



**HAL**  
open science

## Reconstitution de la dent dépulpée par endocouronne : de l'indication à la réalisation

Cécile Jager

► **To cite this version:**

Cécile Jager. Reconstitution de la dent dépulpée par endocouronne : de l'indication à la réalisation. Sciences du Vivant [q-bio]. 2016. hal-01932042

**HAL Id: hal-01932042**

**<https://hal.univ-lorraine.fr/hal-01932042>**

Submitted on 23 Nov 2018

**HAL** is a multi-disciplinary open access archive for the deposit and dissemination of scientific research documents, whether they are published or not. The documents may come from teaching and research institutions in France or abroad, or from public or private research centers.

L'archive ouverte pluridisciplinaire **HAL**, est destinée au dépôt et à la diffusion de documents scientifiques de niveau recherche, publiés ou non, émanant des établissements d'enseignement et de recherche français ou étrangers, des laboratoires publics ou privés.



## AVERTISSEMENT

Ce document est le fruit d'un long travail approuvé par le jury de soutenance et mis à disposition de l'ensemble de la communauté universitaire élargie.

Il est soumis à la propriété intellectuelle de l'auteur. Ceci implique une obligation de citation et de référencement lors de l'utilisation de ce document.

D'autre part, toute contrefaçon, plagiat, reproduction illicite encourt une poursuite pénale.

Contact : [ddoc-thesesexercice-contact@univ-lorraine.fr](mailto:ddoc-thesesexercice-contact@univ-lorraine.fr)

## LIENS

Code de la Propriété Intellectuelle. articles L 122. 4

Code de la Propriété Intellectuelle. articles L 335.2- L 335.10

[http://www.cfcopies.com/V2/leg/leg\\_droi.php](http://www.cfcopies.com/V2/leg/leg_droi.php)

<http://www.culture.gouv.fr/culture/infos-pratiques/droits/protection.htm>

ACADEMIE DE NANCY-METZ

UNIVERSITE DE LORRAINE  
FACULTE DE CHIRURGIE DENTAIRE

Année 2016

N°9090

**THESE**

Pour le

**DIPLOME D'ETAT DE DOCTEUR  
EN CHIRURGIE DENTAIRE**

Par

**Cécile JAGER**

Née le 14 octobre 1990 à Thionville (Moselle)

**RECONSTITUTION DE LA DENT DEPULPEE PAR ENDOCOURONNE : DE  
L'INDICATION A LA REALISATION**

Présentée et soutenue publiquement le 19 avril 2016

**Examineurs de la Thèse :**

Pr. J-M. MARTRETTE  
Dr. C. AMORY  
Dr. C. KICHENBRAND  
Dr. O. TOURNIER

Professeur des Universités  
Maître de Conférences des Universités  
Assistante Hospitalier Universitaire  
Docteur en Chirurgie Dentaire

Président  
Juge  
Juge  
Invitée

*Par délibération en date du 11 décembre 1972  
la Faculté de Chirurgie Dentaire a arrêté que  
les opinions émises dans les dissertations  
qui lui seront présentées  
doivent être considérées comme propres à  
leurs auteurs et qu'elle n'entend leur donner  
aucune approbation ni improbation.*

**Président : Professeur Pierre MUTZENHARDT**
**Doyen : Professeur Jean-Marc MARTRETTE**
**Vice-Doyens : Pr Pascal AMBROSINI — Dr Céline CLEMENT**
**Membres Honoraires : Dr L. BABEL – Pr. S. DURIVAUX – Pr A. FONTAINE – Pr G. JACQUART – Pr D. ROZENCWEIG – Pr M. VIVIER – Pr ARTIS -**
**Doyen Honoraire : Pr J. VADOT, Pr J.P. LOUIS**
**Professeur Emérite : Pr J.P. LOUIS**
**Maître de conférences CUM MERITO : Dr C. ARCHIEN**

<b>Sous-section 56-01</b> Odontologie pédiatrique	Mme Mme M. Mlle Mlle M. M.	<b><u>DROZ Dominique (Desprez)</u></b> JAGER Stéphanie PREVOST Jacques HERNANDEZ Magali LAUVRAY Alice MERCIER Thomas	Maître de Conférences * Maître de Conférences * Maître de Conférences * Assistante * Assistante Assistent *
<b>Sous-section 56-02</b> Orthopédie Dento-Faciale	Mme M. Mlle Mlle	<b><u>FILLEUL Marie Pierryle</u></b> EGLOFF Benoît BLAISE Claire LACHAUX Marion	Professeur des Universités * Maître de Conférences * Assistante Assistante
<b>Sous-section 56-03</b> Prévention, Epidémiologie, Economie de la Santé, Odontologie légale	Mme M. Mme	<b><u>CLEMENT Céline</u></b> CAMELOT Frédéric LACZNY Emily	Maître de Conférences * Assistent * Assistante
<b>Sous-section 57-01</b> Parodontologie	M. Mme M. M. Mlle Mlle	<b><u>AMBROSINI Pascal</u></b> BISSON Catherine JOSEPH David PENAUD Jacques BÖLÖNI Eszter PAOLI Nathalie	Professeur des Universités * Maître de Conférences * Maître de Conférences * Maître de Conférences * Assistante Assistante *
<b>Sous-section 57-02</b> Chirurgie Buccale, Pathologie et Thérapeutique  Anesthésiologie et Réanimation	Mme M. Mlle  M. Mlle M.	<b><u>GUILLET-THIBAUT Julie</u></b> BRAVETTI Pierre PHULPIN Bérengère  DELAITRE Bruno KICHENBRAND Charlène MASCHINO François	Maître de Conférences * Maître de Conférences * Maître de Conférences * Assistent Assistent Assistante * Assistent
<b>Sous-section 57-03</b> Sciences Biologiques (Biochimie, Immunologie, Histologie, Embryologie, génétique, Anatomie pathologique, Bactériologie, Pharmacologie)	M. M.	<b><u>YASUKAWA Kazutoyo</u></b> MARTRETTE Jean-Marc	Maître de Conférences * Professeur des Universités *
<b>Sous-section 58-01</b> Odontologie Conservatrice, Endodontie	M. M. M. M. M. Mlle M.	<b><u>MORTIER Éric</u></b> AMORY Christophe BALHAZARD Rémy ENGELS-DEUTSCH Marc BON Gautier MUNARO Perrine VINCENT Marin	Maître de Conférences * Maître de Conférences * Maître de Conférences * Maître de Conférences * Assistent Assistante Assistent *
<b>Sous-section 58-02</b> Prothèses (Prothèse conjointe, Prothèse adjointe partielle, Prothèse complète, Prothèse maxillo-faciale)	M. M. Mme Mme M. M. M. Mlle	<b><u>DE MARCH Pascal</u></b> SCHOUVER Jacques VAILLANT Anne-Sophie CORNE Pascale GILLET Marc HIRTZ Pierre KANNENGIESSER François SIMON Doriane	Maître de Conférences * Maître de Conférences * Maître de Conférences * Assistante * Assistent Assistent * Assistent Assistante
<b>Sous-section 58-03</b> Sciences Anatomiques et Physiologiques Occlusodontiques, Biomatériaux, Biophysique, Radiologie	Mme Mme M. M.	<b><u>STRAZIELLE Catherine</u></b> MOBY Vanessa (Stutzmann) SALOMON Jean-Pierre HARLE Guillaume	Professeur des Universités * Maître de Conférences * Maître de Conférences * Assistent Associé

**Souligné : responsable de la sous-section** \* temps plein

**Mis à jour le 01.03.2016**

# SOMMAIRE

1. Introduction
2. Rappel sur la dent
  - 2.1. Composition d'une dent
  - 2.2. Quelles sont les transformations de la dent dépulpée ?
  - 2.3. Mécanique de la dent dépulpée
3. Reconstitution de la dent dépulpée par endocouronne
  - 3.1. Rappel sur les reconstitutions conventionnelles
  - 3.2. L'endocouronne : indications
  - 3.3. L'endocouronne : de nombreux avantages
  - 3.4. L'endocouronne : quelques inconvénients
4. L'endocouronne : réalisation et protocole opératoire
  - 4.1. Les critères de préparation
  - 4.2. La taille de la préparation
  - 4.3. Les critères d'empreinte
  - 4.4. L'obturation temporaire
  - 4.5. La réalisation au laboratoire
  - 4.6. Le choix du système de liaison
  - 4.7. Le protocole opératoire
5. Conclusion

## LISTE DES FIGURES

Figure 1 : Prismes de l'émail en coupe longitudinale (Atlas d'histologie humaine et animale, 2007)	12
Figure 2 : Prismes de l'émail en coupe transversale (Atlas d'histologie humaine et animale, 2007)	12
Figure 3 : Structure de la dentine en coupe longitudinale (Atlas d'histologie humaine et animale, 2007)	17
Figure 4 : Structure de la dentine en coupe transversale (Mount et Hume, 2002)	17
Figure 5 : Quantité de fluides déplacés par rapport à la charge occlusale (Paphangkorakit et Osborn, 2000)	23
Figure 6 : Influence de la perte tissulaire sur la résistance de la dent (Decup et coll., 2011)	27
Figure 7 : Comparaison des altérations mécaniques dues à un traitement endodontique en fonction de la forme des cavités coronaires (Dietschi et coll., 2007)	28
Figure 8 : Valeurs de résistance en fonction des procédures endodontiques (d'après Reeh et coll., 1989)	30
Figure 9 : Points de fragilité dus à l'ancrage radiculaire (Dietschi et coll., 2007)	34
Figure 10 : Représentation schématique d'une résine composite (Raskin, 2010)	43
Figure 11 : Reconstitution d'une dent dépulpée au composite stratifié et tenon fibre de verre (Courtoisie de Dr Jager L.)	47
Figure 12 : Trois méthodes de remplissage de cavité (Park et coll., 2008)	50
Figure 13 : Valeurs moyennes de flexion cuspidienne en fonction des trois méthodes de remplissage (d'après Park et coll.)	50
Figure 14 : Facteur « C » ou facteur de configuration cavitaire (Degrange et coll., 2006)	51
Figure 15 : Localisation des fractures de dent dépulpées reconstituées avec différents tenons (Akkayan et Gülmez, 2002)	59
Figure 16 : Etude de la force de compression de dents restaurées avec différents tenons (Coelho et coll., 2009)	60
Figure 17 : Etude de la limite d'élasticité et de la résistance à la traction de dents restaurées avec différents tenons (Coelho et coll., 2009)	61
Figure 18 : Longueur de forage du tenon canalaire (Shillingburg et coll., 2012)	63
Figure 19 : Différentes formes de tenon en fibres de quartz (ITENA. Ancrage radiculaire, 2014)	65
Figure 20 : Tenons taraudés type screw-post (Les tenons Dentatus Classic Surtex, 2016)	67
Figure 21 : Tenon conique lisse (ITENA. Ancrage radiculaire, 2014)	67
Figure 22 : Etat de surface d'un tenon fibré avant sablage (Radovic et coll., 2007)	68
Figure 23 : Etat de surface d'un tenon fibré après sablage (Radovic et coll., 2007)	68
Figure 24 : Schéma d'un inlay (à gauche) et d'un onlay (à droite) (Shillingburg et coll., 2012)	71
Figure 25 : Critères de préparation pour inlays/ onlays/ overlays (d'Incau, 2014)	74
Figure 26 : Comparaison des répartitions de contraintes entre une reconstitution avec tenon fibré et une restauration avec inlay core (Koubi et coll., 2008)	83
Figure 27 : Endocouronne sur 46 (Courtoisie Dr Maguin H.)	84
Figure 28 : Schéma d'une endocouronne (Lin et coll., 2010)	87
Figure 29 : Evolution des thérapeutiques conservatrices de la dent dépulpée	89

Figure 30 : Préparation d'endocouronne en épaulement (Fages et Bennasar, 2013)	94
Figure 31 : Préparation d'endocouronne en congé (d'Incau et coll., 2011)	94
Figure 32 : Positions des différentes limites de préparation pour endocouronne (Rocca et Krejci, 2013)	95
Figure 33 : Caméras intra-buccales Bluecam et Omnicam de Sirona (Sirona The Dental Company)	101
Figure 34 : Montage des modèles en plâtre sur articulateur (Courtoisie M. Blasius)	104
Figure 35 : Vue occlusale de la préparation en plâtre après isolation (Courtoisie M. Blasius)	104
Figure 36 : Isolation de la préparation	105
Figure 37 : Stratification de la cavité camérale	105
Figure 38 : Polymérisation entre les incréments	105
Figure 39 : Endocouronne avant postpolymérisation	105
Figure 40 : Finitions et polissage (Courtoisie M. Blasius)	106
Figure 41 : Endocouronne après polymérisation (Courtoisie M. Blasius)	106
Figure 42 : Endocouronne en occlusion (Courtoisie M. Blasius)	106
Figure 43 : Vue occlusale de l'endocouronne (Courtoisie M. Blasius)	106
Figure 44 : Récapitulatif de la classification des différentes colles (Cheron et Degrange, 2007)	110
Figure 45 : Pince d'Ainsworth (Université de Rennes I, 2010)	111
Figure 46 : Pince de Brewer (Université de Rennes I, 2010)	111
Figure 47 : Cadre à digue de Nygaard-Ostby (Université de Rennes I, 2010)	112
Figure 48 : Crampons à ailettes pour molaire (Université de Rennes I, 2010)	113
Figure 49 : Feuilles de digue et guide de perforation (Université de Rennes I, 2010)	113
Figure 50 : Le système Optra Dam (Ivoclar Vivadent, 2016)	114
Figure 51 : Le système Opti Dam (Kerr, 2015)	114
Figure 52 : Le système Insti Dam (Zirc, 2016)	115
Figure 53 : Préparation coronaire pour endocouronne sur 46 (Courtoisie Dr Maguin H.)	117
Figure 54 : Essayage de l'endocouronne sur le modèle en plâtre (Courtoisie Dr Maguin H.)	118
Figure 55 : Application d'acide fluorhydrique (Courtoisie Dr Maguin H.)	118
Figure 56 : Aspect blanc crayeux après rinçage et séchage (Courtoisie Dr Maguin H.)	118
Figure 57 : Application du silane (Courtoisie Dr Maguin H.)	119
Figure 58 : Mordançage de l'émail (Courtoisie Dr Maguin H.)	120
Figure 59 : Insertion de l'endocouronne (Courtoisie Dr Maguin H.)	120
Figure 60 : Finition et polissage (Courtoisie Dr Maguin H.)	120
Figure 61 : Radiographie post-opératoire (Courtoisie Dr Maguin H.)	120
Figure 62 : Etat clinique initial (Courtoisie Dr Jager L.)	121
Figure 63 : Après retraitement endodontique (Courtoisie Dr Jager L.)	121
Figure 64 : Mordançage dentinaire (Courtoisie Dr Jager L.)	122
Figure 65 : Application de l'adhésif (Courtoisie Dr Jager L.)	122
Figure 66 : Application du composite dual (Courtoisie Dr Jager L.)	122
Figure 67 : Reprise de la préparation et polissage (Courtoisie Dr Jager L.)	122
Figure 68 : Empreinte double mélange de la préparation (Courtoisie Dr Jager L.)	123



Figure 69 : Conditionnement des empreintes pour le laboratoire (Courtoisie Dr Jager L.)	123
Figure 70 : Endocouronne en composite sur 37	123
Figure 71 : Mise en place de la colle (Courtoisie Dr Jager L.)	124
Figure 72 : Elimination des excès de matériau d'assemblage (Courtoisie Dr Jager L.)	124
Figure 73 : Réglage occlusal (Courtoisie Dr Jager L.)	124
Figure 74 : Finition et polissage (Courtoisie Dr Jager L.)	124

## LISTE DES TABLEAUX

Tableau 1 : Composition et proportions des différentes phases de l'émail et de la dentine.....	15
Tableau 2 : Classification SiSta (D'Incau et <i>coll.</i> , 2011) .....	38
Tableau 3 : Comparaison des résistances à la compression des différents types d'amalgames (Jacquot, 2009) .....	41
Tableau 4 : Critères de choix entre une reconstitution directe et indirecte en fonction de la perte de substance (D'Incau et <i>coll.</i> , 2011) .....	79
Tableau 5 : Comparaison des valeurs de résistance à la fracture entre une endocouronne et une couronne conventionnelle (d'après Biacchi et Basting, 2012) .....	91

# 1. Introduction

La chirurgie-dentaire est une discipline en perpétuelle évolution. Celle-ci est permise par le développement de nouveaux biomatériaux couplés d'une meilleure compréhension de l'organe dentaire.

L'époque des « barbier-dentistes » et des cavités de Black paraît très lointaine, tant l'exercice quotidien fait maintenant la part belle aux hautes technologies et aux nouveaux préceptes.

La dentisterie « minimal invasive » du XXI<sup>ème</sup> siècle, basée sur l'économie tissulaire et la préservation au long terme de la denture, dirige le praticien vers une approche thérapeutique, par des traitements de plus en plus conservateurs.

Par exemple, les limites des préparations cavitaires sont déterminées par la forme de la lésion carieuse ou de l'ancienne restauration, grâce aux techniques adhésives.

Malgré tout, chaque nouvelle obturation sacrifie toujours plus de tissus dentaires et oblige à une gradation dans le choix du type de restauration.

Cependant, il arrive inéluctablement un stade de délabrement, où le praticien se retrouve confronté à un dilemme entre le rapport bénéfice/risque de la pose d'une couronne. Par exemple dans le cas d'une dent dépulpée fortement délabrée, le choix de traitement le plus fréquent est celui d'une restauration prothétique sur inlay-core. Pourtant, celui-ci constitue une perte tissulaire importante de la couronne résiduelle et d'une partie du canal radiculaire.

C'est dans une telle situation que l'endocouronne peut être une alternative restauratrice repoussant l'échéance du traitement conventionnel, à savoir la pose d'un ancrage radiculaire et d'une couronne unitaire.

Après les rappels préliminaires nécessaires à la compréhension des facteurs modifiant la dent dépulpée, les différentes transformations histologiques, biologiques et chimiques ainsi que les déficits mécaniques de la dent dépulpée seront précisés.

Puis, nous aborderons l'approche reconstructive par endocouronne, en évoquant à titre de comparaison les restaurations conventionnelles par méthode directe et indirecte. Les critères et indications ainsi que les avantages et inconvénients d'une endocouronne seront déterminés.

Enfin, nous présenterons les étapes de la réalisation et du protocole opératoire depuis la préparation au fauteuil jusqu'à la mise en place de la restauration, en passant par le laboratoire. Nous compléterons par une iconographie de quelques cas cliniques.

## **2. Rappel sur la dent**

### **2.1. Composition d'une dent**

La dent est composée de trois principaux tissus : de la périphérie au centre, on retrouve l'émail (au niveau coronaire), la dentine et la pulpe. Ces tissus sont d'origine épithéliale et mésenchymateuse et se forment au niveau des arcs maxillaires ou mandibulaires de l'embryon.

Chacun d'entre eux comprend des éléments structurels (comme les cristaux d'apatite) qui se retrouvent par ailleurs dans l'organisme, mais qui sont ici organisés de manière particulière. D'après J.C. Hess, « C'est plus l'architecture des tissus que leur histologie qui est importante à connaître pour restaurer une dent » (1).

#### **2.1.1. L'émail**

##### **2.1.1.1. Ses propriétés physiques**

C'est un tissu dur, minéralisé issu de cellules de l'épithélium oral embryonnaire. Il constitue l'enveloppe protectrice au niveau de la couronne dentaire.

Son épaisseur est variable : maximale au niveau des cuspides, et s'amincissant vers la zone cervicale pour se terminer en angle aigu au niveau du collet de la dent.

Il est le tissu le plus dur de l'organisme, mais est très cassant quand il n'est plus soutenu par la dentine.

Sa translucidité très élevée et son absence de couleur propre n'impacte pas la couleur de la dent, qui dépend donc de la dentine sous-jacente. Seuls son épaisseur et son degré de minéralisation feront varier la couleur de la dent.

Bien qu'acellulaire, des échanges ioniques sont tout à fait possibles et permettent dé- et reminéralisation.

Enfin, sa solubilité est peu importante dans les acides par rapport à celle de la dentine, le pH critique de l'émail étant de 5,5 alors que celui de la dentine est de 6,5.

### **2.1.1.2. Sa composition**

L'émail est le tissu le plus minéralisé de l'organisme. C'est une structure unique car inerte, acellulaire, avasculaire et non innervé. Il se compose pour 95% d'une phase minérale, pour 0,5% d'une phase organique et pour 4,5% de molécules d'eau.

L'entité la plus petite constituant l'émail se présente sous la forme du monocristal d'hydroxyapatite. Il ne mesure qu'une centaine de nanomètres (2) et permet la constitution, par le regroupement de cristaux (ou cristallites), des prismes d'émail (encore appelés colonne prismatique, cordons de l'émail ou bâtonnets).

L'émail se forme uniquement pendant le stade de la formation de la couronne dentaire grâce aux améloblastes qui sécrètent la matrice de l'émail par leurs prolongements. C'est un processus limité dans le temps, il ne peut donc pas se former un nouvel émail, et seules des phases de déminéralisation et reminéralisation pourront ensuite avoir lieu.

**La phase minérale**, majoritaire, est principalement constituée de cristaux d'hydroxyapatite. Elle représente 86% du poids total.

Elle se compose de sels doubles de phosphate de calcium mais aussi d'autres types de sels de calcium contenant du sodium, du potassium, du chlore, du zinc ou du fluor,... L'assemblage peut ainsi donner de l'hydroxyapatite (en majorité), de la fluoroapatite,... L'apatite permet en outre les échanges ioniques et l'adsorption de nouveaux ions.



Figure 1 : Prismes de l'émail en coupe longitudinale (Atlas d'histologie humaine et animale (3), 2007)

1 : prismes d'émail

2 : substance interprismatique

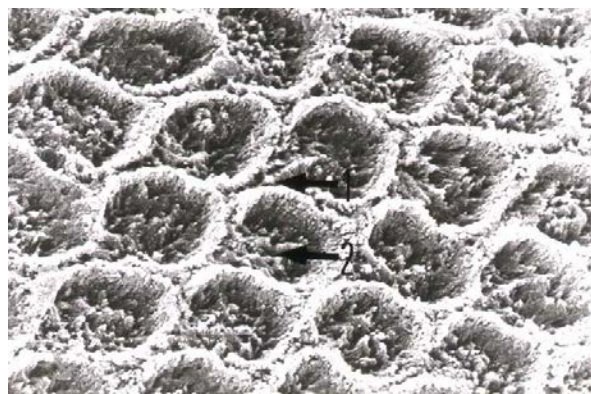


Figure 2 : Prismes de l'émail en coupe transversale (Atlas d'histologie humaine et animale (3), 2007)

1 : cristaux interprismatiques

2 : cristaux prismatiques

**La phase organique** est minoritaire et non minéralisée.

Elle représente 2% du volume de l'émail. Celle-ci est formée par la sécrétion des améloblastes. Elle contient des protéines très semblable à la kératine tels que les polysaccharides (amélogénines, énamélines, tuftelines). Sa teneur en hydrate de carbone est évaluée à 15%.

**La phase aqueuse** constitue 3,5% du poids, réparti pour 1% en molécules d'eau libre et pour 2,5% en molécules d'eau liées. Elle correspond à 12% du volume de l'émail (2).

### 2.1.1.3. Sa structure

La structure de l'émail est particulière. En effet, elle comporte trois couches de l'intérieur vers la périphérie de la dent : une structure aprismatique interne, une structure prismatique (qui occupe la quasi-totalité de l'épaisseur de l'émail), et enfin à nouveau une couche aprismatique externe.

**La couche intermédiaire** est formée par les cristaux qui s'organisent en prismes d'émail et par la substance interprismatique. Ces prismes la traversent dans toute son épaisseur en un trajet sinueux pour finir en se présentant perpendiculairement à la surface (4).

Ces colonnes prismatiques, de coupe hexagonale, sont très allongées et rejoignent, depuis la jonction amélo-dentinaire, la surface coronaire avec une orientation radiaire. Elles sont composées de nano-cristaux d'hydroxyapatite, placés de manière parallèle dans le sens de la longueur et entourés d'une gaine organique ou gaine prismatique.

L'espace entre les prismes est occupé par la substance inter-prismatique qui joue le rôle de tuteur et permet la cohésion de l'ensemble. Celle-ci est disposée selon une orientation totalement différente de celle des prismes.

**Les couches interne et externe** sont constituées uniquement de cristallites qui ont des orientations différentes par rapports aux bâtonnets. Ainsi, il existe un réseau complexe permettant la diffusion de l'eau, des composants ioniques et du matériel organique (2).

L'émail subit des contraintes mécaniques et chimiques ainsi que des modifications tout au long de la vie de la dent.

Par exemple, au cours du vieillissement, son abrasion engendre le développement de facettes d'usure et de microfractures au sein même de sa

structure, supprimant en partie ou en totalité la couche aprismatique externe. Sa perméabilité diminue et sa surface subit des modifications avec une augmentation de la concentration de fluor.

Il représente alors une excellente résistance contre les caries mais pour autant son épaisseur se réduit inéluctablement.

## **2.1.2. La jonction amélo-dentinaire**

Comme son nom l'indique, elle se situe entre la couche d'émail en périphérie et la couche de dentine sous-jacente.

Les fractures amélaire sont stoppées au niveau de cette jonction, grâce aux fibres de collagène de Von Korff (collagène de type III) qui jouent le rôle d'un ligament. Ceci permet de prévenir des fractures de la dent (4).

## **2.1.3. La dentine**

### **2.1.3.1. Ses propriétés physiques**

C'est un tissu conjonctif dur, minéralisé, avasculaire, acellulaire et non innervé. Elle est située entre l'émail et la pulpe au niveau coronaire, et entre le cément et la pulpe au niveau radiculaire. La dentine est constituée de deux couches : la prédentine (qui est juxta-pulpaire) et la dentine elle-même.

Sa dureté est bien supérieure à celle de l'os ou du cément mais est très inférieure à celle de l'émail. De plus, elle possède une solubilité supérieure à celle de l'émail.

Le tissu dentinaire est perméable, car traversée sur toute son épaisseur par une multitude de canalicules appelés tubuli dentinaires.



Le volume dentinaire varie en fonction de l'âge de l'individu, en augmentant chez l'adulte au détriment du volume pulpaire. Il existe aussi une augmentation du nombre de pulpolithes qui sont des zones de calcification. Tous ces phénomènes rendent la pulpe moins apte à cicatriser correctement face aux agressions.

### 2.1.3.2. Sa composition

La dentine est composée des mêmes constituants que l'émail, mais dans des proportions différentes : elle présente une phase minérale de 70%, une phase organique de 20%, ainsi que 10% d'eau (5).

Ces proportions du poids total varient d'un type de dentine à l'autre. La dentine primaire (orthodentine ou « dentine du manteau ») est la première à être sécrétée durant le stade de formation de la dent. La dentine secondaire est sécrétée après éruption dentaire et la dentine tertiaire (réactionnelle) est formée en réponse à des stimuli ou des agressions sur la dent (6).

	Phase minérale	Phase organique	Phase aqueuse
Email	95%	0,5%	4,5%
Dentine	70%	20%	10%

Tableau 1 : Composition et proportions des différentes phases de l'émail et de la dentine

**La phase minérale** est constituée essentiellement de cristaux d'hydroxyapatite mais aussi d'autres composés tels que des carbonates, des phosphates et des sulfates de calcium. D'autres éléments tels que le zinc, le magnésium, le chlore, et le fluor sont présents.

Cette phase représente 50% de la dentine en volume. Au cours du temps et du vieillissement, elle devient prépondérante. Les tubuli sont alors progressivement oblitérés jusqu'à obtenir une dentine scléreuse, lorsque l'oblitération devient totale.

**La phase organique** est formée en majorité par du collagène de type I (90%), mais aussi par des protéines diverses, comme les protéoglycanes, phosphoprotéines et glycoaminoglycanes. Elle confère à la dentine ses propriétés visco-élastiques. Cette phase représente 30% de la dentine en volume.

**La phase aqueuse** se situe essentiellement au niveau des interstices entre les cristaux. Ces fluides dentinaires sont issus de la pulpe et représente 20% de la dentine en volume.

### 2.1.3.3. Sa structure

La dentine se compose de trois éléments fondamentaux :

- **Les tubuli dentinaires** cheminent selon un trajet sinueux entre la pulpe et la jonction amélo-dentinaire au niveau coronaire ; et entre la pulpe et la jonction cémento-dentinaire au niveau radiculaire.

Le nombre de tubuli dentinaires varie de 45000 au niveau de la pulpe à 15000 au niveau de la jonction amélo-dentinaire. Ceci s'explique par l'apposition plus importante de dentine inter tubulaire en superficie lors de la dentinogénèse (7).

Leur diamètre s'accroît à proximité de la pulpe (2,5  $\mu\text{m}$ ) et diminue progressivement vers la jonction amélo-dentinaire (0,9  $\mu\text{m}$ ).

A l'intérieur de ces derniers se trouvent les prolongements cytoplasmiques des odontoblastes de la pulpe (ou fibres de Tomes) ainsi que le fluide pulpaire qui filtre de la pulpe jusqu'à la jonction amélo-dentinaire.

Ainsi, il existe une connexion étroite et des échanges permanents entre dentine et pulpe du fait de l'activité sécrétoire des odontoblastes, de la situation de leur prolongements odontoblastique au sein même de la dentine et de la présence de quelques nerfs amyéliniques pulpaires au niveau des tubuli ; c'est pourquoi on parle de complexe pulpo-dentinaire.

A l'issue d'une préparation dentaire, un épais dépôt de débris organiques et inorganiques provoqué par le fraisage se dépose à la surface dentinaire. On l'appelle la boue dentinaire ou « smear layer ».

Cette couche oblitère une partie des tubuli, formant des bouchons appelés « smear plug ». Cette substance est peu liée à la dentine et peut donc être un obstacle au bon collage des matériaux.

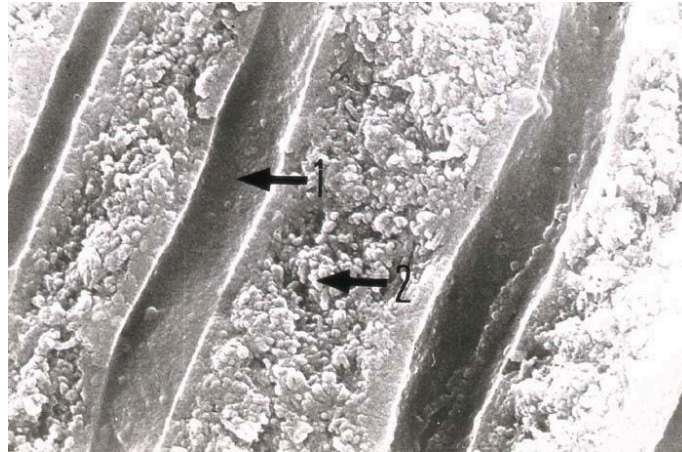

Figure 3 : Structure de la dentine en coupe longitudinale (Atlas d'histologie humaine et animale (3), 2007)

1 : Tubulus dentinaire

2 : Dentine intertubulaire

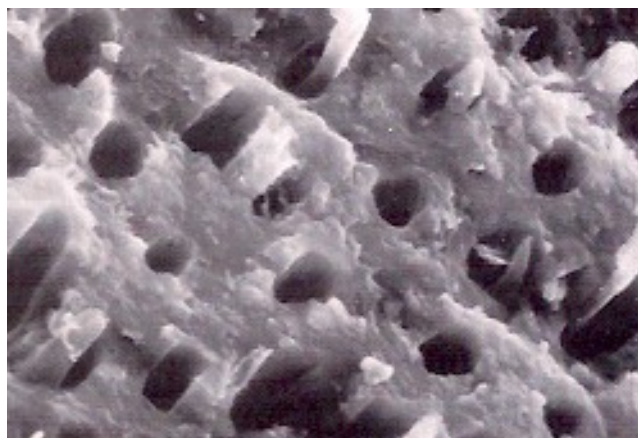


Figure 4 : Structure de la dentine en coupe transversale (Mount et Hume (8), 2002)

- **la dentine intertubulaire (ou intercanaliculaire)** se trouve entre les canalicules dentinaires.

Elle est formée principalement par des fibres de collagène minéralisées (à environ 30%), qui se constituent de fibrilles de collagène couplées à des cristaux d'apatite carbonatées organisés en couches avec une structure particulière (9).

Sa proportion varie en fonction de la quantité de tubuli dentinaires : elle sera plus importante en périphérie de la jonction amélo-dentinaire, et diminuée à proximité de la pulpe.

- **la dentine intra ou pérítubulaire (ou pérícanaliculaire)** tapisse la paroi interne des tubuli dentinaires. C'est une dentine dense hyperminéralisée (à environ 95%), qui se dissout plus facilement que la dentine inter tubulaire dans les acides (9).

Elle présente les mêmes composants que la dentine inter tubulaire mais avec une taille et une orientation différente des cristaux.

Enfin, il existe une certaine continuité entre les éléments de la dentine inter tubulaire et la dentine pérítubulaire.

## **2.1.4. La pulpe**

### **2.1.4.1. Sa composition**

C'est un tissu conjonctif lâche richement vascularisé, innervé et cellulaire. Elle se situe dans la cavité centrale de la dent, avec une forme générale qui se trouve être une réduction du contour externe de la dent.

On distingue deux parties : la pulpe camérale ou chambre pulpaire (dans la zone coronaire) et la pulpe radiculaire (au niveau des canaux radiculaires).

A l'extrémité de la dent se trouve le foramen apical par lequel arrivent les éléments vasculaires et nerveux. En effet, la pulpe a un rôle fondamental en

assurant à la fois la dentinogénèse (par les odontoblastes), la nutrition (fibroblastes) ainsi que la sensibilité dentinaire (fibres nerveuses).

Il existe d'autres cellules telles que des cellules de défense (lymphocytes T, macrophages, cellules dendritiques), des structures vasculaires, et des cellules mésenchymateuses indifférenciées.

Elle est composée d'eau à 75% et de cellules réparties dans une matrice extracellulaire, dont certaines possèdent des propriétés immunitaires (macrophages et lymphocytes).

Son volume varie avec l'âge : il est considérable chez l'enfant, diminue chez l'adulte et est très réduit chez les personnes âgées chez qui elle finit presque par disparaître.

#### **2.1.4.2. Sa structure**

La pulpe est divisée en quatre zones, disposées de manière centripète :

- **la zone odontoplastique sur la périphérie** : ce sont des cellules très différenciées, post mitotiques qui siègent à la limite pulpaire externe. Elles sont reliées entre-elles par des jonctions cellulaires appelées « gap- junction » et forment une palissade unicellulaire (6).

Ces cellules ont pour fonction la synthèse dentinaire au cours du développement de l'organe dentaire. Leurs prolongements (ou fibres de Tomes) s'étendent à l'intérieur de la lumière des canalicules dentinaires et permettent la synthèse de protéines matricielles.

Par la suite, elles participent activement au processus de cicatrisation pulpaire tout au long de la vie.

- **la zone acellulaire de Weill** : c'est la couche sous-odontoblastique. Celle-ci contient les branches terminales des fibres nerveuses sensibles et autonomes (ou plexus de Rashkow), ainsi qu'une grande majorité du plexus capillaire.
- **La zone riche en cellules** : elle présente de multiples fibroblastes qui synthétisent les fibres de collagène ainsi que des cellules mésenchymateuses indifférenciées (appelées cellules de Höhl). Celles-ci se différencient soit en fibroblastes soit en odontoblastes.  
 Au cours du vieillissement, la quantité de ces cellules diminue, ce qui restreint fortement le potentiel régénérateur de la pulpe.
- **La zone centrale** : elle est composée de gros troncs vasculaires, nerveux et lymphatiques au milieu d'un tissu conjonctif pauvre en cellule. La substance fondamentale comprend majoritairement de la fibronectine, des glycoaminoglycanes et des métalloprotéases matricielles.

## **2.2. Quelles sont les transformations de la dent dépulpée ?**

Le processus de dévitalisation est réalisé si une inflammation pulpaire est irréversible ou s'il y a un phénomène de nécrose pulpaire. Ils peuvent être dus à une évolution carieuse trop importante ou à un traumatisme.

Le traitement endodontique nécessite de retirer la pulpe camérale et radiculaire afin d'assainir les différents canaux aux moyens d'instruments mécaniques et rotatifs ainsi que d'irrigants chimiques, puis d'obturer l'intégralité du complexe pulpaire de manière hermétique.

Mais toutes ces techniques et produits utilisés ne modifient-elles pas la structure et ainsi les propriétés de la dent dépulpée ?

## 2.2.1. L'analyse histologique de la dent dépulpée

### 2.2.1.1. Les transformations de l'émail

Au cours du traitement endodontique, la perte d'émail coronaire est importante. Celle-ci dépend le plus souvent de l'étendue du phénomène carieux, notamment de la destruction de l'émail au niveau proximal.

D'un point de vue histologique, il ne semble alors pas présenter d'altération significative. Sa transformation réside plutôt dans le fait qu'il est beaucoup moins présent en quantité, ce qui affaiblit considérablement la dent.

### 2.2.1.2. Les transformations de la dentine

Il s'agit surtout d'une **modification de la composition hydrique** de la dentine lors de l'obturation des racines. Cet acte est précédé d'un assèchement le plus complet possible des différents canaux à obturer.

Il est préconisé d'utiliser des cônes de papiers stériles spécifiques qui permettent, d'absorber, par capillarité, la majeure partie des liquides d'irrigations présents au sein des canaux. C'est une étape primordiale pour garantir une étanchéité de qualité et la longévité du traitement endodontique entrepris.

En 1972, Helfer et *coll.* (10) réalise la première étude s'interrogeant sur le rapport entre la **déshydratation** et la fragilité dentinaire. Il en conclut qu'il existe une déshydratation de 9% suite à un traitement pulpaire.

Cependant, d'après Papa et *coll.* (11) en 1994, cette étude a uniquement pris en compte la perte d'eau libre et non celle liée au collagène, ce qui peut porter à confusion.

C'est pourquoi, il se résolut à faire une étude concernant cette perte en eau et arriva à la conclusion qu'une dent vitale a un taux d'humidité de 12,35% +/- 0,26% alors qu'une dent devitalisée a elle un taux d'humidité de 12,10% +/- 0,71%.

Il en déduisit que la perte d'eau totale d'une dent suite à un traitement endodontique est de 2,05%, ce qui est non significatif (11).

Enfin, selon Huang et *coll.* (12), il existe une augmentation du module d'élasticité de Young. Plus ce module est important, plus le matériau est rigide ; inversement s'il est faible, le matériau sera dit ductile.

Autrement dit, la déshydratation augmente la dureté et diminue la flexibilité de la dentine ; mais les résultats de cette étude ne sont pas non plus significatifs.

On peut en conclure que la déshydratation de la dentine lors d'un traitement endodontique ne semble pas affaiblir la structure dentinaire en terme de résistance et de dureté.

## **2.2.2. L'analyse biologique de la dent dépulpée**

Les **modifications neurosensorielles** ont été étudiées par certains scientifiques afin de définir si elles étaient déterminantes dans la possible fragilité des dents dépulpées.

Selon Brännström (13), la sensibilité dentinaire est basé sur un phénomène hydrodynamique. En effet, les corps cellulaires des odontoblastes sont étroitement liés aux fibres nerveuses nociceptives pulpaire, qui s'étendent jusqu'à l'intérieur des canalicules dentinaires entourant les fibres de Tomes. Lors d'un stimulus externe, le fluide dentinaire contenu dans les tubuli se déplace. Ces mouvements hydrodynamiques provoquent une compression mécanique des fibres amyéliniques pulpaire, qui vont être stimulées et permettront la transmission du message nerveux.



Selon Paphangkorakit et coll. (14), la compression verticale lors d'un mouvement masticatoire naturel induit un déplacement du fluide dentinaire au sein de la pulpe. Celui-ci s'effectue selon une force centrifuge dès que la dent est soumise à une charge occlusale et s'arrête 1 à 3 s plus tard. Finalement, ce fluide réintègre la dentine lorsque la dent n'est plus stimulée.

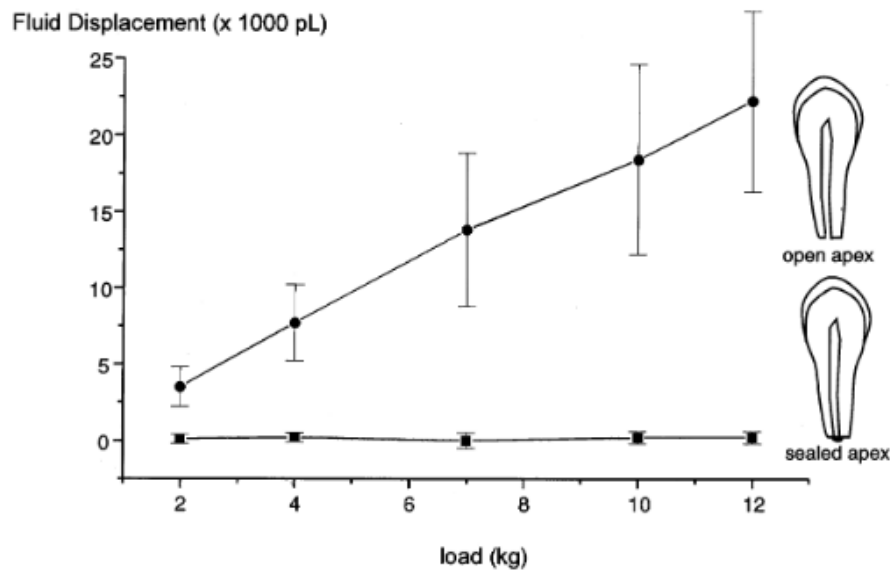


Figure 5 : Quantité de fluides déplacés par rapport à la charge occlusale (Paphangkorakit et Osborn (14), 2000)

D'après le schéma, une dent vitale répond différemment à la compression qu'une dent dépulpée. En effet, au sein d'une dent vitale, les déplacements de fluides augmentent de manière linéaire avec l'augmentation de la compression. Au contraire, les déplacements de fluides sont quasi inexistantes voire inexistantes dans une dent dépulpée lorsqu'elle est soumise aux mêmes forces occlusales.

Ces fluides vont activer des mécano-récepteurs pulpaire permettant à l'individu de moduler la pression exercée (15). Si ces récepteurs sont détruits au cours du traitement endodontique par extirpation de la pulpe, le seuil de proprioception sera modifié ; la dent sera ainsi soumise à de plus fortes contraintes.

Il a été démontré qu'une pression intense sur la dentine d'une dent vitale, par exemple lors de la mastication d'un aliment dur, induit un mouvement réflexe de ré-ouverture buccale (16).

Ainsi, les dents dépulpées ayant perdu leur proprioception seraient plus fréquemment soumises à de fortes charges occlusales, dont les conséquences cliniques restent cependant négligeables.

### **2.2.3. L'analyse chimique de la dent dépulpée**

Au cours d'un traitement endodontique, le chirurgien dentiste est amené à utiliser des agents chimiques tout au long de l'antiseptie canalaire, et juste avant l'obturation définitive des canaux. Une médication intra-canalaire peut aussi être mise en place pour temporiser une dévitalisation afin d'assainir les racines, ou de résorber une inflammation.

**L'hypochlorite de sodium**, qui existe en différentes concentrations (de 0,5% à 5%), dégrade la composante organique de la dentine mais n'interagit pas avec la composante minérale (17). Ceci est corroboré par une autre étude, qui explique que cette solution altère en partie les propriétés mécaniques des racines lorsqu'il est utilisé en tant qu'irrigant endodontique (18).

Il existe des interactions entre certains agents utilisés lors de traitements endodontiques ou lors de l'antiseptie, tels que l'hypochlorite de sodium (NaOCl) ou des chélateurs comme **l'EDTA** (acide éthylène-diamine tétra-acétique).

En effet, certaines études ont montré que ceux-ci interfèrent au niveau minéral et organique avec la dentine canalaire : les chélateurs s'assemblent avec le calcium pour former des complexes entraînant un ramollissement de la dentine. L'hypochlorite de sodium a, lui, une action protéolytique et fragmente les longues chaînes peptidiques, comme celles du collagène (19).

Par ailleurs, toutes les études corroborent le fait que l'hypochlorite de sodium, l'EDTA ainsi que l'**eau oxygénée** ( $H_2O_2$ ) en solution d'irrigation réduisent le module d'élasticité de Young et donc la résistance mécanique de la dentine (20) (21).

**L'hydroxyde de calcium** ( $Ca(OH)_2$ ) est un produit largement utilisé en dentisterie notamment en endodontie grâce à ses propriétés antiseptiques, anti-inflammatoires, anti-hémorragiques et ostéo-inductrice.

Cependant, son usage est controversé car il favoriserait l'apparition de fêlures et fractures au niveau cervical lors de faibles contraintes occlusales.

Il faut savoir que la résistance à la flexion de la dentine dépend de la liaison intime entre les cristaux d'hydroxyapatite et le réseau collagénique. La nature alcaline de l'hydroxyde de calcium inhibe et dénature alors une partie des acides protéiques de la phase organique de la dentine ; ce qui fragilise celle-ci (22).

Finalement, l'hydroxyde de calcium peut être utilisé ; mais son emploi ne doit pas être prolongé pour éviter ce risque de désagrément.

**L'eugénol** ou **le formocrésol** permettant les désinfections, augmentent la résistance à la traction de la dentine par une coagulation de protéines ainsi qu'une chélation avec l'hydroxyapatite (eugénol). Par contre, sa dureté n'est pas affectée par ces produits (19).

**La chlorhexidine** (à 0,2%), qui n'est pas une solution recommandée pour l'irrigation canalaire principale, n'interfère pas avec la dureté de la dentine (23) car il n'y a pas d'interaction de ce produit avec les phases organiques et minérales proprement dites.

Au contraire, **l'alcool** est, lui, indiqué en solution d'irrigation endodontique finale. Il permet en plus de sa capacité à assécher le canal, d'augmenter sensiblement la rigidité de la dentine (23) pendant un certain temps.

Selon cette même étude, **le ciment de scellement endodontique** au phosphate de zinc est suffisamment acide pour déminéraliser partiellement les fibres de collagène dentinaires.

En conclusion, il existe des modifications au niveau de la dentine suite à l'usage de certains produits intra-canaux, mais ces altérations ne semblent pas significatives au niveau de la dent intégrale.

## **2.3. Mécanique de la dent dépulpée**

Durant de nombreuses années, les scientifiques pensaient qu'une dent dépulpée était plus « fragile » qu'une dent vitale car privée de fibres nerveuses et de vascularisation, et qu'il était nécessaire de la renforcer avec un ou plusieurs tenons radiculaires.

L'idée qu'une dent dépulpée est plus « fragile » est en réalité attribuée à l'étendue de la perte de structure dentaire suite à des traumatismes, des caries, de la réalisation de la cavité d'accès endodontique et de l'utilisation d'instrumentations canaux (24).

Cela sous-entend que sa « fragilité » n'est pas induite par l'absence de vitalité dentaire, mais par les actes mis en œuvre au cours de l'éviction carieuse et du traitement de dépulpage tant au niveau coronaire qu'au niveau radiculaire.

### **2.3.1. Le déficit pathologique**

La perte de tissu dentaire au niveau coronaire est le plus souvent due aux caries. Bien que de nouvelles techniques de préservation tissulaire aient été élaborées, le fait de soustraire à la dent son émail et sa dentine sous-jacente diminue la résistance et la dureté de l'ensemble.

Cette fragilité semble proportionnelle à la disparition des tissus cariés ayant nécessité le traitement endodontique, et n'est pas imputable à la pulpectomie en elle-même.

En effet, Reeh et coll. (25) ont quantifié la diminution de résistance des prémolaires maxillaires vitales lors de différents soins restaurateurs.

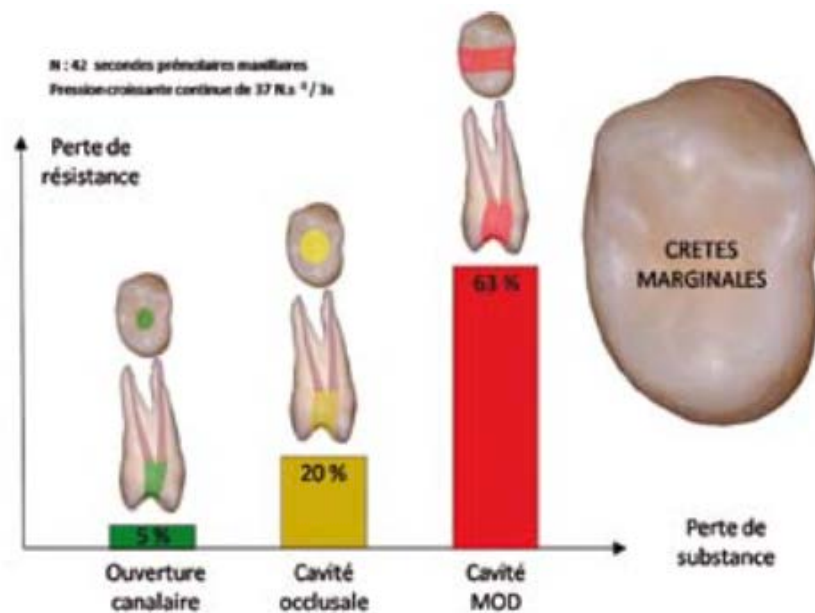


Figure 6 : Influence de la perte tissulaire sur la résistance de la dent (Decup et coll. (26), 2011)

Les auteurs en ont conclu qu'une cavité réalisée pour un accès endodontique diminuait de 5% les propriétés mécaniques de la dent. De même, une cavité occlusale avec accès endodontique (O) diminue la résistance de 20%, une cavité mésio-occlusale (MO) ou disto-occlusale (DO) la diminue de 46%, et une préparation mésio-occluso-distale (MOD) réduit de 63% les propriétés mécaniques.

Ainsi, selon ces auteurs, la **perte de substance** est le facteur déterminant de la diminution de résistance à la fracture.

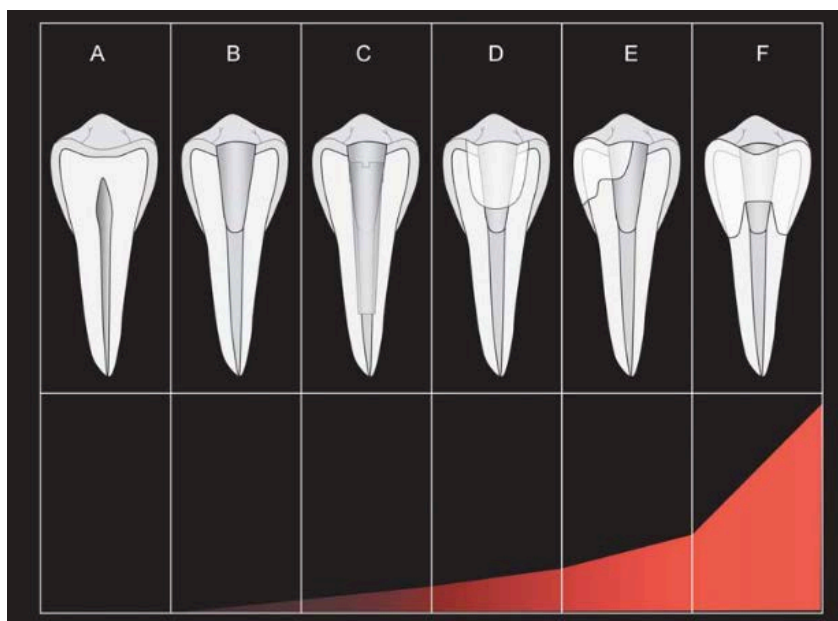


Figure 7 : Comparaison des altérations mécaniques dues à un traitement endodontique en fonction de la forme des cavités coronaires (Dietschi et *coll.* (19), 2007)

Ce schéma met en relation les pertes de substance coronaire avec les propriétés mécaniques de la dent.

On constate qu'il y a très peu d'altérations mécaniques entre une dent vitale et une dent dépulpée. Par contre, il existe une croissance exponentielle de la probabilité de fracture de la dent avec la perte de ses crêtes marginales. La cavité dentaire la moins pérenne et la moins résistante est une cavité endodontique combinée à une autre cavité mésio-occluso-distale (MOD) ; ce qui aboutirait à une fragilité dentaire maximale.

Ces résultats montrent que les **crêtes marginales** sont extrêmement importantes à préserver et que leur présence contribue largement aux propriétés mécaniques de la dent.

Nagasiri et *coll.* (27) ont calculé la probabilité de survie d'une dent restaurée par reconstitution foulée et ont démontré que la survie de celle-ci dépendait de la quantité de tissu résiduel coronaire.

Par exemple, le taux de survie d'une dent dépulpée ayant conservé ses quatre parois proximales de 2 mm d'épaisseur minimum est de 78% à 5 ans, alors qu'une

dent dépulpée présentant moins de deux parois de 2 mm d'épaisseur minimum a un taux de survie de 18%.

Dietschi et *coll.* (19) considèrent qu'il faut une limite coronaire d'un mm d'épaisseur minimum pour stabiliser la dent dépulpée, même si la quantité de tissu résiduel augmente le potentiel de résistance de la dent.

Enfin, il existe une augmentation de la déformation cuspidienne lors de la mastication en relation avec la taille de la cavité et le fait que la dent ait été ou non dévitalisée. Ceci peut induire un léger espace marginal pouvant aboutir à une fracture de la dent dépulpée (28).

Par conséquent, cette perte de tissu dentaire coronaire est le principal facteur de fragilité de l'intégrité de la dent, notamment la destruction des crêtes marginales lors de l'éviction carieuse.

### **2.3.2. Le déficit endodontique**

Le déficit endodontique prend en compte la perte de tissus lors de la cavité d'accès endodontique, le traitement des racines, et enfin la phase d'obturation des différents canaux.

En théorie, le traitement endodontique devrait diminuer la résistance de la dent de manière proportionnelle à la quantité de tissu supprimé. En réalité, la perte tissulaire du traitement endodontique a un rôle moindre que celui lié à la carie, notamment lors d'une cavité MOD, comme le montre le schéma ci-dessous (25).

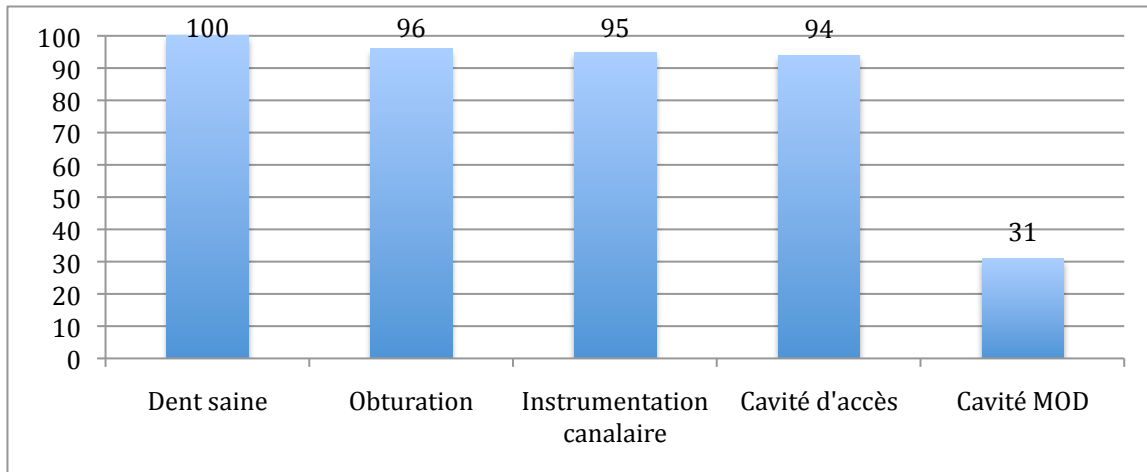


Figure 8 : Valeurs de résistance en fonction des procédures endodontiques (d'après Reeh et coll. (25), 1989)

Selon Sedgley et Messer (24), il n'y a pas de différence significative quant à la résistance à la dureté et à la compression selon que les dent sont vitales ou dépulpées.

On a d'ailleurs pu voir dans la partie précédente que la cavité permettant l'accès au traitement endodontique ne diminuait que de 5% la résistance mécanique de la dent (25).

Ce déficit est principalement dû à **l'extension de la cavité d'accès** aux parois latérales, car bien souvent il est nécessaire de mettre les parois de dépouille pour mieux exposer les entrées canalaire et faciliter le passage des instruments. Ce mécanisme peut malheureusement engendrer des affaiblissements au niveau cervical.

**Le travail des entrées canalaire** se fait encore bien souvent avec des forets de Gates-Glidden, dans le but d'élargir le tiers coronaire des canaux radiculaires et permettre le travail sans contrainte des différents instruments endodontiques. Cependant, Trope et Ray (29) signalent dans leur étude que l'utilisation de ces instruments de préparation canalaire devrait être ré-évaluée, car selon ces auteurs, ils seraient trop délabrants pour la dent.



D'après Lam et *coll.* (30), le traitement endodontique tel qu'il est réalisé actuellement, c'est à dire avec des **instruments de rotation continue**, n'a à priori pas d'incidence sur la résistance mécanique de la dent. Il faut néanmoins pour cela respecter certains impératifs de préparation.

Zandbiglan et *coll.* (31) ont par contre démontré que les instruments de rotation continue de diamètre et de conicité élevés peuvent avoir une influence néfaste sur la résistance des racines des dents dépulpées. Ils élargiraient de manière trop importante les canaux ; ceci comparé à la technique classique manuelle qui utilise des instruments avec une conicité moins forte.

En effet, afin de réduire le taux de fracture, les canaux devraient être travaillés de la manière la plus conservatrice possible (32).

**Le respect de la longueur de travail** semble important, car le travail des canaux jusqu'à la limite apicale augmenterait le taux de fissures et de fractures des racines de manière significative (33).

C'est ainsi que la longueur de travail des canaux doit se situer à 1 mm en retrait du foramen apical principal pour éviter au maximum l'altération des propriétés mécaniques des racines, bien que malgré ces préconisations, l'absence de fracture ne soit pas garantie.

**La phase d'obturation endodontique** fait suite à l'assèchement des canaux ; elle est indispensable et permet d'étanchéifier la totalité des canaux grâce à l'usage de cônes calibrés de Gutta-Percha en association avec du ciment endodontique.

Plusieurs études ont évalué l'interaction de certains ciments avec la dentine, afin de déterminer les éventuelles interférences avec les propriétés mécaniques de la dent dépulpée.

Cependant, les conclusions de ces recherches sont plutôt controversées.

En effet, certaines laissent penser que ces ciments permettent de renforcer la dent (29), en comparaison à une dent qui serait dépulpée mais obturée uniquement au niveau coronaire. D'autres considèrent que les ciments verre-ionomères, les ciments de scellement à base d'oxyde de zinc-eugénol et les ciments à base de

résine époxy-amine (comme le AH Plus®) n'augmentent pas significativement les propriétés mécaniques de la dentine (31).

De même, la technique de condensation latérale, permettant de compacter les cônes de Gutta Percha contre les parois, ne serait pas responsable d'altération physique des racines (31).

Les conclusions de ces études sont contradictoires, notamment les résultats concernant la corrélation entre la pérennité du traitement endodontique et **la qualité de la restauration coronaire**.

En effet, Ray et Trope (34) en 1995, se sont basés sur la santé de l'espace périapical afin d'établir s'il existe ou non une relation entre l'étanchéité d'une restauration coronaire et la longévité d'un traitement endodontique.

Selon ces auteurs, il y a effectivement un rapport de cause à effet : la qualité de la restauration coronaire est plus importante que la qualité du traitement endodontique. Ils expliquent que le fait de réaliser une « bonne » restauration coronaire et un « mauvais » traitement endodontique ne provoque pas d'image apicale. Par contre, réaliser une « mauvaise » restauration coronaire avec un « bon » traitement endodontique aboutit à une lésion apicale.

L'obturation endodontique n'est donc pas une barrière réellement étanche pour garantir la santé de la dent.

Cependant en 2000, Tronstad *et coll.* (35) ont effectué une étude similaire qui montre que les dents avec un « bon » traitement endodontique et une « bonne » restauration coronaire ont un taux de guérison à 81%, alors que les dents avec un « bon » traitement endodontique mais une « mauvaise » restauration coronaire ne guérissent qu'à 71% ; cette différence est significative.

Ainsi, si la qualité du traitement endodontique est bonne, une restauration étanche améliorera la cicatrisation de l'espace péri-apical.

Par ailleurs, de l'étude ressort que les dents avec un « mauvais » traitement endodontique et une « bonne » restauration coronaire ont un taux de succès de 56%, et que celui des dents ayant eu un « mauvais » traitement endodontique et une « mauvaise » restauration coronaire est de 57%.

Ceci signifie que si un traitement endodontique n'est pas bien mené, la restauration coronaire n'a aucun impact sur la longévité du traitement entrepris.

En conclusion, le succès de cicatrisation est directement influencé par une restauration coronaire étanche qui fait suite à un traitement endodontique bien mené.

Ceci est corroboré en 2004 par Akkayan et *coll.* (36) qui démontrent eux aussi que la longévité d'un traitement endodontique est conditionnée par une restauration coronaire étanche.

**L'ancienneté de la pulpectomie** influence aussi les propriétés mécaniques de la dent. L'absence d'étanchéité de l'obturation endodontique et la reconstitution coronaire induisent des phénomènes de corrosion intracanaux (37).

### **2.3.3. Le déficit lié au forage canalaire**

De nos jours, est toujours ancrée au sein de la profession l'idée qu'une dent dépulpée est une dent sèche, cassante et fragile. De ce fait, est très souvent entreprise par les chirurgiens-dentistes une technique de reconstitution par tenon surmonté d'une couronne céramo-métallique.

On pensait que les tenons mis en place dans les canaux suite au traitement endodontique permettaient de renforcer mécaniquement les tissus dentaires résiduels (38).

En réalité, plusieurs études ont toutes démontré que le fait de disposer un tenon à l'intérieur d'une ou plusieurs racines ne permettait pas de consolider l'architecture dentaire (39) (40), et pouvait au contraire la fragiliser.

Heydecke et *coll.* (41) ont démontré suite à une étude menée en 2001, que l'emploi de tenons radiculaires était plus délétère pour la dent. En cas de fracture, les structures dentaires s'avéraient bien souvent irrécupérables, obligeant à l'avulsion.

La mise en place d'un tenon exige au préalable un forage canalaire avec une séquence d'instruments : en premier lieu, on utilise un foret pilote qui est souvent appelé Largo, puis on calibre le canal avec un alésoir du même diamètre que celui du futur tenon.

Cet acte engendre une soustraction supplémentaire de dentine, et peut générer des **points de fragilité radicaire** avec une paroi dentaire très fine à l'extrémité apicale du tenon. D'après Trop et *coll.* (42), ce n'est pas l'emploi du tenon qui joue sur les propriétés mécaniques de la dent, mais plutôt la suppression de substance dentaire.

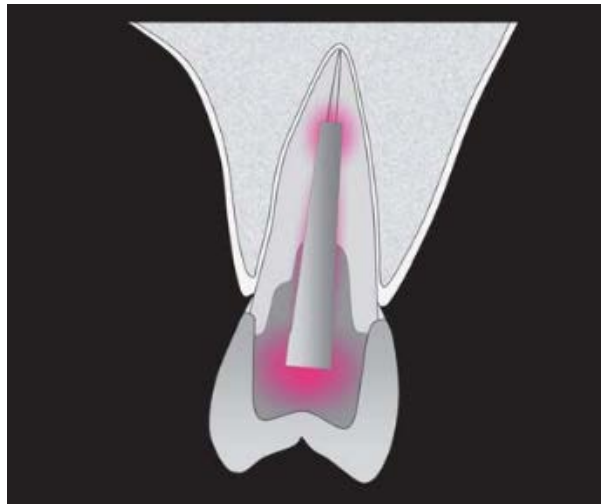


Figure 9 : Points de fragilité dus à l'ancrage radicaire (Dietschi et *coll.* (19), 2007)

De plus, du fait de ces amincissements, il est bien souvent impossible de restaurer les dents avec tenons qui ont subi des fêlures ou des fractures (41).

La préparation du logement canalaire est réalisée le plus souvent en rotation mécanique avec une conicité qui peut être relativement importante, et aboutit à des

parois divergentes. La faiblesse de la rétention oblige alors le chirurgien-dentiste à compenser l'espace entre le tenon et le canal par un excès de ciment (43).

Une autre préoccupation essentielle est l'**impact iatrogène** que peut avoir cette intervention.

En effet, la prévalence des perforations radiculaires opérateur-dépendant tant au niveau canalaire qu'au niveau de la furcation est importante, même si elles ne sont pas systématiques. Le pronostic de ces dents est alors fonction de la localisation de la perforation, sa taille, sa possibilité d'étanchéité et le laps de temps entre la perforation et l'intervention (44).

Au niveau radiculaire, il existe différentes particularités anatomiques telles que les invaginations, les courbures apicales ou encore les calcifications qui peuvent poser problème lors de la phase de forage canalaire (45) et induire des perforations latérales au sein des canaux.

Selon Lang et *coll.* (46), la présence d'un ancrage radiculaire augmenterait de manière significative la **déformation au sein des racines** lorsque la dent est soumise à une charge occlusale.

C'est pour ces raisons que les scientifiques suggèrent que les tenons radiculaires soient uniquement utilisés lorsque la quantité de tissu résiduel est insuffisante pour la mise en œuvre d'une autre restauration.

L'ANAES (Agence Nationale d'Accréditation et d'Evaluation de la Santé) a d'ailleurs exposé que l'emploi d'un système d'ancrage radiculaire est loin d'être anodin et est à éviter autant que possible.

En conclusion de cette première partie, il est important de retenir que, de par les soustractions de tissus durs au fur et à mesure du traitement endodontique et de réhabilitation de la dent, la dent traitée endodontiquement sera sujette à plus de contraintes qu'une dent vitale, et que par conséquent la survenue de fêlures ou fractures pourra être plus fréquente tout au long de ces étapes (46). Cependant, ces

altérations resteront négligeables face à la perte de substance due au processus carieux.

## **3. Reconstruction de la dent dépulpée par endocouronne**

### **3.1. Rappel sur les reconstitutions conventionnelles**

#### **3.1.1. Reconstitution par méthode directe**

Cette reconstitution est aussi appelée restauration par méthode foulée. Le système est constitué par la dent, le matériau de reconstitution coronaire, le tenon radiculaire (si le nombre de parois est insuffisant) et le système de liaison (soit un ciment de scellement si le tenon est nécessaire soit une résine composite de collage). L'ancrage radiculaire n'est pas systématiquement nécessaire à la reconstitution de la dent dépulpée.

L'ensemble présente des hétérogénéités mécaniques du fait de duretés et de modules d'élasticité différents. De plus, la multiplicité d'interfaces crée des zones de fragilité, sources de descellements répétés ou même de fracture de la dent support.

Pour poser l'indication d'une reconstitution par méthode directe, il est nécessaire de prendre en compte différents facteurs :

- la perte de substance dentaire, qui doit être faible à modérée
- la nature de l'éventuelle précédente restauration : si la dent était reconstituée au moyen d'une couronne, une reconstitution par méthode directe ne peut pas être envisagée
- l'âge du patient : les techniques adhésives chez les séniors sont moins efficaces car les tubulis dentinaires sont moins nombreux et ont un diamètre moins important que chez les sujets jeunes
- l'occlusion : les matériaux utilisés ont une bonne résistance à la compression, mais lors des forces de cisaillement, leur comportement est moins efficace.

### 3.1.1.1. La partie coronaire

La partie coronaire peut être édifée avec des matériaux de différentes natures : à l'amalgame, au composite, au CVI/CVIMAR, au compomère.

La reconstitution coronaire sans tenon est indiquée lorsque la perte de substance est faible à modérée, c'est à dire selon la classification SiSta :

- Lors d'un délabrement en site 1 (occlusal) pour les stades 1 (lésion affectant le tiers dentinaire externe) ou 2 (lésion modérée atteignant le tiers médian de la dentine sans atteinte des cuspides) voire 3 (lésion étendue affectant le tiers dentinaire interne) mais sans atteinte cuspidienne.
- Lors d'un délabrement en site 2 (proximal) pour les stades 1 ou 2 (47).

Sites (topographie de la lésion)	Stades (étendue de la lésion)
<b>1 : perte de substance dentaire occlusale</b>	<b>0 : aucune perte de substance dentaire</b>
<b>2 : perte de substance dentaire proximale</b>	<b>1 et 2 : perte de substance modérée ; substance dentaire résiduelle de solidité suffisante</b>
<b>3 : perte de substance dentaire cervicale</b>	<b>3 et 4 : perte large/importante de substance dentaire, avec fragilisation ou perte de cuspides</b>

Tableau 2 : Classification SiSta (d'Incau et coll. (48), 2011)

Les pronostics de survie d'une dent dépulée reconstituée en méthode directe sont très bons dès lors qu'une grande partie de la structure coronaire de la dent est conservée, car le risque de fracture est alors faible (49).

A l'inverse, elle est contre-indiquée lorsque plus de deux parois coronaires proximales sont détruites, lorsque la limite de la préparation est infra-gingivale, ou lorsque le tenon utilisé n'est pas adapté à la morphologie radiculaire.

Il est nécessaire dans ce cas de réaliser une restauration indirecte avec ou sans ancrage radiculaire.



### 3.1.1.1.1. L'amalgame

Il existe plusieurs types d'amalgames, tous composés d'une poudre d'alliage et de mercure :

- Les amalgames dits **conventionnels** (ou à faible teneur en cuivre) : ils sont constitués d'argent, d'étain, de cuivre, de zinc ainsi que de mercure.
  
- Les amalgames à haute teneur en cuivre :
  - o Les amalgames à **phase dispersée** constitués d'une poudre d'alliage conventionnelle associée à un alliage d'argent-cuivre, ainsi que le mercure
  - o Les amalgames **HCSC** (High Copper Single Composition) qui comprend une poudre d'alliage d'argent-étain-cuivre et du mercure.

#### 3.1.1.1.1.1. Indications

L'amalgame est indiqué lors d'une **perte de substance de faible à moyenne** étendue sans atteinte cuspidienne. Les parois restantes doivent être suffisamment épaisses pour pouvoir supporter les contraintes occlusales.

Il est utilisé uniquement au niveau des **dents postérieures** pour des raisons esthétiques. Son utilisation est préférée en cas de **patient polycarieux** ou de **limite cervicale basse** de la préparation.

Si l'emploi d'un tenon est nécessaire, seuls les **tenons métalliques** pourront être utilisés. Il faut néanmoins faire attention au mécanisme d'oxydo-réduction qui peut se développer à cause d'une différence de potentiel trop importante entre le matériau du tenon et l'amalgame.

Le **contexte occlusal** doit être favorable au risque de présenter des fractures au niveau du matériau ou de la dent.

### **3.1.1.1.1.2. Mise en place**

Après mise en place de la digue, l'obturation temporaire placée après le traitement endodontique est déposée. Toutes les parois de la cavité sont nettoyées (élimination des produits résiduels éventuels) puis séchées.

Si la cavité est proximale, l'emploi d'une matrice métallique avec un coin de bois adapté est nécessaire. Il faut bien prendre soin de serrer la matrice au niveau de la limite inférieure de la préparation et de la galber latéralement de manière à obtenir un point de contact correct à la fin de la restauration.

Après trituration, le matériau devient modelable. Il est inséré dans la cavité par couches à l'aide d'un porte-amalgame, puis foulé avec un fouloir de diamètre adapté. Les ajouts de matériau se font en léger surplus pour pouvoir par la suite, pendant l'élaboration des sillons occlusaux, supprimer les excès.

Si la restauration est couplée à un tenon métallique dans le but de réaliser un moignon recouvert par la suite d'une restauration prothétique, la présence des sillons n'est pas indispensable.

Les finitions sont réalisées à l'aide d'un brunissoir pour obtenir un état de surface poli. Le réglage de l'occlusion s'effectue au niveau statique ainsi qu'au niveau dynamique.

### **3.1.1.1.1.3. Avantages et inconvénients**

#### **Avantages :**

L'amalgame présente une résistance mécanique importante variant de 250 à 500 MPa en fonction des différentes compositions de celui-ci (50), ainsi qu'une bonne longévité dans le temps.

	Compression 1h en MPa	Compression 7j en MPa
Amalgame conventionnel	50	250
Amalgame à phase dispersée	120	380
Amalgame HCSC	290	500

Tableau 3 : Comparaison des résistances à la compression des différents types d'amalgames (Jacquot (50), 2009)

Sa manipulation est aisée et ne nécessite pas de plateau technique important. Il n'y a pas de procédure spécifique pour sa mise en place et son coût est moindre.

Il peut notamment être placé dans la même séance que le traitement endodontique, car aucun produit utilisé ne l'altère ou n'empêche sa pose.

Des produits de corrosion s'établissent au niveau du joint dent/restauration au bout de quelques mois, évitant la micro infiltration par scellement de cette interface.

### **Inconvénients :**

De part sa composition, l'amalgame présente une couleur « grise », qui est inesthétique. Son utilisation est par conséquent préconisée au niveau des dents postérieures, et dépend du niveau d'exigence esthétique du patient.

Son maintien au sein de la cavité est uniquement dû à une rétenion mécanique. En effet, il n'y a aucune adhésion chimique ou mécanique. Ainsi, les parois de la cavité à restaurer doivent préférentiellement être légèrement de contre-dépouille (convergentes) ou au moins parallèles entre elles.

Il est alors nécessaire de supprimer davantage de tissu dentaire pour mettre en forme la cavité. L'amalgame reste donc plus délabrant que la résine composite.

L'utilisation de l'amalgame est souvent controversée du fait de sa teneur en mercure (50% dans l'amalgame), qui est un métal lourd et toxique. Cependant, l'apport quotidien par corrosion chez les porteurs d'amalgames dentaires est d'environ de 2 à 3 µg/j, ce qui est relativement faible.

En comparaison par contre, les praticiens sont plus exposés à l'inhalation des vapeurs de mercure avec une moyenne de 50 µg/m<sup>3</sup> dans l'air atmosphérique des cabinets. Ceci est dû principalement aux phases de préparation et d'insertion de l'amalgame dans la cavité (insertion, condensation, polissage et dépose) (51).

Même si le rapport entre une possible toxicité et les doses utilisées n'est pas établi, son utilisation est évitée par précaution chez la femme enceinte et le patient présentant une néphropathie glomérulaire.

Avant d'obtenir son étanchéité efficace, qui est un de ses avantages, l'amalgame présentera un léger hiatus avec les parois de la préparation. Une reprise carieuse sera alors possible.

La réaction électrochimique entre le matériau et le fluide salivaire peut induire localement un courant galvanique de très basse tension provoquant une libération d'ions métalliques. Ceci peut provoquer des symptômes à titre de goût métallique, de troubles de salivation, de sensation de courant électrique sans manifestation physique.

#### **3.1.1.1.2. Le composite**

Une résine composite est un matériau composé d'une résine matricielle renforcée par des charges. La cohésion des deux est garantie par le silane, qui est un agent de couplage organo-minéral.

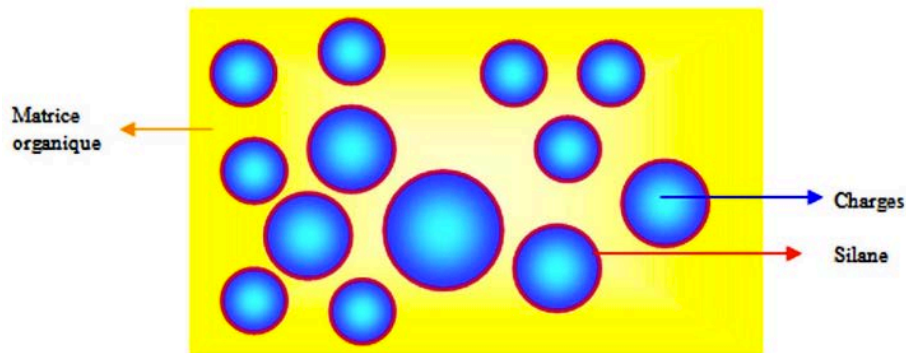


Figure 10 : Représentation schématique d'une résine composite (Raskin (52), 2010)

La matrice résineuse comprend des dérivés de méthacrylate (comme le bis-GMA : bisphénol A-Glycidyl Méthacrylate), des abaisseurs de viscosité (comme le TEGDMA ou TriEthylène Glycol DiMéthAcrylate), des initiateurs de photopolymérisation ainsi que des inhibiteurs de prise.

Leur association permet d'accroître les propriétés mécaniques de l'ensemble en comparaison à celles des matériaux séparés.

Il existe plusieurs classifications pour permettre de les différencier :

- La première consiste à les classer en fonction de leur viscosité : fluide, moyenne ou compactable.
- La deuxième prend en compte la taille des charges : il existe selon cette classification les résines macrochargées, les résines microchargées, les résines nanochargées et les résines hybrides (présentant des charges de tailles différentes).

### 3.1.1.1.2.1. Indications

Les résines composites photo-polymérisables sont indiquées en cas de restauration d'une **cavité d'accès occlusale** ou lors de la reconstitution d'une cavité à **une seule face proximale**. De nos jours, les résines présentant les meilleures qualités mécaniques, physico-chimiques et esthétiques sont les résines composites micro ou nanochargées (47).

Elles sont collées sur les surfaces dentaires à l'aide d'un adhésif, lui aussi photo-polymérisable, car à la base elles n'ont aucun pouvoir d'adhésion aux tissus

dentaires. L'adhésion de ce type de matériau s'effectue avec l'émail, mais aussi avec la dentine même si cette adhésion est moins forte que la précédente.

Mannocci et *coll.* (53) démontrent que les taux de survie à trois ans des dents restaurées par des résines composites directes et celles reconstituées par des couronnes périphériques ne présentent pas de différence significative.

La limite de la préparation doit être **juxta ou supra-gingivale**, ce qui permet d'obtenir une procédure de collage sur de l'émail en étant à l'abri du fluide salivaire.

Si l'emploi d'un tenon est nécessaire, il est préconisé de choisir les **tenons fibrés**. En effet, leur potentiel d'adhésion est plus important par rapport à l'association des résines composites avec les autres tenons. Il semblerait que cette liaison permette de renforcer sensiblement la dent.

Les résines peuvent aussi être utilisées avec des **tenons en zircone**.

Le **contexte occlusal** doit être favorable. En effet, la dent est soumise à des contraintes s'appliquant axialement (forces occlusales) et transversalement (forces de cisaillement) d'une valeur de 40 à 125N.

En cas de parafonctions, les forces masticatoires peuvent atteindre 1000N, la restauration envisagée doit être alors très résistante pour éviter tout type de fracture (54).

#### **3.1.1.1.2.2. Mise en place**

Le collage d'une résine composite rend impératif pour le chirurgien-dentiste de travailler à l'abri de toute source d'humidité. L'utilisation d'une digue et d'un crampon adapté à la dent est donc primordiale.

En cas de reconstitution MO ou OD, une matrice au niveau proximal et un coin de bois sont nécessaires.

L'obturation temporaire est retirée et la cavité doit être nettoyée et rincée abondamment. En effet, il existe des altérations de collage des résines composites

sur les surfaces dentaires dues à des interactions des résines avec certains matériaux d'obturation temporaire.

L'étape suivante est le mordantage sélectif, généralement à l'acide orthophosphorique à 37 % de la sorte : la périphérie amélaire de la préparation est mordancée en premier pendant 15 secondes, puis les surfaces dentinaires pendant 15 secondes. Finalement, l'émail aura été mordancé au total pendant 30 secondes.

- Au niveau des surfaces amélares, l'action de ce produit permet l'ancrage micro mécanique de l'adhésif par augmentation de la surface de collage.
- Au niveau des surfaces dentinaires, le mordantage ouvre les canalicules en éliminant la boue dentinaire et en déminéralisant partiellement les zones pérītubulaires.

Puis, le rinçage abondant d'un temps équivalent à celui du mordantage (c'est à dire 30 secondes au total) est effectué. La préparation est ensuite séchée sans être asséchée.

Ce matériau n'ayant aucun pouvoir d'adhésion aux tissus dentaires, l'emploi d'un adhésif est obligatoire. Il est appliqué à l'aide d'une micro-brossette sur toutes les surfaces de la cavité, afin de bien imprégner les tubuli ouverts lors du mordantage. Un séchage bref permet d'étaler l'adhésif de manière relativement homogène et d'évaporer les solvants.

Le remplissage de la cavité débute par mise en place d'une résine composite fluide photopolymérisable au niveau du plancher pulpaire pour les petites cavités. Ce type de résine présente une quantité plus importante d'abaisseurs de viscosité, ce qui permet de modifier ses propriétés physiques mais en augmentant sa rétraction de polymérisation. Bien qu'elles aient été critiquées du fait de leur fort retrait de prise, les résines composites fluides permettent de s'adapter idéalement au fond de la cavité (55), en pénétrant dans les interstices générés lors de l'étape du mordantage. Les cavités plus profondes, il est préférable de débiter le remplissage par un CVIMAR présentant un faible stress de polymérisation.

Pour les cavités proximales, nécessitant la pose d'une matrice brunie et d'un coin de bois, il est indispensable de débiter la restauration par l'élaboration du mur proximal. De ce fait, la cavité qui présentait deux faces à reconstituer se transforme alors en une cavité une face avec un point de contact existant.

Puis, l'ajout de résine composite hybride de restauration s'effectue de manière incrémentielle en petite quantité. Elle doit contenir au minimum 65% de charges en volume afin d'être suffisamment résistante (48). Une reconstitution stratifiée cuspidale par cuspidale permet d'ajouter la résine composite obliquement, de façon à obtenir un minimum de retrait de polymérisation et un maximum de résistance aux contraintes. Entre chaque incrément, il est nécessaire de réaliser une photo-polymérisation progressive pendant 20 secondes, puis une photo-polymérisation par à-coup pour la couche superficielle afin de durcir le matériau (48).

Enfin, les étapes de finition consistent à polir la résine composite pour éviter toute porosité ou tout défaut d'adaptation susceptible d'altérer les propriétés de celle-ci et donc sa longévité. Le réglage de l'occlusion sera aussi contrôlé.

Dans le cas de reconstitution à l'aide d'un tenon fibré, il existe des résines composites spécifiques. Elles se présentent sous forme de seringue et sont plus fluides. Le matériau composite est directement injecté dans le canal pour éviter la formation de bulles d'air entravant la fixation du tenon (56). La photopolymérisation s'effectue à la fin de l'assemblage de la restauration. Ces résines sont réalisées dans le but d'élaborer un moignon qui sera le support d'une future restauration prothétique.

Ainsi, si la restauration nécessite un ancrage radiculaire, ce type de composite permettra une moindre contamination salivaire car la reconstitution est plus rapide, et comprend moins d'étapes.



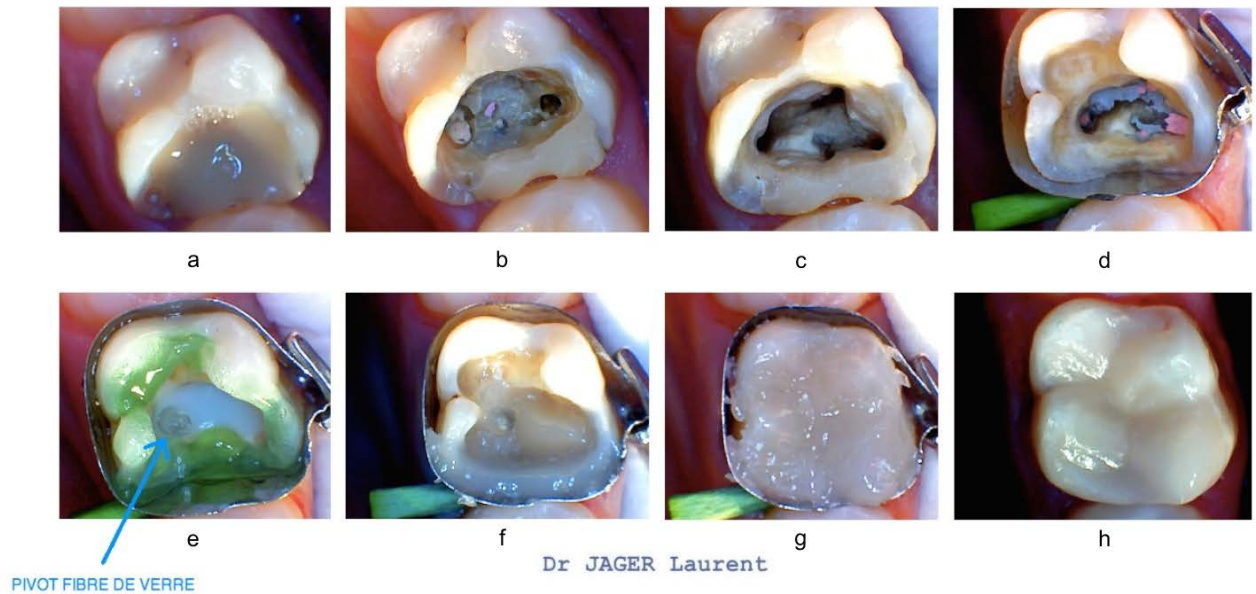


Figure 11 : Reconstitution d'une dent dépulpée au composite stratifié et tenon fibre de verre (Courtoisie de Dr Jager L.)

Légende :

- a. Etat initial
- b. Dépose de l'ancienne obturation et visualisation des entrées canalaires
- c. Alésage et irrigation des différents canaux
- d. Obturation endodontique effectuée à la séance précédente et mise en place d'une matrice ainsi que d'un coin de bois au niveau de l'espace proximal
- e. Mise en place du tenon en fibre de verre après alésage, et mordançage sélectif
- f. Elaboration de la paroi mésiale en composite afin de recréer le point de contact
- g. Remplissage incrémentiel stratifié de composite
- h. Finitions et polissage de la restauration, après contrôle de l'occlusion

### 3.1.1.1.2.3. Avantages et inconvénients

#### Avantages :

L'avantage indéniable d'une résine composite est l'esthétique finale de la restauration. Le fait de pouvoir stratifier une restauration avec une palette de couleurs différentes permet au chirurgien-dentiste de tendre au maximum de l'esthétique souhaitée.

La biocompatibilité de ce matériau est meilleure que celle de l'amalgame, car il n'existe pas de corrosion.

Une autre qualité de la résine composite est sa bonne résistance à la flexion (environ 100 MPa (54)) et une bonne résistance à la compression (de 250 à 480 MPa (57)) même si celle-ci est moins importante que celle de l'amalgame. Elle dépend de sa quantité de charges par rapport à la quantité de matrice résineuse. Cependant des études ont démontré que la résistance à l'usure des résines composites était presque équivalente à celle des amalgames (58).

Les résines composite confèrent aussi un bon amortissement aux contraintes occlusales car leur module d'élasticité est proche de celui des tissus dentaires (10 à 16 GPa) (54) (20).

La moindre dureté de l'état de surface de ces matériaux peut être améliorée en appliquant une faible couche de gel de glycérine au niveau leur surface lors de la polymérisation finale (59). Ce procédé évite selon ces auteurs, les effets délétères de l'oxygène de l'air, qui, au contact direct de la résine, inhibe la polymérisation du composite.

Une préparation cavitaire réalisée en vue d'une obturation coronaire à la résine composite autorise les contre-dépouilles des parois internes camérales, ce qui accroît la rétention et obéit au principe d'économie tissulaire. Par rapport à une

restauration à l'amalgame, la quantité de tissu préservé est plus importante et ceci constitue un réel avantage, au vu des arguments développés au paragraphe 2.3.1.

### **Inconvénients :**

Même si sa résistance à la compression est correcte, elle reste malgré tout moins importante que celle de l'amalgame.

L'incompatibilité stricte avec la salive et toute forme de contamination par l'humidité oblige le chirurgien-dentiste à travailler avec un plateau technique important et un protocole strict de collage. Ceci impacte le coût de la réalisation qui excède alors celui d'une restauration à l'amalgame.

La multiplicité des étapes augmente le risque d'erreur de manipulation, et de contamination par les fluides salivaires.

Une séance supplémentaire après le traitement endodontique est obligatoire pour la réalisation de la restauration en résine composite. En effet, les interactions existant entre les produits d'obturation endodontique et ceux de l'adhésion empêchent la mise en place de l'obturation définitive dans la même séance si le ciment endodontique contient de l'eugénol.

L'emploi de ce matériau est contre-indiqué chez les patients à risque carieux élevé. On préférera des restaurations à l'amalgame car le joint dû aux produits de corrosion entre la préparation et le matériau est plus étanche que l'adhésif utilisé pour les résines composites.

Enfin, il existe une rétraction de prise des résines composites lors de la photopolymérisation, variant de 1,5 à 3% du volume total de la restauration (60). Celle-ci altère les propriétés physiques de l'interface entre l'émail ou la dentine et la résine, ce qui réduit leur capacité d'adhésion. Leur potentiel de cohésion interne peut diminuer, secondairement au stress de la contraction de prise.

Le résultat de ce phénomène peut aboutir à un décollement de la résine composite, une perte d'étanchéité de celle-ci ou de son interface avec la dent, s'achevant sur une reprise carieuse.

Park et coll. (61) ont étudié ce retrait de prise des résines composites en s'intéressant à la façon dont celles-ci étaient disposées au sein de la cavité.

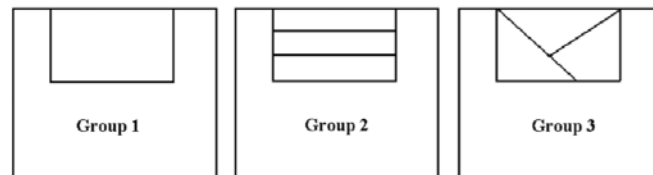


Figure 12 : Trois méthodes de remplissage de cavité (Park et coll. (61), 2008)

Pour le groupe 1, la résine composite est placée en un seul apport dans la cavité. Pour le groupe 2, un apport de trois couches superposées est effectué pour combler la cavité. Pour le groupe 3, la cavité est complétée par trois apports incrémentiels de manière oblique.

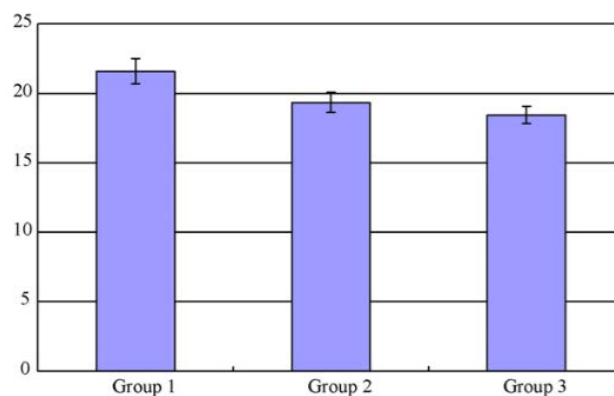


Figure 13 : Valeurs moyennes de flexion cuspidienne en fonction des trois méthodes de remplissage (d'après Park et coll. (61))

D'après le graphique, on remarque que les dents du groupe 1 présentent une plus forte flexion cuspidienne par rapport à celles des deux autres groupes. Les

dents du groupe 3 semblent présenter la plus faible flexion cuspidienne. Une forte flexion cuspidienne peut aboutir à des fractures du matériau et des hiatus au niveau de l'interface restauration/dent.

Le fait de remplir la cavité dentaire en un seul apport de résine composite provoque plus de contraintes pour le matériau que réaliser des apports successifs en petite quantité.

Les contraintes de polymérisation dépendent aussi du facteur « C » (ou facteur de configuration cavitaire). Il s'agit du rapport du nombre de surfaces de composite collées sur le nombre de surfaces libres (non collées à la dent). Il a été démontré que plus ce facteur est important, plus les contraintes au niveau de l'interface dent-matériau sont élevées.

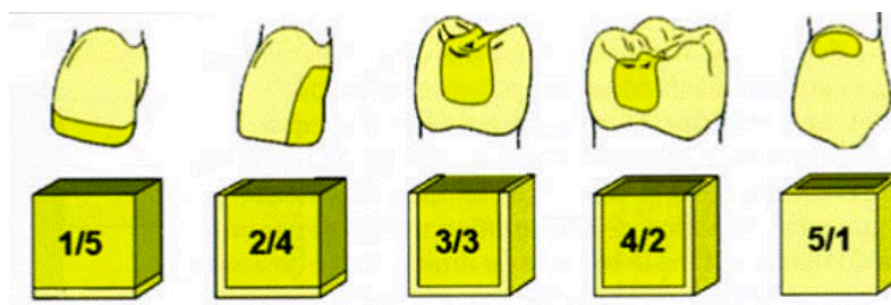


Figure 14 : Facteur « C » ou facteur de configuration cavitaire (Degrange et coll. (62), 2006)

Ainsi, une cavité MOD aura moins de contrainte au niveau de l'interface dent-matériau qu'une cavité occlusale simple, car le nombre de surfaces collées sera moindre. De plus, la profondeur de la cavité influence considérablement les contraintes car la surface collée y est plus importante.

Par conséquent, afin de diminuer la rétraction de prise, il est nécessaire de combler la cavité dentaire par couches incrémentielles de façon oblique et non en un seul apport (61), et réaliser une photopolymérisation progressive entre chaque incrément. Ceci permet de diminuer le nombre de parois collées sur le nombre de parois non collées.

### **3.1.1.1.3. CVI/CVIMAR**

#### **3.1.1.1.3.1. Indications**

Le CVI ou ciment verre-ionomère est un matériau dans lequel s'effectue une réaction acide-base contribuant à la réaction de prise du matériau.

Le CVIMAR est un CVI avec adjonction de particules de résines souvent de l'HEMA (méthacrylate d'hydroxyéthyle). La réaction de prise de ce matériau associe une réaction acide-base ainsi qu'une photopolymérisation.

Ce type de matériau est le plus souvent indiqué lors de protection pulpaire au niveau des dents vitales, car leur principal avantage est le relargage progressif de fluor au niveau de l'interface dent-matériau, permettant de diminuer le taux de reprise carieuse notamment.

#### **3.1.1.1.3.2. Avantages et inconvénients**

##### **Avantages :**

Il existe une bonne biocompatibilité entre les verres ionomères et les tissus mous périphériques.

L'esthétique des verres ionomères est satisfaisante, même si elle est moins remarquable que celle des composites. Il est difficile d'obtenir une couleur semblable à celle de la dent en utilisant un même produit d'assemblage.

L'utilisation de verre ionomère en fond de cavité sous une résine composite peut être recommandée pour améliorer l'adaptation marginale de la cavité à restaurer même sur une dent dépulpée. En effet, il semblerait que, malgré leurs faibles propriétés mécaniques (résistance à la compression de 100 à 200 MPa (57)) par rapport à celles des résines composites, le placement d'un verre ionomère en fond de cavité permettrait d'obtenir une résistance à la fracture de la dent restaurée presque identique à celle d'une dent saine (63).

Ceci peut être expliqué par la capacité d'adhésion importante du verre ionomère à la dentine et aux résines composites ainsi que l'absorption des contraintes lors de la polymérisation et la mastication. Il s'agit d'une adhésion chimique effectuée uniquement par échange d'ions entre la structure de la dent et le matériau (8), qui permet une liaison au collagène et aux composants organiques principalement.

Cependant, le différentiel de résistance à la fracture entre une dent restaurée avec un fond de cavité au verre ionomère et une dent restaurée uniquement à la résine composite n'est pas significatif (63).

Les verres ionomères ont un avantage spécifique par rapport aux résines composites, en libérant du fluor de manière importante durant les trois premiers mois, puis plus faiblement toute la durée de vie de la restauration. Ces ions cariostatiques seront libérés et recaptés, évitant l'apposition de plaque dentaire à ce niveau.

### **Inconvénients :**

La résistance mécanique des verres ionomères est moins importante que celle de la résine composite et de l'amalgame (8). Les verres ionomères autopolymérisables sont plus fragiles que les verres ionomères avec adjonction de résine car ceux-ci présentent des charges de résine permettant d'augmenter légèrement leur résistance.

La solubilité de ces matériaux dans les acides est importante, altérant leurs propriétés physiques. C'est surtout le cas pour les verres ionomères autopolymérisables.

Bien que la résistance à l'abrasion augmente quelque temps après leur mise en place, les verres ionomères sont moins résistants à l'usure que les composites. En effet, des porosités internes apparaissent dues à la détérioration de l'état de surface.

### **3.1.1.1.3.3. Mise en place**

Toutes les étapes s'effectuent sous contrôle de l'humidité en disposant une digue notamment.

Après avoir déposé l'obturation temporaire et nettoyé la cavité à restaurer, celle-ci est conditionnée par application avec une micro-brossette d'un acide polyacrylique à 20% pendant environ 10 secondes. Le temps de rinçage est équivalent au temps de pose de l'acide, c'est à dire également 10 secondes.

Un séchage est réalisé en veillant à ne pas assécher la préparation.

Généralement, le matériau (CVI ou CVIMAR) est présenté sous la forme de capsules prédosées à placer dans un amalgamateur. Le pistolet permet d'injecter le matériau au sein de la cavité où il sera condensé et sculpté.

Dans le cas de l'utilisation d'un CVI traditionnel, la prise se fera progressivement, alors qu'un CVIMAR doit être polymérisé pour garantir le durcissement du matériau.

Le contrôle des points d'occlusion et le polissage sont indispensables.

### **3.1.1.1.4. Les compomères**

#### **3.1.1.1.4.1. Indications**

Un compomère est une résine composite modifiée par adjonction de polyacides. Dans ce matériau, les composants polyacides ne sont pas suffisamment nombreux pour entraîner une réaction acide-base, la photopolymérisation sera nécessaire.



#### **3.1.1.1.4.2. Avantages et inconvénients**

La biocompatibilité et la résistance mécanique de ces matériaux sont relativement comparables à celles des résines composites. Leur résistance à la compression varie entre 200 et 260 MPa (57).

Les propriétés optiques sont supérieures à celles des verres ionomères, sans pour autant excéder celle des composites.

Il existe comme au sein des verres ionomères, une libération de fluor. Cependant, celle-ci est très inférieure à celle des verres ionomères (57). Le pic de relargage est atteint très rapidement, mais retombe ensuite à des niveaux très bas.

En conclusion, deux matériaux peuvent être utilisés car faciles d'emploi, à prise rapide, de dimensions stables, pour restaurer la partie coronaire d'une dent dépulpée : l'amalgame et la résine composite. Les autres matériaux ne semblent pas être suffisamment résistants afin de garantir une bonne longévité dans le temps. Si la perte de substance dentaire est plus importante, la pose d'un tenon intra-radicaire sera envisagée afin d'augmenter la rétention de la restauration.

#### **3.1.1.2. Le tenon intra-radicaire**

Utilisé lorsque les parois résiduelles coronaires de la dent dépulpée ne sont plus suffisamment nombreuses et solides, il permet de gagner en rétention et de soutenir la future restauration. Cependant, il doit être une extension dans un canal mis en forme et non une intrusion dans la dentine radicaire.

Le tenon idéal doit présenter des propriétés mécaniques proche de celles de la dentine, comme la résistance à la compression, à la torsion et aux cisaillements. Pour cela, il doit remplir certains critères afin d'éviter à la dent des fissures, des fractures, et à la restauration un descellement susceptible de faire pénétrer des bactéries au sein des canaux.

Son cahier des charges :

- Il doit être suffisamment rigide pour soutenir la restauration et tenter de retrouver l'intégrité mécanique de la dent.
- Il doit avoir un comportement élastique proche de la dentine pour permettre de répartir les contraintes le long des racines.
- Il doit être suffisamment rétentif afin de retenir la restauration coronaire
- Il doit être suffisamment adhérent au ciment ou à la colle pour garantir un joint étanche et éviter l'accès des fluides salivaires.

### 3.1.1.2.1. Sa nature

La nature du tenon a une incidence sur sa propre résistance mécanique mais aussi sur celle de la dentine radiculaire, à laquelle il est étroitement lié.

#### - Les tenons en acier inoxydable et les tenons à base de Ni-Cr

Ces tenons sont les plus rigides, ils présentent un module d'élasticité de Young de 190 à 200 GPa (64). Cette forte rigidité du tenon empêche une distribution uniforme des forces sur la totalité de la dentine radiculaire. La dissipation des contraintes est irrégulière, elles se trouvent concentrées apicalement (49) ; ceci peut favoriser l'effet de coin et accroître le risque de fractures apicales ou de descellement du tenon (65).

L'emploi de ce type de tenon peut provoquer une corrosion électro-chimique (ou galvanique). C'est une réaction chimique entre un matériau (en général un métal) et son environnement qui entraîne une altération du matériau et de ses propriétés.

S'il y a une perte d'étanchéité coronaire, le système fonctionne comme une pile par l'intermédiaire de la salive, jouant le rôle d'électrolyte. Cette corrosion peut se produire entre une reconstitution corono-radiculaire et la restauration prothétique ; des produits de corrosion se déposent alors au niveau des tissus gingivaux et peuvent causer des colorations radiculaires (66).

C'est pour cette raison qu'il est judicieux d'associer des alliages de potentiel électro-chimique neutres ou identiques.

Ces tenons étant opaques, la couleur de la couronne lors de la pose d'une reconstitution céramique risque d'être altérée, car ces tenons bloquent la lumière au lieu de la transmettre. Bien souvent, il arrive qu'ils renvoient leur propre couleur, ce qui peut être inesthétique.

#### - **Les tenons en titane**

Ils présentent une rigidité moindre, et par conséquent moins de fractures par rapport aux tenons en acier inoxydable ou à base de Ni-Cr. Par contre, leur module d'élasticité (110 GPa) (67) est encore très loin de celui de la dentine (18 GPa), c'est pourquoi il existe encore de nombreuses fractures, qui peuvent être désastreuses.

Lorsqu'une fracture apparaît sur une dent dépulpée reconstituée au moyen d'un tenon en titane, le trait sera localisé le plus souvent dans le tiers apical de la racine, ce qui ne permet pas la conservation de la dent (36).

Le contrôle radiographique permettant de vérifier la longueur et l'orientation du tenon au sein de la racine s'avère difficile, car la radio-opacité de celui-ci est similaire à celle de la gutta percha.

L'emploi de ces tenons est bien souvent inesthétique, comme l'est celui des tenons précédents. Il est alors préférable de les utiliser lors de reconstitutions foulées à l'amalgame ou encore lors de la pose d'une couronne coulée.

#### - **Les tenons en céramique (zircon)**

Avec ces tenons, la dent bénéficie d'une grande rigidité et d'une bonne stabilité de la restauration coronaire, du fait de l'importante valeur de leur module d'élasticité (150 GPa) (67). Cependant, ils doivent être adaptés le plus précisément possible au canal pour éviter tout risque de fracture lors de la mastication.

Ils s'avèrent qu'ils sont aussi très cassants et non ductiles (68).

Si une fracture survient sur une dent dépulpée reconstituée à l'aide d'un tenon en céramique, le fait est que la ré-intervention est difficile. En effet, la rigidité de celui-ci rend bien souvent sa dépose impossible par le chirurgien-dentiste (68).

Du fait de leur translucidité, ils sont très esthétiques (69). En effet, ces types de matériaux ont la capacité de transmettre la lumière afférente, ce qui n'altère pas la couleur de la couronne sus-jacente.

Ils présentent une excellente biocompatibilité et aucun risque de corrosion.

#### - **Les tenons fibrés**

Il en existe plusieurs types en fonction de la nature des fibres qui le constitue : verre, quartz, silice, ou carbone. Ces fibres sont parallèles entre elles, unidirectionnelles et incorporées au sein d'une matrice de résine époxy-amine ou de polyester (70). Sa composition de particule de résine offre à ces tenons une adhésion très importante à la dentine radiculaire grâce à l'utilisation d'une colle résineuse. Il a été démontré que ce collage augmentait sensiblement les propriétés mécaniques de la dent dépulpée (68).

Ils présentent un module d'élasticité de Young d'environ 21 GPa. Celui-ci est relativement proche de celui de la dentine qui est de 18 GPa (64). C'est un critère important qui semble permettre la distribution uniforme des forces occlusales sur toute la longueur du tenon.

Selon Hu et *coll.* (69), il n'y a pas de différence significative de résistance à la fracture des dents restaurées avec des tenons (que ce soit en or-palladium, en acier inoxydable, en fibres de carbone ou en céramique) dès lors qu'il y a un recouvrement cuspidien à l'aide d'une couronne prothétique.

Cependant, de nombreuses études ont démontré que les fractures de dents dépulpées reconstituées avec des tenons fibrés sont moins délétères pour la dent.

En effet, ces traits de fractures sont souvent plus coronaires, et se situent généralement au-dessus de la crête osseuse. La probabilité de conservation de la dent est alors plus élevée.

C'est notamment le cas des tenons en fibres de quartz. Selon Akkayan et coll. (36), une dent restaurée avec un tel tenon présente une résistance à la fracture supérieure à celle des autres tenons fibrés.

Comme le tenon est translucide, la restauration finale sera esthétique. En outre, la photopolymérisation de la colle sera transmise jusqu'à l'intérieur de la racine à travers le tenon et la réaction de collage sera accentuée.

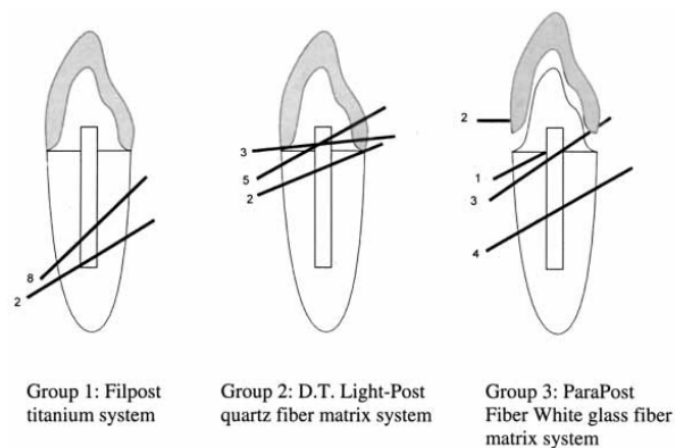


Figure 15 : Localisation des fractures de dent dépulpées reconstituées avec différents tenons (Akkayan et Gülmez (71), 2002)

Il s'agit de comparer les différents types de fractures et leur localisation sur des dents ayant subi un traitement endodontique puis reconstituées avec différents tenons : le groupe 1 présente un tenon en titane, le groupe 2 un tenon en fibre de quartz, et le groupe 3 un tenon en fibre de verre.

D'après le schéma, les fractures les plus catastrophiques surviennent au niveau des dents reconstituées avec des tenons en titane. Elles ne peuvent pas être restaurées et conservées du fait de la localisation très apicale des traits de fracture.

Les dents du groupe 2 ont le meilleur pronostic de survie. En effet, les traits de fracture ne dépassent pas le premier tiers de la racine.

Les dents du groupe 3 présentent quelques traits de fracture au niveau de la moitié de la dent, et les autres se situent dans le premiers tiers de la racine, en comptant deux cas où il y a eu un simple délogement de la couronne prothétique.

En conclusion, la probabilité de conservation de la dent est augmentée lors de l'emploi d'un tenon fibré, et plus particulièrement un tenon en fibres de quartz.

Coelho et coll. (65) ont réalisé une étude portant sur la distribution des contraintes au niveau de dents dépulpées reconstituées avec différents tenons (acier inoxydable, titane, zircone et fibres de carbone et de verre) en étudiant les forces de compression et de traction sur chacune d'elles.

Chaque dent est soumise à une force occlusale de 10N appliquée à 45° au niveau de sa face palatine. L'analyse utilisée est la méthode des éléments finis (méthode numérique d'analyse des contraintes dans les solides de formes complexes) :

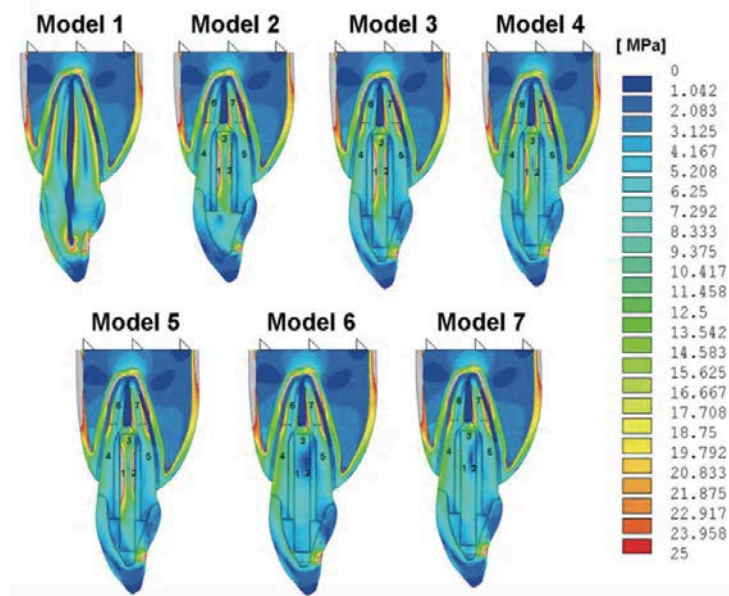


Figure 16 : Etude de la force de compression de dents restaurées avec différents tenons (Coelho et coll. (65), 2009)

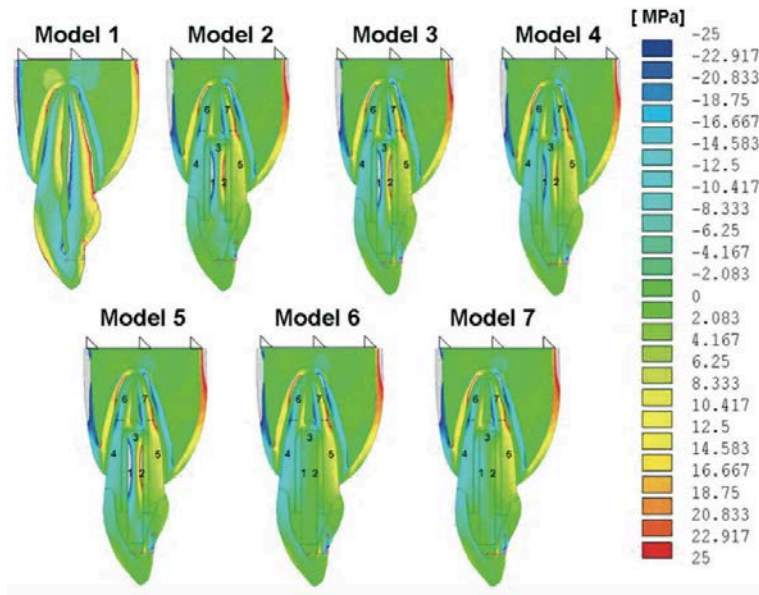


Figure 17 : Etude de la limite d'élasticité et de la résistance à la traction de dents restaurées avec différents tenons (Coelho et coll. (65), 2009)

Légende :

1. Dent saine
2. Tenon en CuAl
3. Tenon en acier inoxydable
4. Tenon en titane
5. Tenon en zircone
6. Tenon en fibres de carbone
7. Tenon en fibres de verre

On remarque qu'il existe une différence de répartition des contraintes entre la dent saine et les dents restaurées. En effet, ces forces sont plus importantes au sein de la dent saine (en particulier aux deux tiers de la dentine) mais elles sont réparties de manière plus homogène.

Les dents restaurées avec les tenons en CuAl, en acier inoxydable, en titane et en zircone présentent sensiblement les mêmes contraintes, qui se situent au niveau des faces vestibulaire et palatine de leur tenon (bien que la face palatine du tenon en titane soit moins soumise à ces forces).

Au contraire, les dents restaurées avec des tenons fibrés (que ce soit en carbone ou en verre) n'ont pas de contrainte à ce niveau. Les tenons fibrés semblent mieux résister aux forces de compression et de traction que les autres tenons, qui concentrent les contraintes apicalement.

Par ailleurs, l'utilisation de ce type de tenon n'est pas anodine ; elle requiert un plateau technique spécifique (emploi d'une digue) et un protocole de collage strict (70). Dans le cas contraire, les attentes de ce matériau seraient incertaines.

Finalement, les tenons fibrés sont généralement préférés aux autres tenons car leurs propriétés mécaniques se rapprochent le plus de celle de la dentine (19), en particulier les tenons en fibre de quartz, dont les taux de survie sont meilleurs lors des fractures.

### **3.1.1.2.2. Sa taille et sa dimension**

**Concernant la taille du tenon**, il existe un consensus sur le fait qu'un tenon trop long ou au contraire trop court augmente le risque de fracture de la dent (68).

D'après Yang et *coll.* (72), le maximum de stress au niveau de la racine survient lorsque le tenon radiculaire est trop court par rapport à la racine dentaire. En effet, les contraintes se concentrent au niveau externe de la dentine, à la moitié de la racine et aboutit très souvent à la fracture.

Cette même étude confirme qu'un tenon localisé au delà des deux tiers de la racine, augmente le risque de fracture apicale en augmentant les contraintes à l'apex de la dent.

En règle générale, la longueur du tenon doit être au moins égale à celle de la hauteur anatomique de la couronne. Bien souvent, le tenon doit se situer entre le tiers et les deux tiers de la longueur de la racine. Il est aussi possible de prendre comme repère la moitié de la longueur de la racine contenue dans l'os (44).

Aucun tenon n'est capable de garantir l'étanchéité de l'espace périapical à lui seul. Pour que l'apex soit hermétiquement fermé, un « bouchon » de gutta percha de 4-5 mm doit être conservé (73) (44).






Figure 18 : Longueur de forage du tenon canalair (Shillingburg et coll. (74), 2012)

Sa localisation en fonction des racines est aussi importante à connaître : sa pose est contre-indiquée au niveau des canaux mésio-vestibulaire et mésio-lingual des molaires mandibulaires, ainsi que les canaux mésio-vestibulaire des molaires maxillaires. La raison en est que ces canaux sont en général trop étroits (44).

Dans tous les cas, le tenon doit respecter au mieux l'anatomie canalair. Si la dent présente une courbure radiculaire, le tenon ne doit jamais dépasser l'amorce de cette courbure pour éviter de fragiliser voire de perforer la paroi radiculaire. De même, un tenon localisé au deux tiers d'une racine grêle peut fragiliser la racine.

**Concernant la dimension du tenon**, le fait d'augmenter son épaisseur, va augmenter sa rigidité. Cependant, cela revient à retirer de la dentine intra-canalair supplémentaire, ce qui peut affaiblir la dent (68). L'épaisseur de la dentine radiculaire située en périphérie du tenon ne doit pas être inférieure à 1,5 mm, sous peine d'augmenter le risque de fêlures/fractures (44).

L'augmentation du diamètre du tenon ne provoque pas une augmentation significative de la rétention de celui-ci (75) (76).

### 3.1.1.2.3. Sa forme (anatomique ou normalisée)

Il existe deux types de tenons :

#### - Les tenons normalisés ou préfabriqués :

Ces tenons sont usinés et peuvent être de plusieurs natures (métallique, en acier inoxydable, en titane, en zircone et fibré). Leur mise en place nécessite préalablement un forage et un élargissement canalaire à l'aide d'alésoirs. Le calibre du tenon retenu correspond au calibre de l'alésoir. Ainsi, le canal est adapté à la morphologie du tenon.

Ils existent sous trois formes :

##### o Les tenons cylindriques :

Ces tenons sont très rétentifs de part le parallélisme de ses parois. Cependant, ils fragilisent la dentine au niveau de leur partie apicale, car une quantité plus importante de dentine doit être retirée pour leur mise en place. Ceci peut aboutir à d'éventuelles perforations des parois latérales.

De plus, cette zone apicale concentre déjà la plupart des contraintes occlusales ; une épaisseur insuffisante de dentine augmentera la probabilité de fractures.

##### o Les tenons coniques :

Ces tenons sont beaucoup moins rétentifs que les précédents (76). En effet, la force de traction nécessaire à la dépose d'un tenon conique est 4,5 fois moins importante que celle nécessaire à la dépose d'un tenon cylindrique (75).

Par contre, ce type de tenon est plus conservateur au niveau apical et la profondeur du logement canalaire peut ainsi être augmentée pour plus de rétention.

Cependant, la forte conicité de ces tenons oblige le praticien à supprimer davantage de substance dentaire coronairement, ce qui augmente la probabilité de fissures/fractures.

- Les tenons cylindro-coniques :

Ils se présentent sous la forme d'une partie cylindrique supérieure, qui est la partie rétentive, et une partie conique inférieure, permettant de coller au plus proche de l'anatomie canalaire. Cette caractéristique permet une propagation la plus homogène possible des contraintes occlusales.

Certains sont formés d'une double conicité apicalement, ce qui permet une préservation plus importante de tissu dentinaire au niveau du tiers apical, distribuant les forces occlusales plus uniformément (49).




Figure 19 : Différentes formes de tenon en fibres de quartz (ITENA. Ancrage radiculaire (77), 2014)

Légende (de gauche à droite) : tenons à double conicité, cylindrique et cylindro-coniques.

#### - Les tenons anatomiques

Contrairement aux précédents, les tenons anatomiques reproduisent l'anatomie de la lumière canalaire nettoyée de ses matériaux d'obturation endodontique. C'est donc le tenon qui s'adapte au système canalaire et non l'inverse. Il est indiqué pour les dents avec des entrées canalaires de section ovale ou aplatie telles que les prémolaires.

Le principe premier est l'économie tissulaire : c'est à dire que suite au traitement endodontique, le canal est simplement désobturé sans être (ou très peu)

mis en forme. Le tenon est alors adapté à l'anatomie canalaire puis collé à l'intérieur de celui-ci.

La préparation du logement canalaire et donc la perte de substance dentaire sont minimales. Comme le tenon est adapté par collage à l'intérieur du canal, la distribution des contraintes est répartie au mieux. Le risque d'aboutir à une fêlure/fracture est ainsi diminué.

De plus, du fait d'une liaison adhésive puissante, la probabilité de micro-infiltration se verra diminuée. Cependant, les tenons anatomiques ne se présentent que sous la forme de tenons fibrés, car les autres types nécessitent d'être scellés et non collés.

#### **3.1.1.2.4. L'usinage et son état de surface**

Afin d'augmenter leur rétention et leur adhésion, que ce soit au niveau du matériau de restauration sus-jacent ou au niveau du canal (avec le ciment ou la colle), les tenons peuvent être usinés de manière particulière ou encore être traités.

Il existe des états de surface différents pour les tenons normalisés en fonction du traitement des fabricants.

Les **tenons taraudés** (comme le screw-post) ou présentant des **stries hélicoïdales** ont une force de traction augmentée (75) par rapport aux autres tenons. En effet, ceux-ci sont vissés dans la dentine au sein des canaux, ce qui leur apporte une grande rétention canalaire (64).

Cependant, ce vissage implique de fortes contraintes pour la dentine canalaire, et risque d'entraîner des fissures et des fractures. En outre, les hiatus permanents entre le tenon et la paroi dentinaire altèrent l'étanchéité du traitement endodontique.

Ces tenons sont qualifiés de tenons actifs car ils sont vissés au sein de la dentine, alors que les autres types de tenons sont dits passifs, car ils sont simplement insérés dans le logement canalaire puis scellés/collés.



Figure 20 : Tenons taraudés type screw-post (Les tenons Dentatus Classic Surtex (78), 2016)

Selon Weine et *coll.* (79), les tenons coniques avec un **état de surface lisse** ont d'excellentes propriétés rétentives lorsque la préparation du logement canalaire est correctement conduite. Il n'est alors pas nécessaire de rajouter des rainures au niveau des tenons.

Ils ont étudié une cohorte de dents dépulpées reconstituées avec ce type de tenons à l'état de surface lisse pendant une période de dix ans, et se sont aperçus que le taux de succès endodontique était de 98,5%. Seules trois dents se sont fissurées et une a perdu sa restauration prothétique. Bien que la littérature critique leur utilisation, cette étude démontre qu'il est possible d'utiliser ces tenons.



Figure 21 : Tenon conique lisse (ITENA. Ancrage radiculaire (77), 2014)

**Le sablage** permet, en projetant des particules (d'alumine), de créer des rugosités, augmentant la micro-rétention du tenon. Ce principe de traitement de surface peut être réalisé sur les tenons métalliques comme sur les tenons fibrés.

Le but de cette technique est d'augmenter le potentiel de la force à exercer pour retirer le tenon en augmentant la coaptation et l'adhésion de l'interface tenon/agent de scellement.

Pour les tenons fibrés, un autre type de sablage peut être effectué : le système CoJet®. Celui-ci projette des particules d'oxyde d'aluminium couplées à de la silice, ce qui forme une couche de silicate adhérente à la surface du tenon. Un processus de silanisation doit ensuite être effectué. La surface d'adhésion est alors

augmentée à la fois mécaniquement et chimiquement par rapport à un tenon n'ayant pas reçu ce type de traitement (80).




Figure 22 : Etat de surface d'un tenon fibré avant sablage (Radovic et coll. (81), 2007)




Figure 23 : Etat de surface d'un tenon fibré après sablage (Radovic et coll. (81), 2007)

Cependant, la technique de sablage est contestée car elle pourrait altérer les propriétés physiques du tenon et ainsi sa résistance à la compression (80).

Il semblerait que la taille des particules aéroportées, le temps d'application et la pression exercée jouent un rôle dans cette altération (82). C'est pour cette raison que des études récentes ont ajusté ces valeurs pour tenter de maintenir l'intégrité physique du tenon ; elles concluent qu'un tenon fibré abrasé grâce à une projection

de particules a une rétention augmentée par rapport à un tenon non abrasé (83) (82) (81).

Ces études ont révélé que les dommages engendrés par les particules aéroportées étaient insignifiants par rapport au bénéfice de l'augmentation de la force de liaison du tenon (84).

### **3.1.1.2.5. Sa mise en place**

La préparation du logement canalaire comprend deux étapes : d'une part la désobturation du canal jusqu'à la longueur déterminée, d'autre part son élargissement au diamètre voulu.

Dans un premier temps, le système canalaire doit être obturé complètement avec de la gutta percha afin d'assurer son étanchéité au niveau des canaux latéraux. Il existe deux méthodes de **désobturation canalaire** : l'une utilisant un fouloir endodontique chaud, l'autre une instrumentation rotative. La première technique est la meilleure puisqu'elle évite d'endommager la dentine radiculaire sans perturber l'étanchéité apicale.

Plusieurs critères sont à respecter (57) :

- Il est nécessaire de déterminer préalablement la longueur du tenon : comme nous l'avons vu précédemment (paragraphe 3.1.1.2.2), celui-ci doit être situé au niveau des deux tiers de la racine en veillant à bien conserver un « bouchon » apical de 4-5 mm.
- La pose d'un champ opératoire individuel est indispensable avant de débiter la préparation canalaire.
- Le fouloir endodontique doit être suffisamment large pour retenir la chaleur sans pour autant interférer avec les parois canalaires.
- Un « stop » est placé sur l'instrument à la longueur choisie et le canal est réchauffé et désobturé jusqu'à cette longueur.

- Si la désobturation s'effectue avec une instrumentation rotative (aux forets de Gates-Glidden ou Largo), le diamètre de ces instruments doit être légèrement inférieur à celui du canal.
- Un instrument rotatif ne peut être utilisé immédiatement après l'obturation endodontique, le risque étant de perturber l'intégrité de l'étanchéité apicale.

Une fois le canal désobturé, **l'élargissement canalaire** est obtenu à l'aide d'une instrumentation manuelle ou rotative (alésoirs correspondants au diamètre du tenon). Le but est d'obtenir un tenon dont le diamètre est inférieur ou égal au tiers du diamètre de la racine. Un contrôle radiographique de sa longueur sera effectué.

### **3.1.2. Reconstitution par méthode indirecte**

Les techniques de restaurations par méthode indirecte consistent à prendre une empreinte de la cavité préparée dans le but de fabriquer une pièce prothétique confectionnée par le prothésiste au laboratoire. Cette méthode nécessite plusieurs étapes de laboratoire, pouvant favoriser l'infiltration bactérienne. Le recours à ce type de reconstitutions est justifié à chaque fois que les conditions cliniques requises pour une restauration par matériau inséré en phase plastique (RMIPP) ne sont pas réunies.

#### **3.1.2.1. Les inlays, onlays, overlays**

Les inlays, onlays et overlays sont des pièces prothétiques en matériau céramique ou composite ou encore en alliage (souvent précieux), destinées à restaurer une perte de substance dentaire. Elles intéressent principalement les dents postérieures car la surface de collage y est plus importante.

La différence entre un inlay, un onlay et un overlay est sa localisation en fonction de la perte de substance coronaire. En effet, si la cavité à restaurer ne nécessite pas de recouvrement cuspidien, on parle d'inlay. A l'inverse, si un recouvrement cuspidien est indispensable, on parle d'onlay. L'overlay est, quant à



lui, une extension d'un onlay lorsque le recouvrement des cuspides est total. Les limites sont supra-gingivales et très à distance de la gencive marginale.

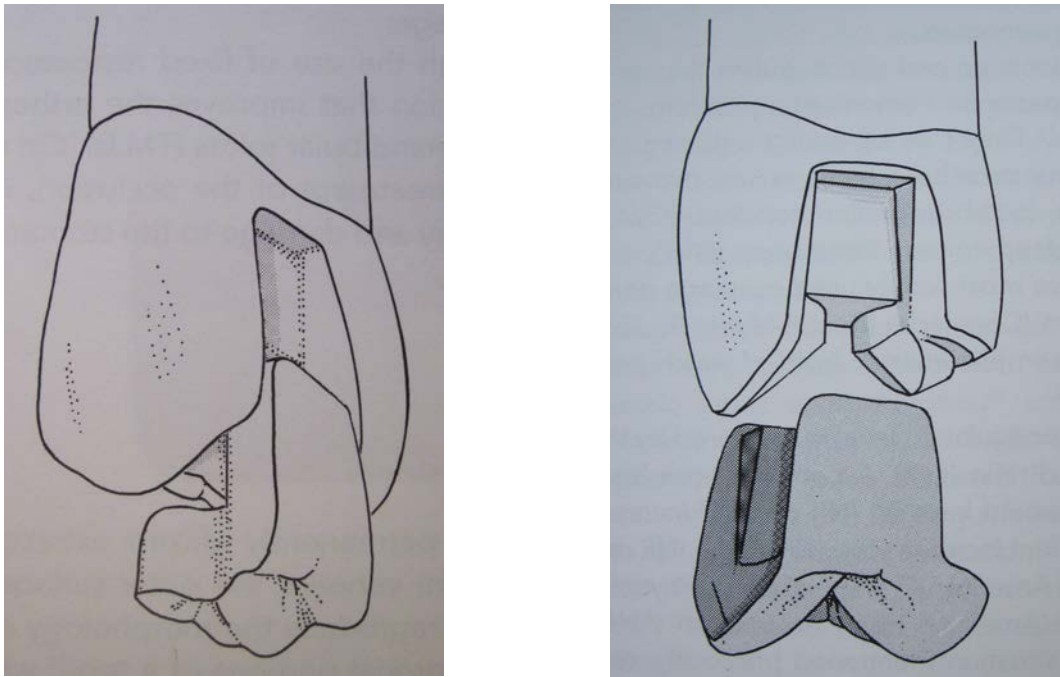


Figure 24 : Schéma d'un inlay (à gauche) et d'un onlay (à droite) (Shillingburg et coll. (85), 2012)

### 3.1.2.1.1. Indications

La pose d'une de ces restaurations partielles indirectes (RPC) collées dépend du **type et du volume de la cavité** préparée. Elles sont indiquées lors d'une perte de substance d'au moins deux parois proximales (MOD) et/ou une ou plusieurs cuspides absentes (selon la classification SiSta, pour les classes 1.4, 2.3 et 2.4 (47)). Ces techniques sont également employées lorsqu'une technique directe sans tenon ne peut être réalisée du fait d'une raison technique ou esthétique.

Le **type de dent à restaurer** est aussi un facteur à prendre en compte car il existe des différences anatomiques susceptibles d'entraîner des fissures/fractures de la dent ou un délogement de la restauration.

En effet, les molaires sont quadrangulaires, alors que les prémolaires sont plutôt losangiques (elles sont plus larges dans le sens vestibulo-palatin que dans le sens mésio-distal). L'adhésion est donc plus importante pour les molaires, et la probabilité de fissures/fractures de la dent est moindre que pour les prémolaires. La mise en place d'une RMIPP (Restauration par Matériau Inséré en Phase Plastique) avec pose d'une restauration prothétique est souvent préconisée pour les prémolaires lors de situations défavorables.

Le **recouvrement cuspidien** partiel ou total (dans les cas d'onlay ou d'overlay) doit être envisagé lorsqu'il y a :

- présence de corrosion ou de fissures
- une anatomie occlusale défavorable
- une importante hauteur et une faible épaisseur des parois résiduelles (inférieure à 2 mm d'épaisseur au niveau cervical)
- une occlusion non fonctionnelle à type de prématurité occlusale, de fonction de groupe en latéralité.

Le choix entre une restauration partielle collée indirecte en composite ou en céramique dépend principalement de la **taille de la cavité à restaurer** et de la **nature de la dent antagoniste**.

Pour des cavités de taille moyenne, il est préférable de confectionner des restaurations en composite. Les dents présentant des restaurations en composite sont moins sujettes aux fractures que les dents restaurées avec de la céramique. En effet, grâce à son module d'élasticité proche de celui des tissus dentaires, le composite permet d'amortir au mieux les contraintes occlusales.

Il a été démontré, en outre, que le taux de fractures en dessous de la jonction amélo-cémentaire est plus important chez les dents restaurées en matériau céramique que chez celles restaurées en composite (86).

Ainsi, pour des cavités de moyenne dimension, les restaurations indirectes en composite sont plus indiquées et permettent de conserver davantage les dents sur arcade.

Pour des cavités plus étendues, une reconstitution en céramique est plus appropriée. En effet, la répartition des contraintes de tension et de compression au sein de la cavité est influencée par le module de Young du matériau inséré. La céramique étant beaucoup plus rigide que le composite, les contraintes de tension sont importantes en surface et varient au niveau de l'interface dent/restauration en fonction du volume du matériau. Ces tensions seront moins importantes si la restauration est volumineuse (87).

Il est aussi possible d'élaborer des restaurations partielles collées indirectes en alliage, en particulier les alliages précieux.

Concernant la nature de la dent antagoniste, si celle-ci est saine, il est préférable de réaliser une reconstitution en composite afin d'éviter une usure prématurée de la dent antagoniste. Au contraire, si celle-ci présente une restauration en céramique, il est préconisé de placer une reconstitution de même nature pour éviter cette fois-ci l'usure prématurée de la dent à restaurer.

Enfin, l'indication des inlays, onlays et overlays est aussi posée **en fonction du nombre de restaurations** et des **impératifs biomécaniques et occlusaux**. Si plusieurs dents d'un même cadran sont à restaurer, il est préférable de les préparer au cours de la même séance et ainsi d'obtenir de meilleurs contacts proximaux et occlusaux au niveau de l'arcade (88).

#### **3.1.2.1.2. Mise en place**

La préparation de la dent accueillant la future restauration partielle collée doit obéir à certains critères de taille nécessaires à la bonne adaptation de la restauration à la dent tout en répondant au principe d'économie tissulaire.

**Au cours de la première séance clinique**, la pose d'une digue et d'un crampon adaptés précède l'élimination de la restauration temporaire à la fraise et le nettoyage de la cavité.

Une phase préalable à la taille de la dent est nécessaire : il s'agit de l'hybridation (création d'une couche hybride assurant le collage) et du remplissage du tiers profond de la cavité. Ceci permet de renforcer les structures résiduelles, d'étanchéfier en partie les tissus résiduels, ainsi que de servir d'assise à la future restauration (88).

Puis, la dent est préparée selon certains critères propres à l'adaptation des pièces prothétiques.

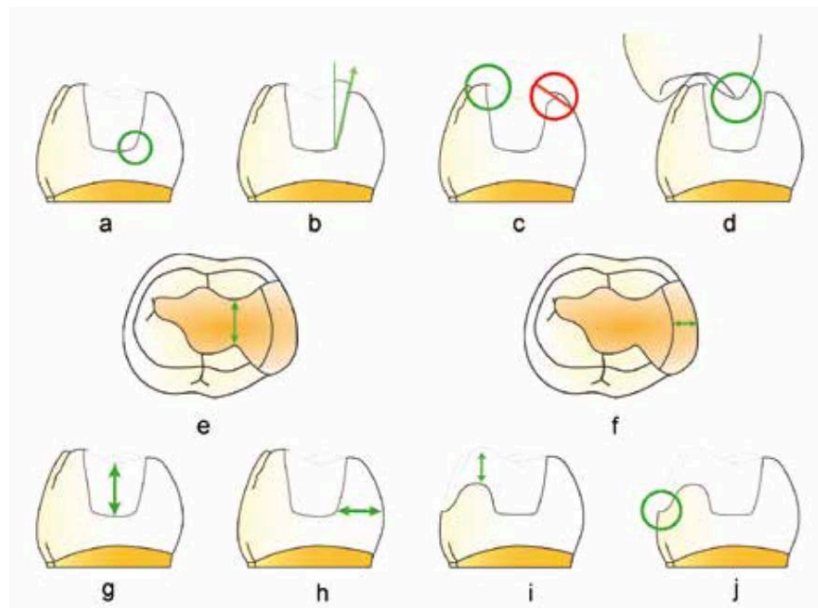


Figure 25 : Critères de préparation pour inlays/ onlays/ overlays (d'Incau (89), 2014)

Au niveau interne, l'ensemble des crêtes vives ainsi que des angles internes nécessitent d'être arrondis (a), afin de diminuer le risque de fractures. Les axes des angles internes de la préparation doivent être divergents (b), ceci facilitant l'insertion et la désinsertion de la restauration. L'isthme principal doit avoir une largeur supérieure ou égale à 2 mm (e). Au niveau du sillon principal, la profondeur de la cavité doit être au moins de 2 mm (g). Un minimum de 1,5 à 2 mm d'épaisseur des parois de la restauration est nécessaire (h) que ce soit pour les restaurations en céramique ou en composite (90), ceci pour résister aux forces de cisaillement.

Au niveau externe de la préparation, les limites proximales sont étendues en dessous des points de contact. Les limites cavo-superficielles doivent être nettes et

ne pas présenter de biseau (c). Les contacts occlusaux ne doivent pas être situés au niveau de l'interface dent/restauration (d). Il est possible de modifier la limite proximale en la rehaussant avec une résine composite fluide (54). Du comportement de ce joint cervicoproximal dépendra la pérennité de la restauration, la largeur de cette boîte proximale doit être au moins d'1 mm (f). Les limites externes doivent être distinctes et régulières afin d'amortir les contraintes occlusales : soit un épaulement strict à 90° (ou *butt margin*), soit un congé (ou *chamfer*) en cas de recouvrement cuspidien (j) ; celui-ci est préféré car la dissipation des contraintes est augmentée.

Le recouvrement s'avère indispensable lorsque l'épaisseur des parois est insuffisante notamment au niveau cervical ; ceci concerne en particulier les cuspidés linguales des molaires inférieures et des prémolaires supérieures (59). S'il est obligatoire, la réduction occlusale sera de 1,5 mm pour les restaurations en composite (88), pour les pièces prothétiques en céramique l'épaisseur de la restauration à cet endroit doit être au minimum de 2,5 à 3 mm garantissant la résistance à la compression (90) (i).

Puis, vient l'étape des empreintes, de l'enregistrement de l'occlusion et de la pose d'une restauration provisoire qui assure la protection, le maintien de la fonction ainsi que l'esthétique. Une étape de laboratoire est requise pour élaborer la restauration.

**Au cours de la deuxième séance clinique**, l'obturation temporaire est déposée et le ciment provisoire est supprimé à l'aide d'un appareil à ultrasons. La pièce prothétique est essayée et ajustée si besoin : elle doit s'introduire sans contrainte et en totalité dans la cavité préparée, l'adaptation marginale est contrôlée ainsi que la situation des contacts proximaux, la couleur doit s'accorder en fonction de celle de la dent restaurée mais aussi selon celle des autres dents de l'arcade.

La procédure de collage présente plusieurs étapes commençant par la mise en place d'un champ opératoire individuel et d'un crampon afin d'isoler le site des éventuels fluides salivaires qui pourraient altérer le collage.

L'intrados de la pièce prothétique est nettoyé et préparé avec de l'acide fluorhydrique, rincé, puis traité par silanisation et séché. Cette étape est

indispensable pour créer une couche autorisant l'adhésion. A partir de cet instant, la pièce ne doit plus être manipulée avec les gants du praticien qui pourraient être souillés, mais uniquement à l'aide d'instruments propres. Puis, une couche d'adhésif est déposée mais non photopolymérisée et mise à l'abri de la lumière.

La préparation de la dent passe par un nettoyage accru des surfaces, notamment celles ayant été en contact avec l'obturation temporaire. Puis, on réalise la procédure habituelle de collage (88) en polymérisant la fine couche d'adhésif au niveau de la préparation. La résine de collage est disposée au sein de la cavité et la pièce prothétique est insérée. Les excès de colle sont ensuite supprimés à la fois au niveau occlusal, mais aussi au niveau proximal à l'aide d'un fil dentaire. La photopolymérisation de toutes les faces de la dent est réalisée durant 60 secondes.

Une couche de glycérine est déposée avant la dernière polymérisation afin de créer un film entre la résine de collage et l'oxygène de l'air, oxygène pouvant altérer la polymérisation (88).

Les étapes de  finition et de polissage sont finalement réalisées avec un contrôle de l'occlusion et des latéralités.

### **3.1.2.1.3. Avantages**

L'économie tissulaire est l'avantage majeur de ce type de restaurations indirectes. Bien que la pose d'un inlay/onlay soit légèrement plus invasive que l'emploi d'une restauration directe, il reste possible de ré-intervenir ultérieurement sur la dent. Ce type de restauration prolonge ainsi la longévité de la dent sur l'arcade.

La faible rétraction de polymérisation par rapport à celle des matériaux vus précédemment améliore la stabilité dimensionnelle de l'ensemble. En effet, ce retrait de prise se situe uniquement au niveau de la fine couche de résine de collage localisée au niveau de l'interface dent/matériau. Cette zone étant plus réduite qu'au niveau d'une restauration directe, la rétraction de polymérisation y sera moins importante. Ainsi, il existe peu de risque de fracture au niveau de l'interface dent/restauration. Finalement, l'anatomie occlusale et proximale est mieux maîtrisée, l'adaptation et le profil d'émergence sont plus précis.

Les propriétés esthétiques et mécaniques (longévité de la pièce prothétique) sont améliorées par rapport à celles des résines composites, notamment celles des restaurations en céramique.

#### **3.1.2.1.4. Inconvénients**

La plupart des inlays/onlays étant en élaborés en matériau composite ou céramique, ils nécessitent d'être collés aux surfaces dentaires. Il est alors indispensable de respecter un protocole opératoire strict avec un plateau technique spécifique afin d'être constamment à l'abri de la salive.

Les limites de la préparation doivent impérativement être juxta ou supra-gingivales pour permettre la pose du champ opératoire individuel abritant la dent taillée des fluides. Il est néanmoins possible de rehausser la limite comme nous l'avons vu précédemment.

La taille de la dent devant être de dépouille pour pouvoir insérer la pièce prothétique, la quantité de substance dentaire supprimée est légèrement supérieure à celle qui aurait été retirée pour une restauration partielle directe (63). Cependant, ce type de restauration est beaucoup plus économe en tissu dentaire que les restaurations corono-radiculaires.

La motivation des patients ainsi que leur coopération est indispensable afin de garantir la pérennité de la restauration. En cas de risque de récurrence carieuse chez les patients ayant une hygiène insuffisante, il est déconseillé de réaliser une procédure de collage.

De plus, ce type de restaurations partielles collées est contre-indiqué si le patient présente des para fonctions (comme le bruxisme) ou des habitudes nocives. Dans ce cas, le risque de fractures coronaires ou de délogement de la pièce prothétique est important.

Enfin, le coût d'une restauration partielle collée est supérieur à celui d'une restauration directe.

### **3.1.2.2. La couronne Richmond**

La couronne Richmond est une couronne à tenon radiculaire, c'est à dire que le tenon radiculaire et la chape métallique coronaire sont solidaires en un monobloc. Une incrustation esthétique en céramique est ajoutée au niveau de la chape coronaire vestibulaire. Cette reconstitution coronoradiculaire existe depuis 1878 mais est rarement utilisée à l'heure actuelle.

### **3.1.2.3. La reconstitution par méthode inlay core et prothèse conventionnelle**

Cette reconstitution fait partie des reconstitutions coronoradicaux car elle comprend un ancrage radiculaire appelé inlay core (le plus souvent métallique) surmonté d'une couronne prothétique qui peut être métallique, céramo-métallique ou tout céramique. Les deux parties sont séparées avant d'être scellées sur la dent, contrairement à la couronne Richmond qui est unie avec son ancrage directement.

#### **3.1.2.3.1. Indications**

L'indication principale de la reconstitution d'une dent dépulpée par la méthode inlay core et prothèse conventionnelle réside dans la quantité de tissu dentaire résiduel après préparation de la dent. Un **délabrement coronaire trop important** (48) (plus de parois, une paroi, voire deux parois rémanentes) peut aboutir à ce type de traitement dans le but d'accroître la rétention de la pièce prothétique coronaire. L'épaisseur des parois doit être prise en compte et ne doit pas être inférieure à 1,5 mm. De même, leur hauteur doit être au minimum égal à la moitié de la hauteur totale de la dent saine (91).



En cas de configuration clinique intermédiaire, tel que la présence de deux parois résiduelles (absence des deux crêtes marginales), d'autres paramètres de type anatomique, fonctionnel, technologique et contextuels sont à prendre en considération :

- Des **limites cervicales infra gingivales** obligent l'emploi de restaurations indirectes coulées de type inlay core métallique.
- Un **contexte occlusal** peu ou pas favorable en cas de sollicitation importante de la dent restaurée en flexion ou en cisaillement nécessite une reconstitution coulée par rapport à une reconstitution foulée (92).
- Le **contexte prothétique** guide le praticien dans son choix. En effet, dans le cas d'une prothèse plurale de type bridge, le parallélisme des piliers peut être rectifié avec les inlay cores (91).

			RECONSTITUTION INDIRECTE		
Nombre de parois	4	3	2	1	0
Hauteur des parois	Totale	2/3	1/3	0	
Epaisseur des parois	> 1 mm	< 1 mm			
RECONSTITUTION DIRECTE					

Tableau 4 : Critères de choix entre une reconstitution directe et indirecte en fonction de la perte de substance (d'Incau et coll. (48), 2011)

### 3.1.2.3.2. Mise en place

Avant de débiter la préparation en vue de réaliser une reconstitution par inlay core et prothèse, il est nécessaire de vérifier l'intégrité du traitement endodontique précédemment réalisé par une radiographie.

Après avoir placé le champ opératoire individuel et déposé l'obturation temporaire, la réduction occlusale jusqu'à 2 mm est effectuée au niveau des cuspides d'appui occlusal.

Les préparations coronaires varient en fonction de la nature de la future couronne, mais toutes répondent aux critères de la triade de Housset :

- La rétention, s'opposant à la désinsertion de la couronne, est assurée majoritairement par la mise de dépouille homothétique des parois coronaires selon un axe unique. Il est possible de se guider avec une clé en silicone préalablement préparée, permettant de contrôler sa préparation au cours de la taille. La mise de dépouille s'effectue généralement par pénétration contrôlée ; c'est une méthode fiable et reproductible. L'angle de convergence, qui est matérialisé par deux parois externes opposées, est de 6 à 12° pour les restaurations dont le mode de liaison est le scellement, et est de 15 à 20° pour les restaurations collées (48).

- La stabilisation qui empêche la mobilité de la pièce prothétique latéralement, est garantie par l'effet de cerclage (« *ferrule effect* »). Il s'agit du procédé permettant à la pièce prothétique d'encercler la périphérie du moignon coronaire. Pour ce faire, un minimum de 1 mm d'épaisseur (36) ainsi que 1,5 à 2 mm de hauteur de dentine intacte est nécessaire (93) sur l'ensemble du pourtour du moignon. En effet, les contraintes transmises à la dentine sont diminuées en augmentant la hauteur de cette bande périphérique. Ce mécanisme aboutirait à une meilleure résistance aux fractures par diminution des contraintes radiculaires (94). C'est pour cette raison que d'Incau et *coll.* (59) estiment devoir rechercher le plus souvent possible, par une technique d'allongement coronaire ou de traction orthodontique, une hauteur minimale coronaire de 1,5 mm lorsque le moignon ne présente pas d'effet de cerclage par lui-même. Cependant, Gegauff (95) considère que ces traitements fragilisent davantage la dent dépulpée et ne sont donc pas indiqués.

- La sustentation, empêchant la pièce prothétique de s'enfoncer sous les contraintes est obtenue grâce au congé périphérique. Celui-ci fait le tour de la préparation en juxta gingival, voire en sous gingival au niveau vestibulaire de sorte

que la jonction dent-restauration soit quasiment invisible. Pour des pièces prothétiques de nature métallique, le congé est en forme de quart d'ovale d'environ 0,8 mm ; pour les restaurations comportant de la céramique il est préférable de réaliser un congé quart de rond d'environ 1,2 mm, voire un épaulement à angle interne arrondi pour les restaurations tout céramique.

La cavité d'accès endodontique nécessite aussi d'être de dépouille. Pour cela, la mise en place d'un CVIMAR au niveau d'une paroi interne est possible.

Le logement canalaire est préparé, puis l'inlay core est réalisé par fonderie au laboratoire de prothèses soit en technique directe (avec une maquette de l'inlay core en résine calcinable), soit en technique indirecte (avec une empreinte envoyée au laboratoire).

L'inlay core est scellé (s'il est confectionné en alliage métallique) ou collé (s'il est confectionné en céramique) à la séance suivante. Une empreinte de l'inlay core en place est prise et envoyée au laboratoire pour la réalisation de la couronne périphérique. L'adaptation marginale est ainsi plus précise que celle de la couronne Richmond car les limites sont doublement enregistrées.

La couronne est finalement scellée ou collée, en fonction des matériaux utilisés pour sa confection.

### **3.1.2.3.3. Avantages**

L'avantage majeur de ce type de restauration est la possibilité de **conservation de la dent** sur arcade alors que la quantité de tissu coronaire est très faible voire quasi absente. En effet, l'ancrage radiculaire ainsi que le recouvrement coronaire permettent un rétablissement de la fonction masticatoire de manière satisfaisante. De plus, un recouvrement cuspidien total, en l'absence de parois, diminue le stress au niveau de l'interface dent/restauration, conférant plus d'étanchéité à l'ensemble. Au niveau des molaires maxillaires, le taux de survie

d'une dent dépulpée non couronnée est de 50% alors que celui d'une dent couronnée est de 97,8% (96).

L'emploi des reconstitutions coronoradiculaires coulées est possible lorsque les **limites de la préparation** sont supra, juxta ou infra-gingivales.

Par rapport à la couronne Richmond, outre la meilleure adaptation marginale du fait de la double empreinte de la préparation, la **couronne peut être remplacée** sans enlever l'ancrage radiculaire (97).

**L'orientation de l'ancrage radiculaire** peut différer de celle de la couronne analogue, contrairement à l'axe de la couronne Richmond ; ceci permet de préserver davantage de tissu coronaire. En cas de reconstitution plurale de type bridge, les inlay cores peuvent présenter des directions différentes entre eux sans altérer l'axe d'insertion des pièces prothétiques assemblées (98).

Enfin, **l'esthétique** de ce type de restauration peut être très satisfaisante en évitant ou en diminuant le facteur de corrosion entre les matériaux de l'inlay core et ceux de la couronne. Le meilleur résultat est atteint grâce à l'association d'un inlay core céramisé et d'une couronne tout céramique. Dans ce cas, la biocompatibilité est très correcte. Pour les autres matériaux employant des alliages métalliques, il est nécessaire de favoriser l'association des alliages précieux. De ce fait, le risque d'une réaction d'électrolyse est moindre (48) et l'esthétique est acceptable bien qu'il existe un risque de corrosion au niveau des tissus gingivaux à la base de la restauration.

#### **3.1.2.3.4. Inconvénients**

La préparation d'une dent dépulpée recevant un inlay core surmonté d'une couronne périphérique n'est **pas économe en tissu dentaire**. Le délabrement initial de la dent est déjà important du fait de caries ou fractures, et la taille coronaire de dépouille accroît la perte de substance (90). En effet, la hauteur des parois restantes

peut être un frein à l'axe d'insertion de la pièce prothétique ; il est alors nécessaire de les diminuer en supprimant du tissu dentaire.

Le module d'élasticité de l'ensemble inlay core/couronne est largement supérieur à celui de la dentine, la rigidité est augmentée et les contraintes sont localisées, pouvant engendrer des **fractures radiculaires**.

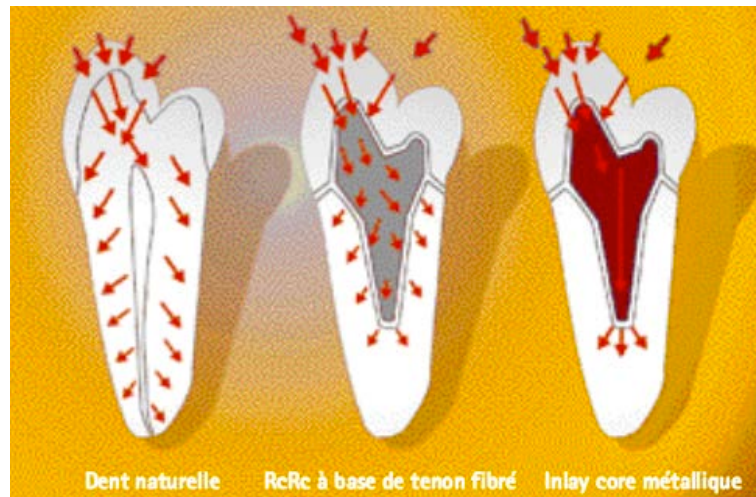


Figure 26 : Comparaison des répartitions de contraintes entre une reconstitution avec tenon fibré et une restauration avec inlay core (Koubi et coll. (99), 2008)

En cas de **particularités anatomiques**, telles que des racines grêles, des courbures canalaires importantes, des canaux fins et étroits, l'emploi d'un inlay core est contre-indiqué (91).

Cette technique nécessitant **plusieurs étapes de laboratoire** avec temporisation de la préparation, le risque de propagation bactérienne est supérieure par rapport aux restaurations en méthode directe. De plus, la contamination du canal préparé est difficile à éviter lors de la prise d'empreinte ; c'est pourquoi il est impératif de rincer et désinfecter minutieusement le logement canalair à l'hypochlorite ou à la chlorhexidine avant scellement/collage (100).

Le risque de corrosion électrochimique entre l'alliage de l'inlay core et celui de la couronne peut **altérer l'esthétique** de la restauration. De même, l'inlay core en

alliage métallique ainsi que l'emploi de certains ciments peut ternir la couleur finale de la couronne.

Enfin, ce type de reconstitution est **assez onéreux** pour le patient.

## 3.2. L'endocouronne : Indications

### 3.2.1. Définition

En 1995, Pissis (101) a décrit une technique monobloc de reconstitution des dents dépulpées. Il est considéré comme le précurseur de la technique de l'endocouronne, dont le nom a été défini en 1999 par Bindl et Mörmann (102).

Il s'agit d'une restauration partielle collée recouvrant la totalité des cuspides et prenant ancrage au sein de la cavité pulpaire d'une dent dépulpée. Il existe une rétention macro-mécanique grâce aux parois de la chambre pulpaire ainsi qu'une rétention micro-mécanique obtenue avec le système de liaison (103). Cette restauration partielle collée est considérée comme indirecte car une prise d'empreinte est indispensable pour son élaboration.

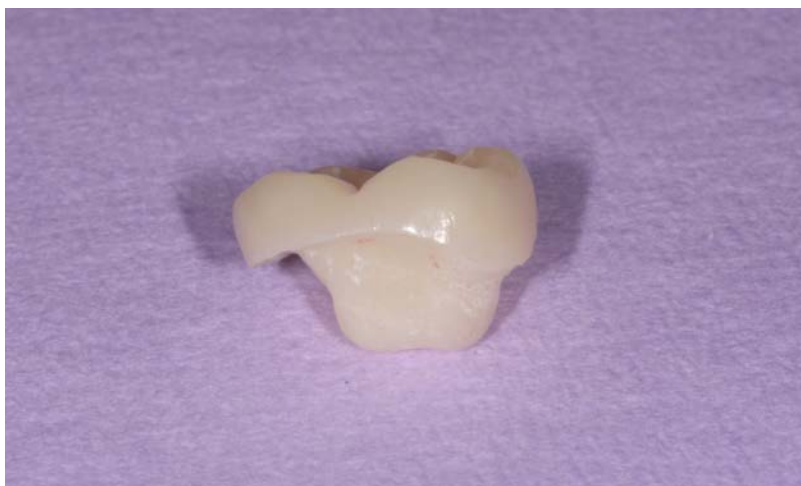

Figure 27 : Endocouronne sur 46 (Courtoisie Dr Maguin H.)

Il est important de noter que d'après Bindl et *coll.* (104), le taux de survie des endocouronnes au niveau des molaires est de 87,1% à 5 ans ; leur longévité est donc proche de celle d'une couronne conventionnelle avec ancrage radiculaire, dont le taux de survie à 5 ans est de 94,6%.

Actuellement, la technique d'endocouronne est méconnue, ce qui explique probablement sa faible utilisation en pratique dentaire quotidienne. C'est pour cette raison que ce type de restauration est délaissé pour des restaurations conventionnelles avec un ancrage radiculaire. Cependant, on a pu voir précédemment que le forage canalaire n'est pas anodin et ne devrait être entrepris que si d'autres techniques ne peuvent être envisagées (voir 2.3.3).

Nous développerons les éléments du choix de la reconstitution par endocouronne, notamment selon le type de dent à restaurer, les qualités et quantités des tissus résiduels, et analyserons ses avantages et inconvénients.

### **3.2.2. Indications en fonction du type de dent à restaurer**

Les endocouronnes sont indiquées pour les dents postérieures dépulpées telles que **les molaires**, en particulier celles dont la hauteur clinique coronaire est faible (105) et ne permet pas la mise en place d'un inlay core et d'une couronne. Pour les molaires présentant des racines minces, sinueuses ou des canaux radiculaires calcifiés, l'élaboration d'une endocouronne est une bonne alternative pour éviter l'ancrage radiculaire, qui serait dans ce cas déconseillé (105).

En outre, la forme quadrangulaire de ces dents offre une grande surface de collage ainsi qu'une large chambre pulpaire qui permet une assise et une bonne rétention de la pièce prothétique.

Par contre pour **les prémolaires**, il n'existe pas de réel consensus concernant les indications de la réalisation d'endocouronne.

En effet, la chambre pulpaire des prémolaires étant plus étroite et moins profonde que celles des molaires, la surface de collage y est moins importante (104). De plus, le ratio hauteur/largeur de couronne est plus élevé au niveau des prémolaires (106), ce qui engendre des forces de cisaillement plus intenses. Selon Bindl et coll. (104), il est préférable de réaliser des RMIPP (Restaurations coronoradiculaires par Matériau Inséré en Phase Plastique) au niveau des prémolaires dépulpées ne présentant plus suffisamment de parois coronaires.

Cependant, Lin et coll. (107) ont démontré qu'une endocouronne réalisée sur une prémolaire présentait une résistance à la fracture ainsi qu'une longévité identiques, voire supérieures à celles d'une couronne conventionnelle sur ce type de dent (1446 contre 1163 MPa). Cette étude, portant sur la méthode des éléments finis, démontre que les tissus résiduels (comme la dentine radiculaire) et le système de liaison subissent moins de contraintes avec une endocouronne qu'avec un tenon fibré surmonté d'une couronne classique.

Enfin, il est important de noter que le risque d'échec d'endocouronne sur une prémolaire est plus élevé si le patient présente une fonction de groupe par rapport à une fonction canine. Dans ce cas, la canine ne jouera pas son rôle de protection et les forces axiales et latérales pourront être délétères (93).

Ainsi, chaque situation doit être étudiée par le praticien qui déterminera de la faisabilité du traitement en fonction de la quantité de tissu restant après traitement endodontique.

Enfin, sur **les dents antérieures** les endocouronnes sont contre-indiquées, car elles seraient soumises à de trop fortes forces latérales par rapport à leur faible surface de collage. Dans ce cas, l'emploi d'un tenon est indispensable pour la rétention de la pièce prothétique ainsi que la répartition des contraintes.

### **3.2.3. Indications en fonction de la quantité et la qualité des tissus résiduels**

Le **délabrement de la dent** est un critère fondamental d'appréciation de la faisabilité de ce traitement.



En effet, selon Dietschi et Lander (108), une endocouronne est indiquée lorsque le délabrement est moyen, c'est à dire que la substance dentaire perdue est au maximum égale à la moitié de la structure coronaire initiale. Dans le cas où une quantité plus importante de tissu est supprimée, une reconstitution corono-radulaire est requise.

Fages et Bennasar (106) préconisent que la profondeur de la chambre pulpaire soit d'au moins 3 mm, alors que Lin et coll. (109) estiment qu'il est nécessaire d'avoir une cavité de 4 à 5 mm de profondeur. L'épaisseur des parois périphériques intervient aussi et doit être de 1 à 1,5 mm pour garantir une résistance suffisante à l'ensemble.

Les limites de la préparation doivent impérativement être supra voire juxta gingivales (47), et dans l'idéal à 1 voire 1,5 mm de la jonction amélo-cémentaire, car il est indispensable de pouvoir isoler la dent en vue du protocole de collage.

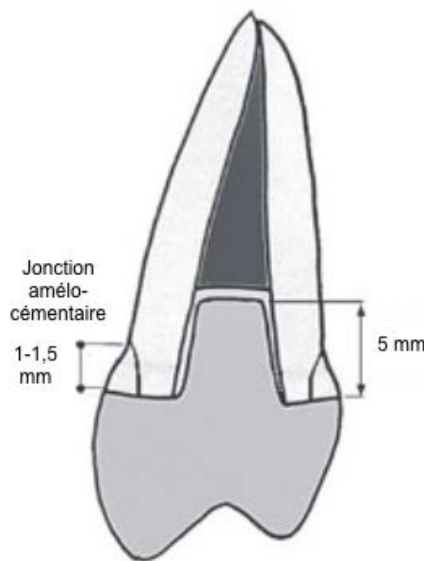


Figure 28 : Schéma d'une endocouronne (Lin et coll. (109), 2010)

La **qualité de la dentine** est également importante à prendre en compte. Si elle est sclérotique, le potentiel de collage sera diminué du fait de la précipitation de minéraux à l'intérieur des tubuli (110). La couche hybride est alors plus fine et moins homogène par rapport à un collage sur une dentine non sclérotique, ce qui diminue la capacité d'adhésion de la pièce prothétique (104).

## 3.3. L'endocouronne : de nombreux avantages

### 3.3.1. L'esthétique

Quel que soit le matériau utilisé, résine composite ou céramique, la cosmétique finale de la pièce prothétique avec endocouronne sera plus proche de la situation clinique, qu'avec un tenon et une couronne. En effet, le matériau métallique nuit à une bonne diffusion de la lumière, et le « tout composite » et surtout le « tout céramique » reproduisent le mieux l'aspect naturel.

### 3.3.2. La biocompatibilité des matériaux

Pour Grégoire et *coll.* (111), les céramiques sont des matériaux qualifiés de **bio-inertes** c'est à dire qu'elles n'ont aucune interaction chimique, électrique ou thermique avec l'environnement buccal, et elles présentent de ce fait une parfaite tolérance biologique et parodontale.

Selon Peumans et *coll.* (112), **les tissus parodontaux sont préservés** car, il ne trouve aucune réponse parodontale au niveau des dents restaurées avec de la céramique, ce qui implique que ce type de matériau n'altère pas les tissus biologiques.

Grâce à un traitement chimique local de la surface des céramiques ne modifiant pas ses qualités physico-mécaniques, certains auteurs montrent qu'il est possible de créer un arrimage et une prolifération de cellules parodontales sur les restaurations en céramique. Cette régénération aboutirait une meilleure intégration des céramiques au sein de l'environnement buccal (113).

### 3.3.3. L'économie tissulaire

L'endocouronne s'inscrit totalement dans la notion d'économie tissulaire, en préservant au maximum les substances dentaires.

En effet, sa préparation coronaire ne nécessite pas une rétention macromécanique aussi importante que celle d'une couronne conventionnelle (114), l'ancrage caméral étant exploité au maximum.

De plus, ce traitement s'inscrit dans les étapes de la thérapeutique conservatrice de la dent en permettant de repousser l'échéance de la pose de l'inlay core et de la couronne conventionnelle.

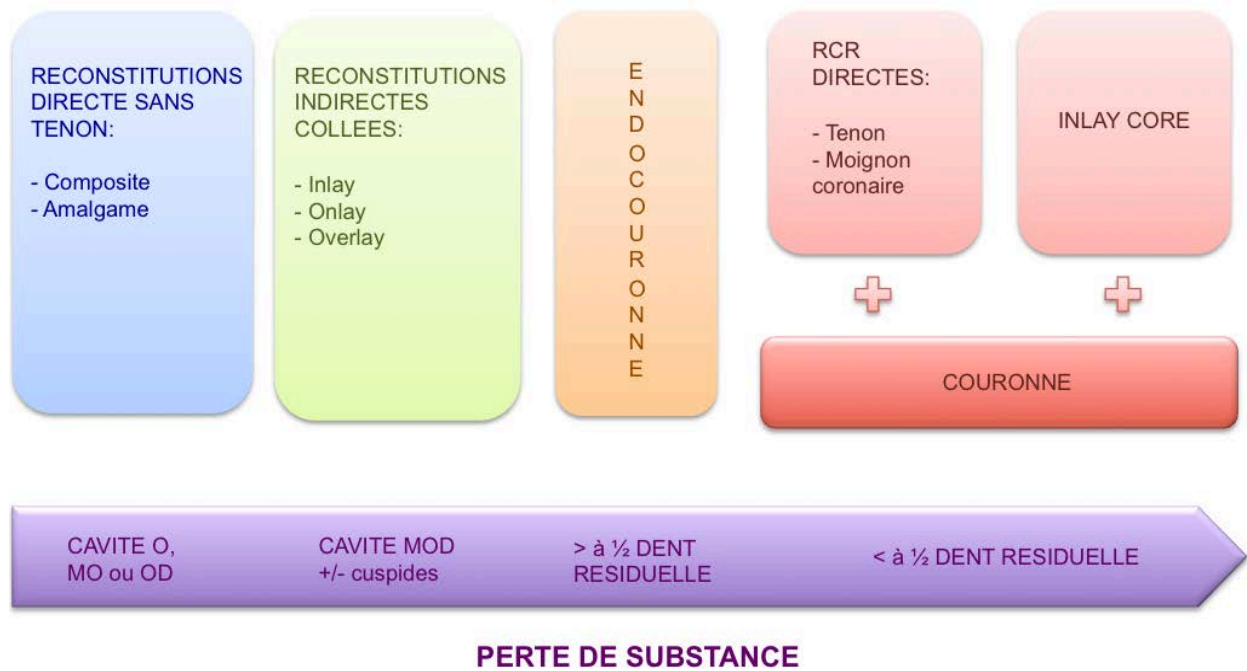

Figure 29 : Evolution des thérapeutiques conservatrices de la dent dépulpée

La succession de soins et le remplacement de restauration sur une dent tout au long de la vie du patient conduit inexorablement à la suppression, à chaque fois, de davantage de tissu dentaire.

### 3.3.4. L'absence d'ancrage radiculaire

Comme nous l'avons vu précédemment (voir paragraphe 2.3.3), la mise en place d'un ancrage radiculaire peut être délétère pour la dent (fissures, fractures, perforations), et peut aboutir à son avulsion prématurée.

L'absence de tenon canalaire évite la concentration des contraintes au niveau des racines. Il a été démontré par Dejak et Mlotkowski (115) que, lors de la mastication, les contraintes exercées au niveau de la dentine sont plus importantes pour les dents restaurées avec des ancrages radiculaires que pour les dents restaurées avec des endocouronnes.

### **3.3.5. Une bonne étanchéité et une bonne résistance**

**L'étanchéité de l'endocouronne**, est garantie par l'agent de liaison mais aussi par une adaptation marginale précise de la céramique ou du composite au niveau de la préparation. Le fait de polymériser uniquement la fine couche d'agent de liaison entre l'endocouronne et la préparation permet de diminuer le retrait de polymérisation de l'ensemble par rapport à une reconstitution directe (104).

Le joint marginal est ainsi plus hermétique que celui d'un composite, car mieux ajusté.

**La résistance** d'une dent restaurée par endocouronne est meilleure, et le rôle de la surface de collage y est important. En effet, celle-ci est souvent égale voire supérieure à celle obtenue par collage au sein d'un canal radiculaire de 8 mm de profondeur (72). L'étendue de cette surface est censée éviter le décollement et le délogement de la pièce prothétique.

De plus, la réduction du nombre d'interfaces hétérogènes collées par rapport à une reconstitution par inlay core et couronne unitaire engendre moins de contraintes au niveau des tissus dentaires et du système de collage (116) (117). D'après Dejak et Mlotkowski (115), les valeurs de compression, de tension et de cisaillement au niveau de l'agent de liaison sont moins importantes pour les dents restaurées par endocouronne que pour les dents restaurées par technique conventionnelle.

Enfin, Biacchi et Basting (105) ont réalisé une étude comparant la résistance à la fracture entre une dent restaurée par endocouronne et une dent restaurée par tenon fibré surmonté d'une couronne. Elle conclut que la dent reconstituée par endocouronne est plus résistante à la fracture que celle reconstituée par méthode conventionnelle selon les valeurs du tableau suivant :

Groupe	Valeur moyenne	Valeur minimale-maximale
Endocouronne	674,75 N	543-1095,64 N
Couronne conventionnelle	469,90 N	316,26-787,62 N

Tableau 5 : Comparaison des valeurs de résistance à la fracture entre une endocouronne et une couronne conventionnelle (d'après Biacchi et Basting (105), 2012)

Ceci peut être expliqué en partie par la diminution du nombre d'interfaces mais aussi par l'épaisseur de céramique, qui est plus importante au niveau de l'endocouronne qu'au niveau de la couronne conventionnelle (109).

### 3.3.6. Une ré-intervention endodontique possible

Du fait de l'absence d'ancrage radiculaire, il est beaucoup plus aisé de réaliser, le cas échéant, un retraitement endodontique. En effet, il est possible de traverser l'endocouronne sans forcément la déposer, afin d'atteindre les différents canaux. Ainsi, on diminue les risques de mutilation supplémentaire en évitant les fractures ou les perforations.

## 3.4. L'endocouronne : quelques inconvénients

**La technique :** Les limites de la préparation doivent être supra voire juxta gingivales pour permettre la pose d'un champ opératoire individuel afin de respecter le protocole strict de collage. De plus, une hygiène insuffisante du patient ou un parodonte inflammatoire est une contre-indication à la pose d'endocouronne car la pérennité des joints collés serait compromise.

**Problèmes occlusaux :** Certaines malocclusions ou para-fonctions du type bruxisme peuvent être délétères. Carlos et coll. (116) indiquent qu'une endocouronne doit être réalisée si les contraintes latérales et verticales sont minimales. A contrario, il est contre-indiqué de réaliser une endocouronne sur une

prémolaire en cas de fonction de groupe ; une reconstitution avec ancrage radiculaire sera alors préférée (118). Une morphologie dentaire présentant une inclinaison cuspidienne très marquée est aussi une contre-indication.

**Physique :** La différence de valeur du module d'élasticité entre l'endocouronne en céramique et la dentine peut aboutir au délogement de la pièce prothétique avec un risque de fracture radiculaire (116).

## 4. L'endocouronne : réalisation et protocole opératoire

### 4.1. Les critères de préparation

#### 4.1.1. La profondeur de l'ancrage caméral

Comme nous l'avons vu au paragraphe 3.2, une **profondeur minimale** de 3 mm est un critère essentiel pour la rétention et la stabilité de l'ensemble.

Pissis (101) suggère que l'ancrage caméral doit être aux dimensions de 5 mm de profondeur et 3 mm de diamètre pour une prémolaire. Dans le cas d'une endocouronne sur une molaire, la profondeur est identique mais le diamètre doit être au moins de 5 mm.

#### 4.1.2. Les morphologies des limites de la préparation

Les limites juxta ou supra gingivales de la préparation peuvent avoir plusieurs morphologies en fonction de leur situation. On en distingue deux types :

- **l'épaulement horizontal strict ou *butt-margin*** : cette limite de 1 à 1,2 mm de large est plane et parallèle au plan occlusal pour assurer une résistance aux contraintes dans l'axe de la dent dépulpée. Elle permet d'obtenir une surface large, uniforme et stable avec une bande d'émail périphérique optimisant l'adhésion (106). Elle se situe généralement à 1,5 mm de la jonction amélo-cémentaire (109).

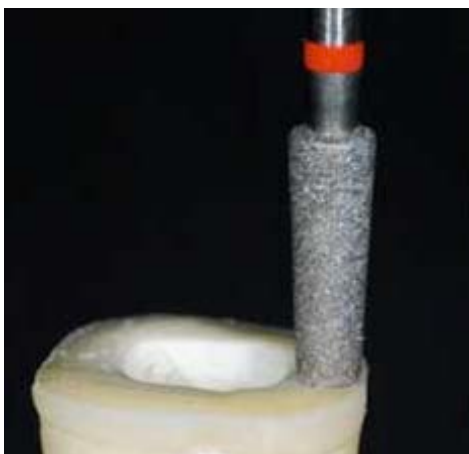


Figure 30 : Préparation d'endocouronne en épaulement (Fages et Bennasar (106), 2013)

- **le congé (à angle interne arrondi) ou *chamfer*** : il s'agit du même type de préparation que celui utilisé pour les couronnes en céramique classique. La largeur du congé est de 0,8 à 1,2 mm. La présence d'un effet de cerclage périphérique d'une hauteur minimale de 1 mm augmenterait la résistance par rapport aux forces de compression obliques (105) tout en dissipant les contraintes.

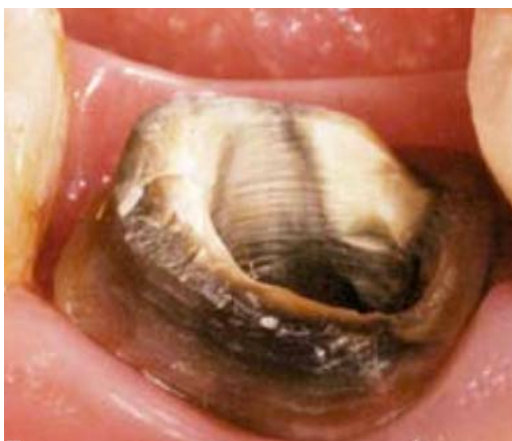

Figure 31 : Préparation d'endocouronne en congé (d'Incau et coll. (48), 2011)

#### 4.1.3. Les positions des limites de la préparation

La préparation pour endocouronne est déterminée par la morphologie et la quantité de dentine saine résiduelle (104).



Généralement, les cuspidés **palatines ou linguales** sont préparées avec un épaulement horizontal strict avec une réduction d'environ 2 mm par rapport à la table occlusale (A).

Trois positions sont possibles pour **les limites vestibulaires** périphériques :

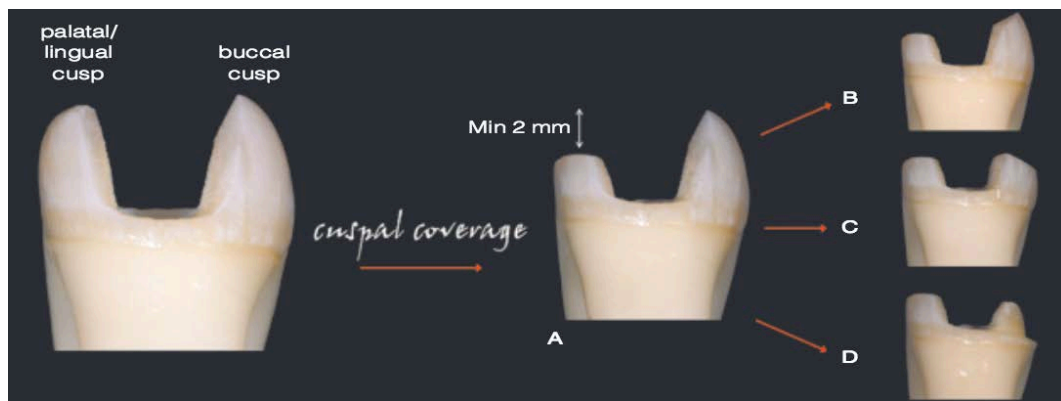


Figure 32 : Positions des différentes limites de préparation pour endocouronne (Rocca et Krejci (118), 2013)

- La limite périphérique se trouve dans le tiers cervical (D), à proximité de la gencive marginale. Ce cas est surtout utilisé en cas de nécessité esthétique, car le joint de la préparation se trouve alors moins visible. Cependant, cette préparation est invasive du fait de la suppression supplémentaire de tissu dentaire au niveau du congé.
- La limite de la préparation se situe au niveau du tiers moyen (C) de la face vestibulaire. Cette situation est plus conservatrice que la première, car la préparation est un épaulement ; mais elle est plus difficile à mettre en œuvre d'un point de vue esthétique. Généralement, c'est cette préparation qui est choisie dans la majorité des cas.
- La limite de la préparation se situe au niveau du tiers occlusal (B) de la face vestibulaire. Ce cas est encore expérimental et surtout utilisé sur les dents vitales.

La position des limites périphériques est importante. En effet, selon Hasan et *coll.* (119), les limites doivent être placées en fonction des points de contacts des dents antagonistes. Il s'avère que plus la distance entre les charges occlusales et le joint restauration/dent est grande, plus les contraintes au niveau du joint de la préparation sont fortes.

Ainsi, pour éviter le délogement de l'endocouronne et améliorer la dissipation des contraintes, les limites de la préparation doivent autant que possible être positionnées au plus proche de l'interface dent/restauration. Une distance minimale d'environ 1,5 mm doit néanmoins être respectée (118), car les points d'occlusion ne doivent pas non plus être situés directement sur l'interface.

## 4.2. La taille de la préparation

### 4.2.1. La préparation occlusale et axiale

La préparation d'une endocouronne débute par une **réduction occlusale** d'au moins 2 mm en direction axiale, parallèlement à la surface masticatoire (116). Il est possible d'effectuer cette préparation en pénétration contrôlée, en maîtrisant ainsi la quantité de tissus dentaires supprimés. Si une limite en épaulement est choisie, les parois d'émail doivent avoir une épaisseur d'au moins 2 mm (106).

En cas de contrainte esthétique majeure, il sera nécessaire de réaliser une **préparation axiale**, qui consiste à mettre de dépouille les faces externes de la préparation d'environ 3 à 6° (48), avec un congé périphérique juxta ou supra gingival (voir paragraphe 4.1.2).

## 4.2.2. La cavité camérale

### 4.2.2.1. Le scellement dentinaire immédiat

Il s'agit d'une procédure préalable à la prise d'empreinte de la préparation (120), dont le but est de créer une couche « hybride » formée par interpénétration des monomères de résine fluide microchargée avec les tissus durs de la dent.

Le scellement dentinaire permet :

- **d'améliorer l'adaptation marginale** de l'interface dent/endocouronne,
- et ainsi **d'éviter l'infiltration** des fluides salivaires et la **colonisation bactérienne** au sein des canaux entre les séances d'empreinte et de pose de la restauration,
- **d'éviter la déshydratation** de la dentine (121),
- **d'améliorer la qualité d'adhésion** du système de liaison avec la dentine en évitant l'effondrement du réseau collagénique sous la pression d'insertion de l'endocouronne. La cohésion de l'ensemble est très dépendante des procédures de collage (120).

Le protocole de scellement dentinaire immédiat le plus efficace et le plus durable est le système M&R 3 temps (120) de quatrième génération (comme l'Optibond FL® de Kerr) effectué sur une dentine fraîchement fraisée (86). Après mordantage de la surface dentinaire pendant 15 secondes à l'acide orthophosphorique (37,5%), elle est rincée abondamment et séchée légèrement. L'application du primer à la micro-brossette pendant 20 secondes est effectué, suivi d'un bref séchage (5s). L'adhésif est appliqué pendant 15 secondes puis polymérisé 20 secondes.

Il est possible de réaliser une endocouronne sans scellement dentinaire immédiat. Cependant, ce principe a fait ses preuves quant à son utilité et ses avantages (122).

#### 4.2.2.2. Le comblement des contre-dépouilles

La mise en forme de la cavité camérale est réalisée. Cette préparation interne pour endocouronne doit être de dépouille comme la majorité des préparations prothétiques, permettant ainsi l'insertion et la désinsertion de la pièce. Afin de contrôler cette mise de dépouille, il est indispensable de vérifier l'orientation des parois de la préparation.

Elles doivent toutes être visibles à partir d'un point de vue occlusal. Généralement, les parois internes de la cavité camérale présentent des angles de 8 à 10° (105).

Si la préparation présente des contre-dépouilles, il est possible de les combler avec un **CVIMAR** ou un **composite de consistance fluide**, créant ainsi une cavité stabilisatrice (48). La dernière couche de composite est associée à l'application d'une couche de glycérine avant polymérisation, qui inhibe la dégradation du composite par l'oxygène (86).

#### 4.2.2.3. La préparation du plancher pulpaire

L'assise de la cavité camérale est préparée. La Gutta Percha est éliminée au niveau des entrées canales jusqu'à une profondeur maximale de 2 mm (116) à l'aide d'un instrument non abrasif, tel qu'un insert ultrasonique.

Carlos et *coll.* (116) préconisent de placer un ciment verre-ionomère en fond de cavité afin d'aplanir le plancher de la cavité et de stabiliser la pièce prothétique. Ce principe est très utile en cas d'empreinte numérique sur une préparation profonde, car le fond de cavité est aisément détectable par la caméra optique.

D'autres auteurs estiment que l'entrée des canaux, en forme de selle, procure une stabilité accrue pour l'endocouronne. De plus, la rétention de la pièce prothétique ne doit pas être compromise par une faible hauteur de paroi (106).

## 4.3. Les critères d’empreinte

Avant de réaliser les empreintes, il est important de vérifier que tous les angles soient polis et arrondis (105). Les micro-irrégularités de la bande cervicale ou du congé doivent être éliminées afin d’obtenir une surface plane et régulière (106).

Quelque soit le type d’empreinte (numérique ou conventionnelle), l’utilisation au préalable de fils de rétraction gingivale est indispensable afin d’écarter le parodonte marginal et visualiser la totalité des limites de la préparation (116).

### 4.3.1. Les matériaux d’empreinte

Comme pour toute pièce prothétique, trois empreintes sont nécessaires pour confectionner l’endocouronne.

La première est celle de la préparation. Elle peut être réalisée avec des élastomères de silicone de différentes consistances (silicone lourd et fluide) ou des élastomères de polyéthers (comme l’Impregum®).

La deuxième est l’empreinte de l’arcade antagoniste. Elle peut être réalisée avec les mêmes matériaux que la première empreinte, assurant une grande précision. Mais généralement, l’utilisation d’hydrocolloïdes irréversibles (comme l’alginate) est qualitativement suffisante.

La troisième est une empreinte d’occlusion permettant d’enregistrer l’engrènement des dents entre elles. Elle est le plus souvent effectuée avec des élastomères de silicone.

Dans le cas d’un enregistrement numérique de la préparation au cabinet dentaire, l’ensemble des empreintes est réalisé à l’aide d’une caméra intra-buccale. Les fichiers informatiques peuvent ensuite être envoyés au laboratoire.

### 4.3.2. La Wash technique

Il s’agit d’une technique en deux temps. L’empreinte de la préparation est tout d’abord réalisée avec un silicone de très haute viscosité (*putty*) enregistrant

grossièrement les états de surface. Puis, elle est réinsérée après détournage chargée d'un silicone fluide (*light*), enregistrant avec précision les surfaces.

#### **4.3.2.1. Les avantages**

Cette technique permet une forte compression du matériau fluide qui contribue à un enregistrement précis des détails de la préparation. De plus, l'empreinte de la gencive marginale enregistrée en position écartée lors de la première phase, préserve l'ouverture du sillon pour le matériau fluide. La mise en œuvre séparée des deux viscosités rend l'aide opératoire facultative.

#### **4.3.2.2. Les inconvénients**

L'inconvénient majeur est le temps de prise d'empreinte qui est doublé. De plus, il existe des risques de déformation de l'empreinte à la seconde insertion.

### **4.3.3. La technique double mélange**

Il s'agit d'une technique en un temps. L'empreinte est effectuée avec deux viscosités différentes d'un même matériau (élastomère). Un matériau fluide (*light*) est injecté au niveau des préparations et recouvert par le porte-empreinte chargé du même matériau de viscosité moyenne (*regular* ou *putty soft*) polymérisant simultanément.

#### **4.3.3.1. Les avantages**

L'avantage majeur est la durée de prise d'empreinte, en un seul temps opératoire.

#### **4.3.3.2. Les inconvénients**

L'inconvénient majeur est la nécessité de réaliser cette technique à quatre mains, bien qu'à l'heure actuelle il existe des systèmes auto mélangeurs.

#### 4.3.4. La CFAO ou CAD-CAM

La CFAO (Conception et Fabrication Assistée par Ordinateur), ou en anglais CAD-CAM (*Computer-Aided Design and Manufacturing*), est, comme son nom l'indique, une technique de confection de prothèses de manière numérique.

Grâce à cette technologie, plusieurs possibilités s'offrent au praticien :

- Les empreintes peuvent être enregistrées de manière conventionnelle puis envoyées au laboratoire de prothèse, qui numérise les moulages en plâtre et réalise, dans un second temps, la pièce prothétique.
- Le praticien peut numériser les arcades dentaires du patient directement en bouche à l'aide de la sonde d'acquisition et du système de CAO (Confection Assistée par Ordinateur). Puis, les fichiers informatiques sont envoyés au laboratoire en format .stl, et la réalisation de l'endocouronne se fait au laboratoire.
- Enfin, la confection et la fabrication de la pièce peuvent être réalisées au cabinet dentaire. Dans ce cas, le patient acquiert sa prothèse en quelques heures.

**L'acquisition** des deux arcades dentaires est effectuée, cliché par cliché, grâce à une caméra intra-buccale. L'image vue par la sonde s'affiche en temps réel sur l'écran de l'ordinateur et le modèle se construit automatiquement. Il faut savoir que trop de clichés risquent de nuire à la précision de l'empreinte car le logiciel fait les moyennes des différentes mesures enregistrées.



Figure 33 : Caméras intra-buccales Bluecam et Omnicam de Sirona (Sirona The Dental Company (123))

Puis, l'enregistrement de l'occlusion est réalisé soit en OIM par un cliché latéral, soit par la numérisation d'un mordu des arcades en silicone. Le logiciel dispose automatiquement les modèles virtuels en occlusion par corrélation des acquisitions précédentes.

A ce stade, un détournage de la préparation, avec marquage des limites et réglage de l'intensité des points de contacts occlusaux et proximaux est effectué par le praticien.

**La confection** de l'endocouronne consiste en un usinage, par fraisage, de la pièce prothétique à partir d'un bloc de céramique ou de résine composite choisis. Finalement, la pièce prothétique sera maquillée, glacée et cuite.

#### **4.3.4.1. Les avantages**

La confection d'une endocouronne par cette technique numérique peut être réalisée **directement au fauteuil** en quelques heures (technique *chair-side*) (124), permettant d'écourter la durée du traitement et ainsi éviter une contamination du réseau canalaire en inter séance.

De plus, le **fraisage de la céramique étant précis**, notamment au niveau des limites de la préparation, l'adaptation correcte de la pièce prothétique est assurée (114).

#### **4.3.4.2. Les inconvénients**

Dans le cas d'une **cavité camérale d'endocouronne profonde**, l'acquisition numérique peut s'avérer difficile (116). En effet, l'acquisition par la caméra optique du système CEREC 2 est limitée à 6,4 mm de profondeur. Pour pallier à ce problème, le système CEREC 3D, basé sur la double triangulation, permet d'augmenter l'acquisition de l'image jusqu'à 20 mm (114).

L'acquisition des images intra-buccales n'est possible que si les surfaces dentaires sont séchées, les **fluides salivaires** étant un frein pour la caméra optique.



Enfin, il est impossible d'utiliser un articulatoire lors de la confection par ordinateur (116).

#### 4.4. L'obturation temporaire

Elle est indispensable pour éviter la contamination bactérienne des canaux entre les séances d'empreinte et de pose de l'endocouronne. Il existe plusieurs types de matériaux ayant chacun leurs avantages et inconvénients.

Le **matériau idéal** doit présenter une résistance mécanique élevée, une bonne étanchéité marginale, une faible solubilité, un coefficient d'expansion thermique proche de celui des tissus dentaires, une dépose aisée ainsi qu'une esthétique correcte (49).

Une obturation temporaire au composite souple tel que le **TERM®** (*Temporary Endo Restorative Material*) est une bonne alternative. Ce matériau, récemment introduit, présente une meilleure résistance à la compression que le **Cavit®** qui est une association d'oxyde de zinc et de sulfate de calcium (125). Cependant, appliqué en épaisseur suffisante, le Cavit® peut tout de même être utilisé en inter-séance.

Le CVI n'est pas conseillé, car il est difficile à déposer sans retoucher les parois de la préparation.

De même, l'IRM (association d'oxyde de zinc et d'eugénol) est déconseillé lors de restaurations indirectes collées, car il contient de l'eugénol qui diminue fortement les valeurs d'adhérence (26). En effet, les phénols présents interfèrent au niveau de la polymérisation des résines (126). En cas d'utilisation, l'incompatibilité entre l'eugénol et l'adhésion requiert l'emploi d'un système de type M&R, car les surfaces dentaires sont davantage nettoyées (47).

Dans tous les cas, l'élimination des agents contaminants et des résidus est indispensable avant la pose de l'endocouronne, afin d'obtenir une surface propre et

un ancrage mécanique amélioré. Ceci peut être réalisé à l'aide d'un appareil ultrasonique et d'un jet abrasif tel qu'une microsableuse (88).

## 4.5. La réalisation au laboratoire

### 4.5.1. L'endocouronne en composite

Elle peut être élaborée grâce à la **technique de stratification**, par apport successif de différentes masses de composite, après avoir disposé au pinceau un liquide isolateur au niveau de la préparation. Dans ce cas, le composite est renforcé par des nanoparticules de céramique.

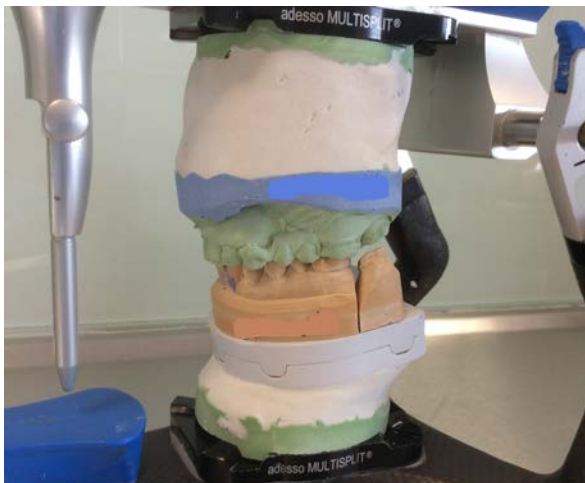

Figure 34 : Montage des modèles en plâtre sur articulateur (Courtoisie M. Blasius)

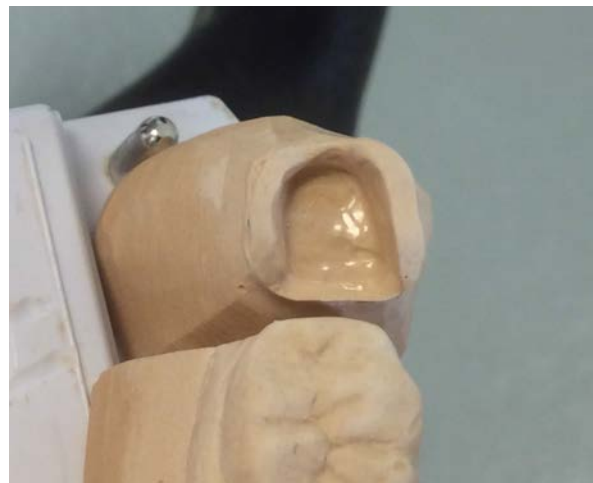

Figure 35 : Vue occlusale de la préparation en plâtre après isolation (Courtoisie M. Blasius)

L'apport débute au niveau de la cavité camérale avec une teinte dentine A3,5, puis chaque cuspide est montée une à une avec une teinte dentine A3, pour finir avec une couche de composite teinte émail « bleue ». Une polymérisation de 10 à 20 secondes est effectuée entre chaque incrément.



Figure 36 : Isolation de la préparation



Figure 37 : Stratification de la cavité camérale

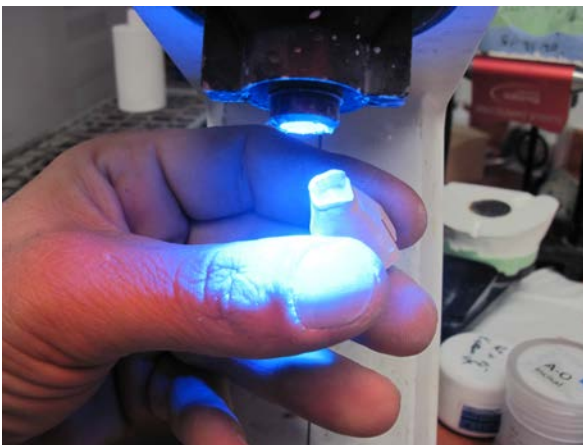

Figure 38 : Polymérisation entre les incréments



Figure 39 : Endocouronne avant postpolymérisation

Puis, lorsque le volume et la morphologie générale de la restauration sont achevés, l'endocouronne est placée dans un four de postpolymérisation pour subir un traitement thermique.

Le but est d'augmenter le taux de conversion du composite et d'améliorer ses propriétés mécaniques ainsi que sa stabilité dimensionnelle. Finalement, le polissage de la restauration est réalisé.



Figure 40 : Finitions et polissage  
(Courtoisie M. Blasius)

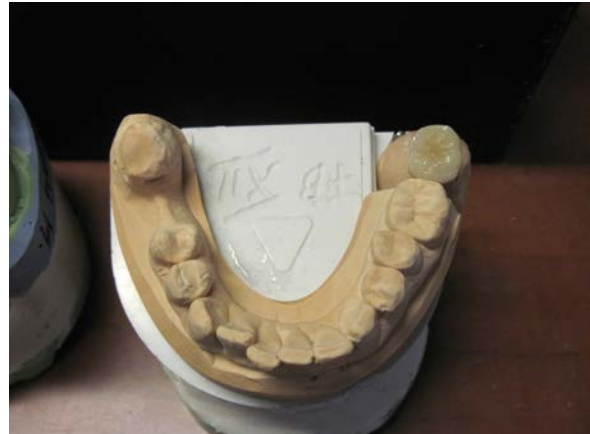

Figure 41 : Endocouronne après  
polymérisation (Courtoisie M.  
Blasius)

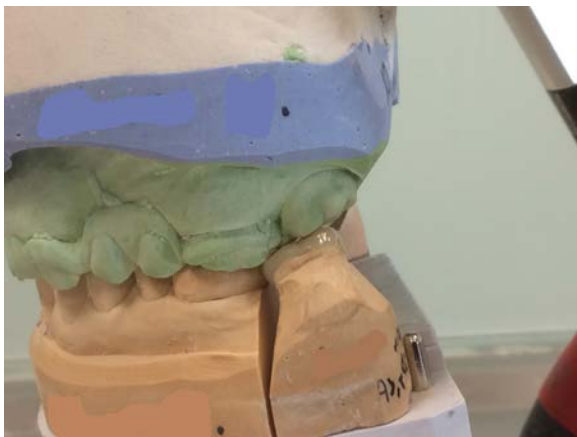


Figure 42 : Endocouronne en occlusion  
(Courtoisie M. Blasius)

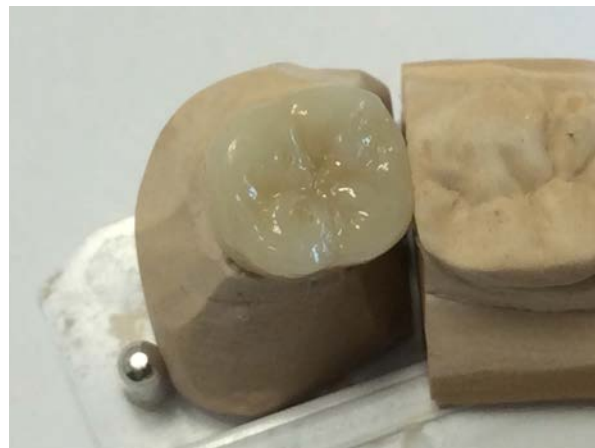

Figure 43 : Vue occlusale de  
l'endocouronne (Courtoisie M.  
Blasius)

Il est aussi possible d'utiliser la CFAO pour la réalisation d'une endocouronne en **composite usiné**. Dans ce cas, les résines composites nanocéramiques récemment commercialisées (comme Lava Ultimate® de 3M) sont recommandées, car elles semblent présenter des qualités intéressantes (59). Cependant, il existe actuellement un faible recul clinique de ce type de matériau.

## 4.5.2. L'endocouronne en céramique

La céramique peut être **usinée** (par la méthode de CFAO) ou **pressée** (par la méthode conventionnelle de la « cire perdue »). C'est essentiellement l'équipement à la disposition du prothésiste qui fixe le choix entre ces deux techniques.

Chaque méthode a ses avantages et inconvénients. En effet, la céramique usinée semble obtenir des valeurs de résistance mécanique et de précision légèrement supérieures à la technique pressée. Par contre, la céramique pressée présente des qualités esthétiques supérieures.

Ainsi, Couvrechel (127) considère qu'une chape en céramique usinée puis maquillée secondairement offre un résultat esthétique et mécanique optimal.

## 4.5.3. Céramique ou composite ?

La différence principale entre ces deux matériaux réside dans la valeur de leur module d'élasticité. En effet, la céramique présente un module de Young élevé, ce qui en fait un matériau rigide, proche des propriétés de l'émail. Le faible module de Young des résines composites permet un amortissement des contraintes, comparable aux propriétés de la dentine (128).

Certains auteurs (105) (47) (129) considèrent que le matériau de choix pour élaborer une endocouronne est la céramique, en particulier la vitro-céramique renforcée au silicate ou au disilicate de lithium. En effet, d'après d'Incau et coll. (48), le taux de succès à trois ans des endocouronnes en céramique (81,2%) est plus important que celui des endocouronnes en composite (55,6%). Ce taux de succès comprend des critères comme l'usure occlusale ou la perte d'étanchéité marginale.

Cependant, la différence des taux de survie entre les endocouronnes en céramique et celles en composite de laboratoire n'est pas significative. Bindl et coll. (104) démontrent que ces deux types d'endocouronnes auraient des propriétés semblables au niveau de la résistance et de l'effet de cerclage.

Bien que le vieillissement d'une endocouronne en céramique soit excellent, l'usure prématurée des surfaces amélaire antagonistes par celle-ci peut poser

problème (128). C'est pour cette raison que Zarone et coll. (117) favorisent les endocouronnes en résine composite car ce matériau mime les mouvements naturels de flexion d'une dent saine et diminue la concentration des contraintes au niveau des tissus dentaires. De plus, les surfaces de la résine peuvent être modifiées et réparées aisément si besoin (118).

Le faible recul de ces matériaux dans ce domaine ne permet pas de donner l'avantage à l'un ou à l'autre. Ainsi, le principal critère à prendre en compte sera la nature des dents antagonistes. Si elles sont restaurées avec un matériau céramique, il sera recommandé de réaliser une endocouronne en céramique. Au contraire, si les dents sont saines ou restaurées en résine composite, il sera préférable de faire une endocouronne en composite. Il serait intéressant d'étudier les taux de survie à plus long terme.

## **4.6. Le choix du système de liaison**

L'assemblage de l'endocouronne aux tissus dentaires s'effectue obligatoirement par collage, contrairement aux prothèses scellées, basées sur le principe de rétention. Pour ce faire, la colle est insérée entre le substrat dentaire et l'intrados de la pièce prothétique ; après polymérisation, elle durcit et unit les deux surfaces. Une colle peut être photopolymérisable, chémozopolymérisable, ou duale (à la fois photo et chémozopolymérisable).

L'emploi d'une colle duale est préférable dans le cas de pose d'une endocouronne car l'épaisseur de matériau peut être un frein à la polymérisation homogène des monomères de résine en profondeur. Ceci peut engendrer des problèmes de moindre résistance et de vieillissement prématuré (112).

Trois grandes familles de colles existent en fonction de leur composition chimique.

### **4.6.1. Les colles sans potentiel adhésif**

Aussi appelées composite de collage, il s'agit de colles n'ayant aucun pouvoir adhésif. C'est pour cette raison que les surfaces de la préparation et de l'intrados prothétique sont préparées et traitées avant assemblage avec création d'une couche hybride. Ces colles sont complexes à mettre en œuvre mais néanmoins performantes (130). On peut nommer pour exemple Variolink® ou Multilink® de Vivadent et ParaCem® de Coltène.

### **4.6.2. Les colles avec potentiel adhésif**




Celles-ci présentent une matrice résineuse avec des groupements chimiques spécifiques capables d'adhérer à la fois à la dent et à l'intrados prothétique (131). Il s'agit par exemple du groupement MDP (Methacryloyloxydecyl Dihydrogen Phosphate) pour la colle Panavia F2® de Kuraray ou du groupement 4-META (4-methacryloyloxyethyl trimellitate anhydride) pour la colle Superbond® de Sun Medical (130).

Malgré leur potentiel d'adhésion intrinsèque, elles requièrent tout de même les mêmes traitements de surface préalables.

### **4.6.3. Les colles auto-adhésives**

Il s'agit de nouvelles colles commercialisées depuis peu, qui présentent des groupements réactifs à base de phosphates. Elles ne nécessitent aucun traitement préalable ni des tissus dentaires ni de l'intrados prothétique (131). L'adhérence peut toutefois être améliorée avec un mordantage sélectif préalable (uniquement l'émail). A contrario, un mordantage total peut diminuer fortement la capacité d'adhésion (130).

Cependant, leur résistance mécanique est moindre par rapport aux autres colles, ce qui contre-indique leur emploi en cas de forte sollicitation des joints. Il s'agit par exemple de Rely X Unicem® de 3 M ESPE ou Maxcem® de Kerr.

Les colles - Réaction de prise : polymérisation		
<p><b>Sans propriété adhésive</b>  <i>Duales: requièrent des traitements de surface et l'emploi d'agents de coupages</i></p>		<p>Variolink (Vivadent)            Calibra (Dentsply)            Choice (Bisico)            RelyX ARC (3M/ESPE)            Nexus (Kerr-Hawe)            ParaCem (Coltène)            Multilink (Vivadent)            Dentocem (Itena-GACD)</p>
<p><b>Avec propriété adhésive</b>  <i>Possèdent des monomères fonctionnels mais requièrent des traitements de surface</i></p>		<p><b>Duales</b>  <b>Chemo</b></p> <p>Panavia F2 (Kuraray)            Superbond (Sun Med)            M Bond (Tokuyama)</p>
<p><b>Auto-adhésives</b>  <i>Ne requièrent aucun traitement préalable</i></p>		<p><b>Duales</b>  <b>Chemo</b></p> <p>Rely X Unicem (3 M ESPE)            Maxcem (Kerr-Hawe)            Multilink Sprint (Vivadent)            BisCem (Bisico)</p>

\* La liste des produits cités n'est pas exhaustive

Figure 44 : Récapitulatif de la classification des différentes colles (Cheron et Degrange (130), 2007)

## 4.7. Le protocole opératoire

### 4.7.1. L'isolement du site opératoire

Nous avons vu précédemment que le placement d'une endocouronne nécessite la maîtrise des protocoles de collage, pour pouvoir assurer la pérennité de la restauration. Il est admis que l'obtention d'un collage de qualité est induit par un respect rigoureux de l'isolement du site, afin d'éviter toute contamination par les fluides salivaires.

L'emploi d'une digue dentaire contrairement aux cotons salivaires, permet une reproductibilité et une sécurité du geste opératoire.



#### 4.7.1.1. Le matériel

- **La pince à digue :**

Cet instrument permet de poinçonner la feuille de digue avec des perforations de diamètres différents en fonction de la taille des dents à traiter. Elle est composée d'un disque rotatif, comportant les différents alésoirs et d'un poinçon en regard de ceux-ci. Après avoir sélectionné et vérifié la perméabilité de l'alésoir, la feuille de digue est perforée d'un geste franc puis glissée vers la base du poinçon en maintenant la pince fermée. L'orifice obtenu doit être net et sans déchirure pour éviter la dégradation de la feuille de digue lors de sa mise en place. Plusieurs modèles existent comme la pince d'Ainsworth et celle d'Ivory.



Figure 45 : Pince d'Ainsworth (Université de Rennes I (132), 2010)

- **La pince à crampons ou pince de Brewer :**

Elle permet la préhension du crampon dans son coffret ainsi que sa pose et dépose sur la dent. Elle comporte des mors dessinés pour bloquer le crampon par écartement et assurer son immobilité.

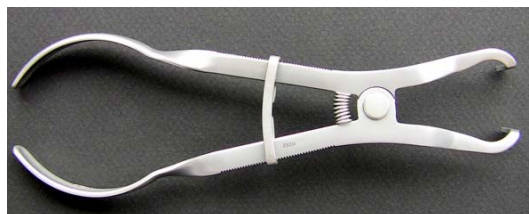

Figure 46 : Pince de Brewer (Université de Rennes I (132), 2010)

- **Le cadre à digue :**

Il est autoclavable et peut être en métal ou en matériau plastique. Plusieurs modèles existent comme le cadre de Young (en forme de « U »), le cadre de Nygaard-Ostby (en forme de polygone). Quel que soit le système utilisé, le cadre a pour fonction première de mettre en tension la feuille de digue pour repousser la lèvre et les joues.



Figure 47 : Cadre à digue de Nygaard-Ostby (Université de Rennes I (132), 2010)

- **Les crampons :**

Ils peuvent être en métal poli ou non (acier inoxydable) ainsi qu'en plastique (polymères type « Softclamps »). Il en existe de plusieurs formes en fonction de la dent à traiter. Ils permettent la rétention de la feuille de digue autour de la dent et sont stabilisés par un système de deux mors exerçant une pression sur la surface dentaire. Ils peuvent parfois comporter des ailettes latérales, permettant d'éloigner les tissus gingivaux tout en empêchant la feuille de digue de glisser par-dessus le crampon.

Dans tous les cas, il convient de s'assurer de la stabilité du crampon avant la mise en place de la feuille de digue pour éviter tout risque de blessure ou d'inhalation. On contrôlera donc l'absence de rotation de celui-ci à l'aide d'une précelle.




Figure 48 : Crampons à ailettes pour molaire (Université de Rennes I (132), 2010)

- **La feuille de digue :**

Elle est fabriquée en latex ou en nitrile de différentes couleurs et possède une taille normalisée (12,7 cm par 12,7 cm ou 15,2 cm par 15,2 cm). Il en existe de plusieurs épaisseurs (fine, moyenne, épaisse et très épaisse). On privilégie dans le cas d'un collage d'une restauration indirecte, l'emploi d'une feuille épaisse ou semi-épaisse. Celle-ci permet d'avoir une résistance à la déchirure élevée tout en repoussant au maximum les tissus gingivaux, pour permettre l'accès et la visualisation optimale des limites cervicales de la préparation.

En cas de défaut d'étanchéité au niveau du crampon, il est possible d'employer une digue « liquide » en seringue. Ce matériau de viscosité moyenne permet après durcissement par photopolymérisation la formation d'une barrière totalement étanche aux fluides salivaires. Elle est facilement retirable à l'aide d'une précelle à l'issue de la séance.




Figure 49 : Feuilles de digue et guide de perforation (Université de Rennes I (132), 2010)

- **Système tout en un :**

Il existe de nouveaux systèmes de digues plus anatomiques et faciles à mettre en œuvre. On citera :

- L'Optra Dam de Ivoclar Vivadent composé par un arceau bi-maxillaire servant de structure à la feuille de digue.

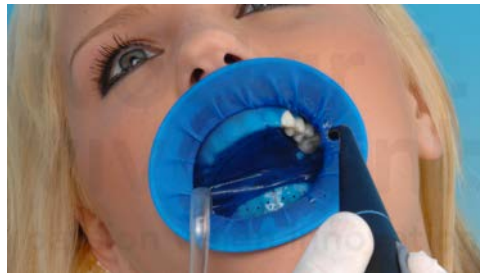

Figure 50 : Le système Optra Dam (Ivoclar Vivadent (133), 2016)

- L'Opti Dam de Kerr Hawe comportant un cadre à digue profilé et une feuille épaisse présentant des pré-perforations sous forme de picots à sectionner au ciseau.

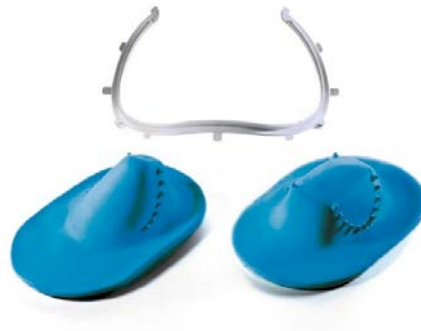

Figure 51 : Le système Opti Dam (Kerr (134), 2015)

- L'Insti Dam de Zirc composée d'une feuille de digue moyenne pré-perforée d'un trou, soudée sur un arc plastique légèrement rigide.

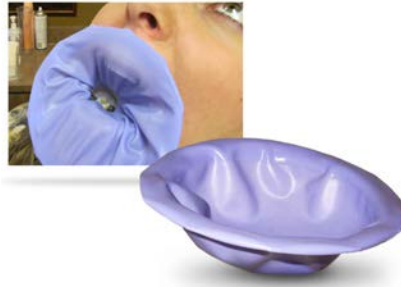

Figure 52 : Le système Insti Dam (Zirc (135), 2016)

Tous ces systèmes sont à utiliser combinés à l'emploi d'un crampon avec ailettes ou non.

## 4.7.2. Le protocole de collage

### 4.7.2.1. Le traitement de l'intrados prothétique

La préparation de l'intrados de l'endocouronne est dépendante du matériau utilisé.

- Pour les **endocouronnes en résine composite** de laboratoire :

Après sablage par projection de particules d'alumine, la pièce prothétique est rincée puis séchée pour obtenir un aspect mat. Cette étape est généralement réalisée au laboratoire pour plus de facilité.

Marniquet et Fron Chabouis (131) préconisent d'appliquer un silane pour augmenter l'efficacité de collage. Pour d'Arcangelo et Vanini (136), la phase de sablage est plus importante que celle de silanisation.

- Pour les **endocouronnes en vitrocéramique** :

Un mordantage à l'acide fluorhydrique à 5-10% est effectué selon les recommandations du fabricant : c'est à dire 60 secondes pour celles renforcées en cristaux de leucite (IPS Empress) et 20 secondes pour celles renforcées en cristaux de disilicate de lithium (IPS eMax).

Puis, la restauration est placée dans un bac à ultrasons durant cinq minutes. La pièce prothétique est rincée et séchée (aspect blanc crayeux) et un silane est appliqué sur l'intrados du type Monobond Plus® (118) ; ceci permet la création d'une liaison chimique entre la céramique et la colle (130).

Tout au long de cette étape, l'endocouronne ne doit pas être manipulée avec les gants mais à l'aide d'un stick de préhension.

#### **4.7.2.2. Le traitement des surfaces dentaires**

Après nettoyage et décontamination de la surface dentaire, un sablage par air-abrasion à l'oxyde d'aluminium ou en utilisant une brosette et de la ponce est réalisé.

Puis, un mordantage est effectué et le système adhésif est appliqué selon les recommandations du fabricant sans le photopolymériser. Si un scellement dentinaire immédiat a été préalablement réalisé, un mordantage de l'émail pendant 30 secondes est suffisant avant l'application du système adhésif (131).

Finalem<sup>ent</sup>, la colle d'assemblage est placée en léger excès sur l'intrados de l'endocouronne et sur la préparation et la pièce est insérée sur la dent. L'élimination des excès se fait à l'aide de fil dentaire, de la sonde ou d'un CK6 tout en maintenant l'endocouronne avec une pression uniforme.

La polymérisation s'effectue sur toutes les faces de la dent pendant 60 secondes. Une fine couche de glycérine peut être étalée au niveau des limites périphériques pour augmenter le taux de conversion de la colle lors de la polymérisation finale (128).

#### **4.7.3. Le contrôle de l'occlusion**

L'occlusion peut maintenant être ajustée de manière statique et dynamique en utilisant des fraises diamantées ovoïdes bague rouge et du papier d'occlusion.

Les plages de céramique retouchées devront être polies minutieusement avec des cupules de caoutchouc de granulométrie décroissante pour éviter une fracture

de la céramique lors de la mastication. Enfin, un brillantage final est réalisé à la brosse et à la pâte abrasive (128).

#### **4.7.4. Illustration de cas cliniques**

##### **4.7.4.1. Cas clinique n°1 : réalisation d'une endocouronne en céramique eMax sur 46**

Le protocole de pose illustré dans cette partie a été réalisé par le Dr Maguin Hélène. Après traitement endodontique et préparation coronaire de la dent 46, les empreintes double mélange sont effectuées.

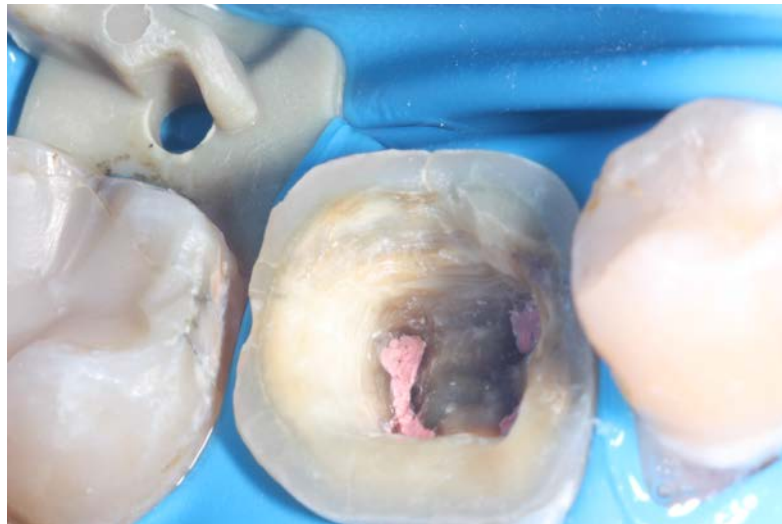

Figure 53 : Préparation coronaire pour endocouronne sur 46 (Courtoisie Dr Maguin H.)

Les contacts proximaux et occlusaux sont vérifiés sur le modèle ainsi qu'en bouche. Cependant, tant que l'endocouronne n'est pas collée définitivement, le patient doit éviter les forts contacts occlusaux qui pourraient engendrer une fracture de la céramique.

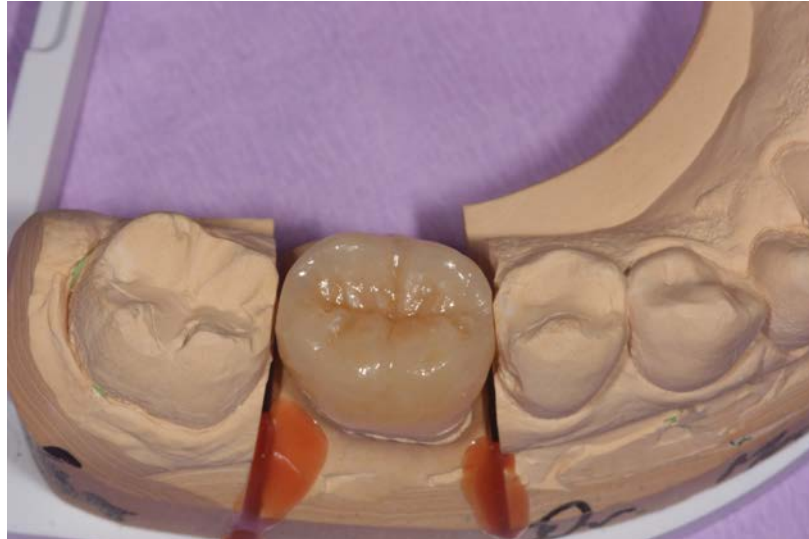

Figure 54 : Essai de l'endocouronne sur le modèle en plâtre (Courtoisie Dr Maguin H.)

**Le traitement de l'endocouronne** débute par une désinfection et par l'application d'un acide fluorhydrique à 9% sur l'intrados pendant 20 secondes. Après rinçage et séchage, cette zone prend un aspect blanc crayeux.

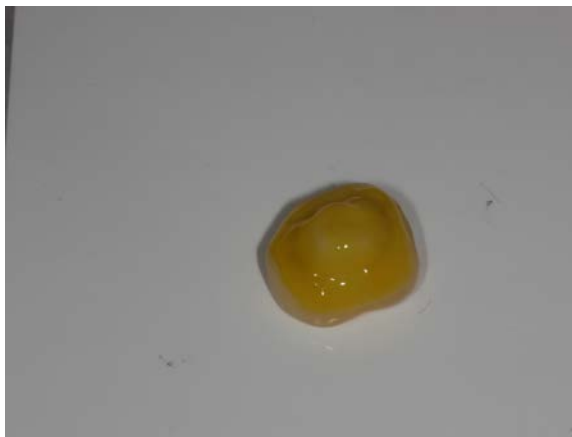

Figure 55 : Application d'acide fluorhydrique (Courtoisie Dr Maguin H.)

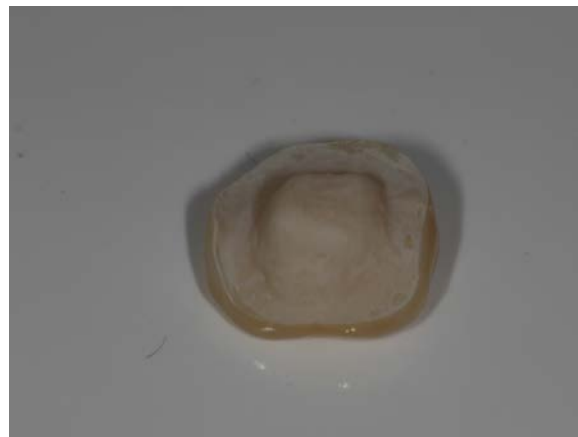

Figure 56 : Aspect blanc crayeux après rinçage et séchage (Courtoisie Dr Maguin H.)

Puis, le silane (Monobond Plus®) est placé sur l'intrados de l'endocouronne, qui est abrité de la lumière pendant le temps de traitement des surfaces dentaires.



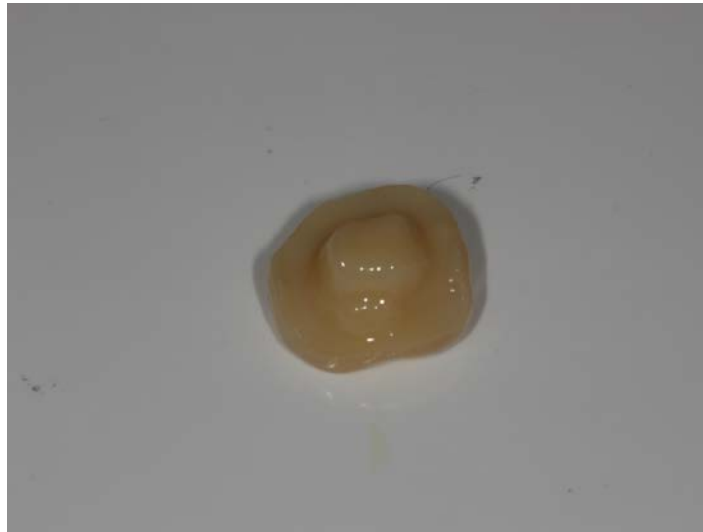

Figure 57 : Application du silane (Courtoisie Dr Maguin H.)

**Le traitement des surfaces dentaires** consiste en un nettoyage et une désinfection des tissus ; l'émail périphérique est mordancé à l'acide orthophosphorique pendant 30 secondes, rincé et séché.

**Finalement**, la colle auto-adhésive RelyX Unicem® est placée sur l'intrados de l'endocouronne et elle est insérée sur la préparation ; ses excès sont supprimés. Ce type de colle ne nécessite aucun système adhésif préalable car elle présente un potentiel adhésif intrinsèque. Après polymérisation de toutes les faces, l'occlusion est ajustée et un polissage final des limites est réalisé.

Une radiographie intra-buccale post-opératoire peut être utile pour vérifier la suppression totale des excès du matériau d'assemblage.

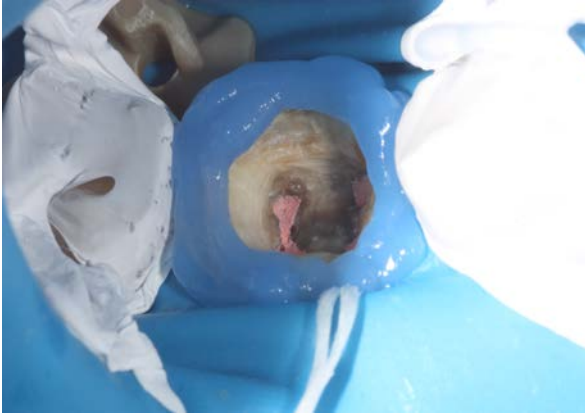


Figure 58 : Mordançage de l'émail  
(Courtoisie Dr Maguin H.)

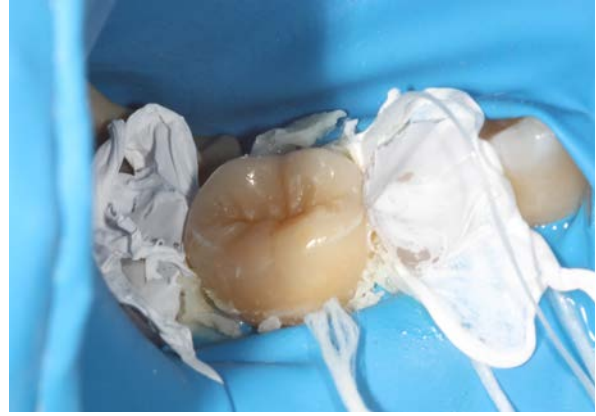

Figure 59 : Insertion de l'endocouronne  
(Courtoisie Dr Maguin H.)

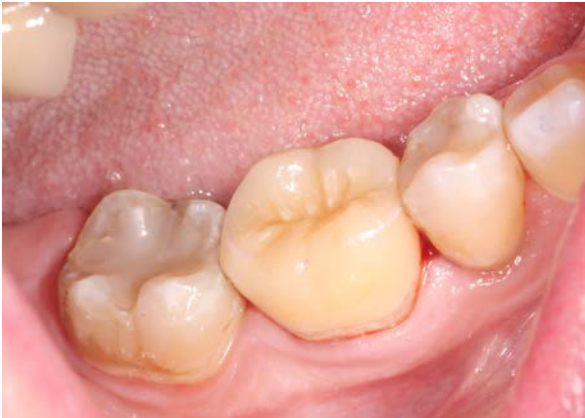

Figure 60 : Finition et polissage  
(Courtoisie Dr Maguin H.)

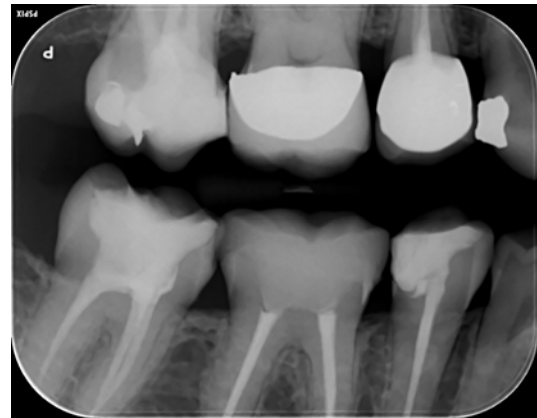


Figure 61 : Radiographie post-opératoire  
(Courtoisie Dr Maguin H.)

#### 4.7.4.2. Cas clinique n°2 : réalisation d'une endocouronne en composite sur 37

L'endocouronne illustrée dans cette partie est une prothèse réalisée par le laboratoire de M. Blasius Franck au paragraphe 4.5.1. La préparation a été effectuée au cabinet par le Dr Jager Laurent.

**L'état clinique initial** montre une ancienne restauration à l'amalgame et au ciment provisoire sur 37. L'étanchéité coronaire ainsi que les contacts occlusaux sont

défectueux. Après reprise du traitement endodontique et analyse de la hauteur prothétique, faible dans ce cas, le choix de la reconstruction se porte sur une endocouronne en composite.

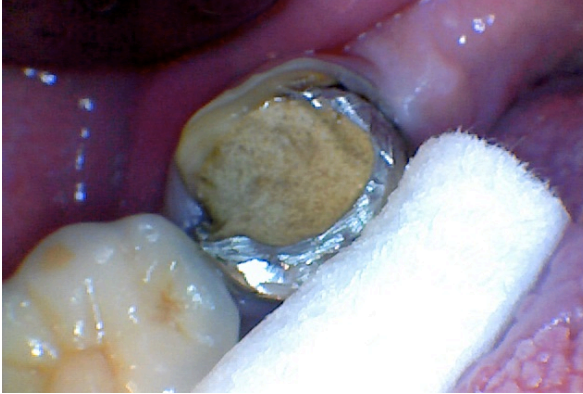

Figure 62 : Etat clinique initial (Courtoisie Dr Jager L.)

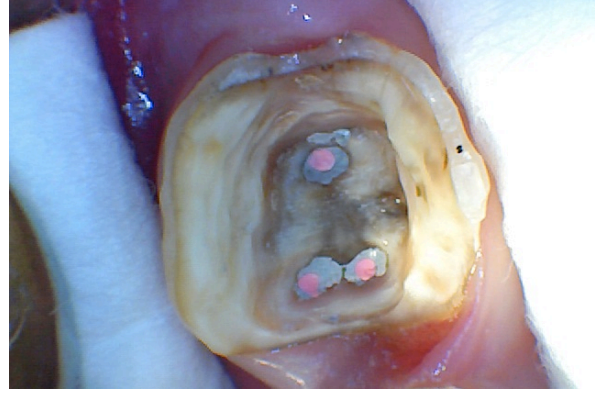

Figure 63 : Après retraitement endodontique (Courtoisie Dr Jager L.)

**La préparation** débute par un nettoyage minutieux de la cavité d'accès. Puis, un comblement du plancher pulpaire à l'aide d'un composite dual de restauration (Mimesis® de Apol) est effectué. Pour cela, la dentine est mordancée à l'acide orthophosphorique pendant 15 secondes, la préparation est rincée abondamment et séchée modérément. Un adhésif auto-mordançant (Scotchbond Universal® de 3M) est brossé 20 secondes sur les surfaces dentinaires puis le solvant est évaporé par séchage doux.

Une photopolymérisation de 10 secondes est effectuée. Le composite est placé en un seul apport pour éviter l'insertion de bulles d'air. Le comblement n'intéresse que le fond de la cavité camérale car il n'y a pas d'autre contre-dépouille apparente.

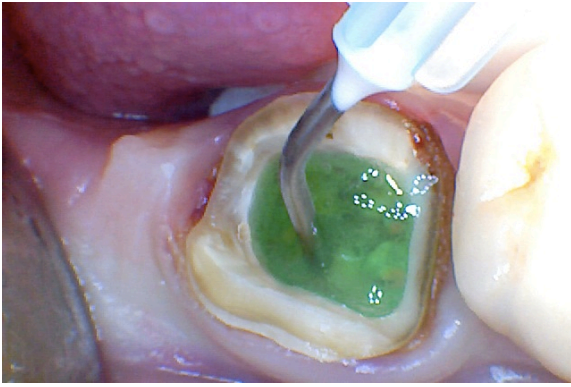


Figure 64 : Mordançage dentinaire  
(Courtoisie Dr Jager L.)

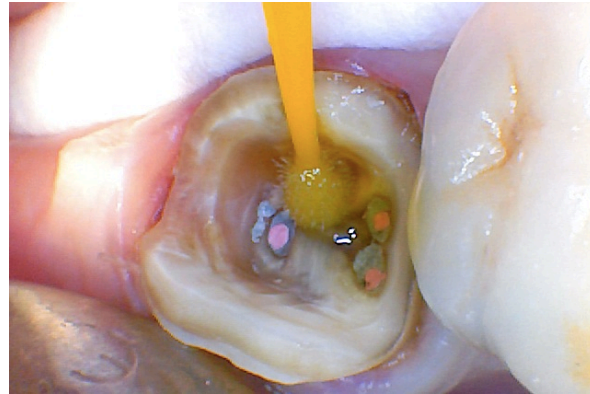


Figure 65 : Application de l'adhésif  
(Courtoisie Dr Jager L.)

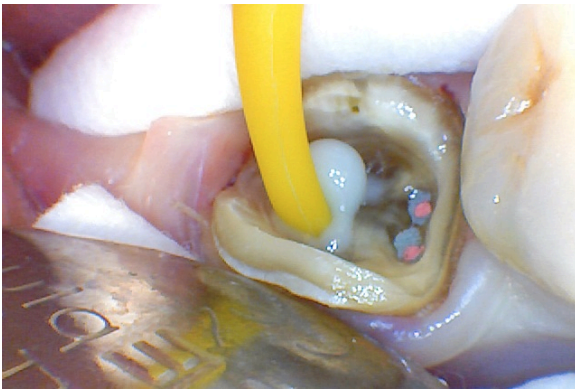


Figure 66 : Application du composite  
dual (Courtoisie Dr Jager L.)

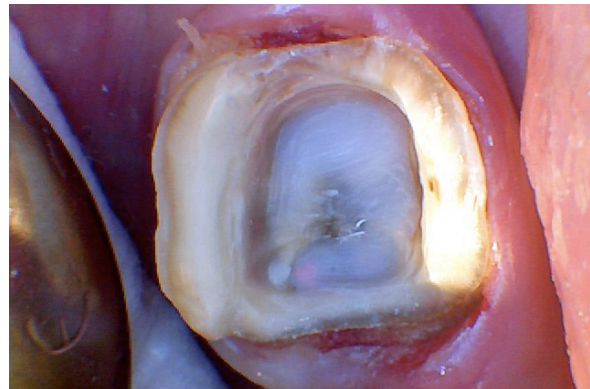


Figure 67 : Reprise de la préparation et  
polissage (Courtoisie Dr Jager L.)

Après placement des cordonnets de rétraction gingivale, **les empreintes** sont réalisées en double mélange pour la préparation (silicone par addition), en alginate pour l'antagoniste et en silicone pour le mordu d'occlusion.

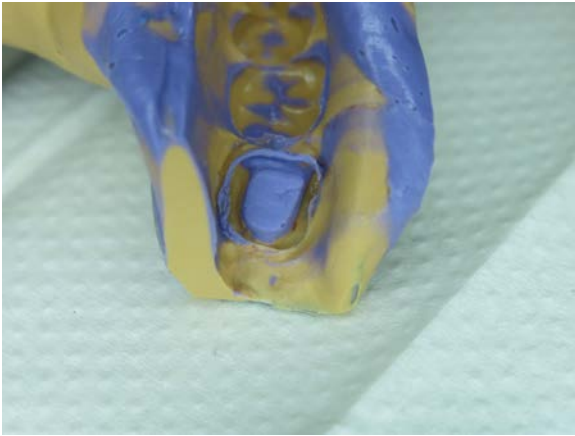


Figure 68 : Empreinte double mélange de la préparation (Courtoisie Dr Jager L.)



Figure 69 : Conditionnement des empreintes pour le laboratoire (Courtoisie Dr Jager L.)

L'endocouronne est élaborée en composite **au laboratoire** (voir le paragraphe 4.5.1) par la technique de stratification.

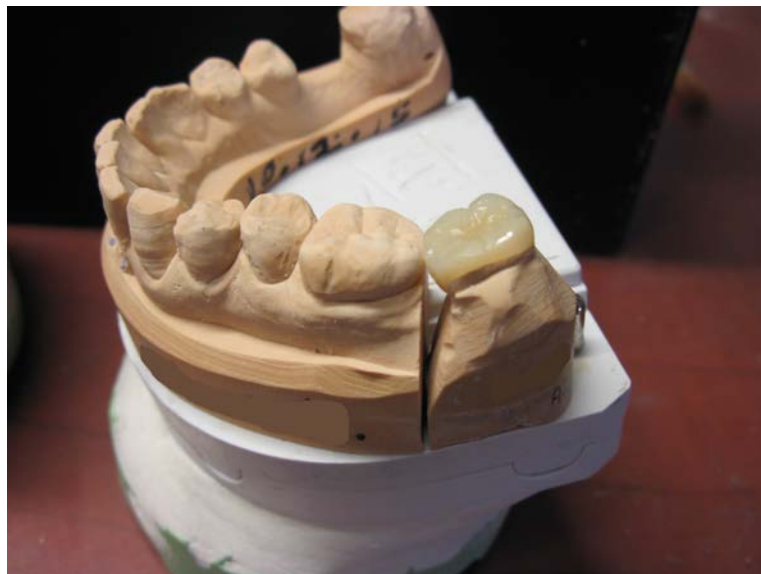

Figure 70 : Endocouronne en composite sur 37

**L'étape de pose** de l'endocouronne débute, comme pour le cas clinique précédent, par un nettoyage ainsi qu'une décontamination de la pièce prothétique et de la dent. Si l'endocouronne a été essayée en bouche, il est nécessaire de la décontaminer à la chlorhexidine.

Le système d'assemblage est identique au cas clinique précédent : le RelyX Unicem®. La restauration étant en composite, le mordantage à l'acide n'est pas utile. Après isolation de la préparation (NeoDrys® et OpalDam®), la colle auto-adhésive est insérée directement dans la cavité camérale et le pourtour de la préparation. L'endocouronne est insérée immédiatement et est maintenue par l'assistante dentaire durant l'élimination des excès et la polymérisation.

Le papier articulé révèle des points de contacts homogènes sur les dents qui sont répartis au niveau des cuspides ; un polissage final est réalisé.

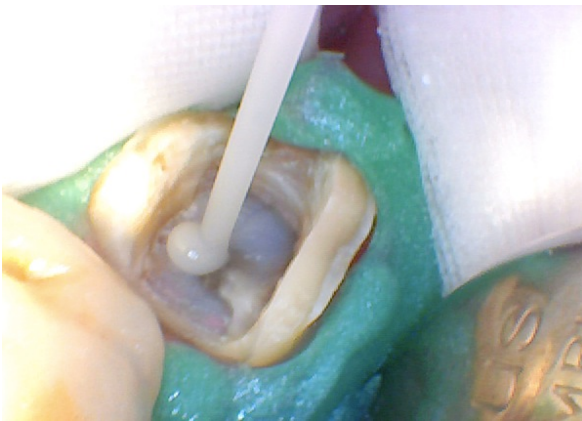

Figure 71 : Mise en place de la colle  
(Courtoisie Dr Jager L.)

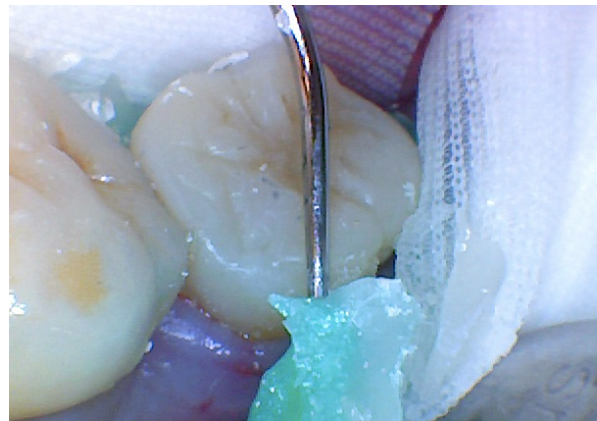


Figure 72 : Elimination des excès de  
matériau d'assemblage (Courtoisie  
Dr Jager L.)

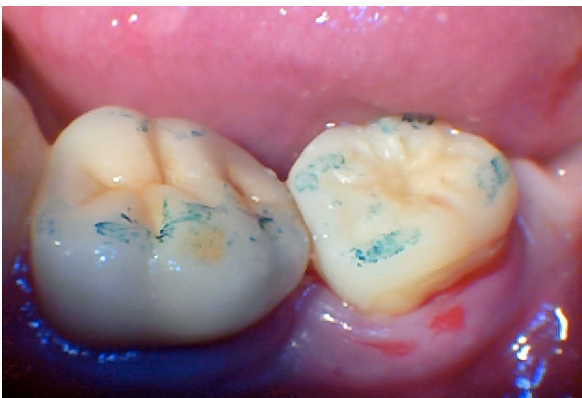

Figure 73 : Réglage occlusal (Courtoisie  
Dr Jager L.)

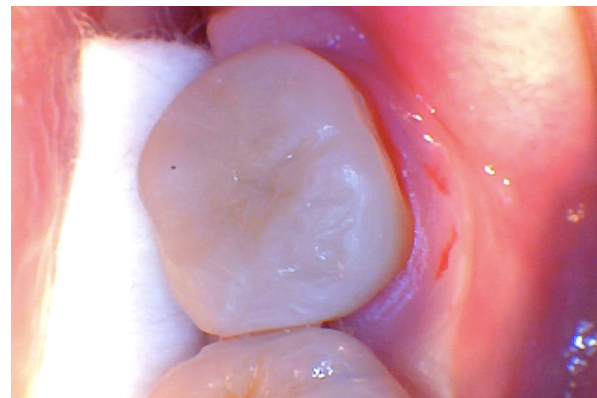

Figure 74 : Finition et polissage  
(Courtoisie Dr Jager L.)

## 5. Conclusion

Le chirurgien-dentiste doit évaluer la situation pour chaque cas clinique et opter pour le traitement de restauration approprié qui assure une longévité clinique pérenne pour chaque dent.

La préparation d'une dent en vue de la réalisation d'une endocouronne est simple et moins invasive que d'autres traitements puisque les canaux radiculaires ne sont pas affectés et qu'un maximum de tissu dentaire est préservé. L'absence d'ancrage radiculaire, l'économie tissulaire, la préservation des tissus parodontaux et la ré-intervention endodontique aisée sont autant d'avantages en faveur de son application.

C'est pour ces raisons que l'endocouronne fait actuellement pleinement partie des options de restaurations qui s'offrent pour les dents postérieures, notamment les molaires et certaines prémolaires fortement endommagées et traitées endodontiquement.

Cependant, certains critères indispensables à la bonne mise en œuvre de ce traitement, comme le fait que les limites de la préparation doivent obligatoirement être supra voire juxta-gingivales ou encore certains troubles d'occlusion, peuvent contrarier cette thérapeutique. Pour la circonstance, les reconstitutions conventionnelles telles que les RMIPP (Restauration par Matériau Inséré en Phase Plastique) sur les prémolaires ou les inlay cores surmontés d'une couronne sur les molaires seront utilisées.

Néanmoins, dans de nombreux cas, l'échéance de la mise en place d'un ancrage radiculaire peut être retardée par l'emploi de restaurations collées sur les surfaces dentaires résiduelles, comme les inlays, les onlays, les overlays et les endocouronnes.

L'essor de ces reconstitutions a été permis grâce aux avancées des procédures de collage avec notamment les colles auto-adhésives, mais aussi à

l'utilisation de nouveaux matériaux tels que la vitro-céramique ou les composites hybrides. Le choix du matériau dépendra des paramètres mécaniques et biologiques, de la demande esthétique du patient ainsi que des facteurs techniques et humains.

Bien maîtrisé, le collage est une technique fiable proposant une alternative aux restaurations scellées. Ces nouvelles technologies offrent de nombreuses possibilités thérapeutiques qui nécessitent une mise à jour fréquente des connaissances.



## BIBLIOGRAPHIE

1. Hess J-C. Enseignement d'odontologie conservatrice. Tome 6 : dentisterie restauratrice principes généraux. Paris : Maloine; 1979. 237 p.
2. Piette E, Goldberg M. La dent normale et pathologique. Bruxelles : De Boeck Supérieur; 2001. 388 p.
3. Atlas d'Histologie Humaine et Animale. Système digestif : Dent [En ligne] ; 2007 [cité le 5 oct 2015]. Disponible sur : <http://webapps.fundp.ac.be/umdb/histohuma/histohuma/index.php?go=chap&chap=65>
4. Baldassarri M, Margolis HC, Beniash E. Compositional Determinants of Mechanical Properties of Enamel. *J Dent Res.* juill 2008;87(7):645-9.
5. Bedran-Russo AKB, Yoo KJ, Ema KC, Pashley DH. Mechanical Properties of Tannic-acid-treated Dentin Matrix. *J Dent Res.* sept 2009;88(9):807-11.
6. Simon S, Cooper P, Berdal A, Machtou P, Smith AJ. Biologie pulpaire: comprendre pour appliquer au quotidien. *Rev Odontostomatol (Paris).* 2008;(37):209-35.
7. Love RM, Jenkinson HF. Invasion of Dentinal Tubules by Oral Bacteria. *Crit Rev Oral Biol Med.* mars 2002;13(2):171-83.
8. Mount GJ, Hume WR. Préservation et restauration de la structure dentaire. Paris : De Boeck Université; 2002. 272 p.
9. Weiner S, Veis A, Beniash E, Arad T, Dillon JW, Sabsay B, et al. Peritubular Dentin Formation: Crystal Organization and the Macromolecular Constituents in Human Teeth. *J Struct Biol.* 1 juin 1999;126(1):27-41.
10. Helfer AR, Melnick S, Schilder H. Determination of the moisture content of vital and pulpless teeth. *Oral Surg Oral Med Oral Pathol.* oct 1972;34(4):661-70.
11. Papa J, Cain C, Messer HH. Moisture content of vital vs endodontically treated teeth. *Endod Dent Traumatol.* avr 1994;10(2):91.
12. Huang T-JG, Schilder H, Nathanson D. Effects of moisture content and endodontic treatment on some mechanical properties of human dentin. *J Endod.* mai 1992;18(5):209-15.
13. Brännström M. The elicitation of pain in human dentine and pulp by chemical stimuli. *Arch Oral Biol.* janv 1962;7(1):59-62.
14. Paphangkorakit J, Osborn JW. The effect of normal occlusal forces on fluid movement through human dentine in vitro. *Arch Oral Biol.* déc 2000;45(12):1033-41.

15. Randow K, Glantz PO. On cantilever loading of vital and non-vital teeth. An experimental clinical study. *Acta Odontol Scand.* oct 1986;44(5):271-7.
16. Hannam AG, Matthews B. Reflex jaw opening as a result of mechanical stimulation of the teeth. *J Physiol.* sept 1968;198(2):116-7.
17. Driscoll CO, Dowker SEP, Anderson P, Wilson RM, Gulabivala K. Effects of sodium hypochlorite solution on root dentine composition. *J Mater Sci Mater Med.* févr 2002;13(2):219-23.
18. Pascon FM, Kantovitz KR, Sacramento PA, Nobre-dos-Santos M, Puppini-Rontani RM. Effect of sodium hypochlorite on dentine mechanical properties. A review. *J Dent.* déc 2009;37(12):903-8.
19. Dietschi D, Duo O, Krejci I, Sadan A. Biomechanical considerations for the restoration of endodontically treated teeth: A systematic review of the literature-Part 1. Composition and micro- and macrostructure alterations. *Quintessence Int.* oct 2007;38(9):733-43.
20. Grigoratos D, Knowles J, Ng YL, Gulabivala K. Effect of exposing dentine to sodium hypochlorite and calcium hydroxide on its flexural strength and elastic modulus. *Int Endod J.* mars 2001;34(2):113-9.
21. Saleh AA, Ettman WM. Effect of endodontic irrigation solutions on microhardness of root canal dentine. *J Dent.* janv 1999;27(1):43-6.
22. Andreasen JO, Farik B, Munksgaard EC. Long-term calcium hydroxide as a root canal dressing may increase risk of root fracture. *Dent Traumatol.* juin 2002;18(3):134-7.
23. Marending M, Zehnder M. Influence of mechanical dentine properties on chemical root canal treatment. *Endod Pract Today.* mars 2008;2(1):21-32.
24. Sedgley CM, Messer HH. Are endodontically treated teeth more brittle? *J Endod.* juill 1992;18(7):332-5.
25. Reeh ES, Messer HH, Douglas WH. Reduction in tooth stiffness as a result of endodontic and restorative procedures. *J Endod.* nov 1989;15(11):512-6.
26. Decup F, Marczak E, Soenen A, Guerrieri A. L'état « dent dépulpée » Données essentielles. *Réal Clin.* 2011;22(1):5-13.
27. Nagasiri R, Chitmongkolsuk S. Long-term survival of endodontically treated molars without crown coverage: A retrospective cohort study. *Int J Prosthodont.* 11 déc 2005;18(6):470-470.
28. Pantvisai P, Messer HH. Cuspal deflection in molars in relation to endodontic and restorative procedures. *J Endod.* févr 1995;21(2):57-61.
29. Trope M, Ray HL. Resistance to fracture of endodontically treated roots. *Oral*

- Surg Oral Med Oral Pathol. janv 1992;73(1):99-102.
30. Lam PPS, Palamara JEA, Messer HH. Fracture strength of tooth roots following canal preparation by hand and rotary instrumentation. *J Endod.* juill 2005;31(7):529-32.
  31. Zandbiglari T, Davids H, Schäfer E. Influence of instrument taper on the resistance to fracture of endodontically treated roots. *Oral Surg Oral Med Oral Pathol Oral Radiol Endodontology.* janv 2006;101(1):126-31.
  32. Sathorn C, Palamara JEA, Messer HH. A Comparison of the Effects of Two Canal Preparation Techniques on Root Fracture Susceptibility and Fracture Pattern. *J Endod.* avr 2005;31(4):283-7.
  33. Adorno CG, Yoshioka T, Suda H. The effect of working length and root canal preparation technique on crack development in the apical root canal wall. *Int Endod J.* avr 2010;43(4):321-7.
  34. Ray HA, Trope M. Periapical status of endodontically treated teeth in relation to the technical quality of the root filling and the coronal restoration. *Int Endod J.* janv 1995;28(1):12-8.
  35. Tronstad L, Asbjørnsen K, Døving L, Pedersen I, Eriksen HM. Influence of coronal restorations on the periapical health of endodontically treated teeth. *Dent Traumatol.* oct 2000;16(5):218-21.
  36. Akkayan B. An in vitro study evaluating the effect of ferrule length on fracture resistance of endodontically treated teeth restored with fiber-reinforced and zirconia dowel systems. *J Prosthet Dent.* août 2004;92(2):155-62.
  37. Degrange M;Sadoun M;Burdairon G. Spectrometric study of a clinical case of intra-oral corrosion. *J Biomateriaux Dent Publ Coll Francais Biomateriaux Dent.* 1 juill 1986;2(3):189-95.
  38. Baraban DJ. The restoration of pulpless teeth. *Dent Clin North Am.* nov 1967;633-53.
  39. Guzy GE, Nicholls JI. In vitro comparison of intact endodontically treated teeth with and without endo-post reinforcement. *J Prosthet Dent.* juill 1979;42(1):39-44.
  40. Schwartz RS, Robbins JW. Post Placement and Restoration of Endodontically Treated Teeth: A Literature Review. *J Endod.* mai 2004;30(5):289-301.
  41. Heydecke G, Butz F, Strub JR. Fracture strength and survival rate of endodontically treated maxillary incisors with approximal cavities after restoration with different post and core systems: an in-vitro study. *J Dent.* août 2001;29(6):427-33.
  42. Trope M, Maltz DO, Tronstad L. Resistance to fracture of restored

endodontically treated teeth. *Dent Traumatol.* juin 1985;1(3):108.

43. Pettiette MT, Phillips C, Trope M. Effect of Endodontic Instrument Taper on Post Retention. *J Endod.* janv 2003;29(1):65-8.
44. Stockton L, Lavelle CLB, Suzuki M. Are posts mandatory for the restoration of endodontically treated teeth? *Endod Dent Traumatol.* avr 1998;14(2):59-63.
45. Gutmann JL. The dentin-root complex: Anatomic and biologic considerations in restoring endodontically treated teeth. *J Prosthet Dent.* avr 1992;67(4):458-67.
46. Lang H, Korkmaz Y, Schneider K, Raab WH-M. Impact of Endodontic Treatments on the Rigidity of the Root. *J Dent Res.* avr 2006;85(4):364-8.
47. D'Incau E, Pia, Soenen. Restaurer sans tenon la dent dépulpée. Dans: *Les entretiens d'Odontologie Stomatologie.* Europa Digital & Publishing [En ligne]. Toulouse : Les entretiens de Bichat; 2015. [cité le 17/11/2015]. p. 38-45. Disponible sur : [http://www.researchgate.net/publication/282702004\\_Restaurer\\_sans\\_tennon\\_la\\_dent\\_dpulpe](http://www.researchgate.net/publication/282702004_Restaurer_sans_tennon_la_dent_dpulpe)
48. D'Incau E, Bartala M, Dos Santos A. Traitement de la dent dépulpée postérieure. La stratégie de la préservation. *Réal Clin.* 2011;22(1):273-80.
49. Gonzaga CC, de Campos EA, Baratto-Filho F. Restoration of endodontically treated teeth. *RSBO Rev Sul-Bras Odontol.* juill 2011;8(3):e33-46.
50. UNSOF. Campus odontologie : Les amalgames [En ligne]. 2009 [cité le 12 nov 2015]. Disponible sur : <http://campus.cerimes.fr/odontologie/enseignement/chap9/site/html/1.html>
51. INRS. Santé et sécurité au travail : Le risque mercuriel dans les cabinets dentaires : histoire ancienne ou futur proche ? [En ligne]. janv 2003 [cité le 13 nov 2015]. Disponible sur : <http://www.inrs.fr/media.html?refINRS=TC%2091>
52. Unité numérique francophone des sciences de la santé et du sport. UNSOF. Campus odontologie : Les composites [En ligne]. 2010 [cité le 18 nov 2015]. Disponible sur : <http://campus.cerimes.fr/odontologie/enseignement/chap10/site/html/1.html>
53. Mannocci F, Bertelli E, Sherriff M, Watson TF, Ford TRP. Three-year clinical comparison of survival of endodontically treated teeth restored with either full cast coverage or with direct composite restoration. *J Prosthet Dent.* sept 2002;88(3):297-301.
54. Bouillaguet S, Rocca G-T. Restaurations coronaires et corono-radiculaires des dents dépulpées. Dans : Simon S, Machtou P, Pertot WJ. *Endodontie.* Rueil-Malmaison : Editions CdP : Initiatives Santé; 2012. p. 309-20.

55. Rocca G-T, Bouillaguet, S. Alternatives thérapeutiques pour la restauration des dents non-vitales. *Rev Odontostomatol (Paris)*. 2008;(37):259-72.
56. Etienne O, Schoeffler J. Reconstructions corono-radiculaires en médecine dentaire esthétique. *JOD*. 2011;(53):14-21.
57. Bolla M, Bennani V. La reconstitution corono-radiculaire préprothétique des dents dépulpées. Rueil-Malmaison : Editions CdP; 1999. Reconstitutions corono-radiculaires coulées : p. 15-44.
58. Kanca I John. Conservative resin restoration of endodontically treated teeth. *Quintessence Int*. janv 1988;19(1):25-8.
59. Le Fil Dentaire. Articles : Clinique : Esthétique : Restaurer sans tenon et sans couronne les dents postérieures? [En ligne]. 2014. [cité le 17 nov 2015]. Disponible sur : <http://www.lefildentaire.com/articles/clinique/esthetique/restaurer-sans-tenon-et-sans-couronne-les-dents-posterieures/>
60. Ausiello P, Apicella A, Davidson CL. Effect of adhesive layer properties on stress distribution in composite restorations—a 3D finite element analysis. *Dent Mater*. juin 2002;18(4):295-303.
61. Park J, Chang J, Ferracane J, Lee IB. How should composite be layered to reduce shrinkage stress: Incremental or bulk filling? *Dent Mater*. nov 2008;24(11):1501-5.
62. Degrange M, Cees J Kleverlaan, Anton J de Gee. Retrait et contrainte de polymérisation des composites. Paramètres de sélection. *Inf Dent*. nov 2006;(34):2049-58.
63. Taha NA, Palamara JE, Messer HH. Fracture strength and fracture patterns of root filled teeth restored with direct resin restorations. *J Dent*. août 2011;39(8):527-35.
64. Love RM, Purton DC. The Effect of Serrations on Carbon Fibre Posts-Retention Within the Root Canal, Core Retention, and Post Rigidity. *Int J Prosthodont*. 9 oct 1996;9(5):484-8.
65. Coelho CS de M, Biffi JCG, Silva GR da, Abrahão A, Campos RE, Soares CJ. Finite element analysis of weakened roots restored with composite resin and posts. *Dent Mater J*. 2009;28(6):671-8.
66. Koutayas SO, Kern M. All-ceramic posts and cores: The state of the art. *Quintessence Int*. juin 1999;30(6):383-92.
67. Valandro LF, Filho ODA, Valera MC, de Araujo MAM. The Effect of Adhesive Systems on the Pullout Strength of a Fiberglass-reinforced Composite Post

- System in Bovine Teeth. *J Adhes Dent.* déc 2005;7(4):331-6.
68. Asmussen E, Peutzfeldt A, Heitmann T. Stiffness, elastic limit, and strength of newer types of endodontic posts. *J Dent.* mai 1999;27(4):275-8.
  69. Yun-Hsin Hu, Iok-Chao Pang, Chii-Chih Hsu, Yau-Hang Lau. Fracture resistance of endodontically treated anterior teeth restored with four post-and-core systems. *Quintessence Int.* mai 2003;34(5):349-53.
  70. Bataillon-Linez P, Linez M, Deveaux E. Les RMIPP à tenon fibrés: quand, pourquoi, comment? *Rev Odontostomatol (Paris).* 2010;(39):187-209.
  71. Akkayan B, Gülmez T. Resistance to fracture of endodontically treated teeth restored with different post systems. *J Prosthet Dent.* avr 2002;87(4):431-7.
  72. Yang H-S, Lang LA, Molina A, Felton DA. The effects of dowel design and load direction on dowel-and-core restorations. *J Prosthet Dent.* juin 2001;85(6):558-67.
  73. Mattison GD, Delivanis PD, Thacker Jr. RW, Hassell KJ. Effect of post preparation on the apical seal. *J Prosthet Dent.* juin 1984;51(6):785-9.
  74. Shillingburg HT, Sather DA, Wilson EL, Cain JR, Mitchell DL, Blanco LJ, et al. *Fundamentals of Fixed Prosthodontics.* Carol Stream : Quintessence Publishing Co ; 2012. *Preparations for Severely Debilitated Teeth* : p. 203-27.
  75. Johnson JK, Sakumura JS. Dowel form and tensile force. *J Prosthet Dent.* déc 1978;40(6):645-9.
  76. Standlee JP, Caputo AA, Hanson EC. Retention of endodontic dowels: Effects of cement, dowel length, diameter, and design. *J Prosthet Dent.* avr 1978;39(4):401-5.
  77. Itena. Ancrage radiculaire [En ligne]. 2014. [cité le 18 févr 2016]. Disponible sur : <http://www.itena-clinical.com/fr/gamme-de-produits/ancrage-radicaire.html>
  78. Dentatus. Les tenons Dentatus Classic Surtex [En ligne]. 2016. [cité le 5 nov 2015]. Disponible sur : <http://dentatus.com/fr/dental-products/les-tenons-dentatus-classic-surtex/>
  79. Weine FS, Wax AH, Wenckus CS. Retrospective study of tapered, smooth post systems in place for 10 years or more. *J Endod.* juin 1991;17(6):293-7.
  80. Sahafi A, Peutzfeldt A, Asmussen E, Gottfredsen K. Retention and Failure Morphology of Prefabricated Posts. *Int J Prosthodont.* 5 juin 2004;17(3):307-12.
  81. Radovic I, Monticelli F, Goracci C, Cury ÀH, Coniglio I, Vulicevic ZR, et al. The

- effect of sandblasting on adhesion of a dual-cured resin composite to methacrylic fiber posts: Microtensile bond strength and SEM evaluation. *J Dent.* juin 2007;35(6):496-502.
82. Balbosh A, Kern M. Effect of surface treatment on retention of glass-fiber endodontic posts. *J Prosthet Dent.* mars 2006;95(3):218-23.
  83. Asmussen E, Peutzfeldt A, Sahafi A. Bonding of Resin Cements to Post Materials: Influence of Surface Energy Characteristics. *J Adhes Dent.* sept 2005;7(3):231-4.
  84. Blatz MB, Chiche G, Holst S, Sadan A. Influence of surface treatment and simulated aging on bond strengths of luting agents to zirconia. *Quintessence Int.* oct 2007;38(9):745-53.
  85. Shillingburg HT, Sather DA, Wilson EL, Cain JR, Mitchell DL, Blanco LJ, et al. *Fundamentals of Fixed Prosthodontics.* Carol Stream : Quintessence Publishing Co ; 2012. *An Introduction to Fixed Prosthodontics* : p. 1-11.
  86. Magne P, Knezevic A. Simulated fatigue resistance of composite resin versus porcelain CAD/CAM overlay restorations on endodontically treated molars. *Quintessence Int.* févr 2009;40(2):125-33.
  87. Magne P, Belser UC. Porcelain Versus Composite Inlays/Onlays: Effects of Mechanical Loads on Stress Distribution, Adhesion, and Crown Flexure. *Int J Periodontics Restorative Dent.* déc 2003;23(6):542-55.
  88. Koubi S, Aboudharam G, Brouillet J. Inlays/onlays en résine composite: évolution des concepts. *Strat Prothétique.* 2006;(4):85-171.
  89. D'Incau E. Evolution des formes de préparation pour inlays/onlays postérieurs à la mandibule. *Réal Clin Rev Eur Odontol.* 2014;25(4):317-26.
  90. Giovarruscio M. Restoration of endodontically treated teeth. *Dent Nurs.* juin 2014;10(6):330-5.
  91. Assila L, El Figuigui L, Soualhi H, El Yamani A. Quand l'indication des inlay-cores métalliques devient incontournable. *EDP Sci.* 2014;(269):16-21.
  92. ANAES. Service évaluation technologique. Indications et contre-indications des reconstitutions corono-radiculaires préprothétiques coulées et insérées en phase plastique [En ligne]. oct 2003 [cité le 8 déc 2015]. Disponible sur : [http://syndicat-71.pagesperso-orange.fr/index\\_fichiers/Reconstitution\\_corono](http://syndicat-71.pagesperso-orange.fr/index_fichiers/Reconstitution_corono)
  93. Trushkowsky RD. Restoration of endodontically treated teeth: Criteria and technique considerations. *Quintessence Int.* juill 2014;45(7):557-67.
  94. Eraslan O, Aykent F, Yücel MT, Akman S. The finite element analysis of the

- effect of ferrule height on stress distribution at post-and-core-restored all-ceramic anterior crowns. *Clin Oral Investig.* juin 2009;13(2):223-7.
95. Gegauff AG. Effect of crown lengthening and ferrule placement on static load failure of cemented cast post-cores and crowns. *J Prosthet Dent.* août 2000;84(2):169-79.
  96. Coffman CR, Visser L. Crown Restoration of the Endodontically Treated Tooth: Literature Review. *J Vet Dent.* mars 2007;24(1):9-12.
  97. Smith CT, Schuman NJ, Wasson W. Biomechanical criteria for evaluating prefabricated post-and-core systems: A guide for the restorative dentist. *Quintessence Int.* mai 1998;29(5):305-12.
  98. Bhushan K, Shaiba S, Prabhdeep K S, Sunny B, Sachin M, Charu M. Current status of Richmond crown: an overview on this forgotten treatment. *Int J Res Dent [En ligne].* 2014 [cité le 2 déc 2015];4(6):1-7. Disponible sur : [www.ordoneardentistrylibrary.org/Data/pdfs/IJRID/IJRID1137.pdf](http://www.ordoneardentistrylibrary.org/Data/pdfs/IJRID/IJRID1137.pdf)
  99. Koubi S, Tassery H, Brouillet J. Reconstitutions corono-radicaux collées fibrées qu'en est-il? *Inf Dent.* 2008;(25):1382-92.
  100. Martin D. La temporisation endoprothétique: aspects cliniques. *Réal Clin.* 2004;15(1):55-66.
  101. Pissis P. Fabrication of a metal-free ceramic restoration utilizing the monobloc technique. *Pract Periodontics Aesthetic Dent PPAD.* juill 1995;7(5):83-94.
  102. Bindl A, Mörmann WH. Clinical Evaluation of Adhesively Placed Cerec Endo-Crowns after 2 Years - Preliminary Results. *J Adhes Dent.* sept 1999;1(3):255-65.
  103. Sevimli G, Cengiz S, Oruç S. Endocrowns: review. *J Istanbul Univ Fac Dent.* 2015;49(2):57-63.
  104. Bindl A, Richter B, Mörmann WH. Survival of Ceramic Computer-aided Design/Manufacturing Crowns Bonded to Preparations with Reduced Macroretention Geometry. *Int J Prosthodont.* 5 juin 2005;18(3):219-24.
  105. Biacchi G, Basting R. Comparison of fracture strength of endocrowns and glassfiber post-retained conventional crowns. *Oper Dent.* 2012;37(2):130-6.
  106. Fages M, Bennisar B. The endocrown: a different type of all-ceramic reconstruction for molars. *J Can Dent Assoc.* 2013;79:d140.
  107. Lin C-L, Chang Y-H, Pai C-A. Evaluation of failure risks in ceramic restorations for endodontically treated premolar with MOD preparation. *Dent Mater.* mai 2011;27(5):431-8.
  108. Lander E, Dietschi D. Endocrowns: A clinical report. *Quintessence Int.* févr



2008;39(2):99-106.

109. Chun-Li Lin, Yen-Hsiang Chang, Chia-Yu Chang, Che-An Pai, Shao-Fu Huang. Finite element and Weibull analyses to estimate failure risks in the ceramic endocrown and classical crown for endodontically treated maxillary premolar. *Eur J Oral Sci.* févr 2010;118(1):87-93.
110. van Dijken JW, Hasselrot L, Ormin A, Olofsson AL. Restorations with extensive dentin/enamel-bonded ceramic coverage. A 5-year follow-up. *Eur J Oral Sci.* août 2001;109(4):222-9.
111. EMC Elsevier Masson. Traités : Médecine buccale : Biocompatibilité des matériaux utilisés en odontologie [En ligne]. 2008 [cité le 16 déc 2015]. Disponible sur : <http://www.em-premium.com.bases-doc.univ-lorraine.fr/article/189326/resultatrecherche/1>
112. Peumans M, Van Meerbeek B, Lambrechts P, Vanherle G. Porcelain veneers: a review of the literature. *J Dent.* mars 2000;28(3):163-77.
113. Kokoti M, Sivropoulou A, Koidis P, Garefis P. Comparison of cell proliferation on modified dental ceramics. *J Oral Rehabil.* sept 2001;28(9):880-7.
114. Chang C-Y, Kuo J-S, Lin Y-S, Chang Y-H. Fracture resistance and failure modes of CEREC endo-crowns and conventional post and core-supported CEREC crowns. *J Dent Sci.* sept 2009;4(3):110-7.
115. Dejak B, Młotkowski A. 3D-Finite element analysis of molars restored with endocrowns and posts during masticatory simulation. *Dent Mater.* déc 2013;29(12):309-17.
116. Carlos RB, Nainan MT, Pradhan S, Sharma R, Benjamin S, Rose R. Restoration of Endodontically Treated Molars Using All Ceramic Endocrowns. *Case Rep Dent.* janv 2013;1-5.
117. Zarone F, Sorrentino R, Apicella D, Valentino B, Ferrari M, Aversa R, et al. Evaluation of the biomechanical behavior of maxillary central incisors restored by means of endocrowns compared to a natural tooth: A 3D static linear finite elements analysis. *Dent Mater.* nov 2006;22(11):1035-44.
118. Rocca GT, Krejci I. Crown and post-free adhesive restorations for endodontically treated posterior teeth: from direct composite to endocrowns. *Eur J Esthet Dent.* Summer 2013;8(2):156-79.
119. Hasan I, Frentzen M, Utz K-H, Hoyer D, Langenbach A, Bourauel C. Finite element analysis of adhesive endo-crowns of molars at different height levels of buccally applied load. *J Dent Biomech.* 2012;3. DOI:10.1177/1758736012455421.
120. Magne P. Immediate Dentin Sealing: A Fundamental Procedure for Indirect Bonded Restorations. *J Esthet Restor Dent.* mai 2005;17(3):144-55.

121. Terry D, Powers J, Paul SJ. Immediate dentin sealing technique. *Int Dent SA*. 2009;13(2):94-6.
122. Dumfahrt H, Schäffer H. Porcelain Laminate Veneers. A Retrospective Evaluation After 1 to 10 Years of Service: Part II-- Clinical Results. *Int J Prosthodont*. 1 févr 2000;13(1):9-18.
123. Sirona The Dental Company. Empreintes Optiques avec Sirona Connect [En ligne]. [cité le 18 janv 2016]. Disponible sur : <http://www.sirona.fr/fr/produits/dentisterie-numerique/sirona-connect/?tab=3445>
124. Valentina V, Aleksandar T, Dejan L, Vojkan L. Primena bezmetalnih endokruna u protetskoj terapiji endodontski lečenih zuba -- prikaz slučaja. *Restoring Endod Treat Teeth -Ceram Endo-Crowns-- Case Rep*. mars 2008;55(1):54-64.
125. Naoum HJ, Chandler NP. Temporization for endodontics. *Int Endod J*. déc 2002;35(12):964-78.
126. Tjan AHL, Nemetz H. Effect of eugenol-containing endodontic sealer on retention of prefabricated posts luted with an adhesive composite resin cement. *Quintessence Int*. déc 1992;23(12):839-44.
127. Couvrechel C. Restauration d'une dent dépulpée dans le secteur postérieur. *Inf Dent*. 5 mars 2014;(9):12-9.
128. Couvrechel C. Restauration d'une dent dépulpée dans le secteur postérieur. *Inf Dent*. 22 janv 2014;(3/4):12-21.
129. Rosa Biacchi G, Mello B, Tarkany Basting R. The Endocrown: An Alternative Approach for Restoring Extensively Damaged Molars. *J Esthet Restor Dent*. déc 2013;25(6):383-90.
130. Cheron R, Degrange M. Colles et ciments: s'y retrouver et choisir. *Inf Dent*. 2007;89(4):127-36.
131. Marniquet S, Fron Chabouis H. Matériaux actuels pour les restaurations partielles. *Fil Dent*. 2014;(98):28-34.
132. Université Rennes I. Odontologie TP : Endodontie : Champ opératoire : Matériel nécessaire [En ligne]. 2010 [cité le 22 oct 2015]. Disponible sur : <https://ecm.univ-rennes1.fr/nuxeo/site/esupversions/9bd72a79-1aee-4428-a472-a1cb59bf9697/chainedit2/site/html/tp1/materiel.html>
133. Ivoclar Vivadent. Optradam Plus [En ligne]. 2016. [cité le 22 oct 2015]. Disponible sur : [http://www.ivoclarvivadent.fr/fr/competence/composites/retraction\\_-\\_isolation/optradam-plus](http://www.ivoclarvivadent.fr/fr/competence/composites/retraction_-_isolation/optradam-plus)
134. Kerr. OptiDam [En ligne]. 2015. [cité le 22 oct 2015]. Disponible sur : [http://www.kerrdental.eu/Procedures/Procedure\\_DirectRestoration/CavityIsolati](http://www.kerrdental.eu/Procedures/Procedure_DirectRestoration/CavityIsolati)

on/OptiDam

135. Zirc. Products : IsoEvac : Isolation [En ligne]. 2016. [cité le 22/10/2015]. Disponible sur : <http://www.zirc.com/eshop/10Expand.asp?ProductCode=50Z457>
136. D'Arcangelo C, Vanini L. Effect of Three Surface Treatments on the Adhesive Properties of Indirect Composite Restorations. *J Adhes Dent.* mai 2007;9(3):319-26.

# TABLE DES MATIERES

<b>SOMMAIRE</b> .....	<b>4</b>
<b>LISTE DES FIGURES</b> .....	<b>5</b>
<b>LISTE DES TABLEAUX</b> .....	<b>7</b>
<b>1. Introduction</b> .....	<b>8</b>
<b>2. Rappel sur la dent</b> .....	<b>10</b>
<b>2.1. Composition d'une dent</b> .....	<b>10</b>
2.1.1. L'émail.....	10
2.1.1.1. Ses propriétés physiques.....	10
2.1.1.2. Sa composition.....	11
2.1.1.3. Sa structure.....	13
2.1.2. La jonction amélo-dentinaire.....	14
2.1.3. La dentine.....	14
2.1.3.1. Ses propriétés physiques.....	14
2.1.3.2. Sa composition.....	15
2.1.3.3. Sa structure.....	16
2.1.4. La pulpe.....	18
2.1.4.1. Sa composition.....	18
2.1.4.2. Sa structure.....	19
<b>2.2. Quelles sont les transformations de la dent dépulpée ?</b> .....	<b>20</b>
2.2.1. L'analyse histologique de la dent dépulpée.....	21
2.2.1.1. Les transformations de l'émail.....	21
2.2.1.2. Les transformations de la dentine.....	21
2.2.2. L'analyse biologique de la dent dépulpée.....	22
2.2.3. L'analyse chimique de la dent dépulpée.....	24
<b>2.3. Mécanique de la dent dépulpée</b> .....	<b>26</b>
2.3.1. Le déficit pathologique.....	26
2.3.2. Le déficit endodontique.....	29
2.3.3. Le déficit lié au forage canalaire.....	33
<b>3. Reconstruction de la dent dépulpée par endocouronne</b> .....	<b>37</b>
<b>3.1. Rappel sur les reconstitutions conventionnelles</b> .....	<b>37</b>
3.1.1. Reconstitution par méthode directe.....	37
3.1.1.1. La partie coronaire.....	38
3.1.1.1.1. L'amalgame.....	39
3.1.1.1.1.1. Indications.....	39
3.1.1.1.1.2. Mise en place.....	40
3.1.1.1.1.3. Avantages et inconvénients.....	40
3.1.1.1.2. Le composite.....	42
3.1.1.1.2.1. Indications.....	43
3.1.1.1.2.2. Mise en place.....	44
3.1.1.1.2.3. Avantages et inconvénients.....	48
3.1.1.1.3. CVI/CVIMAR.....	52
3.1.1.1.3.1. Indications.....	52
3.1.1.1.3.2. Avantages et inconvénients.....	52
3.1.1.1.3.3. Mise en place.....	54
3.1.1.1.4. Les compomères.....	54

3.1.1.1.4.1. Indications .....	54
3.1.1.1.4.2. Avantages et inconvénients.....	55
3.1.1.2. Le tenon intra-radicaire .....	55
3.1.1.2.1. Sa nature.....	56
3.1.1.2.2. Sa taille et sa dimension .....	62
3.1.1.2.3. Sa forme (anatomique ou normalisée).....	64
3.1.1.2.4. L'usinage et son état de surface .....	66
3.1.1.2.5. Sa mise en place .....	69
3.1.2. Reconstitution par méthode indirecte.....	70
3.1.2.1. Les inlays, onlays, overlays .....	70
3.1.2.1.1. Indications.....	71
3.1.2.1.2. Mise en place .....	73
3.1.2.1.3. Avantages.....	76
3.1.2.1.4. Inconvénients.....	77
3.1.2.2. La couronne Richmond.....	78
3.1.2.3. La reconstitution par méthode inlay core et prothèse conventionnelle.....	78
3.1.2.3.1. Indications.....	78
3.1.2.3.2. Mise en place .....	79
3.1.2.3.3. Avantages.....	81
3.1.2.3.4. Inconvénients.....	82
<b>3.2. L'endocouronne : Indications.....</b>	<b>84</b>
3.2.1. Définition.....	84
3.2.2. Indications en fonction du type de dent à restaurer .....	85
3.2.3. Indications en fonction de la quantité et la qualité des tissus résiduels.....	86
<b>3.3. L'endocouronne : de nombreux avantages.....</b>	<b>88</b>
3.3.1. L'esthétique .....	88
3.3.2. La biocompatibilité des matériaux.....	88
3.3.3. L'économie tissulaire .....	88
3.3.4. L'absence d'ancrage radicaire .....	89
3.3.5. Une bonne étanchéité et une bonne résistance .....	90
3.3.6. Une ré-intervention endodontique possible.....	91
<b>3.4. L'endocouronne : quelques inconvénients.....</b>	<b>91</b>
<b>4. L'endocouronne : réalisation et protocole opératoire .....</b>	<b>93</b>
<b>4.1. Les critères de préparation.....</b>	<b>93</b>
4.1.1. La profondeur de l'ancrage caméral.....	93
4.1.2. Les morphologies des limites de la préparation .....	93
4.1.3. Les positions des limites de la préparation .....	94
<b>4.2. La taille de la préparation .....</b>	<b>96</b>
4.2.1. La préparation occlusale et axiale .....	96
4.2.2. La cavité camérale .....	97
4.2.2.1. Le scellement dentinaire immédiat.....	97
4.2.2.2. Le comblement des contre-dépouilles.....	98
4.2.2.3. La préparation du plancher pulpaire .....	98
<b>4.3. Les critères d'empreinte .....</b>	<b>99</b>
4.3.1. Les matériaux d'empreinte.....	99
4.3.2. La Wash technique .....	99
4.3.2.1. Les avantages.....	100
4.3.2.2. Les inconvénients .....	100
4.3.3. La technique double mélange.....	100

4.3.3.1. Les avantages.....	100
4.3.3.2. Les inconvénients .....	100
4.3.4. La CFAO ou CAD-CAM .....	101
4.3.4.1. Les avantages.....	102
4.3.4.2. Les inconvénients .....	102
<b>4.4. L'obturation temporaire .....</b>	<b>103</b>
<b>4.5. La réalisation au laboratoire .....</b>	<b>104</b>
4.5.1. L'endocouronne en composite .....	104
4.5.2. L'endocouronne en céramique.....	107
4.5.3. Céramique ou composite ?.....	107
<b>4.6. Le choix du système de liaison.....</b>	<b>108</b>
4.6.1. Les colles sans potentiel adhésif .....	109
4.6.2. Les colles avec potentiel adhésif .....	109
4.6.3. Les colles auto-adhésives .....	109
<b>4.7. Le protocole opératoire.....</b>	<b>110</b>
4.7.1. L'isolement du site opératoire .....	110
4.7.1.1. Le matériel .....	111
4.7.2. Le protocole de collage .....	115
4.7.2.1. Le traitement de l'intrados prothétique.....	115
4.7.2.2. Le traitement des surfaces dentaires .....	116
4.7.3. Le contrôle de l'occlusion .....	116
4.7.4. Illustration de cas cliniques.....	117
4.7.4.1. Cas clinique n°1 : réalisation d'une endocouronne en céramique eMax sur 46 .....	117
4.7.4.2. Cas clinique n°2 : réalisation d'une endocouronne en composite sur 37 .....	120
<b>5. Conclusion .....</b>	<b>125</b>
<b>BIBLIOGRAPHIE.....</b>	<b>127</b>

## **JAGER Cécile – Reconstitution de la dent dépulpée par endocouronne : de l'indication à la réalisation**

Nancy 2016 : 140 pages, 74 figures, 5 tableaux.

Th. : Chir. - Dent. : Nancy 2016

Domaine : Odontologie conservatrice

### **Mots-clefs :**

- dent dépulpée
- restauration dentaire

### **Résumé :**

L'endocouronne est une technique peu utilisée dans la stratégie des soins dentaires conservateurs. Elle permet pourtant d'optimiser l'approche d'économie et de préservation tissulaire qui est la philosophie de la dentisterie actuelle en permettant de reculer l'échéance de pose de la prothèse conventionnelle. En effet, elle évite l'élimination supplémentaire de tissu au sein des canaux radiculaires de la dent dépulpée.

Ce travail rappelle les transformations biologiques et mécaniques de la dent traitée endodontiquement et présente les indications, les avantages et les inconvénients des endocouronnes. Cette technique, facilement réalisable en pratique dentaire quotidienne, sera documentée de cas cliniques pour illustrer les étapes de confection et de pose de cette reconstitution.

### **Membres du jury :**

Pr. J-M. MARTRETTE	Professeur des Universités	Président
<u>Dr. C. AMORY</u>	<u>Maître de Conférences des Universités</u>	<u>Juge</u>
Dr. C. KICHENBRAND	Assistante Hospitalier Universitaire	Juge
Dr. O. TOURNIER	Docteur en Chirurgie Dentaire	Invitée

### **Adresse de l'auteur :**

JAGER Cécile  
3, rue de Nancy  
57100 THIONVILLE

Jury :   Président : J-M. MARTRETTE – Professeur des Universités  
          Juges :    C. AMORY– Maître de Conférence des Universités  
                  C. KICHENBRAND– Assistante Hospitalier Universitaire  
                  O. TOURNIER– Docteur en Chirurgie Dentaire

Thèse pour obtenir le diplôme D'Etat de Docteur en Chirurgie Dentaire

Présentée par: **Mademoiselle JAGER Cécile**

né(e) à: **THIONVILLE (Moselle)**

le **14 octobre 1990**

et ayant pour titre : « **Reconstitution de la dent dépulpée par endocouronne : de l'indication à la réalisation** ».

Le Président du jury  
  
J.M. MARTRETTE

Le Doyen,  
de la Faculté d'Odontologie  
  
J.M. MARTRETTE  


Autorise à soutenir et imprimer la thèse *9090*

NANCY, le    *~* **3 MARS 2016**

Le Président de l'Université de Lorraine

  
**P. MUTZENHARDT**