



HAL
open science

Rôles du chirurgien dentiste omnipraticien dans la prévention et l'interception des malocclusions par éducation fonctionnelle

Yoann Godelar

► **To cite this version:**

Yoann Godelar. Rôles du chirurgien dentiste omnipraticien dans la prévention et l'interception des malocclusions par éducation fonctionnelle. Sciences du Vivant [q-bio]. 2017. hal-01932056

HAL Id: hal-01932056

<https://hal.univ-lorraine.fr/hal-01932056>

Submitted on 23 Nov 2018

HAL is a multi-disciplinary open access archive for the deposit and dissemination of scientific research documents, whether they are published or not. The documents may come from teaching and research institutions in France or abroad, or from public or private research centers.

L'archive ouverte pluridisciplinaire **HAL**, est destinée au dépôt et à la diffusion de documents scientifiques de niveau recherche, publiés ou non, émanant des établissements d'enseignement et de recherche français ou étrangers, des laboratoires publics ou privés.



AVERTISSEMENT

Ce document est le fruit d'un long travail approuvé par le jury de soutenance et mis à disposition de l'ensemble de la communauté universitaire élargie.

Il est soumis à la propriété intellectuelle de l'auteur. Ceci implique une obligation de citation et de référencement lors de l'utilisation de ce document.

D'autre part, toute contrefaçon, plagiat, reproduction illicite encourt une poursuite pénale.

Contact : ddoc-thesesexercice-contact@univ-lorraine.fr

LIENS

Code de la Propriété Intellectuelle. articles L 122. 4

Code de la Propriété Intellectuelle. articles L 335.2- L 335.10

http://www.cfcopies.com/V2/leg/leg_droi.php

<http://www.culture.gouv.fr/culture/infos-pratiques/droits/protection.htm>

**ACADEMIE DE NANCY-METZ
UNIVERSITE DE LORRAINE
FACULTE D'ODONTOLOGIE**

Année 2017

THÈSE

pour le

**DIPLÔME D'ÉTAT DE DOCTEUR EN CHIRURGIE
DENTAIRE**

par

Yoann GODELAR

Né le 19 juillet 1990 à Belfort (90)

**Rôles du chirurgien dentiste omnipraticien
dans la prévention et l'interception des
malocclusions par éducation fonctionnelle**

Présentée et soutenue publiquement le

6 avril 2017

Examineurs de la thèse :

Pr M-P. FILLEUL	Professeur des Universités	Présidente
Dr <u>J. PREVOST</u>	<u>Maître de Conférences des Universités</u>	<u>Directeur</u>
Dr M. HERNANDEZ	Assistante hospitalo-universitaire	Juge
Dr D. ROLLET	Praticien libéral	Juge

Par délibération en date du 11 décembre 1972, la Faculté de Chirurgie Dentaire arrête que les opinions émises dans les dissertations qui lui seront présentées doivent être considérées comme propres à leurs auteurs et qu'elle n'entend leur donner aucune approbation ni improbation.

Président : Professeur Pierre MUTZENHARDT

Doyen : Professeur Jean-Marc MARTRETTE

Vice-Doyens : Dr Céline CLEMENT – Dr Rémy BALTHAZARD – Dr Anne-Sophie VAILLANT

Membres Honoraires : Dr L. BABEL – Pr. S. DURIVAUX – Pr A. FONTAINE – Pr G. JACQUART – Pr D. ROZENCWEIG - Pr ARTIS - Pr M. VIVIER *

Doyens Honoraires : Pr J. VADOT, Pr J.P. LOUIS

Maître de conférences CUM MERITO : Dr C. ARCHIEN

Sous-section 56-01 Odontologie pédiatrique	Mme	DROZ Dominique	Maître de Conférences *
	Mme	JAGER Stéphanie	Maître de Conférences *
	M.	PREVOST Jacques	Maître de Conférences
	Mme	HERNANDEZ Magali	Assistante *
	M.	LEFAURE Quentin	Assistant
	M.	MERCIER Thomas	Assistant *
Sous-section 56-02 Orthopédie Dento-Faciale	Mme	FILLEUL Marie Pierryle	Professeur des Universités *
	M.	EGLOFF Benoît	Maître de Conférences *
	Mme	GREGOIRE Johanne	Assistante
Sous-section 56-03 Prévention, Epidémiologie, Economie de la Santé, Odontologie légale	Mme	CLEMENT Céline	Maître de Conférences *
	Mme	LACZNY Emily	Assistante
	Mme	NASREDDINE Greyce	Assistante
	M.	BAUDET Alexandre	Assistant
Sous-section 57-01 Parodontologie	M.	AMBROSINI Pascal	Professeur des Universités *
	Mme	BISSON Catherine	Maître de Conférences *
	M.	JOSEPH David	Maître de Conférences *
	M.	PENAUD Jacques	Maître de Conférences
	Mme	MAYER-COUPIN Florence	Assistante
	Mme	PAOLI Nathalie	Assistante *
Sous-section 57-02 Chirurgie Buccale, Pathologie et Thérapeutique, Anesthésiologie et Réanimation	Mme	GUILLET-THIBAUT Julie	Maître de Conférences *
	M.	BRAVETTI Pierre	Maître de Conférences
	Mme	PHULPIN Bérengère	Maître de Conférences *
	M.	DELAITRE Bruno	Assistant
	Mme	KICHENBRAND Charlene	Assistante *
	Mme	NACHIT Myriam	Assistante
Sous-section 57-03 Sciences Biologiques (Biochimie, Immunologie, Histologie, Embryologie, génétique, Anatomie pathologique, Bactériologie, Pharmacologie)	M.	YASUKAWA Kazutoyo	Maître de Conférences *
	M.	MARTRETTE Jean-Marc	Professeur des Universités *
	Mme	EGLOFF-JURAS Claire	Assistante*
Sous-section 58-01 Odontologie Conservatrice, Endodontie	M.	MORTIER Éric	Maître de Conférences *
	M.	AMORY Christophe	Maître de Conférences
	M.	BALTHAZARD Rémy	Maître de Conférences *
	M.	ENGELS-DEUTSCH Marc	Maître de Conférences
	M.	GEVREY Alexis	Assistant
	Mme	GEBHARD Cécile	Assistante
	M.	VINCENT Marin	Maître de Conférences Associé
Sous-section 58-02 Prothèses (Prothèse conjointe, Prothèse adjointe partielle, Prothèse complète, Prothèse maxillo-faciale)	M.	DE MARCH Pascal	Maître de Conférences
	M.	SCHOUVER Jacques	Maître de Conférences
	Mme	VAILLANT Anne-Sophie	Maître de Conférences *
	Mme	CORNE Pascale	Maître de Conférences Associé *
	M.	GILLET Marc	Assistant
	M.	HIRTZ Pierre	Assistant *
	M.	KANNENGISSER François	Assistant
	Mme	MOEHREL Bethsabée	Assistante*
	M.	VUILLAUME Florian	Assistant
Sous-section 58-03 Sciences Anatomiques et Physiologiques Occlusodontiques, Biomatériaux, Biophysique, Radiologie	Mme	STRAZIELLE Catherine	Professeur des Universités *
	Mme	MOBY Vanessa (Stutzmann)	Maître de Conférences *
	M.	SALOMON Jean-Pierre	Maître de Conférences
	M.	KARKABA Alaa	Assistant Associé

Souligné : responsable de la sous-section

* temps plein

Mis à jour le 21/03/2017

Remerciements

A NOTRE PRESIDENTE DE JURY,

Madame le professeur Marie-Pierryle FILLEUL

Docteur en Chirurgie Dentaire

Docteur en Science Odontologique

Doctorat d'Etat en Odontologie

Professeur des Universités – Praticien Hospitalier

Responsable de la sous-section : Orthopédie Dento-Faciale

Vous nous avez fait l'honneur d'accepter la présidence de ce jury de thèse, nous tenions à vous assurer ici de notre sincère gratitude. Nous avons pu apprécier tout l'intérêt que vous avez porté à ce travail, votre disponibilité et vos précieux conseils. Veuillez trouver ici le témoignage de notre reconnaissance et de notre respect.

A NOTRE JUGE ET DIRECTEUR DE THESE,

Monsieur le Docteur Jacques PREVOST,

Docteur en Chirurgie Dentaire

Docteur de l'Université Henri Poincaré, Nancy – I

Maître de Conférences des Universités – Praticien Hospitalier

Sous-section : Odontologie Pédiatrique

Nous vous remercions sincèrement de nous avoir fait l'honneur de bien vouloir diriger cette thèse. Nous garderons en mémoire la franchise et la sympathie dont vous avez fait preuve tout au long de la réalisation de ce travail. Veuillez trouver en cet ouvrage toute l'expression de notre gratitude et de notre respect.

A NOTRE JUGE,

Madame le Docteur Magali HERNANDEZ

Docteur en Chirurgie Dentaire

Assistante Hospitalo-universitaire

Sous-section : Odontologie Pédiatrique

Vous avez spontanément accepté de vous joindre à notre jury de thèse et nous vous en remercions. Nous vous remercions également de l'intérêt que vous avez porté à ce travail. Veuillez trouver ici le témoignage de ma profonde sympathie.

A NOTRE JUGE,

Monsieur le Docteur Daniel ROLLET

Docteur en Chirurgie Dentaire

Spécialiste en Orthopédie Dento-Faciale

Nous vous remercions chaleureusement d'avoir accepté de vous joindre à notre jury de thèse. Vous restez l'instigateur et la source d'inspiration qui a donné corps à ce travail. Nous vous remercions pour votre disponibilité et pour l'accueil que vous nous avez réservé au sein de votre cabinet. Votre soutien et motivation sans faille ont résolument été d'une aide précieuse. Veuillez trouver ici le témoignage de notre vive reconnaissance et de notre profonde admiration.

À ma famille, merci pour l'amour et le soutien que vous m'apportez chaque jour. Merci aussi d'avoir toujours cru en moi, de m'avoir encouragé. Je vous aime profondément.

À mes amies, merci à vous pour toutes ces merveilleuses années d'études que vous avez résolument rendu exceptionnelle et inoubliable.

Table des matières

TABLE DES FIGURES	12
INTRODUCTION	15
1 FONCTIONS OROFACIALES ET ÉDUCATION FONCTIONNELLES FONCTIONS OROFACIALES	16
1.1 LA VENTILATION	16
➤ Ventilation physiologique.....	16
➤ Ventilation pathologique.....	16
❖ Définition, étiologies	16
❖ Conséquences.....	17
1.1.1 <i>La déglutition</i>	20
➤ Déglutition physiologique	20
❖ Définition.....	20
❖ Mise en place et évolution	20
❖ Posture linguale.....	21
➤ Dysfonction : la déglutition atypique	21
❖ Définition, étiologie	21
❖ Conséquences.....	22
1.1.2 <i>La phonation</i>	25
➤ La phonation physiologique	25
❖ Définition.....	25
❖ Les différents éléments.....	25
➤ Dysfonction : anomalie de la phonation	26
❖ Définition, étiologies	26
❖ Conséquences.....	27
1.1.3 <i>La mastication</i>	27
➤ La mastication physiologique	27
❖ Définition.....	27
❖ Comportements alimentaires chez le jeune enfant.....	27
❖ Mastication et croissance.....	28
➤ Mastication dysfonctionnelle.....	29
1.1.4 <i>Parafonctions</i>	30
➤ Habitudes de succion persistantes.....	30
➤ Bruxisme	31
➤ Onychophagie.....	32
1.1.5 <i>Troubles de l'équilibre labio-lingual</i>	33
1.2 L'ÉDUCATION FONCTIONNELLE : ÉTAT ACTUEL DES CONNAISSANCES.....	35
1.2.1 <i>Rappel et recommandation en orthopédie dento faciale (ODF)</i>	35
➤ Les buts du traitement d'orthopédie dento-faciale.....	35

➤	Les indications du traitement d'orthopédie dento-faciale	36
❖	Quelles sont les anomalies qui relèvent d'un traitement ?.....	36
1.2.2	<i>L'éducation fonctionnelle</i>	36
➤	Définition.....	36
➤	L'intérêt des traitements précoces : la prévention et l'interception	37
1.2.3	<i>Moyens</i>	39
➤	L'éducation neuromusculaire active ou myothérapie fonctionnelle	39
➤	L'éducation neuromusculaire passive	40
❖	Les dispositifs dédiés uniquement à la rééducation :	41
❖	Les appareils à double action : rééducation et activateur de croissance.	43
➤	Les gouttières d'éducation fonctionnelle	45
1.2.4	<i>Résultats et études cliniques : revue de littérature</i>	47
2	LES MODALITÉS DES TRAITEMENTS PAR ÉDUCATION FONCTIONNELLE	51
2.1	INDICATIONS, CONTRE-INDICATIONS.....	51
➤	Indications.....	51
➤	Contre-indications.....	51
❖	Générales	51
❖	Locale.....	52
2.2	EXAMEN NEUROMUSCULAIRE OROFACIAL PRÉALABLE.....	53
2.2.1	<i>Anamnèse</i>	53
2.2.2	<i>Examen clinique</i>	53
➤	L'environnement psycho-socio-culturel.....	53
➤	Le comportement de l'enfant.....	54
➤	Le degré de maturation.....	54
➤	La posture.....	54
➤	Évaluation de l'esthétique	55
➤	Examen des structures anatomiques	58
❖	La langue.....	58
❖	Les lèvres.....	59
❖	Les muscles masticateurs et les articulations temporo-mandibulaires.....	60
❖	Les muscles du menton et le sillon labio-mentonnier	60
➤	Examen de la denture, du parodonte et de l'occlusion	61
➤	Examen des fonctions	64
❖	La ventilation	64
❖	La déglutition.....	67
❖	La phonation	68
➤	Examen des parafonctions	68
2.2.3	<i>Examens complémentaires</i>	70
➤	Examen des moulages	70
➤	Les photographies	70
➤	Les radiographies	72
➤	Travail pluridisciplinaire	73

2.3	COMMUNICATION SUR LA TECHNIQUE.....	74
2.3.1	<i>L'éducation thérapeutique</i>	74
2.3.2	<i>...dans la pratique :</i>	75
2.4	LES ÉTAPES ET RÉSULTATS DU TRAITEMENT	77
2.4.1	<i>Prévention</i>	77
❖	Alimentation / Mastication :	77
❖	Ventilation.....	78
❖	Habitude de succion non nutritive.....	79
❖	Posture linguale et déglutition.....	80
2.4.2	<i>Interception</i>	81
➤	Prérequis à l'éducation fonctionnelle	81
➤	Démarche du traitement d'éducation fonctionnelle à l'aide de gouttière amovible souple.....	82
❖	Avantages des gouttières type EF line d'Orthoplus®	82
❖	Inconvénients [8] [57].....	83
❖	Indications : [82].....	83
❖	Caractéristiques [82]	84
❖	Recommandations de port.....	87
❖	Les différents exercices [57] [20].....	88
➤	Organisation de la prise en charge d'un patient par éducation fonctionnelle (EF) au cabinet : [57] [8]..	90
➤	Présentation des honoraires	91
➤	Présentation de cas clinique traité par le Dr. Rollet (avec son aimable autorisation)	93
❖	Cas en Classe I :	93
❖	Cas en Classe II ₁ :	99
❖	Cas de Classe II ₂ :	105
❖	Cas de Classe III :	109
2.5	LIMITE ENTRE OMNIPRATICIEN ET SPÉCIALISTE	115
	CONCLUSION	122
	RÉFÉRENCE BIBLIOGRAPHIQUE :	124

Table des figures

Figure 1 : Conséquences de la déviation fonctionnelle de l'étage buccal sur la croissance mandibulaire et les comportements linguaux (source : Bruwier et Limme [15]).....	19
Figure 2 : Conséquences du non fonctionnement de l'étage nasal sur le développement du maxillaire (source : Bruwier et Limme [15])	19
Figure 3 : Position d'équilibre des incisives inférieures (source : Rollet [63])	33
Figure 4 : synthèse de l'implication des différents troubles fonctionnels dans la genèse des dysmorphoses dento-faciales, et inter relation les plus fréquentes entre eux. (d'après : Limme et Bruwier, 2014 [49]).....	34
Figure 5 : Enveloppe linguale nocturne et repositionnement lingual.	41
Figure 6 : Grille à langue	41
Figure 7 : Perle de Tucat.....	42
Figure 8 : lip bumper (source : Anto, 2015, disponible sur	42
Figure 9 : écran buccal (source : Rollet, http://selarl-dr-rollet-daniel.chirurgiens-dentistes.fr/FR/articles.awp?P1=KY6Fo46Ui22Oll6CXda56M4zjpSOgBM)	43
Figure 10 activateur d'Andresen (source : Salvadori, 2009 [19]).....	43
Figure 11 : Activateur de Chabre (source : Salvadori, 2009 [19]).....	44
Figure 12 : Activeurs élastiques ou composites (source : Salvadori 2009 [19])	44
Figure 13 : Bielles de Herbst sur gouttières (source : Salvadori, 2009 [19]).....	45
Figure 14 : Les 6 clefs des dispositifs de la gamme EF Line® (Source : Laboratoire Orthoplus® [82])	46
Figure 15 : Posture typique du respirateur buccal (source : Rollet [63])	55
Figure 16 : Proportion des différents étages de la face (D'après : Rakosi [62])	56
Figure 17 : Vue de profil de la face (source : [Internet]. Disponible sur : http://stomatonantes.free.fr/essai/orthognathique.html)	56
Figure 18 : frein lingual court (source : Gugino [38])	58
Figure 19 : Évaluation de la tonicité labiale (source : Patti et Perrier d'Arc [58]).....	59

Figure 20 : évaluation du sillon labio-mentonnier par pincement. (Source : Patti et Perrier d'Arc [58])	61
Figure 21 : situation de verrouillage potentiel de la mandibule (source Gugino et Dus [38])	62
Figure 22 : Déplacement distal (distraktion) du condyle. (source : Rollet [63])	63
Figure 23 : Espace excessif de fonction (déplacement antérieur du condyle). (Source : Rollet [63])	63
Figure 24 : Enfant respirateur oral en décubitus. Lèvre supérieure courte et gercée caractéristique. (source : Patti et Perrier d'Arc [58])	65
Figure 25 : test du miroir (source : Patti et Perrier d'Arc [58])	66
Figure 26 : patient qui triche pendant le test de Rosenthal (source : Bruwier et Limme [15])	66
Figure 27 : Déviation septale antérieure évidente (source : Leboulanger ^[1] _{SÉP} [46]).....	67
Figure 28 : défaut des jeux musculaires lors de la déglutition (source : Patti et Perrier d'Arc [58]).....	67
Figure 29 : portraits de face, de profil et de la posture (source : Rollet [63])	70
Figure 30 : diapositives intrabuccales (source : Rollet [63])	71
Figure 31 : Examen téléradiographique du ^[1] _{SÉP} «coup d'œil» ou «eye ball» ^[1] _{SÉP}	72
Figure 32 : Téléradiographie de profil et analyse céphalométrique (source : Rollet [63])	73
Figure 33 : fiche pédagogique d'apprentissage au mouchage. (source : http://www.usep-sport-sante.org/OUTILS-AS/AS2/CD/OUTILS/fiche-pedagogique/Hygiene/se-moucher-big.gif)	78
Figure 34 : ouvrages incitant l'arrêt de la succion non nutritive (Source : amazon.fr).....	79
Figure 35 : Occlusion inversée gauche en OIM (source : Rollet [63])	81
Figure 36 : Patiente en ORC, mise en évidence du contact prématuré (source : Rollet [63])	81
Figure 37 : Patiente en OIM après meulage sélectif des canines mandibulaires (source : Rollet [63])	81

Figure 38 : stimulateur nasal (source : Laboratoire Neurotec, http://neurotec.es/tienda/logopedia/estimulador-nasal/)	82
Figure 39 : Vue sagittale médiane de l'EF classe II 2 steps avec plan de propulsion mandibulaire progressif (source : Laboratoire Orthoplus® [82])	84
Figure 40 : Vue sagittale médiane de l'EF classe II Standard (source : Laboratoire Orthoplus® [82])	84
Figure 41 : Vue sagittale médiane de l'EF classe III petit (source : Laboratoire Orthoplus® [82])	85
Figure 42 : guide de sélection EF Line (Source : Laboratoire Orthoplus® [82])	86
Figure 43 : Régllette de mesure (source : Laboratoire Orthoplus® [82])	86
Figure 44 : visualisation des différents composants de l'appareil. (source : Barthet-Favart [8])	87

Introduction

L'orthodontie permet de traiter les malocclusions installées, mais cherche également à prévenir leur développement en agissant sur leurs causes.

La notion de temps est importante dans le développement et l'aggravation des malocclusions, c'est pourquoi il paraît essentiel de dépister et d'intervenir le plus tôt possible.

Avec l'apparition de la « philosophie » bioprogressive, la mise en œuvre d'un traitement précoce d'éducation fonctionnelle en denture temporaire et mixte lève au plus tôt les contraintes s'exerçant sur les structures squelettiques, dentaires et musculaires.

Elle permet ainsi d'utiliser au mieux le potentiel de croissance du patient dans l'établissement d'une occlusion fonctionnelle.

L'omnipraticien joue un rôle de santé publique. Il est situé en première position dans la chaîne de soins, et doit donc dépister les anomalies fonctionnelles précoces et éventuellement les intercepter.

Dans une première partie un rappel de la physiologie des fonctions orofaciales permettra de comprendre l'impact que peuvent avoir leur dysfonctionnement sur la croissance des maxillaires.

Après un bref rappel de l'état actuel des connaissances sur l'éducation fonctionnelle, les différents moyens permettant de mettre en œuvre de telles thérapeutiques seront décrits.

La dernière partie de cet exposé cherchera à définir, à l'aide de cas cliniques, ce que l'omnipraticien peut prendre en charge avec un protocole simple et ce qui est du ressort du spécialiste en orthopédie dento faciale.

1 Fonctions orofaciales et éducation fonctionnelle**Les fonctions orofaciales**

1.1 La ventilation

➤ Ventilation physiologique

La ventilation est une fonction orofaciale réflexe.
Lorsqu'un sujet inspire et expire, on parle de cycle ventilatoire.
Un individu effectue environ 16 cycles ventilatoires à la minute.

La ventilation optimale selon DENIAUD est « une ventilation spontanée, exclusivement nasale au repos et pendant le sommeil en décubitus ». [27]

La ventilation orale ne doit intervenir que lors d'efforts physiques importants afin d'augmenter l'arrivée d'air qui est insuffisante par la seule voie nasale. [54]

La position linguale a son importance dans cette fonction. Pour permettre la ventilation nasale, la langue adapte sa posture de repos. Elle doit être au palais contre les papilles palatines. Cette position empêche le passage de l'air via l'oropharynx et donc la ventilation orale. [18]

➤ Ventilation pathologique

❖ Définition, étiologies

Une ventilation réalisée exclusivement ou partiellement par la bouche doit être considérée comme pathologique. [35]

La langue restera en position basse et avancée, en forme de « tuile » pour laisser le passage à l'air. [58]

Il existe de nombreux facteurs qui obligent le sujet à ventiler par la bouche :

- les obstructions nasales chroniques [7]
 - les rhinites chroniques (atteintes non mécaniques de la structure de la muqueuse nasale).
 - allergiques [32]
 - inflammatoires
 - les processus tumoraux
 - inflammatoires : polypose naso-sinusienne, mucocèle sinusien
 - bénins : papillome, fibrome
 - malins

- les anomalies architecturales (problème au niveau de la valve nasale, du septum, hypertrophie d'un cornet, malformation d'une choane) [54]
- les séquelles obstructives post chirurgicales : par erreur diagnostique ou défaut technique.
- un corps étranger nasal
- les infections des voies respiratoires
- les troubles sécrétoires (hyper ou hypo sécrétion nasale)
- les inflammations chroniques amygdaliennes [54]
- les anomalies anatomiques
- les obstructions du cavum par végétations adénoïdes
- la trachéotomie
- les facteurs psycho-affectifs (parallèlement à une succion-déglutition qui est conservée).

❖ Conséquences

La dysfonction ventilatoire entraîne :

- des conséquences sur le bon développement des autres fonctions notamment la déglutition et la phonation.
- des conséquences sur les tissus mous : [77]
 - La langue prend une position basse
 - la musculature de l'enveloppe faciale peut développer deux types d'adaptation posturale permettant de faire face à la dysfonction ventilatoire : [75]
 - Une action horizontale dominante des secteurs géniens et rétro-commissuraux de l'enveloppe faciale pour contrer le collapsus valvaire.
 Cette action :
 - Etire latéralement la fente orale, amincit les lèvres et efface les crêtes philtrales.
 - Elargit les seuils narinaires et raidit les valves nasales.
 - Développe le menton.
 - Crée une hypertonie antérieure qui bride le développement de la hauteur faciale.

Ces patients présentent un profil hypodivergent ou brachyfacial.

- Une action verticale dominante du secteur inter-commissural de l'enveloppe faciale pour détourner probablement une partie du courant inspiratoire vers la bouche.
 Cette action :
 - rapproche médialement les piliers et les commissures labiales.
 - détend la partie philtrale de la lèvre supérieure qui se raccourcit en s'épaississant.

- ouvre de cette manière l'angle labio-narinaire et oriente le courant inspiratoire.
- aplatit les parties latérales de la lèvre supérieure sur les sites des incisives latérales.
- rétrécit les seuils narinaires et les valves internes.
- aplatit le menton (du fait de l'augmentation d'activité du muscle mentalis)
- entraîne une inocclusion labiale.

Un profil hyperdivergent ou dolichofacial sera observé.

- des conséquences sur la posture céphalique :
 La posture crano-rachidienne se modifie dans le sens d'une hyperextension cervicale avec position avancée de la tête pour dégager le pharynx de l'obstruction créée par la base de la langue. [36]
 Cette posture entraîne un rétrognathisme mandibulaire (formant alors une classe II d'Angle) et un angle mandibulaire ouvert. Une augmentation de la hauteur de l'étage inférieur de la face est observée. [72] [51]
- des atteintes morphogénétiques : sous-développement de l'étage maxillaire surtout dans le sens transversal par manque de pneumatisation sinusienne et une endognathie maxillaire. [36]
- des conséquences sur la position des dents par des jeux musculaires modifiés et un manque de place au maxillaire.
- des retentissements d'ordre médical notamment des troubles du sommeil et du comportement diurne et relationnel. [21] [58] [74]

Bruwier et Limme résument les conséquences de la ventilation buccale (figure 1) et les conséquences du non fonctionnement de l'étage nasal sur le développement du maxillaire (figure 2) :

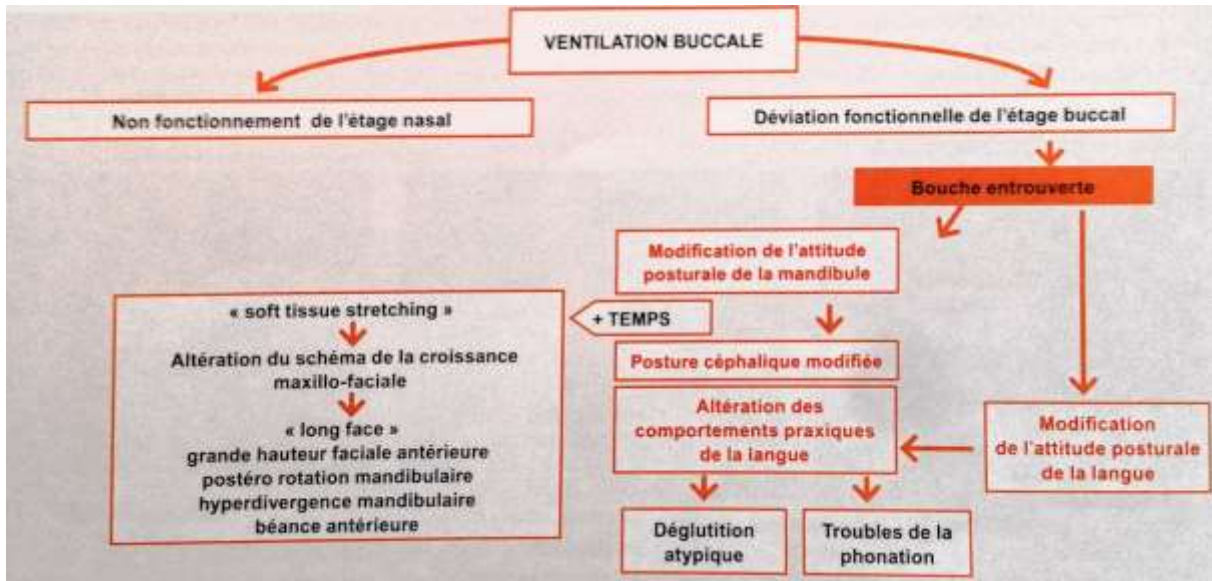


Figure 1 : Conséquences de la déviation fonctionnelle de l'étage buccal sur la croissance mandibulaire et les comportements linguaux (source : Bruwier et Limme [15])

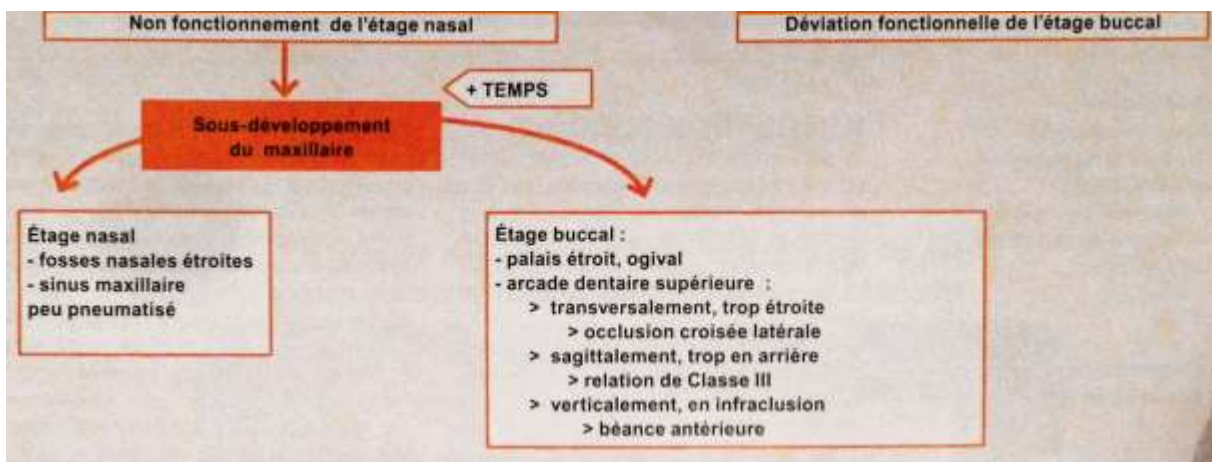


Figure 2 : Conséquences du non fonctionnement de l'étage nasal sur le développement du maxillaire (source : Bruwier et Limme [15])

1.1.1 La déglutition

➤ Déglutition physiologique

❖ Définition

La déglutition est l'action d'avalier. [22]

Le terme concerne aussi bien l'action d'avalier sa salive que le déplacement de la nourriture vers l'estomac.

L'acte de déglutition s'effectue entre 1800 et 2200 fois par 24 heures. [18]

En moyenne, pendant les repas, la déglutition s'exerce 9 fois par minute (déglutition prandiale) ; la déglutition extra prandiale (uniquement la salive) est répétée deux fois par minute et une fois par minute pendant la nuit. [56]

Elle nécessite l'utilisation d'un grand nombre de muscles de la cavité buccale, du pharynx, du larynx et de l'œsophage selon une séquence stéréotypée.

Il existe un réseau neuronal qui permet d'établir cette séquence motrice de la déglutition ; lorsque l'information est donnée, le système transmet aux divers muscles concernés l'ordre de déglutir sans besoin d'autres informations périphériques. [7]

❖ Mise en place et évolution

Au cours de la vie, la déglutition évolue en fonction de la maturation du système nerveux central, du développement du système sensitivo-moteur (apparition des dents, allongement des lèvres) et du changement de mode de nutrition. [14]

Chez le nourrisson la bouche fonctionne par des mouvements de succion-déglutition. [7]

La déglutition interpose la langue entre les crêtes alvéolaires et les lèvres.

L'enfant a donc une déglutition infantile ou primaire de la naissance jusqu'à 4 ans. [58]

PATTI explique qu'avec l'éruption des dents, la diminution du volume de la langue, la maturation neuromusculaire et le changement d'alimentation (la nourriture s'épaissit), il apparaît une période de transition. Celle-ci dure 8 à 16 mois pendant lesquels la déglutition fonctionnelle adulte se met en place progressivement.

Selon lui la déglutition devient adulte à partir de 4 ans. Elle est dite normale. Si la déglutition infantile persiste après 4 ans, elle est considérée comme atypique.

Pour SOULET, la déglutition mature s'installe plutôt au moment de la mise en place des canines définitives. [73]

MARIN-FERRER explique qu'il existe une grande variabilité individuelle, ce qui explique les divergences d'opinion entre ces auteurs. [54]

❖ Posture linguale

Lors de la déglutition fonctionnelle adulte, la langue prend une position naturelle haute. La pointe de la langue est approximativement en contact avec les papilles rétro-incisives.

Au repos, le dos de la langue est en contact avec le palais dans son ensemble et les bords affleurent les collets des dents latérales et antérieures maxillaires.

Cette posture linguale physiologique permet à la base de la langue de libérer le carrefour aérien supérieur ; ainsi la respiration nasale est facilitée.

Elle permet également le développement transversal et sagittal du maxillaire et le positionnement correct de la mandibule. [51]

➤ Dysfonction : la déglutition atypique

❖ Définition, étiologie

Une déglutition atypique est une déglutition de type succion caractérisée par un contact entre la langue et les lèvres. Cela implique une interposition linguale entre les arcades dentaires maxillaire et mandibulaire. [35]

La déglutition dysfonctionnelle n'est jamais isolée. Elle s'intègre dans un cadre dysfonctionnel orofacial. [14]

Différentes étiologies ont été proposées :

- la déglutition atypique n'est qu'un témoin d'une posture linguale anormale pour certains auteurs. [17]
- la taille du frein lingual court et la mobilité réduite. [34]
- des hypertrophies amygdaliennes, des obstructions des voies aériennes supérieures par infection chronique seraient les facteurs les plus probables. [7]
- des obstacles anatomiques : étroitesse maxillaire, édentements, malpositions dentaires.
- une origine génétique : le sujet acquiert un comportement inné.
- une maturation retardée.
- un comportement infantile dû à un trouble psychologique. [53]

SOULET fait remarquer que la déglutition atypique est très souvent associée à une ventilation orale. [73]

❖ Conséquences

La forme et la fonction sont intimement liées.

La déglutition atypique interfère donc sur le développement et la croissance des structures faciales et peut être responsable de malocclusions dues à une mauvaise posture linguale. [54]

Il existe trois principaux types de posture linguale dysfonctionnelle lors de la déglutition. Chacune aura des conséquences sur le développement des maxillaires dans les trois sens de l'espace, ainsi que sur l'équilibre musculaire labio-lingual.

○ L'interposition postérieure :

L'interposition linguale postérieure est observée lorsque il n'existe pas d'occlusion dentaire postérieure.

Cela peut être du à :

- des arcades dentaires incomplètes (dents absentes ou transition de la denture mixte à la denture adolescente).
- une posture céphalique et cervicale en extension qui induit une tension des muscles sous-hyoïdiens donc un abaissement et un recul mandibulaire. [44]

Les conséquences seront :

• Dans le sens transversal :

L'absence d'appui au palais donc de stimulation suturale maxillaire.

Un déséquilibre des pressions musculaires centrifuges linguales en faveur des muscles labiaux, jugaux et faciaux. La résultante des forces est centripète et sera responsable d'une étroitesse maxillaire. [25]

• Dans le sens vertical :

En s'interposant entre les arcades, la langue sera responsable d'une diminution de la croissance alvéolo-dentaire postérieure, créant une infra-alvéolie molaire ou infraclusion latérale.

Cette anomalie alvéolaire est le plus souvent associée à une supraclusion antérieure.

Au niveau squelettique, on constatera fréquemment une insuffisance verticale de l'étage inférieur. [25]

- Dans le sens sagittal :

Une rétromandibulie fonctionnelle est due à un déséquilibre en faveur de l'action des rétropulseurs face aux muscles styloglosses et ptérygoïdiens externes, qui sont passifs. Ils n'interviennent pas et ne sollicitent pas la croissance mandibulaire. [25]

Une interposition de la lèvre inférieure derrière les incisives maxillaires peut exister dans le cas de décalage antéro-postérieur trop important. Cela aura pour effet de verrouiller la croissance mandibulaire et de pérenniser la classe II/1 dentaire et squelettique ; d'engendrer ou accentuer la vestibuloversion des incisives maxillaires par l'action combinée des forces labiales inférieure et linguale.

Dans le cas d'un contact bilabial conservé, un schéma de Classe II₂ peut aussi être retrouvé. [31]

La langue s'étale latéralement tout en conservant sa pointe plaquée sur le plancher buccal. Il y aura donc un déséquilibre labio-lingual aboutissant à une palatoversion des incisives maxillaires.

- L'interposition antérieure ou pulsion linguale

L'interposition linguale antérieure est le plus souvent liée à la succion d'un objet ou du pouce qui favorise l'apparition d'une infraclusion dentaire antérieure.

La langue s'interpose, à la déglutition, entre les arcades dentaires ou entre les arcades et l'objet, pour assurer la fermeture buccale.

Les conséquences seront :

- Dans le sens transversal :

Une étroitesse de l'arcade maxillaire allant de l'endoalvéolie à l'endognathie par défaut d'appui contre le palais.

- Dans le sens vertical :

Au niveau dentaire, une infraclusion du secteur incisivo-canin et une béance labiale y sont souvent associées.

Au niveau squelettique, une tendance à l'hyperdivergence ou rotation postérieure mandibulaire est observée.

En effet, la présence de la langue ou d'un objet interposé entre les arcades favorise une position cervicale et céphalique en extension qui entretient l'ouverture buccale. [44]

Ainsi, il y a augmentation de la hauteur faciale de l'étage inférieur.

La succion digitale qui accompagne éventuellement l'interposition linguale antérieure peut provoquer une bascule du plan palatin vers le haut et vers l'avant. [11]

Associée à un schéma de croissance hyperdivergent de la mandibule, cela peut transformer une infraclusion dento-alvéolaire en une infraclusion squelettique.

- Dans le sens sagittal :

Une hypotonie labiale supérieure favorisera la proalvéolie des incisives maxillaires, sous la pression et l'interposition linguale antérieure.

Une hypertonie labiale inférieure induira une rétroalvéolie mandibulaire ou linguo-version des incisives mandibulaires et aggravera le surplomb antérieur.

La langue en position haute et antérieure participe à l'allongement de l'arcade maxillaire et au développement d'une classe II division 1 par son action sur la partie antérieure de l'arcade. [11]

- Langue basse et propulsive

La langue est plaquée sur le plancher buccal. L'apex lingual étant placé derrière les incisives mandibulaires.

Cette position linguale se retrouve chez les respirateurs buccaux en présence d'un frein lingual court qui limite sa liberté, ainsi qu'en présence d'une flexion de la posture céphalique sur le rachis cervical, propulsant la mandibule vers l'avant. [44]

Les conséquences sont :

- Dans le sens transversal :

Défaut de croissance transversale maxillaire : de l'endoalvéolie à l'endognathie par défaut d'appui contre le palais.

- Dans le sens vertical :

Cette posture en flexion céphalique va favoriser la croissance mandibulaire vers une rotation antérieure.

- Dans le sens sagittal :

La pression linguale exercée sur le secteur antérieur mandibulaire va stimuler la croissance mandibulaire au dépend de celle du maxillaire.

Landouzy constate aussi l'hyperactivité des muscles ptérygoïdiens latéraux ce qui va confirmer la promandibulie et le développement d'une classe III squelettique.

Il retrouve également une vestibuloversion des incisives mandibulaires, dont l'inclinaison varie avec l'importance de la pulsion linguale et la tonicité labiale inférieure. [44]

La déglutition dysfonctionnelle joue donc un rôle important sur le développement squelettique orofacial.

Dans ce rôle morphogénétique, la déglutition ne peut être isolée des autres fonctions. C'est l'ensemble des comportements linguaux et labiaux au repos et lors des fonctions ou para-fonctions, qui concourt au développement des malocclusions.

[14][34][44][54]

1.1.2 La phonation

➤ La phonation physiologique

❖ Définition

La phonation a pour but la production de la parole, créant un langage parlé.

Le « langage » est l'ensemble des moyens donnés à l'homme pour :

- entrer en communication avec autrui
- exprimer ses pensées et ses sentiments.

Le Larousse définit la phonation comme l'ensemble des phénomènes qui concourent à la production d'un son par les organes de la voix.

La phonation va nécessiter la coordination d'un ensemble de systèmes complexes.

AZERAD explique que la phonation est orchestrée par : [7]

- le larynx, appareil spécifique de la phonation
- l'appareil ventilatoire
- l'appareil digestif

L'air expiré va former des sons élémentaires après son passage par le larynx et le pharynx ; qui transformés au niveau de la bouche, créent des phonèmes. L'addition de ces phonèmes va former des mots.

❖ Les différents éléments

L'appareil vocal est composé de différents éléments :

- la force motrice de l'air, encore appelée soufflerie
- la partie vibrante : le larynx
- Une caisse de résonance constituée des poumons, de la trachée, du larynx, du pharynx, de la bouche et du nez.

Trois phases sont importantes :

- Une énergie ventilatoire est générée et permet de faire vibrer des cordes vocales.
- Cette vibration va créer différents sons.

- Une gestuelle articuloire réalisée au niveau des cavités supra-glottiques afin d'affiner le son.

La formation d'une voyelle se fait par l'absence d'interférence entre l'air expiré et les organes de la phonation. L'air doit s'écouler librement.

A la différence des consonnes qui sont formées par des obstacles à l'air dans le conduit vocal. [7]

FOURNIER décrit 4 phonèmes susceptibles de concerner les fonctions buccales : [18]

- les palatales ou dentales (« D », « L », « N », « T ») :
La langue prend appui sur la papille rétro-incisive palatine. L'appui est plus faible pour le « L ». A la différence du « T » où il s'étend de canine à canine.
- Les sifflantes (« S », « Z ») et les chuintantes (« Ch », « J ») :
Le bloc antérieur ne sert pas d'appui à la langue. En revanche, les bords latéraux de la langue touchent les molaires ; l'apex lingual est libre pour vibrer dans la cavité buccale et le dos de la langue est plat. On constate un léger élargissement des commissures.
- Les fricatives (« V », « F ») :
La lèvre inférieure vient toucher le bord libre des incisives supérieures.
- Les labiales (« M », « B », « P ») :
Les lèvres inférieure et supérieure viennent se toucher.

➤ Dysfonction : anomalie de la phonation

❖ Définition, étiologies

Une phonation correcte nécessite une normalité des structures impliquées dans cette fonction. [54]

Les anomalies de phonation peuvent être dues :

- à des phénomènes de dyslalie
- à l'environnement
- à l'apprentissage
- aux fentes labiales et palatines
- à des malocclusions dentaires (infraclusion antérieure, absence ou malposition des incisives supérieures, contacts anormaux entre la langue et les incisives, prémolaires ou molaires)
- à des anomalies linguales (retard de maturation, macroglossie, frein lingual trop court)
- à des anomalies labiales.

Ces troubles d'articulations sont très fréquemment associés à des troubles de la déglutition et de posture linguale. [26]

❖ Conséquences

AZERAD explique que « les pressions exercées par la langue sur les dents lors de la phonation surviennent essentiellement pendant la prononciation des voyelles. Elles ne sont pas négligeables, même si elles sont toujours plus faibles que celle exercées au cours de la déglutition ». [7]

Pour la majorité des auteurs, ce sont les malformations / malocclusions qui entraîneraient des troubles de la phonation. [54] [17] [14]
D'où l'importance de détecter et rééduquer au plus tôt ces troubles phonétiques, tout en corrigeant la malocclusion associée.
Cependant, les anomalies de la phonation n'auraient pas d'incidence sur la croissance des structures, en raison de la courte durée d'action de la langue et des lèvres sur les tissus environnants.[14] [7]

1.1.3 La mastication

➤ La mastication physiologique

❖ Définition

La mastication, ou manducation, appartient aux fonctions de nutrition. Elle précède normalement la déglutition. [7]

C'est le processus par lequel le bol alimentaire est mécaniquement modifié afin d'être rendu apte à la déglutition.

La mastication est réalisée grâce à l'action associée de la mandibule, des dents, des muscles masticateurs, de la langue et des joues. Tous ces acteurs vont accomplir une série de réflexes qui se produisent rythmiquement. [54]

Une quinzaine de cycles (ou séquences) sont nécessaires par bouchée. [17]

❖ Comportements alimentaires chez le jeune enfant

La mastication est modulée par le mode d'alimentation des jeunes enfants. Celui-ci va connaître trois étapes successives correspondant aux étapes de mise en place de la denture lactéale.

- Allaitement et fonction de succion-déglutition

La tétée est le seul mode de nutrition du nouveau-né. Les stimulations fonctionnelles sont différentes en fonction du mode d'alimentation : sein maternel ou biberon.

Au sein, l'activité musculaire buccale (muscles masticateurs, jugaux, linguaux et labiaux) est très intense pour permettre l'écoulement du lait. Les stimuli essentiels dans l'activation de croissance du cartilage condylien sont générés.

Les tétines des biberons facilitent l'écoulement du lait. L'activité musculaire nécessaire à la tétée est moins importante.

Les stimulations des processus de croissance sont plus faibles que lors de la tétée au sein maternel. [47]

- Fonction incisive ou « Préhension-morsure »

Vers 6 à 8 mois, pendant l'éruption des incisives lactéales, des premiers mouvements de préhension-morsure se développent.

Ils nécessitent un mouvement de propulsion antérieure mandibulaire qui vient progressivement se substituer aux mouvements de propulsion de la fonction de tétée. [47] [48]

Ceci va continuer à stimuler la croissance antérieure mandibulaire et le développement des maxillaires.

- Cycles masticateurs en denture temporaire stable [47] [48]

Vers 18 mois, avec l'éruption des premières molaires de lait, vient l'apparition des premiers mouvements de mâchonnement et de mastication.

Une mastication physiologique doit être unilatérale alternée : alternativement à droite et à gauche.

❖ Mastication et croissance

L'intensité des forces développées par la musculature au cours des cycles masticateurs, ainsi que la forme large ou étroite de ces cycles masticateurs, sont très variables selon les individus et selon la texture des aliments. [48]

La mastication attritionnelle en denture temporaire va user les reliefs occlusaux, permettant ainsi un déverrouillage de l'intercuspidation initialement présente.

Ce déverrouillage occlusal simplifie les mouvements d'excursions mandibulaires en diduction et en propulsion. [47]

Le déplacement vers l'avant du condyle orbitant, par contraction du ptérygoïdien latéral et traction au niveau de l'articulation temporo-mandibulaire (ATM) stimule sa croissance entraînant un allongement du corps mandibulaire homolatéral.

Du côté mastiquant, le frottement des surfaces occlusales permet le développement transversal de l'hémi-mandibule homolatérale et son épaissement (croissance appositionnelle provoquée par les stimulations liées aux contraintes musculaires).

Ces stimulations vont permettre la croissance et l'élargissement du maxillaire et des arcades dentaires. [48]

➤ Mastication dysfonctionnelle

La mastication est dysfonctionnelle lorsqu'elle est unilatérale stricte, ou lorsqu'elle suit une trajectoire verticale.

Lors de cycles masticatoires très étroits, il y a très peu de mouvements de diduction mandibulaire et principalement des mouvements d'ouverture-fermeture.

La mastication est alors qualifiée de verticale bilatérale.

Elle n'engendre ni usure dentaire physiologique, ni stimuli de croissance suffisants.

Elle favorise les blocages occlusaux et la rétrognathie mandibulaire. [48]

La persistance de ce verrouillage occlusal va bloquer la mandibule et l'empêcher d'exprimer son potentiel de croissance antéro-postérieur.

Ces manques de sollicitation de croissance liés à la pauvreté des mouvements masticateurs ont également une conséquence sur la croissance transversale, le maxillaire, ainsi que sur les arcades dentaires, qui demeurent plus étroites. [48]

Evidemment cette étroitesse de l'arcade maxillaire peut-être la conséquence d'une ventilation buccale ou d'une déglutition atypique. Cependant, le plus souvent il existe une insuffisance masticatrice associée.

Une étroitesse importante de l'arcade supérieure peut entraîner des occlusions inversées uni ou bilatérales.

Il n'est pas rare d'observer la formation d'une différence entre OIM et ORC due à un manque d'abrasion des canines.

Un contact prématuré sur une dent va entraîner la mandibule vers une occlusion de convenance, créant ainsi une occlusion inversée. [60]

L'enfant présentera alors un côté préférentiel de mastication. En général celui présentant l'occlusion inversée. [48]

Cette mastication unilatérale dominante provoque à long terme une croissance maxillo-mandibulaire asymétrique préférentielle, du côté de la mastication. [10] [60]

1.1.4 Parafonctions

➤ Habitudes de succion persistantes

La succion du pouce, doigts, tétine ou autres objets chez le jeune enfant n'est pas anormale et peut être considérée comme une source d'afférence. Cela aurait un effet protecteur sur la mort subite du nourrisson. [41]

C'est sa perpétuation au moment de l'ouverture à la vie en société, qui le devient. [73]

Elles participent au déséquilibre fonctionnel et peuvent révéler une certaine immaturité psycho-affective.

Elles ne sont pas à négliger car elles provoquent des déplacements dentaires et créent des conditions anatomiques favorables au dysfonctionnement lingual. [10]

Les conséquences peuvent être très variables en fonction : [42]

- du type de succion (tétine, doigt, objet, tissus, langue)
- de l'intensité (succion énergétique ou interposition passive)
- de la fréquence et de la durée de l'habitude
- du point d'appui (dentaire, palatin, symétrique ou non)

Il est important de remarquer qu'elles n'ont pas constamment un effet déformant :

- Chez un enfant à tendance prognathe la succion du pouce, en freinant la croissance mandibulaire, peut être propice à une correction.
- Sucrer deux doigts retournés déforme très rapidement et intensément ; alors que sucer un index pointé vers l'arrière déforme peu ou pas. [16]

Les conséquences de cette parafonction sont multiples. Elles entraînent :

- Des anomalies occlusales et déformations squelettiques.
 - La succion du pouce ou d'un doigt entraîne le plus souvent une proalvéolie incisive maxillaire, une endoalvéolie maxillaire, un allongement de l'arcade maxillaire ainsi qu'une rétroalvéolie mandibulaire.
Une infraclusion antérieure est souvent observée lors de cette dysfonction. [10] [16] [11]
 - La succion ou mordillement de la lèvre supérieure a des conséquences dento-alvéolaires, comme la rétroalvéolie maxillaire ou la proalvéolie mandibulaire.

- A l'inverse, la succion de la lèvre inférieure engendre une proalvéolie supérieure.
 - Les habitudes de succion renforcent l'action de la sangle jugale sur les arcades et sont souvent responsables d'endoalvéolies maxillaires. [16]
 - Ceci peut créer un verrouillage occlusal et une discordance des formes d'arcades.
- déformation digitale
 - problèmes fonctionnels : déglutition atypique systématique, ventilation buccale
 - troubles lors de la prononciation de certains phonèmes : T-D-N-L-CH-S
 - problèmes psychologiques (peur d'être ridiculisé par les amis, réflexe de se cacher pour sucer son pouce). [10]

➤ Bruxisme

Le bruxisme est un mouvement stéréotypé caractérisé par le grincement ou le serrement des dents. Il peut être observé à l'état de veille ou lors du sommeil. Il est observé classiquement pendant l'enfance et l'adolescence, avec une prévalence générale située entre 8 % et 38 %, puis il tend à diminuer à l'âge adulte. [69]

L'étiologie du bruxisme est multifactorielle.

Il aurait une origine centrale, mais certaines influences périphériques semblent jouer un rôle sur l'apparition et le développement du bruxisme chez l'enfant, telles que :

- les habitudes orales parafonctionnelles
- les dysfonctionnements de l'appareil manducateur (DAM)
- les malocclusions
- l'hypopnée
- l'anxiété
- les troubles de la personnalité
- les troubles du comportement (type DATH : troubles de déficit de l'attention ou hyperactivité)
- le stress
- ou une combinaison de ces influences. [69]

Les conséquences peuvent être nombreuses et localisées à plusieurs niveaux de l'appareil manducateur. [69]

- Au niveau articulaire :
Claquements articulaires (ATM), blocages, difficultés à ouvrir largement la mâchoire (comme pendant le bâillement).

- Au niveau musculaire :
Douleurs musculaires au niveau des masséters et des temporaux, souvent décrites comme maux de tête, et/ou une fatigue musculaire ressentie principalement le matin au réveil.
- Au niveau dentaire :
Usure dentaire modérée à sévère qui tend à limiter le développement vertical de la face du patient, génère une occlusion dentaire inconfortable (fractures dentaires, sensibilité dentaire accrue, hypermobilité dentaire, hypercémentose, pulpite, nécrose pulpaire, récession et inflammation de la gencive, résorption de l'os alvéolaire et lésions cervicales non carieuses).

Il convient de bien différencier le bruxisme pathologique de la mastication attritionnelle physiologique et bénéfique, décrite dans la partie précédente.

➤ Onychophagie

C'est l'action de se ronger les ongles. Comme le bruxisme, il servirait de « soupape » face au stress.

Cependant, cette parafonction ne semble pas avoir de conséquences néfastes sur la morphogenèse des arcades. Elle provoque seulement des usures dentaires et des problèmes parodontaux ou DAM. [4]

1.1.5 Troubles de l'équilibre labio-lingual

La musculature péri-orale et labiale constitue une sangle complexe.

Selon le type facial, cette musculature sera plus ou moins puissante.

Elle aura une action variable, fonction de l'équilibre labio-lingual, et ceci de façon plus accentuée sur les incisives mandibulaires.

Un déséquilibre des forces exercées entre musculature péri-orale et linguale peut-être la cause de verrouillage des maxillaires.

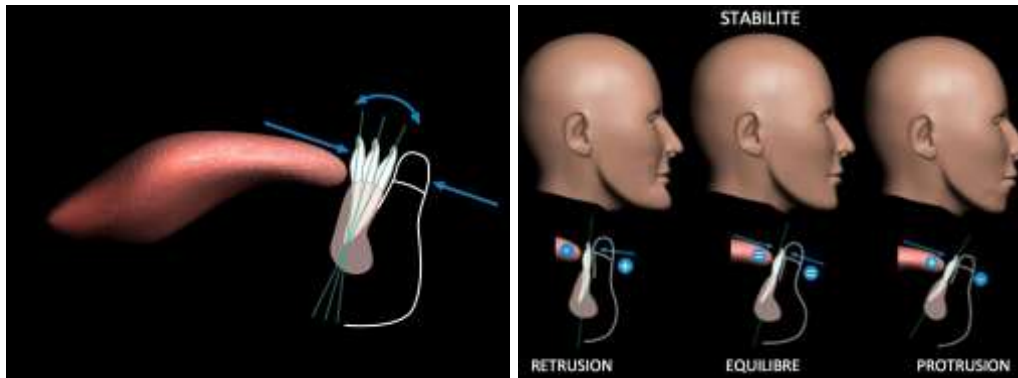


Figure 3 : Position d'équilibre des incisives inférieures (source : Rollet [63])

Il engendre :

- Si la musculature bilabiale est hypotonique, une proalvéolie bi-maxillaire.
- Si seule la lèvre supérieure est hypotonique, une proalvéolie maxillaire et une rétroalvéolie mandibulaire.
- Si la musculature bilabiale est hypertonique, une bi-rétroalvéolie.

Il est important de noter que chaque lèvre agit singulièrement sans relation avec sa voisine.

Cette première partie montre que les dysfonctions orofaciales influencent largement le développement harmonieux alvéolo-dentaire et squelettique.

La figure n°4 présente une synthèse des facteurs fonctionnels étiopathogéniques et leurs répercussions multivariées sur l'apparition de différentes dysmorphoses au niveau des maxillaires et des arcades dentaires.

Celui-ci précise aussi les inter relations les plus fréquentes entre ces troubles fonctionnels.

Il apparaît qu'une même dysmorphose peut résulter de perturbations fonctionnelles différentes et qu'un trouble fonctionnel particulier peut avoir des répercussions aboutissant à des déformations morphologiques différentes. [49]

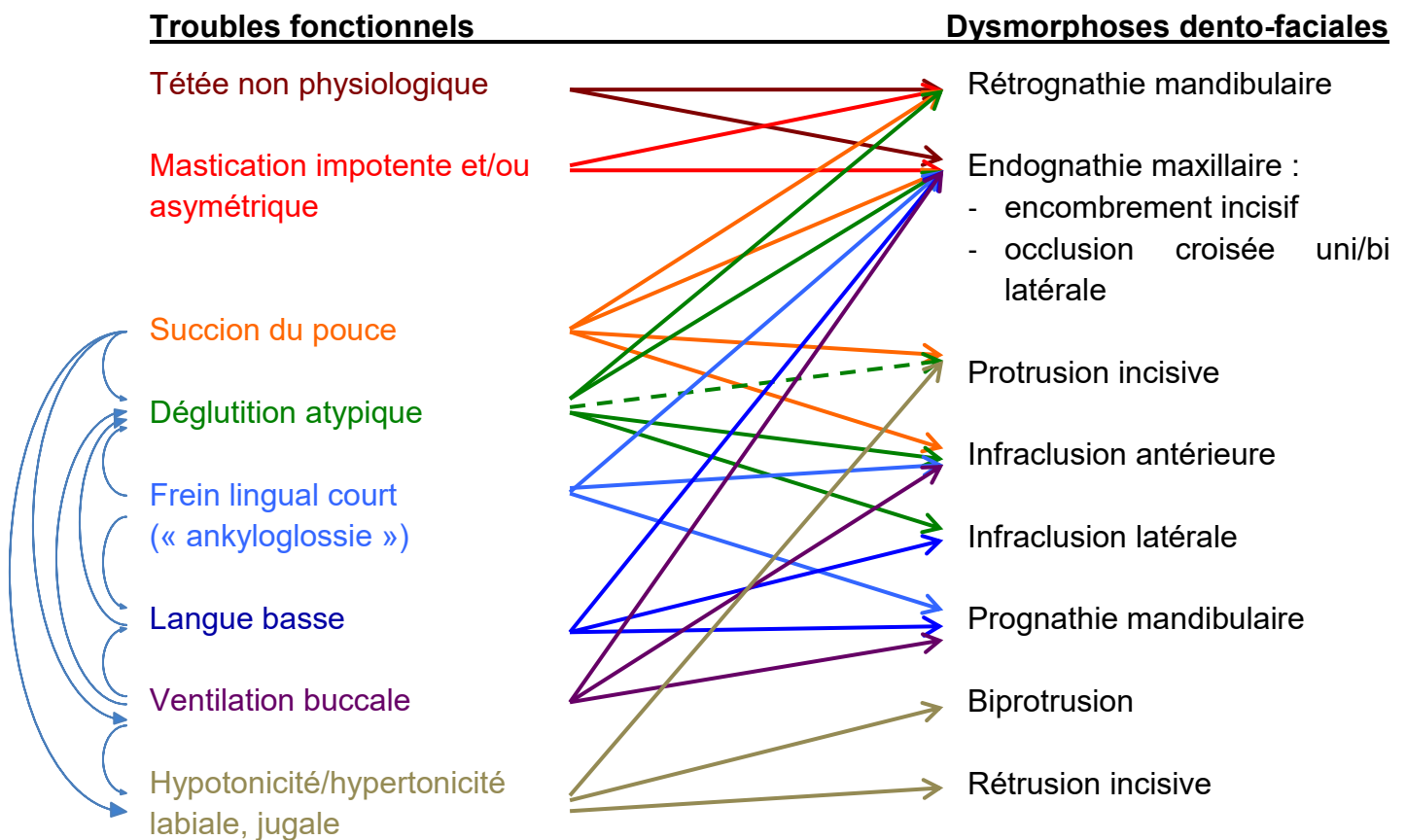


Figure 4 : synthèse de l'implication des différents troubles fonctionnels dans la genèse des dysmorphoses dento-faciales, et inter relation les plus fréquentes entre eux. (d'après : Limme et Bruwier, 2014 [49])

Ainsi Limme indique la nécessité de rétablir, le plus précocement possible, un environnement fonctionnel équilibré chez l'enfant en croissance, afin d'accompagner au mieux le potentiel de croissance et de créer les conditions idéales d'établissement de l'occlusion.

C'est ce que réalise la thérapeutique par éducation fonctionnelle.

1.2 L'éducation fonctionnelle : état actuel des connaissances

1.2.1 Rappel et recommandation en orthopédie dento faciale (ODF)

➤ Les buts du traitement d'orthopédie dento-faciale

La SFODF (société française d'orthopédie dento-faciale) définit l'orthopédie dento-faciale comme « la partie de la médecine qui étudie la forme, la position et le fonctionnement des éléments constitutifs de la face (en particulier les dents et les mâchoires) et qui les modifie pour assurer leur santé, embellir l'apparence et améliorer leurs fonctions ». [71]

La thérapeutique orthodontique vue par Amoric doit : [2]

- diminuer les handicaps :
L'ODF cherche à améliorer l'esthétique faciale, les fonctions masticatoires et plus généralement les fonctions orofaciales.
- amener le patient vers un état de bien-être :
L'ODF par la restitution d'une occlusion dentaire équilibrée permettrait l'élimination du paramètre occlusal très important dans les désordres cranio-mandibulaires (DCM). Elle facilite le repositionnement lingual correct.
- augmenter les chances de durabilité fonctionnelle et tissulaire et permettre l'adaptation à toutes les modifications futures, sans récurrence, des résultats acquis.
L'ODF permet une amélioration de l'hygiène bucco-dentaire, une stabilisation des dents soumises aux forces occlusales et une répartition des contraintes occlusales, compatible avec l'homéostasie des tissus de soutien des dents.

Selon Bassigny [9], l'ODF a pour but :

- l'étude et le développement de la face, des maxillaires et des dents
- l'analyse des anomalies de ce développement
- la correction de ces anomalies.

Au fil des années, avec la recherche et l'expérience clinique, les connaissances dans ce domaine ont évolué.

Aujourd'hui, le traitement est basé sur la recherche de l'étiologie de la malocclusion, de la croissance faciale, du développement occlusal et des problèmes de stabilité à long terme. Le plus souvent, les fonctions sont en cause.

Selon FOURNIER, le traitement d'orthopédie dento-faciale a pour but d'obtenir 4 équilibres :

- fonctionnel
- esthétique
- squelettique

- occlusal.

Tous ces équilibres sont aussi importants les uns que les autres et sont interdépendants. [18]

➤ Les indications du traitement d'orthopédie dento-faciale

La Haute Autorité de Santé (HAS) a développé des recommandations de bonnes pratiques cliniques, notamment sur les indications du traitement d'orthopédie dento-faciale et dento-maxillo-faciale chez l'enfant et l'adolescent (Juin 2002). [3]

❖ Quelles sont les anomalies qui relèvent d'un traitement ?

Il est recommandé de ne pas traiter une anomalie, c'est-à-dire une variation par rapport à la moyenne, pour elle-même. Il est recommandé de traiter les anomalies qui entraînent des handicaps. [3]

Sont donc à traiter les anomalies susceptibles :

- de porter atteinte à la croissance de la face ou des arcades dentaires, ou d'altérer leur aspect
- de nuire aux fonctions orales et nasales
- d'exposer les dents aux traumatismes.

Est remarquée la place importante des fonctions et de leurs répercussions sur le développement et la croissance orofaciale.

1.2.2 L'éducation fonctionnelle

➤ Définition

C'est un concept de prévention et d'interception des malocclusions, qui permet de corriger les dysfonctions et de neutraliser les para-fonctions de la sphère orofaciale, pour donner la possibilité à la croissance de s'exprimer sans contrainte.

Le but est de traiter les étiologies des dysmorphies afin de ne pas laisser une déformation s'installer et/ou s'aggraver.

En mettant en place une orthopédie anticipée, on donne une chance au patient de se développer harmonieusement.

Elle améliore la ventilation, la déglutition, la mastication et la posture, procurant un bien-être au patient, ainsi qu'un pré-alignement dentaire garant d'une meilleure image de lui-même. [35] [65]

De l'harmonie fonctionnelle découle le terme d'éducation fonctionnelle.

Les fonctions orofaciales modèlent petit à petit les structures osseuses et dentaires et inversement, la forme influence la fonction.

Il faut obtenir une forme et une fonction correctes par un apprentissage de bonnes positions linguale, labiale et jugale (au repos et lors des fonctions). [73]

➤ L'intérêt des traitements précoces : la prévention et l'interception

En orthopédie dento-faciale se pose toujours le même dilemme : intervenir ou ne pas intervenir avant l'éruption complète des dents permanentes ?

Certains préconisent l'intervention tardive, qui permettrait entre autre de mieux anticiper la durée du traitement, en évitant les problèmes liés à une croissance aberrante.

Les plans de traitement liés à cette conception imposent souvent l'utilisation d'appareillages complexes, contraignent à des extractions dentaires, et majorent les risques pour le parodonte. [18]

La philosophie bioprogressive préfère traiter les patients plus jeunes qui ont encore un potentiel de croissance plutôt que de commencer le traitement après l'éruption des secondes molaires.

Selon PATTI, « il vaut mieux prévenir que guérir. Il ne faut pas traiter le symptôme mais la cause ».

Le but étant de dépister très tôt :

- une dysmorphose qui s'aggraverait dans le temps
- des verrous qui perturbent la croissance correcte
- des habitudes déformantes
- des matrices fonctionnelles perturbées. [58]

En raison des évolutions des conceptions orthodontiques, FOURNIER explique que l'orthodontie n'est plus réparatrice mais interceptive ou préventive.

Cette conception revendique la détermination des causes de la dysmorphose, puis corrige les dysfonctions, supprime les para-fonctions afin de créer une physiologie qui ne génère pas de troubles morphologiques. [18]

Les traitements précoces comprennent la prévention et l'interception.

Prévenir, c'est éviter l'apparition d'un problème : le plus tôt on restaure une fonction, le plus tôt la face reprend une croissance normale.

Ainsi, les traitements précoces : [58] [63] [78] [79]

- stimulent le développement alvéolo dentaire, squelettique et musculaire avant l'éruption complète de la denture permanente ; la croissance s'exprime sans contrainte, le développement facial est plus harmonieux.
 - suppriment ou diminuent le risque de développer une malocclusion.
 - évitent un traitement orthodontique fixe ou diminuent sa complexité.
 - empêchent l'aggravation de la dysmorphose.
 - diminuent la prévalence des fractures incisives dans le cas de proalvéolies du bloc antérieur (classe II).
 - augmentent les choix de traitement (rééducation fonctionnelle, traitement orthopédique ou orthodontique).
 - diminuent le risque d'extraction dentaire.
 - améliorent la stabilité.
 - évitent un éventuel traitement chirurgical.
 - permettent de neutraliser la matrice fonctionnelle.
 - diminuent les risques de développer des pathologies des articulations temporo-mandibulaires.
 - sont moins douloureux (immaturité nerveuse chez l'enfant).
 - évitent les résorptions radiculaires.
 - diminuent le coût du traitement.
 - permettent d'améliorer l'estime de soi.
 - préviennent un syndrome d'apnée du sommeil en normalisant la ventilation.
- [21]

Les inconvénients de ces traitements : [9]

- Ils nécessitent un diagnostic complet pour déterminer le meilleur choix thérapeutique, ce qui requiert de bonnes connaissances anatomo-physiologiques.
- Ils dépendent de la croissance de l'enfant et de la réponse physiologique qui sont souvent aléatoires.
- Ils impliquent une prévision de l'évolution des germes et de leur taille et une simulation de la croissance à venir.
- Ils prennent en charge des enfants, donc des cavités buccales de petites tailles (difficulté technique supplémentaire).
- Ils dépendent de la coopération et de la maturité du patient.

- La durée globale de traitement peut être augmentée car il faut le plus souvent prévoir deux étapes successives de traitement (éducation fonctionnelle puis traitement par appareillage fixe).

Ainsi la philosophie bioprogessive encourage les traitements précoces.

GUGINO explique que « plus on traite tôt, plus la face s'adapte à notre concept. Plus on traite tard, plus notre concept doit s'adapter à la face ». [38]

Selon lui, l'âge charnière est de 8 ans.

Grâce à la croissance, il est possible d'agir sur le développement facial. En son absence, seule la zone alvéolaire permettra des compensations.

1.2.3 Moyens

Cette éducation fonctionnelle, ou éducation neuromusculaire se divise en deux types :

- l'éducation neuromusculaire active, appelée myothérapie fonctionnelle qui fait intervenir le psychisme de l'individu
- l'éducation neuromusculaire passive, grâce à des appareillages.

Ces différentes thérapeutiques loin de s'opposer peuvent au contraire se compléter et interagir ensemble.

➤ L'éducation neuromusculaire active ou myothérapie fonctionnelle

L'éducation neuromusculaire active consiste à modifier une activité motrice habituelle en faisant appel à la volonté du patient :

- mouvement volontaire répété consciemment
- création d'un nouvel automatisme.

Le tout réalisé par l'entraînement régulier par une multitude d'exercices visant les différentes chaînes musculaires et fonctions orofaciales. [73] [45]

La myothérapie fonctionnelle a pour objectif : [29]

- de faire découvrir au patient un comportement nouveau et physiologique : lingual, ventilatoire et au niveau de la sangle orolabiale.

Par exemple, la pointe de la langue doit se retrouver en permanence sur les papilles rétro-incisives en position de repos, lors de la déglutition, et lors de la prononciation des palatales « D », « N », « T ».

Le praticien cherche à enseigner des postures nouvelles à l'enfant et à les lui faire adopter définitivement ; c'est un apprentissage.

- de donner les moyens de s'adapter à la nouvelle fonction : renforcement de la musculature, suppression des tensions, développement de la proprioception.
- d'obtenir une automatisation des fonctions et un comportement réflexe.

L'éducation myofonctionnelle active a donc pour finalité : [25] [38]

- de normaliser la dynamique linguale, labiale et jugale.
- de normaliser la posture linguale, labiale et jugale de repos.
- de favoriser une détente articulaire.
- d'éduquer les anomalies de la phonation, de la ventilation et de la déglutition.
- d'obtenir une relation centrée physiologique des condyles.
- d'assurer la stabilité des résultats du traitement.
- de soulager certaines algies.

Cette éducation fonctionnelle active donne de bons résultats à condition de prendre en compte certains facteurs : [29]

- facteurs psychologiques :
 - l'implication du patient est nécessaire.
 - l'engagement et la motivation du praticien sont autant d'éléments qui contribuent à l'efficacité de la thérapeutique.
 - facteurs morphologiques : les structures anatomiques ne doivent pas s'opposer au changement du comportement musculaire.
 - Le temps de la thérapie :
 - Le praticien doit motiver, expliquer et encourager le patient tout au long de la rééducation, afin de lui donner envie de la réaliser.
 - Le patient doit compter environ 20 séances d'une demi-heure avec une fréquence décroissante. La rééducation dure en général entre 4 et 18 mois.
- [45]

L'éducation neuromusculaire active est donc efficace mais compliquée à mettre en œuvre et est très chronophage.

➤ L'éducation neuromusculaire passive

Le passage entre éducation active et passive se fait grâce à des dispositifs d'éducation fonctionnelle qui sont un moyen mnémotechnique pour aider à la conscientisation par le patient de la correction de ses dysfonctions. [65]

Les appareils d'éducation neuromusculaire passive contribuent à la correction des dysfonctions en modifiant les stimuli proprioceptifs de l'enfant, les positions linguale et labiale ou les relations entre les sangles musculaires et les arcades dentaires. [10]

Il en existe de deux sortes, ceux dédiés uniquement à la rééducation et ceux à double action : rééducation et activateur de croissance.

❖ Les dispositifs dédiés uniquement à la rééducation :

- L'Enveloppe Linguale Nocturne ou ELN.

Elle joue le rôle de rééducateur fonctionnel lingual et donc de correcteur dento-alvéolo-squelettique.

Elle permet l'apprentissage de la bonne posture de la langue au repos et lors de la déglutition. [12]

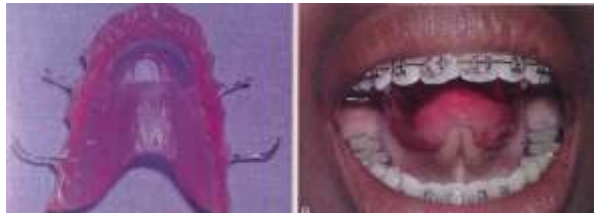

Figure 5 : Enveloppe linguale nocturne et repositionnement lingual.
(source : SALVADORI et al. [19])

- La grille à langue ou cage à langue, est un dispositif fixe qui fait obstacle à l'interposition linguale antérieure.

Il permet de développer un réflexe extéroceptif de repositionnement lingual. [10]
Cependant, ce dispositif n'évite pas les risques d'interposition linguale latérale.

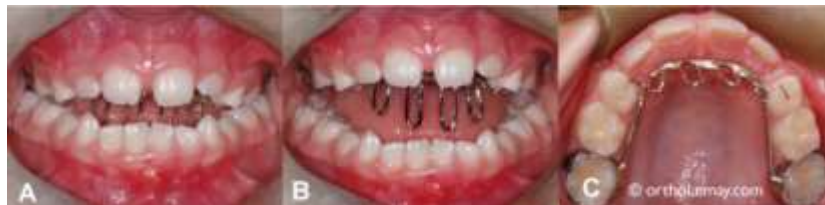

Figure 6 : Grille à langue

(Source : Lemay, 2016, disponible sur : <https://www.orthodontisteenligne.com/a-la-une/ecran-oral/>)

- La « perle » de Tucacat ou « guide-langue ».
Par jeu l'enfant fait tourner la perle. La langue se retrouve ainsi guidée en position haute. [19]

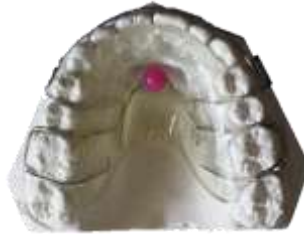

Figure 7 : Perle de Tucacat

(source : laboratoire ODF Mazoyer, 2003, disponible sur : <http://labo.odf.mazoyer.pagesperso-orange.fr/AutoRun/PLAQUES/pages/PERLE%20DE%20TUCAT%20TRENS%20800.htm>)

- Le Lip Bumper s'interpose entre les incisives mandibulaires et la musculature péri-orale hyperactive dans les dysfonctions.
Cette « décompression musculaire » leur permet d'évoluer librement et parfois de diminuer l'encombrement antérieur.

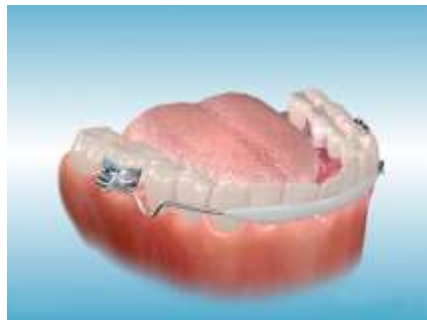

Figure 8 : lip bumper (source : Anto, 2015, disponible sur <http://www.studiodentaire.com/fr/glossaire/arc-labial.php>)

- L'écran buccal ou oral :

Le principe est d'interposer un écran entre les lèvres, les joues et les dents.

Cela permet :

- d'activer la lèvre et les muscles faciaux afin de reculer les incisives, de rétablir une fonction labiale capable de s'opposer à la pression linguale.
- l'arrêt de la succion du pouce et le maintien d'une langue qui serait trop protrusive ou s'intercalerait entre les arcades. [58]

Le but principal est d'éliminer la dysfonction orofaciale et d'établir un équilibre musculaire. Des exercices respiratoires sont recommandés lors du port de ces écrans orthopédiques.

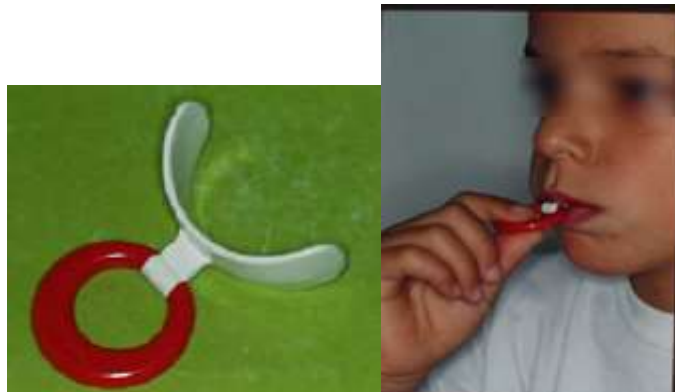

Figure 9 : écran buccal (source : Rollet, <http://selarl-dr-rollet-daniel.chirurgiens-dentistes.fr/FR/articles.awp?P1=KY6Fo46Ui22Oll6CXda56M4zjpSOgBM>)

- ❖ Les appareils à double action : rééducation et activateur de croissance.

- L'activateur d'Andresen:

C'est un appareil monobloc rigide passif qui positionne la mandibule en propulsion lors de la fermeture buccale.

C'est un activateur de croissance qui permet d'obtenir une action orthopédique, une stimulation de la croissance mandibulaire et un freinage de la croissance maxillaire. [19]

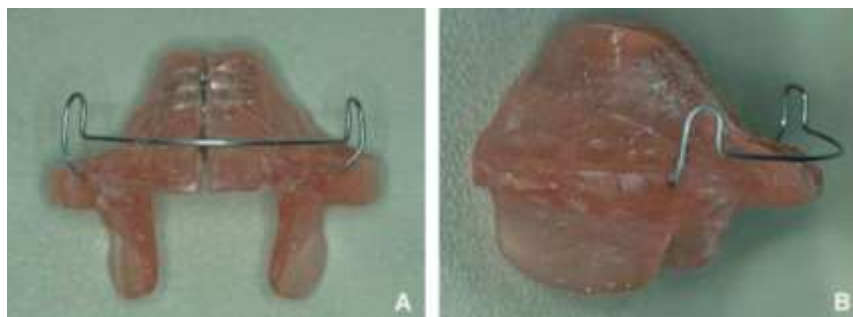


Figure 10 activateur d'Andresen (source : Salvadori, 2009 [19])

De ce dispositif dérivent tous les monoblocs rigides et leurs adaptations, associés à des tractions extra-orales (Activateur de Chabre, Lautrou, Teuscher ...)

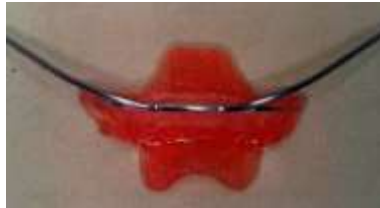

Figure 11 : Activateur de Chabre (source : Salvadori, 2009 [19])

- Le « régulateur de fonctions » de Fränkel

Appareil qui agit comme un exerciceur orthopédique grâce à ses écrans vestibulaires et ses pelotes labiales placées à distance des procès alvéolaires. Ils induisent une tension au niveau des sillons vestibulaires et favorisent l'effet de la langue à l'intérieur des arcades. [19]

Ce type de dispositif sollicite la musculature pour propulser la mandibule de manière réflexe. Ainsi, la propulsion est créée par un réflexe physiologique muqueux.

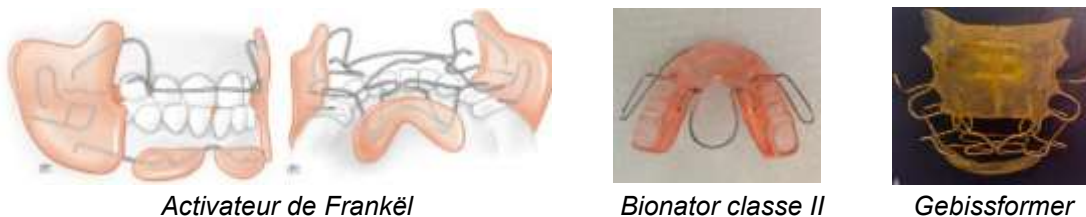


Figure 12 : Activateurs élastiques ou composites (source : Salvadori 2009 [19])

Différentes versions ont ensuite été créées :

- le gebissformer de Bimler (1949) : appareil myodynamique stimulant l'activité musculaire linguale agissant sur la position et la fonction. [19]
- le bionator de Balters (1950)
- le kinetor de Stockfish (1952)

- La bielle de Herbst :

Consiste en un mécanisme qui articule artificiellement le maxillaire et la mandibule : c'est un hyperpropulseur mandibulaire. Elle a une action neuromusculaire en diminuant l'activité des muscles masséters et temporaux.

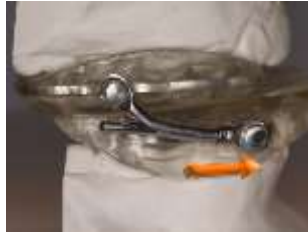

Figure 13 : Bielles de Herbst sur gouttières (source : Salvadori, 2009 [19])

➤ Les gouttières d'éducation fonctionnelle

Les gouttières d'éducation fonctionnelle sont à mi-chemin entre toutes ces techniques. Combinant à la fois des dispositifs passifs et des exercices de rééducation active.

Associées à des exercices favorisant la ventilation nasale et la rééducation de la déglutition, ces gouttières visent à : [10] [82]

- Réduire la fonction péri-orale dans sa globalité (respiration, déglutition, posture buccale, mastication, phonation)
- libérer la croissance mandibulaire
- supprimer les contraintes sur les arcades dentaires, les bases osseuses et les ATM, permettant une légère expansion.

Des systèmes ont été mis au point par plusieurs laboratoires, développant une gamme pour les différents âges et malocclusions :

Le système TRAINER (laboratoire Orthodeal) [80]

Le système MYOBACE (laboratoire Orthodeal) [80]

Le laboratoire ORTHOPLUS a mis au point l'EF line [82]

Le laboratoire RMO propose une gamme qui lui est propre. [81]

Les modifications des comportements sont guidées ou imposées par les différents constituants de ces appareils : [10] [82]

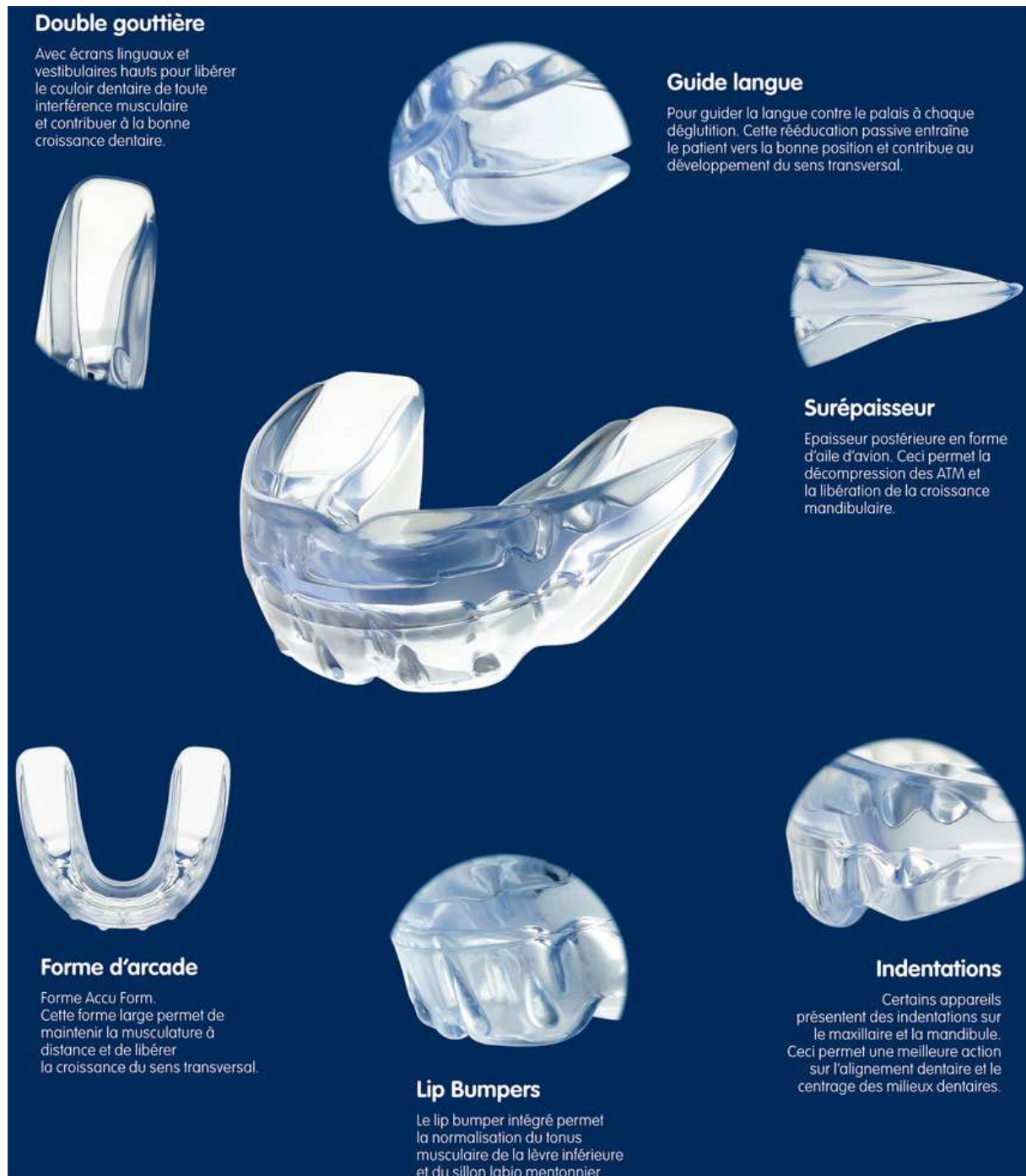


Figure 14 : Les 6 clefs des dispositifs de la gamme EF Line® (Source : Laboratoire Orthoplus® [82])

- La ventilation nasale est imposée par le double bandeau vestibulaire et renforcée par des exercices.
- Le repositionnement de la langue vers le haut est automatisé par la ventilation nasale et stimulé par la rampe de repositionnement lingual ou guide langue qui modifie la proprioception de la pointe de la langue et l'attire vers le palais.
- L'interposition linguale entre les arcades lors de la déglutition est rendue impossible par la double gouttière.

- L'hypertonie labiale est diminuée par l'effet *lip bumper* du bandeau vestibulaire, qui est renforcé sur certains appareils par la présence de picots sur leur face vestibulaire.
- Les gouttières supérieures et inférieures ont la forme d'un arc parabolique et s'adaptent aux arcades larges ou étroites. Elles exercent des forces légères d'alignement sur les dents antérieures et les positionnent en classe I en agissant comme un activateur-propulseur.
- La mandibule se libère et les condyles se décompressent grâce à la surélévation des secteurs molaires.
- De plus, certains appareils présentent des indentations maxillaires et mandibulaires, permettant une action d'alignement dentaire et un centrage des milieux. [57]

Il existe deux phases d'action principales pour ces gouttières : [24] [64]

- Entre 3 et 10 ans en denture lactéale et mixte. Grâce à la rééducation des fonctions, ces dispositifs permettent à la croissance de s'exprimer sans contrainte. Le but est de ne pas laisser une dysmorphose s'aggraver et d'améliorer le bien-être ventilatoire, masticatoire ainsi que le sommeil de l'enfant.
- entre 11-14 ans en denture mixte ou en phase d'établissement de la denture adulte jeune. Au moment du pic pubertaire, ces dispositifs vont stimuler la croissance tout en améliorant les fonctions. Ils permettent également l'évolution des arcades dentaires dans un environnement fonctionnel neutre et servent de guide d'éruption.

Pendant la période post-pubertaire, l'éducation fonctionnelle va supprimer les contraintes fonctionnelles pour faciliter les mouvements dentaires et améliorer les fonctions et le bien-être du patient.

1.2.4 Résultats et études cliniques : revue de littérature

Grâce à l'éducation neuromusculaire, qu'elle soit passive ou active, le patient va développer de nouveaux comportements :

- Son activité musculaire (langue, lèvres, joues, menton) doit être normalisée, sans hypo ou hyper activité.
- La ventilation nasale est prioritaire.
- La déglutition est fonctionnelle.
- La phonation et la mastication sont normalisées.
- La position linguale est correcte lors du repos et des fonctions.
- Les parafonctions ont disparu.

- Une étude a été menée dans le département d'orthodontie de l'université de Hambourg. Un groupe de 45 enfants âgés de 3 à 16 ans nécessitant un traitement myofonctionnel a été divisé en deux groupes par tirage au sort. 19 enfants ont été confiés à des orthophonistes en ville et servent de groupe contrôle. Les 26 autres ont suivi au sein de l'université un programme d'éducation fonctionnelle avec un écran labial souple. L'âge moyen dans les deux groupes est respectivement de 8,3 ans et 8,4 ans. L'expérience a duré 6 mois.

La supériorité du travail avec l'écran est mise en évidence à la fois par la rapidité et l'intensité des résultats obtenus. La respiration buccale est réduite significativement dans 70% des cas, le mode de déglutition avec une posture linguale haute a évolué parallèlement. Les enfants traités ont une augmentation significative de la force des lèvres. [43]
- En 2012, l'étude de UYSAL et al. [76] cherche à objectiver l'influence du port d'un *Pre-Orthodontic Trainer* (POT) sur la musculature orofaciale (temporal antérieur, mentalis, orbiculaire et masséter).

Des enregistrements électromyographiques (EMG) sont réalisés sur une population de 40 sujets (25 patients traités et 15 patients contrôle) en malocclusion de Classe II division 1 avec incompetence labiale. Les patients étaient âgés de 9 ans +/- 2,2 ans.

Les enregistrements ont eu lieu au cours des fonctions de déglutition, succion et occlusion.

Les auteurs concluent que le port d'un POT a une influence positive sur l'activité de la musculature péri-orale et masticatrice.

Une détente musculaire et une automatisation des fonctions sont obtenues par le port du *trainer*.
- L'étude de BOUCHER et al. en 2008 [13] porte sur 13 patients en classe II squelettique ($ANB > 4^\circ$), traités sur une durée d'un an. Il s'agit de 10 filles et de 3 garçons d'une moyenne d'âge de 10 ans et 2 mois (de 8 ans et 1 mois à 12 ans et 8 mois). Les patients présentent un déficit du sens transversal associé à une ou plusieurs dysfonctions (déglutition atypique, dysfonction phonatoire, déséquilibre musculaire, ventilation buccale).

Un groupe de contrôle est constitué de 13 patients aux mêmes caractéristiques ont suivi une rééducation orthophonique classique.

Les résultats montrent une correction de la déglutition et de la respiration grâce au *trainer* T4K[®], comparable à une rééducation orthophonique conventionnelle.

Par ailleurs, une diminution significative du surplomb incisif, associée à une correction sagittale squelettique et dento-alvéolaire, est observée après le port de la gouttière *Trainer* T4K[®].

- Une étude clinique [66], dirigée par Rollet en 2016, a été menée sur 81 enfants (52 filles et 29 garçons) âgés de 6 à 11 ans, présentant une malocclusion de classe II division 1 associée à des troubles fonctionnels de la sphère orofaciale. Les patients ont porté une gouttière d'éducation fonctionnelle souple de la gamme EF Orthoplus® pendant 12 mois, à raison de 2h/jour et toute la nuit. Des exercices de rééducation respiratoire ont aussi été prescrits. Les résultats de cette étude montrent que le traitement orthodontique commencé précocement à l'aide de ces éducateurs fonctionnels, permet de corriger efficacement les troubles fonctionnels et d'améliorer les dysmorphoses dento-squelettiques :
 - Correction de la mauvaise posture de la langue au repos vers une position haute.
 - 80% des respirateurs buccaux obtiennent une respiration nasale physiologique.
 - Une normalisation du tonus musculaire des groupes labio-mentonniers et masticateurs.
 - 90% des maxillaires étroits ont évolué vers une forme normale.
 - Une amélioration importante du décalage antéro-postérieur par libération de la croissance mandibulaire normale et réduction du surplomb et du recouvrement incisif.

Une étude clinique [61] réalisée par Rabinel Ouadah et dirigée par Rollet en 2014, a été menée sur 75 patients (31 garçons et 44 filles âgés de 7 à 12 ans). Tous les patients sont en denture mixte et présentent l'anomalie de classe II squelettique et dentaire ainsi que un ou plusieurs troubles fonctionnels (ventilation buccale, déglutition atypique, succion digitale et d'autres habitudes déformantes). Ils ont tous reçu un traitement par éducateurs fonctionnels de la gamme EFligne de Orthoplus®. Les résultats de cette étude ont été quantifiés au début et après 6 à 15 mois de traitement par l'évaluation de certaines mesures de l'analyse de Ricketts et le Ao-bo de Tweed sur la téléradiographie de profil. Le surplomb a été mesuré à la règle et à l'échelle.

Les résultats montrent :

- Au niveau de la correction de la mandibule, une séparation en deux groupes. Les patients de types brachyfaciaux et de types dolichofaciaux.
 - Les brachyfaciaux présentent une moyenne de correction de l'axe facial de $-1,5^\circ$, de l'angle facial de $-0,72^\circ$ et de la hauteur faciale inférieure de $+1,33^\circ$. Nous constatons une nette amélioration de la hauteur de la face.
 - Les dolichofaciaux présentent une moyenne de correction de l'axe facial de $+2,6^\circ$, de l'angle facial de $+0,55^\circ$ et de la hauteur faciale inférieure de $-2,14^\circ$.
- Au niveau maxillaire, la moyenne de correction de la convexité (distance entre la ligne Na-pog/A) est de $-1,11\text{mm}$, formant un léger recul du maxillaire.
- Pour le décalage des bases osseuses, la moyenne de correction est de $-1,09\text{mm}$ avec une diminution du décalage maxillo-mandibulaire.
- Au niveau de la denture :

- La correction de l'axe de l'incisive inférieure présente une moyenne de +1,25mm et montre la correction de la vestibuloversion.
- Le surplomb a une moyenne de correction de 3,11mm. Il s'agit d'une correction significative du décalage entre les incisives supérieures et inférieures.
- Le recouvrement : ici la moyenne de correction est de -15%.
- Le profil cutané : ici la moyenne de correction de la lèvre supérieure est de -1,23mm et de la lèvre inférieure est de -0,23mm. La lèvre supérieure a nettement reculé après le traitement.

2 Les modalités des traitements par éducation fonctionnelle

2.1 Indications, contre-indications

➤ Indications

L'éducation neuromusculaire active sera indiquée : [73]

- Chez les enfants présentant des troubles des praxies et de l'activité musculaire de la sphère orofaciale, générateurs de dysmorphoses.
- Chez les adolescents ayant bénéficié d'un traitement orthodontique qui n'a pas permis de résoudre le problème du déséquilibre musculaire, générateur possible de récurrence.
- Chez les adultes traités par orthodontie ou chirurgie et qui n'ont pas eu d'éducation fonctionnelle pour éviter une instabilité des résultats.
- Chez les adultes présentant un déséquilibre musculaire qui a entraîné une gêne fonctionnelle et l'apparition d'un syndrome algo-dysfonctionnel de l'appareil manducateur (ou SADAM).

FOURNIER décrit certaines situations cliniques pour lesquelles l'éducation neuromusculaire est urgente : [18]

- Une infraclusion antérieure uni ou bilatérale dans laquelle la langue s'insinue.
- La langue s'interpose entre les arcades.
- La langue est installée dans la concavité mandibulaire, sur le plancher buccal et donne une impression de pulsion vers l'avant.

Elle est d'autant plus urgente qu'il existe des troubles associés tels que :

- Une atonie des lèvres
- Une ventilation orale
- Des parafonctions
- Un déséquilibre postural
- Une déviation ou une raideur des mouvements mandibulaires.

➤ Contre-indications

❖ Générales

Toute tentative de traitement se soldera par un échec dans les cas suivants : [73]

- atteintes du système nerveux central, mongolisme, débilité profonde, quotient intellectuel inférieur à la moyenne
Un minimum de mémoire et d'intelligence est requis pour comprendre les mouvements enseignés.

- perturbations psychiques et affectives graves : un enfant très perturbé ou immature ne sera pas réceptif.
- un mauvais environnement, une incompréhension, une mauvaise coopération et l'indifférence de l'entourage
- une absence de suivi post-thérapeutique [25]
- le non-respect des instructions données en début de traitement (port inconstant de l'appareil). [30]

❖ Locale

Elles sont le plus souvent anatomiques et doivent être supprimées avant le début du traitement : [18]

- Une obstruction majeure des voies aériennes supérieures
- Une posture linguale très perturbée
- Une anomalie de forme ou de volume lingual, frein lingual court
- Un décalage squelettique ou dentaire, sagittal ou transversal très important
- Un obstacle occlusal
- Une hypo ou hyperdivergence faciale sévère

Il vaut mieux éviter cette éducation neuromusculaire pendant la phase de traitement orthodontique (notamment du sens transversal).

Tout appareil, qu'il soit fixé sur les dents ou amovible, perturbe le schéma corporel. Par ailleurs, il rend difficile par sa présence l'exécution de certains exercices. [73]

Les gouttières d'éducation fonctionnelle souples sont quant à elles construites afin de permettre la réalisation d'exercices d'éducation neuromusculaire pendant le port de l'appareil. Cela améliore la tolérance mais aussi les effets du traitement. [65]

2.2 Examen neuromusculaire orofacial préalable

L'omnipraticien a un rôle de santé publique. Il est le conseiller de ces jeunes patients et de leurs parents.

L'HAS préconise que le dépistage des dysfonctions et des parafunctions doit être réalisé à un âge précoce (avant 6 ans) pour que celles-ci ne s'aggravent pas en l'absence de traitement.

Le dentiste omnipraticien est inclus dans les professionnels de santé concernés par ce dépistage. [40]

C'est donc le rôle de l'omnipraticien qui voit les enfants lors de l'examen de prévention bucco-dentaire (EBD) à 6 ans puis 9 ans (et plus tard à 12 et 16 ans) d'orienter les jeunes patients vers l'orthodontiste ou de pratiquer lui-même l'interception, si nécessaire. [6] [67]

La myothérapie fonctionnelle et l'interception précoce des malocclusions doivent être obligatoirement précédées d'un bilan neuromusculaire complet lors de l'examen clinique initial.

Des fiches cliniques préétablies existent afin de simplifier l'examen. (cf. annexe)

Ses conclusions aboutissent à un diagnostic qui détermine les indications, contre-indications et limites de cette technique et permettent de choisir, pour chaque patient, la thérapeutique et les exercices adaptés à sa dysfonction.

2.2.1 Anamnèse

Elle comporte des renseignements d'ordre général : date de naissance, sexe, classe, domicile.

Pour établir une bonne relation praticien/patient, il est recommandé de s'adresser à l'enfant autant que possible.

Il faut rechercher des antécédents médicaux, chirurgicaux, dentaires, les traitements médicamenteux en cours et les allergies éventuelles.

La consultation du carnet de santé peut s'avérer utile.

2.2.2 Examen clinique

Il est nécessaire d'identifier les capacités d'apprentissage du sujet : cognitives, sensorimotrices, psychoaffectives.

➤ L'environnement psycho-socio-culturel

Il faut situer l'enfant dans son environnement. [73]

Vit-il dans une famille unie ? Nombreuse ? Quel est son rang au sein de cette famille ? Est-il dans un milieu hyperprotecteur ou indifférent ?

Son entourage peut-il l'aider dans le cas d'un traitement qui nécessite l'exécution d'exercices à la maison ?

➤ Le comportement de l'enfant

Est-il calme, agité, anxieux, confiant lors de la consultation ?

Il est utile également d'apprécier son niveau scolaire et son degré d'intelligence. [73]

L'évaluation de ces paramètres permet de déduire le degré de coopération. [58]

➤ Le degré de maturation

Une exploration de la connaissance du schéma corporel et orofacial de l'enfant est indispensable.

L'acquisition d'une bonne connaissance du corps est la condition première à un apprentissage fonctionnel. Il faut que le patient comprenne les explications et les exercices enseignés. [73]

➤ La posture

Cet examen peut s'avérer très utile dans la recherche de la pathogénie des dysmorphies faciales. [51][38]

La posture générale de l'enfant est évaluée de face et de profil.

Comment se tient-il en position debout puis assise, le regard vers l'horizon ?

Il est recommandé de réaliser l'examen pieds nus pour observer :

- l'horizontalité des épaules et la verticalité du cou dans le plan frontal
- une lordose cervicale normale sans extension ou une flexion céphalique.

L'enfant respirateur oral adopte une posture céphalique en avant et en extension qui amène une hyperactivité des muscles cervicaux antérieurs et latéraux, l'élévation de la 1^{re} côte et de la clavicule, une posture arrondie des épaules, des tensions et le raccourcissement des muscles sus-hyoïdiens, ainsi que l'élongation des muscles sous-hyoïdiens. [58]



Figure 15 : Posture typique du respirateur buccal (source : Rollet [63])

La position lors du sommeil a son importance dans l'apparition et la perpétuation de déséquilibres musculaires. Il faut rechercher chez l'enfant grâce à l'interrogatoire des parents : [73]

- Une position ventrale qui s'accompagne d'une hyperextension de la tête, du cou et d'une tendance à la respiration buccale.
- Une position latérale utilisant un gros oreiller que le sujet entoure de ses bras pendant le sommeil. Cette position crée une tension musculaire asymétrique au niveau des muscles masticateurs et des muscles du cou, entraînant à la longue une dysfonction chronique.

➤ Évaluation de l'esthétique

L'esthétique du visage est une notion relative mais qui a son importance dans la demande de traitement orthodontique par le patient.

Même s'il n'existe pas un profil idéal pour tous les patients, plusieurs règles aident à définir une harmonie globale du visage synonyme de beauté ou encore de normalité subjective. [6]

L'évaluation de ces paramètres pourra servir de base au diagnostic puis au traitement.

Il faut donc observer le patient dans son ensemble de face et de profil dans un examen exobuccal. [10]

- De face :

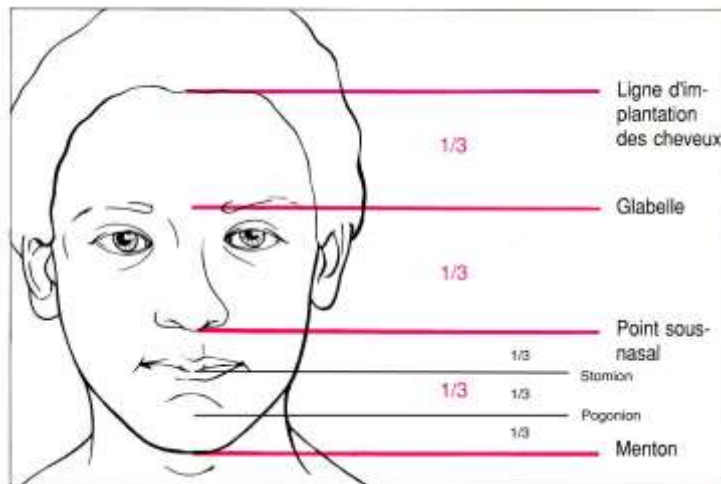


Figure 16 : Proportion des différents étages de la face (D'après : Rakosi [62])

Les étages supérieur, moyen et inférieur doivent être équilibrés. Le visage est globalement symétrique par rapport à l'axe sagittal médian.

Horizontalement, les lignes ophryaques, bipupillaires, bicommissurales et bigoniaques sont parallèles entre elles.

Le patient peut présenter une face longue ou courte. Il faut être attentif en particulier à la hauteur de l'étage inférieur.

L'observation porte sur les traits du visage : le nez, le philtrum, les lèvres, la présence d'un sillon labiomentonnier marqué ou non, la forme et le volume du menton.

L'arête nasale et la pointe du nez se trouvent dans le prolongement de l'axe médian. Une déviation nasale peut orienter le diagnostic vers une anomalie fonctionnelle. [39]

- De profil :

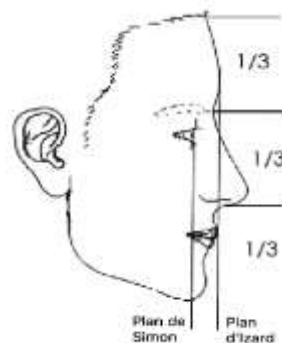


Figure 17 : Vue de profil de la face (source : [Internet]. Disponible sur : <http://stomatonantes.free.fr/essai/orthognathique.html>)

L'observation porte sur les contours du profil et l'esthétique globale, la convexité, le nez, la région sous-nasale et le point A (point le plus profond la concavité antérieure du maxillaire, entre l'épine nasale antérieure et les procès alvéolaires), les relations labiales, le sillon labio-mentonnier et la position du menton dans le profil. [58]

La convexité du profil indique la présence d'un décalage antéropostérieur entre les étages moyen et inférieur et éventuellement entre les bases osseuses.

L'angle goniale et la hauteur de l'étage inférieur sont évalués. [9]

La classification d'Izard permet rapidement et simplement d'évaluer le type facial en fonction de la position des lèvres et du menton par rapport à des plans prédéfinis : (Fig. 17)

- Plan de Francfort : passe au niveau du point sous-orbitaire et du point supérieur du conduit auditif externe. Ce plan est considéré comme horizontal chez le sujet regardant à l'horizon.

- Plan de Simon : vertical passant par le point sous orbitaire.

- Plan d'Izard : plan vertical passant par la glabre (point le plus proéminent du front)

Le patient sera :

- orthofrontal si les lèvres supérieure, inférieure et le menton sont entre les 2 plans (Izard et Simon).
- transfrontal si les lèvres et le menton sont en avant du plan d'Izard. Profil concave en relation probable avec une occlusion de classe III.
- cisfrontal si les lèvres et le menton sont en arrière du plan de Simon. Profil convexe en relation probable avec une occlusion de classe II.

Ensuite, l'angle naso-labial est examiné et mis en relation avec la tension et la forme de la lèvre supérieure, ainsi qu'avec la position du maxillaire supérieur. [39]

➤ Examen des structures anatomiques

[73][18][58]

❖ La langue

La typologie linguale est très importante dans l'établissement de toutes les fonctions orofaciales. [73]

Il faut évaluer :

- le volume.
Une macroglossie vraie sera différenciée d'une langue trop en avant lorsque le patient n'arrive pas à l'abaisser volontairement au-dessous du plan d'occlusion.
- La tonicité peut s'apprécier cliniquement.
- La mobilité doit être évaluée au niveau de :
 - la base : faire prononcer au patient KA-KA-KA
 - la pointe : exercices d'élévation au palais, de protraction hors de la bouche, de diduction contre les joues.Un frein lingual court peut entraver certains de ces mouvements. Il est nécessaire d'objectiver sa longueur.

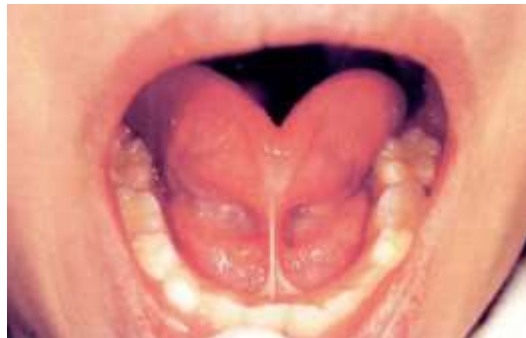

Figure 18 : frein lingual court (source : Gugino [38])

La position de la langue doit être repérée au repos et en fonction.

- Au repos, il faut évaluer les rapports de la langue avec son environnement :
Est-elle bien contenue entre les dents ou vient-elle s'interposer antérieurement ou latéralement ? L'observation de bords festonnés signe une interposition latérale.
Est-elle haute ou basse ?
- Lors de la déglutition, y a-t-il une interposition antérieure ou latérale entre les arcades, ou une pression sur les dents ?
- Pendant l'articulation de certains phonèmes, la présence d'appuis inadéquats de la langue représente un facteur aggravant des dysmorphoses.
 - K, G, R se prononcent avec la base de la langue.
 - L, N, D, T : la pointe de la langue en appui sur le palais antérieur
 - CH, J : la langue en position moyenne

- S, Z : la langue en position basse, en appui radiculo-incisif

❖ Les lèvres

L'examen des lèvres repose sur l'observation et la palpation.

Leur aspect, forme et volume sont évalués.

Un aspect craquelé et fendillé de la partie charnue peut être le signe d'une respiration buccale.

Au repos, elles se rejoignent sans effort et sans contraction périorale. [59]

L'inocclusion des lèvres au repos est également un signe de respiration buccale. [73]

Les freins, s'ils sont trop courts, peuvent entraver la mobilité labiale.

Ils peuvent présenter une insertion fibreuse trop épaisse entre les incisives.

Les freins vestibulaires médians (maxillaire et mandibulaire) doivent être centrés l'un par rapport à l'autre et par rapport au plan sagittal médian. [58]

Il faut noter toute dissymétrie dans le plan transversal et vertical de la face en OIM et en relation centrée.

Des tics de mordillement, d'aspiration des lèvres, ou bien une interposition permanente de la lèvre inférieure entre les incisives sont fréquents dans les cas de Classe II division 1 importante.

Leur tonicité est évaluée en plissant chacune des lèvres entre le pouce et l'index. Les lèvres sont-elles plutôt hypotoniques, normales ou hypertoniques ?

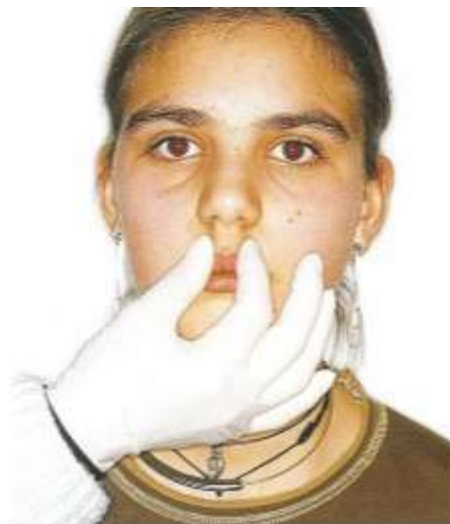

Figure 19 : Évaluation de la tonicité labiale (source : Patti et Perrier d'Arc [58])

Le comportement en déglutition est variable, allant de l'atonie à une hyperactivité, avec participation des muscles péri-orbitaires.

Le comportement des lèvres au cours de l'articulation des phonèmes est également à étudier :

- P, M, B résultent de l'affrontement de la lèvre supérieure et de la lèvre inférieure.
- CH, J se prononcent en contractant et en avançant les deux lèvres. [73]

❖ Les muscles masticateurs et les articulations temporo-mandibulaires

Un examen des ATM et des muscles doit être pratiqué systématiquement.

Une palpation articulaire est réalisée en statique et dynamique.

L'examen dynamique de l'ATM se fait sans contact dentaire pour éliminer toute interférence dentaire.

L'important à ce stade de l'examen est de connaître les capacités fonctionnelles des ATM, leurs limites et leurs déviations ou déflexions.

Si un claquement est noté, il faut le localiser sur le trajet d'ouverture et/ou de fermeture.

En général, ces claquements signifient une incoordination condylo-discale : il s'agit d'une luxation discale réduite (précoce, intermédiaire ou tardive). [58]

L'ouverture de la bouche est évaluée aussi bien dans son amplitude que dans son trajet. Elle doit être rectiligne, sans douleur, sans ressaut, avec une amplitude qui varie entre 40 et 50 mm.

Les latéralités droite et gauche sont évaluées sans contact dentaire et doivent être du 1/4 de l'ouverture.

Il faut veiller à ne pas confondre, à la fin de l'ouverture (supérieure à 55 mm), une luxation discale tardive (claquement au bas de l'éminence articulaire) avec une hyperlaxité constitutionnelle présentant la même symptomatologie, fréquente chez les filles. La première doit être traitée, la seconde non.

Il peut subsister une luxation discale sans claquement (luxation discale antéromédiale ou antérolatérale) décelable par une déviation à l'ouverture. [58]

Les principaux muscles de la mastication sont palpés (masséters, temporaux, ptérygoïdiens médians, latéraux, digastriques postérieurs, etc.). S'ils présentent une gêne ou une douleur, elle est notée de 1 à 3 sur la fiche clinique.

❖ Les muscles du menton et le sillon labio-mentonnier

Lorsque le faisceau inférieur est très puissant, un sillon labio-mentonnier est marqué. Il faut observer l'importance du sillon labio-mentonnier et la hauteur à laquelle il se situe par rapport aux incisives inférieures (au niveau des couronnes, des apex ou entre les deux).

Son évaluation est importante car il peut être une cause de verrouillage de la croissance mandibulaire et une limite à l'avancée thérapeutique des incisives inférieures (risque de récurrence). [58]

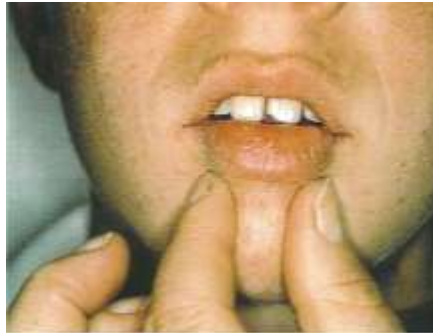

Figure 20 : évaluation du sillon labio-mentonnier par pincement. (Source : Patti et Perrier d'Arc [58])

➤ Examen de la denture, du parodonte et de l'occlusion

[67] [6]

Il faut noter l'état d'hygiène (excellente, bonne, insuffisante), l'état dentaire (présence de caries, dents extraites ou de facettes d'usures), et l'état parodontal (hauteur et épaisseur de gencive attachée, présence de gingivite ou parodontite).

L'espace libre de repos mesure environ 2mm. Il est possible de l'estimer en faisant prononcer « MI SI SI PI ».

S'il est diminué, il peut traduire une égression excessive des molaires, due aux muscles abaisseurs hypertoniques.

S'il est augmenté, il peut traduire une interposition linguale au repos et lors des fonctions, qui empêche l'égression correcte des molaires. [73]

On examine la position d'intercuspidie maximale (PIM), le chemin de fermeture et les différences entre PIM et relation centrée. [18]

Le chemin de fermeture doit s'effectuer sans déviation.

Il peut être dévié par des prématurités ou des dysmorphoses alvéolaires ou squelettiques (linguoversion des incisives maxillaires par exemple).

Ces anomalies du chemin de fermeture se répercutent sur le système musculaire et articulaire. Elles peuvent générer des contractures, des spasmes, jusqu'aux troubles des ATM. [73]

L'examen clinique de la denture est réalisé dans les trois plans de l'espace pour déterminer si la mandibule est potentiellement verrouillée. [58] [38]

Il faut noter :

- *Dans le plan sagittal :*
 - les rapports molaires et canins, gauche et droit (classe d'Angle)
 - la présence d'un plan terminal droit, à marche mésiale ou distale, au niveau de la deuxième molaire de lait
 - les diastèmes : leur présence régulière répartie entre les dents est un bon pronostic pour Moorrees. Leur absence conduit en denture permanente à des encombrements dans 84% des cas. [55]
 - une occlusion inversée antérieure
 - le surplomb
 - Les incisives mandibulaires sont-elles verrouillées par les incisives maxillaires ? En version linguale ou labiale ?
- *dans le plan transversal :*
 - des occlusions inversées mono ou bilatérales
 - maxillaire en forme de V
 - les lignes médianes et les freins.
- *dans le plan vertical :*
 - les rapports interincisifs
 - la présence d'une supraclusion ou d'une infraclusion.

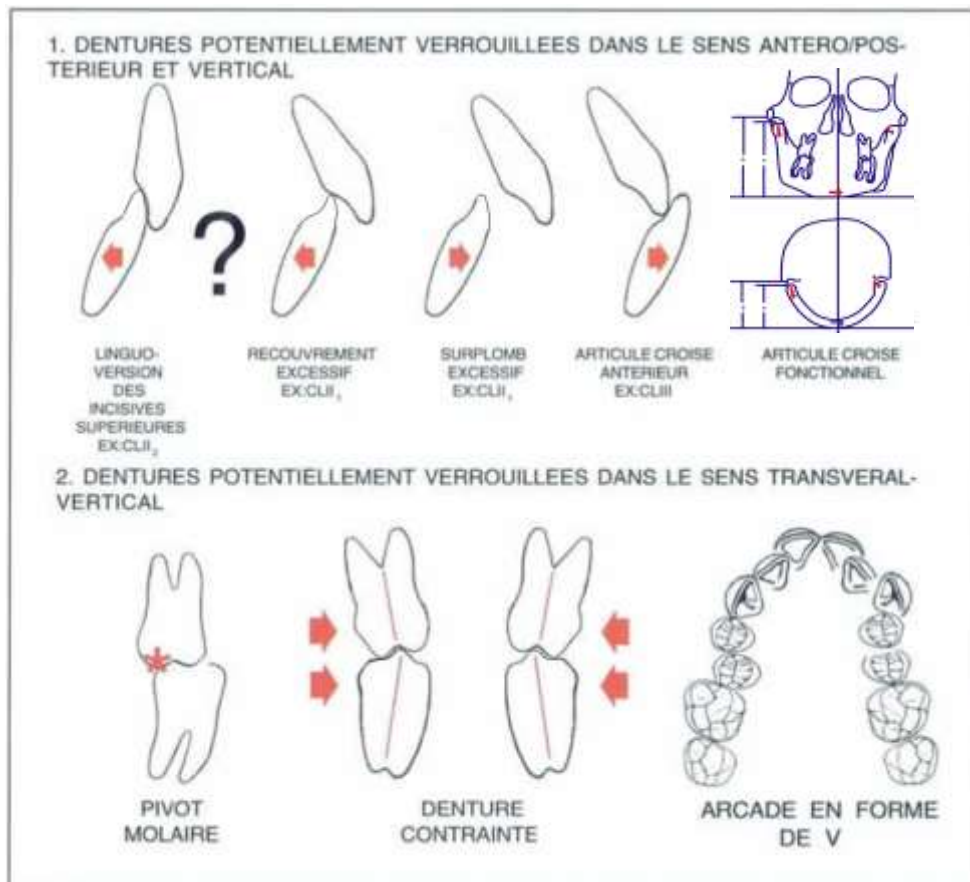


Figure 21 : situation de verrouillage potentiel de la mandibule (source Gugino et Dus [38])

Dans une croissance normale, la molaire croît le long de l'axe facial et l'incisive maxillaire croît selon son axe.

Exemples :

Dans le cas de classe II2, la molaire croît selon l'axe facial mais l'incisive croît selon son axe ce qui va diminuer la distance (1 et 2) et forcer le condyle distalement :

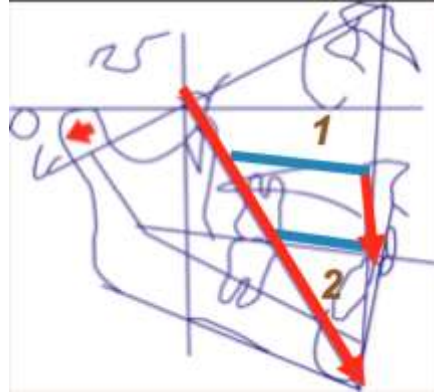


Figure 22 : Déplacement distal (distraction) du condyle. (source : Rollet [63])

Dans le cas de Classe II Division I, la molaire croît selon l'axe facial, l'incisive selon son axe. Cela va augmenter la distance (1 et 2) et le condyle va avoir un potentiel de déplacement vers l'avant, améliorant l'apparence de classe II avec une mandibule plus en avant.

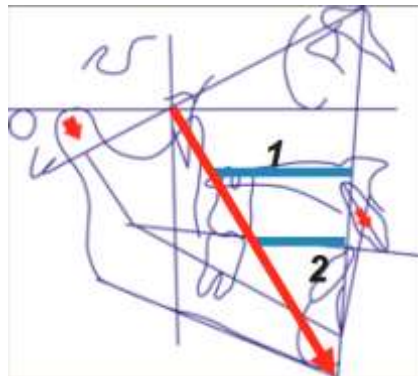


Figure 23 : Espace excessif de fonction (déplacement antérieur du condyle). (Source : Rollet [63])

➤ Examen des fonctions

[14] [15] [33]

❖ La ventilation

L'examen permet de vérifier le type de ventilation (nasale, orale ou mixte) et de déceler la cause d'une éventuelle dysfonction ventilatoire.

Le diagnostic de la respiration buccale doit se faire précocement lors des premières visites chez l'omnipraticien afin d'éviter les phénomènes adaptatifs néfastes à la croissance cranio-faciale de l'enfant.

Le premier élément du diagnostic est l'interrogatoire du patient mais aussi des parents. [15]

Il faut rechercher : [15] [18] [28] [58] [73]

Des troubles du sommeil :

- Endormissement retardé
- Pendant le sommeil :
 - Ronflements, voire apnées obstructives du sommeil
 - Agitation nocturne : enfant découvert le matin, lit défait le matin
 - Ventilation orale nocturne : oreiller mouillé
 - Bouche sèche le matin au réveil ou enfant qui se réveille pour boire
 - Transpiration sur l'oreiller, impression de sueurs froides
 - Enurésie
- Réveil précoce ou à l'inverse lent et difficile

Des troubles du comportement diurne :

- Episodes de somnolence dans la journée
- Troubles de la concentration de l'attention, de l'apprentissage, des retards scolaires
- Trouble caractériel : hyperactivité
- Névrose de nez bouché
- Céphalées du réveil
- Anxiété, angoisse, enfant difficile

Des signes évocateurs d'allergies respiratoires:

- sensation de nez bouché
- écoulement nasal, prurit nasal
- conjonctivite chronique
- dyspnée, toux à l'effort
- des antécédents allergiques parentaux ou pendant l'enfance
- des surinfections ORL récidivantes pendant l'enfance (rhinites, otites, sinusites)

L'observation clinique générale permet d'appuyer le diagnostic : [14] [15] [18] [28] [38] [58] [73]

- enfant chétif
- défaut de croissance staturale
- hypodéveloppement thoracique

- déflexion céphalique postérieure

L'examen exobuccal montre un faciès adénoïdien :

- visage blanc, allongé, pâle, regard vide
- cernes, pommettes effacées
- nez pincé et éventuelle déviation de la cloison nasale
- ailes narinaires immobiles
- lèvres et commissures sèches
- béance labiale
- philtrum marqué et lèvre supérieure en V inversé
- cavité buccale ouverte (ou fermée mais avec contracture mentonnière).

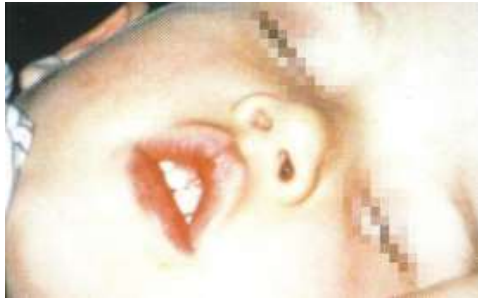

Figure 24 : Enfant respirateur oral en décubitus. Lèvre supérieure courte et gercée caractéristique. (source : Patti et Perrier d'Arc [58])

L'examen endobuccal révèle souvent :

- une arcade supérieure en V avec encombrement
- une endoalvéolie maxillaire
- une déglutition atypique
- une position linguale basse
- une inflammation de la gencive

Pour confirmer le diagnostic, il existe plusieurs tests simples à réaliser :

- Le test du miroir : demander à l'enfant de respirer tranquillement puis placer le miroir sous une narine ; les deux narines sont testées séparément. De la buée vient se déposer sur le miroir si l'enfant respire par le nez.

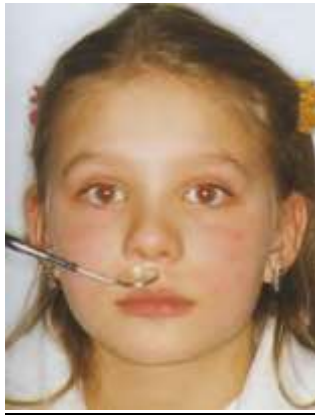

Figure 25 : test du miroir (source : Patti et Perrier d'Arc [58])

- Test des ailes du nez (ou réflexe de Gudín) : bouche fermée, les narines sont pincées quelques secondes. Au moment du relâchement, il faut observer une dilatation transversale rapide par contraction réflexe des muscles alaires. Chez le respirateur buccal, ce réflexe ne se fait pas.
- Le test de Rosenthal : Le sujet doit respirer par le nez, bouche fermée pendant une dizaine de cycles. Une accélération du pouls ou un essoufflement signe une ventilation orale ; dans le cas contraire, la ventilation est nasale. Il faudra veiller à ce que l'enfant ne triche pas en écartant discrètement les lèvres pour prendre une inspiration buccale.



Figure 26 : patient qui triche pendant le test de Rosenthal (source : Bruwier et Limme [15])

Des examens complémentaires tels que les radiographies, les scanners ou le bilan nasopharyngé permettent de mettre en évidence des hypertrophies des végétations adénoïdes, des amygdales ou encore une déviation du septum en cas de ventilation orale. [68]

Le praticien réfère à l'ORL les patients qui relèvent d'une éventuelle indication chirurgicale. [46]

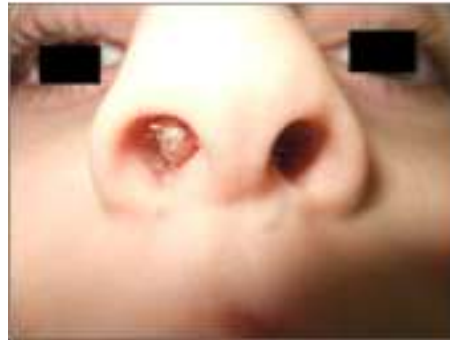

Figure 27 : Déviation septale antérieure évidente (source : Leboulanger [46])

❖ La déglutition

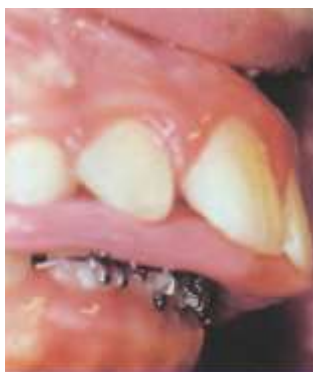La position de la langue est examinée pendant la fonction. Pour cela, l'enfant avale sa salive. [18]

L'examen se fait dans un premier temps sans écarter les lèvres afin d'observer le comportement de la musculature péri-orale.

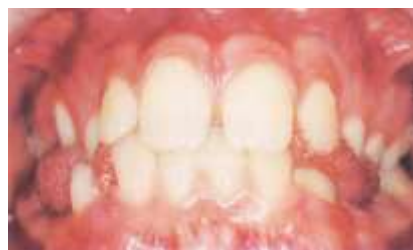Dans un second temps avec un écarteur pour objectiver le placement de la langue.

Lorsque la déglutition est atypique, l'enfant présente :

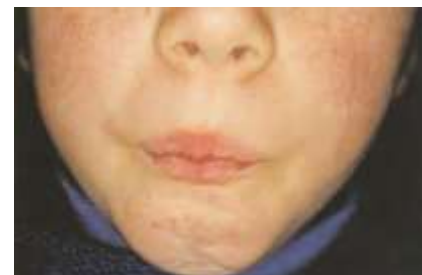- Une interposition linguale antérieure ou latérale avec une pression plus ou moins importante sur les dents.
- Une hyperactivité de la musculature péri-orale, notamment des masséters, des muscles du menton ou des lèvres (afin de compenser le manque de fermeture de la bouche).[58]
- Une infraclusion dentaire antérieure ou latérale.



interposition linguale antérieure



interposition linguale latérale



hyperactivité de la musculature péri-orale

Figure 28 : défaut des jeux musculaires lors de la déglutition (source : Patti et Perrier d'Arc [58])

❖ La phonation

L'examen repose sur l'observation des appuis linguaux et labiaux à l'écoute des phonèmes. [18]

- **Les palatales** «L», «N», «D» et «T». Le phonème «L» (lait) rarement perturbé. La prononciation du « T » (tartine) et « D » (dînette) est altérée lorsque la langue frappe les incisives ou une partie des arcades au lieu de prendre appui sur les papilles palatines.
- Les **sifflantes** « S » et le « Z » (saucisson) : en cas d'anomalies, la langue touche les incisives et s'étale entre les arcades.
- Les **chuintantes** « Ch » (chat) : pour une prononciation correcte, la langue recule dans la cavité buccale. Elle ne doit pas prendre appui sur le bloc incisif et les lèvres doivent s'avancer.
- Les **fricatives** : « V » (violon) et « F » : en cas d'anomalie, le dessus de la lèvre inférieure s'appuie sur les incisives maxillaires.
- Les **labiales** « M » (maman) et « P » (papa) : leur prononciation doit stabiliser simultanément les deux lèvres. Dans le cas contraire, la rééducation neuromusculaire doit harmoniser la dynamique labiale.

Mis à part les troubles audibles importants de la phonation (sigmatisme, zézaiement, etc.), qui sont à prendre en considération dès le début de l'âge scolaire, les troubles discrets, ou non audibles, liés au positionnement lingual contre les dents lors de l'articulation des consonnes, peuvent être éduqués en même temps que la déglutition.

La maturation de l'une et l'autre fonction s'obtient alors plus facilement. [73]

Le praticien peut adresser le patient à un orthophoniste pour une rééducation lorsque d'importants troubles sont révélés. [49]

➤ Examen des parafonctions

La mise en évidence de parafonctions va se faire sur l'observation de la dentition, du positionnement des lèvres, de déformation éventuelle du pouce mais aussi de l'environnement familial et du mode d'éducation du patient. [50]

Il faut interroger le patient et regarder comment il s'y prend.

Cela peut aller d'une simple interposition à une pression plus ou moins intense : [18] [73]

- le pouce est en appui sur le palais ou sur la face palatine des incisives supérieures
- le pouce est introduit latéralement dans la cavité buccale
- l'index et le majeur sont placés antérieurement ou latéralement dans la bouche
- certains enfants sucent leurs doigts sans presser les incisives ni rentrer les joues. Ils tirent sur les lèvres sans appuyer le pouce au palais. Dans ce cas, l'équilibre peut être maintenu.

Cette parafonction est fréquemment associée à des déformations des arcades dentaires. Il est intéressant d'agir précocement. [30]

2.2.3 Examens complémentaires

➤ Examen des moulages

Cet examen permet de confirmer les éléments déjà relevés lors de l'entretien et l'examen clinique. [58]

Les moulages sont examinés selon les trois plans de l'espace :

- d'abord arcades séparées, pour apprécier la forme et le volume de chacune.
- puis en occlusion d'intercuspidie maximale (OIM). Est-elle stable ?
- et éventuellement montés en articulateur en relation centrée (RC) pour objectiver un décalage entre RC et OIM.

➤ Les photographies

- Portraits de face et de profil

Une photo montrant la posture cranio cervicale peut aussi être prise si nécessaire. Elles permettent de conserver un témoin de l'évaluation esthétique et posturale.

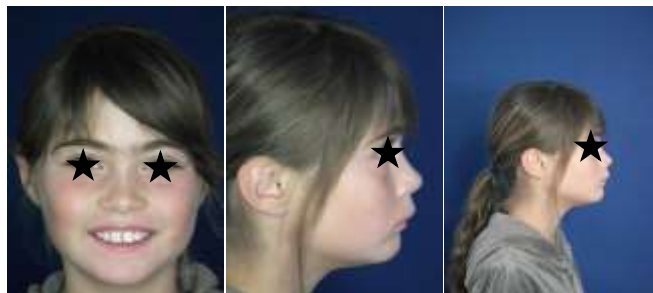

Figure 29 : portraits de face, de profil et de la posture (source : Rollet [63])

- Les photographies intrabuccales

Elles sont utiles pour compléter le dossier en permettant, à n'importe quel moment du traitement, de revoir le stade initial.

Elles seront un atout pour la motivation de l'enfant et des parents.

Elles sont prises sans brossage préalable. Ainsi, elles pourront être utilisées pour la motivation à l'hygiène.

Elles comprennent les photos en occlusion de face, à droite et à gauche, en vue occlusale pour les deux arcades (prise à l'aide de miroirs spéciaux) et du surplomb (si existant).

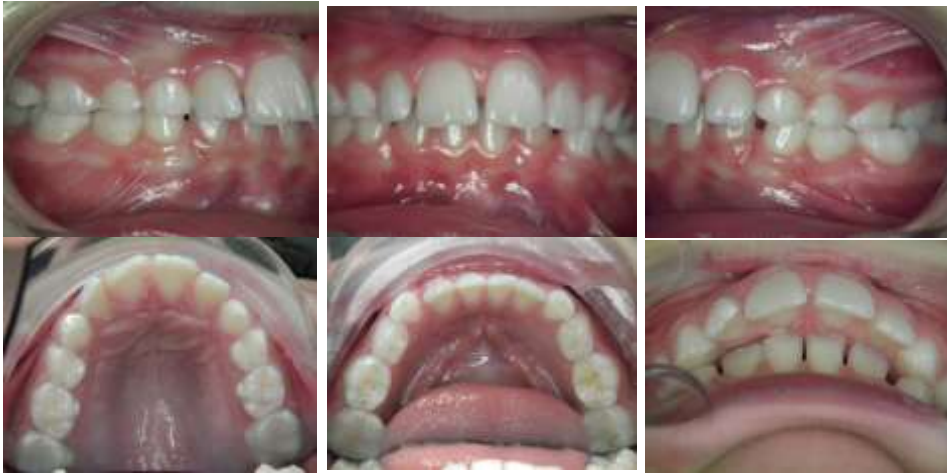

Figure 30 : diapositives intrabuccales (source : Rollet [63])

➤ Les radiographies

- La radiographie panoramique :

Elle donne des renseignements importants dont les principaux sont :

- *comptage des dents*
- *dents retenues*
- *encombrement des germes*
- *germes dystopiques*
- *résorptions radiculaires*
- *forme du condyle*
- *déviation de la cloison nasale*
- *dents absentes*
- *dents surnuméraires, odontoïdes*
- *éruption atypique*
- *persistance de dents de lait*
- *apex ouverts ou fermés*
- *direction et forme du col du condyle*
- *obstruction des cornets inférieurs*

- La téléradiographie de profil

Elle permet d'observer notamment :

- Type de déformation squelettique et alvéolaire
- Tissus mous
- Posture linguale
- Amygdales et végétations
- Sinus et cornets
- Lordose cervicale

Avant de procéder à l'analyse céphalométrique, il est nécessaire de critiquer le cliché (qualité, dédoublements parasites, etc.) par l'examen du « coup d'œil » (figure 27). Cette première vision de la radiographie permet d'évaluer les principales structures en relation avec la matrice fonctionnelle. [58]

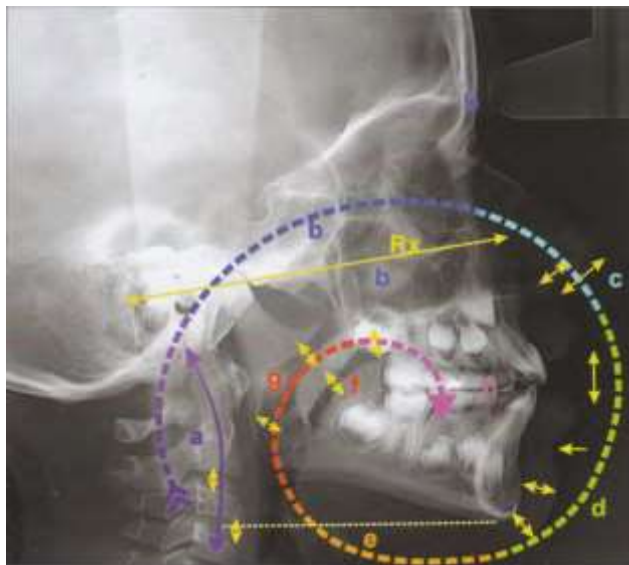


Figure 31 : Examen téléradiographique du « coup d'œil » ou « eye ball ». Vérifier la qualité du cliché, la position dans le craniostat (Ax), les éventuels dédoublements, la colonne cervicale (a), les sinus (b), le nez (c), le sillon labio-mentonnier (d), l'os hyoïde (e), la position de la langue (f), le couloir respiratoire (g), la denture (h).

NB : La spirale indique l'ordre de l'évaluation (source : Patti et Perrier d'Arc [58])

La vocation de la céphalométrie est de définir des tendances et non pas des valeurs « strictes et figées ». Un autre intérêt de cette analyse est la description de la face qui permet de définir la typologie : mésofaciale, brachyfaciale ou dolichofaciale, le type et le siège du problème :

- orthopédique: - antéropostérieur (face neutre, pro ou rétro-maxillaire, pro ou rétro-mandibulaire)
- vertical (par excès ou insuffisance)
- les deux en même temps
- orthodontique
- esthétique

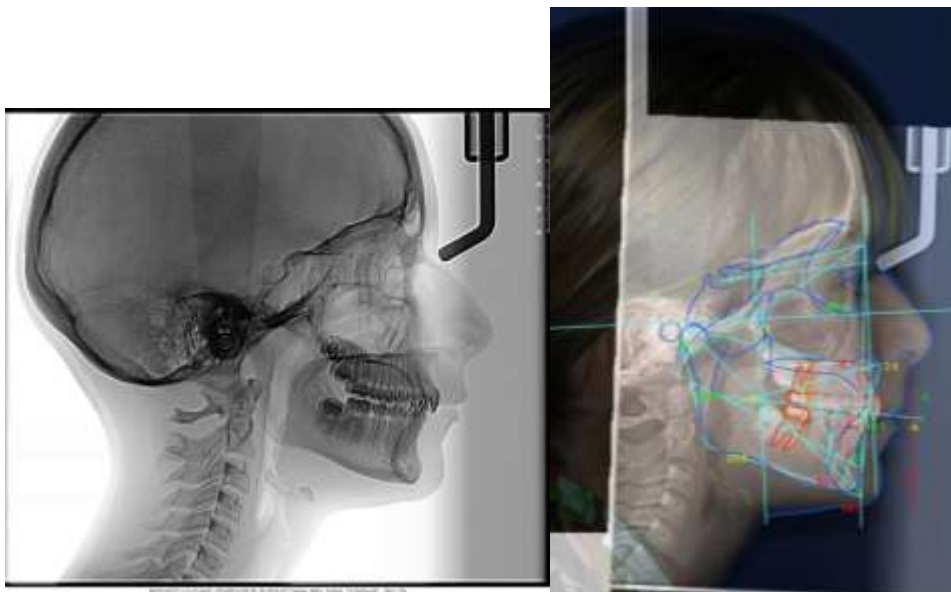


Figure 32 : Téléradiographie de profil et analyse céphalométrique (source : Rollet [63])

➤ Travail pluridisciplinaire

Une prise en charge interceptive n'est pas anodine et nécessite une approche pluridisciplinaire.

Un bilan orthophonique peut être nécessaire dans le cas de trouble important de phonation ou de posture linguale très perturbée.

Le bilan ORL évalue la fonction ventilatoire et plus précisément la qualité de la perméabilité nasale et oropharyngienne, l'état des tissus lymphoïdes et l'absence d'obstacle physique (temporaire ou permanent) à l'écoulement du flux aérien. [3]

En cas de doute ou lorsque cela est jugé nécessaire, le patient peut être adressé à un orthodontiste, un allergologue, un psychologue, un psychiatre, un kinésithérapeute et éventuellement à un ostéopathe afin de compléter l'examen clinique. [49]

2.3 Communication sur la technique

La thérapie d'éducation fonctionnelle se compose du port d'appareils amovibles et d'exercices à réaliser par le patient.

Une coopération parfaite entre le praticien, l'équipe soignante et le patient est nécessaire pour obtenir les résultats escomptés.

L'éducation thérapeutique permet d'obtenir cette coopération.

2.3.1 L'éducation thérapeutique...

L'éducation thérapeutique propose de rendre le patient conscient de l'affection qui le touche.

Il ne s'agit plus de délivrer une information mais de conduire le patient à se définir en véritable acteur de son traitement.

Gugino parle d' « *awareness training* » (éducation fonctionnelle cognitive). Il cherche à gagner la coopération du patient, son adhésion, sa compréhension du traitement. Il définit « *l'awareness training* » comme le point de départ indispensable au traitement. [38]

Améliorer la qualité de vie apparaît comme une des visées premières de cette démarche éducative.

L'éducation thérapeutique invite à découvrir les motivations du patient : exprimées et silencieuses. Ses attentes esthétiques selon ses propres critères, celles véhiculées au travers des normes sociales, mais aussi de l'influence de son entourage et de ses parents.

« Motivation, désir et plaisir » sont les maîtres-mots pour atteindre un résultat positif et durable : l'automatisme des nouvelles postures et praxies. [52]

Le praticien a donc un rôle psychopédagogique à jouer auprès de son patient pour que celui-ci puisse mettre en œuvre tous les moyens psychiques et physiologiques nécessaires à son traitement.

Les influences positives à utiliser seront l'empathie, l'implication, l'écoute, le dialogue, la considération positive et une relation d'aide.

Les influences négatives à éviter seront le mépris, l'indifférence, l'humiliation, la moralisation, l'ironie, les menaces, la désespérance.

Certaines explications sont nécessaires, mais la meilleure attitude consiste à poser des questions au patient pour comprendre ce qui l'intéresse et l'amener à une attitude active. [70]

2.3.2 ...dans la pratique :

L'adhésion du patient à sa rééducation, et de ses parents s'il est très jeune, est essentielle pour créer chez lui une réelle volonté de progresser, et le rendre responsable de son succès.

La rééducation peut se faire dès l'âge de trois ans et jusqu'à un âge avancé. Les patients de plus de six ans travaillent seuls, les plus jeunes sont aidés chaque jour par les parents.

La motivation devra être renforcée et maintenue durant toute la durée du traitement pour garantir l'assiduité nécessaire aux séances de rééducation et le travail personnel.

L'adhésion des parents au traitement est toute aussi importante que celle de l'enfant.

La bonne observance du traitement constitue un véritable défi pour l'équipe soignante. [52]

Elle s'inscrit dans un travail pluridisciplinaire et sa nécessité doit être annoncée au patient et à ses parents lors de la présentation du plan de traitement initial. Il est nécessaire d'expliquer que le traitement, si il est global, sera plus efficace et les résultats pérennes.

Le praticien et l'équipe soignante devront adapter leurs habitudes de travail qui seront alors axées sur la communication et la motivation avec l'utilisation de divers supports (livret, cas similaires, supports photo et vidéo).

Cette étape, très chronophage, est essentielle au bon déroulement du traitement. [65]

Faire participer les assistantes aux explications de la thérapeutique fonctionnelle permet de mobiliser et d'impliquer tout le cabinet dans le projet thérapeutique et de donner toutes les chances de réussite au traitement.

En effet, le patient se sent entouré de toute une équipe médicale, prête à lui prodiguer les conseils nécessaires et à l'encourager.

Cette double prise en charge (praticien + assistante) montre au patient et à ses parents que cette phase est primordiale, voire décisive, car tout le monde veut qu'il réussisse.

Il se sent au centre des préoccupations du cabinet et cela lui donne envie de s'impliquer à son tour.

L'appel téléphonique de l'assistante renforce cette idée et montre au patient qu'on s'occupe de lui, que sa réussite est essentielle pour toute l'équipe soignante.

Cette prise en charge supplémentaire par l'assistante permet aussi de libérer du temps au fauteuil pour le praticien sans négliger le patient concerné.

Enfin, un autre avantage réside dans le fait que l'assistante reprend les explications avec ses mots plus simples, avec des termes moins médicaux, donc plus compréhensibles pour l'enfant et ses parents. [23]

2.4 Les étapes et résultats du traitement

2.4.1 Prévention

Elle doit être réalisée dès les premières visites chez l'omnipraticien et même avant la naissance de l'enfant en prodiguant des conseils à la future maman.

Les examens de prévention bucco-dentaire (EBD) de la femme enceinte et de l'enfant à partir de 6 ans sont des moments propices pour donner ces conseils, et même effectuer un diagnostic.

Même si aucune anomalie (fonctionnelle ou orthodontique) n'est révélée à l'examen de l'enfant, il est toujours possible de donner des conseils pour éviter une apparition future.

❖ Alimentation / Mastication :

Il est important d'encourager l'allaitement au sein afin que l'enfant ait un développement harmonieux et suffisant de ses mâchoires ; grâce à un exercice musculaire intense que seul ce mode d'alimentation peut lui prodiguer. [48]

Si l'allaitement est impossible, la position du bébé alimenté au biberon doit être modifiée et verticalisée pour entraîner un maximum de propulsion mandibulaire. [37]

Il est recommandé de privilégier le choix d'aliments naturels, durs, fibreux, non attendris ou ramollis, car ils sont les seuls qui vont permettre le développement d'une mastication physiologique efficace et puissante.

Cela doit être mis en place chez les enfants qui sont en cours d'édification de leur appareil masticateur. [48]

❖ Ventilation

La ventilation physiologique est nasale.

Chez le nouveau-né, la ventilation est nasale. C'est à l'occasion d'épisodes fortuits d'obstruction des fosses nasales que l'enfant acquiert petit à petit un mécanisme de respiration buccale. [44]

Il est important de rappeler dès le plus jeune âge les bons gestes afin d'y arriver.

Cela commence par un apprentissage du mouchage afin de garder les fosses nasales propres et dégagées.

Un bon mouchage doit être aussi régulier que nécessaire, s'effectuer une narine après l'autre par une forte expiration dans un mouchoir jusqu'à ce qu'il n'y ait plus de mucosité.

L'usage d'une solution saline nasale peut être indiqué.

La figure 33 présente une fiche pédagogique adaptée aux enfants expliquant les bons gestes.

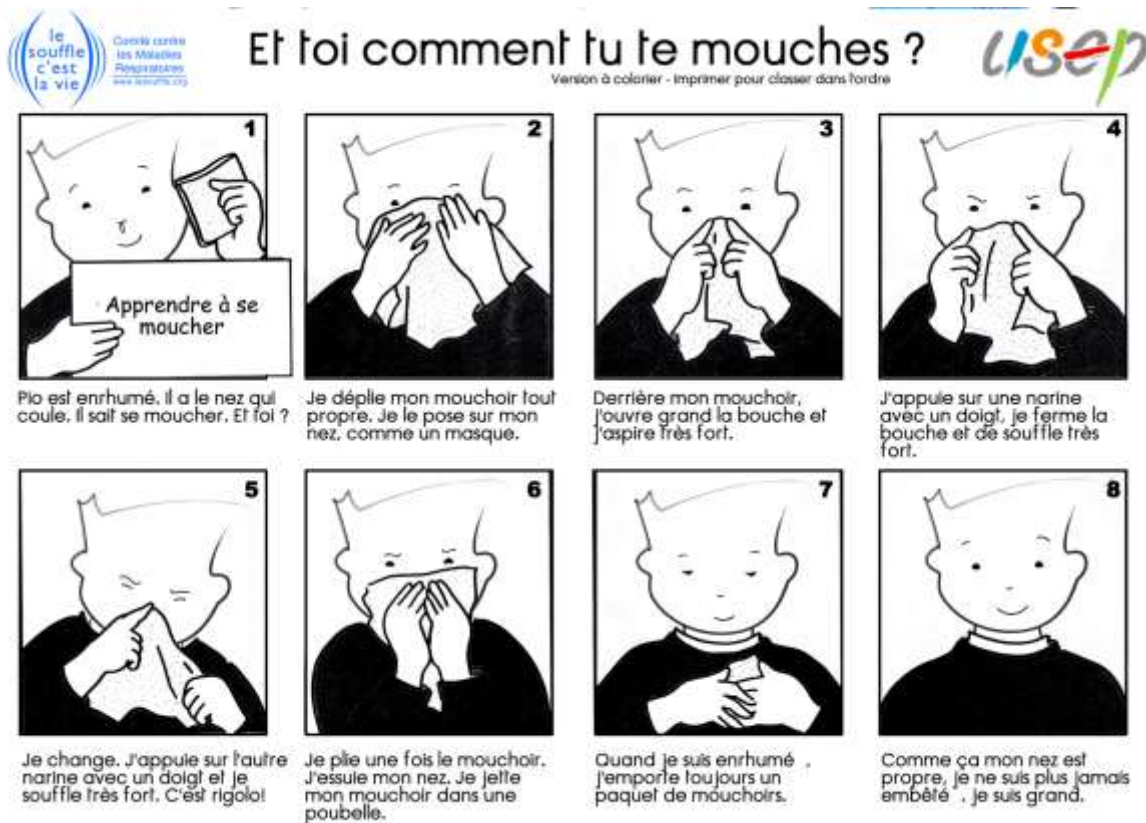

Figure 33 : fiche pédagogique d'apprentissage au mouchage. (source : <http://www.ussep-sport-sante.org/OUTILS-AS/AS2/CD/OUTILS/fiche-pedagogique/Hygiene/se-moucher-big.gif>)

❖ Habitude de succion non nutritive

Il est important d'informer les parents sur les dangers de la persistance de cette parafonction dès la première année de l'enfant pour permettre son arrêt progressif au cours des deux années suivantes.

Il faudra privilégier l'utilisation d'une sucette plutôt que du pouce dans les premiers mois de la vie. Car utilisée dans de bonne condition d'hygiène, il sera plus facile de contrôler l'arrêt et donc de s'en défaire. [5]

Quand les anomalies occlusales ne sont pas encore déclarées, l'arrêt de l'habitude va être recherché en privilégiant le dialogue et les explications.

Il faut encourager la lecture d'histoires à raconter incitant l'arrêt de cette parafonction (figure 31), l'utilisation de vernis amers, de dessins ou de « poupées » de sparadrap sur le doigt qui vont limiter la succion.

D'autres solutions incitatives comme l'aide du père Noël (l'enfant sera gâté s'il arrête de sucer) ou l'établissement d'un calendrier nuage/soleil pour le jour et la nuit à la recherche d'une météo estivale (nuage quand il y a eu succion et soleil lorsque l'enfant a réussi à s'abstenir) peuvent s'avérer très utiles dans la réussite de l'arrêt.

Des pense-bêtes tels que le port de gant ou la pose d'un sparadrap sur le doigt peuvent aider à l'arrêt de la succion. [8]

Dans tous les cas, le moment de l'arrêt devra être choisi judicieusement. Il faut éviter les périodes anxieuses pour l'enfant comme la séparation des parents ou l'arrivée d'un petit frère ou d'une petite sœur. [50]



Figure 34 : ouvrages incitant l'arrêt de la succion non nutritive (Source : amazon.fr)
« Pouces ! » de Brière-Haquet et Graux, « Le roi des pouces » de Spathelf et Szesny, « Y'en a marre des tototes » de Dolto.

❖ Posture linguale et déglutition

Il est important d'expliquer la bonne posture de la langue au repos ou lors de la déglutition pour rendre le patient conscient de la posture de sa langue : le corps de la langue contre le palais et la pointe au niveau de la papille rétro incisive.

La posture de la langue étant très dépendante de la respiration et habitudes de succion non nutritive, il faudra veiller à ce que ces dysfonctions soient résolues.

Des exercices simples peuvent être réalisés afin d'éduquer la langue à se positionner correctement : [20] [57]

- L'exercice est à pratiquer tous les soirs. Cette régularité permet à la langue d'acquiescer un automatisme naturel.

Au dîner, manger un dessert bien crémeux, apprécié de l'enfant.

1^{re} semaine : Déposer avec le doigt la crème sur le palais afin d'y attirer la langue. Il faut que la langue apprenne que le « plaisir » se passe au palais.

Au moment d'avaler, il faut serrer fort les dents et faire une grimace avec les lèvres pour aider la langue à se maintenir au palais.

Au bout de quelques jours la langue ira au palais comme pour chercher une récompense.

2^e semaine : manger le dessert normalement avec une cuillère en serrant les dents la langue au palais et en faisant la grimace. À la fin de la semaine, la grimace doit disparaître progressivement pour laisser une apparence détendue aux lèvres.

- Imiter le bruit « Le cheval au pas » : faire claquer la langue au palais
- Exercices avec un élastique orthodontique (élastique intermaxillaire) : positionner l'élastique sur la pointe de la langue, puis plaquer celle-ci au palais juste derrière les incisives.

Le but est de conserver cette position, élastique en place, plusieurs heures par jour. La langue restera ainsi plaquée au palais.

2.4.2 Interception

Elle intervient lorsqu'une anomalie fonctionnelle et/ou orthodontique est déjà présente en bouche. Son but va être d'empêcher le développement de son expression clinique la plus complète. [71]

➤ Prérequis à l'éducation fonctionnelle

- Les pathologies ORL, causes de respiration buccale devront être diagnostiquées et traitées en amont par un spécialiste.
- Si le frein lingual est trop court, une freinectomie devra être pratiquée par le praticien.
Cette opération doit obligatoirement être suivie d'une rééducation de la langue qui pourra être réalisée en même temps que le traitement d'EF. [57]
- Les contacts prématurés favorisant une occlusion inversée de convenance pourront être traités par un meulage sélectif favorisant le retour à une occlusion centrée et une mastication physiologique. [60]

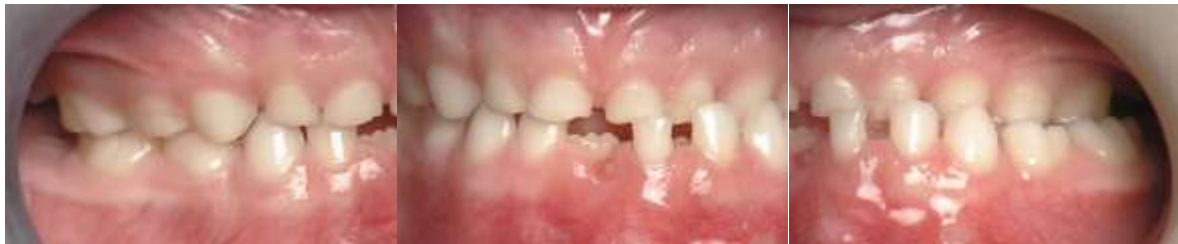

Figure 35 : Occlusion inversée gauche en OIM (source : Rollet [63])

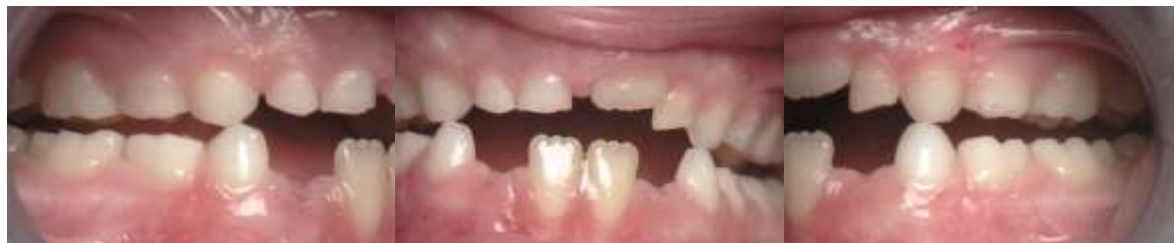

Figure 36 : Patiente en ORC, mise en évidence du contact prématuré (source : Rollet [63])

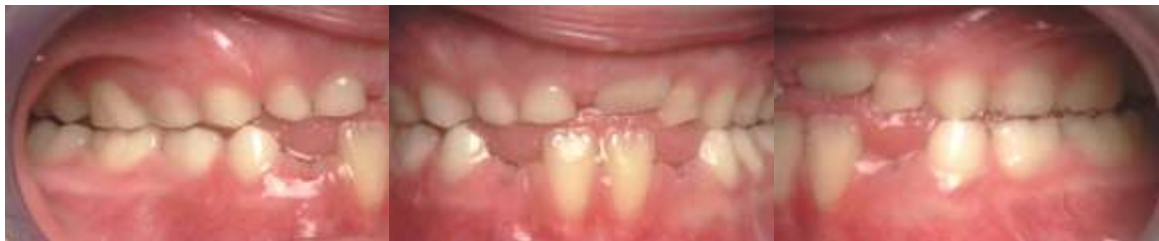

Figure 37 : Patiente en OIM après meulage sélectif des canines mandibulaires (source : Rollet [63])

- Les collapsus nasaux seront traités par des exercices respiratoires et peuvent aussi être pris en charge à l'aide d'un stimulateur nasal. [63]



Figure 38 : stimulateur nasal (source : Laboratoire Neurotec, <http://neurotec.es/tienda/logopedia/estimulador-nasal/>)

➤ Démarche du traitement d'éducation fonctionnelle à l'aide de gouttière amovible souple

Il n'existe pas une seule façon de prendre en charge précocement un enfant dans un souci de prévention et d'interception.

Il existe une multitude d'appareil.

Les gouttières d'éducation fonctionnelle présentent de nombreux avantages et sont faciles à mettre en œuvre.

Elles sont donc aisément accessibles aux chirurgiens dentistes omnipraticiens.

❖ Avantages des gouttières type EF line d'Orthoplus®

- Elles permettent de réaliser une éducation fonctionnelle globale associant travail conscient le jour et travail passif la nuit. [82]
- Les exercices de prise de conscience de la position et des mouvements de la langue associés au port d'appareils souples permettent de mémoriser ces acquis dans le cadre d'un mode de respiration nasale contrôlée. [44]
- Ils suppriment des contraintes imposées par les dysfonctions de la sphère orofaciale permettant à la croissance de s'exprimer sans contrainte.
- Ils agissent dans les trois sens de l'espace. [63]
- Ils permettent : [63]
 - . dans 30% des cas d'éviter un traitement orthodontique ultérieur
 - . dans 70% des cas de diminuer la complexité de traitement orthodontique ultérieur
- Avant un traitement fixe, les extractions sont évitées dans la plupart des cas.
- La stabilité du cas est améliorée à la fin du traitement.
- Au niveau de la sécurité : [57]
Les matériaux utilisés pour leur fabrication sont homologués par les autorités sanitaires américaines et européennes.

Les dispositifs sont souples et les forces délivrées sont légères, il n'y a donc pas de risques pour le patient.

- Ces dispositifs sont préfabriqués, ce qui permet un gain de temps et de confort pour le praticien et le patient : pas d'empreinte ni de modification en bouche nécessaires.
- Ils sont moins onéreux pour le praticien et le patient car il n'y a pas de frais de laboratoire. [57] [82]
- Les traitements bénéficient d'une prise en charge par la sécurité sociale et les mutuelles.

❖ Inconvénients [8] [57]

- Le port d'un appareil amovible nécessite une compréhension et une collaboration sans faille du patient.
Le traitement ne donne des résultats que si l'appareil est porté régulièrement.
- Des exercices de ventilation et de rééducation linguale et labiale doivent être réalisés avec l'appareil en bouche afin de compléter l'action de l'appareil.
- Le praticien ainsi que toute l'équipe soignante doivent réaliser des contrôles cliniques réguliers pour vérifier et encourager la motivation du patient et celle de ses parents.
- Les premiers jours, l'appareil peut entraîner une hyper salivation gênante pour le patient.
- Des sensibilités dentaires peuvent apparaître au début du traitement.
- Les premières nuits, l'appareil ne tient pas en bouche, il tombe.
Un temps d'adaptation est nécessaire afin que l'appareil soit totalement accepté.
- L'appareil nécessite un entretien régulier ; une hygiène irréprochable est recommandée.
- En cas de différence importante entre relation centrée et occlusion d'intercuspidie maximale, de bruxisme important ou d'un gros décalage avec supraclusion, le risque de dégradation du dispositif est important. Surtout en début du traitement.
Le praticien doit renouveler l'appareil en cas de dégât.

Après avoir réalisé le diagnostic complet et posé les indications du traitement par EF, le praticien est amené à choisir l'appareil le mieux adapté à son patient.

Orthoplus® a édité un guide de sélection de l'appareil. (figure 42)

Le choix est fait en fonction de l'âge, la malocclusion et la taille des dents du patient.

❖ Indications : [82]

- Encombrements maxillaire et mandibulaire
- Classe II divisions 1 et 2
- Infraclusions (antérieure ou postérieure)
- Supraclusions (antérieure ou postérieure)
- Classe III légère
- Pulsions linguales
- Déglutition atypique
- Succion du pouce ou autres objets

- Langue basse
- Atonie labiale
- Interposition de la lèvre inférieure
- Proalvéolie supérieure
- Mauvaises habitudes orales

❖ Caractéristiques [82]

Tous les appareils ont des caractéristiques communes permettant des actions combinées :

- Positionnement lingual
- Education labiale
- Libération de la croissance mandibulaire
- Préalignement dentaire

Des appareils dédiés à la correction de certaines malocclusions telles que les Classe II ou Classe III, développent des caractéristiques qui leur sont propres :

Pour la Classe II :

- Lip bumper important pour le traitement des interpositions labiales.
- Rampe à langue profonde et plan de propulsion (6mm) progressif, elle opère progressivement une correction des Classes II. Réduisant ainsi le risque de vestibuloversion des incisives mandibulaires.
- Dans les cas de supraclusion ou d'infraclusion, leur conception permet :
 - . une égression des molaires quand il y a supraclusion incisive (en empêchant l'égression incisive)
 - . un redressement du plan d'occlusion par égression des molaires.
 - . une égression des incisives dans le cas d'infraclusion antérieure (en empêchant l'égression molaire)



Figure 39 : Vue sagittale médiane de l'EF classe II 2 steps avec plan de propulsion mandibulaire progressif (source : Laboratoire Orthoplus® [82])



Figure 40 : Vue sagittale médiane de l'EF classe II Standard (source : Laboratoire Orthoplus® [82])

Pour les classe III :

Il permet d'éviter le prognathisme mandibulaire et de libérer le prémaxillaire :

- Plage de prognathisme maxillaire libérant la croissance du prémaxillaire
- Surplomb de 2 mm entre les arcades
- Ailettes vestibulaires élevées (Lip Bumper) ont une action sur la musculature péri-orale.



Figure 41 : Vue sagittale médiane de l'EF classe III petit (source : Laboratoire Orthoplus® [82])

EF Line Guide de sélection

Selon le concept du **Dr Daniel Rollet**

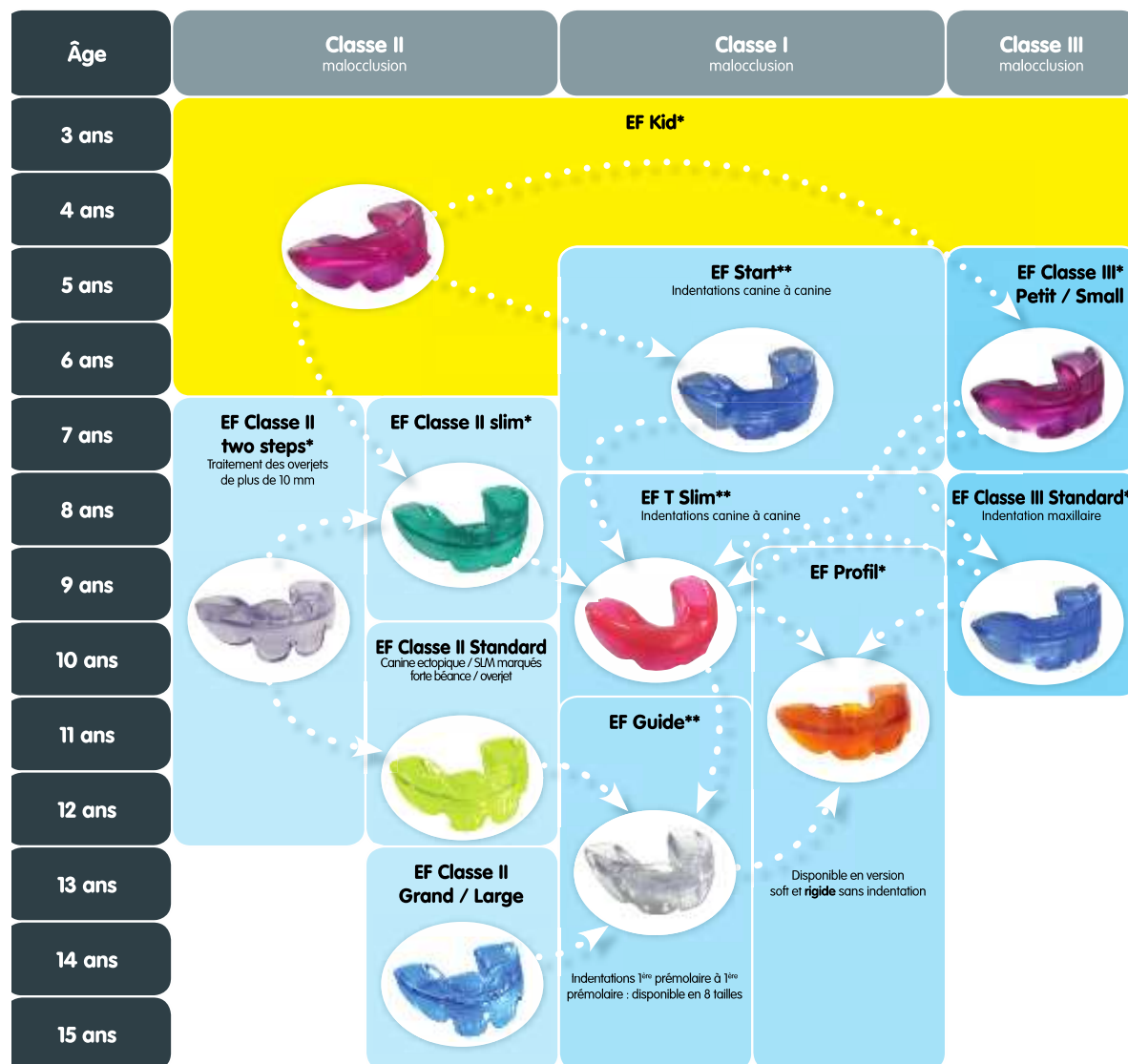


Figure 42 : guide de sélection EF Line (Source : Laboratoire Orthoplus® [82])

Une règlette est fournie pour sélectionner l'appareil adapté à la taille des dents du patient.

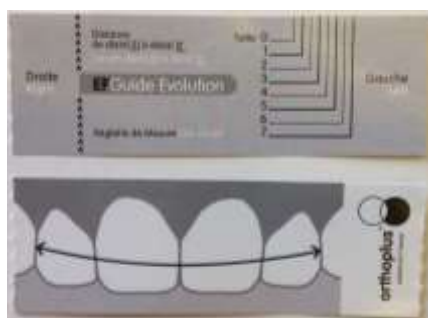

Figure 43 : Règlette de mesure (source : Laboratoire Orthoplus® [82])

Une fois l'appareil sélectionné, il est essayé et validé en bouche.

Avant de débiter l'éducation fonctionnelle, il est important d'indiquer la durée prévisible du traitement et de prévenir des différentes phases éventuelles. Il faut compter 1 an en moyenne ; 6 mois d'une phase active et 6 mois de surveillance.

Une réévaluation du cas a lieu tous les 6 mois lors d'un rendez-vous bilan avec reprise de photographies et de radiographies.

L'appareil d'EF est susceptible d'être changé ou renouvelé :

- Chagné pour un autre appareil EF de la gamme, mieux adapté à la situation atteinte.
- Renouvelé en cas d'usure.

Enfin, toutes les préconisations de port sont données et les exercices spécifiques sont montrés et effectués en présence des parents.

❖ Recommandations de port

Un certain nombre d'instructions sont données au début du traitement. Elles sont essentielles et doivent être claires pour le patient.

- Mise en bouche de l'appareil : [57]

L'appareil doit bien être visualisé ainsi que tous ses composants pour être mis correctement en bouche :

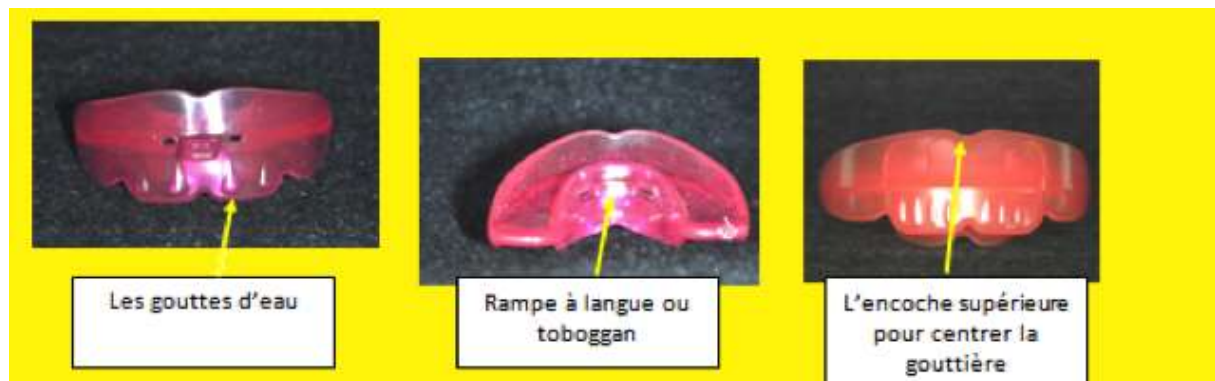

Figure 44 : visualisation des différents composants de l'appareil. (source : Barthet-Favart [8])

L'appareil doit être positionné dans le bon sens : « les gouttes d'eau » vers le bas. L'encoche supérieure vers le haut et centré par rapport au visage.

C'est l'enfant qui le place dans sa bouche :

L'insertion se fait sur le maxillaire en premier (les incisives bien au fond de la gouttière).

Puis le patient vient positionner ses incisives inférieures dans la gouttière du bas en exerçant une propulsion de la mandibule.

L'appareil doit rester en bouche sans présenter d'inclinaison.

La langue doit venir contre le palais en utilisant le « toboggan ».

Les lèvres doivent être jointes pendant le port de l'appareil.

- Temps de port :

Les dispositifs d'EF doivent être portés au moins 2 heures dans la journée par tranche de 10 à 20 minutes minimum et toute la nuit. Une fois l'appareil bien supporté, il pourra être utilisé un maximum de temps en journée.

Il faut prévenir qu'au début, l'appareil va tomber la nuit. Cela est normal. Plus il sera toléré la journée et mieux il sera toléré la nuit.

Suggérer un port progressif les 2 premières semaines d'abord juste en journée pour que l'enfant s'habitue doucement. Une fois les bonnes positions mémorisées dans la phase diurne, l'appareil sera mieux toléré la nuit et cela évitera de mauvaises pratiques nocturnes pouvant détériorer l'appareil.

- Instructions de bases :

L'enfant doit lire les instructions fournies avec la boîte.

Il faut bien se moucher pour libérer les voies aériennes supérieures avant la mise en place de l'appareil.

En journée, il faut le porter pendant des moments calmes : en regardant la télévision ou en faisant ses devoirs.

Après chaque utilisation l'appareil doit être rincé à l'eau tiède. Il doit être brossé une fois par jour avec du dentifrice.

Lorsqu'il ne sert pas, il doit être rangé dans sa boîte (le couvercle reste ouvert afin d'éviter l'apparition de moisissure).

- Précaution d'utilisation

- Ne pas mâcher mais serrer progressivement sur le dispositif
- Ne pas parler avec l'appareil en bouche
- Ne pas jouer avec son appareil
- Ne pas exercer de mouvements de cisaillement sur la gouttière
- La gouttière n'est pas un *chewing-gum* !
- Le garder à distance des animaux domestiques friands de ces matières.

❖ Les différents exercices [57] [20]

Ils sont prescrits au début du traitement et sont spécifiques à la rééducation du patient. Ils seront choisis en fonction des données de l'examen clinique.

- Exercices respiratoires

Ils sont à faire une fois par jour, appareil en bouche.

La présence d'un adulte est nécessaire.

L'enfant doit commencer par se moucher.

Le massage des ailes du nez peut aider à décongestionner les voies aérières.

L'enfant se place dos à un mur avec tête, épaules, bassin et pied touchant le mur.

Exercice n°1 : répétition 10 fois de suite

Lèvre jointe.

Inspiration lente complète par le nez pendant 10 secondes, puis expiration complète.

Exercice n°2 : répétition 5 fois par narine

Lèvre jointe.

Inspiration par une narine en ayant bouché l'autre, puis expiration par l'autre narine en ayant bouché la première, et inversement.

Dès que l'enfant peut passer plusieurs nuits complètes avec son appareil et ce, sur une période d'un mois, il peut arrêter ces exercices.

- Rééducation linguale

Le guide langue présent sur les éducateurs fonctionnels va permettre à l'enfant de positionner sa langue au palais et ainsi de la rééduquer.

- Rééducation du sillon labio-mentonnier [18]

Ces exercices vont permettre d'assouplir (*stretcher*) la musculature à ce niveau

Exercice de la bulle : Il s'agit de gonfler toute la partie entre la lèvre inférieure et le menton et essayer de faire descendre l'air le plus bas possible, sans contracter les muscles du menton.

Il faut réussir à faire une bulle bien lisse de la lèvre au menton.

Exercice du singe : Il s'agit de passer la langue de gauche à droite sous la lèvre inférieure, en insistant au milieu et en essayant de descendre le plus bas possible progressivement.

- Rééducation labiale [73]

- L'enfant place le manche d'une cuillère entre les lèvres et doit la maintenir en position horizontale.
Cet exercice renforce la musculature des lèvres inférieures et supérieures car il oblige à fournir une force identique
L'appareil d'EF oblige le patient à muscler ses lèvres car il doit le porter bouche fermée.
- Si seule la lèvre inférieure est atone : le patient remonte sa lèvre inférieure vers la base du nez, sans l'aide des doigts.
Puis, il écrase la lèvre supérieure avec la lèvre inférieure.

➤ Organisation de la prise en charge d'un patient par éducation fonctionnelle (EF) au cabinet : [57] [8]

Une bonne coordination entre le praticien et l'/les assistante(s) est essentielle pour une prise en charge efficace du patient.

Dans un cabinet d'omnipraticque qui souhaite intégrer cette thérapeutique à son panel de soins, il est conseillé de libérer des journées ou demi-journées pour l'éducation fonctionnelle seule.

En effet, les rendez-vous sont courts et cela permet une organisation et une gestion du flux de patient plus efficace et performante.

Les traitements par éducation fonctionnelle déclenchent des rendez-vous qui suivent un scénario précis :

Premier rendez-vous :

Questionnaire de santé. Après une consultation générale, mise en évidence du besoin d'un traitement. Informations sur les traitements d'EF et explication de la nécessité et des avantages des traitements d'EF. Prescription des radiographies (panoramique et téléradiographie de profil et de face si nécessaire).

Deuxième rendez-vous : durée 20 minutes.

Les parents ont apporté les radiographies.

Assistante : Les photographies sont prises. (5 minutes)

Praticien : L'examen clinique complet est réalisé. (15 minutes)

Prise d'empreinte pour réalisation des moulages.

Présentation des anomalies à l'enfant et aux parents.

Démonstration sur écran (avec les photographies) de cas similaires traités

Explication des moyens de traitements par EF et types d'appareillages

Présentation du devis et information sur la prise en charge de la Sécurité sociale.

Assistante : Édition de la demande de prise en charge Sécurité sociale

Troisième rendez-vous : 2 à 3 semaines plus tard, durée 20 minutes.

Le diagnostic a été établi et la demande de prise en charge a pu être adressée par les parents.

Praticien : La couleur de l'appareil est choisie par l'enfant.

Les consignes de mise en œuvre sont données (durée de port, d'entretien)

Appareil confié à l'enfant.

Descriptions des exercices d'éducation neuromusculaire à réaliser en plus du port de l'appareil.

Distribution des plaquettes de récapitulation du traitement, calendrier pour le temps porté en bouche.

Assistante : prend le relai et s'adresse au patient pour le faire s'exercer.

Rappel des explications sur le port de l'appareil, révision des exercices avec le patient.

Explication du rendez-vous à venir (téléphonique) et du rendez-vous de bilan (au cabinet).

Quatrième rendez-vous : réalisé par téléphone à 8 semaines.

Il est assuré par une assistante qui interroge les parents et l'enfant sur la base d'un questionnaire préétabli par le praticien (construit en fonction de l'examen clinique, la motivation, l'hygiène du patient, l'hyper salivation, visite chez l'ORL)

- Si le port est correct : maintien du rendez-vous à bilan à 6 mois au cabinet.
- Si l'enfant a des difficultés, rappel des consignes et conseils pour résoudre les problèmes : puis rendez-vous bilan.
- Si il y a un problème majeur (appareil non porté) : convocation au cabinet pour un rendez-vous de bilan intermédiaire.

Reprise des photos pour comparer avec la situation initiale, contrôle de la motivation de l'enfant, échange avec les parents.

Rendez-vous de bilan à 6 mois pour constater les évolutions du traitement.

Une nouvelle série de photographies est faite.

En fonction du résultat la décision est prise :

- En denture temporaire ou mixte : poursuivre en surveillance (prise en charge surveillance)
- En fin de denture mixte : soit de continuer en surveillance soit d'adresser à un spécialiste pour finir les corrections (expansion par disjoncteur, multi-attaches).

➤ Présentation des honoraires

Le montant des honoraires du traitement est libre et fixé par le chirurgien dentiste avec « tact et mesure ».

Ils sont inscrits et présentés au patient au moyen d'un devis écrit et détaillé.

Dans ces honoraires sont compris le diagnostic, la mise à disposition d'un appareil et les séances de suivi.

Les appareils d'éducation fonctionnelle sont préfabriqués et demandent peu d'adaptation et de maintenance. Leur coût est relativement bas.

Les parents ont généralement un intérêt naturel à l'égard d'un traitement qui va aider leur enfant à se développer harmonieusement.

Régler des honoraires pour un tel objectif est donc moins problématique. D'autant qu'ils sont pris en charge par la sécurité sociale et que les mutuelles couvrent souvent une grande partie, voire la totalité du ticket modérateur.

Il est important de faire comprendre aux parents que les dépenses consenties dans le cadre du traitement d'EF réduiront (ou éviteront) celles du traitement orthodontique ultérieur. Lui même étant raccourci, plus stable et moins traumatisant.

Pour un traitement par éducation fonctionnelle, un an en moyenne : un semestre facturé comme phase active du traitement (TO90) et un semestre facturé comme phase de surveillance (TO10).

Ceci afin de laisser à disponibilité du praticien spécialiste qui prendra en main le traitement futur par appareillage fixe (si nécessaire), 5 semestres de traitement actif pris en charge par la sécurité sociale. Les semestres de surveillance ne sont pas limités en nombre par la sécurité sociale.

Une demande d'entente préalable (formulaire S 3150) est nécessaire pour la prise en charge du traitement par la Sécurité sociale.
Elle est complétée par le chirurgien dentiste à l'aide des données du diagnostic et du plan de traitement décidé.
Une fois envoyée à la caisse d'Assurance Maladie de l'assuré social, une absence de réponse sous 15 jours vaut accord. [1]

- Présentation de cas clinique traité par le Dr. Rollet (avec son aimable autorisation)

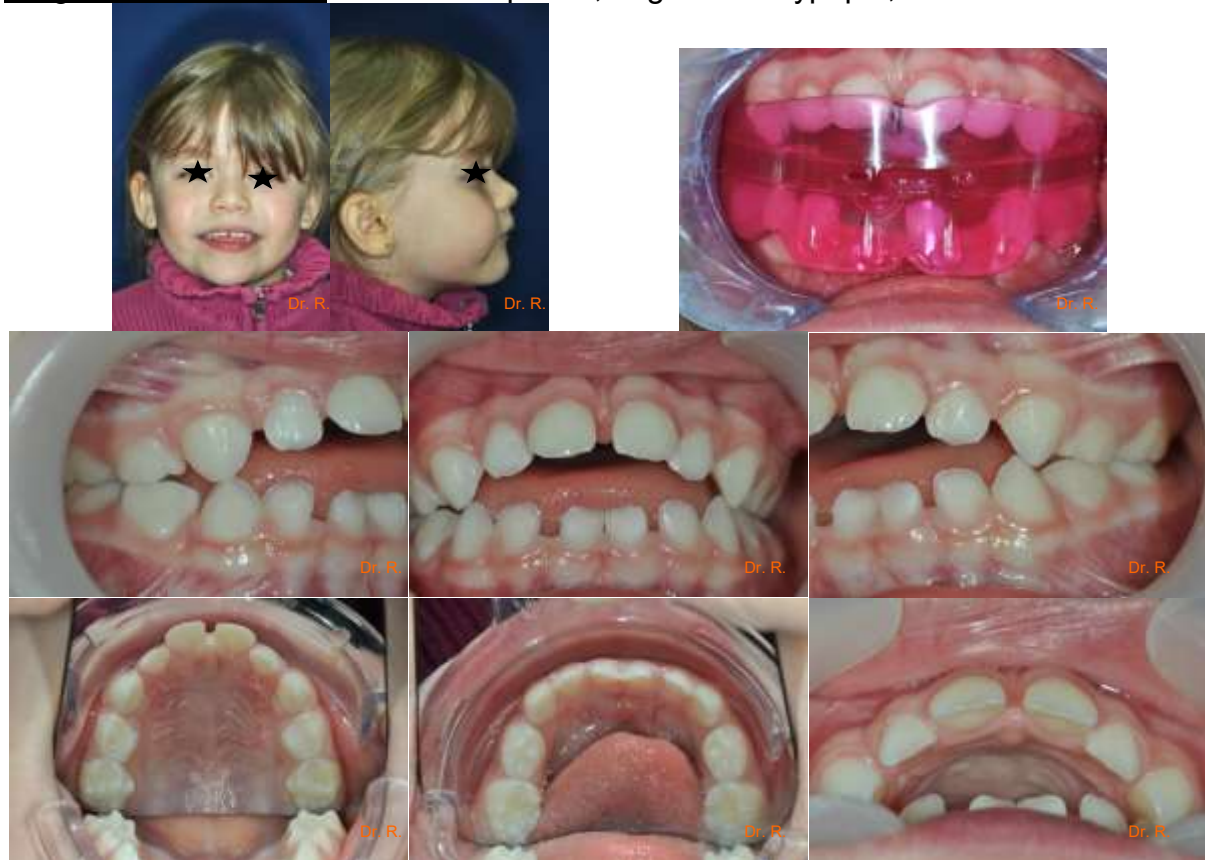❖ Cas en Classe I :

Cas n°1 :

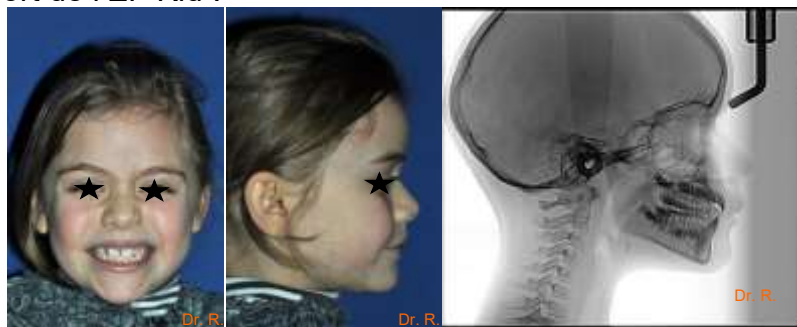Lorine, 4 ans

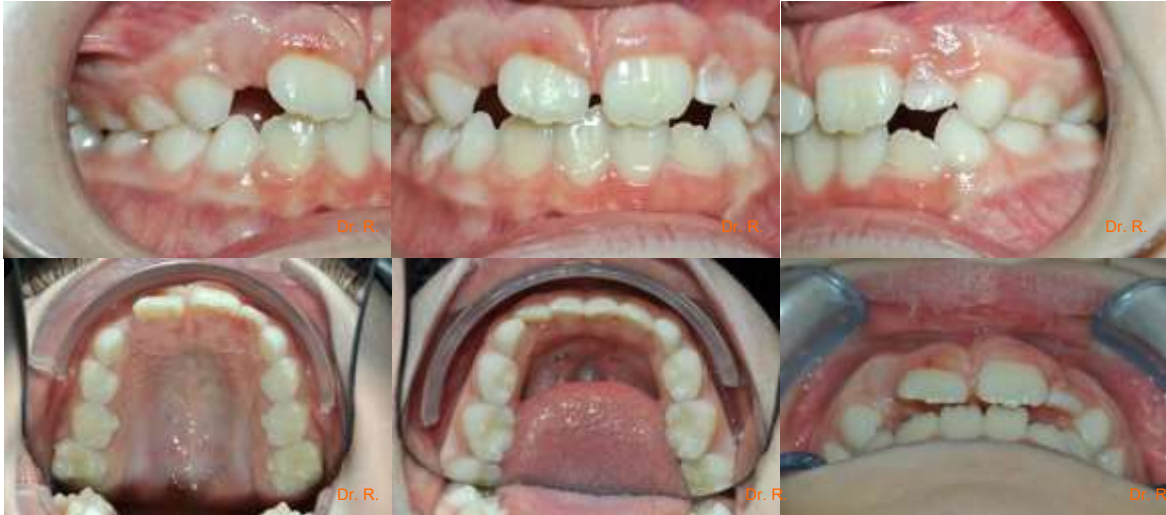Diagnostic dentaire : infraclusion antérieure et surplomb important.

Diagnostic fonctionnel : succion du pouce, déglutition atypique, ventilation buccale.



Après an de port de l'EF Kid :





Résultat :

- Infraclusion et surplomb corrigés.
- Obtention de l'arrêt de la succion du pouce, déglutition et ventilation améliorée.

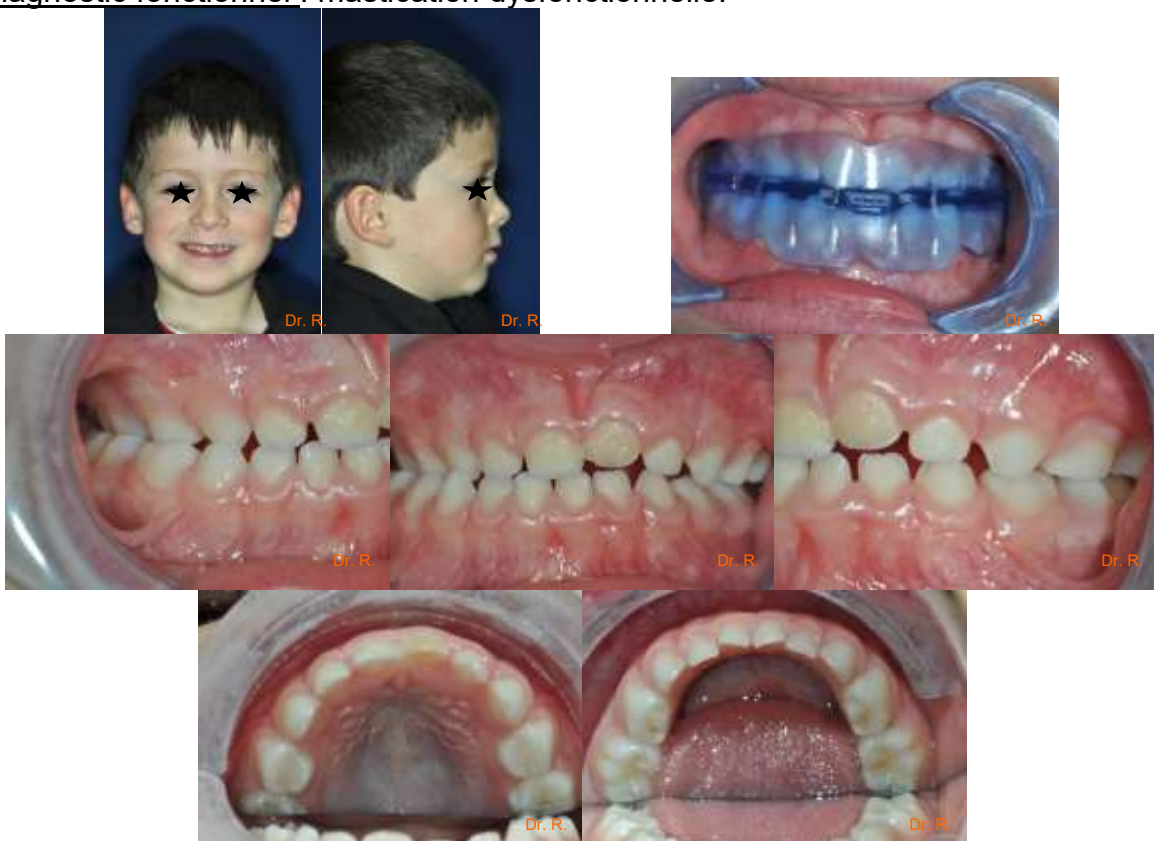La patiente va pouvoir poursuivre sa croissance sans contrainte.

Cas n°2 :

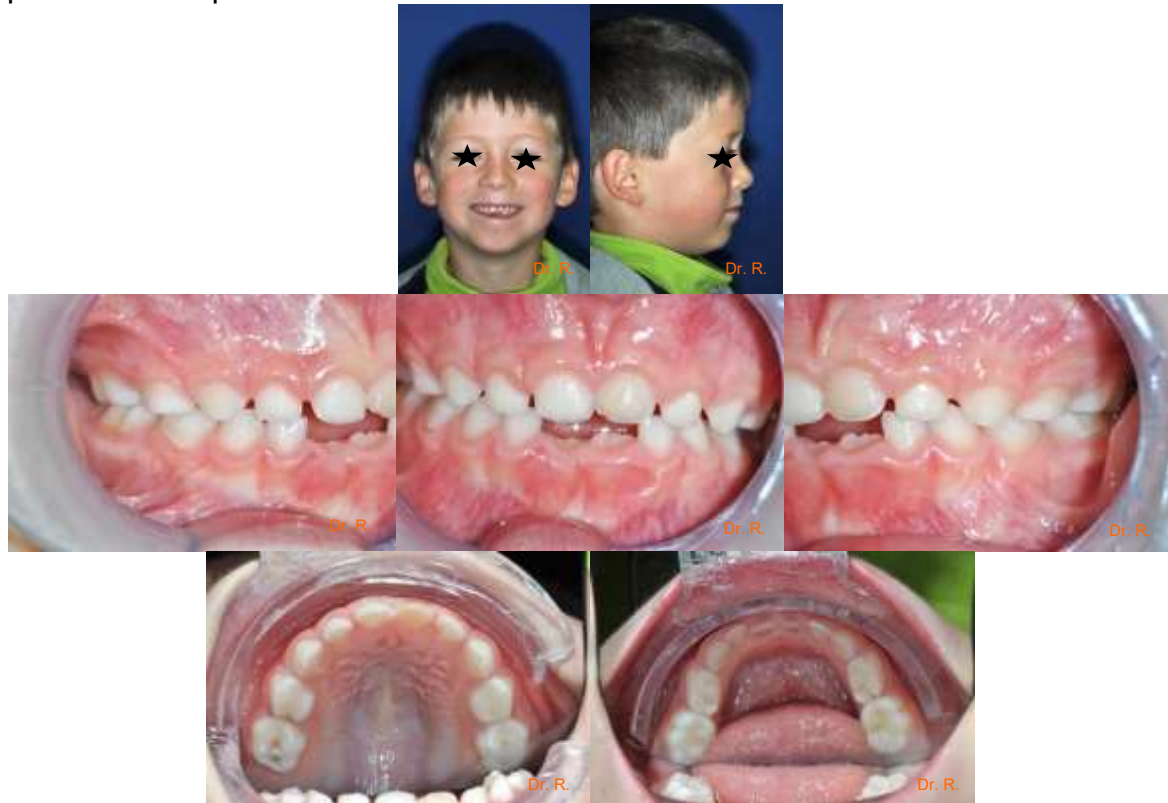Yann, 4 ans

Diagnostic dentaire : occlusion inversée unilatérale droite, RC#PIM,

Diagnostic fonctionnel : mastication dysfonctionnelle.



Après un an de port de l'EF Kid



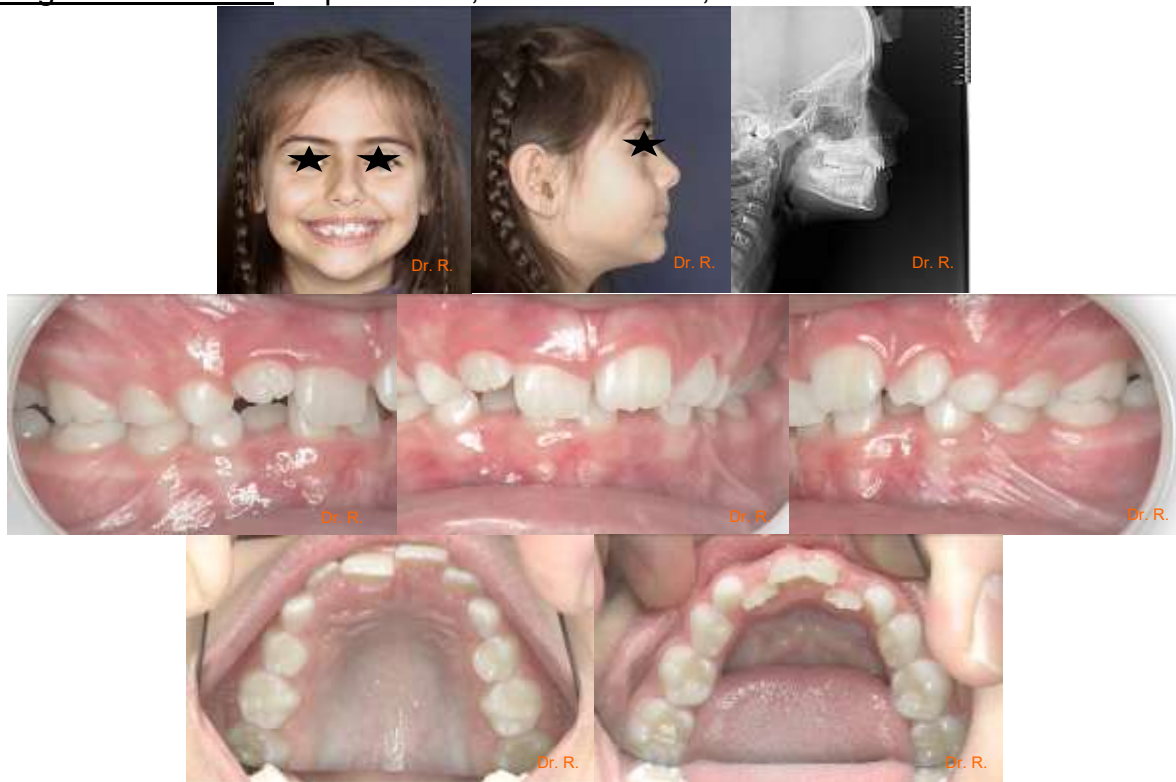Résultat :

- Occlusion inversée corrigée, RC=PIM
- La mastication est fonctionnelle, les condyles se sont libérés

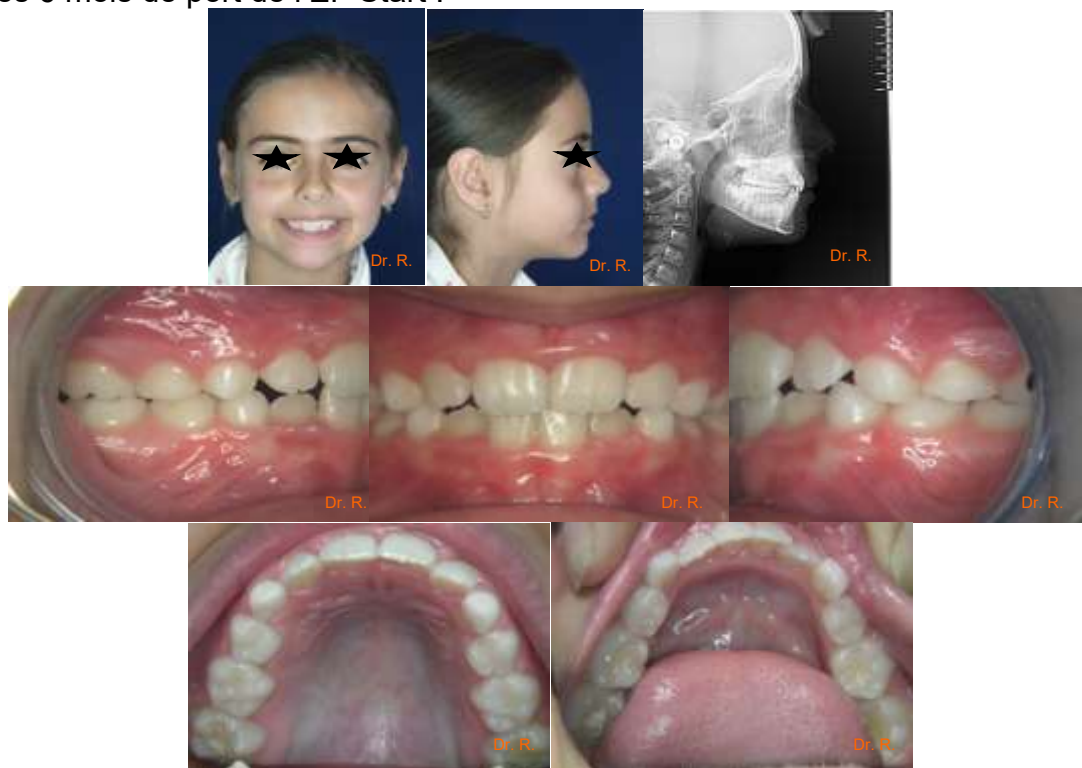
Cas n°3 :

Naomie, 7 ans

Diagnostic dentaire : supraclusion, encombrement, déviation des médianes



Après 6 mois de port de l'EF Start :



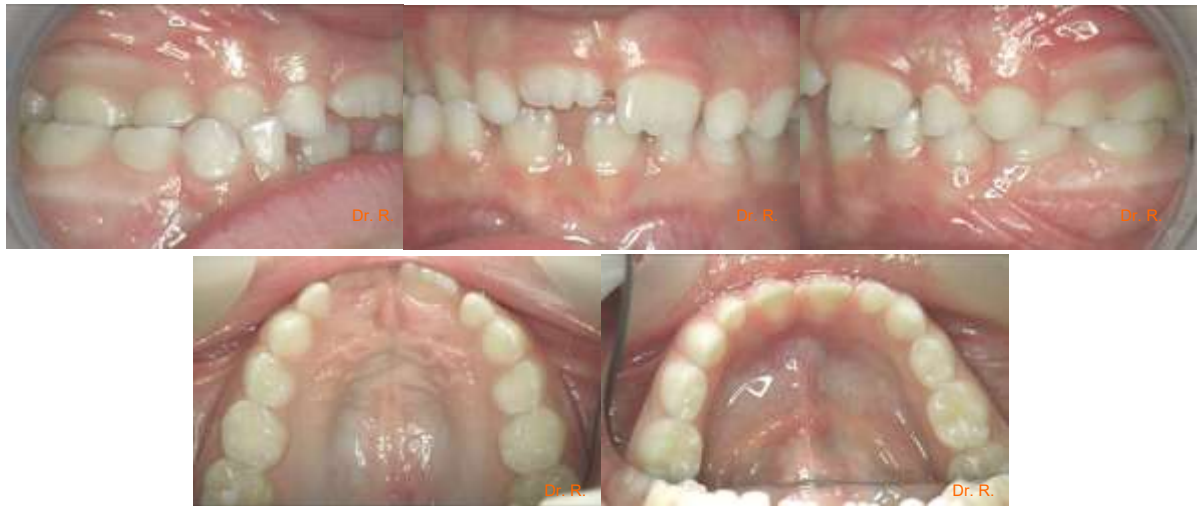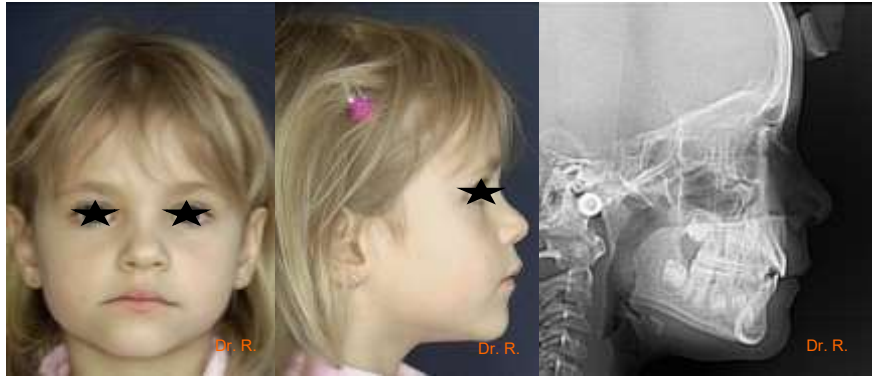Résultat : supraclusion levée, alignement des dents.

Cas n°4 :

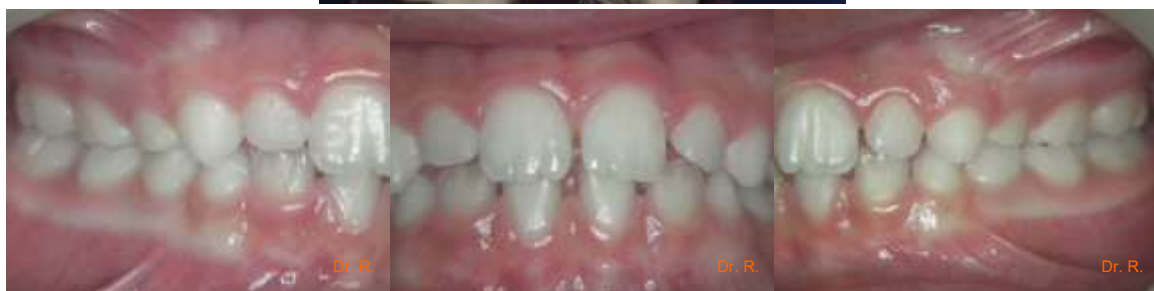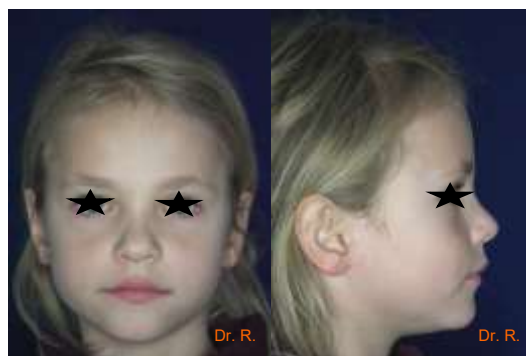Léa, 6 ans

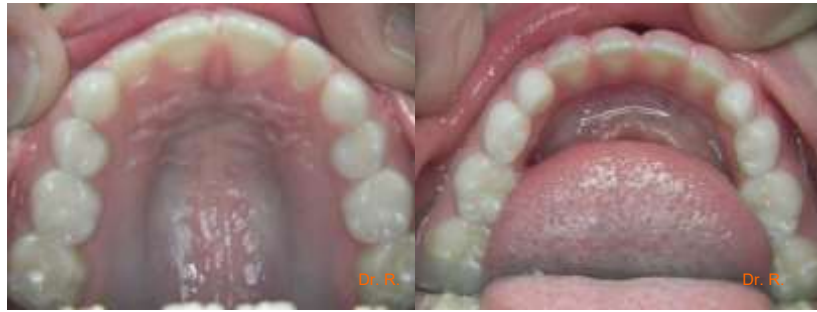Diagnostic dentaire : Occlusion inversée unilatérale droite

Diagnostic fonctionnel : Déglutition atypique, RC#PIM, ventilation buccale, a sucé la tétine



Après un an de EF start :





Résultat :

- Correction de l'occlusion inversée,
- RC=PIM, ventilation nasale et déglutition normalisée.

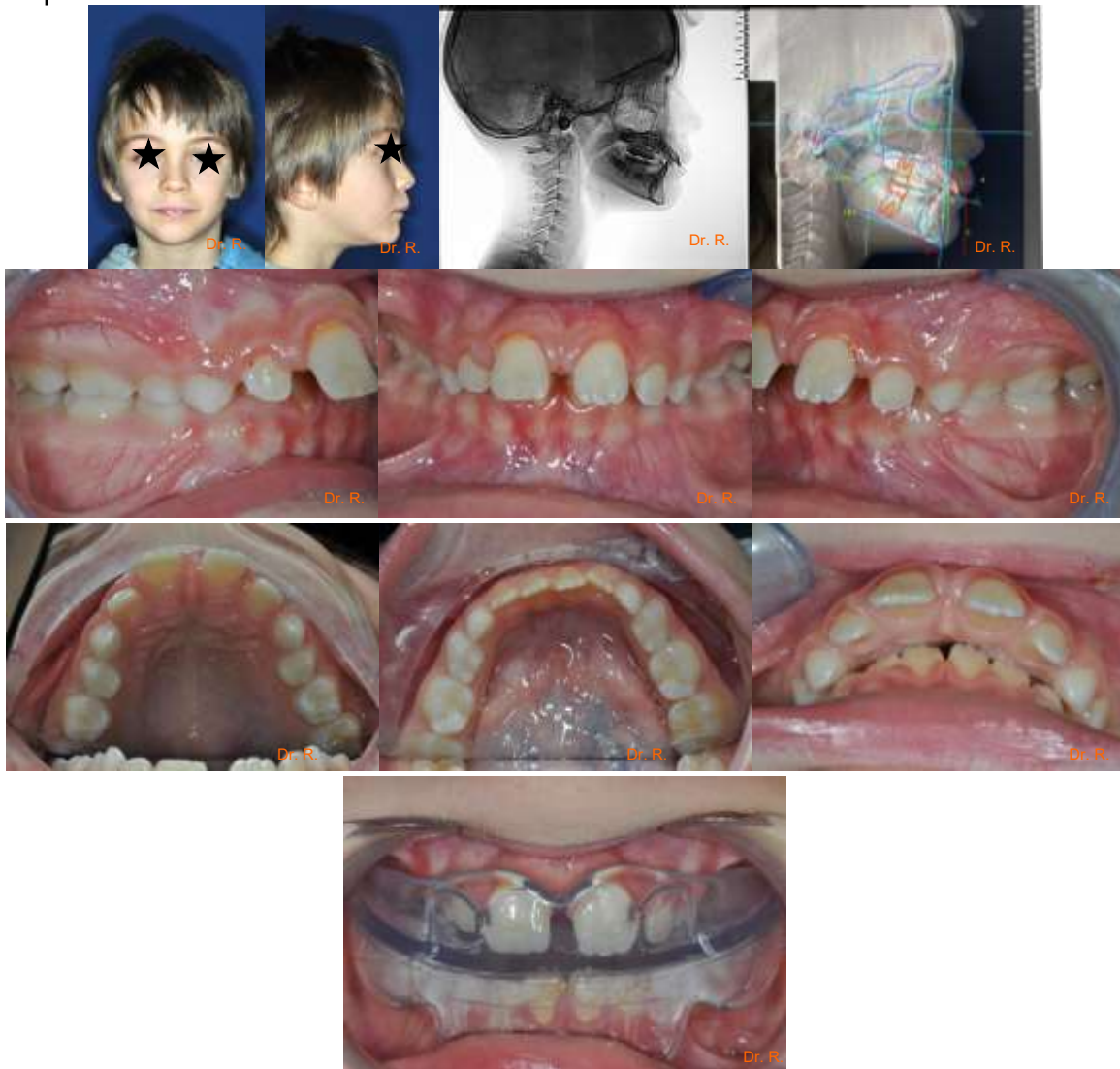❖ Cas en Classe II₁ :

Cas n°1 :

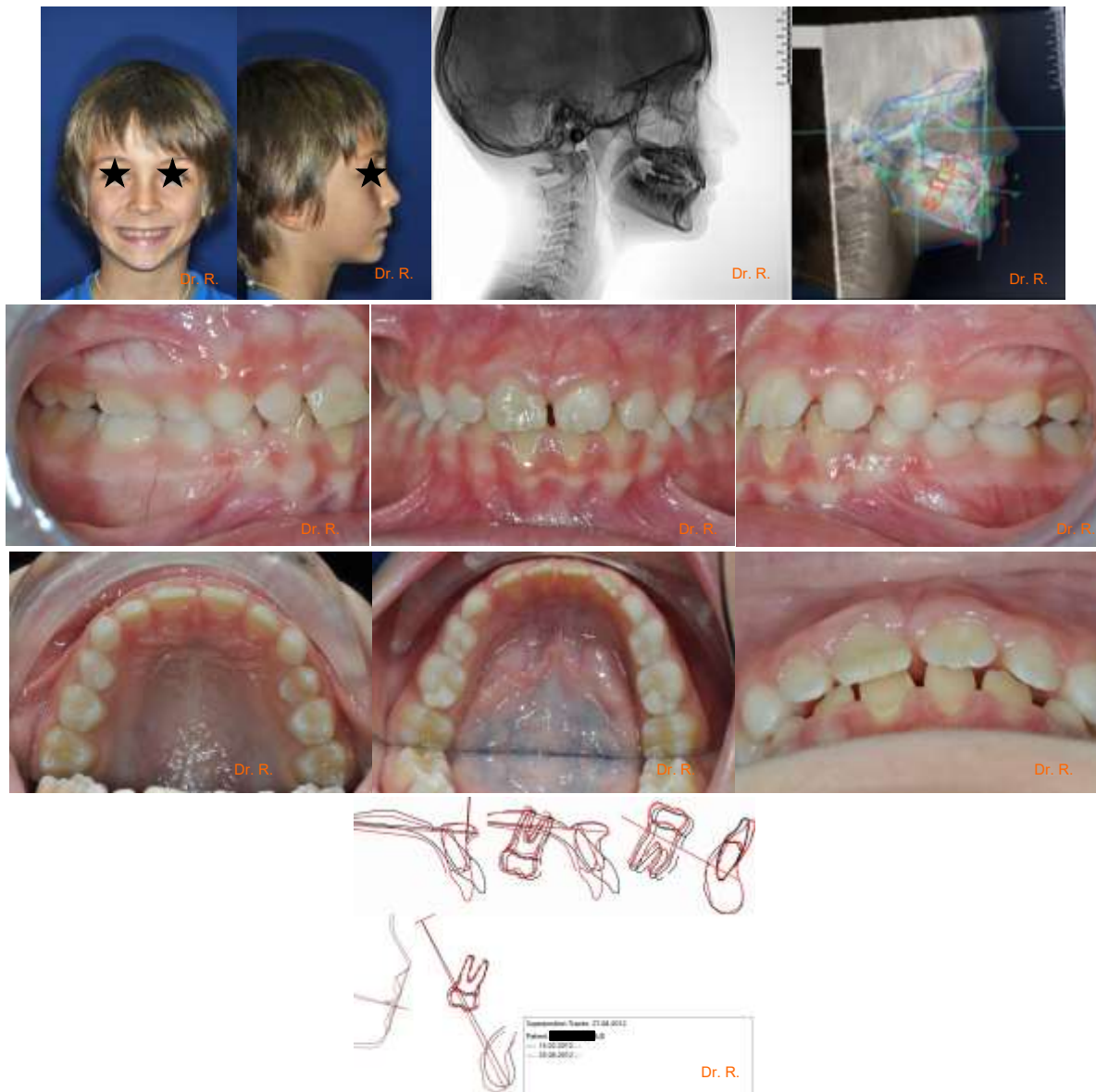
Arnaud.D, 7 ans

Diagnostic dentaire : surplomb 12mm, recouvrement 100%, mandibule verrouillée, maxillaire en V.

Diagnostic fonctionnel : ventilation buccale, présence de végétations, déglutition atypique linguale antérieure, a sucé la tétine, langue basse, sillon labio-mentonnier marqué.



Après 6 mois de port de l'EF Classe II slim :



Résultat :

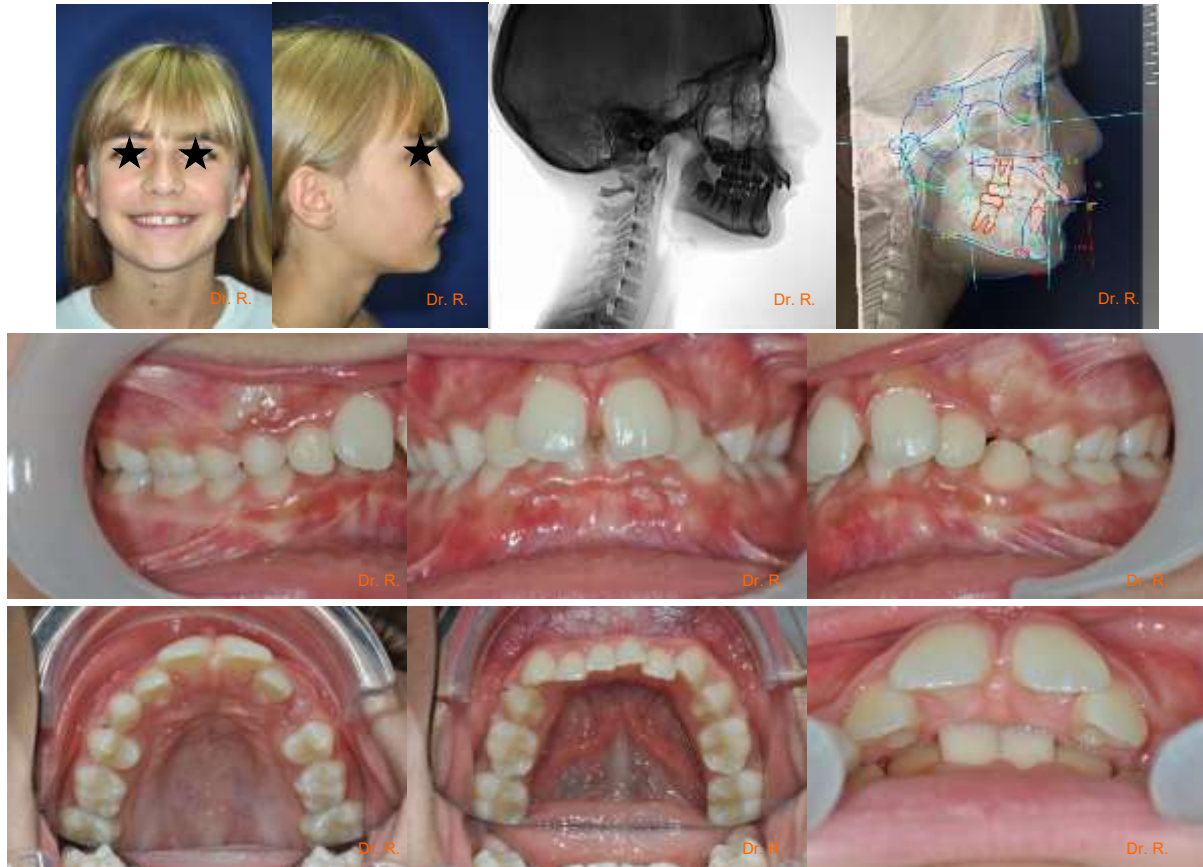
- surplomb et recouvrement diminué, croissance transversale de l'arcade maxillaire.
- Les fonctions se sont améliorées, la langue est remontée au palais, tonus musculaire normalisé, la lèvre inférieure ne s'interpose plus entre les arcades.

Cas n°2 :

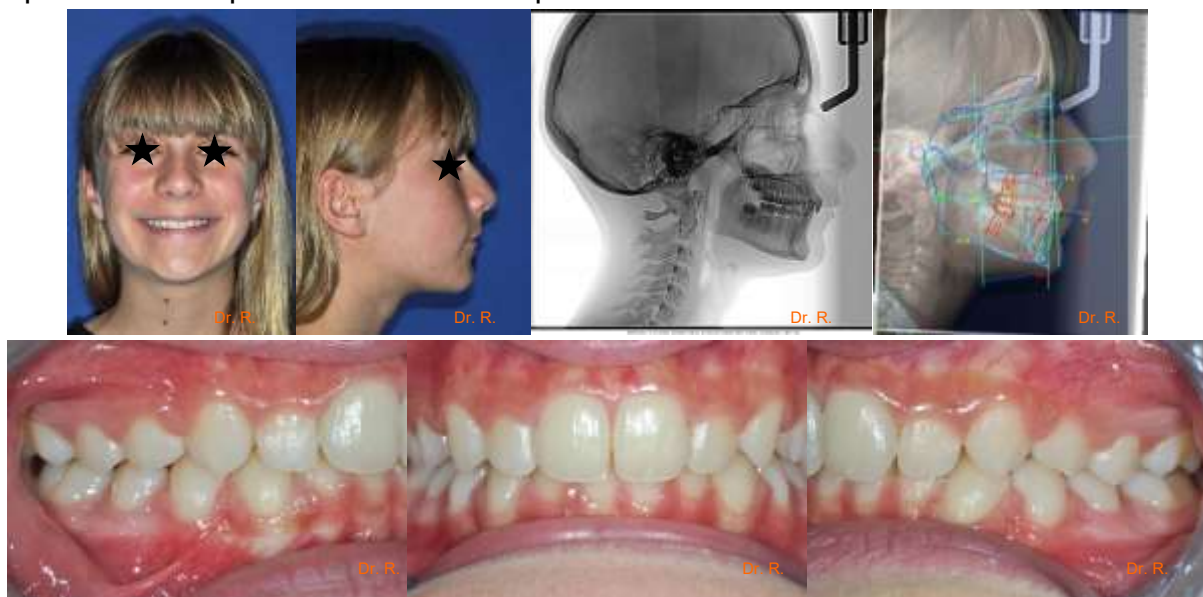Lylouane, 11 ans

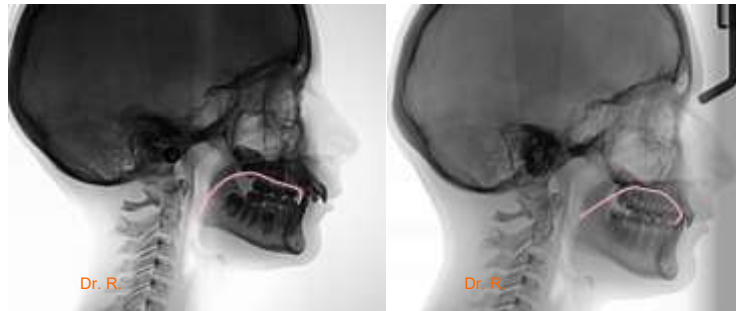
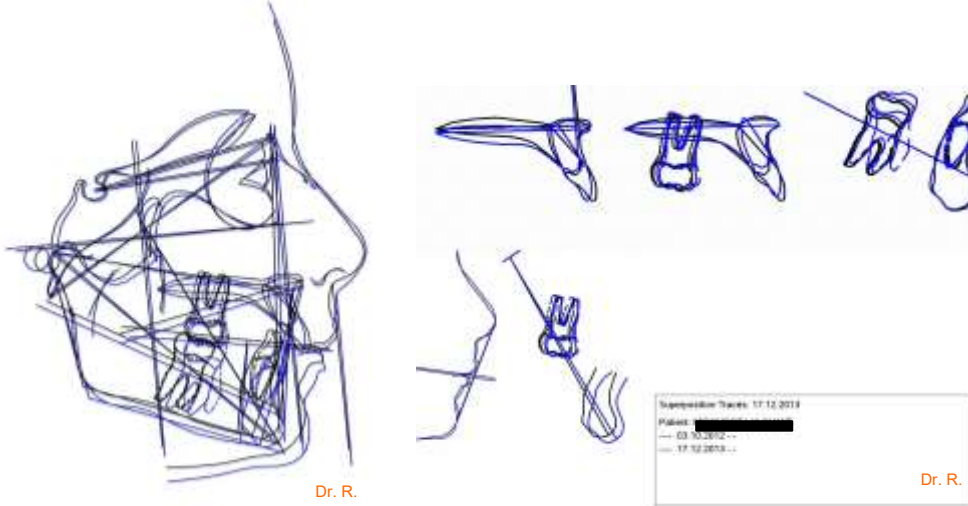
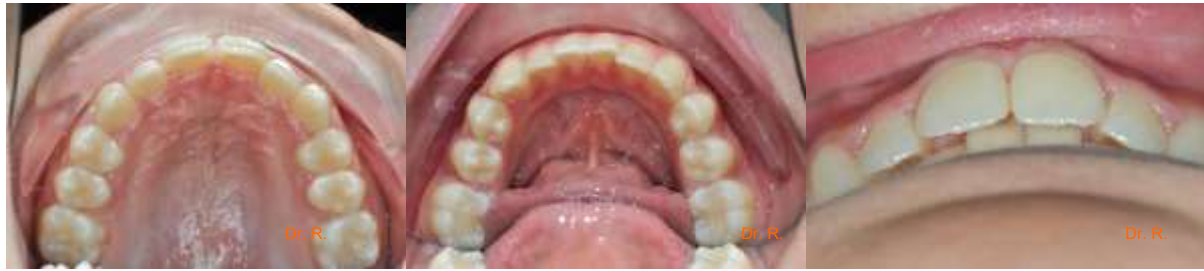Diagnostic dentaire : Classe II₁, surplomb de 12mm, recouvrement 90%, DDM, maxillaire en V.

Diagnostic fonctionnel : ventilation buccale, déglutition atypique linguale antérieure, passé de succion, tonicité trop importante de la lèvre inférieure.



Après un an de port de l'EF Classe II puis EF T Slim :





Résultat :

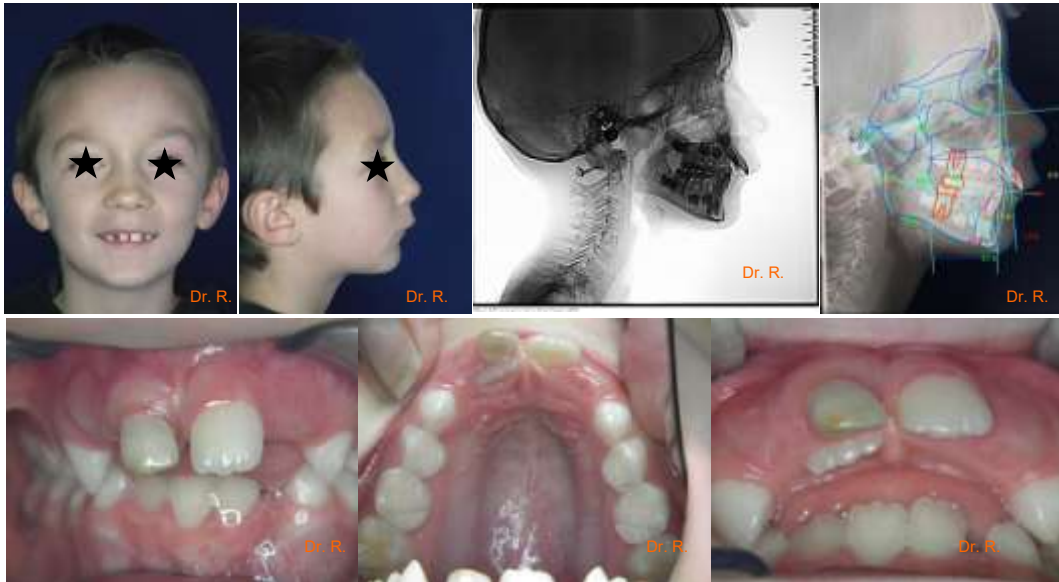
- Le surplomb et recouvrement sont diminués.
- Tonus musculaire normalisé, la ventilation est nasale ; La langue est remontée au palais.

Cas n°3 :

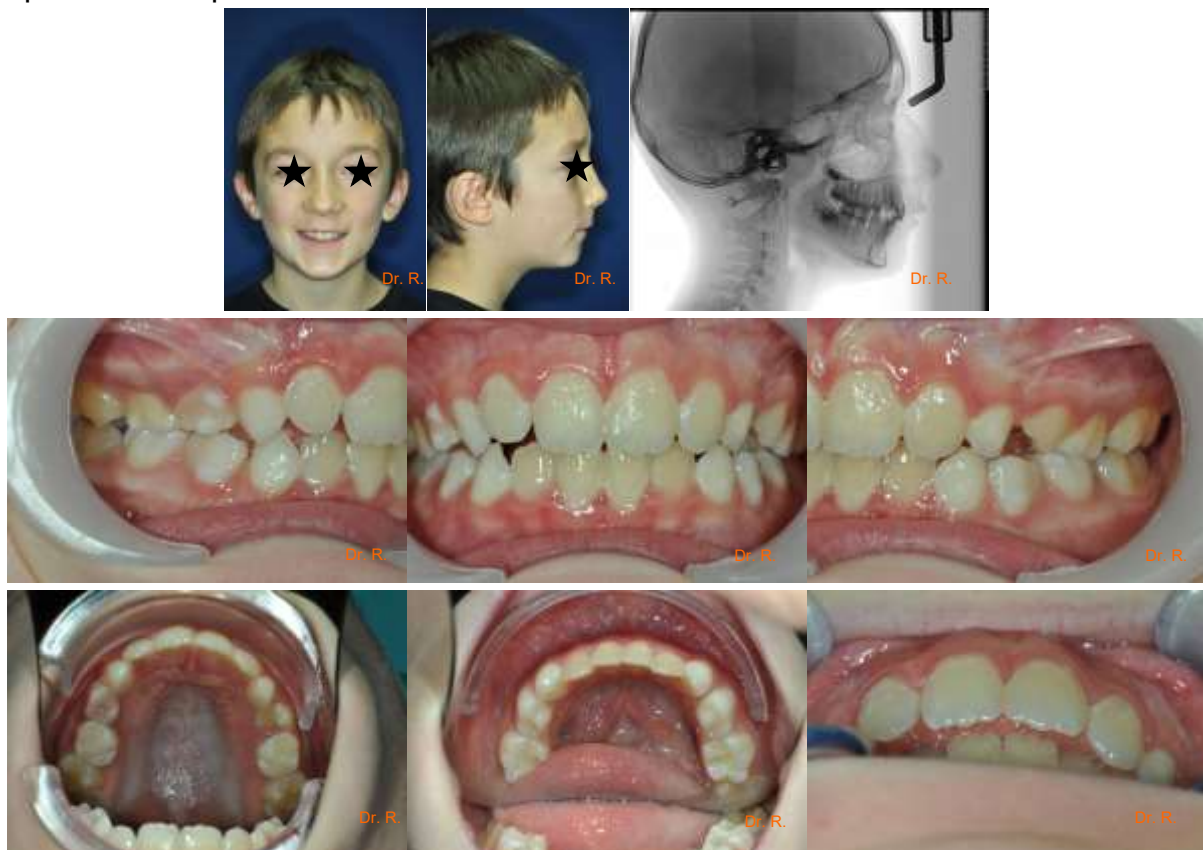Baptiste, 6 ans

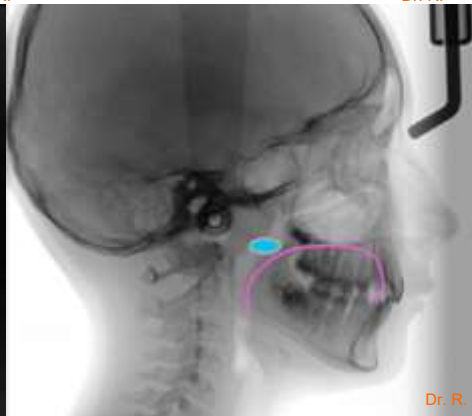
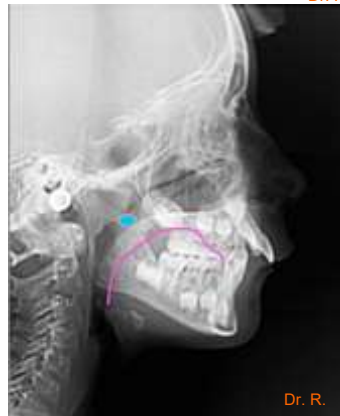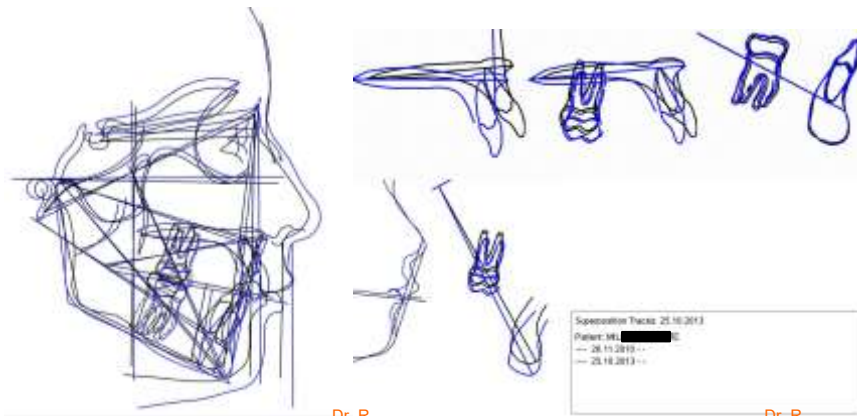
Diagnostic dentaire : Classe II₁, DDM, surplomb de 15mm, antécédent de fracture sur 51, 11 ectopique.

Diagnostic fonctionnel : ventilation buccale, déglutition atypique linguale antérieure et labiale, succion du doigt, sillon labio-mentonnier marqué.



Après 1 an de port l'EF Classe II :





Résultat :

- Surplomb diminué, diminution du risque de fracture au niveau des incisives.
- Tonus musculaire normalisé, arrêt de la succion du doigt, déglutition fonctionnelle, ventilation nasale. La langue est remontée au palais.

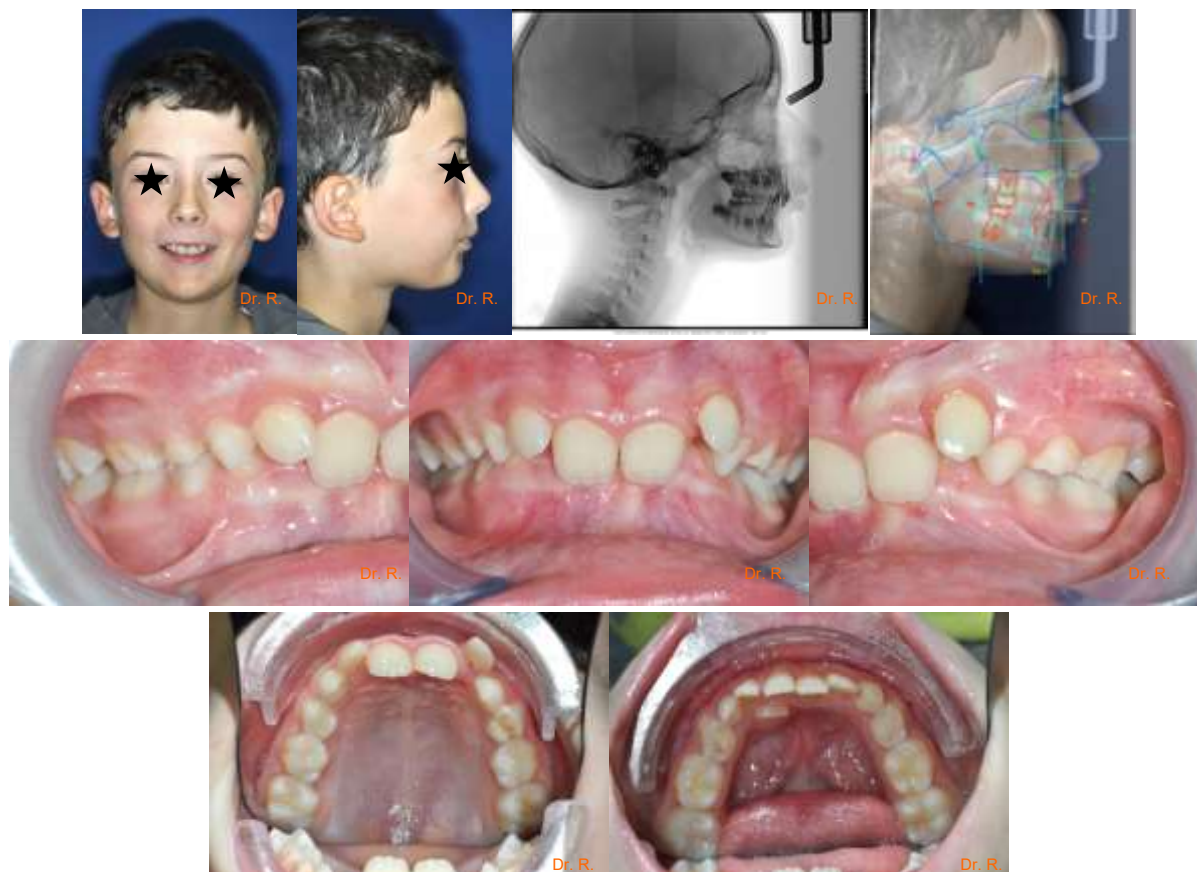
❖ Cas de Classe II₂ :

Cas n°1 :

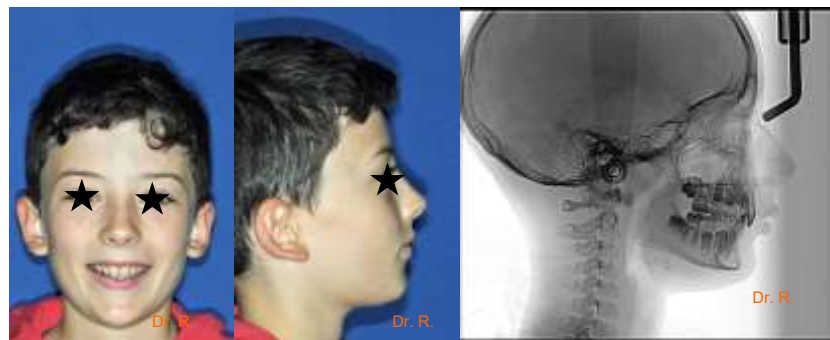
Dorian, 8,5 ans

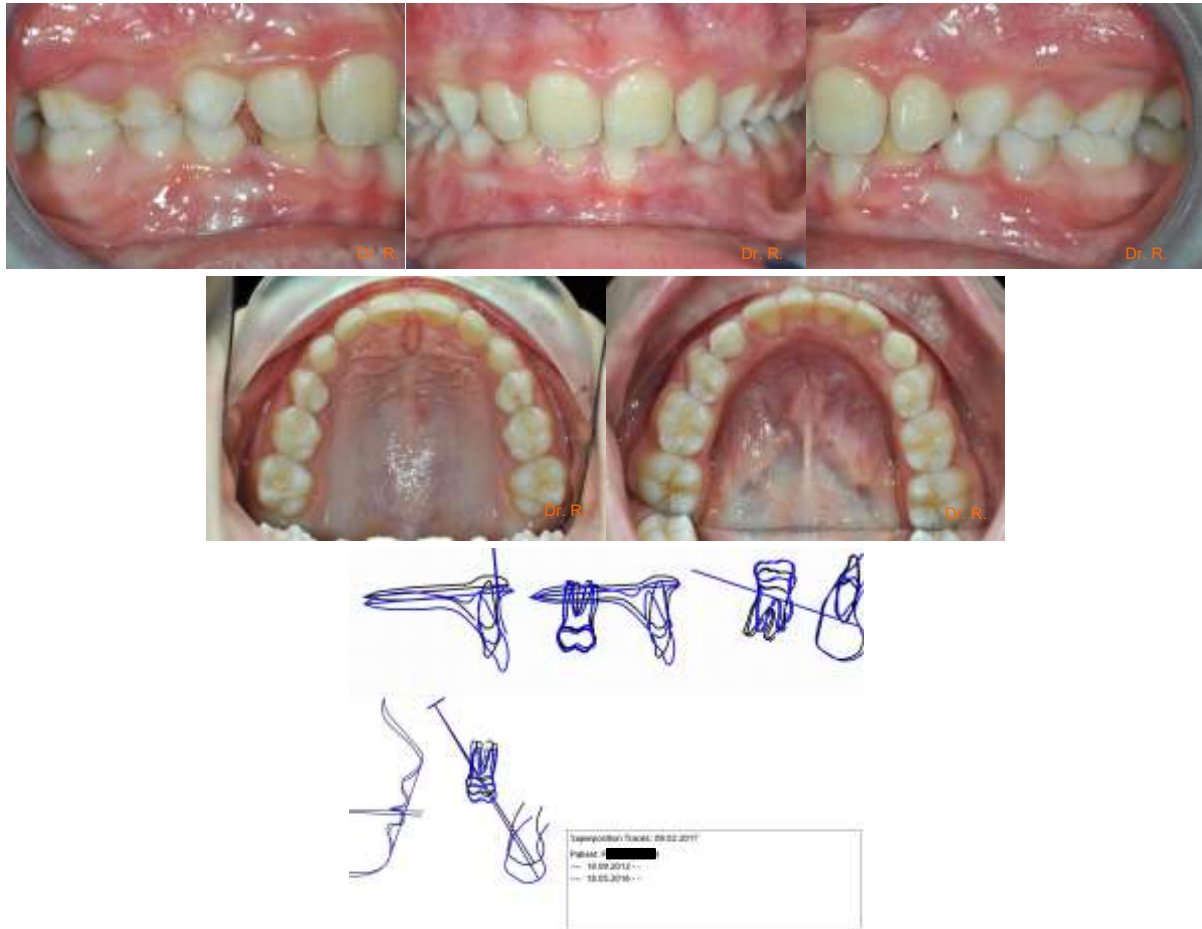
Diagnostic dentaire : Classe II₂, recouvrement 100%, morsure du palais. 12, 22, 32 ectopique.

Diagnostic fonctionnel : ventilation buccale, déglutition atypique latérale, sillon labio-mentonnier marqué.



Après deux an d'EF Classe II :





Résultat :

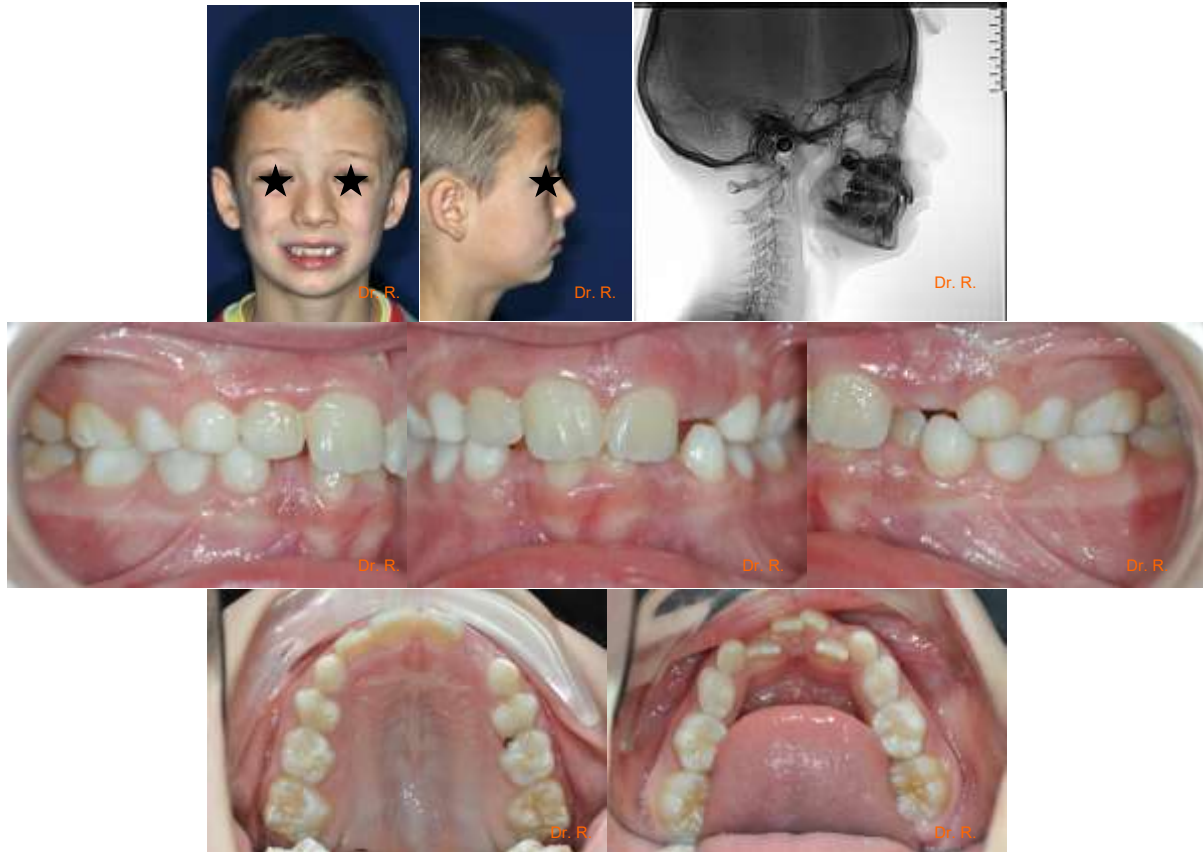- Libération de la croissance mandibulaire, diminution du recouvrement
- diminution du tonus musculaire (stretching) antérieur péri-orale et masticateur, ventilation nasale.

Cas n°2 :

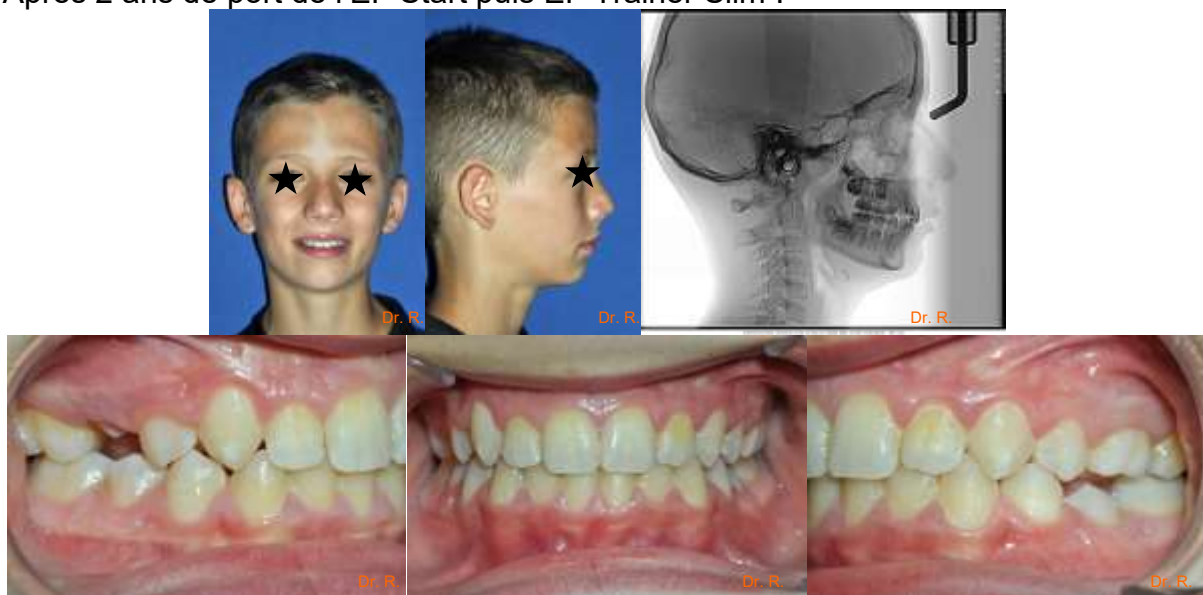
Noé, 9 ans

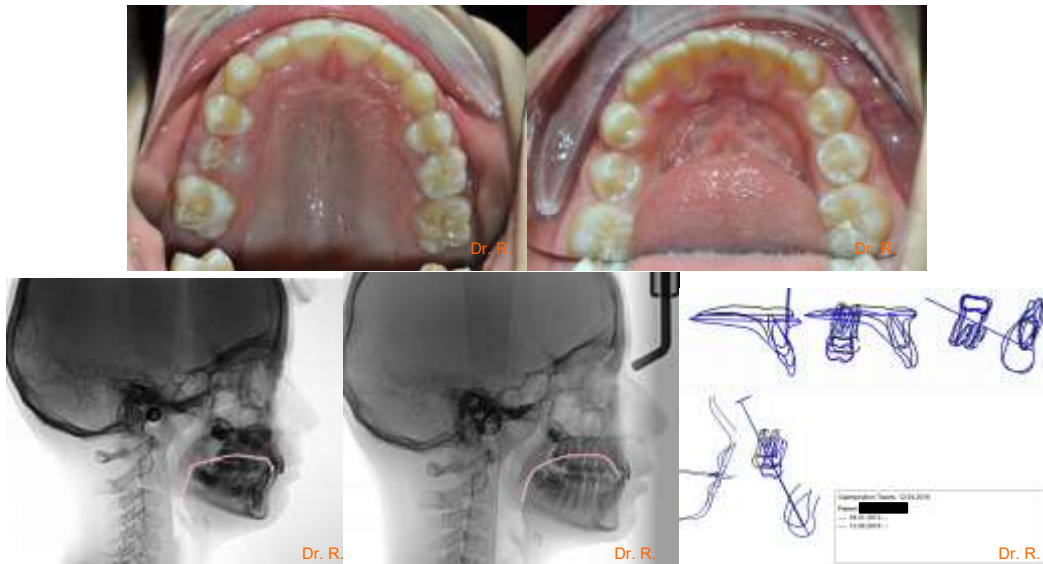
Diagnostic dentaire : Classe II₂, DDM, recouvrement de 90%, surplomb de 3mm, déviation des médianes 32 et 42 ectopique

Diagnostic fonctionnel : ventilation buccale, déglutition atypique linguale antérieure et latérale. Sillon labio-mentonnier marqué. Problème d'orthophonie.



Après 2 ans de port de l'EF Start puis EF Trainer Slim :





Résultat :

- Recouvrement diminué, alignement des médianes, l'éruption des dents a été guidée correctement.
- Déglutition fonctionnelle et tonus musculaire normalisé. La langue est remontée au palais, phonation améliorée.

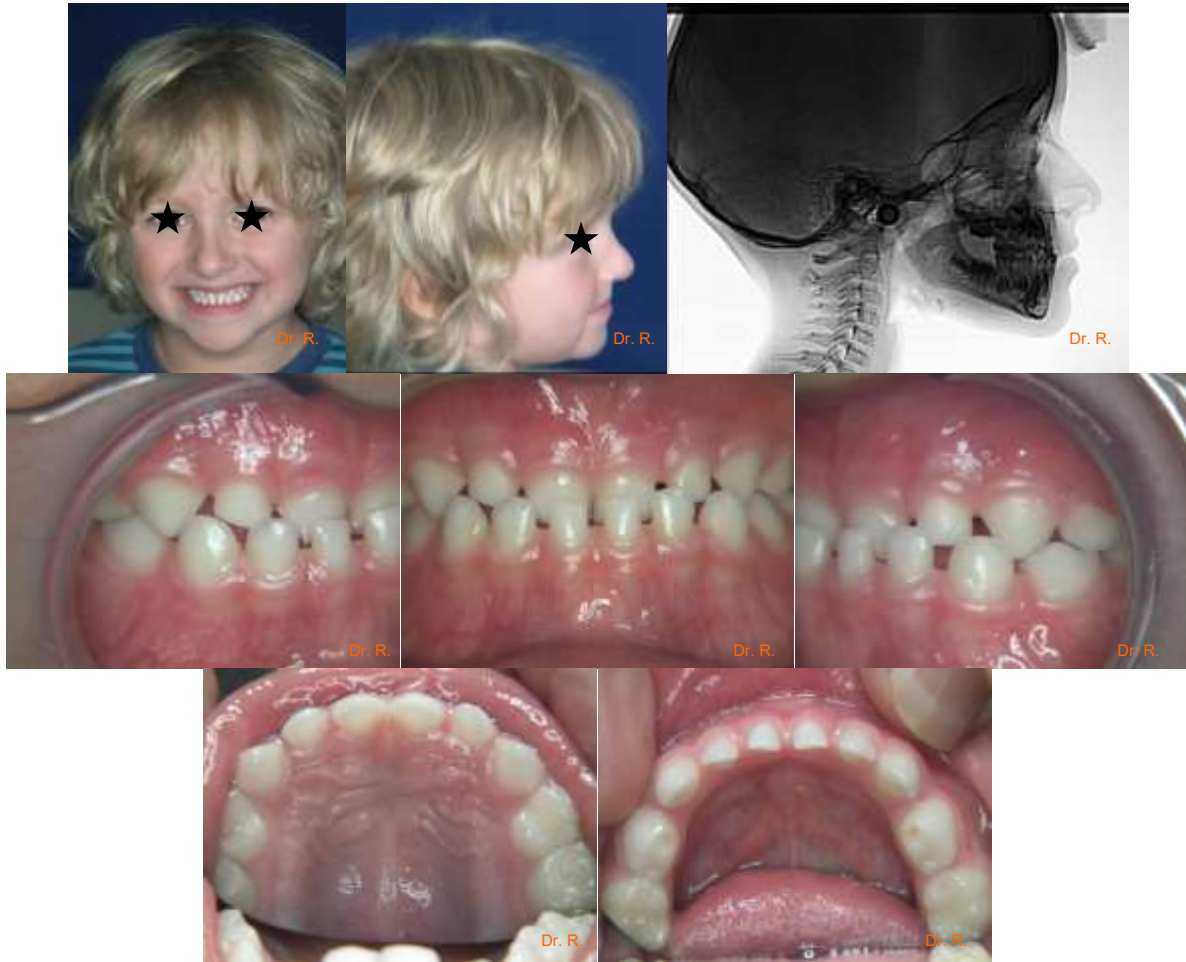❖ Cas de Classe III :

Cas n°1 :

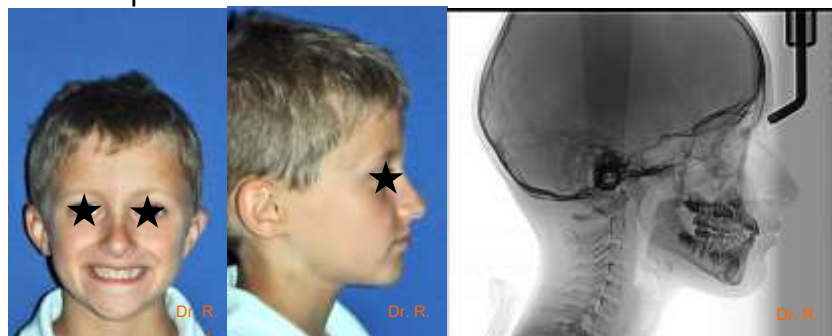
Zacharie, 4 ans

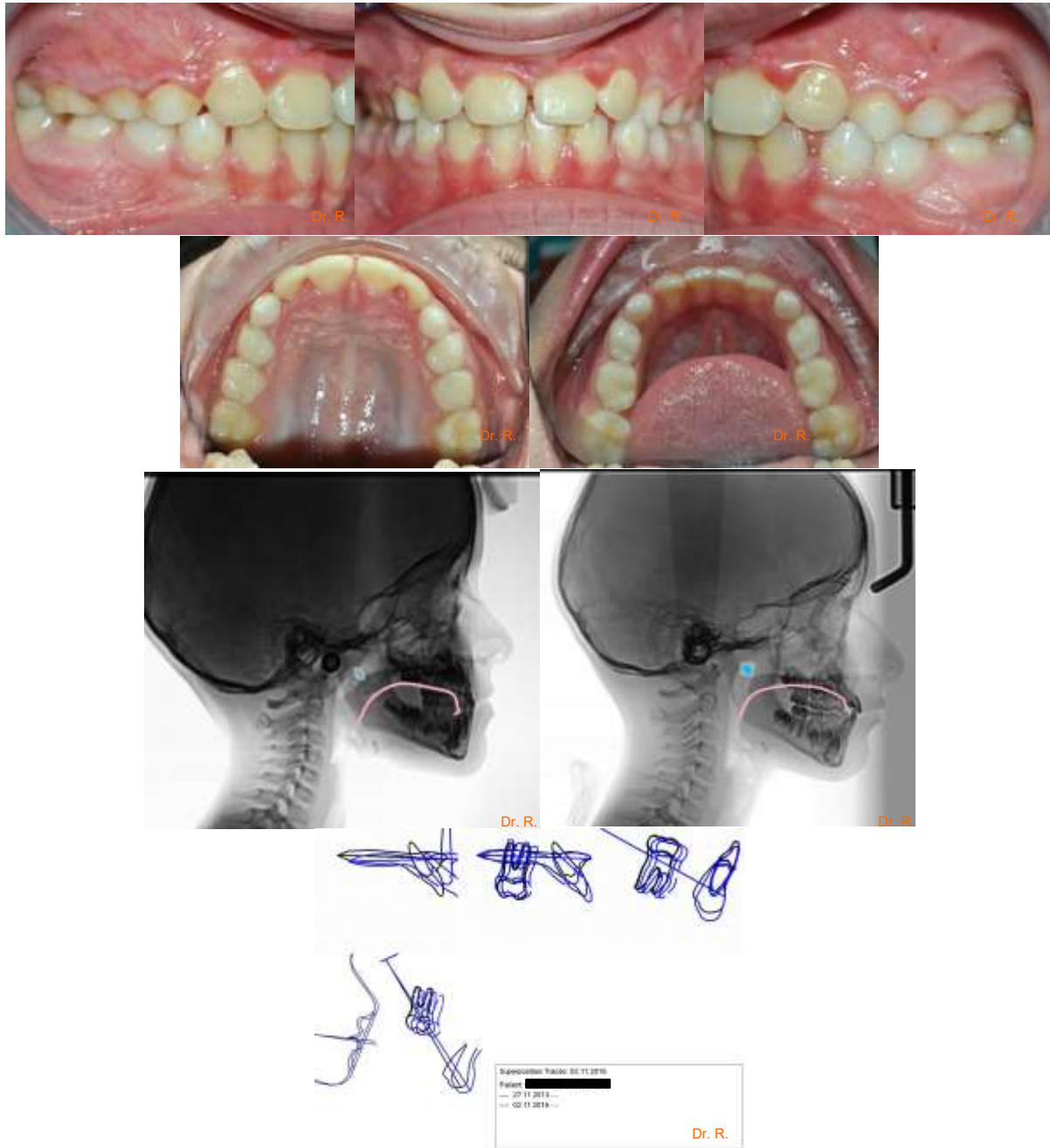
Diagnostic dentaire : Classe III génétique, (maman, frère et sœur traités tardivement chirurgicalement), occlusion inversée antérieure

Diagnostic fonctionnel : ventilation buccale, langue basse.



Après 3 ans d'EF Kid puis EF Start :





Résultat :

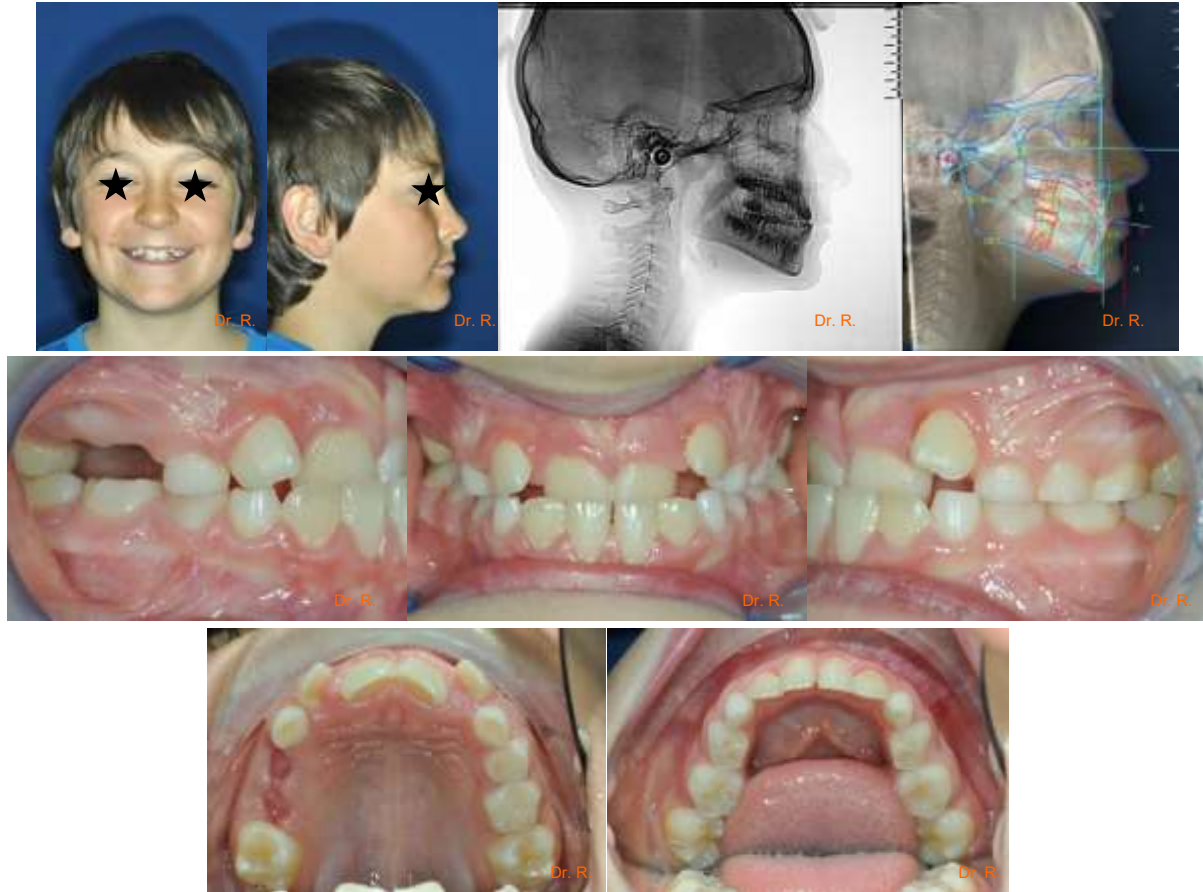
- Correction de l'occlusion inversée antérieure
- Le couloir nasal est dégagé, langue en position haute.

Cas n°2 :

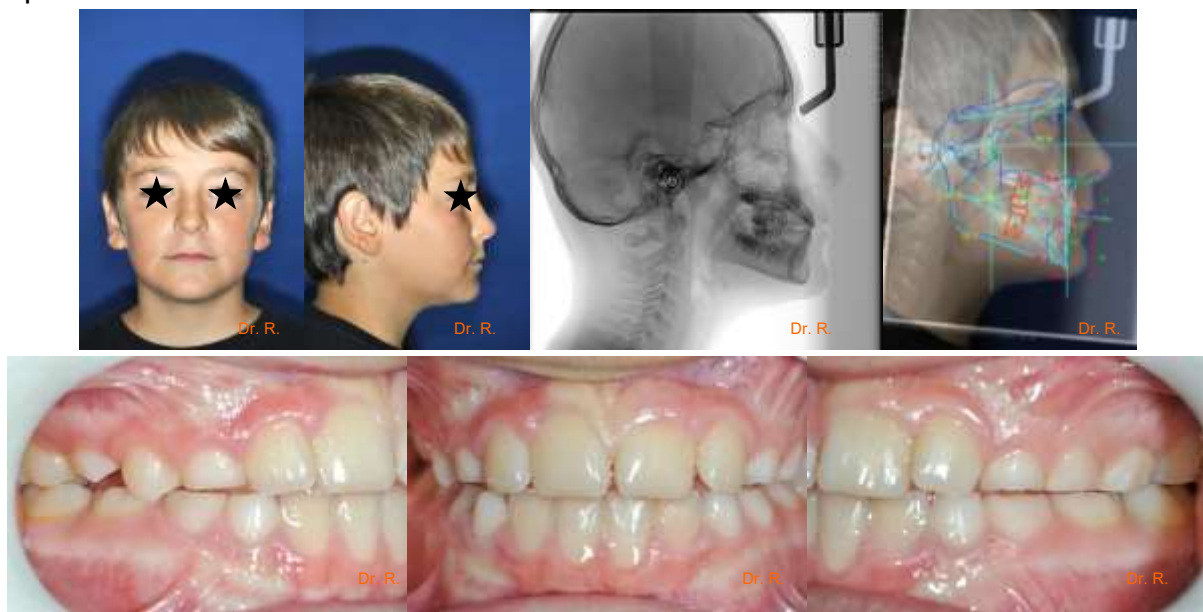Anthony, 9 ans

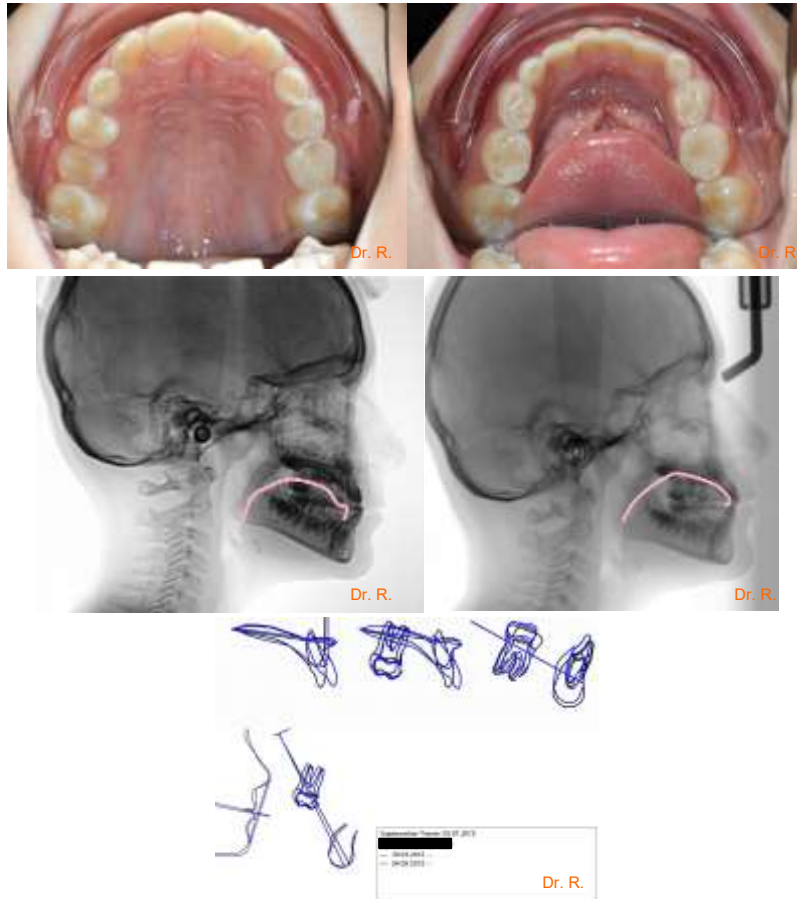
Diagnostic dentaire : Classe III, RC#PIM, proglissement mandibulaire, occlusion inversée antérieure, surplomb de -2mm, recouvrement 20%.

Diagnostic fonctionnel : ventilation buccale, déglutition atypique latérale, langue basse, bruxisme



Après un an de EF Classe III :





Résultat :

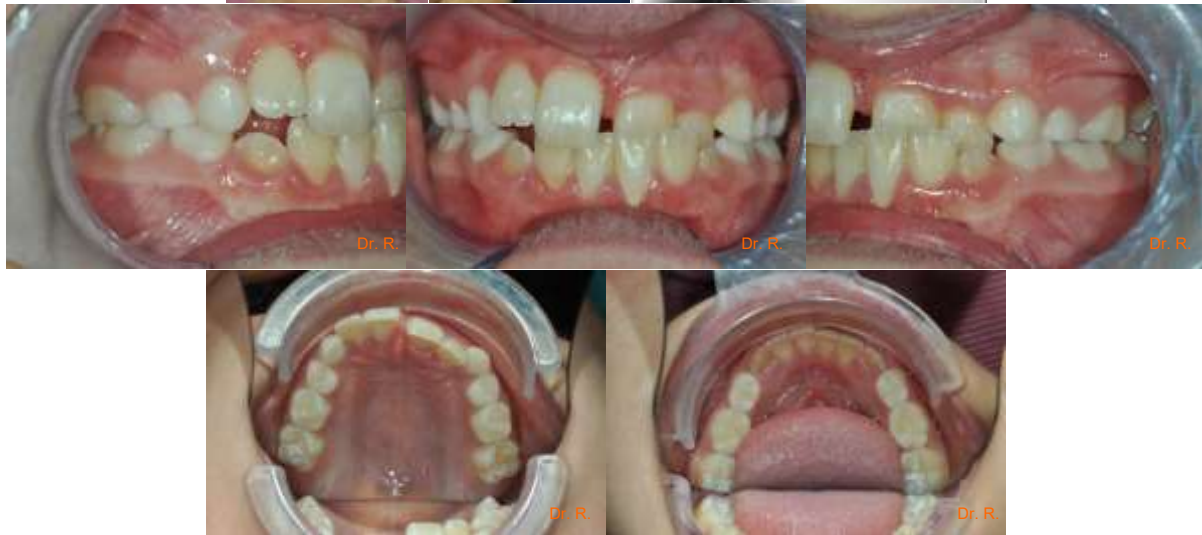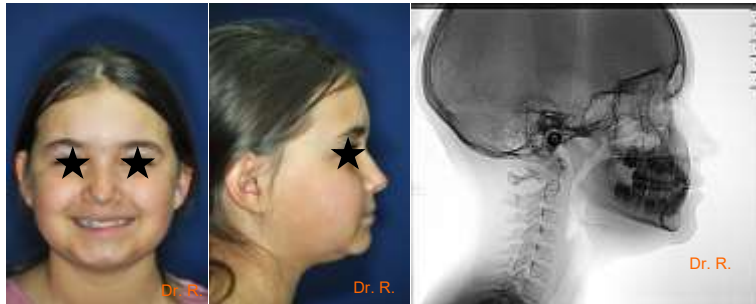- Occlusion antérieure physiologique retrouvée. Développement du prémaxillaire
- La langue est remonté au palais, la ventilation est nasale, le tonus musculaire est diminué

Cas n°3 :

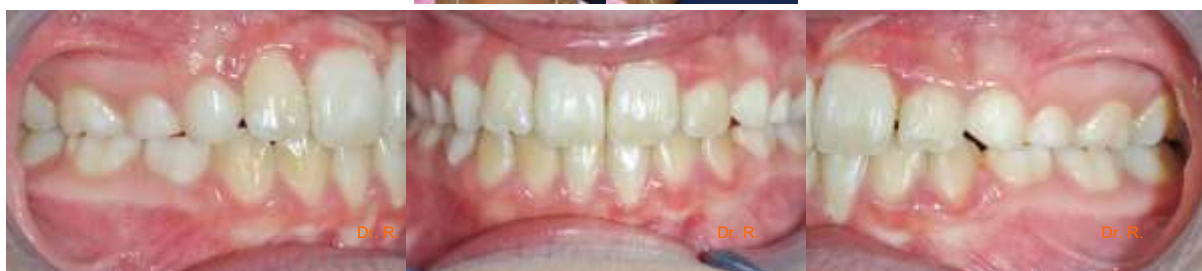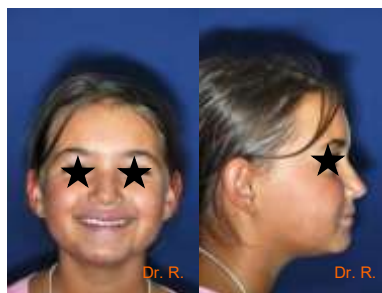Aveline, 8 ans

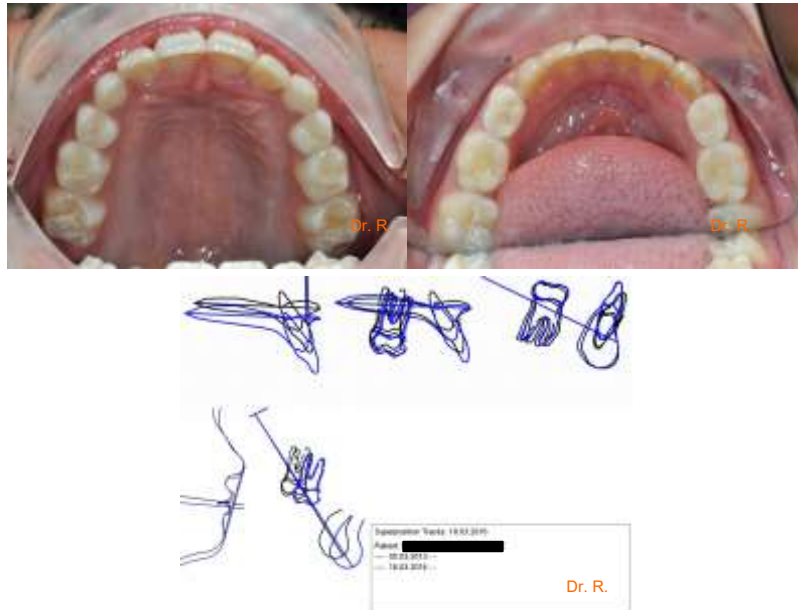
Diagnostic dentaire : Classe III, surplomb de -3mm, occlusion inversée de 21 et 22 avec leurs antagonistes.

Diagnostic fonctionnel : ventilation buccale, déglutition atypique linguale antérieure, a sucé un doigt, allergie pollen.



Après 6 mois de port de l'EF Classe III :





Résultat :

- Correction de l'occlusion inversée.
- Ventilation et déglutition normalisée

2.5 Limite entre omnipraticien et spécialiste

L'éducation fonctionnelle ne change pas le type facial mais évite qu'il s'aggrave et améliore les fonctions.

Les axes des dents ne sont pas corrigés par l'éducation fonctionnelle.

L'intervention précoce par éducation fonctionnelle permet aux patients d'avoir une croissance des maxillaires plus harmonieuse en l'absence de trouble fonctionnel. Cela va réduire la complexité et la durée d'un éventuel traitement fixe futur.

Il faut savoir faire le diagnostic différentiel entre les cas traitables avec la seule éducation fonctionnelle et les cas nécessitant un appareillage fixe.

70% des cas nécessiteront, malgré une intervention précoce par EF, la mise en place d'un traitement multi-attache pour les finitions. [63]

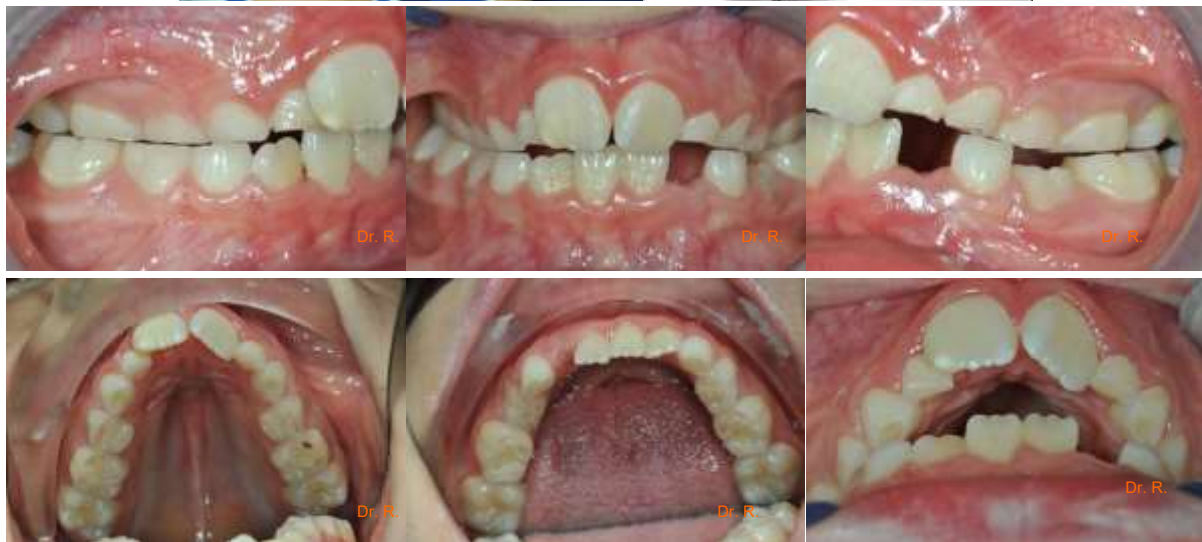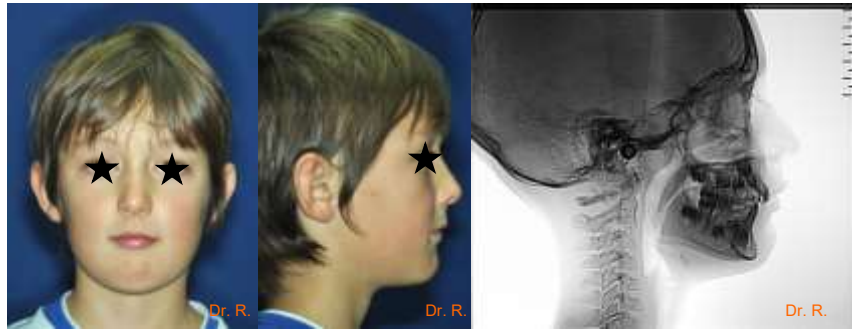- Les traitements par quad'hélix sont très efficaces notamment dans l'expansion transversale. Le quad'hélix a une action rapide, contrôlée, indépendante de la coopération du patient.
Mais son activation est très délicate car toute action dans une dimension de l'espace entraîne des répercussions dans les autres. Les effets parasites mal contrôlés seront difficiles à corriger. [67]
- Les traitements multi-attaches sont des traitements complexes agissants dans les trois sens de l'espace. Les interactions sont nombreuses, une manipulation non maîtrisée peut aboutir à de lourds effets indésirables.
À moins d'avoir suivi une formation spécifique, il est préférable de s'abstenir. [67]

Cas n°1 :

Mathis, 6 ans

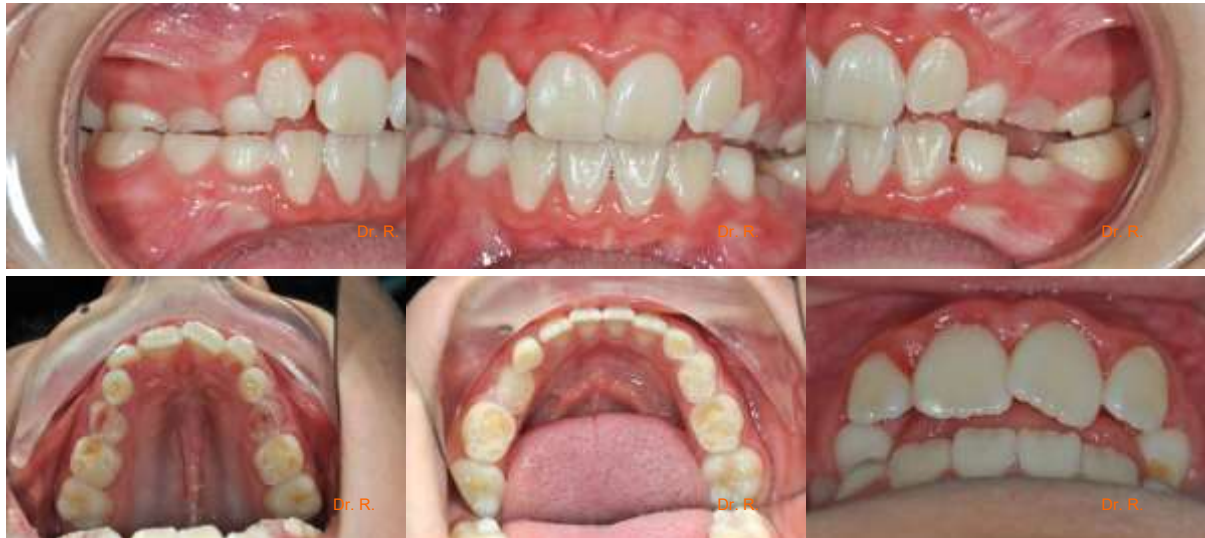Diagnostic dentaire : occlusion inversé bilatéral, surplomb important et maxillaire en V.

Diagnostic fonctionnel : Langue basse, respiration buccale, succion du pouce, déglutition atypique antérieure



Après 1 an de port d'un EF classe II :





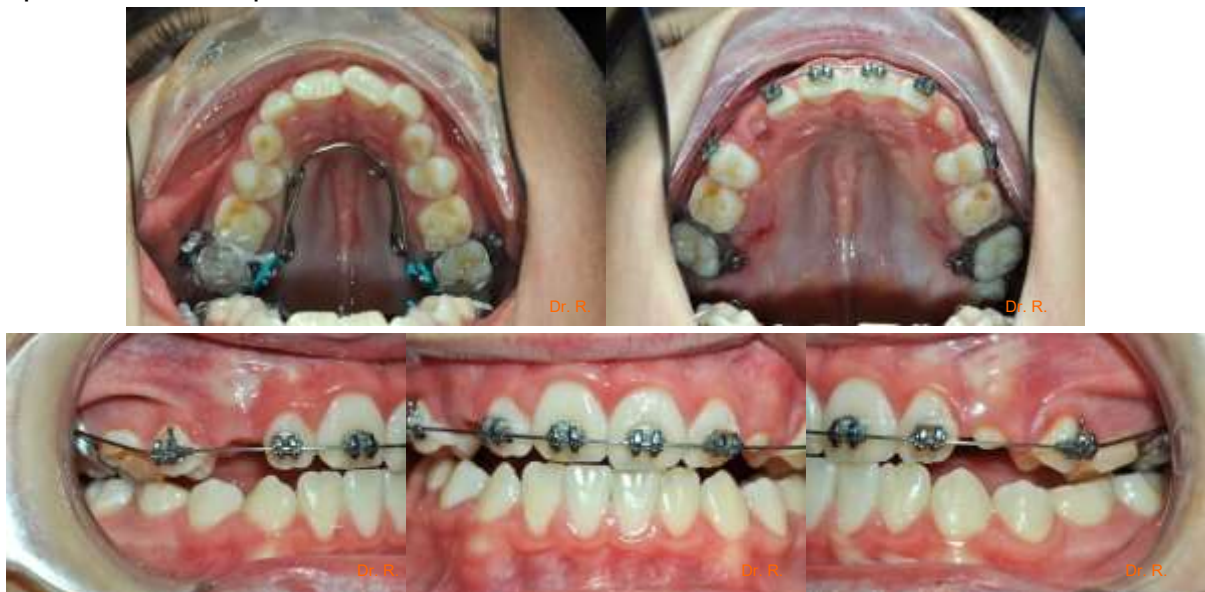Résultat :

Le surplomb a été réduit mais l'occlusion inversée bilatérale persiste.

Malgré l'amélioration des fonctions, le palais demeure trop étroit pour pouvoir y accueillir la langue, et favoriser une croissance transversale naturelle.

Une expansion transversale à l'aide d'un quad'hélix aurait été nécessaire au début du traitement.

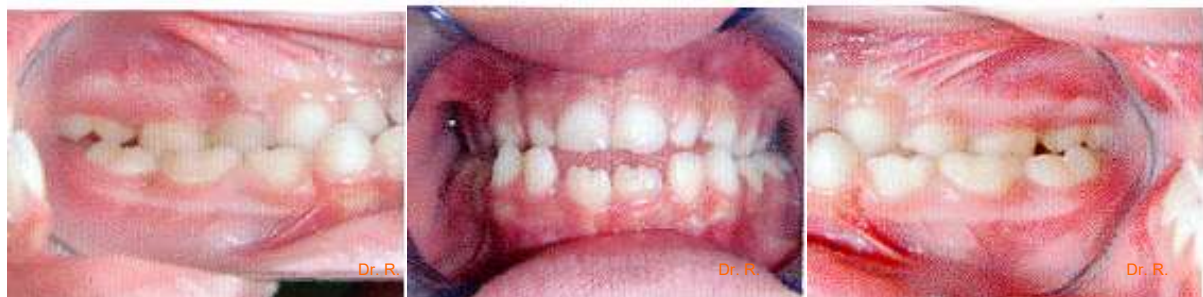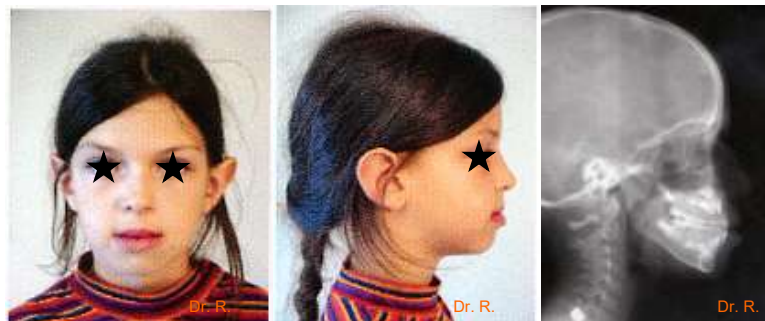Après 6 mois de quad'hélix :



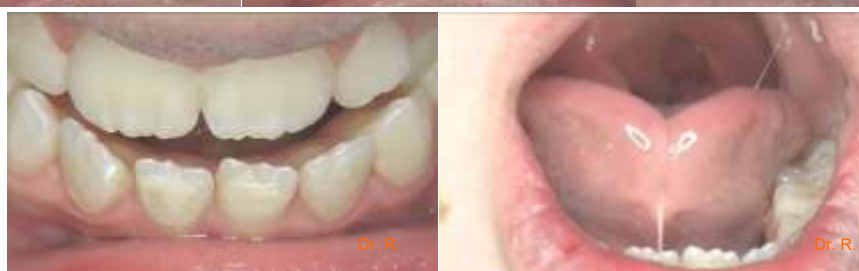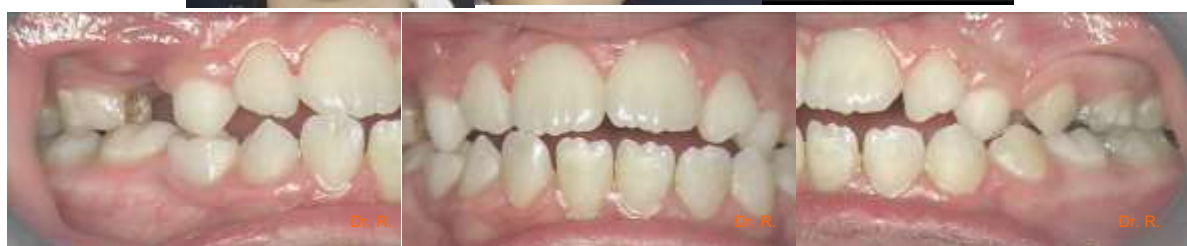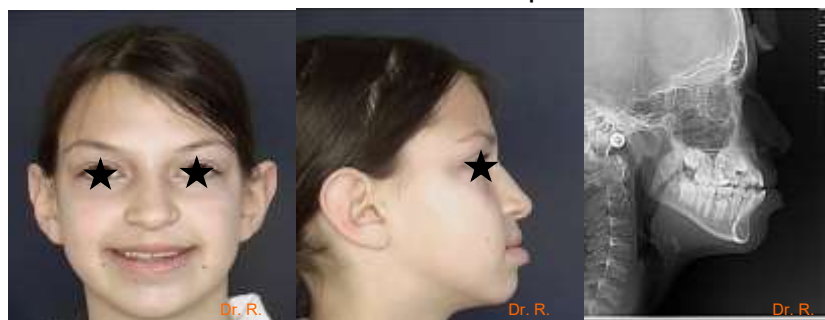Cas n°2 :

Diagnostic dentaire : Classe III sévère avec occlusion inversée bilatérale,

Diagnostic fonctionnel : déglutition atypique, frein lingual court, langue basse

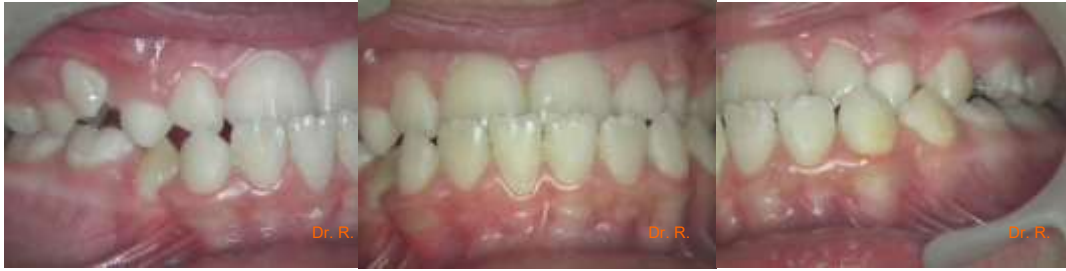

Diagnostic incomplet du précédent praticien : pose d'une plaque mobile pendant un an sans freinectomie ni rééducation des fonctions perturbées :

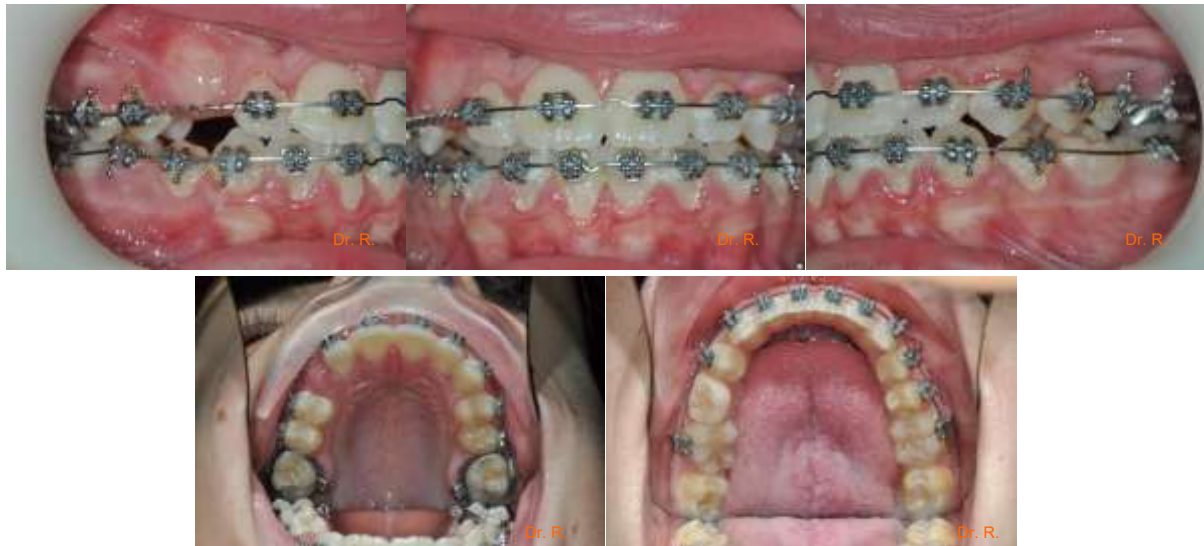

Résultat : légère expansion transversale corrigeant l'occlusion inversée bilatérale mais laissant en place les dysfonctions, l'infraclusion antérieure et l'occlusion inversée antérieure.

Reprise du cas : freinectomie réalisé et mise en place d'un EF classe III :
Après 6 mois :



La Classe III a été prise en charge trop tard. Il est nécessaire de passer à un traitement multi-attache en association avec un EF Braces :



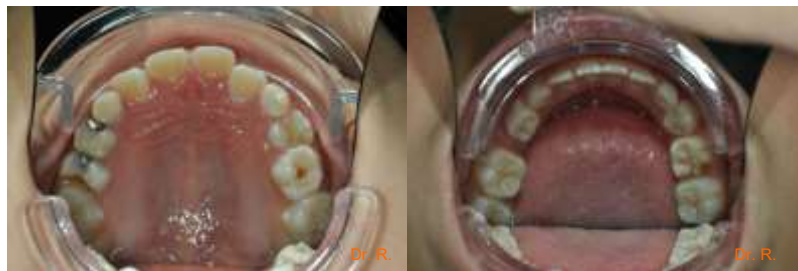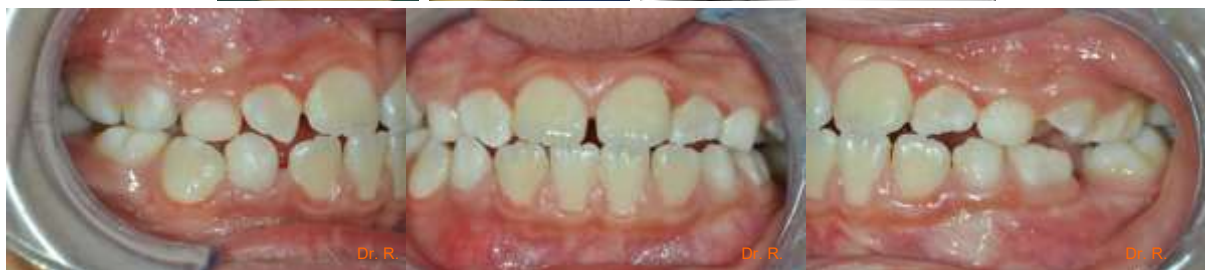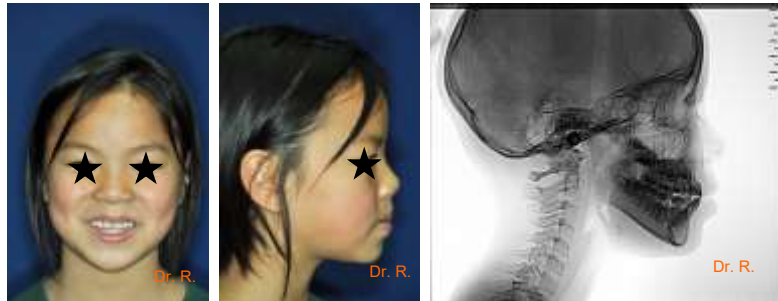
Des compensations alvéolaires ont été réalisées pour corriger l'occlusion inversée.

Cas n°3 :

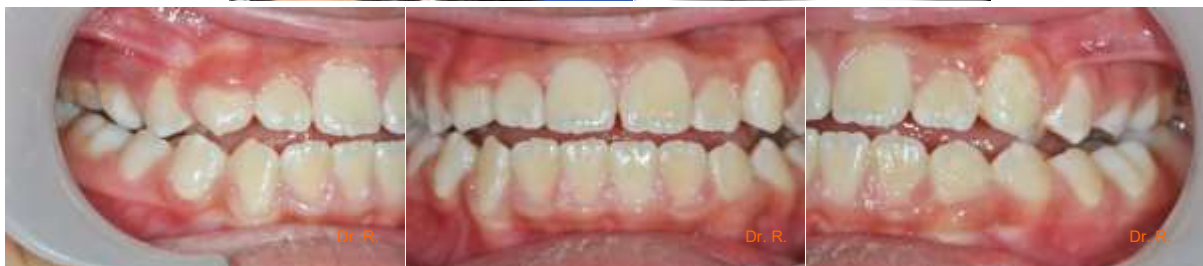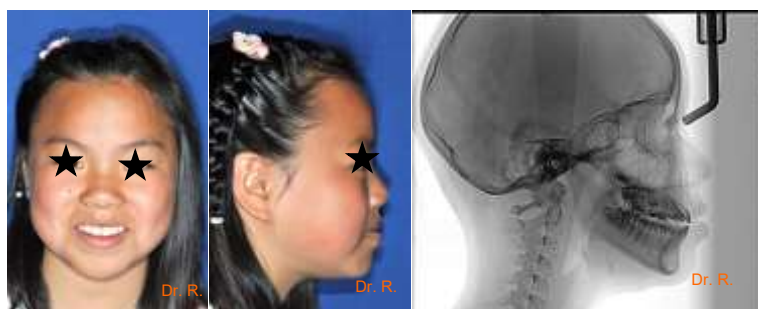Florine 10 ans

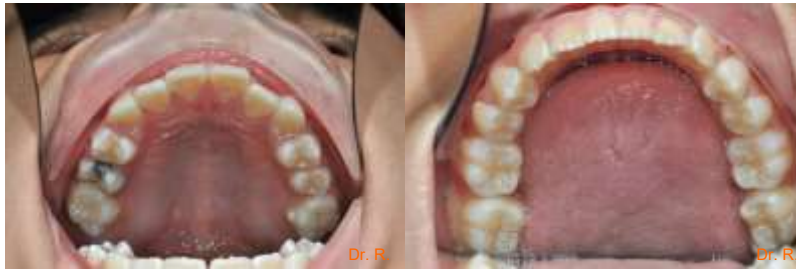Diagnostic dentaire : classe III,

Diagnostic fonctionnel : langue basse, déglutition atypique, respiration buccale

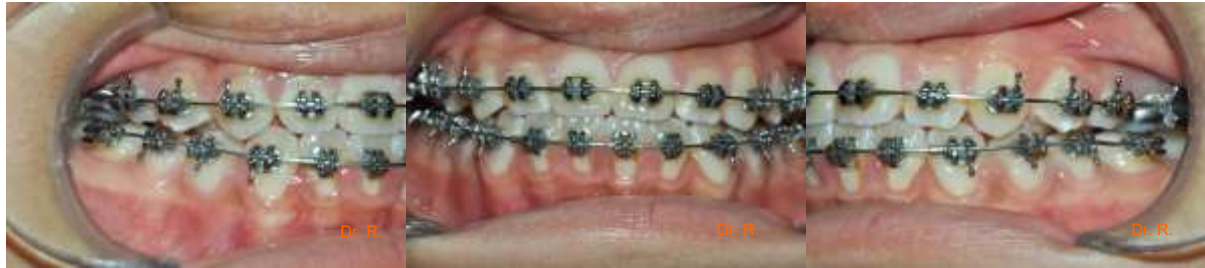

Après deux ans d'EF Classe III :





L'occlusion inversée antérieure n'a pas été corrigée. Un traitement fixe est nécessaire :



Le traitement par EF des classe III est délicate lorsque la prise en charge est tardive. Celle-ci devront faire l'objet d'un traitement fixe. Il est préférable alors de laisser la main à un spécialiste. [67]

La collaboration de l'omnipraticien avec le spécialiste reste donc indispensable pour une prise en charge des cas complexes.

Conclusion

De nombreux auteurs montrent la relation qui existe entre forme et fonction. Les dysfonctions orofaciales et les parafunctions influencent le schéma de croissance faciale. Cela engendre l'apparition de malocclusions et accélère un processus qui, à l'origine, est uniquement génétique. Leur correction par la rééducation est donc préconisée le plus précocement possible afin de permettre une croissance faciale harmonieuse, libérée de tout verrou fonctionnel.

Le chirurgien dentiste omnipraticien joue un rôle important dans la santé bucco-dentaire de son patient.

Il est très souvent le premier à être consulté par les familles. Ainsi, il peut détecter des dysfonctions et malocclusions dès le plus jeune âge.

Il accompagne ses patients tout le long de leur croissance. Son rôle de santé publique est de s'assurer que celle-ci s'effectue dans les meilleures conditions.

Il est important de considérer le patient dans l'intégralité de son fonctionnement lors du diagnostic.

Il a un rôle de prévention en prodiguant des conseils sur les bonnes habitudes à prendre dès le plus jeune âge (nutrition, posture générale, posture linguale). Il a un rôle d'alerte quant à l'impact des parafunctions et des mauvaises habitudes respiratoires et masticatoires sur la genèse de malocclusions.

L'orthodontie est une discipline exigeante qui nécessite des connaissances pointues afin de ne pas nuire avec un traitement inadapté ou incontrôlé.

La simplicité des traitements par éducation fonctionnelle à l'aide de dispositifs souples met à la portée de tout omnipraticien la possibilité d'intercepter les malocclusions les plus typiques.

Pour les cas les plus complexes, il est plus sage de référer le patient à un spécialiste en ODF.

Dans tous les cas, ne pas agir est une perte de chance pour le patient.

Les études rétrospectives de traitements réalisés à l'aide de dispositifs souples d'éducation fonctionnelle ont prouvé leur intérêt, autant par leur efficacité dans le domaine de la rééducation des fonctions orofaciales, que par leur action bénéfique au niveau squelettique, dento-alvéolaire et musculaire.

L'éducation fonctionnelle, en limitant l'impact néfaste des dysfonctions orofaciales sur le schéma de croissance, permet de diminuer la difficulté du futur traitement orthodontique et d'augmenter la stabilité grâce au rétablissement correct de l'équilibre fonctionnel.

Pour utiliser des éducateurs fonctionnels avec succès, il est important s'assurer de la coopération du patient et de sa famille, afin d'obtenir un réel engagement thérapeutique. Le patient doit devenir acteur de son traitement.

Il faut savoir communiquer avec son patient, s'adapter à son âge et à son niveau de compréhension.

Une organisation du cabinet basée autour de cet objectif s'avère donc nécessaire. Le praticien ainsi que son équipe devront adapter leur façon de travailler et dédier des espaces dans le cabinet à l'éducation fonctionnelle.

Il n'existe pas encore d'étude répondant aux critères scientifiques de *Evidence Based Medicine*, mais une étude est en cours de réalisation.

Cette étude compare les bénéfices d'un traitement à l'aide d'éducateur fonctionnelle souple entre deux populations de jeunes patients, suivis entre 16 et 24 mois. L'une est traitée, l'autre non.

Les 86 patients traités proviennent du Docteur Rollet. Les cas non traités proviennent de l'université de Paris Montrouge (35 patients suivis par le Docteur Lautrou), de l'université de Florence (50 patients suivis par le Docteur Franchi) et de l'université de Turin (30 patients suivis par le Docteur Ravena).

Les données statistiques seront réalisées par le Centre d'Investigation Clinique de Bordeaux.

Référence bibliographique :

1. AMELI (2014) [Consulté le 01 fév 2017]. Soins et remboursement, traitement d'orthodontie. [Internet]. Disponible sur : <http://www.ameli.fr/assures/soins-et-remboursements/combien-serez-vous-rembourse/soins-et-protheses-dentaires/traitements-d-orthodontie.php>
2. Amoric M (1999) Orthopédie dento-faciale. Appareillages et méthodes thérapeutiques. Généralités, choix et décisions. Encycl Méd Chir Odontol Stomatol ; [23-490-A-10] :1-10.
3. ANAES (2002) [Consulté le 04 oct 2016]. Indication de l'orthopédie dento-faciale chez l'enfant et l'adolescent. [Internet]. Disponible sur: http://www.has-sante.fr/portail/upload/docs/application/pdf/orthodontie_rap.pdf.
4. Angelidakis F (2015) L'onychophagie en odontologie. [Thèse d'exercice], [Nancy] : Université Henri Poincaré, faculté d'odontologie.
5. Association dentaire canadienne (1999) The ABC's of Caring for Your Child's Teeth. Assoc. Dent. Can. 4(1): 1-2
6. Aubron M, Tabet C (2015) Diagnostic des malocclusions simples. Réal Clin 26(2):105–115
7. Azerad J (1992) Physiologie de la manducation. Elsevier Masson, Paris, France
8. Barthet-Favart V (11 mars 2013) Prise en charge du patient par les assistantes et aide au praticien. Ateliers pour assistantes en Éducation Fonctionnelle, Conférence organisée par le laboratoire Orthoplus, Paris.
9. Bassigny F (1991) Manuel d'O.D.F. 2^e éd. Masson, Paris
10. Boileau M-J (2011) Orthodontie de l'enfant et du jeune adulte: Tome 1: principes et moyens thérapeutiques. Elsevier Masson, Paris
11. Boileau M-J (2012) Orthodontie de l'enfant et du jeune adulte: Tome 2, Traitement des dysmorphies et malocclusions. Elsevier Masson, Paris
12. Bonnet B (1992) Un appareil de reposturation: l'Enveloppe Linguale Nocturne (E.L.N.). Rev Orthopédie Dento-Faciale 26:329–347
13. Boucher C, Charezinski M, Balon-Perin A, Janssens F, Vanmuylder N, Glineur R (2008) Intérêt du port d'une gouttière myofonctionnelle, Trainer T4K® à la suite d'une expansion transversale par disjonction : étude prospective sur 13 patients. Rev Orthopédie Dento-Faciale 42(1):37–55
14. Bouyahyaoui N, Benyahia H, Alloussi M, Aalloula E (2007) Anomalies du comportement neuro-musculaire de la sphère oro-faciale et techniques de rééducation. Actual Odonto-Stomatol 240:359–374

15. Bruwier A, Limme M (2015) Ventilation buccale et SAOS chez l'enfant. *Réal Clin* 26(2):85–96
16. Chateau ME (1988) A propos des suctions déformantes: origine, durée, signification, mécanismes, traitement. *Actual Odonto-Stomatol* 163:589–602
17. Chateau ME (1992) Orthopédie dento-faciale : croissance, embryologie, histologie, occlusion, physiologie. 1, Bases scientifiques. Éd. CdP, Paris
18. Chauvois A, Fournier M, Girardin F (1991) Rééducation des fonctions dans la thérapeutique orthodontique. SID, Vanves
19. Chiche-Uzan L, Legall M, Salvadori A (2009) Appareils amovibles à action orthopédique et action orthodontique, EMC. Paris
20. Choukroun MG (2017) Langue au chat! Orthoplus Laboratoire, Igny
21. Cohen-Levy Y, Garcia R, Petelle B, Fleury B (2009) Ronflement et apnées obstructives du sommeil: étiologie et traitements. *Inf Dent* 91(25):1407–1412
22. Collectif (2015) Grand Larousse illustré, Larousse. Paris, France
23. Cuny M (2015) Thérapeutiques d'éducation fonctionnelle: le rôle de l'assistante. *Prof Assist Dent* 12(4):16–17
24. De Brauwere F (22 septembre 2014) Éducation fonctionnelle. Conférence sur organisée par RMO (laboratoire). Paris.
25. Deffez J-P, Fellus P, Gerard C (1998) Rééducation de la deglutition salivaire. Cdp, Paris
26. Deneuille O, Ameisen-Costa E, Rolland M-L (1995) Phonation et Orthodontie, Elsevier Masson. Paris
27. Deniaud J, Talmant J (2009) La ventilation nasale optimale. *Inf Dent* 91(25):1361–1365
28. Deniaud J, Talmant J (2009) Dépistage au cabinet dentaire des troubles de la VNO. *Inf Dent* 25:1373–1380
29. Duhart A, Boileau M-J (1992) Rééducation et myothérapie fonctionnelle. *Orthod Fr* 63:83–276
30. Fellus P (2003) Orthodontie précoce en denture temporaire. Ed. CdP, Paris
31. Fournier M (2009) Le rôle du rééducateur. *Inf Dent* 91(25):1402–1404
32. Gay G (2009) L'avis de l'immuno-allergologue. *Inf Dent* 91(25):1389–1394
33. Gil H, Fougeront N (2015) Dépister un dysfonctionnement lingual: bilan à l'usage des prescripteurs. *Tongue Dysfunct Screen Status Prescr Pract* 49(3):277–292

34. Gilles Leloup (2006) Sémiologie de la déglutition dysfonctionnelle et des dysfonctions oro-faciales. *Rééduc Orthophonique* (226):29–38
35. Gipch J (2012) L'orthopédie fonctionnelle et les éducateurs fonctionnels souples Evolutions ou révolutions? *Inf Dent* 94(29):4–14
36. Gola R, Cheynet F, Guyot L, Richard O, Sauvart J (2000) Conséquences de l'obstruction nasale chez l'enfant. *Orthod Fr* 71(3):219–231
37. Gorodzinsky F, Telch J (2002) L'ankyloglossie et l'allaitement. *Paediatr Child Health* 20; 7 :273-74(7):273–274
38. Gugino C, Dus I (2000) Les concepts du déverrouillage : l'interaction entre forme et fonction. *Rev Orthopédie Dento-Faciale* 34(1):83–107
39. Hamou E, Guy J-P (1997) Esthétique et orthodontie. *Réal Clin* 8(3):211–223
40. HAS (2004) [Consulté le 11 jan 2017]. Dépistage orthodontique en denture temporaire et/ou en denture mixte, des anomalies fonctionnelles, dentaires ou occlusales. [Internet]. Disponible sur: http://www.has-sante.fr/portail/upload/docs/application/pdf/2010-08/depistage_orthodontique__ref.pdf.
41. Hauck F, Herman S-M, Donovan M, Iyasu S, Merrick Moore C, Donoghue E, Kirschner R-H, Willinger M (2003) Sleep Environment and the Risk of Sudden Infant Death Syndrome in an Urban Population: The Chicago Infant Mortality Study. *Pediatrics* 111(5):1207–1214
42. Houb-Dine A, Bahije L, El alloussi M, Zaoui F (2011) Les habitudes de succion non nutritive chez l'enfant. *Actual Odonto-Stomatol* (254):123–132
43. Korbmacher H-M, Schwan M, Berndsen S, Bull J, Kahl-Nieke B (2004) Evaluation of a new concept of myofunctional therapy in children. *Int J Orofacial Myology* 30:39–52
44. Landouzy, J-M, Delattre AS, Fenart R, Delattre B, Claire J, Biecq M (2009) La langue : déglutition, fonctions oro-faciales, croissance crânio-faciale. *Int Orthod* 7(3):227–256
45. Le Gall M, Mattera R, Cheynet F (2015) Gestion des muscles et des fonctions par le kinésithérapeute dans les traitements orthodontiques et ortho-chirurgicaux. Rééducation oro-myofonctionnelle. (French). *Muscle Funct Manag Physiother Orthod* *Orthod-Surg Treat Oral Myofunctional Rehabil Engl* 86(1):95–111
46. Leboulanger N (2013) Nez bouché et bouche ouverte : le point de vue de l'ORL. *Nasal Obstruction Mouth Breath ENTs Point View* 84(2):185–190
47. Limme M (2002) Conduites alimentaires et croissance des arcades dentaires. *Rev Orthopédie Dento-Faciale* 36:289–309

48. Limme M (2010) Diversification alimentaire et développement dentaire : importance des habitudes alimentaires des jeunes enfants pour la prévention de dysmorphoses orthodontiques. Arch Pédiatrie 17(S5):213–219
49. Limme M, Bruwier A (2014) La prise en charge précoce. Rev Orthopédie Dento-Faciale 48(2):117–134
50. Lupi-Pégurier L, Vinai M, Olimpo M, Maniere-Ezvan A (2015) La prise en charge des habitudes de succion non nutritive. Réal Clin 26(2):97–104
51. M. Raberin (2007) Incidences cliniques des postures de la zone orolabiale, EMC. Paris
52. Mano M-C, Begué-Simon A-M, Hamel O, Sorel O, Hervé C (2010) Éducation thérapeutique de l'enfant et de l'adolescent : réflexions éthiques en orthopédie dento-faciale. Orthod Fr 81(4):315–321
53. Margailan-Fiammengo L (1983) Personnalité et dysfonctions. Contribution à la correction de la déglutition dysfonctionnelle. Rev Orthopédie Dento-Faciale 17(3):313–318
54. Marrin-Ferrer JM (1992) Les fonctions normales. Orthod Fr 63:50–57
55. Moorrees C (1963) Consideration of serial development in serial extractions. Angle Orthod 33:44–59
56. Norton NS (2009) Netter, Précis d'anatomie clinique de la tête et du cou. Elsevier-Masson, Paris
57. Orthoplus (2017) Éducation fonctionnelle, guide de mise en oeuvre. Orthoplus Laboratoire, Igny
58. Patti A, Perrier d'Arc G (2003) Les traitements orthodontiques précoces. Quintessence International, Paris
59. Philippe J (1991) Esthétique du visage et de la denture. Orthod Fr 62(2):423–432
60. Planas P (2006) La réhabilitation neuro-occlusale RNO. Éd. CdP, Paris
61. Rabinel Ouadah C (2014) Traitements précoces préventifs et interceptifs de classe II par éducation fonctionnelle et conséquences de ces traitements. Paris
62. Rakosi T (1992) Orthopédie dento-faciale, diagnostic. Flammarion médecine-sciences, Paris
63. Rollet D (15 avril 2013) L'éducation fonctionnelle comportementale. Conférence organisée par la Société Bioprogressive Ricketts. Paris
64. Rollet D (2014) L'éducation fonctionnelle : prévention et interception des malpositions dento-maxillo-faciales, amélioration des problèmes fonctionnels de l'adulte. Orthod Bioprogressive 22:11–22

65. Rollet D (2015) Interception des malocclusions à l'aide des éducateurs fonctionnels. *Réal Clin* 26(2):117–129
66. Rollet D (2016) [Consulté le 06 déc 2016] La 1^{re} étude clinique observationnelle sur un dispositif d'éducation fonctionnel. Laboratoire Orthoplus. [Internet]. Disponible sur: http://www.orthoplus.fr/index.php?option=com_content&view=article&id=693&Itemid=128&lang=fr
67. Rotenberg M, Aragon I, Pujos M-S (2015) Prise en charge orthodontique précoce: place de l'omnipraticien. *Réal Clin* 26(2):131–141
68. Ruaux C (2009) Rôle de l'ORL. *Inf Dent* 91(25):1383–1386
69. Saulue P, Carra M-C, Lалуque J-F, d'Incau E (2015) Comprendre les bruxismes chez l'enfant et l'adolescent. *Int Orthod* 13(4):489–506
70. Société Française d'Orthopédie Dento-Faciale. [Consulté le 13 déc 2016] Les relations du patient avec le praticien. Être patient est tout un art! [Internet]. Disponible sur: <http://sfodf.org/Les-relations-du-patient-avec-le>.
71. Société Française d'Orthopédie Dento-Faciale (SFODF) (2007) Dictionnaire d'Orthognathodontie, 3rd ed. SFODF, Paris
72. Solow B, Sonnesen L (1998) Head posture and malocclusions. *Eur J Orthod* 20(6):685–693
73. Soulet A (1989) Éducation neuro-musculaire des fonctions oro-faciales. *Rev Orthopédie Dento-Faciale* 23(2):135–175
74. Talmant J (1992) Du rôle des fosses nasales dans la thermorégulation cérébrale. Déductions thérapeutiques. *Rev Orthopédie Dento-Faciale* 26(1):51–59
75. Talmant J, Deniaud J, Nivet M-H (2003) Mécanismes posturaux. *Orthod Fr* 74(2):57
76. Uysal T, Yagci A, Kara S, Okkesim S (2012) Influence of pre-orthodontic trainer treatment on the perioral and masticatory muscles in patients with Class II division 1 malocclusion. *Eur J Orthod* 34(1):96–101
77. Vesse M (2005) La ventilation en pratique O.D.F. *Orthod Fr* 76(1):67–83
78. Vlachakis M, Bratu E (2007) Functional possibilities of prevention in orthodontics. *Oral Health Dent Manag Black Sea Ctries* 6(2):35–38
79. Wong M-L, Awang CF, Norlian D, Ng L, Gere M-J, Burhanudin R (2004) Role of interceptive orthodontics in early mixed dentition. *Singapore Dent J* 26(1):10–14
80. Laboratoire Orthodeal (2014) [Consulté le 18 oct 2016] Education Fonctionnelle, le système TRAINER. [Internet]. Disponible sur: <http://www.orthodeal.com/categorie-produit/education-fonctionnelle/>

81. Laboratoire RMO (2014) [Consulté le 10 nov 2016] Education fonctionnelle, le système multi-family[®]. [Internet]. Disponible sur: http://www.rmoeurope.com/index.php?option=com_content&view=article&id=229&Itemid=697&lang=fr

82. Laboratoire Orthoplus (2016) [Consulté le 06 déc 2016]. Dispositifs d'éducation fonctionnelle, Gamme EF line. [Internet]. Disponible sur http://www.orthoplus.fr/index.php?option=com_content&view=article&id=686&Itemid=128&lang=fr

Annexe

FICHE D'EXAMEN CLINIQUE N°1

NOM : _____
 SEXE (M/F) : _____
 Date de naissance : _____
 Date de ce jour : _____
 Age (année, mois) : _____
 Règles (oui, non) : _____
 Dates des premières règles : _____
 Taille : _____
 Poids : _____

PROBLEMES MAJEURS POUR LE PATIENT (DEMANDE)

NOTES:

	1) PROBLEMES MAJEURS POUR :	PATIENT	PARENTS	DENTISTE
+	A) DIASTEME ANTERIEUR			
	B) ENCOMBREMENT			
	C) SURPLOMB			
0	D) RECOUVREMENT			
	E) ESTHETIQUE DENTAIRE			
	TISSUS MOUS			
	F) PROBLEMES D'A. T. M.			
-	G) AUTRES			

2) MATRICE FONCTIONNELLE

A) VOIES AERIENNES NASOPHARYNGEES

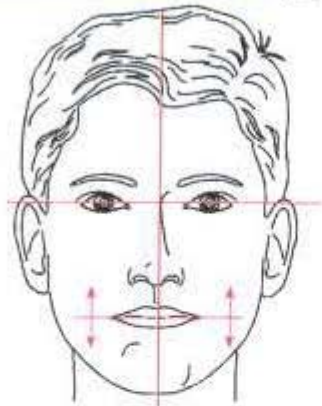
+	Amygdales	(présentes, retirées, hypertrophiques)
	Végétations	(présentes, retirées, hypertrophiques)
	Cornets	(ok, oedème, hémorragies)
0	Allergies	(oui, non)
	Ventilation	(nasale, orale)
	Problèmes ventilatoires	(oui, non)
	si oui 1) Adresser à un médecin	(oui, non)
-	2) Attendre diagnostic plus avancé	(oui, non)

B) HABITUDES (OUI, NON)

Si oui lesquelles ?		
+	Déglutition atypique	(oui, non)
		(antérieure) (latérale)
	Position linguale	(haute)(normale)(basse)
	Succion pouce, doigt	(oui, non)
0	Succion labiale	(oui, non)
		(supérieure, inférieure)
	Ventilation	(nasale, orale)
	Contracture mentonnière	(oui, non)
	Contracture péri-orale	(oui, non)
-	Autre	
	Habitudes sont un problème	(oui, non)
	Si oui Rééducation	(oui, non)
	Attendre diagnostic plus avancé	(oui, non)

4)ASYMETRIE DE LA FACE (oui,non)

+
0
-



5)EVALUATION DE L'A.T.M.

+
0
-

- A) PROBLEME D'A.T.M. (oui,non)
- B) DEVERROUILLER (oui,non)
- C) EVALUATION STATIQUE DE L'A.T.M
1-Mouvements mandibulaires (oui,non)

	Claquement		Douleur	
	G	D	G	D
a-Ouverture maximale	:	:	:	:
b-Protrusion maximale	:	:	:	:
c-Latéralité gauche maxi	:	:	:	:
d-Latéralité droite maxi	:	:	:	:

- 2-Prise doc.en relation centrée (oui,non)
- 3-Monter le cas (oui,non)
- 4-Arc facial anatomique (oui,non)
- 5-Axiographie (oui,non)
- 6-M.P.I (oui,non)
- 7-Gouttière de repositionnement (oui,non)
- 8-Occlusogramme (oui,non)

+
0
-

- 6) EVALUATION DE LA NUTRITION (oui,non)
- Au cabinet (oui,non)
- Spécialiste (oui,non)

7) EVALUATION DE LA PERSONNALITE

+
0
-

- Education consciente (AWT)
P1 A,B,C,D / P2 A,B,C,D,E,F,G,H / P3
- Niveau de Stress (1,2,3)
- Niveau de coopération (1,2,3)
- Evaluation plus poussée (oui,non)
Si oui - au cabinet - spécialiste
- Résultats scolaires 1 2 3
- Activités extra-scolaires: (oui,non)
- Si oui : lesquelles

+
0
-

8) PROBLEMES PARTICULIERS (oui,non)

PROBLEMES MINEURS

+
0
-

9) DECALCIFICATIONS (oui,non)

8	7	6	5	4	3	2	1		1	2	3	4	5	6	7	8
		6	V	IV	III	2	1		1	2	III	IV	V	6		
		6	V	IV	III	2	1		1	2	III	IV	V	6		
8	7	6	5	4	3	2	1		1	2	3	4	5	6	7	8

+
0
-

10) CARIES (oui,non)

8	7	6	5	4	3	2	1		1	2	3	4	5	6	7	8
		6	V	IV	III	2	1		1	2	III	IV	V	6		
		6	V	IV	III	2	1		1	2	III	IV	V	6		
8	7	6	5	4	3	2	1		1	2	3	4	5	6	7	8

+
0
-

11) EVALUATION PARODONTALE (oui,non)

8	7	6	5	4	3	2	1		1	2	3	4	5	6	7	8
		6	V	IV	III	2	1		1	2	III	IV	V	6		
		6	V	IV	III	2	1		1	2	III	IV	V	6		
8	7	6	5	4	3	2	1		1	2	3	4	5	6	7	8

+
0
-

12) SCHEMA DENTAIRE
Retard dentaire (oui,non)

8	7	6	5	4	3	2	1		1	2	3	4	5	6	7	8
		6	V	IV	III	2	1		1	2	III	IV	V	6		
		6	V	IV	III	2	1		1	2	III	IV	V	6		
8	7	6	5	4	3	2	1		1	2	3	4	5	6	7	8

+
0
-

13) PASSE MEDICAL

+
0
-

14) HYGIENE : Excellente, Bonne, faible.

DOCUMENTS DIAGNOSTICS NECESSAIRES

De base : Moulages, Téléradio. de profil, Téléradio de face, Panoramique.

Additionnels : poignet, mordu maxillaire

DEGRE DE DIFFICULTE 1 2 3

GODELAR Yoann – Rôles du chirurgien dentiste omnipraticien dans la prévention et l'interception des malocclusions par éducation fonctionnelle

Nancy 2017 : 133 pages, 44 figures.

Th. Chir.-Dent. : Nancy 2017

Mots clés : prévention, interception, malocclusion, éducation fonctionnelle, omnipraticien

Parafonctions et matrices fonctionnelles perturbées seront à l'origine de l'apparition de malocclusions. Parallèlement, tout patient porteur d'une malocclusion présente un certain degré de dysfonction.

Avec l'apparition de la « philosophie » bioprogressive, la mise en œuvre d'un traitement précoce d'éducation fonctionnelle en dentures temporaire et mixte permet alors d'utiliser au mieux du potentiel de croissance du patient levant ainsi au plus tôt les contraintes s'exerçant sur les structures squelettiques, dentaires et musculaires.

L'omnipraticien, dans la chaîne de soins, est situé en première position, et peut donc dépister les anomalies fonctionnelles précoces et éventuellement les intercepter.

Seul un examen clinique observant le patient dans sa globalité permettra de définir la mise en place d'un traitement par éducation fonctionnelle.

L'éducation fonctionnelle à l'aide d'appareil souple permet d'obtenir des résultats très satisfaisant lorsqu'elle est correctement indiquée.

La clé de la réussite sera alors la mise en place d'une structure adaptée et d'une coopération parfaite entre le praticien, le patient, ses parents et l'équipe soignante pluridisciplinaire.

Membres du jury :

Pr M-P. FILLEUL	Professeur des Universités	Présidente
Dr <u>J. PREVOST</u>	<u>Maître de Conférences des Universités</u>	<u>Directeur</u>
Dr M. HERNANDEZ	Assistante hospitalo-universitaire	Juge
Dr D. ROLLET	Praticien libéral	Juge

Adresse de l'auteur :

GODELAR Yoann
138 rue Saint-Dizier
54000 NANCY

Jury : Président : M.P. FILLEUL – Professeur des Universités
Juges : J. PREVOST – Maître de Conférences des Universités
M. HERNANDEZ – Assistante Hospitalier Universitaire
D. ROLLET – Docteur en Chirurgie Dentaire

Thèse pour obtenir le diplôme D'Etat de Docteur en Chirurgie Dentaire

Présentée par: Monsieur GODELAR Yoann, Alexandre

né(e) à: BELFORT (Territoire de Belfort)

le 19 juillet 1990

et ayant pour titre : « Rôles du chirurgien-dentiste omnipraticien dans la prévention et l'interception des malocclusions par éducation fonctionnelle ».

Le Président du jury



M.P. FILLEUL

Le Doyen
de la Faculté d'Odontologie



J.M. MARFETTE

Autorise à soutenir et imprimer la thèse 9466

NANCY, le – 6 MARS 2017

Le Président de l'Université de Lorraine



P. MUTZENHARDT