



HAL
open science

Le microscope opératoire en endodontie : applications cliniques

Renaud Giess

► **To cite this version:**

Renaud Giess. Le microscope opératoire en endodontie : applications cliniques. Sciences du Vivant [q-bio]. 2017. hal-01932064

HAL Id: hal-01932064

<https://hal.univ-lorraine.fr/hal-01932064v1>

Submitted on 23 Nov 2018

HAL is a multi-disciplinary open access archive for the deposit and dissemination of scientific research documents, whether they are published or not. The documents may come from teaching and research institutions in France or abroad, or from public or private research centers.

L'archive ouverte pluridisciplinaire **HAL**, est destinée au dépôt et à la diffusion de documents scientifiques de niveau recherche, publiés ou non, émanant des établissements d'enseignement et de recherche français ou étrangers, des laboratoires publics ou privés.



AVERTISSEMENT

Ce document est le fruit d'un long travail approuvé par le jury de soutenance et mis à disposition de l'ensemble de la communauté universitaire élargie.

Il est soumis à la propriété intellectuelle de l'auteur. Ceci implique une obligation de citation et de référencement lors de l'utilisation de ce document.

D'autre part, toute contrefaçon, plagiat, reproduction illicite encourt une poursuite pénale.

Contact : ddoc-thesesexercice-contact@univ-lorraine.fr

LIENS

Code de la Propriété Intellectuelle. articles L 122. 4

Code de la Propriété Intellectuelle. articles L 335.2- L 335.10

http://www.cfcopies.com/V2/leg/leg_droi.php

<http://www.culture.gouv.fr/culture/infos-pratiques/droits/protection.htm>

ACADEMIE NANCY-METZ
UNIVERSITE DE LORRAINE
FACULTE D'ODONTOLOGIE

ANNEE 2017

N° : 9867

THESE
pour le
DIPLOME D'ÉTAT DE DOCTEUR EN CHIRURGIE
DENTAIRE

par

Renaud GIESS

Né le 19 février 1990 à AUDINCOURT (25)

**Le microscope opératoire en endodontie :
applications cliniques**

Présentée et soutenue publiquement le :

Membres du jury :

Pr. J-M. MARTRETTE

Professeur des Universités

Président

Dr. R. BALTHAZARD

Maître de Conférences des Universités

Directeur

Dr. E. MORTIER

Maître de Conférences des Universités

Codirecteur

Dr. M. VINCENT

Maître de Conférences associé

Juge

« Par délibération en date du 11 décembre 1972, la Faculté de Chirurgie Dentaire a arrêté que les opinions émises dans les dissertations qui lui seront présentées doivent être considérées comme propre à leurs auteurs et qu'elle n'entend leur donner aucune approbation ni improbation »

Président : Professeur Pierre MUTZENHARDT

Doyen : Professeur Jean-Marc MARTRETTE

Vice-Doyens : Dr Céline CLEMENT – Dr Rémy BALTHAZARD – Dr Anne-Sophie VAILLANT

Membres Honoraires : Dr L. BASEL – Pr. E. DURVAUX – Pr. A. FONTAINE – Pr. G. JACQUART – Pr. D. ROZENDWEIG – Pr. ARTIS – Pr. M. VIVIER *

Doyens Honoraires : Pr. J. VADOT, Pr. J.P. LOUIS

Maître de conférences CUM MERITO : Dr C. ARCHIEN

Sous-section 56-01 Odontologie pédiatrique	Mme	DROZ Dominique	Maître de Conférences *
	Mme	JAGER Stéphanie	Maître de Conférences *
	M.	PREVOST Jacques	Maître de Conférences
	Mme	HERNANDEZ Magali	Assistante *
	M.	LEFAURE Quentin	Assistant
	M.	MERCIER Thomas	Assistant *
Sous-section 56-02 Orthopédie Dento-Faciale	Mme	FILLEUL Marie-Pierre	Professeur des Universités *
	M.	EGLOFF Benoit	Maître de Conférences *
	Mme	GREGOIRE Johanne	Assistante
Sous-section 56-03 Prévention, Epidémiologie, Economie de la Santé, Odontologie légale	Mme	CLEMENT Céline	Maître de Conférences *
	Mme	LACZNY Emily	Assistante
	Mme	NASREDDINE Greyce	Assistante
	M.	BAUDET Alexandre	Assistant
Sous-section 57-01 Parodontologie	M.	AMBROSINI Pascal	Professeur des Universités *
	Mme	BISSON Catherine	Maître de Conférences *
	M.	JOSEPH David	Maître de Conférences *
	M.	PENAUD Jacques	Maître de Conférences
	Mme	MAYER-COUPIN Florence	Assistante
	Mme	PAOLI Nathalie	Assistante *
Sous-section 57-02 Chirurgie Buccale, Pathologie et Thérapeutique, Anesthésiologie et Réanimation	Mme	GUILLET-THIBAUT Julie	Maître de Conférences *
	M.	BRAVETTI Pierre	Maître de Conférences
	Mme	PHULPIN Bérengère	Maître de Conférences *
	M.	DELAITRE Bruno	Assistant
	Mme	KICHENBRAND Charlene	Assistante *
	Mme	NACHIT Myriam	Assistante
Sous-section 57-03 Sciences Biologiques (Biochimie, Immunologie, Histologie, Embryologie, génétique, Anatomie pathologique, Bactériologie, Pharmacologie)	M.	YASUKAWA Kazutoyo	Maître de Conférences *
	M.	MARTRETTE Jean-Marc	Professeur des Universités *
	Mme	EGLOFF-JURAS Claire	Assistante *
Sous-section 58-01 Odontologie Conservatrice, Endodontie	M.	MORTIER Eric	Maître de Conférences *
	M.	AMORY Christophe	Maître de Conférences
	M.	BALTHAZARD Rémy	Maître de Conférences *
	M.	ENGELS-DEUTSCH Marc	Maître de Conférences
	M.	GEVREY Alexis	Assistant
	Mme	GEBHARD Cécile	Assistante
	M.	VINCENT Marin	Maître de Conférences Associé
Sous-section 58-02 Prothèses (Prothèse conjointe, Prothèse adjuvée partielle, Prothèse complète, Prothèse maxillo-faciale)	M.	DE MARCH Pascal	Maître de Conférences
	M.	SCHOUVER Jacques	Maître de Conférences
	Mme	VAILLANT Anne-Sophie	Maître de Conférences *
	Mme	CORNE Pascale	Maître de Conférences Associé *
	M.	GILLET Marc	Assistant
	M.	HIRTZ Pierre	Assistant *
	M.	KANNENGIESSER François	Assistant
	Mme	MOEHREL Béthsabée	Assistante *
	M.	VUILLAUME Florian	Assistant
Sous-section 58-03 Sciences Anatomiques et Physiologiques Oclusodontiques, Biomatériaux, Biophysique, Radiologie	Mme	STRAZIELLE Catherine	Professeur des Universités *
	Mme	MOBY Vanessa (Stutzmann)	Maître de Conférences *
	M.	SALOMON Jean-Pierre	Maître de Conférences
	M.	KARKABA Alaa	Assistant Associé

Souligné : responsable de la sous-section * temps plein

Mis à jour le 21/03/2017

Remerciements

À NOTRE PRESIDENT DE THESE

Monsieur le Professeur Jean-Marc MARTRETTE

Docteur en Chirurgie Dentaire

Professeur des Universités – Praticien Hospitalier

Doyen de la Faculté d’Odontologie de Nancy

Chef de Service du CSERD de Nancy

Docteur en Sciences Pharmacologiques

Habilité à diriger des recherches

Sous-section : Sciences biologiques (Biochimie, Immunologie, Histologie,
Embryologie, Génétique, Anatomie Pathologique, Bactériologie, Pharmacologie)

*Vous nous avez fait l’honneur d’accepter
la présidence du jury de notre thèse.
Nous tenons à vous remercier pour la qualité
de vos enseignements tout au long de nos études
ainsi que pour votre engagement en tant que Doyen.
Veuillez trouver dans ce travail le témoignage
de notre vive reconnaissance et de notre profond respect.*

À NOTRE JUGE ET DIRECTEUR DE THESE

Monsieur le Docteur Rémy BALTHAZARD

Docteur en Chirurgie Dentaire

Docteur en Sciences des Matériaux

Maître de Conférences des Universités - Praticien Hospitalier

Lauréat de l'Académie Nationale de Chirurgie Dentaire

Sous-section : Odontologie Conservatrice - Endodontie

Nous vous remercions d'avoir accepté de diriger cette thèse.

*Nous vous sommes reconnaissant de la confiance
et de la sympathie à notre égard pendant ces années d'études
ainsi que de la grande disponibilité dont vous avez fait preuve.*

*Nous avons beaucoup appris à vos côtés et apprécié
les nombreux conseils prodigués tout au long de ce travail.*

*Veillez trouver ici le témoignage de notre gratitude
et de notre profond respect.*

À NOTRE JUGE ET CODIRECTEUR DE THESE

Monsieur le Docteur Éric MORTIER

Docteur en Chirurgie Dentaire

Docteur de l'Université de Lorraine

Maître de Conférences des Universités– Praticien Hospitalier

Sous-section : Odontologie Conservatrice – Endodontie

*Nous sommes sensible au très grand honneur
que vous nous faites d'accepter la codirection de cette thèse.
Nous vous remercions de l'intérêt que vous avez accordé à notre travail.
Veuillez trouver ici le témoignage de notre profonde reconnaissance
pour vos conseils toujours très pertinents.*

À NOTRE JUGE

Monsieur le Docteur Marin VINCENT

Docteur en Chirurgie Dentaire

Docteur de l'Université de Lorraine spécialité Mécanique-Énergétique

Maître de Conférences associé – Praticien Hospitalier

Sous-section : Odontologie Conservatrice – Endodontie

Nous vous remercions d'avoir accepté de siéger parmi notre jury de thèse.

*Nous avons été touché par votre gentillesse
et par l'intérêt que vous avez bien voulu porter à notre travail.*

Veillez trouver ici l'expression de toute notre gratitude.

Cette thèse est dédiée à mes grands-parents, Nannette et Papinouch, Mamie Rolande et Papi Jean-Pierre, à qui je pense chaque jour et qui je l'espère seront fier de moi là où ils sont.

Maman, Papa : Votre soutien a été de tous les instants et vous connaissez toute l'histoire et les épreuves qui ont jalonné mes débuts dans cette nouvelle vie. À toi maman qui a toujours été présente dans mon cursus je voudrais dire que les Maths de P1 c'est toi, la correction de mes fautes d'orthographe et de grammaire c'est toi aussi, bref rien n'aurait été possible sans toi et je ne t'en serai jamais assez reconnaissant. À toi papa, tu as toujours été là pour me faire relativiser et pour me faire prendre du recul moi qui prend beaucoup « trop » à cœur mon travail et mes échecs parfois. Le verset que tu m'as donné ne quitte plus mon portefeuille et m'accompagne dans tous mes déplacements, je le relis parfois encore quand je doute.

À vous deux, merci d'avoir cru en moi et de m'avoir toujours soutenu, je vous aime.

Jean : Sacré petit frère, sacré bellâtre, sacré major, et bientôt sacré dentiste. J'ai toujours été fier de toi et de ce que tu as réussi à accomplir dans ton travail comme dans le reste. Je suis et je reste admiratif de ta chevelure et de ton Insta ;p. Des bisous, oublie pas la vaisselle hein et range un peu ta chambre hein !

Bastien, Xavier (bientôt Jo) : Vous êtes depuis 5 ans (ouais les dates on s'en fout un peu mais c'est pour le côté pote d'une vie ^^) mes acolytes de musique, mes meilleurs potes de soirées Belfortaines, mes plus beaux éléphants bref ma famille à grosse trompe. Durant ces années je n'ai pas toujours été disponible mais j'ai fait de mon mieux pour que le groupe soit au top. J'ai vécu avec vous des moments inoubliables et il est hors de question qu'il n'y en ait pas d'autres. J'vous aime putain, Jean-Michel Drum.

Les bisontins : Oui je fais un remerciement groupé et alors ! Vous êtes nombreux et je ne veux dissocier personne de ces années. Mon bon Gégé (y a que moi qui t'appelle comme ça ahah) au nombre d'heures en voiture, d'histoires de soirée, de révisions et d'autres débats je pense que c'est toi qui a la palme ! Alex (un tennis ?) Paulin (un tour en fixe ?) et Chinois (un petit call of ?) je pense que mes plus belles soirées ont eu lieu chez vous, c'était épique et ça me restera. Sans oublier les filles, Audrey, Lucile, Marion, Margot et toutes les autres, j'ai passé avec vous des moments extras qui ont commencé dès le pot au conseil de l'ordre (sacré souvenir).

Margaux : Cela fait 5 ans que l'on ne se quitte presque plus, je suis triste de ne pas t'avoir aujourd'hui en face de moi pour me faire rire. Tu as été de tous les instants et je ne garde que de bons souvenirs de mes années en partie grâce à toi.... Tu es The Jacques et pour moi tu le resteras (On va boire un verre quand tu veux mais sans ta voiture ok ^^).

Vincent : Normalement c'est la place de la copine, de la nana ou de la meuf dans les remerciements mais là, ben c'est toi ahah va savoir pourquoi ! Je ne compte plus l'investissement réalisé par nos soins « aux vedettes » ni les discussions placements ou guerrier-face. Récemment je pense que l'équilibre entre l'ensemble de nos passions a été trouvé, vivement le 18 trou. Merci pour ces soirées qui en appellent évidemment d'autres ;).

Vat et Moisand : Hey Vat ! Merci pour tout en endo en oc en vin en bière et autres apéritifs, je garde un souvenir top du mercredi après-midi et des sourcils de Jacques les mardis ! Thomas (trop sérieux, je préfère Moisand ^^) je pense que nos Crits étaient diététiquement les meilleurs ahaha, et que ton savoir-faire culinaire va manquer à beaucoup de monde ! On remet ça quand tu veux !

Mes binômes, Lucile, Valentine, Tara, Claire : Homme chanceux que j'ai été d'avoir de beaux binômes à mes côtés ! J'espère avoir été sympa comme D3 et je garde des souvenirs top des moments de clinique avec vous.

Lulu (tu as changé de numéro non ? ahahah on ira boire un verre et je te ramène en mouton à roulettes !)

Justine, Aurore et Virginie : L'image qui me vient direct c'est vous et une terrasse ou un salon et de la bière, est ce normal ? Dans tous les cas je pense que l'on doit l'entretenir.

Nath et Cynthia : Je n'ai qu'un mot à dire, vivement la péniche !

Les Drs Gillet et Martine : Merci pour ces journées au cabinet et pour votre confiance.

Sam : Premier soutien durant une année compliquée, je pense qu'on a refait le monde cette année-là plus que de raison et qu'on a mérité d'être là où l'on est aujourd'hui. Je pense à toi et à tes ECNs. Tu resteras le messager d'une des meilleures nouvelles de ma vie !

Pauline : Je me suis toujours dit que j'écrirais un mot dans ma thèse pour toi. Je n'ai jamais trop su le dire mais je te remercie de la confiance, de l'encouragement et du soutien que tu m'as témoigné durant ma P1 qui ont été le pilier de ma réussite aujourd'hui. Je te souhaite le meilleur pour la suite autant dans ta vie que dans ton travail. Embrasse les filles de ma part ;).

MERCI : A tout ceux que je n'ai pas cité ou que j'ai oublié, je suis reconnaissant envers tous ceux qui ont été avec moi dans cette aventure, merci à vous, DES BISOUS !

Sommaire

Sommaire :

Introduction

1. Les principes généraux de la vision
2. Le stéréo-microscope ou microscope opératoire en odontologie
3. Constitution du microscope opératoire
4. Applications en endodontie
5. Intérêt pédagogique et de communication
6. Impact de l'utilisation sur le praticien
7. Le microscope opératoire en salle de soin
8. Tableau récapitulatif sur l'usage du microscope

Conclusion

Liste des figures :

Figure 1 : Schéma en coupe d'un œil humain source (Source : « www.guide de la vue.fr »)

Figure 2 : Graphique représentant le lien entre grossissement (associé à une focale) champ de vision et profondeur de champs (d'après Mallet et Deveaux 2011)

Figure 3 : Voies visuelles humaines, projection sur le cortex visuel (Source : www.solution-cecite.fr).

Figure 4 : Schéma explicatif du principe d'accommodation de l'œil humain (Source : www.guide de la vue.fr).

Figure 5 : Le Dentiscope, le premier « Dental Operating Microscope » (d'après : Fanibunda, 2010).

Figure 6: Schéma du trajet de la lumière dans un microscope de type Greenough (Source : www.naturoptic.com).

Figure 7 : Schéma du trajet de la lumière dans un microscope de type Galiléen (Source : www.naturoptic.com).

Figure 8 : Schéma d'un microscope opératoire (d'après Assaf, 2006).

Figure 9 : Objectifs interchangeable, maintenu par vis de serrage (source : www.foimed.fr).

Figure 10 : Schéma en coupe d'un microscope à grossissement manuel (d'après Assaf, 2006) vue précise d'un barillet et de son action d'après éclaté d'un microscope M650 (Source : www.Leica.fr).

Figure 11 : Schéma du mouvement de la lentille de grossissement au sein d'un variateur motorisé et impact de ce mouvement sur la distance focale (d'après Assaf, 2006 et brochure ZEISS®).

Figure 12 : Photo statif fixe et à roulettes (Source : brochure Zumax®)

Figure 13 : Photo statif mural (Source : brochure Zumax®)

Figure 14 : Photo statif plafonnier (Source : brochure Zumax®)

Figure 15 : Schéma des degrés de liberté en fonction des différents supports de microscope. (Source : brochure ZEISS®)

Figure 16 : Schéma d'un microscope uniquement pourvu d'une poignée centrale (d'après Assaf, 2006).

Figure 17 : Diagramme du spectre des couleurs et leurs températures en fonction type d'ampoule (Source : « www.conseil thermique.org »).

Figure 19 : Impact du rendu visuel en fonction du type d'éclairage utilisé (Source : brochure ZEISS®).

Figure 20 : Schéma de représentation du trajet lumineux dans un éclairage coaxiale (Source : www.naturoptic.com et brochure ZEISS®).

Figure 21 : Vario-focus de la marque SEILER®, variant la focale de 200mm à 350mm / variation de focal manuelle ou électrique (Source : brochure SEILER® et brochure ZEISS®).

Figure 22: Double iris permettant de faire varier la quantité de lumière traversant les prismes (Source : brochure SEILLER®).

Figure 22 bis : Impact de la modification de l'ouverture de l'iris sur la profondeur de champ et sur la distance focale. (Source : Schawrtz et coll., 2015 et brochure ZEISS®)

Figure 23 : Diviseur optique simple et double et schéma des possibilités de montage offertes (Source : brochure SEILER®).

Figure 24 : Schéma d'un diviseur optique classique où le faisceau lumineux est coupé en deux. Seule 50% de l'intensité lumineuse parvient à l'opérateur (Source : « www.globalsurgical.com »).

Figure 25 : Schéma d'un diviseur optique virtuel, le faisceau n'est pas coupé mais partagé et 96% de l'intensité lumineuse parvient toujours à l'opérateur (Source : www.globalsurgical.com).

Figure 26 : Schéma d'un oculaire de co-observation de l'assistante (à gauche) d'un praticien droitier (d'après Assaf, 2006).

Figure 27 : Microscope OPMI pico de la marque ZEISS® équipé d'un diviseur optique simple auquel est fixé un raccordement pour le positionnement d'un appareil photo numérique (Source : brochure ZEISS®).

Figure 28 : Croix de visée gravée dans l'objectif ici dans le microscope de la marque ZEISS® (Source : brochure ZEISS®).

Figure 29 : Oculaire amovible réglable à différentes positions pour s'adapter à différents praticiens sans mouvement du microscope (Source : brochure ZEISS®).

Figure 30 : Impact du grossissement sur la vision d'une cavité endodontique : de gauche à droite , grossissement : X3,5 , X5, X8,5 , X13, X21 (Source : brochure ZEISS®).

Figure 31 : Cavité d'accès pour une première molaire mandibulaire (Source : Dr Balthazard).

Figure 32 : Éviction d'un pulpolithe sur une première molaire maxillaire (Source : Dr Balthazard).

Figure 33 : Étapes de mise en forme canalaire d'un second canal mésio-vestibulaire sur une molaire maxillaire (Source : brochure ZEISS®).

Figure 34 : Exemple de fracture et fêlure coronaire et radiculaire. De gauche à droite ; fracture corono-radulaire de la dent n°26 (Dr Balthazard) , fracture coronaire mésiale de la dent n°27, fracture radiculaire de la dent n°11 (Source : Dr Balthazard ; ZEISS®).

Figure 35 : Exemple de contrôles visuels après mise en forme canalaire (Source : Dr Balthazard).

Figure 36 : Mise en place d'un bouchon apical de biodentine (Source : Dr Balthazard).

Figure 37 : Exemple de traitement d'une perforation du plancher pulpaire avec l'usage de MTA (Source : www.ijdr.com).

Figure 38 : Exemple de retrait d'instrument fracturé, à gauche une lime k dans un second canal mésio vestibulaire d'une molaire maxillaire (source : www.AAE.com), à droite une lime de rotation continue dans une molaire mandibulaire (Source : Dr Balthazard).

Figure 39 : Courbe représentant les variations de l'acuité visuelle en fonction de l'éclairement (Source, d'après Kubler,2000).

Figure 40 : Exemple d'E-optotype pour l'évaluation clinique des tests d'acuité visuelle (d'après Perrin et coll., 2011).

Figure 41 : Position des optotypes miniaturisés dans la dent numéro 26 (d'après Perrin et Coll. ,2013).

Figure 42 : Visualisation à l'aide du microscope de l'Optotype placé dans le canal (d'après P. Perrin et Coll. ,2013).

Figure 43 : Posture fréquente d'un praticien sans l'utilisation d'aides optiques aboutissant à un déséquilibre musculaire principalement situé au niveau du cou et des épaules (d'après Valachi et coll., 2010).

Figure 44: Amélioration de la posture globale lors de l'utilisation correcte du microscope opératoire (Source : d'après brochure Zeiss®).

Figure 45 : Schéma montrant l'apport sanguin en fonction du type de travail musculaire. Lors d'une contraction musculaire en travail dynamique les phases de contraction/relaxation permettent un effet de pompe pour le muscle et équilibre l'afflux sanguin et métabolique. Lors d'une contraction statique l'afflux sanguin est stoppé, la stase vasculaire ne permet par l'évacuation des déchets qui s'accumulent (d'après ASSTSAS ,2007).

Figure 46 : Graphique représentant les besoins sanguins en fonction des efforts musculaires. RESTING : situation du muscle au repos, faible besoin en sang et faible débit sanguin : on est à l'équilibre. DYNAMIC EFFORT : le muscle fournit un effort, les besoins sanguins sont importants, le flux est augmenté : on est à l'équilibre. STATIC EFFORT : le muscle a besoin d'un fort apport mais le flux sanguin est faible : il y a déséquilibre (d'après OHCOW ,2007).

Figure 47 : Mouvement de préhension et de positionnement pouvant induire des contraintes physiques (Source : Schawrtz et coll., 2015).

Figure 48 : Illustration des « circles of influence » ou zones de travail autour du microscope (Source : Schawrtz et coll., 2015).

Figure 49 : Plan d'un cabinet dédié à l'endodontie avec un microscope opératoire, visualisant les cercles d'influences de l'assistante et du praticien (Source : www.asimedical.net).

Figure 50 : Schéma représentant selon Trendelenburg, la position du patient pour ; à gauche un travail au maxillaire, à droite un travail à la mandibule (Source: www.heath&médecine.com).

Figure 51 : Positionnement d'un oreiller a mémoire de forme pour le confort du patient (image a et b). Position ergonomique du praticien mais inconfortable pour le patient en l'absence d'oreiller (image C) (Source : Schawrtz et coll., 2015 et www.3Ddentalsystem.com).

Figure 52 : Illustration (a et b) de l'impact d'une position trop basse du patient et de la gêne de la tête pour le praticien (Source : Schawrtz et coll., 2015).

Figure 53 : Exemple de fauteuil sans tête dédiée à un travail sous microscope (Source : www.asimedical.net).

Figure 54 : Position de référence pour le travail de précision (Source : www.beachconcept.com).

Figure 55: Fauteuil avec appuis lombaires et appuis coudes mobiles (d'après ASSTSAS ,2007).

Figure 56 : Importance des appuis coudes dans un travail avec le microscope opératoire, diminution des tremblements, précision des gestes, maintien de la posture, résistance dans la durée du travail (Source : brochure Zeiss®).

Figure 57 : Schéma en vue aérienne du « basis koncept » dans ses variantes BK1 à gauche et BK1/2 à droite (Binhas et coll. ,2015).

Figure 58 : Illustration de la nécessité pour l'assistante de quitter le champ opératoire des yeux pour la transmission des instruments (Source : brochure Zeiss®).

Figure 59 : Exemple d'organisation spatiale d'un cabinet dentaire et du « back wall design » en accord avec l'utilisation d'un microscope opératoire et d'un travail à 4 mains à gauche et exemple d'un cabinet résolument plus moderne à droite où l'intégration informatique est mieux réfléchi, où l'espace au sol est plus net tout en retrouvant le concept « back wall design ». (d'après Carlos Murgel, 2010).

Figure 60 : Illustration de l'intégration de la zone de travail de l'assistante et de l'outil informatique à l'arrière du fauteuil (Source : Schawrtz et coll., 2015).

Figure 61 : Exemple de positionnement correct de l'aspiration pour à la fois ne pas créer de contrainte pour l'assistante tout en garantissant une vision dégagée au praticien (Source : Schawrtz et coll., 2015).

Figure 62 : Exemple de réglage et de positionnement de l'assistante face au microscope, ici dans une configuration avec oculaire de co-observation (Source : Schawrtz et coll., 2015).

Figure 63 : Exemple de signaux ou consignes manuelles dédiées à l'assistante : (a) lunette de protection, (b) cale de bouche, (c) digue, (d) anesthésique, (e) lime manuelle, (f) irriguant, (g) miroir (Source : Schawrtz et coll., 2015).

Figure 64 : Exemple de transfert d'un miroir sale à un miroir propre (Source : Schawrtz et coll., 2015).

Figure 65 : Exemple d'une séquence de transfert de limes manuelles au moyen d'un bague endodontique (Source : Schawrtz et coll., 2015).

Figure 66 : Exemple d'une séquence de transfert de l'instrument rotatif à la seringue d'irrigation et de lime manuelle à l'instrument rotatif (Source : Schawrtz et coll., 2015).

Figure 67 : Positionnement face au microscope, ni trop en avant (A) , ni trop en arrière (B), sans courber le dos (C) (Source : brochure Zeiss®).

Figure 68 : Réglage manuel de la distance interoculaire (Source : brochure Zeiss®).

Figure 69 : Réglage manuel dioptrique face au microscope ajustement des baïonnettes caoutchouc en fonction du port ou non de lunettes de vue (Source : brochure Zeiss®).

Figure 70 : Ajustement fin et manuel de la focale après positionnement correct du microscope (Source : brochure Zeiss®).

Figure 71 : Position de travail sous microscope opératoire avec représentation des plans servant de référence aux mesures des angles dans l'étude (d'après Kinomoto et coll., 2004).

Figure 72 : Positionnement du patient à l'aplomb des genoux du praticien (Source : Perrin et coll., 2000).

Figure 73 : Position allongé du patient et orientation de la tête en fonction de la zone de travail (Source : brochure Zeiss®).

Figure 74 : Orientation possible de la tête du patient en fonction des besoins de l'acte (Source : brochure Zeiss®).

Figure 75 : Positionnement idéal du praticien face au microscope opératoire (le dos droit, la tête droite avec le regard à l'infini et les avant-bras formant un angle de 90° avec le buste) (Source : Mallet et Deveaux 2002).

Figure 76 : Rotation de l'avant-bras droit pour saisir les instruments rotatifs sans décoller les yeux des oculaires (Source : Perrin et coll., 2000).

Figure 77: Recentrage possible du champ opératoire accompagné d'une nouvelle mise au point (Source : Perrin et coll., 2000).

Figure 78 : Aide de l'assistante pour situer l'instrument dans le champ visuel à fort grossissement (Source : Perrin et coll., 2000).

Figure 79 : Exemple de kit de nettoyage pour surface optique, comprenant : une soufflette, un pinceau, des écouvillons, des lingettes optiques, une peau de chamois et un liquide de nettoyage optique. (Source : www.al-lychénologie.fr).

Figure 80 : Utilisation de la soufflette de façon quasi parallèle à la surface optique pour éliminer les poussières présente (Source : www.al-lychénologie.fr).

Figure 81 : Utilisation de l'écouvillon ou de la lingette optique sur les surfaces à nettoyer (Source : www.al-lychénologie.fr).

Figure 82 : Mouvement correct en spirale pour le nettoyage des surfaces optiques du microscope (Source : www.cdc.gov).

Liste des tableaux :

Tableau 1 : Influence optique des modifications des composants du microscope (d'après Mallet et Deveaux, 2012)

Tableau 2 : Perception de l'usage du microscope par les patients (n =52) (d'après Sitbon et coll., 2014).

Tableau 3 : Amélioration de la performance visuelle en fonction de différentes conditions de visualisation clinique (d'après Perrin et coll., 2011).

Tableau 4 : Classification des mouvements (Source : d'après Finkbeiner, 2000).

Tableau 5 : Résumé des avantages et inconvénients d'une disposition ergonomique issue du « basis koncept » basis koncept 1 (d'après Binhas et coll., 2015).

Tableau 6 : Position de travail du praticien en fonction des cadrans à observer.

Introduction

L'endodontie idéale se pratique à une échelle de l'ordre du 10° de millimètre : l'usage d'aides optiques afin de répondre au mieux aux exigences biologiques et mécaniques de la préparation canalaire apparaît dès lors comme un atout de taille.

De ce point de vue, le microscope opératoire semble parfaitement remplir le cahier des charges requis. La démonstration de son intérêt n'est aujourd'hui plus à faire. Pour autant, son utilisation relève encore du domaine du spécialiste et n'est que peu ou pas abordée dans la formation initiale des futurs chirurgiens-dentistes.

Partant de ce constat, ce travail a pour objectif de donner les clés de l'usage du microscope opératoire aux chirurgiens-dentistes débutants. L'accent sera particulièrement mis sur l'utilisation du microscope opératoire au cours des traitements endodontiques mais aussi sur l'ergonomie organisationnelle et physique que l'usage d'un tel dispositif impose.

Dans un premier temps, afin de bien comprendre l'impact du microscope opératoire, nous présenterons les principes fondamentaux de la vision et la constitution précise des différents éléments formant le microscope opératoire.

Nous détaillerons ensuite l'impact d'un fort grossissement sur la pratique endodontique. Celle-ci a été choisie dans ce travail car elle est la plus représentative de l'usage du microscope opératoire en odontologie

Enfin nous détaillerons l'utilisation et l'intégration de cet outil dans un cabinet dentaire. Le positionnement du microscope, sa manipulation et les postures à adapter pour chaque situation décrite.

Le but de ce travail est de démystifier et de faciliter l'usage du microscope en endodontie pour tous les praticiens débutants.

1 Les principes généraux de la vision

1.1 L'œil humain

L'œil est l'organe de la vision, il capte les phénomènes lumineux et les focalise pour projeter l'image sur la rétine. Celle-ci analyse l'image, la code et par l'intermédiaire du nerf optique, adresse le message visuel au cerveau.

La lumière, avant d'atteindre la rétine, franchit un certain nombre de dioptries successifs : cornéen antérieur, face antérieure de la cornée et dioptries cristalliniens antérieur et postérieur, où se situent les phénomènes de réfraction, mais aussi un certain nombre de milieux différents : la cornée, l'humeur aqueuse, le cristallin et le vitré (Fig.1) (Rocher, 2010).

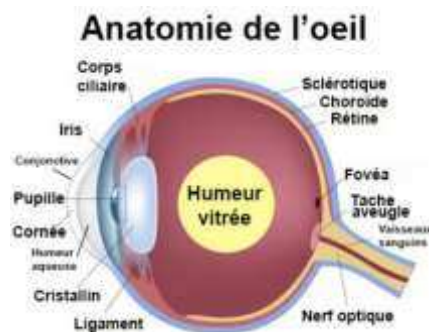

Figure 1 : Schéma en coupe d'un œil humain source (Source : « www.guide.de.la.vue.fr »)

1.1.1 Champ visuel

C'est une zone d'espace où l'œil perçoit l'environnement comme net. Cet espace est quantifiable lorsque l'œil fixe un point immobile droit devant lui. Ainsi l'œil dans son champ visuel perçoit de la lumière, des couleurs et des formes. Le champ visuel peut être dissocié en 3 champs distincts que sont le champ maculaire, le champ central et le champ périphérique.

Le champ visuel est plus vaste dans le plan transversal que vertical. La largeur du champ correspond à un angle de vision variant de 40° au repos à 80° à l'effort et ce, dans un plan horizontal.

1.1.2 Profondeur de champ

La profondeur de champ est une composante essentielle du champ de vision avec la largeur de champ et le pouvoir séparateur. Elle est caractérisée par la distance entre les deux parties extrêmes d'un objet observé et vu nettement, sans accommodation visuelle ou variation de mise au point. Elle est définie par un *punctum proximum* (distance minimale à

laquelle on peut voir un objet nettement) et un *punctum remotum* (distance maximale à laquelle, sans accommodation, un œil au repos perçoit nettement un objet). Si le praticien possède un œil emmétrope alors le *punctum proximum* est à une distance de 25 cm et le *punctum remotum* est situé à l'infini. Si le praticien est myope le *punctum proximum* et le *punctum remotum* sont diminués, ce dernier étant alors situé à une distance finie variant en fonction de la sévérité de la myopie.

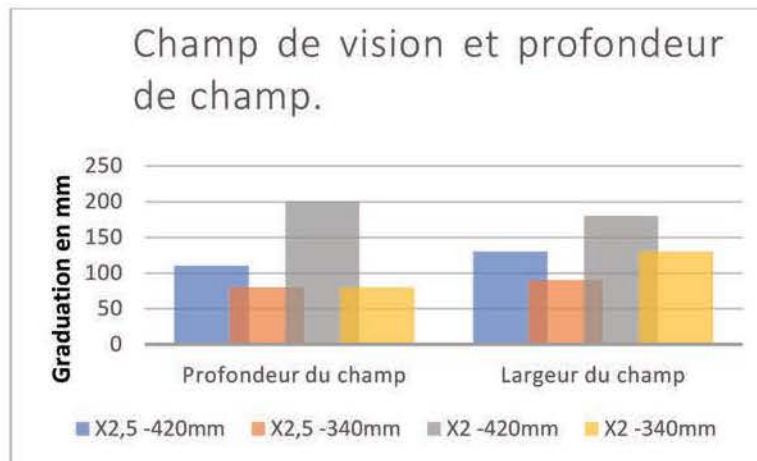


Figure 2 : Graphique représentant le lien entre grossissement (associé à une focale) champ de vision et profondeur de champs (d'après Mallet et Deveaux 2011)

1.1.3 Convergence

La convergence optique s'explique par le mouvement des yeux qui fixent un objet. Les yeux mis en mouvement par le complexe oculomoteur suivent de façon synchronisée un objet tout en s'adaptant aux variations de distances. La synchronisation des yeux permet la superposition parfaite des champs visuels des deux yeux évitant de fait une image double.

1.1.4 Vision des couleurs : théorie trichromatique de Young

La vision des couleurs est un processus physiologique complexe où l'œil transforme la lumière en une sensation colorée grâce à la rétine. La théorie trichromatique de Young a permis de démontrer que les cellules rétinienne spécifiques appelées cônes permettent à l'œil de percevoir les 3 couleurs fondamentales : Rouge / Bleu / Vert et former ainsi plus de 300 000 nuances de couleurs.

Les signaux lumineux excitant la rétine sont ensuite transmis par les voies optiques vers le cerveau sous forme de stimulus électriques formés par deux couleurs antagonistes rouge-vert et bleu-jaune. L'interprétation du cerveau permettra d'y faire correspondre une couleur.

L'environnement a une forte influence sur notre vision car l'œil « mesure » et évalue la couleur d'un objet en fonction de la scène qui l'entoure et du contraste. En pratique, un même objet observé n'aura donc pas les mêmes couleurs en fonction de l'éclairage.

1.1.5 Vision des reliefs

La perception du relief, ou vision de notre espace en trois dimensions, est possible en vision mono et binoculaire. Elle correspond à la perception des distances relatives et à l'échelonnement des objets en profondeur. La vision binoculaire s'enrichit des visions monoculaires par la capacité de convergence binoculaire débouchant sur la vision stéréoscopique. Lorsqu'un couple oculaire fixe un objet, pour qu'il ne soit pas vu double, les lignes de regard des deux yeux doivent se diriger vers l'objet. Ainsi l'angle formé par les lignes de regard varie en fonction de la position de l'objet fixé. Cet angle qui mesure la convergence des lignes de regard est nul lorsque l'objet est à l'infini et augmente lorsqu'il se rapproche (Du pasquier, Gramoni et Rey, 1973).

Cette variation de convergence accompagnée inévitablement d'accommodation est perçue par notre système visuel. C'est donc par balayages successifs et rapides, véritable « palpation visuelle » des différents points de l'espace, que notre vision est capable de percevoir notre environnement en trois dimensions.

Nos deux yeux étant distants d'une soixantaine de millimètres horizontalement, les images rétiniennes en vision monoculaire droite et gauche, sont planes et légèrement différentes l'une de l'autre. La diplopie physiologique de l'homme permet à notre cortex visuel d'analyser les petites disparités horizontales des deux images rétiniennes pour construire, à partir de deux informations bidimensionnelles, une perception tridimensionnelle (Rocher, 2010).

En résumé la vision binoculaire est le fruit des visions simultanées monoculaires assemblées par le cortex, on parle de fusion sensorielle, permettant la sensation de relief (Fig.3).

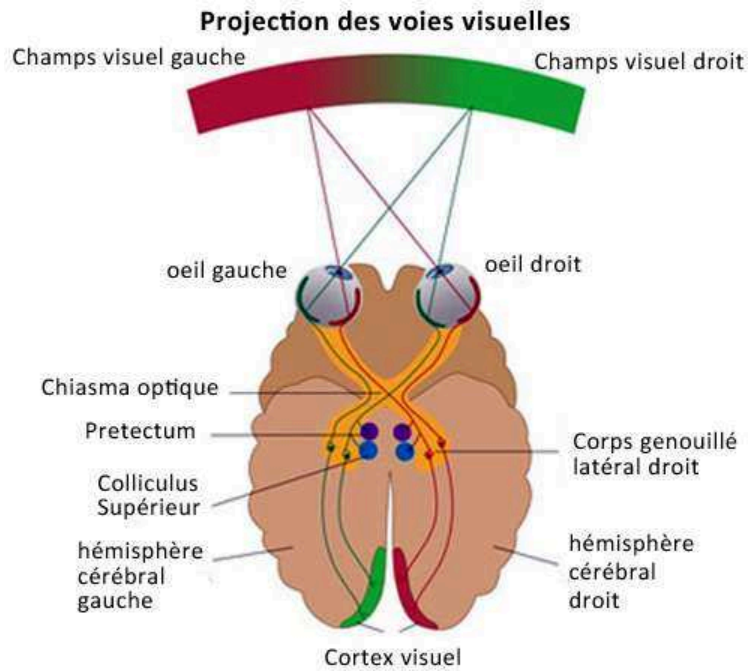


Figure 3 : Voies visuelles humaines, projection sur le cortex visuel (Source : www.solution-cecite.fr).

1.1.6 Accommodation

L'accommodation est le processus physiologique qui permet à l'œil de voir nettement un objet en s'adaptant à la distance le séparant de celui-ci. Un œil emmétrope voit net et sans effort un objet éloigné. L'image obtenue se forme à l'envers sur la rétine puis le cerveau la « remet à l'endroit ». Pour donner à la rétine une image nette d'un objet proche (en-deçà de 15/20cm), les muscles ciliaires doivent modifier la courbure et la vergence du cristallin (Rocher, 2010). L'effort musculaire fourni par l'œil pour donner au cerveau une image nette explique pour une part la sensation de fatigue ressentie lors d'un travail prolongé (Fig.4). Elle varie selon :

- l'intensité et la minutie du travail,
- la distance de travail,
- l'éclairage,
- l'âge, le cristallin s'épaississant avec les années.

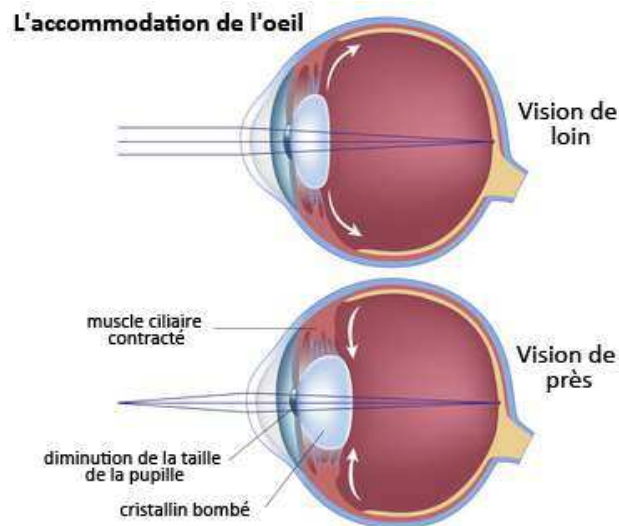


Figure 4 : Schéma explicatif du principe d'accommodation de l'œil humain (Source : www.guide.de.la.vue.fr).

1.1.7 Acuité visuelle

L'acuité visuelle est la capacité qu'à l'œil humain de discriminer de façon la plus fine un objet, test ou optotype. Elle est mesurée, œil au repos sans accommodation à une distance de 5 mètres. L'acuité visuelle est divisible en acuités plus spécifiques tel que le minimum visible, le pouvoir séparateur ou encore le minimum de discrimination spatiale. On la mesure en France comme une fraction correspondant à l'inverse du diamètre minimum apparent, le tout s'exprimant en dixièmes. La norme pour un œil emmétrope est fixée à 10/10 caractérisant le seuil en dessous duquel il y a présence d'une diminution pathologique de l'acuité visuelle. Le pouvoir discriminant d'un praticien ayant 10/10 d'acuité visuelle entre 2 points est de l'ordre 0,33 mm (Curet, 2013). En endodontie, l'œil du praticien a besoin d'un système optique supplémentaire pour obtenir une vision optimale du système endocanalaire. L'acuité visuelle varie pour un même sujet en fonction de différents paramètres :

- le temps de présentation,
- les contrastes d'éclairement,
- la luminosité de la surface,
- le moment : l'acuité étant meilleure le matin que le soir.

2 Le stéréo-microscope ou microscope opératoire en odontologie

2.1 Historique

L'utilisation dans des applications cliniques orales du microscope opératoire débute en 1962. Geza J.Jako utilise, cette année-là, un microscope opératoire dans des chirurgies du canal parotidien, du carcinome de la langue ou encore de la microchirurgie endoscopique du larynx (Jako ,1970).

En chirurgie dentaire deux Français J. Boussens et J.P. Ducamin, tous deux issus de l'université de Bordeaux, posent dans le même temps les bases d'une utilisation en clinique odontologique du microscope opératoire.

En 1981 les Drs Apotheker et Jako, introduisent l'idée que les améliorations considérables de l'acuité visuelle dues à l'utilisation du microscope opératoire et de son fort grossissement, seraient bénéfiques à la pratique endodontique (Apotheker, 1981).

La même année *Chaves-Virginia Incorporation* (Evansville, IN) lance le premier microscope opératoire à usage dentaire. Ce Dentiscope destiné à la pratique quotidienne dentaire (Fig.5), est cependant assez mal conçu. Le travail en position debout et l'utilisation d'un seul niveau de grossissement (X8) associé à une focale trop longue de plus de 250mm rend très inconfortable son utilisation routinière.

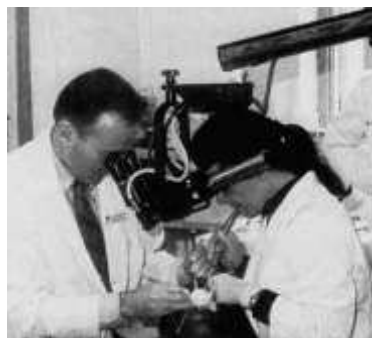

Figure 5 : Le Dentiscope, le premier « *Dental Operating Microscope* » (d'après : Fanibunda, 2010).

À la fin des années 1980, l'endodontiste Gary Carr conclut que le grossissement associé à l'éclairage du microscope est « bénéfique pour l'amélioration des résultats en chirurgie endodontique et plus particulièrement en chirurgie apicale. » (Carr, 1992).

Howard S.Sölden en 1986 publie un article sur l'utilisation, hors thérapeutiques chirurgicales, du microscope opératoire en odontologie. Carr en 1992 montre que l'emploi du MO réduit la probabilité d'échec dans les chirurgies péri apicales.

En 1994 Ruddle, écrit un article sur l'amélioration de la réparation des perforations radiculaires latérales grâce à l'utilisation du microscope opératoire (Ruddle, 1994).

Leicknius et Geissberger en 1995, sont les premiers à voir le microscope opératoire comme une aide pédagogique pour les étudiants. Ainsi ils démontrent que l'utilisation du microscope permet de diminuer quasiment de moitié les erreurs commises lors de la pratique clinique des étudiants (Leicknius et Geissberger, 1995).

En 1995, l'*American Association of Endodontists* (AAE) demande à l'*American Dental Association* (ADA) que l'utilisation du microscope opératoire soit au programme de la formation initiale des endodontistes (Utpal Kumar, 2013).

En 1998, l'AAE impose l'utilisation des microscopes opératoires dans tous les programmes postuniversitaires accrédités en endodontie.

2.2 Définition du microscope opératoire

Instrument d'optique à très fort grossissement qui permet d'observer des éléments, objets, ou organismes invisibles à l'œil nu, composé d'un tube renfermant plusieurs lentilles donnant l'image virtuelle d'un objet éclairé par transparence (Dictionnaire Robert, 2016).

Le microscope permet grâce à son objectif, la création d'une image agrandie (image intermédiaire) de l'objet observé. Cette image passant par un tube est grossie par l'oculaire. La stéréo-microscopie transmet à chaque œil une image légèrement différente permettant ainsi à l'opérateur d'obtenir, contrairement aux aides optiques conventionnelles telles que les loupes binoculaires, une profondeur de champ plus importante et un meilleur confort visuel (Mallet, 2012).

2.3 Cahier des charges

Les systèmes de grossissement et particulièrement les MO ouvrent de nouvelles perspectives en odontologie. De façon générale on attend d'un microscope opératoire les caractéristiques suivantes (Mallet, 2002) :

- une image agrandie,
- la perception de détails invisibles à l'œil nu,
- une précision accrue du geste opératoire sur de petits périmètres,
- une absence de fatigue visuelle.

2.4 Principes de la stéréo-microscopie

2.4.1 Les microscopes de type Greenough

On parle de stéréo-microscopie de Greenough lorsque les deux tubes oculaires sont disposés côte à côte et forment avec les objectifs un angle focal concentré sur l'objet (Fig.6). Les oculaires transmettent aux yeux deux rayons convergents. Ce système n'est plus utilisé dans les microscopes opératoires actuels.

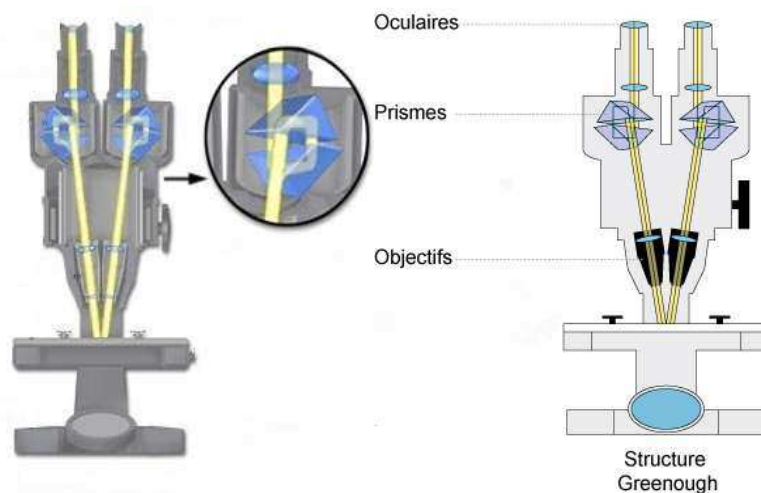


Figure 6: Schéma du trajet de la lumière dans un microscope de type Greenough (Source : www.naturoptic.com).

2.4.2 Les microscopes de type Galiléen.

On parle de stéréoscopie Galiléenne lorsque chaque œil perçoit une image distincte de l'objet au travers de l'objectif. L'image initialement renversée est ensuite redressée par un ensemble de prismes situés entre l'oculaire et l'objectif (Fig.7).

La différence avec le système Greenough est que l'opérateur regarde droit devant lui à l'infini, les yeux sont donc aux repos ce qui diminue la fatigue oculaire et permet l'augmentation du temps d'utilisation.

Le système Galiléen est le seul utilisé en odontologie.

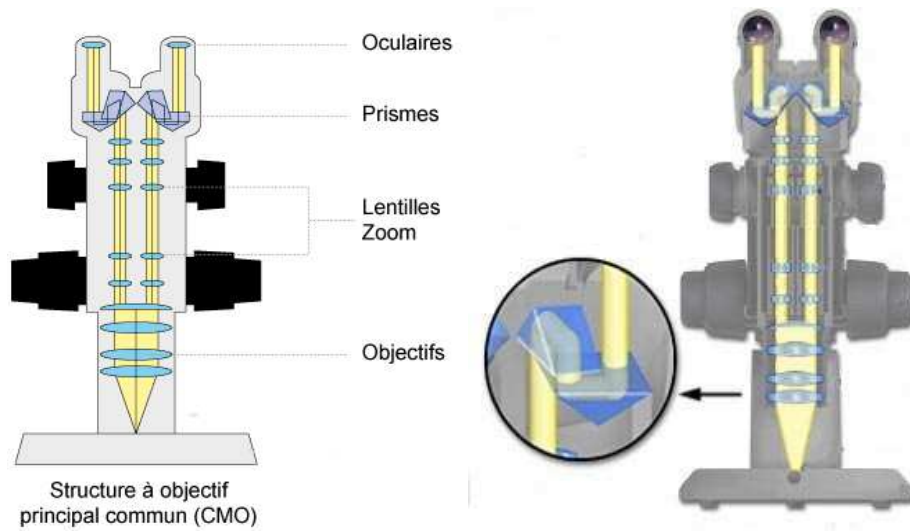


Figure 7 : Schéma du trajet de la lumière dans un microscope de type Galiléen (Source : www.naturoptic.com).

3 Constitution du microscope opératoire

3.1 Les éléments optiques

Le microscope en odontologie est composé de deux grandes unités optiques (Fig.8) :

La tête binoculaire = oculaire (1) + viseur (2).

Le corps = objectif (3) + prismes de grossissement (4).

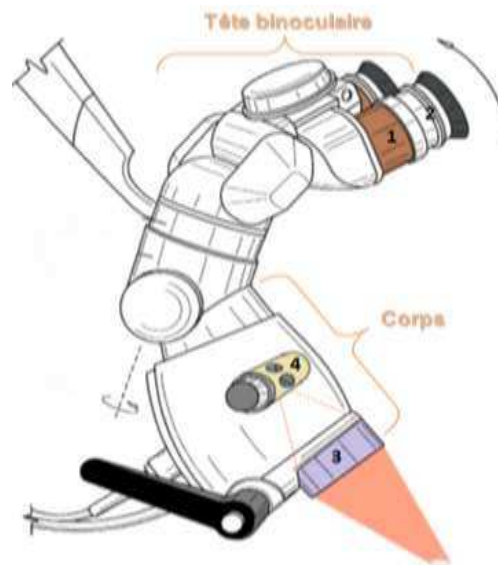


Figure 8 : Schéma d'un microscope opératoire (d'après Assaf, 2006).

3.1.1 L'objectif

L'objectif est le système le plus proche de l'objet. Les faisceaux lumineux émis par l'objet traversent en premier l'objectif, il en ressort une image agrandie transmise par la suite à l'oculaire.

Assimilable optiquement à une loupe, les objectifs utilisés dans les microscopes opératoires ont un grossissement faible mais une focale importante qui leur est propre. On appelle distance focale l'unité algébrique séparant le centre de la lentille du microscope du foyer image (Dettwiller, 2002)

Pour le microscope opératoire l'objectif est un dispositif optique convergent. La distance focale est donc toujours positive.

L'objectif permet de déterminer la distance séparant le microscope du champ observé par simple variation de ses focales. Les distances focales disponibles pour ce type de microscope varient de 100 à 400 mm, échelonnées tous les 25mm.

Le choix de la distance focale de l'objectif est fait en fonction de la position de travail souhaitée par le praticien. En pratique endodontique la distance focale de référence se situe

autour de 250mm car la distance focale de l'objectif peut être assimilée à la distance de travail (Mallet, 2002).

Cette distance focale peut être modifiée en changeant les objectifs pour obtenir des distances focales de 200mm (réduite) ou de 300 mm (agrandie).

Pour s'adapter facilement à l'ergonomie du praticien l'objectif doit pouvoir être facilement changé. Cela est rendu possible par un dispositif de maintien des objectifs par vis de serrage (Fig.9).

Le réglage focal de l'objectif joue sur le grossissement. La plage focale standardisée varie entre 13 et 20 mm Plus cette valeur de plage focale est grande, plus ce sera confortable pour le praticien.



Figure 9 : Objectifs interchangeables, maintenus par vis de serrage (Source : www.foimed.fr).

3.1.2 Les prismes de grossissement

Après avoir traversé l'objectif, les rayons réfléchis traversent une série de prismes. Ce sont ces prismes qui permettent d'agrandir l'image. Le changement des valeurs de grossissement des prismes peut être réalisé de façon mécanique ou électrique.

3.1.2.1 La tourelle de prisme

La tourelle de prisme est composée d'un ensemble de prismes de pouvoir grossissant croissant montés sur un cylindre. Ce cylindre est directement relié à une molette située à l'extérieur du corps du microscope (Fig.10). Par simple rotation, cette molette latérale va faire passer le cylindre d'un prisme de grossissement à un autre. Il existe des cylindres à 3 paliers et à 5 paliers permettant des grossissements de X4 à X40.

- Avantage : possibilité de changements rapides et fréquents du grossissement.
- Inconvénient : absence de possibilité de grossissements intermédiaires.

À noter que le changement de grossissement devra être accompagné d'une mise au point voire d'un recadrage du champ.

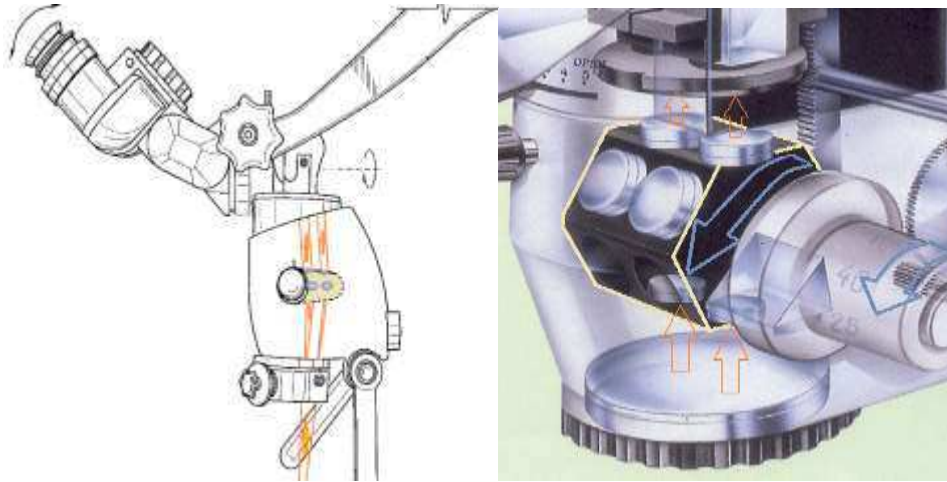


Figure 10 : Schéma en coupe d'un microscope à grossissement manuel (d'après Assaf, 2006), vue précise d'un barillet et de son action d'après éclaté d'un microscope M650 (Source : www.Leica.fr).

3.1.2.2 Le variateur motorisé

Le variateur motorisé des prismes de grossissement, appelé aussi zoom optique électrique, se différencie du barillet manuel par la variation de grossissement obtenue par modification électrique et continue de la hauteur du prisme, entre l'objectif et l'oculaire (Fig.11). Ce déplacement vertical linéaire permet une mise au point fine.

- Avantage : mise au point progressive et confort visuel.
- Inconvénient : investissement financier important, source plus fréquente de panne due à l'électronique (Burkhardt, 1999).

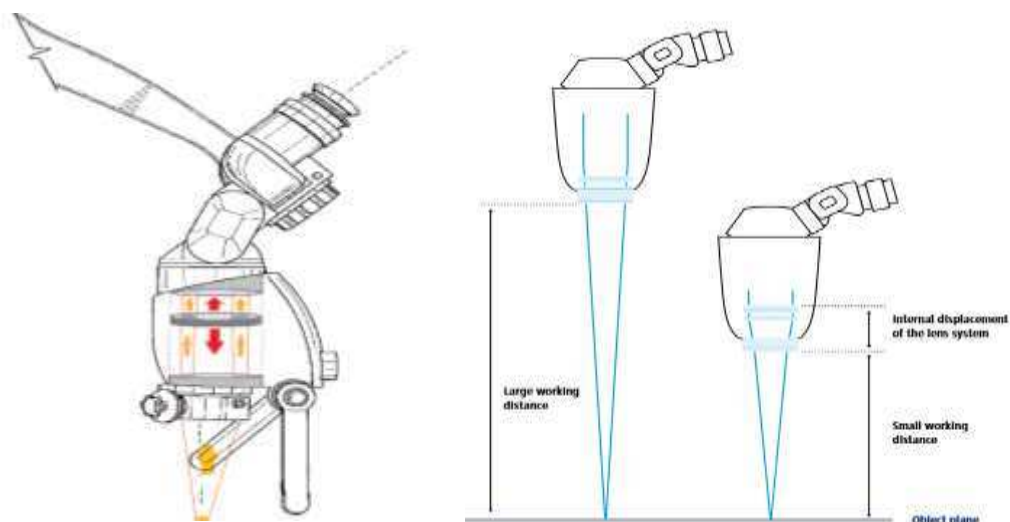


Figure 11 : Schéma du mouvement de la lentille de grossissement au sein d'un variateur motorisé et impact de ce mouvement sur la distance focale (d'après Assaf, 2006 ; brochure ZEISS®).

3.1.3 Les oculaires

Système convergent assimilable à une loupe. En pratique odontologique et dans la majorité des microscopes opératoires, on en compte deux. Après avoir traversé le corps du microscope le faisceau image est de nouveau agrandi par l'oculaire.

On dispose de manière générale d'oculaires de grossissement variable allant de X10 à X20. En effet, leur changement modifie le grossissement et va également influencer sur la taille du champ de vision opératoire. Les focales des oculaires sont inversement proportionnelles au champ de vision opératoire. En général, la focale oculaire est comprise entre 10mm et 12,5mm. Ainsi, plus la valeur de grossissement de l'oculaire est grande (la focale augmente) et plus la surface perçue diminue (Dettwiller, 2002).

Les oculaires X10 et X12,5 sont donc, en pratique odontologique, un bon compromis entre grossissement et taille du champ de vision opératoire. L'ensemble formé par les deux oculaires représente la valeur optique binoculaire, et correspond à une focale comprise entre 100mm et 125mm.

La plupart des oculaires possèdent un réglage dioptrique sous forme d'une bague graduée permettant par un réglage simple, au praticien porteur de lunettes, de travailler sans celles-ci lors de l'utilisation du microscope. De plus, en cas de myopie du praticien et dans la mesure de -8 à +8 dioptries, les défauts de convergence de l'œil sont réduits ou corrigés par les oculaires. Pour un praticien astigmat, l'usage du microscope se fera tout en conservant son dispositif de correction car il s'agit d'un défaut de courbure de la cornée qui déforme l'image (Sunnel, 2005).

3.1.4 Le grossissement optique

Variable quantifiable de l'ensemble des systèmes optiques du microscope.

Le grossissement optique est une grandeur sans dimension, il est le rapport de la taille de l'objet observé au travers de l'aide optique sur celle de l'objet observé à l'œil nu (Mallet, 2012).

Il est important de comprendre que la modification du grossissement impacte directement le champ de vision et la profondeur de champ (Tab.1)

- Les grossissements de X2,5 à X8 donnent au praticien un vaste champ de vision opératoire et une bonne profondeur de champ.
- Les grossissements de X10 à X16 sont les valeurs de grossissement les plus utilisées au cours du travail endodontique.

- Les grossissements de X20 à X30 sont eux, réservés à l'examen de détails et sont les grossissements les plus forts utilisés en endodontie.

Le grossissement total du microscope ou grossissement réel peut être calculé par la formule suivante (Gt = grossissement) :

$$\text{Gt total} = (\text{Focale binoculaire} / \text{Focale Objectif}) \times \text{Gt oculaire} \times \text{Gt prisme}$$

Tableau 1 : Influence optique des modifications des composants du microscope (d'après Mallet et Deveaux, 2012).

	Valeur	Grossissement total	Champ de vision	Intensité lumineuse	Distance de travail
Binoculaire (distance focale)	De 150 à 250 mm	+	-	-	=
Objectif (distance focale)	De 200 à 400 mm	-	+	-	+
Tourelle (coefficient de grossissement)	De 0.4 à 2.5	+	-	-	=
Oculaire	De 10 à 12.5 mm	+	-	=	=

3.2 Les éléments mécaniques

Le microscope opératoire est un dispositif optique volumineux et lourd. Le praticien doit pouvoir sans contrainte musculaire le positionner en dehors et au-dessus de la zone de travail. Il doit être très stable pour ne pas faire varier la vision du champ opératoire lors de la séquence de travail.

Pour ce faire, la partie optique du microscope, cœur du grossissement, est reliée à un ancrage appelé statif par le biais d'une articulation mécanique ou bras pantographique.

3.2.1 Le statif

Véritable ancrage pour le microscope le statif est le point fixe auquel le bras pantographique vient directement se lier. Il peut prendre plusieurs formes pour s'adapter au praticien et à l'agencement ergonomique du cabinet (Comes, Valseanu et Cusu, 2009).

3.2.1.1 Le statif de sol ou à roulette

Il s'agit d'un pied relié directement au sol par l'intermédiaire de quatre vis ou porté par un socle à roulettes (Fig.12).

Le statif fixe devra être intégré dans la conception initiale du cabinet ou implanté de façon réfléchie. En effet, une fois fixé, aucune modification de disposition ne sera possible sans démontage de l'ensemble du microscope.



Figure 12 : Photo statif fixe et à roulettes (Source : brochure Zumax®).

Le statif à roulettes à l'avantage d'autoriser l'utilisation d'un seul microscope dans plusieurs salles de soins. Cette facilité de déplacement peut, à terme, endommager les parties optiques ou mécaniques et accélérer les phénomènes d'usures au niveau du bras pantographique. L'absence de fixation au sol peut, en cas de chocs ou de mouvements parasites, entraîner des perturbations du champ de vision opératoire. De plus la circulation autour du fauteuil est réduite par l'encombrement du socle et des câbles d'alimentation électrique. Enfin, si la mobilité entre différentes salles de soins est possible, elle s'accompagne à chaque changement d'opérateur d'une mise en place longue et rébarbative pour s'adapter à l'ergonomie de cabinet, du praticien et du patient (Mallet ,2002).

3.2.1.2 Le statif colonne

Le statif est, dans cette configuration, directement intégré dans le complexe existant : écran scialytique, bras d'unit, etc ... Situé sur une colonne allant du sol au plafond, la limitation est fonction du poids supporté par la colonne ainsi que de l'organisation spatiale de l'environnement de travail une fois l'ensemble des dispositifs déployés. C'est une situation peu rencontrée car l'encombrement du bras pantographique est en conflit avec les autres dispositifs (Comes, Valseanu et Cusu, 2009).

3.2.1.3 Le statif mural



Figure 13 : Photo statif mural (Source : brochure Zumax®).

Le statif est fixé au mur par l'intermédiaire d'une platine vissée (Fig.13). La fixation doit se faire proche de la zone de travail du praticien pour diminuer l'effet de levier et de porte-à-faux exercé sur le mur lors de l'utilisation du microscope. De préférence la fixation de la platine se fera dos au praticien, dans l'axe du fauteuil, en veillant à s'adapter à la taille de l'utilisateur. L'encombrement au sol est certes moindre mais il faudra alors prendre en compte la circulation autour du fauteuil et l'accès aux instruments/matériels. En effet une fois déplié, il est compliqué d'accéder à la zone située à l'arrière du praticien ou même de circuler autour du fauteuil pour l'assistante.

Cette solution de fixation est choisie lorsque la hauteur de plafond ne permet pas la mise en place d'une fixation plafonnière (Mallet, 2002).

3.2.1.4 Le statif plafonnier



Figure 14 : Photo statif plafonnier (Source : brochure Zumax®).

C'est d'un point de vue ergonomique le meilleur choix possible pour le praticien. En effet, la fixation au plafond ne génère aucun encombrement au sol et permet ainsi la circulation facile autour du fauteuil. La fixation du statif est régie par différents principes (Khayat ,1998) :

- décalé à 11h face au fauteuil et légèrement sur la droite pour un praticien droitier,
- décalé à 13h face au fauteuil et légèrement sur la gauche pour un praticien gaucher,
- la longueur de la colonne du statif est choisie en fonction de la taille du praticien assis. La longueur devra être suffisante pour que la préhension et la manipulation du bras pantographique soit aisée et sans contrainte musculaire pour le praticien,
- le plafonnier doit être fixé dans un plafond massif adéquate et non pas un faux plafond.

3.2.2 Le bras pantographique

Faisant le lien entre le corps optique du microscope et le statif, le bras pantographique est l'articulation qui donne sa possibilité de mouvements au microscope (Fig.15). Le rôle de ce bras est à la fois de permettre la mise en place aisée du microscope mais aussi de garantir sa stabilité durant l'acte opératoire.

Il est composé de deux « sous-bas ». L'articulation pantographique est permise par un premier bras rigide d'une seule pièce relié au statif par une articulation tubulaire et par un deuxième « bras en ciseau » qui fait le lien direct avec le corps optique. L'ensemble des degrés de liberté du microscope sont donnés grâce à ce bras ciseau.

La longueur du bras pantographique est un des principaux paramètres que le praticien va devoir prendre en compte lors de l'installation et le choix du microscope opératoire. En effet la longueur du bras est fonction de la position du microscope au sein de la salle de soins (Comes, Valseanu et Cusu, 2009).

Cette longueur va influencer sur la rigidité de la structure, plus le bras est long plus les forces de tension exercées sur lui seront élevées.

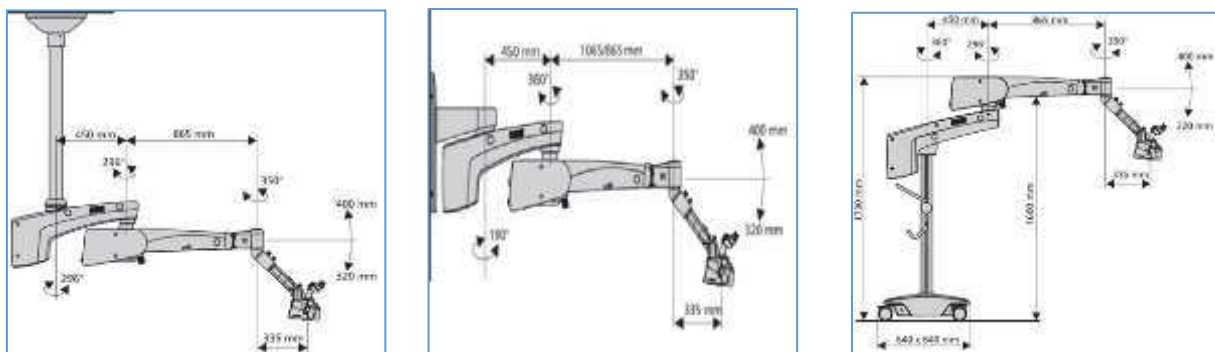


Figure 15 : Schéma des degrés de liberté en fonction des différents supports de microscope (Source : brochure ZEISS®).

Les freins sont essentiels pour l'immobilité du microscope durant la procédure opératoire. Ce rôle de stabilité est assuré à différents niveaux sur l'ensemble de la structure. Deux catégories de freins existent pour les microscopes actuels :

- Les freins mécaniques : système de vis de serrage bloquant les articulations aux niveaux du bras ciseau et du bras rotatif. En cas de trop grande force de serrage, la manipulation et la fluidité des déplacements sont ralentis. L'usure des pièces est prématurée et le praticien doit à chaque positionnement forcer pour déplacer le bras.
- Les freins à blocage magnétique : par un courant circulant au sein du microscope, le praticien peut, par simple pression d'un bouton, débloquer électromagnétiquement l'ensemble du dispositif. À noter que le frein magnétique implique l'ensemble des articulations y compris l'articulation de l'inclinaison sagittale du microscope qui devra être à chaque manipulation réalignée de façon consciente par le praticien. Dans certaines situations il est agréable de pouvoir mobiliser très légèrement avec un appui sur les oculaires le microscope vers l'avant, ce qui est impossible avec les freins magnétiques.

3.2.3 Les poignées du microscope

Reliées au corps du microscope, elles permettent la préhension et sont orientables dans de nombreuses positions selon les mouvements ou habitudes du praticien. La possibilité existe d'utiliser des poignées latérales, une poignée centrale ou les deux types de poignée à la fois. La poignée centrale offre des possibilités de mouvement moins précis mais à l'avantage d'être moins encombrante (Fig.16).

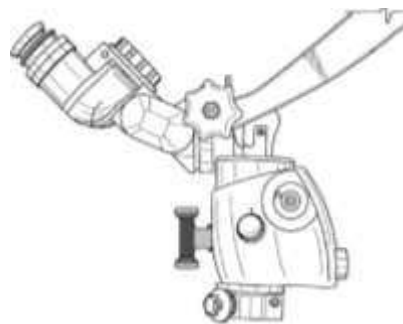


Figure 16 : Schéma d'un microscope uniquement pourvu d'une poignée centrale (d'après Assaf, 2006).

3.3 Éléments électriques, et dispositif d'éclairage

L'intérêt du microscope opératoire est de permettre à l'utilisateur de bénéficier, de façon intégrée au système optique, d'une source lumineuse puissante.

Dans un microscope, l'ensemble du dispositif électrique et d'éclairage est situé au cœur du bras pantographique. Reliés par des cordons (externes ou internes) au statif, les éléments électriques se connectent à une source d'énergie protégée de l'humidité et des projections. L'ensemble est relié par des câbles de fibre optique à l'arrière du corps du microscope.

3.3.1 Les ampoules halogènes au xénon refroidies par air

Avec l'utilisation d'ampoules halogènes au xénon refroidies par air, on obtient une lumière brillante, idéale pour les travaux minutieux (Du pasquier, Gramoni et Rey, 1973). Cependant la majorité de l'énergie lumineuse formée est transmise sous forme de chaleur. Malgré l'usage d'un ventilateur pour le refroidissement par air de l'ampoule, le champ opératoire sera potentiellement impacté par une augmentation de sa température. Ces ampoules possèdent une durée de vie courte mais sont les plus performantes car elles donnent une lumière proche de celle du jour.

3.3.2 Les ampoules halogènes quartz

L'ampoule halogène quartz est l'ampoule de base pour la transmission de lumière par fibre optique. Dans le cas du microscope opératoire l'ampoule fournit une lumière dite « froide et jaune » (Fig.17). Le transport par la fibre entraîne une diminution de l'intensité du faisceau donnant une lumière parfois jugée artificielle.

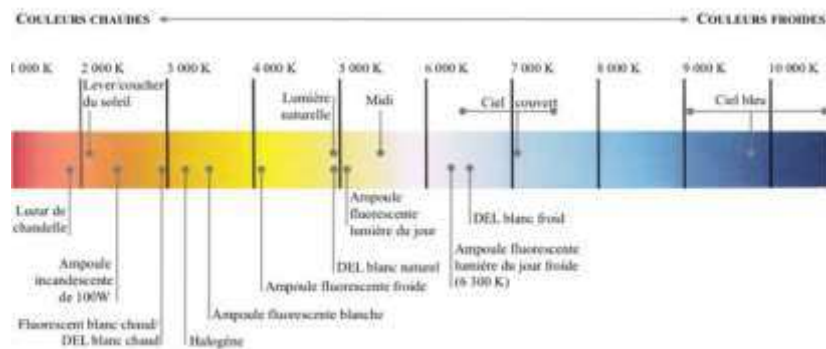


Figure 17 : Diagramme du spectre des couleurs et leurs températures en fonction type d'ampoule (Source: « www.conseilthermique.org »).

3.3.3 Les LEDs

Si les LEDs ont envahi notre quotidien, pour le microscope opératoire la lumière émise par une source LED semble encore trop « froide » à l'utilisation. Cependant leur grande durée de vie (20 ans environ) et l'absence de dégagement de chaleur comparativement aux ampoules halogènes sont de réels avantages. Des boîtiers externes (LED box) sont ainsi disponibles pour s'adapter sur le bras pantographique ou directement sur le corps du microscope. Le coût élevé de l'éclairage xénon et la durée de vie très inférieure laissent au boîtier LED, malgré une puissance d'éclairage plus faible, un bel avenir dans la microscopie (Honegger, 2016). Le choix des LEDs demande néanmoins d'être attentif afin d'éviter un éclairage « blanc froid » au profit d'un « blanc neutre ». En effet, l'ANSES (Agence Nationale de Sécurité Sanitaire de l'alimentation, de l'environnement et du travail) a mis en garde contre la prédominance de longueur d'onde de 450nm dans le spectre des LEDs blanc froid (à 6500 °K). Le risque étant de surcharger la rétine d'information « bleue » possédant un potentiel effet délétère sur les cellules de l'œil en charge de ces longueurs d'ondes (Fig.18). À noter que de nouvelles LEDs à 4000 °K ont été développées pour réduire cette dominance « bleue » et ainsi harmoniser le spectre.

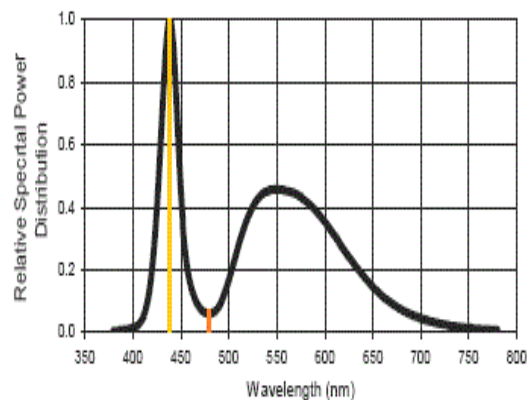


Figure 18 : Spectre de la lumière émise par une LED à 6500°K, on constate un pic à 430nm potentiellement délétère (Source « www.conseilthermique.org »).

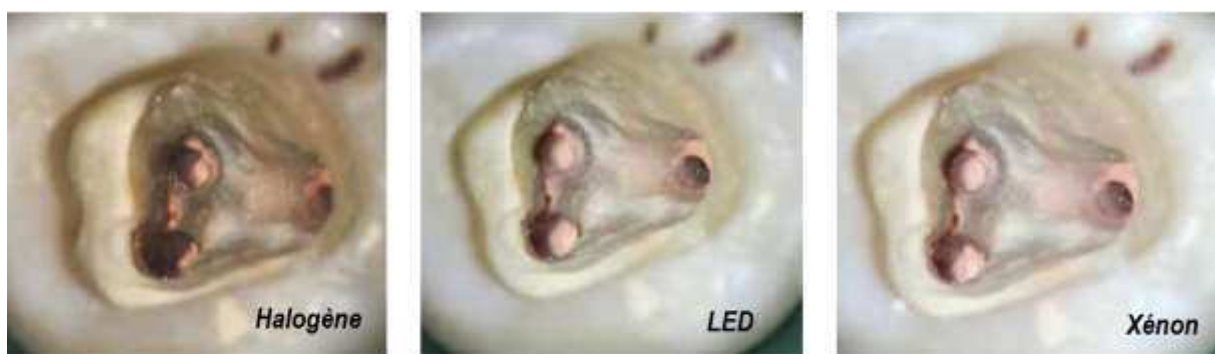


Figure 19 : Impact du rendu visuel en fonction du type d'éclairage utilisé (Source : brochure ZEISS®).

3.3.4 Trajet du faisceau lumineux

La lumière émise est concentrée à travers une suite de prismes puis traverse l'objectif pour illuminer le site opératoire. C'est donc un rôle important de l'objectif que de pouvoir projeter sur le champ opératoire un faisceau lumineux deux fois dévié (Fig.20).

Cette double déviation définit l'illumination du microscope comme Coaxiale. En effet, la lumière issue de la source d'éclairage est focalisée puis répartie entre les deux oculaires grâce au système galiléen du microscope. Cette division du faisceau initial en deux faisceaux parallèles, un pour chaque œil, donne à l'utilisateur le confort d'une vision stéréoscopique avec une grande profondeur de champ.

Cette illumination coaxiale permet également au praticien d'éviter l'éblouissement et la présence d'ombres au niveau du champ opératoire (Comes, Valseanu et Cusu, 2009).

Le fort grossissement associé aux phénomènes d'absorption et de réflexion dus au passage de la lumière dans une série de dioptries, fait diminuer la quantité de lumière transmise.

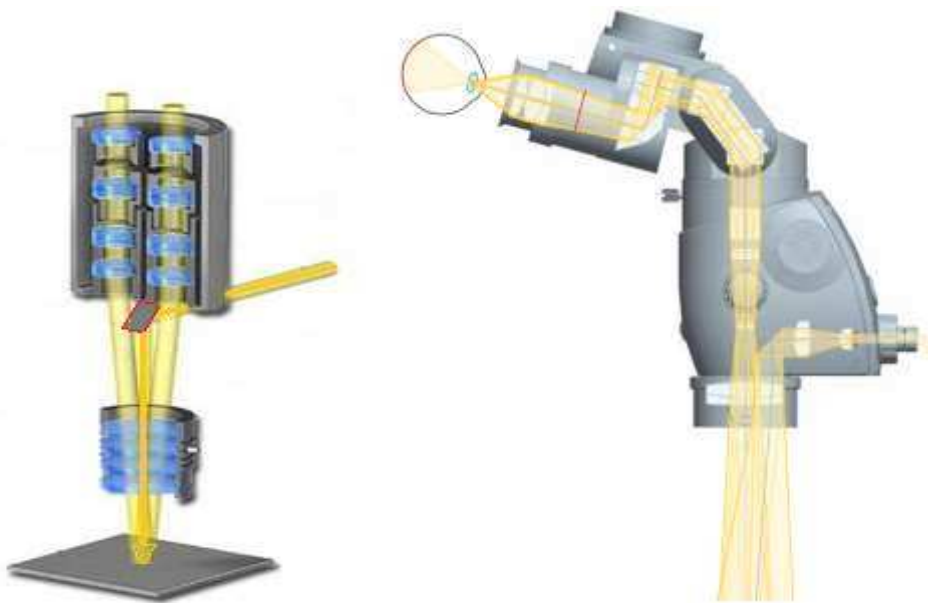


Figure 20 : Schéma de représentation du trajet lumineux dans un éclairage coaxiale

(Source : www.naturoptic.com et brochure ZEISS®).

Il est important de pouvoir ajuster l'intensité lumineuse pour pallier cette perte. Une molette facilement accessible au praticien permet le réglage de l'intensité lumineuse. L'éclairage est automatiquement coupé lorsque le bras est amené en position haute.

3.4 Les éléments accessoires

On qualifie d'élément accessoire tout objet pouvant être additionné au microscope afin d'enrichir ou de faciliter son utilisation.

3.4.1 Les accessoires stérilisables

Ils permettent une approche plus propre du microscope opératoire lors des procédures chirurgicales.

Sur-poignées / Sur-molettes / Housse de protection à usage unique.

3.4.2 Les filtres lumineux

Les filtres lumineux intégrés dans le corps du microscope au sein du dispositif d'éclairage varient en fonction de la gamme et du modèle. Ils sont activables facilement par une molette ou un levier situé en général à l'arrière du microscope (Comes, Valseanu et Cusu, 2009).

- Filtre jaune orange, pour prévenir la photopolymérisation des résines composites.
- Filtre vert pour la chirurgie et la mise en évidence des vaisseaux sanguins et des saignements.
- Filtre ultraviolet ou à fente, ne filtrant que la lumière descendante, ne protégeant pas les yeux de l'opérateur des rayons nocifs.
- Filtre accessoire contre les rayons remontants vers les yeux du praticien. Protection lors de la polymérisation des résines composites ou l'utilisation de laser.

3.4.3 Le vario-focus

Le vario-focus est un objectif particulier, adaptable sur la majorité des microscopes non motorisés. Il permet de faire varier (manuellement ou électriquement) la focale de l'objectif et donc la distance de travail manuellement de 200 à 350mm (Fig.21). Cet accessoire nécessite, pour une bonne utilisation, un éclairage plus fort de type halogène ou xénon (Hoenegger, 2016 ; Seiler®).



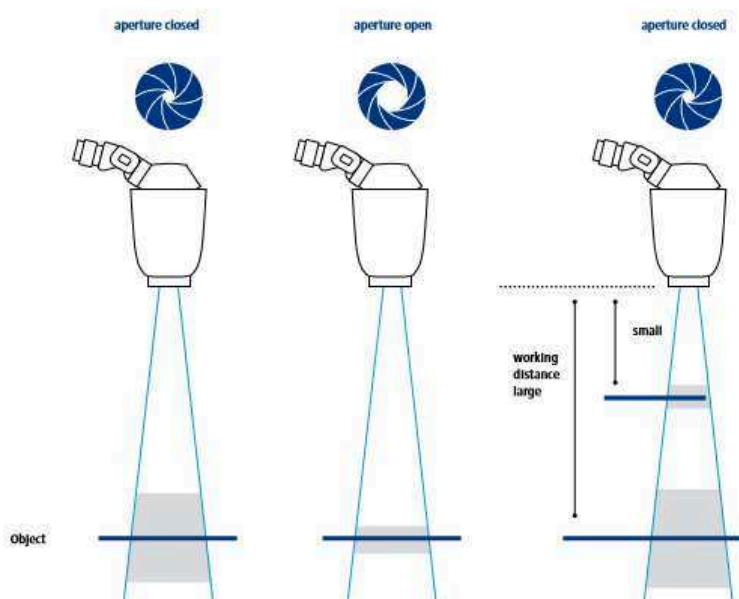
Figure 21 : Vario-focus de la marque SEILER®, variant la focale de 200mm à 350mm ; variation de focale manuelle ou électrique (Source : brochure SEILER® et brochure ZEISS®).

3.4.4 Le double iris



Figure 22 : Double iris permettant de faire varier la quantité de lumière traversant les prismes (Source : brochure SEILLER®).

Il permet d'augmenter la profondeur de champ au fort grossissement et d'adapter le flux lumineux parvenant à l'opérateur (Fig.22/22bis).






Figure 22/22 bis : Impact de la modification de l'ouverture de l'iris sur la profondeur de champ et sur la distance focale. (Source : Schawrtz et coll., 2015 et brochure ZEISS®)

3.4.5 Le diviseur optique

Il permet, comme son nom l'indique, de diviser le faisceau lumineux. Le faisceau remontant vers l'œil de l'opérateur est séparé. La division rend possible une deuxième sortie optique (Fig.23). Deux types de diviseur optique existent :

- classique,
- virtuel.

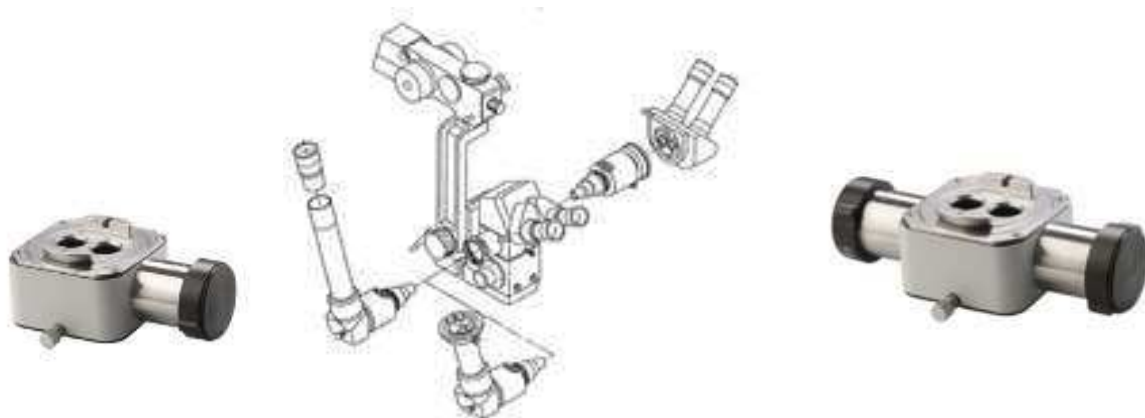


Figure 23 : Diviseur optique simple et double et schéma des possibilités de montage offertes (Source : brochure SEILER®).

3.4.5.1 Classique

Réduit de façon significative l'intensité lumineuse car le faisceau lumineux est coupé en deux (Fig.24).

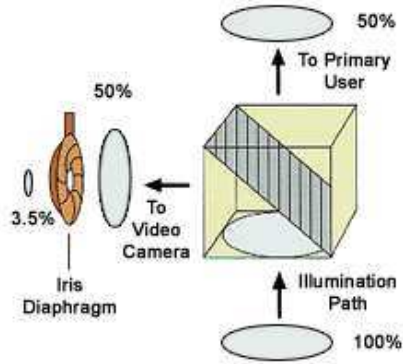


Figure 24 : Schéma d'un diviseur optique classique où le faisceau lumineux est coupé en deux. Seule 50% de l'intensité lumineuse parvient à l'opérateur (Source : « www.globalsurgical.com »).

3.4.5.2 Virtuel

Partage du faisceau lumineux permettant une réduction moindre de l'intensité lumineuse. La division permet alors au microscope de disposer d'accessoires, avec moins de perte d'intensité lumineuse (Behle, 2001) (Fig.25).

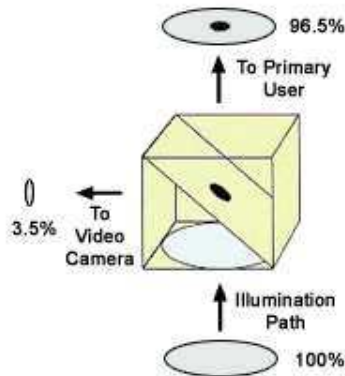


Figure 25 : Schéma d'un diviseur optique virtuel, le faisceau n'est pas coupé mais partagé et 96% de l'intensité lumineuse parvient toujours à l'opérateur (Source : www.globalsurgical.com).

3.4.6 Oculaire de co-observation

L'oculaire de co-observation permet à l'assistante de voir le champ opératoire de la même façon que le praticien et de suivre l'avancement de la procédure clinique en cours (Fig.26).

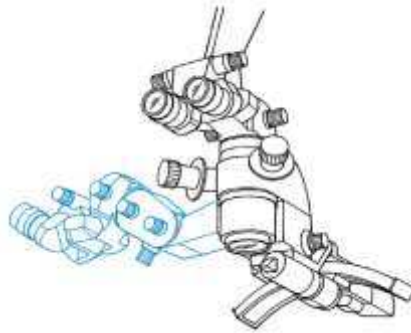


Figure 26 : Schéma d'un oculaire de co-observation de l'assistante (à gauche) d'un praticien droitier (d'après Assaf, 2006).

3.4.7 L'appareil photographique numérique

Un appareil photographique numérique fixé sur le diviseur optique (Fig.27) permet la réalisation de clichés durant l'intervention. Les clichés pris permettent d'illustrer des présentations cliniques. Le déclenchement doit pouvoir se faire à distance pour éviter les tremblements et autres mouvements imposant à l'opérateur un nouveau réglage de l'image (Glenn, 2009).



Figure 27 : Microscope OPMI pico de la marque ZEISS® équipé d'un diviseur optique simple auquel est fixé un raccordement pour le positionnement d'un appareil photo numérique (Source : brochure ZEISS®).

3.4.8 La caméra numérique CCD

Une caméra numérique CCD, est un dispositif permettant d'enregistrer des séquences opératoires ou de retransmettre l'intervention sur un écran. Cet écran peut être partagé avec le personnel assistant, les patients ou les accompagnants, etc. Pré-intégré dans le

microscope, la caméra permet de réduire la perte d'intensité lumineuse et l'encombrement (Honegger, 2016).

3.4.9 Les baïonnettes en caoutchouc et la croix de visée

Adaptables sur la tête binoculaire, les baïonnettes (Fig.28) permettent à un praticien porteur de lunettes correctrices l'utilisation facile des oculaires. En éloignant ou rapprochant l'œil du praticien des oculaires ces baïonnettes se déploient par un pas de vis, un mouvement de translation ou encore simplement par un déploiement du caoutchouc.

De la même façon qu'une mire de fusil, la croix de visée permet de centrer l'image. La gravure de l'un des oculaires permet ainsi de positionner précisément le microscope pour la réalisation de clichés ou d'un film.



Figure 28 : Croix de visée gravée dans l'objectif ici dans le microscope de la marque ZEISS® (Source : brochure ZEISS®).

3.4.10 Les oculaires extensibles

Montés sur un axe mobile, ces oculaires permettent dès lors, de se rapprocher ou de s'éloigner du microscope sans modification de la position de ce dernier (Fig.29).

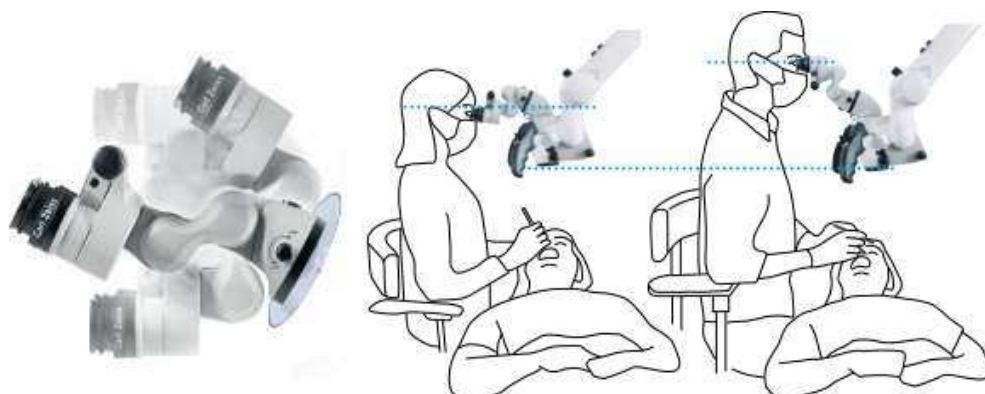


Figure 29 : Oculaire amovible réglable à différentes positions pour s'adapter à différents praticiens sans mouvement du microscope (Source : brochure ZEISS®).

4 Applications en endodontie

L'endodontie est une spécialité de l'odontologie dont l'objectif est de traiter toutes les pathologies relatives à l'endodonte. Discipline minutieuse, il est admis qu'avant l'avènement des aides optiques, le sens tactile était au cœur de la pratique de l'endodontiste (Mallet, 2012). Les systèmes optiques et le microscope opératoire apportent une nouvelle notion d'importance : la vision.

L'utilisation des aides optiques visuelles s'est rapidement avérée indispensable en endodontie (Fig.30).

Avec l'amélioration de la vision, le praticien est capable de diagnostiquer des pathologies dès les premiers stades d'évolution. Un fort grossissement permet aux praticiens d'identifier un défaut microscopique, des altérations de la couleur, des petites quantités de plaques dans un sillon, des lésions blanches crayeuses débutantes de déminéralisation, etc... (Clark et coll., 2003 ; Clauder, 2007).

Les traitements peuvent également être effectués avec un plus grand niveau de précision, réduisant ainsi la survenue d'échecs et le besoin de réinterventions (Napoletano, 2010).

L'AAE aux États unis a pris position sur le rôle du microscope opératoire en endodontie et a précisé les procédures endodontiques améliorées par l'usage du microscope opératoire :

- Localisation de canaux dont le diamètre a été réduit ou obstrué par des calcifications.
- Retrait d'instruments fracturés (de tenons radiculaires ou encore d'inlay-core).
- Réalisation de cavités d'accès (préservation tissulaire).
- Assistance au traitement des perforations physiologiques ou iatrogènes.
- Mise en évidence de fissures ou fractures invisibles à l'œil nu et non décelables par palpation.
- Chirurgie endodontique, en particulier les résections apicales et obturations à rétro.



Figure 30 : Impact du grossissement sur la vision d'une cavité endodontique : de gauche à droite , grossissement : X3,5 , X5, X8,5 ,X13, X21 (Source : brochure ZEISS®).

4.1 Accès à la chambre pulpaire, préparation de la cavité d'accès et préservation tissulaire

Étape essentielle et initiale de tout traitement endodontique, la préparation de la cavité d'accès aboutit à l'élimination totale du plafond pulpaire. Elle doit être suffisamment grande pour permettre une visualisation facile des différents éléments anatomiques tout en préservant les tissus résiduels de la dent (Mallet, 2004).

Les dimensions de la cavité d'accès sont régies et limitées par la position des entrées canalaires. L'accès à ces dernières doit pouvoir se faire instrumentalement de façon directe et sans contrainte (Pertot et Pommel, 2001).

Apport du microscope opératoire :

Selon Bal en 2002 « les endodontistes ont diminué la taille des cavités d'accès grâce au microscope opératoire et ont découvert le respect absolu du parodonte apical. » et « cette action est plus aisée si des aides visuelles sont utilisées » (Cantatorre et coll., 2009).

Outre le respect de l'anatomie camérale, le microscope va permettre une utilisation plus précise et rationnelle des instruments au niveau des orifices canalaires. Grâce au grossissement, la visualisation des éperons dentinaires obstruant les entrées canalaires est nette. Leur élimination réalisée sans spray, maximisant la vision avec le microscope opératoire, permet de replacer l'orifice canalaire dans sa position originelle. La courbure initiale est diminuée et la profondeur de vision dans le canal est augmentée (Rampado et coll., 2004) (Fig.31).

D'après l'étude de Lobb et coll. (1996), 22% des échecs endodontiques sont dus à des canaux non traités. Le microscope, dans le respect de l'anatomie du plancher pulpaire et de sa lecture, permet d'éviter l'oubli iatrogène d'un canal. Démontrée par Yoseikan dans son étude de 2002, la réalisation de la cavité d'accès à l'aide du microscope opératoire augmente la capacité de détection des entrées canalaires comparativement à l'œil nu (Yoseikan, 2002).

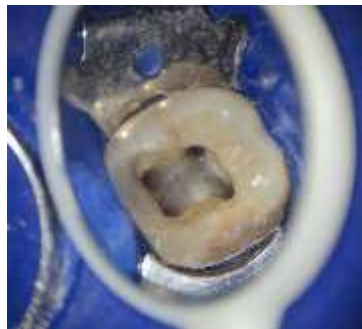

Figure 31 : Cavité d'accès pour une première molaire mandibulaire (Source : Dr Balthazard).

4.2 Mise en évidence du plancher caméral et des calcifications éventuelles

La notion d'appréciation topographique de l'anatomie dentaire est essentielle. À fort grossissement celle-ci permet une véritable lecture des ramifications, des nuances et autres colorations dentinaires du plancher pulpaire (Mallet, 2002).

De plus, l'étude de Gorduysus et coll. (2001) relative à l'identification des orifices canaux, relève, outre l'utilisation du microscope opératoire, l'importance de l'expérience du praticien.

Apport du microscope opératoire :

L'agrandissement autorisé par le microscope opératoire permet aux endodontistes de mieux identifier les repères anatomiques de la chambre pulpaire (Mamoun, 2009).

Le microscope utilisé à des grossissements de X6 à X10, permet de distinguer précisément la dentine primaire de la dentine réactionnelle ou calcifiée, l'une étant de teinte claire et la seconde plus brunâtre. La localisation et le retrait des éperons dentinaires et/ou pulpolithes peuvent être réalisés plus facilement avec l'aide du microscope opératoire (Clauder, 2007) (Fig.32).

L'effet effervescent observé lors du contact de l'hypochlorite de sodium avec les résidus pulpaire ou encore l'augmentation du contraste avec l'utilisation de bleu de méthylène, associé au grossissement du microscope améliorent la recherche d'orifices canaux fins (Knolwes, 1998).

Malgré tout, le grossissement du microscope avec l'éclairage coaxial qu'il offre, n'est utile dans la recherche d'entrées canaux calcifiés que s'il est associé à une connaissance précise de la topographie du plancher pulpaire. Dans les cas de calcifications pulpaire, la distinction entre plancher et plafond est ardue, le risque de perforation est augmenté. Le microscope permet de travailler avec précision, de façon plus sûre, tout en économisant du tissu dentaire (Koch, 1997).

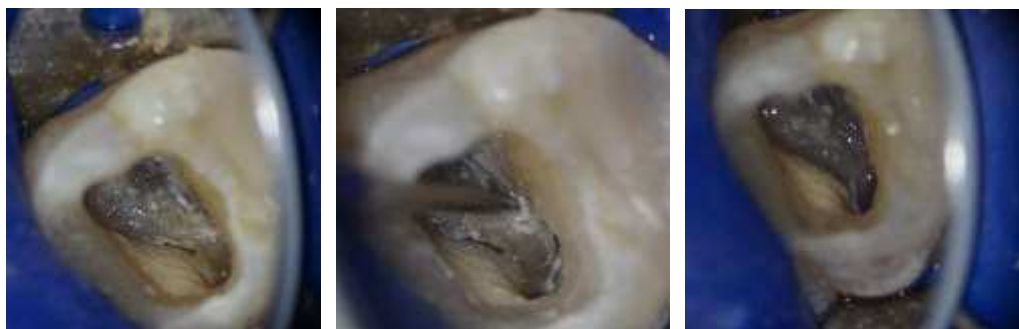


Figure 32 : Éviction d'un pulpolithe sur une première molaire maxillaire (Source : Dr Balthazard).

4.3 Localisation du deuxième canal mésio vestibulaire sur une première molaire maxillaire

Les variations anatomiques ne sont pas rares et bon nombre de celles-ci ne peuvent être détectées ou traitées avec des procédures endodontiques « traditionnelles » sans aides optiques (Hess, 1917 ; Buhley et coll., 2002).

La complexité de l'anatomie du système canalaire des molaires maxillaires représente pour l'endodontiste un véritable challenge. En effet, la première molaire maxillaire est la dent où l'on retrouve la fréquence la plus élevée de présence d'un quatrième canal ou canal mésio-vestibulaire 2 (MV2) (Baldassari-Cruz, 2002).

Apport du microscope opératoire :

Le microscope opératoire facilite l'utilisation d'instruments ultra-sonores pour l'élimination d'éventuelle calcification pulpaire recouvrant le MV2. Cette utilisation du grossissement et de l'éclairage coaxial rendent plus aisés la mise en forme du canal et diminuent le risque de perforation iatrogène lors de la recherche canalaire (Sempira et Harwell, 2000).

L'étude de Gorduysus et coll., en 2000, a démontré que le pourcentage de détection du canal MV2 est augmenté avec l'aide des grossissements les plus élevés (Gorduysus et coll. en 2000).

Dans leur étude, Carbal et coll., (2013) ont étudié *in vitro* l'efficacité du microscope opératoire dans la détection des seconds canaux mésio-vestibulaires. Ils ont relevé des taux de détection de l'ordre de 90% avec le microscope, alors que les taux sont diminués à 52% en l'absence d'aides optiques (Fig.33).

Burley et coll., (2002) dans leur étude portant sur 312 premières et secondes molaires maxillaires, ont montré des taux de succès dans l'identification des MV2 de 57,4% avec l'aide du MO et 18,2% sans aides optiques.

Concernant les premières molaires maxillaires, les incidences d'identification des canaux MV2 étaient de 71,1% avec le microscope et 17,2% sans grossissement.

Stropko, dans son étude de 1999, a traité un total de 1 722 molaires maxillaires, travaillant parfois sans aides optiques et parfois avec le microscope opératoire. Il a mis en évidence qu'avec plus d'expérience et un microscope opératoire, l'incidence de la localisation des canaux MV2 a augmenté de 73,2% à 93,0% pour les premières molaires maxillaires et de 50,7% à 60,4% pour les secondes molaires maxillaires.

L'utilisation du microscope a également augmenté le nombre d'orifices canalaires trouvés dans le cas des molaires mandibulaires du fait de l'augmentation considérable de la qualité de la cavité d'accès endodontique (Karapinar-Kazandag et coll., 2010).

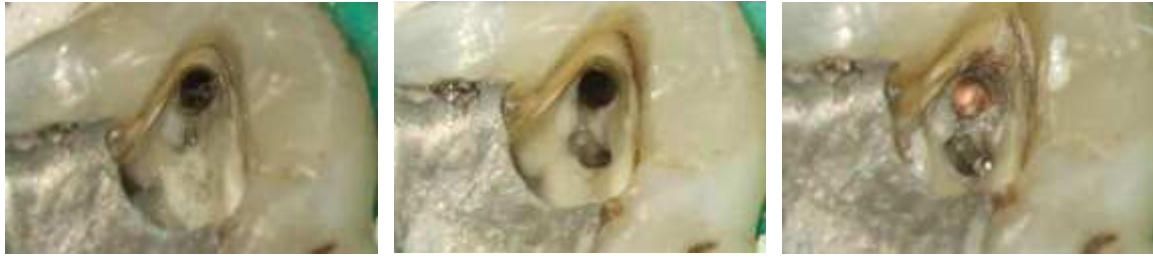

Figure 33 : Étapes de mise en forme canalaire d'un second canal mésio-vestibulaire sur une molaire maxillaire
(Source : brochure ZEISS®).

4.4 Diagnostic de fêlure ou de fracture radiculaire

Les micro-fractures, fêlures ou fractures longitudinales sont souvent difficiles à diagnostiquer cliniquement et peuvent être visualisées plus précisément avec le microscope (Glenn, 2007 ; Griffin, 2006).

Apport du microscope opératoire :

Le microscope, en tant que tel, n'est pas l'outil diagnostique de premier recours dans la recherche d'une fracture ou d'une fêlure. Il permet en revanche au praticien de confirmer ou non et de quantifier de façon précise l'importance de celle-ci ainsi que son trajet. Dans le cas des micro-fractures, invisibles le plus souvent à l'œil nu, le microscope est un outil indispensable. Couplé à l'usage de bleu de méthylène ou de teinture d'iode, le grossissement offert par l'aide optique rend la mise en évidence des fractures, fêlures plus aisée (Fig.34).

En cas de trajet profond, le diagnostic est souvent sombre pour la dent concernée et se dirige dans la majorité des cas vers l'avulsion (Griffin, 2006).

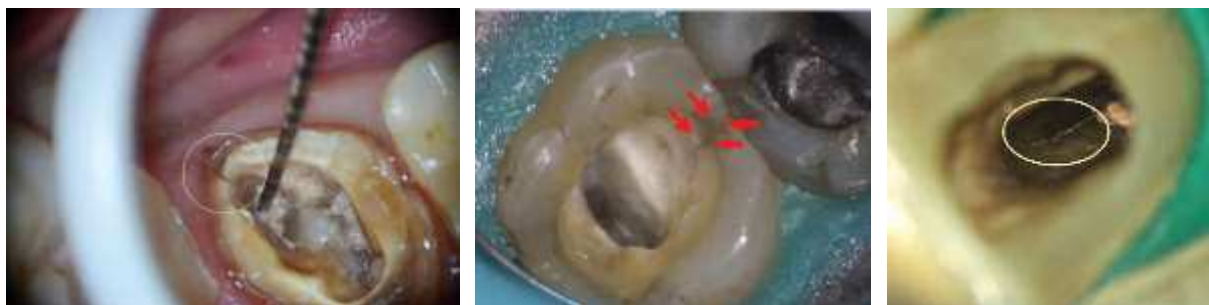

Figure 34 : Exemple de fracture et fêlure coronaire et radiculaire. De gauche à droite ; fracture coronoradiculaire de la dent n°26 (Dr Balthazard) , fracture coronaire mésiale de la dent n°27, fracture radiculaire de la dent n°11 (Source : Dr Balthazard ; ZEISS®).

4.5 Mise en forme canalaire

Le nettoyage chimio-mécanique et l'obturation tridimensionnelle étanche sont des prérequis nécessaires pour obtenir une guérison en endodontie, aussi bien lors du traitement initial que du retraitement endodontique (Knolles ,1998).

Pour les chirurgies endodontiques, une bonne gestion de la préparation apicale et une obturation hermétique sont indispensables, une bonne connaissance de la morphologie du canal radiculaire est essentielle (Wolcott et al., 2002).

Apport du microscope opératoire :

Le microscope opératoire permet, en coronaire, une maîtrise des instruments de préparation canalaire. Le microscope opératoire permet une validation de la mise en forme de la partie coronaire des différents canaux ainsi qu'une vérification précise de l'intégrité physique des instruments endodontiques avant leur insertion dans les canaux. Ainsi, le grossissement associé à l'usage du microscope opératoire permet d'imager précisément le travail de mise en forme, là ou autrefois seuls le sens tactile et la réalisation de clichés radiographiques le permettaient (Fig.35) (Jafarzadeh et Wu, 2007).

Cela complique toutefois le travail du praticien qui devra trouver de nouvelles positions de travail.

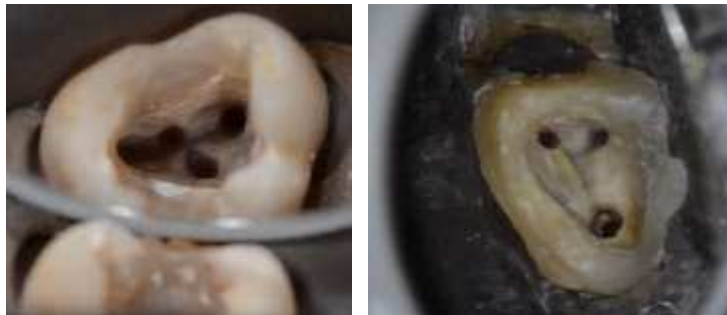

Figure 35 : Exemple de contrôles visuels après mise en forme canalaire (Source : Dr Balthazard).

4.6 Traitement des résorptions radiculaires et apexification

Le traitement des résorptions radiculaires figure parmi les traitements les plus difficiles à réaliser pour un endodontiste. L'accès à la zone de résorption est conditionné par la visualisation ou non du site. Ainsi, une résorption située au tiers moyen ou au-dessus d'une courbure, est souvent visuellement accessible et donc de bon pronostic selon la situation clinique.

Apport du microscope opératoire :

La meilleure visualisation de la lésion, couplée à la lecture des clichés radiographiques, permet à l'opérateur de poser un diagnostic plus fiable. Le traitement de la résorption sera lui aussi plus précis (Fig.36).

Il en est de même pour le traitement des dents à apex ouverts car les thérapies modernes d'apexification nécessitent des techniques et des matériaux spécifiques dont la manipulation a été grandement facilitée par l'apport du microscope opératoire (Utpal Kumar et Subhasis, 2013).

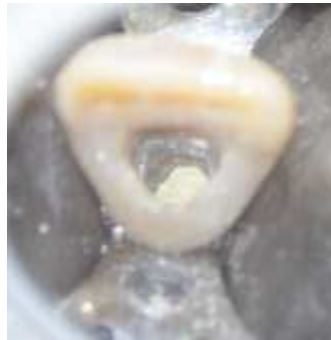

Figure 36 : Mise en place d'un bouchon apical de biodentine (Source : Dr Balthazard).

4.7 Examen de la préparation canalaire finale

Apport du microscope opératoire :

Au cours de la mise en forme canalaire, l'amélioration de la vision permet aux endodontistes de mieux percevoir l'action de leurs instruments et la bonne remontée des débris dentinaires et des solutions d'irrigation en coronaire.

Le contrôle du canal peut être fait plus précisément et permet de détecter la présence de résidus de gutta-percha sur les parois canalaire ou la persistance d'une suppuration fine dans le canal (Mamoun, 2007).

Le rinçage final du canal, préparé et mis en forme, est la dernière étape avant le début du processus d'obturation. Le microscope permet au praticien d'observer l'effet effervescent de l'hypochlorite de sodium déposé ici en solution finale. S'il y a présence d'une activité effervescente encore trop importante c'est le signe qu'il reste à l'intérieur des résidus de matière organique et que la préparation chimio-mécanique doit être complétée (Vertucci, 2005).

4.8 Traitement des méfaits instrumentaux

4.8.1 Perforation

Il y a perforation quand il existe une communication iatrogène entre le parodonte d'une part et l'endodonte d'autre part (Mandel, 2000).

La perforation entraîne le plus souvent un processus inflammatoire en regard de la communication avec les tissus parodontaux (Firas Daoudi, 2001).

Lors de la mise en évidence d'une perforation, le pronostic de la dent va dépendre de différents facteurs :

- du niveau de la perforation : tiers coronaire, médian ou apical,
- de la localisation de la perforation : vestibulaire, linguale ou proximale,
- du diamètre de la perforation : influence la capacité du praticien à réaliser un scellement étanche,
- de l'ancienneté de la perforation : possibilité d'évolution en une lésion endo-parodontale.

Apport du microscope opératoire :

Les perforations situées au sein de la moitié apicale de la racine et en dessous des courbures radiculaires sont difficilement gérables même avec l'aide du microscope opératoire.

- Perforation du plancher pulpaire :

Généralement engendrée par un instrument rotatif lors de la réalisation de la cavité d'accès endodontique ou de la recherche des entrées canalaire.

Le microscope opératoire dans le traitement des perforations du plancher va permettre une application plus aisée de produit d'obturation (MTA, Biodentine...). Il convient pour le traitement des perforations sous-gingivales ou situées au niveau du premiers tiers de la racine (Lasfargues, 2005) (Fig.37).

- Perforation radiculaire :

De même que la perforation du plancher pulpaire, la perforation radiculaire est souvent la suite d'une utilisation iatrogène d'un instrument rotatif lors de la création d'un ancrage radiculaire ou encore d'une utilisation forcée d'un dispositif de rotation continue face à une courbure importante.

Le microscope opératoire permet, dans les cas les plus coronaires, d'éviter au patient une intervention chirurgicale en obturant la perforation avec un matériau étanche et biocompatible.

- Perforation apicale :

Résultant le plus souvent d'une sur-instrumentation apicale, le microscope opératoire en pratique endodontique non chirurgicale n'apporte que peu ou pas d'intérêt dans le traitement de ces perforations. Leurs traitements sont en général chirurgicaux.

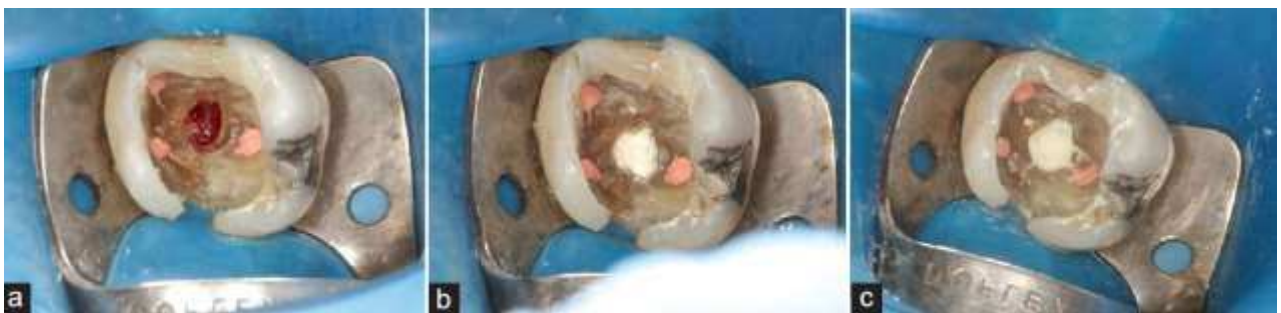


Figure 37 : Exemple de traitement d'une perforation du plancher pulpaire avec l'usage de MTA (Source : www.ijdr.com).

4.8.2 Bris instrumental

Apport du microscope :

La vision améliorée à fort grossissement et avec l'éclairage coaxial du microscope permettent aux praticiens d'observer les parties les plus coronaires des instruments fracturés (Fig.38).

Le microscope opératoire permet une élimination sans perte excessive de structure dentaire, avec un risque réduit de perforation et un bon pronostic de conservation de la dent (Clifford et Ruddle, 1997).

Deux études (Suter et coll., 2005 ; Cujé et coll., 2010) ont montré que les taux de réussite d'élimination des bris instrumentaux sont sensiblement plus élevés lorsque le MO est utilisé (entre 87% et 95% avec MO contre 68% sans MO).

Dans le cas de fractures instrumentales situées au sein des deux tiers coronaires, le microscope opératoire permet au praticien de voir l'instrument et de tenter son élimination à l'aide d'ultrasons à usage endodontique ou encore de le contourner en recherchant

l'existence d'un passage entre ledit instrument et les parois canalaires (Zaugg et Stassinakis, 2004).

Tout au long de la procédure, un contrôle aisé de la mobilité du fragment et de la possibilité de préhension, ou de franchissement, sera permis pas le fort grossissement. L'élimination des éperons dentinaires à l'orifice du canal permet de recentrer la vision sur l'instrument fracturé et facilite le travail des instruments autour de ce dernier (Nimet-Gencoglu et coll., 2009).

Les très forts grossissements X12,5 et X20 permettent de visualiser l'instrument mais la perte de luminosité, la profondeur de champ réduite et les possibles reflets sont autant de facteurs compliquant ce genre de procédure (Sitbon et coll.,2014).

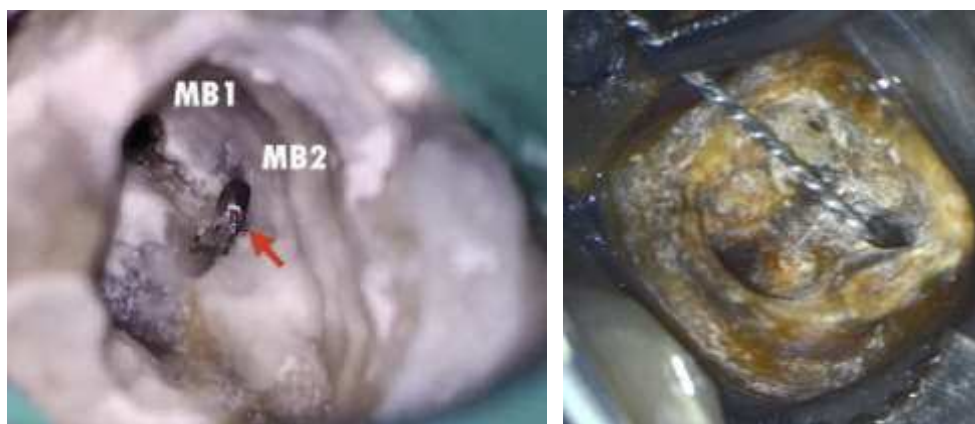


Figure 38 : Exemple de retrait d'instrument fracturé, à gauche une lime k dans un second canal mésio vestibulaire d'une molaire maxillaire (source : www.AAE.com), à droite une lime de rotation continue dans une molaire mandibulaire (Source : Dr Balthazard).

5 Intérêt pédagogique et de communication

5.1 Intérêt pédagogique

Les options disponibles sur le microscope permettent à une tierce personne de profiter d'une vision claire et précise du champ opératoire. Il est possible de fournir :

- des clichés photographiques,
- des vidéos en temps réel diffusées sur un écran, pour l'assistante, pour le patient ou encore pour les accompagnants,
- des vidéos enregistrées par un périphérique numérique et stockées sur un disque dur afin d'y avoir accès après l'intervention.

5.1.1 Pour l'assistante

Travaillant dans un petit périmètre, souvent avec une faible luminosité et en vision indirecte, seul le praticien est en mesure de voir le champ opératoire. Cette disposition peut être pour l'assistante la source d'une frustration ou d'un ennui lors des séances parfois longues de traitement endodontique. Le microscope permet à l'assistante, par le biais du moniteur de retransmission, de suivre en direct et de la même façon que le praticien, l'avancée du traitement. Elle est en mesure de comprendre les difficultés rencontrées par l'opérateur et peut ainsi facilement communiquer avec le praticien sur la démarche à suivre. L'amélioration de la communication au sein même du binôme praticien/assistant, donne à l'assistante une vue plus fine des procédures, une meilleure compréhension de la complexité du travail en cours.

5.2 Intérêt pour la communication

Dans la société actuelle, l'impact de la communication est devenu prépondérant. L'univers de la santé et l'univers dentaire n'en sont pas exempts. Autrefois reléguée en annexe de la relation thérapeutique, la communication sur le travail du chirurgien-dentiste est une démarche aujourd'hui nécessaire si ce n'est indispensable dans l'établissement d'une relation de soin. Le microscope opératoire peut être un atout exceptionnel pour la pratique quotidienne quand il s'agit de documenter un cas clinique. La documentation sera utilisée à des fins médico-légales, pour les assurances, la communication avec le patient, mais également avec le personnel ou les chirurgiens-dentistes référents ou encore lors de conférences (Tan, 2007). L'ensemble de la communication doit être envisagée dans le respect de l'éthique et de la déontologie.

5.2.1 Avec le patient

Le patient arrivant dans une structure équipée, perçoit inmanquablement l'image d'un professionnel de santé consciencieux, repoussant les limites de l'œil, pour s'appliquer au détail, affiner son diagnostic et ses thérapeutiques. La confiance du patient dans le projet de soin est ainsi augmentée et l'image de spécialiste renvoyée par l'utilisation du microscope, le rassure dans sa prise en charge (Sitbon et coll. 2014).

En effet, l'essor d'internet et l'abondance d'imageries médicales à la disposition du grand public ont donné au patient une soif d'information, sinon de justification, à l'égard du praticien. Ce phénomène de « scopophilie » ramenant tout à l'image, est très répandu dans l'ensemble des domaines médicaux. Les photographies ou les vidéos détaillant l'intervention en pré, per et post-opératoire, associées aux explications du praticien, peuvent permettre au patient de comprendre un traitement souvent incompréhensible pour lui.

Dans leur étude, Sitbon et coll. (2013) ont essayé d'établir un lien entre l'utilisation du microscope opératoire et la perception du chirurgien-dentiste par les patients (Tab.2).

Tableau 2 : Perception de l'usage du microscope par les patients (n =52) (d'après Sitbon et coll., 2014).

Votre dentiste utilise un microscope opératoire vous pensez que ...	Totalement d'accord	D'accord	Neutre	En désaccord	Complètement en désaccord
Il est plus performant et mieux entraîné	39%	33%	24%	2%	2%
Il est à la pointe de la technologie	41%	39%	18%	2%	0%
Il offre de meilleurs traitements.	36%	42%	18%	2%	2%
Il est plus fiable	23%	41%	32%	4%	0%

Il apparaît indispensable que les images fournies aux patients soient choisies et appropriées, afin d'éviter de provoquer un effet inverse à celui recherché. En effet, la sur-communication et l'isolement d'une pathologie par son agrandissement optique, peuvent entraîner des réactions paradoxales de résistance ou de rejet du projet thérapeutique, voire simplement paraître effrayantes. Il doit rester à l'esprit du praticien que l'image vient appuyer son discours et non l'inverse.

5.2.2 Avec les confrères et les institutions

La capacité d'obtenir des clichés précis et de qualité à l'aide du microscope opératoire permet au praticien d'agrémenter ses correspondances, de justifier ses diagnostics, de renforcer la qualité de son travail, dans les communications avec ses confrères.

De plus, l'avènement de la communication, l'évolution des mentalités et l'augmentation des procédures engagées par des patients envers les praticiens, rendent l'usage du microscope intéressant dans une démarche juridique (Sitbon et coll., 2013).

Des clichés d'états initiaux lors de la première visite du patient, permettent au praticien de constituer un dossier médico-légal. Il peut objectiver par exemple un délabrement trop important d'une dent, nécessitant des thérapeutiques particulières, ou encore justifier que le patient a bien reçu une information claire et objective avant de donner son consentement libre et éclairé.

5.2.3 Rapport de cas standardisés pour une prise en charge endodontique non chirurgicale optimale

La liste des photographies suivantes est à réaliser lors d'une visite chez un praticien endodontiste et tend à devenir la norme pour une communication claire et précise (Schwartz et coll., 2015).

Photographie de consultation, sans champ opératoire, révélant autant que possible les raisons du traitement à venir.

Photographie préopératoire, champ opératoire en place.

Photographie après effraction de la chambre pulpaire, révélation de son statut.

Photographie après réalisation de la cavité d'accès endodontique :

- anatomie canalaire particulière,
- mise en évidence d'un bris instrumental,
- absence d'obturation d'un canal,
- trait de fracture longitudinale du plancher pulpaire etc...

Photographie du canal préparé, nettoyé et mis en forme.

Photographie après obturation.

Photographie après mise en place de l'obturation coronaire.

L'ensemble est couplé aux radiographies du traitement pour compléter le dossier et la correspondance éventuelle.

6 Impact de l'utilisation sur le praticien

6.1 Impact oculaire

L'utilisation prolongée du microscope opératoire impacte-t-il la vision du chirurgien-dentiste ?

Si l'usage montre de toute évidence un apport majeur pour la pratique endodontique, est-ce sans risque pour l'opérateur régulier ?

Il est communément admis que l'usage de dispositif optique grossissant est source de migraines, de fatigue visuelle voire même d'une réduction de l'acuité visuelle à long terme de l'opérateur.

6.1.1 La fatigue visuelle

La fatigue visuelle est définie comme « un effet physiologique réversible, résultant de la sollicitation excessive des muscles oculaires et de la rétine, pour tenter de conserver une image nette par des ajustements inefficaces » (Cail, 1992).

Cette définition, fournie par Cail, peut être relativisée car de nombreuses autres définitions existent. En 2001, il ajoute : « aujourd'hui, l'intégration des nouvelles technologies de visualisation au poste de travail contribue à privilégier de plus en plus l'information visuelle par rapport aux autres types d'information. La fatigue visuelle est souvent dénoncée par les opérateurs effectuant des tâches à forte sollicitation oculaire comme les travailleurs sous aide optique, informatique, contrôle qualité etc.... » (Cail et Salsi, 2001).

Différents facteurs peuvent aider à comprendre la fatigue visuelle :

- Facteurs individuels : âge, sexe, port de verres correcteurs, état de santé et de fatigue générale.
- Facteurs professionnels : l'environnement physique, le matériel utilisé, l'aménagement du poste de travail (impactant sur la distance œil tâche), mais aussi l'organisation temporelle (longue séance avec fixité du regard).

Cette fatigue visuelle aboutit à court terme, à une modification physiologique du *punctum proximum*. Celui-ci recule, la convergence est perturbée, aboutissant à une baisse de l'acuité visuelle.

L'acuité visuelle peut être impactée pendant plusieurs heures après l'arrêt du travail et ne sera retrouvée qu'après un repos oculaire complet (une nuit de repos). On note ainsi que le recul du *punctum proximum* peut perdurer, ceci pouvant s'expliquer par un aspect cumulatif de la fatigue, amplifié par le niveau d'exigence de la tâche. Il n'existe pas d'étude

ophtalmologique mettant en évidence l'altération pathologique de la vision due à un travail visuel sous aide optique ou microscope (Cail ,2011).

6.1.2 Impact du microscope sur l'acuité visuelle

L'acuité visuelle est variable entre différents individus et plusieurs éléments peuvent la modifier.

- Le niveau d'acuité visuelle initial d'un individu est donné à l'âge de 20 ans. Il est différent entre les individus mais un constat subsiste : après 40 ans l'acuité visuelle diminue nettement (Perrin, 2015).
- La fatigue visuelle occasionne une diminution momentanée de l'acuité. Ainsi en fin de journée, après de nombreuses heures de sollicitation, une baisse de l'acuité est fréquemment démontrée.
- L'éclairage par la diminution des contrastes visibles impacte l'acuité visuelle de l'opérateur. En effet, plus la lumière est intense, plus l'œil saisit les détails des objets (Fig.39). Une limite existe cependant, c'est l'éblouissement.

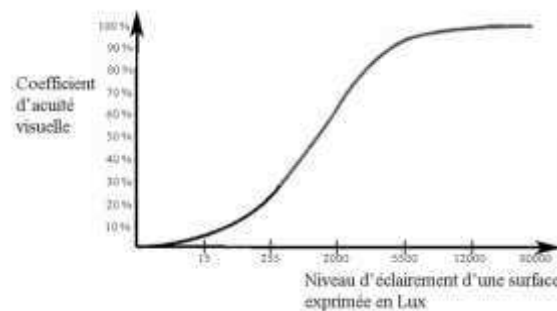


Figure 39 : Courbe représentant les variations de l'acuité visuelle en fonction de l'éclairage (Source, d'après Kubler,2000).

Le microscope, possède un réglage fin de l'intensité lumineuse ainsi qu'une lumière coaxiale, ce qui est un avantage pour l'amélioration de l'acuité visuelle. Il doit cependant toujours être couplé à l'usage d'un scialytique et d'un plafonnier afin de prévenir l'éblouissement de contraste (écart d'intensité important d'une zone à l'autre), (Mallet, 2002).

Les études menées sur l'impact des aides optiques sur la vue du praticien utilisent des optotypes. Il s'agit de motifs ou caractères, de formes et de dimensions définies destinées au contrôle de l'acuité visuelle (Larousse) (Fig.40).

Dans leur étude de 2011, Perrin et coll. ont étudié l'acuité visuelle de praticiens d'âges différents. Les praticiens devaient observer successivement des optotypes, à l'œil nu, puis sous aides optiques diverses (à l'exception ici du microscope).

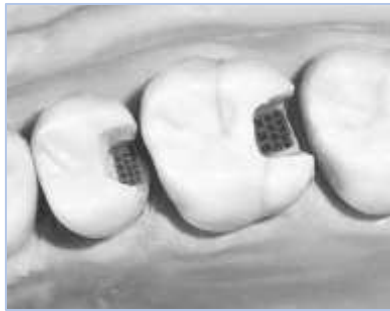


Figure 40 : Exemple d'E-optotype pour l'évaluation clinique des tests d'acuité visuelle (d'après Perrin et coll., 2011).

Les résultats sont les suivants :

- L'acuité visuelle des jeunes praticiens est supérieure à celle des confrères plus âgés, confirmant l'influence au-delà de 40 ans de l'âge sur l'acuité visuelle.
- L'acuité de tous les participants a été améliorée par les aides optiques proposées.
- Indépendamment de l'âge, les praticiens ayant une acuité supérieure à l'œil nu conservent cet avantage sous aides visuelles.

L'étude de la même équipe, réalisée un an après, permet cette fois-ci de mieux comprendre l'impact du microscope opératoire sur l'acuité visuelle (Perrin et coll., 2013).

Les E-Optotypes sont insérés au fond de cavités sur des dents en résines. L'étude tend à se rapprocher le plus possible de la clinique : les dents équipées et placées sur une arcade sont elles même positionnées sur un patient simulé.

Différentes situations sont expérimentées :

- examen œil nu, distance imposée.
- examen œil nu, distance libre.
- examen aides optiques : Galiléennes (X2,5) / képlériennes (X4,3), distance imposée.
- examen microscope opératoire X4 puis X6, distance imposée.
(À noter que seul le microscope possède ici un éclairage intégré)

Conclusion de l'étude :

- Confirmant la première étude, l'âge des praticiens influe sur l'acuité visuelle, mais l'utilisation d'aides optiques permet de compenser la baisse d'acuité due aux années.

- A l'œil nu, les jeunes praticiens augmentent significativement leur acuité visuelle entre la distance imposée et la position libre. En effet en réduisant la distance œil / tâche, les jeunes praticiens sollicitent leur accommodation et augmentent leur acuité. Cependant cette augmentation de l'acuité visuelle n'est possible que par adaptation posturale. Il est nécessaire pour le jeune praticien de se pencher en avant pour se rapprocher de la cavité buccale améliorant l'acuité visuelle au détriment de la neutralité posturale. Les praticiens plus âgés, dans la majorité des cas atteints de presbytie, ne sont plus capables d'une augmentation aussi nette.
- Le microscope est indéniablement l'aide optique qui augmente le plus l'acuité visuelle. A grossissement égal (x4), l'acuité visuelle des participants a été augmentée de 679% contre 379% avec les loupes képlériennes. On peut expliquer partiellement cette différence par l'éclairage coaxial du microscope absent des loupes képlériennes. A un grossissement plus fort de x6 on obtient une augmentation de l'acuité visuelle de plus de 960% (Tab.3).

Tableau 3 : Amélioration de la performance visuelle en fonction de différentes conditions de visualisation clinique (d'après Perrin et coll., 2011).

Condition de visualisation.	Performance visuelle en %.
Œil Nu	100%
Loupe képlérienne	379%
Microscope opératoire X4	679%
Microscope opératoire X6,4	961%

En outre, si les deux études ont démontré l'impact important de l'âge du praticien sur l'acuité visuelle, l'étude de 2012 laisse entrevoir une lueur d'espoir pour les praticiens plus âgés. En effet l'usage du microscope permet d'estomper fortement la baisse de la performance visuelle et ce, proportionnellement au grossissement fourni par le microscope. Le microscope ne peut pas gommer totalement les effets de l'âge sur la performance visuelle. Il sollicite toutefois moins les yeux des praticiens âgés. L'absence de mise en jeu des mécanismes d'accommodation et de convergence durant l'usage du microscope ramène de fait les praticiens de tous âges sur un pied plus égalitaire (Perrin et coll., 2011)

En 2013, Perrin et coll. ont étudié de façon plus spécifique le microscope dans son cadre d'utilisation préférentiel : l'endodontie.

Partant du postulat que l'endodontie est la seule branche de la dentisterie à être réalisée quotidiennement sans vue opératoire systématique mais à l'aide du sens tactile, de radiographies et par expérience, l'étude tend à montrer l'importance du microscope opératoire dans l'observation intra-radriculaire (Fig.41).

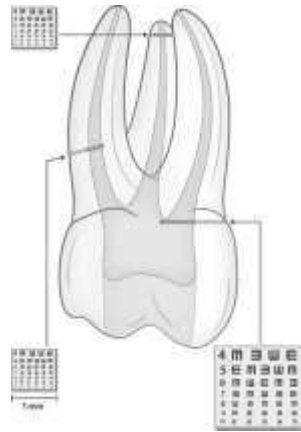


Figure 41 : Position des optotypes miniaturisés dans la dent numéro 26 (d'après Perrin et Coll. ,2013).

Une cavité d'accès endodontique a été préparée sur une première molaire maxillaire extraite. Les trois canaux radiculaires principaux ont été travaillés par rotation continue avec des instruments Ni-Ti. Dans la racine palatine une lime a volontairement transfecté l'apex radiculaire pour créer un diamètre apical de 0,6 mm. Des optotypes ont été fixés à l'entrée du canal mésio-vestibulaire, à 5 mm à l'intérieur du canal distal et enfin à l'apex du canal palatin (Fig.42).




Figure 42 : Visualisation à l'aide du microscope de l'optotype placé dans le canal (d'après P. Perrin et Coll. ,2013).

La dent a été positionnée pour simuler sa position physiologique.

Des tests ont ensuite été réalisés avec 24 dentistes répartis en 2 groupes (\leq à 40ans et \geq à 40ans) selon trois conditions d'analyse visuelle.

- Condition 1: vision naturelle, distance de travail librement choisie avec scialytique réglable.
- Condition 2: vision avec des Loupes galiléennes, X2.5 à une distance de travail de 380mm.
- Condition 3: vision avec un microscope opératoire.

On notera que l'ensemble des 24 praticiens étaient habitués à l'usage d'aides optiques ou de microscope. De plus, afin d'éliminer le facteur de presbytie dans l'évaluation de l'acuité visuelle les porteurs de verres correcteurs ont été autorisés à conserver leurs lunettes.

Les conclusions de l'étude de 2013 sont similaires à celles obtenues 2 ans plus tôt.

Conclusions de l'étude:

- Le microscope apparaît en effet comme le seul dispositif optique permettant au praticien d'obtenir une vision claire des plus petits E-optotypes, indépendamment de l'emplacement dans le canal et de l'âge du praticien.
- Tous les dentistes travaillant sous microscope ont ainsi distingué nettement l'E-optotype situé à l'entrée du canal mésio-vestibulaire, et ce, indépendamment de l'âge de praticien. Les résultats obtenus pour l'E-optotype situé à l'apex s'expliquent par l'excellence de l'illumination coaxiale du microscope.

6.2 Impact musculaire et articulaire

Les chirurgiens-dentistes souffrent de douleurs au niveau du dos et du cou et ces douleurs sont attribuées, dans de nombreux cas, à leur position de travail (Rucker et Sunell, 2002). L'utilisation des aides visuelles contribue à diminuer ce risque de douleurs neuromusculaires mais peut, en cas de mauvais réglage, les aggraver.

6.2.1 Les Troubles Musculo Squelettiques (TMS)

L'expression troubles musculo squelettiques correspond à des atteintes de l'appareil locomoteur, c'est-à-dire des muscles, des tendons, du squelette, des cartilages, des ligaments et des nerfs. Les troubles musculo squelettiques (TMS) couvrent toutes sortes d'affections, des troubles légers et passagers jusqu'aux lésions irréversibles et aux états chroniques d'incapacité (OMS, 2004).

Un guide sur les TMS publié en 2011 par l'INRS, ajoute à la définition internationale que l'activité professionnelle peut jouer un rôle dans la genèse, le maintien ou l'aggravation des TMS et que tous ces troubles peuvent induire gêne fonctionnelle et douleurs (INRS, 2011).

Dans la population générale, les TMS sont la première cause de maladie professionnelle reconnue (Bonniol, 2015). Différentes études sur le plan international ont dénombré le taux de chirurgiens-dentistes touchés par les TMS. Elles ont ainsi montré que la prévalence des douleurs musculo squelettiques chez les praticiens était proche de 60% (Alexopoulos, 2004 ; Ayers, 2009 ; Hayes, 2009).

Pour les chirurgiens-dentistes, les TMS concernent plus particulièrement le rachis et les épaules (Fig.43).

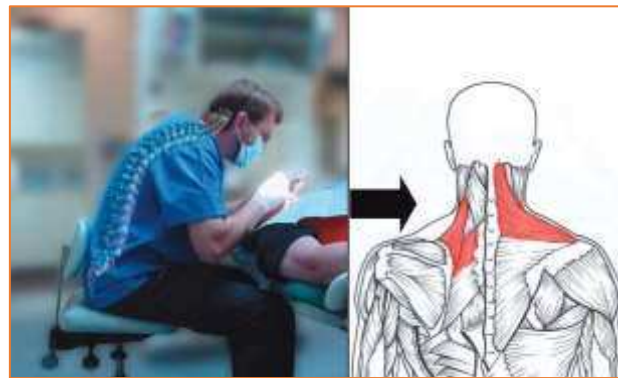


Figure 43 : Posture fréquente d'un praticien sans l'utilisation d'aides optiques aboutissant à un déséquilibre musculaire principalement situé au niveau du cou et des épaules (d'après Valachi et coll., 2010).

D'après l'association endodontique australienne, les chirurgiens-dentistes travaillant sans aides optiques inclinent la tête de 30° durant 85% du temps opératoire. L'inclinaison acceptable n'est que de 20°, cette malposition entraîne une prévalence des douleurs au niveau du cou d'environ 70% chez les praticiens australiens (Lehto et Coll ,1991). Les muscles trapèzes supérieurs, releveurs de la nuque et rhomboïdes supérieurs doivent ensuite compenser ces inclinaisons pour stabiliser le cou. Cela peut aboutir à des douleurs appelées *Tension Neck Syndrome*, engendrant des maux de tête, des douleurs chroniques dans le cou, les épaules et les omoplates, pouvant irradier jusque dans le bras (Rundcrantz et coll.,1990).

L'utilisation du microscope opératoire doit idéalement se faire dans une position neutre ne sollicitant ainsi aucune articulation ou région musculaire de façon abusive. On peut ainsi garder la même position plus longtemps sans souffrir d'une gêne due à la quasi immobilité de la posture.

Le Centre de Santé des travailleurs de l'Ontario (2012), rappelle que pour la plupart des articulations, une bonne position, est une position où l'articulation est amenée proche du milieu de son amplitude totale de mouvement. Ainsi plus la position de l'articulation est éloignée de cette position neutre, plus la posture est mauvaise et plus les tensions au niveau des muscles et des ligaments sont importantes

L'utilisation de systèmes de grossissement peu efficacement participent à la diminution de pathologies neuromusculaires. Mais ils peuvent également, en cas de mauvaise utilisation, augmenter leurs risques. On peut citer par exemple :

- Torsion dorsale : douleurs au dos.
- Angulation des épaules : douleurs au dos, aux omoplates et dans la nuque.
- Coude levé en cours de traitement : douleurs dans l'avant-bras, le coude et les épaules.
- Utilisation accrue des instruments ultrasonores : douleurs dans le poignet et l'avant-bras.

6.2.1.1 Étiologie et facteurs de risque d'apparition des troubles musculo squelettiques (TMS) lors du travail sous microscope

Il est important de rappeler que l'utilisation du microscope opératoire quand celui-ci est bien adapté au praticien utilisateur, permet de diminuer très nettement les contraintes musculaires (Fig.44).

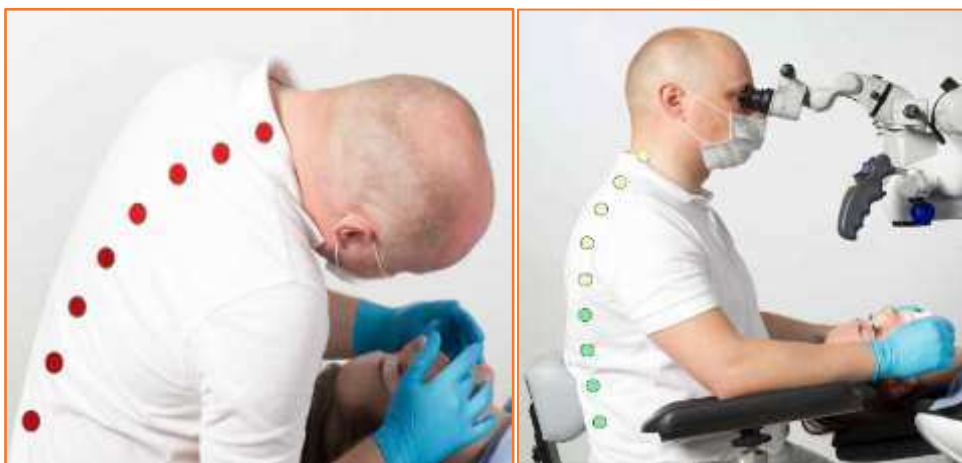

Figure 44: Amélioration de la posture globale lors de l'utilisation correcte du microscope opératoire (Source : d'après brochure Zeiss®).

Les TMS ont une étiologie multifactorielle à composante professionnelle. Les actes effectués lors de l'activité professionnelle, ainsi que l'interaction avec l'environnement de travail peuvent causer ou aggraver une pathologie. Certains facteurs comme la prédisposition génétique, l'âge, le sexe et les antécédents personnels sont difficilement modifiables. Il faut donc apporter des changements comportementaux pour diminuer les risques d'apparition des TMS.

Les TMS liées à l'exercice de la chirurgie dentaire s'expliquent principalement par la présence de facteurs biomécaniques. On peut citer :

- Les mauvaises postures

Il existe un lien entre position de travail, TMS et acuité visuelle. L'absence d'aide visuelle comme le microscope opératoire oblige le chirurgien-dentiste à adopter des positions de travail parfois peu ergonomique et souvent à l'origine de TMS (Valachi et coll., 2010).

Le microscope, en éloignant l'opérateur de l'objet, permet de redresser la posture du praticien et donc d'optimiser sa position de travail (Sunell et Rucker, 2003 et 2004).

- Le caractère statique des positions

Selon Ginisty (2002), la cause majeure des TMS est le maintien d'une même posture de travail au-delà d'un certain nombre d'heures. C'est particulièrement vrai lors du travail sous microscope ou idéalement le praticien ne doit pas quitter le champ opératoire des yeux et ainsi garder une posture, certes la plus neutre possible, mais statique dans le temps et l'espace.

La position statique forcée lors de l'usage du microscope opératoire est plus ou moins délétère pour le cou et les épaules du fait de la posture « verrouillée » (Cail ,2001).

On sait que le sang approvisionne les muscles et les articulations en oxygène. Lorsqu'un praticien garde une position (en dehors de la position neutre parfaite) pendant trop longtemps, il y a réduction de l'irrigation des tissus. Lors d'un effort statique, il y a contraction continue d'un muscle et le sang nécessaire à l'entretien de cette contraction ne peut être correctement acheminé (Fig.45). Ce manque d'apport en nutriment et en oxygène ainsi que l'accumulation d'acide lactique dans les muscles entraînent une sensation de gêne évoluant rapidement vers une douleur musculaire et articulaire.

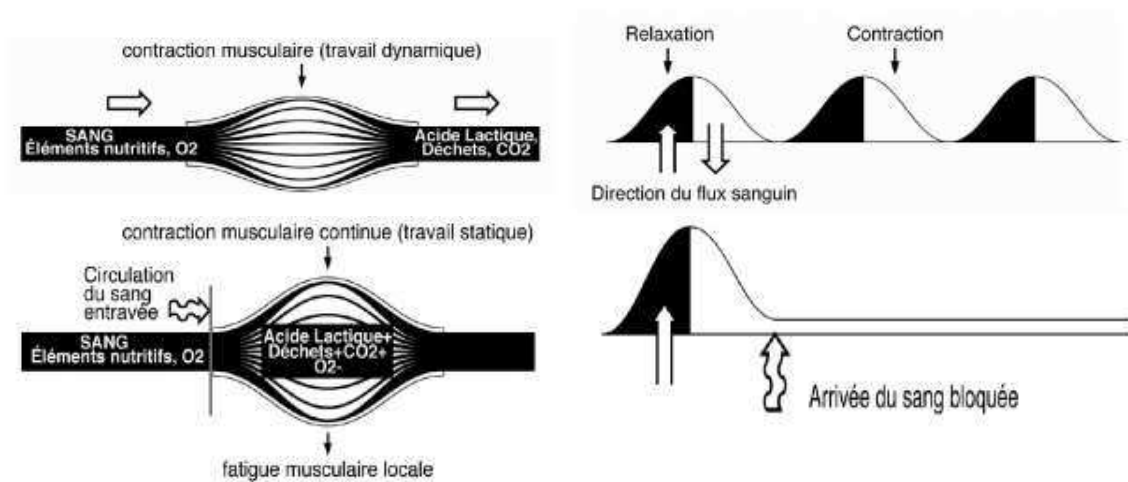


Figure 45 : Schéma montrant l'apport sanguin en fonction du type de travail musculaire. Lors d'une contraction musculaire en travail dynamique les phases de contraction/relaxation permettent un effet de pompe pour le muscle et équilibrent l'afflux sanguin et métabolique. Lors d'une contraction statique l'afflux sanguin est stoppé, la stase vasculaire ne permet par l'évacuation des déchets qui s'accumulent (d'après ASSTSAS ,2007).

- Les mouvements répétitifs

Les mouvements répétitifs sont caractérisés par leurs fréquences et leurs durées. En odontologie, ils impliquent une alternance entre flexions et extensions du poignet, associées à des rotations de l'avant-bras. La répétition de ces mouvements augmente le risque de fatigue musculaire (Sanders, 1997).

- La force exercée

Elle caractérise l'intensité de l'effort fourni. Plus l'effort est intense, plus le risque de lésion musculaire est important. Tenir un instrument pendant une longue période entre ses doigts nécessite l'application d'une force importante focalisée sur une zone. Une étude menée en 1997, indique que la préhension prolongée et excessive de petits instruments, est le facteur de risque de développement de TMS le plus important (Sanders, 1997) (Fig.46).

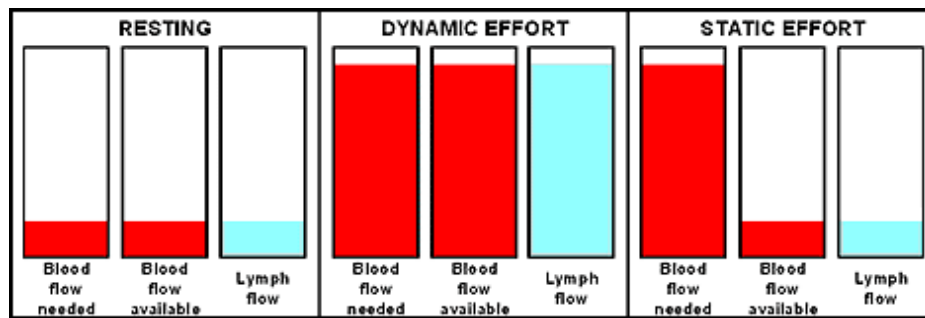


Figure 46 : Graphique représentant les besoins sanguins en fonction des efforts musculaires.

RESTING : situation du muscle au repos, faible besoin en sang et faible débit sanguin : on est à l'équilibre.

DYNAMIC EFFORT : le muscle fournit un effort, les besoins sanguins sont importants, le flux est augmenté : on est à l'équilibre.

STATIC EFFORT : le muscle a besoin d'un fort apport mais le flux sanguin est faible : il y a déséquilibre (d'après OHCOW ,2007).

- Les vibrations.

Maintenir un objet vibrant durant une longue période nécessite davantage de force et engendre donc plus de fatigue. Ainsi il apparaît que l'emploi d'instruments fonctionnant par vibration, tel que le détartreur fréquemment utilisé en endodontie, serait associé à des lésions spécifiques, telles que la compression du nerf médian (canal carpien), l'arthrose précoce ou encore le syndrome de Raynaud (Diaz-caballero, 2010).

6.2.1.2 Existe-t-il de réelles contraintes physiques liées à l'usage du microscope opératoire ?

L'usage du microscope implique une courbe d'apprentissage plus longue que les autres dispositifs d'aide optique (Sitbon et coll., 2014).

L'étude réalisée en 2008 par Maillet et coll. démontre que l'apprentissage précoce du travail sous aide optique améliore la position de travail dès le début de l'activité professionnelle : il existe un enjeu majeur d'enseignement à l'utilisation des aides optiques durant la formation initiale des futurs chirurgiens-dentistes.

Toutefois les études sur le rôle du microscope pour favoriser le maintien d'une bonne posture sont quasi inexistantes dans la littérature, celle-ci préférant se focaliser sur les aides optiques plus démocratisées comme les loupes binoculaires. Il n'existe pas non plus d'étude posant la problématique de l'usage du microscope opératoire et l'apparition de TMS.

Malgré tout, l'expérience clinique de nombreux praticiens permet de formuler certaines hypothèses. Depuis l'introduction des aides visuelles en odontologie, chaque praticien a dû

étudier et définir ses propres positions opératoires (Kinomoto et al., 2004). Le microscope opératoire correctement utilisé permettrait une position de travail relativement neutre. On peut donc déduire que le bon usage du microscope opératoire est capable de prévenir l'apparition des TMS. Des études fondées sur la preuve, seraient nécessaire afin d'approfondir la question. De la même manière aucune étude à ce jour n'a démontré scientifiquement que l'utilisation du microscope opératoire était source de trouble ou d'inconfort physique.

Le microscope, contrairement aux autres aides optiques, nécessite de la part du praticien une manipulation demandant un engagement physique. Le positionnement et le repositionnement du microscope de sa position d'attente vers sa position de travail et inversement sont effectués de façon très régulière par le praticien. Ces manipulations peuvent être source de mouvements à risque. Ainsi, si le microscope est mal positionné dans sa position d'attente (trop loin, trop haut) ou dans sa position de travail (trop bas, trop haut), le praticien devra fournir des efforts potentiellement à risque au long cours pour sa santé posturale (Mallet 2002).

Si les vis et freins mécaniques sont trop serrés, l'ensemble se trouve rigidifié. Cette raideur peut impacter physiquement le praticien qui à chaque utilisation devra fournir un effort supplémentaire pour déplacer le microscope (Fig.47).

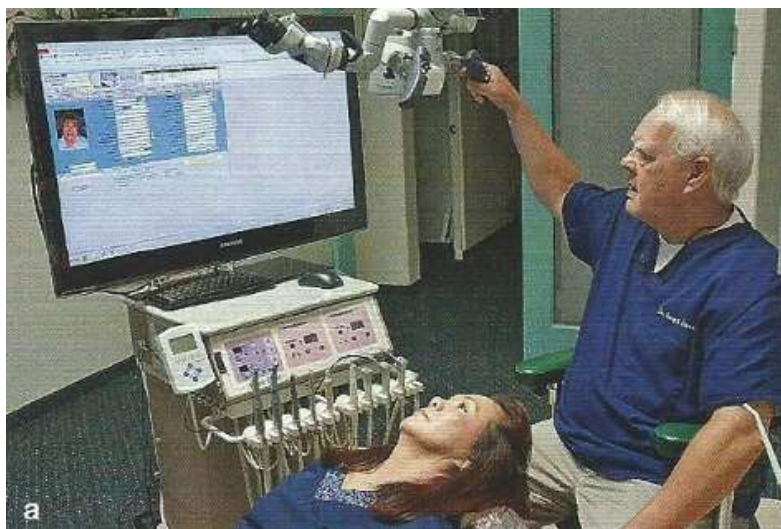


Figure 47 : Mouvement de préhension et de positionnement pouvant induire des contraintes physiques (Source : Schawrtz et coll., 2015).

7 Le microscope opératoire en salle de soin

7.1 Incorporation du microscope opératoire dans l'ergonomie du cabinet

L'impact optique du microscope opératoire est une donnée acquise et démontrée dans le travail de l'endodontiste (Perrin et coll., 2013). Avant toute prise en main du microscope à proprement parler, il incombe au chirurgien-dentiste un réel travail d'aménagement du cabinet pour optimiser l'usage de sa nouvelle aide optique. Dans une pratique idéale et ergonomique, la quasi-totalité des actes sont réalisés avec l'aide du microscope (Comes, Valseanu et Cusu, 2009).

En effet pour Carr la question n'est pas : « Ai-je l'utilité du microscope pour tel ou tel acte ? » mais « Utiliser un microscope, sporadiquement pour certains actes uniquement, affecte-t-il négativement l'ergonomie globale créée par cet outil ? » (Carr, 2015).

7.1.1.1 Les grands principes d'ergonomie pour l'utilisation du microscope

Pour le dictionnaire Larousse, l'ergonomie est une étude quantitative et qualitative du travail visant à améliorer ses conditions et à accroître sa productivité.

L'objectif de l'ergonomie pour le praticien est d'offrir un accès, une visibilité et un confort de travail optimisés (Pollack, 1996).

Le principe d'économie de mouvement est l'objectif à atteindre pour faciliter le travail du chirurgien-dentiste. Le but est d'optimiser les actes pour qu'un seul mouvement puisse réaliser une tâche précise (Comes, Valseanu et Cusu, 2009).

On peut ainsi résumer cette classification de mouvements dans un tableau (Tab.4) où les mouvements de classe I sont ceux induisant le moins de contraintes biomécaniques et ceux de classe V ceux en induisant le plus (Finkbeiner, 2000).

Tableau 4 : Classification des mouvements (Source : d'après Finkbeiner, 2000).

Classification des mouvements	
Classe I	Seuls les doigts bougent.
Classe II	Mouvement du poignet et des doigts
Classe III	Mouvement du coude, du poignet et des doigts
Classe IV	Mouvement de tout le bras et de l'épaule.
Classe V	Mouvement du buste

En endodontie et pour le travail sous fort grossissement, l'objectif est de réduire au maximum les mouvements de classe III, IV et V.

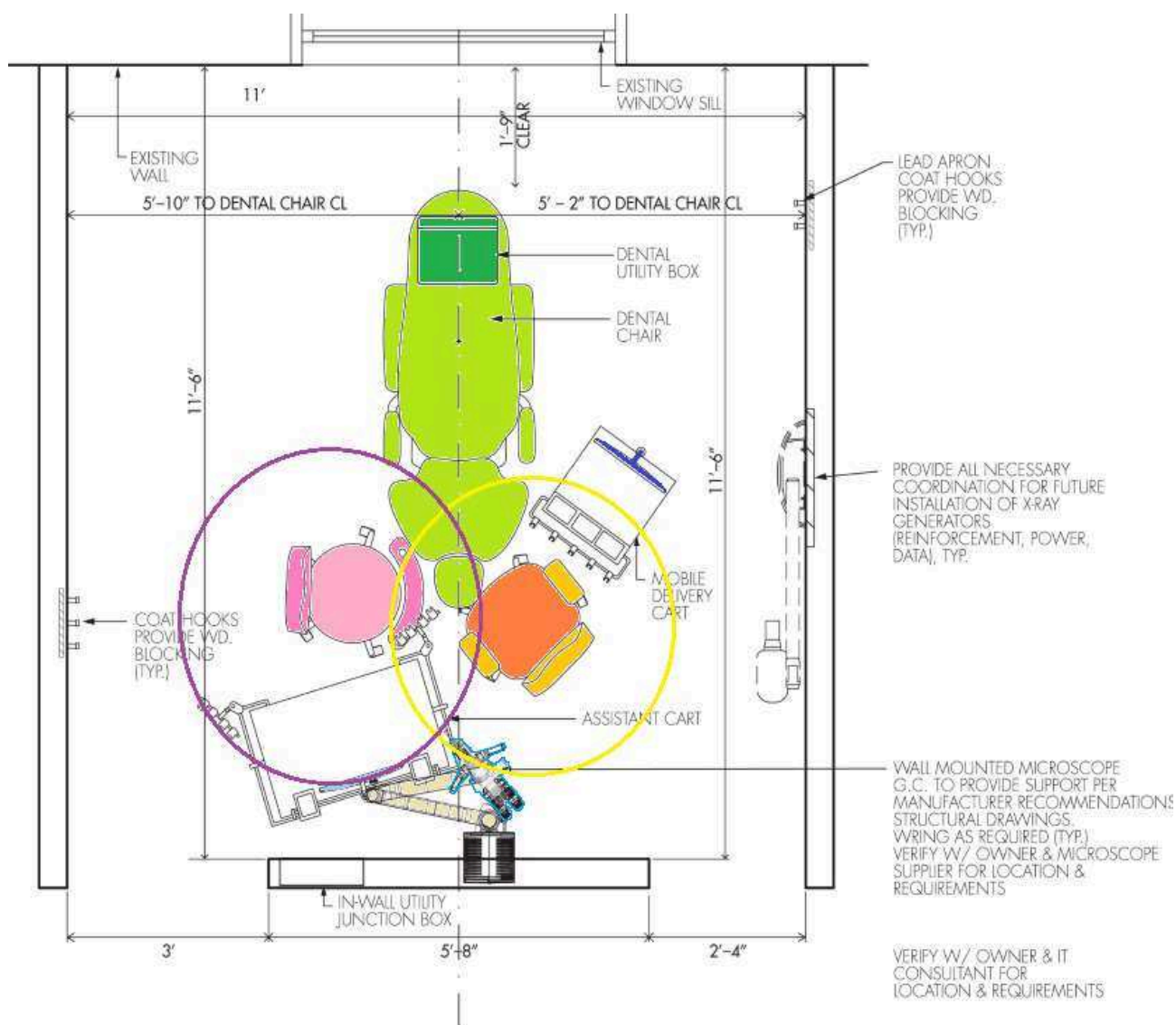
L'utilisation de la rotation continue implique des mouvements de classe II, reposer ou prendre un instrument rotatif implique un mouvement de classe III. Enfin réajuster le scalytique ou déplacer le microscope induit pour le praticien des mouvements de classe IV. Avec de l'entraînement, il est possible de travailler quasi uniquement avec des mouvements de classe I et II (occasionnellement des mouvements de classe III ou IV, jamais plus). Selon l'étude de Carren (2009) il existe 9 éléments clé dans l'agencement d'un cabinet, utilisant un microscope opératoire :

- Le microscope choisi par le praticien doit avoir 6 niveaux de grossissement avec un grossissement minimum de X2.2.
- Le fauteuil patient doit être mobile et la tête doit être amovible entièrement.
- Les assises pour le praticien et l'assistante doivent être ajustables aisément en hauteur et en inclinaison et posséder des appuis lombaires et des accoudoirs.
- Le support du microscope doit être réfléchi pour être correctement intégré.
- L'oculaire de co-observation doit être mobile selon deux axes et ses binoculaires doivent pouvoir s'incliner.
- L'unité dentaire doit être un kart facilement maniable et positionnable.
- Le design de la zone de travail de l'assistante doit être adapté à l'usage du microscope.
- L'informatique à visée de l'assistante doit être accessible pour cette dernière sans qu'elle soit obligée de quitter sa position de travail.

Schwartz définit des « *circles of influence* » (Fig.48 et 49). Ces cercles propres aux opérateurs sont de différentes tailles et correspondent aux zones (praticien et assistante) dans lesquelles, pour se saisir des instrumentations, l'opérateur ne doit pas réaliser plus qu'un mouvement de classe III (Schwartz, 2015).



Figure 48 : Illustration des « *circles of influence* » ou zones de travail autour du microscope (Source : Schwartz et coll., 2015).



PLAN - TYP. DENTAL SUITE

SCALE: 1/2" = 1'-0"

CLASSIC ADVANCED ENDODONTIC SYSTEMS

Figure 49 : Plan d'un cabinet dédié à l'endodontie avec un microscope opératoire, visualisant les cercles d'influences de l'assistante et du praticien (Source : www.asimedical.net).

7.1.1.2 Le choix des grossissements du microscope

L'achat d'un microscope opératoire, représente pour le chirurgien-dentiste, un cap important dans sa pratique professionnelle.

Dans une vision ergonomique, que le microscope opératoire doit amener, il est important de rappeler que l'outil optique donne l'entièreté de son potentiel s'il est utilisé au maximum. Ainsi, un grossissement de X2.2 semble être le meilleur compromis entre agrandissement et taille du champ opératoire pour réaliser des actes routiniers.

Avec un grossissement de X2.2, l'opérateur peut regarder de la base du nez jusqu'au menton du patient. Cela permet à l'endodontiste (qui reste avant tout un chirurgien-dentiste) de pouvoir examiner l'occlusion de son patient ou encore de déceler dans les parties molles un signe d'appel de cancer buccal (Donald et Coll., 2003).

Avec un grossissement de X2.7 ou X3.5, il est difficile pour le praticien de réaliser une anesthésie, de faire un examen bucco-dentaire complet etc...

Le choix de ce minimum de grossissement est le garant de l'utilisation régulière, pour l'ensemble de la procédure sous microscope opératoire. La pratique idéale est de positionner le microscope dès l'arrivée du patient et de ne le bouger qu'une fois l'entièreté de la procédure de soins réalisée.

7.1.1.3 Le fauteuil patient

- La capacité de rotation du fauteuil :

Selon Carr (2015), la majorité des erreurs d'ergonomie sont le fait d'un positionnement incorrect du patient sur le fauteuil ou du fauteuil lui-même (Fig.50). La majorité des actes endodontiques sont réalisés alors que le patient se trouve en position dite de *Trendelenburg*.

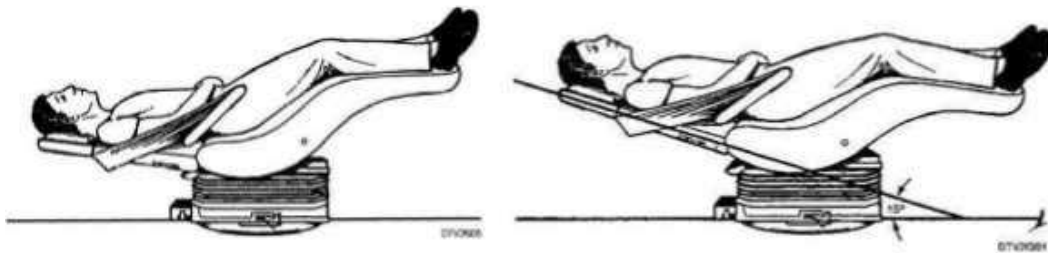


Figure 50 : Schéma représentant selon Trendelenburg, la position du patient pour : à gauche un travail au maxillaire, à droite un travail à la mandibule (Source : www.heath&medicine.com).

Le fauteuil patient doit être mobile selon un axe permettant des rotations horaires comme antihoraires. Le mouvement doit pouvoir être induit uniquement par le genou du praticien pour ne pas fragmenter son travail et pour des raisons d'hygiène. Le microscope est utilisé pour de fins réglages de netteté après mouvement du fauteuil.

- L'importance relative de la tête amovible

Toujours selon Carr (2015) pour avoir une position correcte le praticien doit être le plus proche possible de la tête du patient. Il préconise même de retirer la tête complètement et de la remplacer par un oreiller à mémoire de forme placé sous la nuque et les épaules du patient (Fig.51).

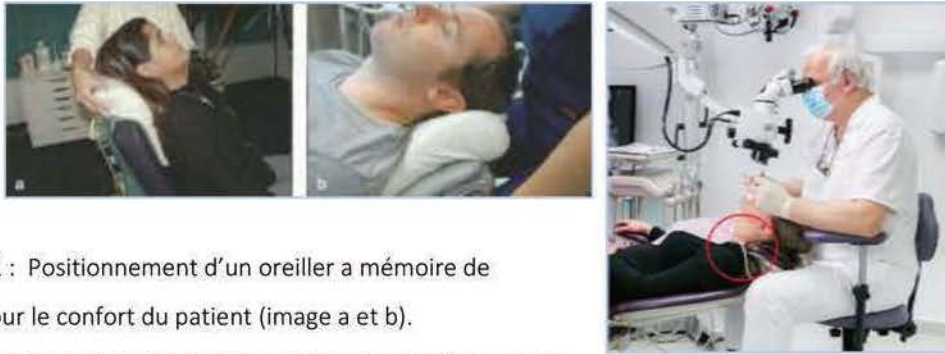

Figure 51 : Positionnement d'un oreiller a mémoire de forme pour le confort du patient (image a et b).

Position ergonomique du praticien mais inconfortable pour le patient en l'absence d'oreiller (image C) (Source : Schawrtz et coll., 2015 et www.3Ddentalsystem.com).

En effet, pour Carr le positionnement classique de la têtère induit inévitablement une flexion au niveau lombaire lorsque le praticien se trouve face au microscope. Cette flexion créant des tensions au niveau lombaire, dorsal et cervical représente un mouvement de classe V, à éviter au maximum (Fig.52)

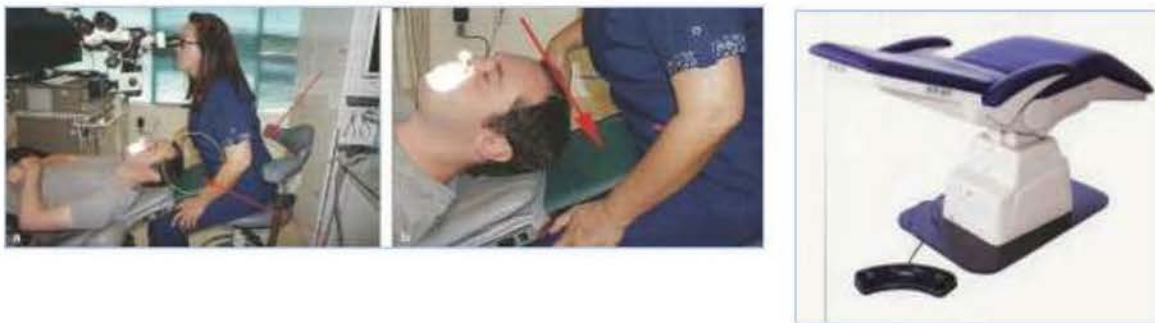

Figure 52 : Illustration (a et b) de l'impact d'une position trop basse du patient et de la gêne de la têtère pour le praticien (Source : Schawrtz et coll., 2015).

Figure 53 : Exemple de fauteuil sans têtère dédié à un travail sous microscope (Source : www.asimedical.net).

Cependant cette vision d'ergonomie semble être calquée sur un modèle américain ou un marché de fauteuils pour endodontistes existe (Fig.53). Il semble peu applicable en Europe mais a le mérite de mettre en lumière l'impact d'une têtère confortable pour un maintien des cervicales du patient.

7.1.1.4 L'assise du praticien et de l'assistante

Le confort de l'assise du praticien et de l'assistante doit être maximum car l'utilisation d'un fort grossissement implique souvent des temps opératoires longs dans une posture statique. Le rembourrage correct de l'assise est un facteur important car il limite la compression mécanique des paquets vasculo-nerveux (Ginisty, 2000), (Fig.54).

La hauteur du siège va, elle, impacter sur l'angle du genou :

- Le siège positionné trop bas, la zone au niveau des ischions sera en tension.
- Le siège positionné trop haut, l'opérateur luttera pour ne pas glisser en avant.

Cette hauteur doit être réglable par un système hydraulique sans nécessiter de manipulations excessives, et ce, pour des raisons évidentes d'hygiène et d'ergonomie.

L'assise doit être parallèle à l'horizontale ou légèrement penchée en avant. Cela permet d'obtenir un angle ouvert entre le buste et les cuisses (Biggs, 1980).

L'assise doit posséder un revêtement non glissant ainsi qu'un léger creux empêchant ainsi le praticien de glisser vers l'avant (Skovsgaard, 1995).

La base du siège doit être bien stable et composée d'un minimum de cinq roulettes afin d'éviter toute bascule. Le diamètre de la base doit être suffisamment étroit pour permettre le positionnement au sol correct des pieds sans pour autant impacter la stabilité du fauteuil (Sanders, 1997).

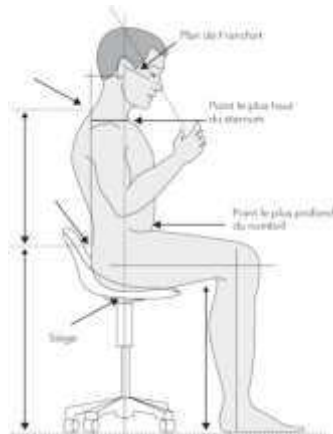

Figure 54 : Position de référence pour le travail de précision (Source : www.beachconcept.com).

Dans des postures statiques longues comme l'impose le travail à fort grossissement, il est préférable d'adjoindre à son assise un appui lombaire pour garantir le plus possible la lordose lombaire physiologique (Skovsgaard, 1995). Cet appui lombaire doit mesurer au moins 5 cm de hauteur et doit pouvoir suivre les mouvements de l'assise, vers l'avant ou vers l'arrière pour garantir au praticien un soutien du dos dans l'ensemble de ses postures de travail ou lors des adossements en phase de repos ou d'étirement (Gupta, 2011).

Les appui-coudes, accessoires indispensables lors de l'usage du microscope opératoire, doivent être mobiles, capables de suivre les mouvements du bras (Fig.55). Ils doivent permettre un relâchement musculaire des rhomboïdes, deltoïdes et trapèzes constituant dès lors un appui actif tout au long des phases de travail (Proteau, 2007).

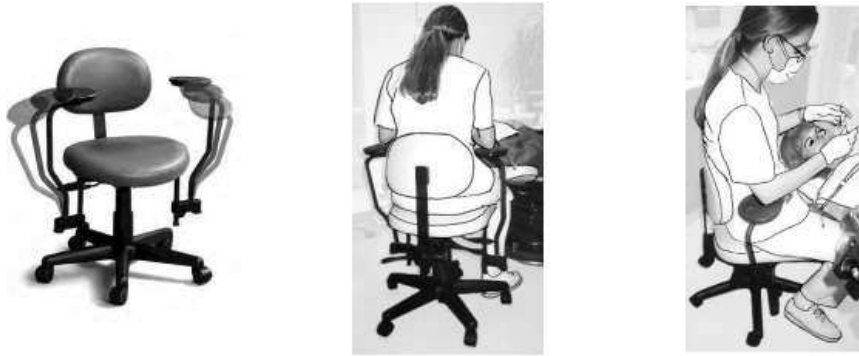

Figure 55: Fauteuil avec appui-lombaires et appui-coudes mobiles (d'après ASSTSAS ,2007).

L'usage d'appui-coudes étant essentiel dans la pratique sous microscope opératoire (Fig.56) il apparait donc préférable pour le praticien comme pour son assistante d'opter pour un fauteuil avec dossier lombaire comparativement à une scelle.

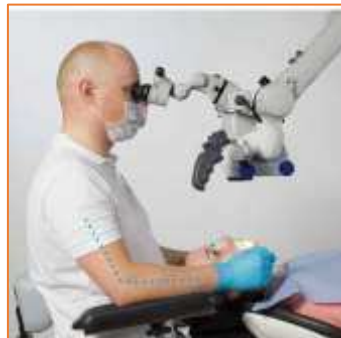

Figure 56 : Importance des appu-coudes dans un travail avec le microscope opératoire, diminution des tremblements, précision des gestes, maintien de la posture, résistance dans la durée du travail (Source : brochure Zeiss®).

7.1.1.5 L'intégration de l'unit en fonction du microscope, selon le « *basis concept* »

L'unit dentaire est le support de l'ensemble des instruments motorisés ou ultrasonores à la disposition du praticien pour la réalisation des soins. La position assise quasi exclusive du praticien travaillant à fort grossissement et la nécessité d'un travail à quatre mains imposent un agencement ergonomique particulier de l'unit au sein du cabinet.

On dénombre quatre « basis concepts » (BK) d'organisation de l'espace de travail (pour un praticien droitier) :

- celui de Schön (BK1): préconise l'unit segmenté composé d'un élément mobile placé à gauche et d'un élément praticien placé à 7-8 heures,
- celui de Barker (BK2): inadapté à l'usage du microscope car interdisant le travail à 12h par rapport au patient du fait de la position à 12h de l'unit,

- celui de Kilpâtrick (BK3): préconise l'unit à gauche du fauteuil sous forme d'un carquois regroupant tous les instruments dynamiques. Les instruments montent et descendent avec le fauteuil par le biais d'un bras trans-thoracique,
- celui de Beach (BK4): préconise l'unit placé dans le dossier du fauteuil. Le praticien prélève ses instruments directement de la tête du fauteuil. Les fauteuils correspondant à ce concept ne sont pas vendus en Europe.

Le « basis concept » de Kilpâtrick et le concept de Schön sont ceux qui répondent le mieux aux besoins spécifiques du praticien travaillant avec un microscope opératoire (Blanc, 2013 ; Mallet et Deveaux ,2012)

Selon Carr (2015 les units trans-thoraciques ou situés à l'arrière du patient, sont à proscrire lors de l'usage du microscope opératoire, soulignant sa préférence pour le concept de Schön.

Il semble plus judicieux d'opter pour un unit monté sur un kart à roulettes disposé en avant et sur la droite du praticien. Le praticien doit pouvoir, tout en restant focalisé sur son travail, saisir les instruments rotatifs ou ultrasonores sans avoir à induire un mouvement de l'épaule ou décoller son coude de son appui.

Cette approche correspond au BK1 ou approche clinique-décisionnelle (Tab.5). Une variante remplaçant le kart à roulettes existe, remplacé par un bras articulé fixé sur le mur à la droite du praticien. Le chemin déjà guidé par les articulations demande moins d'attention de la part du praticien dans sa mise en place (Binhas et coll., 2015).

Pour une compréhension plus facile de l'organisation dans l'espace d'un cabinet dentaire, il faut imaginer une vue aérienne de celui-ci. Un quadrant horaire centré sur le fauteuil du patient (Fig.57). La tête du patient signifie 12 heures, les pieds 6 heures et sa droite 9 heures. Avec un microscope opératoire, la position à 12 heures est idéale.

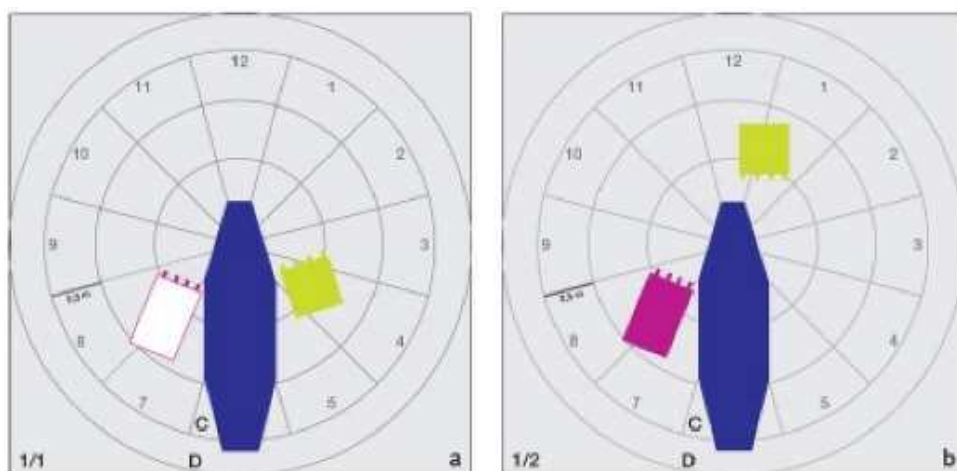


Figure 57 : Schéma en vue aérienne du « basis concept » dans ses variantes BK1 à gauche et BK1/2 à droite (Binhas et coll. ,2015).

Tableau 5: Résumé des avantages et inconvénients d'une disposition ergonomique issue du « basis koncept » basis koncept 1 (d'après Binhas et coll., 2015).

Basis Konzept BK1	
Avantages	Inconvénients
Adaptable à quasi toutes salles de soins	Le transfert d'instruments rotatifs à l'assistante est compliqué en cas de travail à 4 mains
Flexible adaptable dans la mobilité horizontale du praticien	
Repérage et saisie facile des instruments pré-dirigés dans l'axe de la bouche	Seule l'aspiration et la seringue air/eau sont du côté de l'assistante
Récupération instrumentale inerte et repositionnement facile	L'espace occupé par l'unit dans la salle de soins est important
Investissement financier raisonnable	Le praticien doit quitter les oculaires des yeux pour sélectionner ses instruments rotatifs
Flexibilité des mouvements : grande avec un kart , plus faible avec un bras	
Accès et rotation autour du fauteuil facile après déplacement de l'unit	

7.1.1.6 La zone de travail de l'assistante lors du travail sous microscope opératoire

En se basant toujours sur les cercles d'influence décrits par Schwartz en 2015 il apparait, pour l'usage du microscope, que la zone consacrée à l'assistante doit aussi bénéficier d'une réflexion ergonomique.

- Le champ opératoire et d'observation de l'assistante.

Deux visions s'opposent dans la recherche pour l'assistante de la meilleure position de travail pour une vision optimale du champ opératoire.

- L'assistante doit avoir accès au champ opératoire par le biais d'oculaires de co-observations. Cet oculaire « *dual-axis* » permet deux degrés de liberté sur chaque axe. La tête des oculaires est inclinable et l'ensemble de ces possibilités de mouvement offre à l'assistante la possibilité de régler à chaque intervention ses oculaires accessoires. Cependant cela oblige l'assistante à naviguer visuellement entre les oculaires et la périphérie ce qui peut être un frein dans son travail (Fig.58).

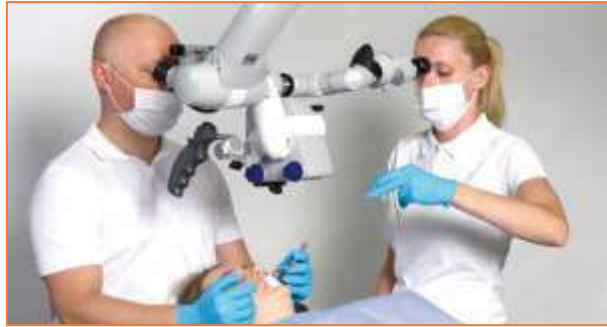

Figure 58 : Illustration de la nécessité pour l'assistante de quitter le champ opératoire des yeux pour la transmission des instruments (Source : brochure Zeiss®).

- Variante à l'oculaire de co-observation : positionner dans le champ de vision de l'assistante un écran retransmettant l'image captée par le microscope. Une vue plus libre est alors offerte à l'assistante qui tout en gardant un regard dirigé vers l'infini possède dans son champ de vision périphérique un accès à l'ensemble du plateau technique.
- Le plan de travail de l'assistante ou « *Back Wall Design* »

Selon Clark (2008), l'ergonomie de la zone de travail de l'assistante travaillant au fauteuil se révèle être un gain de temps et d'argent, tout en diminuant le stress et la fatigue du praticien. (Clark ,2008) (Fig.59).

L'accès à l'ensemble du plateau technique nécessaire aux soins doit pouvoir se faire facilement et sans utiliser plus d'un mouvement de classe III. L'incrustation amovible d'une large tablette dans l'aménagement arrière de la salle de soin permet cela (Carr, 2015) (Fig.60).

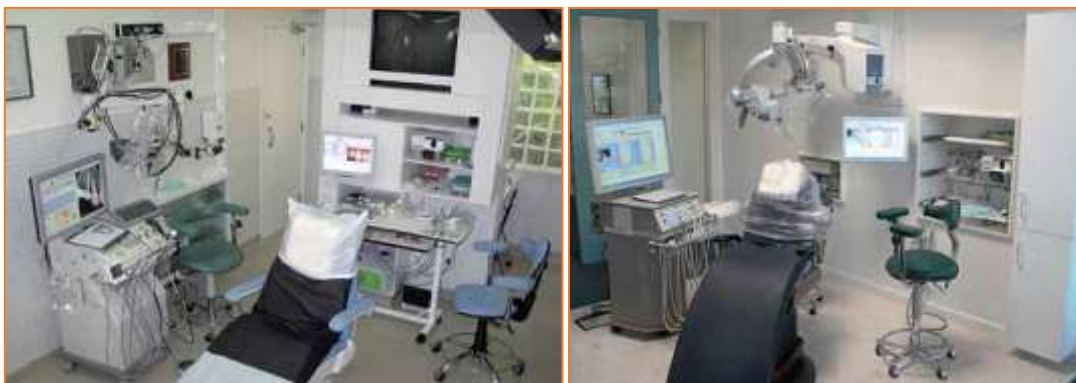

Figure 59 : Exemple d'organisation spatiale d'un cabinet dentaire et du « *back wall design* » en accord avec l'utilisation d'un microscope opératoire et d'un travail à 4 mains à gauche et exemple d'un cabinet résolument plus moderne à droite où l'intégration informatique est mieux réfléchie, où l'espace au sol est plus net tout en retrouvant le concept « *back wall design* ». (d'après Carlos Murgel, 2010).

L'installation de la zone d'influence de l'assistante est un paramètre fondamental de la cohésion d'équipe que nécessite le travail à 4 mains et doit être réalisé en concertation avec l'assistante.



Figure 60 : Illustration de l'intégration de la zone de travail de l'assistante et de l'outil informatique à l'arrière du fauteuil (Source : Schawrtz et coll., 2015).

7.2 Microscope opératoire : comment l'appréhender

7.2.1 La courbe d'apprentissage pour le praticien

Il est reconnu que l'usage d'une aide optique à fort grossissement comme le microscope opératoire entraîne une perte quasi complète des repères visuels classiques du praticien. Cette perte de données impacte inévitablement les positions de travail, les points d'appui, les interactions avec l'environnement, etc. Le microscope nécessite une phase d'apprentissage plus longue et rigoureuse que les loupes. Elle concerne l'ergonomie, mais également la maîtrise d'une nouvelle visualisation des tissus et la mise en œuvre d'une instrumentation spécifique (Mallet et coll., 2002).

La courbe d'apprentissage du travail à fort grossissement se heurte à des difficultés récurrentes qu'il faut savoir déjouer :

- La position statique de la tête n'est pas toujours naturelle pour le praticien.
- Le grossissement change le rapport de mouvement initialement de 1 à 1 entre la vision et la motricité. Avec un microscope et donc un fort grossissement on peut obtenir un rapport de 25 pour 1 (Honegger, 2016).
- Dans nos actions classiques, le champ visuel et le champ manuel coïncident. En effet, durant une action nous regardons directement nos mains travailler. À travers les oculaires du microscope, il n'y a plus de convergence entre le champ visuel et le champ manuel.

La courbe d'apprentissage demeure donc longue pour un travail efficace sous MO et ces difficultés peuvent décourager les utilisateurs potentiels. Malheureusement, à l'heure actuelle, il n'existe pratiquement pas de formation pour permettre à chaque praticien d'être rapidement performant avec le MO (Honegger, 2016).

Selon Carr dans une étude de 2010, l'usage quotidien, dans un ensemble de procédures, du microscope opératoire est la seule voie possible pour raccourcir la courbe d'apprentissage (Carr, 2010).

7.2.1.1 Protocole d'approche du microscope durant la première utilisation

L'apprentissage de la microchirurgie doit développer une coordination entre mains, œil et esprit. La microchirurgie est différente de la macrochirurgie car le champ visuel est limité et seule l'extrémité travaillante des instruments est visible. Lors de la prise en main d'un microscope opératoire, différentes étapes sont indispensables avant de pouvoir réaliser un acte opératoire (Friedman et Landesman, 1998).

Assis en position neutre :

Évaluée par *l'American dental association* (ADA) en 2011 pour améliorer la posture des étudiants en odontologie, voici les recommandations à suivre :

- Tête droite fléchie au maximum de 0 à 5°. Cet angle cervical quasi nul confère son caractère neutre à la posture.
- Ouverture au niveau des genoux comprise entre 90° et 110°.
- Réglage de l'appui lombaire pour accompagner les mouvements antéro-postérieurs du praticien.
- Épaules souples et décontractées, les coudes près du corps sans abduction des épaules. Les avant-bras créent un angle de 15 à 25° au niveau du coude positionnant les mains du praticien schématiquement en regard de son cœur.
- Coudes sur les appuis spécifiques et restants en place une fois la position confortable trouvée.
- Buste positionné au plus proche du fauteuil pour ne pas entraîner de flexion lombaire lors du positionnement face au microscope.

Premier exercice : positionnement et prise en main.

- Positionner sur la tête une feuille de papier avec un texte imprimé mat.

- Au premier grossissement, positionner la feuille centrée sous le faisceau lumineux.
- Augmenter le grossissement et chercher à regarder à l'infini.
- Faire varier la hauteur du fauteuil sans toucher au microscope pour chercher le point de hauteur focale (en général 250mm). Répéter la situation pour bien maîtriser la vitesse de déplacement vertical du fauteuil. Au-delà d'un grossissement X8, compléter la netteté par la variation fine de l'objectif du microscope.
- À plusieurs reprises, détourner les yeux du microscope puis modifier sa position afin de sentir si la mise en place est toujours aussi naturelle, facile, reproductible et si l'image observée est toujours nette.

Deuxième exercice : recherche et positionnement dans l'espace.

- Modifier de façon fine la position de la feuille imprimée pour apprécier la vitesse de déplacement horizontal à fort grossissement.
- Modifier la position de ses index ou de sa sonde, sans quitter les oculaires des yeux, pour situer leurs entrées et sorties du champ de vision opératoire.
- Modifier le grossissement pour s'entraîner à naviguer sur le champ opératoire et trouver une zone précise recherchée.
- Toujours sans quitter les oculaires des yeux, choisir à l'aide d'une sonde une lettre précise dans le texte imprimé. S'exercer à retrouver cette lettre choisie.
- Modifier le grossissement en commençant toujours par le plus faible et augmenter la difficulté progressivement.

Troisième et dernier exercice : la simulation

En combinant l'ensemble des exercices précédents, s'entraîner à réaliser un acte simple avec des instruments rotatifs sur une dent extraite ou en ivoirine.

7.2.2 Appréhender le microscope opératoire pour l'assistante

L'usage du microscope opératoire, indissociable de la présence d'une assistance opératoire, impose au chirurgien-dentiste de former son personnel à l'utilisation particulière de cette aide

optique. En responsabilité de chef d'entreprise, de chef d'équipe et de gestionnaire, le praticien se doit d'offrir à son assistante la formation adéquate à l'usage du microscope endodontique.

Pour Murgel (2010), le praticien doit travailler avec une équipe entraînée qui le seconde dans cette nouvelle pratique. Une assistance de qualité diminuera les interruptions dans les actes et rendra plus fluide l'ensemble des procédures.

7.2.2.1 Position et posture pour une aspiration optimale

Accentué par le fort grossissement, le rôle de l'assistante durant l'aspiration est un gage de sérénité et d'optimisation du travail pour le praticien du fait de la nécessité d'un travail en vision indirecte (Leknius et Geissberger, 1995).

- Positionnement de l'aspiration par rapport au miroir et posture de l'assistante durant les phases d'aspiration.

Le désembuage réalisé par l'aspiration et la soufflette de l'assistante permet au praticien de maintenir plus longtemps son focus lors de l'utilisation d'instruments rotatifs ou ultrasonores nécessitant l'usage d'un spray air/eau. L'assistante doit utiliser sa main gauche tout en gardant son coude sur l'appui qui lui est dédié. Pour cela il faut éviter les pronations et rotations trop importantes du poignet et maintenir la canule d'aspiration comme un stylo avec le cordon reposant par-dessus le poignet (Fig.61).

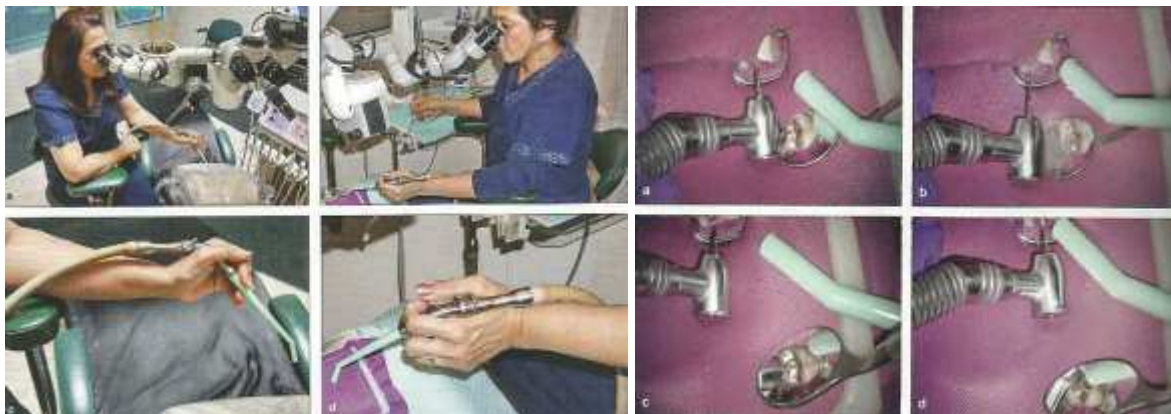

Figure 61 : Exemple de positionnement correct de l'aspiration pour à la fois ne pas créer de contrainte pour l'assistante tout en garantissant une vision dégagée au praticien (Source : Schawrtz et coll., 2015).

7.2.2.2 Travail de l'assistante au fort grossissement en endodontie

Pour Trudeau (2015), les « incontournables » du travail sous microscope pour une assistante sont :

- Savoir se positionner face au microscope après l'installation du patient et avant les réglages du praticien (Fig.62).

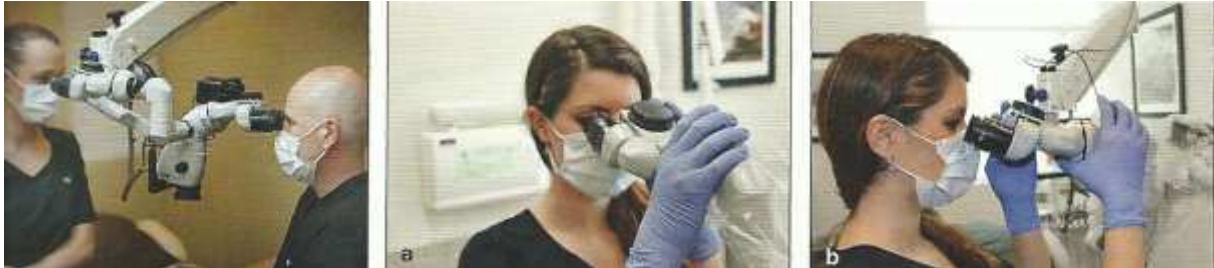

Figure 62 : Exemple de réglage et de positionnement de l'assistante face au microscope, ici dans une configuration avec oculaire de co-observation (Source : Schawrtz et coll., 2015).

- Savoir lire les signaux manuels du praticien.

Toute action de la part de l'assistante doit pouvoir être initiée par le praticien par le biais d'une consigne orale ou de gestes précis de la main. Les signes en eux-mêmes importent peu et sont dépendants du praticien (Fig.63).

Chez un dentiste droitier la main gauche est en générale occupée par le miroir et c'est par la main droite que les échanges et consignes manuelles vont se faire.

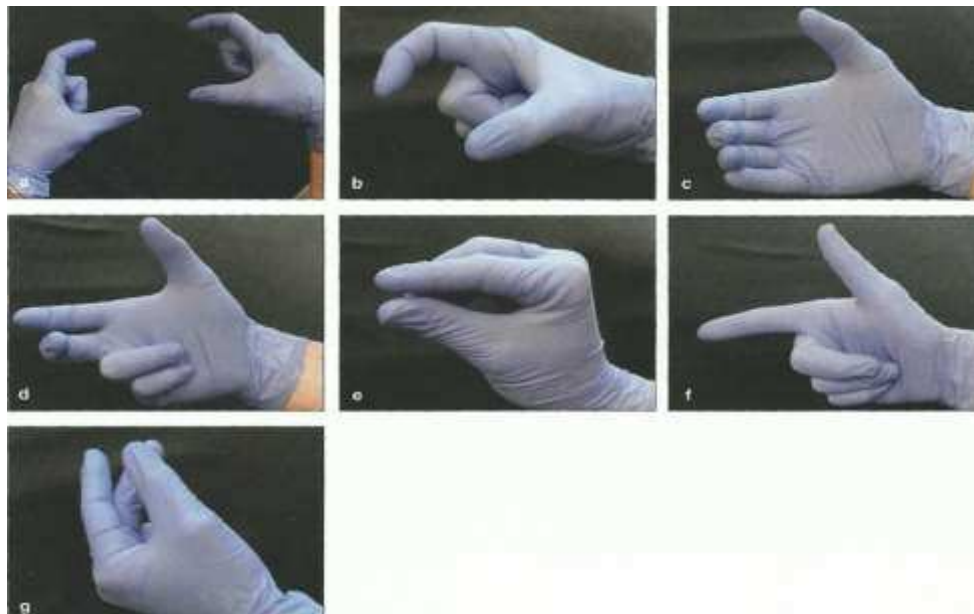


Figure 63 : Exemple de signaux ou consignes manuelles dédiées à l'assistante :

- (a) lunette de protection, (b) cale de bouche, (c) digue, (d) anesthésique, (e) lime manuelle, (f) irrigant, (g) miroir (Source : Schawrtz et coll., 2015).

- Savoir échanger / nettoyer le miroir.

Lors de l'utilisation du microscope, l'acte est réalisé en grande partie en vision indirecte. L'assistante doit être capable de remplacer un miroir sale par un propre de telle sorte que la continuité du soin ne soit pas perturbée (Fig.64). Le praticien fragmentant moins son travail, gagne en efficacité et le temps opératoire est diminué (Trudeau, 2014). L'assistante doit pouvoir en manipulant la soufflette air/eau dégager un débris lors d'une procédure tout en maintenant une aspiration adéquate du champ opératoire en dehors du champ de vision.

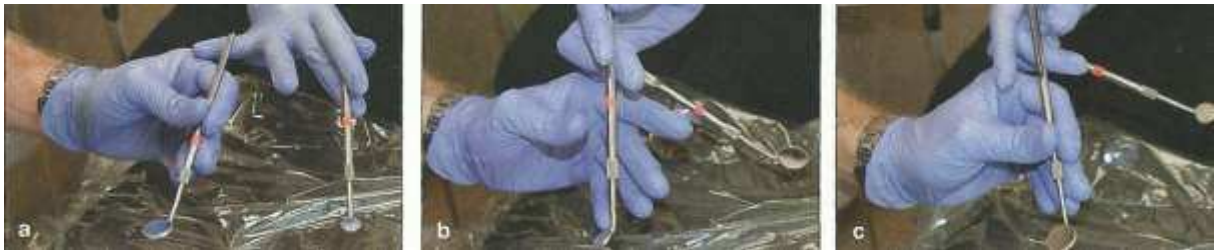

Figure 64 : Exemple de transfert d'un miroir sale à un miroir propre (Source : Schawrtz et coll., 2015).

- Savoir donner correctement les séquences de limes manuelles ou mécanisées.

La connaissance des séquences endodontiques permet à l'assistante d'anticiper les besoins du praticien. Idéalement afin d'éviter au praticien de quitter la vision microscopique du champ opératoire (Fig.65).

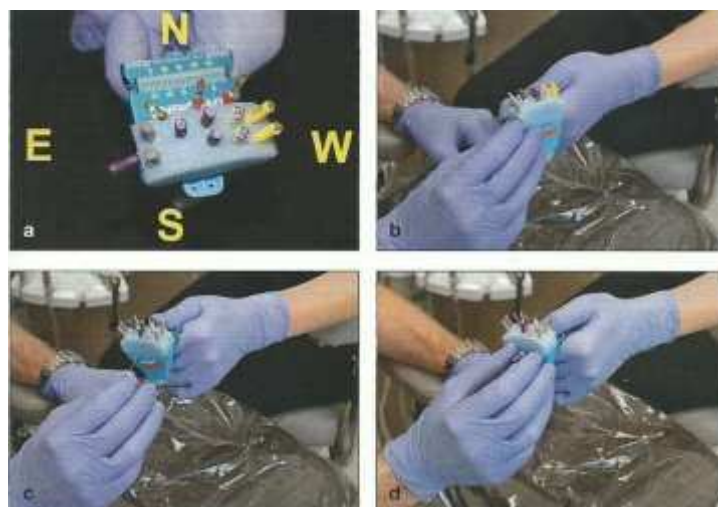


Figure 65 : Exemple d'une séquence de transfert de limes manuelles au moyen d'une bague endodontique (Source : Schawrtz et coll., 2015).

- Savoir précourber dans les cas simples les limes endodontiques.

L'assistante doit être capable de précourber à la demande une lime endodontique et doit aussi être en mesure, grâce à la réglette endodontique, de régler le stop à la longueur de travail. Tous les praticiens travaillant sous aides optiques s'accordent à dire qu'afin de travailler de façon sûre et reproductible, l'assistante doit être munie d'une bague endodontique (Perrin et coll. 2000).

- Savoir transférer l'irrigant canalaire, manipuler les instruments rotatifs et savoir donner la seringue anesthésique.

L'assistante doit être capable d'invertir facilement l'instrumentation rotative avec la seringue d'anesthésie ou d'irrigation canalaire, tout en maintenant une action d'aspiration adaptée (Fig.66).

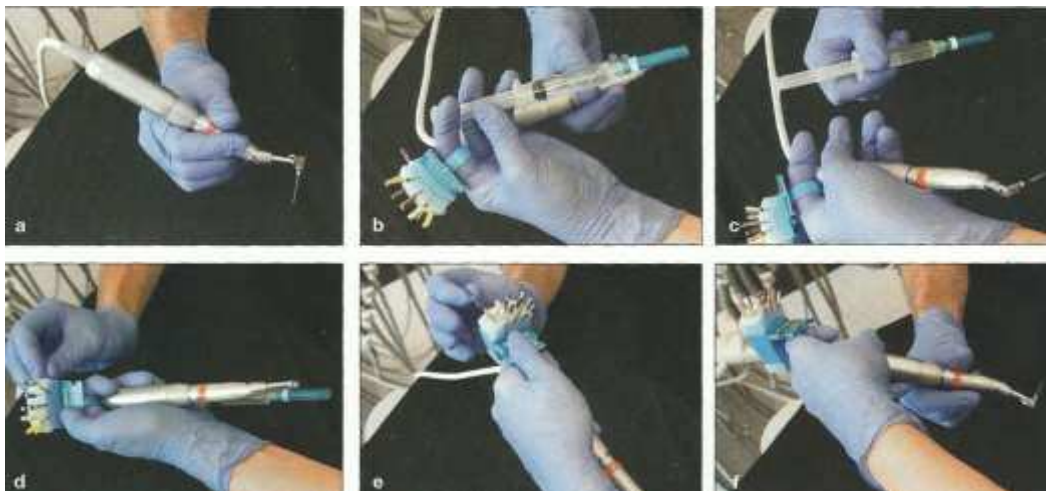


Figure 66 : Exemple d'une séquence de transfert de l'instrument rotatif à la seringue d'irrigation et de lime manuelle à l'instrument rotatif (Source : Schawrtz et coll., 2015).

7.2.3 Réglages du microscope opératoire et de l'environnement avant l'intervention

Constituant la routine du praticien avant l'intervention, l'ensemble de la procédure d'utilisation du microscope opératoire doit s'imposer inconsciemment à l'ensemble de l'équipe dès l'arrivée du patient dans la salle de soin.

- Accueil du patient, et positionnement sur le fauteuil.
- Réglage du fauteuil, le pré-enregistrement d'une position dédiée est préférable pour garantir une rapidité d'action.
- Réglage de l'assise du praticien, réglage de la hauteur de l'appui lombaire et des appuis-coudes.

- Pose du champ opératoire : prérequis obligatoire à l'utilisation du microscope en odontologie conservatrice. Il garantit l'asepsie opératoire et évite la présence de buée due à l'exhalation du patient. Son utilisation sécurise le praticien car le risque d'ingestion ou d'inhalation instrumental est plus élevé avec l'utilisation du microscope du fait de la réduction du champ de vision, et de la quasi impossibilité pour le praticien de réaliser une manœuvre d'urgence (Doudoux et coll., 2000).

Les digues de couleurs bleu ou verte sont préférées car elles permettent une diminution de la quantité de lumière réfléchiée et une accentuation des contrastes de structure. Les crampons utilisés seront de préférence mats ou sablés toujours dans le but d'éviter un éblouissement par réflexion.

- Réglage du microscope au-dessus du patient (Fig.67).

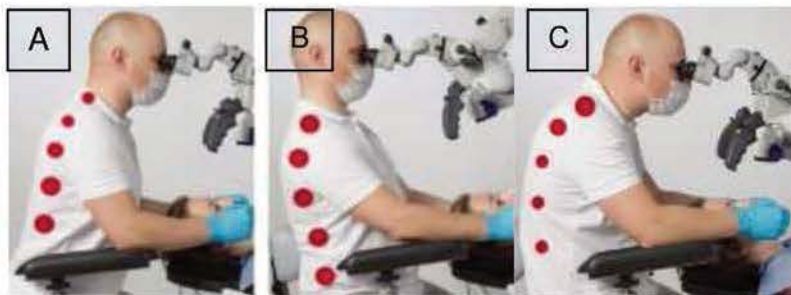


Figure 67 : Positionnement face au microscope , ni trop en avant (A) , ni trop en arrière (B), sans courber le dos (C) (Source : brochure Zeiss®).

- Réglage des oculaires en hauteur et en inclinaison pour obtenir une déclivité de la tête proche de 0°.
- Réglage de la distance interoculaire : les visions monoculaires droite et gauche doivent fusionner pour ne former qu'une seule image (Mallet ,2002) (Fig.68).

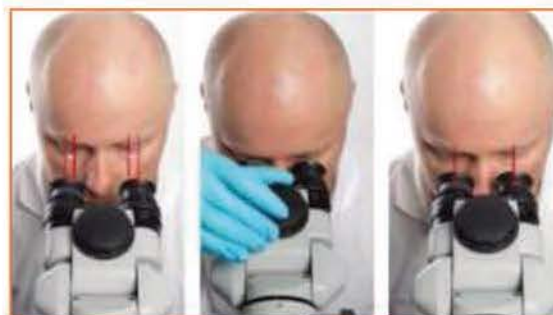

Figure 68 : Réglage manuel de la distance interoculaire (Source : brochure Zeiss®).

- Réglage de la dioptrie : pour chaque œil indépendamment, réglage de l'oculaire pour obtenir une image nette. Réglage des baïonnettes en caoutchouc en fonction du port ou non de lunettes correctrices.

Dans le cas de porteur de lunettes, les baïonnettes sont repoussées au maximum et les verres des lunettes viendront en contact direct avec elles. Pour un non porteur de lunettes une distance plus importante sera nécessaire, celle-ci est propre à chacun (Fig.69).

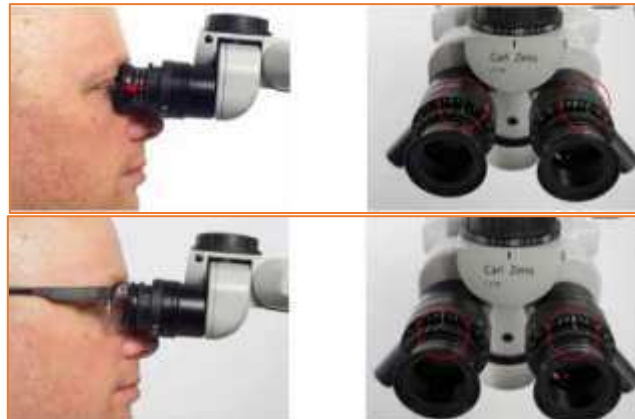

Figure 69 : Réglage manuel dioptrique face au microscope ajustement des baïonnettes caoutchouc en fonction du port ou non de lunettes de vue (Source : brochure Zeiss®).

- Choix de la distance de travail : correspondant également à la distance focale, elle peut fluctuer légèrement en cas de morphologies extrêmes du patient. Il est cependant préférable pour le praticien de déterminer une valeur moyenne et reproductible de sa distance de travail de confort (Gester, 2004) (Fig.70).



Figure 70 : Ajustement fin et manuel de la focale après positionnement correct du microscope (Source : brochure Zeiss®).

7.3 Positionnement du praticien en endodontie non chirurgicale

La courbe d'apprentissage longue et la difficulté de positionnement sont les deux principales difficultés rencontrées par les primo-accédants au microscope opératoire (Mines et coll., 1999).

La vision indirecte, inévitable en endodontie, implique une position opérationnelle optimale du miroir. C'est un facteur clé de l'utilisation réussie du microscope (Kim, 2001). Les positions de travail avec un microscope ont été décrites dans l'usage du fort grossissement en chirurgie mais très peu en endodontie non-chirurgicale (Rubinstein, 1997 ; Mickaelides, 1996).

L'étude de Kinomoto et coll. en 2004 (Fig.71) a examiné le positionnement de confort des praticiens exerçant sous microscope lors de traitements endodontiques non chirurgicaux. Les opérateurs ont été classés en 3 groupes selon leur taille (155cm/168cm/181cm). Ils ont enregistré :

- le temps nécessaire pour obtenir une image nette,
- l'angle formé par les binoculaires par rapport au sol,
- l'angle formé par le corps du microscope par rapport au sol,
- l'angle formé par le miroir par rapport au sol.

Le sol étant défini comme l'axe passant par la tête du patient allongé jusqu'à ses pieds.

Dans l'étude, deux configurations de microscope ont été comparées :

- Une configuration « standard » : avec une focale de 250mm et l'absence d'oculaires extensibles.
- Une configuration « adaptative » : avec la possibilité d'avoir une focale courte de 200 mm et des oculaires extensibles.

Il a fallu plus de temps pour observer les molaires mandibulaires que les maxillaires dans chaque groupe. Bien que les différences d'angles entre chaque groupe n'aient pas été remarquables pour les observations aux maxillaires, il a été confirmé des différences significatives pour les observations mandibulaires concernant les opérateurs de petite taille. Ils devaient adopter une position «tendue» pour l'observation mandibulaire dans la

configuration standard. Ils étaient plus à l'aise en utilisant les oculaires extensibles ou les objectifs à focale courte.

Les angles mesurés avec une configuration standard et des périphériques optionnels ont été listés. Les différences répertoriées dans chaque groupe n'ont pas été significatives pour les observations maxillaires. Par contre, des différences significatives ont été trouvées lors des observations à la mandibule dans le groupe de taille 155 cm avec une configuration standard.

Les temps nécessaires pour positionner le microscope et obtenir une image nette ont été répertoriés. Un groupe a pris plus de temps que les autres car l'un des opérateurs n'avait pas d'expérience dans l'utilisation du microscope (soulignant une fois de plus l'importance de la courbe d'apprentissage dans l'usage du microscope). Tous les groupes ont pris plus de temps pour observer les dents mandibulaires que maxillaires.

L'angulation possible des oculaires et la capacité à faire varier les distances de travail, et donc la distance focale de l'objectif, sont des facteurs de bon positionnement. Il est possible d'extrapoler les chiffres de cette étude pour les appliquer directement à la clinique de manière à choisir, en fonction de la taille du praticien, les bonnes postures face au microscope.

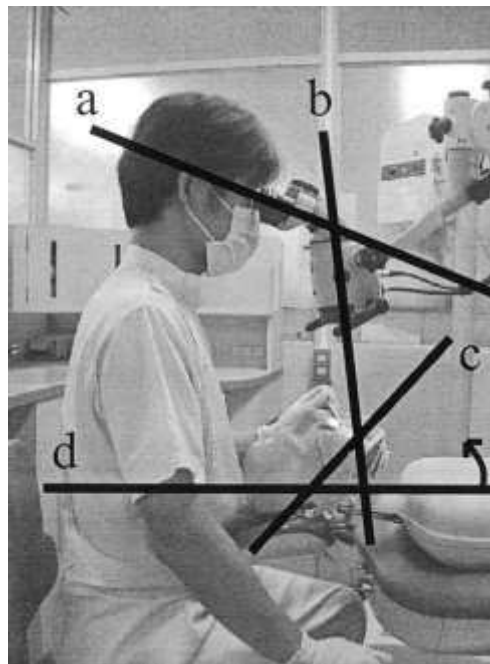


Figure 71 : Position de travail sous microscope opératoire avec représentation des plans servant de référence aux mesures des angles dans l'étude (d'après Kinomoto et coll., 2004).

7.4 Les positions à adopter pour chaque groupe de dents

La position à 12 heures est celle qui permet à tous les praticiens gauchers comme droitiers de travailler confortablement. Les techniques de travail imposent généralement une visualisation en vision indirecte. Le miroir permet à tout moment de régler la focale et de modifier l'angle de vision sans déplacer le microscope opératoire ni le patient et il peut être positionné à distance des dents observées, voire même en dehors de la cavité buccale (Mallet et coll., 2002).

Selon Perrin et coll. (2000), la mise en place du patient sous microscope opératoire doit se faire dans une position horizontale fixée à l'avance, le dossier du fauteuil se trouvant juste au-dessus des genoux du praticien (Fig.72).

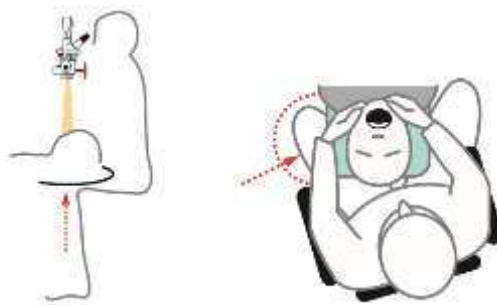


Figure 72 : Positionnement du patient à l'aplomb des genoux du praticien (Source : Perrin et coll., 2000).

La hauteur du fauteuil et la position de la tête sont modifiées de façon à ce que la zone souhaitée se définisse avec précision (Fig.73) et le patient est informé qu'il devra, le cas échéant, légèrement incliner la tête en fonction des zones de travail et en fonction des besoins du praticien (Fig.74).

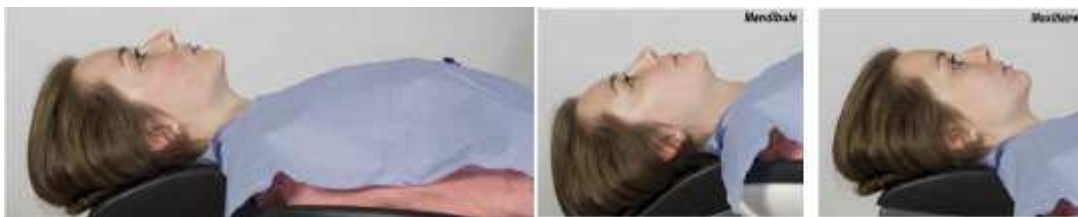

Figure 73 : Position allongé du patient et orientation de la tête en fonction de la zone de travail (Source : brochure Zeiss®).

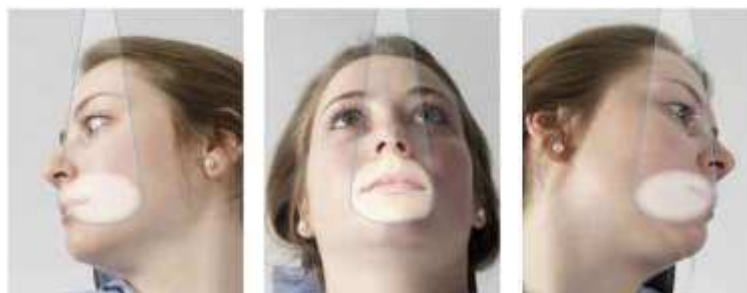

Figure 74 : Orientation possible de la tête du patient en fonction des besoins de l'acte (Source : brochure Zeiss®).

Le microscope opératoire est positionné pour que le praticien puisse adopter une position confortable, dos droit (Fig.75).

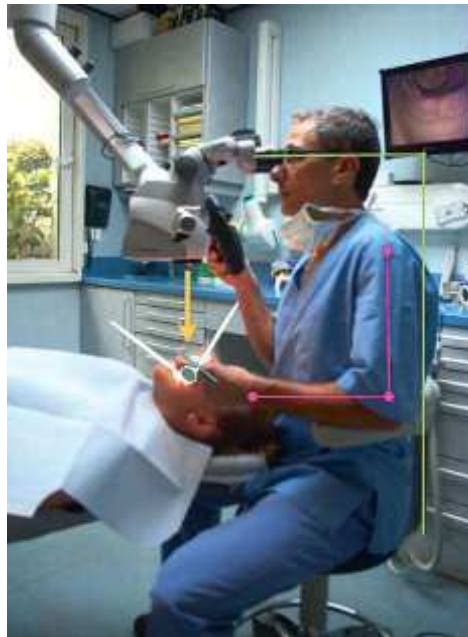

Figure 75 : Positionnement idéal du praticien face au microscope opératoire (le dos droit, la tête droite avec le regard à l'infini et les avant-bras formant un angle de 90° avec le buste) (Source : Mallet et Deveaux 2002).

L'unit est placé de telle sorte qu'il soit accessible à l'aveugle, avec peu de détournement du regard pour le praticien (Fig.76). Lorsque le praticien est équipé d'accoudoirs réglables individuellement, il peut facilement déposer l'instrument « à l'aveugle » sur l'unit en exécutant une rotation de l'avant-bras, le coude restant fermement en appui sur l'accoudoir.

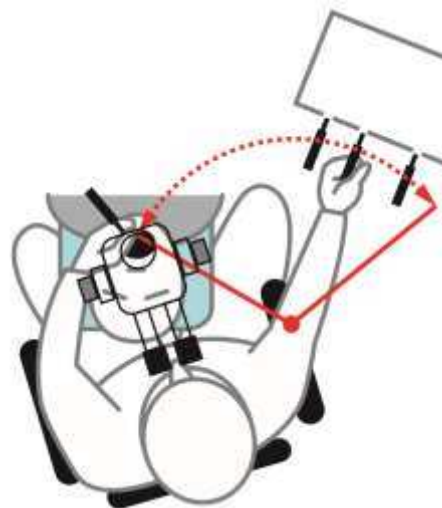


Figure 76 : Rotation de l'avant-bras droit pour saisir les instruments rotatifs sans décoller les yeux des oculaires (Source : Perrin et coll., 2000).

La mise au point fine au cours du traitement peut être réalisée par des changements de la distance du miroir. (Fig.77). Malgré tout une mise au point standard est souvent nécessaire.

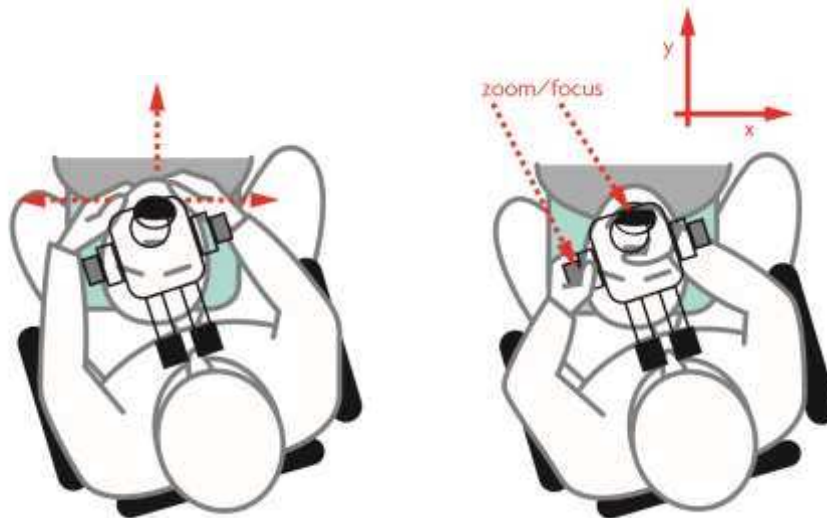


Figure 77: Recentrage possible du champ opératoire accompagné d'une nouvelle mise au point (Source : Perrin et coll., 2000).

L'assistante opératoire peut aider, le praticien dans ses débuts, à diriger de façon précise les instruments situés en dehors du champ visuel. Elle dirige la main du praticien ou présente l'instrument dans la zone sous le faisceau de lumière (Fig.78).

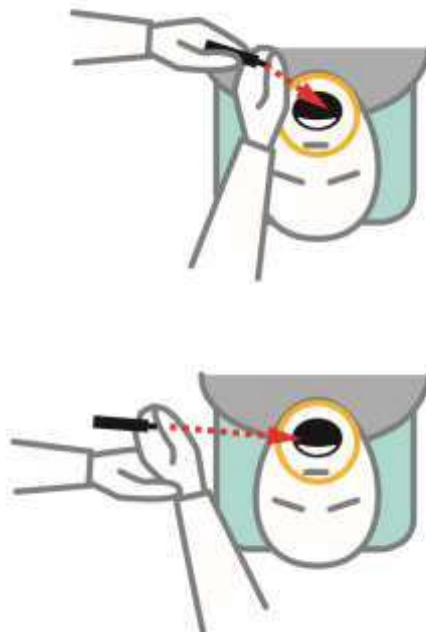





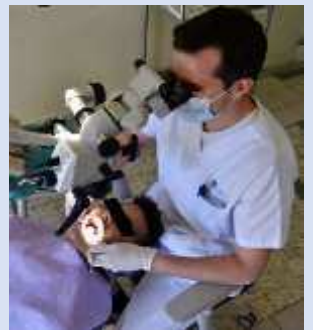






Figure 78 : Aide de l'assistante pour situer l'instrument dans le champ visuel à fort grossissement (Source : Perrin et coll., 2000).

7.4.1 Position de travail pour les différents cadrans

Le tableau ci-dessous présente succinctement les positions de travail à adopter pour une utilisation optimum du microscope opératoire et ce en fonction des différents cadrans.

Tableau 6 : Position de travail du praticien en fonction des cadrans à observer.

Positionnement au maxillaire		Positionnement à la mandibule	
			
Secteur incisivo-canin	Secteur prémolo molaire	Secteur incisivo-canin	Secteur prémolo molaire
			
Positionnement du miroir			
			

On peut remarquer dans les positions présentées ici que le travail sur l'arcade mandibulaire impose au praticien une position plus « tendue » comme évoquée dans l'étude de Kinomoto et coll en 2004.

7.5 Hygiène et entretien du microscope opératoire

L'usage régulier du microscope impose comme pour tout autre dispositif médical, la mise en place d'un protocole d'entretien. Ce contrôle doit être simple et reproductible pour le praticien et le personnel. Le microscope est un outil de haute technologie et de précision, il est donc nécessaire que ces composants essentiels, à savoir les parties optiques, soient contrôlées et nettoyées toutes les semaines ou plus souvent si elles présentent des salissures apparentes. Le microscope doit également subir 2 fois par an un check-up complet réalisé par un technicien spécialisé (Cordero, 2016).

7.5.1 Les parties optiques

- Éviter absolument de toucher, à mains nues, les surfaces optiques (objectif ou oculaire) car le gras présent à la surface de la pulpe des doigts est très difficilement nettoyable.
- Conserver le microscope dans un lieu sec, frais et correctement ventilé pour prévenir tout risque de croissance mycotique sur les parties optiques.
- Une fois par semaine nettoyer les parties optiques conformément aux données du fabricant.
- Pour protéger le microscope de la poussière il est important de le couvrir avec une housse lorsqu'il n'est pas utilisé. On préférera les housses en vinyle comparativement aux housses en tissu. En effet le tissu, dans certains cas, bouloche et peut endommager les parties optiques.
- Les parties optiques sont des systèmes fragiles, non autoclavables car thermosensibles. Il existe des recommandations de la Direction Générale de la Santé pour le nettoyage des dispositifs optiques médicaux.

Sur les surfaces optiques 3 types de « salissures » peuvent être retrouvées :

- poussières sèches,
 - résidus hydrosolubles (sang, irrigant ...),
 - résidus non hydrosolubles (graisse, empreinte digitale),
- Les surfaces optiques, minutieusement inspectées, ne seront nettoyées qu'en présence de projections ou poussières.

- Il existe des kits de nettoyage spécifiques (Fig.79) :



Figure 79 : Exemple de kit de nettoyage pour surface optique, comprenant : une soufflette, un pinceau, des écouvillons, des lingettes optiques, une peau de chamois et un liquide de nettoyage optique (Source : www.al-lichénologie.fr).

- Utiliser une soufflette pour éliminer les poussières. Éviter les microfibrilles ou « peaux de chamois » rayant inévitablement les surfaces. Chasser les impuretés, avec un pinceau ou en soufflant de l'air (sec) (Fig.80).



Figure 80 : Utilisation de la soufflette de façon quasi parallèle à la surface optique pour éliminer les poussières présentes (Source : www.al-lichénologie.fr).

- Si présence d'une tache, utiliser un écouvillon avec le produit recommandé par le fabricant. Il faut systématiquement éliminer le benzène et le toluène ; ces produits sont toxiques et dangereux pour la santé. Les fabricants demandent d'utiliser :
 - de l'alcool à 90°,
 - un mélange alcool/éther (dans les proportions 3/7),
 - des lingettes nettoyantes pour lunettes, imprégnées d'un produit peu agressif, sont aussi utilisées (Fig.81).



Figure 81 : Utilisation de l'écouvillon ou de la lingette optique sur les surfaces à nettoyer (Source : www.allichénologie.fr).

- Le mouvement de nettoyage est en spirale, partant du centre et allant vers l'extérieur. Sans retour en arrière et sans zigzag.

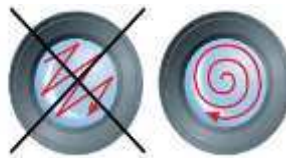

Figure 82 : Mouvement correct en spirale pour le nettoyage des surfaces optiques du microscope (Source : www.cdc.gov).

7.5.2 Les parties mécaniques

- Essuyer les surfaces externes avec un chiffon humide et de l'eau chaude savonneuse. Une fois l'ensemble du bras propre une décontamination peut commencer.
- Se référer au mode d'emploi du produit détergent-désinfectant pour la concentration et sa dilution.
- Si le produit utilisé nécessite un rinçage ultérieur pour risque de corrosion, celui-ci ne doit pas être effectué avant un temps de contact minimum nécessaire à l'action du désinfectant.
- Pour garantir l'efficacité d'un désinfectant sans activité détergente, un nettoyage de la surface doit être préalablement réalisé.

Dans le cas d'un microscope motorisé avec réglage du grossissement au pied :

- Recouvrir la pédale avec un sac ou une housse en plastique pour empêcher la contamination par des fluides oraux.
- Lors du nettoyage, si la pédale est tout de même souillée, il faudra faire attention à ne pas endommager les parties électroniques.

Dans le cas d'un microscope monté sur un statif à roulettes :

- Nettoyer et graisser les roulettes et les freins tous les six mois. Puis, retirer le surplus de graisse.

Dans tous les cas, avant utilisation du microscope opératoire, il est impératif de vérifier que le bras de suspension peut être maintenu en place pour s'assurer qu'il ne tombe pas sur le patient. Ne pas trop serrer les vis de réglage pour éviter les frottements et l'usure prématurée des articulations du bras pantographique.

7.5.3 Les parties électriques et l'éclairage

- Utiliser un régulateur de tension avec le microscope pour éviter que les hausses soudaines de tension abiment les ampoules et pour s'assurer que l'éclairage reste constant.
- Lors du remplacement des ampoules, éviter de les toucher avec les doigts. La graisse laissée par les empreintes digitales sur l'ampoule peut en diminuer la durée de vie. L'éclairage LED est lui plus facile à manipuler et les changements sont plus rares.
- Ne pas déplacer le microscope si l'ampoule est encore chaude, car les vibrations pourraient endommager le filament.
- L'ensemble des câbles d'alimentation et la fibre optique doivent être groupés afin d'éviter au maximum leur déformation qui peut aboutir à une diminution de la qualité d'éclairage ou à une usure précoce des gaines de protection caoutchouc.

8 Tableau récapitulatif sur l'usage du microscope

Impact de l'utilisation du microscope opératoire	
Ergonomie	<ul style="list-style-type: none"> - Posture droite, du dos et du cou - Organisation rigoureuse de l'ensemble de l'environnement de travail - Position horaire de 11h30 à 12h30
Assistance	<ul style="list-style-type: none"> - Une équipe soignante plus soudée - Obligation du travail à 4 mains - Besoin de formation de l'assistante - Gain de productivité
Financier	<ul style="list-style-type: none"> - Important cout d'achat : de 10 000€ à 70 000€ - Multiples options, variables en fonction de l'exercice visé
Communication	<ul style="list-style-type: none"> - Par l'acquisition photo/vidéo - Avec les patients, les confrères ou en autoévaluation
Exercice	<ul style="list-style-type: none"> - Amélioration de la précision de tous les actes en grossissement faible - Amélioration en endodontie à partir des grossissements X6
Formation	<ul style="list-style-type: none"> - Quasi inexistante dans le cursus initial. - Courbe d'apprentissage longue de 4 à 12 semaines
Posture	<ul style="list-style-type: none"> - Amélioration de la posture, neutralité si positionnement correct - Travail uniquement assis - Flexion physiologique de la nuque de 0 à 5°
TMS	<ul style="list-style-type: none"> - Impact probable par amélioration de la posture - Risque possible si le positionnement est inapproprié (Non démontré)
Vision	<ul style="list-style-type: none"> - Éclairage coaxial - Vision stéréoscopique - Amélioration de la vision à tout âge - Peu importe l'acuité initiale, absence de mise en jeu de l'accommodation et de la convergence
Fatigue visuelle	<ul style="list-style-type: none"> - Pas d'étude le prouvant
Le praticien	<ul style="list-style-type: none"> - Exercice facilité améliorant la confiance en soi - Gain de temps en fonction de l'expérience - Nouvelles perspectives de travail

Conclusion

La capacité de l'œil humain à observer un champ de travail aussi réduit que celui d'une dent et de l'endodonte ne permet pas la distinction de certaines zones anatomiques de façon précise. Le microscope opératoire apparaît alors comme un nouveau recours permettant d'accéder à un degré d'analyse et de précision encore jamais atteint.

L'usage du microscope opératoire associé à un éclairage puissant et adapté offre aux praticiens de nouvelles perspectives, notamment en termes d'investigation, de diagnostic et de traitement endodontiques.

Toutefois, afin d'optimiser son usage clinique, une assise théorique et anatomique sont des prérequis indispensables. Par ailleurs, la maîtrise de son utilisation et l'accession à un certain degré de confort de travail, nécessitent une courbe d'apprentissage potentiellement longue.

Il est important de noter que l'emploi du microscope opératoire en pratique courante impose l'aide d'une assistante parfaitement formée à cette spécificité de soins à quatre mains. Dans de telles conditions, le praticien peut ne pas quitter les oculaires et ainsi conserver sa position optimale de travail facilitant de fait l'ergonomie et la prévention des troubles musculo-squelettiques.

L'implantation du microscope opératoire au sein de la salle de soins requiert une réflexion et un agencement particulier au vu de son encombrement. Son utilisation et sa prise en mains doivent être facilitées pour un emploi au quotidien sous peine de le sous-employer et d'en restreindre son usage.

La formation des futurs chirurgiens-dentistes dès leur cycle initial de formation apparaît comme étant particulièrement souhaitable afin de les familiariser au plus tôt à cet outil.

De plus, au-delà de son utilisation dans le domaine de l'endodontie, le microscope opératoire s'avère être également un atout pour la motivation, l'enseignement et la communication du praticien avec son patient ou ses confrères.

Le microscope opératoire apparaît aujourd'hui comme un compagnon indissociable à la pratique endodontique moderne en parfaite conformité avec les dernières recommandations de bonnes pratiques et les données actuelles de la science. En France toutefois, il semble aujourd'hui encore que son usage soit confiné aux cabinets spécialisés.

Bibliographie

Akarslan ZZ, Erten H. The Use of a Microscope for Restorative Treatment Decision-making on Occlusal Surfaces. *Operative Dentistry*. 2009 Feb 1;34(1):83–6.

Alaçam T, Tinaz AC, Genç Ö, Kayaoglu G. Second mesiobuccal canal detection in maxillary first molars using microscopy and ultrasonics. *Aust Endod J*. 2008 Oct;34(3):106–9.

Allbeury J. More than just greater magnification. *Aust Dent Pract*. 2008 Apr 3;:104.

Alrejaie M, Ibrahim N, Malur M, AlFouzan K. The use of dental operating microscopes by endodontists in the Middle East: A report based on a questionnaire. *SEJ*. 2015;(2):134-137.

American Association of endodontists. Position Statement: Use of Microscopes and Other Magnification Techniques. *J Endod*. 2012 Aug 1;38(8):1153–5.

Apotheker H. A Microscope for Use in Dentistry. *J Microsurg*. 1981;3:7.

Asi dental. Architectural plan [Internet]. [Consulté le 31 mars 2017]. Disponible sur: <http://http://asidental.com/design/architectural-plan/>.

Aswinkumar V, Nandini S, Velmurgan N. Using a dental operating microscope for endodontic management of a mandibular central incisor with 3 root canals. *General Dentistry*. 2013 Aug;61(5):30–2.

Azim AA, Deutsch AS, Solomon CS. Prevalence of Middle Mesial Canals in Mandibular Molars after Guided Troughing under High Magnification: An In Vivo Investigation. *J Endod*. 2015 Feb;41(2):164–8.

Baldassari-Cruz LA, Wilcox LR. Effectiveness of gutta-percha removal with and without the microscope. *J Endod*. 1999 Sep;25(9):627–8.

Baldassari-Cruz LA, Lilly JP, Rivera EM. The influence of dental operating microscope in locating the mesiolingual canal orifice. *Oral Surg Oral Med Oral Pathol Oral Radiol Endod*. 2002 Feb;93(2):190–4.

Blanc D, Farre P, Hamel O. Variability of musculoskeletal strain on dentists: an electromyographic and goniometric study. *Int J Occup Saf Ergon*. 2014;20(2):295–307.

Blatz MB. The Surgical Microscope in Dentistry. *Quintessence Int*. 2008 Jan;39(1):9.

Behle C. Photography and the Operating Microscope in Dentistry. *J Calif Dent Assoc*. 2001; 29(10): 765 -771.

Bonsor SJ. The Use of the Operating Microscope in General Dental Practice Part 1: Magnification in General. *Dent Update*. 2014 Dec;41(10):912–9.

Bonsor SJ. The use of the operating microscope in general dental practice. Part 2: If you can see it, you can treat it! *Dent Update*. 2015 Feb;42(1):60–2, 65–6.

Bowers DJ, Glickman GN, Solomon ES, He J. Clinical Research: Magnification's Effect on Endodontic Fine Motor Skills. *J Endod*. 2010 Jan 1;36:1135–8.

Bowers DJ, Glickman GN, Solomon ES, He J. Magnification's Effect on Endodontic Fine Motor Skills. *J Endod.* 2010 Jul;36(7):1135–8.

Britto LR, Veazey WS, Manasse GR. Personal video monitor as an accessory to dental operating microscopes. *Quintessence Int (Berlin, Germany: 1985).* 2004 Feb;35(2):151–4.

Buhrley LJ, Barrows MJ, BeGole EA, Wenckus CS. Effect of magnification on locating the MB2 canal in maxillary molars. *J Endod.* 2002 Apr;28(4):324–7.

Cantatore G, Berutti E, Castellucci A. Missed anatomy: frequency and clinical impact. *Endod Topics.* 2006 Nov;15(1):3–31.

Carr GB. Microscopes in endodontics. *J Calif Dent Assoc.* 1992 Nov;20(11):55–61.

Carr GB, Carlos AF, Murgel. The Use of the Operating Microscope in Endodontics: *Dent Clin N Am* 54, 2010:191–214.

Clark DJ, Sheets CG, Paquette JM. Definitive diagnosis of early enamel and dentinal cracks based on microscopic evaluation. *J Esthet Restor Dent.* 2003;15(7):391–401.

Clark DJ, Sheets CG, Paquette JM. Definitive diagnosis of early enamel and dentin cracks based on microscopic evaluation. *J Esthet Restor Dent.* 2003;15(7):391–401; discussion 401.

Clark DJ. Maximizing the return on investment of an operating microscope. *Aust Dent Pract.* 2008 Apr 3;19(2):96–100.

Clark DJ. Operating microscopes and zero-defect dentistry. *Aust Dent Pract.* 2009 Apr 3;20(2):92–102.

Clauder T. The Dental Microscope: An Indispensable Tool in Endodontic Practice [Internet]. 2007 [Consulté le 18 avril 2017]. Disponible sur: http://www.delhidentist.in/index_htm_files/microscope%20in%20endo.pdf.

Comes C, Valceanu A, Rusu D et coll,. A Study on the Ergonomical Working Modalities Using the Dental Operating Microscope (DOM). Part I:Ergonomic Principles in Dental Medicine. *TMJ* 2008;58(3,4).

Comes C, Valceanu A, Rusu D et coll,. A Study on the Ergonomical Working Modalities Using the Dental Operating Microscope (DOM). Part II: Ergonomic Design Elements of the Operating Microscopes. *TMJ* 2009;59(1).

Comes C, Valceanu A, Rusu D et coll,. A study on the ergonomical working modalities using the dental operating microscope (DOM). Part III: Ergonomical Features of Contemporary Top Dental Microscopes Commented. *TMJ* 2010;60(1).

Daoudi MF. Microscopic management of endodontic procedural errors: perforation repair. *Dent Update.* 2001 May;28(4):176–80.

Daoudi MF, Saunders WP. In Vitro Evaluation of Furcal Perforation Repair Using Mineral Trioxide Aggregate or Resin Modified Glass Ionomer Cement with and without the Use of the Operating Microscope. *J Endod.* 2002 Jul;28(7):512–5.

Das S, Warhadpande MM, Redij SA, Jibhkate NG, Sabir H. Frequency of second mesiobuccal canal in permanent maxillary first molars using the operating microscope and selective dentin removal: A clinical study. *Contemp Clin Dent.* 2015 Mar;6(1):74–8.

De Carvalho MC, Zuolo ML. Orifice locating with a microscope. *J Endod.* 2000 Sep;26(9):532-4.

Del Fabbro M, Taschieri S. Endodontic therapy using magnification devices: a systematic review. *J Dent.* 2010 Apr;38(4):269-75.

De Mello JE, Cunha RS, da Silveira Bueno CE, Zuolo ML. Retreatment efficacy of gutta-percha removal using a clinical microscope and ultrasonic instruments: Part I—an ex vivo study. *Oral Surg Oral Med Oral Pathol Oral Radiol Endod.* 2009 Jul;108(1):59-62.

Dohlman GF. Carl Olof Nylén and the birth of the otomicroscope and microsurgery. *Arch Otolaryngol.* 1969 Dec;90(6):813-7.

Dos Santos Accioly Lins CC, Verçosa de Melo Silva EM, Agnelo de Lima G, Acioly Conrado de Menezes SE, Coelho Travassos RM. Operating microscope in endodontics: A systematic review. *OJST.* 2013 Dec 2;3:1-5.

Doudoux E, Deveaux E et coll,. Voies d'abord et traitements endodontiques. *Actu OdontoSto.* 2000 Mar ;(209):7-20.

Dugas NN, Lawrence HP, Teplitsky P, Friedman S. Quality of life and satisfaction outcomes of endodontic treatment. *J Endod.* 2002 Dec;28(12):819-27.

Eichenberger M, Perrin P, Neuhaus K, Bringolf U, Lussi A. Visual acuity of dentists under simulated clinical conditions. *JCI.* 2013 Apr;17(3):725-9.

Eskandarinezhad M, Ghasemi N. Nonsurgical Endodontic Retreatment of Maxillary Second Molar with Two Palatal Root Canals: A Case Report. *J Dent Res Dent Clin Dent Prospects.* 2012 Jun;6(2):75-8.

Fanibunda U, Meshram G, Warhadpande M. Evolutionary Perspectives on the Dental Operating Microscope: a Macro Revolution at the Micro Level. *Int J Microdent.* 2010 Aug;2:15-9.

Feix LM, Boijink D, Ferreira R, Wagner MH, Barletta FB. Operating microscope in Endodontics: visual magnification and luminosity. *Rev Sul-Bras Odontol.* 2010 Jul-Sep ;7(3):340-8.

Floratos S, Kim S. Modern Endodontic Microsurgery Concepts: A Clinical Update. *Dent Clin North Am.* 2017 Jan;61(1):81-91.

Friedman MJ, Landesman HM. Microscope Assisted Precision (MAP) Dentistry. *J Calif dent Assoc.* 1998 Dec; 26(12): 900-5.

Friedman S. Outcome of endodontic surgery: a meta-analysis of the literature-part 1: comparison of traditional root-end surgery and endodontic microsurgery. *J Endod.* 2011 May;37(5):577-8; author reply 578-80.

Gencoglu N, Helvacioğlu D. Comparison of the different techniques to remove fractured endodontic instruments from root canal systems. *Eur J Dent.* 2009;3(2):90-5.

Girsch WJ, McClammy TV. Microscopic removal of dens invaginatus. *J Endod.* 2002 Apr;28(4):336-9.

Glenn van As, Donato Napoletano. The video-enabled dental operating microscope (VEDOM) with integrated digital documentation capability (DDC): luxury or necessity? [Internet]. [consulté le 18 avril 2017]. Disponible sur : <http://www.dentaleconomics.com/articles/print/volume-97/issue-5>.

Gondim Jr E, Setzer F. The Dental Operating Microscope in Endodontics. *Int J Microdent*. 2010 Aug;2:20–7.

Görduysus MO, Görduysus M, Friedman S. Operating microscope improves negotiation of second mesiobuccal canals in maxillary molars. *J Endod*. 2001 Nov;27(11):683–6.

Griffien Jr JD. Efficient, conservative treatment of symptomatic cracked teeth. *Compend Contin Educ Dent*. 2006 Feb;27(2):93-102; quiz 103, 112.

Griffin JD. Efficient, Conservative Treatment of Symptomatic Cracked Teeth; Compendium. 2006 Feb ;27(2):12-15

Hegde R, Hegde V. Magnification-enhanced contemporary dentistry: Getting started. *J Interdiscip Dentistry*. 2016 May;6(2):91–100.

Ironside J. Magnification: The choices. *Aust Dent Pract*. 2010 Apr 3;116–8.

Jadhav GR. Endodontic management of a two rooted, three canaled mandibular canine with a fractured instrument. *J Conserv Dent*. 2014;17(2):192–5.

Jafarzadeh H, Wu YN. The C-shaped Root Canal Configuration: A Review. *J Endod*. 2007 May 1;33(5):517–23.

Jako GJ. Laryngoscope for microscopic observation, surgery, and photography. The development of an instrument. *Arch Otolaryngol*. 1970 Feb;91(2):196–9.

Karapinar-Kazandag M, Basrani BR, Friedman S. The operating microscope enhances detection and negotiation of accessory mesial canals in mandibular molars. *J Endod*. 2010 Aug;36(8):1289–94.

Kersten DD, Mines P, Sweet M. Use of the microscope in endodontics: results of a questionnaire. *J Endod*. 2008 Jul;34(7):804–7.

Kim S. Principles of endodontic microsurgery. *Dent Clin North Am*. 1997 Jul;41(3):481–97.

Kim S, Kratchman S. Modern endodontic surgery concepts and practice: a review. *J Endod*. 2006 Jul;32(7):601–23.

Kinomoto Y, Takeshige F, Hayashi M, Ebisu S. Optimal Positioning for a Dental Operating Microscope During Nonsurgical Endodontics. *J Endod*. 2004 Dec;30(12):860–2.

Kotschy P. Kinetic Preparation in Microscope Dentistry. *Int J Microdent*. 2009 Aug;1:42–7.

Kumar R, Khambete N, Kumar R, Khambete N. Surgical Operating Microscopes in Endodontics: Enlarged Vision and Possibility. *Int J of Stomato Research*. 2013;2(1):11–5.

Lababidi EA. Discuss the impact technological advances in equipment and materials have made on the delivery and outcome of endodontic treatment. *Aust Endod J*. 2013 Dec;39(3):92–7.

Leknius C, Geissberger M. The Effect of Magnification on the Performance of Fixed Prosthodontic Procedures. *J Calif Dent Assoc.* 1995; 23(12):66–70.

Liu V. Enhanced vision in dentistry. *Australasian Dental Practice.* 2011 Apr 3;22(2):108–10.

Lobb WK, Zakariasen KL, McGrath PJ. Endodontic treatment outcomes: do patients perceive problems? *J Am Dent Assoc.* 1996 May;127(5):597–600.

Mahajan A, Narang N. *Microscopes & Endodontics.* Guident. 2014 Jan;7(2):44–50.

Mamoun JS. A rationale for the use of high-powered magnification or microscopes in general dentistry. *Gen Dent.* 2009;57(1):18-26; quiz 27-8, 95–6.

Mamoun J. Use of high-magnification loupes or surgical operating microscope when performing prophylaxes, scaling or root planing procedures. *N Y State Dent J.* 2013 Sep;79(5):48–52.

Mamoun JS. The maxillary molar endodontic access opening: A microscope-based approach. *Eur J Dent.* 2016 Sep;10(3):439–46.

Mayras R. Les aides optiques à la disposition du chirurgien-dentiste [Thèse d'exercice en odontologie]. [Lyon]: Université Claude Bernard Lyon 1. Faculté d'odontologie; 2016.

McCoy T. Managing Endodontic Instrument Separation. *J Vet Dent.* 2015;32(4):262–5.

Michaelides PL. Use of the operating microscope in dentistry. *J Calif Dent Assoc.* 1996 Jun;24(6):45–50.

Mittal S, Kumar T, Sharma J, Mittal S. An innovative approach in microscopic endodontics. *JCD.* 2014 Jun 5;17(3):297–8.

Mortier G. Le microscope opératoire: applications en endodontie non chirurgicale [Thèse d'exercice en odontologie]. [Nantes] : Université de Nantes. UFR odontologie ; 2006.

Moura JR. *Operating Microscopes in Restorative Dentistry: The Pursuit of Excellence.* *Int Dent.* 10(5)

Murgel C. Microdentistry: Concepts, Methods, and Clinical Incorporation. *Int J Microdent.* 2010 Aug;2:56–63.

O'driscoll C. Illuminating magnification. *J Ir Dent Assoc.* 2008 Dec;54(6):282–6.

Park E, Chehroudi B, Coil JM. Identification of Possible Factors Impacting Dental Students' Ability to Locate MB2 Canals in Maxillary Molars. *Eur J Dent Educ.* 2014 May;78(5):789–95.

Pasquier, A.L, Gramoni R, Rey P. Acuité visuelle, fréquence de fusion optique et éclairage au poste de travail. *Le travail humain,* 1973 ;36-2:329-342.

Pecora G, Andreana S. Use of dental operating microscope in endodontic surgery. *Oral Surg Oral Med Oral Pathol.* 1993 Jun;75(6):751–8.

Peker I, Toraman Alkurt M, Bala O, Altunkaynak B. The efficiency of operating microscope compared with unaided visual examination, conventional and digital intraoral radiography for proximal caries detection. *Int J Dent.* 2009;2009:1-6.

Perrin P, Neuhaus KW, Lussi A. The impact of loupes and microscopes on vision in endodontics. *Int Endod J*. 2014 May;47(5):425–9.

Pradeep S, Vinodhdhine R. The Role of Magnification in Endodontics. *AED*. 2014 Apr;6(2):38–43.

Rampado ME, Tjäderhane L, Friedman S, Hamstra SJ. The benefit of the operating microscope for access cavity preparation by undergraduate students. *J Endod*. 2004 Dec;30(12):863–7.

Rubinstein RA, Kim S. Long-term follow-up of cases considered healed one year after apical microsurgery. *J Endod*. 2002 May;28(5):378–83.

Ruddle CJ. Microendodontic nonsurgical retreatment: Silver point removal. *Dentistry today* [Internet]. 1997 [Consulté le 18 avril 2017]. Disponible sur: http://www.endoruddle.com/tc2pdfs/52/SilverPoints_Feb1997.pdf

Ruddle CJ. Endodontic advancements: game-changing technologies. *Dent Today*. 2009 Nov;28(11):82, 84.

Sayed A, Ranna V, Padawe D, Takate V. Effect of the video output of the dental operating microscope on anxiety levels in a pediatric population during restorative procedures. *J Indian Soc Pedod Prev Dent*. 2016 Mar;34(1):60–4.

Schwartz RS, Canakapalli V. *Best practices in endodontics: a desk reference*. Chicago: Quintessence Publishing Company Inc; 2015.

Selden HS. The role of a dental operating microscope in improved nonsurgical treatment of 'calcified' canals. *Oral Surg Oral Med Oral Pathol*. 1989 Jul;68(1):93–8.

Selden HS. The Dental-Operating Microscope and Its Slow Acceptance. *J Endod*. 2002 Mar;28(3):206–7.

Sempira HN, Hartwell GR. Frequency of second mesiobuccal canals in maxillary molars as determined by use of an operating microscope: a clinical study. *J Endod*. 2000 Nov;26(11):673–4.

Senoussi I. *Intérêts des aides optiques en chirurgie dentaire: analyse d'un questionnaire [Thèse d'exercice]*. [Toulouse]: Université Paul Sabatier. Faculté de chirurgie dentaire; 2015.

Setzer FC, Kohli MR, Shah SB, Karabucak B, Kim S. Outcome of Endodontic Surgery: A Meta-analysis of the Literature—Part 2: Comparison of Endodontic Microsurgical Techniques with and without the Use of Higher Magnification. *J Endod*. 2012 Jan;38(1):1–10.

Setzer FC, Kohli MR, Shah SB, Karabucak B, Kim S. Outcome of endodontic surgery: a meta-analysis of the literature--Part 2: Comparison of endodontic microsurgical techniques with and without the use of higher magnification. *J Endod*. 2012 Jan;38(1):1–10.

Sevels I. Surgical Microscope = Better Results. *Ontario Dentist*. 2007 Sep;84(7):20–1.

Silberman A, Heilborn C, Cohenca N. Endodontic therapy of a mandibular third molar with 5 canals: a case report. *Quintessence Int*. 2009 Jun;40(6):453–5.

Simon S, Pertot WJ, Machtou P. *Endodontie*. Reuil-Malmaison: Éditions CdP; 2015. 1347 p.

Simon S, Machtou P, Pertot WJ, Friedman S. Endodontie. Rueil-Malmaison: Éditions CdP; 2012.

Sisodia N, Manjunath MK. Impact of low level magnification on incipient occlusal caries diagnosis and treatment decision making. *J Clin Diagn Res.* 2014 Aug;8(8):32-5.

Sitbon Y, Attathom T, St-Georges AJ. Minimal intervention dentistry II: part 1. Contribution of the operating microscope to dentistry. *Br Dent J.* 2014 Feb 7;216(3):125–30.

Sosa JFG, Pereira JNG, Burguera E. Diagnosis and root canal treatment of maxillary lateral incisors exhibiting dens invaginatus: A case series. *Endod Pract Today.* 2014; 8(3): 213-21.

Spencer R. Many uses of an operating microscope. *Australasian Dental Practice.* 2009 Apr 3;104–10.

Srinivasan R, Ravishanker P. Management of middle mesial canal under dental operating microscope. *Med J Armed Forces India.* 2015 Dec;71(Suppl 2):S502-5.

Stropko JJ. Canal morphology of maxillary molars: clinical observations of canal configurations. *J Endod.* 1999 Jun;25(6):446–50.

Suehara M, Nakagawa KI, Aida N, Ushikubo T, Morinaga K. Digital video image processing from dental operating microscope in endodontic treatment. *Bull Tokyo Dent Coll.* 2012;53(1):27–31.

Suter B, Lussi A, Sequeira P. Probability of removing fractured instruments from root canals. *Int Endod J.* 2005 Feb;38(2):112–23.

Taschieri S, Del Fabbro M, Testori T, Weinstein R. Microscope versus endoscope in root-end management: a randomized controlled study. *Int J Oral Maxillofac Surg.* 2008 Nov;37(11):1022–6.

Taschieri S, Weinstein T, Tsesis I, Bortolin M, Del Fabbro M. Magnifying loupes versus surgical microscope in endodontic surgery: A four-year retrospective study. *Aust Endod J.* 2013 Aug;39(2):78–80.

Tiwari M, Podar R. Benefits of the Dental Operating microscope: *Terna J DentSci.* 2012;1:35-39

Tompkins S. YES, You Can Teach an Old Dog New Tricks! *RDH.* 2008 Apr;28(4):72–92.

Torabinejad M, Walton RE, Ashraf FF. Endodontics : principles and practice. Saint-Louis: Saunders Elsevier; 2015.

Torabinejad M, Walton RE, Fouad AF, Levy G. Endodontie: principes et pratique. Issy-les-Moulineaux: Elsevier Masson; 2016.

Valachi B. Ergonomics and Injury in the Dental Office. *RDH.* 2008 Apr 2;28:27–35.

Valachi B. Magnification in dentistry: Ergonomic perspectives for optimal health. *Aust Dent Pract.* 2010 Apr 3;106–12.

Van GA. Magnification Alternatives: Seeing is Believing, Part 2. *Dent Today.* 2013 Aug;32(8):80–4.

Van As G, Napoletano D. The video-enabled dental operating microscope (VEDOM) with integrated digital documentation capability (DDC): luxury or necessity? *Dental Economics*. 2007 May;97(5):22–31.

Van As GA. Digital Documentation and the Dental Operating Microscope: what you see is what you get. *Int J Microdent*. 2009 Aug;1:30.

Vertucci FJ. Root canal morphology and its relationship to endodontic procedures; *Endod Topics* 2005,10, 3–29.

West J. Endodontic Update 2006. *JERD*. 2006 Sep;18(5):280–300.

Worschech CC, Moura Jr. JR, Fonseca D. Micro-Operative Dentistry: why do it? *Quintessence Dent Tech*. 2007 Feb;30:199–205.

Yoshioka T, Kobayashi C, Suda H. Detection rate of root canal orifices with a microscope. *J Endod*. 2002 Jun;28(6):452–3.

Zafersoy-Akarlan Z, Erten H, Uzun Ö, Semiz M. Reproducibility and Agreement of Clinical Diagnosis of Occlusal Caries Using Unaided Visual Examination and Operating Microscope. *J Can Dent Assoc*. 2009 Jul;75(6):455–455d.

Zaugg B, Stassinakis A, Hotz P. Influence of Magnification Tools on the Recognition of Simulated Preparation and Filling Errors. *Schweiz Monatsschr Zahnmed*. 2004; 114(9):890–896.

Table des matières

1	Introduction	21
2	Les principes généraux de la vision	22
2.1	L'œil humain.....	22
2.1.1	Champ visuel	22
2.1.2	Profondeur de champ.....	22
2.1.3	Convergence.....	23
2.1.4	Vision des couleurs : théorie trichromatique de Young.....	23
2.1.5	Vision des reliefs	24
2.1.6	Accommodation	25
2.1.7	Acuité visuelle	26
3	Le stéré-microscope ou microscope opératoire en odontologie.....	27
3.1	Historique	27
3.2	Définition du microscope opératoire	28
3.3	Cahier des charges	28
3.4	Principes de la Stéré-microscopie	29
3.4.1	Les microscopes de type Greenough	29
3.4.2	Les microscopes de type Galiléen.....	29
4	Constitution du microscope opératoire.....	31
4.1	Les éléments optiques.....	31
4.1.1	L'objectif.....	31
4.1.2	Les prismes de grossissement.....	32
4.1.3	Les oculaires.....	34
4.1.4	Le grossissement optique	34
4.2	Les éléments mécaniques	35
4.2.1	Le statif	35
4.2.2	Le bras pantographique	38
4.2.3	Les poignées du microscope.....	39
4.3	Les éléments électriques, et dispositif d'éclairage.....	40
4.3.1	Les ampoules halogènes au Xénon refroidies par air.....	40
4.3.2	Les ampoules halogènes quartz.....	40
4.3.3	Les LED's.....	41
4.3.4	Trajet du faisceau lumineux.....	42

4.4	Les éléments accessoires	43
4.4.1	Les accessoires stérilisables	43
4.4.2	Les filtres lumineux	43
4.4.3	Le vario-focus	43
4.4.4	Le double iris.....	44
4.4.5	Le diviseur optique	45
4.4.6	Oculaire de co-observation	46
4.4.7	L'appareil photographique numérique	47
4.4.8	La caméra numérique CCD.....	47
4.4.9	Les baïonnettes en caoutchouc et la croix de visée	48
4.4.10	Les oculaires extensibles	48
5	Applications en endodontie.....	49
5.1	Accès à la chambre pulpaire, préparation de la cavité d'accès et préservation tissulaire.....	50
5.2	Mise en évidence du plancher caméral et des calcifications éventuelles.....	51
5.3	Localisation du deuxième canal mésio vestibulaire sur une première molaire maxillaire	52
5.4	Diagnostic de fêlure ou de fracture radiculaire.....	53
5.5	Mise en forme canalaire.....	54
5.6	Traitement des résorptions radiculaires et apexification.....	54
5.7	Examen de la préparation canalaire finale	55
5.8	Traitement des méfaits instrumentaux.	56
5.8.1	Perforation	56
5.8.2	Bris instrumental	57
6	Intérêt pédagogique et de communication.....	59
6.1	Intérêt pédagogique	59
6.1.1	Pour l'assistante.....	59
6.2	Intérêt pour la communication	59
6.2.1	Avec le patient.....	60
6.2.2	Avec les confrères et les institutions.....	61
6.2.3	Rapport de cas standardisés pour une prise en charge endodontique non chirurgicale optimale	61
7	Impact de l'utilisation sur le praticien.....	62
7.1	Impact oculaire.....	62
7.1.1	La fatigue visuelle	62
7.1.2	Impact du microscope sur l'acuité visuelle.....	63

7.2	Impact musculaire et articulaire.....	67
7.2.1	Les Troubles Musculo Squelettiques (TMS)	67
8	Le microscope opératoire en salle de soin	74
8.1	Incorporation du microscope opératoire dans l'ergonomie du cabinet.....	74
8.2	Microscope opératoire comment l'appréhender.....	84
8.2.1	La courbe d'apprentissage pour le praticien	84
8.2.2	Appréhender le microscope opératoire pour l'assistante	86
8.2.3	Réglages du MO et de l'environnement avant l'intervention	90
8.3	Positionnement du praticien en endodontie non chirurgicale.....	93
8.4	Les positions à adopter pour chaque groupe de dents.....	95
8.4.1	Position de travail pour les différents cadrans	98
8.5	Hygiène et entretien du microscope opératoire.....	99
8.5.1	Les parties optiques	99
8.5.2	Les parties mécaniques	101
8.5.3	Les parties électriques et d'éclairage.....	102
9	Tableau récapitulatif sur l'usage du microscope.....	103
	Conclusion.....	104
	Bibliographie.....	105

GIESS Renaud – Le microscope opératoire en endodontie : applications cliniques

Nancy 2017 : 115 pages – 82 figures – 6 tableaux

Th. : Chir.-Dent. : Nancy : 2017

Mots-clés : microscope opératoire, endodontie, applications, ergonomie

GIESS Renaud – Le microscope opératoire en endodontie : applications cliniques.

Th. Chir.- Dent. : Nancy : 2017

Résumé :

Le microscope opératoire, depuis plusieurs années, est venu enrichir l'arsenal d'investigation, de diagnostic et de soins des chirurgiens-dentistes.

Les grossissements obtenus associés à un éclairage puissant autorisent une pratique clinique à l'échelle micrométrique repoussant les limites de la vision humaine et autorisant l'accès à une pratique précise et rigoureuse notamment en endodontie.

Dans une première partie, nous nous proposons de revenir sur les principes généraux de la vision avant d'évoquer le microscope opératoire et sa constitution.

Nous abordons ensuite plus spécifiquement ses applications en endodontie avant d'évoquer ses intérêts pédagogiques et de communication.

Puis, nous décrivons l'impact de l'utilisation du microscope opératoire sur le praticien plus particulièrement en termes d'ergonomie avant d'aborder son intégration au sein de la salle de soins.

Membres du jury :

Pr. J-M. MARTRETTE

Dr. R. BALTHAZARD

Dr. E.MORTIER

Dr. M. VINCENT

Professeur des Universités

Maître de Conférences des Universités

Maître de Conférences des Universités

Maître de Conférences associé

Président

Directeur

Codirecteur

Juge

Adresse de l'auteur :

GIESS Renaud
159 Avenue de Strasbourg
54000 NANCY

Jury : Président : J.M. MARTRETTE – Professeur des Universités
Juges : R. BALTHAZARD – Maître de Conférences des Universités
E. MORTIER – Maître de Conférences des Universités
M. VINCENT – Maître de Conférences associé

Thèse pour obtenir le diplôme D'Etat de Docteur en Chirurgie Dentaire

Présentée par: **Monsieur GIESS Renaud, Henri**

né(e) à : **AUDINCOURT (Doubs)**

le **19 février 1990**

et ayant pour titre : «**Le microscope opératoire en endodontie : applications cliniques**».

Le Président du jury

J.M. MARTRETTE

Le Doyen
de la Faculté d'Odontologie

J.M. MARTRETTE

Autorise à soutenir et imprimer la thèse **9867**

NANCY, le **13 JUIN 2017**

Le Président de l'Université de Lorraine



P. MUTZENHARDT