



HAL
open science

Traitements anticancéreux chez l'enfant : complications aiguës et séquelles bucco-dentaires tardives

Lucile Roussel

► **To cite this version:**

Lucile Roussel. Traitements anticancéreux chez l'enfant : complications aiguës et séquelles bucco-dentaires tardives. Sciences du Vivant [q-bio]. 2017. hal-01932075

HAL Id: hal-01932075

<https://hal.univ-lorraine.fr/hal-01932075>

Submitted on 23 Nov 2018

HAL is a multi-disciplinary open access archive for the deposit and dissemination of scientific research documents, whether they are published or not. The documents may come from teaching and research institutions in France or abroad, or from public or private research centers.

L'archive ouverte pluridisciplinaire **HAL**, est destinée au dépôt et à la diffusion de documents scientifiques de niveau recherche, publiés ou non, émanant des établissements d'enseignement et de recherche français ou étrangers, des laboratoires publics ou privés.



AVERTISSEMENT

Ce document est le fruit d'un long travail approuvé par le jury de soutenance et mis à disposition de l'ensemble de la communauté universitaire élargie.

Il est soumis à la propriété intellectuelle de l'auteur. Ceci implique une obligation de citation et de référencement lors de l'utilisation de ce document.

D'autre part, toute contrefaçon, plagiat, reproduction illicite encourt une poursuite pénale.

Contact : ddoc-thesesexercice-contact@univ-lorraine.fr

LIENS

Code de la Propriété Intellectuelle. articles L 122. 4

Code de la Propriété Intellectuelle. articles L 335.2- L 335.10

http://www.cfcopies.com/V2/leg/leg_droi.php

<http://www.culture.gouv.fr/culture/infos-pratiques/droits/protection.htm>

THÈSE
pour le
DIPLOME D'ÉTAT DE DOCTEUR EN CHIRURGIE DENTAIRE
par
Lucile ROUSSEL
née le 17/04/1991 à Besançon

**Traitements anticancéreux chez l'enfant : Complications
aigues et séquelles bucco-dentaires tardives**

présentée et soutenue publiquement le 07/07/2017

Examineurs de la thèse :

Pr. C. STRAZIELLE	Professeur des Universités	Présidente
<u>Dr. M. HERNANDEZ</u>	<u>Assistant Hospitalo-Universitaire</u>	<u>Directrice de thèse</u>
<u>Dr. D. DROZ</u>	<u>Maitre de Conférence des Universités</u>	<u>Co-directrice de thèse</u>
Dr. L. MANSUY	Docteur en Médecine	Juge
Dr. B. PHULPIN	Maitre de Conférence des Universités	Juge

*Par délibération en date du 11 décembre 1972,
la Faculté de Chirurgie Dentaire a arrêté que
les opinions émises dans les dissertations
qui lui seront présentées
doivent être considérées comme propres à
leurs auteurs et qu'elle n'entend leur donner aucune approbation ni improbation.*

Président : Professeur Pierre MUTZENHARDT

Doyen : Professeur Jean-Marc MARTRETTE

Vice-Doyens : Dr Céline CLEMENT – Dr Rémy BALTHAZARD – Dr Anne-Sophie VAILLANT

Membres Honoraires : Dr L. BABEL – Pr. S. DURVAUX – Pr A. FONTAINE – Pr G. JACQUART – Pr D. ROZENCWEIG - Pr ARTIS - Pr M. VIVIER *

Doyens Honoraires : Pr J. VADOT, Pr J.P. LOUIS

Maître de conférences CUM MERITO : Dr C. ARCHIEN

Sous-section 56-01 Odontologie pédiatrique	Mme DROZ Dominique	Maître de Conférences *
	Mme JAGER Stéphanie	Maître de Conférences *
	M. PREVOST Jacques	Maître de Conférences
	Mme HERNANDEZ Magali	Assistante *
	M. LEFAURE Quentin	Assistant
	M. MERCIER Thomas	Assistant *
Sous-section 56-02 Orthopédie Dento-Faciale	Mme FILLEUL Marie Pierryle	Professeur des Universités *
	M. EGLOFF Benoît	Maître de Conférences *
	Mme GREGOIRE Johanne	Assistante
Sous-section 56-03 Prévention, Epidémiologie, Economie de la Santé, Odontologie légale	Mme CLEMENT Céline	Maître de Conférences *
	Mme LACZNY Emily	Assistante
	Mme NASREDDINE Greyce	Assistante
Sous-section 57-01 Parodontologie	M. AMBROSINI Pascal	Professeur des Universités *
	Mme BISSON Catherine	Maître de Conférences *
	M. JOSEPH David	Maître de Conférences *
	M. PENAUD Jacques	Maître de Conférences
	Mme MAYER-COUPIN Florence	Assistante
	Mme PAOLI Nathalie	Assistante *
Sous-section 57-02 Chirurgie Buccale, Pathologie et Thérapeutique, Anesthésiologie et Réanimation	Mme GUILLET-THIBAUT Julie	Maître de Conférences *
	M. BRAVETTI Pierre	Maître de Conférences
	Mme PHULPIN Bérengère	Maître de Conférences *
	M. DELAITRE Bruno	Assistant
	Mme KICHENBRAND Charlene	Assistante *
	Mme NACHIT Myriam	Assistante
Sous-section 57-03 Sciences Biologiques (Biochimie, Immunologie, Histologie, Embryologie, génétique, Anatomie pathologique, Bactériologie, Pharmacologie)	M. YASUKAWA Kazutoyo	Maître de Conférences *
	M. MARTRETTE Jean-Marc	Professeur des Universités *
	Mme EGLOFF-JURAS Claire	Assistante*
Sous-section 58-01 Odontologie Conservatrice, Endodontie	M. MORTIER Eric	Maître de Conférences *
	M. AMORY Christophe	Maître de Conférences
	M. BALTHAZARD Rémy	Maître de Conférences *
	M. ENGELS-DEUTSCH Marc	Maître de Conférences
	M. GEVREY Alexis	Assistant
	Mme GEBHARD Cécile	Assistante
	M. VINCENT Marin	Maître de Conférences Associé
Sous-section 58-02 Prothèses (Prothèse conjointe, Prothèse adjointe partielle, Prothèse complète, Prothèse maxillo-faciale)	M. DE MARCH Pascal	Maître de Conférences
	M. SCHOUVER Jacques	Maître de Conférences
	Mme VAILLANT Anne-Sophie	Maître de Conférences *
	Mme CORNE Pascale	Maître de Conférences Associé *
	M. GILLET Marc	Assistant
	M. HIRTZ Pierre	Assistant *
	M. KANNENGIESSER François	Assistant
	Mme MOEHREL Bethsabée	Assistante*
	M. VUILLAUME Florian	Assistant
Sous-section 58-03 Sciences Anatomiques et Physiologiques Occlusodontiques, Biomatériaux, Biophysique, Radiologie	Mme STRAZIELLE Catherine	Professeur des Universités *
	Mme MOBY Vanessa (Stutzmann)	Maître de Conférences *
	M. SALOMON Jean-Pierre	Maître de Conférences
	M. KARKABA Alaa	Assistant Associé

Souligné : responsable de la sous-section * temps plein

Mis à jour le 30/01/2017

À notre Présidente de thèse,

Madame le Professeur Catherine STRAZIELLE

Docteur en Chirurgie Dentaire

Professeur des Universités - Praticien Hospitalier

Sous-section : Sciences Anatomiques et Physiologiques Occlusodontiques,

Biomatériaux, Biophysique, Radiologie

*Nous vous remercions sincèrement de nous
avoir fait l'honneur de bien vouloir présider
cette thèse.*

*Nous garderons en mémoire votre
pédagogie, votre gentillesse et vos qualités
humaines tout au long de nos études.*

*Trouvez ici le témoignage de notre gratitude
et de notre profond respect.*

**À notre juge et Directrice de thèse,
Madame le Docteur Magali HERNANDEZ**

Docteur en Chirurgie Dentaire

Assistante Hospitalo-Universitaire

Sous-section : Odontologie Pédiatrique

*Nous sommes très honorés
que vous ayez accepté la direction de cette
thèse.*

*Nous nous souviendrons de votre grande
gentillesse à l'égard des étudiants, et de
votre rigueur.*

*Nous vous remercions pour votre bonne
humeur et votre enseignement de qualité
reçu lors de la vacation de pédodontie le
lundi soir.*

*Nous vous prions de trouver dans ce travail
toute l'expression de notre gratitude et de
notre profonde estime.*

**À notre juge et Directrice de thèse,
Madame le Docteur Dominique Droz**

Docteur en Chirurgie dentaire

Maître de Conférence des Universités - Praticien Hospitalier

Sous-section : Odontologie Pédiatrique.

Nous sommes très reconnaissants que vous ayez accepté de codiriger cette thèse.

Nous portons une grande estime à la sympathie, la disponibilité et l'humanité dont vous avez fait preuve au cours de nos études.

Nous vous prions de trouver dans ce travail toute l'expression de notre gratitude et de notre profonde estime.

Que cette thèse soit le reflet de notre respectueuse reconnaissance.

À notre Juge,

Monsieur le Docteur Ludovic MANSUY

Docteur en Médecine

Praticien Hospitalier Département d'Hémo -Oncologie Pédiatrique – Hôpital
d'Enfants Brabois – CHU Nancy

Nous vous remercions pour l'intérêt spontané que vous avez porté à notre travail, et d'avoir été aussi arrangeant. Nous sommes très heureux de vous compter parmi les membres du jury de cette thèse. Veuillez trouver ici l'expression de notre profond respect et de notre vive gratitude.

À notre Juge,

Madame le Docteur Bérangère PHULPIN

Docteur en Chirurgie Dentaire

Maître de Conférence des Universités - Praticien Hospitalier

Sous-section : Chirurgie buccale, Pathologie et Thérapeutiques, Anesthésiologie et Réanimation

Nous sommes très heureux que vous ayez accepté aussi gentiment et dans de si brefs délais de faire partie de notre jury.

Nous vous remercions pour votre sympathie, votre humanité et la qualité de votre enseignement.

Merci pour l'attention que vous nous avez portée.

A mes Parents,

Sans qui je n'en serais pas là. Merci pour tout ce que vous faites pour moi.

Vous êtes mes bonnes étoiles, merci pour votre générosité et votre éternel soutien.

A Bastien,

Je sais la chance que j'ai de t'avoir rencontré. Merci d'être tout simplement toi.

A mes grands-parents, et à Pascal,

Merci pour votre présence, votre gentillesse et votre générosité inégalée.

A ma Sœur,

Tu nous as si bien montré le chemin à Nath et à moi. Tu es un exemple de réussite.

Je n'ai qu'un seul souhait : reviens vite en Franche-Comté.

A mon Frère,

A notre enfance légèrement conflictuelle, à notre colloc, à notre complicité et à nos longues discussions. Quoi que tu fasses tu vas brillamment réussir, on le sait tous.

A Loïc,

Merci de prendre aussi bien soin de ma soeur. Je vous souhaite énormément de bonheur.

A Mymy, Gaëtan, Pascale et Jean-Marie,

Merci pour votre présence, votre gentillesse, et les bons moments passés en famille.

A Marie-Lyne, Philippe, Nicolas et Léa,

Merci de m'avoir aussi gentiment accueilli dans votre famille.

C'est un plaisir de partager d'aussi bons moments avec vous.

A MPE,

Merci pour ton extrême gentillesse, ta générosité, et ton soutien. A nos Ken's qui duraiient des heures, et à notre positive attitude presque innée (aha). Merci pour cette amitié ultra-précieuse.

A Mon Canon,

Merci d'être toujours aussi attentionnée, adorable, de très bons conseils, et surtout très drôle. A nos conversations illimitées, à nos séries, à nos fous rires, et à Jaaaackson. Tu es une amie en or.

A Raphaël,

A ton humour, à ton "ah j'te jure" qui est mémorable, et à ton permis bateau que j'ai hâte d'inaugurer. Merci pour ta constante bonne humeur.

A Rachid,

A ta grande générosité, à nos p'tits repas à Baume, à tes cookies bien meilleurs que mes gâteaux piégés. Merci pour tes précieux conseils.

A Paul,

Merci d'être aussi drôle ! A ton histoire de mouton, à ta soirée crêpes mais également à ton extrême gentillesse.

A mes "militaires" ultra canons, Céline et Isa,

Sans vous deux ce stage n'aurait pas eu la même valeur. Entre nos convoiturages, nos fous rires, nos "Buffalo", et les sagesses incluses de Céline, on a passé des moments inoubliables.

A Margot,

Merci pour tous nos jeudis soirs en p2, nos soirées filles, nos Ken's, et nos petits potins évidemment.

A Camille et Laura,

La prothèse et l'O.C. n'auraient pas été les mêmes sans vous, alors merci les filles.

A Benoit,

Je garde un excellent souvenir de nos soirées, et surtout des quelques Rocks dansés avec toi.

Et à tous ceux que je n'ai pas cité, mais qui me sont chers.

ABREVIATIONS

ADN : Acide DésoxyriboNucléique

ARN : Acide RiboNucléique

BMP : Bone Morphogenetic Protein

BPS : Biphosphonate

CMV : Cytomégalovirus

COX : Cyclo-oxygénase

CT : Chimiothérapie

EBV : Epstein Barr Virus

EDTA : Acide Ethylène Diamine Tétracétique

FGF : Fibroblast Growth Factor

HAS : Haute Autorité de Santé

HER : Human Epidermal growth factor Receptor

HSV : Herpès Simplex Virus

ICT : Irradiation Corporelle Totale

IGF : Insuline Like Growth Factor

IL : Interleukine

IRM : Imagerie par Résonance Magnétique

IV : Intraveineux

LAL : Leucémie Aigüe Lymphoblastique

LAM : Leucémie Aigüe Myéloïde

LNH : Lymphome Non Hodgkinien

NFkb : Nuclear Factor kappa b

NFS : Numération Formule Sanguine

OCN : Ostéochimionécrose

OMS : Organisation Mondiale de la Santé

ORN : Ostéoradionécrose

PDGF : Platelet Derived Growth Factor

PTH : Parathormone

R : Radical

RCMI : Radiothérapie Conformationnelle avec Modulation d'Intensité

RCP : Réunion de Concertation Pluridisciplinaire

RANK : Receptor Activator of Nuclear factor Kappa-B

RANKL : Receptor Activator of Nuclear factor Kappa-B Ligand

ROS : Reactive Oxygen Species

RT : Radiothérapie

SNC : Système Nerveux Central

TNF : Tumor Necrosis Factor

TS : Temps de saignement

VEGF : Vascular Endothelial Growth Factor

VZV : Virus Zona Varicelle

SOMMAIRE

INTRODUCTION	19
I. EPIDÉMIOLOGIE ET THÉRAPEUTIQUES ANTICANCÉREUSES CHEZ L'ENFANT	21
1. Épidémiologie	21
2. Les différents cancers de l'enfant	22
2.1. Les tumeurs solides	22
2.1.1. Tumeurs cérébrales.....	22
2.1.2. Neuroblastome.....	23
2.1.3. Rétinoblastome.....	24
2.1.4. Rhabdomyosarcome.....	25
2.1.5. Néphroblastome.....	25
2.1.6. Ostéosarcome	26
2.1.7. La tumeur d'Ewing	26
2.2. Les Hémopathies Malignes	27
2.2.1. Leucémies Aigües Lymphoblastiques.....	27
2.2.2. Leucémies Aigües Myéloblastiques	28
2.2.3. Lymphomes Non Hodgkiniens.....	29
2.2.4. Lymphome de Hodgkin	29
3. Thérapeutiques anticancéreuses	30
3.1. Thérapeutiques locorégionales	30
3.1.1. La radiothérapie	30
3.1.2. La chirurgie.....	31
3.2. Thérapeutiques générales.....	31
3.2.1. La chimiothérapie.....	31
3.2.2. Les thérapies ciblées	31
3.2.3. La corticothérapie.....	32
3.2.4. La thérapie cellulaire.....	33
3.2.5. L'immunothérapie	33
3.2.6. La thérapie génique	33
II. COMPLICATIONS PRÉCOCES DES TRAITEMENTS ANTICANCÉREUX	34
1. Complications aiguës de la chimiothérapie	34
1.1. Manifestations buccales liées au risque hémorragique chimio- induit.....	34
1.1.1. Pétéchies.....	35
1.1.2. Gingivorragies	35
1.1.3. Ecchymoses	35
1.2. Manifestations buccales liées au risque infectieux chimio-induit.....	39
1.2.1. Infections bactériennes (Pseudomonas, Enterobacter)	39
1.2.2. Infections virales (HSV, EBV, CMV, VZV)	40
1.2.3. Infections fongiques.....	45
1.2.3.1. Candidose	45
2. Complications aiguës de la radiothérapie cervico-faciale	50
2.1. Epithélite sèche et exsudative	51
2.2. Dysphagie	51
2.3. Stomatites infectieuses.....	52
3. Cas particulier de la mucite chimio ou radio-induite	53
3.1. Pathogénèse de la mucite.....	54
3.2. Symptômes de la mucite buccale	56
3.3. Facteurs de risque de la mucite buccale.....	59

3.4. Complications de la mucite buccale.....	61
3.5. Traitements de la mucite buccale	62
III. TOXICITÉS TARDIVES DES TRAITEMENTS ANTICANCÉREUX	68
1. Séquelles dentaires des chimiothérapies	68
1.1. Les différents types d'anomalies dentaires rencontrées.....	68
1.1.1. Anomalies de nombre	69
1.1.2. Anomalies de taille et de forme	74
1.1.3. Anomalies de structure	79
1.2. Anomalies dentaires rencontrées et période d'administration des antimétabolites	80
1.3. Toxicité des antimétabolites envers l'odontogénèse	80
2. Complications tardives de la radiothérapie cervico-faciale.....	86
2.1. Impact sur la croissance osseuse	87
2.2. Les différents types d'anomalies dentaires rencontrées.....	89
2.3. Xérostomie radio-induite et modification de la flore buccale.....	96
2.4. Cariologie et radiothérapie.....	97
2.5. Trismus.....	98
2.6. Ostéoradionécrose.....	99
2.7. Cas particulier de l'irradiation corporelle totale	102
3. Complications tardives des thérapies ciblées.....	103
3.1. Les biphosphonates (BPS)	104
3.1.1. Ostéochimionécrose des maxillaires.....	107
3.1.2. Eruption dentaire.....	110
3.1.3. Perturbation de l'odontogénèse	111
3.2. Les anti-angiogéniques (Bevacizumab)	115
CONCLUSION.....	125

TABLE DES FIGURES

Figure 1 : Âge médian d'apparition des cancers de l'enfant en France	22
Figure 2 : Purpura sur la face interne des joues dû à la thrombopénie	35
Figure 3 : Primo-infection herpétique : lésions labiales et cutanées (a), gingivorragies, vésicules et ulcérations (b), inflammation gingivale sévère (c).....	41
Figure 4 : Evolution de l'herpès commissural récurrent	42
Figure 5 : Gingivostomatite herpétique	42
Figure 6 : Enanthème, avec une érosion post-vésiculeuse de la langue (a). Lésions vésiculeuses et vésiculo-érosives de la face et de la lèvre inférieure (b).	45
Figure 7 : Candidose de la langue chez un enfant immunodéprimé.....	46
Figure 8 : Muguet chez un nourrisson avec pigment mélanique après antibiothérapie due à <i>Prevotella melaninogenicus</i>	47
Figure 9 : Evolution des molécules antifongiques.....	49
Figure 10 : Stomatite ulcéreuse.....	53
Figure 11 : Physiopathologie de la mucite, les cinq étapes du processus.....	56
Figure 12 : Prise en charge des mucites	65
Figure 13 : Radiographie panoramique d'un patient de 12 ans traité 10 ans auparavant par chimiothérapie et radiothérapie pour un neuroblastome mettant en évidence des agénésies multiples (étoiles) et des anomalies radiculaires sur toutes les dents	69
Figure 14 : Radiographie panoramique d'un patient de 8 ans atteint de cancer, présentant des agénésies des premières molaires permanentes maxillaires (étoiles)	70
Figure 15 : Diverses anomalies dentaires chez des patients traités par chimiothérapie en comparaison à un groupe contrôle	74
Figure 16 : Radiographie panoramique d'un enfant de 11 ans ayant eu un ostéosarcome à 3,5 ans mettant en évidence la microdontie des premières prémolaires (étoiles)	75
Figure 17 : Radiographie panoramique d'une enfant de 9.5 ans atteinte d'un cancer, présentant des microdonties sur les 17,15, 25, 37 et 47 (étoiles).....	75
Figure 18 : Taux de microdonties en fonction du type dentaire	77
Figure 19 : Défaut de minéralisation amélaire des incisives permanentes d'une enfant de 9 ans ayant eu un lymphome non hodgkinien à 3,5 ans.....	80
Figure 20 : Conséquences céphalométriques de la radiothérapie.....	88

Figure 21 : Effets de l'association de la chimiothérapie et de la radiothérapie chez un garçon de 14 ans atteint de la maladie de Hodgkin diagnostiquée à l'âge de 8 ans, montrant une altération du développement des racines des molaires et des prémolaires mandibulaires.....	90
Figure 22 : Coupes histologiques de la région odontogène des incisives du rat	94
Figure 23 : Coupes histologiques de la région odontogène des incisives de rat.	95
Figure 24 : En l'absence de gouttière de fluoration et de prévention, caries post-radiques chez une patiente de 18 ans, 7 ans après sa radiothérapie pour un carcinome nasopharyngien.....	98
Figure 25 : Représentation schématique des zones mandibulaires à risque d'ORN	101
Figure 26 : Les récepteurs HER	104
Figure 27 : Cercle vicieux entre la prolifération des cellules tumorales et la résorption osseuse	106
Figure 28 : Structure générale des biphosphonates	107
Figure 29 : Vue au microscope de la formation de nouvelle dentine (entre les flèches) dans la région la plus apicale de la dent dans le groupe contrôle (a) et dans le groupe ayant administré l'Alendronate (b).....	112
Figure 30 : Hypoplasies amélaire des dents permanentes	113
Figure 31 : Mécanisme d'inhibition du Dénosumab	114
Figure 32 : Radiographie panoramique de Juliette à l'âge de 11 ans.....	117
Figure 33 : Radiographie panoramique de François à l'âge de 10 ans.....	118
Figure 34 : Radiographie panoramique de Noé à l'âge de 10,5 ans.....	119
Figure 35 : Occlusion atypique de Noé due à la rotation des incisives (a) ; Hypoplasie amélaire de 26 (b)	120
Figure 36 : Site d'avulsion des incisives maxillaires	120
Figure 37 : Intégration esthétique est fonctionnelle de la prothèse transitoire	121
Figure 38 : Pertes d'émail sur les dents antérieures.....	122
Figure 39 : Radiographie panoramique mettant en évidence diverses anomalies dentaires.....	123

LISTE DES TABLEAUX

Tableau 1 : Soins de bouche préventifs en cas de thrombopénie	37
Tableau 2 : Traitements généraux d'hémostase.....	38
Tableau 3 : Tableaux cliniques et facteurs de risque des principales infections fongiques au cours des maladies malignes de l'enfant	48
Tableau 4 : Posologie des antifongiques topiques	50
Tableau 5 : Signes cliniques de la stomatite infectieuse chez l'enfant	52
Tableau 6 : Signes cliniques de la mucite buccale	56
Tableau 7 : Symptômes de la radiomucite aiguë.....	57
Tableau 8 : Symptômes de la mucite chimio-induite	58
Tableau 9 : Grades des mucites orales	59
Tableau 10 : Agénésies dentaires chez des patients atteints de cancer comparativement à des patients sains	71
Tableau 11 : Anomalies dentaires	73
Tableau 12 : Microdonties	76
Tableau 13 : Nombre de microdonties d'un groupe de patients atteints de cancers comparativement à un groupe témoin	78
Tableau 14 : Dose de tolérance en Gray de certains organes.....	87
Tableau 15 : Valeurs céphalométriques d'un enfant traité pour un rhabdomyosarcome de la tête et du cou / valeurs standards (*Université du Michigan)	89
Tableau 16 : Effets tardifs dentaires induits par les rayonnements chez les survivants à long terme du cancer infantile.....	92
Tableau 17 : Doses d'irradiation et effets sur la glande parotide	96
Tableau 18 : Les deux principaux types de molécules des thérapies ciblées et leurs actions	104
Tableau 19 : Principales familles de biphosphonates.....	105
Tableau 20 : Evaluation du risque d'OCN	109
Tableau 21 : Croissance moyenne en microns sur 60 jours et pourcentage d'augmentation	112

INTRODUCTION

L'espérance de vie des patients atteints de cancer a largement augmenté grâce aux progrès des thérapeutiques anticancéreuses. En France, leur survie à 5 ans est supérieure à 80%. Selon l'American Society of Clinical Oncology, le nombre d'enfants survivants à un cancer a été multiplié par 4 en 40 ans aux Etats-Unis, et leur espérance de vie a aussi été prolongée. Les progrès thérapeutiques ont permis d'administrer des médicaments plus toxiques et plus efficaces aux patients (Sciences et avenir, 2015). Cependant leur qualité de vie reste néanmoins altérée. En effet, des complications aiguës et des séquelles bucco-dentaires tardives apparaissent suite à ces traitements.

La toxicité de la chimiothérapie induit une modification de la lignée plaquettaire. Ainsi des hémorragies buccales surviennent, et se manifestent sous diverses formes. Par ailleurs, certains cancers associés à la chimiothérapie entraînent une altération des défenses immunitaires du patient. Des infections locales mais également générales peuvent se développer facilement et engager le pronostic vital de l'enfant.

Quant aux séances de radiothérapies, elles sont susceptibles d'entraîner des perturbations de la déglutition, du fait de modifications histologiques et exposent les patients à des problèmes de malnutrition. La radiothérapie cible les tissus tumoraux mais altère certains organes sains tels que la peau et les articulations temporo-mandibulaires, sources de nombreuses complications.

De plus, la mucite buccale est une complication très fréquente des traitements anticancéreux. En effet, elle se développe chez 50 à 54 % des enfants atteints de cancers. Cliniquement, la muqueuse apparaît rouge, ulcérée, et douloureuse.

Par ailleurs, la chimiothérapie administrée au cours de l'odontogenèse peut occasionner des séquelles tardives. Parmi elles, on relève des anomalies dentaires importantes en particulier lorsque le traitement est initié avant l'âge de 5 ans. Ces

atteintes sont préférentiellement localisées au niveau des secondes prémolaires et secondes molaires de l'enfant.

D'autre part, la radiothérapie induit des troubles de la croissance osseuse y compris à faibles doses. C'est notamment le cas des articulations temporo-mandibulaires. Par ailleurs, elle peut conduire à une ostéoradionécrose, cependant la littérature ne rapporte aucun cas chez l'enfant. De plus, les glandes salivaires et les organes dentaires sont exposés lors d'une irradiation cervico-faciale. Ainsi des caries post-radiques et diverses anomalies dentaires se développent chez l'enfant. Cependant, ces anomalies sont plus marquées chez les enfants soumis à l'irradiation corporelle totale.

L'émergence des thérapies ciblées a permis une action plus précise sur les cellules tumorales. Cependant les biphosphonates et les anti-angiogéniques exposent le patient à un risque élevé d'ostéochimionécrose des maxillaires. Ce risque perdure longtemps après leur période d'administration. Ainsi un suivi bucco-dentaire à long terme doit être instauré par le chirurgien dentiste.

Ces différents points seront exposés afin de permettre une prise en charge optimale des complications des traitements anticancéreux chez l'enfant.

I. EPIDÉMIOLOGIE ET THÉRAPEUTIQUES ANTICANCÉREUSES CHEZ L'ENFANT

1. Épidémiologie

Chaque année en France, 2500 nouveaux cas de cancers chez l'enfant sont diagnostiqués (1700 chez les enfants de moins de 15 ans et 800 chez les adolescents de 15 à 19 ans). En 2010, 287 décès chez les moins de 15 ans et 117 décès chez les plus de 15 ans ont été répertoriés (Institut National du Cancer, 2016). Le cancer de l'enfant représente entre 0,5 et 4,6 % de l'ensemble des cancers (Organisation Mondiale de la Santé, 2015). Après les accidents (400 décès par an), le cancer est la seconde cause de mortalité chez l'enfant (Laprie et coll., 2016).

De 0 à 15 ans, la leucémie est le cancer de l'enfant le plus fréquent. Elle représente environ un tiers des cancers de l'enfant (Organisation Mondiale de la Santé, 2015). Elle est suivie de près par les tumeurs du Système Nerveux Central (24,9 %) et par les lymphomes (11,2 %) (Institut National du Cancer, 2016). Certains cancers apparaissent presque exclusivement chez l'enfant. C'est le cas du neuroblastome, du néphroblastome, ou encore du rétinoblastome (Organisation Mondiale de la Santé, 2015). De 15 à 19 ans, les cancers les plus fréquemment rencontrés sont la maladie de Hodgkin (22 %) et les leucémies aigües (12 %) (Institut national du cancer, 2016) (*Figure 1*).

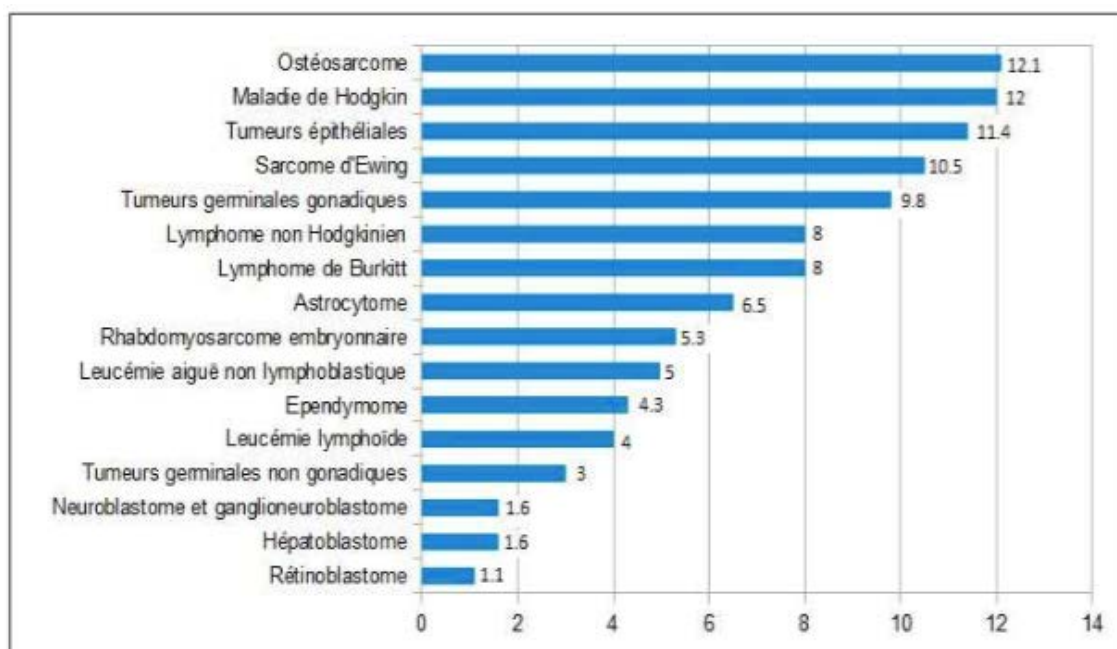


Figure 1 : Âge médian d'apparition des cancers de l'enfant en France

D'après : HERNANDEZ, 2013

2. Les différents cancers de l'enfant

2.1. Les tumeurs solides

2.1.1. Tumeurs cérébrales

Les tumeurs cérébrales se localisent au sein de l'encéphale et de la moelle épinière de l'enfant. Elles représentent environ 30 % des cancers pédiatriques, et s'imposent comme étant la tumeur solide la plus fréquente chez l'enfant.

Les symptômes de ces tumeurs diffèrent en fonction de leur localisation. La plupart des enfants décrivent des vomissements et des céphalées matinales associés à une hydrocéphalie. Des convulsions et des signes de déficit moteur peuvent survenir. L'imagerie par Résonance Magnétique (IRM) est l'examen à privilégier pour diagnostiquer les tumeurs cérébrales. Le scanner détecte 90 % des tumeurs, et l'angiographie est utilisée en préopératoire pour étudier la vascularisation tumorale.

La neurochirurgie dont l'amélioration des techniques diminue les effets délétères est la thérapeutique de choix des tumeurs cérébrales. La radiothérapie est indiquée en

postopératoire mais elle altère les tissus sains adjacents (Lemerle et coll., 2008 ; Laprie et coll., 2016).

2.1.2. Neuroblastome

Dérivé des cellules des crêtes neurales, le neuroblastome est la tumeur solide maligne extra-crânienne la plus fréquente chez l'enfant. C'est la première tumeur solide chez l'enfant âgé de moins de un an. Il représente 10 % des tumeurs solides de l'enfant de moins de 15 ans, avec une incidence annuelle d'environ 1/70 000 enfants de cette tranche d'âge (Orphanet, 2009).

Divers symptômes peuvent être évocateurs du neuroblastome. Outre l'altération de l'état général, la localisation de la tumeur permet de différencier divers signes cliniques. Le neuroblastome cervical se manifeste par une tuméfaction cervicale. Des signes neurologiques associés à une enophtalmie peuvent survenir. Le neuroblastome thoracique est révélé par une radiographie du thorax et sa découverte est souvent fortuite. Le neuroblastome abdominal est révélé principalement par une masse abdominale

Différents examens permettent d'envisager le diagnostic de neuroblastome :

- la numération de formule sanguine pour rechercher une anémie et une thrombopénie
- la mesure des catécholamines urinaires
- la mesure des Neuron Specific Enolase (leur augmentation est évocatrice mais non spécifique du neuroblastome),
- la mesure de la Ferritine sérique (son élévation est de mauvais pronostic),
- un myélogramme,
- une échographie (topographie des tumeurs cervicales, abdominales, pelviennes),
- un scanner,
- une IRM (topographie de la tumeur, rapports avec les organes, appréciation de l'opérabilité de la tumeur),
- une scintigraphie (diagnostic, extension, suivi).

Si le patient ne présente pas de métastase et que la tumeur est opérable, une chirurgie suivie d'une chimiothérapie seront réalisées. Si la tumeur n'est pas

accessible, une chimiothérapie permet de diminuer le volume tumoral afin de réaliser une chirurgie d'exérèse. Lorsque des métastases sont présentes, une chimiothérapie agressive est administrée au patient, suivi d'une chirurgie d'exérèse et d'une nouvelle chimiothérapie intensive (Couanet et Valteau-Couanet, 2006 ; Reyes, 2009).

2.1.3. Rétinoblastome

Le rétinoblastome est la tumeur maligne intraoculaire la plus fréquente chez l'enfant. Son incidence est de 1/15 000-20 000 naissances par an. Il est unilatéral chez 60 % des enfants.

Les symptômes spécifiques du rétinoblastome sont la leucocorie (reflet blanc de la pupille) et le strabisme. Un examen de fond d'oeil sous anesthésie générale est réalisé en urgence mettant en évidence une tumeur blanchâtre. L'échographie oculaire permet d'affiner le diagnostic et de mettre en évidence une masse échogène avec de fines calcifications. L'IRM recherche les extensions locales et d'éventuelles lésions intracrâniennes.

L'énucléation du rétinoblastome unilatéral peut être réalisée en complément d'un examen anatomo-pathologique du globe oculaire. Une irradiation est nécessaire si la résection tumorale est incomplète.

Lorsque le rétinoblastome est bilatéral, ou lorsqu'il est unilatéral (mais que la tumeur est petite ou que l'enfant est très jeune), un traitement conservateur est réalisé. La radiothérapie externe est peu utilisée en raison des troubles de la croissance orbito-faciale, et des séquelles ophtalmologiques. Elle a cependant quelques indications précises ; tumeurs massives, atteintes vitréennes diffuses et rechutes après un traitement conservateur sur le seul œil conservé. La chimiothérapie néo-adjuvante est souvent utilisée pour réduire le volume tumoral. Elle est suivie d'un traitement ophtalmologique local ; la thermothérapie, la combinaison chimiothérapie-laser, la cryothérapie, ou encore la curiethérapie (Aerts et coll., 2016).

2.1.4. Rhabdomyosarcome

Le rhabdomyosarcome est une tumeur mésoenchymateuse maligne se développant aux dépens des tissus conjonctifs. Il peut toucher les muscles, les tissus adipeux et les vaisseaux sanguins (Institut Curie, 2017). C'est la tumeur mésoenchymateuse la plus fréquente. Sa prévalence est de 60 à 70 %. Il survient majoritairement chez l'enfant et l'adolescent.

Il peut concerner toutes les parties du corps, mais sa localisation préférentielle est la tête, le cou et plus rarement l'appareil génito-urinaire. Cliniquement les symptômes divergent en fonction de la localisation tumorale, mais une altération générale, une anémie, un trouble de l'hémostase, ou encore des douleurs osseuses sont retrouvés quelque soit la localisation. L'examen radiologique permet d'évaluer l'extension tumorale et la biopsie confirme le diagnostic.

Le traitement de première intention est chirurgical, seulement si la tumeur est facilement accessible avec de moindres répercussions fonctionnelles et esthétiques. Le cas échéant, chimiothérapie et irradiation sont recommandées (Lemerle et coll., 2008 ; Faure et coll., 2012).

2.1.5. Néphroblastome

Le néphroblastome ou tumeur de Wilm's est la tumeur maligne rénale la plus fréquente chez l'enfant. Plus de trois quarts des enfants ont moins de 5 ans. En France, une centaine d'enfants est touchée chaque année. Le néphroblastome représente 6 % des tumeurs pédiatriques. Il touche principalement les enfants de 3 mois à 6 ans. Dans 95 % des cas, un seul rein est atteint.

La palpation de l'abdomen révèle le néphroblastome. Une analyse d'urines et un examen radiologique peuvent également confirmer ce diagnostic.

Afin de diminuer le volume tumoral, une chimiothérapie préopératoire est administrée durant 4 semaines. Si des métastases sont présentes, une molécule plus puissante est ajoutée, et 2 semaines supplémentaires de chimiothérapie sont prescrites au

patient. Puis la chirurgie permet l'exérèse totale du rein atteint. Une chimiothérapie postopératoire sera proposée plus ou moins associée à une radiothérapie (Laprie et coll., 2016 ; Institut d'Hématologie et d'Oncologie Pédiatrique, 2017).

2.1.6. Ostéosarcome

L'ostéosarcome est la tumeur osseuse maligne primitive la plus fréquente. Les cellules tumorales sont à l'origine de la formation directe d'os ou de substance ostéoïde. Très rare avant 6 ans, cette tumeur touche préférentiellement le sujet masculin. En France l'incidence est de 3,6 nouveaux cas par million d'enfants de moins de 15 ans.

Cliniquement, une douleur importante apparaît. Elle est souvent accompagnée d'une fièvre ou d'un antécédent de traumatisme. Les examens radiologiques par tomodensitométrie et une IRM sont nécessaires afin d'évaluer l'extension locorégionale dans les tissus mous. La biopsie chirurgicale est indispensable afin de préciser le diagnostic.

Une chimiothérapie préopératoire afin de réduire le volume tumoral, puis une chirurgie d'exérèse sont recommandées. Une chimiothérapie adjuvante sera également prescrite. Si le cancer récidive, une chimiothérapie avec greffe de cellules souches peut être envisagée ou alors l'amputation du membre est réalisée (Lemerle et coll., 2008 ; Raheerintanaina et coll., 2014).

2.1.7. La tumeur d'Ewing

La tumeur d'Ewing est la deuxième tumeur osseuse maligne primitive de l'enfant et de l'adolescent après l'ostéosarcome. Si 90 % des cas apparaissent avant 20 ans, il s'agit d'une tumeur osseuse rare. Elle touche préférentiellement les os plats du squelette axial et les os longs. Elle est prédominante chez les garçons. La tumeur d'Ewing représente 6 à 8 % des tumeurs osseuses malignes primitives et 3 % des cancers pédiatriques. En France, l'incidence annuelle est de 3,2 nouveaux cas par million d'enfants de moins de 15 ans avec une survenue prédominante entre 10 et 15 ans.

Les symptômes sont peu spécifiques de la tumeur d'Ewing mais une douleur, une tuméfaction ainsi qu'une altération de l'état général sont présentes. L'examen radiologique est indispensable, il révèle une lésion lytique associée très fréquemment à une réaction périostée agressive. Une biopsie afin de confirmer le diagnostic est nécessaire.

Une chimiothérapie est administrée dans un premier temps puis une exérèse chirurgicale de la tumeur est pratiquée afin d'obtenir des marges saines. Une chimiothérapie adjuvante vise ensuite à éliminer les cellules cancéreuses pouvant persister. La thérapeutique anticancéreuse peut également dans certains cas comprendre une radiothérapie pré ou postopératoire (Renaud et coll., 2014 ; Laprie et coll., 2016).

2.2. Les Hémopathies Malignes

2.2.1. Leucémies Aigües Lymphoblastiques

Les leucémies aigües lymphoblastiques (LAL) correspondent à une prolifération médullaire d'un clone anormal de précurseurs lymphoïdes, bloqué à un stade donné de maturation (Thomas et coll., 2000). En France, son incidence annuelle est de 34,3 par million d'enfants de moins de 15 ans et de 11,8 par million d'adolescents de 15-20 ans. C'est la leucémie aiguë la plus fréquente chez l'enfant (Fondation contre le cancer, 2017). Il existe un pic d'incidence situé entre 1 et 4 ans. Les garçons sont plus touchés que les filles.

Les signes cliniques des LAL reposent sur :

- une insuffisance médullaire : anémie, thrombocytopénie, neutropénie,
- des signes de prolifération tumorale : douleurs osseuses, adénopathies, splénomégalie, hépatomégalie, syndrome médiastinal, atteinte neurologique, atteinte testiculaire.

L'hémogramme, le myélogramme, des examens biologiques confirment le diagnostic de LAL.

Avant de commencer la chimiothérapie, un traitement d'urgence est réalisé afin de pallier le risque infectieux et hémorragique. Une transfusion et une antibiothérapie peuvent alors être prescrites. Puis une chimiothérapie intensive de 6 à 9 mois ainsi qu'un traitement d'entretien sont administrés à l'enfant.

En cas de rechute, une association de médicaments cytotoxiques est prescrite durant 5 à 7 jours, et ceci est répété tous les 21 jours. Si cela est insuffisant, une greffe de cellules souches hématopoïétiques peut alors être envisagée. Le pronostic de guérison des enfants greffés par un donneur de la fratrie est d'environ 60-70 % (Michel, 2008).

2.2.2. Leucémies Aigües Myéloblastiques

Les leucémies aigües myéloblastiques (LAM) sont caractérisées par une expansion clonale de blastes myéloïdes. Les blastes anormaux envahissent la moelle osseuse à l'origine d'une insuffisance médullaire. Elles représentent 15 à 20 % des leucémies aigües de l'enfant.

La NFS met en évidence une pancytopenie (association d'anémie, thrombopénie et neutropénie). Divers symptômes non systématiques peuvent apparaître, tels que des adénopathies, une splénomégalie, une hépatomégalie, des gingivites, ou encore des douleurs osseuses.

Le diagnostic de la LAM repose sur l'observation d'une prolifération massive de blastes myéloïdes mis en évidence par un myélogramme. Une Numération de Formule Sanguine (NFS) perturbée et une analyse du liquide céphalo-rachidien permettent de rechercher une éventuelle atteinte neurologique.

La chimiothérapie est administrée en phase d'induction puis de consolidation. Une prophylaxie cérébro-méningée et un traitement de prévention des accidents hémorragiques sont prescrits au patient. En cas de rechute, seule la greffe permet une rémission complète (Lemerle et coll., 2008 ; Société Française d'Hématologie, 2009 ; Preudhomme et coll., 2012).

2.2.3. Lymphomes Non Hodgkiniens

Les lymphomes non hodgkiniens (LNH) sont des affections malignes du système lymphatique, développées aux dépens d'une lignée de cellules lymphoïdes (La ligue contre le cancer, 2009).

Il existe 4 types de LNH chez l'enfant (Institut Curie, 2014) :

- Le lymphome lymphoblastique (à cellules T ou Pré-B),
- Le lymphome de Burkitt (à cellules B),
- Le lymphome B diffus à grandes cellules,
- Le lymphome anaplasique à grandes cellules.

Les LNH représentent 7 à 10 % des cancers de l'enfant et touchent majoritairement les garçons. Ils surviennent à tout âge mais sont très rares avant l'âge de 2 ans (Fondation Arc pour la recherche contre le cancer, 2012).

Le diagnostic des LNH se fait au moyen d'une NFS, d'une biopsie, d'une ponction lombaire, mais également d'un scanner thoraco-abdominal pour évaluer l'extension du lymphome.

La chimiothérapie est le principal traitement des LNH. Elle peut être administrée seule ou en association avec d'autres traitements. Des anticorps monoclonaux ou encore des autogreffes de cellules souches sanguines ont prouvé leur efficacité pour ces lymphomes. Lorsque les LNH sont agressifs, des cures de polychimiothérapies intraveineuses sont prescrites au patient. La radiothérapie est peu utilisée dans le traitement des LNH (La ligue contre le cancer, 2009), mais de rares indications subsistent comme pour les lymphomes lymphoblastiques à grandes cellules (Lemerle et coll., 2008).

2.2.4. Lymphome de Hodgkin

Le lymphome de Hodgkin est la multiplication incontrôlée de cellules de Reed-Sternberg dans les ganglions lymphatiques. La maladie de Hodgkin est rare chez les enfants ; elle représente 5 à 10 % des patients de tout âge et 10 à 15 % des cancers pédiatriques. Elle est exceptionnelle avant l'âge de 2 ans. Elle est deux fois plus fréquente après 10 ans qu'entre 2 et 10 ans.

Une augmentation de la taille d'un ganglion survient, plus particulièrement au niveau du cou, ou des aisselles. Une altération de l'état général caractérisée par de la fièvre, une perte de poids inexpliquée, et des sueurs nocturnes peuvent également se manifester. La biopsie ganglionnaire met en évidence des cellules de Reed-Sternberg et un examen sanguin peut compléter le diagnostic. Une radiographie du thorax et un scanner du cou, du thorax, de l'abdomen et du pelvis permettent de rechercher des extensions du cancer. La tomothérapie par émission de positons apporte plus de précision.

Le traitement dépend du pronostic du lymphome. Lorsque le cancer est localisé et de bon pronostic, quatre cures de chimiothérapie sont administrées. Puis une radiothérapie seule ou avec chimiothérapie concomitante sont réalisées. Lorsque le cancer est étendu, une première chimiothérapie est prescrite puis en cas d'échec, une seconde chimiothérapie à haute dose et une greffe de cellules souches sont indiquées (Société Française d'Hématologie, 2009 ; Laprie et coll., 2016 ; Gustave Roussy, 2017).

3. Thérapeutiques anticancéreuses

Diverses thérapeutiques anticancéreuses sont utilisées chez l'enfant.

3.1. Thérapeutiques locorégionales

3.1.1. La radiothérapie

En 2009, 800 enfants en France ont subi une radiothérapie (Demoor-Goldschmidt et Bernier, 2015). Son principe est d'émettre des rayonnements ionisants altérant l'ADN des cellules cancéreuses et empêchant leur différenciation (Carriera et Maheb, 2009). La radiothérapie est indiquée principalement pour les tumeurs solides, en préopératoire afin de réduire leur volume ou en postopératoire pour éviter d'éventuelles récurrences ou l'apparition de métastases (Levy-Piedbois et Habrand, 1999). Chez l'enfant, l'Irradiation Corporelle Totale (ICT) est fréquemment utilisée avant une greffe de moelle osseuse (Wang et coll., 2006). Même si le ciblage de la tumeur est de plus en plus précis (Demoor-Goldschmidt et Bernier, 2015), des tissus

sains adjacents peuvent être endommagés (Coze, 2014).

3.1.2. La chirurgie

La chirurgie permet l'exérèse de la tumeur. Elle peut être précédée par une chimiothérapie et suivie d'une radiothérapie et/ou d'une chimiothérapie (Institut National du Cancer). Chez l'enfant, la chirurgie est souvent indiquée dans le traitement des tumeurs solides (Lemerle et coll., 2008 ; Reyes, 2009 ; Institut d'Hématologie et d'oncologie pédiatrique, 2017).

3.2. Thérapeutiques générales

3.2.1. La chimiothérapie

La plupart des enfants admis en oncologie pédiatrique bénéficient d'une chimiothérapie. Elle est indiquée pour les hémopathies malignes, en préopératoire pour diminuer le volume d'une tumeur solide, ou encore en postopératoire afin de réduire le risque de récurrence d'un cancer.

Il existe trois types de chimiothérapie :

- Néo-adjuvante : traitement primaire d'un cancer
- Adjuvante : secondaire à un premier traitement, destinée à traiter une maladie résiduelle
- Palliative : ralentit l'évolution du cancer

Durant 1 à 5 jours, 2 à 4 antimétabolites sont prescrits au patient. Ce cycle est à répéter tous les 21 ou 28 jours pendant plusieurs mois en fonction du type de tumeur (Roche, 2010).

3.2.2. Les thérapies ciblées

Les thérapies ciblées se développent grâce à la compréhension des mécanismes d'oncogénèse (Sibaud et coll., 2014).

- Les biphosphonates

Anti-angiogéniques et inhibiteurs du remodelage osseux, les biphosphonates ont également un rôle antalgique et antitumoral. Ils sont indiqués pour traiter l'ostéogénèse imparfaite mais également l'hypercalcémie maligne (Kerdudo et coll., 2005 ; Laurent et coll., 2013 ; Torres et coll., 2016). Chez l'adulte, les biphosphonates sont indiqués dans le traitement des métastases osseuses du cancer du sein, du poumon et de la prostate, mais également de certains myélomes et de l'hypercalcémie maligne (Laurent et coll., 2013).

- Le Dénosumab

Le Dénosumab est un anticorps monoclonal humain inhibant la fonction ostéoclastique et donc la résorption osseuse (Vidal, 2016).

- Les anti-angiogéniques

Parmi ces thérapies, les anti-angiogéniques permettent d'inhiber la formation de nouveaux vaisseaux sanguins, indispensables à la croissance tumorale. Les facteurs angiogéniques sécrétés par les cellules cancéreuses, comme le Vascular Endothelial Growth Factor deviennent alors une cible privilégiée des traitements anticancéreux (Taylor et coll., 2009).

3.2.3. La corticothérapie

En oncologie pédiatrique, les corticoïdes sont prescrits pour leur action immunosuppressive et cytotoxique. La corticothérapie est indiquée dans le traitement des hémopathies malignes, telles que les leucémies aiguës lymphoblastiques (Gatineau-Sailliant, 2013). Selon une étude chez des enfants atteints de leucémie aiguë néonatale, la corticothérapie est à privilégier, par rapport à la chimiothérapie (Ben Thabet et coll., 2013).

3.2.4. La thérapie cellulaire

La thérapie cellulaire vise à réaliser une greffe de cellules afin de réparer les tissus et les organes lésés. Les cellules souches peuvent être utilisées dans certains cancers. Leur renouvellement infini et leur capacité de réparation tissulaire permettraient de régénérer des tissus altérés ou disparus (Inserm, 2017). Deux types de greffes sont réalisés. Une greffe autologue utilise les cellules souches du patient, cependant il peut persister des cellules cancéreuses, donc la chance de guérison de l'enfant est diminuée. Une greffe allogénique nécessite des cellules souches d'un donneur compatible. Le risque de rejet existe cependant ce type de greffe est à privilégier (Fondation contre le cancer, 2017).

3.2.5. L'immunothérapie

L'immunothérapie permet de soigner le cancer en stimulant le système immunitaire du patient (Institut Curie, 2017). Elle est indiquée pour soigner certains lymphomes et leucémies (La Ligue contre le cancer, 2017).

3.2.6. La thérapie génique

Le principe de la thérapie génique est de transférer les acides nucléiques (ADN ou ARN) au patient malade dans un but préventif ou curatif. Actuellement 65 % des essais cliniques sont consacrés à la cancérologie (Inserm, 2014). Cependant les seuls protocoles de thérapie génique admis pour les hémopathies malignes de l'enfant sont aux Etats-Unis. L'absence d'effets secondaires chez des patients ayant participé à une étude de thérapie génique est malgré tout encourageante (Rousseau et coll., 2002).

Ces traitements sont administrés chez des patients en pleine croissance. Ainsi les complications précoces et tardives auront souvent des répercussions irréversibles sur certains organes ou certaines fonctions tels que le coeur, les reins, la fertilité, les tissus osseux, muqueux, musculaires, articulaires, ou encore dentaires.

II. COMPLICATIONS PRÉCOCES DES TRAITEMENTS ANTICANCÉREUX

1. Complications aiguës de la chimiothérapie

Dès les quinze premiers jours de chimiothérapie, la muqueuse buccale laisse apparaître des altérations dues à une toxicité directe par destruction des cellules épithéliales ou une toxicité induite par destruction du tissu hématopoïétique (thrombopénie, leucopénie). Des troubles hémorragiques surviennent suite à la thrombopénie et le développement d'infections est favorisé par la leucopénie (Bonnot et Pillon, 2013).

1.1. Manifestations buccales liées au risque hémorragique chimio-induit

Les agents antimétaboliques des chimiothérapies altèrent considérablement la formule sanguine, principalement la lignée plaquettaire. La thrombopénie (diminution du taux de plaquettes) et la myélosuppression induites par les traitements antinéoplasiques, génèrent des troubles hémorragiques allant du simple saignement gingival à l'ecchymose (Mathur et coll., 2012). L'hygiène bucco-dentaire insuffisante du patient induit une inflammation gingivale, qui associée à la thrombopénie (Childers et coll., 1993) exacerbe elle aussi le risque d'hémorragie buccale (Mathur et coll., 2012).

Cette dernière peut être provoquée (Roche, 1996), ou spontanée lorsque le taux de plaquettes est inférieur à 20 000/mm³ ce qui concerne 50 % des patients selon Tarragano (Tarragano, 2008). Lorsqu'elle est spontanée, l'hémorragie buccale, survient généralement dans des zones localisées d'irritation ou d'ulcération (Roche, 1996). Ainsi, le brossage traumatique et également les zones potentielles de traumatismes (dents pointues, restaurations débordantes, prothèses mal adaptées et traumatiques) doivent être corrigés (Roche, 1996 ; Tarragano, 2008 ; Mathur et coll., 2012).

L'atteinte qualitative et quantitative des plaquettes sanguines, se manifeste par des saignements cutanéomuqueux, sous forme de purpura pétéchial et d'ecchymoses,

et par un syndrome hémorragique sous forme d'épistaxis (Naulin-lfi, 2011) et de gingivorragies.

1.1.1. Pétéchies

Petites taches de purpura, les pétéchies sont des macules rouges, marrons, bleutées voire violacées localisées au niveau de la muqueuse buccale et de la peau (Le Breton, 1997). Elles sont punctiformes ou lenticulaires plus ou moins nombreuses, isolées les unes des autres (Le Breton, 1997). Elles se situent préférentiellement sur la gencive, les faces internes des joues, la langue, le plancher de bouche, le palais dur, le palais mou, et la paroi postérieure du pharynx (Le Breton, 1997 ; Mathur et coll., 2012) (Figure 2).

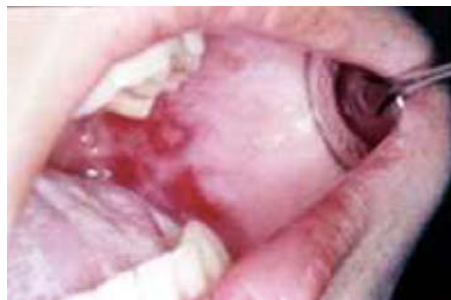

Figure 2 : Purpura sur la face interne des joues dû à la thrombopénie

D'après : OTMANI et coll., 2004

1.1.2. Gingivorragies

Une gingivorragie est un écoulement de sang de la zone gingivale marginale, en particulier le sulcus, survenant principalement lors d'une gingivite, d'une parodontite, ou encore d'une blessure (CISMeF).

Si le patient présente une thrombopénie (50 000/mm³), le risque d'hémorragie est important. La gingivorragie peut même survenir lors du brossage des dents ou lors de la prise alimentaire (Bonnot et Pillon, 2013)

1.1.3. Ecchymoses

Une ecchymose est une infiltration de sang dans la peau et les muqueuses pouvant survenir spontanément ou, le plus souvent, après un traumatisme (L'Encyclopédie Française). Elle se situe préférentiellement sur la langue et le plancher de bouche (Mathur et coll., 2012).

- **Traitement préventif**

Afin de réduire le risque de saignements gingivaux, l'utilisation d'une brosse à dents souple au moins 2 fois par jour est recommandée (Mathur et coll., 2012). Des bâtonnets en mousse permettant d'éliminer la plaque dentaire tout en limitant le risque de blessures, peuvent être préférés lorsque le risque hémorragique est très élevé (Bonnot et Pillon, 2013). Des massages doux des gencives avec le doigt humide après le brossage, peuvent aider à réduire les épisodes de saignement. Parfois, l'utilisation de bains de bouche antiseptiques contenant de la povidone iodée est également conseillée. De plus, les patients présentant une thrombopénie sévère doivent manger des aliments mous ou semi solides (Mathur et coll., 2012). Une alimentation froide, une application locale de glace pendant 3 jours, un positionnement nocturne semi-couché, et une activité réduite sont également recommandés (Perrin et coll., 2005) (*Tableau 1*). Tout au long de la prise en charge du patient, une parfaite connaissance de son histoire médicale est requise, et un suivi est mis en place (Naulin-lfi, 2011). En effet, avant la chimiothérapie, le chirurgien dentiste prodigue des soins préventifs à l'enfant. Le détartrage, le polissage des restaurations défectueuses, les avulsions dentaires ou encore l'enseignement à l'hygiène orale permettent de diminuer le risque hémorragique. Pendant la chimiothérapie, le chirurgien-dentiste traite les complications hémorragiques en fonction de la nature de l'acte dentaire mais également du taux de plaquettes ($>75000/\text{mm}^3$) (Otmani et coll., 2004).

Soins de bouche préventifs	Rôle dans la prévention hémorragique
Brosse à dents souple	Éliminer la plaque dentaire
Bâtonnets en mousse	Limiter les blessures
Bains de bouche à la povidone iodée	Antisepsie
Massages doux des gencives	Réduire le saignement

Tableau 1 : Soins de bouche préventifs en cas de thrombopénie

D'après : PERRIN et coll., 2005 ; NAULIN-IFI, 2011 ; MATHUR et coll., 2012 ; BONNOT et PILLON, 2013

- **Traitement curatif**

Afin d'arrêter un saignement mineur, une pression directe permet l'établissement du caillot sanguin, nécessaire au tarissement de l'hémorragie (Mathur et coll., 2012). Cependant, si cela est impossible, des hémostatiques locaux peuvent être utilisés (Perrin et coll., 2005) :

- Surgicel : pansement hémostatique à disposer sur le site hémorragique, avant de compresser avec une compresse imbibée d'Exacyl pendant 15-20 minutes
- Exacyl : anti-fibrinolytique en application gingivale sous forme d'ampoule de 1g pour 10mL dans 20 à 40 mL d'eau froide au contact de la gencive (topique), à garder une minute avant de recracher, 3 à 4 fois par jour pendant 7 jours
- Application locale de thrombase par l'intermédiaire d'un pansement parodontal ou d'une gouttière (Chazanne-Dierck et coll., 2004). Aucune précision n'est donnée concernant l'âge à partir duquel ce traitement est réalisable.

Après contact avec l'oncologue référent du patient, les hémostatiques locaux peuvent être relayés par des généraux (Vidal, 2016) (*Tableau 2*) :

Molécule	Nom Commercial
<p align="center">Acide tranéxamique</p>	<p>EXACYL : comprimés de 500 mg (AMM : 1986), ou ampoules de 1g (AMM : 1974)</p> <p align="center">Posologie : 20 mg/kg/j, à partir de 1 an</p>
<p align="center">Etamsylate</p>	<p>DICYNONE : comprimés de 250 ou 500 mg (AMM : 1968/87), ou ampoules de 2 mL (AMM : 1965/87)</p> <p align="center">Posologie :</p> <p align="center"><u>Comprimés 250 mg chez l'enfant, dès 6 ans</u> (Muller-Bolla, 2014) :</p> <ul style="list-style-type: none"> -<i>Traitement continu</i> : 3 comprimés par jour en 3 prises, 10 à 20 jours par mois -<i>En préopératoire</i> : 3 comprimés par jour pendant 3 jours -<i>En postopératoire</i> : 3 comprimés par jour <p align="center"><u>Solution injectable à 250mg/2mL chez le nourrisson et l'enfant :</u></p> <ul style="list-style-type: none"> -<i>En urgence</i> : 1 à 1,5 ampoules, 3 fois par jour en intraveineux (IV) ou intramusculaire (IM) -<i>En préopératoire</i> : 1 heure avant l'intervention, une ampoule IV ou IM -<i>En postopératoire</i> : une demie ampoule IV ou IM, 2 fois par jour

Tableau 2 : Traitements généraux d'hémostase

D'après : VIDAL, 2016

Généralement, les dents temporaires s'exfolient spontanément sans saignement important. Cependant si elles sont très mobiles, une réaction inflammatoire gingivale à l'origine de saignements abondants se produit. L'avulsion en respectant un protocole d'hémostase est alors recommandée (Naulin-lfi, 2011). Les actes chirurgicaux nécessitent au préalable un bilan d'hémostase (NFS, Temps de

Saignement (=TS), tests de coagulation). Les actes à faible risque hémorragique seront réalisés en respectant le protocole d'hémostase, et ceux à risque élevé seront pris en charge en milieu hospitalier (Roche, 1996). Par ailleurs, les anesthésies d'infiltration locales et intra-ligamentaires doivent être réalisées de façon atraumatique, et l'anesthésie locorégionale est contre-indiquée (Naulin-Ifi, 2011). Selon Naulin-Ifi, le traitement endodontique des premières molaires est à préférer à l'avulsion (Naulin-Ifi, 2011). Un saignement de la région ptérygo-mandibulaire peut entraîner une asphyxie de l'enfant (Naulin-Ifi, 2011) d'où la nécessité de contrôler ces hémorragies qui peuvent engager le pronostic vital de l'enfant. Un saignement majeur peut nécessiter une transfusion plaquettaire en urgence (Mathur et coll., 2012).

1.2. Manifestations buccales liées au risque infectieux chimio-induit

Chez l'enfant cancéreux, l'immunodépression provoquée par la chimiothérapie peut induire et favoriser la survenue d'infections locales ou systémiques. Ces dernières peuvent être bactériennes, virales et fongiques (Sixou et coll., 1998).

1.2.1. Infections bactériennes (Pseudomonas, Enterobacter)

Une infection de la muqueuse buccale chez un patient immunodéprimé peut engendrer une bactériémie (Perez-Chaparro et coll., 2011). Les bactéries mises en cause sont à gram positif mais surtout à gram négatif, telles que Pseudomonas et Enterobacter qui constituent une porte d'entrée à diverses infections (Poirée et coll., 2013).

Des abcès et des nécroses sont décrits au niveau de la muqueuse buccale et de l'os alvéolaire, probablement dus à un germe négatif ; Pseudomonas (Hong et coll., 2009). Par ailleurs, les infections bactériennes peuvent être révélées par des mucites particulièrement symptomatiques et sévères. Lorsque ce sont des infections à Pseudomonas et Enterobacter, elles se présentent le plus souvent sous forme d'ulcérations (Roche, 2010). Un traitement antibiotique à large spectre est alors prescrit (Roche, 2010) tel que l'amoxicilline 50 à 100mg/kg/jour en deux prises (AFSSAPS, 2011).

Les manifestations cliniques des infections bactériennes les plus fréquemment rencontrées sont (Chazanne-Dierck et coll., 2004) :

- les ulcérations muqueuses nécrotiques
- les cellulites liées à une infection apicale ou à un accident d'évolution
- les gingivites bactériennes ulcéro-nécrotiques neutropéniques
- les infections parodontales, liées à des péricoronarites ou à des dents temporaires mobiles et/ou infectées.

Ces patients en neutropénie profonde et prolongée après chimiothérapie présentent un risque infectieux bactérien majeur. Cependant, l'efficacité des antibiotiques diminue considérablement la mortalité par infection bactérienne (Poirée et coll., 2013).

1.2.2. Infections virales (HSV, EBV, CMV, VZV)

Suite à la chimiothérapie, l'enfant atteint de cancer peut développer des infections virales, telles que l'herpès simplex, la mononucléose infectieuse, le cytomégalovirus, ou encore le virus zona varicelle. L'immunodépression induite par la chimiothérapie est le principal facteur favorisant leur survenue (Kuffer et coll., 2009).

- **Herpès simplex Virus (HSV 1 ou 2) :**

L'infection à l'herpès simplex virus est la principale infection d'origine virale retrouvée suite aux traitements anti-cancéreux de l'enfant. L'infection peut être primaire ou récurrente. Dans le cas d'une infection récurrente, elle survient en réactivation du virus chez un sujet préalablement infecté (Belfield et Dwyer, 2004).

Généralement asymptomatique, l'infection primaire survient souvent au moment de l'éruption des dents temporaires, avec un pic de fréquence entre 14 et 24 mois. Lorsqu'elle est symptomatique, la primo-infection se manifeste par un syndrome infectieux et une éruption cutanéomuqueuse vésiculeuse (*Figure 3*). Après 3 à 5 jours d'incubation, et 48 heures de prodrome, des douleurs gingivales et une

gingivostomatite érythémateuse apparaissent en bouche, accompagnées de fièvre et d'adénopathies (Naulin-Ifi, 2011).

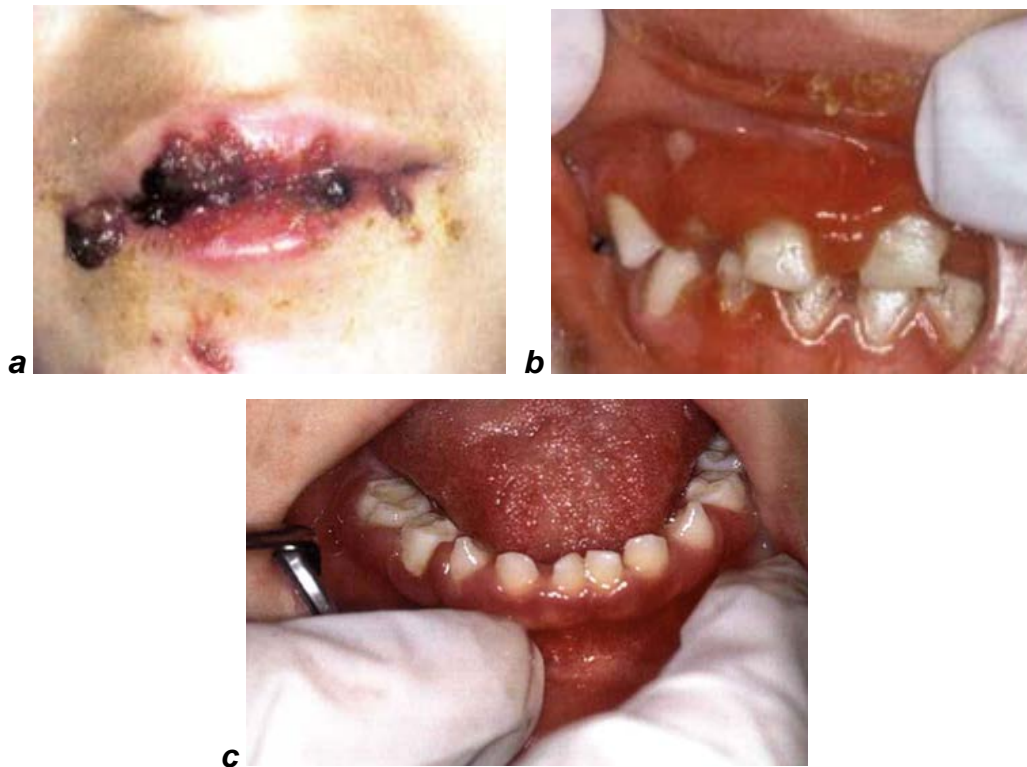


Figure 3 : Primo-infection herpétique : lésions labiales et cutanées (a), gingivorragies, vésicules et ulcérations (b), inflammation gingivale sévère (c)

D'après : NAULIN-IFI, 2011

La gencive, très enflammée et érythémateuse peut saigner spontanément. La réactivation du virus se caractérise par l'apparition d'ulcérations de petite taille, jaunâtres, avec un bord rouge qui se manifestent au niveau de la muqueuse buccale, et également en bouquet sur les lèvres, le menton, les joues. Dans ce cas, elles sont recouvertes par des croûtes ou elles saignent légèrement et cicatrisent en 5 à 10 jours (Naulin-Ifi, 2011) (Figure 4).

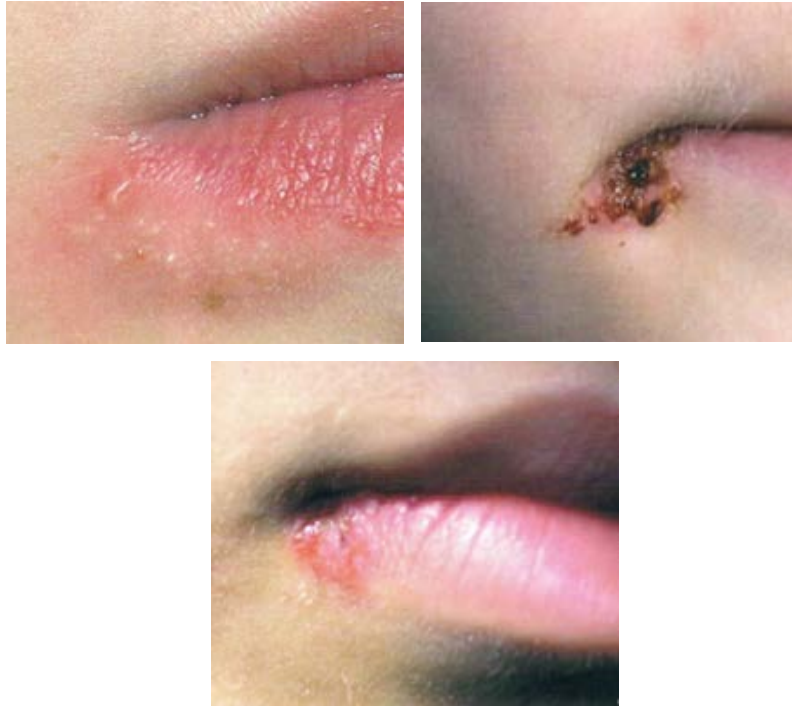

Figure 4 : Evolution de l'herpès commissural récurrent
D'après : COULY, 2013

Dans les deux formes d'infections, primaire ou récurrente, les vésicules sont éphémères, et laissent très rapidement place à des érosions roses et superficielles, ou à des ulcérations jaunâtres, des gingivorragies, des douleurs, et une halitose. Le diagnostic de la gingivostomatite herpétique doit prendre en compte l'apparition de vésicules, mais également tous les symptômes en fonction du stade initial ou avancé (Naulin-lfi, 2011) (*Figure 5*).

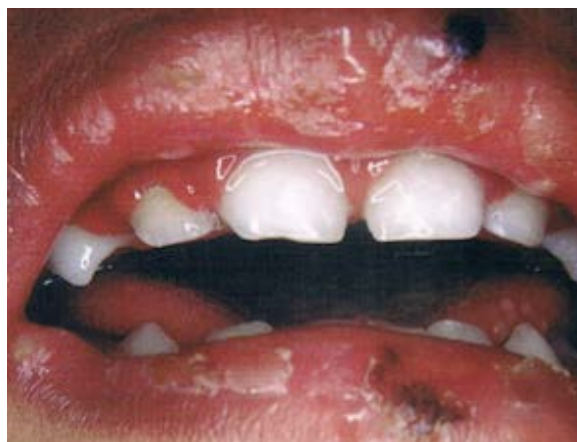

Figure 5 : Gingivostomatite herpétique
D'après : COULY, 2013

Le diagnostic différentiel se fait avec la gingivite aigüe ulcéro-nécrotique extrêmement rare chez le jeune enfant, ou l'herpangine (Naulin-lfi, 2011). Cette dernière est surtout localisée au niveau des amygdales, de la luette, du voile du palais (Naulin-lfi, 2011) et de la paroi pharyngée postérieure. Par ailleurs, la langue, la partie antérieure de la cavité buccale sont épargnées contrairement aux infections herpétiques (Kuffer et coll., 2009). Ainsi la localisation est un élément important du diagnostic. De plus, lorsque la distinction entre la mucite et l'infection herpétique est difficile, une culture virale est nécessaire, et permettra d'apporter le diagnostic aux lésions observées (Belfield et Dwyer, 2004).

Le traitement de la lésion herpétique est essentiellement symptomatique. Des antalgiques de palier 2 peuvent être prescrits contre les douleurs sévères. Par ailleurs, des bains de bouche à la Chlorhexidine permettent de limiter la surinfection bactérienne des ulcérations. Chez l'immunodéprimé, une prescription d'Aciclovir est établie, 3 fois 10mg/kg/24h en intraveineux, ou 80 mg/kg/24h en per-os (Naulin-lfi, 2011). Dans les souches résistantes, lorsque l'Aciclovir et le Valaciclovir sont inefficaces, le Foscarnet est le médicament de référence (Mathur et coll., 2012). Pour les enfants présentant un risque élevé de réactivation de l'herpès, comme ceux ayant reçu une greffe de cellules souches, des doses prophylactiques d'Aciclovir pour prévenir la réactivation peuvent être administrées (Belfield et Dwyer, 2004). 4 comprimés de 200 mg par jour sont prescrits durant la phase d'immunodépression, mais seulement chez l'enfant de plus de 6 ans (Vidal, 2016).

- **Ebstein Barr Virus (EBV)**

Exceptionnelle avant 3 ans, cette primo-infection souvent asymptomatique (Kuffer et coll., 2009) est surtout fréquente chez l'adolescent (Naulin-lfi, 2011). Faiblement contagieuse, la mononucléose infectieuse se manifeste chez le jeune enfant par des pétéchies et des ulcérations au niveau du palais mou et du pharynx (Naulin-lfi, 2011).

- **Cytomégalovirus (CMV)**

Infection asymptomatique chez 90 % des nouveau-nés (Aujard, 2014), le CMV peut engendrer la maladie des inclusions cytomégaliqes, qui est une affection grave durant la période néonatale (Kuffer et coll., 2009). Dans une étude de patients ayant bénéficié d'autogreffe de cellules souches hématopoïétiques, au cours de la première année après sortie d'aplasie, 21 % des patients avaient une sérologie positive pour le CMV avant la greffe. Aucun n'a développé d'infection à CMV, alors qu'ils n'avaient pas reçu de prophylaxie (Ganciclovir). Cependant, certains auteurs décrivent un taux de 45 % de réactivation de ce virus après autogreffe. Les auteurs ne peuvent expliquer ces résultats, mais ils concluent à l'inefficacité de cette prophylaxie (Ben Salah et coll., 2005).

- **Virus Zona Varicelle (VZV)**

Très contagieuse, la varicelle est très fréquente entre 2 et 10 ans, et correspond à la primo-infection du VZV. Après 10 à 20 jours d'incubation et un prodrome de 24 heures, une éruption cutanée de vésicules apparaît (Naulin-lfi, 2011) sur un énanthème qui précède parfois un exanthème cutané et les lésions de la face (Kuffer et coll., 2009) (*Figure 6*). 50 % des enfants présentent des lésions buccales, telles que des vésicules jaunâtres s'ulcérant rapidement à localisation préférentielle au niveau du voile du palais, de la langue, des muqueuses jugales et gingivales (Naulin-lfi, 2011) Ces lésions buccales précèdent l'apparition des vésicules cutanées (Kuffer et coll., 2009).

Affection bénigne, elle devient grave lors d'un traitement immunosuppresseur et sera ainsi traitée par Aciclovir par voie intraveineuse (Kuffer et coll., 2009). Chez l'enfant leucémique, des complications pulmonaire, hépatique ou neuronale (système nerveux central) peuvent survenir, associées à une morbidité élevée. Une prise en charge palliative mais également un contrôle de la douleur, et une hydratation rigoureuse sont alors nécessaires (Mathur et coll., 2012).

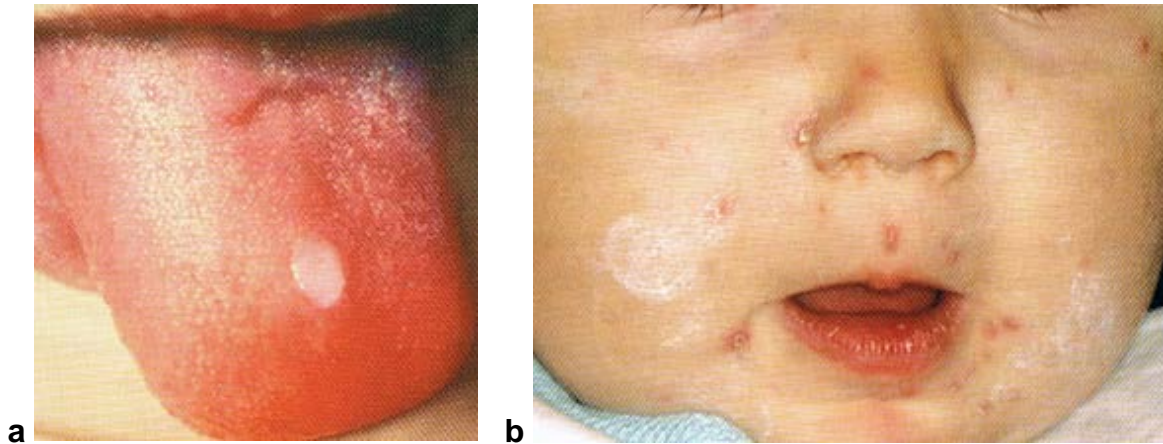


Figure 6 : Enanthème, avec une érosion post-vésiculeuse de la langue (a). Lésions vésiculeuses et vésiculo-érosives de la face et de la lèvre inférieure (b).

D'après : KUFFER et coll., 2009

Des formes graves et/ou des complications de la varicelle surviennent chez le patient immunodéprimé. Cette virémie persistante rend les signes généraux plus intenses et prolongés. En effet, les lésions cutanées deviennent plus extensives et un possible aspect purpurique et/ou hémorragique survient. La varicelle est particulièrement grave chez l'enfant en cas de lymphoprolifération maligne ou plus rarement de tumeur solide (Vaïsse, 2003).

1.2.3. Infections fongiques

1.2.3.1. Candidose

Certaines chimiothérapies myéloablatives entraînent des aplasies médullaires profondes et prolongées qui favorisent l'émergence de mycoses invasives. Le diagnostic précoce des infections fongiques est difficile, et malgré un arsenal thérapeutique efficace, le pronostic s'avère très souvent sévère (Michel, 2011).

L'immunodéficience due à la chimiothérapie induit des infections pouvant engager le pronostic vital chez l'immunodéprimé, et 70 % de ces infections sont d'origine fongique (Tarragano, 2008). *Candida Albicans* est le principal germe mis en cause, et les sites préférentiellement touchés par la candidose sont la muqueuse buccale, la langue, le palais et la muqueuse pharyngienne (Tarragano, 2008). Sa croissance est favorisée par l'utilisation importante de corticostéroïdes, d'antimitotiques, ou

d'immunosuppresseurs, l'irradiation et ses complications (xérostomie) (Kuffer et coll., 2009), la mauvaise hygiène buccale, la dénutrition mais surtout par l'utilisation massive d'antibiotiques à large spectre (Belfield et Dwyer, 2004).

Cliniquement la candidose (*Figure 7*) se présente sous 2 formes : **aigüe** et **chronique** :

-Le muguet (*Figure 8*) : c'est la mycose buccale **aigüe** la plus fréquente chez l'enfant (Naulin-lfi, 2011).

Cette forme commence par un goût métallique (Kuffer et coll., 2009) ou une sensation de cuisson en bouche, accompagnée d'une sécheresse buccale (Naulin-lfi, 2011), et se poursuit par des macules rouges sur la face interne des joues et des lèvres, de la langue, du palais et du voile. Un enduit blanchâtre apparaît au centre des macules puis s'étend en nappes irrégulières, comparable à du lait caillé, que le raclage à l'abaisse langue détache facilement sans saigner. La muqueuse sous-jacente est érythémateuse mais non érodée. De plus, un érythème de la demi-muqueuse des lèvres, et une perlèche sont souvent présents. Le muguet guérit spontanément ou récidive et devient chronique (Kuffer et coll., 2009).

-La candidose **chronique diffuse** : l'extension et l'aspect de ces lésions rappellent le muguet, cependant les enduits blanchâtres sont dans ce cas adhérents (Kuffer et coll., 2009).

-La candidose **chronique en foyers** peut être de type **perlèche** : il se forme une lésion érythémateuse du pli et du versant cutané de la commissure labiale (Kuffer et coll., 2009).

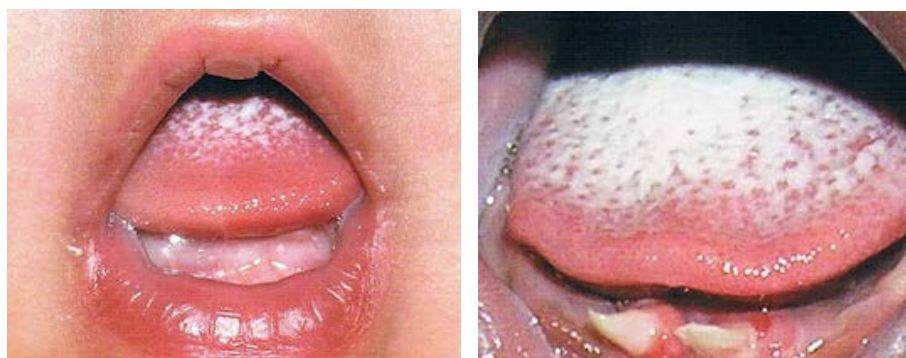

Figure 7 : Candidose de la langue chez un enfant immunodéprimé

D'après : COULY, 2013

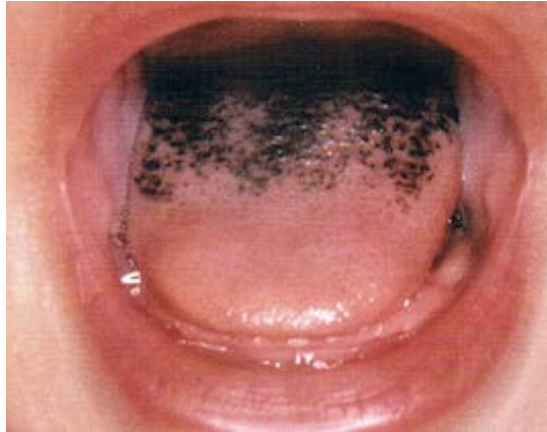

Figure 8 : *Muguet chez un nourisson avec pigment mélanique après antibiothérapie due à *Prevotella melaninogenicus**

D'après : COULY, 2013

Par ailleurs, la candidose, fréquente au cours des neutropénies profondes et prolongées, peut également se manifester sous trois formes différentes telles que la candidose oro-pharyngée et oesophagienne, la candidose hépatosplénique ou alors la candidémie (Michel, 2011) (*Tableau 3*).

	Tableaux Cliniques	Facteurs favorisants
Candidose	Candidose oropharyngée et oesophagienne	-Neutropénie -Mucite chimio ou radio induite -Déficit lymphocytaire T (greffe allogénique)
	Candidose hépatosplénique	-Neutropénie -Dénutrition -Leucémie aigüe en induction
	Candidémie	-Neutropénie -Cathéter veineux central -Dénutrition -Greffe allogénique -Hospitalisation en réanimation

Tableau 3 : Tableaux cliniques et facteurs de risque des principales infections fongiques au cours des maladies malignes de l'enfant

D'après : MICHEL, 2011

- **Traitement**

L'utilisation systématique de l'Amphotéricine B, à la posologie de 0,5 à 1 mg/kg/j en intraveineux, a été remise en cause suite à sa toxicité (intolérance lors de la perfusion et néphrotoxicité). Sont apparues des formulations lipidiques de l'Amphotéricine B, utilisées à des doses plus élevées grâce à leur très bonne tolérance. S'en suivent les Triazolés, tel que le Fluconazole, ou alors les Echinocandines, qui offrent une tolérance excellente et un spectre étendu mais qui ne s'administrent que par voie intraveineuse (Michel, 2011) (*Figure 9*).

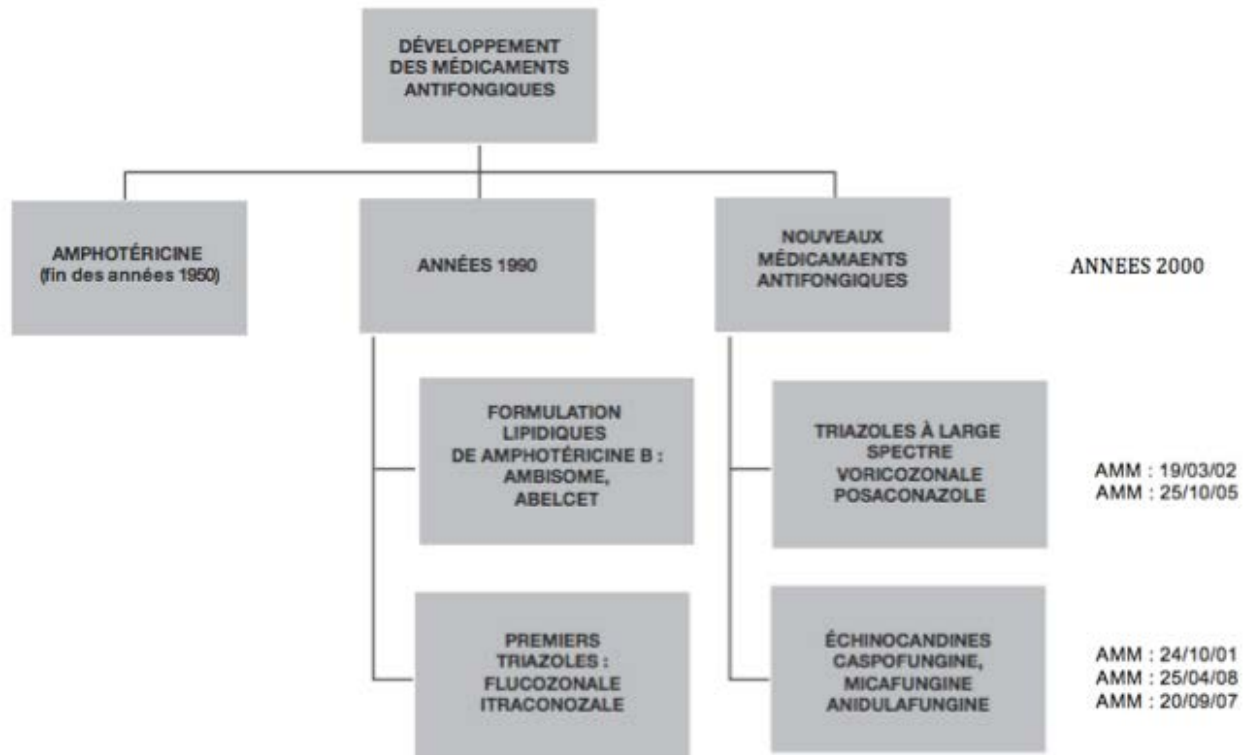


Figure 9 : Evolution des molécules antifongiques

D'après : HAS, 2002 ; HAS, 2007 ; HAS, 2008 ; HAS, 2009 ; HAS, 2010 ; MICHEL, 2011

Une médication antifongique locale pendant 15 jours ou si besoin per os (Naulin-lfi, 2011) est recommandée afin de traiter les candidoses, mais il convient également de supprimer les causes favorisantes lorsque c'est possible (Kuffer et coll., 2009). Lorsque les lésions buccales sont débutantes ou peu avancées, un antifongique topique est prescrit (Bonnot et Pillon, 2013) (*Tableau 4*) :

Molécule	Nom commercial	Posologie	
Nystatine	Mycostatine 100 000 UI/mL <i>suspension buvable</i>	Nourrisson : 5 à 30 mL par jour Enfant : 10 à 40 mL par jour, en badigeonnage local 4 à 6 fois par jour, pendant 1 jour	
Amphotéricine B	Fungizone nourrisson enfant 10% <i>suspension buvable</i>	<30 kg (avant 10 ans)	0,5 mL/kg/jour, en 4 prises pendant 14 à 21 jours
	Fungizone 100 mg/mL <i>suspension buvable</i>	>30 kg (10 ans et plus)	1 cuillère à café de suspension buvable en bain de bouche, 3 fois par jour
Miconazole	Daktarin 2% <i>gel buccal</i>	Nourrisson de 4 à 24 mois : 1 cuillère mesure de 1,25 mL, 4 fois par jour après les repas Enfant âgé de 2 ans et plus : 2,5mL, 4 fois par jour, à distance des repas, pendant 14 jours	

Tableau 4 : Posologie des antifongiques topiques

D'après : VIDAL, 2016

Un contact avec la muqueuse buccale de 3 minutes minimum est nécessaire, et ceci 3 ou 4 fois par jour pendant 7 à 15 jours, en dehors des repas. Cependant la mauvaise observance des enfants, et la haute teneur en saccharose, qui prédispose à la carie dentaire, en particulier chez les patients souffrant de xérostomie constituent un inconvénient majeur. Le sorbitol peut alors remplacer le saccharose, diminuant ainsi le risque de développer des caries (Belfield et Dwyer, 2004).

2. Complications aiguës de la radiothérapie cervico-faciale

La radiothérapie chez l'enfant entraîne diverses complications à court terme, telles qu'une épithélite, une dysphagie, des stomatites infectieuses ou encore une limitation d'ouverture buccale.

2.1. Epithélite sèche et exsudative

Réaction inflammatoire passagère de la peau (Dictionnaire Médical de l'Académie de Médecine), l'épithélite est une complication aigüe de l'irradiation cervico-faciale. Les complications aigües chez l'enfant sont temporaires et bénignes, et elles impliquent préférentiellement les muqueuses. En effet, les doses pédiatriques des rayonnements utilisées actuellement épargnent généralement la peau de l'enfant (Kalifa et coll., 2008).

2.2. Dysphagie

La dysphagie se manifeste par des troubles de la mastication et de préparation des aliments, une difficulté à déplacer les aliments dans la bouche jusqu'à la base de la langue, à les avaler et à les faire progresser dans la gorge ou le pharynx (Morgan et coll., 2012).

Selon Cox et coll., seuls 20 % des enfants traités par radiothérapie pour un médulloblastome présentent une dysphagie (Cox et coll., 2015).

Afin d'éviter d'éventuelles déshydratation, malnutrition ou fausses routes, divers traitements existent. Ils sont majoritairement décrits chez l'adulte :

- Chirurgie : des interventions chirurgicales à l'âge adulte, telles qu'une élévation du larynx peuvent être pratiquées (Sunohara et Okada, 2015).
- Nouvelle technique de radiothérapie (Servagi-Vernat et coll., 2015) : RCMI : Radiothérapie Conformationnelle avec Modulation d'Intensité qui permet une irradiation précise du volume cible en épargnant les organes à risque
- Arcthérapie dynamique ou Tomothérapie : elles sont encore plus efficaces. En effet, la tomothérapie associe un accélérateur de particules et un scanner dans une seule machine, avec une technique de RCMI (Radiothérapie Conformationnelle avec Modulation d'Intensité), permettant de cibler la dose d'irradiation uniquement sur le volume de la tumeur en limitant l'exposition des organes adjacents sains (Unicancer). Et l'arcthérapie dynamique a une efficacité encore supérieure du fait d'une radiothérapie modulée rationnelle et volumétrique. La variation de la vitesse de rotation du bras de l'accélérateur,

de la vitesse de déplacement des lames du collimateur et de la fluence le permet. Les tissus sains sont d'avantage préservés, et le volume tumoral mieux ciblé (Servagi-Vernat et coll., 2015).

- Il existe une corrélation entre dose reçue par les muscles constricteurs du pharynx, du larynx, de l'œsophage et troubles de déglutition. Ainsi, la notion de dose à ne pas dépasser est apparue.
- Afin de prévenir les complications de la déglutition, un suivi diététique est instauré, allant d'un simple apport de compléments nutritionnels à une gastrostomie.
- Une alimentation adaptée et une rééducation fonctionnelle intensive améliorent considérablement la déglutition, ainsi que la salivation et l'ouverture de bouche (Servagi-Vernat et coll., 2015).

2.3. Stomatites infectieuses

Une stomatite se manifeste sous forme de lésions très diverses, de signes et d'évolutions variables. Favorisée par un mauvais état général comme l'immunodépression, elle peut être infectieuse, d'origine virale ou bactérienne (Dictionnaire Larousse). Ainsi une stomatite ulcéreuse d'origine infectieuse peut apparaître chez l'enfant sous diverses formes cliniques (*Tableau 5*).

	Signes cliniques
Forme débutante	Ulcérations douloureuses à bords irréguliers, à la sertissure gingivale, décapitant les papilles inter-dentaires, avec une localisation gingivale unilatérale pouvant s'étendre jusqu'à la canine controlatérale
Forme grave	Ulcérations au palais et aux joues, signes généraux plus marqués

Tableau 5 : Signes cliniques de la stomatite infectieuse chez l'enfant

D'après : SAINT-JEAN et coll., 2010

Ce type de stomatite (*Figure 10*) peut être retrouvé dans l'angine de Vincent lorsqu'une bactérie anaérobie (*Fusobacterium nucleatum*) et un spirochète (*Borrelia buccalis* ou *Treponema vicentiiou*) sont associés. Une antibiothérapie sera alors prescrite (Saint-Jean et coll., 2010) :

-Spiramycine (sirop, quatre cuillères-mesure par 5 kg de poids) : 1.5 à 3 MUI/10kg/j en 2 à 3 prises

-Métronidazole (suspension, une à deux cuillères à café par 5 kg de poids) : 30 mg/kg/j en 3 prises (Couly, 1991).

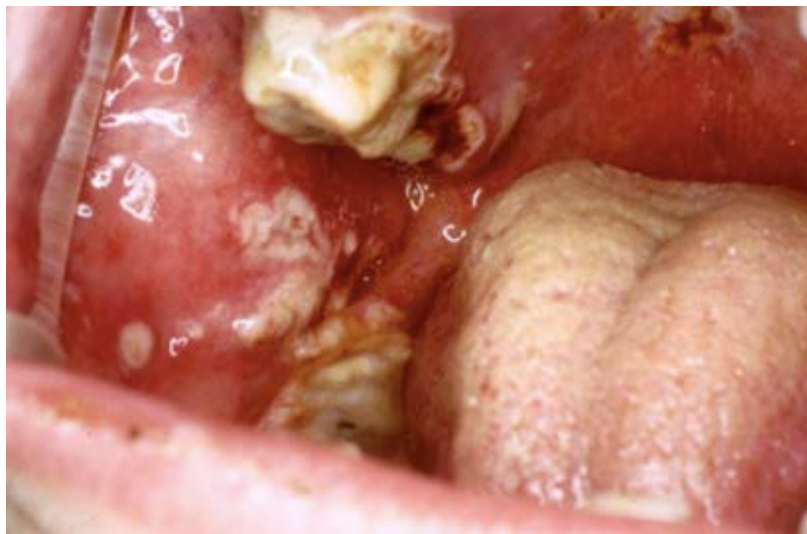

Figure 10 : Stomatite ulcéreuse

D'après : SAINT-JEAN et coll., 2010

3. Cas particulier de la mucite chimio ou radio-induite

La mucite buccale est une complication fréquente (50 à 54 % des enfants cancéreux) (El Bousaadani et coll., 2016) de la radiothérapie cervico-faciale et de la chimiothérapie administrées dans les cancers de l'enfant. Elle est présente chez 90 % des patients recevant de la radiothérapie de la tête et du cou, et chez 40 à 76 % des patients recevant une chimiothérapie (El Bousaadani, et coll. 2016). Elle touche préférentiellement les enfants car le renouvellement cellulaire de l'épithélium buccal est plus élevé que chez les adultes (El Bousaadani et coll., 2016). Elle se manifeste selon la sévérité sous forme d'érythèmes, ou d'ulcérations, accompagnés de douleurs. Elle peut aussi être source de surinfections chez les patients immunodéprimés. Cette toxicité a un impact considérable sur la qualité de vie des

patients et sur la réalisation d'un traitement optimal. En effet, elle peut nécessiter l'arrêt du traitement et engager le pronostic vital de l'enfant (Caillot et Denis, 2012 ; El Bousaadani et coll., 2016).

3.1. Pathogenèse de la mucite

Bien qu'elle ne soit pas totalement élucidée, l'*American Cancer Society* décrit la pathogenèse de la mucite en 5 phases (Caillot et Denis, 2012) (*Figure 11*) :

- *Initiation : de 0 à 2 jours*

La chimiothérapie et / ou la radiothérapie cervico-faciale entraînent des lésions directes ; il se produit une altération des cellules et des brins d'ADN des cellules de l'épithélium buccal et de la sous-muqueuse conduisant à l'apoptose. Elles entraînent également la formation de radicaux libres (*Reactive Oxygen Species* ou ROS) qui jouent un rôle de médiateur dans les phases ultérieures. Les ROS sont responsables d'une oxydation directe des bases de l'ADN entraînant des cassures simples ou double brin, mais aussi un arrêt irréversible du cycle cellulaire, aboutissant à l'apoptose.

Les radicaux libres des traitements anticancéreux ont deux modes d'action :

- Direct : par dommage sur les cellules, les tissus, les vaisseaux ;
- Indirect : par activation de facteurs de transcription (activation des facteurs de transcription NFkb qui entraîne la production de cytokines pro-inflammatoires (TNF alpha, IL1b, IL6)).

- *Potentialisation et production de médiateurs actifs : de 2 à 10 jours*

De plus, NFkb active l'angiogenèse par activation des cyclo-oxygénases 2 (COX2). Par ailleurs, la lyse de fibronectine provenant du tissu conjonctif active elle aussi le TNF alpha. Tous ces médiateurs actifs entraînent de nombreux dommages sur les cellules de la muqueuse buccale.

- *Signal et amplification : de 2 à 10 jours*

Des cytokines pro-inflammatoires telles que le TNF alpha créent des rétrocontrôles positifs qui activent de nombreuses voies (voie de la céramide et de la caspase) aboutissant à une production constante de TNF alpha, IL1b et IL6. Le phénomène pro-inflammatoire est donc amplifié. Cliniquement, le tissu semble sain et présente cependant des érythèmes mineurs.

- *Ulcération : de 10 à 15 jours*

Les bactéries colonisent le tissu ulcéré, ce qui active les macrophages et la production de TNF alpha, IL1b et IL6 par ces derniers. La prolifération bactérienne va entretenir et amplifier l'inflammation des tissus. Les lésions deviennent douloureuses. Le risque infectieux est augmenté. De plus, la modification de la composition de la salive semble potentialiser la cytotoxicité et diminuer la capacité de cicatrisation des tissus. Les dommages tissulaires sont de plus en plus importants.

- *Cicatrisation : de 15 à 21 jours*

Le phénomène de cicatrisation semble débiter par un signal provenant de la matrice extracellulaire entraînant une prolifération, une différenciation épithéliale et le rétablissement de la flore buccale. Après la cicatrisation, la muqueuse paraît saine mais présente cependant des séquelles avec la persistance de la néovascularisation résiduelle qui rend la muqueuse plus fragile et sensible aux agressions cytotoxiques. Le risque de développer une mucite de sévérité importante dans le futur est majoré.

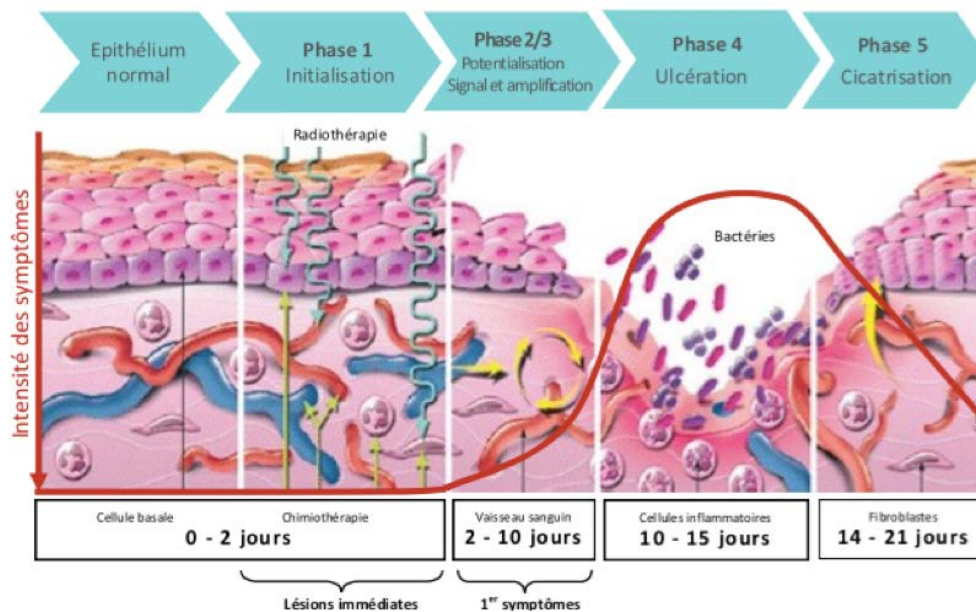


Figure 11 : Physiopathologie de la mucite, les cinq étapes du processus

D'après : SONIS et coll., 2000

3.2. Symptômes de la mucite buccale

Les signes cliniques objectifs mis en évidence par le praticien lors de l'examen clinique sont à distinguer des signes cliniques subjectifs décrits par le patient (Caillot et Denis, 2012 ; Mathur et coll., 2012) (*Tableau 6*).

Signes objectifs	Signes subjectifs
<ul style="list-style-type: none"> -Rougeur généralisée ou parfois apparence pâle avec érythème intercalé -Ulcérations dispersées et / ou certains sites de saignements -Parfois enflure des muqueuses 	<ul style="list-style-type: none"> -Brûlures des muqueuses -Gêne gingivale -Difficulté d'alimentation, d'hydratation et de parole -Inconfort -Douleurs

Tableau 6 : Signes cliniques de la mucite buccale

D'après : MATHUR et coll., 2012

La mucite implique le palais mou, l'oropharynx, le plancher de bouche mais surtout la muqueuse non kératinisée : les lèvres, les joues et les surfaces ventrales et latérales de la langue (Roche, 2010 ; Mathur et coll., 2012). Elle peut s'étendre à l'œsophage,

on parle d'oesophagite (Dufour et coll., 2009). La localisation préférentielle de la mucite chimio-induite est la muqueuse mobile alors que pour la radio-induite, elle peut impliquer les muqueuses mobiles mais également fixes (El Bousaadani et coll., 2016).

Selon le traitement anticancéreux ; radiothérapie ou chimiothérapie, les symptômes diffèrent :

Symptômes de la Radiomucite Aigüe (Tableau 7) :

Temps écoulé / Dose (Gy)	Symptômes
2 premières semaines de radiothérapie	-Sécheresse buccale -Brûlures déclenchées par l'alimentation, -Impression de salive épaisse et pâteuse -Altération de la gustation -Dysphagie
A 20 Gy	-Dysphagie : lorsqu'une dysgueusie est associée à une asialie
3 semaines après le début du traitement, à 20-25 Gy en étalement-fractionnement classique	-Erythème : éruption rouge sur les muqueuses (Dictionnaire Larousse)
A 30-50Gy	-Erosions et plages d'exsudat fibrineux : dans les régions les plus fragiles (bord de la langue, bord libre du voile, face muqueuse de la joue, pilier de l'amygdale) puis en surface. -Apparition de fausses membranes confluentes -Surinfection possible
A 50Gy	-Irradiation définitive des glandes salivaires : radiomucite aggravée par la disparition de la salive
2-3 semaines après l'irradiation	-Disparition des signes cliniques

Tableau 7 : Symptômes de la radiomucite aigüe

D'après : KUFFER et coll., 2009

La sévérité de la mucite radio-induite est corrélée à la dose délivrée à chaque fraction.

Symptômes de la Mucite Chimio-induite (*Tableau 8*) :

Temps écoulé	Symptômes
Entre le 3 ^{ème} et le 5 ^{ème} jour de chimiothérapie (Mortier, 1994)	<ul style="list-style-type: none"> -Phase brève de pâleur semblable à un leucoedème -Erythème prédominant à la muqueuse libre du voile du palais et des piliers, joues, lèvres, plancher buccal, face inférieure de la langue
5 à 7 jours après induction de la chimiothérapie (Mortier, 1994)	<ul style="list-style-type: none"> -Douleurs et dysphagie (possible nécessité d'alimentation parentérale ou d'arrêt du traitement) <li style="padding-left: 40px;">-Xérostomie <li style="padding-left: 40px;">-Altération du goût -Erosions irrégulières tapissées d'un épais enduit fibrineux et de « fausses membranes » <li style="padding-left: 40px;">-Surinfection possible
2-3 semaines après le traitement	-Résolution spontanée sans séquelles

Tableau 8 : *Symptômes de la mucite chimio-induite*

D'après : KUFFER et coll., 2009

- Caractéristiques de la mucite buccopharyngée selon l'Organisation Mondiale de la Santé (OMS) (Tableau 9) :

Grade	Signes cliniques
0	-Aspect de la muqueuse orale normal
1	-Erythème -Sensation désagréable (douleur)
2	-Plaques pseudomembraneuses de moins de 1,5 cm et non confluentes -Erythème et ulcères -Douleur mais l'alimentation solide est possible
3	-Plaques pseudomembraneuses confluentes de plus de 1,5 cm -Ulcères et douleurs importantes -Alimentation liquide uniquement possible
4	-Ulcération avec nécrose et douleur incontrôlable -Alimentation per os impossible, alimentation entérale par sonde ou parentérale obligatoire -Impossibilité de parler

Tableau 9 : Grades des mucites orales

D'après : EL BOUSAADANI et coll., 2016

3.3. Facteurs de risque de la mucite buccale

Le risque de survenue d'une mucite chez un jeune patient traité par chimiothérapie ou radiothérapie est lié au traitement administré et au patient lui-même.

- **Facteurs liés au traitement**

Concernant la chimiothérapie, le type de molécule anticancéreuse ou antimétabolite, le programme d'administration, la dose des traitements anticancéreux influent sur l'apparition de la mucite. Le risque augmente quand l'intensité de la thérapie augmente (Al-Ansari et coll., 2015). Le risque et la sévérité de la mucite buccale augmentent si celle-ci est apparue lors du traitement précédent (Sonis, 2009). Le patient qui développe une mucite buccale lors du premier cycle a quasiment quatre fois plus de risques de développer une mucite buccale lors du second cycle (Treister

et Sonis, 2007). Concernant la radiothérapie, les modalités d'irradiation, le volume irradié, la dose par séance et la dose totale sont à prendre en compte (Caillot et Denis, 2012). Ce risque augmente également en cas de chimiothérapie et radiothérapie concomitantes (Al-Ansari et coll., 2015). La nature des traitements systémiques associés à l'irradiation augmente le risque de survenue (Caillot et Denis, 2012).

- **Facteurs liés au patient**

Le jeune âge, le genre, l'indice de masse corporelle, l'altération de la production salivaire, la tumeur elle-même, les comorbidités (diabète, insuffisance rénale) (Caillot et Denis, 2012), la composition salivaire, les traumatismes de la muqueuse (Al-Ansari et coll., 2015) sont des facteurs de risque de la mucite.

Une mauvaise hygiène bucco-dentaire peut augmenter la gravité de la mucite. La réduction de la charge bactérienne orale et de l'inflammation du parodonte a été associée à une prévalence plus faible de la mucite (Al-Ansari et coll., 2015). Les modifications de la flore durant la chimiothérapie augmenteraient le risque de mucite (Al-Ansari et coll., 2015).

- **Facteurs de risque génétiques**

Les polymorphismes génétiques associés au métabolisme de certains agents cytotoxiques constituent un facteur de risque de mucite. C'est le cas du gène codant le TNF alpha chez les jeunes patients receveurs d'une greffe de cellules souches. Il y a donc un intérêt thérapeutique à étudier le rôle de ces cytokines (Caillot et Denis, 2012).

3.4. Complications de la mucite buccale

- **La douleur et l'impact sur le traitement anticancéreux**

Cliniquement la mucite se caractérise par des ulcérations buccales mais également par des douleurs. Le traitement de la mucite est administré principalement pour palier à ces douleurs. Elles ont un impact sur la qualité de vie de l'enfant, mais sont aussi des causes possibles d'interruption transitoire ou définitive du traitement qui affecte alors les chances de guérison, d'où l'importance de la prévention et du traitement (El Bousaadani et coll., 2016).

Sonis a montré que chez 35 % des patients souffrant d'une mucite de grades 3-4, le cycle de chimiothérapie suivant était retardé. La dose de chimiothérapie doit être réduite chez près de 60 % des patients et 30 % des patients requièrent l'arrêt de leur traitement (Sonis, 2009). Très invalidante, insomniante et asthénisante, la douleur peut entraîner une coupure des rapports sociaux et familiaux conduisant à un isolement social, source de détresse psychologique et de dépression (McCann et coll., 2009).

- **L'alimentation**

La mucite entraîne :

- Dysphagie
- Perte du goût : due à une diminution de la production de salive et une destruction des papilles gustatives
- Altération de l'alimentation (Roche, 2010)
- Altération de l'hydratation et de la parole (Mathur et coll., 2012)

A terme, ceci peut entraîner une perte de poids, une anorexie, une cachexie et une déshydratation (Mathur et coll., 2012). Il convient alors d'adapter l'alimentation du jeune patient en passant progressivement du neutre, au semi-liquide, au fractionné, et en utilisant des produits diététiques hyper-protidiques et hypercaloriques. En cas d'aphasie, la nutrition entérale par sonde naso-gastrique est indispensable. En dernier recours, le traitement anticancéreux sera interrompu. La gastrostomie ou la nutrition parentérale ne sont à considérer qu'en seconde intention (Roche, 2010).

- **L'infection**

Elle peut être bactérienne, rarement virale, mais surtout fongique (Kuffer et coll., 2009). La mucite entraîne une atrophie épithéliale qui associée à l'aplasie chimio-induite du patient favorise la colonisation par *Candida Albicans*. De plus l'antibiothérapie (prophylactique) administrée au patient du fait de son aplasie modifie la flore buccale du patient facilitant la prolifération de *Candida Albicans*. Le risque de survenue d'une septicémie existe et peut entraîner le décès de l'enfant. La présence de brèches de la muqueuse buccale peut favoriser la bactériémie et une septicémie chez ces patients aux défenses immunitaires fortement réduites (Caillot et Denis, 2012).

3.5. Traitements de la mucite buccale

Le traitement de la mucite a deux versants ; préventif et curatif, mais il reste surtout préventif. La physiopathologie étant encore inconnue à ce jour, le traitement curatif est empirique et ne fait l'objet d'aucun consensus, chaque centre hospitalier instaurant son propre protocole.

- **Traitement préventif de la mucite buccale :**

- **Hygiène bucco-dentaire :**

Un brossage dentaire grâce à une brosse à dents souple, 3 fois par jour est indispensable. Des bains de bouche sont également préconisés, mais il n'existe aucun consensus concernant la molécule à utiliser. Par ailleurs, l'utilisation préventive de la chlorhexidine n'est pas recommandée par manque de preuve (Köstler et coll., 2001 ; Bensadoun et coll., 2006 ; Caillot et Denis, 2012) (*Figure 11*). Elle ne peut être utilisée à long terme pour éviter un déséquilibre de la flore orale. Au delà de 5 jours, il existe un risque de développer une infection bactérienne ou fongique (Agence Nationale de Sécurité du Médicament et des Produits de Santé, 2016).

- **Élimination des foyers infectieux**

L'éradication des foyers infectieux doit être réalisée avant le début du traitement anticancéreux afin d'éliminer tout foyer infectieux potentiel et les éléments irritants : avulsion des dents non conservables avec un délai de cicatrisation approprié, avulsion des dents temporaires mobiles, avulsion des dents à pronostic incertain ou chez un enfant à l'hygiène bucco-dentaire déficiente, traitement des lésions carieuses, éradication de toutes les infections chroniques des maxillaires, détartrage soigneux des dents à conserver pour prévenir les caries suite à la radiothérapie. Les éléments irritants (brackets, troisième molaire en éruption partielle) sont éliminés avant le début de la chimiothérapie ou de la radiothérapie (Roche, 2010).

- **Alimentation adaptée**

Les aliments sont à choisir avec une grande précaution. En effet ils doivent être non agressifs pour la muqueuse de l'enfant, semi-liquides, non acides, peu salés, peu épicés, pas trop chauds, pas trop froids tout en apportant l'apport calorique quotidien suffisant. Le patient doit boire régulièrement pour maintenir l'humidité de la bouche (Dufour et coll., 2009 ; Kuffer et coll., 2009 ; Sibaud et coll., 2014).

Le poids de l'enfant est à surveiller, bon témoin de l'intensité des réactions, et en cas d'échec de ces recommandations la décision d'interruption du traitement est à prendre en dernier recours (Michel-Langlet et coll., 1996).

- **Cryothérapie**

Il s'agit de la mise en place d'eau glacée ou de glaçons dans la cavité buccale pendant 5 minutes avant la chimiothérapie, à maintenir pendant 30 à 45 minutes (El Bousaadani et coll., 2016). Pour les patients recevant un bolus de chimiothérapie à courte demi-vie (5-fluoro-uracile ou melphalan), la cryothérapie a un rôle dans la prévention de la mucite (Caillot et Denis, 2012). Elle entraîne un effet vasoconstricteur sur la muqueuse orale, une diminution du flux sanguin vers cette dernière, une réduction de la quantité de médicaments cytotoxiques qui atteint les cellules, diminuant alors l'inflammation muqueuse (El Bousaadani et coll., 2016). Ceci réduirait ainsi la concentration locale de molécules cytotoxiques de demi-vie

brève. La difficulté pour l'enfant de garder la glace dans sa bouche pendant une heure constitue la limite de ce traitement (Bredin et coll., 2010).

- **Laser :**

L'utilisation du laser de faible énergie est recommandée en prévention des mucites pour les patients recevant de la radiothérapie à haut niveau ou subissant une transplantation de cellules hématopoïétiques souches. Cette utilisation diminuerait le risque d'apparition de mucites sévères et leur durée (El Bousaadani et coll., 2016).

- **Facteurs de croissance**

Ce sont des protéines capables de stimuler la croissance, la prolifération mais également la différenciation cellulaire (El Bousaadani et coll., 2016). L'utilisation de facteurs de croissance en hématologie est une avancée considérable mais de nombreuses études sont nécessaires pour étendre son indication aux tumeurs solides. Le palifermine (Kepivance R) qui est une protéine analogue aux facteurs de croissance des kératinocytes naturels, donne des résultats intéressants dans la prise en charge des mucites sévères liées aux traitements de conditionnement réalisés avant les greffes de cellules souches hématopoïétiques. Elle permet une réduction significative de l'incidence et/ou de la durée de la mucite aiguë (Dufour et coll., 2009 ; Kuffer et coll., 2009 ; Caillot et Denis, 2012) en activant la prolifération des cellules épithéliales et en augmentant l'épaisseur des couches non kératinisées de la muqueuse orale (El Bousaadani et coll., 2016).

➤ **Traitement Curatif de la mucite buccale (Figure 12)**

<p>Grade 1 Alimentation normale Douleur, érythème</p>	<p>Grade 2 Douleur modérée, Erythème, ulcères, alimentation solide possible</p>	<p>Grade 3 Douleur sévère, ulcères, alimentation liquide seule possible</p>	<p>Grade 4 Mise en jeu du pronostic vital Alimentation per os impossible</p>
<p>Préconisation -Antalgiques niveaux I et II -Glaces -Bains de bouche : bicarbonate de sodium 1,4%</p>	<p>Préconisation -Antalgique niveau II-III -Tamponnement avec Sulfacrate -Bains de bouche : *Méthylprednisolone + lidocaïne 1% *Badigeonnage avec compresse de lidocaïne visqueuse 2% (attention au risque de fausse route) ou crème buccale lidocaïne 1% ou 2%</p>	<p>Préconisation -Antalgique niveau III -Bains de bouche : *Sulfacrate *Méthylprednisolone + procaïne (ou lidocaïne) *Badigeonnage avec compresse de lidocaïne visqueuse de 2% (attention au risque de fausse route) -Traitement parentéral: antiinfectieux en cas de surinfections, corticoïdes -Discussion de l'alimentation artificielle</p>	<p>Préconisation -Mêmes préconisations que pour le grade 3 -Augmenter la fréquence des soins locaux Discussion RPC : au cas par cas pour traitement de la douleur et alimentation -Discussion de l'alimentation artificielle</p>

Figure 12 : Prise en charge des mucites

D'après : Association Francophone pour les Soins Oncologiques de Support

- **Prise en charge des infections et surinfections**

Cette prise en charge consiste en un traitement antibiotique et / ou antiseptique. La surinfection virale par l'herpès est traitée par Aciclovir, alors que la surinfection fongique est traitée par Fungizone topique, ou Fluconazole (Dufour et coll., 2009) ou par Amphotéricine B par voie orale associée à une prophylaxie des surinfections par des bains de bouche au bicarbonate (Roche, 2010).

- **Prise en charge de la douleur**

Un traitement antalgique adapté aux paliers de la douleur de l'OMS est prescrit au patient (Caillot et Denis, 2012).

Si l'enfant a une mucite sévère, une prescription systématique d'antalgique de classe III est réalisée, et au besoin administrée par voie intraveineuse. Les dérivés morphiniques sont très souvent prescrits, et des molécules anti-inflammatoires peuvent l'être aussi. Des rinçages de bouche et nettoyages avec une compresse

humidifiée ou des topiques anesthésiants en cas de douleurs locales type lidocaïne sont préconisés pour prendre en charge la douleur de l'enfant (Dufour et coll., 2009 ; Valéra et coll., 2015). Cependant la lidocaïne peut être mal tolérée ; goût désagréable, anesthésie des muqueuses adjacentes, risque de fausse route induit par son ingestion, applications fréquentes dues à sa courte durée d'action (Bredin et coll., 2010).

La prise en charge de la douleur grâce au sucralfate, à la cryothérapie, à des facteurs de croissance ou au kaolin n'ont fait l'objet d'aucune preuve scientifique (Valéra et coll., 2015). Le kaolin est un silicate d'aluminium hydraté (Daunte, 2016), et il peut être associé à un antihistaminique, le diphénhydramine. Ce dernier a un effet sédatif sur la muqueuse orale, cependant aucun cas clinique n'est décrit chez l'enfant (Kumar et coll., 2009).

- **Difficultés nutritionnelles**

La nourriture doit être facile à absorber, mixée et en partie liquide (Bredin et coll., 2010). En cas de dysphagie, l'alimentation se fait par voie entérale avec gastrostomie pour maintenir des apports hydriques et caloriques suffisants (Caillot et Denis, 2012).

- **Sécheresse buccale**

Pour humidifier la cavité buccale de l'enfant, il faut le faire boire régulièrement, lui faire sucer des bonbons ou des chewing-gums sans sucre pour favoriser la salivation qui a un rôle antiseptique. L'hydratation des lèvres avec un produit non irritant est préconisée (Dufour et coll., 2009). De l'eau en spray et des bains de bouche au sérum physiologique peuvent aussi être réalisés (Bredin et coll., 2010). Il est recommandé d'utiliser des agents lubrifiants hydrosolubles (par exemple la salive artificielle) pour humidifier la muqueuse si le patient a la bouche sèche (Mathur et coll., 2012).

- **Laser à faible énergie**

Traitement prometteur de la mucite buccale, le laser à faible puissance (inférieure à 250mW) a une longueur d'onde proche de la lumière visible. Il crée une photobiostimulation ou photoréaction biochimique (analgésie, anti-inflammatoire, accélérateur de guérison). Il diminue ainsi le risque de douleur sévère, l'utilisation d'opioïdes, et limite l'interruption du traitement anticancéreux. Il réduit également la durée et améliore la capacité de réparation des tissus endommagés (El Bousaadani et coll., 2016). Ainsi, ces lasers peuvent être utilisés chez l'enfant, cependant, des essais cliniques sont nécessaires à long terme afin d'établir des protocoles thérapeutiques.

III. TOXICITÉS TARDIVES DES TRAITEMENTS ANTICANCÉREUX

1. Séquelles dentaires des chimiothérapies

La chimiothérapie est un traitement de choix en oncologie pédiatrique, cependant ces molécules ne ciblent pas uniquement les cellules cancéreuses. En effet, des cellules saines dont le renouvellement cellulaire est important, peuvent être altérées. Leur apoptose induite par la chimiothérapie entrainera alors de nombreuses séquelles (Minicucci et coll., 2003) (*Tableau 12*). Les progrès en matière de thérapeutique anticancéreuse chez l'enfant sont remarquables, et ont permis d'améliorer leur qualité et leur espérance de vie (Vassal, 2010). Cependant ces traitements, notamment la chimiothérapie, ont contribué à l'apparition d'altérations de la nutrition, de dysfonctions métaboliques, gastro-intestinales, musculo-squelettiques (Hölttä et coll., 2005), pulmonaires (Roche, 2010), mais également de complications cardio-vasculaires telles que l'insuffisance cardiaque (Ederhy et coll., 2011). Par ailleurs, l'odontogenèse peut être entravée par l'administration de molécules anticancéreuses, si cette dernière est concomitante au développement dentaire (Alpaslan et coll., 1999).

1.1. Les différents types d'anomalies dentaires rencontrées

Certaines études ont montré que les thérapeutiques anticancéreuses telles que les chimiothérapies pouvaient avoir un impact sur l'odontogenèse et conduire ainsi à différents types d'anomalies dentaires. En effet, les auteurs concluent que les antimétabolites administrés pendant la période de formation des dents permanentes sont susceptibles d'entraîner des anomalies de nombre, de taille, de forme ou encore de structure.

1.1.1. Anomalies de nombre

L'anomalie de nombre se définit par un excès de dents, l'hyperodontie, mais également par un défaut de dents, l'hypodontie. L'agénésie dentaire est la plus fréquemment décrite. L'arrêt de l'odontogenèse à un stade précoce génère une absence de germe de dent permanente (Naulin-Ifi, 2011) (*Figures 13, 14*).

Les dents les plus fréquemment touchées sont les secondes prémolaires et deuxièmes molaires (Proc et coll., 2016). La période de formation coronaire de la seconde prémolaire est comprise entre 2 ans et 7 ans et celle de la seconde molaire entre 3 et 7 ans (Zunzarren et Dupuis, 2014). Or le pic d'incidence des cancers chez l'enfant se situe à 5 ans (Thouvenin-Doulet et coll., 2015). Cette période de 2 à 7 ans est donc une période durant laquelle les traitements anticancéreux sont très fréquents ce qui peut expliquer une atteinte préférentielle des secondes prémolaires et molaires.

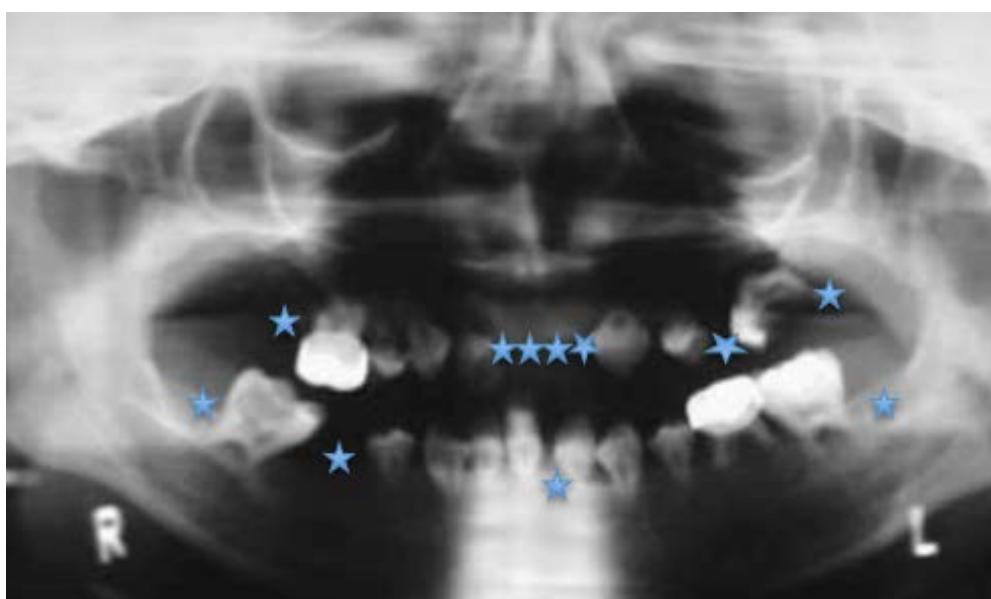


Figure 13 : Radiographie panoramique d'un patient de 12 ans traité 10 ans auparavant par chimiothérapie et radiothérapie pour un neuroblastome mettant en évidence des agénésies multiples (étoiles) et des anomalies radiculaires sur toutes les dents

D'après : ZWETCHKENBAUM et OH, 2007

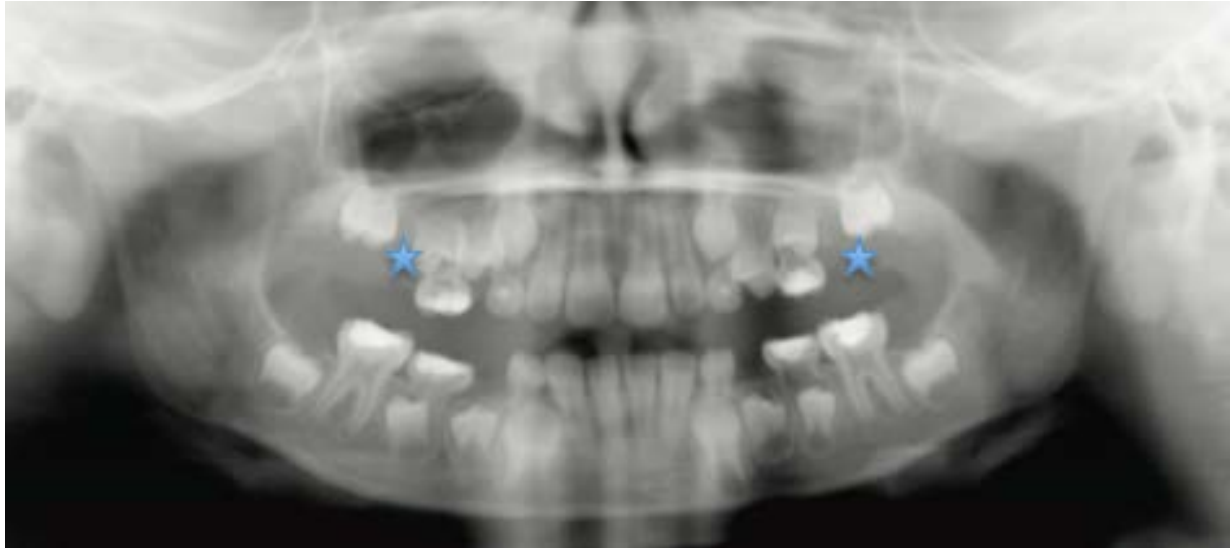

Figure 14 : Radiographie panoramique d'un patient de 8 ans atteint de cancer, présentant des agénésies des premières molaires permanentes maxillaires (étoiles)

D'après : PROC et coll., 2016

Selon Hölttä, les patients ayant bénéficié d'une greffe de moelle osseuse présentent une prévalence plus élevée d'agénésies dentaires comparativement à la population générale (Hölttä et coll., 2005).

Selon Alpaslan, 15 patients traités par chimiothérapie pour un lymphome présentent des agénésies dentaires, qui concernent 4 incisives, 6 prémolaires, 38 dents de sagesse. En comparaison au groupe de patients témoins, où seule une prémolaire est absente (Alpaslan et coll., 1999) (*Tableau 10*).

	Patients atteints d'un cancer	Patients témoins
Incisive Centrale	4	5
Incisive Latérale	4	28
Canine	2	10
Première prémolaire	1	9
Seconde prémolaire	31	33
Première molaire	4	4
Seconde molaire	23	2

Tableau 10 : Agénésies dentaires chez des patients atteints de cancer comparativement à des patients sains

D'après : PROC et coll., 2016

Selon plusieurs auteurs (Alpaslan et coll., 1999 ; Minicucci et coll., 2003 ; Flandin et coll., 2003 ; Maciel et coll., 2009) (*Tableau 11*), les agénésies sont plus fréquentes chez les enfants traités pas chimiothérapie en comparaison avec la population générale. Alors que selon l'étude norvégienne de Wilberg, la différence d'hypodonties entre patients sains et atteints de leucémie est non significative (Wilberg et coll., 2016). Wilberg démontre que les anomalies dentaires sont d'autant plus conséquentes que l'âge de diagnostic est inférieur à 5 ans. Pour Proc et coll., les hypodonties sont trois fois plus fréquentes chez les enfants atteints de cancers, comparativement aux enfants sains (Proc et coll., 2016). Les agénésies des secondes prémolaires et secondes molaires sont très fréquentes chez les patients atteints de cancer, alors que ce sont plutôt les secondes prémolaires, les incisives latérales, les troisièmes molaires qui sont touchées dans le groupe témoin (Proc et coll., 2016) (*Tableau 10*). Selon cette étude, un quart des enfants cancéreux présente plus d'une dent manquante (Proc et coll., 2016). Par ailleurs, l'absence de plus de 6 dents, appelée oligodontie, est très élevée chez le groupe d'enfants malades : 6,56 % contre 0,76 % chez les témoins ($p < 0,001$) (Proc et coll., 2016).

Le tableau suivant répertorie diverses anomalies dentaires survenues suite à une chimiothérapie. Elles sont décrites par des auteurs de 1957 à 2016.

Auteur Année	Taille de l'étude	Age de Diagnostic (an), diagnostic	Agent de CT	A	Hd	Hp	M	R	E	De	Mf
Näsman 1957	52	<12, Leucémies, Lymphomes malins, Tumeurs Solides	/				+	+			
Jaffe 1984	23	2-24, Tumeurs Primitives de la région maxillo-faciale	VCR, CPM, AMD, MTX, MP, PD, PC, Nitrogène Mustard				+	+			
Welbury 1984	64	/, Leucémie et Tumeur Solide	Tous		+	+				+	
Maguire 1987	82 + 49 s	/, Leucémie et Tumeur Solide	Tous					+	+		
Purdell-Lewis 1988	45+ 300 c	/, Tout	VCR, MTX, CPM, 6MP, Cytarabine, Bleomycine					+	+		+
Nunn 1991	52+ 41 s	/, Différents Cancers	Tous				+	+	+		
Dens 1995	52+ 60 c	0-10, Différents Cancers	Tous								
Kaste 1998	52	Médiane 1,5, NB	DOXO, CPM, CPL, CSPL, VP16		+		+	+	+		
Alpaslan 1999	30+ 20 c	4-11, Lymphome	BFM90 ou ABVD	+		+			+		
Minicucci 2003	76	1-12, Tout	Bresilien prot ou BMF 86 prot	+	+		+	+			+
Alberth 2004	45+ 45 c	1-22, Leucémie et Tumeur Solide	Hungarian pédiatrique oncologie prot								
Oguz 2004	36+ 36 c	<5 et >5, LNH							+		
Marec Berard 2005	27+ 78 c	0.8-8.6, WT	SIOP 93 protocole VCR AMD DOXO		+		+	+	+		
Flandin 2006	62	3.1, NB	NB	+			+	+			

Avsar 2007	96+ 96 c	2.9-13.1, LNH, WT, HL, OS, RMS	tous						+	+		+
Kaste 2009	8522+ 2831 s	0-20, différents cancers	CT (25,4%), CT et RT (51,8)		+			+	+			
Maciel 2009	56+ 56 c	5.3+-2.6, tous	Tous	+				+	+			+
Hsieh 2011	106	4.9+-3.6, différents cancers	CPM, DOXO, AMD, VCR, MTX		+			+	+			
Proc 2016	61 + 521 c	1 mois-16,3 ans	Leucémies, Lymphomes, Tumeur primitive neuroectodermale		+			+	+			
Wilberg 2016	111	<16, leucémie	/							+		

Tableau 11 : Anomalies dentaires

Abréviations : **+** : positif **A** : Agénésie **ABVD** : Adriamycine, Bleomycine, Vinblastine, Dacarbazine **AMD** : Actinomycine **BFM** : Berlin Frankfurt Munster **c** : contrôle **CPL** : CarboPLatine **CPM** : CycloPhosphaMide **CRT** : RadioThérapie du Crane **CSPL** : Ciplatine **CT** : Chimiothérapie **De** : Dentine altérée **DOXO** : Doxorubicine **E** : Email altéré **HL** : Lymphome de Hodgkin **Hd** : Hypodontie **Hp** : Hypoplasie **LNH** : Lymphome Non Hodgkinien **M** : Microdontie **Mf** : Malformation **MP** : MecaptoPurine **MTX** : Méthotrxate **NB** : Neuroblastome **OS** : Ostéosarcome **PC** : Procarbazine **PD** : Prednisone **prot** : protocole **R** : Altération Radiculaire **RMS** : Rhabdomyosarcome **RT** : Radiothérapie **s** : sujet dans la fratrie **SIOP** : International Society of Pediatric **VCR** : VinCRistine **VP16** : Etoposide **WT** : Tumeur de Wilm.

D'après : JAFFE et coll., 1984 ; GAWADE et coll., 2014 ; PROC et coll., 2016 ; WILBERG et coll., 2016

Le graphique ci-dessous (*Figure 15*) démontre la prévalence augmentée des anomalies dentaires lorsque les patients reçoivent une chimiothérapie en comparaison aux patients sains ($p < 0,05$) (Alpaslan et coll., 1999).

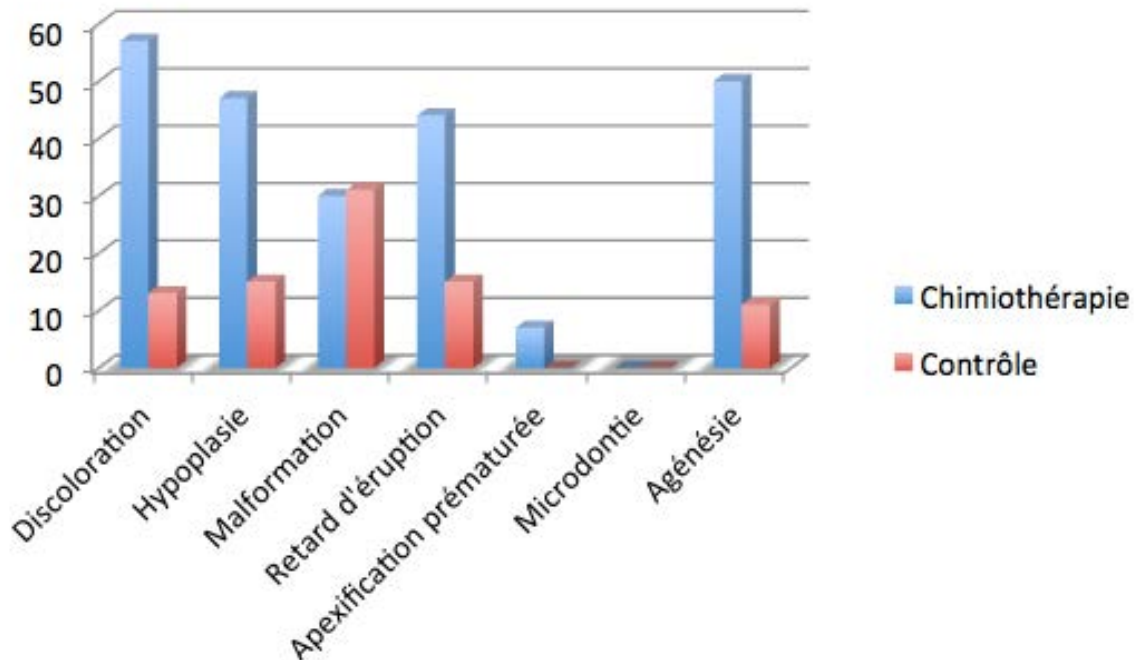


Figure 15 : Diverses anomalies dentaires chez des patients traités par chimiothérapie en comparaison à un groupe contrôle

D'après : ALPASLAN et coll., 1999

1.1.2. Anomalies de taille et de forme

L'anomalie de taille est objectivée lorsque la taille de la dent est supérieure (macrodontie) ou inférieure (microdontie) à 1 millimètre (Naulin-lfi, 2011) (*Figures 16, 17*).

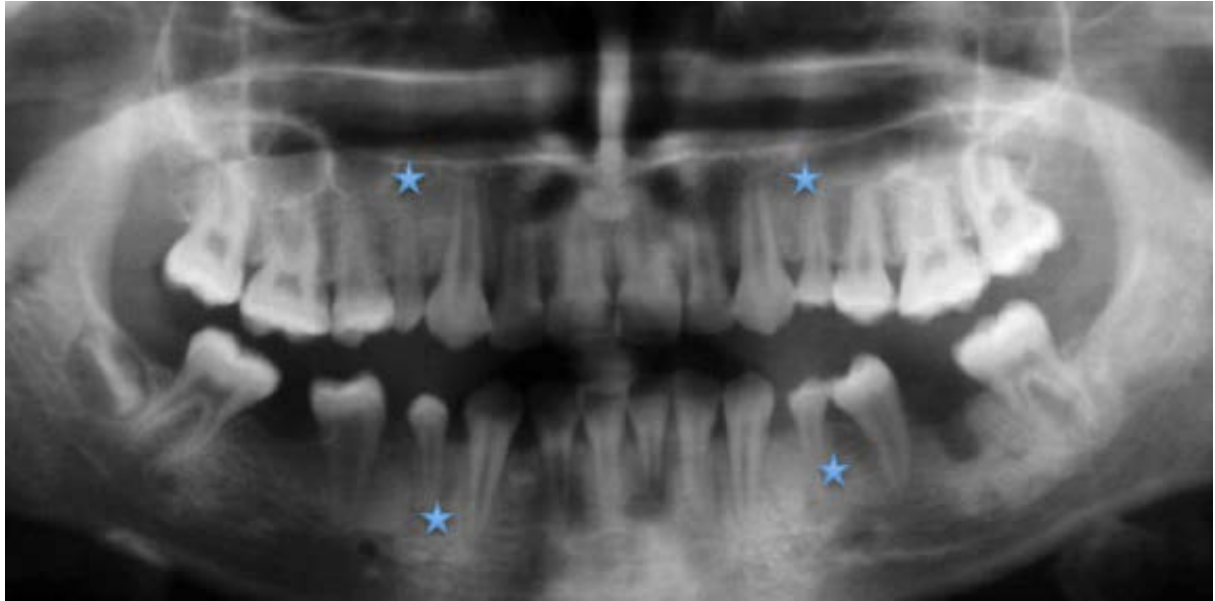


Figure 16 : Radiographie panoramique d'un enfant de 11 ans ayant eu un ostéosarcome à 3,5 ans mettant en évidence la microdontie des premières prémolaires (étoiles)

D'après : AVSAR et coll., 2007

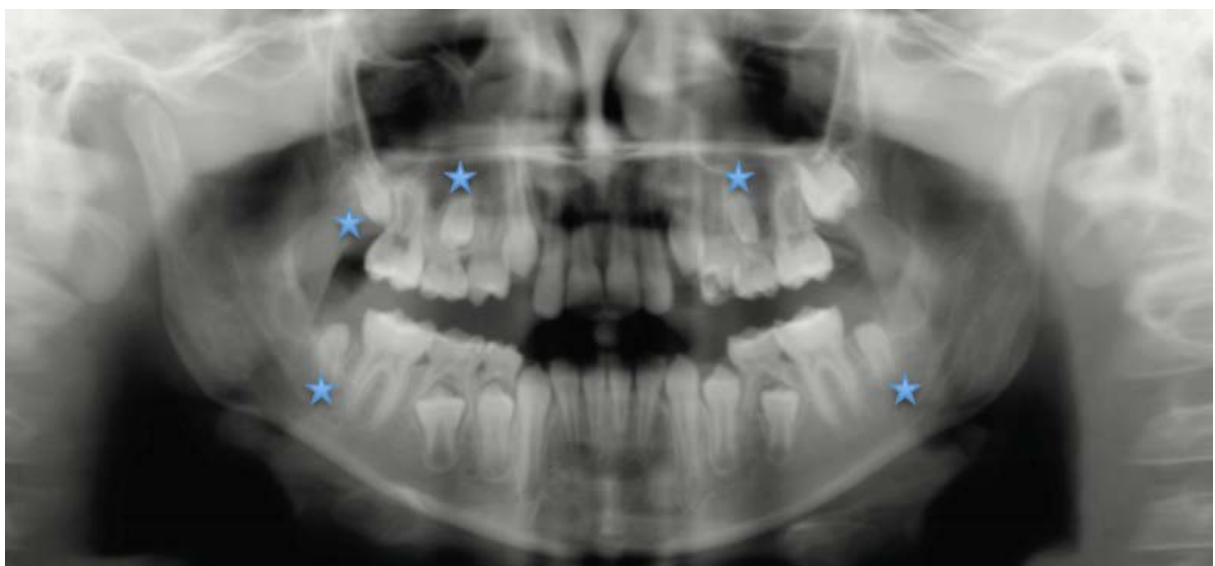


Figure 17 : Radiographie panoramique d'une enfant de 9.5 ans atteinte d'un cancer, présentant des microdonties sur les 17, 15, 25, 37 et 47 (étoiles).

D'après : PROC et coll., 2016

Une corrélation existe entre l'âge de début de traitement et le type de dent atteinte de microdontie (Proc et coll., 2016) (*Tableau 12*). En effet (*Figure 18*), la première prémolaire est préférentiellement touchée lorsque la thérapie commence entre 1 et

18 mois, la seconde prémolaire est atteinte entre 13 et 30 mois, et enfin la troisième molaire est atteinte lorsque le traitement est administré au delà de 61 mois, soit environ 5 ans (Proc et coll., 2016).

	Groupe d'étude (n)	Groupe contrôle (n)	Age lors du traitement	Type de traitement	Microdentie
Näsman	52	/	< 12 ans	CT	Touche les incisives et les molaires, Réduction radiculaire et coronaire
Jaffe	68	/	5-28 ans	42 : RT 43 : RT + CT (*)	Touche les dents bicuspidées Amincissement des racines
Proc	61	521	1 mois-16,3 ans	CTC ou HDCT, GMO ou RT	Corrélation entre âge de début de traitement et type de dent atteinte
Kaste	22	/			Touche les 2èmes molaires et les 2èmes prémolaires

Tableau 12 : Microdenties

CT : Chimiothérapie ; **CTC** : Chimiothérapie conventionnelle ; **GMO** : Greffe de Moelle Osseuse ; **HDCT** : Haute Dose de Chimiothérapie ; **RT** : Radiothérapie ; **(*)** : Vincristine, Actinomycine D, Cyclophosphamide, Méthotrexate, 6-Mercaptopurine, Prednisone, Procarbazine, Nitrogène Mustrad.

D'après : Jaffe et coll., 1984 ; Kaste et coll., 1995 ; Näsman et coll., 1997 ; Proc et coll., 2016.

Nombre de dents atteintes (n)

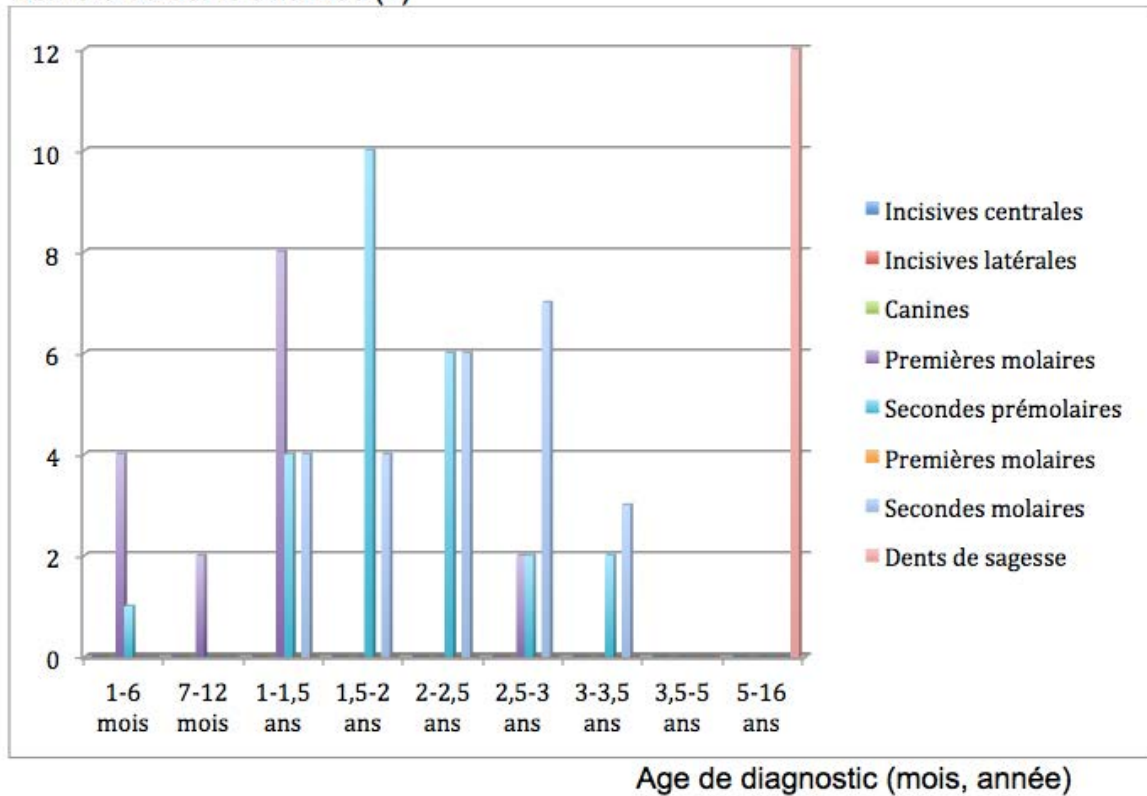


Figure 18 : Taux de microdonties en fonction du type dentaire

D'après : PROC et coll., 2016

D'après Näsman et coll., en comparaison avec un groupe témoin, la réduction de taille de la dent est de 7 % pour les incisives et de 15 % pour les molaires (Näsman et coll., 1997). Une étude a montré que chez les enfants ayant bénéficié d'un traitement anticancéreux par chimiothérapie, les racines étaient également de taille réduite, à l'exception des racines de canines. Une diminution de la taille des couronnes de toutes les dents sauf des incisives est mise en évidence. Ceci s'expliquerait par le fait que la chimiothérapie a été administrée après l'âge de 4 ans, âge auquel la minéralisation coronaire de ces dents est achevée (Näsman et coll., 1997) (*Tableau 12*).

Pour Jaffe, les microdonties semblent toucher préférentiellement les dents bicuspides (Jaffe et coll., 1984) (*Tableau 12*). D'après Proc et coll., les secondes prémolaires et molaires sont les plus touchées chez les patients atteints de cancer (Proc et coll., 2016) (*Tableau 13*). En effet une microdontie est retrouvée chez 36,06 % des enfants cancéreux alors que seulement 2,87 % des enfants du groupe témoin présentent ce type d'anomalies dentaires (Proc et coll., 2016). Par ailleurs, il semble

exister une corrélation entre agénésie dentaire et microdentie. En effet, les patients présentant des agénésies sont susceptibles d'avoir des microdonties en particulier dans les régions postérieures (Proc et coll., 2016).

	Groupe d'étude (61)	Groupe Témoin (521)
Incisive centrale	0	0
Incisive latérale	0	14
Canine	0	1
Première prémolaire	16	1
Seconde prémolaire	25	0
Première molaire	0	0
Seconde molaire	24	2
Troisième molaire	12	2

Tableau 13 : Nombre de microdonties d'un groupe de patients atteints de cancers comparativement à un groupe témoin

D'après : PROC et coll., 2016

Pour Näsman, un arrêt de l'édification radiculaire et des racines courtes sont présents chez 94 % des patients ayant reçu une irradiation corporelle totale et de la cyclophosphamide, et chez 19 % des patients ayant reçu uniquement de la chimiothérapie ($p < 0,001$). La diminution de taille des incisives et des molaires est également constatée chez les patients malades. Ces altérations dentaires sont d'autant plus fréquentes que l'enfant est jeune (< 6 ans) lors de l'induction de la chimiothérapie et de l'irradiation corporelle totale (Näsman et coll., 1997).

Une tendance à l'amincissement des racines avec une chambre pulpaire élargie (Jaffe et coll., 1984) et un raccourcissement des racines ont été mis en évidence (Thouvenin-Doulet et coll., 2015). Salagnac et Kaste objectivent un nanisme coronoradiculaire de certaines dents dont les secondes prémolaires et les secondes molaires et un retard de leur éruption (Kaste et coll., 1995 ; Salagnac et coll., 1996). Les premières et secondes molaires présentent des racines courtes (Proc et coll., 2016).

1.1.3. Anomalies de structure

Au cours du développement dentaire, l'instauration de chimiothérapies peut perturber la minéralisation des tissus dentaires (émail, dentine), générant ainsi certaines anomalies de structure (Muller-Bolla, 2014).

- **Émail**

Alpaslan met en évidence une prévalence de discoloration amélaire (*Figure 19*) près de quatre fois plus élevée chez les enfants ayant reçu de la chimiothérapie comparativement aux enfants témoins (Alpaslan et coll., 1999).

Très sensible aux modifications environnementales, l'activité sécrétoire des améloblastes peut être perturbée aboutissant à des défauts amélaire quantitatifs tels que des plages d'hypoplasie (Molla et coll., 2010 ; Tilotta et coll., 2010) ou qualitatifs d'hypominéralisation (Molla et coll., 2010 ; Naulin-lfi, 2011 ; Thouvenin-Doulet et coll., 2015) (*Figure 18*). La différence d'hypoplasie amélaire entre les patients sous chimiothérapie et les patients témoins est significative (Alpaslan et coll., 1999) ($p < 0.05$).

Dans une étude réalisée sur 36 enfants traités par chimiothérapie pour un lymphome non hodgkinien, 56 % présentent des défauts amélaire (Oguz et coll., 2004). Selon Wilberg, l'hypoplasie amélaire est plus fréquemment observée lorsque l'enfant a reçu des traitements anticancéreux avant l'âge de 5 ans (Wilberg et coll., 2016).

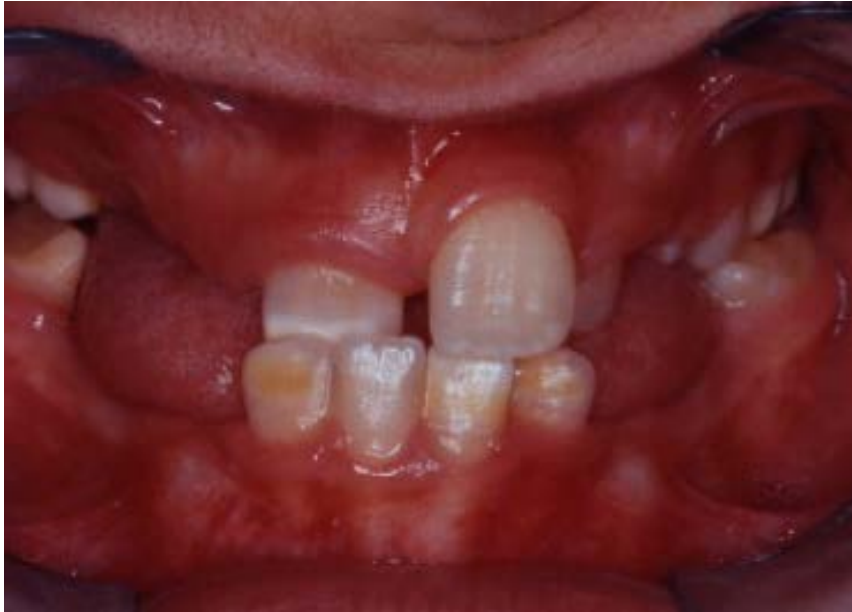

Figure 19 : Défaut de minéralisation amélaire des incisives permanentes d'une enfant de 9 ans ayant eu un lymphome non hodgkinien à 3,5 ans

D'après : AVSAR et coll., 2007

1.2. Anomalies dentaires rencontrées et période d'administration des antimétabolites

L'odontogenèse se déroule du cinquième mois in utéro à l'âge de 14-16 ans, la période de formation des dents de sagesse étant exclue. Un enfant traité par chimiothérapie durant cette période est donc un patient à risque de développer des anomalies dentaires. Il existe une corrélation entre le type d'anomalies dentaires et le stade de développement du germe dentaire au moment du traitement par chimiothérapie : une exposition précoce aux agents antimétabolites est plus délétère qu'une exposition tardive lorsque l'organe dentaire est plus avancé dans son développement. Ainsi, les anomalies majeures, à type d'agénésies et de microdonties, sont plus fréquemment observées chez les patients ayant reçu un traitement avant l'âge de 4-5 ans (Bonlokke et coll., 2012).

1.3. Toxicité des antimétabolites envers l'odontogénèse

L'enfant recevant divers agents antimétabolites lors d'une chimiothérapie, il est difficile de dissocier les effets secondaires de chaque agent. Toutefois, il semble que des

agents tels que les agents alkylants ayant un effet dose dépendant, la vincristine (Gawade et coll., 2014), ou encore la cyclophosphamide, et l'adriamycine tiennent un rôle important dans la survenue des anomalies dentaires. Ces dernières apparaissent suite à une perturbation du cycle cellulaire et du métabolisme intracellulaire des cellules impliquées dans l'odontogenèse, induite par la chimiothérapie (Minicucci et coll., 2003). L'importance des séquelles dentaires est dépendante du type d'antimitotique administré, de sa demi-vie (Alpaslan et coll., 1999), de sa dose, de sa fréquence, et de l'âge du patient au moment du diagnostic (Thouvenin-Doulet et coll., 2015). Enfin, plus que la longueur des cures, la toxicité et le caractère intensif de certains protocoles semblent augmenter la fréquence de survenue d'anomalies dentaires (Nawrocki et coll., 2003).

- **Vincristine**

La vincristine semble altérer la formation du tissu dentinaire en inhibant la sécrétion de la matrice dentinaire par les odontoblastes (Gawade et coll., 2014). Selon Nemeth et coll., un dysfonctionnement de la fonction microtubulaire au sein des odontoblastes entraîne une altération de l'apposition de dentine. Ceci se manifeste par une augmentation des irrégularités des lignes d'apposition dentinaires (Nemeth et coll., 2013).

- **Cyclophosphamide**

Une étude réalisée chez 106 enfants en rémission, traités à l'âge de 5 ans et examinés 5 ans après, révèle un lien de causalité entre la dose de cyclophosphamide absorbée et le score de Holtta (= hypodontie, microdontie, ratio couronne / racine). L'administration d'une dose cumulée de 7500 mg/m² de cyclophosphamide pourrait entraîner l'agénésie de deux dents permanentes ou la microdontie de trois dents permanentes (Gawade et coll., 2014). La cyclophosphamide agit par interaction directe sur l'ADN (Acide Desoxyribose Nucléique) en formant des liaisons covalentes avec les nucléotides aboutissant ainsi à la formation de ponts acoyles intrabrins ou interbrins. La transcription et la réplication de l'ADN sont alors bloquées entraînant la cellule vers la voie de l'apoptose. Ce mécanisme d'inhibition du cycle cellulaire s'observe également au

sein de cellules mésenchymateuses odontogéniques ; les odontoblastes, perturbant ainsi la dentinogenèse (Minicucci et coll., 2003). De plus au stade cloche du développement dentaire, la différenciation de l'odontoblaste et la sécrétion de dentine primaire sont sous la dépendance d'interactions réciproques avec les pré-améloblastes. Il existe une véritable synergie entre ces deux types cellulaires. Il est donc à supposer que toute altération précoce de la différenciation des odontoblastes peut induire un défaut de différenciation de l'améloblaste et donc perturber l'amélogénèse (Goldberg et Gaucher, 2011).

- **Adriamycine**

Afin d'étudier l'impact de certaines molécules anticancéreuses, des injections intraveineuses d'adriamycine ont été réalisées chez le rat. Trois jours après l'injection, des agrégations de cellules mésenchymateuses ont été décrites le long des parois mésiales et distales de la pulpe des incisives suivies entre le troisième et le septième jour, de la formation d'ostéodentine. Ainsi la différenciation des cellules mésenchymateuses de la pulpe s'avère anormale chez le rat ayant subi des injections intraveineuses d'adriamycine (Karim, 2013). Jones et coll. étudient in vitro l'exposition des cellules pulpaire de molaires humaines à la doxorubicine, qui est l'équivalent de l'adriamycine. Les doses utilisées sont thérapeutiques ou infra-thérapeutiques. Les auteurs évaluent la prolifération des fibroblastes et des cellules pulpaire, et leur rôle dans la formation de nodules de minéralisation. Aux jours 1, 3, 5, 7 la prolifération cellulaire est étudiée grâce à un groupe contrôle, un groupe à 10^{-6} mol/L de doxorubicine, un second à 10^{-7} , un autre à 10^{-8} , et le dernier à 10^{-9} . Entre le 7ème et le 21ème jour, la formation de nodules de minéralisation et de calcium est étudiée. Entre le 1er et le 3ème jour, à 10^{-6} et 10^{-7} mol/L, le nombre de cellules pulpaire décroît ($p < 0,05$). A 10^{-6} - 10^{-9} , la molécule inhibe de façon significative la prolifération cellulaire ($p < 0,05$) et la synthèse d'ADN 5 jours après incubation ($p < 0,001$). Après 21 jours, à 10^{-6} - 10^{-8} mol/L, le taux de calcium diminue au sein du milieu de culture ($p < 0,001$). Quelle que soit la concentration initiale de doxorubicine, le nombre de nodules de minéralisation diminue ($p < 0,05$). De la même façon, la prolifération des fibroroblastes et l'incorporation de thymidine impliquée dans la synthèse de l'ADN sont inhibées quelle que soit la concentration de doxorubicine. Contrairement aux cellules pulpaire, les fibroblastes ne produisent

pas de nodules de minéralisation ce qui suppose que les nodules se forment dans le milieu de culture avec les cellules pulpaire. Ainsi, l'exposition à une dose infra-thérapeutique de doxorubicine a un effet négatif sur la formation de tissu minéralisé au sein de la pulpe. Par conséquent ceci pourrait affecter le taux de production de dentine réparatrice au sein des dents des patients recevant ce type d'agent antimétabolique (Jones et coll., 2005).

- **Anthracycline**

Des doses cumulées d'anthracycline supérieure à 120 mg/m², et avant l'âge de 5 ans induisent des anomalies dentaires chez les survivants de leucémies. Chez l'animal des lésions périapicales surviennent suite à l'administration d'anthracycline (Wilberg et coll., 2016).

- **Busulfan**

Le busulfan est un agent alkylant qui altère les cellules au début du cycle cellulaire, principalement les cellules souches hématopoïétiques. Il est prescrit dans le traitement des leucémies myéloïdes. Grâce à ses propriétés aplasiantes, il est également indiqué dans le conditionnement des greffes de moelle osseuse (Kalifa et coll., 2008). Suite à un traitement de Busulfan, de sévères altérations du développement dentaire et craniofacial surviennent chez l'enfant (Vesterbacka et coll., 2012). Selon Cossellu et coll., des microdonties, des altérations radiculaires et des agénésies sont décrites suite à une chimiothérapie de busulfan et de cyclophosphamide (Cossellu et coll., 2013).

L'impact des antimétaboliques sur le parodonte, la salive, mais aussi la prévalence de la carie et des maladies parodontales nécessite des investigations futures.

1.4. Implications cliniques pour le chirurgien-dentiste

Des mesures préventives (hygiène, fluor) et curatives (soins, orthodontie, implantologie, prothèse) vont être mises en place par le chirurgien-dentiste pour palier les séquelles bucco-dentaires induites par la chimiothérapie.

Un suivi bucco-dentaire de l'enfant en rémission est nécessaire. Le rythme des visites diffère selon les auteurs. Delamare conseille un bilan trimestriel pendant 2 ans, puis semestriel pendant les cinq années suivantes (Delamare, 2015). Pour Otmani (Otmani et coll., 2004), le suivi bucco-dentaire est indispensable tous les 3 à 6 mois. Et pour Roche, une consultation tous les mois ou deux mois est nécessaire pendant la première année de rémission, ensuite tous les 4 mois pendant les deuxième et troisième années, puis tous les 6 mois durant les quatrième et cinquième années. Ensuite, il recommande une visite annuelle afin de motiver régulièrement le patient à une hygiène bucco-dentaire rigoureuse, utile afin d'éviter l'apparition de lésions carieuses ou d'infections.

L'examen clinique repose sur divers objectifs à respecter. Le praticien établit alors la formule dentaire afin d'évaluer un retard potentiel d'éruption des dents permanentes. Il observe l'aspect de l'émail (opacité, aspect lisse ou rugueux) afin de mettre en évidence une anomalie de structure. De plus, un examen radiologique est nécessaire afin de définir la situation initiale, et de rechercher des anomalies dentaires de nombre et de forme.

Cette prise en charge complexe devra être instaurée en parallèle au suivi oncologique. Ainsi, l'oncologue et le chirurgien dentiste auront un rôle clé dans la prévention d'éventuelles complications (Roche, 2010).

Les thérapeutiques utilisées en oncologie pédiatrique peuvent altérer les fonctions sensorielles et esthétiques de l'enfant. Ces séquelles peuvent être temporaires mais elles sont fréquemment définitives avec une possible aggravation de ces dernières. Ces atteintes, véritables stigmates du cancer vont en conséquence altérer la nutrition, l'intégration sociale, donc par conséquent la qualité de vie de l'enfant (Touvenin-Doulet et coll., 2015).

- **Hygiène bucco-dentaire et application topique de fluor**

La question du risque carieux chez l'enfant ayant reçu des thérapies anticancéreuses est encore largement débattue. Il est augmenté par les médicaments que reçoit l'enfant notamment les sirops sucrés, ainsi il est recommandé de les prendre au milieu d'un repas, de boire de l'eau après ou alors d'effectuer un brossage juste après. Par ailleurs, l'application topique de fluor est à adapter en fonction du risque carieux (Droz et coll., 2006). Cependant, la culpabilité ressentie par les parents suite aux épreuves difficiles traversées par l'enfant peut compromettre leur rôle éducatif (Josse, 2013) en terme d'hygiène bucco-dentaire, de grignotages, ou d'habitudes alimentaires. Enfin, l'impact des molécules anticancéreuses, telles que l'adriamycine, sur les glandes salivaires et donc la sécrétion salivaire peut influencer le risque carieux individuel de l'enfant atteint de cancer (Roche, 2010).

- **Orthodontie**

Lorsque le diagnostic d'un cancer est posé alors qu'un traitement orthodontique est en cours, la dépose de l'appareil est réalisée avant la mise en place des traitements. Quand la dépose est mal acceptée par la famille, elle peut être présentée par l'orthodontiste comme une phase de transition entre deux étapes du traitement. Le traitement peut être repris au bout de deux ans de rémission (Sheller et Williams, 1996). Selon Dählöf, afin d'optimiser les résultats du traitement orthodontique chez le patient atteint de cancer, quelques précautions sont nécessaires. Les appareils utilisés chez ces enfants doivent limiter le risque de résorption radiculaire, n'utiliser que des forces faibles, terminer le traitement plus précocement, choisir le traitement le plus simple possible (Dahlöf et Huggare, 2008).

- **Implantologie :**

Une diminution de la densité osseuse est observée lorsque le patient a reçu de la chimiothérapie au cours de l'enfance. Elle peut dans certaines conditions contre-indiquer la pose d'implants dentaires en fin de croissance (Arikoski et coll., 2003).

- **Prothèse pédiatrique antérieure :**

Du fait d'anomalies de nombre notamment, des prothèses fixes mais également amovibles peuvent être réalisées chez ces jeunes patients. Elles permettent :

- une croissance harmonieuse en évitant un proglissement mandibulaire par absence de guidage incisif, une malposition des dents adjacentes et antagonistes, une perte de distance inter-canine,
- un développement normal des fonctions oro-faciales,
- d'éviter l'apparition de para fonctions, et de malocclusions
- et de redonner le sourire, et la confiance à l'enfant (Muller-Bolla, 2014).

- **Prothèse pédiatrique postérieure**

Des mainteneurs d'espace ou des prothèses pédiatriques sont proposés à l'enfant afin de favoriser sa croissance maxillo-mandibulaire et de maintenir des rapports inter et intra-arcades normaux (Muller-Bolla, 2014).

2. Complications tardives de la radiothérapie cervico-faciale

En France, le taux de survie des enfants atteints de cancer s'élève à environ 80 % notamment grâce à la radiothérapie. En effet, les différentes avancées techniques ont permis de cibler plus précisément les zones tumorales à irradier limitant ainsi les effets secondaires immédiats et tardifs impliquant les tissus sains environnants (Demoor-Goldschmidt et Bernier, 2015) (*Tableau 14*).

La radiothérapie peut être réalisée en pré ou postopératoire en complément de la chirurgie ou constituer le traitement local exclusif de la tumeur.

Organe Sain	Dose de tolérance
Parotide controlatérale	Dose moyenne < 30 Gy
Tronc cérébral	Dose maximale de 50 Gy
Articulation temporo mandibulaire	Dose maximale de 65 Gy
Moelle épinière	Dose maximale de 45 Gy
Oeil	Dose moyenne < 35 Gy
Foie	Dose < 26 Gy dans le foie total

Tableau 14 : Dose de tolérance en Gray de certains organes

D'après : Institut National du Cancer, 2008

L'irradiation conventionnelle administre des doses quotidiennes de 1,8 à 2 Gy au patient, sur une durée de plusieurs semaines. Cette technique d'irradiation semble peu à peu relayée par le fractionnement, c'est à dire l'étalement de la dose dans le temps, afin d'améliorer l'efficacité de la radiothérapie et diminuer les effets secondaires. L'hyperfractionnement délivre une dose par séance plus faible mais sur une durée plus élevée, alors que l'hypofractionnement délivre une dose plus élevée sur une durée plus courte (Chauvet et coll., 2013).

L'irradiation cervico-faciale fait redouter plusieurs types de complications bucco-dentaires tardives : l'impact sur la croissance osseuse résiduelle, des anomalies dentaires, un trismus, une ostéoradionécrose, une prévalence augmentée de la maladie carieuse ou encore une xérostomie.

2.1. Impact sur la croissance osseuse

Les cartilages de croissance et les chondroblastes, cellules responsables de la croissance en longueur de l'os, présentent une grande radiosensibilité. Une irradiation de ceux-ci conduit à la stérilisation du cartilage de croissance et donc à un défaut de croissance résiduelle ou un arrêt de croissance selon la dose reçue. Les troubles de croissance s'observent pour des niveaux de dose relativement faibles, de l'ordre de 10 Gray (=Gy), dès lors que le cartilage de conjugaison est inclus dans le volume irradié. Le retentissement sur la taille de l'enfant sera plus marqué à partir d'une exposition de 20 Gy. Ces altérations sont également corrélées au jeune âge de l'enfant (Michel-Langlet et coll., 1996 ; Kalifa et coll., 2008).

L'irradiation d'une tumeur intracrânienne induit une diminution de la hauteur de l'étage moyen (N-ANS, N-NL), de la longueur du ramus (Go-Cd) et de la hauteur d'os alvéolaire mandibulaire antérieur et postérieur (LJ1-Me, LJ6-ML) principalement avant l'âge de 5 ans (Karsila-Tenovuo et coll., 2001) (Figure 20).

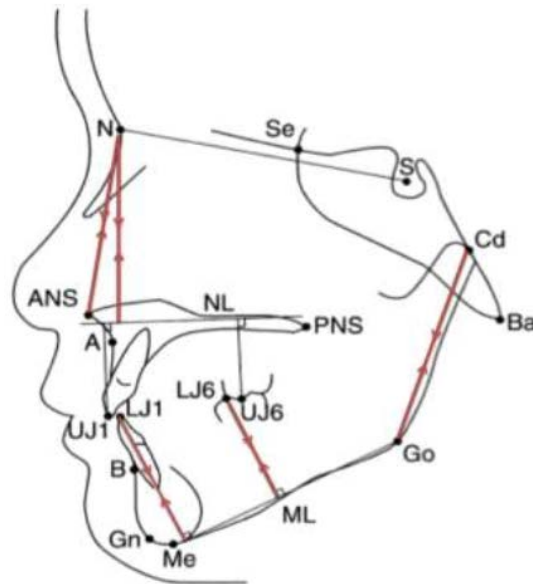


Figure 20 : Conséquences céphalométriques de la radiothérapie
D'après : KARSILA-TENOVUO et coll., 2001

Ces altérations de la croissance oro-faciale conduisent à des hypoplasies qui semblent plus affecter la mandibule que le maxillaire (Möller et Perrier, 1998) (Tableau 15). Par ailleurs Noël et coll. ne rapportent aucune donnée concernant l'irradiation hypofractionnée des structures telles que l'articulation temporo-mandibulaire, le maxillaire ou encore la mandibule (Noël et coll., 2016).

Variable	Measured value		Standard norm value*		
	mm	Degrees	mm	Degrees	SD
Co-B	86.5	—	107.9	—	3.7
Co-Gn	93	—	119.9	—	4.0
Co-Go	38	—	56.8	—	3.5
Go-Gn	64.5	—	78.9	—	4.0
PNS-ANS	48	—	56.7	—	2.9
S-N	66.5	—	76.0	—	2.9
S-Ba	43	—	46.5	—	3.6
Ba-N	100	—	111.8	—	4.9
S-Gn	101.5	—	128.6	—	4.9
S-Go	58.5	—	76.6	—	5.5
S-B	93.5	—	114.0	—	3.9
S-A	79.5	—	89.7	—	3.8
N-Me	100	—	122.3	—	5.9
SNA	—	81	—	81.3	3.5
SNB	—	72	—	77.9	3.8
ANB	—	9	—	3.4	2.5
SNL/NL	—	12	—	8.1	1.8
SNL/ML	—	38	—	33.7	6.2
NL/ML	—	26	—	25.6	6.1

Tableau 15 : Valeurs céphalométriques d'un enfant traité pour un rhabdomyosarcome de la tête et du cou / valeurs standards (*Université du Michigan)

D'après : MÖLLER et PERRIER, 1998

2.2. Les différents types d'anomalies dentaires rencontrées

Bien que les nouvelles techniques de radiothérapie permettent de définir précisément les champs d'irradiation en contournant au maximum les structures non tumorales voisines, les organes dentaires peuvent néanmoins être inclus dans les champs d'irradiation. Cette irradiation va induire de nombreuses anomalies dentaires de forme (microdontie, dysmorphies radiculaires ou coronaires), de structure (dysplasies dentinaires, hypoplasie amélaire) et de nombre (agénésies par destruction du germe dentaire) (Tilotta et coll., 2010).

Histologiquement, la radiothérapie cervico-faciale interfère directement avec l'odontogenèse tant au niveau de la dentinogenèse que de l'amélogénèse. En effet, la dentine sécrétée par les odontoblastes dont l'activité mitotique est inhibée, présente les mêmes aspects histologiques que l'ostéodentine. En réponse à cette sécrétion d'ostéodentine, les améloblastes sécrètent un émail hypominéralisé (Gawade et coll., 2014). L'irradiation induit également une perturbation de la vascularisation qui aboutit à une atrophie pulpaire (Tilotta et coll., 2010) (Figure 21).

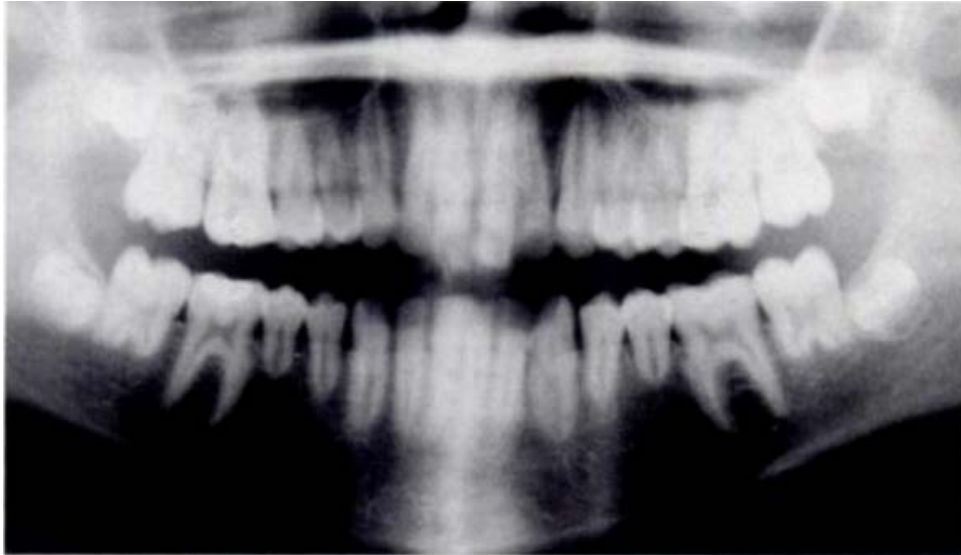


Figure 21 : Effets de l'association de la chimiothérapie et de la radiothérapie chez un garçon de 14 ans atteint de la maladie de Hodgkin diagnostiquée à l'âge de 8 ans, montrant une altération du développement des racines des molaires et des prémolaires mandibulaires

D'après : MÖLLER et PERRIER, 1998

Le tableau suivant (*Tableau 16*) résume les anomalies dentaires rapportées dans dix études, selon l'âge de l'enfant, le diagnostic, le temps écoulé par rapport au diagnostic, et les traitements concomitants à la radiothérapie. Sonis et coll. (Sonis et coll., 1990) ont observé de sévères anomalies du développement dentaire (racines altérées = 20/20, hypodontie = 5/20, et microdontie = 15/20) parmi les survivants à 5 ans de LAL qui avaient reçu 24 Gy d'irradiation crânienne. Kaste et coll. (Kaste et coll., 1997) ont montré que les enfants traités par radiothérapie avant l'âge de 8 ans, présentent davantage d'anomalies dentaires que les enfants traités selon le même protocole après l'âge de 8 ans. Plus les patients subissent une irradiation à un âge précoce où le développement dentaire est à son paroxysme, plus les séquelles dentaires seront importantes (Kaste et coll., 1997 ; Bernier, 2014). Ainsi ces anomalies sont très élevées si l'irradiation commence à l'âge de 6 ans selon Bernier et coll., à l'âge de 7 ans selon Thouvenin-Doulet et coll., et à l'âge de 8 ans selon Kaste et coll. La prévalence d'anomalies dentaires est également augmentée chez les patients qui ont bénéficié d'une chimiothérapie concomitante à la radiothérapie (Gawade et coll., 2014).

Auteur	Effectif de l'étude (n)	Age (an) et diagnostic	Délai d'observation (an)	Chir. / GCS	Chimiothérapie	Radiothérapie et dose	A	Hd	Hp	M	AER	ArE R	DE ,H	R E
Jaffe 1984	68	Médian 5 (HL et LLA), 7 (RMS), 4 (autres)	Médian 6 (LH) 5 (LLA) 7(RMS) 5(autres)	NR	C (n=23) / C+R (n=43)	RT Faciale (n=45) : 30Gy (LH) 24Gy (LLA) 55Gy (RMS) 35Gy (autres)			+		+		+	
Mc Ginnis 1985	47	4-19 (HL)	long terme	NR	NR	RT 35-37Gy					+			
Mc Ginnis 1987	47 +, 149 c	4-10,8 (HL)	7-12	NR	NR	RT 37Gy	+		+	+	+			
Sonis 1990	97	moins 10 (LLA)	plus 5	NR	toutes C	RTC (n=78) 18Gy (27) - 24Gy (51)	+			+		+	+	
Kaste 1995	22	0,8-20,4 (RMS de TC)	5-16	NR	toutes C	RT 0,67-1Gy		+		+		+		
Duggal 1997	46 +, 46 c	moins 10 (CV)	plus 5	certaines GCH	certaines C	RT			+	+			+	
Kaste 1997	423	0,6-13 (LLA)	2,4-20,3	NR	toutes C	18-24Gy (n=243 ; RTC)			+	+		+		+
Duggal 2003	69 +, 69 c	moins 10 (CV)	plus 5	NR	C(n=24) C+CRT (n=25)	16-22Gy (n=25 ; RTC) ; ICT (n=7) mâchoire (n=13)					+			
Laverdiere 2005	63	0,1-23,5 (NB stade3-4)	médian 7,06	Tous chir.	MSKCC (n=53) GEC (n=10)	20,93-21, 74 Gy (n=56)				+		+	+	
Cubukcu 2012	37 +, 37 c	moins 10 (CV)	6,7 +/- 1,5	NR	toutes C	25-59 Gy (n=10 ; RT de TC)	+			+	+			

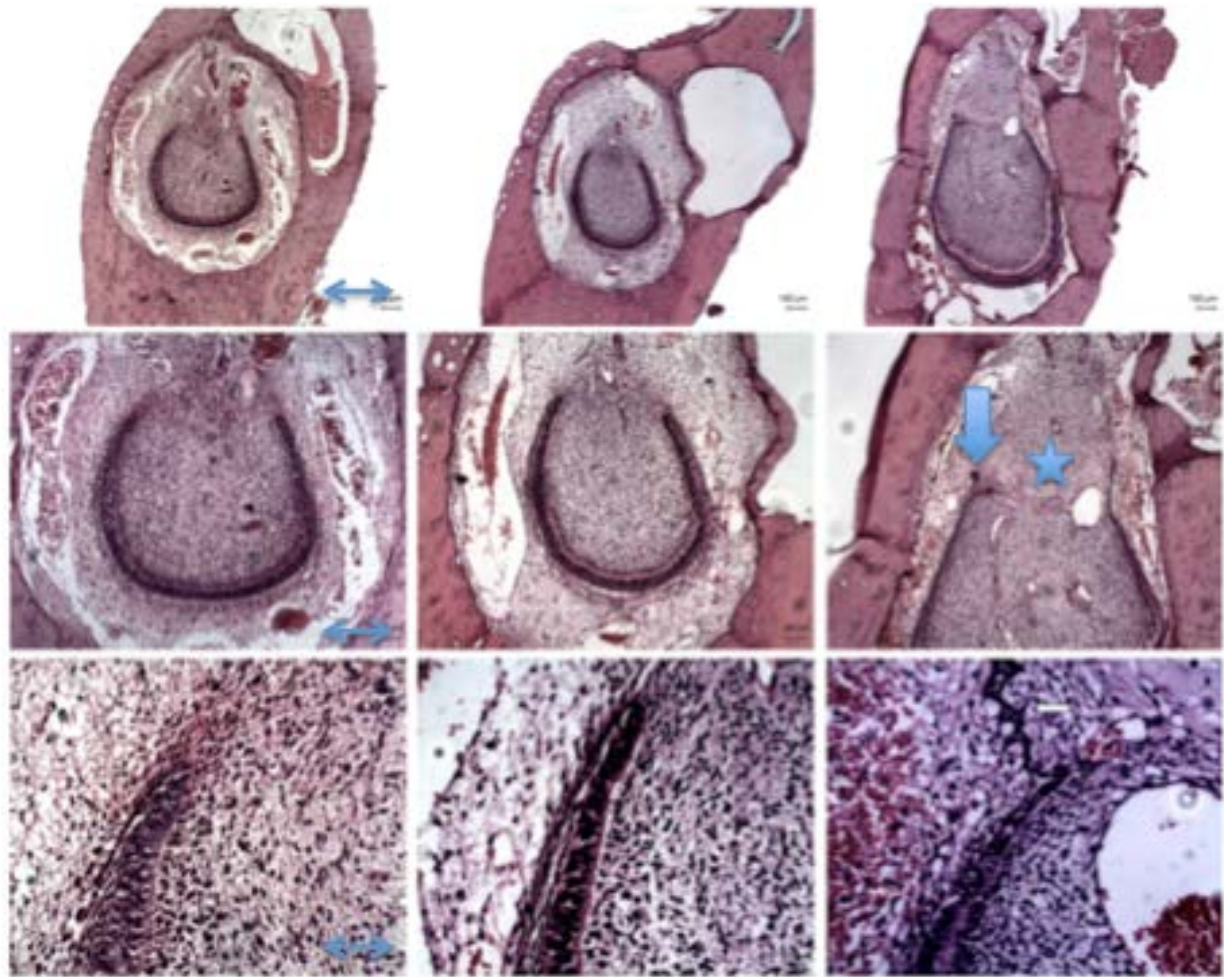
Tableau 16 : Effets tardifs dentaires induits par les rayonnements chez les survivants à long terme du cancer infantile

D'après : GAWADE et coll., 2014

+ : Reporte des effets tardifs ou facteurs de risque ; **Abréviations** : **A** : Agénésie ; **AER** : Altération de l'Edification Radiculaire ; **ArER** : Arrêt de l'Edification Radiculaire ; **C** : Chimiothérapie ; **c** : contrôle ; **Chir.** : Chirurgie ; **CV** : Cancers Variés ; **DE, H** : Défaut d'Email, Hypoplasie ; **Diagn.** : Diagnostic ; **GCH** : Greffe de Cellules souches Hématopoïétiques ; **GEC** : Groupe des Enfants cancéreux ; **Gy** : Gray ; **Hd** : Hypodontie ; **HL** : Lymphome de Hodgkin ; **Hp** : Hypoplasie ; **ICT** : Irradiation Corporelle Totale ; **LLA** : Leucémie Lymphoblastique Aigüe ; **M** : Microdentie ; **MSKCC** : « Memorial Sloan Kettering Cancer Center » ; **NB** : Neuroblastome ; **NR** : Non Renseigné ; **RE** : Retard d'Eruption ; **RMS** : Rhabdomyosarcome ; **RT** : Radiothérapie ; **RTC** : Radiothérapie Crânienne ; **s** : sujet dans la fratrie **TC** : Tête et Cou.

Les effets de la radiothérapie sur les germes dentaires dépendent donc de la période d'exposition et du stade de développement dentaire (Hall, 1994), mais également du dosage du rayonnement. En effet certains auteurs ont démontré une corrélation entre la dose de rayonnement reçue et la sévérité de l'anomalie dentaire (Burke et Frame, 1979). Des anomalies dentaires ont été observées à partir d'une irradiation de 4 Gy seulement. La survenue d'anomalies dentaires est significative pour des doses de 10 Gy (Bernier, 2014).

Il a été démontré chez l'animal qu'une irradiation de 15 Gy induisait des altérations histologiques à l'origine d'une diminution du taux d'éruption dentaire. Il se produit une réduction cellulaire dans la région folliculaire, adjacente à la face linguale de la dent, et des irrégularités dans l'organisation des améloblastes. Des altérations dans la formation de l'épithélium de l'organe dentaire s'observent également, ainsi que des modifications des odontoblastes laissant la dentine irrégulière, en plus d'une réduction visible de la taille de la dent (De Araujo et coll., 2014) (*Figures 22, 23*).



Groupe contrôle

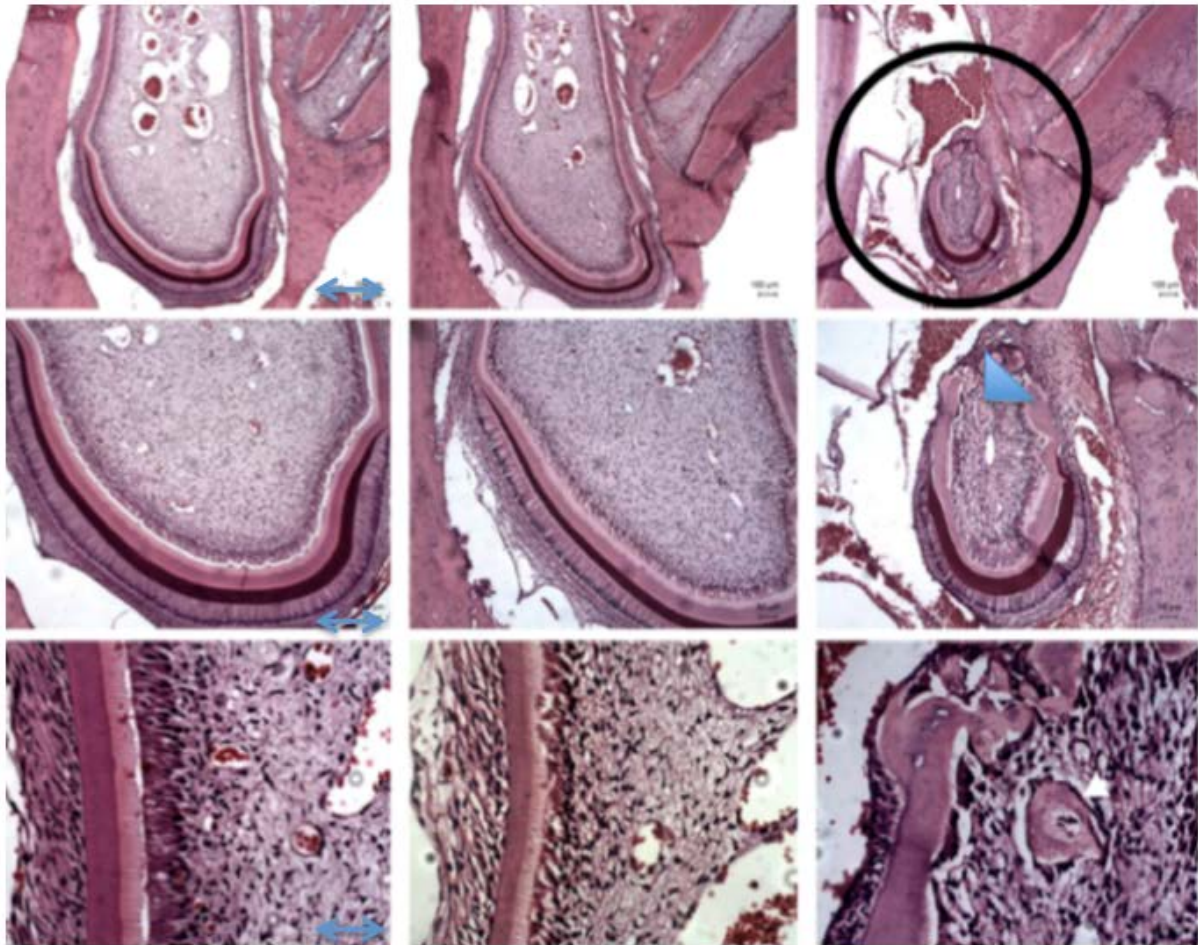
Groupe 5 Gy

Groupe 15 Gy

Figure 22 : Coupes histologiques de la région odontogène des incisives du rat

La flèche indique la modification de la formation de l'épithélium et l'étoile montre une diminution du nombre de cellules dans la région des follicules adjacents à la face linguale de la dent. La valeur de la barre de la première ligne correspond à 300 mm, celle de la seconde ligne à 150 mm et celle de la troisième à 60 mm.

D'après : DE ARAUJO et coll., 2014



Groupe contrôle

Groupe 5 Gy

Groupe 15 Gy

Figure 23 : Coupes histologiques de la région odontogène des incisives de rat.

Le cercle indique la réduction visible de la taille de la dent, et la pointe de flèche indique la formation de " îles " de la dentine

La valeur de la barre de la première ligne correspond à 300 mm, celle de la seconde ligne correspond à 150 mm et celle de la troisième à 60 mm.

D'après : DE ARAUJO et coll., 2014

A partir de 10 Gy, la nécrose des améloblastes matures est observée et à 30 Gy, le développement dentaire est définitivement stoppé (Kaste et coll., 1997). La gravité des séquelles dentaires est donc directement proportionnelle à la dose de rayonnement reçue.

2.3. Xérostomie radio-induite et modification de la flore buccale

L'irradiation des glandes salivaires induit une xérostomie qui s'accompagne d'une baisse du pH de 7 à 5, d'une diminution du flux salivaire ainsi que d'une perte du pouvoir tampon de la salive (Thariat et coll., 2010). Ceci modifie considérablement la composition de la flore buccale avec une prolifération des bactéries acidogènes (Thariat et coll., 2010). Les concentrations en ions fluorures et calciums diminuent ce qui concourt à la baisse du pH (Rouers et coll., 2015). Les acini séreux dégénèrent plus rapidement que les acini muqueux, la salive devient alors visqueuse et épaisse (Thariat et coll., 2010 ; Rouers et coll., 2015).

Selon une étude chez l'homme, à moins de 30 Gy, les dommages liés à l'irradiation des glandes salivaires sont réversibles, mais après une dose cumulée supérieure à 75 Gy, ils deviennent permanents (Rouers et coll., 2015). Il existe donc un lien de causalité entre la dose de rayonnement et la diminution du flux salivaire (*Tableau 17*). Par ailleurs, la glande salivaire controlatérale non irradiée peut présenter une hypertrophie, développée afin de palier cette perte fonctionnelle (Thouvenin-Doulet et coll., 2015).

Dose d'irradiation (Gy)	Effet sur la glande parotide
<10-15	Diminution légère du flux salivaire
<30 sur une seule glande parotide	Absence de signe de xérostomie
20-40	Diminution moyenne du flux salivaire
>40	Diminution sévère du flux salivaire

Tableau 17 : Doses d'irradiation et effets sur la glande parotide

D'après : DEASY et coll., 2010

Cliniquement, la xérostomie se traduit par une sécheresse buccale, qui s'accompagne de dysphagie, de difficulté d'élocution, d'irritation des tissus muqueux et une susceptibilité aux infections (Rouers et coll., 2015). Pour lutter contre la xérostomie, seule l'humidification constante de la bouche par de la salive artificielle ou de l'eau a fait la preuve de son efficacité (Juppin et coll., 2015).

2.4. Cariologie et radiothérapie

La modification de composition de la flore buccale favorise la prolifération de bactéries cariogènes comme le streptococcus mutans. L'augmentation de la prévalence de la maladie carieuse est liée à l'altération qualitative et quantitative de la salive et non à l'action directe de la radiothérapie (Thariat et coll., 2010).

Chez l'adulte, des caries post-radiques apparaissent 4 à 6 mois après la radiothérapie, avec une localisation préférentielle au niveau des collets (Rouers et coll., 2015). En effet, la destruction de la jonction amélo-dentinaire induit une lacune cervicale qui expose la dentine à la colonisation bactérienne (Thariat et coll., 2010). Caractérisées par leur agressivité et leur rare hypersensibilité dentinaire préalable, ces caries se développent très rapidement au niveau des collets puis sur toutes les surfaces dentaires (Thariat et coll., 2010). Ceci est favorisé par la perte d'auto nettoyage mécanique salivaire (Thariat et coll., 2010).

Chez l'enfant, les changements des constituants chimiques salivaires et une plus grande quantité de bactéries cariogènes induisent une déminéralisation amélaire rapide. Ces altérations survenant suite à la xérostomie induite par la radiothérapie peuvent être retrouvées suite à l'irradiation d'enfants atteints de cancers oro-faciaux tels qu'un carcinome nasopharyngé. Les caries post-radiques de l'enfant, également agressives, s'étendent sur toutes les surfaces dentaires, et modifient leur translucidité et leur couleur (*Figure 24*). Le processus carieux, résultant de la xérostomie et de l'évolution cariogène de la flore, altère la structure de l'organe dentaire, à l'origine d'une plus grande friabilité et donc de possibles fractures dentaires (Otmami, 2007).

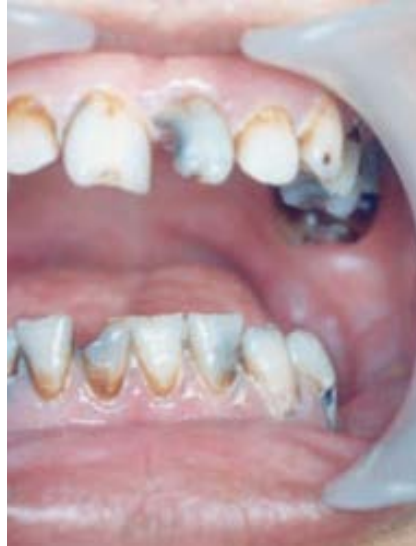

Figure 24 : *En l'absence de gouttière de fluoruration et de prévention, caries post-radiques chez une patiente de 18 ans, 7 ans après sa radiothérapie pour un carcinome nasopharyngien*
D'après : OTMANI, 2007

Des mesures préventives sont alors requises avant la radiothérapie, et une fluoroprophyllaxie à vie de l'ordre de 5 minutes par jour à l'aide de gouttières thermoformées est indispensable pour le maintien d'un état bucco-dentaire optimal (Rouers et coll., 2015).

2.5. Trismus

Les patients traités par radiothérapie développent également des séquelles au niveau des tissus musculaires et articulaires. En effet, lorsque les muscles masticateurs et les articulations temporo-mandibulaires sont inclus dans le champ d'irradiation, une fibrose progressive des muscles ptérygoïdiens et des masséters, ainsi qu'une dégénérescence articulaire temporo-mandibulaire peuvent entraîner un trismus (Jaussaud et coll., 2013). Ce dernier apparaît rapidement après irradiation (Jaussaud et coll., 2013). Selon l'étude de Effinger et coll., un trismus est observé chez 7 à 27 % des jeunes patients traités par radiothérapie pour des carcinomes du nasopharynx (Effinger et coll., 2014).

Cliniquement, le patient ressent une douleur (Juppin et coll., 2015), et une limitation de l'ouverture buccale (Rouers et coll., 2015) objectivée par le test des trois doigts (Jaussaud et coll., 2013). Par ailleurs, le trismus induit une altération de la qualité de vie, et une atteinte de nombreuses fonctions oro-faciales telles que l'élocution, la mastication, la déglutition. Le maintien d'une hygiène bucco-dentaire correcte, et la réalisation de soins par le chirurgien dentiste sont eux aussi compromis (Juppin et coll., 2015). Par analogie aux données concernant les patients adultes, à partir de 40 Gy, chaque dizaine de Gy supplémentaire reçue par les muscles ptérygoïdiens, se traduit par une augmentation de 24 % de risque d'apparition de trismus (Teguh et coll., 2008).

Une prise en charge préventive peut être mise en place afin d'éviter l'apparition du trismus, grâce à des exercices de mastication, voire des chirurgies précoces (Demoor-Goldschmidt et Bernier, 2015).

La prise en charge curative repose sur des dispositifs de rééducation de la mobilité mandibulaire, ainsi que des exercices quotidiens d'ouverture / fermeture de la mandibule qui permettent de redonner la souplesse aux muscles manducateurs et de mobiliser les structures articulaires. Ceci est d'autant plus efficace qu'ils sont utilisés régulièrement par le patient (Otmani, 2007). Les traitements décrits tels que les myorelaxants, les anti-inflammatoires sont nombreux (Mathur et coll., 2012).

Par ailleurs, l'irradiation cervico-faciale peut altérer l'articulation temporo-mandibulaire, et les muscles adjacents ce qui induit une limitation de l'ouverture buccale.

2.6. Ostéoradionécrose

L'ostéoradionécrose des maxillaires (ORN) est une ostéolyse spontanée ou provoquée, survenant après irradiation, en dehors de toute récurrence tumorale (Raoul et coll., 2016). Elle est considérée comme l'une des plus graves complications de la radiothérapie de la tête et du cou (Jaussaud et coll., 2013). Ceci est dû au processus lytique de l'os et aux symptômes qui deviennent chroniques, mais également aux difficultés du traitement (Thariat et coll., 2010). Chez l'enfant, les auteurs ne

rapportent pas de cas d'ostéoradionécrose (Thariat et coll., 2010 ; Mathur et coll., 2012 ; Jaussaud et coll., 2013 ; Clément-Colmou et coll., 2015 ; Rouers et coll., 2015 ; Raoul et coll., 2016 ; Vincent-Bugnas et coll., 2016).

- **Symptomatologie de l'ORN**

L'ostéoradionécrose est une maladie iatrogène secondaire à l'irradiation des structures osseuses situées dans les champs d'irradiation (Raoul et coll., 2016). C'est une complication grave, pouvant engager le pronostic vital, alors que le problème carcinologique est en rémission ou guérison. L'ORN s'exprime cliniquement à partir de 35 Gy par des symptômes très variables d'un patient à l'autre (Clément-Colmou et coll., 2015). Ceci se traduit par une exposition osseuse, des douleurs persistantes, des fistules, et la survenue de fractures mandibulaires spontanées (Rouers et coll., 2015). L'ORN apparaît quelques semaines à plusieurs années après l'irradiation ; 81% dans les 3 ans (Thariat et coll., 2010) et peut être spontanée (<35%), ou provoquée (> 65%) par un traumatisme avec effraction muqueuse et exposition osseuse (Thariat et coll., 2010). La dose d'irradiation influe sur le degré d'extension de la radionécrose, mais aucune corrélation avec son délai d'apparition n'a été retrouvée (Rouers et coll., 2015). Chez l'adulte, Rubin et Casarett ont décrit des risques d'ORN variant de 5 à 50 % pour des doses respectivement de 60 à 90 Gy (Jaussaud et coll., 2013).

- **Etiopathologies de l'ORN**

Plusieurs hypothèses concernant les mécanismes étiopathogéniques de l'ORN sont actuellement discutées. Selon la loi des 3 H de Marx (Hypocellularité, Hypovascularisation, Hypoxie), l'ostéoradionécrose induit une altération des capacités de défense immunitaire et de cicatrisation du tissu osseux mandibulaire ou maxillaire. Le potentiel de régénération osseux est donc limité (Rouers et coll., 2015). D'autres hypothèses s'expliqueraient par la perte d'ostéoblastes plus radiosensibles que les ostéoclastes, conduisant à une augmentation de la résorption osseuse, puis à une atrophie et une susceptibilité aux traumatismes (Thariat et coll., 2010). Selon Dambain l'infection est présente uniquement au niveau de l'os exposé, et non dans

tout le volume osseux. Selon cet auteur, l'association des deux facteurs, infection et ischémie suffit à expliquer l'évolution de l'ORN (Raoul et coll., 2016).

- **Sites préférentiels d'ORN**

Comparativement au maxillaire, l'atteinte mandibulaire prédomine à 85% (Thariat et coll., 2010), en raison de sa faible vascularisation (Mathur et coll., 2012) avec pour principal site d'ORN l'angle et la branche horizontale postérieure de la mandibule (Thariat et coll., 2010) (*Figure 25*).

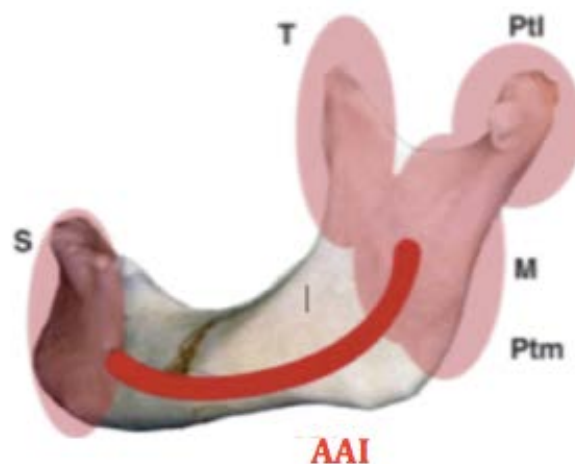


Figure 25 : Représentation schématique des zones mandibulaires à risque d'ORN

D'après : RAOUL et coll., 2016

S : Symphyse ; **AAI** : Artère Alvéolaire Inférieure ; **T** : Temporal ; **M** : Masséter ; **Ptl** : Ptérygoïdien latéral ; **Ptm** : Ptérygoïdien mésial.

- **Facteurs de risque de l'ORN**

Le site de la tumeur d'origine, la dose et le volume d'irradiation (avec un risque significatif à partir de 70 Gy), l'état dentaire dans la zone irradiée, la chirurgie invasive, l'infection parodontale et / ou endodontique, et l'observance de la fluoroprophyllaxie influencent la survenue d'ORN. Le maintien d'une bonne hygiène bucco-dentaire et l'élimination des facteurs irritants sont alors primordiaux. L'avulsion dentaire après radiothérapie est le facteur de risque principal à prendre en charge pour éviter l'apparition d'une ORN (Thariat et coll., 2010 ; Rouers et coll., 2015).

L'enfant n'est pas exposé aux mêmes facteurs de risque que l'adulte. En effet certaines comorbidités sont présentes uniquement chez l'adulte. L'absence de cas d'ORN chez l'enfant pourrait être expliquée par ces différents facteurs :

- **Le diabète** : 90 à 95 % des patients diabétiques présentent un type 2. Ce dernier est principalement observé chez l'adulte alors que le diabète de type 1 (5 à 10 % des patients diabétiques) touche majoritairement l'enfant (Roche, 2010). Or le risque infectieux est largement augmenté chez le patient diabétique non équilibré (Laurent et coll., 2013). En conséquence, la survenue d'ORN chez l'adulte pourrait supposer qu'une corrélation existe entre diabète et survenue d'ORN.

- **Le tabac** : La vascularisation moindre, ainsi que la résorption osseuse lors d'une consommation fréquente de tabac pourrait favoriser la survenue d'une éventuelle ORN (Underner et coll., 2009).

- **L'hygiène bucco-dentaire** : Un défaut d'hygiène, des dents cariées, ou encore des racines laissées en place augmentent la survenue d'ORN (Vincent-Bugnas et coll., 2016).

- **La vascularisation** : Chez l'adulte, des sites sont préférentiellement touchés par l'ORN du fait de leur faible vascularisation osseuse (Mathur et coll., 2012). L'artère alvéolaire inférieure vascularise la mandibule, cependant la vascularisation diminue physiologiquement avec l'âge (Raoul, 2016). Chez l'enfant il est probable qu'un lien de corrélation existe entre son importante vascularisation osseuse et l'absence de cas d'ORN dans la littérature.

2.7. Cas particulier de l'irradiation corporelle totale

Dans le cadre d'une greffe de moelle osseuse, l'effet anti-tumoral de l'irradiation corporelle totale (ICT) est recherché, ainsi que la destruction des cellules du système immunitaire du patient (Dahlöf, 1998).

Auparavant réalisé en dose unique de 10 Gy, le fractionnement de la dose sur plusieurs jours permet alors une tolérance tissulaire acceptable, avec généralement 12 Gy en six fractions sur trois jours. Couramment associé au cyclophosphamide (molécule anticancéreuse), l'irradiation corporelle totale induit de sévères altérations du développement dentaire et cranio-facial, d'autant plus si l'enfant est jeune. En effet, des cas d'ostéoporose et de fractures osseuses ont été décrits suite à des

altérations de la croissance osseuse avec diminution de la densité osseuse (Dahllöf, 1998). Selon Näsman et coll., en comparaison avec un groupe contrôle, les patients traités par cyclophosphamide et ICT, présentent une diminution de taille des dents mandibulaires de l'ordre de 19 % sur les incisives et 39 % sur les secondes molaires. Les patients traités par chimiothérapie présentent respectivement une diminution de taille de 7 % sur les incisives mandibulaires et de 15 % sur les secondes molaires mandibulaires. Par ailleurs, comparativement aux deux autres groupes de patients précédemment cités, l'étude met en évidence 4 à 5 fois plus d'anomalies dentaires chez les patients candidats à l'irradiation corporelle totale (hypoplasie, opacités...). La sévérité des anomalies dentaires chez les patients traités par ICT est supérieure à celle observée chez les patients traités par une chimiothérapie myélo-ablative seule (Näsman et coll., 1997).

3. Complications tardives des thérapies ciblées

La connaissance des mécanismes d'oncogenèse a permis de développer récemment les thérapies ciblées (Sibaud et coll., 2014) qui comme leur nom l'indique induisent une action ciblée sur les cellules tumorales (National Cancer Institute, 2013). Deux types de molécules, les anticorps monoclonaux et les molécules de bas poids moléculaire sont couramment utilisés dans ces thérapies (*Tableau 18*) et elles agissent selon deux mécanismes d'action (*Figure 26*) :

- direct : sur la cellule tumorale par une action sur les récepteurs HER (Human Epidermal growth factor Receptor) formés de domaines extracellulaires, transmembranaires, et de domaines intracellulaires permettant une activité tyrosine kinase. Lors de la fixation du ligand, la dimérisation et l'autophosphorylation de la tyrosine kinase activent les voies de transduction du signal vers le noyau cellulaire.
- indirect : sur la vascularisation tumorale par l'intermédiaire de facteurs tels que le Vascular Endothelial Growth Factor (VEGF) (Laurent et coll., 2011).

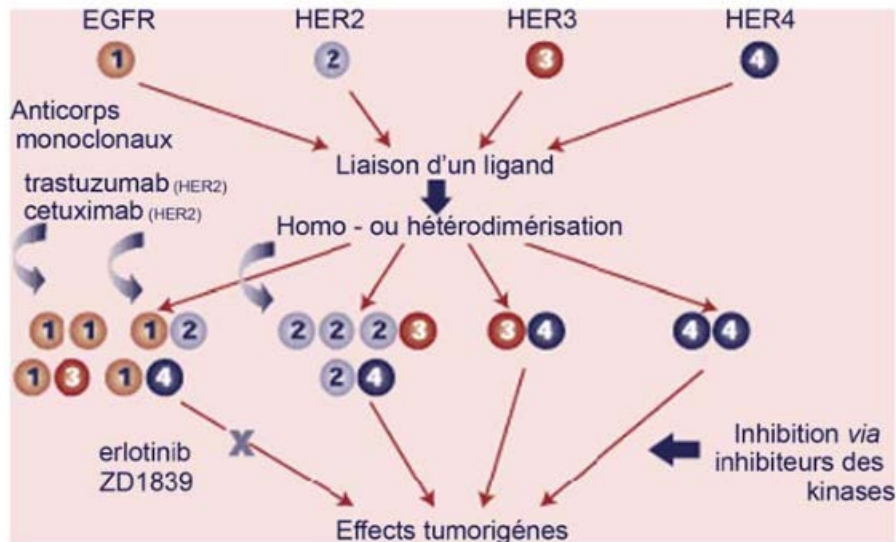


Figure 26 : Les récepteurs HER

D'après : LAURENT et coll., 2011

Molécules	Anticorps monoclonaux	Molécules de bas poids moléculaire
Action	Fixation au récepteur donc inhibition de son action par le ligant	Action directe sur les voies de signalisation

Tableau 18 : Les deux principaux types de molécules des thérapies ciblées et leurs actions

D'après : LAURENT et coll., 2011

Leur mécanisme d'action plus ciblé par rapport aux chimiothérapies cytotoxiques laisse tout de même place à plusieurs effets indésirables (Leroux et Clere, 2015).

3.1. Les biphosphonates (BPS)

Inhibiteurs de la résorption osseuse, les biphosphonates (*Tableau 19*) sont indiqués dans diverses affections bénignes telles que l'ostéogenèse imparfaite, mais également dans des pathologies malignes telles que les métastases osseuses (Laurent et coll., 2013). Ils sont également fréquemment prescrits à visée antalgique (Torres et coll., 2016) mais aussi pour traiter l'hypercalcémie maligne (Pillon et

Soueidan, 2014). Les BPS présentent une forte affinité pour le tissu osseux en remaniement et ont une activité anti-angiogénique (Laurent et coll., 2013).

DCI	Dénominations Commerciales	Voie d'administration	Indications
BPS de première génération			
Etidronate	Didronel	Orale	Ostéoporose
Tiludronate	Skélid	Orale	Maladie de Paget
BPS de seconde génération			
Pamidronate	Ostepam	Intra-veineux (IV)	Onco-hématologie Maladie de Paget
Clodronate	Lytos Clastoban	Orale / Orale IV	Onco-hématologie
Alendronate	Fosamax Fosavance Adroavance	Orale	Ostéoporose
BPS de troisième génération			
Riséronate	Actonel	Orale	Ostéoporose Maladie de Paget
Ibandronate	Bonviva Bondronat	Orale / IV IV	Ostéoporose Onco-hématologie
Zolédronate	Zométa Aclasta	IV 1 injection / mois IV 1 injection / an	Onco-hématologie Ostéoporose Maladie de Paget

Tableau 19 : Principales familles de biphosphonates

D'après : LAURENT et coll., 2013

Dans les tumeurs osseuses, l'association d'un biphosphonate (acide zolédronique) permettrait d'endiguer le cercle vicieux (*Figure 27*) entre la prolifération des cellules tumorales et la résorption osseuse : les cellules tumorales produisent de nombreux facteurs (Il-6, TNF β , RANKL, IL-11) qui stimulent l'activité ostéoclasique. Les ostéoclastes sécrètent à leur tour des facteurs de croissance et des cytokines (TGF β , BMP, IGF-1, FGFs, PDGF) qui stimulent le développement de la tumeur. Les biphosphonates auraient une action complémentaire sur la tumeur osseuse : un effet antitumoral direct en inhibant la résorption osseuse et un effet indirect en inhibant la

stimulation des cellules tumorales par les cytokines produites par les ostéoclastes (Guillaume et coll., 2013).

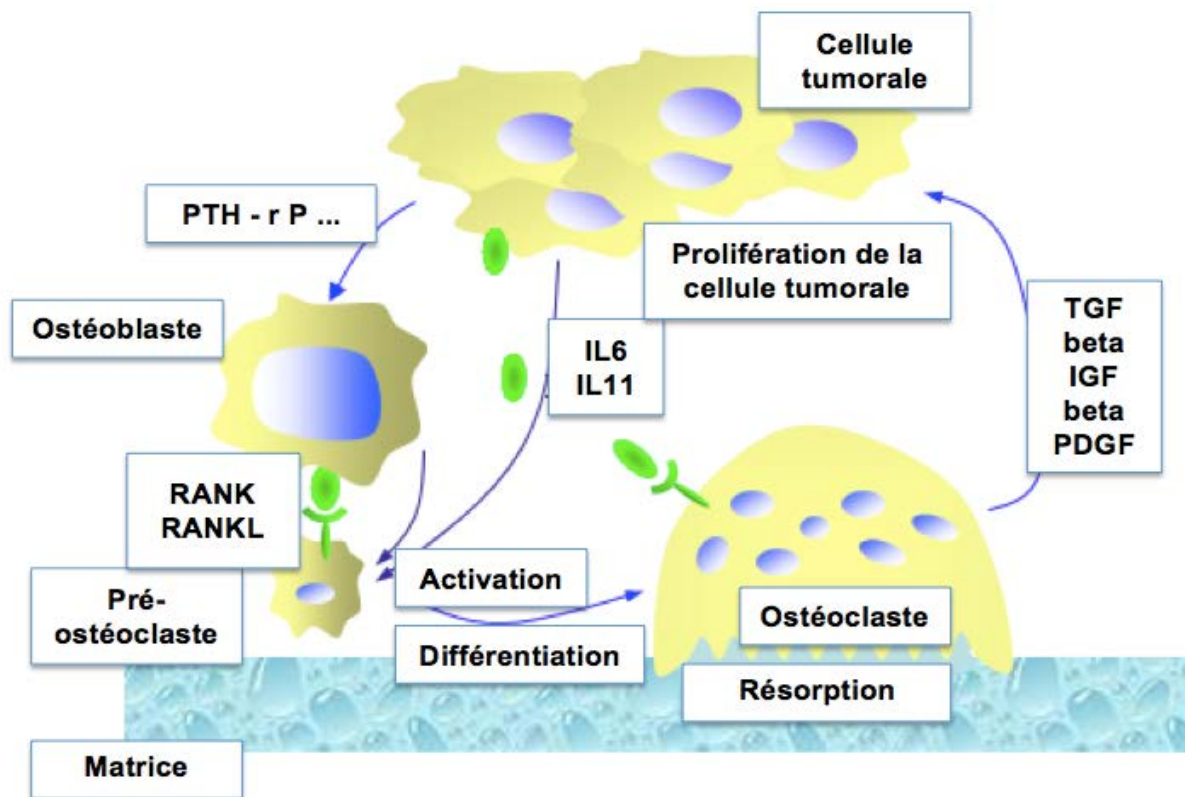


Figure 27 : Cercle vicieux entre la prolifération des cellules tumorales et la résorption osseuse

D'après : GUILLAUME et coll., 2013

Les biphosphonates détiennent un radical hydroxyl favorisant l'adhésion au tissu osseux (ou hydrogène ou chlore). Le second radical permet de différencier trois générations avec une efficacité augmentée au fur et à mesure des générations. Si celui-ci ne contient pas d'atome d'azote, il est considéré comme biphosphonate simple c'est à dire de première génération. S'il a un atome d'azote, on l'appellera aminobiphosphonate. Lorsque la chaîne latérale est aminoterminal, c'est un biphosphonate de seconde génération. Et si la chaîne est cyclique il s'agit d'un biphosphonate de troisième génération (Lefevre, 2014).

Analogues structuraux synthétiques du pyrophosphate, les BPS se distinguent de ces derniers par leur atome de carbone qui remplace celui d'oxygène (Figure 28).

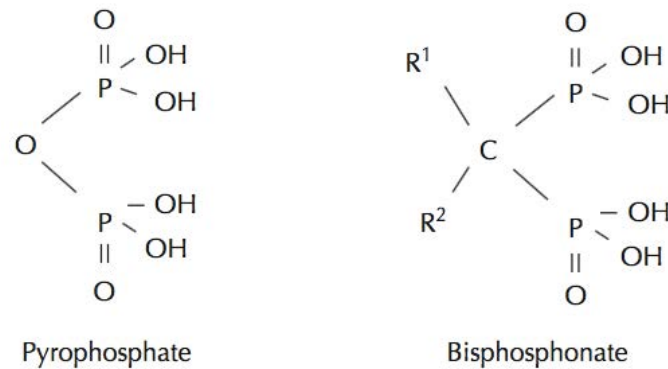


Figure 28 : Structure générale des biphosphonates

D'après : DEBIAIS, 2013

Sur cet atome, deux chaînes latérales : R1 conférant l'affinité des BPS pour l'hydroxyapatite de la matrice osseuse et R2 participant à l'action inhibitrice des BPS sur les ostéoclastes. Les BPS les plus puissants possèdent un groupement aminé sur R2. Les BPS agissent sur les ostéoclastes selon deux modes d'action principaux : en désorganisant le cytosquelette et en altérant la bordure en brosse de ces cellules. Ces deux mécanismes ont pour conséquence d'altérer le transport des vésicules dans l'ostéoclaste et donc d'inhiber leur activité ostéoclastique. Parallèlement, l'induction de l'apoptose des ostéoclastes est accélérée (Debiais, 2013). Les biphosphonates inhibent alors le remodelage osseux, favorisent l'apparition de microlésions au sein de l'os et induisent une hypovascularisation osseuse (Pillon et Soueidan, 2014). Ces altérations structurelles osseuses augmentent le risque de survenue d'une OCN, bien que ce ne soit pas les seuls facteurs incriminés.

3.1.1. Ostéochimionécrose des maxillaires

L'ostéochimionécrose induite par les biphosphonates se traduit par une exposition d'os nécrosé dans la cavité buccale depuis au moins 8 semaines chez un patient traité ou ayant été traité par biphosphonates, sans antécédent d'irradiation cervico-faciale et en l'absence de toute métastase dans les maxillaires. La nécrose osseuse peut être accompagnée de signes cliniques :

- non spécifiques (stade 0),
- asymptomatiques (stade 1),

- symptomatiques (stade 2),
- extensifs et évolutifs : fracture, fistule, cellulite (stade 3) (Laurent et coll., 2013).

Le mécanisme étiopathogénique de l'OCN reste encore mal connu. L'OCN pourrait être due à l'inhibition des ostéoclastes, à l'origine de l'inhibition du cycle de remodelage et du renouvellement du tissu osseux. Ou alors l'activité anti-angiogénique des BPS pourrait induire une hypovascularisation (Pillon et Soueidan, 2014).

Le risque d'OCN dépend de nombreux facteurs, notamment de la molécule administrée (Laurent et coll., 2013), de la voie d'administration, de la dose (Torres et coll., 2016) et de la durée (Debiais, 2013). En effet ce risque augmente lors d'une prise IV et prolongée de BPS (Torres et coll., 2016). Ainsi, le risque de présenter une OCN est 9,5 fois plus élevé si les patients sont traités par acide zolédronique seul que par pamidronate (Pillon et Soueidan, 2014).

L'ensemble des différents facteurs de risque est repris dans le tableau suivant (*Tableau 20*) (Laurent et coll., 2013).

	Risque faible	Risque plus élevé
Facteurs liés au patient	Pas de comorbidité Etat dentaire et parodontal sain Bonne hygiène Pas de traumatisme ou de blessure par prothèse dentaire	Comorbidité Maladie parodontale non stabilisée Mauvaise hygiène Traumatisme prothétique
Facteurs liés au traitement	Traitement d'une affection bénigne BPS oraux, dénosumab ou BPS IV en injection annuelle (ex : Zolédronate-Aclasta) Traitement depuis moins de 2 ans	Traitement d'une affection maligne BPS IV ou dénosumab de longue durée Médicaments associés : immunosupresseurs, chimiothérapie, corticothérapie en cours ou antérieure, anti-angiogéniques associés ou non aux BPS
Facteurs liés à l'acte	Avulsion simple et localisée	Chirurgie extensive ou avulsions multiples Zone postérieure des mâchoires, exostoses, torus mandibulaire ou maxillaire, crête myélohyoïdienne

Tableau 20 : Evaluation du risque d'OCN

D'après : LAURENT et coll., 2013

Par ailleurs, les biphosphonates ralentissent la cicatrisation muqueuse. De plus ils inhibent l'ostéolyse locale qui semble impliquée dans la défense contre les infections osseuses locales. La cicatrisation muqueuse et osseuse semblant altérée, certains gestes vont se révéler à risque d'OCN. C'est le cas des avulsions dentaires. La

chirurgie sera réalisée de la façon la moins traumatique possible, avec une plaie sans tension (Dupic et coll., 2015).

L'absence des facteurs de risques sociaux chez l'enfant, tels que l'alcool et le tabac diminue le risque de survenue d'OCN. Cependant, l'observance moindre de l'enfant conduit à privilégier l'injection intraveineuse (Torres et coll., 2016) qui augmente alors ce risque.

La survenue d'une OCN est de l'ordre de 1/10 000 chez l'adulte (Torres et coll., 2016).

A ce jour aucun cas d'OCN chez l'enfant n'a été décrit dans la littérature. Cependant, aucun consensus n'a été trouvé, en raison des comorbidités moindres, de la disparité des données, de la faible qualité des études et des facteurs de risque non pris en compte. Dans des essais thérapeutiques, la sécurité d'emploi des BPS chez l'enfant a été prouvée mais seulement à court terme (Torres et coll., 2016).

Pour Schwartz et coll., les complications supposées des BPS ne justifient pas d'interdire une avulsion dentaire chez un enfant ayant reçu des BPS. Cependant la prévention détient un rôle majeur dans l'exercice du chirurgien dentiste (Torres et coll., 2016).

Il n'existe à ce jour aucun consensus afin d'évaluer le risque d'OCN chez l'enfant, cependant le chirurgien dentiste doit pouvoir adapter sa prise en charge de façon optimale et prendre en compte le risque à long terme des BPS (Torres et coll., 2016).

3.1.2. Eruption dentaire

Plusieurs études menées chez l'animal ont montré qu'une administration de biphosphonates durant le développement dentaire induisait une perturbation de l'éruption dentaire (Torres et coll., 2016).

Grier et Wise constatent que les BPS par leur action inhibitrice sur les ostéoclastes retardent l'éruption dentaire (Grier et Wise, 1998). Rappelons que les ostéoclastes ont un rôle majeur dans ce processus. Au sein du follicule dentaire, des précurseurs des ostéoclastes réalisent la résorption osseuse afin de créer l'espace nécessaire à l'éruption du germe dentaire (Moulis et coll., 2003). Selon une étude in vivo chez l'animal, l'inhibition du remodelage alvéolaire est à l'origine du retard de l'éruption dentaire (Vaysse et coll., 2015).

Kamoun-Goldrat et coll. démontrent un retard d'éruption dentaire de 1,67 an chez 33 enfants atteints d'ostéogenèse imparfaite traités par BPS (Kamoun-Goldrat et coll., 2008 ; Torres et coll., 2016).

3.1.3. Perturbation de l'odontogenèse

Les BPS induiraient une altération de l'odontogenèse en augmentant le taux d'amélogénine et en diminuant la synthèse de ciment à l'origine d'ankyloses radiculaires (Vaysse et coll., 2015). Une étude de 60 jours in vitro sur des prémolaires et molaires immatures humaines, a été réalisée afin d'étudier l'action de l'alendronate sur l'odontogenèse (Sommercorn et coll., 2000). Les dents ont été mises en culture à 37°C sous atmosphère humide (5 % de dioxyde de carbone) dans deux milieux différents. Le premier milieu contenait 3,5 mL de solution tamponnée au phosphate alors que le second milieu contenait de l'alendronate dilué dans 3,5 mL de solution saline tamponnée au phosphate.

Un changement du milieu de culture est réalisé tous les 3,5 jours. La tétracycline mettant en évidence les tissus nouvellement calcifiés et le Procion Brillant Red H8 BS mettant en évidence la matrice organique nouvellement formée sont ajoutés au jours : 1 à 3, 30 à 33, et 60. Après 60 jours d'incubation, des échantillons sont fixés dans du formol et du phosphate pendant 48 heures et une décalcification dans l'EDTA (Acide Ethylène Diamine Tétracétique) à 10% est réalisée. La couronne est retirée au cours de la décalcification, mais la racine reste dans le milieu jusqu'à la décalcification complète. Une section longitudinale de la racine est alors réalisée, puis chaque section est déposée dans la paraffine. Les blocs de paraffine sont sectionnés à une épaisseur de 5 microns et placés sous microscope à fluorescence de Leitz. La dentine est identifiée par la présence de tubulis dentinaires. La formation de nouvelle dentine est mesurée en microns en utilisant l'échelle présente dans le système oculaire du microscope. Les mesures ont été prises dans 3 zones différentes, à savoir dans la partie la plus apicale, à 125 et à 250 microns de cette dernière. La tétracycline apparaît en jaune, et le Procion en orange (*Figure 29*). Les mesures sont répétées sur 3 sections différentes de chaque dent et une moyenne est établie ($p=0,0001$) (*Tableau 21*) (Sommercorn et coll., 2000). Il a été démontré que l'alendronate accélère la formation de dentine principalement dans la région apicale.

Groupe	n	De 250 microns à l'apex	De 125 microns à l'apex	Région apicale
Contrôle	6	38.68	41.25	84.44
Alendronate	22	47.86	50.45	132.71
Pourcentage d'augmentation		22.31	23.72	57.15

Tableau 21 : Croissance moyenne en microns sur 60 jours et pourcentage d'augmentation

D'après : SOMMERCORN et coll., 2000

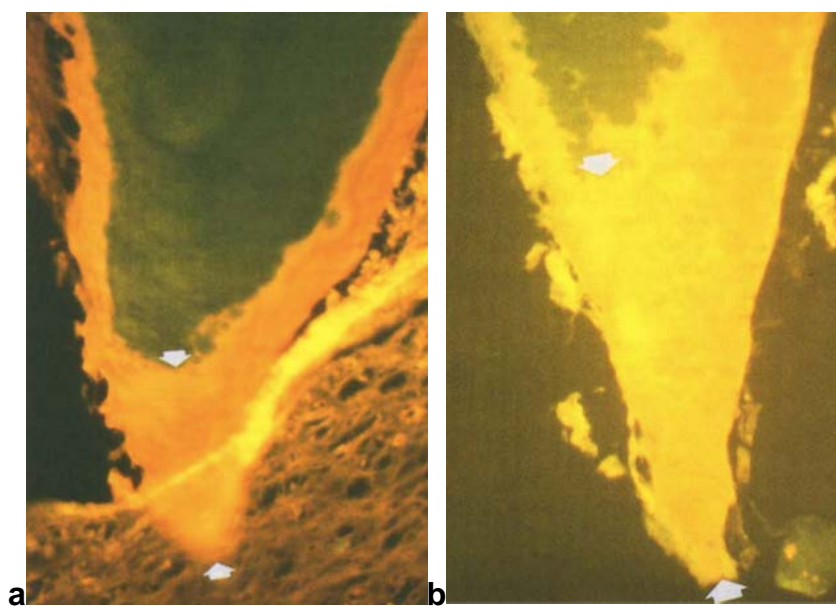


Figure 29 : Vue au microscope de la formation de nouvelle dentine (entre les flèches) dans la région la plus apicale de la dent dans le groupe contrôle (a) et dans le groupe ayant administré l'Alendronate (b)

D'après : SOMMERCORN et coll., 2000

Une autre étude a été réalisée afin d'évaluer l'effet de l'acide zolédronique sur des cellules odontoblastes-like. Ces dernières sont cultivées 48 heures dans un milieu de culture ordinaire, à 37°C, à 5 % de dioxyde de carbone et 95 % d'air. Ce milieu est remplacé par un milieu frais sans sérum bovin fœtal. Après 24 heures, 0 μM , 1 μM (soit 10^{-6} mol/L), ou 5 μM (soit $5 \cdot 10^{-6}$ mol/L) d'acide zolédronique sont ajoutés et laissés dans le milieu pendant 24 heures. Divers constituants indispensables au bon fonctionnement cellulaire sont alors étudiés. Ainsi la production d'enzyme de la

succinique déshydrogénase et de la protéine totale, l'activité de la phosphatase alcaline, l'expression génique du collagène de type I sont évaluées. Il s'avère que l'acide zolédronique induit un effet dose-dépendant sur les odontoblastes-like. Ainsi, des dommages du complexe dentino-pulpaire sont possibles (Basso et coll., 2013).

De plus chez le rat traité par aminobiphosphonate, une légère perturbation de l'amélogénèse et de la dentinogénèse ont été observées (Fouda et coll., 1991).

Selon Iwai, une hypoplasie de l'émail peut être liée à l'administration de biphosphonates. En effet une patiente de 12 ans traitée par Etidronate depuis ses 2,5 ans présente une hypoplasie amélaire des dents permanentes (à l'exception de la 47) (Iwai et coll., 2012) (*Figure 30*). De plus, s'ils sont administrés durant les périodes de minéralisation coronaire, l'Etidronate, l'Alendronate ou le Zolédronate peuvent engendrer des anomalies dentaires telles qu'un défaut de minéralisation amélaire (Iwai et coll., 2012). Enfin, une étude réalisée chez l'animal rapporte que l'Etidronate induit de sévères altérations morphologiques de l'émail mature (Do Espírito et coll., 2010).

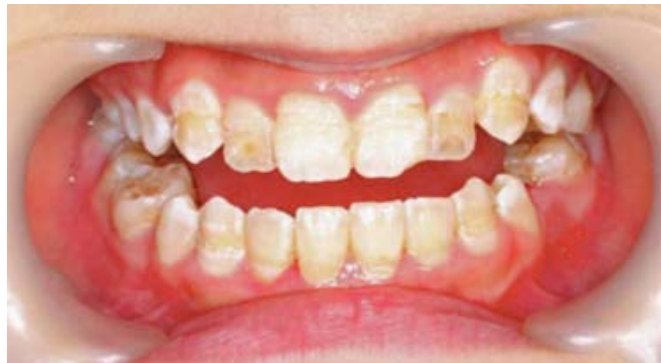

Figure 30 : Hypoplasies amélaire des dents permanentes

D'après : IWAI et al, 2012

Des études supplémentaires devraient être menées afin de comprendre la physiopathologie de ces anomalies observées suite au traitement par biphosphonates.

Anti-RANK-L

Les ostéoclastes ont des récepteurs RANK à leur surface. Les RANK-L sont les ligands qui s'y fixent afin d'activer les ostéoclastes. Le Dénosumab est un anticorps monoclonal humain ayant pour cible le système RANK/RANK-L (Receptor Activator of Nuclear K B Ligand) (Vidal, 2016) (Figure 31). Il se lie au RANK-L inhibant l'activation de RANK et donc la fonction ostéoclastique. La résorption osseuse est donc diminuée.

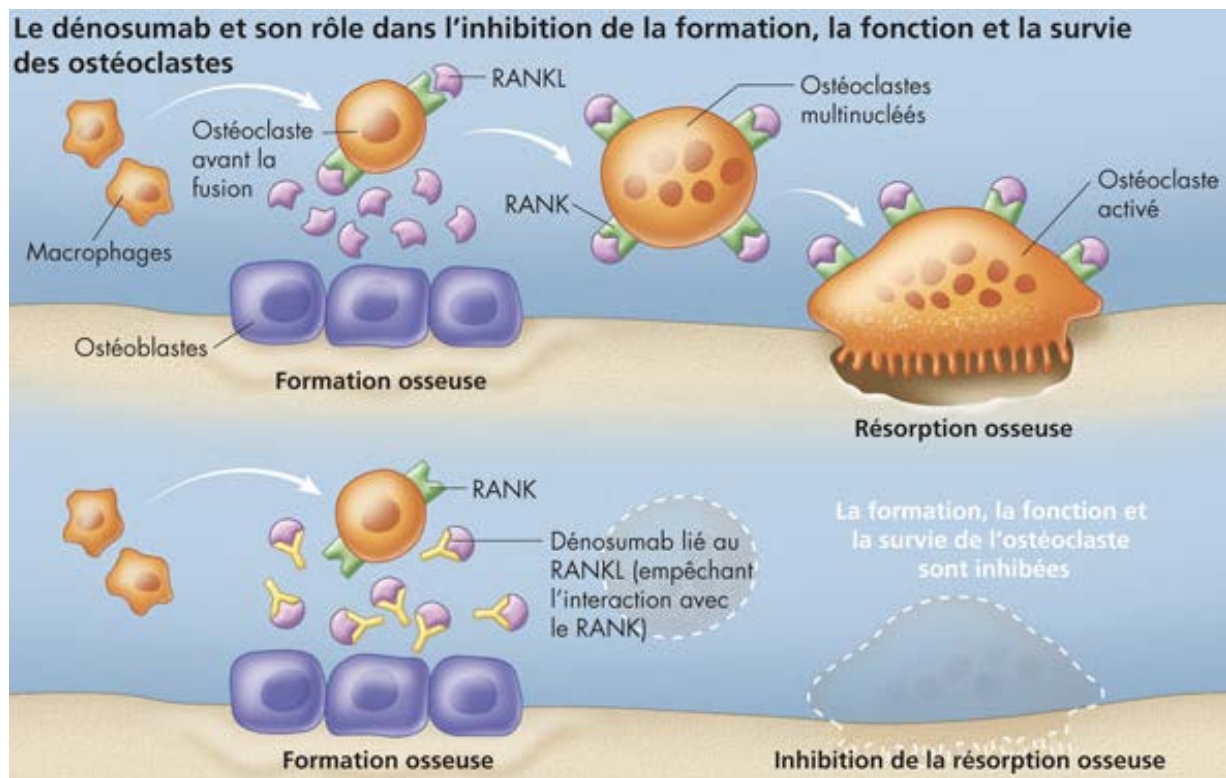


Figure 31 : Mécanisme d'inhibition du Dénosumab

D'après : ROBERT et JOSSE, 2009

Chez l'animal, l'inhibition des ostéoclastes induite par le Dénosumab interfère avec l'éruption dentaire et favorise ainsi son retard. D'après une étude sur les singes, l'administration de Dénosumab in-utéro perturbe la croissance osseuse, et génère des malpositions dentaires. Cependant, aucune étude n'a encore été réalisée chez le jeune enfant (Hernandez et coll., 2016).

Chez l'adulte, l'ostéochimionécrose se développe fréquemment suite à un traitement par biphosphonates, mais également par Dénosumab. Cependant jusqu'à présent aucun cas d'OCN n'a été rapporté chez l'enfant (Hernandez et coll., 2016).

3.2. Les anti-angiogéniques (Bevacizumab)

A l'inverse des traitements de chimiothérapie et de radiothérapie peu spécifiques, les anti-angiogéniques s'imposent comme étant une nouvelle approche ciblée. Leur rôle est de lutter contre l'angiogenèse tumorale, formation de nouveaux vaisseaux sanguins, indispensables à la croissance tumorale. Les cellules cancéreuses reçoivent ainsi les apports nécessaires à leur croissance ; oxygène, nutriments, facteurs de croissance (Taylor et coll., 2009).

La formation de vaisseaux à partir de capillaires préexistants est activée par de nombreux facteurs proangiogéniques tels que le Vascular Endothelial Growth Factor (VEGF), qui sont produits par diverses cellules notamment les cellules tumorales (Taylor et coll., 2009). Puissant stimulateur direct de l'angiogenèse, le VEGF est surexprimé dans certaines tumeurs. En effet, il existe un lien de causalité entre un taux élevé de VEGF intratumoral et un stade tumoral avancé. Ainsi, le VEGF devient une cible potentielle des anti-angiogéniques (Fayette et coll., 2003). Afin d'inhiber les récepteurs du VEGF, un anticorps monoclonal recombinant, Bevacizumab (Avastin), se lie avec ce facteur. Un certain degré d'efficacité antitumorale a été rapporté chez les enfants atteints de neuroblastome, encourageant la recherche notamment à un stade précoce (Taylor et coll., 2009).

Aucune recommandation de la Haute Autorité de santé n'est parue du fait du manque de données sur la tolérance et l'efficacité de ce traitement chez l'enfant (HAS, 2008). Cependant, une étude a été menée chez des enfants de moins de 4 ans ayant reçu du Bevacizumab (et de la chimiothérapie associée). 69 % d'entre eux présentent des améliorations cliniques. Le taux d'efficacité le plus important concerne les malformations vasculaires ou les tumeurs du SNC de faible grade (Millan et coll., 2016).

Des essais cliniques de phases I, II, III ou des études pilotes ont été réalisés chez des enfants atteints de tumeurs solides, de leucémies, de sarcomes, de

rhabdomyosarcomes, de tumeurs d'Ewing, d'ostéosarcomes, de tumeurs du système nerveux central, de neuroblastomes, de gliomes, et de tumeurs primitives neuroectodermales. Le Bevacizumab chez l'enfant est plus efficace quand il est combiné à une chimiothérapie conventionnelle. Par ailleurs, des essais cliniques de phase II sont en cours afin d'étudier le Bevacizumab avec divers agents anticancéreux dans divers types de cancers pédiatriques (Saletta et coll., 2014).

Plusieurs traitements incriminés dans la survenue d'OCN peuvent être prescrits de façon concomitante. Le risque d'OCN augmenterait alors lorsque les thérapies ciblées telles que le Bevacizumab (Avastin) sont administrées chez des patients ayant reçu ou recevant des BPS (Pillon et Soueidan, 2014).

Divers cas cliniques ont été décrits chez l'enfant.

Cas n°1 :

Juliette (Figure 32), 11 ans a présenté une leucémie aigüe lymphoblastique de la lignée T diagnostiquée en 2004. Elle a reçu une polychimiothérapie (protocole FRALLE 2000-BR groupe 2 comprenant notamment vincristine, etoposide et cyclophosphamide). Cette patiente est adressée en odontologie pédiatrique car elle a une double rangée de dents.

Plusieurs anomalies dentaires ont été révélées à la radiographie panoramique :

- les anomalies de forme de 17, 27, 47 ;
- l'agénésie de 23 ;
- les microdonties de 15, 34, 35, 37, 44, 45 ;
- des racines grêles et courtes sur 16, 26, 36, 46.

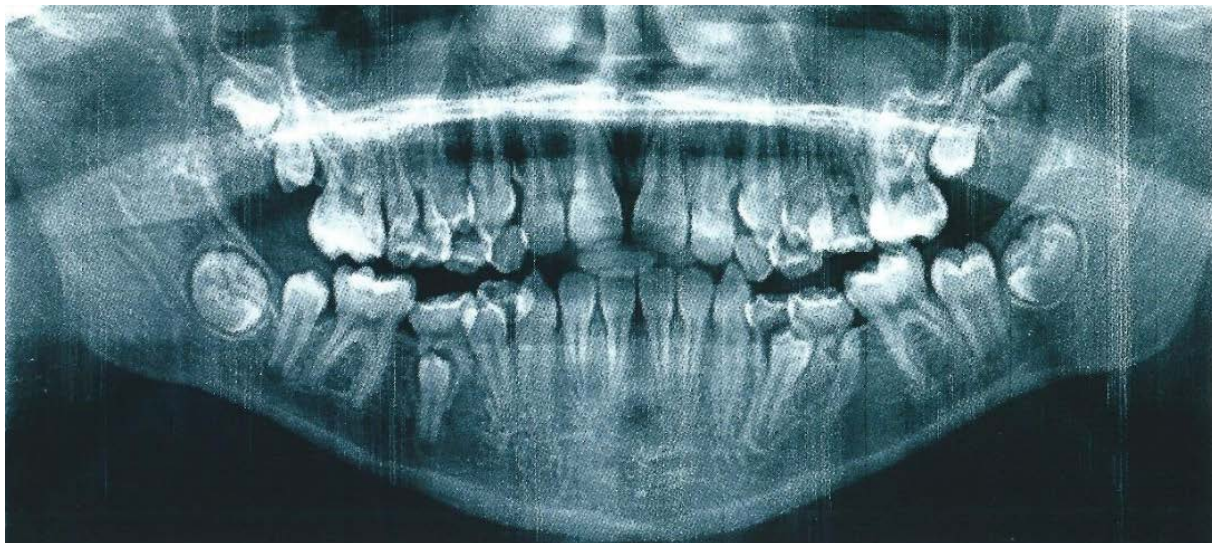

Figure 32 : Radiographie panoramique de Juliette à l'âge de 11 ans

D'après : HERNANDEZ et coll., 2015

Cas n°2 :

François, 10 ans développe à l'âge de 3 ans un rhabdomyosarcome alvéolaire paraméningé du cavum avec extension locorégionale sphénoïdale et orbitaire bilatérale de stade III. Il a bénéficié de 9 cures de chimiothérapie (IVA associant

ifosfamide, vincristine, actinomycine, CEV associant carboplatine, epirubicine, vinvristine et IVE associant isosfamide, vincristine, etoposide). Une irradiation à hauteur de 53,1 Gy a été réalisée, le maxillaire a été inclus dans le champ d'irradiation. Puis une chirurgie a été réalisée chez ce patient.

L'enfant présente diverses anomalies dentaires (*Figure 33*) :

- les microdonties de 14, 15, 17, 24, 25, 27, 37, 47 ;
- un arrêt complet de l'édification radiculaire de 11, 12, 13, 14, 15, 16, 17, 21, 22, 23, 24, 25, 26, 27 ;
- des dysmorphies radiculaires de 36 et 46.

Une contention des incisives maxillaires avait été réalisée par le praticien de l'enfant suite à un traumatisme dentaire. La pose d'implants n'est pas à envisager avant la fin de la croissance oro-faciale de l'enfant. De plus il persiste un haut risque d'ORN notamment lorsque l'irradiation est supérieure à 40 Gy. La mise en place d'une prothèse complète transitoire reste difficile car l'absence de racines suggère un déficit osseux qui peut compliquer la réalisation de cette prothèse. L'enfant et sa famille refusent d'avulser ses dents. Le patient est revu en urgence afin d'avulser 11 et 21 suite à un nouveau choc. Une prothèse immédiate a été mise en place.

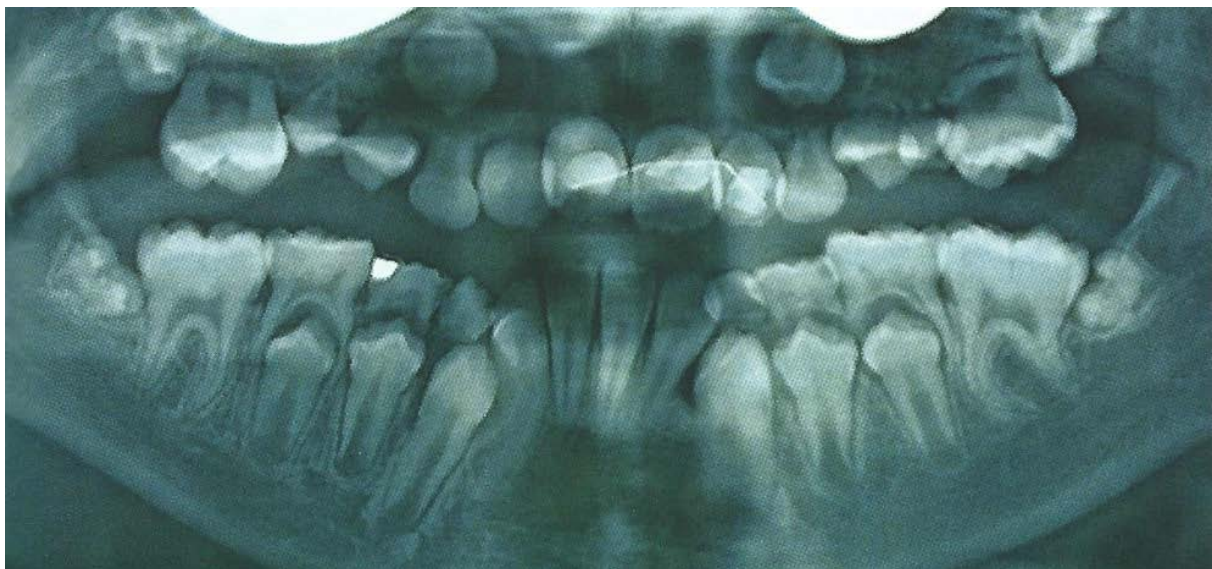

Figure 33 : Radiographie panoramique de François à l'âge de 10 ans

D'après : HERNANDEZ et coll., 2015

Cas n°3 :

En 2002 **Noé** a présenté un strabisme divergent intermittent avec une exophtalmie et une tuméfaction temporo-orbitaire gauche, un rhabdomyosarcome paraméningé orbitaire gauche avec extension intracrânienne et cérébrale et un envahissement médullaire. Diverses chimiothérapies lui ont été prescrites (adriamycine, cyclophosphamide, etoposide, carboplatine, vincristine). Noé a également bénéficié d'une greffe de cellules souches périphériques, et d'une radiothérapie de 45 Gy avec un champ d'irradiation touchant le maxillaire. Il est adressé en odontologie suite à des mobilités dentaires antérieures, et des anomalies de développement dentaire.

La radiographie panoramique (*Figure 34*) et l'examen clinique (*Figure 35*) révèlent :

- un arrêt d'édification radiculaire de 16, 14, 13, 12, 11, 21, 22, 23, 24, 26 ;
- les agénésies de 15, 17, 25, 27, 35, 45 ;
- la persistance de 55, 75, 85 ;
- un retard de fermeture apicale de 36 (racine distale) et 46 ;
- un hypodéveloppement du maxillaire ;
- l'hypominéralisation amélaire de 26 ;

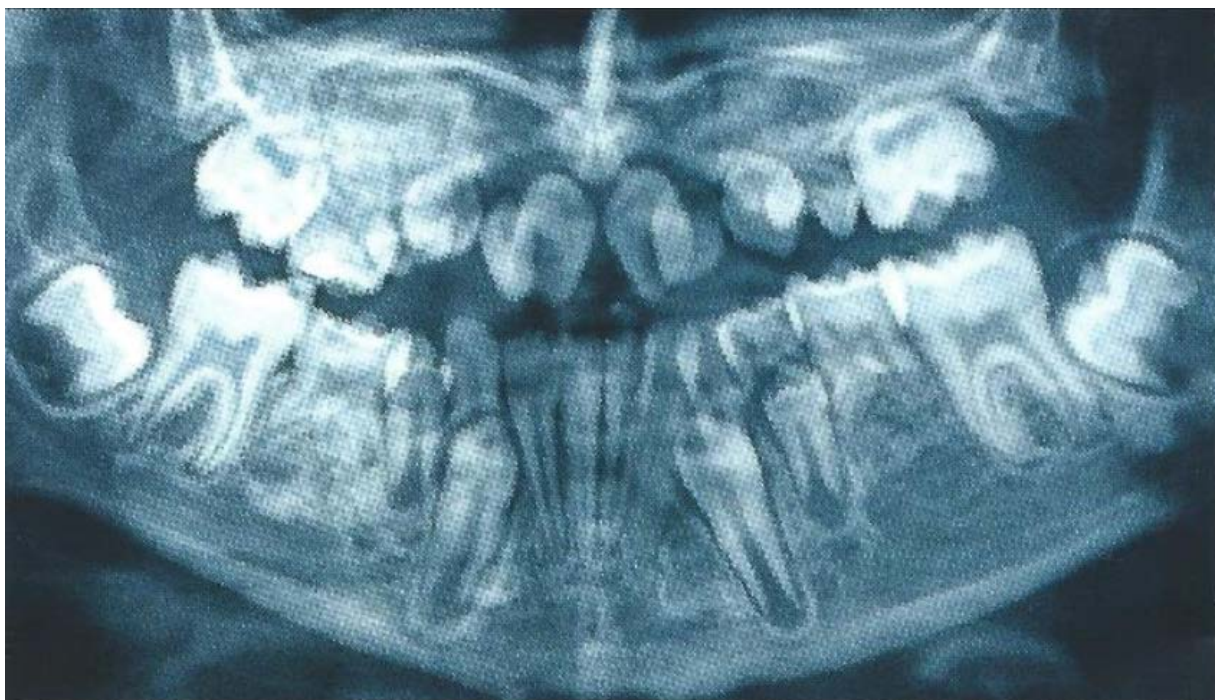

Figure 34 : Radiographie panoramique de Noé à l'âge de 10,5 ans

D'après : HERNANDEZ et coll., 2015

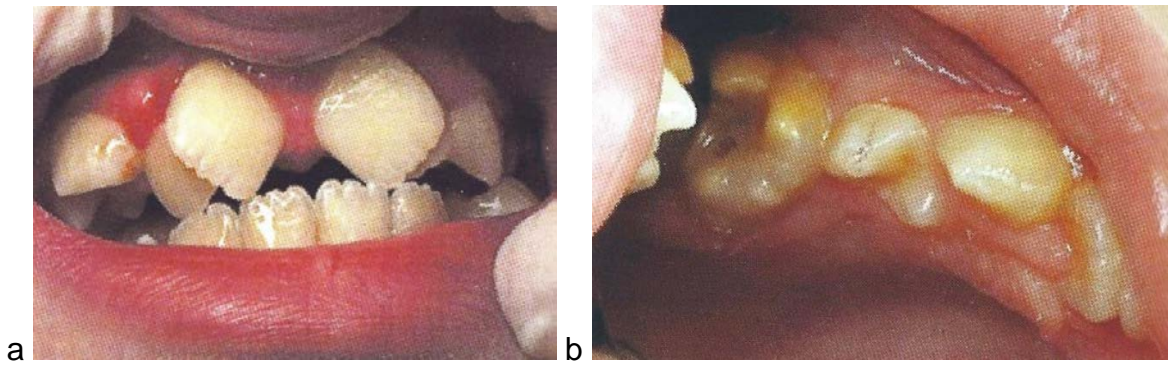


Figure 35 : Occlusion atypique de Noé due à la rotation des incisives (a) ;
Hypoplasie amélaire de 26 (b)

D'après : HERNANDEZ et coll., 2015

Les dents 12, 11, 21, 22 ont été avulsées (*Figure 36*) et une prothèse amovible partielle de 4 dents a été réalisée (*Figure 37*). Le défaut osseux entraîne un manque de rétention.

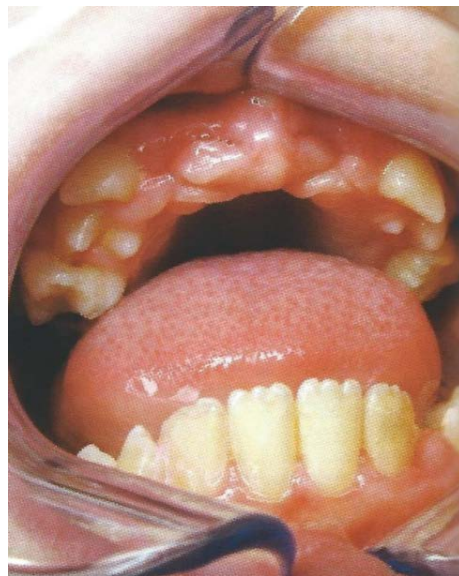

Figure 36 : Site d'avulsion des incisives maxillaires

D'après : HERNANDEZ et coll., 2015

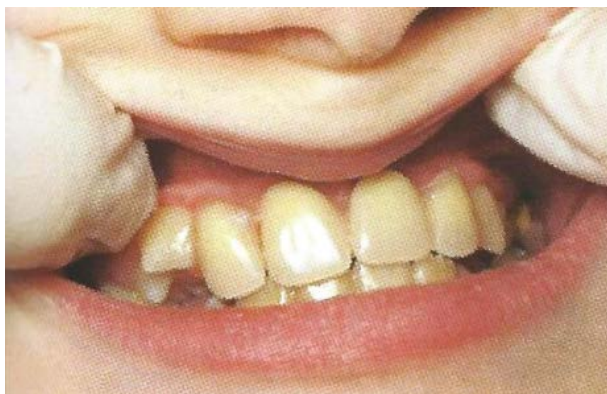

Figure 37 : *Intégration esthétique est fonctionnelle de la prothèse transitoire*

D'après : *HERNANDEZ et coll., 2015*

Cas n°4 :

Un diagnostic de LAM est établi chez **Gustave** âgé de 15 mois. Une chimiothérapie associant aracytine et novantrone lui a été administrée. Bien que la rémission soit obtenue le patient a reçu trois chimiothérapies de consolidation (aracytine, amsacrine, daunorubicine, etoposide, et L-asparaginase). Six mois après, la rechute de l'enfant a nécessité une nouvelle chimiothérapie (FLAG : fludarabine, haute dose d'aracytine, et cytokine granulocyte colony–stimulating factor). Le manque d'efficacité a conduit à la nécessité d'une seconde chimiothérapie (IDAFLAG : idarubicine, fludarabine et high-dose aracytine).

Par la suite, une greffe allogénique de cellules souches hématopoïétiques a été réalisée après une chimiothérapie myéloablatrice de type busulfan / cyclophosphamide. Le patient a également reçu divers antimitotiques ; cyclosporine, methotrexate, et anti-thymoglobuline en prophylaxie de la maladie du greffon contre l'hôte (GHVD). Il a développé une GHVD aigüe de stade II touchant l'appareil digestif et la peau traitée avec des stéroïdes et du mycophénolate mofétil. Il a ensuite développé une GVHD chronique étendue (intestins, peau et poumons) qui a nécessité la prescription d'immunosuppresseurs multiples (mycophénolate de mofetil, infliximab, rituximab, tacrolimus, basiliximab et stéroïde pendant 2 ans). Ceci est associé à une chimiothérapie extracorporelle, à une prophylaxie antibiotique (amoxicilline) et à un médicament anti-viral (zovirax). Le patient a souffert également

d'une aspergillose pulmonaire et d'une mycose traitée par antifongique (amphotéricine B, voriconazol, caspofungine).

Puis 6 ans après la greffe de cellules souches hématopoïétiques et la rémission du patient, l'examen oral révèle des anomalies dentaires comme des défauts amélaire sur les incisives et les canines permanentes (*Figure 38*).

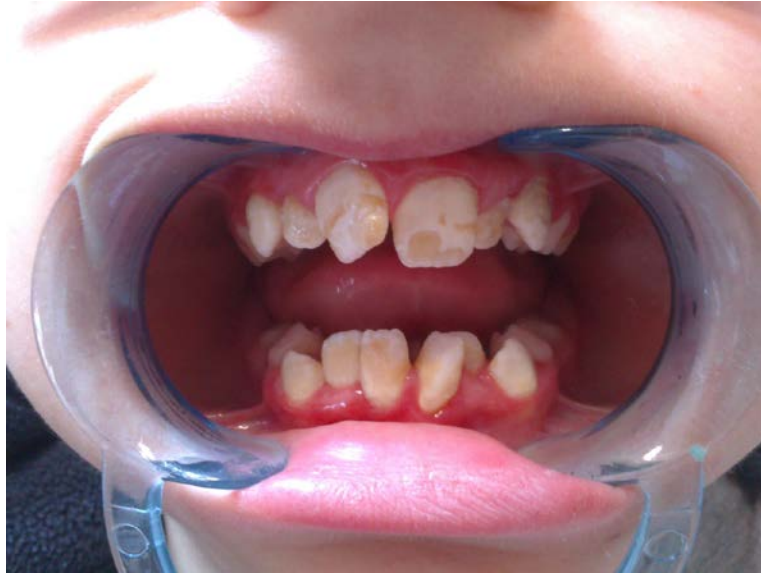

Figure 38 : Pertes d'émail sur les dents antérieures

D'après : HERNANDEZ (Odontologie pédiatrique), POCHON (Oncologie pédiatrique)

La radiographie panoramique (*Figure 39*) montre de nombreuses anomalies dentaires :

- agénésies dentaires des secondes molaires permanentes ;
- agénésies dentaires de trois secondes prémolaires ;
- microdonties des premières prémolaires ;
- retard de croissance radiculaire des dents au maxillaire et des dents 41, 31, 44, 34 ;
- absence de racines des premières molaires permanentes.

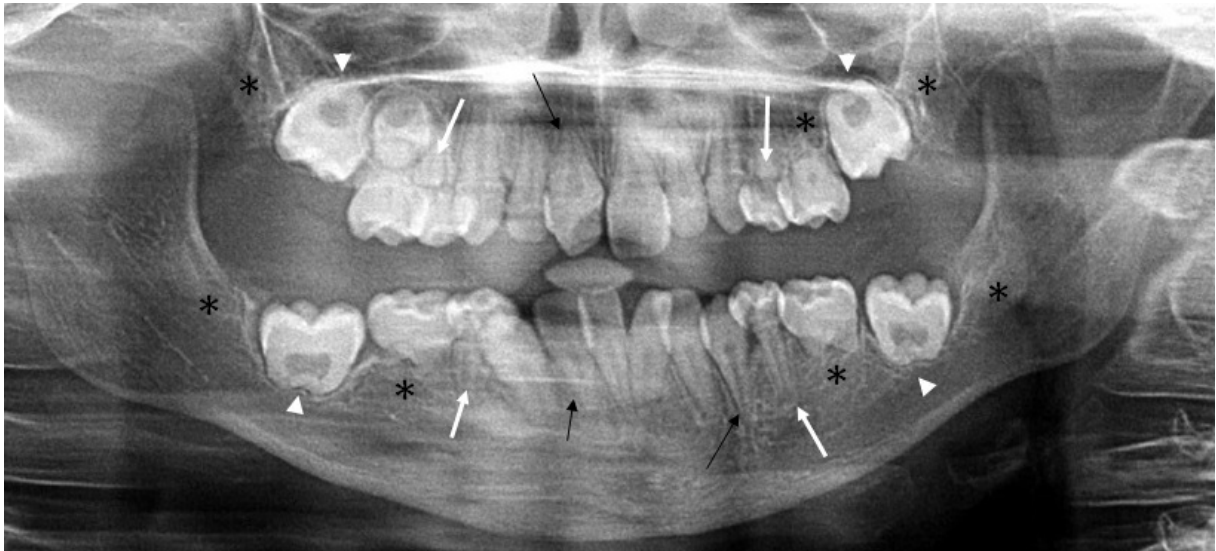


Figure 39 : Radiographie panoramique mettant en évidence diverses anomalies dentaires

(étoile : agénésie ; flèche noire : arrêt du développement radiculaire ; flèche blanche : microdontie ; triangle : absence de racines)

Un traitement orthodontique est contre-indiqué du à l'arrêt du développement dentaire et radiculaire, le risque de résorption radiculaire étant trop important. Des restaurations par résines composites sont réalisées sous champ opératoire après une micro-abrasion afin d'atténuer les défauts d'émail.

Le patient et ses parents acceptent uniquement des restaurations sur les incisives et les canines maxillaires. Une planification systématique d'un suivi dentaire en parallèle avec le suivi onco-hématologique a été établie. Les objectifs sont de :

- maintenir les dents temporaires sur l'arcade dentaire aussi longtemps que possible (la prévention consiste en l'application de vernis fluoré, ou encore de sealants) ;
- observer l'éruption des dents permanentes pour détecter les anomalies structurelles ;
- évaluer la mobilité des dents permanentes à racines courtes ;
- proposer un traitement prothétique pour remplacer les dents manquantes, prévenir les troubles des fonctions orofaciales et promouvoir la croissance osseuse ;

- répondre aux attentes du patient et de ses parents.

Sur le plan prothétique, une prothèse amovible pourrait être indiquée et demande un ajustement régulier à la croissance osseuse. Le processus de remodelage osseux et la croissance osseuse étant considérables, ils ne permettent pas le placement d'implant pendant cette période de croissance. Les thérapies d'implants doivent être reportées et reconsidérées lorsque la croissance osseuse est terminée.

CONCLUSION

Les progrès des thérapeutiques anticancéreuses ont permis une augmentation de l'espérance de vie des enfants malades. Cependant, ils ont également favorisé l'émergence de complications aiguës et de séquelles bucco-dentaires tardives. Ces dernières conduisent parfois au décès du patient. Ainsi, des mesures de prévention sont nécessaires afin d'éviter ou de retarder leur apparition.

Le chirurgien dentiste a un rôle essentiel au moment du diagnostic du cancer de l'enfant. Grâce à des examens clinique et radiologique, il détecte les foyers infectieux d'origine dentaire, inflammatoires (dents mobiles), irritatifs (appareils orthodontiques). En fonction des différentes données hématologiques, des mesures préventives, chirurgicales, ou encore des soins seront réalisés dans un délai en accord avec le début de la chimiothérapie et de la radiothérapie.

Il a également un rôle important pendant le traitement de l'enfant, et dans l'organisation d'un suivi au long cours afin de dépister les anomalies dentaires (agénésies, microdonties, anomalies radiculaires, défauts amélaire...), et de préciser des moyens thérapeutiques adaptés à chaque patient. De plus, le chirurgien dentiste doit s'adapter à la psychologie de l'enfant, et à celle des parents. La relation de confiance en sera meilleure, et le suivi d'autant plus efficace.

En période de rémission, des consultations régulières sont nécessaires, afin d'appliquer des moyens de prévention. La fluoruration, l'hygiène bucco-dentaire, la mise en place de scellement des puits et fissures, la surveillance des muqueuses, ou encore la palpation de ganglions sont autant de mesures que le praticien doit mettre en place. Tout ceci est bien sûr réalisé en parallèle d'un suivi pluridisciplinaire. Par ailleurs, la décision d'avulsion sur terrain irradié sera discutée avec l'oncologue et les parents de l'enfant.

Finalement, le chirurgien dentiste a un rôle capital dans la prise en charge des séquelles bucco-dentaires des traitements anti-cancéreux de l'enfant. Cependant l'espoir de développer uniquement des moyens préventifs afin d'empêcher leur

survenue reste présent. En effet, les progrès scientifiques ont permis à de nouvelles techniques de radiothérapie de voir le jour. Celles-ci ciblent uniquement le volume tumoral, et ainsi réduisent les complications au niveau de la sphère oro-faciale.

En stimulant les défenses immunitaires de l'enfant, l'immunothérapie est un traitement indiqué pour certains lymphomes et leucémies. De même, la thérapie génique fait pénétrer des gènes dans les cellules du patient. Même si elle est toujours au stade d'essais cliniques en France, elle pourrait s'imposer comme un traitement de choix pour les cancers de l'enfant. Les thérapies ciblées sont également utilisées chez l'enfant, cependant elles sont souvent administrées avec un autre traitement. Ainsi les complications bucco-dentaires chez un sujet en pleine croissance restent présentes. L'espoir que ces nouvelles thérapies soient utilisées en traitement unique est permis. Ceci permettrait de pallier aux complications des traitements anti-cancéreux chez l'enfant.

BIBLIOGRAPHIE

Aerts I, Lumbroso-Le Rouic L, Gauthier-Villars M, Brisse H, Doz F.

Actualités du rétinoblastome.

Arch Pediatr, 2016, 23 (1) : 112-116.

Agence Française de Sécurité Sanitaire des Produits de Santé (AFSSAPS). Prescription des antibiotiques en pratique buco-dentaire [Internet]. 2011 [consulté le 05/12/2016].

Disponible sur : http://nosobase.chu-lyon.fr/recommandations/afssaps/Prescription-des-antibiotiques-en-pratique-buccodentaire_Septembre2011-2.pdf

Agence Nationale de Sécurité du Médicament et des Produits de Santé.

Base de données publique de médicaments [Internet]. 2016 [consulté le 18/03/2017]. Disponible sur : <http://base-donnees-publique.medicaments.gouv.fr/affichageDoc.php?specid=63130270&typedoc=R>

Al-Ansari S, Zecha J, Barasch A, De Lange J, Rozema FR, Raber-Durlacher JE.

Oral Mucositis Induced By Anticancer Therapies.

Curr Oral Health Rep, 2015, 2 (4) : 202-211.

Alpaslan G, Alpaslan C, Gögen H, Oğuz A, Cetiner S, Karadeniz C.

Disturbances in oral and dental structures in patients with pediatric lymphoma after chemotherapy : a preliminary report.

Oral Surg Oral Med Oral Pathol Oral Radiol Endod, 1999, 87 (3) : 317-321.

Arikoski P, Voutilainen R, Kröger H.

Bone mineral density in long-term survivors of childhood cancer.

J Pediatr Endocrinol Metab, 2003, 16 (2) : 343-353.

Association Francophone pour les Soins Oncologiques de Support.

Mucites et candidoses [Internet]. 2015 [consulté le 13/01/2016].

Disponible sur : http://www.afsos.org/wp-content/uploads/2016/09/Mucites_version_finale_AFSOS-2.pdf

Aujard Y.

Infections congénitales à cytomégalovirus. Place du ganciclovir chez le nouveau-né. Arch Pediatr, 2014, 21 (2) : 121-124.

Avsar A, Elli M, Darka O, Pinarli G.

Long-term effects of chemotherapy on caries formation, dental development, and salivary factors in childhood cancer survivors.

Oral Surg Oral Med Oral Pathol Oral Radiol Endod, 2007, 104 (6) : 781-789.

Basso FG, Turrioni APS, Hebling J, De Souza Costa CA.

Effects of zoledronic acid on odontoblast-like cells.

Arch Oral Biol, 2013, 58 : 467-473.

Belfield PM, Dwyer AA.

Oral complications of childhood cancer and its treatment : current best practice.

Eur J Cancer, 2004, 40 (7) : 1035-1044.

Bensadoun R-J, Le Page F, Darcourt V, Bensadoun F, Ciais G, Rostom YA, et al.

Radiation-induced mucositis of the aerodigestive tract : prevention and treatment. MASCC/ISOO mucositis group's recommendations.

Bull Cancer, 2006, 93 (2) : 201-211.

Ben Salah H, Coze C, Gentet JC, Lautraite C, André N, Bernard JL.

Autogreffes de cellules souches hématopoïétiques en oncologie pédiatrique ; étude des complications infectieuses survenant au cours de la première année après sortie d'aplasie.

Arch Pediatr, 2005, 12 (5) : 526-532.

Ben Thabet A, Bouraoui A, Charfi M, Walha L, Trigui L, Regaieg R, et al.

Leucémie aiguë néonatale (à propos de trois cas).

Arch Pediatr, 2013, 20 (5).

Bernier V.

Que surveiller après radiothérapie chez l'enfant ?

Arch Pediatr, 2014, 21 (5) : 79-80.

Bonlokke Pedersen L, Clausen N, Schroder H.

Microdontia and hypodontia of premolars and permanent molars in childhood cancer survivors after chemotherapy.

Int J Paediatr Dent, 2012, 22 : 239-243

Bonnot J, Pillon F.

Chimiothérapie anticancéreuse et prise en charge bucco-dentaire.

Actual Pharm, 2013, 52 (522) : 49-52.

Bredin C, Massoure MP, Corberand D, Rey P.

Complications digestives des chimiothérapies.

Gastro-Entérol, 2010, 5 (4) : 1-15.

Burke FJ, Frame JW.

The effect of irradiation on developing teeth.

Oral Surg Oral Med Oral Pathol, 1979, 47 (1) : 11-13.

Caillot E, Denis F.

Mucites radio-induites buccopharyngées : actualités sur la prise en charge.
Cancer/Radiother, 2012, 16 (5-6) : 358-363.

Carriera C, Maheb MA.

Organisation de la radiothérapie pédiatrique en France.

Cancer/Radiother, 2009, 13 (6/7) : 525–526.

Chauvet B, Mahé MA, Maingon P, Mazon JJ, Mornex F.

Livre blanc de la radiothérapie en France 2013. Douze objectifs pour améliorer un des traitements majeurs du cancer.

Cancer/Radiother, 2013, 17 : 2-72.

Chazanne-Dierck C, Berthet A, Jacquelin LF.

Prise en charge bucco-dentaire de l'enfant traité en héματο-oncologie.

J Odontostomatol Pediatr, 2004, 11 (3) : 145-152.

Childers NK, Stinnett EA, Wheeler P, Wright JT, Castleberry RP, Dasanayake AP.
Oral complications in children with cancer.

Oral Surg Oral Med Oral Pathol, 1993, 75 (1) : 41-47.

CISMeF.

PTS [Internet]. [consulté le 27/04/2016].

Disponible sur :
http://www.hetop.eu/hetop/#n=500&res=MSH_D_005884&q=gingivorragie

Clément-Colmou K, Troussier I, Bardet E, Lapeyre M.

Suivi clinique et paraclinique après radiothérapie pour un cancer des voies aérodigestives supérieures.

Cancer/Radiother. 2015, 19 (6-7) : 597-602.

Cossellu G, Seramondi R, Benedicenti S, Farronato G, Olivi G, Angiero F.

Tooth developmental anomalies in severe combined immunodeficiency disease and juvenile myelomonocytic leukemia: common clinical features and treatment outcomes.

Eur J of paediatric dentistry, 2013, 14 (4) : 328-332.

Couanet D, Valteau-Couanet D.

Neuroblastome.

EMC – Pédiatrie – Maladies infectieuses 2006 : 1-15.

Couly G.

Atlas des pathologies oro-maxillo-faciales de l'enfant, du fœtus à l'adolescent.

Rueil-Malmaison : CdP ; 2013.

Couly G.

Stomatites du nourrisson et de l'enfant : Formes étiologiques et traitement.

Pediatr Mal Infectieuses, 1991 : 1-10.

Cox MC, Kusters JM, Gidding CE, Schieving JH, Van Lindert EJ, Kaanders JH, et al.

Acute toxicity profile of craniospinal irradiation with intensity-modulated radiation therapy in children with medulloblastoma : A prospective analysis.

Radiat Oncol, 2015, 10 : 241.

Dahlöf G.

Craniofacial growth in children treated for malignant diseases.

Act Odontol Scand, 1998 ; 56 (6) : 378-382.

Dahlöf G, Huggare J.

Considérations orthodontiques concernant les patients ayant été atteints d'un cancer pédiatrique.

Med Buccale, 2008, 1-10.

Daunte.

Le kaolin (silicate d'aluminium hydraté) [Internet]. 2016 [consulté le 25/02/2017].
Disponible sur : <http://daunte.ilorena.com/le-kaolin-silicate-daluminium-hydrate/>

De Araujo AMM, Gomes CC, de Almeida SM, Klamt CB, Novaes PD.

Effect of radiotherapy on the eruption rate and morphology of the odontogenic region of rat incisors.

Arch Oral Biol, 2014, 59 (11) : 1242-1248.

Deasy JO, Moiseenko V, Marks L, Chao KSC, Nam J, Eilsbruch A.

Radiotherapy Dose-Volume Effects on Salivary Gland Function.

Int J Radiat Oncol Biol Phys, 2010, 76 : 58-63.

Debiais F.

Agents ciblant le remodelage osseux : les bisphosphonates.

Bull Cancer, 2013, 100 (11) : 1099-1206.

Delamare A.

Cancer et odontologie pédiatrique [Internet]. 2015 [consulté le 28/09/2016].
Disponible sur : <https://odonte.com/index.php/2015/12/29/cancer-et-odontologie-pediatrique/>

Demoor-Goldschmidt C, Bernier V.

Vers une amélioration de la qualité de vie après une radiothérapie réalisée dans l'enfance.

Bull Cancer, 2015, 102 (7-8) : 674-683.

Dictionnaire Larousse.

Enanthème [Internet]. [consulté le 12/09/2016].

Disponible sur : <http://www.larousse.fr/dictionnaires/francais/%C3%A9nanth%C3%A8me/29047> :

Dictionnaire Larousse.

Stomatite [Internet]. [consulté le 09/08/2016].

Disponible sur : <http://www.larousse.fr/encyclopedie/medical/stomatite/16283>

Dictionnaire médical de l'Académie de Médecine.

Radio-induite [Internet]. [consulté le 28/06/2016].

Disponible sur : [http://dictionnaire.academie-medecine.fr/?q=radio-induite%20\(l%C3%A9sion\)](http://dictionnaire.academie-medecine.fr/?q=radio-induite%20(l%C3%A9sion))

Do Espírito Santo AR, Frozoni MR, Ramos-Perez EM, Novaes PD, Line SR. Birefringence of the secretory-stage enamel organic extracellular matrix from rats submitted to successive injections of bisphosphonates.

Connect Tissue Res, 2010, 51 : 208-215.

Droz D, Blique M, Courson F.

Quelle prévention en santé dentaire ?

Arch Pediatr, 2006, 13 (6) : 682-684.

Dufour P, Bergerat J-P, Schraub S.

Guide pratique de cancérologie.

Paris : Heures de France ; 2009.

Dupic G, Collangettes D, Dillies AF, Calvet L, Tournihac O, Bay JO, et al.

Ostéonécrose des maxillaires liée aux biphosphonates etd enosumab : épidémiologie, diagnostic et traitement.

Bull Cancer, 2015, 102 : 1010-1019.

Ederhy S, Duclos B, Mahammed H, Doublet JD.

Gestion des effets secondaires des thérapies ciblées dans le cancer du rein : effets secondaires cardiovasculaires.

Bull Cancer, 2011, 98 (3).

Effinger KE, Migliorati CA, Hudson MM, McMullen KP, Kaste SC, Ruble K.

Oral and dental late effects in survivors of childhood cancer : a Children's Oncology Group report.

Support Care Cancer Off J Multinatl Assoc Support Care Cancer, 2014, 22 (7) : 2009-2019.

El Bousaadani A, Eljahd L, Abada R, Rouadi S, Roubal M, Mahtar M.

Actualités de la prévention et du traitement des mucites orales chez les enfants cancéreux : recommandations pratiques.

Cancer/Radiother, 2016, 20 (3) : 249.

Faure A, Diakite ML, Panait N, Chaumoitre K, Rome A, Merrot T.

Le rhabdomyosarcome paratesticulaire de l'enfant : une urgence scrotale.

Arch Pediatr, 2012, 19 : 1340-1344.

Fayette J, Sledge G, Armand JP.

Le rôle des récepteurs des tyrosines kinases dans l'angiogenèse tumorale.

La Lettre du Cancérologue, 2003, 12 (2) : 37-53.

Fondation Arc pour la recherche sur le cancer.

Les lymphomes non hodgkiniens chez l'enfant [Internet]. 2012 [consulté le 12/03/2017].

Disponible sur : <http://www.fondation-arc.org/Les-cancers-de-lenfant/les-lymphomes-non-hodgkiniens-chez-lenfant.html>

Fondation contre le cancer.

Greffe de cellules souches du sang [Internet]. 2017 [consulté le 03/03/2017].

Disponible sur : <http://www.cancer.be/les-cancers/traitements/greffe-de-cellules-souches-du-sang>

Fondation contre le cancer.

Leucémie chez l'enfant - Généralités [Internet]. 2017 [consulté le 17/03/2017].

Disponible sur : <http://www.cancer.be/les-cancers/types-de-cancers/leuc-mie/leuc-mie-chez-enfant>

Fouda N, Caracatsanis M, Kut IA, Hammarström L.

Mineralization disturbances of the developing rat molar induced by mono- and biphosphonates.

J Biol Buccale, 1991, 19 (1) : 106-115.

Gawade PL, Hudson MM, Kaste SC, Neglia JP, Constine LS, Robison LL, et al.

A systematic review of dental late effects in survivors of childhood cancer.

Pediatr Blood Cancer, 2014, 61 (3) : 407-416.

Goldberg M, Gaucher C.

Embryologie de la dent.

Med buccale, 2011 ; 1-23.

Grier RL, Wise GE.

Inhibition of tooth eruption in the rat by a bisphosphonate.

J Dent Res, 1998, 77 (1) : 8-15.

Guillaume A. Corradini N, Rédini F.

Zoledronic Acid with Chemotherapy in Mouse Models of Ewing's sarcoma [Internet]. 2013 [consulté le 20/09/2016].

Disponible sur : <http://sarcomahelp.org/research/ewings-sarcoma-zoledronic-acid.html>

Gustave Roussy.

La maladie de Hodgkin [Internet]. 2017 [consulté le 04/03/2017].

Disponible sur : <https://www.gustaveroussy.fr/fr/content/la-maladie-de-hodgkin>

Hall R.

Sequelae of cancer therapy on the dental and oral tissues.

Pediatr Orofacial Med. Londres, Chapman et Hall, 1994 : 383-388.

Haute Autorité de Santé.

Avastin [Internet]. 2008 [consulté le 23/05/2016].

Disponible sur : http://www.has-sante.fr/portail/upload/docs/application/pdf/2008-06/ct-5390_avastin_.pdf

Haute Autorité de Santé.

Commission de la transparence [Internet]. 2002 [consulté le 19/02/2017].

Disponible sur : <http://www.has-sante.fr/portail/upload/docs/application/pdf/ct021220.pdf>

Haute Autorité de Santé.

Commission de la transparence [Internet]. 2007 [consulté le 19/02/2017].

Disponible sur : http://www.has-sante.fr/portail/upload/docs/application/pdf/ct-4628_noxafil.pdf

Haute Autorité de Santé.

Commission de la transparence [Internet]. 2009 [consulté le 19/02/2017].

Disponible sur : <http://www.has-sante.fr/portail/upload/docs/application/pdf/2009-10/cancidas - ct-6891.pdf>

Haute Autorité de Santé.

Commission de la transparence [Internet]. 2008 [consulté le 19/02/2017].

Disponible sur : <http://www.has-sante.fr/portail/upload/docs/application/pdf/2008-11/mycamine - ct-5880.pdf>

Haute Autorité de Santé.

Commission de la transparence [Internet]. 2010 [consulté le 19/02/2017].

Disponible sur : http://www.has-sante.fr/portail/upload/docs/application/pdf/2010-10/ecalta_-_ct-7773.pdf

Hernandez M.

Le sarcome d'Ewing chez l'enfant : présentation d'un cas clinique localisé à la mandibule [Thèse d'odontologie]. [Nancy] : Université de Lorraine. Nancy ; 2013. 177 p.

Hernandez M, Mansuy L, Droz D.

Séquelles bucco-dentaires des traitements anticancéreux chez l'enfant.

Rev Franc Odont Pediatr, 2015 ; 10 (1) : 20-27.

Hernandez M, Phulpin B, Mansuy L, Droz D.

Use of new targeted cancer therapies in children: effects on dental development and risk of jaw osteonecrosis : a review.

J Oral Pathol Med, 2016, 46 : 321-326.

Hölttä P, Hovi L, Saarinen-Pihkala UM, Peltola J, Alaluusua S.

Disturbed root development of permanent teeth after pediatric stem cell transplantation. Dental root development after SCT.

Cancer, 2005, 103 (7) :1484-1493.

Hong CH, Brennan MT, Lockhart PB.

Incidence of acute oral sequelae in pediatric patients undergoing chemotherapy. Pediatr Dent, 2009, 31 (5) : 420-425.

Inserm.

Thérapie cellulaire [Internet]. 2017 [consulté le 03/03/2017].

Disponible sur : <http://www.inserm.fr/dossiers-d-information/therapie-cellulaire>

Inserm.

Thérapie génique [Internet]. 2014 [consulté le 27/02/2017].

Disponible sur : <http://www.inserm.fr/thematiques/genetique-genomique-et-bioinformatique/dossiers-d-information/therapie-genique>

Institut Curie.

Cancers de l'enfant : le lymphome [Internet]. 2014 [consulté le 12/03/2017].

Disponible sur : <http://curie.fr/fondation/cancers-enfant-lymphome>

Institut Curie.

Immunothérapie contre le cancer : la révolution attendue [Internet]. 2017 [consulté le 19/03/2017].

Disponible sur : <http://curie.fr/dossier-pedagogique/immunotherapie-contre-cancer-revolution-attendue>

Institut Curie.

Rhabdomyosarcome [Internet]. 2017 [consulté le 25/03/2017].

Disponible sur : <http://curie.fr/fondation/rhabdomyosarcome>

Institut d'Hématologie et d'Oncologie Pédiatrique.

Néphroblastome [Internet]. 2017 [consulté le 04/03/2017].

Disponible sur : <http://www.ihope.fr/qui-sommes-nous/que-soignons-nous/nephroblastome/>

Institut National du Cancer.

Chirurgie [Internet]. [consulté le 17/03/2017].

Disponible sur : <http://www.e-cancer.fr/Patients-et-proches/Les-cancers/Les-cancers-chez-l-enfant/Chirurgie>

Institut National du Cancer.

Dose de tolérance des principaux organes à risque et des tissus sains [Internet]. 2008 [consulté le 17/09/2016].

Disponible sur : <http://www.e-cancer.fr/Expertises-et-publications/Catalogue-des-publications/Dose-de-tolerance-des-principaux-organes-a-risque-et-des-tissus-sains>

Institut National du Cancer.

Epidémiologie des cancers [Internet]. 2016 [consulté le 27/02/2017].

Disponible sur : <http://www.e-cancer.fr/Professionnels-de-sante/Les-chiffres-du-cancer-en-France/Epidemiologie-des-cancers>

Iwai T, Isomatsu Y, Iwamoto M, Tohnai I.

Biphosphonate-related enamel hypoplasia in a child with idiopathic arterial calcification of infancy.

J Oral and maxillofac Surg, 2012 : 186-187.

Jaffe N, Toth BB, Hoar RE, Ried HL, Sullivan MP, McNeese MD.

Dental and maxillofacial abnormalities in long-term survivors of childhood cancer: effects of treatment with chemotherapy and radiation to the head and neck. Pediatrics, 1984, 73 (6) : 816-823.

Jaussaud S, Guihard S, Niederst C, Borel C, Meyer P, Hémar P, et al.

Les contraintes du chirurgien dentiste sont compatibles avec les résultats d'une irradiation optimale avec modulation d'intensité dans les cancers de l'oropharynx de stade N0.

Cancer/Radiother, 2013, 17 (4) : 265-271.

Jones TE, Henderson III JS, Johnson RB.

Effects of doxorubicine on human dental pulp cells in vitro.

Cell Biology and Toxicology, 2005, (5) : 207-214.

Josse E.

Le vécu des parents d'un enfant malade du cancer [Internet]. 2013 [consulté le 03/10/2016].

Disponible sur : <http://www.resilience-psy.com/spip.php?article35>

Juppin L, Kreps S, Fromantin I, Finet A, Giraud P.

Soins et surveillance post-radiothérapie des cancers ORL.

Soins, 2015, 60 (798) : 43-45.

Kalifa C, Oberlin O, Pein F, Hartmann O, Lemerle J.

Cancers de l'enfant.

Paris : Flammarion ; 2008.

Kamoun-Goldrat A, Ginisty D, Le Merrer M.

Effects of bisphosphonates on tooth eruption in children with osteogenesis imperfecta.

Eur J Oral Sci, 2008, 116 : 195-198.

Karim AC.

The initiation of osteodentin formation in the rat incisor after adriamycin administration.

Anat Rec, 2013 (3) : 377-384.

Karsila-Tenovuo S, Jahnukainen K, Peltomäki T, Minn H, Kulmala J, Salmi TT, et al.

Disturbances in craniofacial morphology in children treated for solid tumors.

Oral Oncol, 2001, 37 (7) : 586-592.

Kaste SC, Hopkins KP, Jones D.

Dental abnormalities in children treated for acute lymphoblastic leukemia.

Leukemia, 1997, 11 : 792-796.

Kaste SC, Hopkins KP, Bowman LC.

Dental abnormalities in long-term survivors of head and neck rhabdomyosarcoma.
Med Pediatr Oncol, 1995, 25 (2) : 96-101.

Kerdudo C, Aerts I, Fattet S, Chevret L, Pacquement H, Doz F, et al.

Hypercalcémie chez l'enfant cancéreux.

Arch Pediatr, 2005, 12 (6) : 691-693.

Köstler WJ, Hejna M, Wenzel C, Zielinski CC.

Oral mucositis complicating chemotherapy and/or radiotherapy: options for prevention and treatment.

CA Cancer J Clin, 2001, 51 (5) : 290-315.

Kuffer R, Lombardi T, Husson-Bui C, Courrier B, Samson J.

La muqueuse buccale de la clinique au traitement.

Paris : Ed Med'com ; 2009.

Kumar S, Balan A, Sankar A, Bose T.

Radiation induced oral mucositis.

Indian Palliat Care, 2009, 15 (2) : 95-102.

La ligue contre le cancer.

L'immunothérapie [Internet]. 2017 [consulté le 22/03/2017].

Disponible sur : https://www.ligue-cancer.net/article/7497_l-immunotherapie

La ligue contre le cancer.

Les lymphomes [Internet]. 2009 [consulté le 12/03/2017].

Disponible sur : <https://www.ligue-cancer.net/sites/default/files/brochures/lymphomes.pdf>

Laprie A, Padovani L, Bernier V, Supiot S, Huchet A, Ducassou A, et al.

Radiothérapie des cancers de l'enfant.

Cancer/Radiother, 2016, (31) : 216-226.

Laurent F, Alantar A, Baranes M, Bouaziz F, Davido N, Doucet P.

Risques médicaux.

Paris : ADF. 2013. 4, Biphosphonates et autres antirésorbeurs osseux ; 113-116.

Laurent T, Durand A, Liatard K, Laval G.

L'intérêt des thérapies ciblées chez le patient atteint de cancer au stade palliatif.

Med Palliat Soins Support, 2011, 10 (2) : 51-63.

Le Breton G.

Traité de sémiologie et clinique odonto-stomatologique.

Vélizy : Cdp ; 1997.

Lefevre E.

Les patients sous biphosphonates : conduites à tenir en chirurgie buccale [Thèse d'odontologie]. [Nice] : Université de Provence Alpes Cote d'Azur. Nice ; 2014. 93 p.

Lemerle J, Kalifa C, Oberlin O.

Cancers de l'enfant.

Paris : Flammarion ; 2008.

L'encyclopédie française.

Ecchymose [Internet]. [consulté le 28/06/2016].

Disponible sur : <http://www.encyclopedia.fr/definition/Ecchymose>.

Leroux A, Clere N.

Prévention et prise en charge des effets indésirables induits par les thérapies ciblées.

Actual Pharm, 2015, 54 (551) : 30-36.

Levy-Piedbois C, Habrand JL.

Radiothérapie des hémopathies malignes de l'enfant.

Cancer Radiother, 1999, 3 (2) : 181-186.

Mathur VP, Dhillon JK, Kalra G.

Oral Health in Children with Leukemia.

Indian J Palliat Care, 2012, 18 (1) : 12-18.

McCann S, Schwenkglenks M, Bacon P, Einsele H, D'Addio A, Maertens J, et al.

The Prospective Oral Mucositis Audit: relationship of severe oral mucositis with clinical and medical resource use outcomes in patients receiving high-dose melphalan or BEAM-conditioning chemotherapy and autologous SCT.

Bone Marrow Transplant, 2009, 43 (2) : 141-147.

Michel G.

Mycoses invasives au cours du traitement des maladies malignes de l'enfant.

Arch Pediatr, 2011, 18 (1) : 3-7.

Michel G.

Leucémie aiguë lymphoblastique de l'enfant et de l'adolescent : clinique et traitement.

EMC – Pédiatrie – Maladies infectieuses, 2008 : 1-11.

Michel-Langlet P, Raoul Y, Martin D.

Oncologie radiothérapique.

Paris : Masson ; 1996.

Millan NC, Poveda MJ, Cruz O, Mora J.

Safety of bevacizumab in patients younger than 4 years of age.

Clin Transl Oncol, 2016, 18 (5) : 464-468.

Minicucci EM, Lopes LF, Crocci AJ.

Dental abnormalities in children after chemotherapy treatment for acute lymphoid leukemia.

Leuk Res, 2003, 27 (1) : 45-50.

Molla M, Naulin-Ifi C, Berdal A.

Anomalies de minéralisation de l'émail : fréquence, étiologie, signes d'alerte et prise en charge.

Arch Pediatr, 2010, 17 : 758-759.

Möller P, Perrier M.

Dento-maxillofacial sequelae in a child treated for a rhabdomyosarcoma in the head and neck. A case report.

Oral Surg Oral Med Oral Pathol Oral Radiol Endod, 1998, 86 (3) : 297-303.

Morgan AT, Dodrill P, Ward EC.

Interventions for oropharyngeal dysphagia in children with neurological impairment. The Cochrane collaboration, 2012 : 1-37.

Mortier E.

L'enfant atteint de cancer : état bucco-dentaire initial et étude des mucites dans un service d'oncologie pédiatrique [Thèse d'odontologie]. [Nancy] : Université de Lorraine. Nancy ; 1994.

Moulis E, Fabre de Thierrens C, Goldsmith MC, Torres JH.

Anomalies de l'éruption.

EMC – Pédiatrie – Maladies infectieuses, 2003 : 1-12.

Muller-Bolla M.

Fiches pratiques d'odontologie pédiatrique.

Rueil-Malmaison : CdP ; 2014. 347 p.

Näsman M, Forsberg CM, Dahllöf G.

Long-term dental development in children after treatment for malignant disease.

Eur J Orthod, 1997, 19 (2) : 151-159.

National Cancer Institute.

Targeted Cancer Therapies [Internet]. 2013 [consulté le 22/05/2016].

Disponible sur : <http://www.cancer.gov/about-cancer/treatment/types/targeted-therapies/targeted-therapies-fact-sheet>

Naulin-Ifi C.

Odontologie pédiatrique clinique.

Reuil-Malmaison : CdP ; 2011.

Nawrocki L, Libersa P, Porée F, Lambilliotte A, Mazingue F, Nelken B, et al.

Chimiothérapie anticancéreuse et développement dentaire.

Med buccale Chir buccale, 2003, 9 (1) : 1-20.

Nemeth O, Hermann P, Kivovics P, Garami M.

Long-term effects of chemotherapy on dental status of children cancer survivors.

Pediatric Hematology and Oncology, 2013, 30 : 208-215.

Noël G, Antoni D, Barillot I, Chauvet B.

Délinéation des organes risque et contraintes dosimétriques.

Cancer Radiother, 2016, (6) :1-25.

Orphanet.

Neuroblastome [Internet]. 2009 [consulté le 04/04/2017].

Disponible sur : http://www.orpha.net/consor/cgi-bin/OC_Exp.php?Lng=FR&Expert=635

Oguz A, Cetiner S, Karadeniz C, Alpaslan G, Alpaslan C, Pinarli G.

Long-term effects of chemotherapy on orodental structures in children with non-Hodgkin's lymphoma.

Eur J Oral Sci, 2004, 112 (1) : 8-11.

Organisation Mondiale de la Santé.

Cancer de l'enfant : questions-réponses [Internet]. 2015 [consulté le 27/02/2017].

Disponible sur : <http://www.who.int/cancer/children/faq/fr/>

Otmani N.

Oral and maxillofacial side effects of radiation therapy on children.

J Cancer Dent Assoc, 2007, 73 (3) : 257-261.

Otmani N, Nacheff MN, Msefer Alaoui F.

Management of dental treatment in children with acute leukemia.

Rev Odont Stomatol, 2004, 33 : 17-27.

Perez-Chaparro PJ, Meuric V, De Mello G, Bonnaure-Mallet M.

Bactériémies d'origine buccale.

Rev Stomatol Chir Maxillofac, 2011, 112 (5) : 300-303.

Perrin D, Ahossi V, Larras P, Paris M.

L'urgence en odontologie.

Rueil-Malmaison : CdP ; 2005. 143 p.

Pillon F, Soueidan A.

Bisphosphonates et ostéonécrose des mâchoires.

Actual Pharm, 2014, 53 (535) : 48-50.

Poirée M, Picard C, Aguilar C, Haas H.

Antibioprophylaxie chez les enfants immunodéprimés.

Arch Pediatr, 2013, 20 : 94-98.

Preudhomme C, Llopis L, Boissel N.

Classification et facteurs pronostiques des leucémies aiguës.

Hématologie, 2012 : 1-17.

Proc P, Szczepanska J, Skiba A, Zubowska, Fendler W, Mlynarski W.

Dental Anomalies as Late Adverse Effect among Young Children Treated for Cancer.
Cancer Res Treat, 2016, 48 (2) : 658-667.

Raherinantenaina F, Andriamampionona RF, Raherison AR, Rakotosamimanana J, Hunald FA, Andriamanarivo ML, et al.

Ostéosarcome du radius après une ostéosynthèse par embrochage centromédullaire.

Arch Pediatr, 2014, 21 : 63-65

Raoul G, Maes JM, Pasquier D, Nicola J, Ferri J.

Ostéoradionécroses des maxillaires (maxillaire et mandibulaire).

Med Buccale, 2016 : 1-17.

Renaud A, Lefebvre G, Lervat C, Rocourt N.

Sarcome d'Ewing.

Radiol Imag Med Musculosquel Neur Maxillofac, 2014, 9 (4) : 1-6.

Reyes P.

Le neuroblastome.

Res Hematol Oncol Pediatr, 2009 : 1-9.

Robert G, Josse MD.

Bone biology and the role of RANK/RANKL/OPG Pathway [Internet]. 2009 [consulté le 26/02/2017].

Disponible sur : <http://ftp.healthplexus.net/topics/Conference%20Reports>

Roche Y.

Chirurgie dentaire et patients à risque : évaluation et précautions à prendre en pratique quotidienne.

Paris : Flammarion ; 1996.

Roche Y.

Risques médicaux au cabinet dentaire en pratique quotidienne : identification des patients : évaluation des risques : prise en charge, prévention et précautions.

Issy-les-Moulineaux : Elsevier Masson ; 2010. 722 p.

Rouers M, Truntzer P, Dubourg S, Guihard S, Antoni D, Noël G.

État dentaire des patients atteints d'un cancer des voies aérodigestives supérieures. Cancer/Radiother, 2015, 19 (3) : 205-210.

Rousseau R, Bollard C, Heslop H.

Apport des biothérapies anticancéreuses dans le traitement des leucémies de l'enfant.

Arch Pediatr, 2002, 9 (3) : 289-306

Saint-Jean M, Tessier M-H, Barbarot S, Billet J, Stalder J-F.

Pathologie buccale de l'enfant.

Ann Dermatol Vénéréologie, 2010, 137 (12) : 823-837.

Salagnac JM, Leguillou-Negrea A, Mechinaud F, Mercier J.

Impact of antimetabolic chemotherapy on the dentition. Apropos of 71 cases.

Rev Stomatol Chir Maxillofac, 1996, 97 (4) : 229-240.

Saletta F, Seng M, Lau L.

Advances in paediatric cancer treatment.

Transl Pediatr, 2014, 3 (2) : 156-182.

Sciences et Avenir.

Cancer : les enfants survivent 4 fois plus qu'il y a 40 ans [Internet]. 2015 [consulté le 19/03/2017].

Disponible sur : https://www.sciencesetavenir.fr/sante/cancer-les-enfants-survivent-4-fois-plus-qu-il-y-a-40-ans_29072

Servagi-Vernat S, Ali D, Roubieu C, Durdux C, Laccourreye O, Giraud P.

Dysphagie après radiothérapie : état des lieux et moyens de prévention.

Ann Fr Oto-Rhino-Laryngol Pathol Cervico-Faciale, 2015, 132 (1) : 23-27.

Sheller B, Williams B.

Orthodontic management of patients with hematologic malignancies.

Am J Orthod Dentofac Orthop Off Publ Am Assoc Orthod Its Const Soc Am Board Orthod, 1996, 109 (6) : 575-580.

Sibaud V, Boralevi F, Vigarios E, Fricain JC.

Toxicité endobuccale des thérapies ciblées anticancéreuses.

Ann Dermatol Vénérologie, 2014, 141 (5) : 354-63.

Sixou JL, De Medeiros-Batista O, Gandemer V, Bonnaure-Mallet M.

The effect of chemotherapy on the supragingival plaque of pediatric cancer patients. Oral Oncol, 1998, 34 (6) : 476-483.

Société Française d'Hématologie.

La leucémie aigüe myéloïde [Internet]. 2009 [consulté le 12/03/2017].

Disponible sur : http://sfh.hematologie.net/hematolo/UserFiles/File/PDF/Leucemieaigue_myeloide.pdf

Société Française d'Hématologie.

La maladie de Hodgkin [Internet]. 2009 [consulté le 04/03/2017].

Disponible sur : <http://www.hematologie.net/hematolo/UserFiles/File/PDF/MaladiedeHodgkin.pdf>

Coze C.

Les cancers de l'enfant [Internet]. 2014 [consulté le 24/02/2017].

Disponible sur : <http://sfce.sfpediatrie.com/page/les-cancers-de-lenfant>

Sommercorn LM, Di Fiore PM, Dixit SN, Koerber A, Lingen MW, Veis A.

Effect of alendronate on immature human dental root explants.

J Endod, 2000, 26 (3) : 133-137.

Sonis ST.

Mucositis: The impact, biology and therapeutic opportunities of oral mucositis.

Oral Oncol, 2009, 45 (12) : 1015-1020.

Sonis ST, Peterson RL, Edwards LJ, Lucey CA, Wang L, Mason L, et al.

Defining mechanisms of action of interleukin-11 on the progression of radiation-induced oral mucositis in hamsters.

Oral Oncol, 2000, 36 (4) : 373-381.

Sonis AL, Tarbell N, Valachovic RW, Gelber R, Schwenn M, Sallan S.

Dentofacial development in long-term survivors of acute lymphoblastic leukemia. A comparison of three treatment modalities.

Cancer, 1990, 66 (12) : 2645-2652.

Sunohara M, Okada T.

An Adult Case of Difficult Intubation Caused by Late Complications of Radiotherapy for Pediatric Neck Malignancy, as well as a Later Laryngeal Elevation Surgery. Masui, 2015, 64 (12) : 1269-1272.

Tarragano H.

Les cancers de la cavité buccale: du diagnostic aux applications thérapeutiques. Rueil-Malmaison : CdP ; 2008.

Taylor M, Georger B, Lagodny J, Farace F, Vassal G, Rössler J.

Potential role of antiangiogenic treatment in neuroblastoma.

Arch Pediatr, 2009, 16 (5) : 457-467.

Teguh DN, Levendag PC, Voet P, Van Der Est H, Noever I, de Kruijf W, et al.

Trismus in patients with oropharyngeal cancer: relationship with dose in structures of mastication apparatus.

Head Neck, 2008, 30 (5) : 622-630.

Thariat J, De Mones E, Darcourt V, Poissonnet G, Dassonville O, Savoldelli C, et al.

Dent et irradiation : denture et conséquences sur la denture de la radiothérapie des cancers de la tête et du cou.

Cancer/Radiother, 2010, 14 (2) : 128-136.

Thomas X, Saad H, Fièrè D.

Pronostic et traitement des leucémies aiguës lymphoblastiques de l'adulte.

Encycl Med Chir, 2000, 13 : 1-10.

Thouvenin-Doulet S, Fayoux P, Broucqsault H, Bernier-Chastagner V.

Séquelles sensorielles, esthétiques et dentaires après traitement pour un cancer dans l'enfance.

Bull Cancer, 2015, 102 (7-8) : 642-647.

Tilotta F, Folliguet M, Séguier S.

Anomalies des dents temporaires.

Med buccale, 2010 : 1-9

Torres Y, Louvet B, Lacheretz C, Langlois J-M, Nawrocki L.

Risque d'ostéonécrose des maxillaires associé à un traitement par biphosphonates dans l'enfance.

Med Buccale Chir Buccale, 2016, 22 (1) : 43-48.

Treister N, Sonis S.

Mucositis : biology and management.

Curr Opin Otolaryngol Head Neck Surg, 2007, 15 (2) : 123-129.

Underner M, Maes I, Urban T, Meurice JC.

Effets du tabac sur la maladie parodontale.

Rev Mal Respir, 2009, 26 : 1057-1073.

Unicancer.

La tomothérapie [Internet]. [consulté le 11/09/2016].

Disponible sur : http://www.centre-paul-strauss.fr/sites/default/files/documents/documentation/tomotherapie_proteger.pdf

Vaïsse V.

Varicelle-zona.

Encycl Med Chir, 2003 : 1-9.

Valéra MC, Noirrit-Esclassan E, Pasquet M, Vaysse F.

Oral complications and dental care in children with acute lymphoblastic leukaemia.

J Oral Pathol Med, 2015, 44 (7) : 483-489.

Vassal G.

Cancers-Progrès thérapeutiques.

Enjeux Médicaux, 2010 : 65-67.

Vaysse F, Bah A, Kemoun P, Cousty S.

Biologie du développement dentaire.

Arch Pediatr, 2015, 22 (5) : 149-150.

Vesterbacka M, Ringdén O, Remberger M, Huggare J, Dahllöf G.

Disturbances in dental development and craniofacial growth in children treated with hematopoietic stem cell transplantation.

Orthod Craniofac Rev, 2012, 15 (1) : 21-9.

Vidal.

La base de données en ligne des prescripteurs libéraux [Internet]. 2016 [consulté le 01/05/2016].

Disponible sur : <https://www.vidal.fr/>

Vincent-Bugnas S, Marcy P-Y, Testelin S, Delanian S, Doglio A, Precheur I, et al.

Ostéoradionécrose des maxillaires.

Oto-rhino-laryngol, 2016, 11 (1) : 1-10.

Wang Y, Schulte BA, Larue AC, Ogawa M, Zhou D.

Total body irradiation selectively induces murine hematopoietic stem cell senescence.

Blood, 2006, 107 (1) : 358-366.

Wilberg P, Kanellopoulos A, Ruud E, Hjernstad MJ, Fossa SD, Herlofson BB.

Dental abnormalities after chemotherapy in long-term survivors of childhood acute lymphoblastic leukemia 7-40 years after diagnosis.

Support Care Cancer, 2016, 24 : 1497-1506.

Zunzarren R, Dupuis V.

Guide clinique d'odontologie.

Issy-les-Moulineaux : Elsevier Masson ; 2014. 273 p.

Zwetchkenbaum SR, Oh W.

Prosthodontic management of abnormal tooth development secondary to chemoradiotherapy : a clinical report.

J Prosthet Dent, 2007, 98 (6) : 429-35.

TABLE DES MATIERES

INTRODUCTION.....	19
I. EPIDÉMIOLOGIE ET THÉRAPEUTIQUES ANTICANCÉREUSES CHEZ L'ENFANT.....	21
1. Épidémiologie	21
2. Les différents cancers de l'enfant	22
2.1. Les tumeurs solides.....	22
2.1.1. Tumeurs cérébrales	22
2.1.2. Neuroblastome.....	23
2.1.3. Rétinoblastome	24
2.1.4. Rhabdomyosarcome	25
2.1.5. Néphroblastome	25
2.1.6. Ostéosarcome	26
2.1.7. La tumeur d'Ewing	26
2.2. Les Hémopathies Malignes	27
2.2.1. Leucémies Aigües Lymphoblastiques	27
2.2.2. Leucémies Aigües Myéloblastiques	28
2.2.3. Lymphomes Non Hodgkiniens	29
2.2.4. Lymphome de Hodgkin	29
3. Thérapeutiques anticancéreuses	30
3.1. Thérapeutiques locorégionales	30
3.1.1. La radiothérapie	30
3.1.2. La chirurgie.....	31
3.2. Thérapeutiques générales.....	31
3.2.1. La chimiothérapie.....	31
3.2.2. Les thérapies ciblées.....	31
3.2.3. La corticothérapie.....	32
3.2.4. La thérapie cellulaire.....	33
3.2.5. L'immunothérapie	33
3.2.6. La thérapie génique	33
II. COMPLICATIONS PRÉCOCES DES TRAITEMENTS ANTICANCÉREUX.....	34
1. Complications aigües de la chimiothérapie	34
1.1. Manifestations buccales liées au risque hémorragique chimio- induit.....	34
1.1.1. Pétéchies	35
1.1.2. Gingivorragies	35
1.1.3. Ecchymoses	35
1.2. Manifestations buccales liées au risque infectieux chimio-induit.....	39
1.2.1. Infections bactériennes (Pseudomonas, Enterobacter)	39
1.2.2. Infections virales (HSV, EBV, CMV, VZV)	40
1.2.3. Infections fongiques.....	45
1.2.3.1. Candidose	45
2. Complications aigües de la radiothérapie cervico-faciale	50
2.1. Epithélite sèche et exsudative	51
2.2. Dysphagie	51
2.3. Stomatites infectieuses.....	52
3. Cas particulier de la mucite chimio ou radio-induite	53
3.1. Pathogenèse de la mucite	54
3.2. Symptômes de la mucite buccale	56

3.3. Facteurs de risque de la mucite buccale	59
3.4. Complications de la mucite buccale.....	61
3.5. Traitements de la mucite buccale	62
III. TOXICITÉS TARDIVES DES TRAITEMENTS ANTICANCÉREUX	68
1. Séquelles dentaires des chimiothérapies	68
1.1. Les différents types d'anomalies dentaires rencontrées.....	68
1.1.1. Anomalies de nombre	69
1.1.2. Anomalies de taille et de forme	74
1.1.3. Anomalies de structure	79
1.2. Anomalies dentaires rencontrées et période d'administration des antimétabolites	80
1.3. Toxicité des antimétabolites envers l'odontogénèse	80
2. Complications tardives de la radiothérapie cervico-faciale.....	86
2.1. Impact sur la croissance osseuse	87
2.2. Les différents types d'anomalies dentaires rencontrées.....	89
2.3. Xérostomie radio-induite et modification de la flore buccale.....	96
2.4. Cariologie et radiothérapie.....	97
2.5. Trismus.....	98
2.6. Ostéoradionécrose.....	99
2.7. Cas particulier de l'irradiation corporelle totale.....	102
3. Complications tardives des thérapies ciblées.....	103
3.1. Les biphosphonates (BPS)	104
3.1.1. Ostéochimionécrose des maxillaires.....	107
3.1.2. Eruption dentaire.....	110
3.1.3. Perturbation de l'odontogénèse	111
3.2. Les anti-angiogéniques (Bevacizumab)	115
CONCLUSION.....	125

**Lucile ROUSSEL - TRAITEMENTS ANTICANCEREUX CHEZ L'ENFANT :
COMPLICATIONS AIGUES ET SEQUELLES BUCCO-DENTAIRES TARDIVES**

Nancy 2017 : 156 pages.

Th. : Chir.-Dent. : Nancy 2017

Mots-clefs :

Résumé :

L'augmentation de l'espérance de vie des enfants atteints de cancer et les thérapeutiques anticancéreuses de plus en plus toxiques nous amènent à faire face à un nombre croissant de séquelles au niveau de divers organes, notamment au niveau bucco-dentaire.

La toxicité de la chimiothérapie induit des hémorragies buccales et l'altération des défenses immunitaires du patient génère différentes infections. La radiothérapie cible les tissus tumoraux mais altère certains organes sains tels que la peau et les articulations temporo-mandibulaires, sources de nombreuses complications. De plus, la mucite buccale se développe chez 50 à 54 % des enfants atteints de cancers.

Par ailleurs, la chimiothérapie administrée au cours de l'odontogenèse peut occasionner des séquelles tardives telles que des anomalies dentaires. D'autre part, la radiothérapie induit des troubles de la croissance osseuse. Elle peut également conduire à une ostéoradionécrose, cependant la littérature ne rapporte aucun cas chez l'enfant. De plus, les glandes salivaires et les organes dentaires sont exposés lors d'une irradiation cervico-faciale. Ainsi des caries post-radiques et diverses anomalies dentaires se développent chez l'enfant.

L'émergence des thérapies ciblées a permis une action plus précise sur les cellules tumorales. Cependant les biphosphonates et les anti-angiogéniques exposent le patient à un risque élevé d'ostéochimionécrose des maxillaires. Ce risque perdure longtemps après leur période d'administration. Ainsi un suivi bucco-dentaire à long terme doit être instauré par le chirurgien dentiste.

Membres du jury :

Pr. C. STRAZIELLE	Professeur des Universités	Présidente
<u>Dr. M. HERNANDEZ</u>	<u>Assistant Hospitalo-Universitaire</u>	<u>Directrice</u>
<u>Dr. D. DROZ</u>	<u>Maître de Conférences des Universités</u>	<u>Co-directrice</u>
Dr. L. MANSUY	Docteur en Médecine	Juge
Dr. B. PHULPIN	Maître de Conférences des Universités	Juge

Adresse de l'auteur :

**Lucile ROUSSEL
70 rue de la République
54000 Nancy**