



HAL
open science

La mise en esthétique immédiate

Célia Guillon

► **To cite this version:**

| Célia Guillon. La mise en esthétique immédiate. Sciences du Vivant [q-bio]. 2017. hal-01932077

HAL Id: hal-01932077

<https://hal.univ-lorraine.fr/hal-01932077v1>

Submitted on 23 Nov 2018

HAL is a multi-disciplinary open access archive for the deposit and dissemination of scientific research documents, whether they are published or not. The documents may come from teaching and research institutions in France or abroad, or from public or private research centers.

L'archive ouverte pluridisciplinaire **HAL**, est destinée au dépôt et à la diffusion de documents scientifiques de niveau recherche, publiés ou non, émanant des établissements d'enseignement et de recherche français ou étrangers, des laboratoires publics ou privés.



AVERTISSEMENT

Ce document est le fruit d'un long travail approuvé par le jury de soutenance et mis à disposition de l'ensemble de la communauté universitaire élargie.

Il est soumis à la propriété intellectuelle de l'auteur. Ceci implique une obligation de citation et de référencement lors de l'utilisation de ce document.

D'autre part, toute contrefaçon, plagiat, reproduction illicite encourt une poursuite pénale.

Contact : ddoc-thesesexercice-contact@univ-lorraine.fr

LIENS

Code de la Propriété Intellectuelle. articles L 122. 4

Code de la Propriété Intellectuelle. articles L 335.2- L 335.10

http://www.cfcopies.com/V2/leg/leg_droi.php

<http://www.culture.gouv.fr/culture/infos-pratiques/droits/protection.htm>

**ACADÉMIE DE NANCY-METZ
UNIVERSITÉ DE LORRAINE
FACULTE D'ODONTOLOGIE**

Année 2017 -2018

N°10026

THÈSE

pour le

**DIPLÔME D'ÉTAT DE DOCTEUR EN CHIRURGIE
DENTAIRE**

par

Célia GUILLON

Née le 03/01/1992 à METZ (MOSELLE)

LA MISE EN ESTHÉTIQUE IMMÉDIATE

Présentée et soutenue publiquement le 24 Novembre 2017

Examineurs de la thèse :

Pr. JM MARTRETTE

Professeur des universités

Président

Dr. J PENAUD

Maître de conférences

Directeur de thèse

Dr. J SCHOUVER

Maître de conférences

Juge

Dr. N PAOLI

Assistant Hospitalier

Juge

**ACADÉMIE DE NANCY-METZ
UNIVERSITÉ DE LORRAINE
FACULTE D'ODONTOLOGIE**

Année 2017 -2018

N°10026

THÈSE

pour le

**DIPLÔME D'ÉTAT DE DOCTEUR EN CHIRURGIE
DENTAIRE**

par

Célia GUILLON

Née le 03/01/1992 à METZ (MOSELLE)

LA MISE EN ESTHÉTIQUE IMMÉDIATE

Présentée et soutenue publiquement le 24 Novembre 2017

Examineurs de la thèse :

Pr. JM MARTRETTE

Professeur des universités

Président

Dr. J PENAUD

Maître de conférences

Directeur de thèse

Dr. J SCHOUVER

Maître de conférences

Juge

Dr. N PAOLI

Assistant Hospitalier

Juge

Par délibération en date du 11 décembre 1972, la Faculté de Chirurgie Dentaire a arrêté que les opinions émises dans les dissertations qui lui seront présentées doivent être considérées comme propres à leurs auteurs et qu'elle n'entend leur donner aucune approbation ni improbation.

Président : Professeur Pierre MUTZENHARDT

Doyen : Professeur Jean-Marc MARTRETTE

Vice-Doyens : Dr Céline CLEMENT – Dr Rémy BALTHAZARD – Dr Anne-Sophie VAILLANT

Membres Honoraires : Dr L. BABEL – Pr. S. DURIVAUX – Pr A. FONTAINE – Pr G. JACQUART – Pr D. ROZENCWEIG - Pr ARTIS - Pr M. VIVIER [†]

Doyens Honoraires : Pr J. VADOT, Pr J.P. LOUIS

Maître de conférences CUM MERITO : Dr C. ARCHIEN

Sous-section 56-01 Odontologie pédiatrique	Mme DROZ Dominique	Maître de Conférences *
	Mme JAGER Stéphanie	Maître de Conférences *
	M. PREVOST Jacques	Maître de Conférences
	Mme HERNANDEZ Magali	Assistante *
	M. LEFAURE Quentin	Assistant
	M. MERCIER Thomas	Assistant *
Sous-section 56-02 Orthopédie Dento-Faciale	Mme FILLEUL Marie Pierryle	Professeur des Universités *
	M. EGLOFF Benoît	Maître de Conférences *
	Mme GREGOIRE Johanne	Assistante
Sous-section 56-03 Prévention, Epidémiologie, Economie de la Santé, Odontologie légale	Mme CLEMENT Céline	Maître de Conférences *
	Mme LACZNY Emily	Assistante
	Mme NASREDDINE Greyce	Assistante
	M. BAUDET Alexandre	Assistant
Sous-section 57-01 Parodontologie	M. AMBROSINI Pascal	Professeur des Universités *
	Mme BISSON Catherine	Maître de Conférences *
	M. JOSEPH David	Maître de Conférences *
	M. PENAUD Jacques	Maître de Conférences
	Mme MAYER-COUPIN Florence	Assistante
	Mme PAOLI Nathalie	Assistante *
Sous-section 57-02 Chirurgie Buccale, Pathologie et Thérapeutique, Anesthésiologie et Réanimation	Mme GUILLET-THIBAUT Julie	Maître de Conférences *
	M. BRAVETTI Pierre	Maître de Conférences
	Mme PHULPIN Bérengère	Maître de Conférences *
	M. DELAITRE Bruno	Assistant
	Mme KICHENBRAND Charlene	Assistante *
	Mme NACHIT Myriam	Assistante
Sous-section 57-03 Sciences Biologiques (Biochimie, Immunologie, Histologie, Embryologie, génétique, Anatomie pathologique, Bactériologie, Pharmacologie)	M. YASUKAWA Kazutoyo	Maître de Conférences *
	M. MARTRETTE Jean-Marc	Professeur des Universités *
	Mme EGLOFF-JURAS Claire	Assistante*
Sous-section 58-01 Odontologie Conservatrice, Endodontie	M. MORTIER Éric	Maître de Conférences *
	M. AMORY Christophe	Maître de Conférences
	M. BALTHAZARD Rémy	Maître de Conférences *
	M. ENGELS-DEUTSCH Marc	Maître de Conférences
	M. GEVREY Alexis	Assistant
	Mme GEBHARD Cécile	Assistante
	M. VINCENT Marin	Maître de Conférences Associé
Sous-section 58-02 Prothèses (Prothèse conjointe, Prothèse adjointe partielle, Prothèse complète, Prothèse maxillo-faciale)	M. DE MARCH Pascal	Maître de Conférences
	M. SCHOUVER Jacques	Maître de Conférences
	Mme VAILLANT Anne-Sophie	Maître de Conférences *
	Mme CORNE Pascale	Maître de Conférences Associé *
	M. GILLET Marc	Assistant
	M. HIRTZ Pierre	Assistant *
	M. KANNENGIESSER François	Assistant
	Mme MOEHREL Bethsabée	Assistante*
	M. VUILLAUME Florian	Assistant
Sous-section 58-03 Sciences Anatomiques et Physiologiques Occlusodontiques, Biomatériaux, Biophysique, Radiologie	Mme STRAZIELLE Catherine	Professeur des Universités *
	Mme MOBY Vanessa (Stutzmann)	Maître de Conférences *
	M. SALOMON Jean-Pierre	Maître de Conférences
	M. KARKABA Alaa	Assistant Associé

Souligné : responsable de la sous-section

* temps plein

Mis à jour le 21/03/2017

REMERCIEMENTS

À notre président de thèse,

Monsieur le professeur Jean-Marc MARTRETTE

Docteur en Chirurgie Dentaire

Docteur de l'Université de Lorraine

Professeur des Universités

Praticien Hospitalier

Doyen de la Faculté d'Odontologie de Nancy

Docteur en Sciences Pharmacologiques

Habilité à diriger des recherches

Sous-section : Sciences biologiques (Biochimie, Immunologie, Histologie, Embryologie, Génétique, Anatomie pathologique, Bactériologie, Pharmacologie).

Vous nous avez fait l'honneur d'accepter la présidence du jury de cette thèse.

Nous vous prions de trouver ici l'expression de notre profond respect et de notre gratitude.

À notre juge et directeur de thèse,

Monsieur le Docteur Jacques PENAUD

Docteur en chirurgie dentaire

Docteur de l'université Henri Poincaré, NANCY-I

Maître de conférences des universités

Praticien Hospitalier

Sous-section : Parodontologie

Nous vous remercions de nous avoir fait l'honneur de diriger ce travail. Nous vous sommes reconnaissants pour votre accompagnement, votre disponibilité, votre bienveillance et vos précieux conseils reçus tout au long de la rédaction de ce travail.

Nous vous remercions pour la qualité de l'enseignement clinique et théorique que vous nous avez apporté pendant toutes nos années d'études.

Veillez trouver ici le témoignage de notre reconnaissance et de notre plus profond respect.

À notre maître et juge,

Monsieur le Docteur Jacques SCHOUVER

Docteur en chirurgie dentaire

Docteur en sciences odontologiques

Maître de conférences des universités

Praticien Hospitalier

Sous-section : Prothèse

*Nous vous remercions pour la spontanéité avec laquelle vous avez accepté de
participer à notre jury de thèse.*

*Nous vous sommes reconnaissants pour la qualité de votre enseignement durant
toutes nos années d'étude.*

Veillez trouver ici le témoignage de notre profonde gratitude.

À notre Maître et juge,

Madame le Docteur Nathalie PAOLI

Docteur en chirurgie dentaire

Assistante hospitalier

Sous-section : Parodontologie

*Nous sommes très sensibles à l'honneur que vous nous avez fait en acceptant de
faire partie de notre jury.*

*Nous vous remercions pour votre accompagnement et votre gentillesse pendant
toutes nos années d'étude.*

Soyez assurée du plus profond respect que nous vous portons.

SOMMAIRE

INTRODUCTION

1. Définitions et considérations générales

1.1 Classification du moment de la pose des implants après l'avulsion des dents

1.2 Définition des protocoles de mise en charge

1.3 Indications

1.4 Facteurs de risques esthétiques

2. Comment appréhender le cas clinique

2.1 Critères généraux

2.2 Critères à étudier

2.3 Analyse clinique

2.4 Analyse radiologique

2.5 Traitements additifs

3. Restauration prothétique provisoire

3.1 Rôle

3.2 Scellée vs vissée

3.3 Techniques

4. Cas cliniques : Protocoles

4.1 Exemple d'un cas simple

4.2 Exemple d'un cas avancé

4.3 Exemple d'un cas complexe

CONCLUSION

RÉFÉRENCES BIBLIOGRAPHIQUES

TABLE DES MATIÈRES

TABLE DES FIGURES

Figure 1 : *Exemple d'une ligne du sourire basse (source Dr Penaud)*

Figure 2 : *Exemple d'une ligne de sourire moyenne (source Dr Penaud)*

Figure 3 : *Exemple d'une ligne de sourire haute (source Dr Penaud)*

Figure 4 : *Exemple de parodonte épais et peu festonné (source Dr Penaud)*

Figure 5 : *Exemple de parodonte moyennement festonné (source Dr Penaud)*

Figure 6 : *Exemple de parodonte fin et festonné (source Dr Penaud)*

Figure 7 : *Sourire avec absence de restaurations voisines à l'édentement (source Dr Penaud)*

Figure 8 : *Sourire avec nombreuses restaurations conservatrices et prothétiques des dents voisines à l'édentement (source Dr Penaud)*

Figures 9 et 10 : *Espace mésiodistal de l'édentement inférieur à 7mm (source Dr Penaud)*

Figure 11 : *Anatomie intacte des tissus mous (source Dr Penaud)*

Figure 12 : *Anatomie des tissus mous déficitaire (source Dr Penaud)*

Figure 13 : *Photographie illustrant la distance à respecter par le praticien pour obtenir un positionnement optimal de l'implant (source Dr Penaud)*

Figure 14 : *Schéma illustrant les zones de confort (vert) et de danger (rouge) concernant le positionnement de l'implant en mésiodistal (Bragger et Heitz-Mayfield 2015)*

Figure 15 : *Schéma illustrant les zones de confort (vert) et de danger (rouge) concernant le positionnement de l'implant en vue occlusale (Bragger et Heitz-Mayfield 2015)*

Figure 16 : *Positionnement de l'implant à 3mm de la jonction amélo-cémentaire des dents adjacentes (source Dr Penaud)*

Figure 17 : *Implant placé au-delà de 3mm par rapport à la jonction amélocémentaire des dents adjacentes*

Figure 18 : *Axe de l'alvéole permettant un positionnement aisé de l'implant (source Dr Penaud)*

Figure 19 : *A gauche : Coupe sagittale montrant l'axe de l'alvéole très vertical et vestibulaire rendant le positionnement de l'implant plus difficile. A droite : Mise en place de l'implant selon les bons critères de positionnement, il est bien visible que le praticien n'a pas pu suivre l'alvéole très vestibulée (Source Dr Penaud)*

Figure 20 : *Exemple de guide chirurgical (source Dr Penaud)*

Figure 21 : *Guide chirurgical utilisé lors de la chirurgie. Le praticien peut vérifier que le positionnement des implants est en adéquation avec le volume prothétique défini au préalable. (Source Dr Penaud)*

Figure 22 : *Implant placé hors du volume prothétique, conséquence de l'absence d'utilisation d'un guide (source Dr Penaud)*

Figure 23 : *Distance implants-parois alvéolaires inférieure à 2mm, pas de nécessité de comblement (source Dr Penaud)*

Figure 24 et 25 : *Distance entre implant et paroi alvéolaire supérieure à 2 mm, le praticien doit donc réaliser un comblement à l'aide d'un substitut osseux (source Dr Penaud)*

Figure 26 : *Mise en place d'un défaut osseux vertical lors de la chirurgie (source Dr Penaud)*

Figure 27 : *Comblement à l'aide de Bio-Oss (source Dr Penaud)*

Figure 28 : *Bone trap*

Figure 29 : *Prélèvement osseux au niveau mentonnier (source Dr Penaud)*

Figure 30 : *Mise en place du greffon autogène au niveau du défaut osseux (source Dr Penaud)*

Figure 31 : *Membrane vicryl treillis stabilisée par des clous nécessaires à son maintien (source Dr Penaud)*

Figure 32 : *Membrane BioGide (Geistlich)*

Figure 33 : *La dent 11 présente un signe d'infection dû à une fracture mis en évidence par la fistule vestibulaire (source Dr Penaud)*

Figure 34 : *Observation des déhiscences osseuses en regard de 11 (source Dr Penaud)*

Figure 35 : *Observation des défauts de l'avéole une fois la dent extraite. Le support osseux est insuffisant pour pouvoir poser un implant dans la même séance. (Source Dr Penaud)*

Figure 36 : *Réalisation d'un comblement à l'aide de Bio-Oss (source Dr Penaud)*

Figure 37 : *Mise en place d'une membrane résorbable type vicryl et pose clous (source Dr Penaud)*

Figure 38 : *Sutures du site (source Dr Penaud)*

Figure 39 : *Site cicatrisé (source Dr Penaud)*

Figure 40 : *A 6 mois post opératoire, réouverture et observation de la colonisation osseuse (source Dr Penaud)*

Figure 41 : *A gauche : coupes sagittales montrant le volumineux déficit osseux au niveau de la dent 21. A droite : Situation clinique objectivée lors de la levée du lambeau (Source Dr Penaud)*

Figure 42 : *A gauche : état de l'alvéole après l'avulsion de 21. A droite : Comblement du déficit osseux avec du BioBank® (Source Dr Penaud)*

Figure 43 : *Mise en place d'une membrane vicryl treillis (Source Dr Penaud)*

Figure 44 : *Coupes sagittales montrant l'apposition osseuse après la période de cicatrisation de 6 mois (Source Dr Penaud)*

Figure 45 : *Coupe histologique montrant l'activité ostéoblastique du site révélée par la présence d'ostéoblastes (Source Dr Penaud)*

Figure 46 : *Vue clinique de la reconstruction osseuse du site prêt à implanter (Source Dr Penaud)*

Figure 47 : *La prothèse provisoire a façonné les tissus : le « lit » de la prothèse définitive (source Dr Penaud)*

Figure 48 : *Scellement de la couronne provisoire. On note la présence de résidus de ciment de scellement qu'il faut impérativement retirer (source Dr Penaud)*

Figure 49 : *La prothèse provisoire de cette patiente s'est légèrement dévissée ce qui entraîne une migration de la gencive (Source Dr Penaud)*

Figure 50 : *Moule ion du commerce rebasé avec de la résine, adapté sur le pilier provisoire (source Dr Penaud)*

Figure 51 et 52: *Utilisation de la dent extraite du patient comme couronne provisoire (source Dr Penaud)*

Figure 53 : *Utilisation de la dent naturelle du patient en guise de couronne provisoire (Source Dr Penaud)*

Figure 54 : *Sourire de la patiente (source Dr Penaud)*

Figure 55 : *Migration vestibulaire de 11 (source Dr Penaud)*

Figure 56 : *Coupe radiographique mettant en évidence le volume osseux suffisant (source Dr Penaud)*

Figure 57 : *Pose de l'implant selon les critères de positionnement décrits précédemment (source Dr Penaud)*

Figure 58 : *Préparation de la dent extraite de la patiente (source Dr Penaud)*

Figure 59 : *Préparation et pose de la prothèse provisoire en utilisant la dent extraite de la patiente (source Dr Penaud)*

Figure 60 : *Radiographie rétroalvéolaire post opératoire (source Dr Penaud)*

Figure 61 : *Cicatrisation avec la prothèse provisoire en place (source Dr Penaud)*

Figure 62 : *Sourire du patient (Source Dr Penaud)*

Figures 63 et 64 : *Pose de l'implant en suivant les critères de positionnement décrits précédemment (Source Dr Penaud)*

Figure 65 : *Mise en place de la couronne provisoire en utilisant la technique du moule ion rebasé à la résine (Source Dr Penaud)*

Figure 66 : *Cicatrisation avec la couronne provisoire en place (Source Dr Penaud)*

Figure 67 : *Sourire du patient (source Dr Penaud)*

Figure 68 : *Pose de l'implant 22 (source Dr Penaud)*

Figure 69 : *Pose de l'implant 12 (source Dr Penaud)*

Figure 70 : *Restauration prothétique provisoire en utilisant la technique du moule ion rebasé à la résine (source Dr Penaud)*

Figure 71 : *Photographie post-opératoire. On peut observer qu'il sera nécessaire d'avoir recours à une chirurgie muco-gingivale (Source Dr Penaud)*

Figure 72 : *Radiographie post-opératoire. On peut observer l'espace mesio-distal étroit (Source Dr Penaud)*

LISTE DES TABLEAUX

Tableau 1 : Classification du moment de la pose des implants après l'avulsion des dents (source Chen et Buser 2008)

Tableau 2 : Protocoles de mise en charge (Cochran et al 2004)

Tableau 3 : Facteurs de risques esthétiques (Chen et Dawson 2011)

Tableau 4 : Analyse clinique d'un cas simple (Chen, Buser et Cordaro 2011)

Tableau 5 : Analyse clinique d'un cas avancé (Chen, Buser et Cordaro 2011)

Tableau 6 : Analyse clinique d'un cas complexe (Chen, Buser et Cordaro 2011)

Tableau 7 : Les différentes techniques d'imagerie (Baudoin et Bennani 2000)

Tableau 8 : Facteurs de risques esthétiques rapportés au cas de la patiente

Tableau 9 : Cas clinique de la patiente selon la classification SAC

Tableau 10 : Détermination du risque esthétique de ce patient

Tableau 11 : Classification SAC appliquée au patient

Tableau 12 : Détermination du risque esthétique

Tableau 13 : Classification SAC appliquée au patient

INTRODUCTION

L'idée de réduire le délai d'attente traditionnellement requis pour répondre aux demandes esthétiques et fonctionnelles des patients par une prothèse fixe a été émise par de nombreux auteurs.

Initialement les études se sont focalisées sur la réduction du délai d'attente entre extraction de la dent et la pose de l'implant et ont conduit à la conclusion qu'un délai de trois mois était suffisant pour la cicatrisation osseuse.

Le délai devant être respecté entre la pose de l'implant et la mise en fonction a fait également l'objet d'analyse et dépend de la qualité et quantité de l'os.

Il peut être réduit à deux mois en présence d'un os de quantité et de qualité adéquate. Cela dépend également de la nature du revêtement titane de l'implant.

La question s'est alors posée de savoir ce qui se passerait si les deux temps de la chirurgie se réduisaient à une seule étape.

Le problème à résoudre a été non seulement de réaliser un acte chirurgical unique, mais également de poser une couronne provisoire immédiate en résine sur les implants unitaires du secteur antérieur, en inoclusion, pour répondre au problème esthétique. Cette couronne provisoire étant remplacée par une restauration définitive en céramique.

Le thème de cette thèse est de réaliser un guide clinique afin de guider le praticien dans la planification et la mise en œuvre de la mise en esthétique immédiate.

La mise en esthétique immédiate n'est pas une précipitation thérapeutique mais un acte clinique qui doit être mûrement réfléchi.

En effet, elle demande au préalable une grande expérience du clinicien ainsi qu'une formation en implantologie.

Le praticien doit posséder des compétences chirurgicales et prothétiques qui sont également nécessaires.

Le diagnostic clinique et radiologique doit être minutieux, ainsi que la partie chirurgicale.

1. Définitions et considérations générales

Avant d'étudier précisément le protocole de mise en esthétique immédiate, il est important de situer ce mode opératoire parmi les différentes techniques de thérapeutique implantaire.

Afin de clarifier cette approche, nous allons la définir à la fois du point de vue du moment de pose des implants et selon le moment de pose de la restauration prothétique, c'est-à-dire du protocole de mise en charge.

1.1. Classification du moment de la pose des implants après l'avulsion des dents

Tableau 1 : classification du moment de la pose des implants après l'avulsion des dents (source Chen et Buser 2008)

<i>Classification</i>	<i>Terminologie</i>	<i>Délai après l'avulsion des dents</i>	<i>Situation clinique souhaitée lors de la pose des implants</i>
<i>Type 1</i>	Pose immédiate	Immédiate après l'avulsion	Site post extractionnel sans cicatrisation des tissus mous et osseux
<i>Type 2</i>	Pose précoce avec cicatrisation des parties molles	Traditionnellement 4 à 8 semaines	Site post extractionnel avec tissus mous cicatrisés mais sans cicatrisation osseuse significative
<i>Type 3</i>	Pose précoce avec cicatrisation osseuse partielle	Traditionnellement 12 à 16 semaines	Site post extractionnel avec tissus mous cicatrisés et cicatrisation osseuse significative
<i>Type 4</i>	Pose différée	Traditionnellement 3 à 6 mois ou plus	Site post extractionnel entièrement cicatrisé

1.2. Définition des protocoles de mise en charge

Tableau 2 : Protocoles de mise en charge (Cochran et al 2004)

<i>Protocole de mise en charge</i>	<i>Définition</i>
Restauration-Mise en esthétique immédiate	Une restauration est posée dans les 48 heures suivant la pose de l'implant mais n'est pas en occlusion avec l'arcade dentaire opposée
Mise en charge immédiate	Une restauration est mise en occlusion avec la denture opposée dans les 48 heures suivant la pose de l'implant
Mise en charge conventionnelle	La prothèse est réalisée sur les implants après 3 à 6 mois de cicatrisation

En résumé, la mise en esthétique immédiate va concerner une pose immédiate d'implant après avulsion de la dent ou des dents ou une pose d'implant sur des tissus parfaitement cicatrisés suivie d'une restauration prothétique provisoire immédiate.

1.3. Indications

Les indications générales concernent :

- toute extraction (carie, fracture) sans présence d'un foyer infectieux
- une expulsion dentaire traumatique avec préservation du capital osseux dans les cas où la dent n'est pas ré-implantable
- des complications endodontiques indiquant l'extraction
- une fêlure radiculaire
- la rhizalyse d'une dent temporaire associée à l'agénésie de la dent permanente
- une résorption radiculaire interne ou externe
- une résorption radiculaire (suite à un traitement orthodontique par exemple)

1.4. Facteurs de risques esthétiques

L'esthétique est l'enjeu majeur dans les thérapeutiques implantaire antérieures.

De nombreux critères ont été étudié afin de quantifier et de qualifier tous les facteurs pouvant influencer sur le résultat esthétique de la thérapeutique.

Martin, Morton et Buser ont établi en 2007 une liste de facteurs diagnostiques corrélés à l'évaluation des risques esthétiques. Il est conseillé d'étudier ces différents points avant toute thérapeutique implantaire.

Ces différents points ont été classifié en niveau de risque faible, moyen ou élevé afin d'aider au mieux le praticien à évaluer la difficulté de son cas clinique.

Tableau 3 : facteurs de risques esthétiques (Chen et Dawson 2011)

Facteur de risque esthétique/niveau de risque	Faible	Moyen	Elevé
Etat médical	Patient en bonne santé générale		Patient avec un risque infectieux dû à un déficit immunitaire
Tabagisme Le tabac a des effets délétères sur les procédures de greffe, sur l'ostéointégration de l'implant et sur la santé au long terme des tissus péri-implantaires.	Absence	Fumeur léger (moins de 10 cigarettes par jour)	Gros fumeur (10 cigarettes ou plus par jour)
Demande esthétique du patient	Modérée	Moyenne	Elevée
Ligne du sourire	Basse	Moyenne	Haute
Biotype gingival	Epais et peu festonné	Epaisseur moyenne et moyennement festonné	Fin et festonné
Formes des couronnes	Rectangulaires	Ovoïdes	Triangulaires
Niveau de l'os autour des dents adjacentes	Inférieur ou égal à 5mm par rapport au point de contact	5.5 à 6.5 mm par rapport au point de contact	Supérieur à 7 mm par rapport au point de contact
Etat de restauration des dents voisines	Vierges		Restaurées
Largeur de l'espace édenté	1 dent (supérieure ou égal à 7 mm)	1 dent (inférieure ou égal à 7mm)	2 dents ou plus
Anatomie des tissus mous	Intacte		Déficitaire
Anatomie osseuse de la crête alvéolaire	Sans déficit	Déficit horizontal	Déficit vertical

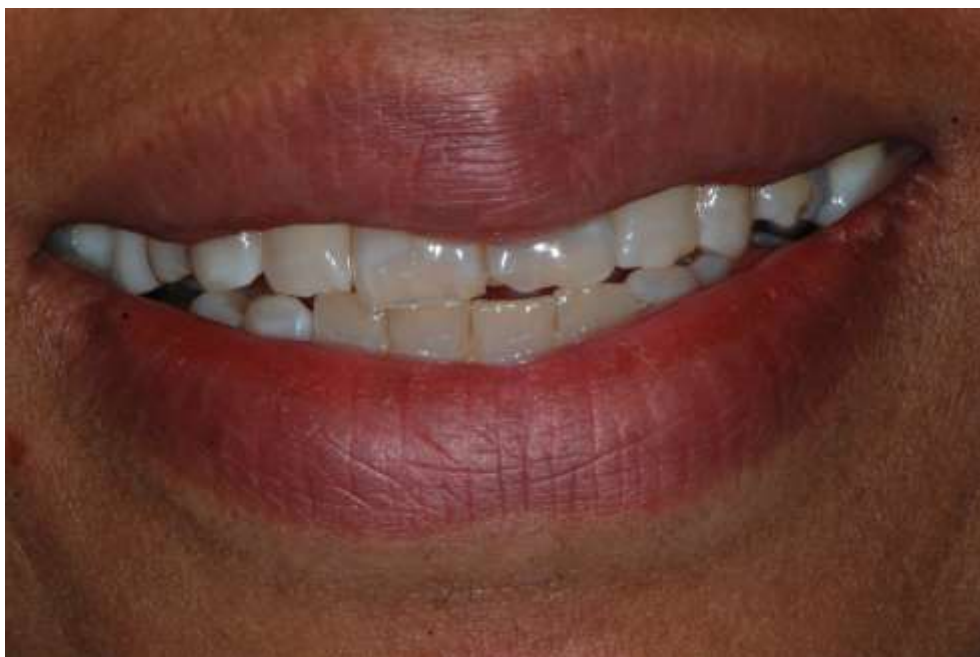

Figure 1 : Exemple d'une ligne du sourire basse (source Dr Penaud)

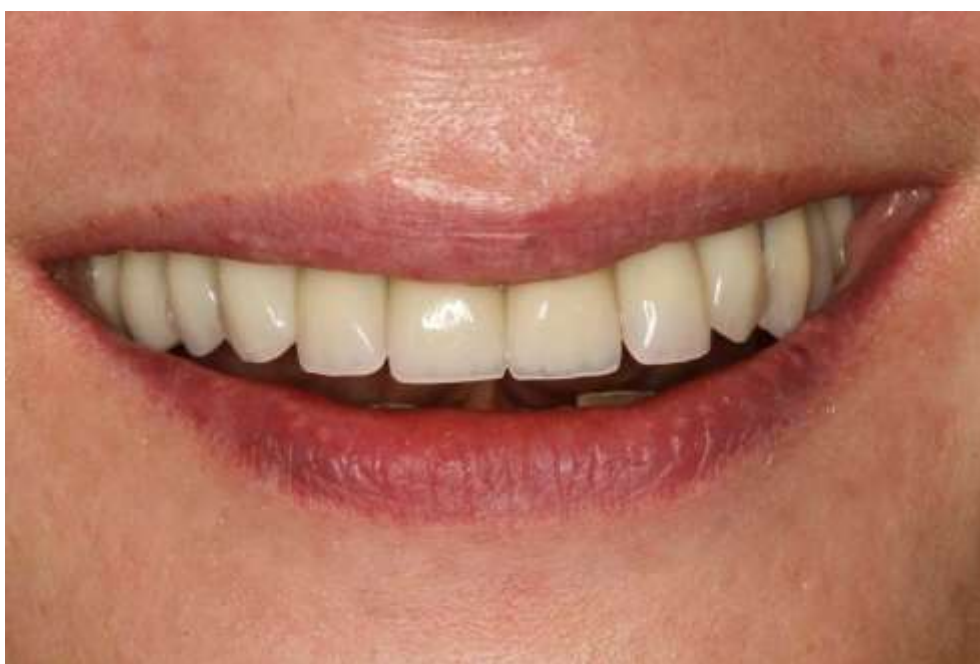

Figure 2 : exemple d'une ligne de sourire moyenne (source Dr Penaud)

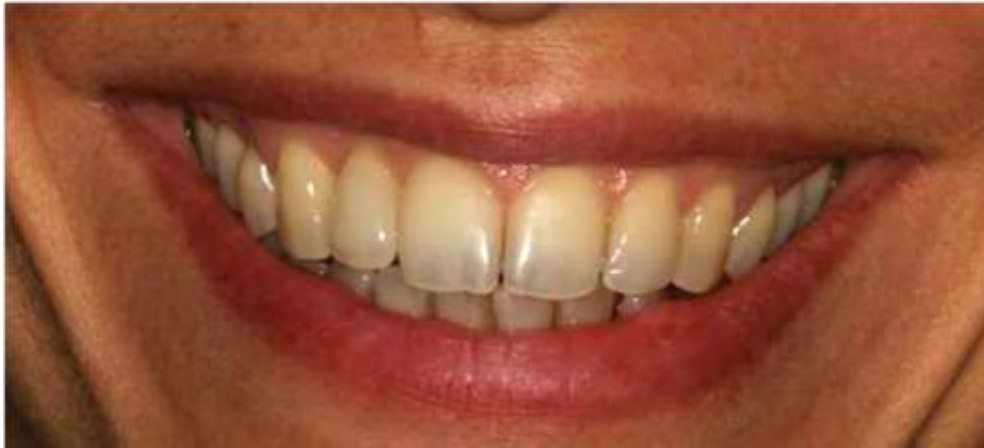

Figure 3 : exemple d'une ligne de sourire haute (source Dr Penaud)

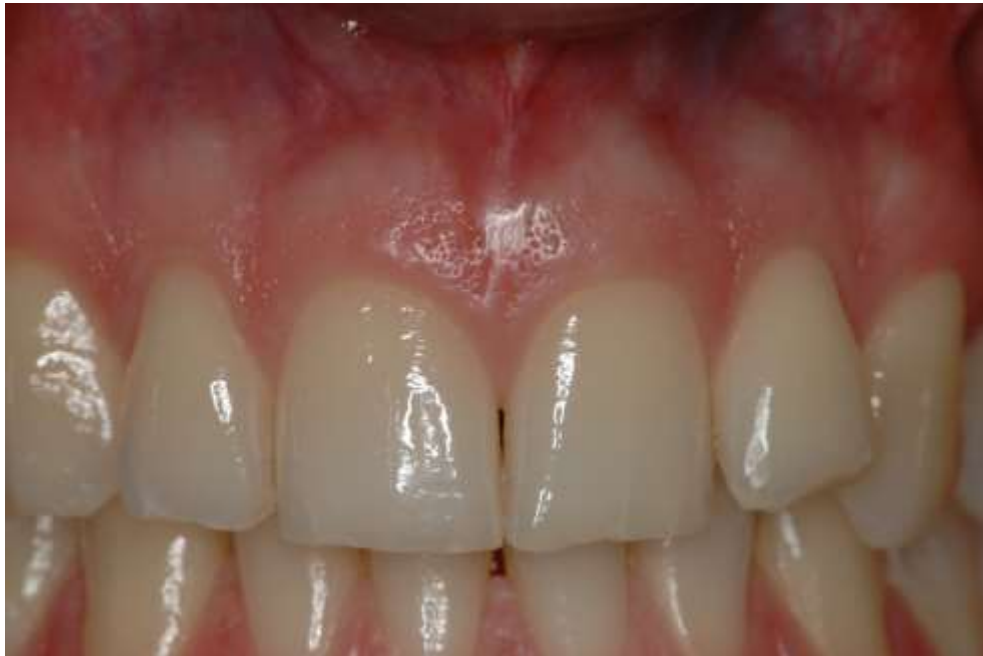

Figure 4 : exemple d'un parodonte épais et peu festonné (source Dr Penaud)

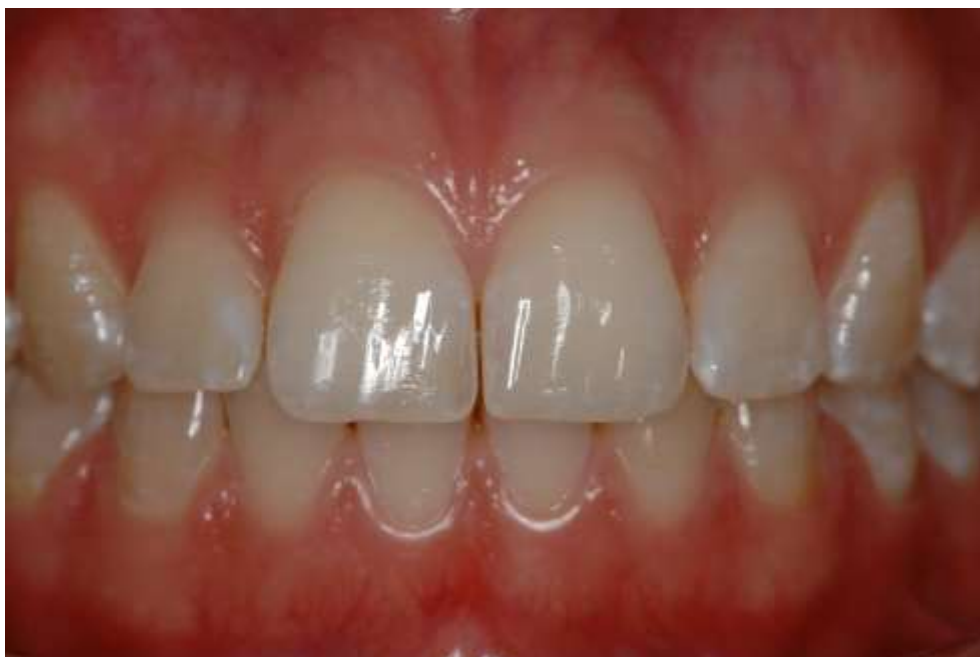

Figure 5 : exemple d'un parodonte moyennement festonné (source Dr Penaud)

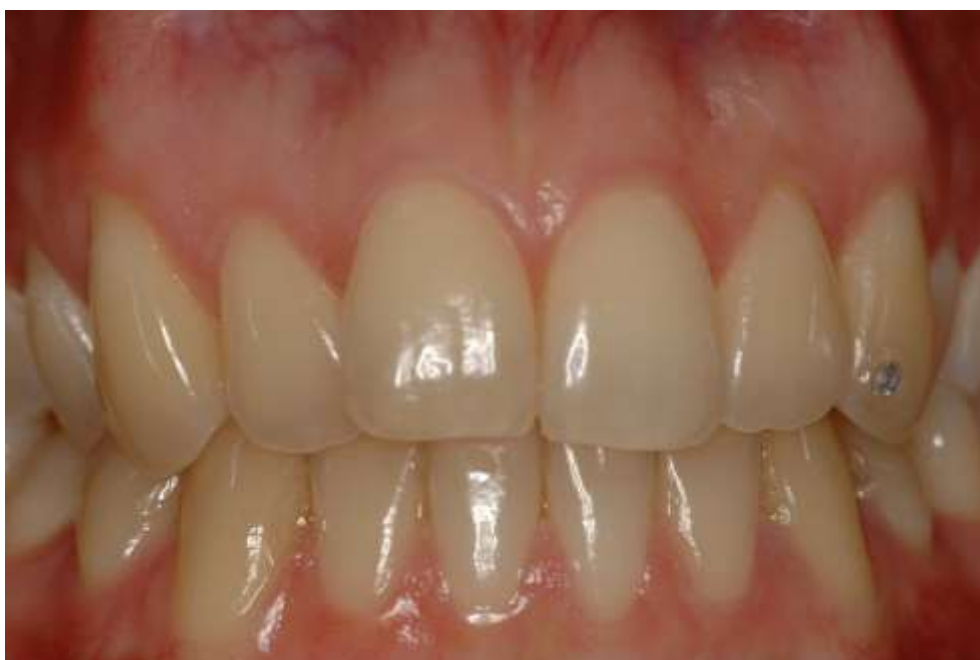

Figure 6 : exemple d'un parodonte fin et festonné (source Dr Penaud)

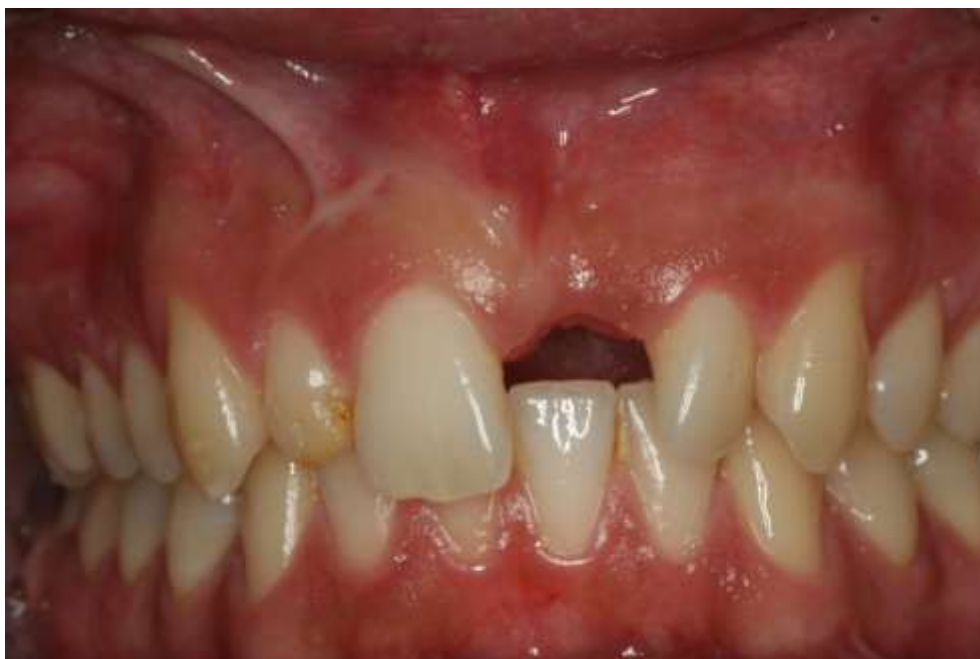

Figure 7 : Exemple de sourire avec absence de restauration des dents voisines à l'édentement (source Dr Penaud)

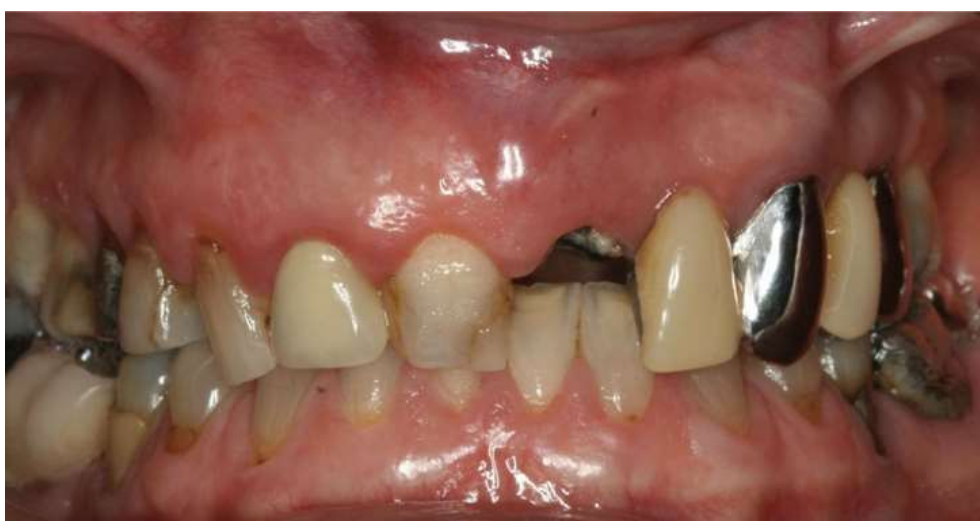
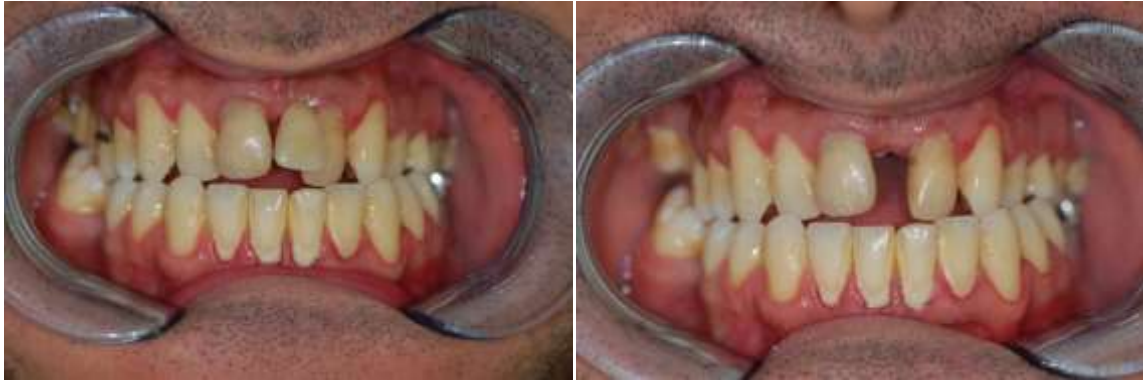
Figure 8 : Exemple de sourire avec de nombreuses restaurations conservatrices et prothétiques des dents voisines à l'édentement (Source Dr Penaud)



Figures 9 et 10 : Espace mésio distal de l'édentement inférieur à 7mm (Source Dr Penaud)

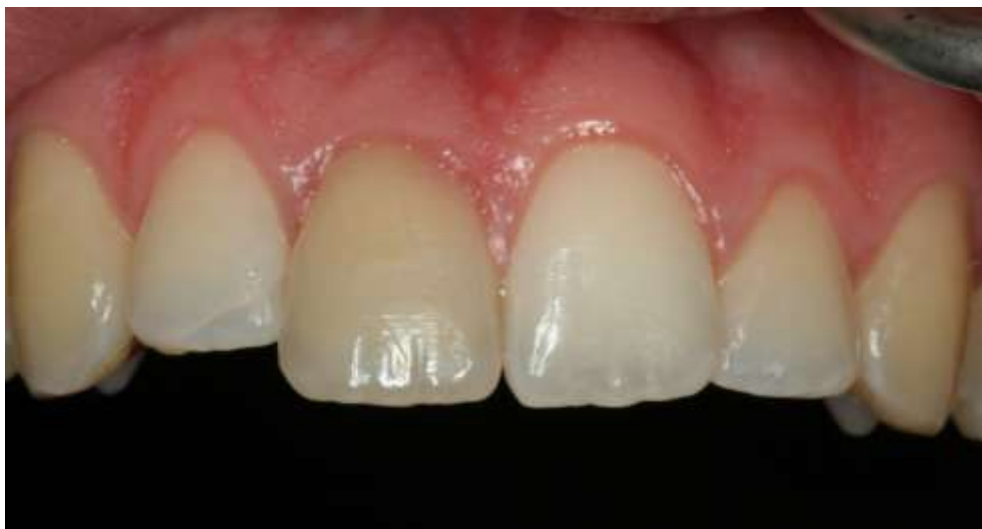

Figure 11 : Anatomie intacte des tissus mous (Source Dr Penaud)

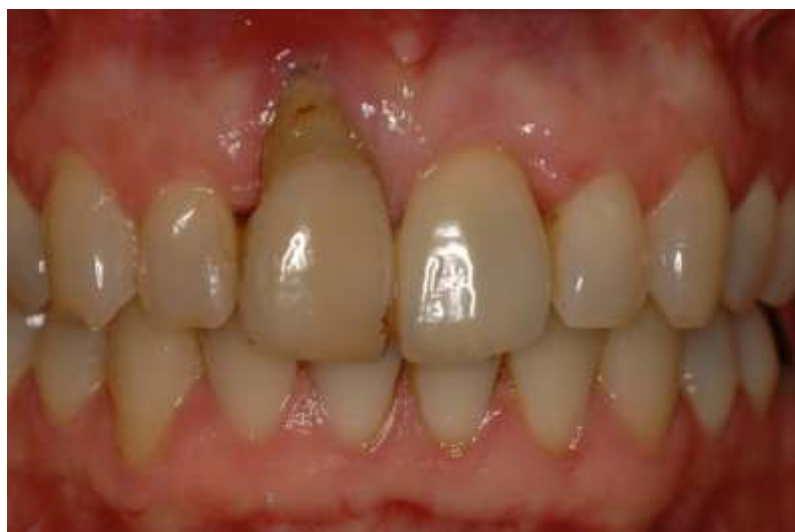

Figure 12 : Anatomie des tissus mous déficitaire (Source Dr Penaud)

Le volume des parties dures et molles environnantes à la zone à implanter doit être évalué précisément.

En effet, si l'anatomie de la crête osseuse ne comporte pas de déficit, les papilles gingivales seront soutenues et maintenues et donc le risque esthétique sera faible.

Lorsque l'anatomie n'est pas favorable, il est souvent nécessaire d'avoir recours à des techniques d'augmentation tissulaire afin de pallier aux déficits et donc de réduire le risque esthétique.

2. Comment appréhender le cas clinique

Afin d'aider le praticien à gérer au mieux son cas clinique, nous nous sommes basés sur la classification SAC (Simple, Avancée, Complexe) en implantologie.

Cette classification, établie par Dawson, Chen, Buser, Cordaro, Martin et Belser en 2007 lors de la conférence de Majorque a pour but de catégoriser les traitements en trois niveaux de difficulté différents (simple, avancé, complexe).

De ce fait, les praticiens pourront grâce à cette classification réaliser une étude de leur cas clinique afin d'évaluer précisément son niveau de difficulté et donc aborder la thérapeutique de façon optimale.

2.1. Critères généraux

2.1.1. Rappels des conditions nécessaires pour poser un implant en secteur antérieur

On préconise une distance de 4 mm entre la face proximale d'une dent et le centre de l'implant. Dans le cas de deux implants côte à côte, il faut respecter une distance de 7 mm entre les centres des implants, afin de ménager un septum et une embrasure physiologique. Ainsi la prévention des infections péri implantaires ultérieures est effectuée grâce à un contrôle de plaque facilitée (Storm et al 2009, Abi Nader 2014).

L'implant doit bien sûr être parallèle à l'axe des dents naturelles. Ces distances sont mesurées avec un compas chirurgical lors de la chirurgie. Le positionnement de l'implant doit être optimal dans les trois sens de l'espace.

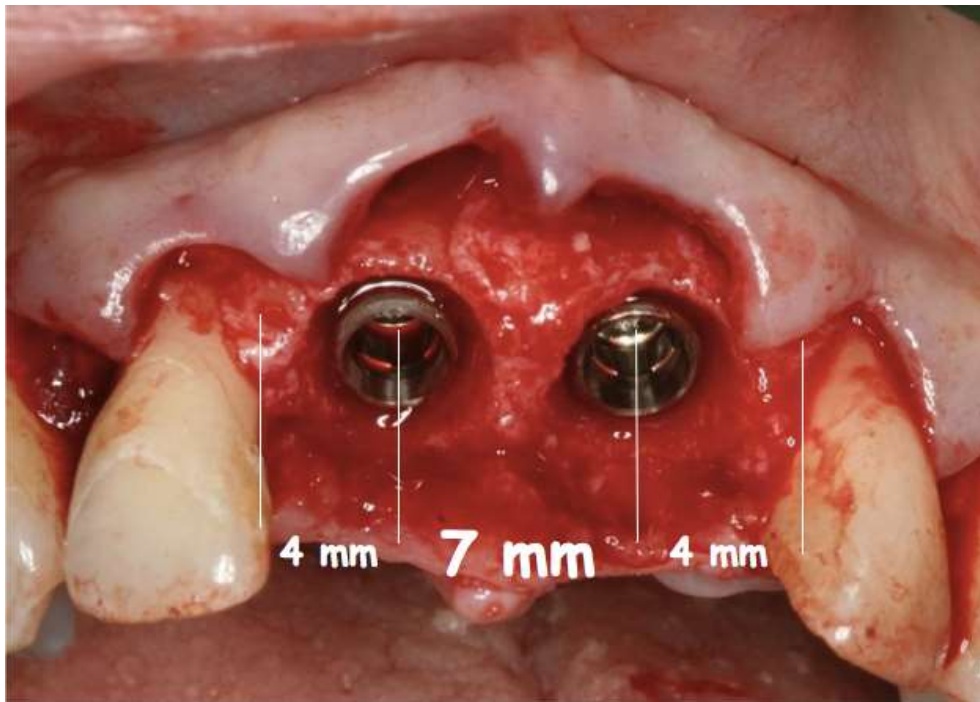


Figure 13 : Photographie illustrant les distances à respecter par le praticien pour un positionnement optimal du ou des implants (Source Dr Penaud)

2.1.2. Protocole chirurgical sur crête édentée cicatrisée

Dans le sens mésio-distal, l'édentement à restaurer doit être étudié à deux niveaux :

-la distance au niveau cervical

-la distance la plus étroite entre les dents adjacentes bordant l'édentement




Figure 14 : Schéma illustrant les zones de confort (en vert) et de danger (en rouge) concernant le positionnement de l'implant en mésio-distal (Brägger et Heitz-Mayfield 2015)

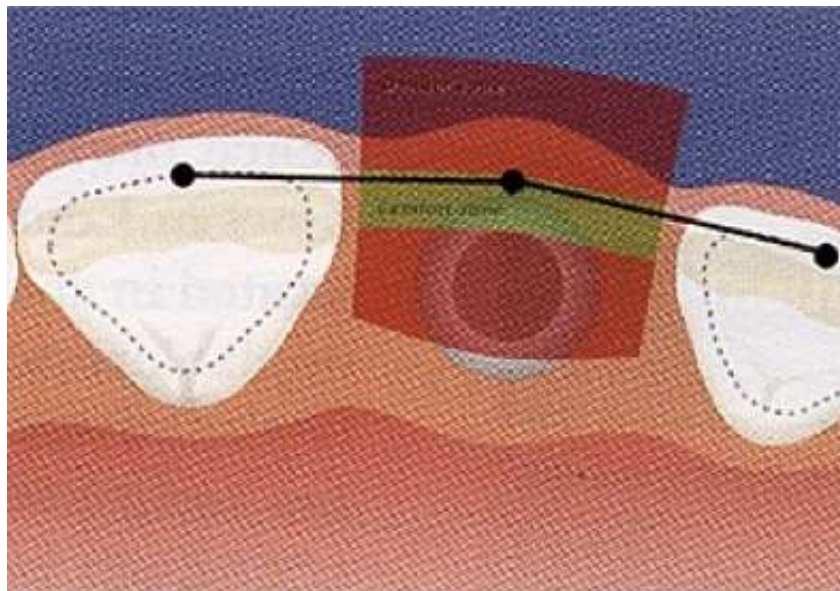


Figure 15 : Schéma illustrant les zones de confort (en vert) et de danger (en rouge) concernant le positionnement de l'implant en vue occlusale (Brägger et Heitz-Mayfield 2015)

Dans le sens corono-apical, la distance entre le niveau de l'os et le point de contact avec la dent adjacente doit être inférieure à 5mm si l'on veut obtenir un résultat esthétique satisfaisant avec une régénération papillaire. Tarnow et al ont montré dans une étude que la probabilité de régénération papillaire est de 100% quand cette distance est inférieure à 5mm, de 56% quand elle est inférieure à 6mm et de 27% quand elle atteint 7mm.

Brågger et Heitz-Mayfield situent l'épaulement implantaire apicalement à une distance de 3mm de la jonction amélo-cémentaire de la dent adjacente.

Cette distance permet la création d'un espace biologique correspondant aux tissus conjonctifs circulaires, à l'épithélium de jonction et à la profondeur du sulcus péri-implantaire.

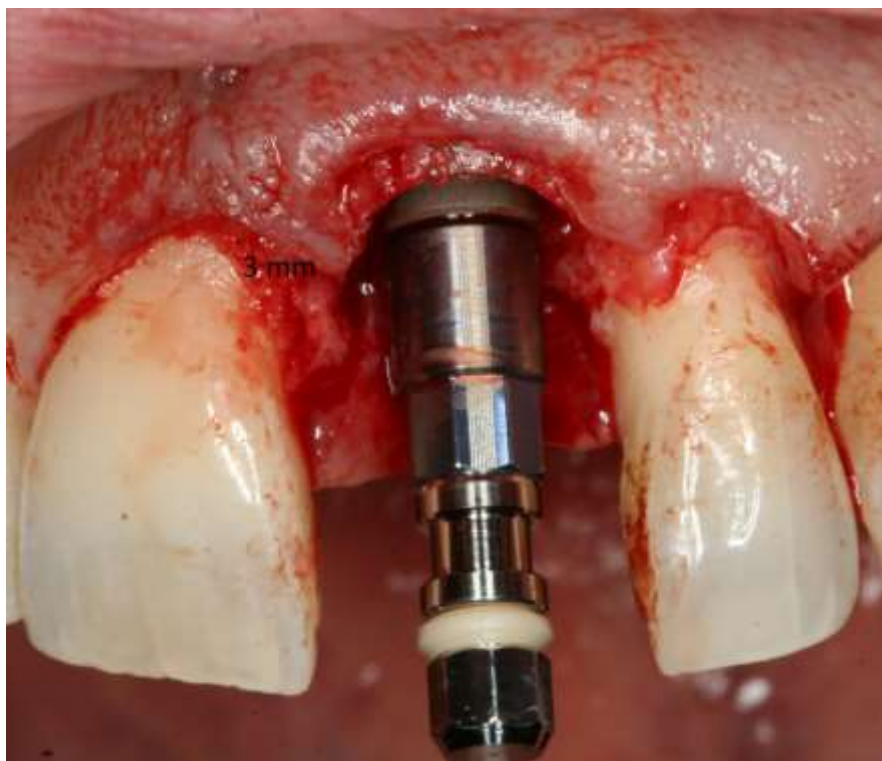

Figure 16 : positionnement de l'implant à 3mm de la jonction amélocémentaire des dents adjacentes (source Dr Penaud)

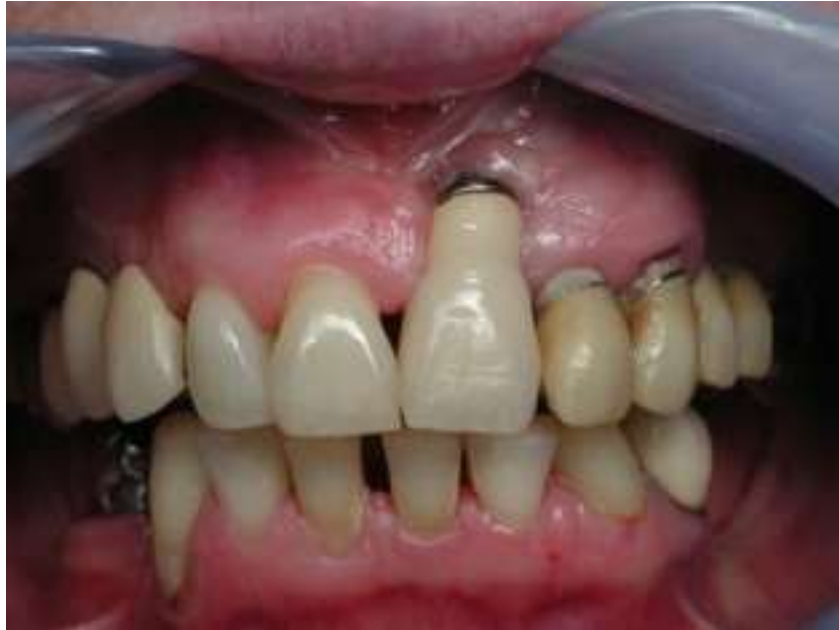

Figure 17 : implant placé au-delà de 3 mm par rapport à la jonction amélocémentaire, ce qui entraîne la confection d'une couronne prothétique trop longue et donc un défaut esthétique majeur (source Dr Penaud)

2.1.3. Protocole chirurgical dans le cas d'une extraction-implantation immédiate

La pose immédiate de l'implant reste toujours plus difficile que sur une crête parfaitement cicatrisée. La présence de l'alvéole osseuse rend plus difficile le positionnement 3D idéal de l'implant, d'où une étude radiologique rigoureuse de l'axe de l'alvéole afin de déterminer son orientation.

Une fois la dent extraite, la partie interne de l'alvéole doit faire l'objet d'un examen attentif visuel et au moyen d'une sonde parodontale afin d'exclure tout défaut osseux.

Les principales difficultés sont donc la correspondance entre le diamètre de l'implant et celui de l'alvéole ainsi que la correspondance entre l'axe de l'alvéole et celui de l'implant pour obtenir une prothèse esthétique.

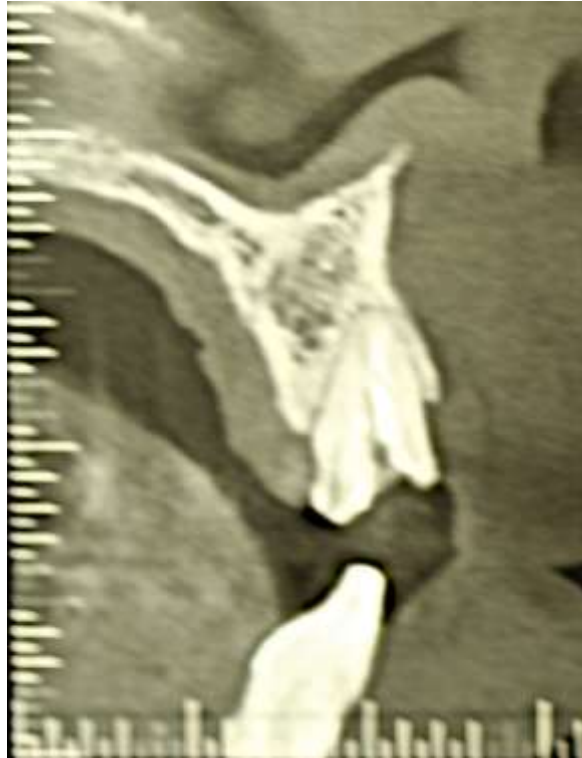

Figure 18 : axe de l'alvéole permettant un positionnement aisé de l'implant (source Dr Penaud)

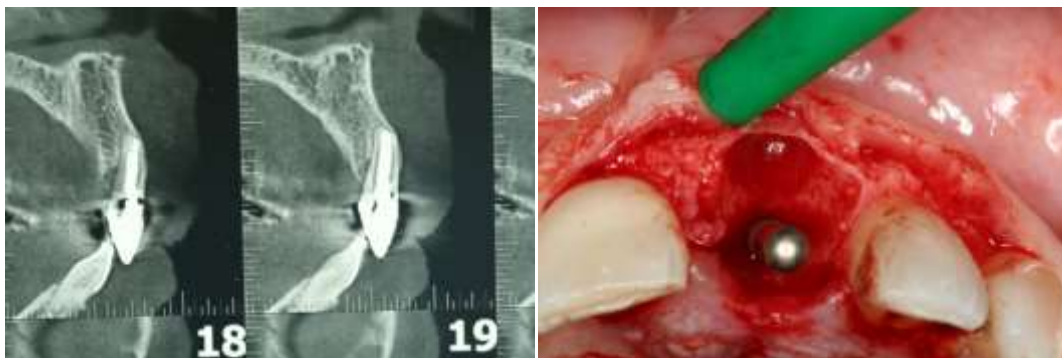

Fig 19 : A gauche : Coupe sagittale montrant l'axe de l'alvéole très vertical et vestibulaire rendant le positionnement de l'implant plus difficile. A droite : Mise en place de l'implant selon les bons critères de positionnement, il est bien visible que le praticien n'a pas pu suivre l'alvéole très vestibulée (Source Dr Penaud)

Un guide chirurgical est recommandé pour s'assurer que l'implant est posé dans la bonne position tridimensionnelle. Ce guide est élaboré à partir du projet prothétique modélisé par des wax-up.

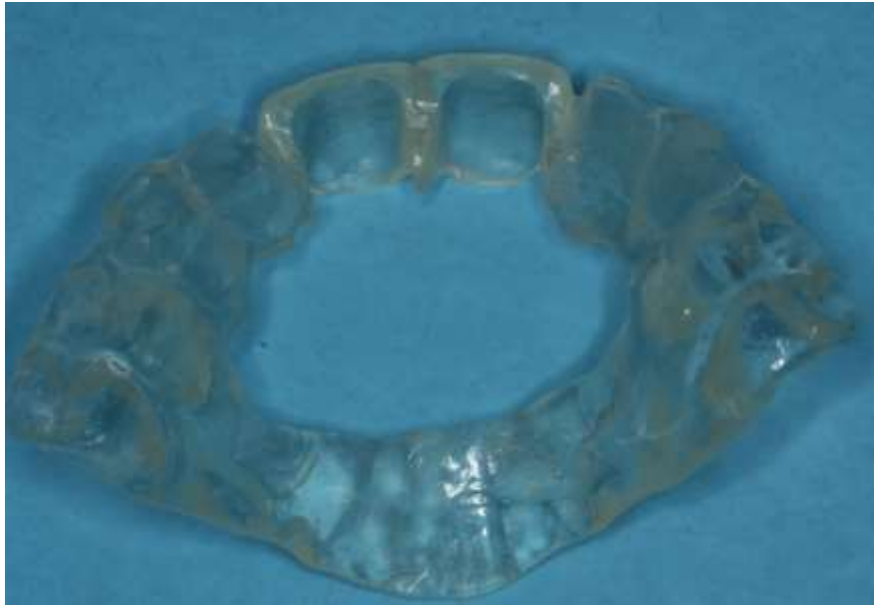

Figure 20 : Guide chirurgical (source Dr Penaud)

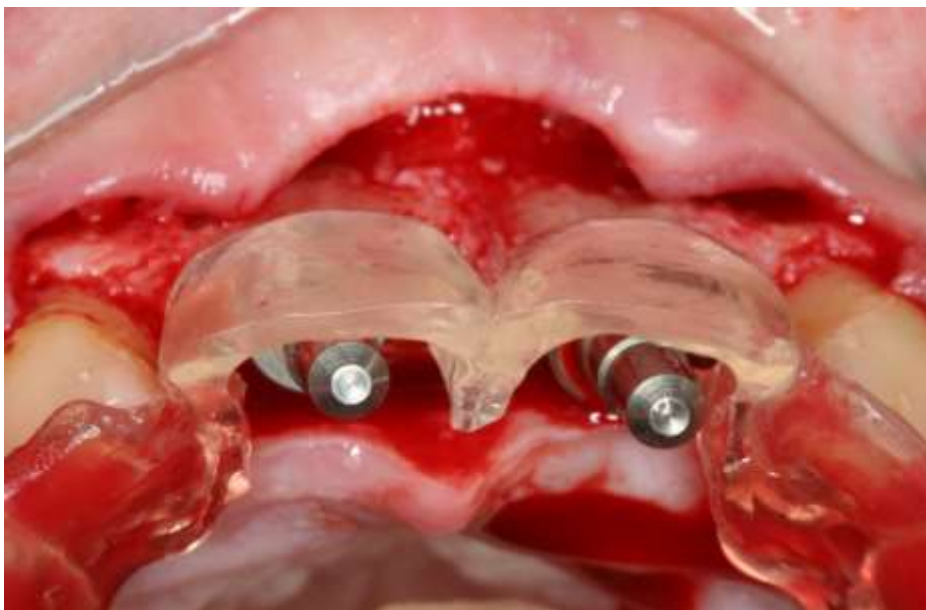

Figure 21 : guide chirurgical utilisé lors de la chirurgie. Le praticien peut vérifier que le positionnement des implants est en adéquation avec le volume prothétique défini au préalable. (Source Dr Penaud)

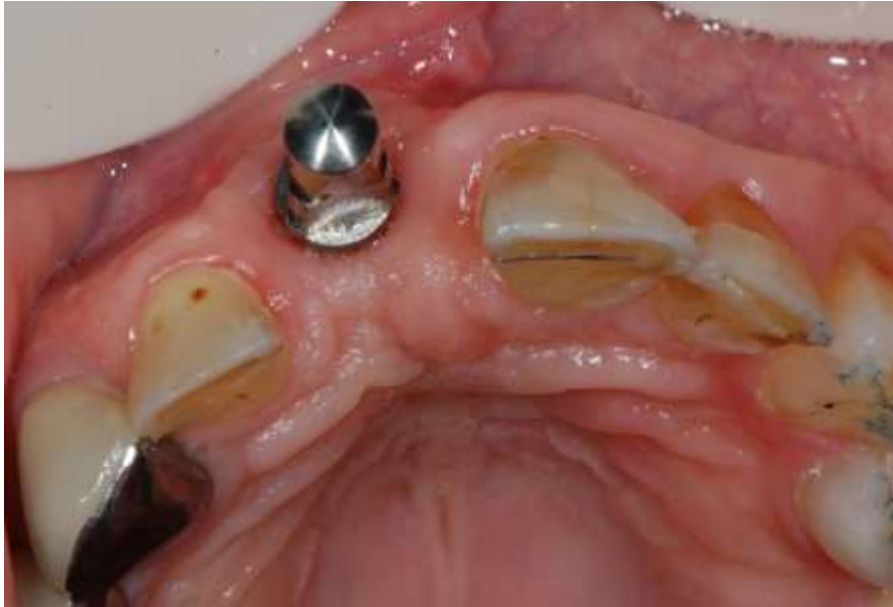

Figure 22 : implant positionné hors du volume prothétique, conséquence de l'absence d'utilisation d'un guide chirurgical (source Dr Penaud)

Étant donné la densité de l'os au niveau palatin de l'alvéole, il existe un risque que l'implant puisse dévier en vestibulaire lors de son insertion. Cette mauvaise position peut se solder par une résorption de l'os en vestibulaire.

Une fois l'implant posé, si l'espace entre l'implant et les parois osseuses est inférieur à 2 mm, il n'est pas nécessaire de réaliser un comblement. Dans le cas où cet espace est supérieur à 2 mm, il faut avoir recours à un comblement du hiatus à l'aide d'un substitut osseux associé à un faible taux de résorption.

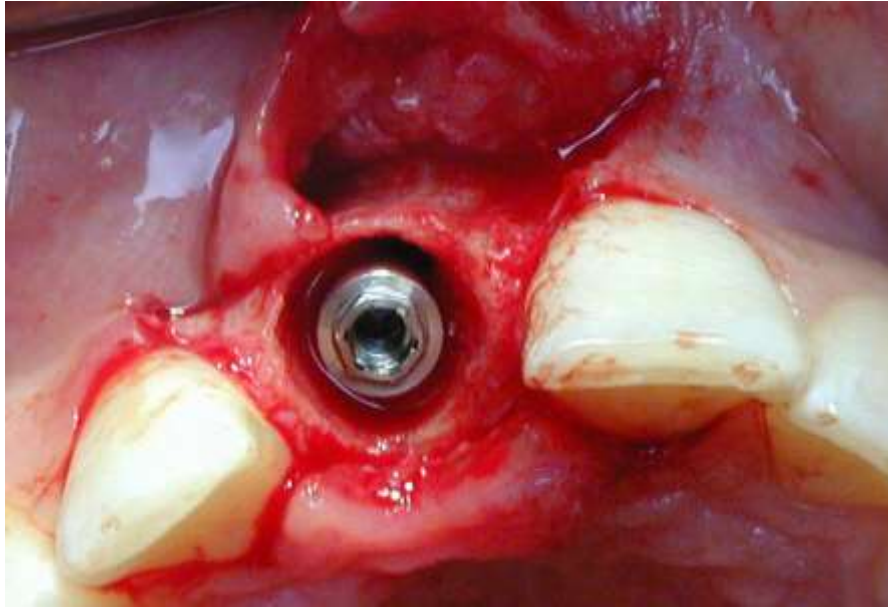


Figure 23 : Distance implant-parois alvéolaires inférieure à 2mm, il n'est pas nécessaire d'avoir recours à un comblement (source Dr Penaud)

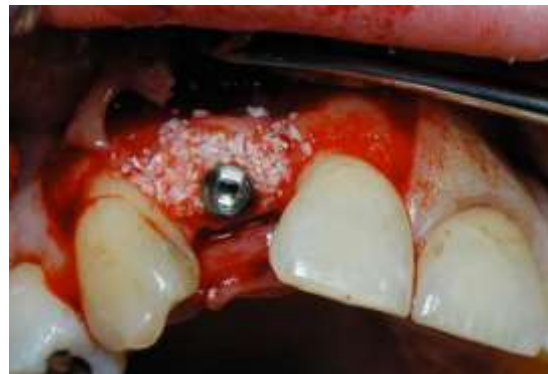
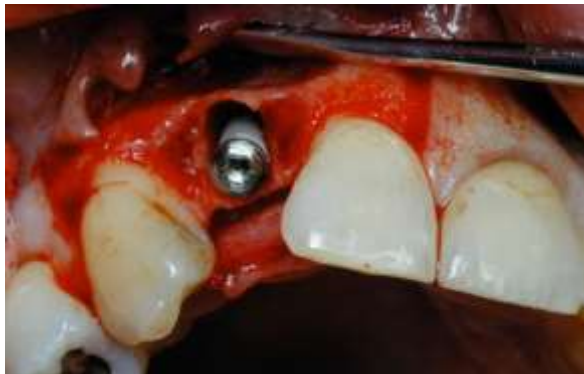
Figure 24 et 25 : distance entre implant et paroi alvéolaire supérieure à 2 mm, le praticien doit donc réaliser un comblement à l'aide d'un substitut osseux (source Dr Penaud)

2.2. Critères à étudier

L'étude du site à implanter peut être divisée en plusieurs **critères généraux** : le *volume osseux*, le *risque anatomique*, le *risque esthétique* et le *risque de complications* (Chen, Buser et Cordaro 2011).

Le volume osseux doit être évalué afin de savoir s'il est suffisant pour poser un ou plusieurs implants dans la position souhaitée par le projet prothétique.

Le risque anatomique concerne l'implication possible de racines adjacentes, de structures nerveuses et vasculaires et du sinus maxillaire.

Le risque esthétique est évalué par différents critères que nous avons développés plus haut.

Le risque de complications se rapporte au risque probable de positionnement incorrect de l'implant en raison de pathologies pré existantes, ou de complications au niveau des tissus durs et mous.

Chaque thérapeutique implantaire est guidée par le projet prothétique. Il est donc primordial d'étudier le volume prothétique disponible.

2.3. Analyse clinique

2.3.1. Cas simple

Dans un cas simple, le praticien n'aura pas à avoir recours à des thérapeutiques additives.

Les données résumant un cas simple peuvent être regroupées dans un tableau récapitulatif.

Tableau 4 : analyse clinique d'un cas simple (Chen, Buser et Cordaro 2011)

Volume osseux	Suffisant
Risque anatomique	Faible
Risque esthétique	Faible
Complexité	Faible
Risque de complications	Faible
Procédures additives nécessaires	Aucune
Classification SAC	Simple

2.3.2. Cas avancé

Tableau 5 : analyse clinique d'un cas avancé (Chen, Buser et Cordaro 2011)

Volume osseux	Insuffisant dans la dimension horizontale
Risque anatomique	Faible
Risque esthétique	Faible
Complexité	Moyenne
Risque de complications	Faible
Procédures additives nécessaires	Augmentation osseuse simultanée
Classification SAC	Avancé

2.3.3. Cas complexe

Tableau 6 : analyse clinique d'un cas complexe (Chen, Buser et Cordaro 2011)

Volume osseux	Insuffisant dans la dimension horizontale	Insuffisant dans la dimension verticale
Risque anatomique	Faible	Important
Risque esthétique	Faible	Faible
Complexité	Important	Important
Risque de complications	Moyen	Important
Procédures additives nécessaires	Augmentation osseuse horizontale préalable	Augmentation osseuse verticale et/ou horizontale
Classification SAC	Complexe	Complexe

2.4. Analyse radiologique

Des examens radiographiques de première intention sont réalisés : OPT et radiographies rétroalvéolaires.

Ces examens permettent d'avoir une première approche du cas.

L'utilisation d'un logiciel de planification associé à des images en trois dimensions fournies par un CBCT (Cone Beam Computed Tomography) permet de visualiser tous les défauts osseux. L'imagerie volumique en trois dimensions est numérisée à l'aide d'un faisceau radiographique conique. Le CBCT est l'appareil privilégié en implantologie dentaire par sa grande précision et par son faible taux de rayonnement. La largeur de l'os alvéolaire entourant l'implant doit être au minimum de 1.5 mm, aussi bien en vestibulaire qu'en palatin. La largeur de la crête doit être de 6 à 7mm pour les implants de diamètre standards, 5 à 6 mm pour les implants de diamètre réduit et d'au moins 7 mm pour les implants larges.

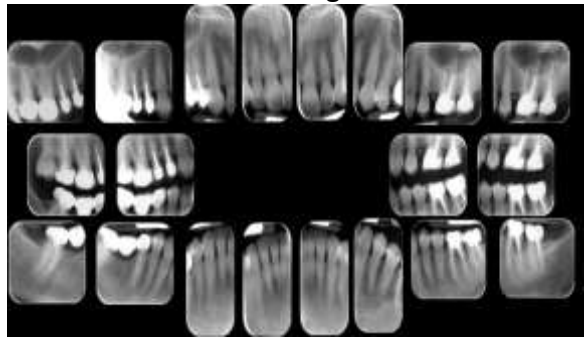

Grâce aux logiciels de planification implantaire, on peut planifier des implants et des piliers virtuels et les insérer dans la position souhaitée, ce qui permet de voir si des techniques d'augmentation osseuse seront nécessaires. Ces logiciels sont non

seulement utilisés pour planifier les implants, mais également servent parfois à étudier les différentes stratégies possibles de reconstruction osseuse.

La quantité de l'os ne doit pas être le seul paramètre à évaluer lors de l'examen radiographique. En effet, la qualité de l'os est une donnée très importante car elle peut directement influencer la stabilité primaire de l'implant. L'os maxillaire est habituellement plus tendre et moins dense que l'os mandibulaire, et son hypervascularisation est favorable aux greffes.

Le tableau ci-dessous est un récapitulatif des différentes techniques d'imagerie :

Tableau 7 : Les différentes techniques d'imagerie (Baudoin et Bennani 2000)

Techniques	Avantages	Inconvénients
<p>Bilan rétro-alvéolaire long cône</p>  <p><i>Exemple de bilan long cône (source IPADE)</i></p>	<p>1^{ère} intention Détermination rapide et précise de la hauteur d'os disponible Peu coûteux</p>	<p>Incapacité d'apprécier la largeur de l'os Impossibilité de visualiser toute l'anatomie Déformations possibles Doit être associé à d'autres examens radiologiques</p>
<p>Radiographie panoramique</p>  <p><i>Exemple d'OPT (source centre de radiologie Neuilly Puteaux)</i></p>	<p>Rapide Peu coûteux Identification de la plupart des structures osseuses des maxillaires</p>	<p>Agrandissement de l'image non constant Mesures horizontales impossibles Impossibilité d'évaluer la largeur de l'os Superpositions possibles Doit être associé à d'autres examens radiologiques</p>
<p>Tomodensitométrie en incidence axiale couplée à un logiciel de reconstruction spécifique (dentascan)</p>	<p>Moins irradiante que le scanner Image nette en grandeur réelle Approche anatomique très précise de la zone édentée</p>	<p>Onéreux Possibilités d'erreurs si les plans d'acquisitions ne sont pas rigoureusement respectés Appréciation subjective de la texture osseuse Devant être complété par un dentascan angulé pour une étude exacte dans l'axe d'implantation</p>
<p>Simulation implantaire (dentaPC, Simplant) avec CBCT</p>	<p>Guide la stratégie implantaire Etude quantitative et qualitative de</p>	<p>Nécessite l'acquisition de logiciels spécifiques onéreux Plus long à mettre en</p>

	l'os Simule à volonté et sans risque la mise en place d'implants	œuvre
--	--	-------

2.5. Traitements additifs

Une fois l'analyse clinique et radiologique effectuée, le praticien est en mesure de savoir si il aura besoin d'avoir recours à des techniques additives afin d'obtenir un résultat optimal.

En effet si le volume osseux est insuffisant en hauteur et/ou en épaisseur, une régénération osseuse guidée sera nécessaire afin de permettre une ostéointégration adéquate de l'implant et un résultat esthétique satisfaisant.

Lorsque les tissus mous sont fins et festonnés et donc que le risque de récession gingivale est accru, une greffe est primordiale afin de les modeler, gagner en épaisseur et en hauteur.

Il est possible de réaliser une greffe de conjonctif enfoui dans le même temps que la pose de l'implant ou après l'ostéointégration.

2.5.1. Aménagement gingival

Le lien entre une quantité adéquate de muqueuse kératinisée et une meilleure santé péri-implantaire est prouvé (Brito et col 2014).

D'après une étude prospective d'un an de Shuji Yoshino et al en 2014, les sujets ayant reçu une greffe de conjonctif enfoui en même temps que la pose de l'implant et de la mise en esthétique immédiate ont moins de récession gingivale vestibulaire que les sujets n'ayant pas reçu de greffe.

Il existe différentes techniques de chirurgie muco gingivale afin d'aménager les tissus mous, les renforcer et éviter un préjudice esthétique dû à une récession gingivale. Deux grandes familles de techniques sont à notre disposition : les lambeaux déplacés latéralement ou coronairement ou les greffes bilaminaires.

Nous développerons la technique de greffe de conjonctif enfoui car c'est celle qui correspond le plus à la thérapeutique que nous étudions.

Pour la réalisation de cette technique, il est possible d'utiliser un greffon synthétique (comme le mucograft®) ou un greffon autologue prélevé le plus couramment au palais.

Il faut tout de même préciser que l'utilisation du mucograft® manque de recul par rapport au greffon prélevé au palais.

La greffe de conjonctif enfoui consiste à lever un lambeau au niveau du site à corriger et d'y placer le greffon. Le lambeau est ensuite replacé en position initiale ou coronairement en prenant soin qu'il recouvre le greffon.

2.5.2. Régénération osseuse guidée

Le principe de la ROG consiste à isoler le défaut osseux à l'aide d'une membrane, afin que le volume ainsi créé soit comblé petit à petit par un nouvel os. La membrane empêche les cellules épithéliales et conjonctives de coloniser le défaut osseux et laisse le temps aux cellules osseuses de progresser (Terheyden, Cordaro 2014)

La régénération osseuse guidée fait appel à des membranes barrières pour traiter les défauts de la crête alvéolaire. La membrane sert à isoler le tissu osseux, la cavité médullaire et le défaut osseux des tissus mous sous-jacents. La lacune peut se remplir de nouveaux vaisseaux sanguins et de cellules ostéogènes provenant de la cavité médullaire et de la surface de l'os. Cette vascularisation est facilitée par la perforation de la corticale sous-jacente si celle-ci ne saigne pas spontanément.

En plus de ce rôle d'isolateur, elles permettent de stabiliser le coagulum et les éventuels greffons mis en place.

Il existe trois types de matériaux de substitution osseuse (Jensen, Terheyden 2009) :

- allogénique (qui provient d'un autre individu de la même espèce)
- xénogénique (qui provient d'une autre espèce)
- alloplastique (produit synthétiquement)

Les différents matériaux de greffe ont été rangés par catégories :

- bloc d'autogreffe (provenant d'un site intra ou extra oral)
- particule d'autogreffe
- autogreffe par bone trap
- membrane seule (résorbable ou non résorbable)
- allogreffe (os lyophilisé congelé ou os déminéralisé lyophilisé congelé, exemple : BioBank®)
- xénogreffe (os bovin déminéralisé, dérivé d'algues ou dérivé de corail)
- alloplastique (hydroxyapatite, Béta tricalcium phosphate, bioglass, calcium sulfate)
- combinaisons [(autogreffe+allogreffe), (autogreffe+xénogreffe), (autogreffe+allogreffe), (allogreffe+xénogreffe)]

Le potentiel ostéogénique des défauts osseux peut varier considérablement en fonction de leur étendue et de leur morphologie. Il serait beaucoup trop optimiste d'espérer que les caractéristiques d'un seul matériau de greffe peuvent correspondre à toutes les situations cliniques.

La ROG peut être utilisée dans deux cas :

- reconstruction d'une alvéole puis 6 mois après pose de l'implant
- apport d'un substitut osseux lors de la pose de l'implant

• **Matériaux de comblement**

Dans le cadre de la thérapeutique implantaire avec mise en esthétique immédiate, trois matériaux de comblement sont couramment utilisés :

- le Bio-oss®

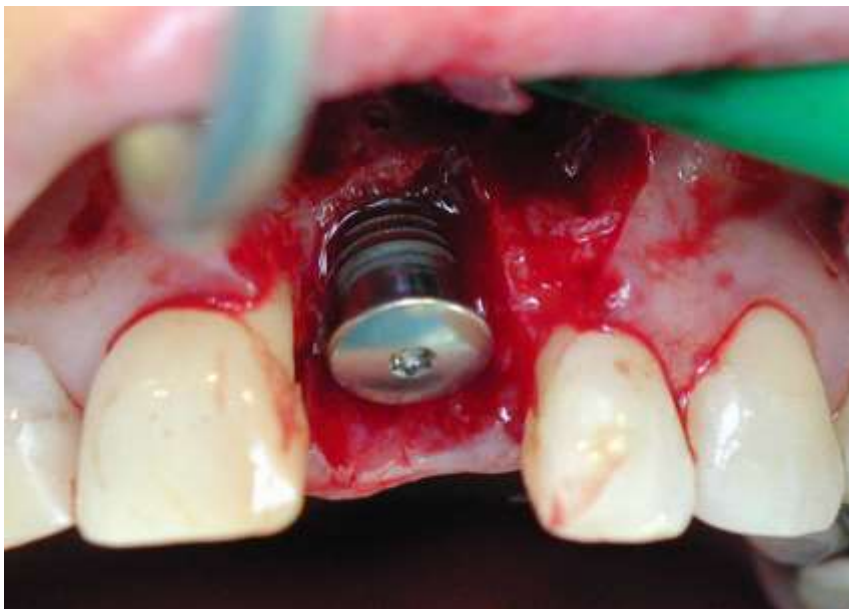C'est un substitut osseux spongieux d'origine bovine. Ce sont des hydroxyapatites dont la structure est comparable à celle de l'os humain.

C'est un substitut peu résorbable. Il existe deux types de Bio-oss® commercialisés (petites particules et grandes particules).

De nombreuses études ont révélé l'efficacité de ce matériau, par exemple celle de Mauricio G. Araujo et Jan Lindhe en 2011 qui ont montré que le placement de bio-oss® entre l'implant et les parois osseuses dans des alvéoles d'extraction modifie le processus de cicatrisation osseuse et apporte une quantité supplémentaire de tissu dur. De plus cela permet d'accroître le niveau d'os marginal au contact de l'implant. Ces expérimentations réalisées sur le chien sont en accord avec d'autres études réalisées chez l'humain comme celle de Jan Lindhe et al en 2013.

Ils ont placé du bio-oss dans des alvéoles d'extraction ou dans des défauts osseux et après six mois de cicatrisation, ils ont observé une néo formation osseuse de 26.9% alors que la proportion de matériau résiduel était de 25.6%.

Les figures ci-dessous décrivent comment le praticien peut utiliser le Bio-Oss® lors de la chirurgie.



*Figure 26 : mise en évidence d'un défaut osseux vertical lors de la chirurgie
(source Dr Penaud)*

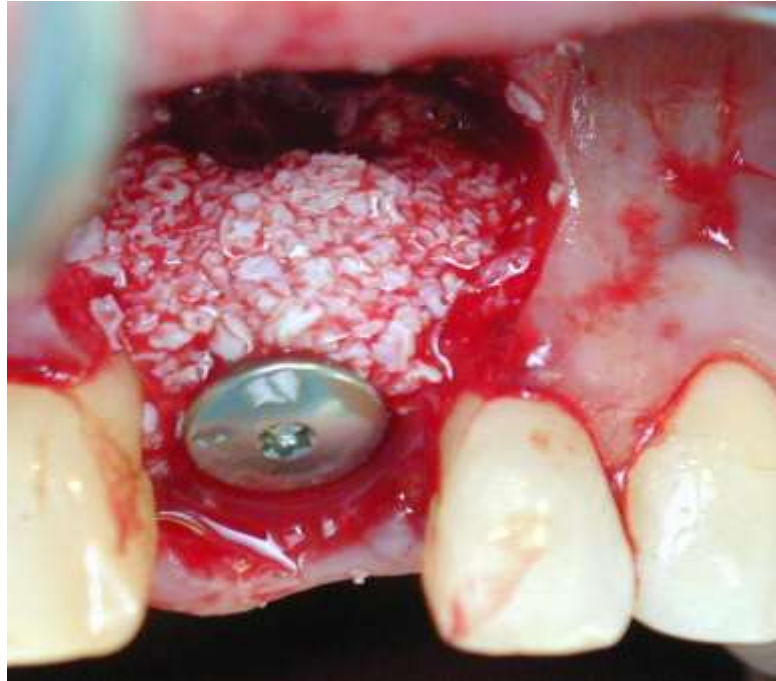


Figure 27 : comblement du défaut osseux à l'aide de Bio-Oss® (source Dr Penaud)

➤ Bone ceramic

Ce substitut fait partie de la famille des matériaux inorganiques alloplastiques.

C'est un mélange d'hydroxyapatite cristallin et de phosphate tricalcique bêta. Il se résorbe graduellement. Il tend à accroître la formation d'os pendant la phase de cicatrisation.

➤ Os autogène

L'os autogène est principalement prélevé en intrabuccal sur la crête osseuse, la tubérosité maxillaire ou mandibulaire, au niveau mentonnier ou sur une crête édentée.

Les moyens de prélèvement sont essentiellement la râpe à os, le bone trap, la fraise boule ou la piezochirurgie.

Le bone trap est intéressant lors des thérapeutiques implantaire car cela permet de récupérer l'os de forage.



Figure 28 : Exemple de bone trap (Schneider Dental)

L'os autogène peut être utilisé comme moyen de comblement seul ou en association avec d'autres matériaux de comblement.

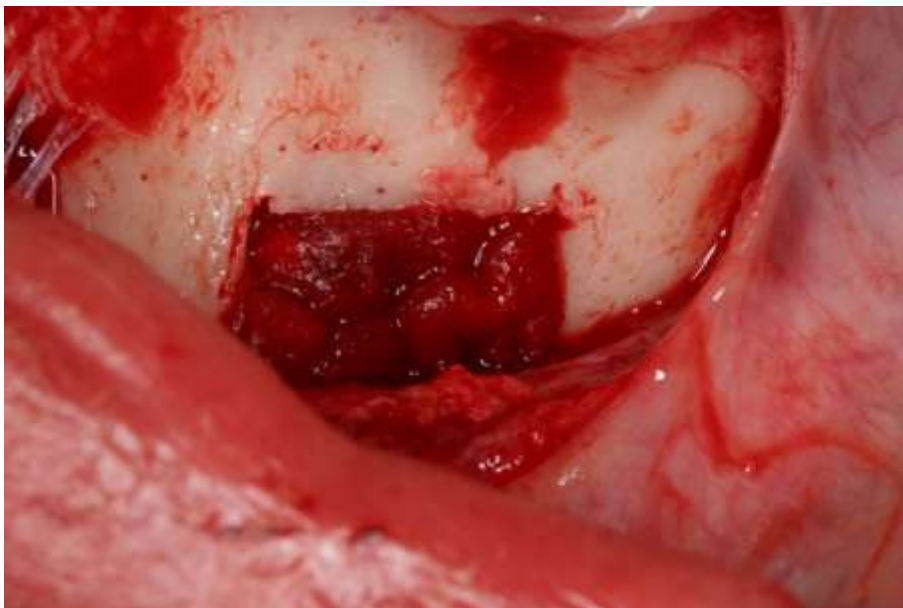


Figure 29 : prélèvement osseux au niveau mentonnier (source Dr Penaud)

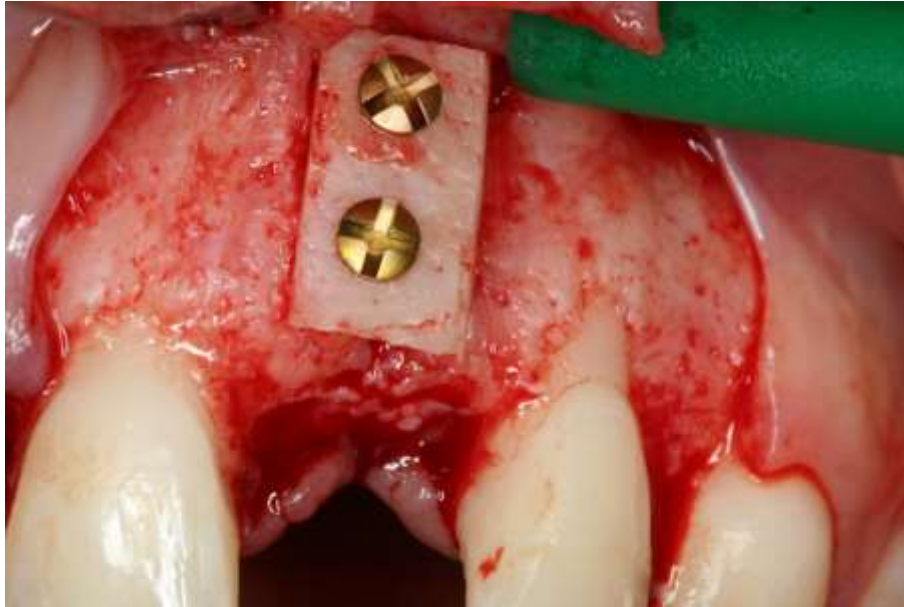

Figure 30 : mise en place du greffon autogène au niveau du défaut osseux (source Dr Penaud)

- **Membranes**

Il existe quatre catégories de membranes :

- Membranes synthétiques non résorbables

Ce type de membrane n'est pas adapté au sujet de cette thèse. Nous ne les développerons donc pas.

- Concept membranaire PRF

Pour les mêmes raisons évoquées au dessus nous ne développerons pas ce concept.

- Membranes synthétiques résorbables

(Société Francophone de Biomateriaux Dentaires F. JORDANA, J. COLAT-PARROS 2009)

-Vicryl® :

Ce matériau synthétique biodégradable est produit à partir de polyglactine 910 (copolymère d'acide polyglycolique PGA, 90 %, et d'acide lactique, 10 %) organisé en réseau.

Il existe deux types de treillis : le treillis vicryl tissé se résorbant en 4 semaines et le treillis vicryl collagène se dégradant plus rapidement.

Les membranes vicryl® doivent toujours être stabilisées par des clous.

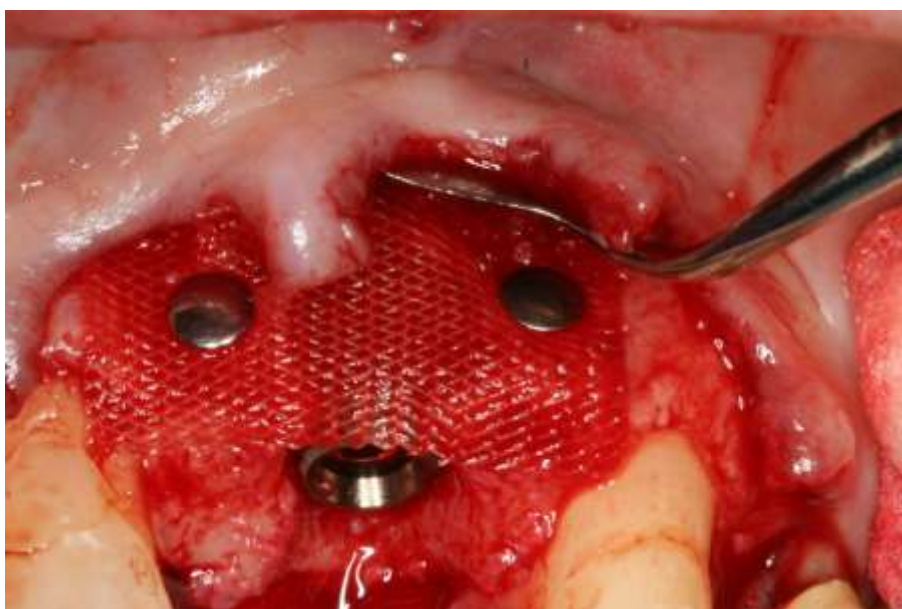


Figure 31 : membrane vicryl® treillis stabilisée par des clous (source Dr Penaud)

➤ Membranes naturelles résorbables collagéniques

La membrane Geistlich Bio-Gide® est la membrane collagénique de référence de cette catégorie.

Elle a fait l'objet de très nombreuses publications qui ont démontré son efficacité et sa sûreté, notamment dans le contexte d'une implantation immédiate. (Roberto Cornelini, Filippo Cangini, Gianluca Martuscelli, Jan Wennström, 2004).

Elle possède une structure en bi-couche avec une surface poreuse ou rugueuse qui fait face à l'os et qui permet la stabilisation du caillot sanguin et la croissance des

cellules osseuses ; et une surface dense ou lisse qui fait face aux tissus mous qui empêche la croissance de tissu fibreux.

Elle se caractérise par une faible antigénicité, une excellente biocompatibilité, une grande résistance au déchirement et une durée de résorption prolongée. (Société Francophone de Biomatériaux Dentaires F. JORDANA, J. COLAT-PARROS)



Figure 32 : Membrane Bio-Gide® (Geistlich)

- **Exemple cliniques**

- Régénération osseuse guidée à l'aide de Bio-Oss® et d'une membrane de type vicryl®

Le cas suivant montre la préparation d'une alvéole présentant des défauts osseux afin de la rendre compatible avec la pose d'un implant.

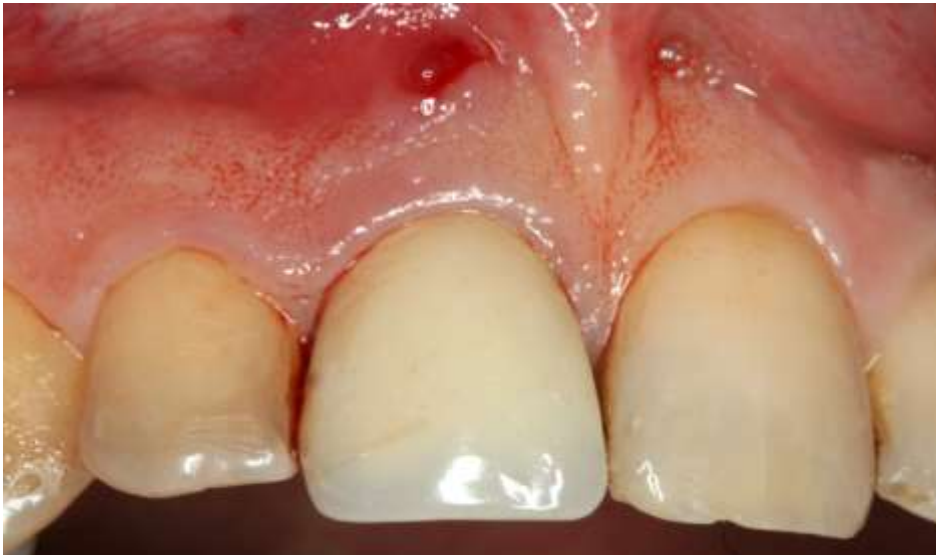

Figure 33 : La dent 11 présente un signe d'infection dû à une fracture mis en évidence par la fistule vestibulaire (source Dr Penaud)

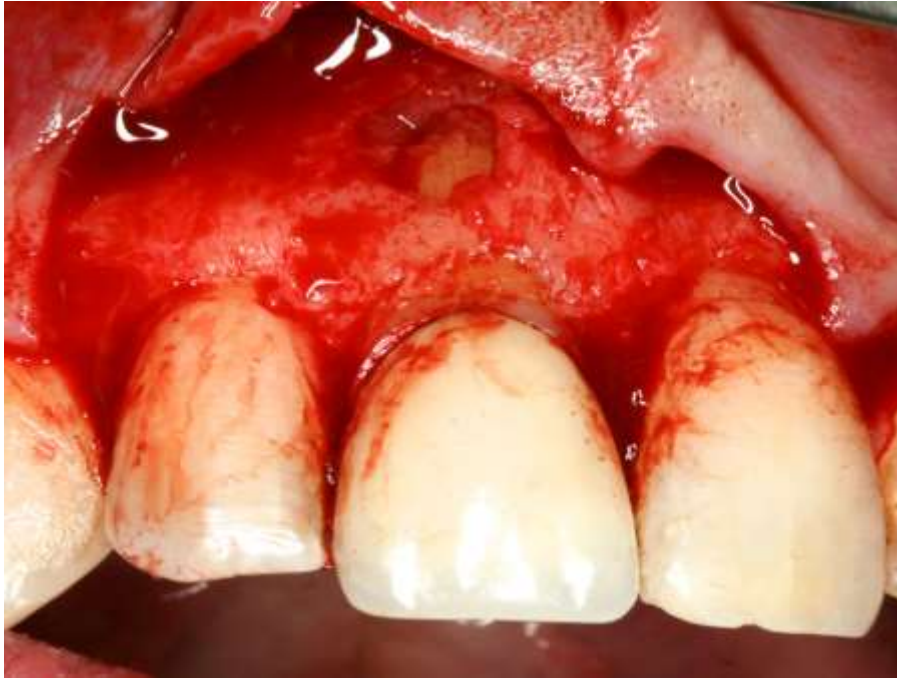

Figure 34 : observation des déhiscences osseuses en regard de 11 (source Dr Penaud)

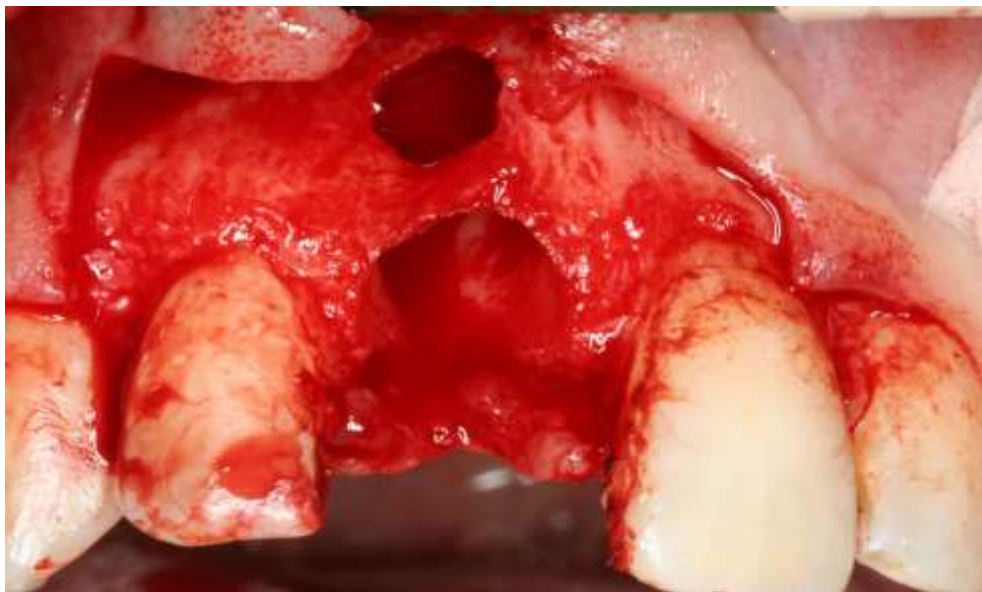


Figure 35 : observation des défauts de l'avéole une fois la dent extraite. Le support osseux est insuffisant pour pouvoir poser un implant dans la même séance. (Source Dr Penaud)

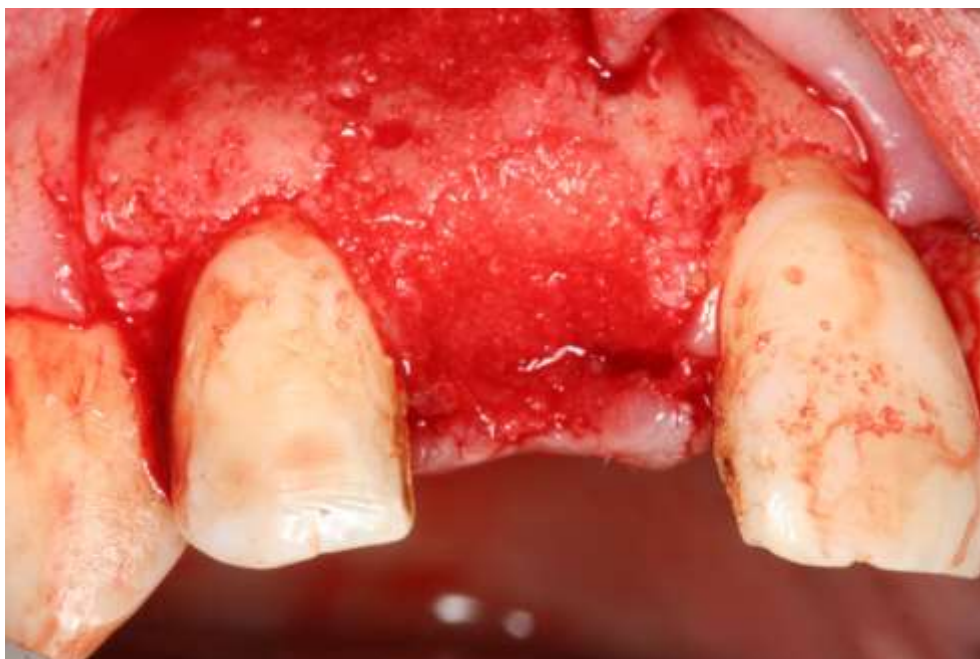

Figure 36 : réalisation d'un comblement à l'aide de Bone Ceramic® (source Dr Penaud)

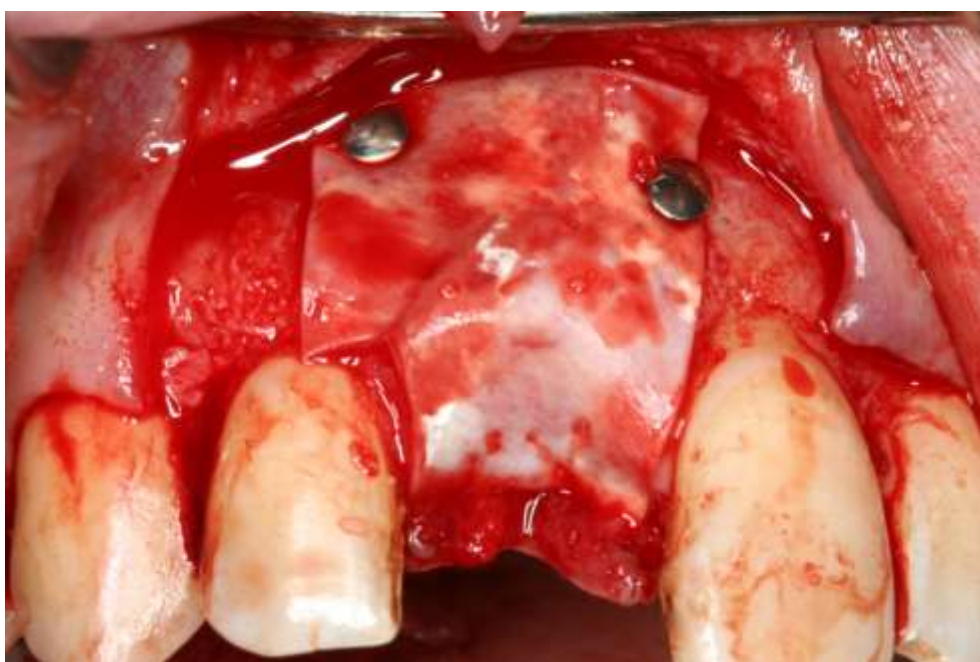


Figure 37 : mise en place d'une membrane résorbable BioGide® et pose des clous nécessaires à son maintien (source Dr Penaud)

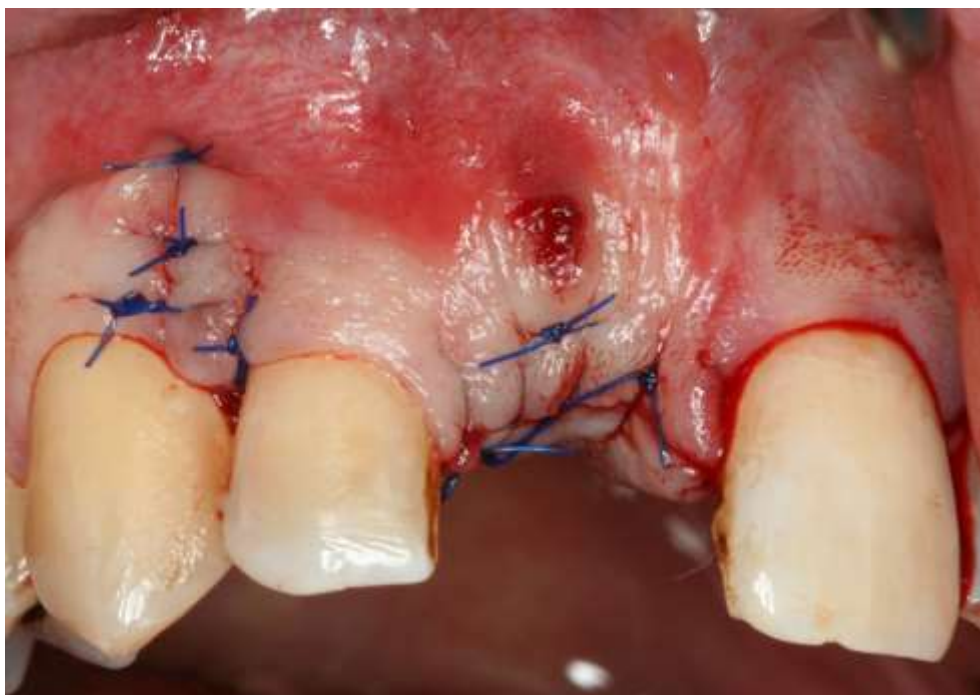


Figure 38 : Sutures du site (source Dr Penaud)

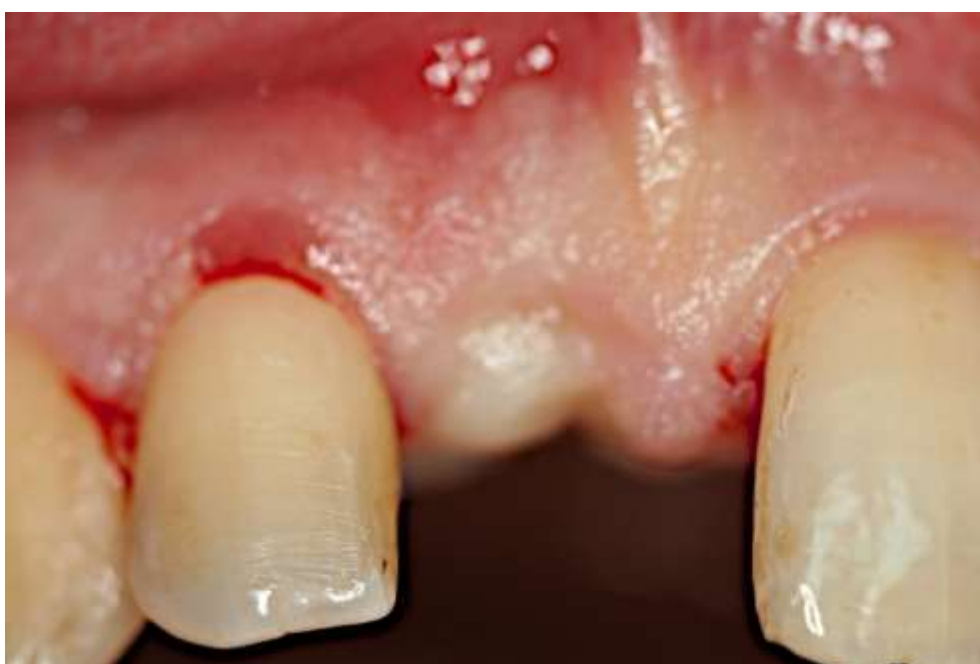

Figure 39 : Site cicatrisé (Source Dr Penaud)

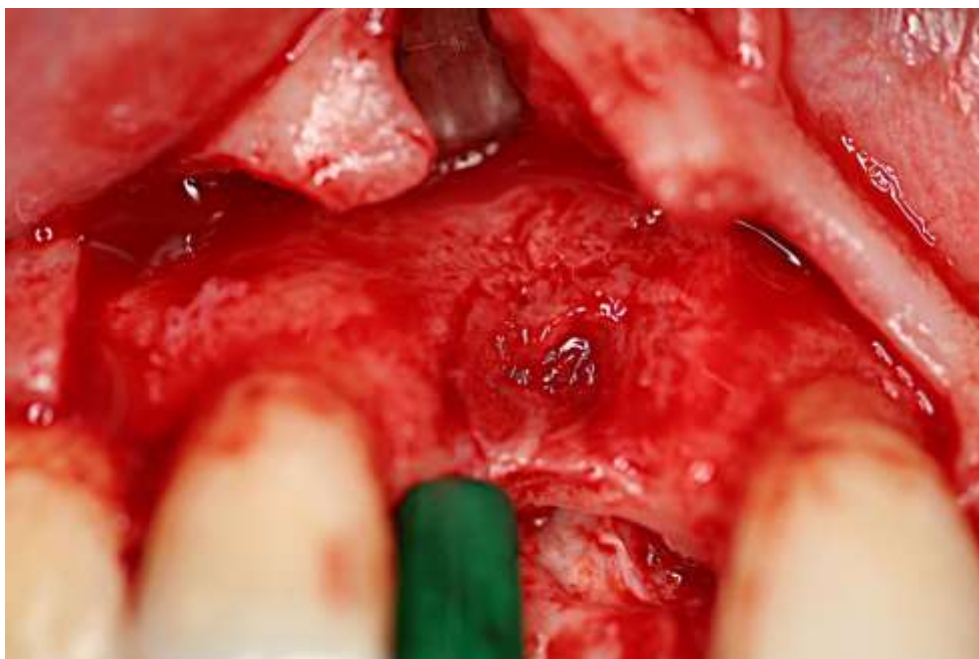


Figure 40 : À 6 mois post-opératoire, ré-ouverture du site et observation de la colonisation osseuse (source Dr Penaud)

- Régénération osseuse guidée à l'aide de matériau BioBank® et d'une membrane vicryl®

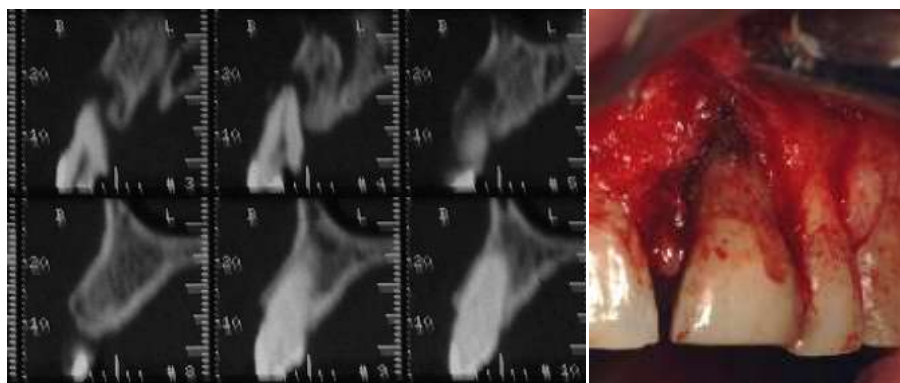


Figure 41 : A gauche : coupes sagitales montrant le volumineux déficit osseux au niveau de la dent 21. A droite : Situation clinique objectivée lors de la levée du lambeau (Source Dr Penaud)

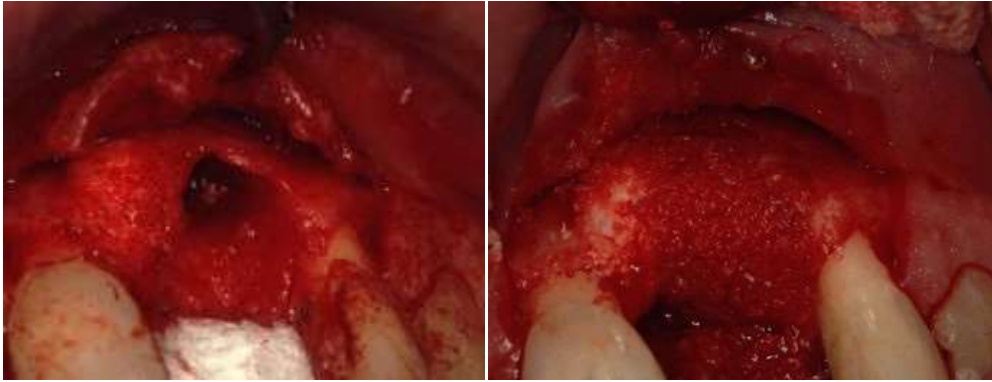


Figure 42 : A gauche : état de l'alvéole après l'avulsion de 21. A droite : Comblement du déficit osseux avec du Bone Ceramic® (Source Dr Penaud)

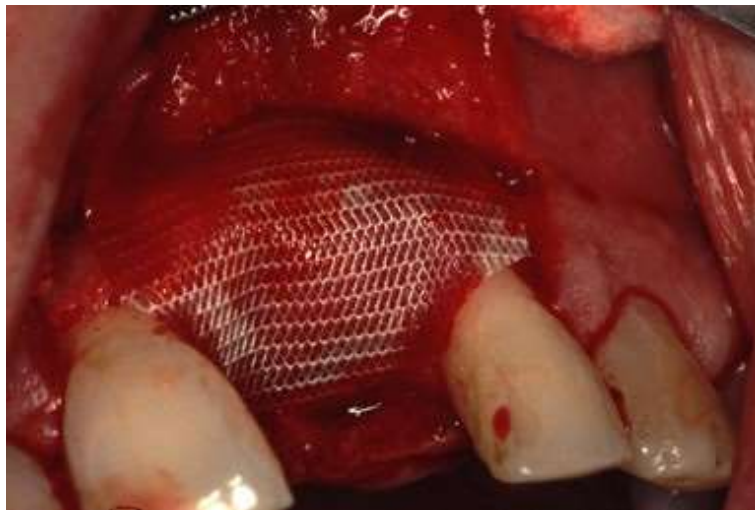


Figure 43 : Mise en place de la membrane vicryl® type treillis (Source Dr Penaud)

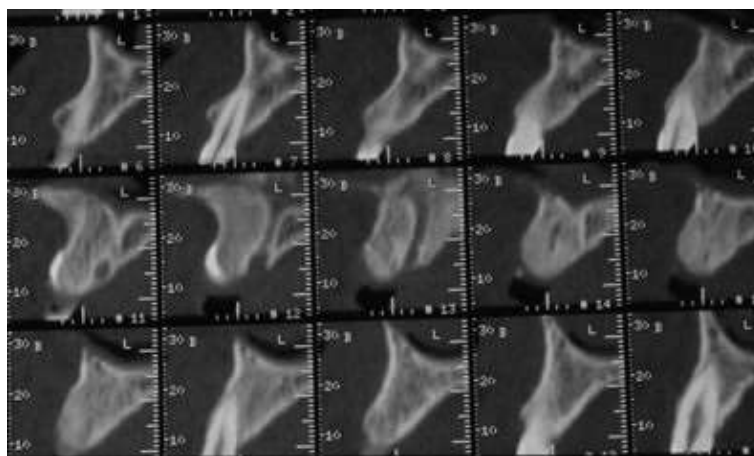


Figure 44 : coupes sagittales montrant l'apposition osseuse après la période de cicatrisation de 6 mois (Source Dr Penaud)

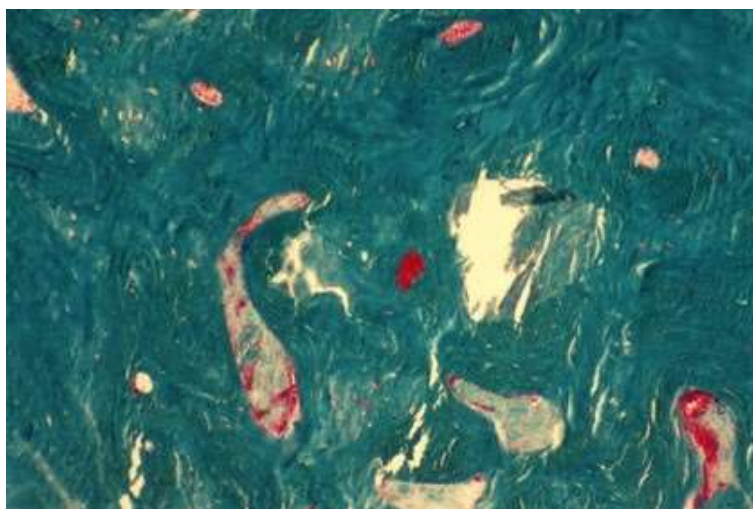


Figure 45 : coupe histologique montrant l'activité ostéoblastique du site révélée par la présence d'ostéoblastes (Source Dr Penaud)

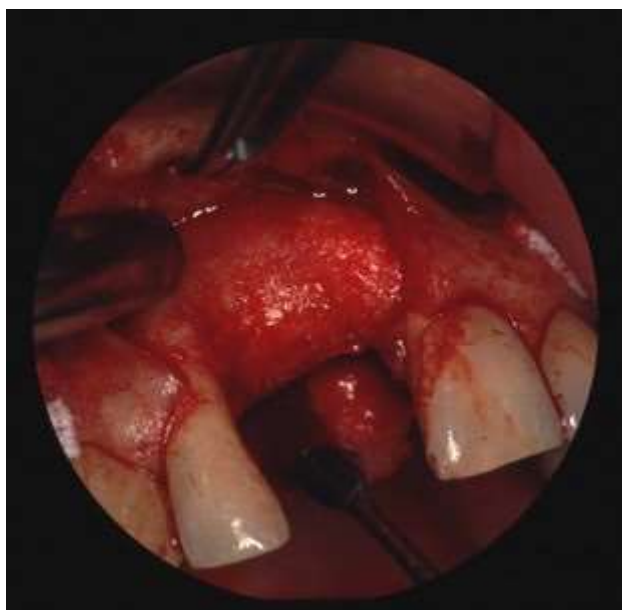

Figure 46 : Vue clinique de la reconstruction osseuse du site qui est prêt à être implanté (Source Dr Penaud)

3. Restauration prothétique provisoire

3.1. Rôle

Les prothèses provisoires, en plus de permettre un maintien de l'esthétique suite à la pose de l'implant, servent de guide aux tissus péri-implantaires. Un profil d'émergence adéquat permet de préparer les tissus à la prothèse définitive. Elles sont donc indispensables pour obtenir un résultat esthétique optimal.

La prothèse provisoire doit être en sous occlusion, statique et cinématique, pour qu'il n'existe pas les forces axiales ou tangentielles susceptibles de la desceller et d'interférer avec le processus d'ostéo-intégration.

La forme et le contour sous-muqueux de la prothèse influencent les tissus péri-implantaires. La conception de la prothèse doit aussi viser à créer de bons contacts proximaux, avec des formes de contours empêchant les bourrages alimentaires dans les embrasures.

Le profil d'émergence est un des facteurs clé dans l'établissement d'un modelage idéal des tissus durs et mous. En particulier, dans la zone esthétique, le profil d'émergence doit imiter la dent naturelle. Des contours impropres peuvent causer un accès insuffisant pour une hygiène orale adaptée et entraîner une inflammation des tissus mous qui engendre forcément un résultat inesthétique (Scott Ross et co 2013)

La construction d'un profil d'émergence optimal dépend de la sélection de l'implant et de la prothèse transitoire immédiate.

Une technique dite de compression immédiate a été testée par Lazic et co en 2015. Cette technique consiste à exercer une compression initiale sur les tissus mous avec une prothèse transitoire modelée en fonction du résultat souhaité. Cette prothèse est adaptée par l'adjonction de résine régulièrement pendant la cicatrisation de façon à modeler pas à pas la gencive marginale et préparer le lit de la prothèse définitive.

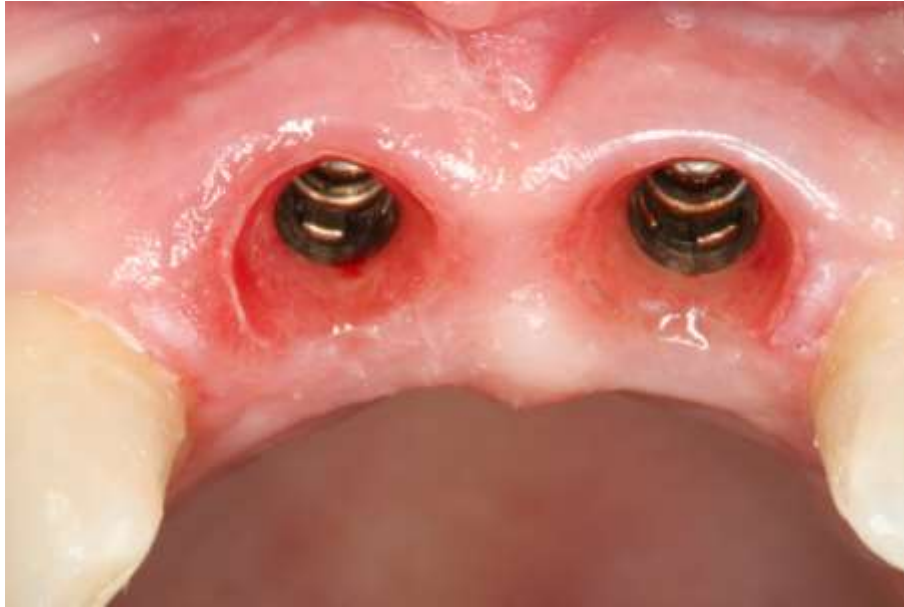

Figure 47 : La prothèse provisoire a façonné les tissus : le « lit » de la prothèse définitive (source Dr Penaud)

3.2. Scellée vs vissée

La prothèse vissée sur implants est définie comme une restauration solidarisée sur des éléments intermédiaires (piliers) eux-mêmes vissés sur des implants.

La prothèse transitoire vissée présente plusieurs avantages :

- Démontage très aisé de la prothèse
- connexions par l'intermédiaire de piliers provisoires
- l'absence d'utilisation d'un ciment de scellement

Le principal inconvénient des prothèses scellées transitoires est le ciment de scellement.

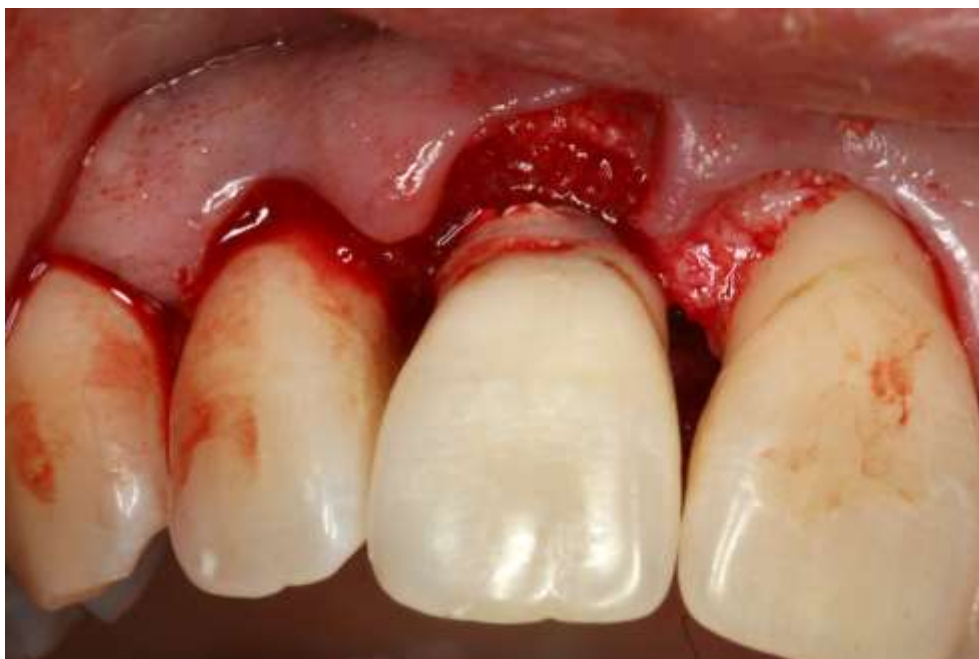

Figure 48 : scellement de la couronne provisoire. On note la présence de résidus de ciment de scellement qu'il faut impérativement retirer (source Dr Penaud)

Le ciment doit être appliqué en couche très mince, au pinceau, puis la prothèse mise en place lentement. L'application de vaseline sur la face externe de la couronne peut faciliter l'élimination du ciment. Les résidus peuvent être retirés avec une curette.

Les signes d'inflammation doivent être recherchés pendant les jours ou les semaines suivant le scellement.

La tête et le puits de la vis doivent être protégés avec du téflon.

Dès qu'il y a desserrage les patients doivent revenir afin d'éviter une perturbation du processus d'ostéointégration de l'implant et de la cicatrisation des tissus mous.

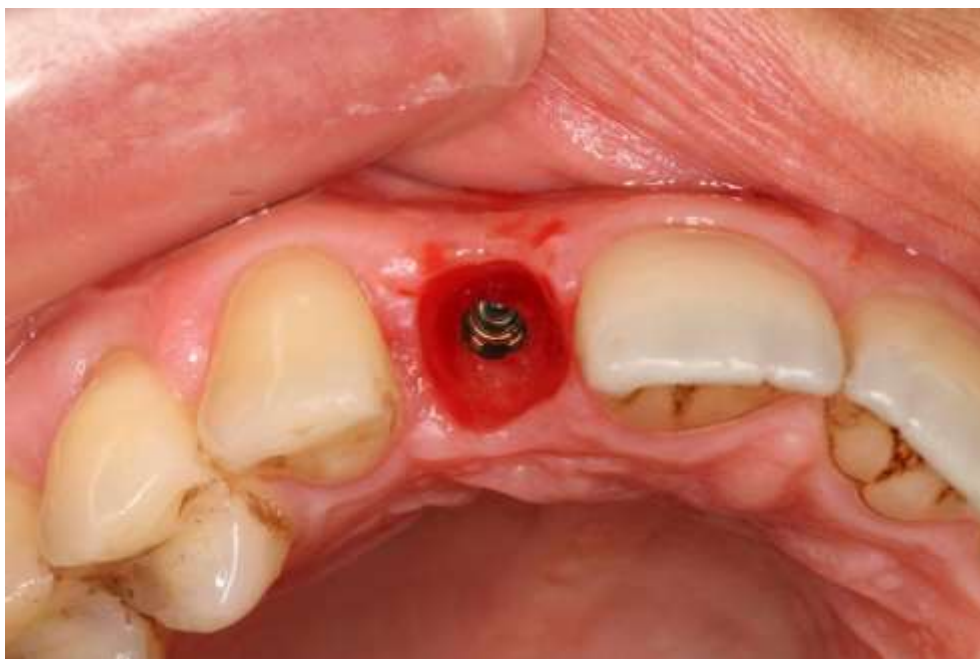

Figure 49 : La prothèse provisoire de cette patiente s'est légèrement dévissée ce qui entraîne une migration de la gencive (Source Dr Penaud)

3.3. Techniques

Moule ion du commerce :

Le moule ion est modelé sur le pilier transitoire à l'aide d'une résine polymétachrylate de méthyle chétopolymérisable (type unifast) ou une résine composite autopolymérisable.

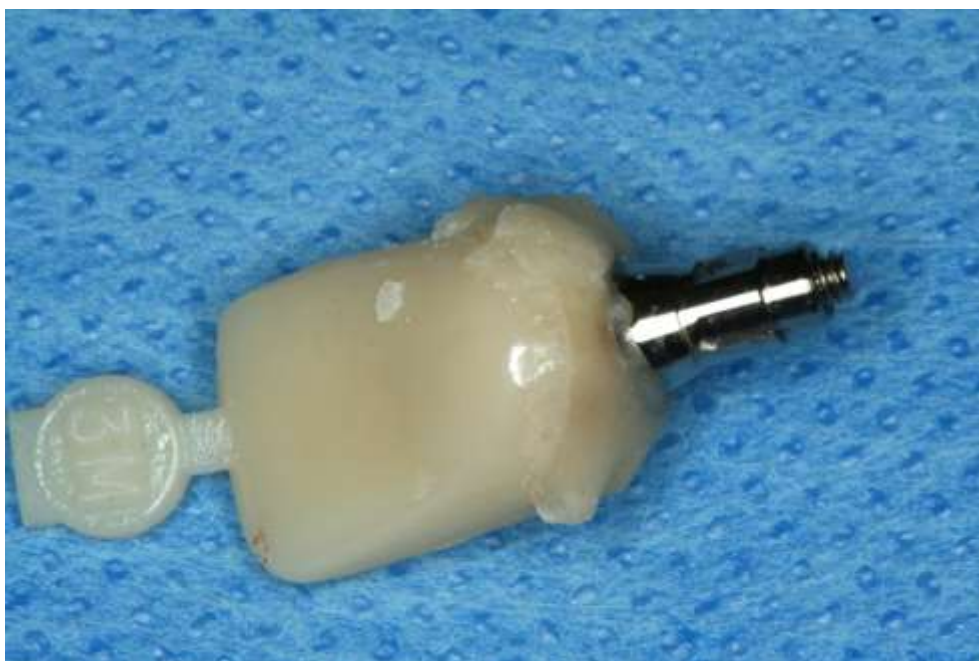

Figure 50 : moule ion du commerce rebasé avec de la résine, adapté sur le pilier provisoire (source Dr Penaud)

Laboratoire :

Une empreinte préalable à la chirurgie est réalisée et le laboratoire confectionne un wax up qui servira de base à la technique d'isomoulage.

Il est également possible de réaliser une empreinte à l'aide d'un transfert le jour de la chirurgie et de demander la confection de la couronne provisoire par le laboratoire. La pose de la couronne peut être faite dans la journée ou le lendemain.

Pour éviter de prendre une empreinte immédiatement après la pose de l'implant, une technique simple avec un transfert et de la résine pattern permet au laboratoire de créer la couronne provisoire.

Le transfert est mis en place sur l'implant et est solidarisé aux dents adjacentes avec de la résine pattern. Une fois la résine prise, le tout est retiré et envoyé au laboratoire. Le prothésiste peut alors à l'aide d'un analogue d'implant repositionner l'ensemble dans le modèle d'étude et ainsi confectionner facilement la prothèse provisoire.

Dent extraite :

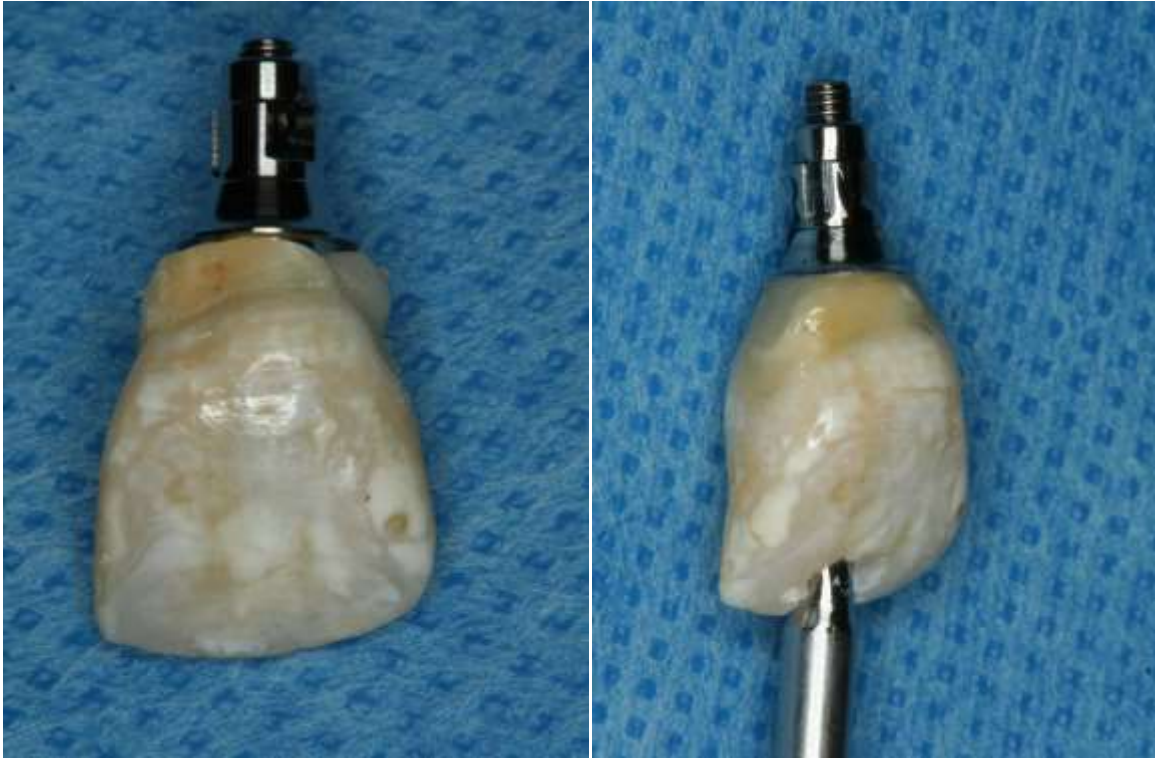Dans les cas d'extraction-implantation immédiate, il est tout à fait envisageable d'utiliser la dent naturelle extraite comme prothèse provisoire.

Il faut couper la racine à 2 mm de la jonction amélocémentaire puis évider la dent. Celle-ci joue alors le rôle d'un moule ion que l'on va adapter sur le pilier provisoire à l'aide de résine.

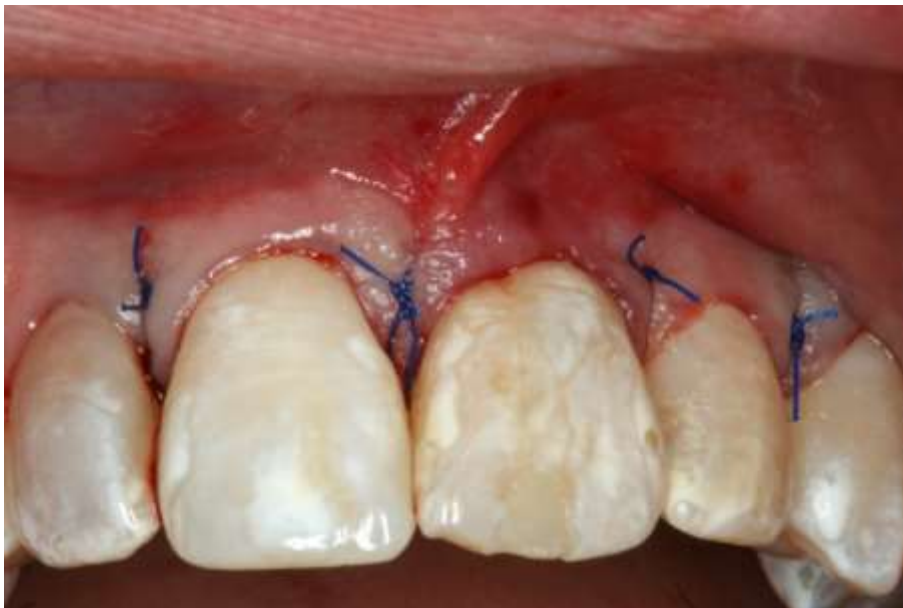Les prothèses provisoires sur implants doivent être fabriquées de façon à éviter les surfaces rugueuses sous la muqueuse et les risques de fracture du matériau, cause de complications biologiques.

Un polissage minutieux des prothèses de transition doit être effectué.

Outre les fraises de polissage de la résine, il existe de nombreuses pâtes à polir qui sont complémentaires afin d'arriver à obtenir un état de surface lisse.



*Figure 51 et 52 : Utilisation de la dent extraite du patient comme couronne provisoire
(source Dr Penaud)*



*Figure 53 : utilisation de la dent naturelle du patient en guise de couronne provisoire
(source Dr Penaud)*

4. Cas cliniques : protocoles

4.1. Exemple d'un cas simple

4.1.1. Description du cas

Il s'agit d'une jeune patiente en bonne santé générale.

Sa dent 11 présente une migration vestibulaire due à une rhizalyse suite à un traitement orthodontique.

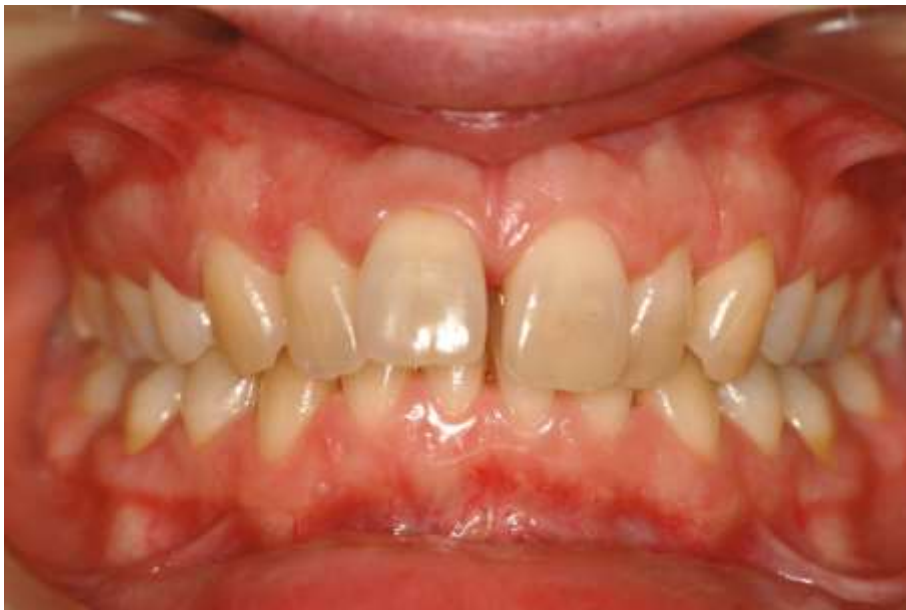

Figure 54 : sourire de la patiente (source Dr Penaud)

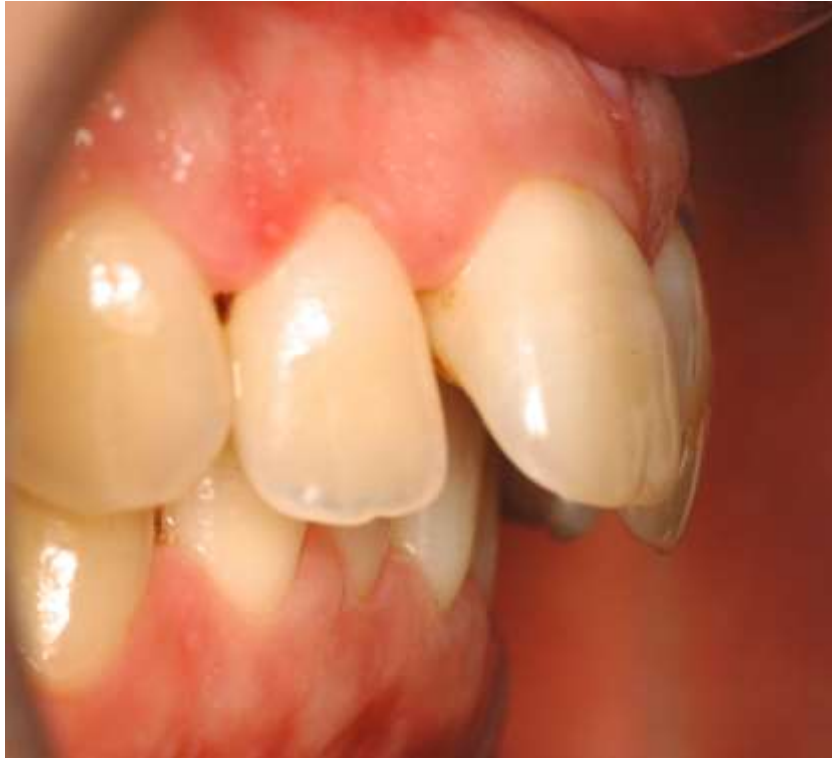

Figure 55 : migration vestibulaire de 11 (source Dr Penaud)

4.1.2. Analyse clinique et radiologique du cas

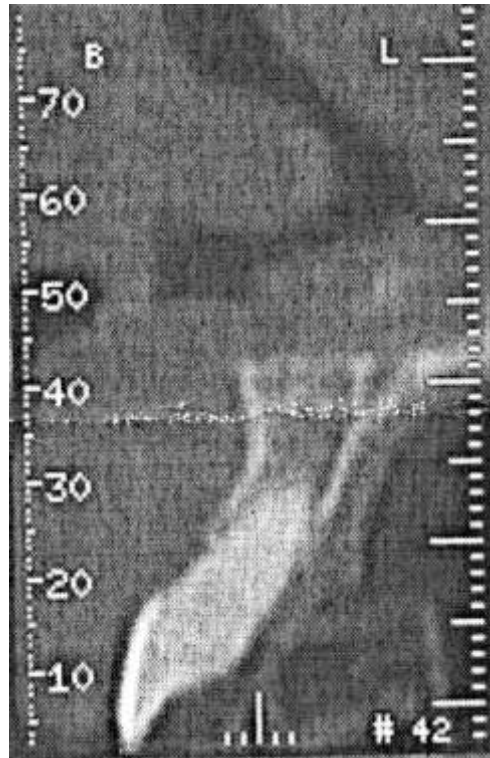
Afin de déterminer le risque esthétique du cas, le praticien peut s'aider du tableau précédemment cité dans lequel il reporte les critères propres à son cas. Ils seront reportés en rouge dans le tableau.

Tableau 8 : facteurs de risques esthétiques rapportés au cas de la patiente

Facteur de risque esthétique/niveau de risque	Faible	Moyen	Elevé
Etat médical	Patient en bonne santé générale		Patient avec un risque infectieux dû à un déficit immunitaire
Tabagisme	Absence	Fumeur léger	Gros fumeur
Demande esthétique du patient	Modérée	Moyenne	Elevée
Ligne du sourire	Basse	Moyenne	Haute
Biotype gingival	Epais et peu festonné	Epaisseur moyenne et moyennement festonné	Fin et festonné
Formes des couronnes	Rectangulaires	Ovoïdes	Triangulaires
Niveau de l'os autour des dents adjacentes	Inférieur ou égal à 5 mm par rapport au point de contact	5.5 à 6.5 mm par rapport au point de contact	Supérieur à 7 mm par rapport au point de contact
Etat de restauration des dents voisines	Vierges		Restaurées
Largeur de l'espace édenté	1 dent (supérieur ou égal à 7 mm)	1 dent (inférieur ou égal à 7 mm)	2 dents ou plus
Anatomie des tissus mous	Intacts		Défauts
Anatomie osseuse de la crête alvéolaire	Sans déficit	Déficit horizontal	Déficit vertical

L'analyse esthétique montre une majorité de risque faible.

Des clichés radiographiques sont nécessaires afin de compléter le diagnostic. Dans ce cas présenté, la radiographie ci-dessous montre un volume osseux suffisant.



*Figure 56 : Coupe radiographique mettant en évidence le volume osseux suffisant
(source Dr Penaud)*

Tous ces éléments permettent au praticien de qualifier son cas par rapport à la classification SAC vue précédemment.

Tableau 9 : Cas clinique de la patiente selon la classification SAC

Volume osseux	Risque anatomique	Risque esthétique	Complexité	Risque de complications	Procédures additives nécessaires	SAC
suffisant	faible	Faible	Faible	faible	Aucune	simple

4.1.3. Chirurgie

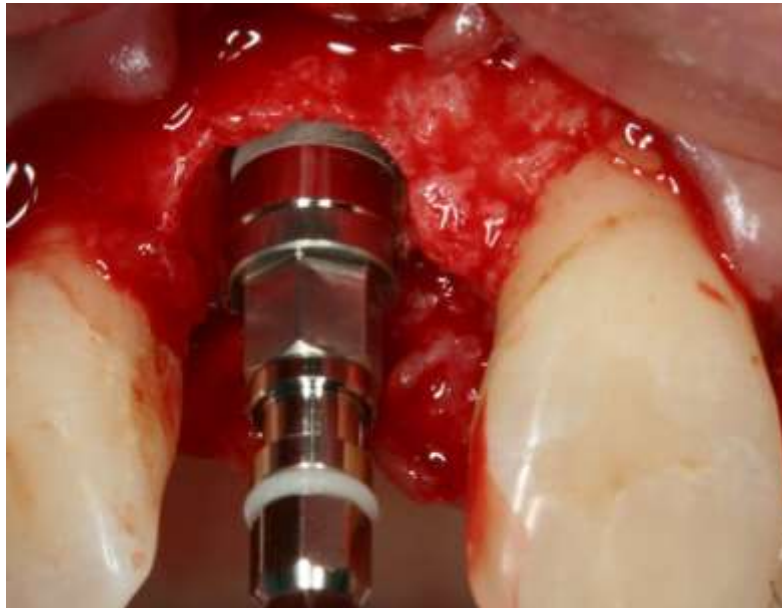

Figure 57 : pose de l'implant selon les critères de positionnement décrits précédemment (source Dr Penaud)

4.1.4. Restauration provisoire immédiate

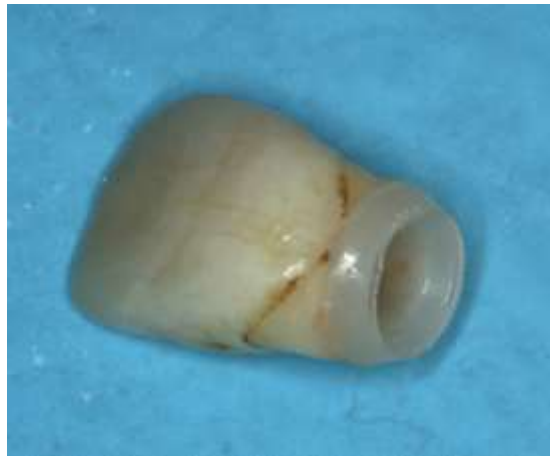

Figure 58 : préparation de la dent extraite de la patiente (source Dr Penaud)

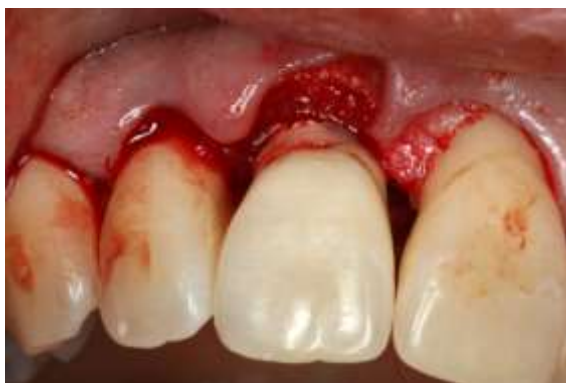

Figure 59 : préparation et pose de la prothèse provisoire en utilisant la dent extraite de la patiente (source Dr Penaud)

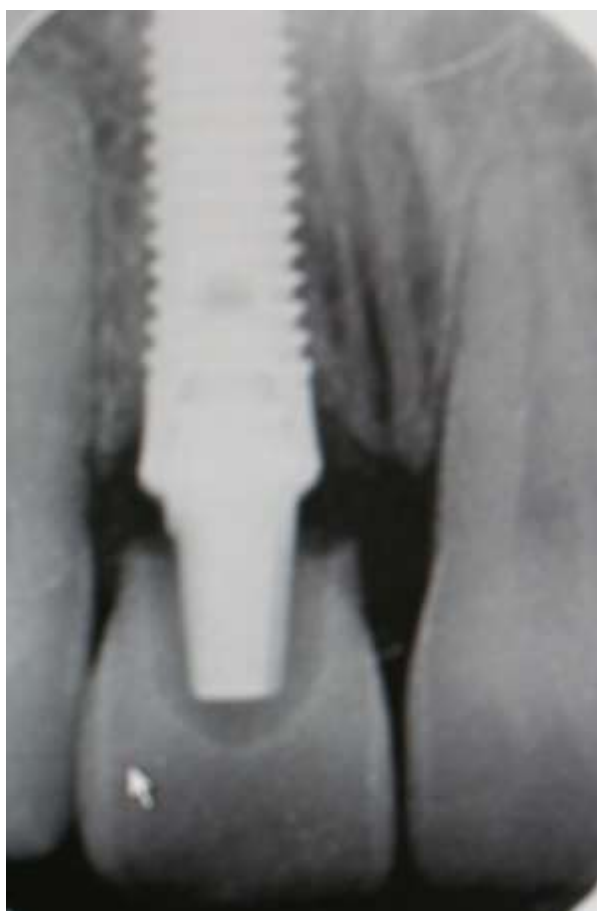

Figure 60 : radiographie rétroalvéolaire post opératoire (source Dr Penaud)

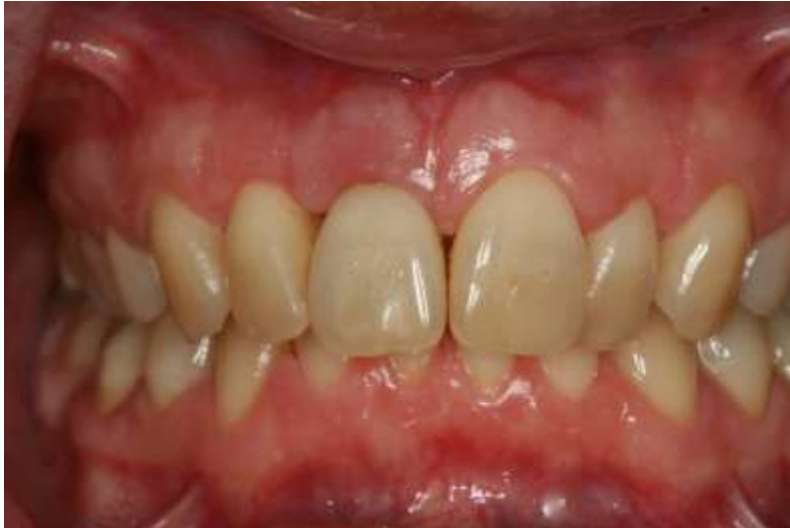

Figure 61 : cicatrisation avec la prothèse provisoire en place (source Dr Penaud)

4.2. Exemple d'un cas avancé

4.2.1. Description du cas

Il s'agit d'un jeune patient en bonne santé présentant une fracture de la dent 11.

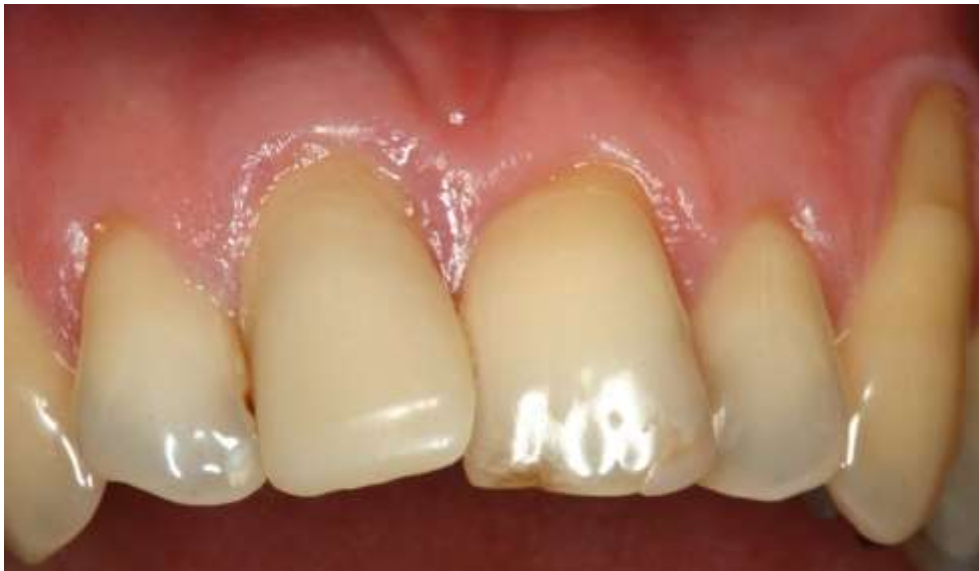

Figure 62 : sourire du patient

4.2.2. Analyse clinique et radiologique

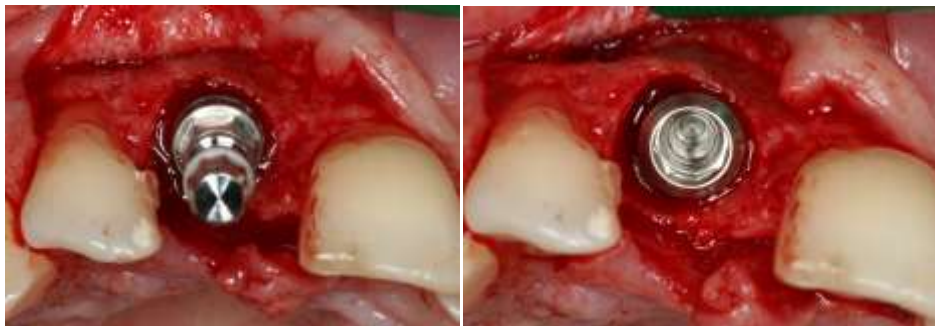
Tableau 10 : Détermination du risque esthétique de ce patient

Facteur de risque esthétique/niveau de risque	Faible	Moyen	Elevé
Etat médical	Patient en bonne santé générale		Patient avec un risque infectieux dû à un déficit immunitaire
Tabagisme	Absence	Fumeur léger	Gros fumeur
Demande esthétique du patient	Modérée	Moyenne	Elevée
Ligne du sourire	Basse	Moyenne	Haute
Biotype gingival	Epais et peu festonné	Epaisseur moyenne et moyennement festonné	Fin et festonné
Formes des couronnes	Rectangulaires	Ovoides	Triangulaires
Niveau de l'os autour des dents adjacentes	Inférieur ou égal à 5 mm par rapport au point de contact	5.5 à 6.5 mm par rapport au point de contact	Supérieur à 7 mm par rapport au point de contact
Etat de restauration des dents voisines	Vierges		Restaurées
Largeur de l'espace édenté	1 dent (supérieur ou égal à 7 mm)	1 dent (inférieur ou égal à 7 mm)	2 dents ou plus
Anatomie des tissus mous	Intacts		Défauts
Anatomie osseuse de la crête alvéolaire	Sans déficit	Déficit horizontal	Déficit vertical

Tableau 11 : Classification SAC appliquée au patient

Volume osseux	Risque anatomique	Risque esthétique	Complexité	Risque de complications	Procédures additives nécessaires	Classification SAC
suffisant	faible	Moyen	faible	Moyen	Greffe de conjonctif enfoui	avancé

4.2.3. Chirurgie



Figures 63 et 64 : pose de l'implant en suivant les critères de positionnement décrits précédemment (Source Dr Penaud)

4.2.4. Restauration provisoire immédiate

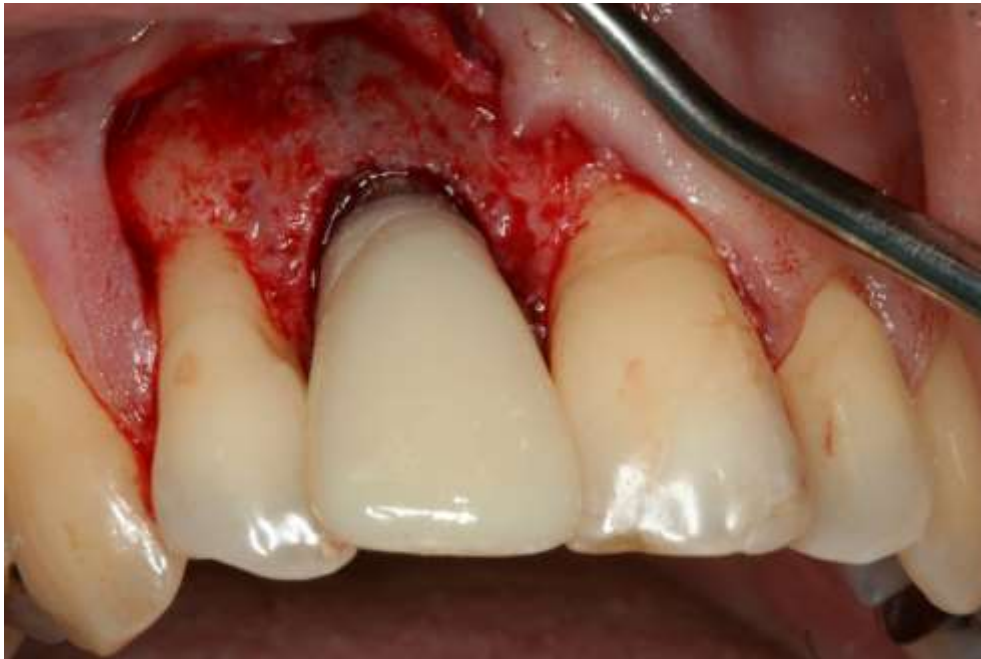

Figure 65 : mise en place de la couronne provisoire en utilisant la technique du moule ion rebasé à la résine (Source Dr Penaud)

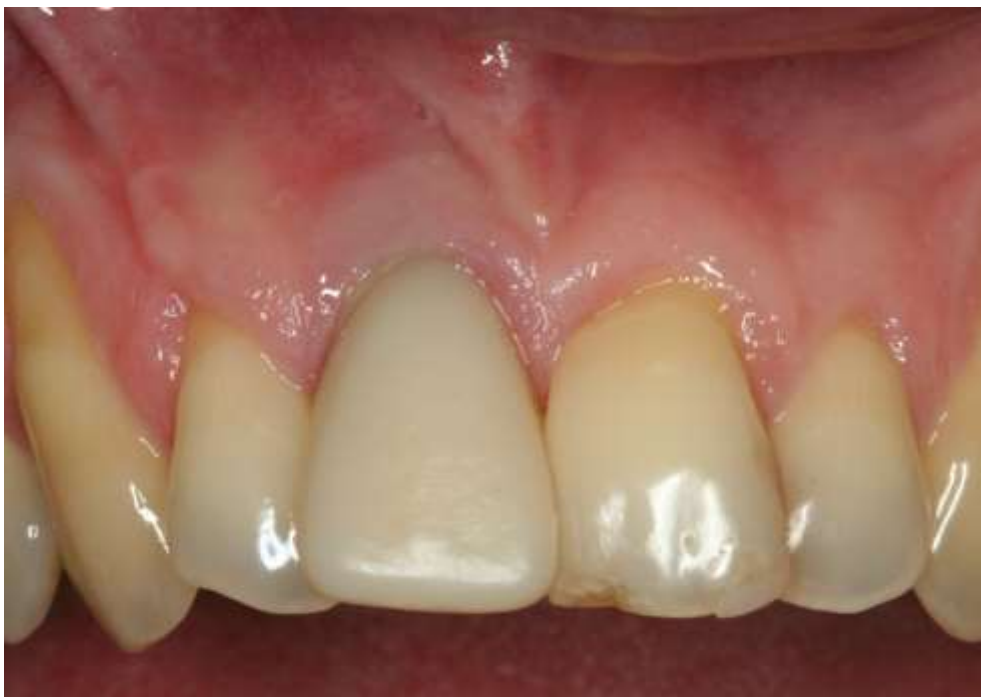

Figure 66 : Cicatrisation avec la couronne provisoire en place (Source Dr Penaud)

4.3. Exemple d'un cas complexe

4.3.1. Description du cas

Le patient est un jeune homme présentant une agénésie des incisives latérales. Il est porteur d'une prothèse amovible partielle pour combler ses édentements et est très gêné par celle-ci.

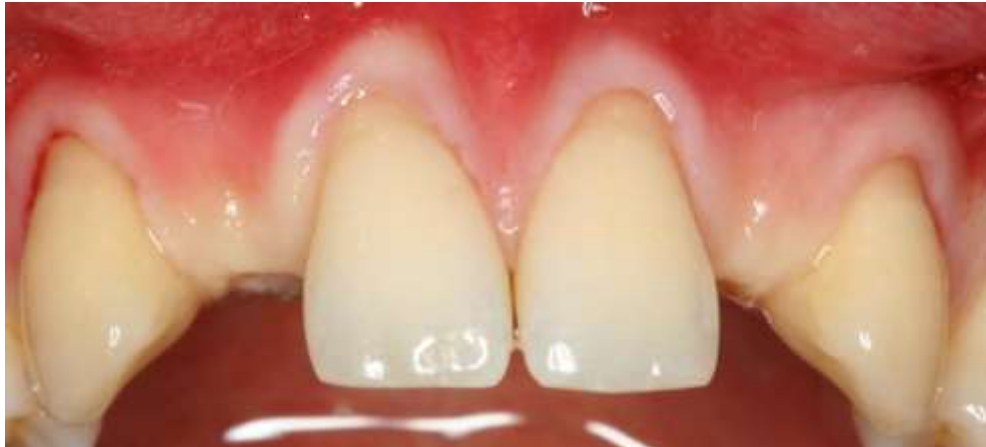

Figure 67 : sourire du patient (source Dr Penaud)

4.3.2. Analyse clinique et radiologique

Tableau 12 : Détermination du risque esthétique

Facteur de risque esthétique/niveau de risque	Faible	Moyen	Elevé
Etat médical	Patient en bonne santé générale		Patient avec un risque infectieux dû à un déficit immunitaire
Tabagisme	Absence	Fumeur léger	Gros fumeur
Demande esthétique du patient	Modérée	Moyenne	Elevée
Ligne du sourire	Basse	Moyenne	Haute
Biotype gingival	Epais et peu festonné	Epaisseur moyenne et moyennement festonné	Fin et festonné
Formes des couronnes	Rectangulaires	Ovoïdes	Triangulaires
Niveau de l'os autour des dents adjacentes	Inférieur ou égal à 5 mm par rapport au point de contact	5.5 à 6.5 mm par rapport au point de contact	Supérieur à 7 mm par rapport au point de contact
Etat de restauration des dents voisines	Vierges		Restaurées
Largeur de l'espace édenté	1 dent (supérieur ou égal à 7 mm)	1 dent (inférieur ou égal à 7 mm) 2 dents à restaurer	2 dents ou plus
Anatomie des tissus mous	Intacts		Défauts
Anatomie osseuse de la crête alvéolaire	Sans déficit	Déficit horizontal	Déficit vertical

Tableau 13 : classification SAC appliquée au patient

Volume osseux	Suffisant
Risque anatomique	Faible
Risque esthétique	Important
Complexité	Forte
Risques de complications	Moyen
Procédures additives nécessaires	Greffe de conjonctif enfoui
Classification SAC	Complexe

4.3.3. Chirurgie

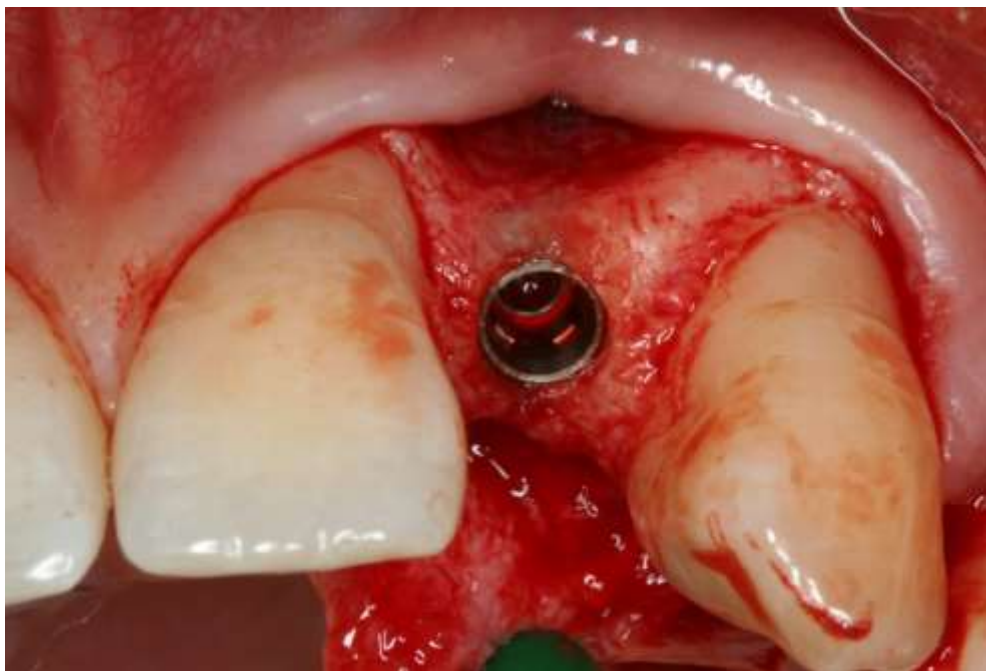


Figure 68 : pose de l'implant 22 (source Dr Penaud)

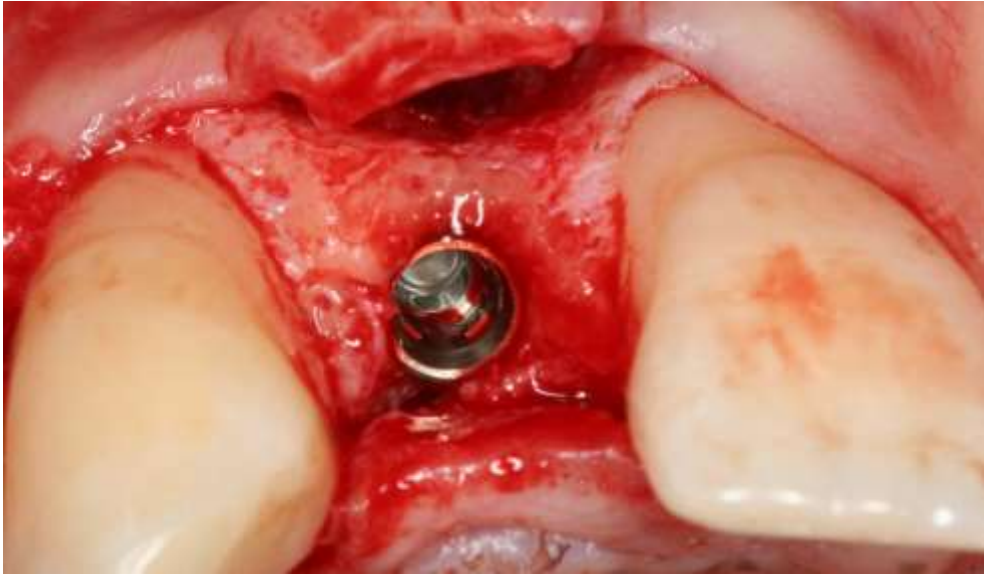

Figure 69 : pose de l'implant 12 (source Dr Penaud)

4.3.4. Restauration prothétique provisoire

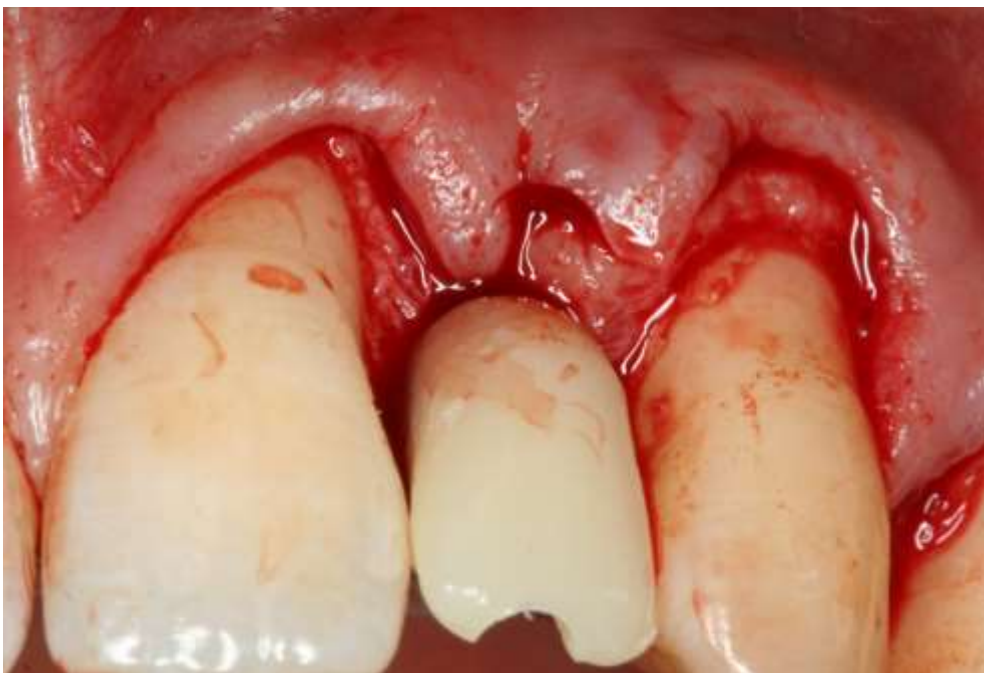

Figure 70 : restauration prothétique provisoire en utilisant la technique du moule ion rebasé à la résine (source Dr Penaud)

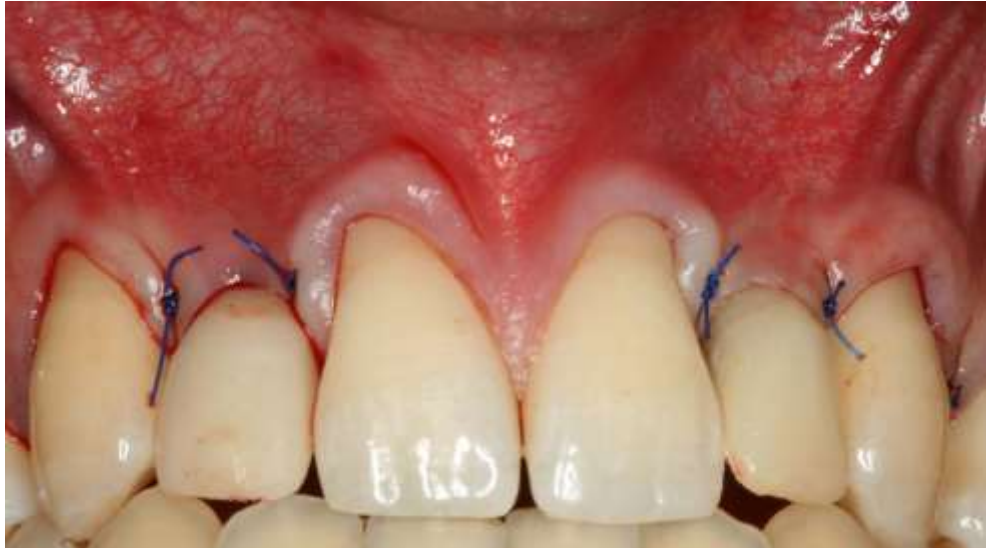

Figure 71 : photographie post-opératoire. On peut observer qu'il sera nécessaire d'avoir recours à une chirurgie muco-gingivale (Source Dr Penaud)

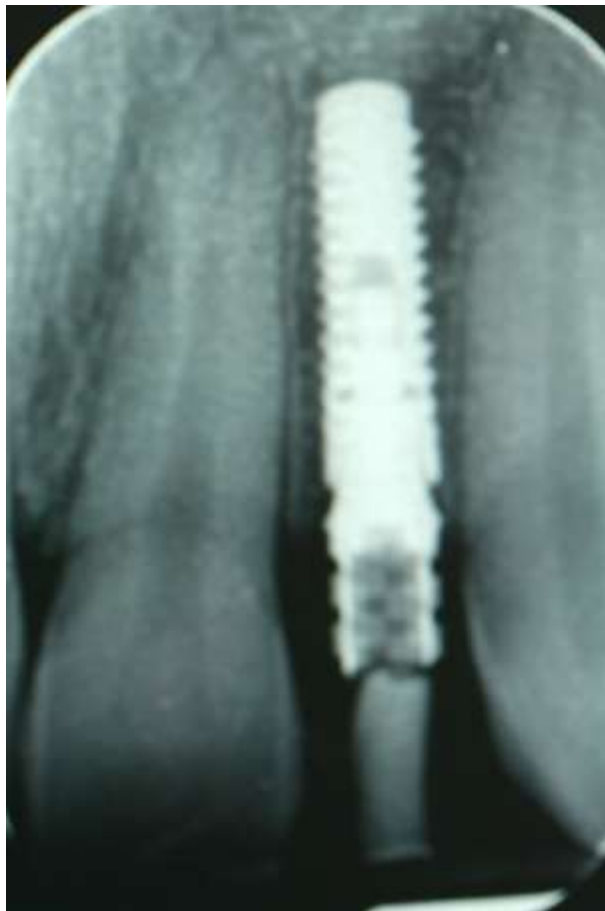

Figure 72 : Radiographie post-opératoire. On peut observer l'espace mésio-distal étroit (Source Dr Penaud)

CONCLUSION

Nous avons vu au travers de ce guide comment aborder une thérapeutique de mise en esthétique immédiate.

Les enjeux esthétiques dans le secteur antérieur sont majeurs, c'est pourquoi une fois l'indication de la thérapeutique posée, il faut veiller attentivement à étudier tous les critères esthétiques correspondant au patient à traiter.

Le projet prothétique doit servir de référence au praticien tout au long de sa démarche. Pour mener à bien ce projet, il devra réunir et utiliser toutes ses compétences prothétiques et chirurgicales.

La prothèse ne peut être réussie sans une maîtrise de l'étape chirurgicale, il faut donc que le praticien soit attentif à respecter tous les critères de positionnement de l'implant.

L'étude radiologique est aujourd'hui facilitée grâce aux moyens actuels de simulation de pose implantaire. Elle permet une prévisualisation en trois dimensions du site en donnant des informations primordiales sur la qualité et la quantité de l'os.

Outre l'étude radiologique, l'examen clinique doit être approfondi et rigoureux.

La classification SAC (Simple, Avancée, Complexe) permet au praticien d'évaluer la difficulté du cas à traiter. Grâce à cette classification, le praticien pourra aborder le cas de son patient de manière sereine en connaissant tous les détails et ainsi pouvoir avoir recours à des thérapeutiques complémentaires (chirurgie additive muqueuse et ou osseuse) en toute connaissance de cause.

La mise en esthétique immédiate est bien sûr finalisée par la pose d'une prothèse provisoire en résine. Nous avons vu que plusieurs techniques sont possibles afin de réaliser une couronne satisfaisante esthétiquement.

La pose de cette couronne provisoire dans le même temps que la chirurgie est l'un des intérêts majeurs. Le patient conserve un sourire esthétique dès la pose de l'implant.

De plus, la couronne provisoire va modeler les tissus péri-implantaires afin de les préparer à recevoir la prothèse définitive par la suite.

Les cas cliniques que nous avons décrits démontrent ces résultats.

Nous avons donc vu que la mise en esthétique immédiate est une technique qui a fait ses preuves et qui a toute sa place dans l'arsenal thérapeutique implantaire.

REFERENCES BIBLIOGRAPHIQUES

- 1) Araujo MG, Lindhe J. Socket grafting with the use of autologous bone: an experimental study in the dog. *Clinical Oral Implants Research*. 2011; 22(1): 9-13.
- 2) Baudoin CA, Bennani V. Comparaison des différents examens du bilan pré-implantaire. Dans : Bennani V. *Esthétique et profil d'émergence en implantologie*. Paris : Editions CdP ; 2000. p. 66.
- 3) Belser U, Buser D, Chen S, Cordaro L, Dawson A, Martin W. La classification SAC en implantologie dentaire. Berlin : Quintessence Publishing ; 2007. 158 p.
- 4) Brägger U, Heitz-Mayfield LJA. Prévention des complications biologiques. Dans : Heitz-Mayfield LJA. *Guide de traitement ITI volume 8 : complications biologiques et mécaniques en implantologie dentaire*. Berlin : Quintessence Publishing ; 2015. p. 92-93.
- 5) Bressan E, Cecchinato D, Lilijenberg B, Lindhe J, Toia M. Bone tissue in different parts of the edentulous maxilla and mandible. *Clinical Oral Implants Research*. 2013 ; 24(4): 372-377.
- 6) Brito C, Tenenbaum HC, Wong BK, Schmitt C, Nogueira-Filho G. Is keratinized mucosa indispensable to maintain peri-implant health? A systematic review of the literature. *J Biomed Mater Res B Appl Biomater*. 2014 ; 102(3): 643-650.
- 7) Buser D, Chen S, Cordaro L. Facteurs modifiants chirurgicaux. Dans : Belser U, Buser D, Chen S, Dawson A, Martin W. *La classification SAC en implantologie dentaire*. Berlin : Quintessence Publishing ; 2011. p. 18-20.

- 8) Chen S, Buser D. Implants in post-extractions sites. A literature update. Dans: Buser D et al, ITI treatment guide volume 3: Implant placement in post extraction sites, Treatment options. Berlin: Quintessence Publishing; 2008. p. 18-28.

- 9) Chu SJ, Tarnow DP. Human histologic verification of osteointegration of an immediate implant placed into a fresh extraction socket with excessive gap distance without primary flap closure, graft, or membrane: a case report. International Journal of Periodontics and Restorative Dentistry. 2011 ; 31(5): 515-521.

- 10) Cochran DL, Morton D, Weber HP. Consensus statements and recommended clinical procedures regarding loading protocols for endosseous dental implants. International J Oral maxillofacial Implants. 2004 ; 19 (Suppl); 109-113.

- 11) Cordaro L, Terheyden H. Principes de la ROG. Dans : Cordaro L, Terheyden H. Procédures d'augmentation de la crête alvéolaire en implantologie. Berlin : Quintessence Publishing ; 2014. p. 31.

- 12) Cordaro L, Terheyden H. Principes de la ROG. Dans : Cordaro L, Terheyden H. Procédures d'augmentation de la crête alvéolaire en implantologie. Berlin : Quintessence Publishing ; 2014. p. 54.

- 13) Cosyn J, Cleymaet R, De Brynn H. Soft tissue preservation and pink aesthetics around single immediate implant restorations: a one year prospective study. Clinical Implants Dentistry & Related Research. 2013 ; 15(6) ; 847-857.

- 14) Djordejevic I, Lazic V, Miletic A, Milosevic N, Popovic D, Todorovic A. Contouring the emergence profile of peri-implant soft tissue by provisional on implants: case report. Serbian Dental Journal. 2015 ; 62(4); 196-201.

- 15) Jensen S, Terheyden H. Bone augmentation in localized defects in the alveolar ridge: clinical results with different bone grafts and bone substitute materials. *International Journal of Oral & Maxillofacial implants*. 2009; 24: 218-236.
- 16) Kan J, Lozada JL, Roe P, Rungcharass K, Yoshino S. Effects of connective tissue grafting on the facial gingival level following single immediate implant placement and provisionalization in the esthetic zone: a 1-year randomized controlled prospective study. *International journal of oral and maxillofacial implants*. 2014; 29(2): 432-440.
- 17) Martin WC, Morton D, Buser D. Diagnostic factors for esthetics risk assessment. Dans: Buser D et al. *ITI treatment guide volume 1: implant therapy in the esthetic zone-single tooth replacements*. Berlin: Quintessence Publishing; 2007. p. 11-20.
- 18) Nader SA, Correa JA, Feine J, Fromentin O, Jabbour Z, Lassauzay C. Effects of implants angulation attachment retention in mandibular two-implant overdentures: a clinical study. *Clinical Implant Dentistry & Related Research*. 2014; 16(4): 565-571.
- 19) Pette G, Ross S. Immediate implant placement and provisionalization using a customized anatomic temporary abutment (CATA) to achieve gingival margin stability. *Compensation of continuing Education in Dentistry*. 2013; 34(5):344-350.
- 20) Serino G, Storm C. Peri-implantitis in partially edentulous patients: association with inadequate plaque control. *Clinical Oral Implants Research*. 2009; 20(2): 169-174.
- 21) Geistlich pharma [internet]. c2017 [consulté le 15/05/2017]. Disponible sur : <http://www.geistlich.fr/fr/dentaire/membranes/bio-gide/avantages/>

- 22) Imagerie Paris La Defense (IPADE). Bilan long cone au cabinet de radiologie Paris La Défense [internet]. [consulté le 10/11/2016]. Disponible sur <http://www.radiologie-la-defense.fr/centre-paris/radiographie/bilan-long-cone/>
- 23) Jordana F, Colat Perros J. Les membranes [internet]. 2009 [consulté le 20/04/2017]. Disponible sur <http://www.umvf.univ-nantes.fr/>
- 24) Centre d'imagerie médicale Neuilly Charles de Gaulle. Radiologie dentaire [internet]. [consulté le 10/11/2016]. Disponible sur <http://www.radiologie-neuilly.com/index.php/fr/nutrition/radiologie-dentaire/>
- 25) Schneider Dental. Bone trap [internet]. c2017 [consulté le 20/04/2017] disponible sur : <http://www.schneiderdental.de/shop/parodontologie-implantologie/bone-trap-von-dent-ly-implants/>

TABLE DES MATIERES

REMERCIEMENTS	4
SOMMAIRE	8
TABLES DES FIGURES	9
LISTE DES TABLEAUX	14
INTRODUCTION	15
1. Définitions et considérations générales	16
1.1. Classification du moment de la pose des implants après l'avulsion des dents	16
1.2. Définition des protocoles de mise en charge	17
1.3. Indications	17
1.4. Facteurs de risques esthétiques	18
2. Comment appréhender le cas clinique.....	25
2.1. Critères généraux.....	25
2.1.1. Rappels des conditions nécessaires pour poser un implant en secteur antérieur ...	25
2.1.2. Protocole chirurgical sur crête édentée cicatrisée.....	26
2.1.3. Protocole chirurgical dans le cas d'une extraction-implantation immédiate	29
2.2. Critères à étudier	34
2.3. Analyse clinique	34
2.3.1. Cas simple.....	34
2.3.2. Cas avancé	35
2.3.3. Cas complexe.....	36
2.4. Analyse radiologique	36
2.5. Traitements additifs	39
2.5.1. Aménagement gingival.....	39
2.5.2. Régénération osseuse guidée.....	40
3. Restauration prothétique provisoire	55
3.1. Rôle.....	55

3.2.	Scellée vs vissée	56
3.3.	Techniques.....	59
4.	Cas cliniques : protocoles	62
4.1.	Exemple d'un cas simple	62
4.1.1.	Description du cas	62
4.1.2.	Analyse clinique et radiologique du cas	63
4.1.3.	Chirurgie	66
4.1.4.	Restauration provisoire immédiate.....	66
4.2.	Exemple d'un cas avancé.....	68
4.2.1.	Description du cas	68
4.2.2.	Analyse clinique et radiologique	69
4.2.3.	Chirurgie	70
4.2.4.	Restauration provisoire immédiate.....	71
4.3.	Exemple d'un cas complexe	72
4.3.1.	Description du cas	72
4.3.2.	Analyse clinique et radiologique	73
4.3.3.	Chirurgie	74
4.3.4.	Restauration prothétique provisoire.....	75
	CONCLUSION	77
	REFERENCES BIBLIOGRAPHIQUES	78
	TABLE DES MATIERES	82

Jury : Président : J.M. MARTRETTE – Professeur des Universités
Juges : J. PENAUD – Maître de Conférences des Universités
J. SCHOUVER – Maître de Conférences des Universités
N. PAOLI – Assistante Hospitalier Universitaire

Thèse pour obtenir le diplôme D'Etat de Docteur en Chirurgie Dentaire

Présentée par: **Mademoiselle GULLON Célia**

né(e) à : **METZ (Moselle)**

le **3 janvier 1992**

et ayant pour titre : « **La mise en esthétique immédiate** ».

Le Président du jury



J.M. MARTRETTE

Le Doyen
de la Faculté d'Odontologie



J.M. MARTRETTE

Autorise à soutenir et imprimer la thèse *acc 26*

NANCY, le

Le Président de l'Université de Lorraine



P. MUTZENHARDT

GUILLON Célia – LA MISE EN ESTHETIQUE IMMEDIATE

Nancy 2017 : 84 pages. 72 figures ; 13 tableaux.

Th. : Chir.- Dent. : Nancy 2017

Mots clés :

-pose immédiate d'implant dentaire

-extraction dentaire

-esthétique dentaire

-prothèse dentaire implanto-portée

Résumé :

L'objectif de ce travail est de réaliser un guide clinique sur la mise en esthétique immédiate afin de permettre aux praticiens de façonner au mieux le lit de la prothèse implanto-portée.

Nous voulons les aider :

-à définir les difficultés chirurgicales et prothétiques du cas qui se présente en consultation

-leur décrire toutes les étapes d'une chirurgie implantaire en secteur antérieur (sachant que l'esthétique se joue au moment de la chirurgie)

-à réaliser les prothèses provisoires : pilier provisoire, profil d'émergence.

De nombreux cas cliniques illustreront ces propos.

Membres du jury :

Pr JM MARTRETTE	Professeur	Président
<u>Dr J PENAUD</u>	<u>Maître de conférences</u>	<u>Directeur de thèse</u>
Dr J SCHOUVER	Maître de conférences	Juge
Dr N PAOLI	Assistante Hospitalier	Juge

Adresse de l'auteur :

Célia GUILLON
41 A rue de la madeleine
54000 NANCY