HAL
open science

Lichen plan érosif des extrémités compliqué de carcinomes epidermoïdes : à propos de deux observations

Tannvir Jaffar Bandjee

To cite this version:

Tannvir Jaffar Bandjee. Lichen plan érosif des extrémités compliqué de carcinomes epidermoïdes : à propos de deux observations. Sciences du Vivant [q-bio]. 2016. hal-01932093

HAL Id: hal-01932093

https://hal.univ-lorraine.fr/hal-01932093v1

Submitted on 23 Nov 2018

HAL is a multi-disciplinary open access archive for the deposit and dissemination of scientific research documents, whether they are published or not. The documents may come from teaching and research institutions in France or abroad, or from public or private research centers.

L'archive ouverte pluridisciplinaire **HAL**, est destinée au dépôt et à la diffusion de documents scientifiques de niveau recherche, publiés ou non, émanant des établissements d'enseignement et de recherche français ou étrangers, des laboratoires publics ou privés.

UNIVERSITÉ DE LORRAINE

AVERTISSEMENT

Ce document est le fruit d'un long travail approuvé par le jury de soutenance et mis à disposition de l'ensemble de la communauté universitaire élargie.

Il est soumis à la propriété intellectuelle de l'auteur. Ceci implique une obligation de citation et de référencement lors de l'utilisation de ce document.

D'autre part, toute contrefaçon, plagiat, reproduction illicite encourt une poursuite pénale.

Contact : ddoc-thesesexercice-contact@univ-lorraine.fr

LIENS

Code de la Propriété Intellectuelle. articles L 122. 4
Code de la Propriété Intellectuelle. articles L 335.2- L 335.10
http://www.cfcopies.com/V2/leg/leg_droi.php
http://www.culture.gouv.fr/culture/infos-pratiques/droits/protection.htm

UNIVERSITÉ DE LORRAINE FACULTÉ DE MÉDECINE DE NANCY
2016

THÈSE

Pour obtenir le grade de

DOCTEUR EN MÉDECINE

Présentée et soutenue publiquement
Dans le cadre du troisième cycle de Médecine Spécialisée

par

Tannvir JAFFAR BANDJEE - DESROCHE

Le 22.09.2016

LICHEN PLAN EROSIF DES EXTREMITES COMPLIQUE DE CARCINOMES EPIDERMOÏDES : A PROPOS DE DEUX OBSERVATIONS

Examinateurs de la thèse:

M. le Professeur Jean-Luc SCHMUTZ Président

M. le Professeur Etienne SIMON Juge
Mme le Docteur Anne-Claire BURSZTEJN Juge
Mme le Docteur Sandra MOAWAD Juge

12 septembre 2016

Président de l'Université de Lorraine :
Professeur Pierre MUTZENHARDT

Doyen de la Faculté de Médecine
Professeur Marc BRAUN

Vice-doyens
Pr Karine ANGIOI-DUPREZ, Vice-Doyen
Pr Marc DEBOUVERIE, Vice-Doyen

Assesseurs :
Premier cycle : Dr Guillaume GAUCHOTTE
Deuxième cycle : Pr Marie-Reine LOSSER
Troisième cycle : Pr Marc DEBOUVERIE

Innovations pédagogiques : Pr Bruno CHENUEL

Formation à la recherche : Dr Nelly AGRINIER
Animation de la recherche clinique : Pr François ALLA

Affaires juridiques et Relations extérieures : Dr Frédérique CLAUDOT
Vie Facultaire et SIDES : Pr Laure JOLY
Relations Grande Région : Pr Thomas FUCHS-BUDER
Etudiant : M. Lucas SALVATI

Chargés de mission

Bureau de docimologie : Dr Guillaume VOGIN
Commission de prospective facultaire : Pr Pierre-Edouard BOLLAERT
Orthophonie : Pr Cécile PARIETTI-WINKLER
PACES : Dr Chantal KOHLER
Plan Campus : Pr Bruno LEHEUP
International : Pr Jacques HUBERT

==========
DOYENS HONORAIRES

Professeur Jean-Bernard DUREUX - Professeur Jacques ROLAND - Professeur Patrick NETTER
Professeur Henry COUDANE

==========
PROFESSEURS HONORAIRES

Etienne ALIOT - Jean-Marie ANDRE - Alain AUBREGE - Jean AUQUE - Gérard BARROCHE Alain BERTRAND - Pierre BEY
Marc-André BIGARD - Patrick BOISSEL – Pierre BORDIGONI - Jacques BORRELLY - Michel BOULANGE
Jean-Louis BOUTROY – Serge BRIANÇON - Jean-Claude BURDIN - Claude BURLET - Daniel BURNEL
Claude CHARDOT - Jean-François CHASSAGNE - François CHERRIER Jean-Pierre CRANCE - Gérard DEBRY
Emile de LAVERGNE - Jean-Pierre DESCHAMPS - Jean DUHEILLE - Jean-Bernard DUREUX - Gilbert FAURE - Gérard FIEVE
Jean FLOQUET - Robert FRISCH - Alain GAUCHER - Pierre GAUCHER - Alain GERARD - Hubert GERARD
Jean-Marie GILGENKRANTZ - Simone GILGENKRANTZ - Gilles GROSDIDIER - Oliéro GUERCI - Philippe HARTEMANN
Gérard HUBERT - Claude HURIET Christian JANOT - Michèle KESSLER - François KOHLER - Jacques LACOSTE
Henri LAMBERT - Pierre LANDES - Marie-Claire LAXENAIRE - Michel LAXENAIRE - Alain LE FAOU - Jacques LECLERE
Pierre LEDERLIN - Bernard LEGRAS - Jean-Pierre MALLIÉ - Philippe MANGIN – Jean-Claude MARCHAL - Pierre MATHIEU
Michel MERLE - Pierre MONIN Pierre NABET - Jean-Pierre NICOLAS - Pierre PAYSANT - Francis PENIN - Gilbert PERCEBOIS
Claude PERRIN - Luc PICARD - François PLENAT - Jean-Marie POLU - Jacques POUREL - Jean PREVOT - Francis RAPHAEL
Antoine RASPILLER – Denis REGENT - Michel RENARD - Jacques ROLAND - Daniel SCHMITT - Michel SCHMITT
Michel SCHWEITZER - Daniel SIBERTIN-BLANC - Claude SIMON - Danièle SOMMELET - Jean-François STOLTZ
Michel STRICKER - Gilbert THIBAUT - Gérard VAILLANT - Paul VERT – Hervé VESPIGNANI - Colette VIDAILHET
Michel VIDAILHET - Jean-Pierre VILLEMOT - Michel WEBER

==========

PROFESSEURS ÉMÉRITES

Professeur Etienne ALIOT - Professeur Gérard BARROCHE - Professeur Pierre BEY - Professeur Jean-Pierre CRANCE - Professeur Alain GERARD - Professeure Michèle KESSLER – Professeur François KOHLER
Professeur Jacques LECLÈRE - Professeur Alain LE FAOU - Professeur Jean-Marie GILGENKRANTZ
Professeure Simone GILGENKRANTZ – Professeur Gilles GROSDIDIER - Professeur Philippe HARTEMANN
Professeur Alain LE FAOU - Professeur Pierre MONIN - Professeur Jean-Pierre NICOLAS - Professeur François PLENAT
Professeur Daniel SIBERTIN-BLANC - Professeur Jean-François STOLTZ - Professeur Paul VERT
Professeur Michel VIDAILHET

==========

PROFESSEURS DES UNIVERSITÉS - PRATICIENS HOSPITALIERS

(Disciplines du Conseil National des Universités)

42ème Section : MORPHOLOGIE ET MORPHOGENÈSE

1ère sous-section : *(Anatomie)*
Professeur Marc BRAUN – Professeure Manuela PEREZ
2ème sous-section : *(Histologie, embryologie et cytogénétique)*
Professeur Christo CHRISTOV– Professeur Bernard FOLIGUET
3ème sous-section : *(Anatomie et cytologie pathologiques)*
Professeur Jean-Michel VIGNAUD – Professeur Guillaume GAUCHOTTE

43ème Section : BIOPHYSIQUE ET IMAGERIE MÉDICALE

1ère sous-section : *(Biophysique et médecine nucléaire)*
Professeur Gilles KARCHER – Professeur Pierre-Yves MARIE – Professeur Pierre OLIVIER
2ème sous-section : *(Radiologie et imagerie médicale)*
Professeur René ANXIONNAT - Professeur Alain BLUM - Professeur Serge BRACARD - Professeur Michel CLAUDON
Professeure Valérie CROISÉ-LAURENT - Professeur Jacques FELBLINGER

44ème Section : BIOCHIMIE, BIOLOGIE CELLULAIRE ET MOLÉCULAIRE, PHYSIOLOGIE ET NUTRITION

1ère sous-section : *(Biochimie et biologie moléculaire)*
Professeur Jean-Louis GUEANT - Professeur Bernard NAMOUR - Professeur Jean-Luc OLIVIER
2ème sous-section : *(Physiologie)*
Professeur Christian BEYAERT - Professeur Bruno CHENUEL - Professeur François MARCHAL
4ème sous-section : *(Nutrition)*
Professeur Didier QUILLIOT - Professeure Rosa-Maria RODRIGUEZ-GUEANT - Professeur Olivier ZIEGLER

45ème Section : MICROBIOLOGIE, MALADIES TRANSMISSIBLES ET HYGIÈNE

1ère sous-section : *(Bactériologie – virologie ; hygiène hospitalière)*
Professeur Alain LOZNIEWSKI – Professeure Evelyne SCHVOERER
2ème sous-section : *(Parasitologie et Mycologie)*
Professeure Marie MACHOUART
3ème sous-section : *(Maladies infectieuses ; maladies tropicales)*
Professeur Thierry MAY - Professeure Céline PULCINI - Professeur Christian RABAUD

46ème Section : SANTÉ PUBLIQUE, ENVIRONNEMENT ET SOCIÉTÉ

1ère sous-section : *(Épidémiologie, économie de la santé et prévention)*
Professeur François ALLA - Professeur Francis GUILLEMIN - Professeur Denis ZMIROU-NAVIER
3ème sous-section : *(Médecine légale et droit de la santé)*
Professeur Henry COUDANE
4ème sous-section : *(Biostatistiques, informatique médicale et technologies de communication)*
Professeure Eliane ALBUISSON - Professeur Nicolas JAY

47ème Section : CANCÉROLOGIE, GÉNÉTIQUE, HÉMATOLOGIE, IMMUNOLOGIE

1ère sous-section : *(Hématologie ; transfusion)*
Professeur Pierre FEUGIER
2ème sous-section : *(Cancérologie ; radiothérapie)*
Professeur Thierry CONROY - Professeur François GUILLEMIN - Professeur Didier PEIFFERT - Professeur Frédéric MARCHAL
3ème sous-section : *(Immunologie)*
Professeur Marcelo DE CARVALHO-BITTENCOURT – Professeure Marie-Thérèse RUBIO
4ème sous-section : *(Génétique)*
Professeur Philippe JONVEAUX - Professeur Bruno LEHEUP

48ème Section : ANESTHÉSIOLOGIE, RÉANIMATION, MÉDECINE D'URGENCE, PHARMACOLOGIE ET THÉRAPEUTIQUE

1ère sous-section : *(Anesthésiologie-réanimation ; médecine d'urgence)*
Professeur Gérard AUDIBERT - Professeur Hervé BOUAZIZ - Professeur Thomas FUCHS-BUDER
Professeure Marie-Reine LOSSER - Professeur Claude MEISTELMAN
2ème sous-section : *(Réanimation ; médecine d'urgence)*
Professeur Pierre-Édouard BOLLAERT - Professeur Sébastien GIBOT - Professeur Bruno LÉVY
3ème sous-section : *(Pharmacologie fondamentale ; pharmacologie clinique ; addictologie)*
Professeur Pierre GILLET - Professeur Jean-Yves JOUZEAU - Professeur Patrick NETTER
4ème sous-section : *(Thérapeutique ; médecine d'urgence ; addictologie)*
Professeur François PAILLE - Professeur Patrick ROSSIGNOL - Professeur Faiez ZANNAD

49ème Section : PATHOLOGIE NERVEUSE ET MUSCULAIRE, PATHOLOGIE MENTALE, HANDICAP ET RÉÉDUCATION

1ère sous-section : *(Neurologie)*
Professeur Marc DEBOUVERIE - Professeur Louis MAILLARD - Professeur Luc TAILLANDIER - Professeure Louise TYVAERT
2ème sous-section : *(Neurochirurgie)*
Professeur Jean AUQUE - Professeur Thierry CIVIT - Professeure Sophie COLNAT-COULBOIS - Professeur Olivier KLEIN
3ème sous-section : *(Psychiatrie d'adultes ; addictologie)*
Professeur Jean-Pierre KAHN - Professeur Raymund SCHWAN
4ème sous-section : *(Pédopsychiatrie ; addictologie)*
Professeur Bernard KABUTH
5ème sous-section : *(Médecine physique et de réadaptation)*
Professeur Jean PAYSANT

50ème Section : PATHOLOGIE OSTÉO-ARTICULAIRE, DERMATOLOGIE ET CHIRURGIE PLASTIQUE

1ère sous-section : *(Rhumatologie)*
Professeure Isabelle CHARY-VALCKENAERE - Professeur Damien LOEUILLE
2ème sous-section : *(Chirurgie orthopédique et traumatologique)*
Professeur Laurent GALOIS - Professeur Didier MAINARD - Professeur Daniel MOLE - Professeur François SIRVEAUX
3ème sous-section : *(Dermato-vénéréologie)*
Professeur Jean-Luc SCHMUTZ
4ème sous-section : *(Chirurgie plastique, reconstructrice et esthétique ; brûlologie)*
Professeur François DAP - Professeur Gilles DAUTEL - Professeur Etienne SIMON

51ème Section : PATHOLOGIE CARDIO-RESPIRATOIRE ET VASCULAIRE

1ère sous-section : *(Pneumologie ; addictologie)*
Professeur Jean-François CHABOT - Professeur Ari CHAOUAT - Professeur Yves MARTINET
2ème sous-section : *(Cardiologie)*
Professeur Edoardo CAMENZIND - Professeur Christian de CHILLOU DE CHURET - Professeur Yves JUILLIERE
Professeur Nicolas SADOUL
3ème sous-section : *(Chirurgie thoracique et cardiovasculaire)*
Professeur Thierry FOLLIGUET - Professeur Juan-Pablo MAUREIRA
4ème sous-section : *(Chirurgie vasculaire ; médecine vasculaire)*
Professeur Sergueï MALIKOV - Professeur Denis WAHL – Professeur Stéphane ZUILY

52ème Section : MALADIES DES APPAREILS DIGESTIF ET URINAIRE

1ère sous-section : *(Gastroentérologie ; hépatologie ; addictologie)*
Professeur Jean-Pierre BRONOWICKI - Professeur Laurent PEYRIN-BIROULET
3ème sous-section : *(Néphrologie)*
Professeur Luc FRIMAT - Professeure Dominique HESTIN
4ème sous-section : *(Urologie)*
Professeur Pascal ESCHWEGE - Professeur Jacques HUBERT

53ème Section : MÉDECINE INTERNE, GÉRIATRIE, CHIRURGIE GÉNÉRALE ET MÉDECINE GÉNÉRALE

1ère sous-section : *(Médecine interne ; gériatrie et biologie du vieillissement ; addictologie)*
Professeur Athanase BENETOS - Professeur Jean-Dominique DE KORWIN - Professeure Gisèle KANNY
Professeure Christine PERRET-GUILLAUME – Professeur Roland JAUSSAUD – Professeure Laure JOLY
2ème sous-section : *(Chirurgie générale)*
Professeur Ahmet AYAV - Professeur Laurent BRESLER - Professeur Laurent BRUNAUD
3ème sous-section : *(Médecine générale)*
Professeur Jean-Marc BOIVIN – Professeur Paolo DI PATRIZIO

54ème Section : DÉVELOPPEMENT ET PATHOLOGIE DE L'ENFANT, GYNÉCOLOGIE-OBSTÉTRIQUE, ENDOCRINOLOGIE ET REPRODUCTION
1ère sous-section : *(Pédiatrie)*
Professeur Pascal CHASTAGNER - Professeur François FEILLET - Professeur Jean-Michel HASCOET
Professeur Emmanuel RAFFO - Professeur Cyril SCHWEITZER
2ème sous-section : *(Chirurgie infantile)*
Professeur Pierre JOURNEAU - Professeur Jean-Louis LEMELLE
3ème sous-section : *(Gynécologie-obstétrique ; gynécologie médicale)*
Professeur Philippe JUDLIN - Professeur Olivier MOREL
4ème sous-section : *(Endocrinologie, diabète et maladies métaboliques ; gynécologie médicale)*
Professeur Bruno GUERCI - Professeur Marc KLEIN - Professeur Georges WERYHA

55ème Section : PATHOLOGIE DE LA TÊTE ET DU COU
1ère sous-section : *(Oto-rhino-laryngologie)*
Professeur Roger JANKOWSKI - Professeure Cécile PARIETTI-WINKLER
2ème sous-section : *(Ophtalmologie)*
Professeure Karine ANGIOI - Professeur Jean-Paul BERROD - Professeur Jean-Luc GEORGE
3ème sous-section : *(Chirurgie maxillo-faciale et stomatologie)*
Professeure Muriel BRIX

==========
PROFESSEURS DES UNIVERSITÉS

61ème Section : GÉNIE INFORMATIQUE, AUTOMATIQUE ET TRAITEMENT DU SIGNAL
Professeur Walter BLONDEL

64ème Section : BIOCHIMIE ET BIOLOGIE MOLÉCULAIRE
Professeure Sandrine BOSCHI-MULLER

==========
PROFESSEUR ASSOCIÉ DE MÉDECINE GÉNÉRALE
Professeur associé Sophie SIEGRIST

==========
MAÎTRES DE CONFÉRENCES DES UNIVERSITÉS - PRATICIENS HOSPITALIERS

42ème Section : MORPHOLOGIE ET MORPHOGENÈSE
1ère sous-section : *(Anatomie)*
Docteur Bruno GRIGNON
2ème sous-section : *(Histologie, embryologie et cytogénétique)*
Docteure Chantal KOHLER

43ème Section : BIOPHYSIQUE ET IMAGERIE MÉDICALE
1ère sous-section : *(Biophysique et médecine nucléaire)*
Docteur Jean-Marie ESCANYE
2ème sous-section : *(Radiologie et imagerie médicale)*
Docteur Damien MANDRY - Docteur Pedro TEIXEIRA

44ème Section : BIOCHIMIE, BIOLOGIE CELLULAIRE ET MOLÉCULAIRE, PHYSIOLOGIE ET NUTRITION
1ère sous-section : *(Biochimie et biologie moléculaire)*
Docteure Shyue-Fang BATTAGLIA - Docteure Sophie FREMONT - Docteure Isabelle GASTIN
Docteure Catherine MALAPLATE-ARMAND - Docteur Marc MERTEN - Docteur Abderrahim OUSSALAH
2ème sous-section : *(Physiologie)*
Docteure Silvia DEMOULIN-ALEXIKOVA - Docteur Mathias POUSSEL
3ème sous-section : *(Biologie Cellulaire)*
Docteure Véronique DECOT-MAILLERET

45ème Section : MICROBIOLOGIE, MALADIES TRANSMISSIBLES ET HYGIÈNE
1ère sous-section : *(Bactériologie – Virologie ; hygiène hospitalière)*
Docteure Corentine ALAUZET - Docteure Hélène JEULIN - Docteure Véronique VENARD
2ème sous-section : (Parasitologie et mycologie)
Docteure Anne DEBOURGOGNE

46ème Section : SANTÉ PUBLIQUE, ENVIRONNEMENT ET SOCIÉTÉ
1ère sous-section : *(Epidémiologie, économie de la santé et prévention)*
Docteure Nelly AGRINIER - Docteur Cédric BAUMANN - Docteure Frédérique CLAUDOT - Docteur Alexis HAUTEMANIÈRE
2ème sous-section *(Médecine et Santé au Travail)*
Docteure Isabelle THAON
3ème sous-section *(Médecine légale et droit de la santé)*
Docteur Laurent MARTRILLE

47ème Section : CANCÉROLOGIE, GÉNÉTIQUE, HÉMATOLOGIE, IMMUNOLOGIE
1ère sous-section : *(Hématologie ; transfusion)*
Docteure Aurore PERROT – Docteur Julien BROSEUS *(stagiaire)*
2ème sous-section : *(Cancérologie ; radiothérapie)*
Docteure Lina BOLOTINE – Docteur Guillaume VOGIN *(stagiaire)*
4ème sous-section : *(Génétique)*
Docteure Céline BONNET - Docteur Christophe PHILIPPE

48ème Section : ANESTHÉSIOLOGIE, RÉANIMATION, MÉDECINE D'URGENCE, PHARMACOLOGIE ET THÉRAPEUTIQUE
2ème sous-section : *(Réanimation ; Médecine d'urgence)*
Docteur Antoine KIMMOUN
3ème sous-section : *(Pharmacologie fondamentale ; pharmacologie clinique ; addictologie)*
Docteur Nicolas GAMBIER - Docteure Françoise LAPICQUE - Docteur Julien SCALA-BERTOLA
4ème sous-section : *(Thérapeutique ; Médecine d'urgence ; addictologie)*
Docteur Nicolas GIRERD

50ème Section : PATHOLOGIE OSTÉO-ARTICULAIRE, DERMATOLOGIE ET CHIRURGIE PLASTIQUE
1ère sous-section : ***(Rhumatologie)***
Docteure Anne-Christine RAT
3ème sous-section : *(Dermato-vénéréologie)*
Docteure Anne-Claire BURSZTEJN
4ème sous-section : ***(Chirurgie plastique, reconstructrice et esthétique ; brûlologie)***
Docteure Laetitia GOFFINET-PLEUTRET

51ème Section : PATHOLOGIE CARDIO-RESPIRATOIRE ET VASCULAIRE
3ème sous-section : *(Chirurgie thoracique et cardio-vasculaire)*
Docteur Fabrice VANHUYSE

52ème Section : MALADIES DES APPAREILS DIGESTIF ET URINAIRE
1ère sous-section : *(Gastroentérologie ; hépatologie ; addictologie)*
Docteur Jean-Baptiste CHEVAUX

53ème Section : MÉDECINE INTERNE, GÉRIATRIE, CHIRURGIE GÉNÉRALE ET MÉDECINE GÉNÉRALE
3ème sous-section : *(Médecine générale)*
Docteure Elisabeth STEYER

54ème Section : DEVELOPPEMENT ET PATHOLOGIE DE L'ENFANT, GYNECOLOGIE-OBSTETRIQUE, ENDOCRINOLOGIE ET REPRODUCTION
5ème sous-section : *(Biologie et médecine du développement et de la reproduction ; gynécologie médicale)*
Docteure Isabelle KOSCINSKI

55ème Section : PATHOLOGIE DE LA TÊTE ET DU COU
1ère sous-section : *(Oto-Rhino-Laryngologie)*
Docteur Patrice GALLET

==========
MAÎTRES DE CONFÉRENCES

5ème Section : SCIENCES ÉCONOMIQUES
Monsieur Vincent LHUILLIER

7ème Section : SCIENCES DU LANGAGE : LINGUISTIQUE ET PHONETIQUE GENERALES
Madame Christine DA SILVA-GENEST

19ème Section : SOCIOLOGIE, DÉMOGRAPHIE
Madame Joëlle KIVITS

60ème Section : MÉCANIQUE, GÉNIE MÉCANIQUE, GÉNIE CIVIL
Monsieur Alain DURAND

64ème Section : BIOCHIMIE ET BIOLOGIE MOLÉCULAIRE
Madame Marie-Claire LANHERS - Monsieur Nick RAMALANJAONA - Monsieur Pascal REBOUL

65ème Section : BIOLOGIE CELLULAIRE
Madame Nathalie AUCHET - Madame Natalia DE ISLA-MARTINEZ - Monsieur Jean-Louis GELLY
Madame Céline HUSELSTEIN - Madame Ketsia HESS – Monsieur Hervé MEMBRE - Monsieur Christophe NEMOS

66ème Section : PHYSIOLOGIE
Monsieur Nguyen TRAN

==========

MAÎTRES DE CONFÉRENCES ASSOCIÉS DE MÉDECINE GÉNÉRALE

Docteur Pascal BOUCHE – Docteur Olivier BOUCHY - Docteur Arnaud MASSON – Docteur Cédric BERBE
Docteur Jean-Michel MARTY

==========

DOCTEURS HONORIS CAUSA

Professeur Charles A. BERRY (1982)
Centre de Médecine Préventive, Houston (U.S.A)
Professeur Pierre-Marie GALETTI (1982)
Brown University, Providence (U.S.A)
Professeure Mildred T. STAHLMAN (1982)
Vanderbilt University, Nashville (U.S.A)
Professeur Théodore H. SCHIEBLER (1989)
Institut d'Anatomie de Würtzburg (R.F.A)
Université de Pennsylvanie (U.S.A)
Professeur Mashaki KASHIWARA (1996)
Research Institute for Mathematical Sciences de Kyoto (JAPON)

Professeure Maria DELIVORIA-PAPADOPOULOS (1996)
Professeur Ralph GRÄSBECK (1996)
Université d'Helsinki (FINLANDE)
Professeur Duong Quang TRUNG (1997)
Université d'Hô Chi Minh-Ville (VIÊTNAM)
Professeur Daniel G. BICHET (2001)
Université de Montréal (Canada)
Professeur Marc LEVENSTON (2005)
Institute of Technology, Atlanta (USA)

Professeur Brian BURCHELL (2007)
Université de Dundee (Royaume-Uni)
Professeur Yunfeng ZHOU (2009)
Université de Wuhan (CHINE)
Professeur David ALPERS (2011)
Université de Washington (U.S.A)
Professeur Martin EXNER (2012)
Université de Bonn (ALLEMAGNE)

REMERCIEMENTS

À NOTRE MAITRE ET PRÉSIDENT DE THÈSE

Monsieur le Professeur Jean-Luc SCHMUTZ
Professeur de Dermatologie et Vénéréologie

Vous nous faites l'honneur de juger et présider cette thèse.

Vous nous avez accueillie dans votre spécialité et transmis vos connaissances et votre passion pour la dermatologie.

Vous nous avez encouragée avec bienveillance tout au long de notre cursus.

Nous vous en sommes infiniment reconnaissante.

Veuillez trouver dans ce travail l'expression de notre admiration et de notre profond respect.

À NOTRE MAITRE ET JUGE

Monsieur le Professeur Etienne SIMON
Professeur de Chirurgie Plastique, Reconstructrice et Esthétique

Nous vous remercions de l'honneur que vous nous faites en acceptant de juger ce travail. Nous souhaitons exprimer par votre présence l'importance de la collaboration entre nos disciplines.

Veuillez trouver dans cette thèse l'expression de notre plus grand respect, de notre sincère admiration et de notre gratitude.

À NOTRE JUGE

Madame le Docteur Anne-Claire BURSZTEJN
Maître de Conférences des Universités et Praticien Hospitalier de Dermatologie et Vénéréologie

Nous vous remercions de l'honneur que vous nous faites en acceptant de juger ce travail.

Merci de votre patience et de votre disponibilité pendant notre internat.

Merci de nous avoir transmis votre passion pour notre spécialité.

Veuillez trouver dans ce travail l'expression de notre plus grand respect, de notre sincère admiration et de notre gratitude.

À NOTRE JUGE

Madame le Docteur Sandra MOAWAD
Assistante spécialiste des Hôpitaux de Dermatologie et Vénéréologie

Je te remercie de l'honneur que tu me fais en acceptant de juger ce travail.

Tu as accepté de contribuer à ce travail et ton aide a été immense.

De mon arrivée de Lyon à ce travail de thèse, tes conseils m'ont toujours éclairée.

Accepte de trouver dans ce travail l'expression de mon plus grand respect, de ma sincère admiration et de ma gratitude.

A mon mari,

A ma famille,

Mes parents,
Mon frère et ma sœur,
Mes grands-parents et surtout mes grands-mères qui n'ont pas eu la chance de faire d'étude,
Mes tontons, taties, et toute la ribambelle de cousins,
Linda et Karl,

A ma belle-famille,

A mes amis,

De la Réunion,
De Ginette,
De Lyon,
De Nancy,

A tous mes co-internes,

Aux soignants, équipes médicales et paramédicales, ainsi qu'aux secrétaires, que j'ai pu croiser pendant mon internat et qui m'ont tant appris, et par ordre chronoloqique,

A l'équipe de diabétologie du CHU de Nancy,
A l'équipe de médecine vasculaire du CHU de Nancy,
A l'équipe de dermatologie du CHU de Nancy,
A l'équipe de dermatologie de Thionville,
A l'équipe de maladies infectieuses et tropicales du CHU de Nancy,
A l'équipe de dermatologie de Mondor et mes co-internes parisiens,

A ceux qui m'ont donné goût à l'art de la médecine, les professeurs de l'université de Lyon et mes anciens co-externes et amis lyonnais,

Merci

SERMENT

« Au moment d'être admise à exercer la médecine, je promets et je jure d'être fidèle aux lois de l'honneur et de la probité. Mon premier souci sera de rétablir, de préserver ou de promouvoir la santé dans tous ses éléments, physiques et mentaux, individuels et sociaux. Je respecterai toutes les personnes, leur autonomie et leur volonté, sans aucune discrimination selon leur état ou leurs convictions. J'interviendrai pour les protéger si elles sont affaiblies, vulnérables ou menacées dans leur intégrité ou leur dignité. Même sous la contrainte, je ne ferai pas usage de mes connaissances contre les lois de l'humanité. J'informerai les patients des décisions envisagées, de leurs raisons et de leurs conséquences. Je ne tromperai jamais leur confiance et n'exploiterai pas le pouvoir hérité des circonstances pour forcer les consciences. Je donnerai mes soins à l'indigent et à quiconque me les demandera. Je ne me laisserai pas influencer par la soif du gain ou la recherche de la gloire.

Admise dans l'intimité des personnes, je tairai les secrets qui me sont confiés. Reçue à l'intérieur des maisons, je respecterai les secrets des foyers et ma conduite ne servira pas à corrompre les mœurs. Je ferai tout pour soulager les souffrances. Je ne prolongerai pas abusivement les agonies. Je ne provoquerai jamais la mort délibérément.

Je préserverai l'indépendance nécessaire à l'accomplissement de ma mission. Je n'entreprendrai rien qui dépasse mes compétences. Je les entretiendrai et les perfectionnerai pour assurer au mieux les services qui me seront demandés.

J'apporterai mon aide à mes confrères ainsi qu'à leurs familles dans l'adversité.

Que les hommes et mes confrères m'accordent leur estime si je suis fidèle à mes promesses ; que je sois déshonorée et méprisée si j'y manque ».

SOMMAIRE

LICHEN PLAN EROSIF DES EXTREMITES COMPLIQUE DE CARCINOMES EPIDERMOÏDES :

A PROPOS DE DEUX OBSERVATIONS

Table des matières

SERMENT **14**
I. PRESENTATION DU SUJET **16**
1. LE LICHEN PLAN CUTANE *16*
A. Epidémiologie 16
B. Présentations cliniques 16
C. Associations 18
D. Diagnostic 18
E. Traitements 19
F. Evolution 19
G. Particularités du lichen plan érosif 19
2. CARCINOMES EPIDERMOÏDES *20*
A. Clinique 20
B. Histologie 21
C. Facteurs de risque 21
D. Facteurs pronostiques 22
E. Bilan d'extension 23
F. Traitement 23
3. PROBLEMATIQUE *23*
Références *24*
II. ARTICLE **26**
Résumé *28*
Summary *29*
Introduction *30*
Observations *31*
Discussion *33*
Conclusion *37*
Références *38*
Annexes *41*
III. CONCLUSION ET PERSPECTIVES **45**
Références *47*

I. PRESENTATION DU SUJET

Nous présentons deux cas cliniques originaux de lichen plan érosif des extrémités compliqués de carcinomes épidermoïdes. Avant de les présenter, nous rappellerons dans une première partie les caractéristiques du lichen plan cutané et dans une seconde partie celles du carcinome épidermoïde cutané. Nous aborderons dans l'article ce qui fait la particularité de nos observations.

1. LE LICHEN PLAN CUTANE

Le lichen plan est une pathologie inflammatoire chronique, d'origine inconnue touchant la peau, les muqueuses, le cuir chevelu et les ongles[1].
Lichen vient du grec λεικειν, « lécher ». La plante et la maladie ont été nommées ainsi parce qu'elles semblent lécher leur support.

A. Epidémiologie

La prévalence du lichen plan est d'environ 0.3% pour les formes cutanées [2] et 1.5% pour les formes orales [3]. L'âge moyen au moment du diagnostic est entre 50 et 60 ans pour les formes cutanées, et entre 40 et 45 ans pour les formes orales.
Les muqueuses génitales, œsophagiennes et conjonctivales peuvent également être atteintes.

B. Présentations cliniques

Le lichen plan cutané se présente classiquement sous la forme de papules violacées, brillantes, à bords nets et polygonaux, de 1 à 3 millimètres de diamètre, à surface plane et recouvertes de fines stries blanches, les stries de Wickham.
Les lésions sont souvent accompagnées de prurit.
Après guérison, il peut persister une pigmentation post-inflammatoire séquellaire, durable, notamment sur les personnes de phototype III ou IV.

Les localisations préférentielles sont les faces antérieures des poignets et des avant-bras, les membres inférieurs (crêtes tibiales et chevilles) et la région lombaire. Une ou plusieurs localisations peuvent être touchées, de façon concomitante ou séquentielle.
Les lésions atteignent volontiers les zones de frottement, entretenues par un effet Köbner.

De nombreuses formes atypiques de lichen plan cutané ont été décrites.
Selon la distribution des lésions, on distingue le lichen plan linéaire (lignes de Blaschko) [4] ou le lichen plan inversé (atteinte des plis).

Selon l'aspect morphologique, on distingue le lichen plan hypertrophique, le lichen plan vésiculo-bulleux, le lichen plan annulaire atrophique, le lichen plan érosif, le lichen plan pigmentaire, le lichen plan folliculaire.

Le lichen plan hypertrophique siège principalement au niveau des membres inférieurs, en regard des crêtes tibiales antérieures. Les lésions sont verruqueuses, prurigineuses et évoluent de façon subaiguë. Elles laissent ensuite place à une pigmentation cicatricielle résiduelle qui peut parfois devenir atrophique.

Les lésions cutanées peuvent être accompagnées d'atteinte muqueuse ou unguéale.
Le lichen plan buccal peut se présenter sous trois formes : une forme réticulée, souvent asymptomatique, qui réalise un réseau blanchâtre de la face interne des joue et de la langue ; une forme érosive, douloureuse, constituée d'érosions à limites nettes des gencives, de la face dorsale et des bords latéraux de la langue ; et d'une forme atrophique, douloureuse, également, qui se présente sous la forme d'une dépapillation irréversible du dos de la langue.
Concernant l'atteinte unguéale, l'atteinte matricielle est présente dans 91% des cas [5]. L'aspect typique de ptérygion dorsal est évocateur. A cette étape, l'évolution est souvent malheureusement irréversible.

C. Associations

Une association entre VHC et lichen plan est classiquement décrite[6] mais controversée[7]. Il n'y a pas de lien avec le VHB a contrario[8].

Des traitements ont été décrits comme pourvoyeurs de lichen plan. Parmi eux, on rapporte certains anti-hypertenseurs (bétabloquants, inhibiteurs de l'enzyme de conversion de l'angiotensine, inhibiteurs calciques, diurétiques [9]), certains agents anti-infectieux (antituberculeux, dapsone, anti fongiques, cyclines), certains anti-inflammatoires non stéroïdiens, les anti malariques, certains psychotropes, certains anti-épileptiques [10] , certains anti-diabétiques oraux, certains métaux lourds, certains immunomodulateurs et autres, le délai d'apparition étant de quelques semaines à quelques mois.

Des associations avec des maladies auto-immunes, dont des hépatopathies auto-immunes ont également été décrites : dermatomyosite, syndrome de Gougerot-Sjögren[11], lupus érythémateux, sclérodermie en plaques ou systémique, pemphigus etc.

D. Diagnostic

Le diagnostic est clinique dans les formes typiques.
Dans les formes cliniquement atypiques, l'histologie pose le diagnostic.
Elle montre une hyperkératose orthokératosique, une hypergranulose et une acanthose surmontant de larges papilles en coupole, qui sont le siège d'un infiltrat lymphohistiocytaire en bandes. Cet infiltrat vient au contact de la basale, qu'il pénètre par endroits. Les corps cystoïdes, appelés aussi corps de Civatte, dans la basale et dans les parties supérieures de l'infiltrat sont également évocateurs. D'après une étude clinicopathologique **[12],** l'orthokératose était présente dans 100% des cas, l'acanthose dans 94 % des cas, les larges papilles en dôme dans 76% des cas, l'hypergranulose dans 96,5% des cas, l'infiltrat en bandes du derme superficiel dans 94% des cas, et les corps de Civatte étaient présents dans 82% des cas. L'incontinence pigmentaire, secondaire à un dommage de la membrane basale était décrite dans 99% des cas.

E. Traitements

Le traitement de première intention est l'utilisation de corticoïdes topiques, même si ceux-ci se révèlent souvent peu efficaces. Les rétinoïdes ne sont pas conseillés du fait du risque d'irritation et d'entretien des lésions par effet Köbner.

En deuxième ligne, les corticoïdes par voie générale peuvent être proposés. Les rétinoïdes oraux (Acitrétine 30 mg par jour pendant 8 semaines) peuvent être également proposés, sous réserve d'une contraception adéquate chez la femme en âge de procréer. D'autres possibilités thérapeutiques sont la photothérapie, la ciclosporine, le tacrolimus topique, le méthotrexate et la photothérapie dynamique.

F. Evolution

La régression peut être spontanée en 12 à 18 mois. Le traitement hâte toutefois la guérison.

La transformation d'un lichen plan en carcinome épidermoïde est possible mais reste très rare et concerne surtout les formes muqueuses orales [13], avec une incidence de 1,09%[14].

Le lichen plan n'est pas considéré comme une atteinte pré-cancéreuse et si la surveillance des atteintes orales est recommandée, il n'en est pas de même pour les lésions cutanées.

G. Particularités du lichen plan érosif

Le lichen érosif est un variant peu fréquent du lichen plan cutané. Il se caractérise par des érosions douloureuses des plantes, des paumes, du cuir chevelu, associées à des lésions typiques de lichen des ongles, de la peau, ou des muqueuses.

Les premiers cas de lichen érosif cutané ont été décrits en 1966 [15]

L'impact sur la vie quotidienne du patient est majeur, en dehors du caractère douloureux ou prurigineux.

En ce qui concerne l'atteinte plantaire, le patient est douloureux et gêné à la marche du fait des ulcérations plantaires. Les ongles sont aussi souvent touchés.

En ce qui concernant l'atteinte palmaire, le patient est gêné dans tous ses gestes de la vie quotidienne, du fait de l'ulcération d'une part et d'autre part, du fait de l'atteinte unguéale, qui altère la proprioception.

Des formes généralisées sont également décrites, elles restent de très mauvais pronostic [16].
Des cas d'association avec des maladies auto-immunes, type polyarthrite rhumatoïde [17] ou syndrome de Sjögren [11] ont été décrits.

Bien que de multiples traitements puissent être proposés, le lichen plan érosif reste considéré comme une pathologie résistante, difficile à traiter. Le lichen plan érosif répond en effet très peu aux différents traitements, qu'ils soient topiques ou systémiques. Les traitements classiques du lichen plan sont indiqués. Des cas de bonne réponse ont été observés sous traitement par tacrolimus topique 0,1% [18,19], ultraviolets A-1[20], héparines de bas poids moléculaire [21], etretinate [22] et association d'acitrétine orale et corticoïdes locaux et intra-lésionnels [23]. La greffe cutanée a montré des résultats satisfaisants [15].

2. CARCINOMES EPIDERMOÏDES

Les carcinomes épidermoïdes cutanés (CEC) désignent des tumeurs épithéliales malignes cutanées primitives qui expriment une différentiation malpighienne et sont distincts des carcinomes basocellulaires.
L'incidence annuelle du CEC en Franc est estimée à 15-35/100000 dans la population générale[24]. L'âge moyen de découverte est de 75 ans[24].
La prévalence et l'incidence du CEC augmentent, du fait du vieillissement de la population et des habitudes d'exposition solaire.
Les CEC peuvent survenir *de novo* ou plus souvent marquer l'évolution de lésions considérées comme des précurseurs non invasifs : les kératoses actiniques et la maladie de Bowen.

A. Clinique

La lésion associe en général un bourgeonnement, une infiltration et une ulcération. Les lésions surviennent souvent sur des lésions préexistantes favorisantes : kératose actinique, maladie de Bowen, cicatrice de brûlure, radiodermite…

La présentation la plus fréquemment rencontrée est la forme ulcéro-bourgeonnante. Le caractère chronique de la lésion doit faire suspecter un CEC.

B. Histologie

Histologiquement, la tumeur est constituée de bourgeons irréguliers en contact avec l'épiderme. Ces bourgeons constitués de kératinocytes atypiques infiltrent le derme. Les cellules sont plus ou moins bien différentiées, exprimant selon les cas des ponts intercellulaires et des signes de maturation cornée aboutissant souvent à la formation de globes cornés.

Le kératoacanthome est une tumeur spontanément régressive, qui partage avec les CEC une histogénèse et une épidémiologie commune.

Les carcinomes verruqueux sont des tumeurs rares, qui se caractérisent par une malignité essentiellement locale. C'est une forme de CEC très bien différencié, qui se présente sous la forme de larges tumeurs exophytiques, en chou-fleur.

Ces tumeurs évoluent en trois stades classiquement :

- le stade 1 où la clinique, inquiétante, contraste avec une histologie bénigne
- le stade 2 où l'histologie reste bénigne sans franchissement de la basale mais l'infiltration en profondeur par refoulement des tissus est très marquée et s'associe à une récidive quasi constante en cas de chirurgie limitée. L'envahissement locorégional peut être très important, en particulier une atteinte osseuse, par contiguïté.
- le stade 3 où il se transforme en CEC invasif habituel avec anomalies cytonucléaires, désorganisation architecturale et franchissement de la membrane basale. A ce stade, le pronostic est celui d'un CEC classique avec un risque de métastases ganglionnaires et viscérales.

L'ulcère de Marjolin est le nom donné aux CEC survenant sur une cicatrice de brûlure.

C. Facteurs de risque

Le risque augmente avec l'âge.

Le principal facteur de risque est la dose totale d'ultraviolets reçue au cours de la vie. Le risque de développer un CEC est également influencé par le phototype, qui est déterminé génétiquement. Certains carcinogènes sont identifiés : tabac et CE de la lèvre inférieure, papilloma virus humain et CEC génitaux ou anaux. Plus, rarement, le CEC

survient sur une ulcération chronique [25], une cicatrice , une inflammation cutanée chronique.

Alfonso et al. [26] font un lien entre survenue de CEC et certaines catégories professionnelles. Les sujets les plus à risque sont ceux pour lesquels leurs métiers exposent aux UV et l'exposition aux hydrocarbones aromatiques polycycliques.

D. Facteurs pronostiques

Le CEC a un potentiel métastatique, essentiellement ganglionnaire.

L'identification des facteurs pronostiques est importante car ils vont conditionner la prise en charge.

Les facteurs cliniques sont :

- Les localisations de la tumeur : les CEC les plus à risque sont ceux situés sur les zones péri-orificielles du visage (nez, lèvres, paupières, oreilles), le cuir chevelu et ceux apparaissant sur lésions pré-existantes : radiodermite, ulcères chronique, dermatose inflammatoire chronique…
- La taille de la tumeur : les tumeurs de plus de 2 cm de diamètre ont deux fois plus de risque de récidive et trois fois plus de risque de métastases que les tumeurs inférieures à 2 cm.
- Les formes récidivées : la récidive locale est un facteur de mauvais pronostic.
- L'immunodépression : les CEC survenant chez des patients immunodéprimés, notamment après transplantation d'organe ou au cours du SIDA ont un pronostic plus défavorable que chez les immunocompétents.

Les facteurs histologiques sont :

- L'épaisseur de la tumeur (supérieure ou inférieure à 3 mm) et le niveau d'invasion du derme
- L'existence d'un envahissement péri-nerveux
- Le degré de différenciation cytologique (bon, moyen, différencié)
- Le type histologique : Les CEC desmoplastiques muco-épidermoïdes et acantholytiques sont considérés comme de mauvais pronostic.

E. Bilan d'extension

Pour les carcinomes in situ et le CEC à faible risque, aucun examen paraclinique n'est justifié. L'examen clinique complet suffit.

Pour les carcinomes primitifs à risque significatif de récidive ou de métastase, une échographie locorégionale est proposée, en plus de l'examen clinique complet.

F. Traitement

Le traitement de première intention est chirurgical [27].
L'objectif est d'obtenir une exérèse complète de la tumeur, carcinologiquement satisfaisante et histologiquement confirmée.
Des marges de 4 à 6 mm sont recommandées pour les CEC de bon pronostic.
Dans les cas de CEC de mauvais pronostic, une marge de 6 voire 10 mm est proposée.
Dans les formes de mauvais pronostic, une chirurgie de Mohs peut être proposée.

Les autres possibilités thérapeutiques sont la radiothérapie, la curiethérapie interstitielle pour les lésions de la pyramide nasale ou de la lèvre, les chimiothérapies (5-fluoro-uracile, bléomycine, cisplatine).

Le prévention secondaire, l'éviction des facteurs favorisants et la surveillance sont de mise.

3. PROBLEMATIQUE

Nous rapportons deux cas uniques de complication bilatérale par des carcinomes épidermoïdes de lésions palmaires et plantaires de lichen plan érosif.

Références

[1] Le Cleach L, Chosidow O. Clinical practice. Lichen planus. N Engl J Med 2012;366:723–32.

[2] Hellgren L. The prevalence of lichen ruber planus in different geographical areas in Sweden. Acta Derm Venereol 1970;50:374–80.

[3] McCartan BE, Healy CM. The reported prevalence of oral lichen planus: a review and critique. J Oral Pathol Med Off Publ Int Assoc Oral Pathol Am Acad Oral Pathol 2008;37:447–53.

[4] Akarsu S, Ilknur T, Özer E, Fetil E. Lichen planus pigmentosus distributed along the lines of Blaschko. Int J Dermatol 2013;52:253–4.

[5] Goettmann S, Zaraa I, Moulonguet I. Nail lichen planus: epidemiological, clinical, pathological, therapeutic and prognosis study of 67 cases. J Eur Acad Dermatol Venereol 2012;26:1304–9.

[6] Strak SK, Al-Hamdi KI, Alabbood MH. A study of lichen planus and its association with hepatitis C infection. J Taibah Univ Med Sci 2015;10:222–6.

[7] Stojanovic L, Lunder T, Poljak M, Mars T, Mlakar B, Maticic M. Lack of evidence for hepatitis C virus infection in association with lichen planus. Int J Dermatol 2008;47:1250–6.

[8] Birkenfeld S, Dreiher J, Weitzman D, Cohen AD. A study on the association with hepatitis B and hepatitis C in 1557 patients with lichen planus. J Eur Acad Dermatol Venereol 2011;25:436–40.

[9] Sin B, Miller M, Chew E. Hydrochlorothiazide Induced Lichen Planus in the Emergency Department: A Case Report. J Pharm Pract 2016.

[10] Hajnsek S, Milavec-Puretic V, Nankovic S, Petelin Gadze Z, Filipcic I, Bujan Kovac A, et al. Lichen planus induced by carbamazepine: a case report. Epilepsy Behav 2012;24:269–71.

[11] Tsuboi H, Katsuoka K. Ulcerative lichen planus associated with Sjögren's syndrome. J Dermatol 2007;34:131–4.

[12] Parihar A, Sharma S, Bhattacharya SN, Singh UR. A clinicopathological study of cutaneous lichen planus. J Dermatol Dermatol Surg 2015;19:21–6.

[13] Sigurgeirsson B, Lindelöf B. Lichen planus and malignancy. An epidemiologic study of 2071 patients and a review of the literature. Arch Dermatol 1991;127:1684–8.

[14] Fitzpatrick SG, Hirsch SA, Gordon SC. The malignant transformation of oral lichen planus and oral lichenoid lesions: a systematic review. J Am Dent Assoc 1939 2014;145:45–56.

[15] Cram DL, Kierland RR, Winkelmann RK. Ulcerative lichen planus of the feet. Bullous variant with hair and nail lesions. Arch Dermatol 1966;93:692–701.

[16] Matsuura A, Takenaka H, Yasuno H, Kishimoto S. Severe generalized ulcerative lichen planus. Acta Derm Venereol 2003;83:145–6.

[17] Micalizzi C, Tagliapietra G, Farris A. Ulcerative lichen planus of the sole with rheumatoid arthritis. Int J Dermatol 1998;37:862–3.

[18] Al-Khenaizan S, Al Mubarak L. Ulcerative lichen planus of the sole: excellent response to topical tacrolimus. Int J Dermatol 2008;47:626–8.

[19] Sălăvăstru C, Tiplica G-S. Therapeutic hotline: Ulcerative lichen planus-treatment challenges. Dermatol Ther 2010;23:203–5.

[20] Mansura A, Alkalay R, Slodownik D, Ingber A, Ruzicka T, Enk CD. Ultraviolet A-1 as a treatment for ulcerative lichen planus of the feet. Photodermatol Photoimmunol Photomed 2006;22:164–5.

[21] Neville JA, Hancox JG, Williford PM, Yosipovitch G. Treatment of severe cutaneous ulcerative lichen planus with low molecular weight heparin in a patient with hepatitis C. Cutis 2007;79:37–40.

[22] Joshi RK, Abanmi A, Jouhargy E, Horaib A. Etretinate in the treatment of ulcerative lichen planus. Dermatol Basel Switz 1993;187:73–5.

[23] Henderson RL, Williford PM, Molnar JA. Cutaneous ulcerative lichen planus exhibiting pathergy, response to acitretin. J Drugs Dermatol JDD 2004;3:191–2.

[24] Burton KA, Ashack KA, Khachemoune A. Cutaneous Squamous Cell Carcinoma: A Review of High-Risk and Metastatic Disease. Am J Clin Dermatol 2016.

[25] Reich-Schupke S, Doerler M, Wollina U, Dissemond J, Horn T, Strölin A, et al. Squamous cell carcinomas in chronic venous leg ulcers. Data of the German Marjolin Registry and review. J Dtsch Dermatol Ges 2015;13:1006–13.

[26] Alfonso JH, Martinsen JI, Pukkala E, Weiderpass E, Tryggvadottir L, Nordby K-C, et al. Occupation and relative risk of cutaneous squamous cell carcinoma : A 45-year follow-up study in 4 Nordic countries. J Am Acad Dermatol 2016;75:548–55.

[27] Bonerandi JJ, Beauvillain C, Caquant L, Chassagne JF, Chaussade V, Clavère P, et al. Guidelines for the diagnosis and treatment of cutaneous squamous cell carcinoma and precursor lesions. J Eur Acad Dermatol Venereol 2011;25 Suppl 5:1–51.

II. ARTICLE

L'article ci-dessous est présenté tel que le demande la revue où nous l'avons soumis, avec son résumé en français, son résumé en anglais, le corps de l'article et ses références.

Lichen plan érosif des extrémités compliqué de carcinomes épidermoïdes : à propos de deux observations

Squamous cell carcinoma complicating cutaneous ulcerative lichen planus : 2 cases

Desroche T.[1], Moawad S. [1], Cuny JF.[2], Simon E.[3], Bursztejn AC. [1], Schmutz JL. [1]

[1] Service de Dermatologie et Allergologie, Centre hospitalier universitaire de Nancy, 5 rue du Morvan, 54500 Vandoeuvre-lès-Nancy, France

[2] Service de Dermatologie, Centre hospitalier régional de Metz-Thionville, 1 allée Saint-Médard, 57000 Metz, France

[3] Service de Chirurgie Maxillo-Faciale et de Chirurgie Plastique, Reconstructrice et Esthétique, 29 rue du maréchal de Lattre de Tassigny, 54000 Nancy

Auteur correspondant : Tannvir Desroche

Centre hospitalo-universitaire de Nancy

5, rue du Morvan, 54500 Vandoeuvre-lès-Nancy, France.

Tel: +33 3 83 15 71 00

Fax: +33 3 83 15 70 12

Email : t.jaffar-bandjee@chru-nancy.fr

Conflit d'intérêts : aucun

Résumé

Introduction

Le lichen plan est une pathologie inflammatoire chronique pouvant atteindre la peau, les muqueuses et les ongles. La survenue de transformation carcinomateuse est connue au niveau muqueux, mais plus sporadique au niveau cutané. Nous présentons deux cas de lichen plan érosif des extrémités, se compliquant de carcinomes épidermoïdes.

Observations

Un homme de 48 ans présentait des lésions hyperbourgeonnantes palmaires. Il avait été traité 5 ans auparavant pour un lichen plan érosif palmaire bilatéral et unguéale par acitrétine, UVB TL-01 et corticothérapie orale. Seule cette dernière avait été efficace malgré les effets secondaires. L'histologie montrait des carcinomes verruqueux des deux paumes. L'exérèse était complète, et le bilan d'extension négatif.

Une femme de 72 ans suivie pour un lichen plan érosif plantaire depuis 1998 et une hépatite C chronique, avait présenté en 2000 un carcinome épidermoïde plantaire droit. Le traitement avait nécessité une amputation du pied droit et un curage iliaque droit qui ne retrouvait pas de métastases. Elle présentait 5 ans plus tard, une lésion hyperbourgeonnante plantaire controlatérale. L'examen histologique trouvait un carcinome épidermoïde moyennement différencié. Une amputation du pied gauche était nécessaire.

Discussion

Ces atteintes de transformation bilatérale et de localisation palmaire sont les premières décrites. En effet, le lichen plan érosif palmo-plantaire, siège d'irritation chronique et de traumatismes répétés, est le siège d'une inflammation chronique, à risque de transformation maligne.

Conclusion

Ces deux observations suggèrent une surveillance plus régulière du lichen plan érosif des extrémités, pour un traitement adapté et un dépistage précoce en cas de transformation.

Mots clés

Lichen plan érosif

Carcinome épidermoïde

Carcinome verruqueux

Transformation maligne

Ulcère chronique

Summary

Introduction

Lichen planus is a frequent chronic inflammatory disease involving skin, mucous membranes and nails. If malignancy transformation occurred on oral lichen planus, cutaneous cases are more sporadic. We describe two cases of ulcerative lichen planus of the extrimities with malignant bilateral evolution.

Observations

We report a 48-year-old male with a history of palmar and nails lichen planus treated by acitretin, TL-01 UVB phototherapy and oral corticosteroids. Five years later he presented ulcerative growths of the two palms with onychodystrophy and anonychia. Histology analysis of both hands revealed verrucous carcinoma and active lichen. No metastasis was found. He was treated with surgery and skin grafting.

A 72 year-old female with chronic hepatitis C was followed since 1998 for a plantar erosive lichen planus. Despite multiple treatments, she presented a well-differentiated squamous cell carcinoma of the right foot sole in 2010 that required an amputation and an iliac node dissection. Five years later, she presented an ulceroproliferative growth on her left sole. Histological analysis showed a moderately differentiated squamous cell carcinoma. An amputation was required.

Discussion

Theses cases of bilateral carcinomatous transformation and palmar localization are the first described. Indeed, palmar and plantar erosive lichen planus are source of chronic irritation and repeted traumatisms. These sites of chronic inflammation are at higher risk of malignancy.

Conclusion

These two cases suggest that patients affected with erosive palmoplantar lichen planus require close monitoring for adapted treatment and early diagnosis in case of transformation.

Keywords

Ulcerative lichen planus

Squamous cell carcinoma

Verrucous carcinoma

Chronic ulcer

Malignant transformation

Introduction

Le lichen plan est une pathologie inflammatoire chronique touchant la peau, les muqueuses, le cuir chevelu et les ongles[1], sans étiologie retrouvée. Une association avec le virus de l'hépatite C est classiquement décrite[2].

La transformation carcinomateuse du lichen plan oral est connue dans la littérature, avec une incidence d'environ 1,09%[3]. Cependant il n'y a que quelques cas décrits de transformation sur lichen plan cutané, dans des formes hypertrophiques en majorité, sans qu'aucun lien n'ait été mis en évidence[4].

Nous décrivons deux cas originaux de survenue bilatérale de carcinomes épidermoïdes sur lichen plan érosif, respectivement des paumes et des plantes.

Observations

Un patient de 48 ans se présentait en consultation de dermatologie pour des lésions bourgeonnantes des deux paumes, évoluant depuis un an (Fig 1 et 2).

Ce patient, chauffeur-routier, aux antécédents d'hypertension artérielle sous valsartan et d'hypercholestérolémie sous simvastatine, présentait des lésions érosives des deux paumes et une onychodystrophie, pour lesquelles le diagnostic de lichen plan érosif avait été confirmé par l'histologie. Il n'y avait pas de prise de toxique, ni de tabagisme. Les sérologies pour les hépatites virales étaient négatives. Il avait été traité par dermocorticoïdes de classe forte puis associé à de l'acitrétine à la dose maximale de 25 mg par jour pendant un an, avec peu d'amélioration. Les 20 séances d'UVB TL01 s'étaient également révélées inefficaces. Par la suite, il avait reçu une corticothérapie orale à 1 mg/kg/j, soit 90 mg par jour pendant 1 an qui avait permis une cicatrisation complète aux dépends de nombreux effets indésirables (faciès cunshigoïde, hypertension artérielle, dyslipidémie). Puis, le patient avait été perdu de vue pendant 5 ans.

Lorsqu'il consultait à nouveau, il présentait des ulcérations palmaires et pulpaires, associées à une importante onychodystrophie, avec ptérygion dorsal et pour certains doigts une anonychie, qui témoignaient d'un lichen plan actif. Il présentait de plus une lésion bourgeonnante palmaire droite de la loge thénar de 4,5 cm de grand axe depuis un an, une lésion croûteuse suspecte palmaire gauche de 2 x 2 cm de la loge hypothénar et une lésion croûteuse du premier espace interdigital droit, infracentimétrique. Il n'y avait pas d'adénopathie axillaire palpable bilatérale. L'état général était conservé.

L'examen histologique de ces 3 lésions suspectes trouvait une prolifération carcinomateuse infiltrante et un épiderme hyperkératosique présentant des anomalies cytologiques et architecturales avec une maturation hyper- et parakératosique de surface, en faveur de carcinome épidermoïde infiltrant. L'IRM de la main droite, un scanner thoracique injecté et une échographie des aires de drainage axillaires bilatérales ne trouvaient pas d'argument pour des métastases.

Le traitement consistait en une prise en charge chirurgicale avec exérèse complète et marges adaptées entre 5 et 10 millimètres, puis greffe cutanée.

L'examen histologique des pièces de reprise chirurgicale était superposable. Il trouvait des lésions tumorales dont le développement était exophytique et endophytique avec un revêtement épithélial très hyperplasique, bourgeonnant en profondeur au sein du derme sous-jacent, avec des atypies nucléaires restant peu marquées, et s'associant à la présence

d'éléments inflammatoires intra-épithéliaux notamment d'assez nombreux polynucléaires neutrophiles (Fig 3). Sur les berges se distinguaient une atrophie épidermique, la présence de corps apoptotiques et un infiltrat très dense du derme sous-jacent lichénoïde, en bande, essentiellement lympho-histiocytaire. Ceci était en faveur de carcinome verruqueux s'associant à des lésions de lichen plan et dont l'exérèse était complète.
Trois semaines après l'intervention, le patient présentait de nouvelles lésions de lichen actif au niveau de la greffe cutanée de la paume droite. L'évolution était favorable sous acitrétine et clobétasol topique.

Une femme de 72 ans se présentait en consultation de dermatologie pour des lésions hyperbourgeonnantes plantaires gauches. Cette patiente, aux antécédents de diabète de type I, de carcinome mammaire gauche traité et d'hépatite C chronique avec échec du traitement par interféron pegylé et ribavirine, était suivie pour un lichen plan érosif plantaire évoluant depuis 1998 (Fig 4). Elle avait reçu de multiples traitements : dermocorticoïdes, acitrétine, antipaludéen de synthèse, prednisone, et une vingtaine de séances de balnéopuvathérapie.
En 2010, elle présentait un carcinome épidermoïde bien différencié plantaire droit, sur les lésions de lichen érosif, nécessitant une amputation trans-tibiale droite avec curage ganglionnaire iliaque droit devant des adénopathies inguinales suspectes.
Cinq ans plus tard, l'examen clinique trouvait une lésion bourgeonnante controlatérale plantaire gauche (Fig 5) étendue sur plusieurs centimètres, sur localisation de lichen plan érosif sans autre localisation secondaire. L'examen histologique était en faveur d'un carcinome épidermoïde moyennement différencié. Le PET-Scan montrait un hyper métabolisme plantaire gauche sans autre localisation secondaire. Une amputation trans-tibiale gauche était réalisée.

Discussion

L'association lichen plan cutané et carcinome épidermoïde est exceptionnelle.
Nous présentons deux observations originales de survenue bilatérale de carcinomes épidermoïdes sur lichen plan érosif des extrémités, de localisation palmaire dans le premier cas et plantaire dans le second cas.

La transformation carcinomateuse du lichen plan est décrite mais reste exceptionnelle. Elle concerne essentiellement les atteintes érosives et atrophiques de lichen plan buccal, avec une incidence de 1,09% [3].

A notre connaissance, 67 cas de transformation maligne sur lichen plan cutané ont été décrits dans la littérature[1–29]. Nous rapportons ces cas dans le tableau 1.
Nous avons pu comptabilisé 30 femmes et 33 hommes, les informations étant manquantes dans 4 cas. Le sexe ne semblait pas être un facteur de risque.
L'âge de survenue était très variable. La moyenne d'âge était de 53,2 ans, allant de 16 ans à 87 ans.
Le délai moyen entre le diagnostic du lichen plan cutané et la découverte de transformation carcinomateuse était de 13 ans. Ce délai était très variable selon les individus : les découvertes des lésions de lichen plan cutané et de carcinome épidermoïde pouvaient être concomitantes, ou espacées d'un délai décrit maximal de 36 ans.
La localisation prédominante de transformation carcinomateuse du lichen plan était le membre inférieur avec 58 cas (87%). Dans 2/3 des cas, la jambe était touchée. Il s'agissait d'une atteinte du tiers inférieur de jambe le plus souvent. Il n'y avait que deux cas d'atteinte plantaire décrits dans la littérature[20,29]. Aucun cas d'atteinte palmaire n'avait été décrit.
La forme prédominante de lichen plan cutanée était la forme hypertrophique, avec 38 cas (57%). Il s'agissait d'un lichen plan classique dans 11 cas (16%), d'une forme verruqueuse dans 6 cas (9%), d'une forme atrophique dans 2 cas (3%), d'une forme scléro bulleuse dans 2 cas (3%) et d'une forme folliculaire dans 2 cas (3%). Dans 2 cas, la forme n'était pas renseignée. La forme érosive de lichen plan cutané était décrite dans 4 cas (6%) [4,20,29,32]. Dans 2 cas, il s'agissait d'une atteinte plantaire [20,29].
Les traitements du lichen plan cutané mis en œuvre avant la survenue de carcinome épidermoïde étaient rarement décrits, ce qui ne nous permet pas de mettre en évidence de potentiels facteurs de risque iatrogènes de transformation carcinomateuse.

Le type de carcinome épidermoïde était précisé dans 25 cas. Dans 5 cas, il s'agissait d'un kératoacanthome [6,8,16,21,23], dans 6 cas d'un carcinome verruqueux [11,12,20,24,25,29], dans 7 cas d'un carcinome épidermoïde bien différencié et dans 4 cas d'un carcinome épidermoïde moyennement différencié. Dans 4 cas [18,22,27,30], il s'agissait de carcinome invasif, avec dans 2 cas des métastases ganglionnaires [22,27] et dans 1 cas des métastases osseuses, hépatiques, rénales et pulmonaires [30].
Le traitement du carcinome épidermoïde était chirurgical dans quasiment tous les cas. Le pronostic était rassurant, sauf dans deux cas. Le premier patient était un homme de 50 ans qui avait refusé la chirurgie et l'évolution loco-régionale avait abouti au décès du patient [31]. Le second cas concernait une atteinte d'emblée métastatique et multi viscérale chez une jeune fille de 24 ans présentant un lichen plan hypertrophique. Malgré la chirurgie et la chimiothérapie par carboplatine et paclitaxel, l'issue s'était également révélée fatale [30].

Parmi les cas de lichen plan érosif des extrémités compliqué de carcinomes épidermoïdes, seuls deux cas d'atteinte plantaire étaient décrits.
Le premier cas [20] concernait une patiente de 76 ans, suivie pour un lichen plan avec atteinte des avant-bras, des poignets, des jambes et de la voûte et du dos des pieds depuis 15 ans. Depuis 6 ans, l'atteinte plantaire était devenue érosive. Des traitements par cautérisation, bains d'acétate d'aluminium et repos au lit avaient permis une légère amélioration. La patiente présentait deux masses malodorantes de la plante droite, traitée par chirurgie. L'histologie était en faveur de kératoacanthomes. L'évolution était favorable.
Le second cas [29] concernait un patient de 46 ans, présentant des lésions de lichen plan cutané depuis 20 ans, et depuis 3 mois, un nodule de la plante droite. Le diagnostic de carcinome verruqueux était posé sur l'histologie et l'évolution était favorable après traitement chirurgical.
Aucun cas de transformation carcinomateuse sur lichen plan cutané palmaire n'était décrit dans la littérature.

Ces 70 cas décrits ne permettent pas montrer de réelle association entre lichen plan cutané et carcinomes épidermoïdes, comme elle est décrite dans le lichen buccal. En effet, ce nombre de cas reste très faible alors que le lichen plan cutané et les carcinomes épidermoïdes sont des pathologies relativement courantes.
Notons d'ailleurs qu'hormis l'étude épidémiologique de Sigurgeirsson, toutes les autres publications retrouvées dans la littérature à propos de ce sujet étaient des revues d'un ou

plusieurs cas. Aucune série importante n'était décrite, révélant la rareté de cette présentation clinique.

Nos deux observations sont très inhabituelles, du fait de cette topographie bilatérale de survenue de transformation carcinomateuse sur les lésions de lichen plan cutané érosif. Notons par ailleurs que nos patients n'avaient pas d'antécédents de carcinomes épidermoïdes de localisations plus classiques, notamment sur les zones habituellement photo-exposées.

Les particularités topographiques et morphologiques de lichen plan cutané de nos patients pourraient être considérés comme des facteurs plus à risque de transformation carcinomateuse.

Tout d'abord, la forme érosive du lichen plan cutané est un équivalent d'ulcération chronique, à risque de transformation carcinomateuse comme toute plaie chronique [33]. Ainsi, il sembler logique que plus le lichen érosif se pérennise, plus le risque carcinomateux augmente.

Deuxièmement, la localisation des extrémités est plus exposée aux traumatismes répétés, qui entretiennent l'inflammation locale. Cette atteinte des extrémités serait donc un facteur de mauvais pronostic, en plus des répercussions fonctionnelles et du retentissement sur la qualité de vie qu'elle entraîne. En effet, notre premier patient présentait un traumatisme répété des paumes de part son métier de conducteur. Concernant notre patiente, ce traumatisme répété venait tout simplement de l'appui plantaire répété lors de la marche ou de toute activité quotidienne nécessitant la station debout. L'appui plantaire est à l'origine d'un traumatisme répété. Les traumatismes répétés sont difficilement évitables dans les atteintes des extrémités.

Enfin, rappelons que le lichen plan est une dermatose inflammatoire chronique. Même si aucune association pour cette pathologie n'a été prouvée [4], rappelons toutefois que l'inflammation chronique stimule le renouvellement cellulaire, et par l'augmentation des radicaux libres, l'apport de facteurs de croissance, et la multiplication cellulaire accélérée, favorise la carcinogénèse [34].

Le rôle des traitements utilisés dans le lichen plan dans la transformation carcinomateuse est discutable. En effet, la survenue de carcinomes épidermoïdes est favorisée par l'exposition aux ultraviolets, un terrain d'immunodépression ou des substances toxiques telles que l'arsenic [35]. On peut ainsi se demander si la photothérapie et l'utilisation d'immunosuppresseurs locaux ou généraux pourraient avoir un rôle dans cette transformation carcinomateuse, afin d'optimiser la prévention primaire dans les cas les plus à risques de

transformation carcinomateuse. Concernant nos deux patients, aucun n'était exposé à une substance toxique, ni tabac, ni arsenic.

Contrairement au lichen plan cutané, le caractère potentiellement malin du lichen plan buccal est admis [3]. L'incidence des transformations carcinomateuses est estimée à 1,09% [3]. Ce sont surtout les formes atrophiques et érosives qui sont à risque. La physiopathologie de cette carcinogénèse reste encore obscure.

La rareté de cas décrits de transformation carcinomateuse de lichen plan cutané malgré une prévalence non négligeable de cette dermatose ne nous permet pas de conclure à une association entre lichen plan cutané et risque de transformation. Sigurgeirsson et al concluaient que le lichen plan cutané n'était pas une dermatose précancéreuse [4].
Toutefois, certains facteurs semblent être de plus mauvais pronostic, tel que l'atteinte érosive ou hypertrophique, ou l'atteinte des extrémités palmaires et plantaires, qui sont exposés aux traumatismes répétés.
Nous proposons donc pour ces patients une prise en charge plus étroite, avec une indication à la biopsie cutanée pour histologie au moindre doute clinique de transformation carcinomateuse. L'éducation thérapeutique du patient doit être réalisée précocement dès le début de la maladie car la transformation carcinomateuse peut survenir très tôt. L'éviction des traumatismes répétés, dans la mesure du possible, pourrait être discutée mais semble difficile à mettre en œuvre en pratique. Il serait intéressant d'étudier plus en détails les traitements de lichen plan reçus par les différents patients avant la survenue des carcinomes épidermoïdes. En cas de lien démontré, une éviction des traitements plus pourvoyeurs de carcinogénèse pourrait être mise en ouvre chez les patients à risques de transformation, en prévention primaire.

Conclusion

Nous décrivons deux observations originales de transformation carcinomateuse de lichen plan érosif des extrémités. Il s'agit des deux premiers cas décrits d'atteinte bilatérale de survenue de carcinomes épidermoïdes sur lichen plan cutané. De plus, il s'agit du premier cas décrit de localisation palmaire.

La forme érosive du lichen plan et les localisations aux extrémités seraient des facteurs favorisants, de part l'inflammation chronique, les traumatismes répétés et l'exposition à des traitements pourvoyeurs de carcinogénèse. Ce risque serait accru lorsque le lichen se pérennise.

Un suivi régulier des atteintes des extrémités est essentiel pour une prise en charge adaptée du lichen plan érosif, afin de prévenir la survenue de transformation carcinomateuse et de la détecter précocement.

Références

[1] Le Cleach L, Chosidow O. Clinical practice. Lichen planus. N Engl J Med 2012;366:723–32.

[2] Strak SK, Al-Hamdi KI, Alabbood MH. A study of lichen planus and its association with hepatitis C infection. J Taibah Univ Med Sci 2015;10:222–6.

[3] Fitzpatrick SG, Hirsch SA, Gordon SC. The malignant transformation of oral lichen planus and oral lichenoid lesions: a systematic review. J Am Dent Assoc 1939 2014;145:45–56.

[4] Sigurgeirsson B, Lindelöf B. Lichen planus and malignancy. An epidemiologic study of 2071 patients and a review of the literature. Arch Dermatol 1991;127:1684–8.

[5] Ali NM, Bhat R, Rao SB. Concurrent Presentation of Erythrodermic Lichen Planus and Squamous Cell Carcinoma: Coincidence or Malignant Transformation? Indian J Dermatol 2015;60:457–60.

[6] Allen JV, Callen JP. Keratoacanthomas arising in hypertrophic lichen planus. A case report. Arch Dermatol 1981;117:519–21.

[7] Ardabili M, Gambichler T, Rotterdam S, Altmeyer P, Hoffmann K, Stücker M. Metastatic cutaneous squamous cell carcinoma arising from a previous area of chronic hypertrophic lichen planus. Dermatol Online J 2003;9:10.

[8] Bhat RM, Chathra N, Dandekeri S, Devaraju S. Verrucous growth arising over hypertrophic lichen planus. Indian J Dermatol Venereol Leprol 2013;79:711–3.

[9] Bhole AB, Sudhanan VM, Mishra DK. Malignant transformation of lichen planus hypertrophicus into squamous cell carcinoma. Indian J Paediatr Dermatol 2016;17:18–20.

[10] Boussofara L, Belajouza-Noueiri C, Ghariani N, Tefifha A, Sriha B, Denguezli M, et al. Verrucous Epidermoid Carcinoma Complicat Cutan Lichen Planus 2006;133:404–5.

[11] Campanati A, Marconi B, Penna L, Giangiacomi M, Offidani A. A case of hypertrophic lichen ruber planus of the leg complicated by a squamous cell carcinoma. Int J Dermatol 2003;42:415–6.

[12] Castaño E, López-Ríos F, Alvarez-Fernández JG, Rodríguez-Peralto JL, Iglesias L. Verrucous carcinoma in association with hypertrophic lichen planus. Clin Exp Dermatol 1997;22:23–5.

[13] Colmenero CG, Castro AM, Salas IV, García EM, Morente GB, Sánchez JT. Squamous cell carcinoma in lichen planopilaris. J Dermatol Case Rep 2013;7:84–7.

[14] Gawkrodger DJ, Stephenson TJ, Thomas SE. Squamous cell carcinoma complicating lichen planus: a clinico-pathological study of three cases. Dermatol Basel Switz 1994;188:36–9.

[15] Ghosh S, Kotne S, Ananda Rao PB, Turlapati SPV, Kumar Soren D. Squamous cell carcinoma developing in a cutaneous lichen planus lesion: a rare case. Case Rep Dermatol Med 2014;2014:205638.

[16] Giesecke LM, Reid CM, James CL, Huilgol SC. Giant keratoacanthoma arising in hypertrophic lichen planus. Australas J Dermatol 2003;44:267–9.

[17] Jayaraman M, Janaki VR, Yesudian P. Squamous cell carcinoma arising from hypertrophic lichen planus. Int J Dermatol 1995;34:70–1.

[18] Joshi R, Durve U. Squamous cell carcinoma in hypertrophic lichen planus. Indian J Dermatol Venereol Leprol 2007;13:54-5.

[19] Manz B, Paasch U, Sticherling M. Squamous cell carcinoma as a complication of long-standing hypertrophic lichen planus. Int J Dermatol 2005;44:773–4.

[20] Mayron R, Grimwood RE, Siegle RJ, Camisa C. Verrucous carcinoma arising in ulcerative lichen planus of the soles. J Dermatol Surg Oncol 1988;14:547–51.

[21] Musumeci ML, Lacarrubba F, Gibilisco R, Micali G. Multiple reactive keratoacanthomas in a patient with hypertrophic lichen planus treated with cyclosporine: successful treatment with acitretin. Indian J Dermatol Venereol Leprol 2014;80:374–6.

[22] Olawoye OA, Michael AI, Oluwasola OA. Marjolin's ulcer arising from cutaneous lichen planus. East Cent Afr J Surg 2013;18:164–7.

[23] Paul MA, Stonecipher MR, Abernethy J, Leshin B, White WL, Jorizzo JL. Multiple keratoacanthomas in hypertrophic lichen planus: treatment with systemic retinoids (etretinate). J Eur Acad Dermatol Venereol 1994;3:320–5.

[24] Patel GK, Turner RJ, Marks R. Cutaneous lichen planus and squamous cell carcinoma. J Eur Acad Dermatol Venereol 2003;17:98–100.

[25] Ruocco V, Satriano RA, De Rosa G, Pettinato G, Gombos F. Malignancy in lichen planus. Int J Dermatol 1989;28:542–4.

[26] Sengupta S, Das JK, Gangopadhyay A. Malignant transformation of hypertrophic lichen planus. Indian J Dermatol Venereol Leprol 2006;72:470–470.

[27] Shetty R, Lamba S, Gulur A, Patel S, Kumar Gupta A. Carcinoma in Cutaneous Lichen Planus. Our Dermatol Online Nasza Dermatol Online 2013;4:75–7.

[28] Singh SK, Saikia UN, Ajith C, Kumar B. Squamous cell carcinoma arising from hypertrophic lichen planus. J Eur Acad Dermatol Venereol 2006;20:745–6.

[29] Thakur BK, Verma S, Raphael V. Verrucous carcinoma developing in a long standing case of ulcerative lichen planus of sole: a rare case report. J Eur Acad Dermatol Venereol 2015;29:399–401.

[30] Tong LX, Weinstock MJ, Drews R, Sheikine Y, Kim CC. Widely Metastatic Squamous Cell Carcinoma Originating from Malignant Transformation of Hypertrophic Lichen Planus in a 24-Year-Old Woman: Case Report and Review of the Literature. Pediatr Dermatol 2015;32:e98–101.

[31] Yesudian P, Rao R. Malignant transformation of hypertrophic lichen planus. Int J Dermatol 1985;24:177–8.

[32] De Dobbeleer G, Brasseur T, Ledoux M. Spinocellular epithelioma of the heel developing on an erosive lichen planus. Dermatologica 1982;165:479.

[33] Reich-Schupke S, Doerler M, Wollina U, Dissemond J, Horn T, Strölin A, et al. Squamous cell carcinomas in chronic venous leg ulcers. Data of the German Marjolin Registry and review. J Dtsch Dermatol Ges 2015;13:1006–13.

[34] Yao M, Brummer G, Acevedo D, Cheng N. Cytokine Regulation of Metastasis and Tumorigenicity. Adv Cancer Res 2016;132:265–367.

[35] Bonerandi JJ, Beauvillain C, Caquant L, Chassagne JF, Chaussade V, Clavère P, et al. Guidelines for the diagnosis and treatment of cutaneous squamous cell carcinoma and precursor lesions. J Eur Acad Dermatol Venereol 2011;25 Suppl 5:1–51.

Annexes

Tableau 1 Cas de transformation carcinomateuse survenue sur lichen plan cutané
a, années; CE, carcinome épidermoïde; F, femme; H, homme; Mb, membre
Délai : délai entre le diagnostic de lichen et celui du carcinome épidermoïde

Sexe, Age(a)	Délai (a)	Type de lichen plan	Localisation	Type de CE	Référence
F, 40	1	Bulleux	Fesse	CE moyennement différencié	Ali, 2015 [5]
F, 69	1	Hypertrophique	Jambe	Kéracoacanthome	Allen, 1981 [6]
H, 30	10	Hypertrophique	jambe	CE bien différencié	Ardabili, 2003 [7]
H, 57	0,5	Hypertrophique	Jambe	Keratoacanthome	Bhat, 2013 [8]
F, 17		Hypertrophique	Cheville	CE	Bhole, 2016 [9]
F, 35	0	Plan	Bord interne du pied	CE moyennement différencié	Boussofara, 2006 [10]
H, 58	20	Hypertrophique	Jambe	Verruqueux	Campanati, 2003 [11]
F, 40	30	Hypertrophique	Genou	Verruqueux	Castano, 1997 [12]
F, 87	18	Folliculaire	Cuir chevelu	CE bien différencié	Colmenero, 2013 [13]
		Hypertrophique	Jambe		Gawkrodger, 1994 [14]
		Hypertrophique	Jambe		Gawkrodger, 1994 [14]
F, 36	10	Hypertrophique	Creux poplitée	CE	Ghosh, 2014 [15]
H, 45	15	Hypertrophique	Jambe	Kératoacanthome	Giesecke, 2003 [16]
F, 27	20	Hypertrophique	Dos du pied	CE de bas grade	Jayaraman, 1995 [17]
H, 34	10	Hypertrophique	Jambe	CE invasif	Joshi, 2007 [18]
H, 65	35	Hypertrophique	Jambe	CE en 1988 et CE bien différencié en 2000 (localisation différente)	Manz, 2004 [19]
F, 76	15	Erosif	Plante droite	Carcinome verruqueux	Mayron, 1988 [20]
H, 64	0,25	Hypertrophique	Tronc et jambes	Kératoacanthomes multiples	Musumeci, 2014 [21]
F, 39	15	Plan	Jambe	CE invasive, avec métastases ganglionnaires	Olawoye, 2013 [22]
F, 75	1	Hypertrophique	Jambes	Kératoacanthomes multiples	Paul, 1994 [23]
H, 18	2	Hypertrophique	Jambes	CE moyennement différencié	Patel, 2003 [24]
H, 66	3	Plan	jambes	Verruqueux	Patel, 2003 [24]
H, 68	15	Hypertrophique	Jambe	CE	Patel, 2003 [24]
F, 71	-	Plan	Jambe	CE bien différencié	Patel, 2003 [24]
H, 70	3	Hypertrophique	Jambe	Verruqueux	Ruocco, 1989 [25]
F, 58	10	Hypertrophique	Jambe	CE bien différencié	Sengupta, 2006 [26]
F, 16	7	Hypertrophique	Cheville	CE avec métastases ganglionnaires	Shetty, 2013 [27]
H, 72	1	Plan	Jambe	CE	Sigurgeirsson, 1991 [4]
F, 75	8	Hypertrophique	Jambe	CE	Sigurgeirsson, 1991 [4]
F, 48	36	Hypertrophique	Jambe	CE	Sigurgeirsson, 1991 [4]
F, 57	0,25	Hypertrophique	Dos des mains	CE	Sigurgeirsson, 1991 [4]
F, 57	28	Plan	Jambe	CE	Sigurgeirsson, 1991 [4]
H, 38	18	Hypertrophique	Jambe	CE	Sigurgeirsson, 1991 [4]
H, 70	15	Hypertrophique	Jambe	CE	Singh, 2006 [28]
H, 46	20	Erosif	Plante	Carcinome verruqueux	Thakur, 2014 [29]

F, 24	21	Hypertrophique	Jambe	CE moyennement différencié invasive, avec métastases osseuses, hépatiques, rénales, et pulmonaires	Tong, 2015 [30]
H, 50	0	Hypertrophique	Jambe	CE peu différencié	Yesudian, 1985 [31]
H, 39	15	Hypertrophique	Jambe	CE bien différencié	Yesudian, 1985 [31]
H, 50	6	Verruqueux	Jambe	CE	Du Castel, 1903 [4]
F, 54	11	Verruqueux	Jambe	CE	Bartos, 1027 [4]
H, 62	22	Hypertrophique	Jambe	CE	Puente, 1933 [4]
F, 75		Verruqueux	Jambe	CE	Hövelborn, 1935[4]
F, 59	4	Verruqueux	Cuisse	CE	Schuermann, 1939 [4]
H, 62	24	Plan	Bras	CE	Hampel, 1940 [4]
H, 71	1	Plan	Main	CE	Lyell, 1951 [4]
F	10	Hypertrophique	Mb inférieur	CE	Ugazio, 1952 [4]
F, 74	8	Hypertrophique	Jambe	CE	Wilson, 1953 [4]
H, 74		Atrophique	Jambe	CE	Hansen, 1955 [4]
F, 52	15	Verruqueux	Jambe	CE	Bureau, 1955 [4]
H, 78	15	Hypertrophique	Jambe	CE	Becker-Brennan, 1958 [4]
F, 60	28	Atrophique	Pied	CE	Jansen, 1960 [4]
H, 61	33	Hypertrophique	Jambe	CE	Brezenko, 1961 [4]
H, 63	23	Hypertrophique	Jambe	CE	Brezenko, 1961 [4]
H, 50	12	Hypertrophique	Jambe	CE	Depaoli, 1963 [4]
H, 35	18	Hypertrophique	Mb inférieur	CE	Potter, 1966 [4]
H, 73	14	Plan	Epaule	CE	Jänner, 1967 [4]
F, 35	5	Scléro bulleux	Main	CE	Midana, 1967 [4]
H, 43		Plan	Poitrine	CE	Témime, 1969 [4]
	10		Mb inférieur	CE	Swanbeck, 1969 [4]
	10		Mb inférieur	CE	Swanbeck, 1969 [4]
F, 65	9	Erosif	Jambe	CE	Male, 1971 [4]
F, 73	14	Plan	Sein	CE	Kimmig, 1971 [4]
H, 42	18	Hypertrophique	Mb inférieur	CE	Kronenberg, 1971 [4]
H, 29	18	Verruqueux	Jambe	CE	Leitao, 1981 [4]
F, 61	14	Erosif	Pied	CE	De Dobbeleer, 1982 [32]
H, 41	19	Hypertrophique	Jambe	CE	Bonnekoh, 1986 [4]
H, 72	1	Folliculaire	Tronc	CE	Duterque, 1988 [4]

Fig 1 Lésion bourgeonnante, saignante, douloureuse de la paume droite. Erosions palmaire et pulpaire

Fig 2 Lésion érythémateuse et croûteuse de la paume gauche.

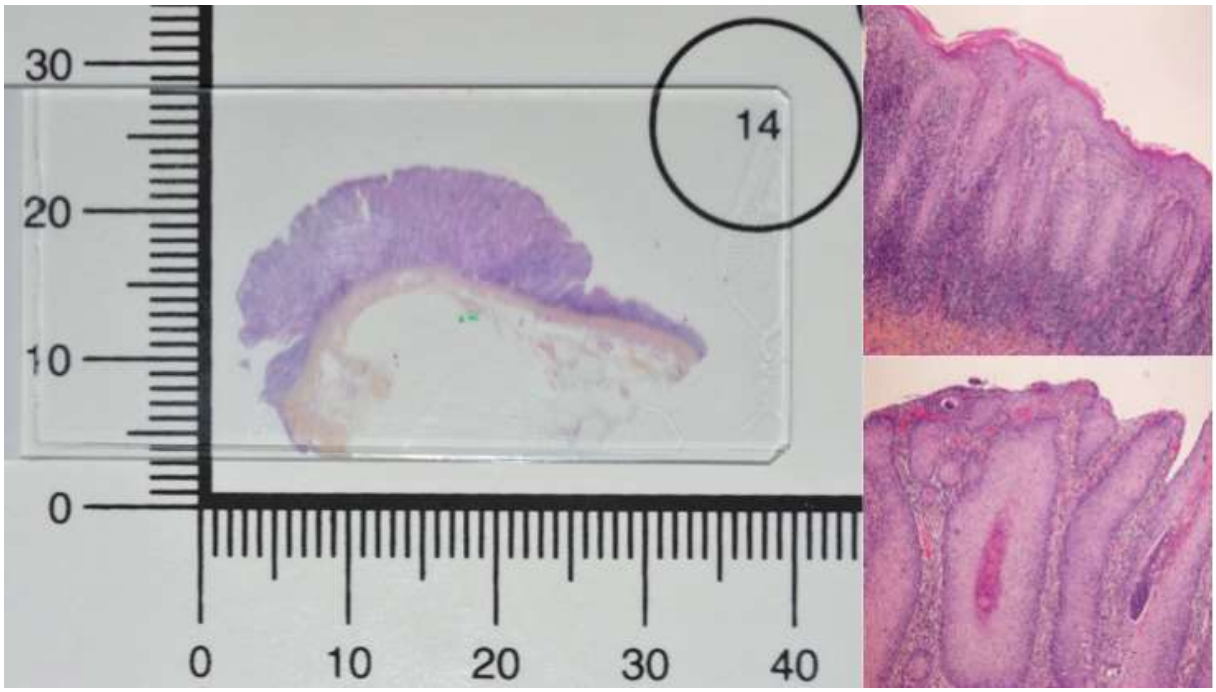

Fig 3 Anatomopathologie : carcinome verruqueux sur lichen plan érosif

Fig 4 Lichen plan érosif plantaire bilatéral

Fig 5 Lésion bourgeonnante et saignante plantaire gauche

III. CONCLUSION ET PERSPECTIVES

Le lichen plan cutané n'est pas considéré comme une lésion pré-cancéreuse [1].

Les mécanismes sous-jacents à ces transformations malignes ne sont pas exactement connus. Il pourrait s'agir d'un processus inflammatoire chronique, à l'origine d'une production exagérée des facteurs de croissance, qui stimule de façon continue la prolifération épithéliale, aboutissant à un processus néoplasique [2].

Dans nos observations, ce processus inflammatoire serait lié, tout d'abord à la dermatose inflammatoire, deuxièmement au contexte d'ulcération chronique, et troisièmement, aux traumatismes répétés dont font l'objet les paumes et les plantes.

Tous ces facteurs, présents depuis de très nombreuses années, dans un contexte d'immunosuppression relative, lié aux traitements du lichen plan, sont autant de paramètres favorisant la survenue de transformation carcinomateuse.
On peut ainsi expliquer la survenue bilatérale de ces carcinomes épidermoïdes.

La rareté des cas retrouvés dans littérature peut s'expliquer par l'incidence peu élevé du lichen plan, d'environ, 0,5% de la population [3]. De plus, l'atteinte érosive cutanée du lichen plan est elle aussi peu fréquente[4]. Enfin, il faut que soient atteintes les localisations à risque de traumatismes répétés.

Ces conditions sont donc rarement réunies.

Nous proposons donc une surveillance particulièrement accrue des cas de lichen plan érosif siégeant dans ces localisations particulières.

Un traitement intensif du lichen érosif associé à un traitement local adapté est essentiel.

Ces résultats ne doivent pas être généralisés à l'ensemble des lichens plans, et il faut être tout à fait rassurant avec les patients dans les cas de lichen plan classique.

Il semblerait que les cas de lichen hypertrophique nécessiteraient une surveillance plus rapprochée, même si les cas restent très sporadiques (une soixantaine de cas dans la littérature anglaise et française).

Une étude plus large pourrait consister à recenser les cas de lichen plan érosif de façon à estimer ce risque de transformation carcinomateuse de façon plus précise, et de pratiquer une prévention primaire et secondaire efficaces.

En ce qui concerne nos deux patients, ils sont actuellement suivis de manière très régulière en dermatologie. Le premier objectif est la mise en place d'un traitement intensif et efficace pour éviter toute récidive. Le deuxième objectif est de dépister précocement toute récidive de carcinome épidermoïde.

Concernant notre patient de 48 ans, il a récemment bénéficié de nouvelles biopsies cutanées devant une nouvelle lésion bourgeonnante de la base du pouce droit. L'examen histologique montrait une hyperplasie épithéliale avec squames en croûtes dans un contexte d'inflammation d'allure peu lichénoïde avec présence d'atypie cytoarchitecturale légère. Après discussion en staff, un traitement par fluorouracile topique avait été décidé, associé à la reprise de l'acitrétine. Quatre mois après, l'ulcération palmaire droite était toujours très importante. L'examen histologique des 6 biopsies réalisées alors correspondait à un lichen plan irrité, sans composante carcinomateuse.
Si les histologies restent rassurantes, la surveillance dermatologique doit rester étroite, et ce, au long cours. En effet, notre patient cumule de nombreux facteurs de risque potentiels de récidive, que nous avions décrits précédemment.

Concernant notre patiente, elle a pu être appareillée suite à ses amputations trans-tibiales bilatérales, et ne présente à ce jour pas de récidive de lichen plan.

Références

[1] Sigurgeirsson B, Lindelöf B. Lichen planus and malignancy. An epidemiologic study of 2071 patients and a review of the literature. Arch Dermatol 1991;127:1684–8.

[2] Yao M, Brummer G, Acevedo D, Cheng N. Cytokine Regulation of Metastasis and Tumorigenicity. Adv Cancer Res 2016;132:265–367.

[3] Le Cleach L, Chosidow O. Clinical practice. Lichen planus. N Engl J Med 2012;366:723–32.

[4] Wagner G, Rose C, Sachse MM. Clinical variants of lichen planus. J Dtsch Dermatol 2013;11:309–19.

RÉSUMÉ DE LA THÈSE

Introduction : Le lichen plan est une pathologie inflammatoire chronique pouvant atteindre la peau, les muqueuses et les ongles. Si la survenue de lésions malignes est fréquente au niveau des muqueuses, leur atteinte cutanée est plus sporadique. Elles surviennent essentiellement dans les cas de lichen plan hypertrophique ou érosif. Nous présentons deux cas de lichens plans érosifs évoluant vers un carcinome épidermoide.

Observations : Un homme de 48 ans se présentait pour des lésions hyperbourgeonnantes des paumes. Le patient avait été traité 5 ans auparavant pour un lichen plan érosif touchant les deux paumes et les ongles par acitrétine, UVB TL-01 de même qu'une corticothérapie orale qui avait été efficace malgré les effets secondaires. L'analyse histologique montrait des carcinomes verruqueux des deux paumes. L'exérèse était complète, et le bilan d'extension négatif.
Une femme de 72 ans suivie pour un lichen plan érosif plantaire depuis 1998, avait présenté en 2000 un carcinome épidermoïde de la plante droite. Le traitement avait nécessité une amputation et un curage iliaque qui ne retrouvait pas de métastases. Elle présentait 5 ans plus tard une lésion hyperbourgeonnante controlatérale au niveau plantaire gauche. L'examen histologique retrouvait un carcinome épidermoïde moyennement différencié. Un traitement par amputation était nécessaire.

Discussion : Le lichen plan érosif palmo-plantaire, siège d'irritation chronique et de traumatismes répétés, est le siège d'une inflammation chronique, à risque de transformation maligne.

Conclusion : La survenue de transformation carcinomateuse du lichen plan érosif cutané est peu connue. Ces cas de survenue bilatérale à localisation palmaire et plantaire suggèrent une surveillance rapprochée.

TITRE EN ANGLAIS
Squamous cell carcinoma complicating cutaneous ulcerative lichen planus : 2 cases

THÈSE: MEDECINE SPECIALISÉE - ANNÉE 2016

MOTS CLEFS: lichen plan érosif, carcinome épidermoïde , carcinome verruqueux, ulcère chronique, transformation maligne

INTITULÉ ET ADRESSE :

UNIVERSITE DE LORRAINE
Faculté de médecine de Nancy
9, avenue de la Forêt de Haye
54505 VANDOEUVRE-LÈS-NANCY