



HAL
open science

Moyens de prévention et traitements de la traumatologie dentaire du sportif de haut niveau

Morane Kibal

► **To cite this version:**

Morane Kibal. Moyens de prévention et traitements de la traumatologie dentaire du sportif de haut niveau. Sciences du Vivant [q-bio]. 2016. hal-01932104

HAL Id: hal-01932104

<https://hal.univ-lorraine.fr/hal-01932104v1>

Submitted on 23 Nov 2018

HAL is a multi-disciplinary open access archive for the deposit and dissemination of scientific research documents, whether they are published or not. The documents may come from teaching and research institutions in France or abroad, or from public or private research centers.

L'archive ouverte pluridisciplinaire **HAL**, est destinée au dépôt et à la diffusion de documents scientifiques de niveau recherche, publiés ou non, émanant des établissements d'enseignement et de recherche français ou étrangers, des laboratoires publics ou privés.



AVERTISSEMENT

Ce document est le fruit d'un long travail approuvé par le jury de soutenance et mis à disposition de l'ensemble de la communauté universitaire élargie.

Il est soumis à la propriété intellectuelle de l'auteur. Ceci implique une obligation de citation et de référencement lors de l'utilisation de ce document.

D'autre part, toute contrefaçon, plagiat, reproduction illicite encourt une poursuite pénale.

Contact : ddoc-thesesexercice-contact@univ-lorraine.fr

LIENS

Code de la Propriété Intellectuelle. articles L 122. 4

Code de la Propriété Intellectuelle. articles L 335.2- L 335.10

http://www.cfcopies.com/V2/leg/leg_droi.php

<http://www.culture.gouv.fr/culture/infos-pratiques/droits/protection.htm>

**ACADÉMIE DE NANCY-METZ
UNIVERSITÉ DE LORRAINE
FACULTÉ D'ODONTOLOGIE**

ANNÉE 2016

N°9122

THÈSE
pour le
DIPLOME D'ÉTAT DE DOCTEUR EN CHIRURGIE DENTAIRE
par
KIBAL MORANE
né le 08/09/1990 à Amnéville (Moselle)

**MOYENS DE PRÉVENTION ET TRAITEMENTS DE
LA TRAUMATOLOGIE DENTAIRE DU SPORTIF DE HAUT NIVEAU**

présentée et soutenue publiquement le

20 mai 2016

Examineurs de la thèse :

Pr. C.STRAZIELLE :
Dr. P.GANGLOFF :
Dr. C.CLEMENT :
Dr. K.YASUKAWA :

Professeur des Universités
Praticien Hospitalier
Maître de Conférences
Maître de Conférences

Présidente
Directeur
Juge
Juge

**MOYENS DE PRÉVENTION ET TRAITEMENTS DE
LA TRAUMATOLOGIE DENTAIRE DU SPORTIF DE HAUT NIVEAU**

***Par délibération en date du 11 décembre 1972,
la Faculté de chirurgie dentaire a arrêté que
les opinions émises dans les dissertations
qui lui seront présentées
doivent être considérées comme propres à leurs
auteurs et qu'elle n'entend leur donner aucune
approbation ni improbation.***

Président : Professeur Pierre MUTZENHARDT

Doyen : Professeur Jean-Marc MARTRETTE

Vice-Doyens : Pr Pascal AMBROSINI -- Dr Céline CLEMENT

Membres Honoraires : Dr L. BABEL – Pr. S. DURIVAUX – Pr A. FONTAINE – Pr G. JACQUART – Pr D. ROZENCWEIG - Pr M. VIVIER – Pr ARTIS -

Doyen Honoraire : Pr J. VADOT, Pr J.P. LOUIS

Professeur Emérite : Pr J.P. LOUIS

Maître de conférences CUM MERITO : Dr C. ARCHIEN

Sous-section 56-01 Odontologie pédiatrique	Mme Mme M. Mlle Mlle M.	<u>DROZ Dominique (Desprez)</u> JAGER Stéphanie PREVOST Jacques HERNANDEZ Magali LAUVRAY Alice MERCIER Thomas	Maître de Conférences * Maître de Conférences * Maître de Conférences * Assistante * Assistante Assistant *
Sous-section 56-02 Orthopédie Dento-Faciale	Mme M. Mlle Mlle	<u>FILLEUL Marie Pierryle</u> EGLOFF Benoît BLAISE Claire LACHAUX Marion	Professeur des Universités * Maître de Conférences * Assistante Assistante
Sous-section 56-03 Prévention, Epidémiologie, Economie de la Santé, Odontologie légale	Mme M. Mme	<u>CLEMENT Céline</u> CAMELOT Frédéric LACZNY Emily	Maître de Conférences * Assistant * Assistante
Sous-section 57-01 Parodontologie	M. Mme M. M. Mlle Mlle	<u>AMBROSINI Pascal</u> BISSON Catherine JOSEPH David PENAUD Jacques BÖLÖNI Eszter PAOLI Nathalie	Professeur des Universités * Maître de Conférences * Maître de Conférences * Maître de Conférences * Assistante Assistante *
Sous-section 57-02 Chirurgie Buccale, Pathologie et Thérapeutique Anesthésiologie et Réanimation	Mme M. Mlle Mlle M. Mlle M.	<u>GUILLET-THIBAUT Julie</u> BRAVETTI Pierre PHULPIN Bérengère BALZARINI Charlotte DELAITRE Bruno KICHENBRAND Charlène MASCHINO François	Maître de Conférences * Maître de Conférences * Maître de Conférences * Assistante Assistant Assistante * Assistant
Sous-section 57-03 Sciences Biologiques (Biochimie, Immunologie, Histologie, Embryologie, génétique, Anatomie pathologique, Bactériologie, Pharmacologie)	M. M.	<u>YASUKAWA Kazutoyo</u> MARTRETTE Jean-Marc	Maître de Conférences * Professeur des Universités *
Sous-section 58-01 Odontologie Conservatrice, Endodontie	M. M. M. M. M. Mlle M.	<u>MORTIER Éric</u> AMORY Christophe BALTHAZARD Rémy ENGELS-DEUTSCH Marc BON Gautier MUNARO Perrine VINCENT Marin	Maître de Conférences * Maître de Conférences * Maître de Conférences * Maître de Conférences * Assistant Assistante Assistant *
Sous-section 58-02 Prothèses (Prothèse conjointe, Prothèse adjointe partielle, Prothèse complète, Prothèse maxillo-faciale)	M. M. Mme Mme M. M. M. M. Mlle	<u>DE MARCH Pascal</u> SCHOUVER Jacques VAILLANT Anne-Sophie CORNE Pascale GILLET Marc HIRTZ Pierre KANNENGIESSER François SIMON Doriane	Maître de Conférences Maître de Conférences Maître de Conférences * Assistante * Assistant Assistant * Assistant Assistante
Sous-section 58-03 Sciences Anatomiques et Physiologiques Occlusodontiques, Biomatériaux, Biophysique, Radiologie	Mme Mme M. M.	<u>STRAZIELLE Catherine</u> MOBY Vanessa (Stutzmann) SALOMON Jean-Pierre HARLE Guillaume	Professeur des Universités * Maître de Conférences * Maître de Conférences * Assistant Associé

Souligné : responsable de la sous-section * temps plein

Mis à jour le 01.11.2015

À notre présidente de thèse,

Madame le Docteur Catherine STRAZIELLE

Docteur en Chirurgie Dentaire

Docteur en Neurosciences

Professeur des Universités - Praticien Hospitalier

Responsable de la sous-section : Sciences Anatomiques et Physiologiques,

Occlusodontiques, Biomatériaux, Biophysique, Radiologie

Vous nous faites l'honneur de présider notre thèse.

Nous vous remercions pour la qualité de votre enseignement

et votre profonde gentillesse durant ces années d'études.

Veillez trouver dans ce travail, l'expression de nos sincères remerciements.

À notre juge et directeur de thèse,
Monsieur le docteur Pierre GANGLOFF,
Docteur en Chirurgie Dentaire
Spécialiste qualifié en chirurgie orale
Docteur de l'Université de Lorraine
Ancien interne en Odontologie
Ancien assistant hospitalier universitaire
Praticien hospitalier – CHR de Metz
Expert près la cour d'appel de Metz

*Vous nous avez fait l'honneur d'accepter la direction de notre thèse avec
l'implication, la gentillesse et le professionnalisme qui vous caractérisaient.
Nous vous remercions pour votre disponibilité et vos conseils durant ce travail,
ainsi que durant notre stage clinique à l'hôpital de Mercy.
Tout au long de notre carrière, nous nous efforcerons d'être un praticien aussi
respectable et talentueux que vous.
Par ce travail, nous saluons la mémoire d'un homme de grandes qualités.
Nous vous communiquons notre profond respect
et notre gratitude, nous ne vous oublierons jamais.*

À notre juge,

Madame le Docteur Celine CLEMENT,

Docteur en Chirurgie Dentaire

Docteur de l'Université de Lorraine

Assesseur en charge de la pédagogie

Maître de Conférences des Universités – Praticien Hospitalier

Responsable de la sous-section: Prévention, Epidémiologie, Economie de la Santé,

Odontologie Légale

*Nous vous remercions d'avoir accepté, si spontanément,
de participer à notre jury de thèse.*

*Nous vous remercions pour votre dévotion et
votre soutien durant ce travail, ainsi que durant ces années d'études.*

Nous vous témoignons notre profonde reconnaissance.

À notre juge,

Monsieur le Docteur Kazutoyo YASUKAWA,

Docteur en Chirurgie Dentaire

Docteur en Sciences de la Vie et de la Santé

Qualification en Médecine Bucco-Dentaire

Maître de Conférences des Universités - Praticien Hospitalier

Responsable de la sous-section : Sciences biologiques (Biochimie, Immunologie, Histologie, Embryologie, Génétique, Anatomie pathologique, Bactériologie, Pharmacologie).

*Vous nous avez fait le grand honneur de participer
au jury de cette thèse.*

*Nous vous remercions pour votre pédagogie, votre accessibilité
ainsi que votre bonne humeur durant ces années d'étude.*

*Veillez trouver dans ce travail, toute le respect et
la reconnaissance que nous vous portons.*

SOMMAIRE

INTRODUCTION :	11
1-Sports à risques	12
1.1 Définitions :	12
1.2 Classification	13
1.2.1 Sports à hauts risques :.....	13
1.2.2 Sports à moyens risques :.....	16
1.3 Traumatismes les plus rencontrés	17
1.3.1 Fractures osseuses	17
1.3.2 Traumatismes gingivo-muqueux	22
1.3.3 Traumatismes dentaires	23
2. Facteurs de prédisposition aux traumatismes	31
2.1. Orthopédie dento-faciale et sport	31
2.1.1 Classe II division 1 d'Angle	31
2.1.2 Facteurs favorisants (selon Brin and coll, 2000)	32
2.2 Types d'os	33
2.2.1 Définitions.....	33
2.2.2 Classification	34
2.3 Contexte buccodentaire défavorable	35
2.3.1 Sécheresse buccale	36
2.3.2 Habitudes alimentaires	36
2.4 Dents de sagesse mandibulaires incluses	38
2.5 Niveau de l'athlète	39
2.6 Utilisation d'un accessoire	40
3. Rappels anatomo-fonctionnels et physiologiques :	41
3.1 Anatomie de la face	41
3.1.1 Le massif facial supérieur.....	41
3.1.2 Le massif facial moyen.....	41
3.1.3 Le massif facial inférieur.....	42
3.1.4 Articulation temporo-mandibulaire.....	42
3.2 Cinétique de la traumatologie	43
3.2.1 Bouche ouverte	43
3.2.2 Position mandibulaire d'occlusion d'intercuspidie maximale (OIM).....	45
4. Formation des équipes médicales à la traumatologie bucco dentaire	46
4.1 Généralités	46
4.2 Trousse d'urgence bucco-dentaire	47
4.3 Milieux de conservation	48
4.3.1 Quels milieux de conservation dentaire peuvent être utilisés ?	48
4.3.2 Dentosafe®/Dentobox®	49
4.4 Conduite à tenir sur le lieu de l'accident	50
4.4.1 Expulsion.....	50
4.4.2 Fracture	52
4.4.3 Déplacement	52
5. Traitement des traumatismes	53
5.1 Examen clinique	53
5.2 Prescriptions	55
5.3 Traitement immédiat et suivi	57
5.3.1 Traumatismes dentaires	57

5.3.2 Traumatismes alvéolo-dentaires	65
5.3.3 Traumatismes des tissus mous.....	72
6. Aspects médico-légaux	73
6.1 Généralités	73
6.2 Certificat médical initial.....	74
6.2.1 Définition	74
6.2.2 Comment rédiger un Certificat Médical Initial ?.....	74
6.2.3 Certificat médical initial type.....	75
6.3 Rôle des assurances	76
6.3.1 Généralités	76
6.3.2 Contrats d'assurance	76
6.4 Préjudices fonctionnels et esthétiques	77
6.4.1 Préjudices fonctionnels	77
6.4.2 Préjudices esthétiques	80
7. Quels moyens de prévention ?	81
7.1 Historique de l'intronisation des protections buccales des sportifs.....	81
7.2 Catalogue des moyens de prévention existants.....	82
7.2.1 Protections extra-orales	82
7.2.2 Protections intra-buccales (PIB).....	84
Conclusion :	102

INTRODUCTION :

Le sport est présenté dans les médias et notre société comme une compétition, où domine les mots : challenge, défi, dépassement de soi. Il faut ajouter à cela la nécessité d'un mental fort, agressif et une forte estime de soi.

Un corps sain étant le capital du sportif, l'encadrement des athlètes s'est intensifié, puisque aujourd'hui ce ne sont souvent que des détails qui décident d'une victoire ou d'une défaite.

En 1978, la Société Française d'Odontostomatologie du Sport fût créée, grâce à la contribution des chirurgiens dentistes, du Mouvement Olympique et d'autres organisations. Elle contribue à "améliorer les performances athlétiques sans le recours de substances prohibées", en s'appuyant sur l'examen dento-maxillo-facial et concourt à prévenir les risques pathologiques et accidentels.

L'activité sportive est l'une des principales causes de traumatismes bucco-dentaires. La prudence est donc de mise car le sportif de haut niveau, au cours de sa carrière, présente plus d'une chance sur deux d'être victime d'un traumatisme alvéolo-dentaire, dont les conséquences peuvent être aggravées par le non port de protection buccale.

1-Sports à risques

1.1 Définitions :

- **Le sport** est une activité qui requiert un effort physique et/ou mental, encadrée par un certain nombre de règles et coutumes. Le sport se joue en équipe ou individuellement. La plupart du temps l'activité sportive se déroule dans un cadre compétitif. Plusieurs valeurs sont requises pour pratiquer un sport, telles que la compétitivité, le fairplay, l'organisation, la réflexion, la fraternité et le respect de l'autre.

Au fil du temps, un nombre important de disciplines sportives se sont développées et ont été définies en sous catégories :

- Athlétisme: marche, marathon, sprint,...
- Sports collectifs: football, rugby, baseball,...
- Gymnastique: aérobic, trampoline,...
- Sports mécaniques: formule 1, motocross, karting,...
- Sports de raquette : tennis, badminton,...
- Sports avec animaux: sports équestres, course de chameaux,...
- Cyclisme: BMX, vélo tout terrain, ...
- Arts martiaux: judo, karaté, sumo, ...
- Sports de combat: boxe, escrime, lutte,...
- Sports de glace : patinage artistique, luge,...
- Sports aériens: ULM, vol libre, ...
- Sports de cible: bowling, golf, tir à l'arc, ...
- Sports nautiques: voile, surf, aviron,...
- Sports de glisse : ski, kitesurf, snowboard,...

- **Le sportif de haut niveau** est un sportif inscrit sur la liste de haut niveau du ministère chargé des sports. Cette liste comprend 4 catégories : élite, senior, jeune et reconversion.

L'inscription sur cette liste est annuelle. Le directeur technique national (DTN) de chaque fédération propose à la direction du ministère chargé des sports, de la

jeunesse, de l'éducation populaire et de la vie associative une liste nominative dans la limite des quotas.

Ces sportifs doivent être âgés de 12 ans au moins dans l'année d'inscription et avoir réalisé les prérequis de performance sportive pour être inscrits sur les listes ministérielles.

1.2 Classification

Les sports nécessitant un engagement physique important et des contacts dynamiques, qu'il s'agisse de sports individuels ou par équipes, se caractérisent par un risque particulièrement élevé de traumatismes. La pratique sportive est à l'origine de 31% des traumatismes dentaires, faisant de cette activité la deuxième cause de traumatismes dentaires après les accidents domestiques: 38,5%. (Dang and coll, 2015)

La traumatologie de la tête arrive en troisième position dans le classement des pathologies les plus fréquentes de la pratique sportive, derrière les membres inférieurs et supérieurs.

La Fédération Dentaire Internationale (FDI) a établi une classification des sports, en fonction du risque de traumatismes dentaires encouru :

1.2.1 Sports à hauts risques :

Sports collectifs :

- Rugby :

Il apparaît, dans les pays et les régions françaises dans lesquels il est très pratiqué, comme l'activité sportive provoquant le plus grand nombre de victimes d'un traumatisme orofacial (Bottoni and coll, 2000). Sa pratique entraînerait deux à trois

fois plus de traumatismes dentaires que celle du football, et un tiers de plus que celle du judo.

- Hockey sur glace et sur gazon :

Une étude effectuée chez des hockeyeurs aux États-Unis a montré que près de 10% des joueurs au niveau « Highschool » (enseignement secondaire) avaient perdu une dent suite à un accident, alors que cette proportion atteignait même 60 % parmi les joueurs du niveau « College » (universitaire). Enfin, dans la ligue des professionnels, chaque joueur avait perdu en moyenne une à deux dents. Des données similaires ont été relevées au Canada, où 62 % des joueurs professionnels de hockey sur glace avaient perdu une dent ou d'avantage. (Filippi, Pohl. 2001)

- Football, football américain

Une étude a été menée sur des équipes de première et deuxième division de football au Brésil. 71 % des personnes interrogées avaient déjà vu un traumatisme dentaire chez un professionnel. L'attaquant était le plus exposé à ce risque et le goal le moins exposé. (Correa and coll, 2010)

- Baseball

Une étude menée par le service d'urgence de l'Hôpital de l'Enfant-Jésus du Québec et publiée sous la forme du tableau 1 par le ministère du Sport et du Loisir du Québec montre que le visage et le cou sont touchés dans 16,1 % des traumatismes liés à la pratique du baseball et 2,7% concernent des traumatismes dentaires. (Hopital de l'Enfant-Jésus du Québec, 2004).

Tableau 1: Nature et site des blessures au baseball de juillet 1997 à juin 2001
(Hôpital de l'Enfant-Jésus du Québec, 2004)

Nature	Site							Total	%
	Tête	Visage/ cou*	Colonne vertébrale	Membres sup.	Membres inf.	Tronc*	Autres/ multiples		
Contusion/ abrasion	2	4	0	9	13	3	0	31	27,7
Lacération/plaie pénétrante	1	6	0	2	1	0	0	10	8,9
Lésion interne	3	0	0	0	0	0	0	3	2,7
Entorse	0	0	0	2	18	2	0	22	19,6
Rupture muscle/ tendon	0	0	0	0	9	1	0	10	8,9
Dislocation/ subluxation	0	1	0	1	2	0	0	4	3,6
Fracture	0	4	0**	13	5	1	0	23	20,5
Commotion cérébrale	0	0	0	0	0	0	0	0	0,0
Trauma dentaire	0	3	0	0	0	0	0	3	2,7
Aucune blessure	0	0	0	0	0	0	6	6	5,4
Total	6	18	0	27	48	7	6	112	100,0
%	5,4	16,1	0,0	24,1	42,9	6,3	5,4	100,0	

* Excluant la colonne vertébrale
** Sans lésion neurologique

Sports individuels :

- Boxe anglaise, boxe libre :

La boxe est un sport de combat, au cours duquel deux adversaires s'affrontent à coups de poings (boxe anglaise), les mains gantées, à coups de poings et de pieds (boxe française), selon des règles précises.

La puissance des coups portés peut entraîner de graves lésions maxillo-faciales, dont la violence et la gravité peuvent se manifester immédiatement par un K.O. qui peut évoluer vers le coma.

7 boxeurs sur 17 qui ont consultés les équipes médicales de l'INSEP depuis janvier 2015 rapportent un traumatisme dentaire, soit 41,17 %. Ces traumatismes sont rencontrés surtout à l'entraînement où le port de protections intra orales n'est pas toujours respecté. (INSEP, 2015)

Le judo, le roller et le deltaplane viennent également s'ajouter à cette liste des sports à hauts risques.

1.2.2 Sports à moyens risques :

Sports collectifs :

- Basketball :

Une étude menée par la Mutuelle Nationale des Sports et publiée en novembre 2004, montre que sur une période de 4 ans, parmi les 4361 traumatismes de la face déclarés dans la pratique du basketball, en France, 1623 soit 37,2 % concernent les dents. (Péretti, 2004)

- Handball

Une étude européenne montre que 26% des pratiquants ont déjà subi un traumatisme dentaire. (Keçeci and coll, 2005)

- Waterpolo

D'après une étude réalisée sur 414 joueurs des 6 divisions Suisse de waterpolo : 185 joueurs, soit 44,6 %, avaient été témoins d'un traumatisme dentaire dans le waterpolo. 87 joueurs, soit 21%, ont rapporté avoir été victimes d'un traumatisme dentaire. (Hersberger and coll, 2012)

Sports individuels :

- Gymnastique :

D'après le bilan publié par l'INSEP, depuis janvier 2015, 4 gymnastes sur les 17 qui ont consulté les équipes médicales, déclarent un traumatisme dentaire au cours de la saison de compétition, soit 23,5%. (INSEP, 2015)

- Cyclisme :

Une étude européenne, datant de 2003, a montré qu'en moyenne 6% des cyclistes ont été victimes d'un traumatisme dento-maxillaire au cours de leur carrière (Levin and coll, 2003).

L'équitation, la plongée et le squash complètent également cette liste de sports à risques moyens.

1.3 Traumatismes les plus rencontrés

1.3.1 Fractures osseuses

Le massif facial présente quatre « pare chocs » médians : frontal, nasal, maxillaire et mandibulaire et deux « pare chocs » latéraux : les zygomas ou os malaïres. (Fig. 1)

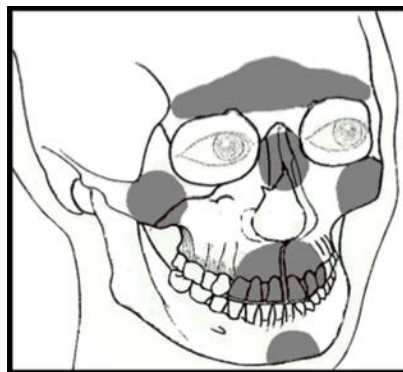

Figure 1 : Pare-chocs de la face (Varon, 1988)

De par sa position en saillie, le maxillaire est le « pare choc » principal de la face.

1.3.1.1 Fractures du massif facial moyen :

Parmi les fractures du massif facial moyen, sont observées les fractures alvéolaires, accompagnées le plus souvent de fractures dentaires. Elles se distinguent en trois catégories :

Comminution de l'alvéole :

La comminution de l'alvéole correspond à un écrasement de l'alvéole, suite à une intrusion ou à une luxation latérale.

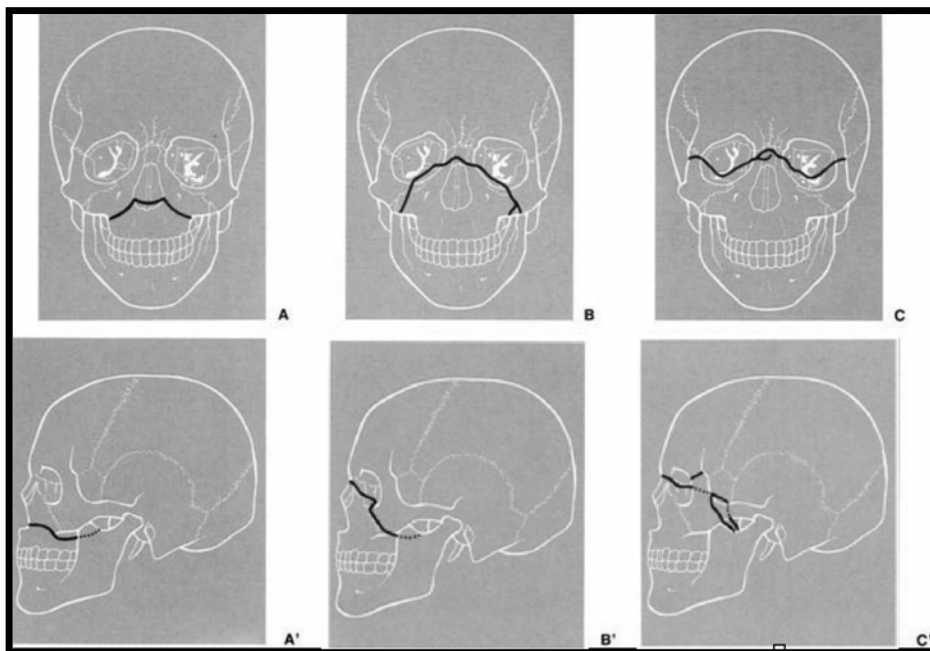
Fracture d'un mur alvéolaire:

Il s'agit d'une fracture confinée à la paroi alvéolaire vestibulaire ou linguale/palatine .

Fracture du procès alvéolaire :

Fracture du prolongement osseux sertissant l'organe dentaire : le procès alvéolaire. Cette fracture peut également inclure l'alvéole.

Les fractures du massif facial moyen comprennent également les fractures horizontales de Lefort (Fig. 2):



**Figure 2: Classification des fractures du massif facial moyen de Lefort
(Guide d'interprétation du scanner du massif facial, 2010)**

Lefort I (A/A'):

Le trait de fracture passe au-dessus des apex dentaires, par la partie inférieure des ptérygoïdes et le bord inférieur de la cloison nasale.

Ce sont de véritables fractures de la base du massif facial moyen.

Lefort II (B/B'):

Le trait latéral de fracture chemine par la partie moyenne des os propres du nez, l'apophyse montante du maxillaire, le sinus maxillaire, les ptérygoïdes.

Le trait médian sectionne la cloison nasale.

Elle survient lors d'un traumatisme antéro-postérieur violent.

Lefort III (C/C') :

Le trait de fracture est horizontal, passant au niveau de la jonction frontonasale ou des os propres du nez (comme dans la fracture de Le Fort II), puis par les processus frontaux des maxillaires, les parois médiales puis latérales des deux orbites, les processus frontaux puis temporaux des os zygomatiques, et se termine en arrière au niveau des processus ptérygoïdes.

Fracture la plus grave (vrai disjonction cranio-faciale), elle survient lors d'un traumatisme violent d'avant en arrière et de haut en bas.

Les fractures sagittales, qui provoquent des disjonctions intermaxillaires, ainsi que les fractures associant plusieurs traits de fractures, sont de plus à classer dans les fractures du massif facial moyen.

1.3.1.2 Fractures du massif facial inférieur : la mandibule

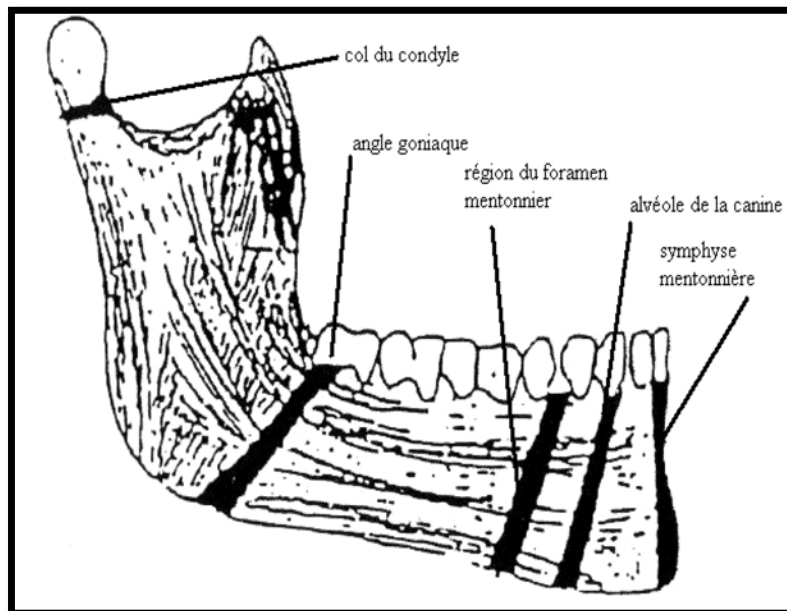


Figure 3: Les zones de faiblesse mandibulaire (Couly, 1980).

Tout comme le maxillaire, la mandibule présente des zones de fragilités (Fig. 3):

- l'angle goniale : il s'agit d'une zone fragilisée en cas de présence d'une dent de sagesse incluse, mais aussi fragilisée par son changement de courbure osseux.

La fracture est causée par un mécanisme le plus souvent indirect, suite à un choc au menton.

Cliniquement une prématurité des contacts dentaires du côté de la fracture, une hypoesthésie du nerf alvéolaire inférieur, ainsi qu'une béance du côté sain sont observées.

- le col du condyle : la tête condylienne est soutenue par un col rétréci, qui en fait une zone très fragile. La fracture du col du condyle est également causée par un traumatisme indirect avec observation d'une plaie sous mentonnière.

- En cas de fracture unilatérale : un contact molaire prématuré du côté fracturé (et pseudo-béance du côté opposé) est observé, ainsi qu'un décalage du point inter-

incisif inférieur du côté fracturé, signant le raccourcissement de la branche mandibulaire homolatérale à la fracture.

- En cas de fracture bilatérale: un contact molaire prématuré bilatéral (et pseudo-béance antérieure) est observé, signant le raccourcissement des deux branches mandibulaires.

Les fractures dites « condyliennes », qui par définition sont intra articulaires, sont à différencier des fractures dites « sous condyliennes » hautes ou basses.

- l'os alvéolaire de la canine : il s'agit d'une zone fragilisée par le changement de courbure de la branche horizontale, ainsi que par la profondeur d'ancrage radiculaire de la canine.

- la région du foramen mentonnier : c'est l'orifice de sortie du nerf alvéolaire inférieur.

Le trait de fracture, localisé en bas et en arrière, sera caractérisé par la présence d'une béance controlatérale, une latérodéviation du côté de la fracture, une hypoesthésie labio-mentonnière.

- la symphyse mentonnière : il s'agit d'une zone fragilisée par le changement de courbure.

Lors d'une fracture symphysaire, dû à un traumatisme direct, le trait de fracture peut être médian, dans ce cas il passe entre les deux incisives. Il y aura peu de déplacements des structures osseuses grâce aux forces musculaires qui s'exercent de part et d'autre. Mais le trait de fracture peut être aussi paramédian, c'est à dire que le traumatisme va provoquer une fracture à distance : au niveau du condyle ou de l'angle goniale.

Cette fracture sera associée le plus souvent à des lésions dentaires.

1.3.2 Traumatismes gingivo-muqueux

1.3.2.1 Classification

L'OMS, en 1978, a mis en place une classification des traumatismes gingivo-muqueux :

- Lacération de la gencive et de la muqueuse buccale : plaie superficielle ou profonde résultant d'une déchirure.
- Contusion de la gencive et de la muqueuse buccale : ecchymose sans altération structurelle, souvent suivie d'une hémorragie sous-muqueuse.
- Abrasion de la gencive et de la muqueuse buccale : lésion hémorragique superficielle, produite par une blessure mécanique de la muqueuse.

1.3.2.2 Localisation

1.3.2.2.1 Lèvres et joues :

Les lésions vont de la plaie superficielle, uniquement cutanée ou muqueuse, à la plaie transfixiante, qui nécessitera un repérage précis des berges, pour éviter tout décalage et une réparation attentive de tous les plans (cutané, musculaire, muqueux). Elles sont aggravées par une malposition dentaire.

1.3.2.2.2 Langue

La lésion correspond à une plaie superficielle, un hématome ou une section nette de la langue provoquée par la morsure.

Le traumatisme entraîne une douleur vive, accompagnée parfois de saignements abondants qui peuvent traduire une urgence vitale.

1.3.3 Traumatismes dentaires

1.3.3.1 Traumatismes des tissus dentaires durs et de la pulpe

1.3.3.1.1 Fêlures :

Il s'agit d'une fissure partielle du tissu dentaire, le plus souvent d'orientation verticale. Elles intéressent l'email, la dentine seulement ou le complexe amélo-dentinaire (Fig.4). Elles sont provoquées par des microtraumatismes de faibles intensités répétés. L'un des signes cliniques est une sensibilité au froid, lorsque la fêlure intéresse une partie de la dentine.

L'évolution peut se traduire par une fêlure profonde, dite pénétrante, jusqu'aux zones para pulpaire voir pulpaire, provoquant des douleurs intenses provoquées ou spontanées.

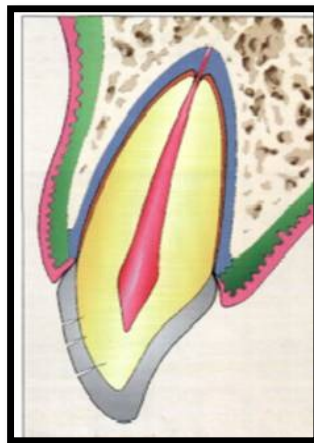


Figure 4 : Schéma représentant les fêlures dentaires (Duhamel and coll, 2008)

1.3.3.1.2 Fractures coronaires

Les fractures coronaires sont les traumatismes les plus rencontrés en traumatologie bucco-dentaire du sport (Glendor, 2008).

Fractures coronaires sans exposition pulpaire

-Fracture amélaire stricte :

Elle est rare et située le plus souvent au niveau de l'angle mésial ou distal de la dent traumatisée (Fig.5).

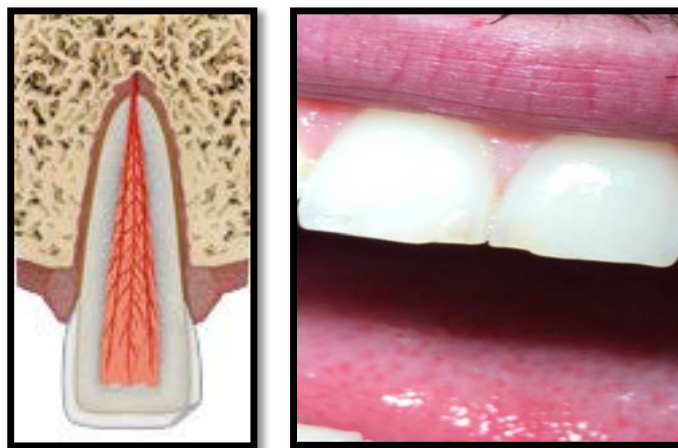


Figure 5 : Illustration d'une fracture amélaire (www.dentaltraumaguide.org)

-Fracture amélo-dentinaire : fracture limitée à l'émail et à la dentine (Fig. 6).

Les douleurs sont proportionnelles à l'étendue de la plage dentinaire exposée et à la proximité pulpaire. Ces douleurs sont provoquées par le changement de température, la mastication et les aliments acides.

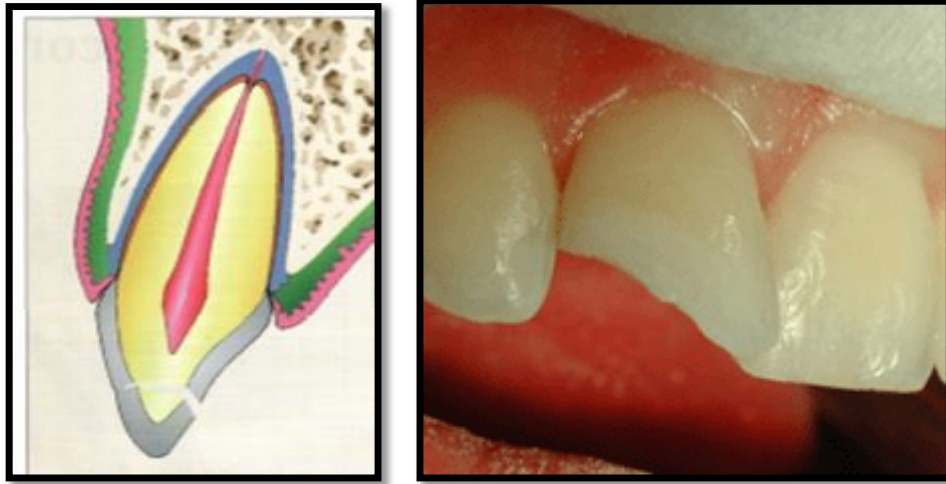


Figure 6: Illustration d'une fracture amélo-dentinaire (Duhamel and coll, 2008)

Fracture coronaire avec exposition pulpaire :

C'est une fracture impliquant l'émail et la dentine, avec exposition de la pulpe, qui apparaît comme un point sanglant au milieu de la surface dénudée (Fig.7). La dent est hyperalgique, le patient se plaint de fortes douleurs aux variations thermiques et au moindre contact.

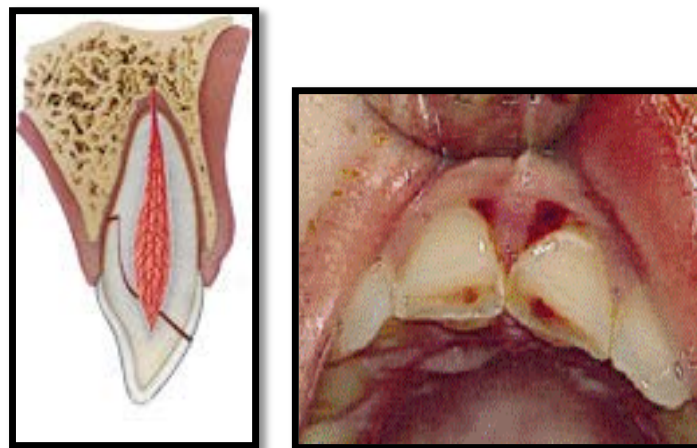


Figure 7: Illustration d'une fracture coronaire avec exposition pulpaire (www.dentaltraumaguide.org)

1.3.3.1.3 Fractures coronoradiculaires :

Il existe deux catégories de fractures coronoradiculaires selon l'implication pulpaire (Fig. 8) :

-Simples : impliquant l'émail, la dentine et le cément sans atteinte du tissu pulpaire.

Elles sont rares, généralement verticales, comportant un grand fragment fixe et un petit fragment plus ou moins mobile.

-Complicées : impliquant la pulpe en plus de l'émail, la dentine et du cément.

Ce sont des fractures le plus souvent obliques, comprenant un fragment coronoradiculaire fixe et un fragment mobile. Les douleurs sont à composantes pulpaires et à composantes desmodontales par étirement des fibres ligamentaires.

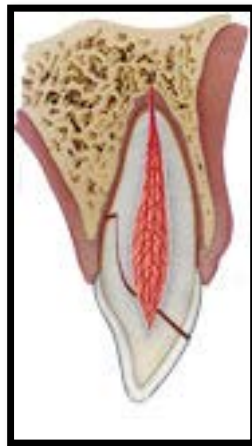

Figure 8: Schéma représentant une fracture coronoradiculaire (www.dentaltraumaguide.org)

1.3.3.1.4 Fractures radiculaire

Les fractures radiculaire sont causées par des traumatismes directs, associées le plus souvent à des traumatismes alvéolaires, à des fractures coronaires ou à des atteintes des tissus mous.

Elles sont distinguées en 3 catégories selon la hauteur du trait de fracture (Fig. 9):

- 1- Tiers cervical (a) : atteinte hémorragique pulpaire et gingivale, la douleur est très vive. Le fragment coronaire est très mobile ce qui entretient la douleur.
- 2- Tiers moyen (b) : les douleurs sont spontanées et intenses. La mobilité du fragment est très douloureuse.
- 3- Tiers apical (c) : trait de fracture localisé au niveau de l'apex. Il s'agit d'une fracture fermée, sans saignement, sans mobilité. Le patient se plaint d'une légère douleur à la pression.

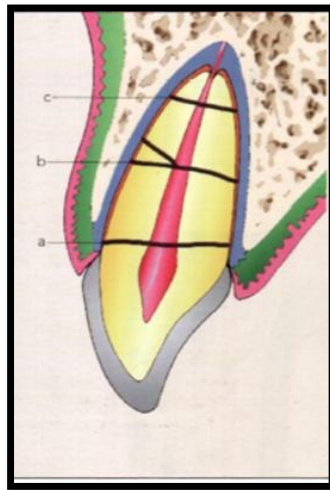


Figure 9: Schéma représentant les fractures radiculaires (Duhamel and coll, 2008)

1.3.3.2 Traumatismes alvéolo-dentaires avec mobilisation

Contusion

Il s'agit d'un traumatisme des tissus parodontaux, sans malposition ni mobilité dentaire accrue. La pulpe est rarement affectée, cependant la sidération pulpaire peut faire apparaître des tests de vitalité négatifs. Le patient se plaint de douleurs à la mastication et à la percussion.

Sub-luxation

C'est un traumatisme des tissus parodontaux avec mobilité dentaire accrue, conséquence de la rupture partielle de certaines fibres ligamentaires. Un liseré

hémorragique, le long de la gencive, est observé. Des douleurs sont présentes à la mastication et à la percussion.

Luxation latérale

Cliniquement, la dent apparaît déplacée latéralement suite au choc, fermement bloquée dans sa nouvelle position. L'alvéole présente une fracture du septum ou d'un mur alvéolaire (Fig. 10).

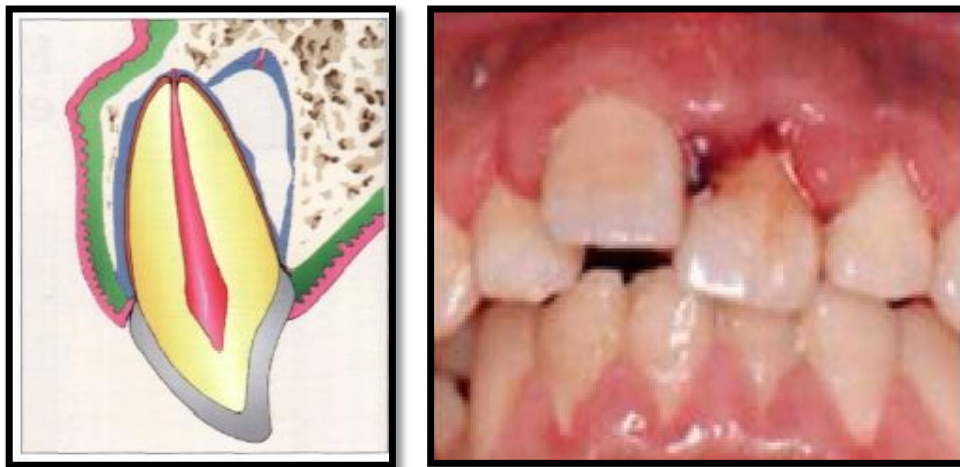

Figure 10: Illustration d'une luxation latérale (Duhamel and coll, 2008)

Intrusion

La dent est impactée dans l'os alvéolaire suite au choc. La gencive apparaît hémorragique et tuméfiée. Les intrusions des dents permanentes matures sont rares et s'accompagnent toujours de dégâts alvéolaires importants (Fig. 11).

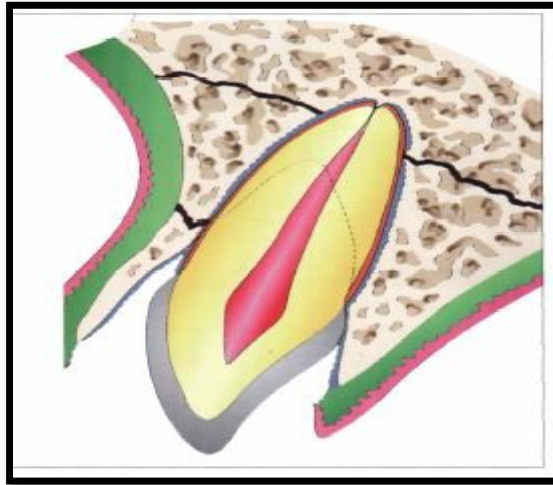


Figure 11: Schéma d'une intrusion dentaire (Duhamel and coll, 2008)

Extrusion

La dent apparaît plus ou moins sortie de son alvéole, déplacée coronairement, plus longue que les dents adjacentes et présente une grande mobilité. Le desmodonte est sévèrement atteint, la gencive est déchirée et sanguinolente (Fig. 12).

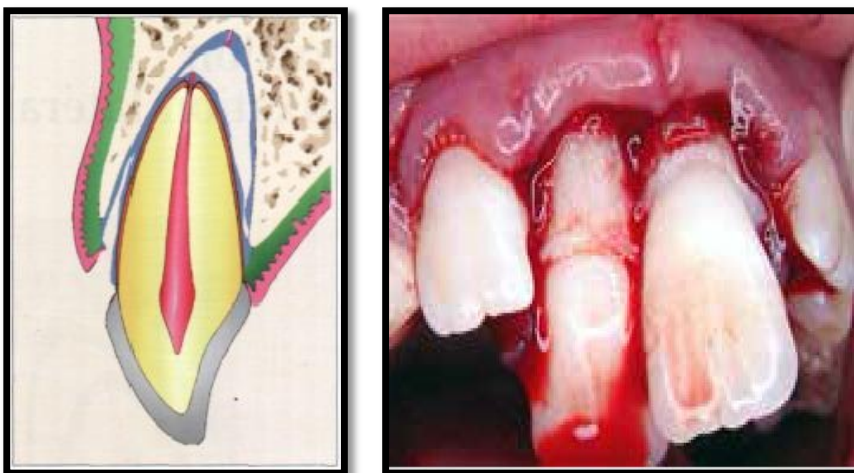


Figure 12: Illustration d'extrusions dentaires (Duhamel and coll, 2008)

Expulsion

Suite au traumatisme, l'alvéole du patient apparaît vide. Soit la dent a été retrouvée et amenée par le blessé, dans ce cas le diagnostic de luxation complète est confirmé (Fig. 13). Soit la dent a été perdue, il est alors important d'établir un diagnostic différentiel avec une intrusion totale ou une inhalation, par la radiographie. A l'examen clinique une fracture alvéolaire sera recherchée, ce qui définira l'orientation thérapeutique.

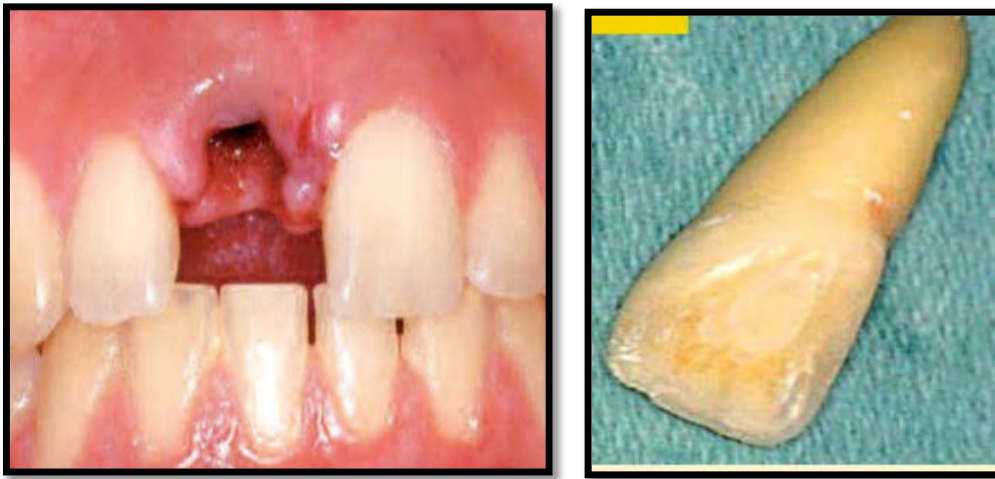


Figure 13: Illustration d'une expulsion dentaire (Pouch Tortiger and coll, 2008)

2. Facteurs de prédisposition aux traumatismes

2.1. Orthopédie dento-faciale et sport

2.1.1 Classe II division 1 d'Angle

La classe II.1 est retrouvée chez 20% de la population. Elle est une des causes majeures imputées à l'orthopédie dento-faciale, des traumatismes dentaires du sportif de haut niveau. Ceci met l'accent sur une nécessité d'interception précoce chez l'adolescent sportif, d'une correction ou d'une protection chez le sportif adulte. (Thiruvengkatachari, 2015)




Figure 14: Luis Suarez, footballeur uruguayen (www.lequipe.fr)

Elle correspond à une anomalie alvéolaire du sens antéro-postérieur, localisée aux incisives maxillaires (Fig 14). Elle est caractérisée par une mésioposition molaire et canine, une inclinaison vestibulaire exagérée des incisives maxillaires, ainsi qu'un surplomb exagéré (Fig 15).

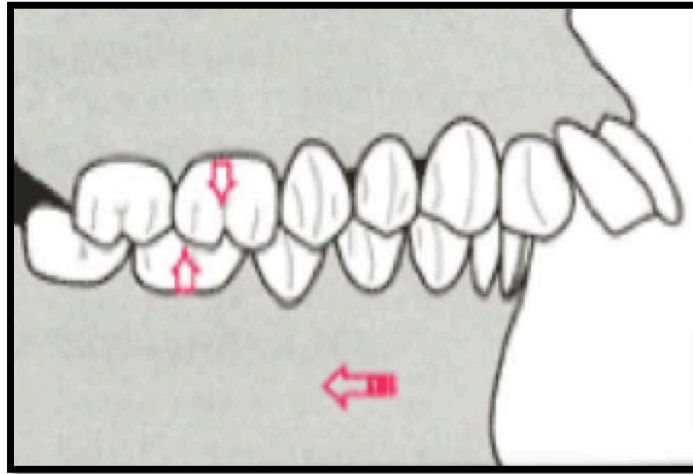


Figure 15: Schéma représentant la classe 2 division 1 (www.conseildentaire.com)

Les patients en classe II division 1 sont caractérisés par un profil convexe, des lèvres en relation classe II et parfois une interposition labiale inférieure.

Pour le traitement de cette malocclusion, il sera important de savoir :

- Si elle est associée ou non à une anomalie des bases osseuses (promaxillie ou retrognathie mandibulaire).
- Son origine héréditaire, par excès ou défaut de croissance, ou acquise par anomalies fonctionnelles et para-fonctions.

2.1.2 Facteurs favorisants (selon Brin and coll, 2000)

A la suite d'études céphalométriques, Brin and coll. ont exposé cinq facteurs prédictifs de la traumatologie dentaire :

- Un surplomb incisif supérieur à 6 millimètres, fréquents chez les patients en classe II.1.
- Une « ligne de protection » inférieure à 11 millimètres, correspondant à la distance entre le bord libre de l'incisive supérieure et la bitangente nez-menton.

Le risque de fracture des incisives supérieures double lorsque la « ligne de protection » diminue de 3 millimètres.

- Une vestibuloversion des incisives maxillaires supérieure à 30°.
- La présence d'une béance labiale.
- Une fréquence de traumatismes plus importante chez les hommes.

2.2 Types d'os

Pour une même intensité, un choc causera des lésions plus ou moins importantes en fonction de la qualité de l'os.

2.2.1 Définitions

Os compact (Fig. 16):

L'os compact, également appelé os cortical, lamellaire ou haversien, forme la corticale extérieure de l'os. Il est composé de canaux de Havers, ramifiés entre eux par les canaux de Volkmann, qui contiennent les composants vasculaires et nerveux. Cette architecture lui offre une forte résistance à la compression mais moins à la flexion.

Os spongieux (Fig.16):

L'os spongieux se situe en dessous de la corticale d'os compact. Il est composé de trabécules osseuses, disposées de manière non concentriques autour de cavités remplies de moelles osseuses. Ceci offre un fort pouvoir à l'os face à la flexion mais moins à la compression.

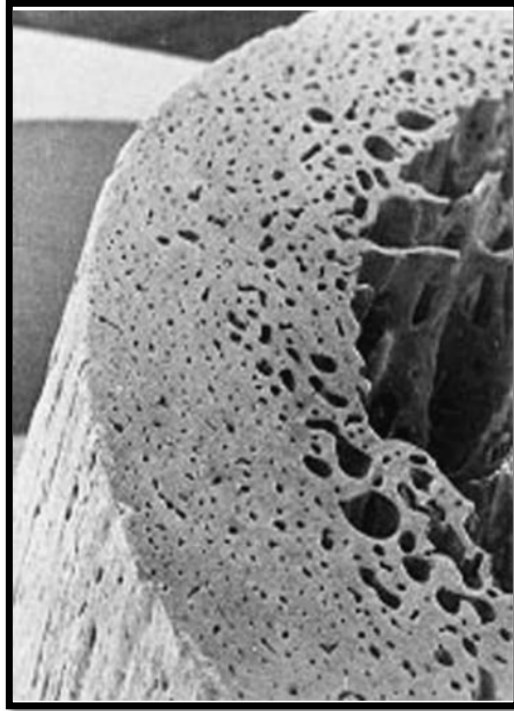


Figure 16: Structure interne d'un os lamellaire en microscopie électronique à balayage (Audran M and coll, 1993)

2.2.2 Classification

La qualité de l'os est évaluée en fonction de la densité osseuse existante. Ceci donne lieu à la classification de Lekholm et Zarb : (Lekholm, Zarb. 1988)

- Os type 1**: l'os est composé presque exclusivement d'os compact. Le maxillaire est constitué majoritairement d'os compact.
- Os type 2**: une épaisse couche d'os compact entourant un noyau d'os spongieux.
- Os type 3**: corticale mince entourant l'os spongieux dense.
- Os type 4**: corticale fine et os spongieux peu dense.

2.3 Contexte buccodentaire défavorable

La nécessité d'un contrôle dentaire systématique semestriel, chez le sportif de haut niveau, est expliquée par la relation existante entre la fréquence/gravité des traumatismes et le mauvais état buccodentaire.

Une étude réalisée par six chirurgiens dentistes (Needleman and coll, 2015), sur 187 joueurs professionnels de football au Royaume-Uni, a montré que la santé buccodentaire des sportifs étudiés, n'était pas optimale :

37% avaient des lésions carieuses.

53% présentaient des érosions dentaires (modérée à sévère).

5% présentaient une parodontite modérée/sévère.

45% déclaraient être gênés par leur santé dentaire.

20% ont indiqué un impact sur leur qualité de vie.

7% ont indiqué un impact sur leurs performances.

Les lésions causées par le traumatisme vont dépendre de l'état de la denture. Il faudra prendre en compte différents facteurs tels que :

- La présence de lésions carieuses non traitées.
- Le nombre, le volume et la localisation des obturations présentes.
- La présence de dents devitalisées, dont le pouvoir élastique ainsi que la résistance sont diminués.
- La présence de lésions péri-apicales.
- La présence d'éléments prothétiques avec reconstitutions coronoradiculaires.
- La présence de fissures ou de fêlures amélaire.
- Une édentation non compensée, qui réduit le nombre de dents qui amortissent les chocs.

L'état parodontal du sportif va également avoir son importance. Les parodontopathies entraînent une diminution du volume des tissus de soutien et donc augmentent la vulnérabilité de l'ensemble du parodonte aux traumatismes.

2.3.1 Sécheresse buccale

La salive, grâce à son flux continu, joue un rôle important dans la prévention carieuse : elle présente un rôle mécanique de nettoyage, de balayage des surfaces dentaires et des muqueuses. (Hara, Zero. 2014)

La salive permet également de tamponner l'acidité par l'intermédiaire des phosphates, bicarbonates et de l'urée qui la compose. La susceptibilité de l'organe dentaire à la carie est diminuée par les composants salivaires (lysosyme, peroxydase, lactoferrine, immunoglobulines As et IgG) qui exercent un effet direct contre les bactéries responsables de la carie.

Le sportif peut ainsi être considéré à risque carieux à cause du phénomène de xerostomie. La sécheresse buccale du sportif est causée par la déperdition hydrique au cours de l'effort, par le stress et par la respiration buccale pathologique ou obligatoire (chez le nageur ou au cours d'un effort intense).

2.3.2 Habitudes alimentaires

De par ses habitudes alimentaires, le sportif peut également être considéré à risque carieux: il présente une consommation importante de glucides et de boissons sucrées énergisantes.

Les sucres jouent un rôle primordial dans l'alimentation du sportif, ils sont consommés en fonction de leurs caractéristiques :

- les sucres complexes : qui constituent 60% de l'alimentation de base des sportifs, présentent une assimilation lente et permettent d'entretenir les réserves énergétiques. Plus leur consommation est importante, meilleure sera la libération d'énergie. Ils sont présents dans les aliments tels que les pâtes, le riz, le pain ou les pommes de terre.

- les sucres rapides : sont consommés au cours de l'exercice physique, pour contrer rapidement la baisse de régime due à l'hypoglycémie. Ils sont présents dans les aliments tels que les fruits secs ou barres de céréales.

Les effets bénéfiques sur la performance de l'apport en sucre avant, pendant et après l'effort, ont été démontrés : un apport continu en glucides pendant un exercice à 70% de $VO_2\text{max}$ (débit maximum d'oxygène consommé au cours de l'effort), mené jusqu'à épuisement, permet d'augmenter de près d'une heure le temps de maintien de l'épreuve. (Coyle, 1991)

Le sportif est adepte de boissons énergisantes et gels énergétiques (Fig.17). Ils présentent de fortes concentrations en glucides, un contact dentaire prolongé et un pH acide. C'est au praticien d'apprendre à l'athlète la manière de les consommer.

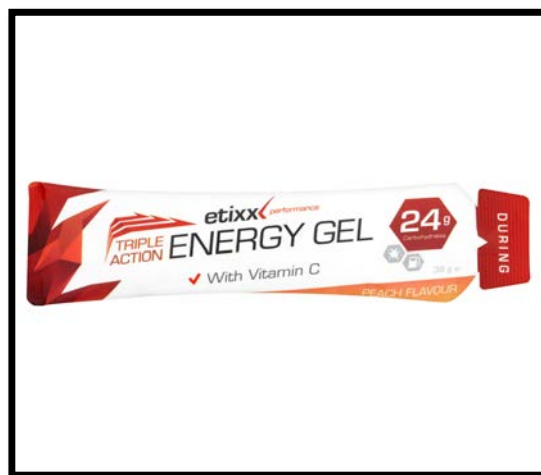

Figure 17 : Gel énergétique (www.etixxsports.com)

Tout d'abord, il est recommandé d'utiliser une gourde, sur laquelle il faudra appuyer pour faire un jet lors de la consommation de boissons énergisantes. Ceci permet de limiter le contact avec les surfaces dentaires.

Il faut privilégier l'utilisation de gels énergétiques avec pipette à l'extrémité, limitant le contact dentaire. Et bien sûr, il faut toujours favoriser la consommation d'eau. (Min and coll, 2015)

2.4 Dents de sagesse mandibulaires incluses

La troisième molaire, aussi appelée dent de sagesse, présente une grande variété de formes et de tailles, selon les individus. Une dent de sagesse mandibulaire incluse est une dent qui n'a pas fait son éruption et qui reste bloquée totalement dans l'os. Les étiologies peuvent être multiples : manque de place sur l'arcade, butée contre la branche montante, présence d'un obstacle tel que la dent adjacente, densité osseuse trop importante ou malposition.

Les dents de sagesse mandibulaires incluses fragilisent la zone de l'angle mandibulaire. Un sportif qui a une dent de sagesse mandibulaire incluse présente quatre fois plus de risques de se fracturer la mandibule au cours d'une compétition (Fig. 18).

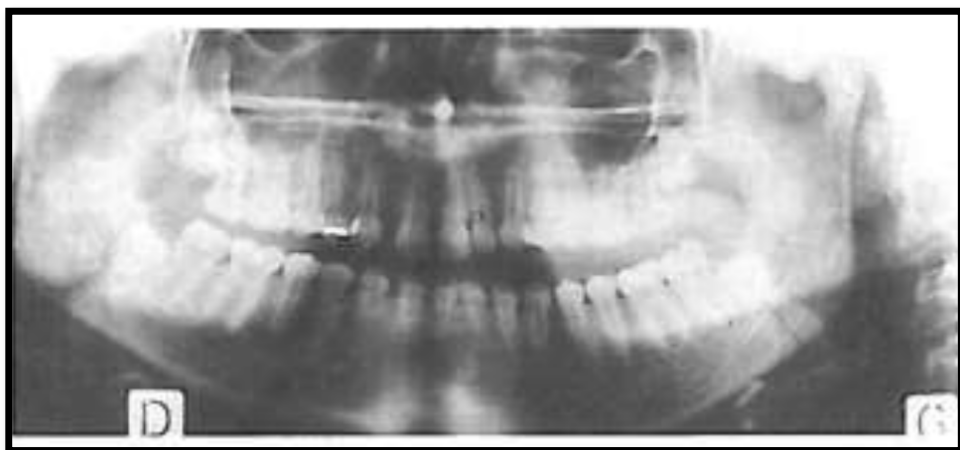

Figure 18: Double fracture des angles mandibulaires suite à une chute à cheval (Lamendin, 1998)

Il est à noter que toutes lésions kystiques situées dans cette région constituent également un risque de fracture important.

2.5 Niveau de l'athlète

L'expérience de l'athlète, ainsi que le niveau de pratique est un paramètre influençant le risque traumatologique. Une étude menée auprès de basketteurs chinois a montré cette relation : 80,5 % des professionnels avaient subis des traumatismes dentaires contre 37,7% des semi-professionnels (Ma, 2008). Ceci s'explique par la différence d'intensité et l'engagement physique plus important au haut niveau.

Sans indiquer les raisons, l'étude montre également que la nature du traumatisme est également liée au niveau de pratique : chez les semi-professionnels, les tissus mous sont les plus souvent touchés. Chez les professionnels les atteintes dentaires sont plus importantes. (Tableau 2).

Tableau 2: Nature des traumatismes en fonction du niveau de pratique du basket (Ma, 2008)

Type de traumatisme	Professionnel	Semi-professionnel
Tissus mous	32,2%	68,3%
Fractures dentaires	12,9%	6,7%
Luxations dentaires	12,9%	8,3%
Expulsions dentaires	8,1%	0%

A travers le tableau 3, l'étude a également démontré qu'au cours des années, l'athlète présente de plus en plus de risques d'être confronté à un traumatisme bucco-dentaire.

Tableau 3 : Incidence des traumatismes en fonction de la durée de la pratique du basket (Ma. 2008)

Groupe	Longueur du temps d'entraînement (année)						
	<2	2-4	4-6	6-8	8-10	10-12	≥12
Incidence (%)	26.9	44.6	40.8	66.7	78.6	75.0	83.3

2.6 Utilisation d'un accessoire

L'utilisation d'un accessoire, tel qu'une crosse de hockey ou une batte de baseball au cours de la pratique sportive, majore également le risque de traumatismes. La crosse est à l'origine de près de 75% des traumatismes bucco-dentaires dans le hockey sur glace. (Biasca and coll, 2002)

3. Rappels anatomo-fonctionnels et physiologiques :

3.1 Anatomie de la face

La face est anatomiquement décrite en trois étages (Fig. 19) :

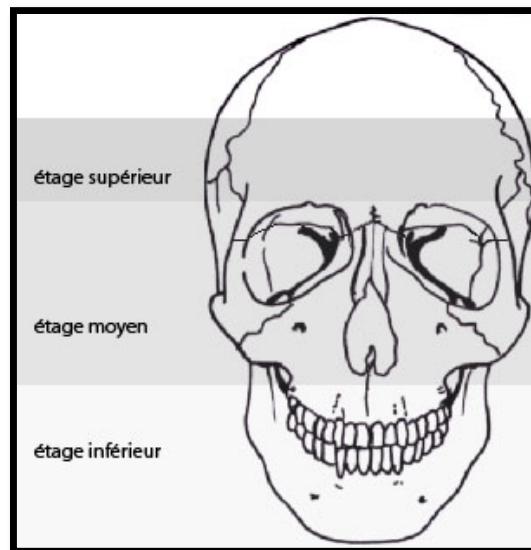


Figure 19 : Schéma représentant les étages faciaux (www.chu-nantes.fr)

3.1.1 Le massif facial supérieur

Le massif facial supérieur est constitué par l'os frontal, qui est impair et symétrique. C'est une zone cranio faciale, frontière entre la voûte du crâne en haut et l'étage antérieur de la base du crâne.

3.1.2 Le massif facial moyen

Le massif facial moyen est délimité par la région orbitaire en haut et l'arcade dentaire supérieure en bas. Il est composé par les deux maxillaires qui se réunissent autour de l'orifice piriforme. Les maxillaires sont le support de la denture supérieure.

Au centre, le massif facial moyen est formé par les os propres du nez, l'os lacrymal, l'os palatin, les cornets nasaux inférieurs et le vomer qui est un os impair.

Latéralement, il est formé par l'os zygomatique (ou os malaire) qui rejoint le processus zygomatique de l'os temporal, formant ainsi le relief osseux de la pommette.

3.1.3 Le massif facial inférieur

Le massif facial inférieur est constitué par la mandibule, os impair, comprenant :

-Un corps horizontal : en forme de fer à cheval, constitué d'un os basal dense entourant de l'os alvéolaire spongieux, support de la denture inférieure.

-Les branches montantes (ou ramus): présentent en avant le processus coronoïde, qui permet l'insertion du muscle temporal, en arrière le condyle, qui s'articule avec l'os temporal pour former l'articulation temporo-mandibulaire.

3.1.4 Articulation temporo-mandibulaire

L'articulation temporo-mandibulaire est une diarthrose bi-condylienne, entre la fosse mandibulaire de l'os temporal et le condyle mandibulaire. Elle comprend un disque articulaire, entouré d'une capsule et de ligaments qui unissent la mandibule au crane.

Cette articulation fait de la mandibule le seul os mobile de la face.

3.2 Cinétique de la traumatologie

3.2.1 Bouche ouverte :

La bouche ouverte correspond à la situation la plus fréquente : elle est retrouvée lors des efforts physiques intenses, où le sportif adopte une respiration buccale de compensation.

- Traumatisme intéressant le maxillaire seul

Cette situation intervient lors d'un choc frontal. Selon l'intensité du traumatisme et la nature de l'élément de frappe, seront observées : des atteintes osseuses alvéolaires et basilaires, associées à des lésions dentaires supérieures. Des fractures des os propres du nez peuvent également être occasionnées, lorsque le nez est touché.

- Traumatisme intéressant la mandibule seule, cette situation est rencontrée lors d'un :

1- Coup transversal antérieur, appelé également « le crochet au menton » en boxe. La mandibule est alors projetée en latéralité et en avant, pouvant occasionner une fracture du col du condyle opposé, par blocage postéro latéral.

Lors de ce mouvement mandibulaire des atteintes dentaires aux secteurs prémolaires/canines sont à craindre: par choc avec les dents antagonistes.

2- Coup transversal postérieur, retrouvé souvent lors des mêlées au rugby. Il entraîne un mouvement latéral limité, pouvant causer par blocage des fractures condyliennes, angulaires ou canines.

3- Coup ascendant, appelé aussi « uppercut » en boxe. Coup porté de bas en haut, entraînant une remontée de la mandibule avec contact dentaire inter-arcade. Ce coup peut causer des ingressions, notamment des incisives maxillaires, des fêlures et des fractures dentaires.

4- Coup frontal, pouvant être à l'origine de fractures condyliennes et symphysaires.

- Traumatisme intéressant le maxillaire et la mandibule, situation rencontrée lors d'un :

1- Coup frontal : la mandibule va se retrouver propulsée vers le bas, c'est alors le maxillaire qui va supporter la majorité du choc (Fig. 20).

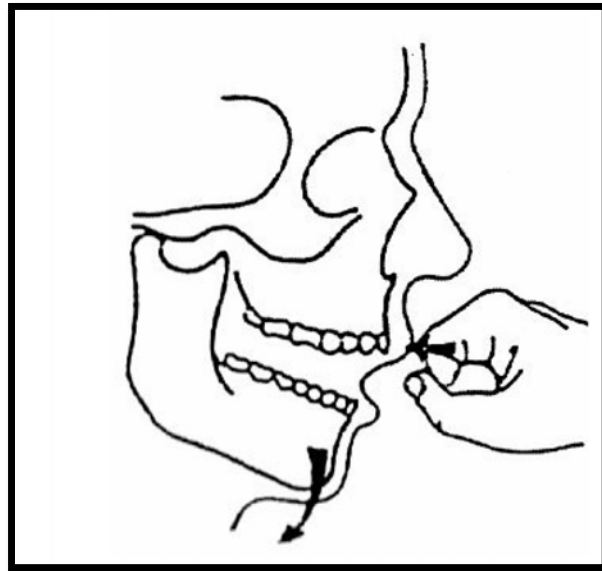


Figure 20: Coup frontal bouche ouverte (Sametzky, 1985).

2- Coup latéral : la mandibule va subir un déplacement latéral limité, c'est également le maxillaire qui subira l'essentiel des forces (Fig. 21). Une fracture angulaire du côté du coup ou de la zone canine mandibulaire pourra être observée, lors de chocs violents.



Figure 21: Coup latéral intéressant le maxillaire et la mandibule (www.lequipe.fr)

3.2.2 Position mandibulaire d'occlusion d'intercuspidie maximale (OIM)

L' OIM est définie par un rapport d'engrènement dentaire se caractérisant par le maximum de contacts inter-arcades. Le maxillaire et la mandibule forment alors un bloc résistant, renforcé par les contractions musculaires.

La mandibule est ainsi fortement protégée, pratiquement indéformable lors d'un choc. En revanche, les dents maxillaires, qui sont exposées, sont les plus menacées.

4. Formation des équipes médicales à la traumatologie bucco-dentaire

4.1 Généralités

Rares sont les équipes médicales, de formations sportives de haut niveau, possédant un chirurgien dentiste présent au quotidien. Les médecins qui composent le staff médical sont encore trop peu formés à la traumatologie dentaire, ainsi les gestes d'urgences ne sont pas toujours connus et maîtrisés.

Les médecins du sport ou même les secouristes se trouvent souvent démunis face à des lésions bucco-dentaires, pour lesquelles des gestes simples pourraient être réalisés. Pour y faire face, faut-il encore disposer d'une trousse d'urgence comprenant le « minimum nécessaire » et de livres ou fiches énumérant les premiers gestes d'urgences.

Il est à noter que, seulement un tiers des sportifs (31,5%) savent réaliser les gestes de première urgence face à une telle situation. (Chapman, 1989)

Une étude, menée sur 45 manuels provenant de plusieurs pays, dédiés à la prise en charge des sportifs accidentés, a montré que seulement 19 manuels exposaient une procédure d'urgence à appliquer suite à un traumatisme dentaire, 13 évoquaient un milieu de conservation, 9 mentionnaient la réimplantation, 7 indiquaient la nécessité de consulter immédiatement. Les autres manuels suggéraient de consulter rapidement un praticien et un manuel portait même le délai de consultation à 7 jours. (Emerich, Gazda. 2010)

4.2 Trousse d'urgence bucco-dentaire

Pour faire face à de nombreuses éventualités, voici ce qu'une trousse d'urgence bucco-dentaire est supposée contenir :

1- Lampe miroir à bouche, à défaut un abaisse langue et une lampe de poche ou lampe frontale (Fig. 22).



Figure 22: Lampe miroir à bouche

2- Une précelle : elle permettra de saisir les compresses, mais également d'éliminer les corps étrangers.

3- Un savon à ph neutre et une petite éponge : pour le nettoyage des plaies exobuccales.

4- Bains de bouche.

5- Sérum physiologique ou autre milieu de conservation dentaire adéquat.

6- Compresses stériles pour l'examen endo-buccal.

7- Gomme à mâcher : elle pourra servir de contention pour contenir des fragments mobiles maintenus en bouche. (Lamendin, 2004)

8- Cire orthodontique : elle aura pour but de protéger les muqueuses face à l'arrête tranchante d'une dent fracturée (la gomme à mâcher peut également être utilisée).

9- Ouates hémostatiques : ce sont des mèches stériles hémostatiques. Les règlements sportifs interdisent à l'athlète de poursuivre la compétition lors de blessures hémorragiques, il est alors indispensable pour les lésions muqueuses (des lèvres surtout) de disposer d'un hémostatique local.

10- Steristrip : il s'agit de sutures cutanées adhésives stériles qui permettent de gérer sur place les lésions de la peau.

11- Deux protège-dents thermoformables : un grand et un standard, qui pourront servir à un sportif ayant oublié sa protection intra-buccale ou servir de contention en cas de réimplantation immédiate.

4.3 Milieux de conservation

4.3.1 Quels milieux de conservation dentaire peuvent être utilisés ?

De nombreux milieux de conservation peuvent être employés, voici une liste non exhaustive des milieux de conservation les plus utilisés :

- Le lait en poudre pour nourrisson, préféré au lait en bouteille.
- Le Propolis®: c'est une substance naturelle antibactérienne, extraite de la cire d'abeille.
- Les solutions de vitamine C. (Panzarini and coll, 2005)
- Les solutions Dentosafe®/Dentobox®.
- Le blanc d'œuf : c'est un bon milieu de conservation, grâce à l'albumine qu'il contient. (Khademi and coll, 2008)
- Le sérum physiologique.
- La salive : elle n'est pas la meilleure des solutions de conservation, à cause de la présence de bactéries et de l'osmolarité salivaire. Mais à défaut, la dent peut être conservée dans un récipient de salive de la victime, voir même dans son vestibule.
- L'eau.

4.3.2 Dentosafe®/Dentobox®

4.3.2.1 Présentation

La Dentosafe® est une boîte de secours commercialisée en Europe sous le nom Dentobox® (Fig. 23). Il s'agit d'un milieu de conservation pour dent expulsée, prêt à l'emploi.

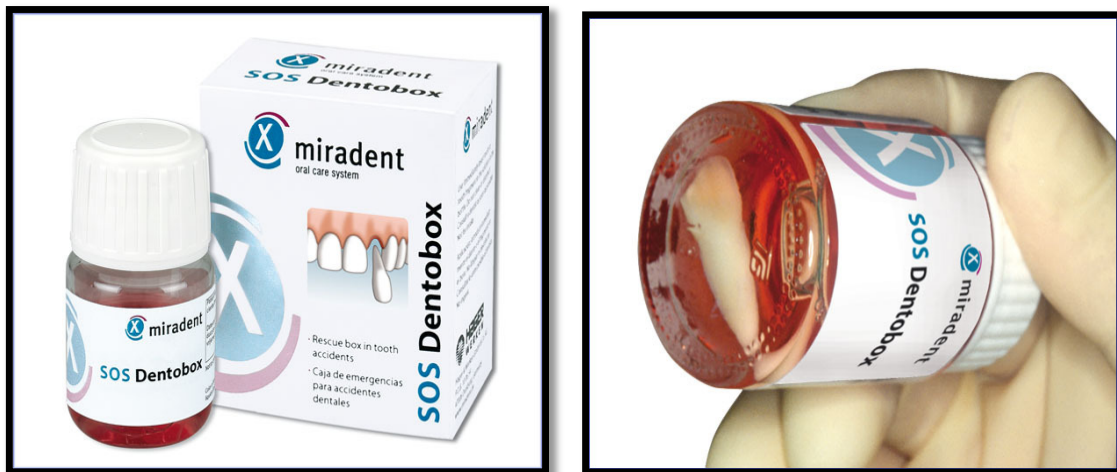

Figure 23: SOS Dentobox (www.miradent.com)

Il s'agit d'une solution nourricière physiologique, permettant d'allonger la durée de vie des cellules ligamentaires jusqu'à 24 heures, à température ambiante.

4.3.2.2 Composition

Cette solution tire ses propriétés de sa composition :

- La substance de base correspond à un milieu RPMI (milieu de culture cellulaire).
- Sels anorganiques.
- Acides aminés.
- Glucose.
- Vitamines.
- Tampon et indicateur de pH.

4.3.2.3 Mode d'emploi

Les recommandations sont les suivantes :

1. Plonger la dent dans la solution Dentobox®, dans les 30 minutes suivant l'accident. La dent doit être tenue par la couronne et immergée, racine vers le bas, dans le fond du flacon.
2. Revisser le couvercle du flacon.
3. Mentionner sur l'étiquette du flacon prévue : les initiales de la victime, la date et l'heure de l'immersion.
4. La dent peut ainsi être transportée chez un chirurgien dentiste, au plus vite.

Le flacon est à usage unique et permettra de conserver la dent au maximum 24 heures. (Von Arx, Filippi, Buser. 2000)

4.4 Conduite à tenir sur le lieu de l'accident

Chez le sportif de haut niveau, comme pour l'ensemble de la population, la procédure d'urgence à un traumatisme dentaire implique le fait de stopper toute activité et de consulter au plus vite un chirurgien dentiste. Il est alors primordial d'agir sans perdre de temps, chaque minute qui passe diminue les chances de succès de la thérapeutique.

Le site AMELI a développé des recommandations applicables en traumatologie dentaire générale. Elles rendent impératives la consultation d'un chirurgien dentiste dans 3 situations : lorsqu'une dent a été expulsée, fracturée ou déplacée.

4.4.1 Expulsion :

Les dégâts dento-ligamentaires sont proportionnels à la durée extra-alvéolaire et conditionnent la réparation. Si le temps extra-oral est supérieur à 60 minutes : la pulpe n'est plus vivante, il se produit une déshydratation et une nécrose des cellules

du ligament alvéolo-dentaire. Or, c'est de l'intégrité de ce même ligament que dépend le succès de la réimplantation.

Si le ligament disparaît, le ciment vient au contact de l'os : la dent s'immisce alors dans le processus de remodelage osseux et se résorbe sans se reconstruire. (Ram, Cohenca. 2004)

Le succès du traitement sera fonction du temps qui s'écoule, les meilleurs résultats sont obtenus pour un temps à sec inférieur à 20 mn. (Andreasen and coll, 2002)

Lorsqu'une dent est expulsée, il est important de la retrouver. En effet, si celle-ci n'est pas retrouvée, le praticien devra faire le diagnostic différentiel avec une intrusion complète ou une inhalation.

Une fois celle-ci retrouvée, il est possible de procéder à une réimplantation immédiate sur les lieux de l'accident. Pour cela, les protagonistes doivent s'assurer de certaines modalités :

- Il faut tenir la dent par la couronne et non par la racine, afin de préserver au mieux l'intégrité des cellules ligamentaires.
- Il faut s'assurer de la propreté de l'organe dentaire: il faudra nettoyer la dent au sérum physiologique ou à défaut à l'eau courante sans frotter la racine, dans le but de conserver les cellules desmodontales.
- Il faut faire un bain de bouche, à la personne qui a perdu la dent, à l'aide d'une solution à base de chlorhexidine ou à défaut à l'eau courante.
- Il ne faut pas réimplanter la dent, s'il y a présence d'une fracture alvéolaire ou s'il s'agit d'une dent de lait.
- Une fois la dent réimplantée, il faut faire serrer délicatement les dents sur une compresse pour maintenir la dent en place.

Si ces conditions ne peuvent être remplies, il est préférable de garder la dent dans un milieu de conservation, jusqu'à la visite chez le chirurgien dentiste.

4.4.2 Fracture :

Lors d'une fracture dentaire : il faut retrouver le morceau, qui sera conservé dans un milieu de conservation adapté. A l'aide d'une gomme à mâcher ou de cire orthodontique, il sera possible de recouvrir la surface de la couronne fracturée, sans comprimer la partie centrale surtout en cas d'exposition pulpaire.

4.4.3 Déplacement :

Si la dent a été déplacée, il convient de ne pas y toucher sur les lieux de l'accident et consulter rapidement un praticien.

5. Traitement des traumatismes

La traumatologie bucco dentaire, doit être considérée comme une priorité par le praticien lorsque le patient se présente à son cabinet. Comme précisé précédemment, le succès thérapeutique est étroitement lié au temps écoulé.

5.1 Examen clinique

Examen général :

En premier lieu, il convient de réaliser l'interrogatoire médical : âge du patient, antécédents médicaux et chirurgicaux, intolérances médicamenteuses, traitements en cours, vaccination.

Le praticien vérifie que le vaccin antitétanique a été administré, dans le cas contraire le patient est adressé directement chez son médecin traitant pour le réaliser.

C'est au cours du questionnaire médical qu'il est important de prendre note du statut de sportif de haut niveau du patient.

Le praticien prend soin de remplir le certificat médical initial : en notant la date, l'heure et les circonstances de l'accident.

Il convient de rechercher une perte de connaissance éventuelle, des céphalées, des troubles de la vision ou des nausées. En présence d'un de ces signes, le patient sera alors dirigé vers les urgences médicales avant tout acte dentaire.

Examen régional :

Le praticien procède à un examen clinique exo-buccal à la recherche de plaies, oedèmes, dermabrasions, ecchymoses.

Puis il procède à une palpation des massifs faciaux à la recherche de fractures du maxillaire, de la mandibule ou des arcades zygomatiques.

Ensuite, il réalise des examens d'ouverture/fermeture buccale et une analyse occlusale.

Examen endobuccal :

L'examen endobuccal s'intéresse aux muqueuses jugales et linguales, aux tissus gingivaux puis aux dents causales.

Les tests de vitalités pulpaire ne sont pas très fiables en urgence traumatique, la dent peut répondre négativement à cause de la sidération du paquet vasculonerveux pulpaire. Un contrôle clinique régulier sera nécessaire pour juger de l'état pulpaire.

Examens radiologiques :

Les examens radiologiques sont indispensables : pour accompagner le diagnostic, pour assurer une surveillance mais également d'un point de vu médico-légal. Plusieurs moyens sont à notre disposition en fonction de la situation :

- Les radiographies rétro-alvéolaires sont intéressantes pour visualiser l'anatomie dentaire, rechercher une fracture ou une fêlure mais également pour apprécier l'espace desmodontal.

L'examen radiographique idéal comprend 4 radiographies : rétro-alvéolaire ortho-, mésio,-disto-centrée et occlusale.

- Les radiographies panoramiques sont employées lors de suspicions de fractures maxillaires ou mandibulaires.

- La technique du mordue permet d'objectiver un déplacement des dents antérieures : intrusion, extrusion

Examens photographiques

Les photographies vont permettre de compléter un dossier médical, elles constituent une aide au diagnostic initial et à l'appréciation de l'avancée thérapeutique. Le praticien s'aidera de miroirs photos buccaux pour photographier les déplacements dentaires linguaux et palatins.

5.2 Prescriptions

La consultation d'urgence d'un sportif de haut niveau présente des particularités. Le praticien va devoir évaluer différents critères tels que : la liste des médicaments prohibés, considérés comme effet dopant, et entreprendre une thérapeutique qui concorde ou non avec la poursuite de la pratique sportive.

Dans son exercice, le chirurgien dentiste peut être amené à réaliser des prescriptions pour accompagner un traitement ou soulager une douleur. Cependant il doit se référer à la liste des médicaments prohibés chez le sportif de haut niveau.

Le praticien risque d'une part, de mettre en danger la carrière de l'athlète à la suite d'un contrôle anti-dopage positif, mais également la sienne, en étant considéré comme « pourvoyeur » de produits dopants.

En 2002 une liste de 130 produits bucco-dentaires fut dressée, puis mise à jour par l'Agence Mondiale anti-dopage en 2004 (Tableau 4). Les anesthésiques locaux, la caféine et l'adrénaline ont été supprimés de la liste.

Tableau 4 : Médicaments prescrits par les chirurgiens-dentistes, contenant des produits interdits aux sportifs en matière de dopage (Lamendin, 2004)

SPECIALITES	PRINCIPE ACTIF
Betnevalbuccal ®	Bétaméthasone
Bricanyl ®	Terbutaline
Céphyl ®	Strychnine
Colchimax ®	Morphine
Eubine ®	Oxycodone
Fortal ®	Pentazocine
Lamaline ®	Morphine
Médrol ®	Méthylprednisolone
Necro-Azur* ®	Ephédrine
Nubain ®	Nalbuphine
Oropivalone Bacitracine ®	Tixocortol
Péthidine Renaudin ®	Péthidine

Solu-Médrol ®	Méthylprednisolone
Solupred ®	Prednisolone
Temgésic ®	Buprénorphine
Yranicid arsenical* ®	Ephédrine
Zial ®	Hydrocortisone

* : médicament qui peut être employé, mais une notification écrite du praticien doit être réalisée et remise au patient. Celle-ci pourra être demandée au moment du contrôle antidopage.

En ce qui concerne les produits utilisés en pratique endodontique, notamment à base de corticoïdes ou d'éphédrine, aucune étude scientifique ne permet de prouver que les risques théoriques sont réels. Aucun cas de contrôle de dopage positif n'a été constaté. Cependant les produits concernés figurent toujours sur la liste ci-dessus.

Il est à noter que l'Yranicid arsenical ® contenant de l'éphédrine a subi un retrait de son autorisation de mise sur le marché (AMM) par l'Agence Européenne des médicaments. Il a été mis en évidence : un effet genotoxique lié à la présence d'arsenic trioxyde, des effets toxiques de l'arsenic et un risque de nécrose tissulaire, suite à la diffusion de l'arsenic par l'apex dans la circulation systémique et dans les tissus environnants de la dent.

Si une molécule est douteuse, chaque praticien peut se renseigner auprès de l'antenne médicale de prévention du dopage de sa région. De plus, un numéro vert « Ecoute Dopage » est à la disposition des sportifs ainsi que des praticiens.

5.3 Traitement immédiat et suivi

5.3.1 Traumatismes dentaires

5.3.1.1 Fêlures

Diagnostic :

Bien souvent asymptomatiques, les fêlures peuvent être douloureuses lorsqu'elles atteignent directement les zones parapulpaires.

Le patient a souvent des difficultés à localiser précisément l'emplacement de la douleur, il faut alors avoir recours aux tests cliniques pour localiser la dent causale. Le principe est de reproduire la douleur décrite par le patient :

Test du mordu :

Le patient décrit une douleur à la mastication, l'objectif est de reproduire la douleur en le faisant mordre un bâtonnet de bois ou un outil spécifique, de façon à localiser la dent responsable.

Une réponse positive au test du mordu peut être suffisante pour objectiver la fêlure. Cependant une réponse négative ne l'exclut pas.

Test de la sensibilité pulpaire :

Le froid appliqué sur la dent provoque une sensibilité.

Sondage parodontal :

Un sondage méthodique de l'attache épithéliale, sur tout le périmètre de la dent, permet de détecter une perte d'attache ponctuelle en regard du trait de fêlure.

Une fois la dent localisée, la fêlure peut être mise en évidence par transillumination (Fig. 24) :




Figure 24: Mise en évidence d'une fêlure par transillumination (www.wikipédia.org)

Une source lumineuse, focalisée par une fibre optique, est appliquée sur la surface vestibulaire ou linguale de la couronne. Le faisceau lumineux est placé perpendiculaire au plan de la fêlure supposée. La solution de continuité, créée par la fêlure, empêchera la diffusion de la lumière à travers la couronne.

Traitement immédiat :

Lorsque la fêlure est asymptomatique, il n'y a pas de traitement particulier. En cas de douleur, il peut être intéressant d'appliquer un vernis fluoré.

Surveillance :

Le patient sera revu trois mois après le traumatisme, dans le but d'effectuer des tests de vitalité et de mordure.

Une mauvaise prise en charge peut entraîner les symptômes d'une inflammation pulpaire, semblable à la pulpite (sensibilité thermique, douleur spontanée et irradiante), voir de nécrose : conséquence de la colonisation bactérienne des tubuli ouverts. Le traitement endodontique de la dent sera alors nécessaire afin de traiter cette pulpe lésée.

Il peut ensuite être préférable de restaurer la dent avec une couronne afin de la protéger au mieux. Dans certains cas, la fêlure atteint la racine et la seule solution devient alors l'extraction dentaire.

5.3.1.2 Fractures coronaires sans exposition pulpaire

5.3.1.2.1 Fracture amélaire sans atteinte dentinaire

Diagnostic :

Le patient ne présente pas de sensibilité, car les tubuli dentinaires ne sont pas exposés. Cependant la percussion peut être douloureuse, douleur causée par l'inflammation desmodontale consécutive au choc.

Traitement immédiat :

Si le fragment dentaire est retrouvé, il convient de le coller si celui-ci le permet. En effet, pour pouvoir l'utiliser, le fragment doit être en trois morceaux maximum et avoir été conservé dans un milieu approprié juste après l'accident afin d'éviter une déshydratation et un changement de teinte. Si le fragment est sec, il faudra le réhydrater au sérum physiologique avant de l'utiliser.

Après avoir posé le champ opératoire, afin d'isoler la dent du milieu buccal, désinfecté la dent ainsi que le fragment à la chlorhexidine et vérifié l'adaptabilité du fragment, le chirurgien-dentiste va mordancer les surfaces dentaires, mettre en place l'adhésif, repositionner le fragment puis photopolymériser l'ensemble.

Lorsque le joint est inesthétique, il convient alors de biseauter la dent, créer une logette au niveau du fragment et interposer du composite flow de teinte appropriée entre les deux surfaces.

Si le fragment dentaire n'a pas été retrouvé, le praticien réalisera alors un composite par stratification, à l'aide d'une clé en silicone préalablement réalisée (Fig. 25).

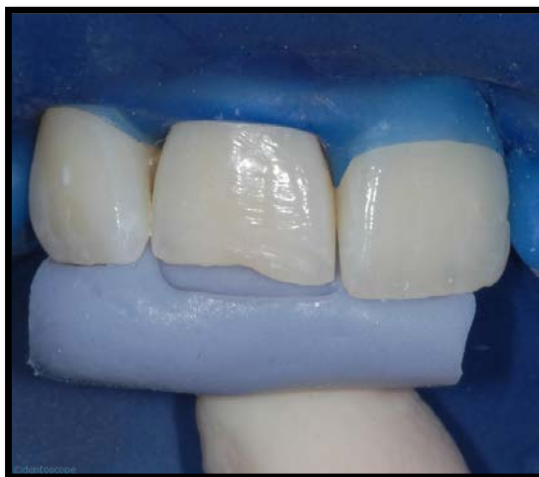

Figure 25 : Clé en silicone pour reconstitution composite par stratification (Dr Bernard)

Surveillance :

Des contrôles à un mois, trois mois puis six mois sont réalisés, au cours desquels la vitalité pulpaire est testée.

5.3.1.2.2 Fracture amélo-dentinaire

Diagnostic :

Le patient se plaint de douleurs à la respiration et lors du passage de la sonde, il s'agit d'une hyperesthésie dentinaire.

Il est important d'effectuer une radiographie pour juger la distance entre le trait de fracture et la pulpe, mais également afin d'objectiver la maturité apicale.

Traitement immédiat :

Après anesthésie, le praticien procèdera à un nettoyage de la dent ainsi que du fragment dentaire, si celui-ci a été retrouvé et qu'il est utilisable.

Une fois le champ opératoire mis en place, un matériau de protection dentino-pulpaire, tels qu'un CVI, un hydroxyde de calcium ou de la Biodentine®, est utilisé en fonction de la proximité pulpaire.

-Si le trait de fracture est à une distance de plus de 1 mm et que l'exposition dentinaire est faible ou moyenne, il ne sera alors pas nécessaire d'utiliser un matériau de coiffage.

-Si le trait de fracture se situe entre 0,5 et 1 mm de la pulpe, un CVI sera alors à employer en fond de cavité.

-Si le trait de fracture est à moins de 0,5mm de la pulpe, un hydroxyde de calcium ou un coiffage indirect à la Biodentine® sera alors réalisé.

Surveillance :

Des visites de contrôle seront programmées à un mois, trois mois puis à un an. Le risque de nécrose dans ce type d'accident est inférieur à 6%. Le succès thérapeutique dépendra du temps écoulé avant l'intervention, de la proximité pulpaire mais également de la maturité de l'apex. En effet, plus une dent est mature plus le risque de nécrose est grand, car l'apport vasculaire est moins important que sur une dent immature.

5.3.1.3 Fractures coronaires avec exposition pulpaire

Diagnostic :

Le patient se plaint de douleurs spontanées, majorées par le froid et le passage de la langue sur les dents. A l'examen clinique, l'observation d'un point sanglant caractérise l'exposition pulpaire.

Traitement immédiat :

La thérapeutique s'effectuera en fonction du temps écoulé entre le traumatisme et la prise en charge, l'importance de l'exposition pulpaire et le stade de maturation de la dent.

Lorsque la dent permanente est mature, le délai d'intervention inférieur à trois heures et l'exposition pulpaire moyenne : le traitement consistera en un coiffage pulpaire direct à l'aide d'un matériau tels que l'hydroxyde de calcium, la Biodentine® ou le MTA, précédant la reconstitution coronaire ou le collage du fragment. La Biodentine® sera préférée au MTA qui présente un temps de prise plus long. En revanche, lorsque l'exposition pulpaire est large et le temps écoulé supérieur à trois heures, le traitement endodontique de la dent sera préconisé.

Dans le cas d'une dent permanente immature avec une petite exposition pulpaire, un délai inférieur à 24 heures et une absence de signe d'inflammation pulpaire : le traitement consistera en un coiffage pulpaire direct, dans le but de permettre une apexogénèse.

Lorsque l'exposition pulpaire est moyenne et le délai d'intervention compris entre 24 et 48 heures, la pulpe présente alors des signes d'inflammation pulpaire. Il conviendra de réaliser une pulpotomie partielle en éliminant le tissu pulpaire nécrosé. Pour se faire, sans effectuer d'anesthésie, le praticien fraisera à l'aide d'une fraise boule stérile jusqu'à ce que le patient se plaigne de douleurs : signes d'arrivée dans la partie pulpaire vivante. Puis il réalisera l'éviction d'une couche supplémentaire de pulpe vivante inflammatoire, après anesthésie. Après une hémostase minutieuse, un coiffage pulpaire direct sera réalisé et recouvert par un matériau CVI. La réalisation esthétique sera décalée aux séances ultérieures.

Lorsque l'exposition pulpaire est importante ou le temps écoulé supérieur à 3 jours, la dent subira une pulpotomie cervicale, accompagnée d'un coiffage pulpaire direct.

Surveillance :

Les traitements comprenant un coiffage pulpaire direct sur dent mature, nécessiteront un contrôle de vitalité : à une semaine, un mois, trois mois, six mois et un an.

Les traitements avec coiffage sur dents vitales immatures, impliqueront des visites de contrôle : à une semaine, un mois, trois mois, six mois puis tous les six mois. Il faudra tester la vitalité pulpaire et objectiver radiologiquement la fermeture apicale.

5.3.1.4 Fractures corono-radicales

- Une fracture corono-radicaire simple (trait de fracture n'atteint pas la pulpe), sera traitée par une restauration composite sous digue. Une gingivectomie peut être réalisée lors d'un saignement gingival afin de visualiser la limite apicale de la fracture.
- Une fracture coronoradicaire complexe (avec exposition pulpaire) peut être difficile à diagnostiquer, car le fragment dentaire ne tombe pas toujours :

Diagnostic :

Le patient se plaint de douleurs à la mastication et d'une mobilité dentaire. Afin de mettre en évidence le trait de fracture, il sera nécessaire d'effectuer des clichés radiographiques avec plusieurs incidences.

Traitement immédiat :

La thérapeutique sera fonction de la maturation apicale et de la localisation du trait de fracture.

Le traitement d'une dent mature, qui présente un trait de fracture complexe au tiers cervical radicaire, consistera en une élimination du fragment coronaire suivi du traitement endodontique du fragment radicaire résiduel. Afin de visualiser les limites cervicales, une gingivectomie, une élongation coronaire voir une extrusion orthodontique peut être nécessaire à une reconstitution prothétique.

En revanche, si le trait de fracture est situé sous le tiers cervical, il faudra extraire le fragment coronaire et radicaire résiduel.

Le traitement d'une dent immature sera plus complexe. Lorsque le trait de fracture se localise entre le tiers moyen et apical, la dent sera extraite.

Une fracture au tiers cervical sera traitée par apexogénèse, lorsque le temps écoulé sera inférieur à trois jours le praticien réalisera une pulpotomie partielle, suivi d'un coiffage pulpaire. En revanche lorsque le temps écoulé est supérieur à trois jours, le

traitement d'apexification sera préconisé, si la longueur du fragment résiduel est jugée suffisante.

Une restauration provisoire sans ancrage radiculaire sera ensuite réalisée.

Surveillance :

Les traitements d'apexogénèses nécessiteront des contrôles : à une semaine, un mois, trois mois puis tous les six mois. Le praticien devra visualiser l'édification radiculaire, la formation d'un pont dentinaire au contact du matériau de coiffage et tester la vitalité.

Les traitements d'apexification seront contrôlés, à une semaine, un mois, trois mois puis tous les six mois jusqu'à fermeture apicale.

5.3.1.5 Fractures radiculaires

Diagnostic :

Le diagnostic sera essentiellement radiographique avec rupture de la continuité desmodontale, la réponse au test de vitalité est inconstante et une mobilité variable selon la localisation du trait de fracture sera observée. En effet, lorsque le trait de fracture est situé en région apicale, la mobilité de la dent est physiologique.

Traitement immédiat :

Le traitement dépendra de la position du trait de fracture, mais également de l'exposition de la zone de fracture dans la cavité buccale.

Lors d'une exposition du trait de fracture, l'extraction du fragment coronaire est obligatoire. La conservation du fragment radiculaire sera décidée si sa longueur est jugée suffisante pour effectuer un traitement endodontique suivi d'une reconstitution coronaire.

Lors d'une fracture radiculaire sans exposition de la zone de fracture, il est urgent de repositionner le fragment coronaire, si il y a eu déplacement, et immobiliser la dent à l'aide d'une contention semi-rigide pendant trois mois.

Surveillance :

Le patient sera revu un mois plus tard, pour examen clinique et radiologique.

La vitalité pulpaire, ainsi qu'un début de réparation du trait de fracture par calcification ou par fibrose cicatricielle, sera contrôlée.

A trois mois, la contention sera déposée et les examens cliniques/ radiologiques seront réalisés et reconduits à six mois, un an, puis tous les ans pendant cinq ans

5.3.2 Traumatismes alvéolo-dentaires

5.3.2.1 Contusion

Une contusion se caractérise par une mobilité physiologique, une vitalité positive et un espace ligamentaire qui radiologiquement apparaît sain. Aucune thérapeutique particulière ne sera engagée et des visites de contrôle à un mois, trois mois puis un an seront programmées. (Andreasen, 2007)

5.3.2.2 Subluxation

Diagnostic :

La subluxation dentaire présente une vitalité positive, un espace ligamentaire physiologique et une augmentation de la mobilité. Un saignement sulculaire peut être observé, signe d'une rupture vasculaire et ligamentaire.

Traitement immédiat :

Le traitement consiste en la pose d'une contention semi-rigide pendant une à deux semaines. Il est conseillé au patient une alimentation molle et un brossage à l'aide d'une brosse à dents souple.

Surveillance :

Des visites de contrôle à deux semaines pour déposer la contention, un mois, trois mois puis un an sont programmées.

Les subluxations sur dents immatures présentent un très bon pronostic. En revanche, 15% des dents matures se nécrosent avec risque de résorption radiculaire interne ou externe, conséquence de la réaction inflammatoire. (Hermann and coll, 2012)

5.3.2.3 Luxation latérale

Diagnostic :

La dent qui a subi une luxation latérale ne présente pas de mobilité car elle est bloquée latéralement dans sa nouvelle position. Les tests de vitalités sont négatifs, un son métallique à la percussion et une voussure palpable en fond de vestibule, caractéristique d'une fracture alvéolaire associée, sont observées.

A la radiographie, il sera objectivé un élargissement desmodontal.

Traitement immédiat :

Le traitement comprendra un repositionnement dentaire sous anesthésie locale: repositionnement digital ou à l'aide d'un davier, puis pose d'une contention semi-rigide trois semaines minimum. De plus, une prescription antibiotique, anti-inflammatoire et bains de bouche, sera réalisée.

Surveillance :

Une surveillance clinique et radiographique à un mois, trois mois, six mois, un an et tous les ans pendant cinq ans sera préconisée.

5.3.2.4 Extrusion

Diagnostic :

L'extrusion dentaire se distingue par une dent qui paraît plus longue, une mobilité augmentée, des tests de vitalité inconstants, un espace ligamentaire augmenté au niveau apical sur dents matures et un saignement sulculaire.

Traitement immédiat :

La thérapeutique consistera à nettoyer au sérum physiologique la surface radiculaire exposée, repositionner rapidement la dent, puis pose d'une contention semi-rigide durant deux semaines. Une alimentation molle et un brossage souple seront préconisés.

Surveillance :

Le suivi consistera en une dépose de la contention à deux semaines et examens cliniques/radiologique à un mois, trois mois, six mois, un an puis tous les ans pendant cinq ans.

5.3.2.5 Intrusion

Diagnostic :

Cliniquement, une dent intruse paraît plus courte que les dents adjacentes. Elle présente une mobilité physiologique et les tests de vitalités sont inconstants, conséquences de l'écrasement du paquet vasculo-nerveux. A la percussion, un son métallique est observé: similaire à un « son d'ankylose ». Les radiographies réalisées mettront en évidence une diminution, voir une disparition desmodontale en région apicale.

Traitement immédiat :

Si la dent traumatisée est immature, une réeruption spontanée est espérée sous trois semaines. Dans le cas contraire, une traction orthodontique avec des forces légères sera mise en place. (Chaushu and coll, 2004)

Si la dent traumatisée est mature, le traitement sera fonction de l'importance du déplacement vertical :

-pour un déplacement inférieur au tiers de la hauteur coronaire : une réeruption spontanée est possible, sinon un dispositif de traction orthodontique sera envisagé.

-pour un déplacement supérieur au tiers coronaire : un dispositif de traction orthodontique sera mis en place. Il est possible également d'effectuer un repositionnement chirurgical à l'aide d'un davier, suivi par une pose de contention semi-rigide.

Surveillance :

Une visite de contrôle à deux semaines sera programmée : le traitement endodontique sera effectué sur dent mature et un examen clinique/radiologique effectué sur dent immature (risque de nécrose dans 50% des cas). Des consultations à trois mois, six mois, un an et tous les ans pendant cinq ans seront programmées.

5.3.2.6 Expulsion

Diagnostic :

Le patient se présente avec une dent absente, une alvéole qui apparaît vide (Fig. 26). Si celui-ci déclare ne pas avoir retrouvé la dent sur les lieux de l'accident, il est important d'effectuer un diagnostic différentiel avec une intrusion complète (radiographie retro alvéolaire), une dent inhalée ou avalée.

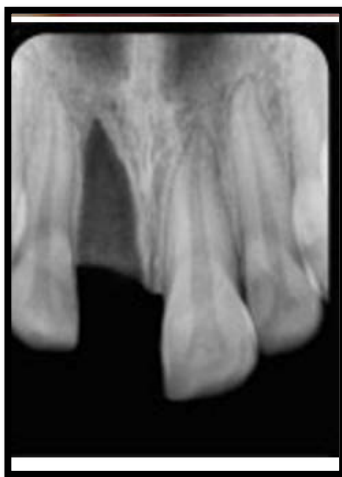

Figure 26 : Radiographie représentant une 11 expulsée (Pouch Tortiger and coll, 2008)

Traitement :

Le temps écoulé est alors l'ennemi d'un praticien, qui se doit d'agir au plus vite. En effet au delà de soixante minutes, la pulpe n'est plus considérée vivante et les cellules ligamentaires considérées comme nécrosées.

Une étude menée par l'Université de Toronto en 2006, démontre même que le desmodonte d'une dent réimplantée dans les cinq premières minutes, se régénère dans 2 cas sur 3, au delà de cinq minutes seulement dans 1 cas sur 3.

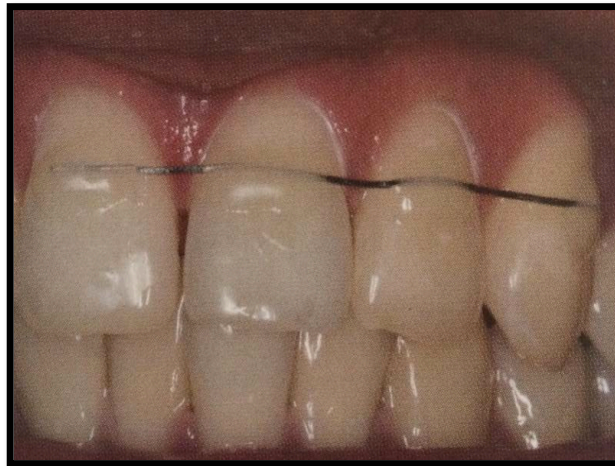Dans les cas d'expulsions dentaires, il est recommandé de ne pas réimplanter une dent fracturée, une dent temporaire ou une dent dont le temps extra oral aurait dépassé six heures. Il est également recommandé d'augmenter la durée de contention lors de fractures de corticales associées.

Différentes thérapeutiques seront envisagées selon le degré d'édification radiculaire et le temps écoulé :

Dent réimplantée sur le lieu de l'accident :

Si la dent a été réimplantée sur le lieu de l'accident, il convient de vérifier que celle-ci soit positionnée correctement par une radiographie. Le praticien procédera à un

nettoyage de la zone au sérum physiologique ou à la chlorhexidine, puis immobilisera la dent par une contention semi-rigide (Fig. 27).



**Figure 27: Contention souple (fil TP Orthodontics CO-AX Wire 0,22 collé par composite)
(Zunzarren, 2011)**

Dent mature non réimplantée sur le lieu de l'accident:

Si la dent mature n'a pas été réimplantée, mais conservée en milieu adapté avec un temps extra oral inférieur à soixante minutes : le praticien effectuera un nettoyage, avec un mélange sérum physiologique/doxycycline, de la racine dentaire en prenant soin de tenir la dent par la couronne.

Après anesthésie et examen de l'alvéole, ainsi qu'une élimination minutieuse du caillot sanguin par aspiration: un nettoyage alvéolaire au sérum physiologique est réalisé. Un repositionnement doux par pression digitale légère de la dent, voir de la fracture alvéolaire, est réalisé. Le tout complété par une radiographie de contrôle.

Le traitement endodontique est alors programmé une semaine plus tard.

Si la dent présente un temps extra-oral inférieur à soixante minutes mais à sec : les cellules ligamentaires sont lésées, mais pas totalement détruites. Le praticien devra immerger la dent dans une solution nourricière (type Dentobox®), puis nettoyer la racine avec un mélange sérum physiologique/doxycycline avant réimplantation.

Lorsque le temps extra oral dépasse les soixante minutes et la dent non conservée dans un milieu Dentobox® : le taux de survie des cellules desmodontales est quasi nul. L'objectif sera de limiter au maximum le risque de résorption radiculaire. Pour cela, il

convient d'éliminer les débris nécrotiques ligamentaires à la curette CK6 et immerger la racine dans du fluorure de sodium à 2,4% (Duraphat 50mg/ml, Fluorex 1mg/ml ou Zymaduo 300U.l) à pH 5,5 pendant 20 minutes. Ainsi les ions fluorures qui vont se déposer à la surface radiculaire vont diminuer les phénomènes de résorption.

Le traitement endodontique peut ensuite être réalisé en extra oral ou être décalé une semaine après la réimplantation.

Le traitement endodontique programmé une semaine après le traumatisme, comprend une phase de parage canalaire et mise en place d'hydroxyde de calcium, renouvelé pendant un mois. Si au bout d'un mois il n'y a pas de signes de résorption, il convient de réaliser l'obturation définitive. En revanche s'il y a des signes de résorption, il faudra poursuivre et renouveler le traitement à l'hydroxyde de calcium et contrôler ces signes tous les trois mois, jusqu'à stabilisation, puis obturation définitive. (Andreasen, Jensen, Ahrensburg. 2006)

Dent immature non réimplantée sur le lieu de l'accident:

Si la dent immature est expulsée et le temps extra oral inférieur à une heure, les protocoles internationaux recommandent de désinfecter la dent au chlorhydrate de minocycline bihydraté (produit interdit en France) ou de l'immerger dans une solution de sérum physiologique et doxycycline avant réimplantation (augmente de 30% les chances de revascularisation). Une revascularisation, permise par son large foramen apical, est espérée. Cependant le pronostic est souvent défavorable et la dent a tendance à se nécroser. Un traitement d'apexification sera alors réalisé, suivi d'une obturation définitive lorsque la fermeture apicale est obtenue.

En cas d'ankylose de la dent permanente immature suite au traitement, un défaut de croissance alvéolaire est à craindre et une solution prothétique future sera alors envisagée.

Lorsque le temps extra oral est supérieur à une heure, le traitement par curetage radiculaire et immersion dans un bain de fluorure sera similaire à celui des dents permanentes. Cependant, le traitement endodontique extra oral ne sera pas conseillé, il sera préférable de démarrer le traitement d'apexification une semaine plus tard.

Les traitements par réimplantation, suite à une expulsion dentaire, sont complétés par la mise en place d'une contention semi-rigide pour une durée de deux semaines, voir quatre semaines en cas de fractures alvéolaires associées. Une alimentation molle, pour remobiliser la dent dans son alvéole et éviter les phénomènes d'ankylose, sera conseillée durant la période de contention.

L'acte thérapeutique sera suivi :

- d'une prescription antibiotique : Tétracycline (Doxycycline) : 2 fois par jour pendant 7 jours. Si le patient a une allergie aux cyclines (ou si c'est un enfant) : Amoxicilline pendant 7 jours (macrolides en cas d'allergie). (Sae-Lim and coll, 1998)
- d'une prescription anti-inflammatoire : se référer à la liste des médicaments prohibés chez le sportif de haut niveau.
- d'une prescription antalgique de niveau 1, ainsi que des bains de bouche à la chlorhexidine : 3 fois par jour durant une semaine.

Surveillance :

Un contrôle sera programmé à une semaine, au cours duquel des examens cliniques et radiologiques seront effectués. A une semaine, le traitement endodontique débutera dans les cas indiqués ci-dessus. La dépose de la contention sera réalisée à la deuxième, voire à la quatrième semaine, si une fracture alvéolaire est associée. Ensuite des consultations à un mois, trois mois, six mois, un an puis tous les ans pendant cinq ans seront programmées.

5.3.3 Traumatismes des tissus mous

En fonction du traumatisme, le praticien peut être amené à prendre en charge les tissus mous. Cependant le traitement de ces lésions ne doit pas dépasser son cadre de compétence. La prise en charge peut comprendre une détersion de lésions, la recherche de débris, de fragments dentaires intra-muqueux (radiographie) et d'éventuelles sutures endobuccales.

Lors de lésions faciales et de sutures cutanées visibles à réaliser, il est préférable de déléguer à un plasticien dans l'intérêt esthétique du patient.

6. Aspects médico-légaux

6.1 Généralités

La médecine légale est une branche médicale, dont le but est de déterminer les causes des lésions de la victime. Elle n'intervient que si l'accident a causé des séquelles imputables au traumatisme.

Pour cela, il sera important de déterminer l'état antérieur du sujet, car seules les séquelles liées à l'accident devront être réparées : « le responsable doit réparer le dommage, tout le dommage, rien que le dommage, sans enrichissement de la victime » (Lamendin, 2004)

Elle devra établir une responsabilité : la faute peut être due au blessé ou à un tiers, il conviendra alors de déterminer s'il s'agit d'un acte involontaire ou intentionnel. De manière exceptionnelle, un sportif peut se retrouver au tribunal pour violences volontaires caractérisées.

La réparation des séquelles sera permise soit par :

- l'intermédiaire de l'assurance de la fédération.
- l'intermédiaire d'une assurance privée souscrite par l'athlète responsable.
- l'intermédiaire de la Mutuelle Nationale des Sports.

6.2 Certificat médical initial

6.2.1 Définition

Le certificat médical initial est le premier écrit délivré au patient, constatant un fait d'ordre médical. Cet élément constitue une preuve qui doit être rédigée pour tout traumatisme, même mineur. Il doit être rédigé par le praticien, qui va constater de manière précise et détaillée les lésions. Le certificat sera délivré à la victime ou à une autorité judiciaire, mais en aucun cas directement à la compagnie d'assurance. (Levigne P, 2011)

Le certificat médical initial va permettre à la victime de prouver son dommage, dans le but d'obtenir réparation. Les circonstances, la nature des lésions et la durée d'incapacité temporaire de travail (ou de fréquenter l'école) permettront de déterminer les poursuites.

6.2.2 Comment rédiger un Certificat Médical Initial ?

Le certificat médical initial doit comprendre :

1. La date
2. L'identification du praticien
3. L'identification et l'âge de la victime
4. Les circonstances de l'accident (date/heure/lieu/tiers impliqués)
5. La description détaillée des lésions
6. Le traitement immédiat réalisé
7. Le traitement à moyen/ long terme envisagé
8. Le pronostic du traumatisme
9. L'incapacité total de travail
10. Le cachet et la signature du praticien

Le certificat devra être réalisé en trois exemplaires : un exemplaire sera conservé dans le dossier médical, une copie sera conservée par le patient et le troisième sera à envoyer par le patient à l'assurance dans les 48 heures.

6.2.3 Certificat médical initial type

Certificat initial

Je soussignée docteur certifie avoir examiné le (date),
Mr/Mme.....âgé(e) de.....

Cette personne me dit avoir été victime d'un accident leà (Ville) à
..... heures.....minutes, en milieu (scolaire,sportif, familial).....

Je constate :

Tissus externes : blessures/cicatrices/points de suture nécessaires ou non

Tissus mous : hématome, œdème (lèvres/langue/gencives)

Tissus durs : fractures osseuses ou alvéolaires éventuelles

Ouverture buccale : normale, limitée et/ou déviée

Schéma dentaire : entourer les dents présentes et en rouge les dents intéressées
par le traumatisme

18 17 16 15 14 13 12 11 21 22 23 24 25 26 27 28

55 54 53 52 51 61 62 63 64 65

85 84 83 82 81 71 72 73 74 75

48 47 46 45 44 43 42 41 31 32 33 34 35 36 37 38

Occlusion : (classe d'Angle)

Lésions dentaires : (description détaillée dent par dent, en précisant la classification
utilisée)

Traitement immédiat :

Traitement à moyen terme nécessaire : traitement endodontique/traitement
orthodontique/reconstitutions et/ou prothèses temporaires

Traitement à long terme : prothèses envisagées/ implants

Pronostic du traumatisme : dans le cas particulier des traumatismes en denture
temporaire, il faut envisager la perte de l'intégrité de la dent permanente.

Préjudices subis : il y a ou il n'y a pas : d'incapacité totale de travail, de préjudice
esthétique/fonctionnel

Certificat remis en mains propres à Mr/Mme.....pour faire valoir ce
que de droit.

6.3 Rôle des assurances

6.3.1 Généralités

Tout traumatisme dentaire devrait théoriquement être déclaré au plus vite à l'assurance. Le devenir d'une dent traumatisée est difficile à apprécier pour un praticien, la gravité définitive n'est parfois objectivée que des années plus tard. La thérapeutique peut donc être bien plus coûteuse qu'initialement prévue. Les frais de traitements seront pris en charge par l'assurance, seulement après une expertise médicale. Elle permettra de déterminer la date de consolidation, c'est à dire le moment à partir duquel la situation n'évoluera plus.

6.3.2 Contrats d'assurance

Une étude sur ce thème fut présentée par la Société Française des acteurs de la Santé publique bucco-dentaire en novembre 2014. Au cours de cette étude, des questionnaires ont été proposés aux assureurs et les contrats de 35 fédérations ont été analysés. (Poisson P, 2014)

Il a été constaté que la totalité de ces contrats d'assurance prévoit une prise en charge des traumatismes bucco-dentaires.

Trois types de contrats ont été décrits :

- Le premier propose un forfait par dent traumatisée. Le contrat de base prend en charge 300 à 1000 euros par dent, selon les fédérations, avec possibilité de renforcer les garanties en fonction du niveau de compétition et ainsi prendre en charge entre 800 et 2000 euros par dent.
- Le second comprend un forfait annuel compris entre 300 et 1000 euros selon les fédérations, avec possibilité également de renforcement, ainsi la prise en charge est comprise entre 770 et 2000 euros.
- Le dernier contrat comprend un forfait par dent traumatisée mais avec un plafond annuel. Le contrat de base prévoit une prise en charge par dent entre 280 et 600 euros et un plafond annuel compris entre 520 et 5000

euros. Il est également possible de renforcer ce contrat, ainsi le forfait par dent est compris entre 500 et 1200 euros et le plafond annuel entre 2000 et 6000 euros.

A travers cette étude, différentes problématiques ont été soulevées :

- seul le contrat d'assurance concernant la pratique du hockey sur glace, conditionne la prise en charge au port d'une protection intra-buccale lors du traumatisme.

- les sportifs ne connaissent que rarement les garanties de leur couverture assurance. De plus, ils ne pensent pas toujours à se diriger vers les compagnies d'assurance à la suite d'un traumatisme bucco-dentaire.

6.4 Préjudices fonctionnels et esthétiques

6.4.1 Préjudices fonctionnels

6.4.1.1 Incapacité permanente partielle (IPP)

L'incapacité permanente partielle se définit par l'atteinte d'une ou plusieurs fonctions organiques, intellectuelles ou psychiques, accompagnée d'une diminution partielle ou totale des performances de l'individu dans le domaine physique, intellectuel ou mental, chez un sujet dont l'état est considéré comme consolidé. Concrètement, l'IPP représente le degré d'invalidité après consolidation, exprimé en pourcentage.

Cet IPP permettra à la victime de toucher une indemnité proportionnelle à son taux d'incapacité.

Dans le cas d'un accident du travail, lors de la pratique sportive, pour un sportif de haut niveau, l'expert déterminera l'IPP en tenant compte du barème indicatif de la caisse nationale des assurances sociales des travailleurs salariés (CNASAT). Cependant, l'expert considèrera également différents facteurs pour le calcul de l'IPP tels que l'âge, le sexe ou encore la discipline sportive.

6.4.1.2 Impact sur la performance

La santé bucco-dentaire du sportif présente une incidence sur la performance. D'une part, car il est plus difficile de se concentrer et de répondre à l'effort physique lors de douleurs dentaires. Une douleur de la sphère orale présente un caractère anxiogène qui s'ajoute au stress de l'effort.

D'autre part, suite à une atteinte des tissus durs, l'occlusion peut se retrouver totalement perturbée, avec des conséquences non négligeables sur la performance. En effet, une occlusion myoéquilibrée contribue au maintien de l'équilibre postural (Poisson, 2012), influence la force musculaire et permet de diminuer le temps de réponse d'impulsion musculaire.

Une occlusion est dite myoéquilibrée lorsque les dents sont en intercuspidie maximale (maximum de contacts) et la mandibule dans une position telle que les muscles sont en équilibre : il s'agit de la « position mandibulaire d'équilibre musculaire optimal » (PMEMO). Lorsque l'occlusion est perturbée, la mandibule est déviée, il n'y a plus d'équilibre musculaire, l'activité musculaire devient asymétrique, perturbant ainsi toute la posture du corps.

Le service d'Odontologie du Sport et du traitement des troubles de l'ATM de la faculté d'odontologie de Lyon a observé que l'utilisation de gouttière de repositionnement, favorisant l'équilibration occlusale, permet d'augmenter la force explosive (Fig. 28). Celle-ci correspond à une contraction maximale en un temps minimum, paramètre particulièrement prépondérant dans la pratique du saut en longueur ou de l'haltérophilie par exemple. (Lamendin, 2004)

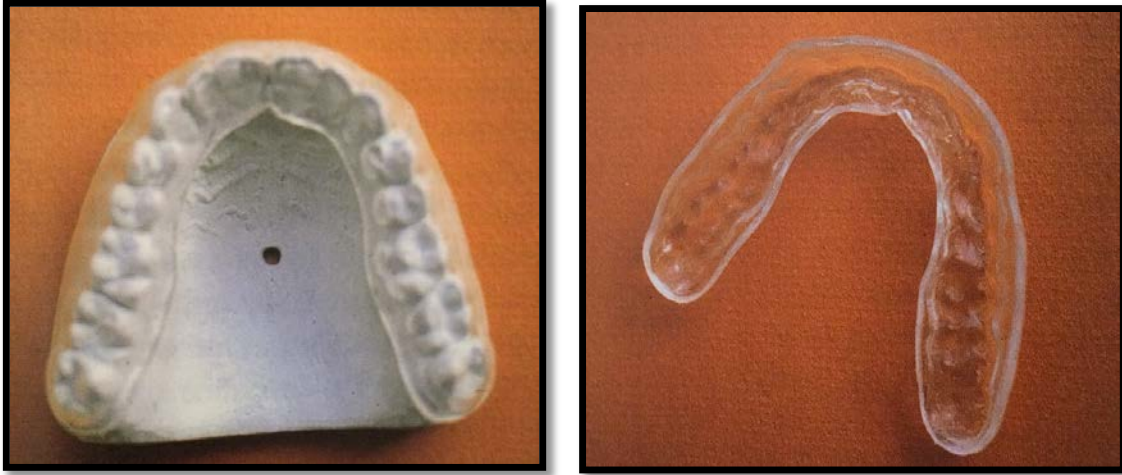


Figure 28: Gouttière de repositionnement (Lamendin, 2004)

6.4.1.3 Impact sur le quotidien

Phonation :

La phonation, appelée également élocution, est ce qui différencie l'Homme des animaux. Le langage articulé est constitué de différents sons, formés grâce aux cordes vocales, à l'air expiré et la forme du conduit vocal. Les dents font parties des organes de l'articulation du son. Elles permettent la formation de nombreuses consonnes. En effet, « F » et « V » résultent du contact de la lèvre inférieure avec le bord libre des incisives supérieures. Il est ainsi facile de comprendre les perturbations occasionnées au cours de l'élocution, lors de l'atteinte des incisives maxillaires.

Alimentation :

Toute perte de substance dentaire peut perturber l'occlusion, comme précisé précédemment, altérant de ce fait la capacité masticatoire et perturbant potentiellement l'alimentation.

Syndrome algo dysfonctionnel de l'appareil manducateur (SADAM) :

Egalement appelé syndrome de Costen, les SADAM correspondent à des douleurs localisées au niveau de l'articulation temporo-mandibulaire, accompagnées de divers symptômes tels que des céphalées ou une limitation d'ouverture buccale. Les douleurs sont associées parfois à des symptômes éloignés de la sphère orale, comme des maux de dos ou des perturbations de l'équilibre statural.

Les traumatismes et la perte de substances dentaires postérieures non compensées sont des causes d'apparition de SADAM.

La thérapeutique sera pluridisciplinaire, comprenant la suppression des facteurs favorisants, de la kinésithérapie, le port de gouttière amovible, voir dans certains cas de la chirurgie.

6.4.2 Préjudices esthétiques

Le sourire, par l'intermédiaire des dents, constitue un formidable outil d'intégration sociale. Un mauvais état bucco-dentaire nuit à la confiance en soi et au contact entre les personnes.

Les perturbations esthétiques sont souvent déterminées en post thérapeutiques, parfois même assez tard. C'est notamment le cas, lors du changement de teinte d'une dent suite à une nécrose post traumatique ou lors de troubles de la croissance osseuse, à la suite d'une ankylose dentaire, chez le jeune en cours de croissance. L'esthétique peut également être altéré par des restaurations conservatrices ou prothétiques non harmonieuses, réalisées suite au traumatisme.

7. Quels moyens de prévention ?

7.1 Historique de l'intronisation des protections buccales des sportifs

Les protections endo-buccales firent leur apparition en 1890 pour la première fois. Désignées tout d'abord sous le terme de « protège dents », elles furent développées par le docteur Woolf Krause, chirurgien dentiste de Londres. Le docteur Krause élaborait des gouttières souples plus ou moins adaptables, afin de protéger les lèvres des boxeurs, victimes de nombreuses coupures et lacérations. Cette simple gouttière thermoformable ne nécessite en rien l'intervention d'un chirurgien dentiste.

En 1929, les casques des hockeyeurs et footballeurs américains s'équipèrent d'une barre de protection faciale, suite à la violence et la recrudescence des traumatismes crâniens et dentaires.

Ce n'est qu'en 1953 que sont apparues les « protections dento-maxillaire personnelles » (PDMP), qui relèvent de l'intervention de professionnels et de la responsabilité des chirurgiens dentistes. (Lamendin, 2004) Elles sont le résultat de prises d'empreintes et sont fabriquées à partir de gutta-percha.

A partir de 1960, un modèle industriel de protection à base de polychlorure de vinyle (PVC), adaptable par immersion en eau chaude, s'installe de plus en plus dans la pratique du hockey et de la boxe.

En 1973, Sametzky établit un cahier des charges concernant la réalisation des PDMP et élaborait un modèle qui reste encore à l'heure actuelle une référence.

7.2 Catalogue des moyens de prévention existants

7.2.1 Protections extra-orales

7.2.1.1 Casque muni de grilles

Le casque est composé d'une coque en plastique rigide, garnie de mousse et de chambres à air protégeant le crane, d'une mentonnière et d'une grille en acier plastifié. (Viano and coll. 2006)



Figure 29 : Casque de Football Américain (www.footballamericain.com)

Ce casque est employé dans le football américain, où il a été rendu obligatoire. Les grilles vont varier en fonction du poste (Fig. 29). Plus le poste du joueur est à risque de chocs, plus la grille sera protectrice. Les grilles sont alors ouvertes pour les quarterbacks, qui ont besoin d'une grande visibilité et plus serrées pour les joueurs de ligne.

Ce casque est également porté par les gardiens de hockey, qui présentent un poste particulièrement soumis aux chocs (Fig. 30). La formation des grilles a pour but de ne pas laisser passer un palet ou une crosse de hockey.



Figure 30 : Gardien de hockey sur glace (fr.academic.ru)

7.2.1.2 Casque à écran facial

Il s'agit d'un casque muni d'une visière plus ou moins longue, protégeant le visage (Fig. 31). La visière est composée de polyméthacrylate de méthyle, plus connu sous le nom commercial de Plexiglas®. Cette protection est retrouvée notamment chez les joueurs de champs de hockey sur glace. (Ing and coll, 2006)



Figure 31 : Casque à écran facial (www.wikimedia.org)

7.2.1.3 Casque intégral

Ce casque est retrouvé lors de la pratique du bobsleigh ou de la moto, son rôle est double : il protège la tête, en amortissant les chocs, mais il prévient également des abrasions, lors de chutes avec glissements sur le sol (Fig. 32). La coque rigide est composée de plastique rigide, de kevlar, de fibres de verre ou de résine. La coiffe interne est constituée de matériaux expansés type polystyrène et de mousse, permettant d'absorber les chocs.



Figure 32 : Equipe olympique de bobsleigh du Canada (www.olympic.ca)

7.2.2 Protections intra-buccales (PIB)

7.2.2.1 Définition

Longtemps confondues, les protections dento-maxillaire individuelles ou personnelles (PDMP) sont à différencier des « protèges dents ». Les PDMP sont de véritables orthèses, dont la conception repose sur les connaissances et le savoir faire d'un chirurgien dentiste et de son prothésiste. Henri Lamendin définit ces orthèses comme : protectrices des dents, lèvres, joues et langue contre les chocs violents. (Lamendin, 1998)

7.2.2.2 Indications

Il est intégré, dans l'esprit général, que le port de PIB ne concerne que quelques rares sports. Ce qui, en se fiant uniquement aux réglementations, n'est pas faux.

Trois grandes notions permettent de guider la prescription de telles protections : la notion de sports à risques, l'obligation réglementaire et la santé bucco-dentaire du sportif.

Santé bucco-dentaire :

L'état de la denture du sportif correspond à l'indication première au port de PIB. En effet, toute personne présentant une denture fragile et pratiquant un sport de contacts, se doit de porter une protection intra-buccale.

Une denture fragile est une denture qui comprend de multiples restaurations, des problèmes parodontaux, des dents dévitalisées ou des reconstitutions prothétiques fixes ou amovibles.

Il est à noter qu'il est déconseillé de porter sa prothèse amovible lors de sports de contacts, car elle constitue un risque lésionnel supplémentaire lors de traumatismes. La protection est alors réalisée de manière à ce que les espaces soient comblés.

Comme indiqué précédemment, les sportifs présentant une vestibuloversion importante des incisives supérieures, sont à risques de traumatismes dentaires.

Un surplomb horizontal ou « overjet » supérieur à 3 mm et un recouvrement labial insuffisant, constituent une indication de port de PIB (Fig. 33).

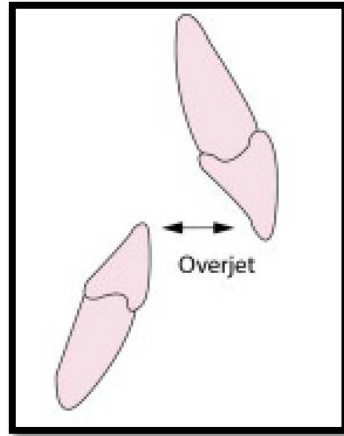


Figure 33: Schéma représentant l' « Overjet » : surplomb (www.gerochidental.com)

Le port d'un appareil orthodontique est également une indication de port de PDMP : car le dispositif présente le risque de léser les tissus mous, lors d'un choc. De plus, la PIB permettra de protéger le dispositif orthodontique. (Minière, Lamendin. 1987)

Sports à risques :

L'emploi de PIB est vivement conseillé, lors de la pratique de tout sport considéré à risques de traumatismes buccodentaires, en milieu amateur ou professionnel.

Obligation règlementaire :

S'il paraît évident de porter une coque ou des protèges tibias, le port de PIB l'est beaucoup moins.

En France comme aux Etats-Unis, seule la fédération de boxe anglaise/française a rendu obligatoire le port de protections intra buccales, en milieu professionnel et amateur. La chute de la PIB, au cours du combat, entraîne un arrêt de celui-ci par l'arbitre, jusqu'à remise en bouche de la protection.

Selon l'American Dental Association, plus de 200 000 blessures sont évitées par l'emploi de ces protections. (ADA, 2004)

Cependant, le port de PIB n'est que recommandé par les autres fédérations sportives : taekwondo, rugby, hockey sur glace et football américain.

7.2.2.3 Cahier des charges

7.2.2.4.1 Principes à respecter

Une protection intra buccale idéale, doit répondre aux impératifs suivants :
(Lamendin, 2004)

- protéger les dents des chocs directs.
- isoler les lèvres des dents.
- amortir les contacts occlusaux.
- avoir une stabilité et une rétention suffisante.
- maintenir une béance inter-incisive favorable aux fonctions physiologiques.

Ce qui permet au sportif de respirer convenablement, de parler et d'avaler sa salive.
(Amis and coll, 2000)

- permettre l'engrènement automatique des arcades lors d'un choc, par comblement de l'espace libre d'inocclusion (ELI).
- une absence de glissements, permise par les indentations, protégeant ainsi l'articulation temporo-mandibulaire.
- conservation de la forme après plusieurs usages. (Hager and coll, 2005)
- ne pas être iatrogène.
- présenter un coût abordable.

La protection dento-maxillaire mise au point par Sametzky répond parfaitement à tous ces critères.

7.2.2.4.2 Matériaux utilisés

Les matériaux employés dans la conception des PIB présentent également des impératifs à respecter : (GOULD and coll, 2009)

- résistance à la traction.
- dureté suffisante.
- résistance au déchirement.
- biocompatibilité.

Les matériaux utilisés le plus souvent dans la conception des protections dento-maxillaires sont : l'éthylène de vinyle (EVA) et le poly méthacrylate de méthyle (PMMA).

L'EVA est un liquide transparent et incolore qui polymérise au contact de la chaleur, de la lumière ou à l'aide de catalyseurs. Ce matériau non toxique et biocompatible répond aux impératifs cités précédemment.

Le PMMA est un matériau liquide thermoplastique transparent, très utilisé en odontologie. Il présente d'excellentes propriétés de résistance à la traction et aux déchirements. Bien qu'il contienne des substances résiduelles allergènes, il s'agit du matériau le plus utilisé dans la conception des PDMP.

7.2.2.4.3 Normes européennes et normes AFNOR

7.2.2.4.3.1 Normes européennes

Actuellement, il n'existe pas de normes consacrées précisément aux protections intra buccales. En effet, tout comme les coques de protection et les brassières de natation, les PIB sont sous la directive européenne n° 89/686/CEE consacrée aux « équipements de protection individuelle complexe destinés à protéger contre des risques intermédiaires ». (CEE. Directive du Conseil du 21 décembre 1989, JO L 399 du 30 décembre 1989)

Les risques intermédiaires correspondent aux traumatismes des parties vitales et susceptibles d'entraîner des lésions irréversibles. Cette directive fixe :

- les principes de conception.
- l'innocuité des équipements de protection : ils ne doivent pas engendrer de risques pour l'utilisateur ou pour les autres personnes.
- les facteurs de confort et d'efficacité.
- l'obligation de fournir une notice d'information.

Les produits répondant à cette directive porteront le marquage CE, leur permettant une libre circulation européenne. Cette directive ne concerne que les protections destinées à être commercialisées, donc seules les protections non adaptables ou semi-adaptables sont concernées. Cependant le prothésiste, lors de la fabrication des protections individuelles, devra s'assurer que les matériaux utilisés répondent à la directive.

7.2.2.4.3.2 Normes AFNOR

L'association française de normalisation (AFNOR) est un organisme dont les rôles sont la normalisation, la certification et la formation. Concrètement, son but est de fixer les normes, c'est à dire les spécifications qui décrivent un objet, une personne ou une manière d'opérer.

L'AFNOR est divisée en quatre secteurs :

- AFNOR Normalisation : recense les besoins, fixe les normes, assure les enquêtes publiques et la reconnaissance des normes.
- AFNOR Certification : délivre les marques NF (Norme Française) et AFAQ (Association Française pour l'Amélioration et le management de la Qualité).
- AFNOR Compétences : délivre des formations en management qualité, sécurité et environnement.
- AFNOR Editions : est un éditeur de services de documentations et d'informations professionnelles et techniques.

L'AFNOR a pour le moment rédigé une norme française expérimentale consacrée aux PDMP, qui devrait entrer en vigueur d'ici peu. Elle permettra de fixer les normes harmonisées européennes. Elle prévoit entre autre : la fourniture systématique d'une boîte de stockage pour la PDMP, accompagnée de conseils avisés du praticien ayant réalisé la protection.

7.2.2.4 Classification des PIB

Tableau 5 : classification référence des PIB (Hager and coll, 2005)

<u>CLASSE 1</u>	<u>NON ADAPATABLES</u>
<u>CLASSE 2</u>	<u>SEMI-ADAPTABLES :</u> -Thermoformables (boiled and bite) -Regarnissables (Shell lined)
<u>CLASSE 3</u>	<u>INDIVIDUELS ISSUS D'EMPREINTES</u> (custom)
<u>CLASSE 4</u>	<u>INDIVIDUELS INCLUANT UN</u> <u>RENFORT RIGIDE :</u> -Sametzky (renfort métallique) -Laminated (renfort élastomère rigide)

7.2.2.4.1 PIB non adaptables (Classe 1)

Ce protège-dents standard ou non adaptable est une protection commercialisée dans les enseignes sportives.

Cette PIB existe en modèle uni maxillaire ou bi-maxillaire. Elle est réalisée à partir de modèles d'arcades standard. Cette protection existe sous la forme d'un modèle anglais et d'un modèle américain, celui-ci se distingue en recouvrant partiellement le palais.

Ce dispositif en caoutchouc est disponible en trois tailles (petit, moyen, grand) et présente un prix abordable.

Les PIB non adaptables sont à proscrire :

- Elles présentent un risque accru de blessures des tissus mous, car elles recouvrent les dents mais également les muqueuses.
- Elles ne permettent pas une phonation et une respiration à l'effort.
- Elles n'assurent pas une protection dentaire suffisante.
- Elles se dégradent rapidement après plusieurs utilisations.

- Elles présentent une faible rétention et présente un risque d'obstruction des voies aériennes du sportif, en s'échappant. (SCOTT and coll, 2004)
- Elles ne permettent pas de solidariser le maxillaire et la mandibule, car ne présentent pas d'indentations et donc ne protègent pas les ATM.



Figure 34: PIB non adaptable unimaxillaire (www.adnrugby.com)

7.2.2.4.2 PIB semi-adaptables (Classe 2)

Ces dispositifs semi-adaptables sont également de fabrications industrielles, commercialisés dans les magasins de fournitures sportives. Elles existent sous la forme de deux modèles : un modèle thermoformable appelé « boil and bite » et un modèle par regarnissage dit « shell lined »

7.2.2.4.2.1 Dispositifs thermoformables

Il s'agit du modèle de PIB le plus répandu, fabriqué à partir de copolymère d'acétate de polyvinyle et de polyéthylène.

Cette protection est présente sous la forme uni-maxillaire ou bi-maxillaire, son utilisation se déduit de sa dénomination : « boil and bite » de l'anglais ébouillanter puis mordre.

Après avoir porté de l'eau à ébullition, il convient d'immerger le dispositif durant 50 secondes dans cette eau chaude suivi d'une immersion en eau froide, insérer le dispositif en bouche et l'adapter grâce à l'arcade antagoniste et par pression digitale et linguale (Fig. 35, 36).




Figure 35: adaptation du dispositif thermoformable (fr.wikihow.com)

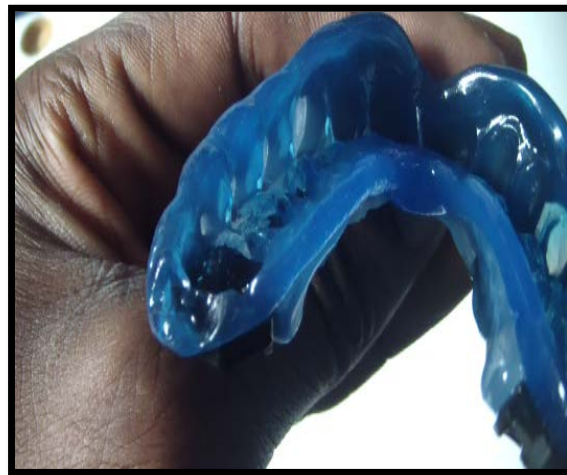

Figure 36 : dispositif thermoformable (www.tout-sur-la-boxe.net)

Cette PIB peu coûteuse présente comme inconvénients : une mauvaise rétention, des difficultés dans les fonctions stomatognathiques dues à l'absence de béance antérieure. Cependant, elle trouve de très bonnes indications chez l'adolescent en pleine croissance ou bien le sportif en cours de traitement orthodontique : par la possibilité de renouveler le thermoformage en fonction de l'avancée de la croissance

ou du traitement. (Lamendin, 2004). Elles peuvent même être employées comme dispositif de contention après une réimplantation immédiate.

Il est conseillé pour une meilleure utilisation, d'adapter ces dispositifs chez un chirurgien dentiste.

7.2.2.4.2.1 Dispositifs regarnissables

Dispositif également appelé « shell lined » de l'anglais : coquille doublée. C'est une protection préférentiellement adaptée en cabinet dentaire.

Cette PIB, constituée d'une gouttière de taille standard, va être garnie d'une résine de méthacrylate de méthyle ou de silicone avant insertion en bouche. Après cinq minutes de prise du matériau: les excès seront éliminés puis polis.

Cette protection peu onéreuse présente comme inconvénients : un goût et une odeur désagréables, ainsi qu'une absence de béance antérieure et d'indentations : ne permettant pas un blocage de la mandibule (Sametzky and coll, 1992).

Ce dispositif n'est plus employé à cause de sa faible protection et de l'inconfort qu'il procure.

7.2.2.4.3 Dispositifs issus d'empreintes (Classe 3)

Ce sont des protections réalisées à la suite d'empreintes et d'analyses effectuées par un chirurgien dentiste et son prothésiste. C'est une PIB de qualité supérieure aux types 1 et 2.

Deux techniques sont décrites pour la confection de ces PIB :

- la technique par thermoformage
- la technique utilisant une maquette en cire

7.2.2.4.3.1 Technique par thermoformage

Suite à la coulée de l’empreinte, le praticien marque ses limites sur le modèle en plâtre: à distance des fonds de sillons et des freins, 1 mm au dessus du collet palatin des dents.

Une plaque d’éthylène de vinyle (EVA) est ensuite appliquée sur le modèle. Un thermoformeur va créer le vide, de manière à obtenir une adaptation précise.

Les excès sont ensuite retirés, polis et le dispositif nettoyé à l’eau savonneuse. (Kloeg, Collys. 2004)

Le thermoformage peut également se faire à haute température et haute pression. Après coulée des empreintes et marquage des limites, les modèles sont alors montés en articulateur. Grâce à une machine, qui va augmenter de manière significative la température et la pression : plusieurs couches d’EVA vont être apposées de manières précises, ce qui va permettre une personnalisation de la PIB et la création d’indentations. (Sametzky and coll, 2005)

Ces PIB assurent une bonne protection et une bonne adaptabilité. Les protections réalisées par haute pression et haute température seront préférées, car elles présentent une épaisseur constante et des indentations, qui assurent une meilleure stabilité.

7.2.2.4.3.2 Technique utilisant une maquette en cire

Cette technique nécessite la réalisation d’une maquette en cire sur le modèle en plâtre, qui permet de contrôler plus facilement la forme et l’épaisseur voulue. L’EVA est ensuite injectée à haute température (160°C) et haute pression (3 à 6 Bars).

Une autre technique, développée par Ivoclar-Vivadent, consiste à injecter une résine à base de méthacrylate de méthyle et d’un caoutchouc, à température ambiante et haute pression. La pression est ensuite maintenue, le temps d’une polymérisation à chaud.

Une technique par pression d'un silicone ou d'une résine acrylique, immergée dans un bain d'eau bouillante, existe également. (WINKLER and coll, 1999)

7.2.2.4.4 Dispositifs incluant un renfort rigide (Classe 4)

Ce dispositif, plus coûteux, est une gouttière maxillaire comprenant un renfort vestibulaire type Sametsky ou un renfort élastomère rigide type Laminated. Mais le recul clinique des Laminated n'est pas suffisant pour le moment.

Le renfort vestibulaire a pour but de diminuer l'épaisseur de la protection et de reporter les forces des chocs sur les dents postérieures, plus solides, plutôt que sur les incisives qui sont plus fragiles.

Cette protection repose sur les connaissances et le savoir faire d'un praticien et de son prothésiste. Il s'agit de la PIB qui répond le mieux au cahier des charges.

Après une analyse complète de l'état bucco-dentaire du sportif et la réalisation des soins préconisés : une empreinte à l'alginate du maxillaire et de la mandibule sont réalisées (Fig. 37).

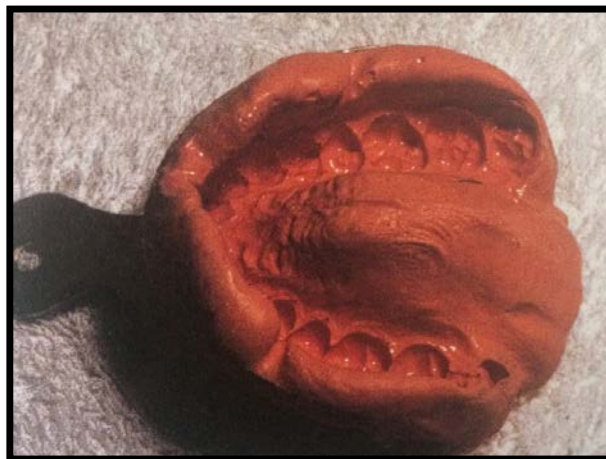

Figure 37 : empreinte alginate maxillaire (Lamendin, 2004)

Le praticien procède à l'enregistrement des RIM (relations inter maxillaires) : pour cela, une cire aluwax en forme d'arcade sera rehaussée par un bourrelet de cire de surélévation de chaque côté, allant de la canine à la face distale de la deuxième

molaire (Fig. 38). L'objectif est de combler l'espace libre d'inocclusion (ELI), compris entre 1 et 2 mm.

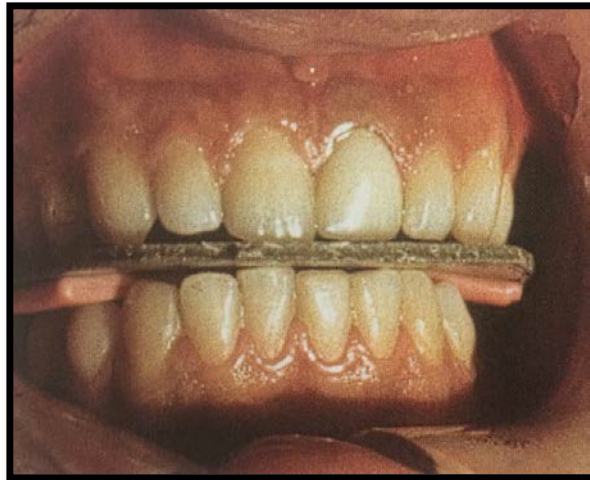


Figure 38 : Enregistrement des RIM (Lamendin, 2004)

Les modèles sont ensuite coulés en plâtre et montés en articulateur (Fig. 39).

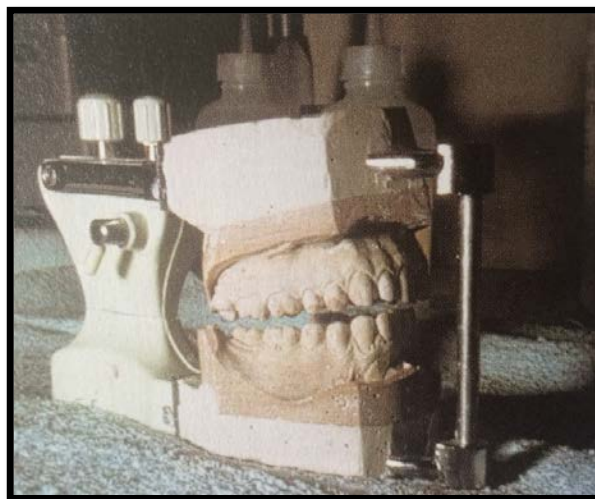


Figure 39 : Montage en articulateur des modèles (Lamendin, 2004)

Après analyse des modèles, le prothésiste réalise une maquette en cire de la PDMP : la cire remonte 1 mm au dessus du collet palatin des dents maxillaires, recouvre légèrement les cuspides des prémolaires et molaires mandibulaires, se situe à distance des fonds de sillons, des freins, brides et respecte la béance antérieure nécessaire aux fonctions physiologiques.

Le prothésiste incorpore la chaînette en alliage de chrome et de cobalt, préalablement réalisée grâce à la technique de la cire perdue, et met en moufle la cire.

Une résine de poly méthacrylate de méthyle (PMMA) est injectée à haute température et à pression continue de 7 Bars. La protection est ensuite poncée, nettoyée et prête à être essayée (Fig. 40, 41).

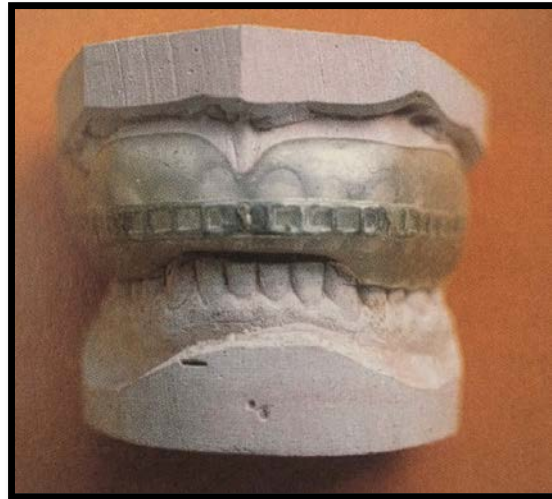


Figure 40 : PDMP Type Sametzky, vue de face (Lamendin, 2004)

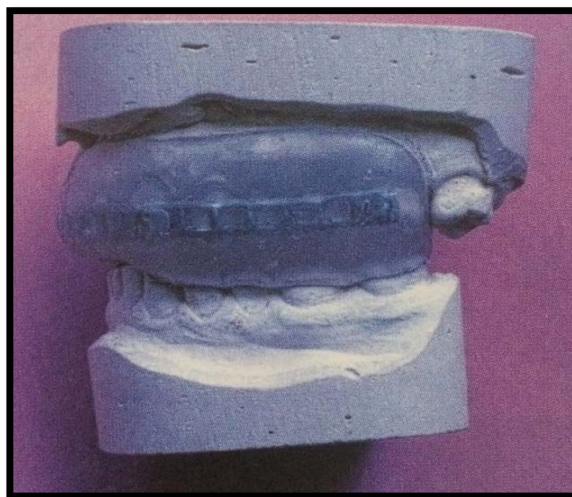


Figure 41 : PDMP Type Sametzky, vue de profil (Lamendin, 2004)

A noter que pour les zones d'édentements, il est possible de combler ces espaces avec la résine au cours de l'injection.

Cette PDMP a été élaborée par Sametzky en 1973 et demeure actuellement la référence, car elle répond à tous les critères du cahier des charges. (Sametzky, 1985)

7.2.2.4.5 Protège muqueuses en orthopédie dento-faciale

Appelé « protège muqueuses de Minière », cette protection réalisée par un chirurgien dentiste ou orthodontiste et son prothésiste, n'est pas classée dans les protections dento-maxillaires personnelles.

Il s'agit d'une gouttière thermoformable en plastique souple, sans renforcement, dont l'objectif premier est d'éviter les blessures des tissus mous, causées par les dispositifs orthodontiques, lors d'un choc (Fig. 42). Elle permet également de protéger le dispositif orthodontique de la casse, suite à un choc.

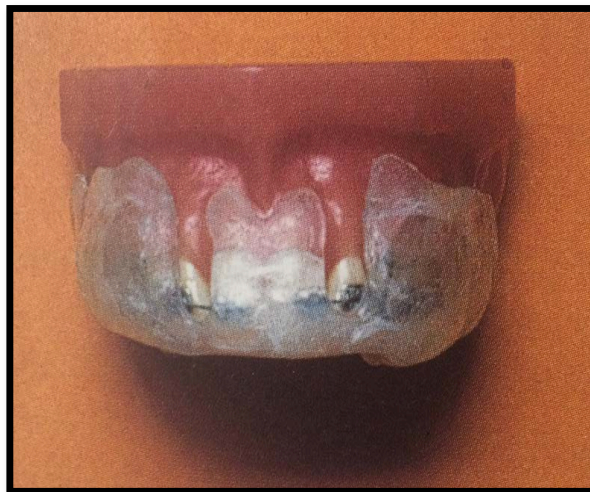

Figure 42: Protège muqueuses de Minière (Lamendin, 2004)

Ce dispositif présente des volets rabattables vestibulaires afin de ne pas décoller les brackets, lors de sa désinsertion (Fig. 43).

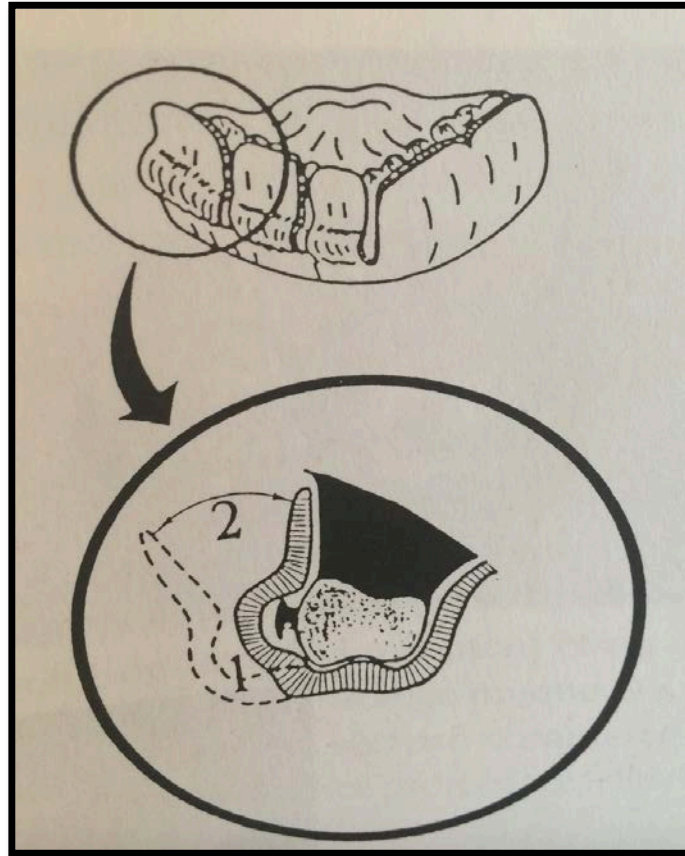


Figure 43 : Volets vestibulaires rabattables (Lamendin, 2004)

Ce dispositif, peu coûteux, va pouvoir être régulièrement adapté, grâce à ses propriétés thermoformables, afin de ne pas entraver la croissance osseuse ou la poursuite du traitement.

7.2.2.4.6 Protection du futur

Un traumatisme dentaire, occasionné par un choc direct, peut être une cause de commotion cérébrale, qui dans les cas les plus graves peut s'avérer mortelle.

C'est pourquoi des chercheurs américains ont inventé un « protège-dents intelligent », capable d'évaluer l'importance du traumatisme.

Cette protection appelée Fitguard est dotée d'un système lumineux coloré, fixé sur l'avant de la PIB, qui s'illumine en fonction de l'intensité du choc :

- Vert : correspond à un impact faible
- Bleu : correspond à un impact moyen.
- Rouge : correspond à un choc violent, avec un risque de 50 % de subir une commotion cérébrale.

Ce dispositif connecté enverra ensuite les informations de l'impact sur une application smartphone (Fig. 44). L'objectif est une prise de décision thérapeutique immédiate, facilitée et en adéquation avec l'importance du traumatisme.



Figure 44: PIB intelligente : Fitguard (fitguard.me)

Cette PIB devrait être commercialisée aux Etats-Unis courant 2016.

7.2.2.5 Entretien des PIB

Tout sportif se doit d'entretenir sa protection intra-buccale, afin de conserver ses propriétés intrinsèques et éviter qu'elle ne devienne iatrogène.

Un défaut d'hygiène peut être catastrophique. Les PIB deviennent alors de véritables « réservoirs à micro-organismes », entraînant une augmentation de l'indice de plaque, des problèmes gingivaux et une perturbation de la capacité tampon et du pH salivaire. Il est donc important que le praticien donne les bonnes recommandations d'usage après la réalisation du dispositif. (Glass and coll, 2011)

Les précautions sont les suivantes : (Welbury, 2003)

- Rincer à l'eau froide le dispositif avant utilisation.
- Nettoyage à l'eau froide et savonneuse après chaque utilisation, suivi d'un séchage minutieux. L'eau savonneuse est préférée au dentifrice qui est abrasif.
- Tremper une fois par semaine le dispositif dans un bain de bouche à la chlorhexidine.
- Ne pas laisser trempé dans une eau chaude.
- Ne pas laisser exposé au soleil.
- Conserver le dispositif dans une boîte perforée et identifiée.
- Faire des contrôles réguliers de sa PIB chez un chirurgien dentiste.

Un défaut d'entretien aura également pour conséquence une diminution de la durée de vie de la PIB, qui est estimée à 3 ans.

Conclusion :

La gestion de la traumatologie bucco-dentaire du sportif de haut niveau, en pratique odontologique, s'avère être complexe. De nombreuses considérations et une réflexion particulière sont à entreprendre.

Les fréquences de traumatismes sont en constante augmentation, conséquence de la forte intensité exercée par les athlètes au cours des compétitions et des entraînements.

Afin de diminuer ces traumatismes, des interventions éducatives devraient être proposées; afin d'améliorer les techniques de chutes au judo et de plaquage dans le rugby, améliorer la technique de « garde » en boxe par exemple, ce qui permettrait de mieux protéger la sphère orale.

Malgré les preuves évidentes de leurs utilités, les PIB sont insuffisamment rencontrées dans le monde du sport, que ce soit en milieu amateur ou professionnel. Il est donc nécessaire d'établir une profonde réflexion sur ce sujet et de trouver des solutions envisageables. Pour cela une étroite collaboration entre les fédérations sportives, les chirurgiens dentistes, le staff médical, le sportif et les assurances est nécessaire.

Tout d'abord, les règlements des fédérations sportives devraient être unifiés ; rendant obligatoire, dans tous les sports à risques, le port d'une protection dento-maxillaire personnelle. La simple recommandation n'étant pas suffisante.

Tout comme aux Etats-Unis, les assurances et mutuelles devraient prévoir une prise en charge partielle systématique des frais d'une PDMP et inclure la condition du port de cette protection, à la prise en charge des soins consécutifs à un traumatisme.

Se pose également le problème des sportifs ayant une PIB mais ne la portant pas. Les causes évoquées sont souvent : la difficulté à respirer et à parler, l'esthétique, la sensation de ne pas en avoir besoin. C'est pourquoi le chirurgien dentiste aura un rôle majeur : d'une part en éduquant le patient à une bonne hygiène bucco-dentaire,

en réalisant une PIB remplissant le cahier des charges et en expliquant au patient le bon usage de sa PIB.

Table des illustrations :

Figure 1 : Pare-chocs de la face d'après Varon, 1988. (Source : www.univ-paris13.fr)	17
Figure 2: Classification des fractures du massif facial moyen de Lefort, d'après le guide d'interprétation du scanner du massif facial, CHU Nantes, 2010	18
Figure 3: Les zones de faiblesse mandibulaire [18]	20
Figure 4 : Schéma représentant les fêlures dentaires [24].....	23
Figure 5 : Illustration d'une fracture amélaire (Source: www.dentaltraumaguide.org).....	24
Figure 6: Illustration d'une fracture amélo-dentinaire [24].....	25
Figure 7: Illustration d'une fracture coronaire avec exposition pulpaire (Source: www.dentaltraumaguide.org).....	25
Figure 8: Schéma représentant une fracture coronoradiculaire (Source: www.dentaltraumaguide.org).....	26
Figure 9: Schéma représentant les fractures radiculaire [24]	27
Figure 10: Illustration d'une luxation latérale [24]	28
Figure 11: Schéma d'une intrusion dentaire [24].....	18
Figure 12: Illustration d'extrusions dentaires [24]	29
Figure 13: Illustration d'une expulsion dentaire [63].....	30
Figure 14: Luis Suarez, footballeur uruguayen (Source: www.lequipe.fr)	31
Figure 15: Schéma représentant la classe 2 division 1 (Source: www.conseildentaire.com).....	32
Figure 16: Structure interne d'un os lamellaire en microscopie électronique à balayage [10].....	34
Figure 17 : Gel énergétique (Source : www.etixsports.com).....	37
Figure 18: Double fracture des angles mandibulaires suite à une chute à cheval [47]	38
Figure 19 : Schéma représentant les étages faciaux (Source : www.chu-nantes.fr).....	41
Figure 20: Coup frontal bouche ouverte [69].	44
Figure 21: Coup latéral intéressant le maxillaire et la mandibule	

(Source : www.lequipe.fr)	44
Figure 22: Lampe miroir à bouche, photo personnelle	47
Figure 23: SOS Dentobox	
(Source : www.miradent.com)	51
Figure 24: Mise en évidence d'une fêlure par transillumination	
(www.wikipédia.org)	60
Figure 25 : Clé en silicone pour reconstitution composite par stratification	
emprunté au Dr Bernard.....	62
Figure 26 : Radiographie représentant une 11 expulsée [65]	71
Figure 27: Photographie d'une contention souple (fil TP Orthodontics CO-AX	
Wire 0,22 collé par composite) [81].....	72
Figure 28: Gouttière de repositionnement [46]	81
Figure 29 : Casque de Football Américain	
(Source : www.footballamericain.com).....	84
Figure 30 : Gardien hockey sur glace	
(Source : fr.academic.ru)	85
Figure 31 : Casque à écran facial	
(Source : www.wikimedia.org).....	85
Figure 32 : Equipe olympique de bobsleigh du Canada	
(Source : www.olympic.ca).....	86
Figure 33: Schéma représentant l'overjet	
(Source : www.gerochidental.com)	88
Figure 34: PIB non adaptable unimaxillaire	
(Source : www.adnrugby.com)	93
Figure 35: Adaptation du dispositif thermoformable	
(Source : fr.wikihow.com)	94
Figure 36 : Dispositif thermoformable	
(Source : www.tout-sur-la-boxe.net).....	94
Figure 37 : Photo représentant une empreinte alginate maxillaire [46].....	97
Figure 38 : Enregistrement des RIM [46].....	98
Figure 39 : Montage en articulateur des modèles [46]	98
Figure 40 : PDMP Type Sametzky : vue de face [46].....	99
Figure 41 : PDMP Type Sametzky, vue de profil [46].....	99

Figure 42: Protège muqueuses de Minière [46]	100
Figure 43 : Volets vestibulaires rabattables [46].....	101
Figure 44: PIB intelligente : Fitguard (Source : www.fitguard.me).....	102

Liste des tableaux :

Tableau 1: Nature et site des blessures au baseball de juillet 1997 à juin 2001 [39]..	17
Tableau 2: Nature des traumatismes en fonction du niveau de pratique du basket [51]	39
Tableau 3 : Incidence des traumatismes en fonction de la durée de la pratique du basket [51].....	39
Tableau 4 : Médicaments prescrits par les chirurgiens-dentistes [46].....	57
Tableau 5 : Classification référence des PIB [35].....	92

Références bibliographiques :

1-American Association of Endodontic.

Treatment of the avulsed permanent tooth: Recommended guidelines of the American Association of Endodontists. Dent Clin N Amer 1995; 39(1): 221-225.

2-American Dental Association.

The importance of using mouthguards. J Am Dent Assoc 2004 ;135(7) : 1061p.

3-Amis T, Di Somma E, Bacha F, Wheatley J.

Influence of intra-oral maxillary sports mouthguards on the airflow dynamics of oral breathing. Med Sci Sports Exerc. 2000 ; 32(2):284-90

4-Andreasen FM, Andreasen JO.

Concussion and subluxation. In: Andreasen JO, Andreasen FM, Andersson L, (eds.). Textbook and Color Atlas of Traumatic Injuries to the Teeth(4th ed.). Oxford, Blackwell 2007 ; 404-410.

5-Andreasen FM, Andreasen JO.

Intrusive luxation and lateral luxation. In: Andreasen JO, Andreasen FM, Andersson L, (eds.). Textbook and Color Atlas of Traumatic Injuries to the Teeth (4th ed.). Oxford, Blackwell 2007 ; 428-443.

6-Andreasen JO, Andreasen FM, Andersson L.

Color Atlas of Traumatic Injuries to the Teeth(4th ed.). Oxford : Blackwell ; 2007 : 428-443.

7-Andreasen JO, Andreasen FM, Bakland LK, Flores MT.

Intrusive luxation. Traumatic Dental Injuries. A Manual. Oxford: Blackwell/Munksgaard Publishing Company. 2003 ; 46-47.

8-Andreasen FM, Andreasen JO, Skeie A, Hjorting-Hansen E, Schwartz O.

Effect of treatment delay upon pulp and periodontal healing of traumatic dental injuries - a review article (3) - Dent Traumat 2002; 18(3):116-128.

9-Andreasen JO, Jensen L, Ahrensburg SS.

Relationship between calcium hydroxide pH levels in the root canals and periodontal healing after replantation of avulsed teeth. Endodontic Topics 2006; 14: 93-101.

10-Audran M, Chappard D, Basle MF, Rebel A.

Vieillessement et modification de l'architecture et de la résistance mécanique de l'os. Architecture et résistance mécanique osseuse. Paris : Masson ; 1993 (113p).

11-Biasca N, Wirth S, Tegner Y.

The avoidability of head and neck injuries in ice hockey : an historical review. Br J Sports Med 2002 ; 36(6) :410-27

12-Brin I, Ben-bassat Y, Heling I, Brezniak N.

Profile of an orthodontics patient at risk of dental trauma. Endod Dent Traumatol. 2000; 16:111-5

13-Boynton JR, Barber E.

Avulsion of the immature permanent tooth: case report and review. J Mich Dent Assoc. 2014 Jan; 96(1):30-3.

14-Chadwick SM, Millett DT.

Orthodontic products update. Mouthguard and orthodontic treatment. B J O 1995; 22 (3): 283-285

15-Chapman PJ.

Mouthguards and the role of Sporting Team Dentist. Aust Dent J 1989; 34(1):36-43

16-Chaushu S, Shapiro J, Heling J, Becker A.

Emergency orthodontic treatment after the traumatic intrusive luxation of maxillary incisors. Am J Orthod Dentofacial Orthop. 2004; 126: 162-172.

17-Correa MB, Schuch HS, Collares K, Torriani DD, Hallal PC, Demarco FF.

Survey on the occurrence of dental trauma and preventive strategies among Brazilian professional soccer players. J Appl Oral Sci. 2010 Dec; 18(6):572-6.

18-Couly G.

Biomécanique osseuse maxillo-faciale. Généralités.

Encycl Med Chir(Paris), Odonto-stomatologie, 22001, 1980, 8.

19-Coyle EF.

Timing and method of increased carbohydrate intake to cope with heavy training, competition and recovery. J.Sports Sci. 1991; 9:29-52

20-Dang KM, Day PF, Calache H, Tham R, Parashos P.

Reporting dental trauma and its inclusion in an injury surveillance system in Victoria. Australia. Aust Dent J. 2015 Mar ; 60(1):88-95

21-Demars FC, MICHEL A.

Traumatologie de l'incisive permanente immature. Odonto Stomatol Trop. 1997; 6:235-44

22-De Mondenard J-P.

Dictionnaire du dopage. Paris : Masson ; 2004. 1237p.

23-DiAngelis AJ, Andreasen JO, Ebeleseder KA, Kenny DJ, Trope M.
International Association of Dental Traumatology guidelines for the management of traumatic dental injuries: 1. Fractures and luxations of permanent teeth. Dent Traumatol. 2012, 28:2-12

24- Duhamel P, Gauthier J, Teysseres N.

Examen d'un traumatisé facial. Encycl Med Chir (Paris), Stomatologie, 22-068-A-05, 2008; 25.

25-Emerich K, Gazda E.

Review of recommendations for the management of dental trauma presented in first-aid textbooks and manuals. Dent Traumatol. 2010 Jun; 26(3):212-6.

26-Emerich K, Kaczmarek J.

First aid for dental trauma caused by sports activities: state of knowledge, treatment and prevention. Sports Med. 2010 May; 40(5): 361-6.

27-Fasciglione D, Persic R, Pohl Y, Filippi A.

Dental injuries in inline skating – level of information and prevention. Dent Traumatol. 2007; 23(3): 143-148

28-Federation Dentaire International.

Commission on dental products. Working party No. 7 : Guidelines for dental protection during sporting activities/Drugs and sport. FDI Technical Report No 38 & 39. London : FDI World Dental Press ; 1990.

29- Filippi A, Pohl Y.

Le protège-dents au service de la prévention des traumatismes dentaires lors des activités physiques. Suisse Odontostomatol. 2001; 111: 1082-1085

30-Garuet A.

Traumatologie en odontostomatologie du sport. Bull Acad Chir. Dent. [En ligne]. 2002 ; 45-4. Disponible sur:
http://www.academiedentaire.fr/attachments/0000/0032/45_4_Garuet.pdf

31-Glass RT, Conrad RS, Kôhler GA, Warren AJ, Bullard JW.

Microbiota found in protective athletic mouthguards. Sports Health. 2011 May ; 3(3) : 244-8

32-Glendor U.

Epidemiology of traumatic dental injuries. Dental Traumatol. 2008 Dec ; 24(6) : 603-611

33-Gould E, Piland G, Shin Junghwan.

Characterization of mouthguard material : thermal properties of commercialized products. Dent Mater. 2009 ; 25 :1593-1602

34-Guevara PH, Hondrum SO, Reich RB.

A comparison of commercially available mouthguards and a custom mouthguard. Gen Dent 2001; 49(4):402-6.

35-Hager PE, Brunet-Patru I, Allard Y.

Les protections dentaires et maxillaires. Stratégie prothétique 2005 ; 5(3) :205-214

36-Hara A T, Zero D T.

The potential of saliva in protecting against dental erosion. Monogr Oral Sci. 2014; 25 : 197-205.

37-Hermann NV, Lauridsen E, Ahrensburg SS, Gerds TA, Andreasen JO.

Periodontal healing complications following concussion and subluxation injuries in the permanent dentition. A longitudinal cohort study. Dent Traumatol. 2012, 28: 386-393

38-Hersberger S, Krastl G, Kuhl S, Filippi A.

Dental injuries in water polo, a survey of players in Switzerland. Dent Traumatol. 2012; 28: 287–290

39-Hôpital de l'Enfant-Jésus du Québec.

Traumatismes d'origine récréative et sportives, portrait des consultations à l'urgence de l'Hopital de l'Enfant-Jésus de Québec (Juillet 1997 à juin 2001) [en ligne]. Août 2004. Disponible sur : <https://www.inspq.qc.ca/pdf/publications/312-PortraitHEJTraumaOrigineRecreativeSportive.pdf>

40-Ing E, Ing T et Ing S.

The effect of a hockey visor and sports goggles on visual function. Can J Ophthalmol. 2002 ; 37(3) : 161-167

41-International association of dental traumatology.

Guidelines for the management of traumatic dental injuries. I. Fractures and luxations of permanent teeth. Dent traumatol. 2007 ; 23(2) : 66-71

42-Kenny DJ, Barrett EJ.

Emergency trauma: treating the unexpected. J Calif Dent Assoc. 2005; 33: 383-6.

43-Khademi AA, Atbaee A, Razavi SM, Shabani M.

Periodontal healing of replanted dog teeth stored in milk and egg albumen, Dental Traumatol. 2008;24(5) : 510-514

44-Kloeg EFM, Collys K.

Matériaux pour protections dento-maxillaires intra-orale. Rev_Belge Med Dent. 2003; (1):21-33.

45-Kubasad G, Ghivari S, Garg K.

Replantation of an avulsed tooth with an extended extra oral period. Indian J Dent Res. 2012 Nov-Dec; 23(6):822-5

46-Lamendin H.

Odontologie du sport. Paris : Editions CdP ; 2004. 124p.

47-Lamendin H.

Protections endobuccales pour sportifs. Chir Dent Fr. 1998 ; 884 :42-44

48-Lauridsen E, Hermann N, Gerds TA, Ahrensburg SS, Kreiborg S, Andreasen JO.

Dental trauma. Combination injuries 3. The risk of pulp necrosis in permanent teeth with extrusion or lateral luxation injuries and concomitant crown fractures without pulp exposure. Dent Traumatol 2012, 28: 379-385

49-Lekholm U, Zarb GA.

Prothèses ostéo-intégrées. L'ostéo-intégration en pratique clinique. Sélection et préparation du patient. Paris: CdP; 1988; pp 199-208.

50-Levigne P.

Certificat médical initial. Droit et Médecine Bucco-Dentaire. 2011; 1(4): 205-208.

51-Ma W.

Basketball players' experience of dental injury and awareness about mouthguards in China. Dent Traumatol. 2008 ; 24 : 430-434

52-Mekayarajjanonth T, Winkler S, Wongthai P.

Improved mouth guard design for protection and confort. J Prosthet Dent. 1999; 82 (6): 627-30.

53-Min JH, Kwon HK, Kim BI.

Prevention of dental erosion of a sports drink by nano-sized hydroxyapatite in situ study. Int J Paediatr Dent. 2015 Jan; 25(1):61-9.

54-Minière J, Lamendin H.

Protection des appareils orthodontiques fixes en pratique sportive : « le protège muqueuses ». Rev Orthop Dento Faciale. 1987 Mar; 21(1) :135-142

55-Miniere J, Lamendin H.

Utilité de surélévations latérales pour les "protège-muqueuses" utilisés en orthopédie dento-faciale, chez les sportifs. Chir Dent Fr. 1986 Jul 3;56(345):49-52

56-Naulin-ifi C.

Traumatismes dentaires. Du diagnostic au traitement. Editions CdP ; Rueil-Malmaison : Editions CdP ; 2005. 224p.

57-Needleman I, Ashley P, Meehan L.

Poor oral health including active caries in 187 UK professional male football players : clinical dental examination performed by dentists. Br J Sports Med. 2016; 50(1): 41-4

58-Ozawa T, Takeda T, Ishigami K, Narimatsu K, Hasegawa K, Nakajima K, Noh K.

Shock absorption ability of mouthguard against forceful, traumatic mandibular closure. Dent Traumatol. 2014 Jun;30(3):204-10.

59-Panzarini SR, Perri de Carvalho AC, Poi WR, Sonoda CK.

Use of VITAMINE C in delayed Tooth replantation. Braz Dent J; 2005: 16 (1): 17-22

60-Péretti Y.

Traumatisme dentaire et basketball. [En ligne]. Novembre 2004 [consulté le 30 novembre 2015] Disponible sur:

<http://www.basket-dordogne.fr/uploads/405/TRAUMATISME%20%20DENTAIRE%20ET%20%20BASKETBALL.doc>

61-Poisson P.

Performance sportive et orthèse. Information Dentaire, « Numéro spécial d'Odontologie du Sport ». 2012 ; 94(22) : 104-5.

62- Poisson P.

Quelle prise en charge de la santé bucco-dentaire du sportif en France ? Société Française des acteurs de la Santé publique bucco-dentaire. La bouche de nos sportifs, de l'épidémiologie à la prise en charge. 14^e journée de Santé publique dentaire, Créteil, 2014 Nov. p34-38.

63-Pouch Tortiger D, Roy E, Fraysse C.

Dental avulsions:emergency management, Rev Odontostomatol, 2008; 37:109-121

64-RAM D, COHENCA N.

Therapeutic Protocols for Avulsed Permanent Teeth : Review and Clinical Update. Pediatr Dent 2004; 26(3): 251-255.

65-Ranalli DN.

Prevention of sports-related traumatic dental injuries. Dent Clin North Am. 2000; 44 (1): 35-51.

66-Ranalli DN, Spinass E, Altana M.

Méthodes innovatrices de prévention des traumatismes dento-faciaux des sportifs. Clinique. 2000 :465-475.

67-Sae-Lim V, Wang CY, Trope M.

Effect of systemic tetracycline and amoxicillin on inflammatory root resorption of replanted dogs' teeth. Endod Dent Traumatol. 1998; 14: 216-220.

68-Saito CT, Luvizuto ER, dos Santos CL, Trevisan CL, Anzarini SR, Sonoda CK, Poi WR.

Treatment of traumatic dental intrusion by surgical repositioning. *Compend Contin Educ Dent*. 2011 Jul-Aug;32(6):E101-3.

69-Sametzky S.

Protections dento-maxillaires. *Rev Odontostomatol*. 1985 ; 14(3) : 225-235

70-Sametzky S, David M, Dutang C.

Prévention des traumatismes dentaires en pratique sportive. *Real Clin*. 1992; 3(4): 503-509.

71-Sametzky S, Hager PE, Brunet-Patru I, Allard Y.

Les protections dentaires et maxillaires. *Stratégie Prothétique* 2005 ; 3(5): 205-214.

72-Schatz JP, Hausherr C, Joho JP.

A retrospective clinical and radiologic study of teeth re-implanted following traumatic avulsion. *Endod Dent Traumatol* 1995; 11: 235–239.

73-Scott J, Burke FJT, Watts DC.

A review of dental injuries and the use of mouthguards in contact team sports. *Br Dent J*. 2004 ; 176 :4-310

74-Thiruvengkatachari B, Harrison J, Worthington H, O'Briend K.

Early orthodontic treatment for class II malocclusion reduces the chance of incisal trauma : Results of a cochrane systematic . *Review am J Orhtod Dentofacial Orthop*. 2015; 148(1) :47-59

75-Viano DC, Pellman EJ, Withnall, Shewchenko N.

Concussion in professional football: performance of newer helmets in reconsctructed game impacts. *Neurosurgery*. 2006 ; 59(3) :591-606

76-Von Arx T, Filippi A, Buser D.

Avulsion des dents définitives : diagnostics, aspects cliniques et thérapeutiques. Rev Mens Suisse Odontostomatol. 2000 ; 110 : 739-744.

77-Walilko T, Bir C, Godwin W, King A.

Relationship between temporomandibular joint dynamics and mouthguards: feasibility of a test method. Dent Traumatol 2004; 20(5): 255–60.

78-Welbury R.

Prevention of dental trauma. In Murray JJ, Nunn JH, Steele JG editors: The prevention of oral disease, fourth edition. Oxford : Oxford University Press ; 2003:145-54.

79-World Health Organization.

Application of the international classification of diseases to dentistry and stomatology: ICD-DA. 2e éd. Geneva : World Health Organisation, 1978 ; 88-9.

80-Yamada T, Sawaki Y, Tohnai I, Takeuchi M, Ueda M.

A study of sports-related mandibular angle fracture : relation to the position on the third molars. Scand J Med Sci Sports 1998; 8 (2): 116-119

81- Zunzarren R.

Guide clinique d'odontologie. Paris : Masson ; 2011. 273p.

TABLE DES MATIÈRES :

INTRODUCTION :	11
1-Sports à risques	12
1.1 Définitions :	12
1.2 Classification	13
1.2.1 Sports à hauts risques :.....	13
1.2.2 Sports à moyens risques :	16
1.3 Traumatismes les plus rencontrés	17
1.3.1 Fractures osseuses	17
1.3.2 Traumatismes gingivo-muqueux	22
1.3.3 Traumatismes dentaires	23
2. Facteurs de prédisposition aux traumatismes	31
2.1. Orthopédie dento-faciale et sport	31
2.1.1 Classe II division 1 d'Angle	31
2.1.2 Facteurs favorisants (selon Brin and coll, 2000)	32
2.2 Types d'os	33
2.2.1 Définitions.....	33
2.2.2 Classification	34
2.3 Contexte buccodentaire défavorable	35
2.3.1 Sécheresse buccale	36
2.3.2 Habitudes alimentaires	36
2.4 Dents de sagesse mandibulaires incluses	38
2.5 Niveau de l'athlète	39
2.6 Utilisation d'un accessoire	40
3. Rappels anatomo-fonctionnels et physiologiques :	41
3.1 Anatomie de la face	41
3.1.1 Le massif facial supérieur.....	41
3.1.2 Le massif facial moyen.....	41
3.1.3 Le massif facial inférieur.....	42
3.1.4 Articulation temporo-mandibulaire.....	42
3.2 Cinétique de la traumatologie	43
3.2.1 Bouche ouverte	43
3.2.2 Position mandibulaire d'occlusion d'intercuspédie maximale (OIM).....	45
4. Formation des équipes médicales à la traumatologie bucco dentaire	46
4.1 Généralités	46
4.2 Trousse d'urgence bucco-dentaire	47
4.3 Milieux de conservation	48
4.3.1 Quels milieux de conservation dentaire peuvent être utilisés ?	48
4.3.2 Dentosafe®/Dentobox®	49
4.4 Conduite à tenir sur le lieu de l'accident	50
4.4.1 Expulsion.....	50
4.4.2 Fracture	52
4.4.3 Déplacement	52
5. Traitement des traumatismes	53
5.1 Examen clinique	53
5.2 Prescriptions	55

5.3 Traitement immédiat et suivi	57
5.3.1 Traumatismes dentaires.....	57
5.3.2 Traumatismes alvéolo-dentaires	65
5.3.3 Traumatismes des tissus mous.....	72
6. Aspects médico-légaux	73
6.1 Généralités	73
6.2 Certificat médical initial.....	73
6.2.1 Définition	73
6.2.2 Comment rédiger un Certificat Médical Initial ?.....	74
6.2.3 Certificat médical initial type.....	75
6.3 Rôle des assurances	76
6.3.1 Généralités	76
6.3.2 Contrats d'assurance	76
6.4 Préjudices fonctionnels et esthétiques	77
6.4.1 Préjudices fonctionnels	77
6.4.2 Préjudices esthétiques	80
7. Quels moyens de prévention ?	81
7.1 Historique de l'intronisation des protections buccales des sportifs.....	81
7.2 Catalogue des moyens de prévention existants.....	82
7.2.1 Protections extra-orales	82
7.2.2 Protections intra-buccales (PIB).....	84
Conclusion :.....	102
Table des illustrations.....	104
Liste des tableaux.....	107
Bibliographie.....	108

KIBAL Morane – MOYENS DE PRÉVENTION ET TRAITEMENTS DE LA TRAUMATOLOGIE DENTAIRE DU SPORTIF DE HAUT NIVEAU

Nancy 2016 : 121 pages. 44 figures ; 5 tableaux

Th. : Chir.-Dent. : Nancy 2016

Mots-clefs :

- Traumatologie
- Lésion
- Sport
- Prévention

Résumé :

La relation entre santé buccodentaire optimale et performance de haut niveau n'est plus à prouver.

Pour réaliser de grandes performances, les sportifs de haut niveau doivent aller au bout d'eux même, prenant des risques causant parfois des traumatismes. Ces traumatismes peuvent avoir des conséquences qui ne doivent pas être sous estimées.

Le travail du chirurgien dentiste est donc de s'intégrer parfaitement dans un staff médical, dans le but de prévenir d'une part mais également de traiter un sportif soumis à une pression constante de performances.

Le but de ce travail est d'exposer les différents moyens pouvant être utilisés par le sportif de haut niveau pour faire face aux traumatismes dentaires, en fonction de sa discipline mais aussi de facteurs individuels spécifiques.

L'objectif est également d'analyser le rôle des différents acteurs, la formation des équipes médicales à la traumatologie dentaire, ainsi que la prise en charge globale du sportif.

Membres du jury :

Pr. C.STRAZIELLE :	Professeur des Universités	Présidente
<u>Dr. P.GANGLOFF :</u>	Praticien Hospitalier	<u>Directeur</u>
Dr. C.CLEMENT :	Maître de Conférences	Juge
Dr. K.YASUKAWA :	Maître de Conférences	Juge

Adresse de l'auteur :

Morane, KIBAL
60, rue de Metz
57525 TALANGE