



HAL
open science

Répercussions des avulsions multiples et précoces des dents temporaires : données actuelles

Charlotte Faucher-Pierrat

► **To cite this version:**

Charlotte Faucher-Pierrat. Répercussions des avulsions multiples et précoces des dents temporaires : données actuelles. Sciences du Vivant [q-bio]. 2018. hal-01932106

HAL Id: hal-01932106

<https://hal.univ-lorraine.fr/hal-01932106>

Submitted on 23 Nov 2018

HAL is a multi-disciplinary open access archive for the deposit and dissemination of scientific research documents, whether they are published or not. The documents may come from teaching and research institutions in France or abroad, or from public or private research centers.

L'archive ouverte pluridisciplinaire **HAL**, est destinée au dépôt et à la diffusion de documents scientifiques de niveau recherche, publiés ou non, émanant des établissements d'enseignement et de recherche français ou étrangers, des laboratoires publics ou privés.



AVERTISSEMENT

Ce document est le fruit d'un long travail approuvé par le jury de soutenance et mis à disposition de l'ensemble de la communauté universitaire élargie.

Il est soumis à la propriété intellectuelle de l'auteur. Ceci implique une obligation de citation et de référencement lors de l'utilisation de ce document.

D'autre part, toute contrefaçon, plagiat, reproduction illicite encourt une poursuite pénale.

Contact : ddoc-thesesexercice-contact@univ-lorraine.fr

LIENS

Code de la Propriété Intellectuelle. articles L 122. 4

Code de la Propriété Intellectuelle. articles L 335.2- L 335.10

http://www.cfcopies.com/V2/leg/leg_droi.php

<http://www.culture.gouv.fr/culture/infos-pratiques/droits/protection.htm>

ACADÉMIE DE NANCY – METZ
UNIVERSITÉ DE LORRAINE
FACULTÉ D'ODONTOLOGIE

ANNÉE 2018

N°10142

THÈSE
pour le
DIPLÔME D'ÉTAT DE DOCTEUR EN CHIRURGIE DENTAIRE
par
Charlotte FAUCHER-PIERRAT
née le 20 janvier 1989 à Nancy (54)

**RÉPERCUSSIONS DES AVULSIONS MULTIPLES ET
PRÉCOCES DES DENTS TEMPORAIRES :
DONNÉES ACTUELLES**

présentée et soutenue publiquement le vendredi 12 janvier 2018

Examineurs de la thèse

Pr. JM MARTRETTE

Professeur des Universités

Président

Dr. J PRÉVOST

Maître de Conférences

Directeur

Dr. É MORTIER

Maître de Conférences

Juge

Dr. AD MOUGIN-CLAUDON

Docteur en Chirurgie Dentaire

Invitée

*Par délibération en date du 11 décembre 1972,
la Faculté de Chirurgie Dentaire a arrêté que
les opinions émises dans les dissertations
qui lui seront présentées
doivent être considérées comme propre à
leurs auteurs et qu'elle n'entend leur donner
aucune approbation ni improbation.*

Président : Professeur Pierre MUTZENHARDT
Doyen : Professeur Jean-Marc MARTRETTE

Vice-Doyens : Dr Céline CLEMENT – Dr Rémy BALTHAZARD – Dr Anne-Sophie VAILLANT

Membres Honoraires : Dr L. BABEL – Pr. S. DURIVAUX – Pr A. FONTAINE – Pr G. JACQUART – Pr D. ROZENCWEIG - Pr ARTIS - Pr M. VIVIER *

Doyens Honoraires : Pr J. VADOT, Pr J.P. LOUIS

Professeur émérite : Pr M-P FILLEUL

Sous-section 56-01 Odontologie pédiatrique	Mme	DROZ Dominique	Maître de Conférences *
	Mme	JAGER Stéphanie	Maître de Conférences *
	M.	PREVOST Jacques	Maître de Conférences
	Mme	HERNANDEZ Magali	Maître de Conférences Associée *
	M.	LEFAURE Quentin	Assistant
	M.	MERCIER Thomas	Assistant *
Sous-section 56-02 Orthopédie Dento-Faciale	M	EGLOFF Benoît	Maître de Conférences *
	Mme	GREGOIRE Johanne	Assistante
Sous-section 56-03 Prévention, Epidémiologie, Economie de la Santé, Odontologie légale	Mme	CLEMENT Céline	Maître de Conférences *
	Mme	NASREDDINE Greyce	Assistante
	M.	BAUDET Alexandre	Assistant *
Sous-section 57-01 Parodontologie	M.	AMBROSINI Pascal	Professeur des Universités *
	Mme	BISSON Catherine	Maître de Conférences *
	M.	JOSEPH David	Maître de Conférences *
	M.	PENAUD Jacques	Maître de Conférences
	M.	LACH Patrick	Assistant
	Mme	MAYER-COUPIN Florence	Assistante
	Mme	PAOLI Nathalie	Enseignante univ.-Praticien Hospitalier*
Sous-section 57-02 Chirurgie Buccale, Pathologie et Thérapeutique, Anesthésiologie et Réanimation	Mme	GUILLET-THIBAUT Julie	Maître de Conférences *
	M.	BRAVETTI Pierre	Maître de Conférences
	Mme	PHULPIN Bérengère	Maître de Conférences *
	M.	DELAITRE Bruno	Assistant
	Mme	NACHIT Myriam	Assistante
	Mme	KICHENBRAND Charlène	Assistante *
Sous-section 57-03 Sciences Biologiques (Biochimie, Immunologie, Histologie, Embryologie, génétique, Anatomie pathologique, Bactériologie, Pharmacologie)	M.	YASUKAWA Kazutoyo	Maître de Conférences *
	M.	MARTRETTE Jean-Marc	Professeur des Universités *
	Mme	EGLOFF-JURAS Claire	Assistante*
	M.	MORTIER Éric	Maître de Conférences *
Sous-section 58-01 Odontologie Conservatrice, Endodontie	M.	AMORY Christophe	Maître de Conférences
	M.	BALTHAZARD Rémy	Maître de Conférences *
	M.	ENGELS-DEUTSCH Marc	Maître de Conférences
	M.	VINCENT Marin	Maître de Conférences*
	M.	GEVREY Alexis	Assistant
	Mme	GEBHARD Cécile	Assistante
	M.	GISS Renaud	Assistant *
	M.	DE MARCH Pascal	Maître de Conférences
	M.	SCHOUVER Jacques	Maître de Conférences
Sous-section 58-02 Prothèses (Prothèse conjointe, Prothèse adjointe partielle, Prothèse complète, Prothèse maxillo- faciale)	Mme	VAILLANT Anne-Sophie	Maître de Conférences *
	Mme	CORNE Pascale	Maître de Conférences Associée *
	M.	GILLET Marc	Assistant
	M.	HIRTZ Pierre	Assistant *
	M.	KANNENGIESSER François	Assistant
	Mme	MOEHREL Bethsabée	Assistante*
	M.	VUILLAUME Florian	Assistant
	Mme	STRAZIELLE Catherine	Professeur des Universités *
	Mme	MOBY Vanessa (Stutzmann)	Maître de Conférences *
Sous-section 58-03 Sciences Anatomiques et Physiologiques Occlusodontiques, Biomatériaux, Biophysique, Radiologie	M.	SALOMON Jean-Pierre	Maître de Conférences
	Mme	KARKABA Alaa	Assistante Associée
	Mme	MOBY Vanessa (Stutzmann)	Maître de Conférences *

Souligné : responsable de la sous-section

* temps plein

Mis à jour le 06/10/2017

À NOTRE PRÉSIDENT DE THÈSE

Monsieur le professeur Jean-Marc MARTRETTE

Docteur en Chirurgie Dentaire

Spécialiste qualifié en Médecine Bucco-Dentaire

Docteur en Sciences Pharmacologiques

Habilité à Diriger des Recherches

Professeur des Universités – Praticien Hospitalier

Sous-section : chirurgie orale ; parodontologie ; biologie orale

Doyen de la Faculté d'odontologie de Nancy

Nous vous remercions de l'honneur que vous nous avez fait en acceptant si spontanément de présider le jury de notre thèse.

Veillez trouver dans ce travail l'expression de notre vive reconnaissance et de notre profond respect.

À NOTRE JUGE ET DIRECTEUR

Monsieur le Docteur Jacques PRÉVOST

Docteur en Chirurgie Dentaire

Docteur de l'Université Henri Poincaré Nancy I

Maître de Conférences des Universités – Praticien Hospitalier

Sous-section : odontologie pédiatrique et orthopédie dento-faciale

Nous vous remercions d'avoir accepté de diriger notre thèse.

Veillez trouver ici le témoignage de notre profonde reconnaissance et de nos respectueux remerciements pour votre aide, à chaque étape de la réalisation de ce travail, et pour vos précieux enseignements, tout au long de nos études.

À NOTRE JUGE

Monsieur le Docteur Éric MORTIER

Docteur en Chirurgie Dentaire

Docteur en Physique-Chimie de la Matière et des Matériaux – Université Henri Poincaré

Habilité à Diriger des Recherches

Maître de Conférences des Universités – Praticien Hospitalier

Sous-section : dentisterie restauratrice, endodontie, prothèses, fonction-dysfonction, imagerie, biomatériaux

Responsable du Département de dentisterie restauratrice, endodontie

Chef de service d'odontologie du CHRU de Nancy

*Vous nous faites le très grand honneur
d'accepter de juger notre travail.
Nous vous remercions infiniment pour
votre disponibilité et vos précieuses
connaissances distillées durant toutes nos
années d'étude.*

À NOTRE INVITÉE

Madame le Docteur Ann-Dorothee MOUGIN-CLAUDON

Docteur en Chirurgie Dentaire

Spécialiste qualifiée en Orthopédie Dento-Faciale

Lauréate de l'Académie Nationale de Chirurgie Dentaire

*Nous sommes honorés que vous acceptiez
de juger notre thèse.*

*Nous vous remercions sincèrement pour
votre précieux soutien au cours de
l'élaboration de notre travail.*

Soyez assurée de toute notre gratitude.

REMERCIEMENTS

À Alix,

ma douce, mon trésor. La vie a pris tout son sens depuis que tu es parmi nous. Merci d'avoir été aussi patiente durant ces longs moments d'écriture. Nous allons pouvoir nous retrouver maintenant. J'espère que tu seras fière de moi. Avec tout mon amour.

À Samuel,

mon meilleur ami, mon confident, mon mari, mon Amour. Merci de m'apporter autant de courage et de détermination. Merci de faire ressortir le meilleur de moi-même. Merci de me faire rire au quotidien. Merci pour ton extrême patience durant toutes ces années, en espérant qu'elle dure ! Le bonheur ne me quitte pas depuis notre rencontre. À jamais à toi...

À Maman et Papa,

ça y est, il semblerait que j'arrive enfin au bout de mes études ! Je ne sais pas comment m'y prendre pour vous exprimer à quel point je vous remercie pour m'avoir guidée et aidée à devenir celle que je suis aujourd'hui. Vous m'avez transmis la plus belle des valeurs, la famille c'est la vie. Merci d'avoir toujours été présents pour moi, merci pour m'avoir toujours tout donné. Avec beaucoup de reconnaissance, j'espère vous rendre heureux et fiers. Je vous aime.

À Claire et Clément,

tant d'années de rires et de complicité. Faites que la vie ne nous sépare jamais, je suis tellement chanceuse d'être votre grande sœur. Big up à la meute !

À Papi Jean, Papi Pierre, Mamie Nini et Mamie Mado,

d'ici ou là-bas, je sais que vous veillez sur moi et sur ma famille.

À Marie-Françoise et Philippe,

parce qu'il y a une petite part de vous dans cet ouvrage.

Merci pour votre soutien constant depuis toutes ces années.

Je suis honorée de faire partie de votre famille.

Aux amis de toujours,

Clotilde, Florence, Mathilde et Rémi.

Quel chemin parcouru depuis notre rencontre sur les bancs de Sigis.

J'espère que la vie chérira notre amitié pour de longues années encore.

À Amélie et Guillaume,

notre amitié s'est imposée à nous mais quelle joie !

Merci pour ta présence à mes côtés. Merci pour ton extrême gentillesse.

Tu m'as toujours ouvert les yeux sur plein de choses, avec sincérité et douceur, et pour cela, je te remercie.

Je suis certaine que nous avons encore plein de beaux et d'heureux moments à partager ensemble, il me tarde !

Je vous souhaite beaucoup de bonheur, à commencer par nous remplir cette grande maison !

À Ann-Dorothée,

probablement une de mes plus belles rencontres.

Tu ne te rends pas compte de tout le bien que tu m'as apporté.

Merci d'avoir toujours été présente pour moi.

Merci pour ta bonne humeur constante et ta motivation débordante.

Merci simplement pour cette amitié.

Un énorme bisou à Anna, Siméon et Olivier.

À Claire,

merci pour ta bienveillance et ta gentillesse tout au long de nos études.

Tu as toujours su me rassurer et me soutenir.

Merci pour tous les bons moments que l'on passe ensemble en dehors de la fac, mais qui ne sont pas encore assez nombreux à mon goût !

À Johan,

à tous les longs moments de rire que l'on a eu ensemble en clinique grâce à ton fantastique humour.

À tout le courage que tu as eu pour supporter mes talents cachés en chirurgie pendant deux ans !

J'espère que nos chemins se croiseront encore.

À Laetitia,

merci pour m'avoir donné ma chance.

Merci d'avoir fait de mon lieu de travail un endroit où je me sente bien, enfin.

Merci à Hippolyte, Maël, Axel et Jean-Christophe pour leur chaleureux accueil.

À Lara,

les études nous ont permis de nous rencontrer mais je crois ne pas me tromper en pensant que d'autres merveilleux sujets nous ont rapproché.

Tu auras été au plus près de moi dans les moments les plus importants de ma vie. Et pour cela, je te remercie du fond du cœur.

Une pensée pour Jonas, Ismaël et Benjamin.

À Nancy,

merci pour ton partage d'expérience professionnelle et pas que.

Une super Maman pleine de gentillesse et de bienveillance.

Une pensée pour Achille, Mathilde et Romuald.

À Romain et Camille,

« tiens et si on s'asseyait là ?! », une des meilleures décisions de ma cinquième année ! La rencontre fût tardive, mais quelle rencontre !

Impossible de retenir un moment de rire en particulier, tellement il y en a eu.

Merci pour tes conseils, beaucoup plus avisés que les miens (s'en souviennent tes examens de sixième année...).

Merci pour ta disponibilité et ton soutien durant tout ce temps.

Malgré l'éloignement, nous arrivons à préserver notre amitié, cela me rend heureuse.

Je vous souhaite tout le bonheur que vous méritez et espère venir découvrir votre havre de paix très bientôt.

Sommaire

Listes des figures

Listes des tableaux

Introduction

1. Répercussions psychologiques
 - 1.1 Le développement psychologique de l'enfant
 - 1.2 Troubles esthétiques et altération de l'image de soi
 - 1.3 La relation avec les autres
 - 1.4 La vision des parents
2. Répercussions fonctionnelles
 - 2.1 La ventilation
 - 2.2 La déglutition
 - 2.3 La mastication
 - 2.4 La phonation
 - 2.5 Les habitudes de succion et les parafonctions
3. Répercussions physiologiques
 - 3.1 Croissance staturo-pondérale
 - 3.2 Adaptation de l'alimentation
 - 3.3 Troubles digestifs
4. Répercussions orthodontiques
 - 4.1 Rappels sur la croissance
 - 4.2 Répercussions sur la croissance cranio-faciale
 - 4.3 Répercussions sur l'éruption des dents permanentes
 - 4.4 Répercussions sur le rapport inter-arcade
 - 4.5 Développement d'anomalies orthodontiques
5. Soins et extractions dentaires sous anesthésie générale
 - 5.1 Modalités de prise en charge et impératifs techniques
 - 5.2 Cas clinique

Conclusion

Références bibliographiques

Table des matières

Liste des figures

<i>Figure 1 : vue de face d'un visage, lignes de référence.....</i>	<i>21</i>
<i>Figure 2 : différents profils d'un visage.....</i>	<i>22</i>
<i>Figure 3 : étages inférieurs de la face normal, concave et convexe, d'après la ligne E de Ricketts.....</i>	<i>23</i>
<i>Figure 4 : photographie du visage de profil d'un enfant ayant subi des extractions multiples et précoces de dents temporaires.....</i>	<i>24</i>
<i>Figure 5 : les trois temps de la déglutition.....</i>	<i>33</i>
<i>Figure 6 : les muscles masticateurs : temporal, masséter et ptérygoïdiens.....</i>	<i>35</i>
<i>Figure 7 : schéma articulaire des occlusives françaises.....</i>	<i>38</i>
<i>Figure 8 : schéma articulaire des constructives françaises.....</i>	<i>39</i>
<i>Figure 9 : structure d'une suture en cours de croissance (d'après Scott).....</i>	<i>46</i>
<i>Figure 10 : le couloir dentaire de Chateau.....</i>	<i>49</i>
<i>Figure 11 : les rotations mandibulaires.....</i>	<i>50</i>
<i>Figure 12 : à gauche, position correcte de la langue : bon développement transversal du maxillaire. À droite, position basse de la langue : hypodéveloppement transversal du maxillaire.....</i>	<i>53</i>
<i>Figure 13 : retard d'éruption de la 45 lié à la mésioversion de la 46 suite à la perte précoce de la 85 non compensée par un mainteneur d'espace.....</i>	<i>54</i>
<i>Figure 14 : proglissement mandibulaire du à l'hypodéveloppement de l'arcade maxillaire.....</i>	<i>55</i>
<i>Figure 15 : infraclusion antérieure et infraclusion latérale.....</i>	<i>56</i>
<i>Figure 16 : schéma d'Izard.....</i>	<i>57</i>
<i>Figure 17 : photographies de face et profil avant traitement (11/01/2012).....</i>	<i>66</i>
<i>Figure 18 : photographies intrabuccales avant traitement (11/01/2012).....</i>	<i>67</i>
<i>Figure 19 : photographies des moulages avant traitement (11/01/2012).....</i>	<i>67</i>
<i>Figure 20 : radiographie panoramique avant traitement (10/01/2012).....</i>	<i>68</i>
<i>Figure 21 : téléradiographie de profil en occlusion avant traitement (10/01/2012)....</i>	<i>69</i>
<i>Figure 22 : tracé céphalométrique avec étude céphalométrique informatisée avant traitement (10/01/2012).....</i>	<i>70</i>
<i>Figure 23 : photographies exobuccales et intrabuccales durant la phase interceptive du traitement (02/07/2013).....</i>	<i>72</i>

<i>Figure 24 : radiographie panoramique réalisée durant la phase interceptive du traitement (10/09/2013).....</i>	<i>73</i>
<i>Figure 25 : photographies exobuccales et intrabuccales durant la phase orthodontique du traitement (22/03/2014).....</i>	<i>73</i>
<i>Figure 26 : radiographie panoramique réalisée en fin de traitement orthodontique (14/01/2015).....</i>	<i>74</i>
<i>Figure 27 : photographies exobuccales et intrabuccales réalisées le jour du débagage, en fin de traitement (27/06/2015).....</i>	<i>75</i>
<i>Figure 28 : photographies exobuccales en période de contention (14/10/2017).....</i>	<i>76</i>
<i>Figure 29 : photographies intrabuccales en période de contention (14/10/2017).....</i>	<i>76</i>
<i>Figure 30 : radiographie panoramique réalisée en période de contention (14/10/2017).....</i>	<i>76</i>
<i>Figure 31 : téléradiographie de profil en occlusion et étude céphalométrique informatisée réalisée en période de contention (14/10/2017).....</i>	<i>77</i>

Liste des tableaux

<i>Tableau 1 : stades du développement affectif de l'enfant décrits par Freud.....</i>	<i>18</i>
<i>Tableau 2 : stades du développement cognitif de l'enfant selon Piaget.....</i>	<i>20</i>

Introduction

La carie dentaire, déclarée comme troisième fléau mondial par l'Organisation Mondiale de la Santé, est une maladie infectieuse multifactorielle d'origine bactérienne largement répandue (Folliguet, 2009). Elle se révèle être un problème de santé publique dès la petite enfance. En France, la prévalence des caries dentaires chez les enfants de moins de six ans est très peu documentée. En 2001, en Moselle, une étude, portant sur un échantillon d'enfants de 4 ans scolarisés et tirés au sort, a rapporté que 37,5% d'entre eux avaient au moins une dent temporaire cariée non traitée et que 11,6% présentaient des caries sur les incisives maxillaires temporaires, signe de polycaries de la petite enfance. Chez les enfants de moins de trois ans, la documentation est inexistante. Cependant, d'après les rapports de santé, la prévalence de la carie dentaire les concernant peut être estimée entre 10 à 15% (Droz et coll., 2006 ; Folliguet, 2006).

Les caries précoces du jeune enfant (ou *Early Childhood Caries*) représentent une forme sévère de la maladie carieuse et surviennent dès le plus jeune âge. Compte tenu du risque infectieux qu'elles représentent, il est important d'envisager rapidement le rétablissement d'une cavité buccale saine. L'étendue des lésions carieuses conduit régulièrement à l'extraction des dents temporaires qui ne peuvent être restaurées à cause de leur délabrement coronaire trop important. En effet, les polycaries de la petite enfance constituent l'étiologie majeure des avulsions multiples et précoces des dents temporaires. En raison du jeune âge des patients et du nombre élevé de dents atteintes, elles sont généralement réalisées sous anesthésie générale (Delfosse et Trentesaux, 2015).

Cependant, malgré leur présence transitoire sur l'arcade dentaire, les dents temporaires jouent un rôle essentiel à une période clé de la croissance et de la construction de l'individu. Elles permettent de garantir l'établissement de fonctions fondamentales et nécessaires pour la croissance de l'enfant mais aussi pour son bon développement physiologique. Elles ont également un rôle esthétique primordial dans l'harmonie du visage, qui participe à part entière à la construction psychique de l'individu. Enfin, de part leur rôle de protection et de guide d'éruption des dents

permanentes, la présence des dents temporaires garantit une croissance équilibrée du massif facial antérieur et de l'étage inférieur de la face.

Nous nous proposons de réaliser, au travers de ce travail, un bilan des données scientifiques actuelles concernant les différentes répercussions des avulsions multiples et précoces des dents temporaires chez l'enfant de moins de six ans. Elles se révèlent être d'ordre psychologique, fonctionnel, physiologique et orthodontique. Pour conclure, nous illustrerons les conclusions avancées à l'aide d'un cas clinique.

1 Répercussions psychologiques

Afin de mieux cerner la portée psychologique que peuvent avoir les extractions multiples et précoces chez les enfants, il est utile de rappeler brièvement les différentes étapes de leur développement pour ensuite étudier plus aisément le retentissement que ce geste peut avoir sur leur construction psychologique.

1.1 Le développement psychologique de l'enfant

1.1.1 Le développement affectif de l'enfant

Le développement affectif débute dès la naissance et est façonné par les relations que l'enfant entretient avec son entourage et l'environnement avec lequel il interagit. Il est déterminant dans la construction de sa personnalité et va conditionner l'adulte qu'il sera plus tard. Bien que chacun se nourrisse d'expériences particulières, le développement affectif des enfants passe néanmoins par des étapes clés, semblables pour tous. Elles ont été identifiées par Freud, qui a décrit différents stades du développement affectif en fonction de l'âge de l'enfant (De La Dure-Molla et coll., 2014).

- La petite enfance : de 0 à 2 ans

Cette première étape primordiale dans la construction de l'individu correspond à la phase orale. En effet, c'est par la bouche que l'enfant va se nourrir mais c'est aussi grâce à elle qu'il va découvrir son environnement.

Au cours de cette période, l'enfant va passer d'une relation de dépendance quasi-absolue vis-à-vis de sa mère vers une relative autonomie qui va lui permettre d'explorer le monde qui l'entoure. Cette évolution passe par la période d'angoisse du huitième mois, nécessaire au développement psychique de l'individu. L'enfant craint l'absence de sa mère et manifeste de l'anxiété face aux visages qui lui sont inconnus. Ce sentiment s'estompera avec l'acquisition d'une représentation mentale qui lui permettra d'intégrer la permanence de l'objet même quand celui-ci ne fait plus

parti de son champ de vision. L'enfant va alors s'individualiser petit à petit et prendre conscience qu'il ne fait pas corps avec sa mère. Il va interagir avec les *stimuli* du monde extérieur et manifester du plaisir ou de l'angoisse par l'intermédiaire de son sourire ou de ses pleurs (Vanderzwalm-Gouvernaire et Naulin-lfi, 2011 ; De La Dure-Molla et coll., 2014).

Un autre psychanalyste, Spitz, a décrit le développement psychoaffectif de l'enfant en distinguant trois organisateurs : le sourire, l'angoisse du huitième mois et l'apparition du non. Il est intéressant de le citer car pour lui, le sourire conscient, qui apparaît vers deux-trois mois, est la première manifestation relationnelle que le nourrisson noue avec l'extérieur (Bléandonu et Revol, 2008).

- La période préscolaire : de 2 à 6 ans

Entre 2 et 4 ans, l'enfant acquiert le « je » et développe le concept de soi. Il commence à se positionner par rapport aux autres. Il rentre souvent en opposition face à son entourage et perçoit les figures d'autorité comme source de frustrations. C'est un temps fort dans le développement psychique et une étape structurante de la personnalité. Cette phase est également marquée par le contrôle sphinctérien. L'enfant prend conscience de son corps et comprend qu'il peut influencer dessus. Il développe peu à peu une image de lui, et commence à acquérir la notion de beau. Il va d'avantage faire attention à l'apparence des objets plutôt qu'à leur utilité (Vanderzwalm-Gouvernaire et Naulin-lfi, 2011 ; De La Dure-Molla et coll., 2014).

De 4 à 6 ans c'est la phase œdipienne. L'enfant développe un sentiment de rivalité face au parent du même sexe et cherche à plaire au parent du sexe opposé. C'est également à ce moment que débute la construction de l'estime de soi. L'enfant rentre à l'école maternelle et est confronté, parfois pour la première fois, à d'autres regards que ceux de son entourage familial. Il va alors accorder une attention toute particulière à son apparence physique et à l'image qu'il renvoie (Vanderzwalm-Gouvernaire et Naulin-lfi, 2011 ; De La Dure-Molla et coll., 2014).

- La période scolaire : de 6 à 11 ans

Freud la qualifie comme période de latence. L'enfant présente une relative stabilité émotionnelle et caractérielle. Il développe peu à peu son indépendance et commence à revendiquer les responsabilités. L'enfant quitte le monde de l'imaginaire pour se plonger peu à peu dans des représentations concrètes (Vanderzwalm-Gouvernaire et Naulin-Ifi, 2011 ; De La Dure-Molla et coll., 2014).

- L'adolescence : de 12 à 15 ans

C'est le retour des chamboulements hormonaux qui vont engendrer des changements émotionnels et physiques forts. L'enfant rentre souvent en conflit avec le modèle parental et revendique une plus grande autonomie et indépendance. On peut noter une baisse de l'estime de soi engendrant parfois un repli sur soi et des difficultés de socialisation. L'adolescent doit se réapproprier son corps et est encore plus attentif aux regards des autres, manifestant un besoin accru de plaire (Vanderzwalm-Gouvernaire et Naulin-Ifi, 2011 ; De La Dure-Molla et coll., 2014).

Tableau 1 : stades du développement affectif de l'enfant décrits par Freud (source : De La Dure-Molla et coll., 2014).

De 0 à 15 mois : stade oral	À la naissance, le bébé n'a pas conscience de la distinction entre lui et autrui (principalement entre lui et sa mère qui le nourrit). Il apprend cette distinction dans les premiers mois de la vie.
De 2 à 3 ans : stade anal	Cette phase est marquée par le contrôle sphinctérien. L'enfant prend conscience qu'il peut contrôler et influencer sur son corps.
De 3 à 4 ans : stade phallique	Cette phase est marquée par l'acquisition de la différenciation des sexes (masculin et féminin).
De 4 à 6 ans : phase œdipienne	C'est la période de conflit entre les trois personnes de la famille : le père, la mère et l'enfant. C'est à cette période que l'enfant construit le surmoi (instance morale) et l'idéale du moi (valeurs morales auxquelles l'individu aspire) mais également les réactions de défense. En effet, des conflits apparaissent entre le moi et l'idéal du moi. L'accord des deux satisfait en revanche l'estime de soi.
De 6 ans à la puberté : phase de latence	L'enfant va étendre son environnement au-delà de la famille et de l'école. Le moi et les mécanismes de défense se renforcent. L'enfant va s'intéresser à des choses concrètes et quitte peu à peu l'imaginaire.
L'adolescence	L'enfant va acquérir son autonomie. Il doit faire le deuil des images parentales et admettre un décalage entre son moi et son idéal du moi.

1.1.2 Le développement cognitif de l'enfant

On doit la représentation du développement cognitif à Jean Piaget, qui est parti du principe que l'enfant apprend en explorant le monde qui l'entoure (De La Dure-Molla et coll., 2014).

- Le stade sensori-moteur : de 0 à 2 ans

Dans un premier temps, l'enfant utilise ses organes des sens, et plus particulièrement la bouche, pour découvrir le monde dans lequel il évolue. Au fur et à mesure de la progression de sa motricité, il étoffera son savoir.

C'est également à cette période qu'il développe les premières représentations mentales qui lui permettent de se séparer peu à peu de sa mère (De La Dure-Molla et coll., 2014).

- Le stade préopératoire : de 2 à 7 ans

C'est à ce stade que l'enfant acquiert la pensée représentative. Il développe la notion de beau et de laid, et se tourne volontiers vers ce qu'il trouve le plus attrayant. Il se compare et se positionne par rapport aux autres pour savoir si il est « normal » (De La Dure-Molla et coll., 2014).

- Le stade des opérations concrètes : de 8 à 11 ans

L'enfant développe la notion de conservation de la matière, de poids et de volume malgré les transformations que l'on peut faire subir à un objet. Les opérations mentales deviennent possibles mais toujours en présence d'objets pour que cela reste concret (Bléandonu et Revol, 2008 ; De La Dure-Molla et coll., 2014).

- Le stade des opérations formelles : à partir de 12 ans

C'est l'acquisition de la pensée formelle. L'adolescent est capable d'imaginer des choses abstraites et de raisonner sur des situations dont il n'a jamais fait l'expérience (Bléandonu et Revol, 2008 ; De La Dure-Molla et coll., 2014).

Tableau 2 : stades du développement cognitif de l'enfant selon Piaget (source : De La Dure-Molla et coll., 2014).

De la naissance à 2 ans : stade sensori-moteur	L'enfant utilise ses organes des sens et sa motricité pour découvrir les propriétés du monde qui l'entoure (succion d'objets, essais de préhension, empilage,...). Les premières représentations mentales s'ébauchent avec l'acquisition de la « permanence de l'objet ». L'objet continue d'exister même s'il sort de son champ de vision. L'enfant est capable de chercher un objet caché.
De 2 à 7 ans : stade préopératoire	Période qui se caractérise par différentes formes de pensée représentative (formation de symboles), c'est-à-dire que l'enfant est capable de se représenter les choses par des mots ou des symboles (il est capable de comprendre le mot « pomme » alors que l'objet n'est pas visible). Cette pensée reste encore très proche de ce qu'il perçoit autour de lui. Il apprend aussi les notions d'espace, de temps, de quantité. Il se rend compte qu'autrui peut avoir un point de vue différent du sien, mais reste dans une période très égocentrique.
De 8 à 11 ans : stade des opérations concrètes	Les opérations mentales (classer, sérier, combiner,...) sont possibles mais seulement en présence des objets. La pensée demeure encore très liée aux objets concrets. Une acquisition importante de cette période est celle de l'invariance de certaines qualités des objets en dépit de transformations qu'on leur a fait subir (à quantité de matière égale, une boule de pâte à modeler garde un poids invariant même si on la fait changer de forme). L'enfant est capable de concevoir des événements qui surviennent en dehors de sa vie.
Dès 12 ans : stade des opérations formelles	Pensée proche de celle de l'adulte, elle est plus abstraite que celle des stades précédents. L'adolescent est capable de faire des hypothèses et de les soumettre à l'expérience. Il peut réfléchir sur des réalités virtuelles et développer un raisonnement qui s'en tient aux formes logiques. Cela explique l'intérêt accru, à l'adolescence, pour les théories scientifiques et sociales.

1.2 Troubles esthétiques et altération de l'image de soi

La société actuelle met de plus en plus l'accent sur l'esthétique et l'apparence physique. Les critères de beauté se transforment avec le temps mais malgré cette évolution, il est souvent admis que les dents participent grandement à l'esthétique du visage et à son attractivité (Judd et Casas, 1995). En 2005, dans un article publié par

la *Society for Dental Science*, un sondage a permis de classer par ordre d'importance les éléments constitutifs de la face dans l'image que le public se fait de la beauté. Les dents sont évoquées dans 76% des cas comme étant l'élément le plus important dans la représentation de l'esthétique du visage, viennent ensuite les yeux à 63% (Gérard, 2016).

Il est donc important de comprendre dans quelle mesure elles participent à l'harmonie d'un visage et par extension, comment leur absence peut entraîner des troubles physiques et psychiques chez l'enfant.

1.2.1 Rappels des critères esthétiques d'un visage harmonieux

- Visage de face

Vue de face, le visage est parcouru par un ensemble de lignes de référence. Il existe trois lignes de référence horizontales (la ligne ophriaque, la ligne interpupillaire et la ligne intercommissurale) qui sont parallèles entre elles. D'un point de vue vertical, une seule ligne de référence parcourt le visage, c'est la ligne médiane, qui passe par la glabella, le bout du nez, le philtrum et la pointe du menton et qui est perpendiculaire aux trois autres. Plus ces lignes sont perpendiculaires et médianes et plus la face présente une harmonie globale (Fradeani et Corrado, 2006).

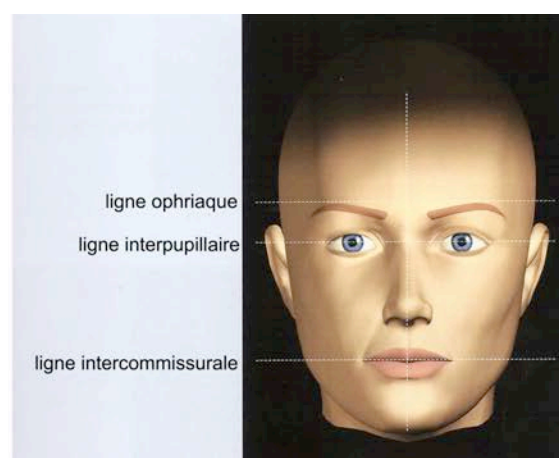


Figure 1 : vue de face d'un visage, lignes de référence (d'après Fradeani et Corrado, 2006).

Grâce aux lignes horizontales, nous pouvons diviser le visage en trois étages : le tiers supérieur (de la racine des cheveux à la glabelle), le tiers moyen (de la glabelle au point sous-nasal) et le tiers inférieur (du point sous-nasal au pogonion). Afin d'obtenir un visage harmonieux et bien proportionné, ces différents étages se doivent d'être égaux dans leur répartition. D'un point de vue dentaire, le tiers inférieur est celui qui retiendra le plus notre attention car il est marqué par la présence des lèvres et des dents. C'est également lui qui joue un rôle important dans la détermination de l'aspect esthétique global étant celui qui est le plus fréquemment soumis à des variations (Paris et Faucher, 2003 ; Fradeani et Corrado, 2006).

- Visage de profil

Le profil d'un visage doit également répondre à différents critères pour être qualifié d'harmonieux. Il est évalué en mesurant l'angle formé par trois points de référence reliés entre eux : la glabelle, le point sous-nasal et la pointe du menton. Grâce à cela, on peut déterminer si le profil est normal, concave ou convexe (Fradeani et Corrado, 2006).

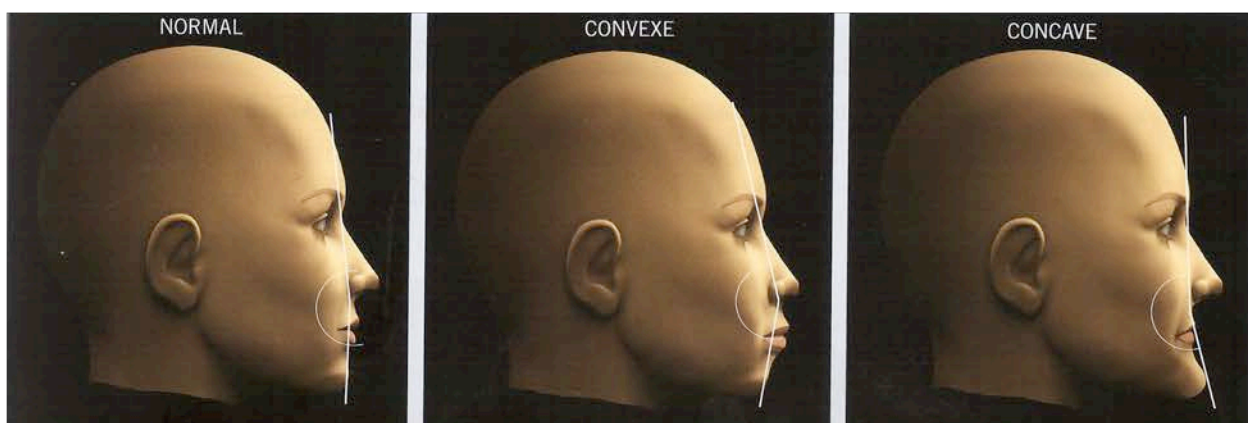


Figure 2 : différents profils d'un visage (source : Fradeani et Corrado, 2006).

Si on se concentre sur l'étage inférieur de la face, le plan esthétique de Ricketts (ligne E) nous permet d'évaluer la position des lèvres dans le profil. Il est tracé entre la pointe du nez et le pogonion. Si les lèvres s'éloignent de la ligne, le profil sera qualifié de concave et vieillira incontestablement le visage. Au contraire, si les lèvres se rapprochent de la ligne, le profil sera convexe, synonyme de jeunesse (Paris et Faucher, 2003).

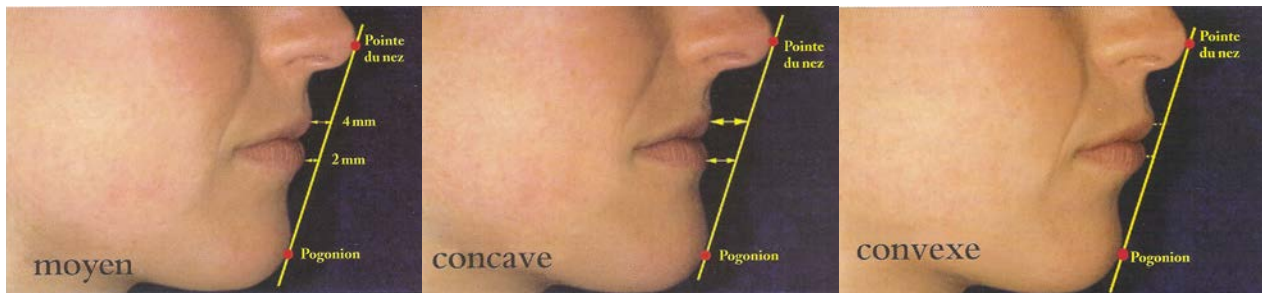


Figure 3 : étages inférieurs de la face normal, concave et convexe, d'après la ligne E de Ricketts (source : Paris et Faucher, 2003).

1.2.2 Conséquences des avulsions multiples et précoces des dents temporaires sur l'esthétique du visage

Esthétiquement parlant, la perte précoce des dents temporaires va avoir un impact direct sur l'harmonie du visage. En effet, outre leur rôle fonctionnel, les dents ont aussi un rôle important au niveau du soutien de l'étage inférieur de la face.

Les extractions multiples des dents temporaires provoquent généralement une diminution de la dimension verticale (Kotsiomi et coll., 2000 ; Sacramento et coll., 2010). En vue de face, cela va induire un affaissement de l'étage inférieur du visage et un enfoncement de la zone labiale vers l'arrière. Les lèvres seront donc moins visibles et apparaîtront plus fines (Paris et Faucher, 2003 ; Fradeani et Corrado, 2006). Concernant le profil, l'absence des dents antérieures va entraîner une perte du soutien des lèvres provoquant un recul de celles-ci et une accentuation du profil concave (Paris et Faucher, 2003).

La perte précoce de multiples dents temporaires va de ce fait engendrer un vieillissement du visage de l'enfant. En effet, celui-ci va développer toutes les caractéristiques faciales que l'on retrouve chez la personne âgée édentée (Sacramento et coll., 2010).

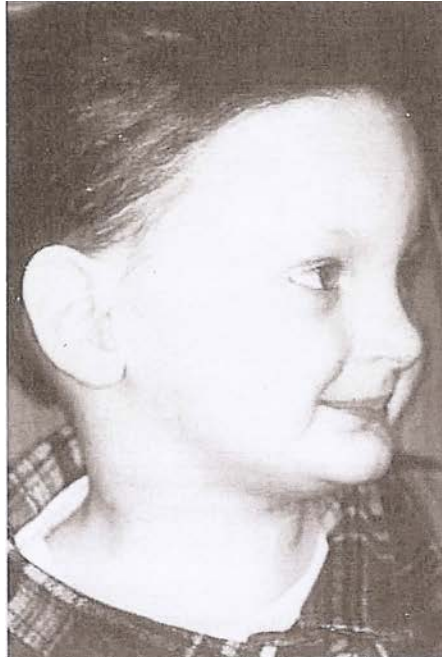

Figure 4 : photographie du visage de profil d'un enfant ayant subi des extractions multiples et précoces de dents temporaires (source : Kotsiomiti et coll., 2000).

1.2.3 Retentissements sur l'image de soi

Précédemment, nous avons établi que l'esthétique avait un rôle prépondérant dans la société actuelle. Il apparaît évident que cette notion prend désormais une place importante dans la construction psychologique de l'individu et ce dès le plus jeune âge. En effet, contrairement à ce que l'on pourrait penser, les enfants sont soucieux de l'image qu'ils renvoient de plus en plus jeunes. Dion a montré que dès l'âge de trois ans, ils sont capables de différencier un visage attractif ou non, et d'émettre un jugement sur l'apparence faciale des autres (Judd et Casas, 1995). Plus récemment, Filstrup et coll. ont démontré dans leur étude que des enfants de 36 mois pouvaient répondre de manière fiable à des questions concernant leur qualité de vie liée à leur santé bucco-dentaire : « Aimes-tu tes dents ? Es-tu content de tes dents et de ton sourire ? Est-ce que les autres enfants se moquent de tes dents ? »

(Filstrup et coll., 2003). Ce n'est donc pas parce que les enfants sont petits lorsqu'ils endurent les avulsions qu'ils ne vont pas comprendre et en subir les conséquences.

En effet, dans les cas de caries de la petite enfance traitées par extractions multiples, l'édentation survient généralement chez de très jeunes enfants qui sont en plein développement de leur schéma corporel et de leur personnalité. L'impact psychologique peut être mesuré très rapidement après l'intervention. Dans leur étude, Amin et coll. ont mentionné que la première réaction de certains enfants après l'anesthésie générale était les larmes et les pleurs à la découverte de la perte de leurs dents. Ils se sont sentis blessés, ont refusé d'ouvrir la bouche, et doivent maintenant lutter pour faire face à cette nouvelle condition (Amin et coll., 2006).

En outre, déjà en 1981, Shaw affirmait qu'une lacune esthétique associée à une anomalie dento-faciale avait un effet défavorable sur l'estime de soi, en particulier durant l'enfance (Shaw, 1981). Et cela est facilement compréhensible lorsque l'on s'intéresse à la définition de ce concept. L'estime de soi désigne le rapport intime à soi, ce jugement sur soi-même souvent secret et parfois inconscient. Ce n'est pas une dimension stable de la personnalité, acquise une fois pour toute, comme peut l'être l'intelligence. En effet, elle reste réactive aux éléments de vie, notamment chez l'enfant, et nécessite d'être régulièrement alimentée (André, 2009).

Depuis, de nombreuses études ont avancé des conclusions similaires. L'absence de dents et les défauts esthétiques qu'elle engendre vont directement retentir sur l'estime de soi et sur l'image que l'enfant se fait de lui-même (Judd et Casas, 1995 ; Sacramento et coll., 2010). Il va avoir une impression négative de son sourire, ce qui va altérer son humeur, sa confiance en soi et sa perception de lui-même de façon néfaste (Patel et coll., 2007). L'enfant va se mettre en retrait, se replier sur lui-même et développer peu à peu un sentiment d'abandon (Kotsiomiti et coll., 1999).

1.3 La relation avec les autres

Les troubles esthétiques engendrés par les extractions multiples décrits précédemment vont également altérer les compétences relationnelles de l'enfant et la façon dont il sera perçu par les autres.

Plusieurs études révèlent que l'apparence des dents et du sourire influent sur l'attractivité sociale. Les enfants avec une apparence dentaire normale seraient jugés par leurs pairs comme plus souhaitables en tant qu'amis, plus intelligents et moins susceptibles de se comporter de manière agressive (Shaw, 1981 ; Judd et Casas, 1995 ; Hola et coll., 2009). On retrouve également cette vision des choses dans le système éducatif. En effet, à première vue, un enfant beau serait perçu comme plus intelligent et comme ayant plus de potentiel par les enseignants (Judd et Casas, 1995).

En outre, King et coll. affirment que les enfants aiment se sentir contents de leur apparence physique et qu'ils préfèrent avoir de belles dents, harmonieuses et uniformes, semblables à celles de la majorité des autres enfants afin d'éviter le ridicule et la critique (King et coll., 2007). Ce qui est explicable, attendu que l'apparence attrayante influence positivement la popularité auprès des camarades et les chances de nouer des amitiés (De La Dure-Molla et coll., 2014). De plus, plusieurs études ont mis en évidence des difficultés d'intégration pour les enfants victimes d'édentement à leur arrivée en milieu scolaire. Ils quittent le cocon familial, souvent rassurant et protecteur, et sont directement confrontés aux moqueries et railleries de leurs camarades du fait de leur différence physique, ce qui va perturber leur développement psychologique socio-affectif et laisser place à un comportement social négatif, parfois agressif, et à une mise en retrait (Judd et Casas, 1995 ; Amin et coll., 2006). Les cas cliniques présentés par Oka et coll. permettent d'ailleurs d'illustrer ces propos en révélant le mal-être vécu par les deux enfants. Effectivement, tous deux refusaient d'aller à l'école à cause des moqueries qu'ils subissaient de la part de leurs camarades concernant leur apparence. Ils ont petit à petit développé une honte de leur physique (Oka et coll., 2003).

Enfin, le sourire représente une des formes les plus primitives et l'essence même de la communication humaine. Il apparaît très tôt chez le jeune enfant et c'est grâce à lui qu'il va commencer à tisser les premiers liens avec ses semblables (Paris et Faucher, 2003). Patel et coll. ont étudié le modèle souriant des enfants et la façon dont il pouvait être impacté en fonction de l'état de leur santé bucco-dentaire. Ils ont montré qu'il existait une relation claire entre les deux et sont arrivés à la conclusion qu'une mauvaise santé bucco-dentaire affectait de manière significative l'aspect du sourire et la façon dont il était perçu par les autres. Le sourire, de part ses fonctions communicatives importantes, est un réel atout pour chaque individu. En effet, dans cette étude, les visages souriants ont été évalués comme étant plus sociables, plus sincères et plus compétents que les visages non souriants. Le fait de ne pas sourire perturbe donc invariablement les interactions sociales de l'enfant et la communication avec ses camarades, ce qui parfois provoque un isolement social (Patel et coll., 2007).

1.4 La vision des parents

1.4.1 Sur la condition de leur enfant

Généralement, les caries de la petite enfance ont de lourdes conséquences sur la qualité de vie des enfants. Outre la douleur inévitable qu'elles engendrent, elles provoquent également des difficultés à mâcher, une perte d'appétit, une perte de poids, des complications au niveau du sommeil, des changements de comportement (isolement, irritabilité, frustration...) et souvent de mauvais résultats scolaires (Cunnion et coll., 2010 ; Jankauskiené et coll., 2014 ; Ramos-Jorge et coll., 2014). Les parents ont, dans la majorité des cas, bien conscience de la détérioration de la qualité de vie de leur enfant, qui est due à leur mauvaise santé bucco-dentaire (Filstrup et coll., 2003). Une étude récente a conclu que les caries non traitées présentant un stade avancé engendrent, non seulement, une baisse de la qualité de vie des enfants de un à trois ans, mais ont également un retentissement sur l'ensemble de la vie de famille (culpabilité, colère, aspect financier...) (Fernandes et coll., 2017).

Amin et coll. ont étudié le regard que portent les parents sur le traitement dentaire, parfois lourd, de leur enfant et la façon dont ils appréhendent « l'après ». Les parents rapportent que l'anesthésie générale a été un choc pour de nombreux enfants, et certains ont éprouvé des difficultés à faire face aux conséquences des extractions multiples qu'ils ont subies. Les parents ont rencontré des problèmes au niveau de l'alimentation. En effet, ils ont dû l'adapter par rapport à avant la chirurgie car de nombreux enfants avaient du mal à manger en l'absence de dents. En outre, ils ont également noté un changement au niveau des interactions sociales. Des défis ont dû être relevés de part la nouvelle condition des enfants. Ils ont dû endurer de nombreuses moqueries provenant de leurs camarades. Le chemin parcouru n'a pas été tranquille, mais dans l'ensemble, la plupart des parents ont décrit leurs enfants comme généralement plus heureux après la chirurgie, en raison de l'amélioration du bien-être. Cette dernière conclusion est tout de même à nuancer car les auteurs ne tiennent pas compte des différents traitements qui ont été entrepris sur les différents enfants (réhabilitation orale *versus* extractions multiples) (Amin et coll., 2006). Récemment, une étude s'est intéressée à l'évolution de la qualité de vie des enfants après un traitement dentaire réalisé sous anesthésie générale pour des caries de la petite enfance. Les auteurs ont d'ailleurs fait le choix de comparer l'impact que pouvaient avoir les différents traitements, à savoir, réhabilitation orale en conservant au maximum les dents temporaires ou extractions multiples. Ils ont noté qu'à la suite du traitement, les parents semblaient reconnaître une amélioration de la santé bucco-dentaire et donc de la qualité de vie de leur enfant plus importante pour le groupe ayant bénéficié de la réhabilitation orale par rapport au groupe subissant les extractions multiples (De Souza et coll., 2017).

Enfin, en ce qui concerne les défauts esthétiques engendrés par les extractions multiples, si la plupart des parents sont intéressés par un traitement conservateur en vue de la préservation des dents endommagées, ils restent cependant moins enthousiastes à l'idée de remplacer les dents extraites par un appareil prothétique (Holan et coll., 2009).

1.4.2 Sur l'anesthésie générale

L'anesthésie générale en elle-même provoque souvent une vague d'émotion du côté des parents (culpabilité, peur, angoisse...). Ce qui contribue efficacement à modifier leurs comportements en matière d'hygiène bucco-dentaire et alimentaire, du moins à court terme. En effet, ils ont généralement conscience des faiblesses qui les ont poussées vers l'intervention. Ils décrivent volontiers une mauvaise hygiène bucco-dentaire, des habitudes alimentaires non appropriées et des régimes trop riches en sucre. Cependant, ils confessent ne pas vouloir se battre avec leurs enfants pour que le brossage des dents soit bien effectué ou pour qu'ils consomment des aliments sains plutôt que sucrés. Après l'expérience de l'anesthésie générale, les parents semblaient disposés à mettre en œuvre les stratégies préventives qui leur avaient été recommandées par les professionnels de santé. Néanmoins, à moyen et long terme, la plupart des parents ont été submergés par les difficultés d'application de ces comportements. Plusieurs obstacles ont été décrits comme ayant entravé la motivation : la résistance des enfants face au brossage de dents et leur volonté à le réaliser seul, les publicités omniprésentes pour des aliments sucrés, l'utilisation de bonbons dans le but de pacifier une situation ou pour récompenser l'enfant (Amin et Harrison, 2006).

Dans une étude différente, les mêmes auteurs ont mis en évidence des conclusions similaires. Avant l'anesthésie générale, tous les parents ont reconnu ne pas avoir l'ensemble des connaissances nécessaires pour faire face au risque carieux. Bien qu'un résultat positif de cette expérience troublante ait été signalé directement après l'intervention, il n'a pas semblé affecter les comportements préventifs à long terme pour la plupart des parents, malgré l'apport d'informations fourni par les professionnels de santé. En effet, six mois après l'anesthésie générale, les auteurs ont effectué une visite de contrôle et ont séparé la population en deux groupes : les enfants ayant de nouvelles caries (familles avec rechute) et les enfants exempts de lésions carieuses (familles sans rechute). Chez les familles sans rechute, les parents étaient plus déterminés à surmonter les obstacles et plus réceptifs au soutien des professionnels. Ils ont véritablement compris l'importance des dents temporaires et ont pris leurs responsabilités en appliquant les différents enseignements reçus concernant l'hygiène bucco-dentaire et alimentaire. A l'inverse,

il a été mis en évidence chez les familles avec rechute une faible auto-efficacité parentale. En effet, ils s'accrochent à leurs convictions (les dents temporaires ne sont pas aussi importantes que les dents définitives), fuient leurs responsabilités et ne veulent pas, pour la plupart, entrer en conflit avec leurs enfants. La préparation au changement semble donc être un prédicteur important pour savoir si les parents vont s'engager dans les méthodes préventives et maintenir les comportements de santé acquis au fil du temps (Amin et Harrison, 2007).

Malgré l'épreuve éprouvante qu'est l'anesthésie générale pour la plupart des parents, il semblerait que cela ne suffise pas à changer les comportements préventifs sur le long terme pour l'ensemble des familles. Mais comme le révèlent plusieurs études, que ce soit aux Etats-Unis, en France ou au Royaume-Uni, les parents confrontés à cette expérience ont un niveau social plutôt bas, ce qui expliquerait le risque élevé de récurrences (Filstrup et coll., 2003 ; Bhujel et coll., 2014 ; Collado et coll., 2017 ; De Souza et coll., 2017). En effet, il faudrait instaurer un suivi particulier dans le but de contrôler très régulièrement le risque carieux et de mettre l'accent sur les méthodes de prévention afin d'éviter au maximum l'apparition de nouvelles lésions carieuses (Jankauskienė et coll., 2017).

2 Répercussions fonctionnelles

2.1 La ventilation

2.1.1 Généralités

La respiration est une fonction vitale pour l'organisme (Piérart et coll., 2015). Le terme de respiration englobe tous les transferts de gaz de l'organisme. Chez l'homme, le rôle essentiel de la respiration est de procurer de l'oxygène aux cellules de l'organisme et d'éliminer le dioxyde de carbone. Au sein des étapes de la respiration, on peut individualiser la respiration cellulaire, les échanges gazeux et la respiration externe ou ventilation (Degano, 2013).

On distingue trois types classiques de ventilation : la ventilation nasale, la ventilation buccale et la ventilation mixte. La ventilation purement physiologique est exclusivement nasale. Elle s'effectue au repos par le nez, les lèvres jointes et détendues, la langue restant en position haute, occupant la totalité de l'espace entre le palais, les dents maxillaires, les dents mandibulaires et le plancher buccal. C'est ce type de ventilation qui assure une croissance harmonieuse du relief facial. Les ventilations buccales et mixtes constituent des dysfonctions respiratoires (François, 2015 ; Piérart et coll., 2015).

2.1.2 Conséquences des avulsions multiples et précoces des dents temporaires sur la ventilation

Gellé et coll., dans leur article, ont avancé le fait qu'une ventilation buccale pouvait s'instaurer au détriment de la ventilation nasale, à la suite de la perte précoce des dents temporaires. En effet, l'édentement, ayant pour conséquence une diminution de l'étage inférieur de la face, inciterait la langue à s'étaler en position basse (Gellé et coll., 2010).

En outre, chez le ventilateur buccal, la mastication est toujours plus ou moins gravement perturbée, avec notamment la persistance de la déglutition infantile (Vesse, 2007).

Actuellement, aucune étude réalisée ne s'est intéressée aux éventuels problèmes ventilatoires que pouvaient induire les extractions multiples et précoces des dents temporaires.

2.2 La déglutition

2.2.1 Généralités

La déglutition est l'acte par lequel le contenu de la cavité buccale (salive, liquide ou bol alimentaire) est transporté de la bouche vers l'estomac. Elle a également un second rôle de protection des voies aériennes contre l'inhalation (Azerad, 1992 ; Kotzki et coll., 1999 ; Breton-Torres et coll., 2012). C'est une fonction évolutive, qui s'adapte à la maturation du système nerveux central et périphérique mais également aux modifications anatomiques locorégionales (langue, procès alvéolaires, dents, os hyoïde), au cours de la vie, de la naissance à l'âge adulte (Breton-Torres et coll. 2012).

Elle intéresse trois étages anatomiques différents : la cavité buccale, le pharynx et l'œsophage. Chez l'adulte, elle se déroule classiquement en trois phases déterminées par la localisation du *bolus* : la phase orale, la phase pharyngée et la phase œsophagienne (Robert et coll., 1996 ; Kotzki et coll., 1999 ; Breton-Torres et coll., 2012). La phase orale étant la seule à faire intervenir la cavité buccale, nous décrirons uniquement celle-ci.

La phase orale est volontaire et consciente, elle peut être déclenchée ou arrêtée à la demande. Elle correspond à la propulsion d'avant en arrière du bol alimentaire de la cavité buccale vers le pharynx. Le *bolus*, préparé précédemment durant la mastication, est rassemblé sur le dos de la langue. La pointe de la langue s'élève, vient affleurer la papille palatine et prendre appui en arrière des incisives maxillaires. Les bords latéraux de la langue sont au contact des collets des dents,

sans y prendre appui et sans s'interposer entre les arcades. La langue réalise ainsi une sorte de gouttière, et assure la fermeture antérieure de la cavité buccale lors de la déglutition. Puis, simultanément, la contraction des 17 muscles linguaux développe une onde péristaltique d'avant en arrière qui fait progresser le bol alimentaire vers le pharynx. Quand celui-ci atteint l'isthme du gosier, le processus ne peut plus être arrêté volontairement (Robert et coll., 1996 ; Breton-Torres et coll., 2012).

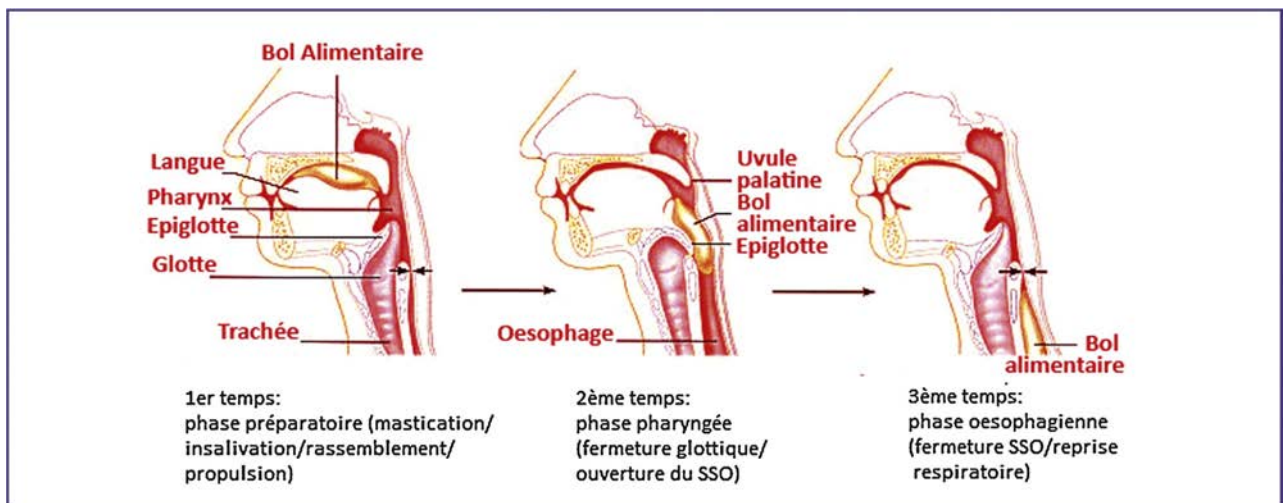


Figure 5 : les trois temps de la déglutition (source : Griffet-Lecoœur et Fleury, 2013).

La déglutition évolue aux différents stades de la vie. Chez le nouveau-né, la succion-déglutition est indissociable de la déglutition. Ce comportement constitue l'acte nutritionnel du nourrisson. Au repos, la langue occupe la totalité de la cavité buccale, s'interposant entre les arcades maxillaire et mandibulaire, en contact avec les joues et les lèvres. L'évolution du comportement de succion-déglutition vers la déglutition adulte débute vers l'âge de 6 mois et se poursuit jusqu'à 36 mois. La maturation du système nerveux central permet de développer le contrôle volontaire de la phase orale. Parallèlement, des modifications anatomiques se produisent : l'éruption des dents temporaires, l'agrandissement de la taille de la cavité buccale et du pharynx permettent de diversifier les aliments. La déglutition se postérriorise petit à petit (Robert et coll., 1996 ; Breton-Torres et coll., 2012).

2.2.2 Conséquences des avulsions multiples et précoces des dents temporaires sur la déglutition

L'absence des dents temporaires, liée à leurs avulsions, perturbe la construction du couloir alvéolo-dentaire qui constitue un rempart entre la langue et la musculature oro-faciale. La maturation de la déglutition ne peut se faire, ce qui prolonge la phase de succion-déglutition (Gellé et coll., 2010). Néanmoins, cette anomalie revêt un caractère transitoire dans la mesure où la déglutition évoluera avec l'éruption des dents permanentes.

Plusieurs études illustrent ces propos, en insistant notamment sur l'absence de la barrière incisive comme facteur favorisant la persistance d'une déglutition immature. En effet, en l'absence de dents temporaires, la langue maintient son interposition entre les arcades maxillaire et mandibulaire, empêchant la maturation de la déglutition (Duale-Vickel et coll., 1983 ; Oka et coll., 2003). En outre, dans leur étude récente, Collado et coll. affirment que la déglutition est l'un des domaines les plus altérés chez les enfants traités sous anesthésie générale pour des caries de la petite enfance (Collado et coll., 2017).

La déglutition est un acte répété pendant la veille et le sommeil 1500 à 2000 fois par jour. La répétition aussi fréquente du même mouvement ne peut qu'engendrer des conséquences sur son environnement architectural : l'équilibre harmonieux du squelette de l'étage moyen et de l'étage inférieur de la face passe donc par l'exécution correcte de ce mouvement. Il suffit que l'activité des muscles participant à la phase orale de la déglutition soit inadaptée pour qu'apparaissent des perturbations fonctionnelles et morphologiques (Piérart et coll., 2015). On comprend ainsi pourquoi la persistance d'une déglutition immature pendant plusieurs années aura des conséquences notables au niveau de la croissance harmonieuse de l'étage moyen et inférieur de la face. Nous les développerons ultérieurement (Gellé et coll., 2010).

2.3 La mastication

2.3.1 Généralités

La mastication peut être définie comme le processus par lequel les aliments seront broyés et imprégnés de salive afin de les rendre aptes à la déglutition. Cette opération constitue la préparation du bol alimentaire ou *bolus*. Elle met en action les différentes composantes du système masticateur : les dents, les tissus environnants, les muscles dits masticateurs (masséter, temporal, ptérygoïdien interne, ptérygoïdien externe), l'articulation temporo-mandibulaire, ainsi que les lèvres, les joues, le palais et la langue, pourvus de récepteurs sensoriels qui analysent le goût des aliments ingérés, leur texture, leur forme et leur volume. Le broyage des aliments est assuré par des mouvements rythmiques d'ouverture et de fermeture de la mandibule, combinés à des mouvements de propulsion-rétropulsion et de diduction (Piérart et coll., 2015).

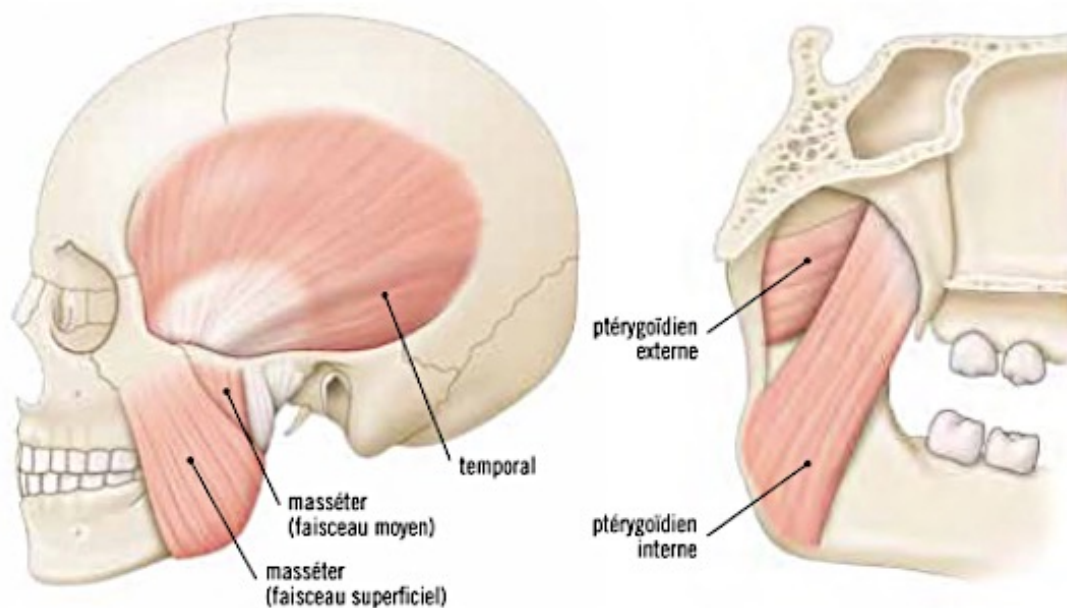


Figure 6 : les muscles masticateurs : temporal, masséter et ptérygoïdiens (source : Piérart et coll., 2015).

Les différentes étapes de la mastication sont :

la préhension par l'orbiculaire des lèvres

la préhension par les incisives (morsure)

la dilacération par les canines

la trituration par les prémolaires et les molaires (Piérart et coll., 2015)

Au niveau du développement fonctionnel de l'enfant, la mastication fait suite à la succion-déglutition qui est caractérisée par des mouvements mandibulaires symétriques par rapport au plan sagittal médian, lents et quasi uniformes. Pour Gaspard, l'acquisition de la fonction masticatrice débute vers le cinquième mois de vie de l'enfant, avec l'apparition des premiers mouvements de mâchonnement latéral alterné ; déplacement mandibulaire en diagonale, avec un léger effet de torque, annonciateur de la diduction. Cette amorce est concomitante au réflexe de préhension-morsure qui accompagne l'éruption des premières incisives temporaires et qui va nécessiter un mouvement de propulsion antérieure de la mandibule. La mastication mature unilatérale alternée se développe après l'évolution de l'ensemble des dents temporaires, lors de l'établissement des premiers contacts occlusaux. Elle sera stable et bien coordonnée vers 4 ou 5 ans selon certains auteurs comme Gaspard, ou lors de la mise en occlusion des premières molaires permanentes pour d'autres (Boileau et coll., 2006 ; Limme, 2010 ; Piérart et coll., 2015).

2.3.2 Conséquences des avulsions multiples et précoces des dents temporaires sur la mastication

L'efficacité masticatoire peut être définie comme la capacité d'écraser les aliments entre les dents et la manipulation des particules résultantes pour former un *bolus* alimentaire apte à être dégluti. En 1974, Carlsson a décrit plusieurs facteurs physiologiques influençant l'efficacité masticatoire dont l'état de la dentition et plus particulièrement le nombre de dents en occlusion (Le Révérend et coll., 2014). Comme il est observé chez les adultes, on pourrait penser que la diminution du nombre de couples masticatoires, due aux extractions multiples des dents temporaires, puisse altérer la fonction masticatoire des enfants (Delfosse et Trentesaux, 2015).

Cependant, plusieurs études ont conclu que l'absence de dents temporaires n'empêchait pas les enfants de mâcher et de se nourrir. Seule l'incision des aliments paraît impossible, mais pas l'ensemble de la mastication. Bien que ce soit une véritable source d'inquiétude pour les parents, il semblerait que les enfants s'adaptent plutôt bien à leur nouvelle condition (Oka et coll., 2003 ; King et coll., 2007).

Néanmoins, ces conclusions sont à nuancer, car sans en être forcément conscients, les parents adaptent probablement leurs choix alimentaires en fonction de la capacité et de l'acceptation de leur enfant, lorsque leur mastication s'avère altérée. Or, développer une mastication efficace durant l'enfance apporte un véritable bénéfice nutritionnel à l'âge adulte (Collado et coll., 2017). De plus, la relation entre le développement de l'appareil manducateur et l'acceptation des aliments a clairement été mise en évidence, ce qui illustre bien le fait que les enfants choisissent leur nourriture en fonction de leur force de mastication. En effet, les enfants présentant une force masticatoire plus faible à cause de la perte des dents temporaires privilégieraient les aliments aux textures plus douces (Le Révérend et coll., 2014).

2.4 La phonation

2.4.1 Généralités

La phonation est l'ensemble des phénomènes physiologiques qui permettent la production de la voix (Giovanni et Lagier, 2009). Elle n'est pas réalisée au moyen d'un appareil spécifique mais met en jeu trois appareils qui interagissent continuellement : la soufflerie sous-glottique (musculature thoracique et abdominale, diaphragme, poumons et trachée), la source vocale (le larynx) et les résonateurs supra-glottiques (les cavités pharyngales, buccales et nasales) (Azerad, 1992 ; Piérart et coll., 2015).

Les voyelles sont produites par le passage libre de l'air dans la cavité oropharyngée. On distingue les voyelles antérieures, moyennes et postérieures en fonction de la masse de la langue et de sa localisation. Pour produire les voyelles,

les arcades dentaires sont séparées, et la langue est au repos sur le plancher buccal, en contact avec les incisives inférieures, mais sans pression sur celles-ci (Piérart et coll., 2015).

Les consonnes, quant à elles, sont produites par un obstacle dans le flux d'air qui traverse la bouche. Cet obstacle peut être une interruption très brève du passage de l'air (consonnes occlusives), ou un rétrécissement du canal buccal qui produit un bruit de friction (consonnes constrictives). Le rôle de la langue est primordial dans l'articulation des consonnes : elle canalise le flux d'air le long du couloir buccal et peut interrompre ou freiner l'écoulement d'air par diverses positions rendues possibles grâce à ses particularités musculaires (Piérart et coll., 2015).

Les consonnes occlusives t, d et n sont articulées en français à l'aide du dos de la pointe de la langue. Leur point d'articulation est alvéolo-dental. Pour les sons [t] et [d], l'*apex* lingual prend un appui bref mais intense au niveau de la papille palatine, débordant légèrement sur les incisives maxillaires. Cet appui est similaire pour la production du [n], mais le contact est un peu plus long avec la région rétroalvéolaire des incisives maxillaires (Piérart et coll., 2015).

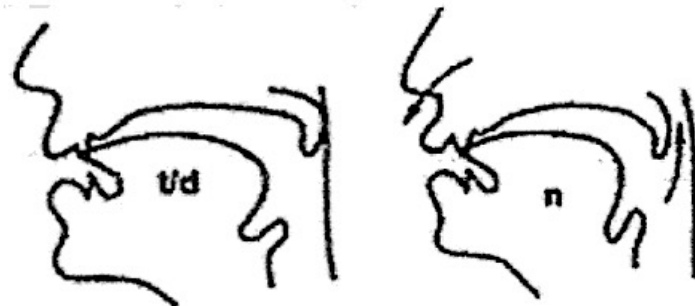

Figure 7 : schéma articulatoire des occlusives françaises (d'après : Bothorel et coll., 1986).

Les consonnes constrictives s et z sont formées par une constriction dorso-alvéolaire. Pour produire le son [s], l'*apex* lingual s'appuie légèrement sur la face linguale des incisives mandibulaires, tandis que les bords latéraux de la langue s'appuient sur les bords du palais, au niveau des prémolaires et contre les molaires. Les points d'appui pour émettre le son [z] sont semblables avec en plus la vibration

des cordes vocales. Les sons [ʃ] et [ʒ] sont, quant à eux, formés par constriction apico-alvéolaire (Piérart et coll., 2015).




Figure 8 : schéma articulatoire des constructives françaises (d'après : Bothorel et coll., 1986).

En ce qui concerne l'apprentissage, l'enfant acquiert progressivement les différents phonèmes utiles dans sa langue maternelle. L'âge d'acquisition est très variable d'un enfant à l'autre, mais en moyenne les voyelles sont acquises à 3 ans, les consonnes occlusives à 4 ans et les constrictives à 7 ans (François, 2004).

2.4.2 Conséquences des avulsions multiples et précoces des dents temporaires sur la phonation

Comme décrit précédemment, la denture temporaire apporte à la langue des appuis nécessaires à la bonne prononciation de certains phonèmes. L'édentation précoce chez le jeune enfant est donc particulièrement préjudiciable lors de la phase d'acquisition du langage et peut conduire à des troubles de l'élocution (Gellé et coll., 2010 ; Delfosse et Trentesaux, 2015). En effet, l'absence de dents temporaires peut provoquer des sigmatismes, qui sont des troubles de la prononciation généralement dus à l'interposition de la langue entre les arcades maxillaire et mandibulaire (François, 2004). Une édentation bilatérale peut entraîner un sigmatisme latéral ou schlintement lors de la prononciation des sons [s], [z], [ʃ] et [ʒ], lié à une interposition ou un défaut de fermeture des bords latéraux de la langue. Une édentation antérieure importante entraînera, quant à elle, un sigmatisme interdental ou zozotement lors de la prononciation des sons [t], [d], [n], [s], [z], [ʃ] et [ʒ], lié à l'interposition ou la poussée de la langue entre les arcades maxillaire et

mandibulaire. La prononciation des voyelles ne sera, quant à elle, pas perturbée par l'absence de dents temporaires, la langue restant en position basse dans la cavité buccale, sans appuis dentaires (François, 2004 ; Gellé et coll., 2010 ; Piérart et coll., 2015).

Plusieurs articles corroborent ces propos en se focalisant principalement sur l'étude de la perte précoce des incisives maxillaires temporaires et le zozotement que cela provoque du à la pulsion de la langue entre les arcades maxillaire et mandibulaire. L'édentation antérieure précoce compromettrait alors le développement normal de la phonation (Duale-Vickel et coll., 1983 ; Jackson-Herrerias et coll., 1991 ; Oka et coll., 2003 ; Adewumi et coll., 2012).

Bien que l'apprentissage de l'articulation passe, pour tous les enfants, par une phase de prononciation approximative (François, 2004), plusieurs études ont, tout de même, mis en évidence une fréquence d'erreurs d'articulation plus élevée chez les enfants exposés à l'édentation précoce par rapport aux enfants ayant subi une exfoliation naturelle des dents temporaires (Gable et coll., 1995 ; Lamberghini et coll., 2012). Le temps écoulé depuis la perte précoce des dents temporaires serait directement proportionnel au type de problèmes de langage engendrés (Jackson-Herrerias et coll., 1991 ; King et coll., 2007).

Cependant, comme le nuance King dans son article, les difficultés articulatoires rencontrées par les enfants ayant subi des extractions multiples et précoces de dents temporaires sont généralement transitoires. En effet, la plupart des problèmes semblent rentrer en ordre à l'éruption des dents permanentes et la perte prématurée des dents temporaires aurait rarement une influence défavorable durable sur la production de la parole chez la majorité des enfants (King et coll., 2007).

2.5 Les habitudes de succion et les parafonctions

2.5.1 Généralités

Les parafonctions sont définies comme le comportement répétitif et pulsionnel dont la réalisation n'apporte rien à l'économie du sujet. Ce sont des habitudes nocives sans but fonctionnel (Davido et coll., 2014). Elles sont de plusieurs ordres : succion digitale (pouce, doigt ou ensemble de doigts), sucette, tics de mordillement, interposition linguale antérieure et/ou latérale...

Concernant la succion digitale, elle s'avère être en lien étroit avec le développement affectif de l'enfant. Durant les deux premières années de vie, elle représente un modèle de comportement normal. Elle s'estompera petit à petit, entre 2 et 5 ans, en étant privilégié par le jeune enfant uniquement au coucher ou dans les moments de fatigue. C'est une habitude normale de la petite enfance. En revanche, si la succion digitale apparaît après 2 ans, elle se révèle le plus souvent être d'origine émotionnelle. L'enfant a besoin d'être protégé et de ressentir une impression de sécurité. Cela peut témoigner d'une perturbation psychologique plus ou moins grave, les causes de son apparition doivent donc être analysées (Bassigny, 1991).

2.5.2 Conséquences des avulsions multiples et précoces des dents temporaires sur l'apparition de parafonctions

Comme décrit précédemment, l'édentation précoce du jeune enfant a de réelles répercussions sur son psychisme et sur son développement affectif. Celles-ci peuvent donc être à l'origine de praxies, notamment de succion digitale, chez l'enfant qui serait en quête de réconfort et de sécurité (Oka et coll., 2003).

En outre, l'absence de remparts dentaires créée par l'extraction des dents temporaires a pour conséquence l'étalement de la langue entre les arcades, ainsi que l'interposition des joues et des lèvres, favorisant l'émergence de tics de mordillements et/ou de mouvements de succion (Duale-Vickel et coll., 1983 ; Oka et coll., 2003).

3 Répercussions physiologiques

3.1 Croissance staturo-pondérale

La croissance est un processus biologique correspondant à l'augmentation des dimensions, du poids ou du volume corporel. On la dit staturo-pondérale lorsqu'elle porte sur la mesure de la taille et du poids. Elle est le reflet de la santé de l'enfant et de son état nutritionnel. Elle est soumise à l'influence de nombreux facteurs : génétiques, environnementaux, nutritionnels, hormonaux mais aussi psychoaffectifs (Donzeau et coll., 2016).

La principale étiologie des avulsions multiples et précoces des dents temporaires est la carie de la petite enfance. La plupart des études s'accordent à dire que la carie dentaire constitue la plus fréquente des maladies chroniques de l'enfance. Cet état pathologique peut entraîner des perturbations de la croissance, non seulement par carence des apports nutritionnels du fait des difficultés à s'alimenter, mais aussi par perturbation de la sécrétion de l'hormone de croissance durant la nuit (Delfosse et Trentesaux, 2015). Plusieurs études de la littérature illustrent ces propos. En effet, en comparant de jeunes enfants atteints de polycaries à un groupe d'enfants sans caries, il a été mis en évidence que les enfants souffrant de caries de la petite enfance accusaient un retard de poids par rapport aux autres enfants témoins (Acs et coll., 1999 ; Sachdev et coll., 2016).

Ces mêmes études s'accordent à dire que la réhabilitation orale des enfants atteints de caries de la petite enfance entraînerait un gain au niveau de la croissance staturo-pondérale, celle-ci rattrapant le retard pris par rapport à celle des enfants témoins. Ces conclusions sont néanmoins à nuancer car les différents traitements utilisés lors de la réhabilitation orale ne sont pas renseignés. En effet, nous ne connaissons pas le nombre d'extractions réalisées par rapport à la mise en place de soins conservateurs (Acs et coll., 1999 ; Sachdev et coll., 2016).

En 2012, Monse et coll. affirment qu'après les extractions des dents temporaires cariées, on note un gain de poids chez les enfants. Cependant, dans

l'étude, le nombre moyen d'extractions réalisées est de 2,4 dents par enfants, ce qui ne correspond pas à des extractions multiples (Monse et coll., 2012).

Les perturbations de la croissance staturo-pondérale chez les enfants semblent être essentiellement liées au fait que la mastication perd en fonctionnalité à cause de l'édentement particulièrement étendu. Néanmoins aucune évaluation du risque nutritionnel de ces enfants n'a été jusqu'alors documentée.

3.2 Adaptation de l'alimentation

Dans une étude de 2006, les parents des enfants ayant subi des extractions multiples de dents temporaires au cours d'une anesthésie générale rapportent qu'ils ont enduré des soucis d'un point de vue de l'alimentation. En effet, les enfants doivent réapprendre à manger sans dents, et donc avec un coefficient masticatoire fortement réduit (Amin et coll., 2006).

C'est pour cette raison que l'on observe généralement une adaptation, consciente ou non, de l'alimentation. Les habitudes alimentaires de l'enfant vont changer et celui-ci va préférentiellement se tourner vers une alimentation plus molle et de surcroît plus riche en glucides (Duale-Vickel et coll., 1983 ; Gellé et coll., 2010 ; Sacramento et coll., 2011).

Or, de nombreuses études suggèrent que la consistance des aliments ingérés par les enfants au cours de leurs premières années de vie aurait une influence sur le développement orofacial et les dimensions craniofaciales. Pour le moment, les preuves qui corroborent cette hypothèse sont apportées uniquement dans des études menées sur les animaux, notamment les rats et les cochons nains. Néanmoins, cette idée est soutenue par les membres de la communauté orthodontique qui évoquent que l'alimentation moderne plus douce serait en partie responsable d'atrophies fonctionnelles des muscles masticateurs et de la croissance osseuse (Le Révérend et coll., 2014).

3.3 Troubles digestifs

Les adultes ayant une diminution de leur efficacité masticatoire ne mastiquent pas les aliments plus longtemps pour compenser ce défaut, mais déglutissent simplement des particules de plus grosses tailles, ce qui aura des répercussions sur la digestion. En effet, lorsque les particules alimentaires ne sont pas suffisamment mastiquées, l'hydrolyse des macronutriments prend plus de temps et leur absorption s'en trouve donc altérée. En outre, une mastication inefficace peut conduire à des dysfonctions du tractus gastro-intestinal, et entraîner l'apparition d'ulcères gastriques ou duodénaux (Azerad, 1992 ; Le Révérend et coll., 2014).

On pourrait en conséquence s'attendre à des conclusions similaires en ce qui concerne les enfants. Des articles évoquent, en effet, les potentiels troubles et dérèglements gastro-entériques que leur édentation précoce pourrait engendrer (Wantiez et coll., 1974 ; Duale-Vickel et coll., 1983). Cependant aucune étude, à ce jour, n'a confirmé ou infirmé ces hypothèses. Cela pourrait être expliqué par le fait que l'édentation des jeunes enfants n'est forcément pas pérenne dans le temps. En effet, leur capacité à se réalimenter normalement revient petit à petit grâce à l'éruption des dents permanentes. Ce qui ne laisse peut être pas assez de temps pour que des troubles digestifs puissent s'installer dans l'organisme.

4 Répercussions orthodontiques

4.1 Rappels sur la croissance

La croissance est un phénomène biologique fondamental qui se définit comme l'augmentation des dimensions du corps chez l'homme. Elle est la caractéristique de l'enfance et de l'adolescence. Du point de vue d'un organe, elle représente son changement de volume consécutif à une prolifération cellulaire, elle induit un aspect quantitatif (Aknin, 2007).

4.1.1 Les différents types d'ossification

Les processus d'ossification qui régissent les différentes pièces squelettiques constitutives du squelette craniofacial peuvent provenir de trois origines : directement au niveau du tissu conjonctif (ossification membraneuse), au dépens d'une matrice cartilagineuse (ossification enchondrale), ou selon les deux processus d'ossification membraneuse et enchondrale (ossification mixte) (Aknin, 2008).

- Ossification membraneuse

Les os d'origine membraneuse font leur croissance au niveau des sutures membraneuses ou syndesmoses. Elles font le lien entre les pièces osseuses et sont composées d'une couche ostéogène externe et d'une couche fibreuse, de part et d'autre d'une zone médiane lâche. Les couches ostéogènes sont le siège d'une croissance osseuse active (Bassigny, 1991).

Pour Delaire, ces sutures sont des joints rupteurs et amortisseurs de forces, des joints de dilatation à rattrapage automatique par prolifération conjonctive et ossification marginale. De part leur aspect, leur siège, leur direction et leur nombre, elles sont directement soumises aux forces qui s'exercent sur elles et sur les os qu'elles unissent. Elles ne sont pas dotées d'un potentiel de croissance propre mais doivent être sollicitées. Ce sont des sites de croissance secondaire adaptative (Bassigny, 1991 ; Aknin, 2008).

L'ossification membraneuse dépend, par conséquent, beaucoup plus des facteurs environnants qui vont induire une mise en tension des syndesmoses, bien qu'il y ait quand même au départ une forme préfonctionnelle liée à l'hérédité (Patti et Perrier d'Arc, 2003). En effet, si la croissance cesse au niveau d'un système de sutures, celui-ci tend à se fermer sauf si des facteurs fonctionnels viennent le solliciter et le stimuler (Aknin, 2007).

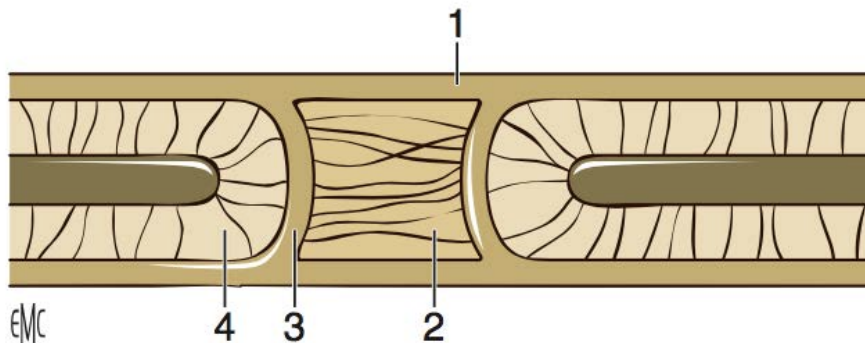


Figure 9 : structure d'une suture en cours de croissance (d'après Scott) : 1. couche de jonction ; 2. zone intermédiaire ; 3. capsule fibreuse ; 4. couche ostéogène (source : Aknin, 2008).

- Ossification enchondrale

Les os d'origine cartilagineuse font leur croissance au niveau des sutures cartilagineuses ou synchondroses. Elles représentent des zones de cartilage en cours de croissance qui persistent entre les centres osseux et qui constituent des zones fertiles. Leur structure est identique à celle du cartilage de conjugaison de la métaphyse des os longs sauf que leur croissance est bipolaire, elle se produit des deux côtés (Aknin, 2007).

Ces synchondroses seraient des centres de croissance primaire, elles auraient un potentiel de croissance propre et donc un rôle moteur. Elles possèdent une croissance interstitielle de type centrifuge. Leur croissance serait quasiment indépendante des influences mécaniques et résulterait uniquement de facteurs héréditaires et endocriniens (Aknin, 2007).

4.1.2 Croissance de la base du crâne

La base du crâne est la clef de voûte de l'équilibre cranio-facial. Son développement est en rapport avec l'accroissement du cerveau qui en est la matrice essentielle. Pour Delaire, elle représente le terrain à bâtir de la face. Elle est constituée de 5 os : le frontal (portion horizontale), l'éthmoïde (lame criblée et apophyse crista galli), le sphénoïde, les temporaux (pyramide pétreuse) et l'occipital (basi-occipital) (Patti et Perrier d'Arc, 2003 ; Aknin, 2007).

La base du crâne est d'origine cartilagineuse. Sa croissance s'effectue par le jeu des synchondroses et des phénomènes d'apposition-résorption dans les trois dimensions de l'espace. Néanmoins, elle n'est pas égale dans toutes les directions. Elle est plus importante dans le sens antéropostérieur et dans le sens vertical que dans le sens transversal (Aknin, 2007). Nous ne pouvons pas intervenir sur cette croissance car elle est, pour l'essentiel, régit par des facteurs héréditaires (Patti et Perrier d'Arc, 2003).

Enfin, la croissance de la base du crâne conditionne la croissance de la voûte mais aussi de la face :

- elle impose à la voûte, qui s'implante sur elle, sa forme brachy ou dolichocéphale

- elle constitue un centre de croissance primaire pour la croissance sagittale et verticale du massif facial supérieur

- les fosses mandibulaires des temporaux constituent un point d'appui de la croissance de la mandibule (Aknin, 2007)

4.1.3 Croissance du massif facial supérieur

Le massif facial supérieur représente le complexe nasomaxillaire. Il est composé de 6 os pairs et symétriques (maxillaire, nasal, lacrymal, palatin, zygomatique, cornet inférieur) et d'un os impair et médian (le vomer). Le maxillaire en est la pièce maîtresse. Ce complexe osseux est essentiellement d'origine membraneuse (Aknin, 2007).

Le massif facial supérieur va se développer selon deux modes : la croissance suturale, par l'intermédiaire des syndesmoses unissant les os d'origine membraneuse et la croissance par remodelage, caractérisée par les phénomènes d'apposition-résorption osseux. Néanmoins, il est bon de rappeler que le maxillaire est appendu à la partie antéro-inférieure de l'os frontal, soumis lui-même à l'influence de la croissance enchondrale de la base du crâne. La croissance de la face va donc également être soumise à l'orientation de la base du crâne et à la croissance de la synchondrose sphéno-occipitale (Patti et Perrier d'Arc, 2003 ; Davido et coll., 2014).

La croissance suturale est considérablement guidée par l'environnement. La poussée du septum nasal propulse les os du nez et la partie basse des os frontaux, et tracte le maxillaire vers le bas et l'avant. Les fonctions (déglutition, respiration nasale physiologique et mastication), elles aussi, vont jouer un rôle important dans la morphologie du palais en exerçant des forces qui vont stimuler la croissance suturale, notamment dans le sens transversal (Aknin, 2007 ; Davido et coll., 2014).

Concernant la croissance modelante, elle va s'ajouter à la croissance suturale dans le sens vertical, par l'intermédiaire de la croissance alvéolaire, et s'y opposer dans le sens antéro-postérieur (Aknin, 2007).

4.1.4 Croissance des procès alvéolaires

L'os alvéolaire est le tissu osseux des maxillaires qui entoure les racines dentaires. Son développement est sous la dépendance directe des dents, c'est-à-dire que la croissance des procès alvéolaires est liée aux migrations dentaires et se fait par apposition-résorption (Aknin, 2007).

Les procès alvéolaires jouent un rôle de rattrapage entre les croissances maxillaire et mandibulaire. Au maxillaire, la surface osseuse basale étant réduite, ils doivent compenser par une croissance oblique en dehors (centrifuge). Tandis qu'à la mandibule, l'arc basal étant plus large, la croissance des procès alvéolaires est oblique en dedans (centripète). Ainsi, les mécanismes de compensation autorisent la coordination des arcades dentaires en réduisant sensiblement le périmètre de

l'arcade alvéolaire mandibulaire et en augmentant celui de l'arcade alvéolaire maxillaire. La croissance des procès alvéolaires joue donc un rôle important dans la hauteur de la face (Aknin, 2007).

La croissance de l'os alvéolaire est guidée par l'équilibre musculaire fonctionnel et para-fonctionnel et les phénomènes de posture. Les arcades dentaires sont situées dans une zone neutre dans laquelle les forces musculaires et occlusales s'équilibrent. Elles évoluent entre deux masses musculaires. L'une externe, la sangle labio-jugale, qui exerce des forces centripètes et l'autre interne, la langue, qui exerce des forces centrifuges. Toute inégalité de force entre les deux groupes antagonistes internes et externes implique une anomalie de croissance des procès alvéolaires. Cela entrainera une résorption osseuse dans les zones de pression et une apposition d'os néoformé dans les zones en tension (Aknin, 2007).

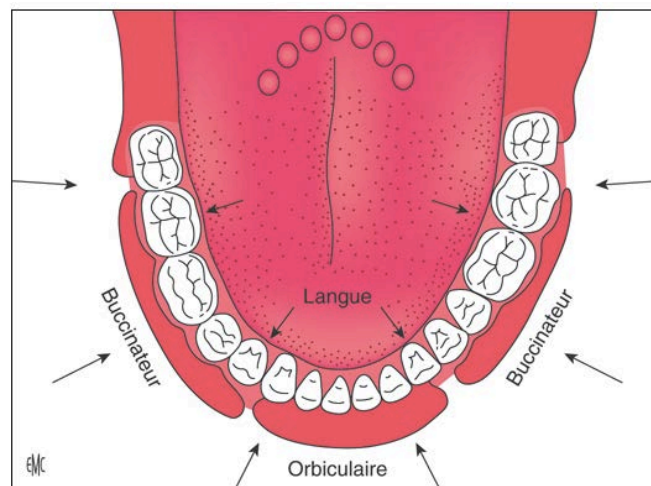


Figure 10 : le couloir dentaire de Chateau (source : Medio et Chabre, 2017).

4.1.5 Croissance de la mandibule

La mandibule, impaire et médiane, est le seul os mobile de la tête. À sa partie postérieure, elle est reliée à la base du crâne par l'intermédiaire des cavités glénoïdes de l'os temporal qui se déplacent en bas et en arrière. À sa partie antérieure, elle forme une articulation dento-dentaire avec le maxillaire (Bassigny, 1991).

L'os mandibulaire est un os complexe qui constitue à lui seul l'étage inférieur de la face. La croissance de la mandibule est mixte, elle provient en partie d'une ossification d'origine enchondrale et surtout d'une ossification membraneuse autour du cartilage de Meckel qui lui sert de tuteur et qui disparaîtra secondairement. L'accroissement de la mandibule se fait en partie par l'activité du cartilage condylien et en partie par le processus de remodelage, en suivant le principe du « V » d'Enlow (Patti et Perrier d'Arc, 2003 ; Aknin, 2007).

Le cartilage condylien est le seul cartilage secondaire persistant après la naissance, et achevant sa croissance après la puberté. De par sa structure histologique, il confère au condyle une capacité de croissance multidirectionnelle. Il semblerait que la quantité de croissance condylienne soit génétiquement déterminée, mais que la direction de croissance dépendrait essentiellement de l'environnement. En effet, selon l'orientation de la base du crâne et guidée par les fonctions, l'orientation et la puissance des muscles masticateurs entraînent une croissance par rotation antérieure, moyenne ou postérieure de la mandibule (Aknin, 2007 ; Davido et coll., 2014).

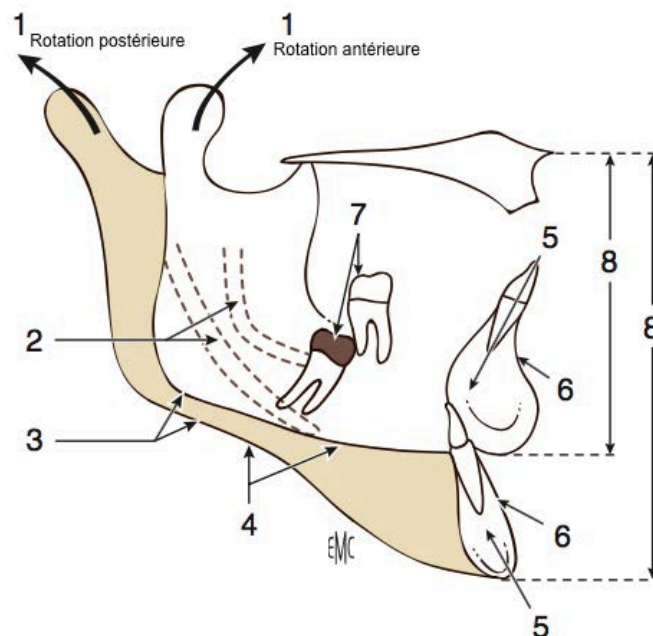


Figure 11 : les rotations mandibulaires : 1. direction de croissance condylienne ; 2. inclinaison du canal dentaire ; 3. angle goniale ; 4. bord mandibulaire ; 5. axe de la symphyse ; 6. forme de la symphyse ; 7. axe de la première molaire inférieure ; 8. dimension verticale (d'après Aknin, 2008).

Le potentiel de croissance mandibulaire est donc génétiquement déterminé, mais les facteurs fonctionnels, musculaires et les praxies ont un rôle important sur le développement mandibulaire (Aknin, 2008).

4.2 Répercussions sur la croissance cranio-faciale

Les répercussions des extractions multiples et précoces des dents temporaires sur la croissance cranio-faciale vont être dues en grande partie à la perturbation des fonctions oro-faciales qui peuvent aboutir à un développement maxillo-facial non harmonieux.

En effet, ce déséquilibre neuro-musculaire va avoir une incidence sur la croissance des bases osseuses, les rapports intermaxillaires, les procès alvéolaires et les condyles mandibulaires (Gellé et coll., 2010).

4.2.1 Croissance des condyles mandibulaires

Chez le nouveau-né, les cavités glénoïdes des articulations temporo-mandibulaires sont plates. En l'absence de dents, la mandibule exécute uniquement des mouvements horizontaux de va-et-vient (suction). Ce déplacement, majoritairement sagittal, entraîne la réponse du condyle à la croissance de la mandibule en longueur (Patti et Perrier d'Arc, 2003 ; Aknin, 2007).

Dès l'apparition de la denture lactéale, la propulsion mandibulaire est remplacée progressivement par des mouvements de diduction ce qui permet une certaine diminution de la croissance en longueur et une augmentation de la croissance verticale avec verticalisation du ramus. En effet, les mouvements liés à la mastication vont engendrer l'approfondissement des cavités glénoïdes avec une augmentation progressive de la pente condylienne (Patti et Perrier d'Arc, 2003 ; Aknin, 2007).

Avec les extractions multiples et précoces des dents temporaires et les troubles masticatoires qu'elles provoquent, on pourrait s'attendre à une perturbation

de la croissance au niveau des condyles mandibulaires. Aucune étude à ce jour n'a mis en lumière d'éventuels troubles. Seuls Duale-Vickel et coll. évoquent le potentiel retentissement de l'édentation chez le jeune enfant sur la formation des cartilages condyliens (Duale-Vickel et coll., 1983).

Enfin, il semblerait que la perte prématurée des dents temporaires, non compliquée par d'autres facteurs, n'apparaisse pas comme facteur étiologique de développement de désordres temporo-mandibulaires, à savoir limitation d'ouverture buccale, déviation de la trajectoire de la mandibule à l'ouverture buccale, bruits ou craquements au niveau des articulations temporo-mandibulaires (Farsi et Alamoudi, 2000).

4.2.2 Croissance des procès alvéolaires

Il est fréquent d'entendre que l'os alvéolaire naît, vit et meurt avec les dents qu'il supporte. Il semblerait donc que la perte précoce des dents temporaires entraîne une perturbation de la croissance osseuse des procès alvéolaires. L'os alvéolaire peut disparaître en laissant uniquement place à l'os basal (Duale-Vickel et coll., 1983 ; Akinin, 2007).

En outre, la perturbation du rempart alvéolo-dentaire liée à l'absence de dents temporaires et l'étalement de la langue qui s'en suit aboutissent à une déformation du procès alvéolaire nouvellement mis en place lors de l'éruption des dents permanentes (Gellé et coll., 2010).

Enfin, la croissance des procès alvéolaires joue un rôle important dans la hauteur de la face et peut avoir des répercussions sur le degré de rotation de la mandibule (Patti et Perrier d'Arc ; 2003).

4.2.3 Croissance des bases osseuses

Comme décrit précédemment, la croissance des bases osseuses est pour une grande part sous l'influence de facteurs héréditaires. Néanmoins, il s'y ajoute l'action modelante des différentes fonctions de la manducation (mastication, déglutition, ventilation) (Gellé et coll., 2010).

Les différentes dysfonctions qui peuvent apparaître à la suite de l'édentement, notamment la persistance de la déglutition immature, vont avoir pour conséquence le maintien de la langue en position basse. L'absence de stimulation linguale de la suture intermaxillaire peut provoquer une hypoplasie du maxillaire (maxillaire en V), voire de l'étage moyen de la face. Et la sur-stimulation linguale de la mandibule peut déclencher petit à petit un proglissement mandibulaire voire à long terme une prognathie (Patti et Perrier d'Arc, 2003 ; Gellé et coll., 2010).

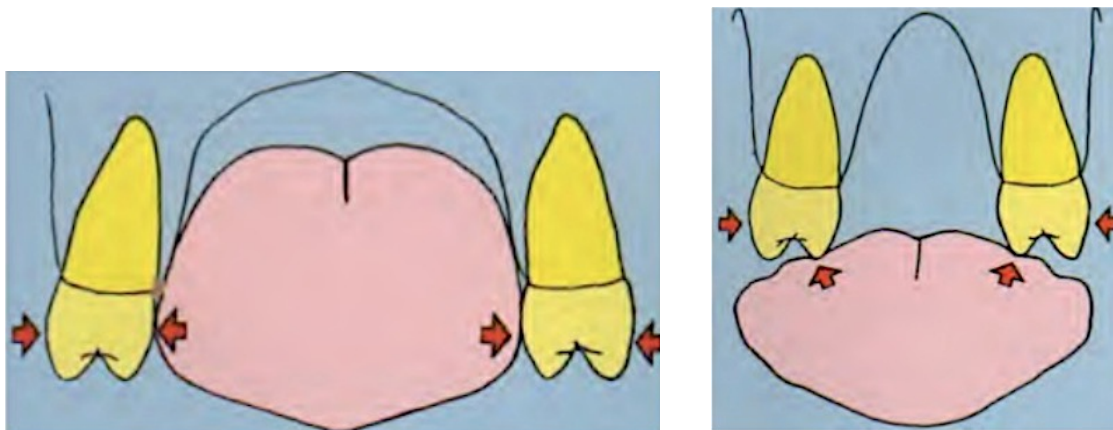


Figure 12 : à gauche, position correcte de la langue : bon développement transversal du maxillaire. À droite, position basse de la langue : hypodéveloppement transversal du maxillaire (source : Patti et Perrier d'Arc, 2003).

Enfin, la perte précoce des dents temporaires va induire un différentiel de croissance entre le condyle mandibulaire et les procès alvéolaires qui va être responsable de la rotation antérieure de la mandibule. En effet, celle-ci va se déplacer vers le haut et l'avant, diminuant considérablement la hauteur de l'étage inférieur de la face et favorisant ainsi le proglissement mandibulaire (Duale-Vickel et coll., 1983 ; Patti et Perrier d'Arc, 2003 ; Sacramento et coll., 2011).

4.3 Répercussions sur l'éruption des dents permanentes

Un des rôles majeurs de la denture temporaire est de préparer l'établissement de la denture permanente dans deux domaines notamment : maintenir la longueur normale de l'arcade dentaire et guider les dents permanentes dans leur éruption de manière ordonnée et avec un espace adéquate (Patti et Perrier d'Arc, 2003 ; King et coll., 2007).

La perte précoce des dents temporaires peut engendrer un retard d'éruption des dents permanentes successives. En effet, lorsque l'avulsion de la dent temporaire est effectuée avant que l'édification radiculaire de la dent permanente suivante n'ait atteint la moitié de sa longueur définitive, elle entraîne alors un retard d'éruption de cette même dent lié à la cicatrisation osseuse et fibromuqueuse de l'alvéole (Moulis et coll., 2003). En effet, lorsque les extractions en secteur postérieur, notamment dans le cas des deuxièmes molaires temporaires, se déroulent avant l'âge de 5 ans, on observe fréquemment un retard d'éruption des deuxièmes prémolaires mandibulaires permanentes ainsi que des canines permanentes et des deuxièmes prémolaires permanentes au maxillaire. En outre, lorsque la perte des dents temporaires non compensée par la prothèse provoque une importante diminution du périmètre de l'arcade liée à la dérive mésiale, on peut observer jusqu'à l'inclusion de ces même dents dans l'os (Northway, 2000 ; Moulis et coll., 2003 ; King et coll., 2007 ; Sacramento et coll., 2011).

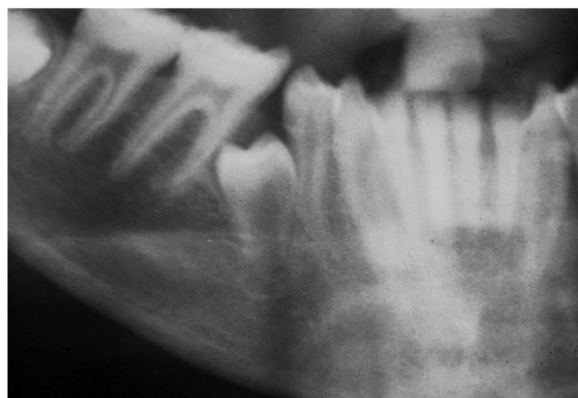


Figure 13 : retard d'éruption de la 45 lié à la mésioversion de la 46 suite à la perte précoce de la 85 non compensée par un mainteneur d'espace (source : Moulis et coll., 2003).

Enfin, si l'extraction de la dent temporaire est réalisée alors que l'édification radiculaire de la dent permanente suivante a atteint plus de la moitié de sa longueur radiculaire définitive, cela peut, dans ce cas, accélérer l'éruption de cette même dent. On assiste ainsi à la mise en place sur l'arcade d'une dent permanente qui va se révéler fragile du fait de son retard de formation. Dans le cas des extractions multiples et précoces des dents temporaires, cela concerne principalement les incisives permanentes dont l'éruption peut se trouver accélérée dans le temps et induire une certaine mobilité de ces dents sur l'arcade, jusqu'à leur formation radiculaire définitive (Moulis et coll., 2003).

4.4 Répercussions sur le rapport inter-arcade

À cause des troubles engendrés au niveau de la croissance et de l'établissement des fonctions, les extractions multiples et précoces des dents temporaires peuvent induire un décalage sagittal des bases osseuses mis en évidence lors de l'éruption des dents permanentes. En effet, il n'est pas rare d'observer un proglissement mandibulaire et donc le développement petit à petit de contacts occlusaux de classe III (Duale-Vickel et coll., 1883 ; Gellé et coll., 2010 ; Sacramento et coll., 2011).

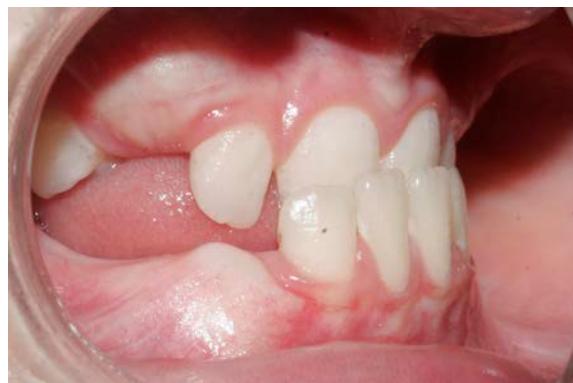

Figure 14 : proglissement mandibulaire du à l'hypodéveloppement de l'arcade maxillaire (source : cas clinique du docteur Mougine-Claudon).

En outre, la persistance d'une déglutition immature peut entraîner des perturbations dans le sens vertical et dans le sens latéral. En effet, une infraclusion

antérieure et parfois même latérale peut se développer du fait des mouvements de protrusion linguale (Patti et Perrier d'Arc, 2003 ; King et coll., 2007).

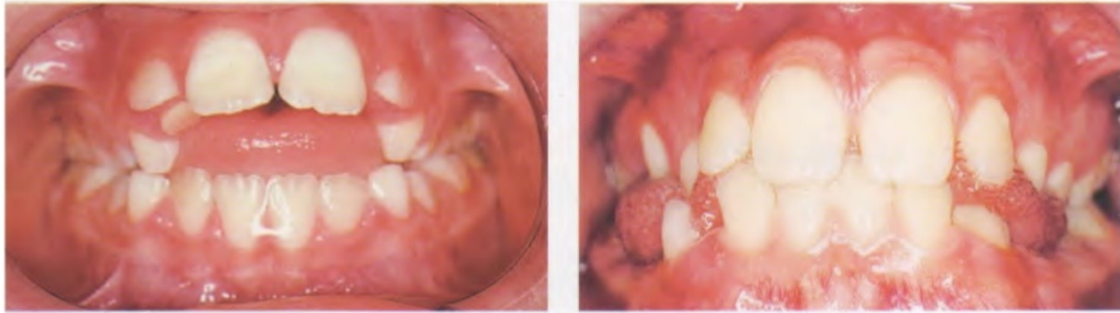


Figure 15 : infraclusion antérieure et infraclusion latérale (source : Patti et Perrier d'Arc, 2003).

4.5 Développement d'anomalies orthodontiques

4.5.1 Perte d'espace

Le concept de perte d'espace après les extractions multiples et précoces de dents temporaires a été décrit en premier par Hutchinson en 1882 (Alnahwi et coll., 2015 ; Cernei et coll., 2016). Depuis, il a été démontré de manière concluante que la perte prématurée de dents temporaires entraîne une perte d'espace disponible pour les dents permanentes successives (Brothwell, 1997). En effet, l'édentation précoce, et plus particulièrement au niveau des secteurs postérieurs, va engendrer une réduction de la longueur et du périmètre d'arcade (Northway, 2000 ; Gellé et coll., 2010 ; Cernei et coll., 2015).

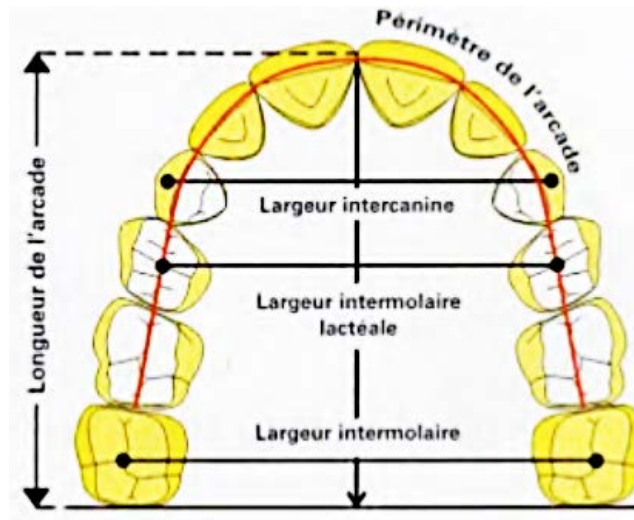


Figure 16 : schéma d'Izard. La longueur d'arcade est distance entre une ligne tangente à la face vestibulaire des incisives et une ligne tangente aux faces distales des deuxièmes molaires temporaires en denture lactéale et tangente aux faces distales des premières molaires permanentes en denture mixte. Le périmètre d'arcade est la ligne qui suit les points de contacts et les bords incisifs, de la face mésiale d'une molaire permanente d'un côté à celle du côté opposé (source : Patti et Perrier d'Arc, 2003).

Plusieurs études tendent à prouver que la perte spatiale, suite aux extractions prématurées de dents temporaires, était plus marquée dans un certains nombres de situations cliniques telles que les extractions au maxillaire par rapport à la mandibule, les extractions de dents postérieures par rapport aux dents antérieures, les extractions des deuxièmes molaires temporaires par rapport aux premières molaires temporaires (King et coll., 2007 ; Tunison et coll., 2008 ; Bhujel et coll., 2014). Il a également été démontré que la majeure partie de la perte d'espace avait lieu au courant de la première année qui suivait les extractions (Brothwell, 1997 ; Law, 2013 ; Alnahwi et coll., 2015).

Enfin, en ce qui concerne les taux de fermeture, plus les extractions des dents temporaires ont lieu avant l'âge d'éruption des dents permanentes, et plus la fermeture d'espace sera grande, en particulier avant l'éruption de la première molaire (Owen, 1971 ; Tunison et coll., 2008).

4.5.2 Apparition de malocclusions et de malpositions

De cette perte d'espace va résulter une augmentation précise des problèmes de malocclusions au cours de l'établissement de la denture permanente (Brothwell, 1997).

En effet, l'extraction prématurée des molaires temporaires va entraîner, dans un premier temps, une modification de l'axe vertical de la première molaire permanente, engendrant une inclinaison mésiale. Plus les extractions auront lieu tôt, plus la modification axiale sera importante (Petcu et coll., 2009). Dans un second temps, on notera la dérive mésiale des molaires permanentes, provoquant une perte importante au niveau du *lee-way* (Sacramento et coll., 2011 ; Cernei et coll., 2015 ; Cernei et coll., 2016). Cette migration mésiale peut provoquer un encombrement lors de la mise en place de la denture permanente (Sacramento et coll., 2011). En outre, après l'extraction prématurée des molaires temporaires, on peut observer l'éruption de molaires permanentes en rotation axiale de plus de 45 degrés, autour de leur axe longitudinal, dans le sens mésial ou distal (Miyamoto et coll., 1976).

En ce qui concerne l'extraction prématurée des canines temporaires, il en résultera un encombrement au niveau antérieur lors de l'éruption des incisives permanentes (Miyamoto et coll., 1976). Les effets semblent plus significatifs à la mandibule où il a été observé un basculement lingual des incisives permanentes à la suite des extractions de canines temporaires (Sayin et Türkkahraman, 2006 ; Law, 2013).

4.5.3 Incidence sur le besoin de traitements orthodontiques

Déjà en 1933, Willett révélait que dans 8% des cas, la perte précoce des dents temporaires était la cause directe du développement d'une malocclusion et que dans 52% des cas, elle en constituait une cause supplémentaire ; augmentant ainsi le besoin de traitement orthodontique pour corriger encombrements et mauvais alignements (King et coll., 2007).

De plus, dans leur article, Bhujel et coll. sont arrivés à la conclusion que le nombre total de dents temporaires extraites prématurément était significativement associé à une hausse du besoin en traitement orthodontique. Chaque dent extraite prématurément entraînerait une augmentation de 18% du besoin en orthopédie dento-faciale en dentition permanente. Néanmoins, comme l'avaient évoqué précédemment Miyamoto et coll., l'accroissement de traitements orthodontiques serait lié au nombre de dents extraites prématurément et non au type de dents temporaires extraites (Miyamoto et coll., 1976 ; Bhujel et coll., 2014).

5 Soins et extractions dentaires sous anesthésie générale

5.1 Modalités de prise en charge et impératifs techniques

Le protocole de prise en charge sous anesthésie générale est très différent d'un pays à l'autre. En effet, aux États-Unis, l'anesthésie générale et la sédation sont souvent réalisées par les opérateurs eux-mêmes, à savoir les chirurgiens-dentistes, sans intubation et dans leur cabinet. Alors qu'en France, elles sont administrées par des médecins anesthésistes et nécessitent une hospitalisation. Par ailleurs, les voies aériennes sont fréquemment contrôlées par intubation ou masque laryngé. Il est de règle de privilégier, le plus possible, la pratique de la chirurgie odontologique sous le mode ambulatoire (Bourgain, 2003).

Dans le cas des polycaries de la petite enfance, le but recherché en ayant recours à l'anesthésie générale, est la suppression des foyers infectieux chez l'enfant non coopérant. Dans cette entreprise, nous nous retrouvons confronter à la gestion de la durée du temps opératoire qui doit être le plus court possible. Wilder et coll., en 2009, ont déclaré qu'une exposition anesthésique supérieure à 120 minutes devenait potentiellement toxique. Une étude plus récente a mis en évidence une diminution significative des scores aux tests neuropsychologiques et aux tests de langue sur le long terme, chez les enfants ayant subi une exposition anesthésique supérieure à 35 minutes. Il semble donc difficile d'établir un seuil de dosage au-delà duquel une lésion neurotoxique pourrait survenir. Néanmoins, l'anesthésie générale provoquerait à long terme, chez les enfants exposés, une baisse des capacités de langage, une baisse du quotient intellectuel, ainsi qu'une diminution de la densité de la matière grise dans la structure postérieure du cerveau (Backeljauw et coll., 2015 ; Ing et coll., 2017).

C'est pourquoi, dans un souci d'équilibre de la balance bénéfiques/risques, chez les enfants présentant des polycaries, il est souvent préférable d'extraire les dents temporaires trop délabrées car leurs restaurations grâce à des soins conservateurs allongeraient considérablement le temps opératoire et donc l'exposition des jeunes enfants aux substances anesthésiques.

Enfin, afin d'éviter au maximum les récurrences de caries dentaires suite aux réhabilitations réalisées sous anesthésie générale, nous nous devons souvent d'être relativement radicaux dans nos traitements et de préférer ainsi les extractions des dents fortement délabrées contrairement à leur sauvegarde, coûte que coûte, par l'intermédiaire de soins conservateurs. En effet, en 2003, Sheller et coll. ont démontré dans leur étude, que les soins de caries dentaires nécessitant une deuxième intervention sous anesthésie générale concernaient des dents temporaires qui avaient été restaurées, au préalable, au cours d'une première intervention sous anesthésie générale. Les cas de récurrences intéressent donc majoritairement des dents temporaires déjà restaurées une première fois, et qui nécessitent *in fine* une extraction, au cours d'une seconde intervention (Sheller et coll., 2003).

5.2 Cas clinique

Alizée a été prise en charge sous anesthésie générale au centre hospitalier et universitaire de Brabois à Vandœuvre lès Nancy, en décembre 2007, elle avait alors 5 ans et demi. Elle présentait des polycaries liées à une mauvaise hygiène alimentaire. Les actes réalisés furent les extractions de 12 dents temporaires (51, 52, 53, 61, 62, 63, 73, 74, 75, 83, 84, 85) ainsi que 4 pulpotomies suivies de la pose de coiffes pédiatriques préformées (54, 55, 64, 65).

5.2.1 Répercussions psychologiques

- Troubles esthétiques et altérations de l'image de soi

Alizée ayant subi de nombreuses extractions, l'esthétique de son visage s'en est trouvée modifiée. Cette modification physique n'a apparemment pas perturbé la fillette. Elle ne s'est jamais plainte de son apparence et de ses dents absentes, et n'a jamais exprimé la volonté de les faire remplacer grâce à un appareil prothétique. C'est une enfant qui a conservé son envie de sourire, qui n'est jamais apparue triste et qui ne s'est pas repliée sur elle-même.

- La relation avec les autres

Au moment de l'intervention et par la suite, Alizée était scolarisée par correspondance car ses parents sont forains. Elle n'était donc pas au contact d'autres enfants et est restée dans son environnement familial sécurisant. Elle n'a ainsi jamais vraiment subi de moqueries et de critiques par rapport à son physique et n'a jamais eu de soucis d'intégration.

Le fait d'évoluer dans sa famille, entourée de gens bienveillants, a contribué au fait qu'Alizée ne s'est pas vraiment sentie différente des autres et ne s'est jamais isolée. Elle n'a pas développé de troubles au niveau de la communication et n'a jamais montré de comportement agressif ou violent.

- La vision des parents

Les caries de la petite enfance n'ont pas eu d'impacts sur Alizée. Elle a beaucoup géré sa douleur et n'a pas rencontré de difficultés pour l'alimentation ou le sommeil. Les parents n'ont donc pas noté de réelles améliorations de la qualité de vie après l'anesthésie générale.

L'anesthésie générale a suscité beaucoup d'angoisse pour la maman. Ce fût un moment difficile à vivre. Elle s'est sentie coupable de la mauvaise santé bucco-dentaire de sa fille et a longtemps culpabilisé de lui avoir donné des biberons nocturnes. Néanmoins, le risque carieux n'a pour autant pas été maîtrisé par la suite. En effet, Alizée a rapidement développé des lésions carieuses entraînant des soins sur l'ensemble de ses premières molaires permanentes et durant son traitement orthodontique, elle s'est souvent faite reprendre par rapport à son hygiène bucco-dentaire défailante.

Enfin, dans plusieurs situations, la maman d'Alizée s'est sentie gênée pour elle. En effet, quand celle-ci continuait à sourire aux gens malgré son absence de dents, l'œil maternel ne pouvait s'empêcher d'interpréter les regards insistants des passants.

5.2.2 Répercussions fonctionnelles

- La ventilation

Au niveau de la ventilation, Alizée n'a visiblement pas subi de dysfonctionnement. En effet, elle a toujours bien ventilé par le nez. Sa maman n'a jamais mis en évidence les signes qui pourraient laisser présager l'existence d'une éventuelle ventilation buccale, à savoir bouche sèche au réveil, bouche quasiment constamment ouverte, lèvres souvent gercées.

- La déglutition

En ce qui concerne la déglutition, Alizée n'a apparemment pas développé de dysfonctionnement. Néanmoins, il semble bon de rappeler que lorsqu'Alizée a subi les extractions multiples, elle avait déjà 5 ans et demi. Elle a donc rapidement retrouvé le rempart alvéolo-dentaire antérieur grâce à l'éruption accélérée des incisives permanentes, ce qui a empêché la persistance de la déglutition infantile.

Durant son enfance, Alizée n'a pas eu besoin de consulter un orthophoniste pour quelque rééducation que ce soit.

- La mastication

À la suite des extractions multiples, Alizée n'a pas éprouvé de difficultés à s'alimenter ni à mastiquer. Cependant, sa maman affirme avoir adapté l'alimentation de sa fille à ses capacités et à sa nouvelle condition pour retrouver petit à petit une alimentation classique. Nous développerons plus en détails l'adaptation de l'alimentation plus bas.

Du fait de son âge lors de l'anesthésie générale, Alizée n'a pas enduré longtemps l'édentation, car celle-ci a rapidement été compensée par l'éruption des premières dents permanentes. En effet, les incisives et les premières molaires permanentes ont évolué très rapidement après l'opération. Il a été mis en évidence une mobilité légère des incisives, due à leur éruption accélérée, ce qui a obligé

Alizée à être vigilante, notamment lors de la préhension des aliments, en attendant qu'elles se consolident dans le support osseux.

- La phonation

En ce qui concerne la phonation, l'entourage d'Alizée y a été très attentif, afin d'éviter que celle-ci ne développe des problèmes de prononciation du fait de l'absence des dents temporaires. Tout de suite après l'opération, Alizée a zozoté lors de l'articulation de certains phonèmes, notamment ceux ayant besoin de l'appui dentaire antérieur pour être correctement produits ([s], [z]). Cependant, comme elle a été reprise à chaque mauvaise élocution, les soucis ne se sont pas installés et ont rapidement disparu.

- Les habitudes de succion et les parafonctions

À la suite des extractions multiples des dents temporaires, Alizée n'a pas développé de parafonctions. Ni besoin de succion, ni tics de mordillements n'ont été mis en évidence par son entourage.

5.2.3 Répercussions physiologiques

- Croissance staturo-pondérale

Depuis sa naissance, Alizée a toujours été un petit gabarit. Dans les premières années de sa vie, elle était très suivie par le pédiatre car elle se situait toujours à la limite basse des courbes de croissance contenues dans son carnet de santé.

Cependant, il n'a pas été mis en évidence de ralentissement de la croissance staturo-pondérale faisant suite aux extractions multiples de ses dents temporaires.

- Adaptation de l'alimentation

Alizée a dû adapter son alimentation à la suite de l'intervention sous anesthésie générale. Durant toute la période de cicatrisation, elle s'est essentiellement alimentée grâce à des soupes de légumes. Sa maman a ensuite cuisiné des purées puis des légumes bien cuits pour retrouver petit à petit une alimentation quasiment normale. En ce qui concerne la viande, elle a été réintroduite quelques temps après les extractions, en veillant à toujours être découpé en très petits morceaux pour éviter qu'Alizée avale les aliments insuffisamment mastiqués.

Dans la mesure où Alizée a récupéré assez vite une force masticatoire grâce à l'éruption des premières molaires permanentes, l'adaptation de l'alimentation n'a pas été mal ressentie par la jeune fille car elle n'a pas duré dans le temps. Elle a été très brève.

- Troubles digestifs

À la suite des extractions multiples de ses dents temporaires, Alizée n'a pas développé de troubles digestifs de quel qu'ordre que ce soit. Elle ne s'est jamais plainte de maux de ventre ou de difficultés à digérer les aliments.

5.2.4 Répercussions orthodontiques et orthopédiques

Illustration des répercussions orthodontiques et orthopédiques des avulsions multiples et précoces des dents temporaires chez Alizée.

Praticien traitant : Docteur Ann-Dorothee MOUGIN-CLAUDON (Nancy, 54)

Auteur des différents documents (photographies, radiographies et moulages d'étude) : Docteur Ann-Dorothee MOUGIN-CLAUDON (Nancy, 54)

- Examen clinique

Alizée est une petite fille de presque 10 ans quand elle consulte pour la première fois, avec sa maman, au cabinet d'orthopédie dento-faciale du Docteur Mougin-Claudon. Le désir de consulter provient de la maman. Elle révèle son inquiétude face à l'état bucco-dentaire présent de sa fille, les risques pour l'avenir et l'esthétique.

→ Examen exobuccal :

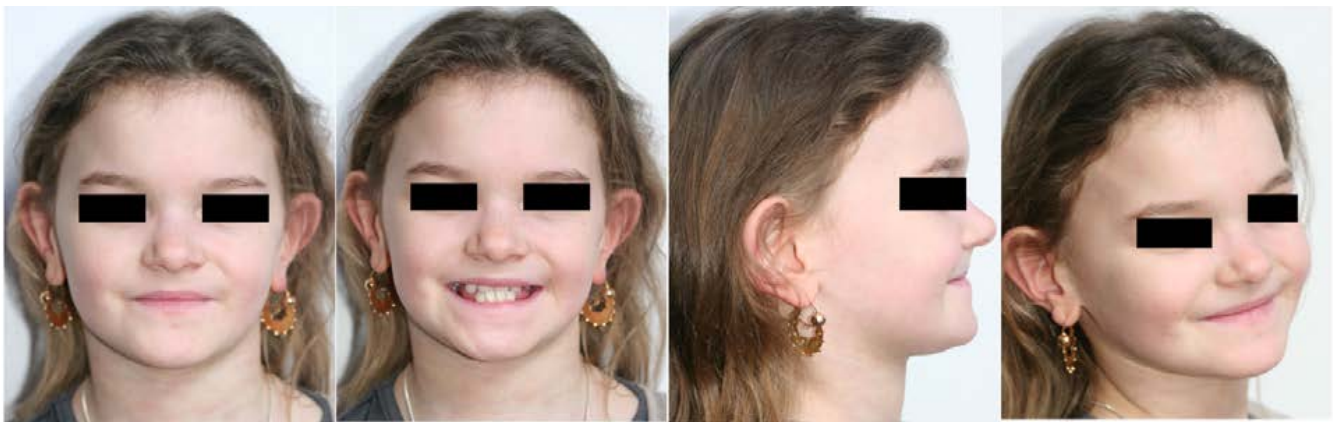

Figure 17 : photographies de face et profil avant traitement (11/01/2012).

Les photographies avant traitement montrent :

- de face : un visage symétrique avec des lèvres fines, toniques mais effacées donnant un aspect vieillissant au visage
- de profil : un profil sous-nasal concave avec l'angle naso-labial ouvert, une rétrochéilie supérieure et une prochéilie inférieure relative associée à une légère progénie

La patiente présente un sourire disgracieux : visibilité marquée des incisives mandibulaires.

→ Examen endobuccal :

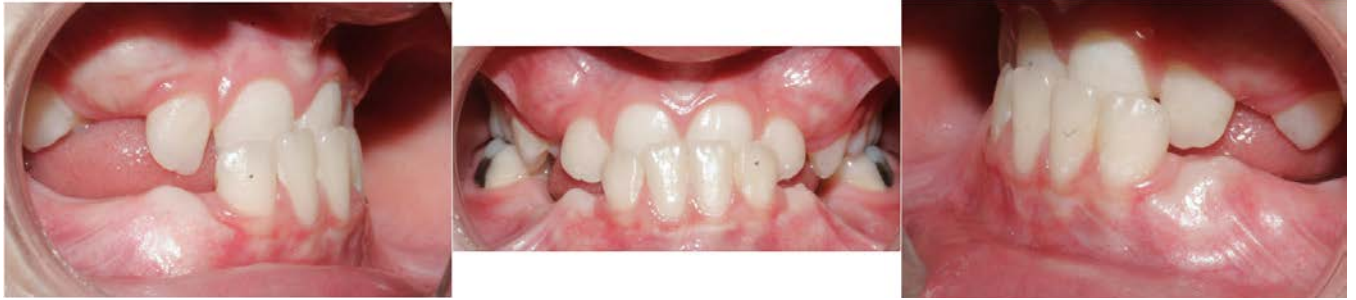

Figure 18 : photographies intrabuccales avant traitement (11/01/2012).



Figure 19 : photographies des moulages avant traitement (11/01/2012).

Le bilan dentaire : la patiente est en établissement de la denture adulte jeune avec :

- extractions précoces de douze dents temporaires (51, 52, 53, 61, 62, 63, 73, 74, 75, 83, 84 et 85)
- présence de restaurations de type amalgame sur les quatre premières molaires permanentes (16, 26, 36 et 46)
- risque d'inclusion de 15, 23 et 35 lié à la perte d'espace suite aux extractions précoces
- contexte général : patiente évaluée comme étant à haut risque carieux individuel

L'examen intra-arcade révèle :

- au maxillaire : une perte d'espace pour l'éruption de 15 liée à la rotation méso-palatine de 16 et à la rotation disto-palatine de 14
- à la mandibule : une légère mésialisation de 36

L'examen inter-arcade met en évidence :

- une classe III d'Angle Canine (6mm à droite et à gauche)
- une classe III d'Angle Molaire (6mm à droite et à gauche)
- une occlusion inversée antérieure avec une supraclusion légère
- une endoalvéolie maxillaire associée à une dysharmonie du sens transversal (3mm) et à une occlusion inversée postérieure bilatérale

→ Examen cinétique, dynamique et fonctionnel :

L'examen clinique ne révèle aucun trouble de l'articulation temporo-mandibulaire mais décèle un trouble dynamique caractérisé par un proglissement mandibulaire antérieur qui accentue la classe III. Il n'existe pas de parafunctions.

- Examen radiographique

→ Examen panoramique :

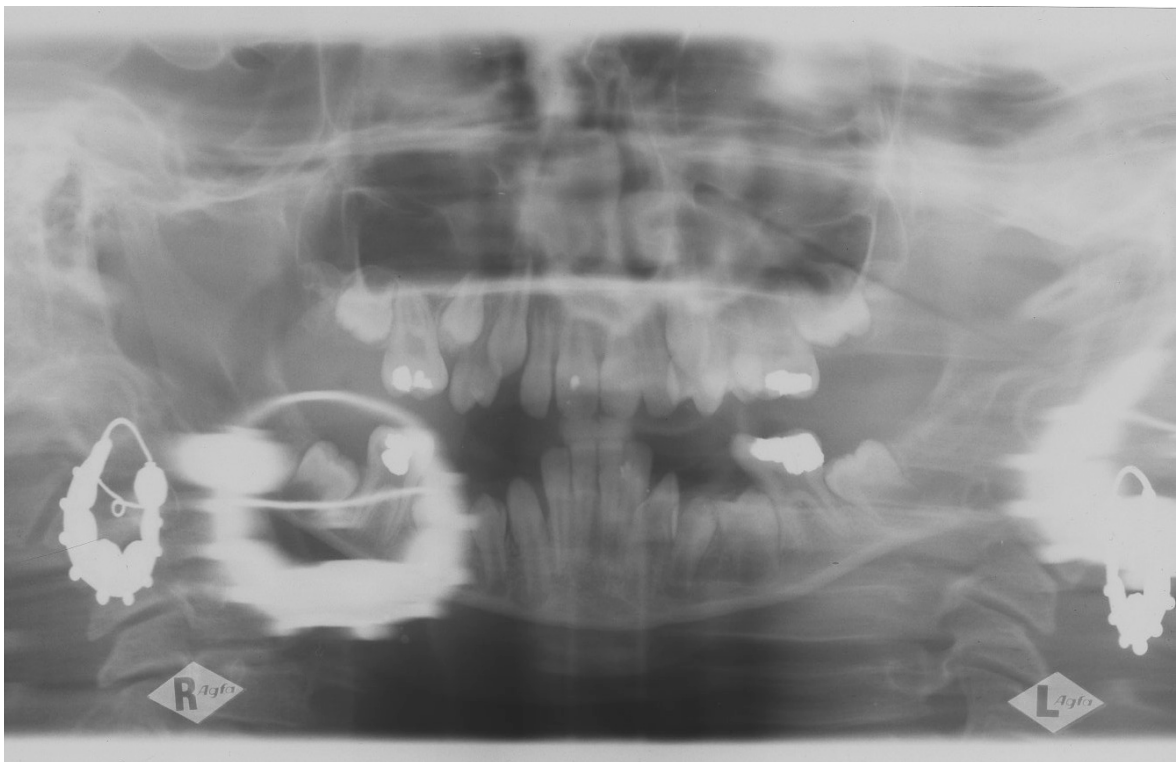

Figure 20 : radiographie panoramique avant traitement (10/01/2012).

L'examen de la radiographie panoramique révèle :

- l'absence des germes de 18, 28, 38 et 48, normal pour cet âge
- l'inclusion de 15 et 23
- 35 en voie d'inclusion
- racines courtes de 11 et 21, probablement dues à leur éruption accélérée suite aux avulsions de 51 et 61

→ Examen céphalométrique :

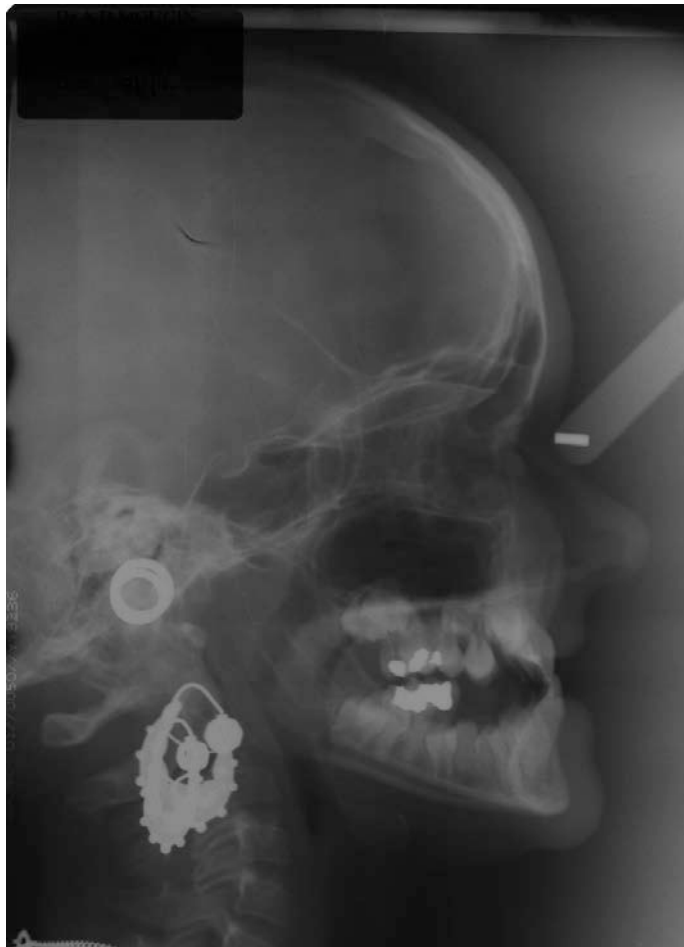

Figure 21 : téléradiographie de profil en occlusion avant traitement (10/01/2012).

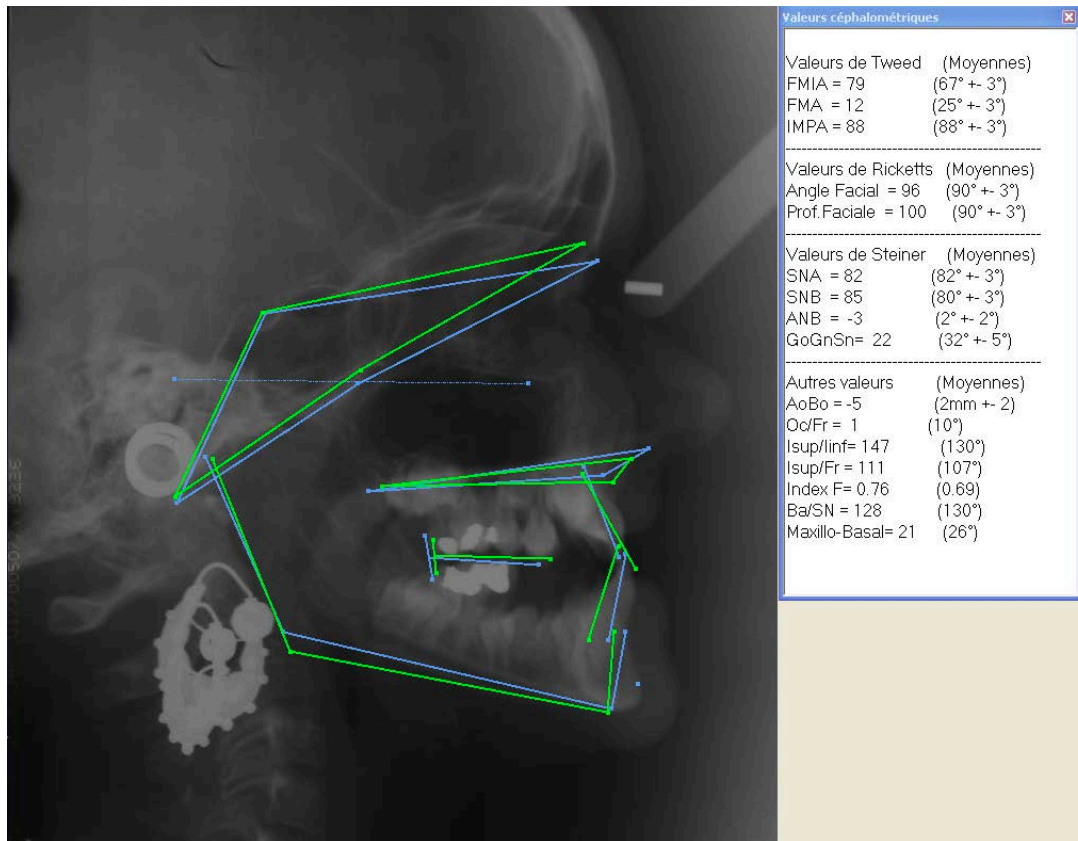


Figure 22 : tracé céphalométrique avec étude céphalométrique informatisée avant traitement. Le tracé bleu correspond aux données squelettiques et dentaires actuelles de la patiente. Le tracé vert permet de visualiser les données squelettiques et dentaires moyennes et les prévisions de traitement (10/01/2012).

L'étude céphalométrique révèle :

- une classe III squelettique à tort partagé avec une rétrognathie maxillaire et une prognathie mandibulaire (angle ANB et valeur AoBo)
- un schéma facial hypodivergent (angle FMA à 12°)

- Diagnostic

La patiente âgée de presque 10 ans, ayant subi des extractions multiples et précoces des dents temporaires suite aux polycaries, présente une classe III d'Angle Canine et Molaire, avec une occlusion inversée antérieure associée à une dysharmonie du sens transversal (endoalvéolie maxillaire symétrique et occlusion inversée postérieure bilatérale) et une supraclusion antérieure, sur des bases

squelettiques de classe III par rétrognathie maxillaire et prognathie mandibulaire, sur une schéma faciale hypodivergent. D'un point de vue fonctionnel, un proglissement mandibulaire vient accentuer cette classe III.

- Plan de traitement proposé à la patiente

→ Traitement interceptif :

- correction de l'occlusion inversée antérieure et de l'endoalvéolie maxillaire par une plaque de désocclusion maxillaire à vérin médian suivi d'un appareil multiattache partiel supérieur
- mise en place d'un arc lingual à la mandibule afin de maintenir les espaces d'extractions
- réévaluation si nécessité d'un masque de Delaire

→ Période de surveillance :

Surveillance de la dentition de la patiente jusqu'à l'établissement de la denture adulte jeune.

→ Traitement orthodontique :

Pose d'un appareil multiattache bimaxillaire, alignement, réhabilitation des espaces avec traction des dents incluses, coordination des arcades, finitions.

→ Période de contention :

Contention des arcades et suivi de l'évolution des troisièmes molaires permanentes.

- Traitement en cours, quelques observations

→ Phase interceptive :

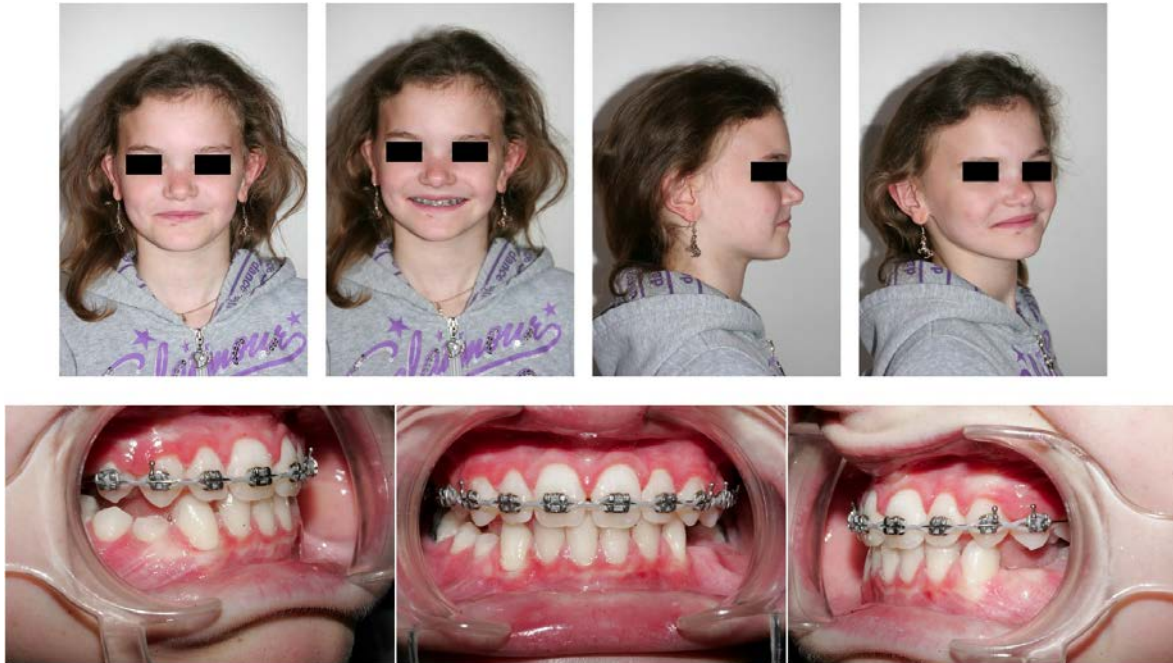

Figure 23 : photographies exobuccales et intrabuccales durant la phase interceptive du traitement (02/07/2013).

La correction de l'occlusion antérieure par version des incisives maxillaires permet de ralentir la croissance mandibulaire vers l'avant et d'éviter à la classe III de s'accroître. Elle a permis la réhabilitation du guidage antérieur. Les répercussions sont d'ordre fonctionnel et esthétique : amélioration du profil et du sourire par le soutien de la lèvre supérieure.

L'angle naso-labial est correct. La lèvre supérieure semble plus volumineuse et plus présente.

La correction de l'endoalvéolie maxillaire a permis de replacer les dents dans le sourire : comblement des triangles noirs bilatéraux.

L'aspect vieillissant du visage a disparu.

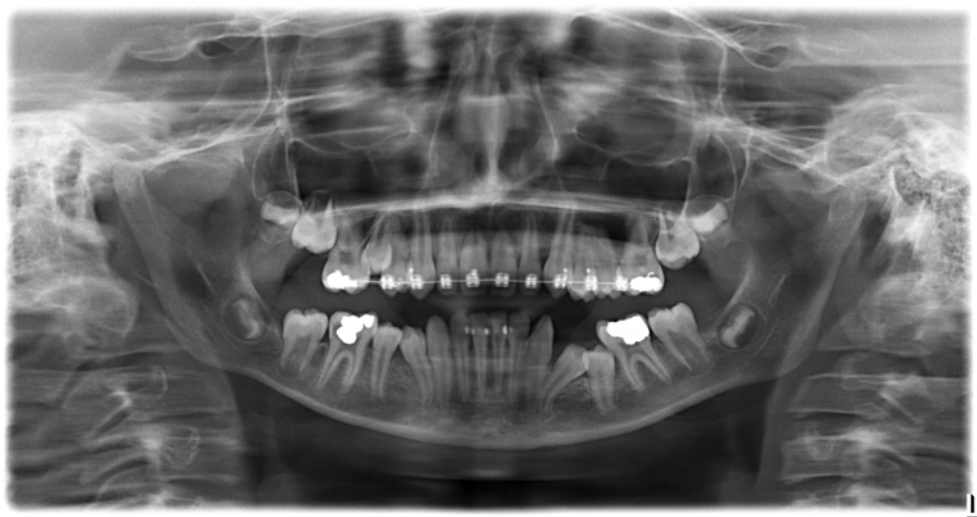

Figure 24 : radiographie panoramique réalisée durant la phase interceptive du traitement (10/09/2013).

L'examen de la radiographie panoramique révèle :

- l'apparition des germes des dents de sagesse
- l'inclusion de 15, 34 et 35

La désinclusion de 34, avec collage d'un bouton de traction, est demandée afin de redresser 34 et réhabiliter l'espace d'éruption de 35.

→ Phase active du traitement orthodontique :

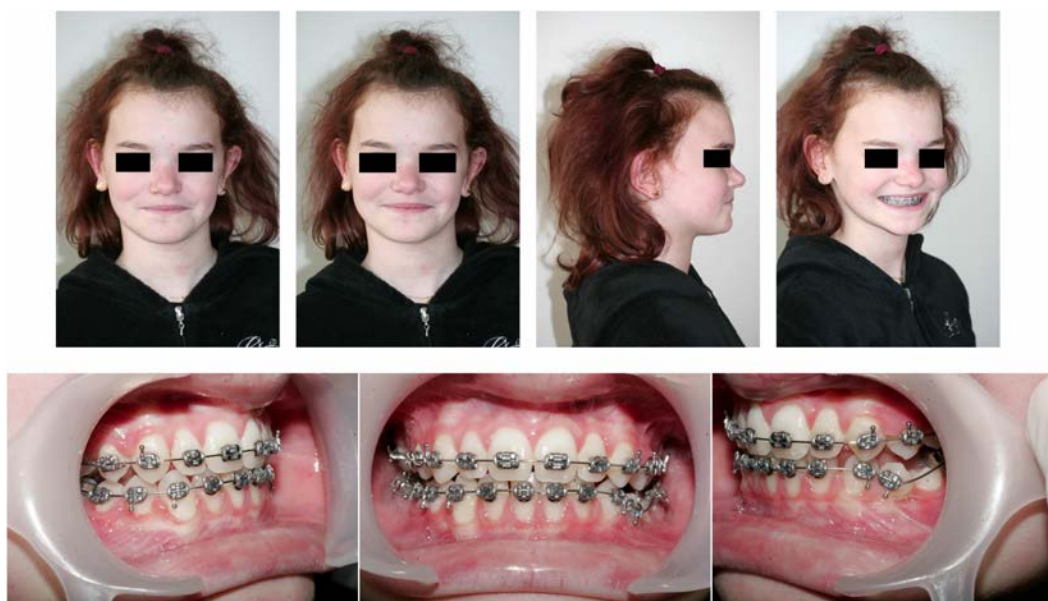


Figure 25 : photographies exobuccales et intrabuccales durant la phase orthodontique du traitement (22/03/2014).

Un appareil multiattache bimaxillaire est mis en place au moment de l'établissement de la denture adulte jeune afin de tracter 15 et 35. Durant cette période, on constate une diminution de la coopération de la patiente. Alizée manque plusieurs rendez-vous. Elle est moins rigoureuse au niveau de son hygiène alimentaire et bucco-dentaire. La conséquence est l'apparition de leucômes précaireux, ce qui contraint le praticien à accélérer la fin de traitement pour envisager le plus rapidement possible la dépose du dispositif orthodontique.

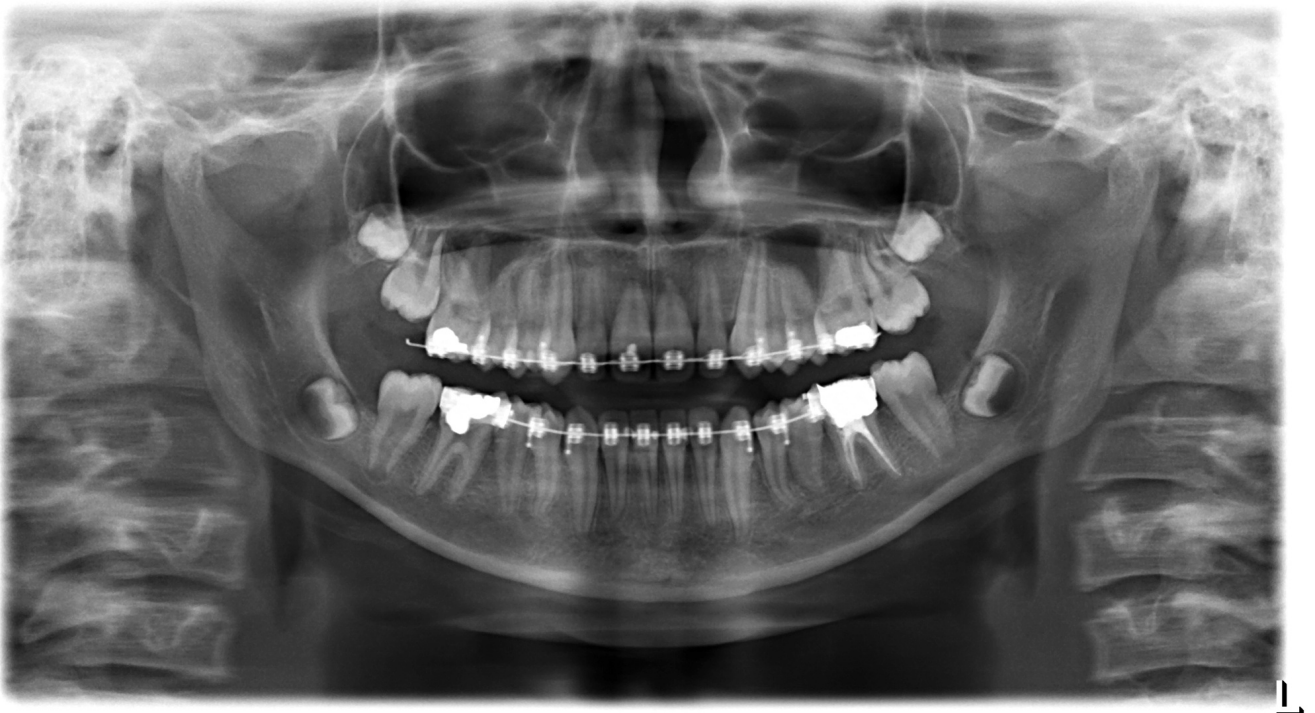

Figure 26 : radiographie panoramique réalisée en fin de traitement orthodontique (14/01/2015).

Depuis le précédent examen radiographique, les dents incluses ont été tractées avec succès. Le traitement endodontique de 36 témoigne de la difficulté du maintien d'une hygiène bucco-dentaire. Les racines courtes de 11 et 21 n'ont pas subi de dommages supplémentaires grâce à l'utilisation de forces orthodontiques légères tout au long du traitement.

→ Fin du traitement orthodontique :

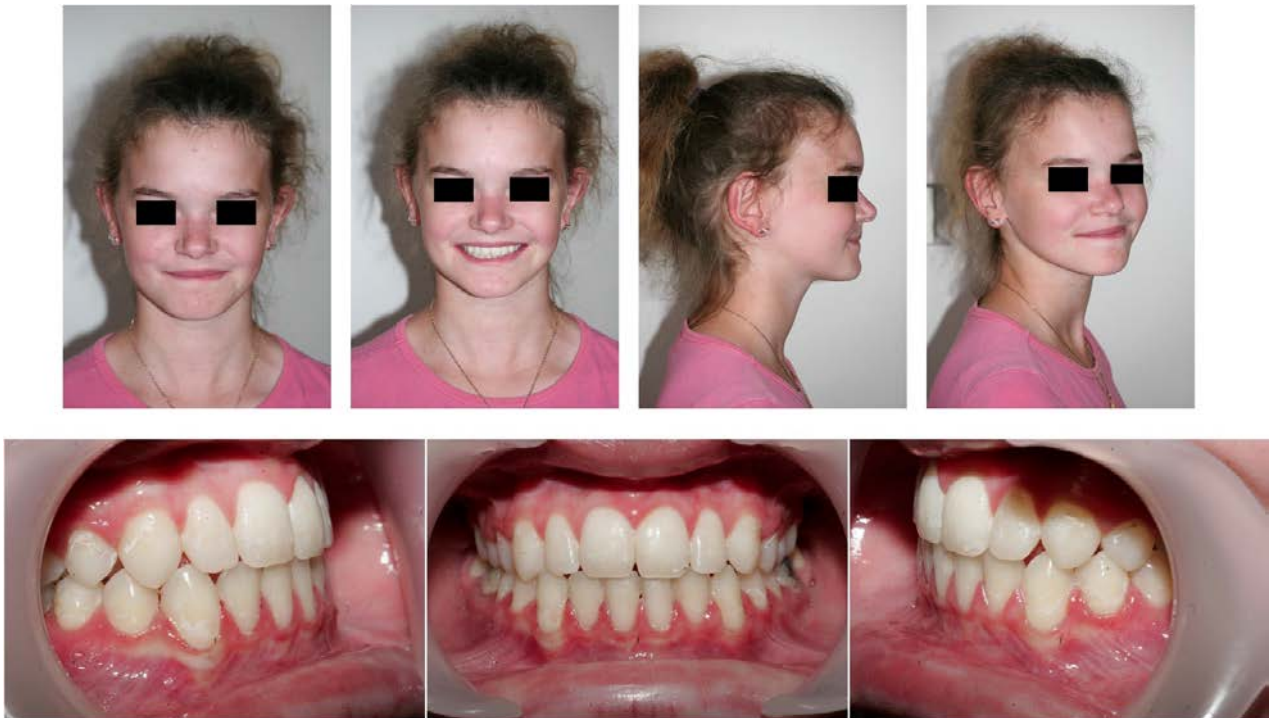


Figure 27 : photographies exobuccales et intrabuccales réalisées le jour du débagage, en fin de traitement (27/06/2015).

La classe I d'Angle canine et molaire est obtenue avec une belle harmonie faciale : profil sous-nasal rectiligne, discrète progénie et sourire gracieux.

La classe III squelettique est bien compensée par la version des incisives maxillaires : soutien de la lèvre supérieure fine.

Le traitement interceptif mené à 10 ans a permis de contenir la croissance de type classe III et éviter probablement une chirurgie orthognatique en fin de traitement.

Nous notons néanmoins la présence de leucômes précaireux qui témoigne de la difficulté à maintenir une hygiène bucco-dentaire rigoureuse et constante.

→ Période de contention :



Figure 28 : photographies exobuccales en période de contention (14/10/2017).

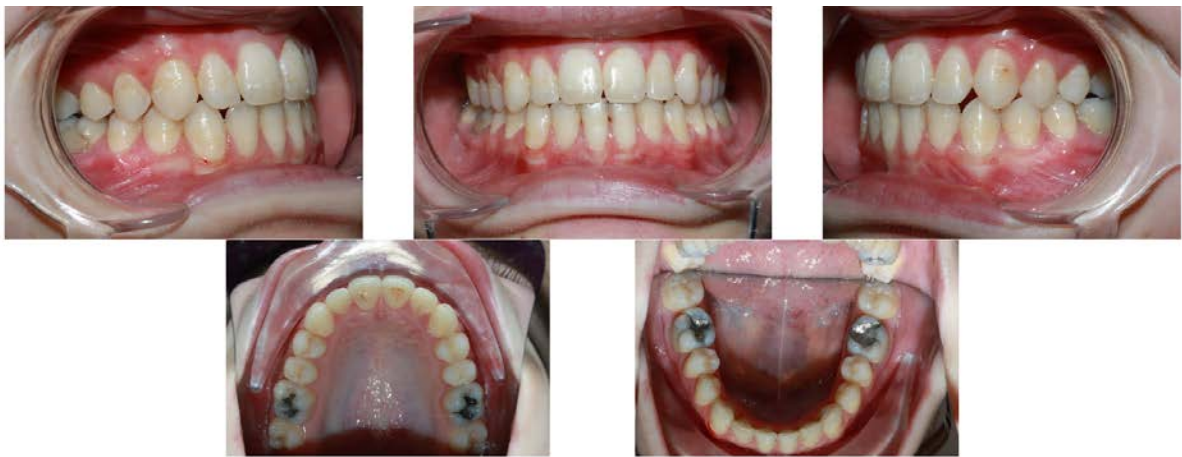

Figure 29 : photographies intrabuccales en période de contention (14/10/2017).

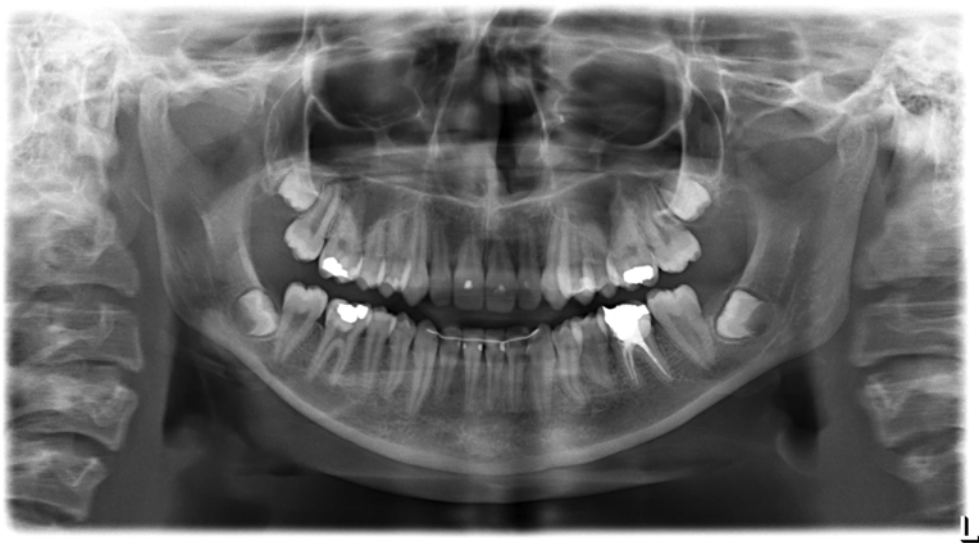

Figure 30 : radiographie panoramique réalisée en période de contention (14/10/2017).

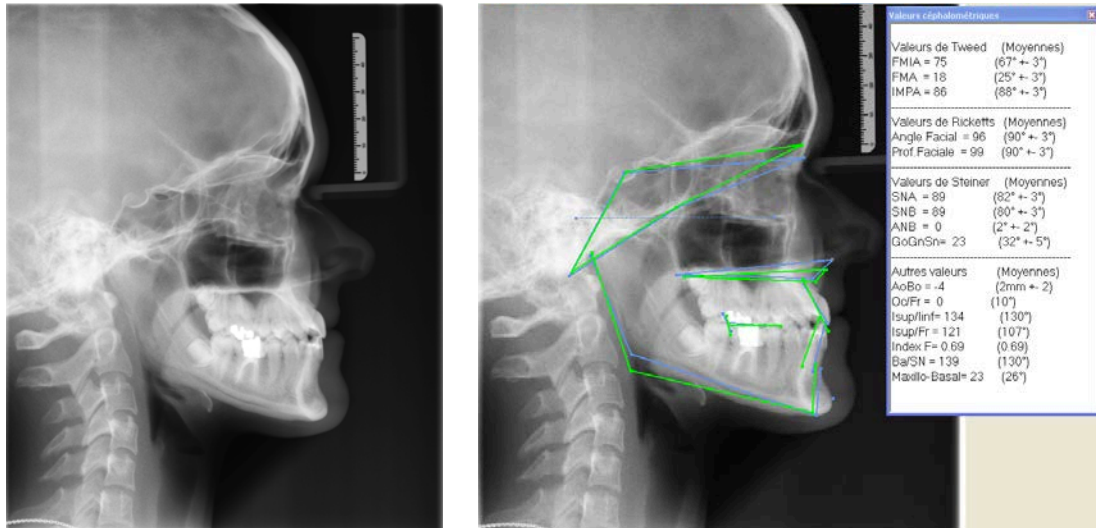


Figure 31 : téléradiographie de profil en occlusion et étude céphalométrique informatisée réalisée en période de contention (14/10/2017).

Deux ans après la fin du traitement actif orthodontique, la classe I canine et molaire est toujours présente. Le suivi de contention est rigoureux. Le résultat, à la fois esthétique et fonctionnel, est stable. Les dents de sagesse seront à extraire dans 18 à 24 mois. Néanmoins, le suivi orthodontique se poursuit jusqu'à la fin de la croissance afin de surveiller attentivement la croissance résiduelle mandibulaire. La prise en charge des leucômes précaireux par fluorations répétées a permis de stabiliser les lésions.

- Conclusion

Chez les patients ayant subi des extractions multiples et précoces des dents temporaires, l'intérêt du traitement interceptif prend tout son sens. Il apparaît important qu'ils soient pris en charge le plus tôt possible afin d'empêcher le développement d'anomalies importantes au niveau de la croissance cranio-faciale. La réhabilitation esthétique et fonctionnelle est primordiale.

En outre, le suivi de ces patients nécessite une équipe pluridisciplinaire motivée et vigilante. En effet, ils demeurent des patients fragiles et difficiles, conservant pour la plupart un risque carieux individuel élevé à cause d'une hygiène alimentaire et bucco-dentaire qui reste instable.

Conclusion

Grâce à ce travail, nous avons pu mettre en évidence l'ensemble des répercussions que peuvent engendrer les avulsions multiples et précoces de dents temporaires chez le jeune enfant. Elles se révèlent être de plusieurs ordres et s'étendent de la croissance cranio-faciale à la construction psychique de l'individu. Nous ne pouvons donc que constater que cet acte n'est pas insignifiant et peut être lourd de conséquences. En effet, les enfants le subissant se doivent d'être suivis rigoureusement par une équipe pluridisciplinaire motivée et vigilante afin de traiter le plus rapidement possible ces retentissements avant qu'ils ne s'installent durablement.

En ce qui concerne les données de la littérature, nous avons pu remarquer que les études portant sur le sujet sont peu nombreuses. En outre, nous avons constaté qu'aucune d'elles ne fait un état des lieux du profil préopératoire du patient. Les investigations débutent dès que le patient est sorti du bloc opératoire, mais il ne nous est jamais renseigné les caractéristiques remarquables de l'examen clinique pré-anesthésique, le bilan fonctionnel, etc...

C'est pourquoi, nous travaillons actuellement sur un projet de protocole de recherche clinique. En effet, nous souhaiterions mener une étude prospective des cas de polycaries des dents temporaires traités par extractions multiples sous anesthésie générale au CHRU de Nancy, afin de confronter les conclusions tirées à l'issue de ce travail à la réalité clinique.

Références bibliographiques

1. Acs G, Shulman R, Ng MW, Chussid S. The effect of dental rehabilitation on the body weight of children with early childhood caries. *Pediatr Dent.* 1999 ; 21(2): 109-113.
2. Adewumi AO, Horton C, Guelmann M, Dixon-Wood V, McGorray SP. Parental perception vs professional assesment of speech changes following premature loss of maxillary primary incisors. *Pediatr Dent.* 2012 ; 34(4): 295-299.
3. Akinin JJ. La croissance cranio-faciale. Paris : éditions SID ; 2007. 269p.
4. Akinin JJ. Croissance craniofaciale. Dans : EMC – Orthopédie dentofaciale. 2008 : 1-21. [Article 23-455-C-10].
5. Alnahwi HH, Donly KJ, Contreras CI. Space loss following premature loss of primary second molars. *Gen Dent.* 2015 ; 63(6) : e1-4.
6. Amin MS, Harrison RL. Change in parental oral health practices following a child's dental treatment under general anaesthesia. *Eur Arch Paediatr Dent.* 2006 ; 7(2): 116-120.
7. Amin MS, Harrison RL. A conceptuel model of parental behavior change following a child's dental general anesthesia procedure. *Pediatr Dent.* 2007 ; 29(4): 278-286.
8. Amin MS, Harrison RL, Weinstein P. A qualitative look at parents' experience of their child's dental general anesthesia. *Int J Paediatr Dent.* 2006 ; 16(5): 309-319.
9. André C. Estime et mésestime de soi. Dans : EMC – Savoirs et soins infirmiers. 2009 : 1-6. [Article 60-122-C-10].
10. Azerad J. Physiologie de la manducation. Paris : Masson ; 1992. 175p.

11. Backeljauw B, Holland SK, Altaye M, Loepke AW. Cognition and brain structure following early childhood surgery with anesthesia. *Pediatrics*. 2015 ; 136(1) : e1-12.
12. Bassigny F. Manuel d'orthopédie dento-faciale. 2^e édition. Paris : Masson ; 1991. Chapitre 4 : les anomalies orthodontiques ; p.67-115.
13. Bhujel N, Duggal M, Munyombwe T, Godson J, Day P. The effect of premature extraction of primary teeth on the subsequent need for orthodontic treatment. *Eur Arch Paediatr Dent*. 2014 ; 15(6): 393-400.
14. Bléandonu G, Revol O. Développement psychologique de l'enfant. Dans : EMC – Pédiatrie. 2008 : 1-6. [Article 4-002-F-85].
15. Boileau MJ, Sampeur-Tarrit M, Bazert C. Physiologie et physiopathologie de la mastication. Dans : EMC – Stomatologie. 2006 : 1-12. [Article 22-008-A-15].
16. Bothorel A, Simon P, Wioland F, Zerling JP. Cinéradiographie des voyelles et consonnes du français. Strasbourg : IPS ; 1986. 296p.
17. Bourgain JL. Anesthésie-réanimation en stomatologie et chirurgie maxillofaciale. Dans EMC – Anesthésie-Réanimation. 2003 : 1-15. [Article 36-615-C-10].
18. Breton-Torres I, Frapier L, Torres JH. Temps buccal de la déglutition salivaire. Physiologie et principes de rééducation. Dans : EMC – Stomatologie. 2012 : 1-12. [Article 22-008-A-20].
19. Brothwell DJ. Guidelines on the use of space maintainers following premature loss of primary teeth. *J Can Dent Assoc*. 1997 ; 63(10): 753-766.
20. Cernei ER, Mavru RB, Zetu IN. Axial modifications of permanent lower molars after premature losses of temporary molars. *Rev Med Chir Soc Med Nat Iasi*. 2016 ; 120(1): 178-185.

21. Cernei ER, Maxim DC, Zetu IN. The influence of premature loss of temporary upper molars on permanent molars. *Rev Med Chir Soc Med Nat Iasi*. 2015 ; 119(1): 236-242.
22. Collado V, Pichot H, Delfosse C, Eschevins C, Nicolas E, Hennequin M. Impact of early childhood caries and its treatment under general anesthesia on orofacial function and quality of life : a prospective comparative study. *Med Oral Patol Oral Cir Bucal*. 2017 ; 22(3): 333-341.
23. Cunnion DT, Spiro A III, Jones JA, Rich SE, Papageorgiou CP, Tate A, et al. Pediatric oral health-related quality of life improvement after treatment of early childhood caries : a prospective multisite study. *J Dent Child*. 2010 ; 77(1): 4-11.
24. Davido N, Yazukawa K, Dursun E, Maire CH, Meyer L. Orthopédie dento-faciale – Odontologie pédiatrique. Paris : Maloine ; 2014. Item 45 : dysfonctions et parafonctions en ODF ; p.89-95.
25. Degano B. Physiologie respiratoire. Dans : EMC – Pneumonologie. 2013 : 1-15. [Article 6-000-A-70].
26. De La Dure-Molla M, Ravinet C, Goupy L, Aberjel M, Artaud C, Naulin-Ifi C. Odontologie pédiatrique et esthétique. Dans : Berteretche MV. Esthétique en odontologie. Paris : Éditions CdP ; 2014. p.213-232.
27. Delfosse C, Trentesaux T. La carie précoce du jeune enfant : du diagnostic à la prise en charge globale. Rueil-Malmaison : Éditions CdP ; 2015. Chapitre 1, définitions, facteurs de risque et conséquences ; p.1-13.
28. De Souza MC, Harrison M, Marshman Z. Oral health-related quality of life following dental treatment under general anaesthesia for early childhood caries – a UK-based study. *Int J Paediatr Dent*. 2017 ; 27(1): 30-36.

29. Donzeau A, Bouhours-Nouet N, Coutant R. Croissance staturopondérale normale. Dans : EMC – Pédiatrie. 2016 : 1-12. [Article 4-002-F-63].
30. Droz D, Guéguen R, Bruncher P, Gerhard JL, Roland E. Epidemiological study of oral dental health of 4-year-old children in french nursery schools. Arch Pediatr. 2006 ; 13(9): 1222-1229.
31. Duale-Vickel N, Lescher J, Borel JC. Problems posed by complete edentulousness in children under 6 years old. Rev Odontostomatol Midi Fr. 1983 ; 41(3): 133-137.
32. Farsi NM, Alamoudi N. Relationship between premature loss of primary teeth and the development of temporomandibular disorders in children. Int J Paediatr Dent. 2000 ; 10(1): 57-62.
33. Fernandes IB, Pereira TS, Souza DS, Ramos-Jorge J, Marques LS, Ramos-Jorge ML. Severity of dental caries and quality of life for toddlers and their families. Pediatr Dent. 2017 ; 39(2): 118-123.
34. Filstrup SL, Briskie D, da Fonseca M, Lawrence L, Wandera A, Inglehart MR. Early childhood caries and quality of life : child and parents perspectives. Pediatr Dent. 2003 ; 25(5): 431-440.
35. Folliguet M. La prévention bucco-dentaire. Dans : GCASVS, Bourrillet F. La prévention en question(s) : prévenir, c'est protéger son capital santé. Cachan : Lavoisier ; 2009. p.169-198.
36. Fradeani M, Corrado M. L'analyse de la face. Dans : Fradeani M. Réhabilitation esthétique en prothèse fixée, volume 1. Paris : Quintessence International ; 2006. p.34-61.
37. François M. Troubles de la voix et de l'articulation chez l'enfant. Dans : EMC – Oto-rhino-laryngologie. 2004 : 1-8. [Article 20-752-A-10].

38. François M. L'enfant qui respire bouche ouverte. Rev Fr Allergol. 2015 ; 55(4) : 317-321.
39. Gable TO, Kummer AW, Lee L, Creaghead NA, Moore LJ. Premature loss of the maxillary primary incisors : effect on speech production. ASDC J Dent Child. 1995 ; 62(3): 173-179.
40. Gellé MP, Jacquelin LF, Dabert D. Prothèse pédiatrique : accompagner la croissance et restituer fonctions et esthétique. Information Dentaire. 2010 ; 92(9) : 97-102.
41. Gérard A. L'évolution de la notion d'esthétique dentaire dans les représentations artistiques picturales et littéraires de la société occidentale. [Thèse d'exercice]. [Nancy] : Université Henri Poincaré. Faculté d'odontologie de Nancy ; 2016. 297p.
42. Giovanni A, Lagier A. Anatomie et physiologie de la phonation. Dans : Dulguerov P, Remacle M. Précis d'audiophonologie et de déglutition, tome II, les voies aéro-digestives supérieures. Marseille : Solal ; 2009. p.27-42.
43. Griffet-Lecoeur D, Fleury MC. How I examine and manage swallowing disorders in amyotrophic lateral sclerosis. Prat neur. 2013 ; 4(4) : 258-261.
44. Holan G, Rahme MA, Ram D. Parents' attitude toward their children's appearance in the case of esthetic defects of the anterior primary teeth. J Clin Pediatr Dent. 2009 ; 34(2) : 141-145.
45. Ing C, Hegarty MK, Perkins JW, Whitehouse AJO, DiMaggio CJ, Sun M, Andrews H, Li G, Sun LS, von Ungern-Sternberg BS. Duration of general anaesthetic exposure in early childhood and long-term language and cognitive ability. Br J Anaesth. 2017 ; 119(3) : 532-540.

46. Jackson-Herrerias G, Flores-Vázquez LE, Márquez-Avila CS. Phoniatric changes in children aged 3 to 5 years after premature loss of upper incisors. *Bol Med Hosp Infant Mex.* 1991 ; 48(2) : 96-100.
47. Jankauskienė B, Virtanen JI, Kubilius R, Narbutaitė J. Oral health-related quality of life after dental general anaesthesia treatment among children : a follow-up study. *BMC Oral Health.* 2014 ; 14 :81.
48. Jankauskienė B, Virtanen JI, Narbutaitė J. Follow-up of children's oral health-related quality of life after dental general anesthesia treatment. *Acta Odontol Scand.* 2017 ; 75(4): 255-261.
49. Judd PL, Casas MJ. Psychosocial perceptions of premature tooth loss in children. *Ont Dent.* 1995 ; 72(8): 16-23.
50. King NM, Anthonappa RP, Itthagarun A. The importance of the primary dentition to children – Part 2 : effects of treating carious teeth by extraction. *Hong Kong Pract.* 2007 ; 29(3): 101-107.
51. Kotsiomiti E, Arapostathis K, Kapari D, Konstantinidis A. Removable prosthodontic treatment for the primary and mixed dentition. *J Clin Pediatr Dent.* 2000 ; 24(2): 83-89.
52. Kotzki N, Pouderoux P, Jacquot JM. Les troubles de la déglutition. Paris : Masson ; 1999. Chapitre 1, bases physiologiques ; p.1-15.
53. Lamberghini F, Kaste LM, Fadavi S, Koerber A, Punwani IC, Smith EB. An association of premature loss of primary incisors with speech production of bilingual children. *Pediatr Dent.* 2012 ; 34(4): 307-311.
54. Law CS. Management of premature primary tooth loss in the child patient. *J Calif Dental Assoc.* 2013 ; 41(8): 612-618.

55. Le Révérend BJ, Edelson LR, Loret C. Anatomical, functional, physiological and behavioural aspects of the development of mastication in early childhood. *Br J Nutr.* 2014 ; 111(3): 403-414.
56. Limme M. The need of efficient chewing function in young children as prevention of dental malposition and malocclusion. *Arch Pediatr.* 2010 ; 17(5): S213-S219.
57. Medio M, Chabre C. Récidive et contention. Dans : EMC – Orthopédie dentofaciale. 2017 : 1-10. [Article 23-498-A-40].
58. Miyamoto W, Chung CS, Yee PK. Effect of premature loss of deciduous canines and molars on malocclusion of the permanent dentition. *J Dent Res.* 1976 ; 55(4): 584-590.
59. Monse B, Duijster D, Sheiham A, Grijalva-Eternod CS, van Palenstein Helderman W, Hobdell MH. The effects of extraction of pulpally involved primary teeth on weight, height and BMI in underweight Filipino children. A cluster randomized clinical trial. *BMC Public Health.* 2012 ; 12 :725.
60. Moulis E, Favre de Thierrens C, Goldsmith MC, Torres JH. Anomalies de l'éruption. Dans : EMC – Pédiatrie. 2003 : 1-12. [Article 4-014-C-60].
61. Northway WM. The not-so-harmless maxillary primary first molar extraction. *J Am Dent Assoc.* 2000 ; 131(12): 1711-1720.
62. Oka AE, N'Cho KJ, Bakayoko-Ly R. Replacement of deciduous incisors in children : psychological aspects. *Odontostomatol Trop.* 2003 ; 26(102): 30-36.
63. Owen DG. The incidence and nature of space closure following the premature extraction of deciduous teeth : a literature survey. *Am J Orthod.* 1971 ; 59(1): 37-49.

64. Paris JC, Faucher AJ. Le guide esthétique. Paris : Quintessence International ; 2003. 309p.
65. Patel RR, Tootla R, Inglehart MR. Does oral health affect self perceptions, parental ratings and video-based assessments of children's smiles ?. Community Dent Oral Epidemiol. 2007 ; 35(1): 44-52.
66. Patti A, Perrier d'Arc G. Les traitements orthodontiques précoces. Paris : Quintessence international ; 2003. 121p.
67. Piérart B, Cauchies B, Piérart E. Orthophonie, logopédie et orthodontie. Paris : De Boeck-Solal ; 2015. Chapitre 3, les fonctions buccales ; p.43-62.
68. Petcu A, Maxim A, Haba D. Correlation between the lower first molar axis and the premature loss of temporary molars. Rev Med Chir Soc Med Nat Iasi. 2009 ; 113(4): 1253-1257.
69. Ramos-Jorge J, Pordeus IA, Ramos-Jorge ML, Marques LS, Paiva SM. Impact of untreated dental caries on quality of life of preschool children : different stages and activity. Community Dent Oral Epidemiol. 2014 ; 42(4): 311-322.
70. Robert D, Giovanni A, Zanaret M. Physiologie de la déglutition. Dans : EMC – Oto-rhino-laryngologie. 1996 : 1-26. [Article 20-801-A-10].
71. Sachdev J, Bansal K, Chopra R. Effect of comprehensive dental rehabilitation on growth parameters in pediatric patients with severe early childhood caries. Int J Clin Pediatr Dent. 2016 ; 9(1): 15-20.
72. Sacramento PA, de Castilho AR, Frassetto F, Gavião MB, Nobre-dos-Santos M, Rontani RM. One-year clinical evaluation of oral rehabilitation after the loss of multiple primary teeth. Gen Dent. 2011 ; 59(3): 230-233.

73. Sayin MO, Türkkahraman H. Effects of lower primary canine extraction on the mandibular dentition. *Angle Orthod.* 2006 ; 76(1): 31-35.
74. Sheller B, Williams BJ, Hays K, Mancl L. Reasons for repeat dental treatment under general anesthesia for the healthy child. *Pediatr Dent.* 2003 ; 25(6) : 546-552.
75. Shaw WC. The influence of children's dentofacial appearance on their social attractiveness as judged by peers and lay adults. *Am J Orthod.* 1981 ; 79(4): 399-415.
76. Tunison W, Flores-Mir C, ElBadrawy H, Nassar U, El-Bialy T. Dental arch space changes following premature loss of primary first molars : a systematic review. *Pediatr Dent.* 2008 ; 30(4): 297-302.
77. Vanderzwalme-Gouvernaire A, Naulin-Ifi C. Développement de l'enfant et approche comportementale au cabinet dentaire. Dans : Naulin-Ifi C. *Odontologie pédiatrique clinique.* Paris : Éditions CdP ; 2011. p.1-12.
78. Vesse M. Classes III squelettiques. Dans : EMC – Odontologie/Orthopédie dentofaciale. 2007 : 1-33. [Article 23-472-G-10].
79. Wantiez M, Justin MJ, Thiebaut J, Candelle JL. Advantages and disadvantages of a temporary removable partial denture in a 3 year old after multiple extraction. *Rev Stomatodol Nord Fr.* 1974 ; 29(113): 27-34.

Références bibliographiques électroniques

80. Folliguet M. Prévention de la carie dentaire chez les enfants avant 3 ans [Internet]. 2006 [consulté le 24 octobre 2017]. Disponible sur : http://solidarites-sante.gouv.fr/IMG/pdf/Prevention_de_la_carie_dentaire_chez_les_enfants_avant_3_ans.pdf

Table des matières

Liste des figures.....	12
Liste des tableaux.....	13
Introduction.....	14
1 Répercussions psychologiques.....	16
1.1 Le développement psychologique de l'enfant	16
1.1.1 Le développement affectif de l'enfant.....	16
1.1.2 Le développement cognitif de l'enfant	19
1.2 Troubles esthétiques et altération de l'image de soi.....	20
1.2.1 Rappels des critères esthétiques d'un visage harmonieux.....	21
1.2.2 Conséquences des avulsions multiples et précoces des dents temporaires sur l'esthétique du visage	23
1.2.3 Retentissements sur l'image de soi	24
1.3 La relation avec les autres	26
1.4 La vision des parents.....	27
1.4.1 Sur la condition de leur enfant.....	27
1.4.2 Sur l'anesthésie générale	29
2 Répercussions fonctionnelles.....	31
2.1 La ventilation	31
2.1.1 Généralités	31
2.1.2 Conséquences des avulsions multiples et précoces des dents temporaires sur la ventilation.....	31
2.2 La déglutition.....	32
2.2.1 Généralités	32
2.2.2 Conséquences des avulsions multiples et précoces des dents temporaires sur la déglutition.....	34
2.3 La mastication	35
2.3.1 Généralités	35
2.3.2 Conséquences des avulsions multiples et précoces des dents temporaires sur la mastication.....	36
2.4 La phonation.....	37
2.4.1 Généralités	37

2.4.2 Conséquences des avulsions multiples et précoces des dents temporaires sur la phonation	39
2.5 Les habitudes de succion et les parafunctions	41
2.5.1 Généralités	41
2.5.2 Conséquences des avulsions multiples et précoces des dents temporaires sur l'apparition de parafunctions.....	41
3 Répercussions physiologiques.....	42
3.1 Croissance staturo-pondérale	42
3.2 Adaptation de l'alimentation	43
3.3 Troubles digestifs	44
4 Répercussions orthodontiques.....	45
4.1 Rappels sur la croissance	45
4.1.1 Les différents types d'ossification	45
4.1.2 Croissance de la base du crâne	47
4.1.3 Croissance du massif facial supérieur	47
4.1.4 Croissance des procès alvéolaires	48
4.1.5 Croissance de la mandibule	49
4.2 Répercussions sur la croissance cranio-faciale	51
4.2.1 Croissance des condyles mandibulaires	51
4.2.2 Croissance des procès alvéolaires	52
4.2.3 Croissance des bases osseuses	53
4.3 Répercussions sur l'éruption des dents permanentes	54
4.4 Répercussions sur le rapport inter-arcade.....	55
4.5 Développement d'anomalies orthodontiques	56
4.5.1 Perte d'espace.....	56
4.5.2 Apparition de malocclusions et de malpositions.....	58
4.5.3 Incidence sur le besoin de traitements orthodontiques	58
5 Soins et extractions dentaires sous anesthésie générale.....	60
5.1 Modalités de prise en charge et impératifs techniques.....	60
5.2 Cas clinique	61
5.2.1 Répercussions psychologiques	61
5.2.2 Répercussions fonctionnelles	63
5.2.3 Répercussions physiologiques	64

5.2.4 Répercussions orthodontiques et orthopédiques	65
Conclusion.....	78
Références bibliographiques.....	79
Table des matières.....	88

Jury : Président : J.M. MARTRETTE – Professeur des Universités
 Juges : J. PREVOST – Maître de Conférences des Universités
 E. MORTIER – Maître de Conférences des Universités
 A.D. MOUGIN-CLAUDON – Docteur en Chirurgie Dentaire

Thèse pour obtenir le diplôme d'État de Docteur en Chirurgie Dentaire

Présentée par: **Mademoiselle FAUCHER Charlotte**

né(e) à : **NANCY (Meurthe et Moselle)**

le **20 janvier 1989**


et ayant pour titre : « **Répercussions des avulsions multiples et précoces des dents temporaires : données actuelles** ».

Le Président du jury



FACULTÉ D'ODONTOLOGIE
99, av. de Latre de Tassigny
BP 50208 - 54000 NANCY CEDEX
UNIVERSITÉ DE LORRAINE
J.M. MARTRETTE

Le Doyen,
de la Faculté d'Odontologie



FACULTÉ D'ODONTOLOGIE
99, av. de Latre de Tassigny
Le Doyen
J.M. MARTRETTE
BP 50208 - 54000 NANCY CEDEX
UNIVERSITÉ DE LORRAINE
J.M. MARTRETTE

Autorise à soutenir et imprimer la thèse 10142

NANCY, le

Le Président de l'Université de Lorraine



Université de Lorraine
Le Président
P. MUTZENHARDT

FAUCHER-PIERRAT Charlotte – Répercussions des avulsions multiples et précoces des dents temporaires : données actuelles.

Nancy 2018 : 90 pages. 31 figures ; 2 tableaux.

Th. : Chir. – Dent. : Nancy 2018

Mots-clefs :

- dents temporaires
- extractions multiples
- anesthésie générale
- répercussions
- croissance cranio-faciale

Résumé :

Les polycaries de la petite enfance et leurs conséquences infectieuses sont une des causes principales d'extractions chez l'enfant. Compte tenu du nombre généralement élevé de dents atteintes et du jeune âge des patients, les avulsions sont régulièrement réalisées sous anesthésie générale.

Les dents temporaires jouent un rôle essentiel à une période clé de la croissance et de la construction de l'individu. Leur perte prématurée engendre un certain nombre de répercussions que nous ne pouvons ignorer.

Ce travail a donc pour objectif de faire le point sur les données actuelles de la littérature concernant les répercussions psychologiques, physiologiques, fonctionnelles et orthodontiques des extractions multiples et précoces des dents temporaires. Les conclusions avancées seront également illustrées au travers d'un cas clinique.

Membres du jury :

Pr. JM MARTRETTE	Professeur des Universités	Président
<u>Dr. J PRÉVOST</u>	<u>Maître de Conférences</u>	<u>Directeur</u>
Dr. É MORTIER	Maître de Conférences	Juge
Dr. AD MOUGIN-CLAUDON	Docteur en Chirurgie Dentaire	Invitée

Adresse de l'auteur :

Charlotte FAUCHER-PIERRAT
4, rue du chanoine Jacob
54000 NANCY