



**HAL**  
open science

# Apport de l'implantologie en prothèse amovible partielle

Benoît Turquet

► **To cite this version:**

Benoît Turquet. Apport de l'implantologie en prothèse amovible partielle. Sciences du Vivant [q-bio]. 2017. hal-01932129

**HAL Id: hal-01932129**

**<https://hal.univ-lorraine.fr/hal-01932129>**

Submitted on 23 Nov 2018

**HAL** is a multi-disciplinary open access archive for the deposit and dissemination of scientific research documents, whether they are published or not. The documents may come from teaching and research institutions in France or abroad, or from public or private research centers.

L'archive ouverte pluridisciplinaire **HAL**, est destinée au dépôt et à la diffusion de documents scientifiques de niveau recherche, publiés ou non, émanant des établissements d'enseignement et de recherche français ou étrangers, des laboratoires publics ou privés.



## AVERTISSEMENT

Ce document est le fruit d'un long travail approuvé par le jury de soutenance et mis à disposition de l'ensemble de la communauté universitaire élargie.

Il est soumis à la propriété intellectuelle de l'auteur. Ceci implique une obligation de citation et de référencement lors de l'utilisation de ce document.

D'autre part, toute contrefaçon, plagiat, reproduction illicite encourt une poursuite pénale.

Contact : [ddoc-thesesexercice-contact@univ-lorraine.fr](mailto:ddoc-thesesexercice-contact@univ-lorraine.fr)

## LIENS

Code de la Propriété Intellectuelle. articles L 122. 4

Code de la Propriété Intellectuelle. articles L 335.2- L 335.10

[http://www.cfcopies.com/V2/leg/leg\\_droi.php](http://www.cfcopies.com/V2/leg/leg_droi.php)

<http://www.culture.gouv.fr/culture/infos-pratiques/droits/protection.htm>

**ACADÉMIE DE NANCY - METZ  
UNIVERSITÉ DE LORRAINE  
FACULTÉ D'ODONTOLOGIE**

ANNÉE 2017

N° 9902

**THÈSE**  
pour le  
**DIPLÔME D'ÉTAT DE DOCTEUR EN CHIRURGIE DENTAIRE**  
par  
**Benoît TURQUET**  
né le 14 avril 1992 à Metz (57)

**APPORT DE L'IMPLANTOLOGIE  
EN PROTHÈSE AMOVIBLE PARTIELLE**

présentée et soutenue publiquement le 15 septembre 2017

**Examineurs de la thèse :**

Pr. J-M. MARTRETTE	Professeur des Universités	Président
<u>Dr. J. SCHOUVER</u>	<u>Maître de Conférences des Universités</u>	<u>Directeur de thèse</u>
Dr. C. EGLOFF-JURAS	Assistant Hospitalo-Universitaire	Juge
Dr. B. MOEHREL	Assistant Hospitalo-Universitaire	Juge

*Par délibération en date du 11 décembre 1972,  
la Faculté de Chirurgie Dentaire a arrêté que  
les opinions émises dans les dissertations  
qui lui seront présentées  
doivent être considérées comme propres à  
leurs auteurs et qu'elle n'entend leur donner aucune approbation ni improbation.*

**Président : Professeur Pierre MUTZENHARDT**
**Doyen : Professeur Jean-Marc MARTRETTE**
**Vice-Doyens : Dr Céline CLEMENT – Dr Remy BALTHAZARD – Dr Anne-Sophie VAILLANT**
**Membres Honoraires : Dr L. BABEL – Pr S. DURVAUX – Pr A. FONTAINE – Pr G. JACQUART – Pr D. ROZENCWEIG – Pr ARTIS – Pr M. VIVIER \***
**Doyens Honoraires : Pr J. VADOT, Pr J.P. LOUIS**
**Maître de conférences CUM MERITO : Dr C. ARCHIEN**

<b>Sous-section 56-01</b> Odontologie pédiatrique	Mme <a href="#">DROZ Dominique</a>	Maître de Conférences *
	Mme JAGER Stéphanie	Maître de Conférences *
	M. PREVOST Jacques	Maître de Conférences
	Mme HERNANDEZ Magali	Assistante *
	M. LEFAURE Quentin	Assistant
	M. MERCIER Thomas	Assistant *
<b>Sous-section 56-02</b> Orthopédie Dento-Faciale	Mme <a href="#">FILLEUL Marie Pierryle</a>	Professeur des Universités *
	M. EGLOFF Benoît	Maître de Conférences *
	Mme GREGOIRE Johanne	Assistante
<b>Sous-section 56-03</b> Prévention, Epidémiologie, Economie de la Santé, Odontologie légale	Mme <a href="#">CLEMENT Céline</a>	Maître de Conférences *
	Mme LACZNY Emily	Assistante
	Mme NASREDDINE Greyce	Assistante
<b>Sous-section 57-01</b> Parodontologie	M. <a href="#">AMBROSINI Pascal</a>	Professeur des Universités *
	Mme BISSON Catherine	Maître de Conférences *
	M. JOSEPH David	Maître de Conférences *
	M. PENAUD Jacques	Maître de Conférences
	Mme MAYER-COUPIN Florence	Assistante
	Mme PAOLI Nathalie	Assistante *
<b>Sous-section 57-02</b> Chirurgie Buccale, Pathologie et Thérapeutique, Anesthésiologie et Réanimation	Mme <a href="#">GUILLET-THIBAUT Julie</a>	Maître de Conférences *
	M. BRAVETTI Pierre	Maître de Conférences
	Mme PHULPIN Bérengère	Maître de Conférences *
	M. DELAITRE Bruno	Assistant
	Mme KICHENBRAND Charlene	Assistante *
	Mme NACHIT Myriam	Assistante
<b>Sous-section 57-03</b> Sciences Biologiques (Biochimie, Immunologie, Histologie, Embryologie, génétique, Anatomie pathologique, Bactériologie, Pharmacologie)	M. <a href="#">YASUKAWA Kazutoyo</a>	Maître de Conférences *
	M. MARTRETTE Jean-Marc	Professeur des Universités *
	Mme EGLOFF-JURAS Claire	Assistante*
<b>Sous-section 58-01</b> Odontologie Conservatrice, Endodontie	M. <a href="#">MORTIER Eric</a>	Maître de Conférences *
	M. AMORY Christophe	Maître de Conférences
	M. BALTHAZARD Remy	Maître de Conférences *
	M. ENGELS-DEUTSCH Marc	Maître de Conférences
	M. GEVREY Alexis	Assistant
	Mme GEBHARD Cécile	Assistante
	M. VINCENT Marin	Maître de Conférences Associé
<b>Sous-section 58-02</b> Prothèses (Prothèse conjointe, Prothèse adjointe partielle, Prothèse complète, Prothèses maxillo-faciale)	M. <a href="#">DE MARCH Pascal</a>	Maître de Conférences
	M. SCHOUVER Jacques	Maître de Conférences
	Mme VAILLANT Anne-Sophie	Maître de Conférences *
	Mme CORNE Pascale	Maître de Conférences Associé *
	M. GILLET Marc	Assistant
	M. HIRTZ Pierre	Assistant *
	M. KANNENGISSER François	Assistant
	Mme MOEHREL Bethsabée	Assistante*
	M. VUILLAUME Florian	Assistant
<b>Sous-section 58-03</b> Sciences Anatomiques et Physiologiques Oculodentaires, Biomatériaux, Biophysique, Radiologie	Mme <a href="#">STRAZIELLE Catherine</a>	Professeur des Universités *
	Mme MOBY Vanessa (Stutzmann)	Maître de Conférences *
	M. SALOMON Jean-Pierre	Maître de Conférences
	M. KARKABA Alaa	Assistant Associé

**Souligné : responsable de la sous-section \* temps plein**
**Mis à jour le 30/01/2017**

## À NOTRE PRESIDENT DE THÈSE,

**Monsieur le Professeur Jean-Marc MARTRETTE**

Docteur en Chirurgie Dentaire

Professeur des Universités – Praticien Hospitalier

Doyen de la Faculté d’Odontologie de Nancy

Chef de Service du CSERD de Nancy

Docteur en Sciences Pharmacologiques

Habilité à diriger des recherches

Sous-section : Sciences biologiques (Biochimie, Immunologie, Histologie, Embryologie, Génétique, Anatomie Pathologique, Bactériologie, Pharmacologie)

*Nous vous remercions de l’honneur que  
vous nous faites en acceptant de présider  
notre jury de thèse.*

*Veillez trouver dans ce travail  
l’expression de notre plus profond respect  
et de notre sincère reconnaissance.*

## À NOTRE DIRECTEUR DE THÈSE,

**Monsieur le Docteur Jacques SCHOUVER**

Docteur en Chirurgie Dentaire

Maître de Conférences des Universités

Sous-section : Prothèses (Prothèse conjointe, Prothèse adjointe partielle, Prothèse complète, Prothèse maxillo-faciale)

*Nous vous remercions d'avoir accepté  
de diriger notre travail.*

*Pour votre aide à chaque étape, pour votre disponibilité  
et votre gentillesse ainsi que pour la qualité  
de vos enseignements théoriques  
et pratiques durant toutes ces années.*

*Veillez trouver ici l'expression  
de notre plus profond respect.*

## À NOTRE JUGE,

**Madame le Docteur Claire EGLOFF-JURAS**

Docteur en Chirurgie Dentaire

Assistante Hospitalo-Universitaire

Sous-section : Sciences biologiques (Biochimie, Immunologie, Histologie, Embryologie, Génétique, Anatomie Pathologique, Bactériologie, Pharmacologie)

*Vous avez accepté avec gentillesse  
et spontanéité de siéger parmi les  
membres de notre jury.*

*Nous vous remercions de nous avoir accompagné  
pendant la durée de nos études.*

*Veillez trouver dans ce travail le témoignage  
de notre sincère reconnaissance.*



## À NOTRE JUGE,

**Madame le Docteur Bethsabée MOEHREL**

Docteur en Chirurgie Dentaire

Assistante Hospitalo-Universitaire

Sous-section : Prothèses (Prothèse conjointe, Prothèse adjointe partielle, Prothèse complète, Prothèse maxillo-faciale)

*Nous vous remercions d'avoir accepté  
de faire partie de ce jury.*

*Nous vous remercions de votre pédagogie,  
de votre disponibilité et de votre sympathie  
durant nos années d'études.*

*Veillez trouver ici le témoignage  
de notre sincère considération.*

# Sommaire

- 1 Introduction
- 2 La prothèse amovible partielle conventionnelle
  - 2.1 Généralités
    - 2.1.1 La triade de Housset
    - 2.1.2 La classification de Kennedy-Applegate
    - 2.1.3 Les difficultés rencontrées en fonction de la classe de Kennedy-Applegate
  - 2.2 Les différents composants du châssis
    - 2.2.1 L'armature
    - 2.2.2 Les moyens d'ancrage : les crochets
    - 2.2.3 Les selles
    - 2.2.4 Les connexions secondaires
    - 2.2.5 Les différents concepts
  - 2.3 Les attachements en PAP
    - 2.3.1 Définition d'un attachement
    - 2.3.2 Classification des attachements
    - 2.3.3 Indications des différents attachements
    - 2.3.4 Avantages et inconvénients
- 3 2 Implantologie en prothèse amovible partielle
  - 3.1 Prothèse partielle amovible préimplantaire
    - 3.1.1 Période préimplantaire
    - 3.1.2 Période de temporisation post-implantaire
  - 3.2 Les types d'implants utilisés
    - 3.2.1 La longueur et le diamètre de l'implant
    - 3.2.2 L'angulation de l'implant
  - 3.3 La localisation de la pose de l'implant
    - 3.3.1 Les zones implantaire maxillaires et mandibulaires
    - 3.3.2 Les indications des classes d'édentements de Kennedy.
    - 3.3.3 L'implantation postérieure en zone distale
    - 3.3.4 L'implantation antérieure en zone mésiale
  - 3.4 Intérêts thérapeutiques des PAPSI
    - 3.4.1 Particularités des PAPSI
    - 3.4.2 Les indications de la prothèse amovible partielle sur implants
    - 3.4.3 Intérêts thérapeutiques des prothèses amovibles partielles sur implants
  - 3.5 Les différents moyens d'exploitation de l'implant
    - 3.5.1 Les attachements
    - 3.5.2 Les couronnes sur implants
  - 3.6 Avantages et inconvénients de l'implantologie en prothèse amovible partielle
    - 3.6.1 Avantages
    - 3.6.2 Les inconvénients
  - 3.7 La résorption osseuse péri-implantaire
  - 3.8 Nécessité de maintenance parodontale et de suivi du patient
- 4 Cas cliniques de réalisation de prothèses amovibles partielles sur implants
  - 4.1 Cas clinique n°1 : un exemple de traitement mandibulaire
    - 4.1.1 Examen clinique préalable
    - 4.1.2 Le projet prothétique
    - 4.1.3 La phase chirurgicale
    - 4.1.4 La phase prothétique
    - 4.1.5 Suivi et maintenance

## 4.2 Cas clinique n°2 : Exemple de traitement au maxillaire

4.2.1 Examen clinique

4.2.2 Le projet prothétique

4.2.3 La conception du châssis

4.2.4 La phase chirurgicale

4.2.5 La phase prothétique

4.2.6 Maintenance et suivi

## 4.3 Cas clinique n°3 du Dr Schouver

4.3.1 Examen clinique

4.3.2 Le projet prothétique

4.3.3 La phase chirurgicale

4.3.4 La phase prothétique

4.3.5 Maintenance et suivi

5 Conclusion

6 Annexes

## Liste des figures

Figure 1: La classification de Kennedy-Applegate (source : Schittly, 2012).....	22
Figure 2: Exemples de classification de Kennedy-Applegate avec deS subdivisions (source : Schittly, 2012).....	23
Figure 3: Axe de rotation dans une classe I de Kennedy-Applegate (source : Schittly, 2012) .....	25
Figure 4: Axe de rotation dans une classe II de Kennedy-Applegate (source : Schittly, 2012).....	26
Figure 5: Axe de rotation dans une classe III de Kennedy-Applegate (source : Schittly, 2012).....	27
Figure 6: Axe de rotation dans une classe IV de Kennedy-Applegate (source : Schittly, 2012).....	27
Figure 7: Les différents composants d'un châssis (source : Schittly, 2012).....	28
Figure 8: L'entretoise palatine (source : Begin, 2004).....	29
Figure 9: Le cadre palatin (source : Schittly, 2012).....	29
Figure 10: Le bandeau palatin (source : Begin, 2004).....	30
Figure 11: Plaque palatine large (source : Schittly, 2012).....	30
Figure 12: La barre linguale (source : Begin, 2004).....	31
Figure 13: Le bandeau lingual (source : Begin, 2004).....	31
Figure 14: Le bandeau cingulaire (source : Begin, 2004).....	32
Figure 15: Taquet occlusal (source : Schittly, 2012).....	33
Figure 16: Appui cingulaire (source : Begin, 2004).....	33
Figure 17: La triade de Housset adaptée au crochet (source : Schittly, 2012).....	35
Figure 18: Crochet de Ackers sur modèle en plâtre (source : Begin, 2004).....	35
Figure 19: Schéma du crochet de Ackers (source : Begin, 2004).....	36
Figure 20: Schéma du crochet de Bonwill (source : Begin, 2004).....	37
Figure 21: Crochet de Bonwill sur modèle en plâtre (source : Begin, 2004).....	37
Figure 22: Crochet anneau sur modèle en plâtre (source : Begin, 2004).....	38
Figure 23: Crochet de Nally-Martinet sur modèle en plâtre (source : Begin, 2004).....	38
Figure 24: Schéma du crochet équipoise (source : Le courrier du dentiste, 2017).....	39
Figure 25: Crochet équipoise sur modèle en plâtre (source : Begin, 2004).....	39
Figure 26: Crochet en résine acétal situé au niveau de la canine supérieure droite (source : Schittly, 2012).....	40
Figure 27: Schéma d'un crochet RPC (source : Begin, 2004).....	41
Figure 28: Schéma d'un crochet en Y de Roach (source : Begin, 2004).....	42
Figure 29: Crochet Y de Roach sur modèle en plâtre (source : Begin, 2004).....	42
Figure 30: Schéma du crochet RPI (source : Begin, 2004).....	43
Figure 31: Crochet RPI sur modèle en plâtre (source : Begin, 2004).....	43
Figure 32: Selle grillagée (source : Santoni, 2004).....	44
Figure 33: Selle festonnée (source : Santoni, 2004).....	44
Figure 34: Selle pleine (source : Santoni, 2004).....	44
Figure 35: Barre coronaire sur les molaires et barre cingulaire sur les dents antérieures (source : Schittly, 2012).....	45
Figure 36: Les quatre types de liaison en prothèse amovible partielle (source : Jourda 2015).....	46
Figure 37: Les différents concepts en prothèse amovible partielle (source : Jourda, 2015).....	47
Figure 38: Schéma de Branemark (source : Jourda, 2015).....	48
Figure 39: Schéma de Davenport (d'après : Jourda, 2015).....	48
Figure 40: Application clinique des lois de Bose, Jores, Leriche et Policard (d'après : Jourda, 2015).....	49
Figure 41: Schéma des forces exercées sur les piliers en fonction des différents concepts : 1. amorti-disjoint, 2. attachements-rupteurs, 3. semi-rigide, 4. rigide (source : Jourda, 2015).....	50
Figure 42: Déplacement de la selle dans le concept semi-rigide (source : Jourda, 2015).....	51
Figure 43: Déplacement de la selle dans le concept amorti-disjoint (source : Jourda, 2015).....	51

Figure 44: Les surfaces d'appui sous les selles. En jaune, surface d'appui idéale de 100% ; en bleu, la surface d'appui sous la selle amorti-disjointe ; en rouge, la surface d'appuie sous une selle semi-rigide (source : Jourda, 2015).....	52
Figure 45: Système d'attachement Locator® : en 1, le pilier matrice à visser dans l'impant ; en 2, la capsule en titane allant dans la base résine de la prothèse amovible ; en 3, l'anneau de protection en téflon lors de la phase de polymérisation ; en 4, l'attache de rétention moyenne (source : Schittly, 2015).....	57
Figure 46: Différents types d'attaches Locator® : en 1, elles exploitent la double rétention ; en 2, elles exploitent seulement la rétention périphérique ; en 3, l'attache non rétentive grise (source : Schittly, 2015).....	58
Figure 47: Le centrage va être assuré par le bord de l'attache. Lorsque l'attache est en place, il existe un espace entre l'attache et le fond de la capsule autorisant un mouvement de translation et de rotation du boîtier autour de la capsule (source : Schittly, 2015).....	59
Figure 48: La clé spécifique du Locator® ; en 1, clé pour vissage du pilier ; en 2, partie pour la dépose des attaches ; en 3, partie pour la mise en place des attaches (source : Schittly, 2015).....	59
Figure 49: Partie mâle à gauche et partie femelle à droite de l'attachement Dalbo Plus® (source : Begin et Fouilloux, 2015).....	61
Figure 50: à gauche, les dents postiches avec un profil cervical ovoïde d'une prothèse amovible partielle ; à droite la prothèse amovible transitoire immédiatement en place (source : Taddéi et Waltmann, 2010).....	66
Figure 51: En a : implant parallèle au grand axe de la dernière dent support ; en b : implant incliné de 20° en mésial (source : Kiyotaka et coll., 2016).....	69
Figure 52: En a : force exercée sur un implant parallèle ; en b : force exercée sur un implant incliné. (source : Kiyotaka et coll., 2016).....	69
Figure 53: Les différents types d'os selon Lekholm et Zarb, 1985 (source : Davarpanah et Martinez, 2001) .....	70
Figure 54: Les différents types d'os (source : Davarpanah et Martinez, 2001).....	71
Figure 55: Graduation du succès implantaire selon la qualité osseuse (source : Davarpanah et Martinez, 2001).....	71
Figure 56: Placement distal des implants transformant une classe I en classe III de Kennedy-Applegate (source : Wismeijer et coll., 2011).....	72
Figure 57: Cas clinique à double appui pour un édentement mandibulaire de classe I de Kennedy-Applegate (source : Jourda, 2015).....	75
Figure 58: Cas clinique à triple appui dans une classe II subdivision 1 de Kennedy-Applegate (source : Jourda, 2015).....	76
Figure 59: Radiographie panoramique dentaire d'une patiente présentant une résorption osseuse alvéolaire mandibulaire très importante (source : document personnel).....	78
Figure 60: À gauche, la position des crochets est inesthétique ; à droite, la position des crochets est esthétique (source : Taddéi et Waltmann, 2010).....	82
Figure 61: Schéma d'une prothèse fixée implanto-portée à gauche et d'une prothèse fixée dento-portée à droite. (source : Taddéi et Waltmann, 2010).....	84
Figure 62: Evolution du score, sans les implants puis avec les implants, de la satisfaction de patients porteurs de prothèse amovible au bout de 2 ans. (source : Gates et coll., 2014).....	88
Figure 63: Radiographie panoramique dentaire du cas clinique n°1 lors de la première consultation (source : Taddéi et Waltmann, 2010).....	91
Figure 64: Montage directeur sur les modèles d'étude montés en articulateur (Taddéi et Waltmann, 2010).....	92
Figure 65: Radiographie panoramique dentaire du cas clinique n°1 avec les implants en place (source : Taddéi et Waltmann, 2010).....	93
Figure 66: Photographie endobuccale du cas clinique n°1 avec les implants en place (source :	

Taddéi et Waltmann, 2010).....	93
Figure 67: La couronne est insérée sur le maître modèle en plâtre (source : Taddéi et Waltmann, 2015).....	94
Figure 68: La couronne céramométallique transvissée sur implant (source : Taddéi et Waltmann, 2010).....	94
Figure 69: Conception de la prothèse amovible partielle sur implants (source : Taddéi et Waltmann, 2015).....	95
Figure 70: Un bourrelet de cire mandibulaire est effectué afin d'enregistrer les rapports intermaxillaires (source : Taddéi et Waltmann, 2010).....	95
Figure 71: La prothèse amovible partielle est polymérisée avec des événements linguaux (d'après : Taddéi et Waltmann, 2010).....	96
Figure 72: La mise en place du silicone pour visualiser les éventuelles zones de contact avec l'intrados prothétique (Taddéi et Waltmann, 2010).....	96
Figure 73: Situation finale en bouche de la prothèse amovible partielle sur implants (source : Taddéi et Waltmann, 2010).....	97
Figure 74: contrôle 1 an après la mise en bouche des appareils (source : Taddéi et Waltmann, 2010).....	97
Figure 75: Radiographie panoramique dentaire du cas clinique n°2 à l'état initial. (Taddéi et Waltmann, 2010).....	98
Figure 76: plan de traitement validé par la patiente (source : Taddéi et Waltmann, 2010).....	99
Figure 77: Mise en place des piliers de cicatrisation : les implants 11 et 12 serviront à la prothèse fixée, les implants 16 et 25 à la prothèse amovible (source : Taddéi et Waltmann, 2010).....	100
Figure 78: À gauche, la prothèse amovible partielle polymérisée ; à droite, l'intrados de la prothèse amovible partielle (source : Taddéi et Waltmann, 2010).....	101
Figure 79: La prothèse est toujours stable et adaptée au bout de 5 ans. Malgré le mauvais contrôle de plaque, le lit prothétique reste stable (source : Taddéi et Waltmann, 2010).....	101
Figure 80: Situation initiale du patient sans ses appareils.....	102
Figure 81: Situation initiale du patient appareils en bouche.....	103
Figure 82: Bilan radiographique complet du patient après la pose des implants.....	103
Figure 83: Montage directeur sur les modèles en plâtre.....	104
Figure 84: Montage directeur placé en bouche.....	105
Figure 85: Empreinte maxillaire à l'Impregum®.....	106
Figure 86: Empreinte mandibulaire à l'Impregum®.....	106
Figure 87: Chapes et piliers implantaires mis en place au maxillaire.....	106
Figure 88: chapes mises en place à la mandibule.....	106
Figure 89: Relations inter-maxillaires : vue du secteur 2 et 3.....	107
Figure 90: Relations inter-maxillaires : vue du secteur 1 et 4.....	107
Figure 91: Couronnes fraisées mises en bouche à la mandibule et collage des facettes céramique.....	107
Figure 92: Couronnes fraisées mises en bouche au maxillaire.....	107
Figure 93: Prothèse amovible partielle à infrastructure métallique maxillaire.....	108
Figure 94: Prothèse amovible partielle à infrastructure métallique mandibulaire.....	108
Figure 95: Prothèses maxillaires et mandibulaires mises en places.....	109
Figure 96: Le patient retrouve un sourire harmonieux.....	109
Figure 97: Le questionnaire OHIP (source : Gates et coll., 2014).....	117

## Liste des tableaux

Tableau 1: Les différentes liaisons possibles en fonction de la nature des attachements.....	55
Tableau 2: Indications principales des différents attachements.....	62
Tableau 3: Les différentes origines des matériaux de substitution osseuse.....	79

## 1 Introduction

Chaque année, 900 000 prothèses amovibles partielles à infrastructure métallique sont fabriquées en France. Il y a une diminution du nombre d'édentés complets due aux progrès des soins bucco-dentaires et des efforts de prévention.

Une enquête de la Haute Autorité de Santé a été effectuée concernant les prothèses amovibles partielles à infrastructures métalliques. *« En France, le nombre moyen de dents absentes dans la tranche d'âge 65-74 ans était de 16,9 dents en 1995 (OMS). Une enquête de la CPAM en 2005 a montré que les besoins en soins prothétiques des personnes âgées dépendantes n'étaient pas pris en compte. Ainsi, selon les critères d'attribution des appareillages de la Sécurité sociale, 59 % des personnes institutionnalisées ont besoin d'au moins une prothèse partielle, et le besoin de soins prothétiques passe à 77 % si l'on intègre les appareils existants inadaptés »* (1)

L'ensemble des patients partiellement édentés ne peut être traité uniquement avec une thérapie implantaire fixe. Certains patients présentent des contre-indications d'ordre chirurgical, psychologique et financier.

De nombreux patients porteurs de prothèses amovibles partielles, qu'elles soient en résine ou à infrastructure métallique, se plaignent de différents problèmes comme l'instabilité de ces prothèses, un pouvoir masticatoire diminué, et l'aspect inesthétique des crochets si ceux-ci se trouvent en situation visible lors du sourire.

La question qui en découle est alors la suivante : quelle solution thérapeutique peut-on apporter à ces patients ?

En première partie, des rappels sur la prothèse amovible conventionnelle ainsi que ses différents problèmes seront évoqués. L'intérêt d'une solution implantaire paraîtra alors évident.

Ensuite, la prothèse amovible partielle sur implant sera détaillée afin de répondre aux différentes interrogations posées concernant la position des implants, les indications de cette thérapie, ses avantages et ses inconvénients.

Enfin, deux cas cliniques seront détaillés pour mieux illustrer les parties théoriques précédentes.



## 2 La prothèse amovible partielle conventionnelle

### 2.1 Généralités

#### 2.1.1 La triade de Housset

Rétention, stabilisation et sustentation sont les trois piliers qui caractérisent cette triade. Ces fonctions doivent être assurées pour maintenir la prothèse sur ses surfaces d'appui.  
(2)

##### 2.1.1.1 La rétention

*C'est l'ensemble des forces qui s'opposent à l'éloignement de la prothèse de sa surface d'appui selon son axe d'insertion.*

L'éloignement de la prothèse de sa surface d'appui peut avoir plusieurs causes : (3)

- Le poids : les prothèses maxillaires sont soumises à la gravité.
- La phonation : la mobilisation des muscles et des ligaments peut entraîner une désinsertion de la prothèse si ces zones ne sont pas suffisamment déchargées.
- La mastication : la consistance des aliments est plus ou moins collante. Cela peut entraîner l'enfoncement de la prothèse côté travaillant et son soulèvement côté balançant (non travaillant).
- Les interférences occlusales : une mauvaise répartition des appuis et des points de contact va destabiliser la prothèse.

La rétention s'effectue de deux manières :

- La rétention muqueuse

L'adhésion de la prothèse à la muqueuse se fait par l'intermédiaire d'un film salivaire. Le phénomène est important pour les prothèses résines amovibles mais négligeable pour les prothèses amovibles à châssis métallique.

- La rétention dentaire

La partie rétentive des crochets exploite les zones de contre-dépouilles des dents. Il existe aussi d'autres moyens de rétention comme les attachements ou des éléments du châssis en friction avec les dents restantes.

### 2.1.1.2 La stabilisation

*C'est l'ensemble des forces qui s'opposent au déplacement latéral des prothèses.*

Le déplacement latéral équivaut aussi bien à un déplacement horizontal, transverse ou un déplacement antéro-postérieur.

- La stabilisation muqueuse

Elle se fait grâce à l'exploitation des crêtes, de la voûte palatine, des tubérosités et des éminences piriformes.

- La stabilisation dentaire

Le bras de calage du crochet est un moyen de sustentation dentaire.

### 2.1.1.3 La sustentation

*C'est l'ensemble des forces qui s'opposent à l'enfoncement de la prothèse sur sa surface d'appui.*

- La sustentation muqueuse

Elle est améliorée par tous les indices positifs de Housset. Plus la surface d'appui est importante, plus la pression de la prothèse amovible est répartie et donc meilleure est la sustentation muqueuse.

- La sustentation dentaire

Elle est plus efficace que la sustentation muqueuse car l'appui dentaire est moins dépressible qu'un appui muqueux.

*Remarque : Si la sustentation est uniquement muqueuse, il y aura un enfoncement excessif de la prothèse amovible entraînant une surcharge occlusale des dents restantes. La sustentation doit donc être à la fois dentaire et muqueuse.*

## 2.1.2 La classification de Kennedy-Applegate

Au départ la classification d'Edward Kennedy de 1925 comportait 4 classes : (3)

- La classe I : édentement bilatéral postérieur libre.
- La classe II : édentement unilatéral postérieur libre.
- La classe III : édentement unilatéral encastré, limité de part et d'autre par des dents restantes.
- La classe IV : édentement antérieur réparti de part et d'autre de l'axe médian de l'arcade.

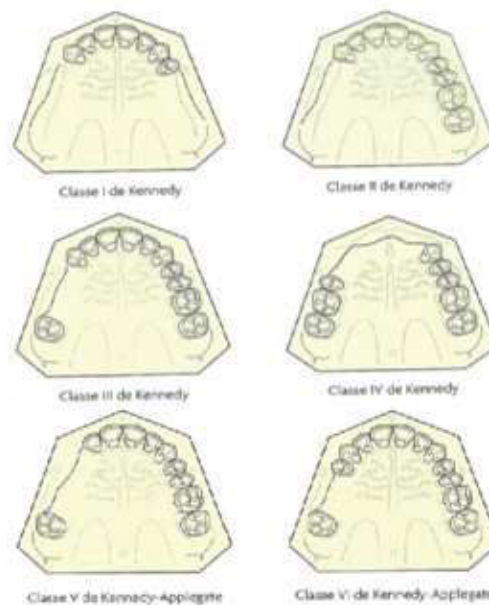


Figure 1: La classification de Kennedy-Applegate (source : Schittly, 2012)

A partir de 1966, Applegate a rajouté deux classes et des subdivisions, appelées aussi modifications : l'ensemble a alors été qualifié de classification de Kennedy-Applegate.

Les classes rajoutées par Applegate :

- La classe V : édentement unilatéral incluant au moins une dent du secteur antérieur (ex: une canine ou une incisive) limité de part et d'autre par des dents restantes.
- La classe VI : édentement unilatéral encastré mais dont les dents bordant l'édentement peuvent à elles seules assurer le support de la prothèse. Le remplacement des dents manquantes peut alors s'envisager à l'aide d'une prothèse fixée.

Ces deux nouvelles classes permettent de mieux caractériser la classe III de Kennedy. On peut d'ailleurs les considérer comme des sous-classes de cette classe III.

#### Les subdivisions (ou modifications)

Le nombre de surfaces édentées supplémentaires à l'édentement de référence est appelé subdivision. Il peut y avoir jusqu'à 4 subdivisions.

*Remarque : seule la classe IV n'a pas de subdivisions : la subdivision deviendrait alors l'édentement de référence car il serait plus postérieur que cette classe.*

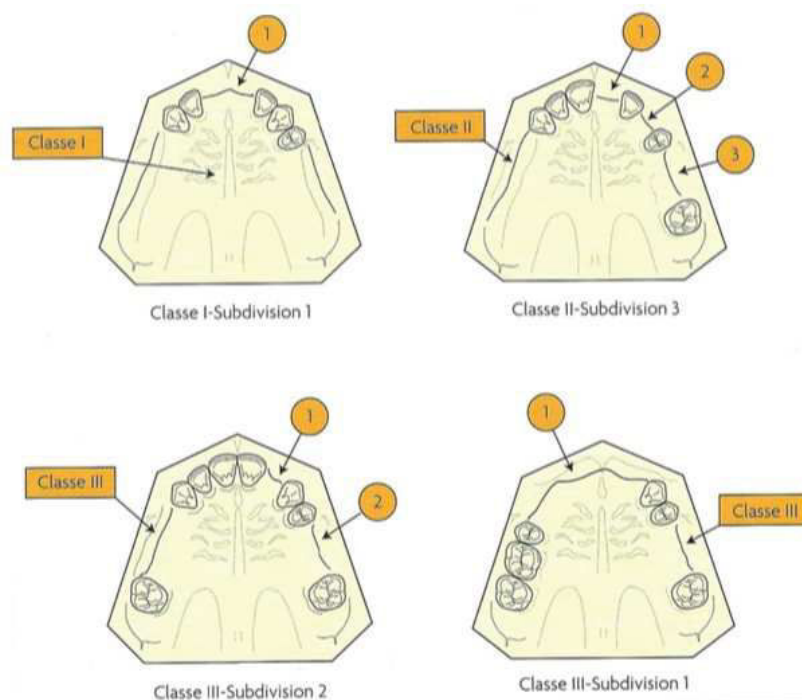


Figure 2: Exemples de classification de Kennedy-Applegate avec des subdivisions (source : Schittly, 2012)

### Les 8 règles d'Applegate pour utiliser cette classification : (4)

- 1) La classification ne précède pas d'éventuelles extractions : elle se donne après les dents devant être extraites.
- 2) Si la troisième molaire est absente et non remplacée, elle n'est pas prise en compte dans la classification.
- 3) Si la troisième molaire est présente et utilisée, elle est prise en compte dans la classification.
- 4) Si la deuxième molaire est absente et non remplacée (la troisième molaire évidemment aussi absente), elle n'est pas prise en compte dans la classification.
- 5) L'édentement le plus postérieur prime dans la classification : autrement dit, la classe la plus faible en chiffre prime. (classe I > classe II > classe III > classe IV)
- 6) Les édentements supplémentaires à ceux déterminant la classification sont à prendre en compte comme une subdivision.
- 7) L'étendue de la subdivision n'a pas d'importance : seul le nombre de subdivisions supplémentaires compte.
- 8) Il n'y a pas de subdivisions pour la classe IV car toute surface édentée supplémentaire serait alors forcément située en postérieur et deviendrait de ce fait prioritaire.

### 3 conclusions découlent de la classification de Kennedy-Applegate :

- Pour les classes I et II : la prothèse amovible exploite des appuis dento-parodontaux et ostéo-muqueux.
- Pour les classes III, IV, VI, encastrées de faible ou moyenne étendue : l'appui sera uniquement dento-parodontal.
- Pour les classes III, IV et V, encastrées de grande étendue : l'appui sera dento-parodontal et ostéo-muqueux.

### 2.1.3 Les difficultés rencontrées en fonction de la classe de Kennedy-Applegate

#### 2.1.3.1 Pour la classe I de Kennedy-Applegate

Un axe potentiel de rotation sagittale passe par les appuis des dents les plus postérieures. La présence de dents cuspidées limite cette rotation. C'est un facteur favorable pour la sustentation et la rotation. D'un point de vue esthétique, les crochets seront décalés en postérieur. Ils seront donc peu apparents.

Au contraire l'absence d'une, voire des deux canines, augmente la difficulté de l'équilibre prothétique et compromet aussi l'esthétique avec des crochets visibles. (3)

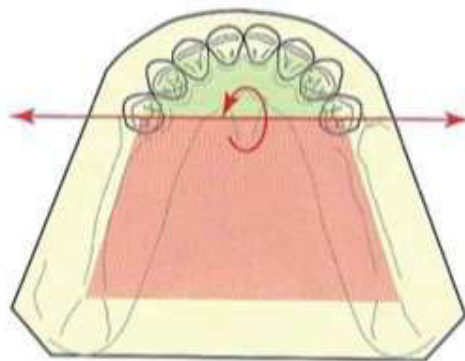


Figure 3: Axe de rotation dans une classe I de Kennedy-Applegate (source : Schittly, 2012)

*Remarque : Le recours aux implants va améliorer l'esthétique et la stabilisation des prothèses amovibles partielles traitant les classes I.*

### 2.1.3.2 Pour la classe II de Kennedy-Applegate

Comme pour la classe I, plus le nombre de dents absentes augmente, plus l'équilibre prothétique est difficile à obtenir.

Les classes II sont plus difficiles à traiter que les classes I car il y a dualité des appuis prothétiques et un axe de rotation plus oblique.

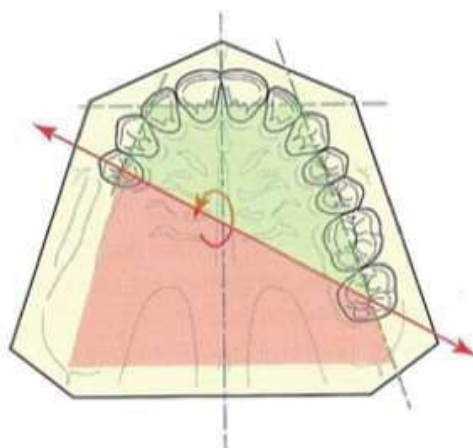


Figure 4: Axe de rotation dans une classe II de Kennedy-Applegate (source : Schittly, 2012)

*Remarque : le recours à des implants pour augmenter la rétention et la stabilisation fournit un meilleur confort au patient et améliore la stabilité de la prothèse amovible.*

### 2.1.3.3 Pour les classes III, V et VI de Kennedy-Applegate

Pour ces trois classes, il y a une prédominance d'appui dento-parodontal permettant à la prothèse amovible d'avoir une intégration fonctionnelle proche de celle d'une prothèse fixée.

Un nombre important d'appuis dentaires favorise l'équilibre du châssis et limite au maximum la rotation sagittale de la prothèse amovible.

*Remarque : en cas de désinsertion côté denté, un léger mouvement de rotation peut survenir.*

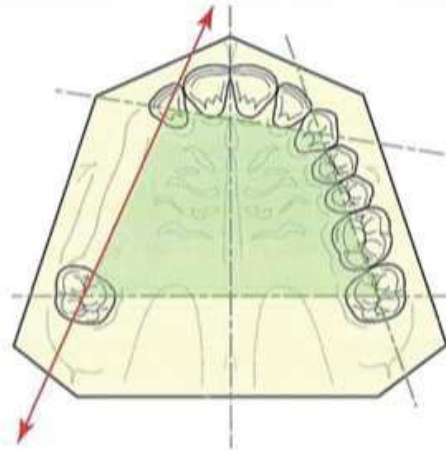


Figure 5: Axe de rotation dans une classe III de Kennedy-Arplegate (source : Schittly, 2012)

#### 2.1.3.4 Pour la classe IV de Kennedy-Arplegate

L'axe de rotation potentiel passe par les dents les plus antérieures bordant l'édentement. Pour assurer un équilibre prothétique, il est alors nécessaire de créer des appuis les plus distaux possibles et de multiplier les surfaces d'appui sur les dents cuspidées.

*Remarque : une situation très difficile à traiter est la présence d'une classe IV maxillaire en opposition à une classe I ou II mandibulaire. Les forces de propulsion exercées par les incisives mandibulaires vont tendre à désinsérer la prothèse maxillaire.*

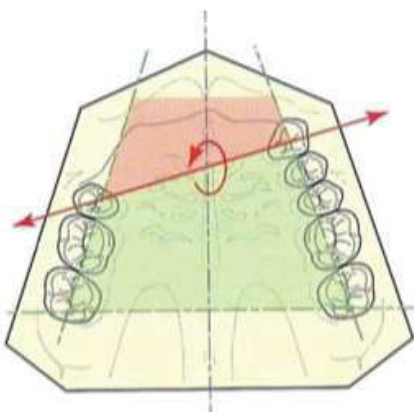


Figure 6: Axe de rotation dans une classe IV de Kennedy-Arplegate (source : Schittly, 2012)



## 2.2 Les différents composants du châssis

Une prothèse amovible partielle à infrastructure métallique est composée de quatre éléments principaux : (3) (5) (6)

- L'armature ou connexion principale avec ses taquets occlusaux à appui coronaire ou cingulaire.
- Les moyens d'ancrages : les crochets, les attachements préfabriqués.
- La ou les selles où sont fixées les dents de remplacement.
- Les connexions secondaires à appui coronaire ou cingulaire.

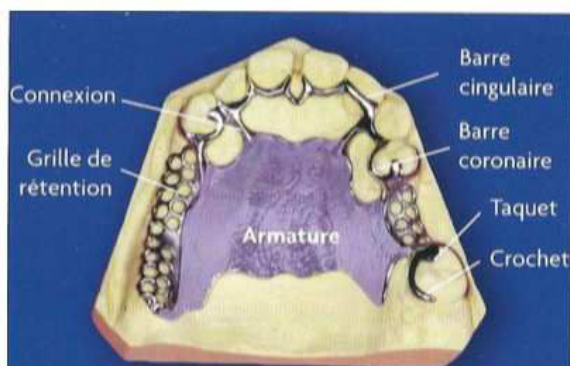


Figure 7: Les différents composants d'un châssis (source : Schittly, 2012)

### 2.2.1 L'armature

C'est l'armature qui établit la connexion entre les différents éléments.

L'armature doit être à distance de la gencive marginale et des dents restantes afin de préserver une bonne santé parodontale ; le décolletage doit être supérieur ou égal à 5mm du bord gingival afin de respecter le parodonte marginal.

Les exigences de l'armature :

- Le châssis doit être rigide et assurer une bonne résistance mécanique.
- Respecter des structures d'appui.
- Permettre le confort du patient.

De nombreuses conceptions d'armatures existent, différentes au maxillaire et à la mandibule ; elles ont chacune leurs indications.

## 2.2.1.1 Au maxillaire

### 2.2.1.1.1 L'entretoise palatine

Elle mesure 7mm de large et dégage la partie antérieure du palais.

Elle peut être simple ou double.

- L'entretoise simple : elle se situe en regard des premières ou deuxièmes molaires.
- L'entretoise double : elle possède un évidement palatin central symétrique par rapport à l'axe médian ; sa partie antérieure est en regard des collets palatins des dents antérieures et sa partie postérieure en regard des deuxièmes molaires.

Indication : Les édentement de classe III de Kennedy-Applegate.

Contre-indication : Un palais étroit et profond.

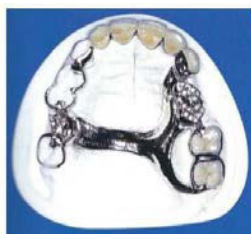

Figure 8: L'entretoise palatine (source : Begin, 2004)

### 2.2.1.1.2 Le cadre palatin

En présence d'un torus palatin, cela permet de contourner ce torus.

Indications :

- Les édentements de classe III, classe IV petite étendue de Kennedy-Applegate.
- Les édentements de classe I ou II de Kennedy-Applegate si les crêtes résiduelles sont volumineuses et les piliers dentaires sont solides.

Contre-indication : Un palais étroit et profond.

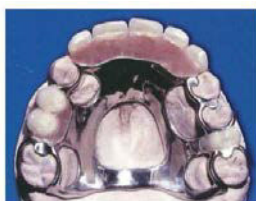


Figure 9: Le cadre palatin (source : Schittly, 2012)

### 2.2.1.1.3 Le bandeau palatin

La connexion est rigide avec un faible encombrement. Son épaisseur est de 6 à 7 dixièmes de mm.

Indication : Les classes III de petite étendue.

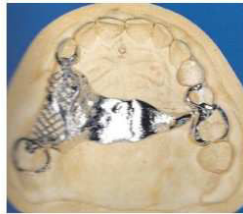

Figure 10: Le bandeau palatin (source : Begin, 2004)

### 2.2.1.1.4 La plaque palatine

- La plaque palatine pleine

Elle peut être étroite ou large. Son épaisseur est de 3 à 5 dixième de mm. Son état de surface reproduit celui des tissus sous-jacents.

Indications :

- La plaque palatine étroite est indiquée dans les classes III de moyenne étendue.
- La plaque palatine large est indiquée dans les édentements classe I, II et IV de moyenne et grand étendue particulièrement quand la crête est résorbée.

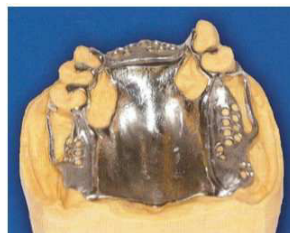

Figure 11: Plaque palatine large (source : Schittly, 2012)

- La plaque palatine à recouvrement complet

Elle recouvre le cingulum des dents restantes et a une très bonne sustentation muqueuse.

Elle est espacée de 5 dixième de mm en regard de la gencive marginale car cette plaque ne présente pas de décolletage.

Indication : Les édentements de classe I de très grande étendue si le décolletage n'est pas suffisant.

## 2.2.1.2 À la mandibule

### 2.2.1.2.1 La barre linguale

Les dimensions de la barre linguale permettent d'assurer sa rigidité : elle a une hauteur supérieure à 3mm et une épaisseur supérieure à 2mm.

Elle suit la table interne à 1mm au dessus du frein lingual et du plancher buccal en mouvement.

Elle n'est jamais en contact avec les surfaces des muqueuses sous jacentes ; il faut un espacement de 5 à 8 dixièmes de mm par rapport à la muqueuse. Elle est située à 5mm de distance de la gencive marginale ; il faut donc une hauteur minimale de 8mm entre le collet des dents et le plancher de bouche pour pouvoir envisager cette barre.

C'est la connexion principale la plus utilisée à la mandibule.

Indication : Elle est utilisée lorsque la hauteur est suffisante entre le plancher buccal en mouvement et la limite inférieure de la gencive marginale, soit un minimum de 8mm.

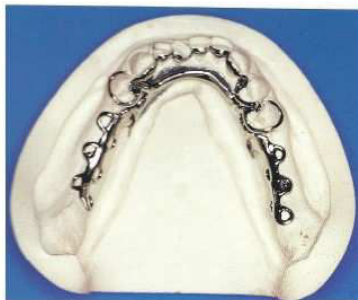

Figure 12: La barre linguale (source : Begin, 2004)

### 2.2.1.2.2 Le bandeau lingual

Ce bandeau va s'appuyer au niveau du cingulum des incisives mandibulaires. Il faut l'espacer de cinq dixièmes de millimètres de la gencive marginale et du ciment.

Indication : Lorsque la hauteur entre le plancher de bouche et le collet des dents est faible (récession gingivale, insertion haute du frein lingual), alors ce bandeau lingual est indiqué.

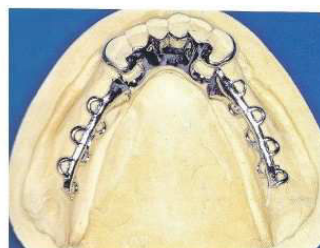


Figure 13: Le bandeau lingual (source : Begin, 2004)

### 2.2.1.2.3 Le bandeau corono-cingulaire

Il se dénomme aussi entretoise cingulaire.

Ce bandeau s'appuie exclusivement sur les dents restantes.

C'est une barre de 1,5 à 2mm d'épaisseur en appui sur le cingulum des dents restantes ou sur une partie coronaire des prémolaires. Elle est à 1,5mm de distance de la gencive et du cément. Les embrasures cervicales peuvent être dégagées pour favoriser l'hygiène.

Indications :

- Lorsque la distance entre le plancher de bouche et le collet des dents est très faible
- La présence de *tori* mandibulaires contre-indiquant le bandeau lingual.
- Une hauteur importante des couronnes cliniques des dents antérieures.

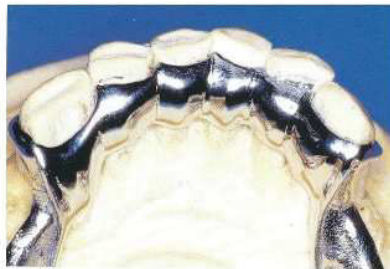

Figure 14: Le bandeau cingulaire (source : Begin, 2004)

### 2.2.1.3 Les appuis occlusaux et cingulaires

Ils font partie de l'armature (ou connexion principale).

Leurs rôles :

- Le contrôle de la sustentation.
- La stabilité occlusale : la prothèse ne peut pas s'enfoncer dans la muqueuse.
- La répartition des forces sur les dents restantes.
- Transmettre des forces selon un axe le plus proche possible de celui de la dent et ainsi solliciter la proprioception desmodontale.
- Le maintien des rapports occlusaux.

### 2.2.1.3.1 Les taquets occlusaux

Ce sont des extensions métalliques prenant appui sur les faces occlusales des dents ou des prothèses fixées. En général, elles sont en regard de la cuspide d'appui antagoniste et souvent au dépend d'une crête marginale.

Le taquet peut jouer le rôle d'un onlay pour modifier la morphologie occlusale d'une dent ne pouvant être reconstituée par prothèse fixée, voir même recouvrir totalement la dent pour augmenter la dimension verticale d'occlusion si l'ouverture buccale est limitée.

#### La conception d'un taquet :

Il doit rétablir la morphologie occlusale et doit se situer à l'intérieur du périmètre radiculaire. Le taquet doit représenter le tiers de la largeur coronaire et être situé dans le polygone de sustentation de la dent ; sa profondeur doit être inférieure à 8 dixièmes de mm.

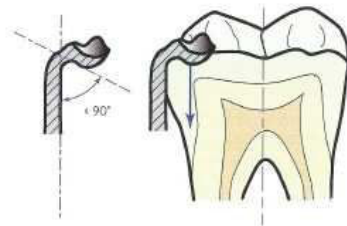


Figure 15: Taquet occlusal (source : Schittly, 2012)

L'angle entre la connexion verticale et le plancher de l'appui occlusal doit être inférieur à 90° pour que les forces transmises le soient selon l'axe de la dent.

### 2.2.1.3.2 Les appuis cingulaires

Il s'agit d'une barre plus ou moins curviligne qui transmet les forces selon une direction la plus proche possible de l'axe de la dent.

La distance par rapport au cément doit être supérieure à 1,5mm afin de respecter le parodonte marginal.



Figure 16: Appui cingulaire (source : Begin, 2004)

### 2.2.2 Les moyens d'ancrage : les crochets

Ces dispositifs entourent les dents supports sur plus de 180°. Ces éléments assurent essentiellement la rétention de la prothèse mais jouent également un rôle dans la sustentation et la stabilisation de la prothèse.

#### Rôles :

- L'extrémité flexible du bras rétentif va essentiellement assurer la rétention.
- Le bras de calage rigide va essentiellement participer à la stabilisation.
- Le taquet d'appui va participer à la sustentation.
- Ces éléments favorisent l'insertion et la désinsertion volontaire de la prothèse.

#### Propriétés communes des différents crochets :

- Le crochet doit être passif une fois la prothèse en place.
- L'extrémité libre du crochet assure la rétention
- Lors de l'insertion et de la désinsertion, le bras rétentif passe la ligne guide. Il crée alors une force oblique sur la dent qui sera neutralisée par le bras de calage. C'est l'effet scoliodontique.
- Les bras du crochet doivent se situer à une distance de 2mm de la gencive marginale pour éviter toute agression du parodonte.

#### Les différents composants du crochet :

- Le bras rétentif : Il se situe en général sur la face vestibulaire de la dent support. Il est stabilisateur et sustentateur dans sa première partie, au dessus de la ligne guide. Il est rétentif dans ses derniers millimètres, en dessous de la ligne guide.
- Le bras de guidage/calage : Il a deux fonctions. Il assure d'une part la stabilisation et la sustentation de la prothèse et d'autre part, la neutralisation de l'effet scoliodontique effectué par le bras rétentif lors du passage de la ligne guide. Cette élément doit être indéformable. Le bras de calage est toujours situé au-dessus de la ligne guide
- Le taquet d'appui (taquet d'occlusion) : Il se situe sur la face occlusale de la dent, son diamètre mésio-distal doit mesurer le quart de la dent pour une molaire et le tiers de la dent pour une prémolaire avec une épaisseur de 1,5 à 2mm. Il a une

fonction principalement sustentatrice.

- La potence : C'est l'élément qui relie le crochet à la connexion principale. Elle subit d'importantes contraintes et passe au niveau du parodonte marginal.

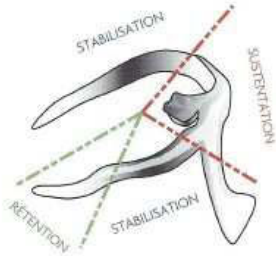


Figure 17: La triade de Housset adaptée au crochet (source : Schittly, 2012)

Il existe deux types de crochets :

- Les crochets à abord coronaire aussi appelés crochets circonférentiels.
- Les crochets à abord cervical.

#### 2.2.2.1 Les crochets à abord coronaire

##### 2.2.2.1.1 Le crochet de Ackers

Il est aussi appelé crochet n°1 de Ney ou crochet de Kennedy.

Il est composé :

- D'un bras rétentif vestibulaire.
- D'un bras de calage lingual qui assure la stabilisation et la réciprocité d'action.
- D'un taquet occlusal qui assure la sustentation : extension occlusale de l'épaule.
- D'une potence qui permet la jonction avec la selle.



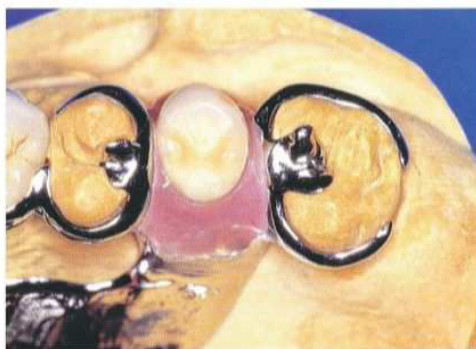

Figure 18: Crochet de Ackers sur modèle en plâtre (source : Begin, 2004)

Inconvénients :

- Elle présente un aspect inesthétique au niveau de la canine et de la prémolaire mandibulaire, car la ligne guide dépasse le tiers cervical. Ce crochet sera donc très souvent visible lors du sourire.

Indications :

- Pour les classes III de Kennedy-Applegate lorsque les zones de retrait sont exploitables sur les faces vestibulaires et linguales.
- Exceptionnellement en classe II et IV quand les dernières molaires ne peuvent pas recevoir de crochets de Bonwill.

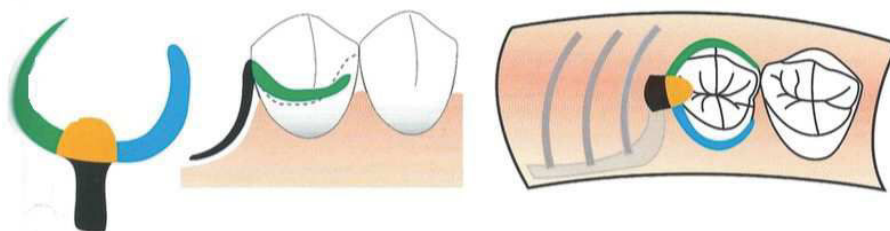


Figure 19: Schéma du crochet de Ackers (source : Begin, 2004)

#### 2.2.2.1.2 Le crochet de Bonwill

Il est aussi appelé crochet cavalier car il traverse l'arcade ; il est « à cheval » sur les dents supports.

Il est composé :

- De deux bras rétentifs vestibulaires : le bras rétentif mésial peut être supprimé pour répondre à certaines exigences esthétiques.
- D'un bras lingual souvent remplacé par une barre coronaire.
- De deux taquets occlusaux.
- D'une potence joignant le bras lingual à l'armature.
- 

*Remarque : La préparation dentaire des crêtes marginales des dents supports doit être suffisante pour permettre le passage d'un bras suffisamment résistant, le tout, sans entraver les rapports d'occlusion. La réalisation de prothèses fixées fraisées sur les dents supports permet aussi de résoudre ce problème.*

Indications :

- Dans les classes III, IV de Kennedy-Applegate.
- Dans la classe II de Kennedy-Applegate du côté denté ou il va permettre le guidage, la stabilisation et la rétention.

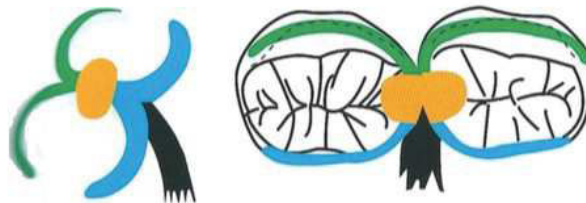


Figure 20: Schéma du crochet de Bonwill (source : Begin, 2004)

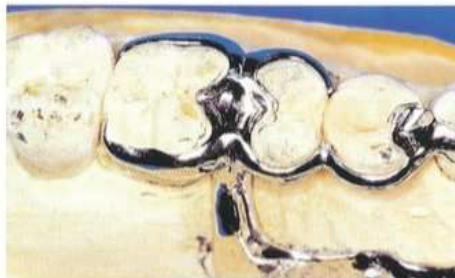

Figure 21: Crochet de Bonwill sur modèle en plâtre (source : Begin, 2004)

### 2.2.2.1.3 Le crochet circonférentiel postérieur

Il est aussi appelé crochet anneau. Son but est d'aller chercher la rétention en mésial. Si la dent est versée en mésial, alors, la ligne guide est différente et le bras rétentif ne trouvera aucune rétention en distal.

Il est composé :

- D'un seul bras entourant la totalité de la couronne : il a une forme d'anneau ouvert avec une extrémité rétentive dans l'angle mésio-vestibulaire.
- De deux taquets occlusaux : un mésial et un distal.
- D'une potence qui joint le taquet occluso-mésial à la selle.

Indication :

- Utile sur une molaire isolée en mésioversion.

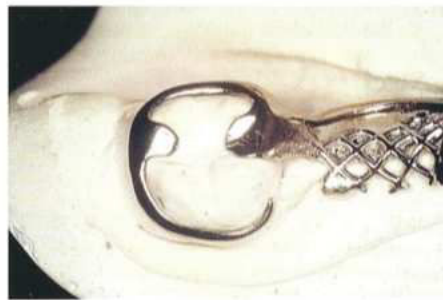

Figure 22: Crochet anneau sur modèle en plâtre (source : Begin, 2004)

### 2.2.2.1.4 Le crochet de Nally-Martinet

Il est composé :

- D'un seul bras qui part de la potence et se termine par une extrémité rétentive dans l'angle mésiovestibulaire ; ce crochet ceinture les trois-quarts de la dent.
- D'un taquet occlusal en situation mésiale.
- D'une potence en situation mésiale joignant le taquet à l'armature.

*Remarque : Le bras de calage et le bras rétentif étant en continuité, il est moins traumatique pour la dent support. Le taquet positionné en mésial provoque donc un déplacement mésial de la dent mais ce déplacement est neutralisé par la dent adjacente.*

Indications :

- Dans les classes I et II de Kennedy-Applegate sur les prémolaires et les canines. Ce type de crochet est bien adapté aux édentements terminaux car l'effet scoliodontique est plus faible.

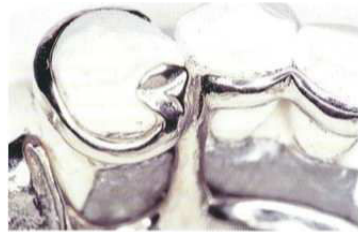

Figure 23: Crochet de Nally-Martinet sur modèle en plâtre  
(source : Begin, 2004)

#### 2.2.2.1.5 2.2.2.1.5 Le crochet équipé

Ce crochet nécessite l'élaboration d'une prothèse fixée mutilante pour ménager la place de la mortaise. Il n'est donc pas indiqué si la dent est saine. Il s'apparente aux attachements.

La rétention est assurée par friction et par l'exploitation des contre-dépouilles.

Il est composé :

- D'un système tenon-mortaise sur la face mésiale de la dent bordant l'édentement parallèle à l'axe d'insertion.
- D'un bras de crochet partant du tenon, suivant la face linguale de la dent pour terminer dans l'angle disto-vestibulaire. La rétention sera assurée par accrochage. L'intrados du crochet présente un clip qui va se loger dans une dépression de 0,2mm maximum.

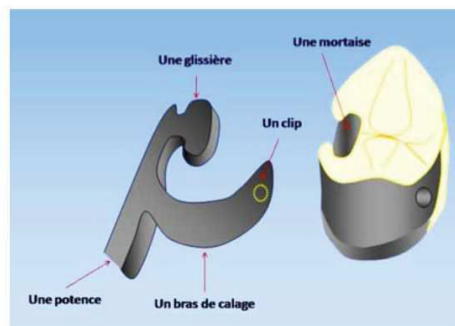


Figure 24: Schéma du crochet équipé  
(source : Le courrier du dentiste, 2017)

**Remarque : Avec ce type de crochet, il est nécessaire de solidariser les deux dernières**

Indications :

- Dans les classes I et II de Kennedy-Applegate, il est particulièrement indiqué sur les dents visibles car ce crochet est esthétique.

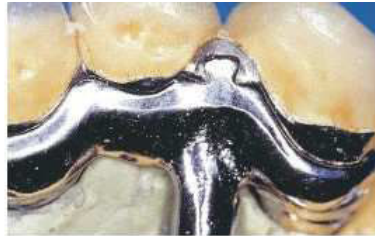

Figure 25: Crochet équiopose sur modèle en plâtre (source : Begin, 2004)

#### 2.2.2.1.6 Les crochets en I

Il s'agit d'une simple barre dont l'extrémité vient en contact avec la surface dentaire dans une zone de retrait distal. Ce crochet a un faible pouvoir de rétention ; il faut donc obligatoirement la présence d'un taquet occlusal et d'une barre corono-cingulaire.

Indications :

- Dans les secteurs encastrés quand l'appui dento-parodontal est prédominant.
- Il s'intègre facilement dans les secteurs où l'esthétique est à préserver.

#### 2.2.2.1.7 Les crochets en résine acétal

Ils sont utilisables avec une prothèse amovible à châssis métallique ou une prothèse amovible à base résine.

Inconvénients :

- Ils ne peuvent pas subir de modifications et ne sont pas réglables.
- La teinte censée être esthétique s'altère à court terme avec le tabac, le thé, le café.

Indication principale : plutôt conseillé pour les prothèses transitoires.

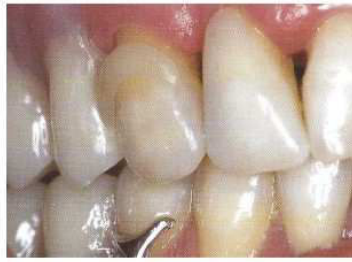

Figure 26: Crochet en résine acétal situé au niveau de la canine supérieure droite (source : Schittly, 2012)

#### 2.2.2.1.8 Les crochets RPC

Il est aussi appelé crochet RPA.

C'est un crochet disjoint. Son bras rétentif et son bras de calage ne sont pas reliés.

Il est composé :

- D'un taquet occlusal en position mésiale : **R** pour rest en anglais.
- D'une plaque de guidage sur la face distale et dans l'angle distolingual : **P** pour plate en anglais.
- D'un bras vestibulaire rétentif issue de la partie haute de la plaque de guidage : **A** car semblable au crochet d'Ackers ou **C** car il a une forme de C.

Indications :

- Pour les édentements de classe I et II de Kennedy-Applegate, notamment quand la dent bordant l'édentement est une canine.




Figure 27: Schéma d'un crochet RPC (source : Begin, 2004)

## 2.2.2.2 Les crochets à abord cervical

### 2.2.2.2.1 Le crochet en T ou Y de Roach

Il est composé de deux bras indépendants :

- Un bras vestibulaire avec une longue potence reliée à la selle.
- Un bras lingual avec une barre coronaire munie d'un appui occlusal ou cingulaire, et une potence le reliant à l'armature. L'appui est en distal de la dent support pour une classe III et en mésial pour une classe I et II de Kennedy-Applegate.

Le contact s'établit au niveau de la ligne guide par ces deux bras. L'une des extrémités est située au dessus de la ligne guide et l'autre occupe la zone de retrait. Le taquet occlusal et la barre coronaire ou cingulaire sont obligatoires pour assurer la réciprocité d'action et la stabilité. Une rétention efficace peut aussi être obtenue sur une canine avec ce crochet.

*Remarque : il faut au moins 3mm de gencive attachée et une profondeur suffisante du vestibule sans contre-dépouille. Sa situation, en grande partie en dessous de la ligne guide, le rend acceptable esthétiquement.*

Indications :

- Ce type de crochet est particulièrement indiqué dans les classes I et II de Kennedy-Applegate à la mandibule.



Figure 28: Schéma d'un crochet en Y de Roach (source : Begin, 2004)

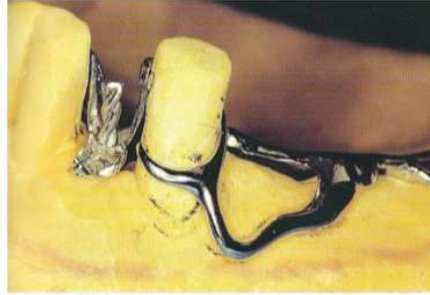

Figure 29: Crochet Y de Roach sur modèle en plâtre  
(source : Begin, 2004)

#### 2.2.2.2.2 Le crochet RPI

C'est un crochet disjoint. Le bras rétentif et le bras de calage ne sont pas reliés.

Contrairement au RPC (ou RPA), il est composé d'un bras en forme de I avec une extrémité rétentive au centre ou sur la partie mésiale de la selle.

Le vestibule doit être suffisamment profond et sans contre-dépouilles.

Chacun de ces composants possède sa propre connexion avec l'armature :

- Le taquet occlusal est relié à l'armature par une potence mésiale.
- La plaque de guidage est reliée à la partie mésiale de la selle.
- Le bras de rétention est relié à la partie vestibulaire de la selle.

Indications :

- Dans les édentement de classe I ou II de Kennedy-Applegate surtout si la dent bordant l'édentement est une canine.



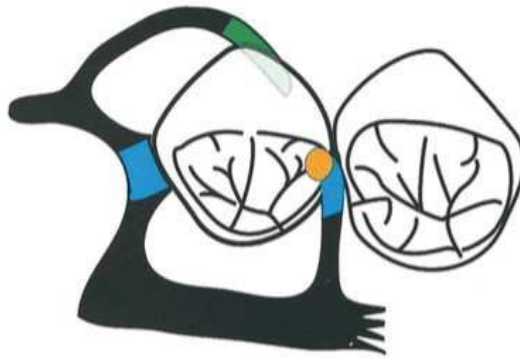


Figure 30: Schéma du crochet RPI (source : Begin, 2004)

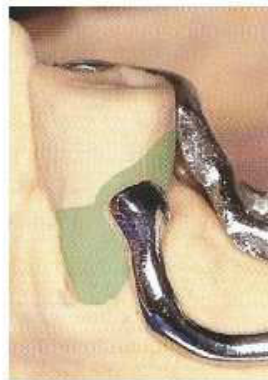

Figure 31: Crochet RPI sur modèle en plâtre (source : Begin, 2004)

### 2.2.3 Les selles

C'est la partie où viennent s'accrocher la fausse gencive et les dents artificielles. Elles assurent un équilibre prothétique en prenant appui sur les crêtes.

- Les selles grillagées
  - C'est un treillis métallique pour tous les édentements maxillaires supérieurs à une dent et tous les édentements intercalaires mandibulaires supérieurs à une dent.

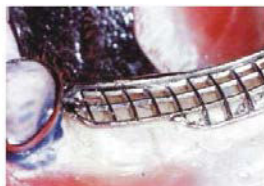

Figure 32: Selle grillagée (source : Santoni, 2004)

- Les selles festonnées

Elles sont en « arrête de poisson ».

Indications : Elles sont utiles pour tous les édentements terminaux mandibulaires car elles facilitent les empreintes anatomo-fonctionnelles ou fractionnées et elles sont plus résistantes aux forces présentes à ces endroits.



Figure 33: Selle festonnée (source : Santoni, 2004)

- Les selles pleines

Contrairement aux autres selles, c'est le métal qui assure la sustentation. Elles vont supporter une dent du commerce ou alors reconstruisent la totalité de la dent sur laquelle il y aura une incrustation cosmétique de la face vestibulaire.

Indication : Pour les édentements unitaires intercalaires.

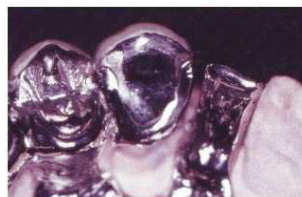

Figure 34: Selle pleine (source : Santoni, 2004)

## 2.2.4 Les connexions secondaires

### 2.2.4.1 Les barres cingulaires

Elles ont une forme festonnée suivant le cingulum des incisives et canines. Elles occupent les embrasures proximales. Elles permettent d'élargir le polygone de sustentation et s'oppose au phénomène de rotation antérieure dans les classes I et II de Kennedy-Applegate.

Indications : pour les édentements de classe I et II de Kennedy-Applegate surtout à la mandibule car elles risqueraient d'interférer avec le trajet incisif au maxillaire et donc de perturber l'occlusion.

#### 2.2.4.2 Les barres coronaires

Ce sont des barres de 3mm de hauteur se positionnant au dessus des lignes guides des dents postérieures. Elles sont aussi réunies par des potences.

Indications : Pour les édentements de classe II de Kennedy-Applegate du côté denté pour compléter la rétention controlatérale et dans les classes IV de Kennedy-Applegate ou chaque fois qu'il faut neutraliser un mouvement de rotation.

#### 2.2.4.3 Les barres cingulo-coronaires

Elles se disposent sur le cingulum des dents antérieures et sur les surfaces de guidage des prémolaires et molaires. Elles mesurent au minimum 2,5mm de hauteur et 1,5mm d'épaisseur afin d'éviter tout risque de fracture.

Indications :

- Pour les classes I et II mandibulaires de Kennedy-Applegate.
- Pour les classes I et II maxillaires de Kennedy-Applegate : il ne faut cependant pas que la barre interfère avec les mouvements de propulsion et de diduction. Cette barre peut être contre-indiquée dans certains cas de supraclusions importantes.

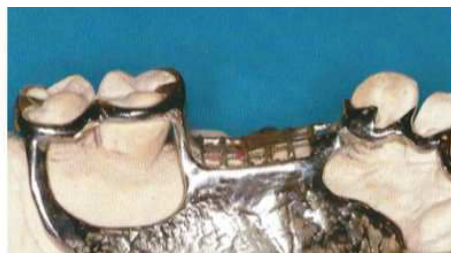

Figure 35: Barre coronaire sur les molaires et barre cingulaire sur les dents antérieures (source : Schittly, 2012)

## 2.2.5 Les différents concepts

En prothèse amovible, quatre types de liaison entre le châssis et les dents restantes peuvent être établis, cela va donner lieu à quatre concepts différents. (6,7)

Les quatre types de liaison en prothèse amovible partielle sont :

- La liaison rigide : la selle est en connexion directe avec le crochet au niveau de son bras distal.
- La liaison semi-rigide : la selle n'est pas connectée au crochet en distal. Le crochet est connecté à la potence qui se situe en mésial.
- La liaison flexible : présence d'un élément préfabriqué de type attachement-rupteur. La connexion entre la prothèse et les dents restantes se fait par l'intermédiaire d'un attachement.
- La liaison amorti-disjoint : le châssis va avoir une préforme spécifique. La potence du crochet est reliée à la selle mais de manière distale (elle a une forme d'épingle à cheveux).

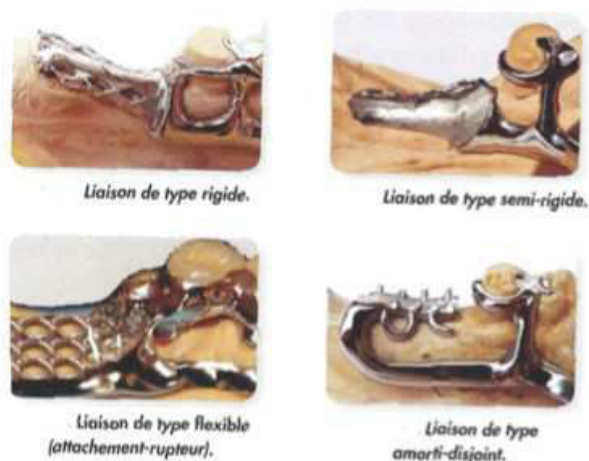


Figure 36: Les quatre types de liaison en prothèse amovible partielle (source : Jourda 2015)

Les quatre concepts sont définis en incluant toutes les configurations de la prothèse amovible partielle possible :

- Le concept rigide : la liaison entre la selle et le châssis se fait directement ; les attachements rigides comme les glissières concernent aussi ce concept.
- Le concept semi-rigide : la liaison entre la selle et le châssis se fait indirectement. Le but recherché est d'isoler la selle par rapport au châssis. Il n'y a pas d'attaches directes en distal du crochet avec la selle.
- Le concept flexible : la liaison se fait uniquement avec des attachements rupteurs et non avec des attachements rigides.
- Le concept amorti-disjoint : la liaison entre la selle et le châssis se fait en distal. Il s'agit d'une préforme spécifique appelée *Stress Breaking Patterns*. La prothèse à selle disjointe est le système le plus abouti des concepts amorti-disjoints ; elle répond à toutes les classes d'édentations même les édentations subtotaux.

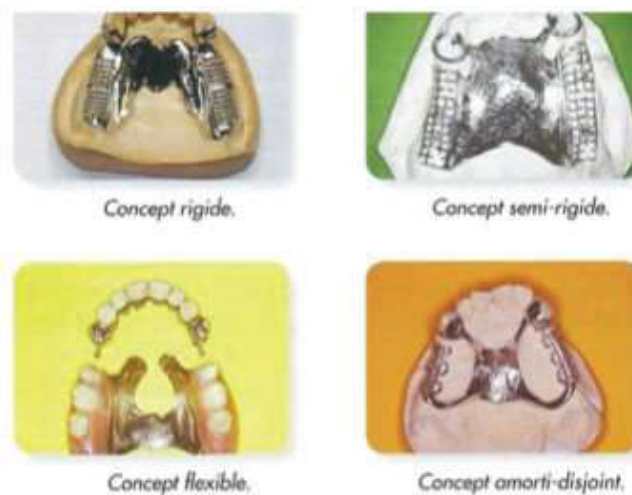

Figure 37: Les différents concepts en prothèse amovible partielle (source : Jourda, 2015)

### 2.2.5.1 Le principe de Steiger

Lors de la mastication, les éléments dentaires et ostéo-muqueux sont soumis à des forces qui vont entraîner leur déplacement de manière plus ou moins importante.

Le déplacement varie selon la nature du tissu :

- Pour la dent, le desmodonte peut se déplacer de 100 microns soit un dixième de millimètre.
- Pour le tissu muqueux, le déplacement peut aller jusqu'à 2000 microns soit 2mm.
- Pour l'implant, le déplacement peut aller jusqu'à 10 microns soit un centième de millimètre.

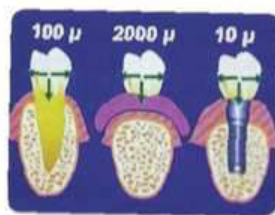


Figure 38: Schéma de Branemark (source : Jourda, 2015)

Cette différence de déplacement engendre une incidence directe sur le fonctionnement de la prothèse.

Les forces exercées vont être différentes en fonction de la partie prothétique concernée :

- Le châssis va être calé sur les dents piliers.
- Les selles prothétiques vont être en appui sur les tissus ostéo-muqueux.

*Remarque : Les pressions masticatoires s'exercent sur les selles par l'intermédiaire des dents résines, la transmission des forces aux piliers et aux tissus ostéomuqueux entraîne alors leur déplacement.*

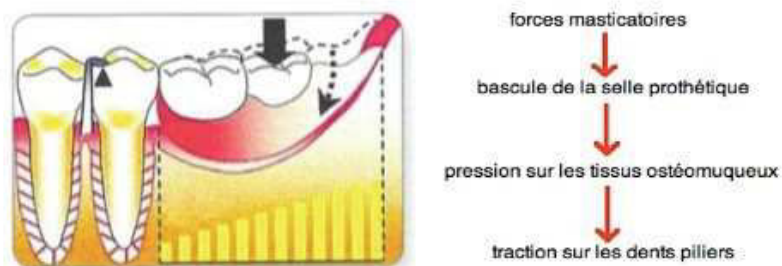


Figure 39: Schéma de Davenport (d'après : Jourda, 2015)

### 2.2.5.2 Les lois biologiques et physiologiques

Des forces masticatoires mal réparties entraînent différentes conséquences se traduisant de manière clinique par :

- Une résorption osseuse des crêtes édentées, support des selles.
- Un déséquilibre des prothèses.
- Une nécessité de rebasage des prothèses.
- Une mobilité pouvant aller jusqu'à la perte des dents piliers entraînant la nécessité de modifier les prothèses amovibles.

Les différentes lois biologiques et physiologiques :

- Les lois de Bose.

Le comportement du tissu osseux est fonction de l'intensité des forces exercées.

Les pressions moyennes sur le tissu osseux permettent sa bonne conservation tandis que des pressions trop fortes ou trop faibles entraînent sa résorption.

- Les lois de Jores.

Le comportement du tissu osseux est fonction de la fréquence des forces exercées.

Seule une pression discontinue avec un intervalle de repos prolongé favorise l'ostéogénèse . La pression exercée, forte ou faible doit être de courte durée.

- Les lois de Leriche et Policard.

Le comportement du tissu osseux est fonction de la vascularisation.

Toute pression excessive entraîne une modification de la vascularisation. Cliniquement, cela se traduit par une ostéolyse.

L'application clinique de ces trois lois peut se résumer ainsi :

Excès de pression  
Absence de pression → Résorption osseuse

Pression forte ou non  
(avec temps de repos) → Stabilisation osseuse

Figure 40: Application clinique des lois de Bose, Jores, Leriche et Policard (d'après : Jourda, 2015)

*Remarque : on retrouve également l'application clinique de ces lois en prothèse fixée. En effet, pour le cas d'un bridge, si la stimulation muqueuse est inexistante sous la travée du bridge, il se produit alors un phénomène d'ostéolyse ayant pour conséquence au bout de quelques années le passage de debris sous la travée. Sans stimulation, il y a bien un phénomène de résorption osseuse qui s'enclenche.*

### 2.2.5.3 Comparaison entre les différents concepts selon Jourda

Les concepts semi-rigide et amorti-disjoint sont les concepts les moins traumatogènes pour les dents supports restantes par rapport aux concepts rigides et flexibles.

Le concept amorti-disjoint est une évolution du concept semi-rigide, la selle est construite au moyen d'une préforme spécifique.

#### 2.2.5.3.1 L'étude de Nally et coll.

L'étude porte sur le comportement de dix-sept types de châssis dans des édentations terminales de classe I et II. (8–10) Les quatre concepts sont ainsi comparés : le concept

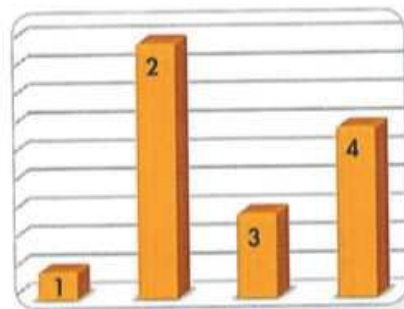


Figure 41: Schéma des forces exercées sur les piliers en fonction des différents concepts : 1. amorti-disjoint, 2. attachements-rupteurs, 3. semi-rigide, 4. rigide (source : Jourda, 2015)

rigide, le concept semi-rigide, le concept flexible et le concept amorti-disjoint.

*Remarque : L'étude est uniquement comparative entre les différents concepts. Donner une valeur chiffrée dans cette situation n'est pas pertinent.*

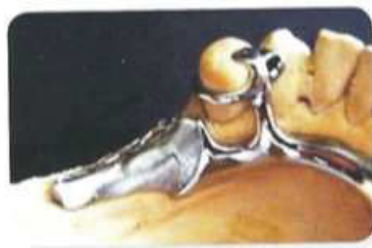Dans cette étude, on constate que le concept amorti-disjoint exerce beaucoup moins de forces sur les dents piliers que les trois autres concepts. Le clinicien ne devrait donc utiliser que les concepts semi-rigides et amorti-disjoints pour répondre au critère de préservation des dents supports selon cette étude.




### 2.2.5.3.2 L'étude de Philippe Jourdan

Il a étudié le déplacement des selles pour les concepts semi-rigides et amorti-disjoints sous l'application de différentes forces. (11)

- Dans le concept semi-rigide, la selle se déplace selon un mouvement de rotation avec pour grand axe le pied de la potence du crochet.



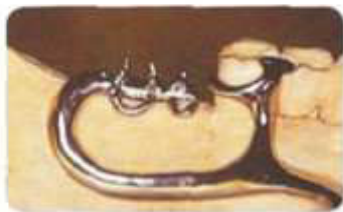*La selle semi-rigide.*




*Visualisation du déplacement de la selle semi-rigide (P. Jourdan).*

Figure 42: Déplacement de la selle dans le concept semi-rigide (source : Jourda, 2015)

- Dans le concept amorti-disjoint, la selle se déplace selon un mouvement de translation. Le mouvement de bascule est donc moindre. Les forces exercées sur les dents piliers seront alors moins néfastes.



*La selle disjointe.*



*Visualisation du déplacement de la selle disjointe (P. Jourdan).*

Figure 43: Déplacement de la selle dans le concept amorti-disjoint (source : Jourda, 2015)

### 2.2.5.3.3 Etude sur les surfaces d'appui de la selle

En considérant que la surface d'appui totale de la selle à une valeur de 100%, l'étude a comparé les surfaces d'appui des selles semi-rigides et des selles amorti-disjointes.

Les résultats ont montré que :

- La selle semi-rigide utilise au maximum 30% de sa surface d'appui.
- La selle amorti-disjointe utilise 75% de sa surface d'appui.

De plus, la selle amorti-disjointe se répartit de façon égale sur sa surface d'appui contrairement à la selle semi-rigide.




Figure 44: Les surfaces d'appui sous les selles. En jaune, surface d'appui idéale de 100% ; en bleu, la surface d'appui sous la selle amorti-disjointe ; en rouge, la surface d'appui sous une selle semi-rigide (source : Jourda, 2015)

Selon Jourda, le fait d'avoir une surface d'appui plus importante avec le concept amorti-disjoint permet à la selle d'exercer moins de forces de traction sur les dents piliers.

Le concept rigide doit alors être proscrit car trop dévastateur pour les dents supports.

*Remarque :*

*Cependant, bien que le concept amorti-disjoint semble moins traumatogène pour les dents piliers et les muqueuses, l'expérience clinique montre qu'il aboutit finalement à une perte prématurée des dents restantes et à une résorption osseuse accélérée des crêtes.*

*(2)*

*La perte prématurée des dents restantes est due à la désolidarisation des selles et des dents supports provoquant un enfoncement excessif de la prothèse amovible. Cette surcharge importante engendrera une résorption osseuse accélérée des crêtes résiduelles.*

*Selon Santoni, cette conception est donc à éviter.*

## 2.3 Les attachements en PAP

*« L'élaboration de la prothèse partielle amovible métallique avec attachements demande beaucoup de rigueur et de précision » Schittly (7)*

### 2.3.1 Définition d'un attachement

C'est un dispositif mécanique unissant, avec ou sans possibilité de mouvement, une prothèse amovible partielle aux dents ou implants piliers, ou deux parties de la prothèse amovible partielle entre elles. (12)

Il existe différents types d'attachements :

- Les attachements à liaison rigide : glissières, coiffes télescopes.
- Les attachements de semi-précision : système d'attache modelé en résine calcinable et coulé au laboratoire.
- Les attachements de précision : système d'attache dont les pièces mâles et femelles sont usinées.

Ce dispositif mécanique comporte deux parties :

- Une partie mâle en général solidaire de la prothèse fixée.
- Une partie femelle en général solidaire de la prothèse amovible.

*Remarque : les parties mâles et femelles peuvent être inversées avec la partie mâle solidaire de la prothèse amovible et la partie femelle solidaire de la prothèse fixée.  
Exemple : les glissières extracoronaires, l'attachement à liaison articulée Ceka Revax©.*

C'est un moyen de rétention plus esthétique qu'un crochet, notamment lorsque celui-ci se situe dans une zone esthétique. L'attachement va donc surtout être utile dans les classes d'édentement III, IV, et VI de Kennedy-Applegate.

En ce qui concerne les édentations de classe I et II de Kennedy-Applegate, de nombreuses conséquences physiopathologiques et biomécaniques vont avoir lieu si ces attachements sont placés de manière systématique sans réflexion clinique.

L'attachement va assurer la rétention de la prothèse amovible partielle.

Il existe deux types de rétention :

- La rétention passive comporte :
  - L'adhésion intrados-muqueuse, les bords et l'extra-dos de la prothèse : plus la prothèse est ajustée aux muqueuses, meilleure est la rétention.
  - Les rapports intermaxillaires : la prothèse sera plus stable si les contacts sont répartis harmonieusement.
  - Les améloplasties axiales et les éventuelles couronnes fraisées qui constituent des surfaces de guidage.
  - Les différents appuis occlusaux et cingulaires qui s'opposent à la rotation de la prothèse amovible partielle.
  
- La rétention active comporte :
  - Les crochets en prothèse amovible conventionnelle.
  - Les attachements qui assurent la rétention par différents moyens :
    - Par friction : c'est le cas des glissières.
    - Avec un ressort.
    - Avec un clip : par exemple, le Locator®.
    - Avec des lamelles activables : par exemple, le Dalbo®.

*Remarque : L'indication des attachements est surtout esthétique. La prothèse amovible conventionnelle est très inesthétique en présence de crochets antérieurs. Une prothèse avec attachements sera beaucoup plus discrète et répondra bien à cette exigence esthétique.*

### 2.3.2 Classification des attachements

Il existe différentes classifications des attachements selon :

- Leur mode de fabrication.
- Le mode de liaison entre la partie mâle et la partie femelle.
- Les mouvements autorisés : liaison rigide ou liaison articulée (6)
  - Les attachements rigides.
  - Les attachements rupteurs de force ou attachements à liaison articulée.
- La situation de l'attachement sur la dent :
  - Les attachements extracoronaires liaison rigide ou articulée, de précision ou de semi-précision.
  - Les attachements intracoronaires avec des glissières à liaison rigide de précision ou de semi-précision.
  - Les attachements supraradiculaires axiaux à liaison rigide ou articulée, avec une barre de jonction ou magnétique.
  - Les attachements intraradiculaires.
  - Les attachements supra-implantaires axiaux à liaison rigide ou articulée, avec une barre de jonction ou magnétique.

Tableau 1: Les différentes liaisons possibles en fonction de la nature des attachements

Type d'attachement	Type de liaison			
	Liaison rigide	Liaison articulé	De précision	De semi-précision
extracronaire	*	*	*	*
intracronaire	*		*	*
supraradiculaire	*	*	*	
supra-implantaire	*	*	*	

*Remarque : Seuls les attachements supra-implantaires seront détaillés dans ce document.*

### 2.3.2.1 Les attachements supra-implantaires

C'est un attachement dont la liaison partie mâle-partie femelle est située sur un implant.

– Indication :

Il est utile pour les édentements encastrés de moyenne et grande étendue, pour les édentements en extension, et bien sûr pour les édentements complets. En fonction du nombre d'implants, de leur répartition et de la classe d'édentement, l'attachement aura différents rôles de sustentation, stabilisation, et rétention.

Exemples : Dalbo Plus®, Locator®, Stern Era®.

#### 2.3.2.1.1 L'attachement axial Locator®

C'est un attachement de type bouton-pression.

– Dimensions :

La forme la plus réduite présente un pilier de 1mm (partie femelle), et un boîtier de 3,17mm de hauteur et 5,5mm de diamètre (partie mâle).

– Composition :

- La partie mâle ou patrice : c'est un boîtier en alliage de titane inclus dans la résine de la selle prothétique. Ce boîtier va recevoir une capsule de rétention en nylon dotée d'une certaine résilience.
- La partie femelle ou matrice : le pilier en alliage titane est vissé dans l'implant à l'aide d'une clé spécifique. Il a une hauteur de 1 à 6mm selon l'espace prothétique disponible.

Un anneau blanc doit se placer entre la partie mâle et la partie femelle pour éviter la fusée de résine autour de la partie femelle lors de la polymérisation lorsque l'attachement est placée en méthode directe ou indirecte.

## Les différents moyens de rétention :

- L'attache noire.

La capsule est délivrée avec une attache noire spécifique en polyéthylène destinée aux étapes de réalisation laboratoire. Cette attache sera ensuite remplacée par des attaches en nylon : elles ont des formes et des couleurs différentes en fonction de leur moyen de rétention.

- L'attache de couleur grise a une rétention nulle et n'assurera donc que la stabilisation.



Figure 45: Système d'attachement Locator® : en 1, le pilier matrice à visser dans l'impant ; en 2, la capsule en titane allant dans la base résine de la prothèse amovible ; en 3, l'anneau de protection en téflon lors de la phase de polymérisation ; en 4, l'attache de rétention moyenne (source : Schittly, 2015)

- Première série d'attaches :

Elles exploitent les deux artifices de rétention du pilier : axiale et périphérique.

Elles sont réservées pour des piliers avec une inclinaison de 0 à 10°.

- L'attache bleue a une rétention de 680g.
- L'attache rose a une rétention de 1361g.
- L'attache transparente a une rétention de 2268g.

- Deuxième série d'attaches :

Elles vont seulement exploiter l'artifice de rétention périphérique du pilier.

Elles sont réservées pour des piliers avec une inclinaison de 10 à 40°.

- L'attache rouge a une rétention de 454g.
- L'attache orange a une rétention de 907g.
- L'attache verte a une rétention de 1814g.



Figure 46: Différents types d'attaches Locator® : en 1, elles exploitent la double rétention ; en 2, elles exploitent seulement la rétention périphérique ; en 3, l'attache non rétentive grise (source : Schittly, 2015)

*Remarques :*

*Le remplacement de l'attache noire par une attache d'une autre couleur donne un léger jeu axial entre l'attache et la capsule, nécessaire à l'absorption des contraintes. Ce phénomène assure la résilience.*

*La forme des bords du pilier et de l'attache facilite le centrage par le patient pour la mise en place de la prothèse.*



## Procédures cliniques :

- Choix des piliers :

Le choix de la hauteur des piliers se fait après la dépose du pilier de cicatrisation (ou vis de cicatrisation). La hauteur entre le col de l'implant et le sommet de la crête muqueuse est mesurée à l'aide d'une sonde parodontale. La valeur trouvée sera lue dans un tableau spécifique donnant la valeur de référence du pilier à commander.

*Remarque : ce choix est très important car l'exploitation de l'attachement sera plus efficace et l'hygiène sera facilitée. Si le pilier est trop haut, un bourrage alimentaire pourra se créer entre le pilier et la capsule.*

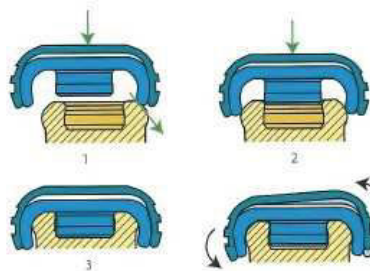


Figure 47: Le centrage va être assuré par le bord de l'attache. Lorsque l'attache est en place, il existe un espace entre l'attache et le fond de la capsule autorisant un mouvement de translation et de rotation du boîtier autour de la capsule (source : Schittly, 2015)

- La mise en place des matrices.

Un seul instrument permet d'assurer l'ensemble des manipulations et la mise en place des composants : il s'agit d'une clé spécifique. Les piliers sont vissés sur les implants avec cette clé. L'insertion s'effectue à l'aide de la partie en forme de tube qui facilite l'enfoncement dans la capsule métallique ; la dépose des attaches nécessite utilisation de la partie avec la colerette et le poussoir télescopique. Une clé dynamométrique est placée sur cette clé spécifique pour assurer un serrage définitif à 28 Ncm.



Figure 48: La clé spécifique du Locator® ; en 1, clé pour vissage du pilier ; en 2, partie pour la dépose des attaches ; en 3, partie pour la mise en place des attaches (source : Schittly, 2015)

- La mise en place des patrices.

La mise en place des patrices s'effectue de façon directe en bouche ou indirecte au laboratoire.

- Mise en place directement en bouche :
  - Fixer la patrice munie de l'attache noire sur le pilier sans oublier l'anneau blanc qui évitera la fusée de résine autour du pilier lors de la polymérisation.
  - Sécher les différentes surfaces
  - Enduire de résine chémo-polymérisable la capsule et la cavité ménagée dans l'intrados prothétique (exemple : Unifast III® de GC, Quick up® de Voco)
  - Mettre immédiatement en place la prothèse amovible en maintenant une occlusion légère dite sous contrôle du patient.
  - Désinsertion après que la polymérisation soit terminée et polissage des surfaces.
  - Remplacement de l'attache noire neutre par une attache indiquée en fonction de la situation.
- Mise en place indirectement au laboratoire : (avant la procédure, bien se procurer les chapes de transfert et les analogues des piliers spécifiques)
  - Mise en place des chapes de transfert sur les piliers.
  - Réalisation d'une empreinte à l'aide d'un porte-empreinte individuel espacé au niveau des chapes.
  - Retrait de l'empreinte et insertion des analogues des piliers dans les chapes correspondantes.
  - La construction de la prothèse sera alors réalisée de manière conventionnelle.

*Remarque : En prothèse amovible partielle, la méthode la plus indiquée est la méthode indirecte car la conception du châssis métallique doit tenir compte de la situation et du volume des attachements.*

- Indications :

L'attachement Locator® est indiqué pour stabiliser toute prothèse amovible partielle ou complète dont l'axe ne présente pas d'angulation supérieure à 20° par rapport à l'axe d'insertion de la prothèse ; l'axe idéal étant orthogonal au plan de référence occlusal.

### 2.3.2.2 L'attachement axial Dalbo plus®

- Dimensions :

Il a une hauteur de 3,75mm et un diamètre de 3,6mm. Sa rondelle d'espacement fait 0,4mm d'épaisseur.

- Composition :

- La partie mâle : c'est un pilier sphérique de 2,25mm de diamètre vissé dans l'implant. Cette partie est compatible avec de nombreux systèmes implantaires (Straumann®, Nobel Biocare®, Astra Tech®, Biomet 3i®).
- La partie femelle : tout comme la partie sphérique de la partie mâle, elle est identique aux attachements supraradiculaires.

L'attachement permet la translation et la rotation de la prothèse grâce à la rondelle d'espacement disposée entre la partie mâle et la partie femelle lors de la polymérisation.

La force de rétention est réglable avec un tournevis spécifique : de 200 à 2200g

*Remarque : Quand la partie mâle est usée, il existe des pièces à lamelles rétentives activables de plus petit diamètre (tuning soft et tuning) à visser dans le boîtier pour retrouver une rétention.*

Les implants acceptent une divergence allant jusqu'à 35°.

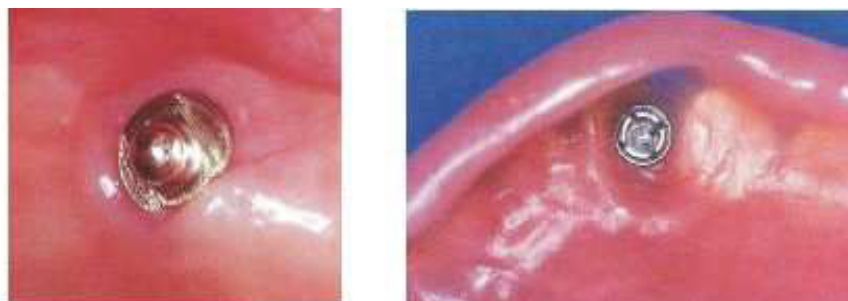

Figure 49: Partie mâle à gauche et partie femelle à droite de l'attachement Dalbo Plus® (source : Begin et Fouilloux, 2015)

### 2.3.3 Indications des différents attachements

Tableau 2: Indications principales des différents attachements

Nature de l'attachement	Marque de l'attachement	Indication de l'attachement	
		Edentements	
		encastrés	Postérieurs libres
Attachement extracoronnaire	Mini-Sg® rigide	*	
	Mini-Sg® articulé		*
	ASC52		*
	Ceka Revax à liaison articulée	*	*
	Vario-Kugel Snap Sg®	*	*
Attachement intracoronnaire	PDC II®	*	*
Attachement intraradiculaire	Ceka Revax axial	Dents au pronostic réservé	
	Zest Anchor	Dents au pronostic réservé	
Attachement supraradiculaire	Dalbo Plus axial	Dents postérieures isolées	
	Eccentric Rothermann	Edentements encastrés Prothèse amovible complète	
	Ceka axial	Edentements encastrés Edentements postérieurs	
	Locator Root®	Dents au pronostic réservé	
	Dalbo Rotex®	Dents au pronostic réservé	
Attachement supraimplantaire	Le Locator®	Toutes prothèses amovibles partielles ou complètes	
	Le Dalbo plus®	Toutes prothèses amovibles partielles ou complètes	

## 2.3.4 Avantages et inconvénients

### 2.3.4.1 Les attachements rigides

Le résultat esthétique est l'avantage de ce système (comme tout système dit rupteur de force) mais à long terme, l'attachement est néfaste d'un point de vue biomécanique.

Les forces exercées au niveau des dents piliers sont importantes et auront pour conséquences :

- Un descellement à répétition des couronnes supports.
- Une altération parodontale des dents piliers pouvant engendrer leur perte (effet décapsuleur).

Dans le cas d'édentations terminales, les attachements sont la solution parfaite d'un point de vue esthétique. Ils sont en revanche néfastes à long terme d'un point de vue mécanique.

- Indication : ces attachements sont à utilisés dans les classe III en faisant attention au phénomène de résorption sous la selle car l'absence d'appuis ostéo-muqueux empêche la stimulation osseuse.

### 2.3.4.2 Les attachements rupteurs de forces ou à liaison articulée.

Les attachements rupteurs de forces ne permettent pas d'assurer tous les mouvements.

Il va y avoir des forces trop importantes au niveau des dents piliers contribuant à leur mobilisation.

Les conséquences cliniques biologiques ne sont pas suffisamment étudiées.

*« L'attachement idéal, en ce qui concerne les rupteurs n'a pas encore été trouvé »*

*J-N. Nally (7)*

#### 2.3.4.3 Conclusion

Au final, la question est toujours la même : la répartition des forces sur les piliers restants va-t-elle être néfaste pour ces derniers ?

En prothèse amovible partielle sur implants, les piliers tolèrent encore moins d'efforts de contrainte.

Les plaintes soulignées par les patients porteurs de prothèse amovible conventionnelles sont : (13)

- une mauvaise stabilité surtout pour les classes I et II de Kennedy-Applegate. (14)
- une efficacité masticatoire diminuée.
- un problème esthétique avec la présence de crochets visibles. (15)

Les mouvements rotationnels inévitables de la prothèse amovible conventionnelle vont entraîner des forces néfastes sur les dents restantes et sur les tissus de soutien ostéomuqueux. La résorption des crêtes osseuses sous les selles prothétiques va alors nécessiter le rebasage des prothèses(16). (17)

Tous les patients ne peuvent pas tous avoir recours à une solution fixe, soit par manque de ressources financières soit à cause de certaines contre-indications chirurgicales.(18)

Pour répondre à ces problèmes sans passer par une solution fixe, la prothèse amovible partielle sur implants s'avère être un bon compromis. (19)

## **3 2 Implantologie en prothèse amovible partielle**

### **3.1 Prothèse partielle amovible préimplantaire**

#### **3.1.1 Période préimplantaire**

Lorsque l'extraction/implantation immédiate n'est pas possible et que l'avulsion des dents est suivie de la pose d'une prothèse amovible transitoire, les effets des selles de la prothèse amovible au niveau des sites extractionnels doivent être maîtrisés afin de contrôler la résorption osseuse.

#### Situation où l'extraction/implantation immédiate est contre-indiquée :

- Le site extractionnel est le siège d'infections ayant causées une perte osseuse importante nécessitant une régénération osseuse préalable à l'implantation.
- Lors de la phase extractionnelle, un délabrement osseux comme une alvéolectomie est nécessaire engendrant une perte osseuse néfaste à l'implantation. Une régénération osseuse pré-implantaire sera aussi nécessaire.
- L'ancrage de l'implant s'avère insuffisant du fait d'une alvéole trop large ou d'un os de type IV de la classification de Lekholm et Zarb. (20)
- La crête résiduelle s'est trop résorbée, du fait d'anciennes avulsions, rendant le volume osseux trop faible pour pouvoir procéder aux implantations sans régénération osseuse préalable.

Le procédé d'extraction/implantation immédiate avec mise en charge immédiate a des indications assez limitées :

- Le remplacement des dents unitaires antérieures.
- Le traitement des édentations totales.

### 3.1.1.1 Période de cicatrisation post-extractionnelle

En majorité, les prothèses amovibles transitoires sont en résine à crochets façonnés et sans taquets occlusaux : il y a donc majoritairement la composante de rétention et très peu la composante de stabilisation et de sustentation. La sustentation n'étant pas maîtrisée, des forces incontrôlées s'exercent au niveau des sites extractionnels impliquant alors une importante résorption osseuse. La pose d'implants dans un second temps opératoire sera alors rarement possible sans greffe osseuse préalable.

#### Trois Moyens à mettre en oeuvre pour lutter contre la résorption osseuse :

- Supprimer si possible la fausse gencive au contact des dents postiches en vestibulaire : le contact de la résine au niveau de la table osseuse vestibulaire provoque ce phénomène de résorption.
- Les dents postiches doivent avoir un profil cervical ovoïde : cela va permettre un rôle de bouchon protecteur de l'alvéole vide.
- Le caillot sanguin sera isolé et l'alvéole sera mieux protégée du reste du milieu buccal. La colonisation osseuse de l'alvéole sera favorisée. La suture des plaies n'est alors pas nécessaire car elle risquerait de provoquer une invagination de la muqueuse entraînant une résorption osseuse.
- L'absence de compression de la table vestibulaire va permettre de garder une épaisseur osseuse suffisante pour l'implantation future.
- Le maintien des reliefs muqueux en vue de l'esthétique future.

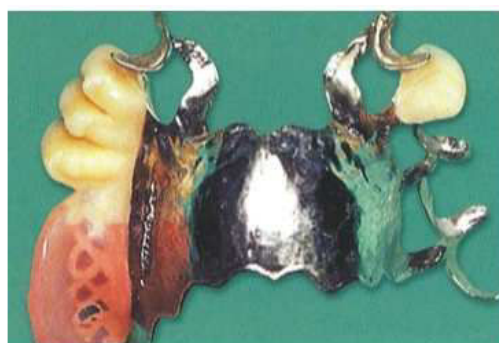
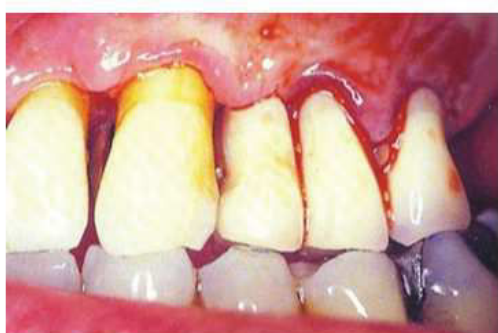
Figure 50: à gauche, la prothèse amovible transitoire immédiatement en place ; à droite, les dents postiches avec un profil cervical ovoïde d'une prothèse amovible partielle (source : Taddéi et Waltmann, 2010)



- Si l'édentement concerne plus d'une dent, un appareil à châssis amovible immédiat sera préférable (ou alors une prothèse résine mais avec des taquets et des crochets coulés et non façonnés). Cela permet d'améliorer l'équilibre biomécanique en limitant les incidences iatrogènes au niveau des plaies d'extraction. Pour obtenir les résultats souhaités, trois impératifs incontournables sont requis :
  - Les avulsions doivent être le plus atraumatique possible : il faut limiter au maximum les alvéolectomies ; le curetage des tissus mous réactionnels est capital.
  - Pendant les 3 premiers jours post opératoires, le patient doit garder son appareil en place afin de protéger le caillot. L'appareil doit donc être le plus parfait possible avec le moins de retouches nécessaires. La moindre retouche est néfaste pour la cicatrisation de l'alvéole. Vu qu'aucune séance d'essayage n'est possible, un certain nombre d'exigences doivent être respectées :
    - 1) Le montage sur articulateur des modèles d'études et l'analyse au paralléliseur sont entrepris pour effectuer un schéma précis du châssis.
    - 2) Les coronoplasties sont préparées en conformité avec le schéma occlusal observé.
    - 3) Les empreintes secondaires doivent être coulées dans un délai idéal de 20 à 40 minutes : il faudrait donc les couler sur place au cabinet.
    - 4) Le montage en articulateur doit être fait en présence du patient pour vérifier l'exactitude de l'occlusion.
    - 5) Le praticien supprime alors les dents à extraire du maître modèle. Le feston muqueux en plâtre doit être respecté et une excavation ovoïde profonde de 5mm doit être aménagée dans l'alvéole.
    - 6) Vérifier sur le modèle l'exactitude du châssis. Aucune structure métallique rigide ne doit entrer en contact avec les berges de la plaie.
    - 7) Les dents postiches doivent remplir l'excavation créée dans le maître modèle lors de la finition de la prothèse immédiate.
    - 8) La prothèse doit être insérée immédiatement alors que le patient est encore sous anesthésie locale.

### 3.1.2 Période de temporisation post-implantaire

Une grande partie des implants déposés durant la phase d'ostéointégration est due aux interférences avec les selles prothétiques.

La période de temporisation est une phase critique. Pour que l'ostéointégration de l'implant s'effectue dans de bonnes conditions, il ne devrait y avoir aucune sollicitation des implants durant cette période. Cependant il paraît inconcevable pour le patient de rester sans ses prothèses surtout si l'implantation s'effectue dans le secteur antérieur. Le patient doit donc continuer à pouvoir porter sa prothèse amovible provisoire sitôt l'intervention implantaire terminée.

La pose des implants peut entraîner des modifications du relief de la crête : l'intrados de la prothèse transitoire doit pouvoir être corrigé afin qu'il n'y ait aucune interférence entre les implants et la selle prothétique.

- Si la prothèse transitoire est une prothèse amovible en résine, une modification de l'intrados à l'aide d'une fraise résine est suffisante.
- Si la prothèse transitoire est une prothèse amovible avec un châssis métallique, il faut que son anatomie soit établie de manière spécifique ; l'armature de la selle devra être à distance des zones implantées afin d'éviter une décharge compliquée de l'intrados. Le meulage de la grille d'un châssis est long et risquerait de trop fragiliser celui-ci.(21)

## 3.2 Les types d'implants utilisés

### 3.2.1 La longueur et le diamètre de l'implant

Le ou les implants utilisés en vue d'une réhabilitation amovible partielle ne diffèrent pas du ou des implants utilisés en vue d'une réhabilitation fixe. En effet, en cas de perte des dents restantes ou de volonté de la part du patient de passer à une solution fixe, les implants déjà posés doivent être exploitables pour le nouveau traitement proposé.(22) (21)

### 3.2.2 L'angulation de l'implant

L'étude de Kiyotaka et coll. a comparé le stress distribué lors des phénomènes de mastication sur deux inclinaisons d'implants différentes : (23)

- Une inclinaison parallèle par rapport au grand axe de la dernière dent support.
- Une inclinaison de 20° en mésial.

Ces implants ont été placés dans la région de la seconde molaire.

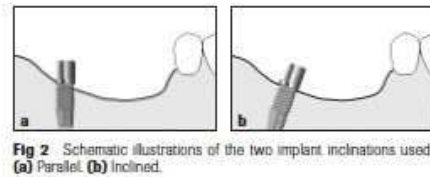


Figure 51: En a : implant parallèle au grand axe de la dernière dent support ; en b : implant incliné de 20° en mésial (source : Kiyotaka et coll., 2016)

Une force occlusale de 49N a été appliquée pour ces deux situations de 3 manières différentes dans la fosse occlusale de la première molaire mandibulaire.

- LA : force exercée lors de l'interposition d'une charge.
- CR : force exercée à l'aide d'un coton.
- UT : force exercée lors de l'occlusion entre les deux arcades.

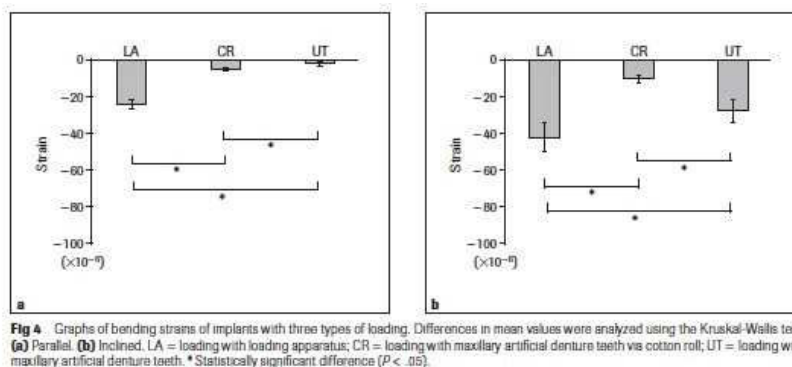


Figure 52: En a : force exercée sur un implant parallèle ; en b : force exercée sur un implant incliné. (source : Kiyotaka et coll., 2016)

Pour les 3 situations décrites, les implants placés de manière parallèles subissent moins de stress que les implants angulés de 20°. Cette différence est significative ( $p < 0,5$ ).

*Remarque : Les implants sont idéalement placés dans l'axe d'insertion de la prothèse amovible partielle afin de faciliter son insertion et sa désinsertion par le patient.*

### 3.3 La localisation de la pose de l'implant

#### 3.3.1 Les zones implantaire maxillaires et mandibulaires

La densité osseuse maxillaire est différente de la densité osseuse mandibulaire, se traduisant par un taux de réussite implantaire différent entre le maxillaire et la mandibule.

La classification de Lekholm et Zarb de 1985 est basée sur cette densité osseuse. Elle distingue quatre classes en fonction de la proportion d'os cortical par rapport à l'os trabéculaire : (20) (7)(8)(9) (24)

- Classe I : elle est constituée presque exclusivement d'os compact homogène.
- Classe II : os compact épais entourant un os spongieux à trabéculationes denses.
- Classe III : os cortical fin entourant un os spongieux à trabéculationes denses.
- Classe IV : os cortical fin entourant un os spongieux peu dense.




Figure 53: Les différents types d'os selon Lekholm et Zarb, 1985  
(source : Davarpanah et Martinez, 2001)

La classification de Lekholm et Zarb de 1985 appliquée aux régions anatomiques maxillaire et mandibulaire donne la répartition suivante :

- L'os de classe I se situe essentiellement dans la région interforaminaire mandibulaire.
- L'os de classe II se situe essentiellement dans la région des prémolaires maxillaires.
- L'os de classe III se situe essentiellement dans la région des molaires mandibulaires.
- L'os de classe IV se situe essentiellement dans la région des molaires maxillaires.

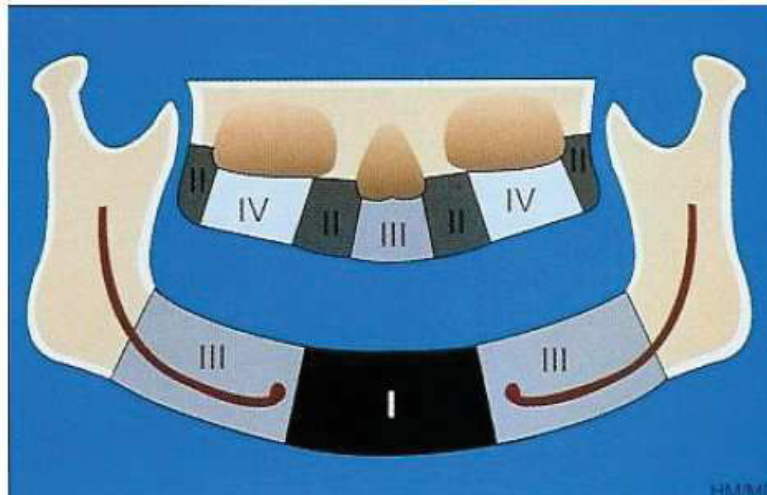


Figure 54: Les différents types d'os (source : Davarpanah et Martinez, 2001)

Le succès implantaire va ainsi varier en fonction de la qualité osseuse. La stabilité primaire de l'implant aura plus de succès pour un os de classe I que pour un os de classe IV.

Une stabilité primaire importante va augmenter le succès de l'ostéointégration implantaire future.

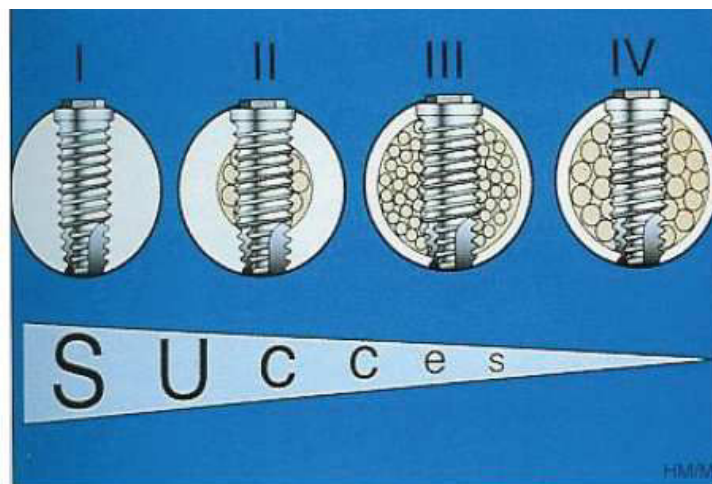


Figure 55: Graduation du succès implantaire selon la qualité osseuse (source : Davarpanah et Martinez, 2001)

### 3.3.2 Les indications des classes d'édentements de Kennedy.

Les classes d'édentements nécessitant la mise en place d'implants sont les suivantes ;

- Classe I ou II de Kennedy dont une ou les deux canines sont absentes.
- Classe I ou II de Kennedy avec une mauvaise réhabilitation de l'occlusion.
- Classe III de Kennedy avec un édentement bilatéral comprenant une longue extension.
- Classe IV de Kennedy avec une longue extension. (22)

### 3.3.3 L'implantation postérieure en zone distale

La localisation de l'implant va en premier lieu bien sûr dépendre des dimensions de l'os alvéolaire résiduel et des considérations biomécaniques de la prothèse amovible partielle. (25)

Il est préférable de placer les implants le plus distalement possible pour offrir à la prothèse un maximum de stabilité. Cette position distale des implants transforme une configuration de classe I ou II en classe III(26) de Kennedy-Applegate qui est la situation mécanique la plus favorable. (27)

D'après Wismeijer et coll., un placement plus distal des implants réduit de manière significative le stress exercé sur ces derniers. Une position plus distale des implants va aussi permettre de réduire, voire de supprimer, l'effet cantilever. (28)

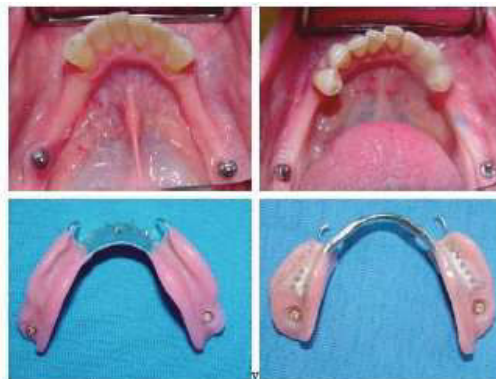

Figure 56: Placement distal des implants transformant une classe I en classe III de Kennedy-Applegate (source : Wismeijer et coll., 2011)

La situation la plus décrite de position de l'implant est la plus postérieure possible afin d'avoir un maximum de stabilité. Le phénomène de rotation de la prothèse va ainsi

diminuer. La prothèse sera plus stable, ce qui va aussi limiter le phénomène de résorption osseuse.

Cependant, placer un implant trop distal comme dans la zone de la troisième molaire générerait un stress trop important sur les dents piliers restantes. (29)

Un implant placé dans la région de la deuxième molaire mandibulaire aura plus tendance à se fracturer. Une position plus centrale sur l'arcade dans la région de la première molaire est préférable. Le stress sera diminué sur les dents restantes et la stabilité de la prothèse sera meilleure sur le plan vertical. (30) (31)

Cette région de la première molaire est aussi préférable car le maximum des forces occlusales est exercé dans cette région, la contraction maximale des muscles élévateurs s'établissant à ce niveau.

Dans l'étude de Zancopé et coll., le taux de survie implantaire est de 99,44%. Ceci suggère que le placement d'un implant en distal pour retenir une prothèse amovible partielle n'affecte pas cet implant. La perte d'os marginal autour des implants se situe entre 0 et 1,4mm et aucune lésion péri-implantaire n'a été décrite. (27)

L'implantation distale peut être planifiée en vue d'une future réhabilitation avec une prothèse fixée. Cependant, en général, la sévérité de la résorption augmente en direction distale, ce qui rend ces cas assez rares.

Le fait de pouvoir incorporer des implants dans la zone postérieure va supprimer l'incidence des selles prothétiques sur les crêtes osseuses et ainsi permettre des greffes d'apposition osseuse dans les secteurs mésiaux des zones édentées. En effet, dans les techniques de greffes en onlay, aucune incidence mécanique entre la prothèse et le greffon ne doit rentrer en jeu : le patient doit alors rester souvent assez longtemps édenté. C'est le principal frein de cette intervention. L'implant postérieur va donc permettre d'immobiliser la selle, de la décharger complètement et ainsi de protéger la zone greffée. Par la suite, lorsque d'autres implants dans la zone greffée seront posés, le premier implant en distal pourra aussi servir au pont implanto-porté.

Les classes I et II sont sujettes à des forces verticales, horizontales et rotationnelles. Les attachements de précision et les crochets sont utilisés pour lutter contre ces forces, mais à long terme, la rotation des RPD n'est jamais totalement éliminée.(32)

Placer un implant sous la molaire la plus postérieure de l'extension va entraîner la

stabilisation de la RPD dans une direction verticale. C'est un bon compromis pour les patients limités financièrement.(33)

*En résumé :*

- *Un implant placé en distal est une solution préférable à un implant mésial si les conditions anatomiques sont favorables.*
- *La localisation idéale mandibulaire se situe au niveau de la première molaire.*

#### 3.3.4 L'implantation antérieure en zone mésiale

Des implants peuvent être placés bilatéralement en zone distale pour convertir une classe I en classe III de Kennedy. Cependant, tous les patients n'ont pas une qualité et une quantité osseuse suffisante dans cette région postérieure. Si la zone est édentée depuis longtemps et qu'une prothèse mobile non adaptée est présente, la résorption osseuse peut être tellement importante qu'il n'y aura aucune possibilité implantaire dans les zones postérieures. Les implants seront alors placés de manière plus antérieures de façon adjacente aux dents bordant l'édentement : placer un implant proche des dents antérieures dans la région interforaminale sera alors la solution retenue. (14)

Un manque d'os dans les zones distales et la volonté du patient d'avoir une solution fixe va nécessiter des procédures chirurgicales lourdes pour optimiser le site de pose de l'implant :(15)

- Au maxillaire : augmentation osseuse, distraction osseuse, soulevé de sinus.
- A la mandibule : augmentation osseuse, distraction osseuse, latéralisation du nerf alvéolaire.

Cependant, les douleurs post-opératoires et les complications peuvent représenter des freins pour ces patients, sans parler du coût et du temps supplémentaire demandé.

*En résumé :*

*Le placement d'implants dans la zone interforaminale sera la deuxième indication de traitement si la zone distale ne peut être exploitée. Cette solution reste efficace pour stabiliser une prothèse amovible partielle. (29)*



### 3.4 Intérêts thérapeutiques des PAPSI

Les prothèses amovibles partielles ont une indication dans toutes les classes d'édentement mais, comme vu précédemment, certaines classes d'édentements donnent un déséquilibre de la prothèse plus important que d'autres. C'est le cas par exemple des classes II de Kennedy-Applegate.

L'utilisation d'implants, même en petit nombre, va alors apporter une solution plus stable et équilibrée à la prothèse partielle.

#### 3.4.1 Particularités des PAPSI

Il va y avoir de nombreuses conséquences mécaniques engendrées par la diversité des appuis. Des prothèses prenant appui sur différents supports peuvent engendrer des problèmes pathologiques pour les dents supports et les tissus de soutien ostéomuqueux.

##### 3.4.1.1 Le cas du double appui

Le double appui représente une situation où il y a un appui au niveau des implants et un appui au niveau des tissus ostéomuqueux. Il n'y a donc pas d'appuis dentaires.

Les implants vont être placés de manière stratégique pour favoriser la rétention et résoudre les problèmes esthétiques.

Les prothèses sont stabilisées et fonctionnelles avec préservation des appuis.(7)

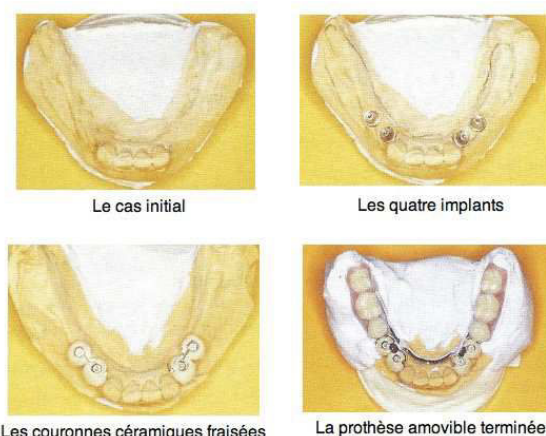


Figure 57: Cas clinique à double appui pour un édentement mandibulaire de classe I de Kennedy-Applegate (source : Jourda, 2015)

Dans cette situation, il n'y a aucun contact entre la prothèse amovible et les dents restantes. L'ensemble des contacts est assuré par les implants et la muqueuse.

### 3.4.1.2 Le cas du triple appui

Le triple appui représente une situation où il y a un appui au niveau des implants, un appui au niveau des tissus ostéomuqueux et un appui au niveau des dents.

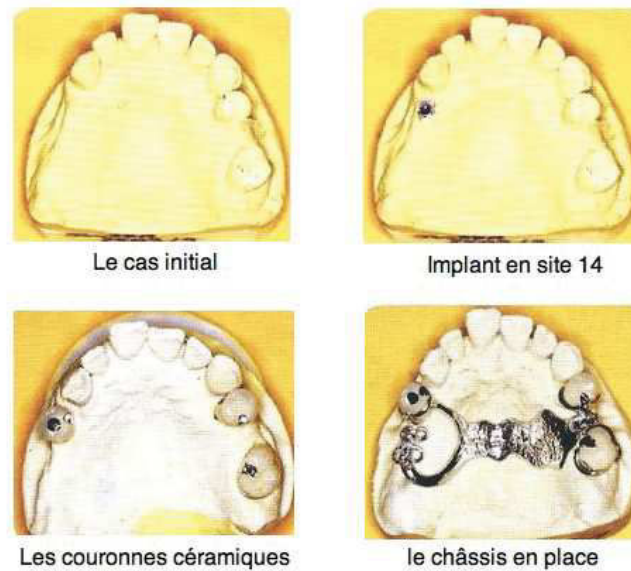


Figure 58: Cas clinique à triple appui dans une classe II subdivision 1 de Kennedy-Applegate (source : Jourda, 2015)

Dans cette situation, la prothèse amovible partielle est en contact avec les éléments dentaires, l'implant situé en 14 et les tissus ostéomuqueux.

### 3.4.2 Les indications de la prothèse amovible partielle sur implants

La prothèse amovible partielle sur implants trouve naturellement sa principale indication chez les patients partiellement édentés.

Il faut bien sûr que le patient ne présente pas de contre-indications implantaires comme :

- Les cardiopathies à risques.
- Les troubles psychologiques majeurs.
- Les maladies systémiques non contrôlées.
- La dépendance alcoolique ou médicamenteuse.
- L'âge du patient (attendre la fin de la croissance des bases maxillaires et mandibulaires). (34)

Les différentes indications : (30)

- Patients avec une résorption osseuse sévère ne pouvant pas recevoir de multiples implants destinés à réaliser une prothèse fixée sur implants.
- Patients qui ne souhaitent pas d'interventions chirurgicales invasives pour augmenter la hauteur et l'épaisseur des potentiels sites implantaires.
- Patients avec des dents restantes compromises qui ne peuvent pas supporter les attachements ou crochets des prothèses amovibles partielles conventionnelles.
- Patients qui veulent encore garder leurs dents et qui ne souhaitent pas passer à l'édentation totale.
- Patients pour qui les thérapies fixes ont échouées, quelque'en soit la raison.
- Patients qui souhaitent avoir une prothèse amovible stable en traitement provisoire en attendant une solution fixe dans l'avenir.
- Patients qui, pour des raisons esthétiques, ne souhaitent pas la présence de crochets sur leur prothèse amovible.
- Patients souhaitant stabiliser leur occlusion lors d'édentements unilatéral.

L'important développement de toutes les techniques de reconstructions osseuses (régénérations osseuses, greffes en onlay, expansions osseuses, soulevés de sinus,...) ont rendu les alternatives thérapeutiques à une prothèse amovible beaucoup plus nombreuses. Cependant dans certaines situations, il n'est pas possible d'appliquer ces techniques :

- En cas de résorption osseuse extrême.
- Chez les patients très âgés.
- En cas de refus du patient pour un motif financier ou un motif chirurgical.

#### 3.4.2.1 La résorption osseuse

Chez certains patients n'ayant plus de dents postérieures depuis longtemps ou dont la prothèse amovible a provoqué une importante résorption osseuse, corriger une perte de volume osseux peut s'avérer très compliqué.

Cette difficulté est souvent rencontrée à la mandibule dans les secteurs postérieurs lorsque la résorption est telle que le canal mandibulaire se trouve juste en dessous de la surface crestale. Une greffe d'apposition deviendra alors très complexe, le recouvrement du greffon sera aléatoire et la stricte immobilisation de celui-ci empêchera une réhabilitation prothétique provisoire de plusieurs mois, parfois difficile à accepter pour les patients. (35)

*Remarque : Certaines zones édentées peuvent recevoir des implants sans avoir recours à des techniques d'appositions osseuses ; c'est souvent le cas pour la zone interforaminal mandibulaire. (secteur entre les deux premières prémolaires mandibulaires)*

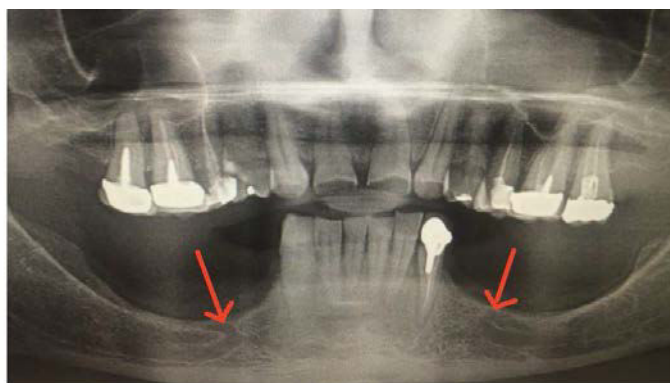


Figure 59: Radiographie panoramique dentaire d'une patiente présentant une résorption osseuse alvéolaire mandibulaire très importante (source : document personnel)

### 3.4.2.2 L'âge du patient

L'âge en lui même n'est pas une contre-indication à partir du moment où le niveau de compréhension du patient est suffisant. Une meilleure mastication retrouvée va maintenir le patient dans une vie normale et retarder sa senescence. (36)

L'état psychologique et polymédicamenteux de la plupart des patients très âgés compromet cependant de lourds traitements pré-implantaires. (greffes osseuses etc..)

### 3.4.2.3 Refus du patient

#### 3.4.2.3.1 D'ordre chirurgicale

Dans le cas de greffe avec un prélèvement autogène, l'idée de prélever de l'os dans un tissu sain peut entraîner un blocage psychologique de la part du patient surtout s'il s'agit d'un prélèvement au niveau de la face (symphyse mentonnière, voûte crânienne).

Tableau 3: Les différentes origines des matériaux de substitution osseuse

Origine du matériau	Nature de l'os	Exemple
Origine humaine	autogène	Os de la voûte crânienne Os buccal Os illiaque, tibiale
	allogène	Os de Banque
Origine animale	Hydroxyapatite d'origine bovine ou non	Bios Oss® (origine bovine) Interpore 200® (origine corail)
Origine végétale	Os de synthèse Phosphate de calcium	Perioglas® Cerasorb®

Pour les greffes d'apposition, les matériaux de substitution ne représentent qu'un complément aux greffes autogènes. Il faut cependant aussi que le patient accepte le recours à des produits d'origine animale ou humaine.

La phase chirurgicale va nécessiter une période de temporisation (cicatrisation des greffes osseuses, ostéointégration des implants sur les sites greffés) empêchant parfois toute restauration prothétique provisoire, ce qui peut présenter un frein supplémentaire pour le patient. Cette période de temporisation peut être longue, rendant l'absence de dents difficilement acceptable pour le patient. (37)

### 3.4.2.3.2 D'ordre financier

D'un point de vue financier, les prothèses fixées sur implants sont beaucoup plus onéreuses que les prothèses amovibles sur implants. Cela peut représenter un certain frein pour le patient aux moyens financiers limités. La solution alternative d'une prothèse amovible partielle retenue par des implants peut alors être un bon compromis. (38)

### 3.4.3 Intérêts thérapeutiques des prothèses amovibles partielles sur implants

L'intérêt thérapeutique des prothèses amovibles partielles sur implants va se définir en trois objectifs : (21)

- Fonctionnel.
- Prophylactique.
- Esthétique.

#### 3.4.3.1 L'intérêt fonctionnel

L'implant est considéré comme une racine artificielle et est doté d'un ancrage mécanique très rigide.

Il y a trois intérêts fonctionnels principaux :

- Possibilité de fermer des brèches d'édentements encastrés.

Au niveau des secteurs dentés antérieurs, les appareils sont alors de moins grande étendue et l'aspect esthétique du secteur antérieur est amélioré lors de la dépose de la prothèse. L'aspect psychologique est d'autant meilleur que le patient a moins l'impression de « retirer ses dents » lors de la dépose de l'appareil.

- Allongement distal du secteur denté restant.

Lorsque le secteur denté résiduel s'étend de canine à canine, cette dernière offre rarement une ligne guide efficace pour permettre une bonne rétention de l'appareil. La mise en place d'implants dans ces secteurs permet de modifier favorablement l'aspect de la prothèse. De plus, la pose d'implants dans la zone interforaminal entre les deux premières prémolaires mandibulaires est dans la plupart des cas toujours possible.

- Création d'ancrages postérieurs.

C'est le cas idéal mais assez rare du fait de la résorption osseuse plus importante en postérieur limitant la possibilité d'implantation. L'incorporation d'ancrages postérieurs va permettre de réduire tout mouvement anarchique des selles. Le confort et l'efficacité masticatoire seront alors bien meilleurs.

#### 3.4.3.2 L'intérêt prophylactique

Les prothèses partielles amovibles conventionnelles ont de nombreux effets délétères sur les tissus biologiques qui les entourent. L'action sciodontique des selles entraîne une résorption osseuse sous-prothétique néfaste à la pérennité de la prothèse. (39)

Le fait d'incorporer un ou plusieurs implants va alors permettre de soulager les dents naturelles restantes et préserver les crêtes édentées.

- Le soulagement des dents naturelles.

S'il s'agit d'un ancrage axial, cela va naturellement soulager les traumatismes sur les dents naturelles.

Si l'on choisit de prolonger l'arcade avec une prothèse fixée sur implant, le volume de la partie amovible sera alors moindre et donc le bras de levier sur les dents naturelles sera atténué.

- La préservation des crêtes édentées. (40)

Dans un site d'implantation, lorsqu'une racine artificielle en titane est ostéointégrée, la résorption osseuse est minime à raison d'un dixième de millimètre par an. La stabilisation grâce aux implants va réduire les mouvements incontrôlés des selles prothétiques limitant ainsi le risque de résorption osseuse. (41)

### 3.4.3.3 L'intérêt cosmétique

Dans une société où le regard des autres a de plus en plus d'importance, la discrétion voire l'absence de visibilité des moyens de rétention comme les crochets est beaucoup évoqué dans les doléances des patients.

- Création d'ancrages distalés.
  - Soit le support d'ancrage est axial : cela supprime l'indication du crochet comme moyen de rétention car cette rétention se réalise sous la selle prothétique.
  - Soit le support est une couronne : le crochet pourra alors être placé en position plus distal et donc moins voyant. S'il y a présence d'un attachement, il faudra alors obligatoirement deux piliers contigus.
- Fermeture de brèches intercalaires.

Un arc dentaire fixe en continu au niveau antérieur même lors de la dépose de l'appareil enlève la contiguïté inesthétique entre les dents postiches et les dents naturelles. Cela attribue en plus un confort psychologique au patient.(32) (15)

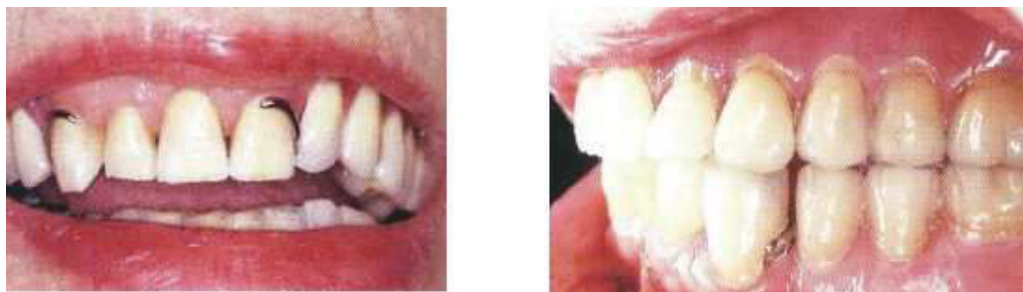

Figure 60: À gauche, la position des crochets est inesthétique ; à droite, la position des crochets est esthétique (source : Taddéi et Waltmann, 2010)



### 3.5 Les différents moyens d'exploitation de l'implant

#### 3.5.1 Les attachements

##### 3.5.1.1 Les barres à cavaliers

Ces barres peuvent être de différentes formes : rondes, ovalaires, fraisées. Elles sont installées sur des racines naturelles ou sur des implants. Leur indication principale est le traitement de l'édentation totale. (42)

Les barres cavaliers sont rarement indiquées en prothèse amovible partielle car il faut des secteurs édentés relativement étendus :

- Deux implants qui se succèdent ne peuvent recevoir une barre car aucune place ne sera disponible pour le cavalier.
- Si l'espace est plus important, en présence de dents restantes, on privilégiera plutôt les ponts implanto-portés.

##### 3.5.1.2 Les ancrages sphériques

Il s'agit d'un système de type bouton-pression. Ce système a été largement utilisé dans le cas des édentés totaux à la mandibule. Il est d'ailleurs mentionné comme Gold standard dans le consensus de McGill en 2002. (43)(44)

Dans le cas d'un édentement partiel, la prothèse disposera de facteurs équilibrants supplémentaires, les dents restantes. (45)

#### 3.5.2 Les couronnes sur implants

##### 3.5.2.1 Intérêt des couronnes sur implants

Ces couronnes vont être en rapport avec le châssis de la prothèse amovible : elles vont alors recevoir un crochet qui devra rester le plus esthétique possible.

Les intérêts d'effectuer une couronne sur implant plutôt qu'un ancrage sphériques sont les suivants :

- Rétablissement d'un calage fixe assurant la dimension verticale d'occlusion.
- Rétablissement d'un guidage fixe.
- Les dents antérieures sont présentes lorsque l'appareil est retiré. L'aspect psychologique est meilleur.

- La partie amovible sera de moins grande étendue. (46)
- La distalisation des moyens d'ancrage apporte une amélioration de l'esthétique.

### 3.5.2.2 La conception d'une couronne sur implant

Les caractères des fraisages sur couronnes implanto-portées pour accueillir la prothèse amovible seront les mêmes que pour les couronnes dento-portées.

*Remarque : Pour la couronne dento-portée, on est limité par le moignon dentinaire. Dans le cas des couronnes implanto-portées, il est possible d'empiéter sur un plus gros volume de céramique pour les fraisages et les préparations de contournement.*

Cette disponibilité de volume apporte deux avantages pour l'équilibre du châssis de la prothèse amovible.

- 1<sup>er</sup> avantage : En rapprochant les taquets de l'axe central de l'implant, le porte-à-faux exercé par le châssis sur l'implant est alors considérablement diminué. Ce point est relativement important, dans un contexte de triple appui (dent/implant/tissu ostéomuqueux). L'implant représente le maillon faible car c'est le système qui subit le plus les contraintes lorsque la prothèse amovible est en fonction.
- 2<sup>e</sup> avantage : Avec un volume plus important, l'efficacité des préparations de contournement est augmentée avec une meilleure qualité de rétention des crochets

Le contrôle total des lignes de plus grand contour permet de placer les crochets dans des secteurs inaccessibles au regard tout en gardant une efficacité mécanique optimale. Les attachements de précision n'ont alors plus grand intérêt d'un point de vue mécanique ou esthétique. Le système très rigide d'attachement ou de rupteurs de forces risque de faire supporter aux implants trop de charges se traduisant par des dévissages répétés, la fracture des vis, voire des implants.

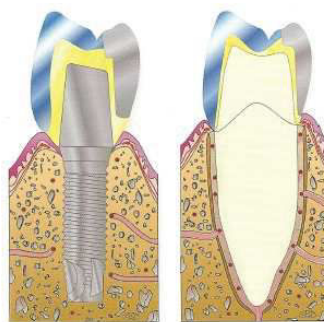


Figure 61: Schéma d'une prothèse fixée implanto-portée à gauche et d'une prothèse fixée dento-portée à droite. (source : Taddéi et Waltmann, 2010)

### 3.6 Avantages et inconvénients de l'implantologie en prothèse amovible partielle

#### 3.6.1 Avantages

##### 3.6.1.1 La mastication et la nutrition

Les capacités masticatoires sont améliorées entraînant un meilleur confort du patient. Lorsque des implants supportent les prothèses amovibles, il y a une diminution du nombre de cycles masticatoires avant l'ingestion des aliments. (49) (47) (24) (48)

La mastication est le premier stade du processus de digestion. Les patients dotés de prothèses amovibles partielles conventionnelles voient leur efficacité masticatoire diminuer.

*Remarque :*

*Si l'on prend comme valeur 100%, la puissance masticatoire pour une personne ayant toutes ses dents et en bonne santé :*

*La puissance masticatoire d'une personne avec deux prothèses complètes conventionnelles est de 20%.*

*La puissance masticatoire d'une personne avec deux prothèses complètes sur implants est de 110% car il n'y a plus la protection du ligament alvéolo-dentaire.*

La prothèse partielle amovible conventionnelle présente un risque de déséquilibre nutritionnel. (50)

L'efficacité masticatoire des patients porteurs de prothèse amovible est bien inférieure à celle des patients dentés. L'adaptation se fait alors en augmentant le nombre de cycles masticatoire et en ingérant des particules alimentaires plus grandes. (51)

Les patients vont alors adapter leur alimentation en refusant certains aliments qui nécessiteraient une mastication plus efficace comme des fruits frais, des légumes crus, du pain dur. La nourriture sera aussi cuite plus longtemps afin de faciliter la mastication, ce qui réduit l'apport nutritionnel. Ces patients vont avoir tendance à manger de la nourriture plus molle qui contient souvent plus de cholestérol et de carbohydrates saturés comme la nourriture de type fastfood.

Les patients utilisant des prothèses amovibles retenus par des implants auront une meilleure mastication et un meilleur apport nutritionnel en comparaison aux patients réhabilités avec une prothèse amovible conventionnelle. (48)

Les dents postérieures jouent un rôle important dans la mastication. La perte des dents après la canine réduit significativement les performances masticatoires (52)

Le morcellement de la nourriture est meilleur chez les patients avec une prothèse fixée que chez les patients avec une prothèse amovible. (53)

L'action des muscles masticatoires est influencée par les facteurs occlusaux. La fonction masticatoire peut être réduite par un édentement important et une alimentation molle, classiquement sélectionnés par les patients édentés, ce qui entraîne une atrophie musculaire. L'utilisation d'implants pour remplacer les dents manquantes va ainsi permettre la contraction optimale des muscles masséters et ainsi augmenter le potentiel musculaire maximal.

*En résumé :*

*Le placement d'implants sous une prothèse amovible va permettre de conserver une alimentation saine et limiter l'atrophie musculaire fréquemment observée chez les patients porteur de prothèse amovible conventionnelle.*

#### 3.6.1.2 Par rapport à la prothèse amovible conventionnelle

Dans le cas des extensions distales, dans les classes I et II de Kennedy-Applegate, l'action des forces occlusales va alors déplacer la prothèse entraînant des mouvements de rotation exerçant des forces néfastes sur les dents restantes et sur les tissus mous. (54)  
(6)(18)

Ces mouvements néfastes peuvent être réduits en plaçant des implants dans les régions postérieures édentées. (55)

Cette procédure va avoir plusieurs avantages :

- Réduction des possibilités de rotation durant la mastication. (24)
- Le maintien du niveau osseux alvéolaire.
- Réduction du nombre de dents supports et des crochets.
- Augmentation du confort du patient.

- Réduction du coût par rapport à une solution fixe.

#### 3.6.1.3 Par rapport à la PFSI

Le principal avantage d'une prothèse amovible sur implants par rapport à une prothèse fixée sur implants est la réduction du nombre d'implants nécessaires et donc la réduction du coût du traitement. (56) (57) (29)

Un traitement passant par une solution fixe est bien plus avantageux qu'un traitement passant par une prothèse amovible mais cette solution reste un bon compromis si le patient manque de moyen ou si une solution totalement fixe n'est pas réalisable comme décrit précédemment. (58)

#### 3.6.1.4 Amélioration de la qualité de vie des patients

Des études récentes sur la satisfaction des patients porteurs de prothèses amovibles conventionnelles montrent qu'environ deux tiers des patients ont immédiatement des doléances à la suite de l'insertion prothétique. (24) (59) (52)

Les effets bénéfiques des prothèses amovibles partielles sont modestes. Le manque de stabilité, notamment dans le cas de prothèses mandibulaires à extension distale, entraîne comme conséquences le refus du port des prothèses par les patients. (60)

L'insatisfaction est due :

- À la mastication qui est moins efficace que lorsque les patients étaient dentés.
- À un problème d'adaptation : les patients ont l'impression d'avoir un corps étranger volumineux et rarement stable dans la cavité buccale.
- Au problème esthétique avec la présence de crochets pouvant être perçus comme la signature d'un vieillissement prématuré du patient.

À propos d'une étude sur l'évaluation de la qualité de vie relative à la santé orale :

Cette évaluation utilise la OHIP (Oral Health Impact Profile) qui est un questionnaire comprenant 49 items répartis en 7 catégories : (61)(47)

- Limitations fonctionnelles.
- Douleurs physiques.
- Inconfort psychologique.
- Incapacité physique.
- Incapacité psychologique.
- Incapacité sociale.
- Discrimination et handicap.

Les scores de l'évaluation OHIP s'étendent de 0 à 196, 0 étant le score obtenu pour la meilleure qualité de vie.

Avec un suivi clinique de 2 ans, la moyenne OHIP initial sans l'adjonction d'implants pour stabiliser les prothèses amovibles était de 61,9. Au bout de 2 ans, à l'aide des implants ce score se réduit à 21, rendant cette valeur significative. Cela indique donc une amélioration de la qualité de vie des patients porteurs d'une prothèse amovible partielle stabilisée par des implants.

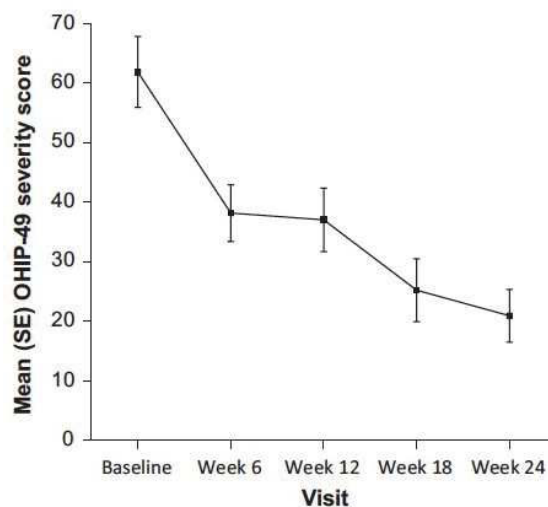


Figure 62: Evolution du score, sans les implants puis avec les implants, de la satisfaction de patients porteurs de prothèse amovible au bout de 2 ans. (source : Gates et coll., 2014)

#### 3.6.1.5 Facilité de l'hygiène du patient

En présence d'une prothèse fixée sur implants, les patients âgés de plus en plus limités physiquement auront du mal à bien nettoyer leur prothèse. Un mauvais nettoyage engendrera des conséquences néfastes à long terme sur la pérennité de la prothèse.

Une prothèse amovible sur implants sera alors plus facile à nettoyer pour ces patients en difficulté.

#### 3.6.2 Les inconvénients

L'inconvénient dans une réhabilitation à l'aide d'une prothèse amovible partielle sur implant ne vient pas de la solution elle-même mais des dents restantes. En cas de perte d'autres dents naturelles, la solution envisagée pourrait alors être délicate. (62)

*Remarque : Les implants exploités par une prothèse amovible doivent être idéalement placés afin de pouvoir accueillir une extension de l'appareil amovible ou une éventuelle solution fixe dans l'avenir. (29)*

### 3.7 La résorption osseuse péri-implantaire

Les implants supportant des prothèses amovibles partielles sont associés à une réduction de la résorption osseuse alvéolaire à la mandibule. (63)

Le comportement biomécanique est mieux contrôlé lorsque des implants sont placés en support additionnel. Cela améliore la stabilité de la prothèse, ce qui réduit la pression sur les autres supports (dentaires et ostéomuqueux) diminuant ainsi la résorption osseuse.

Les implants placés dans les extensions distales réduisent la perte d'os alvéolaire dans les zones édentées. (15)

Les implants associés aux prothèses partielles vont sensiblement réduire la résorption osseuse des crêtes postérieures comparé aux prothèses amovibles conventionnelles.

Par rapport à une situation implantaire fixe, la résorption osseuse autour des implants est

plus qu'acceptable. (64)

### **3.8 Nécessité de maintenance parodontale et de suivi du patient**

Tous les patients doivent recevoir une éducation à l'hygiène orale et un assainissement parodontal complet avant toute intervention implantaire. Le succès implantaire est plus important chez des patients avec un parodonte sain que chez des patients avec un parodonte enflammé. (66)

La maintenance implantaire et parodontale ont une grande importance pour le taux de survie des implants. (65) (35)

Le patient doit alors être vu en contrôle une fois par an afin de s'assurer de la bonne pérennité de la prothèse et des implants.

Le remplacement d'éventuelles pièces d'usure doit aussi être entrepris lors de ces différentes maintenances.

Il n'y a pas de signes cliniques de mobilité ou d'inflammation gingivale autour des implants et des dents lors de réhabilitations à l'aide de prothèses amovibles partielles sur implants. (29)



## 4 Cas cliniques de réalisation de prothèses amovibles partielles sur implants

### 4.1 Cas clinique n°1 : un exemple de traitement mandibulaire

#### 4.1.1 Examen clinique préalable

##### 4.1.1.1 Anamnèse

- Patiente de sexe féminin, âgée de 71 ans.
- Aucun antécédant contre-indiquant l'option implantaire pour le remplacement des dents absentes.(67) (68)

##### 4.1.1.2 Examen endobuccal

- Au maxillaire :

Il s'agit d'une édentation complète. La patiente est porteuse d'une prothèse amovible complète maxillaire depuis longtemps.

Le bilan osseux permettrait d'envisager des implants au maxillaire en vue d'établir une solution fixe ou amovible implanto-portée. La patiente satisfaite de sa prothèse complète maxillaire ne souhaite pas y avoir recours.

- À la mandibule :

Il s'agit d'un édentement de classe I de Kennedy-Applegate. La patiente n'est pas appareillée à la mandibule et le secteur postérieur est édenté depuis de nombreuses années. Les dents 44 et 45 sont à l'état de racine et les dents 41 et 35 sont très mobiles.

##### 4.1.1.3 Examen radiographique

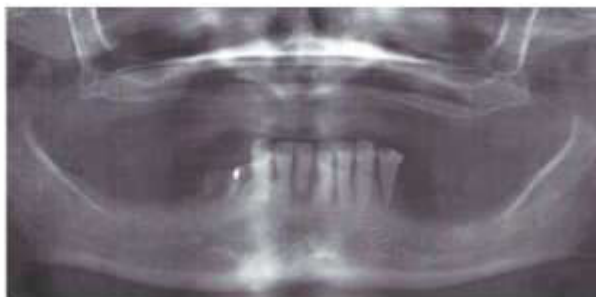

Figure 63: Radiographie panoramique dentaire du cas clinique n°1 lors de la première consultation (source : Taddéi et Waltmann, 2010)

Le secteur 3 a subi une résorption osseuse importante impliquant la nécessaire reconstruction à l'aide d'une greffe, ou autres techniques complexes, si la solution fixe est envisagée. La patiente ne souhaitant pas avoir recours à ces techniques, la solution implantaire fixe n'est pas retenue.

#### 4.1.2 Le projet prothétique

##### 4.1.2.1 Le montage directeur

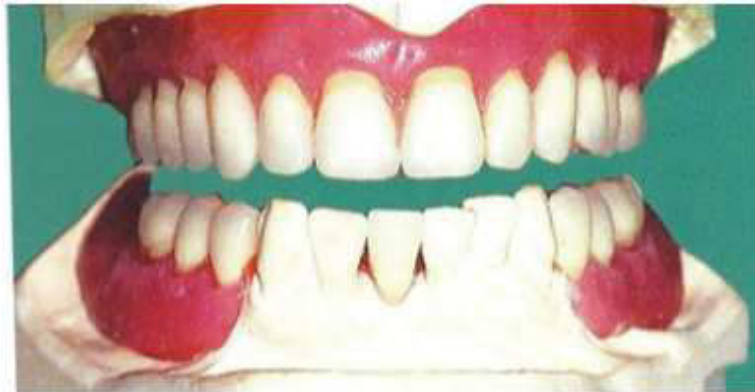

Figure 64: Montage directeur sur les modèles d'étude montés en articulateur (Taddéi et Waltmann, 2010)

L'espace prothétique nécessaire à la 41 est acceptable pour l'incorporation d'une prothèse fixée unitaire sur implant. Compte tenu de la myolyse des canines mandibulaires, la mise en place de crochets dans ces zones s'avèrerait inefficace.

##### 4.1.2.2 La solution retenue

La patiente souhaite garder au maximum ses dents restantes, un édentement complet mandibulaire n'est donc pas envisageable.

La solution retenue et validée par la patiente est la suivante :

- Au maxillaire : réalisation d'une nouvelle prothèse amovible complète.
- À la mandibule :
  - Mise en place d'un implant au niveau de 41 recevant une prothèse fixée unitaire. Cela aura pour avantage de fermer la brèche intercalaire antérieure et de restaurer un groupe incisivo-canin fixe. L'aspect sera alors plus esthétique lors du retrait de la prothèse.
  - Mise en place de 2 implants en site de 33 et 44, créant ainsi des ancrages pour la future prothèse partielle amovible.

#### 4.1.3 La phase chirurgicale

L'implant en site de 41 est placé selon un axe dicté par la position des cingula des dents naturelles voisines.

Les deux implants placés en site de 34 et 44 sont incorporés autant que possible dans un même plan horizontal afin de ne pas créer un déséquilibre pour l'insertion de la future prothèse amovible. Ces deux implants sont placés selon un axe vertical indépendant des dents présentes. Cet axe sera plus avantageux pour l'insertion de la future prothèse amovible.

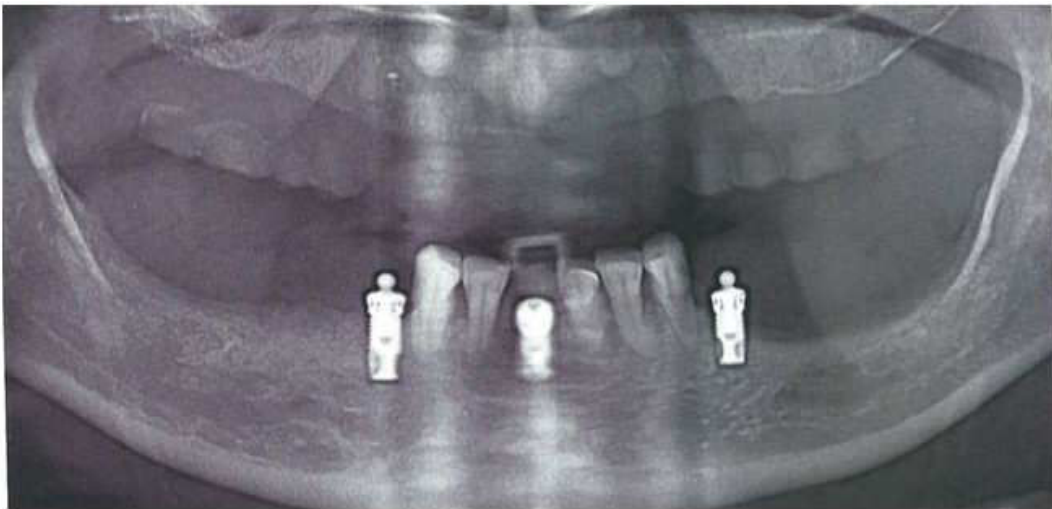


Figure 65: Radiographie panoramique dentaire du cas clinique n°1 avec les implants en place (source : Taddéi et Waltmann, 2010)

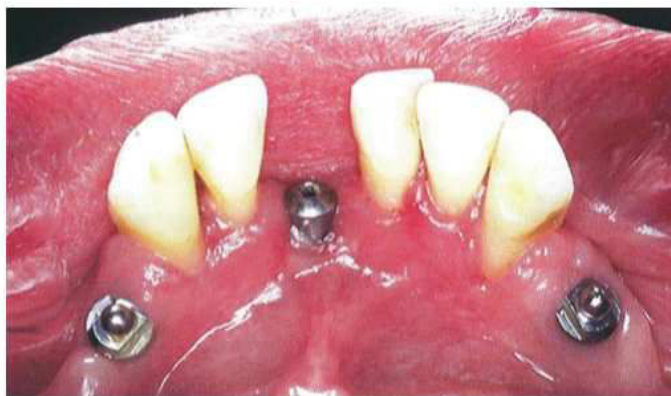

Figure 66: Photographie endobuccale du cas clinique n°1 avec les implants en place (source : Taddéi et Waltmann, 2010)

#### 4.1.4 La phase prothétique

##### 4.1.4.1 La conception de la couronne implanto-portée

La position de l'implant a permis de réaliser une couronne transvissée. La couronne a été effectuée en accord avec le montage directeur.

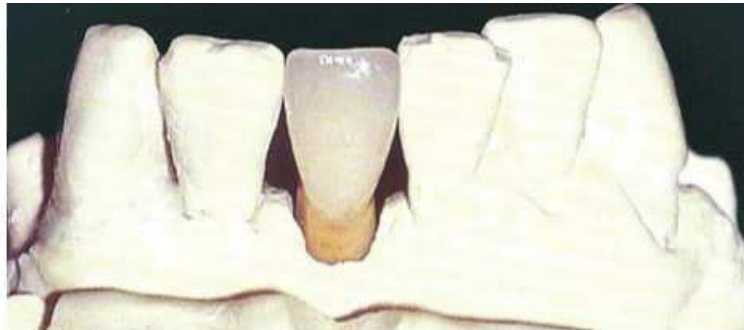

Figure 67: La couronne est insérée sur le maître modèle en plâtre (source : Taddéi et Waltmann, 2015)

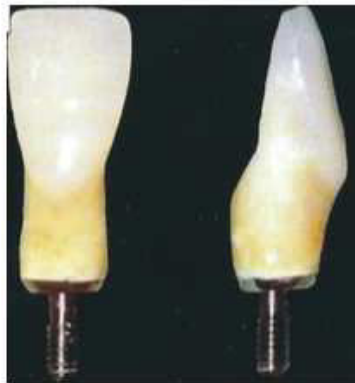

Figure 68: La couronne céramométallique transvissée sur implant (source : Taddéi et Waltmann, 2010)

##### 4.1.4.2 La conception du châssis métallique

Le maître modèle ayant permis la réalisation de la prothèse fixée ne doit pas être le même que celui pour réaliser le châssis. La qualité d'empreinte requise pour la prothèse fixée est différente de celle requise pour la prothèse amovible.

Le châssis est élaboré de telle sorte que les deux seuls appuis sur les dents restantes se limitent par des appuis cingulaires sur les deux canines. Ces appuis vont jouer un rôle dans la sustentation. Aucun contact n'est nécessaire entre la couronne sur implant et le châssis.

Autrement la conception du châssis reste conventionnelle aux règles de la prothèse amovible partielle.

*Remarque : Aucun coffrage métallique n'est prévu pour renforcer la connexion du boîtier situé dans l'intrados de la prothèse. La connexion se faisant la plupart du temps directement en bouche, le risque de créer des interférences serait trop important. De plus, si le boîtier nécessite d'être déposé, l'intervention serait beaucoup plus délicate en présence d'un coffrage métallique. Un coffrage plus à distance n'est pas non plus une bonne solution car il amputerait sur les dents postiches.*

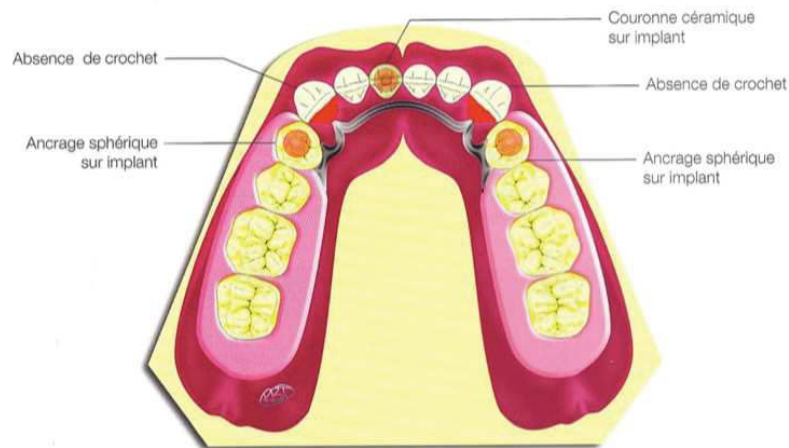


Figure 69: Conception de la prothèse amovible partielle sur implants (source : Taddéi et Waltmann, 2015)

La mise en relation avec les implants se fera par la suite à l'aide d'une polymérisation directement effectuée en bouche.

#### 4.1.4.3 Les rapports intermaxillaires

Les rapports s'enregistrent châssis en place, indépendamment des implants selon les techniques utilisées en prothèse amovible conventionnelle.

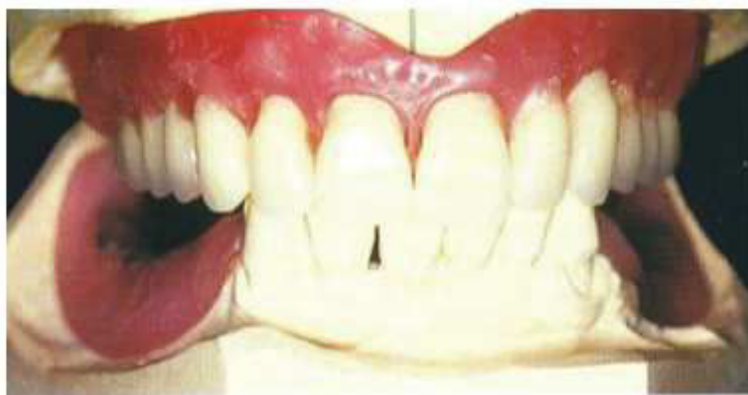

Figure 70: Un bourrelet de cire mandibulaire est effectué afin d'enregistrer les rapports intermaxillaires (source : Taddéi et Waltmann, 2010)

#### 4.1.4.4 Essayage et polymérisation

Une fois l'essayage effectué, la prothèse est polymérisée. Elle est prête à être reliée aux ancrages sphériques des implants en site de 34 et 44. Deux événements linguaux sont aménagés, très utiles lors de la connexion car :

- La résine va pouvoir s'échapper par ce conduit au moment de l'insertion, ce qui facilite le positionnement de la prothèse.
- Il y a moins de risques que la résine fuse dans les zones de contre-dépouilles implantaire.
- En cas de problème, l'accès aux boîtiers femelles est facilité.

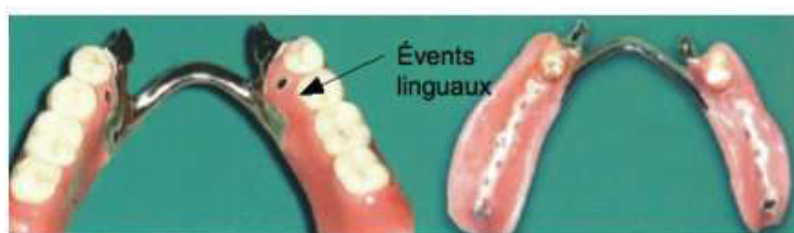

Figure 71: La prothèse amovible partielle est polymérisée avec des événements linguaux (d'après : Taddéi et Waltmann, 2010)

#### 4.1.4.5 La mise en place des attachements

Des digues sont positionnées sur les plateaux des piliers mâles pour empêcher la résine de fuser sous le pilier prothétique et atteindre des zones de contre-dépouille implantaire.

Les boîtiers femelles vont alors être positionnés de manière parallèle.

*Remarque : Il faut faire attention à bien vérifier qu'il n'y ai pas de contact entre le boîtier femelle et l'intrados prothétique lors de la polymérisation. Un silicone peut être employé au préalable pour vérifier d'éventuelles zones de contact qui seront largement retouchées.*

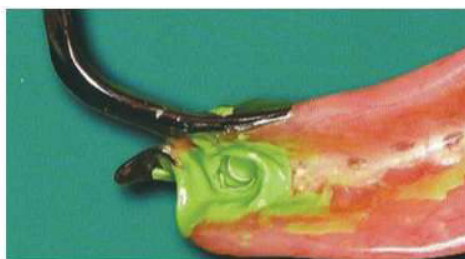

Figure 72: La mise en place du silicone pour visualiser les éventuelles zones de contact avec l'intrados prothétique (Taddéi et Waltmann, 2010)

Les parties femelles sont mises en place sur les attachements boules.

Les boîtiers femelles vont être enchassés dans une résine autopolymérisable claire. L'intérêt de ce matériau est de faciliter une future réintervention en cas de complication ou de dégradation à long terme.

Le châssis ne va entretenir de rapports qu'avec les taquets cingulaires de 33 et 43. Cela apporte un complément de stabilisation antéropostérieure et une sustentation.

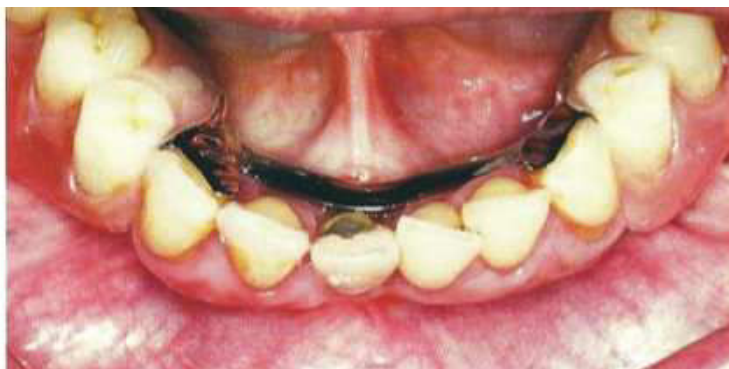

Figure 73: Situation finale en bouche de la prothèse amovible partielle sur implants (source : Taddéi et Waltmann, 2010)

#### 4.1.5 Suivi et maintenance

Cette patiente a été revue au bout d'un an. L'ensemble de la réhabilitation prothétique est stable et l'hygiène orale de la patiente est satisfaisante.

La patiente est satisfaite de sa réhabilitation prothétique.

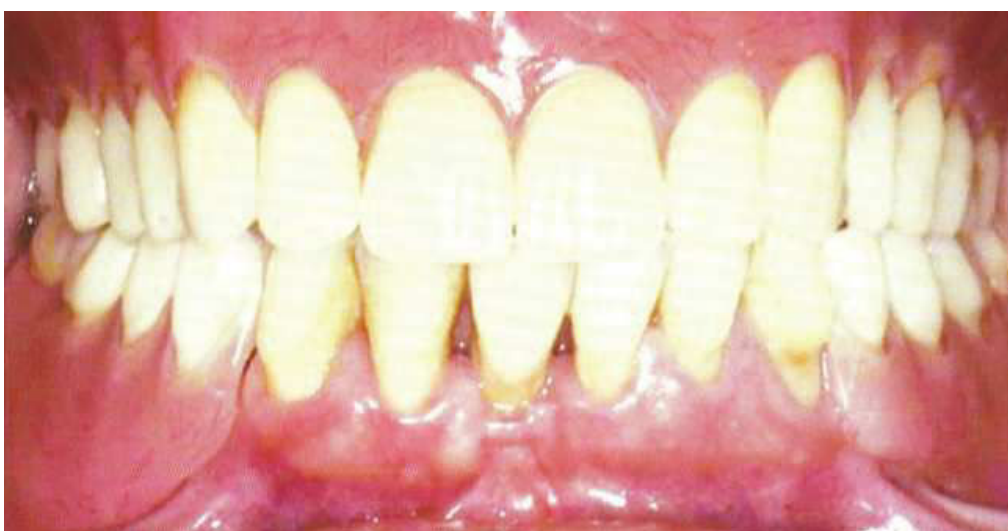

Figure 74: contrôle 1 an après la mise en bouche des appareils (source : Taddéi et Waltmann, 2010)

## 4.2 Cas clinique n°2 : Exemple de traitement au maxillaire

### 4.2.1 Examen clinique

#### 4.2.1.1 Anamnèse

- Patiente de sexe féminin, âgée de 63 ans.
- Sans antécédents médicaux contre-indiquant une solution implantaire.

#### 4.2.1.2 Examen endobuccal

- Au maxillaire :
  - La patiente porte un appareillage amovible depuis 10 ans.
  - La racine de 12 est fracturée et la 27 est très mobile.
  - Il y a une atteinte parodontale généralisée mais pas de mobilité des dents 11 à 23. La patiente ne souhaite pas passer à l'édentation totale.
- À la mandibule :
  - L'atteinte parodontale est modérée. Il y a besoin d'un assainissement parodontal mais toutes les dents sont conservables.

#### 4.2.1.3 Examen radiographique

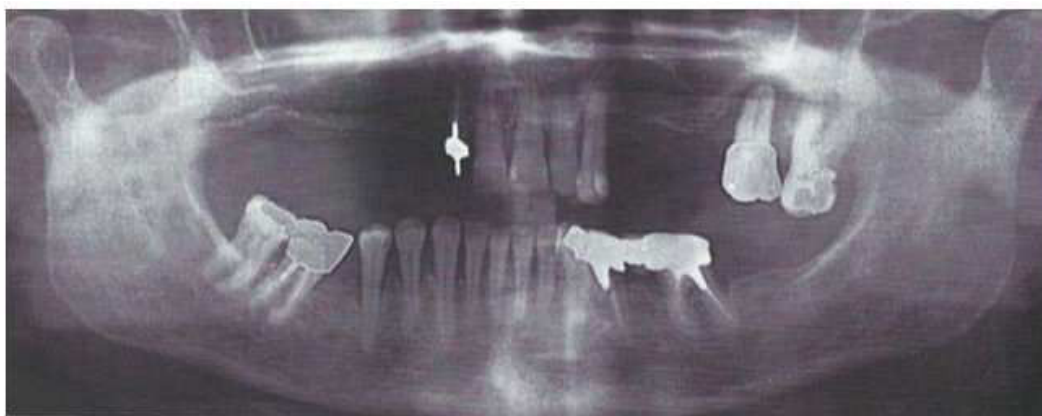


Figure 75: Radiographie panoramique dentaire du cas clinique n°2 à l'état initial. (Taddéi et Waltmann, 2010)



Après analyse radiographique complémentaire à l'aide d'un cone beam, les possibilités d'implantation sont limitées aux secteurs 16, 13, 12 et 25. Les autres zones édentées ont un profil en lame de couteau nécessitant des greffes en onlay supplémentaires si une thérapie fixe est envisagée. La patiente ne souhaitant pas rallonger encore plus les délais chirurgicaux, elle refuse cette option.

#### 4.2.2 Le projet prothétique

Le plan de traitement retenu et validé par la patiente est donc le suivant :

- Implantation en site 12 acceptant une couronne céramométallique.
- Implantation en site 13 acceptant une couronne céramométallique.
- Couronner la dent 23 qui s'est égressée.
- Implantation en site 16 et 25 pour des supports sphériques qui assureront la rétention de la prothèse amovible partielle sur implant.
- La dent 28 sera conservée car elle possède un ancrage biomécanique valable : elle ne présente pas d'intérêt majeur d'un point de vue fonctionnel mais la création d'un crochet supplémentaire permettra une rétention supplémentaire de l'appareil.

#### 4.2.3 La conception du châssis

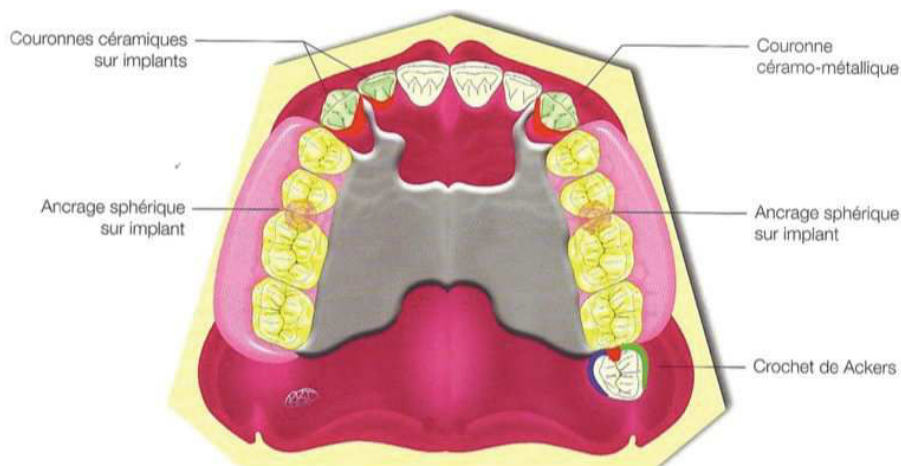


Figure 76: plan de traitement validé par la patiente (source : Taddéi et Waltmann, 2010)

La dent 28 va accueillir un crochet de Ackers.

Les deux canines couronnées recevront simplement un appui mésial. Il n'y aura pas de problèmes esthétiques au niveau de ces deux dents car elles n'accueilleront pas de crochets en distal.

#### 4.2.4 La phase chirurgicale

Les implants sont placés en deux temps. Un enfouissement chirurgical a été décidé afin de réduire les incidences nocives de la prothèse provisoire sur les implants pendant la phase d'ostéointégration.

Un aménagement muqueux a été effectué au niveau de 12 et 13 afin de rendre la zone plus esthétique.

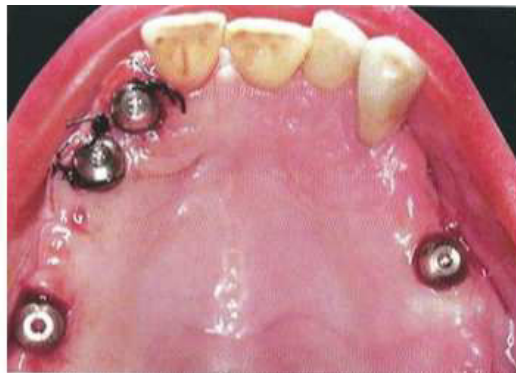

Figure 77: Mise en place des piliers de cicatrisation : les implants 11 et 12 serviront à la prothèse fixée, les implants 16 et 25 à la prothèse amovible (source : Taddéi et Waltmann, 2010)

#### 4.2.5 La phase prothétique

Les étapes sont les mêmes que pour le cas clinique n°1.

L'avantage des couronnes sur implant en 12 et 13 :

- La restauration d'un guidage canin fixe.
- Un certain avantage psychologique avec conservation de la partie antérieure du sourire lorsque l'appareil est déposé.
- La restauration d'un calage occlusal relativement indépendant de l'appareil amovible bien que les prémolaires ne soient pas remplacées par une thérapie fixe.
- Le décalage en postérieur des crochets rend l'appareil amovible plus discret et améliore donc l'esthétique.
- Le volume de la partie amovible sera aussi moins important. La distalisation des dents postiches et de la fausse gencive est aussi un avantage esthétique supplémentaire.

#### 4.2.6 Maintenance et suivi

La patiente a effectué des contrôles la première et la deuxième année après l'insertion des prothèses.

Pour des raisons personnelles, la patiente ne s'est pas rendue aux séances suivantes de contrôle pendant une durée de 3 ans.

La dent 34, support du bridge inférieur a été extraite pendant cette absence de contrôle.

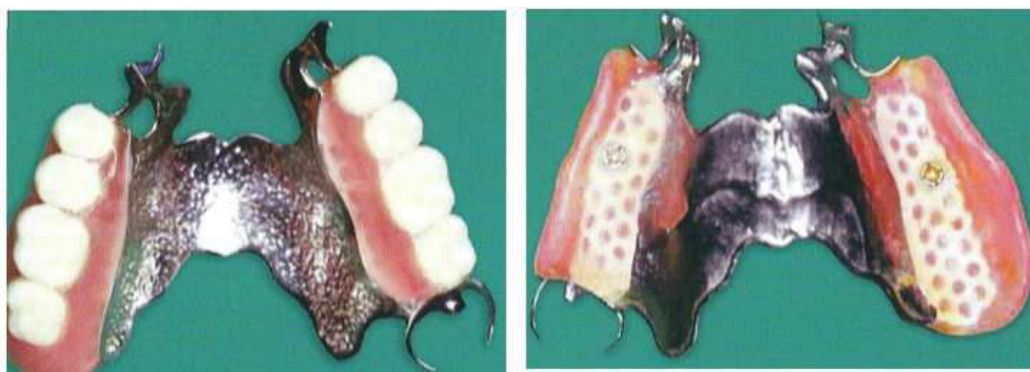

Figure 78: À gauche, la prothèse amovible partielle polymérisée ; à droite, l'intrados de la prothèse amovible partielle (source : Taddéi et Waltmann, 2010)

Une accumulation de plaque et de tartre a été constatée due à cette absence prolongée de contrôle.

La reconstruction du maxillaire reste satisfaisante et quelques assainissements de routine ont été entrepris afin de réduire l'inflammation gingivale.

Un nouveau plan de traitement a été proposé à la patiente. Afin de passer à une solution totalement fixe au maxillaire, une greffe osseuse en onlay a été reproposée à la patiente. La patiente étant satisfaite de ses prothèses actuelles, elle n'a pas retenu cette proposition.

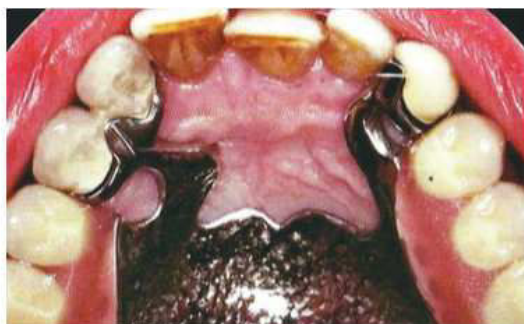

Figure 79: La prothèse est toujours stable et adaptée au bout de 5 ans. Malgré le mauvais contrôle de plaque, le lit prothétique reste stable (source : Taddéi et Waltmann, 2010)

### 4.3 Cas clinique n°3 du Dr Schouver

#### 4.3.1 Examen clinique

##### 4.3.1.1 Anamnèse

- Patient de sexe masculin né le 17 mars 1950.
- Sans antécédents médicaux contre-indiquant une solution implantaire.

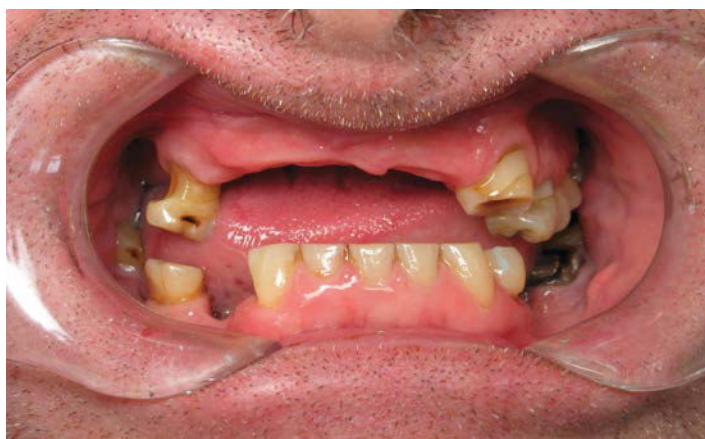

Figure 80: Situation initiale du patient sans ses appareils.

##### 4.3.1.2 Examen endo-buccal

- Au maxillaire :
  - Le patient est porteur d'une prothèse amovible partielle résine qui n'est plus adaptée.
  - Les dents 14 et 23 sont très délabrées.
  - La dent 14 est à extraire.
- A la mandibule :
  - Le patient porte également une prothèse amovible partielle résine qui n'est plus adaptée.
  - Les incisives mandibulaires sont très délabrées et nécessitent d'être restaurées.
  - La dent 36 est à extraire.
  - On notera également l'agénésie de 42.

L'usure des dents restantes et des appareils amovible est très importante chez ce patient qui présente une dimension verticale d'occlusion effondrée. Les appareils sont très instables rendant la mastication et la phonation difficile. Le patient souhaite aussi améliorer son sourire.

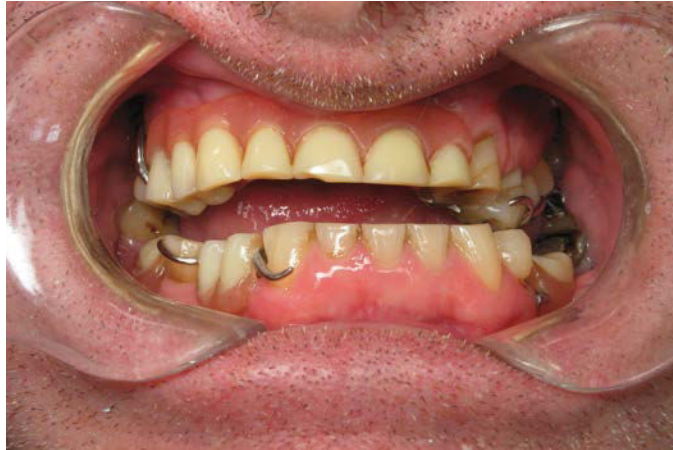

Figure 81: Situation initiale du patient, appareils en bouche

#### 4.3.1.3 Examen radiographique

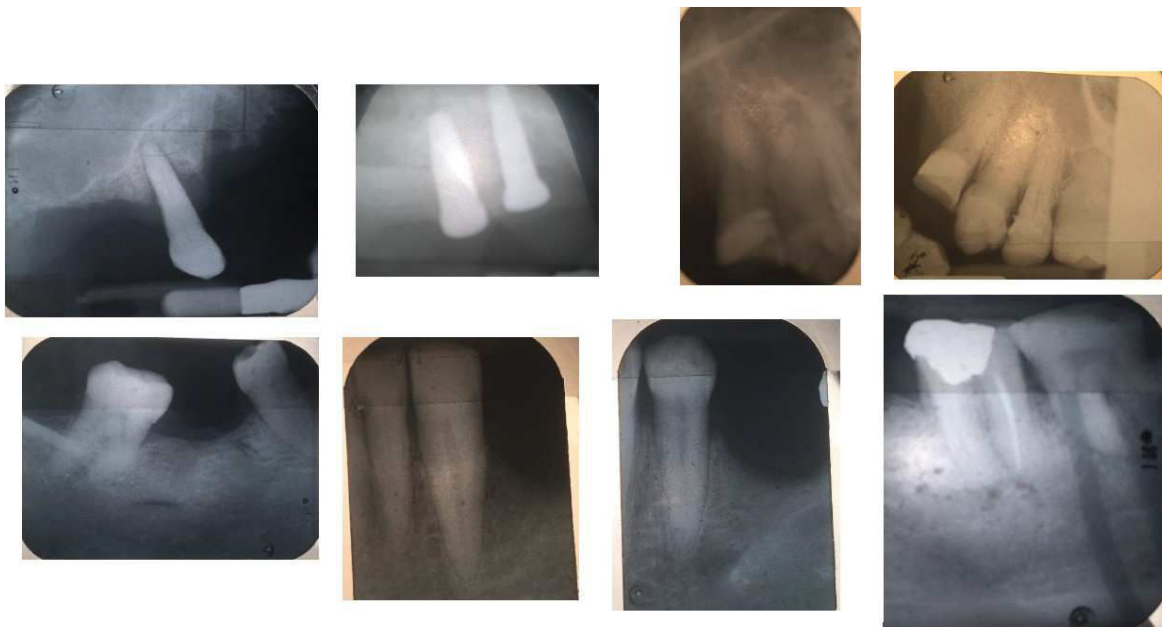


Figure 82: Bilan radiographique complet du patient après la pose des implants

#### 4.3.2 Le projet prothétique

##### 4.3.2.1 Le montage directeur

Afin de proposer la meilleure solution au patient, un montage directeur a été effectué pour visualiser le projet prothétique.

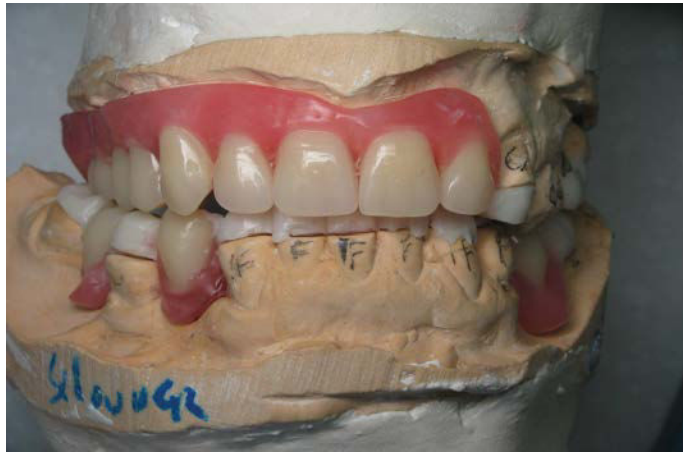

Figure 83: Montage directeur sur les modèles en plâtre

##### 4.3.2.2 La solution retenue

Après discussion avec le patient, le projet prothétique retenu est le suivant :

- Au maxillaire :
  - Implantation en site 13 acceptant une couronne céramométallique fraisée.
  - Implantation en site 14 acceptant une couronne céramométallique fraisée.
  - Bridge céramométallique de 23 à 26 avec comme piliers supplémentaires 24 et 25. Le bridge comprend aussi des fraisages.
  - Prothèse amovible partielle à infrastructure métallique remplaçant les dents : 17, 16, 15, 12, 11, 21, 22.

Les implants en 13 et 14 sont positionnés pour contrer l'instabilité provoquée par la classe II de Kennedy-Applegate. Des couronnes fixes sont préférées à des attachements afin de retrouver un guidage canin fixe. La protection des dents et le confort du patient seront améliorés.

- A la mandibule :
  - Facettes céramiques sur 31, 32, 33, 34, 41 et 43.
  - Couronnes céramométalliques fraisées en 37, 45, 47.
  - Prothèse amovible partielle à infrastructure métallique remplaçant les dents : 46, 44, 35, 36.

#### 4.3.3 La phase chirurgicale

Les implants en site 13 et 14 ont été placés par le Dr Molard.

- L'implant 13 a un diamètre de 4,3mm et une longueur de 13mm.
- L'implant 14 a un diamètre de 5mm et une longueur de 13mm.

Ce sont deux implants Replace select.

Une temporisation de 5 mois, avec de nouvelles prothèses amovibles transitoires, a été nécessaire avant de passer au projet prothétique.

#### 4.3.4 La phase prothétique

##### 4.3.4.1 Validation du montage directeur en bouche

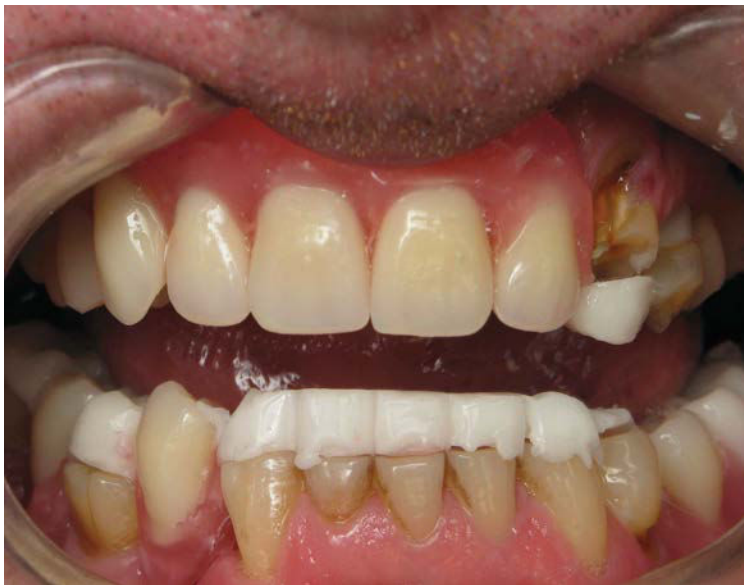

Figure 84: Montage directeur placé en bouche

Il est à noter que le montage directeur englobe aussi les dents antérieures, il n'y a pas de wax up effectué sur ces dents. Ceci permet de mieux visualiser le travail futur dans sa totalité.

#### 4.3.4.2 La conception des prothèses fixées

##### 4.3.4.2.1 Phase des empreintes pour la prothèse fixée

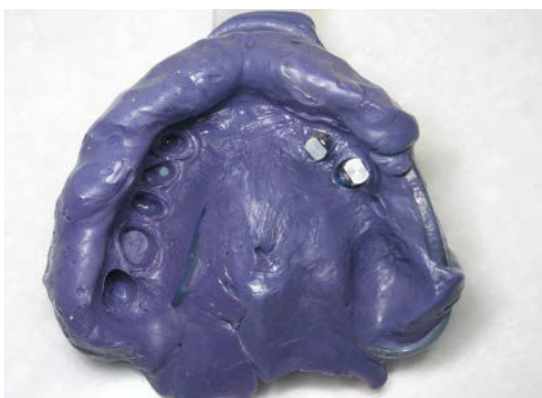

Figure 85: Empreinte maxillaire à l'Impregum®

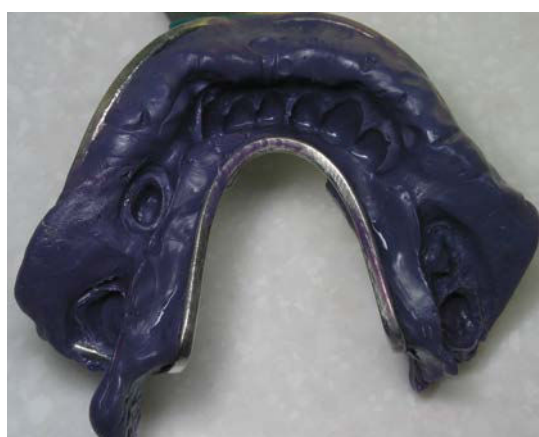

Figure 86: Empreinte mandibulaire à l'Impregum®

Les empreintes ont été réalisées à l'aide de porte-empreintes Rimlock® et d'un matériau polyether type Impregum®. L'empreinte maxillaire est commune aux prothèses fixées implantaires et dentaires.

##### 4.3.4.2.2 Essayage des chapes et des piliers implantaires

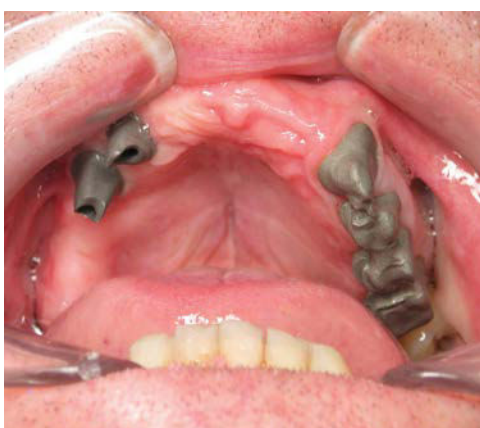

Figure 87: Chapes et piliers implantaires mis en place au maxillaire

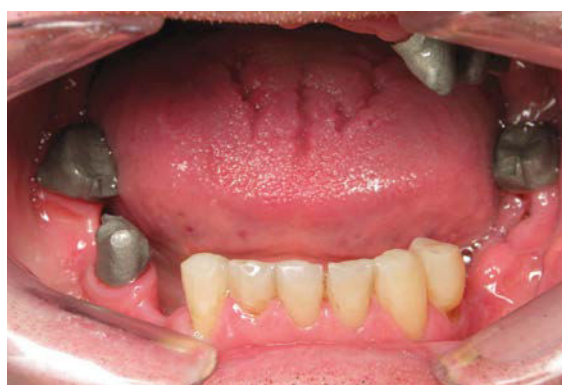

Figure 88: chapes mises en place à la mandibule

L'essayage des chapes et des piliers implantaires a ensuite été effectué pour vérifier leur bonne adaptation notamment au niveau du bridge maxillaire.



#### 4.3.4.2.3 Prise des relations inter-maxillaires

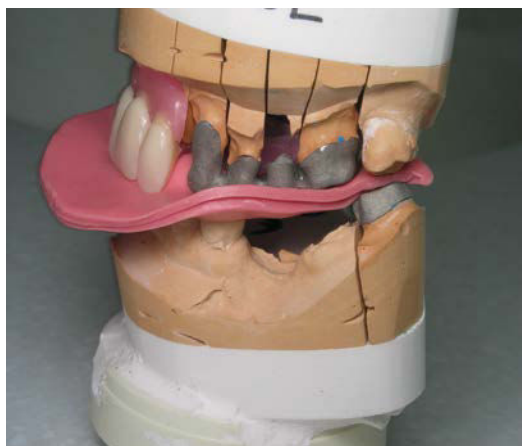


Figure 89: Relations inter-maxillaires : vue du secteur 2 et 3

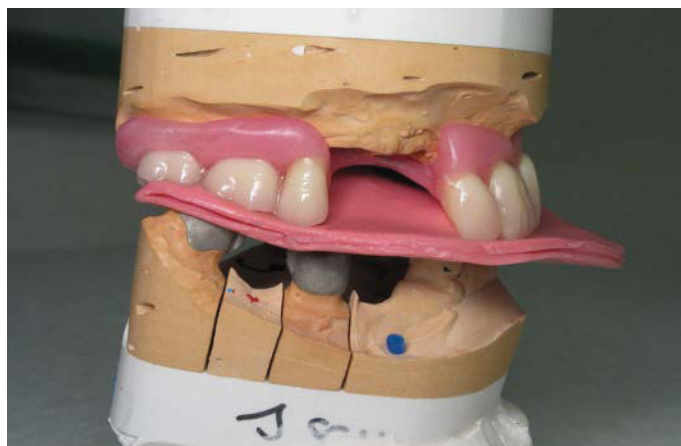


Figure 90: Relations inter-maxillaires : vue du secteur 1 et 4

La prise des relations inter-maxillaires a été réalisée avec les chapes et le montage directeur en place. Cela garantit une meilleure précision.

#### 4.3.4.2.4 Essayage des couronnes et collage des facettes céramiques

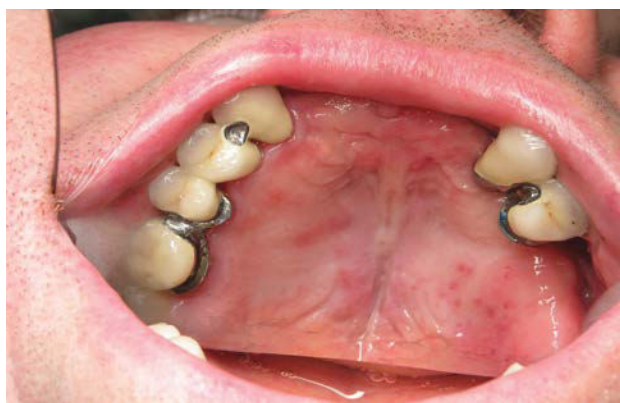

Figure 92: Couronnes fraisées mises en bouche au maxillaire

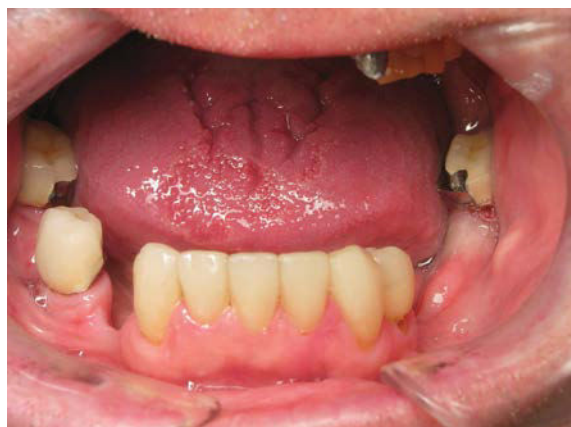

Figure 91: Couronnes fraisées mises en bouche à la mandibule et collage des facettes céramiques

*Remarque : Il est important de souligner ici que les couronnes sont simplement essayées alors que les facettes céramiques sont collées définitivement. Les couronnes seront emportées avec les nouvelles empreintes destinées à la réalisation des prothèses amovibles. Les facettes céramiques sont déjà collées afin de respecter les principes d'Orthlieb sur le guidage antérieur des incisives mandibulaires.*

#### 4.3.4.3 La conception des châssis

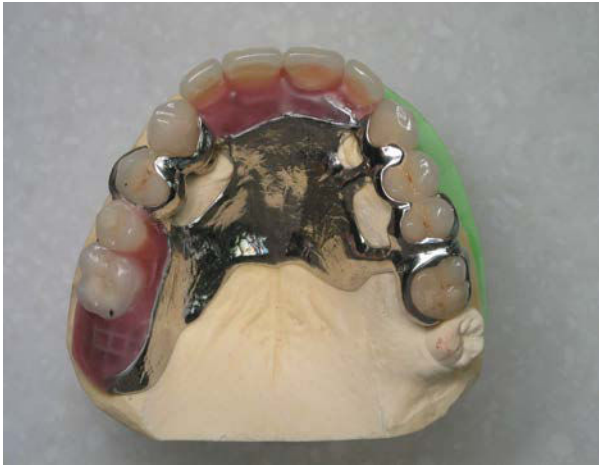

Figure 93: Prothèse amovible partielle à infrastructure métallique maxillaire

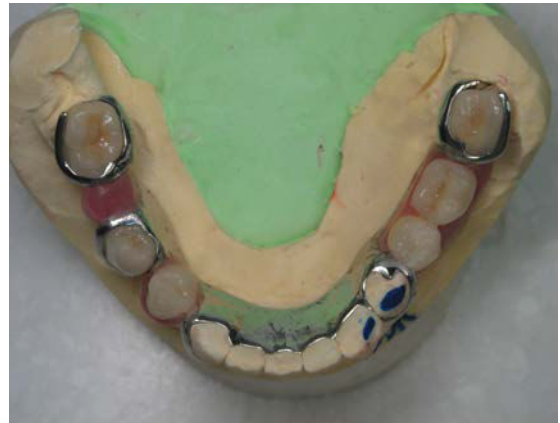

Figure 94: Prothèse amovible partielle à infrastructure métallique mandibulaire

- Au maxillaire, il s'agit d'un édentement de classe II subdivision 1 de Kennedy-Applegate.
- A la mandibule, il s'agit d'un édentement de classe III subdivision 2 de Kennedy-Applegate.
- Le châssis maxillaire :
  - Présence d'une plaque palatine large.
  - Crochet de Bonwill au niveau de 25 et 26.
  - Crochet RPC sur 24.
  - Bandeaux cingulaires et coronaires sur les couronnes fraisées.
- Le châssis mandibulaire :
  - Présence d'un bandeau ligual.
  - Crochet de Ackers sur 47, 45 et 37.
  - Crochets RPC sur 43 et 34.

#### 4.3.4.4 Essayage

Les prothèses fixées et amovibles avec les dents montées sur cires sont alors essayées pour vérifier l'occlusion et l'esthétique. Le patient doit valider ces paramètres avant de passer à l'étape de polymérisation.

#### 4.3.4.5 Mise en bouche finale

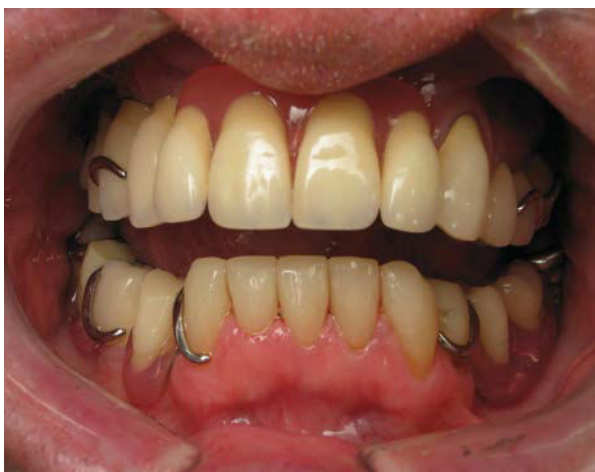

Figure 95: Prothèses maxillaires et mandibulaires mises en places

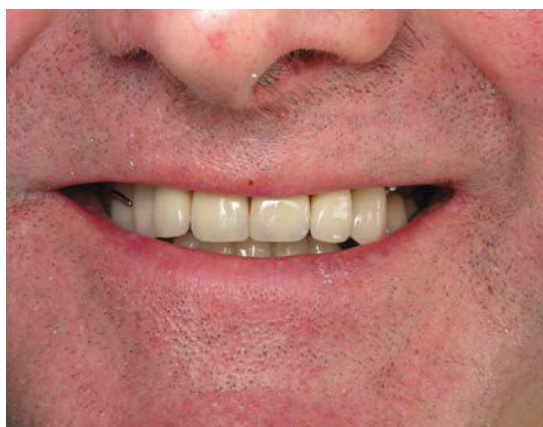

Figure 96: Le patient retrouve un sourire harmonieux

Le patient a retrouvé un sourire harmonieux et les crochets sont discrets.

La dimension verticale est rétablie. Le patient retrouve un visage bien proportionné.

#### 4.3.5 Maintenance et suivi

Le patient est venu chaque année pour des contrôles réguliers. Le lit prothétique reste stable. Le patient est satisfait de ses prothèses.

## 5 Conclusion

La prothèse amovible partielle sur implants est une solution peu évoquée lors de l'exposition des différents plans de traitements aux patients.

L'association du traitement implantaire et de la prothèse amovible partielle va ainsi permettre de résoudre les problèmes rencontrés avec la prothèse amovible conventionnelle, source d'insatisfaction de nombreux patients.

Le problème esthétique des crochets va être résolu donnant au patient un sourire plus naturel.

L'instabilité des prothèses amovibles, notamment rencontrée dans les classes I et II de Kennedy-Applegate va être réduite à l'aide des implants.

Le pouvoir masticatoire découlant de cette meilleure stabilité va être augmenté.

Enfin, la qualité de vie générale du patient va s'améliorer.

Le recul clinique important des récentes études montre que cette solution s'avère fiable à court et moyen terme si la maintenance et une bonne hygiène bucco-dentaire sont respectées. D'autres études à long terme sont encore nécessaires à entreprendre notamment pour les traitements maxillaires.

Cette solution thérapeutique reste un bon compromis lorsqu'une solution totalement fixe est impossible. Elle devrait être plus souvent proposée aux patients.

## Bibliographie

1. Saint-Pierre F. Pose d'une prothèse amovible définitive à châssis métallique [Internet]. 2006 [cité 29 mai 2017]. Disponible sur: [https://www.has-sante.fr/portail/jcms/r\\_1498692/fr/pose-d-une-prothese-amovible-definitive-a-chassis-metallique](https://www.has-sante.fr/portail/jcms/r_1498692/fr/pose-d-une-prothese-amovible-definitive-a-chassis-metallique)
2. Santoni P. Maîtriser la prothèse amovible partielle. Rueil-Malmaison: Editions CdP; 2004. 185 p.
3. Schittly J, Schittly E. Prothèse amovible partielle clinique et laboratoire. Rueil-Malmaison: Editions CdP; 2012. 254 p. (JPIO).
4. Choudhary Z, Kumar P, Amin M, Malik S. Kennedy's Classification — a Study Done at Dow International Dental Hospital. *Pak Oral Dent J.* 31 déc 2016;36(4):677-9.
5. Begin M. La prothèse partielle amovible : conception et tracés des châssis. Paris: Quintessence International; 2004. 135 p. (Réussir).
6. Jourda G. Prothèse partielle amovible, prothèse combinée : répertoire de cas cliniques et tracés. Courtaboeuf: Edp Sciences; 2015. 194 p.
7. Jourda G. Prothèses partielles amovibles simples, combinées et sur implants : nouveau regard, nouvelles conceptions. Courtaboeuf: Edp Sciences; 2015. 219 p.
8. Pilloud JL, Nally JN, Meyer JM. [Long-term follow-up of patients wearing lower partial dentures (Kennedy-Applegate class I) (1)]. *Schweiz Monatsschrift Zahnmed Rev Mens Suisse Odonto-Stomatol Riv Mens Svizzera Odontol E Stomatol.* mars 1984;94(3):201-10.
9. Pilloud JL, Nally JN. [Long-term follow-up of patients wearing lower partial dentures (Kennedy-Applegate class I) (2)]. *Schweiz Monatsschrift Zahnmed Rev Mens Suisse Odonto-Stomatol Riv Mens Svizzera Odontol E Stomatol.* juill 1984;94(7):654-9.
10. Pilloud JL, Nally JN. [Long-term clinical and radiographic control of the bone-mucosa support of extension dentures (Kennedy-Applegate classes I and II)]. *Schweiz Monatsschrift Zahnheilkd Rev Mens Suisse Odonto-Stomatol.* juill 1982;92(7):563-7.
11. Lubespere A, Lebig A, Jourdan P. [The mechanical behavior and biocompatibility of different modern ideas of partial fixed free-end saddle dentures]. *Bull Group Int Rech Sci Stomatol Odontol.* juin 1992;35(1-2):23-41.
12. Begin M, Fouilloux I. Les attachements en prothèse. Paris: Quintessence International; 2011. 111 p.
13. Leles CR, Martins RR, Silva ET, Nunes MF. Discriminant analysis of patients' reasons for choosing or refusing treatments for partial edentulism. *J Oral Rehabil.* déc 2009;36(12):909-15.
14. Xiao W, Li Z, Shen S, Chen S, Wang Y, Wang J. Theoretical Role of Adjunctive Implant Positional Support in Stress Distribution of Distal-Extension Mandibular Removable Partial Dentures. *Int J Prosthodont.* 11 déc 2014;27(6):579-81.
15. Mitrani R, Brudvik JS, Phillips KM. Posterior Implants for Distal Extension Removable

Prostheses: A Retrospective Study. *Int J Periodontics Restorative Dent.* août 2003;23(4):352-9.

16. Ohkubo C, Kobayashi M, Suzuki Y, Hosoi T. Effect of Implant Support on Distal-Extension Removable Partial Dentures: In Vivo Assessment. *Int J Oral Maxillofac Implants.* déc 2008;23(6):1095-101.
17. Kono K, Kurihara D, Suzuki Y, Ohkubo C. Pressure distribution of implant-supported removable partial dentures with stress-breaking attachments. *J Prosthodont Res.* avr 2014;58(2):115-20.
18. Bouraoui S. Apport de l'implantologie dans la stabilisation de la prothèse amovible partielle amovible. *Strat Prothétique.* mai-juin 2015;15(3):135-41.
19. Bourhy O, Limbour P. Prothèse amovible partielle stabilisée sur implants : enquête auprès de 21 patients. *Implant.* sept 2015;21(3):185-9.
20. Lekholm U, Zarb G. In: *Tissue-integrated prostheses : osseointegration in clinical dentistry.* Chicago: Quintessence International; 1985. p. 199-209.
21. Taddei C, Waltmann E. *Implants et prothèse partielle amovible.* Paris: Quintessence Internationale; 2009. 105 p.
22. Bortolini S, Natali A, Franchi M, Coggiola A, Consolo U. Implant-Retained Removable Partial Dentures: An 8-Year Retrospective Study. *J Prosthodont.* avr 2011;20(3):168-72.
23. Hirata K, Takahashi T, Tomita A, Gonda T, Maeda Y, Hirata K, et al. Loading Variables on Implant-Supported Distal-Extension Removable Partial Dentures: An In Vitro Pilot Study. *Int J Prosthodont.* janv 2016;29(1):17-9.
24. Wolfart S, Moll D, Hilgers R-D, Wolfart M, Kern M. Implant placement under existing removable dental prostheses and its effect on oral health-related quality of life. *Clin Oral Implants Res.* déc 2013;24(12):1354-9.
25. Keltjens HMAM, Käyser AF, Hertel R, Battistuzzi PGFCM. Distal Extension Removable Partial Dentures Supported by Implants and Residual Teeth: Considerations and Case Reports. *Int J Oral Maxillofac Implants.* 3 avr 1993;8(2):68-77.
26. Ramchandran A, Agrawal KK, Chand P, Ramashanker null, Singh RD, Gupta A. Implant-assisted removable partial denture: An approach to switch Kennedy Class I to Kennedy Class III. *J Indian Prosthodont Soc.* déc 2016;16(4):408-11.
27. Zancopé K, Abrão GM, Karam FK, Neves FD. Placement of a distal implant to convert a mandibular removable Kennedy class I to an implant-supported partial removable Class III dental prosthesis: A systematic review. *J Prosthet Dent.* juin 2015;113(6):528-533.e3.
28. Wismeijer D, Tawse-Smith A, Payne AGT. Multicentre prospective evaluation of implant-assisted mandibular bilateral distal extension removable partial dentures: Patient satisfaction. *Clin Oral Implants Res.* janv 2013;24(1):20-7.
29. Mijiritsky E, Lorean A, Mazor Z, Levin L. Implant Tooth-Supported Removable Partial Denture with at Least 15-Year Long-Term Follow-Up. *Clin Implant Dent Relat Res.* 1 oct 2015;17(5):917-22.

30. Hegazy SAF, Elshahawi IM, ElMotayam H. Stresses Induced by Mesially and Distally Placed Implants to Retain a Mandibular Distal-Extension Removable Partial Overdenture: A Comparative Study. *Int J Oral Maxillofac Implants*. avr 2013;28(2):403-7.
31. Cunha LDAP, Pellizzer EP, Verri FR, Pereira JA. Evaluation of the influence of location of osseointegrated implants associated with mandibular removable partial dentures. *Implant Dent*. sept 2008;17(3):278-87.
32. Turkyilmaz I. Use of distal implants to support and increase retention of a removable partial denture: a case report. *J Can Dent Assoc*. nov 2009;75(9):655-8.
33. Shahmiri R, Aarts JM, Bennani V, Das R, Swain MV. Strain Distribution in a Kennedy Class I Implant Assisted Removable Partial Denture under Various Loading Conditions. *Int J Dent*. 2013;2013:351279.
34. Davarpanah M, Szmukler-Moncler S, Rajzbaum P. Manuel d'implantologie clinique. Rueil-Malmaison: Editions CdP; 2012. 656 p.
35. Uludag B, Celik G. Fabrication of a maxillary implant-supported removable partial denture: A clinical report. *J Prosthet Dent*. janv 2006;95(1):19-21.
36. Hüe O, Berteretche M-V. Prothèse complète : réalité clinique, solutions thérapeutiques. Paris: Quintessence International; 2003. 292 p.
37. Kumar L, Sehgal K. Removable partial denture supported by implants with prefabricated telescopic abutments - a case report. *J Clin Diagn Res JCDR*. juin 2014;8(6):ZD04-06.
38. Baek Y-W, Lim Y-J, Lee J-H, Ryu H-S. Restoration of a partially edentulous patient with an implant-supported removable partial denture: A case report. *Quintessence Int*. avr 2014;45(4):307-12.
39. Vanzeveren C, D'hoore W, Bercy P. Influence of removable partial denture on periodontal indices and microbiological status. *J Oral Rehabil*. mars 2002;29(3):232-9.
40. De Aquino ARL, Albuquerque de Sousa S, Da Fonte Porto Carreiro A, Rocha Germano A, Lima Mendonça S, Miranda de Holanda DV. Implant-supported removable partial denture. *Prótese Parcial Removível Retida Por Implante*. janv 2013;61(1):127-32.
41. Albrektsson T, Albrektsson B. Osseointegration of bone implants. A review of an alternative mode of fixation. *Acta Orthop Scand*. oct 1987;58(5):567-77.
42. Mahrous AI, Aldawash HA, Soliman TA, Banasr FH, Abdelwahed A. Implant Supported Distal Extension over Denture Retained by Two Types of Attachments. A Comparative Radiographic Study by Cone Beam Computed Tomography. *J Int Oral Health JIOH*. mai 2015;7(5):5-10.
43. Feine JS, Carlsson GE, Awad MA, Chehade A, Duncan WJ, Gizani S, et al. The McGill consensus statement on overdentures. Mandibular two-implant overdentures as first choice standard of care for edentulous patients. *Gerodontology*. juill 2002;19(1):3-4.
44. Rignon-Bret C, Dupuis R, Gaudy J-F. Application of a 3-dimensional measurement system to complete denture impressions. *J Prosthet Dent*. juin 2002;87(6):603-12.

45. Zitzmann NU, Rohnerb U, Weiger R, Krastl G. When to Choose Which Retention Element to Use for Removable Dental Prostheses. *Int J Prosthodont.* mars 2009;22(2):161-7.
46. Shahmiri RA, Atieh MA. Mandibular Kennedy Class I implant-tooth-borne removable partial denture: a systematic review. *J Oral Rehabil.* mars 2010;37(3):225-34.
47. Gates WD, Cooper LF, Sanders AE, Reside GJ, De Kok IJ. The effect of implant-supported removable partial dentures on oral health quality of life. *Clin Oral Implants Res.* 1 févr 2014;25(2):207-13.
48. Campos CH, Gonçalves TMSV, Rodrigues Garcia RCM. Implant retainers for free-end removable partial dentures affect mastication and nutrient intake. *Clin Oral Implants Res.* août 2014;25(8):957-61.
49. Van Kampen FMC, van der Bilt A, Cune MS, Fontijn-Tekamp FA, Bosman F. Masticatory Function with Implant-supported Overdentures. *J Dent Res.* sept 2004;83(9):708-11.
50. Sato Y, Miura A, Saito A. Dysphagia management in a 3-year dental hygiene education programme in Japan. *Int J Dent Hyg.* nov 2005;3(4):179-84.
51. Van der Bilt A, Burgers M, van Kampen FMC, Cune MS. Mandibular implant-supported overdentures and oral function. *Clin Oral Implants Res.* nov 2010;21(11):1209-13.
52. Gonçalves TMSV, Campos CH, Gonçalves GM, de Moraes M, Rodrigues Garcia RCM. Mastication improvement after partial implant-supported prosthesis use. *J Dent Res.* déc 2013;92(12 Suppl):189S-94S.
53. Liedberg B, Stoltze K, Öwall B. The masticatory handicap of wearing removable dentures in elderly men. *Gerodontology.* mars 2005;22(1):10-6.
54. Cordaro L, Torsello F, Ribeiro CA. Transition from a failing dentition to a removable implant-supported prosthesis: A staged approach. *Quintessence Int.* mai 2010;41(5):371-8.
55. Gates WD, Cooper LF, Sanders AE, Reside GJ, De Kok IJ. The effect of implant-supported removable partial dentures on oral health quality of life. *Clin Oral Implants Res.* 1 févr 2014;25(2):207-13.
56. Yeung S, Chee WWL, Torbati A. Design concepts of a removable partial dental prosthesis with implant-supported abutments. *J Prosthet Dent.* août 2014;112(2):99-103.
57. Chtonopoulos V, Sarafianou A, Kourtis S. The Use of Dental Implants in Combination with Removable Partial Dentures. A Case Report. *J Esthet Restor Dent.* déc 2008;20(6):355-64.
58. Grossmann Y, Levin L, Sadan A. A retrospective case series of implants used to restore partially edentulous patients with implant-supported removable partial dentures: 31-month mean follow-up results. *Quintessence Int.* sept 2008;39(8):665-71.
59. Furuyama C, Takaba M, Inukai M, Mulligan R, Igarashi Y, Baba K. Oral health-related quality of life in patients treated by implant-supported fixed dentures and removable partial dentures. *Clin Oral Implants Res.* août 2012;23(8):958-62.
60. Hummel SK, Wilson MA, Marker VA, Nunn ME. Quality of removable partial dentures worn



by the adult U.S. population. *J Prosthet Dent.* juill 2002;88(1):37-43.

61. Slade GD, Spencer AJ. Development and evaluation of the Oral Health Impact Profile. *Community Dent Health.* mars 1994;11(1):3-11.
62. Oh W, Oh T-J, Park J. Impact of implant support on mandibular free-end base removable partial denture: theoretical study. *Clin Oral Implants Res.* 1 févr 2016;27(2):e87-90.
63. ELSyad MA, Habib AA. Implant-Supported Versus Implant-Retained Distal Extension Mandibular Partial Overdentures and Residual Ridge Resorption: A 5-Year Retrospective Radiographic Study in Men. *Int J Prosthodont.* juill 2011;24(4):306-13.
64. Chang L-C, Wang J-C, Tasi C-C. Removable partial denture on osseointegrated implants and natural teeth. *Chang Gung Med J.* juin 2007;30(3):274-9.
65. Joseph D, Gallina S, Paoli N, Miller N, Penaud J, Ambrosini P. A retrospective clinical study of implant-retained prosthetic partial dentures: A follow up investigation. *J Dent Implants.* janv 2014;4(1):38-43.
66. Schuler R. A diagnosis of periodontitis was associated with an increased failure rate of dental implants followed for approximately 2.5 years. *J Evid-Based Dent Pract.* juin 2005;5(2):80-1.
67. Vanzeveren C, D'Hoore W, Bercy P, Leloup G. Treatment with removable partial dentures: a longitudinal study. Part II. *J Oral Rehabil.* mai 2003;30(5):459-69.
68. Vanzeveren C, D'Hoore W, Bercy P, Leloup G. Treatment with removable partial dentures: a longitudinal study. Part I. *J Oral Rehabil.* mai 2003;30(5):447-58.
69. Archien C, Begin M, Thepin J-C, Unger F. *Dictionnaire de prothèse odontologique.* Paris: SNPMD; 2004. 94 p.

## 6 Annexes

Définitions : (69)

- Amélopastie : nf Modification de la morphologie d'une couronne dentaire limitée à l'émail, destinée soit à l'optimisation de la morphologie des dents supports de la prothèse amovible partielle, soit à l'équilibration occlusale.
- Coronoplastie : nf Modification soustractive de la morphologie coronaire, effectuée dans un but d'équilibration occlusale ou de préparation des dents supports d'éléments de la prothèse amovible partielle.
- Ligne guide : nf Ligne de plus grand contour selon l'axe d'insertion de la prothèse. Obtenue grâce au paralléliseur, elle permet le tracé des crochets par la mise en évidence des zones de contre-dépouille.
- Ligne de plus grand contour : nf Ensemble des points les plus saillants d'une couronne dentaire par rapport à son grand axe.
- *Torus* : nm Exostose que l'on peut observer sur la voûte palatine et à la mandibule ou sur la face interne des branches horizontales de la mandibule. Pluriel : *tori*.
- Proprioception : nf Perception de la simulation des récepteurs sensitifs intra-tissulaires, informant sur les mouvements et les positions du corps.
- Résilience : nf En physique, rapport de l'énergie cinétique absorbée nécessaire pour provoquer la rupture d'un métal, à la surface de la section brisée (s'exprime en joules/cm<sup>2</sup> et caractérise la résistance aux chocs). Terme non adapté à l'odontologie, utilisé à tort pour évoquer la compressibilité tissulaire.
- Effet scoliodontique : adj Terme utilisé pour désigner l'action nocive (scoliose) sur des dents ou sur la muqueuse avec des selles ou des crochets mal adaptés ou mal conçus.



Appendix 1: Oral Health Impact Profile questions and dimensions<sup>a</sup>

**Functional limitation questions**

1. Have you had difficulty chewing any foods because of problems with your teeth, mouth, or dentures?
2. Have you had trouble pronouncing any words because of problems with your teeth, mouth, or dentures?
3. Have you noticed a tooth which doesn't look right?
4. Have you felt that your appearance has been affected because of problems with your teeth, mouth, or dentures?
5. Have you felt that your breath has been stale because of problems with your teeth, mouth, or dentures?
6. Have you felt that your sense of taste has worsened because of problems with your teeth, mouth, or dentures?
7. Have you had food catching in your teeth or dentures?
8. Have you felt that your digestion has worsened because of problems with your teeth, mouth, or dentures?
9. Have you felt that your dentures have not been fitting properly?

**Physical pain questions**

10. Have you had painful aching in your mouth?
11. Have you had a sore jaw?
12. Have you had headaches because of problems with your teeth, mouth, or dentures?
13. Have you had sensitive teeth, for example, due to hot or cold foods or drinks?
14. Have you had tooth ache?
15. Have you had painful gums?
16. Have you found it uncomfortable to eat any foods because of problems with your teeth, mouth, or dentures?
17. Have you had sore spots in your mouth?
18. Have you had uncomfortable dentures?

**Psychological discomfort questions**

19. Have you been worried by dental problems?
20. Have you been self conscious because of your teeth, mouth, or dentures?
21. Have dental problems made you miserable?

22. Have you felt uncomfortable about the appearance of your teeth, mouth, or dentures?
23. Have you felt tense because of problems with your teeth, mouth, or dentures?

**Physical disability questions**

24. Has your speech been unclear because of problems with your teeth, mouth, or dentures?
25. Have people misunderstood some of your words because of problems with your teeth, mouth, or dentures?
26. Have you felt that there has been less flavor in your food because of problems with your teeth, mouth, or dentures?
27. Have you been unable to brush your teeth properly because of problems with your teeth, mouth, or dentures?
28. Have you had to avoid eating some foods because of problems with your teeth, mouth, or dentures?
29. Has your diet been unsatisfactory because of problems with your teeth, mouth, or dentures?
30. Have you been unable to eat with your dentures because of problems with them?
31. Have you avoided smiling because of problems with your teeth, mouth, or dentures?
32. Have you had to interrupt meals because of problems with your teeth, mouth, or dentures?

**Psychological disability questions**

33. Has your sleep been interrupted because of problems with your teeth, mouth, or dentures?
34. Have you been upset because of problems with your teeth, mouth, or dentures?
35. Have you found it difficult to relax because of problems with your teeth, mouth, or dentures?
36. Have you felt depressed because of problems with your teeth, mouth, or dentures?
37. Has your concentration been affected because of problems with your teeth, mouth, or dentures?

38. Have you been a bit embarrassed because of problems with your teeth, mouth, or dentures?

**Social disability questions**

39. Have you avoided going out because of problems with your teeth, mouth, or dentures?
40. Have you been less tolerant of your spouse or family because of problems with your teeth, mouth, or dentures?
41. Have you had trouble getting on with other people because of problems with your teeth, mouth, or dentures?
42. Have you been a bit irritable with other people because of problems with your teeth, mouth, or dentures?
43. Have you had difficulty doing your usual jobs because of problems with your teeth, mouth, or dentures?

**Handicap questions**

44. Have you felt that your general health has worsened because of problems with your teeth, mouth, or dentures?
45. Have you suffered any financial loss because of problems with your teeth, mouth, or dentures?
46. Have you been unable to enjoy other people's company as much because of problems with your teeth, mouth, or dentures?
47. Have you felt that life in general was less satisfying because of problems with your teeth, mouth, or dentures?
48. Have you been totally unable to function because of problems with your teeth, mouth, or dentures?
49. Have you been unable to work to your full capacity because of problems with your teeth, mouth, or dentures?

Underlined items are those used in the National Health and Nutrition Examination Survey (NHANES) with a representative sample of adults in the United States. Referred to as NHANES-OHIP items.

<sup>a</sup>Slade, G. D. and A. J. Spencer (1994). Development and evaluation of the Oral Health Impact Profile. *Community Dental Health* 11(1): 3-11.

Figure 97: Le questionnaire OHIP (source : Gates et coll., 2014)

## Tables des matières

1	Introduction.....	14
2	La prothèse amovible partielle conventionnelle.....	15
2.1	Généralités .....	15
2.1.1	La triade de Housset .....	15
2.1.1.1	La rétention.....	15
2.1.1.2	La stabilisation.....	16
2.1.1.3	La sustentation .....	16
2.1.2	La classification de Kennedy-Applegate.....	17
2.1.3	Les difficultés rencontrées en fonction de la classe de Kennedy-Applegate .....	20
2.1.3.1	Pour la classe I de Kennedy-Applegate.....	20
2.1.3.2	Pour la classe II de Kennedy-Applegate.....	21
2.1.3.3	Pour les classes III, V et VI de Kennedy-Applegate.....	21
2.1.3.4	Pour la classe IV de Kennedy-Applegate.....	22
2.2	Les différents composants du châssis.....	23
2.2.1	L'armature.....	23
2.2.1.1	Au maxillaire.....	24
2.2.1.1.1	L'entretoise palatine.....	24
2.2.1.1.2	Le cadre palatin.....	24
2.2.1.1.3	Le bandeau palatin.....	25
2.2.1.1.4	La plaque palatine.....	25
2.2.1.2	À la mandibule.....	26
2.2.1.2.1	La barre linguale.....	26
2.2.1.2.2	Le bandeau lingual.....	26
2.2.1.2.3	Le bandeau corono-cingulaire .....	27
2.2.1.3	Les appuis occlusaux et cingulaires .....	27
2.2.1.3.1	Les taquets occlusaux.....	28
2.2.1.3.2	Les appuis cingulaires.....	28
2.2.2	Les moyens d'ancrage : les crochets.....	29
2.2.2.1	Les crochets à abord coronaire.....	30
2.2.2.1.1	Le crochet de Ackers .....	30
2.2.2.1.2	Le crochet de Bonwill .....	31
2.2.2.1.3	Le crochet circonférentiel postérieur.....	33
2.2.2.1.4	Le crochet de Nally-Martinet.....	33
2.2.2.1.5	Le crochet équi-poise.....	34
2.2.2.1.6	Les crochets en I.....	35
2.2.2.1.7	Les crochets en résine acétal.....	35
2.2.2.1.8	Les crochets RPC .....	36
2.2.2.2	Les crochets à abord cervical.....	37
2.2.2.2.1	Le crochet en T ou Y de Roach.....	37
2.2.2.2.2	Le crochet RPI.....	38
2.2.3	Les selles.....	39
2.2.4	Les connexions secondaires.....	40
2.2.4.1	Les barres cingulaires.....	40
2.2.4.2	Les barres coronaires.....	41
2.2.4.3	Les barres cingulo-coronaires.....	41
2.2.5	Les différents concepts .....	42
2.2.5.1	Le principe de Steiger .....	44
2.2.5.2	Les lois biologiques et physiologiques.....	45

2.2.5.3	Comparaison entre les différents concepts selon Jourda.....	46
2.2.5.3.1	L'étude de Nally et coll. ....	46
2.2.5.3.2	L'étude de Philippe Jourdan .....	47
2.2.5.3.3	Etude sur les surfaces d'appui de la selle.....	48
2.3	Les attachements en PAP.....	49
2.3.1	Définition d'un attachement .....	49
2.3.2	Classification des attachements.....	51
2.3.2.1	Les attachements supra-implantaires.....	52
2.3.2.1.1	L'attachement axial Locator®.....	52
	C'est un attachement de type bouton-pression.....	52
2.3.2.2	L'attachement axial Dalbo plus®.....	57
2.3.3	Indications des différents attachements.....	58
2.3.4	Avantages et inconvénients .....	59
2.3.4.1	Les attachements rigides.....	59
2.3.4.2	Les attachements rupteurs de forces ou à liaison articulée.....	59
2.3.4.3	Conclusion.....	60
3 2	Implantologie en prothèse amovible partielle.....	61
3.1	Prothèse partielle amovible préimplantaire.....	61
3.1.1	Période préimplantaire.....	61
3.1.1.1	Période de cicatrisation post-extractionnelle.....	62
3.1.2	Période de temporisation post-implantaire.....	64
3.2	Les types d'implants utilisés.....	64
3.2.1	La longueur et le diamètre de l'implant.....	64
3.2.2	L'angulation de l'implant .....	65
3.3	La localisation de la pose de l'implant.....	66
3.3.1	Les zones implantaire maxillaires et mandibulaires.....	66
3.3.2	Les indications des classes d'édentements de Kennedy.....	68
3.3.3	L'implantation postérieure en zone distale.....	68
3.3.4	L'implantation antérieure en zone mésiale.....	70
3.4	Intérêts thérapeutiques des PAPS.....	71
3.4.1	Particularités des PAPS.....	71
3.4.1.1	Le cas du double appui.....	71
3.4.1.2	Le cas du triple appui .....	72
3.4.2	Les indications de la prothèse amovible partielle sur implants.....	73
3.4.2.1	La résorption osseuse.....	74
3.4.2.2	L'âge du patient .....	75
3.4.2.3	Refus du patient.....	75
3.4.2.3.1	D'ordre chirurgicale.....	75
3.4.2.3.2	D'ordre financier .....	76
3.4.3	Intérêts thérapeutiques des prothèses amovibles partielles sur implants.....	76
3.4.3.1	L'intérêt fonctionnel .....	76
3.4.3.2	L'intérêt prophylactique.....	77
3.4.3.3	L'intérêt cosmétique.....	78
3.5	Les différents moyens d'exploitation de l'implant.....	79
3.5.1	Les attachements.....	79
3.5.1.1	Les barres à cavaliers .....	79
3.5.1.2	Les ancrages sphériques.....	79
3.5.2	Les couronnes sur implants.....	79
3.5.2.1	Intérêt des couronnes sur implants.....	79
3.5.2.2	La conception d'une couronne sur implant.....	80

3.6 Avantages et inconvénients de l'implantologie en prothèse amovible partielle.....	81
3.6.1 Avantages.....	81
3.6.1.1 La mastication et la nutrition.....	81
3.6.1.2 Par rapport à la prothèse amovible conventionnelle.....	82
3.6.1.3 Par rapport à la PFSI.....	83
3.6.1.4 Amélioration de la qualité de vie des patients.....	83
3.6.1.5 Facilité de l'hygiène du patient.....	85
3.6.2 Les inconvénients.....	85
3.7 La résorption osseuse péri-implantaire.....	85
3.8 Nécessité de maintenance parodontale et de suivi du patient .....	86
4 Cas cliniques de réalisation de prothèses amovibles partielles sur implants .....	87
4.1 Cas clinique n°1 : un exemple de traitement mandibulaire.....	87
4.1.1 Examen clinique préalable.....	87
4.1.1.1 Anamnèse .....	87
4.1.1.2 Examen endobuccal.....	87
4.1.1.3 Examen radiographique.....	87
4.1.2 Le projet prothétique.....	88
4.1.2.1 Le montage directeur.....	88
4.1.2.2 La solution retenue.....	88
4.1.3 La phase chirurgicale .....	89
4.1.4 La phase prothétique.....	90
4.1.4.1 La conception de la couronne implanto-portée.....	90
4.1.4.2 La conception du châssis métallique.....	90
4.1.4.3 Les rapports intermaxillaires.....	91
4.1.4.4 Essayage et polymérisation.....	92
4.1.4.5 La mise en place des attachements.....	92
4.1.5 Suivi et maintenance.....	93
4.2 Cas clinique n°2 : Exemple de traitement au maxillaire.....	94
4.2.1 Examen clinique.....	94
4.2.1.1 Anamnèse.....	94
4.2.1.2 Examen endobuccal.....	94
4.2.1.3 Examen radiographique.....	94
4.2.2 Le projet prothétique.....	95
4.2.3 La conception du châssis.....	95
4.2.4 La phase chirurgicale.....	96
4.2.5 La phase prothétique.....	96
4.2.6 Maintenance et suivi.....	97
4.3 Cas clinique n°3 du Dr Schouwer.....	98
4.3.1 Examen clinique.....	98
4.3.1.1 Anamnèse.....	98
4.3.1.2 Examen endo-buccal.....	98
L'usure des dents restantes et des appareils amovible est très importante chez ce patient qui présente une dimension verticale d'occlusion effondrée. Les appareils sont très instables rendant la mastication et la phonation difficile. Le patient souhaite aussi améliorer son sourire. ....	99
4.3.1.3 Examen radiographique.....	99
4.3.2 Le projet prothétique.....	100
4.3.2.1 Le montage directeur.....	100
4.3.2.2 La solution retenue.....	100
4.3.3 La phase chirurgicale.....	101

4.3.4 La phase prothétique.....	101
4.3.4.1 Validation du montage directeur en bouche.....	101
4.3.4.2 La conception des prothèses fixées.....	102
4.3.4.2.1 Phase des empreintes pour la prothèse fixée.....	102
4.3.4.2.2 Essayage des chapes et des piliers implantaires.....	102
4.3.4.2.3 Prise des relations inter-maxillaires.....	103
4.3.4.2.4 Essayage des couronnes et collage des facettes céramiques.....	103
4.3.4.3 La conception des châssis.....	104
4.3.4.4 Essayage .....	105
4.3.4.5 Mise en bouche finale.....	105
4.3.5 Maintenance et suivi.....	105
5 Conclusion.....	106
6 Annexes.....	112



## **Benoît TURQUET – APPORT DE L'IMPLANTOLOGIE EN PROTHÈSE AMOVIBLE PARTIELLE**

Nancy 2017 : 122 pages. 97 figures. 3 tableaux.

Th. : Chir.- Dent. : Nancy 2017

Mots-clefs :

- Prothèse amovible
- Implantologie
- Esthétique
- Stabilisation

### **Résumé :**

Les prothèses fixées sur implants ne peuvent pas traiter l'ensemble de nos patients partiellement édentés. Certains présentent des contre-indications d'ordre chirurgical, psychologique et financier.

La plupart des patients possédant des prothèses amovibles partielles, qu'elles soient en résine ou à infrastructure métallique, se plaignent de différents problèmes rencontrés comme l'instabilité de ces prothèses, un pouvoir masticatoire diminué, et l'aspect inesthétique des crochets si ceux-ci se trouvent en situation visible lors du sourire.

La question qui en découle est alors la suivante : quelle solution thérapeutique peut-on apporter à ces patients ?

L'utilisation d'implants pour stabiliser ces prothèses amovibles partielles est alors détaillée afin de répondre aux différentes interrogations posées. La position des implants, leur nombre, les indications de cette thérapie, ses avantages et ses inconvénients sont approfondis.

Trois cas cliniques sont détaillés pour mieux illustrer les parties théoriques précédentes.

### **Membres du jury :**

Pr. J-M. MARTRETTE	Professeur des Universités	Président
<u>Dr. J. SCHOUVER</u>	<u>Maître de Conférences des Universités</u>	<u>Directeur</u>
Dr. C. EGLOFF-JURAS	Assistant Hospitalo-Universitaire	Juge
Dr. B. MOEHREL	Assistant Hospitalo-Universitaire	Juge

Adresse de l'auteur :

**Benoît TURQUET**  
**8 rue Ernest Bastien**  
**57000 Metz**