



**HAL**  
open science

## La ré-ostéo-intégration est-elle possible ?

Chloé Monnot

► **To cite this version:**

Chloé Monnot. La ré-ostéo-intégration est-elle possible?. Sciences du Vivant [q-bio]. 2017. hal-01932139

**HAL Id: hal-01932139**

**<https://hal.univ-lorraine.fr/hal-01932139>**

Submitted on 23 Nov 2018

**HAL** is a multi-disciplinary open access archive for the deposit and dissemination of scientific research documents, whether they are published or not. The documents may come from teaching and research institutions in France or abroad, or from public or private research centers.

L'archive ouverte pluridisciplinaire **HAL**, est destinée au dépôt et à la diffusion de documents scientifiques de niveau recherche, publiés ou non, émanant des établissements d'enseignement et de recherche français ou étrangers, des laboratoires publics ou privés.



## AVERTISSEMENT

Ce document est le fruit d'un long travail approuvé par le jury de soutenance et mis à disposition de l'ensemble de la communauté universitaire élargie.

Il est soumis à la propriété intellectuelle de l'auteur. Ceci implique une obligation de citation et de référencement lors de l'utilisation de ce document.

D'autre part, toute contrefaçon, plagiat, reproduction illicite encourt une poursuite pénale.

Contact : [ddoc-thesesexercice-contact@univ-lorraine.fr](mailto:ddoc-thesesexercice-contact@univ-lorraine.fr)

## LIENS

Code de la Propriété Intellectuelle. articles L 122. 4

Code de la Propriété Intellectuelle. articles L 335.2- L 335.10

[http://www.cfcopies.com/V2/leg/leg\\_droi.php](http://www.cfcopies.com/V2/leg/leg_droi.php)

<http://www.culture.gouv.fr/culture/infos-pratiques/droits/protection.htm>

**ACADEMIE DE NANCY – METZ  
UNIVERSITÉ DE LORRAINE  
FACULTÉ D'ODONTOLOGIE**

**Année 2017**

**N° 9380**

---

**THÈSE**

pour le

**DIPLÔME D'ÉTAT DE DOCTEUR  
EN CHIRURGIE DENTAIRE**

par

**Chloé MONNOT**

**Née le 16 janvier 1991 à Pontarlier (25)**

**La ré-ostéo-intégration est-elle possible ?**

**Présentée et soutenue publiquement le**

**24 janvier 2017**

**Examineurs de la thèse**

<b>Pr P AMBROSINI</b>	<b>Professeur des universités</b>	<b>Président et directeur</b>
<b>Dr D JOSEPH</b>	<b>Maitre de conférences</b>	<b>Juge</b>
<b>Dr B PHULPIN</b>	<b>Maitre de conférences</b>	<b>Juge</b>
<b>Dr F MAYER-COUPIN</b>	<b>Assistante hospitalier</b>	<b>Juge</b>

*Par délibération en date du 11 décembre 1972,  
la Faculté de Chirurgie Dentaire a arrêté que  
les opinions émises dans les dissertations  
qui lui seront présentées  
doivent être considérées comme propres à  
leurs auteurs et qu'elle n'entend leur donner  
aucune approbation ni improbation.*

Président : Professeur Pierre MUTZENHARDT

Doyen : Professeur Jean-Marc MARTRETTE

Vice-Doyens : Pr Pascal AMBROSINI -- Dr Céline CLEMENT

Membres Honoraires : Dr L. BABEL – Pr. S. DURIVAUX – Pr A. FONTAINE – Pr G. JACQUART – Pr D. ROZENCWEIG – Pr M. VIVIER – Pr ARTIS -

Doyen Honoraire : Pr J. VADOT, Pr J.P. LOUIS

Maître de conférences CUM MERITO : Dr C. ARCHIEN

<b>Sous-section 56-01</b> Odontologie pédiatrique	Mme <b>DROZ Dominique</b> Mme JAGER Stéphanie M. PREVOST Jacques Mme HERNANDEZ Magali M. LEFAURE Quentin M. MERCIER Thomas	Maître de Conférences * Maître de Conférences * Maître de Conférences Assistante * Assistant Assistant *
<b>Sous-section 56-02</b> Orthopédie Dento-Faciale	Mme <b>FILLEUL Marie Pierryle</b> M. EGLOFF Benoît Mme BLAISE Claire Mme LACHAUX Marion	Professeur des Universités * Maître de Conférences * Assistante Assistante
<b>Sous-section 56-03</b> Prévention, Epidémiologie, Economie de la Santé, Odontologie légale	Mme <b>CLEMENT Céline</b> M. CAMELOT Frédéric Mme LACZNY Emily Mme NASREDDINE Greyce	Maître de Conférences * Assistant * Assistante Assistante
<b>Sous-section 57-01</b> Parodontologie	M. <b>AMBROSINI Pascal</b> Mme BISSON Catherine M. JOSEPH David M. PENAUD Jacques Mme MAYER-COUPIN Florence Mme PAOLI Nathalie	Professeur des Universités * Maître de Conférences * Maître de Conférences * Maître de Conférences Assistante Assistante *
<b>Sous-section 57-02</b> Chirurgie Buccale, Pathologie et Thérapeutique  Anesthésiologie et Réanimation	Mme <b>GUILLET-THIBAUT Julie</b> M. BRAVETTI Pierre Mme PHULPIN Bérengère  M. DELAITRE Bruno Mme KICHENBRAND Charlène M. MASCHINO François	Maître de Conférences * Maître de Conférences Maître de Conférences * Assistant Assistant Assistante * Assistant
<b>Sous-section 57-03</b> Sciences Biologiques (Biochimie, Immunologie, Histologie, Embryologie, génétique, Anatomie pathologique, Bactériologie, Pharmacologie)	M. <b>YASUKAWA Kazutoyo</b> M. MARTRETTE Jean-Marc	Maître de Conférences * Professeur des Universités *
<b>Sous-section 58-01</b> Odontologie Conservatrice, Endodontie	M. <b>MORTIER Éric</b> M. AMORY Christophe M. BALTHAZARD Rémy M. ENGELS-DEUTSCH Marc M. GEVREY Alexis Mme GEBHARD Cécile M. VINCENT Marin	Maître de Conférences * Maître de Conférences Maître de Conférences * Maître de Conférences Assistant Assistante Maître de conférences Associé
<b>Sous-section 58-02</b> Prothèses (Prothèse conjointe, Prothèse adjointe partielle, Prothèse complète, Prothèse maxillo-faciale)	M. <b>DE MARCH Pascal</b> M. SCHOUVER Jacques Mme VAILLANT Anne-Sophie Mme CORNE Pascale M. GILLET Marc M. HIRTZ Pierre M. KANNENGIESSER François Mme MOEHREL Bethsabée M. VUILLAUME Florian	Maître de Conférences Maître de Conférences Maître de Conférences * Maître de conférences Associé * Assistant Assistant * Assistant Assistante* Assistant
<b>Sous-section 58-03</b> Sciences Anatomiques et Physiologiques Occlusodontiques, Biomatériaux, Biophysique, Radiologie	Mme <b>STRAZIELLE Catherine</b> Mme MOBY Vanessa (Stutzmann) M. SALOMON Jean-Pierre M. HARLE Guillaume	Professeur des Universités * Maître de Conférences * Maître de Conférences Assistant Associé

Souligné : responsable de la sous-section \* temps plein

Mis à jour le 01.09.2016

**A notre président du jury et directeur de thèse  
Monsieur le professeur Pascal AMBROSINI**

Docteur en Chirurgie Dentaire

Docteur de l'université Henri Poincaré, Nancy I

Vice doyen au budget et aux affaires hospitalières

Habilité à diriger des recherches

Professeur des universités

Responsable de la sous-section : Parodontologie

*Nous vous remercions de l'honneur que vous nous avez fait en nous confiant ce travail. Nous vous prions d'y trouver l'expression de notre profond respect. Nous sommes également reconnaissants pour votre disponibilité, votre écoute et vos conseils donnés tous le long de nos études.*

**A notre juge**

**Monsieur le Docteur David JOSEPH**

Docteur en chirurgie dentaire

Maitre de conférence des Universités – Praticien Hospitalier

Sous-section : Parodontologie

*Nous vous remercions de la gentillesse que vous avez bien voulu nous témoigner en acceptant de juger notre travail. Veuillez trouver dans ce travail le témoignage de notre profond respect et notre reconnaissance.*

**A notre juge**

**Madame le Docteur Bérange PHULPIN**

Docteur en Chirurgie dentaire

Maitre de conférence des Universités- Praticien hospitalier

Sous-section : Chirurgie Buccale, Pathologie et thérapeutique.

Anesthésiologie et réanimation

*Nous vous sommes reconnaissantes d'avoir accepté de juger ce travail. Nous garderons en mémoire les enseignements que vous nous avez prodigués lors de notre cursus.*



**A notre juge**

**Madame le Docteur Florence MEYER**

Docteur en chirurgie dentaire

Assistante hospitalier

Sous-section : Parodontologie

*Nous vous remercions d'avoir accepté d'être membre de notre jury. En espérant que ce travail vous intéressera, veuillez recevoir le témoignage de ma gratitude et de mon profond respect.*

## REMERCIEMENTS

### **A ma famille :**

Qui m'a soutenue tout au long de mon parcours et qui continue de le faire.

### **A mes amis nancéens :**

Qui ont rendu ces années d'études mémorables. Merci pour toutes nos aventures.

### **A mes amies d'enfance :**

Merci d'être toujours à mes côtés et je l'espère pour de nombreuses années encore.

### **A l'ensemble du personnel :**

- De la faculté dentaire de Nancy
- Du service d'odontologie de Brabois
- Du service d'odontologie des hôpitaux de Mercy et d'instruction des armées de Legouest.

## **SOMMAIRE**

### **Introduction**

- 1. L'interface os-implant-tissus mous**
- 2. La péri-implantite**
- 3. Le traitement de la péri-implantite en vue d'une ré-ostéo-intégration.**

### **Conclusion**

### **Bibliographie**

### **Liste des tableaux**

### **Liste des figures**

### **Table des matières**

## Introduction

Depuis son élaboration par Branemark, l'implantologie dentaire moderne ne cesse de se développer. De plus en plus d'implants sont posés chaque année. Cet essor est toutefois entaché par l'apparition d'une pathologie pouvant engendrer la perte de l'implant ; la péri implantite.

Comme pour le modèle parodontal, la péri-implantite est caractérisée par une inflammation péri-implantaire entraînant une destruction des tissus supportant l'implant c'est-à-dire les tissus mous et l'os. Une perte d'ostéointégration est alors constatée pouvant conduire à une perte totale du maintien osseux autour de l'implant et donc de l'implant.

C'est pourquoi nous nous interrogerons sur l'existence de protocoles thérapeutiques pouvant stopper la maladie péri-implantaire et induire une nouvelle ostéointégration autour de l'implant.

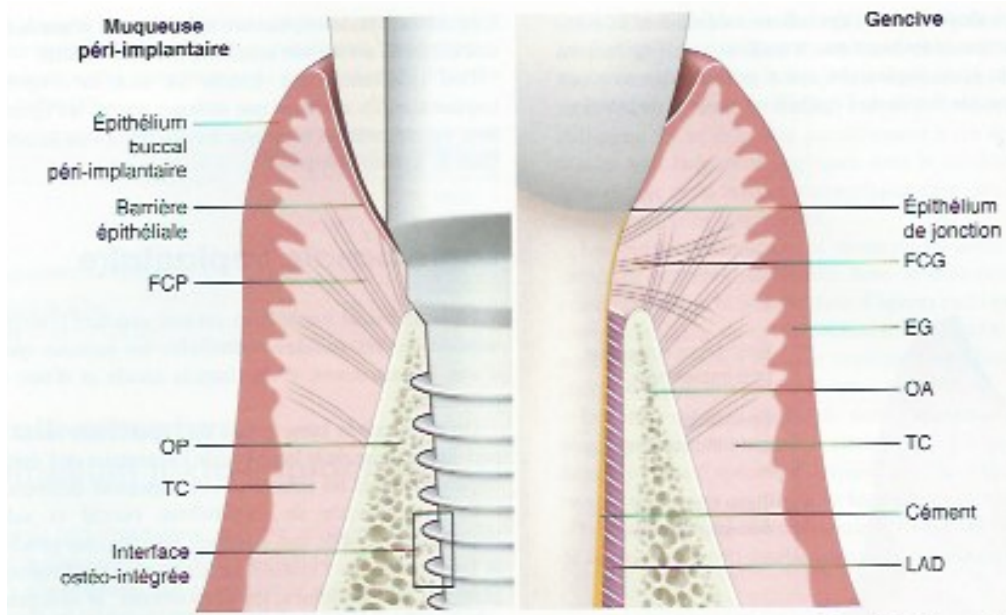
Nous verrons tout d'abord dans un premier temps les caractéristiques du lien entre l'os, la muqueuse et l'implant.

Dans un second temps, nous allons nous consacrer à la péri-implantite : sa définition, sa prévalence, son diagnostic et les principaux facteurs de risques l'influençant.

Pour terminer, nous verrons quel traitement sont actuellement mise en place en vue d'une ré-ostéo-intégration.

# 1 L'interface os-implant-tissus mous :

La pérennité d'un traitement implantaire est étroitement liée à la relation entre l'implant et les tissus l'environnants ; la muqueuse péri-implantaire et l'os. L'intégration osseuse de l'implant, c'est à dire son ostéointégration, garantit le succès à long terme du traitement implantaire. Pour protéger cette ostéointégration, il est important que la muqueuse péri-implantaire recouvre l'os et puisse former un rempart aux agressions biologiques et mécaniques. Pour cela il est nécessaire que la muqueuse épouse parfaitement le pilier implantaire afin de former une structure semblable à l'attache épithéliale retrouvée autour d'une dent (Gaultier.F 2015) (figure 1).



**Figure 1 :** Principales différences entre le modèle parodontal et le modèle péri-implantaire. EG : épithélium gingival ; FCG : fibres conjonctives gingivales ; LAD : ligament alvéolo-dentaire ; OA : os alvéolaire ; OP : os péri-implantaire ; TC : tissu conjonctif (Source : (Gaultier.F 2015))

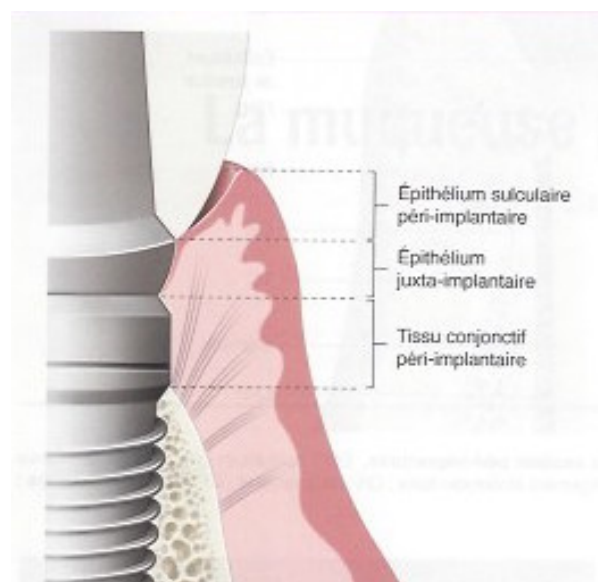
## 1.1 La muqueuse péri-implantaire :

Suite à une chirurgie implantaire, les tissus mous entourant l'implant cicatrisent en 6 à 8 semaines et forment un tissu fragile : la muqueuse péri-implantaire. Celle-ci possède de grandes similitudes avec les tissus mous entourant la dent. En effet, elle est constituée d'un épithélium, d'une lame basale et de tissu conjonctif péri-implantaire

ce qui leurs confèrent un aspect clinique semblable (hormis le fait que la muqueuse péri-implantaire possède une épaisseur tissulaire supérieure et une hauteur réduite) (Gaultier.F 2015). Toutefois cette dernière se différencie par son lien avec l'implant. Comme autour de la dent, l'implant possède une attache épithéliale mais l'absence de ciment sur l'implant modifie la structure de cette attache conjonctive. En effet, les fibres de collagène de la muqueuse s'ancrent à l'os et non à l'implant et sont ainsi orientées parallèlement à la surface implantaire au niveau coronaire. La muqueuse péri-implantaire étant un tissu cicatriciel, elle possède des défenses immunitaires moins importantes que la gencive. Ainsi elle est caractérisée par un fort taux de fibres de collagène et peu de fibroblastes.

Il est aussi important de tenir compte du fait que la plupart des données connues sur la muqueuse péri-implantaire sont tirées d'études animales et non humaines. Il sera donc nécessaire d'interpréter certaines informations comme le temps de cicatrisation ou les valeurs histométriques et morphogéniques provenant d'études animales non transférables chez l'homme.

### 1.1.1 : Aspect histologique :



**Figure 2** : Représentation schématique de l'espace biologique péri-implantaire formé par l'épithélium sulculaire péri-implantaire, l'épithélium de jonction juxta-implantaire et le tissu conjonctif péri-implantaire. (Source : (Gaultier.F 2015))

- **L'épithélium :**

Etant la couche la plus externe de la muqueuse et par conséquent en contact direct avec le milieu buccal, l'épithélium a une fonction de barrière vis à vis des agressions extérieures. Il se compose en 3 parties différentes (figure 2) :

- l'épithélium buccal péri-implantaire : la partie la plus coronaire
- l'épithélium sulculaire péri-implantaire : la partie intermédiaire
- l'épithélium juxta-implantaire : en contact avec l'implant et la partie la plus apicale de l'épithélium.

D'après Berglundh et ses collaborateurs, la distance entre la partie marginale de l'épithélium buccal et l'épithélium juxta-implantaire est comprise entre 1,8 et 2,2 mm (Berglundh T 1994).

- **épithélium buccal péri-implantaire :**

L'épithélium buccal péri-implantaire est un épithélium pavimenteux stratifié kératinisé ayant pour rôle majeur la protection mécanique de l'implant (Gaultier.F 2015).

- **épithélium sulculaire péri-implantaire :**

L'épithélium sulculaire en continuité avec l'épithélium buccal péri-implantaire joue le rôle d'interface entre la partie transgingivale du système implantaire (le col ou le pilier implantaire) et la partie interne du sulcus. Il est semblable à l'épithélium sulculaire gingival. Cet épithélium kératinisé comporte une quinzaine de couches cellulaires au niveau coronaire puis son épaisseur diminue pour finalement être formée que de quelques cellules en apical. La profondeur moyenne du sulcus est de 2 mm mais cette mesure varie en fonction de la morphologie implantaire et connexions disponibles ainsi que le degré d'enfouissement de l'implant (Ericsson I 1993). De nombreux grains de kératohyaline sont présents au sein de cet épithélium ainsi que des desmosomes qui garantissent la jonction interkératinoctaires et le maintien d'une étanchéité tissulaire.

– épithélium juxta-implantaire :

Cette bande de tissu épithélial est en relation directe avec l'implant et mesure environ 2 mm. Selon les travaux de Ten Cate (Ten-Cate 1985), la formation de cette structure non kératinisée résulte du processus de cicatrisation de la muqueuse buccale autour de l'implant. Afin de restituer la continuité épithéliale, des cellules épithéliales provenant de l'épithélium buccal migrent en direction du tissu conjonctif mis à nu suite à la chirurgie implantaire. Il se compose de 3 entités : coronaire, médiane et apicale. La partie coronaire suit l'épithélium sulculaire et est comme celui-ci composée d'une assise d'une quinzaine de cellules (Piatelli A 1997). Elle a des contacts avec la surface implantaire grâce aux prolongements cytoplasmiques des kératinocytes. La partie médiane fait ensuite jonction entre les deux extrémités de cet épithélium. Sa composition est celle d'une structure de transition de l'épithélium coronaire vers l'épithélium apical. L'épithélium juxta implantaire apical possède une seule assise cellulaire. Il se termine entre 1,5 à 2 mm de la partie coronaire de la crête osseuse (Berglundh T 1994).

Plusieurs études menées essentiellement chez l'animal ont permis d'établir la présence d'une attache étanche entre la surface implantaire et l'épithélium juxta-implantaire apical grâce à la présence d'hémidesmosomes et d'une lame basale (étude chez l'animal (Schroeder A. 1981), étude chez l'homme (Gould, Brunette and Westbury 1981). McKinney et coll. trouvent, lors d'une étude chez des chiens (McKinney RV Jr 1985), une attache épithéliale semblable à celle retrouvée autour de la dent avec la présence d'une lame basale comportant un lamina densa et une lamina lucida. Arvidson et coll. (Arvidson K 1996) abondent également dans ce sens et ajoutent que la présence d'hémidesmosomes est trouvée que ce soit sur des implants titanes ou des implants en alumine. La présence de la lame basale est observée uniquement dans la partie apicale de l'épithélium juxta-implantaire.



- ***La lame basale***

Cette couche permet l'assise des cellules épithéliales sur le tissu conjonctif. La majorité de ses constituants est synthétisée par les cellules épithéliales sus-jacentes. Elle est organisée en trois couches : la lamina densa, la lamina lucida et lamina fibroreticularis à l'exception de la lame basale de l'épithélium juxta implantaire qui ne bénéficie pas de cette dernière couche. Ceci n'est pas la seule spécificité de la lame basale de l'épithélium juxta-implantaire. En effet celle-ci se caractérise par la présence de composés différents de la lame basale de l'épithélium buccal et sulculaire péri-implantaire (Gaultier.F 2015). Elle possède en plus du collagène de type VII (constituant majeur de la lamina reticularis), de collagène de type IV, de laminines, de fibronectines, de nidogènes, d'héparine sulfate et de percan (Chavrier C 1994) de la laminie 5 et 1 dans la lamina lucida et dans la lamina densa.

- ***Le tissu conjonctif péri-implantaire :***

Correspondant à la couche la plus profonde de la muqueuse péri-implantaire, le tissu conjonctif péri-implantaire est en contact direct avec la surface implantaire et vient s'ancrer à l'os alvéolaire. Elle est délimitée coronairement par l'attache épithéliale et apicalement par la crête osseuse alvéolaire.

Cette couche mesurerait en moyenne entre 1,66 mm et 1,8 mm (T. Berglundh, J. Lindhe, et al. 1991, Berglundh T 1994). Ces valeurs semblent indépendantes de la technique de mise en place implantaire (implants enfouis ou non enfouis, (Weber HP 1996)), de l'état de surface de l'implant ( (F. M. Schwarz 2013), (Rossi 2007)) mais influencé par le matériau utilisé. En effet d'après les travaux d'Abrahamsson et coll., les alliages d'or ou certaines céramiques ont une histocompatibilité inférieure au titane ou aux céramiques alumines (Abrahamsson 1998). Kohal et coll. (2004) et Welander et coll. (2008) ont prouvé que la zircone et le titane permettaient une attache des tissus mous similaire. (Kohal 2004) (Welander 2008)

La composition du tissu conjonctif péri-implantaire est proche de celle observée au sein du tissu conjonctif parodontal. On y retrouve une matrice extracellulaire garantissant la cohésion structurale permettant de faire évoluer les cellules péri-

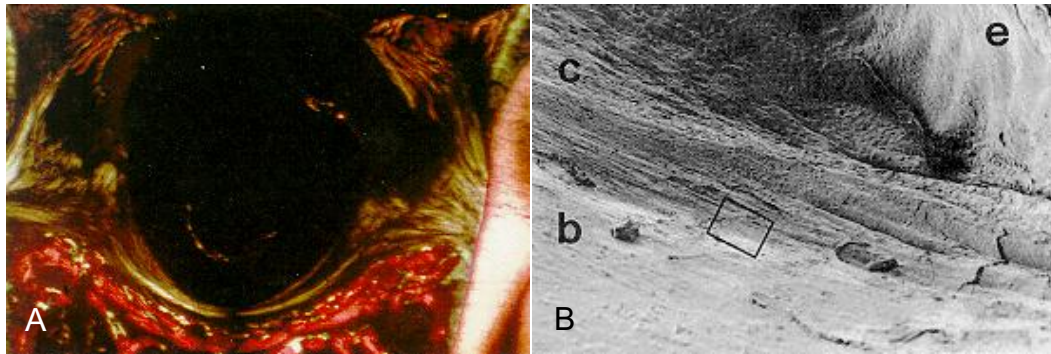
implantaires dans un environnement assurant le remodelage tissulaire, la mobilité et la médiation cellulaire.

Cette matrice est constituée :

- de glycoprotéines de structure : du collagènes, des laminines et des fibronectines
- de fibres élastiques agencées en réseau qui s'étendent de la lame basale vers le derme profond.
- De glycosaminoglycanes comme l'héparine sulfate
- De protéoglycanes comme le syndécan.

La molécule la plus abondante dans le tissu conjonctif péri-implantaire ainsi que dans le tissu conjonctif gingival est le collagène de type I (91%). (Gaultier.F 2015). Du collagène de type III (8%) est également présent ainsi que du collagène de type IV et VII. Les fibres de collagène retrouvées au sein du tissu conjonctif se distinguent de celle du tissu conjonctif gingival par leur orientation. L'implant étant dénué de ciment les fibres de collagènes ne peuvent s'ancrer pour former les fibres de Sharpey comme il est décrit autour de la racine d'une dent. D'après les travaux effectués par Schroeder et ses collaborateurs, les fibres de collagènes s'inséreraient directement sur le col de l'implant de façon perpendiculaire à la surface implantaire (Schroeder A. 1981). Toutefois ses suppositions sont rapidement réfutées par de nombreuses études notamment celles menées par Berglundh et ses collaborateurs prouvant que les fibres de collagène sont parallèles à la surface implantaire (T. Berglundh, J. Lindhe, et al. 1991). Ruggeri et coll. furent les premiers en 1992 à mettre en évidence l'existence d'un faisceau de fibres de collagène entourant le col implantaire qu'ils décrivent comme un « ligament circulaire » chez le singe (figure 3) (Ruggeri A 1992). Cette bande de tissu conjonctif dense coronaire à l'os alvéolaire est également observée par Piatelli (Piatelli A 1997). Elle contient des fibres provenant des papilles conjonctives de l'épithélium pour les plus superficielles du « ligament circulaire » et pour les plus profondes de l'os alvéolaire. Buser et coll. (Buser D 1994) ont évalué la largeur de ce bandeau entre 50 et 100  $\mu\text{m}$ . Cette partie du tissu conjonctif est dépourvue de

vaisseaux sanguins et de cellules inflammatoires, ce qui laisse penser qu'il s'agit d'un tissu de cicatrisation.

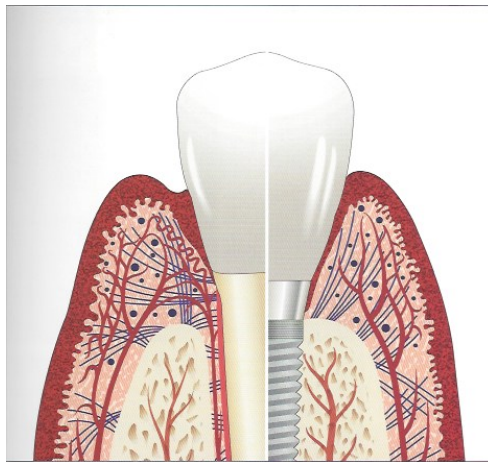


**Figure 3** : A :Coupe oblique d'un implant titane chez le singe examiné par microscope à lumière polarisée. Présence de faisceaux de collagène organisés en « ligament circulaire » autour du col implantaire. Fuchsine basique. Grossissement x18 (source : (Ruggeri.A 1994)) B : Coupe de tissu mou péri-implantaire autour d'un implant chez le singe observé au microscope électronique à balayage. Les faisceaux de fibres de collagène supracrestales (c) sont parallèles entre eux et s'orientent circulairement autour du col de l'implant. (e) épithélium péri-implantaire (b) os crestal. Bar = 1,000  $\mu\text{m}$  (source : (Ruggeri.A 1994)) )

Le tissu conjonctif est pourvu de différentes catégories de cellules que l'on retrouve dans le tissu gingival. Les fibroblastes sont les plus nombreux mais ils restent toutefois moins abondants que dans le tissu conjonctif gingival. Parallèles à la surface implantaire, ces cellules fusiformes synthétisent des macromolécules tels que les fibres de collagène. Ils contribuent en outre à la médiation cellulaire et le remodelage de la matrice extracellulaire grâce aux métalloprotéases matricielles. Les polymorphonucléaires neutrophiles (PMN) jouent également un rôle dans le remodelage de la matrice extracellulaire en synthétisant des certaines enzymes. De plus comme dans le reste de l'organisme, ils contribuent à l'immunité innée en phagocytant les agents pathogènes. Pour permettre la diapédèse des PMN, les mastocytes placés autour des vaisseaux sécrètent de l'histamine. Les macrophages et les lymphocytes viennent également compléter les défenses immunitaires présentes au sein de ce tissu (Gaultier.F 2015).

- **La vascularisation de la muqueuse péri-implantaire**

La vascularisation des tissus mous péri-implantaires se fait majoritairement par des branches terminales de vaisseaux supra-périostés (figure 4). Ceci s'explique par l'absence de ligament alvéolo-dentaire autour de l'implant qui contribue largement à la vascularisation de la gencive. Seule la portion de tissu conjonctif adjacent à l'implant compris entre l'attache épithéliale et la crête de l'os alvéolaire est non vascularisée (Gaultier.F 2015).



**Figure 4 : Schéma comparatif des tissus parodontaux et péri-implantaires sains où la vascularisation est mise en évidence. (Source : (Giovannoli and Renvert 2012))**

### 1.1.2 Rôle de la muqueuse péri-implantaire

La mission principale de la muqueuse est de préserver l'implant et les structures osseuses sous-jacentes des agressions extérieures.

La présence d'une lame basale, de desmosomes et d'hémidesmosomes au niveau de l'épithélium de jonction permet ainsi un joint étanche et une préservation de l'intégrité tissulaire. De plus, l'épithélium étant kératinisé, une desquamation se produit avec un turn-over kératinocytaire 50 fois plus important que celui retrouvé au niveau de la gencive ; ce qui permet d'enrayer la colonisation bactérienne dans le sulcus.

Comme nous l'avons expliqué dans le paragraphe précédent, la muqueuse possède des défenses immunitaires similaires à celles de la gencive lors de la pénétration des bactéries en son sein. Les polymonucléaires neutrophiles jouent un

rôle majeur dans la phagocytose et l'activité antimicrobienne. Le taux d'écoulement du fluide sulculaire augmente également.

Le réseau nerveux, très développé dans le tissu conjonctif, contribue à la défense immunitaire en entraînant la libération de la substance P qui régule le turnover kératinocytaire, la phagocytose et l'endocytose et agit directement comme agent antibactérien (Gaultier.F 2015).

## 1.2 L'ostéo-intégration :

Le terme ostéo-intégration, ou *osseointegration* en anglais, fut élaboré par le Professeur Bränemark et ses collaborateurs en 1977 à la suite d'études cliniques débutées dans les années 50. En effet, tout commença lorsque le Professeur Bränemark s'intéressa à la circulation sanguine et à la réponse osseuse grâce à l'implantation d'une chambre optique dans un os long. Pour éviter le rejet des pièces métalliques par l'organisme, il demanda l'avis du chirurgien orthopédique Emneus sur la nature de métal à employer. Celui-ci lui indiqua que le titane, testé pour la fabrication des prothèses de hanches, donnait de bons résultats. Le professeur Bränemark recouru donc au titane pour mener ses expériences animales et constata qu'il était difficile d'extraire ce métal de la structure osseuse une fois les analyses effectuées. C'est pourquoi il décida de poursuivre les recherches sur ce matériau, peu utilisé à l'époque, dans le but de l'exploiter dans le domaine de la chirurgie osseuse et en particulier au niveau dentaire en l'employant comme implant support de prothèses. (Davarpanah.M, et al. 2012)

### 1.2.1 Définition :

L'ostéo-intégration se définit de manière générale comme un lien direct, solide, visible au microscope optique, de tissu osseux sur les surfaces de l'implant en titane (Bränemark, et al. 1977).

Sur le plan biologique au niveau macroscopique et microscopique, l'ostéo-intégration est une apposition osseuse étroite d'os nouvellement formé ou remodelé sur une surface irrégulière de sorte qu'en microscope optique aucune interconnexion

de tissu conjonctif ou fibreux n'est présente et qu'une connexion directe structurelle et fonctionnelle est établie, capable de supporter des charges physiques normales sans déformation excessive et sans déclencher un mécanisme de rejet (Bränemark, Gröndahl and Bränemark 2005).

Comme nous pouvons le constater, un des points majeurs de l'ostéo-intégration est le lien étroit entre l'implant et l'os ; aucun matériau ne doit interférer le rapport entre la surface implantaire et l'os.

Il est également primordial que la connexion implant-os résiste à des charges physiologiques et c'est pourquoi l'application d'une même charge doit entraîner des déformations de même magnitude sur l'os avec implant que chez l'os sans implant.

Il est aussi important de souligner qu'avec le temps, aucun mouvement ne doit apparaître entre l'implant et l'os l'entourant. C'est pourquoi pour le patient, l'implant est ostéo-intégré lorsqu'il y a une stabilité et une apparente immobilité de la prothèse mise en fonction, sans inflammation, ni douleur ou déchaussement (Bränemark, Gröndahl and Bränemark 2005).

Pour vérifier l'ostéo-intégration d'un implant, il est donc nécessaire de vérifier sa stabilité, soit manuellement, soit à l'aide d'instruments pouvant l'évaluer de manière objective et avec une intensité précise. En prime, un examen radiographique peut confirmer l'absence de liseré radio-clair correspondant à un interstice entre l'implant et l'os.

### **1.2.2 Réponse osseuse à l'implantation :**

La pose d'un implant dentaire exige un forage osseux entraînant un processus de cicatrisation. Celui-ci est identique au phénomène de réparation osseuse rencontré dans l'organisme lors d'effractions telles qu'une fracture ou une greffe.

La finalité de ce mécanisme est la création d'os identique à l'os environnant l'implant de sorte que, contrairement aux autres éléments de l'organisme tels que la peau, aucune cicatrice ne puisse être observée.

Ce processus fut décrit par Davies et comporte trois phases : une phase d'ostéoconduction, une phase de néoformation osseuse et une phase de remodelage osseux (Davies 1998) :

- la phase d'ostéo-conduction réside en la migration de cellules ostéogéniques différenciées à la surface de l'implant grâce à un réseau de fibres. Ces cellules vont permettre la formation et la croissance de tissu ostéoïde à la surface (constituée d'oxydes) de l'implant.

- la phase de néoformation osseuse conduit ensuite à la minéralisation de ce tissu ostéoïde.

- la phase de remodelage osseux permet enfin sa maturation selon le modèle ARIF (apposition, résorption, inversion, formation).

Mais ce phénomène cicatriciel débute tout d'abord par la création d'un caillot sanguin. Le forage entraînant un traumatisme osseux et la présence d'un saignement, un caillot sanguin va se former dans les espaces libres entre la surface implantaire et l'os. La formation de ce caillot fait suite à la polymérisation du fibrinogène soluble en fibrine insoluble grâce à la thrombine active, permettant ainsi à la fibrine de venir entourer les plaquettes présentes pour développer le caillot. Pour stabiliser ce dernier, le facteur XII, activé par la thrombine, va créer des liaisons entre les monomères pour former un réseau tridimensionnel.

Comme pour la cicatrisation de l'alvéole dentaire après avulsion, une phase inflammatoire va s'initier une dizaine de minutes après le forage et perdurer les premiers jours post-opératoires. Des facteurs de croissance provenant des plaquettes vont favoriser une angiogénèse locale et le recrutement de cellules indifférenciées vers le site de forage. Ces cellules vont se différencier en suivant la lignée ostéoblastique si toutes les conditions biomécaniques sont réunies.

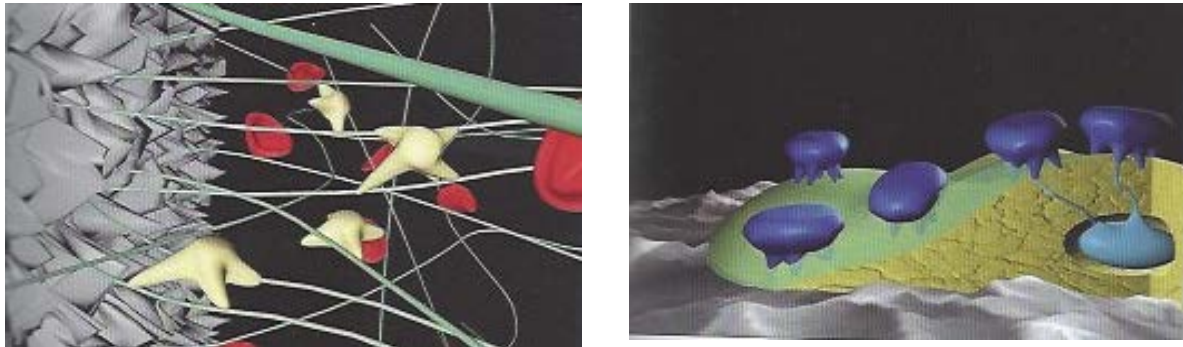
Une phase de nécrose et de résorption du tissu osseux traumatisé par des ostéoclastes et des macrophages est concomitante de la néoformation osseuse (Le Guéhennec. L 2015).

La surface de l'implant est également remaniée par les protéines sériques, les ions minéraux, les glucides, les lipides et les cytokines produites par les cellules immunitaires. Les protéines une fois adsorbées à la surface de l'implant changent leur conformation et vont jouer un rôle sur l'adhésion des cellules ostéoblastiques sur la surface implantaire.

Grace à des signaux émis par les plaquettes en dégranulation, les cellules néo différenciées vont migrer vers la surface implantaire. C'est l'ostéoconduction. Les

cellules grâce à des intégrines (protéines transmembranaires) vont pouvoir se fixer sur la surface implantaire recouverte de protéines.

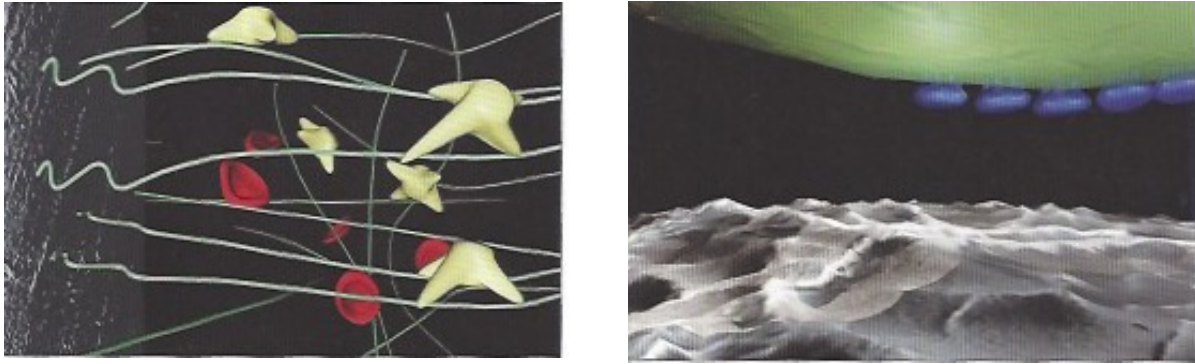
Une fois les cellules ancrées à l'implant, elles se différencient en ostéoblastes et produisent du tissu ostéoïde. (Terheyden H 2012) C'est ce qu'on appelle l'ostéogénèse de contact (figure 5) ; c'est à dire qu'une néoformation osseuse a lieu directement à la surface de l'implant.



**Figure 5** : A :L'ostéogénèse de contact. L'arrivée de cellules néodifférenciées (en jaune) est rendue possible jusqu'à la surface implantaire. Cette contiguïté est due aux fibres (en vert) qui peuvent maintenir leur attachement à la surface implantaire malgré la traction occasionnée par la migration des cellules le long des fibres. Les globules rouges sont en rouge. (Source : (Davaranah.M, et al. 2012)) B : L'ostéogénèse de contact. L'arrivée de cellules néodifférenciées (en jaune) est rendue possible jusqu'à la surface implantaire. Cette contiguïté est due aux fibres (en vert) qui peuvent maintenir leur attachement à la surface implantaire malgré la traction occasionnée par la migration des cellules le long des fibres. Les globules rouges sont en rouge. (Source : (Davaranah.M, et al. 2012))

D'après S. Szmukler-Moncler, l'ostéogénèse de contact ne peut avoir lieu que si les fibres de fibrine présentes dans le caillot sanguin sont suffisamment ancrées à la surface implantaire pour permettre la migration des cellules ostéogéniques. En effet, la migration des cellules va engendrer une certaine tension au sein de ces fibres et si celles-ci ne sont pas fermement attachées à la surface implantaire, les cellules ostéogéniques ne pourront se déplacer jusqu'à l'implant et resteront donc sur la partie la plus stable autour du caillot c'est à dire les berges osseuses entourant l'implant. Les cellules vont ainsi former un tissu ostéoïde depuis l'os préexistant en direction de l'implant. C'est le phénomène d'ostéogénèse à distance (figure 6).

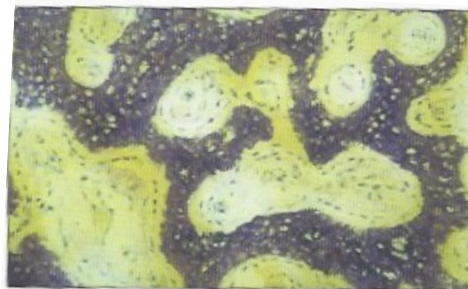




**Figure 6 : a : L'ostéogénèse à distance. L'arrivée de cellules néodifférenciées (en jaune) jusqu'à la surface implantaire est rendue impossible. En effet, les cellules progressent le long des fibres (en vert) exercent une traction qui se répercute au niveau de la surface. Les fibres, n'étant pas suffisamment attachées, se séparent de la surface et les cellules (en jaune) et ne peuvent atteindre la surface. (Source : (Davarpanah.M, et al. 2012)) b : L'apposition osseuse centripète à partir de la surface osseuse en direction de la surface implantaire. Sur la coupe, la progression se fait depuis les berges osseuses et non pas depuis la surface implantaire. On distingue le tissu osseux (en jaune) et les ostéoblastes (en bleu foncé) qui sécrètent une matrice protéique (en vert) qui va se minéraliser. (Source : (Davarpanah.M, et al. 2012))**

La survenue de ces deux types d'ostéogénèse est dépendante de l'état de surface de l'implant. Les surfaces implantaires rugueuses et bioactives engendreront une ostéogénèse de contact et à l'inverse des implants usinés à surface lisse, une réaction d'ostéogénèse à distance (Davarpanah.M, et al. 2012).

Les ostéoblastes sécrètent en premier lieu une matrice protéique non collagénique, riche en ostéopontines et en scialoprotéines, qui se minéralise immédiatement. Cette interface est l'équivalent de la ligne cémentaire observée dans le tissu osseux lors de toute activité de remodelage. Les ostéoblastes poursuivent ensuite la formation de tissu ostéoïde qui est immature et qui a pour particularité d'être formé de fibres de collagène non parallèles et désorganisées ; c'est ce que l'on nomme un « tissu osseux tissé » ou « *woven bone* » (figure 7).



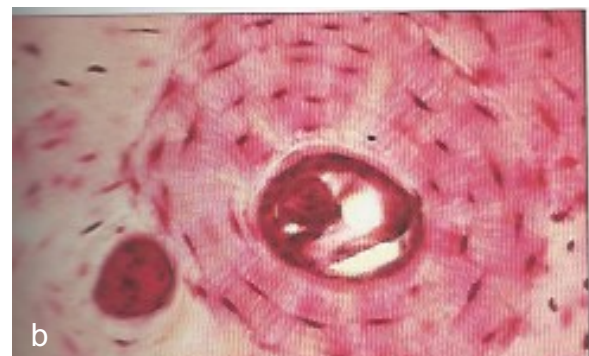
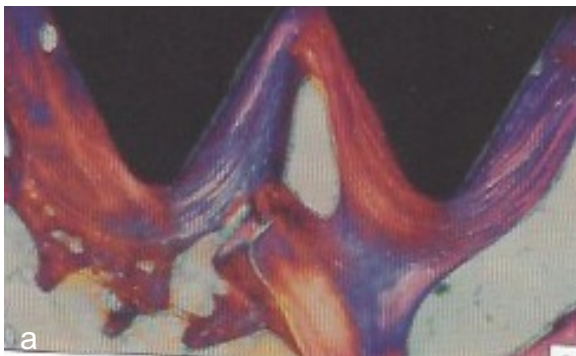
**Figure 7 : Os tissé (source : (Davarpanah.M, et al. 2012))**

Il est disposé parallèlement à la surface implantaire au niveau de chaque spire. Très rapidement ce tissu se minéralise par un dépôt d'hydroxyapatite mais les cristaux, à ce stade, ne sont pas étroitement liés aux fibres de collagène.

La phase de néoformation continue et les ostéoblastes sécrétants se retrouvent inclus dans la matrice osseuse et se transforment en ostéocytes. L'apposition osseuse se poursuit depuis la surface implantaire et les berges de l'os originel, de sorte que l'implant devienne immobile.

Puis, une phase de remodelage a lieu pour changer l'os tissé en os lamellaire qui s'oriente perpendiculairement à la surface osseuse de l'implant pour transmettre les forces occlusales au tissu osseux environnant. (Matthew J. Olszta 2007) (figure 8a).

Cet os lamellaire sera remodelé secondairement en os haversien dont la caractéristique est l'organisation des fibres de collagènes concentriquement autour des ostéocytes (figure 8b).



**Figure 8 : a : Os lamellaire. Les fibres de collagène sont organisées en lamelles parallèles. Elles sont le résultat d'un premier remodelage après l'étape de l'os tissé. (Source : (Davarpanah.M, et al. 2012)) b : Os haversien. Les fibres de collagène sont organisées en cercles concentriques, les cellules sont disposées selon cette géométrie. Elles sont le résultat d'un remodelage secondaire. (Source : (Davarpanah.M, et al. 2012))**

Le genre d'ostéogène qui initie l'ostéo-intégration a des conséquences sur la structure osseuse péri-implantaire à long terme :

- l'ostéogénèse de contact entrainera une réaction dite de « trabéculatation » : l'implant est entouré d'une fine couche osseuse plus ou moins continue où des trabécules osseuses viennent s'amarrer plus ou moins perpendiculairement à la surface implantaire.

- une réaction de « corticalisation » fait suite à une ostéogenèse à distance. Elle se définit par l'existence d'une coque osseuse d'une certaine épaisseur et cette réaction est lente à mettre en place (Davarpanah.M, et al. 2012).

### 1.2.3 Les facteurs influençant l'ostéo-intégration :

L'ostéo-intégration est sous l'influence des caractéristiques de trois principaux facteurs que sont l'os, l'implant et l'opérateur.

- **Le tissu osseux :**

- La qualité osseuse :

Selon la densité de l'os, l'apposition osseuse autour de l'implant se fera plus ou moins rapidement. Pour rappel, il existe plusieurs classifications de la qualité osseuse. La plus utilisée est celle élaborée par Lekholm et Zarb (1985) qui classe l'os selon la répartition de l'os spongieux et le tissu corticalisé (figure 9) :

- l'os de type I : os dense composé principalement d'os compact. La partie d'os spongieux est quasiment inexistante.
- l'os de type II : os composé d'une corticale et au centre d'os spongieux dense.
- l'os de type III : os composé en majorité d'os spongieux dense et d'une fine couche de cortical.
- l'os de type IV : os composé d'une fine couche d'os cortical et d'un noyau d'os spongieux de faible densité.

L'os de type I et II, bien que permettant une stabilité primaire plus importante que celle d'os de type III ou IV, présente un temps de cicatrisation et donc d'intégration plus long que celui observé dans l'os de type II et IV ; en particulier lors de l'utilisation d'implant à surface rugueuse où la réponse osseuse est d'autant plus rapide que l'os est spongieux (Lazzara.RJ, et al. 1999) (Trisi.P and Rao.W 1999). Pour les implants à surface rugueuse, après 3 et 12 mois de cicatrisation, le taux d'apposition osseuse augmente avec le temps en passant de 59,0 % à 76,7%. Alors que pour des implants usinés, ce taux reste stable dans le temps. C'est pourquoi des temps de cicatrisation plus long ont été préconisés dans ce type d'os.

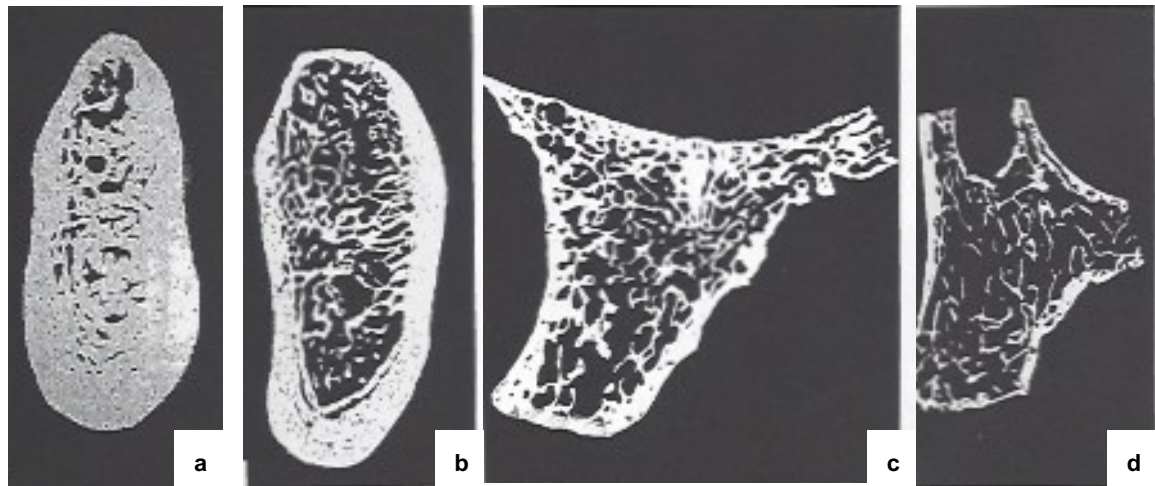


Figure 9 : : Classification selon Lekholm et Zarb. Section de la mandibule et du maxillaire correspondant à la typologie énoncée.

a : Type I, à la mandibule. b : type II, à la mandibule. c : type III, au maxillaire d : type IV, au maxillaire (Source : (Ulm, Kneissel and Hahn, et al. 1997) (Ulm, Kneissel and Schedle, et al. 1999, N. Zitzmann, et al. 2001))

- La stabilité primaire :

Cet élément essentiel à l'ostéo-intégration est dépendant de la présence de corticale. Le contact de tables osseuses corticalisées et de l'implant permet ainsi de l'immobiliser au sein de la structure osseuse. Mais pour l'os maxillaire, principalement constitué d'os spongieux et donc avec peu de corticale, l'appui nécessaire à la stabilité de l'implant sera trouvé en amplifiant le contact implant-os. Pour cela le lit implantaire est sous-préparé en omettant le taraudage, voire le passage du dernier foret. Pour augmenter la densité osseuse, l'utilisation d'un ostéotome ou d'implants autoforants peut être envisagée (Davaranah.M, et al. 2012).

- *Les caractéristiques de l'implant :*

Il est important de noter que l'impact de certaines caractéristiques de l'implant sur l'intégration osseuse de celui-ci, sont difficilement dissociables les unes des autres (Esposito M 1998).

- La forme de l'implant :

A l'heure actuelle, la forme implantaire présentant le plus grand taux de succès clinique est la vis. Depuis une trentaine d'années, des études ont prouvé que cette forme permet une meilleure répartition des forces occlusales grâce au pas de vis et améliore la stabilité primaire (Esposito M 1998).

Des études cliniques ont également démontré que les implants cylindriques (sans spires) présentaient souvent une résorption osseuse circonférentielle sous la forme d'une cratérisation et en particulier au niveau des secteurs postérieurs. Ce phénomène s'explique par la moindre capacité de l'implant à répartir les contraintes dans le tissu osseux.

- Le biomatériau

Différents matériaux sont actuellement utilisés sur le marché pour la fabrication d'implants tels que:

Les métaux :

- le titane commercialement pur (cp-Ti, grade 1 à 4)
- les alliages de titane (Ti6Al4V-ELI, TiZr, Ti6Al7Nb)
- le niobium (Nb)
- le tantale (Ta)

Les céramiques

- le dioxyde de zirconium ou zircone (ZrO<sub>2</sub>)
- l'alumine (Al<sub>2</sub>O<sub>3</sub>)

Les métaux sont usinés pour la fabrication des implants à partir de barres métalliques. Ils ont la propriété d'avoir une grande résistance à la corrosion au contact des fluides biologiques en raison de la faible présence de courant de corrosion (2 nA/cm<sup>2</sup>). Cette résistance est due au caractère passif de ces alliages, c'est-à-dire la formation spontanée et immédiate d'une couche d'oxyde dense et stable à la surface de l'implant. Cette caractéristique est aussi à l'origine de l'excellente biocompatibilité de ces matériaux.

Le titane dit commercialement pur (ou cp) est composé majoritairement de titane mais présente certaines impuretés ou éléments sous la forme de traces. Ce biomatériau est classé en quatre grades en fonction de leur teneur en impureté. La présence de ses éléments modifie les propriétés mécaniques du titane. La résistance

à la rupture augmente parallèlement au grade du titane. Ainsi le titane de grade 2 a une résistance la rupture en traction de 345 MPa alors que celle du titane de grade 4 est de 550 MPa. Un autre alliage de titane comportant 15 % de zirconium (TiZr) a également été mis sur le marché plus récemment afin d'augmenter les propriétés mécaniques des implants de diamètres réduits (Barter S 2012). Toutefois, cet alliage ne permet une augmentation des propriétés mécaniques que de l'ordre de 15% à 16% et demeurent en dessous de celle d'un alliage TAV (titane, aluminium, vanadium).

La résistance à la rupture du Ti6Al4V-ELI , appelé couramment «grade 5 » (alliage de 90% de titane, 6% d'aluminium et 4% de vanadium) est de 1000 MPa environ (Davarpanah.M, et al. 2012).

Un autre métal utilisé pur, le tantale est apparu en implantologie orale depuis 2012. Utilisé depuis plusieurs années en orthopédie sous forme de tantale poreux, ce matériau présente une bonne biocompatibilité. Nommé *trabecular metal*, la surface de ce métal va être au contact de l'os spongieux et permettre une croissance osseuse à l'intérieur de sa structure réticulé (Bobyne, et al. 1999).

La céramique est également un matériau utilisé dans la fabrication d'implant dentaire. Elle se compose de deux types : les céramiques bioactives et les céramiques inertes. Les premières sont utilisées en traitement de surface du fait de leurs faibles propriétés mécaniques et de leur dissolution totale ou partielle aux contacts des fluides biologiques ; cela induit une précipitation de protéines à la surface de l'implant plus abondante que sur le titane. Les plus connues sont l'hydroxyapatite, le tricalcium de phosphate ou les bioverres. Elles peuvent aussi être employées comme matériau de comblement. Leur solubilité est fonction de leurs propriétés physiques comme la porosité, la taille des grains ou la présence d'impureté. Utilisé en revêtement de surface, une augmentation du pourcentage d'os en contact avec l'implant est observée ainsi qu'une ostéo-intégration obtenue plus rapidement. Toutefois, des complications à long terme ont pu être enregistrées. En effet, des études ont prouvé que s'il y a présence d'une cratérisation osseuse autour de l'implant puis une récession, le revêtement se trouve exposé à la cavité buccale, sachant que la plaque dentaire a une grande affinité pour l'hydroxyapatite. Ainsi, comme pour l'émail et la dentine, le revêtement va se dissoudre par abaissement local du pH. Rapidement, la dissolution se propage le long de l'implant pouvant atteindre la partie la plus apicale de celui-ci et cela sans signe clinique extérieur. Il semble également que cette substance accroît l'inflammation et peut ainsi engendrer des pertes osseuses importantes. C'est

pourquoi, en France, des implants à revêtement d'hydroxyapatite obtenu par projection de plasma sont interdits (Davarpanah.M, et al. 2012).

Les céramiques inertes sont quant à elles employées comme matériaux de fabrication implantaire. La zircone et l'alumine sont les céramiques inertes les plus utilisées. Elles comportent des oxydes métalliques réfractaires, électrochimiquement stables qui évitent de ce fait leur corrosion. Leur résistance au choc est cependant inférieure à celle des métaux même si au cours de ces dernières années cette propriété semble s'améliorer.

- L'état de surface :

Les propriétés physiques et chimiques de l'état de surface modifient la réponse tissulaire péri-implantaire. Elles sont en étroite relation avec la couche d'oxyde qui recouvre la surface implantaire. Comme dit précédemment, cette couche confère à l'implant une résistance à la corrosion et influe sur la mouillabilité de la surface implantaire et donc sur l'adsorption des protéines. Dans cette couche, différents composants peuvent être intégrés de manière volontaire ou non. Ceux-ci peuvent venir des matériaux d'emballage, des interactions avec l'air ambiant et des techniques de fabrication. L'épaisseur de cette couche varie de quelques nanomètres à plusieurs microns. Elle peut être cristalline ou amorphe et va influencer les propriétés de surface (Palmquist A 2010).

Le traitement de cette surface va avoir pour but, soit de créer une rugosité, soit de la rendre bioactive afin d'accroître l'ostéoconduction de l'implant.

Les traitements pour augmenter la rugosité sont multiples : on peut noter les techniques de projection de plasma d'une poudre de titane, de sablage par des particules d'oxyde de titane ou d'autres céramiques, de mordantage acide ou celles d'anodisation. Selon l'échelle d'observation, la rugosité est classée en trois catégories :

- la macrorugosité correspond aux rugosités supérieures à 10  $\mu\text{m}$ . Elle est en relation directe avec la géométrie de l'implant ; c'est à dire que l'implant présente des spires usinées et un traitement de surface conduisant à une rugosité de plus de 10  $\mu\text{m}$ . Cette haute rugosité entraîne un ancrage mécanique entre la surface osseuse et l'implant (Le Guéhennec. L 2015). Toutefois, conférer à la surface implantaire une

rugosité de l'ordre de 10µm amplifie également le risque de péri-implantite et le risque de relargage ionique

- la microrugosité implantaire comprend une rugosité entre 1 et 10 µm. Elle facilite les interactions entre le tissu osseux minéralisé et la surface de l'implant. Un modèle théorique suggère que la surface idéale devrait contenir des puits hémisphériques de 1,5 µm de profondeur et de 4 µm de diamètre (Hansson S 1999). De plus, cette rugosité améliorerait l'attache du caillot de fibrine à la surface implantaire ainsi que la différenciation des ostéoblastes et contribuerait positivement à la synthèse de la matrice extracellulaire minéralisée (Mendonça G 2008). La rugosité habituelle des implants est de l'ordre de 1 à 2µm (mesurée par le Ra ou Sa, moyenne arithmétique des altitudes mesurées sur un profil (Ra) ou une surface (Sa)). Cet ordre de grandeur de rugosité est obtenu principalement par sablage.

- la nanorugosité se définit comme une rugosité entre 0,1 µm et 0,01µm. Les traitements de mordantage (attaque acide) ou d'anodisation visent à créer une telle rugosité à la surface des implants. Elle ouvre de nouvelles perspectives car elle pourrait reproduire la topographie de surface des composants de la matrice extracellulaire et donc interagir sur l'attachement, la prolifération et la différenciation cellulaire. La réponse cellulaire sera dépendante de la taille et du mode de distribution des nanostructures en surface de l'implant (Le Guéhennec. L 2015). Elle peut aussi contribuer à l'adhésion du caillot sanguin à la surface implantaire et donc aider au recrutement des ostéoblastes vers l'implant mais sans perturber la mouillabilité qui favorise l'ostéo-intégration.

Pour rendre la surface implantaire bioactive, différents procédés peuvent être mis en place comme projeter des protéines de la matrice extracellulaire telles que la fibronectine, la vitronectine ou la laminine sur la surface implantaire. Des séquences d'acides aminés comme la séquence RGD, séquence intervenant dans l'adhésion et la prolifération des ostéoblastes en interagissant avec des protéines transmembranaires, ont été testées sur la surface des implants. Selon les études, les effets in vivo de ce greffage sont controversés. Différents types de peptides devraient être appliqués pour améliorer l'ostéo-intégration (Bell BF 2011).

Pour prévenir et éviter l'adhésion de bactéries sur la surface implantaire et ainsi la péri-implantite, des antibiotiques et des facteurs de croissance ont été placés sur la surface de l'implant directement ou par le biais d'un revêtement. Mais plusieurs



difficultés sont rencontrées pour la mise au point de ce revêtement notamment le fait que celui-ci ne doit pas être altéré par l'insertion de l'implant dans l'os et que les antibiotiques ne doivent pas perturber l'adhésion des cellules ostéoblastiques. Pour l'instant, plusieurs associations d'antibiotiques et de systèmes de greffage sont à l'étude (Chua PH 2008).

- ***La technique chirurgicale***

Pour Bränemark, dans les années 80, pour obtenir une ostéo-intégration certaines conditions devaient être respectées. Selon lui, l'implant devait être biocompatible et posé en deux temps chirurgicaux (mise en nourrice de l'implant durant 3 à 6 mois sous la gencive) dans des conditions d'asepsies strictes similaires à celle d'un bloc opératoire. Il préconisait également l'utilisation d'instrument en titane lors de l'intervention pour éviter toutes contaminations lors du forage. Actuellement ces recommandations sont en grandes parties obsolètes.

- L'asepsie :

Les règles d'hygiène à suivre pour la chirurgie implantaire, élaborées par un groupe d'experts membres de l'HAS (Haute autorité de santé), ne sont plus les mêmes que celles du bloc opératoire. Il est désormais possible de réaliser la pose d'un implant dans une salle de soins sans système de traitement spécifique de l'air mais avec la mise en place d'un système de renouvellement de l'air, un protocole adéquat de désinfection des surfaces et de circulation des intervenants.

- Le protocole de forage

Ce protocole doit être suivi par le praticien pour éviter un traumatisme osseux trop important. Il est important d'utiliser des forets tranchants et de diamètres croissants pour éviter un échauffement trop important du tissu osseux ; celui-ci pouvant conduire à la nécrose du tissu osseux et par conséquent à la perturbation de la cicatrisation osseuse et donc de l'ostéo-intégration. C'est pourquoi il est aussi primordial qu'il y ait durant le forage une irrigation abondante au sérum physiologique. La vitesse de rotation des forets doit également être limitée à 800-1500 tr/min pour limiter l'augmentation de température des forets et de la structure osseuse.

- Chronologie implantaire

Plusieurs études, notamment celles menées par Schroeder et ses collaborateurs, ont prouvé qu'une technique chirurgicale en un temps permettait une intégration osseuse similaire à celle obtenue suite à une technique en deux temps. (Schroeder A. 1981) Il existe même désormais des techniques de mise en charge immédiate ou de mise en esthétique immédiate afin d'obtenir une réhabilitation esthétique précoce. Mais cette dernière technique n'est pas sans impact sur le déroulement de l'ostéo-intégration et entrainera des conséquences très importantes sur le déroulement de la cicatrisation osseuse. (Raghavendra S 2005)

## 2 La péri-implantite :

Comme nous l'avons constaté dans la précédente partie, l'implant connaît un lien étroit entre la muqueuse et l'os et la pérennité de l'implant dépend de ces deux éléments. La muqueuse doit faire face aux agressions extérieures telles que les bactéries présentes dans la cavité buccale. Mais parfois la muqueuse péri-implantaire ne peut jouer son rôle de rempart et développe ainsi des pathologies. Le terme de maladie péri-implantaire englobe deux entités distinctes : la mucosite et la péri-implantite.

### 2.1 Définition :

A l'image de la gingivite et la parodontite, la mucosite et la péri-implantite se différencient l'une de l'autre par l'étendue des tissus touchés par l'inflammation. Lors d'une mucosite l'atteinte se limite aux tissus mous entourant l'implant en fonction alors qu'au cours d'une péri-implantite le tissu osseux est également touché. (Zitzmann and Berglundh 2008). Le processus inflammatoire s'étend à l'os marginal et provoque une résorption de celui-ci. La baisse du niveau osseux peut entraîner une « dé-ostéo-intégration » de l'implant et ainsi la perte de celui-ci (Joachim 2010).

Comme nous venons de le voir, la survenue de ces pathologies a lieu après la mise en fonction de l'implant et c'est pourquoi on considère les maladies péri-implantaires comme des complications secondaires (une complication secondaire se définit par la casse d'un composant ou l'altération des tissus mous péri-implantaires) Elles se différencient ainsi des complications primaires se déroulant pendant la phase d'ostéo-intégration.

Pour certains auteurs, l'évolution d'une mucosite vers une péri-implantite, comme celui entre une gingivite et une parodontite, ne se fait que dans certains cas. (Joachim 2010, Lang, Wilson and Corbet 2000) Alors que dans un ouvrage plus récent, Tenenbaum définit la mucosite comme un phénomène réversible qui en l'absence de prise en charge évoluerait presque systématiquement vers une péri-implantite (Tenenbaum 2014).

### 2.1.1 Aspect histologique

Au niveau histologique, les cellules présentes au sein des tissus inflammés diffèrent selon la pathologie.

Les lymphocytes T dominant dans le tissu inflammatoire limité apicalement par la barrière épithéliale au cours d'une mucosite (N. Zitzmann, et al. 2001, Seymour, et al. 1989).

Lors d'une péri-implantite la lésion s'étend à la partie apicale de l'épithélium et est majoritairement composée de plasmocytes et de lymphocytes mais également de PMN (leucocytes polymorphonucléaires) et des macrophages en grand nombre (Zitzmann and Berglundh 2008). Gualini et Berglundh ajoutent même que les lésions issues d'une péri-implantite ont une plus grande proportion de lymphocytes B et de PMN que les lésions induites par une mucosite. (Gualini 2003)

De plus, Berglundh et ses coll. ont observé en 2004, au cours d'analyses histologiques effectuées sur des biopsies de muqueuses péri-implantaires autour d'implants atteints de péri-implantite, que la structure de la lésion inflammatoire n'était pas homogène (figure10) :

- la partie marginale de la lésion comporte de nombreuses fibres de collagène ainsi que des lymphocytes et des cellules plasmiques.

- au centre de cette partie quelques vaisseaux de gros diamètres sont également présents alors que ceux de plus petites tailles occupent les portions latérales de l'épithélium de poche.

- au niveau de la zone centrale et apicale de l'infiltrat inflammatoire on retrouve peu, voire aucune fibre de collagène. Ce sont les plasmocytes qui dominent cette portion et des PMN (principalement des granulocytes neutrophiles). Ils sont aussi présents au niveau de l'épithélium de poche, du tissu conjonctif l'associant et dans l'espace péri-vasculaire à distance de la surface implantaire.

La portion de cellules inflammatoires représenterait 60% de la lésion péri-implantaire (Berglundh, Gislason, et al. 2004).

En outre, Albouy et ses coll. ont observé de nombreux ostéoclastes indiquant une destruction active des tissus au cours d'une expérience de péri-implantite induite chez des chiens (Albouy, Abrahamsson and Persson, et al. 2009 (b)).




Figure 10 : : Coupe de muqueuse péri-implantaire. PAS et bleu de toluidine. Grossissement 25 x :

OE : épithélium oral, PE : épithélium de poche, ICT : tissu conjonctif infiltré. Implant : indique la zone de la poche vers la surface implantaire.

I : Fibres de collagènes entremêlées avec de nombreux lymphocytes et plasmocytes. Grossissement 400x.

II : Large nombre de plasmocytes. Présence d'un grand macrophage (Flèche rouge) et d'un mastocyte. (Flèche jaune) Grossissement 1000x

III : Un grand nombre de plasmocytes (flèche jaune) et de nombreux PMN (flèche rouge). Grossissement 1000x

IV : Portion apical de la « zone de poche » des tissus mous. Notez la présence d'un amas de bactéries latérales immédiatement au tissu conjonctif entre les portions ulcérées d'épithélium de poche. Grossissement 1000x

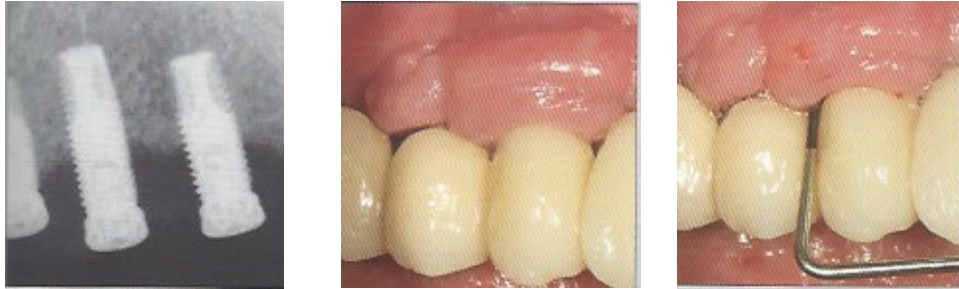Grossissement 1000x

(Source : (Berglundh, Gislason, et al. 2004))

### 2.1.2 Les différentes formes cliniques

Les premiers cas de péri-implantite décrits dans la littérature étaient de type agressif avec une destruction osseuse accompagnée de saignement au sondage, d'une suppuration et de douleurs importantes mimant ainsi les symptômes d'un abcès parodontal. Mais aujourd'hui de nombreux cas de péri-implantites, entraînant une perte osseuse progressive asymptomatique, ont été répertoriés. C'est pourquoi il est maintenant possible de faire le discernement entre une forme aiguë et une forme chronique de la péri-implantite. A l'instar des parodontites, la forme aiguë sera rapidement très destructrice à l'inverse de la forme chronique, plus répandue, qui évoluera sur plusieurs années.

Le plus souvent la péri-implantite est une forme de pathologie isolée et la forme généralisée n'a été observée que par quelques auteurs. Néanmoins, des atteintes sévères où l'ensemble des implants présents en bouche était touché par une péri-implantite ont été recensées (figure 11). L'étiologie de ce phénomène n'est à l'heure actuelle pas encore connue (Giovannoli and Renvert 2012).



**Figure 11 : : Péri-implantite au niveau de plusieurs implants maxillaires proximaux proximaux accompagnée d'une hyperplasie des tissus mous. On peut noter l'aspect des muqueuses dont le volume est augmenté et la perte osseuse diagnostiquée radiographiquement.** (Giovannoli and Renvert 2012)

## 2.2 La prévalence :

Les traitements péri-implantaires ont acquis la réputation de présenter des taux de succès très élevés. Toutefois, il existe comme nous venons de le voir des complications d'origine infectieuses telles que les mucosites et les péri-implantites. Leur prévalence (c'est à dire le nombre de cas de la maladie présents dans la population à un moment donné (Newman Dorland 1994)) est difficile à connaître précisément pour différentes raisons.

De nombreuses études sont consacrées aux maladies péri-implantaires mais peu d'entre elles les étudient à moyen ou long terme, ce qui occasionne des écarts de prévalence (Tenenbaum 2014).

Ces études ne prennent pas toujours les mêmes critères de diagnostic et rendent la comparaison de leurs résultats impossible. Par exemple pour certains auteurs la mucosite est définie par un saignement au sondage (Ferreira, et al. 2006) et pour d'autres une augmentation des profondeurs de poches au sondage doit être également présente (Roos-Jansâker, Lindahl, et al. 2006(b)).

En outre, différents facteurs peuvent influencer la survenue de ces maladies tels que la consommation de tabac, les antécédents de pathologies parodontales ou encore le niveau d'hygiène. C'est pourquoi, certaines données statistiques sont

différentes d'une étude à l'autre selon les facteurs pris en compte par les auteurs. Nous parlerons plus en détails de l'impact de ces facteurs sur la survenue de ces pathologies dans une prochaine partie.

D'autre part, pour évaluer la pertinence des données présentées dans une étude, il est également important de tenir compte du parcours de soins des patients inclus dans celle-ci. En effet, certains auteurs dont Zitzmann et Berglundh ont montré que les patients suivis en centres hospitaliers universitaires ont un suivi plus poussé que les patients pris en charge dans le secteur libéral et donc que le mode de prise en charge a une incidence sur l'apparition des maladies péri-implantaires. (Zitzmann and Berglundh 2008). Il faudra donc veiller à évaluer les programmes de maintenance mise en place ou non pour comparer les données entre elles.

Une étude a été menée par Rinke et coll (2010) sur 89 patients (52 femmes et 37 hommes et un âge moyen de 51,8 ans) avec en moyenne 3,9 +/- 2,8 implants posés dans des cabinets libéraux. Celle-ci a montré un taux de mucosité (profondeur de poche supérieure à 4 mm et présence d'un saignement au sondage) de 44,9 %. 11,2% des patients ont été atteints de péri-implantites (profondeur de poche supérieure à 5 mm, saignement au sondage ou présence de pus ainsi qu'une résorption osseuse au contrôle radiographique). (Rinke, et al. 2011)

Berglundh et Zitzmann ont réalisé une revue pour établir la prévalence des maladies péri-implantaires. (Zitzmann and Berglundh 2008) Pour cela, ils ont effectué une recherche sur Medline search sur les études traitant de la prévalence des péri-implantites et ont analysé seulement celles dont les implants étaient mis en fonction depuis plus de 5 ans et le nombre de patients était supérieur à 50. De plus des mesures du saignement au sondage devaient être fournies. Moins d'une dizaine d'études remplissent entièrement ces critères dont celles dirigées par Fransson et coll (2005 et 2008) et Roos-Jansäker et coll (2006). Le tableau ci-dessous tiré de la revue de Zitzmann et Berglundh résume les données collectées dans les études retenues (tableau 1).



Référence	Type d'étude, type de système d'implant	Nombre de sujets/implants	Durée moyenne de mise en fonction	% maladie péri-implantaire par sujets/implants	% mucosite par sujets/implants	% de péri-implantite par sujet/implants
Scheller et coll (1998)	Prospective Bränemark	57/59	5 ans	24% d'implants	-	-
Polizzi et coll (2000)	Prospective Bränemark	86/163	5 ans	27,3% d'implants	-	-
Baelum et Ellegrand (2004)	Prospective Astra et ITI	140 sujets / 244 implants (5 ans) 211 implants (10 ans)	5 ou 10 ans	45,5-51,0% d'implants à 5 ans 69,5%-90,4% d'implants à 10 ans	-	-
Karoussis et coll (2004)	Prospective, ITI	89/153	10 ans (8-12 ans)	-	-	15,4%-15,7% implants
Brägger et coll (2005)						
Fransson et coll (2005)	Transversale Bränemark	662/3413	8,5/9,1 ans (5-20 ans)	-	-	27,8% sujets 12,4% implants
Fransson et coll (2008)	Transversale Bränemark	82/482	9,4 ans	100% sujets 92% d'implants	-	-
Roos-Jansäker et coll (2006)	Transversal Bränemark	216/987	10,8 ans (9-14 ans)	75,4% d'implants	79,2% sujets 50,6% implants	55,6%-77,4% sujets 43,3% implants
Renvert et coll (2007)						

**Tableau 1** Données provenant des publications incluses dans la revue. (D'après : (Zitzmann and Berglundh 2008))

La publication réalisée par Roos-Jansäker et coll en 2006, a pour objectif de connaître la proportion de lésions péri-implantaires par implant après 9 à 14 ans de fonction. (Roos-Jansäker, Lindahl, et al. 2006(b)) Pour cela ils ont recueilli des données cliniques et radiographiques chez 218 patients soit 999 implants mis en fonction depuis 9 à 14 ans. Ces patients faisaient partie d'un groupe de 294 personnes ayant eu recours à un traitement implantaire entre 1988 et 1992 au Kristianstad County Hospital. 1 et 5 ans après la mise en fonction des implants, un contrôle radiographique



avec la technique au long cône fut effectué par ces patients dans une clinique spécialisée. Entre 2000 et 2002, ils ont ensuite évalué les critères cliniques suivant :

- saignement au sondage
- profondeur de poche sur 4 sites implantaire : mésial, distal, palatin/lingual et vestibulaire.
- présence de suppuration suite au sondage

Ils ont également comparé les radiographies réalisées après la 1<sup>ère</sup> année de mise en fonction puis lors de l'examen final. Il est important de noter que les patients n'ont pas eu de traitement de soutien systémique pendant la durée de l'étude. Les auteurs de cette publication ont pu conclure que 48% des implants connaissaient un saignement au sondage et des profondeurs de poche supérieures ou égales à 4 mm signifiant ainsi la présence d'une mucosite. La péri-implantite fut diagnostiquée lors de la présence d'un saignement au sondage ou d'une suppuration ainsi qu'un défaut osseux au niveau de l'implant supérieur ou égal à 1,8 mm comparé aux données relevées 1 an après la mise en fonction (cela correspond au total à une perte osseuse minimal de 3,1 mm par rapport au col implantaire soit 3 spires de l'implant.) Celle-ci serait présente chez 16% des patients et 6,6% des implants. 24,8% des implants présentent un saignement au sondage et une perte osseuse égale ou supérieure à 1 spire.

Simonis et ses coll. ont pu relever que le taux de complications biologiques chez les sujets de leur étude (55 patients avec 131 implants) était de 16,94% des implants (Simonis, Dufour and Tenenbaum 2010).

Nous pouvons donc déduire aux vues des résultats de l'ensemble de ces publications, que malgré les écarts constatés entre les études, la mucosite touche la plupart des implants et que sa fréquence augmente avec le temps. La péri-implantite toucherait entre 10 et 30% des patients. Dans une publication datant de mars 2015, Derks et Tomasi (Derks and Tomassi 2015) ont effectué une évaluation des revues scientifiques traitant de la péri-implantite et ont calculé une prévalence moyenne pondérée de 22% estimée sur 2131 patients et 8893 implants.

En outre, il semble qu'il existe une différence entre le maxillaire et la mandibule quant à leur sensibilité vis à vis de la péri-implantite. Karoussis et ses coll (Karoussis, et al. 2004) ont pu constater que les implants situés au maxillaire avaient des poches plus profondes et une perte d'attache plus importante que ceux placés à la mandibule.

Roos-Jansäker et ses coll (Roos-Jansäker, Lindahl, et al. 2006(a)) ont quant à eux vu le taux de perte d'implants supérieur au maxillaire par rapport à la mandibule.

Enfin, il semble que la perte d'implant due à une péri-implantite ne soit observée que chez un nombre relativement restreint de patients (Simonis, Dufour and Tenenbaum 2010, Roos-Jansäker, Lindahl, et al. 2006(a)).

## 2.3 L'étiologie :

Comme nous venons de le voir, la péri-implantite est une pathologie inflammatoire. Pour pouvoir traiter cette pathologie et également l'éviter, il est nécessaire d'en connaître l'origine. A la suite de multiples observations, une corrélation entre la présence de micro-organismes pathogènes et l'apparition de cette pathologie fut établie. C'est pourquoi, à l'instar des maladies parodontales, l'accumulation de plaque dentaire provoquera l'inflammation des tissus mous l'environnant (Pontoriero, et al. 1994). La surcharge occlusale fut également suspectée d'en être à l'origine mais d'après plusieurs études, elle serait plutôt un facteur aggravant et favoriserait des complications mécaniques.

### 2.3.1 La flore bactérienne

- *La colonisation microbienne de la surface implantaire*

La cavité buccale est tapissée d'un biofilm bactérien qui recouvre toutes les surfaces dures en son sein par le biais de glycoprotéines contenues dans la salive (Gristina 1987). La muqueuse péri-implantaire se retrouve ainsi colonisée seulement 30 minutes après la pose de l'implant et la flore bactérienne devient stable en deux heures (Fürst, et al. 2007, Heitz-Mayfield Lisa J.A 2010).

Plusieurs auteurs se sont interrogés sur la provenance de ces bactéries et pour cela ont comparé la composition du biofilm retrouvé sur les éléments de la cavité buccale comme les dents, la langue et les cryptes amygdaliennes. Ils ont constaté que chez l'édenté partiel, les bactéries présentes au sein des sillons péri-implantaires étaient similaires à celles des sillons gingivo-dentaires. C'est ce que confirme l'étude menée par Apse et ses coll. où ils ont mis en parallèle les données cliniques et microbiologiques issues d'implants et de dents chez 15 patients avec 28 implants

(Apse, et al. 1989). Ils remarquèrent qu'il existait peu de différences entre le contenu des sillons gingivaux et péri-implantaires et par conséquent que les sillons gingivodentaires pouvaient constituer une réserve de bactéries capables de se rendre au niveau des implants. Le même type d'analyse fut effectué chez des patients avec des antécédents de parodontites traitées avant implantation par Mombelli (Mombelli, et al. 1995) et De Boever et De Boever (De Boever and De Boever 2006) et un constat identique fut fait : des pathogènes putatifs parodontaux étaient présents au niveau du sillon péri-implantaire. L'étude de Quirynen et coll a démontré que la colonisation initiale des poches péri-implantaires par les bactéries associées à la parodontite se produit dans les deux semaines suivant la pose du pilier de cicatrisation (Quirynen, Vogels, et al. 2006).

Pour les patients édentés totaux, la langue et les cryptes amygdaliennes sont des réservoirs de germes, notamment anaérobies, qui peuvent envahir les sites implantaires dans un délai de 12 à 18 mois (Tenenbaum 2014). Emrani et ses collaborateurs sont venus à cette conclusion lors de leur étude sur une patiente édentée totale pour cause de parodontite agressive généralisée chez qui une réhabilitation prothétique fut effectuée avec 18 implants (Emrani, Chee and Slots 2009). 3 mois après les avulsions, les implants furent mis en place et 4 mois après des analyses furent réalisées. Les pathogènes présents avant les avulsions dans les sulcus dentaires furent retrouvés dans les sillons péri-implantaires 8 mois après, ce qui laisse penser que les bactéries impliquées dans la parodontite agressive sont restées au sein des structures de la cavité buccale.

- **La composition de la flore microbienne :**

Comme nous venons de le voir les micro-organismes retrouvés sur les sites implantaires et dentaires sont analogues. Ainsi, lorsque l'espace péri-implantaire est sain, une flore est constituée de bactérie Gram positif à tendance aérobie de la même façon que le parodonte sain (Mombelli and Mericske-Strn 1990, Leonhardt, Renvert and Dahlén 1999).

L'apparition d'une inflammation dans les tissus péri-implantaires coïncide avec le passage de la flore bactérienne vers une composition dominée par les microorganismes Gram négatif anaérobies (Hickey, et al. 1991). Les bactéries retrouvées font parties des complexes rouge (*Porphyromonas gingivalis*, *Tannerella*

*Forsythia*, *Treponema denticola*) et orange, tel que le décrit Socransky (Socransky 1998), et qui sont impliquées dans l'apparition des pathologies parodontales.

Elles peuvent apparaître précocement, comme le signalent Van Winkelhoff et ses coll dans une étude portant sur la colonisation des implants dentaires par des agents pathogènes putatifs parodontaux (Van Winkelhoff, et al. 2000). Ils ont pu remarquer que très rapidement après l'implantation, la flore était dominée par des *Peptostreptococcus micros*, *Fusobacterium nucleatum* et *Prevotella intermedia*.

Cette transition de la nature des bactéries a aussi été étudiée par Leonhardt et ses coll. (Leonhardt, Berglundh, et al. 1992). Pour cela ils ont effectué une expérience sur 4 chiens en prélevant différents échantillons autour de dents et d'implants ; tout d'abord au niveau de tissu sain et ensuite dans les sulcus après un arrêt du contrôle de plaque de 21 jours. Puis la plaque dentaire accumulée fut enlevée et une reprise de l'hygiène dentaire installée pendant 28 jours. Au 42<sup>ème</sup> jours des ligatures furent placées autour des dents et des implants pour engendrer une parodontite et une péri-implantite. Ils mirent enfin en parallèle les résultats des différents prélèvements. Les Streptocoques sont majoritaires en situation saine : 40,2% au niveau des implants et 60,6% au niveau des dents. Plus la lésion inflammatoire progresse moins des Streptocoques sont présents au sein du biofilm : au cours d'une mucosite et d'une péri-implantite, ce taux chute et c'est celui des *Porphyromonas gingivalis* et *Prevotella intermedia* qui augmente. Au cours d'une mucosite la proportion de ces deux micro-organismes est de 37,4% et 24,6% lors d'une péri-implantite.

Mombelli et ses coll (Mombelli, Van Oosten, et al. 1987), ont également pu constater que les bactéries à pigmentation noire et des *Fusobacterium* sont fréquemment rencontrés dans des poches péri-implantaires de 6 mm ou plus avec une suppuration et perte alvéolaire visible à la radiographie. Ils ont ainsi conclu que la péri-implantite est une infection spécifique avec de nombreuses caractéristiques en commun avec la parodontite chronique. Pour conclure, le taux de présence du complexe rouge pendant une péri-implantite est en moyenne de 25 % (Ata-Ali, et al. 2015).

Cependant, il existe des différences de proportions pour plusieurs bactéries tel que le *Staphylococcus aureus* qui est sensiblement plus élevée au cours d'une péri-implantite que d'une gingivite ou d'une parodontite (Renvert, Lindahl and Renvert, et al. 2008). En effet, Rams et ses coll (Rams, Feik and Stots 1990), ont pu évaluer à 15,1%, le taux de *Staphylococcus aureus* dans les lésions péri-implantaires contre

0,06% lors d'une gingivite et 1,2% au sein des poches parodontales. Ceci pourrait s'expliquer par l'affinité particulière du *Staphylococcus aureus* avec le titane.

En outre, la quantité de *Spirochètes* fut plus importante au niveau des lésions péri-implantaires plutôt qu'au niveau des poches parodontales selon une étude menée par Eke et ses collaborateurs (Eke, Braswell and Fritz 1998) sur des singes après un an de mise en fonction.

La présence de AAA (*Aggregatibacter actinomycetemcomitans*) est aussi rencontrée lors de péri-implantite (Leonhardt, Renvert and Dahlén 1999) ainsi que celle de *Enterobacteriaceae* et de *Candida Albicans* qui ne sont pas particulièrement associées à la parodontite (Botero, et al. 2005, Albertini, et al. 2014).

L'existence d'autres micro-organismes est également observée au sein du biofilm présent au cours d'une péri-implantite. Ainsi plusieurs études ont mis en évidence des virus comme le virus de Epstein-Barr sur des sites implantaires atteints de péri-implantite (Jankovic, et al. 2011, Verdugo, et al. 2015) et celle-ci pourrait modifier la réponse immunitaire de l'hôte en augmentant les dommages induits par la contamination microbienne de la surface implantaire (Canullo, et al. 2015).

La péri-implantite est ainsi une pathologie multi-microbienne complexe pouvant comporter des centaines d'espèces différentes (523 identifiées par Dabdoub et coll. (Dabdoub, Tsigarida and Kumar 2013)) et son microbiote est par certains auteurs considéré comme plus divers que celui trouvé en cas de parodontite (Koyanagi, et al. 2013, T. S. Koyanagi 2010).

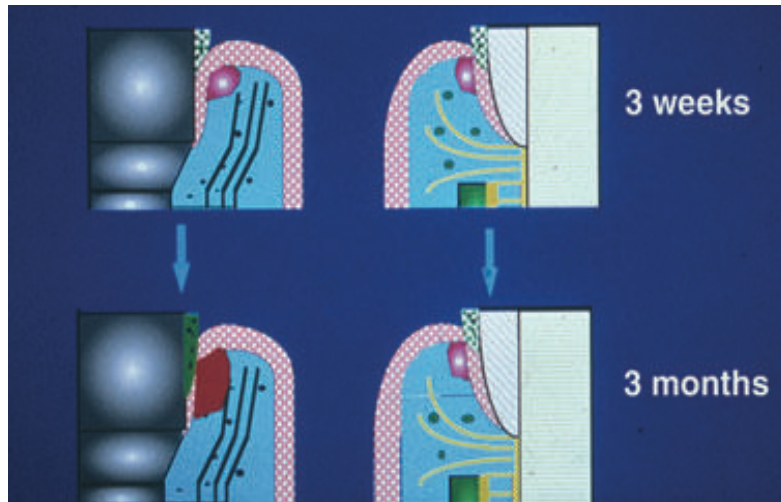
- **La pathogénie**

Face à ces bactéries, la réponse tissulaire péri-implantaire engendrée est similaire à celle trouvée lors d'une parodontite et d'une gingivite. En effet, face à l'agression bactérienne, la défense induite par l'organisme va être une inflammation caractérisée par un infiltrat inflammatoire majoritairement constitué de lymphocytes (Lang NP 2011). La production de médiateurs de l'inflammation ainsi que celle de cytokines apparaissent très similaires. Plusieurs auteurs se sont intéressés à ces substances car, présentes dans le fluide crévulaire péri-implantaire, elles permettraient un diagnostic précoce de lésions inflammatoires potentiellement cliniquement latentes. C'est pourquoi Javed et ses coll. (Javed, et al. 2011), ont procédé à une recherche sur l'ensemble des études traitant de cytokines impliquées

dans les parodontites et les péri-implantites chez l'humain. A partir du résultat de leur enquête, ils ont pu comparer 15 études. 4 études ont montré un taux d'interleukine (IL) 1 beta dans le fluide crévicaire péri-implantaire (FCPI) plus élevé que dans les tissus sains et idem pour le pourcentage de facteur tumeur necrosif (TNF) alpha d'après 6 études. 2 études ont constaté une hausse d'interleukines 6 et 8 et 1 autre étude que cette hausse était accompagnée par celle des métalloprotéinases 1 provenant des fibroblastes.

Toutefois des spécificités demeurent entre la péri-implantite et la parodontite. Il a été remarqué un taux plus important d'élastases au sein du tissu conjonctif inflammé péri-implantaire que dans les parodontites ce qui pourrait laisser penser que les lésions péri-implantaires sont plus aiguës (Gualini 2003). Cette proportion d'élastases pourrait être expliquée par le grand nombre de leucocytes polymorphonucléaires présents dans les lésions péri-implantaires.

Lors d'une parodontite, les tissus parodontaux mettent en place une sorte de système d' « auto-limitation » afin de freiner la progression de l'inflammation en créant une capsule de tissu conjonctif, protégeant ainsi les structures osseuses sous-jacentes (Lang NP 2011). Une couche de tissu conjonctif sain sépare alors l'os de l'infiltrat inflammatoire d'une épaisseur variant de 0,2 à 1 mm selon l'agressivité de la parodontite (Lindhe, Berglundh, et al. 1992, Lindhe and Ericsson 1978). Ce phénomène n'a pas lieu au sein des tissus péri-implantaires et l'inflammation va rapidement toucher l'os sous-jacent, ce qui pourrait expliquer la rapidité de l'évolution de la parodontite. En effet, des études menées chez des chiens ont révélé une perte des implants 6 mois après la pose des ligatures induisant la péri-implantite (Tenenbaum 2014). On observe ainsi une extension apicale de la lésion plus importante lors d'une péri-implantite que lors d'une parodontite (Heitz-Mayfield Lisa J.A 2010) (figure 12). La taille de l'infiltrat inflammatoire est alors plus importante au niveau des tissus inflammés péri-implantaires qu'au niveau des tissus parodontaux (T. Berglundh, J. Lindhe and C. Marinello, et al. 1992, Ericsson, Berglundh, et al. 1992).



**Figure 12 :** Illustration de la réponse de l'hôte à une accumulation de plaque de 3 semaines et de 3 mois par un infiltrat inflammatoire sous-jacent à la jonction épithéliale lors d'une étude menée chez le chien. La réponse initiale après 3 semaines est identique pour les tissus péri-dentaire et péri-implantaire. Cependant, après la persistance de l'accumulation de plaque pendant 3 semaines, l'infiltrat inflammatoire dans la muqueuse péri-implantaire est presque trois fois plus important que celui au sein des tissus gingivaux. (Source : (Heitz-Mayfield Lisa J.A 2010, Khayat, et al. 2015))

Plusieurs hypothèses sont à l'étude concernant l'étiologie de ce phénomène. Une étude menée par Schou et coll. (Schou S 1993 (a)) sur des singes a pour but de mettre en évidence les différences histologiques entre les réactions inflammatoires induites par des ligatures autour d'implants ostéo-intégrés, de dents ankylosées et de dents saines. Ils ont pu constater que la progression de l'inflammation était plus importante autour des implants et des dents ankylosées qu'au niveau des dents présentant un ligament parodontal. Ainsi, ils ont pu supposer que l'absence de desmodonte pourrait favoriser le développement des pathologies péri-implantaires. D'autres auteurs se sont également interrogés sur l'implication de l'état de surface de l'implant mais aucunes preuves n'existent actuellement démontrant son implication. Berglundh T et coll (Berglundh, Goffredsen, et al. 2007) ont conclu à la fin de leur étude réalisée sur des chiens que les implants avec une surface modérément rugueuse développent des lésions plus sévères que les implants avec une surface lisse.

A la lumière de ces caractéristiques de la péri-implantite, plusieurs auteurs concluent que celle-ci a une capacité de défense face aux infections bactériennes moindre par rapport aux parodontes (T. Berglundh, J. Lindhe and N. Lang, et al. 2008). Il est vrai que, comme nous l'avons vu dans la partie portant sur l'histologie de la

muqueuse péri-implantaire saine, les fibres de collagènes sont parallèles à la surface implantaire et n'ont donc aucune attache avec l'implant. Seul le tiers apical de l'épithélium de jonction possède une véritable adhésion avec l'implant et/ou sa suprastructure. A cela s'ajoute une vascularisation réduite. L'ensemble de ces facteurs et des phénomènes décrits plus haut conduit donc à penser que la muqueuse péri-implantaire a un potentiel de réaction à une agression plus faible que celui du parodonte.

### 2.3.2 La surcharge occlusale

Sachant que l'occlusion joue un rôle sur la résorption osseuse au cours d'une parodontite et qu'il existe de nombreuses similitudes entre la maladie parodontale et la péri-implantite, il est légitime de s'interroger sur le lien existant entre la pathologie péri-implantaire et la charge occlusale. C'est pourquoi plusieurs auteurs effectuèrent des études, essentiellement sur des animaux, à ce sujet.

Il a été ainsi prouvé, que la présence d'une surcharge occlusale pendant la phase de cicatrisation osseuse après la mise en place implantaire, avait une influence sur l'ostéo-intégration de l'implant : elle induit une résorption osseuse. Mais sur tissu sain et après ostéo-intégration implantaire, la surcharge occlusale n'aurait pas d'impact sur le niveau osseux (Heitz-Mayfield, et al. 2004). Il a même été montré qu'une occlusion fonctionnelle entrainerait une augmentation de l'ostéo-intégration (Tonetti and J 1994). C'est en tout cas la conclusion de l'expérience réalisée par Berglundh et ses coll sur 6 chiens. Ils ont pu observer une hausse du contact os-implant sur ceux soumis à une force fonctionnelle et une perte osseuse similaire entre les implants soumis ou non à l'occlusion après 10 mois de mise en place de la couronne. La perte osseuse la plus importante a été mise en évidence juste après la mise en place de l'implant et de la suprastructure (Berglundh, Abrahamsson and Lindhe 2005).

Gotfreden et coll ont testé la réaction tissulaire péri-implantaire face à une charge latérale statique sur des implants atteints de mucosite et de péri-implantite chez le chien. Il a pu établir que la présence de cette charge sur un implant avec une mucosite n'entraînait pas une perte osseuse et lors d'une péri-implantite, cela n'aggravait pas la diminution du niveau osseux (Gotfredsen, Berglundh and Lindhe 2002). Ils ont même découvert qu'au niveau d'implants touchés par une péri-



implantite, la densité osseuse à l'interface os-implant était supérieure lors de l'application d'une charge statique latérale.

Ce constat fut également retrouvé lors d'une expérience réalisée sur des singes par Hurzeler et coll (Hürzeler, et al. 1998). Après avoir engendré une inflammation par des ligatures autour des implants, les auteurs comparèrent la perte osseuse entre les implants assujettis ou non à un traumatisme répétitif mécanique : aucun effet histologique ne fut noté.

Cependant, en cas de péri-implantite, l'application d'une surcharge occlusale a accentué la perte osseuse dans une étude faite sur des chiens (Kozlovsky, et al. 2007) et deux autres études ont quant à elles observé une perte complète de l'ostéo-intégration lorsqu'une surcharge latérale était placée sur l'implant entouré de tissu sain (Isidor 1996, Miyata, et al. 2005).

Dans les études humaines prospectives, 86% des pertes osseuses observées apparaissent avant la mise en charge de l'implant (Cochran, et al. 2009). Ainsi, la surcharge occlusale pourra être considérée plutôt comme un facteur aggravant la péri-implantite plutôt qu'un facteur déclenchant (Gotfredsen, Berglundh and Lindhe 2002). De plus, comparativement aux autres facteurs tels que la consommation de tabac ou la mauvaise hygiène bucco-dentaire, la surcharge occlusale aurait un impact mineur sur la péri-implantite (Lindquist, Carlsson and Jemt 1996, Linquist, Carlsson and Jemt 1997). Par contre, elle aurait une influence sur la survenue des complications mécaniques comme la fracture de matériaux cosmétiques de reconstitution, des piliers ou des vis de prothèse qui sont les complications les plus couramment rencontrées (Giovannoli and Renvert 2012).

## 2.4 Diagnostic

A la suite du sixième séminaire européen de parodontologies, les différents spécialistes ont défini les maladies péri-implantaires et leurs signes cliniques. La mucosite se caractérise par la présence d'une rougeur et d'un gonflement des tissus mous ainsi qu'un saignement au sondage. Ils ajoutent que lors d'une péri-implantite, la lésion muqueuse est associée souvent à une suppuration ainsi qu'à la présence de poches profondes, et est toujours accompagnée par une perte du support osseux

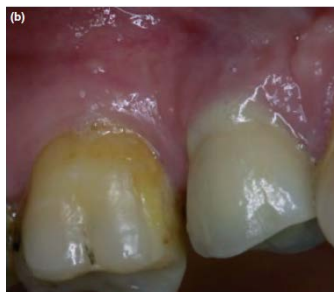marginal (Lindhe and Meyle 2008). C'est pourquoi un examen clinique et un examen radiographique sont nécessaires pour le diagnostic de la péri-implantite.

### 2.4.1 L'examen clinique

Il doit être effectué au cours de la séance de maintenance et commencé par la visualisation de l'aspect de la muqueuse péri-implantaire. Les signes de l'inflammation doivent y être repérés : la présence d'une rougeur, d'une sensibilité à la pression et d'un saignement après le sondage.

L'existence de récessions doit être recherchée. Celles-ci n'indiquent pas nécessairement la réalité d'une péri-implantite mais d'une perte des limites marginales de la muqueuse pouvant induire un dommage esthétique lorsque situées au secteur visible. En effet, il est suggéré qu'un remodelage tissulaire physiologique a lieu durant les 6 mois suivants la pose de l'implant pouvant conduire à des récessions et de ce fait il ne doit pas être perçu comme un signe clinique d'une pathologie péri-implantaire. Ce phénomène serait l'adaptation de la muqueuse péri-implantaire au composant transmuqueux. (Bengazi, Wennström and Lekholm 1996)

Une suppuration visible à l'œil nu, bien que peu fréquente, doit nous alerter sur une forte présence de leucocytes dont des polymorphonucléaires neutrophiles et donc une suspicion de péri-implantite active avec de probables lésions profondes (figure 13). Selon une étude réalisée par Roos-Jansäker, une suppuration est un signe important dans le diagnostic de la péri-implantite (Roos-Jansäker, Lindahl, et al. 2006(c)).

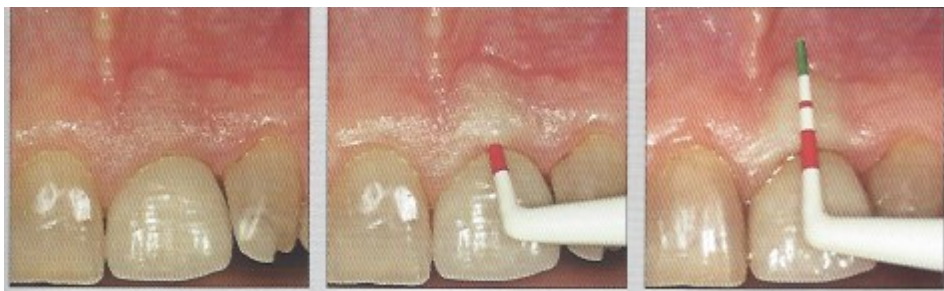

**Figure 13 : Photographie montrant une suppuration après sondage. (Source : (L. Heitz-Mayfield 2008 (a)))**

- **Le sondage péri-implantaire**

L'utilisation de la sonde parodontale va nous permettre d'évaluer plusieurs facteurs tels que la hauteur des limites marginales de la muqueuse, la profondeur des poches, le niveau du tissu présentant une résistance au sondage et l'effet du sondage sur le saignement ou la suppuration. Il est vrai que des études expérimentales sur la péri-implantite ont montré une association entre l'augmentation de la profondeur des poches et une perte d'attachement et d'os (Lang, Brägger, et al. 1993, Schou S 1993 (a), S. Schou, et al. 1993(b)).

Il a été longtemps recommandé l'utilisation d'une sonde parodontale en plastique pour ne pas altérer la surface implantaire ainsi que les éléments transmuqueux mais il semblerait que ce critère ne soit plus d'actualité (figure 14). La sonde métallique peut en effet servir à la mesure des tissus péri-implantaires notamment en titane conçue spécifiquement à l'usage péri-implantaire. Toutefois, elle a une rigidité plus importante que celle en plastique ce qui peut être préjudiciable pour l'accès au sillon péri-implantaire parfois compliqué par la présence de suprastructure.



**Figure 14** : : L'utilisation d'une sonde graduée autour d'un implant permet de mesurer la profondeur de poche (Source : (Giovannoli and Renvert 2012)).

Certains auteurs ont considéré que le sondage romprait le sceau de tissu mou autour du col implantaire et donc mettrait en péril l'intégrité implantaire ; cependant aucune preuve scientifique ne vient confirmer cette hypothèse. (Lang, Wilson and Corbet 2000) Au contraire, des études ont prouvé que la cicatrisation de l'attache épithéliale après sondage était de deux à cinq jours et qu'aucun infiltrat inflammatoire n'était présent et par conséquent le sondage ne constituait pas un traumatisme (Etter, et al. 2002).

Le sillon péri-implantaire est généralement plus profond que celui gingivo-dentaire. Cela s'expliquerait par la moindre résistance des tissus mous péri-implantaires due à l'orientation parallèle des fibres de collagène par rapport à la surface implantaire. En situation saine, la sonde peut entraîner la séparation de la surface de l'implant et de l'épithélium de jonction mais pas nécessairement le franchissement de l'espace conjonctif (Etter, et al. 2002). De plus, il a été constaté que la pénétration de la sonde était proportionnelle avec l'inflammation et dans le cas de péri-implantite expérimentale, la sonde pouvait être arrêtée seulement au contact osseux (figure 15) (S. Schou, P. Holmstrup and K. Stoltze, et al. 2002, Lang, et al. 1994). Par conséquent, l'application d'une force douce est primordiale à la mesure des profondeurs de poches. Pour permettre une comparaison entre les mesures effectuées au niveau implantaire et dentaire, les forces appliquées pour le sondage seront du même ordre ; c'est à dire des forces comprises entre 0,20 et 0,30 N (Lang, Nyman, et al. 1991, S. Schou, P. Holmstrup and K. Stoltze, et al. 2002, Lang, et al. 1994, Lang, et al. 1994).



**Figure 15 : : Coupes histologiques montrant les différences de pénétration d'une sonde autour d'une dent et d'un implant sur des modèles animaux de parodontite et de péri-implantite expérimentales. On peut noter que l'extrémité de la sonde pénètre jusqu'à la crête osseuse au niveau de la péri-implantite. (Source : (S. Schou, P. Holmstrup and K. Stoltze, et al. 2002))**

Christensen et coll réalisèrent différents sondages sur 37 patients à l'aide de 3 appareils automatiques avec une force de 0,20N et ils enregistrèrent des profondeurs de poche au niveau des implants d'environ 0,5 mm plus importantes que celles autour des dents. D'autre part, les mesures étaient plus importantes dans les espaces interproximaux qu'en vestibulaire et lingual/palatin. (Christensen, Joss and Lang 1997)

Ainsi, la profondeur moyenne des sillons péri-implantaires en situation saine serait comprise entre 2-3 mm voir même 3 à 4 mm car elle serait dépendante du système implantaire et de l'accès au sillon (Tenenbaum 2014, Heitz-Mayfield Lisa J.A

2010, Christensen, Joss and Lang 1997). C'est pourquoi une profondeur de 6 mm serait indiquée pour le diagnostic de la péri-implantite (Fransson, Wennström and Berglundh 2008).

Pour évaluer la progression de la maladie, il est nécessaire de réaliser un sondage lors de la pose de la couronne et utiliser les résultats de cette séance comme valeurs de base et ainsi les comparer avec celles effectuées au cours des prochains rendez-vous de maintenance. La différence de pénétration de la sonde selon l'état d'inflammation de la muqueuse confère au sondage une fiabilité pour le suivi clinique à long terme (S. Schou, P. Holmstrup and K. Stoltze, et al. 2002, Lang, et al. 1994).

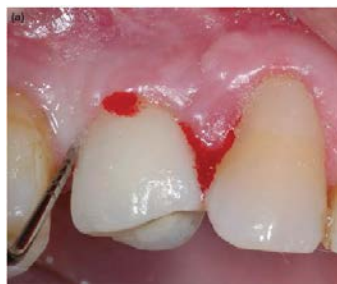- ***Le saignement au sondage***

Le saignement au sondage est défini par la présence d'un saignement apparu après pénétration d'une sonde parodontale dans le sulcus péri-implantaire ou une poche avec une force douce (figure 16).

Trois études, deux prospectives et une rétrospective, ont eu pour but de définir la pertinence de cet indice et ils ont conclu que l'indicateur était très fiable pour déterminer l'absence d'inflammation parodontale quand le résultat du saignement était négatif. (Joss, Adler and Land 1994, Lang, Joss, et al. 1986, Lang, Adler, et al. 1990)

Luterbacher et ses coll. (Luterbacher, et al. 2000) montrent, quant à eux, dans une étude comportant 12 femmes et 7 hommes, que le saignement au sondage est un élément de diagnostic plus précis au niveau des implants que des dents.

Toutefois, il est important de comparer le résultat de ce test avec les autres moyens diagnostiques car le saignement sera facilité autour de l'implant par la moindre résistance tissulaire de la muqueuse péri-implantaire.



**Figure 16 : : Photographie montrant profondeur de poche importante et un saignement après sondage.**  
(Source : (L. Heitz-Mayfield 2008 (a)))

- **L'indice gingival**

Mombelli et ses coll. ont modifié l'indice gingival établi par Loë et Silness pour l'adapter aux tissus mous péri-implantaire : (Mombelli, Van Oosten, et al. 1987)

- 0 = pas de saignement quand la sonde parodontale passe le long de la muqueuse adjacente à l'implant.
- 1 = point de saignement isolé
- 2 = ligne rouge continue présente long de la muqueuse péri-implantaire
- 3 = saignement abondant

Cet indice semble être un bon indicateur de l'état de santé de la muqueuse péri-implantaire et donc de déceler la présence d'une mucosite. Néanmoins, le saignement au sondage semble être un indice plus facilement utilisable pour la documentation clinique. (Lang, Wilson and Corbet 2000)

- **La mobilité**

La péri-implantite entraîne une perte osseuse provenant d'une infection marginale et l'implant reste donc entièrement ostéo-intégré dans la portion apicale. Par conséquent une mobilité ne sera pas présente sauf en cas de péri-implantite terminale. En effet, la perte de stabilité est provoquée par une perte totale d'ostéo-intégration qui va engendrer une soudaine augmentation de la mobilité implantaire (Lang, Wilson and Corbet 2000, Tenenbaum 2014).

C'est pourquoi, la mobilité n'est pas un élément de diagnostic de la péri-implantite mais sera utile pour effectuer le diagnostic différentiel comme nous allons le voir ultérieurement.

## **2.4.2 L'examen radiographique**

L'examen radiographique est indispensable pour confirmer le diagnostic de péri-implantite lorsque nous sommes en présence d'un saignement au sondage et une augmentation des profondeurs de poche. La péri-implantite est constatée lors de l'association d'une perte osseuse au-delà de la première année supérieure ou égale à 1 mm et d'un saignement après le sondage. Il est vrai qu'une diminution du niveau osseux a lieu dans l'année suivant la pose de l'implant et ne devra pas être considérée

comme signe de pathologie. Elle est considérée comme l'adaptation du tissu osseux à l'implant. Ainsi une perte osseuse crestale variant de 1,5 mm, la première année, à 0,2 mm les années suivantes, est estimée comme normale et compatible avec les critères de succès. (Giovannoli and Renvert 2012)

- **Les techniques radiographiques :**

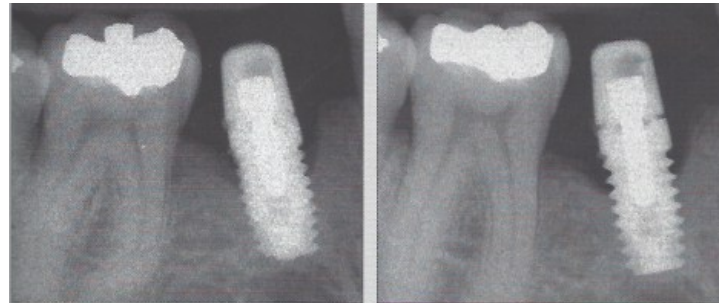
La radiographie intra-buccale rétro-alvéolaire est la technique la plus couramment utilisée dans l'exercice dentaire pour la visualisation des structures osseuses. Elle va permettre de mettre en évidence une perte osseuse sans toutefois définir avec précision la morphologie de la lésion. En effet les contours des altérations osseuses retrouvées en vestibulaire et en palatin/lingual ne peuvent être clairement définis (Lang and Hill 1977). De plus, une étude fut menée par Van Assche où huit cliniciens devaient interpréter des radiographies de structures osseuses de cadavres humains avec des atteintes osseuses plus ou moins importantes et calculer leurs dimensions (Van Assche, et al. 2009). Il s'est avéré que les cliniciens ne pouvaient détecter un défaut osseux dans des structures très homogènes. Ce qui a permis aux auteurs de conclure que l'interprétation d'une radiographie intra-buccale n'est pas toujours suffisante pour détecter la présence d'une lésion osseuse. Ainsi les modifications de morphologie de l'os crestal ne sont révélées qu'à partir d'une certaine importance et d'une certaine forme (Lang and Hill 1977). Cette méthode radiographique est ainsi peu sensible au dépistage précoce des changements pathologiques ou aux remodelages (Brägger, et al. 1988).

Toutefois, le recours à un traitement de l'image numérique issue de radiographie rétro-alvéolaire par un logiciel permettrait une meilleure analyse des structures osseuses. Toujours d'après l'étude réalisée par Van Assche, l'utilisation d'un filtre de couleur basé sur la densité osseuse améliorerait la détection de défaut osseuse (Van Assche, et al. 2009).

Par ailleurs, la distance entre le col de l'implant et la crête osseuse alvéolaire (*DIB* pour « *the Distance from the Implant shoulder to the alveolar bone* ») mesurée sur une radiographie rétro-alvéolaire est un examen fiable pour la surveillance à long terme du niveau osseux à condition que la technique parallèle soit utilisée à l'aide d'un angulateur (figure 17) (Lang, Wilson and Corbet 2000). Pour réaliser ce suivi au long cours, une radiographie sera effectuée le jour de la pose de la couronne et la mesure



de la distance sur celle-ci servira de référence pour l'évaluation du niveau osseux (Giovannoli and Renvert 2012, Lang, Wilson and Corbet 2000, Tenenbaum 2014, Berglundh, Gislason, et al. 2004).



**Mauvaise angulation**

**Bonne angulation**

**Figure 17 : Pour la prise de radiographie de contrôle, il est important d'utiliser des angulateurs afin d'obtenir la bonne incidence. On peut noter sur ces deux clichés réalisés au niveau du même implant que l'interprétation peut être différente selon l'incidence. Sur la bonne radiographie on peut distinguer avec netteté les filets de l'implant, le défaut de serrage du pilier prothétique et le degré d'atteinte osseuse. (Giovannoli and Renvert 2012)**

Nous pouvons ainsi conclure qu'il sera toujours nécessaire de mettre en parallèle les résultats des examens cliniques pour visualiser la forme de la lésion. Celle-ci ne pourra être clairement déterminée seulement lors du traitement après ouverture du fourreau muqueux par lambeau.

La radiographie panoramique ne fournit pas des images suffisamment précises pour permettre une visualisation des défauts osseux car elle a tendance à reproduire une image déformée des éléments la constituant (Algraffee, Borumandi and Cascarini 2012, Tenenbaum 2014).

Quant aux techniques plus modernes comme Cone beam ou le scanner, qui permettent une reproduction plus fidèle de la réalité clinique que les radiographies obtenues par technique du long cône, n'ont pas de réelle utilité pour le suivi implantaire compte tenu de leur rapport coût/bénéfice peu favorable (Tenenbaum 2014).

- ***La classification des lésions péri-implantaires***

Les lésions osseuses présentes au cours d'une péri-implantite sont le plus souvent circonférentielles et en forme de cratère. Autour d'un implant unitaire la lyse osseuse ne peut être angulaire comme une lésion parodontale. L'image radiographique de ces défauts osseux est dépendante de différents facteurs tels que



la morphologie du procès alvéolaire ou la distance séparant l'implant des dents proximales ou d'un autre implant, ainsi que la sévérité de l'atteinte osseuse. (Giovannoli and Renvert 2012). Différents auteurs ont mis au point des classifications de ces lésions, en fonction de leurs caractéristiques, pour faciliter l'élaboration du plan de traitement et le choix du mode de thérapeutique à mettre en place. En voici quelques-unes.

La classification de Spikermann et coll. (1995) : comporte 4 classes :

- Classe 1 : destruction osseuse horizontale et peu marquée
- Classe 2 : destruction osseuse modérée avec une éventuellement atteinte vestibulaire isolée
- Classe 3 : destruction osseuse horizontale et circulaire plus avancée
- Classe 4 : destruction osseuse sévère avec lésions circulaires étendues et éventuellement une perte complète d'une paroi osseuse.

La solution thérapeutique pour les classes 3 et 4 est la dépose de l'implant car aucune autre solution thérapeutique n'est susceptible de stopper la progression du processus et donc une reconstruction de l'os détruit (Tenenbaum 2014).

La classification de Behnecke et coll (A. Behneke, A. Behneke, et al. 1997) : basée sur le diagnostic radiographique des pertes osseuses :

- lésions horizontales
- lésions en colonne ou crevasse
- lésions entonnoir
- lésions combinant les formes précédentes

La classification de Schwarz (figure 18) (Schwarz, Herten and Sager, et al. 2007) : se divise en 2 classes dont la première comporte 5 sous parties :

- Classe 1 :
  - o a : déhiscence vestibulaire sans cratérisation (5,9% des lésions retrouvées chez les humains de l'étude.)
  - o b : déhiscence vestibulaire et cratérisation partielle (15,8%)
  - o c : déhiscence vestibulaire et cratérisation totale (13,3%)
  - o d : déhiscence vestibulaire et linguale/palatine et cratérisation totale (10,2%)
  - o e : cratérisation sans déhiscence (55,3%)
- Classe 2 : cratérisation avec perte osseuse verticale

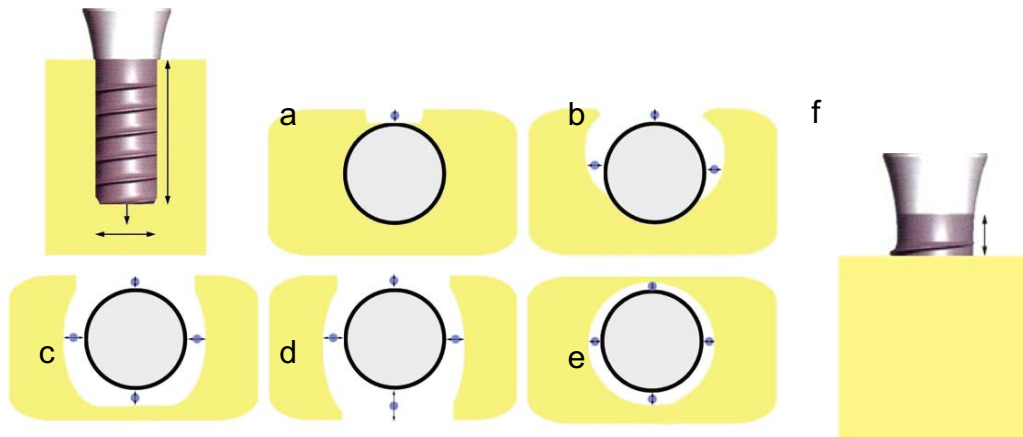


Figure 18 : : Illustration de la classe de Schwarz :

**Classe I :** a : déhiscence vestibulaire sans cratérisation ; b : déhiscence vestibulaire et cratérisation partielle ; c : déhiscence vestibulaire et cratérisation totale ; d : déhiscence vestibulaire et linguale/palatine et cratérisation totale ; e : cratérisation sans déhiscence

**Classe II :** f : cratérisation avec perte osseuse verticale.


(Source : (Schwarz, Hertel and Sager, et al. 2007))

### 2.4.3 L'analyse biologique :

Les examens biologiques sont accomplis en complément de l'examen clinique et consistent en des prélèvements microbiologiques qui sont ensuite adressés à des laboratoires spécialisés. L'identification de la flore sous-muqueuse est permise par des cultures bactériennes et des sondes ADN. Un cône de papier est inséré dans la poche après sondage, retiré et placé dans un étui en plastique pour l'envoyer au laboratoire d'analyse (figure 19).

Comme nous l'avons vu dans le chapitre sur l'étiologie, les bactéries rencontrées au cours des péri-implantites sont semblables à celles présentes lors de parodontites mais des bactéries, telles que les staphylocoques, des entérocoques ou encore des levures, qui ne sont pas nécessairement liées aux maladies parodontales, ont été isolées dans les sites péri-implantaires. Ainsi, ces tests permettraient de mettre en évidence la présence de ce type de bactéries pour aider à la mise en place de traitements efficaces. Luterbacher et coll ont évalué un test microbiologique en combinaison du saignement au sondage pour le suivi de l'état des tissus péri-implantaires pendant une période de 2 ans (Luterbacher, et al. 2000). A chaque visite de contrôle, un échantillon microbiologique a été pris au niveau d'un implant et d'une dent pour identifier la présence d'*Aggregatibacter actinomycetemcomitans*, *Prevotella intermedia*, *Porphyromonas gingivalis* et *Treponema denticola* ainsi que

l'existence ou non d'un saignement au sondage. Ils ont conclu de cette expérience que l'inclusion d'un test supplémentaire microbiologique augmente significativement les caractéristiques diagnostiques du saignement au sondage que ce soit au niveau des dents que des implants.

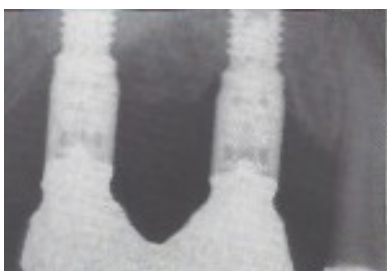

**Figure 19 : : Photographies présentant les différentes étapes de l'utilisation d'une sonde ADN. (Source : (Giovannoli and Renvert 2012)**

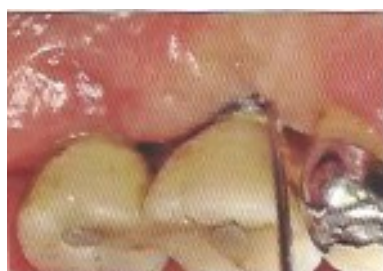Cependant, en pratique l'intérêt de ces tests est limité dans la mesure où le délai de réponse du laboratoire est souvent incompatible avec les exigences des patients, en particulier en présence d'infections aiguës nécessitant une prise d'antibiotiques immédiate (Giovannoli and Renvert 2012). C'est pourquoi, d'après le groupe de spécialistes présents lors du sixième congrès européen de parodontologie, une analyse biologique n'est pas un paramètre diagnostique utile cliniquement pour les maladies péri-implantaire (Lindhe and Meyle 2008).

#### 2.4.4 Le diagnostic différentiel

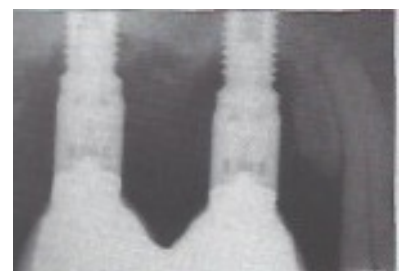Nous avons vu que les complications secondaires regroupent deux entités que sont les complications d'ordre infectieux et celles biomécaniques. Ces dernières se manifestent par une fracture d'implant ou de composant. Le diagnostic différentiel entre ces deux affections peut s'avérer complexe car toutes deux entraînent une atteinte osseuse. Bien souvent, la fracture sera confirmée qu'au moment de la dépose de la suprastructure prothétique (figure 20 ) (Giovannoli and Renvert 2012).



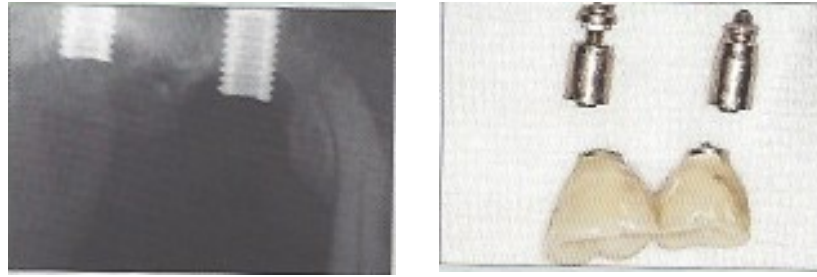
**Radiographie de contrôle après mise en fonction des implants**



**Sondage autour des deux implants fracturés**



**Image radiographique de deux implants fracturés.**



**Figure 20** : : La fracture du col d'un implant se manifeste radiographiquement par la présence d'une lésion osseuse pouvant ressembler à celle qui accompagne l'apparition d'une péri-implantite. Seule la dépose de la suprastructure prothétique permet de confirmer le diagnostic. (Source : (Giovannoli and Renvert 2012))

Une perte d'ostéo-intégration due à une surcharge occlusale génère une fibrose à l'interface os-implant qui peut se surinfecter et mimer les signes cliniques de la péri-implantite. Il sera ainsi difficile de les distinguer. De plus, ce phénomène de « désostéo-intégration », dû au traumatisme occlusal, se manifeste par une mobilité de l'implant comme nous l'avons vu précédemment. Or, lors d'une péri-implantite terminale, la stabilité de l'implant n'est plus assurée et le discernement entre les deux pathologies est alors difficile. Néanmoins, l'examen radiographique permettra généralement de faire la distinction entre les deux entités selon la morphologie de la lésion (Giovannoli and Renvert 2012). Toutefois, la perte de stabilité est masquée lors de reconstitution pleurale.

## 2.5 Principaux facteurs de risques :

D'après Genco et coll un facteur de risque est un facteur environnemental, comportemental ou biologique qui si présent augmente directement la probabilité de la survenue d'une maladie et si absent ou supprimé réduit cette probabilité (Genco, et al. 1996). Ils peuvent être locaux ou généraux. Selon Renvert et Quirynen, les facteurs locaux sont les facteurs qui peuvent influencer la composition bactérienne et la charge bactérienne autour de l'implant (Renvert and Quirynen 2015). Les facteurs généraux sont des facteurs associés à l'individu et peuvent influencer la susceptibilité du patient à développer une infection.

## 2.5.1 Les facteurs de risques généraux :

- *La maladie parodontale :*

Un nombre croissant d'études cliniques sur l'occurrence des maladies péri-implantaires chez les patients ayant des antécédents de maladies parodontales suggère que ce groupe de patients serait plus sujet aux péri-implantites. Comme par exemple, celle de Ferreira et ses coll. effectuée sur 212 patients, qui traite de la prévalence des maladies péri-implantaires et leurs principaux facteurs de risque (Ferreira, et al. 2006). Ils ont mis en évidence un lien entre la survenue d'une maladie péri-implantaire, le diagnostic d'une parodontite et un saignement au sondage supérieur à 30%. Ou encore l'étude menée par Karoussis et coll (I. Karoussis, et al. 2003) sur 10 ans qui montre un taux de succès implantaire (absence de saignement au sondage, poches  $\leq 5$  mm et perte osseuse  $< 2$  mm par an) de 52,4% chez les patients avec des antécédents de parodontite chronique contre 79,1% chez les patients sans antécédents.

Les résultats de ces divers travaux ont intéressé plusieurs auteurs qui décidèrent de les comparer entre eux et réalisèrent ainsi des revues systématiques sur la possibilité d'un risque de développement de maladie péri-implantaire chez les sujets traités pour parodontite. La conclusion dans ces revues est que les patients avec des antécédents de parodontites chroniques ont plus de pertes osseuses et de péri-implantites que les individus non touchés par cette pathologie (Van der Weijden, Van Bommel and Renvert 2005, Ong, et al. 2008, S. Schou, P. Holmstrup and H. Worthington, et al. 2006). D'autre part, d'après la revue de Quirynen et ses coll (Quirynen, Abarca, et al. 2007), cette différence est, selon trois études (I. K. Karoussis, et al. 2003, Evian, et al. 2004, Rosenberg, et al. 2004), plus importante avec des implants à rugosité élevée et/ou lorsqu'un traitement de soutien parodontal n'est pas mis en place (Hardt, et al. 2002).

Toutefois, il est important de noter que, pour la plupart des études, plusieurs facteurs susceptibles de favoriser la survenue des péri-implantites sont retrouvés chez les patients, tels que le tabagisme, en plus des antécédents de parodontite ce qui rend difficile l'interprétation des résultats. De plus, les études montrent des variations sur les définitions des parodontites traitées ou non, les critères de résultats (taux de survies, d'échec et de succès implantaire) et la qualité du programme de maintenance

parodontale (Ong, et al. 2008). Le nombre de patients sélectionnés par étude est également faible.

Quelques auteurs ont évalué l'effet de la parodontite sur le développement de la péri-implantite en faisant la distinction entre la parodontite chronique/agressive et sévère/modérée (Mengel and Flores-de-Jacoby 2005, Gatti, et al. 2008, M. Rocuzzo, F. Bonino, et al. 2012, M. Rocuzzo, L. Bonino, et al. 2014). En général, la forme sévère/agressive de parodontite est responsable d'un plus grand nombre de péri-implantites. Cette différence pourrait être expliquée par le fait que les patients avec des parodontites agressives montrent des spécificités : le dépôt microbien est incompatible avec la sévérité des dommages parodontaux, une proportion élevée de *A. Actinomycescomitans* et de *P. gingivalis*, des anomalies phagocytaires et une réponse exagérée des macrophages, incluant un taux élevé de prostaglandine E2 et d'interleukine IL-1 $\beta$  (Demmer and Papapanou 2010, Kulkarni and Kinane 2014). De plus, la réponse inflammatoire chez ces patients est altérée par le polymorphisme de certains gènes régulant l'expression d'interleukines, de récepteur de la vitamine D ou encore le complexe majeur d'histocompatibilité A9 et B15. Ce qui aura pour conséquence, la migration trans-endothéliale des PMN, une réponse réduite chimotactique et une diminution de la phagocytose et de la production de super oxyde par le neutrophile (Nishimura, et al. 1990).

Comme nous l'avons déjà constaté lors de la partie portant sur l'étiologie de la péri-implantite, malgré l'extraction des dents atteintes de parodontites, les germes pathogènes demeurent dans des niches orales extra-parodontales (Emrani, Chee and Slots 2009, Van Assche, et al. 2009). C'est pourquoi les patients précédemment traités pour des parodontites devront subir un programme de maintenance individuel et un contrôle infectieux adéquat (c'est à dire des visites de contrôle plus régulières que chez les patients sans antécédents et une très bonne hygiène orale), après un traitement implantaire et l'extraction des dents non conservables.

Malgré ces faits, la pose d'implants chez ces patients ne représente pas une contre-indication formelle et le pronostic à long terme peut être excellent si la parodontite a correctement été traitée auparavant limitant ainsi l'effet de réservoirs microbiens et si il y a un respect rigoureux des règles de maintenance par le patient (S. Schou 2008).

- *La consommation de tabac*

Depuis plusieurs années, il est reconnu que la consommation de tabac nuit à la santé notamment aux défenses immunitaires. Le tabagisme favorise la survenue de réactions inflammatoires et donc de pathologies comme les parodontites et les péri-implantites. Les fumeurs présentent ainsi un taux élevé de leucocytes et particulièrement de granulocytes (Smith, et al. 2003), des altérations de la viabilité et de la fonction des granulocytes (Guntsch, et al. 2006) comprenant une augmentation de la génération de superoxyde et de peroxyde d'hydrogène et l'expression d'intégrine (Ryder 2007) et la diminution de la production d'inhibiteur de protéase (Persson, et al. 2001). De plus, le tabac interfère avec la cicatrisation en diminuant la vascularisation des tissus mous et une perte osseuse plus importante est constatée chez les fumeurs implantés comparés à des non-fumeurs (Strietzel, et al. 2007).

C'est pourquoi de nombreuses études démontrent le lien entre la péri-implantite et la consommation de tabac comme celle effectuée par Fransson et coll (Fransson, Wennström and Berglundh 2008), comportant 82 participants dont 40 fumeurs et 42 non-fumeurs. (tableau 2). Les auteurs ont pu conclure d'après leurs résultats que la moyenne d'âge des patients fumeurs avec des implants touchés par une perte osseuse progressive (67,1) était plus basse que celle observée chez les non-fumeurs (73,6). En outre, le nombre moyen d'implants affectés par une péri-implantite est plus important chez les fumeurs (3,2) que chez les non-fumeurs (1,7). Une évaluation des tissus mous péri-implantaires a également été réalisée et son résultat est résumé dans le tableau ci-dessous. Nous pouvons constater que pour les facteurs tels que l'indice de plaque dentaire, la présence d'un saignement au sondage ou de tartre ou de récession sont similaires chez les patients fumeurs et non-fumeurs. En revanche, des différences statistiques significatives sont perçues au niveau de la présence de pus et de la profondeur des poches supérieures ou égales à 6 mm. Effectivement, 36,5% des implants atteints présentent un écoulement purulent chez les fumeurs contre 20,3% chez les non-fumeurs, et des profondeurs de poches égales ou supérieures à 6 mm sont retrouvées chez 42% des fumeurs et 37,1% des non-fumeurs.

%	Fumeurs (n=40)	Non-Fumeurs (n=42)
Plaque	83,3 (32,9)	80,8 (36,4)
Saignement au sondage	95,9 (17,2)	94,2 (19,6)
Pus	25,1 (36,5)*	6,2 (20,3)
Tartre	7,5 (25,1)	9,2 (25,3)
Récession	43,1 (39,7)	39,7 (45,6)
Profondeur de poche $\geq$ 6 mm	40,4 (42)*	20,2 (37,1)

**Tableau 2 Au niveau du patient. Proportion (%) d'implants avec une perte osseuse « progressive » exposant diverses caractéristiques cliniques chez le fumeur et le non-fumeur (Source : D'après (Fransson, Wennström and Berglundh 2008))**

Moyenne et (SD)

\* Différence statistique significative par rapport aux non-fumeurs

Pus : suppuration après sondage

Tartre : présence de tartre sur la surface implantaire

Dans son étude Roos-Jansäker, établit une relation significative entre la perte osseuse et la consommation de tabac. En effet, un taux de perte implantaire de 6% fut constaté chez les individus non-fumeurs contre 12% chez les fumeurs (Roos-Jansäker, Lindahl, et al. 2006(a)). De même que Lindquist et ses coll. qui constatèrent une résorption osseuse supérieure chez les sujets fumeurs et une corrélation avec le nombre de cigarettes consommées (Linqvist, Carlsson and Jemt 1997). Karoussis et ses collaborateurs font également le même constat lors de l'étude qu'ils ont menée en 2004 (Karoussis, et al. 2004). En effet, ils ont pu observer une perte osseuse supérieure de 1 mm chez les sujets fumeurs (fumant moins de 10 cigarettes par jour) que chez les sujets non-fumeurs.

Dans une revue, Klokkevold et Han (Klokkevold and Han 2007) ont comparé les résultats de 19 études traitant de l'impact du tabagisme sur le traitement implantaire. Ils conclurent qu'il existe une différence statistiquement significative du taux de survie et de succès implantaire selon la consommation ou non de tabac ; ces taux sont plus élevés chez les patients non-fumeurs, et cette différence est d'autant plus grande si les données sont analysées en fonction de la qualité de l'os dans lequel les implants se trouvent : le taux de survie implantaire dans de l'os trabéculaire peu dense chez les fumeurs est 7,43 % moins important que celui retrouvé chez les non-fumeurs. L'effet du tabagisme semble ainsi plus important au niveau de l'os peu dense.



- *Les maladies systémiques*

La recherche d'un éventuel rapport entre les parodontites et certaines maladies systémiques s'est accrue ces dix dernières années. L'aboutissement de ces explorations a permis de montrer, grâce à des preuves épidémiologiques nombreuses et solides, que la parodontite augmente le risque futur de maladie cardiovasculaire (Tonetti, Van Dyke and Working group 1 of the joint 2013). Les parodontites sévères affectent défavorablement le contrôle de la glycémie chez les diabétiques et la glycémie chez les patients non diabétiques. Chez les diabétiques, il existe une relation directe et dose dépendante entre la parodontite sévère et les complications dues au diabète (Chapple and Genco 2013). Il est donc légitime de s'interroger sur le lien possible entre la péri-implantite et ces pathologies au vu de ces données concernant la parodontite. A l'heure actuelle, il n'existe que des preuves limitées et parfois discordantes concernant une association éventuelle entre des maladies systémiques et la péri-implantite.

La conclusion d'une étude rétrospective réalisée par Renvert et coll est qu'une probabilité élevée de comorbidité s'exprime entre des antécédents de maladie cardiovasculaire et le diagnostic d'une péri-implantite (Renvert, et al. 2014). A l'inverse, Lee et coll, dans une étude à court terme comprenant des personnes âgées, n'a pas réussi à associer la survenue de complication implantaire et une perte osseuse avec des maladies telles que des pathologies cardiovasculaires (Lee, et al. 2010). Les résultats de l'étude de Lachmann et coll tendent quant à eux vers les déductions de Renvert car ils ont montré que les patients avec des implants présentant des bactéries associées à la parodontite, un saignement au sondage et une forte prévalence pour une accumulation de plaque dentaire modérée étaient aussi atteints de pathologies cardiovasculaire dans 27% des cas (Lachmann, et al. 2013).

Le diabète est une maladie systémique qui aboutit à une large gamme de mécanismes qui peuvent retarder la cicatrisation et augmenter la susceptibilité du patient à développer une infection voire à perdre un implant (Fiorellini and Nevins 2000). Ferreira et ses coll. ont rapporté une susceptibilité accrue des patients avec un diabète non équilibré à la mucosité et à la péri-implantite mais cette étude concernait un nombre restreint de patients (29 patients) (Ferreira, et al. 2006) et une analyse multivariable des données fait disparaître cette susceptibilité (Renvert and Quirynen 2015). Daubert et coll dans une étude plus récente ont rapporté que la péri-implantite

était associée au diabète au moment de la pose de l'implant (RR 3.0, 95% CI 1.2–7.7) (Daubert, et al. 2015).

- ***La consommation d'alcool***

Il existe très peu d'informations sur l'influence de la consommation d'alcool sur la péri-implantite. Seule une étude, réalisée par Galindo-Moreno (Galindo-Moreno, et al. 2005), explore le lien possible entre la consommation d'alcool et le tabagisme sur la perte osseuse péri-implantaire. 185 patients avec 514 implants furent suivis sur une période de 3 ans. Les analyses effectuées ont montré que la perte osseuse marginale est significativement reliée à une consommation journalière > 10 g d'alcool, au tabagisme et à une augmentation de l'indice de plaque et de l'inflammation gingivale. Il a aussi été noté une plus grande perte osseuse quand de l'alcool était consommé plutôt que du tabac.

- ***Les facteurs génétiques***

Bien que les micro-organismes soient considérés comme les initiateurs de l'infection, la destruction tissulaire est principalement le résultat de la réponse de l'organisme face à cette agression (Heitz-Mayfield Lisa J.A 2010). Il est vrai que le système immunitaire met en place différents mécanismes pouvant engendrer des dommages tissulaires sous l'influence de facteurs génétiques. Il a pu être démontré que le caractère génétique est un facteur important dans la susceptibilité de développer une maladie parodontale (Michalowicz, et al. 2000). Les cytokines ont un rôle majeur dans la régulation de la réponse inflammatoire et peuvent être soit pro-inflammatoires, c'est à dire favoriser l'inflammation ou à l'inverse anti-inflammatoires et réduire l'inflammation. Ces molécules protéiniques peuvent être sécrétées par de nombreuses cellules immunitaires et interviennent dans la communication intercellulaire. Chez certains individus, une surproduction de cytokines pro-inflammatoires telles que l'interleukine 1 $\beta$  (IL-1 $\beta$ ), l'interleukine 6 (IL-6), interleukine 17 (IL-17), ou le TNF  $\alpha$  (Tumeur Necrosif Facteur  $\alpha$ ) a lieu induisant une augmentation de la destruction tissulaire. Une surproduction de ces cytokines fut constatée sur des sites de péri-implantite par rapport à des sites implantaire sains (Javed, et al. 2011).

Toutefois, le rapport entre les gènes liés aux cytokines et le développement d'une péri-implantite n'est à l'heure actuelle pas clairement établi. Des résultats discordants sont rapportés par les études, pouvant s'expliquer par le nombre restreint de patients inclus dans les expériences et aussi par le fait que les mêmes patients sont utilisés dans plusieurs études par les auteurs. Nous pouvons aussi remarquer que la plupart des études portent sur les interleukines 1  $\alpha$  et  $\beta$ .

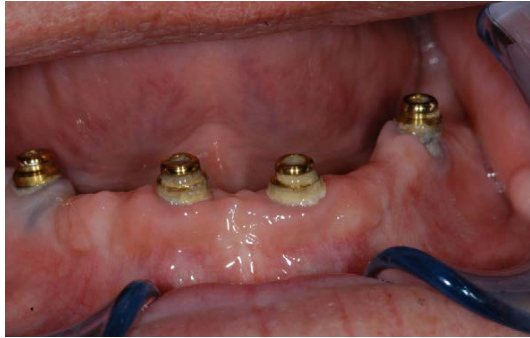Ainsi certains auteurs ont mis en évidence un lien entre le polymorphisme génétique de l'interleukine 1 et la péri-implantite. Laine et coll ont observé une différence significative entre le taux de patients porteurs de l'allèle 2 du gène IL-1RN chez les patients atteints de péri-implantite et les patients sains (56,5% chez les patients avec péri-implantite contre 33,3% chez les patients tests) (Laine, et al. 2006). Une résorption osseuse plus importante est également remarquée chez les patients avec par exemple sur le chromosome 2 les gènes IL-1 $\alpha$  (+4845) ou IL-1 $\beta$  (+3954) et IL 1 $\beta$  (-511) (Feloutzis, et al. 2003, Shimpuku, et al. 2003). A l'inverse, des études n'ont pu établir aucun rapport entre la pathologie péri-implantaire et le génotype de l'interleukine 1 (Wilson and Numn 1999). D'autre part, il semblerait qu'une synergie existe entre le tabagisme et le génotype d'IL 1 entraînant une hausse de la perte implantaire (Jansson, et al. 2005). Selon Gruica, 50% des patients au génotype IL-1 positif et gros fumeur (consommation  $\geq$  20 cigarettes par jours) ont des complications biologiques durant la période d'observation (Gruica, et al. 2004).

## 2.5.2 Les facteurs de risque locaux

- ***L'hygiène orale***

Sachant que l'étiologie de la péri-implantite est microbienne, l'accumulation de plaque dentaire autour d'un implant favorisera l'apparition de cette pathologie (figure 21). Un grand nombre d'études ont ainsi pu mettre en parallèle le risque d'apparition d'une péri-implantite et une mauvaise hygiène bucco-dentaire. Par exemple, Ferreira et ses collaborateurs (Ferreira, et al. 2006) ont constaté que les scores de plaque les plus importants étaient statistiquement associés à une maladie péri-implantaire et qu'une hygiène orale très faible était en lien avec la péri-implantite. Lindquist et ses collaborateurs (Lindquist, Carlsson and Jemt 1997) ont prouvé qu'une mauvaise hygiène bucco-dentaire entraînait une perte osseuse plus importante chez les fumeurs que

chez les non-fumeurs lors d'une étude menée sur 10 ans et ont conclu que l'hygiène orale était un des facteurs principaux influençant une résorption osseuse. Dans une étude menée par Costa et coll (Costa, et al. 2012) sur 5 ans et 80 patients divisés en deux groupes (un groupe avec une maintenance préventive et un sans) que les plus mauvais scores de plaque sont significativement associés avec l'apparition de péri-implantite.



**Figure 21 : Plaque et tartre autour de suprastructures. (Source : (Algraffee, Borumandi and Cascarini 2012,**

Selon l'étude réalisée par Serino et Ström (Serino and Ström 2009), 48% des implants présentant une péri-implantite sont sans accessibilité/capacité d'hygiène orale contre 4% au niveau d'implant avec accessibilité/capacité d'hygiène orale. Il sera donc primordial pour le patient de pouvoir éliminer la plaque dentaire accumulée autour des implants. Pour cela le praticien doit veiller à leur accessibilité future tout au long du traitement implantaire : en commençant par respecter la distance nécessaire entre les implants au passage de bossettes inter-proximales, ensuite lors de l'élaboration de la prothèse en vérifiant qu'il n'existe aucun surcontour et qu'il est possible d'introduire un système de nettoyage autour des implants.

- ***L'état de surface de l'implant***

A l'heure actuelle, il existe différents états de surface implantaire et ceux-ci se distinguent principalement par leur topographie. Un rapport tridimensionnel, la valeur  $S_a$  (average roughness over a surface), permet d'évaluer la rugosité moyenne d'une surface et ainsi de comparer entre eux les différents systèmes implantaires. En 2004, Albrektsson et Wennerberg, ont réalisé une classification des surfaces implantaires selon leur valeur de  $S_a$  (Albrektsson et Wennerberg 2004) :

- les surfaces lisses : 0,0 à 0,4  $\mu\text{m}$
- les surfaces faiblement rugueuses : 0,5-1,0  $\mu\text{m}$
- les surfaces modérément rugueuses : 1,0-2,0  $\mu\text{m}$

- les surfaces rugueuses :  $> 2,0 \mu\text{m}$

Tableau 3 : Les différents traitements de surfaces implantaire avec leur rugosité moyennes selon le fabricant. Source : d'après (Atia et Messeca 2016)

Etat de surface	Procédé	Valeur $S_a$ moyenne (en $\mu\text{m}$ )	Exemple de fabricant
<b>Usiné</b>	Fabrication par machine à commandes numériques à partir de longues barres de titane.	0,46 - 0,9	Implants originaux de Branemark
<b>Modifié par addition</b>  - par projection de titane au plasma  - revêtement d'hydroxyapatite  - par oxydation anodique	Projection de microbilles de titane en fusion grâce à une torche à plasma. Couche d'une épaisseur : 30 à 50 $\mu\text{m}$	3,54 - 6,0	Plus commercialisé : Straumann (TPS : Titanium Plasma Spray coated surface)
	Différents procédés : plasmas-spray, Couche d'une épaisseur : 30 à 50 $\mu\text{m}$	5,8	
	Couche d'une épaisseur de 20 nm. L'implant est placé en tant qu'anode dans une cellule galvanique avec un électrolyte contenant de l'acide phosphorique. Ce traitement crée des porosités en plus de la rugosité de surface. Obtention d'une couche d'oxyde de titane $\text{TiO}_2$ d'environ 10 000 nm.	0,5  1,1	Biomet (Nanotite)  Nobel Biocare (TiUnite)
<b>Modifié par soustraction</b> -sablage	Projections de particules qui peuvent être :		

-mordançage	- phosphate tricalcique			
	- alumines			
	- hydroxyapatite		0,79	Zimmer Dental (MTX)
	- oxyde de titane		1,1	Astra Tech (TiOblast)
	Application d'un acide pour créer des microporosités irrégulières de surface par corrosion du titane. L'état de surface dépend du type d'acide, de sa concentration, de la température du bain et du temps de mordançage		0,68	Biomet (Osseotite)
-sablage et mordançage	Les 2 procédés précédemment décrits sont utilisés :			
	Ex : - sablage oxyde d'alumine puis double mordançage acide chlorhydrique/sulfurique.		1,78	Straumann (SLA)
			1,75	Straumann (SLA active : surface hydrophile)

Légende : Selon la classification de Albrektsson et Wennerberg :

- Surface légèrement rugueuse : 0,5-1,0  $\mu\text{m}$
- Surface modérément rugueuse : 1,0-2,0  $\mu\text{m}$
- Surface rugueuse : > 2,0  $\mu\text{m}$

Pendant de longues années, la référence en matière d'implants était les implants usinés tels que les avait conçus Branemark, ceux-ci montrant de bons résultats cliniques. Mais à la fin des années 1990, plusieurs études cliniques ont montré une meilleure intégration osseuse des implants avec une rugosité de surface d'environ 1,5  $\mu\text{m}$  que les implants usinés (légèrement rugueux) ou avec un traitement de surface par projection plasma (rugueux) (Tableau 3). Toutefois d'un point de vue clinique, les surfaces rugueuses peuvent également favoriser la colonisation bactérienne et ainsi la péri-implantite. Un taux plus élevé de complications infectieuses

a été décrit par plusieurs études cliniques au niveau des implants à surfaces rugueuses par rapport aux surfaces usinées (Albouy, Abrahamsson et Berglundh 2012, Khayat, et al. 2015).

Il existe cependant plus de documentation concernant le lien entre la péri-implantite et les surfaces avec une rugosité supérieure à 2  $\mu\text{m}$  telles que les implants à surface modifiée par projection de plasma. De plus certaines études comparatives, comme celle réalisée par Renvert et col (2013), n'ont pas montré de différences significatives entre les divers états de surfaces sur les taux de prévalence de la péri-implantite (Renvert, Lindahl et Rutger Persson 2012). Il semblerait cependant nécessaire de choisir l'état de surface de l'implant en fonction des antécédents parodontaux du patient.

- ***La présence ou l'absence de muqueuse kératinisée***

Présentement, les preuves scientifiques reliant la hauteur de muqueuse et les maladies péri-implantaires sont limitées. Il a toutefois été montré que chez l'animal l'absence de muqueuse kératinisée autour de l'implant augmenterait la susceptibilité de destructions induites par la présence de plaque (Warriner, et al. 1995). Cependant chez l'homme, des études cliniques ont montré une similarité de progression des lésions autour des implants et ce quelle que soit la nature des tissus mous, que la muqueuse soit kératinisée ou non (Giovannoli and Renvert 2012). Mais, selon une revue systématique produite par Lin et coll analysant les données de onze études (études longitudinales et transversales), l'absence de muqueuse kératinisée autour d'un implant ostéo-intégré est associée à une inflammation des tissus, une accumulation de plaque, une résorption osseuse et des récessions muqueuses plus importantes (Lin, Chan and Wang 2013). Une étude rétrospective montre également que l'absence de hauteur adéquate de muqueuse kératinisée attachée autour de l'implant, particulièrement dans les secteurs postérieurs, est associée à une accumulation de plaque élevée et l'existence d'une inflammation muqueuse, mais pas davantage de perte osseuse (Chung, et al. 2006).

Ainsi même si les données scientifiques sont faibles pour affirmer un lien entre la hauteur de muqueuse kératinisée et une péri-implantite, il semblerait qu'une augmentation de la hauteur de la muqueuse kératinisée facilite l'accessibilité au



brossage, et donc le contrôle de plaque qui est un prérequis pour le succès implantaire (Giovannoli and Renvert 2012).

- **La présence de ciment de scellement**

De nombreux auteurs ont pu constater une association entre la présence d'un excès de ciment et l'apparition de maladie péri-implantaire (T. G. Wilson 2009, Algraffee, Borumandi and Cascarini 2012) (figure 22). En effet, le ciment peut induire une inflammation engendrant une résorption osseuse avec un exsudat locale et une suppuration au sondage et donc une péri-implantite (Pauletto, Lahiffe and Walton 1999). Cette inflammation peut être due à la perception du ciment comme un corps étranger ou être le socle d'une colonisation de micro-organismes oraux entraînant ainsi le développement d'un mucosite ou d'une péri-implantite. C'est sur cette dernière possibilité que Korsh et ses collaborateurs étudièrent et purent constater, d'après les résultats in situ et in vitro de leur expérience, une forte tendance à la colonisation par des bactéries pathogènes et opportunistes des ciments à base de méthacrylate (Korsch, et al. 2014).

De part ce fait, des études ont été réalisées sur l'association entre la survenue de péri-implantite et les couronnes scellées. Celle effectuée par Kotsakis et coll (Kotsakis, et al. 2015), a montré que la prévalence de la péri-implantite au niveau d'implant avec des couronnes scellées et des couronnes transvissées était la même. Les résultats de l'étude ont montré que lorsque le ciment est éliminé correctement, le scellement n'est pas un facteur de risque de maladie péri-implantaire. Les mêmes conclusions ont été faites à la suite de l'étude prospective de 4 ans menée par Vigolo (Vigolo, et al. 2004).

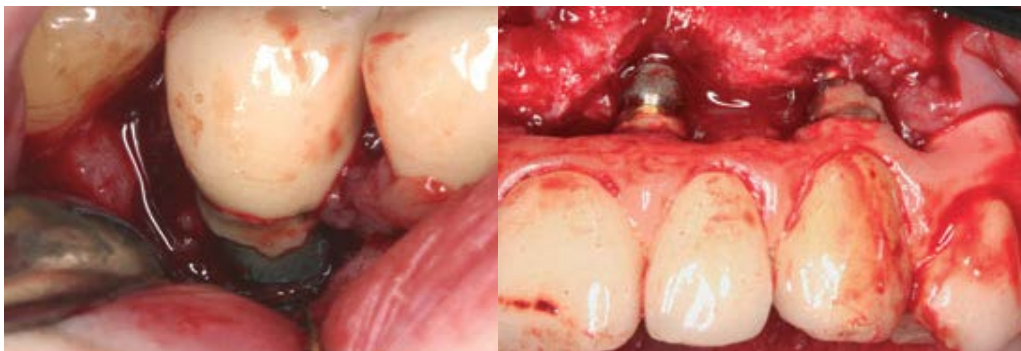


Figure 22 : a : Péri-implantite précoce dans les 3 mois après la pose de la couronne. Notez la présence de ciment sur l'implant b : Elimination du ciment sur la surface implantaire après péri-implantite sans enlever la prothèse (Linkevicius, et al. 2013).



### 3 Le traitement de la péri-implantite en vue d'une ré-ostéo-intégration.

La ré-ostéo-intégration peut se définir comme l'établissement de nouveau d'une formation osseuse et d'une nouvelle ostéo-intégration d'une portion d'un implant qui durant le développement d'une péri-implantite a subi une perte de contact os-implant et a été exposée à la colonisation bactérienne (l'environnement buccal) (Berglundh et Lindhe 2008). Ce phénomène est souhaité après le traitement de la péri-implantite afin de retrouver l'intégrité de l'interface implant-os-muqueuse péri-implantaire. La péri-implantite étant une pathologie d'origine infectieuse, il est donc nécessaire de décontaminer les tissus péri-implantaires et la surface implantaire des pathogènes péri-implantaires. Pour cela, il existe, à l'heure actuelle, différents procédés mécaniques et chimiques qui combinés ont montré qu'ils permettraient dans plusieurs études la formation à nouveau d'os autour de l'implant (Subramani et Wismeijer 2012). La perte osseuse peut nécessiter la mise en œuvre de techniques de régénération osseuse pour aider l'organisme à créer à nouveau un contact direct implant-os.

#### 3.1 Techniques non chirurgicales

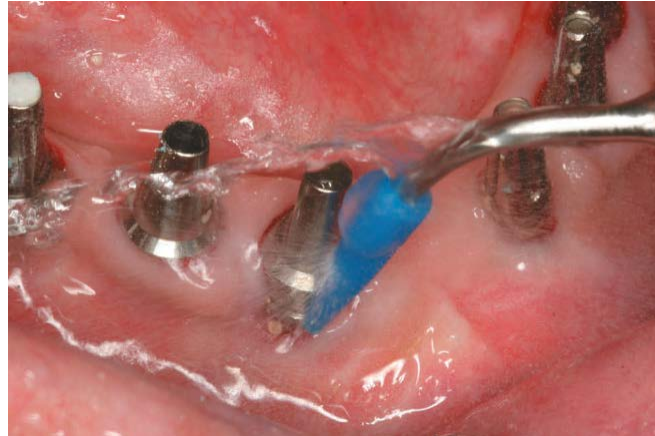##### 3.1.1 Techniques mécaniques

D'après la littérature existante sur le traitement de la péri-implantite, il semble que des améliorations cliniques limitées ont été trouvées après un traitement mécanique seul en utilisant des curettes en fibre de carbone, des ultrasons et des instruments en titane (Renvert et Polyzois 2015). Selon certains auteurs, les techniques mécaniques employées sans effectuer de lambeau ne pourraient être efficaces que dans le cas de mucosite avec des poches de 3 à 4 mm.

- **Curette et ultrason**

Il a été observé que l'emploi de curettes parodontales standards peut endommager la surface implantaire par la différence de dureté entre le titane et les instruments parodontaux classiques (Matarasso, et al. 1996). C'est pourquoi plusieurs

entreprises ont conçu des instruments spécifiques pour l'assainissement des surfaces implantaires moins dures que le titane (A. Mombelli 2002) évitant ainsi la dégradation du celui comme des curettes en plastique, en Teflon®, en carbone ou en titane ou des inserts ultrasons recouverts de Téflon ou de plastique (figure 23).



**Figure 23 : thérapie mécanique utilisant un insert ultrasonore avec un embout en plastique. (Source : (Romanos et Weitz 2012))**

Toutefois de part cette caractéristique, l'utilisation de ces instruments peut produire une usure et des dépôts, ce qui pourrait perturber la fixation des cellules (Schwarz, Rothamel et Sculean, et al. 2003, Rühling, et al. 1994). Il a également été prouvé que leur action est insuffisante pour obtenir une élimination et une suppression complète du biofilm et des bactéries de la plaque dentaire sur les surfaces en titane rugueuses (Schwarz, Sculen, et al. 2005).

Un autre désavantage potentiel des ultra-sons classiques serait dû aux vibrations horizontales de la pointe travaillante qui pourraient conduire à la perte du reste d'ostéo-intégration sur les sites avec un défaut osseux important (Schwarz et Becker 2010). Pour résoudre ce problème, un système d'ultra-son modifié (Vector System®, Dûrr, Bietigheim, Bissingen, Germany) a été développé engendrant des vibrations verticales de la partie travaillante avec une fréquence de 25 kHz. L'énergie des vibrations verticales de l'instrument est transmise à la surface implantaire et aux tissus péri-implantaires par une suspension de particules d'hydroxyapatite et d'eau. Par la suite, l'élimination du dépôt bactérien est censée s'effectuer par effet hydrodynamique et non par l'effet d'éclatement de la pointe travaillante (Schwarz et Becker 2010).

Cependant d'après l'étude de Karring et coll, il n'y aurait pas de différences significatives entre le traitement avec les ultrasons (system Vector) et le traitement par des curettes en fibres de carbone, et seule une diminution du saignement était constatée sans changement au niveau des profondeurs de poche après 6 mois (Karring, et al. 2005) Le même constat fut fait par Renvert et coll, lors d'une étude comparative entre l'emploi d'ultrasons et de curettes titane démontrant une diminution du saignement au sondage et de la plaque dentaire, mais pas d'amélioration au niveau de la profondeur de poche (Renvert, Samuelsson, et al. 2009).

- **Air-abrasion**

Dans des études in vitro, l'aéropolissage élimerait efficacement les lipopolysaccharides et des bactéries telles que les *Escherichia coli* et les *Streptococcus sanguis* sur les surfaces implantaire (Zablotsky, Diedrich et Meffert 1992, Pereira da Silva, et al. 2005). Elle conduirait à une diminution plus importante du saignement au sondage qu'un traitement avec des curettes en fibres de carbone (Sahm, et al. 2011)

Les poudres les plus utilisées sont celles à base de bicarbonate de sodium et d'acide aminé de glycine. Une étude récente a fourni des preuves claires sur ces deux types de poudres qui révèle une haute biocompatibilité et leur application n'induit pas un dépôt de particules sur la surface implantaire (Schwarz, Ferrari, et al. 2009). Pour le traitement des surfaces sous gingivales des inserts adaptés tels que le PERIO FLOW® sont disponibles (figure 24 a et b).

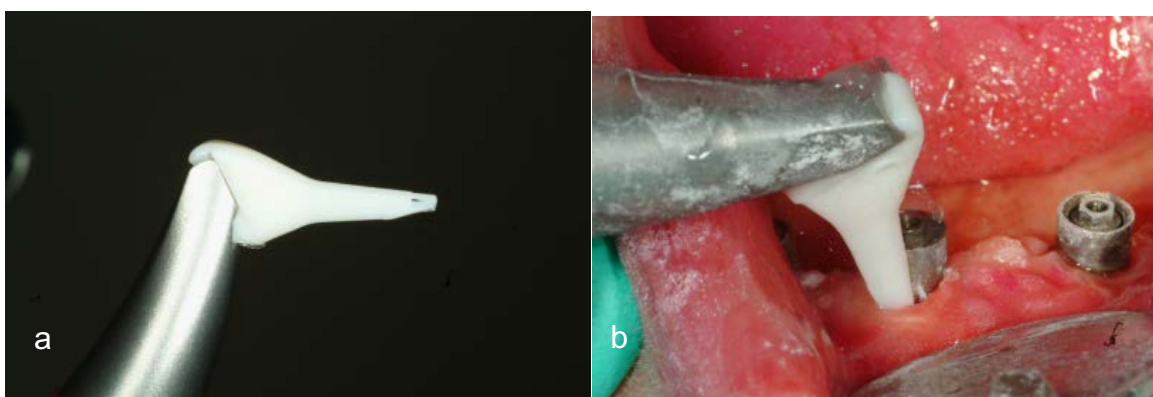


Figure 24 : a : le dispositif PERIO FLOW® b : utilisation du dispositif d'aéropolissage sur un site infecté la suprastructure étant retirée. (Source : (Renvert, Lindahl et Roos-Jansåker, et al. 2011))

Dans les études in vivo, il a été montré que ce procédé thérapeutique augmente le risque d'emphysème (Van de Velde, et al. 1991). Néanmoins cette complication reste très rare (Bergendal, et al. 1990, Brown, Ogletree et Houston 1992). Sa survenue peut être limitée en effectuant une double angulation et en augmentant la distance entre la surface implantaire et le dispositif. En général, le risque augmente lorsque l'application a lieu le long de l'axe de l'implant, particulièrement durant le débridement du défaut (Schwarz et Becker, Peri-implant infection : etiology, diagnosis and treatment 2010).

### 3.1.2 Technique chimique

Utilisée en association avec un traitement mécanique, le traitement chimique a pour but d'éliminer la présence des bactéries à l'origine de la maladie péri-implantaire.

- **Antibiotiques**

*Utilisation locale :*

Des antibiotiques à utilisation topique peuvent être utilisés comme des microsphères de minocycline, du gel de métronidazole à 25% ou du gel de doxycycline. (Tenenbaum 2014). L'application de microsphères de minocycline a montré une diminution du saignement au sondage et de la charge bactérienne (Renvert, Lessem, et al. 2006, Salvi, et al. 2007, Bassetti, et al. 2014). Elle permettrait une diminution plus importante du saignement au sondage et de la profondeur des poches que le gel de chlorhexidine. Cependant l'étude n'a pas pu montrer une différence significative entre les deux molécules vis-à-vis de la diminution du contingent bactérien (Renvert, Lessem, et al. 2006). L'efficacité de l'application topique unique ou répétée de microsphère de minocycline pourrait être limitée dans le temps. D'après Renvert et coll, les paramètres cliniques sont tous améliorés après applications répétitives de minocyclines après 30, 90 et 180 jours mais plus après 12 mois (Renvert, Lessem, et al. 2008).

Les fibres de tétracyclines entraîneraient une baisse du nombre de bactéries anaérobies ainsi que du saignement au sondage lorsqu'elles sont combinées à un

traitement mécanique (Mombelli, Feloutzis, et al. 2001). De même pour le gel de doxycycline qui améliorerait le gain d'attaches (Büchter, et al. 2004)

#### *Utilisation systémique :*

Des antibiotiques ciblant les bactéries responsables de la péri-implantite sont également employés par différents auteurs. Le métronidazole est principalement proposé par les auteurs en association ou non avec de l'amoxicilline comme recommandé pour le traitement parodontal : c'est-à-dire 1,5 g par jour en 2 ou 3 prises pendant 7 jours. Il reste nécessaire de perturber le biofilm bactérien pour optimiser l'efficacité de l'administration systémique comme lors du traitement de la maladie parodontale chronique (Ericsson, Persson, et al. 1996). Si des résultats sont obtenus au cours des 12 premiers mois suivant la mise en œuvre de l'antibiothérapie, peu de données sont disponibles sur le moyen terme et il semble que la récurrence soit presque systématique (Tenenbaum 2014).

- ***Antiseptiques***

La chlorhexidine est la molécule la plus utilisée. Cette molécule agit sur les bactéries Gram négatif et Gram positif aérobie et anaérobie, les champignons et les levures. Elle est active sous forme de cation et exerce ainsi une force d'attraction sur les zones chargées négativement de la muqueuse buccale, des dents et les bactéries de la plaque dentaires (Yildirim, et al. 2015).

A faible dose, elle entraîne une destruction de la membrane cytoplasmique ([http://www.cclinparisnord.org/Guides/guide\\_desinfectant.pdf](http://www.cclinparisnord.org/Guides/guide_desinfectant.pdf)). Elle existe sous différentes formes : soit en gel, soit sous forme liquide par irrigation, soit en bain de bouche (concentration 0,1 à 0,2 %). Des supports à libération lente existe également tels que le PerioChip® (figure 25).

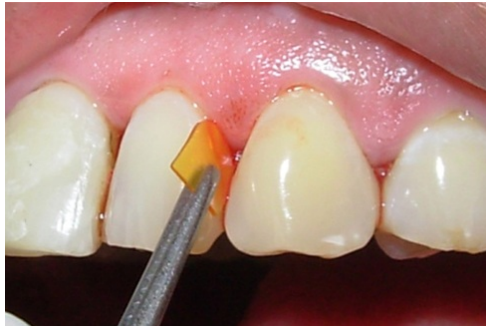

Figure 25 : PerioChip® (source : (Sangeetha, et al. 2014)

Il est recommandé d'effectuer les bains de bouche à distance du brossage dentaire car le laurylsulfate de sodium (anionique), un tensio-actif très courant dans la composition des dentifrices, neutralise les effets cationiques de la chlorhexidine (Schwarz et Becker 2010). Son utilisation ne doit pas dépasser 3 semaines en raison de la possible apparition de coloration au niveau des dents, de la langue et des matériaux de restaurations, de sensation de brûlures, d'altérations du goût et plus rarement des réactions allergiques au-delà de ce délai.

Le triclosan est un agent antibactérien à large spectre et un antifongique présent dans certains bains de bouche (<https://www.vidal.fr/substances/6889/triclosan/>). Mais il n'a montré que des effets mineurs sur les bactéries de la plaque dentaire (Schwarz et Becker 2010).

L'utilisation d'une solution de fluorure stanneux pourrait diminuer la production de molécules pro inflammatoire comme IL 1beta, les prostaglandine E2 et les facteurs de croissance vasculaire endothéliale qui aident à la résorption osseuse induite par la péri-implantite (Di Carlo, et al. 2008).

Certains auteurs ont testé l'efficacité de l'acide citrique et du peroxyde d'hydrogène à 10% sur les surfaces implantaire chez des animaux (singe et chien). Une ré-ostéointégration fut observée après ce traitement (Kolonidis, et al. 2003, Alhag, et al. 2008). Une étude chez l'homme a aussi montré une amélioration des signes cliniques et radiographiques après débridement chirurgical et nettoyage des surfaces implantaire avec du peroxyde d'hydrogène (Leonhardt, Dahlén et Renvert 2003)

Dans l'ensemble, l'utilisation d'agents antimicrobiens locaux a engendré une amélioration concernant le saignement au sondage et la profondeur des poches, même si la lésion n'est pas guérie dans tous les cas. Du point de vue clinique, cette technique combinée peut servir d'alternative thérapeutique lorsqu'un traitement chirurgical ne peut être mis en œuvre (Renvert et Polyzois 2015).

- **Anti-inflammatoires**

L'emploi d'anti-inflammatoires pour le traitement de la péri-implantite apparaît très peu dans la littérature actuelle. Une étude menée par Pârvu (2014) sur des chiens a montré que l'utilisation d'Ibuprofen en cure courte permettait de diminuer les signes cliniques d'inflammation gingivale et ainsi que le stress systémique nitro-oxidatif. Cependant il ne semble pas avoir d'influence sur la perte osseuse (Pârvu, et al. 2014).

### 3.1.3 Les lasers

Différents types de lasers ont été utilisés dans études in vitro chez l'animal et chez l'humain pour le traitement de la péri-implantite tels que le laser Erbium- Yttrium- Aluminium-Garnet (Er-YAG) (figure 26), laser Erbium Chromonium Yttrium Scandium Gallium Garnet: (Er,Cr : YSGG), laser Neodymium : Yttrium-Aluminium-Garnet Nd YAG (Nd YAG), et laser dioxyde de carbone (CO<sub>2</sub>) (Subramani et Wismeijer 2012).

Ceux-ci permettent de décontaminer la surface implantaire et ont un effet bactéricide. Le laser Er : YAG élimine le tartre de manière sûre et a la capacité de dégranuler et débrider les surfaces implantaires contaminées (Schwarz, Aoki, et al. 2009, Takasaki, et al. 2009).

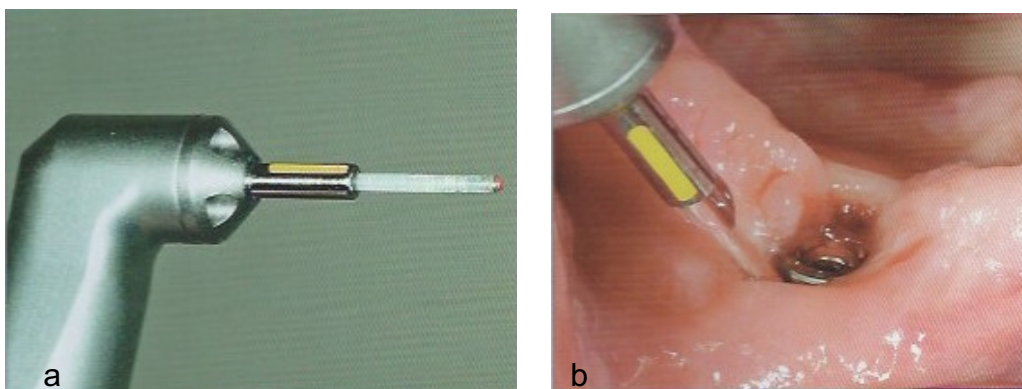


Figure 26 : a : l'insert de l'Er :Yag. b : utilisation du laser autour d'un implant (Source : (Giovannoli and Renvert 2012))



L'utilisation du laser Er : YAG semble réduire davantage le saignement au sondage que le débridement non chirurgical avec des instruments manuels et l'irrigation avec de la chlorhexidine dans le traitement de la péri-implantite. (Schwarz, Bieling et Nuesry, et al. 2006, Schwarz, Sculean, et al. 2005). Une récente étude a mis en évidence que le laser Er-YAG permettrait de tuer un plus grand nombre de bactéries que l'emploi de curettes ou de brochettes en titane (Al-Hashedi, et al. 2016).

Une étude menée par Schwarz et ses coll en 2006, a évalué l'aspect clinique et histologique des tissus péri-implantaires suite à une séance laser Er-YAG comme traitement non chirurgical d'une péri-implantite. Sur 12 patients avec une péri-implantite avancée, une séance de laser (100 mJ à 10Hz, 85 mJ/impulsion) fut réalisée suivie à 1, 3, 6, 9, 12 et 24 mois d'une évaluation des paramètres cliniques (saignement au sondage, profondeur de poche, récession gingivale et niveau d'attache clinique), d'une biopsie des tissus péri-implantaires ainsi qu'une exploration chirurgicale du défaut osseux. Chez tous les patients, une évolution favorable des signes cliniques fut observée. Cependant l'examen histo-pathologique des biopsies a révélé la présence d'un infiltrat de cellules inflammatoires chroniques (macrophages, plasmocytes, lymphocytes) qui semble être encapsulé par un dépôt de faisceaux irréguliers de tissu conjonctif fibreux montrant une prolifération accrue de structures vasculaires. Ce phénomène est également observé lors de l'examen chirurgical de la lésion péri implantaire : les auteurs ont constaté la présence d'une faible attache avec un tissu fibreux lâche avec un degré d'épaisseur variable (Schwarz, Bieling, et al. 2006). Le traitement non chirurgical par laser Er-YAG ne semble ainsi pas suffisant pour permettre une ré-ostéointégration implantaire.

Deppe et coll. ont eux aussi testé l'impact du laser CO2 lors d'un traitement de la péri-implantite. Pour cela, ils ont mis en place un protocole thérapeutique avec un laser CO2 et/ou un aéropolissage et l'application d'une membrane pour recouvrir une partie des défauts osseux engendrés par la péri-implantite. Après 4 mois de cicatrisation émergé sous la muqueuse, une biopsie fut réalisée. Les auteurs ont pu objectiver une formation osseuse en contact direct avec la surface implantaire de 0,62 +/- 0,58 mm à 0,75 à 0,52 mm. Ils ont également observé une apposition osseuse plus importante sur les sites sans déhiscence prématurée (H. Deppe, H. Horch, et al. 2001).

D'autre part, certaines études ont montré que l'emploi de laser pour la décontamination de la surface implantaire ne serait pas plus bénéfique que l'aéropolissage (Renvert, Lindahl et Roos Jansäker, et al. 2011) et apporterait des



effets bénéfiques mineurs sur la péri-implantite à long terme. Le laser jouerait le rôle d'accélérateur de traitement (Deppe, Horch et Neff 2007) et cet effet serait limité dans le temps (amélioration des scores dans les 6 premiers mois suivant le traitement au laser) puis similaires à ceux obtenus avec d'autres techniques mécaniques (Schwarz, Bieling et Bonsmann, et al. 2006, Kotsovilis, et al. 2008) Cette approche nécessiterait d'être davantage évaluée (Renvert, Roos-Jansåker et Claffey 2008) (Renvert, Lessem, et al. 2006)

## 3.2 Techniques chirurgicales

D'après les travaux des auteurs regroupés lors du 6<sup>ème</sup> atelier européen sur la parodontologie contemporaine, les traitements non chirurgicaux ne pourraient être efficaces sur les lésions péri-implantaires (Renvert, Roos-Jansåker et Claffey 2008). Néanmoins le traitement non chirurgical doit être réalisé avant tout traitement chirurgical pour permettre d'évaluer la capacité du patient à maintenir une bonne hygiène orale. Si celle-ci ne peut être obtenue, il ne serait pas judicieux de mettre en place un traitement chirurgical (Renvert et Polyzois 2015). Par ailleurs il permet également de réduire le saignement au sondage ainsi que la suppuration, ce qui est recommandé avant le traitement chirurgical.

Le traitement chirurgical consiste soit en une chirurgie résective (élimination de la poche péri-implantaire en combinaison d'une implantoplastie) soit en une procédure d'augmentation osseuse (Schwarz et Becker 2010). Le choix de la technique employée dépend de l'anamnèse, des critères radiographiques ainsi que des paramètres cliniques. Ces paramètres sont la localisation de l'implant (zones esthétiques ou non), la configuration et la taille du défaut osseux péri-implantaire. La réalisation d'un lambeau muco-périosté est couramment associée à l'apparition de récession muco-gingivale. Cette complication entraîne un préjudice si elle survient en zone esthétique (Schwarz et Becker 2010).

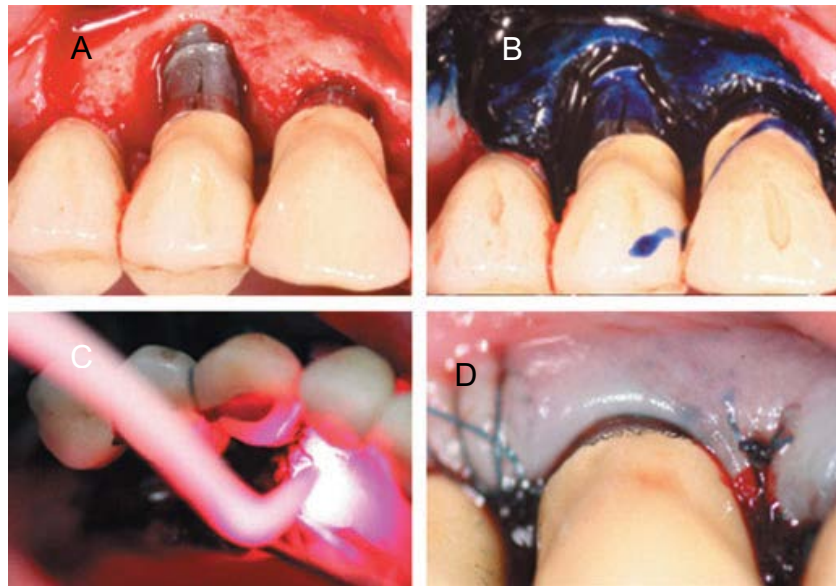
### 3.2.1 La décontamination de la surface implantaire.

En vue d'optimiser l'élimination des lipopolysaccharides dérivés des bactéries, une décontamination de la surface implantaire est également conseillée en plus de

l'élimination de la plaque dentaire et du tartre. D'après des études in vitro, l'éviction des lipopolysaccharides peut être réalisée par application d'acide citrique, de chlorhexidine à 0,2%, d'hypochlorite de sodium à 1%, de tétracycline, de peroxyde d'hydrogène à 3%, de chloramine T, de sérum physiologique ainsi que par l'utilisation d'ultrasons adaptés à la surface implantaire et d'un aéropolissage (Schwarz et Becker 2010).

Les lasers CO<sub>2</sub> et Er : YAG peuvent aussi être employés pour cette étape du traitement chirurgical. L'utilisation combinée d'un laser CO<sub>2</sub> et l'application de peroxyde d'hydrogène, comme technique de décontamination implantaire à la suite de l'élévation d'un lambeau et de l'élimination du tissu de granulation, a permis une ré-ostéo-intégration de 21% de la surface implantaire pour les implants usinés (*ITI dental implant system R*) et 82% pour des implants à surface rugueuse (*SLA R*). Toutefois ce protocole ne montre pas un taux plus important de ré-ostéo-intégration par rapport à une décontamination avec une solution saline (Persson, Mouhyi, et al. 2004). Il est également intéressant de noter, que la ré-ostéo-intégration est plus importante au niveau des implants à surface rugueuse que ceux avec une surface relativement lisse. Cette constatation fut également faite par le même auteur dans une autre étude (Persson, Berglund, et al. 2001).

La thérapie photodynamique antimicrobienne (aPDT : antimicrobial PhotoDynamic Therapy) est une thérapie potentielle pour la décontamination de la surface implantaire (figure 27). Cette méthode consiste à l'utilisation d'un colorant non toxique (appelé un photosensibilisateur ou agent photosensibilisant) et d'une lumière de faible intensité (660 nm à 905 nm) qui en présence d'oxygène se combinent pour induire la formation d'agents cytotoxiques. L'avantage de cette technique est une double sélectivité par le fait que le photosensibilisateur ne touche que des cellules et des tissus cibles, et que la lumière peut être orientée spécifiquement au niveau de la lésion (Schwarz et Becker 2010). Les effets de cette association sont des dommages au niveau de l'ADN et au niveau de la membrane cytoplasmique des bactéries sensibles ainsi que l'inactivation du système de transport membranaire, l'inhibition des enzymes de la membrane plasmique, la peroxydation lipidique et autres (Bertoloni, et al. 1992). Ces effets létaux ciblent les virus, les bactéries, les protozoaires et des champignons.



**Figure 27: Application clinique de la photothérapie dynamique en complément d'un traitement chirurgical d'une péri-implantite. A : Aspect du défaut osseux intra-osseux autour de l'implant comme observé au cours de la chirurgie après la réalisation du lambeau d'accès et retrait du tissu de granulation. B : Application du bleu de méthylène C : activation du colorant par la lumière d'un laser diode (longueur d'onde : 670 nm) D : Lambeau de recouvrement avec sutures matelassées verticales. (Soukos et Oodson 2011)**

Plusieurs études cliniques chez l'animal (le chien) et chez l'homme ont montré l'efficacité de cette technique contre les bactéries. Dans une étude *in vitro* Hass et coll ont prouvé l'inhibition de la croissance bactérienne (*Actinobacillus actinomycetemcomitans*, *Porphyromonas gingivalis* et *Prevotella intermedia*) sur différentes surfaces implantaire suite à une thérapie photodynamique (Haas, et al. 1997). Toutefois *in vivo*, les résultats sont moins probants et ne semblent pas supprimer la totalité des bactéries présentes au niveau de la surface implantaire (Dörtbudak, Hass, et al. 2001). Dans une étude chez le chien, Hayek et coll, ont comparé les résultats entre deux traitements visant à décontaminer la surface implantaire suite à une péri-implantite induite par ligature (Hayek, et al. 2005). L'un consiste en la réalisation d'un lambeau mucopériosté suivi d'un débridement de la lésion et d'une irrigation avec de la chlorhexidine, et l'autre en l'utilisation de pâte contenant un photosensibilisant (l'azulène), et d'un laser de faible puissance GaAlAs (longueur d'onde=660 nm, P=40 mW, E=7.2 J pendant 3 minutes). Aucune différence significative ne fut mise en évidence par l'étude entre les deux procédés : une diminution significative de *Prevotella*, *Fusobacterium* et *S. beta haemolyticus* fut observée dans les deux cas. Toutefois Shibli et coll ont également objectivé une baisse de la présence bactérienne mais non une élimination totale après une photothérapie

(bleu de toluidine avec laser diode GaAlAs (longueur d'onde : 685 nm E : 50 nW pendant 80 s)) comme traitement d'une péri-implantite induite par ligature chez le chien (Shibli, Martins et Theodoro, et al. 2003). Le même constat fut fait par Dörtbudak et coll dans une étude chez l'homme (Dörtbudak, Haas, et al. 2001). Suite à une étude menée chez des chiens avec des implants de différents état de surface et la mise en place d'un traitement par débridement chirurgical et ROG (régénération osseuse guidée) avec ou sans photothérapie dynamique, Shibli et coll , ils ont pu constater que quelle que soit la surface de l'implant une ré-ostéointégration était plus importante lorsqu'un traitement de surface par photothérapie avait été mis en place (Shibli, Martins et Ribeiro, et al. 2006).

Nous pouvons donc conclure que la décontamination de la surface implantaire est un facteur important pour l'obtention d'une ré-ostéointégration et que celle-ci peut être réalisée par différents procédés dont la photothérapie dynamique. A l'heure actuelle aucune technique de décontamination de surface ne paraît supérieure aux autres (Claffey, et al. 2008).

### **3.2.2 Lambeau et ostéoplastie**

L'objectif de cette technique est de réduire, voire d'éliminer la poche péri-implantaire et de redonner à la muqueuse péri-implantaire une morphologie compatible avec une hygiène orale. Elle est utilisée lorsqu'il y a persistance de signes d'inflammation après le traitement initial et/ou qu'il est très difficile pour le patient d'atteindre une hygiène orale normale. A la radiographie, les lésions montrent une perte osseuse horizontale ou patellaire pour lesquelles une technique par régénération osseuse ne semble pas adéquate.

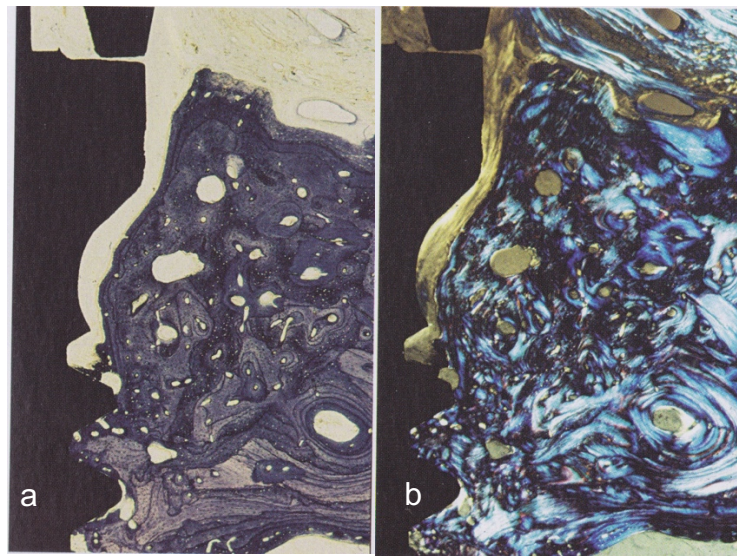
Un lambeau mucopériosté est levé et va permettre un nettoyage de la surface implantaire par vision directe et l'éventuel traitement de la surface implantaire, l'élimination du tissu de granulation, voire une ostéoplastie si nécessaire. Certains auteurs préconisent le fraisage et le polissage des parties implantaires supra-crestales ou transmuqueuses pour réduire l'accumulation de plaque. Pour cela il est nécessaire d'utiliser des fraises de granulométries décroissantes puis des pointes siliconées. Néanmoins ce procédé entraîne une dissémination de particules métalliques difficiles à éliminer dans la plaie.

Deux techniques peuvent être employées pour modifier l'aspect transmuqueux de l'implant : soit une résection chirurgicale des tissus mous adjacents péri-implantaire pour réduire la poche, ce qui rend la zone transmuqueuse plus facile à atteindre pour l'hygiène orale quotidienne effectuée par le patient, soit la réalisation d'un lambeau de repositionnement muco-périosté dans le but d'acquérir une attache du tissu conjonctif et épithélial au niveau de la zone supracrestale de l'implant venant d'être modifiée (Schwarz et Becker 2010).

Il existe peu de données cliniques à l'heure actuelle sur la prise en charge de la partie supra-crestale de l'implant en titane affecté. Une étude menée par Romeo et coll., compare les résultats cliniques et radiologiques après traitement par ostéoplastie (groupe test) ou par ostéoplastie et implantoplastie (groupe control). Après 3 ans, le taux cumulatif de survie pour l'ostéoplastie et l'implantoplastie est de 100% et 87,5% pour l'ostéoplastie seule. La perte osseuse marginale à 3 ans diffère de 0 à 0,01 mm pour le groupe test et de 1,44 à 1,54 mm pour le groupe control. D'après cette étude, l'implantoplastie influence positivement le taux de survie des implants touchés par un processus inflammatoire (Romeo, Ghisolfi, et al. 2005, Romeo, Lops, et al. 2007).

En 1999, Persson et coll ont conduit une étude sur des chiens pour évaluer la ré-ostéo-intégration de l'implant après une péri-implantite induite selon le modèle de Lindhe (mise en place de ligatures autour des implants) (Persson, et al. 1999). Après 3 mois de ligatures, des signes d'inflammation sévère autour des implants apparaissent avec un profond cratère osseux autour. Les ligatures sont à ce moment-là déposées et un traitement par antibiotique systémique est débuté (amoxicilline et métronidazole pendant trois semaines). Puis une intervention chirurgicale est programmée avec une élévation d'un lambeau de pleine épaisseur et curetage du défaut osseux suivi d'un débridement mécanique de la portion exposée de l'implant. Une vis de recouvrement est ensuite mise en place et l'implant enfoui sous les tissus mous. Sept mois après, une biopsie et un contrôle radiographique sont effectués. L'examen radiologique nous montre un comblement complet du défaut osseux. A la biopsie, il a été révélé que le traitement a engendré une résolution de l'inflammation des tissus mous ainsi que la formation d'os dans l'ancien défaut osseux (figure 28). Toutefois, il a été observé qu'il y avait une apposition de tissu conjonctif entre l'os nouvellement formé et la surface implantaire. Seulement au niveau de la partie apicale du défaut osseux, une ré-ostéointégration fut objectivée. Les mêmes résultats furent

retrouvés par Wetzel et coll lors d'une étude également chez le chien (Wetzel, et al. 1999).



**Figure 28 : coupe histologique d'un implant 7 mois après cicatrisation sous muqueuse suite au traitement pour péri-implantite. A noter la formation d'un nouveau tissu osseux dans le défaut de tissu dur. La figure b montre la coupe sous lumière polarisée. A noter la présence d'une capsule conjonctive entre l'os nouvellement formé et la surface implantaire. (Berglundh et Lindhe 2008)**

Lors d'une autre étude, Persson et coll ont évalué l'influence de la surface implantaire sur la ré-ostéointégration (Persson, Berglundb, et al. 2001). Pour cela, ils ont entraîné des péri-implantites à l'aide de ligatures chez des chiens comportant du côté droit des implants avec surfaces rugueuses (SLA) et du côté gauche des implants à surface lisse (usinée). Ils mirent en place le protocole thérapeutique cité ci-dessus. Ils observèrent après six mois d'enfouissement que pour tous les implants une formation osseuse a eu lieu mais qu'au niveau des implants à surface lisse celle-ci était faible alors qu'au niveau des implants à surface rugueuse celle-ci représentait plus de 80% des surfaces exposées (figure 29 a et b et figure 30 a et b). Ils en ont déduit que les implants à surfaces rugueuses contribuent à une meilleure stabilité du caillot sanguin dans le cratère osseux et donc faciliterait la formation ultérieure d'une matrice provisoire, d'un ostéoïde et éventuellement d'os tissé.



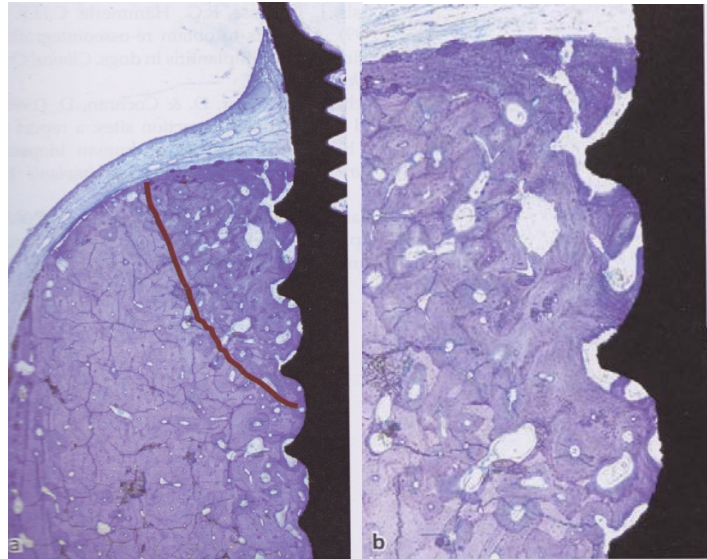


Figure 29 : (a) Coupe histologique montrant un implant avec surface rugueuse (SLA) et les tissus l'environnant à 6 mois de cicatrisation après traitement de la péri-implantite. La ligne rouge montre la limite de l'ancien défaut osseux. (b) A noter le haut degré de ré-ostéointégration au niveau des surfaces rugueuses précédemment exposées. (Berglundh et Lindhe 2008)

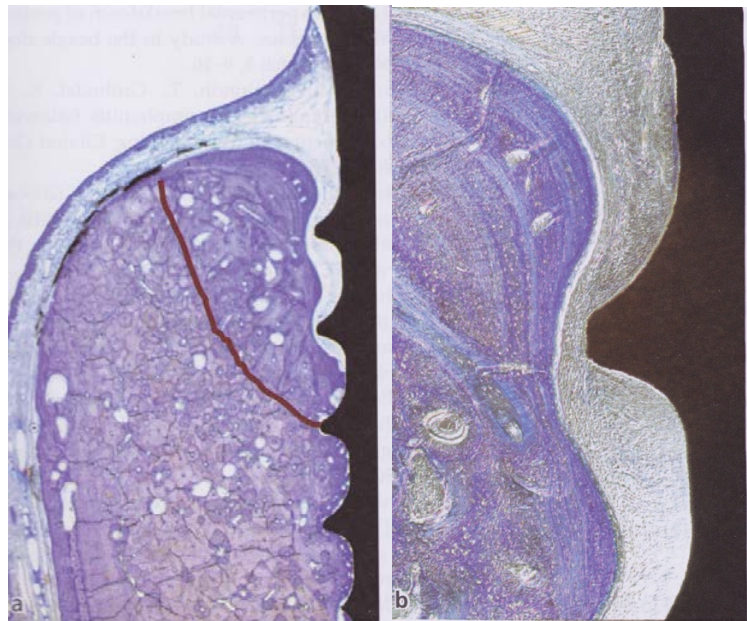


Figure 30 : (a) coupe histologique d'un implant à surface lisse et de ses tissus l'environnant à 6 mois de cicatrisation après un traitement de la péri-implantite. (b) A noter la présence d'une capsule fibreuse séparant la surface implantaire et l'os nouvellement formé. (Berglundh et Lindhe 2008)

### 3.2.3 Technique de régénération osseuse

Cette technique est utilisée suite à une phase initiale non chirurgicale engendrant la disparition des signes d'inflammation (pus, saignement au sondage). Elle permet de combler par des tissus durs le cratère osseux formé par la pathologie péri-implantaire, surtout si l'implant est localisé en zone esthétique. Le cratère doit également comprendre au moins 270° de la circonférence implantaire (Renvert et Polyzois 2015). De nombreux matériaux sont disponibles, tant en produits de comblement qu'en membranes de régénération destinées à isoler le site à reconstituer (Tenenbaum 2014). Il est possible d'identifier les techniques suivantes :

- Protocoles de comblement de la lésion péri-implantaire par de l'os autogène, de l'os de banque, de l'os d'origine biologique (le plus souvent animal), ou des matériaux synthétiques (substituts osseux) ;
  - Protocoles de régénération osseuse guidée avec utilisation de membranes non résorbables ou résorbables
  - Combinaison de deux protocoles, à savoir la mise en place d'un produit de comblement maintenu par une membrane de recouvrement. Ce qui est la technique la plus couramment employée dans les études.
- ***Technique utilisant une greffe osseuse ;***

Suite à la réalisation d'un lambeau, l'élimination du tissu de granulation et la décontamination de la surface implantaire, le matériau sélectionné par le praticien est appliqué dans le défaut osseux. Il est ensuite nécessaire de repositionner le lambeau et le suturer de manière la plus hermétique possible. Dans la majorité des cas décrits dans la littérature, les suprastructures prothétiques ne sont pas déposées et la cicatrisation d'effectue donc sans ré-enfouissement de l'implant.

Il existe à l'heure actuelle divers types de greffe osseux possédant différentes propriétés tels que l'ostéoconduction, l'ostéoinduction et l'ostéogénèse (tableau 4). L'ostéoconduction correspond au fait que le greffon fournit une structure de guidage pour le tissu devant être régénéré et prend en charge le remplissage du défaut ainsi. L'ostéoinduction désigne l'habileté d'un matériau de comblement d'inciter une nouvelle



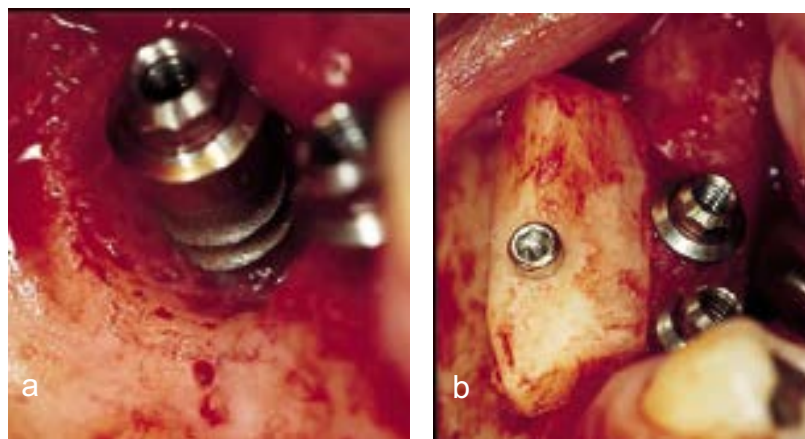
formation osseuse. Cette caractéristique dépend de la présence de facteurs de croissance (BMPs) qui induisent la différenciation de cellules mésenchymateuses en ostéoblastes (propriété uniquement retrouvée chez les greffes osseuses autogènes). L'ostéogénèse est l'habilité des ostéoblastes survivants au transplant à former de l'os (Schwarz et Becker 2010).

Tableau 4 : Résumé des greffes osseuses et substitut de greffe (d'après (Schwarz et Becker 2010))

Type	Origine	Caractéristiques	Inconvénients
Greffe d'os autogène : provient du même individu	- intra-oral - extra-oral	- Ostéoinductive - Ostéoconductive - Ostéogénique	- Possible nécessité d'une seconde intervention -disponibilité limitée
Greffe d'os allogène : provient d'un individu de la même espèce	-os frais congelé -os congelé -os congelé déminéralisé	-Ostéoconductive -Ostéoinductive	-transmission d'infection ne peut être complètement exclu
Greffe d'os xénogène : provient d'une espèce différente	-os bovin -coraux naturels	-Ostéoconductive	- transmission d'infection ne peut être complètement exclu -résorption lente
Greffe d'os alloplastique : os synthétique	-polymères -biocéramiques -phosphate tricalcique (TCP) - Hydroxyapatite (HA) -Verres bioactifs	-Ostéoconductive	-résorption variable

– Greffe d'os autogène :

D'après l'étude réalisée par Behneke et coll, 4 mois après la mise en place d'un traitement par greffe autogène de 17 patients atteints de péri-implantite, une réparation osseuse variant de 23% à 77% de la destruction osseuse initiale a été observée (figure 31). Ils affirment également qu'une ré-ostéo-intégration variant entre 0 et 36% a lieu mais cette évaluation uniquement clinique est sujette à caution dans la mesure où seule l'analyse histologique serait susceptible de confirmer une ré-ostéo-intégration. Une seconde évaluation est réalisée 3 ans après et une absence d'inflammation est constatée avec une réduction moyenne de la profondeur des poches de 3,3 mm et une réparation osseuse moyenne, évaluée à la radiographie, de 4,5 mm (Behneke, Behneke et d'Hoedt 2000).



**Figure 31 : a : Aspect clinique après élimination du tissu de granulation et traitement de la surface implantaire par aéro-polissage b : Application d'un greffon d'os autogène provenant de la zone rétomolaire et stabilisé avec une vis (source : (Behneke, Behneke et d'Hoedt 2000))**

– Greffe d'os alloplastique :

Parmi les matériaux allosplastiques, l'hydroxyapatite et le phosphate tricalcique sont les substituts osseux les plus couramment utilisés avec des membranes. Les matériaux à base de phosphate tricalcique sont considérés comme bioabsorbables et ceux à base d'hydroxyapatite comme non-résorbable ou avec une résorption lente.

La combinaison d'hydroxyapatite et de phosphate tricalcique semble être une meilleure trame pour une formation osseuse que ces mêmes composants utilisés

seules (Nery, et al. 1992). Récemment, un nouveau phosphate de calcium biphasique constitué d'un mélange de 40% du phosphate tricalcique beta et de 60% d'hydroxyapatite a été mise sur le marché comme étant une alternative bioabsorbable par rapport aux autres substituts osseux. Les premières études animales sur ce matériau ont souligné un contact intime entre l'os nouvellement formé et les restes du matériau de comblement (Schwarz, Herten et Ferrari, et al. 2007, Jensen, et al. 2007). Toutefois, Jensen et coll ont noté qu'au bout de 8 semaines, la formation osseuse était plus importante dans le défaut osseux avec de l'os autogène ou du phosphate tricalcique (Jensen, et al. 2007).

– Greffe d'os xénogène :

Suite à l'application d'une technique régénérative combinant de l'os autogène et une xéno greffe pour le comblement de défauts osseux circonférentiels ainsi que d'une modification de la surface implantaire (polissage avec fraise diamantée), il a été observé une réduction moyenne de la profondeur de poche de 4 mm et un remplissage du défaut osseux de 3,5 mm (Wiltfang, et al. 2010). Néanmoins, les résultats sont hétérogènes d'une lésion à l'autre.

Des auteurs ont testé un protocole consistant en la réalisation d'un lambeau suivi d'un nettoyage mécanique et chimique (Pregel à 24% et chlorhexidine à 1%) et d'un comblement du défaut osseux avec une xéno greffe (BioOss® Collagen) au niveau d'implants avec différents états de surface. Une amélioration des signes cliniques et radiographiques statistiquement significative a été enregistrée au niveau des implants quel que soit leur état de surface 12 mois après le traitement, mais le comblement osseux complet reste rare (Roccuzzo, Bonino et Dalmaso 2011).

– Greffe d'os d'origine allogène :

Les allogreffes sont très largement utilisées depuis des années en chirurgie orthopédique. L'os allogène est traité et conservé selon différents procédés dans des banques d'os. Celles-ci ont pour mission d'assurer la qualité et la sécurité des greffons qu'elles délivrent. Chaque pays fixe des règlements strictes à ce sujet dont les

banques doivent obéir. Elles répondent également aux recommandations édictées par des associations scientifiques (Princ, et al. 2013).

Il s'agit généralement de têtes fémorales congelées à -197°C dans le l'azote liquide, avant d'être stockées. Les allogreffes peuvent également constituées d'os lyophilisé et déminéralisé (DFDBA : Demineralized Freezed-Dried Bone Allograft) ou d'os lyophilisé et non déminéralisé (FDBA : Freezed-Dried Bone Allograft). L'os allogène, utilisé comme matériau de comblement, sera progressivement résorbé pour laisser place à de l'os vivant (Princ, et al. 2013).

- ***Technique utilisant des membranes***

La régénération osseuse guidée suit le principe de génération tissulaire guidée parodontale tout en étant limitée à la reconstruction de l'os. Le principe consiste à créer et à maintenir un espace entre les tissus mous superficiels et l'os par l'interposition d'une membrane qui se comporte comme une barrière. Cette membrane assure la protection du caillot sanguin, évite que la lésion soit colonisée par les cellules épithéliales et conjonctives dont la rapidité de cicatrisation est supérieure à celle de l'os et permet à l'inverse aux cellules à potentiel ostéogénique de favoriser la reformation osseuse (Tenenbaum 2014). Il en existe plusieurs types : des membranes résorbables et des membranes non résorbables.

- **Non résorbables :**

Les premières générations de membranes étaient des membranes non résorbables comme des membranes d'ester de cellulose (Milipore® filter) ou de polytétrafluoroéthylène expansé (e-PTFE).

Chez le lapin, l'utilisation de membrane en Teflon a permis la création d'os autour d'implants en titane insérés au niveau du tibia (Dahlin, et al. 1989). De même que pour les membranes e-PTFE, lors d'une étude menée chez un porc, Singh et ses coll ont montré qu'à la suite de la décontamination de la surface implantaire (aéropolissage) et la mise en place de la membrane, une réostéointégration plus importante a été observée par rapport au groupe témoin (chirurgie avec lambeau sans mise en place de membrane) après 3 mois de cicatrisation (35,5% contre 0%) (Singh, et al. 1993).

L'inconvénient de ces membranes est qu'il est nécessaire de pratiquer une seconde intervention chirurgicale pour les retirer du site. De plus, il a été constaté que l'élévation d'un lambeau mucopériosté conduirait à une résorption de l'os crestal compromettant ainsi la zone de régénération osseuse (Pihlstrom, et al. 1983). Il n'est également pas rare qu'une perforation spontanée de la muqueuse recouvrant la membrane est lieu entraînant une contamination de cette dernière conduisant à un retrait prématuré de la membrane (Selvig, et al. 1992).

– Résorbables :

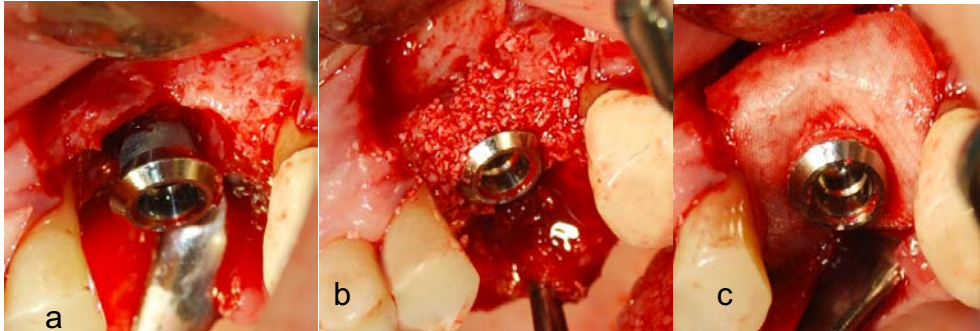
Ces membranes sont constituées de polymères ou de collagène (d'origine porcine ou bovine) et leur durée de résorption varie selon leur composition chimique. Le recouvrement des fenestrations et des déhiscences au niveau de l'implant obtenu après placement de membranes à base d'acide polylactique ou polyglycolique est similaire à celui retrouvé lors de l'utilisation de membrane e-PTFE. Cependant la dégradation hydrolytique de ces copolymères est associée à la dégradation de l'os régénéré (Schwarz et Becker 2010).

Les membranes dérivées de collagène semblent avoir de nombreux avantages comme une fonction homéostatique, permettre une stabilisation précoce de la plaie, des propriétés chimiotactiques pour attirer les fibroblastes, et une semi-perméabilité facilitant le transfert de nutriments (Rothamel, et al. 2005, Schwarz, Rothamel et Herten, et al. 2006).

Des études cliniques et expérimentales ont montré que l'ampleur de la régénération osseuse pouvait être influencée par la morphologie du défaut osseux (Gottlow, et al. 1984). Selon l'épaisseur du mur ou de la taille du défaut osseux, il y a un risque que la membrane s'affaisse dans le défaut osseux et donc limite l'espace requis pour la régénération osseuse. Il est nécessaire que les membranes gardent une certaine stabilité (Schwarz et Becker 2010).

- **Techniques combinées**

Pour éviter que la membrane s'effondre dans le cratère osseux, un matériau de comblement osseux peut être utilisé combinant ainsi les deux techniques de régénération osseuse (figure 32).



**Figure 32 : a : cratère osseux b : application du substitut osseux (BioOss®) c : Insertion d'une membrane résorbable (Source : (Renvert et Polyzois 2015))**

Une étude systémique réalisée par Sahrman et coll, a comparé les résultats radiologiques principalement et les résultats cliniques de 17 études combinant 173 implants. 10,4% de implants montrent un comblement osseux complet, 85,5% des lésions sont partiellement comblées et seules 4% restent dans l'état initial sans reformation osseuse. La moyenne de réduction de la profondeur de sondage est de 3,3 mm et la moyenne de reconstruction osseuse est de 2,2 mm (Sahrman, Attin et Schmidlin 2011).

Lors d'une étude chez le lapin, des implants en titane ont été placés dans le tibia. Des perforations de la corticale osseuses péri-implantaire furent réalisées et recouvertes par un greffe osseuse xénogène (Bio-Oss) puis l'implant fut recouvert par différents types de membranes : e-PTFE, membrane collagénique (BioGide®) et une membrane vicryl®. Suite à une période de cicatrisation de 12 semaines, un examen histologique montre que tous les implants sont ostéo-intégrés de façon similaire. Comparativement avec les membranes e-PTFE, les membranes collagéniques et les membranes vicryl montrent un affaissement légèrement plus prononcé dans la zone de cicatrisation. Dans les deux cas, des signes minimes de résorption de l'os nouvellement formé sont déterminés (Aaboe, et al. 2000).

Hüzeler et coll ont évalué les combinaisons suivantes après décontamination de la surface implantaire par aéropollissage, cicatrisation avec enfouissement et

l'administration d'un antibiotique par voie systémique (métronidazole pendant 3 semaines) chez le chien :

- 1 : lambeau chirurgical + comblement par de l'hydroxyapatite + membrane e-PTFE
- 2 : lambeau chirurgical + allogreffe (DFDBA) + membrane e-PTFE
- 3 : lambeau chirurgical + comblement par de l'hydroxyapatite
- 4 : lambeau chirurgical + allogreffe (DFDBA)
- 5 : lambeau chirurgical + membrane e-PTFE
- 6 : lambeau chirurgical uniquement

Après 4 mois de cicatrisation, la régénération osseuse et la ré-ostéo-intégration la plus importante est pour les combinaisons 1 (2,4 mm/2,3 mm) et 2 (3,0mm/2,2mm). Ces résultats furent confirmés par un visualisation directe du comblement osseux après ouverture muqueuse (Hüzeler, et al. 1995).

Toutefois d'après l'étude menée par Roos-Jansâker, il est possible de traiter un défaut osseux péri-implantaire avec un substitut osseux avec ou sans membrane et il n'y a pas de différences significatives entre le groupe de patients traités avec membrane et greffe osseuse et le groupe avec uniquement une greffe osseuse (Roos-Jansâker, et al. 2007, Roos-Jansâker, et al. 2011). Ainsi la combinaison des méthodes ne semble pas apporter des avantages par rapport aux autres techniques utilisées seules.

## Conclusion

La singularité de la muqueuse péri-implantaire est le lien qu'elle entretient avec l'implant. A la différence des fibres desmodontales qui viennent s'insérer au ciment perpendiculairement à la surface radriculaire, les fibres collagéniques longent parallèlement l'implant pour venir directement s'ancrer sur l'os. De plus l'absence de desmodonte empêche la vascularisation desmodontale. Ces particularités confèrent à la muqueuse péri-implantaire une certaine fragilité et une moindre capacité à se défendre contre les agressions bactériennes que la dent. L'intégration osseuse de l'implant est obtenue suite à processus complexe à partir du caillot sanguin entourant l'implant après sa pose.

La péri-implantite est une inflammation des tissus muqueux péri-implantaire entraînant une perte osseuse d'origine bactérienne. D'après la dernière conférence consensus, elle toucherait entre 28% et 56 % des patients et 12% et 40% des implants. Elle est diagnostiquée par la présence de signes de l'inflammation tels qu'un saignement au sondage, un écoulement purulent ou une augmentation de la profondeur de poche. De plus à la radiographie une perte osseuse est constatée. La survenue de cette pathologie est influencée par plusieurs facteurs comme le tabac, des antécédents de maladie parodontale.

Plusieurs propositions de traitement de la péri-implantite ont été mise en place avec des techniques non chirurgicales et des techniques chirurgicales. Les techniques non chirurgicales sont utilisées pour décontaminer la surface implantaire et ne semblent pas suffisantes pour traiter la péri-implantite. C'est pourquoi des techniques chirurgicales sont utilisées pour compléter le protocole thérapeutique. Comme nous l'avons vu, les études portées sur les animaux ont pu mettre en lumière la possibilité d'une ré-ostéo-intégration des implants précédemment atteints par une péri-implantite. Toutefois celle-ci reste imprévisible et dans de rares cas totale. De plus l'existence d'une ré-ostéo-intégration nécessite d'être prouvée par une analyse histologique, hors cet examen n'est pas pratiqué chez l'homme. C'est pourquoi la présence d'une réelle ré-ostéo-intégration ne peut ainsi confirmée et davantage de recherches doivent être effectuées à ce sujet. Néanmoins, les études cliniques traitant des protocoles de régénération osseuse décrites précédemment montrent des résultats encourageants et les incluent dans le traitement de choix.



## • Bibliographie : revues périodiques et ouvrages

- Aaboe, M, S Schou, E Hjørting-Hansen, M Helbo, et D. Vikjaer. 2000. «Osseointegration of subperiosteal implants using bovine bone substitute and various membranes.» *Clin Oral Implants Res.* 11: 51-8.
- Abrahamsson, I., Berglundh, T., Glantz, P. O. & Lindhe, J. 1998. "The mucosal attachment at different abutments. An experimental study in dogs." *Journal of Clinical Periodontology* 25 (9): 721–727.
- Albertini, M., L. Lopez-Cerero, M.G. O’Sullivan, C.F. Chereguini, S., Rios Ballesta, Herrero- Climent, M. V., and P. Bullon. 2014. "Assessment of periodontal and opportunistic flora in patients with peri-implantitis." *Clinical Oral Implants Research* 26 (8): 937–941.
- Albouy, JP, I Abrahamsson, et T Berglundh. 2012. «Spontaneous progression of experimental peri-implantitis at implants with different surface characteristics : an experimental study in dogs.» *J Clin Periodontol* 39 (2): 183-187.
- Albouy, JP, I Abrahamsson, LG Persson, and T Berglundh. 2009 (b). "Spontaneous progression of ligature induced peri-implantitis at implants with different surface characteristics. An experimental study in dogs II : histological observation." *Clin Oral Implants Res* 20 (4): 366-71.
- Albrektsson, Tomas, et Ann Wennerberg. 2004. «Oral implant surfaces: part I-Review Focusing on topographic and chemical properties of different surfaces and in vivo responses to them.» *The International Journal of Prosthodontics* 17 (5): 536-543.
- Algraffee, Hatem, Farzad Borumandi, and Luke Cascarini. 2012. "Peri-implantitis." *British journal of oral maxillofacial surgery* 50 (8): 689-694.
- Alhag, M, S Renvert, I Polyzois, et N. Claffey. 2008. «Re-osseointegration on rough implant surfaces previously coated with bacterial biofilm: An experimental study in the dog.» *Clin Oral Implants Res* 19 (2): 182–187.
- Al-Hashedi, AA, M Laurenti, V Benhamou, et F. Tamimi. 2016. «Decontamination of titanium implants using physical methods.» *Clin. Oral Impl. Res.* 8: 1–9.

- Apse, P, R.P Ellen, C.M Overall, and G.A Zarb. 1989. "Microbiota and crevicular fluid collagenase activity in the osseointegrated dental implant sulcus : a comparison of sites in edentulous and partially edentulous patients." *Journal of periodontal research* (24): 96-105.
- Arvidson K, Fartash B, Hilliges M, Kondell PA. 1996. "Histologic characteristics of peri-implant mucosa around Bränemark and single crystal sapphire implants." *Clin Oral Implants Res* 7 (1): 1-10.
- Ata-Ali, J, A.J Flichy-fernandez, T Alegro-Domingo, F Ata-ali, J Palacio, and M Penarrocha-Diago. 2015. "Clinical, microbiological, and immunological aspects of healthy versus peri-implantitis tissue in full arch reconstruction patients : a prospective cross-sectional study." *BMC Oral Health* 15 (1): 43. Accessed 2015 йил 20-Novembre. <http://www.biomedcentral.com/1472-6831/15/43>.
- Atia, J, et C Messeca. 2016. «Topographie des surfaces implantaire.» *L'information dentaire* (11/12): 30-34.
- Büchter, A, U Meye, B Kruser-Lösler, U Joss, et J Kleinheinz. 2004. «Sustained release of doxycycline for the treatment of peri-implantitis : randomised controlled trial.» *British Journal of Oral and Maxillofacial Surgery* 42 (5): 439-444.
- Baelum, V, and Ellegaard B. 2004. "Implant survival in periodontally compromised patients." *J Periodontal* 75 (10): 1404-12.
- Barter S, Stone P, Brägger U. 2012. "A pilot study to evaluate the success and survival rate of titanium-zirconium implants in partially edentulous patients: results after 24 months of follow-up." *clinical oral implants research* 23 (7): 873-81.
- Bassetti, M, D Schär, B Wicki, S Eick, CA Ramseier, NB Arweiler, A Sculean, et GE Salvi. 2014. «Anti-infective therapy of peri- implantitis with adjunctive local drug delivery or photodynamic therapy: 12-month outcomes of a randomized controlled clinical trial.» *Clin. Oral Impl. Res.* 25 (3): 279–287.
- Behneke, A, A Behneke, B D'Hoedt, and W Wagner. 1997. "Hard and Soft Tissue Reactions to ITI Screw Implants: 3-Year Longitudinal Results of a Prospective Study." *International Journal of Oral and Maxillofacial Implants* 12 (6): 749-757.

- Behneke, A, N Behneke, et B d'Hoedt. 2000. «Treatment of peri-implantitis defects with autogenous bone grafts: Six-month to 3-year results of a prospective study in 17 patients.» *Int J Oral Maxillofac Implants* 15 (1): 125-138.
- Bell BF, Schuler M, Tosatti S. 2011. "Ostéoblast response to titanium surfaces functionalized with extracellular matrix peptide biomimetics." *Clinical Oral Implants Research* 22 (8): 865-872.
- Bengazi, Franco, Jan L Wennström, and Ulf Lekholm. 1996. "Recession of the soft tissue margin at oral implants. A 2-year longitudinal prospective study." *Clinical Oral Implants Research* 7 (4): 303-310.
- Bergendal, T, L Forsgren, S Kvint, et E. Lowstedt. 1990. «The effect of an air-abrasive instrument on soft and hard tissues around osseointegrated implants. A case report.» *Swed Dent J* 14 (5): 219–223.
- Berglundh T, Lindhe J, Jonsson K, Ericsson I. 1994. "The topography of the vascular systems in the periodontal and peri-implant tissues in the dog." *journal of clinical periodontology* 21 (3): 189-193.
- Berglundh, T, et J Lindhe. 2008. «Reconstruction therapy : Re-osseointegration.» Dans *Clinical periodontology and implant dentistry*, de N.P Lang et Jan Lindhe, 1045-1050. Oxford: Blackwell Munksgaard.
- Berglundh, T, et J Lindhe. 2008. «Re-osseointegration.» Dans *Clinical periodontology and implant dentistry*, de NP Lang et J Linhe, 1045-1050. Oxford: Blackwell Munksgaard.
- Berglundh, T, I Abrahamsson, and J Lindhe. 2005. "Bone reactions to longstanding functional load at implants: an experimental study in dogs." *J Clin Periodontol* 32 (9): 925–932.
- Berglundh, T, J Lindhe, C Marinello, I Ericsson, and B. Liljenberg. 1992. "Soft tissue reaction to do novo plaque formation on implants and teeth." *Clin Oral Impl Res* 3 (1): 1-8.
- Berglundh, T, J Lindhe, N.K Lang, and K Thorkild. 2008. *Peri-implant mucositis and peri-implantitis*. Vol. 1, in *Clinical periodontology and implant dentistry*, by J Lindhe, N.K Lang and K Thorkild, 531-538. OxfordAmes (Iowa): Blackwell Munksgaard.

- Berglundh, T, K Gotfredsen, N.U Zitzmann, N.P Lang, and J. Lindhe. 2007. "Spontaneous progression of ligature induced peri-implantitis at implants with different surface roughness: an experimental study in dogs." *Clin Oral Implants Res.* 18 (5): 655-61.
- Berglundh, T., J Lindhe, I Ericsson, C.P Marinello, B Liljenberg, and P Thomsem. 1991. "The soft tissue barrier at implants and teeth." *Clin Oral Impl Res* 2 (2): 81-90.
- Berglundh, T., O. Gislason, U. Lekholm, L. Sennerby, and J. Lindhe. 2004. "Histopathological observations on human periimplantitis lesions." *Journal of Clinical Periodontology* 31 (5): 341–347.
- Bertoloni, G, F Rossi, G Valduga, G Jori, H Ali, et JE. van Lier. 1992. «Photosensitizing activity of water- and lipid-soluble phthalocyanines on prokaryotic and eukaryotic microbial cells. .» *Microbios.* 71 (286): 33-46.
- Bobyn, JD, GJ Stackpool, SA Hacking, M Tanzer, and JJ. Krygier. 1999. "Characteristics of bone ingrowth and interface mechanics of a new porous tantalum biomaterial." *J Bone Joint Surg Br.* 81 (5): 907-14.
- Botero, J.E., A.M. Gonzalez, R.A. Mercado, G. Olave, and A. Contreras. 2005. "Subgingival microbiota in peri-implant mucosa lesions and adjacent teeth in partially edentulous patients." *Journal of Periodontology* 76 (9): 1490–1495.
- Brägger, U., L. Pasquali, H. Rylander, D Carnes, and K.S. Kornman. 1988. "Computer-assisted densitometric image analysis in periodontal radiography. A methodological study." *Journal of Clinical Periodontology* 15 (1): 27–37.
- Bränemark, Per-Ingvar, Kerstin Gröndahl, and Barbro K Bränemark. 2005. "How human applications began. Why osseointegration would work and how it did in the first patients treated. Basic facts and philosophical thoughts." In *The osseointegration book*, by Per-Ingvar Bränemark, 19-114. Berlin: Quintessenz Verlags-GmbH.
- Bränemark, PI, BO Hansson, R Adell, U Breine, J Lindström, O Hallén, and A. Ohman. 1977. "Osseointegrated implants in the treatment of edentulous jaw. Experience from a 10-year period." *Scand J Plas Reconst Surg Suppl* 16 (1): 1-132.
- Brown, FH, RC Ogletree, et GD Houston. 1992. «Pneumoparotitis associated with the use of an air-powder prophylaxis unit.» *J Periodontol* 63 (7): 642–644.

- Buser D, Weber HP, Donath K, Fiorellini JP, Paquette DW, Williams RC. 1994. "Soft tissue reactions to non-submerged unloaded titanium implants in beagles dog." *Clin Oral implants res* (21): 189-193.
- Canullo, L, M Schlee, W Wagner, U Covani, and on behalf of the Montegrotto Group for the Study of Peri-implant Disease. 2015. "International Brainstorming Meeting on Etiologic and Risk Factors of Peri-implantitis, Montegrotto (Padua, Italy), August 2014." *Int J Oral Maxillofac Implants* 30 (5): 1093-1104.
- Chapple, ILC, and R, and on behalf of working group 2 of the joint EFP/AAP workshop Genco. 2013. "Diabetes and periodontal diseases: consensus report of the Joint EFP/ AAP Workshop on Periodontitis and Systemic Diseases." *J Clin Periodontol* 40 (14): S106–S112.
- Chavrier C, Couble ML, Hartmann DJ. 1994. "Qualitative study of collagenous and noncollagenous glycoproteins of the human healthy mucosa surrounding implants." *Clin Oral Implants Res* 5 (3): 117-124.
- Christensen, M.M, A Joss, and N.P Lang. 1997. "Reproducibility of automated periodontal probing around teeth and osseointegrated oral implants." *Clinical Oral Implants Research* 8 (6): 455-464.
- Chua PH, Neoh KG, Kang ET, Wang W. 2008. "Surface functionalization of titanium with hyaluronic acid/chitosan polyelectrolyte multilayers and RGD for promoting osteoblast functions and inhibiting bacterial adhesion." *Biomaterials* 29 (10): 1412-1421.
- Chung, DM, TJ Oh, JL Shotwell, CE Misch, and HL. Wang. 2006. "Significance of keratinized mucosa in maintenance of dental implants with different surfaces." *J Periodontol.* 77 (8): 1410-1420.
- Claffey, N, E Clarke, I Polyzois, et S Renvert. 2008. «Surgical treatment of peri-implantitis.» *Journal Of Clinical Periodontology* 35 (8 Suppl): 316-32.
- Cochran, DL, PV Nummikoski, JD, Schoolfield, AA Jones, and TW Oates. 2009. "A prospective multicenter 5-year radiographic evaluation of crestal bone levels over time in 596 dental implants placed in 192 patients. ." *J Periodontol.* 80 (5): 725-33.

- Costa, FO, S Takenaka-Martinez, LOM Cota, SD Ferreira, GLM Silva, and JE Costa. 2012. "Peri-implant disease in subjects with and without preventive maintenance: a 5-year follow-up." *J Clin Periodontol* 39 (2): 173–181.
- Dörtbudak, O, R Haas, T Bernhart, et G. Mailath-Pokorny. 2001. «Lethal photosensitization for decontamination of implant surfaces in the treatment of peri-implantitis.» *Clin. Oral Impl. Res.* 12 (2): 104–108.
- Dörtbudak, O, R Hass, T Bernhart, et G Mailath-Pokorny. 2001. «Lethal photosensitization for decontamination of implant surfaces in the treatment of peri-implantitis.» *Clin Oral Implants Res* 12 (2): 104-108.
- Dabdoub, S.M., A.A. Tsigarida, and P.S. Kumar. 2013. "Patient-specific analysis of periodontal and peri-implant microbiomes." *Journal of Dental Research* 92 (12 Suppl): 168S–175S.
- Dahlin, C, L Sennerby, Lekholm, U, A Linde, et S Nyman. 1989. «Generation of new bone around titanium implants using a membrane technique: an experimental study in rabbits.» *Int J Oral Maxillofac Implants* 4 (1): 19-25.
- Daubert, D.M., B.F. Weinstein, S. Bordin, B.G. Leroux, and T.F. Flemmig. 2015. "Prevalence and predictive factors for peri-implant disease and implant failure: a cross-sectional analysis." *Journal of Periodontology* 86 (3): 337–347.
- Davarpanah.M, Szmukler-Moncler.S, Jakubowicz-Kohn.B Bernard J-P, and Khoury P.M. 2012. "Physiologie des tissus durs et mous." In *Manuel d'implantologie clinique : concepts, intégration des protocoles et esquisse de nouveaux paradigmes*, by Davarpanah.M, Szmukler-Moncler. S, Rajzbaum. Ph and Demurashuili G, 23-48. Rueit-Malmaison: CDP.
- Davies, J.E. 1998. "Mechanisms of endosseous integration." *the international journal of prosthodontics*, 09-Septembre: 391-401.
- De Boever, Annemarie L, and Jan A De Boever. 2006. "Early colonization of non-submerged dental implants in patients with a history of advanced aggressive periodontitis." *Clinical Oral Implants Research* 17 (1): 8-17.
- Demmer, R.T., and P.N. Papapanou. 2010. "Epidemiologic patterns of chronic and aggressive periodontitis." *Periodontology 2000* 53: 28–44.

- Deppe, H, H Horch, et A Neff. 2007. «Conventional versus CO2 laser-assisted treatment of peri-implant defects with the concomitant use of pure-phase beta-tricalcium phosphate: a 5-year clinical report.» *Int J Oral Maxillofac Implants*. 22 (1): 79-86.
- Deppe, H, HH Horch, J Henke, et K Donath. 2001. «Peri-implant care of ailing implants with the carbon dioxide laser.» *Int J Oral Maxillofac Implants* 16 (5): 659-667.
- Derks, J, and C. Tomassi. 2015. "Peri-implant health and diseases. A systematic review of current epidemiology." *J Clin Periodontol* 42 (Suppl. 16): 158-171.
- Di Carlo, F, A Quaranta, L Di Alberti, LF Ronconi, M Quaranta, et Piattelli A. 2008. «Influence of amine fluoride/stannous fluoride mouthwashes with and without chlorhexidine on secretion of proinflammatory molecules by peri-implant crevicular fluid cells.» *Minerva Stomatol* 57 (5): 215–225.
- Eke, PI, LD Braswell, and ME. Fritz. 1998. "Microbiota associated with experimental peri-implantitis and periodontitis in adult *Macaca mulatta* monkeys." *J Periodontol* 69 (2): 190-194.
- Emrani, Jinus, Winston Chee, and Jørgen Slots. 2009. "Bacterial Colonization of Oral Implants from Nondental Sources." *Clinical Implant Dentistry and Related Research* 11 (2): 106-112.
- Ericsson I, Lindhe J. 1993. "Probing depth at implant and teeth. An experimental study in the dog." *Journal of clinical periodontology* 20 (9): 623-627.
- Ericsson, I, L. G Persson, T Berglundh, T Edlund, et J Lindhe. 1996. «The effect of antimicrobial therapy on peri-implantitis lesions. An experimental study in the dog.» *Clin Oral Impl Res* 7 (4): 320–328.
- Ericsson, I, T Berglundh, C Marinello, B Liljenberg, and J. Lindhe. 1992. "Long-standing plaque and gingivitis at implants and teeth in the dog." *Clin Oral Impl Res* 3 (3): 99-103.
- Esposito M, Hirsch JM, Lekholm U, Thomsen P. 1998. "Biological factors contributing to failures of osseointegrated oral implants. (II). Etiopathogenesis." *European Journal of Oral Sciences* 106 (3): 721-64.

- Etter, TH, I Håkanson, NP Lang, PM Trejo, and RG. Caffesse. 2002. "Healing after standardized clinical probing of the perimplant soft tissue seal." *Clin. Oral Impl. Res* 13 (6): 571–580.
- Evian, C. I., R. Emling, E. S. Rosenberg, J. A. Waasdorp, W. Halpern, S. Shah, and M. Garcia. 2004. "Retrospective analysis of implant survival and the influence of periodontal disease and immediate placement on long-term results." *The International Journal of Oral and Maxillofacial Implants* 19 (3): 393–398.
- Fürst, MM, GE Salvi, NP Lang, and GR Persson. 2007. "Bacterial colonization immediately after installation on oral titanium implants." *Clin. Oral Impl. Res.* 18 (4): 501–508.
- Feloutzis, A, NP Lang, MS Tonetti, W Bürgin, U Brägger, D Buser, GW Duff, and KS. Kornman. 2003. "IL-1 gene polymorphism and smoking as risk factors for periimplant bone loss in a well-maintained population." *IL-1 gene polymorphism and smoking as risk factors for peri-implant bone loss in a well-maintained population* 14 (1): 10-17.
- Ferreira, S.D, Silva G.L.M, Cortelli J.R, Costa J.E, and Costa F.O. 2006. "Prevalence and risk variables for peri-implant disease in Brazilian subjects." *J Clin Periodontol* 33 (12): 929-935.
- Fiorellini, J., and M. Nevins. 2000. "Dental implant considerations in the diabetic patient." *Periodontology 2000* 23: 73–77.
- Fransson, Christer, Jan Wennström, and Tord Berglundh. 2008. "Clinical characteristics at implants with a history of progressive bone loss." *Clin Oral Impl Res* 19 (2): 142-147.
- Fransson, Christer, Ulf Lekholm, Torsten Jemt, and Tord Berglundh. 2005. "Prevalence of subjects with progressive bone loss at implants." *Clin. Oral Impl. Res* 16 (4): 440–446.
- Galindo-Moreno, P., M. Fauri, G. Avila-Ortiz, J. E. Fernandez-Barbero, A. Cabrera-Leon, and E. Sanchez-Fernandez. 2005. "Influence of alcohol and tobacco habits on peri-implant marginal bone loss: a prospective study." *Clinical Oral Implants Research* 16 (5): 579–586.



- Gatti, C., F. Gatti, M. Chiapasco, and M. Esposito. 2008. "Outcome of dental implants in partially edentulous patients with and without a history of periodontitis: a 5-year interim analysis of a cohort study." *European Journal of Oral Implantology* 1 (1): 45–51.
- Gaultier.F, Gogly.B. 2015. "La muqueuse péri-implantaire." In *parodontologie et dentisterie implantaire*, by Bauchard.P, Brochery.B, Maujean.E, Feghali.M, Micheau.C, Jaumet.V, Maura.F, L.Le Guéhennec and Wiess.P, 54-58. lavoisier médecine.
- Genco, R.J., M. Jeffcoat, J. Caton, P. Papapanou, G.C. Armitagwe, S. Grossi, N. Johnson, et al. 1996. "Consensus Report. Periodontal diseases: epidemiology and diagnosis." *Annals of Periodontology* 1 (1): 216–222.
- Giovannoli, J.L, and S Renvert. 2012. *Péri-implantite*. Paris: Quintessence International.
- Gotfredsen, K, T Berglundh, and J. Lindhe. 2002. "Bone reactions at implants subjected to experimental peri-implantitis and static load. A study in the dog." *J Clin Periodontol*. 29 (2): 144-51.
- Gottlow, J, S Nyman, T Karring, et J Lindhe. 1984. «New attachment formation as the result of controlled tissue regeneration.» *J Clin Periodontol* 11 (8): 494-503.
- Gould, TRL, DM Brunette, and L. Westbury. 1981. "The attachment mechanism of epithelial cells to titanium in vitro." *J Periodont Res* 16 (6): 611-616.
- Gristina, AG. 1987. "Biomaterial-centered infection: microbial adhesion versus tissue integration." *Science* 25: 1588-95.
- Gruica, B, H-Y Wang, NP Lang, and D. Buser. 2004. "Impact of IL-1 genotype and smoking on the prognosis of osseointegrated implants." *Clin. Oral Impl. Res.* 15 (4): 393–400.
- Gualini, F. & Berglundh, T. 2003. "Immunohistochemical characteristics of inflammatory lesions at implants." *Journal of Clinical Periodontology* 30 (1): 14–18.
- Guntsch, A., M. Erler, P.M. Preshaw, B.W. Sigusch, G. Klinger, and E. Glockmann. 2006. "Effect of smoking on crevicular polymorphonuclear neutrophil function in

- periodontally healthy subjects.” *Journal of Periodontal Research* 41 (3): 184–188.
- Hürzeler, MB, CR Quiñones, RJ Kohal, M Rohde, JR Strub, U Teuscher, and RG Caffesse. 1998. “Changes in peri-implant tissues subjected to orthodontic forces and ligature breakdown in monkeys. .” *J Periodontol.* 69 (3): 396-404.
- Hüzeler, MB, CR Quinones, P Schüpback, EC Morrison, et RG Caffesse. 1995. «Treatment of peri-implantitis using guided bone regeneration and bone graft, alone or in combinaison, in beagles dogs. Part 1 : clinical findings and histologic observations.» *Int J Oral Maxillofac Implants* 10 (4): 474-484.
- Haas, R, O Dörtbudak, N Mensdorff-Pouilly, et G Mailath. 1997. «Elimination of bacteria on different implant surfaces through photosensitization and soft laser. An in vitro study.» *Clin Oral Implants Res* 8 (4): 249-254.
- Hansson S, Norton M. 1999. “The relation between surface roughness and interfacial shear strength for bone-anchored implants. A mathematical model.” *Journal of biomechanics* 32 (8): 829-836.
- Hardt, C. R., K. Grondahl, U. Lekholm, and J. L. Wennström. 2002. “Outcome of implant therapy in relation to experienced loss of periodontal bone support: a retrospective 5- year study.” *Clinical Oral Implants Research* 13 (5): 488–494.
- Hayek, RR, NS Araújo, MA Gioso, J Ferreira, CA Baptista-Sobrinho, AM Yamada, et MS Ribeiro. 2005. «Comparative study between the effects of photodynamic therapy and conventional therapy on microbial reduction in ligature-induced peri-implantitis in dogs.» *J Periodontol.* 76 (8): 1275-81.
- Heitz-Mayfield Lisa J.A, Lang Niklaus P. 2010. “Comparative biology of chronic and aggressive periodontitis vs. peri-implantitis.” *Periodontology* 2000 53: 167-181.
- Heitz-Mayfield, L.J.A. 2008 (a). “Diagnosis and management of peri-implant diseases.” *Australian Dental Journal* 53 (Suppl 1): 43-48.
- Heitz-Mayfield, L.J.A. 2008 (b) . “Peri-implant diseases : diagnosis and risk indicators.” *J Clin Periodontol* 35 (Supp 8): 292-304.
- Heitz-Mayfield, LJ, B Schmid, C Weigel, S Gerber, DD Bosshardt, J Jönsson, and NP. Lang. 2004. “Does excessive occlusal load affect osseointegration? An experimental study in the dog.” *Clin. Oral Impl. Res.* 15 (3): 259–268.

- Hickey, JS, RB O'Neal, MJ Scheidt, SI Strong, D Turgeon, and TE Van Dyke. 1991. "Microbiologic characterization of ligature-induced peri-implantitis in the microswine model." *J Periodontol* 62 (9): 548-553.
- Isidor, F. 1996. "Loss of osseointegration caused by occlusal load of oral implants. A clinical and radiographic study in monkeys." *Clin Oral Implants Res* 7 (2): 143-152.
- Jankovic, S, Z Aleksic, B Dimitrijevic, V Lekovic, P Camargo, and B Kennedy. 2011. "Prevalence of human cytomegalovirus and Epstein-Barr virus in subgingival plaque at peri-implantitis, mucositis and healthy sites." *Int J Oral Maxillofac Surg* 40 (3): 271-276.
- Jansson, Jansson, Kristina Hamberg, Hugo De Bruyn, and Gunilla Bratthall. 2005. "Clinical Consequences of IL-1 Genotype on Early Implant Failures in Patients under Periodontal Maintenance." *Clinical Implant Dentistry and Related Research*, 7 (1): 51-59.
- Javed, F, K Ai-Fiezaimi, Z Salameh, K Almas, and GE. Romanos. 2011. "Proinflammatory cytokines in the crevicular fluid of patients with peri-implantitis." *Cytokine* 53 (1): 8-12.
- Jensen, SS, A Yeo, M Dard, E Hunziker, R Schenk, et D Buser. 2007. «Evaluation of a novel biphasic calcium phosphate in standardized bone defects : a histologic and histomorphometric study in the mandibles of minipigs.» *Clin Oral Implants Res* 18 (6): 752-760.
- Joachim, Frédéric , Sébastien, Dujardin. 2010. "Implantologie et parodontologie." In *Parodontie médicale*, by B-M M E, B-M M Charon Jacques, edited by 2e éd, 401-414. Rueil-Malmaison (Hauts-de-Seine): CdP.
- Joss, A, R Adler, and NP Land. 1994. "Bleeding on probing. A parameter for monitoring periodontal conditions in clinical practice." *J Clin Periodontol.* 21 (6): 402-408.
- Karoussis, I. K., G. E. Salvi, L. J. Heitz-Mayfield, U. Bragger, C. H. Hammerle, and N. P. Lang. 2003. "Long-term implant prognosis in patients with and without a history of chronic periodontitis: a 10-year prospective cohort study of the ITI Dental Implant System." *Clinical Oral Implants Research* 14 (3): 329–339.

- Karoussis, I., G.E. Salvi, L.J.A. Heitz-Mayfield, U. Brägger, C.H.F. Hämmerle, and N.P. Lang. 2003. "Long term implant prognosis in patients with and without a history of chronic periodontitis : a 10 year prospective cohort study of the ITI Dental Implant System." *Clin. Oral Impl Res* 14 (3): 329-339.
- Karoussis, IK, S Müller, GE Salvi, LJA Heitz-Mayfield, U Brägger, and NP. Lang. 2004. "Association between periodontal and peri-implant conditions: a 10-year prospective study." *Clin. Oral Impl. Res.* 15 (1): 1-7.
- Karring, ES, A Stavropoulos, B Ellegaard, et T. Karring. 2005. «Treatment of peri-implantitis by the Vectors system A pilot study.» *Clin. Oral Impl. Res.* 16 (3): 288–293.
- Khayat, P, P Bousquet, JP Albouy, P Margossian, JP Rocca, F Chiche, et J Atia. 2015. «Peri-implantite et surface implantaire. Contribution du GERRP.» *Implant* (22): 277-287.
- Klokkevold, Perry R, and Thomas J Han. 2007. "How Do Smoking,Diabetes, and Periodontitis Affect Outcomes of Implant Treatment?" *Int J Oral Maxillofac Implants* 22 (Suppl): 173–202.
- Kohal, R. J., Weng, D., Bachle, M. & Strub, J. R. 2004. "Loaded custom-made zirconia and titanium implants show similar osseointegration: an animal experiment." *Journal of Periodontology* 75 (9): 1262–1268.
- Kolonidis, G Stavros, S Renvert, Christopher H.F Hämmerle, Niklaus P Lang, David Harris, et Noel Claffey. 2003. «Osseointegration on implant surfaces previously contaminated with plaque. An experimental study in the dog.» *Clin Oral Impl res* 14 (4): 373-380.
- Korsch, Michael, Winfried Walther, Silke-Mareike Marten, and Ursula Obst. 2014. "Microbial analysis of biofilms on cement surfaces: An investigation in cement-associated peri-implantitis." *J Appl Biomater Funct Mater* 12 (2): 70 - 80.
- Kotsakis, G, L Zhang, P Gaillard, M Raedel, MH Walter, and IK Konstantinidis. 2015. "Investigation of the Association Between Cement-Retention and Prevalent Peri-Implant Diseases: A Cross-Sectional Study." *Journal of Periodontology* 87 (3): 1-14.

- Kotsovilis, S, IK Karoussis, M Trianti, et I Fourmouis. 2008. «Therapy of peri-implantitis : a systemic review.» *J Clin Periodontol* 35 (7): 29-44.
- Koyanagi, T., M. Sakamoto, Y. Takeuchi, N. Maruyama, M. Ohkuma, and Y. Izumi. 2013. "Comprehensive microbiological findings in periimplantitis and periodontitis." *Journal of Clinical Periodontology* 40 (3): 218–226.
- Koyanagi, T., Sakamoto, M., Takeuchi, Y., Ohkuma, M. & Izumi, Y. 2010. "Analysis of microbiota associated with peri-implantitis using 16s rna gene clone library." *Journal of Oral Microbiology* 2 (Supp).
- Kozlovsky, A, H Tal, BZ Laufer, R Leshem, MD Rohrer, M Weinreb, and Z Artzi. 2007. "Impact of implant overloading on the peri-implant bone in inflamed and non-inflamed peri-implant mucosa." *Clin Oral Implants Res* 18 (5): 601– 610.
- Kulkarni, C., and D.F. Kinane. 2014. "Host response in aggressive periodontitis." *Periodontology 2000* 65 (1): 79–91.
- Lachmann, S., A. Stehberger, D. Axmann, and H. Weber. 2013. "The peri-implant health in patients attending an annual recall program. A clinical and microbiological study in 74 patients from the tubingen implant registry." *Clinical Oral Implants Research* 24 (12): 1300–1309.
- Laine, ML, A Leonhardt, A-M Roos-Jansaker, AS Pena, AJ van Winkelhoff, EG Winkel, and S. Renvert. 2006. "IL-1RN gene polymorphism is associated with peri-implantitis." *Clin. Oral Impl. Res.* 17 (4): 380–385.
- Lang NP, Berglundh T, Periodontology Working Group 4 of Seventh European. 2011. "Periimplant diseases: where are we now?--Consensus of the Seventh European Workshop on Periodontology." *J Clin Periodontol.* 38 (Supp 11): 178-81.
- Lang, N.P, A Joss, T Orsanic, F.A Gusberti, and B.E Siegrist. 1986. "Bleeding on probing. A predicator for the progression of periodontal disease ? ." *Journal of Clinical Periodontology* 13 (6): 590-596.
- Lang, N.P, R Adler, A Joss, and S Nyman. 1990. "Absence of bleeding on probing an indicator of periodontal stability ." *Journal of Clinical Periodontology* 17 (10): 714-721.

- Lang, N.P, S Nyman, C Senn, and A Joss. 1991. "Bleeding on probing as it relates to probing pressure and gingival health." *Journal of Clinical Periodontology* 18 (4): 257-261.
- Lang, N.P, U. Brägger, D. Walther, B. Beamer, and K. Kornman. 1993. "Ligature-induced peri-implant infection in cynomolgus monkeys. I. Clinical and radiographic findings." *Clinical Oral Implants Research* 4 (1): 2-11.
- Lang, N.P., and R.W. Hill. 1977. "Radiographs in periodontics." *Journal of Clinical Periodontology* 4: 16–28.
- Lang, NP, TG Wilson, and EF. Corbet. 2000. "Biological complications with dental implants: their prevention, diagnosis and treatment." *Clin Oral Impl Res* 11 (Supp 1): 146-155.
- Lang, PN, AC Wetzl, H Stich, and RG Caffesse. 1994. "Histologic probe penetration in healthy and inflamed peri-implant tissues." *Clin Oral Implant Res.* 5 (4): 191-201.
- Lazzara.RJ, Testori T, Trisi P, Porter SS, and Weinstein RL. 1999. "A human histologic analysis of osseotite and machined surfaces using implants with 2 opposing surfaces." *Int J Periodontics Restorative Dent.* 19 (2): 117-29.
- Le Guéhennec. L, Weiss.P. 2015. *L'ostéo-intégration*. Vol. 1, in *Parodontologie et dentisterie implantaire*, by Bauchard.P, Brochery.B, Maujean.E, Feghali.M, Micheau.C, Jaumet.V, Maura.F, L.Le Guéhennec and Wiess.P, 60-63. lavoisier medecine.
- Le Guéhennec. L, Weiss.P. 2015. *L'ostéo-intégration*. Vol. 1, in *Parodontologie et dentisterie implantaire*, by Bauchard.P, Brochery.B, Maujean.E, Feghali.M, Micheau.C, Jaumet.V, Maura.F, L.Le Guéhennec and Wiess.P, 60-63. lavoisier medecine.
- Lee, H.J., Y.K. Kim, J.Y. Park, S.G. Kim, M.J. Kim, and P.Y. Yun. 2010. "Short-term clinical retrospective study of implants in geriatric patients older than 70 years." *Oral Surgery, Oral Medicine, Oral Pathology, Oral Radiology, and Endodontology* 110 (4): 442–446.

- Leonhardt, A, G Dahlén, et S Renvert. 2003. «Five year clinical, microbiological, and radiological outcome following treatment of peri-implantitis in man.» *J Periodontol* 74 (10): 1415-1422.
- Leonhardt, A, T Berglundh, I Ericsson, and Dahlen G. 1992. "Putative periodontal pathogens on titanium implants and teeth in experimental gingivitis and periodontitis in beagle dogs." *Clin Oral Implants Res* 3 (3): 112-119.
- Leonhardt, Åsa, Stefan Renvert, and Gunnar Dahlén. 1999. "Microbial findings at failing implants." *Clin Oral Impl REs* 10 (5): 339-345.
- Lin, G.H., H.L. Chan, and H.L. Wang. 2013. "The significance of keratinized mucosa on implant health: a systematic review." 84 (12): 1755–1767.
- Lindhe, J, and I. Ericsson. 1978. "Effect of ligature placement and dental plaque on periodontal tissue breakdown in the dog." *J Periodontol.* 49 (7): 343-50.
- Lindhe, J, and J Meyle. 2008. "Peri-implant diseases : Consensus Report of the Sixth European Workshop on Periodontology." *J Clin Periodontol* 35 (Suppl.8): 282-285.
- Lindhe, J, T Berglundh, I Ericsson, B Liljenberg, and C. Marinello. 1992. "Experimental breakdown of peri-implant and periodontal tissues. A study in the beagle dog." *Clin Oral Implants Res.* 3 (1): 9-16.
- Lindquist, LW, GE Carlsson, and T Jemt. 1996. "A prospective 15-year follow-up study of mandibular fixed prostheses supported by osseointegrated implants. Clinical results and marginal bone loss." *Clin Oral Implants Res* 7 (4): 329-336.
- Linkevicius, T, A Puisys, E Vindasiute, L Linkeviciene, and P Apse. 2013. "Does residual cement around implant-supported restorations cause peri-implant disease? A retrospective case analysis." *Clin. Oral Impl. Res.* 24 (11): 1179–1184.
- Linquist, LW, GE Carlsson, and T Jemt. 1997. "Association between marginal bone loss around osséointegrated mandibular implants and smoking habits : a 10-year follow-up study. ." *J Dent Res* 10 (76): 1667-74.
- Luterbacher, S, L Mayfield, U Brägger, and NP. Lang. 2000. "Diagnostic characteristics of clinical and microbiological tests for monitoring periodontal and peri-implant

- mucosal tissue conditions during supportive periodontal therapy (SPT).” *Clin Oral Impl Res* 11 (6): 521–529.
- Matarasso, S, G Quaremba, F Coraggio, E Vaia, C Cafiero, et NP Lang. 1996. «Maintenance of implants an in vitro study of titanium implant surface modifications subsequent to the application of different prophylaxis procedures.» *Clin Oral Implants Res* 7 (1): 64-76.
- Matthew J. Olszta, Xingguo Cheng, Sang Soo Jee, Rajendra Kumar, Yi-Yeoun Kim, Michael J. Kaufman, Elliot P. Douglas, Laurie B. Gower. 2007. “Bone structure and formation: A new perspective.” *Materials Science and Engineering: R: Reports* 58: 77–116.
- McKinney RV Jr, Steflik DE, Koth DL. 1985. “Evidence for a junctional epithelial attachment to ceramic dental implants.” *Journal of periodontology* 56 (10): 579-591.
- Mendonça G, Mendonça DB, Aragão FJ, Cooper LF. 2008. “Advancing dental implant surface technology--from micron- to nanotopography.” *Biomaterials* 28 (29): 3822-35.
- Mengel, R., and L. Flores-de-Jacoby. 2005. “Implants in patients treated for generalized aggressive and chronic periodontitis: a 3-year prospective longitudinal study.” *Journal of Periodontology* 76 (4): 534– 543.
- Michalowicz, B.S., S.R. Diehl, J.C. Gunsolley, B.S. Sparks, C.N. Brooks, T.E. Koertge, J.V. Califano, J.A. Burmeister, and H.A. Schenkein. 2000. “Evidence of a substantial genetic basis for risk of adult periodontitis.” *Journal of Periodontology* 71 (11): 1699–1707.
- Miyata, T, Y Kobayashi, H Araki, T Ohto, and T Shin. 2005. “The influence of controlled occlusal overload on peri-implant tissue. Part 3 : A Histologic study in monkeys.” *Int J Oral Maxillofac Implants* 15 (3): 425-431.
- Mombelli, A, A Feloutzis, U Brägger, et N.P Lang. 2001. «Treatment of peri-implantitis by local delivery of tetracycline. .» *Clinical Oral Implants Research* 12 (4): 287-294.



- Mombelli, A, and R. Mericske-Strn. 1990. "Microbiological features of stable osseointegrated implants used as abutments for overdentures." *Clin Oral Implants Res* 1 (1): 1-7.
- Mombelli, A, M.A.C Van Oosten, E. Schürch Jr, and N.P Lang. 1987. "The microbiota associated with successful or failing osseointegrated titanium implants." *Oral Microbiology & Immunology* 2 (4): 145-151.
- Mombelli, A. 2002. «Microbiology and antimicrobial therapy of peri-implantitis.» *Periodontology 2000* 28: 177–189.
- Mombelli, Andrea, Michael Marxer, Thomas Gaberthuel, Ueli Grunder, and Niklaus P lang. 1995. "the microbiota of osseointegrated implants in patients with a history of periodontal disease." *Journal of Clinical Periodontology* 22 (2): 124-130.
- Nery, EB, RZ LeGeros, KL Lynch, et K Lee. 1992. «Tissue response to biophasic calcium phosphate ceramic with different ratios of HA/beta TCP in periodontal osseous defects.» *J Periodontol* 63 (9): 729-735.
- Newman Dorland, W.A. 1994. *Dorland's Illustrated Medical Dictionary*. Philadelphia: WB Saunders Co.
- Nishimura, F., A. Nagai, K. Kurimoto, O. Isoshima, S. Takashiba, M. Kobayashi, I. Akutsu, H. Kurihara, Y. Nomura, and Y., et al. Murayama. 1990. "A family study of a mother and daughter with increased susceptibility to early-onset periodontitis: microbiological, immunological, host." *Journal of Periodontology* 61 (12): 755–762.
- Ong, CTT, S Ivanovski, IG Needleman, M Retzepi, DR Moles, MS Tonetti, and N. Donos. 2008. "Systematic review of implant outcomes in treated periodontitis subjects." *J Clin Periodontol* 35 (5): 438–462.
- Pârvu, AE, S Tălu, MA Taulescu, A Bota, F Cătoi, C Crăciun, C Alb, O Pârvu, et SF Alb. 2014. «Fractal analysis of ibuprofen effect on experimental dog peri-implantitis.» *Implant Dent.* 23 (3): 295-304.
- Palmquist A, Omar OM, Esposito M, Lausmaa J, Thomsen P. 2010. "Titanium oral implants: surface characteristics, interface biology and clinical outcome." *J R Soc Interface.* 7 (Supp 5): 515-27.

- Pauletto, N, B.J Lahiffe, and J.N Walton. 1999. "Complications Associated with Excess Cement Around Crowns on Osseointegrated Implants: A Clinical Report." *Int J Oral Maxillofac Implants*. 14 (6): 865–868.
- Pereira da Silva, CH, GM Jr Vidigal, M de Uzeda, et G. de Almeida Soares. 2005. «Influence of titanium surface roughness on attachment of *Streptococcus sanguis*: An in vitro study.» *Implant Dent* 14 (1): 88–93.
- Persson, L. G., M. Araujo, T. Berglundh, K. Gröndahl, et J. Lindhe. 1999. «Resolution of periimplantitis following treatment. An experimental study in the dog.» *Clinical Oral Implants Research* 10 (2): 195– 203.
- Persson, L., J. Bergstrom, H. Ito, and A. Gustafsson. 2001. "Tobacco smoking and neutrophil activity in patients with periodontal disease." *Journal of Periodontology* 72 (1): 90–95.
- Persson, LG, J Mouhyi, T Berglundh, L Sennerby, et J Lindhe. 2004. «Carbon Dioxide Laser and Hydrogen Peroxide Conditioning in the Treatment of Periimplantitis: An Experimental Study in the Dog.» *Clinical Implant Dentistry & Related Research* 6 (4): 230-238.
- Persson, LG, T Berglundb, L Sennerby, et J. Lindbe. 2001. «Reosseointegration after treatment of peri-implantitis at different implant surfaces. An experimental study in tbe dog.» *Clin. Oral Impl. Res.* 12 (6): 595-603.
- Piatelli A, Scarano A,Piatelli M,bertolai R,Panzoni E. 1997. "Histological aspects of the bone and soft tissues surrounding three titanium non-submerged plasma-sprayed implants retrieved at autopsy: a case report." *Journal of periodontology* 68 (7): 694-700.
- Pihlstrom, BL, RB McHugh, TH Oliphant, et C Ortiz-Campos. 1983. «Comparison of surgical and nonsurgical treatment of periodontal disease. A review of current studies and additional results after 61/2 years.» *J Clin Periodontol* 10 (5): 524-41.
- Pontoriero, R, MP Tonelli, G Carnevale, A Monbelli, SR Nyman, and Lang NP. 1994. "Experimentally induced peri-implant mucositis. A clinical study in humans." *Clin Oral Implants Res* 5 (4): 254-259.

- Princ, G, T Piral, JF Gaudy, E Henriot, M Moret, et B Salmon. 2013. *Chirurgie osseuse préimplantaire*. 2e édition. Malakof: CdP.
- Quirynen, M, M Abarca, N Van Assche, M Nevins, and D Van Steenberghe. 2007. "Impact of supportive periodontal therapy and implant surface roughness on implant outcome in patients with a history of periodontitis." *J Clin Periodontol* 34 (9): 805–815.
- Quirynen, M, R Vogels, W Peeters, D van Steenberghe, I Naert, and A. Haffajee. 2006. "Dynamics of initial subgingival colonization of 'pristine' peri-implant pockets." *Clin. Oral Impl. Res.* 17 (1): 25–37.
- Rühling, A, T Kocher, J Kreuzsch, et HC. Plagmann. 1994. «Treatment of subgingival implant surfaces with Teflon-coated sonic and ultrasonic scaler tips and various implant curettes. An in vitro study.» *Clin Oral Implants Res.* 1 (5): 19-29.
- Raghavendra S, Wood MC, Taylor TD. 2005. "Early wound healing around endosseous implants: a review of the literature." *Int J Oral Maxillofac Implants.* 20 (3): 425-31.
- Rams, T.E, D Feik, and J. Stots. 1990. "Staphylococci in human periodontal diseases." *Oral Microbiol Immunol* 5 (1): 29-32.
- Renvert, S, AM Roos-Jansåker, et N. Claffey. 2008. «Non-surgical treatment of peri-implant mucositis and peri-implantitis: a literature review.» *J Clin Periodontol.* 35 (Supp 8 ): 305-15.
- Renvert, S, and M Quirynen. 2015. "Risk indicators for peri-implantitis. A narrative review." *Clin. Oral Impl. Res.* 26 (Supp 11): 15–44.
- Renvert, S, C Lindahl, A-M Roos Jansåker, et GR. Persson. 2011. «Treatment of peri-implantitis using an Er:YAG laser or an air-abrasive device: a randomized clinical trial.» *J Clin Periodontol* 38 (1): 65–73.
- Renvert, S, C Lindahl, A-M Roos-Jansåker, et GR. Persson. 2011. «Treatment of peri-implantitis using an Er:YAG laser or an air-abrasive device: a randomized clinical trial.» *J Clin Periodontol* 38 (1): 65–73.
- Renvert, S, C Lindahl, et G Rutger Persson. 2012. «The incidence of peri-implantitis for two different implant systems over period of thirteen years.» *J Clin Periodontol* 39 (12): 1191-1197.

- Renvert, S, C Lindahl, H Renvert, and G.R. Persson. 2008. "Clinical and microbiological analysis of subjects treated with Bränemark or Astra Tech implants : a 7-year follow-up study." *Clin. Oral Impl. Res.* 19 (4): 342–347.
- Renvert, S, E Samuelsson, C Lindahl, et GR Persson. 2009. «Mechanical non-surgical treatment of peri-implantitis : a double blind randomized longitudinal clinical study. I : clinical results.» *J Clin Periodontol* 36 (7): 604-609.
- Renvert, S, et IN Polyzois. 2015. «Clinical approaches to treat peri-implant mucositis and peri-implantitis.» *Periodontology 2000* 68 (1): 369–404.
- Renvert, S, J Lessem, G Dahlén, C Lindahl, et M. Svensson. 2006. «Topical minocycline microspheres versus topical chlorhexidine gel as an adjunct to mechanical debridement of incipient peri-implant infections: a randomized clinical trial.» *J Clin Periodontol* 33 (5): 362–369.
- Renvert, S, J Lessem, G Dahlén, H Renvert, et C. Lindahl. 2008. «Mechanical and repeated antimicrobial therapy using a local drug delivery system in the treatment of peri-implantitis: a randomized clinical trial.» *J Periodontol.* 79 (5): 836-844.
- Renvert, S., A. Aghazadeh, H. Hallstrom, and G.R. Persson. 2014. "Factors related to peri-implantitis – a retrospective study." *Clinical Oral Implants Research* 25 (4): 522–529.
- Rinke, Sven, Susanne Ohl, Dirk Ziebolz, Katherina Lange, and Peter Eickholz. 2011. "Prevalence of periimplant disease in partially edentulous patients: a practicebased cross-sectional study." *Clinical Implant Oral Research* 22 (8): 826-833.
- Roccuzzo, M, L Bonino, et P Dalmaso. 2011. «Surgical therapy of peri-implantitis lesions by means of a bovine-derived xenograft : comparative results of a prospective stugy on two different implant surfaces.» *J Clin Periodontol* 38 (8): 738-745.
- Roccuzzo, M., F. Bonino, M. Aglietta, and P. Dalmaso. 2012. "Ten-year results of a three arms prospective cohort study on implants in periodontally compromised patients. Part 2: Clinical results." *Clinical Oral Implants Research* 23 (4): 389–395.

- Roccuzzo, M., L. Bonino, P. Dalmaso, and M. Aglietta. 2014. "Long-term results of a three arms prospective cohort study on implants in periodontally compromised patients: 10-year data around sandblasted and acid-etched (sla) surface." *Clinical Oral Implants Research* 25 (10): 1105–1112.
- Romanos, GE, et D Weitz. 2012. «Therapy of peri -implant diseases . Where is the evidence ?» *J Evid Base Dent Pract* 12 (Supp 3): 204-208.
- Romeo, E, D Lops, M Chiapasco, M Ghisolfi, et G. Vogel. 2007. «Therapy of peri-implantitis with resective surgery. A 3-year clinical trial on rough screw-shaped oral implants. Part II: radiographic outcome.» *Clin Oral Implants Res.* 18 (2): 179-87.
- Romeo, E, M Ghisolfi, N Murgolo, M Chiapasco, D Lops, et G. Vogel. 2005. «Therapy of peri-implantitis with resective surgery. A 3-year clinical trial on rough screw-shaped oral implants. Part I: clinical outcome.» *Clin Oral Implants Res.* 16 (1): 9-18.
- Roos-Jansâker, AM, H Renvert, C Lindhal, et S Renvert. 2007. «Surgical treatment of peri-implantitis using a bone substitute with or without a resorbable membrane : a prospective cohort study.» *J Clin Periodontol* 34 (7): 625-632.
- Roos-Jansâker, Ann-Marie, Christel Lindahl, Helena Renvert, and Stefan Renvert. 2006(a). "Nine to fourteen year follow-up of implant treatment. Part I : implant loss and associations to various factors." *Journal of clinical periodontology* 33 (4): 283-289.
- Roos-Jansâker, Ann-Marie, Christel Lindahl, Helena Renvert, and Stefan Renvert. 2006(b). "Nine- to fourteen-year follow-up of implant treatment. Part II: presence of peri-implant lesions." *J Clin Periodontol* 33 (4): 290-295.
- Roos-Jansâker, Ann-Marie, Christel Lindahl, Helena Renvert, and Stefan Renvert. 2006(c). "Nine-to fourteen-year follow-up of implant treatment. Part III : factors associated with peri-implant lesions." *Journal of Clinical Periodontology* 33 (4): 296-301.
- Roos-Jansâker, AM, C Lindahl, GR Persson, et S. Renvert. 2011. «Long-term stability of surgical bone regenerative procedures of peri-implantitis lesions in a

- prospective case-control study over 3 years.» *J Clin Periodontol* 38 (6): 590-597.
- Rosenberg, E. S., S. C. Cho, N. Elian, Z. N. Jalbout, S. Froum, and C. I. Evian. 2004. "A comparison of characteristics of implant failure and survival in periodontally compromised and periodontally healthy patients: a clinical report." *The International Journal of Oral and Maxillofacial Implants* 19 (6): 873–879.
- Rossi, S., Tirri, T., Paldan, H., Kuntsi-Vaattovaara, H., Tulamo, R. & Narhi, T. 2007. "Periimplant tissue response to TiO<sub>2</sub> surface modified implants." *Clinical Oral Implants Research* 19 (4): 348–355.
- Rothamel, D, F Schwarz, M Sager, M Herten, A Sculean, et J Becker. 2005. «Biodegradation of differently cross-linked collagen membranes: an experimental study in the rat.» *Clin Oral Implants Res* 16 (3): 369-78.
- Ruggeri A, Franchi M, Marini N, Trisi P, Piatelli A. 1992. "Supracrestal circular collagen fiber network around osseointegrated nonsubmerged titanium implants." *Clin Oral Implants Res* 3: 169-175.
- Ruggeri.A, Franchi M, Piatelli A. 1994. "Histologic and ultrastructural findings of gingival circular ligament surrounding osseointegrated nonsubmerged loaded titanium implants." *Int J Oral Maxillofac Implants* 9 (6): 636-643.
- Ryder, M.I. 2007. "The influence of smoking on host responses in periodontal infections." *Periodontology 2000* 43: 267–277.
- Sahm, N, J Becker, T Santel, et F. Schwarz. 2011. «Non-surgical treatment of peri-implantitis using an air-abrasive device or mechanical debridement and local application of chlorhexidine: a prospective, randomized, controlled clinical study.» *J Clin Periodontol* 38 (9): 872–878.
- Sahrman, P, T Attin, et PR. Schmidlin. 2011. «Regenerative Treatment of Peri-Implantitis Using Bone Substitutes and Membrane: A Systematic Review.» *Clinical Implant Dentistry and Related Research* 13 (1): 46, 58.
- Salvi, GE, GR Persson, LJA Heitz-Mayfield, M Frei, et NP. Lang. 2007. «Adjunctive local antibiotic therapy in the treatment of peri-implantitis II: clinical and radiographic outcomes.» *Clin. Oral Impl. Res.* 18 (3): 281–285.

- Sangeetha, Medaiah, Srinivas M, Melath Anil, Girish Suragimath, Polepalle Tejaswin, et Babu Dasari Ankineedu. 2014. «Chlorhexidine Chip in the Treatment of Chronic Periodontitis – A Clinical Study.» *Journal of Clinical and Diagnostic Research* 8 (8): 22-25.
- Schou S, Holmstrup P, Reibel J, Juhl M, Hjørting-Hansen E, Kornman KS. 1993 (a). “Ligature-induced marginal inflammation around osseointegrated implants and ankylosed teeth: stereologic and histologic observations in cynomolgus monkeys (*Macaca fascicularis*).” *J Periodontol* 64 (6): 529-37.
- Schou, S. 2008. “Implant treatment in periodontitis-susceptible patients: a systematic review.” *Journal of Oral Rehabilitation* 35 (Supp 1): 9–22.
- Schou, S, P Holmstrup, HV Worthington, and M Esposito. 2006. “Outcome of implant therapy in patients with previous tooth loss due to periodontitis.” *Clin. Oral Imp. Res.* 17 (Suppl 2): 104–123.
- Schou, S, P Holmstrup, K Stoltze, E Hjørting-Hansen, NE Fiehn, and LT. Skovgaard. 2002. “Probing around implants and teeth with healthy or inflamed peri-implant mucosa/gingiva.” *Clin. Oral Impl. Res* 13 (2): 113–126.
- Schou, S., P. Holmstrup, K. Stoltze, E. Hjørtting- Hansen, and K. S. Kornman. 1993(b). “Ligature- induced marginal inflammation around osseointegrated implants and ankylosed teeth.” *Clinical Oral Implants Research* 4 (1): 12–22.
- Schroeder A., Van der Zypen E, Stich H, Sutter F. 1981. “The reactions of bone, connective tissue, and epithelium to endosteal implants with titanium-sprayed surfaces.” *Journal of maxillofacial surgery* 9 (1): 15-25.
- Schwarz, F, A Aoki, A Sculean, et J Becker. 2009. «The impact of laser application on periodontal and peri-implant wound healing.» *Periodontol* 2000. 51: 79–108.
- Schwarz, F, A Sculean, D Rothamel, K Schwenger, T Georg, et J Becker. 2005. «Clinical evaluation of an Er:YAG laser for nonsurgical treatment of peri-implantitis: a pilot study.» *Clin. Oral Impl. Res.* 16 (1): 44–52.
- Schwarz, F, A Sculen, G Romanos, M Herten, N Horn, W Scherbaum, et J Becker. 2005. «INfluence of different treatment approches on the removal of early plaque biofilms and the viability of SAOS2 osteoblasts grown on titanium implants.» *Clin Oral Investig* 9 (2): 111-117.

- Schwarz, F, D Ferrari, K Popovski, B Hartig, et J Becker. 2009. «Influence of different air abrasion powders on cell viability at biologically contaminated titanium dental implants surfaces.» *J Biomed Mater Res B Appl Biomater* 88 (1): 83-91.
- Schwarz, F, D Rothamel, A Sculean, T Georg, W Scherbaum, et J becker. 2003. «Effects of an Er:YAG laser and the Vector ultrasonic system on the biocompatibility of titanium implants in cultures of human osteoblast-like cells.» *Clin Oral Implants res* 14 (6): 784-792.
- Schwarz, F, D Rothamel, M Hertzen, M Sager, et J Becker. 2006. «Angiogenesis pattern of native and cross-linked collagen membranes: an immunohistochemical study in the rat.» *Clinical Oral Implants Research* 17 (2): 403-407.
- Schwarz, F, et J Becker. 2010. *Peri-implant infection : etiology, diagnosis and treatment*. Surrey: Quintessence publishing.
- Schwarz, F, K Bieling, E Nuesry, A Sculean, et J Becker. 2006. «Clinical and histological healing pattern of peri-implantitis lesions following non-surgical treatment with an Er:YAG laser.» *Lasers Surgical Medecine* 38 (7): 663-671.
- Schwarz, F, K Bieling, E Nuesry, A Sculean, et J. Becker. 2006. «Clinical and histological healing pattern of peri-implantitis lesions following non-surgical treatment with an Er:YAG laser.» *Lasers Surg Med.* 38 (7): 663-671.
- Schwarz, F, K Bieling, M Bonsmann, T Latz, et J. Becker. 2006. «Nonsurgical treatment of moderate and advanced periimplantitis lesions: a controlled clinical study.» *Clin Oral Invest* 10 (4): 279-288.
- Schwarz, F, M Hertzen, D Ferrari, M Wieland, Engelhardt, E Schmitz L, et J Becker. 2007. «Guided bone regeneration at dehiscence-type defects using biphasic hydroxyapatite + beta tricalcium phosphate (Bone Ceramic) or a collagen-coated natural bone mineral (BioOss Collagen) : an immunohistochemical study in dogs.» *Int J Oral Maxillofac Surg* 36 (12): 1198-1206.
- Schwarz, F, M Hertzen, M Sager, K Bieling, A Sculean, and J Becker. 2007. «Comparison of naturally occurring and ligatureinduced peri-implantitis bone defects in humans and dogs.» *Clin Oral Implants Res* 18 (2): 161–170.



- Schwarz, F., Mihatovic, I., Becker, J., Bormann, K. H., Keeve, P. L. & Friedmann, A. 2013. "Histological evaluation of different abutments in the posterior maxilla and mandible: an experimental study in humans." *Journal of Clinical Periodontology* 40 (8): 807–815.
- Selvig, KA, BG Kersten, AD Chmaberlain, UM Wikesjö, et RE Nilveus. 1992. «Regenerative surgery of intrabony periodontal defects using ePTFE barrier membranes : scanning electron microscopic evaluation of retrieved membranes versus clinical healing.» *J Periodontol* 63 (12): 974-978.
- Serino, G., and C. Ström. 2009. "Peri-implantitis in partially edentulous patients: association with inadequate plaque control." *Clinical Oral Implants Research* 20 (2): 169–174.
- Seymour, G. J., E. Gemmel, L. J. Lenz, P. Henry, R. Bower, and K. Yamazaki. 1989. "Immunohistologic analysis of the inflammatory infiltrates associated with osseointegrated implants." *Int J Oral Maxillofac Implants* 4 (3): 191–197.
- Shibli, JA, MC Martins, FS Ribeiro, VG Garcia, FH Jr Nociti, et E Jr. Marcantonio. 2006. «Lethal photosensitization and guided bone regeneration in treatment of peri-implantitis: an experimental study in dogs.» *Clin Oral Implants Res* 17 (3): 273–281.
- Shibli, JA, MC Martins, LH Theodoro, RF Lotufo, VG Garcia, et EJ. Marcantonio. 2003. «Lethal photosensitization in microbiological treatment of ligature-induced peri-implantitis: a preliminary study in dogs.» *J Oral Sci.* 45 (1): 17-23.
- Shimpuku, H, Y Nosaka, T Kawamura, Y Tachi, M Shinohara, and K. Ohura. 2003. "Genetic polymorphisms of the interleukin-1 gene and early marginal bone loss around endosseous dental implants." *Clin. Oral Impl. Res.* 14 (4): 423-429.
- Simonis, P, T Dufour, and H Tenenbaum. 2010. "Long-term implant survival and success: a 10–16-year follow-up of non-submerged dental implants." *Clin. Oral Impl. Res.* 21 (7): 772–777.
- Singh, G, RB O'Neal, WA Brennan, SL Strong, JA Horner, et TE Van Dyke. 1993. «Surgical treatment of induced peri-implantitis in the micro pig : clinical and histological analysis.» *J Periodontol* 64 (12): 984-989.

- Smith, M.R., A.L. Kinmonth, R.N. Luben, S. Bingham, N.E. Day, N.J. Wareham, A. Welch, and K.T. Khaw. 2003. "Smoking status and differential white cell count in men and women in the EPIC-Norfolk population." *Atherosclerosis* 169 (2): 331–337.
- Socransky, S.S. 1998. "Microbial complexes in sugingival plaque." *Journal of Clinical Periodontology* 25 (2): 134-144.
- Soukos, NS, et J.M Oodson. 2011. «Photodynamic therapy in the control of oral biofilms.» *Periodontology 2000*, 55 (1): 143–166.
- Strietzel, FP, PA Reichart, A Kale, M Kulkarni, B Wegner, and I KÜchler. 2007. "Smoking interferes with the prognosis of dental implant treatment: a systematic review and meta-analysis." *J Clin Periodontol* 34 (6): 523–544.
- Subramani, K, et D Wismeijer. 2012. «Decontamination of titanium implant surface and re-osseointegration to treat peri-implantitis : a literature review.» *Int J Oral Maxillofac Implants* 27 (5): 1043-1054.
- Takasaki, AA, A Aoki, K Mizutani, F Schwarz, A Sculean, CY Wang, G Koshy, G Romanos, I Ishikawa, et Y Izumi. 2009. «Application of antimicrobial photodynamic therapy in periodontal and peri-implant diseases.» *Periodontol 2000*. 51: 109-140.
- Ten-Cate, A. 1985. "The gingival function." In *Tissue integrated protheses*, by P.I, Zarb G.A, Albrektsson, T. Branemark, 145-153. Chicago: Quintessence.
- Tenenbaum, Henri. 2014. *les maladies péri-implantaires*. Vol. 1, in *Parodontologie & dentisterie implantaire.*, by Frémont Matthieu, Sanz Mariano Bouchard Philippe, 129-139. Paris: Lavoisier Médecine Sciences.
- Terheyden H, Lang NP, Bierbaum S, Stadlinger B. 2012. "Osseointegration-communication of cells." *Clin Oral Implant Res* 23 (10): 1127-1135.
- Tonetti, M.S, and Schmid J. 1994. "Pahtogenesis of implant failures." *Periodontology 2000* 4: 127-138.
- Tonetti, M.S., T.E. Van Dyke, and E.F.P.A.A.P.w. Working group 1 of the joint. 2013. "Periodontitis and atherosclerotic cardiovascular disease: consensus report of the joint efp/aap workshop on periodontitis and systemic diseases." *Journal of Clinical Periodontology* 40 (Suppl 14): S24–S29.

- Trisi.P, and Rao.W. 1999. "Bone classification: clinical--histomorphometric comparison." *Clinical Oral implant Research* 10 (1): 1-7.
- Ulm, CK, M Kneissel, A Schedle, P Solar, M Matejka, and B et al Schneider. 1999. "Characteristics features of trabecular bone of edentulous maxillae." *Clin Oral Implants Res* 10 (2): 459-467.
- Ulm, CK, M Kneissel, M Hahn, P Solar, M Matejka, and K Donath. 1997. "Characteristics of the cancellous bone of edentulous mandibles." *Clin Oral Implants Res* 8 (2): 125-130.
- Van Assche, N, R Jacobs, W Coucke, D van Steenberghe, and M. Quirynen. 2009. "Radiographic detection of artificial intra-bony defects in the edentulous area." *Clin Oral Implants Res* 20 (3): 273–279.
- Van Assche, N., M. Van Essche, M. Pauwels, W. Teughels, and M. Quirynen. 2009. "Do periodontopathogens disappear after full-mouth tooth extraction?" *Journal of Clinical Periodontology* 36 (12): 1043–1047.
- Van de Velde, E, P Thielens, H Schautteet, et R Vanclooster. 1991. «Subcutaneous emphysema of the oral floor during cleaning of a bridge fixed on an IMZ implant. Case report.» *rev Belge Med Dent* 46 (3): 64-71.
- Van der Weijden, GA, KM Van Bommel, and S. Renvert. 2005. "Implant therapy in partially edentulous periodontally compromised patients: a review." *J Clin Periodontol* 32 (5): 506–511.
- Van Winkelhoff, AJ, RJ Goene, C Benschop, and T Folmer. 2000. "Early colonization of dental implants by putative periodontal pathogens in partially edentulous patients." *Clin Oral Impl Res* 11 (6): 511–520.
- Verdugo, F, A Castillo, F Castillo, and A Uribarri. 2015. "Epstein-barr virus associated peri-implantitis : A split-mouth study." *Clin Oral Investig* 19 (2): 535-543.
- Vigolo, P, A Givani, Z Majzoub, and G Cordioli. 2004. "Cemented Versus Screw-Retained Implant-Supported Single-Tooth Crowns: A 4-year Prospective Clinical Study." *Int J Oral Maxillofac Implants.* 19 (2): 260–265.
- Warrer, K, D Büser, Lang N.P, and T Karring. 1995. "Plaque-induced peri-implantitis in the presence or absence of keratinized mucosa. An experimental study in monkeys." *Clin Oral Impl Res* 6 (3): 131-138.

- Weber HP, Buser D, Sonath K, Fiorelli JP, Doppalapudi V, Paquette DW. 1996. "Comparaison of healed tissues adjacent to submerged and non-submerged unloaded titanium dental implants." *Clin Oral Implants Res* 7 (1): 186-198.
- Welander, M., Abrahamsson, I. & Berglundh, T. 2008. "The mucosal barrier at implant abutments of different materials." *Clinical Oral Implants Research* 19 (7): 635–641.
- Wetzel, A., C., J. Vlassis, C. H. F. Hämmerle, et N. P. Lang. 1999. «Attempts to obtain re-osseointegration following experimental peri-implantitis in dogs.» *Clinical Oral Implants Research* 10 (2): 111–119.
- Wilson, TG, and M Numn. 1999. "The relationship between the interleukin-1 periodontal genotype and implant loss. Initial data." *J. Periodontol.* 70 (7): 724-729.
- Wilson, Thomas G. 2009. "The Positive Relationship Between Excess Cement and Peri-Implant Disease: A Prospective Clinical Endoscopic Study." *Journal of Periodontology* 80 (9): 1388-1392.
- Wiltfang, J, O Zernial, E Behrens, A Schlegel, PH Warnke, et ST Becker. 2010. «Regenerative treatment of peri-implantitis bone defects with a combination of autologous bone and a demineralized xenogenic bone graft: a series of 36 defects.» *Clinical Implant Dentistry And Related Research* 14 (3): 421-427.
- Yildirim, A, P Metzler, HP Lübbers, et V Yildirim. 2015. «Digluconate de chlorhexidine histoire, mécanisme d action et risques.» *Swiss Dental J.* 125 (9): 982-983.
- Zablotsky, MH, DL Diedrich, et RM. Meffert. 1992. «Detoxification of endotoxin-contaminated titanium and hydroxyapatite-coated surfaces utilizing various chemotherapeutic and mechanical modalities.» *Implant Dent* 154 (8): 154–158.
- Zitzmann, N.U, T Berglundh, C.P Marinello, and J Lindhe. 2001. "Experimental peri-implant mucositis in man." *J Clin Periodontal* 28 (6): 517-523.
- Zitzmann, Nicola U., and Tord Berglundh. 2008. "Definition and prevalence of periimplant diseases." *J Clin Periodontol* 35 (8 Supp): 286–291.

## Bibliographie : Référence électronique :

HAS (Haute autorité de santé). (2008) : Conditions de réalisation des actes d'implantologie orale : environnement technique (en ligne). Disponible sur :

[http://www.has-sante.fr/portail/upload/docs/application/pdf/2008-07/synthese\\_implantologie\\_orale\\_vd.pdf](http://www.has-sante.fr/portail/upload/docs/application/pdf/2008-07/synthese_implantologie_orale_vd.pdf) (consulté le 18/10/2015)

CLIN Paris-Nord (Centre de Coordination de la Lutte contre les Affections Nosocomiales de l'Inter région Paris-Nord) (mai 2000) : Antiseptiques et désinfectants mai 2000. Disponible sur :

[http://www.cclinparisnord.org/Guides/guide\\_desinfectant.pdf](http://www.cclinparisnord.org/Guides/guide_desinfectant.pdf) (consulté le 26 septembre)

Vidal 2013 Triclosan (en ligne) Disponible sur :  
<https://www.vidal.fr/substances/6889/triclosan/> (consulté le 26 septembre)

## Table des illustrations :

- Figure 1: Principales différences entre le modèle parodontal et le modèle péri-implantaire. EG : épithélium gingival ; FCG : fibres conjonctives gingivales ; LAD : ligament alvéolo-dentaire ; OA : os alvéolaire ; OP : os péri-implantaire ; TC : tissu conjonctif (Source : (Gaultier.F 2015)) ..... 11
- Figure 2 : Représentation schématique de l'espace biologique péri-implantaire formé par l'épithélium sulculaire péri-implantaire, l'épithélium de jonction juxta-implantaire et le tissu conjonctif péri-implantaire. (Source : (Gaultier.F 2015)) . 12
- Figure 3 : A : Coupe oblique d'un implant titane chez le singe examiné par microscope à lumière polarisée. Présence de faisceaux de collagène organisés en « ligament circulaire » autour du col implantaire. Fuchsine basique. Grossissement x18 (source : (Ruggeri.A 1994)) B : Coupe de tissu mou péri-implantaire autour d'un implant chez le singe observé au microscope électronique à balayage. Les faisceaux de fibres de collagène supracrestales (c) sont parallèles entre eux et s'orientent circulairement autour du col de l'implant. (e) épithélium péri-implantaire (b) os crestal. Bar = 1,000  $\mu\text{m}$  (source : (Ruggeri.A 1994)) ) ..... 17
- Figure 4 : : Schéma comparatif des tissus parodontaux et péri-implantaire sains où la vascularisation est mise en évidence. (Source : (Giovannoli and Renvert 2012)). 18
- Figure 5 : A :L'ostéogénèse de contact. L'arrivée de cellules néodifférenciées (en jaune) est rendue possible jusqu'à la surface implantaire. Cette contiguïté est due aux fibres (en vert) qui peuvent maintenir leur attachement à la surface implantaire malgré la traction occasionnée par la migration des cellules le long des fibres. Les globules rouges sont en rouge. (Source : (Davaranah.M, et al. 2012)) B : L'ostéogénèse de contact. L'arrivée de cellules néodifférenciées (en jaune) est rendue possible jusqu'à la surface implantaire. Cette contiguïté est due aux fibres (en vert) qui peuvent maintenir leur attachement à la surface implantaire malgré la traction occasionnée par la migration des cellules le long des fibres. Les globules rouges sont en rouge. (Source : (Davaranah.M, et al. 2012)) ..... 22
- Figure 6 : a : L'ostéogénèse à distance. L'arrivée de cellules néodifférenciées (en jaune) jusqu'à la surface implantaire est rendue impossible. En effet, les cellules

progressent le long des fibres (en vert) exercent une traction qui se répercute au niveau de la surface. Les fibres, n'étant pas suffisamment attachées, se séparent de la surface et les cellules (en jaune) et ne peuvent atteindre la surface. (Source : (Davarpanah.M, et al. 2012)) b : L'apposition osseuse centripète à partir de la surface osseuse en direction de la surface osseuse. Sur la coupe, la progression se fait depuis les berges osseuses et non pas depuis la surface implantaire. On distingue le tissu osseux (en jaune) et les ostéoblastes (en bleu foncé) qui sécrètent une matrice protéique (en vert) qui va se minéraliser. (Source : (Davarpanah.M, et al. 2012))	23
Figure 7 : Os tissé (source : (Davarpanah.M, et al. 2012))	23
Figure 8 : a : Os lamellaire. Les fibres de collagène sont organisées en lamelles parallèles. Elles sont le résultat d'un premier remodelage après l'étape de l'os tissé. (Source : (Davarpanah.M, et al. 2012)) b : Os haversien. Les fibres de collagène sont organisées en cercles concentriques, les cellules sont disposées selon cette géométrie. Elles sont le résultat d'un remodelage secondaire. (Source : (Davarpanah.M, et al. 2012))	24
Figure 9 : : <b>Classification selon Lekholm et Zarb. Section de la mandibule et du maxillaire correspondant à la typologie énoncée.</b>	26
Figure 10 : : <b>Coupe de muqueuse péri-implantaire. PAS et bleu de toluidine. Grossissement 25 x :</b>	35
Figure 11 : : <b>Péri-implantite au niveau de plusieurs implants maxillaires proximaux accompagnée d'une hyperplasie des tissus mous. On peut noter l'aspect des muqueuses dont le volume est augmenté et la perte osseuse diagnostiquée radiographiquement. (Giovannoli and Renvert 2012)</b>	36
Figure 12 : : Illustration de la réponse de l'hôte à une accumulation de plaque de 3 semaines et de 3 mois par un infiltrat inflammatoire sous-jacent à la jonction épithéliale lors d'une étude menée chez le chien. La réponse initiale après 3 semaines est identique pour les tissus péri-dentaire et péri-implantaire. Cependant, après la persistance de l'accumulation de plaque pendant 3 semaines, l'infiltrat inflammatoire dans la muqueuse péri-implantaire est presque trois fois plus important que celui au sein des tissus gingivaux. (Source : (Heitz-Mayfield Lisa J.A 2010, Khayat, et al. 2015))	45

<b>Figure 13 : Photographie montrant une suppuration après sondage. (Source : (L. Heitz-Mayfield 2008 (a)))</b> .....	48
<b>Figure 14 : : L'utilisation d'une sonde graduée autour d'un implant permet de mesurer la profondeur de poche (Source : (Giovannoli and Renvert 2012)).</b>	49
<b>Figure 15 : : Coupes histologiques montrant les différences de pénétration d'une sonde autour d'une dent et d'un implant sur des modèles animaux de parodontite et de péri-implantite expérimentales. On peut noter que l'extrémité de la sonde pénètre jusqu'à la crête osseuse au niveau de la péri-implantite. (Source : (S. Schou, P. Holmstrup and K. Stoltze, et al. 2002))</b> ....	50
<b>Figure 16 : : Photographie montrant profondeur de poche importante et un saignement après sondage. (Source : (L. Heitz-Mayfield 2008 (a)))</b> .....	51
<b>Figure 17 : Pour la prise de radiographie de contrôle, il est important d'utiliser des angulateurs afin d'obtenir la bonne incidence. On peut noter sur ces deux clichés réalisés au niveau du même implant que l'interprétation peut être différente selon l'incidence. Sur la bonne radiographie on peut distinguer avec netteté les filets de l'implant, le défaut de serrage du pilier prothétique et le degré d'atteinte osseuse. (Giovannoli and Renvert 2012)</b> .	54
<b>Figure 18 : : Illustration de la classe de Schwarz :</b> .....	56
<b>Figure 19 : : Photographies présentant les différentes étapes de l'utilisation d'une sonde ADN. (Source : (Giovannoli and Renvert 2012))</b> .....	57
<b>Figure 20 : : La fracture du col d'un implant se manifeste radiographiquement par la présence d'une lésion osseuse pouvant ressembler à celle qui accompagne l'apparition d'une péri-implantite. Seule la dépose de la suprastructure prothétique permet de confirmer le diagnostic. (Source : (Giovannoli and Renvert 2012))</b> .....	58
<b>Figure 21 : Plaque et tartre autour de suprastructures. (Source : (Algraffee, Borumandi and Cascarini 2012, Alhag, et al. 2008))</b> .....	66
<b>Figure 22 : a : Péri-implantite précoce dans les 3 mois après la pose de la couronne. Notez la présence de ciment sur l'implant b : Elimination du ciment sur la surface implantaire après péri-implantite sans enlever la prothèse (Linkevicius, et al. 2013)</b> .....	70
<b>Figure 23 : thérapie mécanique utilisant un insert ultrasonore avec un embout en plastique. (Source : (Romanos et Weitz 2012))</b> .....	72



Figure 24 : a : le dispositif PERIO FLOW® b : utilisation du dispositif d'aéropolissage sur un site infecté la suprastructure étant retirée. (Source : (Renvert, Lindahl et Roos-Jansåker, et al. 2011)).....	73
Figure 25 : PerioChip® (source : (Sangeetha, et al. 2014) .....	76
Figure 26 : a : l'insert de l'Er :Yag. b : utilisation du laser autour d'un implant (Souce : (Giovannoli and Renvert 2012) .....	77
Figure 27: Application clinique de la photothérapie dynamique en complément d'un traitement chirurgicale d'une péri-implantite. A : Aspect du défaut osseux intra-osseux autour de l'implant comme observé au cours de la chirurgie après la réalisation du lambeau d'accès et retrait du tissu de granulation. B : Application du bleu de méthylène C : activation du colorant par la lumière d'un laser diode (longueur d'onde : 670 nm) D : Lambeau de recouvrement avec sutures matelassée verticales. (Soukos et Oodson 2011).....	81
Figure 28 : coupe histologique d'un implant 7 mois après cicatrisation sous muqueuse suite au traitement pour péri-implantite. A noter la formation d'un nouveau tissu osseux dans le défaut de tissu dur. La figure b montre la coupe sous lumière polarisée. A noter la présence d'une capsule conjonctive entre l'os nouvellement formé et la surface implantaire. (Berglundh et Lindhe 2008) .....	84
Figure 29 : (a) Coupe histologique montrant un implant avec surface rugueuse (SLA) et les tissus l'environnant à 6 mois de cicatrisation après traitement de la péri-implantite. La ligne rouge montre la limite de l'ancien défaut osseux. (b) A noter le haut degré de ré-ostéointégration au niveau des surfaces rugueuses précédemment exposées. (Berglundh et Lindhe 2008) .....	85
Figure 30 : (a) coupe histologique d'un implant à surface lisse et de ses tissus l'environnant à 6 mois de cicatrisation après un traitement de la péri-implantite. (b) A noter la présence d'une capsule fibreuse séparant la surface implantaire et l'os nouvellement formé. (Berglundh et Lindhe 2008).....	85
Figure 31 : a : Aspect clinique après élimination du tissu de granulation et traitement de la surface implantaire par aéropolissage b : Application d'un greffon d'os autogène provenant de la zone rétromolaire et stabilisé avec une vis (source : (Behneke, Behneke et d'Hoedt 2000) .....	88
Figure 32 : a : cratère osseux b : application du substitut osseux (BioOss®) c : Insertion d'une membrane résorbable (Source : (Renvert et Polyzois 2015)) .....	92

## Index des tableaux

Tableau 1 Données provenant des publications incluses dans la revue. (D'après : (Zitzmann and Berglundh 2008)) .....	38
Tableau 2 Au niveau du patient. Proportion (%) d'implants avec une perte osseuse « progressive » exposant diverses caractéristiques cliniques chez le fumeur et le non fumeur (Source : D'après (Fransson, Wennström and Berglundh 2008)).....	62
Tableau 3 : Les différents traitements de surfaces implantaire avec leur rugosité moyennes selon le fabricant. Source : d'après (Atia et Messeca 2016) .....	67
Tableau 4 : Résumé des greffes osseuses et substitut de greffe d'après (Schwarz et Becker 2010).....	87

# Table des matières

<b>Introduction.....</b>	<b>10</b>
<b>1 L'interface os-implant-tissus mous :.....</b>	<b>11</b>
<b>1.1 La muqueuse péri-implantaire : .....</b>	<b>11</b>
1.1.1 : Aspect histologique :.....	12
• L'épithélium :.....	13
• La lame basale .....	15
• Le tissu conjonctif péri-implantaire : .....	15
• La vascularisation de la muqueuse péri-implantaire.....	18
1.1.2 Rôle de la muqueuse péri-implantaire .....	18
<b>1.2 L'ostéo-intégration : .....</b>	<b>19</b>
1.2.1 Définition :.....	19
1.2.2 Réponse osseuse à l'implantation : .....	20
1.2.3 Les facteurs influençant l'ostéo-intégration : .....	25
• Le tissu osseux : .....	25
• Les caractéristiques de l'implant :.....	26
• La technique chirurgicale .....	31
<b>2 La péri-implantite : .....</b>	<b>33</b>
<b>2.1 Définition : .....</b>	<b>33</b>
2.1.1 Aspect histologique.....	34
2.1.2 Les différentes formes cliniques .....	35
<b>2.2 La prévalence :.....</b>	<b>36</b>
<b>2.3 L'étiologie :.....</b>	<b>40</b>
2.3.1 La flore bactérienne .....	40
• La colonisation microbienne de la surface implantaire .....	40
• La composition de la flore microbienne : .....	41
• La pathogénie .....	43
2.3.2 La surcharge occlusale .....	46
<b>2.4 Diagnostic .....</b>	<b>47</b>
2.4.1 L'examen clinique .....	48
• Le sondage péri-implantaire .....	49
• Le saignement au sondage .....	51
• L'indice gingival .....	52
• La mobilité .....	52
2.4.2 L'examen radiographique .....	52
• Les techniques radiographiques :.....	53

•	La classification des lésions péri-implantaires .....	54
2.4.3	L'analyse biologique : .....	56
2.4.4	Le diagnostic différentiel .....	57
<b>2.5</b>	<b>Principaux facteurs de risques : .....</b>	<b>58</b>
2.5.1	Les facteurs de risques généraux : .....	59
•	La maladie parodontale : .....	59
•	La consommation de tabac.....	61
•	Les maladies systémiques.....	63
•	La consommation d'alcool .....	64
•	Les facteurs génétiques.....	64
2.5.2	Les facteurs de risque locaux .....	65
•	L'hygiène orale .....	65
•	L'état de surface de l'implant.....	66
•	La présence ou l'absence de muqueuse kératinisée.....	69
•	La présence de ciment de scellement .....	70
<b>3</b>	<b>Le traitement de la péri-implantite en vue d'une ré-ostéo-intégration.....</b>	<b>71</b>
<b>3.1</b>	<b>Techniques non chirurgicales.....</b>	<b>71</b>
3.1.1	Techniques mécaniques .....	71
•	Curette et ultrason .....	71
•	Air-abrasion.....	73
3.1.2	Technique chimique.....	74
•	Antibiotiques .....	74
•	Antiseptiques .....	75
•	Anti-inflammatoires .....	77
3.1.3	Les lasers .....	77
<b>3.2</b>	<b>Techniques chirurgicales .....</b>	<b>79</b>
3.2.1	La décontamination de la surface implantaire .....	79
3.2.2	Lambeau et ostéoplastie.....	82
3.2.3	Technique de régénération osseuse .....	86
•	Technique utilisant une greffe osseuse ; .....	86
•	Technique utilisant des membranes .....	90
•	Techniques combinées .....	92
	<b>Conclusion.....</b>	<b>94</b>
•	<b>Bibliographie : revues périodiques et ouvrages.....</b>	<b>95</b>
	<b>Table des illustrations : .....</b>	<b>124</b>

**Index des tableaux ..... 128**

Jury : Président : P. AMBROSINI– Professeur des Universités  
Juges : D. JOSEPH– Maître de Conférences des Universités  
B. PHULPIN– Maître de Conférences des Universités  
F. MAYER-COUPIN– Assistante Hospitalier Universitaire

Thèse pour obtenir le diplôme D'Etat de Docteur en Chirurgie Dentaire

Présentée par: Mademoiselle MONNOT Chloé, Gentiane, Alexandrine

né(e) à: **PONTARLIER (Doubs)**

le **16 janvier 1991**

et ayant pour titre : « **Le ré-ostéointégration est-elle possible ?** ».

Le Président du jury



P. AMBROSINI

Le Doyen,  
de la Faculté d'Odontologie



J.M. MARTREITE

Autorise à soutenir et imprimer la thèse 9380

NANCY, le 29 NOV. 2016

Le Président de l'Université de Lorraine



P. MUTZENHARDT

MONNOT Chloé : La ré-ostéointégration est-elle possible ?

Nancy 2017 :

Th. : Chir-dent : Nancy

Mots clefs :

- Ré-ostéointégration
- Péri-implantite
- Interface os-implant-muqueuse péri-implantaire
- Traitement de la péri-implantite

Résumé :

La péri-implantite est une pathologie péri-implantaire d'origine infectieuse de plus en plus rencontrée en cabinet dentaire. Cette maladie se manifeste par une inflammation de la muqueuse péri-implantaire et une baisse du niveau osseux péri-implantaire. Cette dernière particularité correspond donc à perte d'ostéointégration autour de l'implant. A l'heure actuelle, différents protocoles ont été proposés pour traiter la péri-implantite. Le but de ces traitements est d'arrêter la maladie péri-implantaire et d'avoir une nouvelle intégration osseuse de l'implant. Nous allons nous intéresser à ce dernier point.

Après avoir décrit les particularités de l'interface entre la muqueuse péri-implantaire, l'os et l'implant, nous décrivons en quoi consiste la maladie péri-implantaire. Puis nous nous intéresserons aux traitements péri-implantaires proposés dans la littérature en vue d'une ré-ostéointégration.

Membre du jury :

Pr P.AMBROSINI	Professeur des universités	Président et Directeur
Dr D JOSEPH	Maitre de conférence	Juge
Dr B PHULPIN	Maitre de conférence	Juge
Dr F MAYER-COUPIN	Attachée hospitalier	Juge

Adresse de l'auteur :

Chloé MONNOT

18 rue des Allobroges

74700 SALLANCHES

