



HAL
open science

Echec de traction ortho-chirurgicale : transplantation ou implantologie ?

Guillaume Bagard

► **To cite this version:**

Guillaume Bagard. Echec de traction ortho-chirurgicale : transplantation ou implantologie ?. Sciences du Vivant [q-bio]. 2017. hal-01932145

HAL Id: hal-01932145

<https://hal.univ-lorraine.fr/hal-01932145>

Submitted on 23 Nov 2018

HAL is a multi-disciplinary open access archive for the deposit and dissemination of scientific research documents, whether they are published or not. The documents may come from teaching and research institutions in France or abroad, or from public or private research centers.

L'archive ouverte pluridisciplinaire **HAL**, est destinée au dépôt et à la diffusion de documents scientifiques de niveau recherche, publiés ou non, émanant des établissements d'enseignement et de recherche français ou étrangers, des laboratoires publics ou privés.



AVERTISSEMENT

Ce document est le fruit d'un long travail approuvé par le jury de soutenance et mis à disposition de l'ensemble de la communauté universitaire élargie.

Il est soumis à la propriété intellectuelle de l'auteur. Ceci implique une obligation de citation et de référencement lors de l'utilisation de ce document.

D'autre part, toute contrefaçon, plagiat, reproduction illicite encourt une poursuite pénale.

Contact : ddoc-thesesexercice-contact@univ-lorraine.fr

LIENS

Code de la Propriété Intellectuelle. articles L 122. 4

Code de la Propriété Intellectuelle. articles L 335.2- L 335.10

http://www.cfcopies.com/V2/leg/leg_droi.php

<http://www.culture.gouv.fr/culture/infos-pratiques/droits/protection.htm>

**ACADÉMIE DE NANCY – METZ
UNIVERSITÉ DE LORRAINE
FACULTÉ D'ODONTOLOGIE**

ANNÉE 2017

N°9447

THÈSE
pour le
DIPLÔME D'ÉTAT DE DOCTEUR EN CHIRURGIE DENTAIRE
par
Guillaume BAGARD
Né le 23/04/1990 à Lunéville (Meurthe-et-Moselle)

**ÉCHECS DE TRACTION ORTHO-CHIRURGICALE :
TRANSPLANTATION OU IMPLANTOLOGIE ?**

présentée et soutenue publiquement le : 23 mars 2017

Examineurs de la thèse :

Pr. J.M. MARTRETTE

Professeur des Universités

Président

Dr. P.H. ESNAULT

Praticien Hospitalier

Directeur de thèse

Dr. J. GUILLET-THIBAULT

Maître de Conférences

Co-Directeur de thèse

Dr. S. GENIN

Chirurgien-Dentiste

Juge

« Par délibération en date du 11 décembre 1972, la Faculté de Chirurgie Dentaire a arrêté que les opinions émises dans les dissertations qui lui seront présentées doivent être considérées comme propre à leurs auteurs et qu'elle n'entend leur donner aucune approbation ni improbation »



Président : Professeur Pierre MUTZENHARDT

Doyen : Professeur Jean-Marc MARTRETTE

Vice-Doyens : Pr Pascal AMBROSINI — Dr Céline CLEMENT

Membres Honoraires : Dr L. BABEL – Pr. S. DURIVAUX – Pr A. FONTAINE – Pr G. JACQUART – Pr D. ROZENCWEIG - Pr M. VIVIER – Pr ARTIS -

Doyen Honoraire : Pr J. VADOT, Pr J.P. LOUIS

Maître de conférences CUM MERITO : Dr C. ARCHIEN

Sous-section 56-01 Odontologie pédiatrique	Mme	<u>DROZ Dominique</u>	Maître de Conférences *
	Mme	JAGER Stéphanie	Maître de Conférences *
	M.	PREVOST Jacques	Maître de Conférences
	Mme	HERNANDEZ Magali	Assistante *
	M.	LEFAURE Quentin	Assistant
Sous-section 56-02 Orthopédie Dento-Faciale	Mme	<u>FILLEUL Marie Pierryle</u>	Professeur des Universités *
	M.	EGLOFF Benoît	Maître de Conférences *
	Mme	GREGOIRE Johanne	Assistante
Sous-section 56-03 Prévention, Epidémiologie, Economie de la Santé, Odontologie légale	Mme	<u>CLEMENT Céline</u>	Maître de Conférences *
	Mme	LACZNY Emily	Assistante
	Mme	NASREDDINE Greyce	Assistante
Sous-section 57-01 Parodontologie	M.	<u>AMBROSINI Pascal</u>	Professeur des Universités *
	Mme	BISSON Catherine	Maître de Conférences *
	M.	JOSEPH David	Maître de Conférences *
	M.	PENAUD Jacques	Maître de Conférences
	Mme	MAYER-COUPIN Florence	Assistante
Sous-section 57-02 Chirurgie Buccale, Pathologie et Thérapeutique, Anesthésiologie et Réanimation	Mme	<u>GUILLET-THIBAUT Julie</u>	Maître de Conférences *
	M.	BRAVETTI Pierre	Maître de Conférences
	Mme	PHULPIN Bérengère	Maître de Conférences *
	M.	DELAITRE Bruno	Assistant
	Mme	KICHENBRAND Charlene	Assistante *
Sous-section 57-03 Sciences Biologiques (Biochimie, Immunologie, Histologie, Embryologie, génétique, Anatomie pathologique, Bactériologie, Pharmacologie)	M.	<u>YASUKAWA Kazutoyo</u>	Maître de Conférences *
	M.	MARTRETTE Jean-Marc	Professeur des Universités *
	Mme	EGLOFF Claire	Assistante *
Sous-section 58-01 Odontologie Conservatrice, Endodontie	M.	<u>MORTIER Eric</u>	Maître de Conférences *
	M.	AMORY Christophe	Maître de Conférences
	M.	BALTHAZARD Rémy	Maître de Conférences *
	M.	ENGELS-DEUTSCH Marc	Maître de Conférences
	M.	GEVREY Alexis	Assistant
	Mme	GEBHARD Cécile	Assistante
Sous-section 58-02 Prothèses (Prothèse conjointe, Prothèse adjointe partielle, Prothèse complète, Prothèse maxillo-faciale)	M.	<u>DE MARCH Pascal</u>	Maître de Conférences
	M.	SCHOVER Jacques	Maître de Conférences
	Mme	VAILLANT Anne-Sophie	Maître de Conférences *
	Mme	CORNE Pascale	Maître de Conférences Associé *
	M.	GILLET Marc	Assistant
	M.	HIRTZ Pierre	Assistant *
	M.	KANNENGIESSER François	Assistant
	Mme	MOEHREL Bethsabée	Assistante *
	M.	VUILLAUME Florian	Assistant
Sous-section 58-03 Sciences Anatomiques et Physiologiques Occlusodontiques, Biomatériaux, Biophysique, Radiologie	Mme	<u>STRAZIELLE Catherine</u>	Professeur des Universités *
	Mme	MOBY Vanessa (Stutzmann)	Maître de Conférences *
	M.	SALOMON Jean-Pierre	Maître de Conférences
	M.	HARLE Guillaume	Assistant Associé

Souligné : responsable de la sous-section * temps plein

Mis à jour le 16.11.2016

**ECHECS DE TRACTION ORTHO-CHIRURGICALE :
TRANSPLANTATION OU IMPLANTOLOGIE ?**

Remerciements

A notre juge et président de thèse :

Monsieur le professeur Jean-Marc MARTRETTE

Docteur en Chirurgie Dentaire

Professeur des Universités-Praticien Hospitalier

Doyen de la Faculté d'Odontologie de Nancy

Chef du service d'Odontologie du CHU de Nancy

Docteur en Sciences Pharmacologiques

Habilité à diriger des Recherches

Sous-section : Sciences biologiques (Biochimie, Immunologie, Histologie,

Embryologie, Génétique, Anatomie Pathologique, Bactériologie, Pharmacologie).

*Vous nous avez fait l'honneur
d'accepter la présidence de ce jury
et nous vous remercions pour l'intérêt
que vous nous avez témoigné.*

*Veillez trouver ici
le témoignage de notre reconnaissance
et de notre profond respect*

A notre Juge et directeur de thèse :

Monsieur Pierre-Henri ESNAULT

Docteur en Chirurgie de Dentaire

Spécialiste qualifié en chirurgie orale

Vice-président de la Commission Médicale d'Etablissement

Chef du Service d'Odontologie du Centre Hospitalier Emile DURKHEIM

Praticien coordinateur de la Chirurgie Ambulatoire

*Nous vous remercions chaleureusement
d'avoir accepté de diriger notre travail.*

*Qu'il vous soit témoigné
notre profonde reconnaissance pour toutes les connaissances
que vous nous avez apporté ainsi que l'envie et la motivation
que vous nous avez donné
pour la pratique de l'odontologie chirurgicale.*

A notre juge et co-directrice de thèse :

Docteur Julie Guillet

Docteur en Chirurgie Dentaire

Ancien interne

Ancien Assistant Hospitalo-Universitaire

Maître de Conférences des Universités

Praticien Hospitalier responsable de la sous-section :

Chirurgie buccale, pathologie et thérapeutique, anesthésiologique et réanimation.

Vous nous avez fait l'honneur
d'accepter la co-direction de notre travail.

Nous vous remercions chaleureusement
de votre enseignement clinique et théorique.

Trouvez dans ce travail,
l'expression de notre respectueuse reconnaissance.

A notre Juge :

Docteur Stéphane Génin

Docteur en Chirurgie Dentaire

Spécialiste qualifié en Orthodontie

Vous nous avez fait l'honneur
d'accepter de prendre place dans ce jury.

Nous vous remercions pour vos précieux conseils
et de l'intérêt que vous avez témoigné à notre travail.

Veillez trouver ici le témoignage
de notre reconnaissance et de notre amitié.

A **Aline**, ma femme depuis le 3 septembre dernier ! Nous avons vécu déjà tant de belles choses tous les deux, depuis ce concours de première année de médecine, dans le « congélo » du parc des expositions ! Je suis infiniment fier d'être à tes côtés depuis déjà bientôt 7 ans. Que de beaux projets à venir ensemble.. Je t'aime.

A **mes parents**, la voilà enfin cette thèse !!! Merci pour votre amour, et toutes les belles valeurs que vous m'avez transmises. Me voilà majeur, vacciné, marié, et thésé !

A mes frères et sœur **Camille, Henri et Nicolas**, une belle fratrie, et que de bons moments passés tous ensemble. Je vous aime et vous souhaite que du bonheur.

A mes **grands parents** qui ont toujours été à mes côtés et pour qui j'ai une profonde admiration.

A mes trois témoins de mariage **Clément, Maxime et Arthur**. Vous êtes mes amis fidèles à mes côtés depuis le début des études, et j'espère que nous garderons toujours ce lien particulier qui nous unit.

A **Lucas**, avec qui j'ai partagé de superbes moments pendant nos études. Je te souhaite plein de bonheur, et n'oublie pas.. la lorraine et rouge !

A **Thomas, Simon, et Jessica**, pour tous les bons moments partagés pendant les différents stage de T1 en service d'odontolo..otolo..odoloo.. enfin vous avez compris ☺

A mes binômes de clinique **Bruno, Anthony, Brice, et Marion**. Vous avez été les premiers à me mettre les mains dans des bouches bien dégeu... ça mérite vraiment un remerciement ? ☺

A mes **binôme de D2**, j'ai passé une très belle année de D3 à vos côtés, j'espère ne pas vous avoir trop appris n'importe quoi... !

A **Pierre Hubert**, cette semaine de vélo dans les Alpes l'été dernier a vraiment été magnifique. J'espère partager d'autres bons moments sportifs avec toi, mais aussi quelques pintes au Vedette !

A **Franky, Noomane, Kevin, Pierre M.** pour tous ces bons moments sportifs remplis de sueur et de fibre de carbone passés ensemble.

Aux **praticiens** et aux **assistantes** du cabinet dentaire de Lunéville. Vos avis aiguisés me sont précieux, et votre aide est vraiment appréciable.

A tous ceux avec qui j'ai pu passer de bons moments et partager de bonnes bières au Vedette.

ECHECS DE TRACTION ORTHO-CHIRURGICALE:
TRANSPLANTATION OU IMPLANTOLOGIE ?

Sommaire

1. Introduction

2. Généralités

2.1. Définitions

- 2.1.1. Germe dentaire
- 2.1.2. Dent en rétention
- 2.1.3. Dent incluse
- 2.1.4. Dent en désinclusion
- 2.1.5. Dent enclavée

2.2. Embryologie

- 2.2.1. Développement du maxillaire
- 2.2.2. Développement de la mandibule
 - 2.2.2.1. Formation de la branche horizontale
 - 2.2.2.2. Formation de la région symphysaire
 - 2.2.2.3. Formation de la branche montante
- 2.2.3. Développement des arcades dentaires

3. Traction ortho-chirurgicale

3.1. Indications / Contre-indications

- 3.1.1. Dent en situation d'inclusion
- 3.1.2. Résorption radiculaire des dents adjacentes
- 3.1.3. Dent en voie d'éruption dans la muqueuse alvéolaire

3.2. Protocole opératoire

- 3.2.1. Examens radiologiques
- 3.2.2. Temps orthodontique pré-chirurgical
- 3.2.3. Temps chirurgical
 - 3.2.3.1. Dégagement chirurgical
 - 3.2.3.2. Fixation du moyen d'ancrage
- 3.2.4. Temps orthodontique

3.3. Situations à risques

- 3.3.1. Risques liés au patient
- 3.3.2. Risques liés à l'anatomie de la dent incluse
- 3.3.3. Risques liés à la position de la dent incluse

3.4. Echecs de traction

3.4.1. D'ordre dentaire

3.4.1.1. Décollement du système d'attache

3.4.1.2. Résorption radiculaire des dents adjacentes

3.4.1.3. Ankylose de la dent tractée

3.4.2. D'ordre parodontal

3.4.2.1. Manque ou absence de gencive attachée

3.4.2.2. Déhiscences osseuses

4. Transplantation

4.1. Définitions

4.2. Indications

4.3. Protocole opératoire

4.3.1. Phase de mobilisation

4.3.2. Phase de transplantation

4.3.3. Contention

4.3.4. Surveillance clinique et radiologique

4.4. Limites du traitement

4.4.1. Résorption radiculaire

4.4.1.1. Résorption de surface

4.4.1.2. Résorption inflammatoire

4.4.2. Ankylose / cicatrisation de remplacement

5. Implantologie

5.1. Fin de la croissance osseuse

5.2. Implantologie conventionnelle

5.2.1. Extraction / Implantation différée

5.2.2. Extraction / Implantation immédiate

5.3. Transfixation de la dent incluse

5.3.1. Indications et examen préopératoire

5.3.2. Technique opératoire

5.3.3. Contrôle post-opératoire

5.3.4. Cas cliniques

6. Arbre décisionnel

7. Conclusion

Table des figures

Figure 1: dent incluse, dent en inclusion partielle, dent en désinclusion	23
Figure 2 : développement de la face à la fin de la 5ème semaine (Larsen)	24
Figure 3 : formation du processus médian intermaxillaire (Larsen)	25
Figure 4 : points d'ossification du maxillaire (Aknin)	26
Figure 5 : orientation des sutures reliant la base du crâne au massif facial (Aknin) ..	27
Figure 6 : sutures transversales et antéro-postérieures	28
Figure 7 : croissance osseuse de la mandibule (Aknin).....	30
Figure 8 : formation de la branche montante de la mandibule (Aknin	31
Figure 9 : âge moyen de la fin de l'édification radiculaire (Korbendau et Patti 2005)	34
Figure 10 : diagramme de HURME : âge moyen d'éruption dentaire avec un intervalle de variation d'un écart-type de part et d'autre de chaque moyenne. (1949)	35
Figure 11 : exemple d'inclusion de 13 et 23, dont l'édification radiculaire est terminée, chez un patient de 15 ans.....	36
Figure 12 : éruption de 13 guidée par la face distale de la racine de 12 (Korbendau)	37
Figure 13 : résorption radiculaire d'une incisive latérale due à l'éruption ectopique d'une canine	38
Figure 14 : évolution de 23 en position vestibulaire.....	39
Figure 15 : évolution de 23 dans la muqueuse alvéolaire, à proximité de la ligne muco-gingivale.....	39
Figure 16 : sans traitement, 23 a continué son évolution dans la muqueuse alvéolaire	39

Figure 17 : nécessité d'ouverture de l'espace entre 42 et 44 afin de mettre en place 43 (Dr Esnault).....	41
Figure 18 : dispositif d'ouverture d'espace, par fermeture de diastèmes.....	42
Figure 19 : recul de 24 et 25 via des mini-vis d'ancrage (BASSIGNY).....	43
Figure 20 : inclusion de 23 en position intermédiaire (Dr Boileau)	46
Figure 21: levée d'un lambeau d'épaisseur partielle (Dr Boileau).....	46
Figure 22 : lambeau déplacé latéralement (Dr Boileau)	46
Figure 23 : délimitation du lambeau.....	47
(Korbendau)	47
Figure 24 : incision à biseau interne (Korbendau)	47
Figure 25 : dégagement.....	47
et collage de l'attache	47
Figure 26 : de la dent incluse : lambeau repositionné apicalement.....	47
Figure 27 : tracé d'incision palatine (Korbendau)	49
Figure 28 : décollement de la muqueuse palatine (Korbendau)	49
Figure 29 : préservation de la papille bunoïde et maintien du lambeau par une ligature (Korbendau).....	49
Figure 30 : canines supérieures en inclusion palatines bilatérales (Korbendau).....	50
Figure 31 : lambeau unique pour dégager les deux canines incluses en position palatine (Korbendau)	50
Figure 32 : lambeau replacé en position initiale avec fenestrations (korbendau).....	50
Figure 33 : dispositif d'ancrage destiné à être collé, avec sa ligature.....	52
Figure 34 : plaque de Hawley avec système de traction	53

Figure 35 : description du dispositif : 1: Crochet d'Adams; 2: tube vestibulaire; 3: Boucle horizontale pour enmagasiner l'énergie et pour déterminer un plan de déplacement; 4: bras du ressort: 5: crochet ressort	53
Figure 36 : images tomодensitométriques d'une dent angulée	57
Figure 37 : différentes classes en fonction de la position de la couronne de la canine incluse en position palatine.....	59
Figure 38 : canine incluse en position palatine, situation en classe 1	59
Figure 39 : canine incluse en position palatine, situation en classe 2	59
Figure 40 : canine incluse en position palatine, situation en classe 3	59
Figure 41 : classification de Mupparapu 2002	61
Figure 42 : stades de superposition de la canine avec l'incisive sur la racine de l'incisive latérale (d'après Stivaros, et al.....	62
Figure 43 : angle entre l'axe de la canine et la ligne médiane (d'après Stivaros et Al.)	63
Figure 44 : (a et b) cas clinique de forte angulation d'une canine incluse	63
Figure 45 : tracé d'incision dans la région prémolaire mandibulaire.....	65
Figure 46 : première prémolaire mandibulaire incluse (Dr Esnault).....	66
Figure 47 : examen en 3 dimensions, montrant les rapports entre la couronne de 44 et le foramen mentonier (Dr Esnault).....	66
Figure 48 : cheminement buccal du nerf lingual	67
Figure 49 : deuxième prémolaire mandibulaire incluse (Dr Esnault)	68
Figure 50 : coupes issues d'un examen radiographique en 3 dimensions. 45 en position linguale. (Dr Esnault).....	68
Figure 51 : émergence du complexe vasculo nerveux palatin postérieur.....	69

Figure 52 : vue endobuccale d'une chaînette fracturée nécessitant une ré-intervention chirurgicale chez un patient de 14 ans.....	70
Figure 53 : répartition des résorptions des dents adjacentes à une canine incluse .	72
Figure 54 : retard d'éruption de 13 et éruption ectopique de 23	72
Figure 55 : résorption de la racine de 12 suite à la traction ortho-chirurgicale de 13	73
Figure 56 : 13 et 23 incluses, présence de résorptions au niveau de 22 (a, b, c)	74
Figure 57: résorption radiculaire de 22 suite à la traction orthochirurgicale de 23	75
Figure 58 : rupture du ligament alvéolo-dentaire, créant une ankylose	76
Figure 59 : examen tomодensitométrique, coupe axiale parallèle au plan palatin, L'angle disto-vestibulaire de 23 présente une hypodensité dentinaire. Le ligament desmodontal est absent.	78
Figure 60 : examen tomодensitométrique, reconstruction panoramique curviligne dentascan.	78
Figure 61: 23 après extraction, zone d'ankylose	78
Figure 62: radiographie panoramique, 43 en cours de traction ortho-chirurgicale	79
Figure 63 : manque de gencive attachée au niveau du collet de 43.....	80
Figure 64: récession gingivale palatine après traction ortho-chirurgicale	80
Figure 65 : 25 incluse, résorption radiculaire externe de 24	81
Figure 66 : déhiscence vestibulaire de la racine de 25.....	81
Figure 67 : taux de réussite en fonction de l'âge	85
Figure 68 : obturation d'un point d'ankylose à l'IRM	89
Figure 69 : premier temps opératoire.....	90

Figure 70 : coupe de desmodonte après stimulation. La quantité de cellules activées est importante, et l'épaisseur du tissu est parcourue par des vaisseaux sanguins assurant leur nutrition même après transplantation.....	91
Figure 71 : second temps opératoire	91
Figure 72 : attelle TTS collée à l'aide de résine composite sur la face vestibulaire de dents traumatisées	93
Figure 73 : modèle en plâtre aménagé au niveau du futur site de transplantation, et la gouttière thermoformée.	93
Figure 74 : sutures préconisées par Gault après une transplantation. Les sutures vestibulaires et palatines collées en face vestibulaires empêchent la dent de sortir de son alvéole.....	94
Figure 75 : contention de Gault.....	94
Figure 76 : cas clinique d'une résorption inflammatoire suite à une transplantation .	98
Figure 77 : ankylose de la zone cervicale d'une prémolaire mandibulaire transplantée.	99
Figure 78 : courbe moyenne de taux de croissance de la taille en cm, des sutures maxillo-faciales et des condyles en mm chez les garçons.	102
Figure 79 : radiographie d'une main gauche avant le pic de croissance	103
Figure 80 : radiographie de la main gauche d'un adulte	103
Figure 81 : coupe frontale et coupe axiale issues de l'examen radiologique CBCT. Présence d'un abcès autour de la canine incluse.	105
Figure 82 : site opératoire après extraction de la canine incluse (flèche jaune). La paroi vestibulaire (flèche grise) est conservée	106
Figure 83 : comblement osseux de l'alvéole avec de l'os allogène.....	106
Figure 84 : coupe axiale et coupe frontale montrant la bonne prise du greffon osseux.	106

Figure 85 : photographie de l'implant en place. La flèche jaune montre le volume osseux obtenu grâce à la greffe.	107
Figure 86 : radiographie post-interventionnelle. L'implant est parfaitement positionné.	107
Figure 87 : conséquence de l'extraction de canine incluse au maxillaire.	108
Figure 88 : conséquence possible de l'extraction d'une canine incluse	109
Figure 89 : situation pré-opératoire : la couronne de la canine incluse se trouve sur la trajectoire du futur implant.	111
Figure 90 : implantation immédiate de l'implant après extraction de la canine incluse. L'espace laissé par la canine est comblé avec du Bio-Oss® recouvert d'une membrane résorbable.....	111
Figure 91 : radiographie post-opératoire de l'implant mis en place.	111
Figure 92 : vue occlusale et vestibulaire d'implants posés au contact de tissu dentaire chez un chien.....	114
Figure 93 : vue occlusale et vestibulaire d'implants posés au contact de tissu dentaire chez un chien.....	115
Figure 94 : agrandissement de la coupe précédente : présence d'un tissu conjonctif entre l'implant et le tissu dentaire. Notons aussi la persistance du ligament alvéolo-dentaire entre l'os alvéolaire et le fragment dentaire.	115
Figure 95 : canine supérieure droite incluse	120
Figure 96 : vue exo-buccale de la situation clinique	120
Figure 97 : simulation de l'implantation.....	121
Figure 98 : déroulement de l'intervention.....	121
Figure 99 : contrôle post-opératoire à 12 mois	122

Figure 100 : vue vestibulaire du cas clinique. Persistance de 53 qui devient mobile.	123
Figure 101 : planification de l'implantation à l'aide d'un logiciel d'IAO	124
Figure 102 : mise en place de l'implant dans l'alvéole de 53.....	124
Figure 103 : radiographie post -interventionnelle.....	124
Figure 104 : arbre décisionnel	126

1. INTRODUCTION

Avec une prévalence de 2% dans la population générale, l'inclusion de la canine maxillaire est la plus fréquente dans le secteur antérieur. Elle représente un véritable défi fonctionnel et esthétique afin de la mettre en occlusion sur l'arcade dentaire, puisque sa prise en charge pluri-disciplinaire nécessite des compétences en chirurgie ainsi qu'en orthodontie.

Le traitement par traction ortho-chirurgicale est la technique la plus communément pratiquée, puisque le taux de réussite important de cette thérapeutique permet de traiter la majorité des cas. Il existe cependant un nombre non négligeable d'échecs, qui peuvent s'avérer délétères pour le patient car ils peuvent mener à l'avulsion de la dent incluse, mais aussi des dents adjacentes lorsque celles-ci sont résorbées par la présence intime de la dent en cours de traction. Les répercussions esthétiques et fonctionnelles sont alors irréversibles, et un traitement alternatif devra alors être envisagé.

Dans ce travail, après avoir détaillé les étapes de la technique classique de traction ortho-chirurgicale, nous étudierons les différentes situations pouvant mener à un échec du traitement.

Dans un second temps, nous chercherons à savoir si la transplantation de la dent incluse est à l'heure actuelle une bonne alternative en détaillant plus particulièrement une technique se déroulant en deux temps opératoires.

Enfin, le traitement par implantologie conventionnelle sera aussi envisagé puisque nous possédons un recul clinique important sur ce type d'intervention et nous évoquerons une technique novatrice consistant à transfixer la dent incluse par un implant.

2. GENERALITES

2.1. Définitions

2.1.1. Germe dentaire

Un germe dentaire d'une dent permanente correspond au stade primitif d'une dent, depuis le stade de bourgeon jusqu'à la maturation complète de la dent, c'est-à-dire jusqu'à ce que l'édification radiculaire soit achevée.

2.1.2. Dent en rétention

Une dent en rétention est une dent immature, gênée dans son éruption, et qui conserve un potentiel évolutif. L'édification radiculaire n'est pas terminée (apex ouvert). Avec la maturation de la dent, la rétention évolue vers l'inclusion ou l'enclavement.

2.1.3. Dent incluse

Une dent incluse est une dent mature retenue dans l'os et qui est absente sur l'arcade après sa date normale d'éruption et dont le sac péri-coronaire ne présente pas de communication avec la cavité buccale. Une dent incluse est recouverte ou non de tissu osseux, mais totalement par la muqueuse buccale.

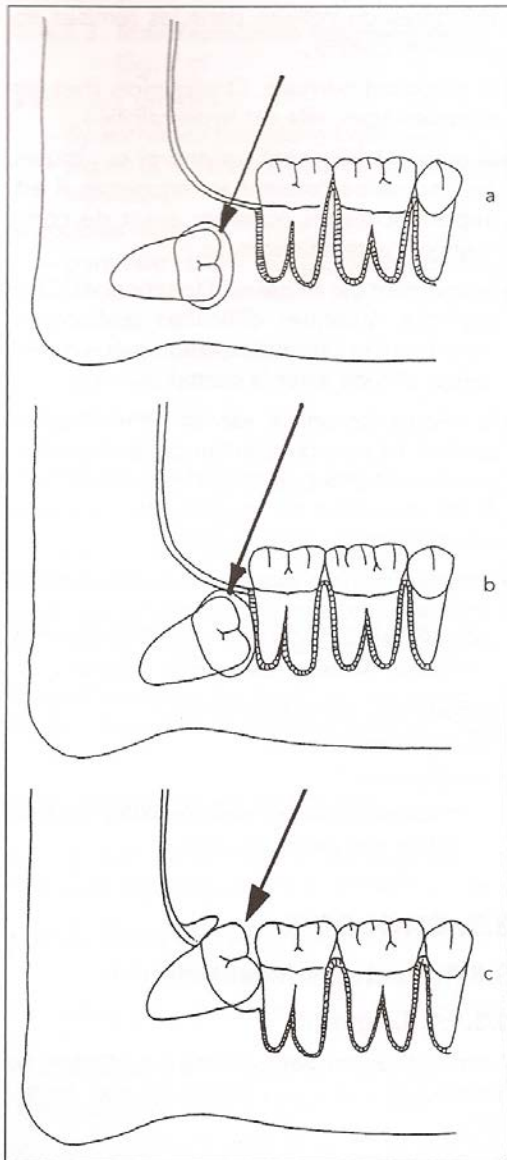
- **Inclusion partielle** : la dent incluse ainsi que son sac péri-coronaire sont entourés de tissu osseux, mais aussi de tissu ostéo-fibreux.
- **Inclusion totale** : la dent incluse et son sac péri-coronaire sont totalement entourés de tissu osseux.

2.1.4. Dent en désinclusion

Une dent est en désinclusion lorsque, préalablement incluse ou enclavée, elle devient plus ou moins exposée au milieu buccal, au-delà de la date physiologique d'éruption.

2.1.5. Dent enclavée

Une dent enclavée est une dent mature, incluse ou non, dont l'éruption s'arrête du fait d'un obstacle. L'obstacle étant éliminé, une dent qui conserve un potentiel évolutif peut poursuivre son éruption.



Dent en inclusion totale: la dent ainsi que son sac péricoronaire sont entièrement entourés de tissu osseux.

Dent en inclusion partielle: La dent et son sac péricoronaire sont entourés de tissu osseux, mais également de tissu ostéo-fibreux.

Dent en désinclusion: le sac péricoronaire est ouvert, et la dent est exposée au milieu extérieur.

Figure 1: dent incluse, dent en inclusion partielle, dent en désinclusion

2.2. Embryologie

La face humaine se développe entre la 4^{ème} et la 10^{ème} semaine, par la fusion de cinq bourgeons faciaux : le bourgeon fronto-nasal, une paire de bourgeons maxillaires et une paire de bourgeons mandibulaires.

Au cours de la 5^{ème} semaine, deux placodes nasales olfactives ectodermiques épaissies se développent sur le bourgeon fronto-nasal, pour ensuite s'invaginer et former les cupules olfactives, chacune de celles-ci divise le bourgeon fronto-nasal en bourgeons nasaux interne et externe (Larsen 2011).

La 5^{ème} semaine est aussi marquée par la formation du stomodéum, qui constitue la partie antérieure de la bouche primitive. Il se retrouve séparé du reste de la cavité buccale par la membrane pharyngienne qui s'ouvre à J24 (Encha-Razavi et Escudier 2008).

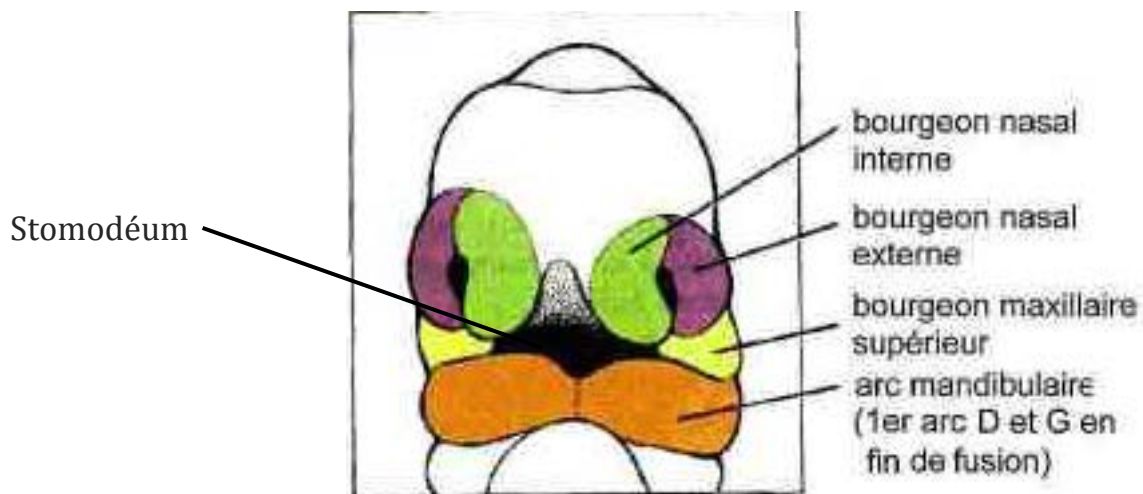


Figure 2 : développement de la face à la fin de la 5ème semaine (Larsen)

La 7^{ème} semaine est marquée par la fusion des extrémités inférieures des bourgeons nasaux internes qui donne naissance au processus médian intermaxillaire. Les bords médians des bourgeons maxillaires grandissent jusqu'à rencontrer le processus médian, qui est à l'origine du philtrum de la lèvre supérieure.

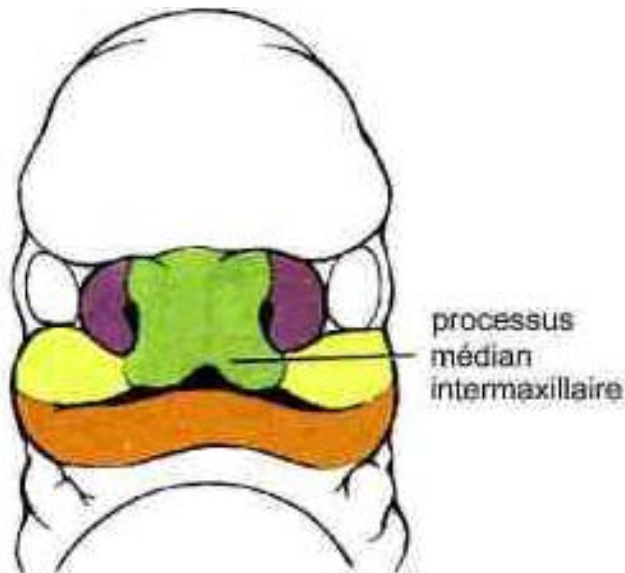


Figure 3 : formation du processus médian intermaxillaire (Larsen)

Entre les 8^{ème} et 9^{ème} semaines, le palais primaire se forme par le développement des processus palatins (issus des bourgeons maxillaires) qui plongent dans l'oropharynx, de part et d'autre de la langue. L'abaissement de cette dernière permet le changement d'orientation (horizontalisation) des processus palatins, leur rencontre et leur fusion sur la ligne médiane à la 10^{ème} semaine. Le palais secondaire se forme après la coalescence des processus palatins et du palais primaire, rejoint par la cloison nasale. La partie antérieure du palais va alors s'ossifier, alors que sa partie postérieure deviendra musculaire (Encha-Razavi et Escudier 2008).

2.2.1. Développement du maxillaire

L'os maxillaire est un os pair, qui forme avec son homologue du côté opposé la plus grande partie de la mâchoire supérieure. Creusé d'un sinus qui occupe les 2/3 supérieurs de l'épaisseur de l'os, le maxillaire s'articule avec les autres os environnant au niveau de 3 apophyses : palatine, supérieure (ou montante) et pyramidale.

Deux points d'ossification pour chaque héli-maxillaire apparaissent de part et d'autre de la suture incisivo-canine vers la 6^{ème} semaine (AKNIN 2007) :

- Le 1^{er} point antérieur : pré-maxillaire (noté A sur le schéma ci-dessous)
- Le 2^{ème} point postérieur: post-maxillaire (noté B sur le schéma ci-dessous)

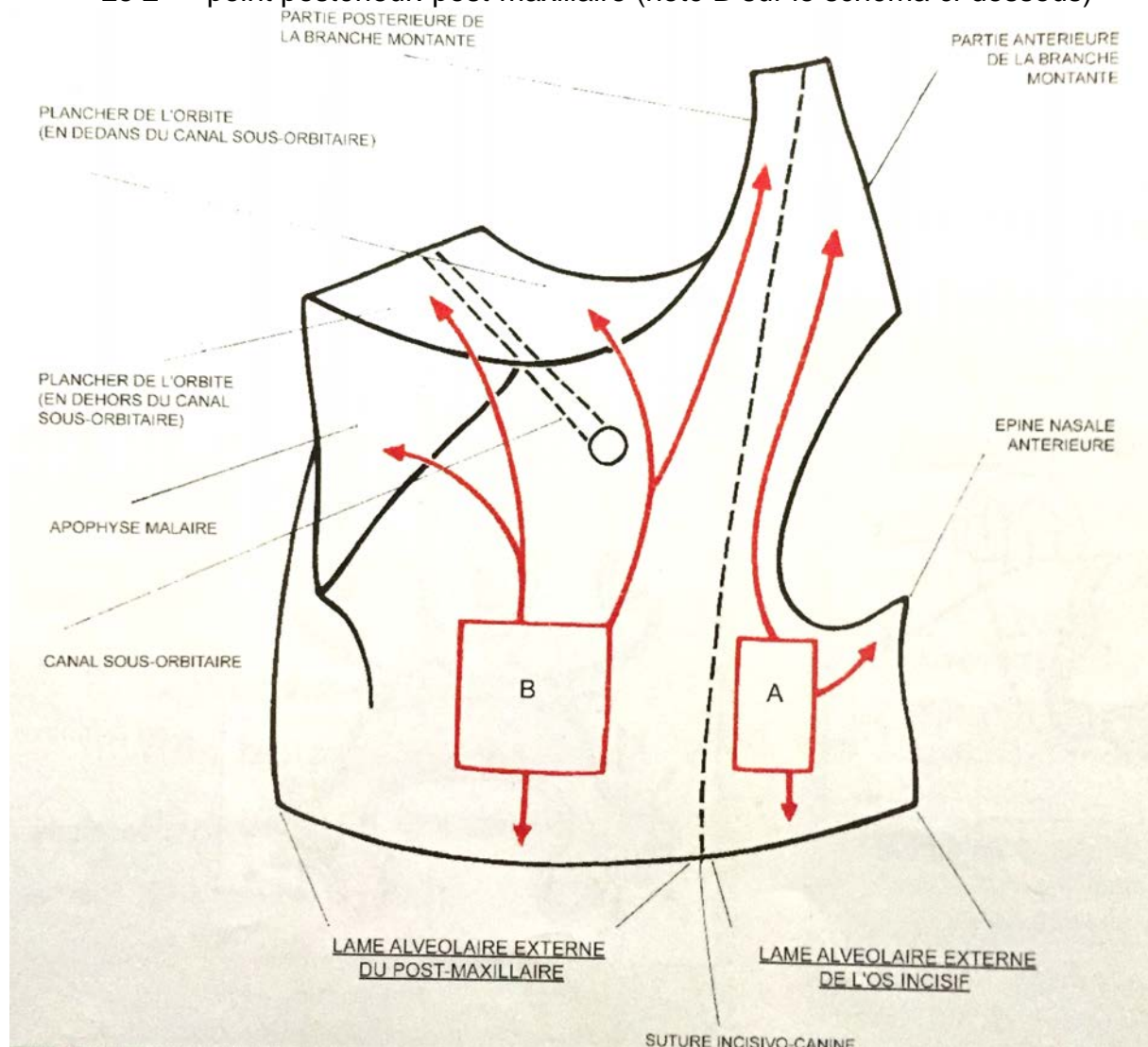


Figure 4 : points d'ossification du maxillaire (Aknin)

Le maxillaire est peu développé à la naissance et le plancher de l'orbite est très proche de la voûte palatine. Entre les deux, on trouve une petite masse osseuse qui contient les germes dentaires en développement. Le sinus maxillaire va se former via la croissance verticale du complexe naso-maxillaire, et va croître jusqu'à environ l'âge de 16 ans.

L'orientation des sutures (fronto-nasale, zygomatoco-maxillaire, temporo-zygomatique, et ptérygo-maxillaire) reliant la base du crâne au massif facial ainsi que le jeu de la musculature va induire une croissance du maxillaire vers le bas, et vers l'avant.

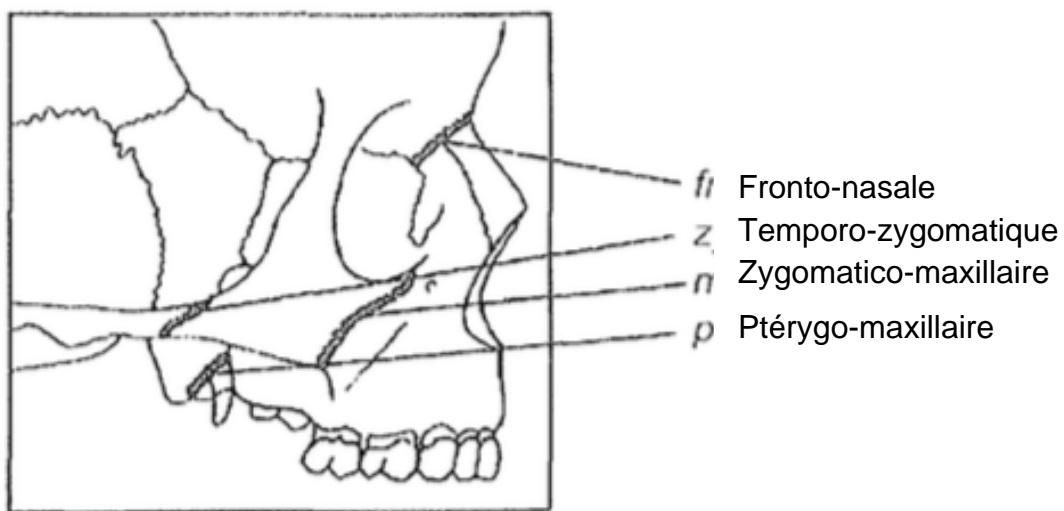


Figure 5 : orientation des sutures reliant la base du crâne au massif facial (Aknin)

Les sutures transversales du maxillaire permettent son accroissement dans le sens antéro-postérieur :

- suture incisivo-canine (ou prémaxillo-maxillaire)
- suture maxillo-palatine (ou palatine transverse)

La croissance du maxillaire dans le sens transversal se fait grâce aux sutures antéro-postérieures (Bassigny et Canal 1983) :

- suture inter-incisive
- suture inter-maxillaire
- suture inter-palatine

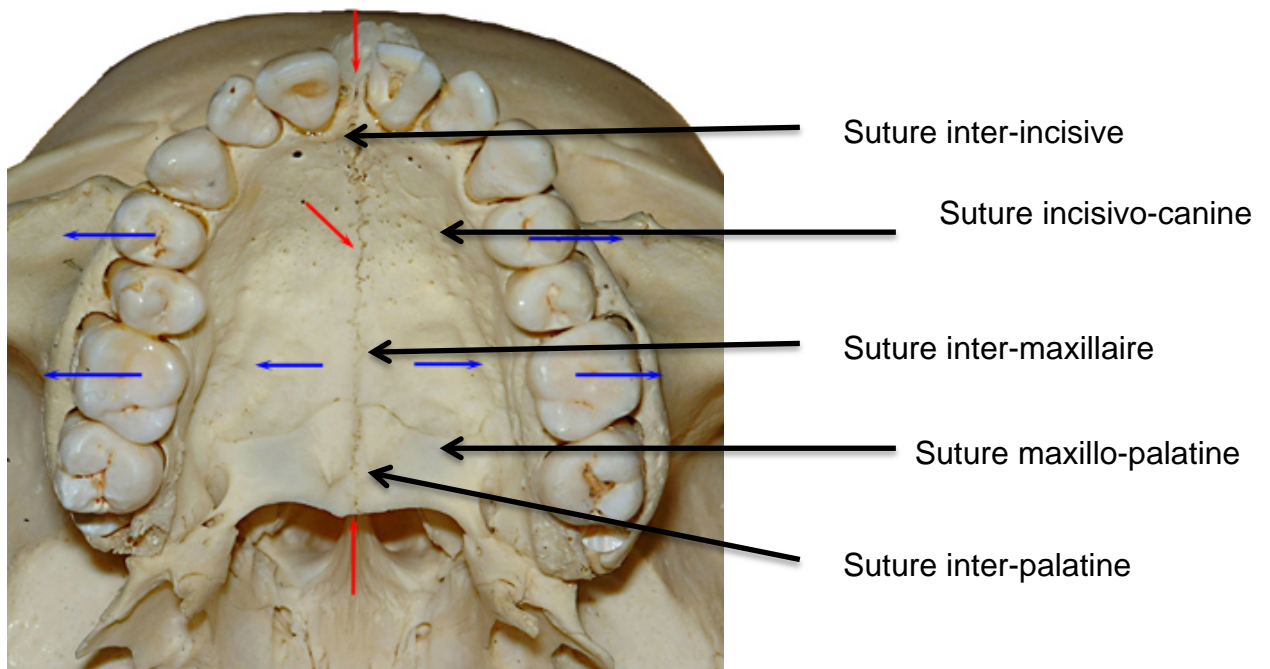


Figure 6 : sutures transversales et antéro-postérieures

2.2.2. Formation de la mandibule

Contrairement aux deux maxillaires, l'os mandibulaire est impair, médian, et constitue le seul os mobile de la face, articulé avec l'os temporal via l'articulation temporo-mandibulaire.

Son origine est complexe, puisqu'il s'agit à la fois d'un os de membrane (car une partie dérive du tissu conjonctif) et d'un os de substitution (par transformation de zones cartilagineuses : le cartilage de Meckel) (Mugnier 1964).

La mandibule se développe au cours de la vie intra-utérine à partir du 40^{ème} jour en formant deux hémi-mandibules, qui se souderont sur la ligne médiane (Larsen 2011).

2.2.2.1. Formation de la branche horizontale

Au milieu du 2^{ème} mois de la vie intra-utérine, un noyau osseux principal apparaît dans le tissu conjonctif, en arrière de ce qui sera le futur foramen mentonnier.

Ce noyau s'étend :

- en avant en entourant le nerf mentonnier, et forme le foramen du même nom
- en arrière, horizontalement
- en bas, verticalement

La future branche horizontale a une forme de gouttière ouverte vers le haut, et contient le paquet vasculo-nerveux mandibulaire inférieur, ainsi que les follicules dentaires (STRICKER et RAPHAEL 1993).

2.2.2.2. Formation de la région symphysaire

Deux points d'ossification vont apparaître vers la 10^{ème} semaine au sein du tissu conjonctif dans chaque hémi-mandibule. Celles-ci vont venir se souder sur la ligne médiane vers le 9^{ème} mois, avec le prolongement antérieur de l'os mandibulaire.

La trace de cette soudure n'est plus visible après 2 ans, grâce à de nombreux modelages qui vont permettre la formation du volume mentonnier, via des modifications par apposition/ résorption osseuse.

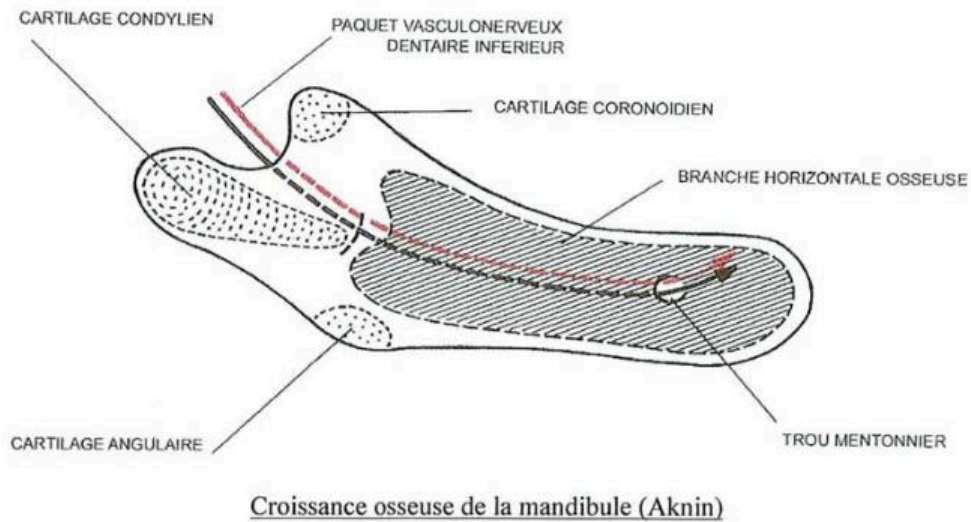


Figure 7 : croissance osseuse de la mandibule (Aknin)

2.2.2.3. Formation de la branche montante

Entre les 3^{ème} et 4^{ème} mois, apparaissent 3 cartilages :

- Le cartilage angulaire
- Le cartilage coronoïdien
- Le cartilage condylien

Les deux premiers sont des cartilages transitoires, qui disparaîtront assez rapidement, et seront remplacés par du tissu osseux.

En revanche, le cartilage condylien est beaucoup plus important dans la croissance de la branche montante. Il commence à s'ossifier dès qu'il est formé, en débutant sur sa portion la plus basse, pour continuer en haut, et en arrière.

La croissance de ce cartilage condylien chez l'homme est continue jusqu'à environ l'âge de 21 ans, voire même parfois plus.

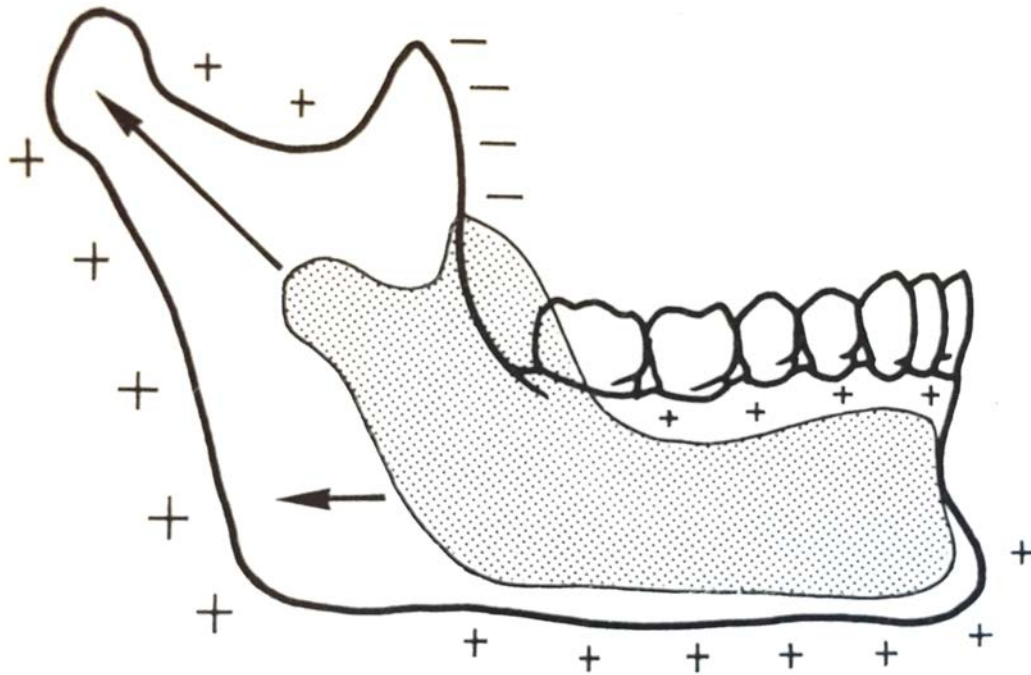


Figure 8 : formation de la branche montante de la mandibule (Aknin)

2.2.3. Formation des arcades dentaires

Les arcades dentaires se forment sur une durée d'une vingtaine d'années, avec des phases d'activité durant lesquelles apparaissent des groupes de dents, mais aussi avec des phases de stabilité sans modification apparentes de la denture (Bassigny et Canal 1983).

Afin de séquencer cette évolution, Demogé a décrit 10 stades, qui peuvent être regroupés en 3 grandes phases :

- Denture temporaire : stade 1 et 2
- Denture mixte : stade 3 à 5
- Denture adulte : stade 6 à 10

Stade 1 : phase de constitution de la denture temporaire

Cette période, qui a une durée d'environ 2 ans, commence par l'éruption de la première dent temporaire entre 4 et 6 mois, puis se prolonge avec l'apparition d'un type de dent tous les 6 mois. La séquence d'éruption est généralement celle-ci : incisives centrales / incisives latérales / 1^{ères} molaires / canines / 2^{èmes} molaires.

Stade 2 : phase de denture temporaire stable

Une fois les 20 dents lactéales sur l'arcade, il se passe une période d'environ 4 ans sans réelles modifications. On note la présence de diastèmes interincisifs de Bogue, dont l'absence pourra induire une future dysharmonie dento-maxillaire. Elle se termine lors de l'éruption d'une des premières molaires permanentes, ou lors de l'expulsion d'une incisive centrale temporaire.

Stade 3 : phase de constitution de la denture mixte

Elle débute en moyenne vers 6 ans, et se prolonge jusqu'à environ 8 ans, par l'apparition des premières dents définitives. La présence des diastèmes en denture temporaire permet de pallier la différence de taille des dents définitives par rapport aux dents déciduales. La séquence d'éruption est généralement celle-ci :

- au maxillaire : incisives centrales / 1^{ères} molaires / incisives latérales
- à la mandibule : 1^{ères} molaires / incisives centrales / incisives latérales

Stade 4 : phase de denture mixte stable

Cette phase dure de 2 à 3 ans, à partir de la mise en place fonctionnelle des incisives permanentes, jusqu'à la perte d'une première molaire temporaire, ou d'une canine temporaire. Elle est caractérisée par une stabilité dimensionnelle des arcades dentaires.

Stade 5 : phase de constitution de la denture adolescente

Au cours de cette phase, on observe l'évolution des canines et prémolaires permanentes. Elle se déroule en moyenne de 10 à 12 ans, et est caractérisée par une séquence d'éruption très variée, ainsi que des rythmes d'apparition parfois différents entre le maxillaire et la mandibule, mais aussi au sein de la même arcade.

La deuxième molaire définitive peut faire son éruption avant le remplacement des dents temporaires, dans ce cas les stades 5, 6 et 7 de Demogé sont réunis.

Stade 6 : phase de denture adolescente stable

Les canines et prémolaires définitives sont évoluées, et il n'y a plus de dents déciduales. C'est l'âge adéquat pour débiter un traitement orthodontique.

Stade 7 : phase de constitution de la denture jeune adulte

Eruption des deuxièmes molaires définitives.

Stade 8 : Phase de denture jeune adulte

Les deuxièmes molaires définitives sont en occlusion.

Stade 9 : phase de constitution de denture jeune adulte complète

Eruption des troisièmes molaires définitives

Stade 10 : phase de denture jeune adulte complète

Les troisièmes molaires définitives sont en occlusion

3. TRACTION ORTHO-CHIRURGICALE

3.1 Indications

3.1.1 Dent en situation d'inclusion

Comme nous l'avons défini, une dent incluse est une dent mature retenue dans le maxillaire et qui est absente sur l'arcade après sa date normale d'éruption, entourée de son sac péri-coronaire et sans communication avec la cavité buccale.

De manière générale, une dent commence son éruption quand le premier tiers de sa racine est édifié. Il s'écoule ensuite environ trois années entre l'émergence de la dent et la fermeture de son apex.

Lorsqu'un retard d'émergence est identifié, le stade d'édification radiculaire doit être examiné, afin de savoir si le processus éruptif est amorcé, avant de prendre une décision thérapeutique et envisager l'extraction de la dent lactéale ou le dégagement chirurgical (Becker 1998).

Le diagnostic différentiel est à faire avec une dent en situation de rétention, celle-ci ayant son apex ouvert, et possédant toujours un potentiel d'éruption.

	EMERGENCE	FERMETURE DE L'APEX
Incisives centrales mandibulaires	7 ans	9 ans
Premières molaires	6 ans	9-9,5 ans
Incisives latérales mandibulaires	7,5 ans	9,5 ans
Incisives centrales maxillaires	7 ans	10 ans
Incisives latérales maxillaires	8 ans	11 ans
Canines mandibulaires et prémolaires	9-10 ans	12-13 ans
Premières prémolaires maxillaires	10-11 ans	13-13 ans
Canines maxillaires et secondes prémolaires	11-12 ans	14-15 ans
Deuxièmes molaires	12 ans	15 ans

Figure 9 : âge moyen de la fin de l'édification radiculaire (Korbendau et Patti 2005)

L'absence d'émergence de la dent définitive, et/ou la persistance d'une dent temporaire sur l'arcade doit conduire le praticien à comparer la formule dentaire de son patient, avec celle calculée pour une population du même âge.

Pour cela, il paraît utile d'utiliser le diagramme de HURME (1949). Ce dernier présente les âges moyens d'éruption ainsi que les écarts-types de part et d'autre de chaque moyenne, et ce pour chaque dent, en différenciant pour les garçons et les filles.

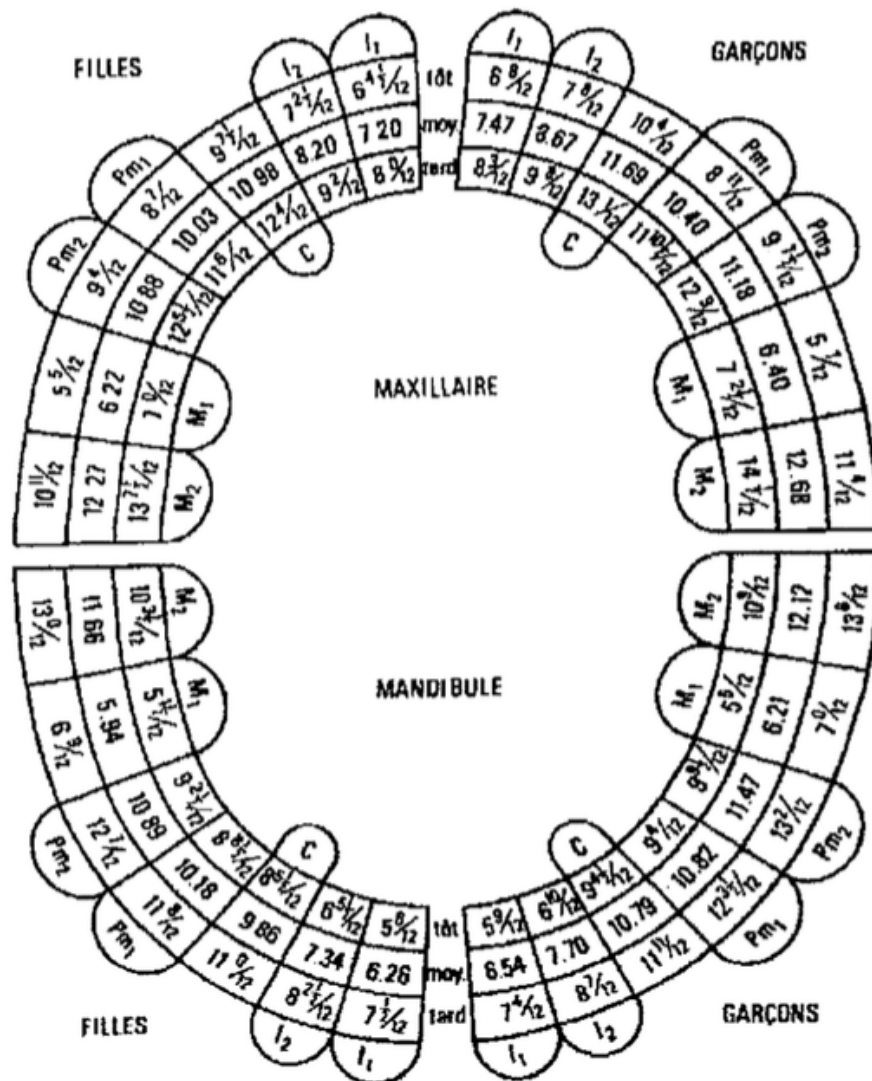


Figure 10 : diagramme de HURME : âge moyen d'éruption dentaire avec un intervalle de variation d'un écart-type de part et d'autre de chaque moyenne. (1949)

Par exemple, une fille de 13 ans n'ayant pas de canine supérieure définitive, fait partie des 2,5% des sujets les plus tardifs. Les chances statistiques que ce retard soit normal sont si faibles, qu'il faut chercher une autre explication.

Ces données servent de référence afin d'évaluer l'âge dentaire du patient, en comparaison avec l'âge civil, et d'affirmer qu'une dent n'a plus de potentiel éruptif, et est donc incluse.

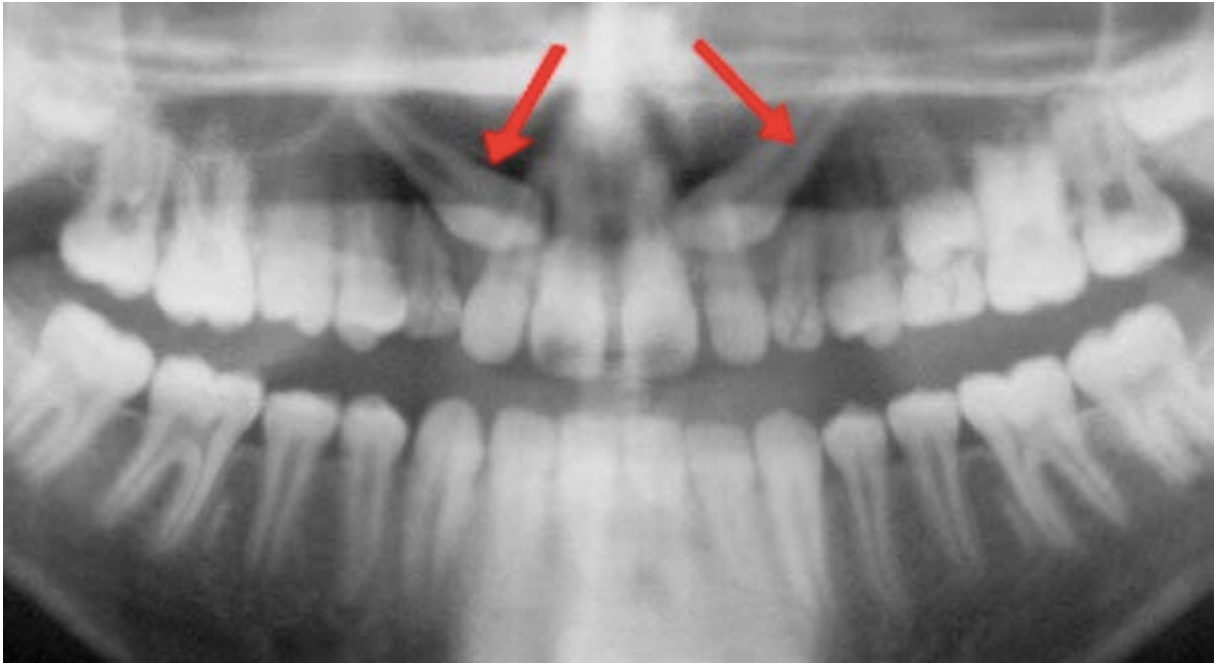

Figure 11 : exemple d'inclusion de 13 et 23, dont l'édification radiculaire est terminée, chez un patient de 15 ans

Les dents incluses n'ayant plus de capacité d'éruption, l'indication de mise en place d'un traitement ortho-chirurgical est donc posée.

3.1.2 Résorption radiculaire des dents adjacentes par éruption ectopique

La résorption radiculaire, ou rhizalyse, est un phénomène physiologique qui se produit sur les dents déciduales lors de l'éruption des dents définitives, mais qui peut être pathologique lorsqu'il s'intéresse à ces dernières.

De nombreux phénomènes contribuent à l'éruption des dents. Celles-ci migrent de leurs cryptes osseuses le long du gubernaculum dentis, canal de l'os alvéolaire reliant la crypte osseuse à la muqueuse buccale.

Cette éruption est guidée :

- par la racine de la dent déciduale qu'elle remplace
- par les dents définitives à proximité, dont les racines orientent le trajet éruptif

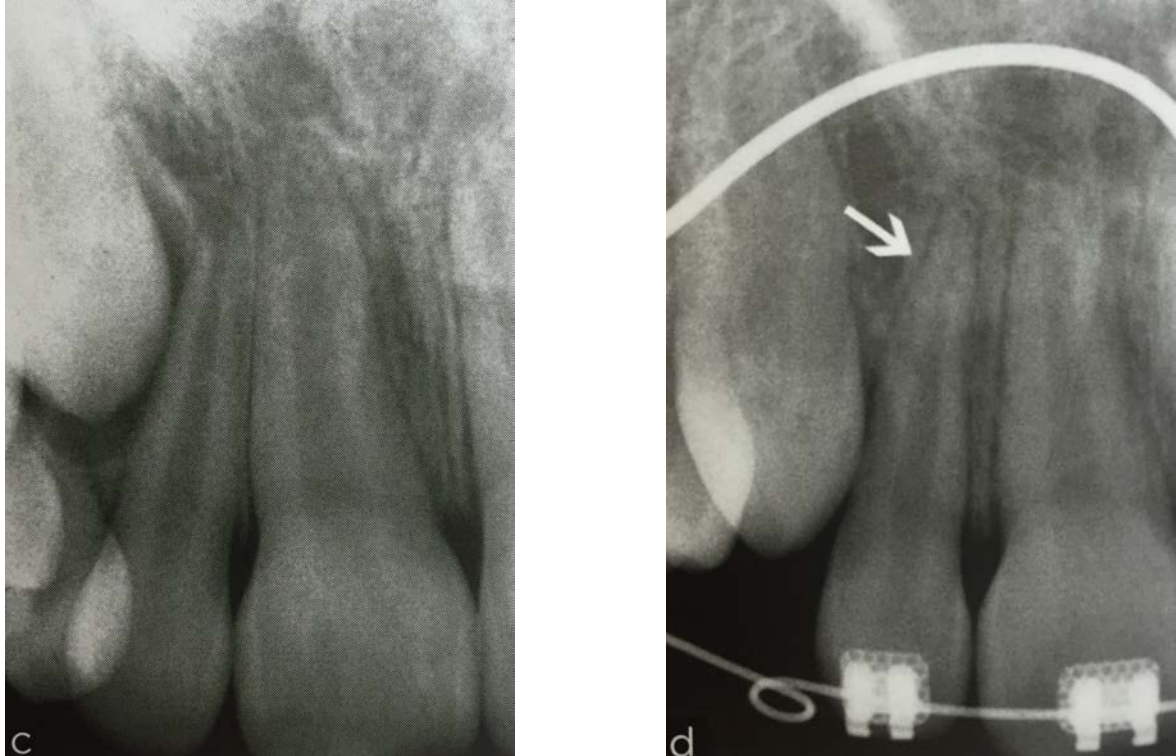


Figure 12 : éruption de 13 guidée par la face distale de la racine de 12 (Korbendau)

Lors de l'éruption d'une dent, le guidage de celle-ci peut être absent, ou mal orienté, ce qui peut induire une résorption radiculaire des dents adjacentes. Environ 0,71% des enfants de 10 à 13 ans ont des résorptions au niveau de leurs incisives permanentes provoquées par l'éruption ectopique des canines maxillaires. Environ 80% de ces résorptions concernent des incisives latérales (PERRIN et al. 2012).

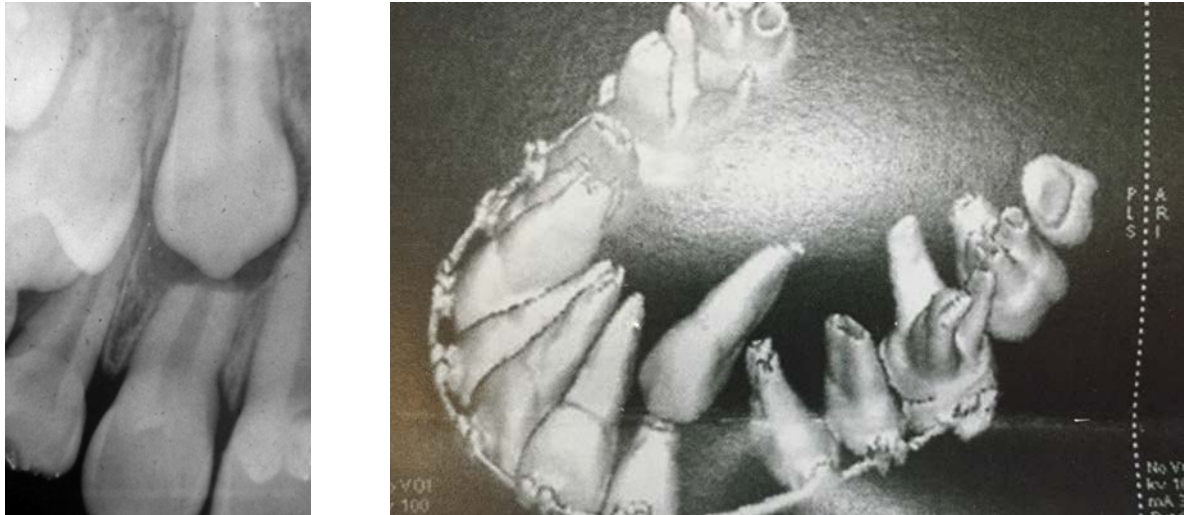


Figure 13 : résorption radiculaire d'une incisive latérale due à l'éruption ectopique d'une canine

En 1987, Ericson et Kurol montrent que 12,5% des canines maxillaires ectopiques provoquent des résorptions radiculaires (Ericson et Kurol 1987). Ils constateront plusieurs années plus tard grâce à des examens tomodensitométriques qu'il existe plus de 48% de cas de résorption radiculaire associés à la présence de canines ectopiques (Ericson S. et al. 2002).

Dans le cadre de l'interception d'un début de résorption d'une dent adjacente permanente, il est donc indiqué d'aller fixer un dispositif de traction ortho-chirurgical sur la dent en évolution pour mettre celle-ci en bonne position sur l'arcade, et éviter que la résorption radiculaire de la dent atteinte ne continue.

3.1.3 Dent en voie d'éruption dans la muqueuse alvéolaire

Lorsqu'une dent évolue dans un trajet trop vestibulaire, celle-ci se présente au niveau de la ligne muco-gingivale, voire dans la muqueuse alvéolaire. Il est donc nécessaire d'intervenir chirurgicalement afin de permettre l'évolution de la dent au sein d'un parodonte sain, avec une quantité suffisante de gencive attachée

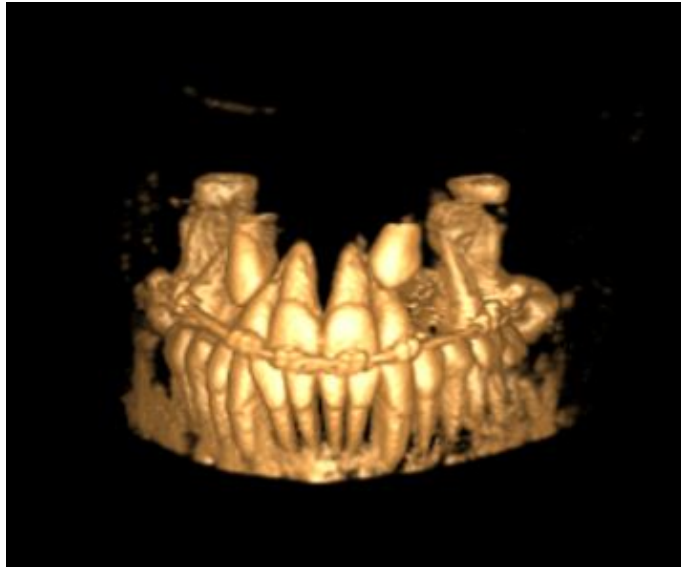


Figure 14 : évolution de 23 en position vestibulaire

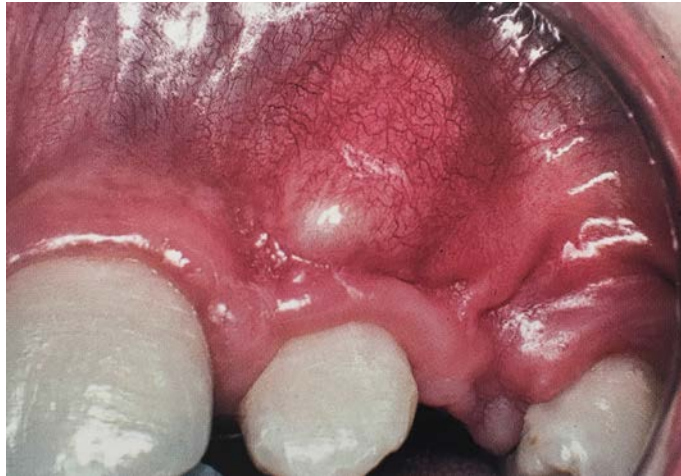

Figure 15 : évolution de 23 dans la muqueuse alvéolaire, à proximité de la ligne muco-gingivale

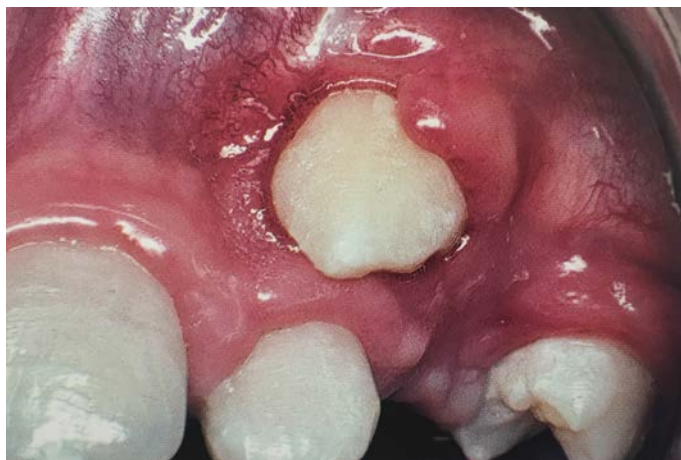

Figure 16 : sans traitement, 23 a continué son évolution dans la muqueuse alvéolaire

3.2. Protocole opératoire

La mise en place des dents incluses par traction ortho-chirurgicale est la technique généralement appliquée en première intention. Ce traitement implique une collaboration étroite entre le chirurgien et l'orthodontiste. En effet, ils sont tous deux acteurs du traitement, et leur bonne entente sur la conduite du traitement influencera en grande partie la réussite de ce dernier.

3.2.1. Examens radiologiques

Avant toute décision thérapeutique, les différents praticiens qui interviendront lors du traitement ortho-chirurgical de dégagement de la dent incluse doivent avoir en leur possession tous les éléments radiographiques qui permettront de situer le plus précisément possible la dent incluse dans son environnement.

Dans la majorité des cas, l'imagerie conventionnelle est suffisante. L'orthopantomogramme (OPT) est l'examen de première intention car il permet une évaluation rapide et peu irradiante de l'ensemble des arcades et d'avoir une vision globale du cas à traiter. Les clichés rétro-alvéolaires (RA) et occlusaux réalisés avec différentes incidences permettront de compléter l'OPT, tout comme la téléradiographie de profil, mais ces examens radiographiques restent en 2 dimensions.

La visualisation dans les 3 plans de l'espace est nécessaire dans les cas complexes, ou lorsque le praticien a un doute sur la position exacte de la dent incluse. Pour se faire, il peut demander la réalisation d'un cône beam, examen radiologique en 3 dimensions, dont on pourra récupérer des coupes transversales, frontales et coronales, mais aussi une reconstitution en 3 dimensions (3D).

Les radiographies récupérées donneront alors des informations, non seulement sur la forme de la dent incluse, mais aussi ses rapports avec les dents adjacentes et les structures anatomiques environnantes.

3.2.2. Temps orthodontique pré-chirurgical

Avant toute intervention de désinclusion, le traitement débute le plus souvent par une phase orthodontique qui a deux objectifs principaux :

- aménager un espace nécessaire, voire légèrement supérieur, afin que la dent tractée puisse avoir sa place sur l'arcade (diamètre mésio-distale de la dent à tracter + environ 2mm (Delsol et al. 2006)). Cet espace peut être mesuré à l'aide d'un pied à coulisse directement en bouche, ou sur un modèle en plâtre issu d'une empreinte d'étude.
- préparer l'arcade à résister à la réaction induite par la traction orthodontique sur la dent incluse (Boileau et Canal 2012).

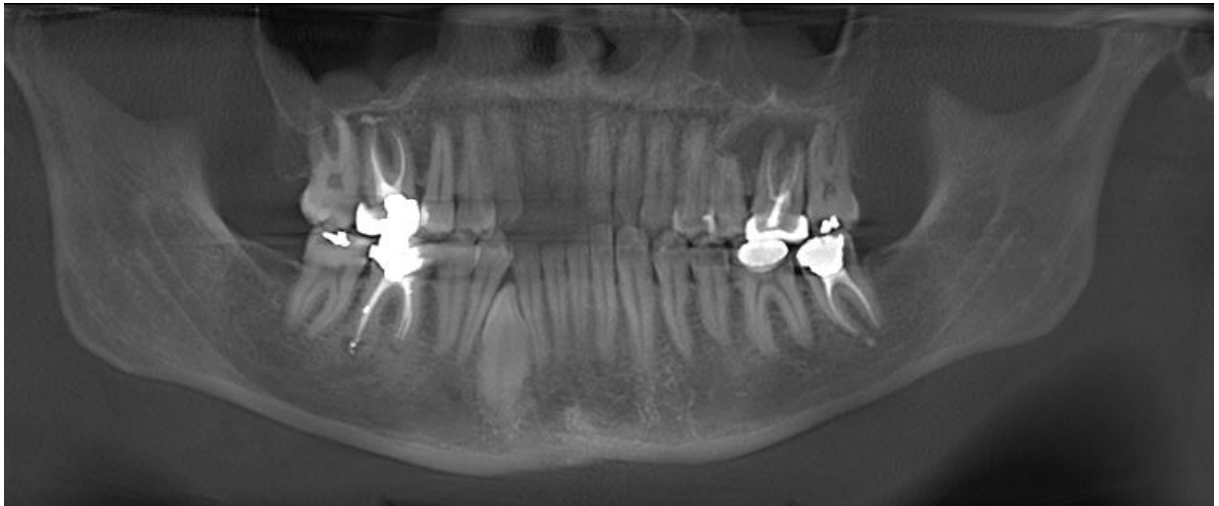
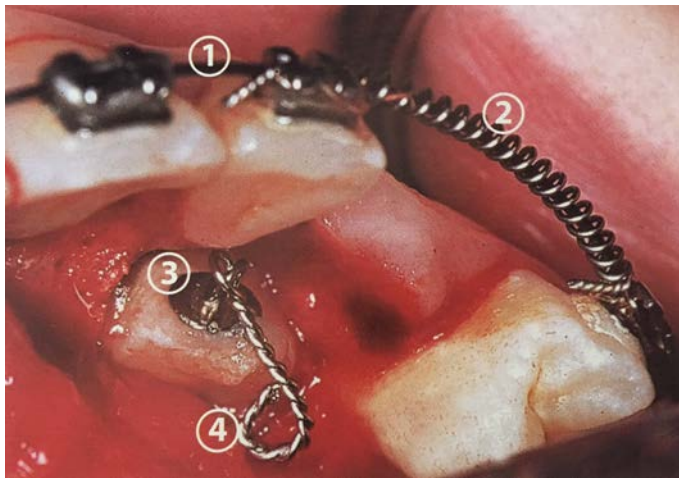


Figure 17 : nécessité d'ouverture de l'espace entre 42 et 44 afin de mettre en place 43 (Dr Esnault)

Pour ce faire, plusieurs options sont envisageables :

- La fermeture de diastèmes : s'il existe des diastèmes présents entre les dents sur l'arcade, leurs fermetures peuvent être suffisantes dans la majorité des cas afin de récupérer les quelques millimètres manquants. Un ressort ouvert et actif installé sur un arc lourd continu en acier placé entre les dents à écarter suffit généralement à créer l'espace nécessaire pour accueillir la future dent tractée.



1 : Arc lourd continu en acier

2 : Ressort ouvert et actif pour créer l'espace

3 : Attache collée sur la dent à tracter munie d'un anneau fixe

4 : Ligature métallique

Figure 18 : dispositif d'ouverture d'espace, par fermeture de diastèmes

Il est toutefois important de vérifier l'axe des racines des dents à mobiliser, afin de ne pas mettre en péril la traction de la dent incluse, et de ne pas négliger les risques de résorption radiculaire quand la dent incluse se situe en position haute (Korbendau et Patti 2005).

- Recul du secteur latéral : Si le diagnostic global indique qu'un recul des secteurs latéraux est nécessaire à la conduite du traitement orthodontique (généralement en cas de Classe II) nous disposons de plusieurs moyens afin de créer un espace nécessaire à la mise en place de la dent incluse, tel que la force extra-orale antéro-postérieure, la barre trans-palatine, le Quadhélix, le Pedulum d'Higlers, ainsi que le Distal Jet. La distalisation des secteurs latéraux peut aussi être réalisée grâce à une traction via des mini-vis d'ancrage (BASSIGNY et al. 2013).

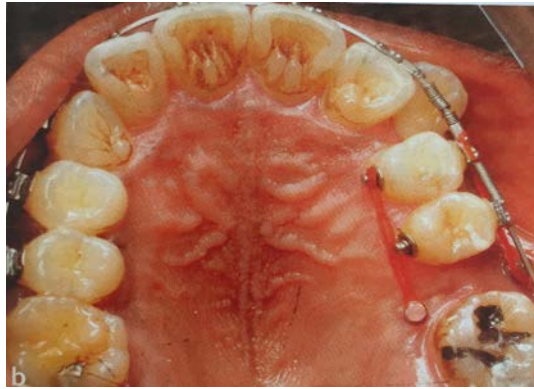


Figure 19 : recul de 24 et 25 via des mini-vis d'ancrage (BASSIGNY)

- Actions sur le groupe incisif : contrairement au recul latéral, il est possible selon les indications, d'avancer le secteur antérieur afin de créer de l'espace. (généralement en cas de Classe III).

Dans le cas d'une canine incluse (maxillaire ou mandibulaire), il paraît tout de même risqué de mobiliser une incisive latérale, dont la proximité radiculaire avec la couronne de la dent incluse pourrait causer des résorptions.

Un stripping des dents antérieures peut aussi être réalisé si le manque de place est faible.

- Augmentation du périmètre d'arcade : la réharmonisation de la forme de l'arcade par un QuadHélix ou un arc en Ni-Ti sur forme d'arcade va recréer de l'espace.
- Extractions: dans le cas de grosses dysharmonies dento-maxillaires associées à la présence d'une dent incluse, il est possible de réaliser l'extraction de prémolaire(s) afin de récupérer de la place sur l'arcade. Cependant, en cas d'ankylose de la dent incluse qui ne serait révélée qu'à l'étape de traction, le risque encouru est donc de perdre 2 dents. Il est tout de même important de tout mettre en œuvre afin de positionner une canine incluse sur l'arcade, puisque cette dent n'est pas substituable par une prémolaire de part sa position stratégique, son anatomie particulière et ses fonctions. Cette solution doit être choisie avec prudence uniquement dans les cas où la dent incluse peut être facilement mise en place (Boileau et Canal 2012).

3.2.3. Temps chirurgical

Une fois l'arcade aménagée, et que toutes les conditions sont favorables, il est désormais temps de passer à l'acte chirurgical, qui a 3 objectifs :

- Donner un accès direct à la couronne clinique
- Permettre un collage optimal du point d'ancrage
- Préserver l'environnement muco-gingival optimal de la dent tractée après sa mise en place sur l'arcade

3.2.3.1. Dégagement chirurgical

Le but de cette étape est de dégager la dent incluse, afin d'y avoir accès pour coller le dispositif nécessaire à la traction, de faciliter l'éruption par traction orthodontique, mais aussi d'aménager l'environnement parodontal afin qu'il y ait suffisamment de gencive attachée autour de la dent une fois mise en place sur l'arcade.

3.2.3.1.1. Temps muqueux

Les tracés d'incisions auront un rôle important dans la réussite de traitement sur le plan esthétique. Ils doivent être choisis en fonction de la localisation de l'inclusion, mais aussi en fonction du niveau d'inclusion de la dent à aller tracter, afin de créer un véritable bouclier de gencive attachée kératinisée. En effet, notamment dans le cas d'une inclusion vestibulaire, il manquera dans la plupart des cas de la gencive attachée à la suite du traitement, si une chirurgie muco-gingivale n'est pas associée au traitement (Korbendau et Guyomard 1998).

Le bon choix d'incision durant cette phase chirurgicale permet, dans la majorité des cas, d'assurer une bonne intégration de la dent incluse dans un environnement parodontal physiologique et esthétique optimal, et évite toute ré-intervention ultérieure (Delsol et al. 2006).

Dans certains cas, on peut aussi être amené à réaliser des greffes épithélio-conjonctives, ou des chirurgies de translation coronaire ou latérale des tissus mous associées ou non à une greffe de conjonctif enfoui dans le même temps opératoire, voir dans un second temps (Borghetti et al. 2008).

3.2.3.1.1.1. Inclusion vestibulaire

Les inclusions en position vestibulaire concernent dans la plupart des cas les canines mandibulaires et maxillaires.

Un lambeau muco-périosté intrasulculaire avec décharge mésiale et/ou distale permet d'avoir accès à la dent incluse en respectant le parodonte.

En fonction du niveau d'inclusion, plusieurs types de lambeaux peuvent être réalisés :

- Inclusion en position haute (proche de la crête alvéolaire): lambeau mucopériosté de pleine épaisseur avec décharge mésiale afin d'avoir accès à la dent incluse. Le lambeau est repositionné dans sa position initiale.
- Inclusion en position intermédiaire : afin d'éviter toute évolution de la dent dans la muqueuse alvéolaire, un lambeau d'épaisseur partielle est levé au niveau de la dent incluse, puis est repositionné au niveau du collet de la dent incluse. Ce type de lambeau permet :
 - o le dégagement de la dent incluse et le collage du dispositif de traction.
 - o d'apporter de la gencive kératinisée afin d'obtenir un bouclier de gencive attachée kératinisée autour de la dent.

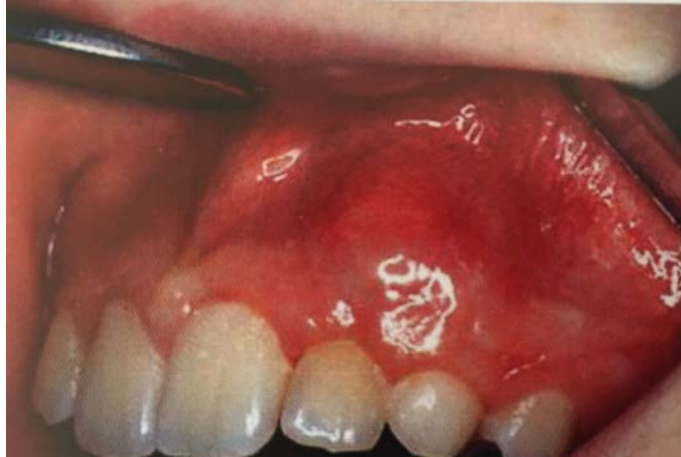

Figure 20 : inclusion de 23 en position intermédiaire (Dr Boileau)

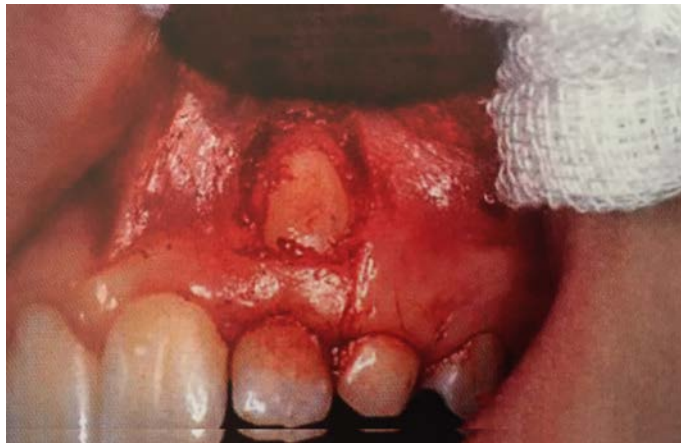

Figure 21: levée d'un lambeau d'épaisseur partielle (Dr Boileau)

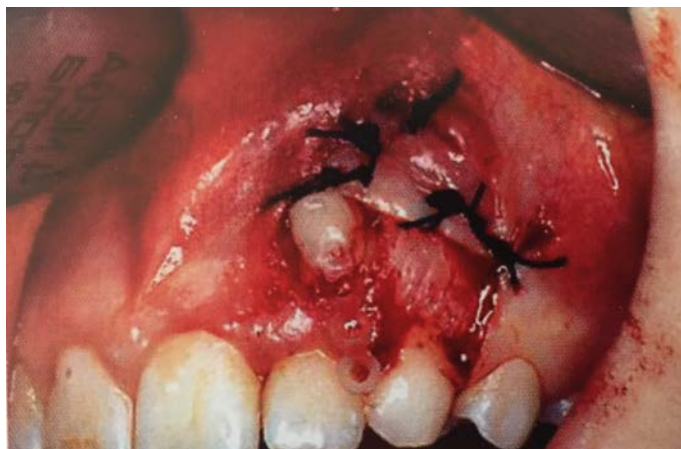

Figure 22 : lambeau déplacé latéralement (Dr Boileau)

- Inclusion en position basse : l'objectif est le même que pour inclusion intermédiaire, mais un lambeau de translation apicale est réalisé.

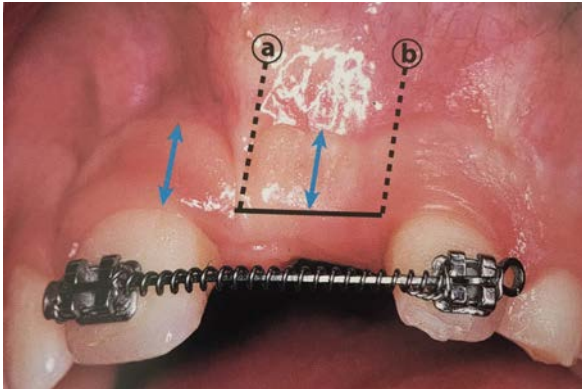


Figure 23 : délimitation du lambeau (Korbendau)

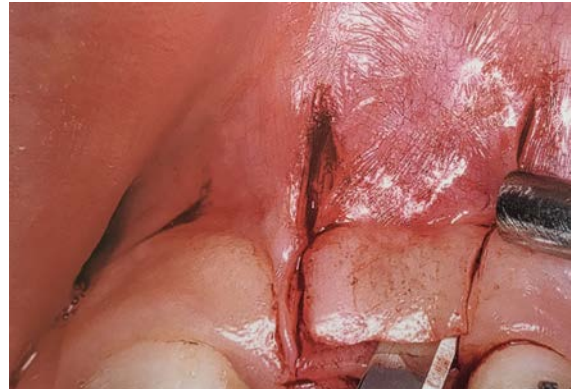


Figure 24 : incision à biseau interne (Korbendau)

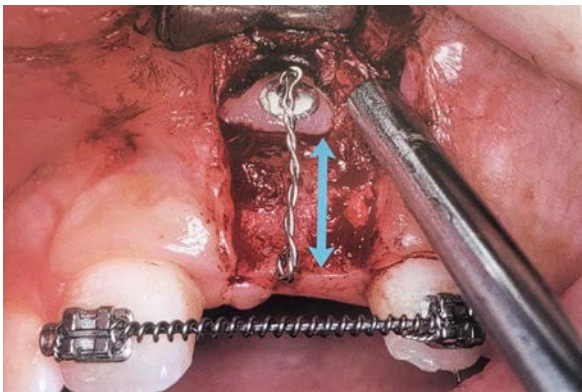


Figure 25 : dégagement et collage de l'attache

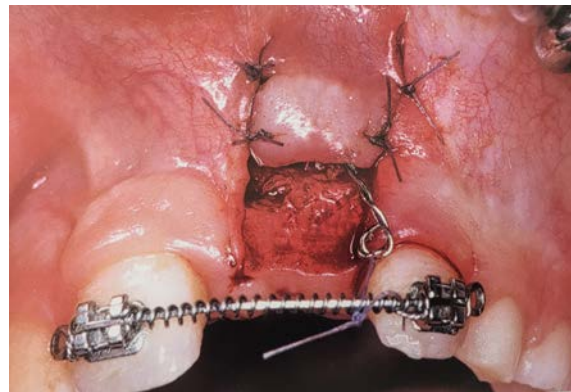


Figure 26 : de la dent incluse : lambeau repositionné apicalement

3.2.3.1.1.2 Inclusion palatine

Les lambeaux palatins sont, dans la majorité des cas, des lambeaux mucopériostés replacés, c'est-à-dire qu'ils sont quasiment tous repositionnés dans leur position d'origine par quelques points de suture. Ils donnent ainsi un accès direct à la corticale osseuse afin d'aborder les dents incluses.

La plupart du temps, l'incision suit le collet dans la zone palatine des dents aux alentours de la dent incluse.

Dans le cas d'une inclusion unilatérale en zone palatine, elle va de la face mésiale de la première molaire, et se prolonge jusqu'au côté opposé de l'arcade au niveau de la face mésiale de l'incisive centrale (tracé de Maurel).

Le décollement de la fibromuqueuse du palais commence par la désinsertion de la gencive papillaire. La papille médiane est ensuite soulevée afin de dégager le foramen naso-palatin. Le complexe vasculo-nerveux présent doit être protégé dans la mesure du possible, même s'il existe de nombreuses anastomoses permettant de limiter les pertes de sensibilité ou nécrose de la partie antérieure du palais en post-opératoire en cas de rupture (Hauteville et Cohen 1989).

La fibromuqueuse palatine est ensuite décollée, en allant de l'avant vers l'arrière à l'aide d'un décolleur mousse tout en conservant constamment le contact osseux.

Le lambeau ainsi recliné pourra être maintenu par une ligature fixée aux autres dents de l'arcade.

Une fois l'intervention réalisée, le lambeau sera suturé en position initiale. De larges fenêtres de muqueuses pourront être réalisées dans ce dernier, afin de réaliser le collage dans un second temps si l'hémostase n'a pu être réalisée pendant l'intervention, ou de coller une seconde attache dans la position idéale pour l'orthodontiste.

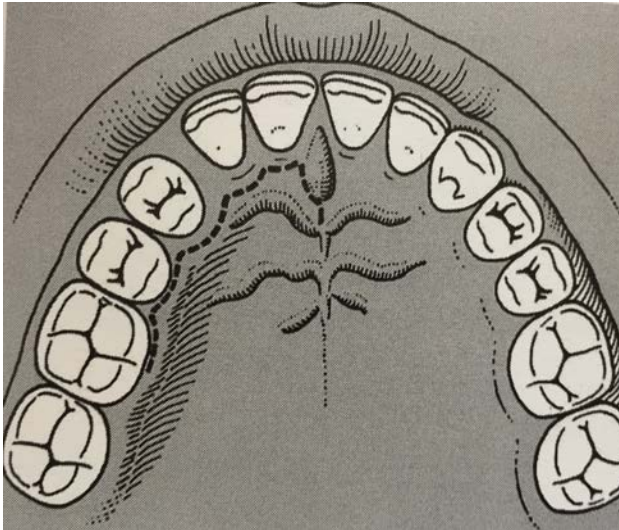


Figure 27 : tracé d'incision palatine (Korbendau)

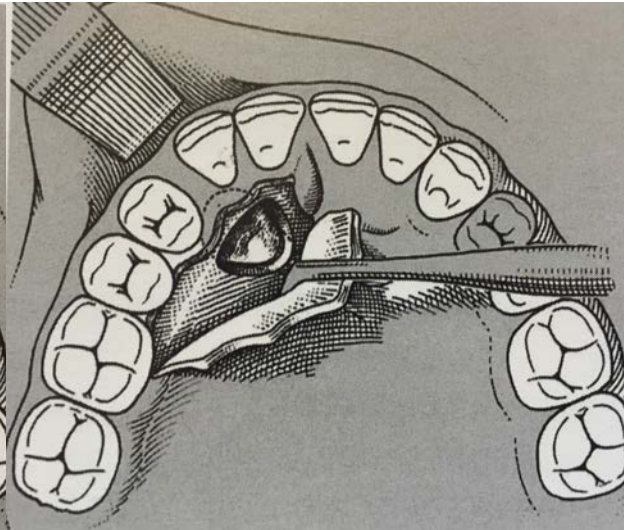


Figure 28 : décollement de la muqueuse palatine (Korbendau)

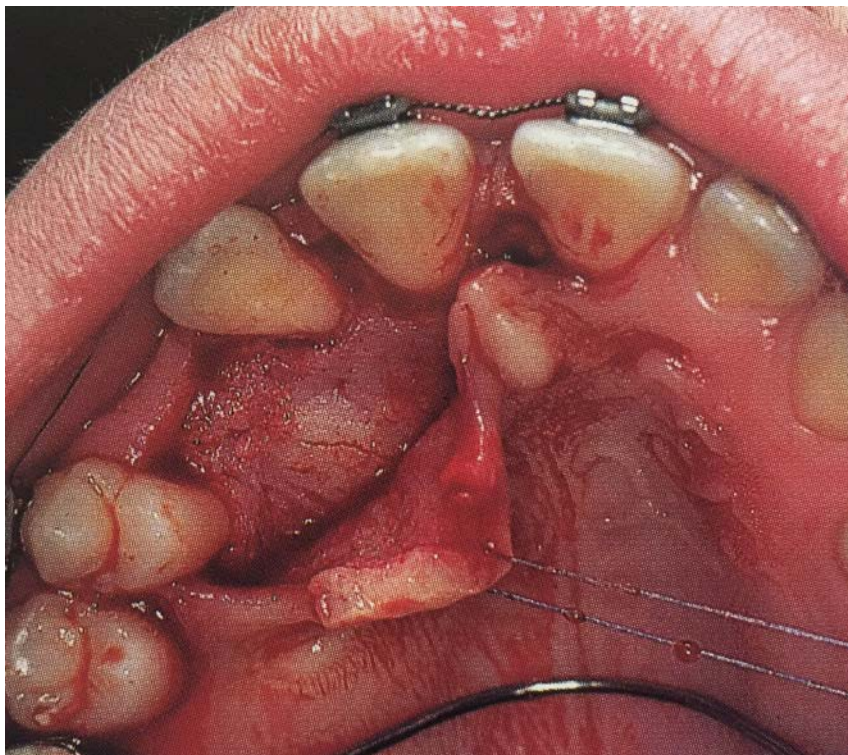


Figure 29 : préservation de la papille bunoïde et maintien du lambeau par une ligature (Korbendau)

Lorsque l'on est en présence de canines incluses bi-latérales, un lambeau unique peut être réalisé, dans ce cas le tracé de l'incision suit les collets de chaque dent entre les premières molaires.

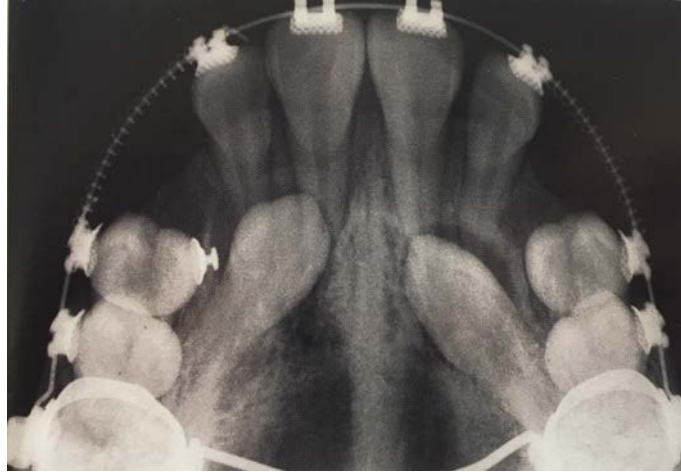


Figure 30 : canines supérieures en inclusion palatines bilatérales (Korbendau)

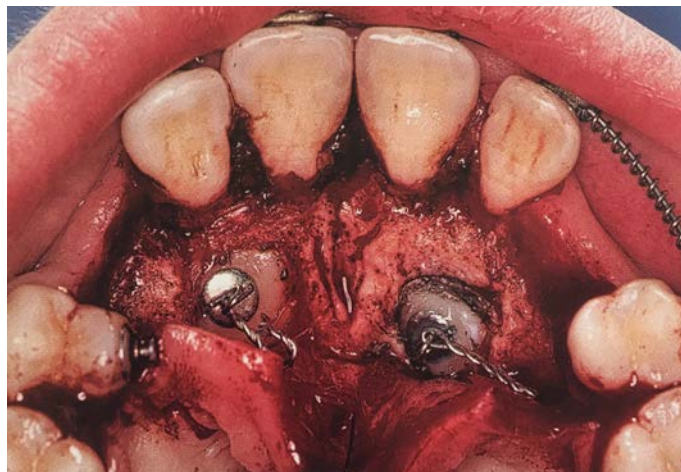

Figure 31 : lambeau unique pour dégager les deux canines incluses en position palatine (Korbendau)

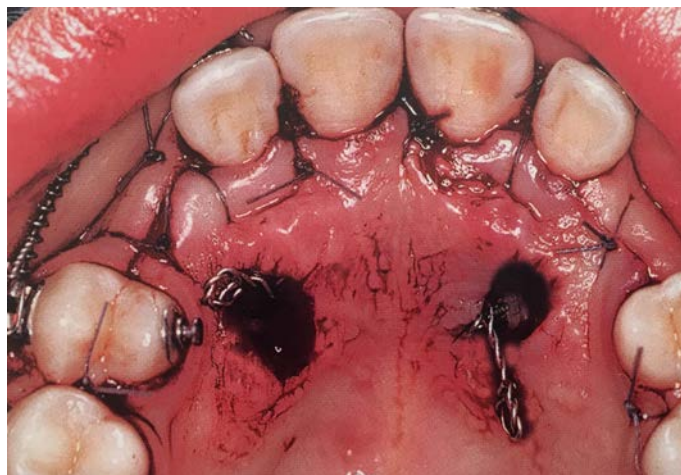


Figure 32 : lambeau replacé en position initiale avec fenestrations (Korbendau)

3.2.3.1.2. Temps osseux

Afin d'aller fixer le moyen d'ancrage, il faut avoir accès à la couronne de la dent incluse.

Une fois le lambeau recliné, soit la dent fenestre l'os donnant un accès direct à celle-ci, soit une voussure est palpable à l'endroit où la dent incluse se situe. Si ce n'est pas le cas, le praticien doit s'aider des différents examens radiologiques qu'il a en sa possession afin d'affiner la position exacte de la dent à aller dégager.

A l'aide d'une fraise boule montée sur pièce à main chirurgicale, le praticien va réaliser le dégagement de la couronne de la dent incluse en se tenant à distance du collet de la dent, afin de ne pas léser la jonction amélo-cémentaire qui pourrait être source de résorption radiculaire. Certains auteurs préconisent de réaliser un dégagement osseux a minima, et une exposition coronaire raisonnée, afin d'éviter de léser le système d'attache par une intervention trop invasive (BECKER et CHAUSHU 2003) (LALLAM-LAROYE et al. 2008). Cependant, le dégagement osseux doit tout de même être suffisamment large en direction de la crête alvéolaire où la dent doit être mise en place afin de faciliter la traction (MATHEWS et KOKICH 2013).

Une fois la couronne mise à nue, un simple test de percussion pourra indiquer si la dent est ankylosée ou non : un son clair est un signe positif d'ankylose (MONNET-CORTI et BORGHETTI 2003). Dans ce cas, la traction de la dent incluse sera impossible, et un traitement alternatif devra être mis en place.

3.2.3.1.3. Fixation du moyen d'ancrage

Le collage d'un bouton de traction associé à une ligature est le meilleur moyen de prendre ancrage sur la dent afin de la mobiliser. En effet, les différents moyens qui étaient utilisés tels que les lassos ou encore les fixations transcoronaires ne sont plus utilisés, car les risques pour la vitalité pulpaire et parodontale étaient trop importants.

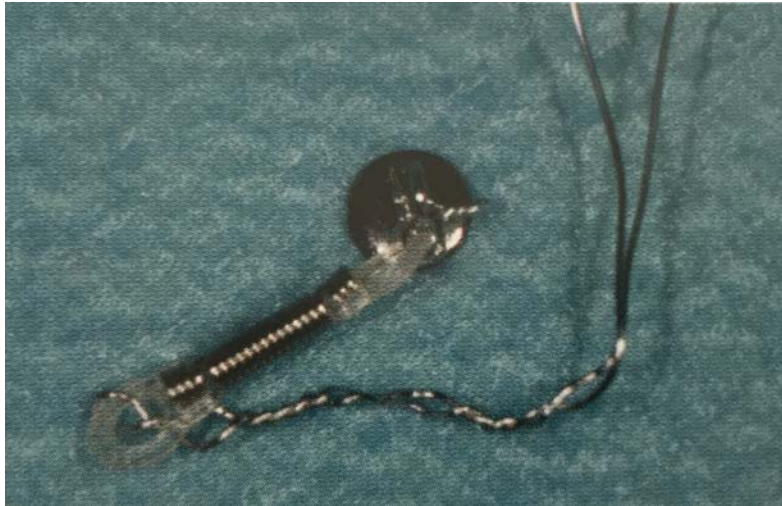

Figure 33 : dispositif d'ancrage destiné à être collé, avec sa ligature

A l'heure actuelle, les ciments verres ionomères modifiés par adjonction de résine (CVIMAR) auto ou photo-polymérisable sont les plus utilisés afin de coller l'ancrage, avec une préférence pour les photo-polymérisants car la technique de collage est simplifiée (Altounian 2000).

Une fois la couronne de la dent dégagée ainsi qu'une partie du sac péri coronaire retiré, le praticien doit réaliser une hémostase parfaite du site de collage, afin d'assurer un ancrage solide et pérenne dans le temps. Pour se faire, une simple compression à l'aide d'une compresse stérile sera suffisante dans la majorité des cas, sinon un hémostatique de type astringent pourra être utilisé en complément.

Si l'hémostase n'est pas possible lors de l'intervention et que le chirurgien réalise des fenestrations dans le lambeau, le collage du bouton de traction pourra être réalisé dans un second temps, soit par le chirurgien lors de la dépose des fils de suture, soit par l'orthodontiste qui pourra alors réaliser le collage dans la position qu'il aura décidé pour réaliser la suite du traitement.

Le collage commence par la préparation de la surface dentaire, à l'aide d'un acide poly-acrylique sous forme de gel qui est déposé sur la surface amélaire pendant environ 20 secondes. Le rinçage du gel se fera sur la même durée que le temps d'action du gel, à l'aide de sérum physiologique, ou simplement à l'eau. Il s'ensuit un séchage léger de la portion amélaire préparée, sans l'assécher.

Le ciment, préparé selon les données du fabricant, est alors disposé dans l'intrados du bouton de traction. Le tout est disposé sur la dent, et la photopolymérisation du ciment peut être effectuée, encore une fois selon le temps indiqué par le fabricant.

Une fois cette étape réalisée, le praticien peut tester le collage en tirant légèrement sur le bouton, qui doit être solidement attaché à la dent. Si l'attache se décroche, soit il recommence les différentes étapes, soit le collage est différé.

Le lambeau pourra alors être repositionné comme nous avons pu le voir précédemment en fonction de la situation clinique.

3.2.4. Temps orthodontique

3.2.4.1 Appareils amovibles

Afin de mettre en place la dent incluse sur l'arcade, un appareil amovible a été proposé en 2000 par Vion. Celui-ci se compose d'une plaque de Hawley munie d'un crochet d'Adams sur 16 et 26. Un tube vestibulaire est soudé sur l'un d'entre eux, et un bras de levier y est inséré avec une boucle horizontale pour emmagasiner l'énergie nécessaire au mouvement.

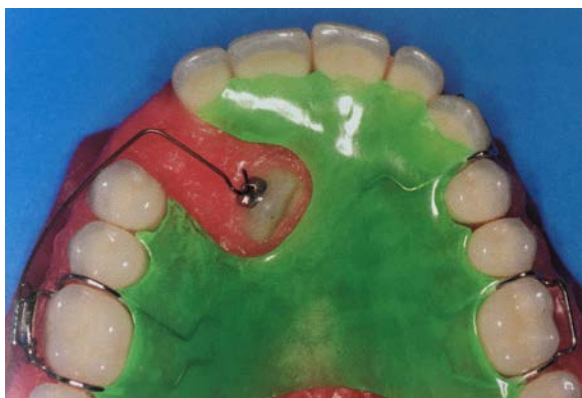

Figure 34 : plaque de Hawley avec système de traction

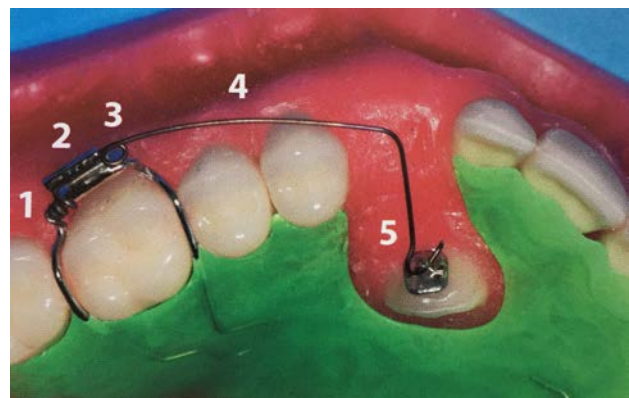


Figure 35 : description du dispositif : 1: Crochet d'Adams; 2: tube vestibulaire; 3: Boucle horizontale pour emmagasiner l'énergie et pour déterminer un plan de déplacement; 4: bras du ressort; 5: crochet ressort

L'avantage de l'appareillage amovible est qu'il est facile à mettre en œuvre, mais l'inconvénient majeur est que le contrôle de la traction est difficile, et que des mouvements parasites peuvent apparaître. C'est pourquoi une activation fréquente et un contrôle régulier chez l'orthodontiste sont nécessaires afin de tracter la dent dans de bonnes conditions.

3.2.4.2 Appareils fixes

Les appareils fixes de types multi-attaches sont recommandés car ils assurent un bien meilleur contrôle de la traction. En effet, la traction doit être légère et continue, de l'ordre de 50g (Beyer et al. 2007).

Plusieurs dispositifs sont à notre disposition :

- Les chaînettes élastomériques
- Les élastiques
- Les ressorts classiques
- Les ressorts sectionnelles en fil TMA

Le contrôle du mouvement de traction devra être régulier afin de corriger les éventuelles erreurs de trajectoire de la dent à tracter, mais aussi d'éviter les mouvements parasites, comme la bascule du plan d'occlusion vers le côté de la dent incluse, ainsi que l'ingression et la version des dents adjacentes. Pour ce faire, un ancrage solide doit être réalisé, ou renforcé. Si ces mouvements parasites persistent, une ankylose devra être suspectée (Boileau et Canal 2012) mais aussi un dégagement osseux insuffisant ou une traction orthodontique inadéquate seront recherchés (MONNET-CORTI et BORGHETTI 2003).

Une fois que la dent arrivera dans le plan d'occlusion, celle-ci sera alignée avec les dents adjacentes de manière classique, à l'aide d'arcs continus.

Afin que la dent reste dans sa position définitive, et d'éviter les récurrences ainsi que les mouvements de la dent une fois le dispositif orthodontique déposé, une contention fixe ou amovible sera mise en place.

3.3 Situations à risque

3.3.1 Risques liés au patient

3.3.1.1. Considérations générales

La mise en place d'une dent incluse par dégagement chirurgical est le traitement de choix pour mettre en place une dent incluse sur l'arcade. Il s'agit donc d'un traitement qui débute par une chirurgie, et un bilan général du patient doit être réalisé, afin que celle-ci se passe dans les meilleures conditions.

Il est nécessaire de réaliser, avant de programmer la chirurgie, un interrogatoire médical précis et complet, en s'intéressant tout d'abord à l'état général du patient, puis à la cavité buccale, et enfin à la situation de la dent incluse.

3.3.1.2. Coopération et hygiène du patient :

La coopération du patient est un élément clé de la réussite du traitement. Cette coopération doit être entre le patient et le praticien, mais aussi entre le praticien, les parents et le patient s'il s'agit d'un mineur. Dans ce cas, la totalité des informations concernant le traitement, mais aussi les risques d'un éventuel échec doivent être clairement expliqués aux parents ainsi qu'au patient afin de recueillir le consentement éclairé.

L'hygiène bucco-dentaire est un élément important à prendre en compte. Le contrôle de plaque dentaire doit être parfaitement maîtrisé, et la technique de brossage complètement acquise. Aucun traitement orthodontique ne pourra être réalisé si l'état parodontal n'est pas stable (DANAN et al. 2004). Au besoin, un enseignement de l'hygiène pourra être réalisé, ainsi qu'un détartrage et un éventuel surfaçage radiculaire (DAVARPANA et al. 2005) .

3.3.1.3. Âge du patient

L'âge du patient est un facteur important qui pourra avoir une influence sur la réussite ou l'échec du traitement. Même s'il est possible de tracter orthodontiquement une dent à tout âge, le risque que la dent incluse soit ankylosée augmente avec l'âge du patient (BECKER et al. 2010).

En effet Becker a comparé les taux de réussite des traitements ortho-chirurgicaux chez les adultes par rapport aux enfants. Il en ressort que le taux chez les enfants est proche de 100%, alors qu'il est de 69,5% chez les adultes de plus de 40 ans, sur une vingtaine de dents traitées (BECKER et CHAUSHU 2003).

Ces renseignements médicaux permettent au praticien d'évaluer le niveau de risque de réalisation de l'intervention, afin de poser l'indication du traitement.

3.3.2. Risques liés à l'anatomie de la dent incluse

Une dent qui aurait subi un traumatisme survenu pendant la petite enfance alors qu'elle était à l'état de germe évolue souvent vers la formation soit d'une dent dilacérée, ou d'une dent dite angulée, ou coudée. Le dégagement chirurgical ainsi que la traction orthodontique de la dent coudée peuvent être indiqués dans certains cas.

Le risque d'avoir une fenestration de la corticale vestibulaire est alors assez grand du fait de la coudure, et l'environnement parodontal doit être évalué, car le pronostic de la dent à court et moyen terme est alors mis en jeu.

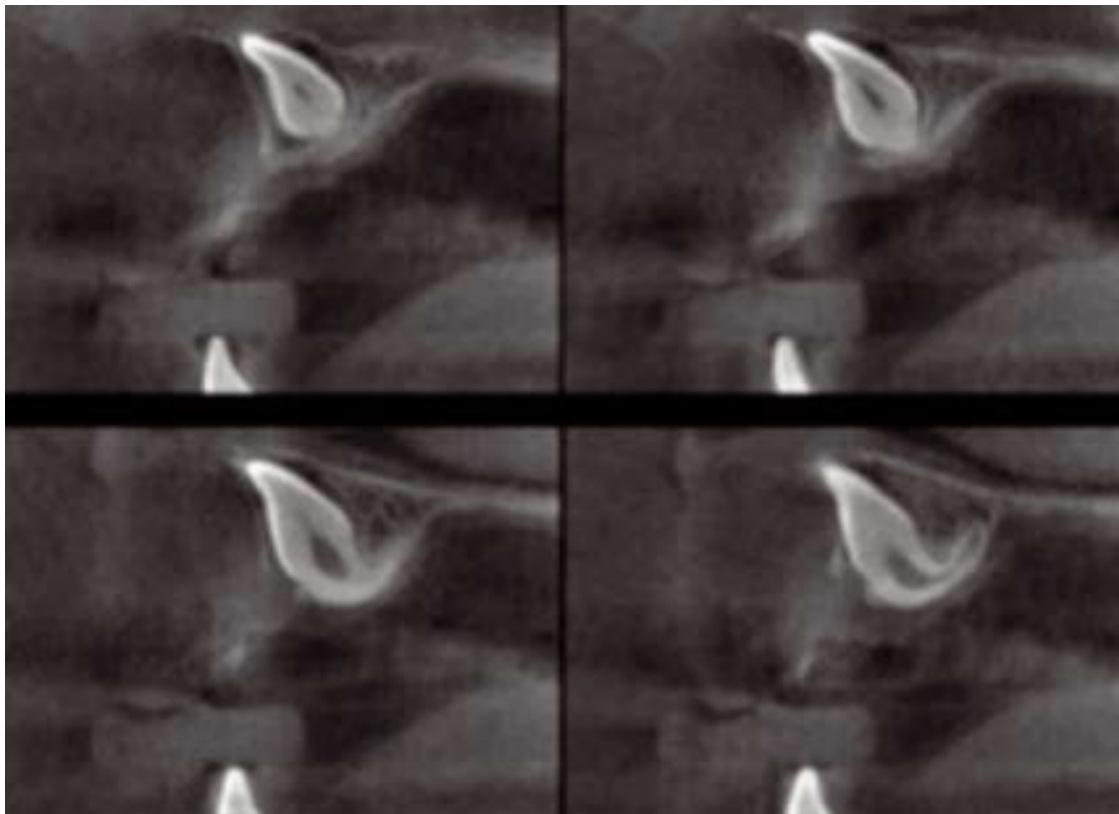


Figure 36 : images tomodynamométriques d'une dent angulée

Les dents incluses ayant des défauts de minéralisation seront aussi plus difficiles à mettre en place, à cause des difficultés de collage de l'attache orthodontique.

3.3.3. Risques liés à la position de la dent incluse

3.3.3.1. Par rapport aux dents adjacentes

Une des principales difficultés à laquelle on peut être confronté lors de la traction d'une dent incluse, c'est la proximité avec les dents adjacentes.

Comme nous avons pu le voir, il n'est pas rare que des canines maxillaires incluses provoquent des résorptions radiculaires des dents adjacentes. Le but du traitement est donc de stopper ce processus, et de mettre en occlusion la dent incluse.

Ces résorptions ne sont généralement pas prédictibles, mais certaines situations cliniques peuvent nous laisser penser qu'un risque est encouru lors de la traction de la dent incluse.

- Cas de la canine maxillaire en position palatine :

La canine incluse maxillaire en position palatine a des rapports étroits avec les faces palatines des incisives maxillaires, par sa face vestibulaire. Korbendau a réalisé une classification en fonction de différentes situations (Figures 37 à 40) :

CLASSE 1 : la couronne de la canine est située à l'intérieur de l'arcade en regard de l'espace palatin.

CLASSE 2 : la couronne de la canine croise dans sa totalité la racine de l'incisive latérale.

CLASSE 3 : la couronne de la canine est proche de la suture intermaxillaire, et se place en arrière de la racine de l'incisive centrale.

Pour mettre en place la canine incluse dans la position en classe 2, le trajet de la dent va donc se trouver contre la face palatine de l'incisive latérale, et dans le cadre de la classe 3 contre les faces palatines de l'incisive latérale et centrale.

Le risque d'avoir des résorptions radiculaires externes de ces deux dents est donc élevé.

Afin d'éviter de léser les dents adjacentes dans les classes 2 et 3, la traction doit être divisée en deux étapes :

- Déplacement de la dent en direction plus palatine jusqu'à une position où sa trajectoire directe n'interfère pas avec les dents adjacentes.
- Traction de la dent en direction vestibulaire vers sa position finale, puis réalisation d'un mouvement de bascule (*tipping*).

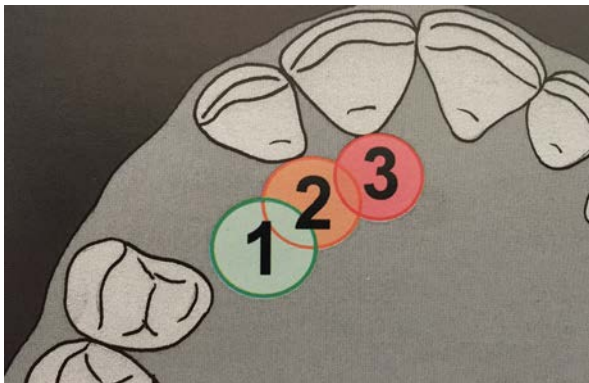


Figure 37 : différentes classes en fonction de la position de la couronne de la canine incluse en position palatine

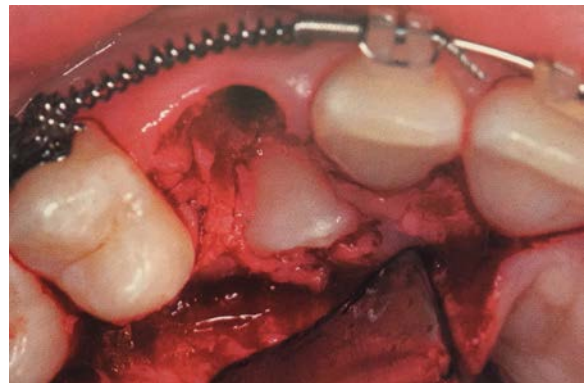


Figure 38 : canine incluse en position palatine, situation en classe 1

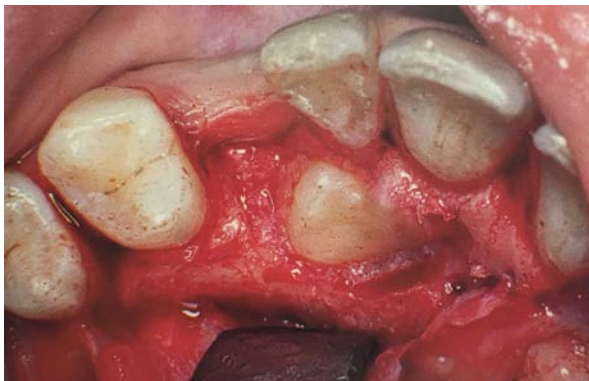


Figure 39 : canine incluse en position palatine, situation en classe 2

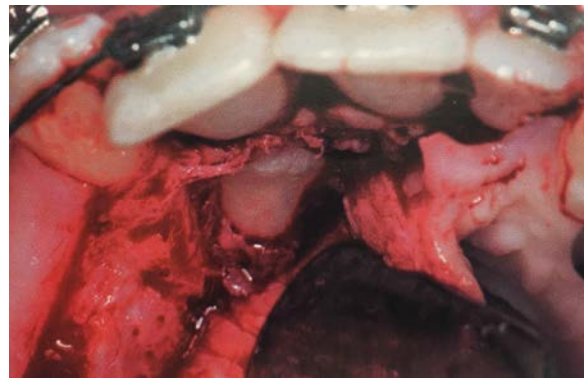


Figure 40 : canine incluse en position palatine, situation en classe 3

Cas de la canine mandibulaire en position vestibulaire :

Mupparapu a défini, en 2002, 5 positions d'inclusions pour la canine mandibulaire, afin de définir dans quels cas le risque d'échec de mise en place de la canine incluse est trop important, et donc de préférer un traitement alternatif à la traction ortho-chirurgicale (MUPPARAPU 2002).

- Classe 1 : la canine en position oblique dans la région symphysaire
- Classe 2 : en position horizontale, la dent incluse est à proximité du bord basilaire
- Classe 3 : La couronne de la dent incluse se situe au niveau de la canine contro-latérale.
- Classe 4 : en position horizontale, la canine est placée sous les apex des prémolaires, voire des molaires, du côté opposé de l'arcade.
- Classe 5 : la canine est placée verticalement au niveau de la ligne médiane, entre les incisives centrales

Les canines incluses en classe 1 pourront être mises en place par traction ortho-chirurgicale, alors que dans les autres situations il faudra l'éviter sous peine d'aboutir à un échec de mise en place à cause de la présence des dents adjacentes (BARANES et al. 2008).

D'une manière générale, lorsque la canine mandibulaire incluse présente une inclinaison mésiale d'environ 30° avec le plan frontal passant par la canine, la correction orthodontique peut être envisagée. En revanche, si l'inclinaison est supérieure à 45°, le traitement orthodontique est contre indiqué car il peut entraîner des séquelles sur les dents voisines (KORBENDAU et PATTI 2005).

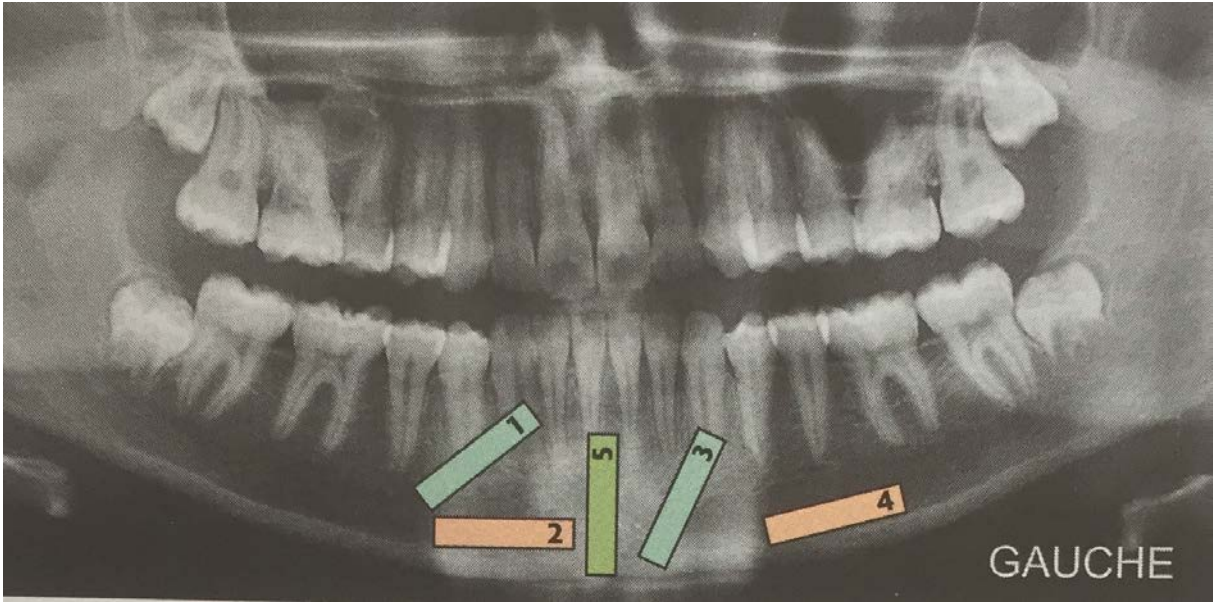


Figure 41 : classification de Mupparapu 2002

Superposition de la dent incluse par rapport aux dents adjacentes

Stivaros a établi différents stades en fonction du niveau de superposition de la dent incluse par rapport aux dents adjacentes (Stivaros et MANDALL 2000). On peut alors prédire radiographiquement les difficultés du traitement, afin de pouvoir orienter vers l'avulsion de la dent plutôt que vers une traction orthochirurgicale (MOTAMEDI et al. 2009).

L'avulsion de la dent incluse sera alors indiquée :

- Si elle se trouve au niveau des stades 3 et 4 de superposition de la canine incluse par rapport à l'incisive latérale (Figure n°42)
- Si l'angle entre le grand axe de la dent incluse et la ligne médiane est supérieure à 45°. (Figure n°43)

La position plus ou moins horizontale ainsi que la superposition avec les racines des dents adjacentes serait alors plus importante à prendre en compte par rapport à un possible échec, par rapport à la hauteur de l'inclusion.

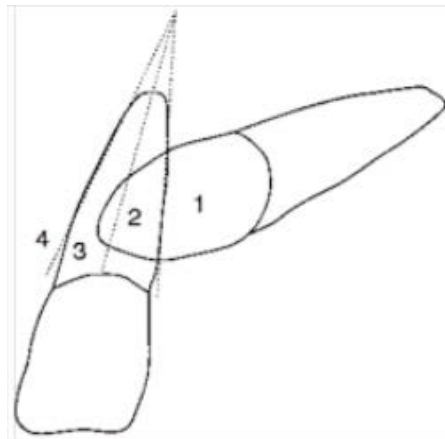


Figure 42 : stades de superposition de la canine avec l'incisive sur la racine de l'incisive latérale (d'après Stivaros, et al.)

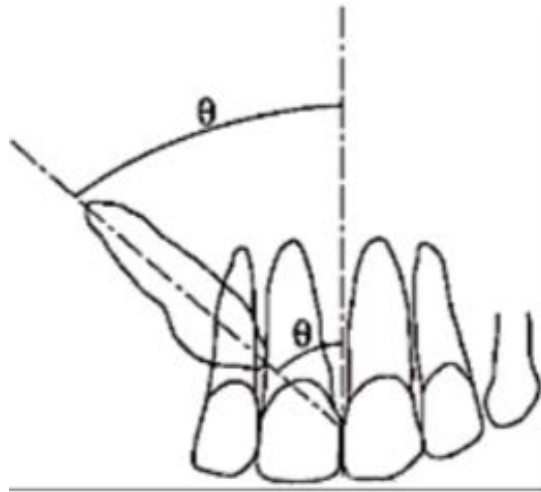
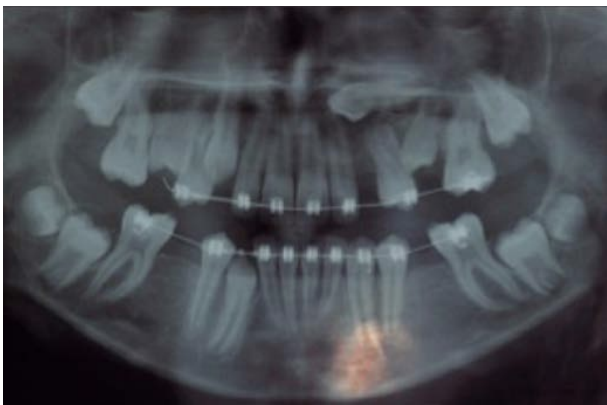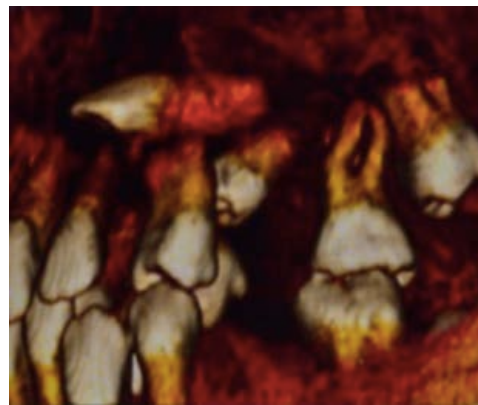


Figure 43 : angle entre l'axe de la canine et la ligne médiane (d'après Stivaros et Al.)



a



b

Figure 44 : (a et b) cas clinique de forte angulation d'une canine incluse

3.3.3.2. Par rapport aux structures anatomiques environnantes

3.3.3.2.1 Tissus mous et durs

Les tissus environnants autour de la dent incluse peuvent contribuer à l'aboutissement d'un échec esthétique et / ou fonctionnel.

Le choix du type de lambeau à effectuer en fonction de la position de la dent incluse aura une répercussion sur le futur environnement parodontal de la dent mise en place, avec un possible manque ou une absence de gencive attachée.

Enfin, en cas d'inclusion vestibulaire, une trajectoire de traction trop vestibulaire pourra faire apparaître des déhiscences osseuses vestibulaires.

3.3.3.2.2. A la mandibule

Les situations à risques à la mandibule concernent les canines, ainsi que les prémolaires incluses. Leurs niveaux d'inclusions les amènent la plupart du temps à être à proximité d'éléments nerveux, soit en vestibulaire, soit en lingual.

En vestibulaire :

En position vestibulaire, les prémolaires mandibulaires incluses ont souvent des rapports étroits avec le nerf mentonnier, qui émerge au niveau du foramen mentonnier. Ce dernier se trouve généralement entre les apex des prémolaires mandibulaires. Après avoir cheminé dans le corps de la mandibule, émerge le nerf mentonnier qui est une branche purement sensorielle du nerf alvéolaire inférieur (PIAGKOU et al. 2012). Une fois sortie, plusieurs schémas de ramification peuvent exister, en général trois à quatre branches terminales, et se dirigent vers le menton, la commissure buccale, la lèvre inférieure, ainsi que la gencive et la muqueuse vestibulaire de la deuxième prémolaire jusqu'aux incisives centrales (Von Arx 2013).

Les risques opératoires en cas de chirurgie sont :

- Section complète du nerf mentonnier ou de ses ramifications
- Une lacération des fibres nerveuses
- Une compression ou un étirement du pédicule mentonnier.

En cas de chirurgie dans cette zone, afin de ne pas léser le pédicule mentonnier, une incision intra-sulculaire, ainsi qu'un lambeau en épaisseur totale devront être réalisés. Au besoin, une décharge sera effectuée en distal de la seconde prémolaire. Si une ostéotomie doit être effectuée afin d'avoir accès à la dent incluse, les instruments ultrasoniques ou les piézotomes, qui épargnent les tissus mous, seront préférés aux instruments rotatifs. En cas de lésion partielle du nerf on parlera d'hypoesthésie, et de paresthésie si une lésion totale est effectuée.

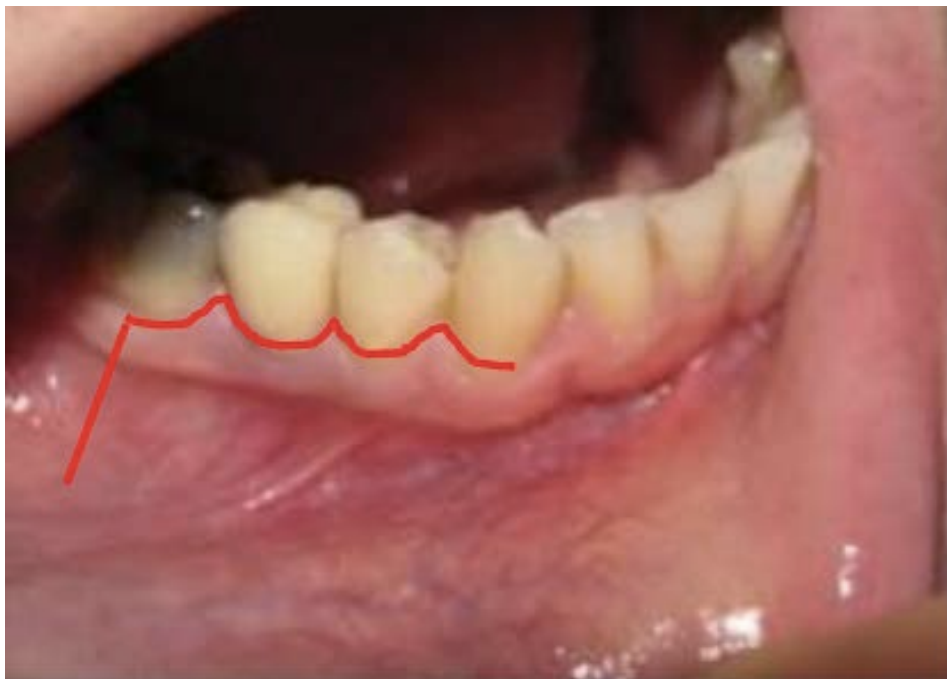

Figure 45 : tracé d'incision dans la région prémolaire mandibulaire

Cas clinique du Dr Esnault :

Sur la radiographie panoramique ci-dessous, nous pouvons observer que la dent n°44 est en situation d'inclusion. L'émergence du nerf mentonnier n'est pas visible correctement et un examen en 3D est donc prescrit.

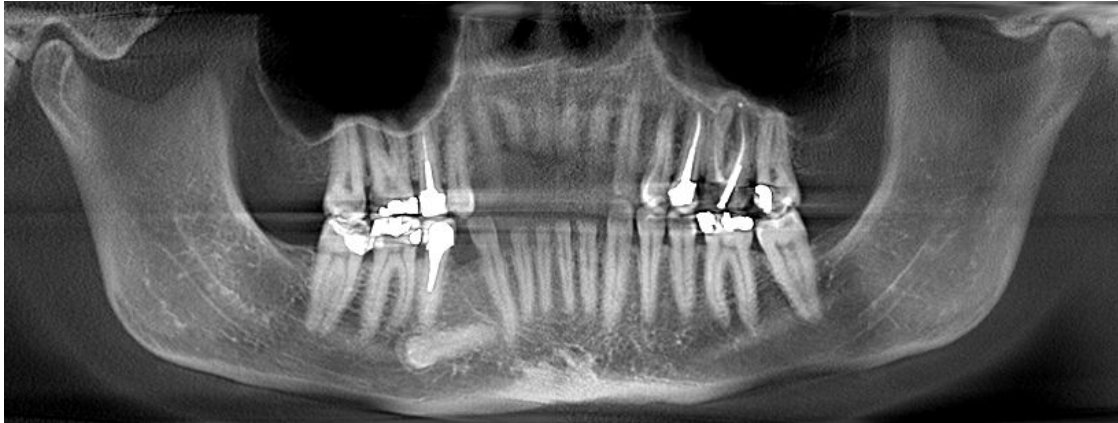


Figure 46 : première prémolaire mandibulaire incluse (Dr Esnault)

Sur ces planches récupérées de l'examen en 3 dimensions, nous pouvons observer sur la coupe n°5 que la dent incluse est au contact du foramen mentonnier. Le risque de lésion nerveuse en cas d'intervention chirurgicale dans cette situation clinique est donc très élevé.

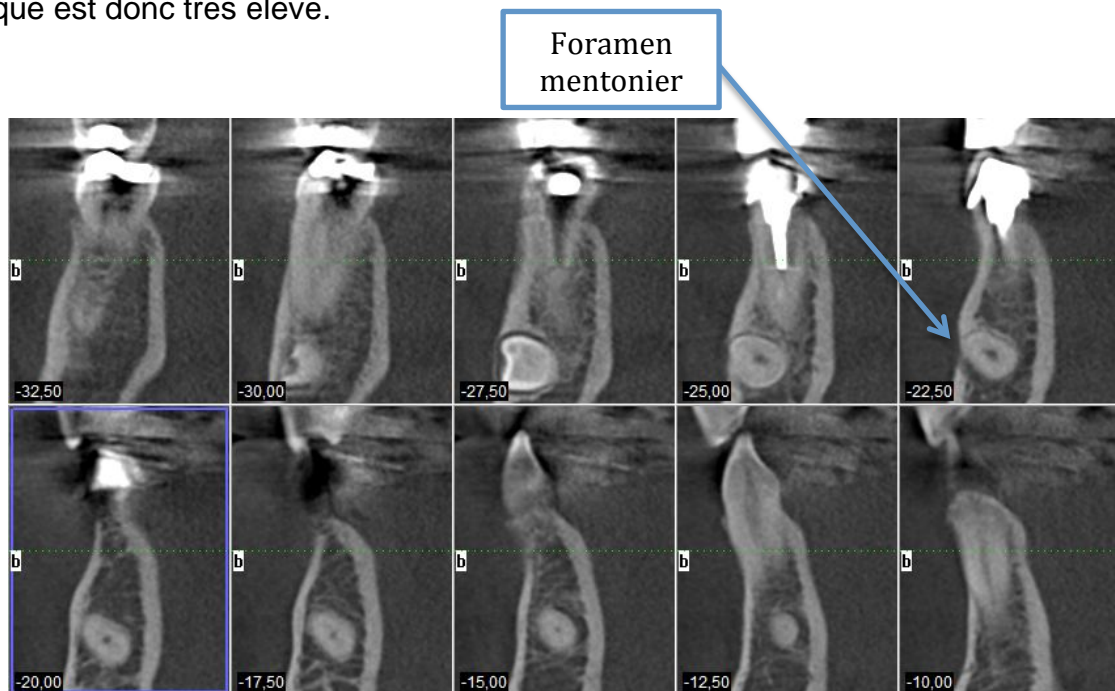

Figure 47 : examen en 3 dimensions, montrant les rapports entre la couronne de 44 et le foramen mentonnier (Dr Esnault)

En lingual :

Le long de la face linguale du corps de la mandibule chemine le nerf lingual. Celui-ci est issu du nerf mandibulaire, lui-même issu du nerf trijumeau. Il transmet les afférences sensibles et gustatives des 2/3 antérieurs de la langue. Lors d'une chirurgie, il est habituellement fortement déconseillé d'effectuer un lambeau dans cette zone, car le risque de léser le nerf lingual est grand.

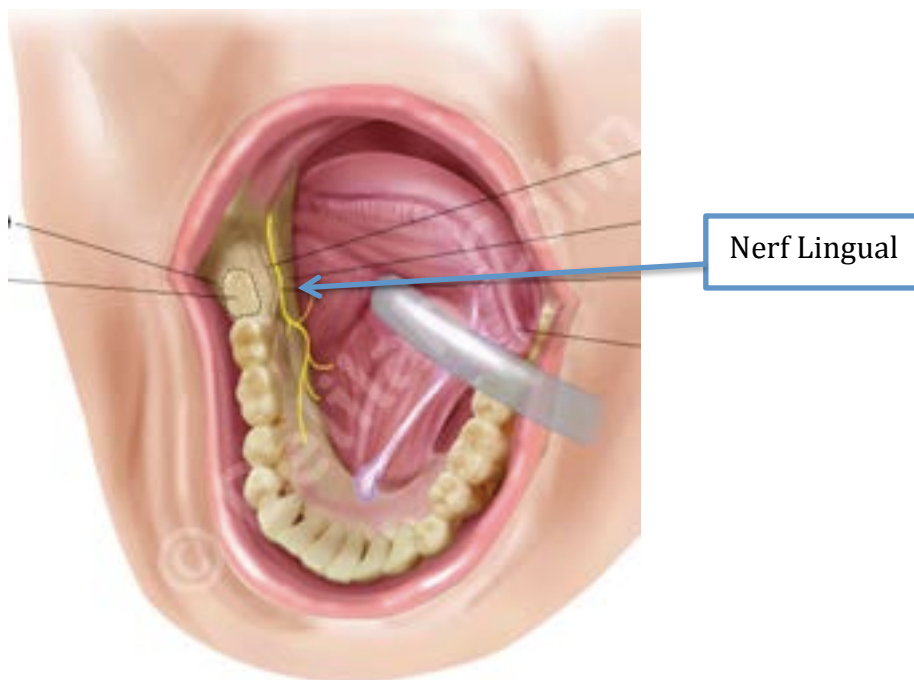


Figure 48 : cheminement buccal du nerf lingual

Le trajet de ce nerf n'est pas prédictible, car il n'est pas visible radiologiquement, et n'est pas en rapport avec une structure osseuse particulière.

Le dégagement chirurgical d'une dent incluse qui se situe sur la face linguale du corps de la mandibule implique donc des risques de lésions du nerf lingual, qui sont temporaires dans la majeure partie des cas et peuvent provoquer une hypoesthésie et une agueusie temporaire des 2/3 antérieurs de la langue, mais aussi une paresthésie complète et une agueusie totale et définitive dans de très rares cas (POTU et al. 2010).

Cas clinique du Dr Esnault :

Comme pour le cas précédent, nous pouvons observer sur cette radiographie panoramique l'inclusion d'une prémolaire mandibulaire. Cependant cet examen en 2 dimensions ne nous informe pas sur la position exacte de la dent incluse.

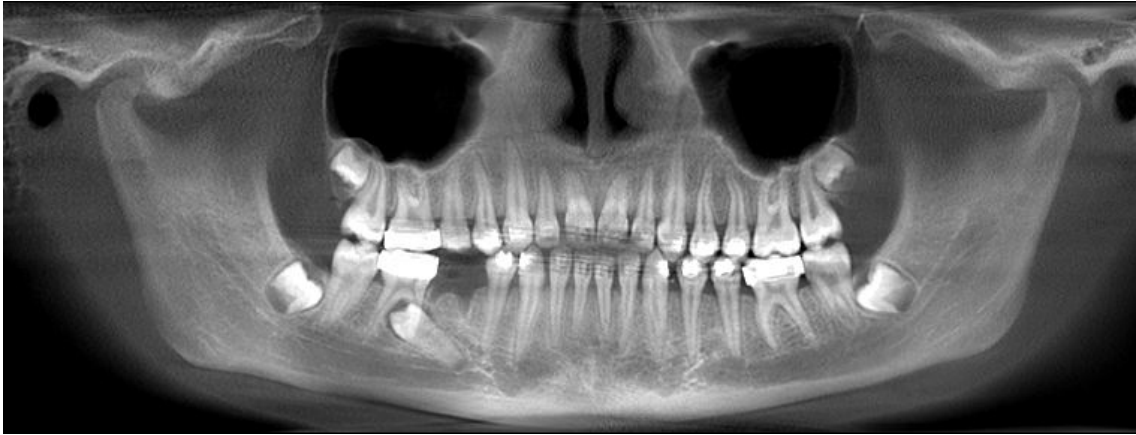

Figure 49 : deuxième prémolaire mandibulaire incluse (Dr Esnault)

Une radiographie en 3 dimensions est alors prescrite. Sur ces coupes, nous pouvons donc bien visualiser que 45 est sur la face linguale de la mandibule. Afin d'y avoir accès chirurgicalement, un lambeau lingual devra donc être réalisé, ce qui implique un risque de léser le nerf lingual.

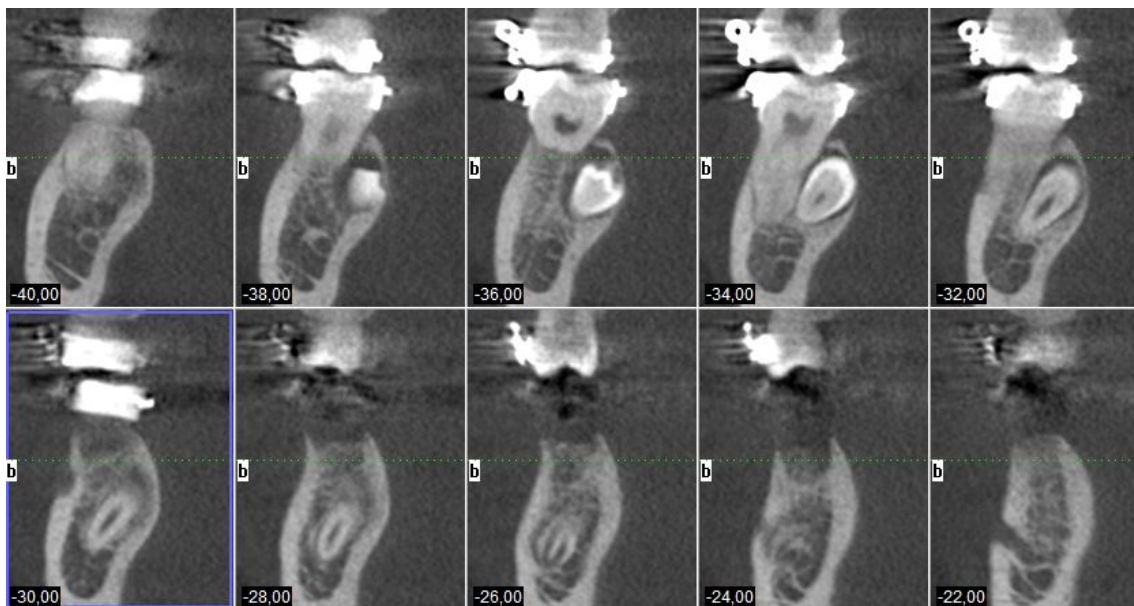


Figure 50 : coupes issues d'un examen radiographique en 3 dimensions. 45 en position linguale. (Dr Esnault)

3.3.3.2.3. Au maxillaire

Comme nous avons pu le voir (cf. chapitre 3.2.2.1.1.2), le complexe vasculo-nerveux palatin antérieur peut être amené à être rompu lors de la réalisation du lambeau palatin afin d'avoir accès aux canines incluses dans le cas d'une inclusion bilatérale. Cependant les nombreuses anastomoses vasculo-nerveuses dans cette zone permettent de prévenir les risques de nécrose ou de perte de sensibilité dans la partie antérieure du palais.

Au niveau postérieur du palais, en regard de la deuxième molaire, émerge l'artère palatine postérieure, branche de l'artère palatine descendante, au niveau du canal palatin (ou palatin postérieur) accompagnée des nerfs grands et petits palatins. Dans le cas où une greffe gingivale devra être effectuée avec un prélèvement palatin, une dissection minutieuse devra être effectuée afin de pas léser ce complexe vasculo-nerveux.

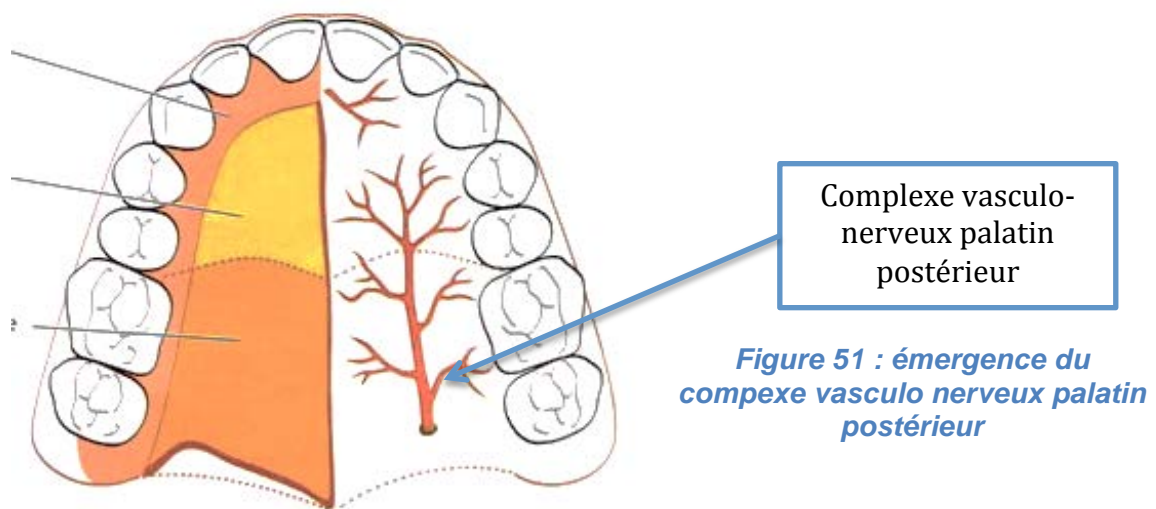


Figure 51 : émergence du complexe vasculo nerveux palatin postérieur

3.4. Complications et échecs de traction

3.4.1. D'ordre dentaire

3.4.1.1. Décollement du système d'attache

Le décollement du système d'attache de traction est considéré comme une complication du traitement.

Le diagnostic peut être fait par le patient qui alerte alors son praticien, mais aussi par l'orthodontiste qui remarque que la dent incluse n'a pas bougé depuis le dernier rendez-vous.

Plusieurs causes de décollement peuvent être mises en évidence :

- Hémostase non contrôlée lors du protocole de collage
- Protocole de collage non respecté
- Force orthodontique trop élevée
- Ankylose de la dent incluse

Une fois la cause identifiée et l'ankylose de la dent incluse écartée, le praticien va pouvoir recoller cette attache afin de réaliser la suite du traitement, en adaptant au besoin la force de traction.

Il se retrouve alors face à deux cas de figure distincts :

- Soit la couronne est accessible directement, et l'orthodontiste peut alors recoller l'attache, dans la position désirée.
- Soit la couronne de la dent incluse est sous le lambeau qui a été suturé, et il faudra alors ré-intervenir chirurgicalement, lever à nouveau le lambeau, pour avoir accès à la couronne et réaliser le collage.

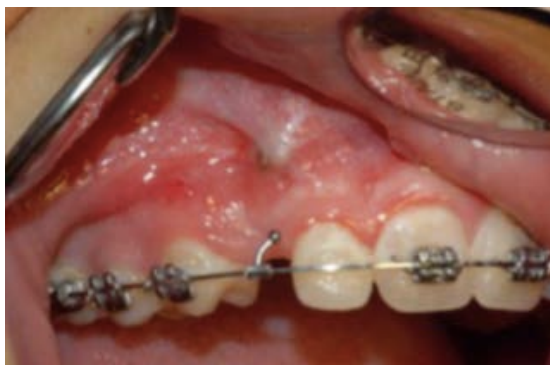

Figure 52 : vue endobuccale d'une chaînette fracturée nécessitant une ré-intervention chirurgicale chez un patient de 14 ans

Source : Pignoly

3.4.1.2. Résorption radiculaire des dents adjacentes

Les résorptions radiculaires engendrées par les traitements orthodontiques sont des phénomènes bien connus par les orthodontistes. Bates en 1856, puis Chase en 1875 et enfin Harding en 1878 le démontraient pour la première fois (Ketcham 1927).

Depuis de nombreuses publications ont été écrites à ce sujet, et Lupi en 1996 a réalisé une étude sur 88 patients, et a observé que lors d'un traitement orthodontique, on retrouvait dans 73% des cas des résorptions radiculaires externes sur le groupe incisivo-canin.

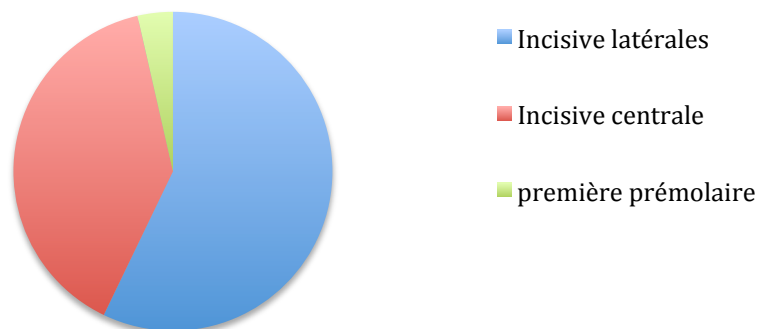
La résorption radiculaire des dents adjacentes lors de la traction d'une dent incluse est une complication à laquelle on peut être confronté. Dans la plupart des cas, cette résorption a été initiée par la présence même de la dent incluse à proximité des dents adjacentes, et peut être aggravée par le traitement. Cette résorption peut être limitée à l'apex de la dent, et peut s'étendre jusqu'à la totalité de la racine.

Le diagnostic de résorption radiculaire se fait radiologiquement lors d'un examen de contrôle car dans la grande majorité des cas, aucune symptomatologie n'est décrite par le patient. Ce diagnostic est tout de même difficile à réaliser à cause de la superposition radiologique de la dent incluse avec les autres dents (SASAKURA et al. 1984).

Une étude menée par les Dr SAJNANI et Dr KING publiée en 2014 dans le Singapore Dental Journal n°34 rapporte que sur une étude de 404 cas de tractions ortho-chirurgicales de canines maxillaires incluses réalisées dans leur service d'Odontologie Pédiatrique et d'Orthodontie Clinique, on a observé des résorptions radiculaires des dents adjacentes chez 22 patients (5%), pour un total de 28 dents atteintes. Chez 11 patients la canine était en position vestibulaire, 7 avaient une canine incluse en position palatine, et enfin 4 avaient une inclusion en position intermédiaire. Ils en concluent alors que la différence n'est pas significative, et que le risque de se retrouver avec des résorptions n'est pas en corrélation avec la position initiale de la canine incluse.

16 incisives latérales ont présentés des signes de résorption, quand seulement 11 incisives centrales ont été touchées, et 1 seule première prémolaire.

Resorption radiculaire des dents adjacentes à une canine incluse (Sajjani et King)



*Figure 53 : répartition des résorptions des dents adjacentes à une canine incluse
Source : Sajjani et King*

Cas clinique n°1 : cas du Dr Génin

A 13 ans, Mlle M. présente un retard d'éruption de 13 (notons aussi l'éruption ectopique de 23.)

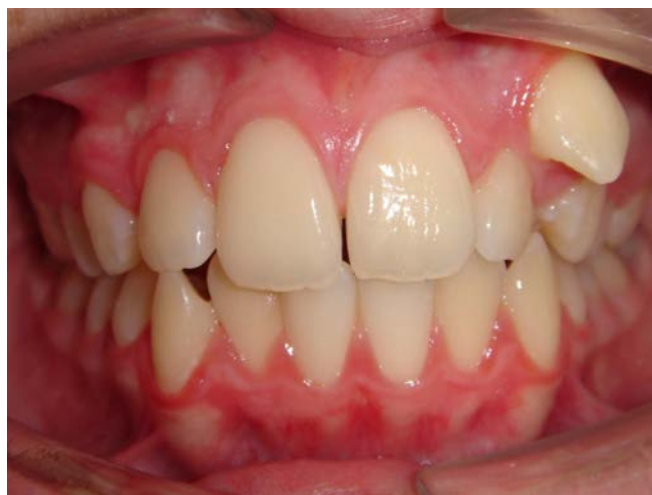

Figure 54 : retard d'éruption de 13 et éruption ectopique de 23

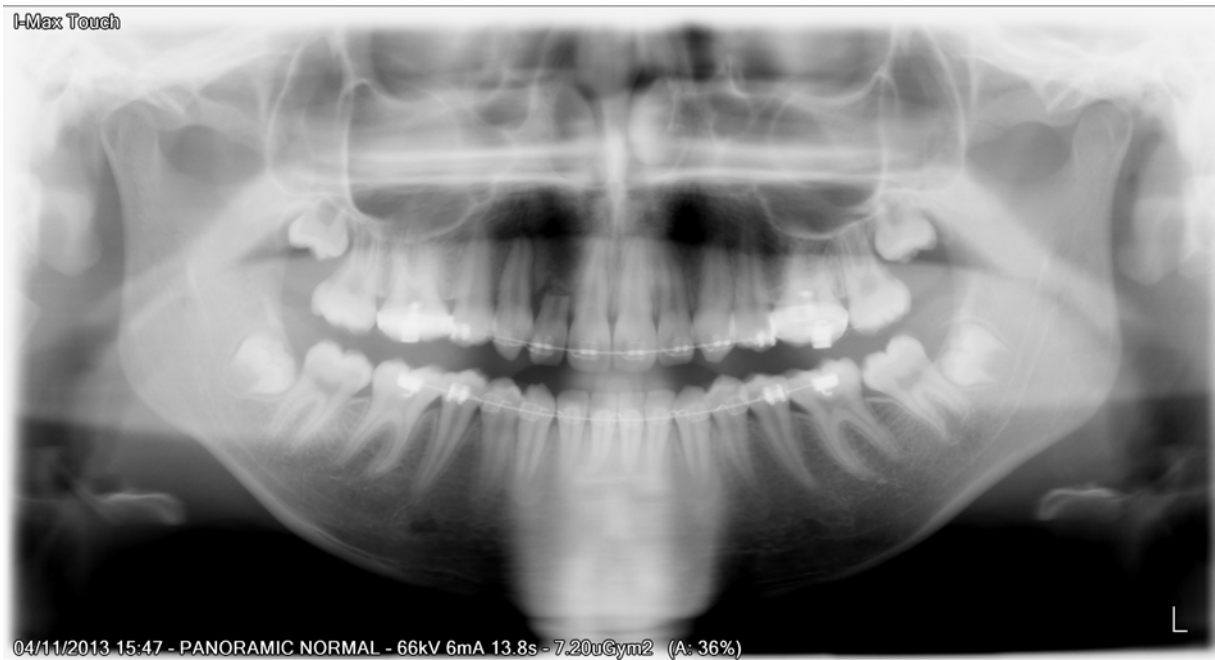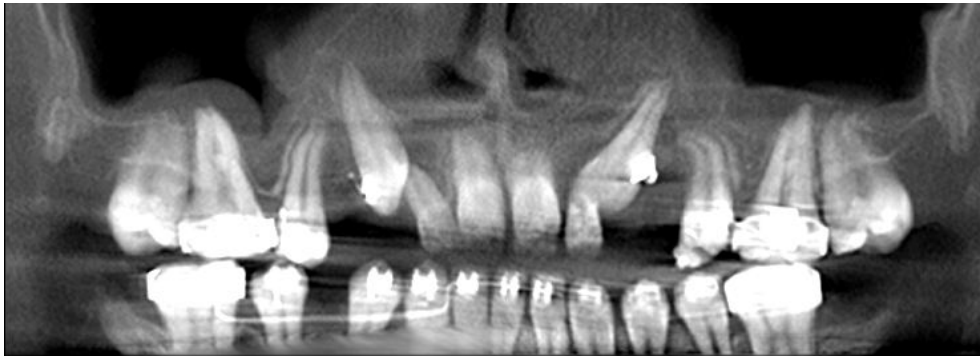


Figure 55 : résorption de la racine de 12 suite à la traction ortho-chirurgicale de 13

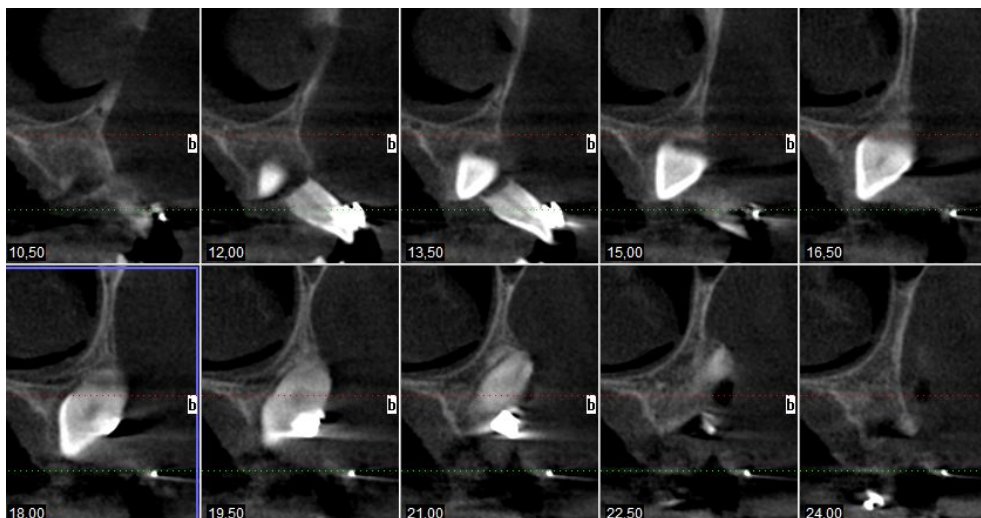
A la suite du traitement, nous pouvons observer la résorption de plus de la moitié de la racine de 12. Celle-ci a alors été extraite, car devenue très mobile une fois le traitement terminé.

Cas clinique n°2 : Cas du Dr Esnault

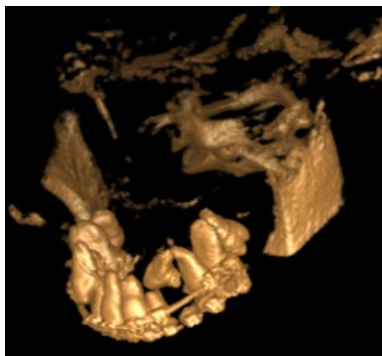
Sur ce cas clinique, la canine supérieure gauche (23) est en situation d'inclusion, et a résorbé une grande partie de la racine de l'incisive latérale adjacente. La solution retenue a été d'effectuer une traction ortho-chirurgicale de la canine, afin de la mettre en place sur l'arcade, et de stopper le processus de résorption.



a



B



C

Figure 56 : 13 et 23 incluses, présence de résorptions au niveau de 22 (a, b, c)

Cependant, en cours de traitement, nous pouvons remarquer sur cette radiographie rétro-alvéolaire que les résorptions au niveau de 22 se sont aggravées, et qu'il ne reste quasiment plus de racine au niveau de 22. La décision qui a été prise a été de stopper la traction de 23 afin de ne plus endommager 22.

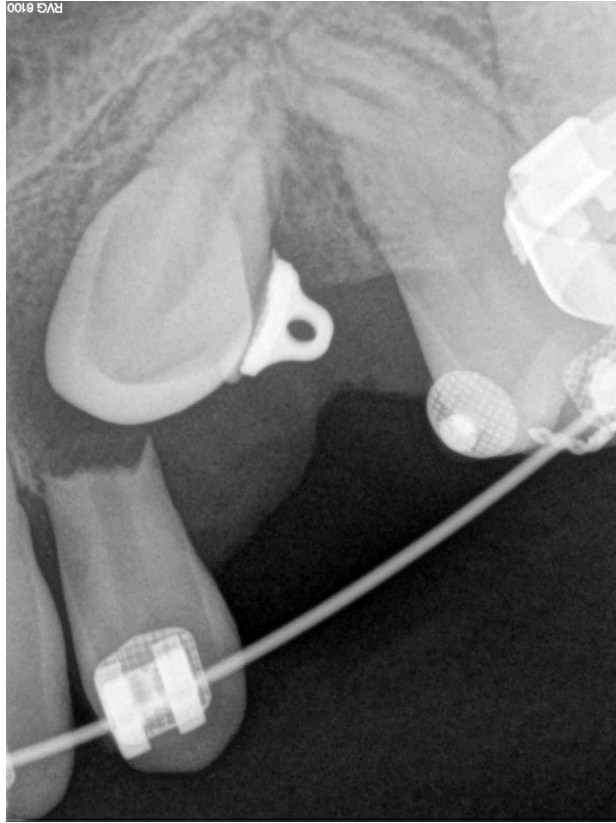

Figure 57: résorption radiculaire de 22 suite à la traction orthochirurgicale de 23

3.4.1.3. Ankylose de la dent tractée

L'ankylose se définit comme une prolifération osseuse réunifiant deux structures minéralisées (ici os-cément) distinctes et mobilisables l'une par rapport à l'autre, et nécessite pour son développement une rupture du ligament alvéolo-dentaire. Cette ankylose empêche alors tout déplacement naturel ou forcé de la dent.

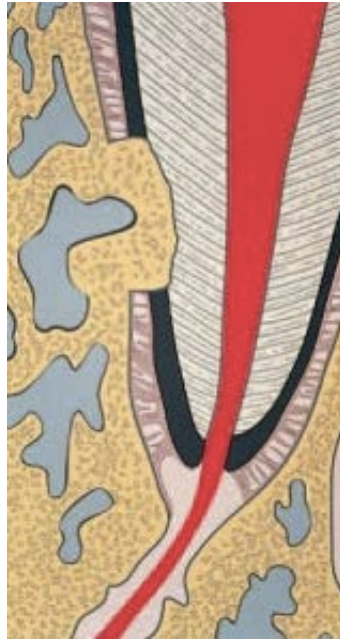

Figure 58 : rupture du ligament alvéolo-dentaire, créant une ankylose

Dans le cadre des dents incluses, cette ankylose peut être la cause de l'inclusion, mais aussi une conséquence du traitement qui a été mis en place.

L'ankylose doit être systématiquement recherchée avant tout traitement de dégagement chirurgical.

Radiologiquement, la perte du ligament desmodontal engendre une limite floue entre la dent et l'os alvéolaire. La destruction progressive de la dentine et son remplacement par de l'os alvéolaire est généralement difficile à mettre en évidence sur des clichés standards au stade initial de l'ankylose. Cliniquement, l'ankylose peut être mise en évidence grâce à un simple test de percussion (un son clair et métallique est un signe positif d'ankylose).

Lors de l'intervention chirurgicale, le praticien doit veiller à ne pas léser la jonction émail-cément (JEC) de la dent incluse, car cela pourra engendrer de graves conséquences : ankylose, mais aussi résorption cervicale, perte d'attache menant à la formation de poches parodontales ou de récessions gingivales une fois la dent mise en place (PIGNOLY et al. 2016).

Afin d'éviter ce genre de complications, certains actes sont à risque pour le système d'attache :

- Un dégagement chirurgical au contact de la dent trop ambitieux et mal maîtrisé
- Une tentative de mobilisation à l'élevateur positionné au niveau de la JEC pour éliminer une suspicion d'ankylose
- Certains auteurs préconisent alors d'effectuer un dégagement chirurgical osseux le plus faible possible de la dent à tracter et une exposition coronaire raisonnée, afin d'éviter de léser la JEC par une intervention trop invasive (LALLAM-LAROYE et al. 2008) (BECKER et al. 2010).
- Un autre risque d'ankylose, est l'utilisation de force orthodontique de traction trop importante : un étirement trop rapide et trop important du ligament desmodontal pourrait être la cause de certaines résorptions radiculaires amenant à créer des points d'ankylose. Ainsi, des forces orthodontiques faibles doivent être utilisées, afin de tracter la dent d'environ 1mm chaque semaine, et une fois la phase de traction terminée, un délai de 6 à 8 semaines doit être respecté afin de permettre la maturation des tissus parodontaux déplacés (RAO et PHILIP 2014).
- Les dents à l'état de germe ayant subi des traumatismes lors de leur formation peuvent aussi avoir un fort taux d'ankylose, un antécédent de choc doit aussi être recherché.

Une ankylose signifie donc un échec total du traitement, car la dent incluse ne pourra donc pas être mise en place par traction orthodontique.

Cas clinique :

Patient de 16 ans en cours de traitement orthodontique de désinclusion de 23. Au bout de quelques semaines, aucun mouvement de la canine n'est présent, alors que le dégagement osseux a bien été réalisé. Afin de rechercher une possible ankylose, un examen radiologique tomодensitométrique est prescrit.

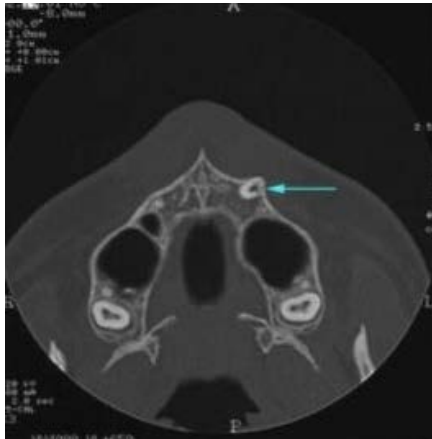

Figure 59 : examen tomодensitométrique, coupe axiale parallèle au plan palatin, L'angle disto-vestibulaire de 23 présente une hypodensité dentinaire. Le ligament desmodontal est absent.

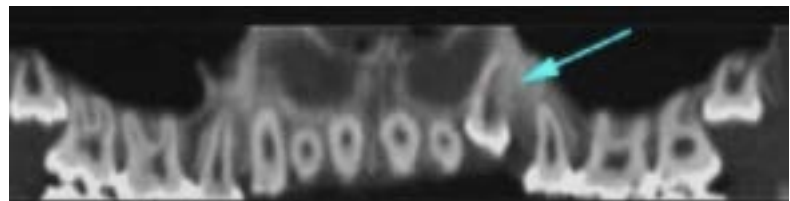
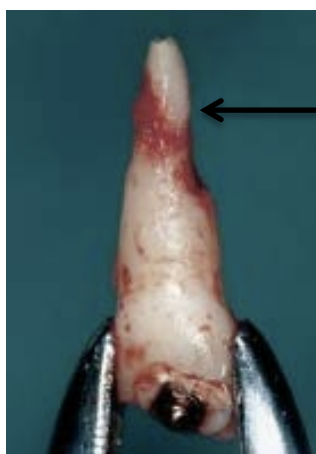
Figure 60 : examen tomодensitométrique, reconstruction panoramique curviligne dentascan.

Une zone d'ankylose sur la face distale de 23 est alors mise en évidence. L'extraction de la canine est alors réalisée, car il n'y a plus de chance de pouvoir la mettre en occlusion par traction orthodontique



Zone d'ankylose

Figure 61: 23 après extraction, zone d'ankylose

3.4.2. D'ordre parodontal

3.4.2.1. Manque ou absence de gencive attachée

L'environnement parodontal de la dent à tracter en fonction du niveau d'inclusion de la dent incluse doit être méticuleusement observé. En effet, il n'est pas rare d'observer à la suite d'une traction d'une dent incluse, un manque, voire une absence de gencive attachée, cela pouvant amener par la suite l'apparition de récessions gingivales.

Cas clinique n°3 (Dr Génin) :

Mlle N. présente une canine mandibulaire inférieure droite incluse. Un dégagement chirurgical ainsi qu'une traction orthodontique est alors mise en place.

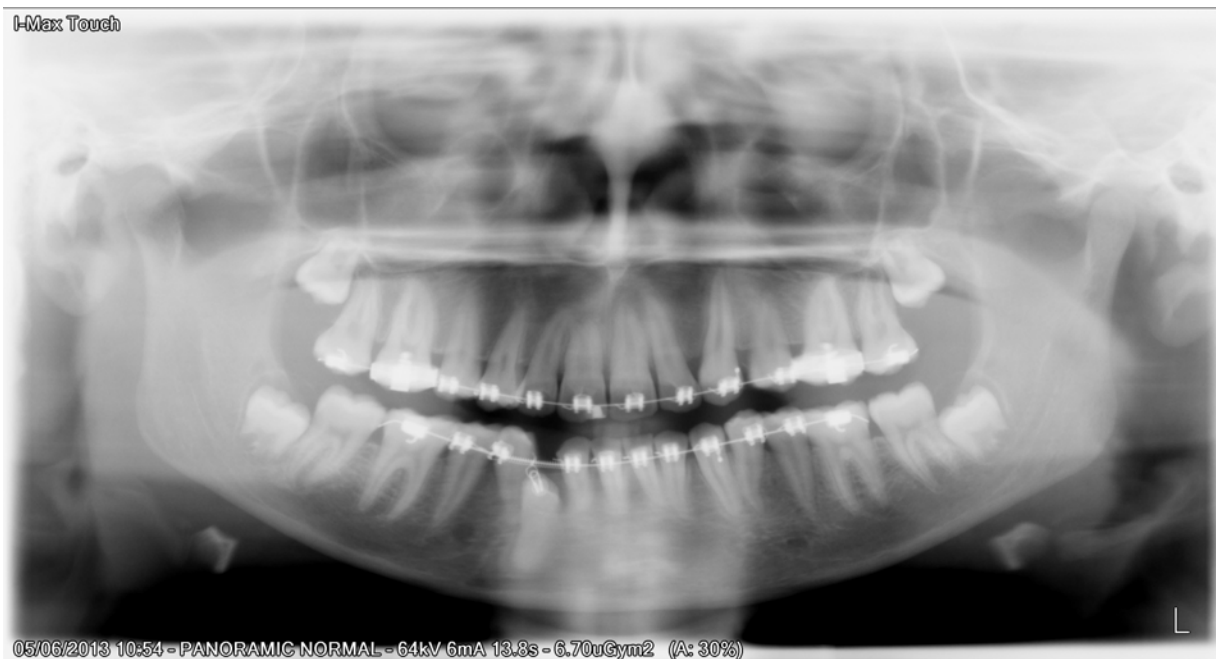

Figure 62: radiographie panoramique, 43 en cours de traction ortho-chirurgicale

Une fois la dent mise en place sur l'arcade, nous pouvons observer qu'il existe un manque de gencive attachée au collet de la canine. Une surveillance va devoir être effectuée afin qu'il n'apparaisse pas de récession gingivale à ce niveau

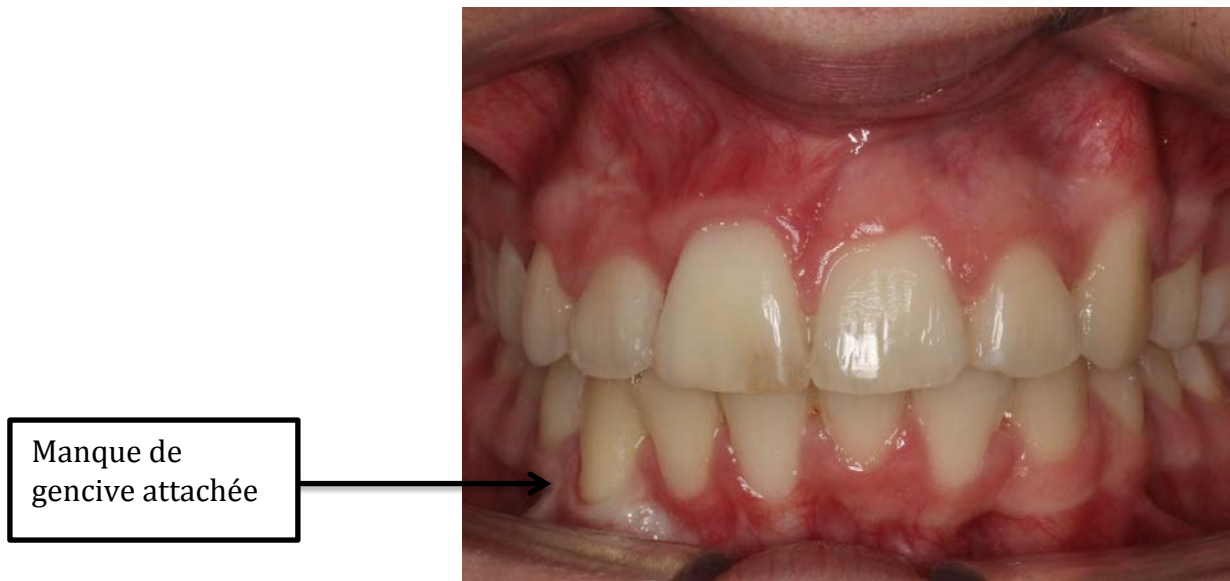


Figure 63 : manque de gencive attachée au niveau du collet de 43

Cas clinique n°4 :

Récession gingivale palatine après la traction d'une canine maxillaire incluse

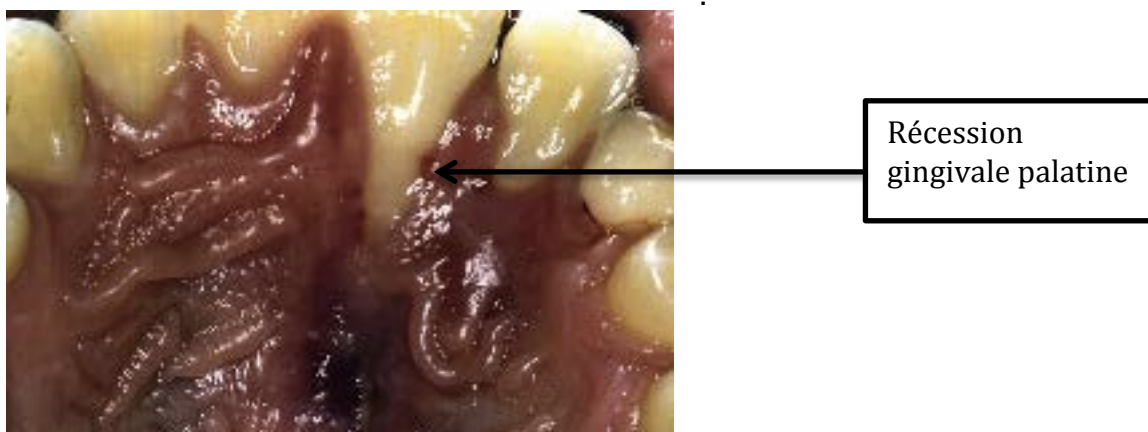


Figure 64: récession gingivale palatine après traction ortho-chirurgicale

3.4.2.2. Déhiscences osseuses

Des déhiscences osseuses peuvent apparaître si la trajectoire de traction d'une dent incluse est trop en direction vestibulaire, si le praticien essaie de contourner une dent adjacente afin d'éviter une résorption radiculaire de cette dernière. Le risque de voir l'apparition d'une future récession gingivale à ce niveau est important, puisqu'il n'y a alors plus de support osseux pour la gencive attachée le long de la face vestibulaire de la dent.

Cas clinique n°5 :

Nous sommes ici en présence d'une seconde prémolaire maxillaire gauche (25). Celle-ci est en situation d'inclusion, et elle a causé la résorption externe de la racine de 24 (Figure n°65). Il a donc été décidé d'effectuer une traction ortho-chirurgicale afin de mettre 25 sur l'arcade, et de stopper la résorption de 24. Cependant, en vestibulant 25 pour l'éloigner de 24 pour ne pas aggraver la résorption, la seconde prémolaire s'est retrouvée en position vestibulaire extrême, et une déhiscence radiculaire est apparue (Figure n°66).

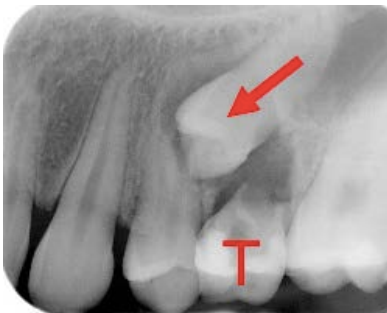

Figure 65 : 25 incluse, résorption radiculaire externe de 24

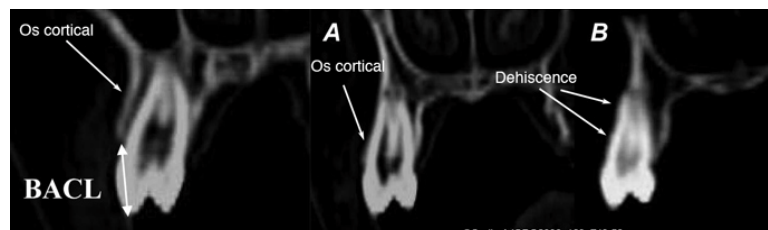


Figure 66 : déhiscence vestibulaire de la racine de 25

4. Transplantation

Lorsque le rapport bénéfice / risque est défavorable au traitement par traction ortho-chirurgicale pour mettre en place une dent incluse sur l'arcade ou que l'on se trouve en situation d'échec, la transplantation / auto transplantation peut être une alternative thérapeutique intéressante.

En effet, les techniques de transplantation actuelles maîtrisent mieux que par le passé le potentiel de cicatrisation du ligament alvéolo-dentaire, réduisant sensiblement le risque d'ankylose et de résorption dès lors que la couche cellulaire péri-radicaire de la racine extraite est conservée dans les meilleures conditions et qu'une contention semi-rigide est mise en place suite à la chirurgie. Il sera alors possible d'observer au cours de la cicatrisation et de la maturation cellulaire, la formation d'un néo-ligament alvéolo-dentaire, garant de l'intégrité radicaire dans le temps (GARCIA 2002).

Cette intégration du transplant au niveau du site receveur sera contrôlable cliniquement par la présence d'une mobilité physiologique, mais aussi radiologiquement par la présence d'une ligne radio-claire péri-radicaire indiquant la présence d'un ligament.

4.1. Définitions

Dans la littérature médicale, la définition précise de la transplantation dentaire, ou « greffe dentaire » est donnée par VINCENT et MERLE-BERAL : opération qui consiste à placer dans une cavité alvéolaire naturelle ou préparée artificiellement une dent récemment extraite, une dent conservée ou un germe dentaire.

Selon le Larousse, il s'agit de : la réimplantation d'une dent ou d'un germe dentaire dans une alvéole autre que celle dont ils proviennent.

Le dictionnaire médical GARNIER DELAMARRE nous apporte aussi d'autres définitions plus précises :

- Transplantation : greffe d'un organe fonctionnel (transplant : rein, cœur, poumon, foie...) d'un individu à un autre avec rétablissement de la continuité des gros vaisseaux.
- Greffon : Partie de tissu ou d'un organe transplanté dans l'opération de la greffe.
- Grefe : Implantation sur un individu d'une portion de tissu ou d'organe, empruntée soit à lui-même, soit à un autre individu. Actuellement le mot greffe est employé comme synonyme de transplantation. Parfois employé dans le sens de greffon. On distingue les fausses greffes de tissus peu vascularisés (cornée, cartilage, os, vaisseaux) et les vraies greffes de cellules hématopoïétiques ou d'organes qui, pour continuer à vivre et rester fonctionnels doivent être irrigués par l'hôte et être tolérés du point de vue immunologique.

Il s'agit donc d'un outil alternatif à l'orthodontie permettant au praticien de déplacer une dent par rapport aux bases osseuses.

4.2. Indications

La transplantation est indiquée, dans le cadre du traitement des dents incluses, lorsqu'un traitement par traction ortho-chirurgicale ne peut être mis en place car un risque d'échec est trop élevé, ou lorsque l'on se trouve dans une situation d'échec et qu'il n'est plus possible de poursuivre la traction orthodontique de la dent incluse (GONNISSEN et al. 2010)(HEWITT et GELSON 2011).

Le transplant est donc une dent saine mature ou immature, exempte de pathologies carieuse ou parodontale qui pourraient amener à un échec du traitement (RECOING J. 2004).

Dans le cas d'une ankylose de la dent en cours de traction, celle-ci ne répond plus à la traction orthodontique dès l'initiation de l'ankylose, et ceci définitivement. La dent fait alors partie du processus de remodelage osseux par apposition/résorption. Les résorptions évoluent généralement relativement vite, et l'aspect radiologique peut être différent à quelques mois d'intervalle, c'est pourquoi il faudra prendre une décision sur la suite de la thérapeutique assez rapidement. En effet, s'il est possible de transplanter une dent présentant des points d'ankylose, au-delà de 20% du volume dentinaire résorbé il est alors impossible de transplanter la dent, car elle deviendrait trop fragile, et son extraction devra alors être réalisée (Gault 2013).

Un examen radiologique tomodensitométrique sera alors effectué afin d'apprécier le point d'ankylose, le niveau de résorption, la forme de la dent, mais aussi ses rapports avec les structures anatomiques dentaires et parodontales voisines.

Les dents matures et immatures peuvent être transplantées. Cependant les dents incluses qui sont en situation d'échec de traction orthodontique sont généralement des dents matures dont l'apex est totalement fermé. Les possibilités de revascularisation pulpaire via le foramen apical sont extrêmement minces, si bien qu'un traitement endodontique devra être réalisé préventivement systématiquement, afin d'éviter une future nécrose, qui pourrait mettre en péril la survie de la dent transplantée (TORRES et al. 1999).

La transplantation pourra être envisagée à tout âge, mais plus celui-ci sera avancé, plus les risques d'échec seront grands. En effet, plus l'ancienneté de l'inclusion ou de l'ankylose est importante, plus l'atrophie des cellules desmodontales de la dent est importante du fait de son absence de stimulation (Gault 2013).

Garcia a réalisé une étude comparative en fonction de l'âge de ses patients et du taux de réussite obtenu. Cela permet de constater que chez les sujets de moins de 20 ans, le taux de réussite avoisine les 100%. En revanche, il n'atteint que 75% chez les patients de plus de 20 ans et les plus de 50 ans.

Il explique ces résultats du fait que les sujets jeunes en période de croissance posséderaient des capacités cicatricielles supérieures aux adultes. De plus l'anatomie des greffons utilisés chez les sujets de moins de 20 ans présenteraient des racines encore en cours d'édification avec des capacités régénératrices supérieures, et des conditions d'extraction moins traumatisantes pour le desmodonte (GARCIA 2002).

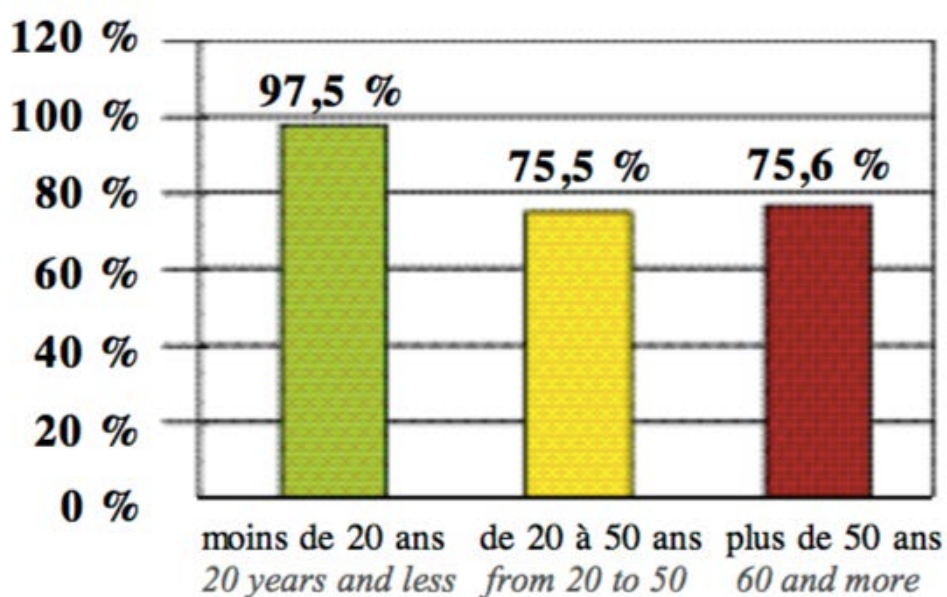


Figure 67 : taux de réussite en fonction de l'âge

Source : Garcia, 2002

4.3. Protocole opératoire

Comme pour toute intervention chirurgicale, les examens cliniques, radiologiques doivent être les plus complets possible, afin de réaliser un plan de traitement global. De plus, le choix de la transplantation ne sera effectué qu'après étude complète du cas clinique, et la décision de cette intervention sera prise avec l'accord de l'ensemble des protagonistes (omnipraticien, orthodontiste, chirurgien oral, mais aussi du patient ou des parents / tuteurs légaux s'il s'agit d'un patient mineur). L'ensemble des informations doivent avoir été clairement expliquées, ainsi que les différents risques d'échecs du traitement.

Plusieurs techniques de transplantation ont été décrites par différents auteurs dans la littérature, en fonction de la chronologie des différentes étapes du traitement.

ANDREASEN propose une technique en un seul et même temps : le transplant est extrait et transplanté dans son alvéole réceptrice dans une seule et même séance. Ce protocole opératoire a l'avantage d'être rapide, mais ne permet pas de stimuler le potentiel cicatriciel du ligament alvéolaire (ANDREASEN 1994).

La technique de GARCIA se décompose en deux temps opératoires : (GARCIA 1990)

- Première intervention : préparation du site receveur à l'aide des données radiographiques préopératoires et des données cliniques.
- Seconde intervention : prélèvement du greffon et transplantation.

Contrairement à la solution thérapeutique précédente, le fait de préparer l'alvéole réceptrice à l'avance permet d'effectuer la transplantation dans un tissu cicatriciel hyper-vascularisé. En revanche, le greffon ne pourra pas être essayé dans la future alvéole avant la seconde intervention.

Nous décrivons ici la technique de GAULT, puisqu'elle semble la plus adaptée à la transplantation d'une dent incluse. En effet, cette technique que l'auteur qualifie de « double stimulation desmodontale » permet une meilleure intégration d'une dent dont le ligament desmodontal n'aurait pas été stimulé du fait de son inclusion (Gault 2013).

Elle possède deux avantages majeurs par le fait de se réaliser en deux étapes :

- Technique : avec la possibilité d'essayer le greffon dans le site receveur
- Biologique : par « stimulation inflammatoire » du desmodonte de la dent à transplanter.

Les objectifs de cette technique seront multiples :

- Conserver la dent et la rendre utile
- Ne pas altérer le parodonte et les dents voisines
- Ne pas bloquer la croissance
- Permettre un traitement orthodontique ultérieur
- Aboutir à une fonction normale de la dent incluse
- Gérer l'esthétique

4.3.1. Phase de mobilisation

La première phase de cette technique a pour but d'aller chercher le transplant, puis de le remettre en place dans son alvéole d'origine. Le traumatisme cellulaire intentionnel subi par les cellules desmodontales sur la surface entière de la racine va déclencher un processus de cicatrisation avec une interface ligament-ligament en réduisant l'interférence d'un tissu osseux. Les phases habituelles de toutes cicatrisations vont alors se dérouler :

- Phase inflammatoire avec destruction cellulaire.
- Phase de tissu de granulation avec apparition d'une néo-vascularisation, et d'une prolifération cellulaire intense.
- Phase de remodelage tissulaire avec différenciation des cellules (en fibroblastes desmodontaux dans notre cas).

Le prélèvement de la dent à transplanter devra être le moins traumatique possible. En effet, les conditions de prélèvement sont directement liées à l'anatomie de la dent à transplanter, mais aussi de sa position par rapport aux autres dents et aux différents éléments anatomiques environnants.

Dans l'idéal afin de préserver le maximum de cellules desmodontales vivantes, l'intensité et la durée des efforts que subira le greffon lors de l'avulsion devront être les plus faibles possibles. En effet, il existe un lien direct entre le traumatisme qu'auront subis les cellules desmodontales et leurs possibilités régénératrices (DE SANTIS et GARCIA 1990).

Andreasen a démontré en 1980 que les corps cellulaires supportaient mieux les efforts de traction et de cisaillement que les forces de compression, car celles-ci entraîneraient l'explosion des cellules desmodontales. Les mouvements de luxation doivent alors être en rotation, ou en traction par rapport au grand axe de la racine (effet de cisaillement ou de déchirement) en évitant le plus possible les mouvements pendulaires (effet de compression) (ANDREASEN 1980).

Une fois luxée à l'aide d'un élévateur classique, la dent incluse sera avulsée à l'aide d'un davier dont les mors devront éviter tout contact avec la racine.

En cas d'ankylose de la dent incluse, une inspection minutieuse du ou des point(s) d'ankylose sera réalisée. Si le volume concerné par l'ankylose est inférieur ou égale à 20% de la surface radiculaire, alors le(s) point(s) sera (seront) cureté(s), et obturé(s) à l'aide de MTA (Mineral Trioxyde Aggregate) ou d'IRM (Immediate Restorative Medication). Le curetage sera fait avec la dent hors de la bouche en prenant toutes les précautions afin de ne pas léser les cellules desmodontales (irrigation continue avec du sérum isotonique stérile, dent maintenue par la couronne, et sans desséchage radiculaire lors de la phase d'obturation et de toute la phase extra-buccale)(voir figure n°68).

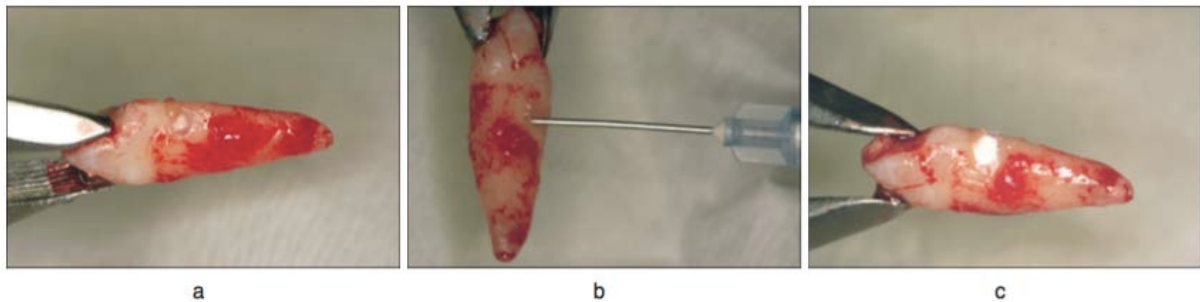


Figure 68 : obturation d'un point d'ankylose à l'IRM

(a) curetage du point d'ankylose

(b) le volume de résorption radiculaire est fraisé sous irrigation isotonique, dent maintenue par la couronne

(c) obturation du volume d'ankylose par de l'IRM

Source : Gault

Lors de cette première intervention chirurgicale, la future alvéole réceptrice est préparée, et est testée avec le futur transplant, en prenant soin de réaliser une alvéole légèrement plus grande dans toutes les dimensions que le futur transplant pour éviter toutes compressions cellulaires. Lors de la phase suivante, le jour de la transplantation, nous pourrons alors disposer d'un site récepteur revascularisé, et ayant dépassé lui aussi la phase inflammatoire.

Le futur transplant est ensuite ré-enfoui sous le lambeau dans son alvéole d'origine.

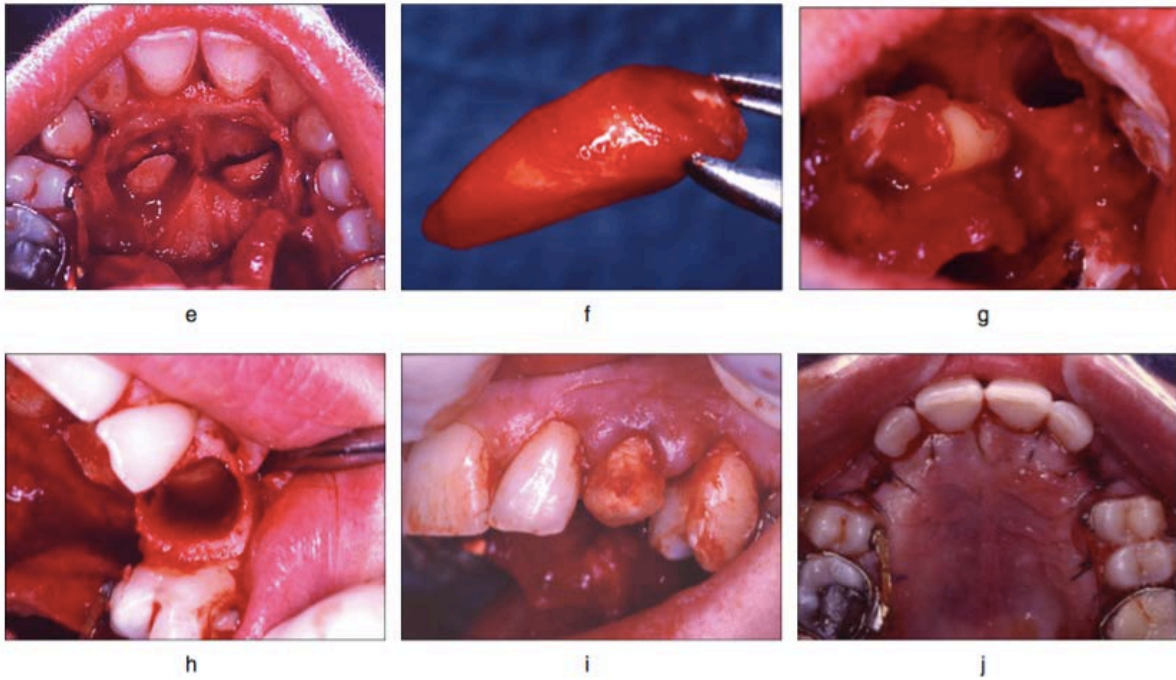


Figure 69 : premier temps opératoire

- (e) Mise à jour des deux dents incluses. Les couronnes anatomiques ont été sectionnées afin de pouvoir réaliser les avulsions dans le grand axe de chaque racines.
- (f) Prélèvement atraumatique du transplant à l'aide d'un davier.
- (g) Ré-enfouissement du futur transplant dans son alvéole d'origine.
- (h) Création d'une future alvéole réceptrice pour un des transplants.
- (i) La future alvéole réceptrice est testée avec le futur transplant.
- (j) Les deux transplants sont remis en place dans leurs alvéoles d'origine.

Source : Gault

4.3.2. Phase de transplantation

Deux semaines après la première intervention, on observe un pic d'activité cellulaire, le nombre de cellules desmodontales différenciées est à son maximum, et ces cellules sécrètent un maximum de collagène. C'est donc le moment idéal pour procéder à la transplantation dans l'alvéole réceptrice, où les fibroblastes continueront la régénération du ligament et de son attache avec les structures osseuses environnantes (Gault 2013).

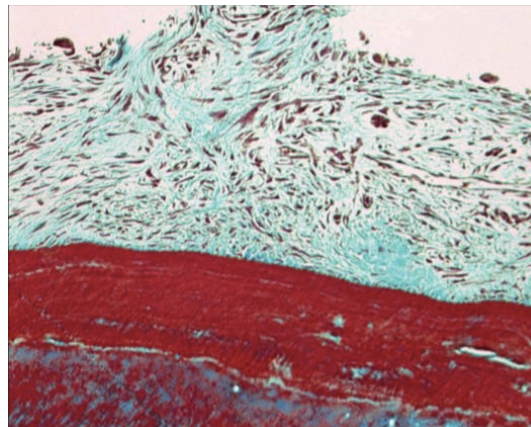


Figure 70 : coupe de desmodonte après stimulation. La quantité de cellules activées est importante, et l'épaisseur du tissu est parcourue par des vaisseaux sanguins assurant leur nutrition même après transplantation.

Source : Gault

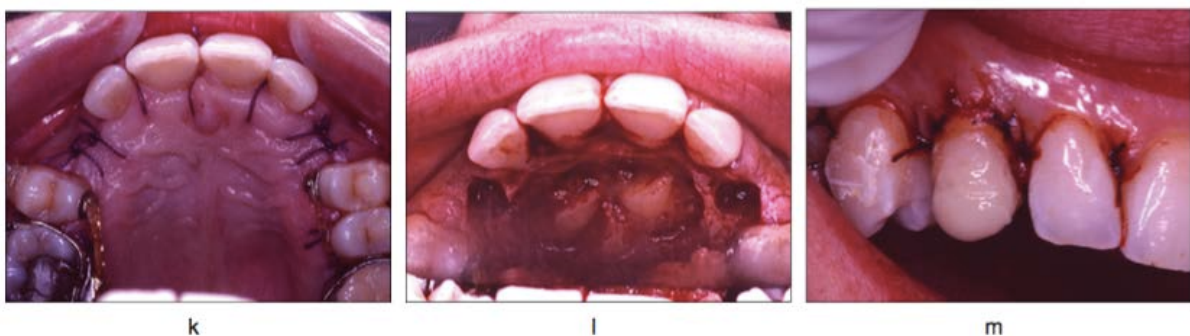

Figure 71 : second temps opératoire

(k) Situation clinique à 14j de la première intervention
(l) Nouveau prélèvement des transplants, plus facile à réaliser car le ligament n'est pas totalement cicatrisé
(m) 13 en place maintenue grâce à des sutures, le traitement endodontique a été débuté, et une première reconstruction provisoire en composite est réalisée.

Source : Gault

4.3.3. Contention

Le but de la contention est de stabiliser la dent au sein de sa néo-alvéole durant les premiers jours de la cicatrisation. Celle-ci doit être suffisamment rigide pour éviter les mouvements trop importants qui pourraient créer un espace entre la dent et l'os : source d'une diffusion de salive et donc de bactéries pouvant entraîner la nécrose du desmodonte (ANDREASEN 1994) (GARCIA 1990). Cependant, elle doit autoriser une légère mobilité dentaire de l'ordre de 1 à 2 mm afin de stimuler le développement du desmodonte en formation et d'inhiber celui des ostéoblastes trop proches de la racine, et ainsi de limiter les risques d'une future ankylose du transplant (ANDREASEN 1975) (BERUDE et al. 1988) (OIKARINEN 1990).

Aussi, la dent sera mise en sous occlusion de 1 à 2mm et le patient devra éviter la mastication sur la dent transplantée pendant 14 jours, afin d'éviter la compression des cellules desmodontales. Les mouvements liés à la pression linguale et jugale sembleraient un bon compromis pour solliciter doucement le desmodonte (Gault 2013).

Plusieurs types de contentions peuvent être réalisés :

- Avec du fil de suture : solution la plus simple car facilement réalisable. Soit une suture en croix est réalisée sur la face occlusale de la dent transplantée, ou alors un point de résine composite sur la face vestibulaire du transplant permet de coller le fil de suture (ANDREASEN 1994).
- Fixation de la dent sur un arc orthodontique pré-existant : si un dispositif orthodontique est présent (pour ouvrir l'espace proximale entre deux dents par exemple) le transplant pourra être intégré à ce dernier en veillant à ce qu'une légère mobilité soit encore présente.
- Collage des faces proximales sur les dents adjacentes : si les dents adjacentes sont proches du transplant, ces dernières permettront d'obtenir la légère mobilité requise via leur ligament desmodontale respectif (ANDREASEN 1975).

- Attelle collée non rigide : il s'agit du système de contention TTS (Titanium Trauma Splint). Classiquement utilisé afin de maintenir les dents ayant subi un traumatisme, cette solution est pratique et rapide à mettre en œuvre puisque sa flexibilité permet une adaptation sur l'arcade aisée, et cela sans instrument. Sa résistance suffisante permettra de maintenir le transplant dans sa néo-alvéole.

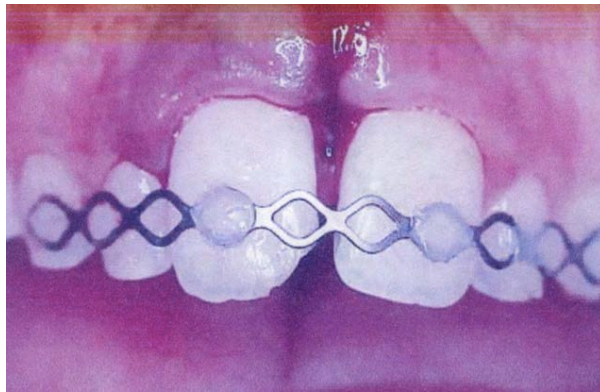


Figure 72 : attelle TTS collée à l'aide de résine composite sur la face vestibulaire de dents traumatisées

- Gouttière de contention thermoplastique : préalablement préparée, c'est un moyen durable, esthétique et facile à nettoyer. Elles peuvent tout de même occasionner des difficultés d'adaptation (ISA-KARA M. 2011).

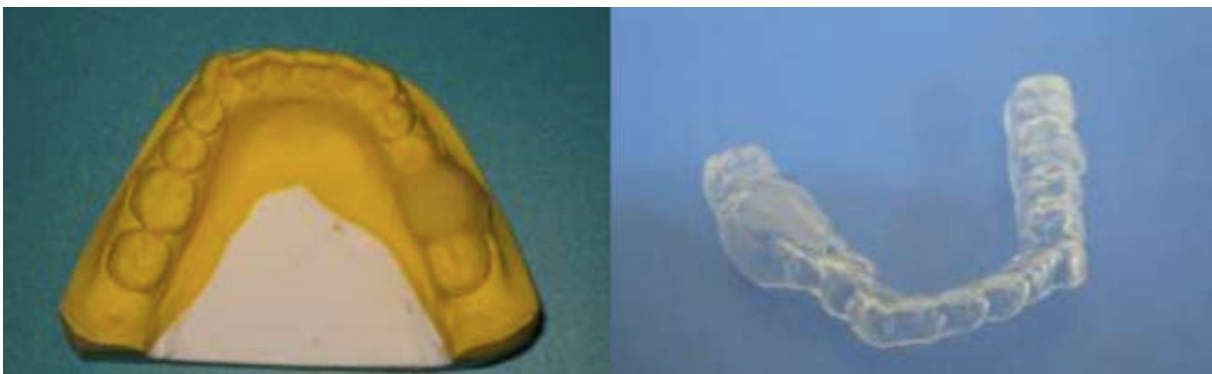

Figure 73 : modèle en plâtre aménagé au niveau du futur site de transplantation, et la gouttière thermoformée.

Gault préconise pour sa technique une contention réalisée uniquement via une technique de sutures vestibulaires et palatines collées en face vestibulaire du transplant.

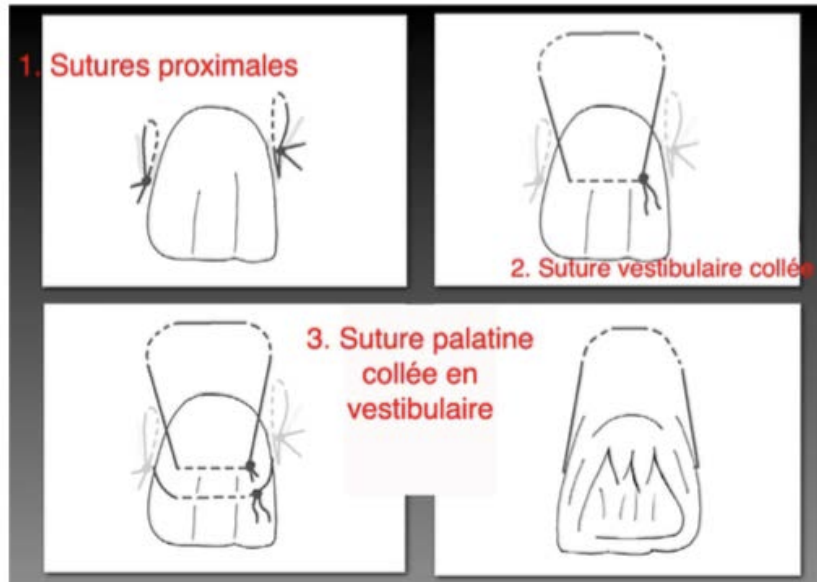


Figure 74 : sutures préconisées par Gault après une transplantation. Les sutures vestibulaires et palatines collées en face vestibulaires empêchent la dent de sortir de son alvéole.

Source : Gault

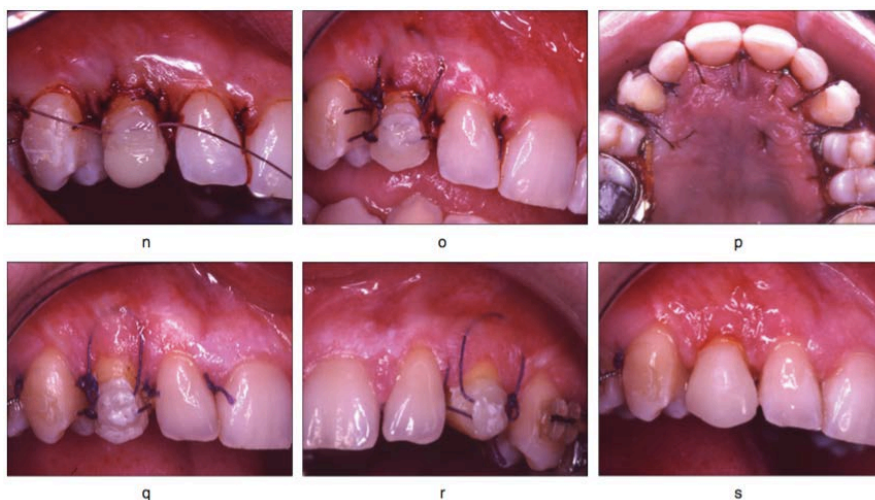


Figure 75 : contention de Gault

(n) Collage en vestibulaire du premier fil de contention ; (o) Le fil est passé deux fois dans la gencive vestibulaire et noué. Une seconde suture collée en vestibulaire passe dans la fibro-muqueuse palatine ; (p) Vue des points de matelassier palatins : la dent est ainsi maintenue dans l'alvéole ; (q)(r) contrôle à 14j avant la dépose des fils de suture ; (s) réalisation d'un nouveau composite plus esthétique

Source : Gault

4.3.4. Surveillance clinique et radiologique

Une fois la transplantation réalisée, un suivi régulier doit impérativement être mis en place afin d'éviter tout échec de la thérapeutique.

J+14 : Les sutures sont déposées, la dent possède encore une mobilité d'environ 1-2mm, mais la cicatrisation cellulaire est suffisante pour maintenir la dent dans son alvéole. Un nettoyage à l'aide d'un instrument à ultrasons est réalisé sous irrigation d'eau oxygénée à 0,02%, et l'inclusion de la dent est vérifiée. Le traitement endodontique peut être réalisé à ce stade si cela n'avait pas été fait avant, en obturant le canal provisoirement à l'aide d'une préparation d'hydroxyde de calcium.

J+28 : La couronne de la dent transplantée est mise en occlusion statique.

A deux mois : La dent transplantée peut être intégrée dans un mécanisme orthodontique.

A quatre mois : La dent doit être parfaitement intégrée, et les signes d'une ankylose doivent être absents (immobilité de la dent, son clair au test de percussion axial) L'obturation canalaire définitive peut être réalisée, ainsi que la reconstruction coronaire définitive.

4.4. Limites du traitement

Malheureusement, malgré les avancées en terme de protocole opératoire, il existe toujours un risque de complication, qui présente des menaces pour la survie de la dent transplantée, comme des phénomènes d'ankylose, et de résorption. Plusieurs atteintes peuvent se manifester, et parfois de manière combinée. Elles peuvent être transitoires ou progressives, invasives ou non.

4.4.1 Résorption radiculaire

4.4.1.1 Résorption de surface

Ces résorptions inflammatoires sont inhérentes au processus cicatriciel, et résultent de petites lésions de la couche la plus profonde du cément ainsi que du desmodonte. De petites lacunes sont observables histologiquement, provoquées par une attaque ostéoclastique de la racine (ANDREASEN 1994).

Ces atteintes sont généralement causées par l'endommagement des cellules desmodontales lors de l'intervention au moment de l'extraction, ou par séchage de la surface radiculaire. Généralement transitoire, des mécanismes de cicatrisation se mettent en place et les lacunes (d'une taille de l'ordre du micron, presque invisible radiographiquement) cicatrisent à partir du ligament desmodontal adjacent vivant (TSUKIBOSCHI 2001).

4.4.1.2. Résorption inflammatoire

Ce type de résorption est observé quand une dent présente à la fois une perte partielle du ligament desmodontal ainsi qu'une infection pulpaire. Il y a donc une double origine du processus inflammatoire (ANDREASEN 1994).

L'évolution de ces résorptions est très rapide, et la quasi totalité du volume radiculaire peut être résorbé en quelques semaines, puisqu'on peut observer une résorption de l'ordre d'un dixième de millimètre par jour (TORRES et al. 1999).

Contrairement aux résorptions de surface, les résorptions inflammatoires peuvent être diagnostiquées radiologiquement environ 2 mois après la transplantation, puisqu'elles forment des cavités en forme de cuvette sur la racine, et l'os avoisinant. Le traitement endodontique du transplant devra être réalisé rapidement, avec des inter-séances d'obturations provisoires à l'hydroxyde de calcium (NISHIOKA 1998) (TROPE et BOURGUIGNON 2002).

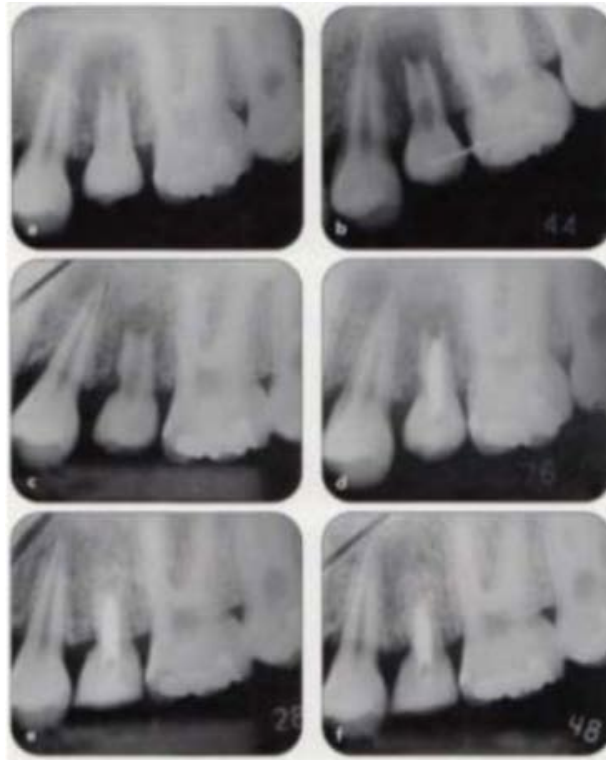

Figure 76 : cas clinique d'une résorption inflammatoire suite à une transplantation

Source : ANDREASEN 1994

- a : Radiographique post-opératoire après transplantation*
- b : Contrôle radiographique à J+30 : une zone de résorption est observée en mésial*
- c : J+60 : la résorption en mésial se poursuit, un halo radio-clair est visible à l'apex*
- d : Traitement radiculaire à l'aide d'hydroxyde de calcium*
- e : Huit mois plus tard, absence de progression de la résorption*
- f : Deux ans après*

4.4.2. Ankylose / cicatrisation de remplacement

L'ankylose se produit lorsque la quasi totalité du ligament alvéolo-dentaire de la dent transplantée est nécrosé. On observe alors une résorption de la racine, qui est peu à peu remplacée par du tissu osseux, alors que la pulpe peut rester vivante.

Le processus inflammatoire qui découle de la nécrose ligamentaire provoque une cicatrisation de remplacement le long de la racine, la dent faisant alors partie du remodelage osseux par apposition / résorption (GARCIA et SAFFAR 1990) (GARCIA et SAFFAR 1987).

Ce processus peut être très rapide, notamment chez les sujets jeunes chez qui le remodelage osseux est important. Il peut être transitoire si les lésions sont limitées à une surface minime de la dent, mais aussi permanent et se développer tout le long de la racine si une portion trop grande du ligament a été lésée lors de l'intervention.

Le diagnostic de l'ankylose se fera cliniquement avec une absence de mobilité ainsi qu'un son aigu et métallique à la percussion de la dent. Radiologiquement, c'est l'absence d'espace desmodontal radio-clair péri-radriculaire qui sera un signe positif.

Dans le cas où l'ankylose n'intéresserait qu'une petite portion de la dent, celle-ci pourrait conserver une légère mobilité, une simple luxation de la dent associée à une sollicitation plus importante de la dent peut éviter que le phénomène d'ankylose dure dans le temps (ANDREASEN 1994).

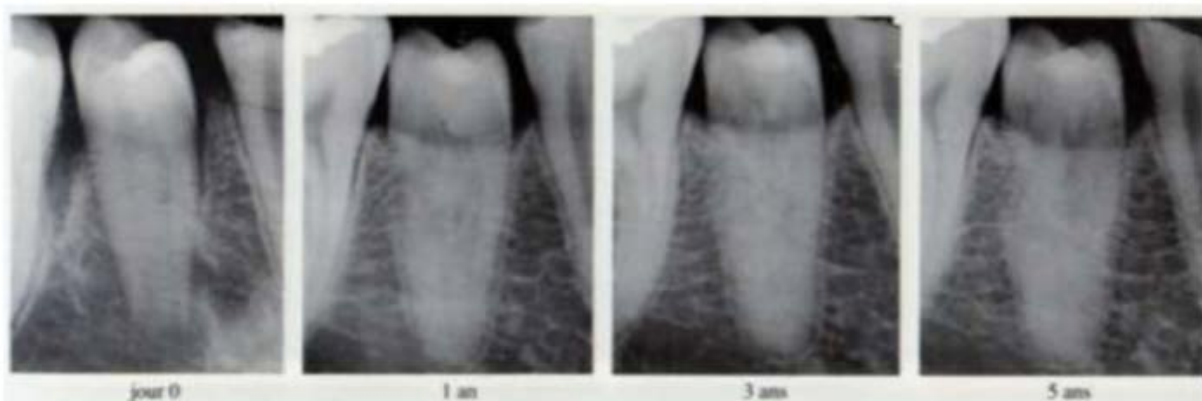

Figure 77 : ankylose de la zone cervicale d'une prémolaire mandibulaire transplantée.

Source : ANDREASEN 1980

Avantages et inconvénients de la transplantation	
Avantages	Inconvénients
<ul style="list-style-type: none"> • Le transplant est une dent naturelle • Présence d'un ligament permettant un futur déplacement de la dent transplantée, et permet la proprioception • Traitement possible chez un sujet jeune en cours de croissance • Possibilité de conserver la vitalité dans le cas des dents immatures • Possibilité de restauration prothétique unitaire si pas d'autotransplantation possible • Permet de maintenir le volume osseux pour un futur implant à l'âge adulte, notamment en secteur canin maxillaire • Traitement rapide et peu onéreux 	<ul style="list-style-type: none"> • Difficulté d'extraction atraumatique en fonction de la position de la dent à transplanter • Risque d'ankylose du transplant • Risque de résorption du transplant • Pas de modification possible de la forme de la racine du transplant • Impossibilité de garder la vitalité du transplant dans le cas d'une dent mature • En cas d'auto transplantation, le transplant doit être suffisamment à distance du site donneur afin d'assurer sa stabilité

5. Implantologie

L'implantologie fait partie depuis de nombreuses années de l'arsenal thérapeutique mis à la disposition des praticiens. Les protocoles opératoires sont largement décrits dans la littérature, et cette option doit être envisagée lorsque l'on se retrouve face à un échec de traction ortho-chirurgicale de dent incluse et que celle-ci ne peut être mise en place sur l'arcade ni par traction, ni par transplantation. Elle s'adressera à des patients dont la croissance est terminée, puisqu'une fois que l'implant est ostéo-intégré, sa position est définitive et aucun mouvement orthodontique ne pourra être obtenu du fait de l'absence de ligament entre l'implant et l'os (DAVAPRANAH et al. 2004).

5.1. Fin de la croissance osseuse

Il convient d'envisager la pose d'un implant uniquement à partir du moment où la croissance du patient est terminée. Pour cela, nous pouvons nous référer à plusieurs indicateurs :

- La courbe de Björk :

La croissance de la mandibule est un bon indicateur, puisqu'elle est continue depuis la naissance jusqu'à l'adolescence parallèlement à la croissance staturale. Une fois le pic de croissance passé, les croissances staturale et condylienne vont être de moins en moins importantes jusqu'à l'âge d'environ 19 ans (AKNIN 2007).

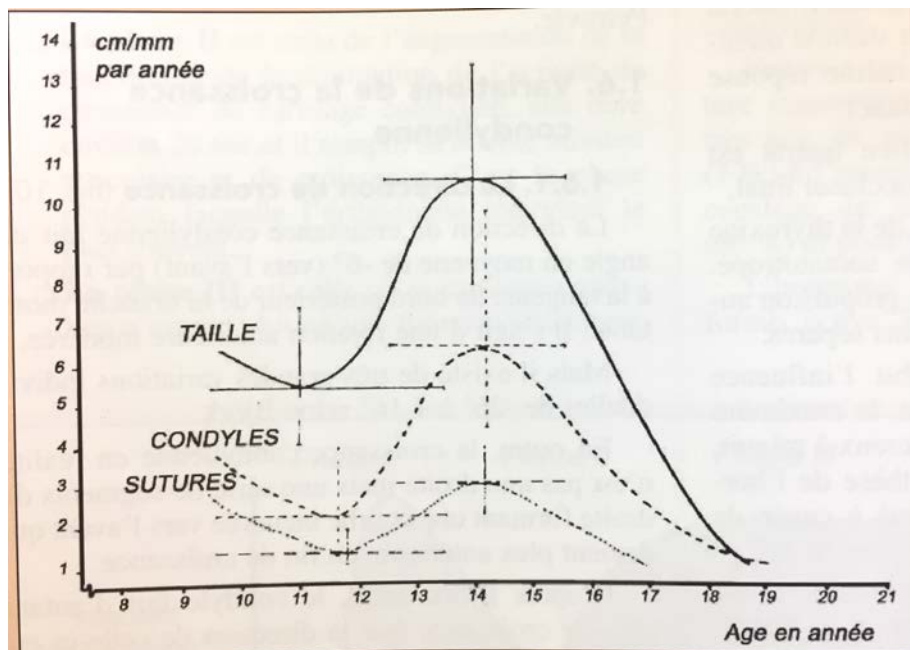


Figure 78 : courbe moyenne de taux de croissance de la taille en cm, des sutures maxillo-faciales et des condyles en mm chez les garçons.

Source : Björk

- L'âge osseux d'après radiographie de la main et du poignet :

Une détermination précise de l'âge osseux peut être établie à l'aide de l'atlas de Greulich et Pyle, sur une radiographie de la main gauche (GREULICH et PYLE 1959). En effet, la région de la main et du poignet contient une multitude de petits os qui se calcifient à des âges différents, et nous donne des indications assez fiables sur l'âge osseux. Même si cet atlas n'est plus très récent, il est toujours utilisé en pratique. L'épiphyse de la phalange distale du troisième doigt (DP3 U) est particulièrement intéressante puisque qu'elle se soude environ 1 an après le maximum pubertaire selon Björk. La formation de l'os sésamoïde, situé au niveau de l'articulation métacarpo-phalangienne, est aussi à observer puisqu'elle intervient à la fin de la croissance staturale. La croissance de l'étage supérieur de la face est alors presque terminée, tandis que la mandibule continue à croître jusqu'à environ 2 ans après. Les radiographies du poignet pourront être réalisées au rythme d'une radio par an afin de comparer les différentes phases d'ossification (AKNIN 2007).

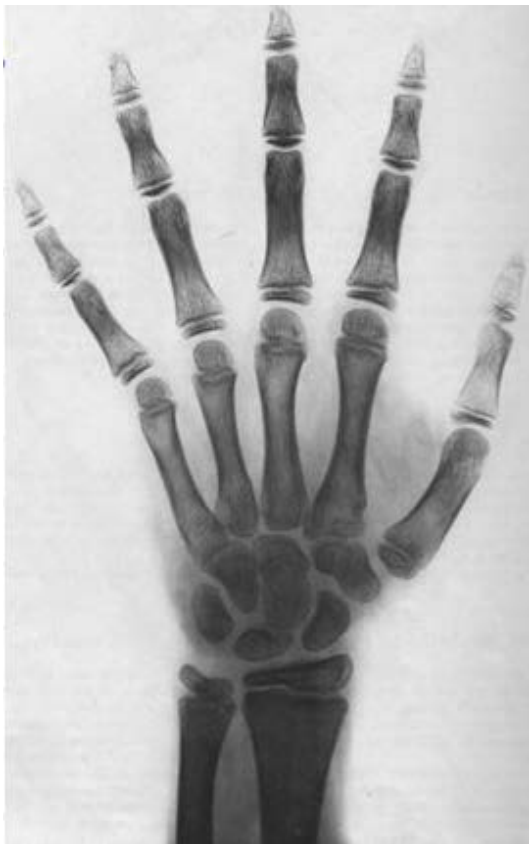

Figure 79 : radiographie d'une main gauche avant le pic de croissance

Source : Aknin

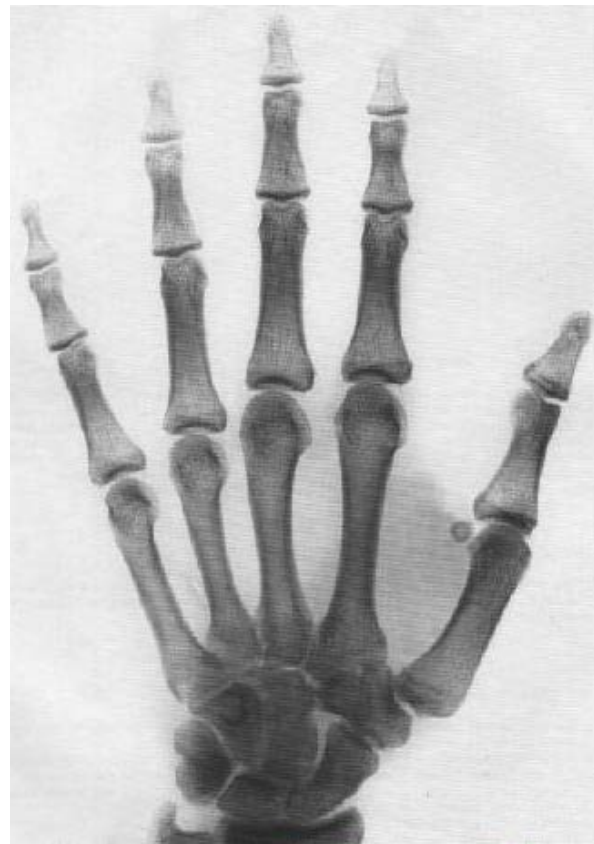

Figure 80 : radiographie de la main gauche d'un adulte

Source : Aknin

Ainsi, à partir du moment où la croissance staturale du patient sera terminée (environ 19 ans chez les garçons et les filles) la courbe de Björk nous indique que la croissance condylienne continue pendant environ 1 an. L'examen radiographique de la main gauche sera alors réalisé aux alentours de 20 ans chez les garçons et filles afin d'observer la maturation osseuse de l'épiphyse du troisième doigt et la présence ou non de l'os sésamoïde du pouce (GREULICH et PYLE 1959).

5.2. Implantologie conventionnelle

5.2.1. Extraction / implantation différée

Dans le cadre d'un échec de traction ortho-chirurgicale, si la pose d'un implant est envisagée, alors l'avulsion de la dent incluse sera effectuée afin de permettre la chirurgie implantaire si celle-ci se trouve sur la trajectoire du futur implant.

Un comblement osseux de l'espace occupé par la dent avulsée sera alors réalisé, et l'implant pourra être posé six à huit mois plus tard après la période de cicatrisation. Cette intervention a l'avantage d'être simple puisqu'il s'agit d'un protocole standard de pose d'implant.

Cas clinique : Dr SENECHAUT (SENECHAUT 2014)

Il s'agit d'une patiente de 70 ans qui se présente avec un abcès récurrent dû à une canine incluse supérieure droite (13). La décision a été prise de réaliser l'avulsion de 13, et de procéder à un comblement osseux allogénique pendant l'intervention d'avulsion, puis de poser un implant une fois la cicatrisation du site d'extraction terminée.

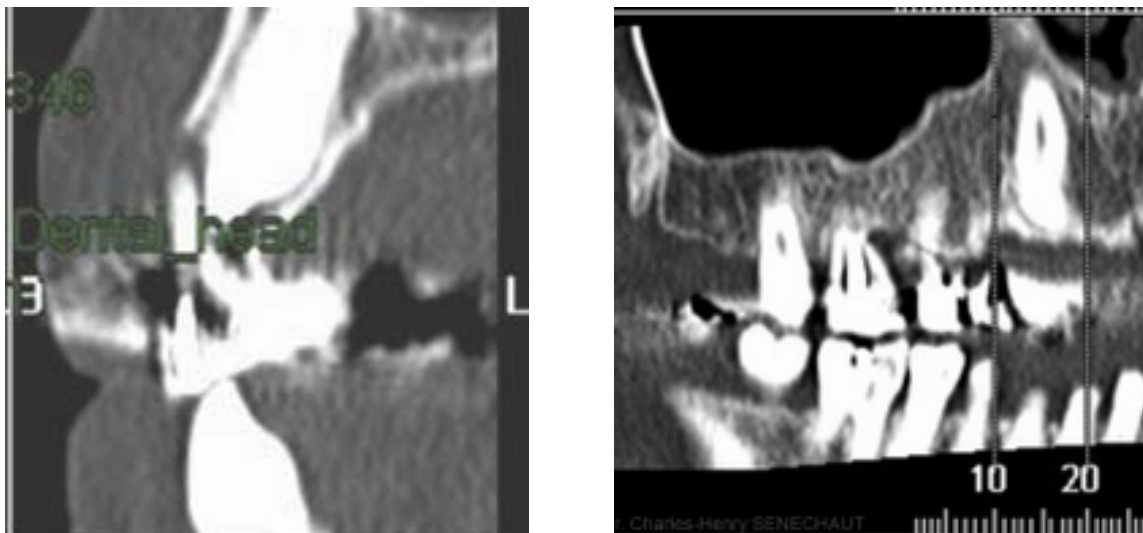

Figure 81 : coupe frontale et coupe axiale issues de l'examen radiologique CBCT. Présence d'un abcès autour de la canine incluse.

Source : DR SENECHAUT

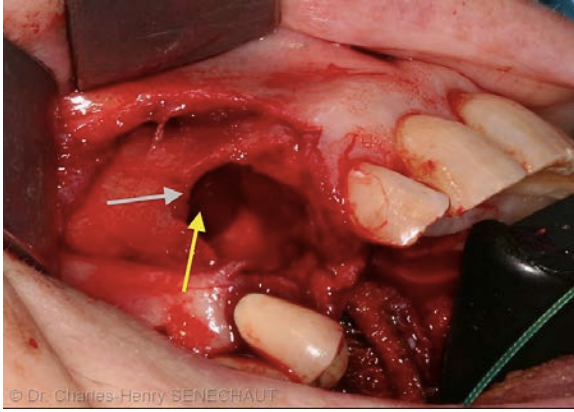


Figure 82 : site opératoire après extraction de la canine incluse (flèche jaune). La paroi vestibulaire (flèche grise) est conservée

Source : DR SENECHAUT 2014

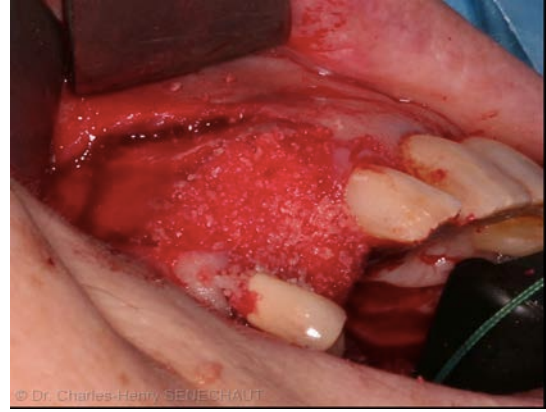

Figure 83 : comblement osseux de l'alvéole avec de l'os allogène.

Source : Dr SENECHAUT 2014

Six mois plus tard, la greffe a bien pris, l'implant peut donc être posé selon un protocole standard.

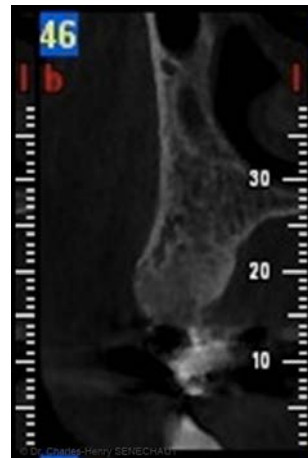
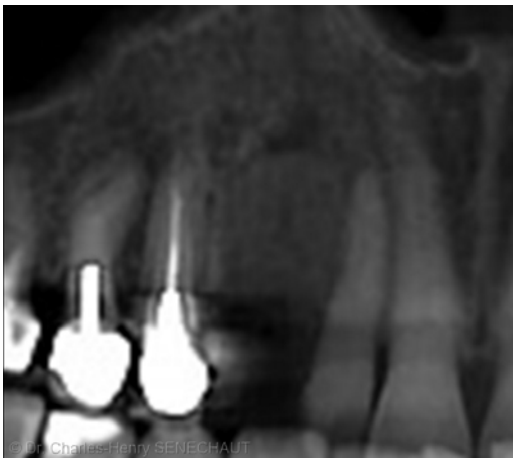


Figure 84 : coupe axiale et coupe frontale montrant la bonne prise du greffon osseux.

Source : Dr SENECHAUT

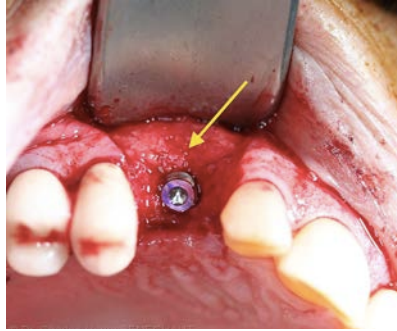


Figure 85 : photographie de l'implant en place. La flèche jaune montre le volume osseux obtenu grâce à la greffe.

Source : Dr SENECHAUT

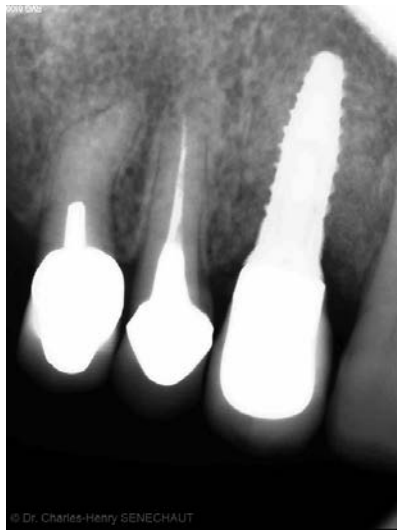


Figure 86 : radiographie post-interventionnelle. L'implant est parfaitement positionné.

Source : Dr SENECHAUT

Cependant, lorsque la canine affleure les parois vestibulaires ou palatines, le risque est de subir un affaissement de ces parois. La pose de l'implant ne pourra alors être effectuée seulement après une reconstitution osseuse via une greffe osseuse plus volumineuse, avec parfois des complications pouvant mener à réaliser plusieurs interventions, étendant la durée du traitement sur plusieurs mois, voire années.

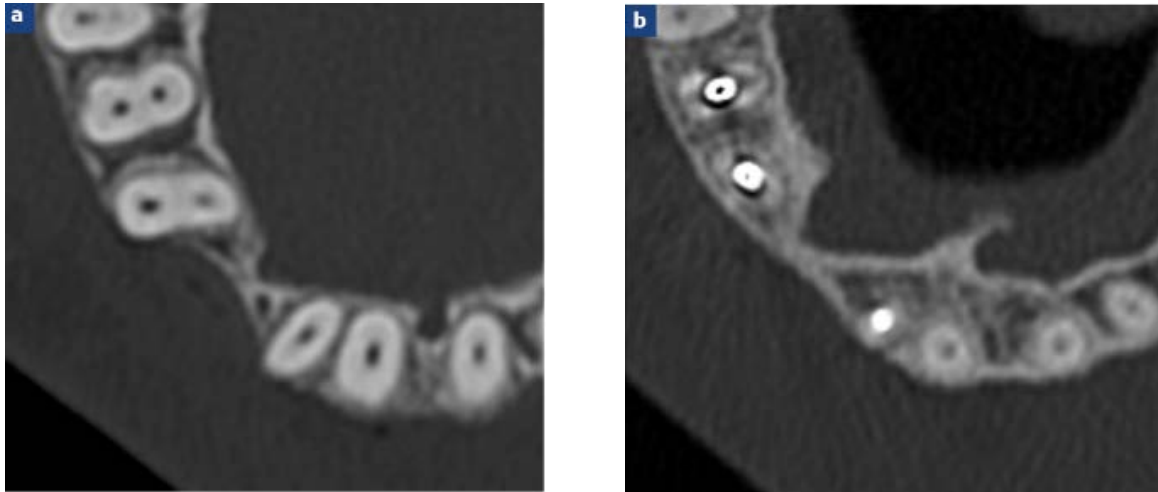


Figure 87 : conséquence de l'extraction de canine incluse au maxillaire.

- a. Effondrement de la table vestibulaire observé sur un plan axial d'un examen scanner. La canine incluse se trouvait en position vestibulaire.
- b. Effondrement de la table palatine observé sur un plan axial d'un examen scanner. La canine incluse se trouvait en position palatine.

Source : Dr DAVARPANAH 2012

Cas Clinique : Dr SZMUKLER-MONCLER 2012 (SZMUKLER-MONCLER et al. 2014)

Suite à un échec de traction d'une canine supérieure droite incluse (13) dû à une ankylose de cette dernière, la décision a été prise de procéder à l'avulsion de la dent. Celle-ci se trouvait en position vestibulaire, et la perte osseuse est importante puisque la table vestibulaire est quasiment entièrement résorbée.

Pour procéder à la pose d'un futur implant, une greffe osseuse ramique a alors été effectuée.

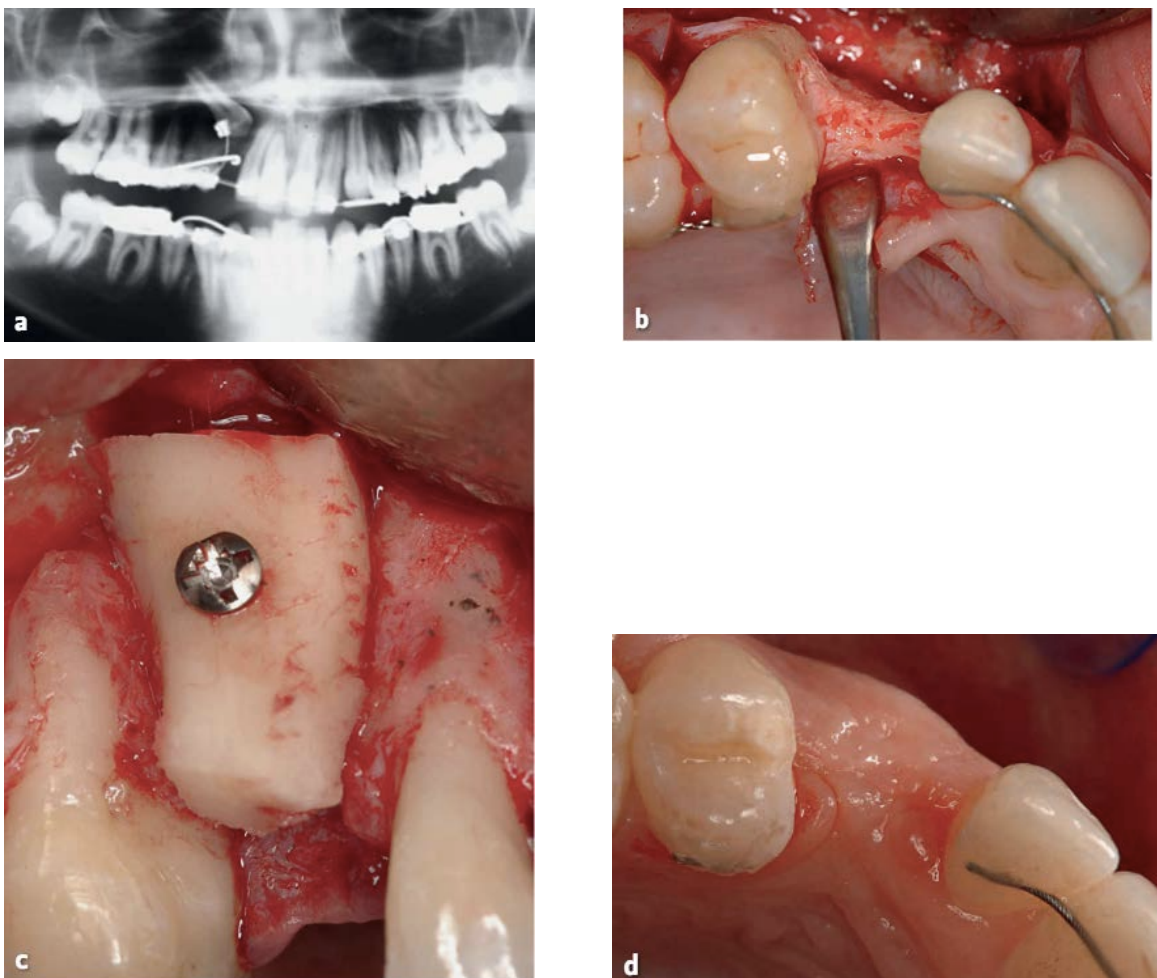


Figure 88 : conséquence possible de l'extraction d'une canine incluse

- a. Situation post-extractionnelle
- b. Situation clinique de la table osseuse vestibulaire après extraction
- c. Greffe osseuse ramique
- d. Situation après cicatrisation de la greffe

Source : Dr SZMUKLER-MONCLER 2012

5.2.2. Extraction / Implantation immédiate

L'implantation immédiate qui suit une extraction associée dans un même temps opératoire l'extraction de la dent pathologique, ainsi que la mise en place de l'implant dans le but de diminuer la durée du traitement (MAZOR et al. 1999)(Cardaropoli et al. 2007)(GARCIA et al. 2009).

Cette solution est avantageuse pour le patient puisqu'elle combine deux interventions distinctes dans un seul et même temps opératoire. Pour qu'elle soit envisageable, il est impératif que la quantité d'os présente après l'avulsion de la dent incluse permette la stabilité primaire de l'implant à la suite de l'intervention. Si celle-ci n'est pas obtenue à la suite de l'intervention, le risque sera l'absence d'ostéointégration de l'implant, qui amènera à sa perte (DAVARPANA et al. 2012b).

Cas clinique : Dr DAVARPANA 2012

. Une patiente consulte suite à la perte de sa canine de lait (53). Une canine définitive est observée en situation d'inclusion. La décision prise est de procéder à l'avulsion de celle-ci, et de poser un implant dans la même séance. Une fois la dent extraite, le défaut osseux est conséquent en dimension verticale laissant subsister un volume osseux limité. La stabilité primaire de l'implant est tout de même obtenue, et l'implant est laissé en nourrice durant 6 mois après avoir comblé la cavité à l'aide de Bio-Oss® recouvert à l'aide d'une membrane résorbable.

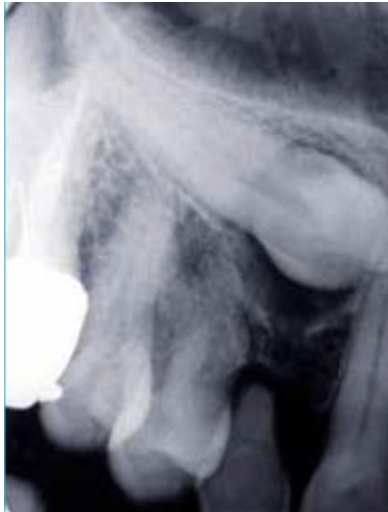


Figure 89 : situation pré-opératoire : la couronne de la canine incluse se trouve sur la trajectoire du futur implant.

Source : Dr DAVARPANAH 2012

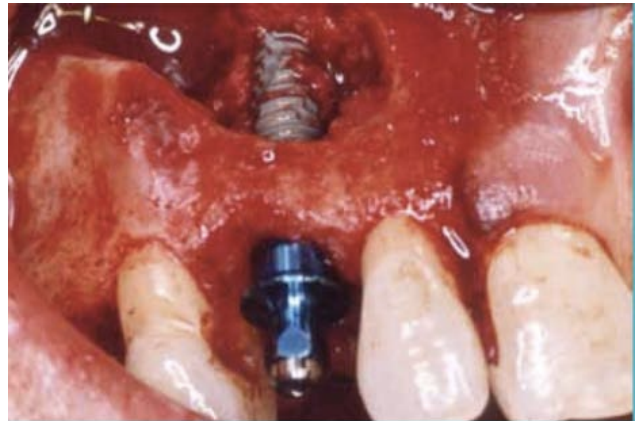


Figure 90 : implantation immédiate de l'implant après extraction de la canine incluse. L'espace laissé par la canine est comblé avec du Bio-Oss® recouvert d'une membrane résorbable.

Source : Dr DAVARPANAH 2012

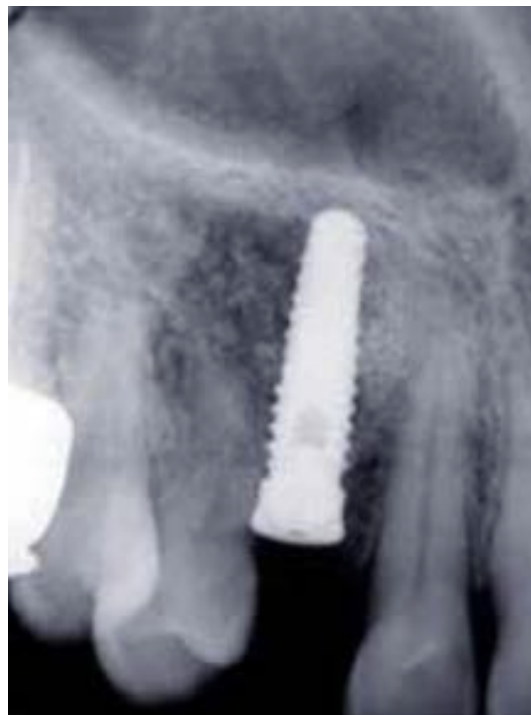

Figure 91 : radiographie post-opératoire de l'implant mis en place.

Source : Dr DAVARPANAH 2012

Avantages et Inconvénients de l'implantologie conventionnelle	
Avantages	Inconvénients
<ul style="list-style-type: none"> • Traitement avec un recul clinique de très nombreuses années avec des protocoles bien établis • La majorité des cas peut être traitée par cette solution thérapeutique • Traitement reproductible 	<ul style="list-style-type: none"> • Perte osseuse importante si l'extraction de la dent incluse est nécessaire • Nécessité de réaliser une greffe osseuse dans la majorité des cas • Impossibilité de réalisation d'un traitement orthodontique futur à cause de l'ankylose de l'implant • Plusieurs temps opératoires • Traitement long et onéreux avant de pouvoir poser la prothèse d'usage

5.3. Transfixation de la dent incluse

Une nouvelle approche de l'implantologie est aussi à prendre en compte. Comme nous avons pu le constater, la perte osseuse due à l'extraction de la dent incluse (notamment dans le cas d'ankylose, puisqu'une extraction peu invasive sera impossible) demandera dans de nombreux cas d'effectuer une greffe d'os, afin d'obtenir une stabilité primaire de l'implant, et que ce dernier puisse s'ostéo-intégrer dans les meilleures conditions. Le traitement global est donc allongé puisqu'il va falloir attendre plusieurs mois avant que le patient puisse avoir sa prothèse supra-implantaire d'usage.

Certains auteurs proposent alors un protocole permettant la mise en place d'un implant au travers de tissu dentaire. Ne pas extraire la dent incluse permettrait alors d'éviter l'affaissement des corticales osseuses et d'avoir recours à une greffe. Cela remet donc en question la base de l'implantologie, à savoir que l'interface os-implant serait la seule garante d'une ostéointégration à long terme (SZMUKLER-MONCLER et DAVAPRANAH 2010) (DAVAPRANAH 1999).

Les risques d'une telle intervention sont clairement identifiables (DAVARPANA et al. 2012a) :

- Réaction inflammatoire durant la période d'ostéointégration avec perte de l'implant.
- Douleurs post-opératoires aiguës voir chroniques avec dépose de l'implant.
- Formation d'une interface conjonctive due à la prolifération des éléments du ligament de la dent transfixée
- Réaction inflammatoire à plus long terme et perte de l'implant intégré ainsi que de sa couronne.

Plusieurs études dans les années 90 montrent que la création d'une autre interface que celle qui est classiquement admise (os / implant) est possible. Certains auteurs décrivent la pose d'implant (sans mise en fonction) au contact direct de dent chez le chien, avec la formation d'un néo-ligament autour de l'implant (BUSER et al. 1990a)(BUSER et al. 1990b)(WARRER et al. 1993). Plus tard en 2004, une autre étude (GRAY et VERNINO 2004) portant sur 10 implants mis en charge durant 3 mois après 2 mois de cicatrisation chez le singe a aussi montré l'absence de caractère pathologique ou inflammatoire de ces multiples interfaces :

- Implant / Os
- Implant / Ligament alvéolo-dentaire
- Implant / Cément
- Implant / Dentine
- Implant / Email
- Implant / Pulpe

Enfin un dernier auteur s'est intéressé à la pose d'implant au contact de tissu dentaire chez des chiens. Quatre implants ont été posés au contact des quatrième et cinquième prémolaires de plusieurs animaux, dont la racine a subi une hémi-section. Aucune réaction inflammatoire ou infectieuse n'a été déclarée, et les quatre implants se sont ostéointégrés normalement avec une absence totale de mobilité (HÜRZELER et al. 2010).

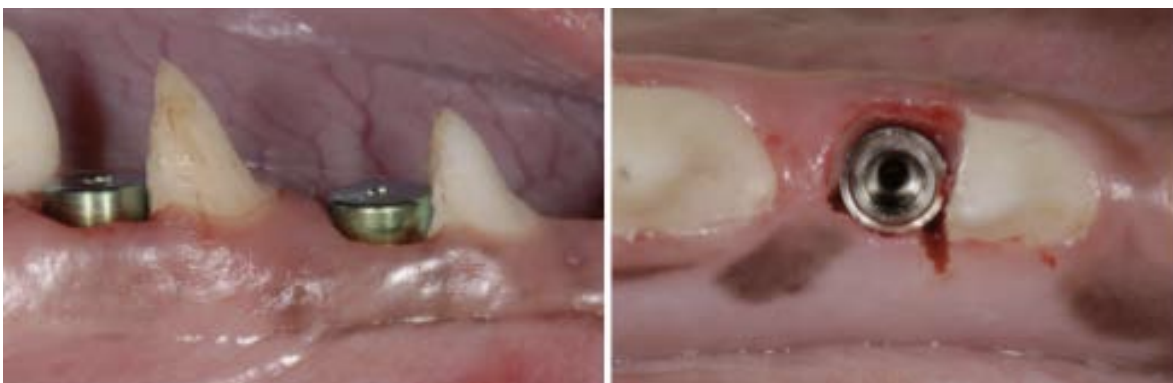

Figure 92 : vue occlusale et vestibulaire d'implants posés au contact de tissu dentaire chez un chien

Source : Hürzeler 2010

Des coupes histologiques ont été réalisées afin d'observer les différentes interfaces entre l'implant et le tissu dentaire. La présence d'un tissu conjonctif entre l'implant et le tissu dentaire est alors observée. Aucun signe infectieux ou inflammatoire n'est détecté.




Figure 93 : vue occlusale et vestibulaire d'implants posés au contact de tissu dentaire chez un chien

Source : Hürzeler 2010

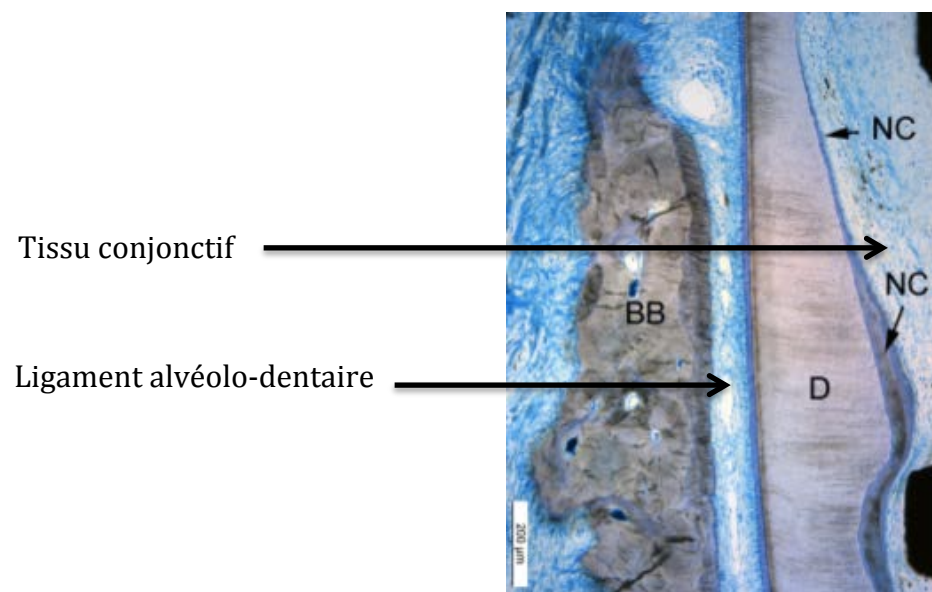


Figure 94 : agrandissement de la coupe précédente : présence d'un tissu conjonctif entre l'implant et le tissu dentaire. Notons aussi la persistance du ligament alvéolo-dentaire entre l'os alvéolaire et le fragment dentaire.

Source : Hürzeler 2010

Deux praticiens ont alors publié plusieurs articles à propos de la pose d'implants au contact de tissu dentaire, mais chez l'humain cette fois. La première publication date de 2009, et porte sur la pose de 5 implants au contact de fragments de dents ankylosées (DAVAPRANAH et SZMUKLER-MONCLER 2009b). Le second article date de 2009 et porte sur la pose de 3 implants posés directement au contact de 3 canines maxillaires incluses (DAVAPRANAH et SZMUKLER-MONCLER 2009a). Un troisième article concerne la dernière indication, celle de la pose d'implants au travers de fragments de racines résiduelles « oubliés » pendant une extraction (SZMUKLER-MONCLER et DAVAPRANAH 2009).

A chaque fois, les forages ont été effectués comme s'il y avait une absence totale de tissu dentaire, l'absence de mobilité des fragments dentaires ayant été contrôlée avant la pose des implants.

A ce jour, la quasi totalité des implants posés (19 implants chez 15 patients) est toujours en place avec leur prothèse d'usage. Un seul implant a dû être déposé car celui-ci était trop court au contact d'une canine incluse, le patient ayant choisi par la suite l'extraction de la canine incluse afin de mettre en place un protocole d'implantologie conventionnel (DAVAPRANAH et SZMUKLER-MONCLER 2009a).

5.3.1. Indications et examen pré-opératoire

La technique de transfixation d'un tissu dentaire par un implant n'est pas la thérapeutique de première intention, mais doit être considérée comme une option envisageable lorsqu'on est confronté à un échec de traction ortho-chirurgicale, que la transplantation n'est pas réalisable, et que l'extraction de la dent incluse engendrerait une perte osseuse importante nécessitant d'avoir recours à une greffe osseuse.

L'indication principale sera le cas où le patient adulte dont la croissance est terminée, aura une demande esthétique forte suite à l'échec de la traction de la dent incluse et un refus d'un traitement long et invasif (avulsion, greffe osseuse, temporisation, implantation..). La dent qui sera transfixée devra être indemne de toute pathologie inflammatoire ou infectieuse, qui pourrait compromettre la réussite du traitement (SZMUKLER-MONCLER et al. 2014). Selon les auteurs qui décrivent la technique, cette dernière devra aussi être recouverte entièrement par du tissu osseux avec une hauteur de 5 à 6 mm d'os entre la crête et le tissu dentaire, et le futur implant devra être au contact d'au moins 40% de tissu osseux (DAVAPRANAH et SZMUKLER-MONCLER 2009a).

Les examens pré-opératoires seront les mêmes que pour tout traitement implantaire, comprenant ses indications et contre-indications générales ou locales.

Du fait de la spécificité importante de ce type de traitement, la préparation de l'intervention passe par une simulation de l'implantation au travers de la dent incluse, et sera réalisée avec un logiciel classique d'Implantation Assistée par Ordinateur (IAO). Le but de cette simulation sera d'estimer le pourcentage de surface implantaire qui viendra au contact de la racine de la dent incluse et du tissu osseux, mais aussi la hauteur d'os disponible entre la crête alvéolaire et la dent incluse. Un guide chirurgical pourra être réalisé ensuite, afin de positionner l'implant parfaitement par rapport à l'axe choisi.

5.3.2. Technique opératoire

Un lambeau de pleine épaisseur est réalisé, afin de mettre à nu la crête alvéolaire. Le guide chirurgical est positionné sur les dents adjacentes, afin de réaliser un forage dans le bon axe précédemment déterminé.

Les différents forages sont réalisés suivant le type d'implant choisi et le protocole décrit par le fournisseur, en utilisant la séquence classique comme si le forage était réalisé dans du tissu osseux. Selon les auteurs de ce protocole, le forage dans une dent incluse procurerait une sensation similaire à celle obtenue lors du placement d'un implant dans un os de forte densité (os de type 1) (SZMUKLER-MONCLER et al. 2014). Le praticien veillera à ce que les différents fragments de tissus dentaires qui viennent d'être forés ne soient pas mobiles, auquel cas ils devront être éliminés. Ce dernier sera mis en place par vissage manuel, selon le torque préconisé en fonction de l'implant.

Une fois posé, une mise en esthétique immédiate pourra être réalisée, selon les impératifs que cette technique impose :

- Absence de contact en Occlusion d'Intercuspidie Maximum (OIM)
- Absence de contact dans les mouvements de latéralité et de propulsion

5.3.3. Contrôle post-opératoire

Une sensibilité post-opératoire est classiquement rencontrée, comme dans tous les cas d'implantation. Celle-ci sera traitée symptomatologiquement avec des antalgiques classiques.

En raison de la spécificité du traitement, un suivi plus strict sera mis en place avec des contrôles réguliers à 1 et 2 semaines puis à 1, 2, 3, 5 et 6 mois. A chaque fois, l'absence de mobilité sera contrôlée, et des radiographies rétro-alvéolaires seront réalisées pour contrôler la bonne intégration de l'implant.

L'intégration définitive de l'implant est attendue au bout de 6 mois. Les étapes prothétiques classiques seront alors effectuées.

Bien qu'elle soit une technique qui fonctionne avec succès pour les deux auteurs qui l'ont décrite, elle doit être utilisée avec prudence puisque les critères d'inclusion et d'exclusion ne sont pas encore clairement définis. Elle nécessite au préalable une documentation clinique plus vaste ainsi qu'un recul plus ample avec plus de cas clinique. Elle ouvre cependant de nombreuses perspectives en direction d'une nouvelle approche moins invasive, et montre que les concepts acceptés comme « allant de soi » peuvent encore être remis en question en implantologie.

5.3.4. Cas cliniques

Cas clinique n°1 : Patiente du Dr SZMUKLER

Une patiente de 64 ans se présente avec une canine supérieure droite en situation d'inclusion. Celle-ci refuse un traitement par traction ortho-chirurgicale, et l'ancienneté de l'inclusion laisse penser à une forte ankylose de la dent incluse, ce qui compromettrait fortement le succès d'une transplantation, et la situation de la canine engendrerait une grosse perte osseuse en cas d'extraction. Le choix de transfixer cette dernière par un implant a donc été retenu.

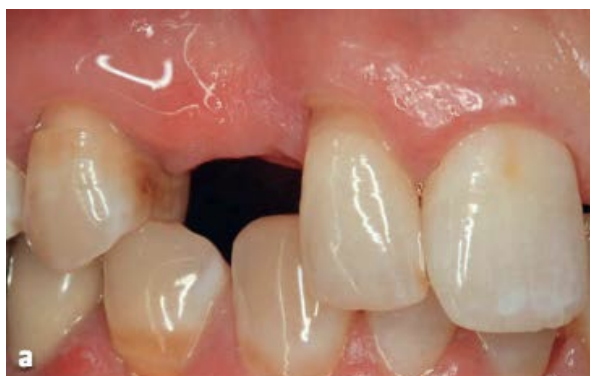

Figure 95 : canine supérieure droite incluse

Source : Dr SZMUKLER 2014

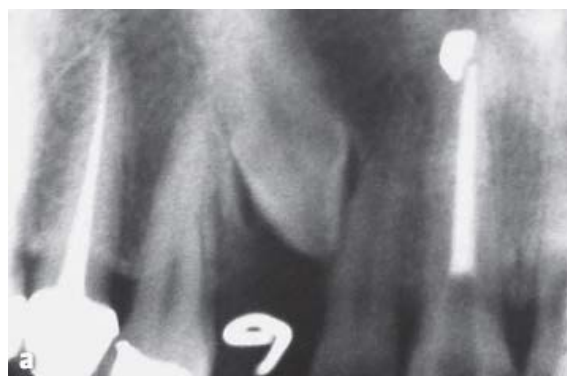

Figure 96 : vue exo-buccale de la situation clinique

Source : Dr SZMUKLER 2014

Une simulation est réalisée par un logiciel d'IAO. L'implant transfixera bien une partie de la couronne et une partie de la racine de la canine. Avec les différents examens radiologiques, l'absence de pathologie infectieuse est contrôlée, ainsi que la quantité osseuse entre la canine et la crête osseuse mesurée à 6mm. Dans ce cas précis, un implant Nobel 4,3X13mm est choisi, et le contact osseux est supérieur à 40%.

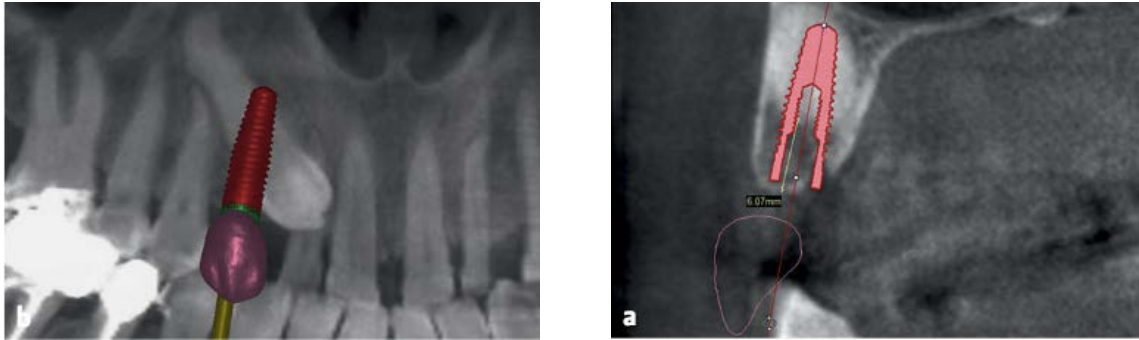

Figure 97 : simulation de l'implantation

- a. Simulation de l'implant sur une coupe transverse
- b. Simulation sur la coupe panoramique

Source : Dr SZMUKLER 2014

La chirurgie est donc programmée. Un guide chirurgical a été fabriqué en fonction de l'axe dans lequel le forage doit être effectué. Plusieurs radiographies sont réalisées au cours de l'intervention.

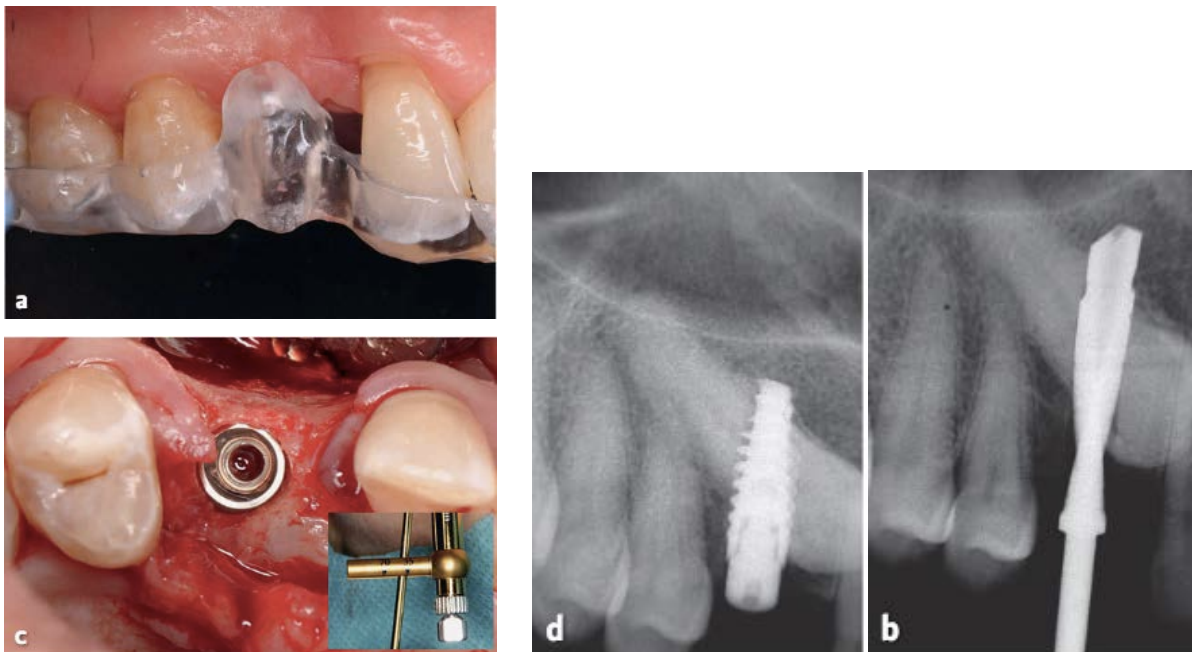


Figure 98 : déroulement de l'intervention

- a. Mise en place du guide chirurgical
- b. Contrôle radiographique avec un foret d'implantologie en place
- c. Vue occlusale de l'implant
- d. Contrôle radiographique de l'implant en place

Source : Dr SZMUKLER 2014

A l'issue de l'intervention, aucune mise en esthétique immédiate ne sera réalisée puisque la patiente possédait déjà un partiel résine remplaçant sa 13 manquante. Un contrôle régulier est mis en place, et une prothèse d'usage est réalisée 7 mois plus tard. Douze mois plus tard aucune symptomatologie n'est à déclarer, et l'implant est parfaitement intégré et ne présente aucune mobilité.

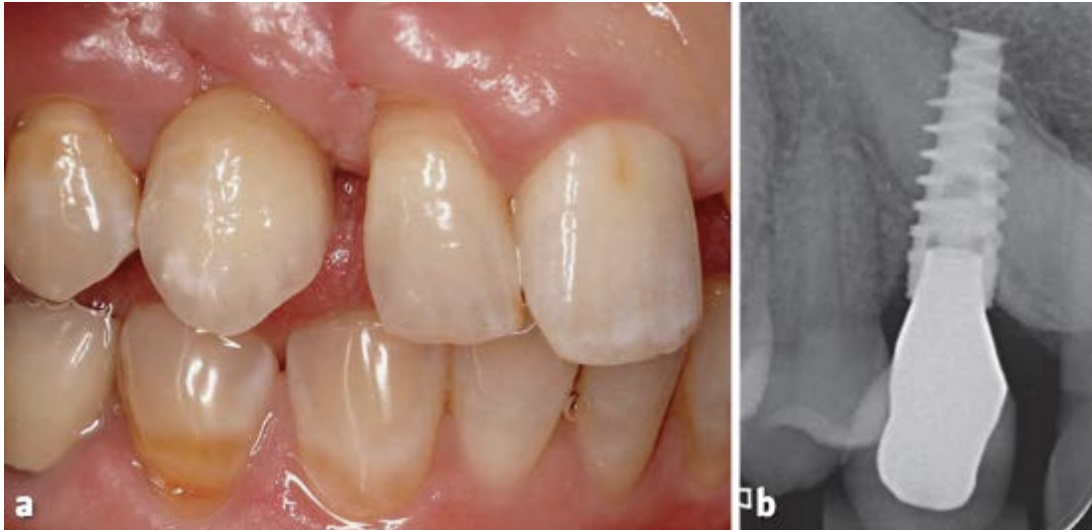


Figure 99 : contrôle post-opératoire à 12 mois

- a. Vue vestibulaire du site implanté
- b. Radiographie rétro-alvéolaire

Source : Dr SZMUKLER 2014

Cas clinique n°2 : Cas des Dr MOSCONI et Dr JEANNIN (MOSCONI et JEANNIN 2015)

Il s'agit aussi d'un patient qui a refusé un traitement par traction ortho-chirurgicale afin de mettre en place sa canine supérieure droite, la canine temporaire étant toujours sur l'arcade mais est devenue mobile avec le temps dû à la résorption de la racine.

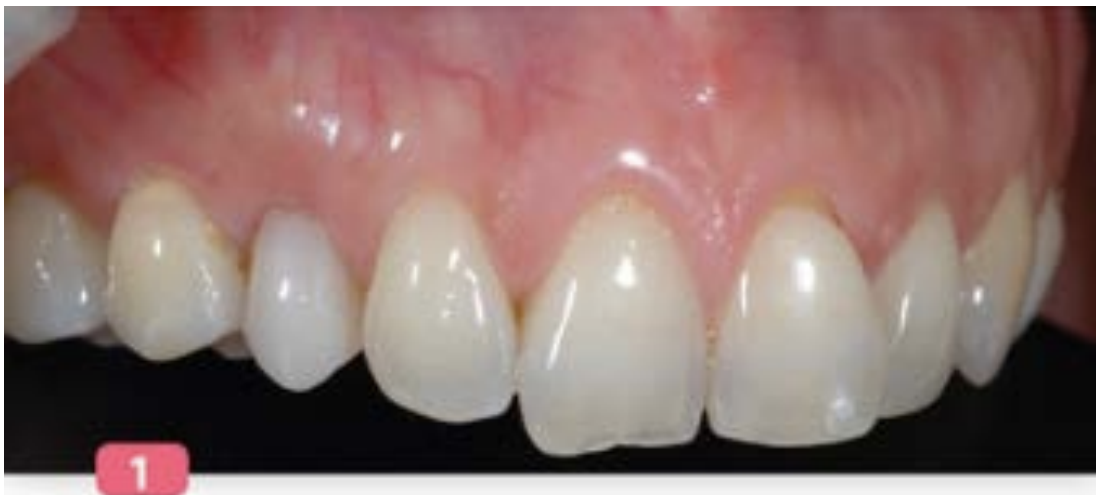

Figure 100 : vue vestibulaire du cas clinique. Persistence de 53 qui devient mobile.

Source : Dr MOSCONI et Dr JEANNIN 2015

L'examen radiologique CBCT montre la présence de la 13 en situation d'inclusion en position palatine à l'horizontale, et présente une taille volumineuse ce qui causerait une perte osseuse importante en cas d'extraction de la canine.

Une simulation implantaire via un logiciel d'IAO est alors effectuée, et montre l'impossibilité de placer un implant dans un axe correct sans toucher la canine. La décision prise est alors de transfixer la canine incluse avec un implant Nobel Active de 4,3x11,5mm. Le forage est effectué de manière classique avec la séquence instrumentale dédiée à cet implant, puis un pilier implantaire provisoire ainsi qu'une couronne provisoire sont mis en place immédiatement après l'intervention, puisque l'occlusion le permet.

4 mois plus tard, aucune mobilité n'est présente au niveau de l'implant, et aucune symptomatologie n'est présente.

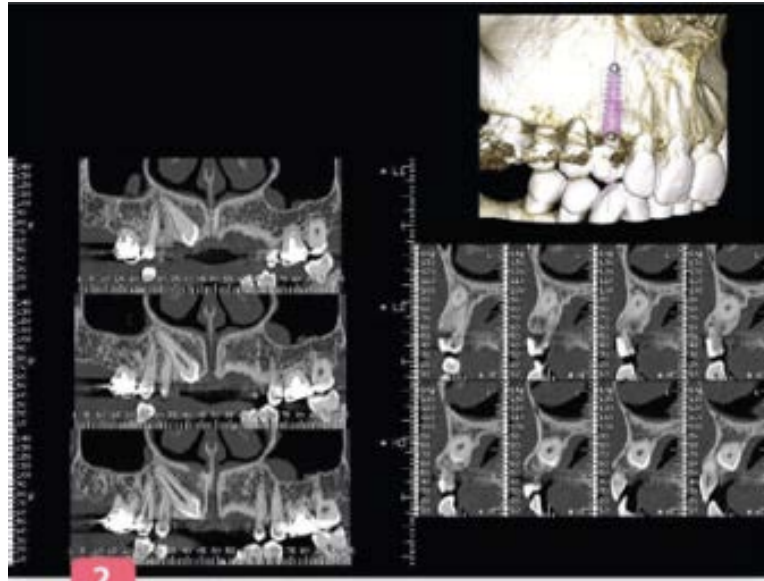


Figure 101 : planification de l'implantation à l'aide d'un logiciel d'IAO

Source : Dr MOSCONI et Dr JEANNIN 2015

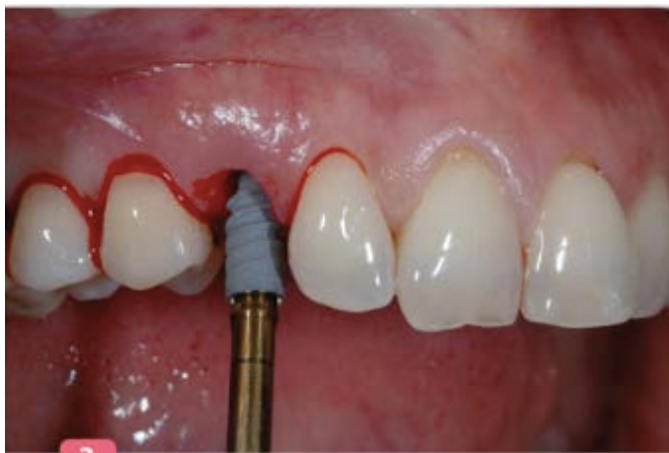

Figure 102 : mise en place de l'implant dans l'alvéole de 53

Source : Dr MOSCONI et Dr JEANNIN 2015

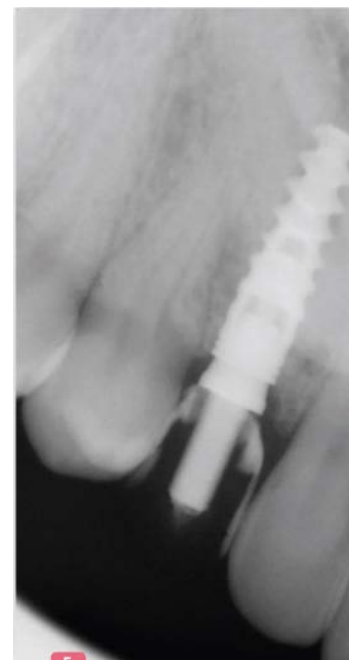

Figure 103 : radiographie post - interventionnelle.

Source : Dr MOSCONI et Dr JEANNIN 2015

Avantages et Inconvénients de l'implantologie non conventionnelle
avec transfixation de la dent incluse

Avantages	Inconvénients
<ul style="list-style-type: none">• Evite la perte osseuse causée par l'avulsion de la dent incluse• Technique rapide puisqu'il n'y a qu'un seul temps opératoire• Traitement moins onéreux car il n'y a pas besoin de greffe osseuse	<ul style="list-style-type: none">• Technique réservée à des cas particuliers• Manque de recul clinique

6. Arbre Décisionnel

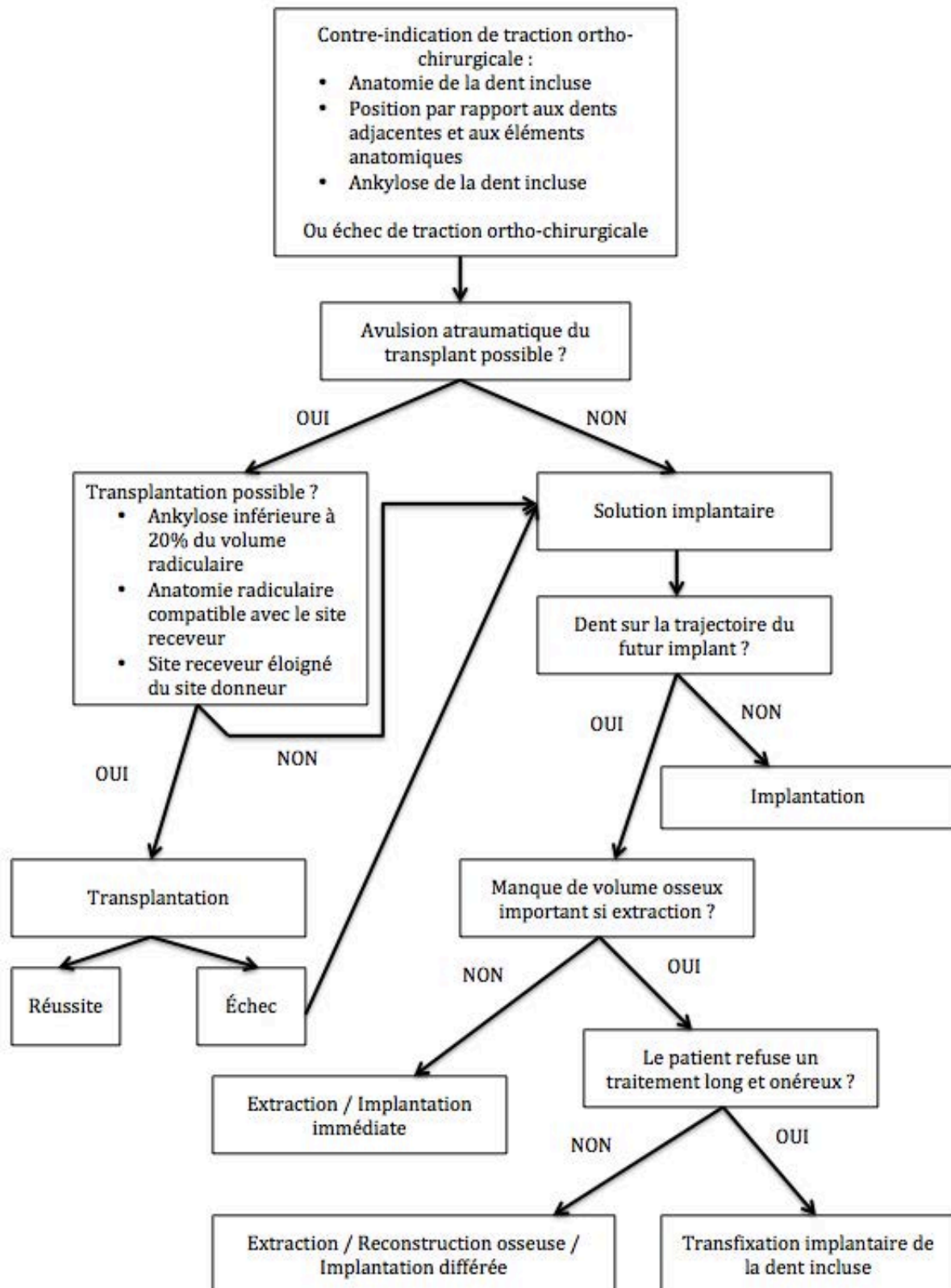


Figure 104 : arbre décisionnel

7. Conclusion

Les risques d'échecs de traction orthodo-chirurgicale des dents incluses sont clairement identifiables, et peuvent avoir une répercussion importante chez nos patients, jeunes ou adultes. Ils peuvent être évités dans certains cas, avec un examen clinique et radiologique approfondi afin de connaître la position exacte de la dent incluse, ainsi que ses rapports avec les dents adjacentes et les structures anatomiques environnantes.

Lorsque l'avulsion atraumatique de la dent incluse peut être effectuée, alors la transplantation de celle-ci devra être envisagée en première intention puisque le taux de réussite approche les 100% pour des jeunes adultes de moins de 20 ans, puis décroît en fonction de l'âge. Cette technique permet de disposer d'une dent naturelle, qui s'intégrera parfaitement dans le plan occlusal, et la survie du ligament alvéolo-dentaire sans ankylose permettra au patient de bénéficier de la proprioception normale et d'envisager un traitement orthodontique futur.

Avec un recul clinique important et des protocoles maintenant bien établis, l'implantologie est une thérapeutique intéressante pour le patient. Il faudra tout de même attendre que la croissance du patient jeune adulte soit terminée, puisque contrairement à une dent transplantée, l'implant ankylosé ne dispose pas de desmodonte, et ne pourra pas être mobilisé par la suite.

Une nouvelle approche implantaire remettant en cause le contact unique de l'implant avec le tissu osseux est maintenant à prendre en compte. Elle permet de s'affranchir de réaliser l'avulsion de la dent incluse, en transfixant directement cette dernière. Cependant, il manque encore un recul clinique important pour que cette option soit communément admise, et puisse être réalisée en première intention.

8. Bibliographie

1. AKNIN J-J.
La croissance cranio-faciale.
SID. Paris, France; 2007. 269p
2. ALTOUNIAN G.
Le collage orthodontique aux verres ionomères : de la théorie à la pratique.
Rev Orthop Dento Faciale. 2000. (4):557-600.
3. ANDREASEN J.
The effect of splinting upon periodontal healing after replantation of mature permanent incisor in monkeys.
Acta Odonto Scand. 1975; 313-23.
4. ANDREASEN J.
Atlas de réimplantation et de transplantation dentaire.
Masson. Paris Milzn BARcelone; 1994. 302p
5. ANDREASEN JO.
Analysis of topography of surface and inflammatory root resorption after replantation of mature permanent incisors in monkeys.
Sweed Dent J. 1980 (4):135-44.
6. BARANES M, LAVAUD M, MAMAN L.
Extraction des canines incluses.
AOS. 2008;(244):377-93.
7. BASSIGNY F, CANAL P.
Manuel d'orthopédie dento-faciale.
Paris; New York: Masson; 1983. 218p
8. BASSIGNY F, CHILLES D, CHILLES J-B, DUMOULIN B.
Nouvelles conceptions de l'ancrage en orthodontie.
Rueil-Malmaison: Éd. CdP; 2013. 200p
9. Becker A.
The Orthodontic Treatment of Ompacted Teeth.
MArtin Dunitz; 1998. 234p
10. BECKER A, CHAUSHU G, CHAUSHU S.
Analysis of failure in the treatment of impacted maxillary canines.
Am J Orthod Dentifacial Ortop. 2010;(137):743-54.
11. BECKER A, CHAUSHU S.
Sucess rate and duration of orthodontic treatment for adult patients with palatally impacted maxillary canines.
An J Orthod Dentofacial Orthop. 2003;(124):509-14.
12. BERUDE J, LAURAR H, SAMBER J.

- Resorption after physiological and rigid splinting of replanted permanent incisors in monkeys.
J Endod. 1988; 592-600.
13. BEYER A, TAUSCHE E, BOENING K, HARZER W.
Orthodontic space opening in patients with congenitally missing lateral incisors.
Angle Orthod 2007;3(77):404-9.
 14. BOILEAU M-J, CANAL P.
Orthodontie de l'enfant et du jeune adulte. Tome 2.
Issy-les-Moulineaux: Elsevier Masson; 2012. 312p
 15. BORGHETTI A, MONNET-CORTI V, AZZI R.
Chirurgie plastique parodontale.
Rueil-Malmaison (Hauts-de-Seine): Éd. CdP; 2008. 480p
 16. BUSER D, WARRER K, KARRING T.
Formation of a periodontal ligament around titanium implants.
J Periodontol. 1990; (61):597-601.
 17. BUSER D, WARRER K, KARRING T.
Titanium implants with a true periodontal ligament: An alternative to osseointegrated implants?
Oral Maxillofac Implants. 1990; (5):113-6.
 18. CARDAROPOLI D, DEBERNARDI C, CARDAROPOLI G.
Immediate placement of implant into impacted maxillary canine extraction socket.
Int J Periodontics Restorative Dent. 2007; (27):71-7.
 19. DANAN M, FONTANEL F, BRION M.
Parodontites sévères et orthodontie.
CdP. 2004. (JPIO). 183p
 20. DAVAPRANAH M.
Manuel d'implantologie clinique.
Rueil-Malmaison, France: Ed. Cdp; 1999. 680p
 21. DAVAPRANAH M, JAKUBOWIC-KOHEN B, CARAMAN M.
Les implants en odontologie.
Rueil-Malmaison (Hauts-de-Seine): CdP; 2004. 200p
 22. DAVAPRANAH M, SZMUKLER-MONCLER S.
Unconventional implant treatment. I. Implant placement in contact with ankylosed root fragments. A series of 5 case reports.
Clin Oral Implants Res. 2009; (20):851-6.
 23. DAVAPRANAH M, SZMUKLER-MONCLER S.

- Unconventional implant treatment. II. Implant placed through impacted teeth. 3 case reports.
Periodontics Restorative Dent. 2009; (29):405-13.
24. DAVARPANAH M, MIHAELA C, ABDUL-SATER S.
La chirurgie buccale : Nouveaux concepts.
Paris, Editions CDP. 2005; 158p
25. DAVARPANAH M, SZMUKLER-MONCLER S, DAVAPRANAH K.
Mise en place d'un implant au travers de tissu dentaire. Vers un changement de paradigme ?
Paris, L'information dentaire. 2012; (16):2-7.
26. DAVARPANAH M, SZMUKLER-MONCLER S, RAJZABAUM P.
Mise en place d'implants au travers de tissu dentaire
2012b. Disponible sur: <http://www.eid-paris.com/implantologie/davarpanah-cas-complexe-implants-2012.pdf>
27. DE SANTIS V, GARCIA A.
Factors influencing the prognosis of completely built transplanted teeth.
Inf Dent. 1990;407-13.
28. DELSOL L, ORTI V, CHOUVIN M, CANAL P.
Canines et incisives maxillaires incluses : diagnostic et thérapeutique.
ELSEVIER SAS; 2006.
29. ENCHA-RAZAVI F, ESCUDIER E.
Embryologie humaine: de la molécule à la clinique.
Issy-les-Moulineaux: Elsevier Masson; 2008. 376p
30. ERICSON S., BJERKLIN K., FALAHAT B.
Does the Canine Dental Follicle Cause Resorption of Permanent Incisor Roots?
A Computed Tomographic Study of Erupting Maxillary Canines.
The Angle Orthodontist. 2002;95-104.
31. ERICSON S, KUROL J.
Radiographic examination of ectopically erupting maxillary canines.
Am J Orthod Dentofac Orthop Off Publ Am Assoc Orthod Its Const Soc Am Board Orthod. juin 1987;91(6):483-92.
32. GARCIA A.
Autogreffes et transplantations dentaires : justifications opératoires.
J. Parodontal 1990; 3(9):217-24.
33. GARCIA A.
L'autogreffe dentaire est-elle toujours d'actualité ?
Rev Odont Stomat. 2002; (31):177-90.
34. GARCIA A, SAFFAR J.

- Greffes dentaires chez le chien : effets à moyen terme de la préservation du desmodonte sur les remaniements radiculaires et alvéolaires.
J Biol Buc. 1987;(5):187-97.
35. GARCIA A, SAFFAR J.
Bone reactions around transplanted roots: a five month quantitative study in dogs. J Clinical Periodont. 1990; (17):211-6.
 36. GARCIA B, BORONAT A, LARRAZABAL C, PENARROCHA M
Immediate implants after the removal of maxillary impacted canines: a clinical series of nine patients.
Int J Oral Maxillofac Implants. 2009; 24(2):348-52.
 37. GAULT P.
Transplantations des canines incluses.
Orthod Fr. sept 2013 ;84(3):221-40.
 38. GONNISSEN H, al.
Long-term success and survival rates of autogenously transplanted canines.
Oral Surg Oral Med Oral Pathol Oral Radiol. 2010; (110):570-8.
 39. GRAY JL, VERNINO AR.
The interface between re- tained roots and dental implants. A histologic study in baboons.
J Periodontol. 2004; (75):1102-6.
 40. GREULICH W, PYLE S.
Radiographic atlas of skeletal development of the hand and wrist, 2nd edn.
California; Stanford University Press.1959. 272p
 41. HAUTEVILLE A, COHEN AS.
Manuel d'odontologie chirurgicale.
Paris: Masson; 1989. 161p
 42. HEWITT A., GELSON W.
Autotransplantation of ectopic teeth: a retrospective study of 284 teeth.
Oral Surgery. 2011; (4):153-60.
 43. HÜRZELER MB, ZUHR O, SCHUPBACH P.
The socket-shield technique: a proof-of-principle report.
J Clin Periodontol. 2010; (37):855-62.
 44. ISA-KARA M.
Stabilization of autotransplanted teeth using thermoplastic retainers.
Med Oral Pathol Oral Chir Buccal. 2011; 1(16):3
 45. KETCHAM A.
A preliminary report of an investigation of root resorption of permanent teeth.
Int J Orthod Oral Surg Oral Radiol. 1927;(13):97-127.
 46. KORBENDAU J, PATTI A.

- Le traitement orthodontique et chirurgical des dents incluses.
Quintessence International. 2005. 368p
47. KORBENDAU J-M, GUYOMARD F.
Chirurgie parodontale orthodontique.
Velizy-Villacoubray: Ed. CdP.; 1998. 288p
 48. KORBENDAU J-M, PATTI A.
Le traitement orthodontique et chirurgical des dents incluses.
Paris: Quintessence international; 2005. 135p
 49. LALLAM-LAROYE C, DRIDI S-M, BLANC A, COLOMBIER M-L.
La désinclusion des canines maxillaires retenues: une chirurgie parodontale orthodontique essentielle.
Actual. odonto-stomatol. 2008;(244):345-54.
 50. LARSEN WJ.
Embryologie humaine.
Bruxelles: De Boeck; 2011. 568p
 51. MATHEWS D, KOKICH V.
Palatally impacted canines: The case for preorthodontic uncovering and autonomous eruption.
American Journal of Orthodontics and Dentofacial Orthopedics. avr 2013;(vol 143,):4.
 52. MAZOR Z, PELEG M, REDLICH M.
Immediate placement of implants in extraction sites of maxillary impacted canines.
J Am Dent Assoc. 1999; (130):1767-70.
 53. MONNET-CORTI V, BORGHETTI A.
Canines incluses et chirurgie plastique parodontale.
Rev Odont Stomat. 2003;(32):259-77.
 54. MOSCONI, JEANNIN.
Implant et canine incluse : nouvelle approche
LEFILDENTAIRE magazine dentaire. 2015. Disponible sur:
<http://www.lefildentaire.com/articles/clinique/implantologie/implant-et-canine-incluse-nouvelle-approche/>
 55. MOTAMEDI M, TABATABAIE F, NAVI F, SHAFEIE H.
Assessment of radiographic factors affecting surgical exposure and orthodontic alignment of impacted canines of the palate: A 15-year retrospective study.
Oral Surg Oral Med Oral Pathol Oral Radiol Endod. 2009;(107):772-5.
 56. MUGNIER A.
Embryologie et développement bucco-facial (Introduction à la stomatologie infantile).
Masson. 1964. 302p
 57. MUPPARAPU M.

- Patterns of intra-osseous transmigration and ectopic eruption of mandibular canines: Review of literature and report of nine additional cases.
Dentomaxillofac Radiol. nov 2002;31(6):355-60.
58. NISHIOKA M.
Tooth replantation in germ-free and conventional rats.
Endod Dent Traumatol. 1998;(14):163-73.
59. OIKARINEN K.
Tooth splinting: a review of the literature and consideration of the versatility of a wire-composite splint.
Endod Dent Traumatol. 1990;(6):237-50.
60. PERRIN D, AHOSSI V, LARRAS P, LAFON A, GERARD E.
Manuel de chirurgie orale: technique de réalisation pratique, maîtrise et exercice raisonné au quotidien.
Rueil-Malmaison: Éd. CdP; 2012. 511p
61. PIAGKOU M, DEMESTICHA T, PIAGKOS.
The Mandibular Nerve : The Anatomy of Nerve Injury and Entrapment.
Maxillofacial Surgery. 2012;(5): 71-86.
62. PIGNOLY M, Monnet-Corti V, LE GALL M.
Echec de la mise en place de dents retenues et incluses.
Orthod Fr; 2016;(87):23-38.
63. POTU B, D'SILVA S, THEJODHAR P, JATTANNA N.
An unusual communication between the mylohyoid and lingual nerves in man : its significance in lingual nerve injury.
Indian J Dent Res. 2010;(21):141-2.
64. RAO A, PHILIP P.
Orthodontic extrusion of an impacted tooth with removable appliance and a bonded attachment : A case report with relevant biomechanics.
J Inter-discip Dent. 2014;(4):46.
65. RECOING J.
Transplantations et réimplantations dentaires.
Encycl. Med. Chir. 2004;(22-305-NaN-10):1-16.
66. SASAKURA H, YOSHIDA T, MURAYAMA S, HANADA K, NAKAJIMA T.
Root resorption of upper permanent incisor caused by impacted canine : An analysis of 23 cases.
International Journal of Oral Surgery. Aout 1984;13(4):299-306
67. SENECHAUT CH.
Canine incluse et réhabilitation implantaire
Chirurgie implantaire. 2014 Disponible sur: <https://www.idweblogs.com/chirurgie-implantaire/2014/09/15/canine-incluse-rehabilitation-implantaire-1/>
68. STIVAROS N, MANDALL N.

- Radiographics factors affecting the management of impacted upper permanent canines.
J Orthod. 2000;27(2)169-73.
69. STRICKER M, RAPHAEL B.
Croissance cranio-faciale normale et pathologique.
MORPOS. Paris, France; 1993. 411p
70. SZMUKLER-MONCLER S, DAVAPRANAH.
Reliability of the root-implant interface in unconventionally placed implants: an up to 6-year follow-up of 23 implants covering 3 distinct clinical applications.
Clin Oral Implants Res. 2009;(20):814.
71. SZMUKLER-MONCLER S, DAVAPRANAH M.
Implantologie non conventionnelle dans le but d'éviter une chirurgie invasive.
Le fil dentaire. 2010;(55):20-1.
72. SZMUKLER-MONCLER S, DAVAPRANAH M, DAVAPRANAH K, RAJZBAUM P.
Implants au contact de tissus autres qu'osseux. Esquisse d'un changement de paradigme ?
Swiss Dental Journal. 2014;(124):149-56.
73. TORRES J, FAVRE DE THIERRENS C, JACQUARD C, JACQUEY N.
Transplantations et réimplantations dentaires.
Encycl Méd Chir. Elsevier. Paris; 1999. 11p.
74. TROPE M, BOURGUIGNON C.
La réimplantation et le traitement des dents avulsées.
Réalités Cliniques. 2002; 13(1):39-51.
75. TSUKIBOSCHI M.
Autotransplantation of Teeth.
Quintessence Publishing. Chicago; 2001. 192p
76. VON ARX T.
Le foramen mentonnier, « carrefour de la mandibule » Une observation anatomoclinique.
Pratique quotidienne et formation complémentaire. Mars 2013;(12):216-25.
77. WARRER K, KARRING T, GOTFREDESEN K.
Periodontal ligament formation around different types of dental titanium implants. I. The self-tapping screw type implant system.
J Periodontol. 1993;(64):29-34.

Table des matières

Table des figures.....	14
1. INTRODUCTION	21
2. GENERALITES	22
2.1. Définitions.....	22
2.1.1. Germe dentaire.....	22
2.1.2. Dent en rétention.....	22
2.1.3. Dent incluse.....	22
2.1.4. Dent en désinclusion.....	22
2.1.5. Dent enclavée	23
2.2. Embryologie	24
2.2.1. Développement du maxillaire.....	26
2.2.2. Formation de la mandibule	29
Contrairement aux deux maxillaires, l'os mandibulaire est.....	29
2.2.2.1. Formation de la branche horizontale.....	29
2.2.2.2. Formation de la région symphysaire.....	29
2.2.2.3. Formation de la branche montante.....	30
2.2.3. Formation des arcades dentaires	31
3. TRACTION ORTHO-CHIRURGICALE	34
3.1 Indications	34
3.1.1 Dent en situation d'inclusion.....	34
3.1.2 Résorption radiculaire des dents adjacentes par éruption ectopique	36
3.1.3 Dent en voie d'éruption dans la muqueuse alvéolaire	38
3.2. Protocole opératoire	40
3.2.1. Examens radiologiques.....	40
3.2.2. Temps orthodontique pré-chirurgical.....	41

3.2.3. Temps chirurgical.....	44
3.2.3.1. Dégagement chirurgical	44
3.2.3.1.1. Temps muqueux.....	44
3.2.3.1.1.1. Inclusion vestibulaire.....	45
3.2.3.1.1.2 Inclusion palatine.....	48
3.2.3.1.2. Temps osseux.....	51
3.2.3.1.3. Fixation du moyen d’ancrage	51
3.2.4. Temps orthodontique.....	53
3.2.4.1 Appareils amovibles.....	53
3.2.4.2 Appareils fixes	54
3.3 Situations à risque.....	55
3.3.1 Risques liés au patient.....	55
3.3.1.1. Considérations générales	55
3.3.1.2. Coopération et hygiène du patient :	55
3.3.1.3. Âge du patient.....	56
3.3.2. Risques liés à l’anatomie de la dent incluse	57
3.3.3. Risques liés à la position de la dent incluse	58
3.3.3.1. Par rapport aux dents adjacentes	58
3.3.3.2. Par rapport aux structures anatomiques environnantes	64
3.3.3.2.1 Tissus mous et durs	64
3.3.3.2.2. A la mandibule	64
3.3.3.2.3. Au maxillaire.....	69
3.4. Complications et échecs de traction.....	70
3.4.1. D’ordre dentaire.....	70
3.4.1.1. Décollement du système d’attache.....	70
3.4.1.2. Résorption radiculaire des dents adjacentes.....	71
3.4.1.3. Ankylose de la dent tractée.....	76
3.4.2. D’ordre parodontal	79
3.4.2.1. Manque ou absence de gencive attachée	79

3.4.2.2. Déhiscences osseuses	81
4. Transplantation	82
4.1. Définitions.....	83
4.2. Indications	84
4.3. Protocole opératoire	86
4.3.1. Phase de mobilisation.....	88
4.3.2. Phase de transplantation	91
4.3.3. Contention	92
4.3.4. Surveillance clinique et radiologique	95
4.4. Limites du traitement	96
4.4.1 Résorption radiculaire	96
4.4.1.1 Résorption de surface	96
4.4.1.2. Résorption inflammatoire	97
4.4.2. Ankylose / cicatrisation de remplacement	99
5. Implantologie.....	101
5.1. Fin de la croissance osseuse	102
5.2. Implantologie conventionnelle.....	105
5.2.1. Extraction / implantation différée	105
5.2.2. Extraction / Implantation immédiate.....	110
5.3. Transfixation de la dent incluse	113
5.3.1. Indications et examen pré-opératoire.....	117
5.3.2. Technique opératoire	118
5.3.3. Contrôle post-opératoire.....	118
5.3.4. Cas cliniques	120
6. Arbre Décisionnel.....	126
7. Conclusion.....	127
8. Bibliographie.....	128

BAGARD Guillaume – Echec de traction ortho-chirurgicale : transplantation ou implantologie ?

Nancy : 137 pages, 104 figures

Th. : Chir.-Dent : Nancy 2017

Mots clefs :

- Traction ortho-chirurgicale
- Transplantation dentaire
- Implantologie

Résumé : La présence d'une dent incluse est toujours un défi afin de la mettre en place sur l'arcade. Le traitement par traction ortho-chirurgicale est aujourd'hui la thérapeutique de choix, car son taux de réussite élevé permet de traiter la majorité des cas. Malheureusement, les échecs de ce traitement peuvent mener à l'extraction de la dent incluse, mais aussi à l'avulsion des dents adjacentes. Il est alors du devoir du praticien de mettre en place un traitement alternatif. Nous évaluerons les techniques chirurgicales par transplantation et par implantologie, afin de déterminer quelle intervention réaliser en fonction de la situation clinique.

Membres du Jury :

Pr. J.M. MARTRETTE	Professeur des Universités	Président
Dr. P.H. ESNAULT	Praticien Hospitalier	Directeur de thèse
Dr. J. GUILLET-THIBAUT	Maître de Conférences	Co-Directeur de thèse
Dr. S. GENIN	Chirurgien-Dentiste	Juge

Adresse de l'auteur :

BAGARD Guillaume
10 rue Eugène Marquis
54300 Lunéville

Jury : Président : J.M. MARTRETTE – Professeur des Universités
Juges : P.-H. ESNAULT – Praticien Hospitalier
J. GUILLET-THIBAUT – Maître de Conférences des Universités
S. GENIN – Docteur en Chirurgie Dentaire

Thèse pour obtenir le diplôme D'Etat de Docteur en Chirurgie Dentaire

Présentée par: Monsieur BAGARD Guillaume, Pierre, Paul, Marie

né(e) à: LUNEVILLE (Meurthe-et-Moselle) le 23 avril 1990

et ayant pour titre : « Echecs de traction ortho-chirurgicale : transplantation ou implantologie ».

Le Président du jury


J.M. MARTRETTE

Le Doyen
de la Faculté d'Odontologie


J.M. MARTRETTE

Autorise à soutenir et imprimer la thèse 9447 .

NANCY, le

Le Président de l'Université de Lorraine


P. MUTZENHARDT