



**HAL**  
open science

# Conception du plan d'occlusion mandibulaire en odontologie prothétique et communication des données au laboratoire

Maxime Maillet

► **To cite this version:**

Maxime Maillet. Conception du plan d'occlusion mandibulaire en odontologie prothétique et communication des données au laboratoire. Sciences du Vivant [q-bio]. 2016. hal-01932170

**HAL Id: hal-01932170**

<https://hal.univ-lorraine.fr/hal-01932170v1>

Submitted on 23 Nov 2018

**HAL** is a multi-disciplinary open access archive for the deposit and dissemination of scientific research documents, whether they are published or not. The documents may come from teaching and research institutions in France or abroad, or from public or private research centers.

L'archive ouverte pluridisciplinaire **HAL**, est destinée au dépôt et à la diffusion de documents scientifiques de niveau recherche, publiés ou non, émanant des établissements d'enseignement et de recherche français ou étrangers, des laboratoires publics ou privés.



## AVERTISSEMENT

Ce document est le fruit d'un long travail approuvé par le jury de soutenance et mis à disposition de l'ensemble de la communauté universitaire élargie.

Il est soumis à la propriété intellectuelle de l'auteur. Ceci implique une obligation de citation et de référencement lors de l'utilisation de ce document.

D'autre part, toute contrefaçon, plagiat, reproduction illicite encourt une poursuite pénale.

Contact : [ddoc-thesesexercice-contact@univ-lorraine.fr](mailto:ddoc-thesesexercice-contact@univ-lorraine.fr)

## LIENS

Code de la Propriété Intellectuelle. articles L 122. 4

Code de la Propriété Intellectuelle. articles L 335.2- L 335.10

[http://www.cfcopies.com/V2/leg/leg\\_droi.php](http://www.cfcopies.com/V2/leg/leg_droi.php)

<http://www.culture.gouv.fr/culture/infos-pratiques/droits/protection.htm>

ACADÉMIE DE NANCY-METZ  
UNIVERSITÉ DE LORRAINE  
FACULTÉ D'ODONTOLOGIE

ANNÉE 2016

N° 9295

**THÈSE**

Pour le

**DIPLÔME D'ÉTAT DE DOCTEUR EN CHIRURGIE DENTAIRE**

Par

**Maxime MAILLET**

Né le 06 avril 1989 à Nancy (54)

**Conception du plan d'occlusion mandibulaire en  
odontologie prothétique et communication des  
données au laboratoire**

Présentée et soutenue publiquement le 02 décembre 2016

**Examineurs de la thèse :**

Pr. J.M. MARTRETTE	Professeur des Universités	Président
<u>Dr. J. SCHOUVER</u>	<u>Maître de Conférences des Universités</u>	<u>Co-Directeur</u>
<u>Dr. G. MAGNIN</u>	<u>Ancien Assistant Hospitalo-Universitaire</u>	<u>Co-Directeur</u>
Dr. P. HIRTZ	Assistant Hospitalier Universitaire	Juge

*Par délibération en date du 11 décembre 1972,  
la Faculté de Chirurgie Dentaire a arrêté que  
les opinions émises dans les dissertations  
qui lui seront présentées  
doivent être considérées comme propre à  
leurs auteurs et qu'elle n'entend leur donner  
aucune approbation ni improbation.*

Président : Professeur Pierre MUTZENHARDT

Doyen : Professeur Jean-Marc MARTRETTE

Vice-Doyens : Pr Pascal AMBROSINI — Dr Céline CLEMENT

Membres Honoraires : Dr L. BABEL – Pr. S. DURIVAUX – Pr A. FONTAINE – Pr G. JACQUART – Pr D. ROZENCWEIG - Pr M. VIVIER – Pr ARTIS -

Doyen Honoraire : Pr J. VADOT, Pr J.P. LOUIS

Maître de conférences CUM MERITO : Dr C. ARCHIEN

<b>Sous-section 56-01</b> Odontologie pédiatrique	Mme Mme M. Mme M. M. M.	<b><u>DROZ Dominique</u></b> JAGER Stéphanie PREVOST Jacques HERNANDEZ Magali LEFAURE Quentin MERCIER Thomas	Maître de Conférences * Maître de Conférences * Maître de Conférences * Assistante * Assistant Assistant *
<b>Sous-section 56-02</b> Orthopédie Dento-Faciale	Mme M. Mme Mme	<b><u>FILLEUL Marie Pierryle</u></b> EGLOFF Benoît GREGOIRE Johanne NIEL Matholde	Professeur des Universités * Maître de Conférences * Assistante Assistante
<b>Sous-section 56-03</b> Prévention, Epidémiologie, Economie de la Santé, Odontologie légale	Mme Mme Mme	<b><u>CLEMENT Céline</u></b> LACZNY Emily NASREDDINE Greyce	Maître de Conférences * Assistante Assistante
<b>Sous-section 57-01</b> Parodontologie	M. Mme M. M. Mme Mme	<b><u>AMBROSINI Pascal</u></b> BISSON Catherine JOSEPH David PENAUD Jacques MAYER-COUPIN Florence PAOLI Nathalie	Professeur des Universités * Maître de Conférences * Maître de Conférences * Maître de Conférences * Assistante Assistante *
<b>Sous-section 57-02</b> Chirurgie Buccale, Pathologie et Thérapeutique  Anesthésiologie et Réanimation	Mme M. Mme M. Mme Mme	<b><u>GUILLET-THIBAUT Julie</u></b> BRAVETTI Pierre PHULPIN Bérengère DELAITRE Bruno KICHENBRAND Charlène NACHIT Myriam	Maître de Conférences * Maître de Conférences * Maître de Conférences * Assistant Assistante * Assistante
<b>Sous-section 57-03</b> Sciences Biologiques (Biochimie, Immunologie, Histologie, Embryologie, génétique, Anatomie pathologique, Bactériologie, Pharmacologie)	M. M. Mme	<b><u>YASUKAWA Kazutoyo</u></b> MARTRETTE Jean-Marc EGLOFF Claire	Maître de Conférences * Professeur des Universités * Assistante *
<b>Sous-section 58-01</b> Odontologie Conservatrice, Endodontie	M. M. M. M. M. Mme M.	<b><u>MORTIER Eric</u></b> AMORY Christophe BALHAZARD Rémy ENGELS-DEUTSCH Marc GEVREY Alexis GEBHARD Cécile VINCENT Marin	Maître de Conférences * Maître de Conférences * Maître de Conférences * Maître de Conférences * Assistant Assistante Maître de conférences Associé
<b>Sous-section 58-02</b> Prothèses (Prothèse conjointe, Prothèse adjointe partielle, Prothèse complète, Prothèse maxillo-faciale)	M. M. Mme Mme M. M. M. M. Mme M.	<b><u>DE MARCH Pascal</u></b> SCHOUVER Jacques VAILLANT Anne-Sophie CORNE Pascale GILLET Marc HIRTZ Pierre KANNENGIESSER François MOEHREL Bethsabée VUILLAUME Florian	Maître de Conférences Maître de Conférences Maître de Conférences * Maître de conférences Associé * Assistant Assistant * Assistant Assistante* Assistant
<b>Sous-section 58-03</b> Sciences Anatomiques et Physiologiques Occlusodontiques, Biomatériaux, Biophysique, Radiologie	Mme Mme M. M.	<b><u>STRAZIELLE Catherine</u></b> MOBY Vanessa (Stutzmann) SALOMON Jean-Pierre HARLE Guillaume	Professeur des Universités * Maître de Conférences * Maître de Conférences Assistant Associé

Souligné : responsable de la sous-section \* temps plein

Mis à jour le 01.11.2016

## **Remerciements**

**À notre Président,**

**Monsieur le Professeur Jean-Marc MARTRETTE**

Docteur en Chirurgie Dentaire

Professeur des Universités - Praticien Hospitalier

Doyen de la Faculté d'Odontologie de Nancy

Chef de Service du CSERD de Nancy

Docteur en Sciences Pharmacologiques

Habilité à diriger des recherches

Sous-section : Sciences biologiques (Biochimie, Immunologie,

Histologie, Embryologie, Génétique, Anatomie pathologique,

Bactériologie, Pharmacologie).

*Vous nous faites l'honneur de présider notre jury.*

*Veillez trouver le témoignage de notre reconnaissance*

*et de notre plus grand respect*

**À notre co-Directeur de thèse,**

**Monsieur le Docteur Jacques SCHOUVER**

Docteur en Chirurgie-Dentaire

Docteur en Sciences Odontologiques

Maître de Conférences des Universités – Praticien Hospitalier

Sous-section : Prothèses

*Vous nous avez fait l'honneur d'accepter la direction de ce travail.*

*Nous vous remercions pour la qualité de l'enseignement  
que vous nous avez prodigué tout au long de nos études.*

*Nous nous souviendrons de vos conseils dans notre pratique.*

*Veillez trouver ici le témoignage de notre gratitude,  
de notre admiration et de notre grand respect.*



**À notre co-Directeur de thèse,  
Monsieur le Docteur Gilles MAGNIN**

Docteur en Chirurgie-Dentaire  
Ancien Assistant Hospitalier Universitaire  
Sous-section : Prothèses

*Vous nous avez fait l'honneur d'accepter la direction de ce travail.*

*Vous nous avez guidé dans notre recherche de sujet  
et durant toute l'élaboration de ce travail.*

*Nous vous remercions pour vos relectures attentives  
et vos conseils, qui ont permis de mener à bien ce travail.*

*Nous vous remercions également pour votre accompagnement,  
vos conseils et de nous avoir transmis votre expérience  
durant nos vacances de clinique mais aussi  
lors de notre stage dans votre cabinet.*

*Veillez trouver ici le témoignage  
de notre admiration et de notre respect.*

**À notre Juge,**

**Monsieur le Docteur Pierre HIRTZ**

Docteur en Chirurgie-Dentaire

Assistant Hospitalier Universitaire

Sous-section : Prothèses

*Nous vous remercions d'avoir accepté  
avec spontanéité de prendre part à ce jury.*

*Veillez trouver ici le témoignage de  
notre gratitude et de notre respect.*

## A ma famille

A **ma maman**. Tu as toujours été là pour moi, toujours là pour me soutenir, me reconforter et m'encourager. Je t'en fait voir de toutes les couleurs mais j'ai toujours essayé de faire en sorte que tu sois fière de moi.

Et à **Serge**. Merci de m'accueillir à Epinal. Pour tous ces bons repas et toutes nos discussions ciné, musique, etc.

A **papa**. Merci d'être là pour ce grand moment et de nous accueillir à bras ouverts à Bordeaux  
Et à **Françoise**.

A **Emeline et François**. Enfin, petitou est devenu grand, il y a enfin un deuxième Dr. Maillet dans la famille !

A **Etienne**. Ein pros it !

A **Antoine**. Même s'il est difficile d'avoir des nouvelles.

A **Armande**. Tu me supportes depuis un moment et j'espère pour longtemps. Merci d'être là dans les bons moments comme dans les plus difficiles. Je n'imagine plus ma vie sans toi. Je t'aime.

Et à **sa famille**. Qui m'a accueilli.

## A mes amis

A **Rémi**. Mon ami de toujours, de la segunda de la derecha. Et Hasta la victoria siempre !

A **ma Balou**. Ma BFF ! On ne s'est pas lâché depuis la P2 (nos soirées, just dance, nos potins, poutrous, « y'a tout ABBA en karaoké sur youtube » et j'en passe... Tellement de bons souvenirs) et j'espère qu'on ne va pas se lâcher de si tôt.

A **Guillaume**. Mon copain de sport, de Vedettes, de rhum, de BU... Un copain en or !

A **Aurelia**. Tu m'as guidé durant toutes mes études, merci ! J'espère que tu seras fière du fillot.

A **Thomas Sclarksykc**. Golf, bière, soirées vin... On en partage des points communs...

A **Jessica**. Maintenant que tu es de nouveau Vosgienne, attends un peu avant de repartir !

A **Manon P**. Pour toutes ces soirées de folie et ces moments de complicité dès la P2.

A **Gwadada**. Ma 2e fillote, qui a toujours la pêche et qui sait la transmettre.

A **Marion S**. Ma marraine qui a su me soutenir pendant les soirées.

A **mon MM**. Tu as été mon premier contact et mon premier copain de dentaire. Alors, respect aux gens qui boivent de l'alcool fort !

A **Mayi**. Ma presque jumelle et maintenant presque voisine, pour toute sa bonne humeur et aussi les sushis.

A **Marjo**. Qui m'a entraîné à la course mais qui est rarement joignable !

A **Elena**. Pour nos sorties piscine.

A **M-P, Loryne, Marion**. Les copines de Chopin.

A mes copains de P1. Le Vosgien (et Marie-Anne) et Arnaud. Et une grosse pensée pour Valentin.

Au groupe des copains. Calafat, Giaco, Simon, Bascou, Flux, Sarah Tak, Yo, Bertrand, Nathan, Manon T, Fistine Flux.

Au loutres. Chloé, Lise, Marine, Cécile, Yassine, Quentin, Paul, Mathieu.

Aux copains de dentaire. Aline, Amélie, PH, Audrey, Julie, Ficus, Alexane, Dssouli, Romain, Juliette, Constance, Alice, et ceux que j'oublie.

Aux « vieux » qui m'ont pris sous leurs ailes dès la P2. Mr. Parmentier, Argi, le camarade Mathieu Bertrand. Ainsi que Franky, Nooman, Mush, Roulio, Derf, Tuna, ...

Je tiens à remercier le service d'odontologie du CHU d'Epinal : Dr. Esnault, Dr. Mathieu et Dr. Thockler pour leur accueil, leur sympathie et pour tout le savoir qu'ils m'ont transmis. Je remercie aussi les assistantes : Phillipe, Laure, Aurélie et Patricia...

J'ai passé un stage extrêmement enrichissant tant sur le plan des connaissances théoriques et des gestes techniques que sur le plan humain... En particulier lors de notre sortie à Palgney !

Je remercie aussi le service d'odontologie pédiatrique du CHU Brabois et en particulier Dr. Marchetti, Dr. Droz, Dr. Hernandez et Dr. Gerber.

Ce stage m'a profondément marqué, j'admire votre travail.

Merci au Dr. Yguel-Henri qui, lors de mon stage de 2e année, a su me transmettre sa passion pour la belle dentisterie.

Merci à Lionel pour sa joie de vivre et son humour.

Merci au Dr. Lepaige de m'avoir donné ma chance. Merci aussi à Anne et à Manue.

# Sommaire

## **Introduction**

### **Rappels : organisation des arcades dentaires et plans anatomiques**

1. Le plan, définition
2. Le plan axio-orbitaire
3. Le plan de Camper
4. Le plan de Francfort
5. La courbe de Spee
6. Courbe de Wilson
7. Sphère de Monson
8. Le plan incisif

### **Première partie : le plan d'occlusion, théorie**

1. Définitions
2. Rôles et moyens d'évaluation du plan d'occlusion

### **Deuxième partie : conception du plan d'occlusion**

1. Réhabilitation occlusale
2. Méthodes de conception du plan d'occlusion

### **Troisième partie : transmission des informations au laboratoire de prothèse**

1. Relations praticien-prothésiste
2. Objectifs et impératifs de la communication des données
3. Moyens de communication au laboratoire
4. Informations à transmettre au laboratoire pour permettre la reconstruction du plan d'occlusion

## **Conclusion**

## Liste des figures

Figure 1 : Plans d'orientation de la tête (Serhan 1995).....	22
Figure 2 : Le plan axio-orbitaire (Dupas et Margerit 2012) .....	22
Figure 3 : Le plan de Camper (Dupas et Margerit 2012 .....	23
Figure 4 : Plan de Francfort (Ameisen 2012).....	24
Figure 5 : Représentations de la courbe de Spee sur des crânes secs (Spee 1980)25	
Figure 6 : Courbe de Wilson (Dawson 1992).....	27
Figure 7 : Utilisation d'un gabarit pour mesurer la courbe de Wilson (Bezzina et al. 2001 .....	28
Figure 8 : Plan incisif en continuité avec la courbe de Spee (Dawson 1992) .....	29
Figure 9 : Le plan d'occlusion est matérialisé par la courbe de Spee, la courbe de Wilson et la courbe des bords incisifs (Dawson 1992) .....	31
Figure 10 : Plan d'occlusion plat en denture temporaire (Bassigny et Canal 1983)..	33
Figure 11 : Le plan incisif doit présenter des rapports harmonieux avec les lèvres et les plans horizontaux de référence (Fradeani et al. 2006).....	36
Figure 12 : Défaut dans le parallélisme entre le plan incisif et les lignes horizontales de référence (Fradeani et al. 2006) .....	37
Figure 13 : Différentes expositions du bord libre des incisives (Fradeani et al. 2006) .....	37
Figure 14 : Impression esthétique négative du sourire due à l'inclinaison latérale importante (<math><4^\circ</math>) du plan d'occlusion (Padwa et al. 1997) .....	38
Figure 15 : A : le plan d'occlusion est correctement situé par rapport à la langue et au muscle buccinateur. B : le plan d'occlusion est trop haut, la nourriture s'accumule dans le vestibule. C : le plan d'occlusion est trop bas, morsure de la langue et des joues (Monteith 1985a).....	39
Figure 16 : Force masticatoire et orientation du plan d'occlusion (Hüe et Berteretche 2003) .....	39
Figure 17 : Les ciseaux de Page (Orthlieb 1983) .....	40
Figure 18 : Prononciation des phonèmes F et V. Contact léger entre les incisives centrales maxillaires et la lèvre inférieure (Fradeani et al. 2006).....	41

Figure 19 : Prononciation du phonème S. Insufflation d'air entre les dents antérieures maxillaires et mandibulaires (Fradeani et al. 2006) .....	41
Figure 20 : Parallélisme du plan d'occlusion vérifié avec l'axe charnière (Marguelles-Bonnet et Yung 1984).....	43
Figure 21 : Inclinaison du plan d'occlusion dans le plan sagittal (Marguelles-Bonnet et Yung 1984) .....	44
Figure 22 : Forces stabilisatrices lorsque les crêtes et le plan d'occlusion sont parallèles (Hüe et Berteretche 2003).....	45
Figure 23 : Les forces déstabilisent la prothèse lorsqu'une divergence s'installe entre les surfaces (Hüe et Berteretche 2003) .....	45
Figure 24 : Analyse céphalométrique : en bleu, le plan de Francfort ; en vert, le plan d'occlusion décrit dans les analyses de Downs, Ricketts et Tweed ; en rouge, la courbe d'occlusion décrite dans l'analyse céphalométrique fonctionnelle et esthétique par Cheney et al. (Cheynet et al. 2008).....	48
Figure 25 : Le Quint de Hanau (Levin 1978).....	55
Figure 26 : Réhabilitation inadaptée du plan d'occlusion à gauche (document personnel).....	59
Figure 27 : radiographie panoramique dentaire montrant une réhabilitation prothétique dento et implanto-portée (courtoisie Dr. G. MAGNIN).....	60
Figure 28: Situation en bouche vue de face bouche ouverte, la courbe de Spee est plate secteur 3 et très prononcée secteur 4 (courtoisie Dr. G. MAGNIN) .....	61
Figure 29 : Situation en bouche vue de profil gauche en OIM montrant une absence de contacts occlusaux au niveau de la 36 due à l'exagération de la courbe de Spee secteur 3 (courtoisie Dr. G. MAGNIN) .....	61
Figure 30 : Situation en bouche vue de profil droit en OIM montrant la courbe de Spee plate secteur 4 avec une bonne répartition des contacts occlusaux (courtoisie Dr. G. MAGNIN).....	61
Figure 31 : Enregistrement de l'occlusion (courtoisie Dr. G. MAGNIN).....	62
Figure 32 : Situation en bouche vue de profil gauche en OIM montrant la situation rétablissant un plan d'occlusion correct (courtoisie Dr. G. MAGNIN).....	63
Figure 33 : Situation en bouche vue de profil gauche en OIM montrant la situation rétablissant un plan d'occlusion correct (courtoisie Dr. G. MAGNIN).....	63



Figure 34 : Avec la réhabilitation d'une courbe de Spee correcte, les contacts occlusaux sont répartis harmonieusement (courtoisie Dr. G. MAGNIN) .....	63
Figure 35 : Radiographie panoramique dentaire montrant une égression importante des molaires maxillaires (document personnel).....	64
Figure 36: L'égression des molaires maxillaires est évidente à l'examen clinique (document personnel).....	64
Figure 37 : L'égression des molaires maxillaires est évidente à l'examen clinique (document personnel).....	65
Figure 38 : L'égression des molaires maxillaires est évidente à l'examen clinique, exemple du côté droit (document personnel).....	65
Figure 39: Dispositif Ditramax® (Ditramax SARL 2012) .....	68
Figure 40 : Lignes de référence reportées sur le modèle en plâtre (Ditramax SARL 2012) .....	69
Figure 41 : Montage d'un modèle sur une table HIP. Les encoches hamulaires sont visibles sur la première photographie, la papille retro-incisive est visible sur la deuxième (Gaillard 2011).....	74
Figure 42 : Modelage de l'espace prothétique par piezographie (Bernhardt et al. 2001) .....	76
Figure 43 : Bourrelets en bouche, la butée antérieure est visible (Janati et al. 2015) .....	77
Figure 44 : Enregistrement dynamique a : latéralité droite ; b : latéralité gauche (Janati et al. 2015).....	78
Figure 45 : Les différents repères utilisables au niveau du tragus : S = bord supérieur, M = milieu du tragus, I = bord inférieur du tragus (Vamsi Krishna DVV et Reddy 2013) .....	80
Figure 46 : Plan de Fox (Dentsply .....	81
Figure 47 : Mise en évidence du parallélisme du plan de Camper avec le plan d'occlusion à l'aide d'un plan de Fox (Helfer et al. 2010).....	82
Figure 48 : Occlusal plane analyzer (Gupta 2011).....	82
Figure 49 : Dispositif en bouche (Gupta 2011) .....	82
Figure 50 : Calotte concave (Wiland 1969) .....	83

Figure 51 : mise en place du BOPA sur l'articulateur (Panadent Corporation 2015).	85
Figure 52 : Le compas est réglé à 4 inches (Panadent Corporation 2015).....	85
Figure 53 : Un arc de cercle est tracé à partir du repère antérieur (Panadent Corporation 2015).....	85
Figure 54 : Un arc de cercle est tracé à partir du repère postérieur (Panadent Corporation 2015).....	86
Figure 55 : Tracé de la courbe de Spee idéale (Panadent Corporation 2015).....	86
Figure 56 : Angle PoNANS (Monteith 1985a).....	89
Figure 57 : Table de montage de Monteith, spécifique à la technique PoNANS (Monteith 1985b) .....	89
Figure 58 : Construction du point Xi sur un tracé céphalométrique (Jacobson et Jacobson 2006).....	92
Figure 59 : Dispositif Rightplane sur articulateur (Millet et al. 2008).....	93
Figure 60 : Modèles montés sur articulateur avec le dispositif Rightplane (Millet et al. 2008) .....	93
Figure 61 : Valeur sagittale antérieure (Millet et al. 2008).....	94
Figure 62 : Valeur horizontale antérieure (Millet et al. 2008) .....	94
Figure 63 : Valeur angulaire de l'orientation du plan d'occlusion prothétique (Millet et al. 2008).....	95
Figure 64 : Téléradiographie de profil et repères radio-opaques (Millet et al. 2008).	95
Figure 65 : Analyse céphalométrique (Millet et al. 2008) .....	96
Figure 66 : Mire transparente et superposition sur une téléradiographie de profil (Orthlieb 2011).....	98
Figure 67 : Choix du rayon le plus adapté : le tracé bleu est idéal (Orthlieb 2011)...	98
Figure 68 : a) Disques transparents correspondants au diamètre présent sur la mire. b) Mise en place sur articulateur permettant la reconstruction de la courbe de Spee (Orthlieb 2011).....	99
Figure 69 : Dispositif Ditramax (Ditramax SARL 2012).....	108
Figure 70 : Dispositif OneBite® (Bisico 2016) .....	109

## Liste des tableaux

Tableau 1 : Prononciation des phonèmes et plan d'occlusion (Fradeani et al. 2006) ... .....	42
Tableau 2 : Check-list d'évaluation clinique du plan d'occlusion (document personnel) .....	52

## Abréviation et définitions :

- Angle FMA : angle formé par le plan de Francfort et le plan mandibulaire (céphalométrie)
- Angle FMIA : angle formé par le plan de Francfort et l'axe de l'incisive mandibulaire (céphalométrie)
- Angle IMPA : angle formé par l'axe de l'incisive mandibulaire et le plan mandibulaire (céphalométrie)
- ATL : Ala-Tragus line, dénomination anglaise pour ligne de Camper
- ATM : Articulation temporo-mandibulaire
- CAO : Conception assistée par ordinateur
- CBCT : Cone beam computed tomography
- CFAO : Conception et fabrication assistées par ordinateur
- FAO : Fabrication assistée par ordinateur
- FH : plan de Francfort céphalométrique
- Glénion : sommet de la fosse glénoïde (céphalométrie)
- OIM : Occlusion d'intercuspidation maximale
- Or : Point Orbital (céphalométrie)
- ORC : Occlusion de relation centrée
- PAO : Plan axio-orbitaire
- PO : Plan d'occlusion
- Po : Point Porion, point le plus élevé du conduit auditif externe (céphalométrie)
- Point A : point le plus postérieur de la concavité antérieure du maxillaire (céphalométrie)
- Point B : point le plus postérieur de la concavité antérieure de la mandibule (céphalométrie)
- Pt : Point ptérygoïde de Ricketts, intersection du bord inférieur du foramen rotundum avec le mur postérieur de la fissure pterygo-maxillaire (céphalométrie)
- RIM : Rapport inter-maxillaire
- Xi : Point correspondant au centre du ramus (céphalométrie)

# Introduction

Une occlusion dentaire optimale permet la pérennité des dents, du parodonte et des ATM ; de plus, elle garantit la durabilité des traitements prothétiques, qu'ils soient amovibles, fixes ou implantaires.

Le plan d'occlusion fait partie des paramètres qui vont influencer l'équilibre de l'occlusion.

Le plan d'occlusion est observé à la mandibule. Il est déterminé par le bord des incisives et les pointes cuspidiennes. Le terme de plan est d'ailleurs inexact puisqu'il n'est pas plat ; en effet, il est composé de plusieurs courbes.

Ses caractéristiques devront être évaluées, car une anomalie dans le plan d'occlusion peut être à l'origine d'un trouble esthétique ou fonctionnel.

Quels sont les repères anatomiques permettant de localiser le plan d'occlusion ?

Quels sont les moyens de réaliser son exploration ? Et quels sont les critères qui déterminent un plan d'occlusion inadéquat ?

Comment concevoir un plan d'occlusion non fonctionnel ou absent ? Existe-t-il des outils facilitant cette conception ?

Par quel moyen peut-on transmettre les données concernant le plan d'occlusion au prothésiste ? Quelles informations donner au laboratoire pour qu'il reconstruise de manière optimale le plan d'occlusion ?

Tout d'abord, nous rappellerons de manière concise les bases de l'organisation des arcades dentaires et nous définirons les différents plans anatomiques qui permettent la description du plan d'occlusion.

Ensuite, nous nous concentrerons sur le plan d'occlusion : nous développerons ses différents aspects, son rôle et les différents moyens permettant de l'évaluer.

Puis nous décrirons les méthodes permettant de le concevoir lors de réhabilitations, en essayant de proposer au clinicien les méthodes les plus fiables et les plus faciles à mettre en œuvre au cabinet.

Pour finir, nous détaillerons les moyens de transmettre les informations sur le plan

d'occlusion au laboratoire de prothèse, étape qui intervient après la conception de celui-ci, et qui permet de guider le prothésiste vers une reconstruction du plan d'occlusion idéal. Dans cette partie, nous aborderons aussi les rapports entre le chirurgien-dentiste et le prothésiste de laboratoire.

## Rappels : Organisation des arcades dentaires et plans anatomiques

Nous rappellerons ici les éléments qui permettent de définir les bases de l'organisation des arcades pour réaliser une évaluation clinique correcte des plans qui les constituent.

Les arcades dentaires sont décrites par rapport à des **points**, des **lignes**, des **courbes** et des **plans**.

Ceci permet de situer correctement le plan d'occlusion pour aboutir à la compréhension de l'équilibre neuro-musculaire et articulaire de l'appareil manducateur.

## 1. Le plan, définition

En mathématiques, un plan est un objet fondamental à trois dimensions, il peut être défini comme le plus petit espace affine contenant trois points non alignés. En médecine, pour décrire l'anatomie, on distingue trois plans de l'espace qui sont : le **plan horizontal**, le **plan sagittal** et le **plan frontal** (Figure 1) (Le petit Robert 2015).

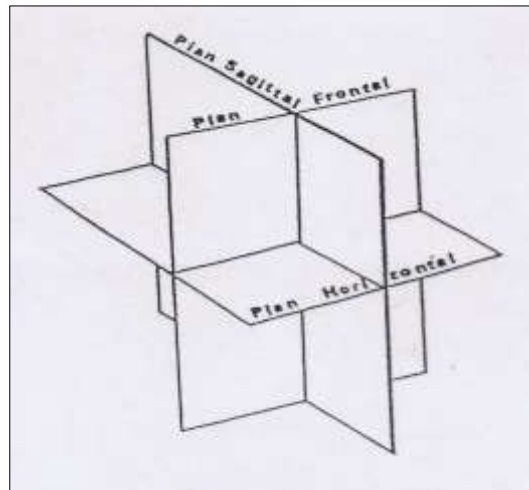


Figure 1 : Plans d'orientation de la tête (Serhan 1995)

## 2. Le plan axio-orbitaire

Le plan axio-orbitaire (PAO) est le **plan horizontal de référence en occlusodontologie** pour les valeurs angulaires dentaires et condyliennes. Il peut être mis en évidence lors de l'examen clinique. Il passe par les **points condyliens** (axe de rotation bicondylien ou axe charnière), identifiables par leurs émergences cutanées et le **point infra-orbitaire** (gauche par convention) (Figure 2) (Collège national d'occlusodontologie 2001 ; Archien et al. 2004 ; Dupas et Margerit 2012).

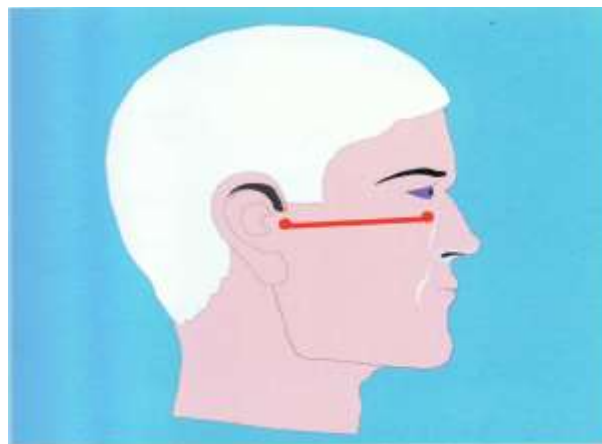


Figure 2 : Le plan axio-orbitaire (Dupas et Margerit 2012)



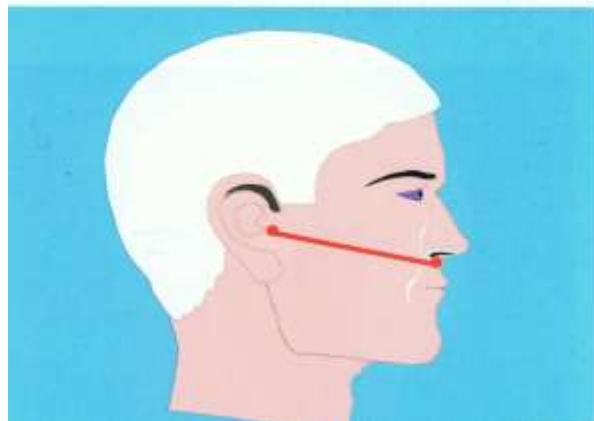
Le plan axio-orbitaire correspond à la **branche supérieure de l'articulateur**. De plus, la plupart des arcs faciaux utilisent une approximation du PAO par leurs branches horizontales à embouts auriculaires (Orthlieb et al. 2007).

### 3. Le plan de Camper

Le plan de Camper s'établit à partir de la ligne de Camper.

La ligne de Camper, aussi appelée *Ala-Tragus line (ATL)* en anglais, est une **ligne cutanée qui court du bord inférieur de l'aile du nez, à la pointe supérieure du tragus de l'oreille** (Figure 3). Cette ligne est fréquemment utilisée avec un troisième point, le tragus opposé, pour former un plan. Le plan ainsi formé est appelé plan de Camper.

Gysi considère que le plan de Camper est parallèle au plan d'occlusion (Gysi 1910).



*Figure 3 : Le plan de Camper (Dupas et Margerit 2012)*

Sur des crânes secs, ce plan passe par l'épine nasale antérieure et par le centre de chaque méat acoustique externe (Academy of prosthodontics 2005).

Le plan de Camper est donc le plan d'orientation horizontal cranio-facial, passant par **les tragions et le point sous-nasal** (Collège national d'occlusodontologie 2001).

Ce plan, guide le montage en articulateur du modèle maxillaire grâce à la table de transfert standardisée à 10° : il s'agit d'un montage arbitraire. Il sert aussi de référence en prothèse complète lors de la confection du bourrelet d'occlusion maxillaire et de son réglage, grâce à la cuillère de Schreinemakers et au plan de Fox (Dupas et Margerit 2012).

## 4. Le plan de Francfort

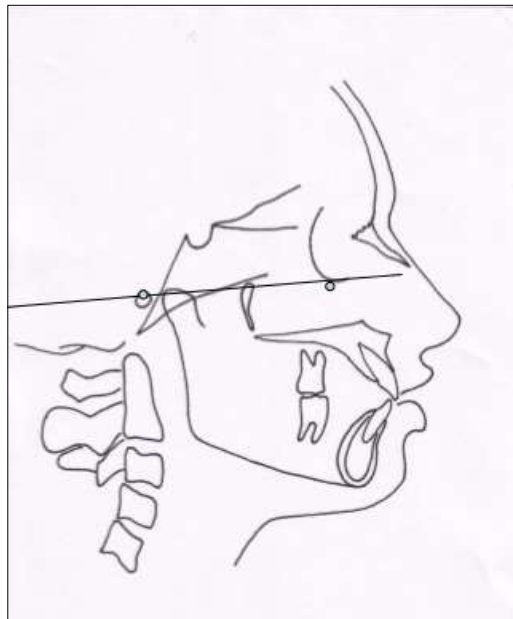


Figure 4 : Plan de Francfort (Ameisen 2012)

Ce plan, d'abord adopté en 1882 à Francfort lors d'un congrès d'anthropologie, fut validé en 1906 lors de l'unification des mesures craniométriques et céphalométriques à Monaco.

Il est défini comme un plan représentant de profil, **une ligne joignant le point le plus bas du bord de l'orbite, au point le plus haut du bord du méat acoustique externe** sur une télé-radiographie de profil (Figure 4) (Academy of prosthodontics 2005).

C'est donc un plan crânien d'orientation horizontale passant par les **tragions** et le **point infra-orbitaire** (gauche par convention). Il correspond à l'orientation de la tête quand le regard se porte à l'horizon, en position orthostatique (Collège national d'occlusodontologie 2001).

Ce plan sera construit sur une radiographie de profil et présentera en moyenne un angle de  $7^\circ (\pm 2^\circ)$  avec le PAO (Orthlieb et al. 2007 ; Dupas et Margerit 2012).

## 5. La courbe de Spee

### 5.1. Historique

La courbe de Spee fut décrite pour la première fois par l'anatomiste et embryologiste allemand Ferdinand Graf von Spee (1855-1937).

Il étudia l'arrangement de dents abrasées sur des crânes secs et défini une courbe d'occlusion dans le plan sagittal. Celle-ci formait un arc de cercle, d'un rayon de 6,5 à 7 cm, joignant le bord antérieur du condyle mandibulaire, la surface occlusale de la seconde molaire et le bord incisif des incisives mandibulaires. Il situa le centre de ce cercle au niveau de l'orbite, postérieurement à la crête lacrymale postérieure (Figure 5).

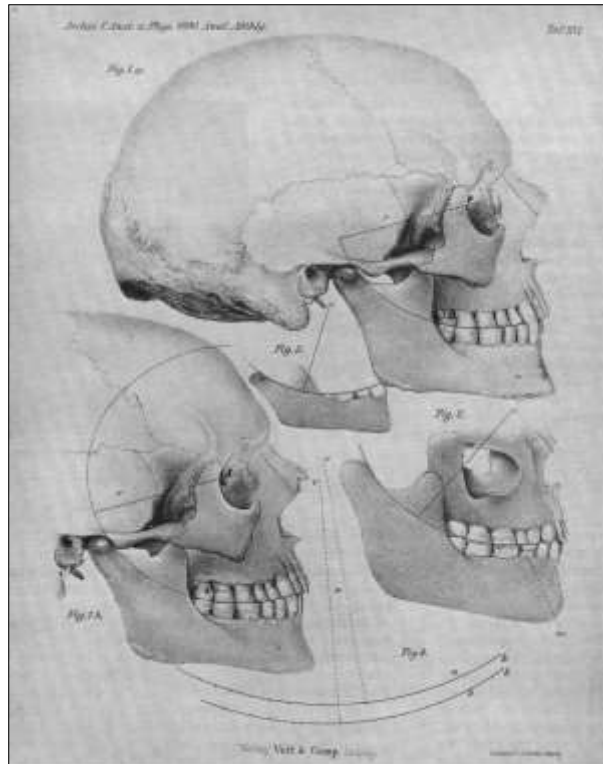


Figure 5 : Représentations de la courbe de Spee sur des crânes secs (Spee 1980)

Spee suggéra que cet arrangement géométrique définissait le modèle le plus efficace pour conserver le plus grand nombre de contacts dentaires lors de la mastication et que celui-ci devait servir de modèle lors des reconstructions dentaires (Spee 1980).

## **5.2. Définitions**

La courbe de Spee est aussi appelée courbe antéro-postérieure ou courbe de compensation, c'est une courbe anatomique établie par l'alignement occlusal des dents (Academy of prosthodontics 2005).

La courbe de Spee est une **courbe sagittale à concavité supérieure**, issue du **sommet de la cuspide de la canine mandibulaire** et qui **suit la ligne des pointes cuspidiennes vestibulaires** des prémolaires et molaires mandibulaires (Collège national d'occlusodontologie 2001 ; Archien et al. 2004). Elle se poursuit postérieurement par le **bord antérieur du ramus** pour se terminer au **bord antérieur du condyle de la mandibule** (Spee 1980 ; Academy of prosthodontics 2005).

## **5.3. Evaluation**

La courbe de Spee peut être observée lors d'un examen clinique de routine.

Elle est mise en évidence facilement sur les modèles en plâtre. On peut l'observer de manière empirique en traçant une ligne joignant les cuspides directement sur le modèle.

Un moyen simple d'examiner l'harmonie de la courbe de Spee consiste à faire rouler les cuspides vestibulaires sur la tranche d'une règle. Une cuspide mal située provoque ainsi un cahot dans le déroulement (Marguelles-Bonnet et Yung 1984).

Elle peut être mise en évidence en posant une surface plane sur le modèle mandibulaire, on visualise ainsi la profondeur de la courbe de Spee. Cette méthode est utilisée en orthodontie pour calculer le nivellement de la courbe de Spee lors des traitements des dysharmonies dento-maxillaires (Boileau et Canal 2011).

Une calotte peut aussi être utilisée, c'est une partie de sphère d'un rayon de 104 millimètres qui déterminerait une courbe d'occlusion idéale. Elle est appliquée sur un modèle d'étude d'une arcade dentée pour matérialiser les cuspides en malposition. Cette méthode reste imprécise et ne peut pas être utilisée en cas d'édentement important (Hüe et Berteretche 2003 ; Pons 2014).

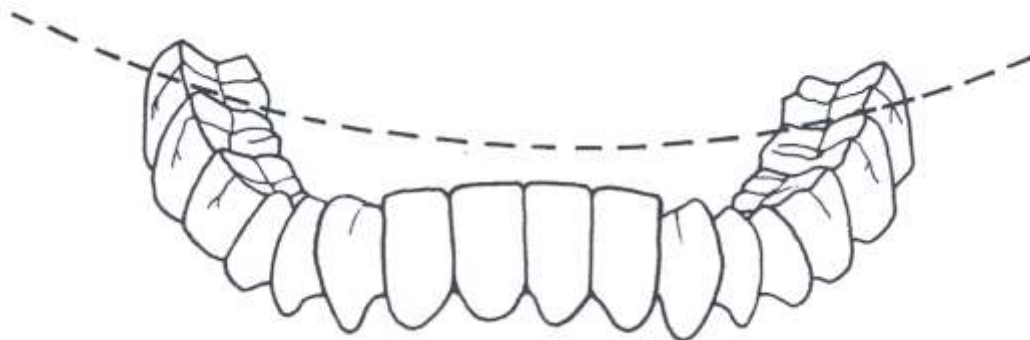
Il est possible d'estimer le rayon de la courbe de Spee en utilisant des gabarits de demi-cercles de rayons différents. Cette méthode mise au point par Orthlieb, permet la reconstruction de la courbe de Spee et sera développée plus loin (Orthlieb 2011).

## 6. Courbe de Wilson

La courbe de Wilson, aussi appelée courbe médio-latérale, fut d'abord observée par Spee puis décrite par Wilson. Ce dernier émit la théorie que, si l'occlusion doit être sphérique, la courbe des cuspidés projetées dans un plan frontal s'exprime sur les deux arcades dentaires. La courbe de l'arcade inférieure est donc concave et celle de l'arcade supérieure est convexe. Les molaires mandibulaires sont donc affectées par une inclinaison linguale égale à droite comme à gauche, de telle sorte que les pointes des cuspidés ainsi alignées puissent être placées dans la circonférence d'un cercle, alors que la courbe transversale des dents maxillaires est affectée par l'inclinaison vestibulaire de leurs axes (Wilson 1911 ; Academy of prosthodontics 2005).

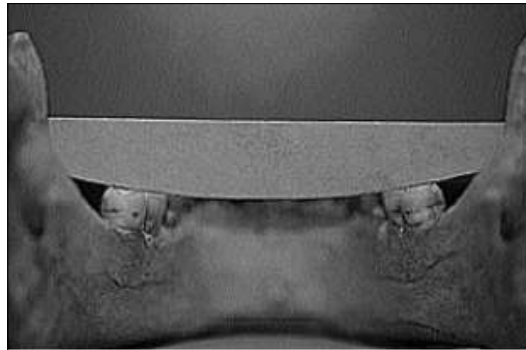
La courbe de Wilson correspond donc à l'ensemble des **courbes frontales** à concavité généralement supérieure, **réunissant les sommets des cuspidés vestibulaires et linguales de deux dents homologues** (Figure 6) (Collège national d'occlusodontologie 2001).

L'intérêt majeur de l'orientation de l'arcade dentaire avec la courbe de Wilson est l'orientation des contraintes occlusales, et le maintien d'une proximité des tables occlusales pendant la mastication, sans créer d'interférences occlusales (Orthlieb et al. 2013).



*Figure 6 : Courbe de Wilson (Dawson 1992)*

Elle peut être évaluée en bouche lors d'un examen clinique et plus spécifiquement sur des modèles en plâtre, par deux méthodes adaptées par Bezzina et Al. :



*Figure 7 : Utilisation d'un gabarit pour mesurer la courbe de Wilson (Bezzina et al. 2001*

- la première est directe, elle utilise des gabarits de cercle ou d'un segment de cercle, de rayons étalonnés, pour évaluer l'inclinaison frontale de la courbe de Wilson (Figure 7) ;
- la seconde est géométrique et fait appel à la construction géométrique d'un cercle, dont le centre est donné par l'intersection des deux médiatrices issues des segments repré entant l'orientation des tables occlusales.

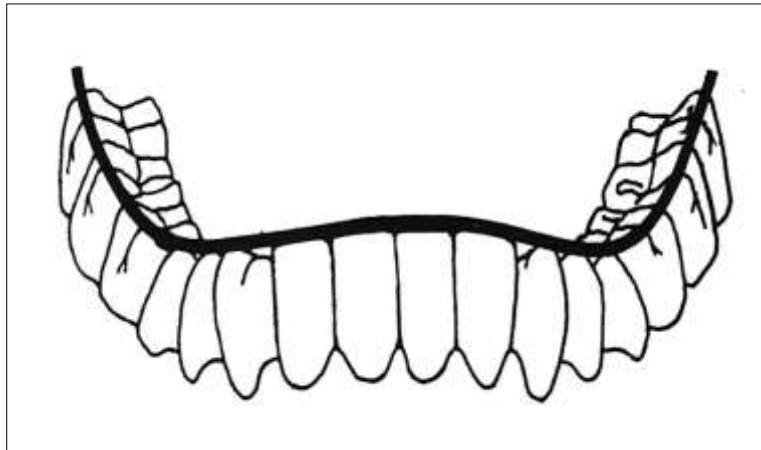
## **7. Sphère de Monson**

Monson s'appuya sur la description de la courbe occlusale de Ferdinand Graf von Spee et proposa une courbe d'occlusion idéale pour laquelle chaque cuspide et chaque bord incisif était en contact avec la surface d'une sphère de 8 *inches* de diamètre, dont le centre se situait dans la région de la glabelle (Monson 1920, 1922 ; Academy of prosthodontics 2005).

On retrouve ainsi une analogie avec la courbe de Wilson dans la théorie de Monson. Certains auteurs définissent une courbe anti-Monson concave vers le bas, donc opposée à la courbe de Monson ou de Wilson, causée par l'abrasion des cuspides d'appui (Batarec 1980).

## 8. Le plan incisif

Le plan incisif aussi appelé courbe des bords incisifs, correspond à la **partie antérieure du plan d'occlusion**. Elle est composée de l'ensemble des **bords libres des incisives mandibulaires**.



*Figure 8 : Plan incisif en continuité avec la courbe de Spee (Dawson 1992)*

Elle forme une courbe peu marquée qui doit se prolonger sans dénivellation par le plan d'occlusion postérieur (Figure 8).

En vue de face, elle est **parallèle aux lignes de références horizontales** : ligne bipupillaire (ligne joignant le centre des deux yeux) et ligne commissurale (ligne joignant les deux commissures des lèvres) (Dawson 1992 ; Fradeani et al. 2006, 2009).

# **Première partie : Le plan d'occlusion, théorie**



# 1. Définitions

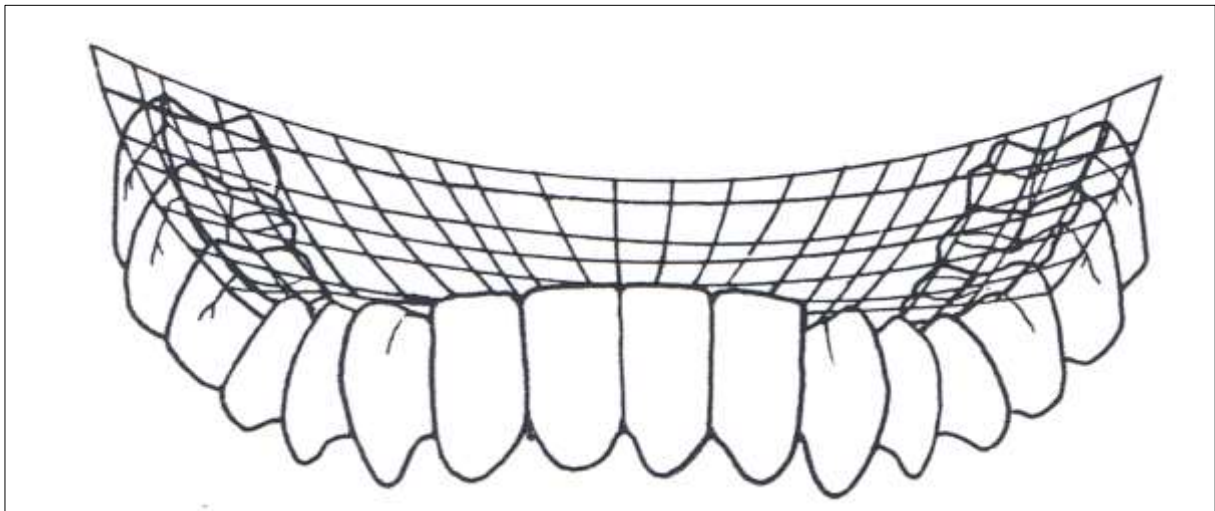
Le plan d'occlusion possède plusieurs définitions distinctes :

- En denture naturelle, il correspond à la **surface de contact entre les dents maxillaires et mandibulaires**.
- En prothèse, la définition tient compte de l'anatomie et de critères occlusaux. Ainsi, c'est une **surface observée cliniquement**.
- En orthodontie, la définition est basée sur l'analyse céphalométrique et représente un **plan tracé sur une téléradiographie de profil**.

## 1.1. En denture naturelle et en prothèse

Le plan d'occlusion correspond à la surface de contact entre les dents maxillaires et mandibulaires, lorsque les dents sont en contact. Les définitions du plan d'occlusion sont nombreuses et varient selon les auteurs (Orthlieb 2011).

Le collège national d'occlusodontologie le définit ainsi : « Plan, défini à la mandibule, les arcades étant en occlusion, passant par deux références dentaires postérieures et une antérieure. En prothèse, les références sont les pointes des cuspidés disto-vestibulaires des deuxièmes molaires et le bord libre des incisives. En céphalométrie, c'est une droite qui coupe les milieux de l'engrènement cuspidien des premières molaires et du recouvrement incisif. » (Collège national d'occlusodontologie 2001).



*Figure 9 : Le plan d'occlusion est matérialisé par la courbe de Spee, la courbe de Wilson et la courbe des bords incisifs (Dawson 1992)*

C'est donc une surface courbe horizontale plutôt qu'un plan, qui intègre les courbes de Wilson dans le plan frontal, la courbe de Spee, ainsi que le bord libre des incisives mandibulaires dans le plan Sagittal (Archien et al. 2004 ; Dupas et Margerit 2012).

Le plan d'occlusion forme ainsi une surface curviligne dans les trois plans de l'espace et peut être représentée par la surface hélicoïdale d'Ackermann (Figure 9) (Ackerman 1953).

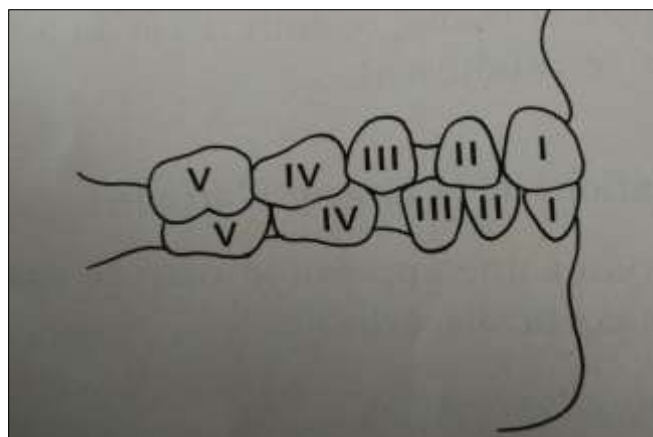
### **1.2. En orthodontie**

En orthodontie, le tracé du plan d'occlusion est réalisé sur une téléradiographie de profil, il existe plusieurs définitions en fonction de l'analyse céphalométrique choisie :

- Downs définit le plan d'occlusion comme la ligne joignant le chevauchement des cuspides des premières molaires et le recouvrement incisif. En cas de malposition incisive, Downs recommande de tracer le P.O. entre le chevauchement des premières prémolaires et des premières molaires (Downs 1948) ;
- Dans l'analyse de Ricketts et l'analyse de Witts, le plan d'occlusion correspond à la ligne joignant les pointes cuspidiennes des molaires et traversant les pointes cuspidiennes des premières prémolaires, sans tenir compte de la position des incisives (Jacobson et Jacobson 2006) ;
- Dans l'analyse céphalométrique fonctionnelle et esthétique, le plan d'occlusion est considéré dans sa forme anatomique. Il est ainsi défini comme la courbe sagittale d'occlusion. Son tracé idéal correspond à un arc de cercle dont le centre se situe au niveau de la suture fronto-maxillo-nasale, et dont le rayon correspond à la distance entre la suture fronto-maxillo-nasale et le point glénion (sommet de la fosse glénoïde). Ceci permet d'obtenir sur le même arc de cercle le point glénion et le centre du condyle (Cheynet et al. 2008).

### **1.3. Evolution du plan d'occlusion avec la croissance**

En denture temporaire, les dents n'ont pas d'axe particulier : elles sont implantées de manière verticale, parallèles entre elles. Le plan d'occlusion est donc plat (Figure 10) (Bassigny et Canal 1983).



*Figure 10 : Plan d'occlusion plat en denture temporaire (Bassigny et Canal 1983)*

Associé à ce plan d'occlusion plat, le ramus est court et la localisation de l'ATM se fait dans le prolongement du plan d'occlusion, rappelant l'arrangement mandibulaire des carnivores.

La première molaire constitue un pilier de la mise en place du plan d'occlusion. Sa conservation est cruciale pour servir à la fois de repère occlusal de la DVO et de guide à l'éruption de la deuxième molaire. Elle permettra aussi le diagnostic précoce d'une éventuelle malocclusion.

C'est vers 12 ans que la courbe de Spee apparaît, avec la mise en place sur l'arcade des deuxièmes molaires définitives et la croissance verticale du ramus. La surface d'affrontement des dents devient ainsi une surface courbe dans les trois plans de l'espace (Orthlieb 1983 ; Cheynet et al. 2008 ; Couly et Gitton 2012).

## 1.4. Ce qu'il faut retenir

Le plan d'occlusion est cliniquement défini comme une **courbe d'occlusion** située à la mandibule. Cette courbe d'occlusion est composée de la **courbe de Spee**, de la **courbe de Wilson** et de la **courbe des bords libres incisifs**.

Cette courbe forme le **plan d'occlusion** lorsqu'elle est mise en relation avec le crâne et mise en évidence grâce à une téléradiographie de profil (Dharaskar et Dammani 2014).

Le plan d'occlusion, d'abord décrit par *Spee* et *Wilson*, a ensuite été repris par *Monson* qui l'inséra dans une sphère de centre et de rayon unique. Enfin, *Ackermann* modélisa le plan d'occlusion pour former une surface hélicoïdale.

Récemment, de nombreux travaux ont été menés par *Orthlieb*, pour préciser les caractéristiques et le rôle du plan d'occlusion et de la courbe de Spee.

Le plan d'occlusion évolue avec la croissance pour passer d'une surface plane pendant l'enfance à une forme hélicoïdale à l'âge adulte.

## 2. Rôles et moyens d'évaluation du plan d'occlusion

Le plan d'occlusion s'inscrit comme une réalité anatomique mais quel est le lien avec les fonctions de l'appareil manducateur ?

Sa composante antérieure est visible et possède un rôle esthétique et fonctionnel (phonation, incision, guidage et proprioception). Sa composante postérieure a essentiellement un rôle fonctionnel.

Le plan d'occlusion dans son ensemble contribue à la stabilité dans le temps de la denture et des restaurations prothétiques grâce à l'équilibration des fonctions occlusales (centrage, calage et guidage) et des forces dans les différents mouvements mandibulaires (mastication, incision, propulsion et latéralités) (Orthlieb 2009).

## **2.1. Evaluation clinique**

### **2.1.1. Analyse occlusale et analyse esthétique**

L'examen occlusal et l'analyse esthétique sont souvent négligés par les praticiens ; négligence qui peut être source d'erreurs lors de la réalisation de restaurations ou de prothèses, et peut conduire à un échec à court ou moyen terme (Schittly et al. 2012). L'évaluation du plan d'occlusion doit être un point essentiel de l'examen clinique. Cette évaluation nécessite une approche personnalisée et un examen complet du patient à la base de la réalisation d'un plan de traitement global.

Une évaluation rapide du plan d'occlusion est possible lors d'un examen clinique de routine. Celui-ci comporte un examen des arcades dentaires, un examen de l'occlusion et une analyse esthétique.

#### **2.1.1.1. Analyse des arcades**

L'analyse des arcades fait partie de l'examen clinique endo-buccal avec l'examen dentaire et l'examen parodontal. C'est à cette étape que sont pris en compte les édentements, les égressions, les ingressions, les versions et les rotations qui pourraient perturber le plan d'occlusion.

L'intégrité du plan d'occlusion se visualise assez facilement en bouche. Celui-ci n'est plus entier dès qu'une dent est absente. La présence d'une dent égréssée, en rotation ou en version, perturbe la continuité du plan d'occlusion.

L'orientation et la qualité des courbes de Spee et de Wilson sont plus difficiles à évaluer en bouche. On pourra toutefois noter l'aspect prononcé ou non de celles-ci. Leurs évaluations complètes nécessitent une vision globale de l'arcade dentaire, donc d'avoir recours à une analyse de modèles en plâtre, montés sur articulateur ou d'une téléradiographie de profil (Dawson 1992 ; Orthlieb 2009 ; Schittly et al. 2012).

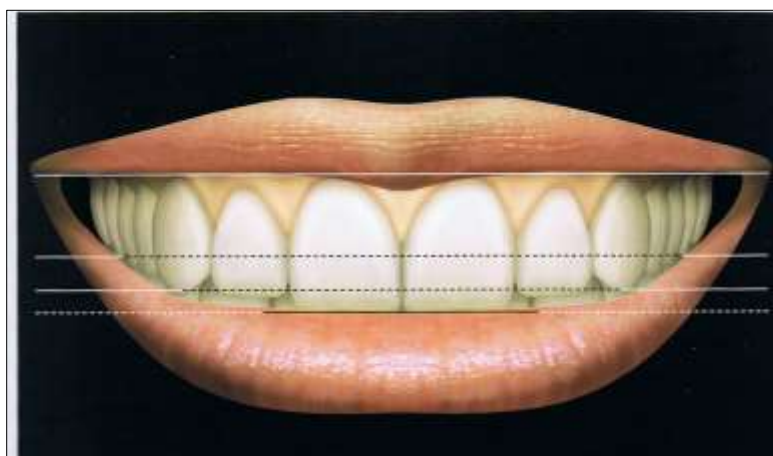
### **2.1.1.2. Analyse occlusale**

L'analyse occlusale est une étape de la démarche diagnostique occlusale et prothétique.

La mise en fonction des arcades par le patient nous apporte de nombreuses informations. Ainsi, la réalisation des mouvements de propulsion, latéralité gauche et droite, incision et mastication donnent des indications sur la qualité de l'ensemble de l'occlusion, mais ne permettent pas d'évaluer le plan d'occlusion de manière individuelle (Orthlieb 2009 ; Schittly et al. 2012).

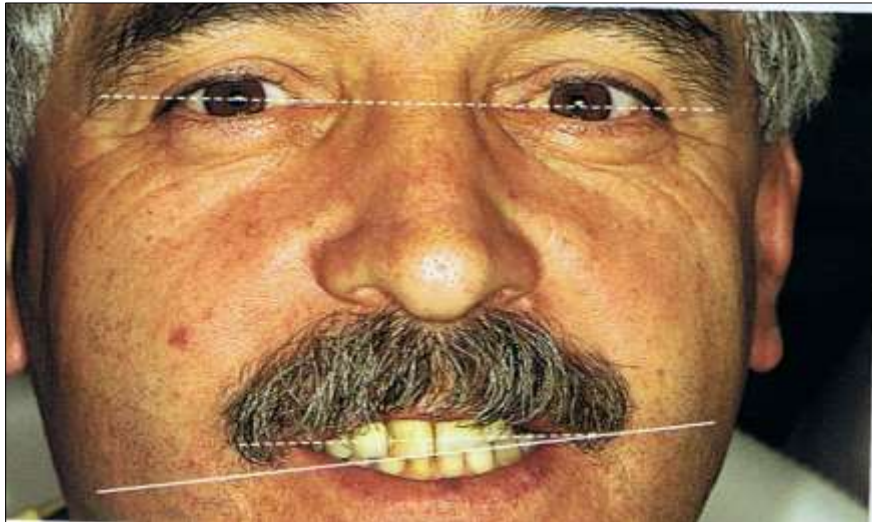
### **2.1.1.3. Analyse esthétique**

Le plan d'occlusion n'est visible qu'à travers sa partie antérieure, constituée des bords libres des incisives mandibulaires formant le plan incisif. Il doit présenter des rapports harmonieux lors de leurs relations avec les lèvres (Figure 11).



*Figure 11 : Le plan incisif doit présenter des rapports harmonieux avec les lèvres et les plans horizontaux de référence (Fradeani et al. 2006)*

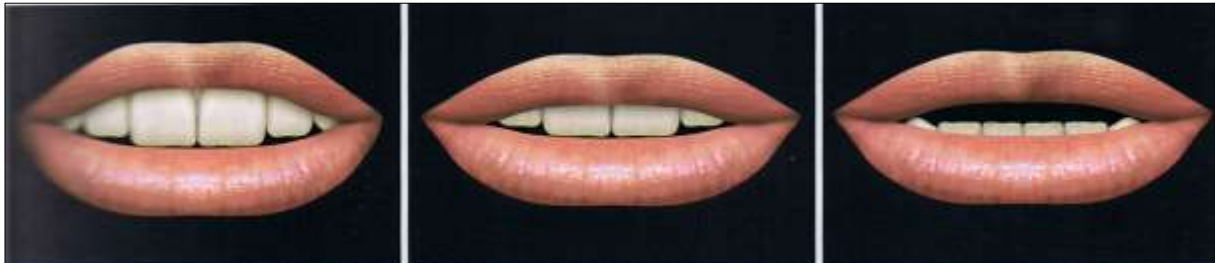Ainsi, la qualité du plan incisif peut être rapidement visualisée vue de face par comparaison avec les lignes de références. L'aspect naturel est permis par son parallélisme par rapport aux lignes bi-pupillaire et bi-comissurale (Figure 12), et également par sa symétrie par rapport à la ligne sagittale médiane.



*Figure 12 : Défaut dans le parallélisme entre le plan incisif et les lignes horizontales de référence (Fradeani et al. 2006)*

Le bord libre des incisives mandibulaires est peu visible chez les patients jeunes, il effleure la lèvre inférieure lorsque celle-ci est au repos. Il est plus visible chez le patient âgé.

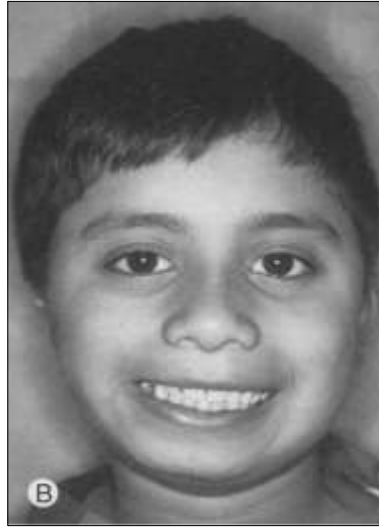La ligne des bords libres des incisives maxillaires, quant à elle, est légèrement visible lorsque la lèvre supérieure est au repos. De plus, elle doit suivre la courbe de la lèvre inférieure et affleurer celle-ci en position de repos (Figure 13).



*Figure 13 : Différentes expositions du bord libre des incisives (Fradeani et al. 2006)*

Ces critères esthétiques varient en fonction du patient, notamment avec l'âge, le sexe, le morphotype labial (Fradeani et al. 2006).

De plus, l'orientation générale du plan d'occlusion aura une incidence sur l'aspect du sourire (Figure 14).



*Figure 14 : Impression esthétique négative du sourire due à l'inclinaison latérale importante (>4°) du plan d'occlusion (Padwa et al. 1997)*

En effet, Padwa et al. ont démontré qu'une variation de 4° de l'inclinaison latérale du plan d'occlusion donnait au sourire une impression esthétique négative (Padwa et al. 1997).

Le plan d'occlusion contribue donc à l'harmonie du visage et du sourire.

## **2.1.2. Analyse des fonctions**

### ***2.1.2.1. La mastication***

La mastication est la vocation première des dents : les aliments vont être incisés, déchiquetés puis broyés par les faces occlusales. C'est la forme, ainsi que l'arrangement tridimensionnel des dents qui donneront une plus grande efficacité à la mastication.

La courbe de Spee et celle de Wilson, permettent l'organisation des dents de manière optimale entre la langue et les joues. Une mauvaise orientation du plan d'occlusion et des faces occlusales peut être à l'origine de morsures de la langue ou de la stagnation d'aliments dans le vestibule (Figure 15).



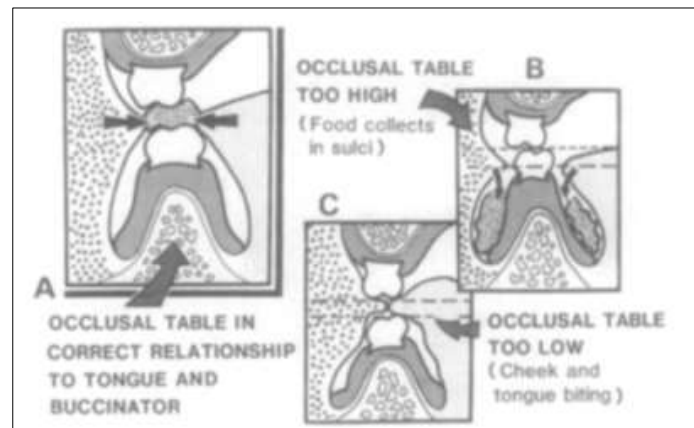


Figure 15 : A : le plan d'occlusion est correctement situé par rapport à la langue et au muscle buccinateur. B : le plan d'occlusion est trop haut, la nourriture s'accumule dans le vestibule. C : le plan d'occlusion est trop bas, morsure de la langue et des joues (Monteith 1985a)

En effet, une position exagérément haute du plan d'occlusion entraîne une position trop haute de la langue et provoque une perte de sa précision et un déséquilibre des pressions sur les brides linguales, entraînant une gêne et d'éventuelles morsures (Monteith 1985a).

Avec des mesures électromyographiques, Park et al. ont montré qu'une modification de l'occlusion modifiait la fonction. Le recrutement musculaire était ainsi plus efficace lorsque l'angle entre le plan d'occlusion et la ligne S-N (ligne entre la selle turcique et le nasion) diminuait. De plus, pour Hüe et Berteretche, le plan d'occlusion doit être orienté de manière idéale pour que les forces de mastications soient maximales, un changement dans l'orientation du plan d'occlusion entraînera une diminution de l'efficacité masticatoire. L'orientation du plan d'occlusion a donc un impact sur la force de mastication (Figure 16).

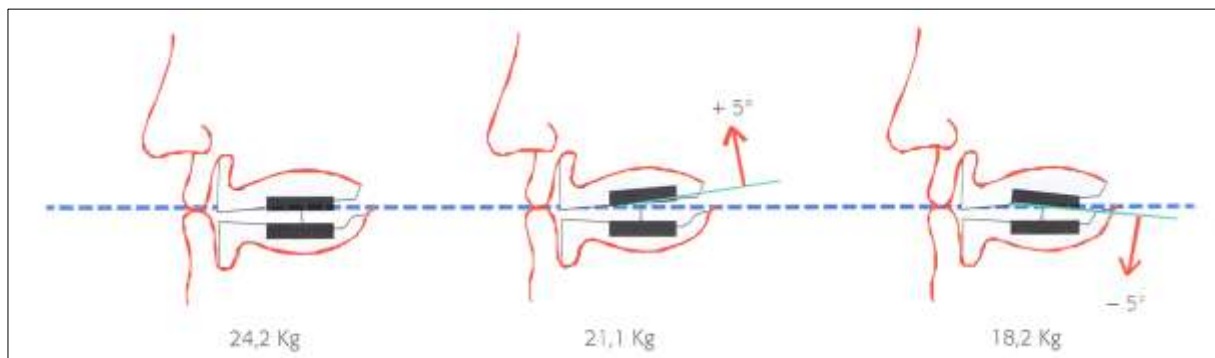


Figure 16 : Force masticatoire et orientation du plan d'occlusion (Hüe et Berteretche 2003)

Inversement, la fonction peut influencer la forme du plan d'occlusion. Durant la croissance, la présence de para-fonctions, comme la respiration buccale ou la déglutition atypique avec interposition linguale, peuvent entraîner une déformation du plan d'occlusion avec la présence de béance ou de malocclusion (Wright 1966 ; Hübner et Berteretche 2003 ; Park et al. 2012).

De plus, Orthlieb, en reprenant le modèle géométrique et la loi de la tangente de Page (1952), explique l'intérêt du plan de coupe curviligne représenté par la courbe de Spee (Figure 17). En effet : « si, avec des ciseaux, on tente de couper une tige de rosier en la plaçant près de l'axe de rotation, la tige s'échappera systématiquement en avant. Pour couper cette tige, il faut au contraire placer cette tige à l'extrémité des ciseaux. Les axes des pressions ne sont ainsi pas parallèles mais s'inclinent suivant la position de la résistance sur le plan de coupe des ciseaux. Il faudrait, pour obtenir une stabilisation de la tige, utiliser un sécateur. »

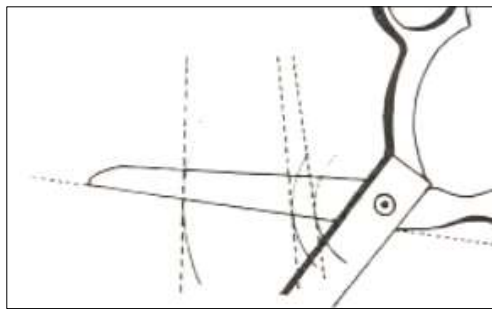


Figure 17 : Les ciseaux de Page (Orthlieb 1983)

On peut transposer ce modèle à l'organisation sagittale des dents mandibulaires. La dent s'incline en fonction des forces subies. Les dents sont ainsi orientées selon la courbe de Spee, de manière à ce que la direction de la force de mastication soit au plus proche de l'axe de la dent, permettant une efficacité masticatoire maximale et une résistance optimale (Orthlieb 2011).

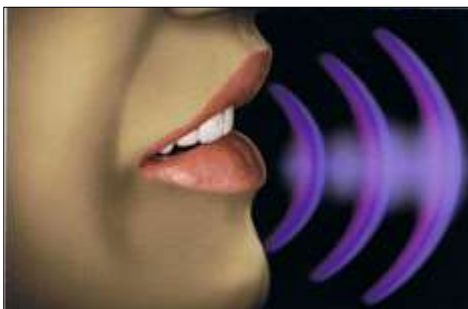La courbure fonctionnelle du plan d'occlusion correspond donc à un impératif physiologique, facilitant la mastication grâce à l'absence d'interférences avec les tissus mous et par l'orientation des forces pour augmenter la puissance masticatoire ainsi que la résistance de la dent.

Une diminution de l'efficacité masticatoire pourrait ainsi être un signe d'une altération du plan d'occlusion.

### **2.1.2.2. La phonation**

Les tests phonétiques sont une aide précieuse pour le diagnostic esthétique et fonctionnel. Ils donnent des informations sur la position et la longueur des dents, mais aussi sur la dimension verticale d'occlusion.

La prononciation correcte du *F* et du *V* est produite par un léger contact entre les incisives centrales maxillaires et le vermillon de la lèvre inférieure (Figure 18).



*Figure 18 : Prononciation des phonèmes F et V. Contact léger entre les incisives centrales maxillaires et la lèvre inférieure (Fradeani et al. 2006)*

La prononciation du *S* est due à une insufflation d'air entre les faces des dents antérieures maxillaires et mandibulaires (Figure 19).



*Figure 19 : Prononciation du phonème S. Insufflation d'air entre les dents antérieures maxillaires et mandibulaires (Fradeani et al. 2006)*

Ces phonèmes sont donc sous influence du plan incisif et de la taille des incisives. Le plan d'occlusion, par sa composante antérieure, joue un rôle dans la prononciation du *F*, du *V* et du *S* (Tableau 1). Les tests phonétiques permettent donc d'évaluer la qualité antérieure du plan d'occlusion (Fradeani et al. 2006).

Tableau 1 : Prononciation des phonèmes et plan d'occlusion (Fradeani et al. 2006)

Son	Evaluation	Application
F et V	<ul style="list-style-type: none"> <li>Longueur des incisives</li> <li>Profil incisif</li> </ul>	<ul style="list-style-type: none"> <li>Les incisives maxillaires doivent frôler la lèvre inférieure</li> <li>Les bords incisifs doivent se trouver postérieurement au vermillon de la lèvre inférieure</li> </ul>
S	<ul style="list-style-type: none"> <li>Position des dents</li> <li>Dimension verticale</li> </ul>	<ul style="list-style-type: none"> <li>Angulation vestibulo-linguale des dents antérieures</li> <li>Jamais de contact lors de la prononciation</li> </ul>

### 2.1.2.3. Les fonctions occlusales : centrage, calage et guidage

Le **centrage** correspond à la position mandibulaire de référence, non contraignante sur le plan musculo-articulaire. Il est défini par l'absence de différentiel entre OIM et ORC.

Le plan d'occlusion ne joue pas de rôle dans cette fonction.

Le **calage** correspond à la stabilisation dentaire et mandibulaire. Il permet au système dentaire de faciliter la déglutition et d'autoriser la crispation musculaire.

Il est caractérisé par la répartition de multiples contacts occlusaux précis sur toute l'arcade et entre les arcades.

C'est l'organisation curviligne des arcades qui met en adéquation l'inclinaison axiale des dents et l'orientation des pressions qu'elles subissent. Les courbes occlusales sont donc un gage de la stabilité des arcades.

Le **guidage** correspond à la facilitation des mouvements mandibulaires : propulsion, diduction et retropulsion.

La courbe de Spee aidera la désocclusion des dents antérieures dans les mouvements de propulsion en évitant les interférences postérieures.

La courbe de Wilson quant à elle, amènera une désocclusion latérale idéale en évitant les interférences non travaillantes (Orthlieb 2009 ; Fueki et al. 2013).

## **2.2. Evaluation au laboratoire**

L'examen clinique ne permet pas toujours d'évaluer correctement et intégralement les rapports occlusaux, ni l'investissement thérapeutique nécessaire à la restauration des fonctions occlusales.

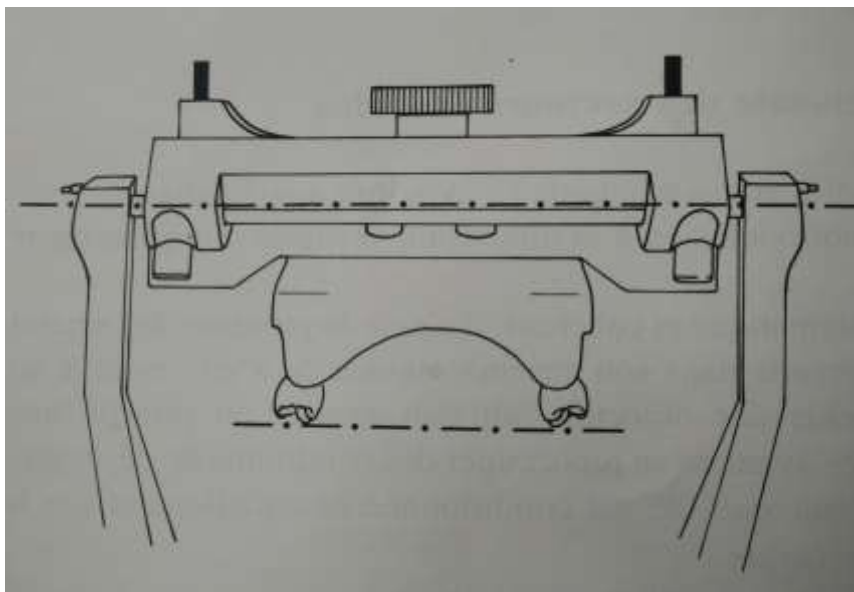
L'utilisation de modèles en plâtre, montés en articulateur, permet une simulation de la situation clinique, de l'occlusion et des mouvements limites de la mastication (propulsion, latéralité).

Les modèles en plâtre permettent aussi la simulation, puis la réalisation prothétique finale du cas. Ces prothèses doivent reproduire au plus près la nature, en corrigeant d'éventuelles malpositions et malfonctions. C'est en analysant les caractéristiques du plan d'occlusion, et parfois en l'adaptant pour qu'il retrouve sa position initiale, que l'intégration idéale des prothèses pourra se faire. Un plan d'occlusion bien reconstruit participe à la durabilité des restaurations prothétiques (Leroy 2014).

### **2.2.1. Evaluation sur articulateur**

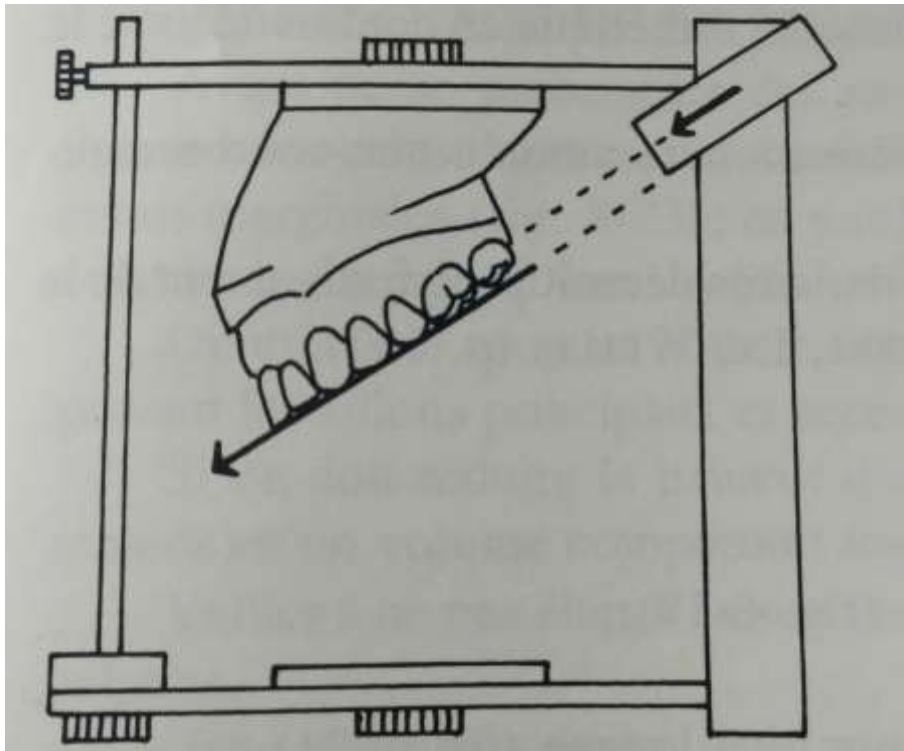
Même les modèles d'études doivent reproduire au plus près la situation en bouche pour une analyse fine. C'est pourquoi, il est impératif de réaliser des empreintes précises, d'apporter une attention particulière à la coulée des modèles et de monter en articulateur les modèles à l'aide d'un arc facial (Hüe 1992).

L'orientation du plan d'occlusion pourra être évaluée après le montage des modèles sur articulateur avec un arc facial.



*Figure 20 : Parallélisme du plan d'occlusion vérifié avec l'axe charnière (Marguelles-Bonnet et Yung 1984)*

Dans le plan frontal, son horizontalité sera vérifiée par rapport à l'axe charnière, matérialisé sur articulateur par la ligne joignant les boîtiers condyliens (Figure 20). L'inclinaison dans le plan sagittal est comparée à la pente condylienne (Figure 21) (Marguelles-Bonnet et Yung 1984).



*Figure 21 : Inclinaison du plan d'occlusion dans le plan sagittal (Marguelles-Bonnet et Yung 1984)*

### **2.2.2. Rôle en prothèse fixée et en prothèse implantaire**

Le respect du plan d'occlusion permet une intégration esthétique et fonctionnelle des prothèses fixées ainsi qu'à leur stabilité dans le temps.

Il permet également l'établissement correct des fonctions occlusales en évitant les interférences ou les contacts prématurés, qui pourraient être à l'origine de fracture du matériau de restauration prothétique ou de la dent support (Shillinburg 1998).

En implantologie, l'orientation des grands axes des implants par rapport à la courbe de Spee, permet une sollicitation verticale des implants et augmente donc le taux de succès (Schittly et al. 2012).

### 2.2.3. Rôle en prothèse amovible

Le respect du plan d'occlusion garantit l'intégration esthétique et tissulaire de la prothèse amovible et sa stabilité dans le temps.

Le parallélisme du plan d'occlusion de la prothèse amovible et de la surface d'appui muqueuse, va permettre l'application de forces perpendiculaires (Figures 22 et 23). Ceci permet d'éviter une composante horizontale exercée sur la prothèse, et augmente donc la stabilité en bouche de celle-ci, en évitant l'apparition de crêtes flottantes.

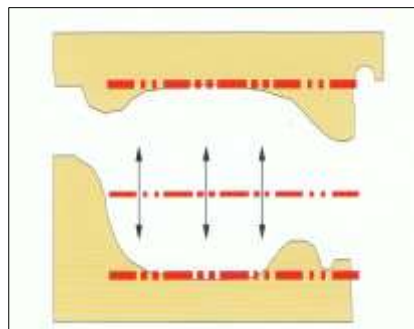


Figure 22 : Forces stabilisatrices lorsque les crêtes et le plan d'occlusion sont parallèles (Hüe et Berteretche 2003)

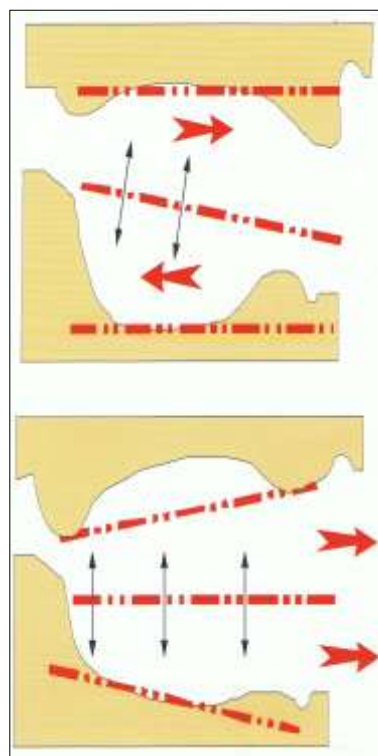


Figure 23 : Les forces déstabilisent la prothèse lorsqu'une divergence s'installe entre les surfaces (Hüe et Berteretche 2003)

De plus, en prothèse amovible complète, l'orientation spécifique du plan d'occlusion, associant une courbe de Spee et une courbe de Wilson légèrement accentuées, assure la stabilisation des prothèses amovibles complètes par le contact en propulsion et en latéralité des dents maxillaires et mandibulaires (Fajri et al. 2009).

Selon Hanau, Boucher, Lott et Levin, c'est grâce au respect des courbes de Spee et de Wilson, que l'occlusion bilatéralement équilibrée est permise en prothèse amovible complète (Lejoyeux 1967 ; Levin 1978 ; Hüe et Berteretche 2003).

## **2.3. Analyse radiographique**

### **2.3.1. Radiographie panoramique**

La radiographie panoramique permet un examen complet et exhaustif de l'appareil masticatoire, en incluant les articulations temporo-mandibulaires et les sinus.

Elle permet ainsi une visualisation globale de l'état dentaire, donc de mettre en évidence d'éventuelles perturbations du plan d'occlusion : égression, ingression, dent absente non remplacée.

Toutefois, l'évaluation de la forme et de l'orientation du plan d'occlusion ne pourra pas être réalisée. En effet, cette technique radiographique souffre d'un facteur d'agrandissement inconstant ainsi que de nombreuses déformations (Pasler 1994).

### **2.3.2. Téléradiographie de profil, analyse céphalométrique**

Très utilisée en orthodontie, l'analyse céphalométrique sur une téléradiographie de profil permet le repérage des dents et du plan d'occlusion.

#### **2.3.2.1. Téléradiographie**

La réalisation d'une téléradiographie permet d'obtenir des images mensuratives (mesures identiques : pas d'agrandissement ni de réduction), reproductibles et comparatives (chez le même patient à des moments différents et d'un sujet à un autre).

C'est sur les incidences latérales « *norma lateralis* » que le plan d'occlusion pourra être visualisé, c'est le cliché fondamental de l'évaluation céphalométrique.

Le patient sera placé de profil pour réaliser le cliché. Le plan de Francfort sert de



plan de référence, il est placé à l'horizontal. Le patient est invité à se placer en O.I.M. ou en occlusion de relation centrée, les lèvres jointes.

### **2.3.2.2. Analyse céphalométrique**

L'image radiographique obtenue correspond à une projection sans déformation à la taille réelle de la tête, permettant la mise en évidence des points anatomiques remarquables.

A partir de points osseux et cutanés, il est ainsi possible de déterminer des lignes et des plans permettant l'analyse du cliché.

Il existe de nombreuses méthodes d'analyse, les plus fréquentes sont les analyses de Downs, Ricketts, Tweed, Wits, Steiner et Sassouni.

En tracé céphalométrique, le plan de référence est le plan de Francfort, il correspond à la ligne Po-Or : Po est le point Porion, point le plus élevé du conduit auditif externe et Or est le point Orbital, point le plus inférieur de l'orbite sur le film de profil (Cavézian 2006).

### 2.3.2.3. Le plan d'occlusion céphalométrique

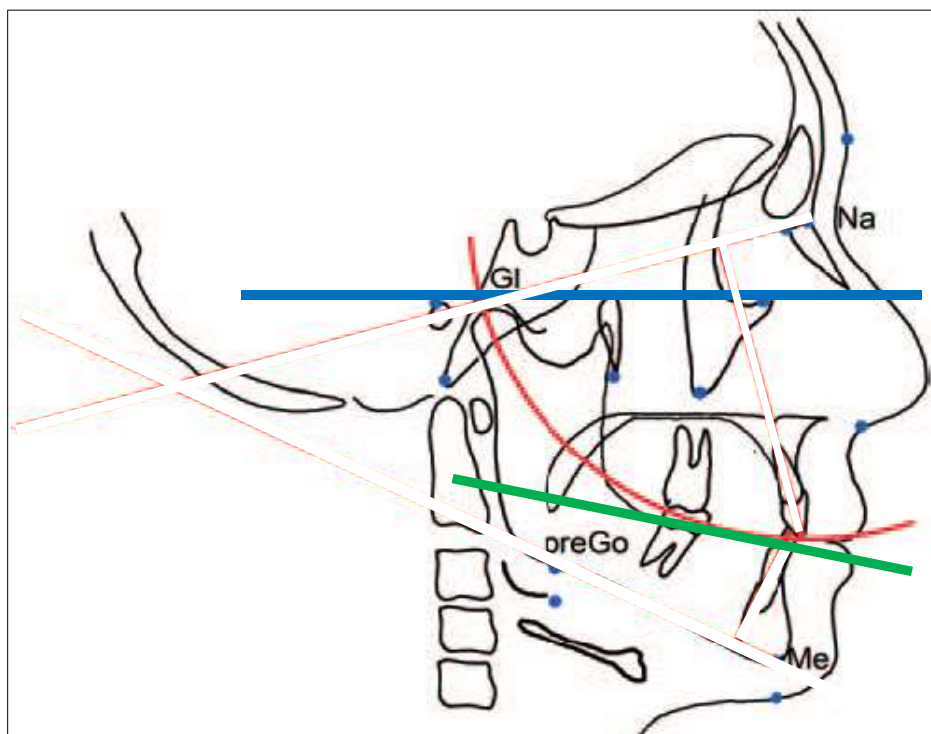


Figure 24 : Analyse céphalométrique : en bleu, le plan de Francfort ; en vert, le plan d'occlusion décrit dans les analyses de Downs, Ricketts et Tweed ; en rouge, la courbe d'occlusion décrite dans l'analyse céphalométrique fonctionnelle et esthétique par Cheney et al. (Cheynet et al. 2008)

Le plan d'occlusion est défini comme la ligne joignant la zone de chevauchement des cuspidés des molaires et prémolaires ; cette ligne est parfois étendue à la zone de recouvrement incisif.

Toutefois, dans l'analyse céphalométrique fonctionnelle et esthétique, le tracé du plan d'occlusion correspond à un arc de cercle qui suit les cuspidés des molaires mandibulaires (Figure 24).

Le plan d'occlusion est un repère important dans les principales analyses céphalométriques :

- Dans l'analyse de Downs, l'inclinaison du PO est mesurée par l'angle entre le P.O. et le plan de Francfort. La moyenne des valeurs de cet angle est de  $9,2^\circ$  avec un intervalle de  $1,5^\circ$  à  $14^\circ$  ;
- Dans l'analyse de Ricketts, l'évolution du PO est étudiée par rapport au point Xi (centre géométrique du ramus). Cette analyse a pour but de décrire l'inclinaison du PO par rapport à la mandibule, en mesurant la distance entre le PO et le centre

géométrique du ramus, et en mesurant l'angle formé par le PO et l'axe du corps de la mandibule. On considère que chez les adultes caucasiens, le plan d'occlusion passe par le point X. Le plan d'occlusion divise en deux parties égales l'angle formé par les plans ANS-Xi et Xi-Pog ;

- Dans l'analyse de Wits, le plan d'occlusion a pour but d'identifier l'existence d'une dysplasie mandibulaire antéropostérieure. La projection du point A (point le plus postérieur de la concavité antérieure du maxillaire) et du point B (point mandibulaire le plus postérieur de la concavité antérieure de la mandibule) sur le plan d'occlusion, permet de visualiser la rotation horaire ou anti-horaire des mâchoires. Elle est associée avec le tracé de l'angle ANB (point A, Nasion, point B) ;
- Dans l'analyse de Tweed, c'est la relation entre le PO et le plan de Francfort qui est étudiée. Cet angle varie de 8 à 12° avec une différence de 2° entre les hommes et les femmes. Une augmentation de l'inclinaison du PO durant le traitement indique une perte du contrôle vertical et peut rendre le traitement instable : le plan d'occlusion tend à reprendre sa position d'origine après un traitement orthodontique (Jacobson et Jacobson 2006) ;
- Dans l'analyse céphalométrique fonctionnelle et esthétique, le tracé de la courbe d'occlusion permet de confronter et d'analyser les étages antérieurs de la face pour savoir où prédomine l'insuffisance ou l'excès vertical (maxillaire et/ou mandibule) et de ce fait, guider le traitement. Ainsi :
  - Dans les insuffisances verticales, le plan d'occlusion réel est généralement situé au-dessus de la courbe occlusale idéale ;
  - Dans les excès verticaux, le plan d'occlusion réel passe en-dessous de la courbe occlusale idéale ;
  - L'analyse de la position des incisives, des prémolaires et des molaires par rapport à la courbe sagittale d'occlusion, permet de mettre en lumière des égressions et ingressions des dents antérieures et des dents postérieures ;
  - On évoque une anomalie de longueur des bases du crâne ou une anomalie de hauteur du ramus, lorsque le plan d'occlusion et la courbe sagittale d'occlusion semblent très éloignés, et que les autres critères d'analyse sont normaux (Cheynet et al. 2008).

L'analyse céphalométrique est donc utile pour évaluer l'orientation du plan d'occlusion et permet la comparaison dans le temps de la situation du plan d'occlusion. Mais cette technique entraîne une superposition des structures tridimensionnelles qui peut être source d'erreurs (Orthlieb et Laurent 2000).

## **2.4. Ce qu'il faut retenir**

### **Rôles du plan d'occlusion :**

Le plan d'occlusion joue un rôle dans l'harmonie et l'**esthétique** du visage, à la fois par sa portion antérieure visible, mais aussi par son orientation générale. Une modification de l'orientation du plan d'occlusion peut facilement donner une impression négative dans l'esthétique du visage.

La **mastication** est dépendante de la qualité du plan d'occlusion, en effet, cette dernière permet une organisation optimale des dents entre la langue et les joues pour éviter les morsures ou l'accumulation d'aliments dans le vestibule. L'image la plus parlante pour comprendre l'impact de l'orientation du plan d'occlusion sur l'efficacité masticatoire est celle du ciseau et du sécateur proposée par Page : l'organisation curviligne du plan d'occlusion permet une optimisation des forces masticatoires, tout en favorisant la résistance des organes dentaires et en réduisant les interférences occlusales.

La **prononciation** des phonèmes *F*, *V* et *S* sont sous influence du plan incisif.

Le **calage**, dépend de l'organisation curviligne des arcades et de l'inclinaison axiale des dents pour permettre la répartition optimale des pressions sur les dents à l'origine de la stabilité de la denture. La qualité des courbes de Spee et de Wilson est à l'origine d'une désocclusion dentaire sans interférences, gage d'un **guidage** optimal.

Lors de réalisation de **prothèses**, la réhabilitation d'un plan d'occlusion optimal garantit l'esthétique et la durabilité dans le temps des prothèses, des dents et des muqueuses. Elle est aussi gage de la stabilité des prothèses amovibles et à l'origine de l'occlusion bilatéralement équilibrée en prothèse complète.

### Moyens d'évaluation :

L'évaluation du plan d'occlusion doit être une étape de l'**examen clinique** de routine en vérifiant son **intégrité**, sa **continuité**. Il est aisé de qualifier le caractère prononcé ou non de la courbe de Spee et de la courbe de Wilson. Une analyse occlusale plus poussée pourra rendre compte de la qualité de l'occlusion générale. Les fonctions étant influencées par le plan d'occlusion, une anomalie dans la mastication, dans la phonation (phonèmes *F*, *V* et *S*) ou dans le trio centrage, calage, guidage, pourra faire suspecter une incompatibilité du plan d'occlusion chez le patient. Une analyse esthétique permet d'étudier la qualité du plan incisif. Directement sur le patient ou sur une photographie du patient vue de face en visage entier bouche ouverte, le parallélisme entre le plan incisif et les lignes bi-pupillaires et bi-commissurales, ainsi que la symétrie par rapport à la ligne sagittale médiane sont comparés.

En fonction des observations lors de l'examen clinique, une analyse du plan d'occlusion au **laboratoire**, sur des modèles en plâtre montés en articulateur avec arc facial, pourra être envisagée.

La **radiographie** permet aussi d'évaluer le plan d'occlusion. La radiographie panoramique dentaire permet de juger de l'intégrité du plan d'occlusion. La téléradiographie de profil associée à une analyse céphalométrique permet quant à elle de quantifier l'inclinaison du plan d'occlusion. Dans les analyses de Dowson et de Tweed, le plan d'occlusion est comparé au plan de Francfort pour établir des valeurs moyennes. Dans l'analyse de Ricketts, c'est le point Xi qui sert de point de référence pour comparer le plan d'occlusion. Dans l'analyse de Witts, l'inclinaison du plan d'occlusion est mise en relation avec le point A, le point B et l'angle ANB.

Une check-list d'évaluation clinique du plan d'occlusion est proposée (Tableau 2).

Tableau 2 : Check-list d'évaluation clinique du plan d'occlusion (document personnel)

Check-list : évaluation clinique du plan d'occlusion				
<b>Esthétique</b>	Ligne bipupillaire	<input type="checkbox"/>	Parallèle à l'horizon	
		<input type="checkbox"/>	Inclinée	Caractéristique (droite/ gauche) :
	Ligne commissurale	<input type="checkbox"/>	Parallèle à l'horizon	
		<input type="checkbox"/>	Inclinée	Caractéristique (droite/ gauche) :
	Plan incisif	<input type="checkbox"/>	Asymétrie verticale	Caractéristique :
		<input type="checkbox"/>	Symétrie verticale	
		<input type="checkbox"/>	Pas de parallélisme avec ligne bi-pupillaire ou bi-commissurale	Caractéristique :
		<input type="checkbox"/>	Parallélisme avec la ligne bi-pupillaire ou bi-commissurale	
		<input type="checkbox"/>	Visibilité	Caractéristique :
<b>Analyse des arcades</b>	Intégrité	<input type="checkbox"/>	Edentations	Dent :
		<input type="checkbox"/>	Versions	Dent :
		<input type="checkbox"/>	Egression	Dent :
		<input type="checkbox"/>	Arcade complète	
	Courbe de Spee	<input type="checkbox"/>	Plate	
		<input type="checkbox"/>	Inversée	
		<input type="checkbox"/>	Prononcée	
	Courbe de Wilson	<input type="checkbox"/>	Plate	
		<input type="checkbox"/>	Inversée	
		<input type="checkbox"/>	Prononcée	
	Contacts inter-arcades	<input type="checkbox"/>	Peu nombreux	
		<input type="checkbox"/>	Nombreux	
<b>Fonctions occlusales</b>	Guidage	<input type="checkbox"/>	Absent	
		<input type="checkbox"/>	Désocclusion avec interférences	
		<input type="checkbox"/>	Désocclusion sans interférences	
<b>Phonation</b>	F/V	<input type="checkbox"/>	Incorrect	
		<input type="checkbox"/>	Correct	
	S	<input type="checkbox"/>	Incorrect	
		<input type="checkbox"/>	Correct	

## **Deuxième partie : Conception du plan d'occlusion**

Lorsque le plan d'occlusion est perturbé, incorrect ou encore absent, il doit être reconstruit. Pour se faire, le clinicien s'appuie sur des repères résiduels qui vont aider la conception du plan d'occlusion. C'est une étape cruciale dans la réalisation de prothèses et elle s'inscrit généralement dans une démarche de réhabilitation occlusale globale.

Toutefois, la réhabilitation de l'occlusion ne doit pas se limiter à rétablir un plan d'occlusion adéquat : c'est la prise en compte de l'ensemble des facteurs de l'occlusion qui permettra de retrouver une situation occlusale correcte (Orthlieb 2011).

Idéalement, le plan d'occlusion doit être réhabilité à l'identique de ses caractéristiques en denture naturelle. Le praticien doit donc adapter le plan d'occlusion à la morphologie et aux caractéristiques anatomiques du patient (Zarb et al. 1997).

# 1. Réhabilitation occlusale

La notion de réhabilitation occlusale, qu'elle soit globale ou partielle, intervient à chaque fois qu'une modification de l'occlusion a lieu. Elle s'appuie sur des concepts validés et éprouvés.

## 1.1. Les concepts de réhabilitation occlusale

De nombreux auteurs ont posé les bases de la réhabilitation occlusale permettant de retrouver une occlusion idéale.

### 1.1.1. Concepts

Les notions de base permettant de poser les règles de l'occlusion et d'adapter les outils dont nous disposons aujourd'hui pour analyser l'occlusion (par exemple l'articulateur) ont été définies dès le début du XX<sup>e</sup> siècle.

Celles-ci reposent principalement sur la conception des prothèses amovibles complètes pour réhabiliter l'occlusion chez l'édenté complet.

#### 1.1.1.1. Hanau (1926)

Hanau était ingénieur et chercheur, il réalisa des études sur la conception des prothèses amovibles complètes et sur les lois de l'occlusion équilibrée.

Il modélisa de manière mathématique, neuf facteurs qu'il jugeait essentiels à l'obtention de l'occlusion équilibrée. Il aboutit à une combinaison de seulement cinq facteurs :

- L'orientation des condyles
- **La courbe de compensation**
- La hauteur relative des cuspidés
- L'orientation des incisives
- **Le plan d'occlusion.**

Concernant le plan d'occlusion, Hanau insistait sur le fait que son orientation sagittale intervient sur l'inclinaison des facettes occlusales permettant d'assurer des plans de glissements équilibrants. Ainsi, plus le plan d'occlusion est incliné, plus le relief occlusal est estompé.

Concernant la courbe de compensation, elle permet de compenser, dans le plan sagittal, l'abaissement de la mandibule lors des mouvements de propulsion et de diduction. Plus cette courbe est prononcée, moins le relief occlusal est marqué.






Figure 25 : Le Quint de Hanau (Levin 1978)

Il schématisa sa théorie dans un diagramme (Figure 25) appelé Le Quint de Hanau (*The Articulation Quint*) en montrant comment chaque facteur affectait l'autre (Hanau 1926 ; Levin 1978).

### 1.1.1.2. Trapozzano (1963)

Trapozzano reprit le Quint de Hanau pour ne garder que trois facteurs qu'il jugeait nécessaires à l'obtention de l'occlusion balancée.

Il **supprima le plan d'occlusion** qu'il jugeait trop variable. Il suggéra que le plan d'occlusion pouvait être localisé à différentes hauteurs pour **favoriser la crête la plus faible**.

De plus, il trouvait que la courbe de compensation était une redondance de l'angulation des cuspides. En effet, une fois l'angulation des cuspides adaptée à l'occlusion balancée, celles-ci donnaient une concavité ou une convexité de compensation.

Trapozzano présenta ainsi sa Triade de l'occlusion simplifiant la Quint de Hanau (Trapozzano 1963 ; Levin 1978).

### **1.1.1.3. Boucher (1963)**

Boucher adapta le Quint de Hanau.

Il n'était pas d'accord avec le concept de Trapozzano, de situer le plan d'occlusion à une hauteur variable en favorisant la crête la plus faible, il recommandait au contraire d'orienter le plan d'occlusion exactement comme il était en denture naturelle. Il était convaincu que ceci confortait un besoin anatomique et fonctionnel.

De plus, Boucher pensait que la courbe de compensation était une nécessité.

Pour Boucher, il y a trois facteurs inflexibles : l'orientation du plan d'occlusion, l'orientation des incisives et l'orientation des condyles (Boucher 1963 ; Levin 1978).

## **1.1.2. Méthodes de réhabilitation**

### **1.1.2.1. Reconstruction occlusale complète de Pankey-Mann-Schuyler**

La philosophie de cette approche thérapeutique est d'obtenir un résultat occlusal optimal avec un minimum de contraintes pour le patient, comme pour le praticien.

Elle suit une chronologie d'objectifs à satisfaire dans le but d'obtenir une reconstruction occlusale.

Elle vise à obtenir :

- Un maximum de contacts occlusaux simultanés en relation centrée ;
- Un guidage antérieur en accord avec la fonction dans les excursions latérales du côté travaillant ;
- Une désocclusion des groupes cuspidés par le guidage antérieur en propulsion ;
- Aucun contact en latéralité non travaillante ;
- Un contact de groupe au niveau des versants travaillants en latéralité.

Les séquences thérapeutiques sont les suivantes :

- Examen clinique, diagnostic, plan de traitement, pronostic ;
- Aménagement du guidage antérieur en accord avec l'esthétique, la fonction et le confort ;
- Détermination du **plan d'occlusion** acceptable et reconstruction des dents cuspidées inférieures en harmonie avec le guidage antérieur, de façon à ce qu'elles

n'interfèrent pas avec le guidage condylien ;

- Reconstruction des dents cuspidées maxillaires en harmonie avec le guidage antérieur et les déterminants postérieurs (Dawson 1992).

### **1.1.2.2. La réhabilitation occlusale Octa selon Orthlieb**

Cette stratégie thérapeutique, défendue par Orthlieb, se résume par le terme de « Gnathologie fonctionnelle ». Elle vise, d'un point de vue occluso-fonctionnel, à favoriser l'ensemble des fonctions manducatrices, à minimiser les contraintes au niveau des dents, à préserver les tissus de soutien parodontaux, à protéger les ATM des contraintes et à faciliter le jeu musculaire. Pour se faire, elle repose sur huit critères de construction chronologiques :

- Octa 1 : plan horizontal de référence (PAO) ;
- Octa 2 : position mandibulaire de référence ;
- Octa 3 : position thérapeutique : OIM, ORC, antéposition, DVO ;
- Octa 4 : situation des dents antéro-mandibulaires ;
- Octa 5 : situation des dents antéro-maxillaires ;
- Octa 6 : **courbe de Spee et plan d'occlusion** ;
- Octa 7 : pentes de guidage ;
- Octa 8 : **courbe de Wilson** et concept de guidage.

De plus, cette philosophie de traitement nécessite une démarche thérapeutique résumée en 6 phases (Orthlieb 2009, 2011) :

- Phase 1 : Urgence et assainissement initial ;
- Phase 2 : Documentation complémentaire ;
- Phase 3 : Réflexion ;
- Phase 4 : Mise en condition tissulaire ;
- Phase 5 : Stabilisation permanente ;
- Phase 6 : Maintenance.

## **1.2. Différences entre réhabilitation globale et réhabilitation partielle du plan d'occlusion**

Les principales méthodes de réhabilitations occlusales incluent une étape d'évaluation et de reconstruction du plan d'occlusion. En effet, la reconstruction d'un plan d'occlusion individualisée curviligne est à la base d'une stabilité de l'occlusion et d'une efficacité optimale de l'écrasement masticatoire. Une prise de décision réfléchie est donc indispensable pour éviter toute erreur thérapeutique.

L'évaluation du plan d'occlusion peut aboutir, soit à une réhabilitation globale du plan d'occlusion en cas de fort délabrement, soit à une réhabilitation partielle en cas de délabrement moindre. Le praticien va devoir évaluer les critères cliniques propres au patient pour faire la différence entre ces deux types de réhabilitations et aboutir ainsi à une décision thérapeutique.

### **1.2.1. La réhabilitation globale du plan d'occlusion**

La réhabilitation globale du plan d'occlusion intervient lorsque le plan d'occlusion n'existe plus (édentement complet) ou qu'il est très tourmenté donc plus adapté au patient.

Il est donc impossible de se fier aux repères dentaires car ceux-ci ne sont plus corrects ou n'existent plus. Il faudra donc utiliser des repères extra-buccaux, radiographiques ou anatomiques pour reconstruire ad-integrum le plan d'occlusion et les structures dentaires.

### **1.2.2. La réhabilitation partielle du plan d'occlusion**

La réhabilitation partielle du plan d'occlusion intervient, quant à elle, lorsque le plan d'occlusion n'est plus fonctionnel ou qu'il n'est plus continu : lors de l'absence d'une dent, d'une perte de substance coronaire importante, d'une égression, d'une rotation ou encore d'une version.

Le plan d'occlusion peut être réhabilité en prenant compte des repères dentaires restants en ne modifiant qu'une partie du plan d'occlusion.

## 1.2.3. Cas cliniques

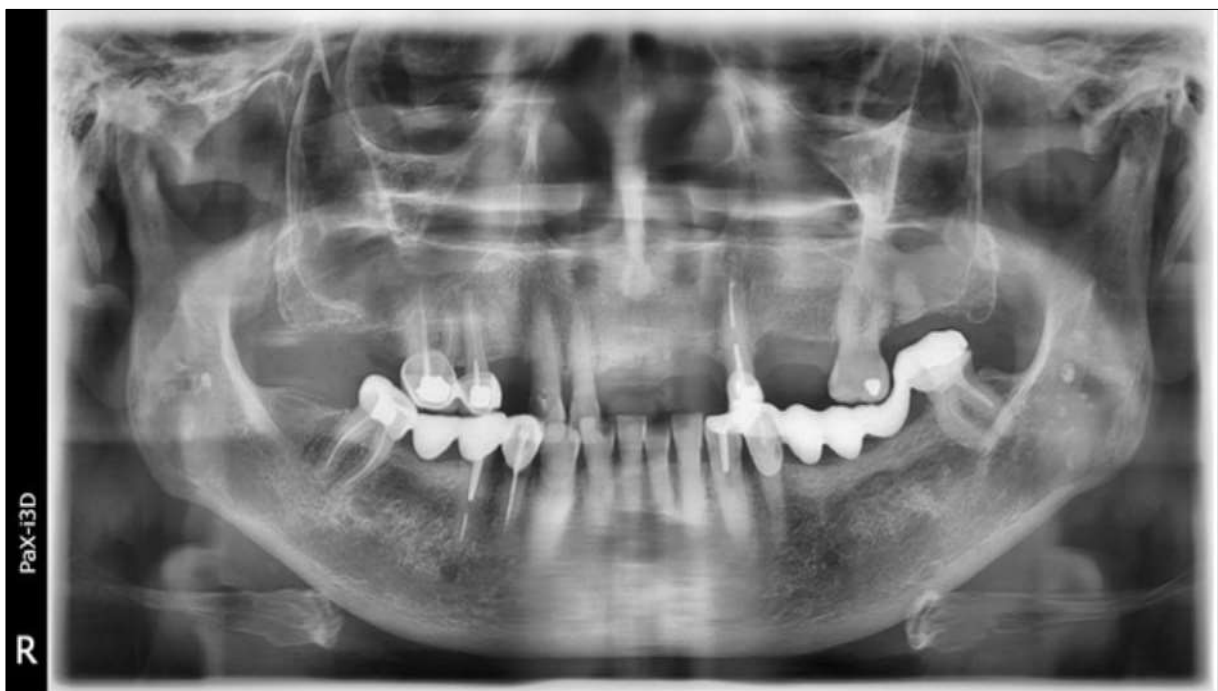### 1.2.3.1. Premier cas clinique

Chez ce premier patient, la radiographie panoramique dentaire (Figure 26), montre une réhabilitation prothétique qui ne tient pas compte du plan d'occlusion.

La 26 est égressée et n'a pas été retouchée lors de la conception du bridge de grande étendue en secteur 3.

Le plan d'occlusion est perturbé et nécessitera une réhabilitation globale.

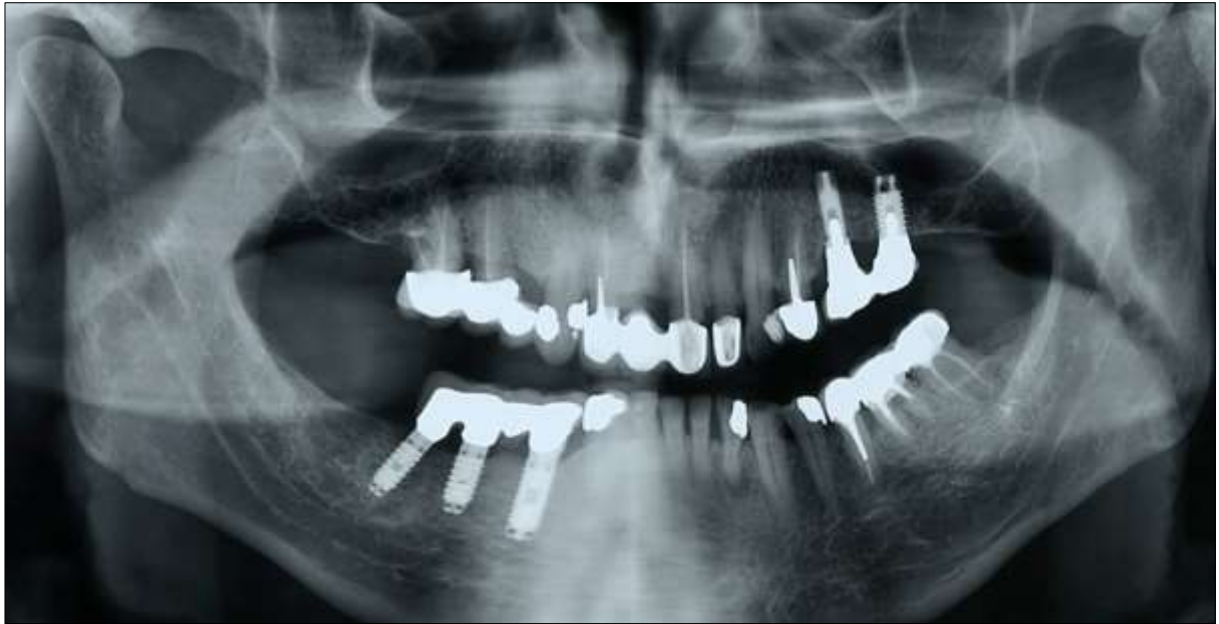
Une réhabilitation prothétique plus réfléchie devra être mise en place.



*Figure 26 : Réhabilitation inadaptée du plan d'occlusion à gauche (document personnel)*

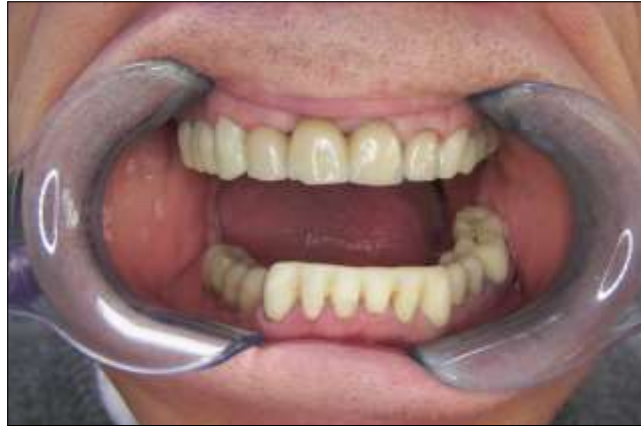### **1.2.3.2. Deuxième cas clinique (cas du Dr. G. MAGNIN)**

La radiographie panoramique dentaire de ce patient montre une restauration prothétique implanto-portée et dento-portée. Elle laisse imaginer une courbe de Spee plate secteur 4 et trop prononcée secteur 3 (Figure 27).

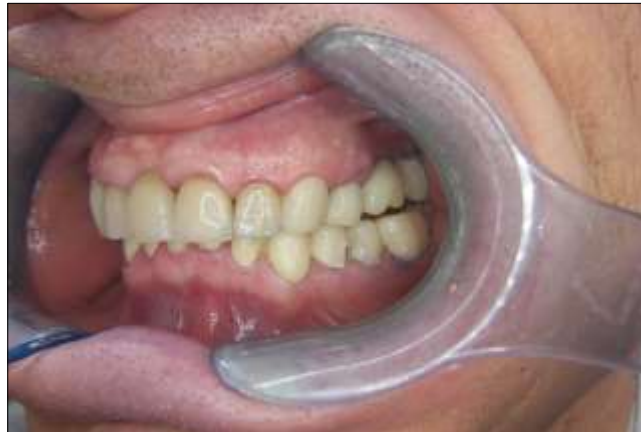

*Figure 27 : radiographie panoramique dentaire montrant une réhabilitation prothétique dento et implanto-portée (courtoisie Dr. G. MAGNIN)*

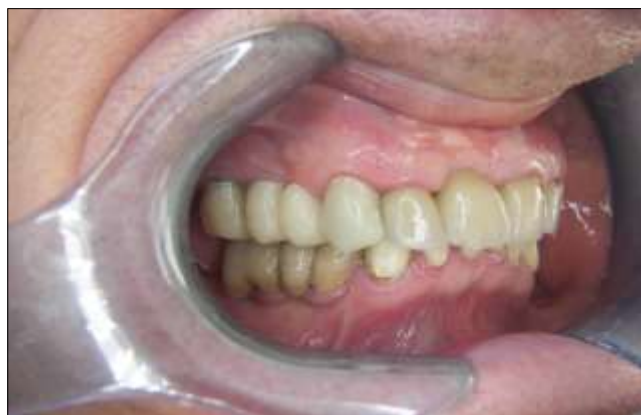Cette situation est vérifiée en bouche (Figures 28-30). On note de plus, une absence de contacts à gauche en OIM. Le plan d'occlusion est inadapté, nécessitant une réhabilitation globale du plan d'occlusion.



*Figure 28: Situation en bouche vue de face bouche ouverte, la courbe de Spee est plate secteur 3 et très prononcée secteur 4 (courtoisie Dr. G. MAGNIN)*



*Figure 29 : Situation en bouche vue de profil gauche en OIM montrant une absence de contacts occlusaux au niveau de la 36 due à l'exagération de la courbe de Spee secteur 3 (courtoisie Dr. G. MAGNIN)*

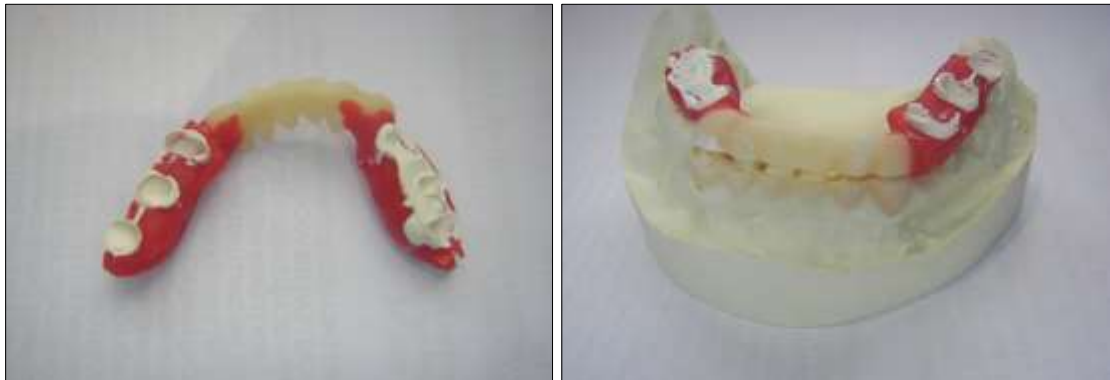


*Figure 30 : Situation en bouche vue de profil droit en OIM montrant la courbe de Spee plate secteur 4 avec une bonne répartition des contacts occlusaux (courtoisie Dr. G. MAGNIN)*

Avec l'accord du patient, une réhabilitation globale prothétique incluant une restauration du plan d'occlusion est prévue.

Les couronnes sur implants en secteur 4 ne seront pas retouchées car elles ont été effectuées récemment. Le secteur antérieur mandibulaire et le secteur 3 seront repensés.

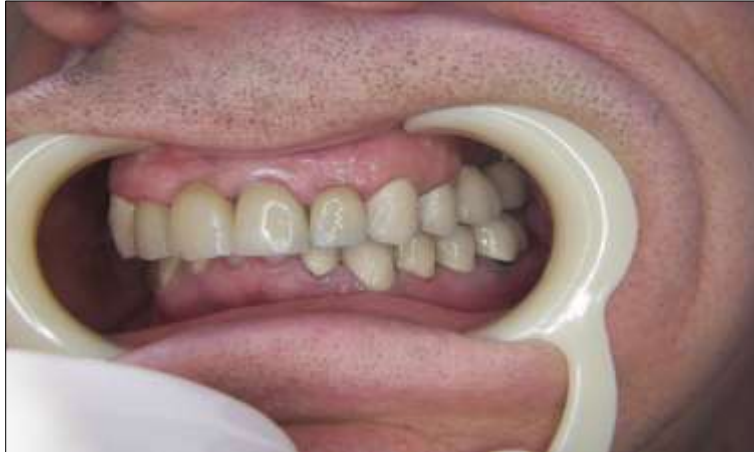Après la prise d'empreinte, l'occlusion est enregistrée (Figure 31).



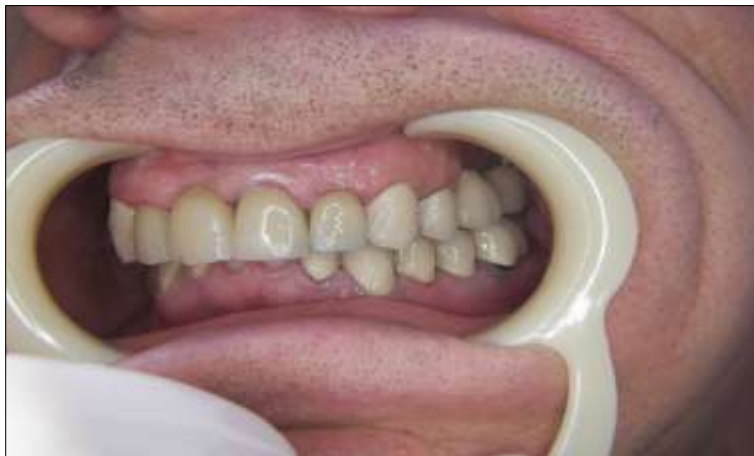*Figure 31 : Enregistrement de l'occlusion (courtoisie Dr. G. MAGNIN)*

Un nouveau plan d'occlusion est conçu au laboratoire. Il est validé par une étape de prothèses provisoires. Les nouvelles prothèses sont ensuite mises en bouche. Un plan d'occlusion correct est ainsi rétabli (Figure 32-34).

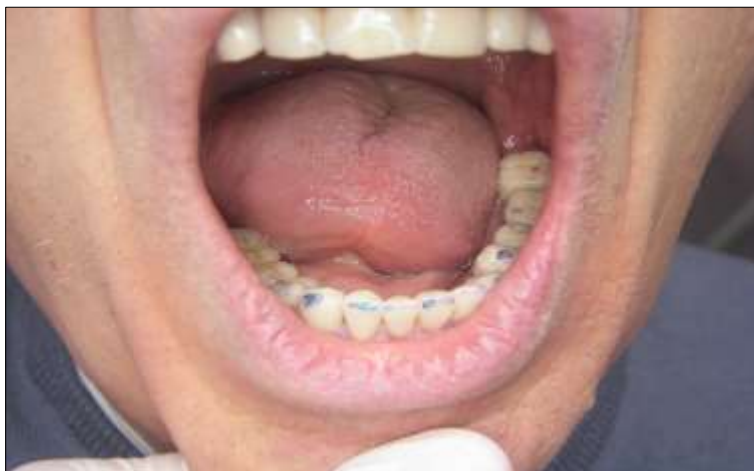



*Figure 32 : Situation en bouche vue de profil gauche en OIM montrant la situation rétablissant un plan d'occlusion correct (courtoisie Dr. G. MAGNIN)*



*Figure 33 : Situation en bouche vue de profil gauche en OIM montrant la situation rétablissant un plan d'occlusion correct (courtoisie Dr. G. MAGNIN)*

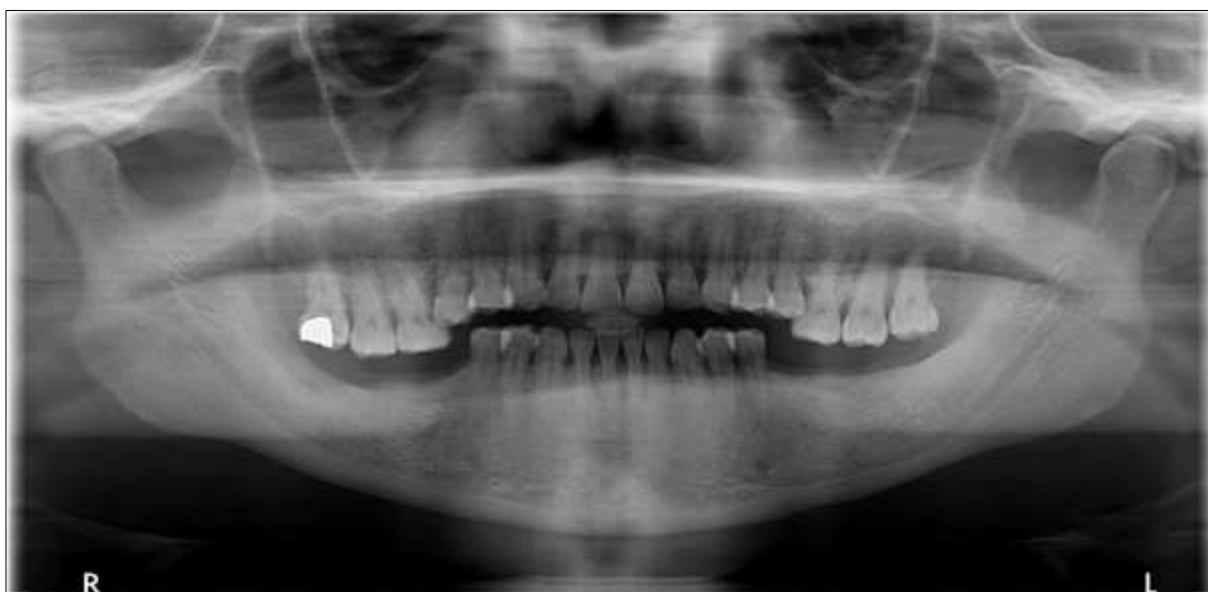

*Figure 34 : Avec la réhabilitation d'une courbe de Spee correcte, les contacts occlusaux sont répartis harmonieusement (courtoisie Dr. G. MAGNIN)*

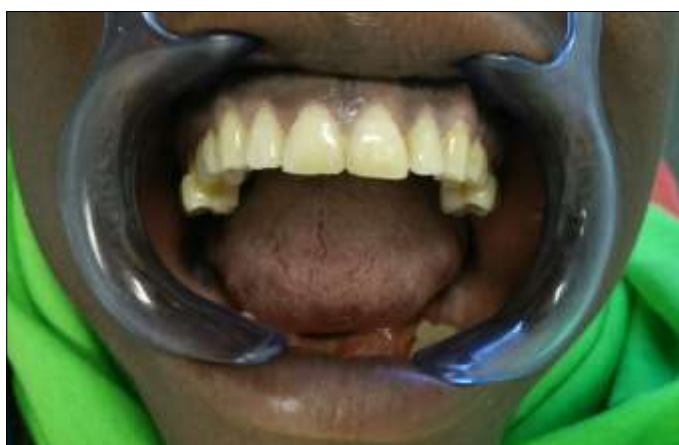### **1.2.3.3. Troisième cas clinique**

Chez cette patiente, la perte prématurée de toutes les molaires mandibulaires a entraîné une éruption passive des molaires maxillaires. La patiente se plaint de douleurs lors de la mastication : ses molaires maxillaires sont en contact avec la crête mandibulaire.

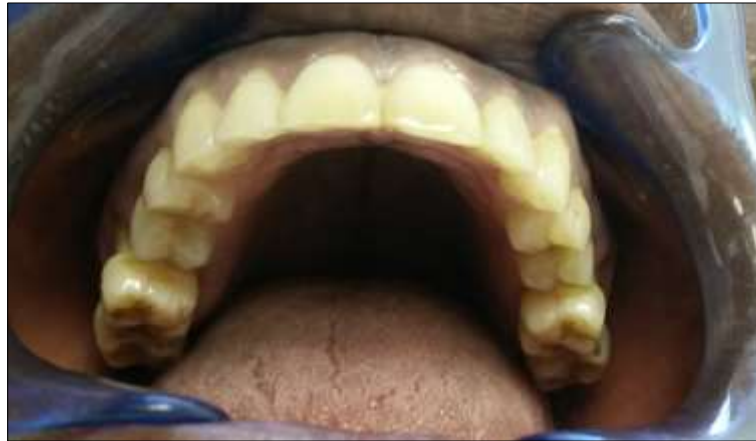Ceci est visible sur la radiographie panoramique dentaire (figure 35), et confirmé en bouche (figures 36-38).



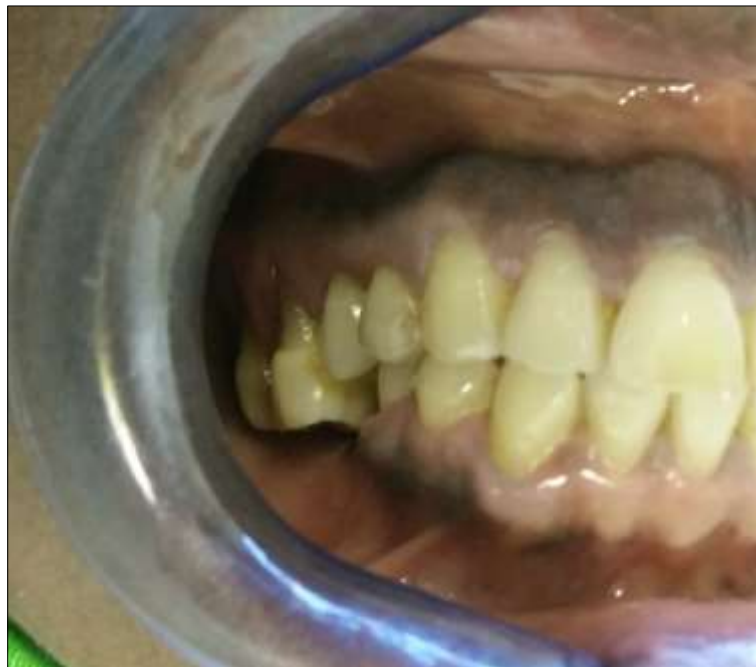*Figure 35 : Radiographie panoramique dentaire montrant une égression importante des molaires maxillaires (document personnel)*



*Figure 36: L'égression des molaires maxillaires est évidente à l'examen clinique (document personnel)*



*Figure 37 : L'égression des molaires maxillaires est évidente à l'examen clinique (document personnel)*



*Figure 38 : L'égression des molaires maxillaires est évidente à l'examen clinique, exemple du côté droit (document personnel)*

L'étude des modèles en plâtre, montés en articulateur, montre l'impossibilité de réhabiliter le plan d'occlusion mandibulaire dans la situation présente. Une coronoplastie des molaires maxillaires serait insuffisante. Il est décidé, en accord avec la patiente, de réaliser l'avulsion des molaires et de réaliser une PAPIM maxillaire et une PAPIM mandibulaire.

La réabilitation du plan d'occlusion est partielle, n'intéressant que les zones postérieures.

## **2. Méthodes de conception du plan d'occlusion**

Plusieurs techniques ont été mises au point pour concevoir le plan d'occlusion. Certaines s'appuyant sur des repères anatomiques, d'autres s'aidant d'accessoires spécialement conçus à cet effet et quelques-unes, reposants sur des clichés radiographiques.

Le nombre important de concepts, dans l'étude du plan d'occlusion et dans sa conception, est à l'origine d'une grande variation dans la philosophie de traitement et aboutit donc à une absence de consensus.

### ***2.1. Conception de la partie antérieure du plan d'occlusion***

La partie antérieure du plan d'occlusion est composée du plan incisif correspondant à l'ensemble des bords libres des incisives mandibulaires.

C'est la zone esthétique du plan d'occlusion qui intervient dans la phonation et participe à la mastication par l'incision.

Le plan incisif peut être conçu à différentes étapes du plan de traitement : au moment du montage directeur, lors de la prise de la DVO, lors de la réalisation d'un mock-up ou lors de la validation du plan de traitement par les provisoires.

#### **2.1.1. Esthétique**

Le plan incisif mandibulaire, doit répondre à plusieurs règles pour assurer son rôle esthétique.

Il doit être parallèle aux lignes horizontales bi-pupillaire et bi-commissurale, sa portion droite et gauche doivent être symétriques, le milieu inter-incisif doit être perpendiculaire à la ligne bi-pupillaire et doit être parallèle au milieu inter-incisif maxillaire.

A l'arcade maxillaire, 1 à 2 millimètres du bord libre des incisives doit être visible, cette visibilité est influencée par le soutien de lèvre. À l'arcade mandibulaire, le plan d'occlusion est situé au même niveau que la lèvre inférieure au repos. Les caractéristiques intrinsèques du sujet sont à prendre en compte pour adapter ces critères : longueur et forme des lèvres, âge, sexe, morphologie (Hüe et Berteretche 2003 ; Fradeani et al. 2006).

Pour Pound, l'esthétique détermine la fonction. Ainsi, en restaurant les dents et les tissus de soutien à la bonne place, la mastication et les mouvements de diduction s'enchainent de manière idéale (Pound 1951).

L'utilisation de techniques ou d'appareils permettant de repérer les lignes de références faciales et labiales et de les transférer au prothésiste, facilitent la conception de la partie esthétique du plan d'occlusion.

#### **2.1.1.1. Marquage des modèles**

Pour retrouver les lignes de références faciales, une technique assez répandue consiste à marquer sur le socle du modèle de travail maxillaire, une ligne horizontale parallèle à la ligne bi-pupillaire. Ceci reste aléatoire en raison de la difficulté de tracer cette ligne à main levée, le praticien peut toutefois s'aider d'un morceau de carton pour reporter les lignes de référence.

#### **2.1.1.2. Maquettes d'occlusion**

En prothèse amovible complète, l'utilisation de maquettes d'occlusion permet de pré-visualiser la position des dents grâce à des bourrelets en cire. Ces derniers sont réglés en fonction des références labiales lors de l'étape de l'enregistrement des rapports inter-maxillaires.

A l'arcade maxillaire, le bord libre du bourrelet est réglé de manière à ce que la lèvre supérieure laisse apparaître 1 à 2 millimètres.

A l'arcade mandibulaire, le plan incisif est réglé pour affleurer la lèvre inférieure lorsque celle-ci est au repos (Hüe et Berteretche 2003).

#### **2.1.1.3. Plan de Fox**

Le plan de Fox, ou *Trubyte™ occlusal plane plate*, est un dispositif métallique qui permet de matérialiser l'alignement antérieur, et l'orientation postérieure de l'arcade maxillaire ou d'un bourrelet en cire placé au maxillaire.

Lorsque le dispositif est appliqué en bouche, il est possible de vérifier le parallélisme de la partie antérieure du plan d'occlusion, matérialisé par l'aile antérieure du plan de Fox, et la ligne bi-pupillaire mis en évidence par l'intermédiaire d'une réglette métallique.

Cette méthode est simple d'utilisation et régulièrement utilisée en prothèse amovible

complète (Spratley 1980 ; Helfer et al. 2010).

#### **2.1.1.4. Arc facial**

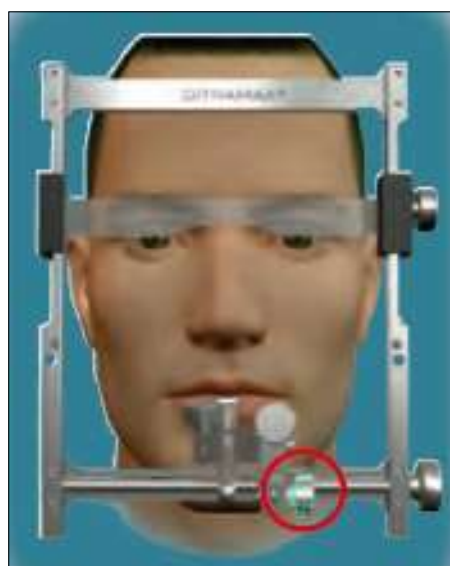L'utilisation d'un arc facial permet d'orienter et de positionner le modèle maxillaire sur l'articulateur par rapport aux références articulaires. Il permet d'enregistrer la position du maxillaire en fonction de l'axe charnière spécifique au patient en repérant le plan axio-orbitaire (PAO). Il n'a pas pour vocation de transcrire la position des lignes de référence faciales.

Pour retrouver les lignes de références horizontales, il existe une technique dite de « l'arc facial modifié » qui consiste à paralléliser les branches de l'arc facial par rapport à la référence esthétique horizontale désirée. C'est une technique relativement complexe à mettre en œuvre lorsque la référence utilisée est la ligne bi-pupillaire. De plus, cette technique biaise le positionnement condylien réel par rapport à la situation du modèle maxillaire, et nécessite donc le réglage des rapports occlusaux (Margossian et al. 2010, 2012 ; Dupas et Margerit 2012).

#### **2.1.1.5 Dispositif Ditramax®**

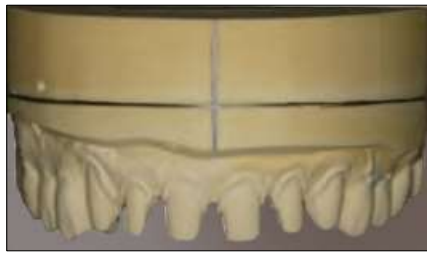Le dispositif Ditramax® permet la communication au prothésiste, des lignes de référence esthétique du patient.

La ligne bi-pupillaire, le plan sagittal médian et le plan de Camper sont relevés sur le patient grâce au dispositif (Figures 39).



*Figure 39: Dispositif Ditramax® (Ditramax SARL 2012)*

Ces données sont ensuite transférées sur le modèle maxillaire en plâtre (Figure 40).



*Figure 40 : Lignes de référence reportées sur le modèle en plâtre (Ditramax SARL 2012)*

Ainsi les plans de référence sont transmis au laboratoire de manière claire et précise facilitant le travail du prothésiste lors de la conception du plan d'occlusion et assurant une meilleure prévisibilité du résultat esthétique (Margossian et al. 2010 ; Ditramax SARL 2012).

#### **2.1.1.6 Photographie**

L'utilisation de la photographie permet une traçabilité idéale pour le praticien mais aussi, la transmission au prothésiste des données esthétiques du patient. De plus, l'utilisation de logiciels de traitement de l'image rend possible la réalisation de retouches d'images simples au cabinet.

Sur une photographie du visage, de face, il est ainsi possible de repérer les lignes horizontales de références et de modéliser virtuellement l'aspect du plan incisif pour qu'il corresponde aux impératifs esthétiques.

Après validation par le patient, ces données seront envoyées au laboratoire, pour aider le prothésiste dans la conception du plan d'occlusion (Margossian et al. 2010).

#### **2.1.2. Phonétique**

La prononciation des phonèmes *F*, *V* et *S* permet l'évaluation de la qualité du plan incisif. Cette technique peut être utilisée au stade des provisoires en prothèse fixée ou au stade de l'enregistrement de la DVO en prothèse amovible pour valider le plan incisif.

L'utilisation de mots contenant la consonne *S* (« mississippi », « saucisse », « soixante-six » ...) a pour but de vérifier la bonne orientation du plan incisif et l'absence de contact entre la langue et les dents, qui pourrait induire un sifflement.

Les consonnes labio-dentales *F* et *V* (« fève », « vif » ...) confirment la bonne position des dents par rapport aux lèvres.

La parole étant une des fonctions les plus importantes, une attention particulière doit être apportée à la validation phonétique du plan d'occlusion. Cette technique permettra la validation du plan incisif, mais ne permettra pas de concevoir à elle seule le plan d'occlusion. Aussi, les tests phonétiques sont parfois perturbés lors de l'utilisation de maquettes d'occlusion en cire par leur volume et leur relief (Bassi et al. 2001 ; Hùe et Berteretche 2003 ; Fradeani et al. 2006).

### **2.1.3. Céphalométrie**

L'utilisation de la céphalométrie en prothèse se démocratise de plus en plus. Son application pour déterminer la position des incisives mandibulaires a été évoquée pour la première fois par Tweed, puis par Margolis et Ricketts.

Dans l'analyse céphalométrique de Tweed, le triangle de diagnostic facial est utilisé pour situer les limites antérieures de la denture et caractériser l'inclinaison des incisives mandibulaires. Celui-ci est composé des angles FMA (angle formé par la jonction du plan de Francfort et du plan mandibulaire, dont la valeur moyenne est de 25°), FMIA (angle formé par la jonction du plan de Francfort et de l'axe de l'incisive mandibulaire, dont la valeur moyenne est de 68°) et IMPA (angle formé par la jonction de l'axe de l'incisive mandibulaire et du plan mandibulaire, dont la valeur moyenne est de 87°). Cette technique permet de simuler la place et l'inclinaison idéale de l'incisive centrale mandibulaire lors des traitements orthodontiques. Mais elle est très peu utilisée en prothèses.

Dans l'analyse céphalométrique de Ricketts, l'axe de l'incisive centrale mandibulaire est comparée à la ligne A-Pogonion (point A : point le plus postérieur de la courbe du maxillaire entre ANS et l'alvéole ; Pogonion : point le plus antérieur de la mandibule) pour définir sa position idéale. L'angle formé entre ces deux axes permet de décrire la position de l'incisive centrale mandibulaire par rapport aux bases osseuses (valeur moyenne =  $22 \pm 4^\circ$ ). La comparaison de la position du bord libre de l'incisive centrale mandibulaire par rapport à la ligne A-Pogonion permet de connaître la protrusion de la courbe incisive (moyenne =  $1 \pm 2,5$  millimètres) (Ricketts 1956 ; Jacobson et Jacobson 2006).



Cette technique est toutefois plus complexe à mettre en œuvre et nécessite d'exposer le patient aux radiations.

#### **2.1.4. Ce qu'il faut retenir**

La conception de la partie antérieure du plan d'occlusion, matérialisée par le plan incisif, repose essentiellement sur l'esthétique. La mise en œuvre de protocoles simples et complémentaires permet d'obtenir des résultats reproductibles dans les réhabilitations prothétiques.

Ainsi, en **prothèse amovible**, l'utilisation de **maquettes d'occlusion** associées au **plan de Fox** permet de repérer les éléments faciaux et labiaux nécessaires à la conception du plan d'occlusion. Le plan incisif sera ensuite validé **phonétiquement**.

Lors de réhabilitations **fixes** ou **implantaires**, l'utilisation de **photographies** et d'accessoires comme le **Ditramax®** permettent de repérer les lignes faciales de références pour faciliter la réalisation de wax-up. Un projet prothétique avec un plan incisif adapté peut ainsi être proposé. Celui-ci est validé par la réalisation de mock-up ou de l'évolution des prothèses provisoires grâce aux **tests phonétiques** et aux **repères labiaux** pour réaliser les prothèses définitives.

### ***2.2. Conception de la partie postérieure du plan d'occlusion***

#### **2.2.1. Références anatomiques intra-buccales**

##### ***2.2.1.1. En fonction des crêtes***

La localisation du plan d'occlusion en fonction des crêtes a d'abord été initiée par Bonwill en 1899. Il proposa de placer le plan d'occlusion à mi-distance des crêtes pour répartir les forces de manière égale entre la crête maxillaire et la crête mandibulaire (Bonwill 1899). En effet, la situation la plus favorable à la conservation du maximum d'os alvéolaire après confection de prothèses amovibles complètes semblait avoir lieu lorsque le plan d'occlusion était parallèle aux crêtes et que la zone de stress (zone de rencontre des deux arcades) était située à égale distance des crêtes (DeVan 1935).

Cette idée fut adaptée par Sears, qui suggéra de favoriser la crête la plus faible (habituellement la crête mandibulaire) pour augmenter la stabilité des prothèses amovibles complètes. Il conseillait donc de rapprocher le plan d'occlusion de la crête la plus faible et de suivre la courbe de la crête résiduelle pour rétablir une courbe de Spee (Sears 1952, 1957).

Selon Boucher, cette théorie repose uniquement sur l'expérience clinique des auteurs et sur une philosophie de traitement, avec l'utilisation d'un articulateur et de dents spécifiques. De plus, cette localisation peut engendrer des problèmes au niveau esthétique et mécanique (Boucher 1963).

#### ***2.2.1.2. En fonction du canal de Sténon : la papille parotidienne***

L'abouchement du canal de Sténon dans la cavité buccale est généralement adjacent à la cuspidé mésio-vestibulaire de la deuxième molaire maxillaire. Celui-ci est retrouvé entre 3,3 et 6 millimètres sous le plan d'occlusion selon les auteurs (Lundquist et Luther 1970 ; Foley et Latta Jr. 1985 ; Hübner et Berteretche 2003).

Cette mesure pourrait constituer une aide à la situation du plan d'occlusion, mais du fait d'un manque de précision et d'une variabilité inter-individuelle, elle ne représente pas une aide fiable à la conception du plan d'occlusion.

#### ***2.2.1.3. En fonction de la langue***

Nagle, Sears ainsi que Ismail et Bowman, et L'Estrange et Vig, font correspondre le plan d'occlusion avec le bord latéral de la langue. En effet c'est la langue qui contrôle le bol alimentaire pour le placer sur les tables occlusales (Ismail et Bowman 1968 ; L'Estrange et Vig 1975).

Cette théorie n'a pas été démontrée scientifiquement, toutefois, l'expérience clinique des praticiens montre qu'un plan d'occlusion idéalement placé sous la grande convexité de la langue, ou plan équatorial, permet à l'arcade mandibulaire de former

une « boîte à langue » qui évitera les morsures et joue un rôle stabilisateur pour les prothèses amovibles.

Le courant de pensée bercé par la piézographie (qui repose sur l'enregistrement de l'activité des muscles), fait correspondre le plan d'occlusion avec la jonction entre la muqueuse papillée et dépapillée de la langue. La conception du plan d'occlusion par cette méthode sera développée plus loin dans ce travail (Yasaki 1961 ; Boucher 1963 ; Klein 1970 ; Hüe et Berteretche 2003 ; Helfer et al. 2010).

La langue semble donc un repère fiable pour localiser le plan d'occlusion mais insuffisant à elle seule. Elle sera donc associée à d'autres méthodes de conception.

#### **2.2.1.4. Sillon buccinateur et commissure labiale**


Le sillon buccinateur est la ligne blanche qui parcourt la face interne de la joue au départ de la commissure des lèvres. En denture naturelle, il correspond au lieu de rencontre des dents matérialisant le plan d'occlusion.

Pour être reconstruite, la partie postérieure du plan d'occlusion peut ainsi débiter au niveau de la commissure labiale pour suivre la ligne buccinatrice. Elle est idéalement située à 1 millimètre en dessous de la ligne buccinatrice (Lejoyeux 1967 ; Lundquist et Luther 1970 ; Hüe et Berteretche 2003).

C'est une méthode de détermination du plan d'occlusion en prothèse amovible complète simple mais qui doit être associée à d'autres méthodes de conception.

#### **2.2.1.5. Repères HIP**

Le plan HIP, ou plan de Cooperman, rejoint en arrière les encoches hamulaires (H), marquant l'insertion des ligaments ptérygo-maxillaires, postérieures aux tubérosités maxillaires et en avant la papille retro-incisive (IP) qui marque la sortie du canal incisif en palatin des incisives centrales maxillaires. Il a été décrit par Cooperman et Willard en 1975, comme un plan relativement constant même chez l'édenté total et parallèle au plan d'occlusion (Cooperman 1975 ; Jayachandran et al. 2008).



*Figure 41 : Montage d'un modèle sur une table HIP. Les encoches hamulaires sont visibles sur la première photographie, la papille rétro-incisive est visible sur la deuxième (Gaillard 2011)*

L'utilisation du plan HIP dans la conception du plan d'occlusion semble donc valide. Sa mise en oeuvre devra s'aider d'une table de montage conçue spécialement (Figure 41). Cette table de montage est composée d'une branche principale orientable dans le sens vertical, recouverte d'un miroir pour faciliter la visualisation des faces palatines. Sur le plateau viennent se fixer une tige postérieure qui reçoit les encoches hamulaires du modèle en plâtre et une pointe antérieure pour la papille rétro-incisive. Une fois les modèles montés sur articulateur, le projet prothétique pourra être adopté (Rich 1982 ; N Dindin et al. 2000 ; Gaillard 2011).

Le plan HIP est ainsi utilisable pour concevoir le plan d'occlusion. Il nécessite toutefois du matériel spécifique.

### **2.2.1.6. Repères osseux : le tubercule rétro-molaire**

Le tubercule rétro-molaire est un bourrelet muqueux situé en distal de la dernière molaire mandibulaire, contenant des glandes salivaires accessoires et correspondant à la zone d'insertion du ligament ptérygo-mandibulaire.

C'est un repère anatomique retrouvé facilement en bouche et sur des modèles en plâtre, tant chez le patient denté que chez le patient édenté total. Cette zone semble être fiable dans le temps même lors d'une alvéolyse avancée, l'os sous-jacent n'est pas ou peu influencé par la résorption alvéolaire des crêtes mandibulaires (Schreinemakers 1968 ; Taïeb et Carpentier 1989 ; Pietrokovski et al. 2007 ; López Farias et al. 2008).

Les études de Celebic, Gupta et Shigli, ont montré une relation entre l'orientation postérieure du plan d'occlusion et le trigone rétro-molaire, sans tomber d'accord sur la référence à prendre en compte au niveau du trigone rétro-molaire (tiers supérieur, tiers moyen ou tiers inférieur) (Čelebić et al. 1995 ; Shigli et al. 2005 ; Gupta et al. 2009).

L'utilisation de ces trois repères n'entraîne pas de différence au niveau de la puissance masticatoire (Carey 1978).

Pour Ismail et Celebic, l'orientation postérieure du plan d'occlusion doit coïncider avec le tiers supérieur du trigone rétro-molaire (Ismail et Bowman 1968 ; Čelebić et al. 1995).

Pour Boucher, le plan d'occlusion doit être orienté de manière identique aux dents naturelles. La partie postérieure du plan d'occlusion doit ainsi correspondre au tiers moyen du trigone rétro-molaire. Selon lui, l'adaptation du plan d'occlusion à l'environnement anatomique du patient est plus fiable que l'utilisation d'outils arbitraires. Cette position correspond à celle décrite par Gupta et Génin (*Boucher 1963; Zarb et al. 1997 ; Gupta et al. 2009 ; Génin 2012*).

La littérature recommande majoritairement d'utiliser le tiers moyen du tubercule rétro-molaire pour situer la partie postérieure du plan d'occlusion.

C'est un repère simple d'utilisation et didactique, qui est très enseigné dans les facultés de chirurgie dentaire (Levin et Sanders 1985a).

Ainsi, lors de la conception du plan d'occlusion, sa partie postérieure, représentée par la deuxième molaire mandibulaire, sera située au niveau du tiers moyen du trigone rétro-molaire ou à la jonction tiers moyen-tiers supérieur en cas de forte résorption osseuse.

Cette technique ne permet de situer que la partie postérieure du plan d'occlusion : la partie antérieure, ainsi que la détermination de la courbe de Spee, devront prendre en compte d'autres repères.

## 2.2.2. Détermination dynamique intra-buccale

### 2.2.2.1. Piezographie

Importée en France et mise à jour par Klein, la piezographie consiste en l'enregistrement, par un matériau plastique, des forces musculaires opposées entre la langue et la sangle buccinato-labiale.

Selon ses adeptes, cette méthode, permet de définir le volume prothétique dévolu à l'emplacement des dents artificielles et de proposer un plan d'occlusion en prothèse amovible complète. Cette technique ne repose pas sur des preuves scientifiques mais sur l'expérience des praticiens la pratiquant. Elle n'est utilisée qu'en prothèse amovible complète, en particulier à la mandibule chez les patients à crête fortement résorbée.

Après l'étape de l'empreinte secondaire, une lame de résine auto-polimérisable est placée sur une base dure. Elle est insérée en bouche avant sa prise. Des exercices de phonation sont réalisés par le patient pour modeler la résine aux limites fonctionnelles, spécifiques au patient : en prononçant les différents phonèmes ou une phrase type, le patient va utiliser ses muscles linguaux, buccinateurs et labiaux pour adapter la résine en fonction de sa propre physiologie (Figure 42).

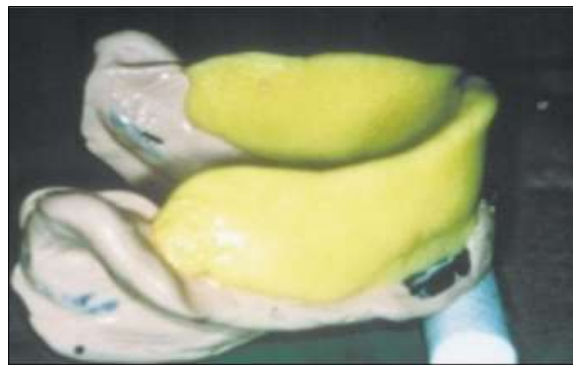

Figure 42 : Modelage de l'espace prothétique par piezographie (Bernhardt et al. 2001)

Pour obtenir la hauteur du plan d'occlusion, la résine est découpée au-dessus de la zone des pressions linguales maximales. Ce niveau est vérifié en bouche par la bonne prononciation des phonèmes « Sis » : la limite entre la muqueuse linguale papillée et dépapillée doit correspondre au plan d'occlusion lorsque la langue entre en phase de repos.

Cette méthode de conception du plan d'occlusion repose à la fois sur l'exploitation de la physiologie du patient qui modèle lui-même la place dévolue aux futures dents prothétiques et son plan d'occlusion idéal, mais aussi sur l'utilisation de la position de la langue (Klein 1970 ; N Dindin et al. 2000 ; Bernhardt et al. 2001 ; Chevalier 2007).

Cette méthode semble attrayante par sa logique et sa simplicité : la prothèse et le plan d'occlusion doivent s'adapter au patient et non l'inverse.

Mais elle demande une expérience dans la manipulation des matériaux et dans la prise en charge du patient. Elle reste peu employée en France.

#### **2.2.2.2. La technique des pistes de Paterson**

Comme pour la piézographie, la technique de Paterson permet une détermination physiologique du plan d'occlusion en s'appuyant sur l'équilibre neurologique, musculaire et articulaire du patient. Ces deux techniques sont d'ailleurs souvent utilisées conjointement lors de la réalisation de prothèses amovibles complètes.

Cette technique repose sur les travaux de Paterson qui étudia la construction et l'équilibre des prothèses amovibles complètes.

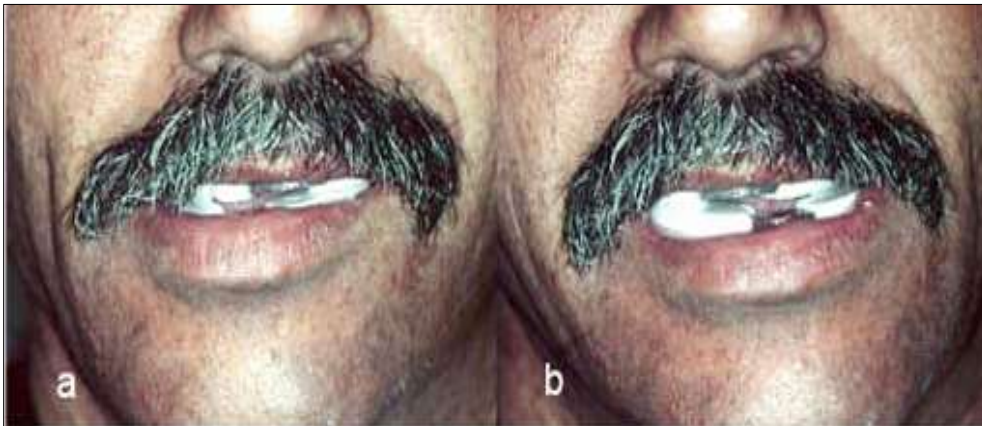Elle permet un enregistrement intra-buccal d'une courbe d'occlusion individuelle, résultant d'un meulage de bourrelets malléables par des mouvements physiologiques de propulsion et de latéralités.



*Figure 43 : Bourrelets en bouche, la butée antérieure est visible (Janati et al. 2015)*

Elle intervient après l'empreinte secondaire et l'enregistrement du rapport inter-maxillaire. Un mélange abrasif de 1 millimètre (plâtre et poudre de carborandum) est fixé sur les bourrelets, élevant la dimension verticale de 2 millimètres (Figure 43). Puis, le patient, en position d'équilibre, est invité à réaliser des mouvements de

propulsion et de latéralités droite et gauche jusqu'à rétablissement de la DVO (Figure 44). Les modèles sont ensuite montés sur un occluseur (Paterson 1923, 1927, 1928).



*Figure 44 : Enregistrement dynamique a : latéralité droite ; b : latéralité gauche (Janati et al. 2015)*

L'ajout d'une butée antérieure permet une plus grande reproductibilité de l'enregistrement, tout en stabilisant la DVO.

Cette méthode de détermination du plan d'occlusion possède l'avantage de servir de guide de montage au prothésiste. De plus, elle prend en compte la dynamique mandibulaire dans l'ensemble de l'appareil manducateur (muscles, articulation, nerfs).

Mais elle nécessite :

- un montage sur occluseur, qui limite les possibilités de vérification au laboratoire,
- l'utilisation des dents prothétiques plates, à l'origine d'une efficacité masticatoire réduite.

Aussi, Lejoyeux et Pompignoli insistent sur le fait que cette technique entraînerait des résultats inconstants et non-reproductibles (Lejoyeux 1967 ; Pompignoli 1983).

Cette méthode de conception du plan d'occlusion repose sur des principes physiologiques, permettant au patient édenté total de modeler son propre plan d'occlusion. Elle implique une séance supplémentaire après l'enregistrement du rapport inter-maxillaire et impose au praticien une rigueur de réalisation. Elle n'est pas reconnue comme une technique fiable par tous.



## 2.2.3. Techniques extra-buccales

### 2.2.3.1. Utilisation du plan de Camper cutané : plan de Fox et dérivés

Le plan de Camper est issu de la ligne de Camper représentée par la ligne cutanée joignant le bord inférieur de l'aile du nez au tragus gauche.

L'utilisation du plan de Camper comme plan de référence a été initié par Gysi en 1910, il fait correspondre ce plan à l'orientation de la table de transfert sur l'articulateur. Il émit l'hypothèse que le plan de Camper était parallèle au plan d'occlusion permettant l'utilisation du plan de Camper, repéré au niveau cutané et reporté en bouche pour orienter le plan d'occlusion lors de la confection de prothèses amovibles complètes (Gysi 1910 ; Lejoyeux 1967 ; Spratley 1980).

Néanmoins, le report direct de ce repère aboutit à un plan d'occlusion plat, exempt de courbe de Spee. Des études récentes ont démontré que le plan de Camper est inconstant dans le temps et entre les individus, et qu'il n'est pas parallèle au plan d'occlusion : l'angle formé entre le plan de Camper et le plan d'occlusion varie entre  $2,88^\circ$  et  $9,66^\circ$  en fonction des auteurs, du repère adopté au niveau du tragus et de la typologie squelettique du patient (Augsburger 1953 ; Abrahams et Carey 1979 ; Karkazis et al. 1986 ; Karkazis et Polyzois 1991 ; D'Souza et Bhargava 1996).

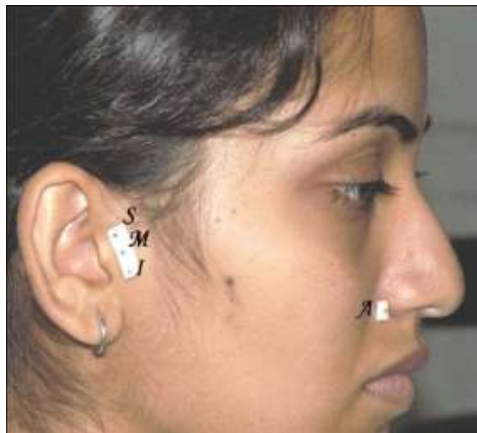Si la référence antérieure est toujours située au niveau du bord inférieur de l'aile du nez, il n'existe pas de consensus sur la référence postérieure au niveau du tragus (Figure 45). De nombreuses études ont été réalisées pour comparer l'angulation des différents plans de Camper au plan d'occlusion sur des téléradiographies de profil :

- *The academy of prosthodontics* dans le lexique des termes prothétiques et Boucher dans son ouvrage, définissent le plan de Camper comme passant par le bord supérieur du tragus. Cette définition est confirmée par les travaux de Quran et al. et de Gupta et al., pour qui le plan de Camper passant par le bord supérieur du tragus présente une variation moindre par rapport au plan d'occlusion (Boucher 1975 ; Academy of prosthodontics 2005 ; Gupta et al. 2009 ; Quran et al. 2010) ;
- Pour Ismail et Bowman, Vamsi Krishna et Reddy ainsi que pour Chauhan et al., c'est le milieu du tragus qui doit être pris comme référence pour situer le plan de Camper (Ismail et Bowman 1968 ; Vamsi Krishna DVV et Reddy 2013 ; Chauhan et

al. 2014) ;

- Dans leurs études, Karkazis et al. ainsi que Jyothi et al., montrent que le plan de Camper passant par le bord inférieur est parallèle ou presque au plan d'occlusion (Karkazis et al. 1986 ; Jyothi P.a. et al. 2012) ;

- Lahori et al. ainsi que Venugopalan et al. ont montré que le repère le plus fiable au niveau du tragus dépend de la classe squelettique. Le bord inférieur doit être utilisé chez les patients en classe III et le milieu de tragus chez les patients en classe II. Ils ne tombent toutefois pas d'accord concernant les patients en classe I (Venugopalan et al. 2012 ; Lahori et al. 2013).



*Figure 45 : Les différents repères utilisables au niveau du tragus : S = bord supérieur, M = milieu du tragus, I = bord inférieur du tragus (Vamsi Krishna DVV et Reddy 2013)*

L'utilisation du plan de Camper pour l'orientation du plan d'occlusion est acceptable chez l'édenté total et lors de réhabilitation globale du plan d'occlusion, en raison de la perte des repères dentaires, de l'écart relativement acceptable entre ces deux plans et de la facilité de mise en œuvre de cette technique. En effet, l'utilisation du plan de Camper n'apportera qu'une valeur statistique pour orienter le plan d'occlusion prothétique qui doit répondre aux critères esthétiques, morphologiques, phonétiques et de stabilité prothétique (Pompignoli et al. 2011 ; Aggarwal et al. 2012).

L'enseignement de cette méthode est répandue dans les facultés de chirurgie-dentaire du monde entier. Elle est très utilisée par les praticiens car sa mise en application est simple et rapide à l'origine d'un apprentissage bref et elle ne nécessite pas ou peu d'investissement (Levin et Sauer Jr. 1969 ; Levin et Sanders 1985b).

L'utilisation d'un dispositif métallique, le plan de Fox (ou TrueByte™ occlusal plane

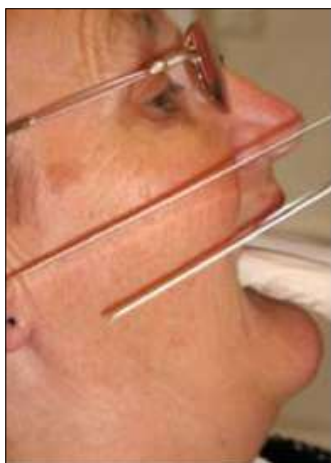
plate), permet de matérialiser en extra-buccal, la situation intra-buccale des arcades dentaires ou d'un bourrelet d'occlusion (Figure 46).



*Figure 46 : Plan de Fox (Dentsply)*

La fourchette centrale est ainsi appliquée contre l'arcade maxillaire permettant de comparer l'orientation de l'aile antérieure par rapport à la ligne bi-pupillaire ainsi que celle des ailes latérales par rapport au plan de Camper. La ligne bi-pupillaire et le plan de Camper sont mis en évidence par une réglette métallique.

Cette technique est généralement utilisée lors de l'étape de l'enregistrement du rapport inter-maxillaire en prothèse amovible complète. L'orientation du bourrelet est d'abord vérifiée sur le modèle maxillaire au laboratoire grâce à la cuillère de Schreinemakers, puis, le bourrelet maxillaire est inséré en bouche. Le plan de Fox est mis en place sur le bourrelet, une réglette métallique ou un tracé cutané matérialise le plan de Camper. Le bourrelet est adapté jusqu'à rendre le plan de Fox et le plan de Camper parallèles (Figure 47) (Helfer et al. 2010 ; Pompignoli et al. 2011).



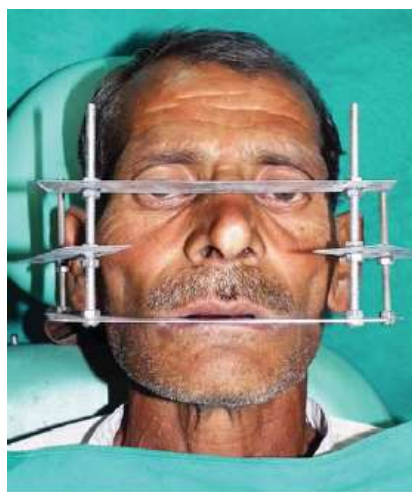*Figure 47 : Mise en évidence du parallélisme du plan de Camper avec le plan d'occlusion à l'aide d'un plan de Fox (Helfer et al. 2010)*

Certains auteurs ont essayé de s'affranchir du tracé cutané ou de l'utilisation d'une règle métallique instable pour repérer le plan de Camper. Ils ont mis au point des appareils, plus ou moins sophistiqués, qui permettent d'associer un plan de Fox et un plateau pour repérer le plan de Camper (Javid 1974 ; Kazanoglu et Unger 1992 ; Santana-Penin et Mora 1998 ; Husseinovitch et Chidiac 2002 ; Gupta 2011).

On pourra citer comme exemple l' « *Occlusal plane analyzer* » (Figures 48 et 49), constitué d'un plan de Fox, de deux règles métalliques latérales pour repérer le plan de Camper et d'une règle métallique antérieure pour repérer la ligne bi-pupillaire (Gupta 2011).



*Figure 48 : Occlusal plane analyzer (Gupta 2011)*



*Figure 49 : Dispositif en bouche (Gupta 2011)*

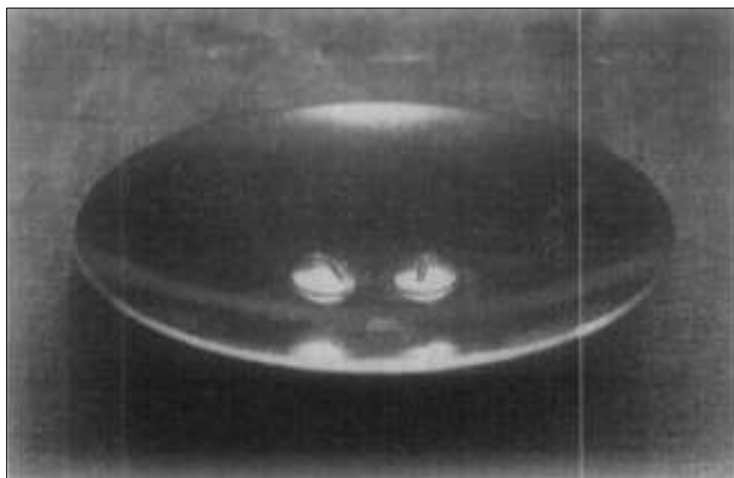
Le plan de Camper peut être facilement employé, lorsqu'il n'existe plus de repères, pour obtenir une idée de l'orientation du plan d'occlusion.

Le plan obtenu ne doit pas servir de plan de montage des dents mais bien de plan de transfert sur l'articulateur.

C'est pourquoi cette méthode est utilisée en association avec d'autres techniques utilisant les repères anatomiques intra-buccaux pour concevoir le plan d'occlusion prothétique en prothèse complète et lors d'une réhabilitation globale du plan d'occlusion.

### **2.2.3.2. Utilisation d'une calotte**

Une calotte est un disque plat ou concave d'un rayon de 4 inches (soit 10,16 centimètres). C'est une technique inspirée de la théorie des sphères de Monson, qui inscrit le plan d'occlusion dans un arc de cercle d'un rayon de 4 inches (Monson 1920, 1922).



*Figure 50 : Calotte concave (Wiland 1969)*

La calotte est utilisée pour évaluer et déterminer le plan d'occlusion idéal (Figure 50). En prothèse complète, elle est placée sur le modèle maxillaire à l'étape des cires d'occlusion pour définir le plan d'occlusion. Ceci permet de réaliser le montage des dents prothétiques en respectant la courbe de Spee et la courbe de Wilson (Wiland 1969).

Cette technique semble imprécise et empirique. De plus, elle utilise un rayon de courbure constant quelque soit la morphologie du patient sans prendre en compte des repères anatomiques.

### **2.2.3.3. Technique du drapeau : le Broadrick Occlusal Plane Analyzer**

La technique du drapeau fut décrite pour la première fois par Wadsworth en 1925 puis par Pankey qui a mis au point le dispositif utilisé actuellement.

Comme pour la technique de la calotte, elle s'inspire de la théorie géométrique de la sphère de Monson selon laquelle, la courbe de Spee s'inscrit dans une sphère de 4 *inches* de rayon et dont le centre est situé au niveau de l'apophyse *Crista Galli*. Elle suit aussi le principe de l'articulateur géométrique, conçu autour du triangle de Bonwill : triangle équilatéral de 4 *inches* de côté passant par les deux condyles et par le point inter-incisif mandibulaire (Bonwill 1899 ; Monson 1920, 1922 ; Dawson 1992 ; Jeannin et al. 2015).

La technique du drapeau est utilisée, chez le patient denté ou partiellement édenté, dans l'approche occlusale complète de Pankey-Mann-Schuyler (P.M.S.) décrite par Dawson. Le dispositif employé est le *Broadrick Occlusal Plane Analyzer* (BOPA) vendu par Panadent©, adaptable sur la plupart des articulateurs.

Voici la procédure clinique généralement utilisée :

1. Les modèles en plâtre sont montés en articulateur avec un arc facial, en occlusion de relation centrée, le modèle maxillaire est retiré de l'articulateur et la carte d'enregistrement en plastique est placée **sur la branche supérieure** de l'articulateur (Figure 51). Le compas est réglé à **4 inches** (soit 10,16 cm) (Figure 52) ;



Figure 51 : mise en place du BOPA sur l'articulateur (Panadent Corporation 2015)



Figure 52 : Le compas est réglé à 4 inches (Panadent Corporation 2015)

2. La pointe du compas est appliquée sur la **cuspidé de la canine mandibulaire**, elle correspond au repère antérieur. Un arc de cercle est tracé sur la carte d'enregistrement, c'est la **ligne-repère antérieure** (Figure 53) ;

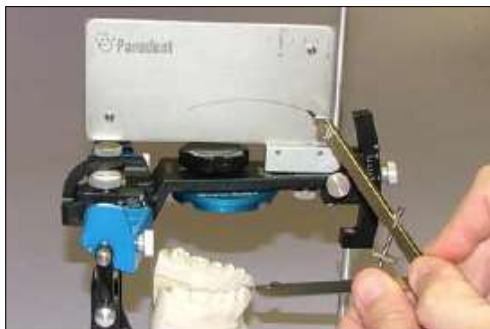

Figure 53 : Un arc de cercle est tracé à partir du repère antérieur (Panadent Corporation 2015)

3. La pointe du compas est appliquée sur la **cuspidé disto-vestibulaire de la deuxième molaire**, elle correspond au repère postérieur denté. Un arc de cercle est tracé sur la carte d'enregistrement, c'est la **ligne-repère postérieure** (Figure 54) ;



*Figure 54 : Un arc de cercle est tracé à partir du repère postérieur (Panadent Corporation 2015)*

4. La jonction entre l'arc de cercle tracé à partir du repère antérieur et celui tracé à partir du repère postérieur, correspond au centre de la sphère qui contient le plan d'occlusion, c'est le **centre de repérage** (Figure 55). La pointe du compas est appliquée au niveau du centre de repérage pour tracer sur le modèle mandibulaire la ligne qui représente la hauteur des pointes cuspidiennes vestibulaires déterminée par la courbe de Spee idéale (Dawson 1992 ; Panadent Corporation 2015).



*Figure 55 : Tracé de la courbe de Spee idéale (Panadent Corporation 2015)*

Il existe des variations et des adaptations à cette technique :

- Concernant le rayon, Craddock et al. conseillent de le modifier en fonction de la classe squelettique du patient :
  - Chez les patients en classe II, l'utilisation d'un rayon de 4 inches donne une courbe de Spee trop basse. Pour éviter les interférences postérieures, ils conseillent d'utiliser un **rayon de 3,75 inches** ce qui permettra d'obtenir une courbe de Spee plus profonde ;



- Chez les patients en classe III, au contraire, un rayon de 4 inches donne une courbe de Spee trop haute. Ils conseillent d'utiliser un **rayon de 5 inches** ce qui aplanit légèrement la courbe.
- Pour *Dawson*, la variation de rayon entraîne une différence si faible au niveau du plan d'occlusion qu'elle n'est justifiée que dans de très rares cas (*Dawson 1992 ; Craddock et al. 2005*).
- Concernant le repère antérieur, sa situation au niveau de la canine change en fonction de la morphologie de celle-ci : lorsqu'elle est plate, le repère sera situé plus proche de l'angle distal de la canine ; lorsqu'elle est pointue, le repère sera situé plus volontiers près de la cuspide. Cette règle est à moduler en fonction de l'effet esthétique désiré par le praticien (*Dawson 1992*).
- Concernant le repère postérieur, en cas d'absence de la deuxième molaire mandibulaire, il est possible de choisir un repère sur une cire d'occlusion adaptée par rapport à l'arcade maxillaire, ou de prendre comme repère le trigone rétro-molaire (repère postérieur de la hauteur du plan d'occlusion) ou encore d'utiliser l'axe charnière matérialisé sur l'articulateur par la boule condylienne. Cette dernière possibilité est conseillée par *Dawson (Dawson 1992 ; Panadent Corporation 2015)*.
- Concernant le centre de repérage, il peut être déplacé jusqu'à 1 centimètre vers le haut sur la ligne-repère antérieure pour rendre la situation initiale compatible à certains projets thérapeutiques (*Dawson 1992*).

Une fois le niveau de la courbe de Spee idéale obtenue, la hauteur de préparation est rendue visible en augmentant le rayon du compas de 1,5 à 2 millimètres. Ensuite, le transfert de cette position en bouche est aisé en utilisant une feuille de cire ramollie découpée au niveau de réduction souhaitée, puis la dent est préparée. Pour respecter la courbe de Wilson, la réduction des cuspides linguales devra être plus importante d'environ 1,5 millimètre que celle des cuspides vestibulaires (*Dawson 1992*).

Il existe des adaptations artisanales au BOPA pour les articulateurs semi-ajustables ou simplement pour éviter l'investissement dans la version commerciale. Un morceau de plexiglas est fixé sur la branche supérieure de l'articulateur sur laquelle est accrochée une feuille de papier permettant de simuler la carte d'enregistrement du

BOPA (Toothaker et Graves 1999 ; Chaturvedi et al. 2012 ; Manvi et al. 2012 ; Sehgal et al. 2013).

Cette technique reste controversée, car les théories sur lesquelles elle s'appuie (sphère de Monson et valeurs moyennes du triangle de Bonwill) ne sont pas reconnues par tous, mais aussi car sa mise en œuvre est délicate et parfois imprécise.

Elle semble toutefois donner une bonne approximation de la courbe de Spee chez le patient denté ou partiellement édenté dans des réhabilitations globales. C'est une approche individualisée car elle utilise des références propres au patient, même si la valeur du rayon peut sembler arbitraire. Elle pourrait être adaptée chez le patient édenté en modifiant les repères antérieurs et postérieurs.

#### **2.2.4. Céphalométrie**

Dans un chapitre précédent, nous avons vu que l'analyse céphalométrique sur une téléradiographie de profil permet d'obtenir une image mensurative, reproductible et comparative. Cette image, sans déformation et à taille réelle, permet le repérage de points anatomiques dentaires, osseux et cutanés. Elle peut donc être utilisée en prothèse pour rétablir la situation spatiale de structures dentaires perdues, en identifiant des valeurs clés avec les structures anatomiques remarquables. Ainsi, le plan d'occlusion peut être mis en évidence et analysé grâce à des repères fiables.

Lors de réhabilitations partielles et globales du plan d'occlusion, l'analyse de son angulation et/ou de sa position horizontale par céphalométrie pourra s'appuyer sur l'angle PoNANS ou le point Xi.

##### **2.2.4.1. Angle PoNANS**

Dans cette méthode, l'angle formé par la jonction des points céphalométriques porion, nasion et de l'épine nasale antérieure (angle PoNANS pour *Porion, Nasion, Anterior Nasal Spine*) est comparé à l'angle formé entre le plan d'occlusion et le plan de Francfort (Figure 56).

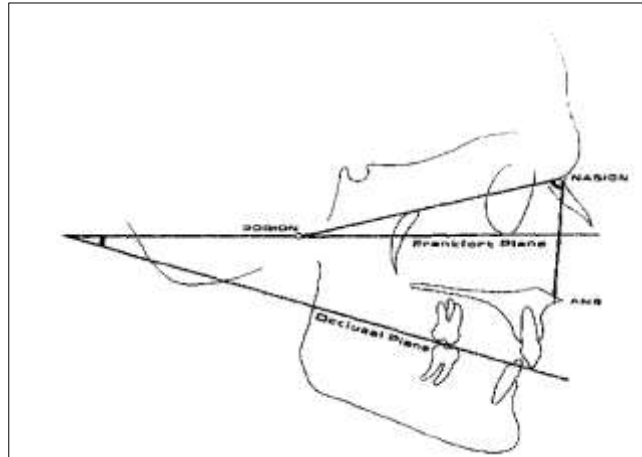


Figure 56 : Angle PoNANS (Monteith 1985a)

Les travaux de Monteith en 1985 ont permis de trouver une relation mathématique linéaire par régression statistique entre ces deux angles. Cette relation s'exprime par la formule suivante :  $Y = 83,4307 - 0,9907X$  avec X la valeur de l'angle PoNANS et Y la valeur de l'angle du plan d'occlusion.

L'utilisation de cette technique nécessite un articulateur semi-adaptable et un arc facial adaptés, ainsi qu'une table de montage spécifique appelée table de Monteith (Figure 57), réglable en hauteur, en profondeur et par rotation autour d'un axe transversal. Le plan de Francfort est utilisé comme plan de référence.

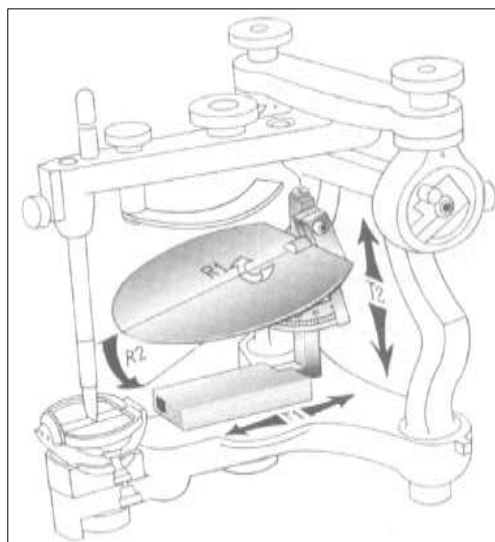


Figure 57 : Table de montage de Monteith, spécifique à la technique PoNANS (Monteith 1985b)

Cette technique est adaptée lors du traitement de l'édenté complet ou lors d'une réhabilitation globale du plan d'occlusion. Elle est mise en place après l'étape de l'enregistrement du RIM :

- L'enregistrement du RIM se fait de manière conventionnelle. La partie antérieure du bourrelet répondant aux critères esthétiques avec un soutien de lèvre optimal et en repérant le milieu inter-incisif. La partie postérieure est rendue parallèle au plan de Camper par l'intermédiaire d'un plan de Fox. Le RIM est enregistré en ORC avec une DVO correcte ;
- L'utilisation d'un arc facial permet de transférer le modèle maxillaire sur l'articulateur. L'arc facial est réglé de telle manière à ce que le plan de Francfort soit le plan de référence. La branche supérieure de l'articulateur représentera ainsi le plan de Francfort. La **table de Monteith est placée au contact du bourrelet maxillaire, le milieu inter-incisif est marqué ;**
- Une **téléradiographie de profil** est réalisée pour mesurer l'**angle PoNANS**. La **formule**  $Y = 83,4307 - 0,9907X$  est utilisée, avec X la valeur de l'angle PoNANS et Y la valeur de l'angle entre le plan d'occlusion et le plan de Francfort. On trouve ainsi la valeur de Y. **Cette donnée est reportée sur l'articulateur** par réglage de l'angulation de la table de Monteith de manière à faire correspondre le bord inter-incisif du bourrelet avec la table de montage ;
- **Les dents sont montées directement** sur la table de Monteith. Les incisives doivent correspondre à la hauteur du bourrelet antérieur et la première molaire maxillaire doit être en contact avec la table de montage. Les autres dents sont placées en respectant les règles de montage et les courbes fonctionnelles (Monteith 1985a, 1985b, 1986).
-

Cette technique répond à une rigueur mathématique et s'appuie sur des tracés céphalométriques, elle semble donc précise et fiable.

Mais elle présente de nombreux défauts : elle est chronophage par ses nombreuses étapes, elle nécessite une irradiation du patient, elle demande au praticien un investissement important et un apprentissage de la méthode, elle requiert de travailler avec un prothésiste équipé et connaissant le principe de cette méthode.

De plus, la validité de la relation entre l'angle PoNANS et l'angle entre le plan d'occlusion et le plan de Francfort, mais aussi la formule liant ces deux angles ont été remis en question par Karkazis et Poluzois et par Seifert et al..

Il est intéressant de noter que la formule présentée diffère en fonction des publications et que ce concept n'est défendu que par un seul auteur : Monteith, son concepteur (Karkazis et Poluzois 1991 ; Seifert et al. 1991).

#### ***2.2.4.2. Utilisation du point Xi de Ricketts***

Le point Xi, déterminé par Ricketts grâce à ses études sur des téléradiographies de profil, correspond au centre géométrique du ramus de la mandibule. C'est un point créé par construction géométrique, où passerait le plan d'occlusion des individus dentés (Ricketts 1956 ; Jacobson et Jacobson 2006).

##### **2.2.4.2.1. Construction du point Xi**

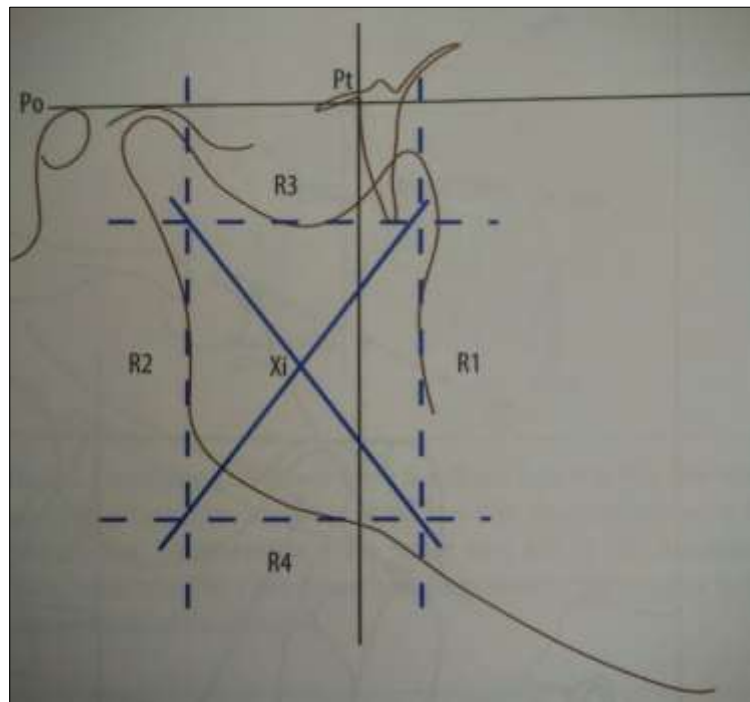
Pour construire le point Xi, il faut d'abord repérer le point Porion (Po), le point sous orbitaire (Or) et le point ptérygoïde de Ricketts (Pt) sur une téléradiographie de profil. La ligne joignant Po et Or est tracée, elle correspond au plan de Francfort téléradiographique (FH). La ligne perpendiculaire à FH passant par Pt est aussi tracée.

On repère ensuite 4 points :

- R1 : point le plus postérieur du bord antérieur de la branche montante, généralement à mi-distance des courbes inférieure et supérieure ;
- R2 : point le plus antérieur du bord postérieur de la branche montante de la mandibule, situé à l'intersection du bord postérieur de la branche montante et de la parallèle à FH passant par R1 ;
- R3 : point central le plus inférieur de l'échancrure sigmoïde de la mandibule ;

- R4 : point situé à l'intersection du bord inférieur de la mandibule et de la perpendiculaire à FH passant par R3.

En traçant la perpendiculaire à FH passant par R1 et celle passant par R2. Puis, la parallèle à FH passant par R3 et celle passant par R4, on obtient un rectangle englobant la branche montante de la mandibule.



*Figure 58 : Construction du point Xi sur un tracé céphalométrique (Jacobson et Jacobson 2006)*

Le point Xi est situé à l'intersection des diagonales de ce triangle (Figure 58).


Les travaux de Ricketts montrent que le plan d'occlusion passe par le point Xi chez les individus ne présentant pas d'anomalie squelettique. La relation du plan d'occlusion avec le point Xi permet de décrire l'inclinaison entre le plan d'occlusion et la mandibule.

#### **2.2.4.2.2. Mise en application : le concept Rightplane**

La méthode de conception du plan d'occlusion assistée par le dispositif Rightplane est l'adaptation d'une méthode proposée par Lejoyeux. Il propose, en prothèse complète, d'adapter le bourrelet d'occlusion maxillaire grâce à une analyse céphalométrique, en tenant compte de la position du plan d'occlusion par rapport au

point Xi, après l'étape enregistrement du RIM (Lejoyeux 1967).

Le dispositif Rightplane est constitué d'une coulisse verticale graduée en millimètres et d'une coulisse horizontale permettant la fixation d'une table occlusale (Figure 59).

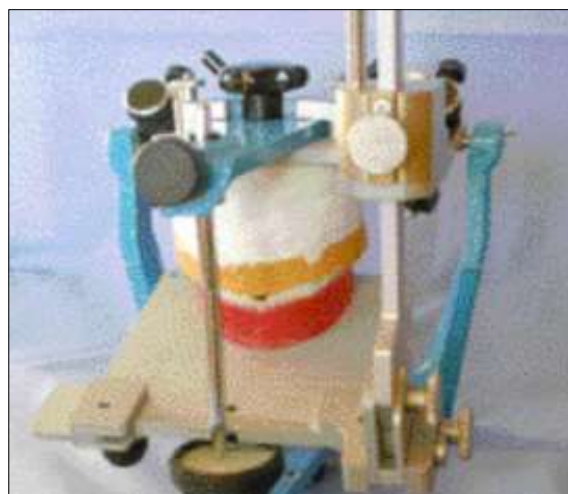


*Figure 59 : Dispositif Rightplane sur articulateur (Millet et al. 2008)*

Le dispositif peut ainsi être réglé en hauteur, en longueur et en inclinaison.


La méthode Rightplane permet d'obtenir le plan d'occlusion prothétique avec une analyse céphalométrique. Elle intervient, en prothèse complète, après l'enregistrement du RIM et montage en articulateur des modèles secondaires :

- Le dispositif est fixé sur l'articulateur et les modèles en plâtre sont montés sur articulateur avec le rapport inter-maxillaire obtenu lors de l'enregistrement traditionnel de celui-ci (esthétique, phonation, DVO) (Figure 60) ;



*Figure 60 : Modèles montés sur articulateur avec le dispositif Rightplane (Millet et al. 2008)*

- La table occlusale spécifique au système Rightplane est placée contre la partie antérieure du bourrelet maxillaire. Les valeurs sagittale et verticale sont relevées, elles correspondent à la situation des bords libres des incisives centrales maxillaires (Figures 61 et 62) ;



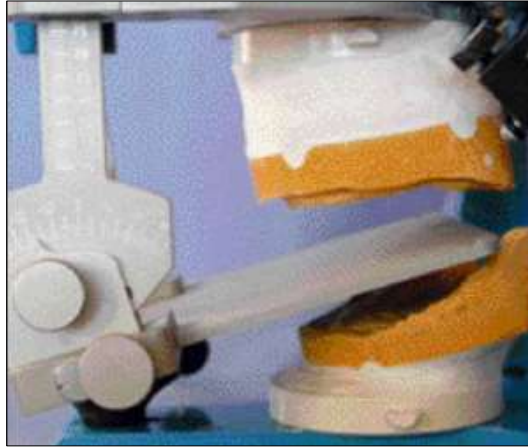*Figure 61 : Valeur sagittale antérieure (Millet et al. 2008)*



*Figure 62 : Valeur horizontale antérieure (Millet et al. 2008)*

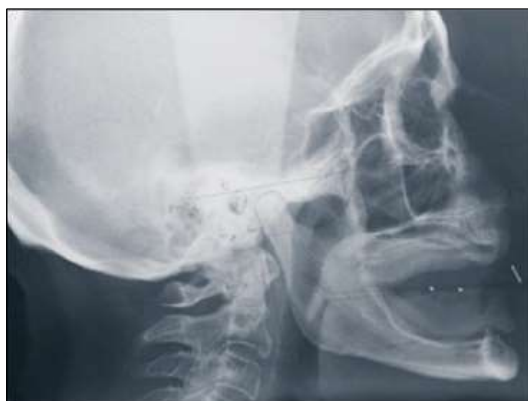- La table occlusale est orientée de manière à être située à égale distance des crêtes édentées en postérieur. La valeur angulaire est relevée, elle correspond à l'orientation du plan d'occlusion prothétique qui servira de repère pour l'analyse céphalométrique (Figure 63) ;





*Figure 63 : Valeur angulaire de l'orientation du plan d'occlusion prothétique (Millet et al. 2008)*

- Le bourrelet maxillaire est réglé avec ces nouvelles valeurs puis des repères métalliques radio-opaques sont insérés à la surface du bourrelet : un repère au niveau du milieu inter-incisif et deux repères postérieurs. Le bourrelet mandibulaire est ensuite réglé.
- Une téléradiographie de profil est réalisée puis l'analyse céphalométrique est permise grâce à la présence de la maquette radio-opaque en bouche :
  - La classe squelettique est analysée avec la méthode de Tweed (angle A, NA, B) ;
  - La dimension verticale d'occlusion est vérifiée avec la méthode de Lejoyeux ;
  - Le plan d'occlusion prothétique idéal est obtenu en joignant le point Xi au point incisif supérieur matérialisé par un repère métallique ;
  - Le plan d'occlusion prothétique repéré est comparé au plan d'occlusion prothétique idéal pour ajuster son angulation (Figures 64 et 65).



*Figure 64 : Téléradiographie de profil et repères radio-opaques (Millet et al. 2008)*

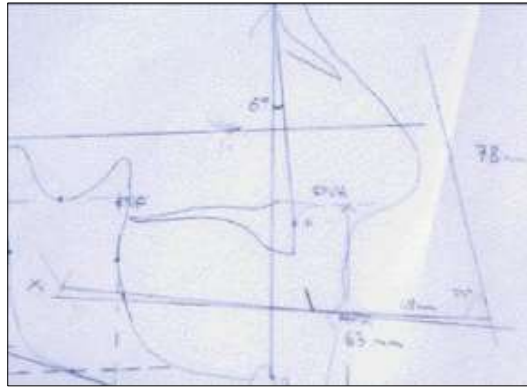


Figure 65 : Analyse céphalométrique (Millet et al. 2008)

- Les valeurs obtenues grâce à l'analyse céphalométrique sont reportées sur le dispositif pour modifier les valeurs de hauteur, de longueur et d'angulation ;
- Les dents prothétiques sont montées en utilisant la table occlusale du dispositif.

Cette méthode permet d'obtenir une orientation du plan d'occlusion prothétique au plus près de l'orientation idéale selon Ricketts. Millet et al. insistent sur le fait que cette méthode permettrait de diminuer les retouches occlusales et obtiendrait, chez les patients, un taux de satisfaction plus important en terme de confort et d'efficacité masticatoire (Mullier 2007 ; Millet et al. 2008).

Cette méthode nécessite un investissement financier, une courbe d'apprentissage relativement importante et un temps d'application parfois long (ajout de nouvelles étapes et nécessité de réaliser une téléradiographie ainsi qu'une analyse céphalométrique). Mais elle pourrait constituer un complément intéressant avec les méthodes anatomiques de conception du plan d'occlusion.

### **2.2.4.3. Avec transfert sur les modèles (méthode d'Orthlieb)**

#### **2.2.4.3.1. Principe**

Orthlieb a développé une méthode de reconstruction occlusale globale composée de huit étapes s'enchainant de manière logique. Cette méthode est applicable pour les restaurations globales mais aussi pour les restaurations partielles. La reconstruction du plan d'occlusion est la 6<sup>ème</sup> étape.

En s'appuyant sur les travaux de Spee et sur la théorie de la sphère de Monson, Orthlieb a mis au point une technique d'évaluation et de reconstruction du plan d'occlusion, à l'aide d'une téléradiographie de profil et des modèles en plâtre du patient.

En effet, par des études statistiques, il a démontré que la courbe de Spee correspondait à une portion de cercle passant par le centre du condyle, par la cuspide centro-vestibulaire de la première molaire mandibulaire et par le bord libre de l'incisive mandibulaire. Il a aussi démontré que le plan d'occlusion céphalométrique passe par la cuspide centro-vestibulaire de la première molaire mandibulaire, par le bord libre de l'incisive mandibulaire et par le point Xi.

En suivant ces principes, il est possible d'évaluer la courbe de Spee, dans un but diagnostique et thérapeutique, mais aussi de la reconstruire (Orthlieb 2009).

#### **2.2.4.3.2. Evaluation du plan d'occlusion**

Le seul impératif pour mettre en place cette méthode est d'avoir un repère postérieur (le centre du condyle) et un repère antérieur (bord libre de l'incisive mandibulaire ou à défaut, la pointe canine). Lorsque le repère antérieur est inexistant, il faudra au préalable rétablir le secteur antérieur. C'est d'ailleurs l'étape précédente dans la technique de réhabilitation occlusale Octa, préconisée par Orthlieb.

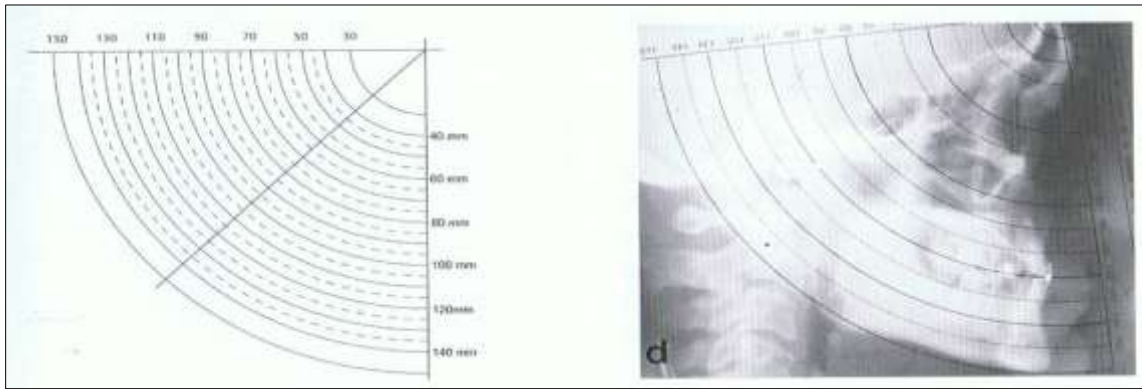


Figure 66 : Mire transparente et superposition sur une téléradiographie de profil (Orthlieb 2011)

Une mire transparente où sont matérialisés des cercles de rayons différents est superposée sur la téléradiographie de profil (Figure 66).

L'opérateur cherche le cercle passant par les points de repère postérieurs et antérieurs de la courbe de Spee, tout en permettant la meilleure répartition de l'espace prothétique postérieur (Figure 67). Le tracé de la courbe permet de visualiser la cohérence du plan d'occlusion existant et de simuler le plan d'occlusion idéal (Orthlieb 2009, 2011).

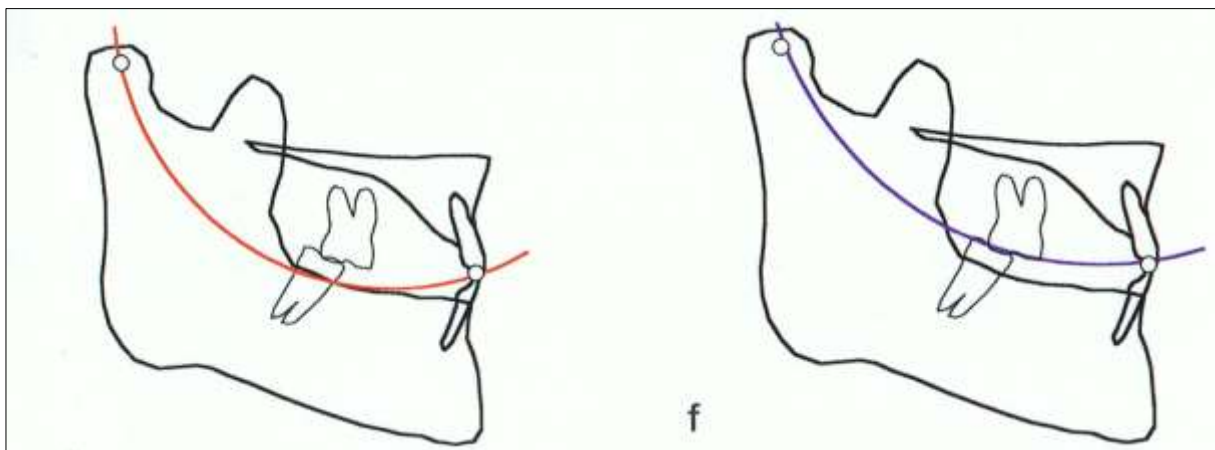


Figure 67 : Choix du rayon le plus adapté : le tracé bleu est idéal (Orthlieb 2011)

### 2.2.4.3.3. Conception du plan d'occlusion

Après réalisation de l'analyse sur téléradiographie et détermination du rayon idéal, les moulages sont montés en articulateur avec arc facial. La position de référence est définie, la position thérapeutique est établie et la situation des dents antérieures

mandibulaires et maxillaires est matérialisée.

Un demi-cercle transparent et rigide est sélectionné selon le diamètre idéal précédemment choisi (figure 68a). Celui-ci est appliqué contre le modèle mandibulaire, permettant le modelage de la hauteur idéale des cuspides pour ensuite réaliser un set-up (figure 68b) (Orthlieb 2011).




Figure 68 : a) Disques transparents correspondant au diamètre présent sur la mire. b) Mise en place sur articulateur permettant la reconstruction de la courbe de Spee (Orthlieb 2011)

Cette technique, nécessite une irradiation du patient, demande au praticien un investissement, une période d'apprentissage et un peu plus de temps dans l'analyse du cas (analyse céphalométrique et choix du diamètre adapté de la courbe de Spee. Mais c'est une méthode intéressante car elle fait partie d'une méthode globale qui guide pas à pas une **réhabilitation globale**.

### ***2.3. Perspectives et pistes pour l'avenir***

Toutes les méthodes développées précédemment nécessitent la présence du patient au cabinet et demandent la transmission au prothésiste de données physiques. Les progrès technologiques de ces dernières années ont permis la dématérialisation des données.

Est-il possible de dématérialiser l'intégralité des données pour reconstruire le plan d'occlusion ?

### **2.3.1. CAO : Conditions requises**

L'apport de la CAO en prothèse est indéniable pour la prise d'empreintes ou pour la confection de prothèse fixée, aboutissant à une grande précision mais ne remplaçant pas les méthodes traditionnelles.

En effet, pour concevoir le plan d'occlusion par ordinateur, toutes les méthodes traditionnelles pourront être utilisées, mais devront être transférables sur l'outil informatique.

Au contraire, pour concevoir le plan d'occlusion uniquement par ordinateur sans intermédiaire physique, les méthodes traditionnelles utilisant des références anatomiques intra-buccales et la dynamique intra-buccale ne pourront pas être utilisées. Il sera nécessaire de se servir des références radiographiques de céphalométrie. Pour mettre cela en application, il faudra : enregistrer les bases osseuses, la situation dentaire et le RIM pour modéliser le plan d'occlusion dans l'outil informatique.

L'enregistrement des bases osseuses pourra être effectué par un CBCT ou un scanner du massif facial. La situation dentaire et le RIM pourront être réalisés par une empreinte optique.

### **2.3.2. Empreinte optique et articulateur virtuel**

Avec l'avènement de la CFAO, les logiciels de traitement des empreintes optiques ont évolués. Le logiciel du CEREC® inclus depuis la version 4.2 en 2013, un module d'articulateur virtuel, permettant la mise en relation des modèles une fois scannés, mais nécessite la programmation préalable de celui-ci par l'intermédiaire d'un arc facial et d'un axiographe (Gueridon et Vene 2011 ; Gueridon 2014).

Une revue de la littérature a montré que la dernière version du logiciel CEREC® est très précise pour enregistrer et concevoir les rapports occlusaux. Toutefois, cette précision ne concerne que les rapports entre arcades dentées, donc les réhabilitations partielles du plan d'occlusion. Les réhabilitations globales du plan d'occlusion ne peuvent pas être traitées par ce type de logiciel pour le moment (Bohner et al. 2016).

De plus, la retouche de l'arcade antagoniste sur le logiciel n'est pas possible, ne permettant pas la conception d'un plan d'occlusion idéal.

### **2.3.3. Set-up virtuel**

La réalisation de set-up sur un modèle en plâtre est utilisée à l'origine en orthodontie pour simuler le résultat final d'un traitement.

Le logiciel OrthoAnalyzer™ de 3Shape permet de réaliser un set-up à partir d'une empreinte optique. Il permet la modélisation d'une forme d'arcade idéale ainsi que le déplacement des dents. En réalisant des mouvements de rotation, d'ingression et d'éruption, ce logiciel pourrait aider à concevoir une courbe de Spee idéale (Mariani 2012).

Ce type de logiciel semble intéressant mais non utilisable dans notre situation en raison de l'absence de repères nécessaires à la conception du plan d'occlusion.

### **2.3.4. NobelClinician**

Le NobelClinician est un outil de CAO qui permet d'associer et de superposer une radiographie tridimensionnelle des maxillaires avec une empreinte optique de la situation en bouche ou du projet prothétique. Il permet de mettre en adéquation le projet prothétique avec le projet implantaire, et peut-être mis en relation, dans un protocole de traitement intégré (ITW : *Integrated Treatment Workflow*), avec un module de FAO développé par Nobel : le système NobelProcera.

Ce système ne peut pas s'affranchir ni de l'enregistrement du RIM, ni de la conception du projet prothétique, rendant son utilisation difficile pour modéliser le plan d'occlusion (Mattout et al. 2007 ; Cannas et Boutin 2015 ; Daas et al. 2015).

### **2.3.5. Pistes pour l'avenir**

Il est envisageable, dans un futur proche, que des outils informatiques soient mis au point pour modéliser des restaurations de grande étendue et travailler sur des réhabilitations globales des maxillaires.

Il pourrait être intéressant de développer des outils complets, associant la possibilité de superposer des éléments radiographiques en trois dimensions avec des empreintes optiques, et proposant la réalisation d'un set-up virtuel par l'intermédiaire d'un module articulateur intégré au logiciel.

De plus, l'impression en trois dimensions commence à se démocratiser. On pourrait imaginer l'impression en trois dimensions du set-up modélisé sur ordinateur. Ces outils sont déjà utilisés dans les études pré-implantaires pour fabriquer les guides chirurgicaux.

## **Troisième partie : Transmission des informations au laboratoire de prothèse**



## **1. Relations praticien-prothésiste**

De la bonne entente, de la compréhension et de la qualité de communication du binôme Praticien/Prothésiste, dépendra l'aboutissement et la réussite des traitements prothétiques des patients.

Les professions de chirurgien-dentiste et de prothésiste sont très différentes avec un langage qui leur est propre.

Le chirurgien-dentiste est en relation directe avec le patient et réalise l'examen clinique et le recueil des données initiales, il est responsable médicalement et légalement des restaurations prothétiques qu'il met en bouche. Il doit poser un diagnostic, concevoir un plan de traitement et analyser le traitement prothétique idéal pour donner des directives précises au laboratoire concernant la description détaillée du travail à réaliser et des matériaux à utiliser.

Le prothésiste, quant à lui, ne voit que très rarement le patient et aura donc besoin de toutes les informations nécessaires à la réalisation du plan de traitement. Il devra s'adapter à la méthode de travail et aux exigences de chaque praticien. Il peut et doit refuser de réaliser un travail lorsque les données fournies sont insuffisantes ou de mauvaise qualité. Il fait profiter le praticien de son expérience des matériaux et de sa maîtrise de leurs manipulations. Il fournit un dispositif sur-mesure au praticien qui demande parfois la présence du patient pour être adapté : prise de couleur mise en relation avec les masses de céramique, optimisation des appuis dentaires lors de la conception d'une PAPIM entre autres. La rencontre entre le patient et le prothésiste est d'ailleurs recommandée dans les projets esthétiques pour que ce dernier comprenne la demande et la personnalité du patient.

La collaboration entre le praticien et le prothésiste doit être fondée sur une relation de confiance mutuelle et sur une communication active. La communication doit être bilatérale et implique la transmission d'un maximum d'informations (Rivers et Schmidt 1983 ; Wathen et al. 1987 ; Preston 1988).

## **2. Objectifs et impératifs de la communication des données**

### ***2.1. Pour le praticien***

De la bonne communication des données initiales du patient au prothésiste dépend la réussite du cas. Le prothésiste donc doit comprendre facilement la demande du praticien et avoir toutes les informations nécessaires à la finalisation du travail.

Le praticien devra donc s'efforcer de fournir au prothésiste le plus d'informations possible en s'assurant de leurs qualités. Ainsi, les données communiquées au laboratoire doivent être fidèles à la situation en bouche, de bonne qualité, complètes, reproductibles et exploitables facilement par le laboratoire.

Pour la Fédération Dentaire Internationale (FDI) :

« [...] le chirurgien-dentiste doit toujours avoir recours à un prothésiste de laboratoire dûment qualifié [...] il doit s'efforcer d'établir et d'entretenir avec lui les meilleures relations professionnelles possibles.

Le chirurgien-dentiste doit :

- respecter toutes les obligations légales et exécuter toutes les techniques cliniques permettant au prothésiste dentaire de laboratoire de fournir un travail et des produits de qualité ;
- assumer vis-à-vis du patient la responsabilité légale de son traitement, y compris celle du travail fourni par le prothésiste dentaire de laboratoire ;
- fournir au prothésiste dentaire de laboratoire des instructions et spécifications par écrit sur les services à effectuer ;
- être seul responsable tant du diagnostic que de son suivi, permettant ainsi de garantir la continuité des soins du patient. » (Wathen et al. 1987 ; Fédération Dentaire Internationale 2007 ; Margossian et al. 2012).

### ***2.2. Pour le prothésiste***

Selon la FDI, « Le prothésiste dentaire de laboratoire doit :

- accepter et suivre les instructions et les spécifications fournies par le chirurgien-dentiste ;
- informer le chirurgien-dentiste des nouvelles ou différentes techniques et procédures ;

- respecter les modes d'emploi et les conseils fournis par le fabricant des matériaux ;
- demander que le chirurgien-dentiste fournisse les instructions et les spécifications lui permettant de réaliser un travail de qualité ;
- assumer la responsabilité et les obligations légales pour le travail réalisé dans le laboratoire, ainsi que le stipulent les lois et les règlements de son pays ;
- protéger toutes les informations concernant le patient et ses dispositifs dentaires. » (Fédération Dentaire Internationale 2007).

### **3. Moyens de communication au laboratoire**

#### ***3.1. L'échange verbal***

Le dialogue verbal est à la base de toute communication. Celui-ci permet de transmettre une information mais aussi de vérifier qu'elle est bien comprise, et de préciser ou d'expliquer un point qui pourrait être mal compris.

L'interlocuteur doit savoir écouter pour que le dialogue verbal soit efficace. L'écoute, au-delà du fait d'entendre, implique une volonté de compréhension ainsi qu'un vocabulaire commun.

En prothèse, certaines informations peuvent-être compliquées à expliquer oralement, par leur subtilité ou par leur complexité et devront être transmises par d'autres moyens.

L'échange verbal pourra aussi permettre de préciser ou d'expliquer les autres moyens de communication.

Concernant le plan d'occlusion, la transmission d'informations simples peut se faire oralement. En particulier concernant la validité du plan d'occlusion existant ou sur la nécessité de sa modification et des critères à prendre en compte pour réaliser des réhabilitations partielles.

Toutefois, ce moyen de transmission des informations n'est pas suffisant dans les réhabilitations globales du plan d'occlusion (Rivers et Schmidt 1983 ; Karlsrud 1993 ; Randin 2008).

#### ***3.2. Fiches de liaison***

Les fiches de liaison sont le moyen d'échange privilégié entre le praticien et le prothésiste. Elles permettent de renseigner de nombreuses informations nécessaires

à la réalisation du cas. C'est un mode de communication écrit qui demande une formulation précise des informations et des demandes. L'utilisation d'une fiche de liaison ne dispense pas d'une explication orale.

Elles fournissent au prothésiste des informations générales sur le patient : sexe, âge, forme du visage, couleurs des yeux ou des cheveux. Mais aussi des informations spécifiques à la réalisation du travail. Elles doivent être les plus précises possible sans noyer les informations importantes sous des détails inutiles (Rivers et Schmidt 1983 ; Wathen et al. 1987 ; Preston 1988).

Lors de la transmission des données sur le plan d'occlusion, le praticien pourra guider le travail du prothésiste en l'informant :

- de la qualité du plan d'occlusion existant, de la courbe de Spee et de Wilson en bouche ;
- de la nécessité de concevoir un nouveau plan d'occlusion
- du type de conception du plan d'occlusion : reconstruction partielle ou reconstruction globale ;
- de la nécessité d'une étape supplémentaire pour évaluer plus précisément le plan d'occlusion (montage en articulateur, arc facial ou autre) ;
- de la technique à utiliser pour concevoir le plan d'occlusion.

L'échange écrit aidera ainsi à la coordination dans la conception du plan d'occlusion.

### ***3.3. Enregistrements de la situation en bouche***

#### **3.3.1. Enregistrement des arcades et de l'occlusion**

Les modèles en plâtre sont le principal support de travail pour le prothésiste. Ils doivent représenter fidèlement la situation en bouche et requièrent donc une attention particulière lors de la prise d'empreintes et lors de la coulée en plâtre.

Lors de l'empreinte, le praticien devra être attentif au choix des porte-empreintes, à la stabilisation des porte-empreintes, au choix du matériau d'empreinte et à la technique de prise d'empreinte. Chaque point peut être source d'erreurs.

Les critères de réussite d'une empreinte selon Shillingburg sont :

- la réplique exacte de la situation permettant l'appréciation sans équivoque de

la situation et de la topographie en bouche ;

- l'enregistrement de toutes les dents et des tissus environnants ;
- l'absence de défaut ou de bulle (Shillinburg 1998).

Les modèles sont ensuite coulés de préférence en plâtre extra-dur, permettant une bonne résistance ainsi qu'une grande précision. Le mélange du plâtre doit être réalisé sous vide et dans les proportions indiquées par le fabricant.

L'enregistrement de l'occlusion peut être réalisé par interposition d'un silicone d'occlusion entre les arcades lorsque celles-ci sont complètes ou par utilisation d'une cire d'occlusion lorsqu'il manque une ou plusieurs dents (Hüe 1992 ; Bonjour 2012).

Le fait de fournir des modèles précis du patient en occlusion au laboratoire, permettra au prothésiste d'avoir une vision globale du cas et de la situation en bouche. L'analyse des arcades et l'évaluation des courbes de Spee, de Wilson et d'occlusion sont ainsi possible simplement.

Ainsi, le prothésiste peut visualiser l'intégrité du plan d'occlusion en notant les dents absentes, égrésées, ingrésées ou versées. L'évaluation du plan d'occlusion peut être réalisée en traçant par exemple la courbe de Spee à main levée sur les modèles ou en mesurant la profondeur de la courbe de Spee en posant une surface plane sur le modèle (Karlsrud 1993 ; Boileau et Canal 2011 ; Orthlieb 2011 ; Schittly et al. 2012).

### **3.3.2. Arc facial et articulateur**

L'utilisation d'un arc facial permet d'orienter, de positionner le modèle maxillaire sur l'articulateur par rapport aux références articulaires et de transmettre cette position au prothésiste. Le prothésiste aura ainsi la possibilité d'analyser la situation des arcades les unes par rapport aux autres et par rapport aux lignes de référence horizontales ou verticales.

Le positionnement des modèles par l'intermédiaire de l'arc facial est très intéressant au point de vue occlusal mais peut être une source d'erreurs au niveau esthétique. Pour analyser la partie antérieure du plan d'occlusion, matérialisée par le plan incisif,

l'arc facial devra être parallélisé avec la ligne bi-pupillaire.

Une fois les modèles en plâtre montés sur articulateur avec arc facial et en prenant comme référence la ligne bi-pupillaire, la comparaison du plan d'occlusion avec celle-ci est possible au laboratoire (Margossian et al. 2010).

De plus, lorsque les modèles sont montés en articulateur, il est possible d'utiliser des systèmes d'analyse et de conception du plan d'occlusion comme par exemple le BOPA ou technique du drapeau (Dawson 1992).



Figure 69 : Dispositif Ditramax (Ditramax SARL 2012)

### 3.3.3. DITRAMAX®

Ce dispositif répond à la difficulté de communiquer les références esthétiques du visage au laboratoire.

Il permet l'enregistrement de la ligne bi-pupillaire, du plan sagittal médian et du plan de Camper directement sur le patient. Puis, de transférer ces données sur le modèle de travail maxillaire (Figure 69).

Ces données sont nécessaires à la bonne réalisation de restaurations esthétiques ou de réhabilitations globales incluant le plan d'occlusion. Elles sont malgré tout souvent absentes lors de la communication entre le praticien et le prothésiste. Ce dispositif permet donc la mise à disposition de données importantes au prothésiste même en l'absence du patient.

Le prothésiste peut donc plus facilement paralléliser le plan incisif avec la ligne bi-

pupillaire, rendre symétrique le plan d'occlusion par rapport au plan sagittal médian et avoir une idée de l'orientation du plan d'occlusion prothétique avec le plan de Camper (Margossian et al. 2010, 2012 ; Ditramax SARL 2012).

### **3.3.4. OneBite®**

Selon les données du fabricant, le dispositif OneBite est destiné au transfert des axes horizontaux et médian de la face.

Il est composé d'un plan occlusal qui permet de situer les arcades en position d'occlusion grâce à un silicone (Figure 70). La barre verticale permet la détermination de l'axe central médian ou axe de symétrie. La barre horizontale sert à orienter le plan d'occlusion prothétique.



*Figure 70 : Dispositif OneBite® (Bisico 2016)*

Ce système permet de fournir ces informations au technicien de laboratoire, il est compatible avec tous les articulateurs (Bisico 2016).

### **3.3.5. Apport de la photographie**

La photographie est une aide importante dans la communication avec le laboratoire, c'est aussi une base pour toute réflexion esthétique.

Elle permet de renseigner, au prothésiste qui ne voit pas le patient, des caractéristiques physiques du patient : forme du visage, couleur de peau mais aussi âge et sexe.

Il faut toutefois être attentif à la qualité de prise de vue qui passe par le choix du boîtier photographique, de l'objectif, de l'éclairage, du flash et de l'environnement. De plus, il sera important de réaligner et recadrer les photographies de façon à s'assurer que le plan sagittal médian du visage soit bien vertical pour ne pas tromper la perception du sourire.

Le bilan photographique comporte plusieurs clichés :

- visage entier de face et de profil. Avec différents niveaux de sourire : bouche fermée ou au repos, demi-sourire, sourire franc, permettant d'observer la composition du visage ;
- zone bucco-labiale en demi-sourire et en sourire franc. Pour observer le rapport dento-labial, l'exposition dentaire maximale, la forme et la couleur des dents et des gencives ;
- zone dentaire, informant le prothésiste sur la forme, la géométrie et la couleur des dents.

Grâce à l'utilisation de logiciels simples de retouche d'image (Paint®, Keynote®, PowerPoint®...) il est possible de redresser et de recadrer les photographies, de tracer les lignes de références ainsi que de créer des mock-up virtuels.

Pour transmettre au prothésiste des informations utiles sur le plan d'occlusion, des photographies du visage entier et de la zone bucco-labiale seront nécessaires. Elles permettent de rendre compte de l'orientation du plan incisif par rapport à la référence horizontale et d'observer la nécessité d'une réhabilitation globale ou partielle du plan d'occlusion. L'orientation postérieure du plan d'occlusion ne pourra pas être analysée avec l'aide de photographies (Margossian et al. 2010, 2012).

### ***3.4. Apport de la CFAO, dématérialisation des données et impression 3D : le flux numérique***

La conception et fabrication assistée par ordinateur est de plus en plus présente au cabinet et au laboratoire de prothèse. Elle permet le transfert des données de manière immédiate au prothésiste, les informations peuvent être traitées de manière virtuelle sur des logiciels dédiés.



Il existe plusieurs types de chaînes numériques entre le cabinet et le laboratoire :

- une empreinte classique est réalisée au fauteuil, elle est envoyée au laboratoire qui la scanne puis réalise sur un logiciel dédié le travail demandé. C'est la CFAO indirecte ;
- une empreinte optique est réalisée, la conception est effectuée sur le logiciel et la pièce prothétique est usinée. C'est la CFAO directe ;
- une empreinte optique est réalisée, le modèle est élaboré en laboratoire par impression 3D ou par soustraction (stéréolithographie) puis le travail est réalisé de manière conventionnelle par le prothésiste.

Le flux numérique ne s'arrête pas à la transmission de l'empreinte numérique au prothésiste mais inclus :

- le transfert de la couleur par enregistrement des informations colorimétriques par spectrophotométrie (VITA Easyshade® Advance 4.0) ;
- le transfert des informations esthétiques par photographies et leurs analyses grâce à des logiciels dédiés ;
- la vidéoconférence entre le praticien et le prothésiste (Skype) ;
- le transfert au prothésiste de la situation articulaire en utilisant des articulateurs virtuels (système CEREC, 3Shape et leurs logiciels) ;
- la mise en relation des empreintes optiques des arcades avec l'enregistrement des bases osseuses par CBCT (Nobel Clinician).

Le numérique permet de gagner en temps et en précision lors du transfert d'informations au prothésiste tout en éliminant le risque d'erreurs lié au matériau et à son utilisation (tirage, bulles, sur ou sous-extensions, déshydratation de l'alginat etc.). Cette option reste toutefois un investissement important et ne satisfait pas encore à tous les plans de traitement (Berger et Moussally ; Cannas et Boutin 2015).

## 4. Informations à transmettre au laboratoire pour permettre la reconstruction du plan d'occlusion

Dans ce travail nous avons recueilli les différentes méthodes pour évaluer et concevoir le plan d'occlusion. En relevant leurs avantages et inconvénients, nous avons choisi les méthodes de conception du plan d'occlusion en fonction de leur pertinence et leur facilité de mise en œuvre. Nous développerons ici les différentes informations qui doivent être transmises entre le cabinet et le laboratoire en fonction de la méthode choisie.

### 4.1. Conception de la partie antérieure du plan d'occlusion

Comme pour toutes les restaurations esthétiques, la restauration du secteur antérieur du plan d'occlusion nécessite la transmission au prothésiste de données générales, sur l'aspect facial du patient et sur les rapports dento-labiaux. Ces données seront à inscrire sur une **fiche de transmission** qui pourra être assortie de **photographies**.

Il faudra veiller à noter :

- les caractéristiques des lignes horizontales et verticales de référence (ligne médiane, ligne bi-commissurale, ligne bi-pupillaire) ;
- l'exposition des dents au repos ;
- l'aspect de la courbe incisive par rapport à la lèvre inférieure ;
- la hauteur de la ligne du sourire ;
- l'aspect des lignes incisives par rapport à la ligne médiane ;
- l'aspect du plan d'occlusion par rapport à la ligne bi-commissurale et à l'horizon.

Les photographies pourront constituer un outil de travail pour le praticien ou pour le prothésiste pour concevoir un **mock-up virtuel**.

Dans les restaurations globales et partielles du plan d'occlusion, le plan incisif pourra être conçu en utilisant son parallélisme avec les lignes horizontales de référence : ligne bi-commissurale et ligne bi-pupillaire.

L'utilisation d'un **plan de Fox** permet de vérifier ce paramètre. Toutefois, la transmission de celui-ci devra passer par d'autres instruments.

L'utilisation d'un **arc facial** réglé parallèlement à la ligne bi-pupillaire pourra constituer une aide à la transmission. Mais le système le plus ergonomique semble être le **Ditramax®** qui permet de reporter précisément sur les modèles les données esthétiques relevées sur le patient : plan de Camper, ligne bi-pupillaire.

Dans les réhabilitations globales du plan d'occlusion, par manque de repères dentaires exploitables, le report des lignes horizontales de référence sera possible directement sur une **maquette d'occlusion (Spratley 1980 ; Hüe et Berteretche 2003 ; Fradeani et al. 2006 ; Helfer et al. 2010 ; Margossian et al. 2010, 2012 ; Ditramax SARL 2012).**

Informations à transmettre au prothésiste : informations esthétiques sur le patient, photographies, modèles en plâtre marqués des lignes de référence si Ditramax® ou maquette d'occlusion.

Le prothésiste ayant à disposition les données esthétiques du patient reportées sur une fiche, un bilan photographique associé à un mock-up virtuel ainsi que le report de la ligne bi-pupillaire sur les maquettes d'occlusion ou par l'intermédiaire du dispositif Ditramax®, pourra plus facilement concevoir le plan incisif.

Celui-ci devra être validé par des provisoires au fauteuil par des **tests phonétiques**.

## ***4.2. Conception de la partie postérieure du plan d'occlusion***

### **4.2.1. Dans les réhabilitations partielles**

Les réhabilitations partielles interviennent lorsque le plan d'occlusion n'est plus fonctionnel ou qu'il n'est plus continu. Il concerne des patients dentés, les références dentaires peuvent donc être utilisées en plus des références osseuses, articulaires ou muqueuses.

Les deux méthodes de conception du plan d'occlusion qui se distinguent par leur globalité de prise en charge sont la méthode de Pankey-Mann-Schuyler avec l'utilisation du BOPA et la méthode Octa de Orthlieb.

Lors de l'utilisation du **BOPA**, les modèles sont montés en articulateur avec arc facial et l'analyse de la courbe de Spee est réalisée grâce au dispositif situé sur la branche supérieure de l'articulateur. Un tracé de la courbe de Spee idéale est alors réalisé directement sur les modèles permettant de le transmettre au prothésiste la situation du plan d'occlusion désiré. Ceci facilite grandement la réalisation des prothèses en se basant sur les repères dentaires existants (Dawson 1992).

**Informations à transmettre au prothésiste** : modèles montés en articulateur avec arc facial où est tracé la courbe de Spee idéale.

Lors de l'utilisation de la méthode d'Orthlieb, une **analyse céphalométrique** est réalisée pour déterminer la valeur idéale de l'arc de cercle de la courbe de Spee qui est ensuite reportée sur le modèle en plâtre grâce à des **portions de cercle en plexiglas**. Les modèles et la portion de cercle choisie pourront être transmis au laboratoire. Cette méthode permettra de guider la conception du plan d'occlusion lors de la réalisation des prothèses en suivant à la fois des repères osseux et des repères dentaires (Orthlieb 2011).

**Informations à transmettre au prothésiste** : modèles montés sur articulateur, portion de cercle en plexiglas correspondant à la valeur de la courbe de Spee idéale.

Quelle que soit la méthode choisie, le plan d'occlusion, une fois reconstruit, pourra être évalué et validé par une **analyse céphalométrique**.

#### **4.2.2. Dans les réhabilitations globales**

Les réhabilitations globales interviennent lorsque le plan d'occlusion n'existe plus ou qu'il n'est plus exploitable. Il concerne généralement des patients édentés. Les repères dentaires ne sont donc plus exploitables. La reconstruction du plan d'occlusion devra donc utiliser des repères anatomiques (osseux, muqueux) ou la physiologie du patient.

Deux méthodes associant plusieurs techniques complémentaires semblent montrer une supériorité dans la conception du plan d'occlusion par leur simplicité et leur rapidité de mise en œuvre.

La première méthode utilise les références anatomiques du patient. Elle permet de situer la partie postérieure du plan d'occlusion grâce au **tubercule retro-molaire**. C'est un repère anatomique fiable et facilement retrouvé en bouche par le praticien et sur les **modèles en plâtre** par le prothésiste. Le praticien fait correspondre la partie postérieure du bourrelet d'occlusion avec le tiers moyen du trigone rétro-molaire ou avec la jonction du tiers moyen et du tiers supérieur en cas de forte résorption osseuse. Ceci permet de situer la deuxième molaire.

Ensuite, l'orientation postérieure du plan d'occlusion est dirigée grâce au **plan de Camper**. En utilisant un **plan de Fox**, le bourrelet d'occlusion est réglé pour qu'il soit parallèle au plan de Camper. Le prothésiste obtient donc facilement un plan de transfert sur articulateur qui servira de guide pour l'orientation de la courbe de Spee, mais qui ne devra pas être utilisé comme plan de montage.

La courbe de Spee ainsi obtenue pourra être validée en utilisant la méthode du BOPA (Boucher 1963 ; Dawson 1992 ; Helfer et al. 2010 ; Pompignoli et al. 2011 ; Génin 2012).

<p><u>Informations à transmettre au prothésiste</u> : données générales sur le patient, modèles en plâtre annotés des repères anatomiques, bourrelets d'occlusion réglés.</p>
---

La deuxième méthode utilise la physiologie du patient, elle est basée sur l'association de la piézographie, de la physiologie de la langue et de la technique des pistes de Paterson. La piézographie permet de modeler l'espace physiologique qui devra être occupé par les dents et la technique de Paterson permet d'obtenir l'orientation et la forme physiologique du plan d'occlusion.

La piézographie est réalisée en demandant au patient de prononcer différents phonèmes ou une phrase type en présence d'une lame de résine autopolymérisable. On obtient ainsi un bourrelet modelé par la physiologie musculaire du patient. La hauteur du plan d'occlusion est située au dessus de la zone de pression maximale de la langue, généralement repérée sous la grande convexité de la langue.

La technique des pistes de Paterson permet le modelage physiologique d'une courbe d'occlusion individuelle par abrasion de bourrelets abrasifs par réalisation de mouvements de propulsion et de latéralités droite et gauche.

Ces techniques sont plus délicates à mettre en œuvre, moins ré andues et nécessitent au praticien de travailler avec un prothésiste habitué à celles-ci. Elles seront à réserver aux patients édentés totaux avec une résorption osseuse avancée (Paterson 1927 ; Klein 1970 ; Pompignoli 1983).

<p><u>Informations à transmettre au prothésiste</u> : données générales du patient, modèles en plâtre, bourrelets de piézographie et pistes de Paterson.</p>
--

# Conclusion

Le plan d'occlusion est une surface curviligne dans les trois plans de l'espace, qui est située à la mandibule lorsque les arcades sont en occlusion. Sa localisation et sa compréhension sont permises grâce aux différents plans de référence de la face.

Le plan d'occlusion est formé de trois courbes : la courbe de Spee, la courbe de Wilson et la courbe des bords libres des incisives mandibulaires.

Le plan d'occlusion passe ainsi par les pointes des cuspidés disto-vestibulaires des deuxièmes molaires droite et gauche et par le bord libre des incisives.

Le plan d'occlusion possède un rôle esthétique dans l'harmonie du visage, un rôle fonctionnel dans la mastication, la phonation, le calage et le guidage, et il permet de garantir la pérennité des dents et des restaurations prothétiques.

Sa mise en évidence et son évaluation peuvent être réalisées cliniquement ou au laboratoire sur des modèles. Son orientation est mesurée sur une téléradiographie de profil en traçant la ligne joignant les pointes cuspidiennes des molaires mandibulaires.

Son évaluation est importante lorsque la situation clinique n'est pas satisfaisante. Elle permet de poser l'indication de reconstruire un plan d'occlusion inadapté.

Le praticien dispose de plusieurs méthodes qui permettent de concevoir et de situer un nouveau plan d'occlusion en respectant tous les critères précédemment décrits. Ces procédures cliniques sont nombreuses, elles se basent sur des repères anatomiques (crêtes osseuses, langue, tubercule retro-molaire), sur la physiologie musculaire du patient (piézographie, technique de Paterson), sur des lignes de référence faciales (plan de Camper, ligne bi-pupillaire) ou encore sur des tracés céphalométriques (point Xi de Ricketts, technique d'Orthlieb).

Dans un futur proche, la réalisation d'un mock-up virtuel à partir de données photographiques et radiographiques tridimensionnelles (CBCT) permettront la dématérialisation totale des éléments d'étude et de conception du plan d'occlusion.

De l'étude du plan d'occlusion à sa conception, la relation entre le praticien et le prothésiste constitue la pierre angulaire de la réhabilitation prothétique.

Les informations échangées entre le cabinet et le laboratoire, pour transmettre les informations cliniques et finaliser le plan de traitement, doivent être claires, complètes et précises.

Les données transmises au laboratoire, que ce soit sous forme de fiche, de modèle, de mock-up ou encore de cires d'occlusion, permettront au prothésiste de concevoir et de reconstruire le plan d'occlusion en fonction de la situation clinique et de la technique utilisée.

La réhabilitation d'un plan d'occlusion fonctionnel sera permise par des meulages sélectifs pour les cas les plus simples, voire par une réhabilitation totale dans les cas les plus complexes.

Le plan d'occlusion ne doit, bien sûr, pas être le seul critère occlusal à réhabiliter, sa reconstruction sera sous dépendance de toutes les données occlusales.



## Bibliographie :

- Abrahams R, Carey PD. The use of the ala-tragus line for occlusal plane determination in complete dentures. *J Dent.* déc 1979;7(4):339-41.
- Academy of prosthodontics. The Glossary of Prosthodontic Terms. *J Prosthet Dent.* juill 2005;94(1):10-92.
- Ackerman F. Le mécanisme des mâchoires (naturelles et artificielles) de la théorie à la pratique de la clinique à la technique. Paris: Masson; 1953.
- Aggarwal S, Kalra D, Goyal R. A cephalometric comparison of occlusal plane in dentulous and edentulous subjects in relation to inter-maxillary space. *Guident.* janv 2012;5(2):84-9.
- Ameisen E. ODF - Céphalométrie [Internet]. 2012 [cité 31 mai 2016]. Disponible sur: <http://www.dentalspace.fr/telechargement/cephalometrieoct2012.pdf>
- Archien C, Begin M, Thépin J-C, Unger F. Dictionnaire de prothèse odontologique. Paris: Éd. SNPMD; 2004.
- Augsburger RH. Occlusal plane relation to facial type. *J Prosthet Dent.* nov 1953;3(6):755-70.
- Bassi F, Rizzatti A, Schierano G, Preti G. Evaluation of the utility of cephalometric parameters in constructing complete denture. Part II: placement of anterior teeth. *J Oral Rehabil.* avr 2001;28(4):349-53.
- Bassigny F, Canal P. Manuel d'orthopédie dento-faciale. Paris; New York: Masson; 1983.
- Batarec É. Lexique des termes de prothèse dentaire. 2. ed. Paris: Prèlat; 1980.
- Berger E, Moussally C. Interactions numériques : une nouvelle façon de communiquer entre praticiens et prothésistes. *Réal Clin.* 26(4):294-303.
- Bernhardt M, Joerger R, Leize M, Azuelos A, Bourguignon S, Iskandar S. Piézographie et plan d'occlusion en prothèse adjointe totale. *Synerg Prothétique.* avr 2001;3(2):129-37.
- Bezzina S, Orthlieb J-D, Mafart B. Les courbes de Wilson. Organisation et usure dentaire. *Paleo-Odontol Anal Methodes D'etude Paris Artcom.* 2001;45-60.
- Bisico. Bisico© [Internet]. 2016 [cité 2 juill 2016]. Disponible sur: <http://www.bisico.fr/sous-chapitre-0112/1-onebite.html>
- Bohner LOL, Neto PT, Ahmed AS, Mori M, Laganá DC, Sesma N. CEREC chairside system to register and design the occlusion in restorative dentistry : systematic a literature review. *J Esthet Restor Dent* [Internet]. juin 2016 [cité 2 juill 2016]; Disponible sur: <http://doi.wiley.com/10.1111/jerd.12226>
- Boileau M-J, Canal P. Orthodontie de l'enfant et du jeune adulte Tome 1: principes et moyens thérapeutiques. Issy-les-Moulineaux: Elsevier Masson; 2011.

- Bonjour S. L'enregistrement des relations intermaxillaires : des techniques classiques aux nouvelles approches par CFAO. Application à différents cas cliniques. [Nancy]: Université de Lorraine; 2012.
- Bonwill WG. The Scientific Articulation of the Human Teeth as Founded on Geometrical, Mathematical, and Mechanical Laws. *Items Interest*. 1899;21:617-43.
- Boucher CO. Discussion of « laws of articulation ». *J Prosthet Dent*. janv 1963;13(1):45-8.
- Boucher CO. Complete denture prosthodontics—The state of the art. *J Prosthet Dent*. oct 1975;34(4):372-83.
- Cannas B, Boutin N. Intérêt du flux numérique en implantologie. In: *Designing for life*. 2015. (Nobel Biocare®).
- Carey PD. Occlusal plane orientation and masticatory performance of complete dentures. *J Prosthet Dent*. avr 1978;39(4):368-71.
- Cavézian R. *Imagerie dento-maxillaire: approche radio-clinique*. Paris: Masson; 2006.
- Čelebić A, Valentić-Peruzović M, Kraljević K, Brkić H. A study of the occlusal plane orientation by intra-oral method (retromolar pad). *J Oral Rehabil*. mars 1995;22(3):233-6.
- Chaturvedi S, Verma AK, Ali M, Shah M. Full mouth rehabilitation using a custom-made broadrick flag: A case report. *Int J Case Rep Images*. 2012;3(5):41.
- Chauhan D, Kaundal JR, Sharma KR, Chauhan T. A cephalometric study to evaluate position of the occlusal plane in natural dentition as related to other cranifacial planes. *Indian J Dent Sci*. sept 2014;6(3):23-5.
- Chevalier L. *Apport des techniques piezographiques dans l'exercice quotidien en prothèse amovible complète* [Internet] [Thèse d'exercice]. [Nancy]: Université Henri Poincaré; 2007 [cité 12 sept 2015]. Disponible sur: [http://docnum.univ-lorraine.fr/public/SCDPHA\\_TD\\_2007\\_CHEVALIER\\_LOUIS.pdf](http://docnum.univ-lorraine.fr/public/SCDPHA_TD_2007_CHEVALIER_LOUIS.pdf)
- Cheyne F, Gola R, Guyot L, Richard O. *Analyse céphalométrique fonctionnelle et esthétique de profil*. Springer Science & Business Media; 2008.
- Collège national d'occlusodontologie. *Lexique - Occlusodontologie*. Paris: Quintessence International; 2001.
- Cooperman HN. HIP plane of occlusion in oral diagnosis. *Dent Surv*. nov 1975;51(11):60-2.
- Couly G, Gitton Y. *Développement céphalique: embryologie, génétique, croissance et pathologie*. Rueil-Malmaison; Doin: Éditions CdP ; Arnette; 2012.
- Craddock HL, Lynch CD, Franklin P, Youngson CC, Manogue M. A study of the proximity of the Broadrick ideal occlusal curve to the existing occlusal curve in dentate patients. *J Oral Rehabil*. déc 2005;32(12):895-900.

- Daas M, Dada K, Pariente L, Toussaint L. L'integrated treatment workflow. In: Designing for life. 2015. (Nobel Biocare®).
- Dawson PE. Les problèmes de l'occlusion clinique. CdP. 1992.
- Dentsply®. [www.dentsply.com](http://www.dentsply.com) [Internet]. [cité 14 mai 2016]. Disponible sur: [www.dentsply.com](http://www.dentsply.com)
- DeVan MM. An analysis of stress counteraction on the part of alveolar bone, with a view to its preservation. *Dent Cosm.* 1935;77(2):109-17.
- Dharaskar S, Dammani B. Various methods of occlusal plane analysis-a review. *sept 2014;4(3):48-54.*
- Ditramax SARL. Plaquette Ditramax® [Internet]. 2012. Disponible sur: [www.ditramax.com](http://www.ditramax.com)
- Downs WB. Variations in facial relationships: Their significance in treatment and prognosis. *Am J Orthod.* 1 oct 1948;34(10):812-40.
- D'Souza NL, Bhargava K. A cephalometric study comparing the occlusal plane in dentulous and edentulous subjects in relation to the maxillomandibular space. *J Prosthet Dent.* févr 1996;75(2):177-82.
- Dupas P-H, Margerit J. L'articulateur au quotidien son utilisation simplifiée. Paris: Editions CdP; 2012.
- Fajri L, Benfdil F, El Mohtarim B, El Wady W, Abdedine A. La prothèse complète mandibulaire : stabilité et rétention. *Actual Odonto-Stomatol.* sept 2009;(247):267-86.
- Fédération Dentaire Internationale. Le prothésiste dentaire de laboratoire [Internet]. 2007 [cité 17 sept 2016]. Disponible sur: <http://www.fdiworldental.org/media/24264/Dental-laboratory-technician-2007-Fr.pdf>
- Foley PF, Latta Jr. GH. A study of the position of the parotid papilla relative to the occlusal plane. *J Prosthet Dent.* janv 1985;53(1):124-6.
- Fradeani M, Barducci G, Chiche G, Liger F, Perelmuter S. Réhabilitation esthétique en prothèse fixée. une approche de l'intégration esthétique, biologique et fonctionnelle Volume 2. Paris; Berlin; Chicago [etc]: Quintessence International; 2009.
- Fradeani M, Liger F, Perelmuter S. Réhabilitation esthétique en prothèse fixée. une approche systématique du traitement prothétique Volume 1. Paris; Berlin; Chicago [etc]: Quintessence International; 2006.
- Fueki K, Yoshida E, Igarashi Y. Association between occlusal curvature and food comminution and mixing in human young adults with permanent dentitions. *Arch Oral Biol.* avr 2013;58(4):377-83.
- Gaillard C. Apport d'une nouvelle table de montage sur articulateur pour l'analyse esthétique. *Fil Dent.* mai 2011;(63):44-7.

- Génin G. L'orientation du plan d'occlusion mandibulaire en prothèse amovible complète : de la complexité à la pratique quotidienne. [Thèse d'exercice]. [Nancy]: Université Henri Poincaré; 2012.
- Gueridon P, Vene G. Quelques précisions sur l'articulateur virtuel [Internet]. 2011 [cité 2 juill 2016]. Disponible sur: <http://e-dentisterie.com/wordpress/wp-content/uploads/articulateur-virtuel-resume-3.pdf>
- Gueridon S. L'articulateur virtuel du Cerec Software 4.2 : véritable outil de diagnostic ou simple aide à la modélisation d'éléments prothétiques ? [Thèse d'exercice]. [Nice]: Nice; 2014.
- Gupta R. Occlusal Plane Analyzer: A Customized Device for Determining the Occlusal Plane. Chowdhary R, éditeur. *Int J Prosthodont Restor Dent*. juill 2011;1:97-100.
- Gupta R, Aeran H, Singh S. Relationship of anatomic landmarks with occlusal plane. *J Indian Prosthodont Soc*. 2009;9(3):142.
- Gysi A. The problem of articulation. *Dent Cosm* [Internet]. janv 1910 [cité 12 sept 2015];52(2). Disponible sur: <http://quod.lib.umich.edu/cache/0/5/2/0527912.0052.001/00000016.tif.15.pdf>
- Hanau RL. Analyzed and Formulated. *J Am Dent Assoc* 1922. 1 déc 1926;13(12):1694-709.
- Helfer M, Louis JP, Vermande G. Gestion des rapports intermaxillaires en prothèse amovible complète. *Strat Prothétique*. 2010;1(2):33-41.
- Hüe O. Manuel d'occlusodontie. Paris: Masson; 1992.
- Hüe O, Berteretche M-V. Prothèse complète: réalité clinique, solutions thérapeutiques. Quintessence international; 2003.
- Husseinovitch I, Chidiac JJ. A modified occlusal plane device. *J Prosthet Dent*. févr 2002;87(2):240.
- Ismail YH, Bowman JF. Position of the occlusal plane in natural and artificial teeth. *J Prosthet Dent*. nov 1968;20(5):407-11.
- Jacobson A, Jacobson R. Radiographic cephalometry from basics to 3-D. Chicago: Quintessence Pub.; 2006.
- Janati G, Kaoun K, Andoh A. L'enregistrement physiologique du plan d'occlusion en prothèse adjointe totale : à propos de la technique de Paterson | Dossiers du mois [Internet]. 2015 [cité 9 juin 2015]. Disponible sur: <http://www.lecourrierdudentiste.com/dossiers-du-mois/lenregistrement-physiologique-du-plan-docclusion-en-prothese-adjointe-totale-a-propos-de-la-technique-de-paterson.html>
- Javid NS. A technique for determination of the occlusal plane. *J Prosthet Dent*. mars 1974;31(3):270-2.
- Jayachandran S, Ramachandran CR, Varghese R. Occlusal plane orientation : a statistical and clinical analysis in different clinical situations. *J Prosthodont*. oct 2008;17(7):572-5.

- Jeannin C, Vincent B, Bourret C. Exemple d'analyse de la situation initiale avant l'élaboration d'un devis : reconstruction prospective par la technique du drapeau. *Strat Prothétique*. avr 2015;15(2):61-9.
- Jyothi P.a., poojya R., shruthi C.s. Bioscopic planes of prosthetic interest to establish occlusal plane in edentulous patients - A cephalometric study. *Ann Essences Dent*. janv 2012;4(1):38-42.
- Karkazis HC, Polyzois GL. Cephalometrically predicted occlusal plane: Implications in removable prosthodontics. *J Prosthet Dent*. févr 1991;65(2):258-64.
- Karkazis HC, Polyzois GL, Zissis AJ. Relationship between ala-tragus line and natural occlusal plane. Implications in denture prosthodontics. *Quintessence Int*. avr 1986;17(4):253-5.
- Karlsrud GM. Technician-dentist communication: the key to superior restorations. *Trends Tech Contemp Dent Lab*. avr 1993;10(3):49-50.
- Kazanoglu A, Unger JW. Determining the occlusal plane with the Camper's plane indicator. *J Prosthet Dent*. avr 1992;67(4):499-501.
- Klein P. Les apports de la piézographie à la prothèse adjointe mandibulaire. [Thèse de 3ème cycle]. Paris; 1970.
- Lahori M, Nagrath R, Malik N. A Cephalometric Study on the Relationship Between the Occlusal Plane, Ala-Tragus and Camper's Lines in Subjects with Angle's Class I, Class II and Class III Occlusion. *J Indian Prosthodont Soc*. déc 2013;13(4):494-8.
- Le petit Robert. Le petit Robert : dictionnaire alphabétique et analogique de la langue française [Internet]. Le Robert; 2015 [cité 28 juin 2016]. Disponible sur: [http://catalogue.bu.univ-lorraine.fr/iguana/www.main.cls?p=\\*&v=c97386a2-914a-40c2-bd8d-df4c273175e6#RecordId=1.1005165](http://catalogue.bu.univ-lorraine.fr/iguana/www.main.cls?p=*&v=c97386a2-914a-40c2-bd8d-df4c273175e6#RecordId=1.1005165)
- Lejoyeux J. Prothèse complète : Diagnostic, traitement. Maloine; 1967.
- Leroy É. Les modifications des courbes d'occlusion suite à l'usure des prothèses amovibles complètes bi maxillaires [Internet]. 2014 [cité 27 août 2015]. Disponible sur: <http://dumas.ccsd.cnrs.fr/dumas-01018375/document>
- L'Estrange PR, Vig PS. A comparative study of the occlusal plane in dentulous and edentulous subjects. *J Prosthet Dent*. mai 1975;33(5):495-503.
- Levin B. A reevaluation of Hanau's laws of articulation and the Hanau quint. *J Prosthet Dent*. mars 1978;39(3):254-8.
- Levin B, Sanders JL. Results of a survey of complete denture procedures taught in American and Canadian dental schools: An update. *J Prosthet Dent*. août 1985a;54(2):302-6.
- Levin B, Sanders JL. Results of a survey of complete denture procedures taught in American and Canadian dental schools: An update. *J Prosthet Dent*. août 1985b;54(2):302-6.

- Levin B, Sauer Jr. JL. Results of a survey of complete denture procedures taught in American and Canadian dental schools. *J Prosthet Dent.* août 1969;22(2):171-7.
- López Farias B, Suazo Galdames I, Cantín López M, Sandoval Marchant C. Biometrics study of the retromolar pad. *Int J Odontostomatol Print.* juill 2008;2(1):39-42.
- Lundquist DO, Luther WW. Occlusal plane determination. *J Prosthet Dent.* mai 1970;23(5):489-98.
- Manvi S, Miglani S, Rajeswari CL, Srivatsa G, Arora S. Occlusal plane determination using custom made Broadrick Occlusal Plane Analyser : A case control study. *ISRN Dent.* 2012;2012:1-4.
- Margossian P, Koubi S, Maille G, Loyer E, Laborde G, Laurent M. La communication cabinet/laboratoire clé du succès prothétique. *Inf Dent [Internet].* sept 2012 [cité 2 sept 2015];94(32). Disponible sur: <http://ditramax.com/wp-content/uploads/2014/07/120926-Protheses-Implantologie-N32-Vol.-94-L.pdf>
- Margossian P, Laborde G, Koubi S, Couderc G, Maille G, Botti S, et al. Communication des données esthétiques faciales au laboratoire : le système Ditramax. *Réal Clin.* sept 2010;21(3):149-55.
- Marguelles-Bonnet R, Yung J-P. *Pratique de l'analyse occlusale et de l'équilibration.* Paris: C.D.P.; 1984.
- Mariani P. Guideline : le set-up numérique à l'aide du logiciel OrthoAnalyzer™ de 3Shape. *L'orthodontiste.* sept 2012;1(3):34-9.
- Mattout P, Vaida C, Soubayroux P, Lascu L. Le concept NobelGuide™: cas d'édentement total maxillaire et mandibulaire traité en un temps. *J Parodontol D'Implantologie Orale.* 2007;26(4):101.
- Millet C, Durand S, Jeannin C, Mullier Y, Rocher P. Le concept Rightplane dans le traitement de l'édentement total. *Strat Prothétique.* juin 2008;8(3):217-28.
- Monson GS. Occlusion as Applied to Crown and Bridge-Work. *J Natl Dent Assoc.* mai 1920;7(5):399-413.
- Monson GS. Some Important Factors Which Influence Occlusion. *J Natl Dent Assoc.* juin 1922;9(6):498-503.
- Monteith BD. A cephalometric method to determine the angulation of the occlusal plane in edentulous patients. *J Prosthet Dent.* juill 1985a;54(1):81-7.
- Monteith BD. Cephalometrically programmed adjustable plane: A new concept in occlusal plane orientation for complete-denture patients. *J Prosthet Dent.* sept 1985b;54(3):388-94.
- Monteith BD. Evaluation of a cephalometric method of occlusal plane orientation for complete dentures. *J Prosthet Dent.* janv 1986;55(1):64-9.

- Mullier Y. Utilisation du concept Rightplane dans le traitement de l'édentement total [Thèse d'exercice]. [Lyon, France]: Université Claude Bernard; 2007.
- N Dindin AC, N Dindin-Guinan BA, Guinan JC, Lescher J. Apport de la telerradiographie dans la détermination du plan d'occlusion référentielle chez l'edente total. *Trop Dent J.* 2000;31-37.
- Orthlieb J-D. La courbe de Spee : un impératif physiologique et prothétique. *Cah Prothèse.* 1983;(44):89-116.
- Orthlieb J-D. *Gnathologie fonctionnelle. Volume 1.* Rueil Malmaison: Editions CdP; 2009.
- Orthlieb J-D. *Gnathologie fonctionnelle. Volume 2.* Rueil Malmaison: Éditions CdP; 2011.
- Orthlieb J-D, Darmouni L, Pedinielli A, Jouvin Darmouni J. Fonctions occlusales : aspects physiologiques de l'occlusion dentaire humaine. *EMC - Odontol.* 2013;28-160-NaN-10:1-10.
- Orthlieb J-D, Laurent M. Influence de l'inclinaison sagittale des dents mandibulaires et de l'orientation du plan d'occlusion sur la dérive mésiale des arcades. *Orthod Fr. déc* 2000;71(4):287-94.
- Orthlieb J-D, Ré J-P, Mantout B. Le plan de référence horizontale. *Inf Dent.* 11 juill 2007;28:1609-10.
- Padwa BL, Kaiser MO, Kaban LB. Occlusal cant in the frontal plane as a reflection of facial asymmetry. *J Oral Maxillofac Surg.* août 1997;55(8):811-6.
- Panadent Corporation. Broadrick Occlusal Plane Analyzer Instructions [Internet]. Panadent Corporation; 2015 [cité 20 juill 2015]. Disponible sur: [http://www.panadent.com/L-B0PA\\_REV\\_3.pdf](http://www.panadent.com/L-B0PA_REV_3.pdf)
- Park M-K, Cho S-M, Yun K-I, Park J-U. Change in bite force and electromyographic activity of masticatory muscle in accordance with change of occlusal plane. *J Oral Maxillofac Surg* 02782391. août 2012;70(8):1960-7.
- Pasler FA. *Atlas de médecine dentaire. Radiologie.* Paris: Flammarion Médecine-Sciences; 1994.
- Paterson AH. Construction of artificial dentures. *Dent Cosm.* 1923;65(27):679-89.
- Paterson AH. Establishing the prosthetic curves of occlusion on the bite blocks in full denture construction. *J Am Dent Assoc.* 1927;14(7):1193-203.
- Paterson AH. Influences of mandibular movements on balanced occlusion. *J Am Dent Assoc.* 1928;15(6):1118-23.
- Pietrokovski J, Kaffe I, Arensburg B. Retromolar Ridge in Edentulous Patients: Clinical Considerations. *J Prosthodont.* 1 nov 2007;16(6):502-6.
- Pompignoli M. A propos de la technique de PATERSON. *Quest Odonto-Stomatol.* 1983;8:231-6.

- Pompignoli M, Doukhan J-Y, Raux D. Prothèse complète clinique et laboratoire. Rueil-Malmaison: Éditions CdP; 2011.
- Pons E. Considérations occlusales en prothèse amovible complète unimaxillaire [Thèse d'exercice]. [Toulouse]: UNIVERSITÉ TOULOUSE III; 2014.
- Pound E. Esthetic dentures and their phonetic values. *J Prosthet Dent.* janv 1951;1(1-2):98-111.
- Preston JD. Perspectives in dental ceramics: proceedings of the Fourth International Symposium on Ceramics. Quintessence Pub. Co.; 1988.
- Quran FAMA, Hazza'a A, Nahass NA. The Position of the Occlusal Plane in Natural and Artificial Dentitions as Related to Other Craniofacial Planes. *J Prosthodont.* 1 déc 2010;19(8):601-5.
- Randin J-M. Qu'est-ce que l'écoute? Approche Centrée Sur Pers Prat Rech. 1 juill 2008;(7):71-8.
- Rich H. Evaluation and registration of the H.I.P. plane of occlusion. *Aust Dent J.* 1 juin 1982;27(3):162-8.
- Ricketts RM. The role of cephalometrics in prosthetic diagnosis. *J Prosthet Dent.* juill 1956;6(4):488-503.
- Rivers JA, Schmidt GA. Improving laboratory performance through effective dentist/technician communication. *Quintessence Dent Technol.* janv 1983;7(1):51-2.
- Santana-Penin UA, Mora MJ. The occlusal plane indicator: A new device for determining the inclination of the occlusal plane. *J Prosthet Dent.* sept 1998;80(3):374-5.
- Schittly J, Schittly E, Millet P, Svoboda J-M. Prothèse amovible partielle: clinique et laboratoire. Rueil-Malmaison: Éd. CdP; 2012.
- Schreinemakers J. La Logique en prothèse complète. Utrecht: G.J. et D. Tholen; 1968.
- Sears VH. Occlusion: The common meeting ground in dentistry. *J Prosthet Dent.* janv 1952;2(1):15-21.
- Sears VH. The selection and management of posterior teeth. *J Prosthet Dent.* nov 1957;7(6):723-37.
- Sehgal M, Kapur S, Arora A. Functional And Esthetic Recreation of Worn Out Dentition. *Natl J Med Dent Res.* 2013;1(3):58.
- Seifert D, Pandurić J, Muretić Z, Vukovojac S, Meniga A. Evaluation of the reconstruction of occlusal plane by use of Ponans angle. *Acta Stomatol Croat.* 1991;25(3):161-6.
- Serhan I. Situation et orientation au laboratoire du plan d'occlusion prothétique en prothèse complète [Mémoire pour le certificat de pratique et d'étude supérieures en prothèse adjointe complète]. [Paris]: UNPPD; 1995.



- Shigli K, Chetal B, Jabade J. Validity of soft tissue landmarks in determining the occlusal plane. *J Indian Prosthodont Soc.* 2005;5(3):139.
- Shillinburg H-T. Bases fondamentales en prothèse fixée. Cdp; 1998.
- Spee FG. The Gliding Path of the Mandible along the Skull. *J Am Dent Assoc.* mai 1980;100(5):670-5.
- Spratley MH. A simplified technique for determining the occlusal plane in full denture construction. *J Oral Rehabil.* janv 1980;7(1):31-3.
- Taïeb F, Carpentier P. [Anatomy of the maxillary and mandibular retromolar area: effect on complete dentures. 2. The mandibular retromolar region]. *Cah Prothèse.* sept 1989;(67):112-9.
- Toothaker RW, Graves AR. Custom adaptation of an occlusal plane analyzer to a semiadjustable articulator. *J Prosthet Dent.* 1999;81(2):240–242.
- Trapozzano VR. Laws of articulation. *J Prosthet Dent.* janv 1963;13(1):34-44.
- Vamsi Krishna DVV, Reddy V. Cephalometrics comparison of Frankforts horizontal plan and occlusal plane with variations in Ala-Tragus line. *Ann Essences Dent.* déc 2013;V(4):7-12.
- Venugopalan S, SatishBabu C, Rani M. Determination of the relative parallelism of occlusal plane to three ala-tragal lines in various skeletal malocclusions: A cephalometric study. *Indian J Dent Res.* 2012;23(6):719.
- Wathen WF, Faunce F, Maloney LR, Kessler JC. Dentist and laboratory: communication for success. *J Am Dent Assoc.* 1 déc 1987;115:97E-102E.
- Wiland L. Occlusal plane guide and former. *J Prosthet Dent.* déc 1969;22(6):671-8.
- Wilson GH (George H. A manual of dental prosthetics [Internet]. Philadelphia and New York, Lea & Febiger; 1911 [cité 8 nov 2014]. Disponible sur: <http://archive.org/details/manualofdentalpr00wils>
- Wright CR. Evaluation of the factors necessary to develop stability in mandibular dentures. *J Prosthet Dent.* mai 1966;16(3):414-30.
- Yasaki M. The height of the occlusion rim and the interocclusal distance. *J Prosthet Dent.* janv 1961;11(1):26-31.
- Zarb GA, Bolender CL, Boucher CO, Carlsson GE. Boucher's Prosthodontic Treatment for Edentulous Patients. Mosby; 1997.

## Table des matières

INTRODUCTION .....	19
RAPPELS : ORGANISATION DES ARCADES DENTAIRES ET PLANS ANATOMIQUES .....	21
1. LE PLAN, DÉFINITION.....	22
2. LE PLAN AXIO-ORBITAIRE .....	22
3. LE PLAN DE CAMPER.....	23
4. LE PLAN DE FRANCFORT .....	24
5. LA COURBE DE SPEE.....	25
5.1. Historique.....	25
5.2. Définitions .....	26
5.3. Evaluation .....	26
6. COURBE DE WILSON .....	27
7. SPHÈRE DE MONSON.....	28
8. LE PLAN INCISIF .....	29
PREMIÈRE PARTIE : LE PLAN D'OCCLUSION, THÉORIE .....	30
1. DÉFINITIONS.....	31
1.1. En denture naturelle et en prothèse .....	31
1.2. En orthodontie .....	32
1.3. Evolution du plan d'occlusion avec la croissance .....	33
1.4. Ce qu'il faut retenir.....	34
2. RÔLES ET MOYENS D'ÉVALUATION DU PLAN D'OCCLUSION .....	34
2.1. Evaluation clinique.....	35
2.1.1. Analyse occlusale et analyse esthétique.....	35
Analyse des arcades .....	35

2.1.1.1. Analyse occlusale .....	36
2.1.1.2. Analyse esthétique .....	36
2.1.2. Analyse des fonctions .....	38
2.1.2.1. La mastication .....	38
2.1.2.2. La phonation.....	41
2.1.2.3. Les fonctions occlusales : centrage, calage et guidage.....	42
2.2. Evaluation au laboratoire .....	43
2.2.1. Evaluation sur articulateur.....	43
2.2.2. Rôle en prothèse fixée et en prothèse implantaire .....	44
2.2.3. Rôle en prothèse amovible .....	45
2.3. Analyse radiographique .....	46
2.3.1. Radiographie panoramique.....	46
2.3.2. Téléradiographie de profil, analyse céphalométrique.....	46
2.3.2.1. Téléradiographie.....	46
2.3.2.2. Analyse céphalométrique .....	47
2.3.2.3. Le plan d'occlusion céphalométrique.....	48
2.4. Ce qu'il faut retenir.....	50
DEUXIÈME PARTIE : CONCEPTION DU PLAN D'OCCLUSION .....	53
1. RÉHABILITATION OCCLUSALE.....	54
1.1. Les concepts de réhabilitation occlusale .....	54
1.1.1. Concepts.....	54
1.1.1.1. Hanau (1926).....	54
1.1.1.2. Trapozzano (1963) .....	55
1.1.1.3. Boucher (1963).....	56
1.1.2. Méthodes de réhabilitation .....	56

1.1.2.1. Reconstruction occlusale complète de Pankey-Mann-Schuyler .....	56
1.1.2.2. La réhabilitation occlusale Octa selon Orthlieb.....	57
1.2. Différences entre réhabilitation globale et réhabilitation partielle du plan d'occlusion.....	58
1.2.1. La réhabilitation globale du plan d'occlusion .....	58
1.2.2. La réhabilitation partielle du plan d'occlusion .....	58
1.2.3. Cas cliniques.....	59
1.2.3.1. Premier cas clinique .....	59
1.2.3.2. Deuxième cas clinique (cas du Dr. G. MAGNIN) .....	60
1.2.3.3. Troisième cas clinique .....	64
2. MÉTHODES DE CONCEPTION DU PLAN D'OCCLUSION .....	66
2.1. Conception de la partie antérieure du plan d'occlusion .....	66
2.1.1. Esthétique .....	66
2.1.1.1. Marquage des modèles .....	67
2.1.1.2. Maquettes d'occlusion .....	67
2.1.1.3. Plan de Fox .....	67
2.1.1.4. Arc facial.....	68
2.1.1.5 Dispositif Ditramax®.....	68
2.1.1.6 Photographie .....	69
2.1.2. Phonétique.....	69
2.1.3. Céphalométrie.....	70
2.1.4. Ce qu'il faut retenir .....	71
2.2. Conception de la partie postérieure du plan d'occlusion.....	71
2.2.1. Références anatomiques intra-buccales .....	71
2.2.1.1. En fonction des crêtes .....	71
2.2.1.2. En fonction du canal de Sténon : la papille parotidienne .....	72

2.2.1.3. En fonction de la langue .....	72
2.2.1.4. Sillon buccinateur et commissure labiale.....	73
2.2.1.5. Repères HIP.....	73
2.2.1.6. Repères osseux : le tubercule rétro-molaire.....	74
2.2.2. Détermination dynamique intra-buccale.....	76
2.2.2.1. Piezographie.....	76
2.2.2.2. La technique des pistes de Paterson.....	77
2.2.3. Techniques extra-buccales.....	79
2.2.3.1. Utilisation du plan de Camper cutané : plan de Fox et dérivés.....	79
2.2.3.2. Utilisation d'une calotte.....	83
2.2.3.3. Technique du drapeau : le Broadrick Occlusal Plane Analyzer.....	84
2.2.4. Céphalométrie.....	88
2.2.4.1. Angle PoNANS .....	88
2.2.4.2. Utilisation du point Xi de Ricketts .....	91
2.2.4.2.1. Construction du point Xi.....	91
2.2.4.2.2. Mise en application : le concept Rightplane.....	92
2.2.4.3. Avec transfert sur les modèles (méthode d'Orthlieb).....	97
2.2.4.3.1. Principe .....	97
2.2.4.3.2. Evaluation du plan d'occlusion.....	97
2.2.4.3.3. Conception du plan d'occlusion .....	98
2.3. Perspectives et pistes pour l'avenir .....	99
2.3.1. CAO : Conditions requises.....	100
2.3.2. Empreinte optique et articulateur virtuel.....	100
2.3.3. Set-up virtuel.....	101
2.3.4. NobelClinician .....	101

2.3.5. Pistes pour l'avenir.....	101
TROISIÈME PARTIE : TRANSMISSION DES INFORMATIONS AU LABORATOIRE DE PROTHÈSE.....	102
1. RELATIONS PRATICIEN-PROTHÉSISTE .....	103
2. OBJECTIFS ET IMPÉRATIFS DE LA COMMUNICATION DES DONNÉES .....	104
2.1. Pour le praticien.....	104
2.2. Pour le prothésiste.....	104
3. MOYENS DE COMMUNICATION AU LABORATOIRE .....	105
3.1. L'échange verbal .....	105
3.2. Fiches de liaison.....	105
3.3. Enregistrements de la situation en bouche.....	106
3.3.1. Enregistrement des arcades et de l'occlusion .....	106
3.3.2. Arc facial et articulateur.....	107
3.3.3. DITRAMAX® .....	108
3.3.4. OneBite® .....	109
3.3.5. Apport de la photographie .....	109
3.4. Apport de la CFAO, dématérialisation des données et impression 3D : le flux numérique .....	110
4. INFORMATIONS À TRANSMETTRE AU LABORATOIRE POUR PERMETTRE LA RECONSTRUCTION DU PLAN D'OCCLUSION.....	112
4.1. Conception de la partie antérieure du plan d'occlusion .....	112
4.2. Conception de la partie postérieure du plan d'occlusion.....	113
4.2.1. Dans les réhabilitations partielles.....	113
4.2.2. Dans les réhabilitations globales.....	114
CONCLUSION.....	117
BIBLIOGRAPHIE : .....	119

Jury : Président : J.M. MARTRETTE– Professeur des Universités  
Juges : J. SCHOUVER– Maître de Conférence des Universités  
G. MAGNIN– Docteur en chirurgie dentaire  
P. HIRTZ– Assistant Hospitalier Universitaire

Thèse pour obtenir le diplôme D'Etat de Docteur en Chirurgie Dentaire

Présentée par: **Monsieur MAILLET Maxime, Louis, Eugène**

né(e) à: **NANCY (Meurthe-et-Moselle)**

le **6 avril 1989**

et ayant pour titre : « **Conception du plan d'occlusion mandibulaire en odontologie prothétique et communication des données au laboratoire** ».

Le Président du jury



J.M. MARTRETTE

Le Doyen,  
de la Faculté d'Odontologie



J.M. MARTRETTE

Autorise à soutenir et imprimer la thèse 9295

NANCY, le

11 OCT. 2016

Le Président de l'Université de Lorraine



P. MUTZENHARDT

MAILLET Maxime – Conception du plan d'occlusion mandibulaire en Odontologie Prothétique et communication des données au laboratoire.

Nancy 2016 : 132 pages. 70 figures ; 2 tableaux.

Th. : Chir.-Dent. : Nancy 2016.

**Mots-clés :**

- Plan d'occlusion ;
- Prothèse ;
- Laboratoire de Prothèse.

**Résumé :**

La transmission des informations au laboratoire de prothèse est une étape importante dans la conception des prothèses. Les informations fournies doivent être simples, précises, lisibles et reproductibles.

La position et l'orientation du plan d'occlusion mandibulaire font partie de ces données.

Cette thèse aura comme objectifs :

- Aborder les composants de l'occlusion ;
- Développer les moyens d'évaluer le plan d'occlusion existant ;
- Détailler les techniques de conception et de reconstruction du plan d'occlusion ;
- Expliquer les moyens de communiquer ces données au laboratoire de prothèse ;
- Permettre de mettre à jours d'éventuels problèmes dans la communication du plan d'occlusion et d'aider ainsi la collaboration praticien-prothésiste dans l'élaboration des prothèses.

**Membres du jury :**

Pr. J.M. MARTRETTE	Professeur des Universités	Président
<u>Dr. J. SCHOUVER</u>	<u>Maître de Conférences des Universités</u>	<u>Co-Directeur</u>
<u>Dr. G. MAGNIN</u>	<u>Ancien Assistant Hospitalo-Universitaire</u>	<u>Co- Directeur</u>
Dr. P. HIRTZ	Assistant Hospitalier Universitaire	Juge

**Adresse de l'auteur :**

Maxime MAILLET  
30 rue camille Mathis  
54000 Nancy