



**HAL**  
open science

# Manifestations buccales et prise en charge odontostomatologique des patients sous thérapies ciblées

Etienne Franck

► **To cite this version:**

Etienne Franck. Manifestations buccales et prise en charge odontostomatologique des patients sous thérapies ciblées. Sciences du Vivant [q-bio]. 2017. hal-01932171

**HAL Id: hal-01932171**

**<https://hal.univ-lorraine.fr/hal-01932171>**

Submitted on 23 Nov 2018

**HAL** is a multi-disciplinary open access archive for the deposit and dissemination of scientific research documents, whether they are published or not. The documents may come from teaching and research institutions in France or abroad, or from public or private research centers.

L'archive ouverte pluridisciplinaire **HAL**, est destinée au dépôt et à la diffusion de documents scientifiques de niveau recherche, publiés ou non, émanant des établissements d'enseignement et de recherche français ou étrangers, des laboratoires publics ou privés.



## AVERTISSEMENT

Ce document est le fruit d'un long travail approuvé par le jury de soutenance et mis à disposition de l'ensemble de la communauté universitaire élargie.

Il est soumis à la propriété intellectuelle de l'auteur. Ceci implique une obligation de citation et de référencement lors de l'utilisation de ce document.

D'autre part, toute contrefaçon, plagiat, reproduction illicite encourt une poursuite pénale.

Contact : [ddoc-thesesexercice-contact@univ-lorraine.fr](mailto:ddoc-thesesexercice-contact@univ-lorraine.fr)

## LIENS

Code de la Propriété Intellectuelle. articles L 122. 4

Code de la Propriété Intellectuelle. articles L 335.2- L 335.10

[http://www.cfcopies.com/V2/leg/leg\\_droi.php](http://www.cfcopies.com/V2/leg/leg_droi.php)

<http://www.culture.gouv.fr/culture/infos-pratiques/droits/protection.htm>

**ACADÉMIE DE NANCY – METZ  
UNIVERSITÉ DE LORRAINE  
FACULTÉ D'ODONTOLOGIE**

ANNÉE 2017

N°9450

**THÈSE**  
pour le  
**DIPLÔME D'ÉTAT DE DOCTEUR EN CHIRURGIE DENTAIRE**  
par  
**Etienne FRANCK**  
Né le 18/03/1986 à METZ (Moselle)

**MANIFESTATIONS BUCCALES ET PRISE EN  
CHARGE ODONTO-STOMATOLOGIQUE DES  
PATIENTS SOUS THERAPIES CIBLEES**

présentée et soutenue publiquement le :  
24 mars 2017

**Examineurs de la thèse :**

Pr. J.M. MARTRETTE	Professeur des Universités	Président
<u>Dr. J. GUILLET-THIBAULT</u>	<u>Maître de Conférences</u>	Directrice de thèse
Dr. F.MASCHINO	Chirurgien dentiste	Co-Directeur de thèse
Dr. B.PHULPIN	Maître de Conférences	Juge
Dr. P.HIRTZ	Assistant	Juge

*Par délibération en date du 11 décembre 1972, la faculté de Chirurgie Dentaire a arrêté que les opinions émises dans les dissertations qui lui seront présentées doivent être considérées comme propres à leurs auteurs et qu'elle n'entend leur donner aucune approbation ni improbation.*



Président : Professeur Pierre MUTZENHARDT

Doyen : Professeur Jean-Marc MARTRETTE

Vice-Doyens : Pr Pascal AMBROSINI — Dr Céline CLEMENT

Membres Honoraires : Dr L. BABEL – Pr. S. DURIVALX – Pr A. FONTAINE – Pr. G. JACQUART – Pr D. ROZENCWEIG - Pr M. VIVIER – Pr ARTIS -

Doyen Honoraire : Pr J. VADOT, Pr J.P. LOUIS

Maître de conférences CUM MERITO : Dr C. ARCHIEN

<b>Sous-section 56-01</b> Odontologie pédiatrique	Mme <a href="#">DROZ Dominique</a>	Maître de Conférences *
	Mme JAGER Stéphanie	Maître de Conférences *
	M. PREVOST Jacques	Maître de Conférences
	Mme HERNANDEZ Magali	Assistante *
	M. LEFAURE Quentin	Assistant
	M. MERCIER Thomas	Assistant *
<b>Sous-section 56-02</b> Orthopédie Dento-Faciale	Mme <a href="#">FILLEUL Marie Pierryle</a>	Professeur des Universités *
	M. EGLOFF Benoît	Maître de Conférences *
	Mme GREGOIRE Johanne	Assistante
<b>Sous-section 56-03</b> Prévention, Epidémiologie, Economie de la Santé, Odontologie légale	Mme <a href="#">CLEMENT Céline</a>	Maître de Conférences *
	Mme LACZNY Emily	Assistante
	Mme NASREDDINE Greyce	Assistante
<b>Sous-section 57-01</b> Parodontologie	M. <a href="#">AMBROSINI Pascal</a>	Professeur des Universités *
	Mme BISSON Catherine	Maître de Conférences *
	M. JOSEPH David	Maître de Conférences *
	M. PENAUD Jacques	Maître de Conférences
	Mme MAYER-COUPIN Florence	Assistante
	Mme PAOLI Nathalie	Assistante *
<b>Sous-section 57-02</b> Chirurgie Buccale, Pathologie et Thérapeutique, Anesthésiologie et Réanimation	Mme <a href="#">GUILLET-THIBAUT Julie</a>	Maître de Conférences *
	M. BRAVETTI Pierre	Maître de Conférences
	Mme PHULPIN Bérengère	Maître de Conférences *
	M. DELAITRE Bruno	Assistant
	Mme KICHENBRAND Charlene	Assistante *
	Mme NACHIT Myriam	Assistante
<b>Sous-section 57-03</b> Sciences Biologiques (Biochimie, Immunologie, Histologie, Embryologie, génétique, Anatomie pathologique, Bactériologie, Pharmacologie)	M. <a href="#">YASUKAWA Kazutoyo</a>	Maître de Conférences *
	M. MARTRETTE Jean-Marc	Professeur des Universités *
	Mme EGLOFF Claire	Assistante *
<b>Sous-section 58-01</b> Odontologie Conservatrice, Endodontie	M. <a href="#">MORTIER Eric</a>	Maître de Conférences *
	M. AMORY Christophe	Maître de Conférences
	M. BALTHAZARD Remy	Maître de Conférences *
	M. ENGELS-DEUTSCH Marc	Maître de Conférences
	M. GEVREY Alexis	Assistant
	Mme GEBHARD Cécile	Assistante
	M. VINCENT Marin	Maître de Conférences Associé
<b>Sous-section 58-02</b> Prothèses (Prothèse conjointe, Prothèse adjointe partielle, Prothèse complète, Prothèse maxillo-faciale)	M. <a href="#">DE MARCH Pascal</a>	Maître de Conférences
	M. SCHOUVER Jacques	Maître de Conférences
	Mme VAILLANT Anne-Sophie	Maître de Conférences *
	Mme CORNE Pascale	Maître de Conférences Associé *
	M. GILLET Marc	Assistant
	M. HIRTZ Pierre	Assistant *
	M. KANNENGIESSER François	Assistant
	Mme MOEHREL Bethsabée	Assistante *
	M. VUILLAUME Florian	Assistant
<b>Sous-section 58-03</b> Sciences Anatomiques et Physiologiques Oculodentaires, Biomatériaux, Biophysique, Radiologie	Mme <a href="#">STRAZIELLE Catherine</a>	Professeur des Universités *
	Mme MOBY Vanessa (Stutzmann)	Maître de Conférences *
	M. SALOMON Jean-Pierre	Maître de Conférences
	M. HARLE Guillaume	Assistant Associé

Souligné : responsable de la sous-section \* temps plein

Mis à jour le 16.11.2016

# **REMERCIEMENTS**

**A NOTRE PRESIDENT DE THESE,**

**Monsieur le Professeur Jean Marc MARTRETTE,**

Docteur en Chirurgie Dentaire

Professeur des Universités - Praticien Hospitalier

Doyen de la Faculté d'odontologie de Nancy

Docteur en Sciences Pharmacologiques

Habilité à diriger des Recherches

Sous-section : sciences biologiques (biochimie, immunologie, histologie, embryologie, génétique, anatomie pathologique, pharmacologie)

*Nous vous remercions de l'honneur que vous nous faites en acceptant de présider le jury de notre thèse.*

*Veillez trouver ici l'expression de notre plus profond respect pour votre savoir et la qualité de votre encadrement au cours de nos études.*

## **A NOTRE DIRECTRICE DE THESE**

**Madame Julie GUILLET-THIBAUT,**

Docteur en Chirurgie Dentaire

Ancien interne

Ancien Assistant Hospitalo-Universitaire

Maître de Conférence des Universités

Praticien Hospitalier responsable de la sous-section :

Chirurgie buccale, pathologie et thérapeutique, anesthésiologie et réanimation.

*Vous nous avez fait l'honneur d'accepter la direction de ce travail.*

*Nous vous remercions de la pédagogie et de la sympathie dont vous avez fait preuve à notre égard tout au long de nos études, ainsi que pour le savoir que vous nous avez délivré.*

*Veillez trouver, ici, le témoignage de notre profonde reconnaissance et l'assurance de nos remerciements les plus respectueux*



**A NOTRE CO-DIRECTEUR,**

**Monsieur François MASCHINO,**

Docteur en Chirurgie Dentaire

Ancien assistant hospitalo-universitaire en chirurgie et pathologies orales.

*Lauréat de l'Académie Nationale de chirurgie dentaire*

*Département de chirurgie buccale, pathologie et thérapeutique anesthésiologie et réanimation*

*Vous nous avez fait l'honneur d'accepter la direction de ce travail.*

*Nous vous remercions de la pédagogie et de la sympathie dont vous avez fait preuve à notre égard tout au long de nos études, ainsi que pour le savoir que vous nous avez délivré.*

*Veillez trouver ici le témoignage de notre gratitude et de notre profond respect.*

## **A NOTRE JUGE**

**Madame Bérengère PHULPIN,**

Docteur en Chirurgie Dentaire

Docteur de l'université de Lorraine

Ancien assistant hospitalo-universitaire

Maître de Conférences des universités

Praticien Hospitalier

*Département de chirurgie buccale, pathologie et thérapeutique anesthésiologie et réanimation*

*Vous nous avez fait l'honneur d'accepter notre invitation à siéger parmi le jury de cette Thèse et nous vous en remercions.*

*Veillez trouver ici le témoignage de notre gratitude et de notre profond respect.*

## **A NOTRE JUGE**

**Monsieur Pierre HIRTZ,**

Docteur en chirurgie dentaire  
Assistant hospitalo-universitaire

*Nous apprécions l'honneur que vous nous avez fait en acceptant de siéger parmi le jury de cette thèse.*

*Nous vous remercions pour toute l'attention et tout le soutien portés à notre égard, ainsi que pour vos précieux et nombreux conseils durant l'élaboration de ce travail.*

*Veillez trouver ici le témoignage de notre plus grande estime et de nos remerciements les plus sincères.*

# **Manifestations buccales et prise en charge odonto-stomatologique des patients sous thérapies ciblées**

## **Sommaire**

**Liste des figures**

**Liste des abréviations**

**Introduction**

**1 Indications et mécanismes d'action des thérapies ciblées**

**2 Manifestations buccales des thérapies ciblées**

**3 Diagnostic différentiel**

**4 Rôle du chirurgien dentiste**

**Conclusion**

**Références bibliographiques**

**Table des matières**

## Liste des figures

Figure 1 :structure et fonction de l'EGFR[25].....	18
Figure 2 : voies de signalisation et cascade de réactions après activation de EGFR[95] .....	20
Figure 3 : illustration des ligands spécifiques des différents récepteurs de la famille des VEGFR. Chaque ligand VEGF s'associe à un ou des récepteurs spécifiques qui sont retrouvés préférentiellement à la surface de différentes cellules.[50] ..	26
Figure 4 : voies de signalisation cellulaire mises en jeu par la liaison de VEGF à son récepteur[50] .....	28
Figure 5 : voies de signalisation impliquant mTOR.....	35
Figure 6 : voie de signalisation intracellulaire RAS/MAPK[63].....	43
Figure 7 : voie de signalisation de Ras/Raf/Mek/Erk[5] .....	46
Figure 8 : chromosome de Philadelphie et sa translocation réciproque BCR-ABL[60] .....	49
Figure 9 : voies de signalisation cellulaire activées par BcrAbl[60].....	51
Figure 10 : mécanisme d'action de l'imatinib[60] .....	51
Figure 11 : fonctionnement de la triade RANK/RANKL/OPG au cours du remodelage osseux et du processus tumoral.....	54
Figure 12 : mucites de différents grades chez des patients traités par cetuximab[107] .....	60
Figure 13 : ulcération aphtoïde sous inhibiteur de mTOR[12].....	62
Figure 14 : lésion aphtoïde sous sunitib[107] .....	62
Figure 15 : lésion lichénoïde chez un patient traité depuis un mois par imatinib[81]	64

Figure 16 : lésion lichénoïde diffuse .....	64
Figure 17 : hyperkératose de linea alba sous vemurafenib[107] .....	66
Figure 18 : hyperkératose du palais dur et de la gencive marginale sous dabrafenib[107] .....	66
Figure 19 : langue géographique chez un patient traité par bevacizumab[51] .....	67
Figure 20 : coloration palatine chez un patient traité par imatinib[62].....	68
Figure 21 : exposition buccale d'os nécrotique chez des patients sous denosumab[76].....	71
Figure 22 : examen des muqueuses, premier cercle .....	90
Figure 23 : premier cercle, extérieur aux dents .....	90
Figure 24 : premier cercle, face interne commissure labiale .....	90
Figure 25 : premier cercle, repli gingivo-jugal .....	90
Figure 26 : premier cercle, face vestibulaire antérieure.....	90
Figure 27 : examen des muqueuses, deuxième cercle .....	91
Figure 28 : examen des muqueuses, deuxième cercle .....	91
Figure 29 : examen des tubérosités .....	91
Figure 30 : examen du plancher buccal.....	91
Figure 31 : troisième cercle : examen de la langue .....	92
Figure 32 : troisième cercle : examen du carrefour aéro-pharyngien .....	92
Figure 33 : examen du bord latéral de langue .....	92
Figure 34 : examen du carrefour aéro-pharyngien .....	92

## Liste des abréviations

BV : Bévacicumab

5-FU/LV : 5 fluoro-uracile/leucovorine

VEGFR : récepteur du facteur de croissance de l'endothélium vasculaire

EGFR : récepteur du facteur de croissance épidermique

EGF : facteur de croissance épidermique

VEGF : facteur de croissance de l'endothélium vasculaire

CBNPC : cancer bronchique non à petites cellules

SSP : survie sans progression

SG : survie générale

CCRM : cancer collorectal métastatique

IFN : interféron  $\alpha$

CRM : cancer du rein métastatique

mTOR : mammalian target of rapamycin

RAPTOR : regulatory associated protein of mTOR

RICTOR : rapamycin-insensitive companion of mTOR

RANK-L : receptor activator of nuclear factor kappa-B

TNF-alpha : tumor necrosis factor 1

IL-1 : interleukine 1

MAPK : mitogen activated protein kinase

BCR : Breakpoint cluster region

ABL : Abelson

LMC : leucémie myéloïde chronique

STAT : signal transducer and activator of transcription

PI3K : phosphatidyl inositol 3 phosphate

RAF : rearrangement activated fibrosarcoma

# **INTRODUCTION**



## Introduction

La découverte des mécanismes moléculaires impliqués dans le développement de cancers et de maladies chroniques a permis de repenser la façon de lutter contre ces maladies. Les chimiothérapies conventionnelles ont pour cibles principales les cellules en mitose, mécanisme très actif dans les lignées de cellules cancéreuses. Or, si les cellules cancéreuses se reproduisent plus vite que les lignées cellulaires saines, le phénomène de mitose est exprimé dans l'ensemble du corps humain. La conséquence de ces traitements est l'atteinte de l'ensemble des tissus, entraînant des effets secondaires importants, parfois difficilement supportés par le patient.

Mais la compréhension des mécanismes moléculaires de ces pathologies amène à réfléchir à d'autres cibles thérapeutiques : développer des thérapeutiques qui vont cibler un mécanisme particulièrement actif au sein d'un type de maladie au lieu de détruire l'ensemble des cellules en reproduction.

Les conséquences espérées sont nombreuses : augmentation de l'efficacité des traitements, diminution des effets secondaires, modalités d'administration plus simples, facilitant la prise en charge des patients de façon ambulatoire ou l'administration de molécules en dehors des établissements hospitaliers. Malheureusement si certaines thérapeutiques montrent rapidement de bons résultats, leur utilisation s'accompagne de nouveaux effets secondaires, avec notamment un grand nombre de pathologies cutanées.

Ces effets cutanés sont maintenant bien connus mais la découverte d'effets secondaires au niveau de la cavité buccale est plus récente car d'une incidence moindre que les effets cutanés.

Dans ce travail, nous étudierons les données des nouvelles thérapeutiques proposées et développées, leurs effets secondaires sur la cavité orale avant de voir le rôle que peut jouer le chirurgien dentiste dans la prise en charge des patients traités par ces nouvelles thérapeutiques.

# **INDICATIONS ET MECANISMES D'ACTION DES THERAPIES CIBLEES**

# **1 Indications et mécanismes d'action des thérapies ciblées**

Les thérapies ciblées sont en plein développement et il existe de nombreuses pistes de recherche actuellement.

Pour ce travail, nous nous limiterons aux thérapies dont les effets sur les muqueuses buccales sont avérés. Ainsi nous n'étudierons qu'un certain nombre de molécules et leur mode d'action. De plus nous nous limiterons volontairement aux molécules ayant reçu une AMM.

## **1.1 Ciblage du facteur de croissance épidermique et de ses récepteurs**

### **1.1.1 EGF (epidermal growth factor)**

L'EGF est une glycoprotéine, facteur de croissance soluble impliqué dans les mécanismes de régulation, de différenciation et de croissance cellulaire épithéliale. Ne pouvant franchir la barrière cytoplasmique, il se fixe à un récepteur spécifique au niveau de la membrane des cellules cibles épithéliales.[14]

### **1.1.2 EGFR**

L'EGFR est un récepteur transmembranaire à activité tyrosine kinase, retrouvé à la surface de nombreuses cellules épithéliales. Il a un rôle clé dans l'apparition et le développement de cancers.

#### **1.1.2.1 Structure**

Situé sur le chromosome 7 en 7p12.13, le gène de l'EGFR code pour la glycoprotéine EGFR. L'EGFR appartient à la famille des facteurs de croissance épidermique. Cette famille de récepteurs est identifiée sous le nom de famille erB/HER, elle comprend 4 récepteurs transmembranaires et est impliquée dans les mécanismes de signalisation intracellulaire contrôlant la survie, la croissance, l'adhésion, la migration ou encore la différenciation cellulaire.[109]

Ce récepteur est formé de trois domaines :[25]

- Un domaine extracellulaire, N-terminal, qui comporte un site de liaison pour des ligands spécifiques.
- Un domaine transmembranaire hydrophobe, qui fixe la protéine dans la membrane cellulaire
- Un domaine intracellulaire, à activité enzymatique tyrosine kinase. Ce domaine C-terminal est constitué de deux lobes : un petit lobe permettant la liaison d'ATP et un grand lobe, riche en résidus tyrosine kinase et constituant le site catalytique de l'enzyme.

Plusieurs ligands peuvent se lier à l'EGFR. En effet si l'EGF fut l'un des premiers facteurs de croissance découverts, il existe toute une famille de facteurs capables de se lier à EGFR, les principaux étant EGF et TGF $\alpha$  [53,100]

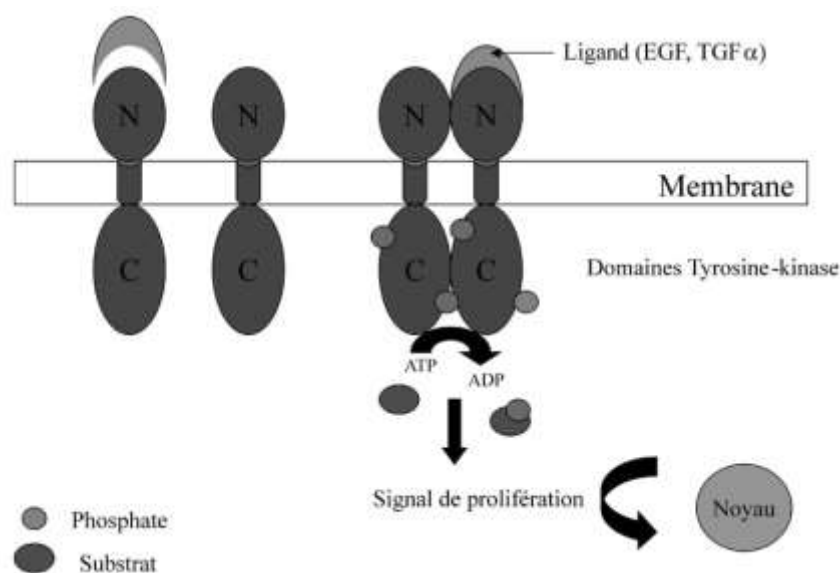


Figure 1 :structure et fonction de l'EGFR[25]

### 1.1.2.2 Rôle physiologique et activation

L'EGFR est retrouvé de façon quasi ubiquitaire mais son expression est variable, allant de 1 à 20 fois sa concentration selon le type cellulaire.

Si l'expression de ce récepteur varie selon les cellules, il est établi que son absence n'est pas viable. En effet, l'étude chez la souris a démontré que les individus mutés n'exprimant pas EGFR présentent des anomalies du développement des cellules

épithéliales touchant plusieurs organes dont la peau, les poumons, le tube digestif.[95]

Sous la forme de monomère l'EGFR est inactif. En revanche, la fixation du ligand au domaine extracellulaire entraîne un changement de conformation du récepteur qui va favoriser son rapprochement avec un autre monomère pour former un dimère. Cette dimérisation de l'EGFR peut se faire soit avec un récepteur à l'EGF, aboutissant à la formation d'un homodimère, soit avec un autre récepteur de la famille des récepteurs de croissance épidermique (ErbB/HER), formant alors un hétéro dimère.[100,109]

Le rapprochement de 2 domaines terminaux à activité tyrosine kinase entraîne l'activation du dimère, aboutissant à une trans-phosphorylation des résidus tyrosine kinase au niveau des domaines terminaux intracellulaires.[95,100]

Cette activation va permettre l'association du récepteur à différentes protéines intracellulaires permettant la transduction du signal intracellulaire suivant plusieurs voies.

### **1.1.2.3 Différentes voies de signalisation**

Le premier relais de l'activation du récepteur se fait grâce aux domaines SH2/SH3 des protéines intracellulaires. Ils reconnaissent spécifiquement les tyrosines kinases après phosphorylation. Ainsi, les protéines possédant une extrémité SH2/SH3 vont pouvoir se lier au niveau du site catalytique.

C'est le début d'une cascade de réactions, qui, par l'intermédiaire de différentes protéines, va aboutir à la transduction d'un signal intracellulaire.

Les 3 voies principales de signalisation sont :[53,95]

- La voie des *mitogen activated protein kinases* (MAPK) : Grb2 se fixe à EGFR autophosphorylée par son domaine SH2, ce qui lui permet de se fixer à Sos. Sos permet le recrutement de la protéine Ras, qui, après activation, recrute Raf. Cette kinase va entraîner la phosphorylation en cascade de MEK puis ERK. Cette dernière est responsable de l'activation de facteurs de transcription régulant la transcription de gènes nécessaire à la réplication de l'ADN.

- La voie du PI3K : en phosphorylant PI3K, EGFR active cette molécule qui sert de point d'ancrage à de nombreuses protéines intracellulaires impliquées dans la transmission du signal intracellulaire. La protéine kinase B (PKB ou Akt) en fait partie et va phosphoryler d'autres substrats dont mTOR, Cette voie aboutit à l'inhibition de l'apoptose et à la prolifération cellulaire.
- La voie Janus kinase (Jak) : Jak peut s'autophosphoryler sur les tyrosines d'EGFR, ce qui entraîne le recrutement de protéines cytosoliques, les STAT, qui sont à la fois des médiateurs de signaux membranaires et des facteurs de transcription. Cette voie est impliquée dans l'inhibition de l'apoptose.

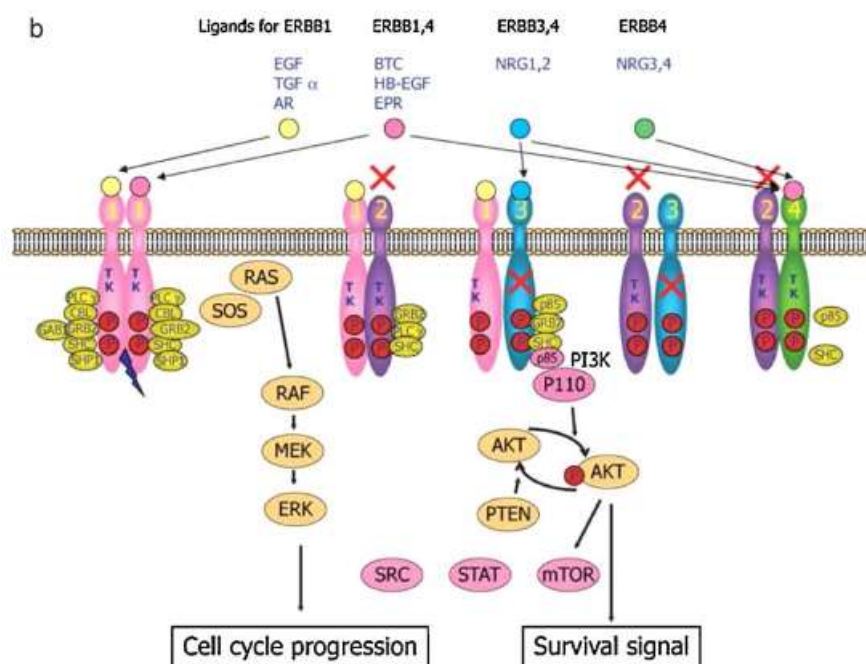


Figure 2 : voies de signalisation et cascade de réactions après activation de EGFR[95]

#### 1.1.2.4 Modulation de l'activité de l'EGFR

L'activité de l'EGFR est modulée par différents mécanismes :(6)

- Autocrine : les cellules sont capables de produire leurs propres ligands, permettant l'activation autocrine des récepteurs EGFR.
- Modulation en fonction de l'hétéro dimère formé. Comme vu précédemment il est possible de former différents dimères. Selon le dimère formé, les voies de signalisations activées seront différentes ce qui aboutit à une régulation différente de l'activité EGFR. Par exemple, l'homodimère EGFR/EGFR entraîne une faible prolifération cellulaire mais active préférentiellement la voie

des MAPK, qui agit sur la différenciation cellulaire. Au contraire, l'hétérodimère EGFR/HER2 ou EGFR/HER3 entraîne une prolifération plus élevée.

- Surexpression pathologique de l'EGFR : peut être la conséquence d'une augmentation du nombre de copies du gène sur le même chromosome (amplification) ou la conséquence de la multiplication du chromosome 7 (polysomie).
- Apparition de mutations oncogéniques activatrices.

#### **1.1.2.5 Mutations de l'activité de l'EGFR dans le processus tumoral**

La perte des mécanismes physiologiques de régulation des voies d'activation de l'EGFR vue précédemment est impliquée dans le développement et la progression de plusieurs types de cancers chez l'homme.

Plusieurs mécanismes peuvent aboutir à une dérégulation de l'activité d'EGFR :[23,25,95]

- La surexpression d'EGFR souvent due à son amplification par augmentation du nombre de copies du gène ou par augmentation du nombre de copies du chromosome.
- Activation constitutive du récepteur : une mutation du récepteur permet son activation constitutive indépendante de la fixation du ligand. Cette mutation a notamment été mise en évidence dans le cancer du sein et les cancers bronchiques non à petites cellules.
- Activation du récepteur par stimulation autocrine : la surexpression de ses ligands (EGF, TGFalpha) permet une activation d'EGFR par stimulation autocrine. Ce phénomène a été observé dans plusieurs tumeurs solides.

#### **1.1.3 Molécules anti EGFR [23]**

Le rôle dans la tumérogenèse de l'EGFR est bien établi et des altérations oncogéniques sont rencontrées dans de nombreux cancers :

- Surexpression dans les cancers du côlon, du sein, des voies aérodigestives supérieures et dans les mélanomes.
- Mutations du domaine tyrosine kinase dans certains CBNPC.

- Amplification du gène ErbB2 dans près de 20% des cancers du sein.

Ces altérations entraînent une activation du récepteur en l'absence de signal ce qui va assurer la prolifération tumorale.

En revanche cela entraîne également une dépendance de ces cellules aux voies de prolifération impliquant l'EGFR, ce qui explique l'intérêt du blocage de ces récepteurs par les nouveaux outils pharmacologiques.

### **1.1.3.1 Molécules ciblant le récepteur EGFR (anticorps monoclonaux)**

#### 1.1.3.1.1 Cetuximab ( Erbitux®)[113]

Le cetuximab est un anticorps monoclonal chimérique (souris/humain) spécifique à l'EGFR qui possède une affinité plus marquée pour le récepteur que ses ligands naturels, EGF et TGF  $\alpha$ . En se liant à l'EGFR, cet anticorps empêche la dimérisation du récepteur.[48]

Le cetuximab est indiqué dans le traitement des patients présentant un cancer colorectal métastatique avec gène ras de type sauvage exprimant le récepteur du facteur de croissance épidermique :

- En association à une chimiothérapie à base d'irinotecan.
- En association au FOLFOX, en première ligne.
- En monothérapie après échec d'un traitement à base d'oxaliplatine et d'irinotecan et en cas d'intolérance à l'irinotecan.

Cetuximab est également indiqué dans le traitement des patients présentant un carcinome épidermoïde de la tête et du cou :

- En association avec la radiothérapie en cas de cancer localement avancé.
- En association avec la chimiothérapie à base de sels de platine en cas de maladie récidivante et/ou métastatique. [18,114]

Dans les deux cas, l'association du cetuximab permet un allongement significatif de la durée de rémission ainsi que de la survie.



#### 1.1.3.1.2 Panitumumab (Vectibix®)[115]

Anticorps monoclonal humain, spécifique au récepteur à l'EGF, le panitumumab est indiqué dans le traitement du cancer colorectal métastatique sans mutation des gènes RAS, en première ligne en association avec un protocole FOLFOX ou en deuxième ligne en association avec un protocole FOLFIRI pour les patients ayant reçu en première ligne un protocole à base de fluoropyrimidine, ou en monothérapie après un échec des protocoles des chimiothérapies à base de fluoropyrimidine, oxaliplatine et irinotécan. [110]

#### 1.1.3.1.3 Pertuzumab (Perjeta®)[116]

Le pertuzumab est un anticorps monoclonal humanisé recombinant ciblant le récepteur VEGFR-2, bloquant l'hétérodimérisation ligand dépendante de HER2 avec d'autres récepteurs de la famille HER.

Il est indiqué en association au trastuzumab et au docétaxel, dans le traitement de patients adultes atteints d'un cancer du sein métastatique ou localement récidivant non résécable HER2 positif, n'ayant pas reçu au préalable de traitement anti-HER2 ou de chimiothérapie pour leur maladie métastatique.

On observe une amélioration de la survie sans progression mais on ne dispose pas encore d'assez de données pour se prononcer sur le gain de survie globale.

### **1.1.3.2 Molécules ciblant l'activité tyrosine kinase (TKis)**

#### 1.1.3.2.1 Gefitinib (Iressa®)[117])

Le gefitinib est un inhibiteur de l'activité tyrosine kinase qui a une très forte affinité pour les récepteurs à l'EGF. Il empêche l'autophosphorylation d'EGFR en entrant en compétition avec l'ATP, empêchant la liaison de ce dernier à son domaine de liaison situé sur la partie intracellulaire de EGFR.[48]

Des effets antiprolifératifs ont été observés après administration dans de nombreux cancers, tels que certains cancers bronchiques, colorectaux et dans certaines formes sévères de cancers prostatiques.[48]

Le véritable intérêt thérapeutique de cette molécule a été trouvé dans le traitement des cancers bronchiques non à petites cellules, uniquement en présence de

certaines mutations de l'EGFR. Cette molécule est ainsi recommandée en cas de rechute lors des CBNPC après traitement classique par cisplatine.[72]

#### 1.1.3.2.2 Erlotinib ( Tarceva®)[118]

Molécule très proche de gefitinib, elle inhibe également l'activité tyrosine kinase de l'EGFR mais de façon réversible. Les tests ont montré ses effets antiprolifératifs, d'arrêt du cycle cellulaire et d'induction de l'apoptose. [48]

Erlotinib est indiqué en monothérapie dans le traitement de maintenance des formes localement avancées ou métastatiques du CBNPC chez les patients ayant une maladie stable après 4 cycles d'une première ligne de chimiothérapie standard à base de sels de platine.[72]

#### 1.1.3.2.3 Lapatinib (Tyverb® ) [119]

Le lapatinib est indiqué dans le traitement du cancer du sein, avec surexpression des récepteurs HER2, en association au trastuzumab chez les patients ayant une maladie métastatique avec des récepteurs hormonaux négatifs, en progression après un traitement antérieur par trastuzumab en association à une chimiothérapie.

L'association lapatinib/herceptin a augmenté la médiane de survie sans progression de 3,9 semaines par rapport au lapatinib seul.

On observe un bénéfice en terme de survie globale de 8,3 mois dans le sous-groupe des patients RH négatif.[39]

## **1.2 Ciblage de l'angiogenèse, VEGF et ses récepteurs :**

L'angiogenèse est une étape clé dans la progression tumorale, de la croissance tumorale à sa dissémination métastatique. Cette angiogenèse est normalement régulée par un équilibre entre différents facteurs pro et anti angiogéniques.[45]

Dans de nombreux cancers, la perte du contrôle de l'angiogenèse aboutit au développement et à l'extension du processus tumoral car les cellules cancéreuses ont un métabolisme élevé, nécessitant un apport important en nutriments et en oxygène, permis par le développement d'un réseau de capillaires abondants, favorisant également la libération et le voyage des cellules métastatiques.[50,75]

### **1.2.1 VEGF**

La famille des facteurs de croissance de l'endothélium vasculaire est une famille de sept glycoprotéines ayant un rôle prépondérant dans le développement embryonnaire du système vasculaire et lymphatique. Chez l'adulte, leur rôle est la création de nouveaux vaisseaux sanguins, l'angiogenèse.[50]

Cette famille de molécules est constituée de VEGF-A, B, C, D, E, F et PlGF. Si ces molécules ont des structures proches, elles vont chacune se fixer à des récepteurs spécifiques.

### **1.2.2 VEGFR**

Tout comme pour l'EGFR, il faut plutôt parler d'une famille de récepteurs. Ces récepteurs ont été identifiés et sont au nombre de quatre (VEGFR-1, VEGFR-2, VEGFR-3 et neuropilins NP1 ET 2). Ensemble ils forment la famille des VEGFR. [75]

#### **1.2.2.1 Structure**

Les récepteurs de la famille VEGFR sont des glycoprotéines ayant une structure commune à tous les récepteurs. Ils sont formés de trois domaines :[75]

- Un domaine extracellulaire, formé par 6 à 7 domaines à immunoglobulines. La plupart sont inactifs et les ligands ne se lient qu'à deux de ces domaines terminaux de façon spécifique.

- Un domaine transmembranaire, qui fixe la protéine dans la membrane
- Un domaine intracellulaire, à activité enzymatique tyrosine kinase.

### 1.2.2.2 Rôle physiologique et activation

Si cette famille de récepteurs possède des caractéristiques communes, les différents récepteurs ne sont pas exprimés de la même façon et ne concordent pas à la même action. De plus, les récepteurs ne peuvent lier tous les ligands.

Par exemple, VEGFR-2 est le récepteur le plus impliqué dans les phénomènes de migration, prolifération et survie cellulaire alors que VEGFR-3 contribue plus particulièrement à l'angiogenèse et au développement lymphatique chez l'adulte. [93]

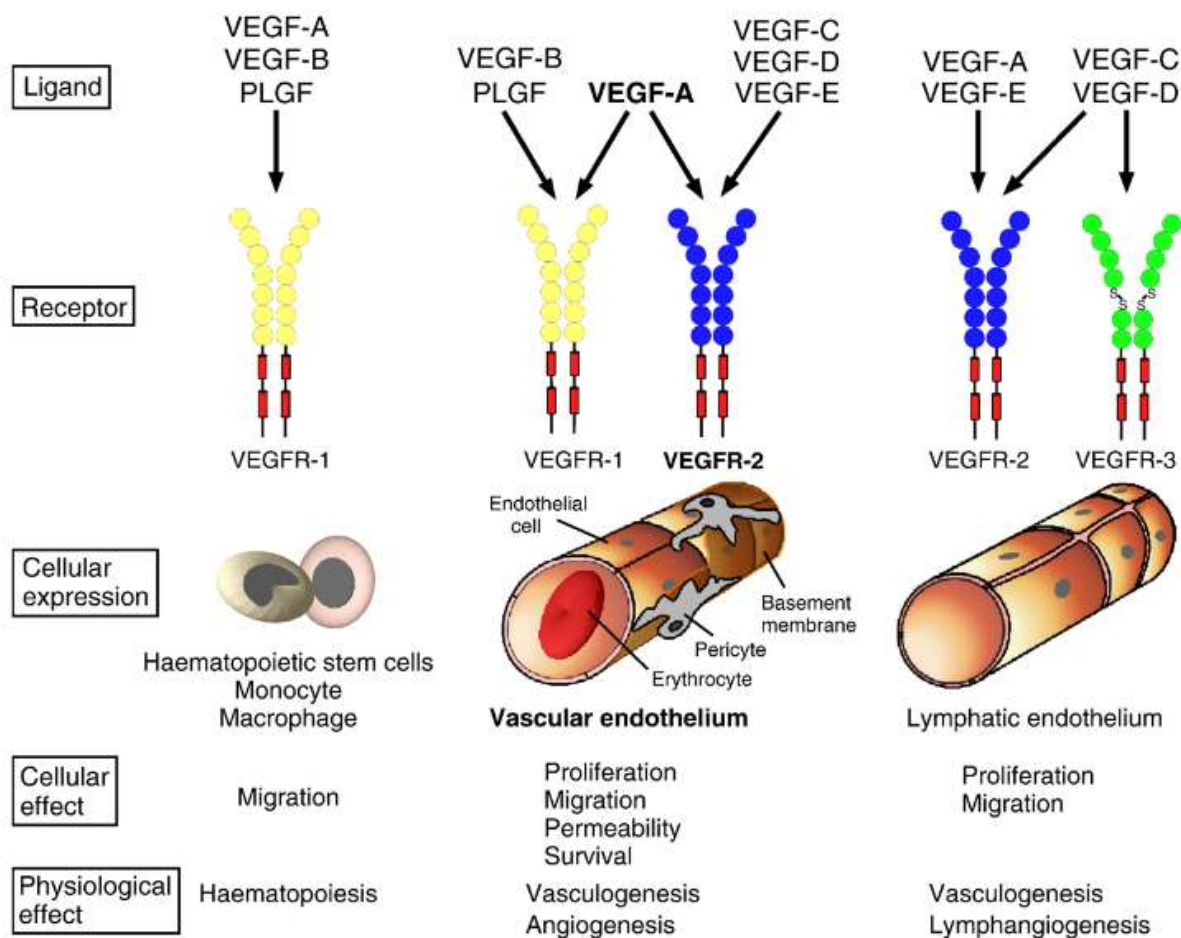


Figure 3 : illustration des ligands spécifiques des différents récepteurs de la famille des VEGFR. Chaque ligand VEGF s'associe à un ou des récepteurs spécifiques qui sont retrouvés préférentiellement à la surface de différentes cellules.[50]

En revanche, tous fonctionnent de la même façon :

A l'état de base, les protéines de VEGFR sont sous forme de monomères. La fixation du ligand au niveau du domaine extra-cellulaire entraîne la dimérisation du récepteur qui va permettre un changement de conformation et un rapprochement des sites catalytiques conduisant à la transphosphorylation du récepteur activé.[93]

C'est le début d'une cascade de réactions qui aboutira à la transmission du signal selon différentes voies de signalisation.

L'expression à un niveau normal de VEGF est nécessaire pour le bon développement vasculaire lors de l'embryogenèse, la perte du gène codant pour VEGFR1 ou VEGFR 2 aboutissant à la mort avant le dixième jour de vie embryonnaire mais l'expression du VEGF et de ses récepteurs joue aussi un rôle important dans plusieurs phénomènes à l'âge adulte :[56,66]

- Dans le phénomène de cicatrisation : on retrouve une stimulation de l'angiogenèse locale grâce au VEGF, qui permet la formation du tissu de granulation. De la même manière, VEGF intervient dans la récupération musculaire après un effort physique ainsi que dans la cicatrisation osseuse.
- Cycle menstruel : le VEGF, par une modularité de son expression, permet le développement de néovaisseaux lors de la phase lutéale précoce afin que le corps jaune puisse se développer correctement. On observe que son taux d'expression diminue ensuite de façon continue et s'annule complètement juste avant les règles.

### 1.2.2.3 Différentes voies de signalisation

Tout comme pour l'EGFR, après dimérisation et autophosphorylation des résidus tyrosines, des protéines vont pouvoir se fixer via leurs domaines SH2.

Les différentes voies de signalisation activées seront les suivantes : [24,50,86]

- La voie des MAPK, activée par la fixation de Nck. Elle aboutit à des phénomènes de migration cellulaire.
- La voie du PI3K, initiée par la fixation de Shb entraîne une cascade de réactions, aboutissant à la survie cellulaire et à l'augmentation de la perméabilité membranaire.
- La voie du PKC, qui, grâce à l'activation du PLC- $\gamma$  permet son activation aboutissant à la réplication de l'ADN et à des signaux de prolifération cellulaire.

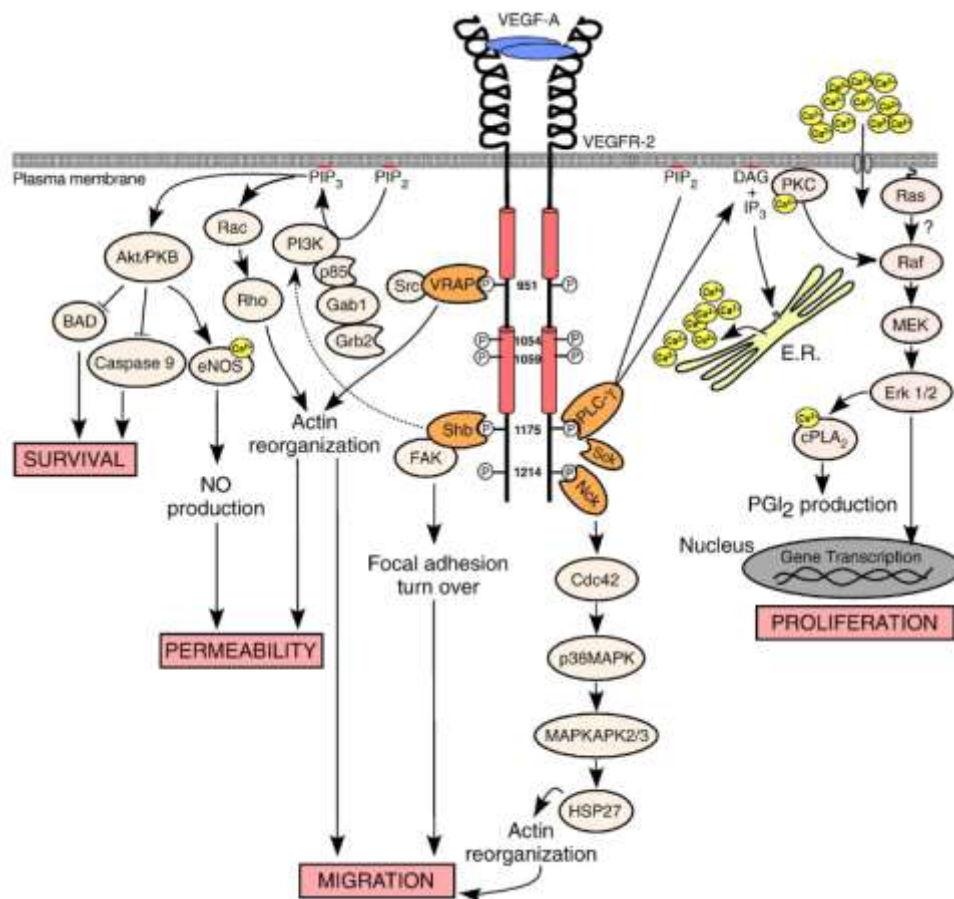


Figure 4 : voies de signalisation cellulaire mises en jeu par la liaison de VEGF à son récepteur [50]

#### **1.2.2.4 Modulation de l'activité**

L'activité du VEGF et des VEGFR est sous l'influence de nombreux facteurs : [56,66]

- Elle est sous influence hormonale, comme la progestérone, les œstrogènes, les gonadotrophines, la TSH ou encore l'angiotensine II.
- Influence de certaines cytokines.
- Activité paracrine : on observe un recrutement de proche en proche, les cellules nécessitant un apport en nutriments pour survivre vont libérer des médiateurs afin que les cellules cibles produisent du VEGF, permettant un recrutement vasculaire qui aboutira à la formation de néovaisseaux.
- L'hypoxie : locale ou systémique, elle est un des phénomènes majeurs de la production de VEGF. En effet toutes les cellules ont besoin d'oxygène pour survivre. Mais la diffusion de cet oxygène n'est possible qu'à une distance de 100microns d'un vaisseau sanguin. Les cellules en souffrance vont alors produire du VEGF afin d'activer l'angiogenèse.

#### **1.2.2.5 Mutations [56,66]**

Le VEGF et la famille des VEGFR n'est pas à proprement parlé un oncogène. Néanmoins la régulation de son expression est sous l'influence de SRC et RAS, tous deux étant des oncogènes connus. Une mutation d'un de ces deux proto-oncogène pourrait aboutir à une surexpression pathologique de VEGF.

Le problème principal de VEGFR vient de sa fonction même : il est activé par VEGF pour apporter une néo vascularisation. Or, lors du processus tumoral, il est admis que sans apport d'une néo vascularisation, les tumeurs solides ne peuvent atteindre une taille supérieure à 1mm<sup>3</sup>. C'est la taille maximale d'une tumeur pour laquelle les cellules en périphérie peuvent survivre. Par conséquent, pour son extension, les cellules tumorales, en hypoxie, vont sécrétées des facteurs angiogéniques, notamment du VEGF pour permettre le recrutement des cellules endothéliales et la création d'un réseau capillaire au sein de la tumeur, apportant nutriments et oxygène aux cellules tumorales.

### **1.2.3 Molécules anti VEGFR**

L'implication du VEGF et de VEGFR dans le processus tumoral a été mise en évidence depuis un certain temps. Comme précisé antérieurement, VEGF n'est pas directement impliqué dans l'invasion tumorale. En revanche, les cellules cancéreuses vont se servir du VEGF pour se développer. Par l'utilisation de mécanismes paracrines et hypoxiques, les cellules cancéreuses vont sécréter du VEGF et recruter des cellules de l'endothélium vasculaire pour permettre la néovascularisation de la tumeur. En bloquant la mise en place de cette vascularisation, on peut donc espérer stopper la progression tumorale.

Les récepteurs à activité tyrosine kinase ayant la plus grande affinité avec le VEGF sont VEGFR-1 et VEGFR-2, les recherches sur les thérapies ciblées sont donc essentiellement concentrées sur le blocage du VEGF et l'inactivation de ces deux récepteurs.

#### **1.2.3.1 Molécules ciblant VEGF**

##### **1.2.3.1.1 Bevacizumab ( Avastin® )[120]**

Le Bevacizumab est un anticorps monoclonal recombinant, chimérique humanisé. En se fixant à VEGF, il empêche sa liaison avec les VEGF-R donc son activité biologique.

Il est indiqué dans plusieurs traitements :

- Dans le traitement des CBNPC. En première ligne, en association avec un doublet de chimiothérapie à base de sel de platine. On constate une augmentation significative de la SSP et de la SG. Il est démontré que le BV est également adapté en monothérapie chez les patients répondeurs, donc en traitement de maintenance. Son association avec l'erlotinib chez des patients de stade IV, en seconde ligne, montre une amélioration de la SSP sans progression de la SG [8]
- Dans le traitement des cancer colorectaux métastatiques (CCRm). Le Bévacicumab a montré son efficacité en première ligne, en association au 5-FU/LV avec une augmentation significative de la SSP, sans toutefois augmenter de façon significative la SG. Chez les patients n'ayant pas bénéficié d'un traitement par BV en première intention, il est indiqué en



deuxième ligne associé à une chimiothérapie conventionnelle. Au-delà de la deuxième ligne il n'y a pas d'indication dans ce type de cancers.[16]

- Dans le cancer du sein métastatique, le BV est indiqué en première ligne en association avec une chimiothérapie au paclitaxel.[80]
- Dans le cancer du rein métastatique (CRm), en première ligne et en association avec l'interféron  $\alpha$ -2a. Bien que les résultats présentent une progression de la survie relativement faible (23 mois contre 21 mois dans le groupe placebo), les patients atteints de CRm ont souvent reçus beaucoup de traitements en amont. Ainsi le BV augmente la palette de choix thérapeutiques pour le traitement de type de pathologie [35]

### **1.2.3.2 Molécules ciblant l'activité tyrosine kinase**

#### 1.2.3.2.1 Sorafenib (Nexavar®)[121]

Le sorafenib est une petite molécule qui interagit avec de multiples récepteurs tyrosines kinases. Initialement développé pour cibler RAF, il a montré une activité sur les récepteurs VEGFR-2, -3, PDGFR, FLT-3 et C-KIT. Grâce à cette action multiple, il est utilisé dans plusieurs cancers :

- Dans le cancer rénal métastatique, en deuxième ligne après échec d'une immunothérapie. La SSP est nettement améliorée (5,5 contre 2,8 mois sous placebo) mais surtout, la SG est en net progrès chez les patients traités avec une augmentation de 39% de la survie.[9] (thérapie immune en disparition en première intention donc plus d'indication à court terme)
- Carcinome hépato-cellulaire avancé ou métastatique. Le sorafenib est le seul traitement systémique qui montre une augmentation significative de la SG, il est indiqué en première ligne. De plus, couplé à la radiothérapie, il permettrait de prévenir les récurrences tumorales, très fréquentes lors du traitement par radiothérapie seule.[40,111]

#### 1.2.3.2.2 Sunitinib (Sutent®)[122]

Le sunitinib est un médicament administré par voie orale qui agit sur l'activité tyrosine kinase de plusieurs récepteurs à VEGF : VEGFR-1, 2, anti-RET, RET-PTC.

Il trouve son indication dans plusieurs situations :

- Dans le cancer du rein à cellules claires, en monothérapie. Il est utilisé en première ligne, il recoupe donc les indications thérapeutiques du couple BV/IFN mais présente cet avantage certain d'être administrable par voie orale. [9]
- Cancer gastro intestinal métastatique, en deuxième ligne après échec d'un traitement par imatinib ou développement d'une résistance à celui-ci.
- Dans le cancer rénal métastatique, en première ligne. Sunitinib a montré son efficacité en améliorant significativement la SSP et la SG des patients par rapport aux chimiothérapies conventionnelles. Toutefois, sa forte toxicité et ses nombreux effets indésirables n'ont pas encore permis d'établir clairement un schéma de prescription définitif. [103]
- Tumeurs stromales métastatiques, en deuxième ligne après échec d'un traitement par imatinib ou développement d'une résistance à celui-ci. Le sunitinib apporte un nouvel espoir aux patients atteints de cette pathologie car les résistances initiales ou développées à l'imatinib sont relativement fréquentes.[26]

#### 1.2.3.2.3 Axitinib (Inlyta®)[123]

L'axitinib est indiqué dans le traitement du cancer du rein avancé, après un échec d'un traitement par sunitinib ou cytokine. Il représente un progrès thérapeutique mineur en terme de SSP par rapport au sorafenib chez les patients en échec de traitement antérieur par cytokine.

En revanche, en l'absence d'étude comparative versus évérolimus, l'apport thérapeutique après échec du sunitinib ne peut être apprécié.

#### 1.2.3.2.4 Pazopanib (Votrient®)[124]

Le pazopanib est indiqué en traitement de première ligne dans les cancers du rein avancés chez les patients préalablement traités par des cytokines à un stade avancé de leur maladie. Il n'apporte cependant pas d'avantage clinique dans la prise en charge de ce type de cancer

## **1.3 Ciblage du mTOR**

### **1.3.1 mTOR (mammalian target of rapamycine)[73]**

La découverte du mTOR et de son rôle en oncologie est à mettre en rapport avec la rapamycine. Cette molécule, découverte dans les années 70, est tout d'abord étudiée pour ses effets antibiotiques, la rapamycine étant apparentée à la famille des macrolides. Mais son intérêt réel se développe avec la découverte de ses propriétés immunosuppressives et elle trouve rapidement sa place dans le traitement antirejet chez les patients transplantés.

Il faut cependant attendre les années 90 pour découvrir le mode d'action de cette molécule et sa protéine cible, mTOR. En comprenant les mécanismes d'action de la rapamycine mais également ceux de mTOR et son rôle, les scientifiques vont découvrir qu'au delà de son implication dans la lutte contre le rejet de greffon, cette molécule possède une place importante dans les mécanismes oncologiques, ouvrant de nouvelles perspectives pour le traitement de cancers.

#### **1.3.1.1 Structure**

mTOR est une sérine-thréonine kinase intracellulaire appartenant à la famille des phosphatidyl inositol kinase related kinases (PIKK). Cette famille de kinases est impliquée dans différents mécanismes cellulaires, notamment la survie et la croissance cellulaire et leurs structures communes leur confèrent une interaction forte avec la voie du PI3K. La particularité de mTOR avec les autres molécules de la famille PIKK est la présence d'un domaine de liaison à FKBP12, protéine servant de ligand à la rapamycine.[7]

#### **1.3.1.2 Rôle physiologique et activation**

mTOR est un capteur intracellulaire qui s'adapte à l'état de la cellule pour activer la traduction protéique ou moduler le métabolisme cellulaire selon la disponibilité des acides aminés, de l'oxygène ou de l'énergie. Elle possède un rôle majeur dans le contrôle de la croissance, de la survie cellulaire et celui de l'apoptose.

### **1.3.1.3 Voies de signalisation**

La protéine mTOR est une protéine kinase appartenant à la voie de signalisation PI3K/Akt/mTOR. Cette voie de transduction du signal intracellulaire est impliquée dans de nombreux mécanismes tels la croissance, la prolifération ou la survie cellulaire. Elle est sous l'influence d'un certain nombre de ligands spécifiques, comme certains facteurs de croissance (PDGF, EGF, VEGF...) ou interleukines. La fixation de ces ligands à leurs récepteurs entraîne une cascade de réactions aboutissant à la phosphorylation de PI3K. PI3K ainsi activé, se transforme et recrute la protéine Akt qui, en se phosphorylant à son tour, activera des protéines en aval dont mTOR fait partie. [22]

Une fois activé, mTOR va pouvoir former plusieurs complexes en se liant à d'autres protéines, qui auront des actions différentes :

- Formation du complexe mTORC1, formé de 5 éléments dont les plus importants sont mTOR et Raptor. La formation de ce complexe permet son activation, qui conduit à l'activation de protéines impliquées dans la croissance cellulaire, le cycle cellulaire et le contrôle de l'apoptose. Ce complexe est sensible à la rapamycine.
- Formation du complexe mTORC2, formé de 4 éléments dont les plus importants sont mTOR et Rictor. Il est impliqué dans l'organisation du cytosquelette. Ce complexe est insensible à la rapamycine.

Au final, l'activation de mTOR a pour principal effet de faciliter le passage de la cellule du stade G1 au stade S du cycle cellulaire

Toutefois, mTOR peut également être activée par la voie de kinases dépendantes de l'AMP. Son activation dépendra alors du rapport entre AMP et ATP. Cette voie d'activation a plutôt l'effet inverse de la voie du PI3K en inhibant la formation du complexe mTORC1.[73]

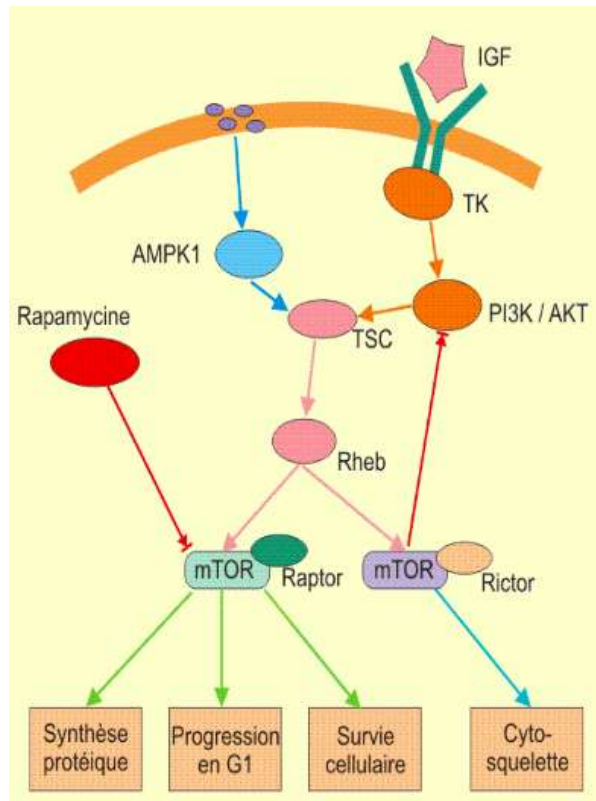


Figure 5 : voies de signalisation impliquant mTOR

#### 1.3.1.4 Modulation de l'activité

L'activation de mTOR est sous l'influence de plusieurs facteurs ou signaux :

- Des facteurs de croissance, comme IGF, VEGF, PDGF. La liaison de ces facteurs à leurs récepteurs respectifs peut conduire à l'activation de la voie du PI3K.
- D'autres signaux métaboliques, notamment le niveau énergétique de la cellule, représenté par le rapport ATP/AMP, influence l'activation de mTOR. Si le rapport ATP/AMP augmente, on observe l'activation d'une réaction permettant de bloquer la protéine RAPTOR. On empêche donc la formation du complexe mTORC1.
- L'hypoxie semble également jouer un rôle dans l'inhibition de mTORC1.

### **1.3.1.5 Mutation**

Une activation pathologique de la voie PI3K/Akt/mTOR serait en cause dans 50% des cancers. Cependant, aucune mutation de la protéine mTOR n'a encore été décrite. Il s'agit de mutations activatrices ou inhibitrices des protéines en amont ou en aval de mTOR. [6]

- En amont, la mutation de récepteurs à activité tyrosine kinase entraînant une sur-activation de ceux-ci aboutit à une surexpression de la voie PI3K/Akt/mTOR. De même, une mutation de PI3K, l'amplification d'Akt ou la perte de l'inactivation par TSC1/2 entraîne une perte de contrôle de l'activité de mTOR. [22]
- Au contraire, une mutation inactivatrice des gènes suppresseurs de tumeurs aboutit à l'absence de rétrocontrôle sur le métabolisme de mTOR.
- En aval, la surexpression des effecteurs de mTOR peut aboutir à une surexpression de certains facteurs nécessaires à la survie cellulaire, les mécanismes d'inhibition de ces molécules sont alors dépassés et l'apoptose n'est plus possible.[6]

### **1.3.2 Molécules anti mTOR**

Comme vu précédemment, la découverte de mTOR est intimement liée à la découverte de la molécule inhibant son activité, la rapamycine. Cependant cette molécule présentait des difficultés d'utilisation clinique et de biodisponibilité. Aussi les scientifiques ont mis au point des analogues (ou rapalogs) à la rapamycine afin de remédier à ces problèmes.

Tous agissent en se fixant aux protéines FKBP12 et mTOR, inhibant de ce fait la possibilité de former le complexe mTORC1. Leurs structures moléculaires sont proches puisque le site de liaison est identique à toutes les molécules. On peut donc logiquement penser que leur activité biologique sera sensiblement identique.[22]

### **1.3.2.1 temsirolimus (Torisel®)[125]**

Le temsirolimus fut le premier analogue de la rapamycine développé. C'est un dérivé hydrosoluble qui peut s'administrer par voie orale ou intraveineuse, de façon continue ou par prise hebdomadaire. Il semblerait que le schéma d'administration hebdomadaire présente moins d'effets secondaires.

Le temsirolimus est indiqué dans le traitement des adultes atteints de lymphome des cellules du manteau en rechute et/ou réfractaire. On observe un gain modeste sur la survie sans progression, sans impact sur la survie globale.[22,87]

### **1.3.2.2 évérolimus (Afinitor®)[126]**

L'évérolimus est indiqué dans le traitement du cancer du sein avancé avec récepteurs hormonaux positifs, Her2/neu négatif, en association avec l'exémestane, chez les femmes ménopausées sans atteinte viscérale symptomatique, dès récurrence ou progression de la maladie et précédemment traitées par un inhibiteur non stéroïdien de l'aromatase.

L'association everolimus exémestane apporte un avantage clinique mineur dans la prise en charge de ce type de cancer. Cette association s'intègre dans la stratégie thérapeutique en tant que ligne supplémentaire, avant une chimiothérapie cytotoxique.

## **1.4 Ciblage du TNF $\alpha$**

### **1.4.1 TNF $\alpha$ [58,127]**

Le TNF $\alpha$  est une cytokine pro-inflammatoire synthétisée essentiellement par les macrophages, les monocytes et les lymphocytes T activés. Elle est toutefois également synthétisée par un certain nombre de cellules non immunitaires telles les cellules endothéliales ou encore les fibroblastes.

On la retrouve sous deux formes dans l'organisme. La première, sa forme primaire, est une protéine transmembranaire se présentant sous la forme d'un homotrimère (TNF<sub>m</sub>). La seconde (TNF<sub>s</sub>), sa forme soluble, formant également un homotrimère, est issue du clivage de la forme transmembranaire par une metalloprotéase (TACE). Cette forme circulante est ainsi retrouvée dans l'ensemble du corps, ce qui explique une fonction endocrine de la molécule. Ses cibles cellulaires sont essentiellement les lymphocytes T et les macrophages.

Le TNF $\alpha$  joue un rôle dans la production des cytokines pro-inflammatoires IL1 et IL6, favorise l'expression de molécules d'adhésion et stimule la libération d'enzymes protéolytiques.

### **1.4.2 Récepteurs du TNF $\alpha$ [127]**

Le TNF $\alpha$ , peut se lier à deux récepteurs, TNFR1 et TNFR2. On rencontre TNFR1 dans la plupart des tissus alors que TNFR2 est retrouvé uniquement dans les cellules du système immunitaire.

Si TNFR1 peut se lier aux deux formes de TNF $\alpha$ , TNFR2 ne peut se lier qu'à la forme membranaire. Enfin, ces récepteurs ne sont pas spécifiques aux TNF $\alpha$  puisqu'ils peuvent également se lier au LT $\alpha$ .

#### **1.4.2.1 Structure**

Les récepteurs TNFR1 et TNFR2 sont sensiblement identiques. Ce sont des protéines transmembranaires avec une extrémité extracellulaire contenant quatre domaines riches en cystéine qui, en interagissant avec leurs ligands trimériques, aboutissent à la trimérisation des récepteurs. La trimérisation du récepteur induit alors un changement de conformation. Ce changement de conformation permettra alors l'activation des différentes voies de signalisation.



### **1.4.2.2 Rôle physiologique[96]**

Comme nous le verrons par la suite, la stimulation du TNF $\alpha$  active un très grand nombre de facteurs et de voies de signalisation différentes. Ainsi, on observe in vivo un certain nombre de rôles variés :

- Le TNF $\alpha$  est tout d'abord un des principaux médiateurs de l'inflammation, notamment par son action sur une grande partie des cellules lymphocytaires. En effet, le TNF $\alpha$  est impliqué dans l'activation et la différenciation des monocytes/macrophages, la prolifération des fibroblastes ou encore la production d'IL-1 et 6, cytokines au cœur de la réaction inflammatoire. Il est ainsi très important dans l'inflammation locale (rougeur, chaleur, douleur, gonflement) et systémique.
- Action anti virale et anti bactérienne. TNF $\alpha$  est une des cytokines avec le plus fort potentiel anti-viral, à la fois par sa place dans la réaction inflammatoire, mais également directement. En effet, le récepteur TNFR1 possède un domaine de mort cellulaire, que la fixation du TNF active, entraînant l'apoptose cellulaire.
- Rôle neurobiologique : rôle moins connu et découvert récemment. Nous avons vu que le TNF $\alpha$  était fortement impliqué dans la production IL1 IL-6. Or ces molécules sont impliquées dans la réponse neurologique, faisant le lien entre la réponse inflammatoire systémique et ses conséquences neurobiologiques.

### **1.4.2.3 Voies de signalisation[96,127]**

La fixation du ligand au récepteur entraîne un changement de structure de celui ci permettant le relargage d'une protéine inhibitrice appelée SODD. Le domaine intracellulaire terminal se retrouve alors libre et va pouvoir accueillir une protéine de liaison appelé TRADD. Le récepteur est ainsi activé et va pouvoir déclencher plusieurs voies de signalisation :

- Activation de la voie NF- $\kappa$ B : la fixation de TRADD permet le recrutement de protéines du groupe TRAF. Il en résulte une cascade de phosphorylations aboutissant notamment à la phosphorylation de I $\kappa$ B, protéine inhibitrice de NF- $\kappa$ B. Libérée de sa protéine inactivatrice, NF- $\kappa$ B va pouvoir jouer son rôle de facteur de transcription, permettant la transcription de protéines impliquées

dans les phénomènes de survie et de prolifération cellulaire, de facteurs de la réponse inflammatoire et de facteurs anti apoptotiques.

- Activation de la voie MAPK /JNK: TRAF2, peut également activer une cascade de réactions par l'intermédiaire des kinases du groupe MEKK, aboutissant à la stimulation de la protéine JNK. JNK après translocation nucléaire, active la transcription de facteurs impliqués dans les phénomènes de différenciation cellulaire, de prolifération cellulaire et la signalisation pro apoptotique.
- Apoptose : bien que cela soit un rôle mineur par rapport à son implication dans le phénomène inflammatoire, TNF $\alpha$ , en se liant à son récepteur TNFR1, active son domaine de mort cellulaire. Il en résulte l'activation d'une cascade de réactions conduisant à l'apoptose cellulaire.

### **1.4.3 Molécules anti TNF $\alpha$**

#### **1.4.3.1 *Infliximab ( Remicade®)[58,128]***

Anticorps monoclonal chimérique d'origine murine. Il se fixe aux formes membranaires et solubles de TNF $\alpha$ , empêchant sa fixation avec ses récepteurs. Administré par voie intra veineuse en milieu hospitalier, après la première injection, les perfusions sont répétées en deuxième semaine, sixième semaine puis toutes les 8 semaines. Il existe un risque de perte d'efficacité, obligeant à réduire la distance inter-cures.

Il est indiqué pour le traitement de plusieurs maladies inflammatoires chroniques, dont la polyarthrite rhumatoïde, la spondylarthrite ankylosante, les rhumatismes psoriasiques, le psoriasis, la maladie de Crohn chez l'enfant et fistulisée chez l'adulte, la maladie de Crohn active en échec aux corticoïdes et/ou aux immunosuppresseurs.

Le problème principal de ce traitement est le la possible production, par le patient, d'anti corps anti infliximab entraînant une diminution de l'efficacité du traitement.

#### **1.4.3.2 *Adalimumab (Humira®)[58,129]***

Anticorps monoclonal totalement humain. Il est administré par voie sous cutanée de façon bi mensuelle. De part sa nature humaine, on observe moins de problèmes de production d'anti adalimumab par le patient traité que lors des traitements par

infiximab. En revanche son mode d'action est similaire, il sera donc recommandé pour les mêmes pathologies que l'infiximab.

#### **1.4.3.3 Etanercept (Enbrel®)[130]**

L'etanercept est un inhibiteur compétitif de la liaison du TNF à ses récepteurs de surface, inhibant ainsi l'activité biologique du TNF. Il est indiqué dans le traitement de plusieurs pathologies inflammatoires chroniques, comme la polyarthrite rhumatoïde, la spondylarthrite ankylosante, les rhumatismes psoriasiques, le psoriasis, la maladie de Crohn.

## **1.5 Ciblage de B-Raf**

### **1.5.1 BRAF**

BRAF est un gène du chromosome 7 qui code pour une protéine kinase serine/threonine appelée B-Raf. Cette protéine est impliquée dans la transmission de signaux intracellulaire, directement impliqués dans la croissance, la prolifération et la survie cellulaire.

En effet, la protéine B-Raf est un des acteurs de la voie de signalisation des RAS/MAPKinases, dont le rôle dans la carcinogène est établi. On retrouve des mutations somatiques oncogéniques dans la cascade de signalisation RAS-RAF-MEK-ERK dans environ 30% de la totalité des cancers, principalement des mutation de RAS et de BRAF.[20,52]

### **1.5.2 Structure**

Les serine/thréonine kinases RAF existent sous 3 isoformes : A-Raf, B-Raf et C-Raf.

Ces 3 isoformes sont organisées de la même façon :

- Un domaine CR1 : domaine N-terminal abritant le site de liaison à RAS
- Un domaine CR2 : lien entre les deux domaines à activité kinase
- Un domaine CR 3 : domaine C-terminal à activité kinase, c'est le site catalytique de la protéine, qui permet la transmission du signal.

### **1.5.3 Rôle physiologique et voies de signalisation**

Les kinases RAF sont activées par Ras. Ce recrutement entraîne un changement de conformation de la protéine, permettant la formation d'un homo ou d'un hétérodimère. La formation de ce dimère lui permet de phosphoryler et d'activer les protéines de la famille MEK, qui à leur tour, vont activer par phosphorylation les protéines de la famille ERK. Ces dernières vont agir au niveau du cytosol et du noyau sur des facteurs de transcription variés jouant un rôle dans la différenciation, la prolifération et la survie cellulaire, la protection contre l'apoptose ainsi que le remodelage de la matrice extracellulaire et l'angiogénèse.[49,63]

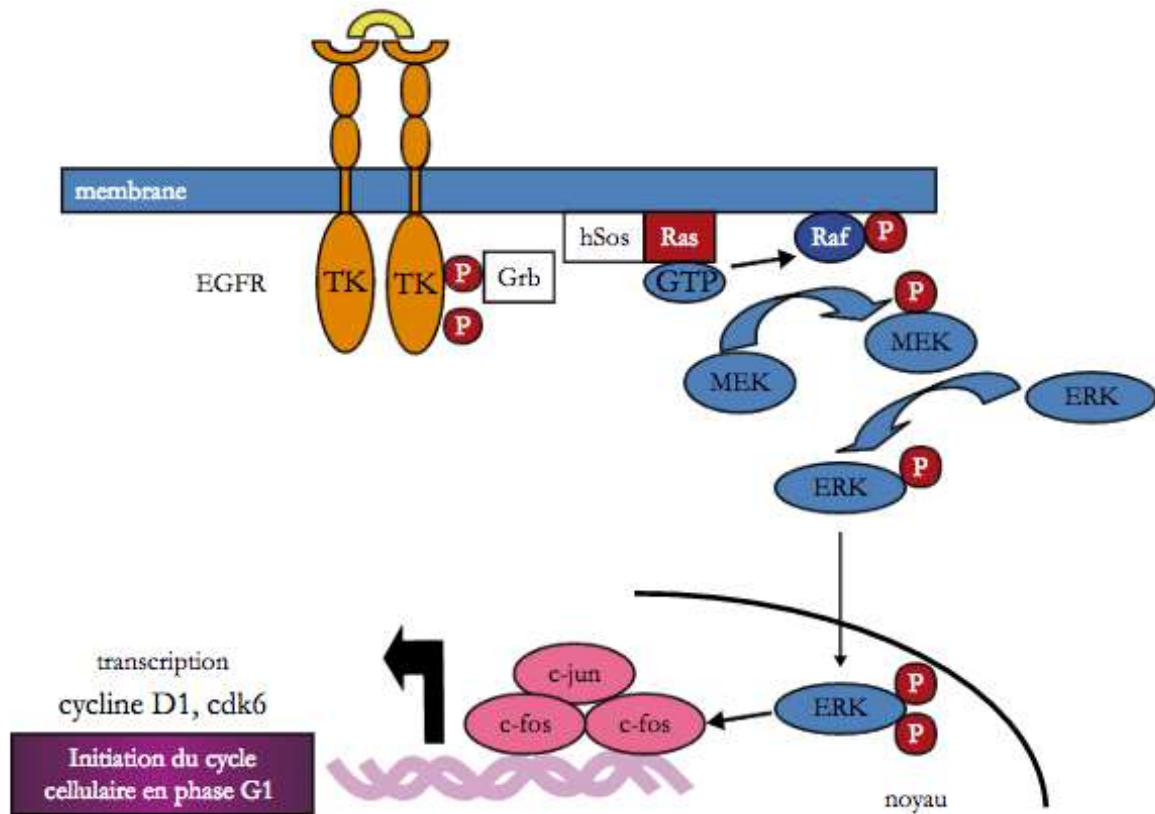


Figure 6 : voie de signalisation intracellulaire RAS/MAPK[63]

#### 1.5.4 Modulation de l'activité et mutations

Il existe un phénomène d'autoinhibition du domaine catalytique CR3 par le domaine CR1. Cela permet à la protéine d'être inactive en l'absence de signal. En revanche lorsque CR1 est lié à Ras, le changement de conformation dévoile le domaine CR3 permettant son activation.

S'il existe des mutations des trois formes de Raf, A-B-C, celles touchant les isoformes A-RAF et C-RAF sont rares. Ce sont les mutations du gène B-Raf qui sont les plus nombreuses (plus de 30 mutations pour le seul gène BRAF). La plus fréquente est une mutation par substitution (plus de 90% des mutations de B-Raf) qui entraîne un changement de conformation du domaine CR3. Cette mutation est appelée mutation V600E en référence à la position de l'acide aminé qu'elle substitue (au niveau du codon 600). Le mécanisme de survenue de la mutation n'est toutefois pas encore établi.

Cette mutation par substitution va entraîner une exposition du domaine CR3 de façon constitutive, entraînant une activation de B-Raf sans besoin de dimérisation de la protéine avec une autre protéine RAF, ce qui entraîne l'activation permanente de la

cascade de réactions. On obtient une activité kinase 500 fois plus importante à la forme sauvage de B-Raf. Cela favorise la prolifération cellulaire tout en inhibant l'apoptose. [20,63]

Cependant, il est à noter que la mutation de BRAF seule n'est pas suffisante pour entraîner l'apparition d'un cancer, en témoigne la fréquence de cette mutation dans les naevus bénins (82%). D'autres altérations génétiques sont donc nécessaires pour induire la transformation cancéreuse.

Des mutations de BRAF sont retrouvées dans de très nombreux cancers :[63]

- 45% des mélanomes
- 5-10% cancer colorectal
- 46% des carcinomes papillaires de la thyroïde

### **1.5.5 Molécules anti B-Raf**

#### **1.5.5.1 Sorafenib (Nexavar®)[121]**

Le sorafenib est un inhibiteur de tyrosine kinase multicibles (VEGF, RAF)

Le sorafenib est indiqué dans le traitement du carcinome thyroïdien progressif, localement avancé ou métastatique, différencié (cancer papillaire/folliculaire/à cellules de Hürthle), réfractaire à l'iode radioactif. Il est prescrit en fonction de la vitesse de progression de la maladie mais également en fonction de la taille maximale des métastes qui ne doivent excéder 1 à 2cm.

On constate un allongement de la survie sans progression mais pas d'impact démontré sur la survie globale.

#### **1.5.5.2 Vemurafenib (Zelboraf®)[131]**

Le Vemurafenib est indiqué en monothérapie dans le traitement des patients adultes atteints d'un mélanome non résecable ou métastatique porteur d'une mutation BRAF V600.

Il augmente de façon modeste la survie globale du patient, au prix d'un risque accru de carcinome cutané.

Contrairement au sorafenib, le vemurafenib bloque la forme active. De fait vemurafenib agit préférentiellement sur les cellules cancéreuses puisque ce sont celles qui perdent les mécanismes de régulation de la prolifération cellulaire

### **1.5.5.3 Dabrafenib ( Tafinlar®)[132]**

Le dabrafenib est indiqué en monothérapie dans le traitement des patients adultes atteints d'un mélanome non résecable ou métastatique porteur d'une mutation BRAF V600.

Son efficacité a été démontrée en terme d'amélioration de la survie sans progression par rapport à la dacarbazine mais sans gain sur la survie globale. En revanche, aucune comparaison directe par rapport à vemurafenib n'a été effectuée, le dabrafenib représente donc une alternative à zelboraf en première intention.

## 1.6 Ciblage de MEK

### 1.6.1 Protéine MEK[37,89]

Les protéines Mek (MAPK/Erk/kinase), sont une famille de protéines à activité tyrosine kinase, impliquées dans la voie de signalisation Raf/Mek/Erk, jouant un rôle dans la régulation de la prolifération cellulaire, de la survie, de l'adhésion, la mobilité, de la différenciation cellulaire ou encore l'angiogenèse.

D'un point de vue moléculaire, les Mek sont retrouvées sous forme de deux isomères Mek1 et Mek2, petites molécules de 45 à 50kD, présentant de grandes similitudes conformationnelles entre elles.

Elles sont formées de plusieurs domaines, dont un à activité tyrosine kinase. Ce motif est extrêmement spécifique dans la voie des MAPKK ce qui leur permet de ne se fixer qu'à leurs substrats respectifs, Erk1 et Erk2.

C'est cette spécificité de substrat qui en fait un bon choix de cible thérapeutique car le blocage de cette molécule bloque l'ensemble de la cascade.

### 1.6.2 Voie de signalisation [27,28,89]

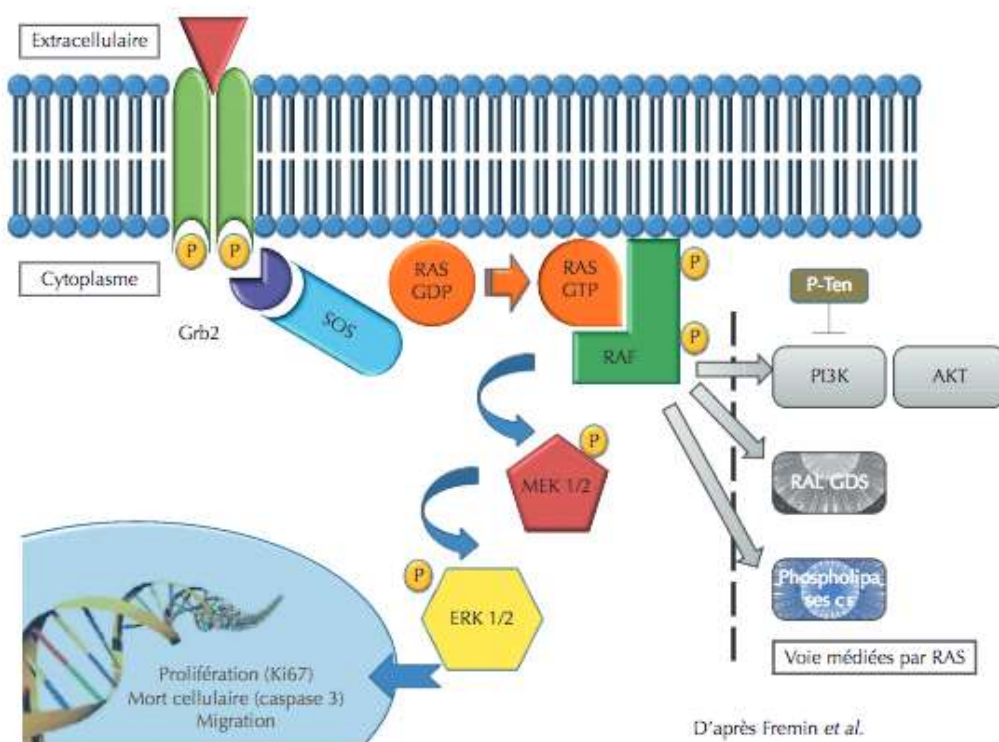


Figure 7 : voie de signalisation de Ras/Raf/Mek/Erk[5]



Au niveau de la cascade de phosphorylation qui suit la fixation d'un ligand à son récepteur transmembranaire, Mek est en aval des protéines Raf dont nous avons décrit la voie de signalisation précédemment (voir B-Raf)

Les kinases Raf phosphorylées et activées peuvent activer plusieurs voies de signalisation intracellulaires :

- La voie Pi3K/AKT/mTor, par le biais de la protéine Ras
- La voie des MAPK par la phosphorylation de Mek1/2 qui va catalyser l'activation d'Erk1/2. Les molécules ainsi activées par Mek vont pouvoir pénétrer le noyau et activer la transcription où elles joueront leur rôle de stimulant pour la survie cellulaire via RSK1, la migration via HGF, la prolifération et l'angiogenèse par le biais de métalloprotéases.

Les Mek ont une affinité très forte et unique avec leur substrat, ces molécules constituent donc un point de blocage idéal de la cascade de réactions.

De plus la mutation de Mek est extrêmement rare, ce n'est pas elle qui est à l'origine d'une activation anormale de la voie des MAPK mais les molécules en amont. Cette caractéristique en fait encore une fois une cible idéale.

### **1.6.3 Molécules anti MEK**

Mek a montré son intérêt pour le blocage des réactions il y a presque 20 ans. Plusieurs générations de molécules ciblant mek ont été développés mais n'ont pas forcément rencontré le succès thérapeutique escompté.

Ce n'est que récemment, avec l'introduction d'une troisième génération de molécules, que des effets significatifs sont montrés , ajoutant ces thérapeutiques à l'arsenal thérapeutique déjà existant.

#### **1.6.3.1 Trametinib (Mekinist®)[133]**

Le trametinib est indiqué en monothérapie dans le traitement du mélanome non résecable ou métastatique chez les patients porteurs d'une mutation BRAF V600.

Il est également indiqué en association au dabrafenib en première intention dans la prise en charge du mélanome non résecable ou métastatique porteur de la mutation B-RAF V600. L'association au dabrafenib permet d'obtenir une amélioration en termes de survie sans progression et de survie globale par rapport au dabrafenib seul.

### **1.6.3.2 Cobimetinib (Cotellic®)[134]**

Le cobimetinib est utilisé en association au vemurafenib, dans le traitement des adultes atteints d'un mélanome non resecable ou métastatique porteur d'une mutation BRAF V600

Son association au vemurafenib permet d'obtenir une amélioration en termes de survie dans progression et de survie globale par rapport au vemurafenib seul.

Cette association est un traitement de première ligne dans cette indication

## 1.7 Ciblage de BCR-ABL

### 1.7.1 Chromosome de Philadelphie (BCR-ABL)[41,60,67]

Le chromosome de Philadelphie désigne une anomalie génétique qui survient au niveau des chromosomes 9 et 22. Par une translocation réciproque des télomères des bras longs des deux chromosomes, on obtient des cellules présentant un chromosome 22 anormalement long. Ce chromosome 22 muté porte le nom de Philadelphie car cette anomalie génétique a été découverte en 1960 à Philadelphie.

BCR-ABL désigne le gène chimère qui résulte de la fusion du chromosome 22 avec le télomère du chromosome 9.

Cette translocation est associée à la leucémie myéloïde chronique. En effet les patients atteints de LMC présentent un chromosome de Philadelphie dans toutes les lignées hématopoïétiques.

Bien qu'aucune étiologie ne soit formellement découverte, l'exposition à des radiations ionisantes pourrait jouer un rôle favorisant dans la survenue de la maladie. La LMC représente 7 à 15% des leucémies de l'adulte, soit environ dix cas par an pour un million d'habitants en France.

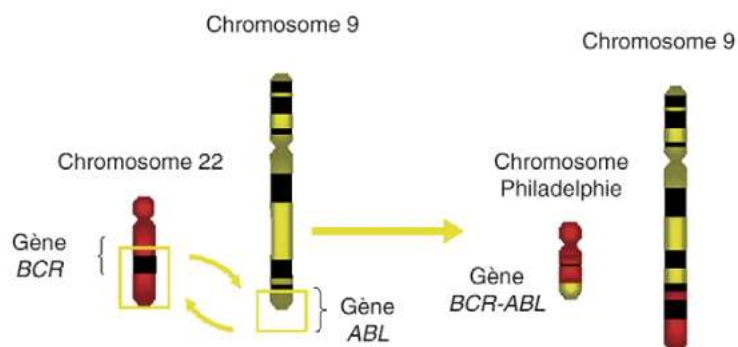


Figure 8 : chromosome de Philadelphie et sa translocation réciproque BCR-ABL[60]

### 1.7.2 Mécanisme[60]

La translocation réciproque entre les 2 chromosomes survient au niveau de 2 gènes :

- L'oncogène ABL du chromosome 9, code pour une protéine que l'on retrouve à la fois dans le cytoplasme et le noyau cellulaire. Son rôle sera différent selon sa localisation : au niveau nucléaire, elle inhibe le cycle cellulaire alors que dans le cytoplasme, elle intervient dans la prolifération cellulaire en participant à la transduction du signal. Cette protéine à activité tyrosine kinase est en temps normal autorégulée par modification conformationnelle.

- Le gène BCR du chromosome 22, code pour une protéine retrouvée dans le cytoplasme lorsque la cellule n'est pas en cycle mais au niveau péri chromosomique lors de la mitose, ce qui suggère qu'elle est impliquée dans le cycle cellulaire.

Cette translocation peut avoir lieu au niveau de différents exons des 2 gènes mais dans la plupart des cas on aboutira à la production d'ARN messagers codant pour une protéine chimère à activité tyrosine kinase de 210kDa, Bcr-Abl.

Cette protéine comprend 3 domaines SH1, SH2, SH3 et tous les autres domaines d'Abl. Du côté Bcr, le motif de dimérisation est le plus important. Il conduit à la dimérisation de la protéine et à son autoactivation par transphosphorylation. La perte de la partie N-terminale d'Abl aboutit à la perte de son auto-inhibition, ce qui explique également l'autoactivation permanente de la tyrosine kinase.

### **1.7.3 Voies de signalisation[41,60]**

La phosphorylation d'un nombre très important de substrats est responsable des propriétés de la cellule leucémique. En effet, l'autoactivation constitutive de Bcr-Abl et l'absence de régulation de son activité tyrosine kinase entraînent l'activation et le recrutement de nombreuses voies de signalisation impliquées dans les processus de prolifération, d'apoptose, de différenciation et d'adhésion cellulaire :

- Altération des propriétés d'adhésion induites par la protéine Bdr-Abl : en phosphorylant des protéines de l'adhésion telles que Crkl, Cbl Paxilline ou la talline, Bcr-Abl dérégulerait ces protéines entraînant une diminution de leur adhésion.
- Activation de signaux mitotiques : en se liant à Grb-2 après autophosphorylation, Bcr-Abl permet l'activation de la voie de signalisation des MAPK, impliquée dans le signal prolifératif. Grb-2 est également impliquée dans la voie du PI3 kinases, ayant un rôle anti-apoptotique.
- Inhibition de l'apoptose : en bloquant le relargage du cytochrome C par la mitochondrie, on inhibe la voie des caspases impliquées dans l'apoptose.
- Dégradation des protéines par le protéasome : Bcr-Abl induit la dégradation de protéines réparatrices de l'ADN.

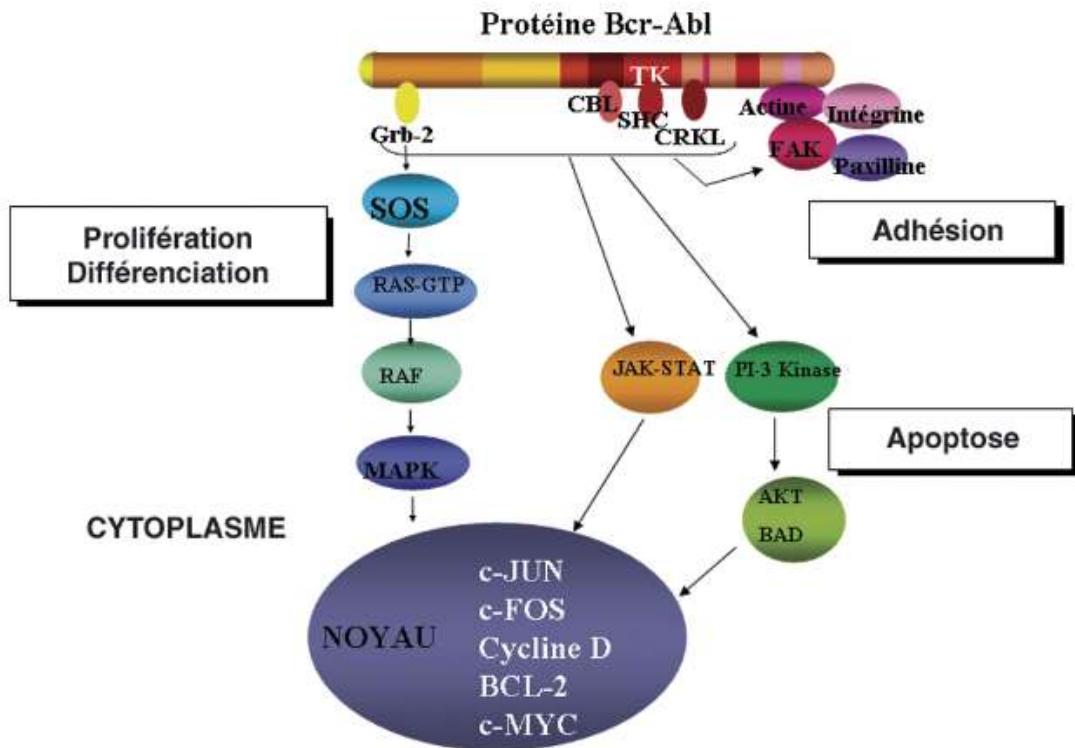


Figure 9 : voies de signalisation cellulaire activées par BcrAbl[60]

## 1.7.4 Molécules anti BCR-ABL

### 1.7.4.1 Imatinib (Glivec®)[41,60,135]

L'imatinib est un inhibiteur de tyrosine kinase qui agit par inhibition compétitive de l'ATP au niveau du site catalytique de Bcr-Abl. Le blocage du site catalytique empêche la phosphorylation des différents substrats cibles, inhibant de ce fait les cascades de réactions habituelles.

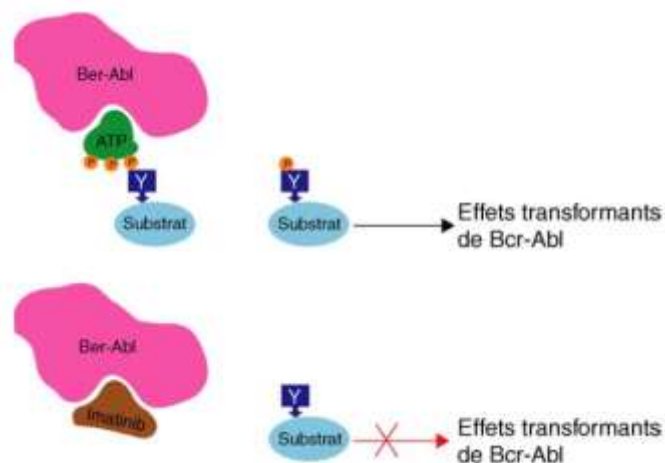


Figure 10 : mécanisme d'action de l'imatinib[60]

Avant le développement de l'imatinib, le traitement de choix de la LMC était l'utilisation d'IFN-alpha. Après étude comparative entre les résultats obtenus, les gains obtenus par traitement avec l'imatinib sont si importants que l'imatinib est devenu le traitement de choix des LMC.

L'imatinib est indiqué dans le traitement de nombreuses pathologies :

- Traitement des patients adultes et enfants atteints de leucémie myéloïde chronique à Bcr-Abl positive, en première intention lorsque la greffe de moelle osseuse ne peut être envisagée.
- Traitement des patients adultes et enfants atteints de LMC après échec du traitement par l'interféron- $\alpha$ .
- Traitement des patients adultes atteints de leucémie aigüe lymphoïde à Bcr-Abl positif nouvellement diagnostiquée en association avec de la chimiothérapie
- Traitement des patients atteints de leucémie aigüe lymphoïde Ph+ réfractaire ou en rechute de monothérapie
- Traitement des patients d'un syndrome hyperéosinophilique à un stade avancé
- Traitement des patients atteints de tumeurs stromales gastro-intestinales non résécables et/ou métastatiques

## **1.8 Ciblage de RANK/RANKL/ostéoprotégérine (OPG)**

### **1.8.1 La triade RANK/RANKL/OPG**

RANKL est une cytokine de la famille du TNF, exprimé à la surface des ostéoblastes dans le tissu osseux. Elle interagit avec son récepteur membranaire RANK, exprimé à la surface des ostéoclastes et de leurs précurseurs.

L'ostéoprotégérine (OPG) fait également partie de la famille du TNF, elle est sécrétée par les ostéoblastes. Elle peut se fixer à RANKL, empêchant ce dernier de venir se lier à son récepteur.

Lorsque RANKL se fixe à son récepteur RANK, on observe un changement de conformation du récepteur qui va permettre la fixation d'autres ligands, permettant l'activation de différentes voies de signalisation au sein de la cellule. RANKL stimule ainsi la différenciation et l'activité ostéoclastique, ce qui entraîne une résorption osseuse. Cette résorption sera contrôlée négativement par l'OPG qui, si l'activité ostéoclastique est trop importante, se fixe à RANKL, empêchant sa fixation à RANK.

Cette triade OPG/RANK/RANKL joue un rôle majeur dans le remodelage osseux.

Les observations en laboratoire montrent par exemple qu'une souris mutée surexprimant le gène de l'OPG va développer de l'ostéopétrose car elle empêche l'interaction RANK/RANKL. A l'inverse, une souris mutée ne produisant pas du tout d'OPG sera porteuse d'une ostéoporose sévère avec fractures multiples à cause d'une résorption osseuse trop importante.

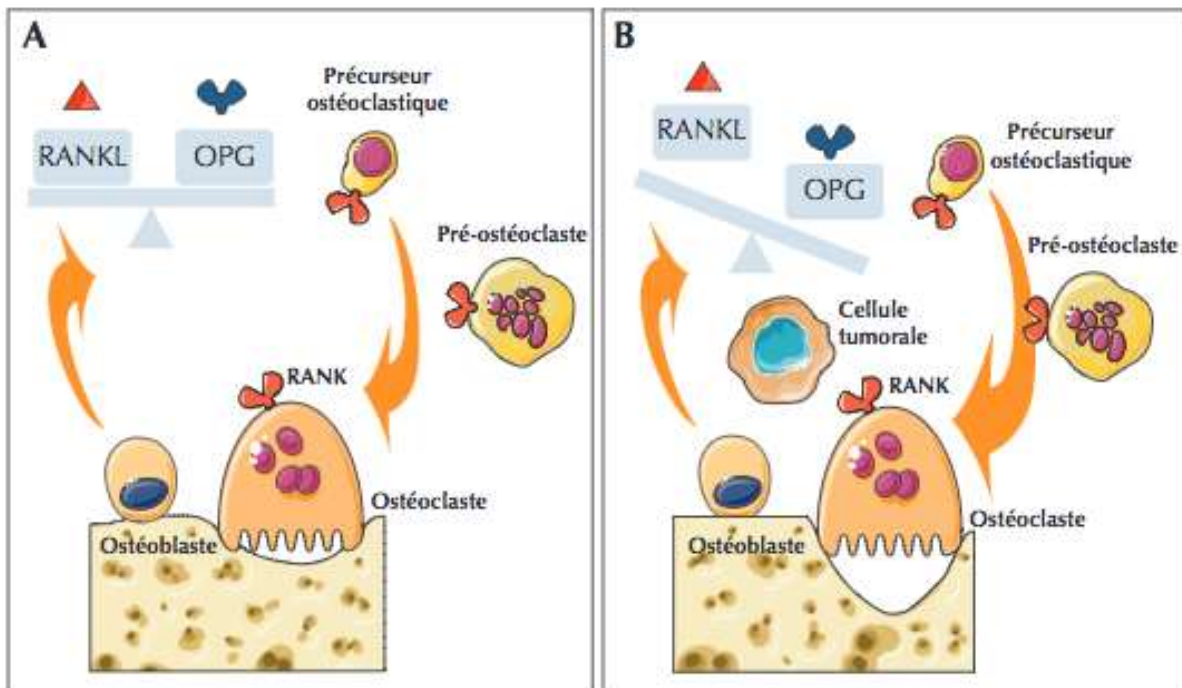


Figure 11 : fonctionnement de la triade RANK/RANKL/OPG au cours du remodelage osseux et du processus tumoral

Cette triade est impliquée dans un certain nombre de pathologies, notamment les tumeurs primitives et métastases osseuses, l'ostéoporose.

### 1.8.2 Molécules anti RANKL : dénosumab (Prolia®, Xgeva®)[136]

Le dénosumab est un anticorps monoclonal humain ciblant RANKL. Il se lie de façon spécifique au RANKL avec une très forte affinité, empêchant l'activation du récepteur RANK. Il inhibe donc la formation du complexe RANK/RANKL, diminuant ainsi la formation et la survie des ostéoclastes et diminue la résorption osseuse dans l'os cortical et trabéculaire.

Le dénosumab est indiqué dans le traitement de l'ostéoporose chez les hommes à risque élevé de fractures et dans les pertes osseuses liées à certains cancers.



## 1.9 Tableau récapitulatif des différentes molécules

cible	classe	Molécules (nom commercial)	indications
EGF/EGFR	Ac monoclonal	Cetuximab (ERBITUX®)	Cancer colorectal métastatique avec gène RAS sauvage Carcinome épidermoïde tête et cou
		Panitumumab (VECTIBIX®)	Cancer colorectal métastatique sans mutation de RAS
		Pertuzumab (PERJETA®)	Cancer sein métastatique ou récidivant
	Tki's	Gefitinib (IRESSA®)	CBNPC avec mutations EGFR
		Erlotinib (TARCEVA®)	Traitement CBNPC métastatique
		Lapatinib (TYVERB®)	Cancer du sein avec surexpression HER2
VEGF	Ac Monoclonal	Bevacizumab (AVASTIN®)	CBNPC CCRm Cancer du sein métastatique CRm
	Tki's	Sorafenib (NEXAVAR®)	CRm Carcinome hépato cellulaire avancé ou métastatique
		Sunitinib (SUTENT®)	Cancer du rein à cellules claires Cancer gastro intestinal métastatique Cancer rénal métastatique Tumeurs stromales métastatiques
		Axitinib (INLYTA®)	Cancer du rein avancé
		Pazopanib (VOTRIENT®)	Cancers du rein avancé
mTOR		Temsirolimus (TORISEL®)	Lymphome des cellules du manteau
		Everolimus (AFINITOR®)	Cancer du sein aux récepteurs hormonaux positifs
TNF	Ac monoclonal	Infliximab (REMICADE®)	Polyarthrite rhumatoïde Spondylarthrite ankylosante Rhumatismes psoriasiques...
		Adalimumab (HUMIRA®)	Mêmes indications qu'infliximab
		Etanercept (ENBREL®)	Polyarthrite rhumatoïde Spondylarthrite ankylosante Rhumatismes psoriasiques Psoriasis Maladie de Crohn

B-RAF	Tki's	Sorafenib (NEXAVAR®)	Carcinome thyroïdien progressif
		Vemurafenib (ZELBORAF®)	Mélanome non résecable ou métastatique muté BRAF V600
		Dabrafenib (TAFINLAR®)	Mêmes indications que Vemurafenib
BCR-ABL	Tki's	Imatinib (GLIVEC®)	LMC
RANK-L	Ac monclonal	Denosumab (PROLIA®, XGEVA®)	Ostéoporose, métastases osseuse
MEK	Tki's	trametinib	Mélanome non résecable ou métastatique porteur BRAF V600
		cobimetinib	Mélanome non résecable ou métastatique porteur BRAF V600

## **2 MANIFESTATIONS BUCCALES DES THERAPIES CIBLEES**

## 2 Manifestations buccales des thérapies ciblées

### 2.1 Affections muqueuses

#### 2.1.1 Mucites et stomatites

##### 2.1.1.1 Définition et description clinique

On définit la mucite comme l'altération de l'épithélium, mais aussi de l'ensemble de la muqueuse et du tissu conjonctif sous-jacent, se traduisant par l'apparition d'une ulcération. La phase de cicatrisation se caractérise par l'apparition d'un infiltrat de cellules inflammatoires, avec exsudat interstitiel, fibrine et débris membranaire produisant une pseudo membrane qui peut prendre une couleur blanche ou opalescente.[17]

A mesure que l'ulcère s'élargit, il se connecte aux ulcères adjacents produisant un aspect de pseudomembranes confluentes. La régénération des cellules entraîne une réépithélialisation et la résolution de l'ulcère mais la cicatrisation est d'autant plus longue que l'ulcère est étendu et profond avec un risque de surinfection retardant la cicatrisation.

La gravité des mucites est classée par grade, allant du grade 0 au grade 4, classement établi par l'OMS d'une part et le NCI-CTC d'autre part comme suit :[17]

	Classification NCI-CTC	Classification OMS
Grade 0	Pas de mucite	Pas de mucite
Grade 1	Erythème de la muqueuse	Erythème, sensation désagréable
Grade 2	Plaques pseudo membraneuses de moins de 1,5cm et non confluentes	Ulcères, alimentation solide possible
Grade 3	Plaques pseudo membraneuses confluentes de plus de 1,5cm	Ulcères, alimentation liquide uniquement
Grade 4	Ulcération avec nécrose	Alimentation per os impossible, alimentation entérale ou parentérale obligatoire

##### 2.1.1.2 Thérapies ciblées et mucites

Les mucites touchent préférentiellement les patients traités par thérapie anti-EGFR. Les lésions cutanées associées à ces traitements sont beaucoup plus fréquentes (éruption acnéiforme, granulomes pyogéniques entre autre) que les lésions buccales.

Ces dernières peuvent être associées aux lésions cutanées mais également retrouvées seules.

L'incidence des mucites est différente selon les molécules anti EGFR utilisées :

- 8 à 20% des patients traités par erlotinib en monothérapie.[91,99]
- 17 à 24% des patients traités par gefinitib. [70,77]
- Dans les deux cas, une très faible proportion de patients ont présenté des lésions de haut grade (moins de 1%) nécessitant la modification ou l'arrêt du traitement.
- 25 à 72,1% des patients traités par afanitib [46,77]
- L'incidence de mucites de haut grade est également plus élevée chez ces patients, avec 3 à 8,7% de patients atteints de mucites de grade 3 ou plus, nécessitant la modification du traitement.
- L'apparition de mucites sous anticorps monoclonal (cetuximab ou panitumumab) est peu fréquente, de l'ordre de 5% avec moins de 1% d'atteintes de haut grade. [82]
- En revanche l'association de ces deux molécules avec une chimiothérapie (cisplatine, folfox...) augmente de façon significative le risque de mucite comparativement à la chimiothérapie seule
- En association avec de la radiothérapie, l'augmentation de l'incidence des mucites n'est pas significative par rapport à la radiothérapie seule.

Les lésions touchent préférentiellement la muqueuse non kératinisée (face ventrale et latérales de la langue, plancher buccal, palais mou, muqueuse jugale). Ces ulcérations peuvent prendre la forme d'un érythème diffus ou d'ulcérations symptomatiques plus ou moins bien limitées. Ces dernières sont moins profondes et moins sévères que celles observées lors de la prise de chimiothérapies conventionnelles. [2,57,108]

En général, les lésions se développent rapidement après l'introduction du traitement avant de s'atténuer progressivement ensuite. Les formes sévères sont peu fréquentes (1 à 3% de grade 3 avec le sunitinib). L'adaptation de la posologie ou l'arrêt du traitement n'est donc que rarement nécessaire, la gène fonctionnelle restant la plupart du temps modérée.

L'association du cetuximab avec un traitement par radiothérapie est fréquente pour le traitement des cancers ORL localement avancés. Si l'addition cetuximab et radiothérapie n'augmente pas significativement l'incidence, le délais d'apparition, la sévérité ou la durée des mucites, l'incidence de mucites de grade élevé, 3 ou plus reste très élevée chez les patients traités par ces thérapies, touchant près de 60% des patients.[83,102] Sur ce dernier point, les avis divergent, certains auteurs suggérant une augmentation de l'incidence de mucites de haut grade quand d'autres n'y voient pas d'effets d'amplification. [13,44,102]

Les lésions rencontrées en cas d'association radiothérapie et cetuximab touchent aussi bien les muqueuses kératinisées et non kératinisées. Paradoxalement, ce sont les muqueuses antérieures et labiales qui sont le plus touchées alors que ce sont celles qui reçoivent généralement le moins de rayonnements.[83]

Les inhibiteurs de MEK semblent également donner lieu à des mucites, sans qu'il n'y ait pour l'instant d'étude précise sur le pourcentage de patients touchés.

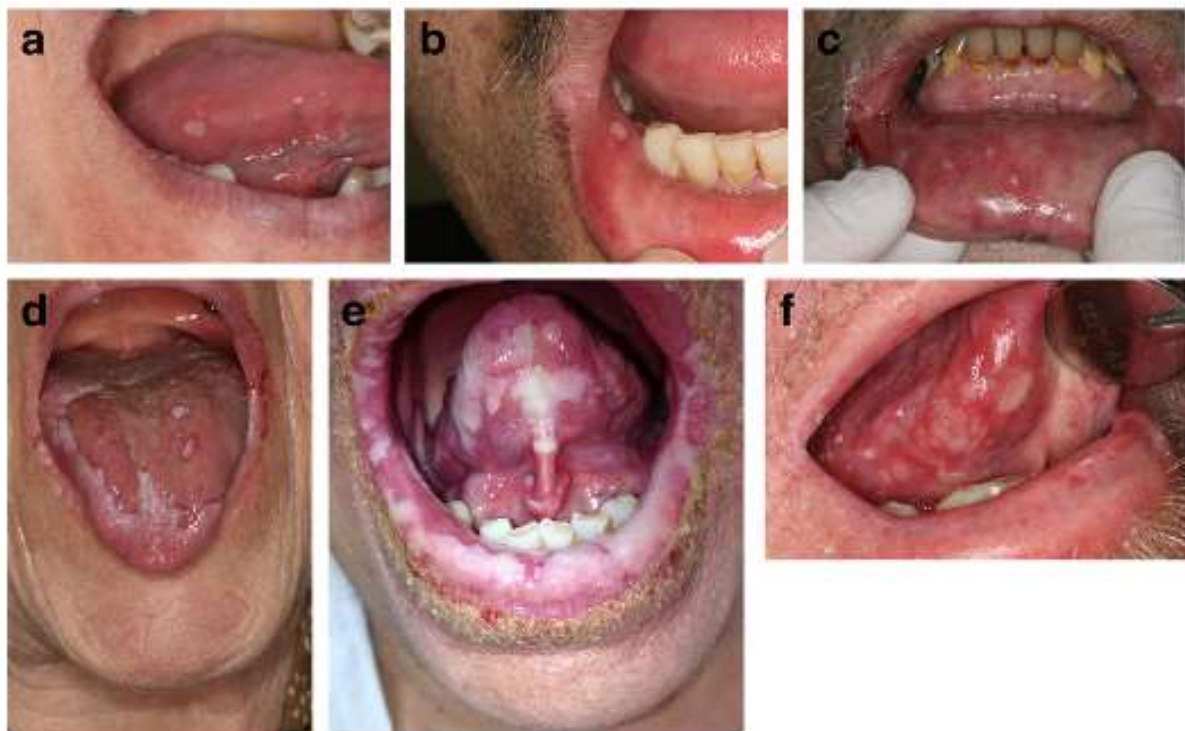

Figure 12 : mucites de différents grades chez des patients traités par cetuximab[107]

## **2.1.2 Ulcérations**

### ***2.1.2.1 Définition et description clinique***

L'ulcération correspond à une perte de substance profonde avec destruction de l'épithélium buccal et de la partie supérieure du chorion, contrairement à l'érosion plus superficielle, qui ne touche que l'épithélium.

### ***2.1.2.2 Thérapies ciblées et ulcérations***

Les inhibiteurs du mTOR induisent fréquemment des manifestations endobuccales. Il s'agit d'un effet classe, c'est à dire que ces manifestations sont retrouvées avec toutes les thérapies ciblant mTOR. En effet, on retrouve chez plus de 40% des patients traités par everolimus ou temsirolimus la présence d'ulcérations aphtoïdes douloureuses, de petites tailles, bien délimitées, parfois entourées d'un halo érythémateux. Ces lésions se situent principalement au niveau de la muqueuse non kératinisée.

Elles apparaissent rapidement après le début du traitement, souvent pendant le premier cycle et ont tendance à régresser puis disparaître progressivement. Ces lésions ne sont sévères que dans moins de 10% des cas. Bien que doses dépendantes, elles nécessitent une réduction de la posologie chez au moins 10% des patients.[12,68,98]

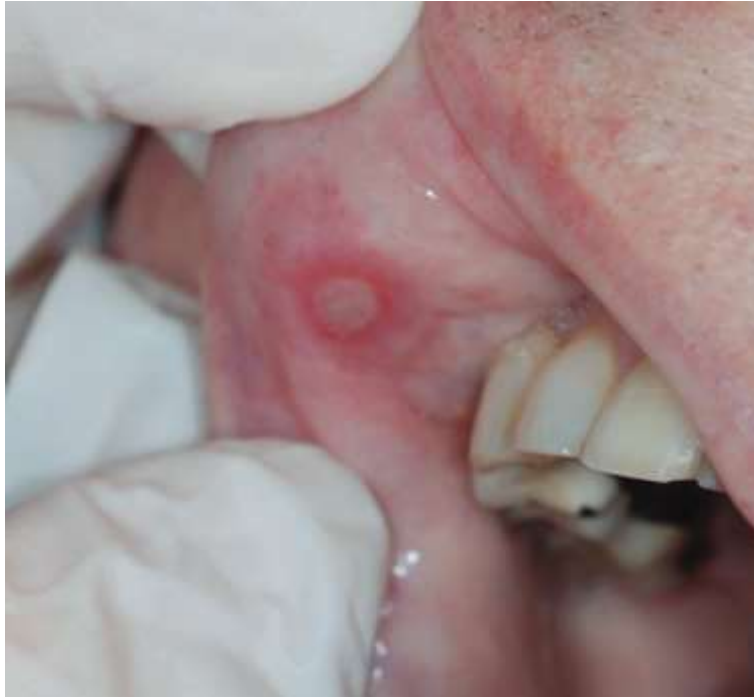

Figure 13 : ulcération aphtoïde sous inhibiteur de mTOR[12]

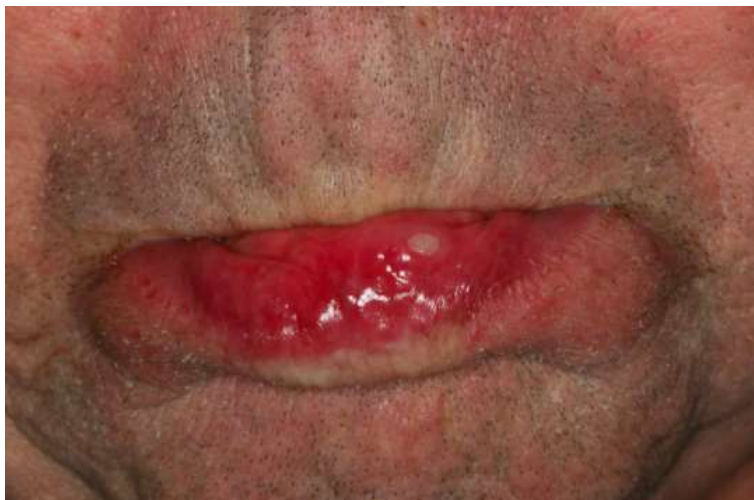

Figure 14 : lésion aphtoïde sous sunitib[107]

Les inhibiteurs multi cibles de tyrosine kinases à activité antiangiogénique peuvent également s'accompagner de lésions similaires. Les lésions sont moins sévères que celles entraînées par les agents anti mTOR et on observe plus d'effets secondaires chez les patients traités par sunitinib que par sorafenib. Ces lésions étant modérées, l'arrêt du traitement n'est pas nécessaire.[30,59]



### **2.1.3 Réactions lichénoïdes**

#### ***2.1.3.1 Définition et description clinique***

Les réactions lichénoïdes sont un groupe hétérogène de lésions de la muqueuse buccale. Elles présentent des similarités cliniques avec le lichen plan buccal mais leur évolution et leur nature histologique sont différentes.

Cliniquement, elles se caractérisent par des lésions blanches et/ou érythémateuses, généralement entourées de fines stries blanches, accompagnées fréquemment d'ulcérations. Cela leur confère un aspect proche du lichen plan érosif.

Comme pour le lichen plan buccal, on peut retrouver des lésions lichéniennes cutanées associées.

#### ***2.1.3.2 Thérapies ciblées et lésions lichénoïdes***

Des lésions lichénoïdes sont régulièrement associées aux traitements par imatinib. Elles peuvent apparaître seules ou en relation avec des lésions lichénoïdes cutanées.[78,112] Ces lésions ne disposent pas d'une bonne évaluation de leur incidence, sont rarement rapportées car elles sont pour la plupart asymptomatiques et de découverte fortuite. Il y a donc une sous-évaluation de l'incidence de cette pathologie.

Les lésions apparaissent après plusieurs mois de traitement et sont semblables à celles observées chez les patients atteints de lichen plan avec association de lésions réticulées, d'atrophies et d'ulcérations inflammatoires.

La face dorsale de la langue est la principale zone touchée mais la muqueuse jugale ou les lèvres peuvent également être atteintes. Histologiquement, on retrouve un pattern lichénoïde avec infiltrat lymphocytaire sous-épithélial et une agression de la basale.

Doses dépendantes, ces lésions n'entraînent que très rarement l'arrêt du traitement, même si une diminution de la posologie ou un arrêt transitoire peut être nécessaire. Bien qu'aucun cas n'ait encore été rapporté le risque de transformation maligne ne peut être écarté.[34,36,112]

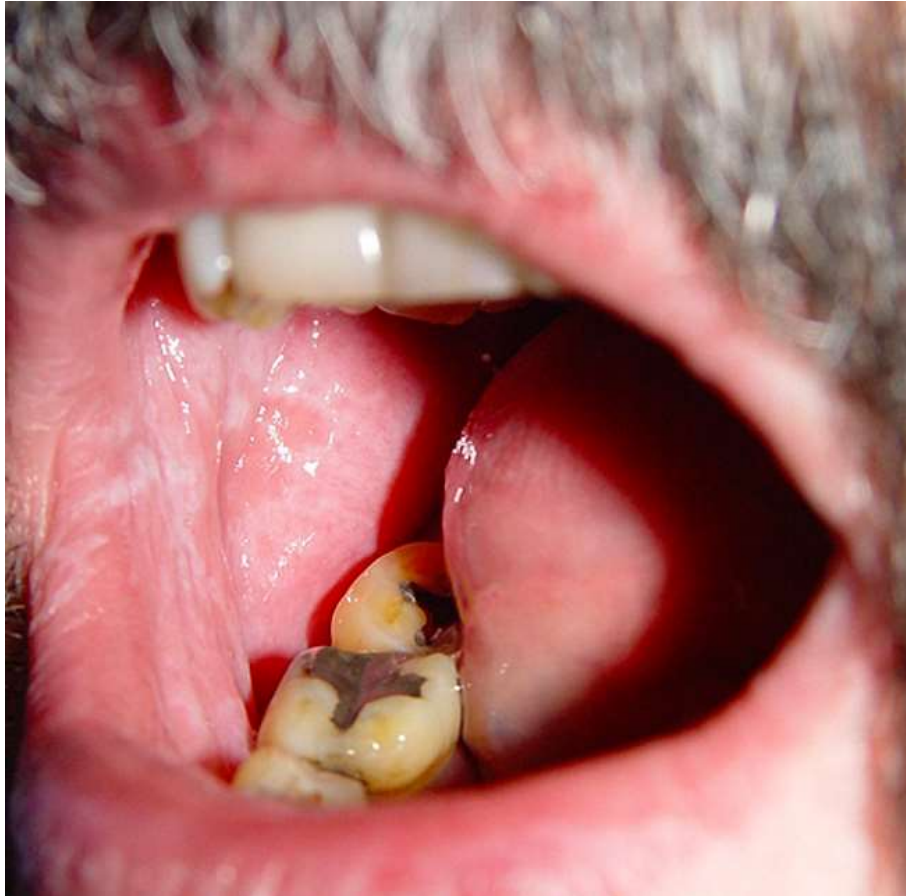

Figure 15 : lésion lichénoïde chez un patient traité depuis un mois par imatinib[81]

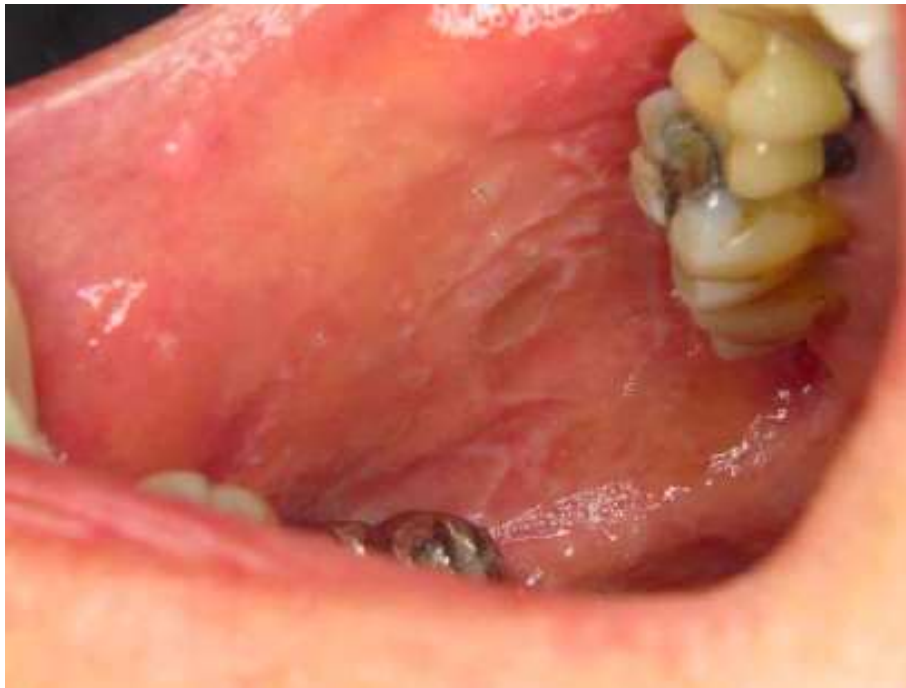

Figure 16 : lésion lichénoïde diffuse

## **2.1.4 Kératoses**

### **2.1.4.1 Définition et description clinique[137]**

La muqueuse buccale a dans l'ensemble une couleur rose et les zones normalement kératinisées prennent un aspect plus clair, tirant parfois vers le gris. Tout aspect blanc est anormal, même si la couleur des lésions peut varier, d'un blanc pur à un aspect jaunâtre voir brunâtre.

Cette coloration est en rapport avec le développement d'une kératose superficielle de type orthokératosique (développement d'une couche cornée anormalement épaisse, constituée de cellules cornées d'aspect normal) ou parakératosique (anomalie de la maturation des cellules de la couche cornée caractérisée par la persistance des noyaux dans les cellules de la couche cornée associé à la disparition de la couche granuleuse sous-jacente).

L'épithélium est d'épaisseur variable plus ou moins régulière, souvent épaissi (hyperplasie) mais parfois aminci (atrophie). La présence éventuelle d'altérations dysplasiques doit être systématiquement recherchée.

### **2.1.4.2 Thérapies ciblées et kératoses**

Le développement de lésions endobuccales hyperkératosiques a été retrouvé chez des patients traités par inhibiteurs de B-RAF. Ces molécules ont la capacité de modifier la prolifération des kératinocytes non mutés, avec une activation paradoxale de la voie de signalisation des MAPkinases. Il en résulte un certain nombre d'effets indésirables cutanés hyperkératosiques, allant de lésions bénignes (kératose pileaire, syndrome pieds-mains...) au développement de tumeurs malignes, carcinomes épidermoïdes et kérato-acanthomes

Même si moins fréquent que les effets cutanés, des lésions concomitantes de la muqueuse buccale ont été rapportées.

Ces lésions hyperkératinisées, touchent préférentiellement le bord latéral de la langue, la muqueuse jugale (au niveau de la linea alba), le palais dur et la gencive marginale. Compte tenu des risques au niveau cutané, une transformation maligne ne peut être éliminée et la surveillance de ces lésions est obligatoire.

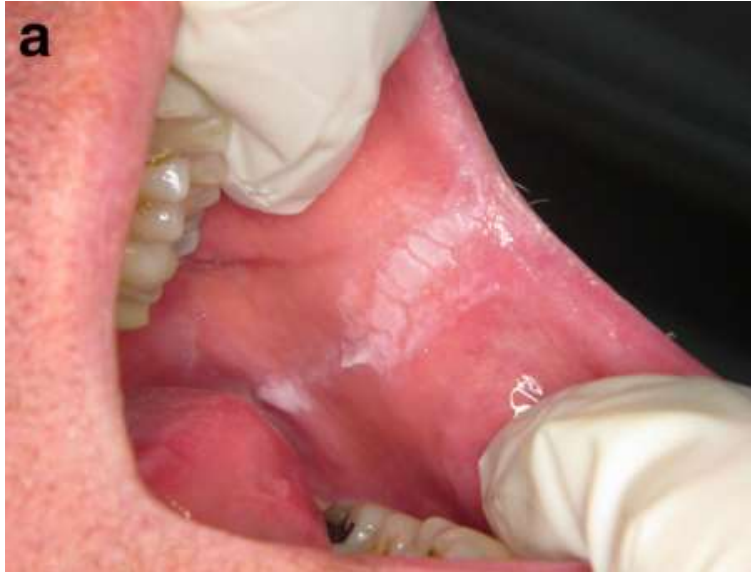

Figure 17 : hyperkératose de linea alba sous vemurafenib[107]

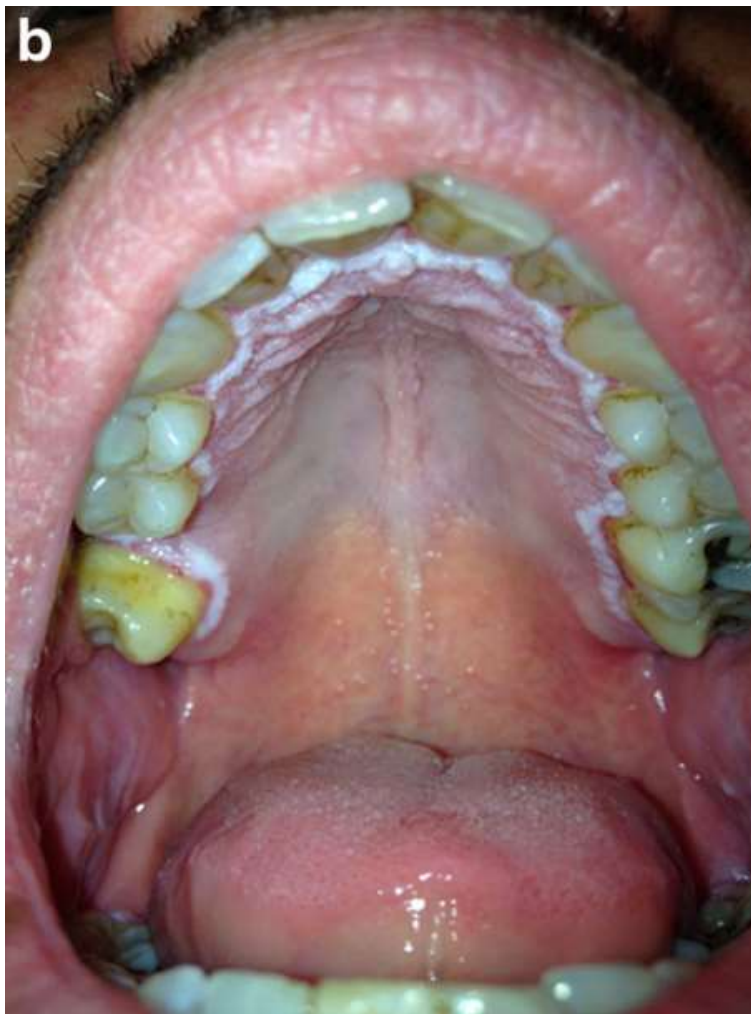

Figure 18 : hyperkératose du palais dur et de la gencive marginale sous dabrafenib[107]

## 2.1.5 Langue géographique

### 2.1.5.1 Définition et description clinique[106]

La langue géographique, ou glossite migratoire bénigne, correspond à une variation clinique de l'exfoliation physiologique de la langue.

La lésion élémentaire est une macule blanchâtre ou blanc-jaunâtre de quelques mm de diamètre, qui va s'élargir et s'exfolier au centre, formant un anneau à centre rouge, dans lequel les papilles filiformes érythémateuses ressemblent à des papilles fongiformes. La figure circulaire qui se forme va s'élargir, limitée par un anneau blanchâtre légèrement saillant, doublée en interne par un anneau érythémateux.

Au centre, les papilles exfoliées palissent, s'aplatissent et semble disparaître.

Au bout d'un moment, l'anneau finit par se briser et le double anneau finit par s'estomper tandis que de nouvelles papilles filiformes apparaissent, d'une teinte légèrement rosée différente de celle des papilles anciennes.

Ces zones dépapillées, dont le diamètre varie de 0,5 à 5cm, sont à disposition irrégulière sur la partie dorsale et/ou latérale de la langue.

La topographie de ces lésions varie dans le temps, d'une façon imprévisible, ce qui constitue un élément déterminant pour le diagnostic. Il n'y a pas de modification du goût associée.

### 2.1.5.2 Thérapies ciblées et langue géographique

De découverte fortuite, les premiers cas de langue géographique sous thérapies ciblées ont été décrits avec le bévacizumab. Mais d'autres cas ont été rapportés sous sunitinib, sorafénib, axitinib ou encore pazopanib.[38,51]

On ne dispose pas de fréquence d'apparition de cet effet secondaire. Toutefois, compte tenu du caractère bénin de cette affection, on peut penser que celle-ci est largement sous-estimée.

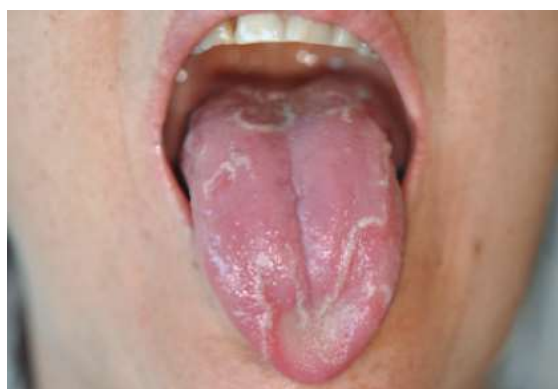

Figure 19 : langue géographique chez un patient traité par bevacizumab[51]

### 2.1.6 Coloration des muqueuses

Bien qu'exceptionnelles, des modifications pigmentaires palatines peuvent apparaître chez les patients traités par imatinib. Il s'agit d'une hyperpigmentation diffuse située strictement sur le palais dur, asymptomatique, prenant une couleur gris-bleu ou marron. Sa découverte est généralement fortuite et le délai d'apparition n'est pas connu. Cette lésion atteint aussi bien les patients caucasiens que les patients ethniques. Histologiquement, on retrouve la présence de mélanine dans la lamina propria, associée ou non à des mélanophages, sans atteinte épithéliale. [62,65,90]

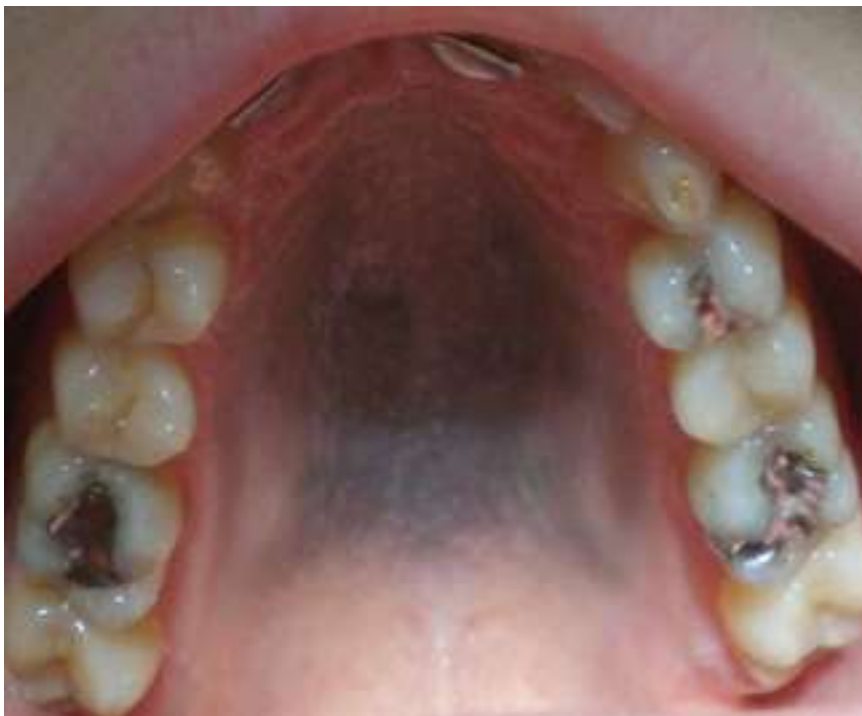

Figure 20 : coloration palatine chez un patient traité par imatinib[62]

On rapporte, de façon exceptionnelle, une coloration jaune vif au niveau de la muqueuse buccale chez des patients traités par sunitinib. Cette coloration est en relation directe avec la coloration intrinsèque de la molécule. Pour la même raison, ces patients auront fréquemment une xanthochromie de la peau ou des urines « jaune fluorescent ».

### 2.1.7 Dysgueusie

Une altération du goût peut être associée à plusieurs thérapies ciblées :

- Les patients traités par inhibiteurs de l'angiogenèse présentent régulièrement des troubles du goût. La fréquence de cet effet secondaire est assez importante puisqu'il concerne entre 20 et 49% des patients traités par sunitinib.[43,64,71]
- Des atteintes du goût sont rapportées chez certains patients traités par sorafenib et imatinib mais dans une proportion bien moins importante que pour le sunitinib.
- Les inhibiteurs du mTOR peuvent également entraîner une modification du goût des patients. Il est toutefois à noter que si la fréquence est élevée chez les patients traités par everolimus (9 à 32%), les cas sous temsirolimus semblent plus rares.[3,19]

Si les dysgueusies ne justifient pas de modification ou d'arrêt du traitement, elles peuvent être plus impactantes qu'une lésion réelle de la muqueuse car elles entraînent souvent une perte d'appétit ou des modifications du comportement alimentaire, pouvant conduire à un amaigrissement ou à une augmentation des risques cardio-vasculaires.[12,108]

## 2.2 Ostéo-chimionécroses

### 2.2.1 Définition et description

La définition de l'ostéonécrose de l'*American Association of Oral and Maxillofacial Surgeons*, utilisée pour les bisphosphonates, peut l'être pour les thérapies ciblées : « présence d'os exposé dans la région maxillofaciale depuis plus de 8 semaines, chez des patients traités, ou ayant été traités par la molécule, sans notion de radiothérapie sur la région ».

Comme pour les mucites, le degré de gravité de l'ostéonécrose doit être apprécié. Pour cela, l'AAOMS classe les lésions selon 4 stades:[94]

- Patient à risque : patient asymptomatique et ne présentant pas de nécrose apparente.
- Stade 0 : Patient sans nécrose apparente mais présentant des symptômes cliniques ou radiographiques non spécifiques
- Stade 1 : Patient asymptomatique présentant un os exposé ou nécrotique sans signe d'infection
- Stade 2 : patient présentant un os exposé ou nécrotique, souffrant de douleurs et ayant des signes cliniques d'infections
- Stade 3 : patient présentant un os exposé ou nécrotique, souffrant de douleurs, ayant des signes d'infection ou au moins un élément de la liste suivante : fracture pathologique, fistule bucco nasale, bucco sinusienne ou extra orale ou ostéolyse s'étendant bien au-delà de la région alvéolaire.

Les manifestations cliniques de l'ostéochimionécrose sont nombreuses :

Douleur, oedème localisé, mobilité dentaire, halitose, suppuration, exposition osseuse, infection des tissus mous.

L'os exposé est dur et rugueux, d'une couleur blanc jaunâtre ou grisâtre.



### 2.2.2 Thérapies ciblées et ostéo-chimionécroses

Plusieurs molécules entraînent une augmentation du risque d'apparition d'ostéochimionécrose :

- Le sunitinib, utilisé dans le traitement de tumeurs solides seul ou en association avec des bisphosphonates, conduit à une modification de l'angiogenèse, du remodelage osseux et de la cicatrisation. Il est impliqué dans des cas d'apparition d'ostéonécrose seul ou en association. L'ostéonécrose peut être précédée par l'apparition d'une mucite, qui serait un facteur aggravant. Les effets toxiques du sunitinib seraient réversibles après l'arrêt du traitement.
- Le bevacizumab entraîne un retard de cicatrisation qui peut entraîner une ostéonécrose par altération de la vascularisation.
- Le dénosumab, utilisé dans le traitement de l'ostéoporose et les métastases osseuses, conduit à une dysfonction du remodelage osseux pouvant induire une ostéonécrose en cas de traumatisme ou d'infection. 3 à 10% des patients traités seraient touchés.[21]
- De rares cas ont été rapportés chez des patients traités par sorafenib.
- Un cas d'ostéonécrose a été rapporté sous everolimus. Cela ne suffit pas à conclure que cette molécule entraîne une augmentation du risque d'ostéonécrose. [55]

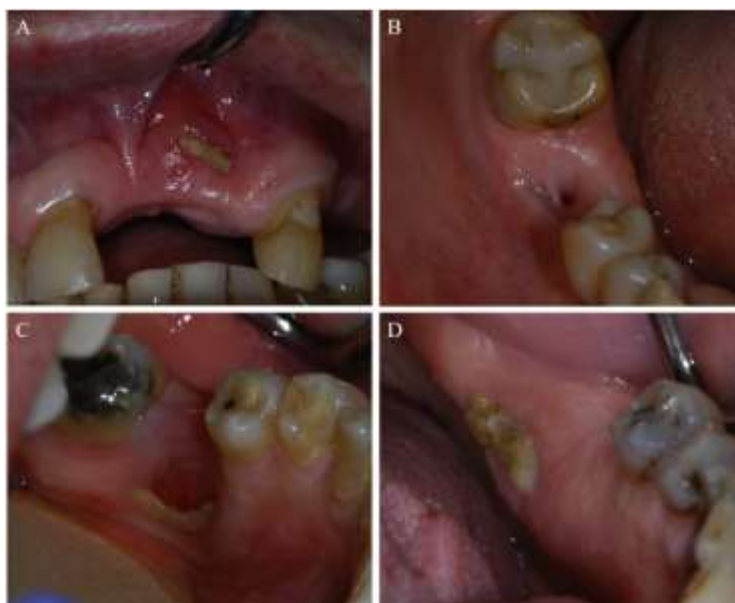

Figure 21 : exposition buccale d'os nécrotique chez des patients sous denosumab[76]

## 2.3 Récapitulatif des effets secondaires buccaux des thérapies ciblées

<b>SYMPTOMES</b>	<b>THERAPIES CIBLEES INDUCTRICES</b>
mucites	<b>Inhibiteurs EGFR</b> Cetuximab, erlotinib gefitinib panitumumab pertuzumab
Ulcérations	<b>Inhibiteurs de mTOR</b> Everolimus temsirolimus <b>Inhibiteurs MEK</b> Trametinib, cobimetinib
Réactions lichénoïdes	<b>Inhibiteurs BDR-ABL</b> imatinib
kératoses	<b>Inhibiteurs de BRAF</b> Vemurafenib, dabrafenib
Langue géographique	<b>Anti VEGF</b> Bevacizumab sorafenib, sunitinib, axitinib, pazopanib
Coloration des muqueuses	<b>Inhibiteurs BCR-ABL</b> Imatinib <b>Inhibiteurs VEGF</b> sunitinib
dysgueusie	<b>Inhibiteurs de l'angiogenèse</b> Sorafenib, sunitinib imatinib <b>Inhibiteurs de mTOR</b> everolimus
ostéonécrose	<b>Anti VEGF</b> Bevacizumab, sunitinib, sorafenib <b>Anti RANKL</b> Denosumab <b>Inhibiteur mTOR</b> everolimus

## **3 DIAGNOSTIC DIFFERENTIEL**

## 3 Diagnostic différentiel

### 3.1 Diagnostic différentiel des mucites

#### Radiomucite:

D'apparence similaire, les mucites radio-induites ont pour seules différences avec celles induites par les thérapies ciblées, qu'elles sont la conséquence de rayons de radiothérapie et non de molécules chimiques. Si la fréquence des mucites est bien plus importante chez les patients traités par radiothérapie que par thérapies ciblées, il est difficile de distinguer l'origine de ces lésions chez les patients recevant ces deux traitements en concomitance.

#### Stomatite prothétique :

Retrouvée chez les patients porteurs de prothèses amovibles, la stomatite prothétique est la conséquence d'une irritation mécanique liée au port de la prothèse. Elle est également liée à l'emprisonnement de *candida albicans* sous la prothèse favorisant le développement de la flore saprophyte au moindre défaut d'hygiène. Elle est caractérisée par un érythème diffus, parfois accompagné de pétéchies et de points blancs caractéristiques de l'accumulation de *candida*. L'amélioration de l'adaptation de la prothèse ainsi qu'une hygiène rigoureuse doit suffire à résoudre cette pathologie, l'application topique d'antimycosique peut être nécessaire. Bien que généralement non douloureuse, il ne faut pas la négliger car le pronostic peut être défavorable chez un patient immunodéprimé.

## 3.2 Diagnostic différentiel des ulcérations aphtoïdes

### Aphthose commune:

Les aphtes communs sont définis par leurs caractères cliniques et évolutifs. Les prodromes caractéristiques, sensation de picotement, démangeaison, retrouvés avant les manifestations cliniques de la lésion, précèdent de quelques heures l'apparition d'une macule érythémateuse, avec en son centre un point jaunâtre nécrotique (aspect beurre frais). Le centre de la lésion forme une cupule et la lésion, ronde ou ovale, d'une taille de 2 à 10mm est délimitée par un bord net, souligné par un liseré érythémateux plus ou moins large. L'aphte est légèrement surélevé par rapport à la muqueuse environnante. La lésion peut être retrouvée seule mais le nombre d'individus peut aller à plus de 10 simultanément. L'aphte se résout de lui-même en une à deux semaines, sans laisser de cicatrice.

Les aphtes siègent au niveau de la muqueuse non kératinisée (face interne des joues, plancher buccal, palais mou, muqueuse labiale, faces latérales et ventrale de la langue)

### Pemphigus :

Dermatose bulleuse auto-immune de localisation intra-épithéliale, le pemphigus vulgaire est accompagné dans 50% des cas de lésions cutanées associées (vésicules ou bulles qui se rompent facilement).

Cliniquement, le pemphigus est une lésion érosive sans pourtour érythémateux, douloureuse, irrégulière à fond rouge et pourtour opalin. Il peut être confondu avec une lésion aphtoïde car d'aspect clinique proche, surtout si la découverte est tardive, avec un fond fibrineux pouvant ressembler à celui d'une lésion aphtoïde. Seul le cyto-diagnostic peut les différencier.

### Pemphigoïde : [10]

Le pemphigoïde est une maladie chronique auto-immune vésiculo-bulleuse sous épithéliale se traduisant par une atteinte élective des muqueuses (orale, génitale, laryngée, ophtalmique) et une évolution synéchiante. Les lésions buccales peuvent être la première manifestation de cette pathologie.

Cliniquement, il se manifeste par un érythème et une érosion post bulleuse à fond fibrineux, aux contours irréguliers, recouvert d'un enduit pseudo membraneux

jaunâtre et entouré d'un halo inflammatoire. Se localise préférentiellement au niveau du palais et de la gencive

#### Récurrence herpétique :

Si la forme la plus connue d'herpès secondaire trouve sa localisation au niveau de la lèvre inférieure, l'herpès récurrent peut également siéger au niveau des muqueuses buccales. Dououreux et de localisation diffuse, il peut facilement être confondu avec une lésion aphte. Les lésions se présentent sous la forme de multiples vésicules de petites tailles, se rompant rapidement pour cicatriser sous 6 à 10 jours. La présence de prodromes caractéristiques, sensation de brûlure, démangeaison et picotements, accompagnent la poussée herpétique. Le recours au cyto-diagnostic par prélèvement permettra de lever le doute. Compte tenu de l'évolution on traitera la symptomatologie.

#### Syphilis :

Maladie sexuellement transmissible, la syphilis peut se manifester en bouche lors de la phase d'infection primaire ou secondaire. Des lésions buccales sont retrouvées dans 8% des infections primaires, prenant la forme d'un chancre buccal. Il apparaît 3 semaines après l'infection et prend la forme d'un ulcère indolore, de surface lisse, aux bords surélevés et induré à la base. Le pourtour érythémateux caractéristique des aphtes n'est pas retrouvé.

La syphilis secondaire apparaît environ 2 mois après l'infection et dure de 4 mois à 3 ans. Elle est associée à des symptômes généraux (malaises, fièvre, céphalées, larmoiement, angine, myalgies) et de manifestations cutanéomuqueuses (syphilides maculaires, syphilides papuleuses, condyloma lata, atteinte des ongles, chute des cheveux, éruption atypique) qui vont évoluer en 2 phases.

Au niveau buccal, la syphilis secondaire est indolore, très contagieuse, faite d'abord d'éléments dits de « première efflorescence » non infiltrés, puis d'éléments infiltrés, ulcérés, correspondant aux syphilides cutanées. Les éléments de première efflorescence (syphilides érythémateuses) correspondent à des macules rondes de petit diamètre, pouvant siéger en tout point de la muqueuse. Ils peuvent également former des lésions opalines, recouvertes en leur centre d'un voile opalin. Les syphilides érosives sont des érosions à fond plat fibrineux jaunâtre, dépourvues de halo érythémateux, les différenciant des aphtes.

### Primo infection HIV :

La primo infection au Hiv se manifeste en bouche chez la moitié des patients touchés après 2 à 3 semaines d'incubation. Elle est accompagnée d'un syndrome pseudo grippal et d'éruptions cutanées. Une adénopathie et une asthénie fébrile sont régulièrement associées, faisant penser à un syndrome mononucléosique.

Les lésions buccales, présentent en cas de transmission sexuelle, prennent la forme de lésions aphtoïdes, d'un diamètre variable, allant de quelques mm à près d'un centimètre, parfois confluentes et entourées par un halo érythémateux.

La sérologie sera négative à ce stade précoce.

### Ulcération traumatique :

De forme particulière liée à la cause de l'ulcération (prothèse inadaptée, soin débordant), l'ulcération traumatique présente un fond fibrineux plus ou moins hémorragique, associé à un pourtour kératosique correspondant à une friction accrue. Le diagnostic repose sur l'examen clinique pour déterminer la cause du traumatisme.

### Syndrome de Sweet :

Ce syndrome, aussi appelé dermatose aigüe fébrile neutrophilique, est une dermatose rare associée à des manifestations systémiques. Touchant principalement la peau de la tête, du cou et du dos de la main, il est possible que ce syndrome se manifeste au niveau buccal par des lésions ulcéreuses ressemblantes à des aphtes d'une grande étendue, douloureuses, touchant préférentiellement les lèvres, la langue, la muqueuse buccale et le palais.

La réalisation d'examens histopathologiques des lésions ainsi qu'un examen sanguin (leucocytose avec neutrophilie) permettra de confirmer le diagnostic. Le recours à des corticoïdes par voie systémique (dapsons) sera le traitement de choix.

### 3.3 Diagnostic différentiel des lésions lichénoïdes

#### Lichen plan buccal :

Le lichen plan buccal est une dermatose inflammatoire chronique, récidivante, pouvant atteindre la peau, les phanères et les muqueuses. Il touche entre 0,1 et 2,2% de la population, plutôt les femmes entre 50 et 60 ans. La muqueuse buccale peut être touchée de façon isolée. Il évolue par poussées sur de nombreuses années. Dans sa forme habituelle se traduit par des lésions blanches figurées, coalescentes, homologues au réseau lichénien appelées stries de Wickman.

Il peut prendre plusieurs formes (réticulaire, érosive, atrophique, hypertrophique), touche préférentiellement la muqueuse jugale, la langue et la gencive. Les lésions évoluent avec le temps, permettant de dater l'ancienneté du lichen qui évolue lentement vers un état post lichénien. La possible transformation maligne du LPB impose une surveillance régulière des lésions, à minima une fois par an.

#### Réactions lichénoïdes liées à d'autres médicaments :

Un certain nombre d'autres médicaments peuvent donner des réactions lichénoïdes. Ces médicaments sont nombreux (AINS, antihypertenseurs antifongiques, bêtabloquants, anti paludéens, carbamazépine, interféron alpha) et entraînent des réactions très variables en intensité. Le même type de lésion se retrouve dans des allergies de contact aux matériaux dentaires.

#### Candidose :

Mycose la plus fréquente de la cavité buccale, la candidose est la plupart du temps lié au développement de *candida albicans*. Elle peut néanmoins être provoqué par d'autres espèces fongiques. Elle se développe dans un contexte local particulier (mauvaise hygiène, xérostomie, prothèse inadaptée, bains de bouches antibiotiques utilisés de façon récurrente) ou dans un contexte systémique modifié (antibiothérapie, corticoïdes, immunosuppresseurs, irradiations, VIH, neutropénie, anémie ferriprive)

Elle peut prendre 2 formes : primaire, ne présentant que des lésions buccales, ou secondaire, associée à la maladie cutanéomuqueuse. Dans les 2 cas elle est caractérisée par des lésions blanches pouvant prendre un aspect pseudo membraneux (forme la plus fréquente, les lésions forment des taches ou plaques



blanchâtres pouvant être retirées, légèrement surélevées). Dans sa forme chronique, on retrouve un aspect nodulaire, caractérisé par sa couleur blanche, surélevée mais qui ne se détache pas.

Sous la forme cutanéomuqueuse, elle s'accompagne de lésions cutanées typiques (intertigo des grands et petits plis, onyxis). En cas de pathologie chronique, une biopsie sera à envisager. Les lésions seront traitées par application d'antifongiques locaux.

#### Kératoses traumatiques :

Conséquence du mordillement chronique de la muqueuse buccale par le patient, ces lésions touchent préférentiellement la muqueuse jugale, les lèvres et la langue. Les lésions sont caractérisées par une zone blanche diffuse, irrégulière ainsi qu'une desquamation épithéliale. Le diagnostic repose sur l'anamnèse et l'examen clinique. La lésion disparaît après éducation du patient dès lors que le tic de mordillement s'arrête, la plupart des patients ayant conscience de ce dernier.

De la même manière, on appelle morsicatio buccarum la lésion des muqueuses jugales créée par la morsure de la ligne d'occlusion des muqueuses buccales. Cette lésion est caractérisée par le caractère bilatéral des lésions et leur situation topographique au niveau de la ligne d'occlusion.

#### Erythroplasie de Queyrat :

Lésion précancéreuse observée fréquemment sur le gland du pénis et plus rarement au niveau de la muqueuse buccale. Plaque rouge, non spécifique, généralement bien délimitée, asymptomatique, lisse. Peut être associée à des points blancs ou de petites plaques blanches. Cette pathologie touche préférentiellement des patients âgés de 50 à 70 ans et, dans plus de 9 cas sur 10 est associée à un carcinome épidermoïde débutant ou à un carcinome in situ. Son exérèse chirurgicale est recommandée après confirmation diagnostique par biopsie.

#### Lupus érythémateux :

Maladie auto-immune, le lupus érythémateux se retrouve sous deux formes principales : discoïde ou systémique. La forme systémique est celle qui présente le plus grand pourcentage de lésions buccales associées, avec également des lésions cutanées. Les lésions buccales sont caractérisées par une zone rouge centrale

atrophique bien délimitée, entourée par un liseré net et surélevé, formé de stries blanchâtres centrifuges. Des pétéchies, un oedème, des ulcères, des érosions et des plaques hyperkératosiques peuvent être visibles.

L'examen histopathologique par biopsie est nécessaire pour caractériser cette lésion.

#### Carcinome épidermoïde :

Cancer le plus fréquent de la cavité buccale, le carcinome épidermoïde, surtout dans sa forme débutante, peut être confondu avec d'autres lésions bénignes de la cavité orale, d'autant plus qu'il est souvent asymptomatique dans un premier temps.

Il peut prendre plusieurs aspects cliniques, d'une forme ulcéreuse fréquente (caractérisée par un versant externe surélevé recouvert d'une muqueuse saine, un versant interne à bords cruentés plongeants, reposant sur une base indurée s'étendant au-delà de la partie visible de la lésion, un aspect plus ou moins granuleux ou végétant, avec des zones blanchâtres kératinisées alternant avec des zones hémorragique rouge/noirâtres), à un aspect plus bourgeonnant (lésions prenant la forme de bourgeons exophytiques, plus ou moins épais, alternant les zones blanches à d'autres plus rouges).

Si l'aspect peut ressembler à une ulcération traumatique, il est à rappeler qu'une ulcération traumatique doit disparaître sous une dizaine de jours après traitement de la cause. Ce type de lésion nécessite donc une surveillance attentive et un examen histopathologique.

#### Carcinome verruqueux :

Le carcinome verruqueux est une variante de bas grade du carcinome épidermoïde. Cliniquement, il se présente sous la forme d'une masse exophytique blanche, dont la surface apparaît verruqueuse ou bosselée. Sa taille est variable et peut aller de quelques mm à des lésions de grande étendue. La muqueuse buccale, le palais dur et la muqueuse alvéolaire sont les sites de prédilection de ces lésions. Il touche préférentiellement les patients fumeurs ayant plus de 60 ans.

L'exérèse est recommandée.

#### Leucoplasie :

La leucoplasie désigne une lésion blanche, fermement fixée à la muqueuse buccale et qui ne peut être classée dans les autres catégories de pathologies. Elle peut être

homogène (forme une plaque), ponctuée (petits points) ou verruqueuse (forme exophytique hyperkératosique) . Ces lésions touchent préférentiellement la muqueuse buccale, la langue, le plancher buccal, la gencive et la lèvre supérieure. L'étiologie exacte de ce type de lésions n'est pas connue mais le tabac, l'alcool, l'irritation chronique, *candida albicans* ou encore le HPV peuvent être impliqués dans la pathogénie de ces lésions. Il s'agit d'une lésion pré cancéreuse dont le potentiel de transformation maligne serait de 5%. Un examen histopathologique est donc requis pour ces lésions.

### Pemphigus

### **3.4 Diagnostic différentiel kératoses**

#### Kératose tabagique du fumeur de cigarettes/pipe :

Lésion opaline, d'étendue plus ou moins importante. Touche préférentiellement : la lèvre inférieure, au niveau de la zone de contact entre la lèvre et la cigarette, lésion dite de la pastille, caractéristique. Peut également être plus étendue, généralement de forme triangulaire rétro-commissurale. Cette lésion intéresse également le palais, prenant la forme d'une lésion opaline diffuse sur la partie postérieure de celui-ci, communément appelée palais du fumeur. L'examen histopathologique peut être intéressant.

#### Kératose de la chique de tabac :

Lésion située au niveau du contact avec le tabac, le plus souvent au niveau du cul de sac vestibulaire inférieur, en regard de la première molaire, bien qu'on puisse trouver ces lésions au niveau supérieur chez certains patients. Le contact prolongé entraîne également l'apparition de problèmes parodontaux associés. Une évolution vers la malignité est possible.

#### Kératose de friction :

Le contact répété avec une prothèse mal adaptée, une dent mal positionnée, ou un soin traumatisant peut provoquer le développement d'une kératose de friction. La micro lésion répétée de la muqueuse par ce facteur irritant entraîne une kératose réactionnelle plus ou moins épaisse. Il ne semble pas y avoir d'évolution vers la malignité.

#### Kératose post radique :

la radio mucite chronique peut comporter des lésions kératosiques de l'épithélium, avec un risque de survenue tardive d'un cancer radio-induit.

#### Infection HPV

#### Carcinome épidermoïde et verruqueux

#### Lichen plan buccal

#### Candidose chronique

### 3.5 Diagnostic différentiel des ostéonécroses

#### Ostéoradionécrose :

Retrouvée plus souvent à la mandibule qu'au maxillaire, l'ostéoradionécrose ne se distingue pas cliniquement de l'ostéochimionécrose. La seule différence est son origine, consécutive à l'irradiation de la sphère orofaciale.

#### Tumeurs osseuses primitives:

Les tumeurs bénignes ou malignes se développant au sein du tissu osseux peuvent entraîner une nécrose de l'os.

#### Alvéolite:

L'alvéolite apparaît quelques jours après une extraction dentaire. Elle est la conséquence d'un défaut de cicatrisation osseuse. Elle peut prendre 2 formes, sèche ou suppurée en cas de surinfection. Très douloureuse, l'os exposé en bouche est très sensible au contact contrairement à l'OCN. Un séquestre osseux peut être expulsé.

#### Ostéomyélite chronique:

L'ostéomyélite chronique est une inflammation des espaces contenant la moelle pouvant apparaître suite à une infection dentaire chronique, une fracture, une immunodépression. Peut s'accompagner d'un œdème, d'une douleur et d'un écoulement purulent. La mise à nu de l'os nécrotique est cependant rare.

#### Ostéite :

Inflammation du tissu osseux touchant la corticale. Comme l'alvéolite, elle peut être sèche ou suppurée et entraîner une nécrose de l'os avec un possible séquestre osseux. Les étiologies sont nombreuses, infectieuses, traumatiques, tumorales et parfois inconnues.

### Métastases osseuses :

Les métastases osseuses sont régulièrement rencontrées dans le cadre des cancers du sein, du rein, de la prostate, du poumon ou de l'estomac. Les symptômes ressemblent fortement à ceux de l'OCN à la différence que l'exposition osseuse est plus rare. La biopsie est le meilleur moyen de réaliser le diagnostic différentiel mais elle n'est pas recommandée compte tenu du risque d'aggravation de l'OCN potentielle.

## **3.6 Diagnostic différentiel des autres affections**

### **3.6.1 Diagnostic différentiel des pathologies pigmentaires :**

#### Macule pigmentaire :

Pouvant toucher le palais, il s'agit d'une lésion bénigne correspondant à une hyperpigmentation des kératinocytes de l'assise basale, sans augmentation du nombre des mélanocytes. Cliniquement, on observe une tache brunâtre de quelques millimètres de diamètre.

#### Mélanose tabagique :

Lésion brunâtre, noirâtre dont l'étendue est proportionnelle à l'importance du tabagisme. Retrouvée essentiellement au niveau de la face vestibulaire des joues chez le fumeur de cigarettes, elle peut intéresser le palais chez le fumeur de pipe.

#### Pigmentation médicamenteuse:

D'autres médicaments qu'imatinib ou sunitinib entraînent une coloration du palais dur. C'est le cas notamment des alkylants, de la minocycline, clofazimine, quinidine et de certains contraceptifs oraux.

### **3.6.2 Diagnostic différentiel de la langue géographique :**

#### Psoriasis oral :

Lésion rare bien que certainement sous-évaluée car sans retentissement sur le plan fonctionnel, le psoriasis peut avoir une manifestation buccale, touchant préférentiellement la langue. Cliniquement et histologiquement, elle prend un aspect proche de la langue géographique, le meilleur moyen de diagnostic étant le rapprochement entre les poussées cutanées du psoriasis et l'apparition simultanée de lésions buccales.

Toutefois, le psoriasis peut également se manifester sous la forme d'un placard blanc-grisâtre ou gris-jaunâtre entouré d'une aréole érythémateuse, situé sur les bords de la langue. Il peut aussi prendre la forme d'une langue plicaturée, exfoliée en totalité et plus ou moins uniformément rouge, avec quelques macules résiduelles. Des macules rouges ou grisâtres peuvent également être retrouvées au niveau des joues, du palais ou des gencives en association avec l'atteinte linguale

#### Candidose

### **3.6.3 Diagnostic différentiel de la dysgueusie**

#### Traitements médicamenteux :

Un certain nombre de médicaments peuvent entraîner une altération du goût. Cette altération peut être la résultante de 2 grands mécanismes : une diminution de la quantité de salive sécrétée, c'est le cas par exemple pour l'atropine, les anti-diarrhétiqes, les anti-diurétiques, certains anti-histaminiques, les anticholinergiques, les psychotropes. D'autres entraînent des lésions de l'épithélium lingual, induisant une sensation de brûlure ayant des répercussions sur la perception du goût. C'est le cas de certains antibiotiques ou d'anticancéreux par exemple.

### Pathologies neurologiques :

Les lésions de nerfs crâniens impliqués dans la fonction gustative (facial, lingual, vague et glossopharyngien) peuvent entraîner une perturbation de la perception du goût.

La maladie d'Alzheimer, maladie neurodégénérative corticale, entraîne la perte progressive des fonctions cognitives et la dégénérescence neurofibrillaire. On retrouve régulièrement des troubles du goût chez les patients touchés par cette pathologie.

### La radiothérapie :

Les traitements par radiothérapie ont souvent des conséquences sur la perception du goût chez les patients irradiés. Cet effet secondaire très fréquemment retrouvé s'explique par des lésions de l'épithélium buccal, une diminution de la quantité de salive sécrétée après irradiation des glandes salivaires et une diminution de la qualité de la salive, notamment une variation de son pH ce qui entraîne une modification de la perception gustative. Ces effets vont dépendre de la dose d'irradiation, de l'espacement des séances, de la zone irradiée et de la durée des séances.

### Maladies systémiques :

Un certain nombre de maladies systémiques peuvent entraîner des troubles du goût. C'est le cas par exemple du syndrome de Gougerot-Sjögren, qui, par l'hyposialie qu'il provoque peut entraîner des troubles du goût.

### Troubles psychiatriques et/ou psychologiques:

Un certain nombre de pathologies psychiatriques ou psychologiques peuvent entraîner des dysgueusies. C'est le cas par exemple du burn mouth syndrome ou stomatodynie idiopathique. Les patients touchés décrivent des sensations de brûlure, des picotements et l'engourdissement de la muqueuse buccale. La douleur est localisée au niveau de la langue, du palais et des lèvres. Cette pathologie touche préférentiellement les femmes de plus de 50 ans et est associée à un contexte anxio-dépressif.

Des troubles du goût sont retrouvés chez les patients atteints de troubles psychologiques alimentaires, comme l'anorexie et la boulimie



## **4 PRISE EN CHARGE ODONTO- STOMATOLOGIQUE**

## **4 Prise en charge odonto-stomatologique des patients traités par thérapies ciblées**

La prise en charge des patients traités par ces thérapeutiques peut s'inspirer de celle mise en place pour accompagner les patients traités par chimiothérapie conventionnelle (y compris les bisphosphonates), radiothérapie.

### **4.1 Examen clinique et radiologique**

#### **4.1.1 Examen clinique[88,137]**

Avant de passer aux différentes recommandations pour la prise en charge des patients touchés par ces différentes pathologies et lésions, il est bon de revenir sur les examens clinique et radiographique appropriés.

En effet, nous avons vu dans la partie précédente, que les effets indésirables des thérapies ciblées touchent préférentiellement les muqueuses buccales. Il convient donc de se focaliser sur l'examen de ses structures et de ne négliger aucune zone, s'agissant de lésions parfois discrètes et qui peuvent se loger dans des zones difficiles d'accès ou dans des replis.

De nombreux auteurs (*H. Raybaud, R. Kuffer [137]*) soulignent que la position au fauteuil, si elle est idéale pour la réalisation des soins et autres traitements dentaires, n'est pas forcément la meilleure pour un examen pratique des muqueuses. En effet, en prenant l'exemple d'un praticien droitier, le fait d'être placé entre 90° et dans le prolongement du patient, entraîne des difficultés d'accès aux muqueuses des secteurs droits du patient. De plus la position allongé du patient, appuyé sur le repose tête, n'est pas la meilleure pour mobiliser facilement la tête du patient afin d'observer l'intégralité de la cavité buccale.

Il est donc préférable de placer le patient sur une chaise au dos droit, face au praticien et sans appui tête. Il est important que l'éclairage soit co-axial à l'axe de vision du praticien afin de ne pas créer de zone d'ombre.

Pour réaliser l'examen, le praticien se munira de deux miroirs permettant de déplisser et tendre les muqueuses buccales. Des compresses seront employées pour mobiliser la langue mais également pour assécher la muqueuse, retirer la salive et les éventuels dépôts exogènes (plaque dentaire et autres débris alimentaires) qui risqueraient de se confondre avec les lésions éventuelles.

Afin de n'oublier aucune zone, il est toujours plus simple de suivre une « routine » d'examen, que l'on répète à chaque patient. Une des techniques appropriées pour l'examen des muqueuses buccales est la technique dite des « 3 cercles », décrite par H. Raybaud, décrivant plusieurs niveaux inspections, allant de l'extérieur vers l'intérieur de la cavité buccale [88]:

- Premier cercle : le premier cercle est extérieur aux arcades dentaires. Il est constitué de l'ensemble des muqueuses jugales, labiales et alvéolaires. On débutera l'examen visuel au niveau d'une des commissures labiales, de la muqueuse jugale homolatérale pour décrire ensuite une boucle qui passera par le vestibule supérieur en suivant le fond du repli gingivo jugal d'une commissure à l'autre puis l'arcade inférieure de la même façon. Il est essentiel de bien déplisser les muqueuses, afin d'accéder au fond du vestibule, surtout au niveau antérieur où les lèvres supérieure et inférieure sont susceptibles de gêner la vision directe.

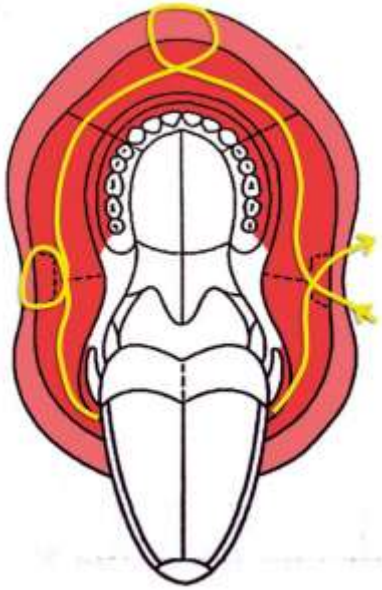


Figure 22 : examen des muqueuses, premier cercle

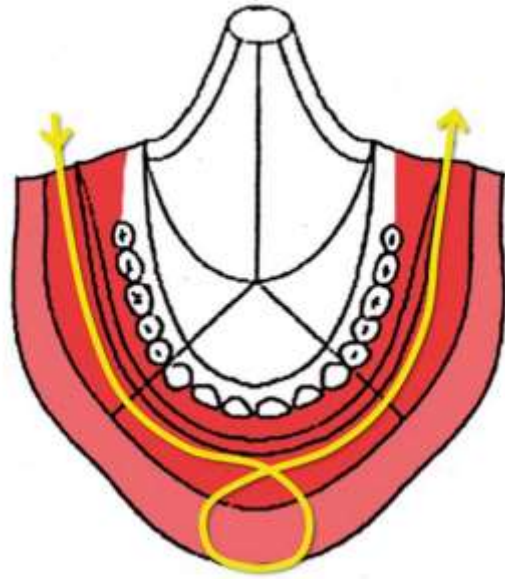


Figure 23 : premier cercle, extérieur aux dents

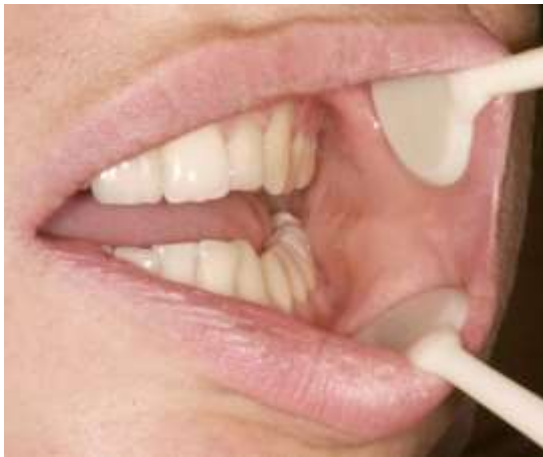

Figure 24 : premier cercle, face interne commissure labiale

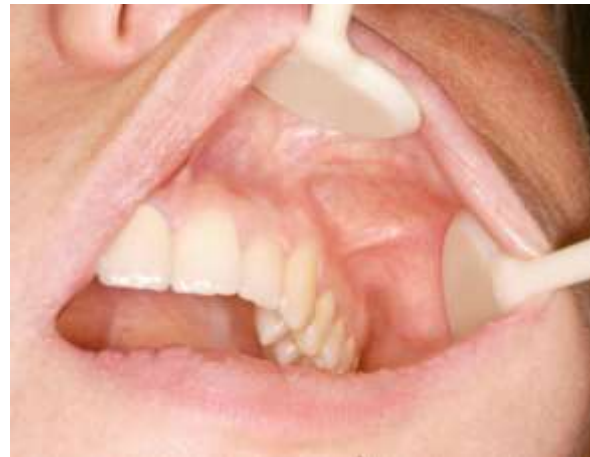

Figure 25 : premier cercle, repli gingivo-jugal

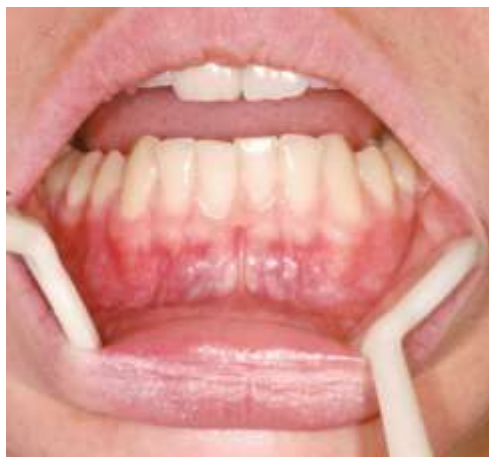

Figure 26 : premier cercle, face vestibulaire antérieure

- Deuxième cercle : le deuxième cercle consiste en l'observation des tissus intra arcades. On débute l'examen au niveau d'une des tubérosités rétro molaire supérieure, avant d'observer le palais dans chacun des secteurs supérieurs. Arrivé au niveau de la tubérosité contro-latérale, on passera à l'examen du plancher buccal. Ne pas oublier l'inspection de la face linguale de la gencive.

Pour obtenir la meilleure vision possible, il faut mobiliser la langue à l'aide d'une compresse et des miroirs afin d'avoir une vision claire et dégagée du plancher de bouche

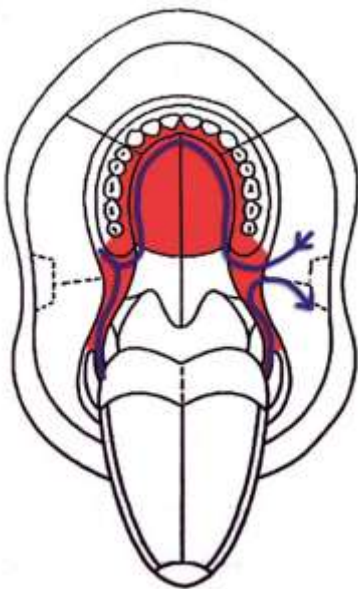


Figure 27 : examen des muqueuses, deuxième cercle

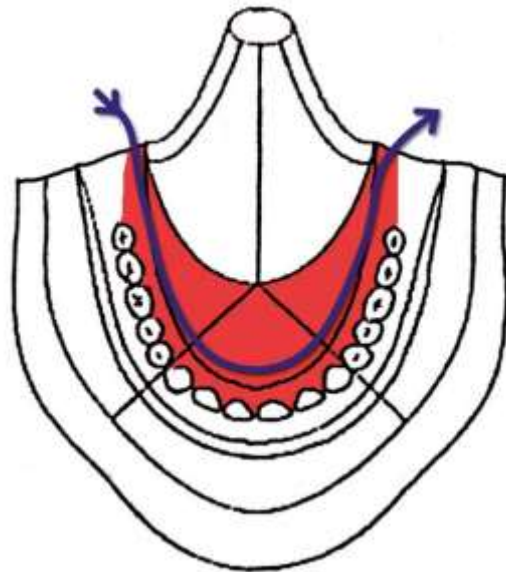


Figure 28 : examen des muqueuses, deuxième cercle

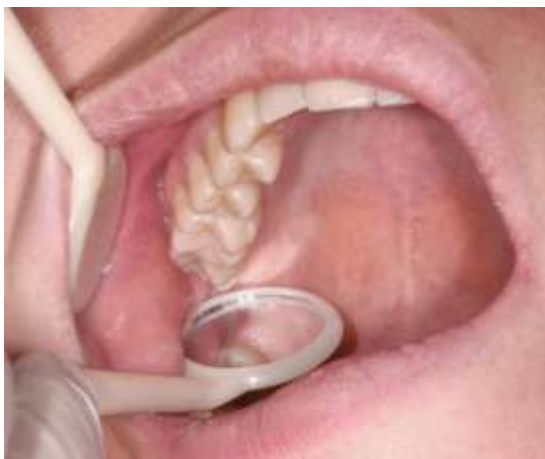

Figure 29 : examen des tubérosités

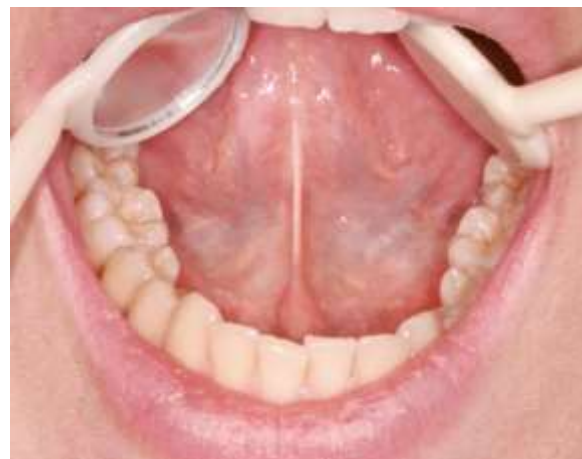

Figure 30 : examen du plancher buccal

- Troisième cercle : il s'agit ici d'observer la langue dans son intégralité ainsi que le carrefour aéro-pharyngien. L'observation est commencée par le palais mou, la luette, les piliers antérieurs du pharynx puis le dos de la langue. Ensuite, il faut observer les bords de la langue en mobilisant celle-ci à l'aide d'une compresse. On terminera l'examen par l'observation du carrefour aéro-pharyngien en abaissant la langue à l'aide d'un miroir ou d'un abaisse langue.

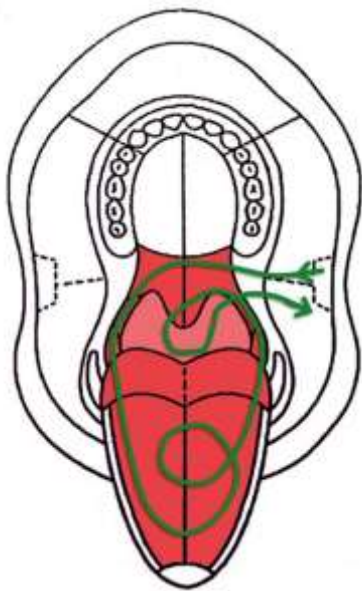


Figure 31 : troisième cercle : examen de la langue




Figure 32 : troisième cercle : examen du carrefour aéro-pharyngien

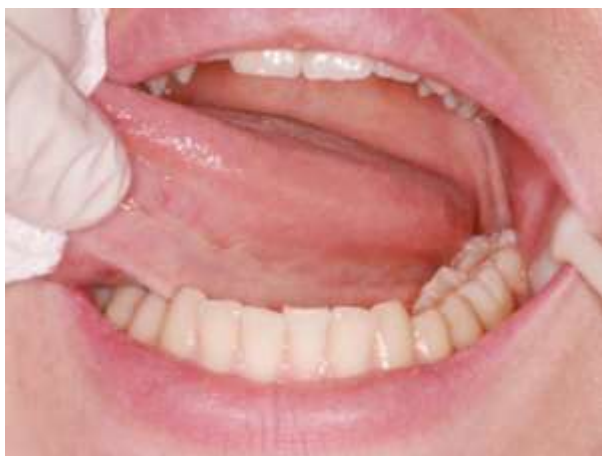

Figure 33 : examen du bord latéral de langue

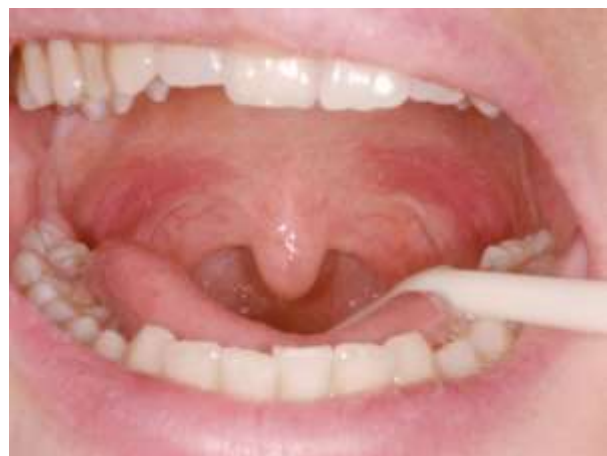

Figure 34 : examen du carrefour aéro-pharyngien

#### **4.1.2 Examen radiologique [15,104]**

De manière similaire à l'examen radiologique avant la mise en place de traitements par chimiothérapie, radiothérapie ou bisphosphonates, il est nécessaire d'avoir une vision globale des maxillaires. Il est donc recommandé d'effectuer chez le patient, avant introduction d'une thérapie ciblée, une radiographie panoramique dentaire de dépistage. Elle permettra d'apprécier l'état général de la denture du patient, la découverte fortuite de foyers infectieux ou de pathologies des maxillaires qui n'auraient pas été détectées jusqu'à présent.

En cas de doute sur un possible foyer infectieux, il peut être envisagé la réalisation d'une TDM avec reconstruction Dentascan ou d'un CBCT pour une évaluation tridimensionnelle de la situation et d'éventuelles lésions.

## 4.2 Prévention avant introduction des thérapies[31,32,54,79]

Dans l'idéal, il faut procéder à une remise en état de la cavité buccale du patient avant le début d'un traitement par thérapie ciblée, afin d'être dans des conditions optimales pour éviter les risques de complications consécutives aux thérapies ciblées.

Un examen clinique rigoureux complété par un panoramique dentaire constitue l'examen initial minimal.

A la suite de ces examens, on procèdera :

- A l'éviction des foyers infectieux actifs ou potentiels, c'est à dire l'avulsion des dents présentant des pathologies incompatibles avec leur conservation en bouche (lésion parodontales, endodontiques ou caries profondes)
- Traitement des pathologies parodontales.
- Veiller à l'étanchéité des soins existants.
- Reprise des soins présentant des angles vifs et tranchants, potentiellement irritants pour les muqueuses.
- La dispense d'un enseignement à l'hygiène dentaire et au brossage rigoureux, l'utilisation d'une brosse à dents souple, l'utilisation du fil dentaire ou des brossettes pour le contrôle de plaque des espaces inter dentaires. Pour les patients porteurs de prothèses amovibles, sensibilisation au brossage de la prothèse et au brossage des dents sans cette dernière après chaque repas.
- Hygiène de vie et conseils diététiques : suppression du tabagisme et de l'alcool, privilégier une alimentation tiède, il faut également éviter l'alimentation épicée, trop chaude ou trop froide.

Pour la réalisation de ces différents actes, il est nécessaire de communiquer avec l'équipe soignante, afin d'évaluer l'urgence de la mise en place des thérapies ciblées. Il est en effet idéal, notamment en cas d'avulsions, que la cicatrisation osseuse soit complète avant le début du traitement, ce qui suppose un délais d'environ 120 jours pour une cicatrisation muqueuse et osseuse complète.



### **4.3 Prise en charge des lésions muqueuses**

#### **4.3.1 Prise en charge des mucites[1,17,33]**

Les mucites rencontrées chez les patients traités par thérapies ciblées sont relativement modérées, au moins lorsque les thérapies sont utilisées seules. Lorsque ces traitements sont utilisés en association avec de la radiothérapie, la fréquence et la gravité de l'atteinte des muqueuses augmentent pour arriver à des chiffres comparables à ceux obtenus lors de l'utilisation de la radiothérapie seule. Par exemple, le risque de développement de mucites chez les patients traités par radiothérapie et antiEGFR est 1,76 fois plus important que pour les patients traités par radiothérapie seule. [84,102]

On peut se baser sur les protocoles mis en place pour traiter les mucites radio induites pour traiter les patients recevant des thérapies ciblées.

##### **4.3.1.1 Prise en charge des mucites de bas grade**

- Pour les mucites de bas grade, dont les lésions n'empêchent pas l'alimentation, utilisation de bains de bouches plusieurs fois par jour. Il peut se composer simplement de bicarbonate de sodium, de digluconate de chlorhexidine ou à l'acide hyaluronique. L'association avec un antifongique ou un antiseptique n'a pas forcément d'utilité à ce stade.
- En cas de douleurs, l'utilisation d'antalgiques par voie topique, par exemple l'application de gels de xylocaïne sur les lésions, à distance des repas, est la solution de première intention.
- Si ces antalgiques topiques ne parviennent pas à lutter contre les douleurs importantes, il est également possible d'avoir recours aux antalgiques par voie systémique (palier 1 à 2 en fonction de la gêne).
- Education du patient : en plus des conseils d'hygiène, conseils alimentaires, limitation de l'alimentation nécessitant une forte mastication, alimentation tiède, froide ou glacée préférentiellement. Il est nécessaire d'éviter les aliments épicés, acides, trop salés.

Si, malgré les mesures thérapeutiques envisagées, la mucite n'évolue pas favorablement, que le patient présente une fièvre ou une leucopénie et/ou une neutropénie associées, que des lésions présentent une extension rapide d'aspect nécrotique, un prélèvement microbiologique par écouvillonnage peut être réalisé afin de rechercher une potentielle surinfection :

- Surinfection bactérienne : en cas de surinfection bactérienne, la prescription d'une antibiothérapie adaptée selon les résultats de l'antibiogramme est à associer aux mesures précédentes.
- Surinfection fongique : recherche de *candida non albicans*, en cas de résultat positif l'application dans un premier temps d'un antifongique local (FUNGIZONE® buvable, MYCOSTATINE® en solution buvable, DAKTARIN® en gel) est préconisée. Les antifongiques systémiques ne seront utilisés que si plusieurs sites sont colonisés ou en cas de mycoses chroniques (dépôt blanchâtre ne partant que peu ou pas au grattage), et dans ce dernier cas, il est fréquent de constater une extension dans l'oesophage.
- Surinfection virale (en particulier les *herpes viridae*): en cas de surinfection herpétique, introduction d'un traitement antiherpétique par voie systémique (aciclovir ou valaciclovir) est nécessaire. La présence de lésions cutanées typiques (herpès labial/buccal,) associées peut orienter la recherche d'un herpès virus.

#### **4.3.1.2 Prise en charge des mucites de grade 3 et 4**

L'alimentation normale n'étant plus possible, le patient ne peut plus s'accommoder des conséquences de la thérapeutique. Il faut donc adapter la posologie du traitement jusqu'à résolution ou au moins une amélioration de la situation.[1]

- Sur le plan nutritionnel, les difficultés d'alimentation peuvent amener à l'utilisation de compléments alimentaires hypercaloriques.
- Si l'alimentation orale n'est plus possible, le premier recours sera la mise en place d'une alimentation entérale par sonde naso gastrique. Si l'alimentation entérale est impossible, on aura recours en dernier lieu à une alimentation parentérale.

### **4.3.2 Prise en charge des ulcérations**

Les ulcérations regroupent des lésions très variées en nombre, en taille et en conséquences, aussi leur prise en charge sera dépendante de leur localisation, de leur étendue et de leur importance.

Mais la plupart des ulcérations liées à l'utilisation de thérapies ciblées sont d'importance faible à modérée, aussi le but principal sera de traiter et diminuer la douleur ainsi que de favoriser une cicatrisation la plus rapide possible.

#### **4.3.2.1 Au niveau local [12,97,105]**

- L'utilisation de gel à la lidocaïne 2% ou à l'acide hyaluronique, 3 fois par jour avant les repas, en prenant bien la précaution de recracher après application, permettra de soulager les douleurs le temps du repas.
- Bain de bouche au sucralfate pour diminuer les douleurs et accélérer la cicatrisation.
- Corticoïdes locaux (DERMOVAL®, DIPROLENE®, 2 à 3 fois par jour) dont les effets seront d'autant plus importants qu'ils seront commencés tôt.
- Bain de bouche antiseptiques classiques.
- Cautérisation de la lésion par utilisation de laser basse énergie (LLLT, 4J/cm<sup>2</sup> pendant 20 secondes avec un laser de 250mW), peut avoir un effet immédiat sur la douleur et accélérer la cicatrisation.
- Application de bio-adhésif protecteur (carboxyméthylcellulose ou cyanoacrylate), il peut diminuer la douleur.

#### **4.3.2.2 Au niveau systémique [105]**

Face à des lésions nombreuses, douloureuses et ne cédant pas aux traitements locaux, l'utilisation de traitements systémiques peut être envisagée. On prescrira dans ce cas des corticoïdes qui montrent de bons résultats, diminuant les douleurs, le nombre de lésions et le temps de cicatrisation.

Toutefois, l'efficacité supérieure des corticoïdes par voie systémique n'est pas acquise par rapport à leur utilisation topique dans le cadre des ulcérations buccales.

### **4.3.3 Prise en charge des lésions lichénoides[34,61]**

Les lésions lichénoïdes, contrairement au lichen plan buccal« vrai », apparaissent à la suite de l'introduction d'une thérapie. Ils disparaissent généralement avec l'arrêt du traitement. Les conséquences de ces lésions n'entraînant qu'une gêne faible à modérée, il est rare de devoir suspendre ou adapter la posologie de la thérapie.

La prise en charge de ces lésions repose sur une corticothérapie locale ou systémique selon le degré d'atteinte de la lésion. Au niveau local, l'utilisation de valérate de bétaméthasone (BUCCOBET® 0,1mg) en comprimé à sucer sera envisagé en première intention.

Pour les formes les plus graves, la prescription d'une corticothérapie générale ou mixte est indiquée.

### **4.3.4 Prise en charges des autres lésions**

#### ***4.3.4.1 Prise en charge des dysgueusies [101]***

Bien que ne présentant pas forcément de risque au premier abord, la perte du goût peut entraîner un certain nombre d'effets pervers qu'il faut garder en mémoire :

- Perte d'appétit, qui peut entraîner une diminution de l'alimentation et aboutir à des carences et un amaigrissement.
- Surconsommation de sel, de sucre, d'épices, pour redonner du goût aux aliments, avec une possibilité de complications cardio-vasculaires et diabétiques.
- Pour augmenter les sensations gustatives, réchauffer les aliments afin de libérer les saveurs, manger la tête penchée en avant pour libérer la voie rétronasale ou encore de faire se succéder les aliments sont de bonnes pistes pour améliorer la situation.

#### **4.3.4.2 Prise en charge de la langue géographique[4,106]**

Affection rencontrée sous plusieurs thérapies ciblées, la langue géographique est une affection bénigne mais qui peut impressionner le patient. Le rôle du chirurgien dentiste sera d'informer et de rassurer le patient, notamment sur l'absence d'évolution maligne

Dix pour cent des langues géographiques sont symptomatiques, dans ce contexte, l'application de tacrolimus (0,1%, crème) peut présenter un intérêt.[85]

#### **4.3.4.3 Prise en charge de la coloration des muqueuses[62,69]**

Qu'il s'agisse de la pigmentation « gris-bleutée » du palais dur retrouvée chez quelques patients traités par imatinib ou de la coloration jaune vif de la muqueuse buccale sous sunitinib, ces effets secondaires n'ont pas de conséquences cliniques. Malgré tout, ces deux affections peuvent être impressionnantes pour le patient et il appartient au praticien d'informer son patient sur le caractère bénin de ces effets secondaires.

### **4.4 Prise en charge des lésions osseuses : gestion des ostéochimionécroses[29,42,92]**

Pendant longtemps la gestion des ostéonécroses a reposé sur une approche conservatrice, visant à intervenir le moins possible afin de minimiser le risque d'extension des lésions.

Toutefois, il apparaît aujourd'hui qu'une approche chirurgicale radicale peut également être envisagée en fonction du stade de développement de la pathologie. En effet, dans une étude de Rupel et al., l'auteur rapporte un taux de guérison complète chez 72 et 70 % des patients respectivement au stade 1 et 2 de la classification AAOMS, mais de seulement 27% pour des patients en stade 3. Les résultats de l'approche chirurgicale sont de 89%, 87% et 96 %, pour des patients en stade 1 2 et 3.

Il y a donc une différence significative de résultats, surtout chez les patients de stade 3.

En cas d'ostéonécrose, la prise en charge va dépendre de l'atteinte initiale lors de la découverte des lésions.

Pour les stades 0 à 2, l'approche conservatrice est justifiée. Elle repose sur le gestion de la douleur avec une prescription adaptée d'antalgiques par voie systémique de palier 1 à 3, l'éducation du patient à une hygiène rigoureuse, l'utilisation de bains de bouches antiseptiques (chlorhexidine ou peroxyde d'hydrogène) pluri quotidien, une antibiothérapie à large spectre (amoxicilline, clindamycine, associés ou non à du metronidazole ; ou une association amoxicilline-acide clavulanique). En cas de prélèvement, un antibiogramme est réalisé pour adapter au mieux la prescription antibiotique. La phase d'attaque durera au minimum 7 à 14 jours.

Le traitement chirurgical à minima, curetage de l'os nécrosé, élimination des séquestres flottants, régularisation des bords traumatisant les tissus mous périphériques et sutures étanches, ses actes seront réalisés sous anesthésie locale sans vasoconstricteurs. Se rapprocher éventuellement d'une structure hospitalière pour la réalisation de ces actes.

Cette approche si elle est bien menée permet une guérison dans tous les cas de stade 1 et dans la majorité de ceux de stade 2. En cas d'échec, le recours à l'approche radicale sera préconisé.

Dans tous les cas, le signalement à la pharmacovigilance devra se faire dès la découverte.

Allant à l'encontre des premières recommandations, l'approche chirurgicale radicale consiste en une résection osseuse large, avec des marges importantes par rapport à la localisation des lésions.

Cette approche a montré de bons résultats, comme nous le montre *Rupel et al.*. Toutefois aucune étude n'a pu comparer de façon objective les résultats obtenus selon cette technique avec ceux obtenus avec une approche conservatrice.

L'intervention doit être réalisée au minimum 4 mois après un arrêt du traitement par thérapie ciblée.

## **4.5 Réalisation de soins lors du traitement par thérapie ciblée**

### **4.5.1 Soins non chirurgicaux**

La réalisation de soins courants non chirurgicaux ne pose pas de problème chez les patients traités par thérapie ciblée. Ils regroupent les soins d'odontologie conservatrice, les détartrages, les soins endodontiques, prothétiques.

### **4.5.2 Soins chirurgicaux**

Dans la plupart des cas, l'utilisation de thérapies ciblées ne contre indique pas de manière absolue la réalisation d'actes chirurgicaux.

Toutefois les actes de chirurgie orale sont à risque chez les patients traités par inhibiteur de l'angiogenèse, tels que le bévacizumab, l'imatinib, le sorafénib ou encore l'axitinib car ces thérapeutiques entraînent une augmentation du risque hémorragique, un retard cicatriciel et l'augmentation du risque d'apparition d'ostéonécrose des mâchoires après un acte traumatique.

Si le geste chirurgical est nécessaire, il est recommandé de respecter un délais de 3 semaines entre la réalisation des actes chirurgicaux invasifs et la reprise du traitement par thérapie ciblée. Dans tous les cas, prendre contact avec le médecin prescripteur et l'équipe médicale pour pouvoir discuter avec eux de la marche à suivre. [11,21,74]

### **4.5.3 Soins chirurgicaux chez les patients à risque d'OCN**

En se basant sur les recommandations de la société française de chirurgie orale pour la réalisation d'actes chirurgicaux chez les patients traités par bisphosphonates, il apparaît que la réalisation d'actes chirurgicaux chez les patients traités par thérapie ciblée augmentant les risques d'OCN (sunitinib, bevacizumab, denosumab sorafenib everolimus), sont susceptibles de donner les mêmes effets que les bisphosphonates. Toutefois, on parle bien de risque de développement d'une OCN et non d'une fatalité, en suivant les recommandations de la SFCO il est possible de minimiser ces risques. Ceux ci dépendent du geste à réaliser, de l'opérateur mais également pour certains facteurs, du patient.

Les actes pouvant donner une OCN peuvent être classés en 2 catégories :

- Risque faible : Les patients traités pour une affection bénigne (ostéoporose), avec de faibles doses de médicaments, et/ou ayant une bonne hygiène bucco dentaire sont moins susceptibles de développer une OCN. De plus, si l'acte consiste à une petite chirurgie (une seule dent) le risque est moindre.
- Risque élevé : les patients recevant un traitement pour une pathologie maligne, ou recevant un traitement depuis une longue période, ou en association avec d'autres médications sont plus susceptibles de développer une OCN. Si l'état bucco dentaire est mauvais et l'hygiène douteuse, le risque est majoré. La réalisation d'une chirurgie extensive, d'avulsions multiples, l'intervention en zone postérieure ou la présence d'une maladie parodontale non stabilisée vont également augmenter le risque d'OCN.

La prise en charge de ces patients à risques pourra suivre le protocole recommandé par la SFCO pour les bisphosphonates :

- information du patient des risques encourus avant la réalisation de l'acte et consentement éclairé écrit signé à conserver.
- Prise de contact avec le médecin prescripteur, évaluation du bénéfice/risque et discussion sur la nécessité ou non d'adapter la posologie du traitement et du temps à attendre avant l'intervention.
- Prescription de bains de bouche antiseptiques à commencer avant l'intervention, 3x par jour jusqu'à cicatrisation complète.
- Prescription d'une antibiothérapie à large spectre (amoxicilline 2g/jr), à débiter la veille du traitement et prolongée jusqu'à cicatrisation complète.
- Pour la réalisation d'actes sur plusieurs sites, si possible ne traiter qu'un seul secteur par intervention et laisser 2 mois entre 2 actes chirurgicaux.
- Avulsion réalisée avec une technique adaptée, la moins traumatisante possible, régularisation osseuse et fermeture primaire des plaies.
- Contrôle régulier jusqu'à cicatrisation complète.
- Si possible, préférer une anesthésie loco-régionale sans vaso constricteur à une anesthésie locale. Intra ligamentaire à proscrire.
- Conseils d'hygiène rigoureuse.



#### **4.5.4 Soins chirurgicaux chez patients sous anti-TNF $\alpha$**

Les sociétés savantes de rhumatologie préconisaient la suspension du traitement anti-TNF $\alpha$  en cas de chirurgie programmée ainsi qu'une prise de contact avec le médecin prescripteur pour déterminer les délais à respecter entre l'arrêt des traitements et l'acte (recommandations sfco).

Bien qu'il n'y ait pas d'étude contrôlée en chirurgie orale, en se basant sur les résultats d'études menées en chirurgie orthopédique (dont les scores NNIS et les taux d'infections post opératoire sont proches de ceux rencontrés en chirurgie orale), l'intérêt de la suspension d'un traitement anti-TNF $\alpha$  chez un patient atteint de polyarthrite rhumatoïde, n'est pas clairement démontré. Malgré le niveau de preuve insuffisant des études menées, il semble qu'il n'existe pas clairement de majoration du risque infectieux ou de retard de cicatrisation chez les patients traités par anti-TNF $\alpha$  lors de la réalisation d'actes chirurgicaux.

Ces résultats vont donc à l'encontre des recommandations des sociétés savantes et il apparaît que la décision d'arrêt du traitement doit être étudiée au cas par cas en fonction d'autres facteurs susceptibles de favoriser l'évolution de la PR lors de l'arrêt des anti-TNF $\alpha$  (ancienneté de la PR, évolution, demi vie des molécules anti-TNF utilisées) ainsi que du type, de la durée et de l'étendue de l'intervention à effectuer.

# **CONCLUSION**

## Conclusion

A travers ce travail, nous avons pu faire un premier état des lieux sur le développement des thérapies ciblées. En effet, de nombreuses molécules sont actuellement en cours de tests et il est fort probable que de nouvelles thérapeutiques voient le jour dans les années à venir.

Si nous avons pu voir l'intérêt de ces thérapeutiques, nous avons également constaté leurs conséquences odonto-stomatologiques, qui, bien que souvent d'une gravité modérée, nécessitent un suivi régulier et une prise en charge adaptée.

Ces nouveaux traitements, moins lourds que les thérapeutiques conventionnelles (radiothérapie, chimiothérapie), nous poussent à croire que la prise en charge des patients en ambulatoire va encore se développer et réduire les durées d'hospitalisation.

Cela implique que ces patients vont être amenés à consulter de plus en plus leurs chirurgiens dentistes traitant et ne plus être suivis exclusivement par des praticiens hospitaliers.

Le chirurgien dentiste doit donc être capable de gérer les complications simples, notamment la plupart des effets secondaires muqueux d'un impact relativement modéré.

Il doit également être un acteur à part entière de la prise en charge, avec un rôle essentiel dans la prévention des effets secondaires, l'éducation à l'hygiène ayant un rôle prépondérant sur le risque de survenue d'effets secondaires.

Il doit aussi s'impliquer dans la recherche d'effets secondaires le plus tôt possible, afin de traiter au mieux ces pathologies et d'orienter rapidement le patient vers une équipe hospitalière compétente dans les cas de découverte d'effets secondaires plus importants.

## Bibliographie

- [1] Agbo-Godeau S, Nicolas-Virelizier E, Scotté F. Gestion des effets secondaires des thérapies ciblées dans le cancer du rein : effets secondaires stomatologiques (mucites, épistaxis). Bull. Cancer (Paris). 2011 oct;98(3, Supplement):S117-S126.
- [2] Agero ALC, Dusza SW, Benvenuto-Andrade C, Busam KJ, Myskowski P, Halpern AC. Dermatologic side effects associated with the epidermal growth factor receptor inhibitors. J. Am. Acad. Dermatol. 2006 oct;55(4):657-670.
- [3] Armstrong AJ, Halabi S, Eisen T, Broderick S, Stadler WM, Jones RJ, et al. Everolimus versus sunitinib for patients with metastatic non-clear cell renal cell carcinoma (ASPEN): a multicentre, open-label, randomised phase 2 trial. Lancet Oncol. 2016 mars;17(3):378-388.
- [4] Assimakopoulos D, Patrikakos G, Fotika C, Elisaf M. Benign migratory glossitis or geographic tongue: an enigmatic oral lesion. Am. J. Med. 2002 déc 15;113(9):751-755.
- [5] Baldini C, Duchemann B, Hollebecque A, Routier É, Varga A, Gazzah A, et al. Mise au point sur l'inhibition de la voie Ras-MAPK : les inhibiteurs de Mek. Bull. Cancer (Paris). 2012 sept;99(9):865-874.
- [6] Balsat M, Cornillon J. Inhibiteurs de mTOR : de l'explication biologique à l'application thérapeutique en hématologie. Bull. Cancer (Paris). 2011 août;98(8):935-943.
- [7] Baretic D, Williams RL. The structural basis for mTOR function. Semin. Cell Dev. Biol. 2014 déc;36:91-101.
- [8] Barlesi F, Tomasini P, Marco S, Greillier L. Traitements anti-angiogéniques en pratique et dans le futur en oncologie thoracique. Rev. Mal. Respir. Actual. 2012 oct;4(6):604-614.
- [9] Barrascout E, Medioni J, Scotte F, Ayllon J, Mejean A, Cuenod CA, et al. Inhibiteurs de l'angiogenèse : revues de l'apport thérapeutique du sorafenib, du sunitinib et du bevacizumab dans le cancer du rein métastatique. Bull. Cancer (Paris). 2010 avr;97(2, Supplement):S29-S43.
- [10] Bédane C, Doffoel Hantz V. Pemphigoïde cicatricielle : revue de la littérature. Ann. Dermatol. Vénérologie. 2011 mars;138(3):201-208.
- [11] Beuselinck B, Wolter P, Karadimou A, Elaidi R, Dumez H, Rogiers A, et al. Concomitant oral tyrosine kinase inhibitors and bisphosphonates in advanced renal cell carcinoma with bone metastases. Br. J. Cancer. 2012 nov 6;107(10):1665-1671.

- [12] Boers-Doets CB, Epstein JB, Raber-Durlacher JE, Ouwerkerk J, Logan RM, Brakenhoff JA, et al. Oral Adverse Events Associated with Tyrosine Kinase and Mammalian Target of Rapamycin Inhibitors in Renal Cell Carcinoma: A Structured Literature Review. *The Oncologist*. 2012 janv;17(1):135-144.
- [13] Bonner JA, Harari PM, Giralt J, Azarnia N, Shin DM, Cohen RB, et al. Radiotherapy plus Cetuximab for Squamous-Cell Carcinoma of the Head and Neck. *N. Engl. J. Med.* 2006 févr 9;354(6):567-578.
- [14] Boonstra J, Rijken P, Humbel B, Cremers F, Verkleij A, van Bergen en Henegouwen P. The epidermal growth factor. *Cell Biol. Int.* 1995 mai;19(5):413-430.
- [15] Bouché O, Scaglia E, Reguiat Z, Singha V, Brixi-Benmansour H, Lagarde S. Biothérapies ciblées en cancérologie digestive : prise en charge de leurs effets secondaires. *Gastroentérologie Clin. Biol.* 2009 avr;33(4):306-322.
- [16] Cacheux W, Le Tourneau C, Baranger B, Mignot L, Mariani P. Thérapies ciblées dans le traitement des cancers colorectaux métastatiques : place actuelle. *J. Chir. Viscérale*. 2011 févr;148(1):12-19.
- [17] Caillot É, Denis F. Mucites radio-induites buccopharyngées : actualités sur la prise en charge. *Cancer/Radiothérapie*. 2012 sept;16(5-6):358-363.
- [18] Carneiro BA, Ramanathan RK, Fakih MG, Krishnamurthi SS, Lembersky BC, Stoller RG, et al. Phase II Study of Irinotecan and Cetuximab Given Every 2 Weeks as Second-Line Therapy for Advanced Colorectal Cancer. *Clin. Colorectal Cancer*. 2012 mars;11(1):53-59.
- [19] Chan DL, Segelov E, Singh S. Everolimus in the management of metastatic neuroendocrine tumours. *Ther. Adv. Gastroenterol.* 2017 janv;10(1):132-141.
- [20] Charles J, Martel C, de Fraipont F, Leccia M-T, Robert C, Busser B. Mécanismes de résistance aux inhibiteurs de BRAF. *Ann. Dermatol. Vénérologie*. 2014 nov;141(11):671-681.
- [21] Christodoulou C, Pervena A, Klouvas G, Galani E, Falagas ME, Tsakalos G, et al. Combination of bisphosphonates and antiangiogenic factors induces osteonecrosis of the jaw more frequently than bisphosphonates alone. *Oncology*. 2009;76(3):209-211.
- [22] Coutte L, Dreyer C, Sablin M-P, Faivre S, Raymond É. Rôle de la voie PI3K-AKT-mTOR dans le cancer et les thérapeutiques antitumorales. *Bull. Cancer (Paris)*. 2012 févr;99(2):173-180.

- [23] de Cremoux P, Robert J. Signalisation cellulaire et cancer : caractérisation de cibles thérapeutiques. *Pathol. Biol.* 2012 août;60(4):217-222.
- [24] Cross MJ, Dixelius J, Matsumoto T, Claesson-Welsh L. VEGF-receptor signal transduction. *Trends Biochem. Sci.* 2003 sept;28(9):488-494.
- [25] Delbaldo C, Faivre S, Raymond E. Les inhibiteurs des récepteurs de l'Epidermal Growth Factor (EGF). *Rev. Médecine Interne.* 2003 juin;24(6):372-383.
- [26] Demetri GD, van Oosterom AT, Garrett CR, Blackstein ME, Shah MH, Verweij J, et al. Efficacy and safety of sunitinib in patients with advanced gastrointestinal stromal tumour after failure of imatinib: a randomised controlled trial. *Lancet.* 2006 oct 14;368(9544):1329-1338.
- [27] Downward J. Targeting RAS signalling pathways in cancer therapy. *Nat. Rev. Cancer.* 2003 janv;3(1):11-22.
- [28] Duffy A, Kummar S. Targeting mitogen-activated protein kinase kinase (MEK) in solid tumors. *Target. Oncol.* 2009 déc;4(4):267-273.
- [29] Dupic G, Collangettes D, Dillies A-F, Calvet L, Tournilhac O, Bay J-O, et al. Ostéonécrose des maxillaires liée aux bisphosphonates et denosumab : épidémiologie, diagnostic et traitement. *Bull. Cancer (Paris).* 2015 déc;102(12):1010-1019.
- [30] Edmonds K, Hull D, Spencer-Shaw A, Koldenhof J, Chrysou M, Boers-Doets C, et al. Strategies for assessing and managing the adverse events of sorafenib and other targeted therapies in the treatment of renal cell and hepatocellular carcinoma: recommendations from a European nursing task group. *Eur. J. Oncol. Nurs. Off. J. Eur. Oncol. Nurs. Soc.* 2012 avr;16(2):172-184.
- [31] Eilers J, Million R. Prevention and Management of Oral Mucositis in Patients With Cancer. *Semin. Oncol. Nurs.* 2007 août;23(3):201-212.
- [32] Eilers J, Million R. Clinical Update: Prevention and Management of Oral Mucositis in Patients with Cancer. *Semin. Oncol. Nurs.* 2011 nov;27(4):e1-e16.
- [33] El Bousaadani A, Eljahd L, Abada R, Rouadi S, Roubal M, Mahtar M. Actualités de la prévention et du traitement des mucites orales chez les enfants cancéreux : recommandations pratiques. *Cancer/Radiothérapie.* 2016 mai;20(3):226-230.
- [34] Ena P, Chiarolini F, Siddi GM, Cossu A. Oral lichenoid eruption secondary to imatinib (Glivec). *J. Dermatol. Treat.* 2004 juill;15(4):253-255.

- [35] Escudier B, Bellmunt J, Négrier S, Bajetta E, Melichar B, Bracarda S, et al. Phase III trial of bevacizumab plus interferon alfa-2a in patients with metastatic renal cell carcinoma (AVOREN): final analysis of overall survival. *J. Clin. Oncol. Off. J. Am. Soc. Clin. Oncol.* 2010 mai 1;28(13):2144-2150.
- [36] Fitzpatrick SG, Hirsch SA, Gordon SC. The malignant transformation of oral lichen planus and oral lichenoid lesions: a systematic review. *J. Am. Dent. Assoc.* 1939. 2014 janv;145(1):45-56.
- [37] Frémin C, Meloche S. From basic research to clinical development of MEK1/2 inhibitors for cancer therapy. *J. Hematol. Oncol. J Hematol Oncol.* 2010 févr 11;3:8.
- [38] Gavrilovic IT, Balagula Y, Rosen AC, Ramaswamy V, Dickler MN, Dunkel IJ, et al. Characteristics of oral mucosal events related to bevacizumab treatment. *The Oncologist.* 2012;17(2):274-278.
- [39] Geyer CE, Forster J, Lindquist D, Chan S, Romieu CG, Pienkowski T, et al. Lapatinib plus capecitabine for HER2-positive advanced breast cancer. *N. Engl. J. Med.* 2006 déc 28;355(26):2733-2743.
- [40] Girard N, Mornex F. Sorafénib et radiothérapie dans le carcinome hépatocellulaire. *Cancer/Radiothérapie.* 2011 févr;15(1):77-80.
- [41] Gonon-Demoulian R, Goldman JM, Nicolini FE. Historique de la leucémie myéloïde chronique : un paradigme de traitement du cancer\*. *Bull. Cancer (Paris).* 2014 janv;101(1):56-67.
- [42] Goodday RH. Preventive Strategies for Patients at Risk of Medication-related Osteonecrosis of the Jaw. *Oral Maxillofac. Surg. Clin. N. Am.* 2015 nov;27(4):527-536.
- [43] Gore ME, Szczylik C, Porta C, Bracarda S, Bjarnason GA, Oudard S, et al. Safety and efficacy of sunitinib for metastatic renal-cell carcinoma: an expanded-access trial. *Lancet Oncol.* 2009 août;10(8):757-763.
- [44] Griffin S, Walker S, Sculpher M, White S, Erhorn S, Brent S, et al. Cetuximab plus radiotherapy for the treatment of locally advanced squamous cell carcinoma of the head and neck. *Health Technol. Assess. Winch. Engl.* 2009 juin;13 Suppl 1:49-54.
- [45] Guinebretiere J-M. Angiogenese des tumeurs. Mécanismes et déroulement. *J. Radiol.* 2004 sept;85(9):1375.

- [46] Harbeck N, Huang C-S, Hurvitz S, Yeh D-C, Shao Z, Im S-A, et al. Afatinib plus vinorelbine versus trastuzumab plus vinorelbine in patients with HER2-overexpressing metastatic breast cancer who had progressed on one previous trastuzumab treatment (LUX-Breast 1): an open-label, randomised, phase 3 trial. *Lancet Oncol.* 2016 mars;17(3):357-366.
- [47] van Hellemond IEG, Creemers GJ, van Warmerdam LJC, de Jong FA, Koornstra RHT. Panitumumab Monotherapy as a Second-line Treatment in Metastasised Colorectal Cancer: A Single Centre Experience. *Clin. Oncol.* 2014 mars;26(3):135-141.
- [48] Herbst RS. Review of epidermal growth factor receptor biology. *Int. J. Radiat. Oncol.* 2004 juin;59(2, Supplement):S21-S26.
- [49] Héritier S, Donadiou J. Les inhibiteurs de BRAF et leurs applications potentielles en pédiatrie. *Rev. Oncol. Hématologie Pédiatrique.* 2016 juin;4(2):113-121.
- [50] Holmes K, Roberts OL, Thomas AM, Cross MJ. Vascular endothelial growth factor receptor-2: Structure, function, intracellular signalling and therapeutic inhibition. *Cell. Signal.* 2007 oct;19(10):2003-2012.
- [51] Hubiche T, Valenza B, Chevreau C, Fricain J-C, Giudice PD, Sibaud V. Geographic Tongue Induced by Angiogenesis Inhibitors. *The Oncologist.* 2013 janv 4;18(4):e16-e17.
- [52] Hussain MRM, Baig M, Mohamoud HSA, Ulhaq Z, Hoessli DC, Khogeer GS, et al. BRAF gene: From human cancers to developmental syndromes. *Saudi J. Biol. Sci.* 2015 juill;22(4):359-373.
- [53] Jorissen RN, Walker F, Pouliot N, Garrett TPJ, Ward CW, Burgess AW. Epidermal growth factor receptor: mechanisms of activation and signalling. *Exp. Cell Res.* 2003 mars 10;284(1):31-53.
- [54] Keefe DM, Schubert MM, Elting LS, Sonis ST, Epstein JB, Raber-Durlacher JE, et al. Updated clinical practice guidelines for the prevention and treatment of mucositis. *Cancer.* 2007 mars 1;109(5):820-831.
- [55] Kim DW, Jung Y-S, Park H-S, Jung H-D. Osteonecrosis of the jaw related to everolimus: a case report. *Br. J. Oral Maxillofac. Surg.* 2013 déc;51(8):e302-304.
- [56] Klein M, Catargi B. Le VEGF en physiologie et pathologie thyroïdienne. *Ann. Endocrinol.* 2007 déc;68(6):e45-e56.



- [57] Lacouture ME, Anadkat MJ, Bensadoun R-J, Bryce J, Chan A, Epstein JB, et al. Clinical practice guidelines for the prevention and treatment of EGFR inhibitor-associated dermatologic toxicities. *Support. Care Cancer*. 2011 août 1;19(8):1079-1095.
- [58] Lanfant-Weybel K, Lequerré T, Vittecoq O. Anti-TNF alpha dans le traitement de la polyarthrite rhumatoïde et de la spondylarthrite ankylosante. *Presse Médicale*. 2009 mai;38(5):774-787.
- [59] Lee WJ, Lee JL, Chang SE, Lee MW, Kang YK, Choi JH, et al. Cutaneous adverse effects in patients treated with the multitargeted kinase inhibitors sorafenib and sunitinib. *Br. J. Dermatol*. 2009 nov;161(5):1045-1051.
- [60] Leguay T, Mahon F-X. Leucémie myéloïde chronique. *EMC - Hématologie*. 2005 sept;2(3):187-205.
- [61] Levy A, Le Cleach L. Lichen plan et dermatoses lichénoïdes. *EMC - Dermatol.-Cosmétologie*. 2005 août;2(3):132-146.
- [62] Li C-C, Malik SM, Blaeser BF, Dehni WJ, Kabani SP, Boyle N, et al. Mucosal Pigmentation Caused by Imatinib: Report of Three Cases. *Head Neck Pathol*. 2011 déc 31;6(2):290-295.
- [63] Lièvre A, Rouleau E, Buecher B, Mitry E. Intérêt clinique des mutations de BRAF dans le cancer colorectal. *Bull. Cancer (Paris)*. 2010 déc;97(12):1441-1452.
- [64] Lin L-Z, Li P, Chen H-R, Pang L-J. Sunitinib malate as first-line treatment for an advanced, poorly differentiated pancreatic neuroendocrine tumor. *Future Oncol. Lond. Engl*. 2013 juin;9(6):909-913.
- [65] Lyne A, Creedon A, Bailey BMW. Mucosal pigmentation of the hard palate in a patient taking imatinib. *BMJ Case Rep*. 2015 avr 16;2015.
- [66] Maharaj ASR, D'Amore PA. Roles for VEGF in the adult. *Microvasc. Res*. 2007 sept;74(2-3):100-113.
- [67] Mahon FX. Leucémie myéloïde chronique et inhibiteurs de tyrosine kinase. *Rev. Médecine Interne*. 2001 sept;22(9):894-899.
- [68] Martins F, de Oliveira MA, Wang Q, Sonis S, Gallottini M, George S, et al. A review of oral toxicity associated with mTOR inhibitor therapy in cancer patients. *Oral Oncol*. 2013 avr;49(4):293-298.

- [69] Mattsson U, Halbritter S, Mörner Serikoff E, Christerson L, Warfvinge G. Oral pigmentation in the hard palate associated with imatinib mesylate therapy: a report of three cases. *Oral Surg. Oral Med. Oral Pathol. Oral Radiol. Endod.* 2011 mai;111(5):e12-16.
- [70] Mitsudomi T, Morita S, Yatabe Y, Negoro S, Okamoto I, Tsurutani J, et al. Gefitinib versus cisplatin plus docetaxel in patients with non-small-cell lung cancer harbouring mutations of the epidermal growth factor receptor (WJTOG3405): an open label, randomised phase 3 trial. *Lancet Oncol.* 2010 févr;11(2):121-128.
- [71] Motzer RJ, Hutson TE, Cella D, Reeves J, Hawkins R, Guo J, et al. Pazopanib versus sunitinib in metastatic renal-cell carcinoma. *N. Engl. J. Med.* 2013 août 22;369(8):722-731.
- [72] Murphy M, Stordal B. Erlotinib or gefitinib for the treatment of relapsed platinum pretreated non-small cell lung cancer and ovarian cancer: A systematic review. *Drug Resist. Updat.* 2011 juin;14(3):177-190.
- [73] Neuzillet Y, Karam G, Lechevallier E, Kleinclauss F. Inhibiteurs de mTOR : de la transplantation à l'oncologie (Revue de la littérature du Comité de Transplantation - AFU 2006). *Prog. En Urol.* 2007 sept;17(5):928-933.
- [74] Nicolatou-Galitis O, Migkou M, Psyrri A, Bamias A, Pectasides D, Economopoulos T, et al. Gingival bleeding and jaw bone necrosis in patients with metastatic renal cell carcinoma receiving sunitinib: report of 2 cases with clinical implications. *Oral Surg. Oral Med. Oral Pathol. Oral Radiol.* 2012 févr;113(2):234-238.
- [75] Otrrock ZK, Makarem JA, Shamseddine AI. Vascular endothelial growth factor family of ligands and receptors: Review. *Blood Cells. Mol. Dis.* 2007 mai;38(3):258-268.
- [76] Owosho AA, Blanchard A, Levi L, Kadempour A, Rosenberg H, Yom SK, et al. Osteonecrosis of the jaw in patients treated with denosumab for metastatic tumors to the bone: A series of thirteen patients. *J. Cranio-Maxillofac. Surg.* 2016 mars;44(3):265-270.
- [77] Park K, Tan E-H, O'Byrne K, Zhang L, Boyer M, Mok T, et al. Afatinib versus gefitinib as first-line treatment of patients with EGFR mutation-positive non-small-cell lung cancer (LUX-Lung 7): a phase 2B, open-label, randomised controlled trial. *Lancet Oncol.* 2016 mai;17(5):577-589.
- [78] Pascual JC, Matarredona J, Miralles J, Conesa V, Borrás-Blasco J. Oral and cutaneous lichenoid reaction secondary to imatinib: report of two cases. *Int. J. Dermatol.* 2006 déc 1;45(12):1471-1473.

- [79] Peterson DE, Boers-Doets CB, Bensadoun RJ, Herrstedt J. Management of oral and gastrointestinal mucosal injury: ESMO Clinical Practice Guidelines for diagnosis, treatment, and follow-up. *Ann. Oncol.* 2015 sept 1;26(suppl\_5):v139-v151.
- [80] Pierga J-Y, Delva R, Pivot X, Espié M, Dalenc F, Serin D, et al. Bévacicumab et taxanes dans le traitement de première ligne du cancer du sein métastatique: survie globale et analyse de sous-groupes de l'étude ATHENA France. *Bull. Cancer (Paris)*. 2014 sept;101(9):780-788.
- [81] Pretel-Irazabal M, Tuneu-Valls A, Ormaechea-Pérez N. Adverse Skin Effects of Imatinib, a Tyrosine Kinase Inhibitor. *Actas Dermo-Sifiliográficas Engl. Ed.* 2014 sept;105(7):655-662.
- [82] Price TJ, Peeters M, Kim TW, Li J, Cascinu S, Ruff P, et al. Panitumumab versus cetuximab in patients with chemotherapy-refractory wild-type KRAS exon 2 metastatic colorectal cancer (ASPECCT): a randomised, multicentre, open-label, non-inferiority phase 3 study. *Lancet Oncol.* 2014 mai;15(6):569-579.
- [83] Pryor DI, Burmeister E, Burmeister BH, Poulsen MG, Porceddu SV. Distinct patterns of stomatitis with concurrent cetuximab and radiotherapy for head and neck squamous cell carcinoma. *Oral Oncol.* 2011 oct;47(10):984-987.
- [84] Pryor DI, Porceddu SV, Burmeister BH, Guminski A, Thomson DB, Shepherdson K, et al. Enhanced toxicity with concurrent cetuximab and radiotherapy in head and neck cancer. *Radiother. Oncol. J. Eur. Soc. Ther. Radiol. Oncol.* 2009 févr;90(2):172-176.
- [85] Purani JM, Purani HJ. Case Report: Treatment of geographic tongue with topical tacrolimus. *BMJ Case Rep.* [Internet]. 2014 [cité 2017 mars 14];2014. Available from: <https://www.ncbi.nlm.nih.gov/bases-doc.univ-lorraine.fr/pmc/articles/PMC4127763/>
- [86] Rahimi N. Vascular endothelial growth factor receptors: Molecular mechanisms of activation and therapeutic potentials. *Exp. Eye Res.* 2006 nov;83(5):1005-1016.
- [87] Ravaud A, Bernhard J-C, Gross-Goupil M, Digue L, Ferriere J-M. Inhibiteurs de mTOR : temsirolimus et évérolimus dans le traitement du cancer du rein. *Bull. Cancer (Paris)*. 2010 avr;97(2, Supplement):S45-S51.
- [88] Raybaud H, Aiem E, Voha C. Dépistage des cancers buccaux [Internet]. [cité 2017 mars 13]; Available from: [http://\\_65430983298\\_1\\_1364266800.id.elteg.net/liseuse/cmN2b2wyN24ycDE2NS0xNzUucGRmX0ExMDI1LTlzNTM4XzEzX3BkZmFydA==](http://_65430983298_1_1364266800.id.elteg.net/liseuse/cmN2b2wyN24ycDE2NS0xNzUucGRmX0ExMDI1LTlzNTM4XzEzX3BkZmFydA==)

- [89] Roberts PJ, Der CJ. Targeting the Raf-MEK-ERK mitogen-activated protein kinase cascade for the treatment of cancer. *Oncogene*. 2007 mai 14;26(22):3291-3310.
- [90] Romeo U, Palaia G, Fantozzi PJ, Tenore G, Bosco D. A Rare Case of Melanosis of the Hard Palate Mucosa in a Patient with Chronic Myeloid Leukemia. *Case Rep. Dent.* [Internet]. 2015 [cité 2016 déc 15];2015. Available from: <http://www.ncbi.nlm.nih.gov/pmc/articles/PMC4587433/>
- [91] Rosell R, Carcereny E, Gervais R, Vergnenegre A, Massuti B, Felip E, et al. Erlotinib versus standard chemotherapy as first-line treatment for European patients with advanced EGFR mutation-positive non-small-cell lung cancer (EURTAC): a multicentre, open-label, randomised phase 3 trial. *Lancet Oncol.* 2012 mars;13(3):239-246.
- [92] Rosella D, Papi P, Giardino R, Cicalini E, Piccoli L, Pompa G. Medication-related osteonecrosis of the jaw: Clinical and practical guidelines. *J. Int. Soc. Prev. Community Dent.* 2016 avr;6(2):97-104.
- [93] Roskoski Jr. R. VEGF receptor protein-tyrosine kinases: Structure and regulation. *Biochem. Biophys. Res. Commun.* 2008 oct 24;375(3):287-291.
- [94] Ruggiero SL, Dodson TB, Fantasia J, Goodday R, Aghaloo T, Mehrotra B, et al. American Association of Oral and Maxillofacial Surgeons Position Paper on Medication-Related Osteonecrosis of the Jaw—2014 Update. *J. Oral Maxillofac. Surg.* 2014 oct 1;72(10):1938-1956.
- [95] Ruppert A-M, Wislez M, Poulot V, Lacave R, Antoine M, Cadranel J. Un regard simple sur la biologie du cancer bronchique : EGFR. *Rev. Mal. Respir.* 2011 avr;28(4):565-577.
- [96] Sedger LM, McDermott MF. TNF and TNF-receptors: From mediators of cell death and inflammation to therapeutic giants – past, present and future. *Cytokine Growth Factor Rev.* 2014 août;25(4):453-472.
- [97] Soefje SA, Karnad A, Brenner AJ. Common toxicities of mammalian target of rapamycin inhibitors. *Target. Oncol.* 2011 juin 1;6(2):125-129.
- [98] Sonis S, Treister N, Chawla S, Demetri G, Haluska F. Preliminary characterization of oral lesions associated with inhibitors of mammalian target of rapamycin in cancer patients. *Cancer.* 2010 janv 1;116(1):210-215.

- [99] Soria J-C, Felip E, Cobo M, Lu S, Syrigos K, Lee KH, et al. Afatinib versus erlotinib as second-line treatment of patients with advanced squamous cell carcinoma of the lung (LUX-Lung 8): an open-label randomised controlled phase 3 trial. *Lancet Oncol.* 2015 août;16(8):897-907.
- [100] St-Arnaud R, Chabot J-G, Pelletier G, Labrie F, Walker P. Le facteur de croissance épidermique: structure, localisation, phosphorylation et régulation de son récepteur. *Biochimie.* 1984 juill;66(7-8):515-530.
- [101] Steinbach S, Hummel T, Böhner C, Berktold S, Hundt W, Kriner M, et al. Qualitative and quantitative assessment of taste and smell changes in patients undergoing chemotherapy for breast cancer or gynecologic malignancies. *J. Clin. Oncol. Off. J. Am. Soc. Clin. Oncol.* 2009 avr 10;27(11):1899-1905.
- [102] Tejwani A, Wu S, Jia Y, Agulnik M, Millender L, Lacouture ME. Increased risk of high-grade dermatologic toxicities with radiation plus epidermal growth factor receptor inhibitor therapy. *Cancer.* 2009 mars 15;115(6):1286-1299.
- [103] Thiery-Vuillemin A, Mouillet G, Pouessel D, Barthelemy P, Caty A, Sebbagh S, et al. Schémas de prescription alternatif du sunitinib dans le cancer du rein métastatique: de l'underground au grand public? *Bull. Cancer (Paris).* 2014 sept;101(9):832-840.
- [104] Tubiana-Hulin M, Spielmann M, Roux C, Campone M, Zelek L, Gligorov J, et al. Physiopathology and management of osteonecrosis of the jaws related to bisphosphonate therapy for malignant bone lesions. A French expert panel analysis. *Crit. Rev. Oncol. Hematol.* 2009 juill;71(1):12-21.
- [105] Vaillant L, Samimi M. Aphtes et ulcérations buccales. *Presse Médicale.* 2016 févr;45(2):215-226.
- [106] Vigaros E, de Bataille C, Boulanger M, Fricain J-C, Sibaud V. Variations physiologiques de la langue. *Ann. Dermatol. Vénérologie.* 2015 oct;142(10):583-592.
- [107] Vigaros E, Epstein JB, Sibaud V. Oral mucosal changes induced by anticancer targeted therapies and immune checkpoint inhibitors. *Support. Care Cancer Off. J. Multinatl. Assoc. Support. Care Cancer.* 2017 févr 22;
- [108] Watters AL, Epstein JB, Agulnik M. Oral complications of targeted cancer therapies: a narrative literature review. *Oral Oncol.* 2011 juin;47(6):441-448.
- [109] Wells A. EGF receptor. *Int. J. Biochem. Cell Biol.* 1999 juin;31(6):637-643.

- [110] Wu M, Rivkin A, Pham T. Panitumumab: Human monoclonal antibody against epidermal growth factor receptors for the treatment of metastatic colorectal cancer. Clin. Ther. 2008 janv;30(1):14-30.
- [111] Yang B-L, Yeh C, Hsu C-T, Chang T-Y, Wang C-Y. Advanced hepatocellular carcinoma treated by a combination of sorafenib and radiotherapy. Adv. Dig. Med. 2014 mars;1(1):25-29.
- [112] Zhang JA, Yu JB, Li XH, Zhao L. Oral and Cutaneous Lichenoid Eruption with Nail Changes Due to Imatinib Treatment in a Chinese Patient with Chronic Myeloid Leukemia. Ann. Dermatol. 2015 avr 1;27(2):228-229.
- [113] Haute Autorité de Santé - ERBITUX [Internet]. [cité 2017 mars 14];Available from: [http://www.has-sante.fr/portail/jcms/c\\_2587099/fr/erbitux](http://www.has-sante.fr/portail/jcms/c_2587099/fr/erbitux)
- [114] Cetuximab and Cisplatin for Chemotherapy-Refractory Squamous Cell Cancer of the Head and Neck [Internet]. [cité 2015 janv 9];Available from: <http://jco.ascopubs.org/content/23/24/5440.full.pdf+html>
- [115] Haute Autorité de Santé - VECTIBIX (panitumumab), anticorps monoclonal [Internet]. [cité 2017 mars 14];Available from: [http://www.has-sante.fr/portail/jcms/c\\_1763229/fr/vectibix-panitumumab-anticorps-monoclonal](http://www.has-sante.fr/portail/jcms/c_1763229/fr/vectibix-panitumumab-anticorps-monoclonal)
- [116] Haute Autorité de Santé - PERJETA (pertuzumab), anticorps monoclonal [Internet]. [cité 2017 mars 14];Available from: [http://www.has-sante.fr/portail/jcms/c\\_1638593/en/perjeta](http://www.has-sante.fr/portail/jcms/c_1638593/en/perjeta)
- [117] Haute Autorité de Santé - IRESSA [Internet]. [cité 2017 mars 14];Available from: [http://www.has-sante.fr/portail/jcms/c\\_883286/en/iressa](http://www.has-sante.fr/portail/jcms/c_883286/en/iressa)
- [118] Haute Autorité de Santé - TARCEVA [Internet]. [cité 2017 mars 14];Available from: [http://www.has-sante.fr/portail/jcms/c\\_1260373/en/tarceva](http://www.has-sante.fr/portail/jcms/c_1260373/en/tarceva)
- [119] Haute Autorité de Santé - TYVERB (lapatinib), inhibiteur de la tyrosine kinase [Internet]. [cité 2017 mars 14];Available from: [http://www.has-sante.fr/portail/jcms/c\\_1756827/fr/tyverb-lapatinib-inhibiteur-de-la-tyrosine-kinase](http://www.has-sante.fr/portail/jcms/c_1756827/fr/tyverb-lapatinib-inhibiteur-de-la-tyrosine-kinase)
- [120] Haute Autorité de Santé - AVASTIN (bevacizumab), anticorps monoclonal [Internet]. [cité 2017 mars 14];Available from: [http://www.has-sante.fr/portail/jcms/c\\_2038280/en/avastin-bevacizumab-monoclonal-antibody](http://www.has-sante.fr/portail/jcms/c_2038280/en/avastin-bevacizumab-monoclonal-antibody)
- [121] Haute Autorité de Santé - NEXAVAR (sorafenib), inhibiteur de protéine kinase [Internet]. [cité 2017 mars 14];Available from: [http://www.has-sante.fr/portail/jcms/c\\_2044336/fr/nexavar-sorafenib-inhibiteur-de-proteine-kinase](http://www.has-sante.fr/portail/jcms/c_2044336/fr/nexavar-sorafenib-inhibiteur-de-proteine-kinase)

[122] Haute Autorité de Santé - SUTENT [Internet]. [cité 2017 mars 14]; Available from: [http://www.has-sante.fr/portail/jcms/c\\_1104028/en/sulent](http://www.has-sante.fr/portail/jcms/c_1104028/en/sulent)

[123] Haute Autorité de Santé - INLYTA [Internet]. [cité 2017 mars 14]; Available from: [http://www.has-sante.fr/portail/jcms/c\\_1356128/en/inlyta](http://www.has-sante.fr/portail/jcms/c_1356128/en/inlyta)

[124] Haute Autorité de Santé - VOTRIENT (pazopanib), inhibiteur de tyrosine kinase [Internet]. [cité 2017 mars 14]; Available from: [http://www.has-sante.fr/portail/jcms/c\\_2560232/fr/votrient-pazopanib-inhibiteur-de-tyrosine-kinase](http://www.has-sante.fr/portail/jcms/c_2560232/fr/votrient-pazopanib-inhibiteur-de-tyrosine-kinase)

[125] Haute Autorité de Santé - TORISEL [Internet]. [cité 2017 mars 14]; Available from: [http://www.has-sante.fr/portail/jcms/c\\_928172/en/torisel](http://www.has-sante.fr/portail/jcms/c_928172/en/torisel)

[126] Haute Autorité de Santé - AFINITOR (évérolimus), inhibiteur de tyrosine kinase [Internet]. [cité 2017 mars 14]; Available from: [http://www.has-sante.fr/portail/jcms/c\\_2027898/fr/afinitor-everolimus-inhibiteur-de-tyrosine-kinase](http://www.has-sante.fr/portail/jcms/c_2027898/fr/afinitor-everolimus-inhibiteur-de-tyrosine-kinase)

[127] Cell Death and Differentiation - Tumor necrosis factor signaling [Internet]. [cité 2015 nov 6]; Available from: <http://www.nature.com/cdd/journal/v10/n1/full/4401189a.html>

[128] Haute Autorité de Santé - REMICADE [Internet]. [cité 2017 mars 14]; Available from: [http://www.has-sante.fr/portail/jcms/c\\_1329537/fr/remicade](http://www.has-sante.fr/portail/jcms/c_1329537/fr/remicade)

[129] Haute Autorité de Santé - HUMIRA (adalimumab) [Internet]. [cité 2017 mars 14]; Available from: [http://www.has-sante.fr/portail/jcms/c\\_1650026/en/humira-adalimumab](http://www.has-sante.fr/portail/jcms/c_1650026/en/humira-adalimumab)

[130] Haute Autorité de Santé - ENBREL (étanercept) [Internet]. [cité 2017 mars 14]; Available from: [http://www.has-sante.fr/portail/jcms/c\\_1670224/fr/enbrel-etanercept](http://www.has-sante.fr/portail/jcms/c_1670224/fr/enbrel-etanercept)

[131] Haute Autorité de Santé - ZELBORAF (vemurafenib), inhibiteur de la protéine kinase BRAF [Internet]. [cité 2017 mars 14]; Available from: [http://www.has-sante.fr/portail/jcms/c\\_1329823/en/zelboraf](http://www.has-sante.fr/portail/jcms/c_1329823/en/zelboraf)

[132] Haute Autorité de Santé - TAFINLAR (dabrafenib), inhibiteur de tyrosine kinase [Internet]. [cité 2017 mars 14]; Available from: [http://www.has-sante.fr/portail/jcms/c\\_1742463/fr/tafinlar-dabrafenib-inhibiteur-de-tyrosine-kinase](http://www.has-sante.fr/portail/jcms/c_1742463/fr/tafinlar-dabrafenib-inhibiteur-de-tyrosine-kinase)

[133] Haute Autorité de Santé - MEKINIST (trametinib), inhibiteur de protéine kinase [Internet]. [cité 2017 mars 14]; Available from: [http://www.has-sante.fr/portail/jcms/c\\_2606857/fr/mekinist-trametinib-inhibiteur-de-proteine-kinase](http://www.has-sante.fr/portail/jcms/c_2606857/fr/mekinist-trametinib-inhibiteur-de-proteine-kinase)

[134] Haute Autorité de Santé - COTELLIC (cobimetinib), anti MEK inhibiteur de protéine kinase [Internet]. [cité 2017 mars 14];Available from: [http://www.has-sante.fr/portail/jcms/c\\_2620147/fr/cotellic-cobimetinib-anti-mek-inhibiteur-de-proteine-kinase](http://www.has-sante.fr/portail/jcms/c_2620147/fr/cotellic-cobimetinib-anti-mek-inhibiteur-de-proteine-kinase)

[135] Haute Autorité de Santé - GLIVEC (imatinib), inhibiteur de tyrosine kinase [Internet]. [cité 2017 mars 14];Available from: [http://www.has-sante.fr/portail/jcms/c\\_1748394/fr/glivec-imatinib-inhibiteur-de-tyrosine-kinase](http://www.has-sante.fr/portail/jcms/c_1748394/fr/glivec-imatinib-inhibiteur-de-tyrosine-kinase)

[136] Haute Autorité de Santé - ZOMETA [Internet]. [cité 2017 mars 14];Available from: [http://www.has-sante.fr/portail/jcms/c\\_1701315/fr/zometa](http://www.has-sante.fr/portail/jcms/c_1701315/fr/zometa)

[137] La muqueuse buccale [Texte imprimé] : de la clinique au traitement. Paris : Éd. Med'com. cop. 2009.; 2009.



## Table des matières

<b>LISTE DES FIGURES</b> .....	<b>11</b>
<b>LISTE DES ABRÉVIATIONS</b> .....	<b>13</b>
<b>INTRODUCTION</b> .....	<b>15</b>
<b>1 INDICATIONS ET MÉCANISMES D’ACTION DES THÉRAPIES CIBLÉES</b> ....	<b>17</b>
1.1 CIBLAGE DU FACTEUR DE CROISSANCE ÉPIDERMIQUE ET DE SES RÉCEPTEURS ...	17
1.1.1 <i>EGF (epidermal growth factor)</i> .....	17
1.1.2 <i>EGFR</i> .....	17
1.1.2.1 Structure .....	17
1.1.2.2 Rôle physiologique et activation .....	18
1.1.2.3 Différentes voies de signalisation .....	19
1.1.2.4 Modulation de l’activité de l’EGFR.....	20
1.1.2.5 Mutations de l’activité de l’EGFR dans le processus tumoral .....	21
1.1.3 <i>Molécules anti EGFR [23]</i> .....	21
1.1.3.1 Molécules ciblant le récepteur EGFR (anticorps monoclonaux) .....	22
1.1.3.1.1 Cetuximab ( Erbitux®)[113].....	22
1.1.3.1.2 Panitumumab (Vectibix®)[115] .....	23
1.1.3.1.3 Pertuzumab (Perjeta®)[116] .....	23
1.1.3.2 Molécules ciblant l’activité tyrosine kinase (TKis) .....	23
1.1.3.2.1 Gefitinib (Iressa®)[117]) .....	23
1.1.3.2.2 Erlotinib ( Tarceva®)[118] .....	24
1.1.3.2.3 Lapatinib (Tyverb® ) [119] .....	24
1.2 CIBLAGE DE L’ANGIOGÉNÈSE, VEGF ET SES RÉCEPTEURS :	25
1.2.1 <i>VEGF</i> .....	25
1.2.2 <i>VEGFR</i> .....	25
1.2.2.1 Structure .....	25
1.2.2.2 Rôle physiologique et activation .....	26
1.2.2.3 Différentes voies de signalisation .....	28
1.2.2.4 Modulation de l’activité .....	29
1.2.2.5 Mutations [56,66] .....	29
1.2.3 <i>Molécules anti VEGFR</i> .....	30
1.2.3.1 Molécules ciblant VEGF .....	30

1.2.3.1.1	Bevacizumab ( Avastin® )	[120]	30
1.2.3.2	Molécules ciblant l'activité tyrosine kinase		31
1.2.3.2.1	Sorafenib (Nexavar®)	[121]	31
1.2.3.2.2	Sunitinib (Sutent®)	[122]	32
1.2.3.2.3	Axitinib (Inlyta®)	[123]	32
1.2.3.2.4	Pazopanib (Votrient®)	[124]	32
1.3	CIBLAGE DU MTOR		33
1.3.1	<i>mTOR (mammalian target of rapamicyne)</i>	[73]	33
1.3.1.1	Structure		33
1.3.1.2	Rôle physiologique et activation		33
1.3.1.3	Voies de signalisation		34
1.3.1.4	Modulation de l'activité		35
1.3.1.5	Mutation		36
1.3.2	<i>Molécules anti mTOR</i>		36
1.3.2.1	temsirolimus (Torisel®)	[125]	37
1.3.2.2	évérolimus (Afinitor®)	[126]	37
1.4	CIBLAGE DU TNFA		38
1.4.1	<i>TNF<math>\alpha</math></i>	[58,127]	38
1.4.2	<i>Récepteurs du TNF<math>\alpha</math></i>	[127]	38
1.4.2.1	Structure		38
1.4.2.2	Rôle physiologique	[96]	39
1.4.2.3	Voies de signalisation	[96,127]	39
1.4.3	<i>Molécules anti TNF<math>\alpha</math></i>		40
1.4.3.1	Infliximab ( Remicade®)	[58,128]	40
1.4.3.2	Adalimumab (Humira®)	[58,129]	40
1.4.3.3	Etanercept (Enbrel®)	[130]	41
1.5	CIBLAGE DE B-RAF		42
1.5.1	<i>BRAF</i>		42
1.5.2	<i>Structure</i>		42
1.5.3	<i>Rôle physiologique et voies de signalisation</i>		42
1.5.4	<i>Modulation de l'activité et mutations</i>		43
1.5.5	<i>Molécules anti B-Raf</i>		44
1.5.5.1	Sorafenib (Nexavar®)	[121]	44
1.5.5.2	Vemurafenib (Zelboraf®)	[131]	44

1.5.5.3	Dabrafenib (Tafinlar®)[132]	45
1.6	CIBLAGE DE MEK	46
1.6.1	Protéine MEK[37,89]	46
1.6.2	Voie de signalisation [27,28,89]	46
1.6.3	Molécules anti MEK	47
1.6.3.1	Trametinib (Mekinist®)[133]	47
1.6.3.2	Cobimetinib (Cotellic®)[134]	48
1.7	CIBLAGE DE BCR-ABL	49
1.7.1	Chromosome de Philadelphie (BCR-ABL)[41,60,67]	49
1.7.2	Mécanisme[60]	49
1.7.3	Voies de signalisation[41,60]	50
1.7.4	Molécules anti BCR-ABL	51
1.7.4.1	Imatinib (Glivec®)[41,60,135]	51
1.8	CIBLAGE DE RANK/RANKL/OSTÉOPROTÉGÉRINE (OPG)	53
1.8.1	La triade RANK/RANKL/OPG	53
1.8.2	Molécules anti RANKL : dénosumab (Prolia®, Xgeva®)[136]	54
1.9	TABLEAU RÉCAPITULATIF DES DIFFÉRENTES MOLÉCULES	55
<b>2</b>	<b>MANIFESTATIONS BUCCALES DES THÉRAPIES CIBLÉES</b>	<b>58</b>
2.1	AFFECTIONS MUQUEUSES	58
2.1.1	Mucites et stomatites	58
2.1.1.1	Définition et description clinique	58
2.1.1.2	Thérapies ciblées et mucites	58
2.1.2	Ulcérations	61
2.1.2.1	Définition et description clinique	61
2.1.2.2	Thérapies ciblées et ulcérations	61
2.1.3	Réactions lichénoïdes	63
2.1.3.1	Définition et description clinique	63
2.1.3.2	Thérapies ciblées et lésions lichénoïdes	63
2.1.4	Kératoses	65
2.1.4.1	Définition et description clinique[137]	65
2.1.4.2	Thérapies ciblées et kératoses	65
2.1.5	Langue géographique	67
2.1.5.1	Définition et description clinique[106]	67

2.1.5.2	Thérapies ciblées et langue géographique .....	67
2.1.6	<i>Coloration des muqueuses</i> .....	68
2.1.7	<i>Dysgueusie</i> .....	69
2.2	OSTÉO-CHIMIONÉCROSES .....	70
2.2.1	<i>Définition et description</i> .....	70
2.2.2	<i>Thérapies ciblées et ostéo-chimionécroses</i> .....	71
2.3	RÉCAPITULATIF DES EFFETS SECONDAIRES BUCCAUX DES THÉRAPIES CIBLÉES ..	72
<b>3</b>	<b>DIAGNOSTIC DIFFÉRENTIEL</b> .....	<b>74</b>
3.1	DIAGNOSTIC DIFFÉRENTIEL DES MUCITES .....	74
3.2	DIAGNOSTIC DIFFÉRENTIEL DES ULCÉRATIONS APHTOÏDES .....	75
3.3	DIAGNOSTIC DIFFÉRENTIEL DES LÉSIONS LICHÉNOÏDES .....	78
3.4	DIAGNOSTIC DIFFÉRENTIEL KÉRATOSES .....	82
3.5	DIAGNOSTIC DIFFÉRENTIEL DES OSTÉONÉCROSES .....	83
3.6	DIAGNOSTIC DIFFÉRENTIEL DES AUTRES AFFECTIONS .....	84
3.6.1	<i>Diagnostic différentiel des pathologies pigmentaires</i> : .....	84
3.6.2	<i>Diagnostic différentiel de la langue géographique</i> : .....	85
3.6.3	<i>Diagnostic différentiel de la dysgueusie</i> .....	85
<b>4</b>	<b>PRISE EN CHARGE ODONTO-STOMATOLOGIQUE DES PATIENTS TRAITÉS PAR THÉRAPIES CIBLÉES</b> .....	<b>88</b>
4.1	EXAMEN CLINIQUE ET RADIOLOGIQUE .....	88
4.1.1	<i>Examen clinique</i> [88,137] .....	88
4.1.2	<i>Examen radiologique</i> [15,104] .....	93
4.2	PRÉVENTION AVANT INTRODUCTION DES THÉRAPIES[31,32,54,79] .....	94
4.3	PRISE EN CHARGE DES LÉSIONS MUQUEUSES .....	95
4.3.1	<i>Prise en charge des mucites</i> [1,17,33] .....	95
4.3.1.1	Prise en charge des mucites de bas grade .....	95
4.3.1.2	Prise en charge des mucites de grade 3 et 4 .....	96
4.3.2	<i>Prise en charge des ulcérations</i> .....	97
4.3.2.1	Au niveau local [12,97,105] .....	97
4.3.2.2	Au niveau systémique [105] .....	97
4.3.3	<i>Prise en charge des lésions lichénoides</i> [34,61] .....	98
4.3.4	<i>Prise en charges des autres lésions</i> .....	98
4.3.4.1	Prise en charge des dysgueusies [101] .....	98

4.3.4.2	Prise en charge de la langue géographique[4,106] .....	99
4.3.4.3	Prise en charge de la coloration des muqueuses[62,69] .....	99
4.4	PRISE EN CHARGE DES LÉSIONS OSSEUSES : GESTION DES OSTÉOCHIMIONÉCROSES[29,42,92] .....	99
4.5	RÉALISATION DE SOINS LORS DU TRAITEMENT PAR THÉRAPIE CIBLÉE .....	101
4.5.1	<i>Soins non chirurgicaux</i> .....	101
4.5.2	<i>Soins chirurgicaux</i> .....	101
4.5.3	<i>Soins chirurgicaux chez les patients à risque d'OCN</i> .....	101
4.5.4	<i>Soins chirurgicaux chez patients sous anti-TNF<math>\alpha</math></i> .....	103
<b>CONCLUSION</b> .....		<b>105</b>
<b>BIBLIOGRAPHIE</b> .....		<b>106</b>

FRANCK Etienne – manifestations buccales et prise en charge odonto-stomatologique des patients sous thérapies ciblées

Nancy 2017 : 123 pages, 34 figures.

Th. Chir.-Dent. : Nancy 2017

**Mots clés** : thérapies ciblées, cancer, recommandations, prise en charge

**Résumé :**

La compréhension des mécanismes moléculaires du développement des pathologies cancéreuses et inflammatoires chroniques a permis le développement de nouvelles thérapeutiques ciblant ces mécanismes.

Le but de ces thérapeutiques est d'obtenir une efficacité accrue tout en réduisant les effets secondaires de ces traitements médicamenteux en comparaison aux thérapies conventionnelles. Cependant, il existe malgré tout un certain nombre d'effets secondaires, dont certaines manifestations se situent dans la sphère orale.

L'objectif de ce travail est de recenser et de décrire les différentes pathologies buccales liées au développement des thérapies ciblées, ainsi que d'établir des recommandations d'usage pour les praticiens amenés à prendre en charge les patients traités par ces nouvelles thérapeutiques.

**Membres du jury :**

Pr J.M MARTRETTE	Professeur des Universités	Président
<u>Dr J. THIBAUT-GUILLET</u>	<u>Maitre de Conférences des Universités</u>	<u>Directrice</u>
Dr F.MASCHINO	Praticien Hospitalier	Co-directeur
Dr B.PHULPIN	Maitre de Conférences des Universités	Juge
Dr P.HIRTZ	Assistant Hospitalo-universitaire	Juge

**Adresse de l'auteur :**

Etienne FRANCK  
27 rue de la Moselle  
57680 CORNY SUR MOSELLE

Jury : Président : J.M. MARTRETTE – Professeur des Universités  
Juges : J. GUILLET-THIBAUT – Maître de Conférences des Universités  
F. MASCHINO – Docteur en Chirurgie Dentaire  
P. HIRTZ – Assistant Hospitalier Universitaire  
C. KICHENBRAND – Assistante Hospitalier Universitaire

Thèse pour obtenir le diplôme D'Etat de Docteur en Chirurgie Dentaire

Présentée par: Monsieur **FRANCK Etienne, Philippe, Simon**

né(e) à: **METZ (Moselle)**

le **18 mars 1986**

et ayant pour titre : « **Manifestations buccales et prise en charge odonto-stomatologique des patients sous thérapies ciblées** ».

Le Président du jury

  
J.M. MARTRETTE

Le Doyen  
de la Faculté d'Odontologie

  
J.M. MARTRETTE

Autorise à soutenir et imprimer la thèse

9450

NANCY, le 10 FEV. 2017

Le Président de l'Université de Lorraine

  
P. MUTZENHARDT