



HAL
open science

Les membranes non-résorbables en polytétrafluoroéthylène à haute densité

Marc Kannapel

► **To cite this version:**

Marc Kannapel. Les membranes non-résorbables en polytétrafluoroéthylène à haute densité. Sciences du Vivant [q-bio]. 2017. hal-01932190

HAL Id: hal-01932190

<https://hal.univ-lorraine.fr/hal-01932190>

Submitted on 23 Nov 2018

HAL is a multi-disciplinary open access archive for the deposit and dissemination of scientific research documents, whether they are published or not. The documents may come from teaching and research institutions in France or abroad, or from public or private research centers.

L'archive ouverte pluridisciplinaire **HAL**, est destinée au dépôt et à la diffusion de documents scientifiques de niveau recherche, publiés ou non, émanant des établissements d'enseignement et de recherche français ou étrangers, des laboratoires publics ou privés.



AVERTISSEMENT

Ce document est le fruit d'un long travail approuvé par le jury de soutenance et mis à disposition de l'ensemble de la communauté universitaire élargie.

Il est soumis à la propriété intellectuelle de l'auteur. Ceci implique une obligation de citation et de référencement lors de l'utilisation de ce document.

D'autre part, toute contrefaçon, plagiat, reproduction illicite encourt une poursuite pénale.

Contact : ddoc-thesesexercice-contact@univ-lorraine.fr

LIENS

Code de la Propriété Intellectuelle. articles L 122. 4

Code de la Propriété Intellectuelle. articles L 335.2- L 335.10

http://www.cfcopies.com/V2/leg/leg_droi.php

<http://www.culture.gouv.fr/culture/infos-pratiques/droits/protection.htm>

**ACADÉMIE DE NANCY-METZ
UNIVERSITÉ DE LORRAINE
FACULTÉ D'ODONTOLOGIE**

ANNÉE 2017

N°9825

THÈSE

pour le

**DIPLÔME D'ETAT DE DOCTEUR EN CHIRURGIE
DENTAIRE**

par

Marc KANNAPEL

Né le 22 janvier 1992 à Metz (Moselle)

**LES MEMBRANES NON-RÉSORBABLES EN
POLYTÉTRAFLUOROÉTHYLÈNE À HAUTE DENSITÉ**

Présentée et soutenue publiquement le 22 juin 2017

Examineurs de la thèse :

Pr P. AMBROSINI :	Professeur des Universités	Président
<u>Dr D. JOSEPH :</u>	Maître de Conférences des Universités	<u>Directeur de thèse</u>
Dr F. MAYER-COUPIN :	Assistante Hospitalo-universitaire	Juge
Dr B. MOEHREL :	Assistante Hospitalo-universitaire	Juge

Par délibération en date du 11 décembre 1972, la Faculté de Chirurgie Dentaire a arrêté que les opinions émises dans les dissertations qui lui seront présentées doivent être considérées comme propres à leurs auteurs et qu'elle n'entend leur donner aucune approbation ni improbation.

Président : Professeur Pierre MUTZENHARDT

Doyen : Professeur Jean-Marc MARTRETTE

Vice-Doyens : Dr Céline CLEMENT – Dr Rémy BALTHAZARD – Dr Anne-Sophie VAILLANT

Membres Honoraires : Dr L. BABEL – Pr S. DURVAULT – Pr A. FONTAINE – Pr G. JACQUART – Pr S. REZAKHANI – Pr A. TROUSSE – Pr M. VIVIER *

Doyens Honoraires : Pr J. NAUDET, Pr J. F. LUDOUX

Maître de conférences CUM MERITO : Dr C. ARCHEN

Sous-section 56-01 Odontologie pédiatrique	Mme	DROZ Dominique	Maître de Conférences *
	Mme	JAGER Stéphanie	Maître de Conférences *
	M.	PREVOST Jacques	Maître de Conférences
	Mme	HERNANDEZ Magali	Assistante *
	M.	LEFAURE Quentin	Assistant
	M.	MERCIER Thomas	Assistant *
Sous-section 56-02 Orthoptie Dento-Faciale	Mme	FILLEUL Marie Pierryle	Professeur des Universités *
	M.	EGLOFF Benoît	Maître de Conférences *
	Mme	GREGOIRE Johanne	Assistante
Sous-section 56-03 Prévention, Épidémiologie, Économie de la Santé, Odontologie légale	Mme	CLEMENT Céline	Maître de Conférences *
	Mme	LACZNY Emily	Assistante
	Mme	NASREDDINE Greyce	Assistante
	M.	BAUDET Alexandre	Assistant
Sous-section 57-01 Parodontologie	M.	AMBROSINI Pascal	Professeur des Universités *
	Mme	BISSON Catherine	Maître de Conférences *
	M.	JOSEPH David	Maître de Conférences *
	M.	PENAUD Jacques	Maître de Conférences
	Mme	MAYER-COUPIN Florence	Assistante
	Mme	PAOLI Nathalie	Assistante *
Sous-section 57-02 Chirurgie Buccale, Pathologie et Thérapeutique, Aesthésiologie et Réanimation	Mme	GUILLET-THIBAUT Julie	Maître de Conférences *
	M.	BRAVETTI Pierre	Maître de Conférences
	Mme	PHILPIN Bérengère	Maître de Conférences *
	M.	DELAITRE Bruno	Assistant
	Mme	KICHENBRAND Charlene	Assistante *
	Mme	NACHIT Myriam	Assistante
Sous-section 57-03 Sciences Biologiques (Biochimie, Immunologie, Histologie, Embryologie, génétique, Anatomie pathologique, Bactériologie, Pharmacologie)	M.	YASUKAWA Kazutovo	Maître de Conférences *
	M.	MARTRETTE Jean-Marc	Professeur des Universités *
	Mme	EGLOFF-JURAS Claire	Assistante*
Sous-section 58-01 Odontologie Conservatrice, Endodontie	M.	MORTIER Éric	Maître de Conférences *
	M.	AMORY Christophe	Maître de Conférences
	M.	BALTHAZARD Rémy	Maître de Conférences *
	M.	ENGELS-DEUTSCH Marc	Maître de Conférences
	M.	GÉVREY Alexis	Assistant
	Mme	GEBHARD Cécile	Assistante
	M.	VINCENT Marin	Maître de Conférences Associé
Sous-section 58-02 Prothèses (Prothèse complète, Prothèse partielle partielle, Prothèse complète, Prothèse maxillo-faciale)	M.	DE MARCH Pascal	Maître de Conférences
	M.	SCHOUVER Jacques	Maître de Conférences
	Mme	VAILLANT Anne-Sophie	Maître de Conférences *
	Mme	CORNE Pascale	Maître de Conférences Associé *
	M.	GILLET Marc	Assistant
	M.	HIRTZ Pierre	Assistant *
	M.	KANNENGIESSER François	Assistant
	Mme	MOEHREL Belhsabée	Assistante*
	M.	VUILLAUME Florian	Assistant
Sous-section 58-03 Sciences Anatomiques et Physiologiques, Occlusodontiques, Biomécaniques, Biophysiques, Radiologie	Mme	STRAZIELLE Catherine	Professeur des Universités *
	Mme	MOBY Vanessa (Stutzmann)	Maître de Conférences *
	M.	SALOMON Jean-Pierre	Maître de Conférences
	M.	KARKABA Alaa	Assistant Associé

Souligné : responsable de la sous-section

* temps plein

Mis à jour le 21/03/2017

Remerciements

À notre Président de thèse,

Monsieur le Professeur Pascal AMBROSINI

Docteur en Chirurgie Dentaire
Docteur de l'Université Henri Poincaré, Nancy-I
Habilité à diriger des Recherches
Professeur des Universités - Praticien Hospitalier
Responsable de la Sous-section : Parodontologie

Nous vous remercions de l'honneur que vous nous faites d'accepter de présider le jury de notre thèse.

Nous vous remercions de la qualité de vos enseignements et de la sympathie que vous portez aux étudiants.

Nous vous prions de trouver ici le témoignage de notre gratitude et de notre profond respect.

À notre Directeur de thèse,

Monsieur le Docteur David JOSEPH

Docteur en Chirurgie Dentaire
Maitre de Conférences des Universités/ Praticien Hospitalier
Sous-section : Parodontologie
CES de Technologie des matériaux utilisés en art dentaire
CES de Parodontologie
CES de Prothèse fixée
Diplôme de parodontologie et d'implantologie clinique de Nancy

Vous nous avez fait l'honneur d'accepter de diriger cette thèse.

Nous vous remercions de votre disponibilité et de votre rigueur tout au long de la rédaction de ce travail.

Nous nous souviendrons de la sympathie et de l'attention dont vous avez fait preuve à notre égard tout au long de nos études.

Nous vous remercions également pour la qualité de vos enseignements, et pour nous avoir offert la chance de travailler sur le simulateur d'implantologie, qui restera pour nous une belle expérience.

Veillez trouver ici l'expression de notre profonde reconnaissance et de nos sincères remerciements.

À notre juge,

Madame le Docteur Florence MAYER-COUPIN,

Docteur en Chirurgie Dentaire
Assistante Hospitalo-Universitaire
Sous-section : Prothèse

*Nous vous remercions pour la gentillesse
et la spontanéité avec lesquelles vous avez
accepté de faire partie de notre jury de
thèse.*

*À travers ce travail, veuillez trouver
l'expression de notre respectueuse
considération.*

À notre juge,

Madame le Docteur Bethsabée MOEHREL,

Docteur en Chirurgie Dentaire
Assistante Hospitalo-Universitaire
Sous-section : Prothèse

Nous sommes sensibles à l'intérêt que vous avez porté à notre travail en acceptant avec gentillesse de prendre part à ce jury.

Nous vous remercions de vos conseils et de votre sympathie lorsque nous avons travaillé avec vous dans le cadre de l'assistanat des internes.

À travers ce travail, veuillez trouver l'expression de notre gratitude.

À toi ma Marion, mon amour, ma moitié,

Ton amour, tes encouragements, ta motivation sans faille, ton rire, ta joie de vivre, tes conseils, tant de choses indispensables à ma vie.

Merci pour ton soutien sans relâche et ton organisation sans faille tout au long de ces six années.

Notre complicité, nos délires, que de moments partagés depuis notre rencontre en 2ème année.

Tu connais tout de moi, tu es ma moitié, mon pilier. Sans toi, c'est certain, je n'en serai pas là aujourd'hui.

Cette thèse c'est aussi la tienne. C'est surtout le point de départ de notre projet à deux. Le projet d'une vie, le projet de notre vie.

Je t'aime

À ma famille

À toi Mamie,

Toi qui me gardais quand j'étais petit ! Toi avec qui j'ai passé tant d'après-midi, de dimanches, de vacances, à jouer, rigoler, t'embêter ! Toi à qui je récitais ces fameux cours de biochimie de 1^{ère} année! Papi doit être fier là où il est.

À toi Papa, à toi Maman,

Vous qui m'avez toujours poussé à faire des études, vous qui avez et êtes toujours présents quand on en a besoin, vous qui avez fait tant d'aller-retour à Nancy pendant ces deux P1, vous qui m'avez donné le goût du travail notamment avec ce nombre d'heures incalculables passées à la ferme. Et enfin vous qui m'avez inculqué des valeurs, notamment d'amour, de partage et de respect. À vous, merci !!

À toi Stéphane, à toi Aurélie,

Moi le petit dernier qui était toujours dans vos pattes, à vouloir jouer avec vous ou à vous embêter. Tant de moments passés ensemble. Pour tous les 3, cette année 2017 est importante, et même si maintenant nous habitons à des endroits différents, les moments partagés ensemble sont toujours aussi top !

À Martino,

Toi qui rends heureuse Aurélie depuis toutes ces années, toi qui va devenir officiellement mon beau-frère d'ici quelques semaines. Merci de ta bonne humeur et de ta gentillesse depuis tout ce temps !

À Céline,

Toi qui partage la vie de Stéphane, vivement que l'on puisse faire la fête tous ensemble au milieu de l'été !

À mes beaux-parents, Nathalie et Thierry,

Vous qui m'avez accepté au sein de votre famille, et qui m'hébergez depuis quelques temps dans cette belle cité polinoise qui est devenue ma ville! Vous qui supportez nos périples examens-cabinets-thèses! Merci pour votre gentillesse et pour les bons moments partagés ensemble ! J'ai de la chance d'être tombé sur vous !

C'est avec plaisir que l'on te retrouvera au cabinet Nathalie !

À Julie et Alex, David, Anne-Laure et Laurent,

Vous mes beaux-frères et belles-sœurs jurassiens et vosgiens, merci de votre gentillesse, de votre bonne humeur et pour m'avoir fait une place parmi vous !

À Laura, Clémentine et Gabriel,

À vous mes nièces, à toi mon tout petit filleul! J'ai tant de chance de jouer avec vous, de vous garder, et de vous embêter !

À mes boloss

À Margot,

Toi ma voisine de palier, toi qui m'a intégré à votre groupe de bisontins, toi avec qui j'ai partagé tant de soirées, et toi qui a toujours été là à m'écouter et qui a joué les entremetteuses! Merci!!

À Kévin,

Ah Kévin!! T'es un sacré phénomène ! Et dire que tout a commencé par une splendide vidéo pour le gala de P2 ! On ne se connaissait même pas ! Et puis plus rien, jusqu'à ces soirées en D2 ! Tu as commencé à squatter notre canapé, pour ne plus le quitter ! Nos jeudis aprèm Fifa-Bad-Squash, nos soirées, nos vacances ! Que de temps passé avec toi ! Tu sais qu'une place (même dans notre Jura) te sera toujours attitrée ! Merci mon petit boloss... !!

À Isa,

Elles sont loins nos soirées footing-télé !! Mais que de bons moments passés depuis! Toi aussi tu le connais notre clic-clac! Tu seras toujours notre mémère à nous !!

À Aurore,

La miss à la Mini, toi avec ton fameux balcon, que de soirées, fêtes, séries, évènements sportifs, vacances, et bien d'autres partagés ensemble !!

À Tara et à Paul,

Les sportifs de la bande ! Que de bons moments, de discussions, de soirées, et de délires avec vous ! Surtout le coup du jacoucou, encore désolé ;) !

À Ju,

Nos rires, nos vacances et nos belles soirées chez toi ! Et moi qui était en mode contre-soirée avec ton animalerie!

À Elo,

Merci à toi pour les belles vacances passées ensemble, le jacoucou ou le cochcoch resteront mythiques !

À Théo, À Alexis,

À vous deux, mes potes de chalets du premier Wei ! C'était le début d'un bon paquet de soirées, de matchs de foot et autres moments de rigolade !

À Amaury,

Merci à toi notre interne pour les supers moments partagés pendant ces six mois à Besançon. Ce dernier stage restera un super souvenir !

À Charles, Laurent, Morgan,

A vous, mes amis d'enfance ! Le temps est passé depuis la maternelle, le primaire, le collège, ou le train du lycée ! Mais on en a passé des bons moments ! On se voit trop peu maintenant, mais sachez que je suis très heureux de partager cette thèse avec vous !

Aux enseignants et personnels des services d'Odontologie Heydenreich et Brabois du CHU de Nancy,

Merci pour votre sympathie et votre professionnalisme tout au long de ces études et stages cliniques.

Aux enseignants et personnels du service d'Odontologie du CHU Minjoz à Besançon,

Merci pour votre bonne humeur, vos conseils, et votre professionnalisme pendant ces six mois partagés avec vous. C'est toujours avec plaisir que nous passons les portes du service.

Aux professionnels de santé de la Maison de Santé André Bonnotte,

Merci de nous avoir accueilli parmi vous pour ce formidable projet, et nous espérons que nous partagerons ces locaux pendant encore de longues années.

À la mairie de Poligny,

Merci d'avoir tout mis en œuvre afin de faciliter notre installation au sein de cette belle cité jurassienne.

Sommaire

Introduction	14
<u>I. Les membranes en d-PTFE</u>	<u>15</u>
1. Définition et historique.....	15
2. Composition	17
3. Rôles.....	19
4. Indications	20
5. Propriétés idéales des membranes.....	21
6. Apports de ces membranes.....	25
7. Brevets déposés et produits disponibles sur le marché	27
a. Membranes Cytoplast®	28
b. Membranes OsteoShield®	29
c. Membranes TefGen®	32
<u>II. Implication dans la régénération tissulaire guidée (RTG) et la régénération tissulaire induite (RTI).....</u>	<u>34</u>
1. Principe de la RTG.....	34
a. Historique	35
b. Principe	37
c. Préparation radiculaire.....	39
2. Indications et résultats	42
a. Indications	42
b. Résultats.....	47
3. Protocole d'utilisation	49

4.	<u>RTG avec ou sans matériaux : résultats cliniques et facteurs de réussite de la technique.²</u>	51
5.	<u>Cas clinique d'utilisation d'une membrane en d-PTFE en RTG</u>	54
III.	<u>Utilisation dans la régénération osseuse guidée (ROG)</u>	58
1.	<u>Généralités sur la ROG</u>	58
a.	<u>Historique</u>	58
b.	<u>Principe de la ROG</u>	59
c.	<u>Greffon osseux</u>	61
2.	<u>Indications</u>	65
3.	<u>Cicatrisation en ROG</u>	69
4.	<u>Pré requis à la ROG</u>	71
5.	<u>Utilisation des membranes en ROG et avantages des membranes en d-PTFE</u>	72
6.	<u>Protocole d'utilisation</u>	75
7.	<u>Cas cliniques d'utilisation de membranes en d-PTFE en ROG</u>	78
a.	<u>D'après Maridati <i>et al.</i> [38]</u>	78
b.	<u>Cas particulier de combinaison de deux membranes, d'après Yun <i>et al.</i> [71]</u>	83
	<u>Conclusion</u>	85
	<u>Références bibliographiques</u>	86
	<u>Table des figures</u>	94
	<u>Liste des tableaux</u>	97

Introduction

Les maladies parodontales entraînent une destruction de tout l'appareil d'ancrage des dents pouvant aboutir in fine à la perte de ces dernières.

Dans certaines situations cliniques, il est possible d'envisager une reconstruction du parodonte détruit grâce à des techniques chirurgicales.

Il s'agit des techniques de régénération tissulaire et osseuse développées depuis les années 80, utilisant des membranes comme barrière physique à la colonisation tissulaire gingivale des lésions infra osseuses.

Depuis la commercialisation des premières membranes dans les années 80, celles-ci ont largement évoluées au cours du temps en termes de compositions, de propriétés, et de nouveaux dispositifs sont désormais présents sur le marché.

Les résultats inconstants et les difficultés opératoires découlant de l'utilisation des membranes non résorbables de première génération ont nécessité la mise au point de nouvelles membranes non résorbables.

Ces dispositifs en PolyTétraFluoroEthylène à haute densité (d-PTFE), inventés dans les années 90 et brevetés en 1999, commencent à être utilisés cliniquement, et pourraient devenir une référence dans le traitement des lésions parodontales.

Après avoir décrit dans un premier temps les membranes en d-PTFE, notamment leur composition, rôle et propriétés supposées, nous décrirons leur utilisation dans la régénération tissulaire et osseuse guidée ainsi que les résultats obtenus par les études récentes de la littérature.

I. Les membranes en d-PTFE

1. Définition et historique

[4, 7, 10, 11, 20, 41, 51, 56, 72]

Les membranes en PolyTétraFluoroÉthylène à haute densité (d-PTFE) sont des membranes non résorbables utilisées en régénération tissulaire guidée ainsi qu'en régénération osseuse guidée. Elles ont été inventées dans les années 90 par Barry K Barte, puis brevetées en 1999.

La régénération des défauts tissulaires et osseux est un problème clinique important en chirurgie orale. De nombreux matériaux ont déjà été utilisés par le passé tels que des polymères résorbables, l'acétate de cellulose, les filtres perforés en polytétrafluoroéthylène expansé, ou encore des membranes d'origine naturelle telles que le collagène bovin lyophilisé et la dure-mère.

Historiquement, en 1976 Melcher a examiné le potentiel du desmodonte pour fournir des cellules progénitrices et ainsi améliorer la régénération des défauts osseux. En 1982, Nyman *et al.* [48] ont utilisé une membrane millipore pour éviter que l'épithélium et le tissu conjonctif n'entrent en contact avec les défauts parodontaux. Cela permettait aux cellules progénitrices desmodontales de repeupler les défauts osseux. C'était la naissance de la régénération tissulaire guidée (RTG). En 1989, Dahlin *et al.* ont utilisé les mêmes principes chez le lapin pour augmenter le volume d'une crête osseuse. Les bases de la régénération osseuse guidée (ROG) étaient posées. [4]

Actuellement, les membranes sont regroupées en deux grandes familles : [4, 41]

- Les membranes résorbables, d'origine naturelle telles que le collagène bovin, collagène porcine, équine, ou la chitine, ou d'origine synthétique comme par exemple l'acide poly-L lactique, qui doivent avoir un temps de dégradation compatible avec le délai nécessaire à la formation osseuse.
- Les membranes non-résorbables, auxquelles appartiennent les membranes en d-PTFE, et qui nécessitent une ré-intervention pour la dépose de la membrane.

Les systèmes non-résorbables, antérieurs aux membranes en d-PTFE (e-PTFE, silicone, titane), avaient pour caractéristique commune la macroporosité qui devait théoriquement améliorer la régénération, en augmentant la stabilité des plaies grâce à l'insertion des tissus à travers la membrane, et grâce à la diffusion de nutriments extracellulaires. Mais l'utilisation des biomatériaux macroporeux pouvait entraîner une contamination bactérienne précoce du milieu et aboutir à l'élimination prématurée du matériau. De plus, l'intégration des cellules du tissu conjonctif au travers de la membrane peut également faire de la dépose de la membrane non-résorbable une étape très douloureuse et traumatisante pour le patient [72].

Le choix de la membrane dépend des propriétés biologiques de celle-ci ainsi que des exigences relatives au traitement.

Les membranes en d-PTFE étant lisses et microporeuses, elles permettent d'éviter l'intégration cellulaire ainsi que la formation d'adhérence fibreuse au travers de la membrane. Cela permet une insertion aisée ainsi qu'un retrait non douloureux même après une longue période d'incorporation. Leur microporosité leur permet d'être imperméable aux bactéries tout en permettant la diffusion des gaz et petites molécules. Cette caractéristique leur permet aussi de résister à une exposition dans la cavité buccale, ou de ne pas nécessiter une fermeture primaire du site [11].

	Composition	Type	Avantages	Inconvénients	Nom commercial
Membranes non-résorbables	Poly-Tétra-Fluoro-éthylène (PTFE)	Haute densité (d-PTFE)	<ul style="list-style-type: none"> *Ne nécessite pas de fermeture primaire, exposition en bouche possible *Surface lisse *Simple à retirer, sans réintervention chirurgicale *Bonnes propriétés mécaniques *Micro-poreuse *Biocompatible *Possibilité de renfort en titane pour augmenter la résistance 	<ul style="list-style-type: none"> *Doit être placé à 2mm des dents adjacentes *Peu de recul clinique 	<ul style="list-style-type: none"> *High-density Gore-Tex *Cytoplast *TefGen FD *Non-resorbable ACE
		Expansé (e-PTFE)	<ul style="list-style-type: none"> *Longue expérience d'utilisation *Bonnes propriétés mécaniques *Micro-poreuse *Biocompatible *Possibilité de renfort en titane pour augmenter la résistance 	<ul style="list-style-type: none"> *Exposition endobuccale fréquente *Infection bactérienne si exposition *Retrait nécessaire si exposée *Réintervention nécessaire 	<ul style="list-style-type: none"> *Gore-Tex *Gore-Tex TI
	Titane		<ul style="list-style-type: none"> *Très bonnes propriétés mécaniques *Biocompatibles 	<ul style="list-style-type: none"> *Exposition endo-buccale *Fication indispensable *Nécessite une réintervention 	<ul style="list-style-type: none"> *TI-micromesh ACE *Tocksystem Mesh *Frios BoneShields
	Silicone		<ul style="list-style-type: none"> *Coût faible *Biocompatible 	<ul style="list-style-type: none"> *Imperméable *Nécessite une réintervention 	
Membranes résorbables	Origine biologique	Collagène porc ou bovin	<ul style="list-style-type: none"> *Membranes résorbables les plus utilisées *Micro-poreuse *Pas d'infection bactérienne trop virulente en cas d'exposition *Bonne affinité cellulaire et tissulaire *Faible coût 	<ul style="list-style-type: none"> *Contamination possible *Faible propriété mécanique *Produits de résorption possiblement toxique *Résorption plus rapide si exposition buccale *Allergie potentielle (3% de la population) *Réaction inflammatoire 	<ul style="list-style-type: none"> *Plasma rich in growth factors *Bio-Gide *Bio-mend *Biosorb membrane *Neomem *OsseoGuard *Ossix
	Origine synthétique		<ul style="list-style-type: none"> *Bonne propriété mécanique *Meilleure intégration tissulaire *Réaction inflammatoire moindre 	<ul style="list-style-type: none"> *Fication nécessaire *Moins bons résultats qu'avec le collagène ou le PTFE 	<ul style="list-style-type: none"> *OsseoQuest *Biofix *Vicryl *Atrisorb *EpiGuide *Resolut *Vivosorb

Tableau 1 : Principales membranes utilisables en RTG ou ROG
D'après Meyer *et al.* [41] et Zhang *et al.* [72]

2. Composition

[11, 20, 51, 56]

Le polytétrafluoroéthylène est composé d'une chaîne carbonée avec deux atomes de fluor pour chaque atome de carbone (Figure 1). L'association de deux atomes de carbone, chacun lié à deux atomes de fluor, forme un monomère de tétrafluoroéthylène. La liaison de plusieurs monomères de tétrafluoroéthylène entre eux par une liaison carbone-carbone forme une molécule de polytétrafluoroéthylène (PTFE) (Figure 2) [11].

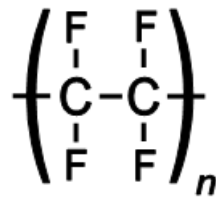


Figure 1 : Formule chimique du Polytétrafluoroéthylène.
d'après ©WIKIPEDIA « PTFE »

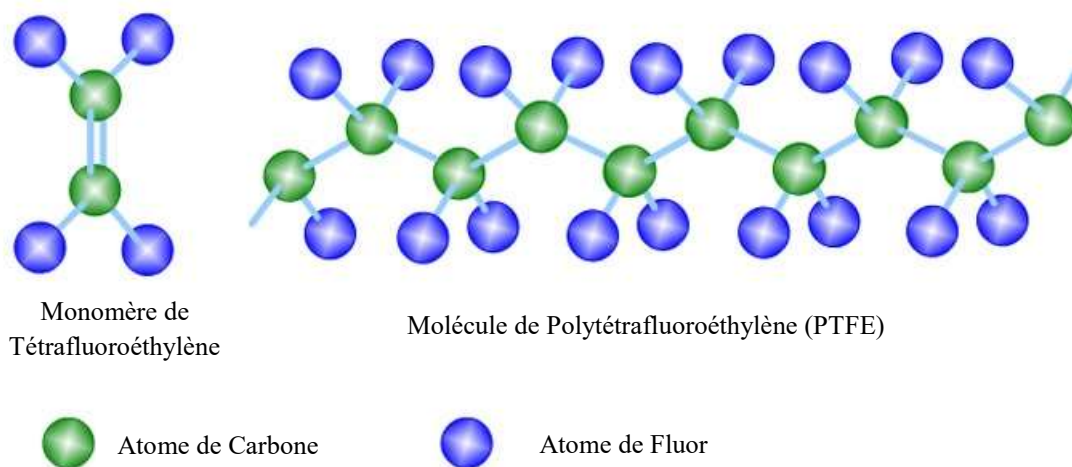


Figure 2 : Structure en 3D du Polytétrafluoroéthylène (PTFE),
D'après < <http://www.dfiles.me/polytetrafluoroethylene-monomer-structure.html>>

Le fait que la chaîne carbonée soit complètement fluorée et la force des liaisons carbone-fluor rendent le PTFE très stable. On obtient donc un polymère synthétique inerte, biologiquement non résorbable et chimiquement non réactif.

A la différence du e-PTFE qui a été étiré et dont la taille des pores est comprise entre 5 et 30 microns, le d-PTFE est composé d'une feuille de polymère de polytétrafluoroéthylène qui est non expansée et non frittée, avec une taille des pores d'environ **0,2 microns**.

Sa masse volumique doit être incluse dans un intervalle compris entre environ 1,2 g/cc à 2,3 g/cc, et de préférence dans la plage 1,45 g/cc à 1,55 g/cc [11].

La feuille composant la membrane en d-PTFE doit avoir une épaisseur comprise en 0,125mm et 0,25mm.

La membrane en d-PTFE (n°1) doit posséder une surface lisse (n°2 de la figure 3) et une surface rugueuse (n°3 de la figure 4). La surface texturée (n°3) est formée par un ensemble d'indentations (n°4 de la figure 5), généralement hexagonales, modelées dans l'épaisseur de la feuille. Chaque encoche doit avoir une largeur d'environ 0,5 mm et une profondeur inférieure à l'épaisseur de la feuille. Les échancrures sont réparties de manière uniforme sur toute la surface de la feuille avec un nombre compris entre 150 et 250 indentations par centimètre carré. L'idéal étant une répartition uniforme d'environ 196 indentations par centimètre carré. Les échancrures permettent d'augmenter l'aire de surface de la membrane de 250% [11].

L'ensemble doit posséder une résistance uniforme dans toutes les directions.

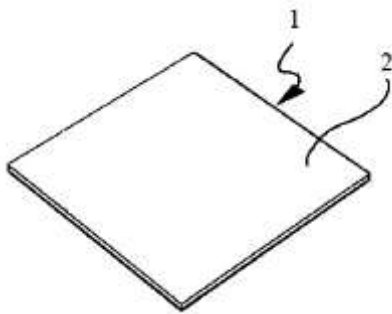


Figure 3 : Surface lisse de la membrane en d-PTFE.
D'après BK Bartee (1999) [11].

Figure 4 : Surface rugueuse de la membrane en d-PTFE
D'après BK Bartee (1999) [11].

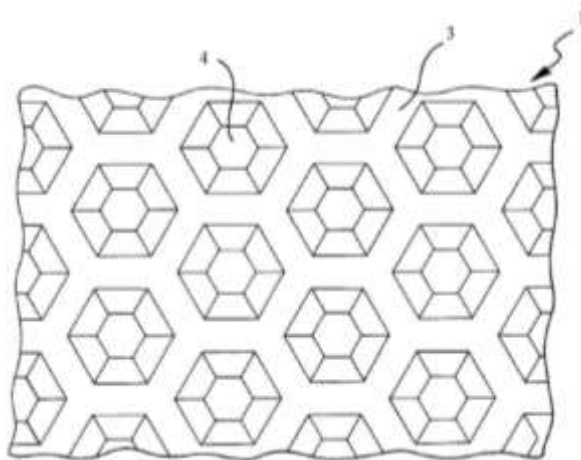
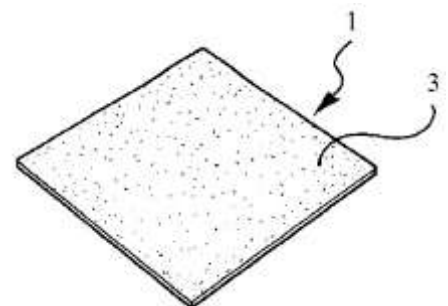


Figure 5 : Indentations sur la surface rugueuse de la membrane en d-PTFE
D'après BK Bartee (1999) [11].

3. Rôles

[4, 11, 20, 56]

Les membranes en d-PTFE sont utilisées dans la régénération tissulaire guidée et dans la régénération osseuse guidée. Leurs rôles varient légèrement qu'elles soient utilisées pour l'une ou l'autre réparation.

Dans le cas de la régénération tissulaire guidée, pour aboutir à la reformation d'une nouvelle attache, les membranes en d-PTFE sont utilisées pour [20] :

- Retarder la prolifération épithéliale
- Eviter le contact des cellules osseuses avec la surface radiculaire
- Permettre la migration des cellules du desmodonte.
- Favoriser la formation d'un caillot sanguin entre la membrane et la dent.

La membrane en d-PTFE a un rôle de filtre qui isole le tissu conjonctif, l'épithélium pour favoriser l'expression du desmodonte, et aboutir à une régénération ad integrum du parodonte.

Concernant la régénération osseuse guidée, les membranes en d-PTFE [4, 56] :

- Empêchent la colonisation du défaut osseux par le tissu conjonctif et l'épithélium pour éviter la prolifération des cellules de la muqueuse de recouvrement.
- Permettent uniquement la prolifération des cellules à pouvoir ostéogénique pour favoriser la régénération de l'os alvéolaire.
- Créent un espace sous la membrane, qui pourra être comblé par une greffe osseuse.
- Stabilisent la greffe osseuse et le caillot pour permettre d'atteindre la néovascularisation.
- S'opposent à la résorption de la crête.
- Ferment la communication entre le défaut osseux et la cavité buccale pour éviter la prolifération bactérienne, rôle d'autant plus important en l'absence de fermeture primaire.

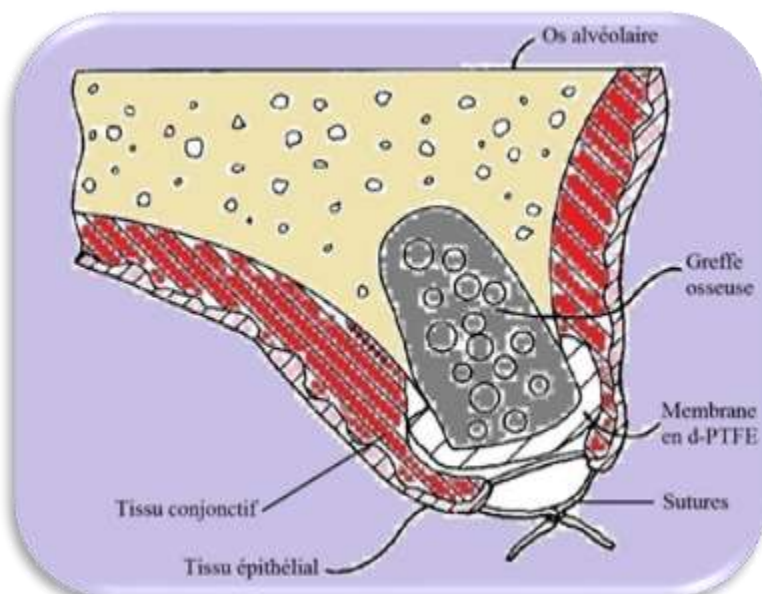


Figure 6 : Utilisation de la membrane en d-PTFE
D'après BK Bartee [11].

4. Indications

[4, 11, 13, 15, 20, 28, 41]

Venant compléter une large gamme de membranes, résorbables ou non, déjà sur le marché, les membranes en d-PTFE ont deux indications principales. En effet les membranes en d-PTFE peuvent être utilisées en :

- Régénération tissulaire guidée
- Régénération osseuse guidée

Dans le cas de la régénération tissulaire guidée, les membranes en d-PTFE sont employées pour obtenir un gain d'attache et donc une diminution de la profondeur de sondage. Elles sont également indiquées pour le traitement des lésions inter-radicales de classe II, généralement associées à une greffe de biomatériaux [13, 15].

Concernant la régénération osseuse guidée, les membranes en d-PTFE sont utilisées dans la réparation des défauts de l'os alvéolaire ou de conservation du profil de crête, notamment au niveau des alvéoles suite à une extraction. Cela permettra d'obtenir un site optimal pour la mise en place d'un futur implant. [28, 41]

Ces membranes peuvent aussi servir à l'augmentation localisée de la crête osseuse, zone où la hauteur ou la largeur de crête ne permet pas la mise en place d'un implant.

Les membranes en d-PTFE employées pour la régénération osseuse guidée peuvent être utilisées seules ou être accompagnées d'une greffe osseuse avec biomatériaux, xéno greffe ou allogreffe. Si l'épaisseur ou la largeur de crête à gagner est importante, il est possible d'utiliser une membrane en d-PTFE renforcée en titane.

5. Propriétés idéales des membranes

[15, 20, 28, 41, 51, 56, 59]

Les membranes utilisées en régénération tissulaire guidée et en régénération osseuse guidée doivent posséder des propriétés fondamentales pour permettre une utilisation optimale. Pour être utilisée comme dispositif médical, les membranes doivent répondre à certaines propriétés. Les membranes en d-PTFE répondent à ces critères [41] :

- Biocompatibilité

Les membranes résorbables telles que les membranes en d-PTFE sont caractérisées comme étant totalement biocompatibles. Cela signifie que lorsque ces membranes sont introduites dans l'organisme, elles n'entraînent pas de réponse immunitaire, qui habituellement se traduit en réaction inflammatoire.

Un matériau est dit biocompatible si l'intensité et la durée de la réaction inflammatoire est nulle. Le contact entre ces membranes et la gencive produit une réaction entraînant la formation d'une coque fibreuse réactionnelle, mais sans signe d'inflammation.

L'interaction entre la membrane et le tissu ne doit pas affecter les tissus environnants, le résultat de guérison prévu, ou la sécurité globale du patient.

- Sécurité infectieuse

Les membranes en d-PTFE sont caractérisées comme étant imperméable aux bactéries grâce à la faible taille de leurs pores (0.2 μm).

En effet, Carbonell [20] et Greenstein [28] ont prouvé par des tests in-vitro, que dans un environnement accéléré, la membrane en d-PTFE était résistante à la pénétration bactérienne, notamment à *Enterococcus faecalis*.

Ces tests étaient basés sur des dépôts de bactéries *E.faecalis*, qui sont un organisme retrouvé couramment en bouche, avec une morphologie sphérique, une taille très faible (0.5 à 1 μm), ainsi qu'une croissance rapide, sur des membranes en d-PTFE. Cela a été comparé avec des témoins, en particulier des membranes en e-PTFE. L'ensemble a été mis en milieu favorable avec une croissance rapide.

Les résultats ont permis de démontrer l'absence de croissance bactérienne sous les membranes en d-PTFE, et donc l'impossibilité aux bactéries de pénétrer ce type de membrane.

- Etanchéité cellulaire

La membrane en d-PTFE doit posséder une étanchéité suffisante pour empêcher la colonisation de l'espace de régénération osseuse ou tissulaire par les cellules non-ostéogéniques de la gencive telles que les fibroblastes et les cellules épithéliales. En effet la formation de tissus fibreux peut retarder ou empêcher la formation osseuse, ou la régénération tissulaire.

Le terme étanche doit être modulé car toute membrane possède des pores. Ces pores sont certes minuscules dans le cas de la membrane en d-PTFE (0,2 μm) ce qui empêche l'invasion cellulaire, mais permettent le passage des fluides, gaz (en particulier l'oxygène), substances nutritives et autres facteurs de croissance. Ces éléments sont indispensables à la différenciation et prolifération des cellules ostéoprogénitrices, à la néovascularisation et à la régénération des tissus mous.

Une taille de pores plus petite va entraîner la formation de tissus avasculaires et aboutir à une absence de croissance des capillaires. Alors qu'une taille de pores trop importante va favoriser la contamination bactérienne, et une croissance interne des tissus conjonctifs et épithéliaux au niveau de la membrane ce qui rendra son retrait plus difficile.

La membrane va également isoler le périoste, riche en ostéoblastes et cellules ostéoprogénitrices, mais cela ne sera pas préjudiciable. En effet dans le cas de la ROG, les ostéoblastes, cellules progénitrices, et la néovascularisation, proviennent essentiellement des parois osseuses résiduelles.

- Résorption

La membrane en d-PTFE est par définition une membrane non-résorbable. Cela permet d'éviter toutes les questions de durée de résorption du matériau, de durée de conservation des propriétés mécaniques idéales, ou de durée pendant laquelle la membrane garde ses propriétés de barrière. Le seul inconvénient est la nécessité d'une réintervention qui oblige un second temps opératoire, et qui peut dans certains cas être une source supplémentaire d'infection.

Une question récurrente concernant les membranes en d-PTFE est la question de l'élimination de la membrane. Il n'existe théoriquement pas de temps idéal. La membrane doit être laissée suffisamment longtemps pour qu'il y ait formation et maturation du tissu ostéoïde ou de la nouvelle attache, jusqu'à ce que ce nouveau tissu soit imperméable à l'invasion épithéliale ou conjonctive.

Une durée de conservation de la membrane de 4 à 6 semaines est généralement retrouvée dans la littérature dans le cas de la ROG ou RTG.

- Résistance à l'exposition endobuccale

Les membranes en d-PTFE possèdent une excellente résistance à l'exposition endobuccale. En effet, les bactéries n'adhèrent pas à leur surface lisse, et de par la très faible taille de leurs pores, les membranes en d-PTFE ne laissent pas passer les bactéries.

Par ce fait, en utilisant les membranes en d-PTFE, la fermeture primaire n'est pas nécessaire. C'est un point très important qui facilite l'intervention chirurgicale, et permet d'éviter la réalisation d'un lambeau de fermeture ce qui modifierait les tissus mous adjacents, et notamment la position de la ligne muco-gingivale.

L'absence de nécessité absolue de fermeture primaire permet de diminuer le temps nécessaire à la réalisation de la procédure, et par conséquent son coût.

L'intervention chirurgicale pour éliminer la barrière sera également facilitée par l'absence de fermeture primaire, car il suffira de retirer la membrane par la déhiscence présente en bouche, ce qui sera également nettement moins douloureux pour le patient.

- Facilité de manipulation

Les membranes en d-PTFE sont faciles à manipuler tout en conservant une bonne rigidité en milieu liquide. Cette rigidité doit être suffisante pour permettre de créer un espace pour la ROG ou RTG prévue. Cela dépend essentiellement de l'épaisseur de la membrane.

De plus la membrane en d-PTFE doit être malléable de façon à épouser la forme voulue pour la reconstruction et ne pas avoir de bords tranchants pour ne pas perforer le tissu gingival. Elle doit également être suffisamment rigide pour résister aux pressions extérieures telles que les forces de mastication. La membrane ne doit pas se récliner pour ne pas réduire le volume de régénération et obtenir un résultat clinique acceptable.

- Stabilité

La stabilité de la membrane est très importante pour éviter de découvrir le site de régénération, ce qui pourrait entraîner un collapsus de la membrane et remettre en cause l'étanchéité.

Plusieurs possibilités existent pour stabiliser les membranes, telles que les sutures, le clouage à l'aide de broche métallique, ou également à l'aide de la vis de couverture de l'implant. Le cloutage peut par contre poser problème pour la mise en place du futur implant.

D'après la littérature, les membranes en d-PTFE sont généralement stabilisées à l'aide de sutures. De plus, malgré le fait que le PTFE soit un matériau anti-adhésif, il a été prouvé par des études au microscope que les cellules se fixent à l'extérieur des membranes en d-PTFE. Cet attachement cellulaire permet de favoriser la stabilité de la membrane, et de créer un joint autour des bords des membranes en d-PTFE exposées.

- Activité biologique

Il est primordial que le tissu hôte intègre la membrane sans réaction de défense pour conserver la structure de la membrane. En effet l'intégration tissulaire va stabiliser le processus de cicatrisation et contribue à l'étanchéité aux abords de la membrane pour éviter la colonisation du défaut par le tissu fibreux ou conjonctif.

Les membranes en d-PTFE, comme la quasi-totalité des membranes disponibles actuellement sur le marché ont un rôle passif de barrière cellulaire et de mainteneur d'espace.

Une évolution actuellement à l'étude par de nombreuses équipes est l'introduction de propriétés biologiques permettant d'accélérer la régénération osseuse. Ils cherchent à favoriser l'ostéoconduction, l'ostéoinduction, et l'ostéof ormation, pour aboutir à des membranes bioactives.

Une membrane ostéoconductrice permettra de favoriser l'adhésion des ostéoblastes à sa face profonde. Une membrane ostéoinductrice permettrait elle le recrutement et la différenciation des cellules ostéof ormatri ces dans la cavité de régénération osseuse. Une membrane ostéof ormatri ce permettrait pour sa part de produire directement du tissu osseux.

6. Apports de ces membranes

[11, 13, 15, 20, 21, 41, 59, 71]

Les membranes en d-PTFE ont comme avantages de posséder une taille de pores réduites (0,2 μm) en comparaison avec PTFE expansé (5 à 30 μm), et une densité élevée ce qui empêche les bactéries de pénétrer dans la structure membranaire. Les membranes en d-PTFE sont donc résistantes à l'exposition buccale, ce qui a pour conséquence de ne pas rendre obligatoire la fermeture primaire.

C'est un grand avantage par rapport aux autres membranes, et notamment celle en e-PTFE. En effet dès lors où ces dernières se retrouvent exposées en bouche, la probabilité d'infection est très importante, et on aboutit généralement à un échec de la ROG ou RTG.

La fermeture primaire n'étant pas nécessaire avec les membranes en d-PTFE, la réalisation de lambeau, avec incisions de décharges verticales et repositionnement de volets muqueux n'est pas nécessaire. L'architecture des tissus mous est conservée, ce qui évite une perte de profondeur vestibulaire, et permet la **préservation de la muqueuse kératinisée** et un gain de temps [20].

De plus la forte densité des membranes en d-PTFE empêche les fibres conjonctives et épithéliales de se développer dans ou à travers la membrane, ce qui permet un retrait de la membrane sans traumatisme, avec une procédure simple, non chirurgicale, sans anesthésie [20].

La stabilité de la membrane en d-PTFE est facilitée par l'adhésion cellulaire au niveau de la face rugueuse de la membrane et également sur le pourtour de la membrane. Un joint biologique pourra donc se créer tout autour, et non pas une croissance cellulaire à l'intérieur de la membrane comme dans le cas des e-PTFE [15].

Les membranes en d-PTFE sont facilement manipulables, à la différence des membranes en collagène par exemple qui peuvent rapidement se fragiliser. Elles possèdent aussi une certaine rigidité, ce qui permet d'éviter leur affaissement, et donc de déstabiliser le caillot.

Par contre, selon certains auteurs, les membranes en d-PTFE doivent être placées à au moins 2 mm de distance des dents adjacentes pour préserver un joint cicatriciel étanche, alors que les membranes résorbables peuvent entrer en contact avec le sulcus des dents adjacentes, sans risque de contamination et d'exposition.

L'autre apport des membranes en d-PTFE est l'absence d'inflammation causée par les produits de dégradation. En effet, la dégradation d'un matériau résorbable s'accompagne obligatoirement de phénomènes inflammatoires. Or l'inflammation est un facteur connu de résorption osseuse et favorise la prolifération des fibroblastes, deux phénomènes indésirables en ROG ou RTG. Il est indispensable que cette inflammation soit la moins intense et la plus brève possible. C'est le cas avec les membranes en d-PTFE, où il y a absence d'inflammation.

Le collagène, quant à lui, possède une excellente compatibilité tissulaire et des propriétés hydrophiles idéales qui lui permettent de s'intégrer rapidement à son environnement.

7. Brevets déposés et produits disponibles sur le marché

[11, 12, 22, 41, 51, 56]

Le brevet concernant les membranes en d-PTFE a été déposé aux Etats-Unis par BK Bartee et CM Bartee le 28 septembre 1999, sous le numéro 5,957,690. Ce brevet décrit le domaine d'utilisation de l'invention. Les produits et techniques déjà existants résumant l'invention, décrivent le dispositif par le biais de schémas annotés et expliqués, et explique son mode de réalisation optimal [11].

La composition de la membrane en d-PTFE a été présentée précédemment. Pour fabriquer la membrane, il faut utiliser une fine feuille de PTFE non frittée, puis la gaufrer pour fabriquer les indentations.

Pour ce faire, de la résine PTFE est mélangée avec un lubrifiant de type essence minérale. On aboutit à la formation d'une pâte. Cette pâte sera ensuite calandree grâce à plusieurs passages entre des rouleaux pour former une feuille mince et plate dont l'épaisseur correspondra à l'épaisseur théorique voulue, c'est-à-dire entre 0,125 et 0,25 mm [11].

Le calandrage doit être réalisé plusieurs fois et dans des directions multiples pour diminuer l'épaisseur de la feuille et lui donner une résistance uniforme dans toutes les directions. Il faut ensuite la sécher à une température légèrement supérieure au point d'ébullition du lubrifiant pour éliminer cette essence minérale, mais en dessous de 327 degrés qui est la température de frittage du PTFE. Cela aboutit à la formation d'une feuille plate, composée de deux surfaces lisses, d'épaisseur comprise entre 0,125 et 0,25 mm, de densité incluse dans l'intervalle 1,2 g/cc et 2,3 g/cc, avec une résistance uniforme dans toutes les directions [11].

Après séchage, il faut passer à la fabrication des indentations. Pour ce faire, il est utilisé une feuille de polymère avec le motif souhaité, le polymère utilisé peut être le polyéthylène ou le polypropylène. Ce polymère doit être plus dur et posséder une résistance à la compression supérieure à la feuille de PTFE non frittée. La feuille de PTFE non frittée et la feuille de polymère avec le motif voulu sont passées ensemble dans une succession de rouleaux, ce qui va indenter le motif dans la feuille de PTFE. La feuille de PTFE non frittée gaufrée pourra dès lors être découpée et conditionnée [11].

Les membranes en d-PTFE peuvent également être renforcées en titane pour augmenter la rigidité du matériau. Le cadre en titane intégré permet d'adapter la forme de la membrane au défaut osseux, de créer un espace plus importante si nécessaire, et de fournir une plus grande stabilité en présence de gros défauts osseux.

Il existe sur le marché quelques sortes de membranes en d-PTFE fabriquée par les industriels. La société Osteogenics Biomedical basée à Lubbock au Texas fabrique la plupart des membranes revendues sous les marques Cytoplast® ou encore OsteoShield®.

De son côté, la société Lifecore Biomedical développe la marque TefGen®.

a. Membranes Cytoplast®

La marque Cytoplast® développe deux types de membranes en d-PTFE où seule la taille diffère :

- La TXT-200 singles
- La TXT 200



Figure 7: Membrane Cytoplast® en d-PTFE.
D'après Osteogenics [51].

Leur porosité de moins de 0,3 microns crée une imperméabilité de la membrane aux bactéries.

Une série de membranes en d-PTFE renforcées en titane est également développée par la marque Cytoplast®, avec des variations selon la forme et le lieu d'utilisation. Deux sortes de membranes existent, les Ti-150 et les Ti-250. Les Ti-150 sont plus fines de 40% et permettent d'augmenter la maniabilité de la membrane lors de son utilisation.



Figure 8: Membranes Cytoplast® en d-PTFE renforcées en titane
D'après Osteogenics [51].

b. Membranes OsteoShield®

La marque OsteoShield® développée par la société Dentsply fabrique une membrane en d-PTFE avec deux tailles différentes, 12x24mm et 25x30mm.

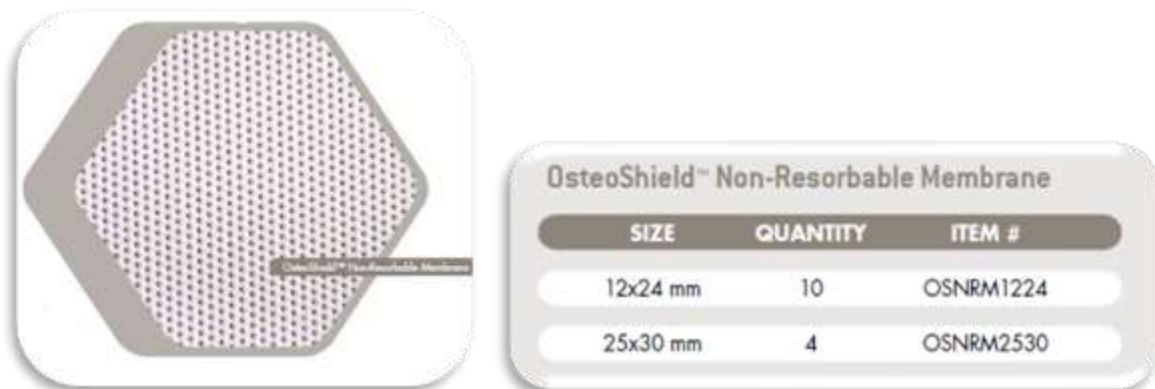

Figure 9 : Membranes OsteoShield® en d-PTFE
D'après Dentsply [22].

Dentsply fabrique également une membrane en d-PTFE OsteoShield® renforcée en titane, en deux tailles différentes, 12x20mm et 25x30mm.

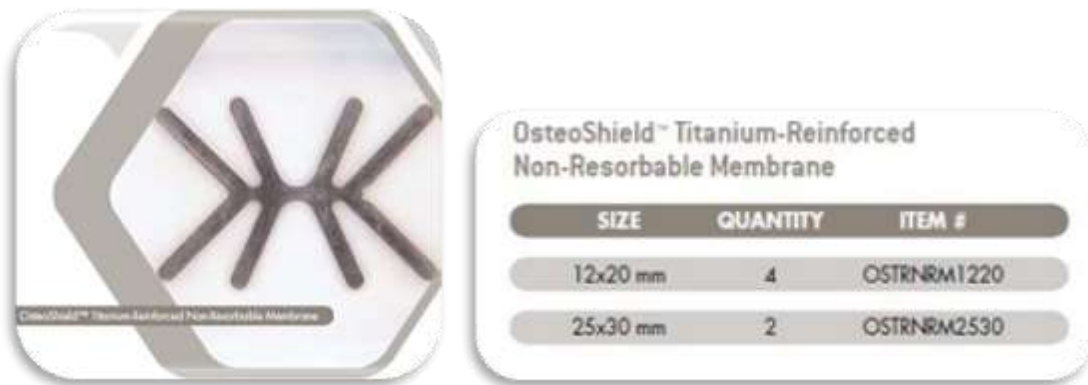

Figure 10 : Membranes OsteoShield® en d-PTFE renforcées en titane
D'après Dentsply [22].

Les figures suivantes, issues du brevet de BK Bartee, expliquent l'origine de l'utilisation d'une membrane en d-PTFE.

Le numéro 1 correspond à l'os du processus alvéolaire, le 2 les tissus mous gingivaux, le 3 l'alvéolaire après extraction, le 4 à la membrane en d-PTFE, et le 5 à la crête alvéolaire réparée.

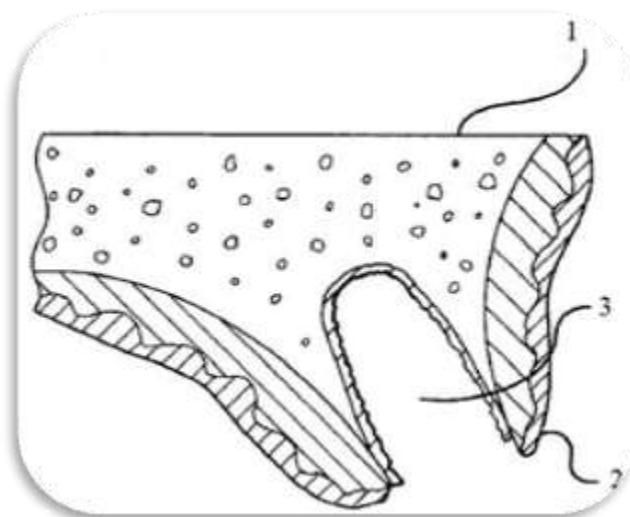


Figure 11 : Coupe transversale d'un os maxillaire humain après une extraction dentaire.
D'après BK Bartee (1999) [11].

L'exemple pris est celui d'une extraction dentaire comme représenté par la figure 11, où il en résulte un défaut osseux. Un défaut peut également être causé par une maladie parodontale, la formation d'un kyste, une chirurgie ou un traumatisme. La migration des cellules épithéliales et fibroblastes permet la guérison du défaut osseux. Mais la prolifération de ces cellules dans

le défaut inhibe la régénération osseuse, ce qui se caractérise par une perte du volume osseux et donc une diminution du profil de crête alvéolaire.

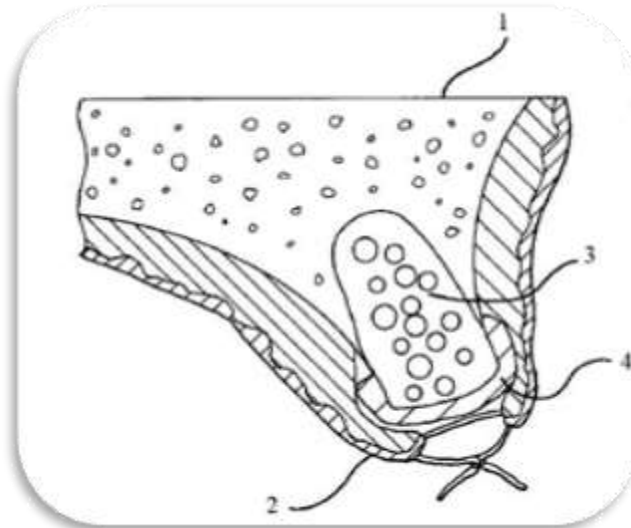


Figure 12 : Méthode d'utilisation de la membrane en d-PTFE.
D'après BK Bartee (1999) [11].

Sur la figure 12, l'alvéole (3) est remplie d'un matériau de comblement osseux, puis recouvert de la membrane en d-PTFE (4). Le côté lisse de la membrane est placé au contact de l'alvéole remplie (3) et de la crête osseuse (1). Le côté rugueux étant pour sa part placé au contact des tissus gingivaux (2).

La résistance uniforme de la membrane dans toutes les directions permet de bien la façonner au contact de l'alvéole et de la crête osseuse.

Après la mise en place de la membrane en d-PTFE (4), la gencive est rabattue au-dessus et suturée. La membrane en d-PTFE inhibe la migration des cellules épithéliales et conjonctives dans l'alvéole. Il se forme un léger attachement des fibres conjonctives à la partie texturée de la membrane mais sans passer au travers de la membrane. Ce léger attachement est assez fort pour éviter une déhiscence, mais pas trop pour ne pas provoquer de traumatisme trop important lors du retrait de la membrane en d-PTFE.

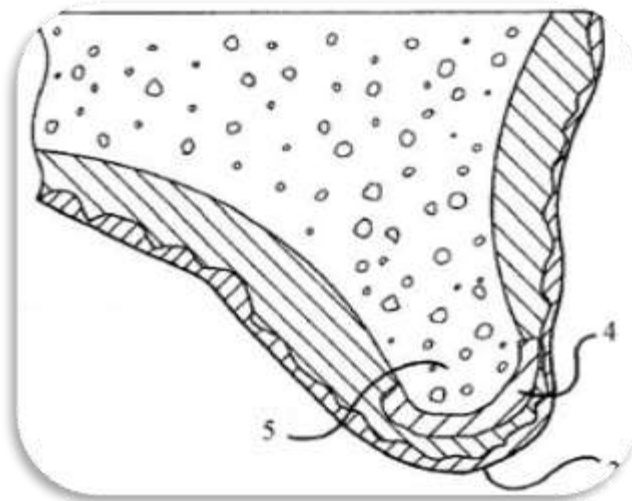


Figure 13 : Site d'extraction après guérison, mais avant dépose de la membrane
D'après BK Bartee (1999) [11].

Sur la figure 13, on observe le site d'extraction après guérison mais avant dépose de la membrane. Le profil de crête (5) est conservé et le tissu gingival (2) est complètement guéri.

La membrane (4) peut être retirée avec une pince après une petite incision dans le tissu gingival (2). Etant donné la faible fixation du tissu conjonctif sur la membrane, son retrait n'entraîne pas de traumatisme trop important.

c. Membranes TefGen®

Lifecore Biomedical développe également des membranes non résorbable en PTFE à haute densité. Il en existe 2 sortes :

- La TefGen-FD®, qui est souple et présente une surface lisse.
- La TefGen-Plus®, qui est plus rigide et présente un surface texturée.



Figure 14 : Membranes TefGen-FD® et TefGen-Plus®
D'après Lifecore Biomedical.

Disponible sur

<<https://fr.slideshare.net/ceferle/lifecore-implant>>

Ces membranes sont disponibles en différentes tailles et formes.

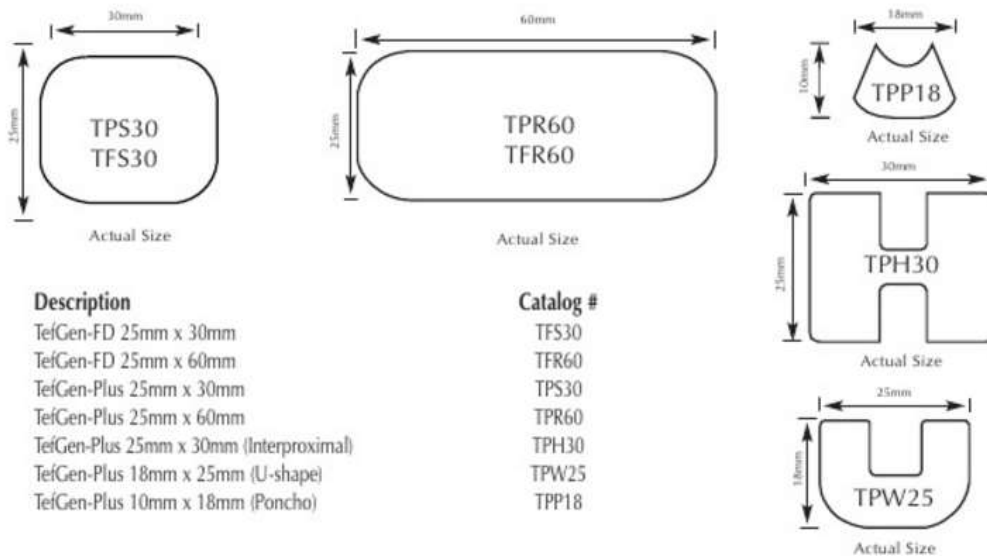


Figure 15 : Différentes tailles et formes de membranes TefGen® disponibles sur le marché.
D'après Lifecore Biomedical.

Disponible sur <<https://fr.slideshare.net/ceferel/lifecore-implant>>

II. Implication dans la régénération tissulaire guidée (RTG) et la régénération tissulaire induite (RTI)

1. Principe de la RTG

[2, 5, 6, 7, 10, 13, 14, 16, 23, 29, 43, 49, 52, 54, 57]

La régénération tissulaire guidée (RTG) consiste à régénérer ad integrum l'ensemble des tissus détruits par la maladie parodontale. La reconstitution complète des tissus perdus aboutit histologiquement à la formation d'un nouveau cément, d'un nouvel os, d'un nouveau ligament parodontal et d'une nouvelle attache conjonctive.

La RTG est un processus de régénération, qui se distingue du processus de réparation. Ces deux processus ont été définis par Hurt *et al.* en 1986 [23] :

- **La réparation** : C'est un processus biologique au cours duquel la continuité tissulaire est rétablie par des néoformations tissulaires, qui ne restaurent cependant pas de façon complète l'architecture et/ou la fonction des tissus lésés. Ce processus aboutit, dans le cadre d'une intervention avec lambeau, à la formation d'un épithélium de jonction long.



Poche parodontale enflammée
avec présence de tartre



Epithélium de jonction long

Figure 16 : Processus de réparation,
d'après Naoshi [45].

- **La régénération** : définit quant à elle un processus biologique par lequel l'architecture et la fonction des tissus, lésés au cours d'un processus pathologique, sont complètement restaurées. Cela correspond à la restauration ad-integrum de l'organe ou du tissu lésé.

La régénération se traduit donc au niveau du parodonte par la reconstitution à la fois du ligament parodontal, de l'os alvéolaire, et du cément avec des fibres insérées fonctionnellement. Cela restaure ainsi une nouvelle attache épithélio-conjonctive.



Poche parodontale enflammée
avec présence de tartre



Nouvelle attache

Figure 17: Processus de régénération,
d'après Naoshi [45].

La RTG repose sur le principe d'isolation physique à l'aide de moyen mécanique pour permettre la régénération ad integrum de l'ensemble de l'attache parodontale.

a. Historique

Le principe d'isolation du site anatomique pour promouvoir la cicatrisation a été introduit il y a plus de 50 ans par Bassett *et al.* , avec l'utilisation de filtres en acétate de cellulose pour la régénération des nerfs et des tendons.

En 1957, Murray *et al.* , tout comme Melcher *et al.* , ont rapporté des phénomènes de régénération osseuse.

Dès 1969, Melcher a évoqué l'utilisation d'un dispositif d'isolation mécanique qui va jouer le rôle de barrière d'exclusion cellulaire.

Le concept de RTG est né en 1976 à partir des observations sur la notion de compétition cellulaire, ce qui aboutit par la suite le concept de ROG.

Le point essentiel de la régénération est la compétition cellulaire qui se déroule au cours de la cicatrisation parodontale.

Les années 80 ont été marquées par des travaux expérimentaux réalisés pour montrer le rôle de chaque tissu, isolé des autres, dans la cicatrisation parodontale.

Nyman *et al.* en 1980 [47] et 1982 [48], ont étudié le type de cicatrisation obtenue lorsque seules les cellules du desmodonte interviennent.

Melcher a proposé le principe où dans des conditions physiologiques, les cellules du ligament parodontal vont synthétiser et sécréter du ciment qui s'attachera aux fibres de collagènes.

Melcher en 1976 puis Karring *et al.* en 1980 ont démontré que la cicatrisation par un long épithélium jonctionnel après une chirurgie parodontale est due à la prolifération très rapide des cellules épithéliales qui inhibent la différenciation des cellules desmodontales.

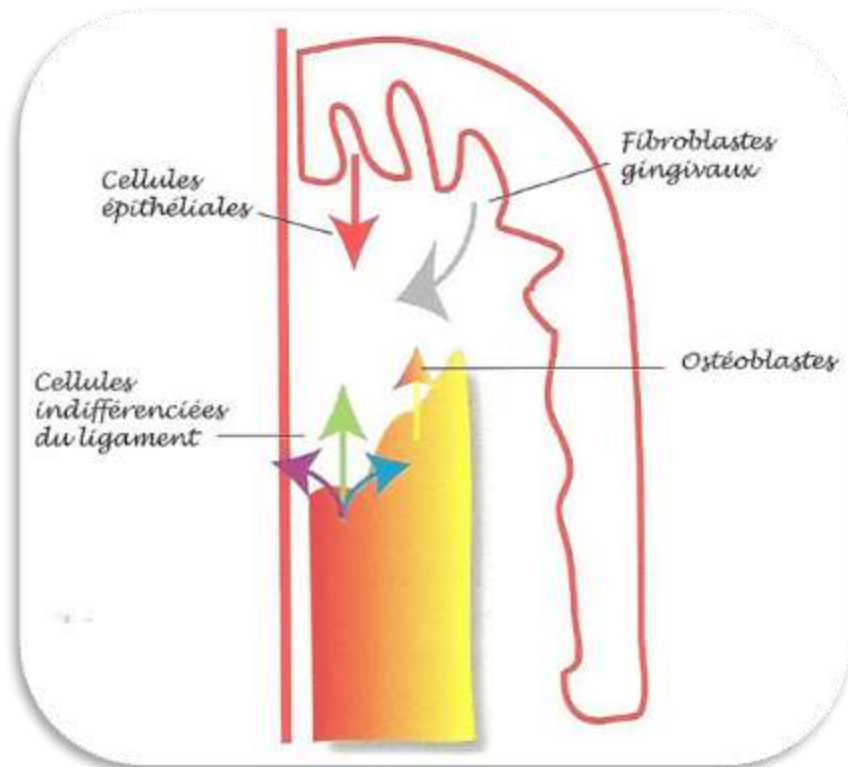


Figure 18: Prolifération plus rapide des cellules épithéliales, qui contrarie la différenciation des cellules du ligament et donc la régénération totale du parodonte.

D'après Ouhayoun [52].

b. Principe

D'après Melcher, les structures parodontales sont divisées en quatre compartiments : tissu gingival, ligament alvéolo-dentaire, cément et os.

La régénération parodontale débute par une étape de cicatrisation comprenant une prolifération cellulaire et la sécrétion de facteurs de croissance. On observera en plus une migration, une prolifération et une différenciation de cellules souches.

Ces cellules souches sont issues des quatre compartiments décrits par Melcher, et peuvent être capable de se différencier en fonction des besoins en un certain type cellulaire.

Les cellules provenant du ligament parodontal ont la capacité de régénérer l'attache parodontale dans son intégralité, tandis que le cément, l'os alvéolaire et la gencive ne possèdent pas cette capacité de régénération ad-integrum du parodonte.

D'après Melcher, la nature de la nouvelle attache suivant la chirurgie parodontale est déterminée par la nature des cellules qui repeuplent la surface radiculaire.

Des membranes sont donc utilisées pour exclure les tissus épithéliaux et conjonctifs de la surface radiculaire en cours de cicatrisation, et permettre aux cellules du ligament parodontal et aux cellules osseuses de proliférer.

Le ligament parodontal possède une grande capacité de régénération car il contient des cellules mésenchymateuses. Ces cellules indifférenciées du ligament vont pouvoir se différencier en cémentoblastes, fibroblastes, ostéoblastes, et ainsi régénérer toutes les composantes du parodonte.

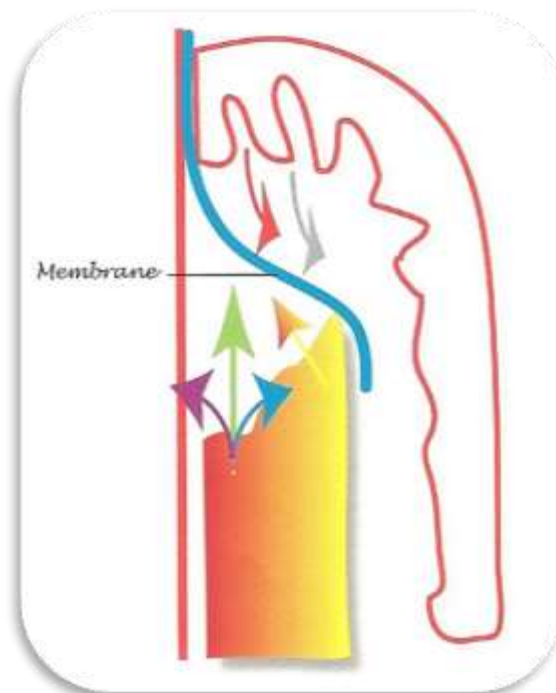


Figure 19 : Schématisation de la RTG par interposition d'une membrane entre le lambeau et la surface dentaire, d'après Ouhayoun [52].

L'isolation mécanique par une membrane permet de maintenir un espace cicatriciel favorable à la cicatrisation du caillot et à l'expression des cellules mésenchymateuses indifférenciées d'origine ligamentaire. Ces cellules pourront coloniser la surface radiculaire, se différencier et reformer ainsi une nouvelle attache parodontale.

Les thérapeutiques régénératrices doivent donc respecter des principes pour aboutir à une réussite de la régénération parodontale [29] :

- **Histocompatibilité des surfaces** : La surface radiculaire et la surface interne du lambeau doivent être propres et saines.
- **Exclusion cellulaire** : par son potentiel de cicatrisation important, l'épithélium va se développer plus rapidement que les autres tissus et donc coloniser tout l'espace. Il faut donc éviter le contact entre le tissu conjonctif du lambeau et la surface radiculaire. L'utilisation d'une membrane permet d'empêcher ces contacts.
- **Stabilité précoce du caillot** : une bonne stabilité est importante pour le bon déroulement des premières phases de cicatrisation.
- **Maintien de l'espace cicatriciel** : un espace suffisant doit être maintenu entre le lambeau et la surface radiculaire afin de permettre le développement des structures cellulaires.
- **La stimulation des cellules régénératrices** peut être réalisée, c'est l'induction cellulaire. Elle est l'objet de nombreuses recherches en médecine et dentisterie régénératrice.

Le succès de la régénération est analysé par le sondage parodontal, l'analyse radiologique, la mesure directe de l'os néoformé et l'histologie.

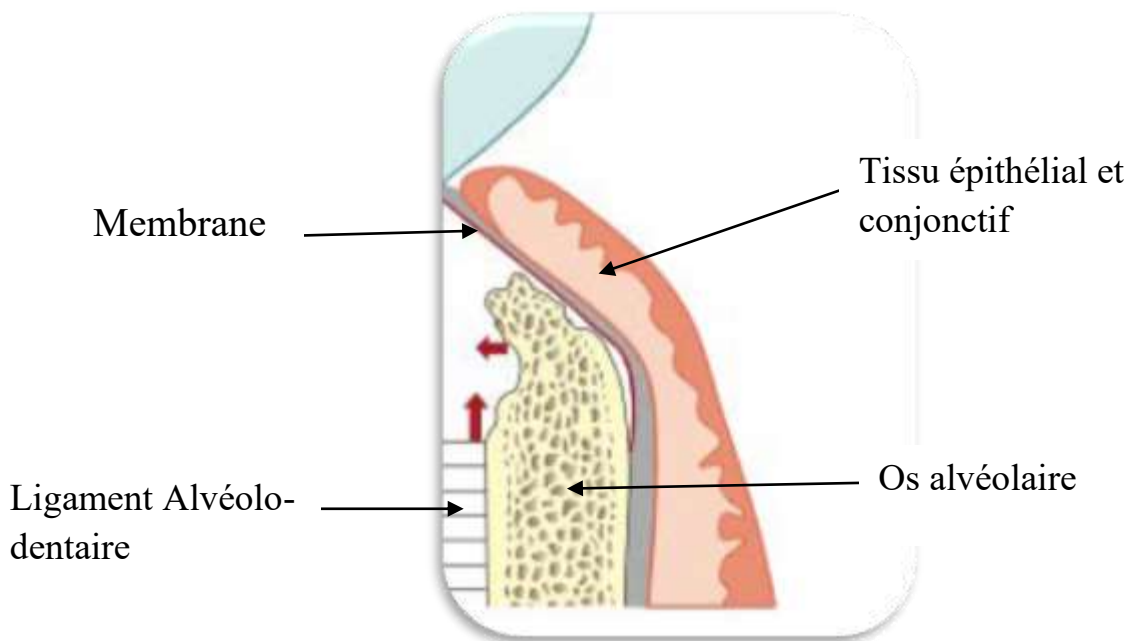


Figure 20: Principe de l'exclusion épithéliale et conjonctive par interposition d'une membrane,
d'après LOUISE *et al.* (2004)

Après cicatrisation, on obtient une véritable attache issue d'un processus de régénération et non un épithélium de jonction long issu d'un processus de réparation.

c. Préparation radiculaire

La surface radiculaire doit être parfaitement propre et saine.

- La préparation radiculaire mécanique est la première méthode d'assainissement parodontal mise au point. Elle se réalise par surfaçage à l'aide de curettes manuelles ou ultrasoniques.

La préparation mécanique vise à supprimer toutes les fibres gingivales et le tissu de granulation, ainsi que les couches superficielles de ciment infiltrées, en partie déminéralisées, afin de rendre la surface radiculaire biocompatible avec les tissus mous parodontaux.

- En complément de la préparation mécanique de la surface radiculaire, il est possible de réaliser une préparation chimique à l'aide d'EDTA (24%), d'acide citrique, ou de tétracycline (5 à 10 %) pour optimiser l'état de surface radiculaire.

La préparation radiculaire chimique constitue la tentative la plus ancienne de régénération du système d'attache. La déminéralisation de la surface dentaire démontre une certaine efficacité *in vitro* quant à la formation d'une nouvelle attache.

La préparation chimique permet l'élimination des toxines et bactéries qui gênent l'adhésion cellulaire, ainsi que l'élimination de la smear layer issue du surfaçage. Les agents déminéralisants permettent une exposition du collagène en surface de la racine, facilitant ainsi l'attachement des fibres desmodontales.

D'après Bouchard *et al.* [16], qui ont repris de nombreuses études, une faible efficacité de la préparation chimique est rapportée, avec un bénéfice clinique moindre concernant la biomodification des surfaces radiculaires avec ces trois préparations. Mais ils observent également un manque de puissance de ces études cliniques, l'efficacité des préparations radiculaires chimiques ne peut donc être écartée.

Malgré cela, leur bonne action détergente, leur coût négligeable et leur simplicité d'utilisation font que la préparation chimique des racines ne peut être exclue de l'arsenal thérapeutique du parodontiste en cas de doute sur l'intégrité biologique de surface radiculaire, en particulier dans les zones d'accès difficile.

- L'utilisation de dérivés de la matrice amélaire (DMA) est une autre possibilité de préparation radiculaire avant mise en place de la membrane [16].

Le but de la régénération tissulaire induite (RTI) est le même que celui de la RTG, à savoir une régénération parodontale. Par contre les deux principes sont différents, mais ils peuvent se compléter.

La RTI est une technique de gain d'attache utilisant les dérivés de la matrice de l'émail. Elle permet la formation d'une nouvelle attache fonctionnelle entre un ciment néoformé et l'os régénéré, mais la reproductibilité n'est pas systématique en présence d'une parodontite.

Comparé au lambeau d'accès seul, l'adjonction d'un gel de dérivés de la matrice amélaire permet d'améliorer significativement tous les paramètres parodontaux dans le traitement des lésions intra-osseuses. Les DMA sont indiqués dans le traitement chirurgical des défauts intra osseux parodontaux et à chaque fois que l'accessibilité pour l'instrumentation est difficile (lésions inter-radiculaires étroites par exemple).

L'efficacité clinique et la reproductibilité de la régénération avec DMA n'est pas supérieure à une RTG sans utilisation de DMA.

Les DMA sont beaucoup utilisés, présentant des résultats satisfaisants et surtout **une simplicité d'utilisation**. Cela consiste à l'injection d'un gel au contact de la surface radiculaire. La reproductibilité est bonne et la morbidité faible.

En parodontologie, ce sont principalement des amélogénines qui sont utilisées.

Les protéines de l'émail sont synthétisées et sécrétées par les cellules épithéliales de la gaine de Hertwig lors de la formation des racines dentaires. Leur potentiel est d'induire la différenciation des cellules du follicule dentaire en cémentoblastes.

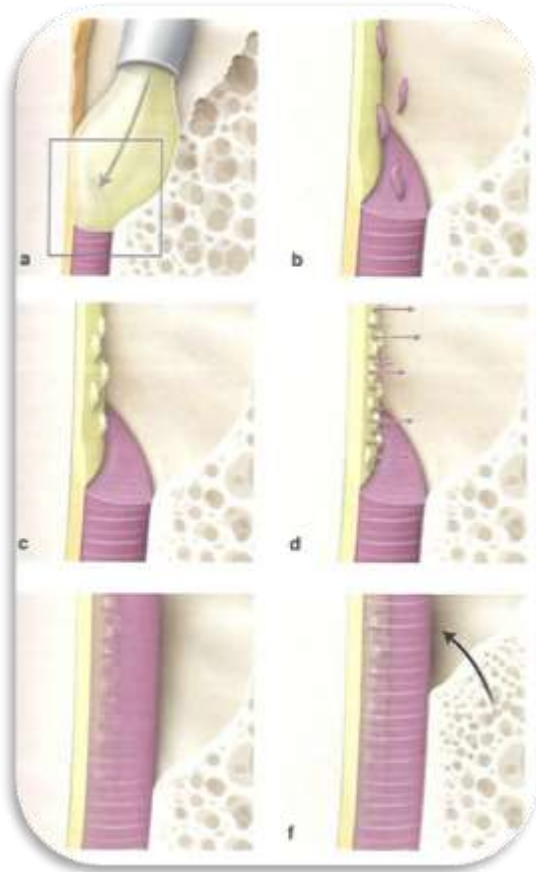
Le ciment a un rôle primordial dans la régénération du système d'ancrage, car il va piéger les fibres du tissu conjonctif ancrant la dent à l'os.

Avec les DMA, l'objectif en première intention n'est donc plus d'induire la formation osseuse ou de sélectionner physiquement à l'aide d'une membrane les cellules venant peupler la surface radiculaire (compétition cellulaire) pour obtenir une nouvelle attache, mais de régénérer le ciment afin d'induire secondairement une nouvelle attache parodontale. C'est sur ce principe que repose la RTI.

Les dérivés de la matrice vont précipiter sur la surface radiculaire, préalablement exposée, mise à nue et détoxifiée par un surfaçage radiculaire. Il est possible d'y adjoindre une préparation chimique.

L'utilisation des DMA sans membrane avec des facteurs de croissance permet l'induction biologique d'un processus de cicatrisation par régénération.

L'utilisation combinée d'une membrane dans la technique de RTG avec des DMA permet de potentialiser la réussite de la régénération parodontale.



a. Mise en place du gel d'amélogénine sur une racine, surfacée, exempte de ciment. Le gel précipite et forme une matrice extra-cellulaire stable.

b. La matrice interagit avec les cellules mésenchymateuses des tissus sains adjacents. Elle favorise leur attraction et leur prolifération

c. Différenciation des cellules mésenchymateuses en cimentoblastes.

d. Sécrétion d'un nouveau ciment par les cimentoblastes.

e. Le néo-cément conduit ensuite à la régénération du ligament alvéolo-dentaire.

f. Puis régénération de l'os alvéolaire au contact du néo-cément.

Figure 21 : Schématisation de la régénération parodontale par utilisation de dérivés de la matrice amélaire (DMA), d'après Bouchard [16].

2. Indications et résultats

[2, 5, 6, 14, 16, 23, 29, 31, 32, 36, 43, 52, 54]

a. Indications

La régénération tissulaire guidée est une approche thérapeutique utilisée dans le traitement qui a obtenu de bons résultats dans de nombreux traitements spécifiques :

- **Traitement des lésions infra-osseuses ou défauts intra-osseux profonds**

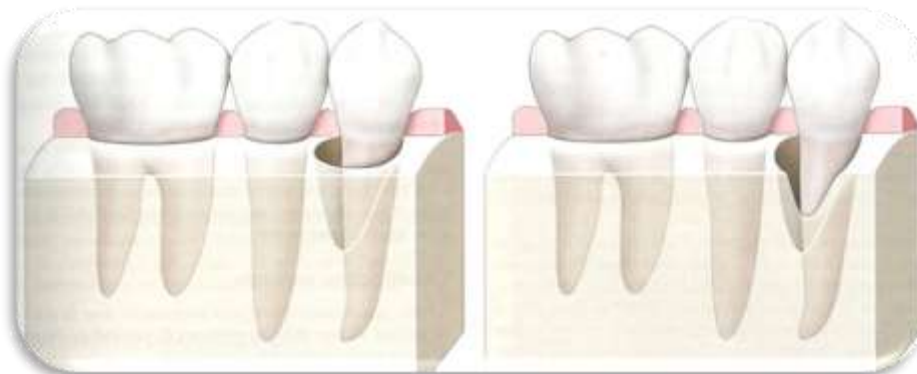Les lésions intra-osseuses sont des lésions parodontales dont le fond de la poche est situé sous le niveau de la crête alvéolaire et dont la base est apicale par rapport au bord marginal de la crête alvéolaire adjacente [16].

Certaines lésions intra-osseuses peuvent faire l'objet d'une technique de reconstruction parodontale. Cette reconstruction est réalisée soit par une technique de régénération parodontale, soit par un comblement de la lésion à l'aide d'un biomatériau ou de l'os, soit par une technique combinée.

Les techniques de régénération ont pour objet de recréer l'ensemble des structures du parodonte perdu : tissu gingival, os alvéolaire, ligament alvéolo-dentaire et cément.

Le comblement permet un gain osseux sans création d'une nouvelle attache.

Les techniques de régénération sont indiquées pour les lésions intra-osseuses (angulaires) ayant un potentiel de cicatrisation suffisamment important, c'est-à-dire deux ou trois parois résiduelles, aussi bien en zone esthétique (antérieure), que dans les secteurs postérieurs.



a. Lésion intra-osseuse à 3 parois résiduelles

b. Lésion intra-osseuse à 2 parois résiduelles.

Figure 22: Type de lésion intra-osseuse selon Goldman et Cohen, d'après Bouchard [16].

- **Traitement des lésions inter-radiculaires (ou atteinte de furcation) :**

Différentes classifications des atteintes de furcations ont été proposées. Nous retiendrons ici la classification de Goldman et Cohen (1977).

- Classe I : C'est une lésion débutante, non traversante. Présence d'une lyse osseuse horizontale de **moins de 3mm** à l'intérieur de la furcation.
- Classe II : C'est une lésion en cul de sac, non traversante. Présence d'une lyse osseuse horizontale de **plus de 3 mm** mais elle ne traverse pas la largeur totale de la furcation.
- Classe III : C'est une lésion importante, **traversante**. Présence d'une lyse osseuse horizontale, avec traversée de la sonde de Nabers **de part en part** de la zone inter-radiculaire.

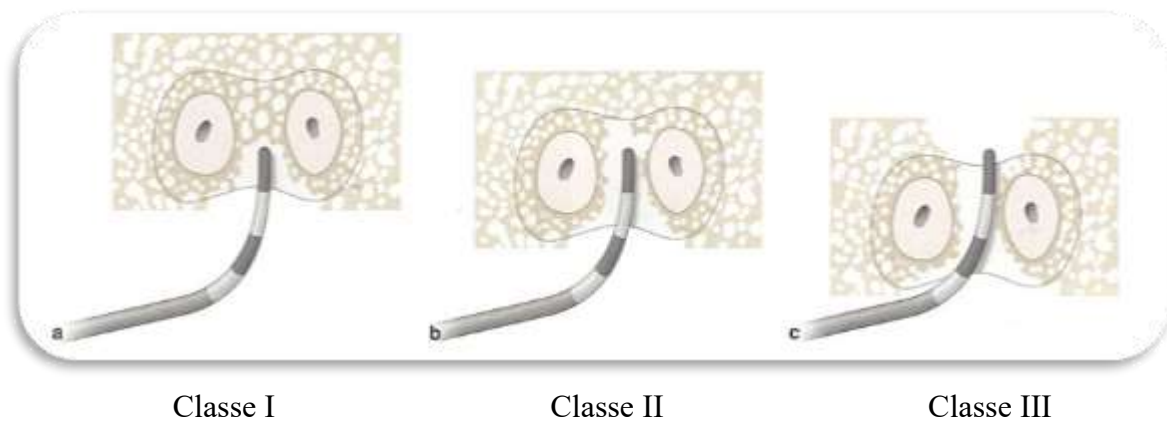


Figure 23: Classification des lésions inter-radiculaires, selon Goldman et Cohen, d'après Bouchard [16].

La régénération clinique des atteintes de furcation a pour objectif d'éliminer les composantes verticales et horizontales des défauts grâce à une néoformation osseuse.

Cela permettra d'aboutir à la fermeture d'une classe II ou à la transformation d'une classe III en classe II.

- Traitement des classes II :

D'après Bouchard [16], la RTG est efficace dans le traitement des lésions inter-radiculaires de classe II mandibulaires. Elle donne de moins bons résultats pour les LIR de classe III maxillaires et mandibulaires, et pour les lésions de classes II maxillaires.

Seules 67% des lésions de classes II et 27% des lésions de classe III traitées par une membrane en e-PTFE ont montré une guérison complète du défaut.

Les meilleurs résultats sont obtenus avec une technique combinée de RTG et de greffe de substitut osseux ; et les moins bons avec un lambeau d'accès seul.

La pose d'une membrane non résorbable associée ou non à une greffe osseuse semble favoriser le gain d'attache dans les LIR mandibulaires de classe II, et dans des cas bien spécifiques de classe II maxillaires. Néanmoins la morbidité doit être prise en compte, en raison de la fréquence élevée d'exposition de ces membranes. C'est un élément qui pourrait être géré par l'utilisation des membranes en d-PTFE, qui résistent à l'exposition buccale. L'utilisation de membranes résorbables ou de DMA diminue également la morbidité.

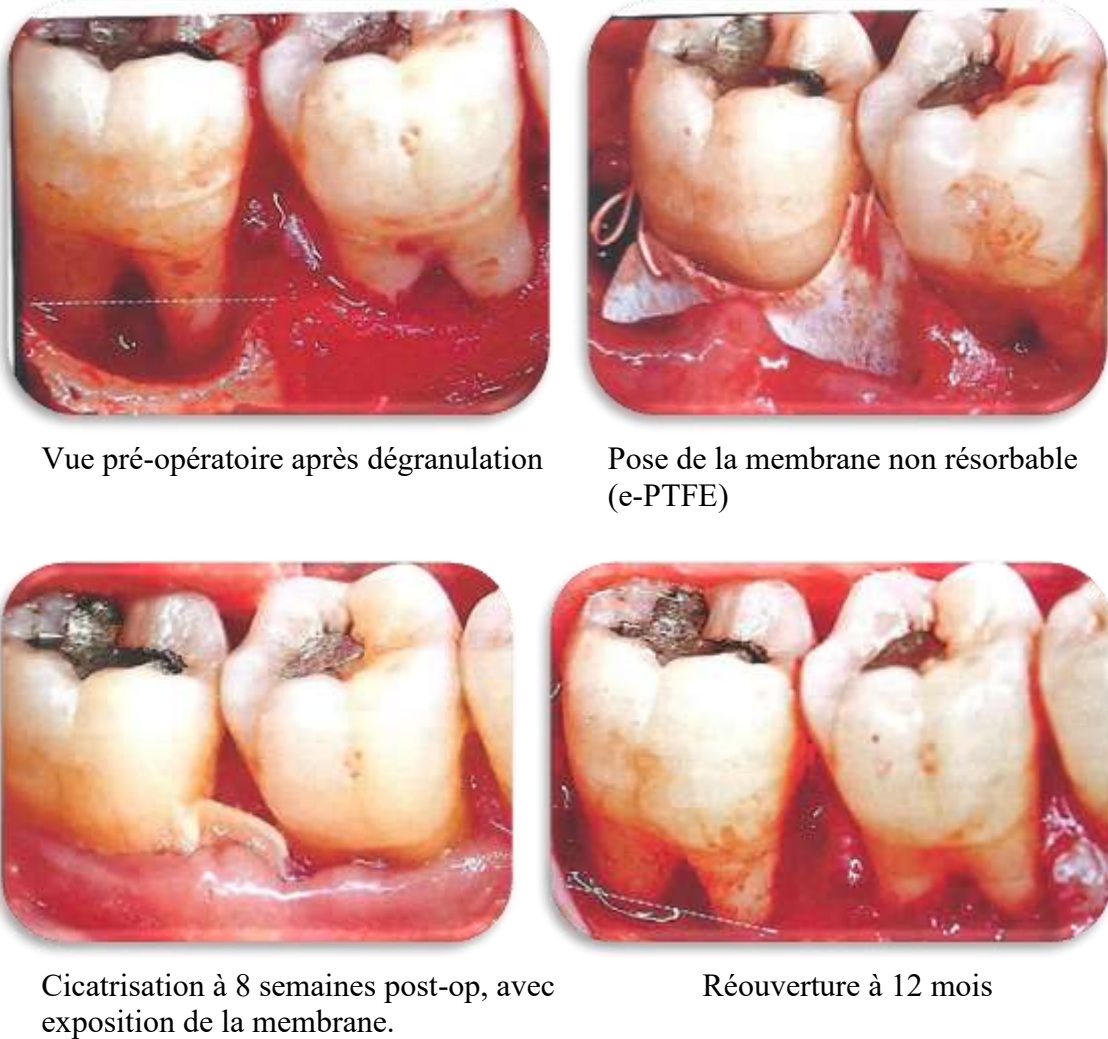


Figure 24 : Traitement d'une lésion inter-radicaire mandibulaire vestibulaire de classe II à l'aide d'une membrane non-résorbable en e-PTFE, d'après Bouchard [16].

L'exposition observée à 8 semaines post-op n'aurait pas posé de problème avec une membrane en d-PTFE.

A 12 mois, la composante verticale est comblée par du tissu osseux, alors que la composante horizontale est comblée par les tissus mous.

La RTG est réalisée si les lésions persistent après la thérapeutique initiale.

De plus, les atteintes de furcation doivent répondre à des critères anatomiques et biologiques tels qu'un tronc radicaire long et large. (D'après Harroch [29] issu de <http://ancien.odonto.univ-rennes1.fr/old_site/qip136.htm>)

Par contre la RTG contre-indiquée en présence de perle d'émail, d'infection résiduelle ou de maladie systémique compromettant la cicatrisation, la réponse immunitaire ou le pronostic vital du patient.

Lamb *et al.* [32] dans une étude clinique ont comparé les résultats obtenus par l'utilisation de deux membranes non résorbables en PTFE : une e-PTFE (poreuse) : Gore-Tex de chez 3I Implant Innovations et une PTFE TefGen (non-poreuse) de chez Lifecore Biomedical. Elles sont utilisées en association avec une allogreffe d'os déminéralisé lyophilisé pour le traitement des défauts de furcation de classe II. Ils ont montré dans les deux options thérapeutiques une amélioration des paramètres cliniques étudiés. En revanche, ils n'ont pas pu démontrer la supériorité d'une membrane par rapport à une autre dans cette situation clinique.

- Traitement des classes III :

Il a été prouvé que les traitements les plus appropriés pour les atteintes de classe III sont les traitements soustractifs [29]. De nouvelles études s'intéressent au potentiel régénératif des lésions de classe III, notamment grâce à la meilleure compréhension actuelle des mécanismes biologiques.

Dans le cas des lésions de classe III, il ne reste plus de murs osseux. L'apport en cellules est moindre, la RTG s'avère donc plus compliquée à réaliser.

Les traitements par RTG au niveau des atteintes de furcation de classe III sont encore expérimentaux, et quasi exclusivement testés chez l'animal.

Pour les atteintes de classe III, les traitements soustractifs donnent de meilleurs résultats. Parfois, dans des situations défavorables, il est préférable de passer directement à l'extraction/implantation et préserver le tissu osseux restant [29].

- **Traitement des récessions [14]**

Le traitement des récessions permet de régénérer l'appareil d'attache perdu, et dans le même temps de recouvrir la racine mise à nue.

Une récession gingivale se définit par la localisation apicale de la gencive marginale par rapport à la jonction émail-cément. Ce défaut parodontal implique une perte partielle ou complète de la gencive attachée et une perte des fibres conjonctives ancrées le long du cément radulaire et de l'os alvéolaire. Les facteurs étiologiques des récessions sont nombreux, tels que la maladie parodontale, les mesures d'hygiène inappropriées, le brossage traumatique, les malpositions et les habitudes nocives.

Les indications de traitement des récessions sont l'aspect inesthétique, l'hyperesthésie et l'évolution constatée du défaut.

Le premier essai de RTG dans le traitement de récession chez l'homme a été publié par Tinti et Vicenzi (1992) [67].

Le but est d'obtenir un degré de recouvrement radiculaire suffisant et la régénération du système d'attache avec la technique de régénération. Le traitement des récessions par RTG obtient les meilleurs résultats dans le cas des classes I et II de Miller.

La classification de Miller (1985) [42] permet de répertorier les récessions en différents groupes :

- Classe I : récessions parodontales larges ou étroites n'atteignant pas la ligne muco-gingivale. Les septa osseux proximaux sont intacts, un recouvrement de 100% est possible.
- Classe II : récessions parodontales larges ou étroites atteignant ou dépassant la ligne muco-gingivale. Les septa osseux proximaux sont intacts, un recouvrement de 100% est possible.
- Classe III : récessions parodontales atteignant ou dépassant la ligne muco-gingivale. Alvéolyse partielle des septa osseux proximaux ou une malposition dentaire, le recouvrement ne sera que partiel.
- Classe IV : récessions parodontales atteignant ou dépassant la ligne muco-gingivale. Perte osseuse inter dentaire très importante et/ou une malposition sévère (rotation) sont observées. Le recouvrement sera limité à la hauteur des septa osseux.

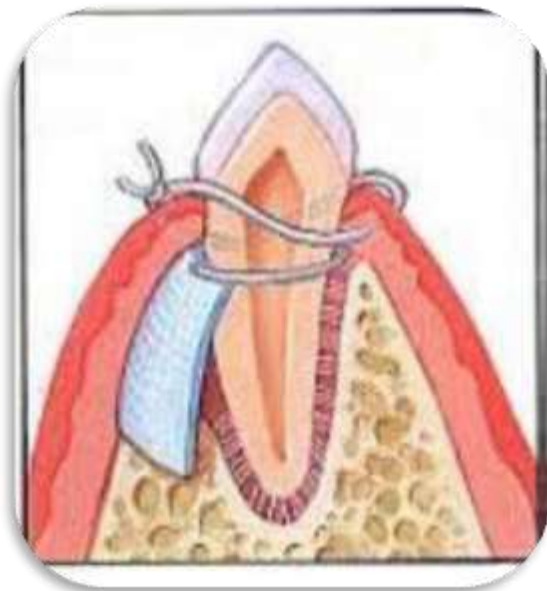


Figure 25: **Vue de profil** d'une régénération tissulaire guidée : interposition d'une barrière entre le tissu gingival et la surface radiculaire. D'après MAGAR [36].

Figure 26: **Vue de face** d'une régénération tissulaire guidée à l'aide d'une membrane non résorbable. D'après BORGHETTI et MONNET-CORTI [14].



Cette technique est préférentiellement utilisée pour les dents maxillaires dont le vestibule est favorable au déplacement coronaire du lambeau.

Celui-ci nous permettra d'ailleurs d'obtenir un résultat très esthétique.

D'après Pini Prato (1992) [55] cette technique procure un plus grand recouvrement radiculaire en cas de récession profonde qu'une chirurgie muco-gingivale classique. En effet, lorsque la perte d'attache est supérieure à 5mm, la RTG offrirait un recouvrement de la récession plus élevé.

Cette technique nous offre donc un résultat satisfaisant en matière de recouvrement en permettant également une régénération du support parodontal, comparé à la simple réparation obtenue avec des techniques classiques. On pourra également traiter les cas de récessions multiples. Mais cette technique offrirait de moins bons résultats qu'une greffe de conjonctif en lui en terme de recouvrement et en gain de tissu kératinisé.

L'utilisation d'une membrane en d-PTFE rendrait la technique chirurgicale plus confortable pour le patient en ne nécessitant qu'une seule intervention. L'absence de ré-intervention chirurgicale, remplacée par un simple retrait de la membrane en d-PTFE, éviterait une perte du tissu régénéré qui a pu être en mis en évidence selon certaines études.

De plus, l'utilisation d'une membrane en d-PTFE conduirait à un plus faible risque d'infection du site opératoire grâce à la résistance à l'exposition buccale de ce type de membrane.

b. Résultats

D'après Bouchard *et al.* [16], la RTG permet d'obtenir :

- Un gain d'attache clinique.
Au niveau des sites régénérés, le gain d'attache est supérieur pour les lésions profondes par rapport aux lésions peu profondes, mais aucune différence n'est observée en termes de pourcentage de gain d'attache. (Un meilleur gain d'attache avec la RTG (3+/- 1,7mm comparé à 1,6+/- 1,8mm dans les sites contrôles.))
- Une réduction de la profondeur de poche, supérieure à celle obtenue grâce au lambeau d'assainissement. Mais elle est difficilement prévisible. (La RTG permet une réduction significative de la profondeur de poche de 4,3 mm +/- 2,3 mm (3 +/- 1,5 mm dans les sites contrôles.)
- Un meilleur soutien des tissus mous, notamment en secteur esthétique, pour éviter leur effondrement.
- Une diminution des récessions post-opératoires en comparaison avec le curetage simple.

D'après Jepsen S *et al.* (2002) [31], une revue de littérature de 16 publications a comparé les résultats obtenus pour le traitement des atteintes de furcation sur molaires par RTG et débridement chirurgical (DC). Les résultats montrent que la RTG est plus efficace que le DC dans la réduction de la composante horizontale des furcations, des niveaux d'attache et des profondeurs de poches. Mais ces différences sont très minimes, très variables et soutenues par trop peu d'études pour que l'on puisse recommander l'usage de la RTG en routine dans le traitement clinique des dents présentant des atteintes des furcations.

D'après Ouhayoun [52], une revue systématique, qui s'appuie sur 17 essais cliniques, comparant la RTG et le lambeau d'assainissement, dans le traitement des défauts intra-osseux, avec un recul de un an minimum, confirme que la RTG est créditée d'un meilleur gain d'attache clinique, d'une plus grande réduction de profondeur des poches, d'un meilleur gain osseux et d'une moindre récession que le lambeau d'assainissement. Par contre, on constate une plus grande variabilité dans les résultats obtenus avec la RTG.

La RTG suscite de nombreux intérêts actuellement, car de nombreux espoirs sont placés dans la régénération complète des tissus du parodonte.

3. Protocole d'utilisation

[5, 6, 14, 15, 16, 23, 29, 45, 49, 52, 54]

La technique chirurgicale de réalisation d'une régénération tissulaire guidée ainsi que son suivi peuvent être réalisés de la manière suivante.

Phase pré-chirurgicale :

- Informations sur l'hygiène bucco-dentaire avec technique de contrôle de plaque
- Détartrage et débridement de la cavité buccale
- Ajustage occlusal pour éviter les contacts prématurés
- Selon les recommandations actuelles de l'AFSSAPS, administration chez les patients immunodéprimés d'une antibiothérapie prophylactique : Amoxicilline (en l'absence d'allergie) : 2g une heure avant l'intervention. Chez la population générale, la prescription d'une antibiothérapie prophylactique n'est pas indiquée.
De plus, ces actes sont contre-indiqués chez le patient à haut risque d'endocardite infectieuse.
- Bain de bouche à la chlorhexidine avant de commencer l'acte chirurgical.

Phase chirurgicale :

- Anesthésie locale, puis éviction carieuse ou suppression des éventuelles obturations et lésions cervicales d'usures. Les défauts dentinaires et lésions cervicales d'usures doivent être éliminés avec des curettes ou de fins instruments rotatifs.
- Effectuer une incision intra-sulculaire en regard de la dent concernée, englobant au minimum une dent de chaque côté de la lésion à traiter.
Puis réaliser des incisions de décharge de part et d'autre de l'incision intra-sulculaire, descendant au-delà de la muqueuse alvéolaire pour aménager un lambeau trapézoïdal large et souple. Cela permet de diminuer les tensions et de favoriser la traction du lambeau en direction coronaire.
- Soulever un lambeau de pleine épaisseur au-delà de la jonction muco-gingivale.
- Nettoyage et débridement des surfaces radiculaires exposées par surfaçage et curetage. Elimination du tissu de granulation et de l'épithélium sur la face interne du lambeau.
- Possibilité de conditionner chimiquement la surface radiculaire à l'aide d'une solution de tétracycline (5 à 10%). Il est également possible de préparer la surface radiculaire à l'aide d'EDTA, d'acide citrique, ou de dérivés de la matrice amélaire (DMA).
- Ajuster et façonner la membrane choisie (résorbable ou non-résorbable) à la forme de la lésion ou du défaut.
- Mise en place de la membrane sur la surface radiculaire, dépassant légèrement la jonction amélo-cémentaire, de façon à ce qu'elle recouvre les contours osseux de la lésion sur 2 à 3 mm apicalement et latéralement.
Placer de préférence la face texturée de la membrane au contact du tissu gingival.
La membrane doit être capable de maintenir un espace suffisant à la formation du caillot sanguin et ainsi permettre la néoformation des tissus parodontaux. Elle ne doit

donc pas être totalement plaquée contre les surfaces radiculaires, ni être au contact du bord apical du lambeau.

Cela permet d'éviter tout contact entre la racine et les tissus conjonctifs et épithéliaux.

- Fixation de la membrane à l'aide de sutures (notamment des points suspendus) et puis recouvrement à l'aide d'un lambeau muco-périostée déplacé coronairement, sans tension, de façon à assurer la fermeture hermétique des tissus mous et minimiser l'infiltration bactérienne.
- Le lambeau est suturé par des points serrés pour éviter la compression et l'affaissement de la membrane.

Phase post-opératoire :

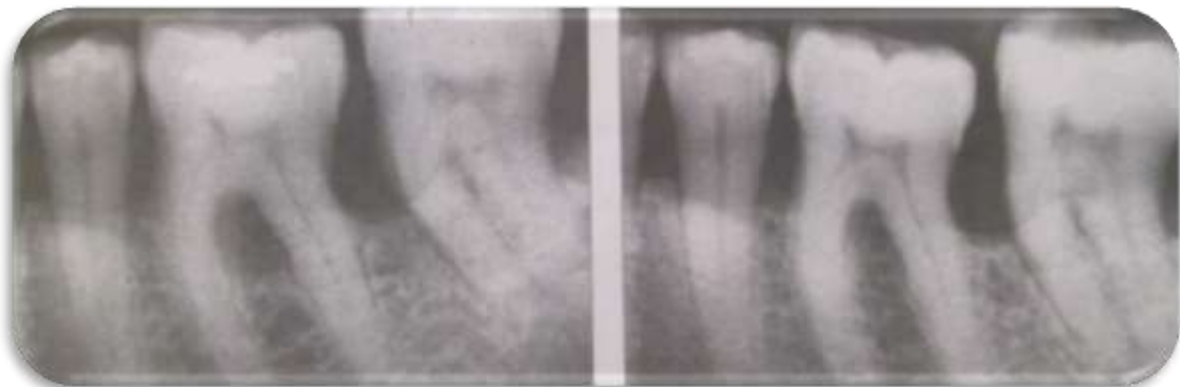- Prescription d'une antibiothérapie (en l'absence d'allergie : Amoxicilline 1g matin, 1 g soir, pendant 7 jours), d'antalgiques (Paracétamol, 3g/jour pendant 5 jours), et de bains de bouche à base de chlorhexidine 0.12% (matin et soir, à débiter 48 heures après l'intervention, pendant 10 jours).
- Il est conseillé de ne pas nettoyer le site pendant les premières 48 heures pour permettre au caillot de se stabiliser. Pour les semaines suivantes, il est préconisé de brosser le site avec une brosse à dent chirurgicale.
- La dépose des sutures s'effectue 10 à 15 jours après l'intervention.
- La membrane non résorbable doit être retirée dans un second temps après environ 6 semaines (entre 4 et 8 semaines selon les auteurs). La date de retrait des membranes est controversée selon les études [15]
Une seconde intervention chirurgicale est réalisée, en effectuant une incision intra-sulculaire, et si nécessaire de petites incisions verticales. Le retrait de la membrane doit être le plus atraumatique possible. Le lambeau est repositionné sur le site à l'aide de sutures. Les conseils post-opératoire sont les mêmes que précédemment.
- Dans le cas d'utilisation d'une membrane en d-PTFE, la seconde intervention n'est pas nécessaire, et le retrait de la membrane s'effectue en tirant simplement sur l'élément exposé en bouche. Cela évite une seconde intervention chirurgicale pour être le plus atraumatique possible.
- Visite de contrôle à 1 semaine puis 1 mois puis 3 mois après le retrait de la membrane. A 3 mois, une réévaluation du site, en comparaison avec la situation initiale, est effectuée.

4. RTG avec ou sans matériaux : résultats cliniques et facteurs de réussite de la technique.

[5, 6, 12, 14, 15, 16, 20, 29, 31, 32, 37, 72]

Résultats cliniques de la RTG :

D'après Eickholz *et al.* (2006), en traitant par RTG les atteintes de furcation de classe II, 83% obtiennent une meilleure attache, sans distinction d'utilisation de membranes résorbables ou non résorbables. Par contre, il n'y a pas encore d'études avec assez de recul comparant l'utilisation des membranes en d-PTFE en RTG.



a : Avant réalisation de la RTG

b : 4 ans après la RTG

Figure 27 : Cliché rétro-alvéolaire : lésion inter-radicaire de classe II sur la dent 36.
D'après BERCY et TENENBAUM (1996) [12].

Il est également possible d'associer le principe de RTG aux greffes osseuses.

Le but du substitut osseux est de servir de support à la membrane pour éviter son affaissement et de maintenir l'espace de régénération.

D'après Schallhorn et Mc Clain (1988) [61], la RTG associée à une greffe osseuse permet un gain d'attache supérieur comparé à la RTG seule. De plus 72% des lésions évoluent vers un comblement total contre 31% en cas de RTG seule.

La RTG est pratiquée et améliorée depuis plus de 30 ans. Son inconvénient majeur demeure le risque d'exposition de la membrane aboutissant à un défaut de cicatrisation. Les résultats obtenus par la technique de régénération tissulaire guidée ne sont pas toujours prévisibles et il faut bien évaluer le choix des cas à traiter par RTG.

Facteurs de réussite de la RTG :

Certains éléments augmentent les chances de réussite du traitement des atteintes de furcation :

- Le nombre de parois osseuses délimitant la lésion.
- La présence d'os vertical et interproximal.
- La hauteur du tronc radiculaire.

Ils permettent la mise en place optimale de la membrane et donc le maintien de l'espace de régénération, essentiel à la cicatrisation.

Dans le traitement des récessions par RTG, certains éléments sont indispensables pour obtenir un résultat optimal :

- Un lambeau large, **épais** et sans tension
- Un espace suffisant pour la formation du caillot et pour la régénération sous la membrane
- Un recouvrement complet de la membrane pour éviter exposition et infection, sauf dans le cas d'une membrane en d-PTFE
- Un recouvrement complet du tissu néoformé pour une approche de RTG avec des membranes non résorbables (n'est pas nécessaire dans le cas des membranes en d-PTFE)
- Un contrôle de plaque rigoureux et des soins locaux en post-chirurgical
- Coopération du patient

Borghetti et Monnet-Corti [14] ont développé les avantages et inconvénients du traitement par RTG des récessions tissulaires par rapport à la chirurgie muco-gingivale :

En termes d'avantages, la RTG permet :

- La possibilité d'obtenir une quantité prévisible d'attache de tissu conjonctif et d'os.
- Un meilleur recouvrement en cas de récessions profondes (>5mm)
- La possibilité de reconstruire totalement les tissus parodontaux (tissu kératinisé, appareil d'attache et os) en utilisant des thérapeutiques combinées (RTG et greffe de conjonctif).

Mais la RTG a pour inconvénients :

- Une sélection du patient plus rigoureuse
- Un coût supplémentaire
- Une technique plus longue
- Un suivi post-chirurgical plus soutenu (difficulté dans la gestion des récessions multiples)

Les techniques de régénération parodontale présentent de bons résultats cliniques comparés aux techniques classiques, et ce pour les différentes indications présentées précédemment. Mais la plupart des études donnent des résultats présentant une forte hétérogénéité, liée non seulement à la procédure thérapeutique mais également à tous les facteurs connus pour affecter le parodonte en général et sa régénération en particulier.

Les facteurs sont ceux relatifs aux :

- Caractéristiques du patient (fumeur, âge, hygiène buccale)
- Caractéristiques du défaut (défaut intra-osseux, atteinte de furcation...)
- Procédures chirurgicales et complications post-opératoires

5. Cas clinique d'utilisation d'une membrane en d-PTFE en RTG

D'après Parra *et al.* [54].

Parra *et al.* développent dans ce cas clinique, le traitement d'une récession de classe III de Miller localisée sur une incisive mandibulaire droite (41), associée à une hypersensibilité dentinaire, chez une patiente de 27 ans d'origine asiatique.

Cette patiente, sans antécédents médicaux particuliers, a été porteuse pendant 6 ans d'un piercing lingual, qui a été retiré il y a 4 ans.

L'examen clinique nous montre que l'incisive centrale droite mandibulaire (41) présente une récession gingivale moyenne de 4 mm et des profondeurs de sondage de 2 mm en mésio-, centro-, et disto-lingual. L'examen clinique nous montre aussi l'absence de gencive attachée au niveau de 41, et seulement 0.5mm de tissu marginal kératinisé. (Figure 28 a.) De plus, il a été observé un saignement au sondage, une mobilité de stade 1, et un diastème de 1 mm entre 31 et 41. Enfin, il a été relevé un contact prématuré en propulsion de 41 avec son antagoniste (11).

L'examen radiographique nous révèle un élargissement du ligament parodontal autour de 41, ainsi qu'une zone radioclaire en mésial et distal de la racine de 41, indiquant une perte osseuse verticale. (Figure 28 b.)

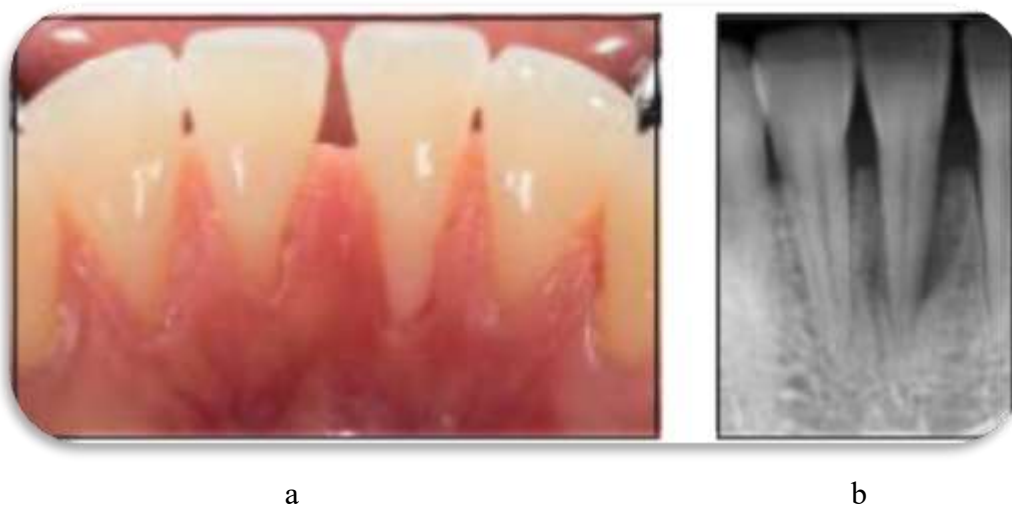

Figure 28: Examen pré-opératoire,
d'après Parra [54].

Examen clinique (a) et radiographique (b) chez une patiente d'origine asiatique de 27 ans.

Pour finir, il a été observé une gingivite généralisée, légère, induite par la plaque, une lésion traumatique gingivale localisée non plaquettaire (corporelle) et un traumatisme occlusal primaire. La patiente ne présente aucune perte d'attachement sauf dans la région mandibulaire antérieure.

Parra *et al.* ont donc considéré que le piercing lingual était l'étiologie principale de la perte d'attachement sur les incisives centrales mandibulaires. Les forces occlusales, le mauvais positionnement des dents et la plaque bactérienne, ont été considéré comme des facteurs associés.

Le plan de traitement proposé à la patiente est le suivant : phase pré-chirurgicale, phase chirurgicale avec RTG, soin post-opératoire et suivi, et enfin phase de maintenance.

La phase pré-chirurgicale était constituée d'instructions sur l'hygiène bucco-dentaire et des conseils pour contrôler la plaque bactérienne. Un débridement complet a été réalisé. Un **ajustage occlusal au niveau de la 41** a été réalisé pour éviter les contacts prématurés. Après réévaluation, aucune amélioration significative n'a été observée sur la 41, une chirurgie parodontale régénératrice s'est donc avérée nécessaire.

La phase chirurgicale a été mise en œuvre :

- Le sondage osseux de la 41 a montré une profondeur de sondage de 5 à 7 mm par rapport à la crête alvéolaire en lingual (Figure 29 a.).
- Après anesthésie par infiltration mandibulaire antérieure en vestibulaire et linguale, réalisation d'une incision intra-sulculaire en linguale de part et d'autre de la 41, de 32 à 43.
- Conservation de la papille interproximale entre 31 et 41.
- Levée d'un lambeau de pleine épaisseur en lingual, au-delà de la jonction muco-gingivale, exposant l'ensemble du défaut osseux.
- Au niveau du défaut osseux et des surfaces radiculaires exposées, débridement des tissus mous et des tissus granulomateux. Nettoyage des surfaces radiculaires à l'aide d'ultrasons et de curettes.
Le défaut osseux révélé s'étend jusqu'au tiers apical de la racine. La distance entre la jonction émail-cément et la crête osseuse, au point le plus profond, est de 9,5 mm. (Figure 29 a.)
- Les surfaces radiculaires ont été préparées à l'aide d'un gel d'EDTA (Acide Ethylène Diamine-tétraacétique) à 24% appliqué pendant 2 minutes, puis application d'un dérivé de matrice amélaire (DMA). Ensuite 0.5cm³ d'allogreffe osseuse a été apposé sur le défaut osseux. (Figure 29 a.)
- Une membrane en d-PTFE renforcée en titane a été façonnée et appliquée sur le défaut osseux en interproximale, et sur 2 à 3 mm de part et d'autre en mésial, distal, et apical sur l'os alvéolaire. (Figure 29 b.)
- La fermeture des tissus mous est réalisée en repositionnant le lambeau en l'avancant coronairement. Il est fixé à l'aide de sutures. (Figure 29 c.)

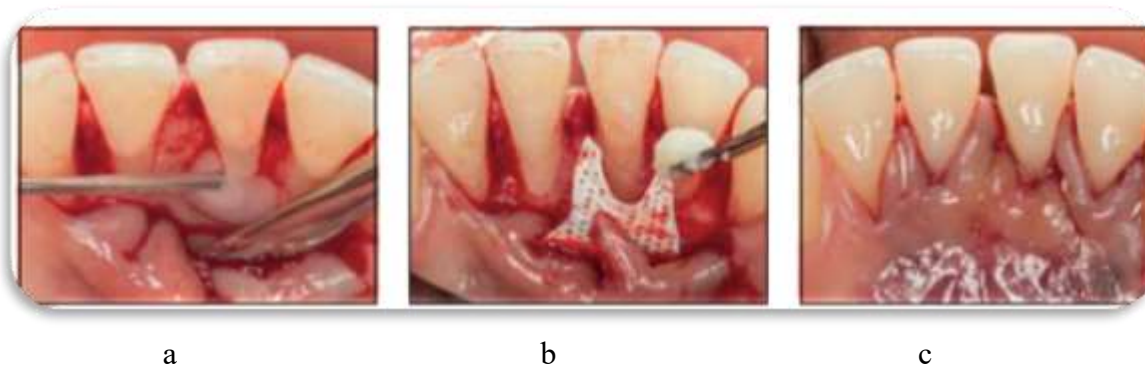


Figure 29 : Phase opératoire, d'après Parra [54].

Les soins post-opératoires consistent en un rinçage de 30 secondes 2 fois par jour à la chlorhexidine 0.12% débutés 24 heures après la chirurgie et pendant une durée de 14 jours.

Une prescription d'Amoxicilline 500 mg toutes les 8 heures pendant 7 jours a été réalisée ainsi que de l'Ibuprofène 600 mg, toutes les 8 heures pendant 2 jours.

A une semaine puis deux semaines, la plaie est débridée à l'aide d'une compresse imbibée de chlorhexidine 0.12%. Les sutures sont retirées à 2 semaines post-opératoires. (Figure 30 a). Il est conseillé au patient de brosser doucement la zone avec une brosse à dent extra-souple.

Trois semaines après l'opération, il est conseillé au patient de reprendre le nettoyage interdentaire doux à l'aide des brossettes inter-proximales.

Un débridement localisé est effectué toutes les 2 semaines pendant 2 mois par le chirurgien-dentiste traitant.

La membrane est retirée au bout de 8 semaines. Etant donné qu'aucune exposition de la membrane n'a été observée, le praticien a pris la décision de retirer la membrane après levée d'un lambeau sous anesthésie locale. (Figure 30 b.)

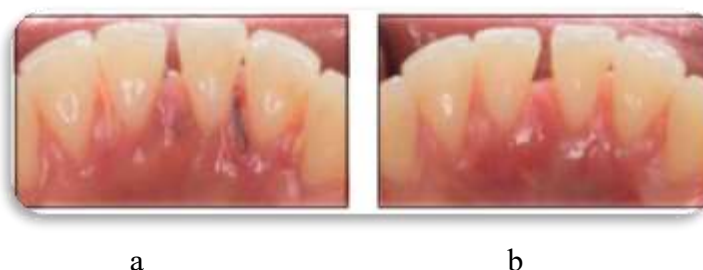

Figure 30: Phase post-opératoire, d'après Parra [54].

Après 6 mois, le suivi consiste en des débridements espacés de 4 mois.

Au bout de 18 mois de suivi, l'aspect lingual de la 41 présentait une récession résiduelle de 1.0mm, ce qui représente une couverture radiculaire de 75%. Il a été observé par la suite, 4 mm de tissu kératinisé avec 2.0 mm de gencive attachée, ce qui représente une augmentation du tissu kératinisé de 3.5 mm. (Figure 31 a)

Les profondeurs de sondage observées en mésio-, centro- et disto-lingual sont de 2.0 mm avec absence de saignement au sondage, avec absence de mobilité et d'hypersensibilité dentinaire.

Radiographiquement, on observe une légère augmentation de la perte osseuse horizontale entre 31 et 41, l'élargissement du desmodonte reste inchangé, mais une radio-opacité accrue entoure la dent 41. (Figure 31 b)

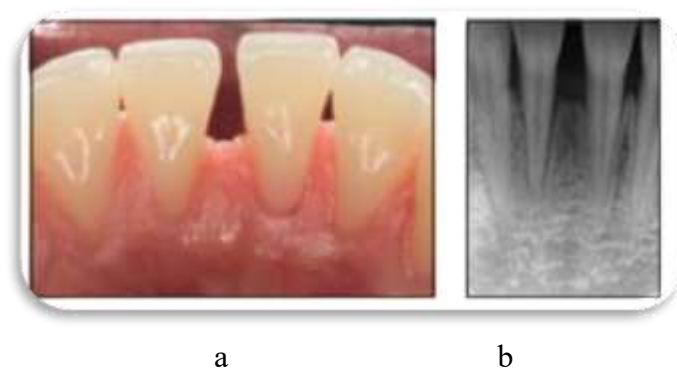


Figure 31: A 18 mois post-opératoires, d'après Parra [54].

Le traumatisme causé par le piercing est considéré comme la principale cause de l'inflammation parodontale. Les autres facteurs tels que la plaque ou les autres facteurs étiologiques sont des facteurs secondaires.

Ce cas clinique développé par Parra nous permet d'illustrer l'utilisation d'une membrane en d-PTFE dans le cas de la RTG, avec une amélioration des paramètres cliniques et radiographiques à 18 mois.

La RTG pour la couverture radiculaire est une approche prévisible pour obtenir une régénération parodontale. Comme il a été montré par ce cas clinique, il est possible d'obtenir une nouvelle fixation du tissu conjonctif, un nouveau ciment et une nouvelle formation osseuse autour de la racine préalablement exposée. Une augmentation de la gencive attachée est également permise par la procédure de RTG.

L'EMD a été ajouté pour améliorer la couverture radiculaire.

Le choix d'une membrane en d-PTFE renforcée en titane combinée à une allogreffe osseuse a été choisi pour améliorer la stabilité de l'espace et pour empêcher l'effondrement de la membrane.

III. Utilisation dans la régénération osseuse guidée (ROG)

1. Généralités sur la ROG

[1, 3, 4, 7, 8, 10, 13, 21, 24, 26, 28, 34, 35, 37, 38, 39, 41, 56, 57, 59, 60, 62, 65, 68]

a. Historique

La régénération osseuse guidée a été introduite dans les années 1980. Elle découle des principes de la régénération tissulaire guidée définie par Nyman *et al.* en 1980 [47] et 1982 [48], issue de la parodontologie. La ROG signifie la régénération du complexe os, ciment et ligament parodontal.

Le principe de régénération osseuse guidée a été décrit pour la première fois en 1957 par Murray *et al.* [44]. La description a été faite sans utilisation de matériaux de comblement ou de substitution. Ils ont démontré en isolant mécaniquement des tissus mous adjacents, à l'aide d'une cage en plastique, un défaut osseux créé dans un os iliaque de chien. Après cicatrisation, l'intérieur de la cage a été comblé par un os néoformé. C'est donc un processus biologique qui permet la restauration du tissu osseux.

En 1989, Dahlin *et al.*, ont montré la possibilité de régénérer de l'os autour d'implants mis en place dans des tibias de lapins et recouverts par une membrane en e-PTFE.

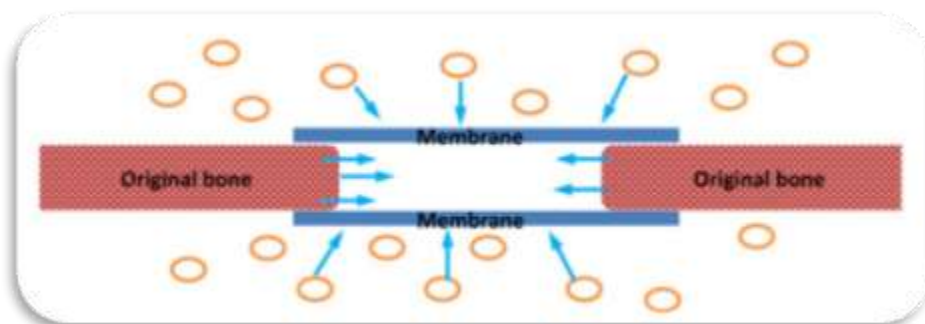


Figure 32 : Le principe de régénération osseuse guidée, d'après Rakhmatia [56].

Cette figure nous montre le principe de ROG en utilisant des membranes comme barrières mécaniques. La membrane isole le défaut osseux des tissus conjonctifs et épithéliaux environnants. Seules les cellules osseuses peuvent migrer dans cet espace isolé.

b. Principe de la ROG

La régénération osseuse guidée repose sur la théorie des compartiments tissulaires. En effet, les premières cellules arrivant sur le site seront celles qui coloniseront la surface.

Pour ce faire, le principe de base de la ROG est l'utilisation de moyen physique pour contrôler la migration cellulaire. Ce sont des membranes qui vont jouer le rôle de barrière mécanique. Elles ont pour rôle de :

- protéger les caillots sanguins, appelé la stabilisation du caillot.
- empêcher la colonisation des défauts osseux par les tissus mous conjonctifs et épithéliaux,
- permettre ainsi l'envahissement, de l'espace cicatriciel isolé, par les cellules possédant un pouvoir ostéogénique.

Pour que la ROG soit efficace, il est nécessaire de disposer d'une source de cellules ostéogéniques à proximité de la zone à régénérer. La présence de tissu osseux spongieux est donc indispensable.

De plus la bonne vascularisation du site sera un facteur déterminant quant à la réussite du traitement.

Le volume osseux à régénérer doit également rester stable pendant toute la période de cicatrisation.

Le concept de ROG repose sur les principes suivants, décrit entre autre par Buser *et al.* , en 1993 puis complété avec l'évolution des techniques :

- La membrane a un rôle passif. Elle va maintenir un espace nécessaire à la régénération et isoler le caillot sanguin formé. Un effondrement de la membrane entraîne une diminution du volume osseux à régénérer.
- L'os possède une capacité naturelle de cicatrisation. La membrane va protéger l'espace sous-jacent de la migration des cellules épithéliales et conjonctives qui possèdent une croissance plus rapide que les cellules ostéoblastiques. Cela évite une compétition tissulaire défavorable à la néoformation osseuse.
- La vascularisation va apporter une source de cellules mésenchymateuses qui se différencieront en cellules osseuses, pour aboutir à l'angiogénèse et à la formation osseuse.
- Les cellules ostéoblastiques colonisent le site à partir de la surface en direction des points les plus éloignés de la membrane. On aboutit à la néoformation osseuse.
- La ROG peut être réalisée avec ou sans matériaux de comblement osseux selon :
 - o La morphologie et la taille du déficit osseux. La membrane seule est suffisante pour reconstruire un déficit intra-osseux limité.
 - o La rigidité de la membrane (renfort en titane ou non).
- La membrane isole le tissu sous-jacent d'une contamination bactérienne provenant de la cavité buccale pendant la période de régénération. La porosité de la membrane est différente selon le type utilisé. La contamination bactérienne est donc plus ou moins limitée.
- Il est possible de réaliser une activation corticale du site à la fraise boule (Buser *et al.* , 1995) ou à l'insert ultrasonique (Blus *et al.* , 2008).
- Les incisions doivent se situer à distance du site à augmenter, à au moins 5 mm, pour assurer une stabilité du site à régénérer et éviter au maximum l'infiltration bactérienne.
- Le lambeau doit être conçu pour optimiser sa vascularisation et accélérer la revascularisation chirurgicale, tout comme les sutures.

- Les sutures doivent être réalisées afin d'éviter des tensions post-opératoires trop importantes, et assurer la fermeture primaire nécessaire ou non selon la membrane utilisée.

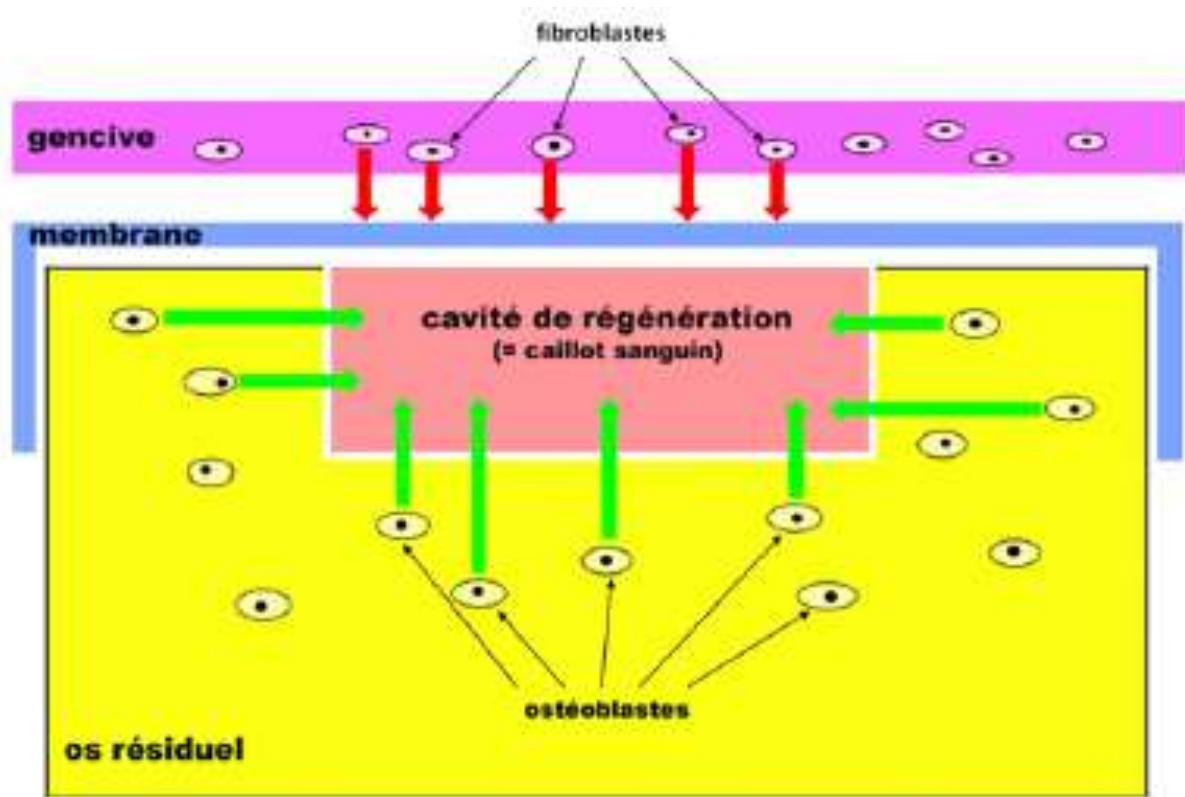


Figure 33 : Le principe de régénération osseuse guidée, d'après Meyer [41].

Cette figure nous montre la membrane isolant les tissus mous adjacents (gencive) de la cavité de régénération. Les cellules non-ostéogéniques, en particulier les fibroblastes sont bloqués par cette membrane. Seuls les ostéoblastes issus de l'os résiduel peuvent coloniser la cavité de régénération occupée par le caillot sanguin et permettre la régénération osseuse. C'est cette cavité de régénération qui peut être remplie de matériau de substitution.

D'après Simion [65] ou Louis [35], la technique de ROG possède un taux de complication variant de 10 à 60%.

En effet, il est assez difficile de protéger la membrane du milieu buccal et donc d'une potentielle infection.

Le suivi des patients est un élément indispensable pour éviter les infections. Les membranes en d-PTFE sont un autre moyen d'empêcher la contamination du site à régénérer.

c. Greffon osseux

L'utilisation d'une membrane seule en per-implantaire est souvent limitée aux petits défauts osseux de moins de 3 mm, car sinon la membrane peut s'effondrer sous le poids des tissus mous sus-jacent.

Généralement, préalablement à la pose d'implant, interposer un greffon osseux entre la membrane et le défaut, est nécessaire dans le cas des reconstitutions avec de gros défauts.

En effet, dans ce cas, l'utilisation d'une membrane seule ne s'avère pas suffisante à cause du risque d'effondrement de celle-ci, ce qui aboutira à une diminution du volume d'os régénéré, et donc à un volume osseux insuffisant.

D'après Buser *et al.* [18], une greffe d'os a pour rôle de :

- Supporter la membrane pour éviter un effondrement, et maintenir le volume de régénération
- Jouer le rôle d'échafaudage pour la croissance osseuse dans le site receveur
- Stimuler la croissance osseuse
- Assurer une protection mécanique contre la pression des tissus mous qui recouvrent la membrane
- Protéger le volume augmenté de la résorption.

Il existe différentes sortes de greffons osseux en fonction de leur origine :

- **Autogène**, c'est-à-dire prélevé du patient lui-même
 - o L'os autogène est collecté durant la chirurgie à partir du site chirurgical lui-même, d'un édentement voisin, ou de sites de prélèvements intra ou extra buccaux.

Les principaux sites de prélèvements d'os autogène sont l'os pariétal, les tubérosités maxillaires, **(a)** la région mentonnière, ramique, **(b)** la crête iliaque **(c)** ou encore l'os tibial.

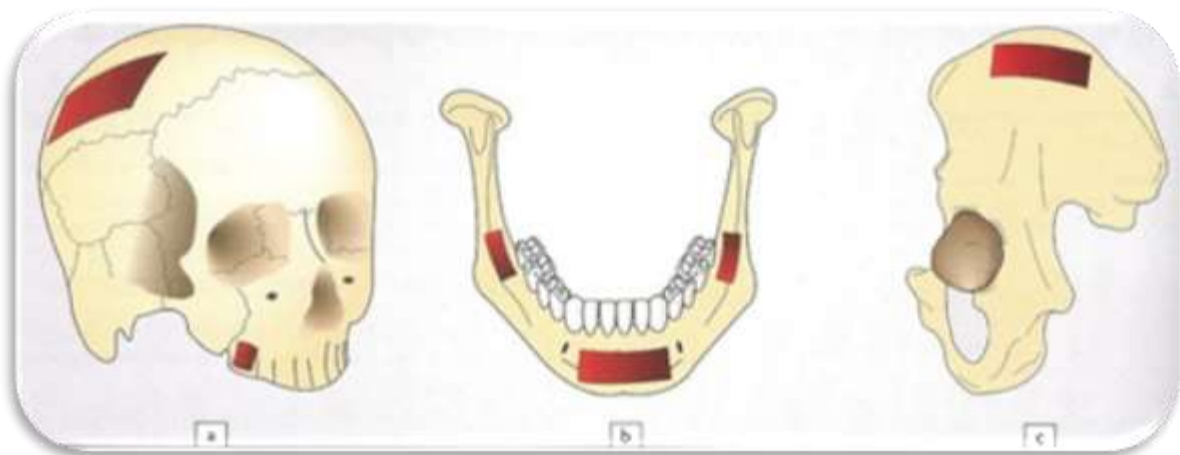


Figure 34 : Sites de prélèvement d'os autogène, d'après Davarpanah [21].

- a. Os pariétal et tubérosité maxillaire
- b. Régions mentonnière et ramique
- c. Crête iliaque

- Dans tous les cas, la vascularisation du greffon sera primordiale pour limiter le taux de morbidité. Le fait d'avoir deux sites opératoires double le risque de développer des complications (hémorragies, hématomes, infections,...).
 - Il est le seul ostéogénique et ostéoinducteur, alors que les autres matériaux sont plutôt ostéoconducteur.
 - L'ostéoconduction se définit comme la propriété passive d'un matériau à recevoir la repousse osseuse, grâce à l'invasion vasculaire et cellulaire à partir du tissu osseux receveur, directement à partir de la surface du matériau.
 - L'ostéogénèse correspond à la propriété d'un matériau de contenir des cellules osseuses capables d'apposer de l'os.
 - L'ostéoinduction est la capacité d'induire une différenciation cellulaire à partir de cellules indifférenciées pour synthétiser une matrice osseuse minéralisable. C'est la capacité d'un matériau d'induire la formation d'os dans un site extra-squelettique.
 - Les prélèvements issus de patients jeunes ont un potentiel de régénération supérieur à ceux issus de patients âgés car ils possèdent une meilleure vascularisation et contiennent plus de cellules mésenchymateuses.
- **Allogène**, c'est-à-dire provenant d'autres patients de la même espèce mais de formule génétique différente
- Ces prélèvements sont obtenus à partir d'os d'un individu sain vivant ou d'un cadavre prélevé dans les 48 heures suivant le décès, puis subissent plusieurs traitements pour pouvoir ensuite être greffés.
 - La performance du produit dépend de la technique de préparation et du donneur, notamment de son âge. L'os d'un donneur âgé est moins efficace que celui d'un donneur jeune d'après Schwartz *et al.* 1996 [60].
 - Les allogreffes sont distribuées par des banques de tissus qui doivent préalablement être autorisées par l'ANSM (Agence nationale de sécurité du médicament et des produits de santé), comme Biobank© ou GRAFTON®
 Les allogreffes d'origine corticale ou spongieuse existent en poudre ou en bloc.



Figure 35: Poudre d'os spongieux (Biobank©), d'après Geistlich Biomaterials [26].



Figure 36: Bloc d'os spongieux (Biobank©), d'après Geistlich Biomaterials [26].

- **Xénogène**, c'est-à-dire d'une origine autre qu'humaine, généralement bovine ou porcine.
 - L'os subit des traitements thermiques et chimiques.
 - Le contenu organique est supprimé, seule la partie minérale reste intacte
 - Elles possèdent des propriétés d'ostéoconduction car leur microstructure est similaire à celle de l'os.
 - Bio-oss© de chez Geistlich ou Endobon© de chez Biomet 3i sont deux exemples de cette catégorie.

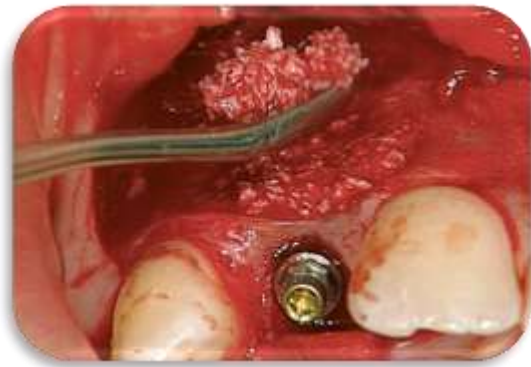
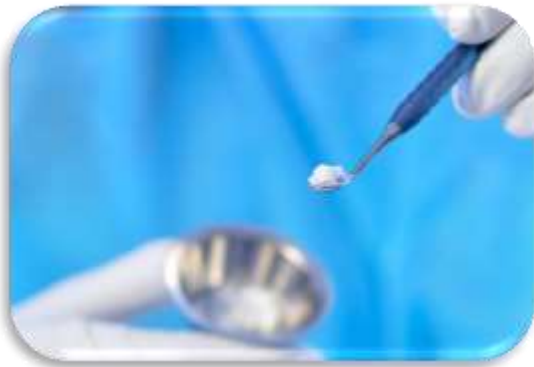
Figure 37: Mise en place de Bio-oss©, d'après Geistlich [26].

Le Bio-oss© (en dose de 1g) est mélangé au sang du patient ou à du sérum physiologique dans une cupule puis modelé au niveau de la lésion

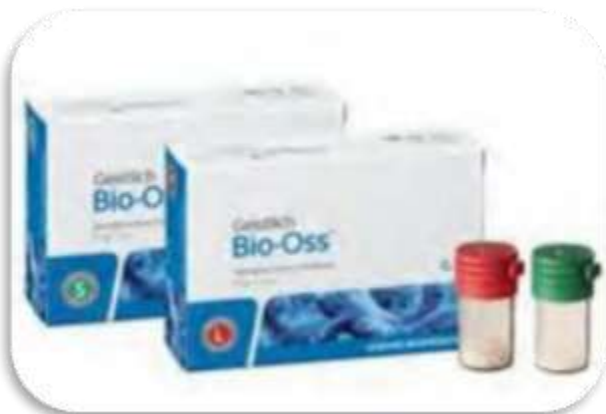
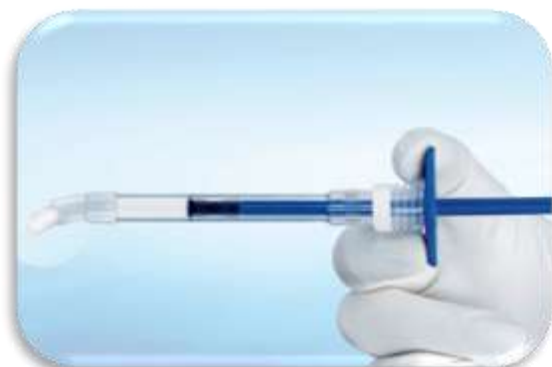
Figure 38: Conditionnement du Bio-oss©
En lot de 1g, en petite ou grosse particule, d'après Geitslich [26].

Figure 39: Bio-oss Pen©
Nouveau moyen d'application de Bio-oss prêt à l'emploi de chez Geistlich [26].



Ces matériaux de substitution (allogènes ou xénogènes) peuvent être utilisés seuls ou en association avec de l'os autogène. Cela permet de diminuer la quantité de prélèvement osseux autogène, et de rajouter aux produits ostéoconducteurs une substance possédant des propriétés ostéogéniques.

- **Alloplastique**, c'est-à-dire matériaux d'origine synthétique.
 - Ils sont biocompatibles et facile à manipuler.
 - Le risque de transmission d'agent pathogène n'existe pas.
 - Ils sont composés principalement de sulfate et de phosphate de calcium.

L'os autogène a été considéré pendant de nombreuses années comme le gold standard grâce à son potentiel ostéogénique, mais les taux de résorption important des blocs autogènes, et le risque de morbidité du site donneur ont été mis en évidence notamment par Antoun *et al.* , 2007 [3].

L'utilisation d'une membrane permet de protéger les matériaux de substitution. Cela évite une encapsulation dans le tissu conjonctif des particules situées en surface dans la zone régénérée, ainsi qu'une diminution de la quantité d'os néoformé, et donc diminue la résorption.

De nos jours, l'utilisation de substituts osseux possède un intérêt de plus en plus important grâce en particulier à l'absence de morbidité et à des résultats de plus en plus équivalents à ceux de l'os autogène.

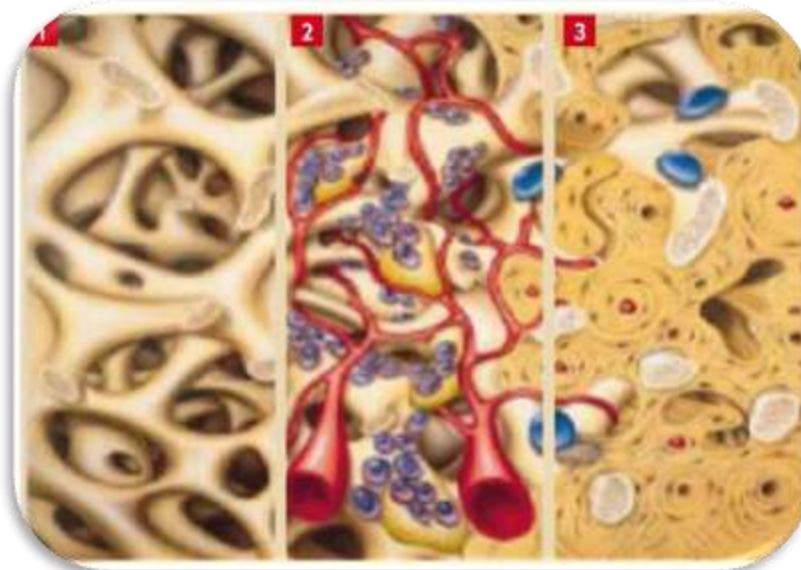


Figure 40 : Evolution de la transformation d'une greffe osseuse, d'après Bettach [13].

1 : mise en place du biomatériau qui va soutenir le caillot sanguin avant d'être recouvert par une membrane de ROG

2 : vascularisation du site à régénérer et début de croissance d'un os fibrillaire, immature entre les espaces laissés libres par le biomatériau

3 : dernière étape avec présence d'os lamellaire et début de minéralisation osseuse

2. Indications

[4, 5, 8, 13, 17, 19, 21, 25, 26, 27, 30, 34, 40, 46, 54, 56, 57, 58, 63, 64, 66, 68, 70, 73]

Selon Buser *et al.* [17], les indications de ROG sont nombreuses :

- Gestion d'un site d'implantation post-extractionnel

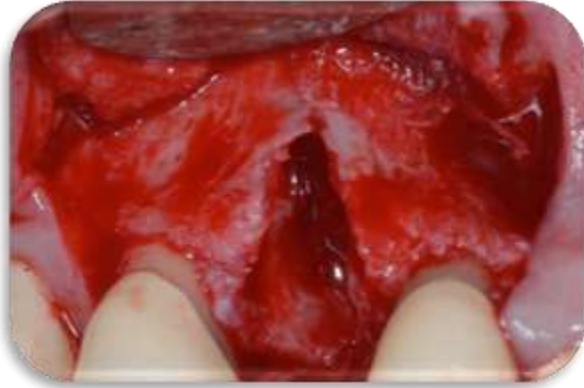

Figure 41: Site d'extraction de 14 avec défaut osseux alvéolaire, d'après Geistlich Biomaterials [26].

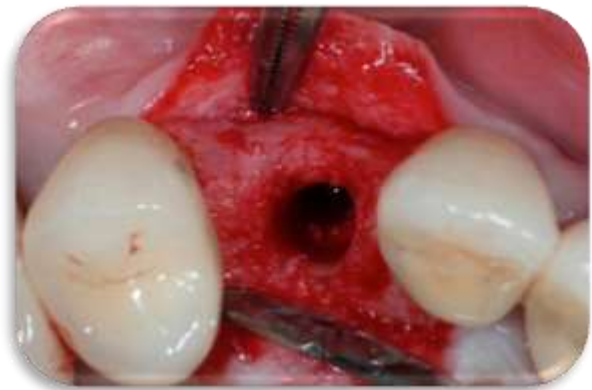

Figure 42: Site d'implantation 4 mois après ROG, d'après Geistlich Biomaterials [26].

Fotek *et al.* [25] ont réalisé une étude sur une vingtaine de patients nécessitant l'avulsion des incisives maxillaires, des canines ou des incisives centrales. Les sites d'extraction ont été débridés et greffés avec une allogreffe osseuse minéralisée recouverte soit d'une membrane ADM (Matrice Dermique Acellulaire : c'est une matrice d'origine humaine (AlloDerm®) ou porcine (Strattice™), qui a subit un traitement physique et chimique pour éliminer le contenu cellulaire) ou soit d'une membrane en d-PTFE. Après des rendez-vous post-opératoire, des mesures et des biopsies sont réalisées pour analyser les résultats. Puis des implants sont mis en place. Tous les sites évalués ont présenté des altérations minimales des crêtes, sans différence statistique entre le traitement avec une matrice acellulaire d'origine humaine (AlloDerm GBR membrane®) et une membrane en d-PTFE (Cytoplast TXT-200®). La composition osseuse et la perte osseuse horizontale et verticale montrent que ces deux membranes sont adaptées au maintien du volume osseux post-extractionnel. Cela permet de faciliter la restauration future du site en minimisant la résorption de la crête.

Dans une étude expérimentale sur les chiens, Park *et al.* [53] ont pour leur part montré qu'une régénération osseuse guidée avec une membrane non résorbable (TefGen®), sans aucun substitut osseux, pourrait aider à préserver l'épaisseur d'os alvéolaire sur un site d'implantation immédiate, sans déhiscence ou fenestration.

- **Défauts résiduels intra-osseux péri-implantaire**

Zitzman *et al.* [73] ont montré que l'utilisation de la ROG est indiquée si le défaut initial péri-implantaire est supérieur à 2 mm dans le sens vertical.

- **Présence de déhiscences et fenestrations péri-implantaires**

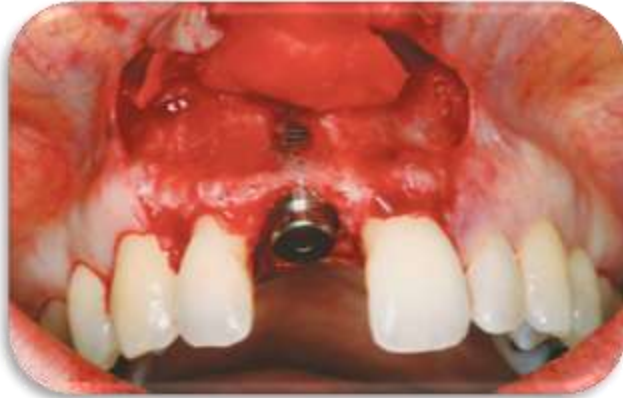
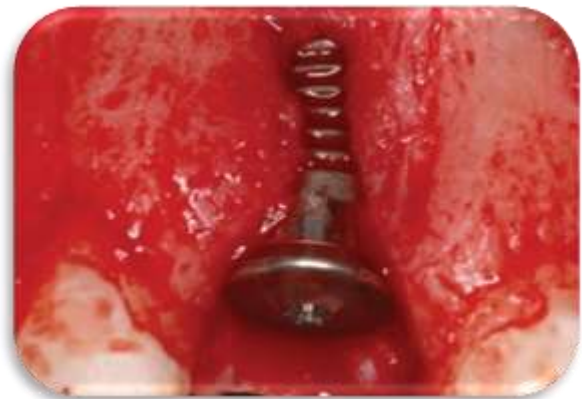
Figure 44: Déhiscence péri-implantaire, d'après Geistlich Biomaterials [26].

Figure 43: Fenestration après pose d'un implant en 11, d'après Geistlich Biomaterials [26].



Simion *et al.* [63] ont développé l'emploi des membranes lors de la mise en place d'implants après avulsion, ou pour traiter les fenestrations osseuses au cours de la pose d'implants.

- **Augmentation localisée de la crête osseuse, dans le sens vertical ou horizontal.**

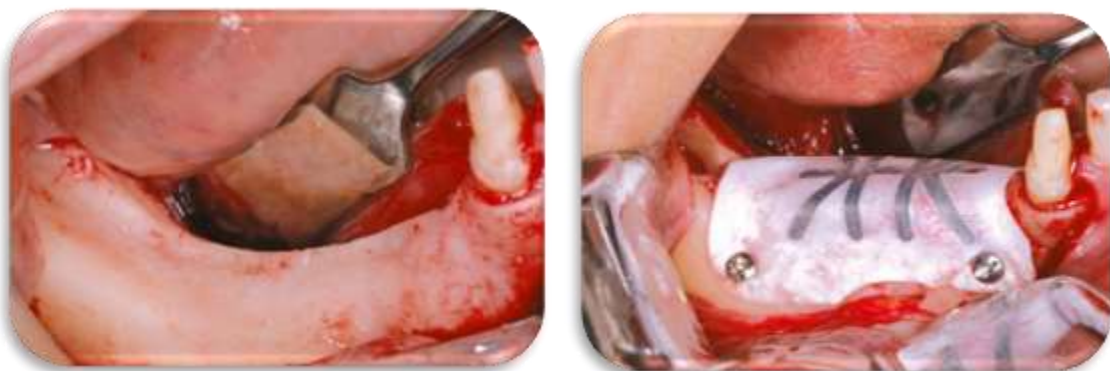

Figure 45: Augmentation verticale par technique de ROG + greffe osseuse, d'après Simion *et al.* [66].

a : Crête osseuse à nue en présence d'un défaut osseux vertical,

b : Après apposition d'une greffe osseuse, recouverte d'une membrane en e-PTFE renforcée en titane.

Simion *et al.* [64] ont étudié le traitement d'une insuffisance verticale lors de la mise en place d'implants en combinant membrane et greffe osseuse.

L'augmentation du volume de la crête alvéolaire avant mise en place d'implants a été développée par Buser *et al.* [19].

Urban *et al.* [68] ont pour leur part montré dans une étude portant sur 19 patients, l'intérêt d'utiliser un mélange d'os autogène et de dérivés minéraux d'os bovins anorganiques recouvert d'une membrane non résorbable en d-PTFE renforcée en titane (Cytoplast Ti-250 Titanium Reinforced Membrane de chez Osteogenics Biomedical) afin d'augmenter le volume osseux dans le sens vertical.

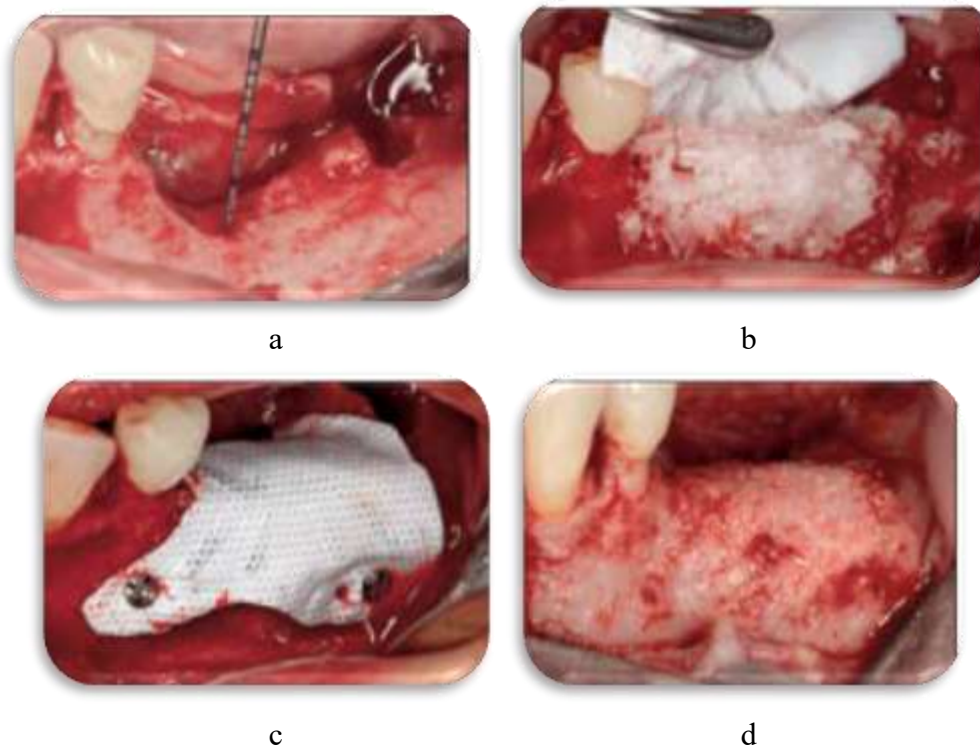


Figure 46 : Augmentation du volume osseux dans le sens vertical par ROG avec greffe d'os bovin et membrane en d-PTFE renforcée en titane.

D'après Urban *et al.* [68]

a : Défaut osseux en pré-opératoire, après débridement gingival

b : Après greffe d'os bovin

c : Après fixation de la membrane

d : Vue buccale de l'os régénéré

De leur côté, Walters *et al.* [70] ont réalisé une étude clinique comparant le traitement des défauts osseux verticaux, avec une membrane en PTFE TefGen de chez Lifecore Biomedical (non poreuse) et avec une membrane en e-PTFE Gore-Tex de chez W.L. Gore&Associates (poreuse). Chacune est combinée à une xéno greffe. Ils ont observé une amélioration statistiquement significative des mesures de sondage, mais sans différence entre les deux groupes étudiés.

- **Gestion de défauts osseux au niveau de futurs sites d'implantation. Défauts empêchant la mise en place directe d'un implant, ou sa mise en place dans un axe acceptable pour des raisons esthétiques ou selon le positionnement de la future prothèse.**

Lee *et al.* [34] dans une étude clinique sur 14 patients ont montré que dans les zones de défauts osseux péri-implantaire, l'utilisation de membranes non résorbables en e-PTFE ou en d-PTFE permettait d'envisager une régénération osseuse sans mettre en évidence de différence significative entre ces deux membranes.

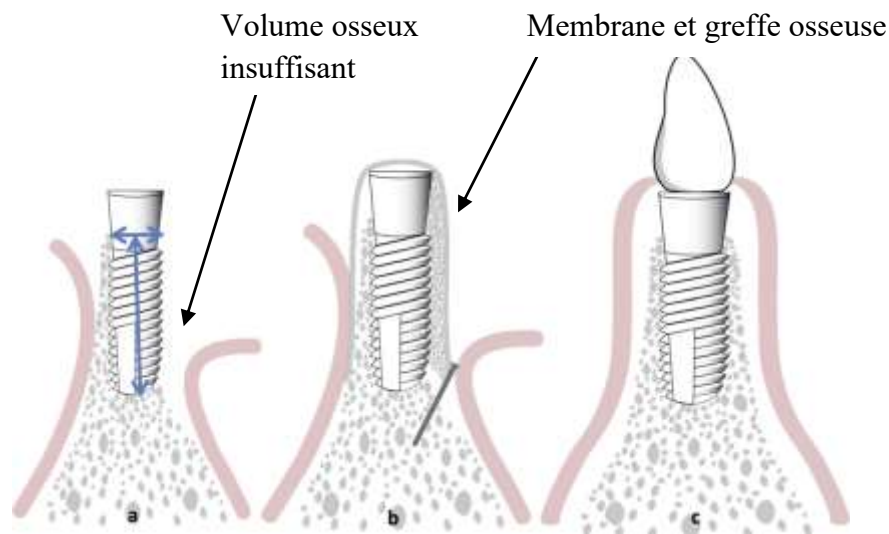


Figure 47 : Schématisation de l'évolution de la mise en place d'un implant accompagné d'une ROG, d'après Rakhmatia [56].

- Volume osseux inadéquat (hauteur et largeur) pour obtenir un traitement implantaire réussi.*
- Régénération osseuse guidée avec mise en place de matériau de substitution recouvert par une membrane (ici la membrane est stabilisée par une mini-vis)*
- Traitement implantaire et prothétique après ROG*

3. Cicatrisation en ROG

[19, 27, 40, 58, 63, 64, 73]

Comparaison de la cicatrisation osseuse, après avulsion dentaire, entre un site sans ROG (figure 48), et un site traité par ROG (figure 49) :

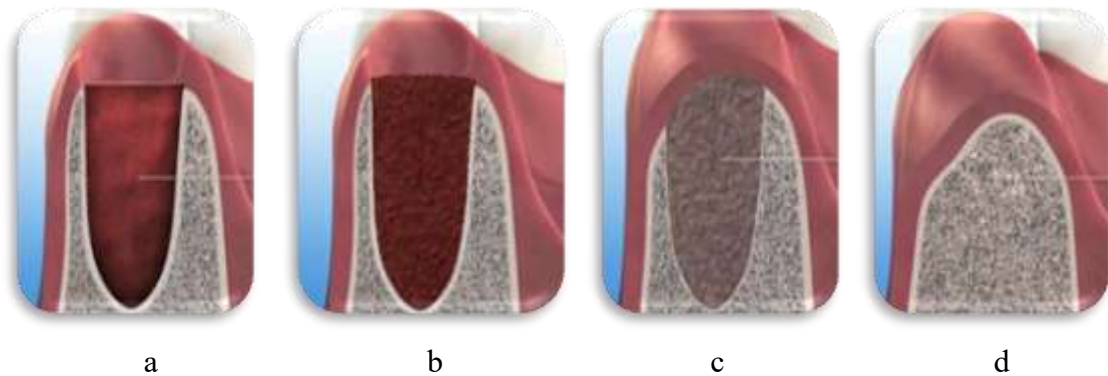


Figure 48 : Evolution de la cicatrisation osseuse sans ROG après une avulsion dentaire, d'après Geistlich Biomaterials [27].

a : Après avulsion, un caillot sanguin se forme au sein de l'alvéole.

b : Transformation du caillot en matrice osseuse.

c : Alvéole qui perd de la hauteur, avec l'os nouvellement formé

d : Après 3 mois, diminution de la hauteur de l'os alvéolaire, suite à la résorption osseuse.

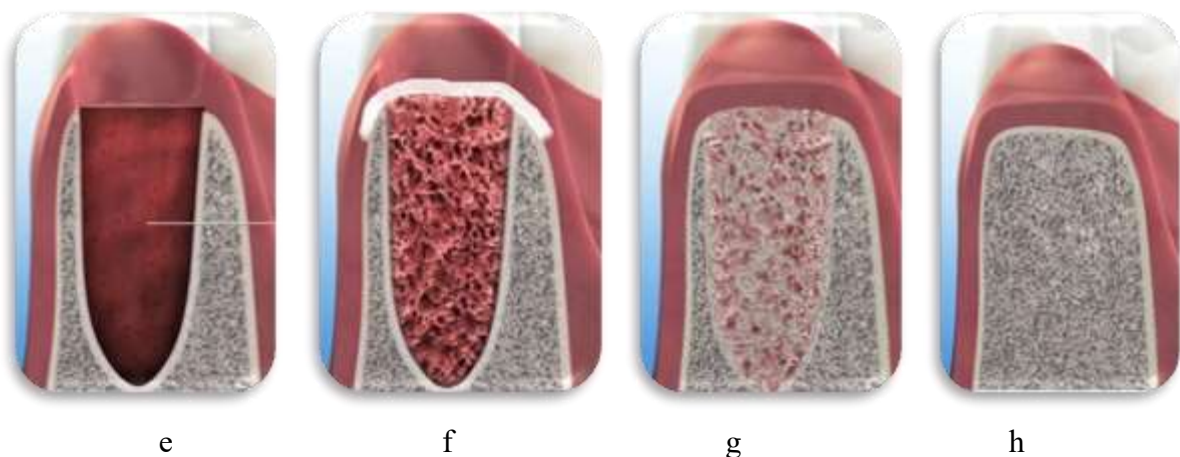


Figure 49 : Evolution de la cicatrisation osseuse avec ROG après une avulsion dentaire, d'après Geistlich Biomaterials [27].

e : Caillot sanguin formé au sein de l'alvéole après avulsion.

f : Alvéole comblée par une greffe osseuse, recouverte d'une membrane.

g : Transformation du matériau greffé après néovascularisation en matrice osseuse.

h : Après 3 mois, os nouvellement formé, et absence de résorption osseuse.

Le concept de régénération osseuse guidée, réalisé à partir d'une membrane seule, ou en association avec une greffe osseuse est utilisé d'après Retzepi [58] pour diminuer la perte de volume d'os alvéolaire après avulsion. Il a également montré l'efficacité de l'utilisation des membranes pour le traitement des défauts osseux péri-implantaires et le maintien de l'os alvéolaire après avulsion. L'ensemble est réalisé avec ou sans greffe osseuse.

Quand l'alvéole ou le défaut cicatrise, le caillot sanguin est remplacé par un tissu de granulation au bout de 96 heures.

Ce tissu de granulation se transforme en tissu conjonctif entre J21 et J28.

Le tissu conjonctif ostéoïde, précurseur de l'os, va se transformer sous l'impulsion des ostéoblastes qui vont sécréter des protéines spécifiques. Le tissu ostéoïde va s'organiser et se minéraliser pour devenir du tissu osseux au bout d'environ 3 mois (M3).

L'os est immature, et se minéralise avec le temps pour devenir de l'os lamellaire (M4). La minéralisation va, quant à elle, se poursuivre pendant encore une année.

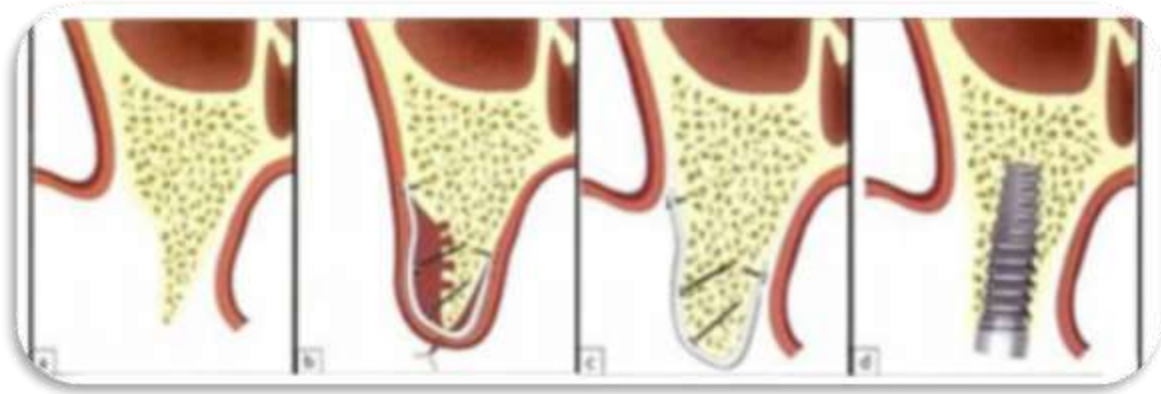


Figure 50: Schématisation de la combinaison ROG-Mise en place d'implant, d'après MARTINEZ *et al* [40]

a et b : Crête osseuse fine et réalisation d'une ROG avec vis d'ostéosynthèse
c et d : Cicatrisation osseuse et mise en place d'un implant.

4. Pré requis à la ROG

Pour aboutir à une régénération osseuse guidée efficace avec un résultat acceptable, la sélection des patients doit respecter des critères importants:

- Motivation du patient au niveau de l'hygiène bucco-dentaire, compliance du patient et respect du suivi clinique
- Détection et contrôle des maladies systémiques
- Une mise en état parodontal par assainissement est réalisée avant la chirurgie
- Evaluer la consommation de tabac, plus de 10 cigarettes augmente le risque d'échec.
- Il est nécessaire que le patient fumeur de moins de 10 cigarettes, qui va subir une ROG, stoppe sa consommation au moins **trois semaines avant** la chirurgie, et ne reprenne qu'au bout de 6 semaines. L'idéal est l'arrêt complet du tabac.

En cas de non-respect de ces critères, la probabilité d'un échec est fortement augmentée.

5. Utilisation des membranes en ROG et avantages des membranes en d-PTFE

[1, 4, 5, 8, 15, 18, 24, 25, 28, 30, 34, 33, 38, 41, 50, 56, 57, 59, 68, 70]

D'après Rakhmatia [56], de nombreux facteurs contribuent à un succès en ROG :

- la technique chirurgicale utilisée
- la taille des pores composant la membrane,
- l'étanchéité périphérique entre la membrane et l'os hôte,
- la stabilité de la membrane,
- la fermeture primaire
- un apport sanguin adéquat et l'accès aux cellules ostéoformatrices

La membrane est l'élément essentiel de la ROG. En effet, les membranes ont plusieurs rôles qui ont été définis par Buser *et al.* (2009) [18].

- Les membranes vont empêcher la migration des cellules depuis les tissus conjonctifs et épithéliaux recouvrant la membrane.
- Optimiser le déplacement des cellules provenant du tissu osseux adjacent vers le caillot présent dans le site à régénérer.
- Maintenir en place la greffe osseuse et le caillot.
- Eviter la résorption de la crête

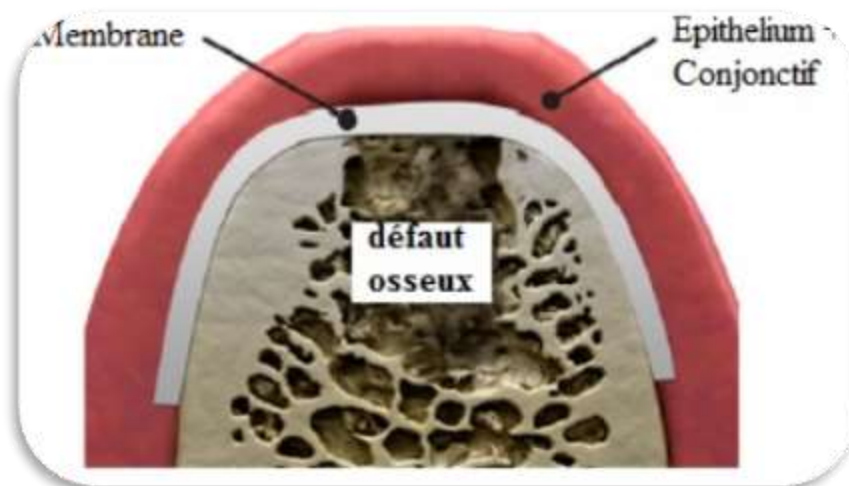


Figure 51 : Schématisation d'une membrane recouvrant un défaut osseux pour une ROG. d'après Bottino [15].

De nombreuses études expérimentales et cliniques ont montré que les membranes résorbables et non résorbables peuvent être utilisées.

Les caractéristiques des membranes, développées notamment dans le I.5, sont la biocompatibilité, la sécurité infectieuse, l'étanchéité cellulaire, la résorption, la résistance à l'exposition endobuccale, la facilité de manipulation, la stabilité et l'activité biologique.

Les membranes ont pour principe de créer un espace clos et hermétique autour d'un défaut afin de favoriser la régénération du tissu donné. Le but est d'exclure du défaut osseux, toute population cellulaire non ostéogénique. L'espace créé entre la membrane et l'os va permettre une colonisation et une réparation osseuse, liée à une néovascularisation. Le volume créé est propice à la régénération osseuse avec peu de tensions mécaniques, pas d'écrasement, une bonne cellularité et une bonne vascularisation.

L'étude de Laurito *et al.* [33] a permis de montrer après des recherches histologiques que la membrane en d-PTFE permet d'exclure les cellules épithéliales et bactériennes du site de cicatrisation.

Après la mise en place de la membrane, un point essentiel pour éviter les complications post-opératoire est de réaliser une bonne fermeture primaire.

La fermeture primaire nécessite souvent la création d'un lambeau d'avancement car les tissus mous ne sont souvent pas assez lâches pour obtenir une bonne fermeture. Il est donc nécessaire de faire des incisions de libération du périoste et des incisions de décharge verticales, pour faciliter l'avancement du volet et le rabattement du lambeau.

Mais l'inconvénient sera d'augmenter la morbidité de l'opération en favorisant le risque d'œdème, d'ecchymose et d'inconfort. Par contre c'est un élément indispensable pour diminuer au maximum les infections post opératoires.

Les membranes en d-PTFE ont l'avantage que cette fermeture primaire ne soit pas nécessaire, alors qu'elle est indispensable avec l'utilisation d'une membrane en e-PTFE ou bien d'une membrane résorbable. Par conséquent, les procédures annexes comme les incisions de décharge, les volets d'avancement ou la libération du périoste pour augmenter la laxité, ne sont plus nécessaires. L'approvisionnement en sang vers le site de régénération ne sera pas compromis, tout comme le tissu kératinisé qui sera conservé dans son ensemble, et qui a un rôle important en chirurgie implantaire.

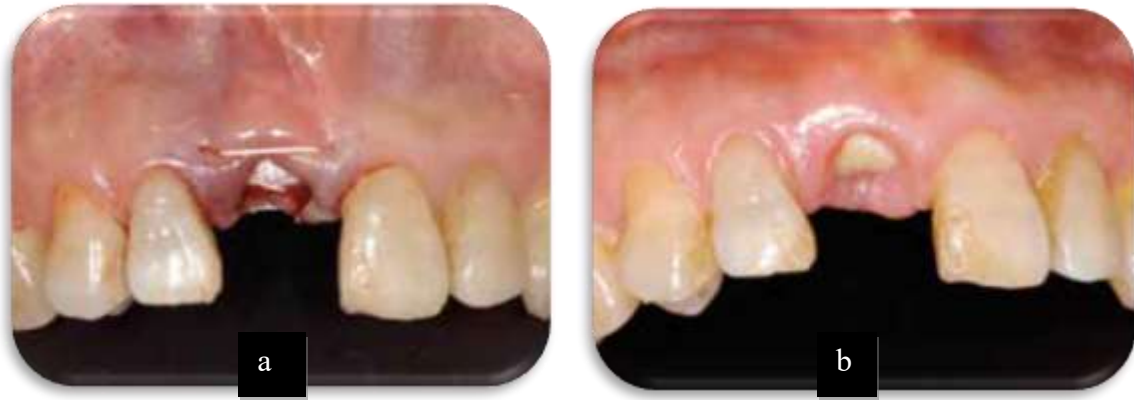

Figure 52 : Utilisation de la membrane en d-PTFE, cas clinique de Barry K Bartee, d'après Osteogenics [50].

a : Membrane en d-PTFE mise en place après extraction-implantation immédiate et greffe osseuse. La membrane est adaptée au défaut et suturée. Il n'y a pas de fermeture primaire.

b : Après 3 semaines, la membrane en d-PTFE toujours exposée, est facilement retirée à l'aide d'une simple pince.

L'utilisation d'une membrane en d-PTFE est idéale pour les gros défauts, pour préserver la papille interdentaire, pour prédire la quantité d'os régénéré et préserver toute la largeur de la muqueuse kératinisée sans les soucis de contamination ou d'infection bactérienne.

En effet cela est montré par la simplicité dans sa mise en place et son retrait, et sa résistance aux infections bactériennes qui permet l'exposition buccale des membranes en d-PTFE.

La coupure de la vascularisation sur le site de régénération n'est plus un problème du fait de l'absence de la réalisation de lambeau pour obtenir la fermeture primaire.

Les questionnements au niveau des tissus mous et les préoccupations esthétiques sont moindre avec les membranes en d-PTFE car ils ne seront que très peu impacté par l'intervention, le tissu kératinisé étant préservé.

Le retrait de la membrane en d-PTFE se fait sans nécessiter une seconde intervention chirurgicale. En effet, déjà exposée et visible en bouche, le retrait s'effectue sans anesthésie locale et sans lambeau de dissection. La densité élevée du d-PTFE facilite également le retrait de la membrane car les tissus fibreux ne se sont pas inter mêlés à l'intérieur du matériau. En termes de douleur, le retrait de la membrane en d-PTFE est comparable au retrait de points de sutures.

Alors qu'habituellement pour les autres membranes non-résorbable, notamment celle en e-PTFE, la seconde intervention chirurgicale pour le retrait de la membrane est une procédure longue et douloureuse pour le patient, car cela nécessite une réouverture du site régénéré.

Lorsqu'une membrane résorbable, telle qu'une membrane en collagène, est exposée, son intégrité structurelle se dégrade rapidement. Sa fonction de barrière se retrouve diminuée, ce qui influe considérablement sur la réussite de la régénération.

6. Protocole d'utilisation

[8, 9, 13, 15, 21, 38, 39, 69]

La technique chirurgicale de la régénération osseuse guidée et le suivi opératoire peuvent être réalisés de la manière suivante :

Phase pré-chirurgicale :

- Evaluation de la difficulté de l'intervention
- Evaluation des chances de succès selon le patient
- Observation de la gencive et **définition du biotype** (fin, épais)
- Observation des insertions musculaires, des freins, qui pourront déstabiliser les sutures
- Evaluer la quantité de volume osseux à régénérer, pour évaluer le type de membrane utilisée ou la nécessité de réaliser une greffe osseuse.
- Selon les recommandations actuelles de l'AFSSAPS, administration chez les patients de la population générale et chez les patients immunodéprimés d'une antibiothérapie prophylactique : Amoxicilline (en l'absence d'allergie) : 2g une heure avant l'intervention.
Ces actes sont contre-indiqués chez le patient à haut risque d'endocardite infectieuse.
- Bain de bouche à la chlorhexidine avant de commencer l'acte chirurgical.

Phase chirurgicale :

- Anesthésie avec injection en péri-apicale. Eviter d'infiltrer des solutions avec une concentration importante en vasoconstricteur.
- Faire les incisions à distance du site à régénérer :
 - o Les incisions de décharge doivent être à distance d'une ou deux dents de la zone à augmenter. Il faut inciser à une distance de plus de 5 mm du défaut osseux si possible, en laissant à distance les insertions musculaires.
 - o Inciser au niveau des papilles
- Soulever un lambeau de pleine épaisseur.
- Extraire les dents si elles sont encore présentes **(a)**, et débrider le tissu de granulation
- D'après Bettach [13], il est possible de décorticaliser l'os sur lequel le biomatériau sera mis en place, cela permet une stimulation endostée et libère des facteurs de croissance favorables à la cicatrisation.
- Si une greffe d'os doit être réalisée, le biomatériau de substitution doit être mis en place afin de recréer le volume osseux à régénérer. **(b)**
- Mettre en place la membrane choisie. **(c)** Si un biomatériau de comblement a été utilisé, la membrane devra recouvrir entièrement le biomatériau. Il faut adapter la membrane au défaut osseux avec des bords arrondis, non coupant pour la gencive, faire dépasser les bords du déficit osseux d'environ 3 mm. **(d)**
Placer de préférence la face texturée de la membrane au contact du tissu gingival.

- Fixer la membrane par des petites vis ou suturer la membrane à la gencive des dents adjacentes.
- Repositionner le lambeau et le suturer sans tension, de façon hermétique. Si la fermeture primaire est difficile, relâcher les fibres gingivales au bistouri au niveau de la muqueuse libre afin d'augmenter la laxité, ce qui permettra d'effectuer des sutures hermétiques.
- Si la membrane utilisée est une membrane en d-PTFE, la fermeture primaire n'est pas nécessaire. **(e)**

Phase post-opératoire :

- Le schéma **(f)** montre le site à 2 semaines post opératoire. Il est nécessaire de respecter les consignes post opératoires pour éviter les infections.
- Conseil au patient d'éviter les contraintes mécaniques trop importantes au niveau du site chirurgical (tels que les larges sourires, les éternuements, les bains de bouche trop énergétique, ne pas mastiquer des aliments trop difficile, pendant la première semaine) Respecter les consignes jusqu'à 6 semaines pour les membranes résorbables et 3 semaines après la dépose des membranes non résorbables.
- Faire des bains de bouche à la chlorhexidine 3 fois par jour pendant 8 jours, après chaque repas.
- Revoir le patient au fauteuil à 3 jours, puis à 1 semaine, 2 semaines puis 3 semaines.
- Retirer les fils de suture au bout de 3 semaines, si la cicatrisation gingivale est suffisante

La dépose de la membrane non résorbable est idéalement réalisée au bout de 4 à 6 semaines :

- Lever un lambeau, irriguer à l'aide de sérum physiologique, puis déposer la membrane par une traction apico-coronaire
- Irriguer le site et suturer le lambeau.

Dans le cas des membranes en d-PTFE, une ré-intervention chirurgicale n'est pas nécessaire pour retirer la membrane. **(g)** En effet il n'est pas utile de faire des lambeaux, il suffit de la retirer, car il n'y a pas d'accroche fibreuse. Généralement la membrane est exposée en bouche, car avec la membrane en d-PTFE la fermeture primaire n'est pas obligatoire.

Une réépithélisation se produit 10 à 14 jours après le retrait de la membrane. **(h)**

Un délai de 4 à 6 mois minimum sera nécessaire pour obtenir une minéralisation osseuse suffisante sur le site de ROG.

Avant d'envisager la mise en place d'un implant sur le site, réaliser un examen radiographique de type cone-beam pour évaluer le degré de minéralisation et la quantité d'os régénéré.

La principale complication de l'utilisation des membranes non-résorbables est l'exposition prématurée de la membrane. L'utilisation des membranes en d-PTFE semble résoudre ce problème car la dimension des pores évite la pénétration bactérienne.

Selon Maridati [39], après retrait de la membrane en d-PTFE, le suivi post opératoire avec **rinçage à la chlorhexidine** permet d'éviter la survenue d'infection, d'œdème, de douleurs, ou d'un exsudat purulent.

Egalement d'après Maridati [38, 39], il est possible de réaliser une greffe de tissu conjonctif, après retrait de la membrane non résorbable en d-PTFE. Cela aurait pour rôle de favoriser la couverture complète et la stabilisation de la greffe osseuse pendant la période de cicatrisation, après enlèvement de la membrane. Mais cette technique nécessite une deuxième intervention, alors qu'un des buts des membranes en d-PTFE est d'éviter la ré-intervention.

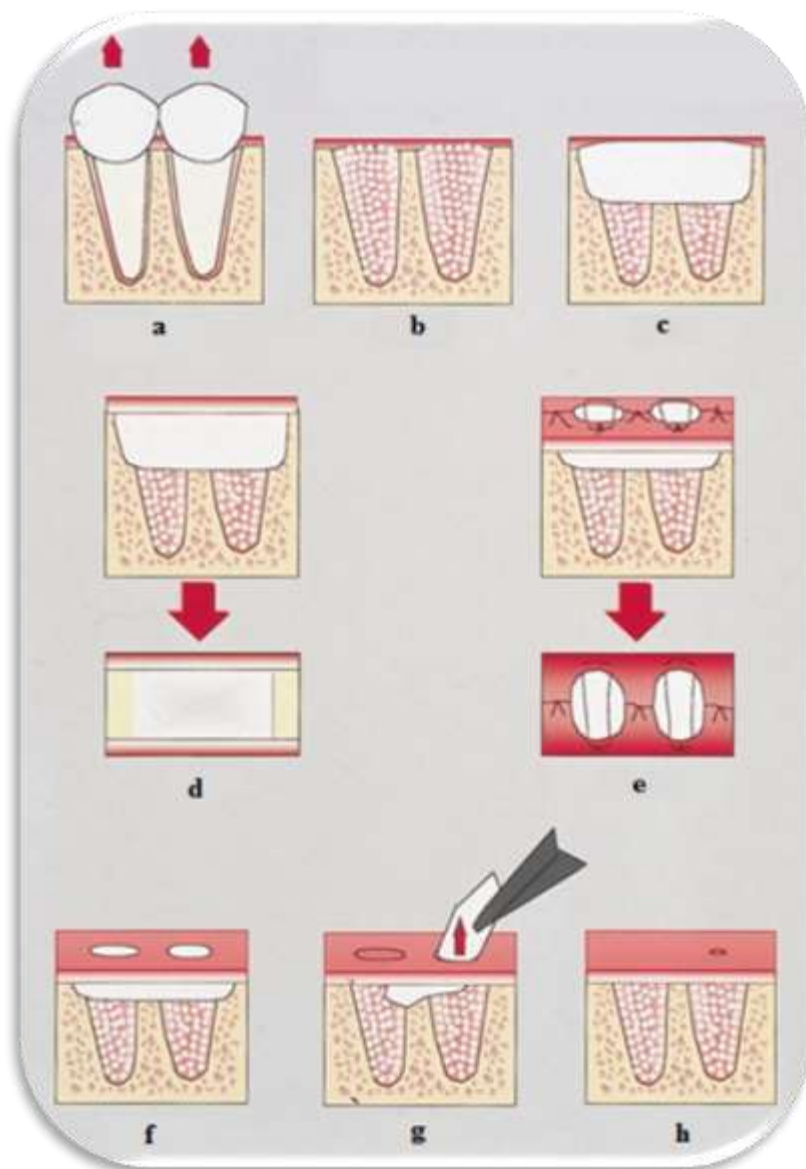


Figure 53 : Schématisation de la procédure de ROG avec une membrane en d-PTFE, d'après Bartee [9].

7. Cas cliniques d'utilisation de membranes en d-PTFE en ROG

a. D'après Maridati *et al.* [38]

Ce cas clinique développé par Maridati *et al.*, issu du Journal of Oral Implantology, nous explique la gestion de l'exposition d'une membrane en d-PTFE avec un résultat clinique satisfaisant.

L'exposition d'une membrane non-résorbable en e-PTFE nécessite une fermeture primaire optimale. En effet, l'exposition de la membrane en e-PTFE entraîne des complications qui peuvent être mineures comme la nécessité du retrait de la membrane, à des complications majeures allant jusqu'à l'échec du traitement de ROG et la perte de l'implant. Les membranes en d-PTFE sont une solution pour éviter ces problèmes d'exposition primaire

Maridati *et al.* ont décrit le cas d'une patiente femme de 63 ans qui se présente pour le traitement d'une douleur secteur 2. L'examen clinique et radiographique révèle une fracture longitudinale de 24. Le traitement initial proposé consiste en l'extraction de la dent, et la mise en place d'un implant associé à une procédure de régénération osseuse.

Après l'extraction de la dent et une période de cicatrisation de 2 mois, le site est réévalué. L'analyse radiographique a montré une perte d'os alvéolaire

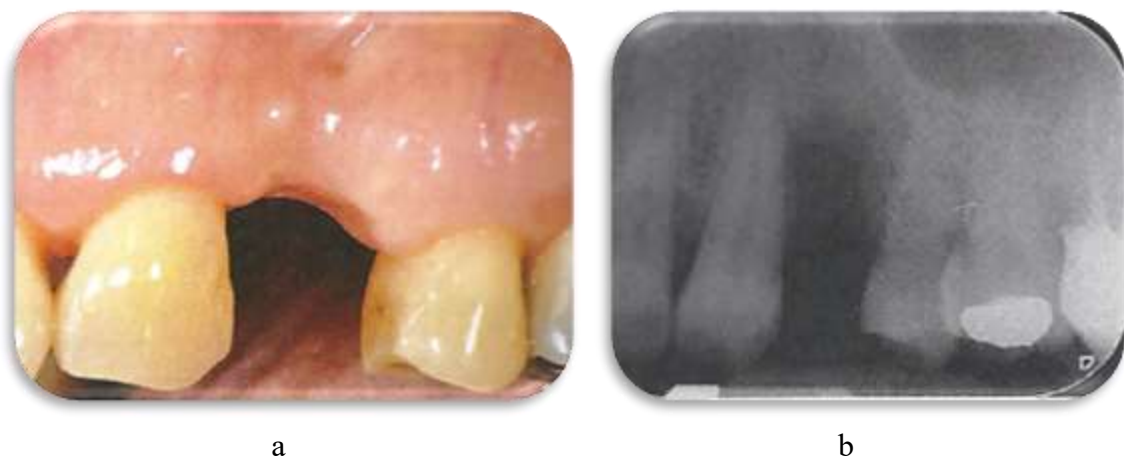

Figure 54 : Examen clinique et radiographique pré-opératoire, 2 mois après l'avulsion, d'après Maridati [38].

Evaluation clinique (a) et radiographique (b) du défaut osseux, 2 mois après l'extraction de la dent.

Il est choisi d'utiliser une membrane non résorbable en d-PTFE pour effectuer une ROG.

Augmentin 1g 2 fois par jour, Ibuprofène 600mg 2 fois par jour, et Chlorhexidine en bain de bouche sont prescrit.

L'intervention se déroule de la façon suivante :

- Après anesthésie locale, une incision au niveau de la crête dans la muqueuse kératinisée est étendue au niveau du sulcus des deux dents adjacentes en mésial et en distal.
- Un lambeau de pleine épaisseur est soulevé pour atteindre le défaut osseux.
- Le site implantaire est préparé avec des fraises chirurgicales adaptées à la pose d'un implant de 3.4mm X 11mm. Puis l'implant mis en place avec une stabilité primaire de 30N.

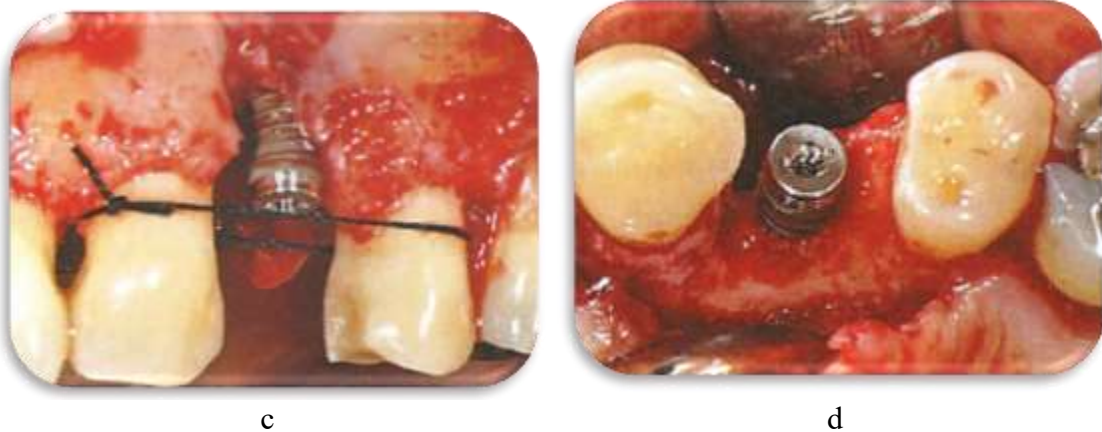


Figure 55 : Phase opératoire après mise en place de l'implant, d'après Maridati [38].

Mise en place de l'implant, en vue latérale (c) et en vue occlusale (d).

- La procédure d'augmentation du volume osseux a été réalisée en combinant une membrane en d-PTFE renforcée en titane de Cytoplast®, avec une greffe d'os bovin déprotéinisé. 4 mini-vis de fixation sont ensuite mises en place pour fixer la membrane. Des incisions de libération du périoste ont été réalisées au niveau du lambeau pour pouvoir réaliser des sutures passives et sans tension.

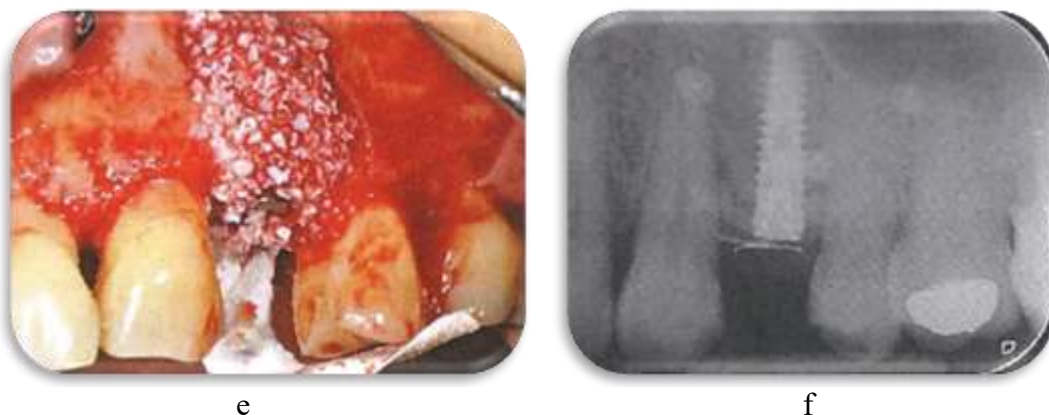
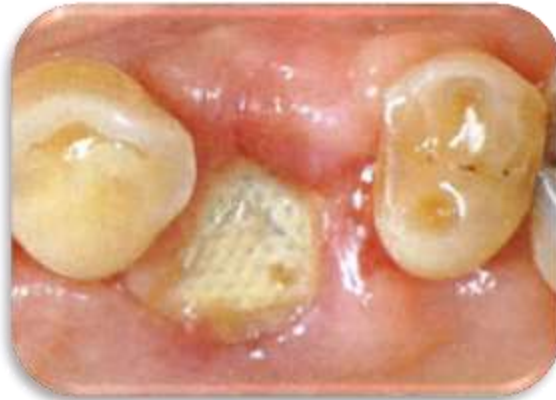
Figure 56 : Phase opératoire après greffe osseuse et mise en place de la membrane en d-PTFE d'après Maridati [38].

Greffe osseuse et mise en place de la membrane en d-PTFE en vue clinique (e) et radiographique (f)

Les conseils post opératoires sont de mettre en place de la glace, nourriture molle, pas de boisson ou aliments chauds, pas d'exercice physique intense, pas de port de prothèse au niveau de la zone opérée.

Les sutures sont retirées à 14 jours post opératoires. Une déhiscence de la plaie a été observée à 3 semaines post opératoires, avec une exposition de la membrane de 3 mm, sans qu'aucun signe d'infection n'ait été observé.

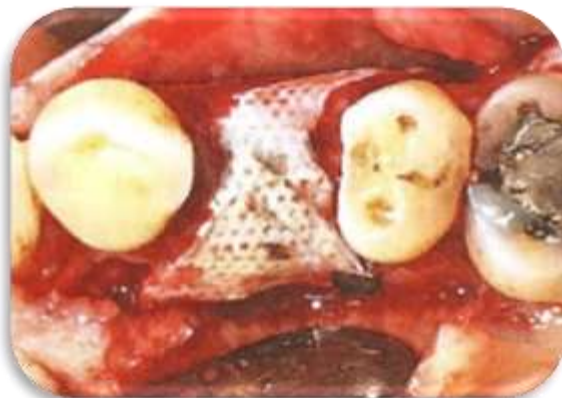


g

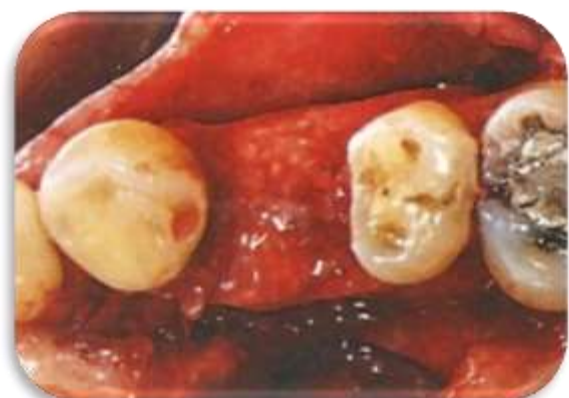Figure 57: A 3 semaines post-op,
d'après Maridati [38].

Exposition de la membrane observée à 3 semaines post-op (g)

La membrane a été laissée en place deux semaines supplémentaires pour s'assurer de la bonne régénération osseuse. A bout de 4 semaines, un lambeau de pleine épaisseur est levé pour avoir accès aux mini-vis. La membrane est retirée dans la même séance.



h



i

Figure 58: Levée du lambeau pour retrait de la membrane,
d'après Maridati [38].

Membrane en vue occlusale après levée du lambeau pour retirer membrane et mini-vis (h) et visualisation clinique de la greffe d'os après retrait de la membrane (i)

La greffe osseuse sous-jacente était cliniquement saine sans aucun signe d'infection et a donc été laissée en place de manière à ne pas altérer le processus de régénération. Une greffe de tissu conjonctif, originaire du palais, a été placée au-dessus de la zone de greffe osseuse pour obtenir la fermeture de la plaie.

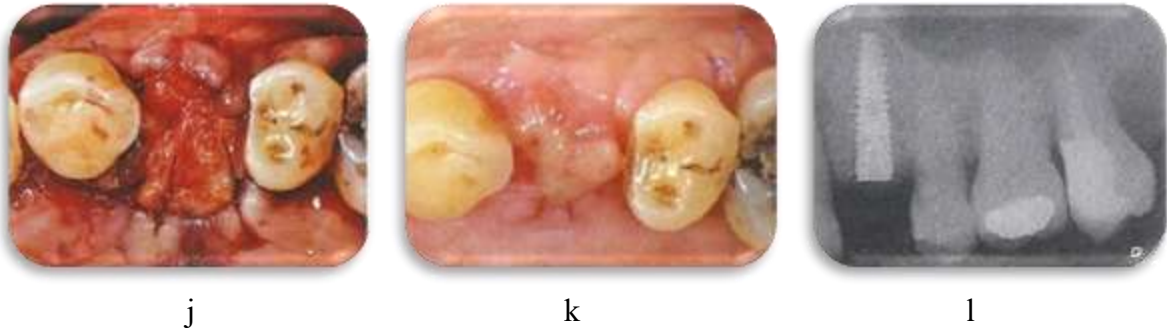


Figure 59: Greffe de tissu conjonctif, d'après Maridati [38].

Réalisation d'une greffe de tissu conjonctif mis en place sur le site de ROG (j), site opératoire à 2 semaines post greffe de conjonctif (k), et radiographie du site opératoire après greffe (l)

La connectique pilier de cicatrisation-implant a été effectuée 7 mois après la première intervention chirurgicale.

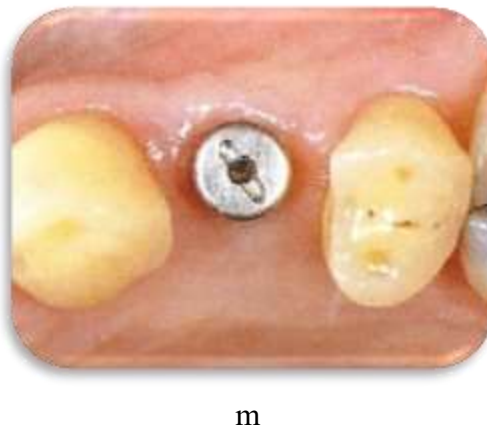


Figure 60: A 7 mois post-op, d'après Maridati [38].

Pilier de cicatrisation mis en place à 7 mois post-op (m).

Après 3 semaines, une restauration provisoire est fabriquée. Après 2 mois supplémentaires, la restauration prothétique définitive en céramique (E-max®) a été scellée sur un pilier en zircone (Atlantis).

Un suivi clinique et radiographique a été effectué 12 mois après le placement de la couronne définitive.

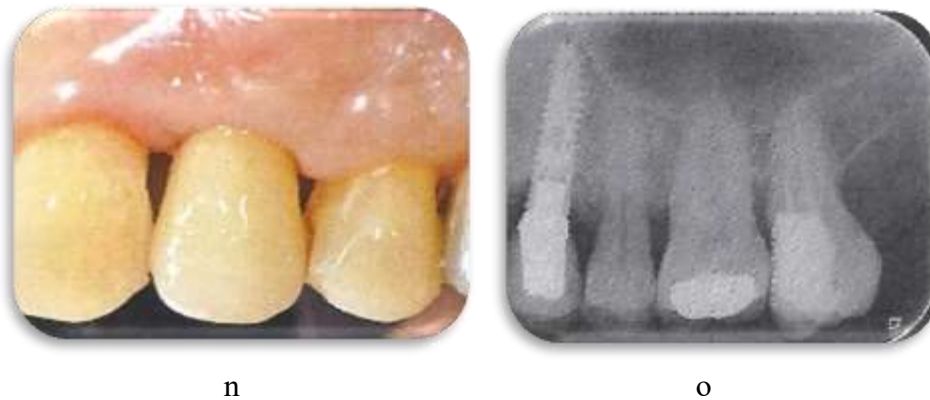

Figure 61: Examen clinique et radiographique après mise en place de la couronne définitive, d'après Maridati [38].

Contrôle clinique (n) et radiographique (o) à un an après la pose de la couronne définitive.

Le principal facteur d'échec est lié à une libération insuffisante du volet muqueux, avec une tension sur la suture ou sur le volet, ainsi qu'une nécrose subséquente des tissus mous dû aux incisions de libération du périoste.

Ce cas clinique permet de montrer l'application clinique d'une membrane en d-PTFE, qui peut se retrouver exposée en bouche sans que le site opératoire ne développe une infection. Il permet aussi de montrer l'utilisation de mini-vis pour fixer la membrane en d-PTFE, mais cela nécessite de lever un lambeau de pleine épaisseur pour son retrait. Ce cas clinique est également intéressant par le fait qu'il nous montre la possibilité de réaliser une greffe de conjonctif après le retrait de la membrane pour refermer la plaie.

b. Cas particulier de combinaison de deux membranes, d'après Yun *et al.* [71]

Yun J-H *et al.* [71] ont développé un concept particulier d'utilisation des membranes en d-PTFE. En effet, ils ont élaboré la technique de la double membrane. Ils ont associé une membrane en collagène avec une membrane en d-PTFE pour combiner les avantages des deux :

- résorption, affinité cellulaire, propriétés cicatrisantes, facilité de manipulation, bonne intégration des tissus mous pour le collagène
- résistance à l'exposition intra-buccale, rigidité, étanchéité bactérienne pour les membranes en d-PTFE

Cela permet de surmonter les inconvénients individuels des membranes. Le collagène sera donc protégé d'une résorption rapide. Les membranes en d-PTFE qui ne présentent qu'une faible intégration tissulaire, limite l'attachement à la surface de la membrane, et peut dans certains cas provoquer une régénération tissulaire défavorable.

Ils préconisent l'utilisation simultanée des deux membranes, avec le collagène placé en interne au contact de l'os et du matériau de greffe. La membrane en d-PTFE est elle placée en couche externe, au-dessus de celle en collagène, et recouvrant les berges osseuses de 4 à 5 mm. Celle en d-PTFE est laissée volontairement exposée en bouche et pourra être retirée facilement au bout d'un mois.

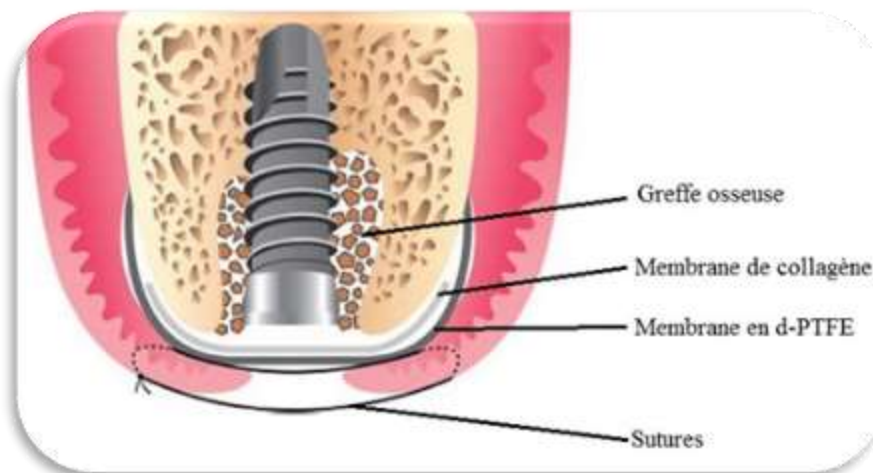


Figure 62 : Technique de Yun de ROG à double membrane après extraction et mise en place immédiate d'un implant, d'après Yun *et al* [71].

C'est une technique qui peut notamment être utilisée dans le cas d'extraction-implantation immédiate dans les secteurs molaires où la couverture de la membrane est compliquée sans lambeau. Après une évaluation soigneuse du site d'extraction, cette technique permet d'après Yun *et al.* , de réduire le temps de traitement et d'éviter de déplacer la jonction mucogingivale. Les conditions optimales d'intégration des tissus et la biocompatibilité des membranes en collagène améliorent la régénération osseuse, pendant que la membrane en d-PTFE assure une protection optimale contre l'environnement buccal.

Cette technique décrite dans cet article ne convient qu'aux situations où il n'y a pas de défaut osseux et où il existe une largeur suffisante de tissu kératinisée. Bien que cette étude ait montré un bon résultat clinique d'après Yun *et al.* , d'autres études *in vitro* et *in vivo* seront nécessaires pour évaluer le processus, notamment le degré d'ostéointégration.

Conclusion

Grâce à leurs nombreuses propriétés, les membranes en d-PTFE présentent des avantages non négligeables par rapport aux membranes résorbables ou non actuellement disponibles.

L'absence de la nécessité de fermeture primaire est une propriété essentielle dans l'utilisation de ces membranes car cela diminue la traction sur le lambeau et limite les incisions de décharges.

De plus la haute densité de la membrane avec le faible diamètre des pores permet d'éviter le développement d'une infection bactérienne qui entrainerait une dépose prématurée de la membrane, et donc un échec de la régénération.

Le retrait des membranes en d-PTFE est grandement facilité par leur micro-porosité qui empêche la colonisation par les fibres tissulaires.

Cependant le recul clinique, le nombre de publications relatant l'utilisation de ces dispositifs est encore faible et leur diffusion reste encore confidentielle.

Les principales indications des membranes en d-PTFE sont la régénération tissulaire et la régénération osseuse. En effet, en séparant les tissus épithéliaux et conjonctifs d'un côté, et les cellules desmodontales et l'os alvéolaire de l'autre, elles remplissent un rôle de filtre indispensable en régénération tissulaire et osseuse.

Leur implication dans la régénération de l'attache parodontale et dans la régénération osseuse mérite d'être plus détaillée notamment par des cas cliniques ou des études.

Des études prospectives randomisées comparant l'utilisation des membranes en d-PTFE par rapport aux autres membranes devraient être réalisées afin d'éventuellement redéfinir le gold standard en RTG et ROG.

Les cas actuellement décrits dans la littérature laissent envisager un regain d'intérêt pour l'utilisation de ces membranes non résorbables de nouvelle génération. Ils semblent également montrer que les membranes en d-PTFE donnent des résultats équivalents aux autres membranes, avec des risques infectieux diminués et un protocole simplifié.

Références bibliographiques

1/ AL-HEZAIMI K, RUDEK I, AL-HAMDAN K, *et al.*

Efficacy of using a dual layer of membrane (dPTFE placed over collagen) for ridge preservation in fresh extraction sites : a micro-computed tomographic study in dogs. *Clinical Oral Implants Research*. 2013 ; 24(10): 1152-1157.

2/ ANAES.

Parodontopathies : diagnostic et traitement [en ligne]

Mai 2002 [consulté le 03/07/2016]

Disponible sur :

http://www.has-sante.fr/portail/upload/docs/application/pdf/Parodontopathies_rap.pdf

3/ ANTOUN H, CHERFANE P, BILLEREAU P.

Morbidité du prélèvement osseux symphysaire.

Implant 2007;13(4):249-60.

4/ ANTOUN H, KAROUNI M, SOJOD B.

La régénération osseuse guidée : résultats, limites et perspectives.

AOS. 2013; 261: 11-21

5/ BARBER HD, LIGNELLI J, SMITH BM, *et al.*

Using a Dense PTFE Membrane Without Primary Closure to Achieve Bone and Tissue Regeneration.

Journal of Oral and Maxillofacial Surgery. 2007; 65(4):748-752

6/ BARBOZA EP, STUTZ B, MANDARINO D, *et al.*

Evaluation of a dense polytetrafluoroethylene membrane to increase keratinized tissue : a randomized controlled clinical trial.

Implant Dentistry. 2014, 23(3): 289-294

7/ BARTEE BK.

Evaluation of a new polytetrafluoroethylene guided tissue regeneration membrane in healing extraction sites.

Compendium of Continuing Education in Dentistry.1998;19(12): 1256-1264.

8/ BARTEE BK.

Extraction site reconstruction for alveolar ridge preservation Part 1: Rationale and material selection.

Journal of Oral Implantology 2001;27(4):187-193.

9/ BARTEE BK.

Extraction site reconstruction for alveolar ridge preservation. Part 2 : Membrane-assisted surgical technique.

Journal of Oral Implantology, 2001;27(4): 194-197

10/ BARTEE BK.

The use of high-density polytetrafluoroethylene membrane to treat osseous defects: Clinical reports.

Implant Dentistry 1995;4:21-26.

11/ BARTEE BK, BARTEE CM.

Textured high density PTFE medical barrier.

Brevet US5957690 A. 28 septembre 1999.

12/ BERCY P, TENEBBAUM H.

Parodontologie, du diagnostic à la pratique.

Bruxelles : De Boeck Université, 1996. 289p.

13/ BETTACH R.

La régénération osseuse guidée. Le fil dentaire [en ligne] 2010 [consulté le 15/10/2016].

Disponible sur :

<http://www.lefildentaire.com/articles/clinique/implantologie/la-regeneration-osseuse-guidee>

14/ BORGHETTI A, MONNET-CORTI V.

Chirurgie plastique parodontale 2^{ème} édition.

Rueil-Malmaison: CdP ; 2008. Chapitre 14, Traitement des récessions par régénération tissulaire guidée ; 207-221.

15/ BOTTINO M, THOMAS V, SCHMIDT G, et al.

Recent advances in the development of GTR/GBR membranes for periodontal regeneration. A materials perspective

Academy of dental materials. 2012; 28(7):703-721

16/ BOUCHARD P, BROCHERY B, FEGHALI M, et al.

Parodontologie et dentisterie implantaire. Vol 2 Thérapeutiques chirurgicales.

Paris : Lavoisier ; 2016. Chapitre 6, Adjuvants thérapeutiques ; 39-40.

17/ BUSER D.

Localized ridge augmentation using guided bone regeneration. 1-Surgical procedure in the maxilla.

International journal of periodontics and restorative dentistry. 1993 ; 13(1): 29-45.

18/ BUSER D.

Twenty years of guided bone regeneration in implant dentistry (Hardback),

Chicago : Quintessence Publishing ; 2009.

19/ BUSER D, BRAGGER U, LANG NP, et al.

Regeneration and enlargement of jaw bone using guided tissue regeneration.

Clinical Oral Implants Research. 1990;1(1) :22-32.

20/ CARBONELL JM, MARTIN IS, SANTOS A, et al.

High-density polytetrafluoroethylene membranes in guided bone and tissue regeneration procedures : a literature review.

International Journal of Oral and Maxillofacial Surgery. 2014;43(1):75-84.

21/ DAVARPANAH M, SZMUKLER-MONCLER S, RAJZBAUM P, *et al.*

Manuel d'implantologie clinique.

Rueil-Malmaison : CDP ; 2012. Chapitre 11, Régénération osseuse guidée latérale. 495-500.

22/ DENTSPLY.

Osteoshield dental membranes. Predictable quality covering a wide variety of applications.

[en ligne]. 2010 [Consulté le 10/05/2016]. Disponible sur :

<http://www.dentsplyimplants.com/en-US/Products/us-Symbios/~-/media/5E3D8B79EB1E43F4909D3806D38F5B38.ashx>

23/ DUSAUX M.

Analyse comparative des différentes techniques de régénération parodontale et perspectives

[Thèse d'exercice]. [Nancy] : Université. Faculté ; 2013. 113p

24/ FENEYROU C.

Le point sur les différentes techniques d'augmentation verticale de la crête osseuse postérieure mandibulaire [Thèse d'exercice]. [Toulouse] : Université. Faculté : 2014. 97p

25/ FOTEK PD, NEIVA RF, WANG HL.

Comparison of dermal matrix and polytetrafluoroethylene membrane for socket bone augmentation: a clinical and histologic study.

Journal of Periodontology. 2009;80(5):776-785.

26/ GEISTLICH BIOMATERIALS.

Bio-Oss® and Geistlich Bio-Gide® Product Information. [en ligne]. [Consulté le 15/10/2016]. Disponible sur

<https://www.geistlich.fr/fr/dentaire/membranes/bio-gide/avantages/?professional=1>

27/ GEISTLICH BIOMATERIALS

Extracted tooth without ridge preservation. [Vidéo en ligne]. [Consulté le 15/10/2016]

Disponible sur :

<http://www.geistlich-pharma.com/en/dental/therapeutic-area/extraction-socketmanagement/scientific-background/>

28/ GREENSTEIN G, CARPENTIERI J.

Utilization of d-PTFE barriers for post-extraction bone regeneration in preparation for dental implants.

Compendium. 2015 ; 36(7):465-473

29/ HARROCH Déborah.

Réactualisations des traitements de furcations atteintes par la parodontite [Thèse d'exercice].

[Nancy] : Université. Faculté ; 2014. 122p

30/ HOFFMANN O, BARTEE BK, BEAUMONT C, *et al.*

Alveolar bone preservation in extraction sockets using non-resorbable dPTFE membranes : a retrospective non-randomized study.

Journal of Periodontology. 2008 ;79(8):1355-1369.

31/ JEPSEN S, EBERHARD J, HERRARA D, *et al.*

A systematic review of guided tissue regeneration for periodontal furcation defects. What is the effect of guided tissue regeneration compared with surgical debridement in the treatment of furcation defects?

Journal of Clinical Periodontology. 2002;29(Supplément 3) : 103-116.

32/ LAMB JW III, GREENWELL H, DRISKO C, *et al.*

A comparison of porous and non-porous teflon membranes plus demineralized freeze-dried bone allograft in the treatment of class II buccal/lingual furcation defects: A clinical reentry study.

Journal of Periodontology. 2001;72(11):1580-1587.

33/ LAURITO D, CUGNETTO R, LOLLOBRIGIDA M, *et al.*

Socket preservation with d-PTFE Membrane: Histologic analysis of the newly formed matrix at membrane removal.

International Journal of Periodontics and Restorative Dentistry. 2016;36(6):877-883.

34/ LEE JY, KIM YK, YUN PY, *et al.*

Guided bone regeneration using two types of non-resorbable barrier membranes.

Journal of the Korean Association of Oral and Maxillofacial Surgeons. 2010;36(4):275-279.

35/ LOUIS PJ, GUTTA R, SAID-AL-NAIEF N, *et al.*

Reconstruction of the maxilla and mandible with particulate bone graft and titanium mesh for implant placement.

Journal of Oral and Maxillofacial Surgery. 2008;66(2):235-245.

36/ MAGAR C.

Taux de recouvrement des récessions gingivales en fonction du traitement appliqué [Thèse d'exercice]. [Nancy] : Université. Faculté ; 2014. 140p

37/ MARDAS N, BUSETTI J, DE FIGUEIREDO JAP, *et al.*

Guided bone regeneration in osteoporotic conditions following treatment with zoledronic acid.

Clinical Oral Implants Research. 2016 ;0:1-10

38/ MARIDATI PC, CREMONESI S, FONTANA F, *et al.*

Management of d-PTFE membrane exposure for having final clinical success.

Journal of Oral Implantology, 2016 ; 42(3) : 289-291

39/ MARIDATI P, CREMONESI S, FONTANA F, *et al.*

Treatment of a dense PTFE membrane exposure : a case report.

Clinical Oral Implants Research. 2014 ; 25(Supplément 10):617.

40/ MARTINEZ H, RENAULT P, GEORGES-RENAULT G, *et al.*

Les implants: chirurgie et prothèse.

Rueil Malmaison : CdP ; 2008.

41/ MEYER C, CAMPONOV T, EUVRARD E, *et al.*

Les membranes en chirurgie pré-implantaire.

Revue de Stomatologie, de Chirurgie Maxillo-faciale et de Chirurgie Orale. 2012;113(4): 212-230.

42/ MILLER PD.

A classification of marginal tissue recession.

International journal of periodontics and restorative dentistry. 1985;5(2):8-13.

43/ MORA F, BROCHERY B.

La régénération parodontale. Défis et perspectives.

Journal de Parodontologie & d'Implantation Orale, 2009;25(1) : 7-23

44/ MURRAY G, HOLDEN R, ROSCHLAU W.

Experimental and clinical study of new growth of bone in a cavity.

American Journal of Surgery. 1957, 93(3) : 385-387

45/ NAOSHI S.

Atlas clinique de chirurgie parodontale.

Paris : Quintessence International ; 2011.

46/ NEEDLEMAN I, WORTHINGTON HV, GIEDRYS-LEEPER E, *et al.*

Guided tissue regeneration for periodontal infra-bony defects.

Cochrane Database of Systematic Reviews 2006(2):CD001724

47/ NYMAN S, KARRING T, LINDHE J, *et al.*

Healing following implantation of periodontitis-affected roots into gingival connective tissue.

Journal of Clinical Periodontology. 1980;7:394-401.

48/ NYMAN S, LINDHE J, KARRING T, *et al.*

New attachment following surgical treatment of human periodontal disease.

Journal of Clinical Periodontology. 1982;9(4):290-296.

49/ NYMAN S, GOTTLOW J, LINDHE J, *et al.*

New attachment formation by guided tissue regeneration.

Journal of Periodontal Research 1987;22(3):252-254.

50/ OSTEOGENICS Biomedical.

Clinical case reports using Cytoplast™ GTR barrier membranes [en ligne]. 2008 [Consulté le 16/05/2016]. Disponible sur :

<https://www.osteogenics.com/media/uploads/resourceDocs/1244r3hv4lu6.pdf>

51/ OSTEOGENICS Biomedical.

Cytoplast. High-density PTFE membranes [en ligne].[Consulté le 10/05/2016]. Disponible sur :

<https://www.osteogenics.com/media/uploads/resourceDocs/123vqjb203hg.pdf>

52/ OUHAYOUN J-P.

Le traitement parodontal en omnipratique.

Paris : Quintessence International ; 2012. Chapitre 5, La thérapeutique chirurgicale ; 143-147.

53/ PARK SY, KYE SB, YANG SM, *et al.*

The effect of non-resorbable membrane on buccal bone healing at an immediate implant site: an experimental study in dogs.

Clinical Oral Implants Research. 2011;22(3):289-294.

54/ PARRA C, JEONG Y, HAWLEY C.

Guided Tissue Regeneration Involving Piercing-Induced Lingual Recession: A Case Report
International Journal of Periodontics and Restorative Dentistry. 2016;36(6):869–875

55/ PINI PRATO G, TINTI C, VINCENZI G, *et al.*

Guided tissue regeneration versus mucogingival surgery in the treatment of human buccal gingival recession.

Journal of Periodontology. 1992; 63(11):919-928.

56/ RAKHMATIA Y.D, AYUKAWA Y, FURUHASHI A, *et al.*

Current barrier membranes : Titanium mesh and other membranes for guided bone regeneration in dental applications.

Journal of Prosthodontic Research. 2013;57(1):3-14

57/ RAOUL G, MYON L, CHAI F, *et al.*

Ingénierie d'un lambeau osseux vascularisé à destinée maxillofaciale : les limites techniques.

Revue de Stomatologie et de Chirurgie Maxillo-Faciale. 2011;112(4):249-261.

58/ RETZEPI M, DONOS N.

Guided bone regeneration: biological principle and therapeutic applications.

Clinical Oral Implant Research. 2010;21(6):567–576

59/ RONDA M, REBAUDI A, TORELLI L, *et al.*

Expanded vs. dense polytetrafluoroethylene membranes in vertical ridge augmentation around dental implants : a prospective randomized controlled clinical trial.

Clinical Oral Implants Research. 2014;25(7):859-866.

60/ SCHWARTZ Z, MELLONIG JT, CARNES DL Jr, *et al.*

Ability of commercial demineralized freeze-dried bone allograft to induce new bone formation.

Journal of Periodontology. 1996;67(9):918-926

61/ SCHALLHORN RG, MCCLAIN PK.

Combined osseous composite grafting, root conditioning and guided tissue regeneration.

International Journal of Periodontics and Restorative Dentistry. 1988;8(4):8-31

62/ SEBAN A, BONNAUD P.

Pratique clinique des greffes osseuses et implants.

Paris : Masson; 2012. Chapitre 2. Avantages d'un traitement spécifique en implantologie; 67-72

63/ SIMION M, SCARANO A, GIONSO L, *et al.*

Guided bone regeneration using resorbable and nonresorbable membranes: A comparative histologic study in humans.

The International Journal of Oral Maxillofacial Implants. 1996;11(6):735–742

64/ SIMION M, DAHLIN C, ROCCHIETTA I, *et al.*

Vertical ridge augmentation with guided bone regeneration in association with dental implants: an experimental study in dogs.

Clinical Oral Implants Research. 2007;18(1):86–94

65/ SIMION M, FONTANA F, RASPERINI G, *et al.*

Vertical ridge augmentation by expanded-polytetrafluoroethylene membrane and a combination of intraoral autogenous bone graft and deproteinized anorganic bovine bone (Bio Oss).

Clinical Oral Implants Research. 2007;18(5):620-629.

66/ SIMION M., JOVANOVIĆ S.A., TINTI C., *et al.*

Long-term evaluation of osseointegrated implants inserted at the time or after vertical ridge augmentation.

Clinical Oral Implants Research. 2001;12 :35–45

67/ TINTI C, VINCENZI G, CORTELLINI P, *et al.*

Guided tissue regeneration in the treatment of human facial recession : a 12-case report. Journal of periodontology. 1992;63(6):554-560.

68/ URBAN IA, LOZADA JL, JOVANOVIĆ SA, *et al.*

Vertical ridge augmentation with titanium-reinforced, dense-PTFE membranes and a combination of particulated autogenous bone and anorganic bovine bone-derived mineral: a prospective case series in 19 Patients.

The International Journal of Oral Maxillofacial Implants. 2014;29(1):185-93.

69/ WAASDORP J, FELDMAN S.

Bone regeneration around immediate implants utilizing a dense polytetrafluoroethylene membrane without primary closure: a report of 3 cases.

Journal of Oral Implantology. 2013;39(3):355-361.

70/ WALTERS SP, GREENWELL H, HILL M, *et al.*

Comparison of porous and non-porous teflon membranes plus a xenograft in the treatment of vertical osseous defects: A clinical reentry study.

Journal of Periodontology. 2003;74(8):1161-1168.

71/ YUN J-H, JUN CM, OH N-S.

Secondary closure of an extraction socket using the double-membrane guided bone regeneration technique with immediate implant placement

Journal of Periodontal and Implant Science. 2011;41(5): 253–258.

72/ ZHANG Y, ZHANG X, SHI B, *et al.*

Membranes for guided tissue and bone regeneration.
Annals of Oral & Maxillofacial Surgery 2013;1(1):10.

73/ ZITZMANN NU, SCHÄRER P, MARINELLO CP.

Long-term results of implants treated with guided bone regeneration: A 5-year prospective study.
The International Journal of Oral & Maxillofacial Implants. 2001;16(3): 355-366

Table des figures

Figure 1 : Formule chimique du Polytétrafluoroéthylène.	17
Figure 2 : Structure en 3D du Polytétrafluoroéthylène (PTFE),	17
Figure 3 : Surface lisse de la membrane en d-PTFE.	18
Figure 4 : Surface rugueuse de la membrane en d-PTFE.....	18
Figure 5 : Indentations sur la surface rugueuse de la membrane en d-PTFE.....	18
Figure 6 : Utilisation de la membrane en d-PTFE	19
Figure 7: Membrane Cytoplast® en d-PTFE.	28
Figure 8: Membranes Cytoplast® en d-PTFE renforcées en titane	29
Figure 9 : Membranes OsteoShield® en d-PTFE	29
Figure 10 : Membranes OsteoShield® en d-PTFE renforcées en titane	30
Figure 11 : Coupe transversale d'un os maxillaire humain après une extraction dentaire.....	30
Figure 12 : Méthode d'utilisation de la membrane en d-PTFE.....	31
Figure 13 : Site d'extraction après guérison, mais avant dépose de la membrane.....	32
Figure 14 : Membranes TefGen-FD® et TefGen-Plus®	32
Figure 15 : Différentes tailles et formes de membranes TefGen® disponibles sur le marché.	33
Figure 16 : Processus de réparation,.....	34
Figure 17: Processus de régénération,.....	35
Figure 18: Prolifération plus rapide des cellules épithéliales, qui contrarie la différenciation des cellules du ligament et donc la régénération totale du parodonte.	36
Figure 19 : Schématisation de la RTG par interposition d'une membrane entre le lambeau et la surface dentaire,	37
Figure 20: Principe de l'exclusion épithéliale et conjonctive par interposition d'une membrane,.....	38
Figure 21 : Schématisation de la régénération parodontale par utilisation de dérivés de la matrice amélaire (DMA),	41

Figure 22: Type de lésion intra-osseuse selon Goldman et Cohen,	42
Figure 23: Classification des lésions inter-radicales, selon Goldman et Cohen,.....	43
Figure 24 : Traitement d'une lésion inter-radicaire mandibulaire vestibulaire de classe II à l'aide d'une membrane non-résorbable en e-PTFE,.....	44
Figure 25: Vue de profil d'une régénération tissulaire guidée : interposition d'une barrière .	46
Figure 26: Vue de face d'une régénération tissulaire guidée à l'aide d'une membrane non résorbable.	46
Figure 27 : Cliché rétro-alvéolaire : lésion inter-radicaire de classe II sur la dent 36.	51
Figure 28: Examen pré-opératoire,.....	54
Figure 29 : Phase opératoire,.....	56
Figure 30: Phase post-opératoire,.....	56
Figure 31: A 18 mois post-opératoires,.....	57
Figure 32 : Le principe de régénération osseuse guidée,	58
Figure 33 : Le principe de régénération osseuse guidée,	60
Figure 34 : Sites de prélèvement d'os autogène,.....	61
Figure 35: Poudre d'os spongieux (Biobank©),	62
Figure 36: Bloc d'os spongieux (Biobank©),	63
Figure 37: Mise en place de Bio-oss©,	63
Figure 38: Conditionnement du Bio-oss©	63
Figure 39: Bio-oss Pen©	63
Figure 40 : Evolution de la transformation d'une greffe osseuse,	64
Figure 41: Site d'extraction de 14 avec défaut osseux alvéolaire,.....	65
Figure 42: Site d'implantation 4 mois après ROG,.....	65
Figure 43: Fenestration après pose d'un implant en 11,	66
Figure 44: Déhiscence péri-implantaire,	66
Figure 45: Augmentation verticale par technique de ROG + greffe osseuse,.....	66

Figure 46 : Augmentation du volume osseux dans le sens vertical par ROG avec greffe d'os bovin et membrane en d-PTFE renforcée en titane.....	67
Figure 47 : Schématisation de l'évolution de la mise en place d'un implant accompagné d'une ROG,	68
Figure 48 : Evolution de la cicatrisation osseuse sans ROG après une avulsion dentaire,	69
Figure 49 : Evolution de la cicatrisation osseuse avec ROG après une avulsion dentaire,.....	69
Figure 50: Schématisation de la combinaison ROG-Mise en place d'implant,	70
Figure 51 : Schématisation d'une membrane recouvrant un défaut osseux pour une ROG. ...	72
Figure 52 : Utilisation de la membrane en d-PTFE, cas clinique de Barry K Bartee,	74
Figure 53 : Schématisation de la procédure de ROG avec une membrane en d-PTFE,.....	77
Figure 54 : Examen clinique et radiographique pré-opératoire, 2 mois après l'avulsion,	78
Figure 55 : Phase opératoire après mise en place de l'implant,	79
Figure 56 : Phase opératoire après greffe osseuse et mise en place de la membrane en d-PTFE	79
Figure 57: A 3 semaines post-op,.....	80
Figure 58: Levée du lambeau pour retrait de la membrane,.....	80
Figure 59: Greffe de tissu conjonctif,.....	81
Figure 60: A 7 mois post-op,.....	81
Figure 61: Examen clinique et radiographique après mise en place de la couronne définitive,	82
Figure 62 : Technique de Yun de ROG à double membrane après extraction et mise en place immédiate d'un implant,	83

Liste des tableaux

Tableau 1 : Principales membranes utilisables en RTG ou ROG 16

KANNAPEL Marc – Les membranes non-résorbables en polytétrafluoroéthylène à haute densité.

Nancy 2017 : 97 pages. 62 figures. 1 tableau. 73 références.

Th. Chir.-Dent. : Nancy : 2017

Mots-clés :

- Membranes
- d-PTFE
- RTG
- ROG

KANNAPEL Marc – Les membranes non-résorbables en polytétrafluoroéthylène à haute densité.

Th. Chir.-Dent. : Nancy : 2017

Résumé :

Les maladies parodontales entraînent une destruction de tout l'appareil d'ancrage des dents et dans certains cas il est possible d'envisager une reconstruction du parodonte détruit, grâce à des techniques chirurgicales de régénération tissulaire et osseuse.

Inventées dans les années 90, les membranes en PolyTétraFluoroEthylène à haute densité (d-PTFE) ont pour but de pallier les résultats inconstants des membranes non-résorbables de première génération. Ces membranes ont un rôle de filtre indispensable en régénération tissulaire et osseuse.

Malgré un nombre encore faible de publications sur le sujet, nous verrons que les membranes en d-PTFE donnent des résultats équivalents aux membranes classiques, avec moins de risque d'infection et un protocole simplifié.

Dans une première partie, nous décrivons les membranes en d-PTFE, notamment leur composition, rôle et propriétés supposées. Dans un second temps, nous développons leurs utilisations dans la régénération tissulaire et osseuse guidée ainsi que les résultats obtenus par des études récentes de la littérature.

Membres du Jury :

Pr P. AMBROSINI :	Professeur des Universités	Président
<u>Dr D. JOSEPH :</u>	Maître de Conférences des Universités	<u>Directeur de thèse</u>
Dr F. MAYER-COUPIN :	Assistante Hospitalo-universitaire	Juge
Dr B. MOEHREL :	Assistante Hospitalo-universitaire	Juge

Adresse de l'auteur :

KANNAPEL Marc
9, place Notre Dame
39800 POLIGNY



**UNIVERSITÉ
DE LORRAINE**

Faculté
d'Odontologie



Jury : Président : P. AMBROSINI – Professeur des Universités
Juges : D. JOSEPH – Maître de Conférences des Universités
F. MAYER-COUPIN – Assistante Hospitalier Universitaire
B. MOEHREL – Assistante Hospitalier Universitaire

Thèse pour obtenir le diplôme D'Etat de Docteur en Chirurgie Dentaire

Présentée par: **Monsieur KANNAPEL Marc, Serge**

né(e) à: **METZ (Moselle)**

le **22 janvier 1992**

et ayant pour titre : « **Les membranes non-résorbables en polytétrafluoroéthylène à haute densité** »

Le Président du jury

P. AMBROSINI

Le Doyen,
de la Faculté d'Odontologie

J.M. MARTRETTE

Autorise à soutenir et imprimer la thèse 9825

NANCY, le 28 AVR. 2017

Le Président de l'Université de Lorraine



P. MUTZENHARDT