



**HAL**  
open science

## Aspects atypiques en imagerie des tumeurs neuroepithéliales dysembryoplasiques

Rémi Dupres

► **To cite this version:**

Rémi Dupres. Aspects atypiques en imagerie des tumeurs neuroepithéliales dysembryoplasiques. Sciences du Vivant [q-bio]. 2016. hal-01932230

**HAL Id: hal-01932230**

**<https://hal.univ-lorraine.fr/hal-01932230>**

Submitted on 23 Nov 2018

**HAL** is a multi-disciplinary open access archive for the deposit and dissemination of scientific research documents, whether they are published or not. The documents may come from teaching and research institutions in France or abroad, or from public or private research centers.

L'archive ouverte pluridisciplinaire **HAL**, est destinée au dépôt et à la diffusion de documents scientifiques de niveau recherche, publiés ou non, émanant des établissements d'enseignement et de recherche français ou étrangers, des laboratoires publics ou privés.



## AVERTISSEMENT

Ce document est le fruit d'un long travail approuvé par le jury de soutenance et mis à disposition de l'ensemble de la communauté universitaire élargie.

Il est soumis à la propriété intellectuelle de l'auteur. Ceci implique une obligation de citation et de référencement lors de l'utilisation de ce document.

D'autre part, toute contrefaçon, plagiat, reproduction illicite encourt une poursuite pénale.

Contact : [ddoc-thesesexercice-contact@univ-lorraine.fr](mailto:ddoc-thesesexercice-contact@univ-lorraine.fr)

## LIENS

Code de la Propriété Intellectuelle. articles L 122. 4

Code de la Propriété Intellectuelle. articles L 335.2- L 335.10

[http://www.cfcopies.com/V2/leg/leg\\_droi.php](http://www.cfcopies.com/V2/leg/leg_droi.php)

<http://www.culture.gouv.fr/culture/infos-pratiques/droits/protection.htm>

**THESE**

pour obtenir le grade de

**DOCTEUR EN MEDECINE**

Présentée et soutenue publiquement  
dans le cadre du troisième cycle de Médecine Spécialisée

par

**Rémi DUPRES**

le 5 Octobre 2016

**Aspects Atypiques en Imagerie des Tumeurs  
NeuroEpithéliales Dysembryoplasiques**

Examineurs de la thèse :

Président : M. le Professeur René ANXIONNAT

Juges : Mme. le Professeur Sophie COLNAT-COULBOIS  
M. le Professeur Louis MAILLARD  
M. le Professeur Guillaume GAUCHOTTE  
Mme le Docteur Emmanuelle SCHMITT



UNIVERSITÉ  
DE LORRAINE



Président de l'Université de Lorraine :  
Professeur Pierre MUTZENHARDT

Doyen de la Faculté de Médecine  
Professeur Marc BRAUN

**Vice-doyens**

Pr Karine ANGIOI-DUPREZ, Vice-Doyen  
Pr Marc DEBOUVERIE, Vice-Doyen

**Asseseurs :**

**Premier cycle :** Pr Guillaume GAUCHOTTE  
**Deuxième cycle :** Pr Marie-Reine LOSSER  
**Troisième cycle :** Pr Marc DEBOUVERIE

*Innovations pédagogiques :* Pr Bruno CHENUUEL

*Formation à la recherche :* Dr Nelly AGRINIER  
*Animation de la recherche clinique :* Pr François ALLA

*Affaires juridiques et Relations extérieures :* Dr Frédérique CLAUDOT  
*Vie Facultaire et SIDES :* Pr Laure JOLY  
*Relations Grande Région :* Pr Thomas FUCHS-BUDER  
*Etudiant :* M. Lucas SALVATI

**Chargés de mission**

*Bureau de docimologie :* Dr Guillaume VOGIN  
*Commission de prospective facultaire :* Pr Pierre-Edouard BOLLAERT  
*Orthophonie :* Pr Cécile PARIETTI-WINKLER  
*PACES :* Dr Chantal KOHLER  
*Plan Campus :* Pr Bruno LEHEUP  
*International :* Pr Jacques HUBERT

=====

**DOYENS HONORAIRES**

Professeur Jean-Bernard DUREUX - Professeur Jacques ROLAND - Professeur Patrick NETTER  
Professeur Henry COUDANE

=====

**PROFESSEURS HONORAIRES**

Etienne ALIOT - Jean-Marie ANDRE - Alain AUBREGE - Jean AUQUE - Gérard BARROCHE - Alain BERTRAND - Pierre BEY  
Marc-André BIGARD - Patrick BOISSEL - Pierre BORDIGONI - Jacques BORRELLY - Michel BOULANGE  
Jean-Louis BOUTROY - Serge BRIANÇON - Jean-Claude BURDIN - Claude BURLET - Daniel BURNEL  
Claude CHARDOT - Jean-François CHASSAGNE - François CHERRIER - Jean-Pierre CRANCE - Gérard DEBRY  
Emile de LAVERGNE - Jean-Pierre DESCHAMPS - Jean DUHEILLE - Jean-Bernard DUREUX - Gilbert FAURE -  
Gérard FIEVE - Jean FLOQUET - Robert FRISCH - Alain GAUCHER - Pierre GAUCHER - Alain GERARD -  
Hubert GERARD  
Jean-Marie GILGENKRANTZ - Simone GILGENKRANTZ - Gilles GROSDIDIER - Oliéro GUERCI - Philippe HARTEMANN  
Gérard HUBERT - Claude HURIET - Christian JANOT - Michèle KESSLER - François KOHLER - Jacques LACOSTE  
Henri LAMBERT - Pierre LANDES - Marie-Claire LAXENAIRE - Michel LAXENAIRE - Alain LE FAOU - Jacques LECLERE  
Pierre LEDERLIN - Bernard LEGRAS - Jean-Pierre MALLIÉ - Philippe MANGIN - Jean-Claude MARCHAL - Pierre MATHIEU  
Michel MERLE - Pierre MONIN - Pierre NABET - Jean-Pierre NICOLAS - Pierre PAYSANT - Francis PENIN - Gilbert PERCEBOIS  
Claude PERRIN - Luc PICARD - François PLENAT - Jean-Marie POLU - Jacques POUREL - Jean PREVOT - Francis RAPHAEL  
Antoine RASPILLER - Denis REGENT - Michel RENARD - Jacques ROLAND - Daniel SCHMITT - Michel

SCHMITT

Michel SCHWEITZER - Daniel SIBERTIN-BLANC - Claude SIMON - Danièle SOMMELET - Jean-François STOLTZ

Michel STRICKER - Gilbert THIBAUT - Gérard VAILLANT - Paul VERT - Hervé VESPIGNANI - Colette VIDAILHET

Michel VIDAILHET - Jean-Pierre VILLEMOT - Michel WEBER

=====

## PROFESSEURS ÉMÉRITES

Professeur Etienne ALIOT - Professeur Gérard BARROCHE - Professeur Pierre BEY - Professeur Jean-Pierre CRANCE - Professeur Alain GERARD - Professeure Michèle KESSLER - Professeur François KOHLER

Professeur Jacques LECLÈRE - Professeur Alain LE FAOU - Professeur Jean-Marie GILGENKRANTZ

Professeure Simone GILGENKRANTZ - Professeur Gilles GROSDIDIER - Professeur Philippe HARTEMANN

Professeur Alain LE FAOU - Professeur Pierre MONIN - Professeur Jean-Pierre NICOLAS - Professeur François

PLENAT - Professeur Daniel SIBERTIN-BLANC - Professeur Jean-François STOLTZ - Professeur Paul VERT

Professeur Michel VIDAILHET

=====

## PROFESSEURS DES UNIVERSITÉS - PRATICIENS HOSPITALIERS

(Disciplines du Conseil National des Universités)

### 42<sup>ème</sup> Section : MORPHOLOGIE ET MORPHOGENÈSE

#### 1<sup>ère</sup> sous-section : (Anatomie)

Professeur Marc BRAUN - Professeure Manuela PEREZ

#### 2<sup>ème</sup> sous-section : (Histologie, embryologie et cytogénétique)

Professeur Christo CHRISTOV - Professeur Bernard FOLIGUET

#### 3<sup>ème</sup> sous-section : (Anatomie et cytologie pathologiques)

Professeur Jean-Michel VIGNAUD - Professeur Guillaume GAUCHOTTE

### 43<sup>ème</sup> Section : BIOPHYSIQUE ET IMAGERIE MÉDICALE

#### 1<sup>ère</sup> sous-section : (Biophysique et médecine nucléaire)

Professeur Gilles KARCHER - Professeur Pierre-Yves MARIE - Professeur Pierre OLIVIER

#### 2<sup>ème</sup> sous-section : (Radiologie et imagerie médicale)

Professeur René ANXIONNAT - Professeur Alain BLUM - Professeur Serge BRACARD - Professeur Michel

CLAUDON - Professeure Valérie CROISÉ-LAURENT - Professeur Jacques FELBLINGER

### 44<sup>ème</sup> Section : BIOCHIMIE, BIOLOGIE CELLULAIRE ET MOLÉCULAIRE, PHYSIOLOGIE ET NUTRITION

#### 1<sup>ère</sup> sous-section : (Biochimie et biologie moléculaire)

Professeur Jean-Louis GUEANT - Professeur Bernard NAMOUR - Professeur Jean-Luc OLIVIER

#### 2<sup>ème</sup> sous-section : (Physiologie)

Professeur Christian BEYAERT - Professeur Bruno CHENUÉL - Professeur François MARCHAL

#### 4<sup>ème</sup> sous-section : (Nutrition)

Professeur Didier QUILLIOT - Professeure Rosa-Maria RODRIGUEZ-GUEANT - Professeur Olivier ZIEGLER

### 45<sup>ème</sup> Section : MICROBIOLOGIE, MALADIES TRANSMISSIBLES ET HYGIÈNE

#### 1<sup>ère</sup> sous-section : (Bactériologie - virologie ; hygiène hospitalière)

Professeur Alain LOZNIIEWSKI - Professeure Evelyne SCHVOERER

#### 2<sup>ème</sup> sous-section : (Parasitologie et Mycologie)

Professeure Marie MACHOUART

#### 3<sup>ème</sup> sous-section : (Maladies infectieuses ; maladies tropicales)

Professeur Thierry MAY - Professeure Céline PULCINI - Professeur Christian RABAUD

### 46<sup>ème</sup> Section : SANTÉ PUBLIQUE, ENVIRONNEMENT ET SOCIÉTÉ

#### 1<sup>ère</sup> sous-section : (Épidémiologie, économie de la santé et prévention)

Professeur François ALLA - Professeur Francis GUILLEMIN - Professeur Denis ZMIROU-NAVIER

#### 3<sup>ème</sup> sous-section : (Médecine légale et droit de la santé)

Professeur Henry COUDANE

#### 4<sup>ème</sup> sous-section : (Biostatistiques, informatique médicale et technologies de communication)

Professeure Eliane ALBUISSON - Professeur Nicolas JAY

### 47<sup>ème</sup> Section : CANCÉROLOGIE, GÉNÉTIQUE, HÉMATOLOGIE, IMMUNOLOGIE

#### 1<sup>ère</sup> sous-section : (Hématologie ; transfusion)

Professeur Pierre FEUGIER

#### 2<sup>ème</sup> sous-section : (Cancérologie ; radiothérapie)

Professeur Thierry CONROY - Professeur François GUILLEMIN - Professeur Didier PEIFFERT - Professeur Frédéric MARCHAL

**3<sup>ème</sup> sous-section : (Immunologie)**

Professeur Marcelo DE CARVALHO-BITTENCOURT – Professeure Marie-Thérèse RUBIO

**4<sup>ème</sup> sous-section : (Génétique)**

Professeur Philippe JONVEAUX - Professeur Bruno LEHEUP

**48<sup>ème</sup> Section : ANESTHÉSIOLOGIE, RÉANIMATION, MÉDECINE D'URGENCE, PHARMACOLOGIE ET THÉRAPEUTIQUE**

**1<sup>ère</sup> sous-section : (Anesthésiologie-réanimation ; médecine d'urgence)**

Professeur Gérard AUDIBERT - Professeur Hervé BOUAZIZ - Professeur Thomas FUCHS-BUDER

Professeure Marie-Reine LOSSER - Professeur Claude MEISTELMAN

**2<sup>ème</sup> sous-section : (Réanimation ; médecine d'urgence)**

Professeur Pierre-Édouard BOLLAERT - Professeur Sébastien GIBOT - Professeur Bruno LÉVY

**3<sup>ème</sup> sous-section : (Pharmacologie fondamentale ; pharmacologie clinique ; addictologie)**

Professeur Pierre GILLET - Professeur Jean-Yves JOUZEAU - Professeur Patrick NETTER

**4<sup>ème</sup> sous-section : (Thérapeutique ; médecine d'urgence ; addictologie)**

Professeur François PAILLE - Professeur Patrick ROSSIGNOL - Professeur Faiez ZANNAD

**49<sup>ème</sup> Section : PATHOLOGIE NERVEUSE ET MUSCULAIRE, PATHOLOGIE MENTALE, HANDICAP ET RÉÉDUCATION**

**1<sup>ère</sup> sous-section : (Neurologie)**

Professeur Marc DEBOUVERIE - Professeur Louis MAILLARD - Professeur Luc TAILLANDIER - Professeure Louise TYVAERT

**2<sup>ème</sup> sous-section : (Neurochirurgie)**

Professeur Jean AUQUE - Professeur Thierry CIVIT - Professeure Sophie COLNAT-COULBOIS - Professeur Olivier KLEIN

**3<sup>ème</sup> sous-section : (Psychiatrie d'adultes ; addictologie)**

Professeur Jean-Pierre KAHN - Professeur Raymund SCHWAN

**4<sup>ème</sup> sous-section : (Pédopsychiatrie ; addictologie)**

Professeur Bernard KABUTH

**5<sup>ème</sup> sous-section : (Médecine physique et de réadaptation)**

Professeur Jean PAYSANT

**50<sup>ème</sup> Section : PATHOLOGIE OSTÉO-ARTICULAIRE, DERMATOLOGIE ET CHIRURGIE PLASTIQUE**

**1<sup>ère</sup> sous-section : (Rhumatologie)**

Professeure Isabelle CHARY-VALCKENAERE - Professeur Damien LOEUILLE

**2<sup>ème</sup> sous-section : (Chirurgie orthopédique et traumatologique)**

Professeur Laurent GALOIS - Professeur Didier MAINARD - Professeur Daniel MOLE - Professeur François SIRVEAUX

**3<sup>ème</sup> sous-section : (Dermato-vénérologie)**

Professeur Jean-Luc SCHMUTZ

**4<sup>ème</sup> sous-section : (Chirurgie plastique, reconstructrice et esthétique ; brûlologie)**

Professeur François DAP - Professeur Gilles DAUTEL - Professeur Etienne SIMON

**51<sup>ème</sup> Section : PATHOLOGIE CARDIO-RESPIRATOIRE ET VASCULAIRE**

**1<sup>ère</sup> sous-section : (Pneumologie ; addictologie)**

Professeur Jean-François CHABOT - Professeur Ari CHAOUAT - Professeur Yves MARTINET

**2<sup>ème</sup> sous-section : (Cardiologie)**

Professeur Edoardo CAMENZIND - Professeur Christian de CHILLOU DE CHURET - Professeur Yves JUILLIERE

Professeur Nicolas SADOUL

**3<sup>ème</sup> sous-section : (Chirurgie thoracique et cardiovasculaire)**

Professeur Thierry FOLLIGUET - Professeur Juan-Pablo MAUREIRA

**4<sup>ème</sup> sous-section : (Chirurgie vasculaire ; médecine vasculaire)**

Professeur Sergueï MALIKOV - Professeur Denis WAHL – Professeur Stéphane ZUILY

**52<sup>ème</sup> Section : MALADIES DES APPAREILS DIGESTIF ET URINAIRE**

**1<sup>ère</sup> sous-section : (Gastroentérologie ; hépatologie ; addictologie)**

Professeur Jean-Pierre BRONOWICKI - Professeur Laurent PEYRIN-BIROULET

**3<sup>ème</sup> sous-section : (Néphrologie)**

Professeur Luc FRIMAT - Professeure Dominique HESTIN

**4<sup>ème</sup> sous-section : (Urologie)**

Professeur Pascal ESCHWEGE - Professeur Jacques HUBERT

**53<sup>ème</sup> Section : MÉDECINE INTERNE, GÉRIATRIE, CHIRURGIE GÉNÉRALE ET MÉDECINE**

## **GÉNÉRALE**

### **1<sup>ère</sup> sous-section : (Médecine interne ; gériatrie et biologie du vieillissement ; addictologie)**

Professeur Athanase BENETOS - Professeur Jean-Dominique DE KORWIN - Professeure Gisèle KANNY  
Professeure Christine PERRET-GUILLAUME – Professeur Roland JAUSSAUD – Professeure Laure JOLY

### **2<sup>ème</sup> sous-section : (Chirurgie générale)**

Professeur Ahmet AYAV - Professeur Laurent BRESLER - Professeur Laurent BRUNAUD

### **3<sup>ème</sup> sous-section : (Médecine générale)**

Professeur Jean-Marc BOIVIN – Professeur Paolo DI PATRIZIO

## **54<sup>ème</sup> Section : DÉVELOPPEMENT ET PATHOLOGIE DE L'ENFANT, GYNÉCOLOGIE-OBSTÉTRIQUE, ENDOCRINOLOGIE ET REPRODUCTION**

### **1<sup>ère</sup> sous-section : (Pédiatrie)**

Professeur Pascal CHASTAGNER - Professeur François FEILLET - Professeur Jean-Michel HASCOET  
Professeur Emmanuel RAFFO - Professeur Cyril SCHWEITZER

### **2<sup>ème</sup> sous-section : (Chirurgie infantile)**

Professeur Pierre JOURNEAU - Professeur Jean-Louis LEMELLE

### **3<sup>ème</sup> sous-section : (Gynécologie-obstétrique ; gynécologie médicale)**

Professeur Philippe JUDLIN - Professeur Olivier MOREL

### **4<sup>ème</sup> sous-section : (Endocrinologie, diabète et maladies métaboliques ; gynécologie médicale)**

Professeur Bruno GUERCI - Professeur Marc KLEIN - Professeur Georges WERYHA

## **55<sup>ème</sup> Section : PATHOLOGIE DE LA TÊTE ET DU COU**

### **1<sup>ère</sup> sous-section : (Oto-rhino-laryngologie)**

Professeur Roger JANKOWSKI - Professeure Cécile PARIETTI-WINKLER

### **2<sup>ème</sup> sous-section : (Ophtalmologie)**

Professeure Karine ANGIOI - Professeur Jean-Paul BERROD - Professeur Jean-Luc GEORGE

### **3<sup>ème</sup> sous-section : (Chirurgie maxillo-faciale et stomatologie)**

Professeure Muriel BRIX

=====

## **PROFESSEURS DES UNIVERSITÉS**

## **61<sup>ème</sup> Section : GÉNIE INFORMATIQUE, AUTOMATIQUE ET TRAITEMENT DU SIGNAL**

Professeur Walter BLONDEL

## **64<sup>ème</sup> Section : BIOCHIMIE ET BIOLOGIE MOLÉCULAIRE**

Professeure Sandrine BOSCHI-MULLER

=====

## **PROFESSEUR ASSOCIÉ DE MÉDECINE GÉNÉRALE**

Professeur associé Sophie SIEGRIST

=====

## **MAÎTRES DE CONFÉRENCES DES UNIVERSITÉS - PRATICIENS HOSPITALIERS**

## **42<sup>ème</sup> Section : MORPHOLOGIE ET MORPHOGENÈSE**

### **1<sup>ère</sup> sous-section : (Anatomie)**

Docteur Bruno GRIGNON

### **2<sup>ème</sup> sous-section : (Histologie, embryologie et cytogénétique)**

Docteure Chantal KOHLER

## **43<sup>ème</sup> Section : BIOPHYSIQUE ET IMAGERIE MÉDICALE**

### **1<sup>ère</sup> sous-section : (Biophysique et médecine nucléaire)**

Docteur Jean-Marie ESCANYE

### **2<sup>ème</sup> sous-section : (Radiologie et imagerie médicale)**

Docteur Damien MANDRY - Docteur Pedro TEIXEIRA

## **44<sup>ème</sup> Section : BIOCHIMIE, BIOLOGIE CELLULAIRE ET MOLÉCULAIRE, PHYSIOLOGIE ET NUTRITION**

### **1<sup>ère</sup> sous-section : (Biochimie et biologie moléculaire)**

Docteure Shyue-Fang BATTAGLIA - Docteure Sophie FREMONT - Docteure Isabelle GASTIN

Docteure Catherine MALAPLATE-ARMAND - Docteur Marc MERTEN - Docteur Abderrahim OUSSALAH

### **2<sup>ème</sup> sous-section : (Physiologie)**

Docteure Silvia DEMOULIN-ALEXIKOVA - Docteur Mathias POUSSEL

**3<sup>ème</sup> sous-section : (Biologie Cellulaire)**  
Docteure Véronique DECOT-MAILLERET

**45<sup>ème</sup> Section : MICROBIOLOGIE, MALADIES TRANSMISSIBLES ET HYGIÈNE**  
**1<sup>ère</sup> sous-section : (Bactériologie – Virologie ; hygiène hospitalière)**  
Docteure Corentine ALAUZET - Docteure Hélène JEULIN - Docteure Véronique VENARD  
**2<sup>ème</sup> sous-section : (Parasitologie et mycologie)**  
Docteure Anne DEBOURGOGNE

**46<sup>ème</sup> Section : SANTÉ PUBLIQUE, ENVIRONNEMENT ET SOCIÉTÉ**  
**1<sup>ère</sup> sous-section : (Epidémiologie, économie de la santé et prévention)**  
Docteure Nelly AGRINIER - Docteur Cédric BAUMANN - Docteure Frédérique CLAUDOT - Docteur Alexis HAUTEMANIÈRE  
**2<sup>ème</sup> sous-section (Médecine et Santé au Travail)**  
Docteure Isabelle THAON  
**3<sup>ème</sup> sous-section (Médecine légale et droit de la santé)**  
Docteur Laurent MARTRILLE

**47<sup>ème</sup> Section : CANCÉROLOGIE, GÉNÉTIQUE, HÉMATOLOGIE, IMMUNOLOGIE**  
**1<sup>ère</sup> sous-section : (Hématologie ; transfusion)**  
Docteure Aurore PERROT – Docteur Julien BROSEUS (*stagiaire*)  
**2<sup>ème</sup> sous-section : (Cancérologie ; radiothérapie)**  
Docteure Lina BOLOTINE – Docteur Guillaume VOGIN (*stagiaire*)  
**4<sup>ème</sup> sous-section : (Génétique)**  
Docteure Céline BONNET - Docteur Christophe PHILIPPE

**48<sup>ème</sup> Section : ANESTHÉSIOLOGIE, RÉANIMATION, MÉDECINE D'URGENCE, PHARMACOLOGIE ET THÉRAPEUTIQUE**  
**2<sup>ème</sup> sous-section : (Réanimation ; Médecine d'urgence)**  
Docteur Antoine KIMMOUN  
**3<sup>ème</sup> sous-section : (Pharmacologie fondamentale ; pharmacologie clinique ; addictologie)**  
Docteur Nicolas GAMBIER - Docteure Françoise LAPICQUE - Docteur Julien SCALA-BERTOLA  
**4<sup>ème</sup> sous-section : (Thérapeutique ; Médecine d'urgence ; addictologie)**  
Docteur Nicolas GIRERD

**50<sup>ème</sup> Section : PATHOLOGIE OSTÉO-ARTICULAIRE, DERMATOLOGIE ET CHIRURGIE PLASTIQUE**  
**1<sup>ère</sup> sous-section : (Rhumatologie)**  
Docteure Anne-Christine RAT  
**3<sup>ème</sup> sous-section : (Dermato-vénéréologie)**  
Docteure Anne-Claire BURSZTEJN  
**4<sup>ème</sup> sous-section : (Chirurgie plastique, reconstructrice et esthétique ; brûlologie)**  
Docteure Laetitia GOFFINET-PLEUTRET

**51<sup>ème</sup> Section : PATHOLOGIE CARDIO-RESPIRATOIRE ET VASCULAIRE**  
**3<sup>ème</sup> sous-section : (Chirurgie thoracique et cardio-vasculaire)**  
Docteur Fabrice VANHUYSE

**52<sup>ème</sup> Section : MALADIES DES APPAREILS DIGESTIF ET URINAIRE**  
**1<sup>ère</sup> sous-section : (Gastroentérologie ; hépatologie ; addictologie)**  
Docteur Jean-Baptiste CHEVAUX

**53<sup>ème</sup> Section : MÉDECINE INTERNE, GÉRIATRIE, CHIRURGIE GÉNÉRALE ET MÉDECINE GÉNÉRALE**  
**3<sup>ème</sup> sous-section : (Médecine générale)**  
Docteure Elisabeth STEYER

**54<sup>ème</sup> Section : DEVELOPPEMENT ET PATHOLOGIE DE L'ENFANT, GYNECOLOGIE-OBSTETRIQUE, ENDOCRINOLOGIE ET REPRODUCTION**  
**5<sup>ème</sup> sous-section : (Biologie et médecine du développement et de la reproduction ; gynécologie médicale)**  
Docteure Isabelle KOSCINSKI

**55<sup>ème</sup> Section : PATHOLOGIE DE LA TÊTE ET DU COU**  
**1<sup>ère</sup> sous-section : (Oto-Rhino-Laryngologie)**



Docteur Patrice GALLET

=====

## MAÎTRES DE CONFÉRENCES

### **5<sup>ème</sup> Section : SCIENCES ÉCONOMIQUES**

Monsieur Vincent LHUILLIER

### **7<sup>ème</sup> Section : SCIENCES DU LANGAGE : LINGUISTIQUE ET PHONETIQUE GENERALES**

Madame Christine DA SILVA-GENEST

### **19<sup>ème</sup> Section : SOCIOLOGIE, DÉMOGRAPHIE**

Madame Joëlle KIVITS

### **60<sup>ème</sup> Section : MÉCANIQUE, GÉNIE MÉCANIQUE, GÉNIE CIVIL**

Monsieur Alain DURAND

### **64<sup>ème</sup> Section : BIOCHIMIE ET BIOLOGIE MOLÉCULAIRE**

Madame Marie-Claire LANHERS - Monsieur Nick RAMALANJAONA - Monsieur Pascal REBOUL

### **65<sup>ème</sup> Section : BIOLOGIE CELLULAIRE**

Madame Nathalie AUCHET - Madame Natalia DE ISLA-MARTINEZ - Monsieur Jean-Louis GELLY  
Madame Céline HUSELSTEIN - Madame Ketsia HESS – Monsieur Hervé MEMBRE - Monsieur Christophe NEMOS

### **66<sup>ème</sup> Section : PHYSIOLOGIE**

Monsieur Nguyen TRAN

=====

## MAÎTRES DE CONFÉRENCES ASSOCIÉS DE MÉDECINE GÉNÉRALE

Docteur Pascal BOUCHE – Docteur Olivier BOUCHY - Docteur Arnaud MASSON – Docteur Cédric BERBE  
Docteur Jean-Michel MARTY

=====

## DOCTEURS HONORIS CAUSA

Professeur Charles A. BERRY (1982)  
*Centre de Médecine Préventive, Houston (U.S.A)*  
Professeur Pierre-Marie GALETTI (1982)  
*Brown University, Providence (U.S.A)*  
Professeure Mildred T. STAHLMAN (1982)  
*Vanderbilt University, Nashville (U.S.A)*  
Professeur Théodore H. SCHIEBLER (1989)  
*Institut d'Anatomie de Würzburg (R.F.A)*  
*Université de Pennsylvanie (U.S.A)*  
Professeur Mashaki KASHIWARA (1996)  
*Research Institute for Mathematical Sciences de Kyoto (JAPON)*

Professeure Maria DELIVORIA-PAPADOPOULOS (1996)  
Professeur Ralph GRÄSBECK (1996)  
*Université d'Helsinki (FINLANDE)*  
Professeur Duong Quang TRUNG (1997)  
*Université d'Hô Chi Minh-Ville (VIËTNAM)*  
Professeur Daniel G. BICHET (2001)  
*Université de Montréal (Canada)*  
Professeur Marc LEVENSTON (2005)  
*Institute of Technology, Atlanta (USA)*

Professeur Brian BURCHELL (2007)  
*Université de Dundee (Royaume-Uni)*  
Professeur Yunfeng ZHOU (2009)  
*Université de Wuhan (CHINE)*  
Professeur David ALPERS (2011)  
*Université de Washington (U.S.A)*  
Professeur Martin EXNER (2012)  
*Université de Bonn (ALLEMAGNE)*

# REMERCIEMENTS

**A notre Maître et Président de Thèse,**

**Monsieur le Professeur René ANXIONNAT,**

**Professeur de Radiodiagnostic et Imagerie médicale**

Nous vous remercions de l'honneur que vous nous faites en acceptant la présidence de notre thèse.

Nous avons eu le privilège et la satisfaction de travailler et apprendre à vos côtés lors de notre internat.

Qu'il nous soit possible ici d'exprimer toute notre gratitude et notre plus profond respect.

**A notre Maître et Juge,**

**Madame le Professeur Sophie COLNAT-COULBOIS,  
Professeur de Neurochirurgie,**

Nous sommes très sensibles à l'honneur que vous nous faites en acceptant de juger notre travail et espérons qu'il saura retenir votre intérêt.

Veillez recevoir l'assurance de notre gratitude et de notre profond respect.

## **A notre Maître et Juge,**

**Monsieur le Professeur Louis Maillard,**

**Professeur de Neurologie,**

Nous sommes très sensibles à l'honneur que vous nous faites en acceptant de juger notre travail et espérons qu'il saura retenir votre intérêt.

Nous vous remercions pour votre enseignement dispensé lors de notre semestre clinique au sein des secteurs de neurologie.

Veillez recevoir l'assurance de notre gratitude et de notre profond respect.

**A notre Maître et Juge,**

**Monsieur le Professeur Guillaume Gauchotte,  
Professeur d'Anatomie et Cytologie pathologiques,**

Nous sommes très sensibles à l'honneur que vous nous faites en acceptant de juger notre travail et espérons qu'il saura retenir votre intérêt.

Veillez recevoir l'assurance de notre gratitude et de notre profond respect.

**A notre Juge,**

**Madame le Docteur Emmanuelle SCHMITT,  
Docteur en Radiodiagnostic et Imagerie médicale,**

Nous sommes très sensibles à l'honneur que vous nous faites en acceptant de juger notre travail et espérons qu'il saura retenir votre intérêt.

Nous vous remercions de nous avoir confié ce travail, en étant à l'écoute de nos souhaits, et de nous avoir épaulé dans les moments difficiles.

Nous sommes heureux que notre formation se poursuive à vos côtés, afin de réussir entre autres, un jour peut-être, à différencier les anomalies de signal de la maturation cérébrale !

## **A mes Maîtres d'Internat,**

Monsieur le Professeur Alain Blum

Monsieur le Professeur Serge Bracard

Monsieur le Professeur Michel Claudon

Madame le Professeur Valérie Croisé-Laurent

Monsieur le Professeur Xavier Ducrocq

Monsieur le Professeur Denis Régent

Monsieur le Professeur Luc Taillandier

## **Et à leurs collaborateurs qui ont participé à ma formation**

Aux Docteurs Alain Peutot, Jeannine Fanget Carminati, Toufik Batch, Anne-Laure Guerin, Adriana Muntean, Christian Busza, Ramona Iordache, Adrian Gramada, Vincent Lombard, ainsi qu'à toute l'équipe du service de Radiologie du CHR de Metz.

Aux Docteurs Patrick Beauchesne, Jean-Christophe Lacour, Sébastien Richard, Ana-Maria Enea, ainsi qu'aux équipes des services de neuro-oncologie et neurologie vasculaire.

Au Docteur Marie-Agnès Gallois, ainsi qu'à toute l'équipe du service de Radiologie pédiatrique.

Aux Docteurs Matthias Louis, Pedro Teixeira, Sophie Lecocq-Teixeira, Ariane Raymond, Sabine Aptel, Francis Pierucci, Olivier Grospretre, ainsi qu'à toute l'équipe du service d'imagerie Guilloz.

Aux Docteurs Samuel Tissier, Andrea Sido, Damien Mandry, Alix Martin-Bertaux, Caroline Sellal, Isabelle Petit, Xavier Orry, Clémence Balaj, ainsi qu'à toute l'équipe du service de radiologie Brabois Adultes.

Aux Docteurs Anne-Laure Derelle, Charlotte Barbier, Jean Even, Grégory Lesanne, Claire Taillandier, Montserrat Domingo Ayllon, Laure Rivail, Sophie Planel, Romain Tonnelet, Marie-Alexia Ottenin, Florence Beuret, Liang Liao, ainsi qu'à toute l'équipe du service de Neuroradiologie.

Aux Docteurs Marc Bintner, Pascale Gauthier-Lasalarie, Marc Molho, ainsi qu'à toute l'équipe du service de neuroradiologie du CHU Sud-Réunion.

Au Docteur Laurent Hennequin, pour l'honneur que vous me faites de m'accepter dans votre service.

**Veillez recevoir, Madame, Monsieur, l'expression de mon profond respect et de ma reconnaissance.**

**A mes chefs de clinique, parce que, mine de rien, vous avez été en première ligne ! Vincent, Ariane, Sabine, Caroline, Isabelle, Xavier, Clémence, Sophie, Laure, Romain, Florence, Liang, Jean-Baptiste, Marion, Anne.**

**A mon premier co-interne, Andres,** Merci de m'avoir fait découvrir Metz !

**A tous mes co-internes de radiologie, Alexandre, Alexia, Amir, Andres, Aymeric, Camille, Cédric, Charles, Christophe, Guillaume L, Imad, John, Julia, Julien, Laureline, Marie, Marion, Mathieu, Matthieu, Mélanie, Muhammed, Omar, Radwan, Romain, Sarah B, Sarah L, Sibylle, Simon, Waled.**

**A mes co-internes de neurologie et amis, Basile** (le flegmatisme incarné), **Camille** (encore désolé d'avoir pris ta place en neuro, mais on s'est bien rattrapé en radio ! Un vrai plaisir d'avoir fait ta connaissance !), **Chifaou** (Quand est-ce qu'on va tous ensemble en vacances aux Comores ?!), **Clotilde** (La bonne humeur quotidienne, mon soutien de rédaction de thèse !), **Gioia** (Merci de ta gentillesse), **Laurent** (Oui, bon, j'allais pas faire une ligne à part pour la dermato non plus ! Quand est-ce que tu fais du Botox ?!), **Lavinia** (Merci de m'avoir pris sous ton aile au 4B ! Que de souvenirs lors de ces trajets en TER, aux aurores ou en



pleine nuit !), **Lisa** (La Bonté, la Beauté et la Douceur, tu m'as si souvent soutenu pour toutes mes galères en neuro..., mais on ne va décidément pas suffisamment souvent prendre de cafés ensemble !), **Maud** (Une épaule de plus, merci d'avoir été là lors d'un certain transfert en soins pal), **Nicolas** (Tu parles avec tes mains comme personne !).

**Je ne remercie pas mon f\*\*\*\*\* disque dur externe pour avoir rendu l'âme après une chute de seulement 15cm et m'avoir fait perdre 6 mois de travail.**

## **A ma famille,**

**A mes parents,** je sais que je ne vous téléphone pas suffisamment souvent et qu'il faut faire presque 10000 km pour se retrouver plus de 2 jours, mais sachez que je le regrette. Je suis désolé de vous avoir causé tous ces soucis et toutes ces angoisses au cours de ces dernières années, mais ça devrait aller mieux maintenant ! J'ai pris votre mauvaise habitude au travail : y consacrer beaucoup trop de temps.

Je vous aime profondément.

**A ma sœur Marianne,** j'ai parfois les mots durs alors que tu as toujours été là pour moi, quitte à venir me voir même en pleine nuit, et surtout, que tu as su me comprendre.

A nos voyages en Guadeloupe (bien), ou en Islande (moins bien ! On a quand même passé 2 semaines dans le froid et sous la pluie, je me suis cassé une dent et en plus tu me laissais pas acheter de gâteaux !) et à ceux que l'on fera.

Et puis peut être qu'un jour j'arriverai à prendre d'aussi belles photos que les tiennes ...

**A mon frère Antoine,** je sais que je pourrais toujours compter sur toi, et pas seulement pour régler mes innombrables problèmes d'informatique.

A nos parties de jeux vidéo au cours desquelles il fallait que je supporte TON côté mauvais-joueur et toutes tes défaites face à Kirby.

A la flèche que tu m'as tiré dans le pied et au coup de plâtre que tu m'as donné ... ^^

A nos constructions de Kapla, puis nos balades à vélo et enfin nos voyages ensemble.

**A mon chien Lutz,** qui m'a cruellement manqué depuis le jour où il est parti.

## A mes amis,

**Adriana, Sora mea ! Soare de bunătate și umor bun ! o zi am ajunge să învețe limba română ! Foarte fericit să fie înapoi de lucru cu tine ! Merci de m'avoit pris sous ton aile à mes débuts. Te pup !**

**Anne et Clémence Ba**, parce que vous avez été des co-internes géniales, et pour tout le soutien que vous m'avez apporté !

**Anne-Sophie F**, c'est un plaisir de te voir à chaque fois, et il faudrait que ce soit plus souvent !

**Anne-Sophie G**, ma crapie ! De tes fous rires à tes larmes (qui sont rares heureusement, mais touchantes), tu es mon soutien indéfectible. Tu sais me redonner le moral, me booster, me donner confiance en moi. Heureusement que tu es là ! (Et merci pour le rétro-planning improvisé d'un WE !)

**Auréline**, ma 'Rouky-biatch' rencontrée sur le trottoir ...^^ Malgré ces 5 années, j'ai encore du mal à lire tes sms ! XD Un seul semestre ensemble, c'est si peu ! Mais il était dur, et on s'est soutenu ! Tu es une vraie boule d'énergie, et un grand cœur ! (Et on a bien compris que t'aimais drainer les abcès dégueulasses !) (De rien pour t'avoir nourri de Kango pendant tes gardes !)

**Charlotte L**, que de bons moments passés ensemble ! des cours d'aquagym nocturnes aux randos (Grand Bassin A/R avant le coucher du soleil !) en passant par une nuit peu reposante sur le toit de l'Océan Indien ('Rrrr' c'est l'équivalent de 'zzz' mais pour les ronflements ^^), et nos repos de garde communs à la Briz marine ou à Grande anse ... !

**Chloé**, parce que t'as été une co-interne bien cool, toujours 'au bout de 'sa' vie' ! Les stickers Pucca sont toujours dans le bureau de l'HE pour me rappeler cette période !

**Claire**, de derrière les fagots ^^, ravissante et toujours souriante, la meilleure échographiste que j'ai rencontré (crois en tes diagnostics !), méticuleuse et consciencieuse ! Je suis ravi que tu aies trouvé le Bonheur ! (Et sinon, y a toujours une cachette secrète dans la salle d'écho pour les stylos et les bonbons ?!)

**Clémence Bu**, un vrai plaisir que de te connaître. Tu es extrêmement attachante sache-le !

**Delphine et Gaétan**, parce qu'on a commencé ensemble, mais que tout le monde n'apprenait pas ses traductions latines ! ;)

**Guillaume B**, l'homme au grand cœur, et aux gros bras ! Tellement de bons moments passés à tes côtés. Une vidéo qui aurait mérité un prix, des Mudday de fous (bon, je n'arriverai jamais à décrocher l'or moi !) et de très bonnes soirées. Merci également pour ton soutien. Et n'oublies pas d'avoir une chambre d'ami quand tu seras à la Réunion !!!

**Jacques**, ton autodérision me fera toujours rire. Tu es un véritable ami pour moi. Tes journées vont bientôt être longues et tes nuits courtes, mais je te rappelle qu'on a un saut en parachute à faire ensemble (ou du planeur, ou du parapente ... enfin, c'est toi qui chois !)

**Jean-Baptiste**, Merci pour la veste d'un soir (au sens propre) ; parce que j'ai beaucoup d'estime pour toi, tu le sais. Et mes petites chaussettes t'em\*\*\*\*\*, je mets ce que je veux d'abord !

**Laure**, T'as intérêt à être là ce soir, y a une bouteille de jus de fraise exprès pour toi !

**Leo et Olivia**, très belles rencontres à l'autre bout du monde, et parce que 'jamais je n'irai vivre à Nancy !' ^^ . On n'arrive pas à se voir souvent, mais je sais que je peux compter sur vous.

**Loïc, Noémie et Marine**, depuis le 1<sup>er</sup> ED et les 1ers stages, même si vous êtes loin maintenant.

**Marine B**, des apéros, des concerts et même des galeries d'art (preum's !) ! Tu vas me manquer beaucoup, beaucoup, beaucoup, beaucoup ma Parisienne !

**Maxime, Pierre et Shaffey**, mes co-internes 'cocotiers', parce que ce semestre aura été vraiment génial avec vous.

**Mélanie et Quentin**, on ne sait pas avec qui on part si loin et pourtant ... grâce à vous j'ai tenu dans les moments difficiles, *Xiexie* !

**Nesrine, Samia, Aline, Juliette**, Hello Ladies !!! La rhumato aura au moins eu un avantage, celui de se connaître. De la Thaïlande au Sri Lanka, les postures et mudra du Bouddha n'ont plus de secret pour nous ! Quand est-ce qu'on repart ?!

**Oana**, la plus gentille des pneumologues, *Te pup* !

**Stéphanie**, le duo choc avec Auréline, bande de folles ! « Ça utilise encore le filtre chien sur snap et ça se dit respectable ! », parce que je sais que t'as du dossier sur ma narcolepsie permanente en DU !

A **Guizmo**, parce que le maître n'est pas mal non plus ...

# SERMENT

« **A**u moment d'être admis à exercer la médecine, je promets et je jure d'être fidèle aux lois de l'honneur et de la probité. Mon premier souci sera de rétablir, de préserver ou de promouvoir la santé dans tous ses éléments, physiques et mentaux, individuels et sociaux. Je respecterai toutes les personnes, leur autonomie et leur volonté, sans aucune discrimination selon leur état ou leurs convictions. J'interviendrai pour les protéger si elles sont affaiblies, vulnérables ou menacées dans leur intégrité ou leur dignité. Même sous la contrainte, je ne ferai pas usage de mes connaissances contre les lois de l'humanité. J'informerai les patients des décisions envisagées, de leurs raisons et de leurs conséquences. Je ne tromperai jamais leur confiance et n'exploiterai pas le pouvoir hérité des circonstances pour forcer les consciences. Je donnerai mes soins à l'indigent et à quiconque me les demandera. Je ne me laisserai pas influencer par la soif du gain ou la recherche de la gloire.

Admis dans l'intimité des personnes, je tairai les secrets qui me sont confiés. Reçu à l'intérieur des maisons, je respecterai les secrets des foyers et ma conduite ne servira pas à corrompre les mœurs. Je ferai tout pour soulager les souffrances. Je ne prolongerai pas abusivement les agonies. Je ne provoquerai jamais la mort délibérément.

Je préserverai l'indépendance nécessaire à l'accomplissement de ma mission. Je n'entreprendrai rien qui dépasse mes compétences. Je les entretiendrai et les perfectionnerai pour assurer au mieux les services qui me seront demandés.

J'apporterai mon aide à mes confrères ainsi qu'à leurs familles dans l'adversité.

Que les hommes et mes confrères m'accordent leur estime si je suis fidèle à mes promesses ; que je sois déshonoré et méprisé si j'y manque ».

# **Aspects Atypiques en Imagerie des Tumeurs NeuroEpithéliales Dysembryoplasiques**

–

**Expérience personnelle et comparaison  
avec les données de la littérature**

# Sommaire

|                              |     |
|------------------------------|-----|
| -Présentation générale-      | 22  |
| 1. Introduction              | 23  |
| 2. Présentation clinique     | 25  |
| 3. Imagerie                  | 26  |
| 4. Formes atypiques          | 31  |
| 5. Anatomopathologie         | 51  |
| 6. Diagnostics différentiels | 55  |
| 7. Conclusion                | 58  |
| 8. Bibliographie             | 59  |
| Article en Français          | 66  |
| Résumé :                     | 67  |
| Introduction                 | 69  |
| Patients et méthodes         | 71  |
| Résultats                    | 73  |
| Discussion                   | 78  |
| Conclusion                   | 83  |
| Références:                  | 84  |
| Tableaux et Figures          | 89  |
| Article en Anglais           | 101 |
| Abstract:                    | 102 |
| Introduction                 | 104 |
| Patients and methods         | 106 |
| Results                      | 108 |
| Discussion                   | 112 |
| Conclusion                   | 117 |
| References:                  | 118 |
| Table and Figures            | 123 |
| - Conclusion générale -      | 135 |

# -Présentation générale-

Plan :

- 1) Introduction
- 2) Présentation clinique
- 3) Caractéristiques morphologiques en imagerie
  - 1- Localisations
  - 2- Aspects tomodensitométriques
  - 3- Aspects en IRM
  - 4- Corrélations neurochirurgicales
- 4) Formes atypiques
  - 1- Localisations atypiques
    - a. Localisations intraventriculaires
    - b. Localisations au sein des noyaux gris centraux
    - c. Localisation au niveau de la fosse postérieure
    - d. Localisations multiples
  - 2- Morphologies atypiques
  - 3- Evolutivité lésionnelle
    - a. Progression lésionnelle primaire
    - b. Récidives post-opératoires
    - c. Progression d'un résidu tumoral
    - d. Transformation tumorale
    - e. Dissémination lésionnelle
- 5) Anatomopathologie
  - 1- Macroscopie
  - 2- Histologie
  - 3- Immunohistochimie
  - 4- Histogénèse
- 6) Diagnostics différentiels
- 7) Conclusion



# 1. Introduction

Les tumeurs neuro-épithéliales dysembryoplasiques (DNET) sont des tumeurs bénignes de grade I (classification OMS) appartenant à la catégorie des tumeurs mixtes glioneuronales, typiquement localisées dans le cortex supra-tentorial et habituellement révélées par une épilepsie pharmaco-résistante chez des sujets jeunes.

La description initiale des DNETs a été faite en 1988 par Daumas-Duport et al.(1) et consistait à l'identification d'un élément glioneuronal spécifique associé à des nodules gliaux et à la présence de dysplasie corticale focale, correspondant à la forme 'complexe'.

Secondairement ont été identifiées les formes 'simples', composées uniquement des éléments glioneuronaux spécifiques (2), puis 'non spécifiques' avec des composantes gliale et dysplasique similaires à celles observées dans la forme 'complexe', mais sans éléments glioneuronaux spécifiques (3).

Leur stabilité a fait discuter leur nature malformative plutôt que tumorale, de même que la présence de dysplasie corticale, de l'existence de plusieurs populations cellulaires distinctes, du jeune âge des patients et de la déformation osseuse en regard des lésions (4) (5). A l'inverse, l'association non rare, comme dans le gangliogliome, avec des lésions de dysplasie corticale a aussi suggéré que les DNET pouvaient représenter la forme tumorale de la dysplasie corticale ou sa transformation néoplasique. (6)

## **Quatre critères clinico-radiologiques fondamentaux font évoquer le diagnostic de DNET :**

- Épilepsie focale, éventuellement secondairement généralisée, débutant chez un sujet jeune de moins de 20 ans
- Absence de déficit neurologique
- Lésion sus-tentorielle de topographie corticale
- Absence d'effet de masse ou d'œdème péri-lésionnel sur l'imagerie

Très rares, elles représentent moins de 1% de l'ensemble des tumeurs cérébrales – 0.2% des tumeurs neuroépithéliales chez les patients de plus de 20 ans, et 1 à 2% chez ceux de moins de 20 ans selon les séries. (7) (8)

Les DNET sont retrouvées à hauteur de 20% dans les séries histologiques de chirurgie d'épilepsie de l'adulte. (9)

## **Classification OMS**

Depuis 1993, et actuellement en 2016, les DNETs font partie de la catégorie 'Tumeurs neuronales et mixtes neurono-gliales' de la classification OMS des tumeurs cérébrales, au même titre que le gangliocytome, le gangliogliome, le gangliogliome anaplasique, le gangliocytome dysplasique du cervelet, l'astrocytome et le gangliogliome desmoplasique infantile, la tumeur papillaire glioneuronale, la tumeur glioneuronale à rosettes, le neurocytome central ou extraventriculaire, le liponeurocytome cérébelleux et le paragangliome du filum terminal. (10)

## **Classification des malformations du développement cortical**

Barkovich et al. (5) intègrent ces lésions dans la catégorie des malformations secondaires à une prolifération ou une apoptose anormales des cellules neuronales et gliales.

## 2. Présentation clinique

Le tableau clinique est souvent stéréotypé, associant une épilepsie partielle réfractaire révélatrice, débutant le plus souvent avant 20 ans ; les déficits neurologiques étant très inhabituels.

Des crises partielles complexes sont la manifestation clinique révélatrice la plus fréquente, suivie par des crises tonico-cloniques généralisées, des crises partielles simples et des crises partielles secondairement généralisées.(11)

Dans une des plus larges séries, l'âge moyen du début de l'épilepsie était de 14.6 ans (3 mois – 54 ans) sans différence significative selon le type de DNET.(12)

Beaucoup plus rarement, une hydrocéphalie, des troubles visuels ou des céphalées peuvent traduire une localisation intraventriculaire.

Des lésions asymptomatiques, de découverte fortuite, sont également décrites. (13) (14)

Des cas familiaux ont été rapportés.(15)

Il existe une discrète prédominance masculine avec un sex ratio de 3:2.(16)

### 3. Imagerie

Le polymorphisme histologique correspond à la variété de présentation en imagerie mais les caractéristiques communes sont la localisation corticale, l'absence d'effet de masse même pour des lésions volumineuses et l'absence d'œdème périlésionnel. (1) (4)

#### 1- Localisations :

La localisation la plus fréquente est le lobe temporal (62%)(1), qui peut être mésial, latéral ou polaire, suivie du lobe frontal (31%) puis des lobes pariétal et occipital (7%) avec un ratio extra-temporal/temporal = 0.06 à 0.6. (3) (17)

#### 2- Aspects tomodensitométriques :

La lésion est hypodense, parfois pseudo-kystique. (18)

Des calcifications sont possibles, punctiformes (37%) ou nodulaires (63%) (23% à 36% des cas. (1) (4)).

Une empreinte osseuse sur la table interne de la voûte adjacente est visible dans près de 50% des cas en regard de la lésion, mais non spécifique car d'aspect superposable à celle observée avec d'autres lésions à développement lent. (7) (19) (20)

#### 3- Aspects en IRM

La lésion est plus ou moins bien limitée, de taille très variable, allant de quelques millimètres à des lésions très volumineuses (jusqu'à 7cm).

Elle est de siège cortical (avec parfois un petit développement exophytique), dépassant habituellement l'épaisseur du cortex normal, avec une extension possible dans la substance blanche sous-corticale.

L'aspect peut être triangulaire à base corticale, en coin, correspondant au trajet des fibres gliales radiaires. (21)

Sur les séquences T1, les DNETs apparaissent le plus souvent en hyposignal, rarement sous la forme d'un signal mixte hypo et iso-intense qui reflète probablement une transformation microkystique ou la présence de matériel mucoïde au sein de la lésion. (18)

Sur les séquences en T2, la lésion apparaît en hypersignal intense. (18)

Typiquement, il n'existe pas d'œdème péri lésionnel ni d'effet de masse.

Un fin anneau périphérique en hypersignal FLAIR, séparant la lésion du parenchyme sain adjacent, serait évocateur du diagnostic.(22)

Des anomalies de signal, hétérogènes et mal limitées, cortico-sous-corticales, mieux visibles en FLAIR, peuvent aussi se voir, correspondant à une désorganisation corticale et à des hétérotopies neuronales dans la substance blanche.

Chassoux et al. (23) ont séparé 3 types de lésions en imagerie en les corrélant avec les données histologiques sur une série de 78 patients :

- Le *type 1* correspond à une lésion pseudo-kystique ou pseudo-polykystique, bien limitée et fortement hypo-intense en T1 et hyper-intense en T2 et FLAIR, présent dans 32% des cas (25/78). Ce signal liquidien serait dû à l'important contenu hydrique de la composante glioneuronale spécifique.
- Le *type 2* correspond à une lésion nodulaire ou multinodulaire au signal hétérogène, présent dans 32% des cas (25/78). Histologiquement, les lésions de ce type possèdent une cyto-architecture hétérogène et dense avec un polymorphisme cellulaire important comportant des calcifications et des nodules ou des amas cellulaires isolés.
- Le *type 3* correspond à une forme dysplasique en iso/hyposignal T1, mal limitée avec une interface substance grise/substance blanche floue, présent dans 36% des cas (28/78). Les oligodendrocytes sont isolés ou regroupés en clusters, répartis dans le cortex et associés à une dysplasie corticale. La dédifférenciation de la jonction cortico-sous-corticale est liée à la désorganisation architecturale, l'infiltration tumorale et la présence d'ectopie neuronale au sein de la substance blanche.

Le type 1 semble correspondre toujours à des formes 'simples' ou 'complexes' alors que les types 2 et 3 correspondraient à la forme 'non spécifique'.

Une sclérose hippocampique et une dysplasie corticale focale étaient principalement rencontrées dans le type 3.

Des calcifications étaient retrouvées habituellement dans le type 2 et une déformation de la voûte crânienne en regard de la lésion dans les types 1 et 2.

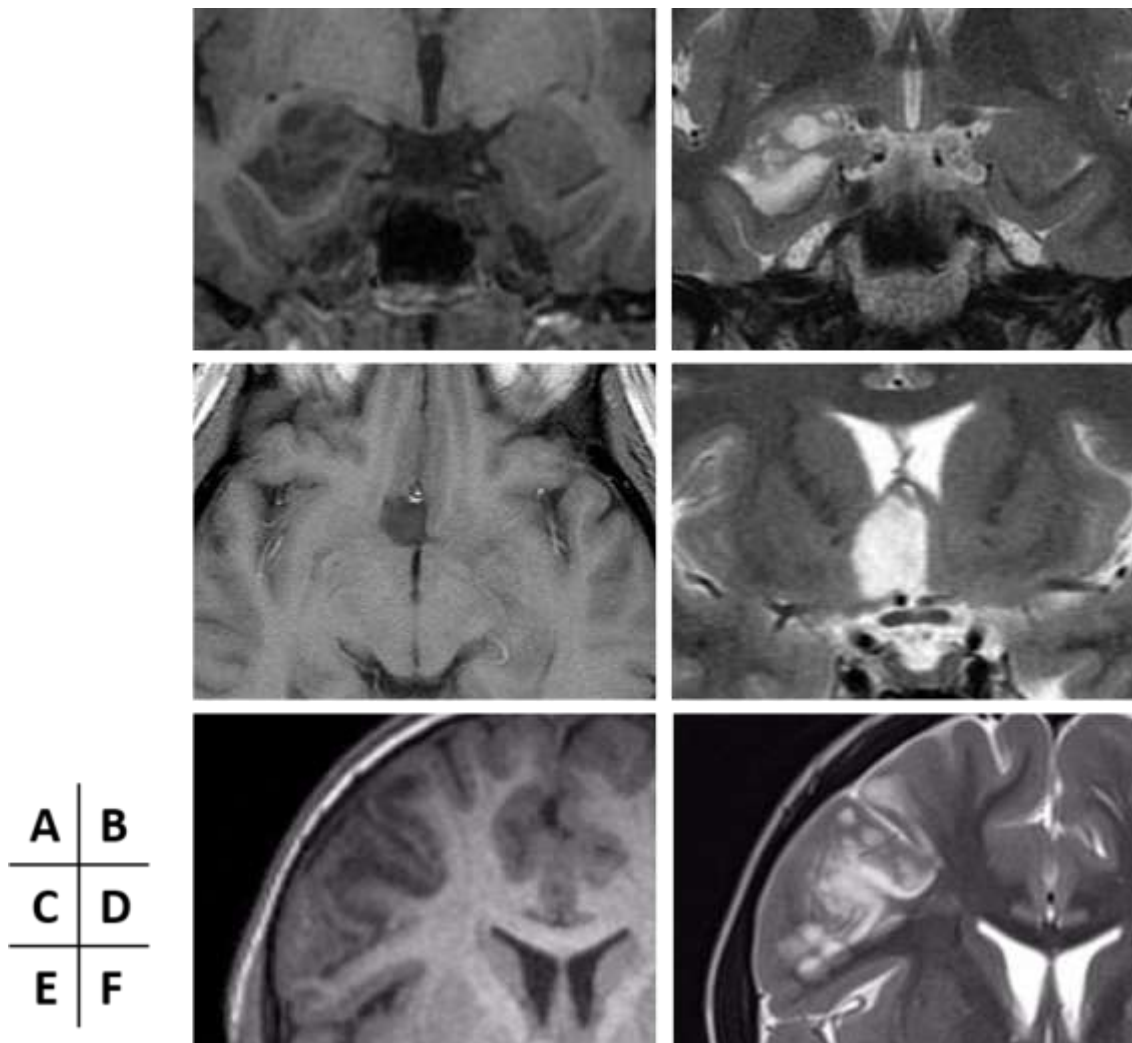
Les prises de contraste sont variables (21% (4) à 50% des cas (24)) et sont rencontrées de façon identique dans les trois types. Elles peuvent être nodulaires (50%), annulaires (20%) ou hétérogènes (30%). (4)

Elles peuvent également apparaître au cours de la surveillance de ces lésions. (25)

Le mécanisme de cette prise de contraste demeure inconnu. Elle pourrait être due à une néovascularisation tumorale ou à une rupture de la barrière hémato-encéphalique causée par la fréquence des crises convulsives. (26)

Des remaniements hémorragiques peuvent survenir de façon rare, pouvant alors s'associer à un œdème et un effet de masse. Ceux-ci seraient dus à la présence de néo-vaisseaux hamartomateux. Ces remaniements seraient susceptibles de favoriser la survenue de crises comitiales. (27)

**Figure 1 : Types de DNET en imagerie**



A-B : Type 1 : IRM en coupes coronales en pondération T1 (A) et T2 (B) : lésion bien limitée pseudo-polykystique, bien limitée, en hyposignal T1 et hypersignal T2, développée au niveau du lobe temporal interne droit.

C-D : Type 2 : IRM en coupes axiale en pondération T1 (A) et coronale en pondération T2 (B) : lésion nodulaire bien limitée en hyposignal T1 et hypersignal T2, développée au niveau du pied du gyrus rectus droit.

E-F : Type 3 : IRM en coupes coronales en pondérations T1 (A) et T2 (B) : Lésion mal limitée, avec interface substance blanche / cortex floue, en hyposignal T1 et hypersignal T2, développée au niveau du lobe frontal droit.

En diffusion, l'ADC est nettement augmenté, en particulier de façon supérieure à celui des gliomes de bas grade ainsi qu'aux autres tumeurs glioneuronales (en moyenne,  $2.54 \times 10^{-3} \text{ mm}^2/\text{sec} \pm 0.13 \text{ DS}$ ).

Cet aspect pourrait être lié aux larges espaces extra-cellulaires et à la cellularité nettement inférieure à celle des autres tumeurs cérébrales. (28) (29)

La lésion étant avasculaire, la séquence de perfusion montre un VSCr inférieur au côté controlatéral sain. (30)

En spectroscopie, le pic de choline apparaît variable, en augmentation modérée avec un taux de NAA quasi normal ou sans modification du pic de choline avec un NAA abaissé, mais de façon moindre que dans les gliomes de bas grade. (30) (31)

Sur le plan évolutif, les DNET sont des lésions stables, mais des accidents secondaires à des phénomènes hémorragiques ou ischémiques intra-lésionnels sont parfois enregistrés. Ces remaniements peuvent être à l'origine d'une augmentation du volume lésionnel ou de modification de l'aspect en imagerie (en particulier l'apparition secondaire d'une prise de contraste). (25)

#### 4- Corrélations neurochirurgicales

Dans une revue de littérature portant sur 13 études comprenant 185 patients, Ranger et al. (32) ont établi que 86 % des patients en moyenne (rangs 52.4 – 100 %) ne présentaient pas de récurrence significative de leur épilepsie après chirurgie (Classe I selon Engel).

Les DNET représentent ainsi une indication phare de la chirurgie de l'épilepsie pharmaco-résistante.

Cependant, le degré d'extension de résection de ces lésions pour s'affranchir de récurrence d'épilepsie en post-opératoire reste encore débattu, particulièrement pour les lésions siégeant au niveau du lobe temporal.

Certains auteurs restreignent la résection à la lésion (lésionectomie seule), alors que d'autres pratiquent une résection plus large (amygdalo-hippocampectomie ou lobectomie temporale antérieure)

Selon Chassoux et al.(23), l'extension de la zone épileptogène est liée aux caractéristiques architecturales de la lésion identifiables en IRM.

La corrélation avec les données de stéréo-EEG a démontré que la zone épileptogène différait significativement selon le sous-type retrouvé en imagerie. Elle était localisée à la lésion dans

le type 1, incluait le cortex péri-lésionnel dans le type 2 et s'étendait de façon plus diffuse dans le type 3.

Comme attendu, une résection complète de la lésion est plus à même de prévenir la récurrence des crises d'épilepsie.

Cette récurrence est le plus souvent due à la présence d'un résidu tumoral ou à l'existence d'un foyer de dysplasie corticale au sein du cortex péri-tumoral résiduel.

Les facteurs de bon pronostic établis sont l'exérèse complète de la lésion et de la zone épileptogène, la faible durée de l'épilepsie avant la prise en charge chirurgicale et l'absence de lésion cortico-sous-corticale sur le site de résection. (23)(33)

Le pronostic n'est pas retrouvé différent selon le type de DNET.



## 4. Formes atypiques

Eu égard à la relative rareté des DNETs, leurs présentations atypiques sont par définition peu fréquemment rencontrées.

La plupart des publications rapportées sont des case reports ou de courtes séries.

Le panel des aspects atypiques regroupe les localisations inhabituelles, des caractéristiques morphologiques peu rencontrées ou une évolutivité lésionnelle, bénigne ou maligne.

### 1- Localisations atypiques

Les caractéristiques des DNETs de localisation ectopique suggèrent que ces lésions dérivent de la couche germinative, incluant le fascia dentata de l'hippocampe, la couche germinale sub-épendymaire et la couche granulaire externe du cervelet.

#### a) Localisations intra-ventriculaires

Les DNETs de localisation intra-ventriculaire semblent provenir du septum pellucidum et correspondent à la plupart des DNETs de localisation supra-tentorielle extra-corticale.

Le diagnostic est alors uniquement anatomopathologique car jamais évoqué cliniquement ou radiologiquement.

Un seul cas de dissémination tumorale est décrit chez un enfant avec évolution métastatique épendymaire. (34)

La symptomatologie à l'origine de la découverte de la lésion correspond, dans la grande majorité des cas, à des signes d'hypertension intra-crânienne sur hydrocéphalie.

**Baisen et al.** rapportent une série de 10 patients (6-35 ans ; moyenne = 21.5ans) présentant une localisation intra-ventriculaire, responsable à des degrés variés d'hydrocéphalie obstructive. Les lésions étaient lobulées, bien limitées, hypointense en T1, hyperintense en T2 et ne présentaient pas, ou de façon minime, de rehaussement. (35)

**Leung et al.** rapportent le cas d'un patient de 50 ans présentant des localisations multiples, dont une au niveau du 3<sup>ème</sup> ventricule. (36)

**Guesmi et al.** rapportent le cas d'une patiente de 29 ans présentant des céphalées et des troubles visuels, ayant conduit à la mise en évidence d'une lésion trigono-septale. (18)

**Onguru et al.** rapportent le cas d'une patiente de 21 ans présentant des céphalées ayant fait découvrir une lésion du plancher de la corne frontale du ventricule latéral gauche. (37)

**Harter et al.** rapportent le cas d'une fillette de 12 ans présentant une symptomatologie d'hydrocéphalie obstructive conduisant à la découverte d'une lésion du septum pellucidum dont la résection a été effectuée par voie endoscopique. (38)

**Xu et al.** rapportent le cas d'une patiente de 30 ans, admise en urgence pour une symptomatologie d'hypertension intra-crânienne sur hydrocéphalie aigue dont l'origine était une DNET localisée à la partie supérieure du V4.

**Emmez et al.** rapportent le cas d'une patiente de 25 ans se présentant avec une symptomatologie à type de céphalées évoluant depuis 5 mois, faisant découvrir une localisation intra-ventriculaire au sein du ventricule latéral droit, étendue au 3<sup>ème</sup> ventricule, ayant bénéficiée d'une exérèse par voie trans-calleuse. (39)

**Xiong et al.** rapportent deux cas de localisation intra-ventriculaires développés à partir du septum pellucidum chez des patientes de 26 et 31 ans se présentant respectivement pour céphalées et troubles visuels. (40)

**Altinors et al.** rapportent le cas d'une patiente de 30 ans prise en charge pour une DNET localisée au sein de la corne occipitale du ventricule latéral droit. (41)

**Yuan et al.** rapportent le cas d'une fillette de 15 ans dont la réalisation d'une IRM au cours d'un bilan de traumatisme crânien a permis de mettre en évidence une localisation au sein d'un foramen de Monro. (42)

**Cataltepe et al.** rapportent le cas d'un garçon de 15 ans dont la survenue d'une crise somitiale tonico-clonique généralisée a fait mettre en évidence une lésion du septum pellucidum étendue au corps calleux et en intra-ventriculaire, dont la résection totale n'était pas réalisable, mais dont le suivi a montré une stabilité du reliquat tumoral. (43)

**Bilginer et al.** rapportent le cas d'un garçon de 9 ans, hospitalisé pour céphalées et rachialgies, avec mise en évidence d'une lésion intra-ventriculaire au sein du V3, associée à une dissémination leptoméningée médullaire. A 1 an de l'exérèse de la lésion intra-ventriculaire, les contrôles mettaient en évidence une dissémination leptoméningée à l'étage encéphalique. (34)

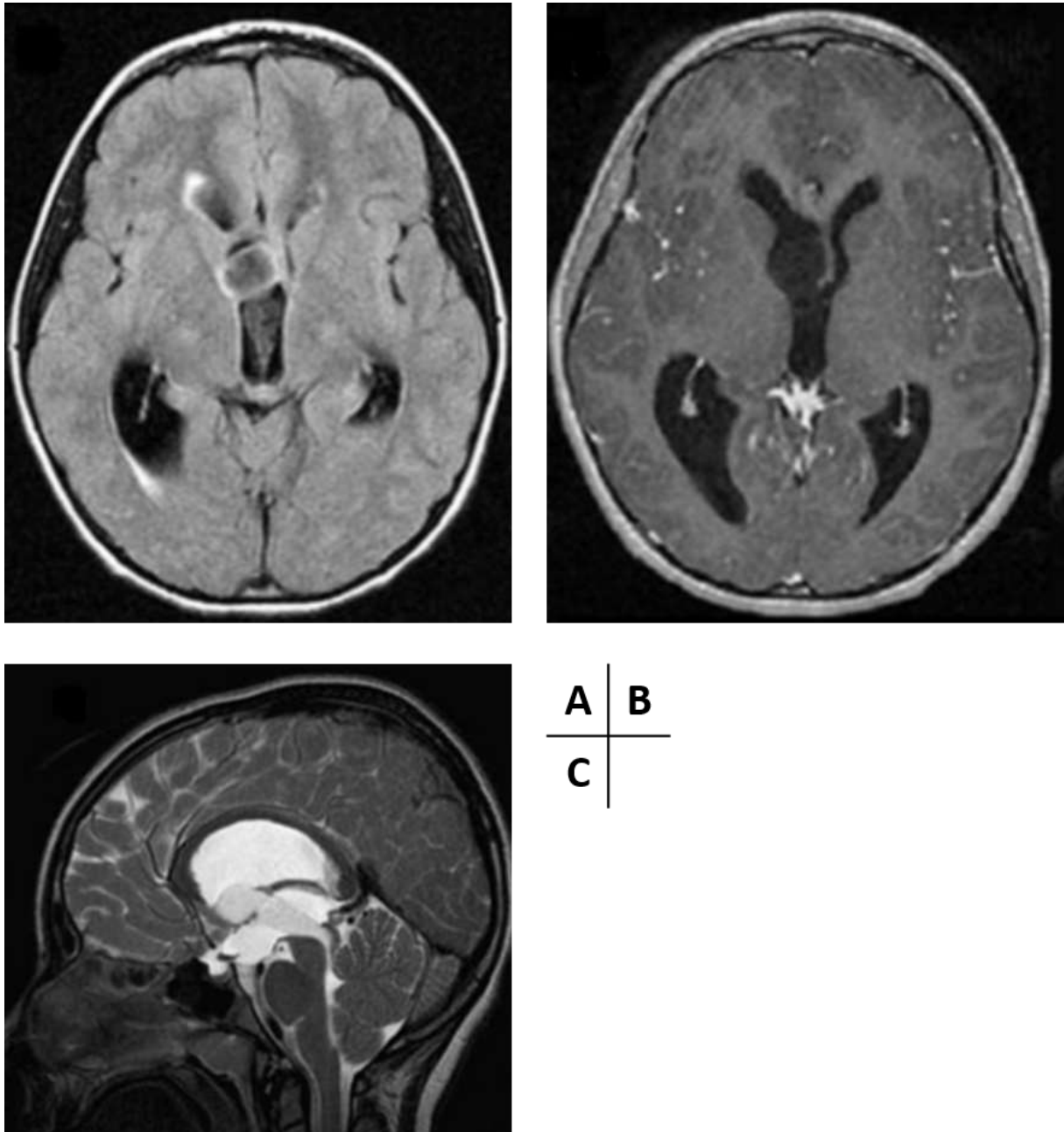
**Komori et al.** rapportent le cas d'un patient de 25 ans présentant une lésion au sein du 4<sup>ème</sup> ventricule. (44)

**Daghistani et al.** sur une série de 51 patients, retrouvent deux cas de localisation intra-ventriculaire accolées au septum pellucidum. (45)

**Tableau 1 : Cas des localisations intra-ventriculaires dans la littérature**

| Auteur                             | Age du patient / sexe | Symptomatologie   | Localisations  | Délai de suivi | Contexte  |
|------------------------------------|-----------------------|---|--|----------------|---|
| <b>Leung et al., 1994 (36)</b>     | 50 / M                | Crises généralisées tonico-cloniques                      | 3 <sup>ème</sup> ventricule  | /              | /   |
| <b>Guesmi et al., 1999 (18)</b>    | 29 / F                | Céphalées, troubles visuels                               | Partie antérieure du septum pellucidum, foramen de Monro   | 8 mois         | /   |
| <b>Baisden et al. 2001 (35)</b>    | 20 / M                | Post-mortem   | Partie inférieure du septum pellucidum, foramen de Monro   | /              | /   |
|                                    | 35 / F                | Céphalées, troubles visuels                               | Partie inférieure du septum pellucidum, foramen de Monro   | 84 mois        | /   |
|                                    | 20 / F                | Céphalées, troubles visuels                               | Partie inférieure du septum pellucidum, foramen de Monro   | 5 mois         | /   |
|                                    | 13 / M                | Epilepsie, céphalées                                      | Partie inférieure du septum pellucidum, foramen de Monro   | 20 mois        | /   |
|                                    | 6 / F                 | Epilepsie   | Partie inférieure du septum pellucidum, foramen de Monro, 3 <sup>ème</sup> ventricule                | 16 mois        | /   |
|                                    | 19 / M                | Céphalées   | Partie inférieure du septum pellucidum, foramen de Monro   | NC             | /   |
|                                    | 26 / F                | Céphalées   | Partie antérieure du septum pellucidum, foramen de Monro   | NC             | /   |
|                                    | 35 / M                | Céphalées   | Partie antérieure du septum pellucidum, foramen de Monro   | NC             | /   |
|                                    | 17 / M                | Céphalées   | Partie antérieure du septum pellucidum, foramen de Monro   | 6 mois         | /   |
|                                    | 24 / F                | Céphalées   | Partie inférieure du septum pellucidum, foramen de Monro, 3 <sup>ème</sup> ventricule                | 14 mois        | /   |
| <b>Komori et al., 2002 (44)</b>    | 25 / M                | NC  | 4 <sup>ème</sup> ventricule, aqueduc, région pinéale, vermis, protubérance, mésencéphale et thalamus | NC             | /   |
| <b>Onguru et al. 2003 (37)</b>     | 21 / F                | Céphalées   | Ventricule latéral gauche  | NC             | /   |
| <b>Harter et al. 2006 (38)</b>     | 12 / F                | Céphalées   | Septum pellucidum  | 3 mois         | /   |
| <b>Altinors et al. 2007 (41)</b>   | 30 / F                | Epilepsie pharmaco-résistante                             | Corne occipitale du ventricule latéral droit   | NC             | /   |
| <b>Cataltepe et al. 2009 (43)</b>  | 15 / M                | 1 épisode de crise convulsive généralisée tonico-clonique | Septum pellucidum étendue au corps calleux   | 3 ans          | /   |
| <b>Bilginer et al. 2009 (34)</b>   | 9 / M                 | Céphalées et rachialgies                                  | 3 <sup>ème</sup> ventricule  | 3 ans          | Association à une diffusion leptoméningée spinale d'emblée, puis encéphalique |
| <b>Yuan et al. 2011 (42)</b>       | 15 / F                | Découverte fortuite                                       | Foramen de Monro   | 9mois          | /   |
| <b>Emmez et al. 2012 (39)</b>      | 25 / F                | Céphalées   | Ventricule latéral étendu au 3 <sup>ème</sup> ventricule   | NC             | /   |
| <b>Xiong et al. 2012 (40)</b>      | 26 / F                | Céphalées   | Septum pellucidum  | NC             | /   |
|                                    | 31 / F                | Troubles visuels  | Septum pellucidum  | NC             | /   |
| <b>Daghistani et al. 2013 (45)</b> | NC                    | NC  | 2 localisations au niveau du septum pellucidum   | NC             | NC  |
| <b>Xu et al. 2014 (46)</b>         | 30 / F                | Céphalées   | Toit du 4 <sup>ème</sup> ventricule  | NC             | /   |

Figure 2 : Exemple de localisation intra-ventriculaire – Daghistani et al. (45)



IRM cérébrale en séquences axiale FLAIR (A), axiale T1 après injection de Gadolinium (B) et sagittale T2 (C) : Lésion bien limitée en hypersignal T2, non rehaussée après injection de Gadolinium, développée depuis le foramen de Monro droit et s'étendant dans el 3<sup>ème</sup> ventricule vers l'aqueduc du mésencéphale.

## b) Localisations au sein des noyaux gris centraux

Peu de publications portent sur des localisations profondes au niveau des noyaux gris centraux.

**Leung et al.** rapportent deux cas de localisations au niveau des ganglions de la base chez un homme de 50 ans et une localisation touchant les deux thalamus chez une fillette de 10 ans. (36)

**Guesmi et al.** rapportent un cas localisé au niveau de la tête du noyau caudé gauche chez un enfant de 6ans. (18)

**Cervera-Pierot et al.** rapportent 4 cas de localisations au noyau caudé chez des patients de 17 à 26 ans présentant des crises partielles (n=2), des crises généralisées (n=1) ou des céphalées (n=1), dont l'origine au niveau de la couche sub-épendymaire est évoquée. (47)

**Komori et al.** rapportent le cas d'un patient de 25 ans ayant des DNET de localisation multiple, dont une au niveau d'un thalamus. (44)

**Wang et al.** rapportent le cas d'une patiente de 57 ans présentant une symptomatologie à type de céphalées, nausées-vomissements et troubles de l'acuité visuelle ayant fait découvrir une lésion du noyau caudé. (30)

**Tableau 2 : Cas des localisations au sein des noyaux gris centraux dans la littérature**

| Auteur                                  | Age du patient / sexe | Symptomatologie   | Localisations  | Délai de suivi | Contexte |
|---|-----------------------|---|--|----------------|----------|
| <b>Leung et al., 1994 (36)</b>          | 50 / M                | Crises généralisées tonico-cloniques                                    | Noyaux gris centraux   | NC             | /        |
|   | 10 / F                | Crises partielles complexes   | Thalamus de façon bilatérale   | NC             | /        |
| <b>Guesmi et al., 1999 (18)</b>         | 6 / M                 | Crises partielles complexes   | Tête du noyau caudé gauche   | 3 ans          | /        |
| <b>Cervera-Pierot et al., 1997 (47)</b> | 17-21-22-26 ans / NC  | Crises partielles : n=2<br>Crises généralisées : n=1<br>Céphalées : n=1 | Noyau caudé  | NC             | /        |
| <b>Komori et al., 2002 (44)</b>         | 25 / M                | NC  | 4 <sup>ème</sup> ventricule, aqueduc, région pinéale, vermis, protubérance, mésencéphale et thalamus | NC             | /        |
| <b>Wang et al. 2007 (48)</b>            | 57 / F                | Céphalées, nausées-vomissements, baisse d'acuité visuelle               | Noyau caudé  | 7 ans          | /        |

### c) Localisations au niveau de la fosse postérieure

Dans les cas de localisations sous-tentorielles, ce sont les signes cérébelleux comme l'ataxie et les vertiges qui prédominent ; l'absence de symptomatologie épileptique étant en partie responsable de découvertes plus tardives.

La description radiologique est semblable aux formes sus-tentorielles.

L'origine de ces lésions serait la couche granulaire externe du cervelet. (1)

**Whittle et al.** rapportent le un cas de DNET de localisations sus et sous-tentorielles, dont une localisation protubérantielle et une seconde localisation mésencéphalique. (49)

**Komori et al.**, rapportent deux cas de localisations infra-tentorielles multifocales. (44)

**Krossnes et al.**, rapportent un cas de DNET multifocale chez un patient suivi pour un syndrome XYY, dont une localisation hémisphérique cérébelleuse. (50)

**Leung et al.**, rapportent deux cas de localisations multiples chez un homme de 50 ans à l'étage sus-tentoriel et chez une fillette de 10 ans aux étages sus et sous-tentoriel. (36)

**Fujimoto et al.** rapportent le cas d'une localisation multiple exclusivement en fosse postérieure intéressant l'hémisphère cérébelleux droit, le vermis, les tonsilles et le tronc cérébral chez une patiente de 44 ans. (51)

**Kuchelmeister et al.** rapportent le cas d'une patiente de 28 ans présentant une lésion de la partie inférieure du vermis responsable d'une symptomatologie ataxique. (52)

**Yasha et al.** rapportent le cas d'un patient de 20ans présentant une lésion atteignant le vermis et les hémisphères cérébelleux, dans un contexte de malformation de Chiari de type 1. (53)

**Fomekong et al.** rapportent le cas d'un patient de 11 ans présentant une ataxie et un retard psychomoteur ayant conduit à la mise en évidence d'une lésion de fosse postérieure. (16)

**Litrice et al.** rapportent le cas d'une patiente de 26 ans présentant une symptomatologie vertigineuse paroxystique ayant conduit à la mise en évidence de 4 lésions réparties dans les hémisphères et les amygdales cérébelleuses. (54)

**Taylor et al.** rapportent le cas d'une patiente de 34 ans présentant une symptomatologie vertigineuse et ataxique ayant conduit à la mise en évidence d'une lésion vermienne kystique. (55)

**Nair et al.** rapportent le cas d'un patient de 25 ans dont un foyer de DNET était mis en évidence au sein du maladie de Lhermitte-Duclos. (56)

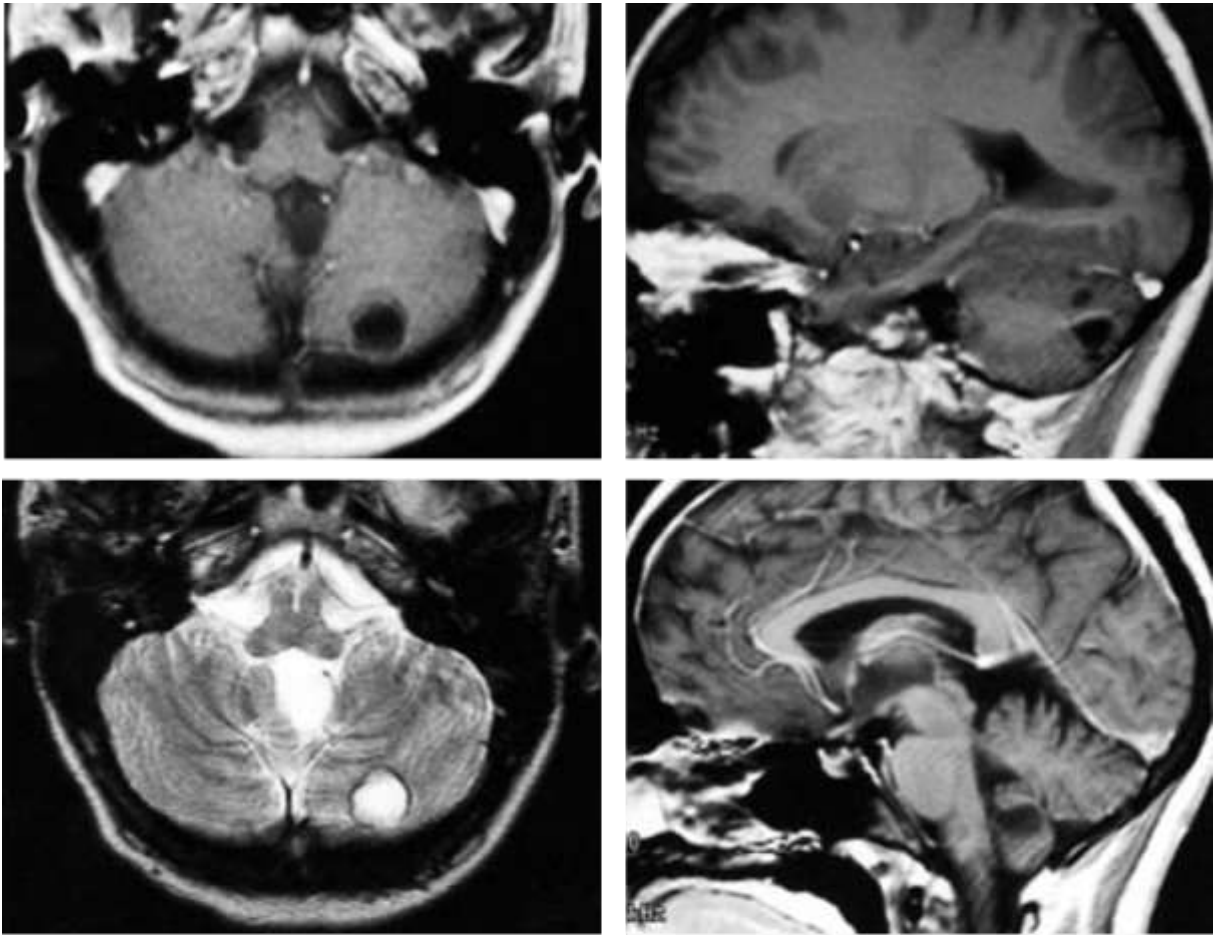
**Reiche et al.**, parmi une série de 5 patients, présentaient une lésion de localisation hémisphérique cérébelleuse. (57)

L'ensemble des diagnostics de ces lésions avaient été porté sur analyse histologique après exérèse chirurgicale.

**Tableau 3 : Cas des localisations au sein de la fosse postérieure dans la littérature**

| Auteur                          | Age du patient / sexe | Symptomatologie   | Localisations  | Délai de suivi | Contexte   |
|---------------------------------|-----------------------|---|--|----------------|--|
| Leung et al., 1994 (36)         | 10 / F                | Crises partielles complexes   | Lobe temporal droit, thalami, protubérance, hémisphère cérébelleux droit                             | NC             | /  |
| Kuchelmeister et al., 1995 (52) | 28 / F                | Ataxie  | Partie inférieure du vermis  | 1 an           | /  |
| Reiche et al., 1996 (57)        | NC                    | NC  | Lobus caudalis cerebelli   | NC             | /  |
| Yasha et al., 1998 (53)         | 20 / M                | Ataxie<br>Paires craniennes : V, IX et X à droite<br>Syndrome cordonal postérieur | Lésion touchant le vermis et les hémisphères cérébelleux   | 3 ans          | Association à une malformation de Chiari type 1        |
| Fomekong et al., 1999 (16)      | 11 / M                | Ataxie, retard psychomoteur   | NC   | 9 ans          | /  |
| Whittle et al., 1999 (49)       | 20 / F                | Crises partielles complexes   | 5 lésions dont 1 protubérantielle et 1 mésencéphalique   | 2 ans          | /  |
| Fujimoto et al., 2000 (51)      | 44 / F                | NC  | Hémisphère cérébelleux droit, vermis, tonsilles et tronc cérébral                                    | NC             | /  |
| Komori et al., 2002 (44)        | 24 / F                | Hydrocéphalie   | 2 localisations en fosse postérieure   | NC             | /  |
|                                 | 25 / M                | NC  | 4 <sup>ème</sup> ventricule, aqueduc, région pinéale, vermis, protubérance, mésencéphale et thalamus | NC             | /  |
| Litrice et al., 2003 (54)       | 26 / F                | Vertiges  | 4 lésions touchant les hémisphères et les amygdales cérébelleuses                                    | 2 ans          | /  |
| Krossnes et al., 2005 (50)      | 16 / M                | Crises partielles complexes secondairement généralisées                           | Lésions multiples dont une localisation hémisphérique cérébelleuse gauche                            | 4 ans          | Association à un syndrome XYY                          |
| Taylor et al., 2008 (55)        | 34 / F                | Vertiges et ataxie  | Localisation vermienne   | NC             | /  |
| Nair et al., 2011 (56)          | 25 / M                | Céphalées, baisse d'acuité visuelle et syndrome cérébelleux droit                 | Localisation hémisphérique cérébelleuse droite   | NC             | Association à un gangliocytome dysplasique du cervelet |

Figure 3 : Exemple de localisation cérébelleuse – Litrico et al. (54)



|   |   |
|---|---|
| A | B |
| C | D |

IRM cérébrale en coupe axiale pondérée T1 (A), sagittale T1 (B), axiale T2 (C) et sagittale T1 après injection de Gadolinium (D) : *Lésions multiples, kystiques, en hyposignal T1 et hypersignal T2, sans prise de contraste, hémisphériques cérébelleuses.*



#### d) Localisations multiples :

Classiquement, les DNETs sont des lésions uniques, mais dans de rares cas, des localisations multifocales peuvent exister.

**Whittle et al.** rapportent un cas de DNETs de localisations sus et sous-tentorielles, avec des lésions sur la protubérance, le mésencéphale, les régions sub-épendymaires et les deux lobes temporaux. (49)

**Lellouch-Tubiana et al.** rapportent le cas d'un enfant de 9 ans suivi pour une neurofibromatose de type 1 et présentant une épilepsie pharmaco-résistante avec 3 localisations sus-tentorielles distinctes (frontale, pariétale et temporale). (58)

**Baisden et al.** rapportent, parmi une série de localisations septales, une lésion multifocale intéressant le septum pellucidum, le lobe temporal et le revêtement épendymaire ventriculaire. (35)

**Komori et al.** rapportent deux cas de localisations infra-tentorielles multifocales. (44)

**Kuroiwa et al.** rapportent un cas de DNET de multiples localisations après résection partielle. (59)

**White et al.** rapportent un cas de DNET bifocale (lobe temporal droit et localisation sub-épendymaire frontale droite) associée à un lipome du canal rachidien. (60)

**Krossnes et al.** rapportent un cas de DNET multifocale chez un patient suivi pour un syndrome XYY. (50)

**Leung et al.** rapportent deux cas de localisations multiples chez un homme de 50 ans à l'étage sus-tentoriel et chez une fillette de 10 ans aux étages sus et sous-tentoriel. (36)

**Fujimoto et al.** rapportent le cas d'une localisation multiple exclusivement en fosse postérieure intéressant l'hémisphère cérébelleux droit, le vermis, les tonsilles et le tronc cérébral chez une patiente de 44 ans. (51)

**Litrico et al.** rapportent le cas d'une patiente de 26 ans présentant une symptomatologie vertigineuse paroxystique ayant conduit à la mise en évidence de 4 lésions réparties dans les hémisphères et les amygdales cérébelleuses. (54)

La signification de la multifocalité n'est pas clairement établie, mais elle ne semble pas impliquer d'agressivité lésionnelle accrue.

**Tableau 4 : Cas des localisations multiples dans la littérature**

| Auteur                             | Age du patient / sexe | Symptomatologie   | Localisations   | Délai de suivi | Contexte                                     |
|------------------------------------|-----------------------|---|---|----------------|--|
| Leung et al., 1994 (36)            | 50 / M                | Crises généralisées tonico-cloniques                    | Lobe temporal gauche, 3 <sup>ème</sup> ventricule, noyaux gris centraux   | NC             | /  |
|                                    | 10 / F                | Crises partielles complexes                             | Lobe temporal droit, thalami, protubérance, hémisphère cérébelleux droit  | NC             | /  |
| Lellouch-Tubiana et al., 1995 (58) | 9 / F                 | Epilepsie partielle complexe                            | 3 lésions : frontal gauche, pariétal gauche et temporal gauche  | 5 ans          | Association à une neurofibromatose de type 1 |
| Kuroiwa et al., 1995 (59)          | NC                    | NC  | NC  | NC             | /  |
| Whittle et al., 1999 (49)          | 20 / F                | Epilepsie partielle complexe                            | 5 lésions : Protubérance, mésencéphale, régions sub-épendymaires et les deux lobes temporaux  | 2 ans          | /  |
| Fujimoto et al., 2000 (51)         | 44 / F                | NC  | Hémisphère cérébelleux droit, vermis, tonsilles et tronc cérébral   | NC             | /  |
| Baisden et al., 2001 (35)          | 13 / M                | Comitialité, céphalées                                  | Septum pellucidum, revêtement épendymaire intra-ventriculaire, lobe temporal  | 20 mois        | /  |
| Komori et al., 2002 (44)           | 24 / F                | Hydrocéphalie   | 2 localisations en fosse postérieure  | NC             | /  |
|                                    | 25 / M                | NC  | 4 <sup>ème</sup> ventricule, aqueduc, région pinéale, vermis, protubérance, mésencéphale et thalamus  | NC             | /  |
| Litrice et al., 2003 (54)          | 26 / F                | Vertiges  | 4 lésions touchant les hémisphères et les amygdales cérébelleuses   | 2ans           | /  |
| Krossnes et al., 2005 (50)         | 16 / M                | Crises partielles complexes secondairement généralisées | Multiplés : pariétal gauche, frontal gauche, temporal gauche, 2 localisations sub-épendymaires en regard de la corne frontale du ventricule latéral gauche, thalamique droit et hémisphère cérébelleux gauche | 4 ans          | Association à un syndrome XYY                |
| White et al., 2011 (60)            | 20 / M                | Epilepsie partielle complexe                            | Lobe frontal droit et localisation sous-épendymaire frontale droite   | NC             | Association à un lipome du filum terminal    |

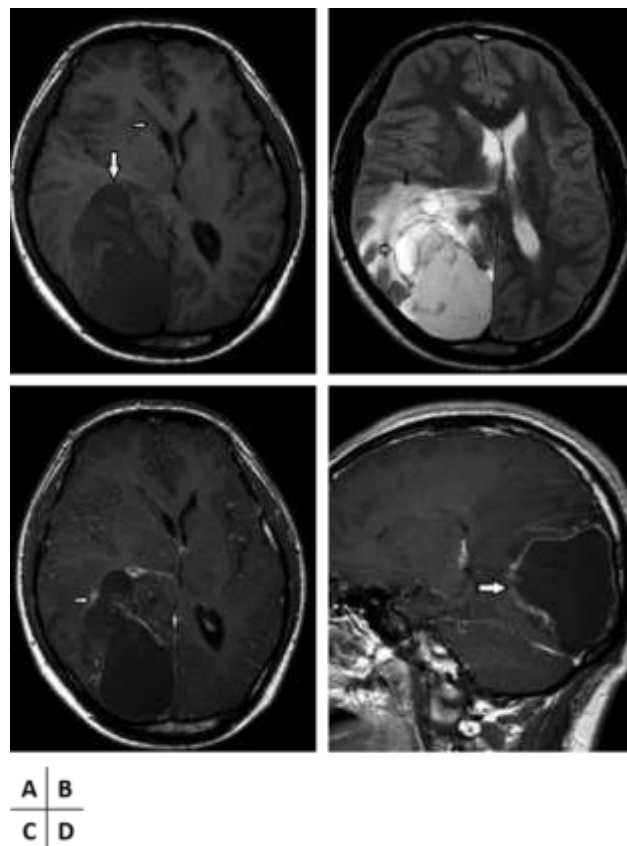
## 2- Morphologie atypique

Très peu de cas répertorient des présentations morphologiques atypiques. Celles-ci sont exclusivement basées sur un diagnostic anatomopathologique, puisque l'aspect en imagerie n'est pas évocateur.

**Guduru et al.** (61) rapportent le cas d'une volumineuse lésion kystique (dimensions non précisées) de la région temporo-pariéto-occipitale droite avec effet de masse important, un œdème périlésionnel et une prise de contraste chez un patient de 19 ans ayant présenté une comitialité pharmaco-résistante. Le diagnostic initial évoqué radiologiquement était celui d'une lésion gliale. L'analyse histologique après exérèse chirurgicale était en faveur d'une DNET.

**Ostertun et al.** (62) rapportent un cas de lésion massivement calcifiée parmi leur cohorte de 16 patients.

**Figure 4 : Exemple de morphologie atypique – Guduru et al. (61)**



IRM cérébrale en séquence axiale T1 (A), axiale T2 (B), axiale (C) et sagittale (D) T1 après injection de Gadolinium : *Volumineuse lésion temporo-pariéto-occipitale droite dont les parois prennent le contraste, présentant un effet de masse notable sur les structures adjacentes avec œdème périlésionnel et collapsus partiel du ventricule latéral droit.*

### 3- Evolutivité lésionnelle

#### a) Progression lésionnelle primaire :

Une progression primaire de la lésion est notée dans des case reports ou quelques séries.

Yamaguchi et al. (63) ont décrit un cas de progression d'une DNET chez un garçon de 16 ans au cours d'une période de 6 ans. Sampetrea et al. (64) rapportent une DNET de croissance rapide chez un enfant de 9 ans avec une progression de 3 fois sa taille sur 1 mois et Preuss et al. (65) retrouvent une croissance lésionnelle chez une fillette de 13 mois sur une période de 15 mois.

Dans leurs séries, Nolan et al. (66), Campos et al. (67), Ostertun et al. (62) et Daghistani et al. (45) rapportent respectivement une progression lésionnelle primaire chez 3 patients sur 26 (11.5%), 1 patient sur 61 (1.6%), 2 patients sur 16 (12.5%) et 6 patients sur 29 (20.6%).

Aucune de ces lésions ne présentait de caractère malin en analyse histologique et aucune récurrence post-opératoire n'était constatée.

Deux lésions présentaient des remaniements hémorragiques susceptibles d'expliquer leur augmentation de taille. (45) (62)

**Tableau 5 : Cas de progression lésionnelle primaire dans la littérature.**

| Auteur                      | Age du patient / sexe                | Localisation     | Délai de suivi          |
|-----------------------------|--------------------------------------|------------------|-------------------------|
| Ostertun et al. 1996 (62)   | 5 / F                                | Insulaire gauche | 3 ans                   |
|                             | NC                                   | Frontal droit    | 8 ans                   |
| Yamaguchi et al. 1998 (63)  | 16 / M                               | Temporal gauche  | 6 ans                   |
| Nolan et al. 2004 (66)      | 3 patients, âge et sexe non précisés | NC               | < 12 mois               |
| Sampetrea et al. 2006 (64)  | 9 / M                                | Temporal gauche  | 1 mois                  |
| Campos et al. 2008 (67)     | NC                                   | NC               | 5 ans                   |
| Preuss et al. 2010 (65)     | 13 mois / F                          | Occipital droit  | 15mois                  |
| Daghistani et al. 2013 (45) | 6 patients, âge et sexe non précisés | NC               | 1.68 ans (0.8 à 2.5ans) |

## b) Récidives post-opératoires

18 cas sont répertoriés dans la littérature comme étant des récidives post-opératoires.

Celles-ci impliquent une résection tumorale initiale considérée comme totale, sans résidu visible sur le contrôle post-opératoire en imagerie.

La récidence survient dans un délai moyen de 62.6 mois (10 – 125 mois) pour les 12 patients dont le délai de récidence est connu. (21) (68) (69) (70) (71) (45)

Ce dernier fait défaut pour 6 patients dans leur publication respective. (66) (72)

**Tableau 6 : Cas des récidives post-opératoires dans la littérature**

| Auteur                             | Age du patient / sexe | Localisation      | Délai de survenue | Proportion de patients |
|------------------------------------|-----------------------|-------------------|-------------------|------------------------|
| <b>Fernandez et al. 2003 (21)</b>  | 6 / M                 | Frontal           | 125               | 1 / 14                 |
| <b>Nolan et al. 2004 (66)</b>      | NC                    | NC                | NC                | 3 / 15                 |
| <b>Gonzales et al. 2007 (68)</b>   | 34 / M                | Temporal gauche   | 125 mois          | 3 / 14                 |
|                                    | 33 / F                | Amygdale droite   | 64 mois           |                        |
|                                    | 32 / F                | Frontal droit     | 88 mois           |                        |
| <b>Maher et al. 2008 (69)</b>      | 6 / M                 | Temporo-occipital | 6 ans             | 1 / 1                  |
| <b>Ray et al. 2009 (70)</b>        | 20 / F                | Frontal droit     | 72 mois           | 3 / 5                  |
|                                    | 37 / M                | Temporal gauche   | 83 mois           |                        |
|                                    | 18 / M                | Pariétla droit    | 23 mois           |                        |
| <b>Qaddoumi et al. 2010 (72)</b>   | 9 / NC                | Temporal          | NC                | 3 / 11                 |
|                                    | 9 / NC                | Temporal          | NC                |                        |
|                                    | 11 / NC               | Temporal          | NC                |                        |
| <b>Wagner et al. 2012 (71)</b>     | 9 / NC                | NC                | 10 mois           | 1 / 8                  |
| <b>Daghistani et al. 2013 (45)</b> | NC                    | NC                | 3.03 ans (2-4.1)  | 2 / 30                 |

### c) Progression d'un résidu tumoral

La progression d'un résidu tumoral, c'est-à-dire après résection partielle de la lésion et seconde histologie concordante avec une DNET, reste peu fréquente et seulement 12 cas sont retrouvés dans la littérature.(73) (74) (72) (45)

Le délai moyen de survenue est de 6.4 ans (1-12ans).

**Tableau 7 : Cas des progressions de résidu tumoral dans la littérature**

| Auteur                               | Age du patient / sexe | Localisation              | Délai de survenue   | Proportions de patients |
|--------------------------------------|-----------------------|---------------------------|---------------------|-------------------------|
| <b>Sakuta et al. 2005 (73)</b>       | 8 / M                 | Pariétal gauche           | 6 ans               | 3 / 26                  |
|                                      | 4 / F                 | Pariétal gauche           | 1 an                |                         |
|                                      | 10 / M                | Temporal droit            | 6.9 ans             |                         |
| <b>Schittenhelm et al. 2007 (74)</b> | 7 / F                 | Pariétal droit            | 6 ans               | 1 / 1                   |
| <b>Qaddoumi et al. 2010 (72)</b>     | 13 / NC               | Temporo-pariéto-occipital | NC                  | 2 / 11                  |
|                                      | 6 / NC                | Temporal                  | 12 ans              |                         |
| <b>Daghistani et al. 2013 (45)</b>   | NC                    | NC                        | 6.6 ans (0.9 – 9.8) | 6/18                    |

#### d) Transformation lésionnelle

Selon Chassoux et al.(33), les transformations malignes des DNET sont peu probables et posent plutôt la question du diagnostic différentiel ou des complications à type de remaniements ischémiques ou hémorragiques intra tumoraux qui peuvent survenir dans des lésions volumineuses.

La progression d'une portion kystique de la lésion, la modification de son signal, l'apparition de calcifications ou de prises de contraste ou la survenue de remaniements hémorragiques observés au cours du suivi d'une DNET n'impliquent pas sa transformation maligne. (4) (67)

Dix cas sont retrouvés dans la littérature concernant une lésion où le suivi a permis la mise en évidence d'une récurrence post-opératoire, dont la seconde exérèse était en faveur d'un astrocytome pilocytique (75) (70) (76), d'un astrocytome fibrillaire (77), d'un astrocytome anaplasique (78) (70), d'un glioblastome (79) (80), d'un oligoastrocytome (68) et d'une tumeur mixte glioneuronale anaplasique (12).

Il est à noter que le diagnostic de DNET correspond à un diagnostic de rélecture dans 3 cas (70,78,79), et que 4 lésions ont bénéficiés d'une radiothérapie seule (70) ou associée à une chimiothérapie (77–79) avant leur récurrence.

La cause de cette évolution reste inconnue, mais est attribuée au contingent glial. Des remaniements opératoires locaux et les traitements néo-adjuvants sont incriminés dans l'hypothèse de ces transformations lésionnelles.

**Tableau 8 : Cas des transformations tumorales dans la littérature**

| Auteur                      | Age du patient / sexe | Localisation            | Intervalle de temps entre la 1 <sup>ère</sup> et la 2 <sup>nde</sup> exérèse | Histologie retenue en 1 <sup>ère</sup> lecture | Forme histologique de DNET retenue | Traitement post-opératoire éventuel | Diagnostic histologique final                  |
|-----------------------------|-----------------------|-------------------------|--|--|------------------------------------|-------------------------------------|--|
| Hammond et al. 2000 (79)    | 29 / M                | Frontal gauche          | 11 ans   | Astrocytome fibrillaire                        | Complexe                           | Radio-chimiothérapie                | Glioblastome                                   |
| Rushing et al. 2003 (78)    | 14 / M                | Temporo-pariétal droit  | 3 ans  | Oligo-astrocytome                              | Complexe                           | Radio-chimiothérapie                | DNET + Astrocytome anaplasique                 |
| Gonzales et al. 2007 (68)   | 34 / M                | Temporal gauche         | 125 mois   | /  | ?                                  | /                                   | DNET + Oligoastrocytome grade 2                |
| Josan et al. 2008 (75)      | 3 / NC                | Pariétal                | 11 ans   | /  | ?                                  | /                                   | Astrocytome pilocytique                        |
| Ray et al. 2009 (70)        | 16 / M                | Temporo-occipital droit | 88 mois  | /  | ?                                  | /                                   | Astrocytome pilocytique                        |
|                             | 12 / M                | Fronto-temporal droit   | 80 mois  | Astrocytome protoplasmique                     | Complexe                           | Radiothérapie                       | Astrocytome grade 3                            |
| Zakrzewski et al. 2009 (76) | 7 / F                 | Temporal droit          | 4 ans  | /  | Complexe                           | /                                   | Astrocytome pilocytique                        |
| Thom et al. 2011 (12)       | 56 / NC               | Temporal gauche         | 2 ans  | /  | ?                                  | /                                   | Tumeur glioneuronale mixte anaplasique grade 3 |
| Chao et al. 2013 (77)       | 15 / F                | Temporal droit          | 5 ans  | /  | Complexe                           | Radio-chimiothérapie                | Astrocytome grade 2                            |
| Heiland et al. 2016 (80)    | 28 / M                | Occipital               | 5 ans  | /  | ?                                  | /                                   | Glioblastome                                   |



## e) Dissémination lésionnelle

Peu de cas démontrant une dissémination épendymaire sont retrouvés dans la littérature :

**Kim et al.** (81) rapportent le cas d'une patiente de 29 ans sans antécédent présentant depuis 2 mois une baisse d'acuité visuelle, des tremblements des mains et des troubles de la marche ayant conduit à la réalisation d'une IRM cérébrale. Celle-ci mettait en évidence un épaissement nodulaire tapissant le revêtement épendymaire du système ventriculaire, en hyposignal T1, hypersignal T2, un fin liseré en hypersignal FLAIR avec une prise de contraste linéaire, une absence de restriction de diffusion et une hydrocéphalie.

L'analyse histologique d'une biopsie de cette lésion concluait à une DNET et la patiente ne bénéficiait que d'une dérivation ventriculaire.

29 mois plus tard, elle se représentait pour des lombalgies et une paraparésie menant à la réalisation d'une IRM lombaire retrouvant une dissémination leptoméningée au niveau des racines de la queue de cheval.

**Bilginer et al.** (34) rapportent le cas d'un garçon de 9 ans s'étant présenté pour des céphalées et rachialgies évoluant depuis 15 jours, avec œdème papillaire bilatéral au fond d'œil, ayant amené à la réalisation d'IRM cérébrale et lombaire retrouvant une lésion au sein du 3<sup>ème</sup> ventricule, en hyposignal T1 et hypersignal FLAIR, sans prise de contraste et responsable d'une hydrocéphalie obstructive à l'étage encéphalique, et une prise de contraste leptoméningée diffuse à l'étage lombaire.

L'exérèse subtotale de la lésion du V3 concluait à une DNET.

Un contrôle à 1 an montrait l'apparition d'une dissémination leptoméningée prenant le contraste à l'étage encéphalique alors que les lésions étaient stables à l'étage rachidien.

**Daghistani et al.** (45) retrouvent au cours du suivi de deux de leurs patients (sur un total de 51), une dissémination lésionnelle secondaire après résection partielle de la tumeur initiale.

Le 1<sup>er</sup> cas présentait une DNET localisée au foramen de Monro droit, dont l'exérèse avait été incomplète. Au cours du suivi, apparurent une localisation au niveau du trigone droit 0.9 années après, une seconde localisation à ce même trigone droit 1.5 années après, et une 3<sup>ème</sup> lésion au niveau du trigone gauche 3.3 années après. Le résidu lésionnel initial et les localisations secondaires poursuivaient leur croissance au cours du suivi.

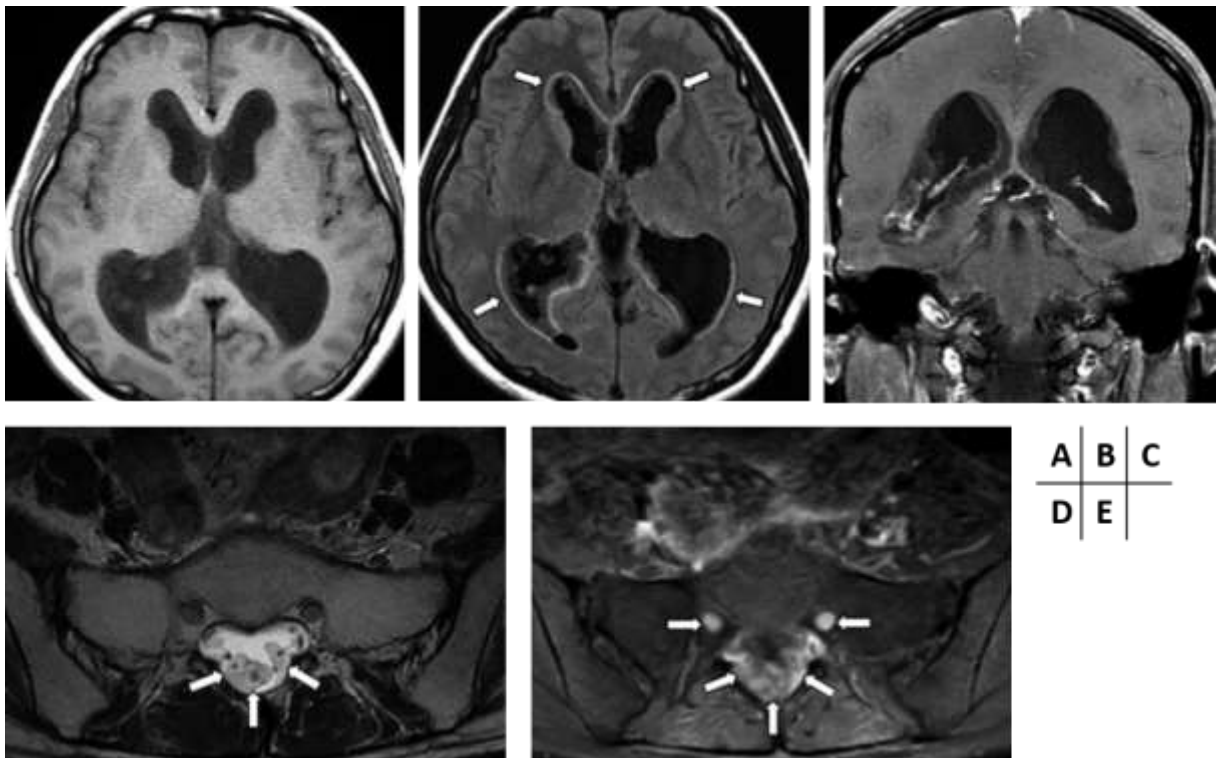
Le 2<sup>nd</sup> cas présentait une DNET au niveau du lobe temporal droit, étendue aux ganglions de la base, avec un nodule satellite insulaire homolatéral. La lésion fût partiellement réséquée.

Un contrôle effectué 1.8 années après retrouvait de multiples nodules localisés aux parois ventriculaires et au septum pellucidum. Ces nodules, ainsi que la lésion primaire résiduelle, poursuivaient leur croissance au cours d'un suivi de 5.9 ans.

**Tableau 9 : Cas des disséminations lésionnelles dans la littérature**

| Auteur                             | Age du patient / sexe | Symptomatologie   | Localisations  | Délai de découverte de la dissémination |
|------------------------------------|-----------------------|---|--|---|
| <b>Kim et al. 2012 (81)</b>        | 29 / F                | Baisse d'acuité visuelle, des tremblements des mains et des troubles de la marche | Épaississement nodulaire tapissant le revêtement épendymaire du système ventriculaire puis extension aux racines de la queue de cheval   | 29 mois                                 |
| <b>Bilginer et al. 2009 (34)</b>   | 9 / M                 | Céphalées et rachialgies subaigues  | Lésion du 3 <sup>ème</sup> ventricule associée à une dissémination leptoméningée à l'étage lombaire.<br>Mise en évidence au contrôle à 1 an d'une dissémination leptoméningée encéphalique | 1 an                                    |
| <b>Daghistani et al. 2013 (45)</b> | NC                    | NC  | Foramen de Monro droit, trigone droit, trigone gauche  | 3.3 ans                                 |
|                                    | NC                    | NC  | Temporal droit puis dissémination au revêtement épendymaire intra-ventriculaire  | 1.8 ans                                 |

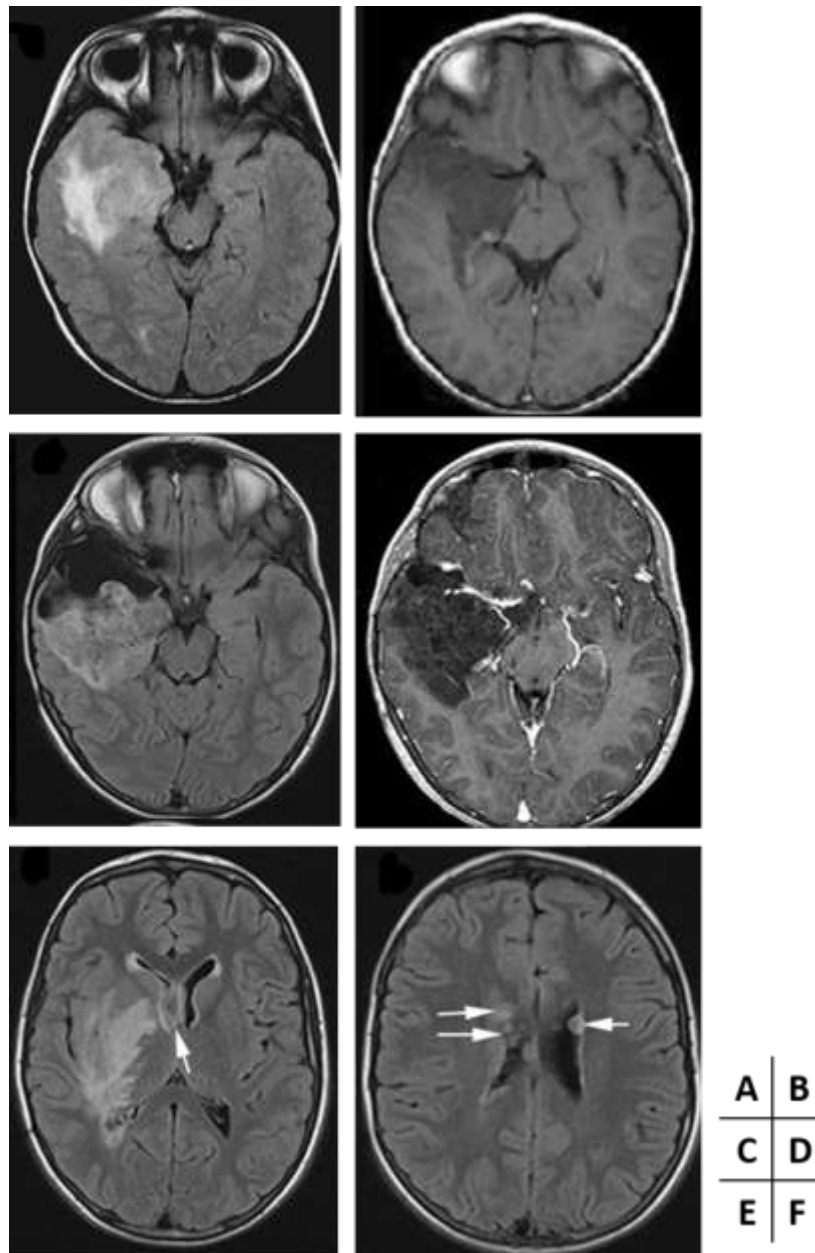
Figure 5 : Exemple de dissémination lésionnelle – Kim et al. (81)



IRM cérébrale initiale en séquences axiale T1 (A), axiale FLAIR (B), coronale T1 après injection de Gadolinium (C) : *Epaississement nodulaire tapissant le revêtement épendymaire du système ventriculaire, en hyposignal T1, avec fin liseré en hypersignal FLAIR et prise de contraste linéaire.*

IRM médullo-rachidienne en séquences axiale T2 (D) et T1 après injection de Gadolinium (E) réalisée 29 mois plus tard, retrouvant un bourgeonnement tissulaire nodulaire entourant les racines de la queue de cheval en hypersignal T2 et prise de contraste après injection

Figure 6 : Exemple de dissémination lésionnelle – Daghistani et al. (45)



IRM cérébrale initiale en séquences axiales FLAIR (A) et T1 après injection de Gadolinium (B) : volumineuse lésion temporale droite étendue aux ganglions de la base en hypersignal FLAIR mais sans prise de contraste.

IRM cérébrale post-opératoire en séquences axiales FLAIR (C) et T1 après injection de Gadolinium (D) : présence d'un important résidu lésionnel.

IRM cérébrale à 6 ans et 8 mois en séquences axiales FLAIR (E) et (F) : progression du résidu tumoral et apparition de nodules épéndymaires au niveau des ventricules latéraux.

## 5. Anatomopathologie

La description princeps des DNETs a été faite en 1988 par Daumas-Duport et al.(1) concernant des lésions intra-corticales multinodulaires avec éléments glio-neuronaux spécifiques et associés à une dysplasie corticale focale.

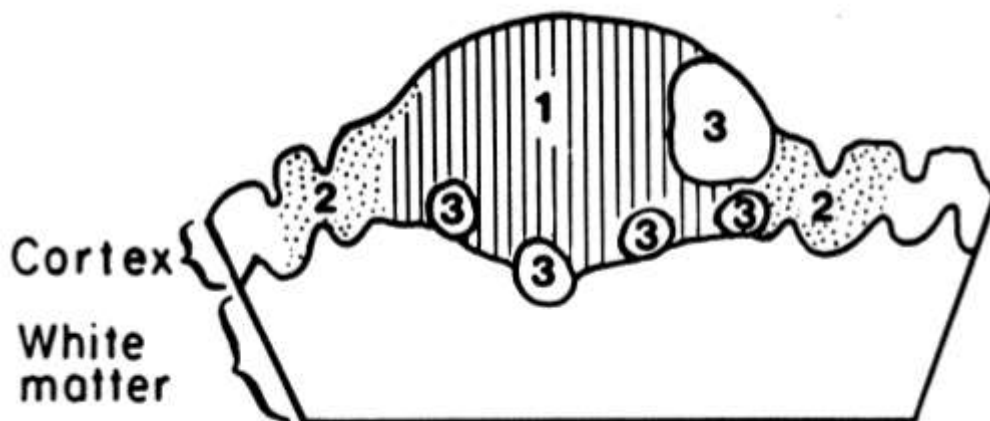
Le terme 'dysembryoplasique' a été introduit en raison des caractéristiques suggestives d'une origine dysembryoplasique, à savoir la survenue précoce d'une épilepsie, la présence de zones de dysplasie corticale focale dans le cortex adjacent et la déformation de la voûte crânienne en regard.

La forme dite 'complexe' de DNET a été la première à être individualisée comme une tumeur neuronale et glio-neuronale dans la classification des tumeurs du système nerveux central de l'OMS en 1993.

Secondairement ont été décrites les formes 'simple' et 'non spécifique'.

La forme 'simple' correspond à la présence isolée d'éléments glioneuronaux spécifiques alors que la forme 'complexe' comprend ces éléments glioneuronaux spécifiques auxquels s'ajoutent des nodules gliaux multiples de taille variée et de composition hétérogène imitant des oligodendrogliomes, astrocytomes ou oligoastrocytomes et/ou des foyers de dysplasie corticale focales. (82)

**Figure 7 : Représentation schématique de la forme complexe de DNET – Daumas-Duport et al. (1)**



1- Élément glioneuronal spécifique ; 2- Dysplasie corticale ; 3- Nodules gliaux.

La forme 'non spécifique' ne possède pas d'architecture multinodulaire ni d'élément glio-neuronal spécifique, mais des caractéristiques histologiques identiques aux nodules gliaux du complexe DNET. (2) (3)

## 1- Macroscopie (82)

La taille des lésions varie de 10 à 25mm mais peut éventuellement être plus importante avec des cas rapportés jusqu'à 70mm. (83)

Ces tumeurs apparaissent sous la forme d'une lésion nodulaire solitaire plus ou moins bien limitée, de consistance visqueuse.

La plupart sont de localisation corticale avec extension possible à la substance blanche sous-corticale adjacente.

Un aspect multi-nodulaire ou des portions kystiques sont fréquemment retrouvés.

## 2- Histologie (82)

Les éléments glio-neuronaux spécifiques, retrouvés dans les formes 'simple' et 'complexe' correspondent à de petites cellules rondes, appelées cellules oligodendrogiales-like, et des neurones 'flottants' dans une abondante matrice mucineuse.

Les cellules oligodendrogiales-like sont disposées en colonnes perpendiculaires à la surface corticale et séparées par la matrice mucineuse.

Selon l'abondance de cette matrice, les cellules oligodendrogiales-like peuvent être disposées de façon microkystique, alvéolaire, compacte ou sous forme de structures en cible.

Les neurones flottants adjacents ne présentent généralement pas d'atypie nucléaire.

Les nodules gliaux, rencontrés dans les formes 'complexe' et 'non spécifique', présentent des caractéristiques similaires aux gliomes de bas grade (oligodendrogliome, astrocytome, oligoastrocytome, xanthoastrocytome pléomorphe).

Les zones inter-nodulaires sont fréquemment anormales et peuvent contenir des composantes astrocytaires et/ou oligodendrogiales.

La forme 'non spécifique' correspond à des lésions corticales mal limitées avec une composante gliale similaire à la forme 'complexe'.

Un pléomorphisme nucléaire est fréquemment rencontré dans les trois types lésionnels et prédomine dans la composante astrocytaire.

La raréfaction de la substance blanche sous-jacente (34%), l'envahissement leptoméningé (51%) et un tatouage d'hémosidérine (34%) sont fréquemment retrouvés, mais moins souvent dans les formes 'simples' (12)

Des foyers de dysplasie corticale sont observés dans environ 2/3 des cas dans le cortex adjacent. (83)

### 3- Immunohistochimie

Dans les éléments glio-neuronaux spécifiques, les neurones 'flottants' expriment des marqueurs neuronaux dont la synaptophysin neurofilament, la neuron specific enolase (NeuN), MAP2 et la bêta-tubuline classe III.

La majorité des cellules oligodendrogiales-like sont fortement positives pour la protéine S100 et Oligo-2 mais généralement négatives pour la Glial fibrillary acid protein (GFAP).

Rarement, les OLCs peuvent présenter une immuno-expression de NeuN.

Les nodules gliaux contiennent un nombre variable d'astrocytes GFAP positifs.

Dans la forme 'non spécifique', la synaptophysine est légèrement moins présente dans la lésion que dans le cortex normal adjacent. Les autres marqueurs neuronaux (excepté MAP2) sont négatifs.(84)

L'expression de CD34 est rapportée dans 25 à 61% des cas (12) (84). Elle est positive dans la membrane des neurones, le stroma péri-cellulaire et dans le cytoplasme des OLCs.

Le Ki-67 est généralement bas, inférieur à 1 ou 2%.

La détection de BRAFV600E a été décrite dans 30% des DNET, quelque soit le sous-type. Il est positif de façon intense et diffuse dans les nodules gliaux et habituellement négatif dans les neurones 'flottants'.

### 4- Histogénèse

L'histogénèse des DNET reste incertaine et demeure controversée.

Une origine développementale à partir de la seconde couche germinale (granulaire externe) a été proposée, basée sur la mixité cellulaire des DNETs, leur prépondérance dans le lobe temporal et leur association avec des foyers de dysplasie corticale focale (1)

Les localisations aux noyaux gris centraux et sur la ligne médiane font évoquer une origine à partir de la couche germinale sous-épendymaire. (47)

Certains auteurs mettent en doute sa dénomination de 'néoplasme' car les DNETs ne sont pas des lésions produites après la formation tissulaire, mais c'est plutôt le développement dysembryologique ou la malformation tissulaire qui produit la tumeur. (85)

Une origine en provenance de cellules souches pluripotentes a également été évoqué en raison de la différenciation neuronale et gliale présente dans les OLCs. Cette hypothèse est supportée par l'immunoexpression de la nestin et de MAP2 dans les OLCs, également identifiées dans les cellules précurseurs neuronales et gliales durant le développement embryonnaire. (86)

Une expression plus forte des marqueurs MAP2, CD34 et nestin dans les formes 'non spécifiques' de DNET plutôt que dans les formes 'simples' ou 'complexes', suggère une origine développementale plus précoce des DNETs de forme 'non spécifique'. (84) (87)



## 6. Diagnostics différentiels

L'enjeu de la reconnaissance d'une DNET par rapport à une autre lésion tumorale épileptogène est de taille, car la prise en charge thérapeutique de ces lésions sera totalement différente, n'impliquant ni chimiothérapie ni radiothérapie.

Les diagnostics différentiels sont nombreux, tant sur le plan de l'imagerie que lors de l'analyse histologique. Cette dernière peut également être prise en défaut lors de biopsies ne ramenant pas de matériel suffisant quantitativement ou qualitativement.

Bien souvent, ce n'est qu'en association que les éléments cliniques, radiologiques et histologiques permettent d'aboutir à un diagnostic.

Les 3 principaux diagnostics différentiels des DNET sont représentés par le gangliogliome, l'oligodendrogliome et la dysplasie corticale. (88)

Le gangliogliome est une tumeur bénigne de grade I (OMS) résultant de la prolifération de cellules gliales classiquement de type astrocytaire pilloïde ou plus rarement fibrillaire voire oligodendrogial, associées à des cellules ganglionnaires matures. (20)

Il s'agit d'une tumeur rare (0.4 à 0.9% des tumeurs intracrâniennes – 1 à 4% chez l'enfant) survenant avant 30 ans (pic de fréquence entre 10 et 20 ans), avec une discrète prédominance masculine, responsable d'épilepsies partielles réfractaires.

De localisation prédominante hémisphérique, elle est typiquement cortico-sous-corticale et peut se présenter sous forme solide (43% des cas), mixte solido-kystique (52% des cas), ou beaucoup plus rarement kystique pure (5% des cas).

En scanner, la lésion est hypodense dans la majorité des cas et présente des calcifications dans environ 30% des cas.

Dans les sièges superficiels, une empreinte osseuse avec amincissement de la table interne peut se voir en regard de la lésion, témoin de l'évolution lente de la tumeur.

En IRM, la lésion est de taille variable (de 1 à 7 cm). Son aspect le plus classique est celui d'une masse kystique cortico-sous-corticale bien limitée avec un nodule mural.

La lésion d'aspect tissulaire solide apparaît globalement hypo/iso intense en T1 et hyperintense en T2 et FLAIR, très rarement infiltrante, mal limitée. Le contenu kystique est homogène en hyposignal net T1, hypersignal T2 et hyposignal FLAIR. Cependant, les formes d'aspect kystique en imagerie ne correspondent pas forcément à des kystes vrais à l'intervention, mais au contraire à des formes solides non drainables.

La prise de contraste est très variable, allant de la lésion non rehaussée à des prises de contraste annulaires ou homogènes très intenses. Ces prises de contrastes peuvent être labiles dans le temps, évolutives en fonction d'éventuelles crises convulsives.

L'œdème et l'effet de masse sont en règle limités, sans corrélation avec l'aspect ou le grade histologique de la lésion.

Les séquences de perfusion semblent montrer une élévation du VSCr supérieur à celui observé dans les gliomes de bas grade, sans modification de la perméabilité vasculaire.

En diffusion, l'ADC est élevé, supérieur aux gliomes de bas grade, reflet de la basse cellularité tumorale.

La distinction entre une DNET, de forme 'simple' ou 'non spécifique', avec un gangliogliome est souvent difficile en raison du chevauchement de leurs caractéristiques clinico-pathologiques, incluant l'association avec un foyer de dysplasie corticale focale.

Un gangliogliome peut être évoqué préférentiellement par la présence d'atypies neuronales, d'une infiltration lymphocytaire péri-vasculaire et d'un réseau de réticuline entourant les cellules gliales, qui ne se rencontre pas, pour ce dernier, dans les DNETs.

Les DNET de forme 'non spécifique' et les gangliogliomes partagent une immunoréactivité similaire pour CD34, mais différente pour MAP2 dans leur composante gliale.

MAP2 est faiblement positif ou négatif dans la composante gliale des gangliogliomes alors qu'elle est fréquemment présente dans les DNETs. D'autres tumeurs gliales plus courantes, comme les astrocytomes ou les oligodendrogliomes, sont positifs de façon diffuse à la présence de MAP2, mais négatifs pour le CD34.

L'oligodendrogliome est le troisième gliome en fréquence (2-5% des tumeurs cérébrales primitives et 5-18% de toutes les tumeurs gliales).

Il prédomine chez l'adulte avec un pic de fréquence dans les 4<sup>ème</sup> et 5<sup>ème</sup> décennies. Les enfants sont rarement touchés (6%).

Les signes révélateurs les plus fréquents sont les crises d'épilepsie et les céphalées.

La lésion se présente sous forme d'une masse infiltrante arrondie ou ovalaire bien limitée, ailleurs à limites plus floues avec le parenchyme sain, touchant le cortex et/ou la substance blanche, de localisation principalement sus-tentorielle.

En scanner, l'oligodendrogliome est le plus souvent hypodense et présente volontiers des calcifications massives, évocatrices du diagnostic (20 à 91% des cas suivant les séries). Des zones de dégénérescence kystique et plus rarement des hémorragies intratumorales sont possibles. En cas de localisation superficielle, des développements exophytiques peuvent s'accompagner d'une érosion de la voûte en regard.

En IRM, la tumeur est en règle en hyposignal T1, hypersignal T2/FLAIR. Une hétérogénéité lésionnelle n'est pas rare, en rapport avec des remaniements kystiques ou hémorragiques intratumoraux. L'œdème périlésionnel, s'il est présent, reste limité.

La prise de contraste est fréquente, variable, sans corrélation avec le grade tumoral.

En diffusion, les oligodendrogliomes présentent peu de modification de l'ADC.

Les séquences de perfusion montrent quant à elles un VSCr augmenté, supérieur à celui observé dans les astrocytomes diffus de grade II, qui peut atteindre celui des tumeurs malignes, pouvant rendre difficile la distinction avec les hauts grades. Cette hyperperfusion est probablement liée à la vascularisation particulière des oligodendrogliomes, sous forme d'un dense réseau de capillaires branchés, ainsi qu'à l'expression du VEGF par ces tumeurs.

L'évolutivité de ces deux lésions est en défaveur d'un diagnostic de DNET sur le plan de l'imagerie.

De plus, des lésions mixtes, associant une DNET à un autre type tumoral sont rapportées, notamment avec un gangliogliome (6) (89) (90) , un oligodendrogliome (91) ou un xanthoastrocytome pléomorphe (92).

Les dysplasies corticales focales sont liées à une perturbation localisée du développement cortical.

Sur le plan anatomopathologique, elles associent des anomalies de l'organisation des cellules corticales, des neurones hétérotopiques au sein de la substance blanche sous-corticale, inconstamment la présence de neurones et/ou d'astrocytes anormaux.

Elles sont caractérisées en IRM par un épaississement du ruban cortical localisé en signal iso-intense ou plus rarement hyperintense en T1 et hypointense en T2 par rapport au cortex normal, un aspect flou avec dédifférenciation substance blanche/substance grise et un signal hypointense en T1 et hyperintense en T2/FLAIR au niveau de la substance blanche sous-corticale adjacente avec une bande linéaire qui se prolonge du cortex au ventricule latéral.(93)

Ces anomalies siègent préférentiellement au niveau frontal.

## 7. Conclusion

Les Tumeurs NeuroEpithéliales Dysembryoplasiques sont encore largement méconnues, depuis leur origine jusqu'à leur profil évolutif.

Elles relèvent d'un challenge pour le clinicien, le radiologue et l'anatomopathologiste compte tenu de la prise en charge largement différente découlant d'un diagnostic certain vis-à-vis de lésions pouvant être agressives.

Une corrélation entre les éléments clinico-radiologiques et histologique est ainsi nécessaire.

La description typique en imagerie peut être prise à défaut pas des lésions dont les caractéristiques aspecifices rendent le diagnostic impossible sur leurs seules données.

De plus, des lésions, d'allure pourtant typique, peuvent également présenter une évolution inattendue.

La littérature fait mention dans des proportions variées de ces atypies radiologiques, qu'il est cependant nécessaire de garder à l'esprit.

## 8. Bibliographie

1. Daumas-Duport C, Scheithauer BW, Chodkiewicz JP, Laws ER, Vedrenne C. Dysembryoplastic neuroepithelial tumor: a surgically curable tumor of young patients with intractable partial seizures. Report of thirty-nine cases. *Neurosurgery*. nov 1988;23(5):545-56.
2. Daumas-Duport C. Dysembryoplastic neuroepithelial tumours. *Brain Pathol Zurich Switz*. juill 1993;3(3):283-95.
3. Daumas-Duport C, Varlet P, Bacha S, Beuvon F, Cervera-Pierot P, Chodkiewicz JP. Dysembryoplastic neuroepithelial tumors: nonspecific histological forms -- a study of 40 cases. *J Neurooncol*. févr 1999;41(3):267-80.
4. Stanescu Cosson R, Varlet P, Beuvon F, Daumas Duport C, Devaux B, Chassoux F, et al. Dysembryoplastic neuroepithelial tumors: CT, MR findings and imaging follow-up: a study of 53 cases. *J Neuroradiol J Neuroradiol*. déc 2001;28(4):230-40.
5. Barkovich James, Guerrini Renzo, Kuzniecky Ruben, Jackson Graeme, Dobyns William. A developmental and genetic classification for malformations of cortical development : update 2012. *Brain J Neurol*. 2012;(135):1348-69.
6. Prayson R. Composite Ganglioglioma and Dysembryoplastic Neuroepithelial Tumor. *Arch Pathol Lab Med*. mars 1999;123(3):247-50.
7. Louis DN, Ohgaki H, Wiestler OD, Cavenee WK, Burger PC, Jouvet A, et al. The 2007 WHO Classification of Tumours of the Central Nervous System. *Acta Neuropathol (Berl)*. 6 juill 2007;114(2):97-109.
8. Osborn AG, Blaser SI, Salzman KL. *Diagnostic Imaging - Brain*. Salt Lake City : Amirsys. 2004. (Salt Lake City : Amirsys).
9. Devaux B, Chassoux F, Guenot M, Haegelen C, Bartolomei F, Rougier A, et al. [Epilepsy surgery in France]. *Neurochirurgie*. mai 2008;54(3):453-65.
10. Louis DN, Perry A, Reifenberger G, Deimling A von, Figarella-Branger D, Cavenee WK, et al. The 2016 World Health Organization Classification of Tumors of the Central Nervous System: a summary. *Acta Neuropathol (Berl)*. 9 mai 2016;131(6):803-20.
11. Chang EF, Christie C, Sullivan JE, Garcia PA, Tihan T, Gupta N, et al. Seizure control outcomes after resection of dysembryoplastic neuroepithelial tumor in 50 patients. *J Neurosurg Pediatr*. janv 2010;5(1):123-30.
12. Thom M, Toma A, An S, Martinian L, Hadjivassiliou G, Ratilal B, et al. One hundred and one dysembryoplastic neuroepithelial tumors: an adult epilepsy series with immunohistochemical, molecular genetic, and clinical correlations and a review of the literature. *J Neuropathol Exp Neurol*. oct 2011;70(10):859-78.
13. Aronica E, Leenstra S, Van Veelen CW, Van Rijen PC, Hulsebos TJ, Tersmette AC, et al. Glioneuronal tumors and medically intractable epilepsy : a clinical study with long-term follow-up of seizure outcome after surgery. *Epilepsy Res*. mars 2001;43(3):179-91.

14. Shintaku M, Ogura J. Dysembryoplastic neuroepithelial tumor found incidentally in hippocampus of an elderly patient. *Neuropathology*. 1997;(17):344-7.
15. Hasselblatt M, Kurlemann G, Rickert CH, Debus OM, Brentrup A, Schachenmayr W, et al. Familial occurrence of dysembryoplastic neuroepithelial tumor. *Neurology*. 23 mars 2004;62(6):1020-1.
16. Fomekong E, Baylac F, Moret C, Chastagner P, Ducrocq X, Marchal JC. [Dysembryoplastic neuroepithelial tumors. Analysis of 16 cases]. *Neurochirurgie*. sept 1999;45(3):180-9.
17. Raymond AA, Halpin SF, Alsanjari N, Cook MJ, Kitchen ND, Fish DR, et al. Dysembryoplastic neuroepithelial tumor. Features in 16 patients. *Brain J Neurol*. juin 1994;117 ( Pt 3):461-75.
18. Guesmi H, Houtteville J-P, Courtheoux P, Derlon J-M, Chapon F. Tumeurs neuro-épitéliales dysembryoplasiques : À propos de 8 cas dont deux à localisation inhabituelle. *Neurochirurgie*. 1999;45(3):190-200.
19. Cottier J-P, Sembely C, Bosc M, Gallas S, Vinikoff-Sonier C, Lo D, et al. NOP5 Malformations corticales et épilepsie : apport de l'IRM. *J Radiol*. sept 2004;85(9):1528-9.
20. Shin JH, Lee HK, Khang SK, Kim DW, Jeong AK, Ahn KJ, et al. Neuronal tumors of the central nervous system: radiologic findings and pathologic correlation. *Radiogr Rev Publ Radiol Soc N Am Inc*. oct 2002;22(5):1177-89.
21. Fernandez C, Girard N, Paredes AP, Bouvier-Labit C, Lena G, Figarella-Branger D. The Usefulness of MR Imaging in the Diagnosis of Dysembryoplastic Neuroepithelial Tumor in Children: A Study of 14 Cases. *Am J Neuroradiol*. 1 mai 2003;24(5):829-34.
22. Parmar HA, Hawkins C, Ozelame R, Chuang S, Rutka J, Blaser S. Fluid-attenuated inversion recovery ring sign as a marker of dysembryoplastic neuroepithelial tumors. *J Comput Assist Tomogr*. juin 2007;31(3):348-53.
23. Chassoux F, Rodrigo S, Mellerio C, Landré E, Miquel C, Turak B, et al. Dysembryoplastic neuroepithelial tumors: an MRI-based scheme for epilepsy surgery. *Neurology*. 16 oct 2012;79(16):1699-707.
24. Koob M, Girard N. Cerebral tumors: specific features in children. *Diagn Interv Imaging*. oct 2014;95(10):965-83.
25. Raybaud C, Shroff M, Rutka JT, Chuang SH. Imaging surgical epilepsy in children. *Childs Nerv Syst ChNS Off J Int Soc Pediatr Neurosurg*. août 2006;22(8):786-809.
26. Nishio S, Takeshita I, Fukui M. Primary cerebral ganglioneurocytoma in an adult. *Cancer*. 15 juill 1990;66(2):358-62.
27. Thom M, Gomez-Anson B, Revesz T, Harkness W, O'Brien CJ, Kett-White R, et al. Spontaneous intralesional haemorrhage in dysembryoplastic neuroepithelial tumours: a series of five cases. *J Neurol Neurosurg Psychiatry*. 1 juill 1999;67(1):97-101.
28. Bulakbasi N, Kocaoglu M, Örs F, Tayfun C, Üçöz T. Combination of Single-Voxel Proton MR Spectroscopy and Apparent Diffusion Coefficient Calculation in the Evaluation of Common Brain Tumors. *Am J Neuroradiol*. 1 févr 2003;24(2):225-33.

29. Yamasaki F, Kurisu K, Satoh K, Arita K, Sugiyama K, Ohtaki M, et al. Apparent Diffusion Coefficient of Human Brain Tumors at MR Imaging. *Radiology*. 1 juin 2005;235(3):985-91.
30. Wang L, Li K, Chen L, Lu D, Zhang G, Li Y. Perfusion MR imaging and proton MR spectroscopy in a case of dysembryoplastic neuroepithelial tumor. *Chin Med J (Engl)*. 5 juill 2005;118(13):1134-6.
31. Lee DY, Chung CK, Hwang YS, Choe G, Chi JG, Kim HJ, et al. Dysembryoplastic Neuroepithelial Tumor: Radiological Findings (including PET, SPECT, and MRS) and Surgical Strategy. *J Neurooncol*. avr 2000;47(2):167-74.
32. Ranger A, Diosy D. Seizures in children with dysembryoplastic neuroepithelial tumors of the brain—A review of surgical outcomes across several studies. *Childs Nerv Syst*. 2015;31(6):847-55.
33. Chassoux F, Daumas-Duport C. Dysembryoplastic neuroepithelial tumors: where are we now? *Epilepsia*. déc 2013;54 Suppl 9:129-34.
34. Bilginer B, Söylemezoğlu F, Cila A, Akalan N. Intraventricular dysembryoplastic neuroepithelial tumor-like neoplasm with disseminated spinal tumor. *Turk Neurosurg*. 2009 2009;19(1):69-72.
35. Baisden BL, Brat DJ, Melhem ER, Rosenblum MK, King AP, Burger PC. Dysembryoplastic neuroepithelial tumor-like neoplasm of the septum pellucidum: a lesion often misdiagnosed as glioma: report of 10 cases. *Am J Surg Pathol*. avr 2001;25(4):494-9.
36. Leung SY, Gwi E, Ng HK, Fung CF, Yam KY. Dysembryoplastic neuroepithelial tumor. A tumor with small neuronal cells resembling oligodendroglioma. *Am J Surg Pathol*. juin 1994;18(6):604-14.
37. Ongürü O, Deveci S, Sirin S, Timurkaynak E, Günhan O. Dysembryoplastic neuroepithelial tumor in the left lateral ventricle. *Minim Invasive Neurosurg MIN*. oct 2003;46(5):306-9.
38. Harter DH, Omeis I, Forman S, Braun A. Endoscopic resection of an intraventricular dysembryoplastic neuroepithelial tumor of the septum pellucidum. *Pediatr Neurosurg*. 2006;42(2):105-7.
39. Emmez H, Kale A, Egemen E, Eser P, Kaymaz M, Paşaoğlu A. Intraventricular dysembryoplastic neuroepithelial tumour: case report. *Neurol Neurochir Pol*. avr 2012;46(2):192-5.
40. Xiong J, Liu Y, Chu S-G, Chen H, Chen H-X, Mao Y, et al. Dysembryoplastic neuroepithelial tumor-like neoplasm of the septum pellucidum: review of 2 cases with chromosome 1p/19q and IDH1 analysis. *Clin Neuropathol*. févr 2012;31(1):31-8.
41. Altinörs N, Calisaneller T, Gülşen S, Ozen O, Ongürü O. Intraventricular dysembryoplastic neuroepithelial tumor: case report. *Neurosurgery*. déc 2007;61(6):E1332-1333; discussion E1333.
42. Yuan J, Sharma N, Choudhri H, Figueroa R, Sharma S. Intraventricular dysembryoplastic neuroepithelial tumor in a pediatric patient: is it the most common extracortical location for DNT? *Childs Nerv Syst ChNS Off J Int Soc Pediatr Neurosurg*. mars 2011;27(3):485-90.
43. Cataltepe O, Marshall P, Smith TW. Dysembryoplastic neuroepithelial tumor located in pericallosal and intraventricular area in a child. Case report. *J Neurosurg Pediatr*. juin 2009;3(6):456-60.

44. Komori T, Scheithauer BW, Hirose T. A rosette-forming glioneuronal tumor of the fourth ventricle: infratentorial form of dysembryoplastic neuroepithelial tumor? *Am J Surg Pathol.* mai 2002;26(5):582-91.
45. Daghistani R, Miller E, Kulkarni AV, Widjaja E. Atypical characteristics and behavior of dysembryoplastic neuroepithelial tumors. *Neuroradiology.* févr 2013;55(2):217-24.
46. Xu J, Du J, Shan Y. Manifestation and treatment of intraventricular dysembryoplastic neuroepithelial tumor. [Internet]. [cité 12 août 2016]. Disponible sur: <http://www.pubfacts.com/detail/24709201/Manifestation-and-treatment-of-intraventricular-dysembryoplastic-neuroepithelial-tumor>
47. Cervera-Pierot P, Varlet P, Chodkiewicz JP, Daumas-Duport C. Dysembryoplastic neuroepithelial tumors located in the caudate nucleus area: report of four cases. *Neurosurgery.* mai 1997;40(5):1065-1069-1070.
48. Wang F, Qiao G, Li X, Gui Q. A dysembryoplastic neuroepithelial tumor in the area of the caudate nucleus in a 57-year-old woman: case report. *Neurosurgery.* août 2007;61(2):E420; discussion E420.
49. Whittle IR, Dow GR, Lammie GA, Wardlaw J. Dysembryoplastic neuroepithelial tumour with discrete bilateral multifocality: further evidence for a germinal origin. *Br J Neurosurg.* oct 1999;13(5):508-11.
50. Krossnes BK, Wester K, Moen G, Mørk SJ. Multifocal dysembryoplastic neuroepithelial tumour in a male with the XYY syndrome. *Neuropathol Appl Neurobiol.* oct 2005;31(5):556-60.
51. Fujimoto K, Ohnishi H, Tsujimoto M, Hoshida T, Nakazato Y. Dysembryoplastic neuroepithelial tumor of the cerebellum and brainstem. Case report. *J Neurosurg.* sept 2000;93(3):487-9.
52. Kuchelmeister K, Demirel T, Schlörer E, Bergmann M, Gullotta F. Dysembryoplastic neuroepithelial tumour of the cerebellum. *Acta Neuropathol (Berl).* 89(4):385-90.
53. Yasha TC, Mohanty A, Radhesh S, Santosh V, Das S, Shankar SK. Infratentorial dysembryoplastic neuroepithelial tumor (DNT) associated with Arnold-Chiari malformation. *Clin Neuropathol.* déc 1998;17(6):305-10.
54. Litrico S, Desjardins T, Dran G, Michiels J-F, Paquis P. Localisation sous-tentorielle d'une tumeur dysembryoplasique neuroépithéliale. *Neurochirurgie.* mars 2004;50(1):47-52.
55. Taylor JK, Kim AH, Folkerth RD, Black PM. The development of ring-shaped contrast enhancement in a case of cerebellar dysembryoplastic neuroepithelial tumor: case report. *Neurosurgery.* sept 2008;63(3):E609-610; discussion E610.
56. Reiche W, Kolles H, Eymann R, Feiden W. [Dysembryoplastic neuroepithelial tumor (DNT). Pattern of neuroradiologic findings]. *Radiol.* nov 1996;36(11):884-9.
57. Nair P, Pal L, Jaiswal AK, Behari S. Lhermitte-Duclos disease associated with dysembryoplastic neuroepithelial tumor differentiation with characteristic magnetic resonance appearance of « tiger striping ». *World Neurosurg.* juin 2011;75(5-6):699-703.



58. Lellouch-Tubiana A, Bourgeois M, Vekemans M, Robain O. Dysembryoplastic neuroepithelial tumors in two children with neurofibromatosis type 1. *Acta Neuropathol (Berl)*. sept 1995;90(3):319-22.
59. Kuroiwa T, Bergey GK, Rothman MI, Zoarski GH, Wolf A, Zagardo MT, et al. Radiologic appearance of the dysembryoplastic neuroepithelial tumor. *Radiology*. oct 1995;197(1):233-8.
60. White RD, Kanodia AK, Sammler EM, Brunton JN, Heath CA, White RD, et al. Multifocal Dysembryoplastic Neuroepithelial Tumour with Intradural Spinal Cord Lipomas: Report of a Case, Multifocal Dysembryoplastic Neuroepithelial Tumour with Intradural Spinal Cord Lipomas: Report of a Case. *Case Rep Radiol Case Rep Radiol*. 7 sept 2011;2011, 2011:e734171.
61. Guduru H, Lokannavar H, Shen J. A Rare Case of Dysembryoplastic Neuroepithelial Tumor. *J Clin Imaging Sci*. 2012;2(1):60.
62. Ostertun B, Wolf HK, Campos MG, Matus C, Solymosi L, Elger CE, et al. Dysembryoplastic neuroepithelial tumors: MR and CT evaluation. *AJNR Am J Neuroradiol*. mars 1996;17(3):419-30.
63. Yamaguchi N, Ohnishi H, Tachibana O, Hasegawa M, Emori T. [An enlarging dysembryoplastic neuroepithelial tumor during a 6-year period: a case report]. *No Shinkei Geka*. déc 1998;26(12):1097-101.
64. Sampetean O, Maehara T, Arai N, Nemoto T. Rapidly growing dysembryoplastic neuroepithelial tumor: case report. *Neurosurgery*. déc 2006;59(6):E1337-1338; discussion E1338.
65. Preuss M, Nestler U, Zühlke CJ, Kuchelmeister K, Neubauer BA, Jödicke A. Progressive Biological Behavior of a Dysembryoplastic Neuroepithelial Tumor. *Pediatr Neurosurg*. 2010;46(4):294-8.
66. Nolan MA, Sakuta R, Chuang N, Otsubo H, Rutka JT, Snead OC, et al. Dysembryoplastic neuroepithelial tumors in childhood: long-term outcome and prognostic features. *Neurology*. 22 juin 2004;62(12):2270-6.
67. Campos AR, Clusmann H, von Lehe M, Niehusmann P, Becker AJ, Schramm J, et al. Simple and complex dysembryoplastic neuroepithelial tumors (DNT) variants: clinical profile, MRI, and histopathology. *Neuroradiology*. juill 2009;51(7):433-43.
68. Gonzales M, Dale S, Susman M, Nolan P, Ng WH, Maixner W, et al. Dysembryoplastic neuroepithelial tumor (DNT)-like oligodendrogliomas or Dnts evolving into oligodendrogliomas: two illustrative cases. *Neuropathol Off J Jpn Soc Neuropathol*. août 2007;27(4):324-30.
69. Maher CO, White JB, Scheithauer BW, Raffel C. Recurrence of dysembryoplastic neuroepithelial tumor following resection. *Pediatr Neurosurg*. 2008;44(4):333-6.
70. Ray WZ, Blackburn SL, Casavilca-Zambrano S, Barrionuevo C, Orrego JE, Heinicke H, et al. Clinicopathologic features of recurrent dysembryoplastic neuroepithelial tumor and rare malignant transformation: a report of 5 cases and review of the literature. *J Neurooncol*. sept 2009;94(2):283-92.
71. Wagner AS, Yin NS, Tung S, Mathern GW, Vinters HV. Intimal thickening of meningeal arteries after serial corticectomies for Rasmussen encephalitis. *Hum Pathol*. août 2012;43(8):1308-13.
72. Qaddoumi I, Ellison DW, Morris EB, Broniscer A, Boop F, Merchant T, et al. Dysembryoplastic Neuroepithelial Tumors and Cognitive Outcome: cure at a price? *Cancer*. 1 déc 2010;116(23):5461-9.

73. Sakuta R, Otsubo H, Nolan MA, Weiss SK, Hawkins C, Rutka JT, et al. Recurrent intractable seizures in children with cortical dysplasia adjacent to dysembryoplastic neuroepithelial tumor. *J Child Neurol.* avr 2005;20(4):377-84.
74. Schittenhelm J, Mittelbronn M, Wolff M, Truebenbach J, Will BE, Meyermann R, et al. Multifocal dysembryoplastic neuroepithelial tumor with signs of atypia after regrowth. *Neuropathol Off J Jpn Soc Neuropathol.* août 2007;27(4):383-9.
75. Josan V, Smith P, Kornberg A, Rickert C, Maixner W. Development of a pilocytic astrocytoma in a dysembryoplastic neuroepithelial tumor. Case report. *J Neurosurg.* juin 2007;106(6 Suppl):509-12.
76. Zakrzewski K, Biernat W, Liberski PP, Polis L, Nowoslawska E. Pilocytic astrocytoma as a predominant component of a recurrent complex type DNT. *Folia Neuropathol Assoc Pol Neuropathol Med Res Cent Pol Acad Sci.* 2009;47(3):284-8.
77. CHAO L, TAO XB, JUN YK, XIA HH, WAN WK, TAO QS. Recurrence and histological evolution of dysembryoplastic neuroepithelial tumor: A case report and review of the literature. *Oncol Lett.* oct 2013;6(4):907-14.
78. Rushing EJ, Thompson LD, Mena H. Malignant transformation of a dysembryoplastic neuroepithelial tumor after radiation and chemotherapy. *Ann Diagn Pathol.* août 2003;7(4):240-4.
79. Hammond RR, Duggal N, Woulfe JM, Girvin JP. Malignant transformation of a dysembryoplastic neuroepithelial tumor. Case report. *J Neurosurg.* avr 2000;92(4):722-5.
80. Heiland DH, Staszewski O, Hirsch M, Masalha W, Franco P, Grauvogel J, et al. Malignant Transformation of a Dysembryoplastic Neuroepithelial Tumor (DNET) Characterized by Genome-Wide Methylation Analysis. *J Neuropathol Exp Neurol.* avr 2016;75(4):358-65.
81. Kim SK, Jeong MY, Jung TY, Kang HK, Yoon W. Diffuse Ependymal Dysembryoplastic Neuroepithelial Tumor Causing Spinal Drop Metastases: A Case Report. *Korean J Radiol.* 2012;13(4):492-5.
82. Suh Y-L. Dysembryoplastic Neuroepithelial Tumors. *J Pathol Transl Med.* nov 2015;49(6):438-49.
83. Chassoux F, Landré E, Mellerio C, Laschet J, Devaux B, Daumas-Duport C. Dysembryoplastic neuroepithelial tumors: epileptogenicity related to histologic subtypes. *Clin Neurophysiol Off J Int Fed Clin Neurophysiol.* juin 2013;124(6):1068-78.
84. Bodi I, Selway R, Bannister P, Doey L, Mullatti N, Elwes R, et al. Diffuse form of dysembryoplastic neuroepithelial tumour: the histological and immunohistochemical features of a distinct entity showing transition to dysembryoplastic neuroepithelial tumour and ganglioglioma. *Neuropathol Appl Neurobiol.* août 2012;38(5):411-25.
85. Prayson RA, Morris HH, Estes ML, Comair YG. Dysembryoplastic neuroepithelial tumor: a clinicopathologic and immunohistochemical study of 11 tumors including MIB1 immunoreactivity. *Clin Neuropathol.* févr 1996;15(1):47-53.
86. Pasquier B, Péoc'H M, Fabre-Bocquentin B, Bensaadi L, Pasquier D, Hoffmann D, et al. Surgical pathology of drug-resistant partial epilepsy. A 10-year-experience with a series of 327 consecutive resections. *Epileptic Disord Int Epilepsy J Videotape.* juin 2002;4(2):99-119.

87. Sung CO, Suh Y-L. Different pattern of expression of nestin in the non-specific form of dysembryoplastic neuroepithelial tumors compared to the simple and complex forms. *J Neurooncol.* mars 2009;92(1):7-13.
88. Martin-Duverneuil N., Mokhtari K. Tumeurs intracrâniennes de l'adulte à l'exclusion de la base du crâne et de la région hypophysaire. *Neuroimagerie-Neuropathologie.* Sauramps médical 2009.
89. Shimbo Y, Takayashi H, Havano M, Kumagai T, Kameyama S. Temporal lobe lesion demonstrating features of dysembryoplastic neuroepithelial tumor and ganglioglioma : a transitional form ? *Clin Neuropathol.* 1997;(16):65-8.
90. Hirose T, Scheithauser BW. Mixed dysembryoplastic neuroepithelial tumor and ganglioglioma. *Acta Neuropathol (Berl).* 1998;(95):649-54.
91. Scott R, Di Rocco C, Canady A, Gonzalez-Portillo G, Sotrel A. How would you treat this patient ? : dysembryoplastic neuroepithelial tumor. *Surg Neurol.* 1996;(46):23-7.
92. Lach B, Duggal N, Da Silva VF, Benoit BG. Association of pleomorphic xanthoastrocytoma with cortical dysplasia and neuronal tumors : a report of three cases. 1996;(78):2551-63.
93. Fitsiori A, Lazeyras F, Seeck M, Nguyen D, Ailianou A, Delavelle J, et al. Malformations of cortical development of the human brain: a pictorial essay. *J Neuroradiol J Neuroradiol.* oct 2012;39(4):205-17.

**Aspects Atypiques en  
Imagerie des Tumeurs  
NeuroEpithéliales  
Dysembryoplasiques**

–

**Expérience personnelle et comparaison  
avec les données de la littérature**

**Article en Français**

## Résumé :

Objectifs : Identifier les aspects atypiques en imagerie des Tumeurs NeuroEpithéliales Dysembryoplasiques (DNETs) quant à leur localisation, leurs caractéristiques morphologiques et leur évolutivité à partir de notre propre expérience et de les comparer aux données de la littérature.

Méthodes : De façon rétrospective sur une période de 13 ans, nous avons inclus 70 patients suivis au CHRU de Nancy pour une DNET. La population ainsi établie a été divisée en trois groupes : les formes 'certaines', histologiquement prouvées (n=25), les formes 'probables', sans preuve histologique mais compatibles cliniquement et radiologiquement (n=31) et les formes 'possibles', sans preuve histologique ni symptomatologie évocatrice mais d'aspect radiologique compatible (n = 14). Les critères d'atypies retenus étaient : une localisation ou des caractéristiques morphologiques inhabituelles et une évolutivité (progression lésionnelle primaire, récurrence post-opératoire, progression d'un résidu tumoral, transformation maligne, dissémination et régression spontanée).

Résultats : Un patient (1.4%) présentait une localisation atypique intra-ventriculaire, prouvée histologiquement. Un patient (1.4%) était porteur de deux probables DNETs de localisations différentes. Six patients (8.6%) présentaient des caractéristiques morphologiques atypiques : des calcifications massives (n=2), un effet de masse (n=1), une lésion s'intégrant dans une malformation cérébrale (n=1), une lésion associée à un petit nodule satellite d'hétérotopie péri-ventriculaire (n=1) et une forme à composante mixte solido-kystique (n=1). Neuf lésions ont eu une évolution inattendue : deux (2.8%) ont spontanément régressé, cinq (7.1%) ont présenté une progression primaire et deux (2.8%) des modifications lésionnelles. Nous

n'avons pas mis en évidence de récurrence post-opératoire, de progression d'un résidu tumoral, de transformation maligne ou de dissémination lésionnelle.

Conclusion : Des localisations et des caractéristiques morphologiques atypiques ont été mises en évidence, ainsi que des progressions lésionnelles primaires et des régressions spontanées, mais pas de récurrence post-opératoire, de croissance d'un résidu tumoral ou d'exceptionnelle transformation maligne ou dissémination lésionnelle.

**Mots-clés :**

Tumeur NeuroEpithéliale Dysembryoplasique

IRM

Atypique

Evolutivité

**Abréviations et acronymes :**

DNET : Dysembryoplastic NeuroEpithelial Tumor

IRM : Imagerie par Résonance Magnétique

STB : Sclérose Tubéreuse de Bourneville

# Introduction

Les Tumeurs NeuroEpithéliales Dysembryoplasiques (DNET) sont considérées comme des lésions bénignes et stables, appartenant à la catégorie des tumeurs glioneuronales, typiquement localisées au niveau du cortex supra-tentorial et habituellement révélée par une épilepsie partielle s'avérant pharmaco-résistante chez des sujets jeunes.(1)

Rares, elles représentent moins de 1% de l'ensemble des tumeurs cérébrales - 0.2% des tumeurs neuro-épithéliales pour des patients de plus de 20 ans ; de 1 à 2% pour ceux de moins de 20 ans selon les séries. (2) (3)

Cependant, elles sont retrouvées à hauteur de 20% dans les séries histologiques des chirurgies de l'épilepsie de l'adulte. (4)

Leur stabilité a fait discuter leur nature malformative plutôt que tumorale, de même que la présence de foyers de dysplasie corticale, l'existence de plusieurs populations cellulaires distinctes, le jeune âge des patients et l'emprunte osseuse de la voûte crânienne adjacente à la lésion. (1)

En IRM, elles sont typiquement de localisation corticale ou cortico-sous-corticale, bien limitées et lobulées avec un aspect dit en 'bulles de savon'. Leur signal est hypointense en pondération T1, hyperintense en pondération T2 et variable en FLAIR, sans rehaussement après injection. (1) (5)

Il n'existe pas d'effet de masse de la lésion sur les structures parenchymateuses adjacentes mais une empreinte osseuse sur la table interne de la voûte crânienne au contact peut se rencontrer. (1) (5)

On ne note pas d'oedème périlésionnel, mais un fin liseré périphérique en hypersignal FLAIR séparant la lésion du parenchyme sain adjacent serait évocateur du diagnostic. (6)

Chassoux et al. ont séparé les lésions selon leurs caractéristiques en IRM comme suit : le Type 1, correspondant à une lésion pseudo-kystique ou pseudo-polykystique, bien limitée, fortement hypointense en T1 avec une interface cortico-sous-corticale bien marquée ; le Type 2, nodulaire, avec un signal hétérogène moyennement délimité et une interface cortico-sou-corticale également bien marquée et le Type 3, pseudo-dysplasique, en iso/hyposignal T1, avec une interface cortico-sous-corticale peu marquée. (7)

Cependant, un certain nombre de case reports dans la littérature ont décrit des caractéristiques atypiques de ces lésions, suggérant que, parfois, les DNET puissent être de diagnostic plus difficile et non aussi bénignes que communément admis. (8)

La possibilité de formes atypiques dans ce groupe de lésions est importante à connaître car elles posent des problèmes significatifs en termes de diagnostic et de prise en charge thérapeutique par rapport à d'autres lésions qui pourraient nécessiter une chirurgie, de la chimiothérapie ou de la radiothérapie.

Le but de notre étude était d'identifier les localisations, caractéristiques morphologiques et évolutivités atypiques des DNETs depuis notre expérience et de les comparer avec les données de la littérature.



# Patients et méthodes

De façon rétrospective, nous avons revu l'ensemble des scanners et IRM réalisés dans le cadre d'un bilan de DNET entre janvier 2003 et juillet 2016.

Les cas ont été recrutés à partir des services de neurologie et neurochirurgies, adultes et pédiatriques, du CHRU de Nancy, concernant des patients ayant eu une suspicion de DNET, et confrontés à notre système PACS ainsi qu'aux résultats histologiques s'ils étaient disponibles.

Ainsi, 118 patients ont initialement été sélectionnés (**Figure 1**). 48 au total ont été exclus pour les raisons suivantes : absence d'imagerie pré-opératoire disponible (n = 12), diagnostic différentiel retenu (n = 27) ou trop petite taille de la lésion pour être caractérisable (< 4mm) (n = 9).

70 patients ont finalement été inclus comme étant des DNETs, dont 25 étaient prouvées histologiquement et 45 remplissaient les critères radiologiques.

Le sexe, l'âge au diagnostic et la symptomatologie ayant motivée la réalisation des examens étaient relevés.

Les types d'épilepsie résultant de ces lésions ont été classés en 4 groupes (épilepsie partielle simple, épilepsie partielle complexe, épilepsie généralisée tonico-clonique et épilepsie de type absence) et leur caractère pharmaco-résistant était noté s'il existait. Autrement, les lésions étaient de découverte fortuite sur des examens réalisés pour un tout autre motif, à l'exception d'un cas d'hydrocéphalie obstructive sur une lésion à développement intra-ventriculaire.

La population ainsi établie était divisée en 3 groupes : le premier correspondait aux formes 'certaines', prouvées histologiquement (n = 25), le second aux formes 'probables', sans preuve histologique mais cliniquement et radiologiquement compatible (n = 31) ; le troisième et dernier groupe correspondait aux formes 'possibles', sans preuve histologique ni corrélation clinique (de découverte fortuite) mais d'aspect radiologique compatible (n = 14).

Les données radiologiques concernant l'ensemble des examens réalisés (CT ou IRM) au cours du suivi de chaque patient portaient sur la localisation de la lésion, sa taille, sa morphologie, son signal en pondérations T1, T2 et FLAIR, l'existence d'un effet de masse, de calcifications, ou d'un rehaussement lésionnel, et son évolutivité.

Les caractéristiques des séquences de diffusion, perfusion et spectroscopie n'ont pas été étudiées car non systématiquement réalisées.

Au final, les critères d'atypies retenus étaient : une localisation inhabituelle (autre que corticale ou cortico-sous-corticale à l'étage sus-tentorial), des caractéristiques morphologiques autres que ceux normalement attendus, et une évolutivité (progression lésionnelle primaire, récurrence post-opératoire, progression d'un résidu tumoral, transformation maligne, dissémination et régression spontanée).

# Résultats

70 patients, 41 femmes et 29 hommes (SR = 1.4), avec un âge moyen de 18.7 ans (0-55 ans) ont été inclus, avec la réalisation de 4.1 IRMs en moyenne (1 à 13) par patient et un suivi moyen de 3.6 ans (0 à 18ans).

Les données démographiques et les caractéristiques lésionnelles sont rapportées dans le **tableau 1**.

## ***Groupe des formes ‘certaines’***

Le groupe des formes ‘certaines’, avec preuve histologique, comportait 25 patients (14 femmes pour 11 hommes – âge moyen = 17 ans (0 – 51 ans). 22 présentaient une symptomatologie épileptique (12 épilepsies partielles simples, 6 épilepsies partielles complexes, 2 épilepsies généralisées tonico-cloniques et 2 épilepsies type absence ; 10/22 étaient pharmaco-résistantes) alors que les 3 derniers présentaient respectivement des vertiges, des céphalées en rapport avec une hydrocéphalie obstructive, ou avait été découverte fortuite au cours de la période foétale.

20 lésions ont été réséquées chirurgicalement alors que les 5 autres ont été biopsiées.

Concernant la localisation, une seule lésion était de situation atypique (1.4%). Il s’agissait d’une patiente de 39 ans, dont des céphalées avaient permis la mise en évidence d’une lésion développée au sein du 3ème ventricule, et responsable d’une hydrocéphalie obstructive (**Figure 2**). L’aspect radiologique était tout à fait aspécifique et le diagnostic avait été porté par biopsie. Une valve de dérivation ventriculo-péritonéale avait permis de juguler l’hydrocéphalie et un suivi actuel de 2 ans n’a pas montré de progression lésionnelle.

Les caractéristiques morphologiques ont été considérées comme atypiques dans 3 lésions (4.2%) : une lésion présentait des calcifications massives (**Figure 3**), une autre exerçait un effet de masse inhabituel, non rencontré normalement dans les DNETs, et la troisième s'intégrait dans une malformation cérébrale (**Figure 4**).

Cette dernière lésion avait été de découverte fortuite en anténatal. Une biopsie avait été réalisée à l'âge de 6 mois et n'avait pas mis en évidence de prolifération gliale mais des cellules oligodendrogiales-like et des neurones 'flottants' dans une abondante matrice mucineuse. Un suivi de 12 ans n'avait montré aucune évolution.

Sur 20 résections chirurgicales, 4 présentaient un résidu lésionnel. Aucun de ceux-ci n'étaient évolutifs sur les contrôles avec un suivi moyen de 26.16 mois (0 – 134 mois).

De même, nous n'avons pas décelé de transformation maligne ou de dissémination lésionnelle.

Cependant, nous avons observé 3 cas d'évolutions inhabituelles (4.2%) : une régression spontanée pour le premier cas, une progression lésionnelle pour le second cas et un cas de modification morphologique.

Une épilepsie avait conduit à mettre en évidence chez une fillette de 2 ans une lésion cortico-sous-corticale frontale gauche, de morphologie évocatrice de DNET avec un aspect en 'bulles de savon', l'absence d'effet de masse et un scalloping de la voute en regard. Un suivi régulier sur plus de 10 ans a montré une régression progressive de la lésion avec une diminution de son volume de plus de 50% (**Figure 5**).

Au contraire, une lésion diagnostiquée à l'âge de 4 ans chez une fillette ayant présenté une épilepsie partielle simple pharmaco-résistante, histologiquement prouvée par biopsie,

présentait une augmentation significative de sa taille avec importantes prises de contraste, tout en gardant une apparence en ‘bulles de savon’, sur un suivi de 18 ans (**Figure 6**). La fréquence des crises ne s’en trouvait pas modifiée.

Enfin, la dernière lésion du groupe était une petite lésion de localisation pariétale gauche, responsable d’une épilepsie chez une adolescente de 15 ans, initialement stable durant 2 ans, et dont les contrôles réalisés en raison de l’augmentation de la fréquence des crises ont montré une progression de la lésion, avec l’apparition d’un discret œdème péri lésionnel et un rehaussement annulaire. La biopsie alors réalisée était en faveur d’un accident évolutif ischémique d’une DNET.

### ***Groupe des formes ‘probables’***

Le groupe des formes probables, sans preuve histologique mais compatibles cliniquement et radiologiquement, comprenait 31 patients (17 femmes pour 14 homme – âge moyen 19.4 ans (15 mois – 55 ans) ayant présenté une symptomatologie épileptique.

27 patients présentaient des crises partielles simples, 1 des crises partielles complexes, 2 des crises généralisées tonico-cloniques et 1 des absences, parmi lesquelles 11 étaient pharmaco-résistantes.

8 lésions présentaient des atypies (11.2%).

Un patient de 19 ans présentant une épilepsie réfractaire avait une localisation double, stable sur un suivi de 8 ans, nodulaire au niveau de la partie interne du lobe temporal gauche, et dysplasique au niveau du lobe temporal droit, avec prise de contraste partielle après injection (**Figure 7**).

Trois lésions présentaient des caractéristiques morphologiques atypiques (4.2%). Une lésion était massivement calcifiée (**Figure 3**). Une autre présentait un petit nodule juxta-ventriculaire d'hétérotopie de substance grise adjacent à une localisation cortico-sous-corticale (**Figure 8**). La dernière présentait une composante mixte, avec une volumineuse portion kystique à l'origine d'un scalloping de la voûte, et une portion tissulaire hétérogène, étendue depuis la surface corticale jusqu'au ventricule (**Figure 9**). Cette lésion apparaissait stable sur une période de 11 ans.

Quatre lésions montraient, au cours de leur suivi, une croissance de leur composante nodulaire pseudo-kystique (5.6%) (**Figure 10**). Il n'était pas noté de modification de la fréquence des crises.

Nous n'avons pas mis en évidence de transformation maligne, de dissémination lésionnelle ou de régression spontanée au niveau de ce groupe.

### ***Groupe des formes 'possibles'***

Le groupe des formes possibles, sans preuve histologique ni corrélation clinique mais d'aspect radiologique compatible, comprenait 14 patients (10 femmes pour 4 hommes – d'âge moyen = 19.7 ans (4 – 45 ans)).

Dans ce groupe, 2 lésions avaient une présentation atypique (2.8%).

Une lésion présentait une régression spontanée. Cette lésion avait été découverte fortuitement chez une fillette de 4 ans au cours d'un scanner réalisé dans le cadre d'un traumatisme crânien. Elle était développée au niveau du gyrus cingulaire droit, de façon cortico-sous-corticale et présentait un hyposignal T1 et un hypersignal T2/FLAIR, sans

calcification ni rehaussement. Un suivi de 27 mois avait permis de voir décroître son volume de plus de 40% sans modification de son signal.

La seconde lésion présentait des remaniements morphologiques avec l'apparition d'une prise de contraste annulaire et un hypersignal FLAIR, initialement homogène, et devenant annulaire avec hyposignal central.

## Discussion

Dans notre série de 70 lésions, 17 cas présentaient des caractéristiques atypiques (24%).

### ***Localisations atypiques***

Concernant les localisations, nous avons mis en évidence une lésion à développement intra-ventriculaire (1.4%), au sein du 3<sup>ème</sup> ventricule, et une double localisation (1.4%).

Les caractéristiques histologiques des DNETs ectopiques suggèrent que ces tumeurs dérivent de la seconde couche germinale, y compris depuis le fascia dentata, la couche germinale sous-épendymaire et la couche granulaire externe du cervelet (9).

Les DNETs de localisations intra-ventriculaires semblent provenir du septum pellucidum et correspondent à la majorité des DNETs supra-tentorielles extra-corticales.

Environ 25 cas de localisations intra-ventriculaires sont rapportés dans la littérature, dont 19 (76%) sont développés dans les ventricules latéraux (8) (10) (11) (12) (13) (14) (15) (16) (17) (18), 4 (16%) se trouvent dans le 3<sup>ème</sup> ventricule (10) (19) (20) et 2 (8%) dans le 4<sup>ème</sup> ventricule (21) (22).

L'hydrocéphalie est le mode de révélation principal de ces lésions. L'âge moyen au diagnostic est légèrement plus élevé (23 ans (6 – 50 ans)) pour ces localisations, comme chez notre patiente qui était âgée de 39 ans.

Une dissémination tumorale n'a pas été mise en évidence dans la plupart de ces cas, en dehors de celui d'un enfant ayant présenté une évolution métastatique épendymaire (20).



Les autres localisations atypiques incluent les noyaux gris centraux (9 cas dans la littérature (11) (19) (22) (23) (24)) le tronc cérébral et le cervelet (13 cas dans la littérature (19) (22) (25) (26) (27) (28) (29) (30) (31) (32) (33) (34)).

Classiquement, les DNETs sont uniques mais, dans de rares cas, des localisations multiples peuvent se rencontrer. 12 cas de lésions multifocales sont rapportés dans la littérature, avec en moyenne la présence de 4 lésions (2 à 7) (10) (19) (22) (25) (26) (27) (31) (35) (36) (37).

La signification de la multifocalité n'est pas clairement établie, mais cela ne semble pas impliquer une agressivité lésionnelle accrue.

### ***Caractéristiques morphologiques atypiques***

Des caractéristiques morphologiques atypiques ont été relevés : deux lésions étaient massivement calcifiées (2.8%), 1 lésions présentait un effet de masse (1.4%), 1 lésion était intégrée dans une malformation cérébrale (1.4%), 1 lésion était associée à un petit nodule péri-ventriculaire (1.4%) et 1 lésion était de composition mixte, avec une volumineuse portion kystique vraie et une portion charnue hétérogène (1.4%).

Des calcifications lésionnelles sont fréquemment observées, punctiformes (37%) ou nodulaire (63%), dans 23% à 36% des cas (1) (5), mais seulement un cas présentant une lésion massivement calcifiée est rapporté dans la littérature par Ostertun et al. (38).

Seuls Guduru et al. (39) ont publié un cas concernant une volumineuse lésion à composante mixte responsable d'un effet de masse et d'un œdème péri lésionnel.

## ***Evolutions atypiques***

Le suivi des lésions a démontré neuf évolutions atypiques : deux lésions ont spontanément régressé (2.8%), cinq ont présenté une progression lésionnelle primaire (7.1%) et deux lésions ont présenté un accident évolutif (2.8%). Aucune récurrence post-opératoire, progression de résidu tumoral, transformation maligne ou dissémination lésionnelle n'ont été objectivées.

Bien que censées être stables, quelques cas de progression lésionnelle primaire sont mentionnés dans la littérature (40) (41) (42).

Dans leur série, Nolan et al.(43), Campos et al.(44), Ostertun et al.(38) et Daghistani et al.(8) rapportent respectivement une progression lésionnelle primaire chez 3 patients sur 26 (11.5 %), 1 patient sur 61 (1.6 %), 2 patients sur 16 (12.5 %) et 6 patients sur 29 (20.6 %).

Aucune de ces lésions ne présentait de caractère de malignité sur les analyses histologiques et aucune récurrence post-opératoire n'était notée.

Les remaniements hémorragiques ou ischémiques sont peu fréquemment rapportés dans la littérature. Thom et al. (45) mentionnent 5 cas d'hémorragies intra-lésionnelles dont l'origine est attribuée à la vulnérabilité aux phénomènes de cisaillement des vaisseaux traversant la matrice mucoïde de la lésion. L'apparition de prises de contraste est retrouvée de façon concomitante à la majoration de la fréquence des crises comitiales pour Campos et al. (44) et peuvent disparaître au cours du suivi.

18 cas de la littérature rapportent des récurrences post-opératoires.

Cela implique une résection lésionnelle considérée comme totale initialement, sans résidu visible sur les contrôles post-opératoires en imagerie.

La récurrence survient en moyenne à partir de 62.6 mois (10 – 125 mois) pour les 12 patients dont la date de récurrence est connue (8) (46) (47) (48) (49) (50).

Le délai de récurrence des 6 derniers patients n'était pas précisé dans leurs publications (43) (51).

La progression d'un résidu tumoral, c'est-à-dire après résection partielle de la lésion initiale et confirmation histologique du caractère neuro-épithélial de la récurrence, reste peu fréquente, avec seulement 12 cas retrouvés dans la littérature (8) (51) (52) (53).

Le délai moyen de survenue était de 6.4 ans (1 – 12 ans).

La transformation maligne est très rare et la cause de ces transformations demeure inconnue, mais est attribuée au contingent glial.

Dix cas ont été retrouvés dans la littérature concernant une lésion, opérée initialement avec un diagnostic histologique de DNET retenu, dont le suivi a permis la mise en évidence d'une récurrence tumorale, avec diagnostic en faveur, après seconde résection, d'un astrocytome pilocytique (49) (54) (55), d'un astrocytome fibrillaire (56), d'un astrocytome anaplasique (49) (57), d'un glioblastome (58) (59), d'un oligoastrocytome (47) et d'une lésion mixte glioneuronale anaplasique (45).

Il est à noter que le diagnostic de DNET correspond à un diagnostic de relecture dans 3 cas ((49) (57) (58)), et que 4 lésions ont bénéficiés d'une radiothérapie seule (49) ou associée à une chimiothérapie ((56) (57) (58)) avant leur récurrence.

Des remaniements opératoires locaux et les traitements néo-adjuvants sont incriminés dans l'hypothèse de ces transformations lésionnelles.

Une dissémination leptoméningée a été rapportée dans seulement 4 cas, avec une lésion initialement intra-parenchymateuse avec un délai de survenue de 2.1 ans (1 – 3.3 ans) (8) (20) (60).

Deux lésions de notre série ont montré une régression spontanée. A notre connaissance, aucun cas dans la littérature ne fait mention d'une telle évolution. Le mécanisme de cette régression n'est cependant pas établi.

Cette étude possède bien entendu des limites propres, que sont son caractère rétrospectif, compréhensible compte tenu de la relativement faible incidence des DNETs, sa réalisation unicentrique, mais surtout, l'absence de preuve histologique pour l'ensemble des lésions. Celle-ci est cependant palliée par une surveillance à long terme pour les lésions ayant présenté des caractéristiques atypiques permettant l'élimination des diagnostics différentiels éventuels.

## Conclusion

En regard des données de la littérature, les DNETS peuvent présenter des localisations, caractéristiques morphologiques et évolutivités atypiques.

Bien que toutes les lésions de notre série n'aient de preuve histologique, nous avons trouvé 17 lésions atypiques de caractéristiques variées, mais pas de récurrence post-opératoire, de progression d'un résidu tumoral, de transformation maligne ou de dissémination lésionnelle.

Ces deux dernières évolutions sont décrites avec seulement quelques cas mentionnés dans la littérature, devant également faire garder à l'esprit les limites de l'analyse histologique.

De plus, pour la première fois, deux cas de régression spontanée sont décrits.

Ces éléments suggèrent une certaine capacité d'évolution des DNETs.

## Références:

1. Daumas-Duport C, Scheithauer BW, Chodkiewicz JP, Laws ER, Vedrenne C. Dysembryoplastic neuroepithelial tumor: a surgically curable tumor of young patients with intractable partial seizures. Report of thirty-nine cases. *Neurosurgery*. nov 1988;23(5):545-56.
2. Louis DN, Ohgaki H, Wiestler OD, Cavenee WK, Burger PC, Jouvet A, et al. The 2007 WHO Classification of Tumours of the Central Nervous System. *Acta Neuropathol (Berl)*. 6 juill 2007;114(2):97-109.
3. Osborn AG, Blaser SI, Salzman KL. *Diagnostic Imaging - Brain*. Salt Lake City : Amirsys. 2004. (Salt Lake City : Amirsys).
4. Devaux B, Chassoux F, Guenot M, Haegelen C, Bartolomei F, Rougier A, et al. [Epilepsy surgery in France]. *Neurochirurgie*. mai 2008;54(3):453-65.
5. Stanescu Cosson R, Varlet P, Beuvon F, Daumas Duport C, Devaux B, Chassoux F, et al. Dysembryoplastic neuroepithelial tumors: CT, MR findings and imaging follow-up: a study of 53 cases. *J Neuroradiol J Neuroradiol*. déc 2001;28(4):230-40.
6. Parmar HA, Hawkins C, Ozelame R, Chuang S, Rutka J, Blaser S. Fluid-attenuated inversion recovery ring sign as a marker of dysembryoplastic neuroepithelial tumors. *J Comput Assist Tomogr*. juin 2007;31(3):348-53.
7. Chassoux F, Rodrigo S, Mellerio C, Landré E, Miquel C, Turak B, et al. Dysembryoplastic neuroepithelial tumors: an MRI-based scheme for epilepsy surgery. *Neurology*. 16 oct 2012;79(16):1699-707.
8. Daghistani R, Miller E, Kulkarni AV, Widjaja E. Atypical characteristics and behavior of dysembryoplastic neuroepithelial tumors. *Neuroradiology*. févr 2013;55(2):217-24.
9. Daumas-Duport C, Varlet P, Bacha S, Beuvon F, Cervera-Pierot P, Chodkiewicz JP. Dysembryoplastic neuroepithelial tumors: nonspecific histological forms -- a study of 40 cases. *J Neurooncol*. févr 1999;41(3):267-80.
10. Baisden BL, Brat DJ, Melhem ER, Rosenblum MK, King AP, Burger PC. Dysembryoplastic neuroepithelial tumor-like neoplasm of the septum pellucidum: a lesion often misdiagnosed as glioma: report of 10 cases. *Am J Surg Pathol*. avr 2001;25(4):494-9.
11. Guesmi H, Houtteville J-P, Courtheoux P, Derlon J-M, Chapon F. Tumeurs neuro-épithéliales dysembryoplasiques : À propos de 8 cas dont deux à localisation inhabituelle. *Neurochirurgie*. 1999;45(3):190-200.
12. Ongürü O, Deveci S, Sirin S, Timurkaynak E, Günhan O. Dysembryoplastic neuroepithelial tumor in the left lateral ventricle. *Minim Invasive Neurosurg MIN*. oct 2003;46(5):306-9.
13. Harter DH, Omeis I, Forman S, Braun A. Endoscopic resection of an intraventricular dysembryoplastic neuroepithelial tumor of the septum pellucidum. *Pediatr Neurosurg*. 2006;42(2):105-7.
14. Emmez H, Kale A, Egemen E, Eser P, Kaymaz M, Paşaoğlu A. Intraventricular dysembryoplastic neuroepithelial tumour: case report. *Neurol Neurochir Pol*. avr 2012;46(2):192-5.

15. Xiong J, Liu Y, Chu S-G, Chen H, Chen H-X, Mao Y, et al. Dysembryoplastic neuroepithelial tumor-like neoplasm of the septum pellucidum: review of 2 cases with chromosome 1p/19q and IDH1 analysis. *Clin Neuropathol.* févr 2012;31(1):31-8.
16. Altinörs N, Calisaneller T, Gülşen S, Ozen O, Ongürü O. Intraventricular dysembryoplastic neuroepithelial tumor: case report. *Neurosurgery.* déc 2007;61(6):E1332-1333; discussion E1333.
17. Yuan J, Sharma N, Choudhri H, Figueroa R, Sharma S. Intraventricular dysembryoplastic neuroepithelial tumor in a pediatric patient: is it the most common extracortical location for DNT? *Childs Nerv Syst ChNS Off J Int Soc Pediatr Neurosurg.* mars 2011;27(3):485-90.
18. Cataltepe O, Marshall P, Smith TW. Dysembryoplastic neuroepithelial tumor located in pericallosal and intraventricular area in a child. Case report. *J Neurosurg Pediatr.* juin 2009;3(6):456-60.
19. Leung SY, Gwi E, Ng HK, Fung CF, Yam KY. Dysembryoplastic neuroepithelial tumor. A tumor with small neuronal cells resembling oligodendroglioma. *Am J Surg Pathol.* juin 1994;18(6):604-14.
20. Bilginer B, Söylemezoğlu F, Cila A, Akalan N. Intraventricular dysembryoplastic neuroepithelial tumor-like neoplasm with disseminated spinal tumor. *Turk Neurosurg.* 2009 2009;19(1):69-72.
21. Xu J, Du J, Shan Y. Manifestation and treatment of intraventricular dysembryoplastic neuroepithelial tumor. [Internet]. [cité 12 août 2016]. Disponible sur: <http://www.pubfacts.com/detail/24709201/Manifestation-and-treatment-of-intraventricular-dysembryoplastic-neuroepithelial-tumor>
22. Komori T, Scheithauer BW, Hirose T. A rosette-forming glioneuronal tumor of the fourth ventricle: infratentorial form of dysembryoplastic neuroepithelial tumor? *Am J Surg Pathol.* mai 2002;26(5):582-91.
23. Cervera-Pierot P, Varlet P, Chodkiewicz JP, Dumas-Duport C. Dysembryoplastic neuroepithelial tumors located in the caudate nucleus area: report of four cases. *Neurosurgery.* mai 1997;40(5):1065-1069-1070.
24. Wang F, Qiao G, Li X, Gui Q. A dysembryoplastic neuroepithelial tumor in the area of the caudate nucleus in a 57-year-old woman: case report. *Neurosurgery.* août 2007;61(2):E420; discussion E420.
25. Whittle IR, Dow GR, Lammie GA, Wardlaw J. Dysembryoplastic neuroepithelial tumour with discrete bilateral multifocality: further evidence for a germinal origin. *Br J Neurosurg.* oct 1999;13(5):508-11.
26. Krossnes BK, Wester K, Moen G, Mørk SJ. Multifocal dysembryoplastic neuroepithelial tumour in a male with the XYY syndrome. *Neuropathol Appl Neurobiol.* oct 2005;31(5):556-60.
27. Fujimoto K, Ohnishi H, Tsujimoto M, Hoshida T, Nakazato Y. Dysembryoplastic neuroepithelial tumor of the cerebellum and brainstem. Case report. *J Neurosurg.* sept 2000;93(3):487-9.
28. Kuchelmeister K, Demirel T, Schlörer E, Bergmann M, Gullotta F. Dysembryoplastic neuroepithelial tumour of the cerebellum. *Acta Neuropathol (Berl).* 89(4):385-90.

29. Yasha TC, Mohanty A, Radhesh S, Santosh V, Das S, Shankar SK. Infratentorial dysembryoplastic neuroepithelial tumor (DNT) associated with Arnold-Chiari malformation. *Clin Neuropathol.* déc 1998;17(6):305-10.
30. Fomekong E, Baylac F, Moret C, Chastagner P, Ducrocq X, Marchal JC. [Dysembryoplastic neuroepithelial tumors. Analysis of 16 cases]. *Neurochirurgie.* sept 1999;45(3):180-9.
31. Litrico S, Desjardins T, Dran G, Michiels J-F, Paquis P. Localisation sous-tentorielle d'une tumeur dysembryoplasique neuroépithéliale. *Neurochirurgie.* mars 2004;50(1):47-52.
32. Tailor JK, Kim AH, Folkerth RD, Black PM. The development of ring-shaped contrast enhancement in a case of cerebellar dysembryoplastic neuroepithelial tumor: case report. *Neurosurgery.* sept 2008;63(3):E609-610; discussion E610.
33. Nair P, Pal L, Jaiswal AK, Behari S. Lhermitte-Duclos disease associated with dysembryoplastic neuroepithelial tumor differentiation with characteristic magnetic resonance appearance of « tiger striping ». *World Neurosurg.* juin 2011;75(5-6):699-703.
34. Reiche W, Kolles H, Eymann R, Feiden W. [Dysembryoplastic neuroepithelial tumor (DNT). Pattern of neuroradiologic findings]. *Radiol.* nov 1996;36(11):884-9.
35. Lellouch-Tubiana A, Bourgeois M, Vekemans M, Robain O. Dysembryoplastic neuroepithelial tumors in two children with neurofibromatosis type 1. *Acta Neuropathol (Berl).* sept 1995;90(3):319-22.
36. Kuroiwa T, Bergey GK, Rothman MI, Zoarski GH, Wolf A, Zagardo MT, et al. Radiologic appearance of the dysembryoplastic neuroepithelial tumor. *Radiology.* oct 1995;197(1):233-8.
37. White RD, Kanodia AK, Sammler EM, Brunton JN, Heath CA, White RD, et al. Multifocal Dysembryoplastic Neuroepithelial Tumour with Intradural Spinal Cord Lipomas: Report of a Case, Multifocal Dysembryoplastic Neuroepithelial Tumour with Intradural Spinal Cord Lipomas: Report of a Case. *Case Rep Radiol Case Rep Radiol.* 7 sept 2011;2011, 2011:e734171.
38. Ostertun B, Wolf HK, Campos MG, Matus C, Solymosi L, Elger CE, et al. Dysembryoplastic neuroepithelial tumors: MR and CT evaluation. *AJNR Am J Neuroradiol.* mars 1996;17(3):419-30.
39. Guduru H, Lokannavar H, Shen J. A Rare Case of Dysembryoplastic Neuroepithelial Tumor. *J Clin Imaging Sci.* 2012;2(1):60.
40. Yamaguchi N, Ohnishi H, Tachibana O, Hasegawa M, Emori T. [An enlarging dysembryoplastic neuroepithelial tumor during a 6-year period: a case report]. *No Shinkei Geka.* déc 1998;26(12):1097-101.
41. Sampetean O, Maehara T, Arai N, Nemoto T. Rapidly growing dysembryoplastic neuroepithelial tumor: case report. *Neurosurgery.* déc 2006;59(6):E1337-1338; discussion E1338.
42. Preuss M, Nestler U, Zühlke CJ, Kuchelmeister K, Neubauer BA, Jödicke A. Progressive Biological Behavior of a Dysembryoplastic Neuroepithelial Tumor. *Pediatr Neurosurg.* 2010;46(4):294-8.



43. Nolan MA, Sakuta R, Chuang N, Otsubo H, Rutka JT, Snead OC, et al. Dysembryoplastic neuroepithelial tumors in childhood: long-term outcome and prognostic features. *Neurology*. 22 juin 2004;62(12):2270-6.
44. Campos AR, Clusmann H, von Lehe M, Niehusmann P, Becker AJ, Schramm J, et al. Simple and complex dysembryoplastic neuroepithelial tumors (DNT) variants: clinical profile, MRI, and histopathology. *Neuroradiology*. juill 2009;51(7):433-43.
45. Thom M, Gomez-Anson B, Revesz T, Harkness W, O'Brien CJ, Kett-White R, et al. Spontaneous intralesional haemorrhage in dysembryoplastic neuroepithelial tumours: a series of five cases. *J Neurol Neurosurg Psychiatry*. 1 juill 1999;67(1):97-101.
46. Fernandez C, Girard N, Paredes AP, Bouvier-Labit C, Lena G, Figarella-Branger D. The Usefulness of MR Imaging in the Diagnosis of Dysembryoplastic Neuroepithelial Tumor in Children: A Study of 14 Cases. *Am J Neuroradiol*. 1 mai 2003;24(5):829-34.
47. Gonzales M, Dale S, Susman M, Nolan P, Ng WH, Maixner W, et al. Dysembryoplastic neuroepithelial tumor (DNT)-like oligodendrogliomas or Dnts evolving into oligodendrogliomas: two illustrative cases. *Neuropathol Off J Jpn Soc Neuropathol*. août 2007;27(4):324-30.
48. Maher CO, White JB, Scheithauer BW, Raffel C. Recurrence of dysembryoplastic neuroepithelial tumor following resection. *Pediatr Neurosurg*. 2008;44(4):333-6.
49. Ray WZ, Blackburn SL, Casavilca-Zambrano S, Barrionuevo C, Orrego JE, Heinicke H, et al. Clinicopathologic features of recurrent dysembryoplastic neuroepithelial tumor and rare malignant transformation: a report of 5 cases and review of the literature. *J Neurooncol*. sept 2009;94(2):283-92.
50. Wagner AS, Yin NS, Tung S, Mathern GW, Vinters HV. Intimal thickening of meningeal arteries after serial corticectomies for Rasmussen encephalitis. *Hum Pathol*. août 2012;43(8):1308-13.
51. Qaddoumi I, Ellison DW, Morris EB, Broniscer A, Boop F, Merchant T, et al. Dysembryoplastic Neuroepithelial Tumors and Cognitive Outcome: cure at a price? *Cancer*. 1 déc 2010;116(23):5461-9.
52. Sakuta R, Otsubo H, Nolan MA, Weiss SK, Hawkins C, Rutka JT, et al. Recurrent intractable seizures in children with cortical dysplasia adjacent to dysembryoplastic neuroepithelial tumor. *J Child Neurol*. avr 2005;20(4):377-84.
53. Schittenhelm J, Mittelbronn M, Wolff M, Truebenbach J, Will BE, Meyermann R, et al. Multifocal dysembryoplastic neuroepithelial tumor with signs of atypia after regrowth. *Neuropathol Off J Jpn Soc Neuropathol*. août 2007;27(4):383-9.
54. Josan V, Smith P, Kornberg A, Rickert C, Maixner W. Development of a pilocytic astrocytoma in a dysembryoplastic neuroepithelial tumor. Case report. *J Neurosurg*. juin 2007;106(6 Suppl):509-12.
55. Zakrzewski K, Biernat W, Liberski PP, Polis L, Nowoslawska E. Pilocytic astrocytoma as a predominant component of a recurrent complex type DNT. *Folia Neuropathol Assoc Pol Neuropathol Med Res Cent Pol Acad Sci*. 2009;47(3):284-8.

56. CHAO L, TAO XB, JUN YK, XIA HH, WAN WK, TAO QS. Recurrence and histological evolution of dysembryoplastic neuroepithelial tumor: A case report and review of the literature. *Oncol Lett.* oct 2013;6(4):907-14.
57. Rushing EJ, Thompson LD, Mena H. Malignant transformation of a dysembryoplastic neuroepithelial tumor after radiation and chemotherapy. *Ann Diagn Pathol.* août 2003;7(4):240-4.
58. Hammond RR, Duggal N, Woulfe JM, Girvin JP. Malignant transformation of a dysembryoplastic neuroepithelial tumor. Case report. *J Neurosurg.* avr 2000;92(4):722-5.
59. Heiland DH, Staszewski O, Hirsch M, Masalha W, Franco P, Grauvogel J, et al. Malignant Transformation of a Dysembryoplastic Neuroepithelial Tumor (DNET) Characterized by Genome-Wide Methylation Analysis. *J Neuropathol Exp Neurol.* avr 2016;75(4):358-65.
60. Kim SK, Jeong MY, Jung TY, Kang HK, Yoon W. Diffuse Ependymal Dysembryoplastic Neuroepithelial Tumor Causing Spinal Drop Metastases: A Case Report. *Korean J Radiol.* 2012;13(4):492-5.

# Tableaux et Figures

**Tableau 1** : Données démographiques et caractéristiques lésionnelles

**Figure 1** : Flow chart

**Figure 2** : Lésion de localisation intra-ventriculaire

**Figure 3** : Lésions massivement calcifiées

**Figure 4** : Lésion s'intégrant dans une malformation cérébrale

**Figure 5** : Régression lésionnelle spontanée

**Figure 6** : Progression lésionnelle primaire

**Figure 7** : Double localisation lésionnelle

**Figure 8** : Aspect morphologique atypique

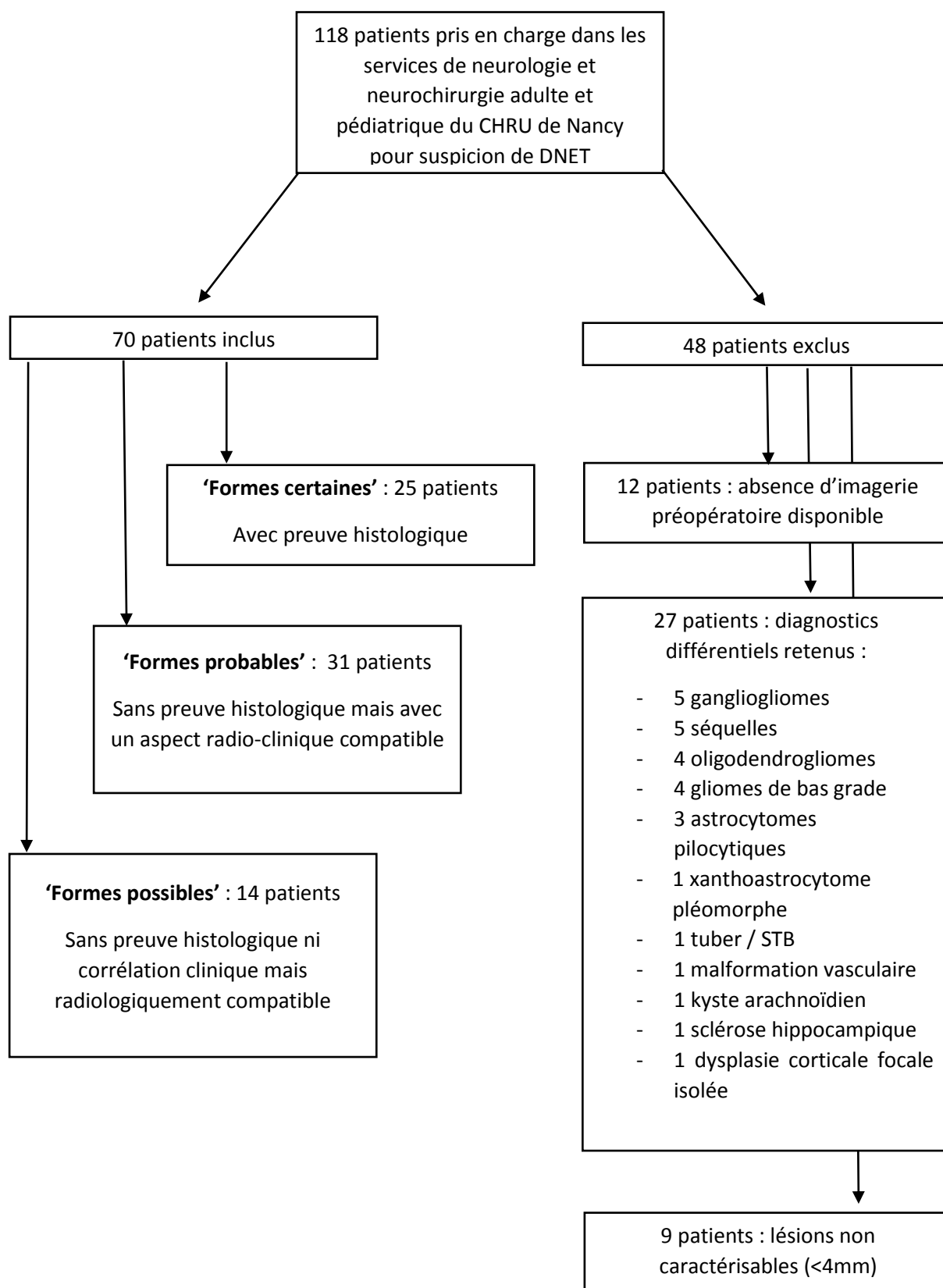
**Figure 9** : Aspect morphologique atypique

**Figure 10** : Progression lésionnelle primaire

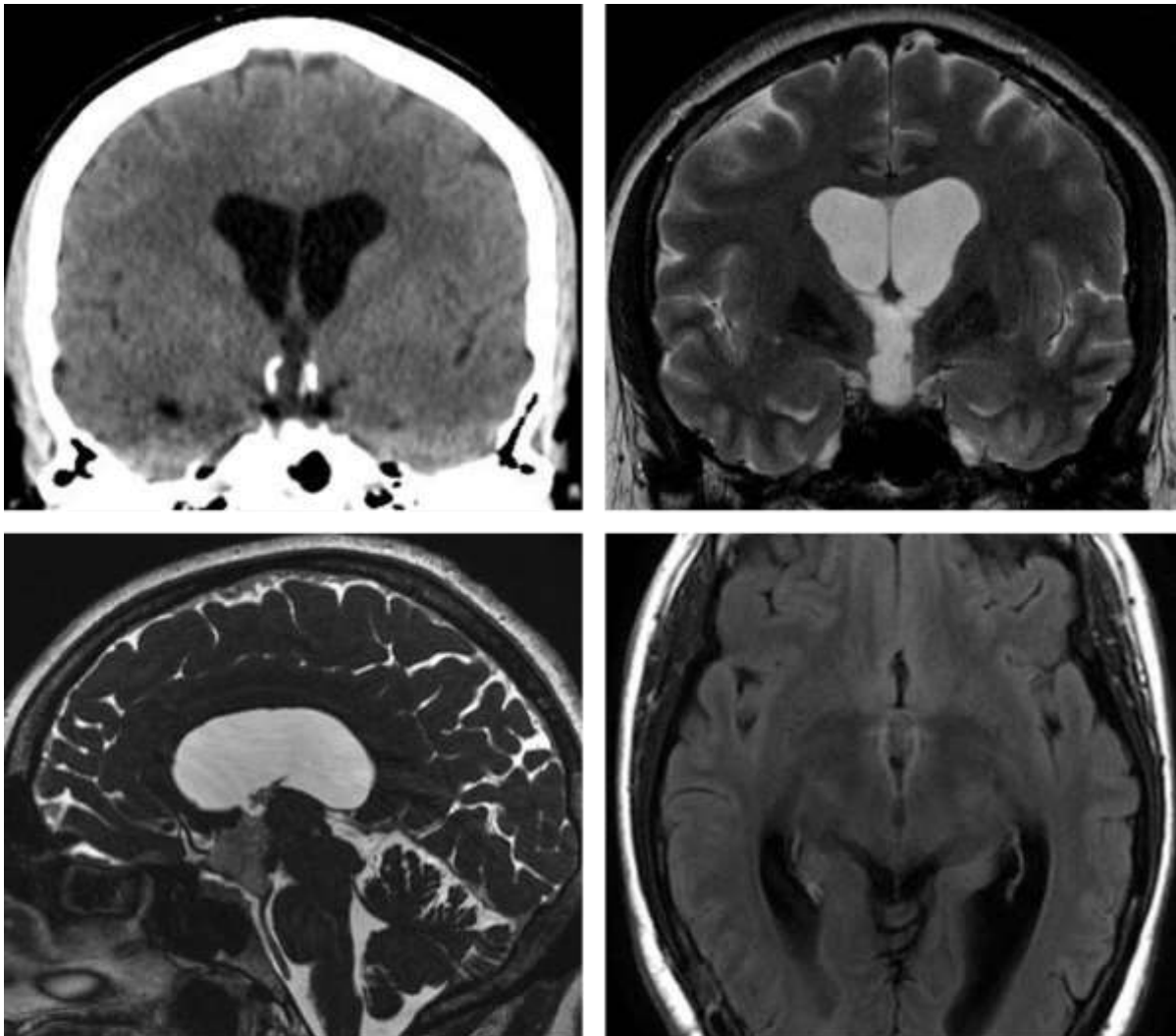
**Table 1 : Données démographiques et caractéristiques lésionnelles**

|                                |                                      | Formes certaines                      | Formes probables                      | Formes possibles         | Total                    |
|--------------------------------|--------------------------------------|---------------------------------------|---------------------------------------|--------------------------|--------------------------|
| <b>NOMBRE DE PATIENTS</b>      |                                      | 25 (35.7%)                            | 31 (45.7%)                            | 14 (18.6%)               | 70                       |
| <b>SEXE</b>                    | Femme                                | 14 (56%)                              | 17 (54.8%)                            | 10 (71.4%)               | 41 (58%)                 |
|                                | Homme                                | 11 (44%)                              | 14 (45.2%)                            | 4 (28.6%)                | 29 (42%)                 |
| <b>AGE MOYEN AU DIAGNOSTIC</b> |                                      | 17 ans<br>(0 – 51 ans)                | 19.4 ans<br>(15 mois – 55 ans)        | 19.7 ans<br>(4 – 45 ans) | 18.7 ans<br>(0 – 55 ans) |
| <b>SYMPTÔMES</b>               | Epilepsie                            | 22 (88%)                              | 31 (100%)                             | 0 (0%)                   | 53 (75.7%)               |
|                                | Crises partielles simples            | 12/22 (55%)                           | 27/31 (88%)                           | 0 (0%)                   | 39 (55.7%)               |
|                                | Crises partielles complexes          | 6/22 (27%)                            | 1/31 (3%)                             | 0 (0%)                   | 7 (10%)                  |
|                                | Crises généralisées tonico-cloniques | 2/22 (9%)                             | 2/31 (6%)                             | 0 (0%)                   | 4 (5.7%)                 |
|                                | Absences                             | 2/22 (9%)                             | 1/31 (3%)                             | 0 (0%)                   | 3 (4.3%)                 |
|                                | Pharmaco-résistance                  | 10/22 (45%)<br>dont 1 lésion atypique | 11/31 (35%)<br>dont 1 lésion atypique | 0 (0%)                   | 21 (30%)                 |
|                                | Découverte fortuite                  | 2 (8%)                                | 0 (0%)                                | 14 (100%)                | 16 (22.8%)               |
|                                | Autre                                | 1 (4%)                                | 0 (0%)                                | 0 (0%)                   | 1 (14.2%)                |
| <b>LOCALISATION</b>            | Temporale                            | 10 (40%)                              | 19 (61.1%)                            | 3 (21.4%)                | 32 (45.7%)               |
|                                | Frontale                             | 9 (36%)                               | 9 (29%)                               | 7 (50%)                  | 25 (35.7%)               |
|                                | Pariétale                            | 3 (12%)                               | 1 (3.3%)                              | 2 (14.3%)                | 6 (8.5%)                 |
|                                | Occipitale                           | 0 (0%)                                | 1 (3.3%)                              | 1 (7.1%)                 | 2 (2.8%)                 |
|                                | Temporo-pariéto-occipitale           | 1 (4%)                                | 0 (0%)                                | 1 (7.1%)                 | 2 (2.8%)                 |
|                                | Pariéto-occipitale                   | 1 (4%)                                | 0 (0%)                                | 0 (0%)                   | 1 (1.4%)                 |
|                                | Temporo-occipitale                   | 0 (0%)                                | 1 (3.3%)                              | 0 (0%)                   | 1 (1.4%)                 |
|                                | Intraventriculaire                   | 1 (4%)                                | 0 (0%)                                | 0 (0%)                   | 1 (1.4%)                 |
| <b>TAILLE (MM)</b>             |                                      | 26.5 (12-75)                          | 21 (5-63)                             | 16.1 (6-40)              | 21.2 (5-75)              |
| <b>EFFET DE MASSE</b>          |                                      | 1 (4%)                                | 0 (0%)                                | 0 (0%)                   | 1 (1.4%)                 |
| <b>CALCIFICATIONS</b>          |                                      | 3 (12%)                               | 4 (13%)                               | 0 (0%)                   | 7 (10%)                  |
| <b>PRISE DE CONTRASTE</b>      |                                      | 4 (16%)                               | 10 (32%)                              | 1 (7.1%)                 | 15 (21.4%)               |
| <b>SUIVI MOYEN (ANNÉES)</b>    |                                      | 4.1 (0.5-18)                          | 3.9 (0-13)                            | 3 (0-10)                 | 3.6 (0-18)               |
| <b>EVOLUTION</b>               | Progression primaire                 | 1 (4%)                                | 4 (12.5%)                             | 0 (0%)                   | 5 (7.1%)                 |
|                                | Régression spontanée                 | 1 (4%)                                | 0 (0%)                                | 1 (7.1%)                 | 2 (2.8%)                 |
|                                | Dissémination                        | 0 (0%)                                | 0 (0%)                                | 0 (0%)                   | 0 (0%)                   |
|                                | Transformation maligne               | 0 (0%)                                | 0 (0%)                                | 0 (0%)                   | 0 (0%)                   |
|                                | Récidive post-opératoire             | 0 (0%)                                | NA                                    | NA                       | 0 (0%)                   |
|                                | Progression d'un résidu tumoral      | 0 (0%)                                | NA                                    | NA                       | 0 (0%)                   |
|                                | Modifications lésionnelles           | 1 (4%)                                | 0 (0%)                                | 1 (7.1%)                 | 2 (2.8%)                 |

**Figure 1 : Flow chart**



**Figure 2 : Lésion de localisation intra-ventriculaire**



|   |   |
|---|---|
| A | B |
| C | D |

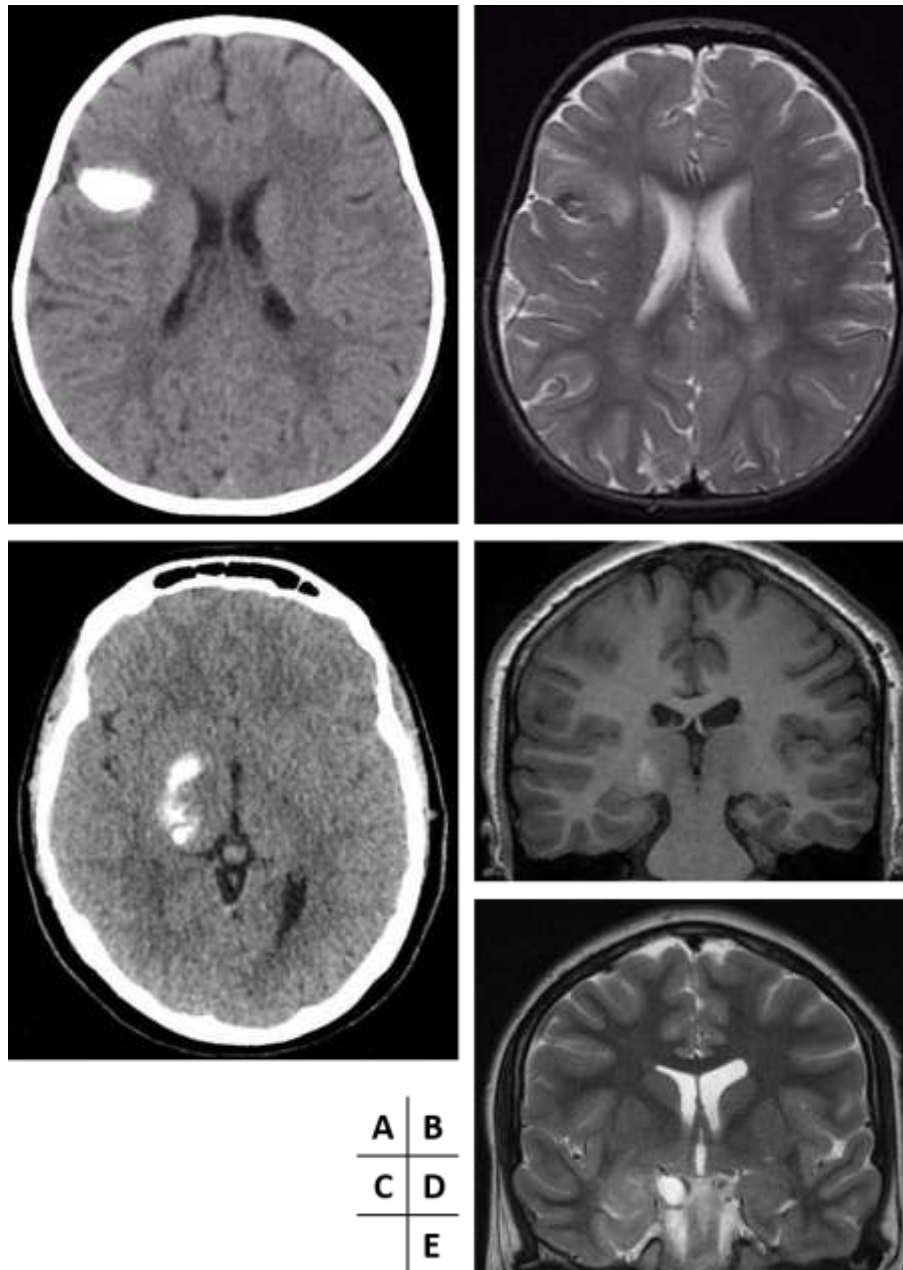
**Hydrocéphalie obstructive chez une patiente de 39 ans**

**Scanner cérébral en contraste spontané en reformation frontale (A) :** Lésion tissulaire, hypodense, à paroi calcifiée, développée au sein du 3<sup>ème</sup> ventricule et responsable d'une hydrocéphalie sus-jacente.

**IRM cérébrale en séquences frontale T2 (B), sagittale FIESTA (C) et axiale FLAIR (D) :** lésion tissulaire en hypersignal T2 avec liseré en hypersignal FLAIR périphérique, bien limitée, développée au sein du 3<sup>ème</sup> ventricule.

La morphologie et la localisation de la lésion sont aspécifiques et le diagnostic ne peut être porté qu'avec une preuve histologique.

**Figure 3 : Lésions massivement calcifiées**

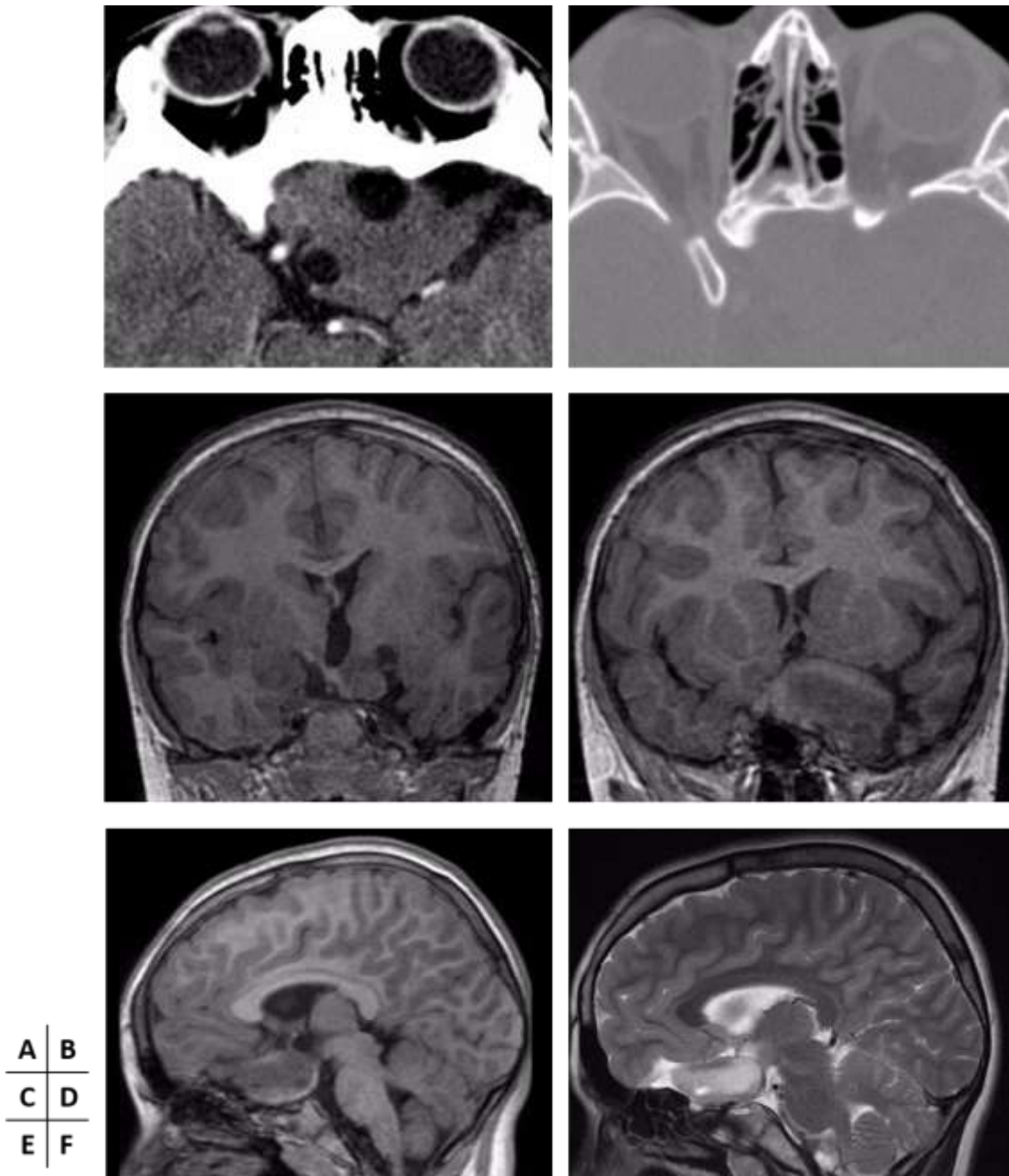


**Lésions massivement calcifiées chez deux patients différents**

**Patient 1 (A, B) :** Scanner cérébral en contraste spontané en coupe axiale (A) et IRM cérébrale en séquence axiale T2 (B) : lésion cortico-sous-corticale développée au sein du lobe frontal droit présentant des calcifications massives évidentes en scanner comparativement à l'IRM.

**Patient 2 (C, D, E) :** Scanner cérébral en contraste spontané en coupe axiale (C), et IRM cérébrale en séquence frontale 3D BRAVO (D) et frontale T2 (E) : lésion temporo-mésiale droite dont la partie profonde postérieure s'étendant jusqu'à la région des noyaux gris centraux apparaît massivement calcifiée, alors que sa partie antérieure présente un aspect pseudo-kystique.

**Figure 4 : Lésion s'intégrant dans une malformation cérébrale**



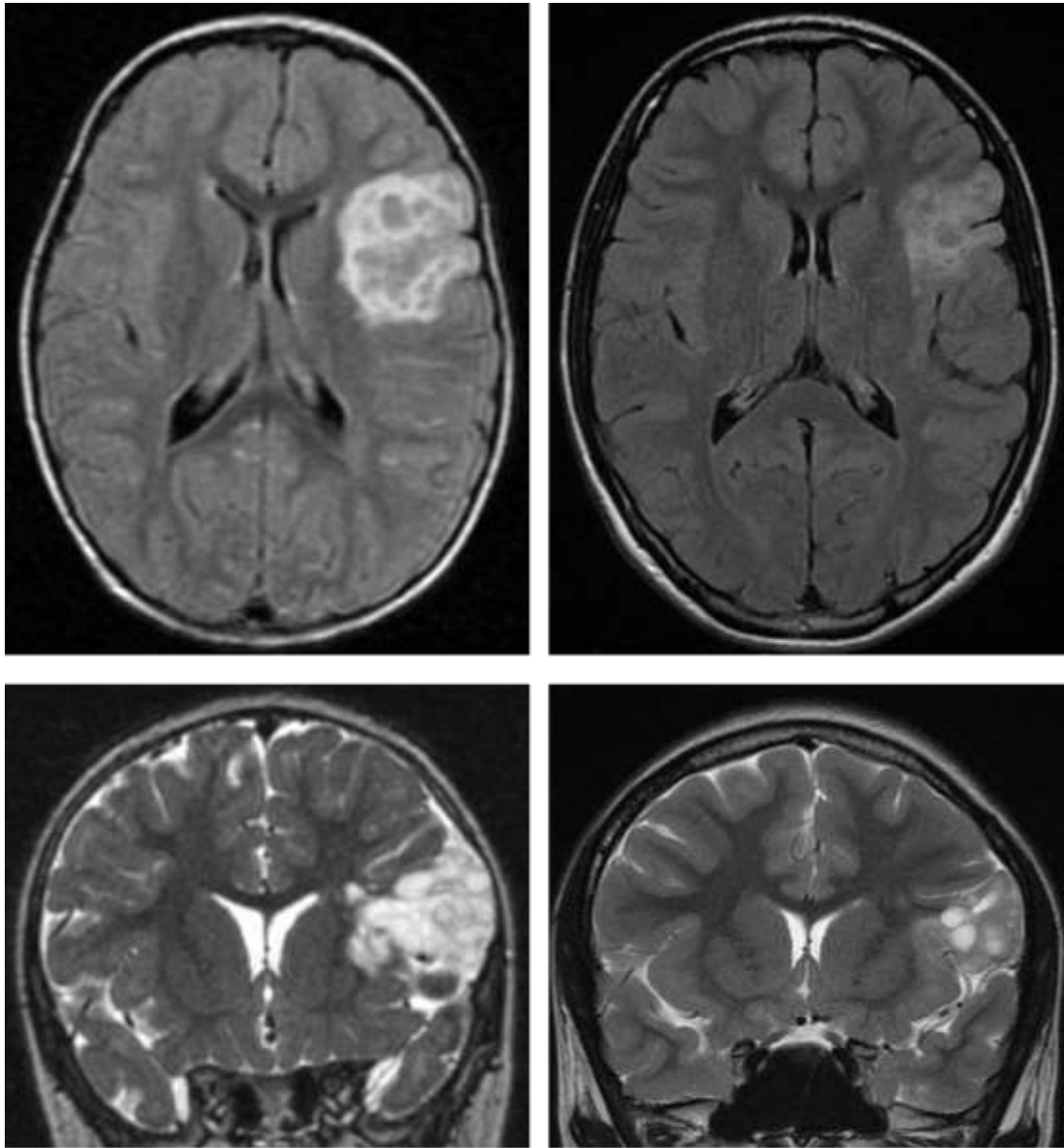
**Lésion de découverte anténatale, biopsiée à l'âge de 6 mois, et stable sur un suivi de 12 ans**

**Scanner cérébral en coupes axiales, injecté (A) et en fenêtrage osseux (B) :** Lésion tissulaire, arrondie, bien limitée, homogène avec deux petits kystes en son sein, isodense et non rehaussée après injection, de la région supra-sellaire, à l'origine d'un scalloping de la petite aile du sphénoïde.

**IRM cérébrale en séquences frontale 3D BRAVO (C, D), sagittale 3D BRAVO (E) et sagittale T2 :** Développement de la lésion depuis le plancher du 3<sup>ème</sup> ventricule avec extension exophytique dans la citerne opto-chiasmatique, associée à une dysplasie du lobe temporaire gauche.



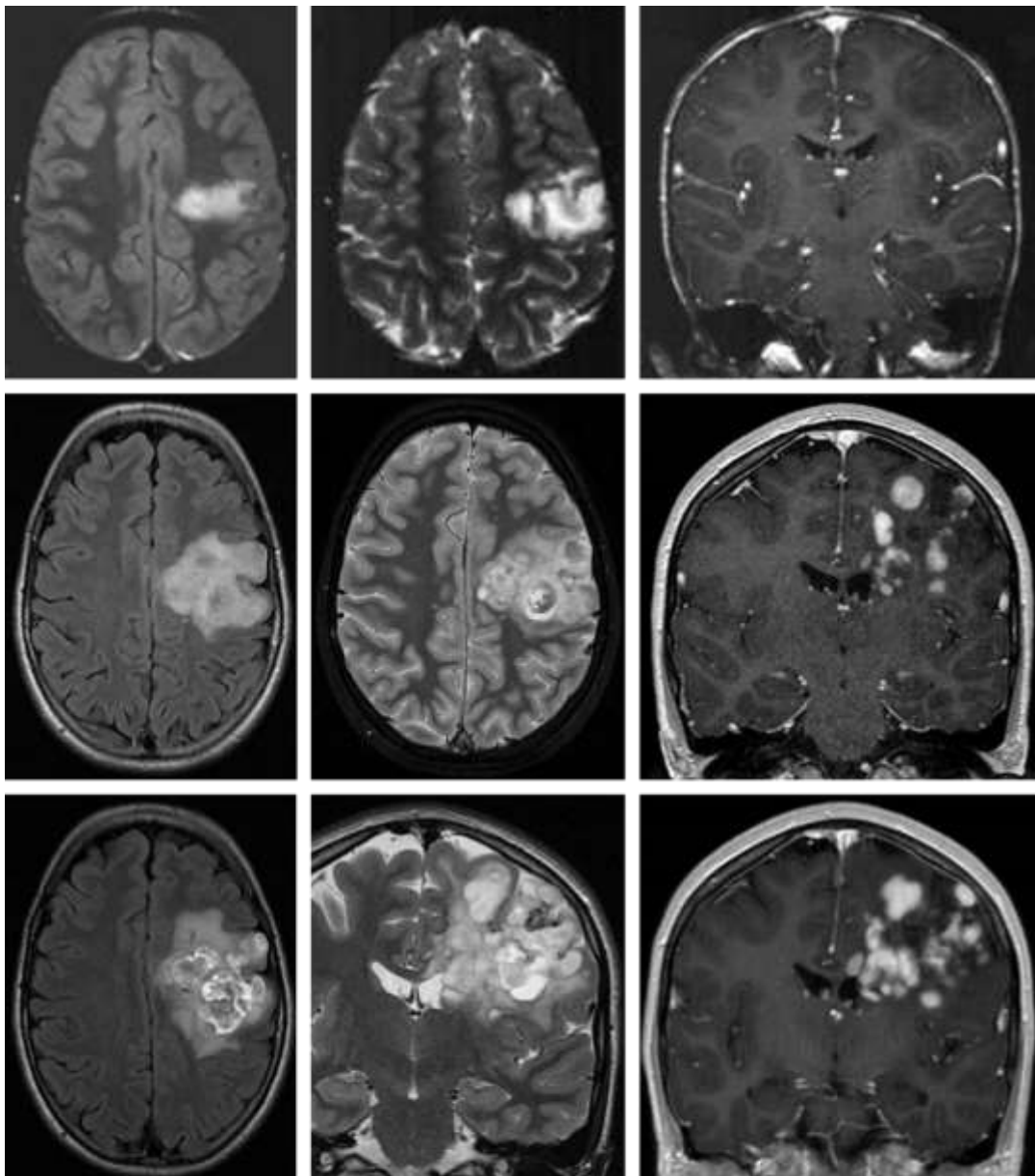
**Figure 5 : Régression lésionnelle spontanée**



|   |   |
|---|---|
| A | B |
| C | D |

**IRM cérébrale en séquences axiales FLAIR (A, B) et frontales T2 (C, D) réalisées à 10 ans d'intervalle (A+C et B+D) : Lésion fronto-insulaire gauche présentant un aspect en bulles de savon en hypersignal T2 et FLAIR, sans effet de masse, à l'origine d'un scalloping de la voûte adjacente, dont la surveillance a révélé une décroissance de son volume > 50%.**

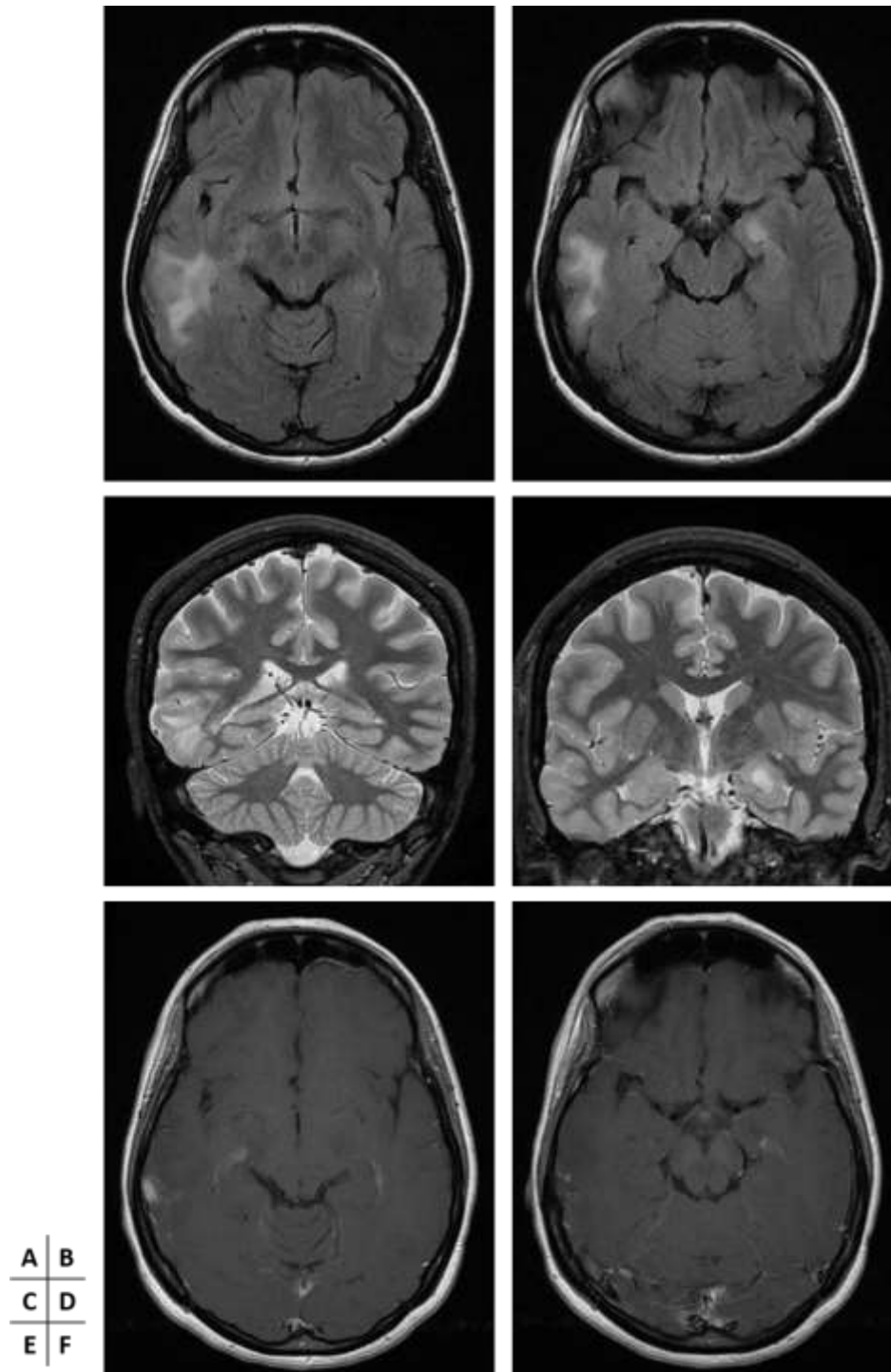
**Figure 6 : Progression lésionnelle primaire**



|   |   |   |
|---|---|---|
| A | B | C |
| D | E | F |
| G | H | I |

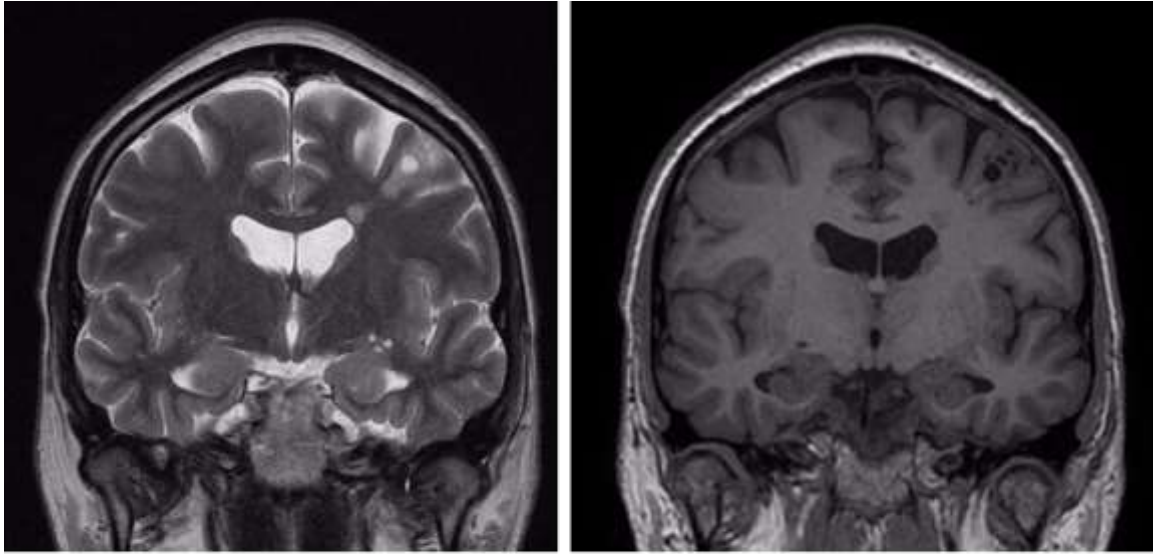
IRM cérébrale réalisée en 1999 (ligne supérieure – séquences axiale FLAIR (A), axiale T2 (B) et frontale T1 après injection de Gadolinium (C)), 2011 (ligne intermédiaire – séquences axiale FLAIR (D), axiale T2 (E) et frontale T1 après injection de Gadolinium (F)) et 2016 (ligne supérieure – axiale FLAIR (G), frontale T2 (H) et frontale T1 après injection de Gadolinium (I)) : Importante majoration morpho-volumétrique d’une lésion pré-centrale gauche, présentant un aspect en bulles de savon , hétérogène en T2 et présentant un rehaussement nodulaire, sans effet de masse notable, et un scalloping de la voûte en regard.

**Figure 7 : Double localisation lésionnelle**



**IRM cérébrale réalisée chez un patient de 19 ans, en séquences axiales FLAIR (A, B), frontales T2 (C, D) et axiale T1 après injection de Gadolinium (E, F) : Double localisation lésionnelle avec une première lésion nodulaire de localisation temporo-mésiale gauche en hypersignal FLAIR et T2, sans rehaussement, et une seconde lésion moins bien limitée du gyrus temporal moyen droit en hypersignal FLAIR et T2, avec rehaussement partiel, stables sur un suivi de 8 ans.**

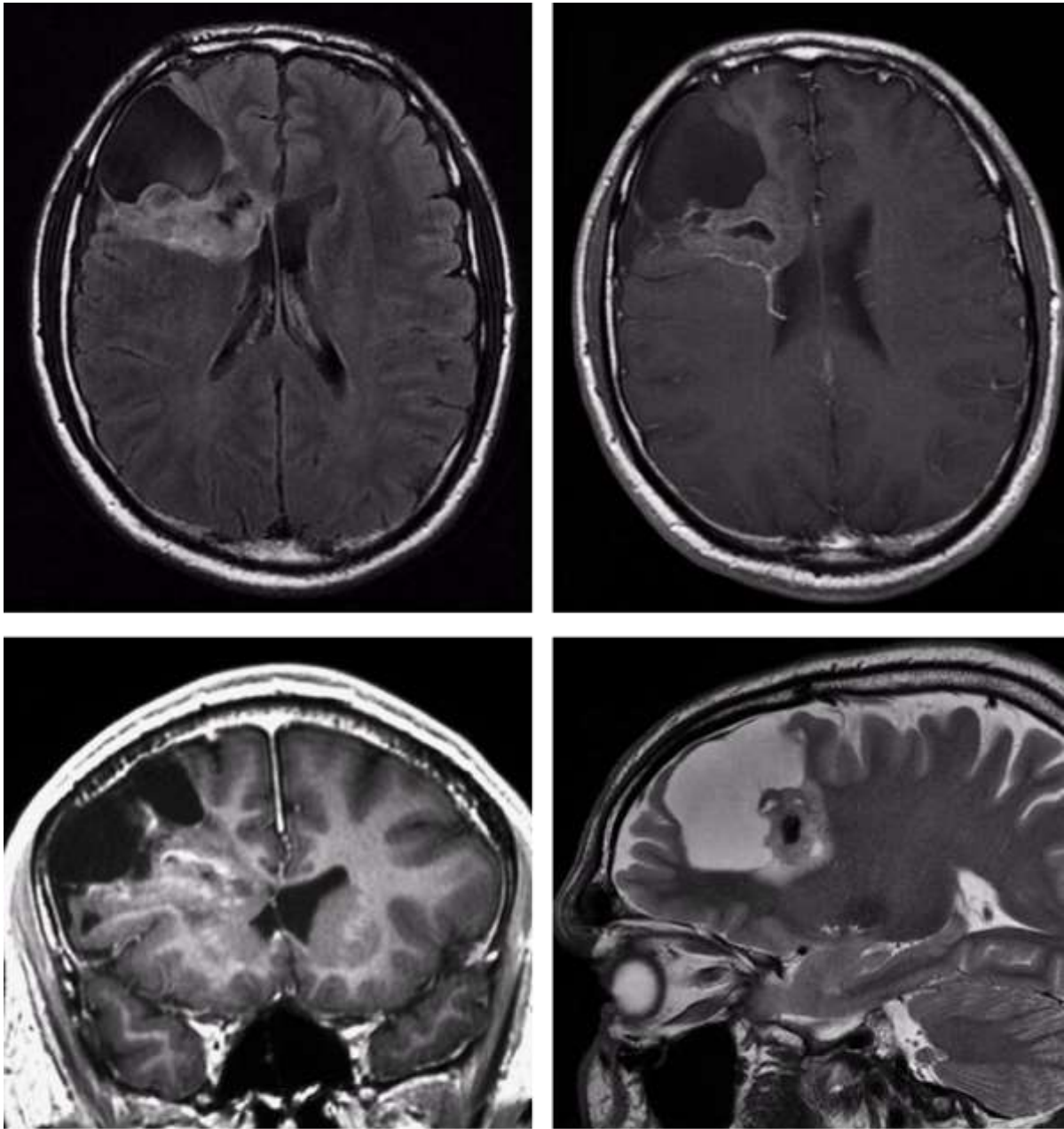
**Figure 8 : Aspect morphologique atypique**



**A | B**

**IRM cérébrale chez un patient de 19 ans en séquences frontale T2 (A) et frontale 3D BRAVO (B) :** Lésion en bulles de savon en hypersignal T2 et hyposignal T1 développée au sein du gyrus frontal moyen gauche, associée à une petite hétérotopie nodulaire juxta-ventriculaire se raccordant à la lésion.

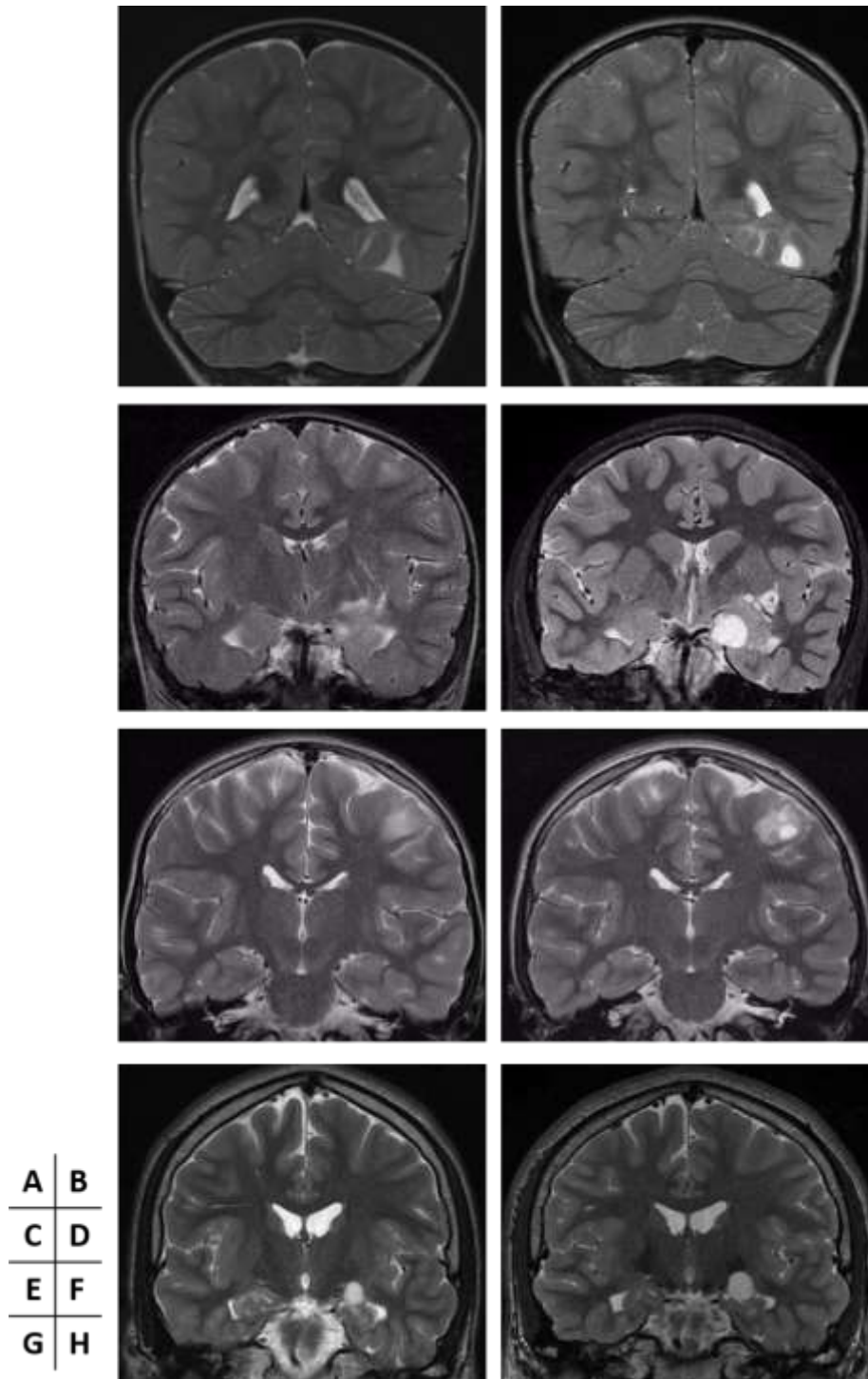
**Figure 9 : Aspect morphologique atypique**



|   |   |
|---|---|
| A | B |
| C | D |

**IRM cérébrale chez un patient de 35 ans en séquences axiale FLAIR (A), axiale T1 après injection de Gadolinium (B), frontale 3D BRAVO (C) et sagittale T2 (D) : Volumineuse lésion de composition mixte avec large portion kystique à sa partie antérieure, réalisant un scalloping de la voûte à son contact et portion tissulaire hétérogène, partiellement calcifiée, non rehaussée après injection, s'étendant depuis la surface corticale du lobe frontal droit jusqu'au ventricule latéral, sans effet de masse ni œdème périlésionnel. Stabilité iconographique sur une période de 11 ans.**

**Figure 10 : Progression lésionnelle primaire**



**IRMs cérébrales réalisées chez 4 patients différents à respectivement 2 ans d'écart (A, B), 8 ans d'écart (C, D), 4 ans d'écart (E, F) et 2 ans d'écart (G, H) : Apparition ou progression de lésions pseudo-kystiques, sans effet de masse ni œdème périlésionnel.**

# **Atypical Imaging Features of Dysembryoplastic NeuroEpithelial Tumors**

–

**Personal cohort and comparison with the  
literature**

**Article en Anglais**

## Abstract:

Objectives: To identify atypical imaging features concerning location, morphological characteristics and behaviour of Dysembryoplastic NeuroEpithelial Tumors (DNETs) in a personal cohort and to discuss them in comparison with the literature.

Methods: In a retrospective way over a 13-year period, we included 70 patients followed for a DNET in the University Hospital of Nancy. This population was divided into three groups: 'certain forms', histologically proved (n = 25), 'probable forms', without histological proof but suggestive clinico-radiological aspect (n = 31) and 'possible forms', without histological or typical clinical presentation but suggestive radiological features (n = 14). Retained criteria of atypia were: unusual location or atypical morphological characteristics and behaviour (primary lesional progression, post-operative recurrence, tumoral residue progression, malignant transformation, dissemination and spontaneous regression).

Results: One patient (1.4%) with a histologically proven DNET presented with an atypical intra-ventricular location. One patient (1.4%) harboured 2 "probable DNETs" in different locations. Six patients (8.6%) presented with atypical morphological characteristics: large calcifications (n=2), unusual mass effect (n=1), lesion included in part of a complex cerebral malformation (n=1), association with a small periventricular satellite nodule (n=1) and mixed lesional component (n=1). Finally, nine lesions had an unexpected evolution: two (2.8%) spontaneous regressions, five (7.1%) primary progressions, and two (2.8%) lesional changes. We didn't highlight any post-operative recurrence, tumoral residue progression, malignant transformation or dissemination.



**Conclusion:** Atypical locations and morphological characteristics, primary lesional progression and spontaneous regression were encountered in our cohort; but no post-operative recurrence, residual lesion enlargement, malignant transformation or lesion dissemination were witnessed.

**Key words:**

Dysembryoplastic NeuroEpithelial Tumor

MRI

Atypical

Behaviour

**Abbreviations and acronyms:**

DNET: Dysembryoplastic NeuroEpithelial Tumor

MRI: Magnetic Resonance Imaging

CT: Computerized Tomodensitometry

TSC: Tuberous Sclerosis Complex

# Introduction

Dysembryoplastic neuroepithelial tumors (DNETs) are considered as benign and stable tumors that belong to the category of glioneuronal tumors, typically located in the supratentorial cortex and usually revealed as intractable partial epilepsy in young subjects.(1)

Rare, they represent less than 1 % of all the brain tumors - 0.2 % of the neuroepithelial tumors in patients over 20 years old, and 1 to 2 % in those under 20 years of age according to the series.(2) (3)

However, they are found up to a level of 20 % in histological series of epilepsy surgery in adults. (4)

Their stability called into question their tumoral nature, and thus a dysembryoplastic origin was evoked ; moreover the presence of foci of cortical dysplasia, the participation of several distinct cell populations, the young age of the patients involved and skull deformation adjacent to the lesion reinforced this hypothesis. (1)

On MRI evaluation, they are typically located cortically, sharply defined and lobulated lesions. They are hypointense on T1-weighted images, T2-hyperintense and of variable signal on FLAIR images, without contrast enhancement. There's no mass effect but a cranial vault scalloping may be seen. (1) (5)

There's no perilesional edema but a bright rim sign on FLAIR sequence has been described and would be suggestive of the diagnosis. (6)

Chassoux et al. classified MRI features as follows: Type 1 : cystic/polycystic-like lesion, well-delineated, strongly hypointense on T1-weighted images with well-defined gray-white

matter demarcation, Type 2: nodular-like, with a partially delineated heterogeneous signal and mostly well-defined gray-white matter demarcation and Type 3 : dysplastic-like, iso/hypointense on T1-weighted images, poorly delineated with gray-white matter blurring.  
(7)

However, a number of case reports in the literature describing atypical characteristics of these lesions suggested that DNETs could be sometimes more difficult to diagnose than usual, and may not be as benign as previously thought.(8)

The possibility of atypical forms in this tumor group is important to know, because they pose some significant diagnostic problems and imply specific therapeutic managements compared with other kind of lesions that may require surgery, chemotherapy or radiotherapy.

The purpose of our study was to identify atypical locations, morphological characteristics and behaviours of DNETs from our experience, and to compare these features with those found in the literature.

## Patients and methods

We retrospectively reviewed the computerized tomography and MRI findings in patients with the diagnosis of DNET between January 2003 and July 2016.

The cases were recruited from adult and pediatric neurology and neurosurgery departments of University Hospital of Nancy in patients with suspected diagnosis of DNET. These cases were confronted with our local electronic data archiving system and histological proofs if there were.

Thus, 118 patients were initially selected (**Figure 1**). 48 were excluded because of the lack of available preoperative imaging (n = 12), an established differential diagnosis (n = 27) or the absence of possible characterization due to the small size of the lesion (< 4mm) (n = 9).

70 cases were finally included as DNETs, of which 25 were histologically proved and 45 diagnosed only on radiological criteria.

Gender, age at the diagnostic and the symptomatology that motivated the realization of the examination were analyzed.

The types of epilepsy resulting from the lesions were classified in 4 groups (simple partial seizure, complex partial seizure, generalized tonic-clonic seizure and absence seizure) and the drug resistance was noted if it existed. Otherwise, the lesions were fortuitously discovered on an examination performed for another motive, except a case of hydrocephalus secondary to a lesion with intraventricular development.

The population thus established was then divided into 3 groups: the first one corresponded to 'certain forms', histologically proved (n = 25); the second one to 'probable

forms', without histological proof but with a suggestive clinical and radiological aspect (n = 31); the third and last group corresponded to 'possible forms', radiologically suggestive only without histological or clinical correlation (fortuitous discovery) (n = 14).

The radiological data included all the imaging examinations (CT or MRI) performed during the follow-up of every patient, and concerned the location of the lesion, its size, its shape, the T1, T2 and FLAIR weighted signal, the existence or not of a contrast enhancement, mass effect or calcifications, and the behaviour of the lesion (existence or not of a change on imaging during the follow-up).

The characteristics of the diffusion, perfusion and spectroscopy sequences were not studied because they were not systematically realized.

Finally, the criteria of atypia retained were: unusual locations (other than cortical or cortico-sub-cortical supratentorial lesion), morphological characteristics other than those expected and behaviour (primary lesional progression, post-operative recurrence, progression of a tumoral residue, malignant transformation, dissemination and spontaneous regression).

## Results

Seventy patients, 41 women and 29 men (SR = 1.4), with an average age of 18.7 years (range 0 – 55 years) were included with an average of 4.1 MRIs (range 1 – 13) per patient and an average follow-up time of 3.6 years (range 0 – 18 years).

Demographic data and tumor characteristics are shown in **Table 1**.

### ***Certain forms group***

The certain forms group, with histological proofs, included 25 patients (14 women; 11 men – mean age 17 years; range: 0 -51 years). 22 patients presented with seizure (12 simple partial seizures, 6 complex partial seizures, 2 generalized tonic-clonic seizures and 2 absence seizures; 10/22 were drug resistant) while one of them presented with dizziness, another one with headaches due to an obstructive hydrocephalus and a last one was fortuitously discovered during the prenatal period.

Diagnosis was established by surgical resection in 20 patients and by biopsy of the lesion in 5 patients.

The location was atypical in one case that was of an intraventricular location (1.4%), discovered in a 39-year-old woman with headaches due to an obstructive hydrocephalus at the level of the 3<sup>rd</sup> ventricle (**Figure 2**). The diagnosis was assessed on a biopsy of the lesion. Hydrocephalus was treated with a ventriculo-peritoneal shunt and the follow-up at 2 years did not show any lesional modification.

Morphological characteristics were considered as atypical in 3 lesions (4.2%): one with massive calcifications (**Figure 3**), one with unusual mass effect, and one was part of a complex cerebral malformation (**Figure 4**) and was fortuitously discovered in prenatal

period. This tumor-like lesion was biopsied at the age of 6 months. Histological examination did not find any glial tumoral proliferation but oligodendroglia-like cells and floating neurons in an abundant mucinous matrix. A follow-up over 12 years did not show evolution.

Out of 20 surgical resections, there was a remnant in 4 cases. None of them demonstrated any evolution or recurrence over an average follow-up of 26.16 months (range: 0 – 134 months).

We did not highlight either malignant transformation or lesional dissemination.

However, we found 3 cases of unusual evolution (4.2%): a spontaneous regression in the first case, a lesional progression in the second case, and a lesional change in the last case.

The 1<sup>st</sup> lesion was discovered in a 2-year-old girl with seizure. It was a cortico-sub-cortical left frontal lesion suggestive of a DNET on MRI, with a soap bubble appearance, a lack of mass effect and a scalloping of the calvarium. The regular follow-up over 10 years showed progressive reduction of its size with a decrease of its volume over 50% (**Figure 5**).

Another case concerned a girl diagnosed with DNET at the age of 4, and who presented with a drug-resistant simple partial seizure; the lesion, histologically proved by biopsy, demonstrated a significant increase in size and a contrast enhancement while keeping its soap bubble appearance over a 18-year follow up (**Figure 6**). The seizure frequency did not increase.

Finally, the last case, a small left parietal lesion, was responsible for epilepsy in a 15-year-old girl. This lesion was initially stable during 2 years, and then showed clinical and radiological evolution with an increase in frequency of seizures and a progression of the lesion with a

mild perilesional edema and an annular enhancement on MRI performed at the same time. The biopsy was in favor of an ischemic stroke occurred on a DNET.

### ***Probable forms group***

The probable forms group, without histological proof, but with a suggestive clinical and radiological aspect, included 31 patients (17 women; 14 men – mean age 19.4 years; range: 15 months – 55 years).

27 patients presented with simple partial seizures, and among the remaining patients we counted 1 complex partial seizure, 2 generalized tonic-clonic seizures and 1 absence seizure. 11 cases were drug-resistant epilepsy.

8 cases presented atypia (11.2%).

A 19-year-old patient with a history of long term refractory epilepsy harboured a bifocal location, with a nodular aspect in the left mesial temporal lobe and a dysplastic aspect in the right temporal lobe, and with contrast enhancement (**Figure 7**). This lesion was stable during a follow-up of 8 years.

Three lesions presented atypical morphological characteristics (4.2%). The first one was massively calcified (**Figure 3**). The second one was associated with a small periventricular nodule of heterotopic grey matter at the same level (**Figure 8**). The last one, showed a mixed component made of a voluminous cystic part inducing a scalloping of the skull vault and a heterogeneous tissular part, spread from the cortical surface towards the ventricles (**Figure 9**). This lesion was stable over a period of 11 years.



Four lesions showed a growth of their pseudocystic nodular component (5.6%) during their follow-up period (**Figure 10**).

We did not face either malignant transformation, or lesional scattering or spontaneous regression in this group.

### ***Possible forms group***

The possible forms group, with only suggestive radiological findings, included 14 patients (10 women; 4 men – mean age = 19.7 years; range: 4 – 45 years).

In this group, two lesions presented atypia (2.8%).

One lesion presented an atypical spontaneous regression. This lesion was fortuitously discovered in a 4-year-old girl on a CT performed after a cranial trauma. It was located cortico-sub-cortically in the cingular gyrus, and was T1-hypointense and hyperintense on T2-weighted and FLAIR images without calcification or enhancement. During a 27-month follow-up, its volume decreased by about 40% without any signal change.

The second lesion presented morphological changes with apparition of an annular contrast enhancement and a high FLAIR signal initially homogenous and becoming annular.

## Discussion

In our series of 70 lesions, 17 cases presented atypia (24%).

### ***Atypical locations***

Regarding the locations, we found 1 intraventricular lesional development (1,4%) inside the third ventricle and one bifocal lesion (1.4%).

The histological features of ectopic DNETs suggest that these tumors arise from the secondary germinal layer, including the fascia dentata, the subependymal germinal layer and the external granular layer in the cerebellum. (9)

Intraventricular DNET is thought to arise from the septum pellucidum and accounts for the vast majority of supratentorial extracortical DNETs.

There are 25 cases of intraventricular DNETs reported in the literature : 19 (76%) were developed in lateral ventricles (8) (10) (11) (12) (13) (14) (15) (16) (17) (18), 4 (16%) in the third ventricle (10) (19) (20) and 2 (8%) in the fourth ventricle (21) (22).

These lesions are mainly discovered on acute hydrocephalus. The mean age at diagnosis is slightly higher (23 years, range 6 – 50) than in other locations, and it was the case in one of our patient whose lesion was discovered at the age of 39.

Tumoral dissemination isn't highlighted in those locations apart from a case of a child with ependymal metastatic evolution (20).

Other atypical locations included basal ganglia (9 cases in the literature (11) (19) (22) (23) (24)) and brainstem/cerebellum (13 cases in the literature (19) (22) (25) (26) (27) (28) (29) (30) (31) (32) (33) (34)).

Classically, DNETs are unique, but in rare cases, multifocal locations can exist. 12 multifocal lesions are reported in the literature, with an average of 4 lesions (range 2 – 7) (10) (19) (22) (25) (26) (27) (31) (35) (36) (37).

The meaning of this multifocality is not clearly established, but it does not seem to imply a greater lesional aggressiveness.

### ***Atypical morphological characteristics***

Among atypical morphological characteristics, we found two massively calcified lesions (2.8%), one lesion with an unusual mass effect (1.4%), one lesion that was part of a complex cerebral malformation (1.4%), one lesion associated with a periventricular nodule (1.4%) and one lesion with a voluminous cystic portion and a heterogeneous tissular part (1.4%).

Calcifications are frequently observed, punctiform (37%) or nodular (63%) (in 23% to 36% of cases) (1) (5), but only one massively calcified case was reported in the literature by Ostertun et al. (38)

Only Guduru et al. (39) published a case about a voluminous mixed lesion responsible for perilesional edema and mass effect.

### ***Atypical behaviour***

Evolution was atypical in nine lesions: two lesions decreased in size (2.8%), five demonstrated a progression (7.1%) and two demonstrated changes (2.8%). No post-

operative recurrence, enlargement of a residual lesion, malignant transformation or lesional dissemination were found.

Although classically stable, some cases of primary lesional progression of DNETs are reported in the literature. (40) (41) (42)

In their series, Nolan et al.(43), Campos et al.(44), Ostertun et al.(38) and Daghistani et al.(8) reported respectively a primary lesional progression in 3 of the 26 patients (11.5 %), 1 of the 61 patients (1.6 %), 2 of the 16 patients (12.5 %) and 6 of the 29 patients (20.6 %).

None of these lesions presented malignant features on histological analysis and no post-operative recurrence was noticed.

18 cases are listed in the literature as being post-operative recurrences.

These cases involved an initial tumoral resection considered as total, without visible residue on the post-operative follow-up imaging.

The recurrence arose with an average of 62.6 months (10 - 125 months) for the 12 patients whose dates of recurrence were known (8) (45) (46) (47) (48) (49).

The time to recurrence in the remaining six patients was not mentioned in those publications (43) (50).

Enlargement of a residual lesion after partial resection of the initial lesion, corresponding histologically to a DNET, remains quite rare with only 12 cases reported in the literature (8) (50) (51) (52).

The average time to occurrence was 6.4 years (range: 1-12 years).

Malignant transformation of DNETs is very rare and the cause of this evolution remains unknown, but is attributed to the glial contingent.

The literature reported ten cases where an initially operated lesion with an established diagnosis of DNET, was accompanied by the occurrence of a second lesion demonstrated during the follow-up period, leading to a second resection with a diagnosis of pilocytic astrocytoma (48) (53) (54), fibrillary astrocytoma (55), anaplastic astrocytoma (48) (56), glioblastoma (57) (58), oligoastrocytoma (46) and mixed anaplastic glioneuronal tumor (59).

To note that the diagnosis of DNET was a reviewed diagnosis in 3 cases ((48) (56) (57), and that 4 lesions benefited of radiotherapy only (48) or an association of radio and chemotherapy ((55) (56) (57) before their recurrence.

Local operating reorganizations and neo-additives treatments are incriminated in the hypothesis of these lesional transformations.

A leptomeningeal dissemination from an initial intra-parenchymatous location was reported in only 4 cases, with an average time to occurrence of 2.1 years (range: 1 – 3.3 years) after the initial diagnosis of DNET. (8) (20) (60)

Two lesions of our series showed spontaneous regression. To our knowledge, there is no report of this type of behaviour. However, the mechanism is not clearly understood.

The limitations of this study are understandably its retrospective design, considering the relatively low incidence of DNETs, and also its unicentric realization, but especially the absence of histological proof for some of the lesions. This is however mitigated by a long-term follow-up for lesions with atypical characteristics.

## Conclusion

According to the literature, DNETs may have atypical locations, morphological characteristics and behaviour, including growth of primary or residual lesions, recurrence after gross total resection and multifocal lesions.

Although not every lesion of our series has benefited from a histological proof, we found 17 atypical lesions but no post-operative recurrence, enlargement of a residual lesion, malignant transformation or lesion dissemination.

These last two evolutions are described with only few cases mentioned in the literature and that are often discussed, that must make also keep in mind the potential limits of the histological analysis.

Furthermore, for the first time, two spontaneous regressions were described.

These elements suggest a certain evolution ability of DNETs.

## References:

1. Daumas-Duport C, Scheithauer BW, Chodkiewicz JP, Laws ER, Vedrenne C. Dysembryoplastic neuroepithelial tumor: a surgically curable tumor of young patients with intractable partial seizures. Report of thirty-nine cases. *Neurosurgery*. nov 1988;23(5):545-56.
2. Louis DN, Ohgaki H, Wiestler OD, Cavenee WK, Burger PC, Jouvet A, et al. The 2007 WHO Classification of Tumours of the Central Nervous System. *Acta Neuropathol (Berl)*. 6 juill 2007;114(2):97-109.
3. Osborn AG, Blaser SI, Salzman KL. *Diagnostic Imaging - Brain*. Salt Lake City : Amirsys. 2004. (Salt Lake City : Amirsys).
4. Devaux B, Chassoux F, Guenot M, Haegelen C, Bartolomei F, Rougier A, et al. [Epilepsy surgery in France]. *Neurochirurgie*. mai 2008;54(3):453-65.
5. Stanescu Cosson R, Varlet P, Beuvon F, Daumas Duport C, Devaux B, Chassoux F, et al. Dysembryoplastic neuroepithelial tumors: CT, MR findings and imaging follow-up: a study of 53 cases. *J Neuroradiol J Neuroradiol*. déc 2001;28(4):230-40.
6. Parmar HA, Hawkins C, Ozelame R, Chuang S, Rutka J, Blaser S. Fluid-attenuated inversion recovery ring sign as a marker of dysembryoplastic neuroepithelial tumors. *J Comput Assist Tomogr*. juin 2007;31(3):348-53.
7. Chassoux F, Rodrigo S, Mellerio C, Landré E, Miquel C, Turak B, et al. Dysembryoplastic neuroepithelial tumors: an MRI-based scheme for epilepsy surgery. *Neurology*. 16 oct 2012;79(16):1699-707.
8. Daghistani R, Miller E, Kulkarni AV, Widjaja E. Atypical characteristics and behavior of dysembryoplastic neuroepithelial tumors. *Neuroradiology*. févr 2013;55(2):217-24.
9. Daumas-Duport C, Varlet P, Bacha S, Beuvon F, Cervera-Pierot P, Chodkiewicz JP. Dysembryoplastic neuroepithelial tumors: nonspecific histological forms -- a study of 40 cases. *J Neurooncol*. févr 1999;41(3):267-80.
10. Baisden BL, Brat DJ, Melhem ER, Rosenblum MK, King AP, Burger PC. Dysembryoplastic neuroepithelial tumor-like neoplasm of the septum pellucidum: a lesion often misdiagnosed as glioma: report of 10 cases. *Am J Surg Pathol*. avr 2001;25(4):494-9.
11. Guesmi H, Houtteville J-P, Courtheoux P, Derlon J-M, Chapon F. Tumeurs neuro-épithéliales dysembryoplasiques : À propos de 8 cas dont deux à localisation inhabituelle. *Neurochirurgie*. 1999;45(3):190-200.
12. Ongürü O, Deveci S, Sirin S, Timurkaynak E, Günhan O. Dysembryoplastic neuroepithelial tumor in the left lateral ventricle. *Minim Invasive Neurosurg MIN*. oct 2003;46(5):306-9.
13. Harter DH, Omeis I, Forman S, Braun A. Endoscopic resection of an intraventricular dysembryoplastic neuroepithelial tumor of the septum pellucidum. *Pediatr Neurosurg*. 2006;42(2):105-7.
14. Emmez H, Kale A, Egemen E, Eser P, Kaymaz M, Paşaoğlu A. Intraventricular dysembryoplastic neuroepithelial tumour: case report. *Neurol Neurochir Pol*. avr 2012;46(2):192-5.



15. Xiong J, Liu Y, Chu S-G, Chen H, Chen H-X, Mao Y, et al. Dysembryoplastic neuroepithelial tumor-like neoplasm of the septum pellucidum: review of 2 cases with chromosome 1p/19q and IDH1 analysis. *Clin Neuropathol.* févr 2012;31(1):31-8.
16. Altinörs N, Calisaneller T, Gülşen S, Ozen O, Ongürü O. Intraventricular dysembryoplastic neuroepithelial tumor: case report. *Neurosurgery.* déc 2007;61(6):E1332-1333; discussion E1333.
17. Yuan J, Sharma N, Choudhri H, Figueroa R, Sharma S. Intraventricular dysembryoplastic neuroepithelial tumor in a pediatric patient: is it the most common extracortical location for DNT? *Childs Nerv Syst ChNS Off J Int Soc Pediatr Neurosurg.* mars 2011;27(3):485-90.
18. Cataltepe O, Marshall P, Smith TW. Dysembryoplastic neuroepithelial tumor located in pericallosal and intraventricular area in a child. Case report. *J Neurosurg Pediatr.* juin 2009;3(6):456-60.
19. Leung SY, Gwi E, Ng HK, Fung CF, Yam KY. Dysembryoplastic neuroepithelial tumor. A tumor with small neuronal cells resembling oligodendroglioma. *Am J Surg Pathol.* juin 1994;18(6):604-14.
20. Bilginer B, Söylemezoğlu F, Cila A, Akalan N. Intraventricular dysembryoplastic neuroepithelial tumor-like neoplasm with disseminated spinal tumor. *Turk Neurosurg.* 2009 2009;19(1):69-72.
21. Xu J, Du J, Shan Y. Manifestation and treatment of intraventricular dysembryoplastic neuroepithelial tumor. [Internet]. [cité 12 août 2016]. Disponible sur: <http://www.pubfacts.com/detail/24709201/Manifestation-and-treatment-of-intraventricular-dysembryoplastic-neuroepithelial-tumor>
22. Komori T, Scheithauer BW, Hirose T. A rosette-forming glioneuronal tumor of the fourth ventricle: infratentorial form of dysembryoplastic neuroepithelial tumor? *Am J Surg Pathol.* mai 2002;26(5):582-91.
23. Cervera-Pierot P, Varlet P, Chodkiewicz JP, Daumas-Duport C. Dysembryoplastic neuroepithelial tumors located in the caudate nucleus area: report of four cases. *Neurosurgery.* mai 1997;40(5):1065-1069-1070.
24. Wang F, Qiao G, Li X, Gui Q. A dysembryoplastic neuroepithelial tumor in the area of the caudate nucleus in a 57-year-old woman: case report. *Neurosurgery.* août 2007;61(2):E420; discussion E420.
25. Whittle IR, Dow GR, Lammie GA, Wardlaw J. Dysembryoplastic neuroepithelial tumour with discrete bilateral multifocality: further evidence for a germinal origin. *Br J Neurosurg.* oct 1999;13(5):508-11.
26. Krossnes BK, Wester K, Moen G, Mørk SJ. Multifocal dysembryoplastic neuroepithelial tumour in a male with the XYY syndrome. *Neuropathol Appl Neurobiol.* oct 2005;31(5):556-60.
27. Fujimoto K, Ohnishi H, Tsujimoto M, Hoshida T, Nakazato Y. Dysembryoplastic neuroepithelial tumor of the cerebellum and brainstem. Case report. *J Neurosurg.* sept 2000;93(3):487-9.
28. Kuchelmeister K, Demirel T, Schlörer E, Bergmann M, Gullotta F. Dysembryoplastic neuroepithelial tumour of the cerebellum. *Acta Neuropathol (Berl).* 89(4):385-90.

29. Yasha TC, Mohanty A, Radhesh S, Santosh V, Das S, Shankar SK. Infratentorial dysembryoplastic neuroepithelial tumor (DNT) associated with Arnold-Chiari malformation. *Clin Neuropathol.* déc 1998;17(6):305-10.
30. Fomekong E, Baylac F, Moret C, Chastagner P, Ducrocq X, Marchal JC. [Dysembryoplastic neuroepithelial tumors. Analysis of 16 cases]. *Neurochirurgie.* sept 1999;45(3):180-9.
31. Litrico S, Desjardins T, Dran G, Michiels J-F, Paquis P. Localisation sous-tentorielle d'une tumeur dysembryoplasique neuroépithéliale. *Neurochirurgie.* mars 2004;50(1):47-52.
32. Tailor JK, Kim AH, Folkerth RD, Black PM. The development of ring-shaped contrast enhancement in a case of cerebellar dysembryoplastic neuroepithelial tumor: case report. *Neurosurgery.* sept 2008;63(3):E609-610; discussion E610.
33. Nair P, Pal L, Jaiswal AK, Behari S. Lhermitte-Duclos disease associated with dysembryoplastic neuroepithelial tumor differentiation with characteristic magnetic resonance appearance of « tiger striping ». *World Neurosurg.* juin 2011;75(5-6):699-703.
34. Reiche W, Kolles H, Eymann R, Feiden W. [Dysembryoplastic neuroepithelial tumor (DNT). Pattern of neuroradiologic findings]. *Radiol.* nov 1996;36(11):884-9.
35. Lellouch-Tubiana A, Bourgeois M, Vekemans M, Robain O. Dysembryoplastic neuroepithelial tumors in two children with neurofibromatosis type 1. *Acta Neuropathol (Berl).* sept 1995;90(3):319-22.
36. Kuroiwa T, Bergey GK, Rothman MI, Zoarski GH, Wolf A, Zagardo MT, et al. Radiologic appearance of the dysembryoplastic neuroepithelial tumor. *Radiology.* oct 1995;197(1):233-8.
37. White RD, Kanodia AK, Sammler EM, Brunton JN, Heath CA, White RD, et al. Multifocal Dysembryoplastic Neuroepithelial Tumour with Intradural Spinal Cord Lipomas: Report of a Case, Multifocal Dysembryoplastic Neuroepithelial Tumour with Intradural Spinal Cord Lipomas: Report of a Case. *Case Rep Radiol Case Rep Radiol.* 7 sept 2011;2011, 2011:e734171.
38. Ostertun B, Wolf HK, Campos MG, Matus C, Solymosi L, Elger CE, et al. Dysembryoplastic neuroepithelial tumors: MR and CT evaluation. *AJNR Am J Neuroradiol.* mars 1996;17(3):419-30.
39. Guduru H, Lokannavar H, Shen J. A Rare Case of Dysembryoplastic Neuroepithelial Tumor. *J Clin Imaging Sci.* 2012;2(1):60.
40. Yamaguchi N, Ohnishi H, Tachibana O, Hasegawa M, Emori T. [An enlarging dysembryoplastic neuroepithelial tumor during a 6-year period: a case report]. *No Shinkei Geka.* déc 1998;26(12):1097-101.
41. Sampetean O, Maehara T, Arai N, Nemoto T. Rapidly growing dysembryoplastic neuroepithelial tumor: case report. *Neurosurgery.* déc 2006;59(6):E1337-1338; discussion E1338.
42. Preuss M, Nestler U, Zühlke CJ, Kuchelmeister K, Neubauer BA, Jödicke A. Progressive Biological Behavior of a Dysembryoplastic Neuroepithelial Tumor. *Pediatr Neurosurg.* 2010;46(4):294-8.
43. Nolan MA, Sakuta R, Chuang N, Otsubo H, Rutka JT, Snead OC, et al. Dysembryoplastic neuroepithelial tumors in childhood: long-term outcome and prognostic features. *Neurology.* 22 juin 2004;62(12):2270-6.

44. Campos AR, Clusmann H, von Lehe M, Niehusmann P, Becker AJ, Schramm J, et al. Simple and complex dysembryoplastic neuroepithelial tumors (DNT) variants: clinical profile, MRI, and histopathology. *Neuroradiology*. juill 2009;51(7):433-43.
45. Fernandez C, Girard N, Paredes AP, Bouvier-Labit C, Lena G, Figarella-Branger D. The Usefulness of MR Imaging in the Diagnosis of Dysembryoplastic Neuroepithelial Tumor in Children: A Study of 14 Cases. *Am J Neuroradiol*. 1 mai 2003;24(5):829-34.
46. Gonzales M, Dale S, Susman M, Nolan P, Ng WH, Maixner W, et al. Dysembryoplastic neuroepithelial tumor (DNT)-like oligodendrogliomas or Dnts evolving into oligodendrogliomas: two illustrative cases. *Neuropathol Off J Jpn Soc Neuropathol*. août 2007;27(4):324-30.
47. Maher CO, White JB, Scheithauer BW, Raffel C. Recurrence of dysembryoplastic neuroepithelial tumor following resection. *Pediatr Neurosurg*. 2008;44(4):333-6.
48. Ray WZ, Blackburn SL, Casavilca-Zambrano S, Barrionuevo C, Orrego JE, Heinicke H, et al. Clinicopathologic features of recurrent dysembryoplastic neuroepithelial tumor and rare malignant transformation: a report of 5 cases and review of the literature. *J Neurooncol*. sept 2009;94(2):283-92.
49. Wagner AS, Yin NS, Tung S, Mathern GW, Vinters HV. Intimal thickening of meningeal arteries after serial corticectomies for Rasmussen encephalitis. *Hum Pathol*. août 2012;43(8):1308-13.
50. Qaddoumi I, Ellison DW, Morris EB, Broniscer A, Boop F, Merchant T, et al. Dysembryoplastic Neuroepithelial Tumors and Cognitive Outcome: cure at a price? *Cancer*. 1 déc 2010;116(23):5461-9.
51. Sakuta R, Otsubo H, Nolan MA, Weiss SK, Hawkins C, Rutka JT, et al. Recurrent intractable seizures in children with cortical dysplasia adjacent to dysembryoplastic neuroepithelial tumor. *J Child Neurol*. avr 2005;20(4):377-84.
52. Schittenhelm J, Mittelbronn M, Wolff M, Truebenbach J, Will BE, Meyermann R, et al. Multifocal dysembryoplastic neuroepithelial tumor with signs of atypia after regrowth. *Neuropathol Off J Jpn Soc Neuropathol*. août 2007;27(4):383-9.
53. Josan V, Smith P, Kornberg A, Rickert C, Maixner W. Development of a pilocytic astrocytoma in a dysembryoplastic neuroepithelial tumor. Case report. *J Neurosurg*. juin 2007;106(6 Suppl):509-12.
54. Zakrzewski K, Biernat W, Liberski PP, Polis L, Nowoslawska E. Pilocytic astrocytoma as a predominant component of a recurrent complex type DNT. *Folia Neuropathol Assoc Pol Neuropathol Med Res Cent Pol Acad Sci*. 2009;47(3):284-8.
55. CHAO L, TAO XB, JUN YK, XIA HH, WAN WK, TAO QS. Recurrence and histological evolution of dysembryoplastic neuroepithelial tumor: A case report and review of the literature. *Oncol Lett*. oct 2013;6(4):907-14.
56. Rushing EJ, Thompson LD, Mena H. Malignant transformation of a dysembryoplastic neuroepithelial tumor after radiation and chemotherapy. *Ann Diagn Pathol*. août 2003;7(4):240-4.
57. Hammond RR, Duggal N, Woulfe JM, Girvin JP. Malignant transformation of a dysembryoplastic neuroepithelial tumor. Case report. *J Neurosurg*. avr 2000;92(4):722-5.

58. Heiland DH, Staszewski O, Hirsch M, Masalha W, Franco P, Grauvogel J, et al. Malignant Transformation of a Dysembryoplastic Neuroepithelial Tumor (DNET) Characterized by Genome-Wide Methylation Analysis. *J Neuropathol Exp Neurol.* avr 2016;75(4):358-65.
59. Thom M, Gomez-Anson B, Revesz T, Harkness W, O'Brien CJ, Kett-White R, et al. Spontaneous intralesional haemorrhage in dysembryoplastic neuroepithelial tumours: a series of five cases. *J Neurol Neurosurg Psychiatry.* 1 juill 1999;67(1):97-101.
60. Kim SK, Jeong MY, Jung TY, Kang HK, Yoon W. Diffuse Ependymal Dysembryoplastic Neuroepithelial Tumor Causing Spinal Drop Metastases: A Case Report. *Korean J Radiol.* 2012;13(4):492-5.

# Table and Figures

**Table 1** - Demographic data and tumor characteristics

**Figure 1** – Flow chart

**Figure 2** – Intraventricular location

**Figure 3** – Two lesions with massive calcifications

**Figure 4** – Atypical morphological characteristics

**Figure 5** – Example of a spontaneous regression

**Figure 6** – Primary progression

**Figure 7** - Bifocal location

**Figure 8** – Atypical morphological characteristics

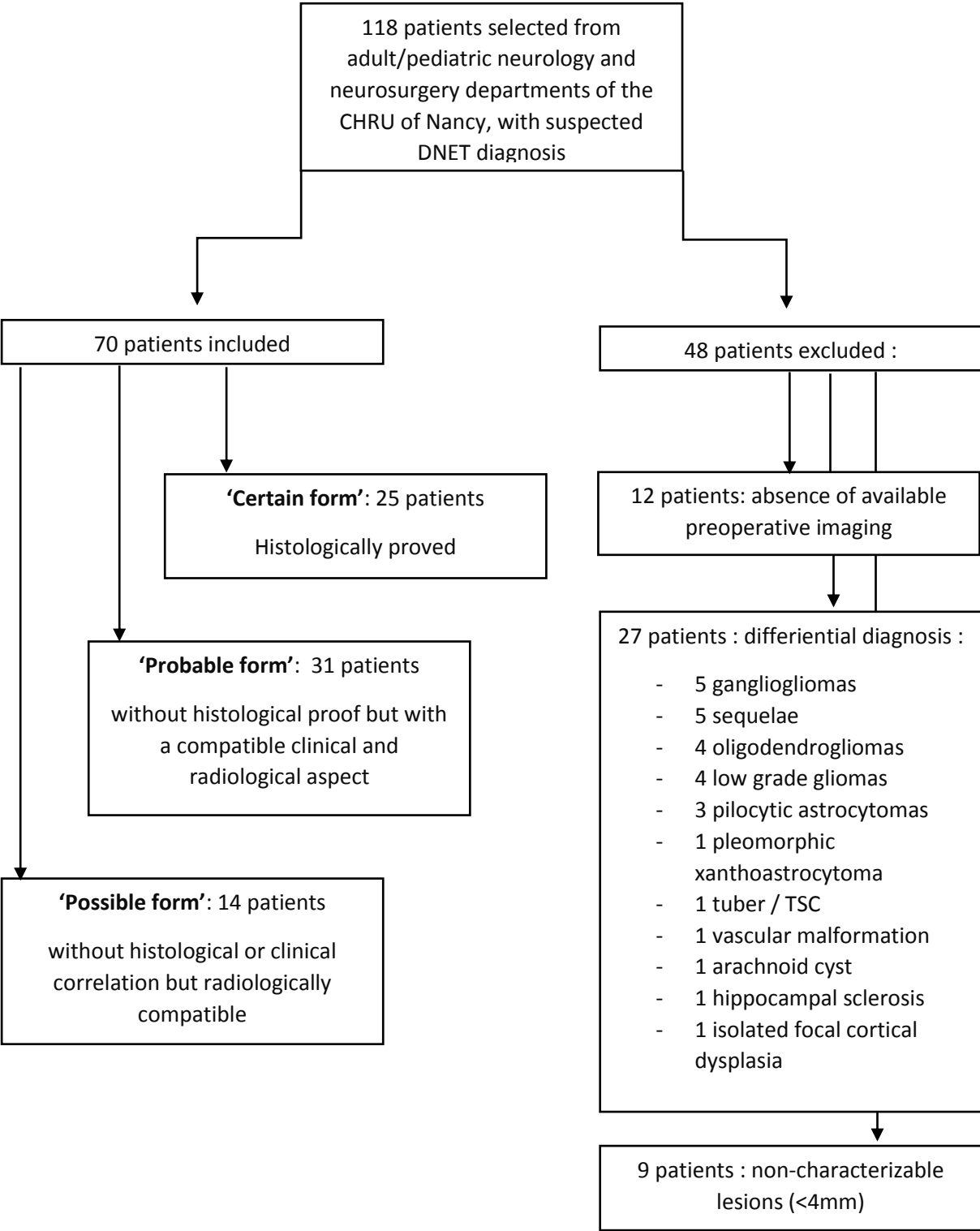
**Figure 9** – Atypical morphological characteristics

**Figure 10** – Primary progression

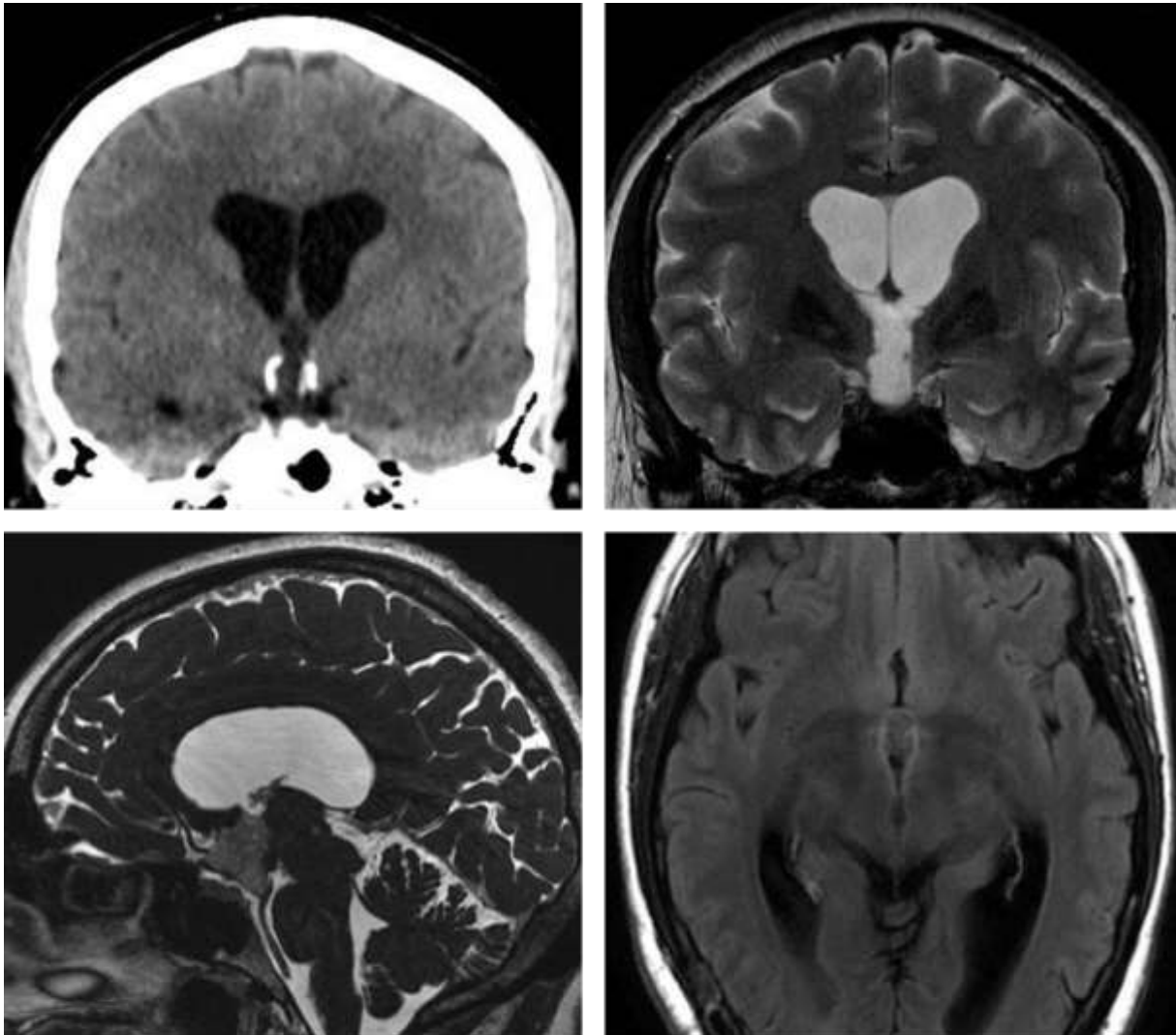
**Table 1 - Demographic data and tumor characteristics**

|                                      |                                   | Certain forms                         | Probable forms                        | Possible forms            | Total                     |
|--------------------------------------|-----------------------------------|---------------------------------------|---------------------------------------|---------------------------|---------------------------|
| <b>NUMBER OF PATIENTS</b>            |                                   | 25 (35.7%)                            | 31 (45.7%)                            | 14 (18.6%)                | 70                        |
| <b>GENDER</b>                        | Women                             | 14 (56%)                              | 17 (54.8%)                            | 10 (71.4%)                | 41 (58%)                  |
|                                      | Men                               | 11 (44%)                              | 14 (45.2%)                            | 4 (28.6%)                 | 29 (42%)                  |
| <b>MEAN AGE AT DIAGNOSIS - RANGE</b> |                                   | 17 years (0 – 51 years)               | 19.4 years (15 months – 55 years)     | 19.7 years (4 – 45 years) | 18.7 years (0 – 55 years) |
| <b>SYMPTOMS</b>                      | Epilepsy                          | 22 (88%)                              | 31 (100%)                             | 0 (0%)                    | 53 (75.7%)                |
|                                      | Simple partial seizures           | 12/22 (55%)                           | 27/31 (88%)                           | 0 (0%)                    | 39 (55.7%)                |
|                                      | Complex partial seizures          | 6/22 (27%)                            | 1/31 (3%)                             | 0 (0%)                    | 7 (10%)                   |
|                                      | Generalised tonic-clonic seizures | 2/22 (9%)                             | 2/31 (6%)                             | 0 (0%)                    | 4 (5.7%)                  |
|                                      | Absence seizures                  | 2/22 (9%)                             | 1/31 (3%)                             | 0 (0%)                    | 3 (4.3%)                  |
|                                      | Drug resistance                   | 10/22 (45%)<br>Including atypical one | 11/31 (35%)<br>Including atypical one | 0 (0%)                    | 21 (30%)                  |
|                                      | Fortuitous                        | 2 (8%)                                | 0 (0%)                                | 14 (100%)                 | 16 (22.8%)                |
|                                      | Other                             | 1 (4%)                                | 0 (0%)                                | 0 (0%)                    | 1 (14.2%)                 |
| <b>LOCATION</b>                      | Temporal                          | 10 (40%)                              | 19 (61.1%)                            | 3 (21.4%)                 | 32 (45.7%)                |
|                                      | Frontal                           | 9 (36%)                               | 9 (29%)                               | 7 (50%)                   | 25 (35.7%)                |
|                                      | Parietal                          | 3 (12%)                               | 1 (3.3%)                              | 2 (14.3%)                 | 6 (8.5%)                  |
|                                      | Occipital                         | 0 (0%)                                | 1 (3.3%)                              | 1 (7.1%)                  | 2 (2.8%)                  |
|                                      | Temporo-parieto-occipital         | 1 (4%)                                | 0 (0%)                                | 1 (7.1%)                  | 2 (2.8%)                  |
|                                      | Parieto-occipital                 | 1 (4%)                                | 0 (0%)                                | 0 (0%)                    | 1 (1.4%)                  |
|                                      | Temporo-occipital                 | 0 (0%)                                | 1 (3.3%)                              | 0 (0%)                    | 1 (1.4%)                  |
|                                      | Intraventricular                  | 1 (4%)                                | 0 (0%)                                | 0 (0%)                    | 1 (1.4%)                  |
| <b>LENGHT (MM) (RANGE)</b>           |                                   | 26.5 (12-75)                          | 21 (5-63)                             | 16.1 (6-40)               | 21.2 (5-75)               |
| <b>MASSE EFFECT</b>                  |                                   | 1 (4%)                                | 0 (0%)                                | 0 (0%)                    | 1 (1.4%)                  |
| <b>CALCIFICATIONS</b>                |                                   | 3 (12%)                               | 4 (13%)                               | 0 (0%)                    | 7 (10%)                   |
| <b>CONTRAST ENHANCEMENT</b>          |                                   | 4 (16%)                               | 10 (32%)                              | 1 (7.1%)                  | 15 (21.4%)                |
| <b>FOLLOW-UP (YEARS) (RANGE)</b>     |                                   | 4.1 (0.5-18)                          | 3.9 (0-13)                            | 3 (0-10)                  | 3.6 (0-18)                |
| <b>BEHAVIOUR</b>                     | Primary progression               | 1 (4%)                                | 4 (12.5%)                             | 0 (0%)                    | 5 (7.1%)                  |
|                                      | Spontaneous regression            | 1 (4%)                                | 0 (0%)                                | 1 (7.1%)                  | 2 (2.8%)                  |
|                                      | Dissemination                     | 0 (0%)                                | 0 (0%)                                | 0 (0%)                    | 0 (0%)                    |
|                                      | Malignant transformation          | 0 (0%)                                | 0 (0%)                                | 0 (0%)                    | 0 (0%)                    |
|                                      | Post-operative recurrence         | 0 (0%)                                | NA                                    | NA                        | 0 (0%)                    |
|                                      | Progression of a tumoral residue  | 0 (0%)                                | NA                                    | NA                        | 0 (0%)                    |
|                                      | Lesional change                   | 1 (4%)                                | 0 (0%)                                | 1 (7.1%)                  | 2 (2.8%)                  |

**Figure 1 – Flow chart**



**Figure 2 – Intraventricular location**



|   |   |
|---|---|
| A | B |
| C | D |

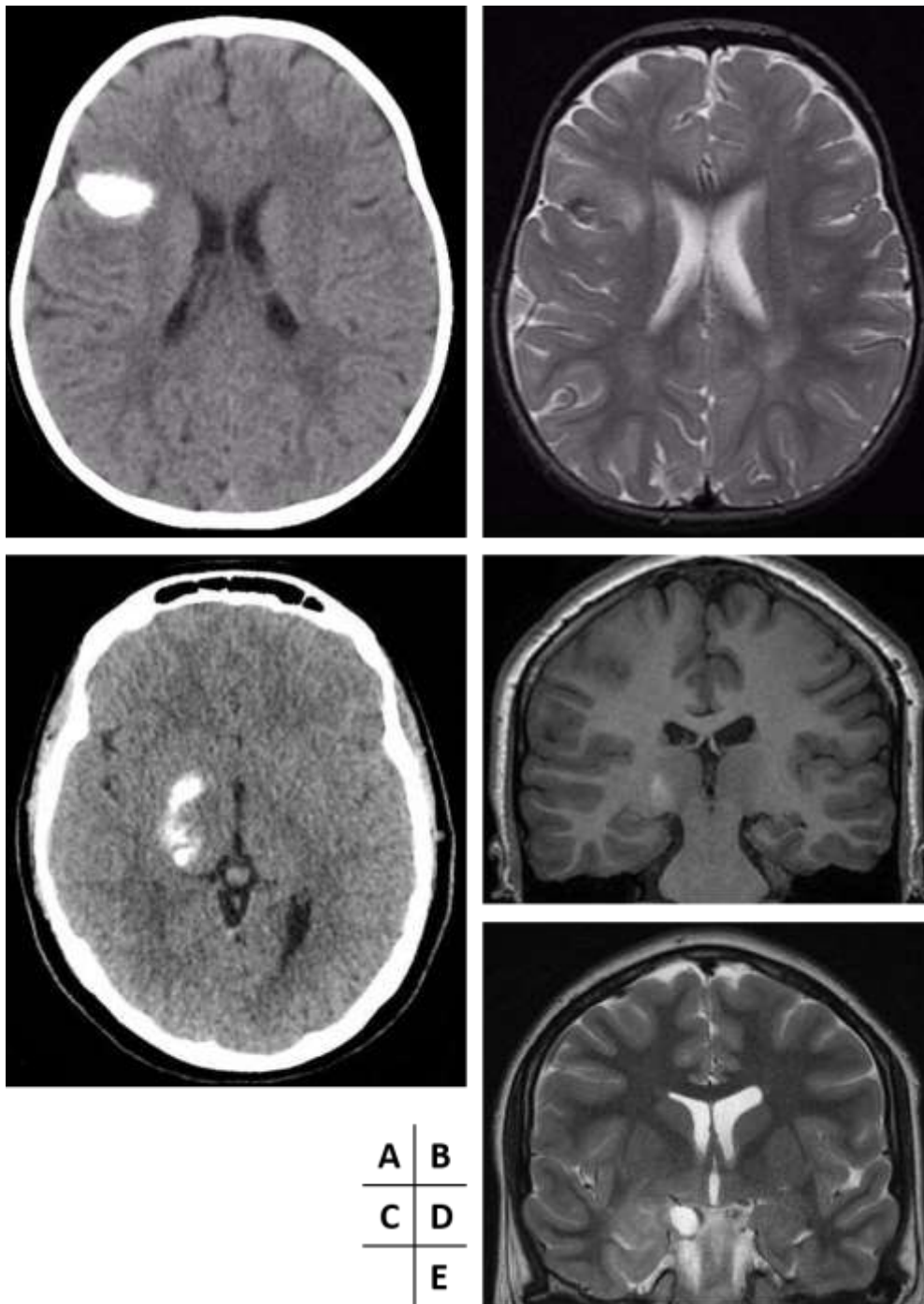
*Obstructive hydrocephalus in a 39-year-old woman*

**Cerebral CT (A):** *Tissular lesion developed within the 3rd ventricle, with calcified wall, responsible for the hydrocephalus.*

**Cerebral MRI: coronal T2WI (B), sagittal FIESTA (C) and axial FLAIR images (D):** *Tissular lesion developed within the 3rd ventricle, well delineated, with a high signal on T2WI and high perilesional signal on FLAIR images*



**Figure 3 – Two lesions with massive calcifications**

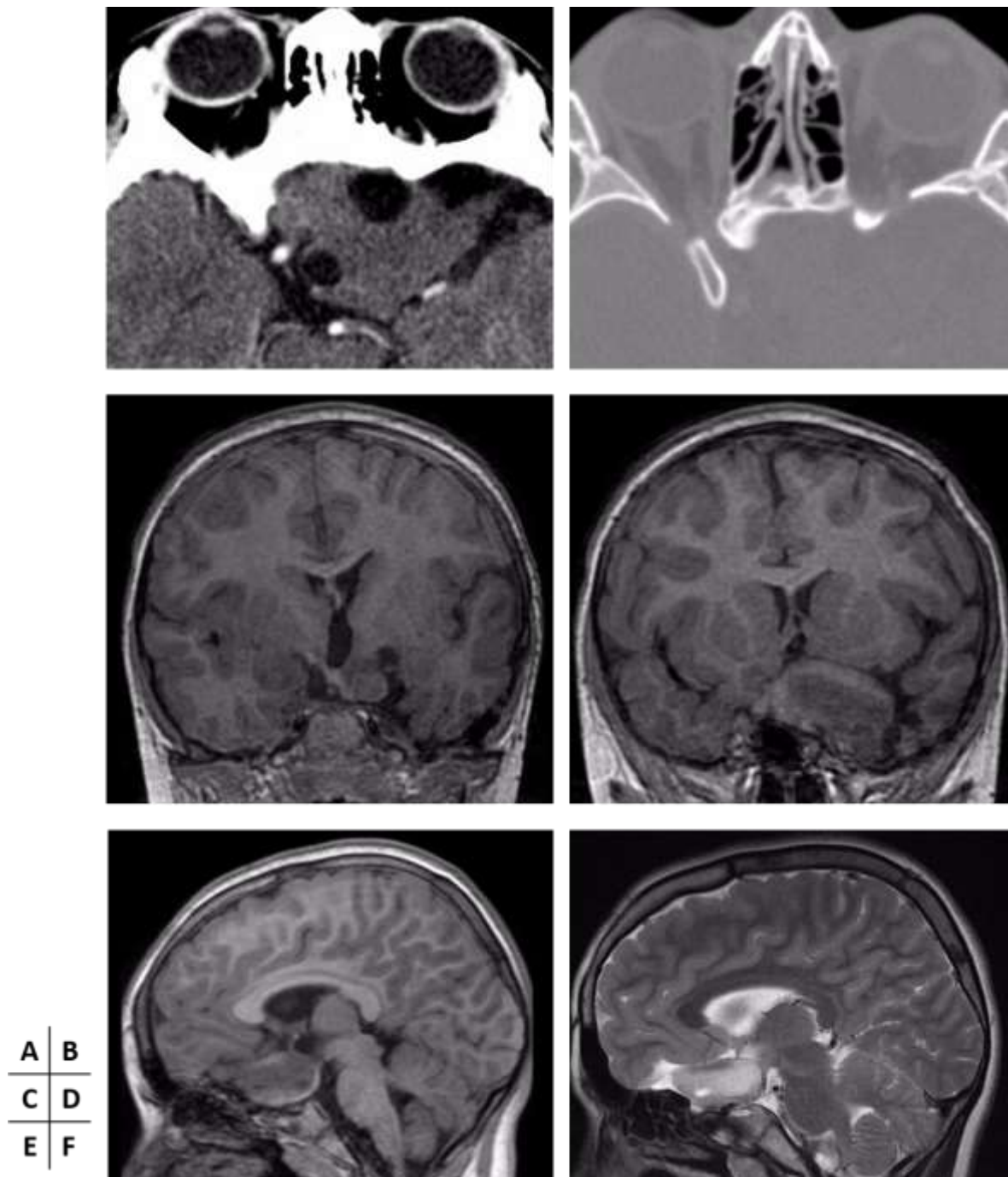


**Axial CT (A, C), axial T2WI (B) coronal T1WI (D) and T2WI (E) MRI**

*Patient 1 (A, B): Cortico-sub-cortical lesion in the right frontal lobe with obvious calcifications on CT scan but less visible on MRI.*

*Patient 2 (C, D, E): Temporo-mesial lesion: massively calcified, its deep posterior part extended to the basal ganglia region while the anterior part presents a pseudo-cystic aspect.*

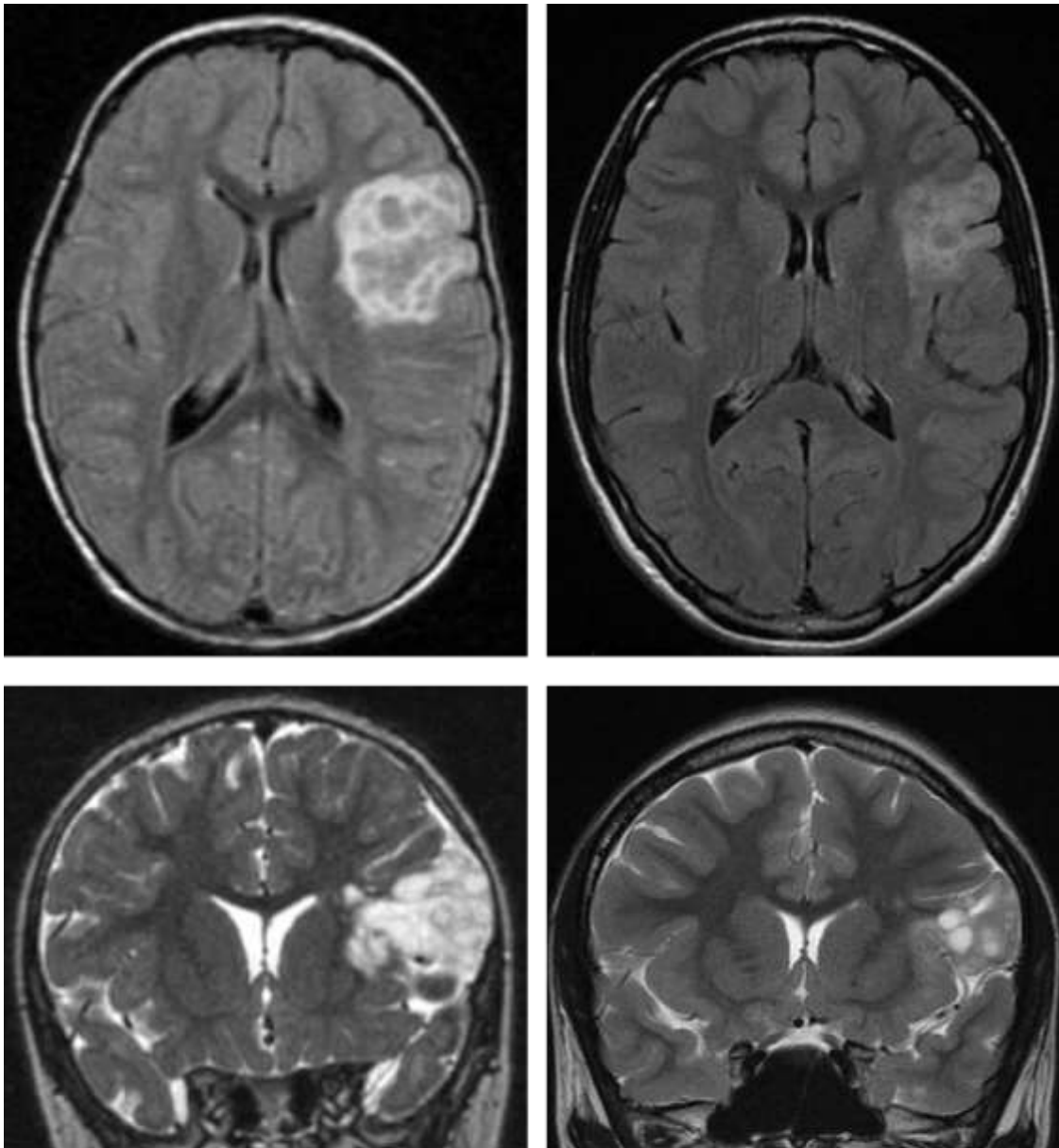
**Figure 4 – Atypical morphological characteristics**



**Axial cerebral CT (A, B), coronal (C, D) and sagittal (E) 3D BRAVO and sagittal T2WI (F) cerebral MRI:** *Fortuitous discovery during prenatal period of a tissular lesion with two small cysts, developed on the floor of the third ventricle with an exophytic extension into the opto-chiasmatic cistern and associated with a temporal lobe dysplasia. Scalloping of the adjacent sphenoid bone.*

*No change during a 12-year follow-up period.*

**Figure 5 – Example of a spontaneous regression**

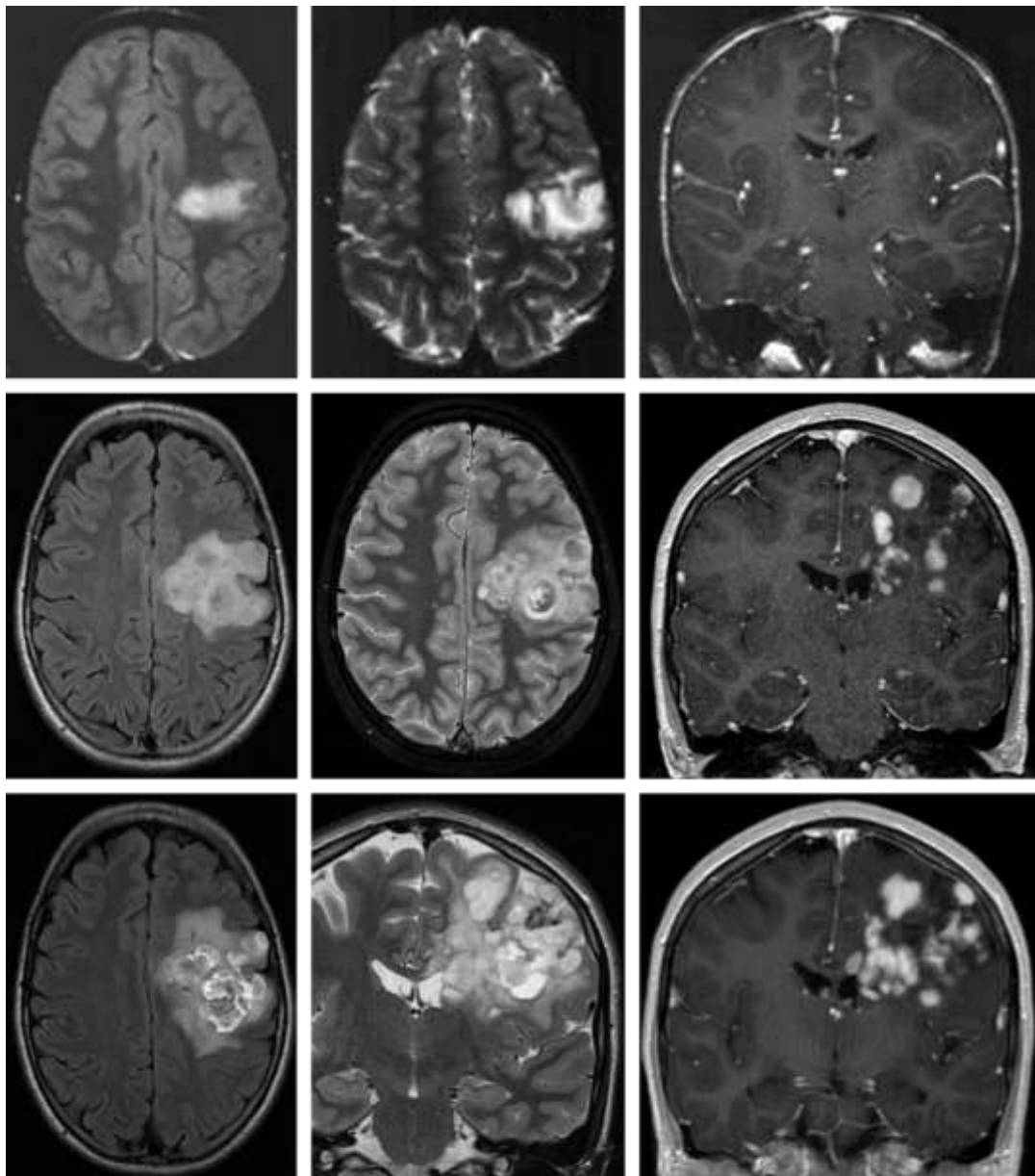


|   |   |
|---|---|
| A | B |
| C | D |

**Axial FLAIR (A, B) and coronal T2WI (C, D) realized after a ten-year interval (A+B; C+D)**

*Spontaneous regression of a left fronto-insular lesion with soap bubble appearance (High T2/FLAIR signal, no mass effect and cranial vault scalloping) (regression > 50% by volume)*

**Figure 6 – Primary progression**

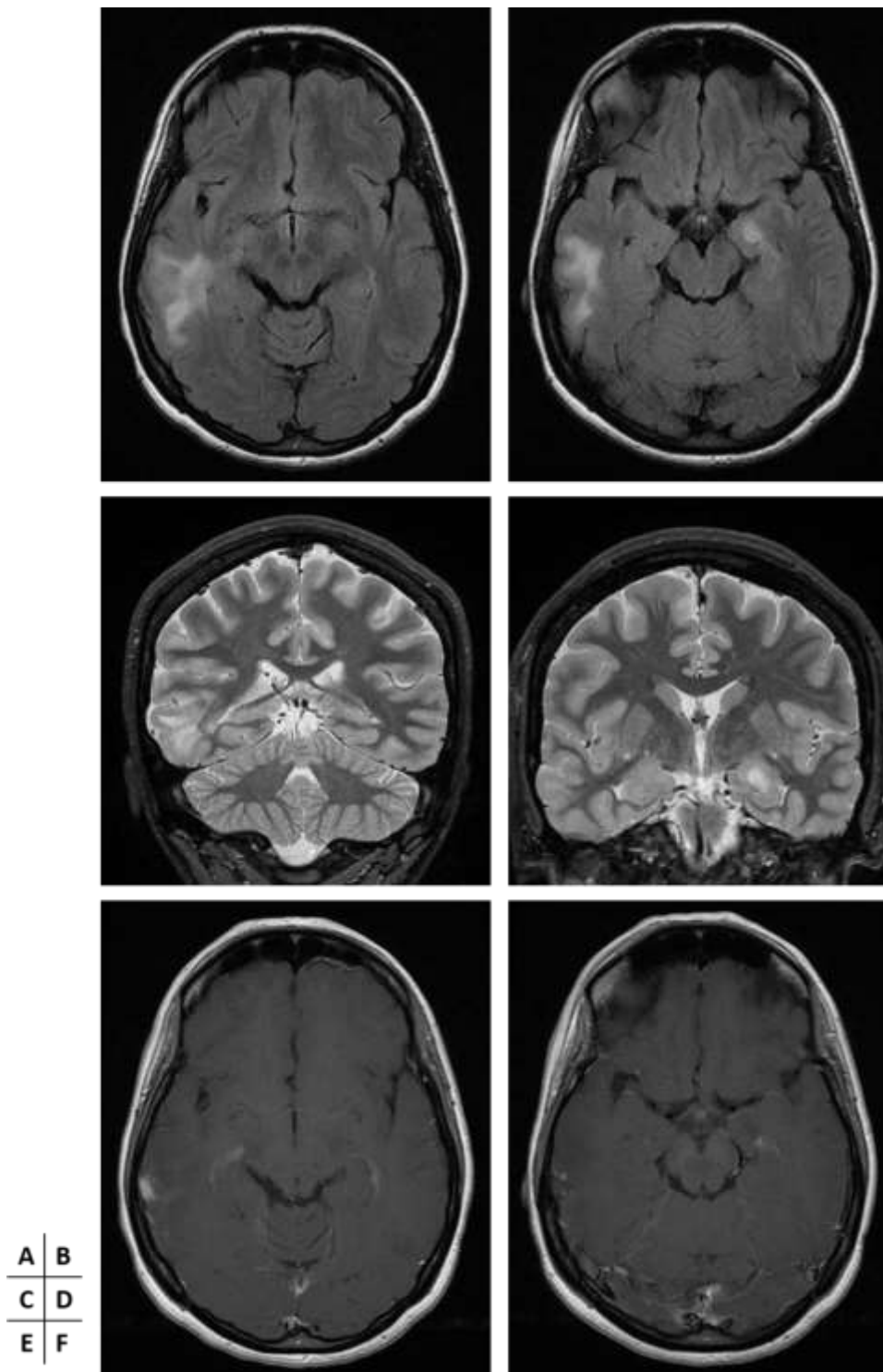


|   |   |   |
|---|---|---|
| A | B | C |
| D | E | F |
| G | H | I |

**Cerebral MRI performed in 1999 (upper line – axial FLAIR (A), axial T2WI (B), coronal T1WI postgadolinium(C)), 2011 (midline - axial FLAIR (D), axial T2WI (E), coronal T1WI postgadolinium (F)) and 2016 (lower line – axial FLAIR (G), coronal T2WI (H), coronal T1WI postgadolinium (I)) in the same patient:**

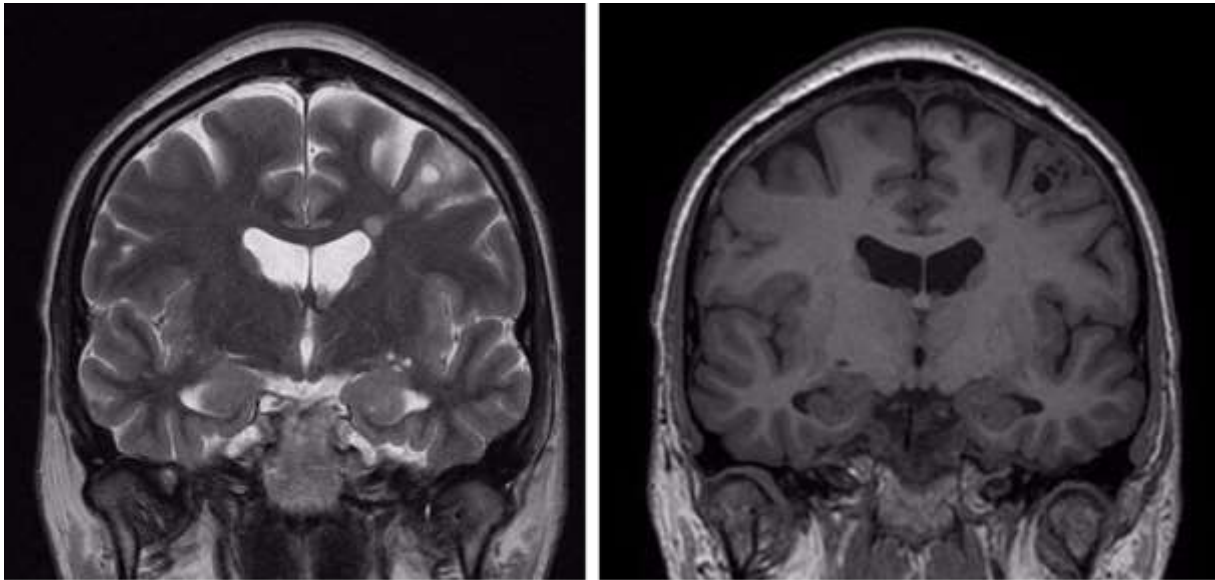
*Primary progression of a left precentral lesion with heterogeneous and soap bubble appearance, associated with a nodular contrast enhancement but cranial vault scalloping and no mass effect.*

Figure 7 - Bifocal location



**Cerebral MRI in a 19-year-old patient (axial FLAIR (A, B), coronal T2WI (C, D) and axial T1WI postgadolinium (E, F)): bifocal location with a nodular one in the left mesio-temporal lobe and another infiltrative one in the right mid temporal gyrus. Lesions were hyperintense on FLAIR and T2WI with a discrete contrast enhancement, and were stable over an eight-year period.**

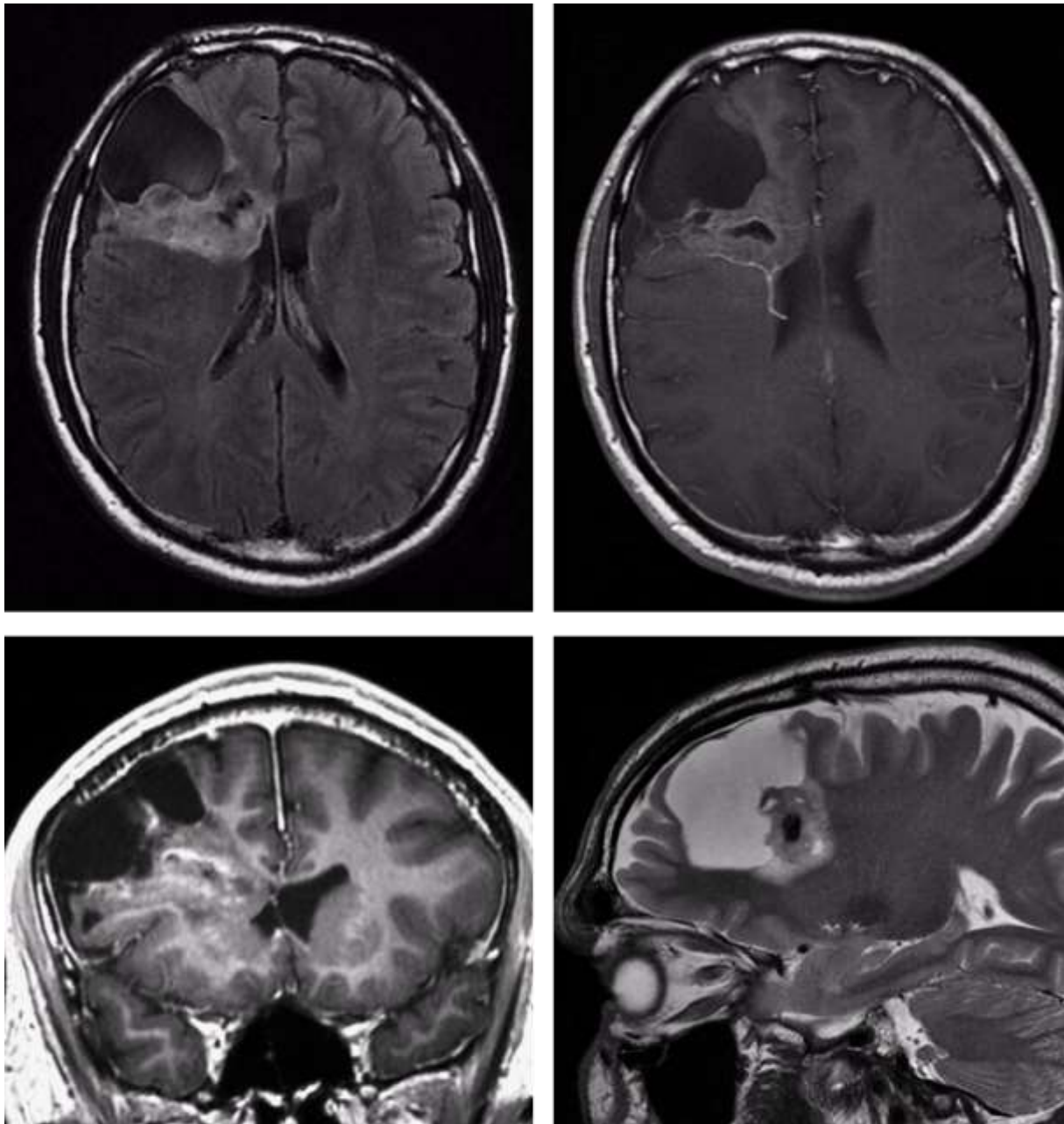
**Figure 8 – Atypical morphological characteristics**



**A | B**

**Cerebral MRI in a 19 year-old-patient (coronal T2WI (A) and coronal 3D BRAVO images (B)) : Soap bubble appearance of a left frontal lobe lesion associated with a small periventricular nodule of heterotopia at the same level with which it seemed to be connected.**

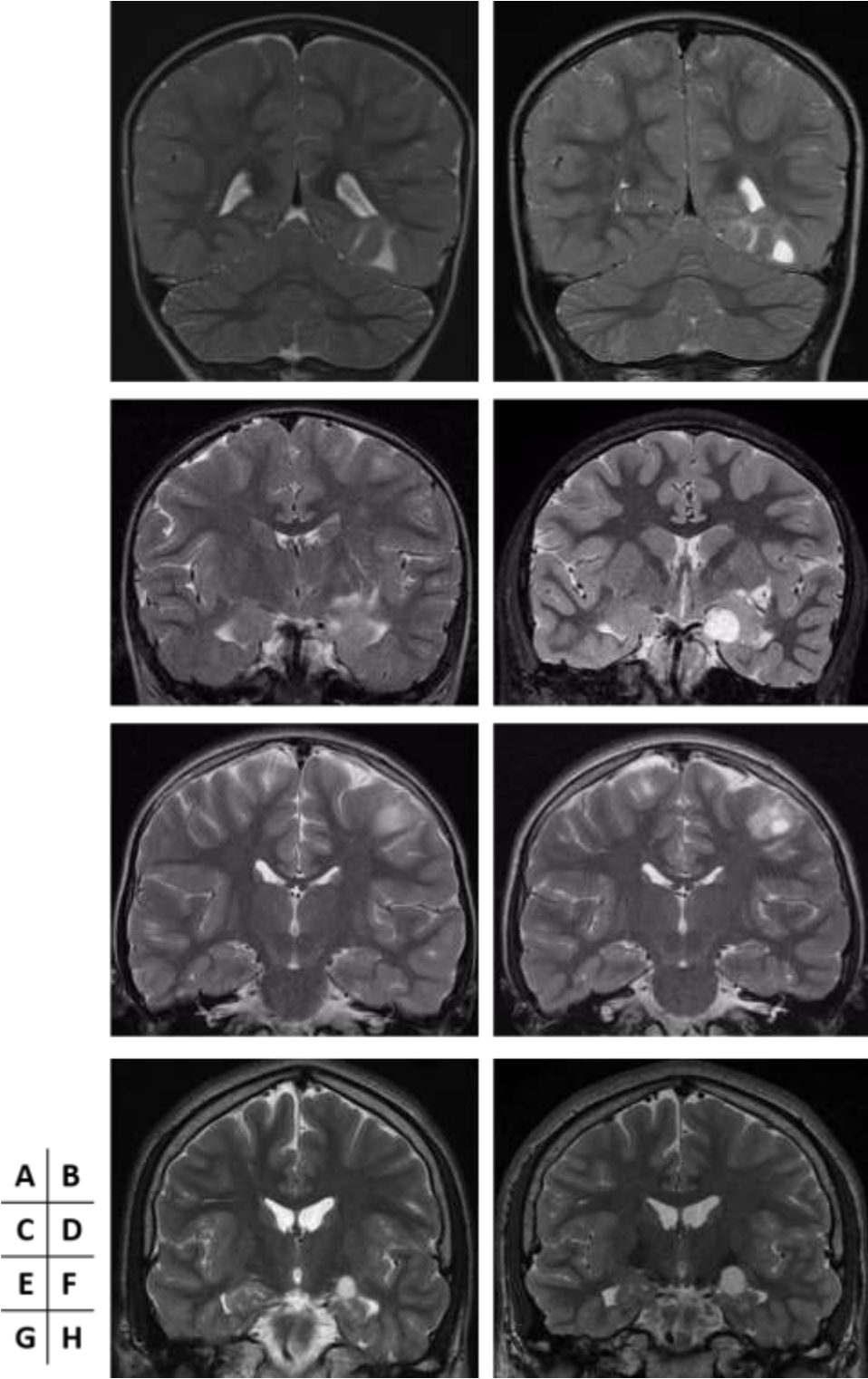
Figure 9 – Atypical morphological characteristics



|   |   |
|---|---|
| A | B |
| C | D |

**Cerebral MRI in a 35 year-old-patient (Axial FLAIR (A), axial T1WI postgadolinium (B), coronal 3D BRAVO (C) and sagittal T2WI (D)) : Voluminous lesion with a mixed component made of a voluminous cystic part inducing a scalloping of the skull vault, and a partially calcified heterogeneous tissular part with no enhancement, spread from the cortical surface towards the ventricles, in the right frontal lobe, and stable over a period of 11 years.**

Figure 10 – Primary progression



Coronal T2WI of four different patients, respectively after an interval of 2 years (A, B), 8 years (C, D), 4 years (E, F), and 2 years (G, H): *Appearance or progression of a pseudo-cystic lesion, without perilesional edema*



## - Conclusion générale -

Dans cette série, nous avons étudié l'ensemble des patients ayant réalisé un bilan d'imagerie au CHRU de Nancy mettant en évidence une lésion évocatrice de DNET, prouvée histologiquement secondairement ou suspectée fortement sur des critères cliniques et/ou radiologiques.

Un certain nombre de caractéristiques atypiques ont été noté, quant à la localisation, la morphologie et l'évolutivité lésionnelle.

Ces atypies sont retrouvées pour la majorité d'entre elles dans la littérature et en corroborent les données.

Concernant les localisations lésionnelles, nous avons mis en évidence une lésion développée au sein du système ventriculaire, parmi les localisations atypiques les plus fréquentes, ainsi qu'une double localisation sus-tentorielle.

Les caractéristiques morphologiques atypiques incluait des calcifications massives, une lésion à développement trans-parenchymateux depuis le cortex jusqu'au ventricule avec composantes mixtes solido-kystique bien séparées et l'association avec des anomalies de développement cérébral, hétérotopie et dysplasie.

Un certain nombre de lésions ont, au cours d'un suivi conséquent, présenté des modifications de leur taille, avec notamment 5 cas de progressions primaires.

De plus, et de façon nouvelle, nous rapportons deux cas de régression lésionnelle spontanée, dont l'un est prouvé histologiquement.

Cependant, il est à noter que nous ne mettons pas en évidence de récurrence post-opératoire, de progression de résidu tumoral, de dissémination lésionnelle ou de transformation maligne.

L'une des principales limites de notre étude est l'absence de preuve histologique pour l'ensemble des lésions, ne permettant pas de valider avec certitude certaines données.

Cependant, un suivi suffisamment long permet pour la plupart de révoquer les diagnostics différentiels principaux.

Une étude de plus grande envergure avec corrélation clinico-radiologique et histologique serait de réalisation intéressante, mais nécessiterai probablement un recrutement multicentrique compte-tenu de la relative rareté de ces lésions, non toujours opérées.



---

## RESUME DE LA THESE

Objectif : Identifier les aspects atypiques en imagerie des Tumeurs NeuroEpithéliales Dysembryoplasiques (DNETs) quant à leur localisation, leurs caractéristiques morphologiques et leur évolutivité à partir de notre propre expérience et de les comparer aux données de la littérature.

Méthodes : De façon retrospective sur une période de 13 ans, nous avons inclu 70 patients suivis au CHRU de Nancy pour une DNET. La population ainsi établie a été divisée en trois groupes: les formes 'certaines', histologiquement prouvées (n=25), les formes 'probables', sans preuve histologique mais compatible cliniquement et radiologiquement (n=32) et les formes 'possibles', sans preuve histologique ni symptomatologie évocatrice mais d'aspect radiologique compatible (n = 13). Les critères d'atypies retenus étaient: une localisation ou des caractéristiques inhabituelles et une évolutivité (progression lésionnelle primaire, récurrence post-opératoire, progression d'un résidu tumoral, transformation maligne, dissémination et régression spontanée).

Résultats : Un patient (1.4%) présentait une localisation atypique intra-ventriculaire, prouvée histologiquement. Un patient (1.4%) était porteur de deux probables DNETs de localisations différentes. Six patients (8.6%) présentaient des caractéristiques morphologiques atypiques : Des calcifications massives (n=2), un effet de masse (n=1), une lésion faisant partie d'une malformation cérébrale (n=1), une association à un petit nodule satellite péri-ventriculaire (n=1) et une forme mixte (n=1). Neuf lésions ont eu une évolution inattendue: deux (2.8%) ont spontanément régressé, cinq (7.1%) ont présenté une progression primaire et deux (2.8%) des modifications lésionnelles. Nous n'avons pas mis en évidence de récurrence post-opératoire, de progression d'un résidu tumoral, de transformation maligne ou de dissémination.

Conclusion : Des localisations et des caractéristiques morphologiques atypiques ont été mises en évidence, ainsi que des progressions lésionnelles primaires et des régressions spontanées, mais pas de récurrence post-opératoire, de croissance d'un résidu tumoral ou d'exceptionnelle transformation maligne ou dissémination lésionnelle.

---

**TITRE EN ANGLAIS: Atypical imaging Features of Dysembryoplastic NeuroEpithelial Tumors – Personal cohort and comparison with the literature**

---

**THESE: MEDECINE SPECIALISEE – ANNEE 2016**

---

**MOTS CLEFS:** Tumeur NeuroEpithéliale Dysembryoplasique, IRM, Atypique, Evolutivité

---

**INTITULE ET ADRESSE :**

Université de LORRAINE  
Faculté de Médecine de Nancy  
9, avenue de la Forêt de Haye  
54505 Vandoeuvre-les-Nancy Cedex

---