



HAL
open science

Les leucémies de l'adulte : rôle du chirurgien dentiste dans le diagnostic précoce et dans la prise en charge des patients

Thomas Dewaele

► To cite this version:

Thomas Dewaele. Les leucémies de l'adulte : rôle du chirurgien dentiste dans le diagnostic précoce et dans la prise en charge des patients. Sciences du Vivant [q-bio]. 2017. hal-01932234

HAL Id: hal-01932234

<https://hal.univ-lorraine.fr/hal-01932234>

Submitted on 23 Nov 2018

HAL is a multi-disciplinary open access archive for the deposit and dissemination of scientific research documents, whether they are published or not. The documents may come from teaching and research institutions in France or abroad, or from public or private research centers.

L'archive ouverte pluridisciplinaire **HAL**, est destinée au dépôt et à la diffusion de documents scientifiques de niveau recherche, publiés ou non, émanant des établissements d'enseignement et de recherche français ou étrangers, des laboratoires publics ou privés.



AVERTISSEMENT

Ce document est le fruit d'un long travail approuvé par le jury de soutenance et mis à disposition de l'ensemble de la communauté universitaire élargie.

Il est soumis à la propriété intellectuelle de l'auteur. Ceci implique une obligation de citation et de référencement lors de l'utilisation de ce document.

D'autre part, toute contrefaçon, plagiat, reproduction illicite encourt une poursuite pénale.

Contact : ddoc-thesesexercice-contact@univ-lorraine.fr

LIENS

Code de la Propriété Intellectuelle. articles L 122. 4

Code de la Propriété Intellectuelle. articles L 335.2- L 335.10

http://www.cfcopies.com/V2/leg/leg_droi.php

<http://www.culture.gouv.fr/culture/infos-pratiques/droits/protection.htm>

ACADÉMIE DE NANCY – METZ
UNIVERSITÉ DE LORRAINE
FACULTE D'ODONTOLOGIE

ANNÉE 2017

N° 9427

THÈSE

Pour le

DIPLÔME D'ÉTAT DE DOCTEUR EN CHIRURGIE DENTAIRE

Par

Thomas Dewaele

Né le 10/06/1985 à Dijon (Côte d'or)

Les leucémies de l'adulte : rôle du chirurgien dentiste dans le
diagnostic précoce et dans la prise en charge des patients

présentée et soutenue publiquement le 27 février 2017

Examineurs de la thèse :

Pr. J-M MARTRETTE	Professeur des Universités	Président
<u>Dr. V. MOBY</u>	<u>Maître de conférences des Universités</u>	<u>Directeur</u>
Dr. J GUILLET-THIBAUT	Maître de conférences des Universités	Juge
Dr. C KICHENBRAND	Assistant Hospitalier Universitaire	Juge

Par délibération en date du 11 décembre 1972, la Faculté de Chirurgie Dentaire a arrêté que les opinions émises dans les dissertations qui lui seront présentées doivent être considérées comme propre à leurs auteurs et qu'elle n'entend leur donner aucune approbation ni improbation.

Président : Professeur Pierre MUTZENHARDT

Doyen : Professeur Jean-Marc MARTRETTE

Vice-Doyens : Pr Pascal AMBROSINI — Dr Céline CLEMENT

Membres Honoraires : Dr L. BABEL – Pr. S. DURIVAUX – Pr A. FONTAINE – Pr G. JACQUART – Pr D. ROZENCWEIG - Pr M. VIVIER – Pr ARTIS -

Doyen Honoraire : Pr J. VADOT, Pr J.P. LOUIS

Maître de conférences CUM MERITO : Dr C. ARCHIEN

Sous-section 56-01 Odontologie pédiatrique	Mme DROZ Dominique	Maître de Conférences *	
	Mme JAGER Stéphanie	Maître de Conférences *	
	M. PREVOST Jacques	Maître de Conférences	
	Mme HERNANDEZ Magali	Assistante *	
	M. LEFAURE Quentin	Assistant	
	M. MERCIER Thomas	Assistant *	
Sous-section 56-02 Orthopédie Dento-Faciale	Mme FILLEUL Marie Pierryle	Professeur des Universités *	
	M. EGLOFF Benoît	Maître de Conférences *	
	Mme GREGOIRE Johanne	Assistante	
Sous-section 56-03 Prévention, Epidémiologie, Economie de la Santé, Odontologie légale	Mme CLEMENT Céline	Maître de Conférences *	
	Mme LACZNY Emily	Assistante	
	Mme NASREDDINE Greyce	Assistante	
Sous-section 57-01 Parodontologie	M. AMBROSINI Pascal	Professeur des Universités *	
	Mme BISSON Catherine	Maître de Conférences *	
	M. JOSEPH David	Maître de Conférences *	
	M. PENAUD Jacques	Maître de Conférences	
	Mme MAYER-COUPIN Florence	Assistante	
	Mme PAOLI Nathalie	Assistante *	
Sous-section 57-02 Chirurgie Buccale, Pathologie et Thérapeutique, Anesthésiologie et Réanimation	Mme GUILLET-THIBAUT Julie	Maître de Conférences *	
	M. BRAVETTI Pierre	Maître de Conférences	
	Mme PHULPIN Bérengère	Maître de Conférences *	
	M. DELAIRE Bruno	Assistant	
	Mme KICHENBRAND Charlene	Assistante *	
	Mme NACHIT Myriam	Assistante	
Sous-section 57-03 Sciences Biologiques (Biochimie, Immunologie, Histologie, Embryologie, génétique, Anatomie pathologique, Bactériologie, Pharmacologie)	M. YASUKAWA Kazutoyo	Maître de Conférences *	
	M. MARTRETTE Jean-Marc	Professeur des Universités *	
	Mme EGLOFF Claire	Assistante*	
Sous-section 58-01 Odontologie Conservatrice, Endodontie	M. MORTIER Éric	Maître de Conférences *	
	M. AMORY Christophe	Maître de Conférences	
	M. BALTHAZARD Rémy	Maître de Conférences *	
	M. ENGELS-DEUTSCH Marc	Maître de Conférences	
	M. GEVREY Alexis	Assistant	
	Mme GEBHARD Cécile	Assistante	
	M. VINCENT Marin	Maître de Conférences Associé	
Sous-section 58-02 Prothèses (Prothèse conjointe, Prothèse adjointe partielle, Prothèse complète, Prothèse maxillo-faciale)	M. DE MARCH Pascal	Maître de Conférences	
	M. SCHOUVER Jacques	Maître de Conférences	
	Mme VAILLANT Anne-Sophie	Maître de Conférences *	
	Mme CORNE Pascale	Maître de Conférences Associé *	
	M. GILLET Marc	Assistant	
	M. HIRTZ Pierre	Assistant *	
	M. KANNENGISSER François	Assistant	
	Mme MOEHREL Bethsabée	Assistante*	
	M. VUILLAUME Florian	Assistant	
Sous-section 58-03 Sciences Anatomiques et Physiologiques Occlusodontiques, Biomatériaux, Biophysique, Radiologie	Mme STRAZIELLE Catherine	Professeur des Universités *	
	Mme MOBY Vanessa (Stutzmann)	Maître de Conférences *	
	M. SALOMON Jean-Pierre	Maître de Conférences	
	M. HARLE Guillaume	Assistant Associé	

Souligné : responsable de la sous-section

* temps plein

Mis à jour le 16.11.2016

REMERCIEMENTS

À notre président du jury,

Monsieur le Professeur MARTRETTE Jean Marc,

Docteur en Chirurgie Dentaire

Professeur des Universités-Praticien Hospitalier

Doyen de la Faculté d'Odontologie de Nancy

Chef de Service du CSERD de Nancy

Docteur en Sciences Pharmacologiques

Habilité à diriger des Recherches

Sous-section : Sciences Biologiques (Biochimie, Immunologie, Histologie,

Embryologie, Génétique, Anatomie pathologique, Bactériologie,

Pharmacologie)

Nous vous remercions de l'honneur que vous nous avez fait en acceptant la présidence de cette thèse.

Veillez trouver dans ce travail l'expression de notre reconnaissance et de notre profond respect.

À notre juge et directeur de thèse,

Madame le Docteur Moby Vanessa,

Docteur en Chirurgie Dentaire

Maître de Conférences des universités

Sous section : Sciences Anatomiques et Physiologiques, Occlusodontiques,

Biomatériaux, Biophysique, Radiologie

Nous vous remercions de l'honneur que vous nous avez fait en acceptant de diriger notre travail.

Nous vous remercions pour la qualité de votre enseignement tout au long de nos études.

Nous portons une grande estime à la gentillesse, la sympathie et la disponibilité dont vous avez fait preuve au cours de nos études.

Veillez trouver ici l'expression de notre profond respect et de nos sincères remerciements.

À notre juge,

Madame le Docteur Guillet-Thibault Julie,

Docteur en Chirurgie Dentaire

Ancien interne

Ancien assistant hospito-universitaire

Maître de Conférences des Universités-Praticien hospitalier

Responsable de la sous section : Chirurgie Buccale, Pathologie et
Thérapeutique, Anesthésiologie et Réanimation

*Nous sommes sensibles à l'intérêt que vous avez porté
à notre travail en acceptant d'en être le juge.*

*Nous vous remercions pour votre présence, votre
enseignement et vos compétences durant nos stages
hospitaliers.*

Nous vous exprimons notre respectueuse considération.

À notre juge,

Madame le Docteur Kichenbrand Charlène,

Docteur en Chirurgie Dentaire

Assistante Hospitalier Universitaire

Sous-section : Chirurgie Buccale, Pathologie et Thérapeutique,

Anesthésiologie et Réanimation

*Nous sommes sensibles à l'intérêt que vous avez porté
à notre travail en acceptant d'en être le juge.*

*Veillez trouver ici le témoignage de notre gratitude et de
notre profond respect.*

A ma famille, mes amis et à tous ceux qui ont contribué à ce travail.

Sommaire

1. Généralités sur les leucémies

1.1. Physiopathologie

1.2. Principes du diagnostic

1.3. Principes thérapeutiques

2. Manifestations précoces des leucémies et rôle du dentiste dans le diagnostic précoce

2.1. Manifestations classiques

2.2. Manifestations atypiques

3. Rôle du chirurgien-dentiste face au traitement anti-leucémique et ses complications

3.1. Prise en charge globale

3.2. Gestion des principales complications

Liste des figures

Figure 1 : les deux principales propriétés des cellules souches hématopoïétiques : différenciation et auto-renouvellement _____	17
Figure 2 : schématisation du processus de différenciation des CSH en cellules sanguines _____	18
Figure 3 : récapitulatif des manifestations cliniques des leucémies _____	36
Figure 4 : corps d'Auer exprimant le caractère myéloïde d'une leucémie _____	38
Figure 5 : hyperplasie gingivale leucémique _____	51
Figure 6 : radiographie panoramique d'une patiente leucémique _____	52
Figure 7 : légère gingivite avec rougeurs des papilles et présence de plaque _____	54
Figure 8 : pâleur gingivale chez une patiente évoquant une anémie _____	55
Figure 9 : vue endobuccale vestibulaire d'une GUN chez un patient leucémique _	57
Figure 10 : vue endobuccale palatine d'une GUN chez un patient leucémique ____	57
Figure 11 : ulcération vestibulo-jugale en regard de 47 _____	59
Figure 12 : ulcération palatine lors d'une LLC _____	60
Figure 13 : pétéchies gingivales secondaires à une thrombocytopénie _____	62
Figure 14 : pétéchies de la muqueuse orale _____	62
Figure 15 : bulle hémorragique de la langue _____	63
Figure 16 : lésion post-bulleuse étendue _____	63
Figure 17 : radiographie panoramique montrant une lésion ostéolytique en secteur 3 _____	65
Figure 18 : tomographie confirmant une lésion ostéolytique en secteur 3 _____	65
Figure 19 : radiographie panoramique montrant une lésion ostéolytique en secteur 4 _____	67
Figure 20 : complication d'une avulsion de 48 chez un patient leucémique _____	71
Figure 21 : excroissance gingivale importante causée par un sarcome granulocytaire _____	75
Figure 22 : manifestations orales précoces des leucémies _____	77
Figure 23 : Conduite à tenir en fonction des valeurs hématologiques du patient ____	83
Figure 24 : photographies de mucites des différents stades _____	92
Figure 25 : lésion muqueuse initiale d'une ORN sans os exposé _____	103

Figure 26 : lésion initiale lors d'une ORN _____	103
Figure 27 : similarités entre une lésion lichénoïde due à une réaction contre l'hôte (GVHD) et un lichen plan _____	106
Figure 28 : granulome pyogénique sur la face dorsale de la langue avant traitement _____	107
Figure 29 : granulome pyogénique après injection de corticostéroïdes _____	107
Figure 30 : candidose pseudomembraneuse se présentant sous forme de plaques blanches confluentes sur le dos de la langue _____	109
Figure 31 : candidose pseudomembraneuse _____	110
Figure 32 : candidose hyperplasique _____	111
Figure 33 : candidose érythémateuse _____	112
Figure 34 : lésion lichénoïde sur la face dorsale de la langue suite à la prise d'imatinib _____	115
Figure 35 : lésion lichénoïde jugale _____	115
Figure 36 : hyperpigmentation palatine _____	116
Figure 37 : hyperpigmentation dentaire _____	117

Liste des tableaux

Tableau 1 : classification Franco-Américano-Britannique des leucémies aiguës myéloïdes _____	22
Tableau 2 : données épidémiologiques _____	26
Tableau 3 : facteurs de mauvais pronostic reconnus _____	30
Tableau 4 : classification de Rai _____	32
Tableau 5 : classification de Binet _____	32
Tableau 6 : récapitulatif des rôles du chirurgien-dentiste aux différentes étapes du traitement _____	90
Tableau 7 : grades des mucites orales selon l'OMS _____	92
Tableau 8 : récapitulatif de la gestion des principales complications des traitements anti-leucémiques _____	118

Liste des abréviations

AFSSAPS : Agence française de sécurité sanitaire des produits de santé
AMM : Autorisation de mise sur le marché
ANSM : Agence nationale de sécurité du médicament et des produits de santé
ATM : Articulation temporo-mandibulaire
ATRA : Acide tout-trans-rétinoïque
BDB : Bain de bouche
CAOD : Dent cariée absente ou obturée
CIVD : Coagulation intra-vasculaire disséminée
CMC : Carboxyméthylcellulose
CSH : Cellule souche hématopoïétique
CVI : Ciment verre ionomère
CVIMAR : Ciment verre ionomère modifié par adjonction de résine
EORTC : *European organisation for research and treatment of cancer*
FAB : Franco-Américano-Britannique
GUN : Gingivite ulcéro-nécrotique
GVHD : *Graft versus host disease*
HEC : Hydroxyéthylcellulose
HLA : *Human Leukocyte Antigen*
HPMC : Hydroxypropylméthylcellulose
IMRT : *Intensify modified radiotherapy*
LAL : Leucémie aiguë lymphoïde
LAM : Leucémie aiguë myéloïde
LLC : Leucémie lymphoïde chronique
LMC : Leucémie myéloïde chronique
MDR : *Multi Drug Resistance*
NFS : Numération de la formule sanguine
OMS : Organisation mondiale de la santé
ORN : Ostéoradionécrose
PGM : *Polyglycerylméthacrylate*
VIH : Virus d'immunodéficience humaine

Introduction

Les leucémies se définissent comme des cancers affectant les cellules du sang et de la moelle osseuse (Lim et Kim, 2014).

En France, elles ne représentent « que » 1% des cancers dénombrés tous les ans chez l'adulte, alors que c'est le cancer le plus fréquemment rencontré chez l'enfant. Cette maladie rare n'est cependant pas exceptionnelle, car environ 9000 nouveaux cas sont diagnostiqués chaque année (Monnereau et coll, 2013). Autrefois ces pathologies condamnaient les patients mais de nombreuses avancées médicales ont permis d'améliorer nettement le taux de survie, même si les leucémies restent souvent de mauvais pronostic (Maynadié et coll., 2013).

Le chirurgien-dentiste peut être confronté à la leucémie à toutes les étapes de cette maladie, du diagnostic précoce au suivi au long terme, en passant par le traitement. Il doit savoir en remarquer les premiers symptômes lors d'une consultation de contrôle tout autant qu'il doit pouvoir accompagner son patient avant, pendant et après le traitement.

Le but de ce travail de thèse est de définir le rôle du chirurgien-dentiste à tous les stades de cette pathologie.

Afin de remplir cet objectif, nous présenterons tout d'abord les principales caractéristiques physiopathologiques des leucémies, les principaux signes cliniques ou examens complémentaires permettant leur diagnostic et leurs traitements.

Nous décrirons ensuite quelles sont les manifestations précoces classiques ou atypiques des leucémies au niveau de la sphère oro-faciale pouvant faire suspecter et orienter vers son diagnostic.

Enfin, nous aborderons les rôles multiples que peut jouer le chirurgien-dentiste à toutes les étapes du traitement anti-leucémique (pré, per, post) et son rôle dans la gestion des complications.

1. Généralités sur les leucémies

1.1. Physiopathologie

1.1.1. Hématopoïèse (Blaise et Gluckman, 2013)

La moelle osseuse se situe dans les os plats : crâne, os iliaque, côtes, sternum, colonne vertébrale, maxillaires, épiphyses des os longs.

C'est là que se forment les trois types de cellules sanguines après la naissance :

- les érythrocytes (globules rouges) ;
- les leucocytes (globules blancs) ;
- les plaquettes.

Ces cellules ont une durée de vie courte, ce qui contraint l'organisme à assurer chaque jour leur renouvellement afin de maintenir une concentration sanguine normale. Des variations importantes de ces taux cellulaires peuvent avoir des conséquences pathologiques graves, ce qui est le cas lors des leucémies et lors des traitements institués.

Toutes ces cellules sont fabriquées à partir d'un précurseur unique : les cellules souches hématopoïétiques (CSH). Sous l'influence de plusieurs facteurs de croissance, elles vont se différencier en cellules sanguines : c'est l'hématopoïèse.

Les cellules souches hématopoïétiques possèdent deux grandes propriétés (figure 1) :

- l'auto-renouvellement : pour maintenir un pool de cellules souches hématopoïétiques constant, les cellules se divisent à l'identique sans différenciation ;
- la différenciation : suite à un signal exogène, la cellule multipotente (c'est-à-dire pouvant encore donner n'importe quelle cellule sanguine) se divise en se différenciant. Elle perd sa multipotence pour devenir une cellule souche engagée.

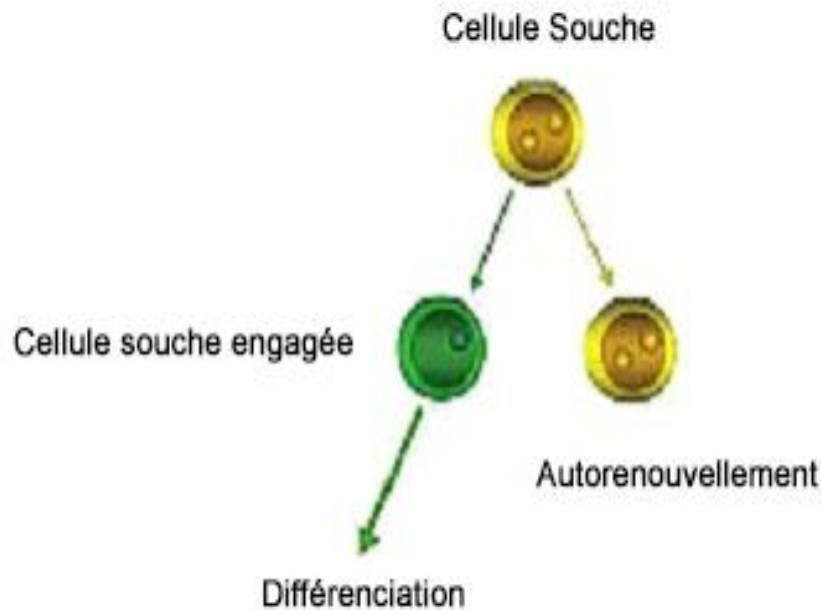


Figure 1 : les deux principales propriétés des cellules souches hématopoïétiques : différenciation et auto-renouvellement (d'après Six, 2011)

En se divisant, la cellule souche va se différencier en progéniteur puis en précurseur de plus en plus engagé dans une lignée pour finir par générer des cellules sanguines matures (figure 2). La cellule souche va produire des cellules unipotentes, c'est à dire programmées pour donner chacune un type de cellule déterminé, pouvant être classées en « lignées ».

Chaque lignée cellulaire est très spécialisée avec :

- la lignée lymphoïde à l'origine des lymphocytes ;
- la lignée granulo-monocytaire à l'origine des granulocytes (ou polynucléaires) et monocytes ;
- la lignée érythrocytaire à l'origine des érythrocytes (hématies) ;
- la lignée plaquettaire à l'origine des plaquettes.

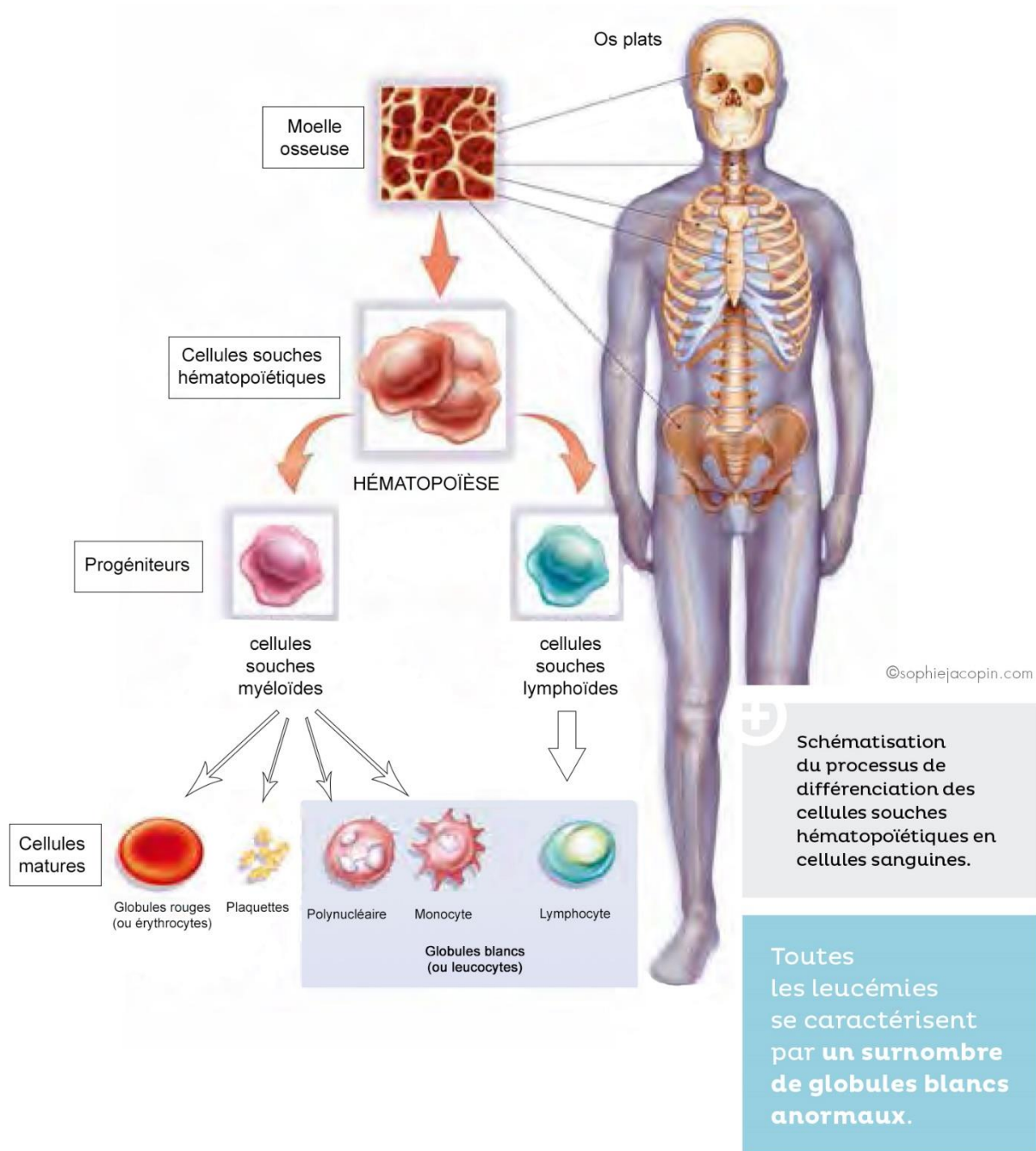


Figure 2 : schématisation du processus de différenciation des CSH en cellules sanguines (d'après Blaise et Gluckman, 2013)

Ces cellules sanguines matures ont plusieurs propriétés :

- ce sont des éléments très différenciés ;
- elles n'ont pas la possibilité de se diviser ;
- elles sont produites en quantité très importante ;
- elles possèdent une durée de vie limitée et très courte (120 jours pour les globules rouges, 7 jours pour les plaquettes et 1 jour pour les globules blancs). C'est ce taux de renouvellement important qui explique les effets des traitements anticancéreux.

Les leucémies affectent l'hématopoïèse à différents niveaux et peuvent donc impacter des cellules de lignées et de stades de différenciation différents.

1.1.2. Définition

Les leucémies sont des cancers affectant les cellules du sang et de la moelle osseuse (Lim et Kim, 2014).

Elles se distinguent principalement en fonction de deux principaux critères : la vitesse d'évolution et la nature des cellules anormales.

- La nature des cellules anormales

Selon l'origine du précurseur hématopoïétique atteint, il peut s'agir de leucémies myéloïdes lorsque ces cellules sont issues de cellules souches myéloïdes et de leucémies lymphoïdes lorsqu'elles sont développées à partir de cellules souches lymphoïdes.

- La vitesse d'évolution

Les leucémies se différencient ainsi en leucémies aiguës (qui se déclarent brutalement) et en leucémies chroniques (qui se développent progressivement). Les leucémies aiguës évoluant plus rapidement, elles mettent en jeu la vie des patients à court terme en l'absence de traitement. Les cellules malignes proliférant sont dites

blastiques car issues des précurseurs immatures appelés blastes. Ces précurseurs anormaux se multiplient de façon anarchique et ne remplissent plus les fonctions habituellement attendues de cette lignée de cellules. De plus, en envahissant la moelle osseuse, ils empêchent la croissance et la différenciation des autres cellules (globules rouges, plaquettes).

Les cellules qui prolifèrent dans les leucémies chroniques sont plus matures que dans les leucémies aiguës, ce qui explique l'évolution plus lente de ces leucémies. Elles sont considérées comme des maladies indolentes, c'est-à-dire que les patients sont initialement asymptomatiques, les symptômes apparaissant avec l'évolution de la maladie.

1.1.3. Les différentes leucémies

Elles sont classées en quatre types principaux :

- leucémie aiguë lymphoïde (LAL)
- leucémie aiguë myéloïde (LAM)
- leucémie chronique lymphoïde (LLC)
- leucémie chronique myéloïde (LMC)

Les leucémies aiguës peuvent également être appelées leucémies aiguës myéloblastiques et leucémies aiguës lymphoblastiques car les cellules impliquées proviennent des blastes.

- La leucémie aiguë lymphoïde (LAL)

Elle est caractérisée par une prolifération anarchique de cellules de la lignée lymphoïde bloquées à un stade donné de leur différenciation, depuis les cellules souches lymphoïdes jusqu'aux lymphocytes B ou T matures. C'est la prolifération des cellules lymphoblastiques et la diminution des cellules médullaires normales qui sont responsables des symptômes cliniques car les cellules leucémiques envahissent les organes lymphoïdes (Mortier, 1995).

- La leucémie aigüe myéloïde (LAM)

Elle se caractérise par une production excessive de précurseurs des leucocytes de la lignée myéloïde (granulocytes, monocytes) ne se différenciant plus et ne se transformant donc plus en cellules sanguines matures.

- La leucémie chronique lymphoïde (LLC)

C'est une hémopathie chronique caractérisée par l'accumulation lente et progressive de petits lymphocytes B (dans 95% des cas) ou T matures (c'est-à-dire que certains ne « meurent » plus) au niveau des tissus lymphoïdes primaires et secondaires, tels que la moelle osseuse, le sang, la rate le foie et les ganglions (Herishanu et Polliack, 2005).

- La leucémie chronique myéloïde (LMC)

C'est un syndrome myéloprolifératif chronique se traduisant par une prolifération de cellules anormales de la lignée granuleuse associée à une augmentation du nombre de granulocytes et à un maintien de la différenciation.

Elle s'accompagne presque toujours d'un réarrangement chromosomique provoquant l'apparition d'un petit chromosome anormal appelé chromosome Philadelphie qui résulte d'une translocation entre les chromosomes 9 et 22. Cette anomalie aboutit à la synthèse d'une protéine anormale (BCR-ABL) responsable de la production accrue des leucocytes et de la transformation leucémique (Baccarani et coll., 2013).

Sans traitement, la leucémie myéloïde chronique se dirige constamment vers une forme plus agressive se rapprochant de la forme aigüe (Spears, 1995).

En fait, la diversité des modifications génétiques et des tissus concernés est telle qu'il n'est pas possible de limiter les leucémies à ces quatre types. D'autres moyens de classification ont donc été mis en place.

1.1.4. Classification des leucémies

- Classification Franco-Américano-Britannique (FAB)

C'est une classification des leucémies myéloïdes. Elle a été créée dans les années 80 et repose sur une identification des leucémies aiguës myéloïdes à partir de critères qualitatifs (morphologiques et cytochimiques) et de critères quantitatifs (nombre de blastes présents dans le sang ou la moelle). Cette classification identifie 8 LAM (tableau 1).

Tableau 1 : classification Franco-Américano-Britannique des leucémies aiguës myéloïdes (d'après HAS, 2011)

LAM	LAM 0	Indifférenciée
	LAM 1	Myéloblastique sans différenciation
	LAM 2	Myéloblastique avec différenciation
	LAM 3	Promyélocytaire
	LAM 4	Myélomonocytaire
	LAM 4Eo	Myélomonocytaire avec éosinophilie
	LAM 5	Monoblastique
	LAM 6	Érythroblastique
	LAM 7	Mégacaryoblastique

Cette classification s'est imposée pendant vingt ans et continue d'être habituellement utilisée en clinique. Cependant, elle ne reflète pas la sévérité de la maladie et ne prend pas en compte les caractéristiques génétiques mais uniquement les caractéristiques morphologiques.

Les progrès de la cytogénétique (analyse des chromosomes et des gènes), de l'immunophénotypage (détection de la présence ou l'absence d'antigènes de leucocytes) puis de la biologie moléculaire ont ainsi fait apparaître la nécessité d'une nouvelle classification prenant en compte les résultats obtenus avec ces techniques récentes.

- Classification OMS

L'Organisation Mondiale de la Santé (OMS) a proposé une classification plus moderne en 2001, appelée classification évolutive OMS des hémopathies malignes. Elle regroupe des éléments morphologiques, cliniques, cytogénétiques et moléculaires. L'OMS a d'abord descendu le seuil de blastose médullaire de 30% à 20% car la classification FAB classait les pathologies dont la blastose se situait entre 20% et 30% en syndrome myélodysplasique alors que le pronostic des malades était identique à celui des LAM avec un taux de blastes au-dessus de 30% (Harris et coll., 1999). L'OMS a intégré également dans la classification des leucémies aiguës myéloïdes certaines anomalies morphologiques permettant de prédire des anomalies cytogénétiques (LAM 3, LAM 4). Les études moléculaires ont aussi mis en évidence des translocations récurrentes dans certaines leucémies avec la présence d'un marqueur moléculaire spécifique de certaines LAM.

L'OMS a publié en 2008 une révision de sa classification avec le concours de l'association européenne d'hématopathologie et la société d'hématopathologie (Vardiman et coll., 2009). La classification s'enrichit alors de nouvelles anomalies cytogénétiques notamment certaines translocations chromosomiques, modifie la notion de dysplasie multilignée et ajoute trois entités : le sarcome granulocytaire, les proliférations associées à la trisomie 21 et la leucémie à cellule dendritique plasmacytoïde.

En 2016, de nouvelles modifications ont été apportées à cette classification afin d'intégrer les informations récentes concernant la clinique, le pronostic, la morphologie, l'immunophénotype et la génétique, apparues depuis 2008 (Arber et coll., 2016).

- Classification des LAL

Les leucémies aiguës lymphoïdes sont classées de façon immunologique car la classification FAB n'est pas pertinente pour ces hémopathies. On les classe en type B (plus de 85% des cas) ou T. La classification OMS référence plusieurs stades B ou T en fonction de l'expression, ou non, de divers antigènes (HAS, 2011).

Le terme leucémie ou lymphome peut être employé indifféremment, selon le type de présentation initiale de la maladie, dans les deux situations le même type de blaste est en cause.

Certaines leucémies pouvant être « mixtes », c'est-à-dire à la fois de type B et T et/ou à la fois lymphoïde et myéloïde, elles ont également été référencées (HAS, 2011).

L'évolution des outils diagnostiques et la rigueur du travail des registres de cancers ont amélioré le classement des hémopathies malignes ce qui permet aujourd'hui d'estimer avec une précision inédite leur incidence et d'éclairer ainsi les décideurs dans l'élaboration des politiques de santé adaptées aux besoins de la population, en termes de prévention et de prise en charge et d'orienter les recherches sur les facteurs de risques potentiels (INCa, 2014).

1.1.5. Épidémiologie (Monnereau et coll., 2013)

Les leucémies aigües représentent environ 1% des cancers en France et 10% des hémopathies malignes.

On observe une augmentation régulière et modérée de l'incidence sur les 20 dernières années (Troussard et coll., 2009).

- Leucémie aigüe myéloïde

En France en 2012, l'incidence (risque de contracter la maladie) est de 2791 nouveaux cas, répartis équitablement entre hommes et femmes.

Le taux d'incidence mondial est de 2,6/100000/an chez l'homme, 2,3/100000/an chez la femme.

L'incidence est plutôt basse avant 40 ans, augmente lentement jusqu'à 60 ans, avant d'augmenter plus rapidement. C'est une pathologie affectant essentiellement le sujet âgé.

L'âge médian de survenue est de 71 ans.

- Leucémie lymphoïde aigüe

On dénombre 810 nouveaux cas en France en 2012, dont 60% chez l'homme.

L'incidence standardisée mondiale est de 1,9/100000/an chez l'homme et 1,2/100000/an chez la femme. En fait, cette pathologie touche surtout l'enfant (mais n'épargne pas l'adulte) et les taux standardisés sont de 0,7/100000/an et 0,6/100000/an pour l'homme et la femme de 40 à 44 ans. Ils augmentent ensuite avec l'âge mais sans jamais atteindre les chiffres observés chez l'enfant.

L'âge médian de diagnostic est de 17 ans chez l'homme et de 22 ans chez la femme.

- Leucémie lymphoïde chronique

On recense 4464 nouveaux cas en 2012 en France. Représentant 60% des cas, les hommes sont les plus touchés.

L'incidence standardisée en population mondiale est de 4,4 pour 100000 habitants par an chez l'homme et 2,2 chez la femme.

L'incidence augmente avec l'âge, elle est de 1,2/100000/an entre 40 et 44 ans et passe à 52,5/100000/an entre 90 et 94 ans chez l'homme (0,5 à 22,6 chez la femme), 44% des cas sont observés chez les plus de 75 ans. L'âge médian de diagnostic est de 71 ans chez l'homme et 74 ans chez la femme.

Cette leucémie est la plus fréquente dans les pays occidentaux.

- Leucémie myéloïde chronique

L'incidence en France en 2012 est de 807 nouveaux cas avec 59% d'hommes atteints.

Le taux standard mondial est de 1/100000/an chez l'homme et de 0,6/100000/an chez la femme.

L'incidence augmente progressivement jusqu'à 75 ans.

L'âge médian de diagnostic est de 62 ans chez l'homme et 64 ans chez la femme.

Tableau 2 : données épidémiologiques

	LAM		LAL		LLC		LMC	
	Homme	Femme	Homme	Femme	Homme	Femme	Homme	Femme
Nombre de nouveaux cas en France en 2012	1396	1395	486	324	2678	1786	484	323
Taux d'incidence mondiale pour 100 000 habitants	2,6	2,3	0,7	0,6	4,4	2,2	1	0,6
Age médian de diagnostic	71	71	17	22	71	74	62	64

Les leucémies sont des cancers rares au sens de la définition donnée par le groupe RAREcare (Gatta et coll., 2011) qui estime qu'une affection ayant une incidence inférieure à 6/100000/an est rare. Cependant si l'on considère les leucémies au sens large, il y a en France 8872 nouveaux cas en 2012. C'est donc une maladie rare mais pas exceptionnelle. Toutes les leucémies peuvent survenir à n'importe quel âge même si certaines tranches d'âge sont plus touchées en fonction du type de la leucémie.

L'augmentation globale du nombre de cas de leucémies ces dernières années peut s'expliquer par trois causes principales d'influence variable (INCa, 2014) :

- l'amélioration du diagnostic ;
- le vieillissement de la population ;
- l'exposition probable à des facteurs de risque.

1.1.6. Facteurs de risque

La majorité des leucémies surviennent sans facteurs de risque connus. Certaines études laissent toutefois apparaître plusieurs facteurs qui semblent influencer l'apparition de ces pathologies (Inserm, 2008). Les leucémies ne sont ni héréditaires, ni infectieuses et ne sont donc pas transmissibles.

- Exposition aux radiations ionisantes

Une exposition supérieure à 100 cGy favoriserait la survenue d'une leucémie (Fermé et Ibrahim, 1992 ; Kuznetsova et coll., 2016).

- Obésité

L'obésité est un facteur de risque connu de nombreux cancers (Calle et Kaaks, 2004). Des études récentes ont montré qu'elle était également un facteur de risque des hémopathies et notamment des LAM même si les mécanismes impliqués ne sont pas connus (Poynter et coll., 2016).

- Tabagisme

Le rôle du tabac comme un facteur de risque a longtemps été controversé. Toutefois, des études récentes évoquent un lien entre tabagisme et risque de contracter une leucémie (Wang et coll, 2015 ; Qin et coll, 2016).

- Exposition à certains agents toxiques chimiques

On retrouve plusieurs substances impliquées (Penel et Vansteene, 2007 ; Inserm, 2008 ; Van Maele et coll, 2008 ; Poynter et coll, 2016) :

- des agents chimiothérapeutiques comme les agents alkylants (notamment utilisés contre le cancer du sein ou de l'ovaire) et les inhibiteurs de topo isomérase II (principalement cancer du sein ou des testicules). Les leucémies secondaires à une chimiothérapie et/ou une radiothérapie forment la majorité des leucémies secondaires à l'exposition à un agent chimique ;
- le benzène et ses dérivés, qui sont des agents carcinogènes auxquels sont exposés notamment les personnes travaillant dans l'élaboration, le transport et l'utilisation des carburants automobiles, celles manipulant directement du benzène (laboratoire, industrie) ou celles évoluant dans un milieu pollué (parcs de stationnement couvert par exemple) (ANSES, 2013).

- d'autres composants (arsenic, phénicol, butazone).
 - Facteurs génétiques et familiaux (Deschler et Lubbert, 2006 ; Goldin et coll., 2009)

Si les leucémies ne sont pas héréditaires à proprement parler, certains gènes semblent jouer un rôle important et le risque de survenue d'une leucémie est accru chez les proches parents d'un patient leucémique (présence d'un jumeau leucémique par exemple).

Il existe également un certain nombre de syndromes héréditaires qui favorisent la survenue d'une leucémie:

- la trisomie 21 (avec une fréquence de leucémie 20 fois plus importante chez ces patients) ;
 - les syndromes de Bloom ou de Klinefelter (qui sont des maladies génétiques), le syndrome de Wiskott-Aldrich (entraînant un déficit immunitaire), l'anémie de Fanconi, augmentent le risque de contracter une LAM ;
 - l'ataxie télangiectasie (qui est un désordre immunitaire) et l'ostéoporose congénitale favorisent l'apparition des LAL.
- Prédispositions par des maladies acquises (Deschler et Lubbert, 2006 ; De Botton, 2010)

Les probabilités de développer une leucémie sont augmentées en présence de certaines pathologies :

- une leucémie chronique (car elle augmente les risques de développer une leucémie aiguë secondairement) ;
- un syndrome myélodysplasique (état préleucémique marqué notamment par une cytopénie périphérique et un risque de transformation leucémique) ;
- une hémoglobinurie paroxystique nocturne ;
- un myélome multiple et autres syndromes myéloprolifératifs ;
- la maladie de Hodgkin (cancer du système lymphatique) ;
- les tumeurs solides (notamment cancer du sein, des ovaires).

- Facteurs de risque viraux

Les preuves d'une implication virale dans l'incrimination leucémique ne sont pas encore véritablement établies mais il semble que certains virus peuvent influencer la probabilité de développer une leucémie, notamment le virus HTLV-1 (Mozhgani et coll., 2016).

1.1.7. Pronostic

En l'absence de traitement, la leucémie peut être mortelle en quelques semaines. Les traitements disponibles, curatifs ou symptomatiques, peuvent nettement prolonger ce délai même si les leucémies restent des affections de très mauvais pronostic (surtout les LAM) avec une survie relative à 5 ans ne dépassant pas 20% (Maynadié et coll., 2013).

- Leucémies aiguës

Les évolutions de la classification des leucémies, notamment au niveau génétique et moléculaire, sont devenues les éléments clés d'orientation des traitements anti-leucémiques en permettant un classement pronostic. Le caryotype en lui-même est le facteur prédictif le plus important, certaines anomalies génétiques pouvant être de bon pronostic et d'autres de mauvais pronostic.

Les facteurs pronostiques ne se limitent cependant pas à ces anomalies génétiques et d'autres facteurs liés au patient, à la maladie ou à la réponse au traitement sont à prendre en compte (tableau 3).

Tableau 3 : facteurs de mauvais pronostic reconnus (d'après HAS, 2011 score de performance OMS cf annexe 1)

Leucémies aiguës myéloïdes (LAM)	Leucémies aiguës lymphoblastiques (LAL)
Facteurs de mauvais pronostic initiaux	
Âge > 60 ans	Âge > 60 ans
Cytogénétique défavorable Certaines anomalies moléculaires	Cytogénétique défavorable
- Évolution depuis un syndrome myélodysplasique ou une néoplasie myéloproliférative - Secondaire à une chimiothérapie antérieure	Atteinte méningée
Score de performance OMS ⁷ > 2	Score de performance OMS > 2
Comorbidités préexistantes : diabète, maladie coronarienne, BPCO	Comorbidités préexistantes : diabète, maladie coronarienne, BPCO
Hyperleucocytose initiale	Hyperleucocytose initiale (pour les LAL B)
Facteurs de mauvais pronostic liés à la réponse aux traitements	
----	Corticorésistance
----	Chimiorésistance
Absence d'obtention de la rémission complète en une cure	Absence d'obtention de la rémission complète en une cure
Maladie résiduelle persistante en biologie moléculaire dans certaines formes	Maladie résiduelle persistante en biologie moléculaire dans certaines formes

L'âge est une variable pronostique continue avec des paliers de plus en plus défavorables à 35 ans, 55 ans, puis au-delà de 70 ans. En général, un âge supérieur à 65 ans s'associe à un pronostic péjoratif. L'impact négatif de l'âge peut s'expliquer par l'incidence plus grande d'autres facteurs négatifs tels que les leucémies secondaires et les comorbidités.

L'état de santé général du patient est un facteur prédictif essentiel. Le diabète, les maladies coronariennes ou respiratoires sont autant de facteurs de mauvais pronostic.

Les leucémies secondaires à des antécédents d'anomalies hématologiques ou de chimiothérapie sont considérées comme ayant un pronostic extrêmement défavorable à tel point qu'elles excluent très souvent les patients atteints des

protocoles thérapeutiques (Rund et coll., 2005). Ce mauvais pronostic résulte du phénotype *multi drug resistance* (MDR) qui explique la résistance des cellules leucémiques aux différents traitements. Ces cellules surexpriment notamment des protéines membranaires (surtout la glycoprotéine p) codées par le gène MDR1 (Leith et coll., 1999).

Un taux de leucocytes important (hyperleucocytose), de plus de 100G/L, est un facteur de très mauvais pronostic et une indication de l'urgence du traitement (valeur physiologique : 4 à 10 G/L). Le taux de rémission complète diminue à partir d'une leucocytose supérieure à 30 G/L (Lowenberg, 2001).

Une réponse négative ou timorée au traitement est une indication forte de mauvais pronostic.

Il existe d'autres indices beaucoup plus complexes qui permettent d'affiner encore plus le pronostic et qui peuvent être une aide thérapeutique importante.

- Leucémies chroniques

L'évolution très variable des leucémies chroniques a justifié depuis de nombreuses années la mise en place de marqueurs pronostiques.

Les plus utilisés pour les LLC sont les classifications de Rai et de Binet (tableaux 4 et 5). Ce sont des classifications fondées sur des caractéristiques cliniques qui semblent être en corrélation avec la charge tumorale et ses conséquences sur les fonctions de la moelle osseuse.

Ces classifications distinguent trois grands groupes ayant des pronostics différents :

- Stade précoce (Rai 0 ; Binet A, avec une survie supérieure à 150 mois) ;
- Stade intermédiaire (Rai I et II ; Binet B, avec une survie comprise entre 71 et 101 mois) ;
- Stade avancé (Rai III et IV ; Binet C, avec une survie comprise entre 19 et 24 mois).

Cependant ces classifications ne permettent pas d'évaluer si la leucémie évoluera rapidement ou non et d'autres marqueurs sont utilisés pour prévoir l'évolution de la maladie (temps de doublement lymphocytaire, taux de $\beta 2$ microglobuline, taux de thymidine kinase, niveau de CD23 soluble).

Tableau 4 : classification de Rai (d'après (Rai, Sawitsky et al. 1975)

Stade	Définition	Survie médiane (mois)
0	Lymphocytose sanguine et médullaire isolée	>150
I	Lymphocytose et adénopathies	101
II	Lymphocytose et splénomégalie et/ou hépatomégalie	71
III	Lymphocytose et anémie (Hb < 11 g/dL)	19
IV	Lymphocytose et thrombopénie (Plaquettes < $10^9/L$)	19

Tableau 5 : classification de Binet (d'après Binet, Auquier et al. 1981)

Stade	Adénopathies*	Formule sanguine	% dans la LLC	Survie médiane (ans)
A	<3 aires	Hb ≥ 10 g/dL et plaquettes $\geq 10^9/L$	55	Comparable à des témoins du même âge et du même sexe
B	≥ 3 aires	Hb ≥ 10 g/dL et plaquettes $\geq 10^9/L$	30	7
C	Indifférent	Hb < 10g/dL et/ou plaquettes < $10^9/L$	15	2

* les adénopathies peuvent concerner les aires cervicales, axillaires, inguinales (qu'elles soient unilatérales ou bilatérales), le syndrome tumoral peut concerner la rate ou le foie.

Les leucémies myéloïdes chroniques ont aussi une évolution très différente d'un patient à l'autre avec de nombreuses variations concernant la durée des phases chronique, d'accélération et aiguës (ou blastiques). Plusieurs outils d'évaluation ont été mis en place sous forme de score, dont le plus utilisé reste le score de Sokal mis au point en 1984 et qui repose sur un calcul logarithmique complexe faisant intervenir l'âge, la taille de la rate, le taux de plaquettes et le pourcentage de blastes circulants afin de dégager trois groupes de risque : faible, intermédiaire, et haut (Menasce et coll., 1999).

D'autres scores tels que ceux de Hasford ou de Gratwohl ainsi que des données cytogénétiques peuvent aussi être utilisés.

1.2. Principes du diagnostic

1.2.1. Signes cliniques

Les manifestations cliniques des leucémies résultent de l'insuffisance médullaire (c'est-à-dire de la diminution du nombre de globules rouges, de plaquettes ou de globules blancs) et du syndrome tumoral (c'est-à-dire la prolifération des blastes).

Il n'existe pas vraiment de signes caractéristiques et des formes très peu symptomatiques peuvent être observées tout autant que des formes graves nécessitant d'emblée l'hospitalisation en milieu spécialisé.

La découverte est souvent fortuite lors d'un examen de routine comportant un hémogramme.

Plus rarement, le diagnostic est posé suite à une complication due au syndrome tumoral ou à l'insuffisance médullaire.

- Signes liés à l'insuffisance médullaire :

Les signes cliniques liés à l'insuffisance médullaire peuvent être (Bauduer, 2002) :

- un syndrome anémique souvent d'installation rapide et de fait mal toléré ;

- un syndrome infectieux, en rapport avec la neutropénie, qui affecte classiquement la sphère ORL mais peut aussi se manifester sans caractères cliniques spécifiques (sepsis grave, fièvre résistante aux antibiotiques) ;
- un syndrome hémorragique pouvant être cutané, muqueux ou caractérisé par des hémorragies extériorisées du fait de la thrombopénie, et pouvant être aggravées par une coagulation intra vasculaire disséminée (CIVD), c'est-à-dire la formation dans l'organisme de petits caillots empêchant la coagulation normale ;
- une tendance aux hématomes et aux ecchymoses ;
- une altération de l'état général liée à l'hyper métabolisme (la fatigue importante et croissante ainsi qu'une perte de poids constituent des signes fréquents).

- Signes tumoraux

Ces signes liés au syndrome tumoral représentent la forme clinique la plus fréquente et la plus sujette à l'orientation du diagnostic (Guilhot, 1995).

Il peut s'agir d'une hypertrophie des organes hématopoïétiques avec une adénopathie, une splénomégalie (surtout dans les leucémies myéloïdes) provoquant des sensations de lourdeur, de satiété plus rapide voire des douleurs abdominales.

L'évaluation de l'importance de la splénomégalie est indispensable selon un consensus d'experts de l'*European Leukemia Net* (Baccarani et coll., 2013).

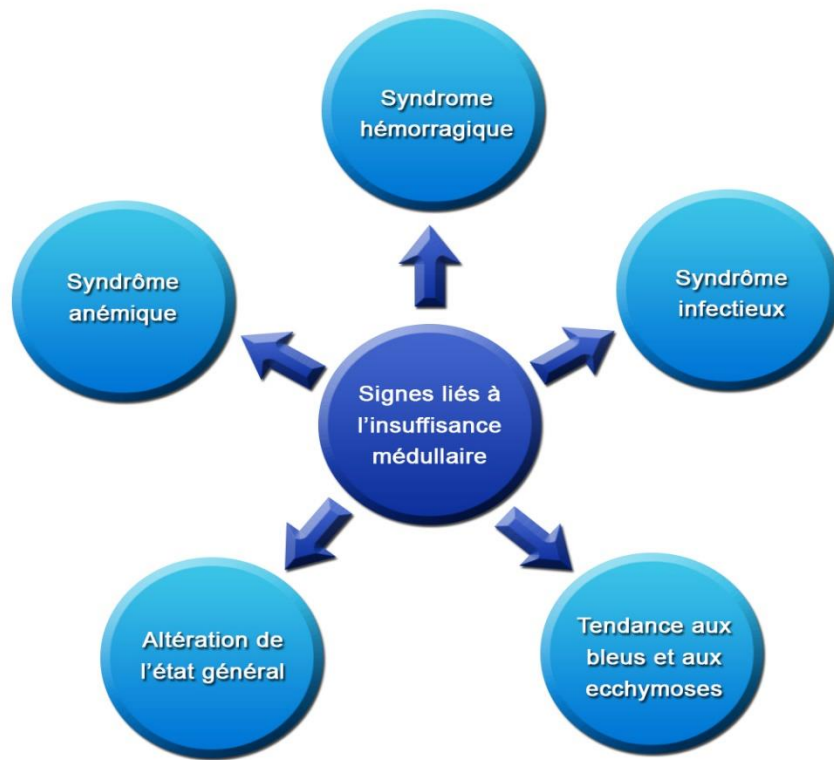
On retrouve aussi parfois une hépatomégalie (surtout dans les leucémies lymphoïdes).

Les signes tumoraux peuvent aussi se manifester au niveau :

- méningé, ce qui peut provoquer des céphalées et des paralysies des nerfs périphériques ;

- cutané, où les signes tumoraux se manifestent sous forme de leucémides (lésion cutanée observée au cours d'une leucémie tel qu'un eczéma ou du prurigo par exemple) ;
- oral, avec les gingivites hypertrophiques notamment qui sont un signe classique ;
- osseux, avec des douleurs prédominantes au niveau des diaphyses proximales.

On retrouve parfois une hyperleucocytose qui n'a des conséquences cliniques que lorsqu'elle est majeure ($\geq 100\text{G/l}$) et qu'elle s'accompagne d'un syndrome de leucostase dans les capillaires pulmonaires et cérébraux. Au niveau pulmonaire on a une hypoxie parfois sévère avec une détresse respiratoire et au niveau cérébral, elle se manifeste par des troubles de la conscience, plus rarement par un coma ou des convulsions.



Signes cliniques

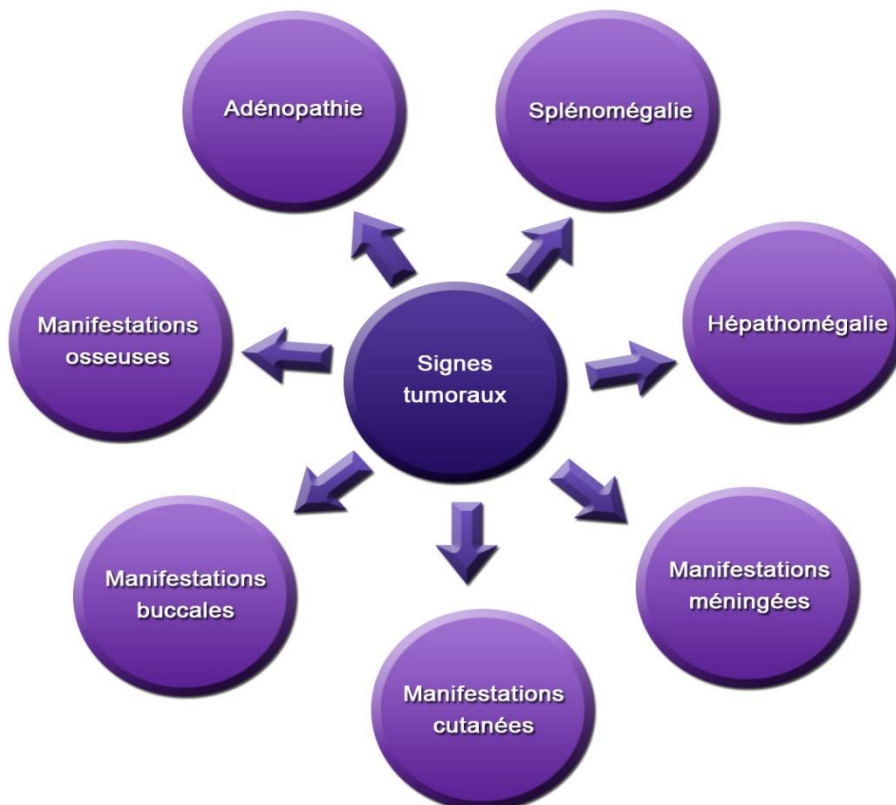


Figure 3 : récapitulatif des manifestations cliniques des leucémies

1.2.2. Examens complémentaires

- L'hémogramme ou numération de formule sanguine (NFS) (annexe 2 et 3)

Il nécessite un prélèvement de 5 mL de sang veineux (le patient n'a pas besoin d'être à jeun). Il est composé de la numération globulaire, du dosage de l'hémoglobine, de la mesure de l'hématocrite, de la numération de toutes les lignées de globules blancs et de la numération plaquettaire (Caquet, 2008).

C'est l'examen d'orientation majeur, il est presque invariablement anormal.

Il indique presque toujours une anémie (une baisse du taux d'hémoglobine dans le sang, inférieure à 13g/dL chez l'homme, 12g/dL chez la femme), normocytaire (c'est-à-dire que les globules rouges sont de taille normale) ou modérément macrocytaire, non régénérative (la moelle osseuse produit un nombre réduit de globules rouges, insuffisant pour avoir un taux normal d'hémoglobine).

Une thrombopénie (diminution du nombre de plaquettes) pouvant aller jusqu'à des valeurs inférieures à 10G/L est très fréquente.

La quantité de leucocytes est très variable, allant de la leucopénie ($\leq 3G/L$) à l'hyperleucocytose ($\geq 100G/L$).

Une neutropénie ($\leq 1,5G/L$) est souvent observée (on parle d'agranulocytose lorsque le nombre de polynucléaires neutrophiles est inférieur à 0,5 G/L).

Dans les formes hyperleucocytaires, les blastes circulants peuvent incarner la majorité des leucocytes mais ils peuvent être très rares, voire absents, dans les formes leucopéniques.

L'aspect morphologique des blastes est variable d'une leucémie à l'autre.

- Myélogramme (diagnostic cytologique)

Le myélogramme est l'examen primordial du diagnostic car il va permettre d'affirmer le diagnostic et de typer la leucémie (Bauduer, 2002).

Il est réalisé grâce à la ponction lombaire qui permet aussi de réaliser diverses techniques complémentaires.

Le myélogramme montre au niveau morphologique une moelle le plus souvent riche en cellules, contenant par définition au moins 20% de blastes (mais souvent beaucoup plus, jusqu'à 100%). Les blastes sont plutôt de petite taille, avec un cytoplasme peu abondant dans les leucémies lymphoïdes. Dans les leucémies myéloïdes, la présence d'un ou plusieurs corps d'Auer (bâtonnets rouges) est un signe pathognomonique (figure 4).

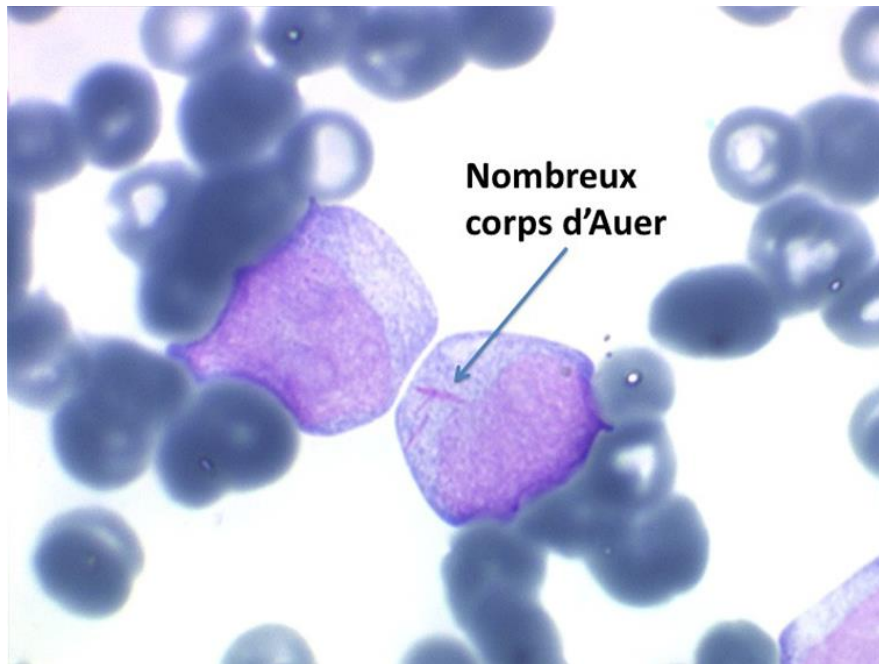


Figure 4 : corps d'Auer exprimant le caractère myéloïde d'une leucémie. Disponible sur <http://cytologie-sanguine.com/index.php>

D'un point de vue cytochimique, il montre une activité enzymatique spécifique au niveau des blastes avec notamment la myéloperoxydase qui permet d'affirmer le caractère myéloïde d'une leucémie. Il permet d'apprécier également les caractéristiques de toutes les autres cellules : évaluer leur pourcentage ou rechercher une dysmorphie cellulaire.

L'hémogramme et le myélogramme sont les examens essentiels du diagnostic d'une leucémie mais d'autres examens sont aussi souvent réalisés afin d'apporter des

informations complémentaires permettant de typer de manière très précise la leucémie. Ces examens sont essentiellement :

- l'immunophénotypage des blastes qui recherche par cytométrie de flux l'expression de plusieurs antigènes de différenciation membranaire, il valide l'appartenance aux lignées myéloïdes ou lymphoïdes et estime le stade de différenciation (indispensable au classement des LAL et de certaines LAM très indifférenciées) ;
- la cytogénétique conventionnelle et l'hybridation in situ qui mettent en évidence des anomalies de nombre ou de structure (délétion et translocation) dans 50% à 60% des cas. La mise en évidence de ces anomalies est primordiale pour l'élaboration du pronostic et pour classer plus précisément les leucémies ;
- la biologie moléculaire qui repère certains transcrits de fusion correspondant à des anomalies cytogénétiques retrouvées avec le caryotype et certaines anomalies moléculaires ayant un intérêt pronostique ;
- la cryoconservation de blastes afin de conserver systématiquement des blastes dans une tumorotheque pour pouvoir réétudier le matériel diagnostique en cas de nécessité ainsi que dans une visée scientifique.

Lorsque les signes cliniques sont interprétés correctement et conduisent donc à des examens complémentaires, le diagnostic différentiel se pose peu car l'interprétation de l'hémogramme amène relativement facilement à soupçonner une leucémie.

1.3. Principes thérapeutiques

1.3.1. Principes généraux (Varet, 2012)

En cas de suspicion de leucémie, le patient est toujours orienté vers un établissement hospitalier spécialisé. Le médecin hospitalier choisit, après confirmation du diagnostic, la thérapie la plus adaptée à la maladie et au patient.

L'objectif des thérapeutiques actuelles est la « rémission » et non la « guérison » puisqu'il subsiste une masse tumorale indétectable (10^6 à 10^9 cellules malignes).

La base du traitement repose sur la chimiothérapie, c'est-à-dire sur l'administration de médicaments capables de détruire les cellules tumorales. Le traitement utilisé dépend du type de leucémie dont souffre le patient et d'autres facteurs tels que l'âge ou la présence d'autres maladies notamment cardiaques ou pulmonaires.

Dans la très grande majorité des cas, plusieurs molécules seront combinées pour plusieurs raisons :

- éviter la survenue de clones résistants ;
- majorer le bénéfice thérapeutique par l'association de drogues aux mécanismes d'action et à la toxicité différente (effet additif ou synergique).

Afin de lutter contre les complications et les effets secondaires dus à la toxicité de la chimiothérapie, des transfusions sanguines, des transfusions de plaquettes, des antibiotiques, et d'autres médicaments vont aussi être utilisés.

Le traitement nécessite la pose d'un cathéter veineux central pour faciliter les prélèvements sanguins et l'administration du traitement.

La durée du traitement est longue, environ 2 ans en moyenne, avec des périodes d'hospitalisation et des périodes de repos au domicile.

Le traitement comporte trois phases qui sont l'induction, la consolidation et l'entretien (Ribera et Sancho, 2006 ; Varet, 2012).

- La phase d'induction

Il s'agit de l'administration sur quatre à cinq semaines de plusieurs médicaments. Il en résulte une aplasie (manque de production de globules blancs, de globules rouges et de plaquettes) car le traitement ne s'attaque pas qu'aux cellules cancéreuses mais aussi aux cellules saines de la moelle.

Le but du traitement d'induction est de réduire au maximum le nombre de cellules cancéreuses afin d'obtenir une rémission complète (moins de 5% de lymphoblastes pour une LAL). Le taux de blastes de la moelle est vérifié pendant le traitement (par

ponction lombaire) afin d'adapter la posologie si nécessaire. A l'issue du traitement, si le taux de rémission complète n'est pas atteint, le traitement d'induction peut être prolongé.

- La phase de consolidation

C'est une série de cycles courts de chimiothérapies, d'intensités et de durées variables selon le pronostic. Les doses sont généralement élevées et d'autres molécules que celles utilisées pendant la phase d'induction sont employées. L'objectif est de diminuer encore la masse de cellules leucémiques.

- La phase d'entretien

Elle se déroule généralement en externe, permettant le retour au domicile. La période d'entretien s'étale classiquement sur 18 à 24 mois au cours desquels le traitement sera administré *per os* (purinethol et méthotrexate le plus souvent).

La volonté de limiter le plus possible les séjours hospitaliers, même pour les malades atteints d'affections sévères, a comme contrepartie la nécessité de renforcer les liens entre les différents maillons médicaux de chaque patient.

1.3.2. Protection du système nerveux central (SNC)

Les rechutes méningées sont fréquentes après une leucémie et augmentent le risque de rechute systémique (les cellules leucémiques peuvent se réfugier dans le SNC car les médicaments administrés par voie systémique ne traversent pas la barrière hémato-méningée). Dans les années 60, ces atteintes étaient prévenues avec une irradiation crânienne cumulée à des injections intrathécales (c'est-à-dire directement dans le système nerveux) de méthotrexate.

Du fait de la toxicité de la radiothérapie, de nombreuses complications étaient associées (altérations du fonctionnement intellectuel, troubles endocriniens, tumeurs cérébrales secondaires).

Aujourd'hui il est admis que les rechutes méningées dépendent aussi du traitement systémique et l'intensification de ce dernier a participé à diminuer le taux d'atteintes méningées.

La radiothérapie n'apporte plus vraiment de bénéfices supplémentaires au traitement systémique et aux intrathécales mais certains protocoles associent encore une radiothérapie crânienne.

1.3.3. Les greffes de cellules souches hématopoïétiques

Les greffes de CSH sont surtout utilisées dans le cas de certaines LAL au risque élevé de rechute et plus rarement pour des LAM (Varet, 2012).

Elles sont mises en place après la période de consolidation afin que la masse de cellules leucémiques soit la plus faible possible ce qui permet un meilleur résultat.

Il s'agit d'administrer une chimiothérapie et éventuellement une radiothérapie, suivies de la transfusion de cellules souches.

La chimiothérapie et la radiothérapie s'attaquent aussi aux cellules saines de la moelle et la greffe va aider la moelle osseuse à se régénérer en apportant au receveur des CSH fonctionnelles.

Les cellules souches hématopoïétiques s'obtiennent grâce (Epstein et coll., 2009) :

- au sang du donneur (cytaphérèse) ;
- à la moelle du donneur grâce à un prélèvement réalisé au niveau iliaque sous anesthésie générale ;
- à du sang de cordon ombilical : sang placentaire prélevé dans le cordon ombilical.

Les cellules souches du sang sont souvent privilégiées pour d'évidentes raisons de praticité de prélèvement.

Les greffes peuvent être allogéniques (allogreffes) ou autologues (autogreffes).

- Les allogreffes

Il s'agit d'injecter au malade des cellules sanguines recueillies chez un donneur.

Chaque individu dispose de cellules immunocompétentes aptes à reconnaître les cellules du « soi » et du « non soi ». Une cellule reconnue comme étrangère est détruite par le système immunitaire.

La greffe nécessite donc un donneur sain, antigènes des leucocytes humains (HLA) identique, familial ou non.

Le patient a besoin d'un conditionnement préalable à la greffe. Cette étape a comme objectifs :

- d'entraîner une myéloablation afin de libérer de l'espace pour le greffon ;
- de provoquer une immunosuppression pour favoriser la prise du greffon.

Ce conditionnement est généralement obtenu par une chimiothérapie seule, plus rarement, par une combinaison de chimiothérapie et d'irradiation corporelle totale (Varet, 2012).

La greffe allogénique a un potentiel curatif propre du fait de la réaction immunitaire anti-leucémique du greffon (c'est aussi ce qui explique la « réaction du greffon contre l'hôte » cf 3.2.4).

C'est aujourd'hui le seul traitement éradicateur de la leucémie myéloïde chronique quel que soit le stade de la maladie. Néanmoins, en dépit des progrès qui ont permis une diminution de la mortalité et de la toxicité lié à la greffe (anti-infectieux, conditionnement moins agressif, immunosuppresseurs) le taux de mortalité reste non négligeable et pondère ses indications (Varet, 2012).

- Les autogreffes

Les cellules sont prélevées chez le patient en rémission, les greffes autologues n'ont donc qu'une visée de préparation à la chimiothérapie et à la radiothérapie et aucune vertu curative.

La greffe allogénique offre donc plus de perspectives de guérison mais provoque aussi plus d'effets secondaires avec environ 15% de mortalité toxique. La décision

est donc fonction de l'âge, de l'état général du patient et de la présence d'un donneur compatible (Bernard et coll., 1996 ; Mosel et coll., 2011).

1.3.4. Cas particuliers

- Leucémie aigüe promyélocytaire

Cette forme de leucémie, classée LAM 3 selon la classification FAB, bénéficie depuis quelques années d'un traitement particulier, spécifique à cette pathologie. La chimiothérapie est combinée avec l'acide tout-transrétinoïque (ATRA) qui permet de réduire la mortalité précoce en rapport avec les accidents hémorragiques de ces formes M3 (Braess, 2016).

Schématiquement, c'est un traitement capable de provoquer la différenciation normale des cellules leucémiques.

De nombreuses études sont en cours pour tenter de découvrir d'autres traitements plus spécifiques selon le type de leucémie (Braess, 2016).

L'espoir augmente aussi en direction de thérapeutiques destructrices mais spécifiquement anti leucémiques (pas seulement anti mitotiques) (Rowe, 2016 ; Xu et coll ; 2016).

- Leucémie myéloïde chronique

Le traitement des LMC a été révolutionné en 2002 avec l'arrivée des inhibiteurs de tyrosine kinase et notamment de l'imatinib. En effet, les LMC sont caractérisées par la présence du chromosome de Philadelphie (résultant d'une translocation entre les gènes 9 et 22). Ce chromosome possède le gène BCR-ABL codant pour une protéine tyrosine-kinase du même nom qui est responsable de la prolifération leucémique. Les inhibiteurs de tyrosine kinase empêchent donc la production de cette protéine (Menasce et coll., 1999).

Ainsi les patients en phase chronique répondant bien au traitement ont aujourd'hui une espérance de vie presque similaire à celle de la population générale (Gambacorti et coll, 2011 ; Monnereau et coll., 2013).

2. Manifestations précoces des leucémies et rôle du dentiste dans le diagnostic précoce

2.1. Manifestations classiques

2.1.1. Physiologie

S'il existe évidemment d'autres signes d'appel généraux, la leucémie se manifeste souvent précocement au niveau de la bouche : environ 80% des patients leucémiques ont des manifestations orales (Barette, 1986 ; Laskaris, 2006 ; Ashok et coll., 2010).

La gencive, par sa vascularisation et son immunité représente le site privilégié de ces manifestations orales (Borghetti et Monnet, 2008 ; Soheylifar et coll., 2009 ; Arul et coll., 2012). L'ensemble de la vascularisation de la gencive est directement en rapport anatomique et fonctionnel avec la vascularisation des zones environnantes (Borghetti et Monnet, 2008).

La vascularisation de la gencive est assurée par trois branches des artères alvéolaires supérieures et inférieures :

- les artérioles du ligament parodontal ;
- les artérioles des septas inter-dentaires ;
- les artérioles supra-périostées.

Cette richesse vasculaire rend la gencive particulièrement sensible au flux et à la composition du sang. Lors d'une leucémie, il se produit un amoindrissement majeur de la résistance des tissus à l'infection. La réaction inflammatoire de la gencive est donc majorée.

En plus de cette susceptibilité anatomique, il semblerait que l'expression des molécules d'adhésion présentes sur les cellules vasculaires de la gencive (cellules endothéliales) la rende particulièrement sujette à l'infiltration leucémique en favorisant des interactions adhésives avec les blastes (Kinane, 2000)

Le système lymphatique gingival naît au niveau des papilles puis les lymphatiques se divisent dans la partie profonde du tissu conjonctif et amènent la lymphe au niveau des ganglions sub mentaux pour la gencive vestibulaire mandibulaire, au niveau des ganglions cervicaux profonds pour la gencive palatine maxillaire et au niveau des ganglions sub-mandibulaires pour la gencive vestibulaire maxillaire (Borghetti et Monnet, 2008).

Ce système lymphatique abondant et complexe assure à la gencive un système de défense commun à l'ensemble de l'organisme, et fournit un réseau de transport aux cellules immunitaires de la cavité orale.

On distingue deux types d'immunité : spécifique et non spécifique.

L'immunité non spécifique est assurée notamment par les granulocytes alors que l'immunité spécifique est l'affaire des lymphocytes B et T.

Les leucémies auront un impact sur la santé gingivale du fait de la richesse en vaisseaux lymphatiques de la gencive et par leurs effets sur ces deux types d'immunité.

La gencive constitue donc une zone fortement soumise aux signes cliniques des leucémies par sa richesse lymphatique et sanguine.

Les manifestations gingivales étant souvent les premières à apparaître, elles peuvent permettre la découverte précoce (et parfois fortuite) d'une leucémie

C'est un signe clinique très important, souvent précurseur de la maladie et susceptible de conduire à une consultation dentaire (plus de la moitié des patients souffrant de leucémie consulte un dentiste au stade précoce de la maladie en cas de leucémie myéloïde) (Takagi et coll., 1978 ; Demirer et coll., 2007). L'intérêt d'une observation minutieuse des anomalies gingivales dans le diagnostic précoce des leucémies a été mis en évidence depuis de nombreuses années (Szpirglas et Lacoste, 1994 ; Orbak et Orbak, 1997 ; Szpirglas et Ben Salma, 1997 ; Hou et coll., 1997 ; Porter, 1998).

On parle de gingivopathies lorsque les lésions sont localisées à la gencive et qu'elles ne sont pas accompagnées d'atteintes du parodonte profond. Il peut s'agir de gingivopathies vraies lorsque seule la gencive est atteinte, ou de gingivostomatites si les lésions s'étendent à l'ensemble de la muqueuse orale.

Les leucémies peuvent se manifester au niveau de la gencive principalement par des variations de couleur, de volume, des lésions ou des saignements.

2.1.2. Hypertrophie gingivale

L'hypertrophie gingivale est une augmentation plus ou moins importante du volume de la gencive et représente l'une des nombreuses pathologies parodontales. Cette augmentation est le plus souvent généralisée mais elle peut aussi être localisée. Elle peut concerner la gencive marginale, la gencive papillaire ou diffuser jusqu'à la gencive attachée (Hasan et coll., 2015).

L'hypertrophie gingivale peut découler d'une réaction inflammatoire, non inflammatoire, ou être induite par le cumul des deux phénomènes.

Les causes de cet accroissement peuvent être :

- un œdème, c'est l'exsudat inflammatoire des vaisseaux qui provoque l'augmentation de volume (lors d'une gingivite par exemple) ;
- une hypertrophie cellulaire qui se caractérise histologiquement par une augmentation de la taille de ses composants cellulaires. L'accroissement est de nature inflammatoire et la gencive est œdémateuse, rouge violacée, de consistance molle, d'aspect brillant et lisse et elle saigne facilement. La gencive peut recouvrir en grande partie les couronnes et donc augmenter la profondeur du sulcus mais il n'y a pas de migration apicale de l'épithélium de jonction (fausses poches parodontales). En règle générale, on note la présence de tartre et de plaque en grande quantité ;
- une hyperplasie cellulaire qui est, d'un point de vue histologique, une augmentation de volume du tissu due à l'augmentation en nombre des cellules qui le compose. C'est un phénomène non inflammatoire, même si une réaction inflammatoire peut se greffer dessus (Lim et Kim, 2014).

Sur la base de facteurs étiologiques, les hypertrophies gingivales peuvent être classées comme (Carranza et coll., 2002) :

- inflammatoires (aiguës ou chroniques) ;
- médicamenteuses ;
- associées à des maladies systémiques ;
- provoquées par des tumeurs gingivales ;
- fausses hypertrophies.

L'hypertrophie gingivale uniquement provoquée par une leucémie résulte d'une hyperplasie et est souvent considérée comme une lésion presque spécifique des leucémies, c'est-à-dire qu'elle n'est pas une conséquence de l'insuffisance médullaire que la leucémie occasionne (Szpirglas et Lacoste, 1994).

Elle se caractérise, la plupart du temps, par une gencive ferme, pâle, pas ou peu douloureuse, de couleur proche de la normale avec une tendance aux saignements (Demirer et coll, 2007).

Elle est surtout très courante dans les leucémies myéloïdes où elle représente 5% des présentations initiales de la maladie (Wu et coll., 2002), et tout particulièrement dans les formes FAB M5 et M4 où des implications gingivales ont été retrouvées dans respectivement 66,7% et 18,5% des cas pour un total de 1076 patients (Dreizen et coll., 1983).

Les leucémies lymphoïdes sont moins souvent accompagnées d'une hypertrophie gingivale mais n'en sont pas exemptées pour autant (Bergmann et coll., 1988 ; Wu et coll, 2002 ; Pai et coll, 2012 ; Lim et Kim, 2015).

Elle peut être imputée, soit à une infiltration leucémique de la gencive, soit à une hyperplasie réactive (Abdullah et coll., 2002 ; Benson et coll., 2007 ; Arul et coll., 2012). Pour différencier ces deux phénomènes, une étude a été conduite par Arul et coll. en 2012 afin d'analyser la cause de l'hypertrophie gingivale. Les prélèvements ont été réalisés au moyen d'une aspiration à l'aiguille car la biopsie est fortement déconseillée chez ces patients du fait de la pancytopenie (diminution des globules rouges, des globules blancs et des plaquettes).

Les résultats montrent que l'hypertrophie gingivale est imputable dans 72% des cas à l'infiltration leucémique alors que les 28% des cas restants sont dus à une hyperplasie réactive.

On retrouve majoritairement cet infiltrat leucémique dans les LAM où il suffit souvent à provoquer l'hypertrophie même si la présence de dents en bouche semble être nécessaire puisque chez les patients édentés, l'infiltration leucémique ne provoque pas d'hypertrophie (Dreizen et coll., 1983 ; Carranza et coll., 2006).

L'hypertrophie gingivale lors des leucémies lymphoïdes est au contraire dû à la fois à l'infiltrat leucémique mais aussi et surtout à l'inflammation provoquée par la plaque dentaire donc à l'hyperplasie réactive.

L'infiltration leucémique des gencives provoque une importante tuméfaction de la gencive marginale et les papilles interdentaires sont particulièrement susceptibles d'être atteintes (Barret, 1984 ; Lafon et coll., 2010). Cette augmentation du volume gingival est généralisée la plupart du temps. Elle peut concerner les deux arcades et aller jusqu'à recouvrir les dents.

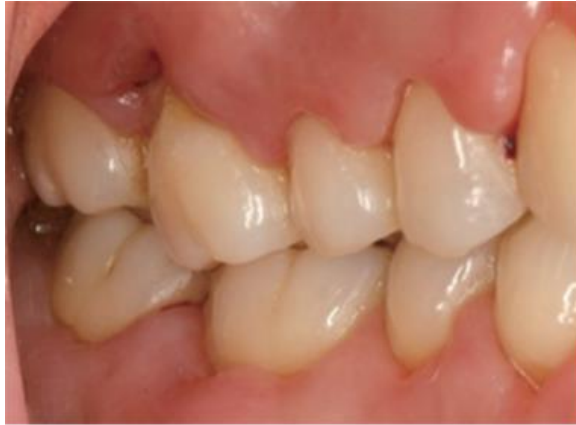Des hypertrophies gingivales localisées peuvent parfois être rencontrées dans certaines LAM, cette manifestation orale rare résulte de l'infiltration très localisée de cellules leucémiques dans la muqueuse alvéolaire (Lafon et coll., 2010).

Bien souvent, l'hyperplasie gingivale précède l'apparition d'autres signes qui témoignent de la neutropénie. A ce stade, un diagnostic différentiel avec d'autres causes d'hyperplasie gingivale s'impose. Un traitement parodontal sans consultation hématologique peut être extrêmement délétère. La prise en charge du facteur initial qu'est la leucémie suffit bien souvent à retrouver une gencive saine même si un traitement parodontal après le traitement peut être nécessaire à une guérison complète (Demirer et coll., 2007).

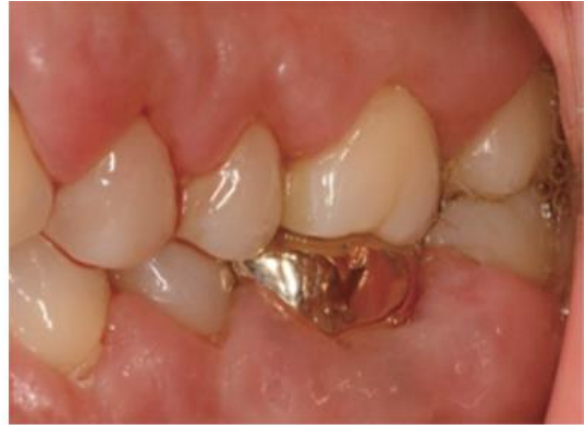Dans la présentation la plus classique d'une hypertrophie leucémique, la gencive est d'abord rose pâle, ferme, rarement douloureuse, avec une tendance aux saignements. Elle peut toutefois se présenter autrement comme on peut le voir dans une étude présentant un cas facilement identifiable et un cas plus difficile à diagnostiquer (Lim et Kim, 2014).

Le premier cas de cette étude est une femme de 59 ans qui consulte pour une hypertrophie gingivale apparue soudainement il y a 20 jours. Elle a de l'hypertension mais pas de traitement, déclare un gros « coup de froid » survenu un mois auparavant, une fatigue et des maux de tête.

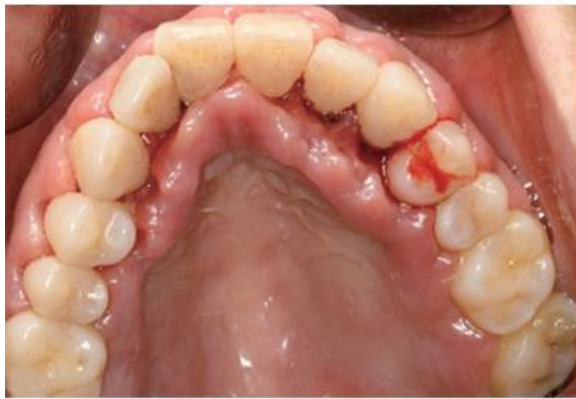L'examen clinique montre une hypertrophie gingivale généralisée particulièrement importante au niveau du maxillaire antérieur avec des saignements au niveau des canines et prémolaires (figure 5). Un petit hématome inexpliqué sur la lèvre inférieure est également remarqué.



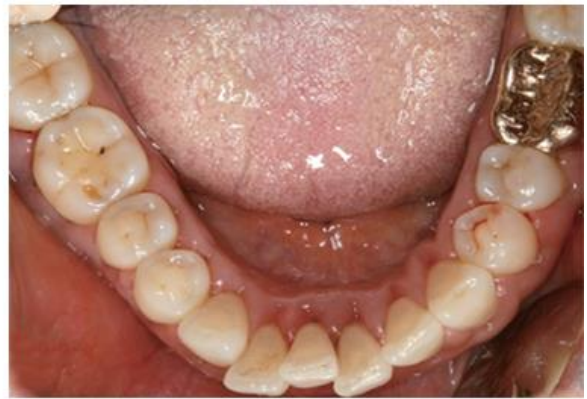A



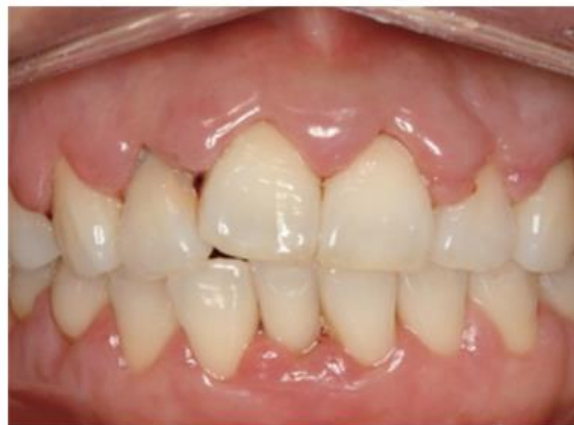B



C



D



E

Figure 5 : (A, B, C, D, E) : hyperplasie gingivale leucémique, la gencive est pâle, hypertrophique et a tendance à saigner (d'après Lim et Kim, 2014)

L'accumulation de tous ces signes cliniques étant évocatrice d'une maladie systémique, une NFS a été réalisée et a montré une augmentation du nombre de leucocytes et une baisse des hématies et des plaquettes. Après examens complémentaires, une LAM a été diagnostiquée.

Le second cas concernait une femme de 49 ans, adressée pour un œdème sous mandibulaire et une hypertrophie gingivale généralisée. Elle ne prenait pas de traitement et ne se plaignait pas d'autres symptômes. Deux semaines auparavant, un autre praticien lui avait extrait les dents 27 et 28. La patiente n'avait pas une bonne hygiène dentaire et son état bucco-dentaire était très médiocre avec la présence en quantité de tartre, de poches parodontales et de lésions péri-apicales. La gencive était hypertrophiée et ressemblait à un abcès parodontal généralisé de consistance plutôt fibreuse. Des fistules purulentes ont aussi été observées par endroit. Une radiographie panoramique a été réalisée (figure 6).

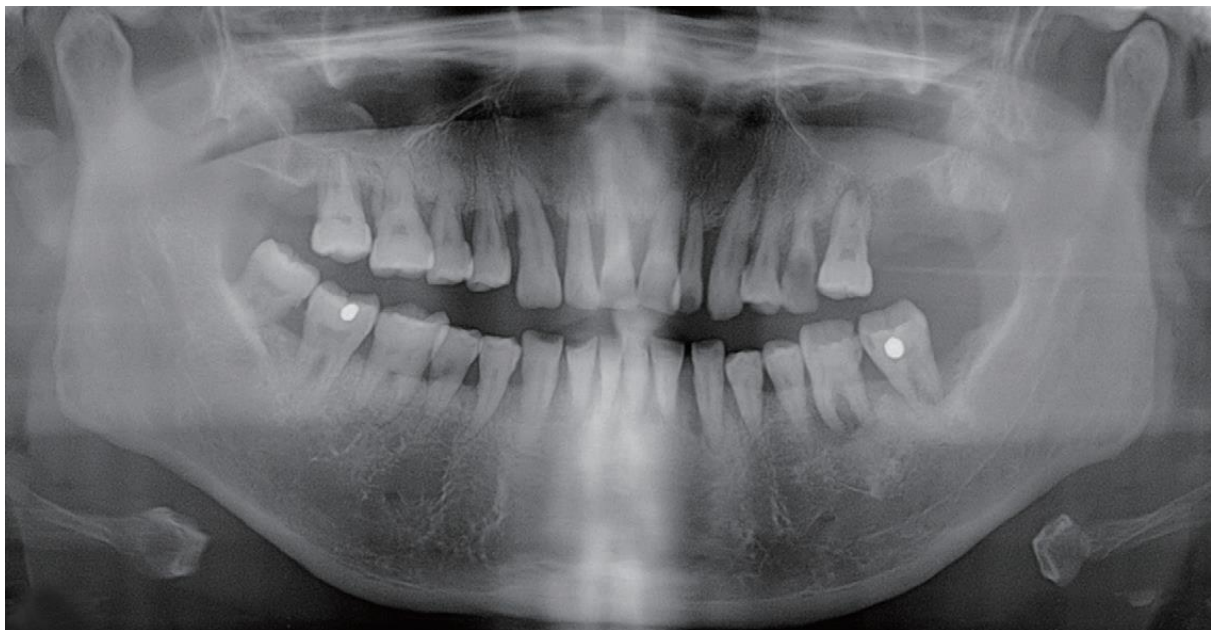


Figure 6 : radiographie panoramique d'une patiente leucémique évocatrice d'une parodontite chronique généralisée avec une importante perte d'os et de nombreux foyers infectieux (d'après Lim et Kim, 2014)

Le diagnostic initialement évoqué fut une parodontite chronique généralisée avec de multiples abcès parodontaux. La patiente s'est vue prescrire un traitement antibiotique pour les abcès. Lors de la visite suivante, l'état gingival s'était peu amélioré et une autre avulsion d'une dent infectée a été réalisée. Il était prévu de traiter l'hypertrophie gingivale ultérieurement. Cependant, le lendemain de l'avulsion, la patiente s'est rendue aux urgences en se plaignant d'une grosse sensation de fatigue. Une NFS a révélé un taux anormal de leucocytes, hématies et plaquettes faisant soupçonner une leucémie, qui sera confirmée par myélogramme.

Le diagnostic a ici été retardé par la présence de facteurs locaux (plaque et tartre) et la lyse osseuse car il a été considéré qu'ils pouvaient expliquer l'hypertrophie gingivale.

Ce cas suggère que l'inflammation parodontale aggrave l'hyperplasie gingivale due à une leucémie car les leucocytes sont recrutés dans les sites d'inflammation, ce qui pourrait intensifier l'infiltration leucémique.

Il apparaît également qu'une NFS anormale ainsi que la présence de symptômes généraux sont des indices très importants, devant faire redouter une leucémie (Fauci et coll., 2008).

2.1.3. Erythème

Au niveau gingival, l'érythème est la première manifestation de l'inflammation et résulte de l'augmentation du flux sanguin et de la vasodilatation.

Il s'agit la plupart du temps d'une gingivite simple, plutôt diffuse mais pouvant aussi être localisée. Elle est rarement très douloureuse et se manifeste plutôt par une légère sensibilité gingivale.

Les rougeurs peuvent aller du rouge modéré à un rouge plus sombre, un œdème et des papilles interdentaires boursoufflées sont parfois associées.

En revanche, on ne trouve pas de perte d'attache au sondage, ni d'atteinte osseuse visible radiologiquement (Szpirglas et Ben Salma, 1997).

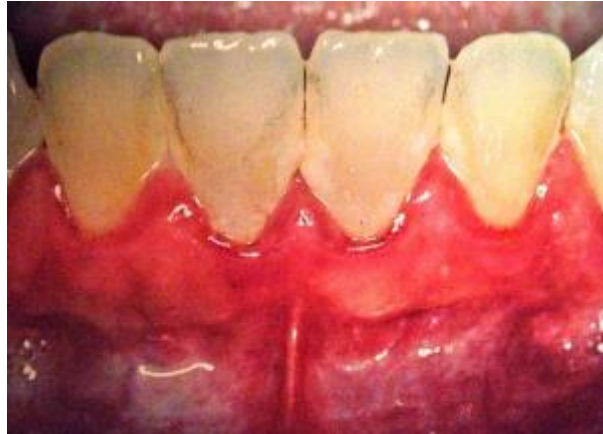

Figure 7 : légère gingivite avec rougeurs des papilles et présence de plaque (d'après Laskaris, 2006)

Toutefois, si une leucémie peut favoriser ou même prédisposer à la survenue d'une gingivite, la plaque dentaire et le tartre restent des éléments primordiaux. Ainsi l'étiologie principale des gingivites est toujours le facteur bactérien et une gingivite ne surviendra qu'en cas d'irritation locale par la présence de plaque et/ou de tartre (Angst et coll., 2012). Par contre, en cas d'hyperplasie gingivale leucémique, l'augmentation du volume de la gencive ainsi que sa forme sont des facteurs supplémentaires de rétention de plaque et donc de susceptibilité à la gingivite. De plus, la tendance de la gencive aux saignements conduit souvent à diminuer la qualité de brossage des patients (Lim et Kim 2012).

2.1.4. Pâleur gingivale

Une pâleur gingivale est évocatrice d'une anémie, qui est un signe clinique très courant lors d'une leucémie aigüe. C'est le symptôme oral le plus fréquent lors d'une leucémie chez l'enfant (Orbak, 1997) mais il est plus discret chez l'adulte (figure 8). Il s'agit alors d'une anémie par insuffisance médullaire quantitative. Plus l'anémie est sévère, plus la gencive est pâle. L'anémie pouvant être très sévère lors d'une leucémie, on peut parfois observer des gencives très pâles.

La pâleur gingivale est également d'autant plus importante que la leucémie est aigüe.

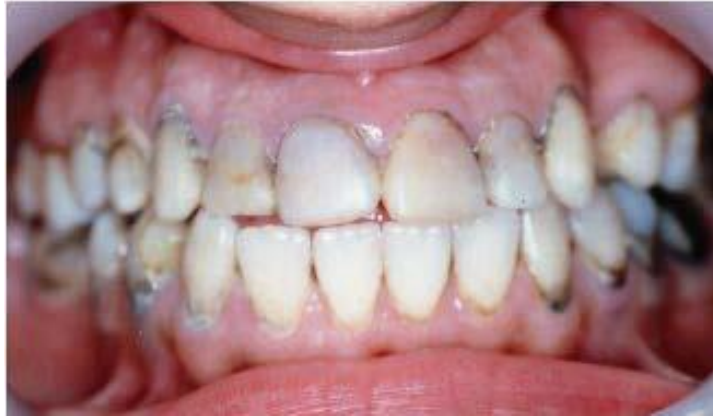

Figure 8 : pâleur gingivale chez une patiente évoquant une anémie
(Rerrhayé et coll, 2010)

2.1.5. Gingivite ulcéro-nécrotique et ulcérations

- Gingivite ulcéro-nécrotique

La gingivite ulcéro-nécrotique (GUN) est une gingivite aiguë caractérisée par des douleurs vives, un saignement gingival et une halitose. Les lésions d'un gris jaunâtre prennent la forme de cratères entourés d'un halo érythémateux. Un enduit pseudo-membraneux recouvre ces lésions et les papilles interdentaires sont décapitées.

Une gingivite ulcéro-nécrotique ne peut survenir que sur un patient immunodéprimé, que ce soit de manière temporaire (stress) ou suite à une maladie.

Les leucémies sont responsables d'un syndrome d'insuffisance médullaire qui va provoquer une insuffisance immunitaire chez les patients atteints, les rendant ainsi plus susceptibles de contracter une GUN (Orbak et Orbak, 1997 ; Meyer et coll., 2000).

Dans certains cas, la leucémie peut mimer les symptômes d'une GUN (Aker et coll., 1978) et rendre le diagnostic encore plus difficile. Une étude de cas rapportée par Lafon et coll. en 2010) présente une patiente de 39 ans, qui était dans son troisième mois de grossesse et qui consultait pour des algies dentaires aiguës et un état

fébrile. A l'anamnèse, différentes manifestations (douleurs, gingivorragies, nausées, asthénie et métrorragies) ont été notées. Ces symptômes l'avaient amenée à effectuer récemment huit consultations (deux avec son médecin généraliste, deux avec son chirurgien-dentiste, trois avec son gynécologue et une aux urgences). A l'issue de ces consultations, il avait été considéré qu'il s'agissait de manifestations habituelles de la grossesse avec une gingivite inflammatoire sans nécrose correspondant à une gingivite gravidique.

Lors de sa consultation dans le service des auteurs, l'examen exobuccal révélait des adénopathies submandibulaires et l'examen endobuccal montrait des ulcérations labiales, des signes de gingivorragies vestibulaires et un dépôt fibrino-nécrotique sur la gencive marginale palatine (figures 9 et 10).

Le diagnostic de GUN a donc été évoqué à l'hôpital ainsi que l'existence possible d'un trouble systémique majeur et une leucémie a été diagnostiquée.

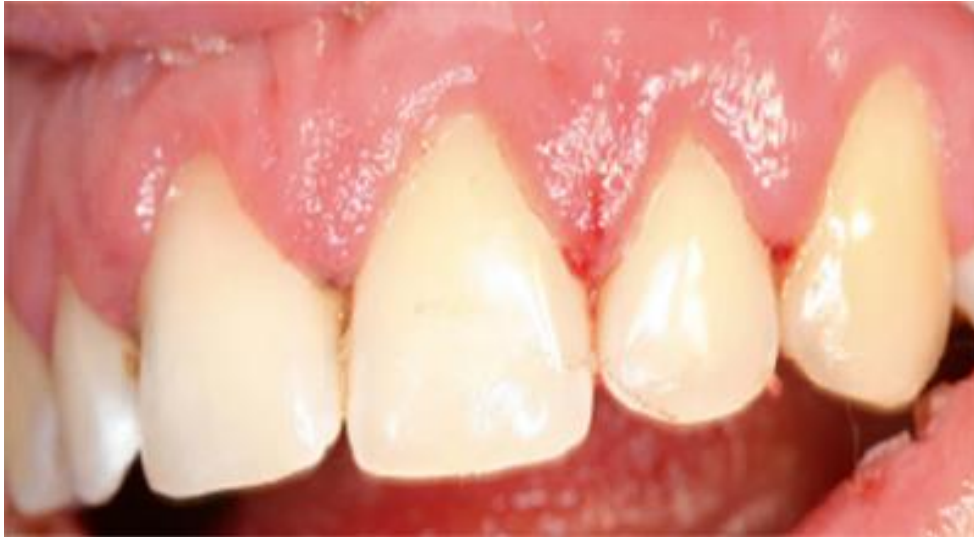

Figure 9 : vue endobuccale vestibulaire d'une GUN chez un patient leucémique avec des papilles interdentaires légèrement hémorragiques (d'après Lafon et coll., 2010)

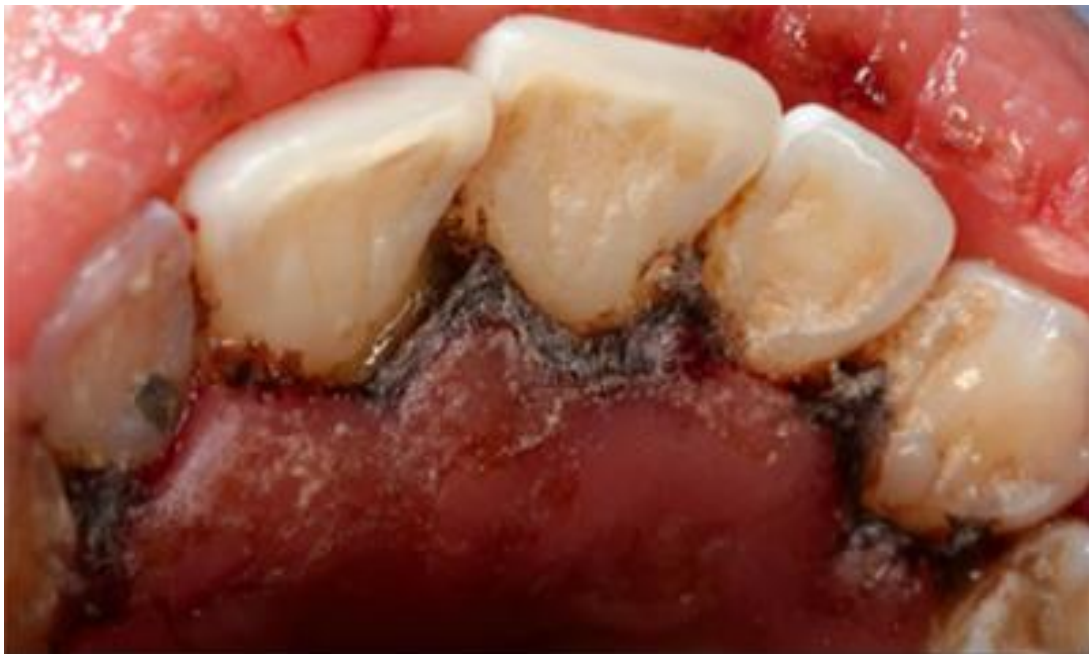

Figure 10 : vue endobuccale palatine d'une GUN chez un patient leucémique avec la présence d'ulcérations nécrotiques recouvertes d'un enduit fibrinoleucocytaire (d'après Lafon et coll., 2010)

La justice s'est montrée sévère à l'encontre des professionnels de santé impliqués en mentionnant notamment que « *la présentation clinique d'une leucémie aiguë sous la forme d'une gingivite ulcéro nécrotique au premier plan est une forme rare à ne pas méconnaître* » et le fait de ne pas avoir réalisé un bilan sanguin a été lourdement sanctionné car « *il est de bonne pratique médicale devant toute gingivite, soit persistante, soit d'ampleur exceptionnelle et en particulier nécrotique, de pratiquer des examens complémentaires à la recherche d'une leucémie. Ne pas pratiquer une numération formule sanguine devant une gingivite cliniquement majeure, même avant qu'elle ne soit nécrotique, peut être retenu comme étant un manquement grave aux règles de l'art médical ou odontologique* ».

En cas de GUN résistante aux antibiotiques (pas d'amélioration après 3 jours) il faut toujours penser au VIH ou à une hémopathie aiguë et adresser le patient pour des examens complémentaires.

- Les ulcérations

Une ulcération est une perte de substance intéressant l'épithélium et le chorion, aux limites irrégulières, cicatrisant lentement et pouvant laisser une cicatrice.

Les lésions ulcéro-nécrotiques sont très fréquentes chez les patients leucémiques (Dean et coll., 2003).

La plupart du temps, il s'agit d'ulcérations régulières, profondes et extensives. C'est la neutropénie (taux de polynucléaires neutrophiles $<1500\text{mm}^3$) résultant de l'insuffisance médullaire qui explique la fréquence de ces lésions en cas de leucémie. En effet la muqueuse orale sera de fait plus susceptible aux infections et il peut apparaître sur la gencive, la langue, les joues ou le palais des ulcérations neutropéniques douloureuses. Avant les antibiotiques, les ulcérations étaient les manifestations orales les plus bruyantes.

Dans une étude menée par Hou et coll. en 1997 sur 230 patients, 27,5% des cas de LAL présentaient des ulcérations de la muqueuse orale.

Une étude récente (Diane et coll., 2015) présente le cas d'un jeune homme ayant consulté pour deux ulcérations muqueuses jugales postérieures droites (figure 11).

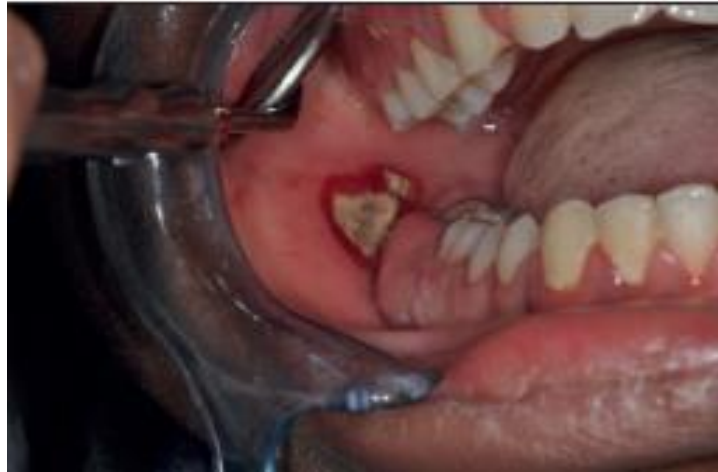

Figure 11 : ulcération vestibulo-jugale en regard de 47 présentant une partie centrale caractérisée par une dépression jaune grisâtre irrégulière et déchiquetée alors que la partie périphérique se présente comme une plage érythémateuse régulière de 2 mm de largeur, la muqueuse est pâle (d'après Diane et coll., 2015)

Quinze jours avant la consultation, il s'était plaint de douleurs évocatrices d'une pulpite au niveau de la 47 qui avait été traitée par ouverture de la chambre pulpaire et traitement endodontique.

Le patient n'avait pas d'antécédents médicaux et son état buccodentaire était satisfaisant. L'interrogatoire évoquait un syndrome grippal persistant depuis deux mois avec une altération de l'état général (asthénie et perte de poids) sans autres signes généraux. Lors de l'examen clinique intra buccal, on retrouvait les deux ulcérations, confluentes. Elles étaient indurées mais souples et la palpation était difficile en raison du caractère douloureux.

En plus des ulcérations ayant motivé la consultation, il a aussi été observé :

- des muqueuses pâles ;
- des lésions punctiformes pétéchiales, érythémateuses et ne s'effaçant pas à la pression, qui étaient localisées au niveau des joues, de la langue et des gencives ;
- des gingivorragies associées à des liserés érythémateux au collet des dents ;
- une hypertrophie gingivale vestibulaire en regard de 47.

Ces anomalies faisant soupçonner un désordre hématologique, un bilan sanguin a été réalisé. Il révéla une légère anémie ainsi qu'une sévère thrombopénie.

Une leucémie devant être suspectée devant une anomalie du bilan hématologique touchant plusieurs lignées sanguines, un myélogramme a été demandé et le diagnostic de leucémie a pu être établi.

Une ulcération palatine (figure 12) peut parfois être retrouvée dans les leucémies hyperleucocytaires car la prolifération cellulaire dans ces leucémies peut provoquer une nécrose ischémique par thrombose vasculaire locale et, au niveau du palais, la zone thrombosée ne reçoit pas de renfort par la vascularisation controlatérale (Szpirglas et Lacoste, 1994).

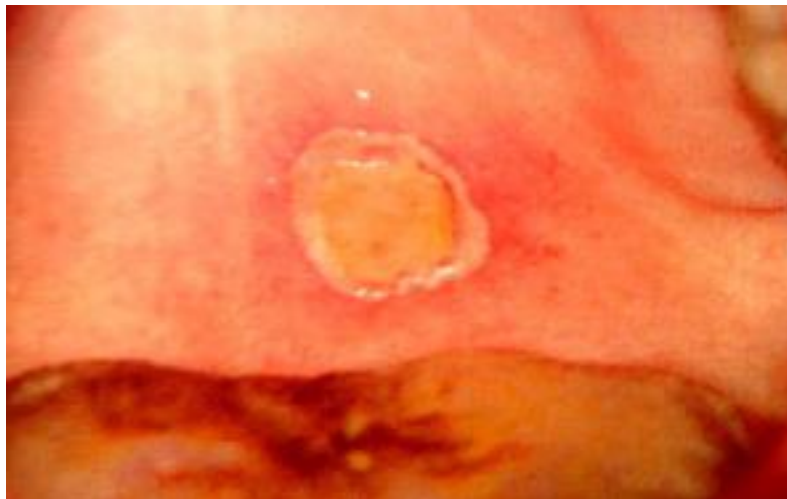

Figure 12 : ulcération palatine lors d'une LLC (d'après Laskaris, 2006)

2.1.6. Gingivorragies spontanées

C'est un des signes buccaux les plus fréquents. Les gingivorragies sont souvent le résultat d'une thrombocytopénie. Ils se manifestent par un suintement de sang de la gencive marginale et sont souvent associés à la présence de pétéchies.

Les saignements gingivaux spontanés sont le symptôme oral le plus souvent observé lors des leucémies lymphoïdes (Hou et coll., 1997 ; Gleeson, 2002).

Les gingivorragies précèdent souvent de plusieurs semaines les autres signes cliniques, menant parfois le patient à une consultation dentaire plutôt qu'à une consultation générale, c'est donc un symptôme à ne jamais négliger.

Une étude conduite par Hou et coll. en 1997 montre un lien entre un taux de plaquettes bas et des saignements gingivaux chez les patients souffrant de leucémie aigüe lymphoblastique. On observe un taux de plaquettes inférieur à 100000/mm³ pour 71% de ces patients avec une majorité comprise entre 25000 et 60000/mm³, ce qui explique les gingivorragies. La prévalence des saignements gingivaux est encore plus importante quand le taux de plaquettes descend en dessous de 25000/mm³.

Une autre étude, plus récente (Angst et coll., 2012), va à l'encontre de ces résultats en concluant qu'une baisse du nombre de plaquettes n'augmente pas significativement les gingivorragies et que seule l'accumulation de plaque dentaire en est responsable.

2.1.7. Pétéchies

Les pétéchies sont de petites lésions rouges n'excédant pas 3 mm de diamètre, qui surviennent soudainement, en grande quantité, et qui ne blanchissent pas à la pression (figures 13 et 14). Elles n'associent ni douleur, ni œdème, ni démangeaisons et régressent après quelques jours sous forme de tâches brunâtres. Les pétéchies résultent de la thrombocytopénie (diminution du nombre de plaquettes).

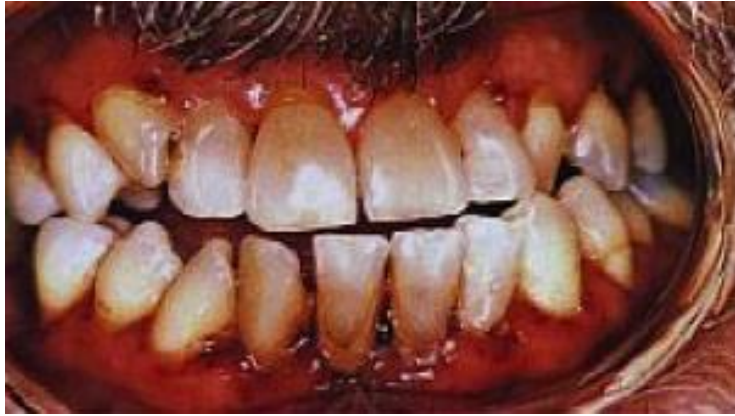

Figure 13 : pétéchie gingivales secondaires à une thrombocytopénie (d'après Porter, 2000)

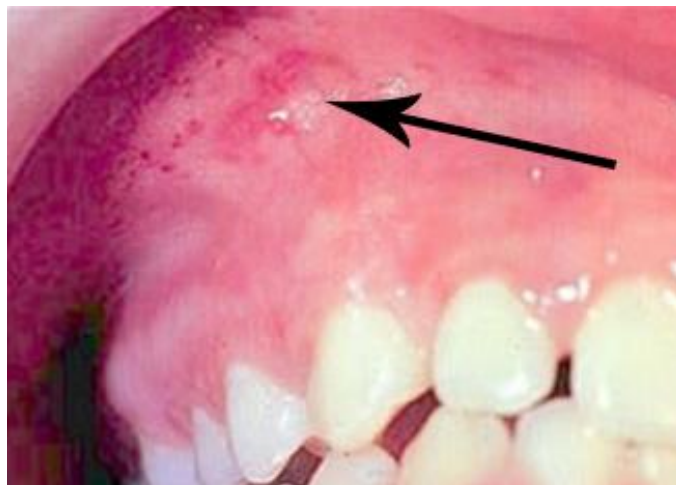

Figure 14 : pétéchie de la muqueuse orale (disponible sur www.dentalcare.ca/fr)

2.1.8. Les lésions bulleuses

D'un point de vue étiologique, la présence de lésions bulleuses évoque une cause vasculaire. L'apparition de bulles n'est pas rare lors des leucémies avec des lésions polymorphes pouvant aller d'un aspect prurigo bulleux à de grandes bulles hémorragiques laissant généralement rapidement place à des lésions érosives post-bulleuses (figures 15 et 16) (Szpirglas et Lacoste 1997).

Lors d'une étude de cas menée par Aka Kouakou et coll. en 2006, c'est la récurrence depuis 6 mois de bulles hémorragiques qui a conduit au diagnostic de LLC.

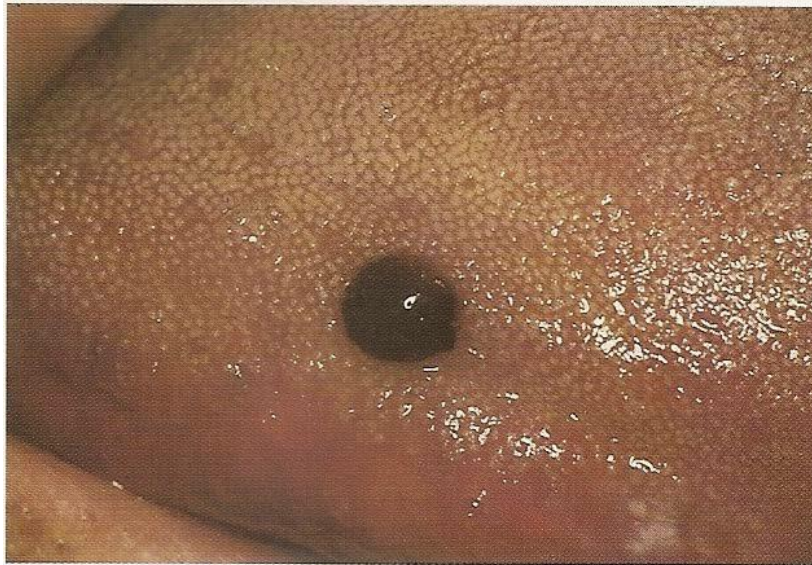

Figure 15 : bulle hémorragique de la langue due à une thrombopénie (Szpirglas et Ben Slama, 1999)

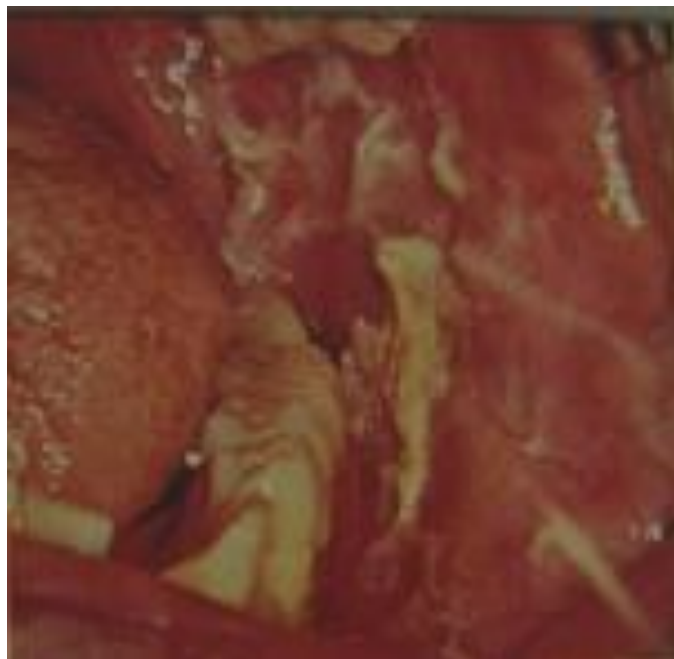


Figure 16 : lésion post-bulleuse étendue (d'après Deliot, 2008)

La gencive est donc le site principal de l'expression orale d'une leucémie, il apparaît toutefois important de montrer que les manifestations orales d'une leucémie peuvent prendre, plus rarement, des formes atypiques (Soheylifar et coll., 2009).

2.2. Les manifestations atypiques

2.2.1. Répercussions sur le parodonte profond

Le parodonte profond est, comme la gencive, doté d'un réseau vasculaire et lymphatique très riche ce qui en fait une cible potentielle de l'infiltration leucémique. Le ligament parodontal et l'os alvéolaire sont en général affectés en même temps lorsque la leucémie atteint le parodonte profond.

Les leucémies peuvent provoquer (Ashok et coll., 2010) :

- des lésions péri apicales ;
- un rétrécissement de la lamina dura ;
- une résorption des crêtes alvéolaires ;
- une raréfaction osseuse.

Une étude récente menée par Chung et coll. en 2011 relate le cas d'un homme de 35 ans, sans antécédents notables, qui se plaignait de douleurs sourdes dans le secteur postérieur droit de la mandibule. L'avulsion de la 46 se passa sans complications. Le patient revint deux mois après en consultation en se plaignant de mobilités du secteur incisivo-canin inférieur, et de douleurs au niveau du secteur 3. Il n'y avait pas d'autres symptômes. Le dentiste procéda à l'extraction de la 37 et posa une contention de la 33 à la 43.

Le patient consulta au service des auteurs deux mois plus tard. Il se plaignait de fatigue, avait une légère fièvre mais pas d'autres signes généraux.

L'examen clinique de la sphère oro-faciale montra qu'il souffrait de paralysies au niveau des nerfs crâniens oculomoteurs (III et VI). Les sites d'extractions étaient normaux et les muqueuses ne montraient rien d'anormal. Par contre, une

radiographie panoramique révéla une lésion ostéolytique en secteur 3 (confirmé par tomographie) avec une importante perte osseuse verticale (figures 17 et 18).

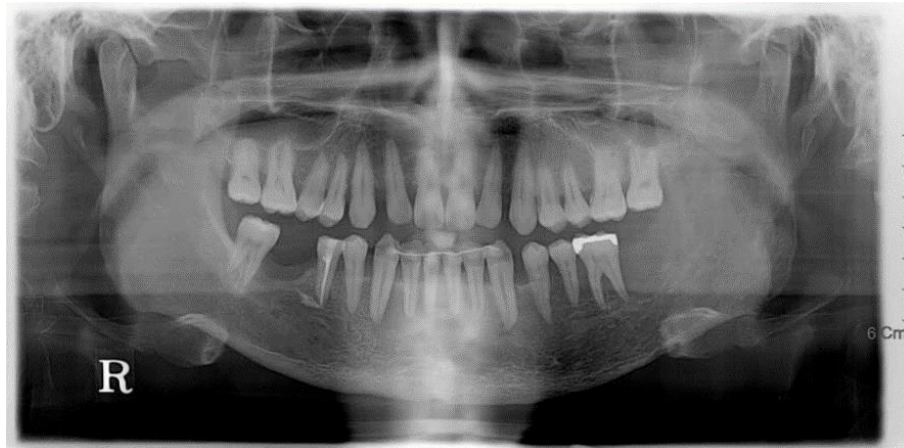

Figure 17 : radiographie panoramique montrant une lésion ostéolytique en secteur 3 (d'après Chung et coll., 2011)

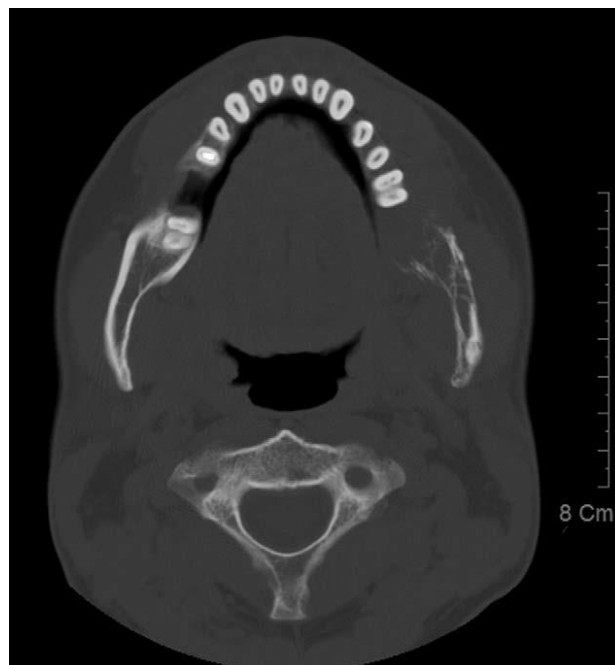


Figure 18 : tomographie confirmant une lésion ostéolytique en secteur 3 (d'après Chung et coll., 2011)

Le diagnostic différentiel écartait l'hypothèse d'une ostéomyélite aiguë car il n'y avait pas d'infections dentaires possibles et écartait également la présence d'un ostéosarcome car il n'y avait pas d'œdème ni de lésion radio-opaque.

La NFS était presque normale à l'exception d'une baisse du taux de globules rouges (anémie modérée bien tolérée). Une hypercalcémie avait par contre été découverte faisant d'abord envisager un problème rénal et ce n'est que plus tard, et après des examens complémentaires, que le diagnostic de LAL fut établi.

Ce cas montre donc aussi l'importance de regrouper les symptômes car les paralysies faciales étaient d'importants indices permettant d'évoquer une leucémie (cf 2.2.6). On peut aussi voir que même si la NFS est souvent un indice précieux lors de la découverte d'une leucémie, elle peut ne pas être suffisante et l'examen de référence reste le myélogramme (Kasper et Harrison, 2008).

Une autre étude (Morgan, 1995) évoque le cas d'une femme de 77 ans diagnostiquée avec une LLC de stade A de Binet, sans traitement, qui consultait pour une « bosse sur la gencive qui ne part pas » depuis 5 mois. La radiographie rétro-alvéolaire et la radiographie panoramique (figure 19) montraient une lésion radioclaire s'étendant de la 44 à la 47 en regard du gonflement vestibulaire. La gencive était normale, il n'y avait pas d'atteinte parodontale, pas de douleurs et les dents étaient vitales.

Une biopsie de la lésion révéla un envahissement leucocytaire important et, quelques temps après, la leucémie de la patiente évolua à un stade C de Binet (phase aiguë) ce qui fit suggérer aux auteurs que l'atteinte osseuse était un signe du passage de la maladie à un stade agressif.

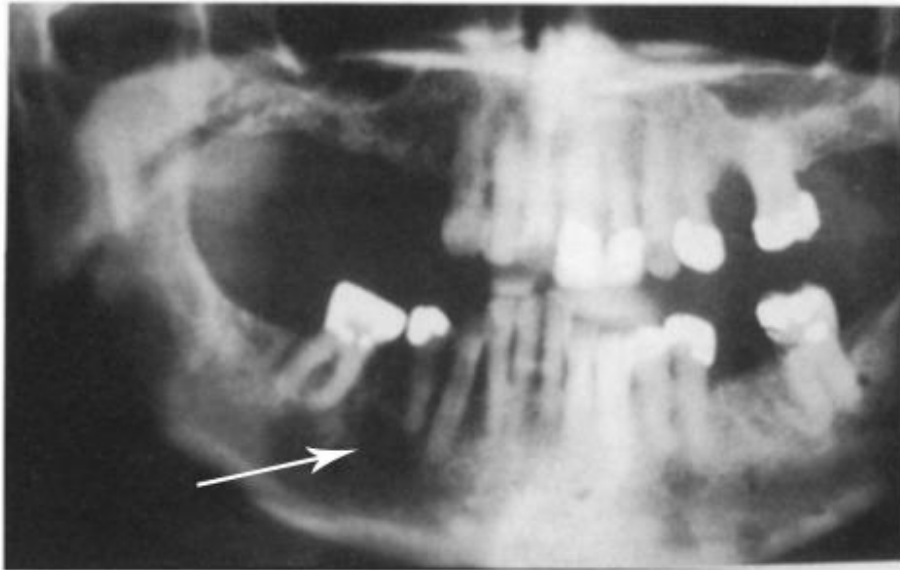


Figure 19 : radiographie panoramique montrant une lésion ostéolytique en secteur 4 (flèche) (d'après Morgan, 1995)

La présentation initiale d'une leucémie par une atteinte du parodonte profond est particulièrement rare chez l'adulte alors qu'elle est plus fréquente chez l'enfant.

Lors d'une étude conduite par Haytac et coll. en 2003 sur un adolescent de 14 ans présentant des symptômes semblables, une analyse microbiologique de l'atteinte parodontale a été réalisée. Il n'a été trouvé aucun parodontopathogène majeur, ce qui a permis de formuler que les atteintes du parodonte profond sont expliquées par deux hypothèses majeures :

- l'envahissement du ligament et de l'os alvéolaire de la même manière que la gencive par les cellules leucémiques ;
- des facteurs activateurs des ostéoclastes peuvent être recrutés dans certains troubles hématologiques à cause du fonctionnement anormal de la moelle osseuse, ce qui entraîne une destruction rapide et importante de l'os.

2.2.2. Hémorragies postopératoires récidivantes

Les hémorragies postopératoires secondaires à une intervention de chirurgie orale sont des complications rares mais pas exceptionnelles. Elles peuvent être maîtrisées la plupart du temps par des mesures hémostatiques locales appropriées. Les leucémies sont susceptibles de mettre en échec ces mesures et de générer une propension accrue aux hémorragies postopératoires, ce qui peut être le premier signe de la maladie.

En 2011, Perucchi et coll. rapportent qu'un patient de 23 ans s'était présenté au service des urgences pour des hémorragies secondaires à l'avulsion de 48. Une hémorragie aiguë était apparue au cours de l'opération et n'avait pas pu être complètement tarie malgré les efforts du praticien. Le patient ne prenait pas d'anticoagulant et n'avait pas de troubles de la coagulation connus. Après réouverture de la plaie, un suintement de sang a été constaté. Il ne s'arrêtait pas, même en tamponnant et se tarissait seulement après l'application de cire à os et de cellulose oxydée. Une couverture antibiotique fut prescrite au patient en prévention. Deux jours après, le patient revint, suite à une nouvelle hémorragie survenue après un effort physique. Un suintement ainsi qu'un hématome furent observés mais l'alvéole était sèche. De nouvelles mesures hémostatiques furent appliquées et une prise de sang, pour évaluer les paramètres de coagulation, fut réalisée.

Le lendemain, le patient se présenta une nouvelle fois à la clinique car il présentait toujours des hémorragies. Il avait une légère tuméfaction, un hématome sous muqueux mais la plaie était sèche. Les symptômes extra buccaux étaient une baisse de l'acuité visuelle à l'œil gauche et une asthénie depuis 15 jours et les premiers résultats sanguins laissaient supposer un trouble de la fonction thrombocytaire. Le patient fut donc hospitalisé, des examens complémentaires furent menés et le diagnostic de leucémie aiguë promyélocytaire fut établi.

Les hémorragies font partie des complications postopératoires les plus fréquentes en chirurgie orale. Les leucémies sont susceptibles de provoquer des coagulopathies acquises au même titre que d'autres affections (maladie hépatiques, gastro-intestinales, tumeurs malignes...).

Dans le cas présenté, il n'y avait pas de signes annonciateurs de leucémie. L'hémorragie pendant l'avulsion, les hémorragies postopératoires récidivantes ensuite et enfin l'apparition de symptômes généraux ont conduit à réaliser un bilan hématologique qui a permis le diagnostic.

En cas d'hémorragie secondaire à un acte de chirurgie orale, et tout particulièrement en cas de difficultés à la maîtriser, il est impératif de demander des examens complémentaires dans le cadre du diagnostic différentiel.

2.2.3. Odontalgies

Les douleurs dentaires uniquement imputables à une leucémie sont un signe d'alerte rare, il s'agit de douleurs intenses à modérées, souvent similaires à une pulpite, sans causes locales apparentes (Diane et coll., 2015).

Elles seraient provoquées par deux mécanismes (Zhou et coll., 2011) :

- l'infiltration par les blastes de la pulpe dentaire ;
- une inhibition de la synthèse de dentine réactionnelle faisant intervenir le facteur inhibiteur de leucémie (LIF) et le récepteur de ce facteur exprimé dans la pulpe (LIFR). Le LIF est une cytokine favorisant la prolifération, la différenciation et la survie des cellules leucémiques. Il inhiberait la différenciation des odontoblastes permettant la formation de dentine en cas de lésion carieuse ce qui favoriserait la perméabilité des canaux dentinaires en les maintenant ouverts, et donc la colonisation bactérienne à l'origine d'une pulpite.

Il n'existe que peu d'études relatant ce genre de douleurs en tant que première manifestation d'une leucémie ou d'une rechute de la maladie. Ces douleurs précèdent rarement le diagnostic mais on peut toutefois trouver des symptomatologies pouvant l'évoquer pour plusieurs cas (Suarez-Cuenca et coll., 2009 ; Lafon et coll., 2010 ; Diane et coll., 2015).

Une étude menée par Suarez et coll. en 2009 présente le cas d'un jeune homme de 24 ans se présentant à un cabinet dentaire en se plaignant de douleurs dentaires du

côté droit. Le diagnostic établi par le dentiste fut une douleur due à une dent de sagesse. L'avulsion fut planifiée mais résulta en une avulsion partielle.

Lors de la consultation, le patient présentait une hémorragie modérée ainsi que des douleurs qui furent contrôlées par les mesures hémostatiques conventionnelles et des antalgiques. Une antibiothérapie fut prescrite et un nouveau rendez-vous fut prévu pour extraire le fragment de dent résiduel.

Durant les jours qui suivirent, le patient souffrait toujours d'hémorragies modérées et des douleurs qui furent considérées comme des suites postopératoires normales.

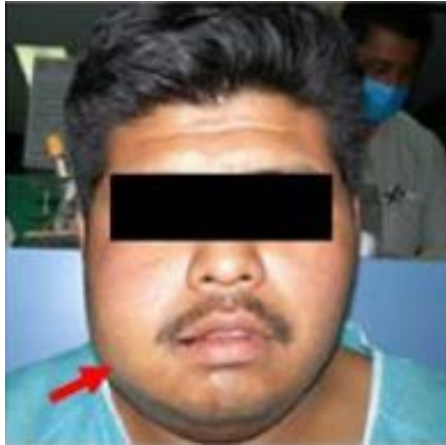Le troisième jour suivant l'intervention, le patient présentait des douleurs et des hémorragies mais se plaignait également de malaises et commençait progressivement à enfler. Il fut adressé à l'hôpital où la prise en charge se résuma à des mesures hémostatiques classiques, des antalgiques, ainsi qu'une journée en observation.

Aucune analyse sanguine ne fut demandée.

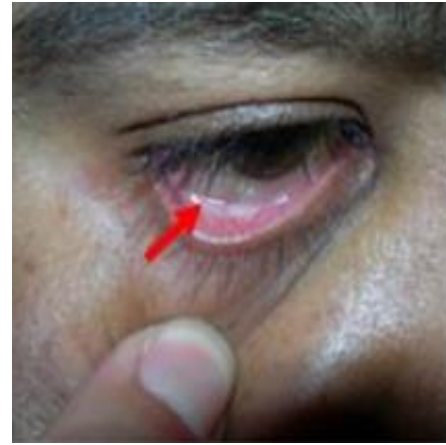Le jour suivant, l'examen clinique montrait des hémorragies, un œdème et des douleurs qui s'accompagnaient maintenant d'un trismus et d'ecchymoses. La dent résiduelle fut extraite et la plaie refermée sans complications hémorragiques apparentes. Le dentiste soupçonna tout de même un problème de coagulation du fait de la très lente cicatrisation et recommanda des tests sanguins et une évaluation médicale à l'hôpital.

Finalement, le patient se plaignant de douleurs de plus en plus fortes et d'hémorragies, il fut admis le jour même aux urgences et transféré au service de médecine interne.

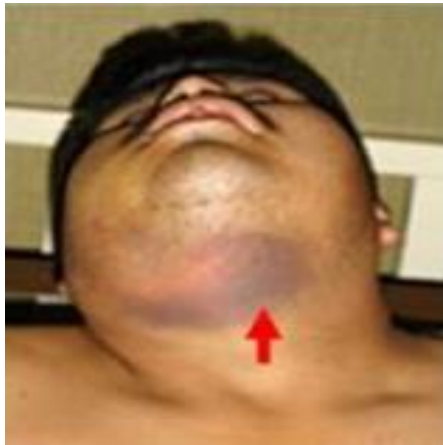L'examen clinique montra une pâleur, un œdème du côté droit de la mâchoire, des ecchymoses et des saignements postopératoires (figure 20).



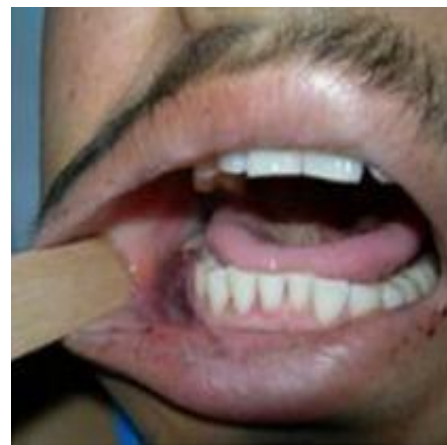A



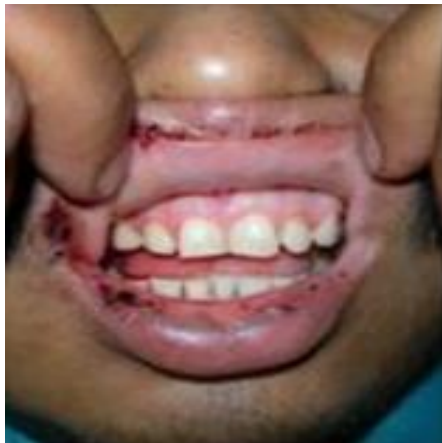B



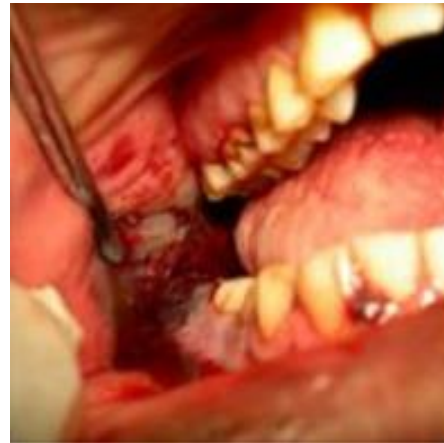C



D



E



F

Figure 20 : complication d'une avulsion de 48 chez un patient leucémique avec un œdème (A), une pâleur visible au niveau de l'œil (B), des ecchymoses (C), des saignements (D, E,F) (d'après Suarez et coll., 2009)

Les analyses sanguines montraient une pancytopénie et une anémie normochrome normocytaire, ce qui permit, après d'autres examens, de diagnostiquer une leucémie myéloïde aigue (type FAB M3).

Cette étude montre que, même si ce cas était très difficilement identifiable avant l'avulsion de la dent de sagesse du fait de l'absence de signes cliniques et d'antécédents médicaux, la prise en compte de symptômes tels que la pâleur, le retard de cicatrisation et les saignements excessifs postopératoires auraient dû faire soupçonner une maladie sous-jacente, sanguine notamment, et conduire le dentiste ou l'équipe médicale de son premier séjour à demander une numération de la formule sanguine. Cela met en exergue l'importance de conduire un examen clinique général et local complet, et de demander des examens complémentaires au moindre doute afin de pouvoir adresser au plus vite le patient.

2.2.4. Troubles de la sensibilité

Les troubles de la sensibilité peuvent se présenter sous forme de paresthésie (anomalie de la perception des sensations) ou sous forme d'anesthésie (privation complète ou partielle de la sensibilité). Une importance toute particulière doit être donnée au syndrome du menton engourdi (ou neuropathie du nerf mentonnier) qui se caractérise par une sensation d'engourdissement des zones d'innervation du nerf mentonnier, soit la peau du menton, la lèvre inférieure et les gencives inférieures, de manière uni ou bilatérale.

Ces neuropathies, bien que rares, sont un signe d'appel très important et se manifestent souvent avant les premiers signes de la leucémie, surtout lors des leucémies lymphoïdes. Elles peuvent également être annonciatrices d'autres cancers (Smith et coll., 2008 ; Ohran et coll., 2011).

Une étude conduite par Sasaki et coll. en 2011 présente le cas d'un patient dont les troubles sensitifs étaient les seuls signes de la maladie débutante. Les analyses sanguines étaient normales, il n'y avait aucun autre signe d'une atteinte du système nerveux central et les radiographies n'indiquaient rien de suspect hormis une légère perte de la lamina dura au niveau des dents mandibulaires. Devant la gêne

persistante du patient, de nouvelles analyses sanguines ont été réalisées et le diagnostic de leucémie lymphoïde a pu être posé 37 jours après la première consultation.

Une autre étude (Hiraki et coll., 1997) décrit 3 cas de leucémies lymphoïdes aiguës ayant présenté un « syndrome du menton engourdi » qui précédait la maladie. Ces troubles sensitifs annonçaient la progression initiale de la maladie pour 2 cas et la rechute pour le troisième.

Lorsqu'un patient se présente avec des troubles sensoriels, particulièrement d'engourdissement bilatéral de la lèvre inférieure et du menton, il faut soupçonner la présence d'un cancer, et ce même en l'absence de tout antécédent pertinent. Si les investigations radiologiques et sanguines initiales ne révèlent aucune anomalie, la malignité ne doit pas être écartée du diagnostic différentiel jusqu'à ce qu'une autre cause précise n'ait été trouvée.

2.2.5. Paralysie faciale bilatérale

Les paralysies faciales sont une manifestation très rare des leucémies mais ont déjà été rapportées comme un signe annonciateur d'une leucémie, particulièrement en cas de rechute (Rhee et coll., 2002).

Les adultes sont moins sujets à ces manifestations que les enfants, ce qui est probablement dû à une irrigation plus mature et plus performante des tissus cérébraux (Antunes et coll., 2004 ; Baek et coll., 2009).

D'après Stahl et Ferit en 1989, les paralysies faciales sont rarement idiopathiques lorsqu'elles sont bilatérales (seulement 20% des cas), contrairement aux paralysies unilatérales qui le sont bien plus souvent (50% des cas).

Si une leucémie est rarement une cause de paralysie faciale, elle doit tout de même être incluse dans le diagnostic différentiel, tout particulièrement en cas de paralysie faciale bilatérale (Lakhotia et coll., 2015).

2.2.6. Atteinte de l'ATM

Une étude de cas de 2014 conduite par Brazelton et coll. présente le cas d'une femme de 68 ans, sans antécédents médicaux, consultant pour des douleurs bilatérales au niveau de l'articulation temporo-mandibulaire (ATM) qui empiraient depuis un an sans autres symptômes. L'imagerie scanner montrait une dégénérescence au niveau des disques articulaires de la patiente. Les médecins du service maxillo-facial ont procédé au remplacement de ses disques et les tissus retirés ont été analysés. L'analyse a montré un envahissement possiblement leucémique et un myélogramme ainsi qu'une cytométrie ont été réalisés et ont confirmé qu'il s'agissait d'une leucémie aiguë myéloïde.

Il est très rare que les adultes atteints d'une leucémie présentent pour seul signe annonciateur de la maladie des douleurs musculo-squelettiques au niveau des ATM (il s'agit ici du seul cas connu des auteurs) mais cela montre encore une fois l'étendue des répercussions possibles d'une leucémie.

2.2.7. Sarcome granulocytaire

Le sarcome granulocytaire, également appelé tumeur extra médullaire myéloïde, est une tumeur solide rare composée de cellules immatures de lignée granulocytaire apparaissant dans les sites extra médullaires.

Il est parfois retrouvé chez des patients souffrant de leucémies aiguës ou chroniques et peut précéder le stade blastique critique. Le sarcome granulocytaire se manifeste préférentiellement dans les tissus mous même s'il peut aussi être retrouvé partout dans le corps.

Une étude de 2010 conduite par Da Silva-Santos et coll. présente le cas d'une femme de 47 ans souffrant d'une leucémie myéloïde chronique diagnostiquée en décembre 2006. Elle a été adressée à un chirurgien-dentiste en août 2007 afin de procéder à un examen oral approfondi. L'examen clinique révéla une excroissance gingivale généralisée (figure 21), une parodontite, des saignements gingivaux et des lésions apicales. La patiente reçut un traitement pour contrôler les foyers infectieux

dentaires et parodontaux et une biopsie de la masse gingivale fut réalisée sous anesthésie locale.

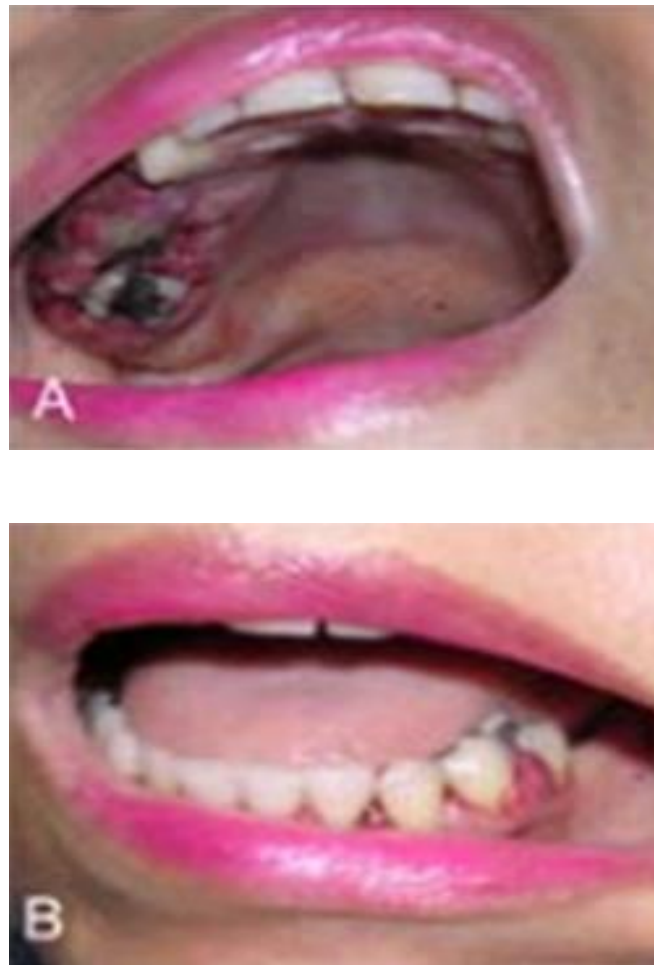

Figure 21 : excroissance gingivale importante en secteur 1(A) et 3 (B) causée par un sarcome granulocyttaire (d'après Da Silva-Santos, 2010)

L'analyse histologique du prélèvement révéla la présence d'un sarcome granulocyttaire et confirma l'infiltration des tissus par les cellules leucémiques.

Les sarcomes granulocytaires intra oraux sont une manifestation rare des leucémies même s'ils peuvent toucher n'importe quel site de la cavité orale.

Entre 1970 et 2009, la littérature scientifique ne recense que 38 cas. Dans la grande majorité des cas, ils apparaissent chez des patients où le diagnostic de leucémie est déjà établi mais, pour quelques patients, un sarcome granulocyttaire était le premier symptôme de la maladie sous-jacente.

Bien qu'il soit très rare qu'un sarcome granulocyttaire localisé dans la cavité orale précède une leucémie, si c'est le cas et qu'il est diagnostiqué rapidement et suivi de la mise en place d'une chimiothérapie, l'espérance de vie du patient peut être augmentée de 6 à 36 mois (Morel et coll., 2002).

2.2.8. Conclusion

Les manifestations précoces des leucémies n'ont aucun caractère spécifique et pathognomonique. En effet, toutes les pathologies orales classiques observables lors d'une leucémie peuvent par exemple s'observer chez un sujet infecté par le virus d'immunodéficience humaine (VIH) et en constituer un symptôme initial. Pour cette raison, elles doivent être replacées dans leur contexte clinique et surtout biologique.

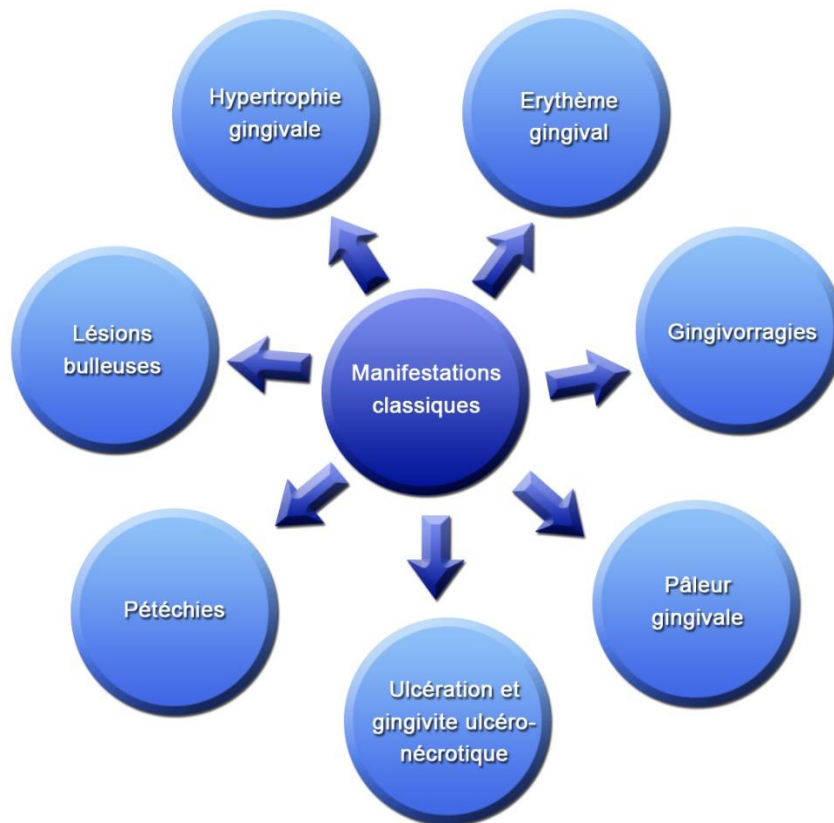C'est souvent l'interrogatoire qui permet de suspecter une leucémie et toujours les examens complémentaires qui la confirme (Aka Kouakou et coll., 2006).

L'interrogatoire doit donc être très complet, rechercher et recenser tous les symptômes généraux ainsi que tout changement récent affectant le patient (Chung et coll., 2011 ; Perrucchi et coll., 2011 ; Fauci et coll., 2008).

Par exemple, une parodontite chronique affectant un patient depuis plusieurs années mais ne provoquant une gêne accentuée que récemment est un changement important susceptible de n'être pas uniquement provoqué par l'étiologie plaque/tartre classique mais par une maladie sous-jacente et notamment une leucémie (Lim et Kim 2014).

De manière générale, devant le moindre doute, le chirurgien-dentiste **doit demander un hémogramme** (Fauci et coll., 2008 ; Suarez et coll., 2009 ; Lim et Kim, 2014 ; Diane et coll., 2015). En effet, les leucémies peuvent évoluer très rapidement et le pronostic est souvent directement lié à la précocité du diagnostic (Morel et coll., 2002). De plus, l'hémogramme est un examen automatisé, rapide, fiable et relativement peu coûteux.

En plus de son rôle dans le diagnostic précoce, le chirurgien-dentiste est un acteur majeur de l'accompagnement des patients avant, pendant, et après la mise en place du traitement anti-leucémique.



Bilan : Manifestations précoces des leucémies

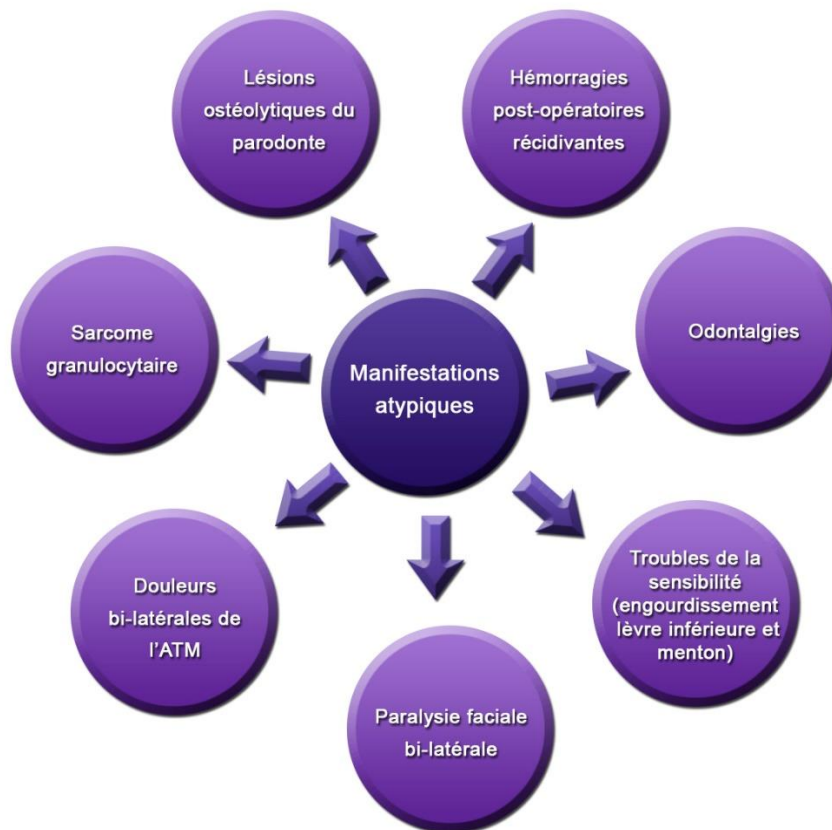


Figure 22 : manifestations orales précoces des leucémies

3. Le rôle du chirurgien-dentiste face au traitement anti-leucémique et ses complications

3.1. Prise en charge globale

La mise en place du traitement antinéoplasique est un événement marquant et compliqué pour le corps et l'esprit du patient. La cavité orale est particulièrement susceptible d'être affectée par les effets secondaires du traitement avec des complications orales pouvant concerner jusqu'à 80% des patients (Epstein et coll., 2009 ; Epstein et coll., 2012 ; National Cancer Institute, 2014).

En plus d'être très fréquentes, ces complications sont très souvent extrêmement mal supportées par les patients. Elles impactent les fonctions orales (parler, boire, manger), augmentent le risque d'infections, le besoin d'antalgiques et prolongent la durée d'hospitalisation (Elting et coll., 2003).

La littérature scientifique propose plusieurs guides à destination des chirurgiens-dentistes afin de définir les bonnes pratiques à adopter face à ces patients (Epstein et coll., 2008 ; Quinn et coll., 2008 ; Meier et coll., 2011 ; Bystricka et coll., 2012). Cependant, ces guides présentent plusieurs variations selon les auteurs et c'est pourquoi Elad et coll ont tenté d'apporter en 2015 (Elad et coll., 2015) un document pouvant faire consensus sur la prise en charge bucco-dentaire de base à appliquer pour les patients recevant un traitement contre la leucémie.

Les objectifs guidant l'attitude du praticien d'après Elad et ses collaborateurs et sur lesquels il paraît essentiel de s'appuyer sont :

- la prévention des infections ;
- le contrôle de la douleur ;
- la préservation des fonctions orales (boire, manger, parler) ;
- la gestion des complications liées au traitement ;
- l'amélioration de la qualité de vie.

Ces objectifs sont intimement liés entre eux.

3.1.1. Prise en charge avant le traitement

- Prévention des infections

La prise en charge bucco-dentaire avant la mise en place du traitement est essentielle. Elle réduit les décès additionnels de 18 pour 10000 et les infections d'environ un tiers (Elad et coll., 2008 ; Elad et coll., 2015).

Un bilan bucco-dentaire complet, clinique et radiologique, doit être réalisé rapidement une fois le diagnostic de leucémie établi.

Un plan de traitement définitif est ensuite élaboré en coordination avec l'équipe médicale.

Seront avulsées :

- les dents non vitales avec ou sans traitement de racines, avec présence de symptômes cliniques et/ou radiologiques de pathologie apicale ;
- les dents avec une atteinte parodontale importante (profondeur de poche supérieure à 5 mm, atteinte de furcation de classe II ou III) ;
- les dents semi-incluses ou enclavées ;
- les racines résiduelles avec des symptômes cliniques et/ou radiologiques d'inflammation.

Les autres dents seront soignées ou le traitement sera différé.

Idéalement, les soins dentaires nécessaires, qu'ils soient conservateurs ou chirurgicaux, seront terminés au moins deux semaines avant le début de la chimiothérapie, notamment si elle est aplasante (Rankin et coll., 2009).

En pratique, les contraintes de temps et de santé imposent bien souvent des délais au cas par cas (Elad et coll., 2003 ; Durey et coll., 2009).

En 1999, une étude (Toljanic et coll., 1999) avait proposé une prise en charge plus conservatrice après avoir constaté que les taux de conversion des pathologies dentaires chroniques en pathologies aiguës étaient compris entre 4% et 10% lors du traitement d'une leucémie. Ces résultats ont été confirmés récemment et de nouvelles études pourraient être envisagées (Schoorhuis et coll., 2016).

- Contrôle de la douleur

A ce stade, il s'agit de prendre des mesures pour garantir l'absence de facteurs traumatiques pouvant provoquer des douleurs durant le traitement (restaurations iatrogènes, prothèses mal ajustées, appareils orthodontiques, tartre, piercings).

- Préservation des fonctions orales

La préservation ou la restauration des fonctions masticatoires est assurée dès que possible. Une consultation avec l'équipe médicale peut être nécessaire pour adapter le régime du patient à ses capacités masticatoires (Elad et coll., 2015).

- Gestion de complications liées au traitement et amélioration de la qualité de vie

Il faut exposer clairement au patient les complications susceptibles d'être engendrées par le traitement, à court, moyen et long terme, ainsi que les stratégies de prévention à adopter (enseignement des mesures d'hygiène notamment).

3.1.2. Prise en charge pendant le traitement

- Prévention des infections

La prévention des infections passe par le maintien d'une hygiène bucco-dentaire complète, rigoureuse et intensive. Les risques de développer une infection systémique, une infection orale, ou d'autres complications liées au traitement diminuent significativement avec de bonnes pratiques d'hygiène orale (Peterson et Overholser, 1981 ; Greenberg et coll., 1982 ; Ruescher et coll., 1998 ; Raber-Durlacher et coll., 2013).

Les douleurs, les nausées et les autres complications de la chimiothérapie peuvent compliquer le respect des règles d'hygiène mais il est fondamental d'insister et d'encourager le patient.

L'utilisation d'anesthésiques topiques et d'antalgiques peut aider à rendre plus confortable le respect des règles d'hygiène (Epstein et coll., 2010).

Le patient doit utiliser une brosse à dents très souple, de type post-chirurgicale 7/100^e, éventuellement ramollie dans l'eau chaude. La brosse à dents doit sécher à l'air libre et être remplacée régulièrement, notamment après chaque cycle neutropénique (Qutob et coll., 2013). Si le taux de plaquettes est inférieur à 20 000/mm³ ou en présence de gingivorragies spontanées, **le brossage est à proscrire**. Il est alors remplacé par un nettoyage doux avec des éponges ou compresses. Il est moins efficace mais il peut être potentialisé par l'utilisation de BDB à la chlorhexidine (Ransier et coll., 1995 ; Elad et coll., 2015).

Le dentifrice choisi est fortement fluoré, non mentholé, et sans tensioactifs (Newbrun, 2001).

L'usage du fil dentaire ou des brossettes interdentaires est uniquement recommandé si le patient est familier avec leur utilisation car les risques de blessures sont trop importants si le patient n'a pas l'habitude de leur manipulation (Sambunjak et coll., 2011).

Les bains de bouche (BDB) ne sont pas un substitut valable au brossage, ils sont néanmoins recommandés en complément.

Il faut préférer l'usage d'une solution saline neutre (ou enrichi de bicarbonate de sodium à 1,4% s'il n'y a pas d'antagonisme avec des médicaments contenant du phosphate de calcium) aux BDB du commerce (Epstein et coll., 2008 ; Rankin et coll., 2009). Ces solutions ont l'avantage de permettre un rinçage et une hydratation satisfaisante sans effets indésirables.

Les BDB à la chlorhexidine peuvent être utilisés si les risques d'infections ou de caries sont très importants mais il ne faut pas dépasser deux utilisations par jour, notamment en période neutropénique (Hoffmann et coll., 2001). Ils doivent être arrêtés en cas de mucite car ils retardent la guérison de cette affection et peuvent provoquer des dysgueusies, des colorations et des modifications de la flore bactérienne orale (Epstein et coll., 2008 ; Hong et coll., 2010). En cas de contre-

indication de la chlorhexidine, l'octénidine et le polyhexanide sont des substituts valables (Elad et coll., 2015).

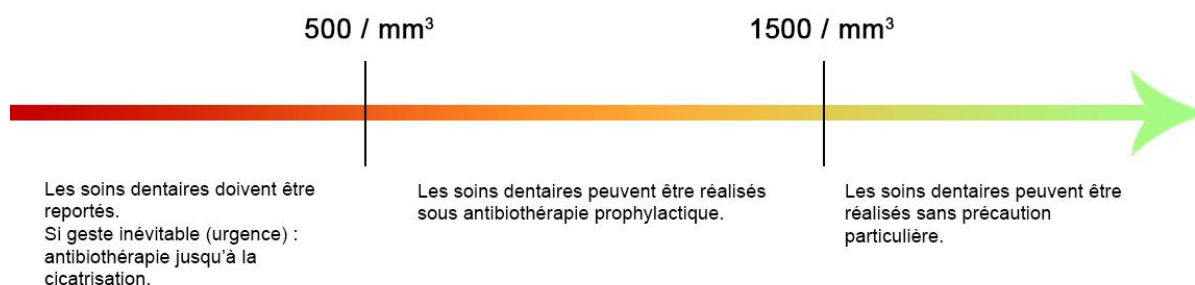Les prothèses amovibles sont nettoyées mécaniquement avec une brosse deux fois par jour, rincées plusieurs fois et placées dans une solution nettoyante et désinfectante. Elles doivent être portées le moins possible, et sont absolument proscrites durant la nuit (Hong et coll., 2010).

Une observation fréquente (idéalement quotidienne) de la cavité orale est recommandée afin de permettre une prise en charge précoce des éventuelles complications infectieuses.

Les soins dentaires doivent être évités en période d'aplasie.

En cas d'urgence, le traitement doit être le plus symptomatique possible, élaboré en concertation avec l'équipe médicale et des précautions doivent être prises au regard des risques hémorragiques et infectieux (figure 23) (Roche, 2010 ; AFFSSAPS, 2011 ; SFCO, 2012 ; Chaveli-Lopez, 2014) :

Neutrophiles :



Plaquettes :



Figure 23 : Conduite à tenir en fonction des valeurs hématologiques du patient

Les recommandations de l'ANSM (Agence Nationale de Sécurité du Médicament et des produits de santé), ou anciennement AFSSAPS (Agence Française de Sécurité Sanitaire des Produits de Santé) pour la prise en charge des patients immunodéprimés sont les suivantes (AFFSSAPS, 2011) :

« Pour tous les actes invasifs, à l'exception de la pose d'une digue et de l'anesthésie locale dans un tissu non infecté, une antibiothérapie prophylactique est recommandée chez le patient immunodéprimé. Cependant, l'intérêt de l'antibiothérapie prophylactique doit être déterminé en fonction du risque infectieux pour les chirurgies des tissus durs et des tissus mous (chirurgie osseuse hors actes de chirurgie maxillo-faciale et ORL, exérèse des tumeurs et pseudotumeurs bénignes de la muqueuse buccale, freinectomie, biopsie des glandes salivaires accessoires) (Accord professionnel). »

Les actes invasifs sont :

- les avulsions ;
- les soins endodontiques ;
- les soins parodontaux ;
- les soins prothétiques/orthodontiques à risque de saignement.

L'antibiothérapie prophylactique recommandée consiste en une prise unique de 2g d'amoxicilline dans l'heure précédant l'acte.

En cas d'allergie ou de contre-indication aux pénicillines, l'antibiotique prescrit est préférentiellement la clindamycine avec une prise unique de 600mg.

Les pénicillines sont déconseillées en association avec le méthotrexate (souvent utilisé dans le traitement des LAL) car elles augmentent la toxicité hématologique de ce dernier.

Lorsque le patient est hospitalisé, le choix des molécules peut faire l'objet d'un avis spécialisé.

- Contrôle de la douleur

Le contrôle de la douleur est particulièrement important durant le traitement, notamment en cas de mucite.

L'intensité de la douleur peut être appréhendée avec des échelles de douleur pour suivre au mieux le ressenti du patient.

Les prescriptions d'antalgiques sont en permanence ajustées à la prescription de première intention qui comporte (Elad et coll., 2010) :

- des antalgiques de palier 1 ;
- des anesthésiques de contact (ayant l'avantage de provoquer moins d'effets secondaires) qui sont le plus souvent à base de lidocaïne (xylocaïne visqueuse®, dynexan®) ou de benzocaïne sous forme de gels, de solutions ou de sprays ;
- des agents d'enrobage de la muqueuse qui sont des gels sans anesthésique ayant pour but de protéger contre les irritations provoquées par l'alimentation notamment en formant un film bioadhésif à la surface des muqueuses (Gelclair® par exemple).

Ces prescriptions sont en permanence ajustées en fonction de l'intensité des douleurs ressenties par le patient.

Il existe différentes techniques non pharmacologiques pouvant être utilisées en addition des stratégies antalgiques classiques : thérapie laser, hypnose, relaxation, homéopathie (Epstein et coll., 2007).

- Préservation des fonctions orales

Le contrôle de la douleur seul est insuffisant durant cette période et la prise en charge de la sécheresse orale est essentielle (Epstein et coll., 2008 ; Rankin et coll., 2009 ; Jensen et coll., 2010).

La journée, le patient utilise des substituts salivaires liquides et des stimulants salivaires sans sucre et de pH neutre ou basique. La nuit, les gels sont préférés aux solutions car ils hydratent mieux et plus longtemps (mais sont moins confortables la journée).

Le régime alimentaire est adapté à la sensibilité muqueuse (éviter les aliments croustillants, acides, épicés et ne pas manger trop chaud).

En cas d'utilisation d'anesthésiques de contact, il est impératif de signaler au patient qu'il doit faire attention en mangeant car il risque de se mordre, de provoquer des traumatismes ou encore « d'avalier de travers ».

- Gestion des complications liées au traitement

Les principales complications (mucite, xérostomie, ostéoradionécrose (ORN), réaction greffon contre l'hôte (GVHD), infections opportunistes) et leurs prises en charge sont développées ensuite.

- Amélioration de la qualité de vie

Les efforts conjugués pour prévenir les infections, maintenir la salivation et contrôler la douleur sont la base du maintien de la meilleure qualité de vie possible.

La mucite et la sécheresse buccale sont extrêmement mal vécues par les patients, qui les considèrent parmi les conséquences du traitement les plus handicapantes (Stiff, 2001). La réponse du praticien doit donc être sérieuse et réconfortante. Il faut

insister sur le fait que la plupart des complications sont transitoires (Boer et coll., 2010).

Le patient doit être encouragé à maintenir une alimentation orale même en cas de dysgueusie (Epstein et Barasch, 2010 ; Hovan et coll., 2010).

Le questionnaire EORTC QLQ C17 a été développé en 2012 par l'*European Organisation for Research and Treatment of Cancer* (EORTC) (Hjermstad et coll., 2012) afin de mieux cibler les problèmes bucco-dentaires lors d'un traitement antinéoplasique. C'est un ajout à EORTC QLQ C30 qui est un questionnaire général sur les problèmes pouvant être rencontrés lors d'un traitement contre le cancer. Les auteurs ont conduit une large étude en trois étapes qui a conduit à l'identification de 85 critères en phase 1, puis de 41 critères en phase 2, pour enfin aboutir au questionnaire définitif comprenant 17 items. Ces items ont été classés en quatre catégories principales qui sont (cf annexes 4 et 5) :

- Douleur et gêne ;
- Sécheresse orale ;
- Alimentation ;
- Information.

Le fait que les auteurs de cette étude internationale aient choisi de conserver une catégorie ayant trait à la qualité de l'information délivrée aux patients témoigne de l'importance de l'implication du chirurgien-dentiste dans la préparation et l'accompagnement des patients recevant un traitement contre la leucémie et donc de la nécessité de connaître les problématiques du sujet.

3.1.3. Prise en charge après le traitement

- Prévention des infections

Les patients sont immunodéprimés à l'issue du traitement et sont donc très susceptibles de développer des infections. Les problèmes bucco-dentaires sont des sources potentielles d'infection systémique et doivent être surveillés très régulièrement. Le risque hémorragique est également majoré (Chaveli-Lopez, 2014).

Ces patients immunodéprimés sont aussi plus sujets aux candidoses et aux infections virales car (Lalla et coll., 2010 ; Elad et coll., 2015) :

- ils reçoivent plus souvent un traitement antibiotique (qui modifie bien souvent la flore orale) ;
- ils souffrent régulièrement de sécheresse orale ;
- ils sont traités avec des corticostéroïdes en cas de GVHD, ce qui renforce leur immunodépression.

Les soins prodigués doivent être réduits au maximum aussi longtemps que le patient est immunodéprimé. Les actes de chirurgie ou les procédures générant des aérosols (détartrage par exemple) sont particulièrement à risque.

La reprise des soins ne se fait que lorsque le patient a un statut immunitaire stabilisé.

Les soins doivent cependant être envisagés avec prudence et toujours en concertation avec l'équipe médicale car la reconstitution immunitaire complète peut prendre plusieurs mois (Mohty et Apperley, 2010).

- Contrôle de la douleur

Les étiologies de la douleur diffèrent juste après le traitement ou plus longtemps après.

A court terme, les étiologies sont les infections locales, les problèmes dentaires et les douleurs neuropathiques.

A plus long terme, il s'agit principalement de la réaction du greffon contre l'hôte (GVHD).

Des traitements palliatifs topiques (gels anesthésiques) sont utiles en plus du traitement dirigé contre la maladie car les antalgiques généraux sont souvent limités par leurs effets systémiques (Meier et coll., 2011).

- Préservation des fonctions orales

La réhabilitation dentaire (soins, prothèse fixe, prothèse amovible) est mise en place une fois la NFS et le statut immunitaire stabilisés. L'importance d'une hygiène bucco-dentaire impeccable est rappelée et la gestion de la sécheresse orale reste primordiale (Strietzel et coll., 2011).

Le plan de traitement est planifié en collaboration avec l'équipe médicale.

- Gestion des complications liées au traitement

Les patients recevant un traitement antinéoplasique contre la leucémie ont un indice CAOD (dent cariée, absente ou obturée) environ deux fois plus élevé que celui de la population saine (Hong et coll., 2010). Cette propension aux caries des patients leucémiques n'est pas liée directement à la maladie ou à ses traitements.

Elle s'explique par l'hypofonctionnement des glandes salivaires, la perte du pouvoir tampon de la salive, les changements diététiques avec une alimentation souvent plus molle et cariogène, une hygiène précaire (les patients recevant un traitement antinéoplasique ont un indice de plaque plus important que celui de la population saine).

Les vomissements que peut provoquer la chimiothérapie peuvent également entraîner des caries du collet et des sensibilités dentaires.

Une hygiène irréprochable et une consultation dentaire fréquente sont donc à conseiller.

L'utilisation de fluorures topiques avec un dentifrice adapté et des applications de vernis fluoré par un dentiste est très importante, aucun type de fluorure n'a néanmoins démontré une supériorité par rapport aux autres.

L'emploi d'agents reminéralisants comme le phosphate de calcium est aussi recommandé (Shen et coll., 2011).

Le xylitol est l'édulcorant à privilégier car outre son absence de potentiel cariogène il aurait un effet neurostimulant sur la sécrétion salivaire (Ship et coll., 2007).

Les BDB à la chlorhexidine diminuent les scores de plaque et le taux de streptococcus mutans mais leur utilisation est pondérée par les problèmes de colorations, de dysgueusies et ses contre-indications.

Les restaurations sont préférentiellement réalisées avec des ciments verres ionomères modifiés par adjonction de résine (CVIMAR), un amalgame ou une résine composite peuvent aussi être utilisés mais les ciments verres ionomères (CVI) seuls sont à proscrire (Emidio et coll., 2010 ; Hong et coll., 2010).

Une GVHD favorise la survenue d'une sclérodémie et d'un carcinome épidermoïde ce qui nécessite une surveillance très régulière (Treister et coll., 2012 ; Elad et coll., 2015).

Le risque de contracter une ORN est également important, particulièrement chez les patients ayant reçu une greffe de CSH (Elad et coll., 2015).

- Amélioration de la qualité de vie

La prise en charge de la sécheresse orale doit rester une des priorités après le traitement à cause de son impact très négatif sur les patients (Chaushu et coll., 2000) d'autant plus qu'elle peut parfois être une séquelle définitive (Laaksonen et coll., 2011).

La mucite, la sécheresse orale et les différents traitements sont susceptibles de provoquer des dysgueusies. La salive visqueuse ne permet pas le passage du bol alimentaire sur la partie postérieure de la langue ce qui peut modifier le goût des aliments. La chimiothérapie peut aussi altérer les bourgeons gustatifs qui mettront parfois plus d'un an à se régénérer (Sabourin, 2012).

La dysgueusie perturbe la prise orale et majore le risque de malnutrition ce qui peut avoir un impact systémique. La prise en charge est symptomatique et ce sont surtout les mesures pour améliorer l'hyposialie concomitante et maintenir une bonne hygiène. Une alimentation adaptée avec des aliments bien cuits et faciles à mâcher en évitant les aliments trop secs, épicés, ou trop chauds peut aussi aider (Emidio et coll., 2010 ; Epstein et Barasch, 2010 ; Sabourin, 2012).

Un trismus peut parfois compliquer la prise alimentaire et le maintien d'une bonne hygiène orale. Il s'explique par l'œdème, la destruction cellulaire voire une fibrose musculaire en cas de radiothérapie associée. Les symptômes peuvent être améliorés par des exercices de kinésithérapie et des médicaments myorelaxants (Emidio et coll., 2010).

Les soins bucco-dentaires doivent être reconnus comme une composante essentielle des soins avant, pendant et après le traitement. Une approche multidisciplinaire est la clé du bon déroulement du traitement (Elad et coll., 2015).

Le tableau 6 suivant présente un récapitulatif des rôles du chirurgien-dentiste aux différents moments du traitement.

Tableau 6 : récapitulatif des rôles du chirurgien-dentiste aux différentes étapes du traitement

Avant le traitement
<p>1) Réaliser un bilan bucco-dentaire clinique et radiologique complet</p> <p>2) Etablir un plan de traitement en coordination avec l'équipe médicale en :</p> <ul style="list-style-type: none"> ● avulsant : <ul style="list-style-type: none"> - dents non vitales avec ou sans traitement de racine avec présence de symptômes cliniques et/ou radiologiques de pathologie apicale ; - dents avec atteinte parodontale importante : profondeur de poche >5 mm, atteinte de fucation de classe II ou III ; - dents semi-incluses ou enclavées ; - racines résiduelles avec de symptômes cliniques et/ou radiologiques d'inflammation ● garantissant l'absence de facteurs traumatiques tels que: <ul style="list-style-type: none"> - restaurations iatrogènes ; - prothèses mal ajustées ; - appareil orthodontique ; - tartre ; - piercings. <p>3) Prévoir (idéalement) deux semaines entre la fin des soins et le début du traitement</p> <p>4) Evaluer les capacités masticatoires du patient pour adapter au mieux son alimentation</p> <p>5) Expliquer et enseigner les mesures d'hygiène orale</p> <p>6) Exposer clairement les complications orales susceptibles de survenir avec le traitement</p>
Pendant le traitement
<p>1) S'assurer d'un brossage efficace et non délétère :</p> <ul style="list-style-type: none"> - brosse à dents très souple ; - changement de brosse à dents après chaque cycle neutropénique ; - dentifrice fluoré non mentholé et sans tensioactif ; - brossettes et/ou fil dentaire uniquement si habituel ; <p>2) Instaurer un rinçage de la bouche fréquent</p> <ul style="list-style-type: none"> - solution saline neutre ou enrichi en bicarbonate de sodium ; - chlorhexidine uniquement en cas de fort risque infectieux ou carieux ; - proscrire les BDB du commerce. <p>3) Définir des règles d'usage avec les prothèses amovibles :</p> <ul style="list-style-type: none"> - doivent être portées le moins possible ; - prosrites la nuit ; - nettoyées 2 fois par jour avec une brosse, rincées plusieurs fois et placées dans une solution désinfectante ; - si le patient utilise un antifongique, la prothèse doit être désinfectée avec le même. <p>4) Contrôler la douleur avec :</p> <ul style="list-style-type: none"> - antalgiques ; - anesthésiques de contact (attention aux morsures) ; - techniques non pharmacologiques. <p>5) Anticiper les complications par des contrôles réguliers</p> <p>6) Participer au maintien d'une alimentation adaptée en orientant le régime alimentaire du patient</p> <p>7) Prendre des mesures contre les éventuelles complications (mucite, sécheresse orale, candidose, GVHD)</p> <p>8) Eviter les risques de complications pendant la période d'immunosuppression :</p> <ul style="list-style-type: none"> - réduire les soins aux seules urgences en tenant compte du statut hématologique
Après le traitement
<p>1) Protéger du risque carieux</p> <ul style="list-style-type: none"> - maintien des règles d'hygiènes - dentifrice fortement fluoré - applications de vernis fluoré - agents reminéralisants (phosphate de calcium) <p>2) Surveiller d'autres complications cancéreuses (carcinome +++ en cas de GVHD)</p> <p>3) Lutter contre les complications pouvant persister (sécheresse orale, dysgueusie, trismus, GVHD)</p> <p>4) Planifier la réhabilitation dentaire :</p> <ul style="list-style-type: none"> - en concertation avec l'équipe médicale une fois le statut immun stabilisé - restaurations préférentiellement en CVIMAR

3.2. La gestion des principales complications

Les complications orales liées au traitement d'une leucémie sont considérées comme des complications tertiaires. Elles sont à différencier des complications primaires qui résultent directement de l'infiltration leucémique et des complications secondaires provoquées par la thrombocytopénie (Ribas et Araujo, 2004). Elles peuvent survenir dès le début du traitement.

Les principales complications tertiaires sont :

- la mucite orale ;
- la sécheresse orale ;
- l'ostéoradionécrose (ORN) ;
- la réaction du greffon contre l'hôte (GVHD) ;
- les infections opportunistes ;
- les complications liées à la prise d'inhibiteurs de tyrosine kinase (imatinib).

3.2.1. La mucite orale

- Généralités

La mucite orale est une inflammation de la muqueuse de la cavité orale d'étiologies diverses. Elle affecte particulièrement les muqueuses non kératinisées (voile du palais, muqueuses labiales, oropharynx, plancher de bouche, surfaces ventrales et latérales de la langue).

Le patient se plaint de douleurs, de sensations de brûlures, de picotements et de sécheresse buccale (Battu, 2014).

La mucite évolue en quatre phases (Sonis, 2004) :

- une phase inflammatoire, avec un érythème plus ou moins douloureux ;
- une phase épithéliale, avec des lésions ou un enduit blanchâtres et des douleurs ;
- une phase ulcéreuse, très douloureuse, caractérisée par des ulcérations plus ou moins étendues, voire un aspect nécrotique ;
- une phase de cicatrisation.

Il existe un grand nombre de classifications des mucites mais l'échelle proposée par l'OMS en 1979 reste la plus employée (tableau 7) :

Tableau 7 : grades des mucites orales selon l'OMS (d'après El Bousaadani, 2016)

Grade 0	Pas de mucite
Grade 1	Erythème, sensation désagréable (douleur)
Grade 2	Erythème, ulcères, alimentation solide possible
Grade 3	Ulcères, alimentation liquide uniquement possible
Grade 4	Alimentation per os impossible ; alimentation entérale par sonde ou parentérale obligatoire

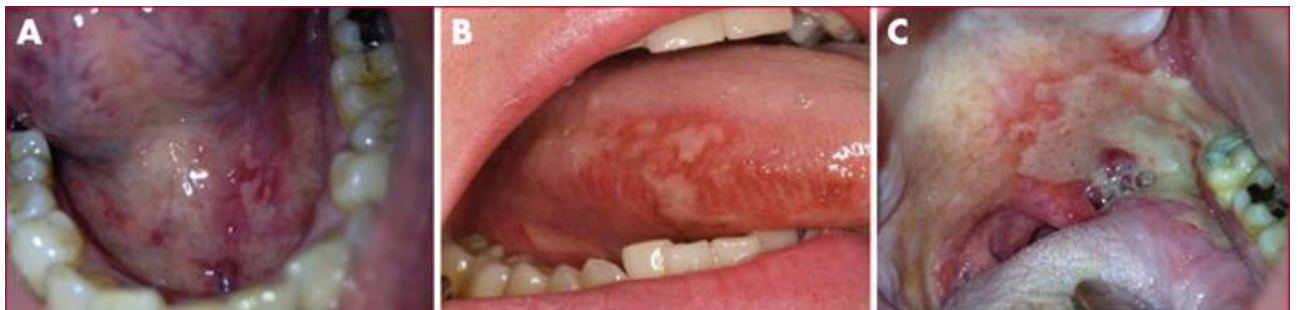

Figure 24 : photographies de mucites de grade 1 (figure A), de grade 2 (figure B), de grade 3 (figure C), (d'après Plançon et coll, 2016)

Un diagnostic précoce est important afin de préserver au maximum la qualité de vie du patient. Cependant, la mucite est un site idéal pour les infections fongiques bactériennes ou virales ce qui peut compliquer le diagnostic (Rodriguez et coll., 2012).

Le traitement anti-leucémique peut favoriser la survenue d'une mucite par ses effets directs (interférences des médicaments dans la prolifération, la maturation et le remplacement cellulaire) ou ses effets indirects (action myélosuppressive des médicaments entraînant une perturbation du système immunitaire et du processus de réparation cellulaire augmentant ainsi le risque d'infection associé à la mucite) (Javed et coll., 2012).

Un mauvais état bucco-dentaire favorise et aggrave une mucite. De plus, les douleurs empêchent le patient de maintenir un bon niveau d'hygiène orale, entraînant la formation d'un cercle vicieux aggravant encore la mucite (Emidio et coll., 2010).

Le tabagisme est également un facteur favorisant des mucites (Bensadoun et coll., 2006).

Les changements provoqués dans la composition salivaire ne semblent pas favoriser le développement d'une mucite (Sonis, 2009).

Environ 40% des patients recevant un traitement antinéoplasique développent une mucite. Le pourcentage augmente jusqu'à 80% en cas de greffe de moelle (Sonis, 2004). En effet, le conditionnement myéloablatif et la prévention de la GVHD avec le méthotrexate sont des facteurs de risque très significatifs (Bourdeline et coll., 2015).

La mucite est considérée par les patients comme l'effet indésirable des traitements anti-cancéreux le plus inconfortable car elle affecte directement toutes les fonctions orales. Elle oblige souvent à un recours plus important aux antalgiques de paliers III (morphine et oxycodone), à la nutrition parentérale et peut provoquer plus de surinfections (Bourdeline et coll., 2015). Dans les cas les plus graves, elle oblige à une modification voire une interruption du traitement (Emidio et coll., 2010).

Le taux de mortalité associé à une mucite surinfectée varie de 6% à 30% (Raber et coll., 2010).

Les enfants sont plus touchés que les adultes car leur taux mitotique est plus élevé, ce qui permet par contre une guérison plus rapide (El Bousaadani et coll., 2016).

- Prise en charge

Il n'existe pas de protocole faisant l'unanimité dans la prise en charge des mucites. Le traitement dépend de (Charalambous et coll., 2013) :

- l'état du patient ;
- la gravité de la mucite ;
- des besoins du patient ;
- des moyens disponibles ;
- des recommandations pratiques.

La mesure la plus efficace et unanimement reconnue dans la prévention et le traitement de la mucite reste une prise en charge bucco-dentaire avant le début du traitement antinéoplasique et le maintien d'une excellente hygiène orale. Un examen quotidien afin de contrôler la qualité de l'hygiène orale et l'absence d'infections est essentiel (McGuire et coll., 2013 ; Figuelredo et coll., 2013 ; El Bousaadani et coll., 2016).

La lutte contre la sécheresse orale est également directement associée à l'accompagnement des mucites car la sécheresse buccale rend la mucite encore plus inconfortable et plus susceptible de se surinfecter.

Les solutions les plus utilisées sont les BDB à base de bicarbonate de sodium (qui créent un environnement alcalin favorisant la lutte contre les infections) ou une solution saline (NaCl à 0,9%) quand le bicarbonate est mal toléré (sensation de brûlures, mauvais goût).

La fréquence des BDB doit être de quatre à six fois par jour (Peterson et coll., 2010). La chlorhexidine ne doit pas être employée en cas de mucite déclarée car elle peut être irritante et déshydratante pour les muqueuses et retarder la cicatrisation des lésions provoquées par la mucite (Emidio et coll., 2010 ; McGuire et coll., 2013).

Si la susceptibilité du patient aux infections fongiques ou virales est avérée, une dose prophylactique d'antifongique et/ou d'antiviral peut être prescrite.

Une meilleure compréhension de la mucite et la nécessité de traitements efficaces ont fait apparaître d'autres pistes thérapeutiques plus ciblées, préventives (dans la plupart des cas) ou curative.

❖ La cryothérapie :

Elle consiste à provoquer une vasoconstriction pour diminuer le flux sanguin. La dose de substance cytotoxique atteignant les cellules est ainsi diminuée, ce qui minimise l'inflammation.

Concrètement, le patient se met des glaçons dans la bouche cinq minutes avant le début de la séance de chimiothérapie et les garde pendant 30 à 45 min.

L'efficacité de la cryothérapie est prouvée avec les agents chimiothérapeutiques ayant une demi-vie courte (Soret et Fahl, 2014 ; Wang et coll., 2015).

❖ La palifermine :

C'est un facteur de croissance des keratinocytes qui augmente l'épaisseur des couches non-kératinisées de la muqueuse. Elle réduit l'incidence des mucites lors du conditionnement pré-greffe chez les patients recevant une greffe de CSH et est le seul médicament ayant possédé une autorisation de mise sur le marché (AMM) dans la prise en charge de la mucite (depuis 2005). Cependant, de lourds effets indésirables limitent son utilisation (allergies, troubles cutanés, oedèmes) (Bourdalin et coll., 2014 ; Czyzewski et coll., 2015). La palifermine a perdu son AMM dans l'union européenne en 2016.

❖ Le Caphosol® :

Il s'agit d'une solution ionique sursaturée en ions phosphate et calcium, disponible depuis 2009. Une étude conduite sur 91 patients par Bourdelin et coll. à Besançon en 2014 a établi une comparaison entre le Caphosol® et la solution habituelle au bicarbonate de sodium. Aucune différence significative n'a cependant été observée sur l'incidence des mucites. En 2016, Wong et coll. arrivent à la même conclusion dans une étude sur 210 patients. Il existe toutefois une étude qui conclue à un bénéfice lors de l'usage de cette solution (Was'ko- Grabowska et coll., 2012). Ces résultats différents s'expliquent par une efficacité conditionnée par une observance difficile à respecter (entre 6 et 10 BDB par jour).

❖ La benzydamine :

C'est un anti-inflammatoire non stéroïdien utilisable en solution de rinçage et ayant des propriétés anesthésiques, anti-inflammatoires et antimicrobiennes. Il réduit l'incidence des mucites (Lino et coll., 2011) mais son utilisation est uniquement recommandée en cas de radiothérapie par la Société Internationale d'Oncologie Orale (Lalla et coll., 2014).

❖ Le laser de faible puissance :

C'est une alternative prometteuse qui cible le processus de développement de la mucite (Wadhawan et coll., 2014). Il a un intérêt préventif et curatif. On utilise un laser de faible puissance qui n'a aucun effet thermique sur les tissus mais qui provoque une photobiostimulation en augmentant l'énergie cellulaire et en diminuant le stress oxydatif. Son action biostimulante va diminuer significativement la douleur, la sévérité et la durée de la mucite (Ottaviani et coll., 2013). La thérapie laser a, en plus, l'avantage de ne pas provoquer d'effets secondaires (Chung et coll., 2012). Elle est en revanche limitée par le manque d'équipement et l'absence de protocole clairement défini (Giroflier, 2011).

❖ Le miel

En s'inspirant des propriétés anti-inflammatoires et du pouvoir de cicatrisation connus du miel, Abdulrhman et coll. ont eu l'idée en 2012 de conduire une étude sur des patients leucémiques souffrant de mucites de grade 2 et 3. Ils ont comparé les temps de cicatrisation des patients avec et sans application de miel et ont observé un délai de cicatrisation significativement plus court chez les patients utilisant du miel.

Le miel ayant un fort pouvoir cariogène (Bowen et Lawrence, 2005), son utilisation reste bien sûr soumise à la condition d'une bonne hygiène.

En 2013, une autre étude (Tomazevic et Jazbec, 2013) a été menée, cette fois avec de la cire d'abeille, mais les résultats n'ont pas été concluants.

3.2.2. Sécheresse orale

- Généralités

L'hyposialie correspond à la diminution du flux salivaire alors que la xérostomie définit une perte totale du flux même si le terme « xérostomie » est souvent employé pour désigner l'ensemble.

Ce sont des effets secondaires fréquents de la chimiothérapie et plus fréquents encore en cas de radiothérapie.

La radiothérapie et la chimiothérapie vont provoquer une fibrose et la dégénérescence des cellules acineuses salivaires et donc une nécrose des glandes salivaires principales. Ces effets sont dose-dépendants.

Dans une moindre mesure, le stress, les opiacés, les antidépresseurs, qui accompagnent le traitement peuvent aussi augmenter l'hyposialie.

La salive devient alors plus visqueuse, plus opaque, avec une proportion organique augmentée. Elle perd son pouvoir tampon et son pH diminue. La cavité orale devient ainsi plus sujette aux infections, aux caries et aux parodontites.

Toutes les fonctions orales sont impactées et la qualité de vie des patients s'en trouve souvent très affectée.

La gravité et la durabilité des symptômes sont plus importantes en cas d'irradiation associée.

Les adultes sont touchés plus sévèrement que les enfants. (Emidio et coll., 2010 ; Athur et coll., 2012)

- Prise en charge

En 2010, Jensen et coll. entreprirent de réaliser une revue exhaustive (123 études) de la littérature médicale de ces 20 dernières années portant sur les stratégies préventives et palliatives pour lutter contre l'hyposialie et la xérostomie.

Ils ont ainsi pu recenser huit moyens d'action et en évaluer au mieux l'efficacité.

❖ *L'Intensify Modified Radiotherapy (IMRT)*

C'est une technique préventive qui consiste à irradier à une dose plus faible et de manière plus précise la cible de la radiothérapie, et donc d'épargner les tissus environnants. A ce titre, elle peut être considérée comme une stratégie de gestion de l'hyposialie. C'est une méthode très efficace, ayant en plus l'avantage d'avoir des effets bénéfiques durables.

❖ L'amifostine

L'amifostine est un cytoprotecteur qui protégerait sélectivement les tissus sains de la cytotoxicité de la radiothérapie et de la chimiothérapie.

Son intérêt et ses vertus sont sujets à controverse et ses effets secondaires sont importants (hypotension, nausées, allergies) ce qui explique que Jensen et ses collaborateurs n'en ont fait pas un moyen recommandable de lutte contre l'hyposialie et la xérostomie. Une étude de 2013 (Gu et coll., 2013) tire des conclusions différentes et reconnaît un bénéfice à l'usage de l'amifostine.

❖ La pilocarpine

C'est une substance qui a un effet parasymphomimétique non sélectif en se fixant sur les récepteurs muscariniques. Elle stimule les récepteurs encore fonctionnels des glandes salivaires ce qui augmente le débit salivaire.

Son délai d'action est important et les premiers résultats ne sont observables qu'après 8 à 12 semaines de traitement.

La pilocarpine n'étant pas sélective, elle occasionne des effets secondaires en stimulant tout le système parasymphatique et peut donc provoquer une vasodilatation, de fréquentes envies d'uriner, une sudation excessive, des dyspepsies et des larmoiements. Ces inconvénients sont généralement bien supportés par les patients et le gain de salivation l'emporte, d'autant que l'intensité des effets secondaires dépend de la dose administrée. De plus, la pilocarpine peut être délivrée *per os* mais aussi de manière topique (BDB) ce qui limite encore ses effets secondaires. Toutefois, elle est souvent prescrite à vie du fait de son action à

durée limitée et les effets secondaires peuvent donc être de moins en moins bien supportés.

Les effets bénéfiques de la pilocarpine sont assez discutés dans la littérature et ses modalités d'usage font qu'elle est réservée plutôt aux patients ayant reçu une radiothérapie de la tête et du cou.

La pilocarpine pourrait aussi avoir un effet protecteur durant la radiothérapie en réduisant les dommages causés par les rayons ou en stimulant les glandes hors du champ d'irradiation mais ces mécanismes sont encore mal compris et les études ne sont pas concluantes.

Une autre substance stimulante des récepteurs muscariniques, la céviméline, est utilisée dans la lutte contre la sécheresse buccale mais elle n'est pas disponible en France (Lovelace et coll., 2014).

❖ Mesures gustatives et masticatoires

Dans les cas d'hyposialie modérée, manger des crudités, mâcher des gommes aux xylitol, sucer des bonbons acides (sans sucre), boire de petites gorgées d'eau régulièrement ou sucer des glaçons sont des mesures simples pouvant améliorer la gestion de la bouche sèche.

Les bonbons acides doivent en revanche être évités juste avant le traitement car ils entraînent une augmentation du flux sanguin dans les glandes salivaires et ainsi la dose reçue dans ces glandes.

❖ Les lubrifiants et les substituts salivaires

Ils sont la principale voie de recours et il en existe un grand nombre dans le commerce, certains sont des substituts essayant de reproduire les propriétés physiques des glycoprotéines de la salive comme les gels ou les sprays à base de mucine animale, de carboxyméthylcellulose (CMC), d'hydroxypropylméthylcellulose (HPMC), d'hydroxyéthylcellulose (HEC), de polyglycerylméthacrylate (PGM). D'autres ont des propriétés hydratantes et apaisantes comme les gels à base d'oxyde de polyéthylène, de xanthane, d'aloë vera ou encore d'extrait d'huile de lin ou d'huile de colza.

Les études comparatives analysées ne permettent pas de faire nettement ressortir un produit par rapport aux autres. Leur courte durée d'action implique une fréquence d'usage élevée (5 à 10 fois par jour) et ce sont les affinités des patients pour tel ou tel produit qui vont orienter leur choix.

Il est toutefois conseillé d'utiliser plutôt un spray la journée et un gel la nuit car l'aspect visqueux des gels peut être gênant lors des activités quotidiennes alors qu'ils permettent une meilleure hydratation durant la nuit.

Les lèvres ne doivent pas être oubliées et l'utilisation de sticks protecteurs est recommandée. Certains praticiens conseillent l'usage de sticks à base de beurre (de lanolin, de cacao...) plutôt que d'utiliser ceux à base de pétrole.

❖ Transfert chirurgical de la glande submandibulaire

C'est une technique récente qui consiste à transférer une glande salivaire submandibulaire dans l'espace sous-mentonnier (quand celui-ci est en dehors du champ d'irradiation). Les premiers résultats sont encourageants mais cette opération concerne un nombre très limité de patients.

❖ L'électro-acupuncture

L'acupuncture associée à l'électrostimulation (électro-acupuncture), c'est-à-dire sans aiguilles, se révèle efficace et sans danger lorsque les glandes salivaires ont conservé une capacité fonctionnelle. Les effets bénéfiques peuvent durer jusqu'à trois ans et il n'y a aucun effet secondaire. En effet, même si les études sont rares et impliquent peu de patients, les auteurs recommandent l'usage de l'acupuncture pour lutter contre l'hyposialie.

❖ Le caisson hyperbare

Le caisson hyperbare est habituellement employé dans la prise en charge de l'ostéoradionécrose. Certains praticiens lui allouent également des propriétés capables de minimiser la xérostomie mais les études n'ont pas la rigueur scientifique nécessaire.

❖ L'électrostimulation

L'utilisation de l'électrostimulation intra-orale du nerf lingual dans l'amélioration de la sécheresse orale n'apparaît pas dans l'étude de Jensen et coll. car elle n'est utilisée que depuis quelques années seulement. Les premiers résultats semblent très encourageants car elle pourrait permettre d'améliorer tous les aspects de la sécheresse orale, à court et long terme, sans effets secondaires (Strietzel et coll., 2011 ; Alajbeg et coll., 2012).

En conclusion selon les critères rigoureusement définis par Brennan et coll. en 2010, seuls l'IMRT, la pilocarpine, les substituts et l'électro-acupuncture ont des preuves scientifiques suffisantes de leur efficacité pour être recommandés.

Les mesures gustatives et masticatoires ont un potentiel certain pour améliorer l'hyposialie mais il n'existe pas d'études capables de quantifier l'effet bénéfique chez les patients ayant reçu une radiothérapie et/ou une chimiothérapie. D'un point de vue rigoureusement scientifique, les auteurs ne peuvent donc pas les recommander. Récemment, l'électrostimulation a montré des résultats très encourageants et de nouveaux sialagogues sont à l'étude (Zadik et coll., 2014 ; Lovelace et coll., 2014).

3.2.3. L'ostéoradionécrose (ORN)

L'ostéoradionécrose est une nécrose de l'os radio-induite.

C'est une grave complication en cas de traitement par radiothérapie, elle affecte énormément la qualité de vie des patients et peut être fatale dans ses présentations les plus graves.

L'irradiation endommage les vaisseaux ce qui provoque une nécrose ischémique. En plus de la diminution du potentiel de vascularisation, il a été prouvé que l'irradiation favorise également une fibrose en activant des fibroblastes ce qui explique également l'ORN (Chrcanovic et coll., 2010).

La branche mandibulaire et la zone rétro-molaire de la mandibule sont fortement sujettes à l'ORN car elles sont faiblement vascularisées. Les zones condyliques et symphysaires sont un peu moins à risque car la vascularisation est en partie assurée par les muscles adjacents (Raoul et coll., 2005).

Le risque de développer une ORN est majoré par une mauvaise hygiène, une dose de rayonnement important, la présence de sources infectieuses en bouche et un traumatisme alvéolo-dentaire comme une avulsion. Les patients édentés ont trois fois moins de risque de contracter une ORN (Auluck, 2016).

Le risque de voir apparaître une ORN est plus important lors de la première année suivant le traitement antinéoplasique mais les patients ayant été irradiés conservent à vie une probabilité plus importante de contracter une ORN (Chrcanovic et coll., 2010).

Avant la mise en place du traitement, en cas de nécessité d'avulsion, il faut :

- laisser 3 à 6 semaines de cicatrisation si possible ;
- s'assurer d'une ostéoplastie rigoureuse pour éliminer toutes saillies osseuses ;
- préserver au maximum la muqueuse ;
- réaliser des sutures simples.

Si une avulsion est nécessaire après une irradiation, il est conseillé d'attendre au moins 6 mois (3 mois en cas d'urgence) et d'être le plus conservateur possible (Auluck, 2016).

Le diagnostic est essentiellement clinique. Une ORN débute toujours de manière asymptomatique. Les premiers symptômes sont des signes d'ulcération et de nécrose de la muqueuse, accompagnés ou non d'une exposition d'os nécrotique (figures 25 et 26).

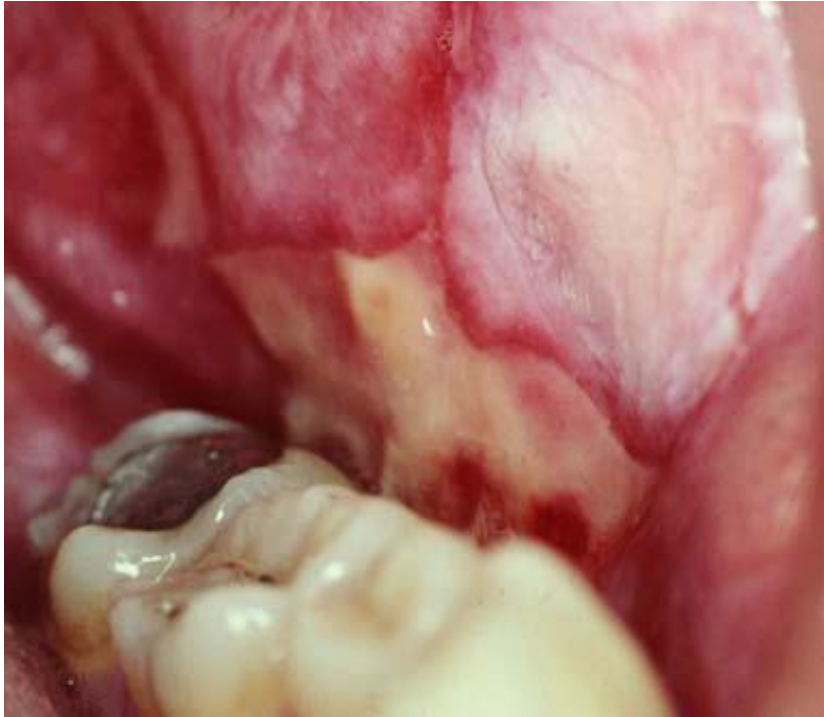


Figure 25 : lésion muqueuse initiale d'une ORN sans os exposé (d'après Chrcanovic et coll., 2010)

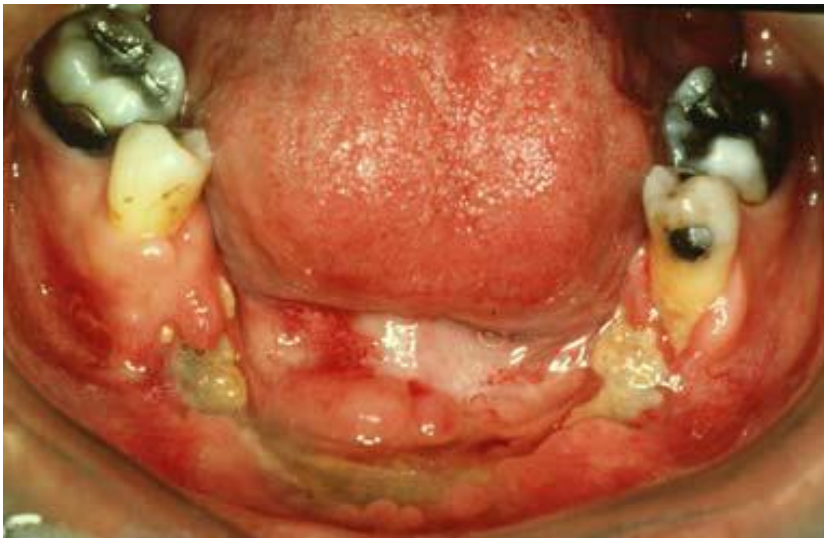

Figure 26 : lésion initiale lors d'une ORN, la muqueuse nécrosée laisse apparaître l'os nécrotique (d'après Chrcanovic et coll., 2010)

Au fur et à mesure que la maladie progresse, les lésions s'étendent et s'accompagnent de douleurs de plus en plus intenses, de fistules intra ou extra-orales voire même de fractures.

Il n'est pas rare qu'une ORN soit accompagnée de paresthésies et/ou de dysgueusies (Chrcanovic et coll., 2010).

L'approche conservatrice est à privilégier quand les lésions ne sont pas trop importantes ou quand d'autres mesures ne sont pas envisageables.

Le maintien d'une bonne hygiène est essentiel et est toujours à coupler avec les BDB de solution saline. Après les repas, un BDB à la chlorhexidine est conseillé. Les plaies sont nettoyées et un débridement des zones de nécroses osseuses pour retirer les séquestres osseux doit être réalisé. La douleur est gérée par des prescriptions d'antalgiques. Les antibiotiques sont parfois conseillés car, même si une ORN n'est pas une maladie infectieuse à proprement parler, il pourrait y avoir un intérêt à limiter l'activité bactérienne. Plusieurs antibiotiques ont déjà été testés (tétracyclines, pénicilline, metronidazole) mais leur faible capacité à pénétrer l'os (car l'os nécrosé est avasculaire) limite grandement leurs bénéfices et ils ne peuvent donc pas être conseillés lors d'un traitement conservateur (Chrcanovic et coll., 2010 ; ANSM, 2011).

3.2.4. Réaction greffon contre hôte (GVHD)

La réaction du greffon contre l'hôte (GVHD) est une complication fréquente lors d'une greffe allogénique puisqu'elle touche 50% à 80% des patients greffés (De la Rosa Garcia et coll., 2006 ; Albuquerque et coll., 2016).

Elle peut être classée en forme chronique (si les lésions apparaissent au moins 100 jours après la greffe) ou aiguë (si elles apparaissent avant 100 jours) (De la Rosa Garcia et coll., 2006). Cette différenciation étant arbitraire, elles peuvent aussi être distinguées de manière plus clinique en forme limitée ou extensive (Imanguli et coll., 2006).

Une GVHD est favorisée (et aggravée) par une haute disparité HLA, un receveur âgé de plus de 50 ans (80% de risque en plus), une irradiation totale et le type de chimiothérapie réalisée (plus ou moins agressive).

La GVHD est une réaction allo-immune car elle est le résultat de la réaction des lymphocytes T du donneur qui réagissent contre les tissus du receveur ce qui provoque l'apoptose de ces tissus.

Les lymphocytes T auxiliaires impliqués diffèrent s'il s'agit d'une GVHD aiguë (plutôt Th1) ou chronique (plutôt Th2) (De la Rosa Garcia et coll., 2006 ; Albuquerque et coll., 2016)

Ces réactions provoquent des désordres au niveau dermatologique et oral surtout, mais d'autres organes peuvent être impliqués (foie, yeux, poumons, système nerveux), ce qui fait que la GVHD est à haut risque de mortalité.

La présence de lésions orales est observée dans 30% à 80% des cas et ces lésions ont une haute valeur prédictive des complications. Elles apparaissent le plus souvent trois à six semaines après la greffe (De la Rosa Garcia et coll., 2006).

Les complications orales favorisées par une GVHD peuvent être des ulcérations, des douleurs, une mucite ou une sécheresse orale mais la complication la plus représentative est la lésion lichénoïde, chez l'adulte comme chez l'enfant.

Ces lésions sont généralement symétriques, réticulaires, blanches et de localisations diverses (lèvres, gencives, langue). Le diagnostic différentiel avec d'autres maladies auto-immunes est difficile, notamment avec le lichen plan, mais une analyse anatomopathologique permet de les différencier biologiquement (figure 27).

Des mucocèles (petites vésicules de sialomucine) et/ou des granulomes pyogéniques (tumeurs bénignes à base pédiculée) sont souvent associés à la GVHD sans que l'étiologie soit réellement connue.

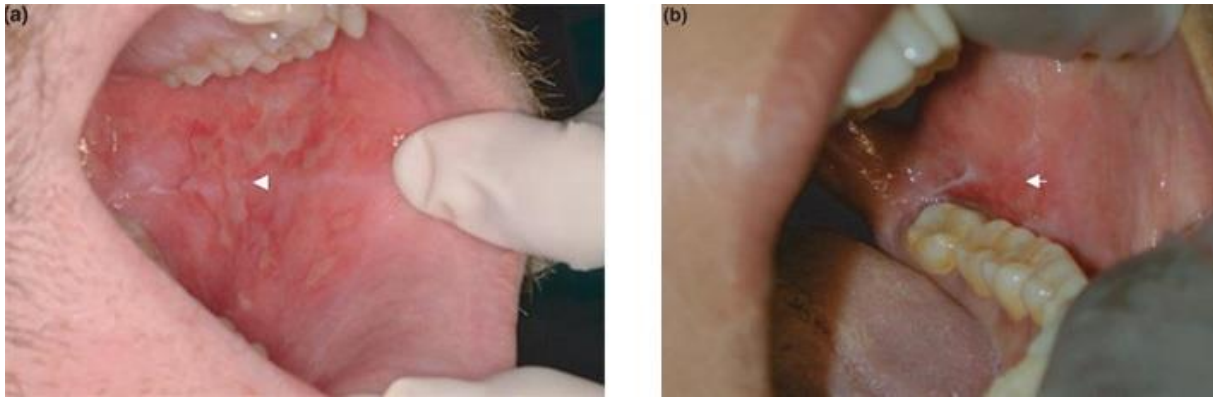


Figure 27 : similarités entre une lésion lichénoïde due à une GVHD (a) et un lichen plan (b) (d'après Imanguli et coll., 2008)

Les infections dentaires et parodontales aggravent une GVHD, démontrant encore une fois l'importance capitale du respect des règles d'hygiène.

Les complications orales sont souvent associées à des formes extensives de GVHD et requièrent le plus souvent un traitement systémique. Le traitement le plus courant est l'administration de corticostéroïdes (prednisolone le plus souvent) associés ou non selon l'importance de la GVHD à la ciclosporine A (un puissant immunodépresseur). Ces traitements sont malheureusement accompagnés de lourds effets secondaires (immunosuppression, toxicité rénale, toxicité neurologique) (Imanguli et coll., 2006 ; Albuquerque et coll., 2016).

Les lésions orales peuvent également être traitées de manière locale avec l'administration de corticostéroïdes topiques sous forme de solutions. Les injections de corticostéroïdes intralésionnelles sont le traitement de choix des granulomes pyogéniques car elles peuvent suffire à les faire régresser et éviter ainsi l'excision chirurgicale (De la Rosa Garcia et coll., 2006 ; Albuquerque et coll., 2016) (figures 28 et 29).

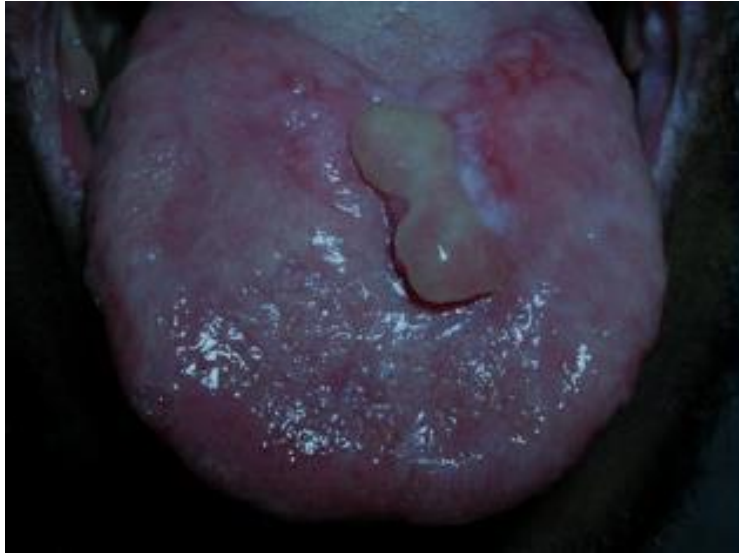

Figure 28 : granulome pyogénique sur la face dorsale de la langue avant traitement
(d'après De la Rosa Garcia et coll., 2006)

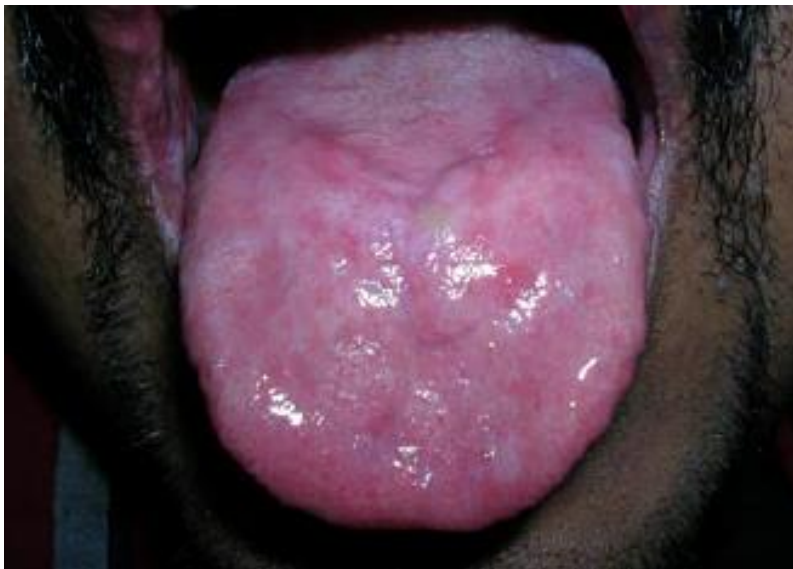

Figure 29 : granulome pyogénique après injection de corticostéroïdes (d'après De la Rosa Garcia et coll., 2006)

Les traitements topiques sont surtout un plus pour les traitements systémiques et très rarement une alternative.

Le manque de compréhension de la physiopathologie de GVHD limite les possibilités de traitement (Imanguli et coll., 2006 ; Albuquerque et coll., 2016).

3.2.5. Les infections opportunistes

Les patients recevant un traitement contre la leucémie sont plus enclins aux infections, qu'elles soient d'origine fongique, virale ou bactérienne. Cette susceptibilité s'explique par le concours de facteurs étiologiques tels que l'immunodépression, la prise fréquente d'antibiotiques, la perte de l'intégrité de la muqueuse orale (notamment en cas de mucite), la sécheresse orale ou encore la présence d'une pathologie orale préexistante (Emidio et coll., 2010).

- La candidose

La candidose est l'infection la plus couramment observée chez les patients leucémique (Emidio et coll., 2010).

Elle est due à la prolifération de levures de type candida (candida albicans dans 80% des cas grâce à ses propriétés d'adhérence) sous l'effet de différents facteurs. La présence de candida dans la flore commensale orale est observée chez plus de la moitié des adultes sains. La transition de commensale à pathogène est provoquée par des facteurs locaux (sécheresse orale, mucite) et systémiques (immunodépression, chimiothérapie, radiothérapie, âge avancé) (Millsop et Fazel, 2016).

Il existe trois formes principales de candidoses : pseudomembraneuse, hyperplasique et érythémateuse.

❖ La candidose pseudomembraneuse

C'est la plus classique, elle est communément appelée « muguet » et se présente sous forme de plaques blanches confluentes car la prolifération des levures provoque une desquamation des cellules épithéliales et l'accumulation de kératine,

de fibrine et de tissus nécrotiques (figure 30 et 31). Les lésions peuvent être aiguës ou chroniques et sont aisément identifiables car elles saignent au toucher et « s'essuient » facilement en laissant une plage érythémateuse. Le patient se plaint de sensations de brûlures et de dysgueusie avec un goût amer ou métallique dans la bouche.

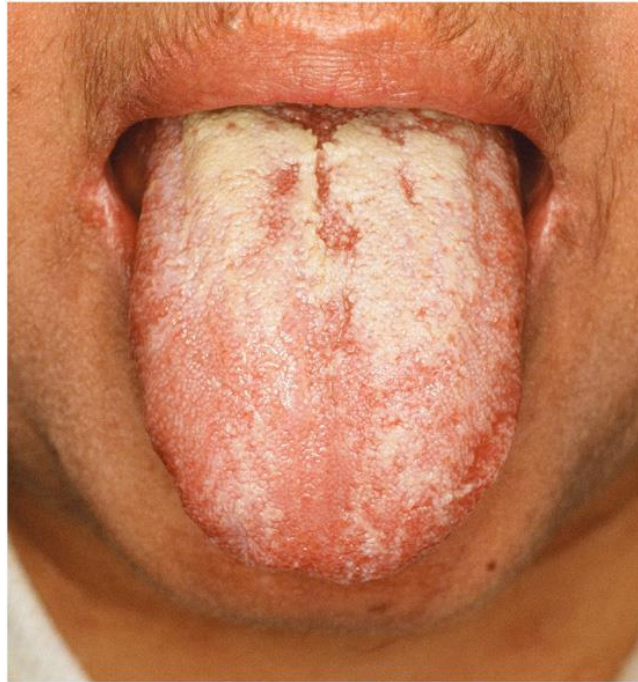


Figure 30 : candidose pseudomembraneuse se présentant sous forme de plaques blanches confluentes sur le dos de la langue (d'après Millsop et Fazel, 2016)

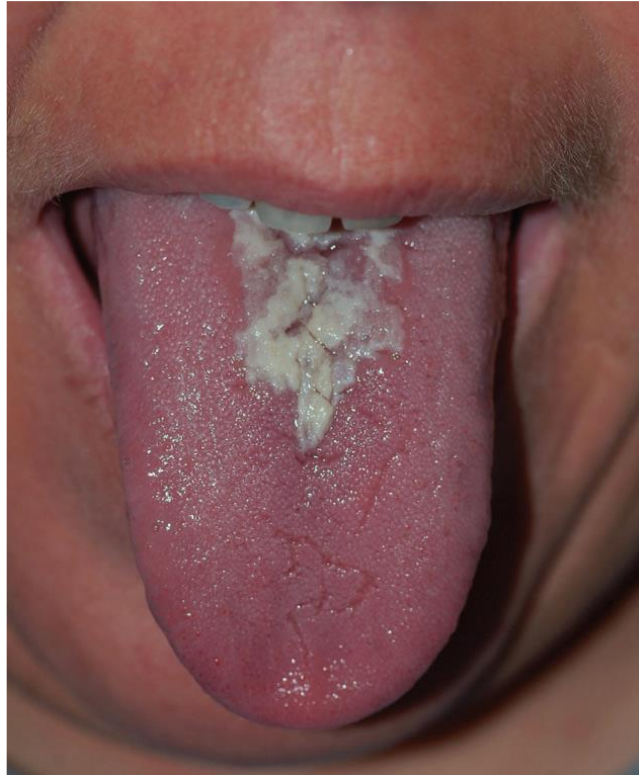

Figure 31 : candidose pseudomembraneuse (d'après Sharon et Fazel, 2010)

❖ La candidose hyperplasique

Elle est rare mais à risque de transformation maligne. Elle se manifeste avec des plaques blanches bien circonscrites, légèrement surélevées, localisées sur la muqueuse orale ou à la commissure des lèvres (figure 32). Elle se distingue de la candidose pseudomembraneuse par des lésions qui ne « s'essuient » pas facilement.

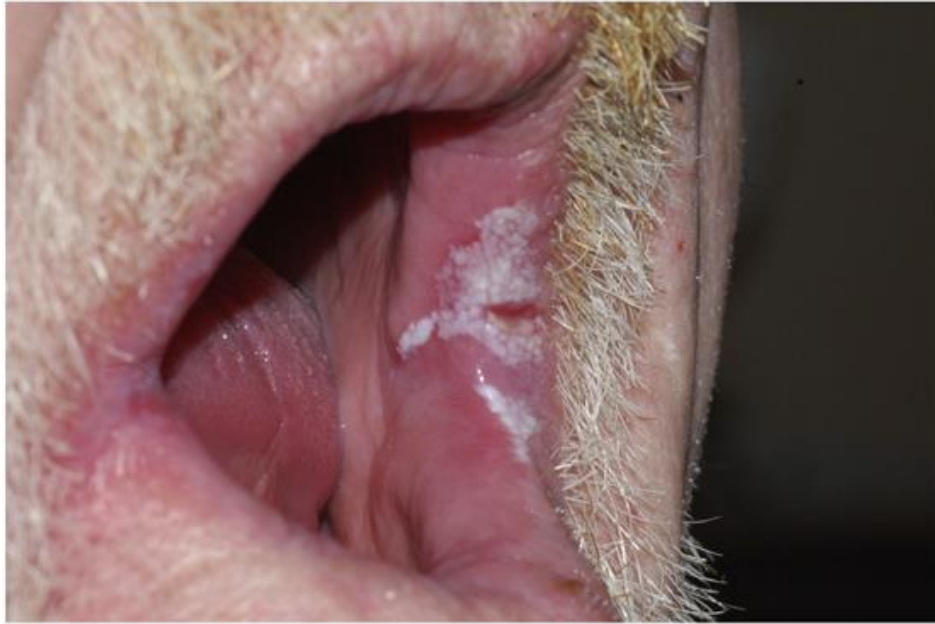

Figure 32 : candidose hyperplasique avec des plaques blanches sur la commissure labiale gauche (d'après Millsop et Fazel, 2016)

❖ La candidose érythémateuse

Elle est également appelée candidose atrophique et se manifeste par des plaques rouges, situées au palais le plus souvent, qui peuvent être accompagnées d'une atrophie des papilles linguales (figure 33). Elle s'accompagne volontiers de sensations de brûlures et de douleurs à la langue et aux lèvres.

Une chéilite angulaire (perlèche) accompagne souvent une candidose (Sharon et Fazel, 2010). Le diagnostic différentiel (avec un lichen plan, une leucoplasie chevelue, une mucite) n'est pas toujours évident et une analyse biologique peut être nécessaire.

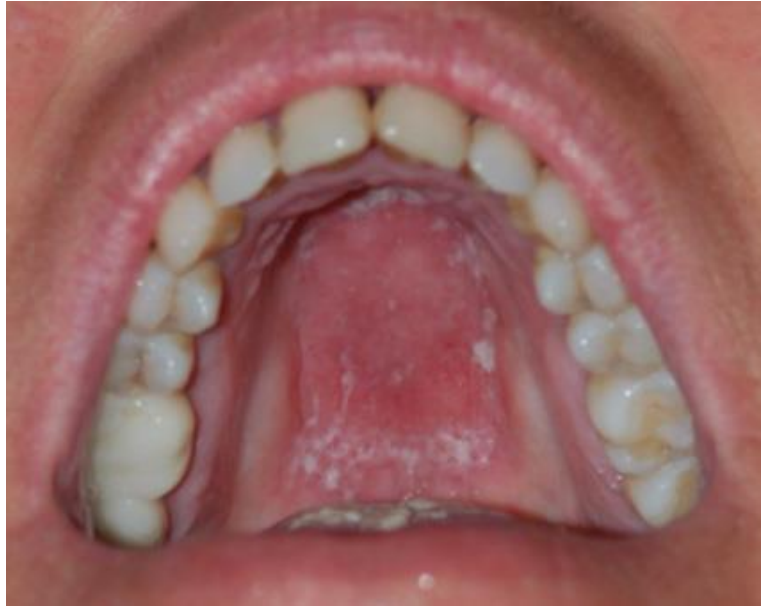

Figure 33 : candidose érythémateuse au palais accompagnée d'une composante pseudomembraneuse en périphérie de la lésion érythémateuse (d'après Sharon et Fazel, 2010)

- Prise en charge

Le traitement d'une candidose orale se compose d'une prise en charge des facteurs favorisants (sécheresse orale, hygiène) et d'antifongiques topiques ou systémiques.

Les antifongiques systémiques (kétaconazole, fluconazole, posaconazole) ne sont utilisés que lors de candidoses très sévères car ils occasionnent de lourds effets secondaires. Rarement en cas de leucémie, ils peuvent être utilisés à des fins prophylactiques, notamment le fluconazole qui peut être employé en prévention des candidoses en cas de GVHD sévère (Cornely et coll., 2008).

Les antifongiques topiques et leurs modalités d'utilisation sont disponibles en annexe (cf annexe 6).

Si le patient est porteur d'une prothèse amovible celle-ci doit être décontaminée avec le même antifongique.

- Les autres infections opportunistes

Les leucémies et leurs traitements favorisent aussi la survenue d'infections fongiques, virales et bactériennes autres que les candidoses (Maeda et coll., 2015).

L'infection la plus classique, candidose mise à part, est la réactivation d'un herpès simplex. Les risques de primo infection sont relativement bas mais la réactivation du virus latent pendant une période d'immunosuppression est très courante et peut être très délétère (Emidio et coll., 2010 ; Sandherr et coll., 2015).

Les lésions se regroupent généralement au palais ou à la commissure des lèvres sous forme de bouquets vésiculeux qui s'ulcèrent rapidement mais la réactivation peut être assez polymorphe (Tovaru et coll., 2011), ce qui complique parfois le diagnostic différentiel (notamment avec une mucite) et oblige à des tests en laboratoire (Emidio et coll., 2010).

Le traitement fait appel à des antiviraux comme l'acyclovir ou le valacyclovir (il n'existe pas de supériorité prouvée de l'un ou de l'autre) (Sandherr et coll., 2015).

Ils sont parfois utilisés de manière prophylactique en étant administrés dès la première semaine de mise en place du traitement antinéoplasique et prolongés jusqu'au retour à un taux de lymphocytes satisfaisant. Cependant, si les complications possibles sont une raison pour prévenir la réactivation du virus herpès simplex, il n'existe pas de preuves assez fortes de l'effet prophylactique de ces antiviraux pour une recommandation systématique (Sandherr et coll., 2015).

Des infections virales avec le cytomégalovirus, le virus epstein barr ou un zona peuvent aussi être observées (Sandherr et coll., 2015).

Des infections bactériennes peuvent également survenir suite à la détérioration de la muqueuse et à l'immunosuppression et peuvent être source de septicémies ou de cellulites (Emidio et coll., 2010).

3.2.6. Complications liées à la prise d'inhibiteur des tyrosines kinases

L'imatinib est la molécule de choix des thérapies ciblées contre la LMC. C'est un inhibiteur des tyrosines kinases dirigé contre la protéine BCR-ABL responsable de la transformation leucémique.

La cavité orale est habituellement épargnée par les effets secondaires engendrés par l'imatinib et les mucites liées à ce traitement, notamment, sont extrêmement rares (Watters et coll., 2011).

Il existe toutefois des associations entre la prise d'imatinib et l'apparition de réactions lichénoïdes ou de colorations bénignes (Sibaud et coll., 2014).

- Réaction lichénoïde

Le développement de lichen est rare mais pas exceptionnel avec l'imatinib (Robert et coll., 2012 ; Sibaud et coll., 2014).

Les lésions apparaissent le plus souvent après plusieurs mois de traitement, isolées sur la muqueuse orale ou associées avec des lésions cutanées.

La présentation clinique est variable avec des zones ulcérées ou des lésions réticulées blanches plus caractéristiques. (Sibaud et coll., 2014).

Elles sont localisées le plus souvent sur la face dorsale de la langue mais les lèvres ou la muqueuse jugale peuvent être touchées (figures 34 et 35).

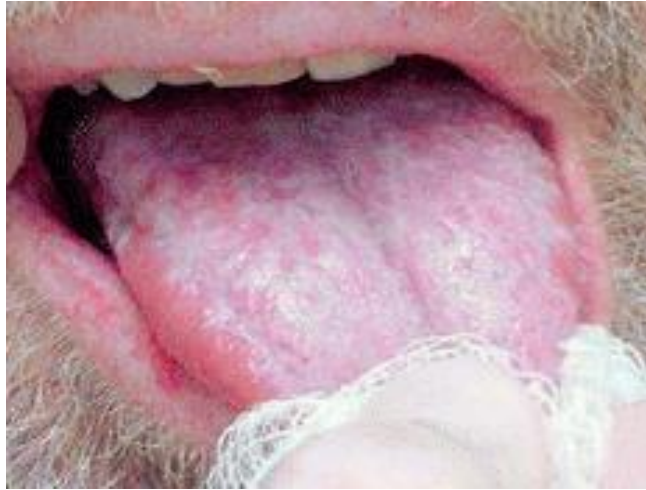

Figure 34 : lésion lichénoïde sur la face dorsale de la langue suite à la prise d'imatinib (d'après Basso et coll., 2009)

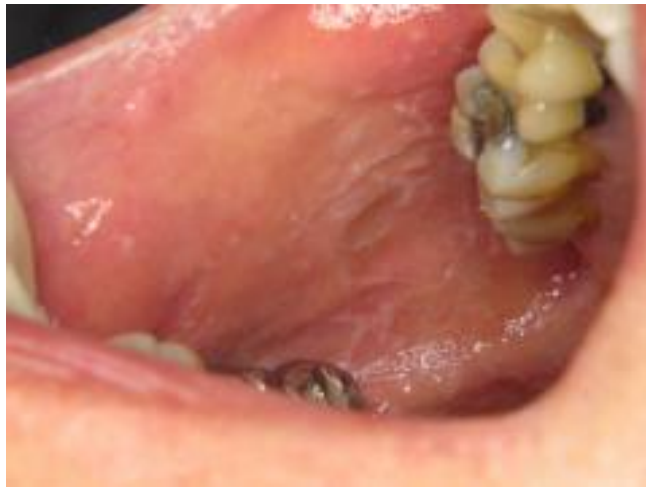

Figure 35 : lésion lichénoïde jugale suite à la prise d'imatinib (d'après Sibaud et coll., 2014)

La prise en charge des lésions se fait avec une corticothérapie locale ou générale et l'imatinib peut habituellement être poursuivi même si un arrêt transitoire ou une baisse de posologie peuvent être envisagés car ses effets secondaires sont dose-dépendants (Sibaud et coll., 2014).

- Les hyperpigmentations

L'imatinib est connue pour provoquer des modifications pigmentaires de la peau et des phanères, à caractère d'hypopigmentation, mais la muqueuse orale est rarement touchée. Une dizaine de cas seulement ont été rapportés dans la littérature scientifique (Sibaud et coll., 2014).

Toutefois, lorsque cela arrive, les lésions sont assez caractéristiques et facilement identifiables. Elles se présentent sous forme d'hyperpigmentations localisées presque toujours au palais (figure 36).

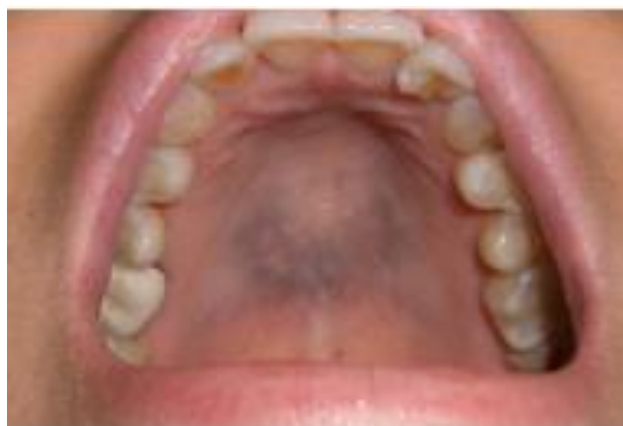

Figure 36 : hyperpigmentation palatine suite à la prise d'imatinib (d'après Wong et coll., 2011)

Ces lésions ont déjà été observées au niveau d'autres sites de la cavité orale voire même au niveau dentaire mais de façon encore plus exceptionnelle (figure 37) (Agrawal et coll., 2015).

C'est l'interaction entre l'imatinib et la protéine c-kit, qui est une tyrosine-kinase exprimée dans la muqueuse orale et la pulpe dentaire, qui serait responsable de ces hyperpigmentations mais les mécanismes responsables ne sont pas encore bien compris (Sibaud et coll., 2014 ; Agrawal et coll., 2015).

Ces lésions sont bénignes et n'occasionnent qu'un problème d'ordre esthétique.

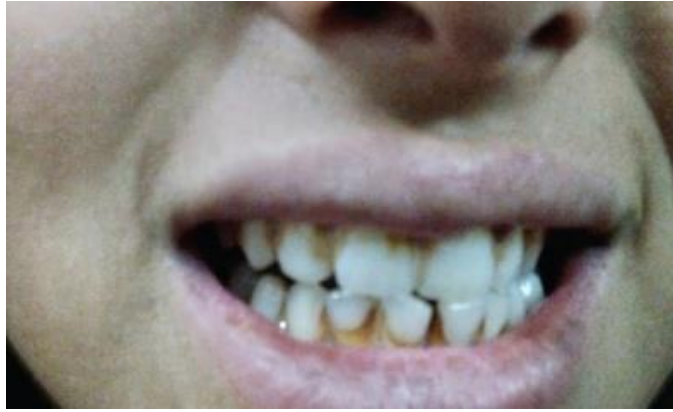

Figure 37 : hyperpigmentation dentaire consécutive à la prise d'imatinib (d'après Agrawal et coll., 2015)

Tableau 8 : récapitulatif de la gestion des principales complications des traitements anti-leucémiques

Complications	Description	Moyens de prise en charge
mucite	inflammation de la muqueuse provoquée par les interférences du traitement anti-leucémique avec les mécanismes de régulation cellulaires et leur action myélosuppressive	<ul style="list-style-type: none"> - BDB et hygiène +++ - miel - laser - anesthésiques locaux
sécheresse orale	la chimiothérapie et/ou la radiothérapie vont provoquer une fibrose et la dégénérescence des cellules acineuses et donc la diminution voire l'arrêt du flux salivaire	<ul style="list-style-type: none"> - mesures gustatives - lubrifiants et substituts salivaires - électro-acupuncture - électro-stimulation du nerf lingual
ORN	La radiothérapie provoque une nécrose de l'os en diminuant la vascularisation et en activant des fibroblastes responsables d'une fibrose	<ul style="list-style-type: none"> - BDB et hygiène +++ - chirurgie
GVHD	réaction allo-immune lors d'une allogreffe de moelle, les lymphocytes T du donneur réagissent contre les tissus du receveur et favorisent l'apparition de complications, notamment des lésions lichénoïdes	<ul style="list-style-type: none"> - BDB et hygiène +++ - corticostéroïdes locaux et/ou systémiques
infections opportunistes	la chimiothérapie, la radiothérapie, la mucite, la sécheresse orale, l'immunodépression ou un âge avancé sont autant de facteurs favorisant les infections opportunistes, tout particulièrement la candidose et la réactivation du virus herpes simplex	<ul style="list-style-type: none"> - BDB et hygiène +++ - antifongiques - antiviraux
liées à la prise d'inhibiteurs des tyrosines kinases	la prise d'inhibiteurs des tyrosines kinases peut occasionner des réactions lichénoïdes ou des colorations bénignes, les mécanismes sont mal compris	<ul style="list-style-type: none"> - corticothérapie locale ou systémique - baisse de posologie

Conclusion

Les leucémies sont des cancers affectant les cellules du sang et de la moelle osseuse (Lim et Kim, 2012). Elles se distinguent principalement en leucémie lymphoïde aiguë ou chronique et en leucémie myéloïde aiguë ou chronique. Si certains facteurs prédisposent à ces maladies, elles surviennent la plupart du temps sans facteurs de risque connus (De Botton, 2010). Avec environ 9000 nouveaux cas découverts chaque année, les leucémies sont considérées comme des pathologies rares mais pas exceptionnelles (Monnereau et coll, 2013).

Il existe donc pour le chirurgien dentiste une réelle probabilité d'être confronté à ces maladies au cours de sa carrière.

Il est notamment susceptible d'être impliqué dans le diagnostic précoce de ces pathologies. En effet, les leucémies peuvent se manifester précocement au niveau oral. Ces manifestations sont occasionnées par la prolifération des cellules cancéreuses (blastes) et l'insuffisance médullaire. En menant une consultation orale minutieuse ainsi qu'un interrogatoire médical rigoureux, le praticien doit savoir reconnaître ces manifestations et demander un hémogramme à la moindre suspicion de leucémie.

Le chirurgien-dentiste joue également un rôle majeur dans le bon déroulement du traitement. La prise en charge des leucémies, aiguës particulièrement, se fait par des traitements agressifs susceptibles de perturber grandement la santé et les fonctions de la cavité orale. Le chirurgien-dentiste s'inscrit pleinement dans l'accompagnement du patient en dispensant informations, conseils et consignes avant la mise en place du traitement ainsi qu'en empêchant ou en limitant les complications orales que ce dernier peut occasionner à court et long terme.

Nous avons voulu dans ce travail synthétiser le rôle du chirurgien-dentiste face aux leucémies en nous appuyant sur les données de la littérature scientifique car il n'existe pas, à ce jour, de véritable consensus sur la prise en charge de ces patients.

Bibliographie

1. Abdullah BH, Yahya HI, Kummoona RK, Hilmi FA, Mirza KB. Gingival fine needle aspiration cytology in acute leukemia. *J Oral Pathol Med.* 2002; 31(1): 55-8.
2. Abdulrhman M, Elbarbary NS, Ahmed Amin D, Saeid Ebrahim R. Honey and a mixture of honey, beeswax, and olive oil-propolis extract in treatment of chemotherapy-induced oral mucositis: a randomized controlled pilot study. *Pediatr Hematol Oncol.* 2012 Apr; 29(3): 285-92.
3. AFSSAPS. Prescription des antibiotiques en pratique bucco-dentaire [en ligne]. 2011 [consulté le 11/05/2016]. Disponible sur : http://www.anism.sante.fr/var/anism_site/storage/original/application/adaa00a42032d7120262d3c1a8c04a60.pdf
4. Agrawal P, Singh O, Nigam AK, Upadhyay S. Imatinib-induced dental hyperpigmentation in chronic myeloid leukemia in an adult female. *Indian Journal of Pharmacology.* 2015; 47(6): 685-686.
5. Aka Kouakou GK, Ouattara RK, Harding-Kaba BBM, Gadegbeku SA. Bulles buccales hémorragiques révélatrices d'une leucémie lymphoïde chronique chez un adulte : à propos d'un cas. *Rev. Ivoir. Odonto-Stomatol.* 2006; 8(1): 27-31
6. Aker F, Magera J, Vernino A. Notes on treating a case of acute lymphocytic leukemia resembling necrotizing ulcerative gingivitis: a case history. *Quintessence Int Dent Dig.* 1978; 9(3): 51-2
7. Alajbeg I, Falcão DP, Tran SD, Martín-Granizo R, Lafaurie GI, Matranga D, et al. Intraoral electrostimulator for xerostomia relief: a long-term, multicenter, open-label, uncontrolled, clinical trial. *Oral Surg Oral Med Oral Pathol Oral Radiol.* 2012 Jun; 113(6): 773-81.

8. Albuquerque R, Khan Z, Poveda A, Higham J, Richards A, Monteiro L, et al. Management of oral Graft versus Host Disease with topical agents: a systematic review. *Med Oral Patol Oral Cir Bucal*. 2016 Jan; 21(1): e72-81.
9. Angst PD, Dutra DA, Moreira CH, Kantorski KZ. Periodontal status and its correlation with haematological parameters in patients with leukaemia. *J Clin Periodontol* 2012; 39(11): 1003-10
10. ANSES. Rapport d'expertise collective Valeur de référence collective pour le benzène dentaire [en ligne]. 2013 [consulté le 10/01/2016]. Disponible sur : http://www.cancer-environnement.fr/LinkClick.aspx?fileticket=-VDIlp_IpAA%3d&tabid=248&portalid=0&mid=1461
11. Antunes ML, Soares MCM, Vicente AO, Testa JRG, Fukuda Y. Bilateral peripheric facial nerve palsy in acute linfoid leukemia: a case report. *Rev Bras Otorrinolaringol*. 2004; 70 : 261–64
12. Arber DA, Orazi A, Hasserjian R, Thiele J, Borowitz MJ, Le Beau MM, Bloomfield CD, Cazzola M, Vardiman JW. The 2016 revision to the World Health Organization classification of myeloid neoplasms and acute leukemia. *Blood*. 2016 May; 127(20): 2391-405.
13. Arul AS, Verma S, Ahmed S. A clinical and fine needle aspiration cytology study of gingiva in acute leukemia. *Dent Res J (Isfahan)*. 2012; 9(1): 80-85.
14. Ashok L, Sujatha GP, Hema G. Estimation of salivary amylase and total proteins in leukemia patients and its correlation with clinical feature and radiographic finding. *Indian J Dent Res* 2010; 21: 486-90
15. ATHUR V, DHILLON J, KALRA G. Oral health in children with leukemia. *Indian journal of palliative care*. 2012; 18(1): 12.
16. Auluck A. How do I Manage a Patient with Osteoradionecrosis? *J Can Dent Assoc*. 2016 May; 82 : g18.

17. Babu SPKK, Kashyap V, Sivaranjani P, Agila S. An undiagnosed case of acute myeloid leukemia. *Journal of Indian Society of Periodontology*. 2014; 18(1): 95-97.
18. Baccarani M, Deininger MW, Rosti G, Hochhaus A, Soverini S, Apperley JF, et al. European Leukemia Net recommendations for the management of chronic myeloid leukemia: 2013. *Blood*. 2013 Aug; 122(6): 872-84.
19. Baek HJ, Han DK, Kim YO, et al. Facial palsy as the presenting symptom of acutemyeloid leukemia in children: three cases with stem cell transplantations. *Korean J Pediatr*. 2009; 52(6): 713–6.
20. Barrette AP. Gingival lesions in leukemia: a classification. *J Periodontol*. 1984; 55(10): 585-588
21. Barette A. Oral changes as initial diagnostic indicators in acute leukemia. *J Oral Med*. 1986; 41(1): 234-8
22. Basso FG, Boer CC, Corrêa MEP, et al. Skin and oral lesions associated to imatinib mesylate therapy. *Support Care Cancer*. 2009; 17(1): 465.
23. Battu C. L'accompagnement nutritionnel d'un adulte présentant des troubles buccaux chimio-induits. *Actual Pharm*. 2014 ; 53(1) : 53–6.
24. Bauduer F. Aspects cliniques des leucémies aiguës. *Encyclopedie Medico-Chirurgicale Hematologie*. 2002 ; [Article 13-018-G10].
25. Bellm LA, Epstein JB, Rose-Red A, Martin P, Fuchs HJ. Patient reports of complications of bone marrow transplantation. *Supp Care Cancer*. 2000; 8(1): 33–9

26. Bensadoun RJ, Le Page F, Darcourt V, Bensadoun F, Ciais G, Rostom YA, et al. Radiation-induced mucositis of the aerodigestive tract: prevention and treatment. MASCC/ISOO mucositis group's recommendations. *Bull Cancer*. 2006 Feb; 93(2): 201-11.
27. Benson RE, Rodd HD, North S, Loescher AR, Farthing PM, Payne M. Leukaemic infiltration of the mandible in a young girl. *Int J Paediatr Dent*. 2007; 17(1): 145-50.
28. Bergmann OJ, Philipsen HP, Ellegaard J. Isolated gingival relapse in acute myeloid leukaemia. *Eur J Hematol*. 1988; 40(1): 473–476.
29. Bernard J, Lévy JP, Varet B, Clauvel JP, Rain JD, Sultan Y. *Hématologie*. Paris : Masson ; 1996. 349 p.
30. Blaise Didier, Gluckman Eliane. Les leucémies de l'adulte, collection comprendre et agir [en ligne]. 2013 [consulté le 13/12/2015]. Disponible sur : <https://www.fondation-arc.org/documents/100-brochure-les-leucemies-de-l-adulte/file>
31. Boer CC, Correa ME, Miranda EC, de Souza CA. Taste disorders and oral evaluation in patients undergoing allogeneic hematopoietic SCT. *Bone Marrow Transplant*. 2010. 45(4): 705–711
32. Borghetti A, Monnet- Corti V. *Chirurgie plastique parodontale*. 2e édition. Edition CdP; 2008. p. 27.
33. Bourdelin M, Daguindau E, Larosa F, Legrand F, Nerich V, Deconinck E, Limat S. Mucositis after allogeneic stem cell transplantation: risk factors, clinical consequences and prophylaxis. *Pathol Biol (Paris)*. 2015 Apr; 63(2): 106-10.
34. Bowen WH, Lawrence RA. Comparison of the cariogenicity of cola, honey, cow milk, human milk, and sucrose. *Pediatrics*. 2005 Oct; 116(4): 921-6.

35. Braess J. [Acute myeloid Leukemia]. *Dtsch Med Wochenschr.* 2016 Nov; 141(24): 1748-1751.
36. Brazelton J, Louis P, Sullivan J, Peker D. Temporomandibular joint arthritis as an initial presentation of acute myeloid leukemia with myelodysplasia-related changes: a report of an unusual case. *J Oral Maxillofac Surg* 2014;72(1):1677-83.
37. Brennan MT, Elting LS, Spijkervet FKL. Systematic reviews of oral complications from cancer therapies, Oral Care Study Group, MASCC/ISOO: methodology and quality of the literature. *Support Care Cancer.* 2010.
38. Bystricka E, Ghelase R, Gorican IK, Mazur E, Vokurka S. Oral cavity care in patients after high-dose chemotherapy and stem cell transplantation: the East Forum EBMT Nurses Group standard of care. *Bone Marrow Transplant.* 2012; 47(1): 149–150.
39. Calle E, Kaaks R. Overweight, obesity and cancer: epidemiological evidence and proposed mechanisms *Nat. Rev. Cancer.* 2004;4(1):579–591
40. Carranza, FA., Michael GN, Henry H, and Perry R. Klokkevold. Carranza's Clinical Periodontology. 10e édition. St. Louis, Mo: Saunders Elsevier ; 2006. 1230 p.
41. Carranza FA, Hogan EL. Gingival enlargement. In: Newman MG, Takei HH, Carranza FA. *Clinical Periodontology.* 9e édition. Philadelphia: WB Saunders Co; 2002. p. 279-96.
42. Charalambous M, Raftopoulos V, Lambrinou E, Charalambous A. The effectiveness of honey for the management of radiotherapy-induced oral mucositis in head and neck cancer patients: a systematic review of clinical trials. *Eur J IntegrMed.* 2013; 5(1): 217–25.

43. Chaushu G, Bercovici M, Dori S, Waller A, Taicher S, Kronenberg J, Talmi YP. Salivary flow and its relation with oral symptoms in terminally ill patients. *Cancer*. 2000; 88(5): 984–987
44. Chaveli-López B. Oral toxicity produced by chemotherapy: A systematic review. *J Clin Exp Dent*. 2014;6(1):e81.
45. Chrcanovic BR, Reher P, Sousa AA, Harris M. Osteoradionecrosis of the jaws: a current overview: part 1: Physiopathology and risk and predisposing factors. *Oral Maxillofac Surg*. 2010 Mar; 14(1): 3-16.
46. Chrcanovic BR, Reher P, Sousa AA, Harris M. Osteoradionecrosis of the jaws: a current overview: Part 2: dental management and therapeutic options for treatment. *Oral Maxillofac Surg*. 2010 Jun;14(2):81-95.
47. Chung H, Dai T, Sharma SK, Huang YY, Carroll JD, Hamblin MR. The nuts and bolts of low-level laser (light) therapy. *Ann Biomed Eng*. 2012; 40(1): 516–33.
48. Chung SW, Kim S, Choi JR, Yoo TH, Cha IH. Osteolytic mandible presenting as an initial manifestation of an adult acute lymphoblastic leukaemia. *Int J Oral Maxillofac Surg*. 2011; 40: 1438-40.
49. Cornely OA, Böhme A, Buchheidt D, Einsele H, Heinz WJ, Karthaus M, et al. Primary prophylaxis of invasive fungal infections in patients with hematologic malignancies. Recommendations of the Infectious Diseases Working Party of the German Society for Haematology and Oncology. *Haematologica*. 2009 Jan; 94(1): 113-22
50. Czyzewski K, Styczynski J, Debski R, Krenska A, Wysocki M. Keratinocyte growthfactor decreases incidence of severe oral mucositis in children undergoing auto-logous hematopoietic stem cell transplantation. *Pol Ann Med*. 2015; 22(1): 18–22.

51. Da Silva-Santos PS, Silva BS, Coracin FL, Yamamoto FP, Pinto-Junior DD, Magalhães MG. Granulocytic sarcoma of the oral cavity in a chronic myeloid leukemia patient: an unusual presentation. *Med Oral Patol Oral Cir Bucal*. 2010 Mar; 15(2): e350-2.
52. De Botton S. Leucémies aiguës myéloblastiques et syndromes myélodysplasiques induits. *Hématologie*. 2010 ;16(2): 16-20.
53. De la Rosa García E, Bologna Molina R, Vega González Tde J. Graft-versus-host disease, an eight case report and literature review. *Med Oral Patol Oral Cir Bucal*. 2006 Nov; 11(6): E486-92.
54. Dean AK, Ferguson JW, Marvan ES. Acute leukaemia presenting as oral ulceration to a dental emergency service. *Aust Dent J*. 2003; 48(3): 195-197.
55. Deliot Anne. Les dermatoses bulleuses auto-immunes : manifestations buccales et traitements. [Thèse d'exercice d'odontologie]. Clermont-Ferrand : Université d'Auvergne. Unité de formation et de recherche d'odontologie ; 2008. 57 p.
56. Deliverska EG, Krasteva A. Oral signs of leukemia and dental management – literature data and case report. *J of IMAB*. 2013; 19(4): 388-391.
57. Demirer S, Ozdemir H, Sencan M, Marakoglu I. Gingival hyperplasia as an early diagnostic oral manifestation in acute monocytic leukemia: A case report. *Eur J Dent*. 2007; 1(1): 111-4
58. Deschler B, Lubbert M. Acute myeloid leukemia: epidemiology and etiology. *Cancer*. 2006; 107(1): 2099–2107
59. Diane O, Martine B-P, Isabelle B, Laurent D. Ulcérations buccales révélatrices d'une leucémie aiguë myéloïde de type 4. *Med Buccale Chir Buccale*. 2015; 21(1): 37-41.

60. Dreizen S, McCredie KB, Keating MJ, Luna MA. Malignant gingival and skin “infiltrates” in adult leukemia. *Oral Surg Oral Med Oral Pathol.* 1983; 55(1): 572-579.
61. Duffy JH, Riscoll EJ. Oral manifestations of leukemia. *Oral Surg.* 1958; 11(1): 484
62. Durey K, Patterson H, Gordon K. Dental assessment prior to stem cell transplant: treatment need and barriers to care. *Br Dent J.* 2009; 206(9): e19.
63. El Bousaadani A, Eljahd L, Abada R, Rouadi S, Roubal M, Mahtar M. Prevention and treatment of mucositis in children with oral cancers: practical recommendations. *Cancer Radiother.* 2016 May; 20(3): 226-30.
64. Elad S, Garfunkel AA, Or R, Michaeli E, Shapira MY, Galili D. Time limitations and the challenge of providing infectionpreventing dental care to hematopoietic stem-cell transplantation patients. *Support Care Cancer.* 2003; 11(10): 674–677
65. Elad S, Raber-Durlacher JE, Brennan MT, Saunders DP, Mank AP, Zadik Y, et al. Basic oral care for hematology-oncology patients and hematopoietic stem cell transplantation recipients: a position paper from the joint task force of the Multinational. Association of Supportive Care in Cancer/International Society of Oral Oncology. (MASCC/ISOO) and the European Society for Blood and Marrow Transplantation. (EBMT). *Support Care Cancer.* 2015 Jan; 23(1): 223-36.
66. Elad S, Thierer T, Bitan M, Shapira MY, Meyerowitz C. A decision analysis: the dental management of patients prior to hematology cytotoxic therapy or hematopoietic stem cell transplantation. *Oral Oncol.* 2008; 44(1): 37–42.
67. Elad S, Zadik Y, Hewson I, Hovan A, Correa ME, Logan R, et al. A systematic review of viral infections associated with oral involvement in cancer patients: a spotlight on Herpesviridea. *Support Care Cancer.* 2010. 18(8): 993–1006.

68. Elting LS, Cooksley C, Chambers M, Cantor SB, Manzullo E, Rubenstein EB. The burdens of cancer therapy Clinical and economic outcomes of chemotherapy-induced mucositis. *Cancer* 98. 2003; (7): 1531–1539.
69. EMIDIO TCS, MAEDA YC, CALDO-TEIXEIRA AS, et al. Oral manifestations of leukemia and antineoplastic treatment: a literature review (part II). *Braz J Health*. 2010;(1): 136-49.
70. Epstein JB, Barasch A. Taste disorders in cancer patients: pathogenesis, and approach to assessment and management. *Oral Oncol*. 2010; 46(2): 77–81
71. Epstein JB, Elad S, Eliav E, Jurevic R, Benoliel R. Orofacial pain in cancer: part II—clinical perspectives and management. *J Dent Res*. 2007; 86(6): 506–518
72. Epstein J, Haveman C, Huber M, Peterson D, Plemons J, Sanfilippo N, et al. Oral health in cancer therapy : a guide for the health care professionals. In: Rankin K, Jones D, Redding S. *Oral health in cancer therapy*. San Antonio, Texas; 2008.
73. Epstein JB, Hong C, Logan RM, Barasch A, Gordon SM, Oberle-Edwards L, et al. A systematic review of orofacial pain in patients receiving cancer therapy. *Support Care Cancer*. 2010; 18(8): 1023–1031.
74. Epstein JB, Raber-Durlacher JE, Wilkins A, Chavarria MG, Myint H. Advances in hematologic stem cell transplant: an update for oral health care providers. *Oral Surg Oral Med Oral Pathol Oral Radiol Endod*. 2009; 107(3): 301–312.
75. Epstein JB, Thariat J, Bensadoun RJ, Barasch A, Murphy BA, Kolnick L, Popplewell L, Maghami E. Oral complications of cancer and cancer therapy: from cancer treatment to survivorship. *CA Cancer J Clin*. 2012; 62(6): 400–422.
76. Espenel S, Raffoux C, Vallard A, Garcia MA, Guy JB, Rancoule C, et al. Hyperbaric oxygen and radiotherapy: From myth to reality. *Cancer Radiother*. 2016 Jun. pii: S1278-3218(16)30081-6

77. Estey E, Döhner H. Acute myeloid leukaemia. *Lancet*. 2006 Nov; 368(9550): 1894-907.
78. Fauci AS, Braunwald E, Kasper DL, Hauser SL, Longo DL, Jameson JL, et al. *Harrison's principles of internal medicine*. ? : McGraw-Hill Professional; 2008. 2958 p.
79. Fermé C, Ibrahim A. *Hématologie Maligne : pratique clinique et thérapeutique*. Paris : Maloine ; 1992. 1112 p.
80. Figueiredo AL, Lins L, Cattony AC, Falcão AF. Laser therapy in the control of oral mucositis: a meta-analysis. *Rev Assoc Med Bras*. 2013; 59(1): 467–74.
81. Gambacorti-Passerini C, Antolini L, Mahon F-X, Guilhot F, Deininger M, Fava C, et al. Multicenter independent assessment of outcome in chronic myeloid leukemia patients treated with imatinib. *J Natl Cancer Inst*. 2011; 103(1): 553-61
82. Gatta G, van der Zwan JM, Casali PG, Siesling S, Dei Tos AP, Kunkler I, et al. Rare cancers are not so rare: the rare cancer burden in Europe. *Eur J Cancer*. 2011; 47(17): 2493-511.
83. Giroflier L. *Traitement par le laser de basse énergie des mucites orales radio ou chimio induites : analyse de la littérature*. [Thèse d'exercice d'odontologie]. Nantes : Unité de formation et de recherche d'odontologie ; 2011. 106 p.
84. Gleeson P. Spontaneous gingival haemorrhage: case report. *Aust Dent J*. 2002; 47(2): 174-175.
85. Goldin LR, Bjorkholm M, et al. Elevated risk of chronic lymphocytic leukemia and other indolent non-Hodgkin's lymphomas among relatives of patients with chronic lymphocytic leukemia. *Haematologica*. 2009, 94(5): 647-653.

86. Greenberg MS, Cohen SG, McKittrick JC, Cassileth PA. The oral flora as a source of septicemia in patients with acute leukemia. *Oral Surg Oral Med Oral Pathol.* 1982; 53(1): 32–36.
87. Gu J, Zhu S, Li X, Wu H, Li Y, Hua F. Effect of amifostine in head and neck cancer patients treated with radiotherapy: a systematic review and meta-analysis based on randomized controlled trials. *PLoS One.* 2014 May; 9(5): e95968.
88. Guilhot F. Diagnostic et traitement des hémopathies malignes comportant un réarrangement bcr-abl. *Hématologie.* 1995; (1): 133-144.
89. Harris NL, Jaffe ES, Diebold J, Flandrin G, Muller-Hermelink HK, Vardiman J, et al. World Health Organization classification of neoplastic diseases of the hematopoietic and lymphoid tissues: report of the Clinical Advisory Committee meeting-Airlie House, Virginia, November 1997. *Clin Oncol.* 1999; 17(12): 3835-49.
90. HAS (Haute Autorité de Santé). Tumeur maligne, affection maligne du tissu lymphatique ou hématopoïétique, leucémies aiguës de l'adulte [en ligne]. Guide affection de longue durée. 2011 [consulté le 20/12/2015]; 30. Disponible sur : http://www.has-sante.fr/portail/upload/docs/application/pdf/2012-02/ald_30_gm_leucemies_aigues_adulte_web.pdf
91. Hasan S, Khan NI, Reddy LB. Leukemic gingival enlargement: Report of a rare case with review of literature. *Int J Appl Basic Med Res.* 2015 Jan-Apr; 5(1): 65-7.
92. Haytac MC, Antmen B, Dogan MC, Sasmaz I. Severe alveolar bone loss and gingival hyperplasia as initial manifestation of Burkitt cell type acute lymphoblastic leukemia. *J Periodontol.* 2003; 74(4): 547-51.
93. Herishanu Y, Polliack A. Chronic lymphocytic leukemia: a review of some new aspects of the biology, factors influencing prognosis and therapeutic options. *Transfus Apher Sci.* 2005 Feb; 32(1): 85-97.

94. Hiraki A, Nakamura S, Abe K, Takenoshita Y, Horinouchi Y, Shinohara M, Shirasuna K. Numb chin syndrome as an initial symptom of acute lymphocytic leukemia: report of three cases. *Oral Surg Oral Med Oral Pathol Oral Radiol Endod.* 1997 May; 83(5): 555-61.
95. Hjernstad MJ, Bergenmar M, Fisher SE, Montel S, Nicolatou-Galitis O, Raber-Durlacher J, et al. The EORTC QLQ-OH17: a supplementary module to the EORTC QLQ-C30 for assessment of oral health and quality of life in cancer patients. *Eur J Cancer.* 2012 Sep; 48(14): 2203-11.
96. Hoffmann T, Bruhn G, Richter S, Netuschil L, Brex M. Clinical controlled study on plaque and gingivitis reduction under long-term use of low-dose chlorhexidine solutions in a population exhibiting good oral hygiene. *Clin Oral Investig.* 2001. 5(2): 89–95.
97. Hong CH, Napeñas JJ, Hodgson BD, Stokman MA, Mathers-Stauffer V, Elting LS, et al. A systematic review of dental disease in patients undergoing cancer therapy. *Support Care Cancer.* 2010 Aug; 18(8): 1007-21.
98. Hou GL, Huang JS, Tsai CC. Analysis of oral manifestations of leukemia: a retrospective study. *Oral Dis.* 1997; 3(1): 31-8.
99. Hovan AJ, Williams PM, Stevenson-Moore P, Wahlin YB, Ohrn KE, Elting LS, et al. A systematic review of dysgeusia induced by cancer therapies. *Support Care Cancer.* 2010; 18(8): 1081–1087.
100. Imanguli MM, Alevizos I, Brown R, Pavletic SZ, Atkinson JC. Oral graft-versus-host disease. *Oral Dis.* 2008 Jul; 14(5): 396-412.
101. Imanguli MM, Pavletic SZ, Guadagnini JP, Brahim JS, Atkinson JC. Chronic graft versus host disease of oral mucosa: review of available therapies. *Oral Surg Oral Med Oral Pathol Oral Radiol Endod.* 2006 Feb; 101(2): 175-83.

102. INCa Les cancers en France, Les données, INCa, Janvier 2014. Disponible sur : <http://www.e-cancer.fr/Expertises-et-publications/Catalogue-des-publications/Les-cancers-en-France-Edition-2014>
103. Inserm. Cancer et environnement ; 2008. 907 p.
104. JAVED F, UTREJA A, BELLO CORREA FO., et al. Oral health status in children with acute lymphoblastic leukemia. *Critical reviews in oncology/hematology*. 2012; 83(3): 303-309.
105. Jensen SB, Pedersen AM, Vissink A, Andersen E, Brown CG, Davies AN, et al. A systematic review of salivary gland hypofunction and xerostomia induced by cancer therapies: management strategies and economic impact. *Support Care Cancer*. 2010; 18(8): 1061–1079.
106. Jensen SB, Pedersen AM, Vissink A, Andersen E, Brown CG, Davies AN, et al. A systematic review of salivary gland hypofunction and xerostomia induced by cancer therapies: management strategies and economic impact. *Support Care Cancer*. 2010; 18(8): 1061–1079.
107. Kasper DL, Harrison TR. *Harrison's Principles of Internal Medicine, Volume 619*. 17e édition. New York: McGraw-Hill, Medical Pub; 2008. p. 687–700.
108. Kinane D. Blood and lymphoreticular disorders. *Periodontol 2000*. ?; 21(1): 84-93.
109. Kuznetsova IS, Labutina EV, Hunter N. Radiation Risks of Leukemia, Lymphoma and Multiple Myeloma Incidence in the Mayak Cohort: 1948-2004. *PLoS One*. 2016 Sep; 11(9): e0162710.
110. Laaksonen M, Ramseier AM, Rovo A, Jensen SB, Raber-Durlacher JE, Zitzmann NU, Waltimo T. Longitudinal assessment of hematopoietic stem cell transplantation and hyposalivation. *J Dent Res*. 2011; 90(10): 1177–1182.

111. Lafon A, Belangeon T, Ahoosi V, Larras P, Perrin D. Leucémie aiguë myeloïde : le tableau est parfois trompeur. *Med Buccale Chir Buccale*. 2010 ; 16(1) : 177-81
112. Lakhotia M, Pahadiya HR, Kumar H, Singh J, Prajapati GR, Sangappa JR. Bilateral Facial Palsy a rare presenting symptom of acute lymphoblastic leukemia with CNS and BM Relapses. *J Neurosci Rural Pract*. 2015 Oct-Dec; 6(4): 630-2.
113. Lalla RV, Bowen J, Barasch A, Elting L, Epstein J, Keefe DM, et al. MASCC/ISOO clinical practice guidelines for the management of mucositis secondary to cancer therapy. *Cancer*. 2014; 120(1): 1453–61.
114. Lalla RV, Latortue MC, Hong CH, Ariyawardana A, D'Amato-Palumbo S, Fischer DJ, et al. A systematic review of oral fungal infections in patients receiving cancer therapy. *Support Care Cancer*. 2010; 18(8): 985–992
115. Laskaris G. Atlas de poche des maladies buccales médecines-sciences. Flammarion ; 2006. 370 p.
116. Leith CP, Kopecky KJ, Chen IM, Eijdemis L, Slovak ML, McConneli TS, et al. Frequency and clinical significance of the expression of the multidrug resistance proteins MDR1/P-glycoprotein, MRP1, and LRP in acute myeloid leukemia: a Southwest Oncology Group 5study. *Blood*. 1999; 94 (3): 1086-99.
117. Lim HC, Kim CS. Oral signs of acute leukemia for early detection. *J Periodontal Implant Sci*. 2014 Dec; 44(6): 293-9.
118. Lino MD, Carvalho FB, Oliveira LR, Magalhães EB, Pinheiro AL, Ramalho LM. Laser phototherapy as a treatment for radiotherapy-induced oral mucositis. *Braz Dent J*. 2011; 22(1): 162–5.

119. Lovelace TL, Fox NF, Sood AJ, Nguyen SA, Day TA. Management of radiotherapy-induced salivary hypofunction and consequent xerostomia in patients with oral or head and neck cancer: meta-analysis and literature review. *Oral Surg Oral Med Oral Pathol Oral Radiol*. 2014 May; 117(5): 595-607.
120. Lowenberg B. Prognostic factors in acute myeloid leukaemia. *Best Pract Res Clin Haematol*. 2001; 14(1): 65-75.
121. Maeda T, Babazono A, Nishi T, Yasui M, Matsuda S, Fushimi K, Fujimori K. The Impact of Opportunistic Infections on Clinical Outcome and Healthcare Resource Uses for Adult T Cell Leukaemia. *PLoS One*. 2015 Aug; 10(8): e0135042.
122. Maynadié M, De Angelis R, Marcos-Gragera R, Visser O, Allemani C, Tereanu C, et al. Survival of European patients diagnosed with myeloid malignancies: a HAEMACARE study. *Haematologica*. 2013; 98(2): 230-8.
123. McGuire DB, Fulton JS, Park J, Brown CG, Correa ME, Eilers J, et al. Systematic review of basic oral care for the management of oral mucositis in cancerpatients. *Support Care Cancer*. 2013; 21(1): 3165–77.
124. Meier JK, Wolff D, Pavletic S, Greinix H, GosauM, Bertz H, et al. Oral chronic graft-versus-host disease: report from the International Consensus Conference on clinical practice in cGVHD. *Clin Oral Investig*. 2011; 15(2): 127–139.
125. Menasce LP, Banerjee SS, Beckett E, Harris M. Extra-medullary myeloid tumour (granulocytic sarcoma) is often misdiagnosed: a study of 26 cases. *Histopathology*. 1999 May; 34(5): 391–398.
126. Meyer U, Kleinheinz J, Handschel J, Kruse-Losler B, Weingart D, Joos U. Oral findings in three different groups of immunocompromised patients. *J Oral Pathol Med*. 2000; 29(4): 153-8.

127. Millsop JW, Fazel N. Oral candidiasis. *Clin Dermatol*. 2016 Jul-Aug; 34(4): 487-94.
128. Mohty M, Apperley JF. Long-term physiological side effects after allogeneic bone marrow transplantation. *Hematology Am Soc Hematol Educ Program*. 2010;(1): 229–236.
129. Monnereau A, Troussard X, Belot A, Guizard AV, Woronoff AS, Bara S, et al. Unbiased estimates of long-term net survival of hematological malignancy patients detailed by major subtypes in France. *Int J Cancer*. 2013; 132(10): 2378-87.
130. Morel F, Herry A, Le Bris MJ, Le Calvez G, Marion V, Berthou C, et al. Isolated granulocytic sarcoma followed by acute myelogenous leukemia type FAB-M2 associated with inversion 16 and trisomies 9 and 22. *Leukemia*. 2002; 16(?): 2458-9.
131. Morgan LA. Infiltrate of chronic lymphocytic leukemia appearing as periapical radiolucent lesion. *J Endodontics*. 1995; 21(9): 475-8.
132. Mortier E. La mucite, une stomatite de l'enfant atteint de cancer. *Inf. Dent*. 1995; (35): 2119-23
133. Mosel DD, Bauer RL, Lynch DP, Hwang ST. Oral complications in the treatment of cancer patients. *Oral Dis*. 2011; 17(6): 550-9.
134. Mozhgani SH, Jaberi N, Rezaee SA, Bustani R, Jazayeri SM, Akbarin MM, et al. Evaluation of HTLV-1 HBZ and proviral load, together with host IFN λ 3, in pathogenesis of HAM/TSP. *J Med Virol*. 2016 Oct 27.
135. Newbrun E. Topical fluorides in caries prevention and management: A North American perspective. *J Dent Educ*. 2001; 65(10): 1078–1083.

136. Orbak, R and Orbak Z. Oral condition of patients with leukemia and lymphoma. *J Nihon Univ Sch Dent.* 1997; 39(2): 67-70.
137. Orhan K, Bayndr H, Aksoy S, Seker BK, Berberoğlu A, Ozan O. Numb chin syndrome as a manifestation of possible breast cancer metastasis around dental implants. *J Craniofac Surg.* 2011 May; 22(3): 942-5.
138. Ottaviani G, Gobbo M, Sturnega M, Martinelli V, Mano M, Zanconati F, et al. Effect of class IV laser therapy on chemotherapy-induced oral mucositis: a clinical and experimental study. *Am J Pathol.* 2013; 183(6): 1747–57.
139. Owosho AA, Estilo CL, Huryn JM, Yom SK. Pentoxifylline and tocopherol in the management of cancer patients with medication-related osteonecrosis of the jaw: an observational retrospective study of initial case series. *Oral Surg Oral Med Oral Pathol Oral Radiol.* 2016 Oct; 122(4): 455-9.
140. Patel V, Gadiwalla Y, Sassoon I, Sproat C, Kwok J, McGurk M. Use of pentoxifylline and tocopherol in the management of osteoradionecrosis. *Br J Oral Maxillofac Surg.* 2016 Apr; 54(3): 342-5.
141. Patil S, Kalla N, Ramesh DN, Kalla AR. Leukemic gingival enlargement: a report of two cases. *Arch Orofac Sci.* 2010; 5(2): 69–72.
142. Penel N, Vansteene D. Cancers and pesticides: current data. *Bull Cancer.* 2007; 94 (1): 15-22.
143. Perucchi A, Elzbieta P, Kuttenger J. Postoperative bleeding as the first manifestation of an acute promyelocytic leukemia in adults. *Schweiz Monatsschr Zahnmed.* 2011; 121(10): 935-42.
144. Peterson DE, Bensadoun RJ, Roila F. Management of oral and gastrointestinal mucositis: ESMO clinical practice guidelines. *Ann Oncol.* 2010; 21(3): 261–5.

145. Peterson DE, Overholser CD. Increased morbidity associated with oral infection in patients with acute nonlymphocytic leukemia. *Oral Surg Oral Med Oral Pathol.* 198;1 51(4): 390–393.
146. Piccin A, Di Pierro AM, Tagnin M, Russo C, Fustos R, Corvetta D, et al. Healing of a soft tissue wound of the neck and jaw osteoradionecrosis using platelet gel. *Regen Med.* 2016 Jun.
147. Plançon Morgane, Debrabant Romain, Boulot Patricia, Labrosse-Canat Hélène, Farsi Fadila. Prévention et prise en charge des mucites et candidoses radio-et/ou chimio-induites. *Hématologie.* 2016; 22(3): 197-205.
148. Porter SR. Gingival and periodontal aspects of diseases of the blood and blood-forming organs and malignancy. *Periodontol 2000.* 1998; 18 102-110.
149. Poynter JN, Richardson M, Blair CK, Roesler MA, Hirsch BA, Nguyen P, et al. Obesity over the life course and risk of acute myeloid leukemia and myelodysplastic syndromes. *Cancer Epidemiol.* 2016 Feb; 40(1): 134-40.
150. Poynter JN, Richardson M, Roesler M, Blair CK, Hirsch B, Nguyen P, et al. Chemical exposures and risk of acute myeloid leukemia and myelodysplastic syndromes in a population-based study. *Int J Cancer.* 2016 Jan; 140(1): 23-33.
151. Qin L, Deng HY, Chen SJ, Wei W. Relationship between cigarette smoking and risk of chronic myeloid leukaemia: a meta-analysis of epidemiological studies. *Hematology.* 2016 Nov; (1): 1-8.
152. Quinn B, Potting CM, Stone R, Blijlevens NM, Fliedner M, Margulies A, Sharp L. Guidelines for the assessment of oral mucositis in adult chemotherapy, radiotherapy and haematopoietic stem cell transplant patients. *Eur J Cancer.* 2008; 44(1):61–72.

153. Qutob AF, Allen G, Gue S, Revesz T, Logan RM, Keefe D. Implementation of a hospital oral care protocol and recording of oral mucositis in children receiving cancer treatment: a retrospective and a prospective study. *Support Care Cancer*. 2013; 21(4): 1113–1120.
154. Raber-Durlacher J, Elad S, Barasch A. Oral mucositis. *Oral Oncol*. 2010; 46(6): 452–6.
155. Raber-Durlacher JE, Laheij AM, Epstein JB, Epstein M, Geerligs GM, Wolffe GN, et al. Periodontal status and bacteremia with oral viridans streptococci and coagulase negative staphylococci in allogeneic hematopoietic stem cell transplantation recipients: a prospective observational study. *Support Care Cancer*. 2013; 21(6): 1621–1627.
156. Rankin KV, Epstein J, Huber MA, Peterson DE, Plemons JM, Redding SS, et al. Oral health in cancer therapy. *Tex Dent J*. 2009; 126(5): 389–397, 406–319, 422–337.
157. Ransier A, Epstein JB, Lunn R, Spinelli J. A combined analysis of a toothbrush, foam brush, and a chlorhexidine-soaked foam brush in maintaining oral hygiene. *Cancer Nurs*. 1995; 18(5): 393–396.
158. RAOUL G, MAES J-M, PASQUIER D, et al. Osteoradionecroses des maxillaires (maxillaire et mandibulaire). *EMC--Stomatologie*. 2005; 1(4): 255-276.
159. Rerhrhaye M. et coll. Bilan biologique en odontostomatologie : intérêt et interprétation, *Actualités Odonto-Stomatologiques*, 250 : 117-135, 2010
160. Rhee D, Myssiorek D, Zahtz G, Diamond A, Paley C, Shende A. Recurrent attacks of facial nerve palsy as the presenting sign of leukemic relapse. *Laryngoscope*. 2002 Feb; 112(2): 235-7.
161. Ribas MO, Araujo MR. Oral manifestations in patients with leukemia [in portuguese]. *Rev de Clin Pesq Odontol*. 2004; 1 (1): 35-41.

162. Ribera JM, Sancho JM. Manuel d'information destiné aux malades adultes atteints d'une leucémie lymphoblastique aiguë [en ligne]. 2006 [consulté le 02/02/2016]. Disponible sur : http://www.leukemia-net.org/content/patients/leukemias/all/e4417/infoboxContent4969/Pat_Manual_A LL_francais.pdf
163. Robert C, Sibaud V, Mateus C, Basil S. Cherpelis. Advances in the Management of Cutaneous Toxicities of Targeted Therapies. *Seminars in Oncology*. 2012; 39(2): 227-240.
164. Roche Y. Risques médicaux au cabinet dentaire en pratique quotidienne: identification des patients, évaluation des risques, prise en charge: prévention, précautions. Issy-les-Moulineaux: Elsevier Masson; 2010. 722 p
165. Rodríguez-Caballero A, Torres-Lagares D, Robles-García M, Pachón-Ibáñez J, González-Padilla D, Gutiérrez-Pérez JL. Cancer treatment-induced oral mucositis: a critical review. *Int J Oral Maxillofac Surg*. 2012; 41(2): 225–38.
166. Rouers M, Truntzer P, Dubourg S, Guihard S, Antoni D, Noël G. Dental state in patients with head and neck cancers. *Cancer Radiother*. 2015 May; 19(3): 205-10; quiz 230, 234.
167. Rowe JM. AML in 2016: Where we are now? *Best Pract Res Clin Haematol*. 2016 Dec;29(4):315-319.
168. Ruescher TJ, Sodeifi A, Scrivani SJ, Kaban LB, Sonis ST. The impact of mucositis on alpha-hemolytic streptococcal infection in patients undergoing autologous bone marrow transplantation for hematologic malignancies. *Cancer*. 1998; 82(11): 2275–2281.
169. Rund D, Krichevsky S, Bar-Cohen S, Goldschmidt N, Kedmi M, Malik E, et al. Therapy-related leukemia: clinical characteristics and analysis of new molecular risk factors in 96 adult patients. *Leukemia*. 2005; 19 (11): 1919-28.

170. Sabourin P-A. Diagnostic, étiopathogénies et prise en charge des dysgueusies. [Thèse d'exercice d'odontologie]. [Nantes] : Université de Nantes. Unité de formation et de recherche d'odontologie ; 2012. 107 p.
171. Sambunjak D, Nickerson JW, Poklepovic T, Johnson TM, Imai P, Tugwell P, Worthington HV. Flossing for the management of periodontal diseases and dental caries in adults. *Cochrane Database Syst Rev.* 2011. 12:CD008829.
172. Sandherr M, Hentrich M, von Lilienfeld-Toal M, Massenkeil G, Neumann S, Penack O, Biehl L, Cornely OA. Antiviral prophylaxis in patients with solid tumours and haematological malignancies update of the Guidelines of the Infectious Diseases Working Party (AGIHO) of the German Society for Hematology and Medical Oncology (DGHO). *Ann Hematol.* 2015 Sep; 94(9): 1441-50.
173. Sasaki M, Yamazaki H, Aoki T, Ota Y, Sekiya R, Kaneko A. Bilateral numb chin syndrome leading to a diagnosis of Burkitt's cell acute lymphocytic leukemia: a case report and literature review. *Oral Surg Oral Med Oral Pathol Oral Radiol Endod.* 2011 Mar; 111(3): e11-6.
174. Schuurhuis JM, Span LF, Stokman MA, van Winkelhoff AJ, Vissink A, Spijkervet FK. Effect of leaving chronic oral foci untreated on infectious complications during intensive chemotherapy. *Br J Cancer.* 2016 Apr; 114(9): 972-8
175. Schuurhuis JM, Stokman MA, Witjes MJ, Dijkstra PU, Vissink A, Spijkervet FK. Evidence supporting pre-radiation elimination of oral foci of infection in head and neck cancer patients to prevent oral sequelae : a systematic review. *Oral Oncol.* 2015 Mar; 51(3): 212-20.
176. Sharon V, Fazel N. Oral candidiasis and angular cheilitis. *Dermatol Ther.* 2010 May-Jun; 23(3): 230-42.

177. Shen P, Manton DJ, Cochrane NJ, Walker GD, Yuan Y, Reynolds C, Reynolds EC. Effect of added calcium phosphate on enamel remineralization by fluoride in a randomized controlled in situ trial. *J Dent*. 2011. 39(7): 518–525.
178. Ship JA, McCutcheon JA, Spivakovsky S, Kerr AR. Safety and effectiveness of topical dry mouth products containing olive oil, betaine, and xylitol in reducing xerostomia for polypharmacy-induced dry mouth. *J Oral Rehabil*. 2007. 34(10): 724–732.
179. Sibaud V, Boralevi F, Vigarios E, Fricain JC. Oral toxicity of targeted anticancer therapies. *Ann Dermatol Venerol*. 2014 May; 141(5): 354-63.
180. Six A. L'hématopoïèse [en ligne]. 2011 [consulté le 05/11/2015]. Disponible sur : <http://adrien.six.online.fr>
181. Smith SF, Blackman G, Hopper C. Numb chin syndrome: a non metastatic neurological manifestation of malignancy. *Oral Surg Oral Med Oral Pathol Oral Radiol Endod*. 2008 Mar;105(3):e53-6.
182. Soheylifar S, Vahedi M, Kadkhodazadeh, Bidgoli MJ. A case of gingival enlargement in acute myeloid leukemia. *J Periodontol Implant Dent*. 2009; (1): 48–50.
183. Société Française de Chirurgie Orale (SFCO). Prise en charge des foyers infectieux bucco-dentaires. [en ligne]. 2012 [consulté le 05/01/2017]. Disponible: http://societechirorale.com/documents/Recommandations/recommandations_foyers_infectieux_1.pdf
184. Sonis ST. The pathobiology of mucositis. *Nature Rev Cancer*. 2004; (4): 277–84
185. Sonis ST. Mucositis: the impact, biology and therapeutic opportunities of oral mucositis. *Oral Oncol*. 2009; 45(12): 1015–20.

186. Soref CM, Fahl WE. A new topical vasoconstrictore based strategy for preventionof oral mucositis. *Oral Surg Oral Med Oral Pathol Oral Radiol.* 2014; 117(4): 454–61.
187. Spears AS. Clinical manifestations of chronic granulocytic leukemia. *Semin Oncol* 1995; 22 : 380-395.
188. Stahl N, Ferit T. Recurrent bilateral peripheral facial palsy. *J Laryngol Otol.* 1989; 103(1): 117–9.
189. Stiff P. Mucositis associated with stem cell transplantation: current status and innovative approaches to management. *Bone Marrow Transplant.* 2001. 27(Suppl 2): S3–S11.
190. Strietzel FP, Lafaurie GI, Mendoza GR, Alajbeg I, Pejda S, Vuletic L, et al. Efficacy and safety of an intraoral electrostimulation device for xerostomia relief: a multicenter, randomized trial. *Arthritis Rheum.* 2011; 63(1): 180–190.
191. Suárez-Cuenca JA, Arellano-Sánchez JL, Scherling-Ocampo AA, Sánchez-Hernández G, Pérez-Guevara D, Chalapud-Revelo JR. Rapidly progressing, fatal and acute promyelocytic leukaemia that initially manifested as a painful third molar: a case report. *J Med Case Rep.* 2009 Nov; (3): 102.
192. Szpirglas H, Ben Salma L. *Pathologie de la muqueuse buccale.* Paris : Flammarion; 1997. p. 226-244.
193. Szpirglas H, Lacoste JPS. Manifestations buccales des hemopathies. *Encycl Med Chir Stomatologie-Odontologie.* 1994; [Article 22-050-A-10].
194. Takagi M, Sakota Y, Ishikawa G, Kamiyama R, Nakajima T, Nomura T. Oral manifestations of acute promyelocytic leukemia. *J Oral Surg.* 1978; 36(8): 589-593.

195. Toljanic JA, Bedard JF, Larson RA, Fox JP. A prospective pilot study to evaluate a new dental assessment and treatment paradigm for patients scheduled to undergo intensive chemotherapy for cancer. *Cancer*. 1999; 85(8): 1843–1848.
196. Tomažević T, Jazbec J. A double blind randomised placebo controlled study of propolis (bee glue) effectiveness in the treatment of severe oral mucositis in chemotherapy treated children. *Complement Ther Med*. 2013 Aug; 21(4): 306-12.
197. Tovar S, Parlatescu I, Tovar M, Cionca L, Arduino PG. Recurrent intraoral HSV-1 infection: a retrospective study of 58 immunocompetent patients from Eastern Europe. *Med Oral Patol Oral Cir Bucal*. 2011 Mar; 16(2): e163-9.
198. Treister N, Duncan C, Cutler C, Lehmann L. How we treat oral chronic graft-versus-host disease. *Blood*. 2012. 120(17): 3407–3418.
199. Troussard X, Duchenet V, Cornet E, Mouchel D, Malet M, Collignon A. Haematological malignancies: incidence in Basse-Normandie, France, for 1997-2004. *Rev Epidemiol Sante Publique*. 2009. 57(3) : 151-8.
200. Van Maele-Fabry G, Duhayon S, Mertens C, Lison D. Risk of leukaemia among pesticide manufacturing workers: a review and meta-analysis of cohort studies. *Environ Res*. 2008; 106 (1): 121-37.
201. Vardiman JW, Thiele J, Arber DA, Brunning RD, Borowitz MJ, Porwit A, et al. The 2008 revision of the World Health Organization (WHO) classification of myeloid neoplasms and acute leukemia: rationale and important changes. *Blood*. 2009 Jul; 114(5): 937-51.
202. Varet B. *Le livre de l'interne en hématologie*. 3e édition. Paris : Médecine Sciences Publications ; 2012. 736 p.

203. Vey N, Bouabdallah R, Stoppa A et al. Autologous stem cell transplantation for acute myelogenous leukemia in first complete remission: a 6-year follow-up study of 101 patients from a single institution. *Bone Marrow Transplant.* 2004; 33(?): 177–182.
204. Wadhawan R, Solanki G, Bhandari A, Rathi A, Dash R. Role of laser therapy in dentistry: a review. *Int J Biomed Res.* 2014; (5): 153–7.
205. Wang L, Gu Z, Zhai R, Zhao S, Luo L, Li D, et al. Efficacy of oral cryotherapy on oral mucositis prevention in patients with hematological malignancies undergoing hematopoietic stem cell transplantation: a meta-analysis of randomized controlled trials. *PLoS One.* 2015; 10(5): e0128763.
206. Wang P, Liu H, Jiang T, Yang J. Cigarette Smoking and the Risk of Adult Myeloid Disease: a Meta-Analysis. *PLoS One.* 2015 Sep; 10(9): e0137300.
207. Wasko-Grabowska A, Rzepecki P, Oborska S, Barzal J, Mlot B, Gawronski K, et al. A supersaturated calcium phosphate solution seems to effectively prevent and treat oral mucositis in haematopoietic stem cell transplanted cancer patients – single centre experience. *J Buon.* 2012; 17(2): 363–8.
208. Watters AL, Epstein JB, Agulnik M. Oral complications of targeted cancer therapies: a narrative literature review. *Oral Oncol.* 2011 Jun; 47(6): 441-8.
209. Wu J, Fantasia JE, Kaplan R. Oral manifestations of acute myelomonocytic leukemia: a case report and review of the classification of leukemias. *J Periodontol.* 2002; 73(6): 664-668.
210. Wong KH, Kuciejewska A, Sharabiani MT, Ng-Cheng-Hin B, Hoy S, Hurley T, et al. A randomised controlled trial of Caphosol mouthwash in management of radiation-induced mucositis in head and neck cancer. *Radiother Oncol.* 2016 Jul . pii: S0167-8140(16)31174-4.

211. Wong M, Sade S, Gilbert M, Klieb HB. Oral melanosis after tyrosine kinase inhibition with Imatinib for chronic myelogenous leukemia: report of a case and review of the literature. *Dermatol Online J*. 2011 May 15;17(5):4.
212. Xu J, Wu W, Shen W, Liu P. The clinical significance of γ -catenin in acute myeloid leukemia. *Onco Targets Ther*. 2016 Jun; (9): 3861-71.
213. Zadik Y, Zeevi I, Luboshitz-Shon N, Dakwar N, Wolff A, Shapira MY, et al. Safety and efficacy of an intra-oral electrostimulator for the relief of dry mouth in patients with chronic graft versus host disease: case series. *Med Oral Patol Oral Cir Bucal*. 2014 May; 19(3): e212-9.
214. Zhou Y, Qian M, Liang Y, Liu Y, Yang X, Jiang T, et al. Effects of leukemia inhibitory factor on proliferation and odontoblastic differentiation of human dental pulp cells. *J Endod*. 2011; 37(6): 819-24.
215. Zittoun R, Cadiou M, Bayle C, Suci S, Solbu G, Hayat M. Prognostic value of cytologie parameters in acute myelogenous leukemia. *Cancer*. 1984; 5 (7): 1526-32.

Annexes

Annexe 1 : Score de performance (PS) de l'OMS

0	Activité physique intacte - Efforts possibles sans limitation
1	Réduction des efforts - Autonomie complète
2	Personne encore autonome - Se fatigue facilement - Nécessité de se reposer plus de 6 heures par jour
3	Personne dépendante - Lever possible mais ne fait pas sa toilette seule
4	Dépendance totale - Etat quasi grabataire

Annexe 2 : NFS chez un patient atteint d'une leucémie aigüe myéloïde (LAM), montrant une anémie, une neutropénie, une thrombopénie sévère ainsi que la présence de cellules immatures (blastes)

page 1/2

Compte-rendu également adressé à : Mr
[REDACTED]

Dossier n° 120321108
 Prélèvement effectué le 21/03/12
 (Prél. au laboratoire)
 Dossier enregistré le 21/03/12
 Résultats édités le 23/03/12

D.N. 13/02/1948 - 64 ans

NUMERATION/FORMULE SANGUINE (Seckman Coulter LH 500)	Résultats	Antécédents	Références
- HEMATIES	3.32 M/mm3	14/03/12 3.14	4.50 à 6.00
Hémoglobine.	10.1 g/dl	9.9	13.5 à 17.5
Hématocrite.	29.6 %	28.6	40.0 à 50.0
V.G.M.	89.2 u3	91.1	82.0 à 96.0
C.C.M.H.	34.2 g/dl	34.8	32.0 à 36.0
T.C.M.H.	30.5 pg.	31.7	27.0 à 32.0
- LEUCOCYTES	3 800/mm3	2 700	4 000 à 10 000
Polynucléaires Neutrophiles	18.0 % =	684 /mm3 22.0	1500 à 7000
Polynucléaires Eosinophiles	0.0 % =	0 /mm3 0.0	inf. à 600
Polynucléaires Basophiles	0.0 % =	0 /mm3 0.0	inf. à 200
Lymphocytes.	52.0 % =	1976 /mm3 43.0	1000 à 4000
Monocytes.	10.0 % =	380 /mm3 11.0	inf. à 1000
Blastes.	20.0 %		
- PLAQUETTES	30 000 /mm3	14/03/12 65 000	150 000 à 400 000
- PROTEINE C REACTIVE	25.3 mg/l	14/03/12 35.5	inf. à 12.0

(Immuno-enzymo, Vitros 250)

Annexe 3 : NFS chez un patient atteint de leucémie lymphoïde chronique (LLC), montrant une hyperlymphocytose isolée

Compte-rendu également adressé à :

Mr

Dossier n° 120123096
 Prélèvement effectué le 23/01/12
 (Prélèvement remis)
 Dossier enregistré le 23/01/12
 Résultats édités le 27/08/12

D.N. 02/09/1940 - 71 ans

NUMERATION/FORMULE SANGUINE (Beckman Coulter LH 500)	Résultats	Antécédents	Références
- HEMATIES	4,52 M/mm ³	23/12/11 4,80	4,50 à 6,00
Hémoglobine	14,2 g/dl	14,9	13,5 à 17,5
Hématocrite	41,8 %	45,6	40,0 à 50,0
V.G.M.	92,6 u3	93,4	82,0 à 95,0
C.C.M.H.	33,9 g/dl	32,6	32,0 à 35,0
T.C.M.H.	31,4 pg.	30,4	27,0 à 32,0
- LEUCOCYTES	33 000/mm ³	42 400	4 0 à 10 0
Polynucléaires Neutrophiles	11,0 % = 3630 /mm ³	9,4	1500 à 7000
Polynucléaires Eosinophiles	0,3 % = 99 /mm ³	0,5	inf. à 500
Polynucléaires Basophiles	0,5 % = 165 /mm ³	0,1	inf. à 200
Lymphocytes	85,8 % = 28314 /mm ³	87,6	1000 à 4000
Monocytes	2,4 % = 792 /mm ³	2,4	inf. à 1000
Présence de nombreuses ombres de Gumprecht			
- PLAQUETTES	170 000 /mm ³	23/12/11 132 000 23/12/11	150 0 à 400 0

Annexe 4 : les 41 items dont les 17 retenus d'après ref195

No. in phase 3	Issue	Answer scale in phase 3 ^a	Results, phase 3	No in OH17	Subscale
1	Pain in tongue	1-4	Meeting too few criteria	-	Pain/discomfort
2	Pain in gums	1-4	Retained	31	Pain/discomfort
3	Bleeding gums	1-4	Retained	32	Pain/discomfort
4	Pain in lips	1-4	Overlap, QLQ or OH17 items	-	Pain/discomfort
5	Lip sores	1-4	Retained	33	Pain/discomfort
6	Pain in jaw	1-4	Meeting too few criteria	-	Pain/discomfort ^c
7	Toothache	1-4	Overlap, QLQ or OH17 items	-	Dental status
8	Problems with teeth	1-4	Retained	34	Dental status ^c
9	Problems brushing teeth	1-4	Meeting too few criteria	-	Single
10	Sore mouth	1-4	Retained	35	Pain/discomfort ^c
11	Problems opening mouth	1-4	Deleted, meeting too few criteria	-	Pain/discomfort ^c
12	Sores in mouth corners	1-4	Retained	36	Pain/discomfort
13	Bad breath	1-4	Meeting too few criteria	-	Pain/discomfort
14	Dry mouth	1-4	Retained	37	Xerostomia ^c
15	Sticky saliva	1-4	Retained	38	Xerostomia ^c
16	Sensitive mouth	1-4	Retained	39	Eating
17	Taste change	1-4	Retained	40	Eating ^d
18	Problems with taste	1-4	Meeting too few criteria	-	Eating ^e
19	Need for dental treatment	1-4	Meeting too few criteria	-	Dental status
20	Problems with solid food	1-4	Retained	41	Eating ^e
21.	Trouble enjoying meals	1-4	Retained	42	Eating ^e
22	Trouble talking	1-4	Meeting too few criteria	-	Social function ^c
23	Trouble social contact family	1-4	Meeting too few criteria	-	Social function ^c
24	Trouble social contact friends	1-4	Meeting too few criteria	-	Social function ^c
25	Trouble going out in public	1-4	Meeting too few criteria	-	Social function ^c
26	Trouble physical contact	1-4	Meeting too few criteria	-	Social function ^c
27	Had dental treatment	Y/N	Meeting too few criteria	-	Dental status
28	Worn dentures	Y/N	Retained	46	Dental status
29	Worn removable full dentures	Y/N	Overlap, QLQ or OH17 items	-	Dental status
30	Worn removable partial dentures	Y/N	Overlap, QLQ or OH17 items	-	Dental status
31	Ill-fitting denture	1-4	Retained	47	Dental status
32	Sores from denture	1-4	Meeting too few criteria	-	Dental status
33	Cleaning denture	1-4	Meeting too few criteria	-	Dental status
34	Oral information	1-2	Retained	44	Information ^f
35	Written information	1-2	Overlap, QLQ or OH17 items	-	Information ^f
36	Information on CDs etc	1-2	Overlap, QLQ or OH17 items	-	Information ^f
37	Satisfaction with information	1-4	Retained	45	Information ^f
38	Worried about future	1-4	Retained	43	Single
39	Financial problems, due to dental problems	1-4	Overlap, QLQ or OH17 items	-	Single
40	Overall dental health	1-7 ^b	Meeting too few criteria	-	Single
41	Overall oral health	1-7 ^b	Meeting too few criteria	-	Single

^a European Organisation for Research and Treatment of Cancer (EORTC) answer categories; 1; 'not at all', 2; 'a little', 3; 'quite a bit' and 4; 'very much'.

^b EORTC answer categories; 1; 'very poor', 2; 'excellent'.

^c From the QLQ-H&N35 module.²⁷

^d From the QLQ-BR23 module.²⁷

^e From the QLQ-STO22 module.²⁸

^f From the QLQ-INFO25 module.²⁹

Annexe 5 : Classement des 14 items par catégories d'après ref195

Internal consistency—Cronbach's alpha values.

Scale	Item no. in OH17	Cronbach's alpha
Pain/discomfort	6 Items (31-36)	.67
Xerostomia	2 Items (37-38)	.70
Eating	4 Items (39-42)	.77
Information	2 Items (44-45)	NA ^a

Annexe 6 : les antifongiques topiques disponibles pour le traitement des candidoses d'après Wong et coll, 2011

Agent	Vehicle or form	Dose and frequency	Side effects and special features
Gentian violet	<ul style="list-style-type: none"> • Solution 	<ul style="list-style-type: none"> • 1.5 mL of 0.5% solution twice daily 	<ul style="list-style-type: none"> • Skin irritation • Oral ulcers • Purple staining of clothes and skin
Nystatin	<ul style="list-style-type: none"> • Cream • Ointment • Suspension • Lozenge • Tablet (vaginal) 	<ul style="list-style-type: none"> • Cream and ointment: Apply three to four times daily • Suspension: 100 U four times daily • Lozenge: 100,000 U a maximum of 5 times daily for 7-14 days • Tablet: 100,000 U three times daily 	<ul style="list-style-type: none"> • Nausea and vomiting • Skin irritation
Amphotericin B	<ul style="list-style-type: none"> • Cream • Ointment • Lotion • Suspension 	<ul style="list-style-type: none"> • Cream, ointment, lotion: Three to four times daily for a maximum of 14 days • Suspension: 100 mg/mL 	<ul style="list-style-type: none"> • Not absorbed from the gut
Miconazole	<ul style="list-style-type: none"> • Cream • Ointment • Gel • Lacquer 	<ul style="list-style-type: none"> • 2% Cream and ointment: Twice daily for 2-3 weeks • 2% Gel: Three to four times daily for 2-3 weeks • Lacquer: 1 g applied once weekly to dentures for 3 weeks 	<ul style="list-style-type: none"> • Skin irritation • Burning sensation • Maceration
Ketoconazole	<ul style="list-style-type: none"> • Cream 	<ul style="list-style-type: none"> • 2% cream two to three times daily for 14-28 days 	<ul style="list-style-type: none"> • Skin irritation • Headache
Clotrimazole	<ul style="list-style-type: none"> • Cream • Solution • Troche 	<ul style="list-style-type: none"> • 1% cream twice daily to three times daily for 3-4 weeks • 1% solution three to four times daily for 2-3 weeks • 10 mg troche five times daily for 2 weeks 	<ul style="list-style-type: none"> • Skin irritation • Nausea and vomiting

Table des matières

Sommaire.....	10
Liste des figures.....	11
Liste des tableaux.....	13
Liste des abréviations.....	14
Introduction.....	15
1. Généralités sur les leucémies.....	16
1.1. Physiopathologie.....	16
1.1.1. Hématopoïèse.....	16
1.1.2. Définition.....	19
1.1.3. Les différentes leucémies.....	20
1.1.4. Classification des leucémies.....	22
1.1.5. Épidémiologie.....	24
1.1.6. Facteurs de risque.....	26
1.1.7. Pronostic.....	29
1.2. Principes du diagnostic.....	33
1.2.1. Signes cliniques.....	33
1.2.2. Examens complémentaires.....	37
1.3. Principes thérapeutiques.....	39
1.3.1. Principes généraux.....	39
1.3.2. Protection du système nerveux central (SNC).....	41
1.3.3. Les greffes de cellules souches hématopoïétiques.....	42
1.3.4. Cas particuliers.....	44
2. Manifestations précoces des leucémies et rôle du dentiste dans le diagnostic précoce.....	45
2.1. Manifestations classiques.....	45
2.1.1. Physiologie.....	45

2.1.2. Hypertrophie gingivale	47
2.1.3. Erythème	53
2.1.4. Pâleur gingivale	54
2.1.5. Gingivite ulcéro-nécrotique et ulcérations	55
2.1.6. Gingivorragies spontanés	60
2.1.7. Pétéchies	61
2.1.8. Les lésions bulleuses	62
2.2. Les manifestations atypiques	64
2.2.1. Répercussions sur le parodonte profond	64
2.2.2. Hémorragies postopératoires récidivantes	68
2.2.3. Odontalgies	69
2.2.4. Troubles de la sensibilité	72
2.2.5. Paralysie faciale bilatérale	73
2.2.6. Atteinte de l'ATM	74
2.2.7. Sarcome granulocytaire	74
2.2.8. Conclusion	76
3. Le rôle du chirurgien-dentiste face au traitement anti-leucémique et ses complications	78
3.1. Prise en charge globale	78
3.1.1. Prise en charge avant le traitement	79
3.1.2. Prise en charge pendant le traitement	80
3.1.3. Prise en charge après le traitement	86
3.2. La gestion des principales complications	91
3.2.1. La mucite orale	91
3.2.2. Sécheresse orale	97
3.2.3. L'ostéoradionécrose (ORN)	101
3.2.4. Réaction greffon contre hôte (GVHD)	104

3.2.5. Les infections opportunistes	108
3.2.6. Complications liées à la prise d'inhibiteur des tyrosines kinases	114
Conclusion	119
Bibliographie	120
Annexes	146
Table des matières	150

DEWAELE Thomas – Les leucémies de l’adulte : rôle du chirurgien dentiste dans le diagnostic précoce et dans la prise en charge des patients.

Nancy 2017 : 153 pages. 41 figures ; 8 tableaux

Th. : Chir.-Dent. : Nancy 2017

Mots clés : leucémies de l’adulte – diagnostic précoce – soins dentaires – traitements – complications orales

Résumé :

Les leucémies de l’adulte sont des cancers rares affectant les cellules du sang et de la moelle osseuse. Le chirurgien-dentiste est susceptible d’être impliqué à toutes les étapes de ces maladies, du diagnostic précoce au suivi au long terme en passant par le traitement. Dans une première partie, nous décrirons les principales caractéristiques physiopathologiques des leucémies, les principaux signes cliniques ou examens complémentaires permettant leur diagnostic, et leurs traitements. Nous verrons ensuite quelles sont les manifestations précoces, classiques ou atypiques, au niveau de la sphère oro-faciale pouvant faire suspecter une leucémie et orienter vers son diagnostic. Enfin, nous aborderons les rôles multiples que peut jouer le chirurgien-dentiste à toutes les étapes du traitement anti-leucémique (pré, per, post) et son rôle dans la gestion des complications.

Membres du jury:

Pr. J-M MARTRETTE	Professeur des Universités	Président
<u>Dr. V. MOBY</u>	<u>Maître de conférences des Universités</u>	<u>Directeur</u>
Dr. J GUILLET-THIBAUT	Maître de conférences des Universités	Juge
Dr. C KICHENBRAND	Assistant Hospitalier Universitaire	Juge

Adresse de l’auteur :

Thomas Dewaele
14 Allée du muguet
21121 Fontaine-les-Dijon

Jury : Président : J.M. MARTRETTE– Professeur des Universités
 Juges : V. MOBY– Maître de Conférences des Universités
 J. GUILLET-THIBAUT– Maître de Conférences des Universités
 C. KICHENBRAND– Assistante Hospitalier Universitaire

Thèse pour obtenir le diplôme D'Etat de Docteur en Chirurgie Dentaire

Présentée par: **Monsieur DEWAELE Thomas**

né(e) à: **DIJON (Côte d'Or)**

le **10 juin 1985**

et ayant pour titre : « **Les leucémies de l'adulte : rôle du chirurgien-dentiste dans le diagnostic précoce et dans la prise en charge des patients** ».

Le Président du jury



J.M. MARTRETTE

Le Doyen,
de la Faculté d'Odontologie



J.M. MARTRETTE

Autorise à soutenir et imprimer la thèse

NANCY, le

Le Président de l'Université de Lorraine 9427



P. MUTZENHARDT