



HAL
open science

L'incisive latérale conoïde : réhabilitation en prothèse

Margaux Jacques

► **To cite this version:**

Margaux Jacques. L'incisive latérale conoïde : réhabilitation en prothèse. Sciences du Vivant [q-bio]. 2017. hal-01932253

HAL Id: hal-01932253

<https://hal.univ-lorraine.fr/hal-01932253v1>

Submitted on 23 Nov 2018

HAL is a multi-disciplinary open access archive for the deposit and dissemination of scientific research documents, whether they are published or not. The documents may come from teaching and research institutions in France or abroad, or from public or private research centers.

L'archive ouverte pluridisciplinaire **HAL**, est destinée au dépôt et à la diffusion de documents scientifiques de niveau recherche, publiés ou non, émanant des établissements d'enseignement et de recherche français ou étrangers, des laboratoires publics ou privés.



AVERTISSEMENT

Ce document est le fruit d'un long travail approuvé par le jury de soutenance et mis à disposition de l'ensemble de la communauté universitaire élargie.

Il est soumis à la propriété intellectuelle de l'auteur. Ceci implique une obligation de citation et de référencement lors de l'utilisation de ce document.

D'autre part, toute contrefaçon, plagiat, reproduction illicite encourt une poursuite pénale.

Contact : ddoc-thesesexercice-contact@univ-lorraine.fr

LIENS

Code de la Propriété Intellectuelle. articles L 122. 4

Code de la Propriété Intellectuelle. articles L 335.2- L 335.10

http://www.cfcopies.com/V2/leg/leg_droi.php

<http://www.culture.gouv.fr/culture/infos-pratiques/droits/protection.htm>

**ACADEMIE NANCY - METZ
UNIVERSITE DE LORRAINE
FACULTE D'ODONTOLOGIE**

ANNEE 2017

N° 9455

THESE

Pour le

DIPLOME D'ETAT DE DOCTEUR EN CHIRURGIE DENTAIRE

Par

Margaux JACQUES

Née le 16/11/1991 à Saint-Dié Des Vosges (Vosges)

**INCISIVE LATERALE MAXILLAIRE CONOIDE :
REHABILITATION PAR PROTHESE FIXEE**

Présentée et soutenue publiquement le 07 Avril 2017

Examineurs de la thèse :

Pr J-M. MARTRETTE :	Professeur des Universités	Président du jury
<u>Dr A-S. VAILLANT :</u>	<u>Maître de Conférences des Universités</u>	<u>Directrice</u>
Dr R. BALTHAZARD :	Maître de Conférences des Universités	Juge
Dr B. MOEHREL :	Assistante Hospitalier Universitaire	Juge

« Par délibération en date du 11 décembre 1972, la Faculté de Chirurgie Dentaire a arrêté que les opinions émises dans les dissertations qui lui seront présentées doivent être considérées comme propre à leurs auteurs et qu'elle n'entend leur donner aucune approbation ni improbation »

Président : Professeur Pierre MUTZENHARDT

Doyen : Professeur Jean-Marc MARTRETTE

Vice-Doyens : Pr Pascal AMBROSINI — Dr Céline CLEMENT

Membres Honoraires : Dr L. BABEL – Pr S. DURIVALX – Pr A. FONTAINE – Pr G. JACQUART – Pr D. ROZENCWEIG – Pr M. VIVIER – Pr ARTIS -

Doyen Honoraire : Pr J. WADOT, Pr J.P. LOUIS

Maître de conférences CUM MERITO : Dr C. ARCHIEN

Sous-section 56-01 Odontologie pédiatrique	Mme DROZ Dominique	Maître de Conférences *
	Mme JAGER Stéphanie	Maître de Conférences *
	M. PREVOST Jacques	Maître de Conférences
	Mme HERNANDEZ Magali	Assistante *
	M. LEFAURE Quentin	Assistant
	M. MERCIER Thomas	Assistant *
Sous-section 56-02 Orthopédie Dento-Faciale	Mme FILLEUL Marie Pierryle	Professeur des Universités *
	M. EGLOFF Benoît	Maître de Conférences *
	Mme GREGOIRE Johanne	Assistante
Sous-section 56-03 Prévention, Epidémiologie, Economie de la Santé, Odontologie légale	Mme CLEMENT Céline	Maître de Conférences *
	Mme LACZNY Emily	Assistante
	Mme NASREDDINE Greyce	Assistante
Sous-section 57-01 Parodontologie	M. AMBROSINI Pascal	Professeur des Universités *
	Mme BISSON Catherine	Maître de Conférences *
	M. JOSEPH David	Maître de Conférences *
	M. PENAUD Jacques	Maître de Conférences
	Mme MAYER-COUPIN Florence	Assistante
	Mme PAOLI Nathalie	Assistante *
Sous-section 57-02 Chirurgie Buccale, Pathologie et Thérapeutique, Anesthésiologie et Réanimation	Mme GUILLET-THIBAUT Julie	Maître de Conférences *
	M. BRAVETTI Pierre	Maître de Conférences
	Mme PHULPIN Bérengère	Maître de Conférences *
	M. DELAITRE Bruno	Assistant
	Mme KICHENBRAND Charène	Assistante *
	Mme NACHIT Myriam	Assistante
Sous-section 57-03 Sciences Biologiques (Biochimie, Immunologie, Histologie, Embryologie, génétique, Anatomie pathologique, Bactériologie, Pharmacologie)	M. YASUKAWA Kazutosyo	Maître de Conférences *
	M. MARTRETTE Jean-Marc	Professeur des Universités *
	Mme EGLOFF Claire	Assistante *
Sous-section 58-01 Odontologie Conservatrice, Endodontie	M. MORTIER Eric	Maître de Conférences *
	M. AMORY Christophe	Maître de Conférences
	M. BALTHAZARD Rémy	Maître de Conférences *
	M. ENGELS-DEUTSCH Marc	Maître de Conférences
	M. GEVREY Alexis	Assistant
	Mme GEBHARD Cécile	Assistante
	M. VINCENT Marin	Maître de Conférences Associé
Sous-section 58-02 Prothèses (Prothèse conjointe, Prothèse adjointe partielle, Prothèse complète, Prothèse maxillo-faciale)	M. DE MARCH Pascal	Maître de Conférences
	M. SCHOUVER Jacques	Maître de Conférences
	Mme VAILLANT Anne-Sophie	Maître de Conférences *
	Mme CORNE Pascale	Maître de Conférences Associé *
	M. GILLET Marc	Assistant
	M. HIRTZ Pierre	Assistant *
	M. KANNENGIESSER François	Assistant
	Mme MOEHREL Bethsabée	Assistante *
	M. VUILLAUME Florian	Assistant
Sous-section 58-03 Sciences Anatomiques et Physiologiques Occlusodontiques, Biomatériaux, Biophysique, Radiologie	Mme STRAZIELLE Catherine	Professeur des Universités *
	Mme MOBY Vanessa (Stutzmann)	Maître de Conférences *
	M. SALOMON Jean-Pierre	Maître de Conférences
	M. HARLE Guillaume	Assistant Associé

Souligné : responsable de la sous-section

* temps plein

Mis à jour le 16.11.2016

Remerciements

À notre président de thèse,

Monsieur le Professeur MARTRETTE Jean Marc,

Docteur en Chirurgie Dentaire

Professeur des Universités-Praticien Hospitalier

Doyen de la Faculté d'odontologie de Nancy

Chef de Service du CSERD de Nancy

Docteur en Sciences Pharmacologiques

Habilité à diriger des Recherches

Sous-section : sciences biologiques (Biochimie, Immunologie, Histologie,

Embryologie, Génétique, Anatomie pathologique, Bactériologie,

Pharmacologie)

Nous vous remercions de l'honneur que vous nous avez
fait en acceptant la présidence de cette thèse.
Veuillez trouver dans ce travail l'expression de notre
reconnaissance et de notre respect.

À notre directrice de thèse,

Madame le Docteur Anne-Sophie VAILLANT

Docteur en chirurgie dentaire

Maitre des conférences des universités- Praticien hospitalier

Sous-section : prothèse

Vous nous avez fait l'honneur de diriger ce travail.

Nous nous souviendrons de votre
sympathie, votre franchise et votre pédagogie.

Nous sommes fiers et sincèrement reconnaissants
d'avoir pu travailler avec vous.

À notre juge,

Monsieur le Docteur Rémy BALTHAZARD

Docteur en Chirurgie Dentaire

Maître de Conférence des Universités – Praticien hospitalier

Sous – section : Odontologie Conservatrice – Endodontie

Nous sommes sensibles à l'intérêt que vous avez porté
à notre travail en acceptant d'en être le juge.
Nous vous exprimons notre respectueuse considération.

À notre juge,

Madame le docteur Bethsabée MOEHREL

Docteur en chirurgie dentaire

Assistante hospitalo- universitaire

Nous sommes sensibles à l'intérêt que vous avez porté
à notre travail en acceptant d'en être le juge.
Nous vous exprimons notre respectueuse considération.

À MA FAMILLE,

À mon papa,

Merci pour ta présence, ta bonne humeur et ton amour. Je sais que tu es fier de tes deux filles mais il faut que tu saches que nous aussi nous sommes très fiers de notre papou.

À ma mamou,

Tu as été un soutien sans faille tout au long de mes études, tu es derrière moi depuis le début malgré ta surprise en apprenant mon désir de devenir chirurgien-dentiste ! Bravo pour votre patience toi et papa quand j'étais dans le salon à lire mes cours à voix haute pendant des heures. Tu le sais tu es la meilleure des mamans !

À ma sœur,

Tu as toujours fais ton maximum pour m'aider et me changer les idées (d'ailleurs pour ça je te dois une sacrée facture !). Merci d'être une amie et une sœur géniale tout simplement.

À mon beau-frère,

Tu es un peu tête en l'air mais tu es mon beau-frère préféré et surtout tu arrives à supporter ma sœur !

À mon filleul,

Mon petit cœur tu es un vrai rayon de soleil depuis que tu es né, et comme tu le dis souvent je t'aime encore plus grand que les montagnes, le soleil et les étoiles.

À Céleste,

Ma petite étoile ne grandis pas trop vite tu es à croquer avec tes petites bouclettes et ton petit sourire malin.

À chaton,

Parce que rien ne se serait pareil sans toi. Merci de me supporter et me faire sourire jour après jour. Bientôt dans notre nouveau chez nous avec nos 3 bêtes à poil !

À tous mes tatas et tontons,

La famille est grande alors je ne cite pas tout le monde mais un gros bisou à ma tata Yvonne pour ta folie et ses moments à cuisiner ensemble que j'adore. A tata raminette et tonton Daniel

À mémère,

Petite j'avais droit à ma petite tasse de café et maintenant à ma brioche à chaque fois que je viens papoter avec toi, ses moments sont précieux alors fais le pleins de brioches ☺ !

Ludovic,

Ton aide pour Word a été précieuse je suis bien obligée de le reconnaître.

Cicis,

Merci de t'occuper si bien de ma maman et de nous, tu nous as toujours accueilli à bras ouvert, tu fais partie de la famille maintenant

Martine,

Merci de m'avoir supportée durant ma période d'adolescence pas très sympa et de rendre heureux mon petit papa.

Caroline et l'équipe du Aldi d'Anould,

Ces années à travailler l'été à vos côtés mon appris ce que c'était le vrai boulot à courir partout et à être fatiguée en rentrant chez soi.

Au Dr Philippe BLAISE,

Merci de m'avoir ouvert les portes de ton cabinet et m'avoir donné ma chance. Ta sympathie et ta pédagogie au quotidien sont très précieuses. Faut dire qu'on l'a attendu cette thèse !!

Au Docteur LONGERON,

C'est dans votre cabinet que j'ai fais mes premiers pas, vous avez su me faire partager votre passion et votre bonne humeur.

Toute l'équipe du centre hospitalier Emile Durkheim,

Ces 6 mois de stage intense mais très enrichissant avec des praticiens avec qui j'ai beaucoup appris. La coquille devient grande maintenant 😊

L'équipe de LEGOUEST et de MERCY,

Merci pour ses moments de bonne humeur et de rigolade.

Carol PETIT,

Vous avez été là dès le début, toujours souriante, pleine de bonne humeur et de gentillesse. Je vous serai toujours reconnaissante pour tout ce que vous avez fait pour moi.

Dr GARAT et Dr HUEBERT,

Merci de m'avoir prêté vos fauteuils pour que je puisse faire mon stage, qui a été franchement top tant au niveau de l'exercice qu'au niveau de votre accueil et de votre pédagogie.

À MES AMIS,

Célia,

Ma chérie merci d'avoir été toujours là depuis plus de 10 ans et encore pour toutes les années à venir. Tu as été mon 1er cobaye, si ça ce n'est pas de la confiance ...

Thibaut, Cid, Thomas et Maximilien,

Ça y est vous ne direz plus que je ne suis pas un vrai dentiste !!!

Flore,

Tu es toujours là quand il faut, que je pense qu'on a fabriqué du dentifrice ensemble il y a 10 ans, c'est avec toi que tout a commencé, ton beau sourire ma fait trouver ma vocation ;)

Audrey, Aurélie, Nat, Marion, Isabelle et Cynthia,

Merci pour tous ces moments pendant ces années de fac, que de belles rencontres !
« Allo Thierry ? C'est Natacha »

Renaud,

Tu as été mon voisin de TP et on s'est suivi jusqu'au stage hospitalier, mais tu es bien plus que ça, un vrai ami, merci pour ta folie et ta bonne humeur.

Sandrine,

On a partagé que deux semaines de travail mais ce fut une très belle rencontre, tu es la meilleure assistante du monde !

Charlotte,

Tu es un peu bizarre des fois mais tu nous fais toujours bien rire ^^

Éric,

J'espère qu'un jour je gagnerais au billard contre toi et surtout si tu deviens célèbre souviens toi qui est dans mes remerciements ☺

Pharaon,

C'est un peu l'amour vache entre nous, je sais qu'au fond du fond de toi il y a une petite part qui m'adore

SOMMAIRE

Liste des figures	14
Liste des tableaux.....	16
Introduction.....	17
1/ Réhabilitation en prothèse fixée : prérequis.....	18
1.1. L'analyse esthétique.....	18
1.1.1 Le visage.....	18
1.1.2 Le sourire	20
1.1.3 Les arcades dentaire et le rapport dento-gingival	21
1.2. L'analyse mécanique.....	22
1.2.1 Occlusion statique.....	22
1.2.2 Occlusion dynamique.....	24
1.3. L'analyse biologique.....	26
1.3.1 L'évaluation du parodonte superficiel.....	26
1.3.1.1 L'hygiène bucco-dentaire	26
1.3.1.2 La gencive attachée.....	26
1.3.1.3 Les récessions gingivales	27
1.3.2 L'évaluation du parodonte profond.....	28
2/ Caractéristiques et répercussions cliniques.....	29
2.1. Caractéristiques biologiques	29
2.2. Caractéristiques esthétiques	30
2.3. Caractéristiques mécaniques	31
2.3.1 L'occlusion	31
2.3.2 La rétention	32
2.3.3 Les surcontours.....	33
3/ Gradient thérapeutique	34
3.1. Restaurations directes.....	35
3.1.1 Avantages et inconvénients	35
3.1.2 Critères de choix entre restaurations directes et indirectes.....	36
3.1.3 Choix de la résine composite	37
3.1.4 Choix de la couleur	37
3.1.5 Choix du système adhésif	39
3.1.6 Technique	40
3.1.7 Taux de survie.....	42

3.2. Réhabilitation par restaurations partielles collées	43
3.2.1 Sans préparation.....	43
3.2.2 Avec préparation.....	44
3.2.3 Facette composite.....	46
3.2.3.1 Avantages et inconvénients	46
3.3.2 Indications.....	46
3.3.3 Taux de survie	47
3.3.4 Protocole opératoire.....	47
3.2.4 Facette céramique	48
3.2.4.1 La céroplastie prospective (wax-up)	48
3.2.4.2 Le masque diagnostique (mock-up).....	49
3.2.4.3 La préparation à travers le masque diagnostic	49
3.2.4.4 Les empreintes	52
3.2.4.5 La temporisation	52
3.2.4.6 Le collage des facettes	52
3.2.4.7 Taux de survie clinique et échecs	54
3.3. Réhabilitation par restauration corono-périphérique.....	56
3.3.1 Couronne céramo-céramique	56
3.3.1.1 Choix de la céramique	56
• Classifications des céramiques dentaires	56
Les vitrocéramiques.....	57
Les céramiques infiltrées de verre	57
La zircone et céramiques alumineuses.....	58
• Comparaison des propriétés esthétiques entre métaux et céramiques	60
3.3.1.2 Choix de la limite.....	60
3.3.1.3 Les étapes cliniques	61
3.3.1.4 Taux de survie clinique	67
3.3.2 Couronne céramo-métallique	68
3.3.2.1 Les critères de décisions	69
3.3.2.2 Comparaison des propriétés physico-chimiques entre métaux et céramiques	69
3.3.2.3 Les étapes cliniques	69
4/ Guide clinique.....	72
Conclusion.....	77
Bibliographie	72

Liste des figures

Figure 1 : Les 3 étages de la face	18
Figure 2 : Les lignes de références de la face et angle naso-labial	19
Figure 3 : Le triangle de Slavicek	24
Figure 4 : Les classes d'Angle molaires	24
Figure 5: Le guidage antérieur.....	25
Figure 6 : Aspect clinique de la gencive saine chez l'adulte	26
Figure 7 : La proportion d'or	30
Figure 8 : Incisive latérale conoïde unilatérale.....	30
Figure 9 : Visualisation des crêtes marginales des incisives centrales maxillaires	31
Figure 10 : Relation rétention/dépouille	32
Figure 11 : Le gradient thérapeutique.....	34
Figure 12 : Prérequis à la restauration par résine composite	35
Figure 13 : Arbre décisionnel restauration directe ou indirecte.....	36
Figure 14 : Coupes d'émail photographiées en réflexion lumineuse et en transmission lumineuse	38
Figure 15 : Exemple de schémas de transmission des informations au laboratoire ..	39
Figure 16 : Restauration à la résine composite d'une incisive latérale maxillaire conoïde.....	40
Figure 17 : Préparation proximale selon le type de contact interdentaire.	45
Figure 18 : Photographie de la bouche de la patiente et céroplastie diagnostic réalisée sur le modèle d'étude	48
Figure 19 : Photographie du mock-up réalisé en bouche	49
Figure 20 : Schéma de deux stratégies de préparation.	49
Figure 21 : Les différentes préparations pour facettes	50
Figure 22 : Schéma de la profondeur de préparation selon la stratégie choisie	51
Figure 23 : Photographies de préparation à travers le masque diagnostic	51
Figure 24 : Photographies avant et après la préparation d'une 22 conoïde.....	52

Figure 25 : Choix des matériaux.....	57
Figure 26 : Propriété de résistance par transformation de phase de la zircone.....	58
Figure 27 : Règles de préparation pour couronne tout céramique.....	61
Figure 28 : Préparation pour couronne céramo-céramique	62
Figure 29 : Reconstitution d'un faux moignon avec un tenon fibré	63
Figure 30 : Avantages et inconvénients en fonction de la nature du tenon	64
Figure 31 : Choix du type de céramiques	68
Figure 32 : Pourcentage de tissus dentaire taillé en fonction des différentes préparations d'une incisive centrale mandibulaire	68
Figure 33 : L'espace biologique.....	70

Liste des tableaux

Tableau 1 : Critères esthétiques du sourire	20
Tableau 2 : Les arcades dentaires et le rapport dento-gingival	21
Tableau 3 : Impact de la perte d'émail	44
Tableau 4 : Etapes de la préparation de la surface céramique pour le collage	53
Tableau 5 : Etapes de la préparation de la surface dentaire pour le collage	53
Tableau 6 : Tableau comparatif des différentes catégories de céramiques.....	59
Tableau 7 : Indications des différentes céramiques.....	59
Tableau 8 : Scellement et collage.....	66
Tableau 9 : Les critères de décision pour la restauration de l'incisive conoïde	76

Introduction

Communément appelée « incisive en grain de riz », l'incisive conoïde est définie, selon le « Glossary of Prosthodontic Terms », (2005) comme étant une incisive latérale maxillaire conique et sous-dimensionnée. Cette anomalie de forme correspond donc à la réduction de son diamètre mésio-distal et concerne préférentiellement les dents de fin de séries, comme les incisives latérales maxillaires et les dents de sagesse. Les microdonties sont souvent associées à d'autres anomalies notamment des agénésies. Le lien entre l'agénésie et la microdontie a été mis en évidence, en effet parfois l'hypodontie s'exprime comme une microdontie ; ce qui démontre la variation d'expression cliniques de cette pathologie. De plus, les perturbations au cours de la fin du processus de différenciation se traduisent le plus souvent par des anomalies de taille.(Schmitz et al. 2001)

Cette anomalie est fréquente, selon une étude de juillet 2013 de la revue "American Journal of Orthodontics and Dentofacial Orthopedics", la prévalence globale des incisives latérales maxillaires permanentes conoïdes a été évaluée à 1,8%.(Hua et al. 2013). Les taux sont plus élevés chez les patients asiatiques (3,1%) que chez les patients noirs (1,5%) et blancs (1,3%). Les femmes sont 1,35 fois plus susceptibles que les hommes de présenter cette anomalie. Elle peut être uni ou bilatérale à prévalence égale mais on retrouve principalement l'incisive conoïde à gauche quand une seule est touchée. La prévalence varie donc selon les populations et le sexe (Millar et Nesbit 1989).

La microdontie peut être isolée ou faire partie d'un syndrome génétique. Dans ce travail nous traitons la forme isolée ainsi que les différentes possibilités restauratrices.

La restauration de l'incisive conoïde, comme toute restauration, doit respecter la notion de gradient thérapeutique (Thirlet et Attal 2009). Les options de traitement sont nombreuses : la restauration directe par résines composites, la mise en place de facettes composites ou céramiques, ou encore les reconstitutions coronopériphériques céramo-métallique ou tout céramique.

1/ Réhabilitation en prothèse fixée : prérequis

1.1. L'analyse esthétique

Selon Fradeani (Fradeani et al. 2006), l'analyse esthétique se base tout d'abord sur une étude exo-buccale, en soulignant les lignes verticales et horizontales du visage, et une étude endo-buccale précise. Cette dernière repose principalement sur l'analyse du sourire, de la gencive, de la dent à restaurer, des dents adjacentes et du rapport dento-labial (Gresnigt et Ozcan 2011). Bien sûr, l'analyse sera complétée par la demande esthétique, formulée par le patient, ceci afin de cerner ses attentes et d'y répondre au mieux car ce qui peut nous paraître évident n'est pas forcément ce qui gêne le patient (et son entourage).

Le guide esthétique se construit en trois grandes parties en allant du général au particulier :

- Le visage
- Le cadre dento-labial
- Le cadre dento-gingival

1.1.1 Le visage

De face, l'analyse esthétique repose sur les lignes qui constituent le visage. Les lignes horizontales partagent la face en 3 étages idéalement égaux. L'étage supérieur délimité par la ligne d'implantation des cheveux et la glabelle, l'étage moyen entre la glabelle et le point sous-nasal et l'étage inférieur qui se situe entre le point sous-nasal et le menton.

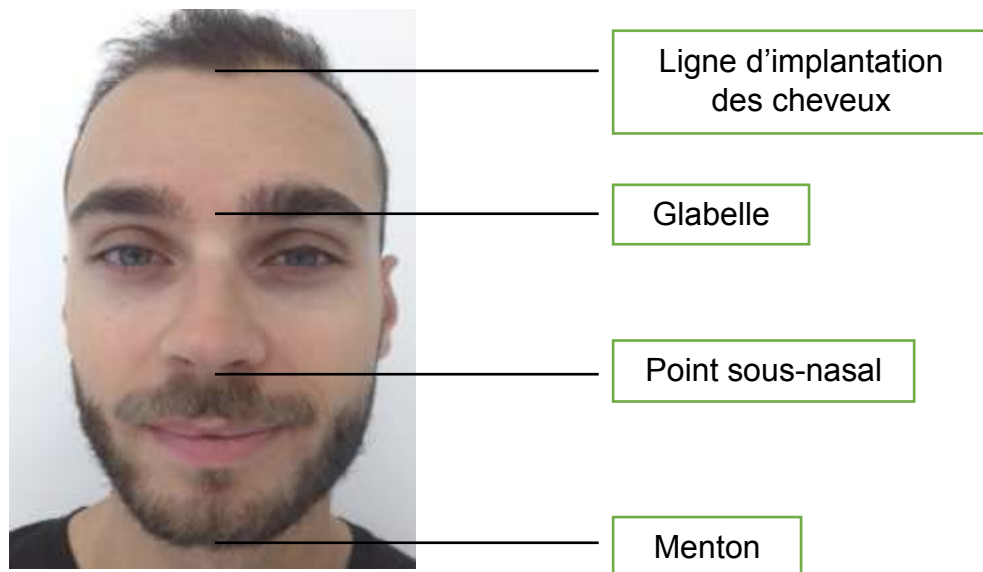


Figure 1 : Les 3 étages de la face

La ligne bi-pupillaire est une ligne importante dans l'esthétique, elle doit être horizontale et parallèle avec la ligne du sourire. La ligne du sourire que l'on reconstruit doit alors se calquer sur la ligne bi-pupillaire et être idéalement perpendiculaire à la ligne médiane du visage.

La ligne verticale médiane donne la symétrie au visage. Elle passe par la glabelle, le bout du nez, le philtrum et le point menton. La zone la plus importante est l'alignement entre le point menton et le philtrum et se confond avec le milieu inter-incisif. Cette ligne est un repère important : c'est la ligne de force du visage.

La ligne des commissures : qui est quant à elle idéalement parallèle à la ligne bi-pupillaire et perpendiculaire à la ligne médiane.

Le plan incisif est primordial, il doit être perpendiculaire au plan médian et parallèle à la ligne bi-pupillaire.

De profil, il faudra noter le soutien de lèvre et l'angle naso-labial. Dans le cadre de la réhabilitation de l'incisive latérale, la position de l'incisive peut influencer ce paramètre. L'angle naso-labial est défini comme le résultat de l'intersection d'une ligne point sous-nasal/ point le plus antérieur de la lèvre supérieure et d'une ligne partant du même point sous-nasal, et tangente au bord inférieur du nez. Cet angle est plus ou moins soumis aux variations de l'inclinaison des incisives supérieures, et du type de lèvre en présence, en termes de tonicité et d'épaisseur. Surtout, il est variable en fonction du sexe :

- Chez les hommes : 90-95°
- Chez les femmes : 100-105°

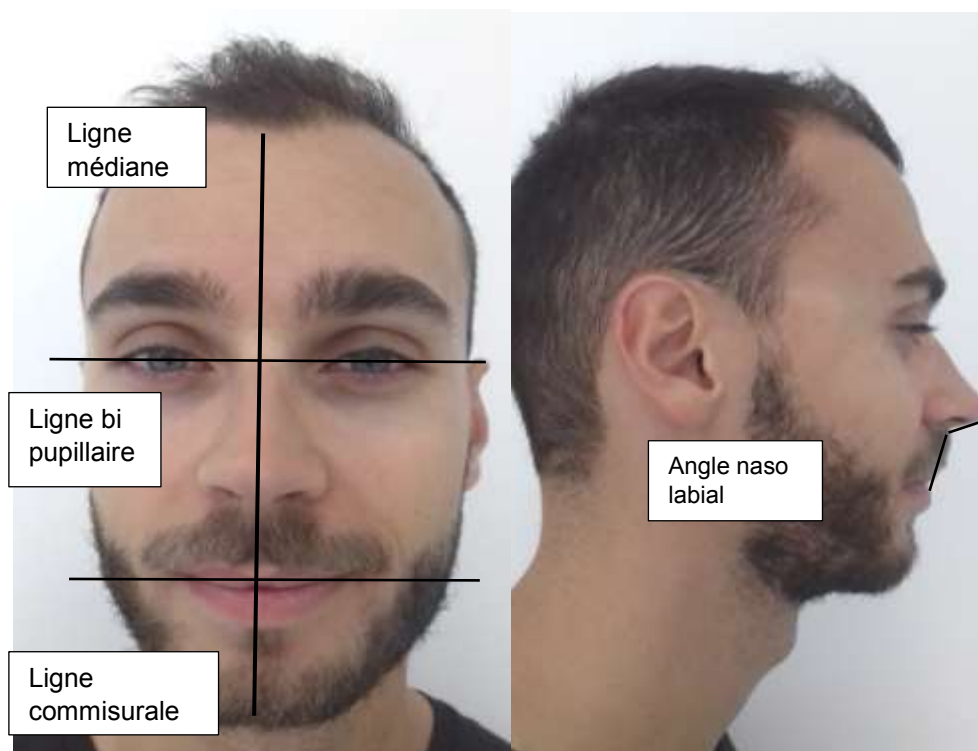


Figure 2 : Les lignes de références de la face à gauche ; à droite photographie de profil soulignant l'angle naso-labial

1.1.2 Le sourire

Le tableau ci-dessous représente les différents points à prendre en compte :











	<p>Ligne du sourire</p> <ul style="list-style-type: none">- Haute- Moyenne- Basse		
	<p>Exposition des dents au repos</p>		
<p>Courbure incisive</p> <ul style="list-style-type: none">- Convexe- Inversée			
	<p>Epaisseur des lèvres</p>		
	<p>Milieu inter-incisif et rapport avec la ligne médiane</p> <ul style="list-style-type: none">- Déviation- Coïncidence		
	<p>Symétrie du sourire : parallélisme des différents plans bi-pupillaire, bi-commissural et d'occlusion</p>		

Tableau 1 : Critères esthétiques du sourire

(Photographies personnelles)

1.1.3 Les arcades dentaire et le rapport dento-gingival






	<p>Taille et proportion Forme : Ovale / Carrée / Triangulaire Agencement : Chevauchements / Diastèmes / Régulier</p>
	<p>Situation du bord libre par rapport aux autres</p>
<p>Alignement des collets</p>	
<p>Ligne du sourire</p>	
	<p>Santé gingivale Epaisseur gingivale Hauteur de gencive kératinisée Papilles et présence de trous noirs</p>

Tableau 2 : Les arcades dentaires et le rapport dento-gingival

(Photographies personnelles)

Pour précision, la ligne des collets doit être symétrique, particulièrement pour les incisives centrales. Les collets des incisives latérales sont classiquement décalés d'environ 1mm en situation plus coronaire par rapport aux incisives centrales et canines. Un défaut d'alignement des collets correspond à un déficit esthétique d'autant plus important que la ligne du sourire est haute. Il est à corriger avant d'entreprendre la restauration, par gingivectomie ou par une chirurgie parodontale plus complexe (élongation coronaire, greffe, lambeau ...). (Fradeani et al. 2006)

Concernant les bords libres, celui de l'incisive latérale doit être 1mm moins plus court que celui de l'incisive centrale. L'alignement des bords libres suit la courbure de la lèvre inférieure.

Toute cette étude nous amène à un diagnostic esthétique et donc à l'établissement d'un plan de traitement qui est complété par l'examen de l'occlusion et biologique. C'est grâce à ce diagnostic que l'on peut évaluer la difficulté esthétique du cas et si les attentes du patient sont réalisables ou si des concessions doivent être faites.

L'essentiel

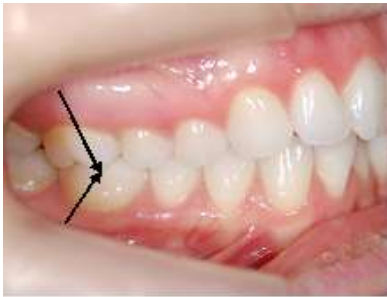- ✓ **Recueillir la demande exacte du patient**
- ✓ **Réaliser une analyse esthétique du visage, du cadre dento-labial et dento-gingival**
- ✓ **Définir les difficultés du cas et la nécessité d'étapes pré-prothétiques (parodontie, orthodontie, chirurgie ...)**

1.2. L'analyse mécanique

1.2.1 Occlusion statique

Les contraintes mécaniques sont étudiées afin d'adapter au mieux la restauration à la situation fonctionnelle. Il faudra notamment être vigilant face à des occlusions dysfonctionnelles, des parafunctions et des habitudes nocives. Des parafunctions telles que le bruxisme et des habitudes telles que, l'onychophagie ou le port du stylo à la bouche, vont augmenter les contraintes subies par l'incisive. Les habitudes nocives doivent être éliminées et les parafunctions interceptées par exemple par une gouttière occlusale afin de protéger le travail prothétique. Le recours à des séances de kinésithérapie, d'orthophonie ou à de simples habitudes de vie comme dormir sur le dos sont également des solutions à envisager. Les occlusions dysfonctionnelles sont mises en évidence par un examen clinique complet et la mise en articulateur des modèles d'étude en utilisant un arc facial. Il permet d'enregistrer la position du maxillaire par rapport au plan axio-orbitaire et à la reporter sur l'articulateur. On débute l'étude mécanique par l'analyse statique en occlusion d'intercuspidie maximale (OIM) dans le plan antéro-postérieur pour définir la classe d'Angle du patient (c'est-à-dire la position de la mandibule par rapport au maxillaire).

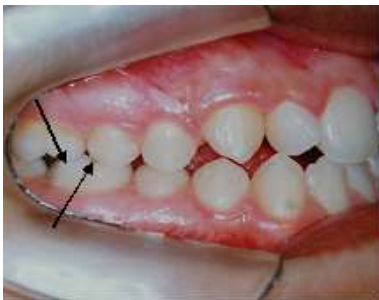- Classe I



Classe I

La relation classe I est la classe idéale, c'est la seule classe où une réhabilitation prothétique est envisageable sereinement. Ici, la cuspide mésio-vestibulaire de la 1^{re} molaire maxillaire est alignée avec le sillon vestibulaire de la 1^{re} molaire mandibulaire. De plus, la canine maxillaire se retrouve entre la canine et la 1^{re} prémolaire mandibulaire.

- Classe II



Classe III

La relation de classe II correspond à une antéposition de la cuspide mésio-vestibulaire de la 1^{re} molaire supérieure par rapport au sillon vestibulaire de la 1^{ère} molaire mandibulaire. Il existe deux subdivisions de la classe II :

- Division 1 : augmentation du surplomb

Le surplomb est ici supérieur à 4mm. Le guidage incisif en est perturbé, le désengrènement molaire est plus long voire inexistant car il dépend de la pente incisive. Cette dernière est idéalement supérieure de 10° à la pente condylienne, c'est-à-dire d'environ 40°. Plus la pente incisive s'affaisse plus le plan d'occlusion s'affaisse. Le guidage est dit a fonctionnel en cas de béance excessive. (Orthlieb 2004)

- Division 2 : augmentation du recouvrement allant parfois jusqu'à la morsure palatine

Le recouvrement normal est supérieur ou égal à 2mm. Ici la mandibule est complètement verrouillée et les contacts cingulaires sur l'incisive latérale peuvent être très importants. Le guidage est dit dysfonctionnel. Plus le recouvrement est important et plus la pente incisive est abrupte : plus l'enveloppe de fonction du patient se restreint.

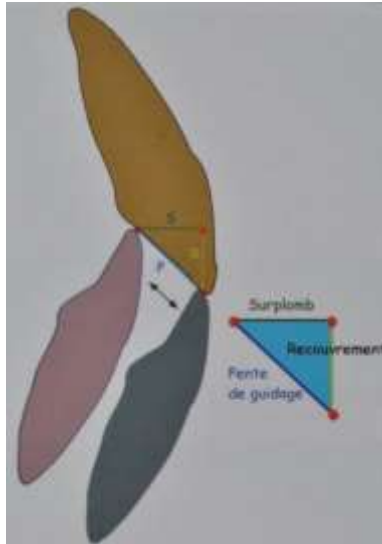
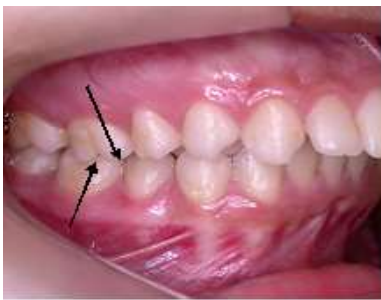


Figure 3 : Le triangle de Slavicek (J-D Orthlieb 2004)

- Classe III



Classe II

Dans la relation de classe III on retrouve la cuspide mésio-vestibulaire de la 1^{re} molaire maxillaire en arrière par rapport au sillon vestibulaire de la 1^{re} molaire mandibulaire. Souvent, la classe III de la classification d'Angle est associée à une classe III squelettique, c'est-à-dire que la mandibule se retrouve avancée par rapport au maxillaire. Si cette anomalie n'est pas corrigée pendant l'enfance, une chirurgie orthognatique peut être nécessaire.

Figure 4 : Les classes d'Angle molaires (Moreira 2016)

1.2.2 Occlusion dynamique

Au niveau dynamique, le guidage latéral droit et gauche est étudié en notant la présence éventuelle d'interférences travaillantes et non travaillantes. La latéralité travaillante, en cas de fonction canine, est prise en charge par le glissement de la canine mandibulaire sur la canine maxillaire accompagnée d'une désocclusion du secteur postérieur du même côté ainsi que du côté non travaillant. Le guidage peut être assurée par la canine seule ou en groupe (molaires et canine). La canine doit faire partie du guidage sinon il est dysfonctionnel et peut provoquer des interférences occlusales, pouvant se répercuter au niveau articulaire et musculaire. Lors d'un glissement latéral, tout contact du côté non travaillant est considéré comme interférence latérale non travaillante. A l'inverse, tout contact du côté travaillant est qualifié d'interférence travaillante.

Le guidage antérieur est responsable des mouvements de propulsion et est assuré par les incisives maxillaires et mandibulaires. Il correspond au glissement des bords libres des incisives mandibulaires le long de la face palatine des incisives maxillaires, jusqu'au bout à bout incisif. Lors de l'exécution de ce mouvement, il faut noter l'existence d'interférences postérieures dites non travaillantes. Ce sont des contacts non souhaités déviant ou limitant un déplacement mandibulaire.

Le rôle du guidage antérieur fonctionnel : permettre l'intégralité des mouvements mandibulaires antéro-latéraux avec une désocclusion complète des secteurs postérieurs, ceci afin de diminuer l'intensité de la contraction des muscles élévateurs et la charge sur les dents cuspidées et sur les articulations temporo-mandibulaires (Duminil et al. 2013).

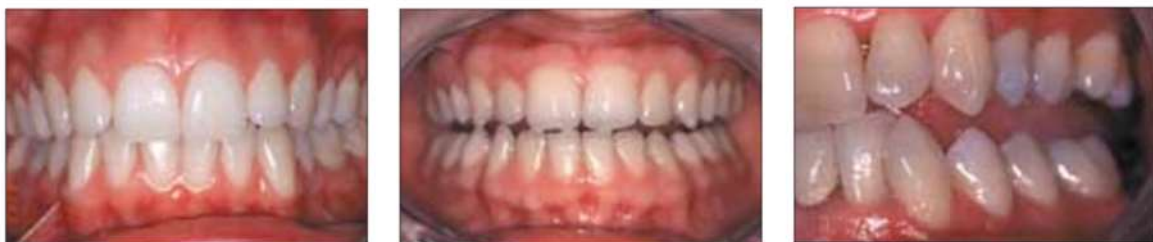

Figure 5 : Le guidage antérieur : à gauche situation en OIM; au milieu bout à bout incisif lors du mouvement de propulsion; à droite désengrènement des dents postérieurs (Laplanche et al. 2002)

L'essentiel

- ✓ Définir la classe d'angle du patient
- ✓ Effectuer un examen de l'occlusion dynamique : en propulsion et en latéralité
- ✓ Définir le guidage antérieur et latéral et l'éventuelle présence d'interférences
- ✓ Détecter la présence de parafonctions ou d'habitudes nocives et trouver des solutions pour y remédier
- ✓ Une réhabilitation globale doit être proposée pour rétablir une occlusion fonctionnelle compatible avec la pérennité de la restauration

1.3. L'analyse biologique

L'examen du parodonte est indispensable afin de mettre en lumière le type de parodonte, la présence de maladie parodontale et la qualité de l'hygiène bucco-dentaire du patient. Un parodonte fin ou une mauvaise hygiène bucco-dentaire sont, entre autres, des facteurs d'échec à la fois esthétique et biologique, car selon Monique Brion, « *C'est au parodonte que l'on peut juger de la qualité de la restauration* ». L'évaluation de la santé parodontale repose sur l'appréciation des tissus mous superficiels, l'examen du parodonte profond et l'examen radiologique. Dans tous les cas, aucune réhabilitation prothétique ne peut être envisagée avant d'avoir validé les points précédents (hygiène bucco-dentaire, parodontie...)

1.3.1 L'évaluation du parodonte superficiel

1.3.1.1 L'hygiène bucco-dentaire

L'hygiène bucco-dentaire du patient, la présence de tartre, de plaque et d'inflammation gingivale sont des facteurs de décision importants dans la réhabilitation prothétique. En effet, aucune restauration n'est entreprise dans de mauvaises conditions d'hygiène bucco-dentaire. La principale demande de réhabilitation des incisives conoïdes étant esthétique, faire une restauration avec un parodonte qui n'est pas sain est voué à l'échec. De plus, la mise en place, par le patient, d'une bonne hygiène bucco-dentaire est signe d'une motivation de sa part.

1.3.1.2 La gencive attachée

Il faut au préalable différencier la gencive kératinisée et la gencive attachée. La gencive kératinisée s'étend de la ligne de jonction muco-gingivale au rebord marginal de la gencive, alors que la gencive attachée est la portion de la gencive kératinisée supportée par l'os alvéolaire et s'étend de la ligne muco-gingivale jusqu'au niveau du sillon gingival libre.

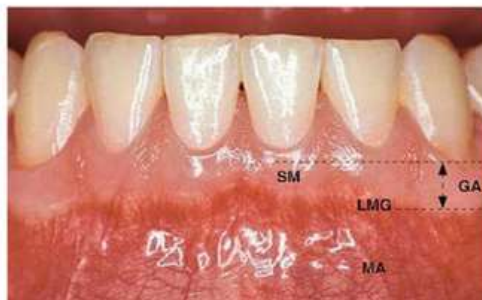

Figure 6 : Aspect clinique de la gencive saine chez l'adulte GA : gencive attachée ; LMG : ligne muco-gingivale ; SM : sillon marginal ; MA : muqueuse alvéolaire (Bouchard 2014)

- Hauteur de la gencive attachée

Lors de tout traitement prothétique les différentes manœuvres d'élaboration prothétique et la présence d'un éventuel joint dento-prothétique intrasulculaire constituent des facteurs d'agression parodontale. Ainsi Maynard et Wilson proposent une hauteur de la gencive kératinisée de 5mm, dont 3mm au moins de gencive attachée, considérée comme une zone de sécurité (Maynard et Wilson 1979). La présence d'une bande de gencive attachée de 2 à 3mm semble donc limiter à terme l'incidence des signes d'inflammation et de récession gingivale. L'évaluation de la hauteur de gencive attachée peut se faire directement à l'aide d'une sonde parodontale.

- Epaisseur de la gencive attachée

L'épaisseur de la gencive est également un facteur important à considérer, la gencive marginale doit être assez épaisse pour empêcher la vue de la sonde à travers les tissus. La gencive attachée a comme avantage de mieux résister aux manœuvres prothétiques et de masquer l'inflammation sub-clinique existant généralement en regard du joint dento-prothétique intrasulculaire.

1.3.1.3 Les récessions gingivales

Il est indispensable de toujours respecter l'espace biologique afin de maintenir un parodonte sain à long terme. A l'issue de l'examen parodontal, peuvent être définies trois situations (Samama et al. 1986) :

- Une situation parodontale positive caractérisée par un parodonte épais et peu festonné avec un sulcus peu profond (0,5 à 1mm) et une gencive attachée supérieur à 3mm.
- Une situation moins favorable où le parodonte est mince et festonné comprenant un sulcus profond (au moins 2 mm) et peu de gencive attachée. Ici toute restauration prothétique nécessite une préparation parodontale pré-prothétique.
- Une situation intermédiaire avec un sulcus de profondeur moyenne et une gencive attachée fine de moins de 3 mm. Pour éviter le risque de récessions, il convient d'entreprendre une préparation parodontale pré-prothétique pour recréer un environnement plus favorable.

1.3.2 L'évaluation du parodonte profond

Le sondage permet de mettre en évidence la présence de poches parodontales, signe d'une perturbation du parodonte profond. L'examen radiologique valide la présence d'une perte osseuse. Ce niveau osseux est important pour définir le rapport couronne clinique/racine clinique. Ce rapport est idéal quand il correspond à 1/2, c'est-à-dire quand l'ancrage osseux est deux fois plus important que la partie « libre ». Le traitement des poches parodontales doit toujours être réalisé en amont de la réhabilitation prothétique.

L'essentiel

- ✓ **Au niveau du parodonte superficiel : mettre en évidence la qualité de l'hygiène bucco-dentaire du patient et le type de parodonte**
- ✓ **Au niveau du parodonte profond :**
 - **Effectuer un sondage pour vérifier la présence de poches parodontales qu'il faut éliminer avant d'entreprendre toute réhabilitation prothétique**
 - **Définir le rapport couronne/racine clinique grâce à un examen radiologique**

2/ Caractéristiques et répercussions cliniques

La morphologie de l'incisive latérale conoïde nous amène à réfléchir sur les répercussions cliniques qu'il faut prendre en compte pour la réhabilitation prothétique. Cette morphologie atypique située aux premières loges du sourire du patient pose un problème à la fois esthétique, mécanique et biologique qu'il faut s'attacher à résoudre.

2.1. Caractéristiques biologiques

La microdontie est généralement associée à un amincissement des tissus parodontaux, c'est-à-dire une gencive fine qui sera plus difficile à gérer esthétiquement. La gestion du parodonte et la restitution d'une harmonie dento-parodontale est essentielle. Un examen clinique est, dans tous les cas, impératif afin d'évaluer le biotype parodontal et mettre en évidence les difficultés que l'on rencontre lors de la restauration. A l'aide d'une sonde parodontale on note l'épaisseur de la gencive marginale ainsi que sa hauteur.

Des études ont montré la relation entre la forme des dents et le parodonte (Olsson et Lindhe 1991; Olsson et al. 1993). En effet, l'étude du rapport largeur/longueur de la couronne des incisives maxillaires a mis en évidence que les incisives avec une couronne longue et étroite ont, par rapport à une incisive courte et large, une zone de gencive kératinisée étroite et un rebord gingival nettement festonné. Le biotype est qualifié de fin. On peut alors assimiler ces résultats à l'incisive conoïde, qui présente un rapport largeur/longueur de la couronne faible, donc un parodonte superficielle fin.

Un contrôle radiologique est essentiel pour estimer la taille de la racine (longueur et largeur) et ainsi évaluer si la valeur intrinsèque de la dent est adéquate, notamment dans le cadre d'une reconstitution corono-périphérique. Dans ce cas, la proximité pulpaire est à souligner, en effet la biopulpectomie de la dent sera inévitable si la préparation expose la pulpe.

De plus, on retrouve souvent des diastèmes au niveau de ces incisives conoïdes, cela soulève deux problèmes : la papille n'est plus protégée par le point de contact et les trous noirs formés par ces diastèmes sont disgracieux. Le rétablissement des points de contact permet à la papille de se recréer et donc de fermer les trous noirs, de stabiliser la dent dans le sens mésio-distal afin d'éviter les migrations dentaires.

2.2. Caractéristiques esthétiques

Le diamètre de l'incisive conoïde est réduit, alors qu'en moyenne, selon les travaux de Schillingburg (Paris et Faucher 2003), les dimensions de la couronne d'une incisive latérale correspondent à une largeur de 7 mm et une longueur 9.9mm. L'incisive latérale est plus fine chez la femme et quasiment aussi large que l'incisive centrale chez l'homme.

La "proportion d'or" est une notion qui s'appuie sur l'équilibre et la proportion des formes. Une relation a été démontrée entre le nombre d'or et l'esthétique du visage. Il est estimé à 1.618 (Touati et al. 1999). Il représente le rapport entre la partie visible de l'incisive centrale et la partie visible de l'incisive latérale. L'incisive centrale doit être, selon le nombre d'or, 1.618 fois plus large que la latérale, à son tour plus large que la partie visible de la canine, observée de face (Paris et Etienne 2007). Cependant, ce nombre d'or doit être considéré comme un outil et pas comme une fin en soi. Il aide à établir un diagnostic mais cela reste qu'une approche théorique car il ne tient pas compte de l'âge, du sexe, de l'épaisseur des lèvres, de la morphologie du visage et de la personnalité du patient (Paris et Faucher 2003).

Les incisives conoïdes présentent des dimensions qui diffèrent de ces proportions, laissant alors apparaître des triangles noirs entre les dents qui peuvent être inesthétiques. Des diastèmes apparaissent souvent dans la région médiane par le mouvement distal de l'incisive centrale. Un déséquilibre entre les deux parties du sourire, droite et gauche, se crée si la microdontie est homolatérale. L'harmonie et l'équilibre devront être rendus au sourire du patient car c'est dans la symétrie que naît l'esthétique du visage.

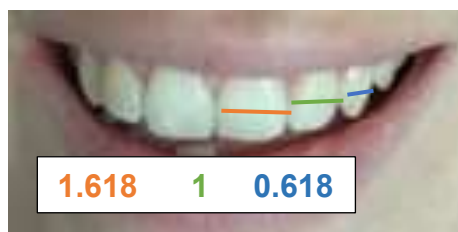


Figure 7 : La proportion d'or (photographie personnelle)

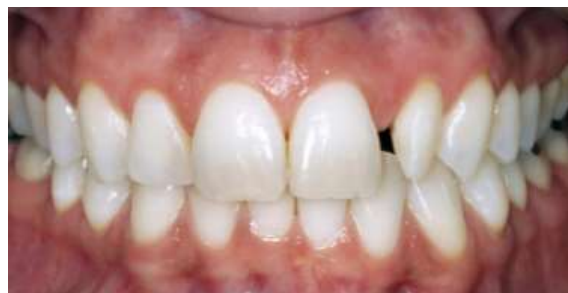

Figure 8 : Incisive latérale conoïde unilatérale (Pedrazzi et al. 2014)

2.3. Caractéristiques mécaniques

2.3.1 L'occlusion

L'incisive latérale conoïde perturbe l'occlusion soit par sa position soit par sa taille. En effet, la réduction du diamètre mésio-distal de l'incisive crée une perte de point de contact avec les dents adjacentes, ce qui induit une possibilité de migration des dents qui ne sont pas bloquées par des contacts dento-dentaire dans le sens antéro-postérieur. De même, les contacts dento-dentaires entre les deux arcades peuvent être réduits ou inexistantes au niveau de la dent conoïde, ce qui va se répercuter sur le guidage antérieur.

Comme nous l'avons vu précédemment, le guidage antérieur correspond à la protection des dents cuspidées lors des mouvements mandibulaires antéro-latéraux avec une désocclusion immédiate et complète des secteurs postérieurs. Le contact sur les dents antérieures diminue les charges sur les dents cuspidées et les protègent. Le guidage antérieur en propulsion efficace fait intervenir les 4 incisives maxillaires. Les bords libres des incisives mandibulaires glissent le long des zones convexes des faces palatines des incisives maxillaires : les crêtes marginales. (Orthlieb et al. 2004)

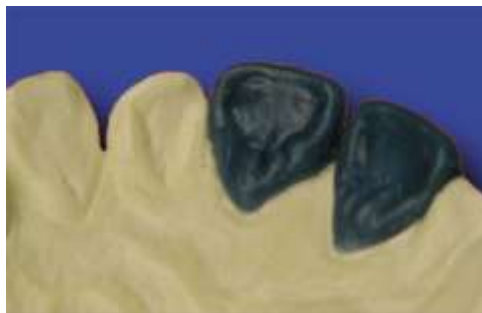

Figure 9 : Visualisation des crêtes marginales des incisives centrales maxillaires (Orthlieb et al. 2004)

L'incisive conoïde, par sa réduction de taille peut ne pas participer à un guidage fonctionnel. Si l'anomalie est bilatérale, les incisives centrales supportent alors entièrement cette fonction. Avant de débiter la réhabilitation, il faut dépister un éventuel défaut de guidage antérieur et réfléchir à une solution pour garantir la pérennité du traitement.

2.3.2 La rétention

Le faible diamètre mésio-distal est un facteur de fragilité mécanique. En effet, s'il s'agit de la pose d'une restauration corono-périphérique, on risque d'avoir des surcontours au niveau de la finition périphérique et des problèmes de rétention. La rétention est un facteur clé. Elle est donnée par la dépouille des parois, idéalement de 6°. Selon Jorgensen, plus on augmente la dépouille et plus on diminue la rétention. Comme l'illustre le schéma ci-dessous, la rétention chute très sérieusement au-delà de 15°. Donc la conicité des parois axiales de cette incisive réduit les capacités de rétention (Shillingburg et Brackett 1988). Des couronnes très courtes ou coniques peuvent alors nécessiter un ancrage corono-radicaire qui, en augmentant la rétention, va fragiliser la dent voir provoquer une fracture compte tenu de la finesse des parois radicaire.(Schmitz et al. 2001)

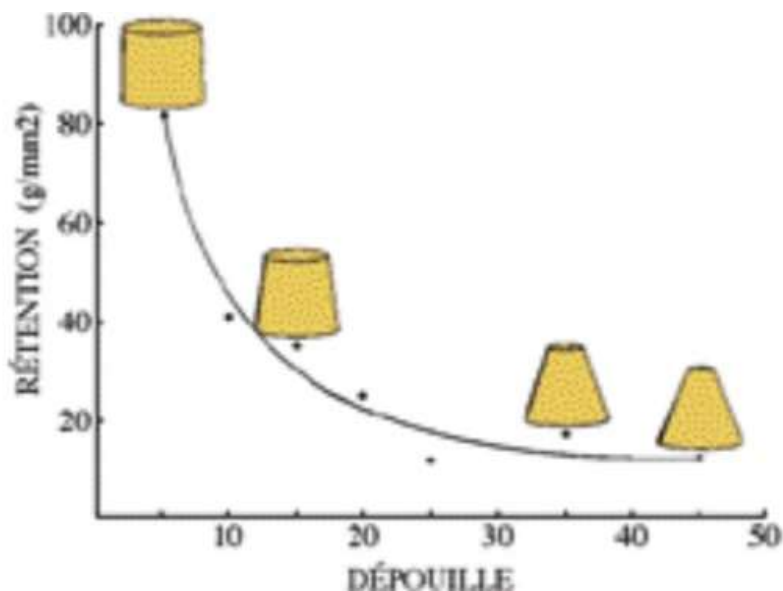


Figure 10 : Relation rétention/dépouille (selon Jorgensen 1955)

2.3.3 Les surcontours

Les surcontours sont essentiellement retrouvés en cas de non préparation de la dent, dans le cadre d'une restauration par facette ou corono-périphérique. Le sur contour se retrouve au niveau de la limite cervicale de préparation. Les tissus sont préservés selon le principe de l'économie tissulaire mais le positionnement de la prothèse est compliqué par l'absence de congé. Horizontalement, l'espace est beaucoup trop limité pour offrir un support correct aux matériaux de restauration à cause du trop petit angle formé entre la surface dentaire non préparée et la face axiale de la dent. Les matériaux au niveau cervical doivent par conséquent faire preuve d'une extrême finesse. Ainsi, les surcontours sont fréquents.

Les surcontours provoquent une accumulation de plaque dentaire, une inflammation de la gencive, la formation de poches parodontales et des récessions gingivales.

L'essentiel

- ✓ **L'incisive latérale conoïde présente :**
 - **Un amincissement du parodonte**
 - **Une réduction du diamètre mésio-distal qui impose un contrôle radiologique pour estimer la proximité pulpaire**
 - **Des diastèmes du fait de la réduction de son diamètre**
- ✓ **Les proportions entre l'incisive latérale, l'incisive centrale et la canine ne sont pas équilibrées, il faut rétablir une harmonie du sourire**
- ✓ **Il faut fermer les diastèmes qui créent des triangles noirs inesthétiques**
- ✓ **L'objectif est de réintégrer l'incisive dans le guidage antérieur**
- ✓ **La rétention, en cas de restauration corono-périphérique, est diminuée d'où la nécessité de garder une dépouille des parois de 6° voir de réaliser un ancrage corono-radiculaire dans certains cas**
- ✓ **Attention aux surcontours**

3/ Gradient thérapeutique

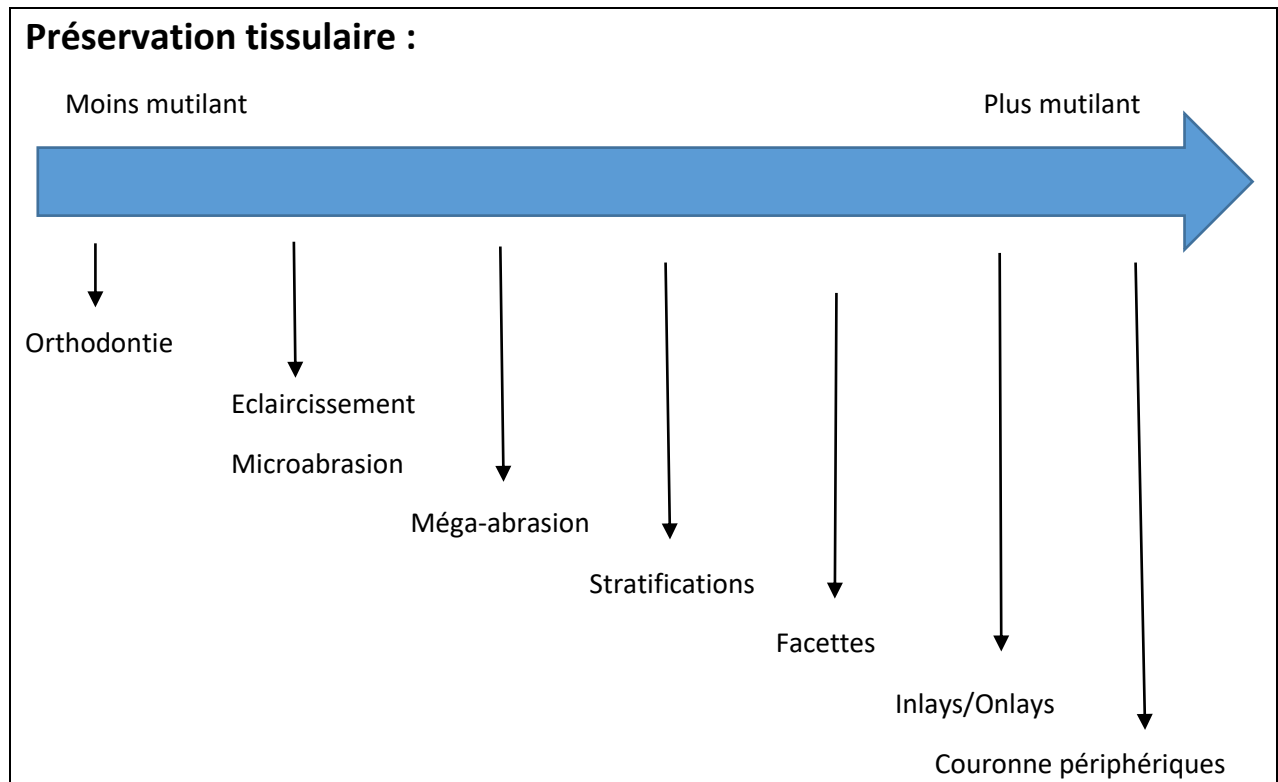


Figure 11 : Le gradient thérapeutique (Tirlet et Attal 2009)

Le gradient thérapeutique, « est un concept pratique qui doit guider la réflexion du praticien devant une demande esthétique. » (Thirlet et Attal 2009). Quand plusieurs thérapeutiques sont envisageables il faut alors choisir la solution la plus adaptée au cas clinique dans l'esprit de la préservation tissulaire, ou même combiner plusieurs d'entre elles. Le choix du praticien doit tenir compte de ce gradient thérapeutique mais aussi des impératifs biomécaniques, fonctionnels et esthétiques. A cela, il faut également associer les attentes du patient (parfois différentes de ce que pouvait envisager l'opérateur) et les aptitudes cliniques du praticien. Le calcul du bénéfice/risque doit être effectué pour chaque option thérapeutique et chaque patient.

3.1. Restaurations directes

3.1.1 Avantages et inconvénients

Les résines composites représentent la solution la plus conservatrice car elles présentent un faible coût tissulaire, et ont l'avantage d'être réversibles contrairement aux restaurations indirectes. En cas d'échec on conserve alors la possibilité de passer à des solutions plus invasives, comme la facette par exemple (Izgi et Ayna 2005). La préparation consiste à réaliser un biseau ou un léger congé afin d'assoir la restauration. Celui-ci augmente la surface de collage, présente les cristaux d'hydroxyapatite de façon perpendiculaire ce qui améliore la déminéralisation lors du mordantage. Esthétiquement, la transition dent/matériau est moins franche et le joint moins visible.

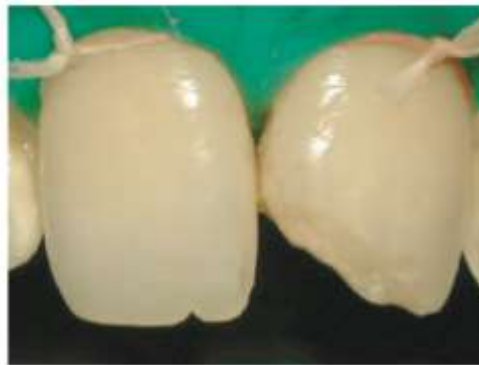

Figure 12 : Prérequis à la restauration par résine composite : chanfrein vestibulaire et proximal et mise en place du champ opératoire (Koubi et Faucher 2008)

La restauration directe se fait à l'aide d'un wax-up, c'est-à-dire d'une céroplastie diagnostic qui illustre le résultat final. Il en découlera une clé en silicone qui sera le guide de la restauration. Cette solution peut être choisie à court terme afin de contenter une demande esthétique en attendant une réhabilitation plus pérenne. Mais cette thérapeutique peut être également choisie comme solution à moyen terme à condition d'un respect strict du protocole. Cette solution est pérenne seulement il ne faut pas oublier de prendre en compte le vieillissement.

De plus, la restauration est facilement modifiable en termes de couleur, de forme et d'état de surface. Le polissage permet de modifier les angles, le volume de la restauration, et en retirant une fine épaisseur de matériau on peut mettre un nouvel apport pour modifier la couleur du rendu final.

Sa dureté n'occasionne aucune abrasion des dents antagonistes et leur faible coût les rendent attractives.

Cependant, c'est une restauration directe, c'est à dire réalisée au fauteuil avec les difficultés qui lui sont propres : une vision indirecte pour restaurer la face palatine, un accès limité, des contraintes liées au matériau (contraction de prise) et la qualité de la restauration est opérateur dépendante. (Thirlet et Attal 2009) De plus, c'est un matériau poreux, si le patient est fumeur ou boit de grosses quantités de café ou thé, la résine peut se colorer rapidement.

Le praticien a un rôle préventif et curatif, de ce fait, il doit mettre en place des séances de maintenance régulières des restaurations afin de vérifier l'intégrité du joint et de l'état de surface des résines composites.

3.1.2 Critères de choix entre restaurations directes et indirectes

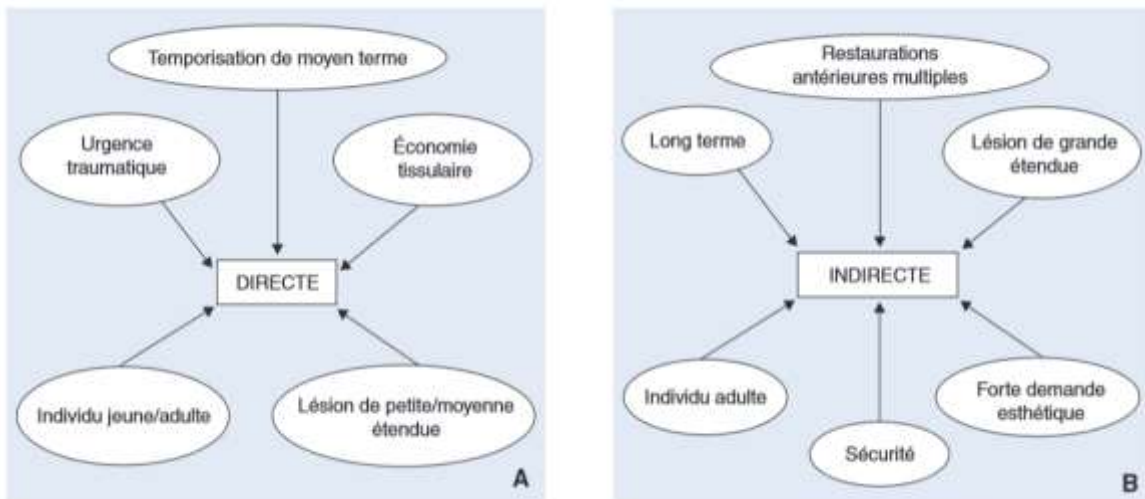


Figure 13 : Arbre décisionnel restauration directe ou indirecte (Koubi et Faucher 2008)

Les critères de choix entre restaurations directes et indirectes sont présentés sur le schéma ci-dessus.

La restauration directe en résine composite se prête parfaitement au cas de l'incisive latérale conoïde isolée car la résine sera soutenue par de l'émail sous-jacent intact et la dent n'est pas soumise à des charges fonctionnelles importantes, à condition qu'elle soit en bonne position sur l'arcade (Magne et Belser 2003). En cas de malformations bilatérales, de demande esthétique élevée ou dans un contexte de multiples restaurations antérieures, la technique indirecte sera la solution de choix.

3.1.3 Choix de la résine composite

Aujourd'hui, les résines composites hybrides constituent le gold standard en matière de restauration partielle en technique directe dans le secteur antérieur. Les résines micro-hybrides et micro-chargées ont un taux de charges important et sont pauvres en matrices résineuses ce qui leur confère de bonnes propriétés mécaniques, optiques et une bonne aptitude au polissage, compatibles avec la restauration des dents antérieures.

3.1.4 Choix de la couleur

La couleur est définie comme une sensation visuelle terminale, elle se compose de la luminosité, la saturation et la teinte (Paris et Faucher 2003).

- La luminosité : elle est la composante la plus importante. Elle représente la quantité de lumière réfléchi par la dent. La luminosité d'une dent dépend essentiellement de la nature et de l'épaisseur de l'émail.
- La saturation : elle correspond à la quantité de pigments contenue dans une couleur. Quand la saturation augmente la luminosité diminue. La dentine est responsable de la saturation de l'organe dentaire et sa visibilité dépend de la translucidité et de l'épaisseur de l'émail.
- La teinte ou tonalité chromatique : elle dépend de la longueur d'onde de la lumière réfléchi par la dent et nous permet de distinguer les différentes familles de teintes.

Ces 3 paramètres sont alors retrouvés dans un nuancier afin de choisir la couleur de la résine pour que la dent s'intègre parfaitement dans le sourire du patient. Le choix de la couleur devra être juste afin d'obtenir le résultat esthétique attendu. Grâce à la stratification, les caractéristiques de la dent sont reproduites donnant ainsi un aspect naturel à la restauration. Le choix de la couleur est une étape commune à l'ensemble des thérapeutiques choisies.

La recherche de la couleur doit se faire :

- Dans un local neutre
- Avant la pose de la digue
- Sur dent humide
- Après avoir supprimé le rouge à lèvres
- En regardant la dent 5 secondes au maximum puis porter le regard sur une surface neutre afin de limiter la fatigue visuelle
- Sous un éclairage artificiel dit « lumière du jour entre 11h et 12h au nord dans un ciel nuageux » (5500 K)

En effet, la perception de la couleur varie selon l'environnement comme la couleur des dents voisines, l'épaisseur des lèvres qui créent de l'ombre, l'environnement lumineux...

D'autres paramètres viennent s'ajouter :

- La translucidité : propriété d'un corps à laisser passer la lumière sans permettre la distinction précise des contours de l'objet perçu.
- La fluorescence : propriété d'un corps à transformer la lumière reçue en radiations visibles de plus grande longueur d'onde sous l'effet d'une lumière UV invisible.
- L'opalescence : sur des particules de dimensions réduites, la lumière de longueur d'onde courte est réfléchié alors que celle de longueur d'onde élevée ne l'est pas. Ainsi des objets opalescents présentent une teinte variable selon que l'on se place en face ou en profondeur. L'opalescence fait alors apparaître de fines sections d'émail bleu gris devant un fond sombre alors que les anfractuosités ou hiatus paraissent jaune orange.

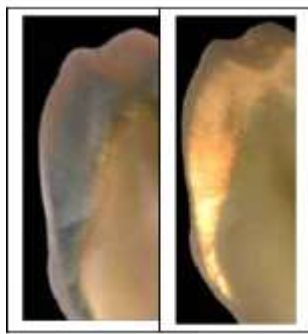


Figure 14 : Coupes d'émail photographiées en réflexion lumineuse (à gauche) et en transmission lumineuse (à droite)

(Lasserre 2007)

On peut cartographier la dent en trois zones :

- Le tiers cervical avec une expression dominante de la couleur de la dentine car l'épaisseur d'émail est fine.
- Le tiers incisif où l'émail est essentiellement présent avec une translucidité et une luminosité maximales.
- Le tiers moyen avec une faible prédominance de la dentine par rapport à l'émail.

La prise de couleur se fait dans la partie supérieure du tiers moyen de la dent car c'est dans cette zone que l'on retrouve une épaisseur moyenne d'émail de 1mm ainsi qu'une saturation moins prononcée que dans le tiers cervical (Paris et Faucher 2003). Afin de rendre à la dent un aspect naturel il faut reproduire ces différentes zones, la stratification nous permet de le faire à l'aide des résines composites. La

vérification de la couleur peut se faire en déposant un échantillon de composite polymérisé sur la dent.

Pour les restaurations indirectes, une fois la couleur choisie, les informations sont transmises au laboratoire sous forme de schéma plus ou moins précis (cf figure 13), de photographies, ou encore le prothésiste peut lui-même se déplacer pour prendre la teinte.

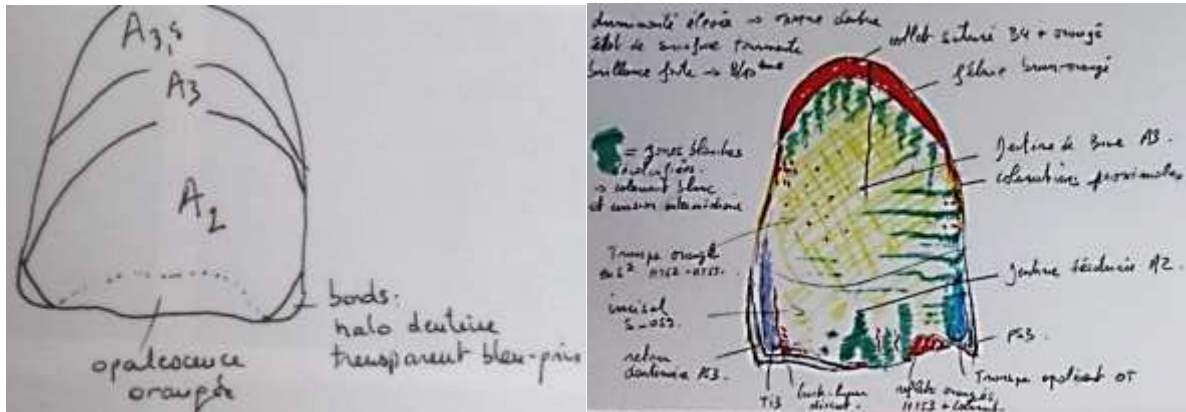


Figure 15 : Exemple de schéma simplifié à gauche ; à droite schéma élaboré intégrant toute les caractérisations et les nuances (Commission des dispositifs médicaux de l'Association Dentaire Française)

3.1.5 Choix du système adhésif

Etant en zone antérieure et le collage se faisant principalement sur l'émail, l'emploi d'un système adhésif M et R (Mordançage et Rinçage), selon la classification de Van Meerbeek, est préféré. Le mordançage à l'acide orthophosphorique à 37% crée des micro anfractuosités dans l'émail où la résine va pouvoir s'insinuer et ainsi majorer la rétention. C'est ce scellement intime de l'interface par l'intermédiaire d'une couche dite « hybride » qui assure une étanchéité et une protection biologique intéressantes (Koubi et al. 2009). La résine composite n'ayant aucune capacité adhésive propre, seule cette procédure de collage permet une adhésion mécanique du matériau au tissu dentaire. Pour garantir un bon collage, il faut appliquer une méthodologie rigoureuse respectant avec soins les modalités d'application spécifique pour chaque adhésif, mais aussi un protocole opératoire adéquat (champ opératoire, choix du type de l'adhésif et de la résine composite ...).

Un M et R 2 ou 3 temps peut être utilisé. En 2 temps, on limite les étapes cliniques et les erreurs mais les système M et R 3 temps sont les plus performants et les moins sensibles à la technique de mise en œuvre (Lasfargues 2007). La nature de l'acide, sa concentration, les temps d'application et de rinçage, sont plus conséquents que la nature de l'adhésif. (Lasfargues 2007)

3.1.6 Technique

Le recours à un guide de stratification, comme une clé en silicone, faite à partir d'un wax-up par exemple, permet une mise en œuvre facilitée et une prévisualisation du projet. Pour ce faire, une clé en silicone lourd est réalisée sur le wax-up, ensuite cette clé sert de guide à la restauration. A l'aide d'un bistouri, le silicone est découpé afin de laisser apparaître la face vestibulaire de la dent et il est réduit pour qu'il dépasse de 2 mm le bord libre. On ne garde que la partie palatine de la clé qui est plaquée contre la dent. La clé nous permet donc de transformer une cavité complexe en une cavité simple. La technique de stratification simplifiée permet d'avoir un résultat final naturel en utilisant la technique des 3 apports :

- Réalisation de la pelle palatine

Une couche d'environ 0,5 mm à 1 mm d'épaisseur de composite émail est appliquée directement dans le guide en silicone qui est alors plaqué contre la dent. Il s'agit d'une couche uniforme, allant jusqu'au bord libre de la dent.

- Réalisation des faces proximales

Les parois amélares interproximales sont réalisées avec une teinte émail identique à la paroi palatine. La résine composite est plaquée sur des bandes matrices transparentes, recréant ainsi le profil d'émergence et le point de contact.

- Réalisation du noyau dentinaire

Le corps dentinaire va être constitué à l'aide des masses dentine en se référant à la carte chromatique préalablement établie.

- Réalisation du bord incisal et des caractérisations

Si on retrouve un bord libre bleuté et transparent ou la présence de caractérisations prédominantes sur la dent controlatérale, on peut les reproduire pour une restauration naturelle.

- Réalisation de la masse émail

Cette couche est réalisée grâce à une masse composite émail translucide, identique à celui utilisé pour les parois palatine et proximale. Elle est appliquée afin de compléter le profil vestibulaire et de fournir la translucidité et l'éclat désirés à la restauration. Son épaisseur sera plus fine en cervical qu'en incisal comme l'émail naturel.

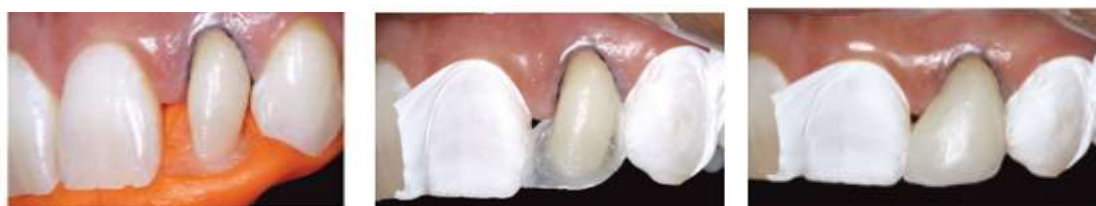

Figure 16 : Restauration à la résine composite d'une incisive latérale maxillaire conoïde (Pedrazzi et al. 2014)

Le protocole de mise en œuvre va être déterminant à la fois pour le rendu final mais surtout pour la pérennité de la restauration. Il doit respecter les indications données par le fabricant et suivre les étapes décrites ci-dessous :

- Mise en place du champ opératoire
- Mise en place si besoin d'un fil de déflection gingivale
- Mordançage pendant 30 secondes
- Rinçage 30 secondes
- Séchage léger
- Application du primaire (monomères hydrophiles + solvants)
- Séchage :
Pour l'évaporation des solvants
- Application active de l'adhésif pendant 10 secondes (monomères résineux)
- Photopolymérisation 10 secondes
- Application de la résine composite :
Multiplier les incréments afin de réduire la contraction de prise. Faire des incréments obliques afin de coller sur le moins de surface dentaire pour réduire le facteur C (rapport de la surface collée sur la surface libre).
- Photopolymérisation :
Entre chaque incrément, 20 secondes avec une lampe halogène, en soft start ou pulsée, afin de promouvoir la relaxation du matériau et augmenter le taux de conversion des monomères. En effet, la polymérisation n'est jamais complète. Le taux de conversion des monomères en polymères est d'environ 60-70%. La photopolymérisation finale est réalisée en anaérobie, en plaçant un film de gel de glycérine sur la restauration, ce qui permet de palier à l'inhibition de la polymérisation de la couche de surface par l'oxygène. La résistance superficielle du matériau est alors augmentée ainsi que la longévité de l'état de surface et la pérennité de la couleur
- Polissage soigneux

Pour un état de surface satisfaisant et naturel, le passage des fraises diamantées de granulométries décroissantes, montées sur contre angle rouge, vont créer la macrogéographie de surface. C'est-à-dire donner les reliefs à la dent : lobes, lignes de transition, sillons... La création de la micro géographie peut reproduire, par exemple, les périkématies sur une dent jeune ou des usures sur des dents plus âgées. L'état de surface varie avec l'âge, la fonction, la structure et la situation de la dent sur l'arcade. (Paris et Faucher 2003) La création de cet état de surface donne le naturel à la restauration mais il faut rester minime car on risque d'accélérer le vieillissement.

3.1.7 Taux de survie

On obtient aujourd'hui une adhérence de plus de 20 MPa. Cette adhérence est nécessaire pour lutter contre les contraintes de prise, liées à la rétraction de prise des résines composites, et éviter une décohésion dent/matériau délétère pour l'étanchéité, la santé pulpaire et donc la pérennité de la dent. Une méta-analyse parue en mai 2015 rapporte des taux de succès de 95% pour les restaurations de classe III et 90% pour les classe IV (Heintze et al. 2015). Pourtant, au fil du temps des défauts cliniques peuvent survenir (formation de hiatus marginal, colorations, dégradation de la teinte, fractures de la résine composite). Ces défauts ne nécessitent pas forcément un remplacement de la restauration. Un polissage ou une réparation par ajout de matériau peut être envisagés.

L'essentiel

- ✓ **Les résines composites représentent la solution la plus conservatrice, réversible et modifiable**
- ✓ **Son adhérence et son taux de succès en font une solution de choix, à condition d'un respect strict du protocole**
- ✓ **Le choix se porte sur les résines composites hybrides et un système adhésif M et R**
- ✓ **La technique par stratification, en utilisant une clé en silicone issue du wax up, ainsi que le juste choix de la couleur, permettent une restauration mimétique**
- ✓ **Un bon polissage et une maintenance régulière sont essentiels afin de limiter les phénomènes de vieillissement**

3.2. Réhabilitation par restaurations partielles collées

La préservation du complexe amélo-dentinaire est devenue capitale pour maintenir le comportement biomécanique de la dent. Une couronne éliminant en moyenne 4,3 fois plus de tissu dentaire qu'une facette sur une dent antérieure, le recours à des techniques adhésives semble donc incontournable (Weisrock et al. 2015). A l'économie tissulaire se rajoute la préservation de la vitalité pulpaire. Le choix de la facette s'inscrit dans un contexte d'occlusion et d'hygiène favorable. Elle peut se faire avec ou sans préparation de la dent. Pour garantir un résultat durable il faut répondre à certains critères (Peumans et al. 2000):

- ✓ Une occlusion fonctionnelle
- ✓ L'absence de parafunctions comme le bruxisme
- ✓ Une préparation qui reste dans l'émail
- ✓ Une procédure de collage parfaitement respectée
- ✓ Un composite de collage sélectionné selon le cas clinique

Les facteurs à prendre en compte sont toujours les attentes du patient et l'expérience du praticien. Souvent, des étapes pré-prothétiques sont indispensables telles que l'orthodontie ou l'éclaircissement dentaire. L'attente étant majoritairement esthétique, un éclaircissement avant la restauration est important pour harmoniser le sourire. L'orthodontie devient incontournable lorsque l'espace dédiée à la restauration est insuffisant ou si l'occlusion initiale contre indique la mise en place d'une facette.

3.2.1 Sans préparation

La restauration est peu invasive mais cela induit que l'incisive s'intègre parfaitement dans le plan d'occlusion et que l'ajout d'une pellicule céramique vestibulaire ne contrarie pas les rapports dento-dentaires. Il faut également que la dent ne présente pas de forte dyschromie ce qui contre-indiquerait la mise en place d'une facette.

Cependant, elle présente des inconvénients, l'absence de congé cervical rend la manipulation clinique plus difficile et son insertion beaucoup plus ardue ; et augmente significativement la présence de sur-contour. Pour éviter les surcontours, on risque d'obtenir un bord céramique en lame de couteau délicat et fragile. On sera confronté à des difficultés au niveau de l'adaptation périphérique au laboratoire et pendant la mise en place de la facette au fauteuil. La gestion du profil d'émergence et du joint céramique dent poseront problème. En effet, l'absence de congé pour assoir l'obturation rend difficile la création du profil d'émergence en aile de mouette et la mauvaise adaptation du joint risque d'être à l'origine d'une perte d'étanchéité et de colorations dans le temps. De plus, la couche d'émail superficielle est aprismatique ce qui contrarie l'aptitude au collage (Farias-Neto et al. 2015).

Une analyse statistique, basée sur différentes études de la littérature (Shetty et al. 2011), a révélé un taux d'échec de 56% avec cette conception, essentiellement sous forme de fractures ou de décollements. L'étude porte sur 372 facettes sur 6.5 ans.

3.2.2 Avec préparation

Les préparations sont faites selon le mock-up précédemment validé par le praticien et le patient. Elle concerne les faces vestibulaires, proximales et occlusales selon les besoins. La dent est préparée selon le volume final de la restauration. L'épaisseur de la facette est déterminée en fonction du matériau choisi, selon l'intensité de la dyschromie, s'il y a, et elle guide les instruments rotatifs à utiliser (Étienne 2013). Le choix doit se faire en combinant une conservation tissulaire maximale et en respectant les critères esthétique-fonctionnels (Catelnuovo 2008).

L'élimination de l'émail est nocif pour la rigidité de la couronne (Magne et Belser 2003) mais aussi pour le collage de la facette c'est pourquoi l'élimination sera minime avec un congé périphérique peu profond. En effet, l'élimination de l'émail proximal ne modifie pas la rigidité de la couronne alors que l'élimination de l'émail vestibulaire entame très largement la rigidité de la couronne (fig. 15).

L'étendue de la préparation en proximal dépend du type de point de contact inter dentaire (point ou surface de contact) (fig.16).




Tableau 3 : Impact de la perte d'émail

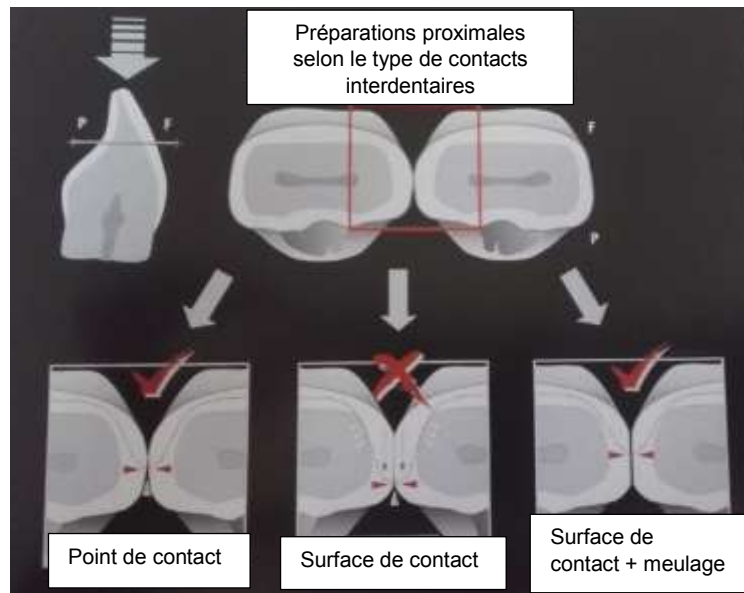


Figure 17: Préparation proximale selon le type de contact interdentaire. Dans le cas d'un point de contact, on peut étendre la limite proximale au-delà du point (à gauche). En cas de surface de contact, il est conseillé de ne pas étendre la préparation au-delà d'une large surface de contact proximal car un volume important d'émail risque d'être éliminé (au milieu). Dans cette situation, on peut rester sur une limite de préparation normale si on associe un meulage à l'aide d'un strip, au préalable (à droite) afin de faciliter la reproduction de la limite dans l'empreinte.

L'essentiel

- ✓ La préparation pour facette élimine 4.3 fois moins de tissus dentaire qu'une restauration corono-périphérique
- ✓ La facette peut se réaliser avec ou sans préparation :
 - Sans préparation, on s'expose à un risque de surcontours et des difficultés dans le positionnement
 - Avec préparation, on suit le mock-up c'est-à-dire que la préparation est faite selon le volume final de la restauration
 - L'élimination de tissus proximal varie selon le type de point de contact interdentaire

3.2.3 Facette composite

3.2.3.1 Avantages et inconvénients

La facette en céramique reste pour certaines indications précises une solution de choix, notamment en ce qui concerne le respect des tissus dentaires, le résultat esthétique et la réponse tissulaire. Certes, le matériau céramique présente de nombreux avantages mais aussi certains inconvénients (procédures de laboratoire délicates, aucune possibilité de réparer en bouche, coût financier important...), qui ont poussé certains chercheurs à essayer d'utiliser les composites de laboratoire pour réaliser des facettes collées. Des retouches simples à effectuer par ajout de résine composite et le faible coût des facettes composites font d'elles une thérapeutique intéressante. De plus, c'est une technique est peu invasive et réversible car elle nécessite uniquement une préparation à minima. Les étapes de laboratoires évitées permettent une restauration directement réalisée au fauteuil et une diminution des séances (Miara et Miara 2002).

A l'inverse, l'esthétique reste difficile à recréer et le temps clinique est important contrairement à la céramique faite au laboratoire où le praticien n'a plus qu'à la poser en bouche. Les désavantages résident dans sa structure poreuse à l'origine de coloration, de faible résistance à l'usure et à la fracture.

3.3.2 Indications

Ces facettes trouvent leurs indications lorsque :

- ⇒ La croissance n'est pas terminée et que le patient souhaite une restauration esthétique satisfaisante et immédiate
- ⇒ La maturation gingivale est incomplète (Bartlett et Brunton 2005)
- ⇒ Le patient n'a pas une exigence esthétique forte ni des moyens financiers suffisant pour réaliser une facette céramique
- ⇒ Elle peut servir de validation esthétique et fonctionnelle pour la facette céramique faite ultérieurement, en attendant un changement de situation (parodontale, financière, orthodontique ...)

3.3.3 Taux de survie

Selon une étude de Reeh et Ross, la mise en place d'une facette composite assurerait la restitution de 76-88% de la rigidité de la couronne dentaire. Celle-ci peut être restaurée à 100% en cas de facette céramique feldspatite (Reeh et Ross 1994). Les facettes en composite directes ont montré une performance clinique satisfaisante selon une étude menée sur 196 facettes placées sur des dents antérieures vitales et non vitales (Coelho-de-Souza et al. 2015). Celles réalisées sur dents vitales ont montré une meilleure performance en comparaison à celles sur dents non vitales. Aucune différence dans le taux de survie pour les différents composites n'a été trouvé, bien que les composites micro-chargés ont de meilleurs résultats esthétiques.

3.3.4 Protocole opératoire

La restauration d'une incisive latérale maxillaire conoïde est réalisée en suivant les différentes étapes décrites ci-dessous (Lopez-Cazaux et Baroni 2012) :

- Choix de la facette :

Elle est essayée en bouche et adaptée à la situation clinique. Des retouches sont possibles à l'aide d'un disque monté sur contre-angle ou d'une fraise diamantée sur turbine. La facette est ensuite positionnée en bouche à l'aide d'un petit plot de composite non photopolymérisé servant de moyen de rétention pour valider le choix.

- Collage classique :

- Mise en place d'un cordonnet dans le sulcus afin d'améliorer l'accès aux limites de la restauration

- Etching à l'acide orthophosphorique de la surface dentaire puis rinçage et séchage

- Application de l'adhésif, fourni par le fabricant, en couche fine étalée à l'aide d'un pinceau, puis léger séchage

- Photopolymérisation

- Application d'une couche fine d'adhésif également sur l'intrados de la facette sans photopolymérisation

- Choix et mise en place du composite de collage sur la face vestibulaire et dans l'intrados de la facette.

- Contrôle du positionnement : rebord cervical, l'axe de la facette, l'enfoncement maximum. Retrait des excès de composite de collage.

- Photopolymérisation en commençant, de manière indirecte, par la face palatine, puis en vestibulaire.

- Finition et polissage soigneux

L'essentiel

- ✓ Dans certaines indications, la facette composite est une bonne alternative à celle en céramique.
- ✓ Elle conjugue respect des tissus dentaires, esthétique, faible coût et réversibilité.
- ✓ Les inconvénients résultent des propriétés des résines composites et d'une mise en œuvre assez longue pour le praticien.
- ✓ Le succès clinique dépend de du respect strict du protocole et d'une maintenance régulière.

3.2.4 Facette céramique

Selon la classification des indications des facettes en céramique de 1997 de Belser et les frères Magne, l'incisive latérale conoïde fait partie du type IIA (Étienne 2013). Le groupe correspondant aux modifications morphologiques majeures.

Le protocole pour la réalisation d'une facette en céramique doit être parfaitement séquencé afin de limiter au maximum l'inter séance entre la préparation et la mise en place de la facette. La prévisualisation du projet esthétique est indispensable en amont afin d'évaluer sa faisabilité, l'épaisseur de tissu à retirer et de valider l'esthétique avec le patient.

3.2.4.1 La céroplastie prospective (wax-up)

La prise d'empreintes maxillaire et mandibulaire à l'alginate doit se faire avec un porte empreinte adapté, avec un alginate bien préparé (lisse et homogène) et en écartant les lèvres lors de l'insertion puis en les rabattant sur le porte-empreinte afin d'enregistrer le fond de vestibule. La coulée au plâtre extra dur donnera les modèles d'étude nécessaires pour réaliser le wax-up. Celui-ci doit préfigurer la future prothèse selon les éléments recueillis lors de l'analyse esthétique et les attentes fournies par le patient. Il est le fil conducteur de la préparation de la dent, de la prothèse provisoire et de la facette définitive.

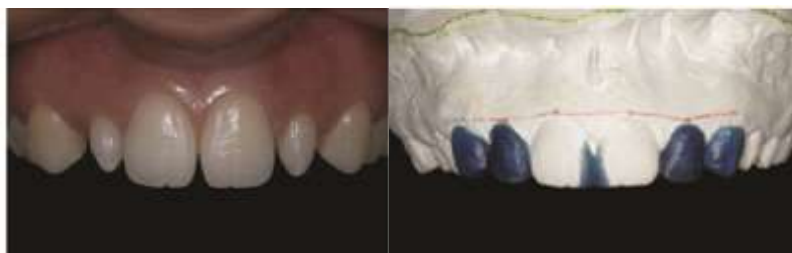

Figure 18 : Photographie de la bouche de la patiente (à gauche) ; céroplastie diagnostic réalisée sur le modèle d'étude (à droite) (Farias-Neto et al. 2015)

3.2.4.2 Le masque diagnostic (mock-up)

Une empreinte en silicone en double mélange, pour plus de précision, ou en silicone lourd, est faite du wax-up. Elle est remplie de résine acrylique ou de résine composite puis insérée en bouche par-dessus les dents pour réaliser le masque diagnostic. Une fois la résine polymérisée, l'empreinte est désinsérée et conservée pour les futures étapes de préparations des provisoires. Ce mock-up permet de valider le projet esthétique choisi, le patient peut même repartir avec pour recueillir l'avis de son entourage (Étienne 2013).

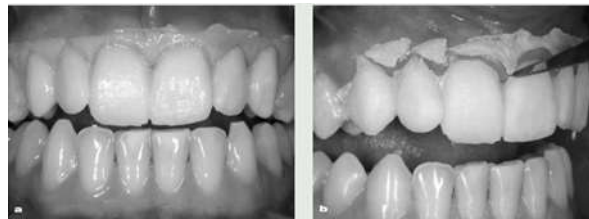

Figure 19 : Photographie du mock-up réalisé en bouche (Magne et Magne 2006)

3.2.4.3 La préparation à travers le masque diagnostic

Ce mode de préparation permet de préserver au maximum l'intégrité de la dent en éliminant uniquement les tissus nécessaires à la mise en place de la facette. Des clés de contrôle en silicones issues du wax-up permettent de vérifier la taille.

En éliminant les tissus sans guide on risque d'exposer la dentine comme le montre le schéma ci-contre :

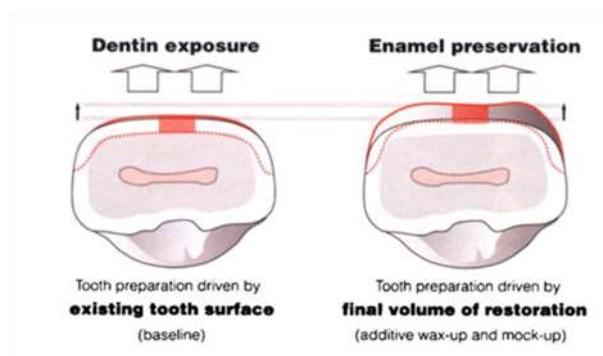


Figure 20 : Schéma de deux stratégies de préparation. Préparation guidée par la surface dentaire existante (à gauche) ici des plages de dentine sont exposés si l'émail est fin ; Préparation guidée par le mock-up (à droite) ici l'émail même fin est préservé (Magne et Belser 2004)

Le mock-up est placé sur les dents et la préparation débute au travers de celui-ci à l'aide de fraises à butées d'enfoncement. Des rainures horizontales sont créés en respectant la convexité de la dent. A l'aide d'une fraise boule, le congé est dessiné.

Le mandrin doit être suffisamment long pour ne pas être gêné par le bord incisif. Au fond des rainures, un trait au crayon à papier délimite la profondeur de la préparation. L'analyse de la visibilité de la limite proximale de la restauration est absolument nécessaire pour un bon résultat esthétique. Plus les diastèmes sont ouverts, plus il faut approfondir la limite. Il ne faut pas d'angles vifs pour écarter les risques de fractures dues à la préparation.

Trois types de préparation sont décrits dans la littérature :

- Préparation limitée à la face vestibulaire (a)
- Préparation dite « butt margin » qui intègre une réduction du bord libre avec a préparation vestibulaire (b)
- Préparation avec retour palatin (c)

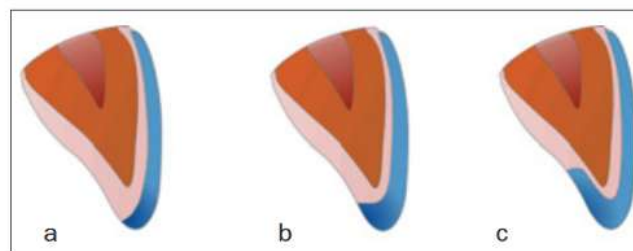


Figure 21 : Les différentes préparations pour facettes (Carneiro da Costa et al. 2013)

Les résultats d'une méta analyse publiée en 2013 (Carneiro da Costa et al. 2013) mettent en évidence que la préparation A et C induisent une réduction de la force de la dent. La fréquence des fractures de la céramique est supérieure pour la préparation C par rapport à A. La préparation B est le type de préparation qui affecte le moins la force de la dent et le type de préparation avec retour palatin est plus sensible aux fractures de la céramique. En pratique aujourd'hui on réalise le plus souvent le préparation B.

Les épaisseurs de préparation sont selon Hämmerle (Hämmerle et al. 2009) :

- Vue de face : 0.5 mm en mésio-distal de chaque côté
- Vue de profil : 0.5 mm en cervical
- 0.7 mm près du bord libre
- Réduction du bord libre 1.5 mm minimum

La préparation se fait toujours à travers le masque diagnostic afin de ne retirer que le volume nécessaire pour le bon positionnement de la facette.

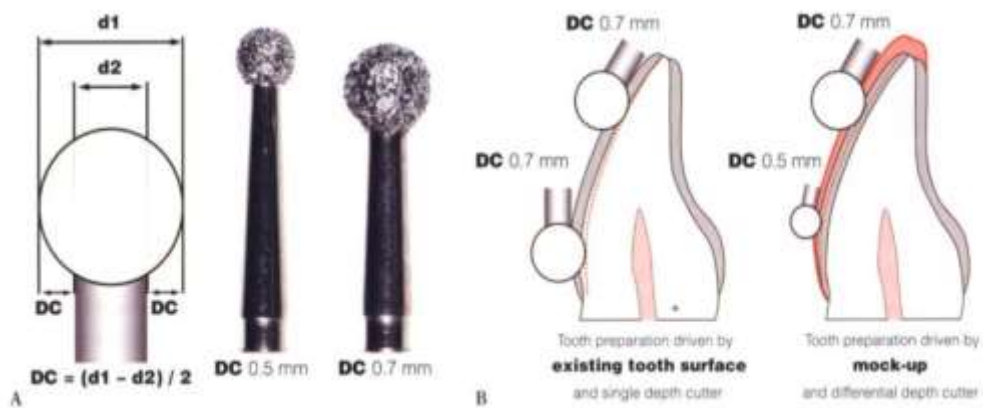

Figure 22 : Le schéma A montre la profondeur de coupe de deux fraises boule à long col ; B montre la profondeur de taille selon la stratégie de préparation choisie (Magne et Belser 2004)

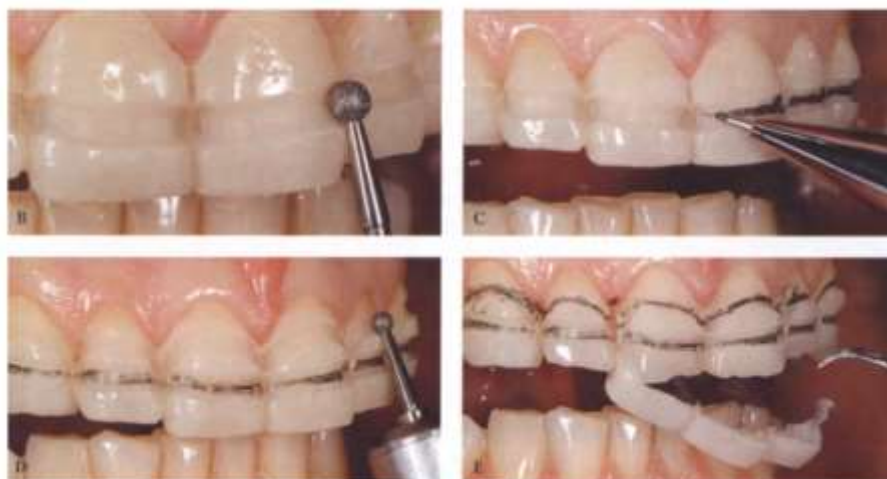

Figure 23 : Photographies de préparation à travers le masque diagnostic

A gauche : B et D montrent les rainures de pénétrations contrôlées avec une fraise boule long col ; C montre la profondeur des rainures marquée au crayon à papier ; E : montre le retrait du masque diagnostic (Magne et Belser 2004)

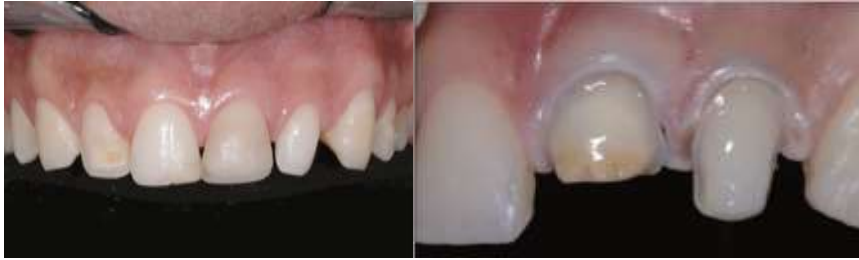

Figure 24 : à gauche : situation initiale 22 conoïde et 21 avec une restauration défailante ; à droite : préparations des dents pour facettes (Farronato et al. 2012)

3.2.4.4 Les empreintes

Les silicones par addition ou les polyéthers peuvent être envisagés pour la prise de l'empreinte. Ces matériaux doivent répondre à un cahier des charges spécifiques : précision de l'enregistrement, une résistance élevée à la rupture et une déformation minimale car les zones de préparations comme les toboggans proximaux représentent des zones de contre dépouilles (Étienne 2013). Avant l'empreinte, on place des cordonnets déflecteurs dans le sulcus afin de bien dégager la limite cervicale. On veut enregistrer la préparation mais aussi son environnement notamment le profil d'émergence. On peut mettre un ou deux cordonnets, s'il y en a qu'un seul, celui-ci est retiré avant l'empreinte. Après, la désinsertion, l'empreinte est rigoureusement contrôlée.

3.2.4.5 La temporisation

Les facettes provisoires sont élaborées à partir de la même empreinte que celle qui a permis de préparer le mock-up.

3.2.4.6 Le collage des facettes

Après essayage et validation esthétique, la facette va être collée. La facette s'adapte encore mieux une fois collée. Cette étape se fait sous champ opératoire étanche. Il y a deux étapes, la préparation de la facette et celle de la dent, qui se font en un temps opératoire.

Préparation de la surface de la céramique

Etapes	Mesures
1	Acide fluorhydrique 7% pendant 45 sec-1min
2	Rinçage
3	Dégraissage dans bac ultrasons avec alcool 70% pendant 4min
4	Séchage soigneux
5	Silanisation
6	Séchage chaud pendant 2min
7	Application de l'adhésif
8	Mise en place du composite de collage

Tableau 4 : Etapes de la préparation de la surface céramique pour le collage

Préparation de la surface de la dent

Etapes	Mesures
1	Mise en place de la digue
2	Acide orthophosphorique 37% pendant 30 sec
3	Rinçage pendant 30 sec
4	Séchage léger
5	Application active de l'adhésif en plusieurs couches (2-3 couches)
6	Application de la facette avec le composite de collage
7	Elimination rapide des excès
8	Photopolymérisation flash pour la fixer
9	Elimination des excès durcis avec curette, bistouri ou US
10	Application du gel de glycérine
11	Photopolymérisation dans chaque direction
12	Polissage sous spray

Tableau 5 : Etapes de la préparation de la surface dentaire pour le collage (Gresnigt et Ozcan 2011)

3.2.4.7 Taux de survie clinique et échecs

Le taux de survie rapporté dans les études cliniques varie mais reste toujours excellent comparé aux techniques plus invasives. Selon Shetty et coll, il se place autour des 90% à 10 ans sauf pour les facettes sans préparation qui voit chuter son taux de survie à 56% à 10 ans (Shetty et al. 2011).

Les échecs des facettes céramiques proviennent généralement de décollements, d'infiltrations et de fractures. Freedman a rapporté que parmi les 7 % d'échecs enregistrés sur 3 700 facettes, seulement 11 % étaient dus à un décollement, 22 % provoqués par des infiltrations et 67 % était des fractures de céramique (Friedman 1998) (Catelnuovo 2008).

- Microleakage (infiltrations)

Le défi est de réussir une adhésion parfaite entre la dent, le composite de collage et la facette. On obtient alors deux interfaces. Le coefficient de dilatation thermique étant différent entre ces trois éléments cela va engendrer un stress qui va se concentrer dans la zone de fragilité : l'interface. Il y a alors concurrence entre les deux interfaces, et si la plus faible échoue elle devient le lieu de « microleakage ». De par sa structure complexe, la surface dentaire présente une surface de collage plus sensible que la facette. Le joint dent/composite de collage sera alors le lieu de possibles colorations, sensibilités ou de caries post opératoires (Sadowsky 2006). La contraction de prise du composite est également une source de stress et vient se rajouter à ce phénomène.

- Fractures et décollements

Les fractures cohésives se situent au sein du matériau cosmétique, l'état de surface de la céramique joue un rôle majeur dans l'initiation de défauts dont la propagation aboutie à la fracture (Addison et al. 2003). Si la technique d'adhésion a été réalisée de manière correcte, les contraintes internes se manifestent par une fissure ou par un éclat de céramique. Différentes causes comme un traumatisme, un défaut de préparation (présence d'angle de vif), le non-respect des règles occlusales... peuvent aboutir à des fractures cohésives.

Les fractures adhésives se situent au niveau de l'interface dent/matériau. Elles peuvent s'expliquer par des mauvaises conditions de collage (absence de champ opératoire, non-respect du protocole), par une adhésion majoritairement dentinaire, la présence d'une large restauration en composite qui n'a pas été déposée...

Pour réduire ces risques de fractures et microleakages, il est important de vérifier l'indication de la facette chez le patient, d'effectuer une réduction contrôlée à minima en restant dans l'émail, de réaliser une limite marginale pour assoir la restauration, de retirer les restaurations par résines composites de grandes étendues et d'harmoniser les contacts avec les dents antagonistes.

Le résultat sur le long terme dépendra dans tous les cas de la bonne hygiène bucco-dentaire du patient et de la maintenance prothétique régulière. Durant cette phase le praticien contrôle la qualité du joint, l'état de surface de la restauration, l'occlusion, la santé parodontale.

- Echecs esthétiques

Il peut être issu du mauvais choix de la couleur, de la forme, de la mauvaise gestion de la limite marginale. L'échec sera plus souvent dans le choix de la couleur puisque la forme a été validée au préalable avec le wax-up. Le résultat esthétique dépend de la qualité des informations transmises au prothésiste. Il faut donner le maximum d'informations : photographies avec échantillon de teinte, empreintes d'étude, fiche de liaison avec un schéma précis qui cartographie la dent (teinte, luminosité, saturation, état de surface, caractéristiques...) et les informations du patient (nom, âge, sexe), le type de restauration choisie ...

L'essentiel

✓ **Les étapes de mise en œuvre des facettes céramiques :**

- **Modèles d'études et wax-up**
- **Mock-up**
- **Préparation à travers le mock-up limitée à la face vestibulaire et le bord libre, le but est de conserver le maximum d'émail pour le collage**
- **Facettes provisoires**
- **Empreintes**
- **Collage**

✓ **Le taux de survie est de 90% à 10 ans.**

✓ **Les échecs les plus fréquents sont : l'esthétique, les décollements, infiltrations et fractures.**

3.3. Réhabilitation par restauration corono-périphérique

Cette thérapeutique est la plus délabrante mais elle permet de repositionner la dent dans le plan d'occlusion, de masquer des dyschromies ou encore de redonner une certaine résistance à la dent. Selon la situation clinique la couronne tout céramique ou avec une armature métallique sera choisie (Walter et Dartevelle 2014).

3.3.1 Couronne céramo-céramique

L'étude de l'occlusion statique et dynamique est déterminante afin de d'évaluer la nature et la force des contraintes appliquées à la dent. Il est important de prendre en compte que l'armature en céramique nécessite de ménager un espace plus important. La couronne céramo-céramique (CCC) apporte de nombreux avantages soit parodontal, par une excellente biocompatibilité, ou par une intégration esthétique parfaite (Association dentaire française. Commission des dispositifs médicaux 2011).

L'étude de Van Den Velden et Armand, (Koubi et al. 2009), montre que dans le cadre d'une reconstitution céramique à visée esthétique utilisant un joint dento-prothétique de type céramique/dent, il est préférable d'utiliser des céramiques basses fusions : le joint obtenu est plus compatible avec la santé parodontale tout en évitant les risques de surcontours.

3.3.1.1 Choix de la céramique

- Classifications des céramiques dentaires

Les nouvelles céramiques dentaires contiennent plus de cristaux que les classiques, ce qui leur confère une résistance plus élevée. Cependant, elles sont aussi plus opaques donc conviennent uniquement comme matériaux d'infrastructure et doivent être recouverte d'une céramique cosmétique. On retrouve deux grandes familles de céramiques :

- Les céramiques à phase vitreuse : les vitrocéramiques et les céramiques avec verre infiltré
- Les céramiques sans phase vitreuses : les céramiques « oxydes »

Les céramiques seront présentées uniquement en vue de leur indication pour la restauration de l'incisive conoïde.

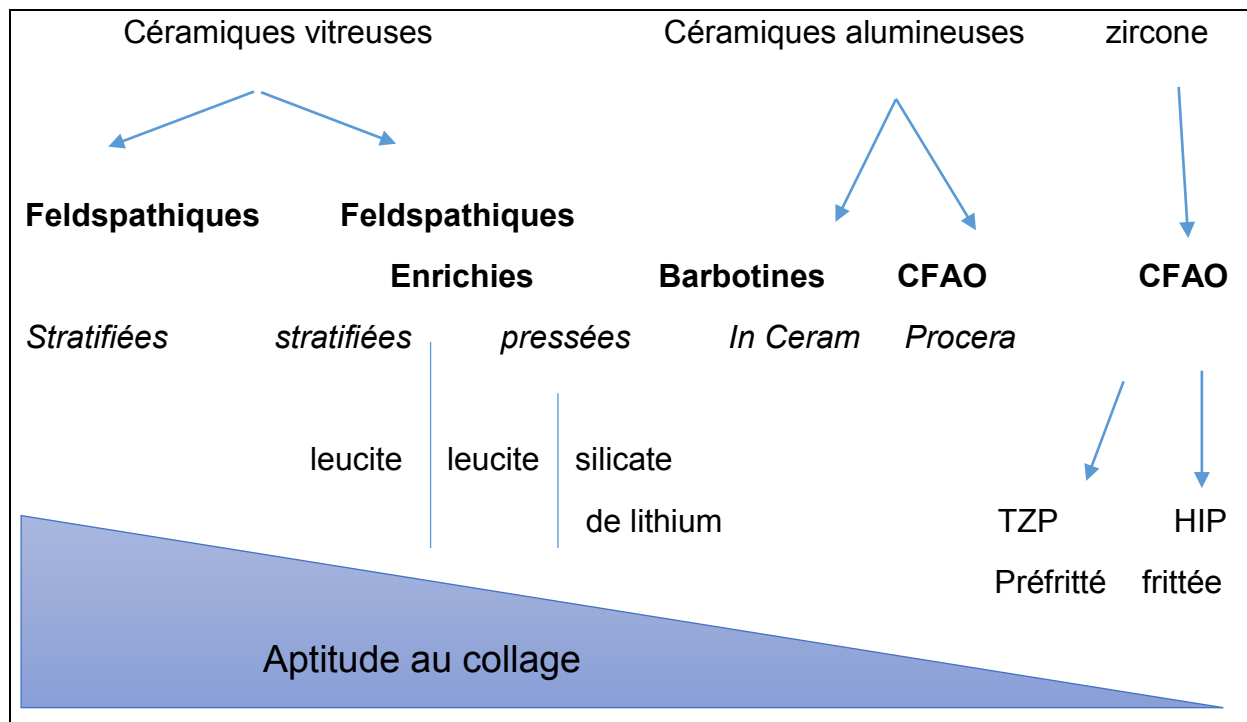


Figure 25 : Choix des matériaux d'après le tableau du Dr LASSERRE

Les vitrocéramiques

Elles sont constituées d'une matrice vitreuse en feldspath et de cristaux qui sont en général de la leucite (comme l'Empress I®) ou du disilicate de lithium (comme l'Empress II®). Elles trouvent leurs indications dans la restauration des dents antérieures par couronnes unitaires. L'élément prothétique peut être personnalisé par maquillage ou par recouvrement avec une céramique cosmétique.

Les céramiques infiltrées de verre

Elles sont composées essentiellement de cristaux d'alumine auquel on incorpore, par infiltration, du verre à l'état liquide, qui sert à solidifier le matériau. Elles se présentent sous forme de lingotins usinés par FAO (fabrication assistée par ordinateur), puis infiltrées de verre de lanthane. On retrouve différentes marques tel que : In-Ceram® « alumine », In-Ceram® « spinelle » et In-Ceram® « zircones ». Elles sont utilisées comme matériau d'infrastructure pour les couronnes unitaires antérieures, recouvrent d'une céramique cosmétique.

La zircone et céramiques alumineuses

Elles sont toutes deux constituées uniquement de cristaux (oxyde de zirconium ou d'alumine) donc d'une seule phase. Elles conviennent pour la confection de chapes pour couronnes antérieures unitaires entre autres. Les céramiques alumineuses sont sous forme de lingotins qui seront usinés par FAO. Les céramiques zircons sont également sous forme de lingotins soit seulement préfrittés, soit totalement frittés, mis en œuvre par usinage.

La zircone est une céramique « oxyde » qui se distingue des autres céramiques au niveau de sa résistance à la flexion et à la propagation des fissures. Elle est pratiquement deux fois plus résistante à la propagation des fissures que la céramique alumineuse. Cela grâce à son adaptabilité intrinsèque qui fait que, lorsqu'elle est soumise à de fortes tensions, la zircone change de structure cristalline pour mieux s'adapter. Cette transformation, au cours de laquelle le matériau passe d'une phase tétragonale à une phase monoclinique, est provoquée par les contraintes exercées au niveau de l'amorce de la fissure. Elle se traduit à cet endroit par un gonflement des cristaux de 4%, ce qui a pour effet de combler la fissure et empêcher sa propagation (Hämmerle et al. 2009).

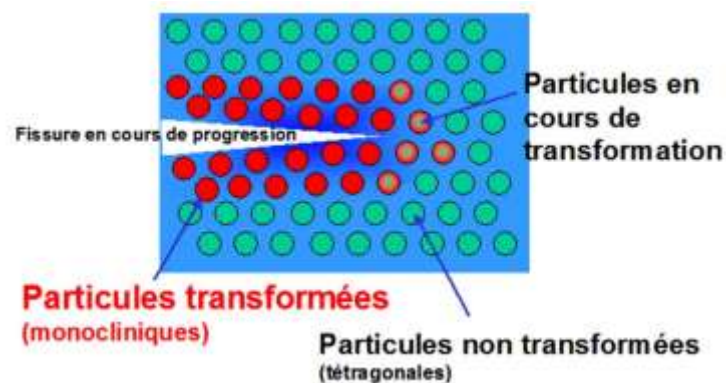


Figure 26 : Propriété de résistance par transformation de phase de la zircone (d'après J. DEJOU)

La stabilité « matériau » d'une céramique dépend de sa résistance à la flexion et à la propagation des fissures (Hämmerle et al. 2009) :

- La résistance à la flexion (en MPa) correspond à la capacité du matériau à résister, jusqu'au point de rupture, à une force de flexion qui augmente progressivement.
- La résistance à la propagation des fissures désigne la capacité du matériau à résister aux contraintes exercées par une amorce de fissure.

	Résistance à la flexion (MPa)	Résistance à la propagation des fissures (MPam ^{1/2})
Vitrocéramiques : Empress	182	1.77
Céramiques avec verre par infiltration :		
⇒ In-Ceram « alumine »	547	3.55
⇒ In-Ceram « spinelle »	292	2.48
Céramiques « oxyde » :		
⇒ Alumine	600	5.00
⇒ Zircone	1000	10.00

Tableau 6 : Tableau comparatif des différentes catégories de céramiques quant à leur résistance à la flexion et à la propagation des fissures (Hämmerle et al. 2009)

On constate que les vitrocéramiques ont une résistance à la flexion et à la propagation des fissures faible contrairement au procédé In-Ceram « alumine » ou aux céramiques oxydes. Afin d'obtenir de bons résultats cliniques avec des céramiques moins résistantes (telles que les vitrocéramiques), il devient impératif de les coller. L'aptitude au collage et la translucidité décroît largement chez les céramiques infiltrées de verre et les oxydes. Par conséquent ces céramiques seront plus opaques et devront être scellées. On retrouve le schéma inverse en ce qui concerne la résistance à la flexion.

Le choix du type de céramique se fait selon plusieurs critères :

- La couleur de la dent
- L'espace prothétique disponible
- Le degré de translucidité des dents voisines
- La résistance mécanique requise

Les indications des différentes sortes de céramiques, dépendantes des qualités de stabilité et des propriétés optiques du matériau, sont représentées dans le tableau ci-dessous.

	Couleur foncée du moignon	Translucidité des dents adjacentes	Type de couronnes indiqué
Vitrocéramiques	Non	Elevée	Antérieures
Céramiques infiltrées de verre	Non/oui	De modéré à élevée	Antérieures et postérieures
Céramiques oxydes	Non/oui	De faible à modérée	Antérieures et postérieures

Tableau 7 : Indications des différentes céramiques (Hämmerle et al. 2009)

Pour restaurer une incisive conoïde, il faut garder en tête que la contrainte mécanique est faible et que l'esthétique est primordiale car elle est souvent la motivation principale du patient. Les propriétés esthétiques/optiques sont importantes pour les vitrocéramiques et diminuent en suivant la classification. En effet, plus la structure est riche en verre, plus il est possible de jouer avec les différentes nuances de translucidité, de luminosité et de teinte. L'aptitude au collage suit la même évolution car une matrice vitreuse et une conformation particulière des grains sont nécessaires pour créer un état de surface rugueux, compatible avec de bonnes valeurs d'adhérence. En ce qui concerne la résistance mécanique, elle augmente en suivant la classification. Au fur et à mesure que l'on intègre plus de cristaux et moins de verre, la structure devient de plus en plus résistante. Les céramiques feldspathiques sont les plus faibles mécaniquement, alors que les céramiques oxydes sont les plus résistantes (Hämmerle et al. 2009).

- Comparaison des propriétés esthétiques entre métaux et céramiques

L'apparence naturelle des restaurations corono-périphériques céramo-céramique est un avantage par rapport aux inconvénients esthétiques et électrochimiques des matériaux métalliques (corrosion, bord métallique parfois visible lors d'une récession gingivale, perte de luminosité et faible dispersion de la lumière, assombrissement tissulaire au niveau cervical).

Plusieurs choix d'infrastructure permettent d'obtenir des aspects naturels en fonction des situations cliniques. Une infrastructure translucide est un avantage pour des piliers pulpés ou sans dyschromies, afin de permettre la diffusion de la lumière dans la dent et les tissus marginaux. A contrario, un pilier coloré (dyschromie radiculaire, faux moignon métallique) nécessite une infrastructure plus opaque afin de supprimer toute influence défavorable sur l'apparence naturelle (HAS 2007).

3.3.1.2 Choix de la limite

La limite cervicale peut être juxta, supra ou intra sulculaire. La situation de cette limite conditionne l'intégration parodontale et esthétique ainsi que la rétention de la future restauration corono-périphérique (Laborde et Margossian 2010).

La localisation supra gingivale des limites de préparation évite les traumatismes des tissus gingivaux et les manœuvres d'accès à celles-ci. Elle facilite la réalisation prothétique et la biologie du parodonte marginal. Néanmoins dans le secteur antérieur maxillaire, le rétablissement d'une relation dento-gingivale d'apparence naturelle nécessite une limite juxta ou intra-sulculaire.

En présence de limites intra-sulculaires, l'utilisation de manœuvre prothétiques d'accès aux limites sont nécessaires, afin de respecter l'intégrité des tissus marginaux, comme la mise en place d'un fil protecteur. Cette attitude protège le parodonte marginal et rétablit l'esthétique dento-gingivale. Pour les céramiques sans armature la finition à épaulement à angle interne arrondi demeure

indispensable afin de soutenir la céramique et lui permettre de résister aux contraintes fonctionnelles.

3.3.1.3 Les étapes cliniques

- Le modèle d'étude
- Le wax-up
- Le mock-up

L'élaboration du wax-up et du mock up reste identique aux étapes décrites pour les facettes.

- La préparation

Il faut créer un pilier d'ancrage pour la couronne, la préparation périphérique doit suivre des règles qui ont été décrites afin de conjuguer rétention, préservation tissulaire et pérennité de la restauration (Walter et Darteville 2014) :

- L'épaisseur de la céramique doit être régulière
- Une conicité correcte du moignon (6° - 10°)
- L'absence d'angle vif
- Un espace prothétique suffisant suivant le type de céramique
- Un épaulement à angle interne arrondi

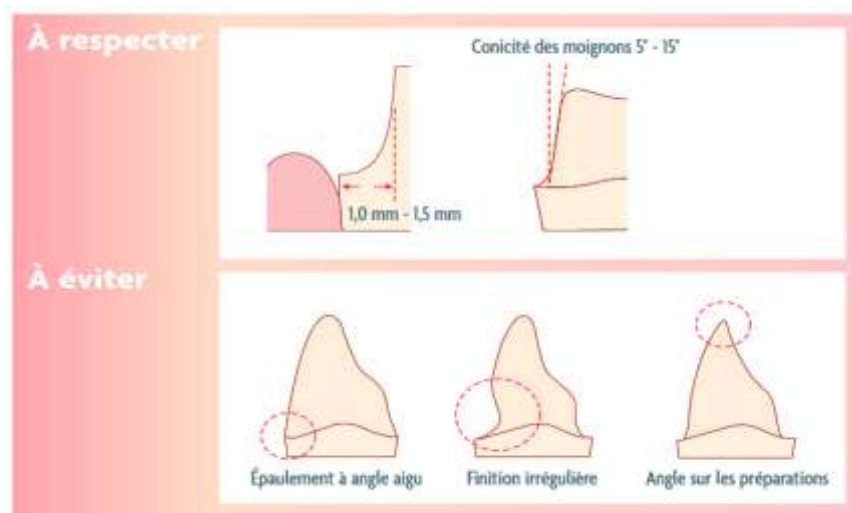


Figure 27 : Règles de préparation pour couronne tout céramique (fiche clinique LABOCAST)

Le but est bien sûr de conserver la dent vivante. Une étude radiologique permettra d'évaluer la proximité pulpaire. En cas de dévitalisation inévitable, une reconstitution corono-radiculaire collée à l'aide de résine composite pourra être réalisée. En cas de nécessité d'ancrage radiculaire, selon les parois dentaires restantes, un tenon fibré sera envisagé. Le but étant de conserver la diffusion de la lumière au travers du pilier et de la couronne pour une bonne intégration esthétique de la restauration. La préparation dentaire impose une réduction de matière de 1,5 mm sur le bord libre incisif, de 1 mm sur les faces axiales, et de 1 mm en cervical sur une incisive « normale ». Le wax-up et la réalisation d'une clé en silicone seront un guide de préparation pour l'incisive conoïde.

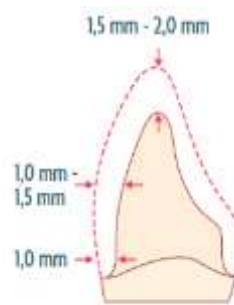


Figure 28 : Préparation pour couronne céramo-céramique (fiche clinique LABOCAST)

- La reconstitution corono-radiculaire

Comme cité précédemment, si une reconstitution coronaire est nécessaire, elle peut être : collée sans ancrage radiculaire, collée avec un tenon fibré ou encore scellé avec un inlay-core.

Seul le protocole de reconstitution d'ancrage radiculaire avec un tenon fibré est expliqué ici.

Le tenon peut être en fibres de quartz ou fibres de verre. Il faut 3 ou 4 parois résiduelles avec une hauteur d'au moins 2 mm au-dessus de la limite de préparation pour faire face aux contraintes dues au collage. Son module d'élasticité est proche de celui de la dentine et l'étanchéité coronaire optimale, le tout en un nombre réduit de séances par rapport aux techniques indirectes.

Protocole :

- Préparation intra-canaire identique à celle pour la préparation indirecte (idéalement garder un bouchon apical de 4 mm de gutta mais les racines des incisives conoïdes sont souvent courtes)
- Essayage et ajustage du tenon et sectionné à la longueur requise pour que l'extrémité occlusale soit située sous le sommet du moignon reconstitué
- Collage du tenon :
 - Mordançage acide orthophosphorique 32% pendant 30sec
 - Rinçage
 - Séchage à l'aide de pointes de papier
 - Application de l'adhésif dual sur le tenon
 - Photopolymérisation en dehors de la cavité buccale
 - Enduction des parois avec un adhésif dual
 - Photopolymérisation
 - Injection du composite de collage à l'aide d'une seringue pour éviter la formation de bulles d'air
 - Insertion lente du tenon
 - Photopolymérisation
- Reconstitution du moignon grâce aux résines composites

Les restaurations corono-périphériques céramo-céramiques ont été développées pour imiter au mieux l'aspect des dents naturelles. Leur avantage principal est qu'elles permettent une circulation de la lumière proche des dents naturelles ; elles évitent aussi, par la suppression du métal, la corrosion et les risques de bimétallisme. Placer des reconstitutions corono-radiculaires conventionnelles sous des restaurations en vitrocéramique aboutit à des résultats esthétiques médiocres en raison de la résurgence du métal à travers la céramique. Le problème persiste même quand les faux moignons sont céramisés avec l'absence de transmission de la lumière de la partie coronaire de la dent vers sa racine et donc vers les tissus parodontaux. Pour un résultat esthétique optimal, le matériau doit transmettre et réfracter la lumière de manière quasi identique à la dent naturelle (Koubi et al. 2009).

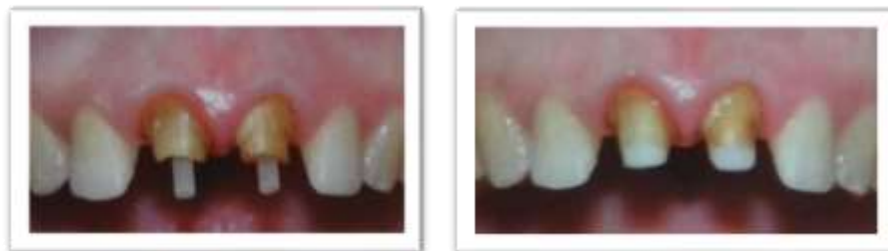

Figure 29 : Reconstitution d'un faux moignon par tenon fibré ; à gauche essayage des tenons ; à droite moignons reconstitués (Soualhi 2016)

NATURE DU TENON	AVANTAGES	INCONVENIENTS
ALLIAGE PRECIEUX ET NON PRECIEUX	<i>Simplicité de mise en œuvre Recul clinique Possibilité de les céramiser</i>	<i>Corrosion Incompatible avec les vitrocéramiques Rigide</i>
CERAMIQUE	<i>Esthétique Assemblage par collage</i>	<i>Très rigide Fracture du matériau (zircone) Mauvaise adhésion zircone/pâte de collage</i>
FIBRE (carbone, quartz, fibre de verre)	<i>Biocompatible Adhésion au composite Propriété mécanique Libre circulation de la lumière Suppression de l'aspect grisé du métal</i>	<i>Adhésion inférieure du quartz avec le composite Tenon carbone inesthétique Nécessité d'une procédure de collage rigoureuse</i>

Figure 30 : Avantages et inconvénients en fonction de la nature du tenon (Koubi et al. 2009)

- Empreintes de la préparation

Les silicones par addition sont recommandés pour l’empreinte de la préparation en raison de leur élasticité et de leur résistance à la déchirure. En plus, ils permettent plusieurs coulées d’une même empreinte. Pour accéder à la limite, une déflexion gingivale par la technique des deux cordonnets est utilisée. Un premier cordonnet fin est placé au fond du sulcus pour la compression et la protection du parodonte. Il y restera durant la prise d’empreinte. Un deuxième, de plus gros diamètre est ensuite placé sur le premier. Il sert à la déflexion gingivale et est retiré juste avant l’empreinte. La déflexion gingivale doit être réalisée 5 à 10 minutes pour permettre le gonflement du cordonnet.

Une technique double mélange en un temps est à privilégier. Lors de l’empreinte, le cordonnet déflecteur est retiré, puis le matériau basse densité est injecté dans le sulcus. Dans le même temps, le porte-empreinte est garni du matériau de plus haute densité. La couleur des deux matériaux doit être distinctes pour un contraste bien visible.

- La restauration corono-périphérique provisoire

La prothèse provisoire prépare l'écrin gingival, le lit de la prothèse. Elle préfigure le résultat final et sert de validation esthétique et fonctionnelle. Elle doit être parfaitement adaptée aux limites de la préparation et polie afin de préserver et de garantir une bonne santé parodontale. On utilise une clé en silicone, empreinte du wax-up, pour réaliser la couronne provisoire. La clé est garnie de résine et après insertion en bouche on reproduit la réplique du wax-up.

On utilise des résines méthacryliques classiques (poudre/liquide) choisies pour leur flexibilité et leur manipulation aisée. Selon, le degré esthétique voulu, plusieurs techniques sont possibles :

- Une seule résine
- Un mélange de résine (dentine + transparente) en 1 étape ou deux.

- L'essayage du biscuit

L'essayage comprend une validation esthétique, à la lumière du jour, de la part du patient et du praticien ainsi que la bonne intégration dans le sourire. S'en suit la validation de l'occlusion statique et dynamique. En statique, le patient claque des dents en OIM et les points de contact sont marqués par le papier d'occlusion. Ils sont réglés par le praticien pour une occlusion harmonieuse. En dynamique, les mouvements de latéralités droite et gauche ainsi que la propulsion sont vérifiés. Les de points de contact proximaux sont essentiels pour la protection du parodonte. Ses contacts sont contrôlés par le passage de fil de soie dentaire afin de les visualiser. Enfin, la bonne adaptation de la prothèse, c'est-à-dire l'absence de bascule, l'adaptation marginale et la situation des limites, est validée visuellement, par un sondage et par un contrôle radiologique.

- Le scellement ou le collage

Comme abordé précédemment, selon la famille de céramique choisie, la pose de la restauration correspond soit à un scellement (en cas de céramiques oxydes) soit à un collage (dans le cas de céramiques à phase vitreuse). Cependant, il n'y a pas d'indication strictement spécifique d'un seul mode d'assemblage pour chaque type de restauration en céramique. Le choix approprié d'un matériau d'assemblage doit prendre en compte la situation clinique (situation des limites, types de préparations et son potentiel plus ou moins rétentif) et les habitudes du praticien (Association dentaire française. Commission des dispositifs médicaux 2011).

	Scellement	Collage
Types de céramiques	Infrastructures en céramiques oxydes	Céramiques à phase vitreuse
Avantages	Les préparations sont codifiées Facilité de l'emploi Les matériaux types CVIMAR offre un potentiel d'adhérence proche des colles	Bonnes propriétés optiques et mécaniques, adhésions aux tissus dentaires et aux matériaux Economie tissulaire
Inconvénients	Augmentation de la perte de substance pour satisfaire aux impératifs de préparation	Protocole d'assemblage rigoureux et fastidieux, moins tolérant à la manipulation, nécessite le plus souvent l'emploi d'un adhésif et d'un acide de mordantage
Caractéristiques	Participe à la rétention au même titre que la forme de dépouille et les moyens de rétentions secondaires (rainures, boites ...)	La rétention est assurée par le mode de jonction Il existe un phénomène d'adhésion

Tableau 8 : Scellement et collage

3.3.1.4 Taux de survie clinique

Une analyse des résultats des études cliniques publiées entre 1990 et 2004 (Sailer et al. 2007) portant sur le taux de survie des différentes sortes de couronnes tout céramique a été réalisée. Il en ressort que :

- Le taux d'échec annuel des couronnes antérieures et postérieures en vitrocéramique est de 2.1%
- Celui des couronnes en céramiques infiltrée de verre est de 0.8%
- Celui des couronnes en alumine haute densité est de 0.6%

Le taux d'échec annuel est légèrement supérieur pour les vitrocéramiques du fait qu'elles sont un peu moins résistante que les autres types de céramiques. Les limites de la restauration corono-périphérique sur dents vivantes résident dans le risque d'effraction pulpaire lors de la préparation homothétique ou de sensibilités après la pose (Étienne et al. 2011).

L'essentiel

- ✓ **L'indication de la restauration corono-périphérique est représentée par le schéma suivant.**
- ✓ **Pour l'infrastructure, les céramiques oxydes sont préférées pour leur résistance à la flexion et à la propagation des fissures**
- ✓ **Pour la céramique cosmétique, les céramiques à phase vitreuse sont idéales. Elles allient esthétique, translucidité et aptitude au collage.**
- ✓ **Les étapes cliniques sont :**
 - **Modèle d'étude et wax-up**
 - **Mock-up**
 - **Préparation en respectant les règles : pas angles vifs, épaisseur régulière, espace suffisant pour la céramique, conicité du pilier 6-10°, épaulement à angle interne arrondi**
 - **Couronne provisoire**
 - **Empreinte**
 - **Assemblage**

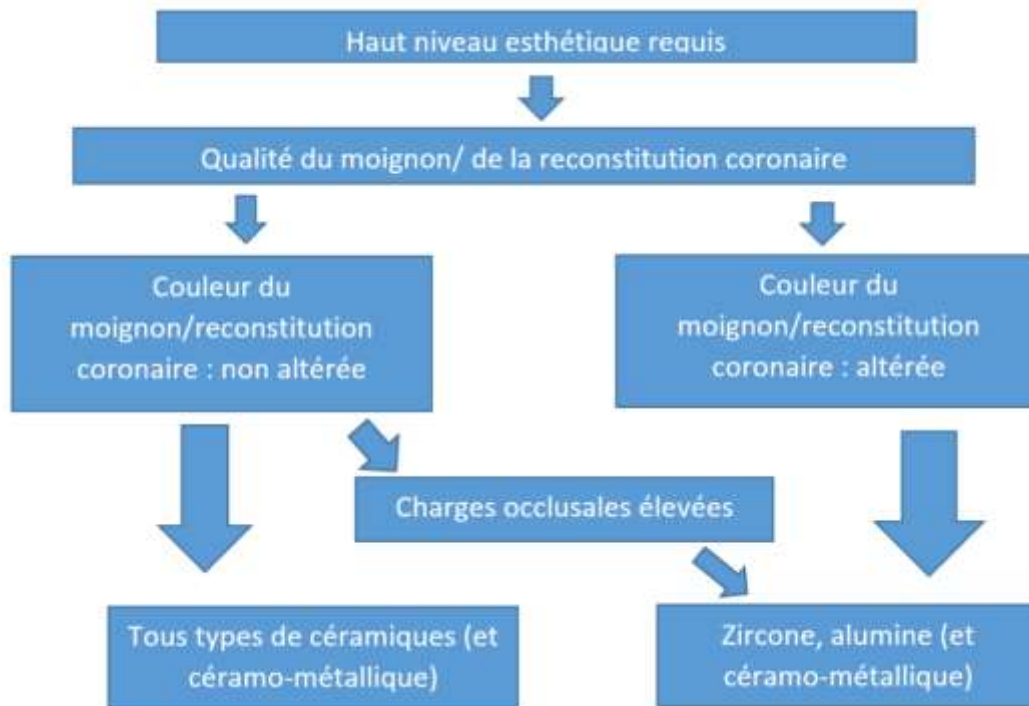


Figure 31 : Choix du type de céramiques (Hämmerle et al. 2009)

3.3.2 Couronne céramo-métallique

Le choix de la couronne céramo-métallique (CCM) correspond à un gradient thérapeutique élevé. En effet, la préparation est 11% plus invasive que celle pour une couronne tout céramique. Le schéma ci-dessous représente le pourcentage de tissus dentaire préparé pour la préparation de différentes solutions thérapeutiques. V2 représentant la préparation pour une facette céramique, F1 pour une couronne tout céramique et F2 pour une couronne céramo-métallique (Edelhoff et Sorensen 2002).

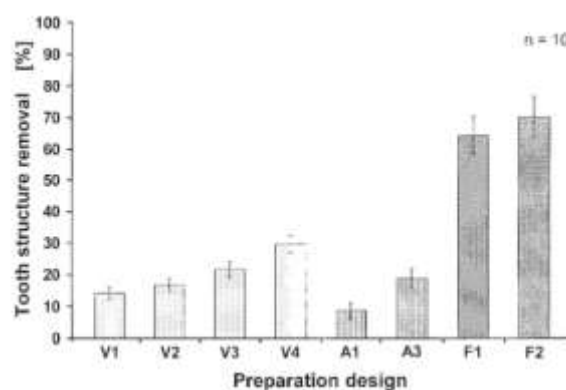


Figure 32 : Pourcentage de tissus dentaire taillé en fonction des différentes préparations d'une incisive centrale mandibulaire

3.3.2.1 Les critères de décisions

- Contraintes mécaniques

Si l'occlusion du patient est très défavorable, mieux vaut opter pour la couronne céramo-métallique.

- Demande esthétique du patient

La transmission de la lumière est moindre avec une couronne à infrastructure métallique, le rendu esthétique en est affecté.

- Espace prothétique disponible

Concernant les restaurations tout-céramique avec infrastructure zircone ou alumine, à cause des risques de fracture, l'épaisseur ne doit pas être inférieure à 0.4mm. Si l'espace prothétique est faible la couronne céramo-métallique sera de mise.

- Luminosité et couleur du moignon et des dents adjacentes

Si le moignon présente une forte coloration, les possibilités du tout-céramique en matière de modulation de la teinte seront limitées.

- Possibilité financière du patient

La couronne tout-céramique est plus onéreuse que celle céramo-métallique

3.3.2.2 Comparaison des propriétés physico-chimiques entre métaux et céramiques

Le métal présente une caractéristique importante : la ductilité. C'est-à-dire qu'en cas de contraintes, il possède la capacité de se déformer plastiquement sans se rompre. La céramique, elle, est décrite comme un matériau cassant, elle ne peut pas se déformer en cas de contraintes alors le moindre défaut peut aboutir à un risque de fissuration. De plus, leur résistance à la traction est inférieure à celle des métaux. Le choix de la céramique dentaire s'appuie donc sur des impératifs mécaniques, mais aussi sur l'analyse des exigences esthétiques.

3.3.2.3 Les étapes cliniques

Le cheminement reste identique à celui décrit précédemment pour la couronne tout-céramique. Nous décrivons donc uniquement les étapes qui diffèrent. Cependant, en cas de restauration corono-radiculaire, un inlay-core métallique sera choisi. Effet, la transmission de lumière est déjà amoindrie par l'armature métallique de la couronne.

Les étapes cliniques suivent l'ordre suivant :

- Le modèle d'étude
- Le wax-up
- Le mock-up
- La préparation

Afin de limiter la profondeur de préparation, un bandeau métallique en palatin peut être choisi. Pour répondre aux critères esthétique et biologique, une finition céramique-dent vestibulaire est réalisée. Ce qui évite, en cas de récession gingivale, l'apparition d'un liseré noir disgracieux et la gencive sera préservée par une céramique biocompatible. La réduction doit être homothétique : environ 1,5 à 2 mm en occlusal, 1 à 1,5 mm en vestibulaire et lingual, 0,8 à 1 mm en proximal, en respectant la mise de dépouille (6° théorique idéale). Un profil de finition type congé ou épaulement à angle interne arrondi permet d'assoir la restauration. La dynamique occlusale est contrôlée ainsi que le respect des 2mm d'espace biologique au-dessus du rebord alvéolaire. La limite cervicale est exécutée dans les 0,7 mm de gencive libre pour respecter l'espace biologique.

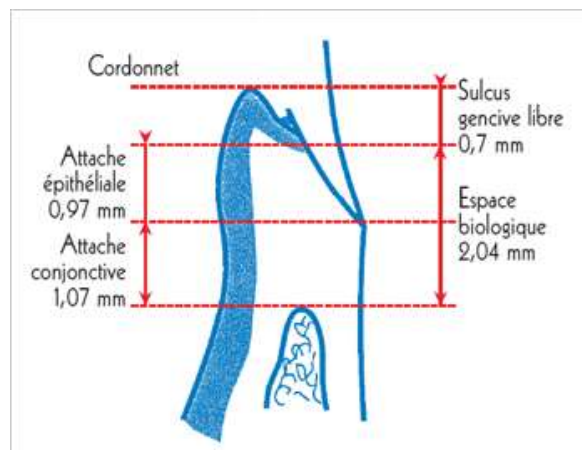


Figure 33 : L'espace biologique

Etant donné que l'incisive à restaurer présente une microdontie, ces données théoriques sont à moduler selon la place déjà disponible afin de ne pas fragiliser davantage le pilier. Une clé en silicone modelée à partir du wax-up de diagnostic permet de jauger l'espace libre pour le couple céramo-métal.

- Empreintes de la préparation
- Provisoire
- Essayage et scellement

L'essayage du biscuit peut être demandé afin de valider la couleur choisie, la forme et de réaliser les retouches nécessaires avant le glaçage final. Le contrôle de l'adaptation cervicale, de l'occlusion, des points de contact, de la stabilité se réalise

dans un premier temps sur le modèle en plâtre. Ensuite, après retrait de la couronne provisoire en bouche, le biscuit ou la couronne glacée est positionnée. Les différents points à contrôler sont validés puis la couronne est scellée sur le pilier. Les excès de ciment doivent toujours être soigneusement retirés afin de préserver le parodonte.

- L'équilibration secondaire

Une séance ultérieure peut être programmée afin de réaliser une équilibration occlusale plus précise avec du papier d'occlusion fin.

L'essentiel

- ✓ **La préparation est 11% plus invasive par rapport à celle pour la tout céramique**
- ✓ **Le métal présente une qualité majeure : la ductilité**
- ✓ **Les étapes cliniques restent identiques à celles pour la tout céramique :**
 - **Modèle d'étude**
 - **Wax-up**
 - **Mock-up**
 - **Préparation : nécessite un espace prothétique moins important car la chape métallique est plus fine. La finition vestibulaire est une finition céramique-dent dans un but esthétique et biologique.**
 - **Empreinte de la préparation**
 - **Couronne provisoire**
 - **Essayage du biscuit**
 - **Scellement**

4/ Guide clinique

Des modèles d'étude au scellement / collage

L'étude du cas clinique à l'aide de modèle d'étude, de photographies et d'un montage en articulateur est essentiel pour se rendre compte de la situation clinique et proposer le traitement le plus adapté à la situation clinique du patient. Ses attentes sont recueillies afin de faire un choix thérapeutique optimal.

C'est la collaboration du praticien avec le prothésiste et le patient qui est garant de la réussite. Ce guide clinique va alors permettre de synthétiser toutes les démarches à suivre afin de faire un choix thérapeutique réfléchi et de parvenir au résultat final attendu.

1/ **Recueil des informations cliniques et de la demande exacte du patient** concernant la réhabilitation de l'incisive conoïde, au cours de la première consultation. Si la demande est esthétique et/ou fonctionnelle, si elle repose uniquement sur cette dent, si elle concerne la couleur ou la forme de la dent ... vérification de l'état dentaire global (et bien sûr de l'état de santé général)

2/ **Prise d'empreintes et des relations intermaxillaires** si nécessaire pour obtenir des modèles d'études sur articulateur

3/ **Prise de photographies** essentielles pour juger de la situation initiale et faciliter la communication avec le patient.

- De face sans sourire
- De profil droite et gauche
- Sourire large
- Sourire naturel
- Arcade supérieure
- Arcade inférieure
- Relations intermaxillaires droite et gauche

4/ **Céroplastie diagnostique** réalisée en fonction de la stratégie prothétique choisie

5/ **Validation** de la faisabilité du projet et de l'accord du patient

6/ **Mock-up** prédictif en fonction du wax-up validé

7/ **Modification**, par addition/soustraction de matière, du masque diagnostic jusqu'à validation par le praticien et par le patient

8/ **Validation par l'entourage**

Le patient peut repartir avec le mock-up pour le faire approuver par son entourage

9/ **Réalisation de clés en silicone** à partir du wax-up définitif : en cas de restauration par résine composite, la clé servira de guide afin de construire la pelle palatine. En cas de restauration par facette, le mock-up servira de guide de préparation afin d'éliminer uniquement les tissus excédentaires. Une clé en silicone permettra de vérifier la place disponible pour la facette. Enfin, pour une couronne périphérique, les clés sont indispensables pour contrôler la taille et garantir un espace suffisant pour l'armature et le matériau cosmétique.

10/ **Réalisation de la restauration stratifiée** à l'aide de résine composite, la couleur étant préalablement choisie

Si on opte pour une technique plus invasive les étapes suivantes sont concernées :

11/ **Préparation**

12/ **Réalisation de la prothèse provisoire** en résine composite ou acrylique, à partir du wax-up, en technique isomoulage. Si un collage est prévu par la suite il faut éviter l'utilisation d'eugénol dans le ciment provisoire. Elle permet d'agencer le lit de la prothèse et valider le projet prothétique.

13/ **Empreintes de la préparation et choix de la couleur**

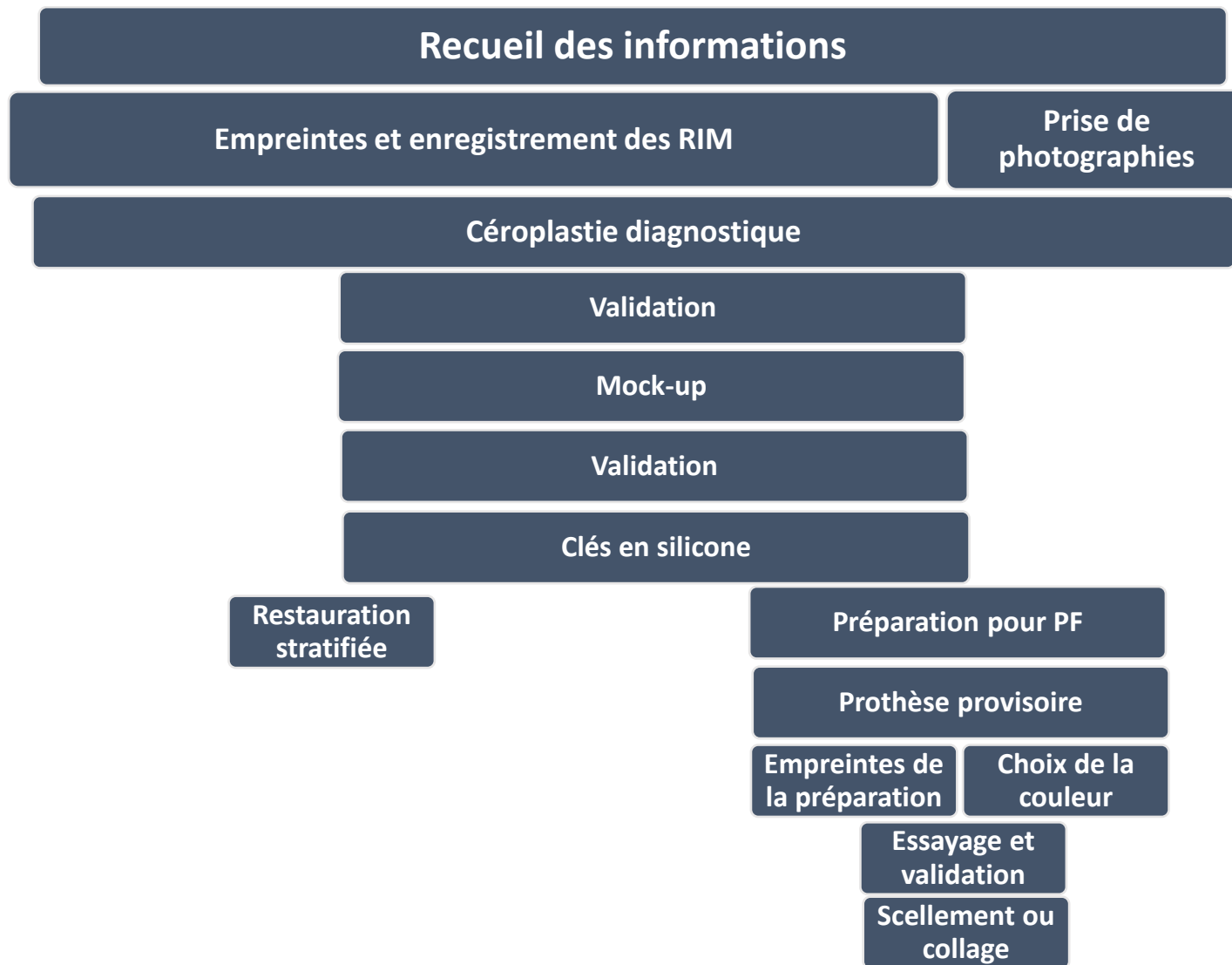
Transmission au laboratoire des informations ou prise de couleur directement par le prothésiste. Le patient peut alors confier au praticien les modifications à faire par rapport à la prothèse provisoire (agencement, forme, longueur, occlusion)


14/ **Essayage et validation**

Le biscuit est essayé et les différents points de contrôles sont vérifiés :

- Occlusion
- Points de contact
- Adaptation marginale
- Couleur et forme

15/ **Scellement ou collage**



Critères de décisions	Définitions du critère	Restauration selon gradient thérapeutique
Hygiène bucco-dentaire	<ul style="list-style-type: none"> - Satisfaisante - Non satisfaisante 	<ul style="list-style-type: none"> - Toutes les solutions sont possibles - Rétablir l'hygiène bucco-dentaire au préalable ou opter pour solution simple tel que les résines composites
Motivation	<ul style="list-style-type: none"> - Satisfaisante - Non satisfaisante 	<ul style="list-style-type: none"> - Possibilités de séances multiples - Solution simple nécessitant peu de séances tels que résines composites ou facettes composites
Age du patient	<ul style="list-style-type: none"> - Patient jeune - Patient adulte 	<ul style="list-style-type: none"> - Solution peu invasive, attendre la fin de la croissance pour une restauration pour facette céramique ou couronne périphérique - Reproduire les caractérisations pour une restauration mimétique
Demande esthétique	<ul style="list-style-type: none"> - Elevée - Moyenne - Faible 	<ul style="list-style-type: none"> - Restauration par facette céramique - Restauration par résine composite ou facette - Restauration par résine composite
Ligne du sourire	<ul style="list-style-type: none"> - Basse - Moyenne - Haute 	<ul style="list-style-type: none"> -  Difficultés pour un rendu esthétique
Etat global de la denture	<ul style="list-style-type: none"> - Bon (nombres de restaurations faibles et en bon état) - Mauvais (restaurations multiples, sans maintenance, ou non esthétiques) 	<ul style="list-style-type: none"> - Opter pour le gradient thérapeutique le plus bas en accord avec la demande esthétique - Considérer une prise en charge globale de la denture

Présence de parafunctions	<ul style="list-style-type: none"> - Oui - Non 	<ul style="list-style-type: none"> - Eliminations des parafunctions restaurations céramique à éviter - Toutes les restaurations sont possibles
Occlusion	<ul style="list-style-type: none"> - Fonctionnelle - Dysfonctionnelle - Afonctionnelle 	Rétablir une occlusion fonctionnelle idéalement avant d'entreprendre la restauration
Dent saine, parodonte sain	<ul style="list-style-type: none"> - Oui - Non (dent dévitalisée, présence de restaurations multiples, absence d'émail, parodontite ...) 	<p>Aucune restauration ne se fait avant le rétablissement d'un parodonte sain et d'une bonne hygiène bucco-dentaire</p> <ul style="list-style-type: none"> - Le gradient thérapeutique est augmenté en cas de restaurations multiples et d'absence d'émail : opter pour la CCC ou CCM
Anomalie uni ou bilatérales	<ul style="list-style-type: none"> - Unilatérale - Bilatérale 	Toutes les restaurations sont possibles mais pour avoir un résultat reproductible en cas d'anomalies bilatérales, les facettes sont à privilégier
Echecs des solutions précédentes	<ul style="list-style-type: none"> - Non - Oui 	<ul style="list-style-type: none"> - Opter pour la thérapeutique la moins invasive en première attention - Augmenter d'un gradient thérapeutique
Possibilités financières	<ul style="list-style-type: none"> - Limitantes - Non limitantes 	<ul style="list-style-type: none"> - Proposer la thérapeutique en accord avec les autres critères - En cas d'impossibilités financières basculer sur la thérapeutique la plus proche et moins onéreuse

Tableau 9 : Les critères de décision pour la restauration de l'incisive latérale conoïde

Conclusion

Pour mémoire, l'incisive latérale conoïde est retrouvée chez 1.8% de la population et 1.3 fois plus chez les femmes. Une fois la demande du patient formulée et précisée, nous devons proposer la meilleure solution restauratrice en respectant la notion de gardien thérapeutique. Pour se faire, l'ensemble des critères de décision sont recueillis. Cela commence par un entretien avec le patient pour comprendre ses attentes, la prise de photographies, d'empreintes pour les modèles d'étude, l'enregistrement de la relation centrée à l'aide de l'arc facial et d'une céroplastie diagnostique. De la restauration la moins invasive à la plus invasive :

- Les résines composites : Choisies en première intention principalement en cas de demande esthétique est moyenne, de croissance non achevée ou encore d'anomalie unilatérale. Il convient de respecter scrupuleusement le protocole de collage pour maximiser la pérennité de cette restauration. Les résines composites hybrides sont privilégiées pour leur propriétés optiques, mécaniques et leur aptitude au polissage.
- Les facettes : Une préparation à minima dite « Butt Margin » permet d'assoir la céramique vestibulaire. Peu invasive, esthétique, avec un taux de survie de 90% à 10 ans, elle représente une solution intermédiaire entre la résine composite et la restauration corono-périphérique. Cependant, des imparatifs occlusaux et mécaniques sont à prendre en compte. En effet, la céramique esthétique nécessite un collage donc de l'émail et une occlusion fonctionnelle. La prévisualisation du résultat par le masque diagnostique évalue la faisabilité et la quantité de tissus à éliminer. Les vitro-céramiques sont privilégiées. Pour un compromis financier ou en cas de solution transitoire, les facettes composites peuvent être proposées.
- Les restaurations corono-périphériques : Cette solution est plus invasive, en effet, elle nécessite d'éliminer en moyenne 4,3 fois plus de tissu dentaire qu'une facette sur une dent antérieure. Dans un contexte de parafunctions ou de forces mécaniques trop importantes sur l'incisive, elle devient la solution de choix. La proximité pulpaire et le rapport couronne/ racine clinique sont évalués par une radiographie rétro-alvéolaire. Ainsi, une éventuelle biopulpectomie est anticipée, de même pour la faisabilité de l'ancrage radiculaire, si besoin.
 - CCM : La chape métallique augmente les propriétés mécaniques de la restauration. Afin de conjuguer esthétique et biocompatibilité, un joint céramique-dent est réalisé.
 - CCC : la chape est en céramique pour permettre la diffusion de la lumière et une biocompatibilité vis-à-vis du parodonte. Une occlusion non fonctionnelle ou la présence de parafunctions contre indique la restauration par CCC.

Bibliographie

- Addison O, Fleming GJP, Marquis PM. The effect of thermocycling on the strength of porcelain laminate veneer (PLV) materials. *Dent Mater.* juin 2003;19(4):291-7.
- Association dentaire française, commission des dispositifs médicaux. Les céramo-céramiques. 2^e édition. Paris: Association dentaire française; 2011.
- Bartlett DW, Brunton PA. *Aesthetic dentistry*. London: Quintessence Pub.; 2005.
- Bouchard P. *Parodontologie & dentisterie implantaire : médecine parodontale, Volume 1*. Paris : Lavoisier ; 2014.
- Carneiro da Costa D, Coutinho M, Schiaveto de Sousa A, Peixoto Ennes J. A Meta-Analysis of the Most Indicated Preparation Design for Porcelain Laminate Veneers. *J Adhes Dent.* mai 2013;15(3):215-20.
- Catelnuovo J. Les facettes céramiques : critères de fiabilité. *Rev Odontostomatol (Paris)*. déc 2008;37(4):287-315.
- Coelho-de-Souza FH, Gonçalves DS, Sales MP, Erhardt MCG, Corrêa MB, Opdam NJM, et al. Direct anterior composite veneers in vital and non-vital teeth: a retrospective clinical evaluation. *J Dent.* nov 2015;43(11):1330-6.
- Duminil G, Laplanche O, Carlier J-F, Ré J-P, Simonet P, Orthlieb J-D. *L'occlusion*. Paris: Espace I.D.; 2013.
- Edelhoff D, Sorensen JA. Tooth structure removal associated with various preparation designs for anterior teeth. *J Prosthet Dent.* mai 2002;87(5):503-9.
- Étienne O. *Les facettes en céramique*. Rueil Malmaison: Éditions CdP; 2013.
- Étienne O, Toledano C, Paladino F, Serfaty R. *Restaurations tout-céramique sur dents vitales: prévenir et traiter les sensibilités postopératoires*. Rueil-Malmaison: Editions CDP; 2011.
- Farias-Neto A, Gomes EM da CF, Sánchez-Ayala A, Sánchez-Ayala A, Vilanova LSR. Esthetic Rehabilitation of the Smile with No-Prep Porcelain Laminates and Partial Veneers. *Case Rep Dent.* 2015;
- Fradeani M, Liger F, Perelmuter S. *Réhabilitation esthétique en prothèse fixée. une approche systématique du traitement prothétique Volume 1*. Paris: Quintessence International; 2006.
- Gresnigt M, Ozcan M. Réhabilitation esthétique de dents antérieures avec des facettes de porcelaine complètes et sectionnelles [Internet]. *J Can Dent Assoc.* 2011 [cité 19 nov 2015];77:b143. Disponible sur: <http://www.jcda.ca/fr/article/b143>

- Hämmerle C, Sailer I, Thoma A. Les céramiques dentaires en pratique clinique. Paris: Quintessence international; 2009.
- HAS. Prothèses dentaires à infrastructure céramique [Internet]. 2007 [cité 07 Jan 2017]. Disponible sur: http://www.has-sante.fr/portail/jcms/c_630241/fr/protheses-dentaires-a-infrastructure-ceramique
- Heintze SD, Rousson V, Hickel R. Clinical effectiveness of direct anterior restorations--a meta-analysis. Dent Mater. mai 2015;31(5):481-95.
- Hua F, He H, Ngan P, Bouzid W. Prevalence of peg-shaped maxillary permanent lateral incisors: a meta-analysis. Am J Orthod Dentofacial Orthop. juill 2013;144(1):97-109.
- Izgi AD, Ayna E. Direct restorative treatment of peg-shaped maxillary lateral incisors with resin composite: a clinical report. J Prosthet Dent. juin 2005;93(6):526-9.
- Koubi, Margossian, Weisrock, Lasserre, Faucher, Brouillet, et al. Restaurations adhésives en céramique : une nouvelle référence dans la réhabilitation du sourire. Inf Dent. févr 2009;91(8):363-74.
- Koubi S, Faucher A. Restaurations antérieures directes en résine composite : des méthodes classiques à la stratification. EMC - Médecine buccale 2008;3(1):1-9. [Article 28-634-C-10].
- Laplanche O, Pedetour P, Laurent M, Mahler P, Orthlieb JD. Le guidage antérieur et ses anomalies. Cah prothese. mars 2002;(117):43-55.
- Lasfargues J-J. Les résines composites : applications en dentisterie restauratrice. Paris : Éd. SNPMD; 2007.
- Lopez-Cazaux, Baroni kylan. Facettes composites préformées Componeer : utilisation chez un enfant présentant une amélo - genèse imparfaite. Clinica (Paris). 2012 ;33(8):397-403.
- Magne P, Belser U. Restauration adhésives en céramique sur dents antérieures : approche biométrique Volume 1. Paris : Quintessence International; 2003.
- Maynard JG, Wilson RDK. Physiologic Dimensions of the Periodontium Significant to the Restorative Dentist. J Periodontol. avr 1979;50(4):170-4.
- Miara P, Miara A. Les facettes collées en composite de laboratoire à matrice epoxine. Rev Ondoto-Stomatol. 2002;31(4):243-57.
- Millar BJ, Nesbit M. Etched porcelain restorations for patients with microdontia. Quintessence Int. sept 1989;20(9):621-2.
- Olsson M, Lindhe J. Periodontal characteristics in individuals with varying form of the upper central incisors. J Clin Periodontol. janv 1991;18(1):78-82.

- Olsson M, Lindhe J, Marinello CP. On the relationship between crown form and clinical features of the gingiva in adolescents. *J Clin Periodontol.* sept 1993;20(8):570-7.
- Orthlieb J-D. La fonction de guidage. Un modèle biomécanique pour un concept thérapeutique. *Cah Proth.* déc 2004;(128):43-53.
- Orthlieb J-D, Bezzina S, El Zoghby A, Giraudeau A. Reconstruction prothétique du guidage antérieur. *Cah Prothese.* déc 2004;(128):55-63.
- Paris J-C, Etienne J-M. Au centre du sourire. L'incisive centrale. *Inf Dent.* mai 2007;89(18):1007-1012.
- Paris J-C, Faucher A-J. Le guide esthétique : comment réussir le sourire de vos patients. Paris : Quintessence International; 2003.
- Pedrazzi H, dos SANTOS CR, Takeuchi CYG. Relevância da característica óptica de translucidez na reanatomização de incisivo lateral conoide pela técnica de estratificação em resina composta. *Revista Dental Press de Estética.* janv 2014;11(1):82-91.
- Peumans M, Van Meerbeek B, Lambrechts P, Vanherle G. Porcelain veneers: a review of the literature. *J Dent.* mars 2000;28(3):163-77.
- Reeh ES, Ross GK. Tooth stiffness with composite veneers: a strain gauge and finite element evaluation. *Dent Mater.* juill 1994;10(4):247-52.
- Sadowsky SJ. An overview of treatment considerations for esthetic restorations: A review of the literature. *J Prosthet Dent.* déc 2006;96(6):433-42.
- Sailer I, Pjetursson BE, Zwahlen M, Hämmerle CHF. A systematic review of the survival and complication rates of all-ceramic and metal-ceramic reconstructions after an observation period of at least 3 years. Part II: Fixed dental prostheses. *Clin Oral Implants Res.* juin 2007;18(Suppl 3):86-96.
- Samama Y, Mirot F, Detienville R. Periodontal-prosthetic relations in the anterior arch: clinical approach. *Cah Prothese.* mars 1986;14(53):39-55.
- Schmitz JH, Coffano R, Bruschi A. Restorative and orthodontic treatment of maxillary peg incisors: A clinical report. *J Prosthet Dent.* avr 2001;85(4):330-4.
- Shetty A, Kaiwar A, Shubhashini N, Ashwini P, Naveen D, Adarsha M, et al. Survival rates of porcelain laminate restoration based on different incisal preparation designs: An analysis. *J Conserv Dent.* janv 2011;14(1):10-5.
- Shillingburg HT, Brackett SE. Les préparations en prothèse fixée : principes et applications cliniques. Paris : Ed. CdP; 1988.
- Soualhi H. A propos des reconstitutions corono-radiculaires avec tenons fibrés. *CdP.* avr 2016;(1702):41-4.

- Thirlet G, Attal JP. Le gradient thérapeutique : un concept médical pour les traitements esthétiques. *Inf Dent*. nov 2009;91(41/42):2561-6568.
- Touati B, Miara P, Nathanson D. Forme et position des dents. In: *Dentisterie esthétique et restaurations en céramique*. Rueil-Malmaison: Ed. Cdp; 1999. p. 140-51.
- Walter B, Dartevelle P. *Les préparations coronaires périphériques et préparations corono radiculaires*. Paris : Cdp; 2014.
- Weisrock G, Camaleonte G, Mansour S. Alternative à la couronne dans le secteur antérieur [Internet]. *Le Fil Dentaire*. 2015 [cité 13 févr 2016]. Disponible sur: <http://www.lefildentaire.com/articles/pratique/step-by-step/alternative-a-la-couronne-dans-le-secteur-anterieur/>

JACQUES Margaux – L'incisive latérale conoïde : réhabilitation en prothèse fixée

Nancy 2017 : 81 pages – 33 figures – 9 tableaux

Th. : Chir.-Dent. : Nancy : 2017

Mots-clés : Esthétique, facette, matériaux céramiques, incisive conoïde, restaurations antérieures.

JACQUES Margaux – L'incisive latérale conoïde : réhabilitation en prothèse fixée

Th. Chir.- Dent. : Nancy : 2017

Cette anomalie de morphologie suscite principalement une demande esthétique de la part du patient. Derrière cette difficulté esthétique évidente se cache également une difficulté mécanique et fonctionnelle pour la réhabilitation prothétique. En effet, le guidage antérieur peut être affecté par cette anomalie, il est donc primordial de le rétablir afin de garantir une protection des secteurs postérieurs lors des mouvements de propulsion. L'esthétique étant primordiale, la restauration céramique est de mise. En prenant en compte les caractéristiques et les répercussions cliniques de cette anomalie, il faudra alors choisir une réhabilitation par technique directe, par facette ou par restauration coronopériphérique. En technique directe, il s'agit d'une restauration par stratification de résine composite. C'est-à-dire, que différentes couches de composite sont assemblées afin de réaliser une restauration naturelle et mimétique. Quelle que soit la stratégie thérapeutique choisie, des modèles d'étude ainsi qu'une céroplastie diagnostic sont essentiels pour valider le projet avec le patient et guider la restauration à chaque étape.

Membres du jury :

Pr. J-M. MARTRETTE	Professeur des Universités	Président
<u>Dr. A-S. VAILLANT</u>	Maître de conférences des Universités	<u>Directeur</u>
Dr. R. BALTHAZARD	Maître de conférences des Universités	Juge
Dr. B. MOEHREL	Assistante Hospitalier Universitaire	Juge

Adresse de l'auteur :

JACQUES Margaux
54 Boulevard Victor Hugo
54510 TOMBLAINE

Jury : Président : J.M. MARTRETTE – Professeur des Universités
Juges : A-S. VAILLANT – Maître de Conférences des Universités
R. BALTHAZARD – Maître de Conférences des Universités
B. MOEHREL – Assistante Hospitalier Universitaire

Thèse pour obtenir le diplôme D'Etat de Docteur en Chirurgie Dentaire


Présentée par: Mademoiselle JACQUES Margaux, Nathalie

né(e) à: SAINT-DIE-DES-VOSGES (Vosges)

le 16 novembre 1991

et ayant pour titre : « Incisive latérale maxillaire conoïde : réhabilitation par prothèse fixée ».

Le Président du jury



J.M. MARTRETTE

Le Doyen
de la Faculté d'Odontologie



J.M. MARTRETTE

Autorise à soutenir et imprimer la thèse 9455

NANCY, le 10 FEV. 2017

Le Président de l'Université de Lorraine



P. MUTZENHARDT