



HAL
open science

La chirurgie pré-prothétique chez l'édenté total au service de la prothèse amovible complète bimaxillaire

Yassine Hasnaoui

► **To cite this version:**

Yassine Hasnaoui. La chirurgie pré-prothétique chez l'édenté total au service de la prothèse amovible complète bimaxillaire. Sciences du Vivant [q-bio]. 2017. hal-01932263

HAL Id: hal-01932263

<https://hal.univ-lorraine.fr/hal-01932263>

Submitted on 23 Nov 2018

HAL is a multi-disciplinary open access archive for the deposit and dissemination of scientific research documents, whether they are published or not. The documents may come from teaching and research institutions in France or abroad, or from public or private research centers.

L'archive ouverte pluridisciplinaire **HAL**, est destinée au dépôt et à la diffusion de documents scientifiques de niveau recherche, publiés ou non, émanant des établissements d'enseignement et de recherche français ou étrangers, des laboratoires publics ou privés.



AVERTISSEMENT

Ce document est le fruit d'un long travail approuvé par le jury de soutenance et mis à disposition de l'ensemble de la communauté universitaire élargie.

Il est soumis à la propriété intellectuelle de l'auteur. Ceci implique une obligation de citation et de référencement lors de l'utilisation de ce document.

D'autre part, toute contrefaçon, plagiat, reproduction illicite encourt une poursuite pénale.

Contact : ddoc-thesesexercice-contact@univ-lorraine.fr

LIENS

Code de la Propriété Intellectuelle. articles L 122. 4

Code de la Propriété Intellectuelle. articles L 335.2- L 335.10

http://www.cfcopies.com/V2/leg/leg_droi.php

<http://www.culture.gouv.fr/culture/infos-pratiques/droits/protection.htm>

ACADÉMIE DE NANCY-METZ
UNIVERSITÉ DE LORRAINE
FACULTÉ D'ODONTOLOGIE

Année 2017

N° 9850

THÈSE

Pour le

DIPLÔME D'ÉTAT DE DOCTEUR EN CHIRURGIE DENTAIRE

Par

Yassine HASNAOUI

Né le 08/01/91 à Boumerdes (Algérie)

**LA CHIRURGIE PRÉ-PROTHÉTIQUE CHEZ
L'ÉDENTÉ TOTAL AU SERVICE DE LA PROTHÈSE
AMOVIBLE COMPLÈTE BIMAXILLAIRE**

présentée et soutenue publiquement le 3 juillet 2017

Examineurs de la thèse :

Pr J.-M. Martrette

Professeur des Universités

Président

Dr B. Phulpin

Maître de Conférences

Directrice de thèse

Dr P. Corne

Maître de Conférences

Juge

Dr B. Delaitre

Assistant Hospitalier Universitaire

Juge

Par délibération en date du 11 décembre 1972, la Faculté de Chirurgie Dentaire a arrêté que les opinions émises dans les dissertations qui lui seront présentées doivent être considérées comme propres à leurs auteurs et qu'elle n'entend leur donner aucune approbation ni improbation.

Président : Professeur Pierre MUTZENHARDT

Doyen : Professeur Jean-Marc MARTRETTE

Vice-Doyens : Dr Céline CLEMENT – Dr Remy BALTHAZARD – Dr Anne-Sophie VAILLANT

Membres Honoraires : Dr L. NABEL – Pr S. DURVAUX – Pr A. FONTAINE – Pr D. JACQUART – Pr O. ROZENDWEG – Pr AKTIS – Pr M. VIVIER

Doyens Honoraires : Pr J. VADOT, Pr J.P. LOUIS

Maître de conférences CUM MERITO : Dr C. ARCHEN

| | | |
|--|--|---------------------------------|
| Sous-section 56-01 Odontologie pédiatrique | Mme DROZ Dominique | Maître de Conférences * |
| | Mme JAGER Stéphanie | Maître de Conférences * |
| | M. PREVOST Jacques | Maître de Conférences |
| | Mme HERNANDEZ Magali | Assistante * |
| | M. LEFAURE Quentin | Assistant |
| | M. MERCIER Thomas | Assistant * |
| Sous-section 56-02 Orthopédie Dento-Faciale | Mme FILLEUL Marie Pierryle | Professeur des Universités * |
| | M. EGLOFF Benoît | Maître de Conférences * |
| | Mme GREGOIRE Johanne | Assistante |
| Sous-section 56-03 Prévention, Épidémiologie, Économie de la Santé, Odontologie Négligée | Mme CLEMENT Céline | Maître de Conférences * |
| | Mme LACZNY Emily | Assistante |
| | Mme NASREDDINE Greyce | Assistante |
| | M. BAUDET Alexandre | Assistant |
| Sous-section 57-01 Parodontologie | M. AMBROSINI Pascal | Professeur des Universités * |
| | Mme BISSON Catherine | Maître de Conférences * |
| | M. JOSEPH David | Maître de Conférences * |
| | M. PENAUD Jacques | Maître de Conférences |
| | Mme MAYER-COUPIN Florence | Assistante |
| | Mme PAOLI Nathalie | Assistante * |
| Sous-section 57-02 Chirurgie Buccale, Pathologie et Thérapeutiques, Anesthésiologie et Réanimation | Mme GUILLET-THIBAUT Julie | Maître de Conférences * |
| | M. BRAVETTI Pierre | Maître de Conférences |
| | Mme PHILPIN Bérengère | Maître de Conférences * |
| | M. DELAITRE Bruno | Assistant |
| | Mme KICHENBRAND Charline | Assistante * |
| | Mme NACHIT Myriam | Assistante |
| Sous-section 57-03 Sciences Biologiques (Biochimie, Immunologie, Histologie, Embryologie, génétique, Anatomie pathologique, Bactériologie, Pharmacologie) | M. YASUKAWA Kazuhiro | Maître de Conférences * |
| | M. MARTRETTE Jean-Marc | Professeur des Universités * |
| | Mme EGLOFF-JURAS Claire | Assistante* |
| Sous-section 58-01 Odontologie Conservatrice, Endodontie | M. MORTIER Éric | Maître de Conférences * |
| | M. AMORY Christophe | Maître de Conférences |
| | M. BALTHAZARD Remy | Maître de Conférences * |
| | M. ENGELS-DEUTSCH Marc | Maître de Conférences |
| | M. GEVREY Alexis | Assistant |
| | Mme GEBHARD Cécile | Assistante |
| | M. VINCENT Marin | Maître de Conférences Associé |
| Sous-section 58-02 Prothèses (Prothèse complète, Prothèse adjointe partielle, Prothèse complète, Prothèse maxillo-faciale) | M. DE MARCH Pascal | Maître de Conférences |
| | M. SCHOUVER Jacques | Maître de Conférences |
| | Mme VAILLANT Anne-Sophie | Maître de Conférences * |
| | Mme CORNE Pascale | Maître de Conférences Associé * |
| | M. GILLET Marc | Assistant |
| | M. HIRTZ Pierre | Assistant * |
| | M. KANNENGISSER François | Assistant |
| | Mme MOEHREL Bethsabée | Assistante* |
| | M. VUILLAUME Florian | Assistant |
| | M. STRAZIELLE Catherine | Professeur des Universités * |
| Sous-section 58-03 Sciences Anatomiques et Physiologiques, Occlusodontiques, Biomatériaux, Biophysique, Radiologie | Mme MOBY Vanessa (Stutzmann) | Maître de Conférences * |
| | M. SALOMON Jean-Pierre | Maître de Conférences |
| | M. KARKABA Aïss | Assistant Associé |
| | | |

Souligné : responsable de la sous-section * temps plein

Mis à jour le 21/03/2017

À notre président de thèse,

Monsieur le Docteur Jean-Marc MARTRETTE

Docteur en Chirurgie Dentaire

Docteur en Sciences Pharmacologiques

Spécialiste qualifié en Médecine Bucco-Dentaire

Professeur des Universités - Praticien Hospitalier

Doyen de la Faculté d'Odontologie de Nancy

Habilité à diriger des Recherches

Chevalier des Palmes Académiques

Sous-section : Sciences biologiques (Biochimie, Immunologie, histologie, Embryologie, Génétique, Anatomie pathologique, Bactériologie, Pharmacologie).

*Vous nous faites le grand honneur de présider notre thèse,
Veuillez trouver dans ce travail l'expression de notre sincère reconnaissance et
profonde gratitude.*

À notre juge et directeur de thèse,

Madame le Docteur Bérengère PHULPIN

Docteur en Chirurgie Dentaire

Docteur de l'Université de Lorraine

Ancien Assistant hospitalo-universitaire

Maître de Conférences des Universités – Praticien Hospitalier

Sous-section : Chirurgie Buccale, Pathologie et Thérapeutique, Anesthésiologie et Réanimation

*Avec beaucoup d'émotions et de sincérité nous vous remercions d'avoir accepté de
diriger notre travail.*

Un grand merci pour vos bons conseils, votre gentillesse et votre patience.

Ce travail est le symbole de notre éternel reconnaissance.

À notre juge,

Madame le Docteur Pascale CORNE

*Docteur en Chirurgie Dentaire
Ancien assistant hospitalier universitaire
Maitre de conférences associé
Sous-section : Prothèses*

*Vous nous faites l'honneur de juger notre travail,
Et de nous faire partager votre riche expérience de l'enseignement.
Nous vous remercions pour votre disponibilité et l'intérêt accordé à notre travail.*

À notre juge,

Monsieur le Docteur Bruno DELAITRE

Docteur en chirurgie dentaire

Assistant hospitalo-universitaire

Sous-section : Chirurgie Buccale, Pathologie et Thérapeutique, Anesthésiologie et Réanimation

*Nous vous remercions de nous faire l'honneur de juger ce travail et de vous êtes rendu disponible avec spontanéité à cette occasion.
Veuillez trouver ici l'expression de notre sincère gratitude.*

À la mémoire de monsieur le Docteur Pierre GANGLOFF

Nous n'oublierons pas votre participation à notre réussite et la qualité de votre enseignement clinique et théorique.

À **ma mère**, qui a su éduquer et s'occuper de quatre garçons de la meilleure des manières, voir la fierté dans tes yeux est pour nous notre unique satisfaction.

À **mon père**, qui nous a transmis la volonté de réussir et le goût de l'excellence, tu es pour nous le mode d'emploi pour devenir des hommes.

À **mes frères Nasr, Zakaria et Amine**.

À **Samir et David**, bientôt 20 ans que vous êtes chaque jour à mes côtés, les années passent mais ne séparent pas.

À **Aurélien, Pauline et Océane**, merci pour ces nombreux moments de bonheur partagés avec vous, et pour tous ceux à venir...

À mes amis de longue date **Ryan, Paul, Adrien, Marc, Aurore, Amandine, Quentin, Gwen, Filip**, j'ai passé grâce à vous des années collège et lycée inoubliables et pu mettre de côté un nombre incalculable de dossiers, rien ne sera dévoilé aujourd'hui ne vous en faites pas.

À **Badjoos et Julie**, plus beau couple de tous les temps ! À quand le mariage ?

À **Lina, Yala, Yahya, Rachid, Logan, Ayyoub et Nadia**, aux termes de ces longues années d'études supérieures j'ai partagé avec vous bien plus que des soirées sans fin à la résidence et des voyages dans des pays suspects, vous m'avez beaucoup appris et offert une vision de la vie et de l'amitié que je ne quitterai jamais.

À **Marine, Lise, Cécile, Chloé, Paul, Léa, Quentin, Juliette et Marjorie**, j'ai passé de magnifiques moments et fous rires avec vous et j'espère que ce n'est que le début. Merci pour les nombreux voyages, vacances et soirées passés avec vous.

À **Morane, Matthieu, David et Thibault**, j'ai l'impression d'avoir passé mes années à Nancy à manger des pattes au saumon et à jouer au foot, merci d'avoir partagé avec moi votre fainéantise bande d'escrocs !

Aux familles **Haddadi, Neulens et Bertazzoni**.

Enfin à **Amel**, les mots ne pourront jamais décrire la relation fusionnelle que j'ai eu avec toi, « je ne veux pas que Dieu me garde, je veux qu'Il me garde prêt de toi ».

**LA CHIRURGIE PRÉ-
PROTHÉTIQUE CHEZ L'ÉDENTÉ
TOTAL AU SERVICE DE LA
PROTHÈSE AMOVIBLE COMPLÈTE
BIMAXILLAIRE**

Sommaire

| | |
|---|----|
| Introduction..... | 21 |
| I. Avant la chirurgie..... | 23 |
| 1. La chirurgie pré-prothétique : définitions et historique | 23 |
| 1.1. Les lois de la chirurgie pré-prothétique | 24 |
| 1.2. L'évolution du concept | 25 |
| 2. Nécessité clinique des traitements pré-prothétiques..... | 25 |
| 2.1. Conception générale de la chirurgie pré-prothétique et de la mise en condition tissulaire..... | 26 |
| 2.2. Intérêts de la chirurgie pré-prothétique | 26 |
| 3. Les examens cliniques et paracliniques chez l'édenté total | 27 |
| 3.1. Anamnèse et premier contact..... | 28 |
| 3.1.1. Analyse psychologique et identitaire | 28 |
| 3.1.2. Questionnaire médical | 28 |
| 3.1.3. L'histoire du patient..... | 29 |
| 3.2. Examen exo buccal..... | 29 |
| 3.3. Examen endo buccal | 31 |
| 3.3.1. Au maxillaire | 31 |
| 3.3.1.1. Examen du tissu osseux..... | 31 |
| 3.3.1.1.1. Les procès alvéolaires ou crêtes osseuses | 31 |
| 3.3.1.1.2. La voute palatine | 33 |
| 3.3.1.1.3. Les tubérosités | 35 |
| 3.3.1.1.4. L'épine nasale antérieure | 35 |
| 3.3.1.1.5. Autres éléments négatifs osseux | 35 |
| 3.3.1.2. Examen des tissus de revêtement muqueux..... | 36 |

| | |
|---|----|
| 3.3.1.2.1. La fibromuqueuse infra-prothétique | 36 |
| 3.3.1.2.1.1. La couleur | 36 |
| 3.3.1.2.1.2. La dépressibilité | 36 |
| 3.3.1.2.1.3. L'adhérence | 36 |
| 3.3.1.2.2. Les crêtes flottantes..... | 36 |
| 3.3.1.2.3. Les particularités au niveau du palais | 37 |
| 3.3.1.3. Examen des tissus et organes périphériques..... | 38 |
| 3.3.1.3.1. La ligne de réflexion muqueuse | 38 |
| 3.3.1.3.2. Le frein antérieur de la lèvre..... | 38 |
| 3.3.1.3.3. L'insertion des muscles canins..... | 39 |
| 3.3.1.3.4. Autres brides muqueuses..... | 39 |
| 3.3.2. A la mandibule..... | 40 |
| 3.3.2.1. Examen du tissu osseux..... | 40 |
| 3.3.2.1.1. Les procès alvéolaires ou crêtes osseuses..... | 40 |
| 3.3.2.1.2. Les lignes obliques interne et externe..... | 41 |
| 3.3.2.1.3. Les épines mentonnières..... | 41 |
| 3.3.2.1.4. Les tori mandibulaires..... | 41 |
| 3.3.2.2. Examen des tissus de revêtement muqueux..... | 42 |
| 3.3.2.2.1. La fibromuqueuse infra muqueuse..... | 42 |
| 3.3.2.2.2. Les trigones rétro-molaires..... | 42 |
| 3.3.2.3. Examen des tissus et organes périphériques..... | 43 |
| 3.3.2.3.1. Le frein antérieur de la lèvre..... | 43 |
| 3.3.2.3.2. Le frein lingual..... | 43 |
| 3.3.2.3.3. Les franges sublinguales..... | 44 |
| 3.3.2.3.4. Les muscles de la région mentonnière..... | 44 |
| 3.3.2.3.5. Le muscle mylo-hyoïdien..... | 45 |

| | |
|--|----|
| 3.3.2.3.6. Le buccinateur | 45 |
| 3.3.2.3.7. La langue | 45 |
| 3.3.2.4. Cas particulier du nerf alvéolaire inférieur | 45 |
| 3.3.3. Evaluation de l'espace inter arcade..... | 46 |
| 3.4. Examens complémentaires..... | 46 |
| 3.4.1. La radiographie..... | 46 |
| 3.4.1.1. La radiographie panoramique | 46 |
| 3.4.1.2. Les radiographies tridimensionnelles..... | 47 |
| 3.4.2. Les modèles d'étude..... | 47 |
| 3.4.3. Les photographies..... | 47 |
| 4. Les limites de la chirurgie pré prothétique | 48 |
| 4.1. Contre-indications et précautions liées à l'état de santé..... | 48 |
| 4.2. Les zones anatomiques à risque | 48 |
| 5. L'information et le consentement du patient..... | 48 |
| II. Temps opératoire..... | 51 |
| 1. Sur le plan osseux | 51 |
| 1.1. Régularisation de crête..... | 51 |
| 1.1.1. Alvéoloplastie simple..... | 51 |
| 1.1.2. Le cas des crêtes en lame de couteau | 54 |
| 1.1.3. Les hypertrophies tubérositaires..... | 55 |
| 1.1.4. Les hypertrophies osseuses vestibulaires à la mandibule | 57 |
| 1.1.5. Les chirurgies osseuses de l'espace prothétique | 58 |
| 1.1.6. Les pro-alvéolies maxillaires | 59 |
| 1.2. Les tori | 63 |
| 1.2.1. Au maxillaire | 63 |
| 1.2.2. A la mandibule..... | 68 |

| | |
|--|-----|
| 1.3. Les dents incluses..... | 71 |
| 1.4. L'épine nasale antérieure | 74 |
| 1.5. Remodelage de la ligne oblique interne..... | 74 |
| 1.6. Remodelage des épines mentonnières..... | 75 |
| 2. Sur le plan muqueux | 75 |
| 2.1. Les hypertrophies et hyperplasies..... | 76 |
| 2.1.1. Les hyperplasies et hypertrophies à base | 76 |
| 2.1.2. Les hypertrophies et hyperplasies à base | 78 |
| 2.2. Les crêtes flottantes..... | 79 |
| 2.3. Les trigones rétro-molaire flottants..... | 81 |
| 2.4. Lésions muqueuses d'origine prothétique | 82 |
| 2.5. Les hyperplasies fibreuses palatines | 83 |
| 2.6. Les tumeurs bénignes | 84 |
| 2.7. Les freins..... | 86 |
| 2.7.1. Chirurgie des freins de la lèvre | 86 |
| 2.7.1.1. La section transversale | 86 |
| 2.7.1.2. Frénectomie par section en V..... | 88 |
| 2.7.1.3. La technique de Parant..... | 89 |
| 2.8. Les brides..... | 92 |
| 2.8.1. La plastie en Z..... | 92 |
| 2.8.2. La plastie en VY | 93 |
| 2.9. Les macroglossies..... | 94 |
| 2.10. Augmentation de la hauteur utilisable des crêtes..... | 95 |
| 2.10.1. Approfondissement de vestibule..... | 95 |
| 2.10.2. Intervention sur le plancher de bouche : intervention de Trauner | 98 |
| III. Après la chirurgie | 100 |

| | |
|---|-----|
| 1. La cicatrisation..... | 100 |
| 1.1. La cicatrisation muqueuse | 100 |
| 1.1.1. La cicatrisation de première intention | 100 |
| 1.1.2. La cicatrisation de seconde intention..... | 101 |
| 1.2. La cicatrisation osseuse | 103 |
| 2. Le conformateur ou guide de cicatrisation | 103 |
| 2.1. L'appareil provisoire : le support des traitements de mise en condition tissulaire..... | 104 |
| 2.2. Les objectifs de la prothèse transitoire..... | 104 |
| 2.3. Utilisation de l'ancienne prothèse | 105 |
| 3. La mise en condition tissulaire | 105 |
| 3.1. Le conditionneur tissulaire..... | 106 |
| 3.2. Le protocole | 107 |
| 4. Les conseils post-opératoires..... | 110 |
| 5. Le suivi jusqu'aux empreintes primaires..... | 111 |
| Conclusion..... | 115 |

Tables des figures

| | |
|---|----|
| Figure 1 : Asymétrie de la face après pelvimandibulectomie interruptrice (d'après un cas clinique du docteur Phulpin) | 30 |
| Figure 2 : Affaissement de l'étage inférieur de la face chez un patient édenté total (d'après le site internet « idweblogs.com) | 30 |
| Figure 3 : Classe de résorption selon Cawood et Howell (d'après l'ouvrage « Chirurgie dentaire ») | 32 |
| Figure 4 : Torus palatin (d'après l'article « Prevalence of torus palatinus and torus mandibularis in an Indian population »)..... | 34 |
| Figure 5 : Crête flottante dans le secteur antérieur à la mandibule (d'après le site internet « dentalespace.com ») | 37 |
| Figure 6 : Frein labial hypertrophique au maxillaire (d'après l'article « Complet transitoire ») | 39 |
| Figure 7 : Crête plate à la mandibule (d'après l'article « Les indications et les limites de la PACSI »)..... | 40 |
| Figure 8 : Tori mandibulaire (d'après un cas clinique du docteur Phulpin)..... | 42 |
| Figure 9 : Trigone rétro-molaire (d'après le site internet « slideplayer.fr »)..... | 43 |
| Figure 10 : Frein lingual court chez un patient édenté total (d'après le site internet du docteur Chkoura)..... | 44 |
| Figure 11 : Radiographie panoramique d'un patient édenté total (d'après le site internet « generation-implant.com »)..... | 47 |
| Figure 12 : Arbre décisionnel : L'examen clinique (données personnelles)..... | 49 |
| Figure 13 : Schématisation d'épines osseuses rendant douloureux le port de prothèse (d'après le site internet "dr-benichou-bernard.chirurgiens-dentistes.fr") | 51 |
| Figure 14 : Excroissance osseuse chez une patiente édenté total (d'après un cas clinique du docteur Phulpin)..... | 52 |
| Figure 15 : Décollement du lambeau muco-périosté de pleine épaisseur (d'après un cas clinique du docteur Phulpin) | 53 |
| Figure 16 : Râpe de Miller (d'après le site internet "conseildentaire.com) | 53 |

| | |
|--|----|
| Figure 17 : Sutures en points simples (d'après un cas clinique du docteur Phulpin). | 54 |
| Figure 18 : Crête en lame de couteau (d'après l'article n°258 Odontostomatologique)..... | 55 |
| Figure 19 : Guide chirurgical (d'après l'article "Intégration esthétique de la prothèse complète : intérêts de la prothèse immédiate")..... | 56 |
| Figure 20 : Hypertrophie osseuse maxillaire généralisée horizontale interférant avec les organes para-prothétiques (d'après l'article "Hypertrophie osseuse buccale chez un l'édenté total : une fatalité à contourner") | 57 |
| Figure 21 : Balcon osseux à la mandibule (d'après la thèse "La mise en condition tissulaire chez l'édenté total") | 58 |
| Figure 22 : Proalvéolie maxillaire (d'après un cas clinique du docteur Phulpin) | 59 |
| Figure 23 : Modèle d'étude avec pro-alvéolie chez un patient édenté total (d'après un cas clinique du docteur Phulpin) | 60 |
| Figure 24 : Correction de la proalvéolie après extraction (d'après un cas clinique du docteur Phulpin)..... | 60 |
| Figure 25 : Régularisation osseuse au maxillaire après extraction (d'après le site internet du docteur Ouazan)..... | 61 |
| Figure 26 : Arbre décisionnel : Les régularisations de crête (données personnelles)..... | 62 |
| Figure 27 : Incision en double Y lors de la résection d'un torus palatin (d'après l'ouvrage « Prosthodontic treatment for edentulous patient »)..... | 64 |
| Figure 28 : Suppression d'un torus palatin grâce à une fraise à os de gros diamètre (d'après l'ouvrage "Prosthodontic treatment for edentulous patients"..... | 65 |
| Figure 29 : Arbre décisionnel : Les tori maxillaires (données personnelles)..... | 67 |
| Figure 30 : Tori mandibulaire chez un patient édenté total (d'après un cas clinique du docteur Phulpin)..... | 68 |
| Figure 31 : Incision le long de la crête (d'après un cas clinique du docteur Phulpin) | 69 |
| Figure 32 : Décollement muqueux (d'après un cas clinique du docteur Phulpin)..... | 69 |
| Figure 33 : Schéma montrant le décollement muqueux et la résection des tori mandibulaires (d'après l'ouvrage "Prosthodontic treatment for edentulous patients")..... | 70 |
| Figure 34 : Torus mandibulaire réséqué (d'après l'ouvrage "Prosthodontic treatment for edentulous patient")..... | 70 |

| | |
|---|----|
| Figure 35 : Sutures après ablation des tori mandibulaires (d'après un cas clinique du docteur Phulpin)..... | 71 |
| Figure 36 : Canine incluse chez un patient édenté nécessitant une abstention thérapeutique (d'après un cas clinique du docteur Phulpin)..... | 72 |
| Figure 37 : Arbre décisionnel : Les dents incluses (données personnelles)..... | 73 |
| Figure 38 : Incisions permettant d'encercler l'hyperplasie à base d'implantation large (d'après l'ouvrage "Prosthetic treatment for edentulous patients")..... | 76 |
| Figure 39 : Dissection d'une hyperplasie à base d'implantation large (d'après l'ouvrage "Prosthetic treatment for edentulous patients")..... | 77 |
| Figure 40 : Incision triangulaire (d'après l'ouvrage "Oral and maxillofacial surgery") | 77 |
| Figure 41 : Hyperplasie à base d'implantation étroite (référence inconnue)..... | 78 |
| Figure 42 : Crête flottante à la mandibule (d'après le site internet "prothèse-dentaire.eu")..... | 79 |
| Figure 43 : Surjet croisé (d'après l'ouvrage "Prosthetic treatment for edentulous patients")..... | 80 |
| Figure 44 : Lésion muqueuse en feuillet due à un port de prothèse traumatisant (d'après un cas clinique du docteur Phulpin)..... | 82 |
| Figure 45 : Surjet croisé sans tension après excision du feuillet (d'après l'article "Lésion muqueuse d'origine prothétique chez l'édenté total : prise en charge thérapeutique : à propos d'un cas clinique")..... | 83 |
| Figure 46 : Hyperplasie muqueuse palatine (d'après l'article "utilisation des lasers diodes dans les actes de biopsie et d'exérèse des tumeurs bénignes")..... | 84 |
| Figure 47 : Diapneusie chez un patient édenté total (d'après le site internet "campus.cerimes.fr")..... | 84 |
| Figure 48 : Arbre décisionnel : Les excroissances muqueuses (données personnelles)..... | 85 |
| Figure 49 : Frein canin à attachement muqueux (d'après l'article "La préparation des surfaces d'appui : rôle de la prothèse complète amovible transitoire")..... | 87 |
| Figure 50 : Frénectomie de la lèvre inférieure d'un frein à attachement muqueux (d'après le site internet "oralcamera.net")..... | 87 |
| Figure 51 : Frénectomie par section en V (d'après le site internet "oralcamera.net") | 88 |
| Figure 52 : Sutures après frénectomie d'un frein labial (d'après l'article "La frénectomie : de la théorie à la pratique")..... | 89 |

| | |
|---|-----|
| Figure 53 : Arbre décisionnel : Les freins labiaux hypertrophiques (données personnelles)..... | 90 |
| Figure 54 : Frénectomie linguale chez un patient édenté total (d'après le site internet "drchkoura.com")..... | 91 |
| Figure 55 : Plastie en Z (d'après le site internet "skintherapyletter.com")..... | 93 |
| Figure 56 : Plastie en VY (d'après le site internet "skintherapyletter")..... | 94 |
| Figure 57 : Schéma montrant l'intérêt mécanique de l'approfondissement vestibulaire (d'après le site internet "dr-benichou-bernard.chirurgiens-dentistes.fr")..... | 96 |
| Figure 58 : Vestibuloplastie (d'après le site internet "oralcamera.net")..... | 96 |
| Figure 59 : Vestibuloplastie effectuée à l'aide d'un laser permettant un gain de profondeur de 5.5mm à long terme (d'après l'article "Le laser en médecine et chirurgie buccale")..... | 97 |
| Figure 60 : Cicatrisation de la fibromuqueuse obtenue après exérèse d'une hyperplasie gingivale (d'après l'article "Lésion muqueuse d'origine prothétique chez l'édenté total : prise en charge thérapeutique : à propos d'un cas clinique")..... | 101 |
| Figure 61 : Schéma comparant la cicatrisation de première et de seconde intention (d'après la thèse "Influence de l'état général sur la cicatrisation en milieu buccal")..... | 102 |
| Figure 62 : FITT de Kerr (d'après la thèse "La mise en condition tissulaire chez l'édenté total")..... | 106 |
| Figure 63 : Intrados de prothèse mandibulaire recouvert de conditionneur (d'après la thèse "La mise en condition tissulaire chez l'édenté total")..... | 108 |
| Figure 64 : Insertion prothétique (d'après la thèse "La mise en condition tissulaire chez l'édenté total")..... | 108 |
| Figure 65 : Elimination des sur extensions une fois le conditionneur durci (d'après la thèse « La mise en condition tissulaire chez l'édenté total »)..... | 109 |
| Figure 66 : Conditionneur tissulaire durci et usé à renouveler tant que la cicatrisation n'est pas effective (d'après la thèse « La mise en condition tissulaire chez l'édenté total »)..... | 110 |
| Figure 67 : Arbre décisionnel : La cicatrisation (données personnelles)..... | 113 |

Liste des abréviations

PAC : Prothèse amovible complète

HAS : Haute Autorité de Santé

CCAM : Classification Commune des Actes Médicaux

Introduction

De manière générale une fois qu'un soignant pose un diagnostic et envisage un traitement, il est très fréquent qu'il ait à passer par de nombreuses étapes avant de pouvoir mettre en place sa thérapeutique finale visant à répondre aux besoins du malade.

Chez les odontologistes, les nombreuses disciplines et spécialités se rattachant à cette profession font qu'ils sont encore plus confrontés à divers cheminements dans différents domaines tels que la chirurgie, l'endodontie, la parodontologie ou encore l'orthodontie afin de parfaire leur traitement et de répondre à la demande du patient.

Dans le cadre de la pose d'une prothèse amovible complète (PAC) bimaxillaire, un chirurgien dentiste peut se heurter à la nécessité de réaliser une chirurgie pré-prothétique. Elle est définie comme étant une chirurgie plastique qui a pour objectif de modifier l'architecture de l'ensemble des tissus buccaux afin d'améliorer les conditions de pose des futures prothèses dentaires.

En effet, rappelons que lorsqu'un patient se présente en première consultation en vue de la pose d'une prothèse amovible complète bimaxillaire, il est rare voire exceptionnel qu'il soit prêt psychologiquement et physiologiquement à subir d'emblée les étapes prothétiques d'empreintes.

Le but de ce travail est d'étudier et d'exposer les différentes techniques de chirurgie pré-prothétique ainsi que de répondre aux questions qu'un praticien peut se poser concernant la nécessité et la réalisation d'une éventuelle chirurgie antérieure à la pose d'une prothèse complète bimaxillaire. Cette thèse se présentera donc comme un petit guide clinique des différents protocoles de chirurgies pré-prothétiques.

Pour ce faire nous allons dans une première partie exposer les étapes d'examens des tissus buccaux qui vont nous mener à poser une ou plusieurs indications chirurgicales.

Puis, nous exposerons les différentes techniques de chirurgie applicables chez l'édenté total.

Nous décrirons enfin la cicatrisation tissulaire et son suivi. Ceci nous permettra de débiter dans les meilleures conditions les étapes prothétiques lors de la réalisation d'une PAC.

I. Avant la chirurgie

1. La chirurgie pré-prothétique : définitions et historique

« *La chirurgie pré-prothétique est une chirurgie qui a permis d'améliorer le port des prothèses dentaire* » (Mathis 1954) **(1)**.

L'étude anatomique et physiologique de l'édenté total est importante du fait des modifications tant anatomiques que physiologiques qu'entraînent un édentement. Certaines fonctions sont soit modifiées (la phonation) soit alors amoindries ou inexistantes (la mastication) pouvant ainsi avoir un impact jusqu'aux fonctions digestives **(2)**. C'est la raison pour laquelle la restauration de toutes ces fonctions est nécessaire, et ce le plus fidèlement possible. Ainsi il faut systématiquement proposer une thérapeutique spécifique personnalisée et restaurer le mieux possible toutes les fonctions du malade **(3)**.

Certains cas d'édentement peuvent faire obstacle à une restauration prothétique convenable, ils relèveront donc de la chirurgie pré-prothétique dont l'objectif est de modifier les conditions locales afin d'améliorer la stabilité prothétique. De façon générale, il s'agit soit de plastie par soustraction (remodelage et exérèse) soit de plastie par addition (greffe) **(4)**.

Lorsque l'indication de chirurgie pré-prothétique est posée, il est parfois difficile d'expliquer le but et la nécessité de l'intervention aux patients (d'autant plus que certains de ces actes ne sont pas inscrits dans la nomenclature). Ainsi de manière plus vulgaire pour définir ce qu'est la chirurgie pré-prothétique avec des mots compréhensibles, il sera expliqué qu'elle a pour but la préparation de la bouche avant la pose d'un appareil prothétique par le dentiste **(5)**. Puisque l'appareil s'assoit sur l'os et la gencive, ceux-ci doivent être adéquats afin de supporter efficacement l'appareil.

1.1. Les lois de la chirurgie pré-prothétique

Avant d'entrer dans le vif du sujet il est important d'introduire cette thèse par quelques généralités concernant la chirurgie pré-prothétique. En effet certaines règles seront toujours à respecter quelque soit le type d'intervention.

Les lois de la chirurgie pré-prothétique sont les suivantes **(6)** :

- L'intervention doit être :

-Précédée par un examen général soigneusement conduit afin de connaître tous les processus pathologiques pouvant potentiellement entraver le résultat souhaité ;

- Justifiée ;

- Econome au niveau tissulaire ;

- Réalisée sous anesthésie ;

- Suivie par une mise en condition tissulaire et un contrôle de cicatrisation rigoureux ;

- Complétée par des points de sutures non compressifs.

- Toutes les irrégularités et tous les reliefs non douloureux sont à conserver. Ils constitueront en effet un moyen supplémentaire pour améliorer la tenue des prothèses complètes surtout à la mandibule.

- Une médication post-opératoire sera toujours prescrite.

Ensuite en fonction du type d'intervention les chirurgies entraînent :

- la suppression de tissus et brides muqueux,

- la désinsertion d'attaches musculaires,

- la résection de masse fibromuqueuse en excès,

- le modelage des crêtes alvéolaires constituant des reliefs défavorables ou douloureux,

- la régulation ou l'élimination d'hyperplasie alvéolaire et d'exostoses,

- une greffe osseuse ou cartilagineuse,

- un approfondissement des vestibules ou du plancher buccal.

1.2. L'évolution du concept

Si la problématique est replacée dans le contexte actuel, il est facile de constater que les techniques et indications des interventions par addition ont connu une véritable révolution avec l'avènement des implants. En effet, les résultats qu'ont offert ces techniques par addition à travers les nombreuses tentatives de redonner aux éléments de support des prothèses un aspect morphologique adéquat à leur bonne tenue se sont montrés bien moins convaincants que prévu.

Effectivement, pendant de nombreuses années, les chirurgiens dentistes ont tenté d'augmenter la hauteur des crêtes en plaçant notamment des greffons osseux de différentes origines (iliaque, costale...). Il a été constaté qu'à long terme les résultats n'étaient pas du tout satisfaisants **(7)**.

Il est aujourd'hui acquis que l'implantologie est le domaine de l'art dentaire pour lequel les taux de réussite (à 1 ans et plus) sont les meilleurs. Les nombreuses études qui existent actuellement apportent la preuve scientifique que l'implantologie dentaire occupe une place de choix dans l'arsenal thérapeutique de l'odontologiste. Son indication dans la prise en charge de l'édentement total est historique puisque c'est principalement chez ces patients que Per-Ingvar Brånemark a pu développer et valider les grands principes de l'ostéo-intégration **(8)**.

Ainsi les interventions par addition ont été largement abandonnées d'une part à cause de leur complexité et d'autre part car il y a clairement une solution de remplacement : les implants.

Ces techniques additives de tissus muqueux ou osseux chez l'édenté total pourront avoir un intérêt uniquement lors de la pose d'implant pour combler un espace dans un but fonctionnel ou esthétique.

2. Nécessité clinique des traitements pré-prothétiques

Les indications générales de la chirurgie pré-prothétique sont nombreuses. Pourquoi mettre en place un protocole de chirurgie pré-prothétique et dans quel but ?

2.1. Conception générale de la chirurgie pré-prothétique et de la mise en condition tissulaire

Prendre l’empreinte des tissus altérés ou déformés pourrait aboutir à la réalisation d’une prothèse instable et donc déclencher des douleurs une fois la prothèse insérée. De plus, cela participerait à l’accélération de la résorption de l’os sous-jacent et donc pourrait affaiblir l’état tissulaire déjà défaillant.

La mise en condition tissulaire avant la conception de toute prothèse amovible, apparaît comme une nécessité majeure pour obtenir une restauration anatomo-physiologique, mécaniquement et biologiquement durable.

L’examen clinique pré-prothétique doit donc être considéré comme étant la séquence préliminaire incontournable d’un traitement prothétique cohérent car il mènera à la décision ou non d’intervenir sur les tissus afin de contribuer à leur moulage dans leur état le plus physiologique.

Enfin, dans certains cas, le port d’anciennes prothèses de conception erronée peut entraîner une importante altération des surfaces d’appuis à la fois osseuses et muqueuses. Le praticien ne peut donc débuter l’élaboration d’une nouvelle prothèse qu’après réhabilitation et assainissement des tissus altérés **(9)**.

2.2. Intérêts de la chirurgie pré-prothétique

Le traitement prothétique optimal d’une édentation totale dépend étroitement de la qualité des tissus destinés à supporter la future prothèse complète, ainsi une chirurgie préalable à la pose des prothèses permet :

- d’augmenter l’espace biologique fonctionnel ainsi que les surfaces d’appuis prothétiques afin d’assurer une bonne stabilité par la répartition des pressions au cours des différentes fonctions ;
- de redonner à tous les tissus muqueux, sous muqueux, conjonctifs, musculaires et glandulaires en contact avec l’intrados, l’extrados et les bords

de la prothèse complète, un comportement histologique, morphologique et physiologique le plus favorable à leur nouvelle fonction prothétique ;

- d'améliorer la forme, le volume et le degré de dépressibilité des lignes de réflexion de la muqueuse afin d'assurer l'étanchéité d'un joint périphérique intervenant dans la rétention ;

- de restaurer les qualités intrinsèques et extrinsèques des tissus ostéo-muqueux des surfaces d'appui maxillaire et mandibulaire jouant un rôle majeur dans la sustentation des prothèses complètes **(9)**.

Ajoutons également qu'actuellement en 2016 la place qu'occupe la chirurgie pré-prothétique est tout aussi importante que celle qu'elle occupait il y a 20 ans. En effet, l'utilisation des implants endo osseux permet uniquement d'améliorer la stabilité des prothèses, mais ne se substitue pas à la chirurgie pré-prothétique **(10)**.

De plus le pourcentage d'édentés totaux n'est pas à négliger et ce notamment chez les plus de 65 ans, un rapport de la Haute Autorité de Santé (HAS) indique la présence de 2 millions d'édentés totaux en France (Rapport HAS Avril 2006) **(86)**. Il est difficile d'estimer le pourcentage de patients édentés totaux bénéficiant de support implantaire pour le maintien de leur prothèse mais notre pratique quotidienne nous montre qu'un nombre non négligeable de patients n'y ont pas accès. **(11)**.

Ainsi, la chirurgie pré-prothétique garde un intérêt majeur chez les patients chez qui une PAC classique est envisagée.

3. Les examens cliniques et paracliniques chez l'édenté total

La première consultation est primordiale et comporte :

- Le motif de consultation,
- L'anamnèse,
- Les différents examens exobuccal, endobuccal et radiologique.

L'examen clinique en prothèse totale permet d'apporter des informations sur le diagnostic anatomique (les indices biologiques positifs et négatifs), le choix et la méthode d'empreinte et enfin sur le pronostic de la restauration. Ici il faut se concentrer tout particulièrement sur les éléments anatomiques pouvant compromettre la réalisation optimale d'une prothèse amovible, et sur lesquels le recours à la chirurgie pré-prothétique peut avoir une influence positive **(12)**.

Un indice biologique est un élément anatomique qui a une influence déterminante sur la conception et la réalisation d'une prothèse amovible.

3.1. Anamnèse et premier contact

L'observation clinique est destinée à l'examen des éléments anatomiques et physiologiques mais aussi à créer, à maintenir et à améliorer une relation praticien-patient favorable à l'intégration organique et psychique du corps étranger, constitué par la future prothèse.

Ce premier contact est déterminant pour le succès final de la prothèse **(13)**.

3.1.1. Analyse psychologique et identitaire

Au cours de cette séance, avec beaucoup de sympathie et de discrétion, le praticien doit laisser l'édenté exprimer aussi longuement qu'il le désire ses aspirations, ses motivations, ses doléances **(3)**.

3.1.2. Questionnaire médical

Un questionnaire médical classique doit être systématiquement mené. On se renseignera sur : la prise médicamenteuse, les pathologies ou déficits connus, les allergies, les opérations chirurgicales subies, la consommation de cigarettes, d'alcool ou de tout produit stupéfiant... **(3)**

3.1.3. L'histoire du patient

Peu importe l'état de santé général ou la psychologie du patient, chaque personne a une histoire particulière à nous raconter. Il faut ainsi noter : le motif précis de la consultation, l'histoire de la dentition du patient (la cause des éventuelles avulsions dentaires, le port ou non de prothèse antérieure, la réalisation d'une éventuelle chirurgie pré-prothétique effectuée par un confrère), ainsi que la nature de la demande du patient (esthétique, fonctionnelle...) **(12)**.

3.2. Examen exo buccal

Il faut dans un premier temps apprécier le jeu des articulations temporo-mandibulaires (craquements, claquements) ainsi que le chemin de fermeture de la mandibule, la présence d'une luxation ou de douleur à ce niveau. En effet tout trouble de l'articulé doit être pris en charge avant d'envisager de poser une quelconque prothèse.

Il convient ensuite d'évaluer la relation myo-centrée et le déplacement mandibulaire (amplitude, difficulté), surtout en l'absence d'un précédent appareillage. Cela permettra de définir la nécessité d'une mise en condition neuro-musculo-articulaire. En effet, l'obtention d'une position de référence reproductible est indispensable à la réussite de toute réhabilitation prothétique complète.

Enfin est examiné rapidement le profil et la face du patient (**figure 1**), afin de noter une éventuelle asymétrie ou tout autre élément inhabituel s'y rapportant **(12)**.

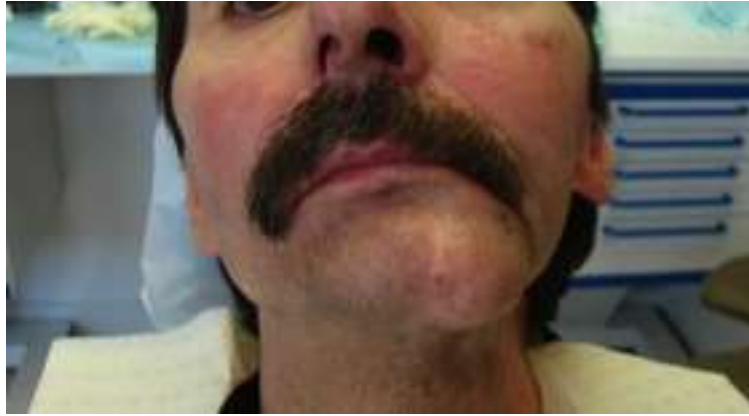

Figure 1 : Asymétrie de la face après pelvimandibulectomie interrompue (d'après un cas clinique du docteur Phulpin)

Puis, il faut s'intéresser à la coaptation labiale et aux commissures labiales (au niveau du modulus). Si celles-ci sont affaissées et présentent des craquelures ou fissures cela témoignera d'une diminution de la dimension verticale (**figure 2**).

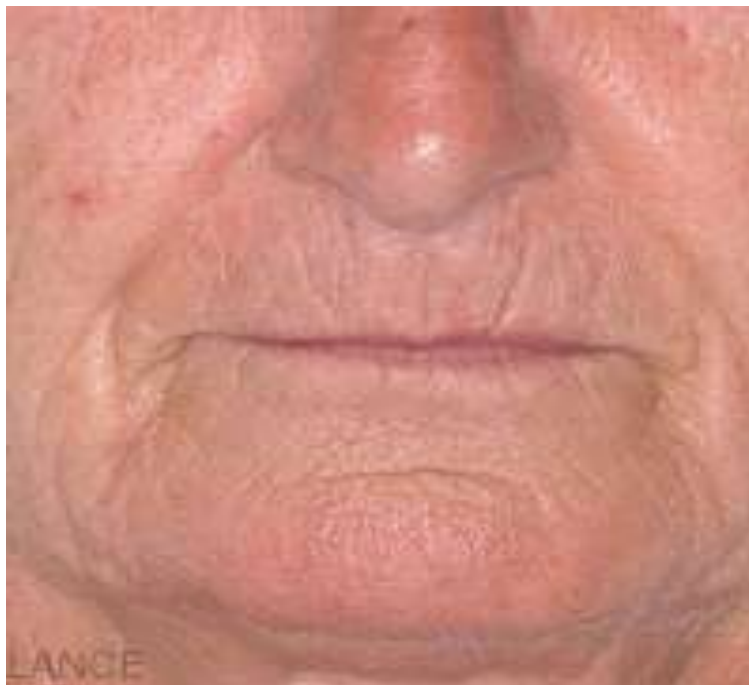

Figure 2 : Affaissement de l'étage inférieur de la face chez un patient édenté total (d'après le site internet « idweblogs.com »)

Il faudra également apprécier le degré d'ouverture buccal. Si celui-ci est limité il sera compliqué d'une part de procéder aux étapes prothétiques mais aussi d'intervenir de manière chirurgicale dans les zones postérieures.

3.3. Examen endo buccal

Son but est d'apprécier la quantité et la qualité des tissus osseux, des tissus de revêtements et des organes périphériques.

3.3.1. Au maxillaire

3.3.1.1. Examen du tissu osseux

3.3.1.1.1. Les procès alvéolaires ou crêtes osseuses

La crête osseuse idéale est large, haute avec des crêtes presque parallèles (ce qui permet d'avoir une rétention, sustentation et stabilisation de la prothèse favorable, c'est la triade de Housset). Il faut grâce au toucher examiner et détecter le plus finement possible toutes les irrégularités osseuses (pointes osseuses, excroissances...). Elles pourront en effet gêner la stabilité de la prothèse et/ou blesser le patient par compression de l'intrados de la future prothèse.

Selon Atwood, une crête est dite haute si elle fait plus d'un centimètre, elle est alors favorable. Ces crêtes peuvent alors connaître des modifications suite au phénomène de résorption alvéolaire **(14)**.

La résorption alvéolaire se caractérise par la perte de hauteur des crêtes osseuses consécutive à la disparition des organes dentaires. Cette disparition s'accompagne d'une perte d'os marginal et d'une réparation osseuse. Ceci contribue à former la crête résiduelle. Au cours de l'édentement, l'os ne reste pas stable et s'accompagne d'une fonte osseuse dont l'importance varie selon les sujets.

On se réfère souvent aux classes selon Cawood et Howell (**figure 3**) afin de caractériser l'état osseux d'une crête alvéolaire :

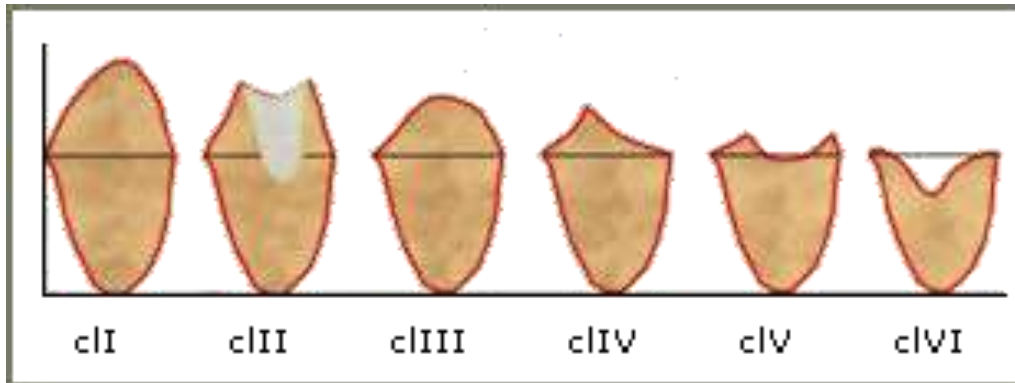


Figure 3 : Classe de résorption selon Cawood et Howell (d'après l'ouvrage « Chirurgie dentaire »)

- Classe I : Denté
- Classe II : Post-extraction
- Classe III : Crête arrondie, hauteur et largeur suffisantes
- Classe IV : Crête en lame de couteau, hauteur suffisante, largeur insuffisante
- Classe V : Crête plate, hauteur et largeur insuffisantes
- Classe VI : Crête concave (avec perte d'os basal) : relief négatif

Les crêtes résiduelles sont caractérisées par un aspect anatomique spécifique avec :

- Une diminution de hauteur par fonte de l'os alvéolaire ;
- Une variation de la largeur vestibulo-linguale/palatine par modification du volume et de la forme de l'os marginal **(15)**.

Beaucoup d'auteurs ont cherché à déterminer les causes de cette résorption. Pour Atwood, elle serait due à une augmentation de pression sur une faible surface osseuse, alors que pour d'autres ce serait l'absence de stimulation qui engendrerait la résorption osseuse **(14)**.

Les modifications morphologiques ne sont pas systématiques et symétriques, elles dépendent des conditions et des causes de disparition des dents ainsi que de leur échelonnement dans le temps.

Du fait de ces changements profonds, les dimensions des arcades maxillaire et mandibulaire se trouvent modifiées. La résorption est centripète au maxillaire, l'arc maxillaire sera donc réduit dans toutes les dimensions, la concavité de la voûte palatine va s'affaïsser et s'amoinrir. A la mandibule la résorption est quant à elle centrifuge, et au contraire du maxillaire l'arc mandibulaire va s'élargir surtout au niveau molaire.

Ces résorptions, du fait de leur caractère imprévisible peuvent engendrer chez l'édenté total des spicules osseuses qui persisteront et pourront être gênantes lors de la réhabilitation prothétique.

A noter qu'il existe des facteurs généraux favorisant la résorption osseuse comme le vieillissement, le sexe, la typologie faciale, l'alimentation, la prise éventuelle de médicaments, l'ostéoporose... **(16)**.

3.3.1.1.2. La voûte palatine

Il faut apprécier la concavité de la voûte palatine car celle-ci est un facteur déterminant pour la rétention de la prothèse.

Il faut ensuite détecter toute irrégularité osseuse au niveau de la voûte palatine et plus particulièrement au niveau du raphé médian afin de mettre en évidence un éventuel torus palatin.

La suture formée par la réunion des deux corps osseux peut s'exprimer de différentes façons, en effet elle peut être plus ou moins marquée. Elle est alors qualifiée de « neutre », « marquée » ou encore « bourgeonnante » **(17)**. Cette suture peut donc selon son expression être qualifiée de torus palatin **(figure 4)**, c'est une éminence osseuse qui se développe sur la suture intermaxillaire.

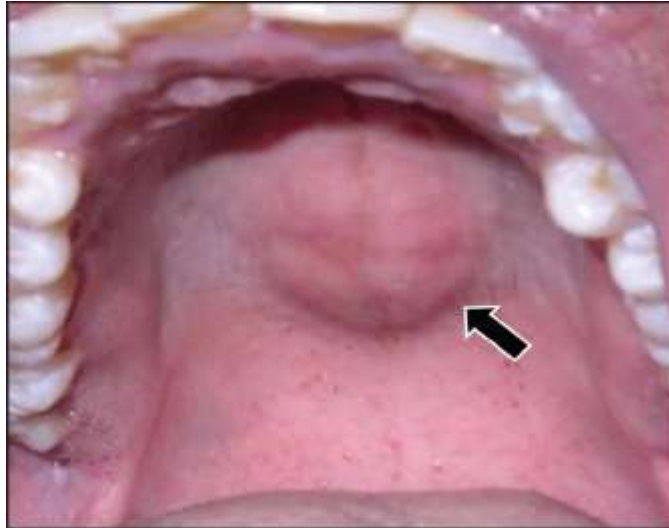


Figure 4 : Torus palatin (d'après l'article « Prevalence of torus palatinus and torus mandibularis in an Indian population »)

Landa **(18)** classe les tori en fonction de leur forme et de leur situation en 5 types :

- 1^{er} type : de forme ovale ou arrondie, situé au 1/3 postérieur de la suture ;
- 2^eme type : de forme allongée sur les 2/3 postérieur ;
- 3^eme type : torus de différentes formes sur les 2/3 antérieur ;
- 4^eme type : forme étroite de largeur réduite sur le 1/3 antérieur de la suture ;
- 5^eme type : le plus gênant sur toute la longueur de la suture intermaxillaire.

Une seconde classification pertinente est à citer : celle de Thoma **(19)** :

- A : Torus palatin plat
- B : Torus palatin fusiforme
- C : Torus palatin lobulaire
- D : Torus palatin nodulaire

3.3.1.1.3. Les tubérosités

En regard de chaque tubérosité, en vestibulaire, l'espace vide décrit par Eisenring sous le nom d'espace ampoulaire doit être apprécié et évalué car il peut décrire dans certains cas de fortes contres dépouilles osseuses. Elles peuvent effectivement compromettre l'insertion prothétique.

Il est alors possible de laisser une tubérosité de contre dépouille, en effet cela peut parfois permettre une meilleure rétention de l'appareil. Car si l'insertion est possible (en faisant basculer la prothèse d'un côté puis de l'autre) cela pourra permettre un blocage de la prothèse grâce à son maintien par le rebord vestibulaire de cette tubérosité **(3)**.

3.3.1.1.4. L'épine nasale antérieure

Il faut contrôler la résorption de l'épine nasale antérieure. Elle peut en effet dans certains cas relativement rares former sur la face vestibulaire antérieure de la crête un petit pic osseux qui peut fausser notre prise d'empreinte et donc gêner la future prothèse, et accessoirement blesser le patient **(20)**.

3.3.1.1.5. Autres éléments négatifs osseux

En plus des éléments osseux remarquables cités précédemment, il faut, et ce principalement grâce au toucher mettre en évidence toute irrégularité sur la totalité des surfaces étant susceptibles d'être en relation avec la future prothèse complète. En effet, ceux ci, en plus d'être de potentiels éléments déstabilisateurs peuvent blesser le patient.

3.3.1.2. Examen des tissus de revêtement muqueux

3.3.1.2.1. La fibromuqueuse infra-prothétique

Rappelons que la qualité de la fibromuqueuse (dense et adhérente à l'os sous-jacent en temps normal) et son intimité de contact avec l'intrados prothétique sont des éléments déterminants pour la stabilité et la rétention de la future prothèse **(3)**.

3.3.1.2.1.1. La couleur

La couleur de la muqueuse buccale est un premier indicateur important. Un aspect blanchâtre peut en effet traduire une hyperkératose due à une prolifération anormale de celle-ci, une muqueuse rouge et hyperhémiee signe quant à elle une inflammation tissulaire **(21)**.

3.3.1.2.1.2. La dépressibilité

Un examen par palpation digitale ou instrumentale permet d'apprécier l'étendue et la dépressibilité des textures des crêtes et des zones de Schroeder **(3)**.

3.3.1.2.1.3. L'adhérence

Elle permet de mettre en évidence la présence d'une éventuelle crête flottante. La muqueuse doit normalement être fermement attachée à l'os pour assurer une bonne rétention de la prothèse.

3.3.1.2.2. Les crêtes flottantes

Elles sont simples à détecter, il est primordial de les mettre en évidence car leur présence peut grandement compromettre la réussite prothétique **(figure 5)**.

Ces particularités muqueuses sont présentes dans 24% des édentements **(22)**, nous pouvons ainsi les qualifier de relativement fréquentes. Il faudra donc observer la couleur, la dépressibilité et surtout l'adhérence de la fibromuqueuse recouvrant les crêtes osseuses **(87)**, et ce surtout dans les zones antérieures car elles y sont prédominantes **(23)**. Elles peuvent être le résultat de deux types d'hyperplasies : les hyperplasies « apparentes » induites par une prolifération cellulaire trop importante et les hyperplasies « vraies » où la muqueuse n'a pas suivi la résorption osseuse et entraîne donc également un excès muqueux **(24)**.

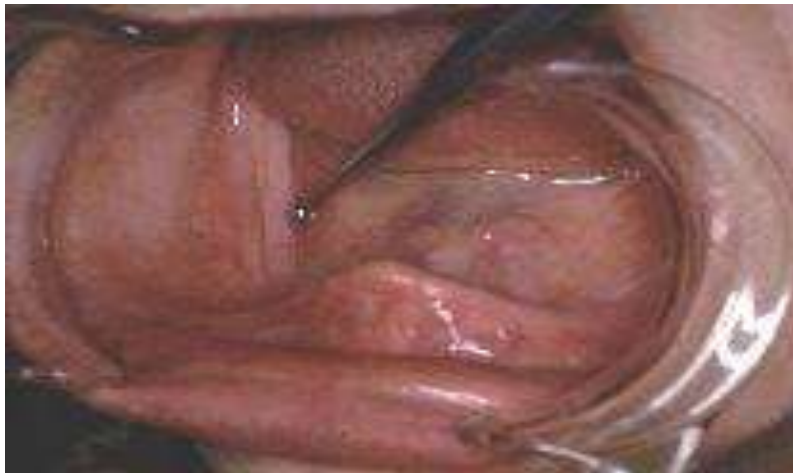

Figure 5 : Crête flottante dans le secteur antérieur à la mandibule (d'après le site internet « dentalespace.com »)

Elles se retrouvent bien souvent dans les zones où la résorption alvéolaire entraîne des crêtes en lame de couteau.

3.3.1.2.3. Les particularités au niveau du palais

Il faut apprécier la dépressibilité des zones de Schroeder de part et d'autre du raphé médian, une dépressibilité trop importante peut compromettre la tenue de la prothèse.

Les autres irrégularités muqueuses (notamment les plis palatins transverses situés dans la partie antérieure du palais) sont à considérer comme des éléments anatomiques positifs à exploiter, à l'exception de la papille rétro-incisive **(25)**.

3.3.1.3. Examen des tissus et organes périphériques

Il convient d'examiner les tissus environnants qui vont définir les limites de la future prothèse amovible complète (en effet, si elles ne correspondent pas aux limites classiques permettant la réussite prothétique, une chirurgie pré-prothétique peut s'avérer nécessaire).

De manière générale freins et brides périphériques sont détectés visuellement et objectivés en tractant les lèvres et les joues avoisinantes.

3.3.1.3.1. La ligne de réflexion muqueuse

Lors de l'examen clinique il faut repérer la ligne de réflexion muqueuse et s'assurer qu'elle ne sera pas dépassée par la future PAC **(26)**.

3.3.1.3.2. Le frein antérieur de la lèvre

Le praticien doit observer ses insertions au niveau de la crête alvéolaire et de la muqueuse labiale, ainsi que sa mobilité para-sagittale **(figure 6)**. Plus le frein est important avec des insertions basses, plus il déstabilise la PAC. La prothèse devra donc être déchargée à ce niveau, ce qui peut entraîner une perte de stabilité considérable. L'indication chirurgicale est donc à poser **(27)**.

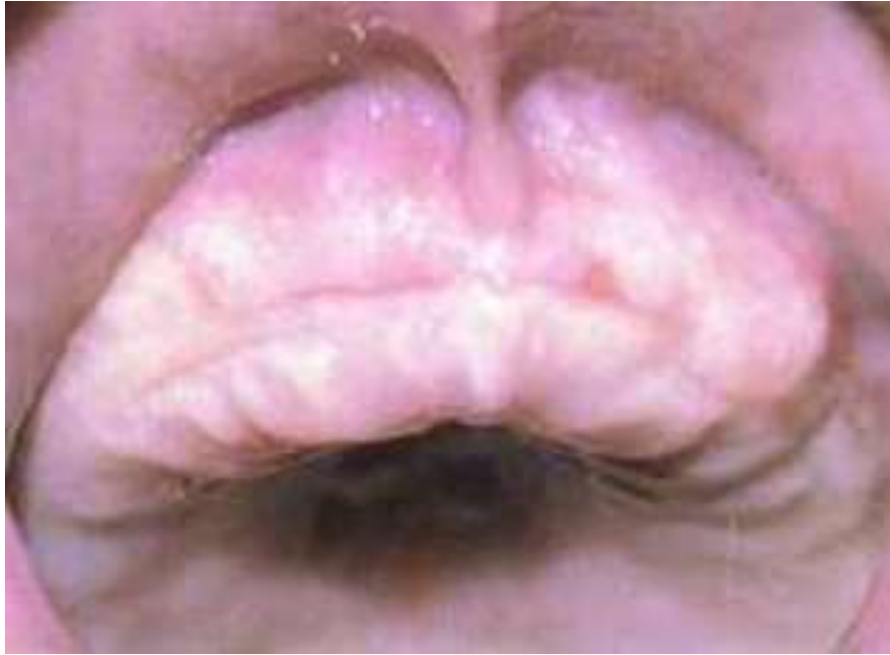

Figure 6 : Frein labial hypertrophique au maxillaire (d'après l'article « Complet transitoire »)

3.3.1.3.3. L'insertion des muscles canins

De la même manière l'insertion des muscles canins donne naissance aux freins canins. Il faut examiner attentivement cet espace particulier qui regroupe bosses canines, fosses canines et freins canins.

3.3.1.3.4. Autres brides muqueuses

En plus de ces éléments présents de manière systématique l'odontologiste doit rechercher d'autres brides muqueuses pouvant dépasser la ligne de réflexion muqueuse.

3.3.2. A la mandibule

3.3.2.1. Examen du tissu osseux

3.3.2.1.1. Les procès alvéolaires ou crêtes osseuses

Il faut à la mandibule s'attarder sur la morphologie des crêtes qui bien souvent ont une forme dite en « lame de couteau » (Il s'agit de la classe IV selon Catwood et Howell).

Une autre classification est pertinente lors de l'examen clinique : celle de Seibert **(28)** : elle notifie les défauts osseux suite à l'alvéolyse post extractionnelle, ils sont de trois types :

- Défaut de classe I : Perte tissulaire vestibulo-linguale (perte horizontale) et hauteur de crête normale.
- Défaut de classe II : Perte tissulaire dans le sens apico-coronaire (perte verticale) et épaisseur de crête normale.
- Défaut de classe III : Perte tissulaire dans les deux dimensions : horizontale et verticale **(figure 7)**. Cela correspond à la combinaison des défauts I et II. C'est le défaut de crête le plus répandu. C'est le plus difficile à traiter du fait de sa perte tissulaire tridimensionnelle.

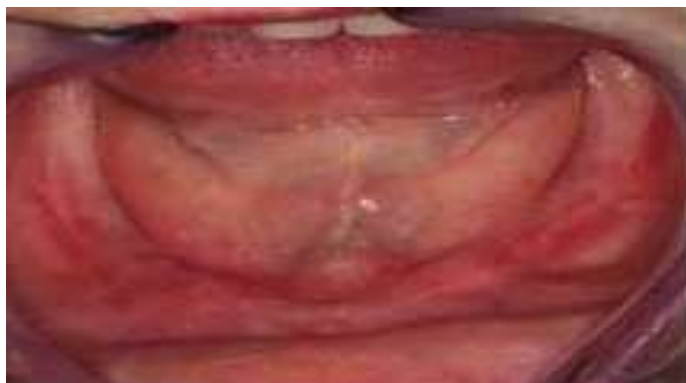

Figure 7 : Crête plate à la mandibule (d'après l'article « Les indications et les limites de la PACSI »)

Il faut également garder à l'esprit que les conséquences de la résorption et du remodelage ne sont pas uniquement osseux mais concernent également les tissus mous. En effet, la résorption osseuse entraîne une apicalisation des rebords gingivaux, une atrophie des tissus mous notamment vestibulaire et une modification des rapports inter-maxillaires **(29)**.

3.3.2.1.2. Les lignes obliques interne et externe

Le chirurgien dentiste doit palper les dépressions formées par ces lignes et estimer leur hauteur sur la crête osseuse car elles reçoivent des insertions musculaires importantes qui délimitent les rebords prothétiques.

3.3.2.1.3. Les épines mentonnières

Les épines mentonnières jouent un rôle négatif lorsqu'elles sont proéminentes, elles sont parfois douloureuses lors d'une résorption avancée avec ossification des insertions du génio-glosse. Elles se situent alors au-dessus du sommet de la crête mandibulaire **(20)**.

Seule la palpation permet d'apprécier leur taille car cette zone est recouverte par de nombreuses couches muqueuses et musculaires qui masquent ces excroissances osseuses.

3.3.2.1.4. Les tori mandibulaires

Les tori mandibulaires sont composés par une ou plusieurs excroissances osseuses. Ils se développent dans la région antéro-supérieure de la face interne de la mandibule en avant de la ligne oblique interne et à la partie inférieure du rebord alvéolaire. Ils se trouvent en général entre la canine et la deuxième molaire chez le patient denté **(18)**.

Les classifications de ce type d'exostoses sont bien souvent liées à la taille du torus, celui-ci peut effectivement se comparer à la grosseur d'une lentille sous forme d'un

tubercule isolé, et parfois peut être semblable à un plancher mandibulaire complet dans les formes les plus importantes **(30)**.

Ils sont simples à objectiver visuellement et par palpation. Il faut noter leur caractère uni ou bilatéral (bien souvent ils sont bilatéraux) ainsi que leur taille et leur position afin de pouvoir intervenir dans les meilleures conditions possibles **(figure 8)**.

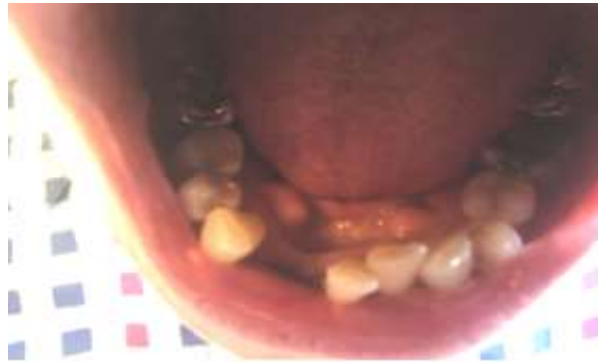

Figure 8 : Tori mandibulaire (d'après un cas clinique du docteur Phulpin)

3.3.2.2. Examen des tissus de revêtement muqueux

3.3.2.2.1. La fibromuqueuse infra muqueuse

Texture, dépressibilité, adhérence et couleur sont notées de la même manière qu'au maxillaire.

3.3.2.2.2. Les trigones rétro-molaires

Ces éminences piriformes représentent la limite postérieure de la surface d'appui de la prothèse et sont issues de la réunion de différents éléments anatomiques. Ce sont dans la majorité des cas des éléments anatomiques positifs exploitables, mais il arrive parfois que la papille rétro-molaire résiduelle soit de taille trop importante transformant ainsi cette zone en élément anatomique négatif **(figure 9)**.

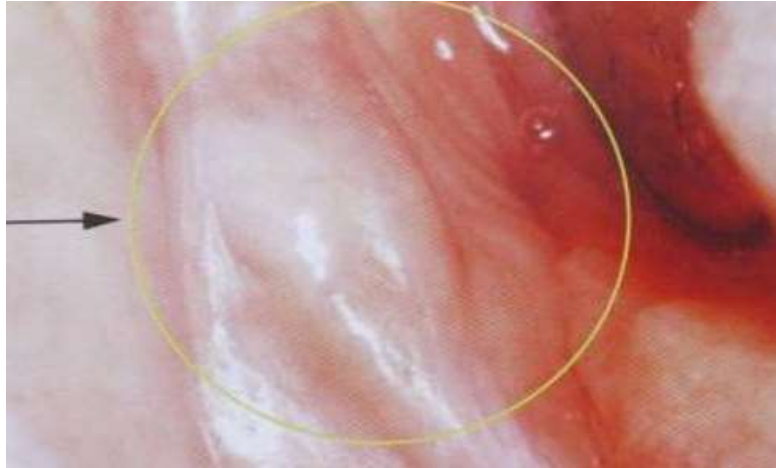


Figure 9 : Trigone rétro-molaire (d'après le site internet « slideplayer.fr »)

3.3.2.3. Examen des tissus et organes périphériques

En raison de la dimension réduite de la surface d'appui à la mandibule, les organes périphériques occupent un rôle important car ils peuvent déstabiliser la prothèse de façon plus importante qu'au maxillaire.

3.3.2.3.1. Le frein antérieur de la lèvre

Le chirurgien dentiste l'objective de façon optimale de la même manière qu'au maxillaire en tirant sur la lèvre inférieure afin de le tendre et d'observer ses insertions.

3.3.2.3.2. Le frein lingual

Il est mis en évidence en demandant au patient de placer la pointe de la langue au palais. Un frein court déstabilise la prothèse et il convient donc de réaliser une frénectomie (**figure 10**).

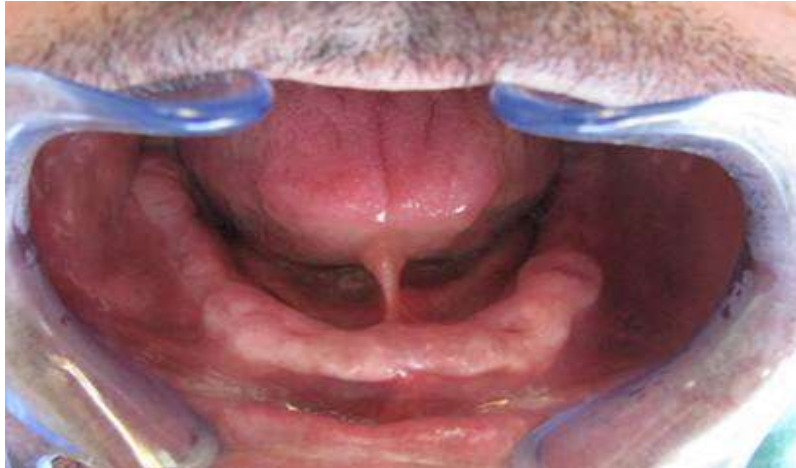

Figure 10 : Frein lingual court chez un patient édenté total (d'après le site internet du docteur Chkoura)

A noter que les frénectomies sont relativement rares chez les patients édentés car ces problèmes sont généralement abordés en amont chez l'enfant **(31)**.

3.3.2.3.3. Les franges sublinguales

Situées de part et d'autre du frein lingual, ce sont les éléments muqueux qui jouent le rôle le plus important dans la rétention des prothèses mandibulaires. Il est déterminant d'apprécier leur profondeur, leur extension horizontale postérieure et leur limite postérieure. Leur incidence majeure sur le pronostic du traitement impose parfois des corrections chirurgicales **(32)**.

3.3.2.3.4. Les muscles de la région mentonnière

Ils regroupent le carré du menton, le muscle de la houppe du menton et le triangulaire des lèvres. Il faut noter leurs insertions, leur tonicité et leur orientation afin de détecter toute anomalie pouvant gêner le chirurgien dentiste lors de la prise d'empreinte **(32)**.

3.3.2.3.5. Le muscle mylo-hyoïdien

Il faut observer son insertion sur la ligne oblique interne car ce muscle délimitera avec celle-ci la limite inférieure de la prothèse du côté lingual. Toute sur-extension dans cette zone déstabilisera énormément la prothèse mandibulaire. Ainsi une insertion trop haute diminuera amplement la surface d'appui de l'intrados ; rétention, sustentation et stabilité seront donc également diminuées **(32)**.

3.3.2.3.6. Le buccinateur

Il convient d'observer son insertion au niveau de la ligne oblique externe. Comme pour le mylo-hyoïdien une insertion trop haute diminuera la surface d'appui de la PAC.

3.3.2.3.7. La langue

son volume et sa position interviennent en grande partie dans la rétention et la stabilisation des prothèses.

3.3.2.4. Cas particulier du nerf alvéolaire inférieur

Lors d'une forte résorption osseuse (Classe IV selon Cawood et Howell) le nerf alvéolaire peut émerger sur le sommet de la crête osseuse (9,8% des hommes et 33% des femmes édentés présentent une émergence crestale du nerf alvéolaire inférieure suite à une résorption avancée). La palpation digitale permet de révéler cette émergence sous muqueuse chez quelques patients (même si elles restent relativement rare) **(33)**.

3.3.3. Evaluation de l'espace inter arcade

L'espace séparant les procès alvéolaires maxillaire et mandibulaire est difficile à apprécier chez l'édenté total du fait de l'absence de position de référence par calage, il faut donc s'appuyer sur la position de relation centrée.

Le praticien doit l'apprécier au mieux car dans certains cas extrêmes un excès de tissus osseux empêchera une bonne réhabilitation prothétique par manque d'espace inter-arcade **(33)**.

3.4. Examens complémentaires

3.4.1. La radiographie

L'odontologiste peut avoir recours à des examens radiologiques complémentaires afin de s'assurer d'une part que des éléments résiduels ou pathologiques ne sont pas présents, et d'autre part observer les éléments osseux potentiellement modifiables.

3.4.1.1. La radiographie panoramique

Elle est très utile avant d'envisager une quelconque chirurgie pré-prothétique **(figure 11)**. Elle renseigne sur :

- La présence de racines résiduelles qui sont à avulser avant toute intervention chirurgicale ;
- La présence de dents incluses ;
- La présence de kystes ;
- La présence d'une calcification ou d'une lyse osseuse due à une formation tumorale ;
- La position du nerf alvéolaire inférieur et son émergence ;
- La qualité et la quantité de tissu osseux ;
- La position et la forme des sinus **(88)**.

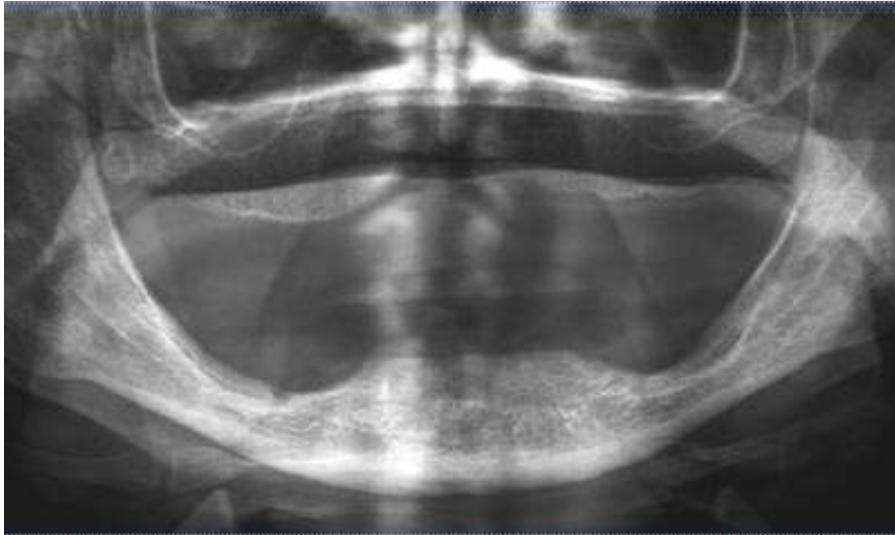

Figure 11 : Radiographie panoramique d'un patient édenté total (d'après le site internet « generation-implant.com »)

3.4.1.2. Les radiographies tridimensionnelles

En cas de nécessité elle complète l'examen radiologique.

3.4.2. Les modèles d'étude

Ils permettent à la fois de conserver un modèle d'origine avant la chirurgie, mais aussi de pouvoir contrôler avec précision et en dehors de la bouche du patient la forme des crêtes osseuses (présence de contre dépouille).

Ils permettent de confectionner si nécessaire des guides chirurgicaux **(27)**.

3.4.3. Les photographies

Elles servent d'un point de vue médico-légal mais également pour apprécier les résultats de la chirurgie et l'évolution de la cicatrisation.

4. Les limites de la chirurgie pré prothétique

4.1. Contre-indications et précautions liées à l'état de santé

Les contre indications et précautions chirurgicales liées à l'état de santé du patient sont les mêmes pour les interventions chirurgicales pré-prothétiques que pour n'importe quelle autre chirurgie de la cavité buccale **(12)**.

4.2. Les zones anatomiques à risque

L'odontologiste doit planifier ses gestes chirurgicaux en tenant compte des zones anatomiques à risque (Les sinus, l'artère grande palatine, le nerf alvéolaire inférieur, le foramen mentonnier, le nerf lingual) **(34)**.

5. L'information et le consentement du patient

L'odontologiste doit expliquer au patient dans un langage simple le but de l'intervention, répondre à toutes ses interrogations concernant le protocole chirurgical et surtout ne pas lui signifier que la chirurgie garantira une tenue parfaite des prothèses, mais qu'elle est nécessaire et permettra de l'améliorer et d'éviter tout problème une fois les prothèses posées.

- Psychologiquement, le patient doit accepter les propositions de son dentiste et les comprendre, la coopération sera toujours un facteur de réussite ;
- Les risques opératoires doivent être clairement exposés ;
- L'odontologiste doit faire part des limites qu'offrent ces techniques ;
- L'intervention chirurgicale ne doit être entreprise que lorsque tout est clair pour le patient, et une fois qu'il aura accepté les conditions, les résultats souhaités, les possibles échecs de l'opération ainsi que les risques abordés.
« Avant le traitement, les explications font partie du diagnostic, après le traitement, les explications sont des excuses » G.R. PARR (35).

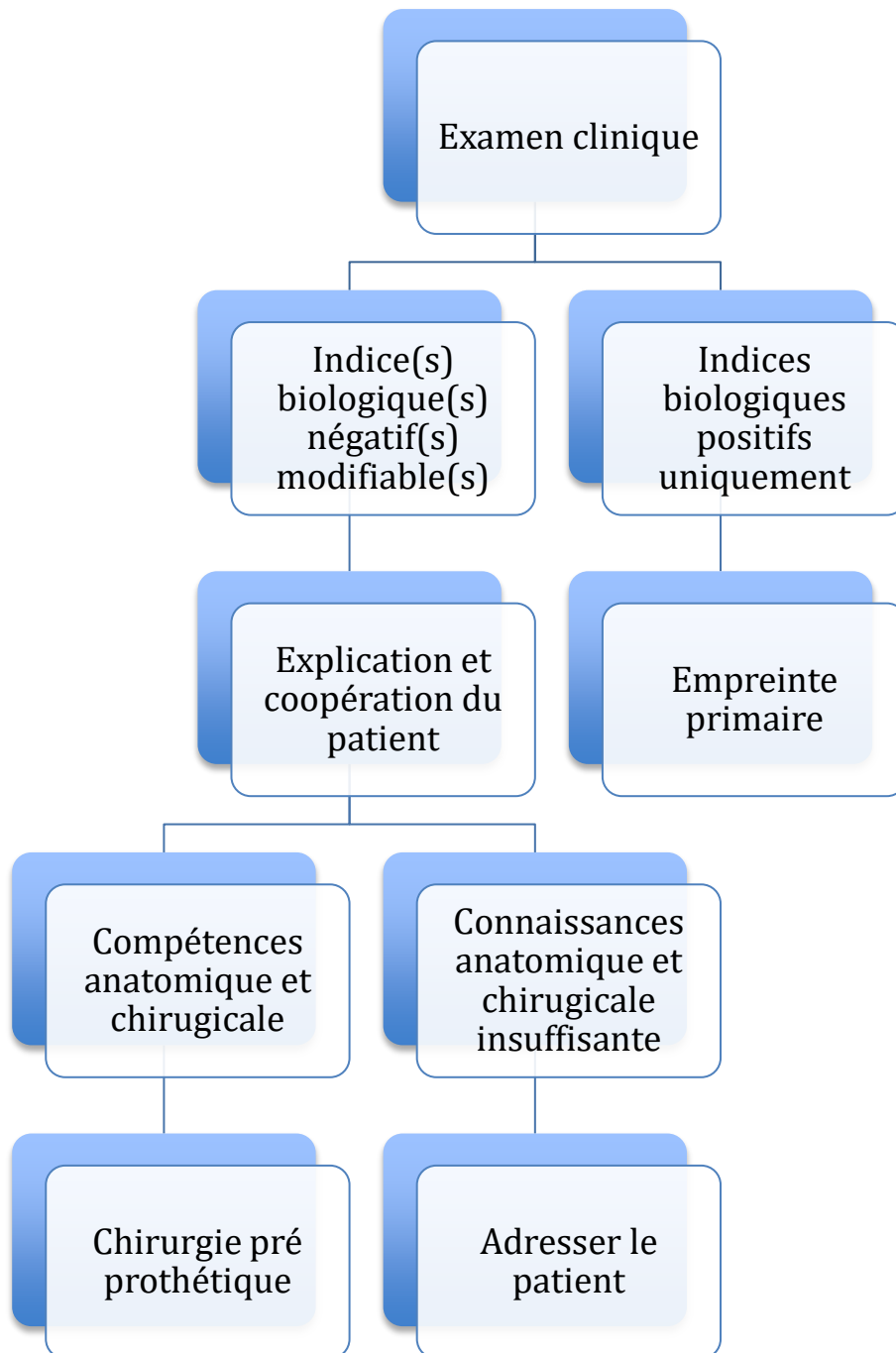


Figure 12 : Arbre décisionnel : L'examen clinique (données personnelles)

Résumé :

L'examen clinique réalisé par le chirurgien dentiste et l'analyse des données anatomiques permettent de poser l'indication chirurgicale menant à la deuxième étape de la prise en charge globale : l'intervention chirurgicale pré-prothétique. Il faut pour chaque intervention posséder toutes les informations spécifiques au cas afin de mener au mieux l'acte chirurgical.

Les règles importantes à retenir dans cette première partie diagnostique sont les suivantes :

- Avoir une connaissance précise de l'anatomie de la cavité buccale ;
- Avoir une connaissance des mécanismes physiologiques qu'entraînent un édentement sur le plan osseux, muqueux et fonctionnel ;
- s'informer de l'état de santé du patient et noter les éléments qui peuvent limiter l'intervention chirurgicale ;
- Créer une relation praticien patient solide ;
- Examiner visuellement et par palpation toutes les surfaces susceptibles d'être en contact avec les prothèses ;
- Noter les indices biologiques négatifs nécessitant une chirurgie pré-prothétique.

II. Temps opératoire

1. Sur le plan osseux

1.1. Régularisation de crête

Même si cette chirurgie paraît anodine, il faut prendre au sérieux son application. En effet, une erreur d'indication entrainera une perte de la hauteur osseuse et donc d'éléments de rétention stabilisateurs pour la future prothèse **(12)**.

1.1.1. Alvéoloplastie simple

Après une avulsion dentaire, l'alvéole laissée béante est comblée petit à petit. Il arrive cependant que la cicatrisation osseuse se fasse de manière un peu anarchique et produise des épines osseuses qui peuvent devenir irritatives, surtout si une prothèse amovible prend appui sur la région concernée. De plus, les muqueuses recouvrant ces spicules osseuses sont généralement fines et donc facilement prises en étau entre la prothèse et l'os **(figure 13)**.

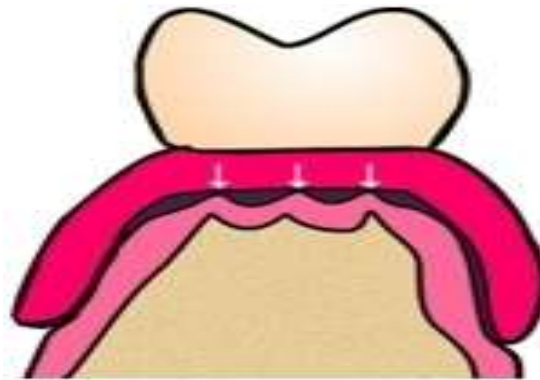

Figure 13 : Schématisation d'épines osseuses rendant douloureux le port de prothèse (d'après le site internet "dr-benichou-bernard.chirurgiens-dentistes.fr")

Ces épines **(figure 14)**, qui peuvent parfois conduire à une véritable sensation d'inconfort, voire à de vives douleurs, nécessitent une régularisation par voie chirurgicale de façon à les aplanir. Il s'agit d'une opération simple, qui améliore grandement le confort des porteurs d'appareils dentaires.

La règle majeure à respecter est la suivante : « L'indication de cette exérèse doit être correctement posée afin de ne concerner uniquement les rebords saillants et autres irrégularités. Le rebord occlusal et la table interne devront être préservés afin de permettre une résorption osseuse physiologique et de préserver un maximum de tissus » (12).

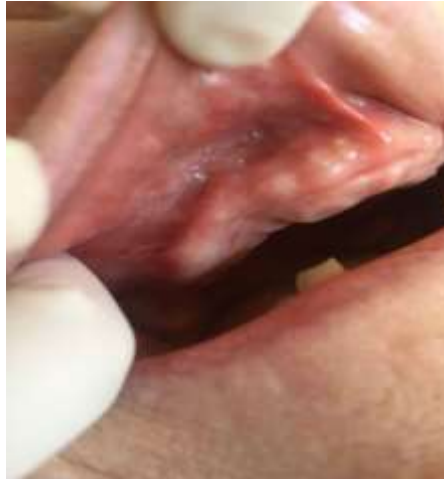

Figure 14 : Excroissance osseuse chez une patiente édenté total (d'après un cas clinique du docteur Phulpin)

La phase chirurgicale proprement dite se fait en deux temps majeurs muqueux et osseux (33) :

- L'odontologiste procède dans un premier temps à une anesthésie locale (ce sera valable pour toutes les interventions décrites) ;
- Incision à l'aide d'une lame 11, 12 ou 15 sur le sommet de la crête faite au niveau de l'épine osseuse à éliminer en dépassant d'au moins 1cm de chaque côté afin de donner de la laxité au lambeau et d'accéder à l'os et ce en respectant les zones à risque ;

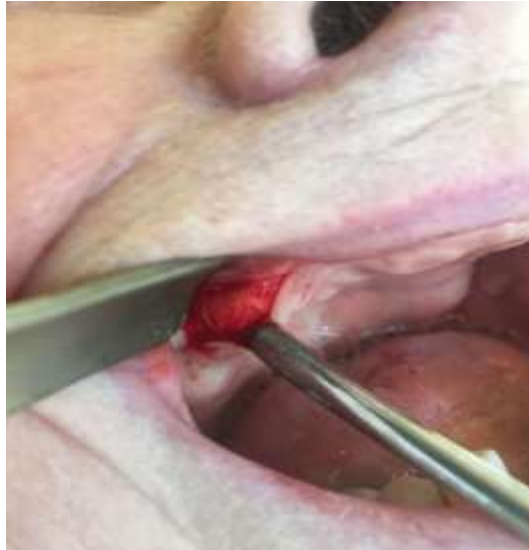

Figure 15 : Décollement du lambeau muco-périosté de pleine épaisseur (d'après un cas clinique du docteur Phulpin)

- Décollement à l'aide d'un décolleur du lambeau muco-périosté de pleine épaisseur en vestibulaire et palatin ou lingual pour obtenir une laxité suffisante (**figure 15**) ;
- Régularisation des éléments osseux traumatisants à l'aide d'une fraise à os, d'une pince gouge ou encore d'une râpe de Miller (**figure 16**) ;

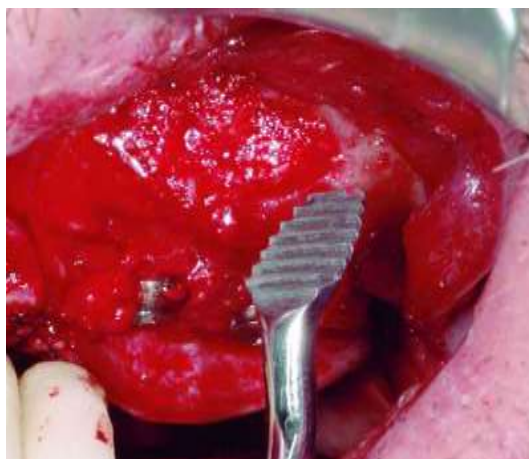


Figure 16 : Râpe de Miller (d'après le site internet "conseildentaire.com)

- Contrôle tactile systématique : le chirurgien doit faire glisser son doigt le long de la surface osseuse concernée afin de s'assurer que tout est bien lisse ;
- Contrôle de la quantité de muqueuse, en effet si une importante quantité osseuse est retirée, on peut se retrouver avec un excès de muqueuse. Il faut donc dans ce cas supprimer l'excès muqueux avec une pince gouge ou un bistouri ;
- Sutures réalisées soit en points simples, soit en surjet croisé selon l'étendue du lambeau (**figure 17**).

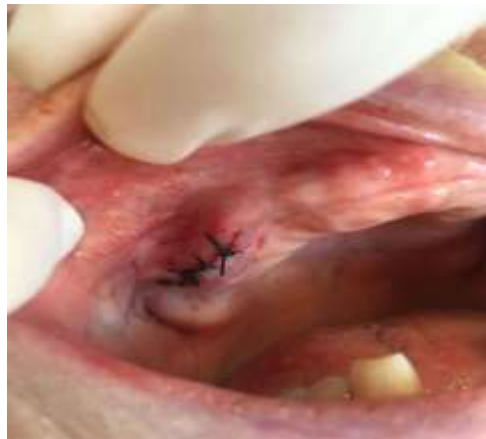

Figure 17 : Sutures en points simples (d'après un cas clinique du docteur Phulpin)

Lors d'une avulsion dentaire, en per-opératoire une régularisation osseuse et muco-périostée doit être réalisée si elle s'avère nécessaire.

1.1.2. Le cas des crêtes en lame de couteau

Le chirurgien dentiste doit pouvoir apporter des réponses et une conduite à tenir face à ces particularités osseuses. Dans le cadre d'une résorption alvéolaire avancée répondant à la classe IV de Catwood et Howell, les crêtes ont une forme dite en lame de couteau (**37**) (**figure 18**). Elles se situent en général dans les secteurs ayant pour antagoniste une zone dentée (**38**). Ce type de résorption est observé quasi

exclusivement à la mandibule. Faut il alors procéder à une plastie par soustraction afin d'éviter toute douleur ?

La réponse est non. En effet, ces éléments anatomiques sont considérés comme positifs, les soustraire entrainerait une morphologie plate des crêtes osseuses et supprimerait donc toute chance de rétention.

Il faut cependant informer le patient des risques de douleur engendrés par la transmission des forces prothétiques horizontales sur la finesse osseuse des procès alvéolaires. Un suivi de la réponse osseuse des crêtes en lame de couteau doit alors être mis en place. Si une intervention se révèle nécessaire, il faudra réduire le moins possible la lame de couteau. Pour ce faire une incision est effectuée le long de la crête, un lambeau de pleine épaisseur est récliné puis l'extrémité de la crête est adoucie avec une râpe ou une fraise **(39)**.

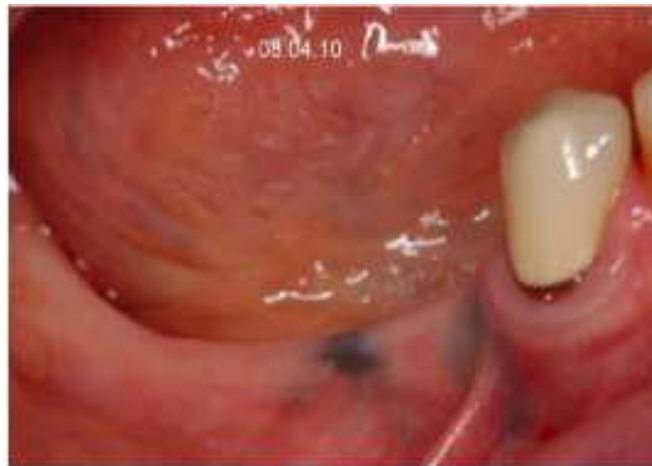

Figure 18 : Crête en lame de couteau (d'après l'article n°258 Odontostomatologique)

1.1.3. Les hypertrophies tubérositaires

Bien souvent il est possible d'observer au niveau des extrémités osseuses maxillaires des hypertrophies tubérositaires. Elles sont très fréquemment localisées en vestibulaire créant ainsi des contre dépouilles rendant impossible l'insertion prothétique. L'odontologiste observe leur caractère uni ou bilatéral et la possibilité ou

non d'obtenir une insertion par bascule prothétique. Si tel est le cas cela permet d'optimiser la rétention prothétique. En cas d'hypertrophies bilatérales il convient de déterminer si le geste à réaliser sera uni ou bilatéral.

Contrairement aux alvéoloplasties simples décrites précédemment, la quantité osseuse à supprimer est beaucoup plus importante puisqu'il ne s'agit pas de simples épines osseuses mais bien d'hypertrophies. Il est important d'avoir une idée précise de l'étendue et de la quantité de tissus à supprimer car la qualité du résultat dépendra de l'exactitude du diagnostic.

L'odontologiste peut avant la chirurgie fabriquer un guide chirurgical (**figure 19**) (plaque en résine transparente) sur le modèle en plâtre déchargé de l'exostose à supprimer (**40**). En effet, l'un des concepts de la chirurgie correctrice soustractive étant la préservation tissulaire, elle ne doit en aucun cas être mutilante. Pour cela, l'utilisation d'un guide chirurgical s'impose (celui-ci étant l'aboutissement d'une étude pré-opératoire des modèles d'étude) :

- Le guide en résine transparente permettra de suivre l'ostéoplastie en reportant en bouche les corrections faites sur le modèle ;
- Les zones de compression tissulaire à éliminer pour éviter toute douleur seront visualisées par un blanchissement (**41**).

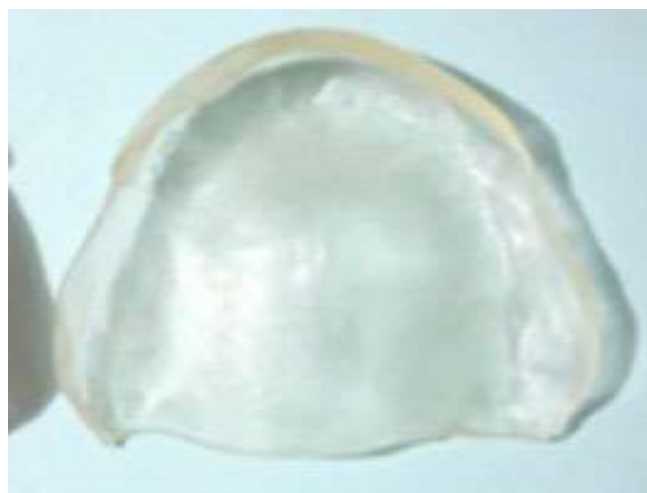

Figure 19 : Guide chirurgical (d'après l'article "Intégration esthétique de la prothèse complète : intérêts de la prothèse immédiate")

Le protocole chirurgical ne sera pas détaillé, il est en effet similaire à celui décrit précédemment. Il faut éviter au maximum les incisions de décharge car la cicatrisation est moins favorable. Mais dans certains cas un accès compliqué aux défauts osseux la rendra obligatoire, il faudra donc faire attention aux éléments anatomiques à risque (**figure 20**).

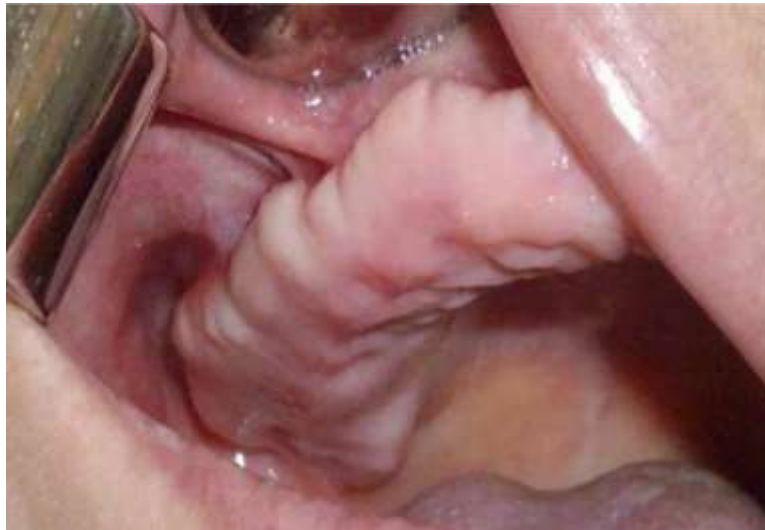

Figure 20 : Hypertrophie osseuse maxillaire généralisée horizontale interférant avec les organes para-prothétiques (d'après l'article "Hypertrophie osseuse buccale chez un l'édenté total : une fatalité à contourner")

1.1.4. Les hypertrophies osseuses vestibulaires à la mandibule

Elles sont dans quasiment 100% des cas localisées dans la partie antérieure des maxillaires et forment un balcon osseux bien souvent visible puis mieux apprécié par palpation (**figure 21**).

L'odontologiste se trouve ici confronté à la même situation clinique que dans les cas d'hypertrophies tubérositaires décrites précédemment. Cependant il conviendra d'intervenir car ces balcons engendreront toujours des douleurs par compression prothétique et ce même si n'y a pas de problème d'insertion (**42**).

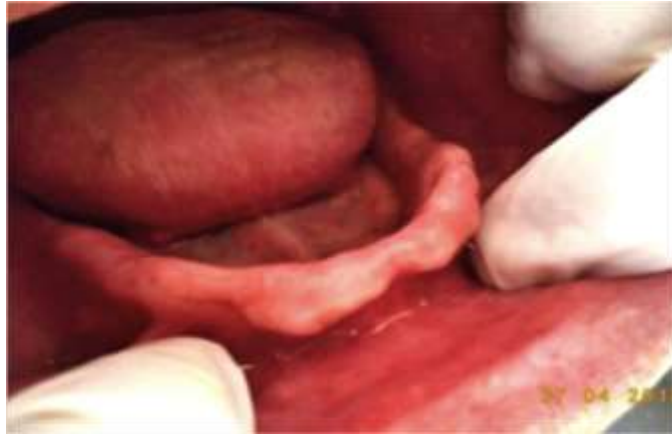

Figure 21 : Balcon osseux à la mandibule (d'après la thèse "La mise en condition tissulaire chez l'édenté total")

Au niveau mandibulaire il faut impérativement **(9)** :

- Limiter au maximum les régularisations osseuses pour conserver un support efficace pour la prothèse mandibulaire ;
- Conserver les tables externes ;
- Réaliser des sutures sans exercer de fortes tractions, pour préserver un maximum la hauteur vestibulaire.

1.1.5. Les chirurgies osseuses de l'espace prothétique

Dans certains cas cet espace est insuffisant. En effet une absence de calage particulièrement dans les secteurs postérieurs engendre une égression des dents privées d'antagonistes. Ces dents qui migrent de manière physiologique entraînent toujours l'os alvéolaire les portant avec elles. Ceci peut donc créer des hypertrophies osseuses localisées qui diminueront l'espace inter-arcade et gêneront la bonne réalisation prothétique **(42)**.

Une correction alvéolaire classique doit donc être envisagée pour permettre tout simplement de recréer une dimension inter-arcade compatible avec la réalisation prothétique.

1.1.6. Les pro-alvéolies maxillaires

La chirurgie pré-prothétique peut également permettre de corriger certains problèmes esthétiques inhérents à la morphologie du patient (**figure 22**).

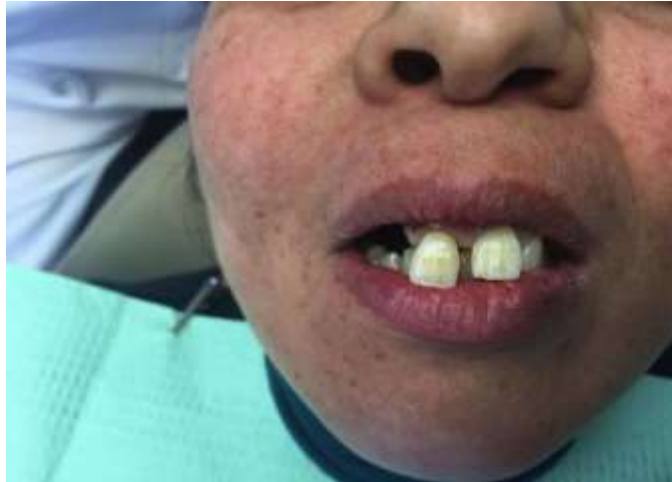

Figure 22 : Proalvéolie maxillaire (d'après un cas clinique du docteur Phulpin)

Pour exemple, les patients présentant une proalvéolie maxillaire marquée ont un sourire gingival et une position trop antérieure des incisives et canines maxillaires. Ces patients même édentés possèdent toujours un excès de tissus osseux au niveau du procès alvéolaire maxillaire antérieur (**32**). La pose d'une prothèse sans retouche osseuse entrainera le même problème esthétique. Les dents montées sur la prothèse offriront un soutien de la lèvre supérieure trop marqué et la fausse gencive sera trop visible (**figure 23**).

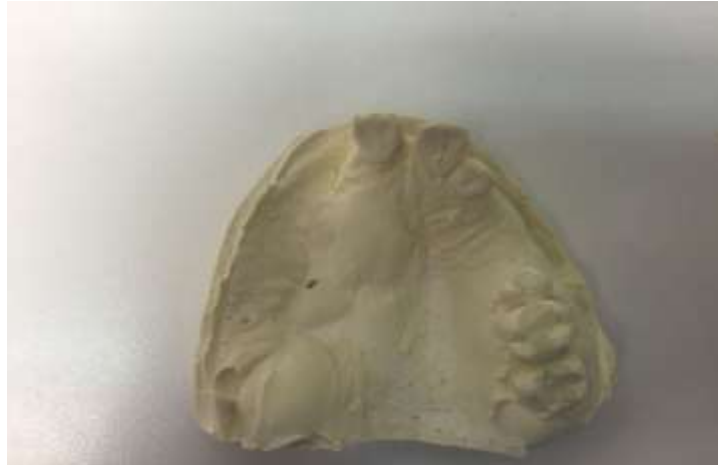

Figure 23 : Modèle d'étude avec pro-alvéolie chez un patient édenté total (d'après un cas clinique du docteur Phulpin)

Avant l'intervention il faudra confectionner un guide chirurgical sur le modèle en plâtre déchargé de la pro-alvéolie maxillaire.

La chirurgie se fait de manière similaire à celles des interventions décrites avec un contrôle régulier du volume osseux (**figure 24**) à l'aide du guide chirurgical afin d'atteindre le résultat escompté.

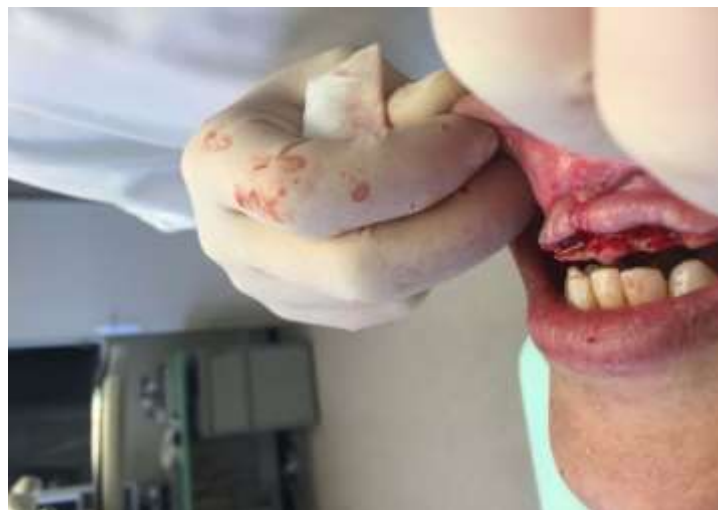

Figure 24 : Correction de la proalvéolie après extraction (d'après un cas clinique du docteur Phulpin)

Il est plus facile de procéder à cette chirurgie lors de la réalisation des avulsions des dents antérieures (**figure 25**), mais parfois une nouvelle intervention est nécessaire si le geste n'a pas été réalisé initialement et/ou que le remodelage osseux a été anarchique.

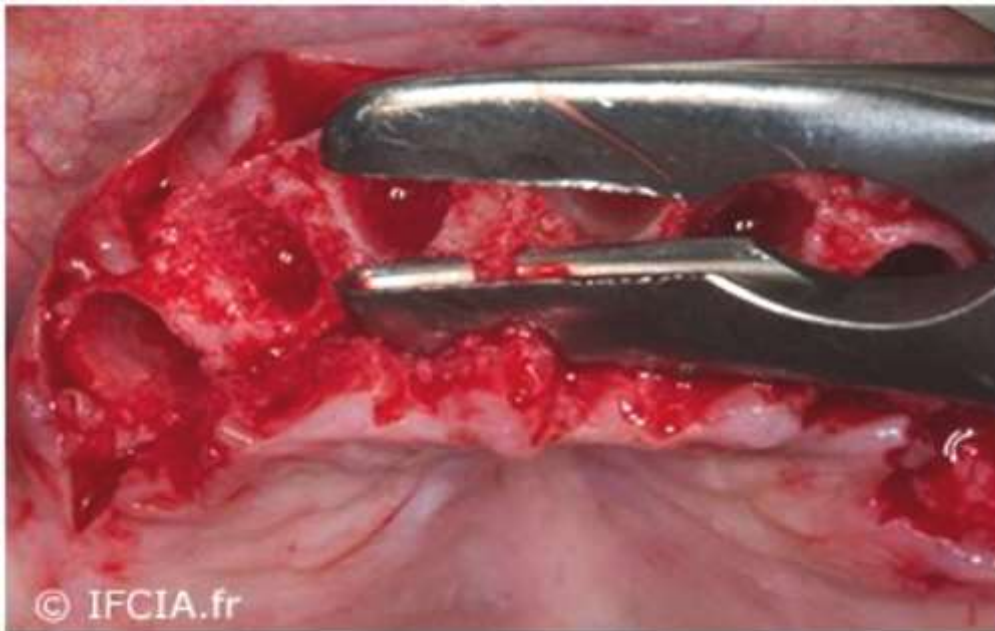


Figure 25 : Régularisation osseuse au maxillaire après extraction (d'après le site internet du docteur Ouazan)

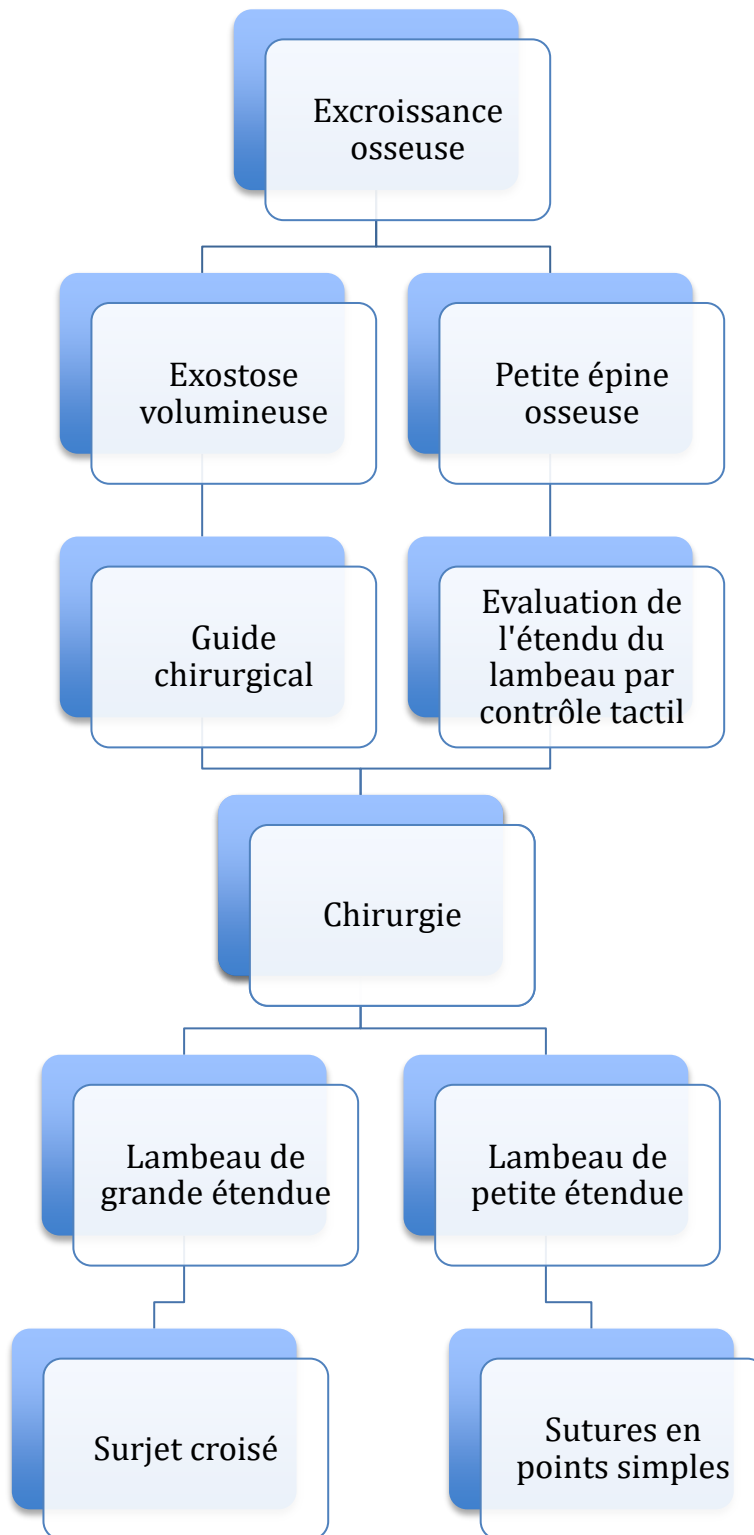


Figure 26 : Arbre décisionnel : Les régularisations de crête (données personnelles)

1.2. Les tori

Les tori peuvent parfois inquiéter certains patients par leur apparence mais ces exostoses n'ont aucun potentiel dégénératif. Elles sont opérées uniquement pour des raisons de confort, ou en vue d'une réhabilitation prothétique.

1.2.1. Au maxillaire

Un examen endo-buccal approfondi doit être mené afin de déterminer la taille du torus palatin. En effet, un torus de petite taille ne sera pas supprimé car il ne gênera pas la réhabilitation prothétique. Il suffira parfois tout simplement de décharger un peu l'intrados de la prothèse pour obtenir une bonne stabilité. La surface palatine étant étendue l'obtention d'un bon joint périphérique permettra une bonne tenue de la prothèse.

D'après l'étude épidémiologique de Jean Hiss menée en 2005, 10,5% de la population mondiale présenterait un torus palatin. Parmi eux, 21% serait de « petite taille » selon leur classification, c'est à dire avec une longueur inférieure à 15mm, une largeur inférieure à 10mm et une épaisseur inférieure à 2mm **(19)**. Ces tori ne gênent pas la réhabilitation prothétique. La chirurgie est à entreprendre pour les tori dit « moyen » ou « gros ». Les études épidémiologiques sur les tori sont nombreuses et donnent une idée de leur prévalence, mais ces statistiques sont inévitablement biaisées car elles sont dépendantes de l'ethnie concernée (pour exemple le pourcentage de tori est très élevé chez les esquimaux) **(43)**.

- Dans un premier temps, une anesthésie locale sous muqueuse est réalisée de part et d'autre de l'hypertrophie **(89)** ;
- Concernant l'intervention sur le plan muqueux il faut éviter au maximum les incisions de décharge car elles entraînent une très mauvaise cicatrisation de la muqueuse palatine. Ici encore c'est la taille et surtout la localisation du torus qui guide l'acte chirurgical.

- En effet, si le torus à une localisation antérieure l'odontologiste opte pour une incision en feston le long de la crête, dans le secteur prémolaires à prémolaires pour décoller complètement la muqueuse palatine. Ce qui permet de ne pas l'abimer (6). Papadopoulos et Lawhorn ont décrit et réalisé une incision allant d'une tubérosité à l'autre chez un patient édenté total en 2008 et ont pu observer de meilleurs résultats cicatriciels (il faudra faire très attention à l'artère palatine) (44).

- Au contraire en cas de torus volumineux et situé postérieurement, une autre solution est à envisager : le chirurgien procède à une incision muco-périosté en double Y dans l'axe de l'exostose (32) (une incision principale antéro postérieure qui dépasse de 1cm de chaque côté du torus complétée par deux incisions de décharge à chaque extrémité) (figure 27). Ce qui permet de donner naissance à deux volets latéraux de part et d'autre du torus (Cette technique engendre des douleurs post opératoires et la cicatrisation est plus compliquée). Lors de l'incision le praticien doit toujours être vigilant vis à vis du foramen palatin et de l'artère grande palatine (45).

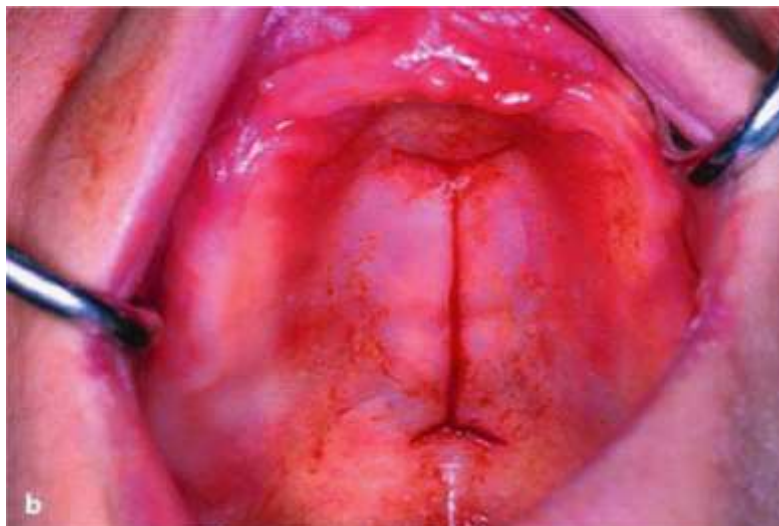

Figure 27 : Incision en double Y lors de la résection d'un torus palatin (d'après l'ouvrage « Prosthodontic treatment for edentulous patient »)

- Une troisième chirurgie peut être envisagée en cas de torus volumineux : une double incision curviligne dans l'axe de l'exostose permettant de supprimer directement l'excédent muqueux sous forme de lambeaux elliptique **(46)** ;
- Ensuite l'odontologiste lève à l'aide d'un décolleur au plus près de l'os un lambeau d'épaisseur totale afin d'accéder à l'ensemble de l'exostose palatine puis les lambeaux peuvent être maintenu à l'aide de fils de suture **(47)** ;
- Le second temps osseux consiste à supprimer en totalité le torus. La combinaison de différentes fraises doit permettre la suppression de l'exostose et l'obtention d'une surface lisse **(48)**. Le chirurgien peut ainsi utiliser une fraise fissure, une fraise boule de gros diamètre ou encore différents instruments ultrasoniques afin de compléter le geste chirurgical **(figure 28) (32)**.

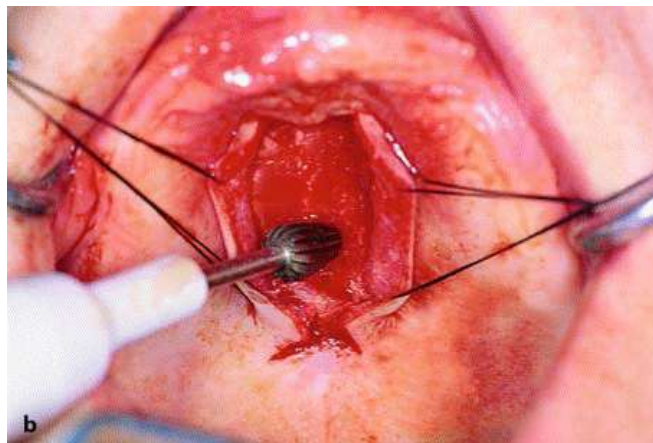


Figure 28 : Suppression d'un torus palatin grâce à une fraise à os de gros diamètre (d'après l'ouvrage "Prosthodontic treatment for edentulous patients"

Il est également possible d'utiliser le laser, celui-ci présente en effet des avantages indiscutables (action peu invasive, pouvoir de décontamination, capacité coagulante, propriétés analgésiques et anti-inflammatoires, capacité de biostimulation, absence de vibrations et perceptions tactiles favorable pour le confort du patient...) **(49)**.

- Puis l'odontologiste procède à un rinçage avec un agent antiseptique afin d'éliminer tout résidu osseux laissé par l'ostéotomie ;
- Enfin il réalise des points de sutures simples (Pour éviter tout hématome, il faut bien réappliquer le lambeau contre l'os).

Soulignons que les tori palatins peuvent récidiver.

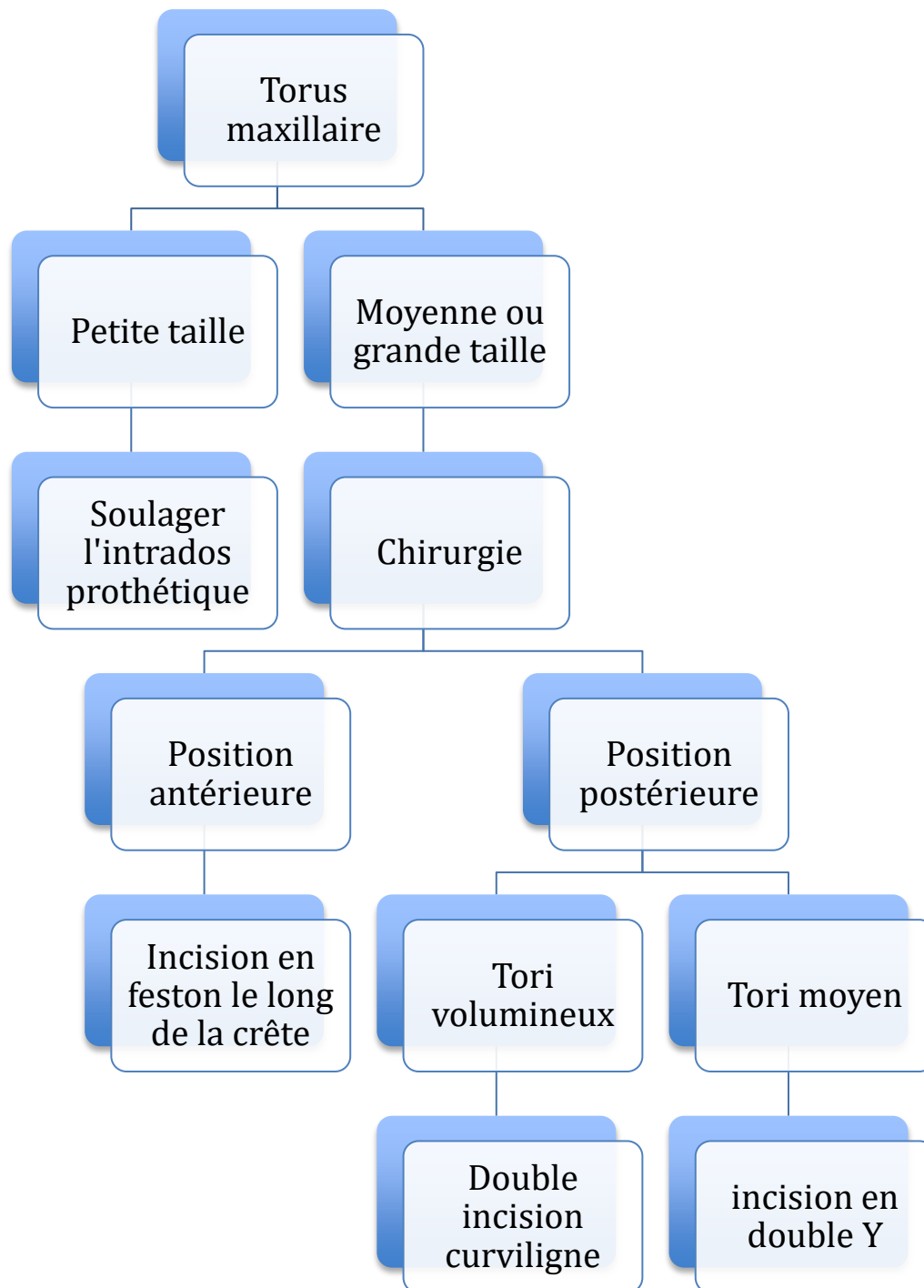


Figure 29 : Arbre décisionnel : Les tori maxillaires (données personnelles)

1.2.2. A la mandibule

D'un point de vue épidémiologique, une corrélation intéressante est à noter puisque 50% des patients présentant un torus palatin ont également des tori mandibulaires (**figure 30**), qui eux même occupent une localisation bilatérale dans 80% des cas. Il est difficile de connaître leur prévalence sur la population totale car elle varie énormément d'une ethnie à une autre (**50**).

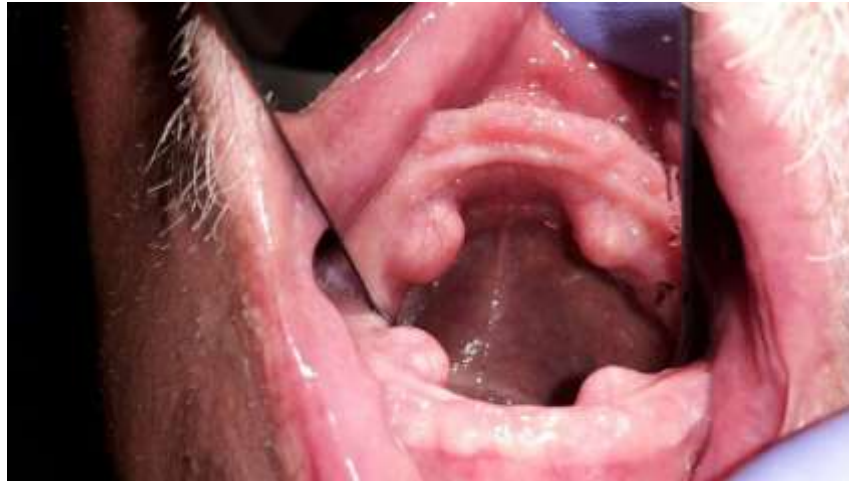

Figure 30 : Tori mandibulaire chez un patient édenté total (d'après un cas clinique du docteur Phulpin)

- ur le plan muqueux l'odontologiste réalise dans un premier temps et ce quelque soit la taille des tori une incision le long de la face linguale de la crête (**figure 31**) juste au-dessus des tori (**51**). La taille de ces incisions dépend exclusivement de la taille des tori, en effet il faut toujours éviter les incisions de décharges sur le versant lingual des crêtes. Il faut donc donner suffisamment de laxité au lambeau muco périosté pour pouvoir accéder aux tori (**52**) ;

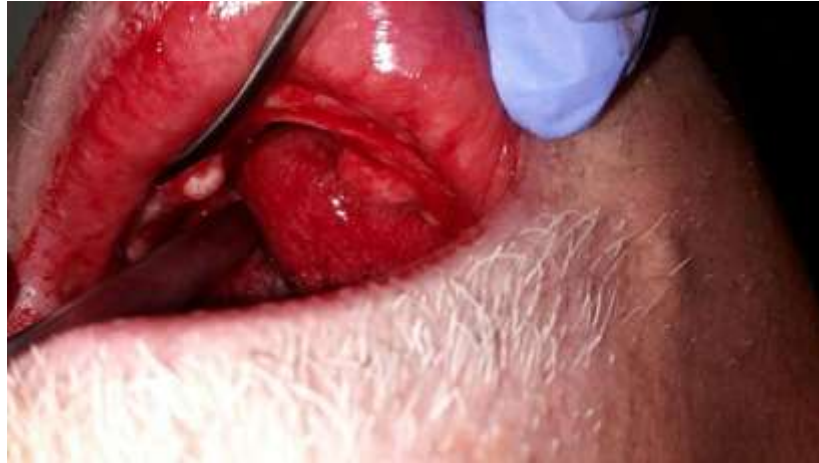

Figure 31 : Incision le long de la crête (d'après un cas clinique du docteur Phulpin)

Dans tous les cas, il faut être vigilant quant à la proximité des obstacles anatomiques (trajet du nerf lingual notamment). Certains chirurgiens procèdent tout de même parfois à une incision de décharge verticale durant ces interventions. Il faut dans ce cas qu'elle soit unique et le plus antérieure possible afin de sectionner les branches collatérales du nerf lingual et non son tronc principal.

- L'odontologiste procède ensuite au décollement muqueux (**figure 32**) qui permet d'apprécier la laxité du lambeau. Si la laxité est insuffisante le lambeau est étendu (**figure 33**) (45) ;

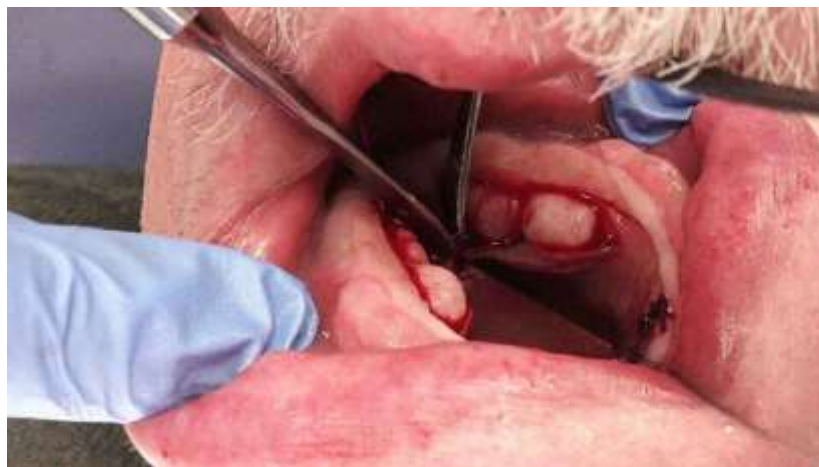

Figure 32 : Décollement muqueux (d'après un cas clinique du docteur Phulpin)

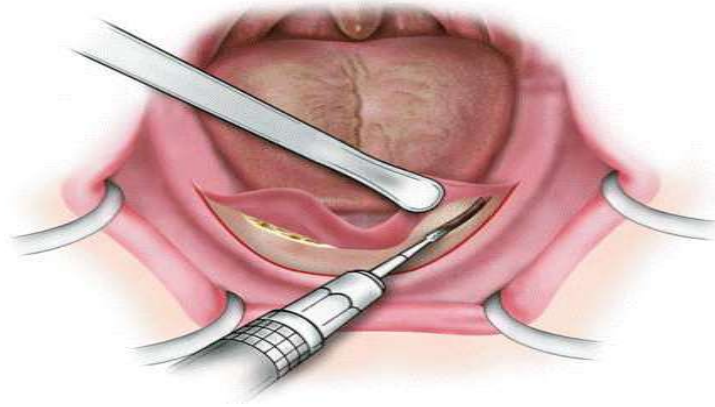


Figure 33 : Schéma montrant le décollement muqueux et la résection des tori mandibulaires (d'après l'ouvrage "Prosthodontic treatment for edentulous patients")

- Ici la forme souvent lobulaire des tori mandibulaires indique une résection osseuse directe (**figure 34**). Il faut couper l'excroissance osseuse pour la détacher de la mandibule. Elle se fait de manière classique à l'aide d'une fraise chirurgicale type Zekrya sur contre-angle rouge ou encore avec une fraise fissure sur contre-angle bleu. Il faut ensuite rendre la surface le plus lisse possible avec une fraise de plus gros diamètre (Et ce toujours avec une irrigation abondante afin d'éviter toute nécrose osseuse) (**53**) ;

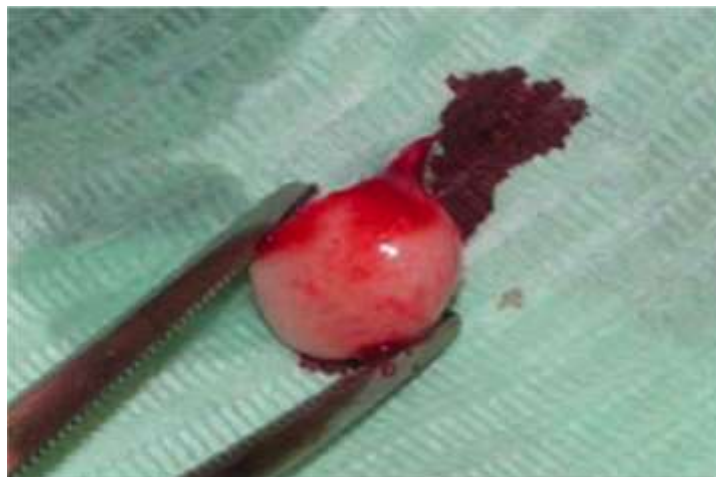

Figure 34 : Torus mandibulaire réséqué (d'après l'ouvrage "Prosthodontic treatment for edentulous patient")

Ici une autre technique chirurgicale est envisageable : la piézochirurgie. Elle est en effet indiquée pour la résection de ces excroissances car elle présente de nombreux avantages (meilleur refroidissement, diminution du saignement des surfaces osseuses, absence de macro-vibration donc plus confortable pour le patient...);

- Un rinçage avec un agent antiseptique est ensuite effectué ;

- Enfin des sutures unitaires viennent plaquer le mieux possible le lambeau contre la surface osseuse afin de favoriser la cicatrisation et un bon rattachement de la muqueuse (**figure 35**).

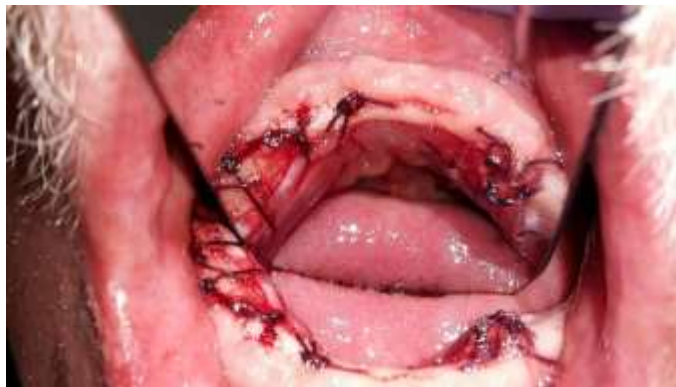

Figure 35 : Sutures après ablation des tori mandibulaires (d'après un cas clinique du docteur Phulpin)

Un contrôle et une bonne information du patient sur la possibilité de récurrence ne doivent pas être oubliés.

1.3. Les dents incluses

La première question qui vient à l'esprit de tout praticien en leur présence est : « faut-il les extraire ? ». Pour y répondre il faut mesurer le rapport bénéfice/risque engendré par l'avulsion d'une dent incluse (**figure 36**).

D'un côté il y a les risques liés à la chirurgie elle-même (éléments anatomiques à risque, délabrement osseux) ainsi que les douleurs et complications post-opératoires

s'y rapportant (alvéolites, douleurs persistantes...). Et de l'autre les problèmes que peuvent engendrer une dent incluse à long terme (péricoronarite, maux de tête, kyste...). Chaque cas est différent il faut donc selon les caractéristiques de la dent incluse poser dans un premier temps ce rapport **(90)**. Si la dent est profondément incluse dans les structures osseuses, son avulsion peut être traumatisante et engendrer une perte importante du capital osseux dans lequel elle est intégrée **(54)**.

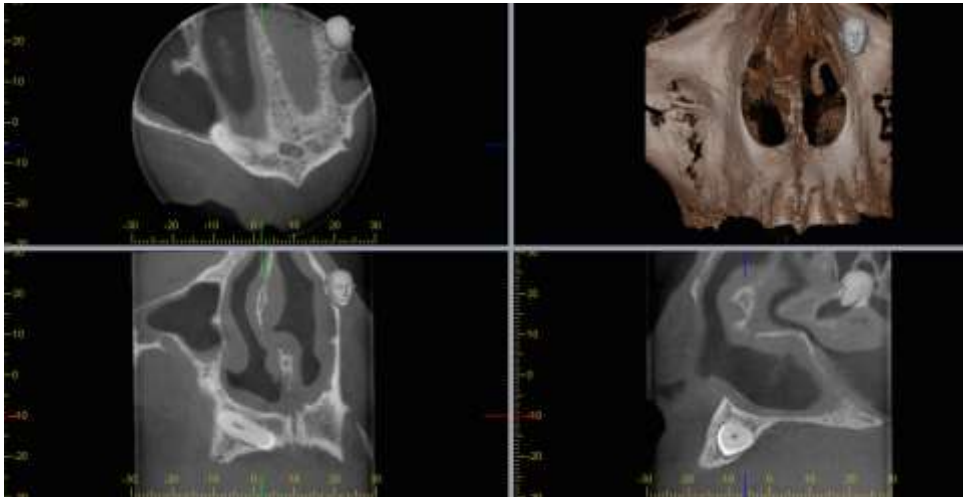


Figure 36 : Canine incluse chez un patient édenté nécessitant une abstention thérapeutique (d'après un cas clinique du docteur Phulpin)

La décision revient donc au praticien, mais bien souvent les dents incluses isolées dans le tissu osseux sont conservées. Une bonne information du patient sur leur présence, les risques qu'elles peuvent engendrer, ainsi qu'une surveillance radiographique régulière doivent compléter cette prise de position. Certains facteurs seront cependant des indications absolues pour l'avulsion d'une dent incluse :

- Sac péricoronaire volumineux
- Communication avec la sphère orale
- Inclusion à l'origine de complications infectieuse, neurologique ou tumorale
- Résorption radiculaire compromettant le devenir de la dent incluse
- Absence de desmodonte visible radiologiquement **(55)**

Si une intervention doit être réalisée, le fraisage osseux sera toujours effectué à minima.

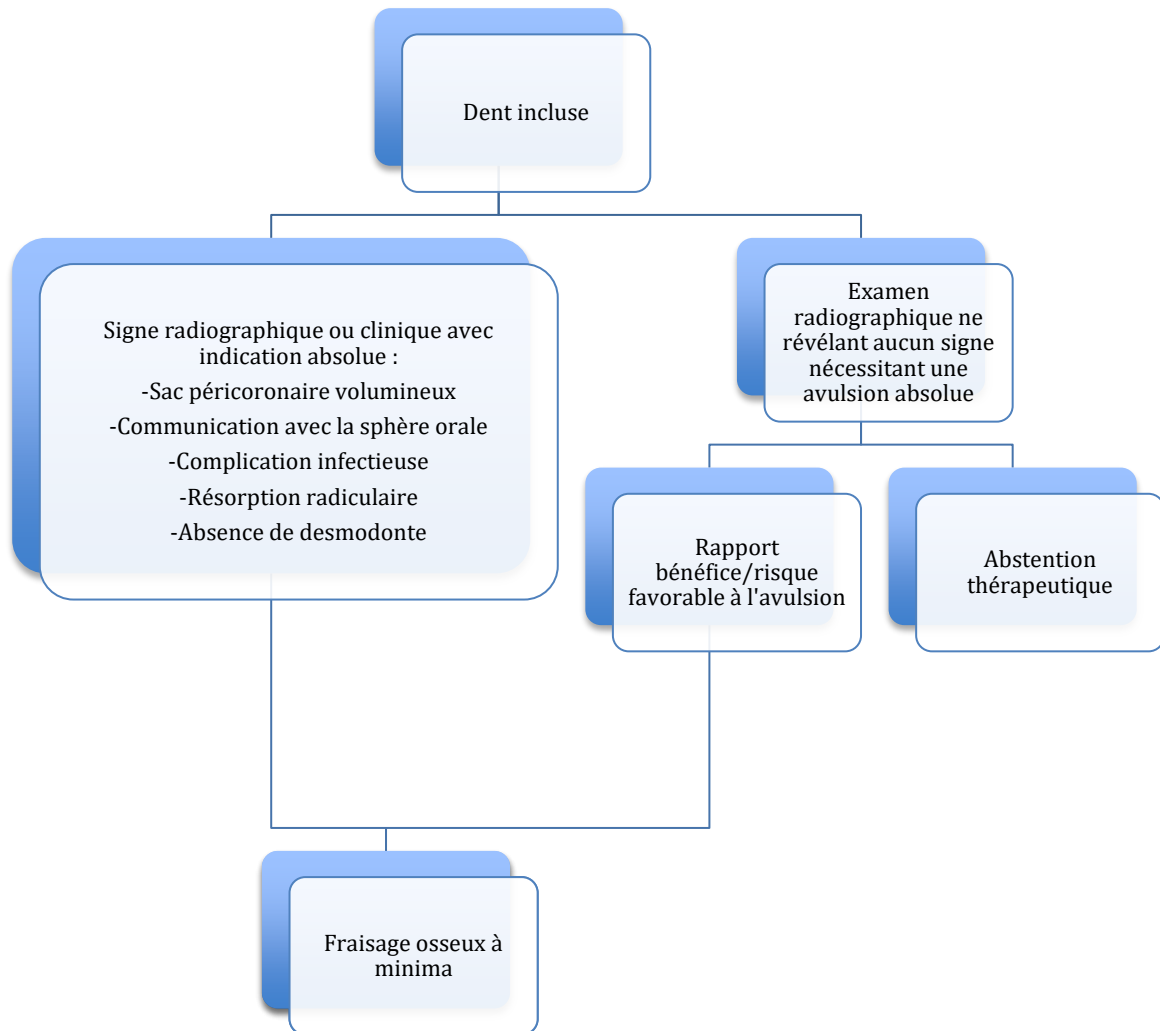


Figure 37 : Arbre décisionnel : Les dents incluses (données personnelles)

1.4. L'épine nasale antérieure

La présence d'une épine nasale antérieure gênante est automatiquement associée à une résorption très importante de l'os alvéolaire au maxillaire dans sa partie antérieure.

Lorsque ce cas est rencontré d'autres interventions chirurgicales dans les secteurs postérieurs sont à prévoir. En effet la résorption est telle que le maintien de la prothèse est compromis, des interventions soient implantaires soient permettant d'augmenter la profondeur du vestibule dans les secteurs molaires devront s'y associer. Quoiqu'il en soit ce relief osseux doit être éliminé car il est incompatible avec la réalisation d'une prothèse **(20)**.

L'épine nasale est exposée grâce à une incision verticale antérieure et médiane, au niveau vestibulaire de l'os maxillaire (complétée si nécessaire par une seconde incision perpendiculaire à sa base pour gagner de la laxité). Puis elle est facilement réséquée grâce à une pince gouge ou une fraise boule de gros diamètre.

1.5. Remodelage de la ligne oblique interne

L'odontologiste doit observer le relief et la position de la ligne oblique interne ou ligne mylo-hyoïdienne afin de poser l'indication chirurgicale.

- Dans un premier temps, une simple incision linéaire jusqu'au contact osseux le long de la ligne suffit à découvrir les surfaces à éliminer en prenant soin de ne pas léser le nerf lingual ;
- Le chirurgien dégage par un lambeau la crête mylo-hyoïdienne et met en place un large écarteur afin de protéger les tissus linguaux ;
- A l'aide d'une fraise à os arrondie il vient aplanir le relief osseux gênant et adoucir toute épine osseuse à ce niveau après avoir délicatement décollé la muqueuse linguale **(39)** ;
- Une irrigation du site opératoire est ensuite indispensable ;

- Un contrôle tactile est important pour s'assurer de n'avoir laissé aucune excroissance osseuse ;
- Enfin des sutures en points simples sont réalisées.

Cette technique engendre un risque très important de lésion du nerf lingual, de ce fait elle n'est quasiment plus employée. Le risque de lésion est disproportionné par rapport au confort prothétique offert.

1.6. Remodelage des épines mentonnières

La chirurgie est assurée selon la technique mise au point par Lewis **(9)** : une incision allant de canine à canine est réalisée sur le sommet de la crête permettant le décollement de la muqueuse afin de découvrir les épines mentonnières. A l'aide d'une fraise à os leur niveau est abaissé puis l'odontologiste replaque le lambeau muqueux et procède à des sutures sans tension.

2. Sur le plan muqueux

La fribro-muqueuse joue un rôle fondamental (protection des tissus profonds contre les charges mécaniques, fonction sensorielle, régulation thermique, protection immunitaire, rétention prothétique...). Il faut donc procéder dans certains cas à une chirurgie sur le plan muqueux afin de rétablir ces caractéristiques physiologiques et fonctionnelles de base qui permettent une bonne acceptation et stabilité des prothèses **(3)**.

D'après le rapport de la HAS de novembre 2015, intitulée « Exérèse d'hypertrophie gingivale ou de crête flottante », « des appareils instables vont renforcer les limitations fonctionnelles, avec des difficultés d'alimentation et des douleurs durant la mastication, mais aussi vont engendrer un inconfort psychologique lié à l'apparence et aux difficultés d'élocution. La présence d'une crête flottante ou d'une hypertrophie nécessite son exérèse pour améliorer l'insertion et la stabilité prothétique » (HAS, 2015) **(91)**.

2.1. Les hypertrophies et hyperplasies

Elles sont le résultat d'un processus prolifératif anormal de la fibromuqueuse pouvant être d'origine congénitale ou acquise.

2.1.1. Les hyperplasies et hypertrophies à base d'implantation large

Agissant d'hyperplasie gingivale étendue, l'approche pour les éliminer sera la plus conservatrice possible afin de pouvoir rapprocher les berges muqueuses et faciliter leur cicatrisation.

- Dans un premier temps, une anesthésie locale sous muqueuse est effectuée de part et d'autre de l'hyperplasie ;
- Deux incisions à l'aide d'une lame 15 sur le sommet de la crête sont ensuite réalisées. Cela permet d'entourer l'excroissance muqueuse. Elles vont jusqu'au contact osseux, ces incisions doivent converger au maximum lorsqu'elles se rapprochent de la surface osseuse afin d'isoler l'hyperplasie (**figure 38**) (33) ;

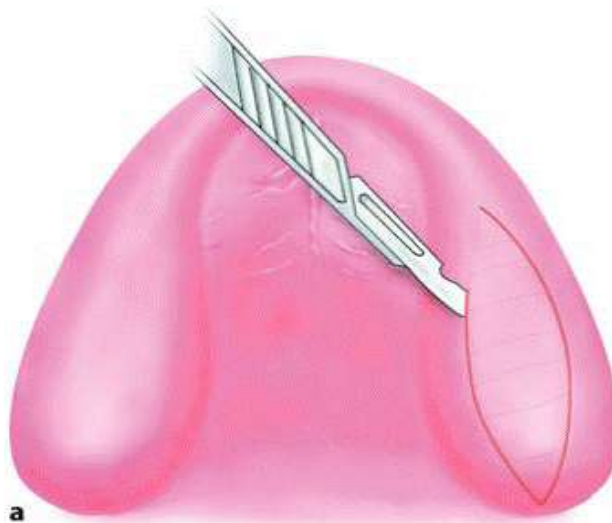


Figure 38 : Incisions permettant d'encercler l'hyperplasie à base d'implantation large (d'après l'ouvrage "Prosthetic treatment for edentulous patients")

- L'incision est ensuite suivie de la dissection sous muqueuse de l'hyperplasie, la muqueuse avoisinante devra être préservée au maximum (**figure 39**) ;

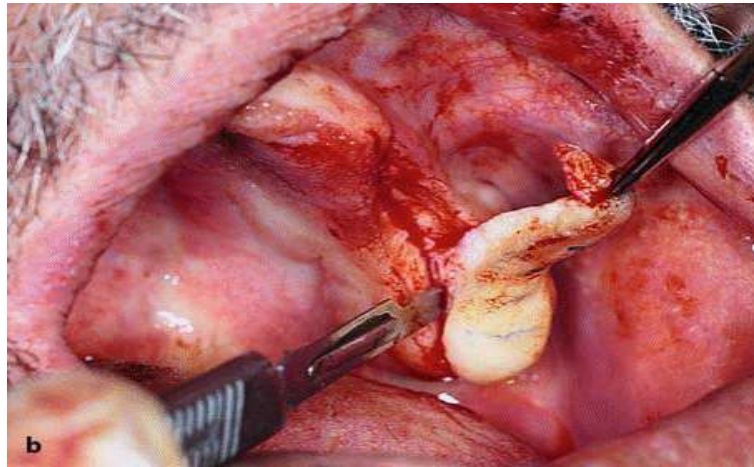


Figure 39 : Dissection d'une hyperplasie à base d'implantation large (d'après l'ouvrage "Prosthetic treatment for edentulous patients")

- Il est rare que les deux incisions initiales suffisent à l'exérèse complète de la fibromuqueuse non physiologique. Il est bien souvent nécessaire de réaliser d'autres incisions toujours au contact osseux afin de désépaissir la totalité de l'hypertrophie (**Figure 40**). Les tissus les plus profonds sont ensuite retirés à l'aide de curettes et pinces gouge (**34**) ;

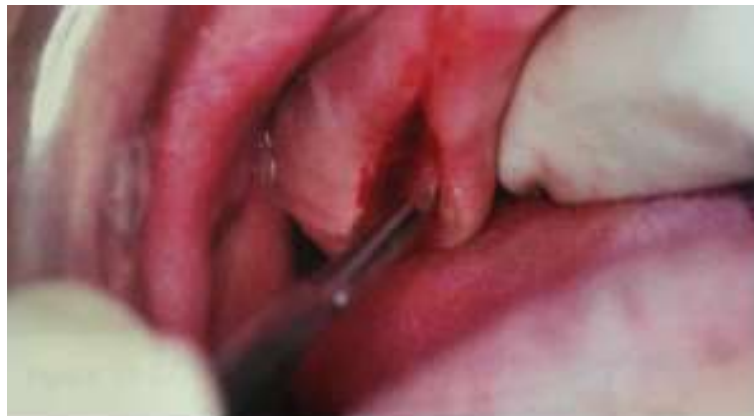

Figure 40 : Incision triangulaire (d'après l'ouvrage "Oral and maxillofacial surgery")

- Puis les berges muqueuses sont rapprochées au mieux afin de les suturer.

2.1.2. Les hypertrophies et hyperplasies à base d'implantation étroite

Parfois l'agencement fibromateux des masses hypertrophiques est localisé et forme ainsi de véritables pédicules avec une implantation très petite (**figure 41**) sur la crête alvéolaire. L'approche chirurgicale est alors différente puisque l'éviction de cette masse ne nécessite pas d'incisions à biseau interne comme décrit précédemment.

Bien souvent ces formes sont observées au niveau des tubérosités et sont appelées hyperplasies « en nappe ».

- Une ou plusieurs incisions sont réalisées cette fois ci en épaisseur partielle, l'épithélium et le tissu conjonctif en excès sont retirés en même temps. Les incisions se font parallèlement à la surface osseuse. Le chirurgien modèle ainsi à sa guise la surface gingivale (en étant le moins mutilant possible car il n'y aura pas de rapprochement des berges) afin de redessiner de nouveaux contours compatibles dans l'espace avec l'intrados de la future prothèse (**33**).

Pour ce faire, le praticien peut soit utiliser une lame 12, soit utiliser un bistouri électrique, ce qui permet une coagulation directe et donc une limitation du saignement.

- Il ne sera pas nécessaire de réaliser des points de suture (une épithélialisation secondaire permettra la cicatrisation) (**56**).

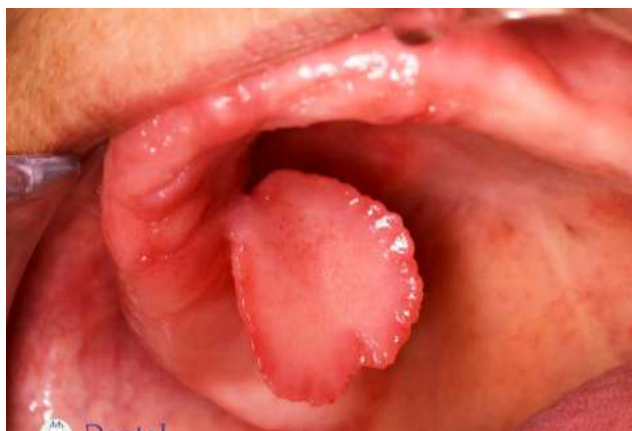

Figure 41 : Hyperplasie à base d'implantation étroite (référence inconnue)

Voici deux grandes techniques d'éviction gingivale, mais l'acte chirurgical est en grande partie guidé par la forme et l'étendue de ces hyperplasies fibromuqueuses qui ne suivent aucune règle quant à leur développement.

2.2. Les crêtes flottantes

Pour Kely, l'apparition des crêtes flottantes également appelées « hyperplasies apparentes » est due au fait que les tissus mous de la région alvéolaire ne s'adaptent pas à la diminution de la largeur et de la hauteur de l'os alvéolaire (57).

Les crêtes flottantes correspondent macroscopiquement à l'ancienne crête alvéolaire, elles sont mobiles, de consistance molle et ont bien souvent un aspect rougeâtre traduisant une inflammation des tissus (figure 42).

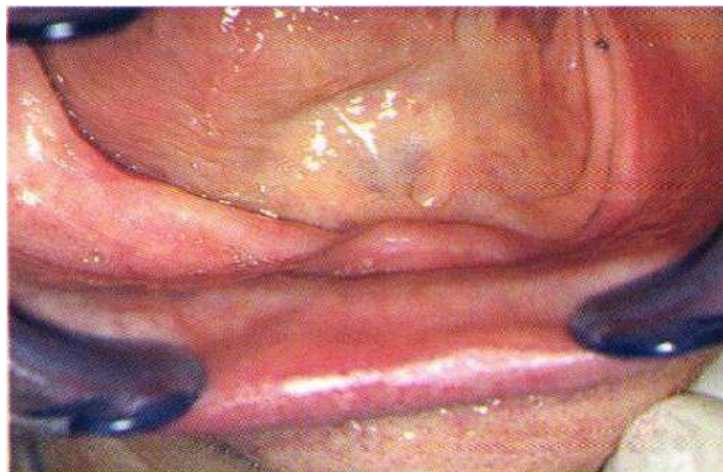

Figure 42 : Crête flottante à la mandibule (d'après le site internet "prothèse-dentaire.eu")

- Dans un premier temps, une anesthésie locale sous muqueuse est effectuée de part et d'autre de l'hyperplasie ;
- L'estimation de la hauteur de la crête avant d'intervenir est importante c'est pourquoi l'odontologiste procède dans un premier temps à un sondage transmuqueux à l'aide d'une sonde. En effet cela lui permet d'estimer la

quantité de muqueuse à soustraire ainsi que la profondeur de son incision **(22)** ;

- Le chirurgien effectue ensuite deux incisions convergentes vers le sommet de la crête (gingivectomie en quartier d'orange) qui lui permettent de retirer une première masse de fibromuqueuse en excès **(33)** ;

- Il lui faut alors contrôler la quantité de muqueuse restante ainsi qu'estimer la morphologie future de la crête une fois les sutures réalisées en rapprochant les berges ;

- Si il reste encore du tissu à éliminer et qu'une mobilité à la base de la crête est encore observable, il peut compléter son geste avec deux autres excisions triangulaires latérales dans l'épaisseur **(58)**. Cette technique permet d'éviter de supprimer trop de tissus muqueux en surface et donc de donner l'occasion de réaliser des sutures correctes sans tension **(34)** (il faut s'assurer de conserver la muqueuse kératinisée afin que la crête alvéolaire soit recouverte le plus possible par la gencive et non par la muqueuse vestibulaire) ;

- Les berges sont ensuite rapprochées, un nouveau contrôle effectué, et des sutures par surjet réalisées **(figure 43)**.

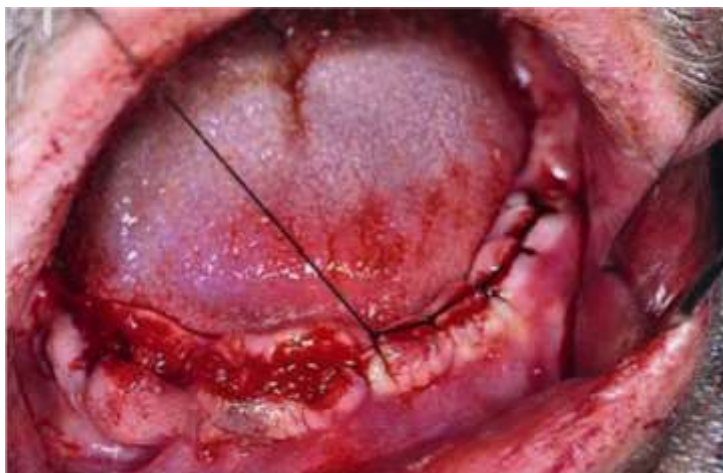


Figure 43 : Surjet croisé (d'après l'ouvrage "Prothodontic treatment for edentulous patients")

La suppression des ces crêtes flottantes offre majoritairement un bienfait pour le projet prothétique, mais dans certains cas elles peuvent également permettre un minimum de rétention lorsque les crêtes osseuses sont totalement plates. Il faudra donc toujours poser le rapport bénéfice/risque avant toute intervention.

2.3. Les trigones rétro-molaire flottants

Le trigone rétro-molaire est la partie située juste derrière la troisième molaire mandibulaire. Il forme une éminence muqueuse piriforme qui normalement est un élément anatomique positif important s'il est fermement attaché à l'os. En effet, il offre un bon support à la prothèse et contribue à résister aux déplacements postérieurs de celle-ci.

Selon les conditions de perte des dents de sagesse, l'anatomie de la zone concernée et la cicatrisation des tissus muqueux, ces trigones rétro-molaire peuvent être flottants et hypertrophiés. Ils ont donc un impact négatif sur la sustentation et la stabilisation de la prothèse complète mandibulaire.

La technique de résection de ces éléments anatomiques négatifs est similaire à celle utilisée pour un distal wedge classique (59). Elle est simple, avec des douleurs post-opératoires faibles et permet une cicatrisation de première intention rapide.

- Une incision jointive vient d'abord encercler au mieux l'éminence muqueuse ;
- L'odontologiste élimine le tissu délimité à l'aide d'une pince gouge ou d'une curette en évitant de déchirer les tissus avoisinant les incisions ;
- Si du tissu est encore à éliminer, le chirurgien complète son geste par deux incisions de désépaississement divergentes dans le conjonctif sous-jacent ;
- Enfin quelques points de suture simples viennent rapprocher les berges muqueuses.

2.4. Lésions muqueuses d'origine prothétique

Parmi les patients édentés totaux qu'il faut prendre en charge, certains d'entre eux seront déjà porteurs d'une PAC qu'il faudra renouveler.

Le port d'anciennes prothèses mal adaptées peut provoquer chez certains patients des blessures notamment dues aux bords qui viennent appuyer dans le fond du vestibule et ainsi créer par traumatismes répétés de véritables hyperplasies fibro-épithéliales. Ces tuméfactions sont présentes dans le vestibule à l'extérieur de la prothèse et forment de véritables feuillets muqueux (**figure 44**) qui handicapent encore plus l'usager des prothèses (**38**).

Si ces lésions sont de petites tailles une simple modification de la prothèse permet leur disparition. Mais dans d'autres cas si la prothèse est à renouveler et que ces hypertrophies forment de grands feuillets dans le vestibule, il est certain qu'il faut agir chirurgicalement (**3**).

Ces feuillets sont mobiles et lâches avec une base d'implantation fine et étendue. Ils sont de couleur rougeâtre traduisant une hyperhémie et une inflammation chronique dues au contact prothétique traumatisant.

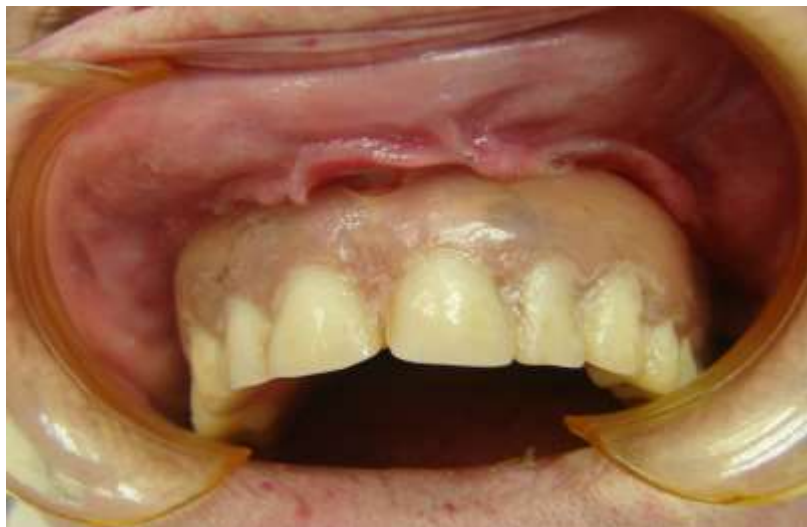

Figure 44 : Lésion muqueuse en feuillet due à un port de prothèse traumatisant (d'après un cas clinique du docteur Phulpin)

- L'odontologiste procède dans un premier temps à une traction de la lésion à l'aide d'une précelle ou d'un fil de suture afin de l'étendre et de mieux observer la base d'implantation de celle-ci **(92)** ;
- Puis deux incisions sont réalisées de part et d'autre de la tuméfaction ou une seule permettant de dégager directement le feuillet en fonction de son épaisseur. En général le contact osseux n'est pas recherché car ces feuilletts ont pour point d'origine le vestibule et non le sommet de la crête.
- Enfin il faut rapprocher au mieux les berges. Le lambeau a peu de laxité mais comme les incisions sont rapprochées et que le site concerné est constitué de muqueuse libre, le chirurgien n'a pas de difficulté pour suturer en points simples ou en surjet sans tension des fils de sutures **(figure 45)** pour simplement limiter le saignement **(60)**.

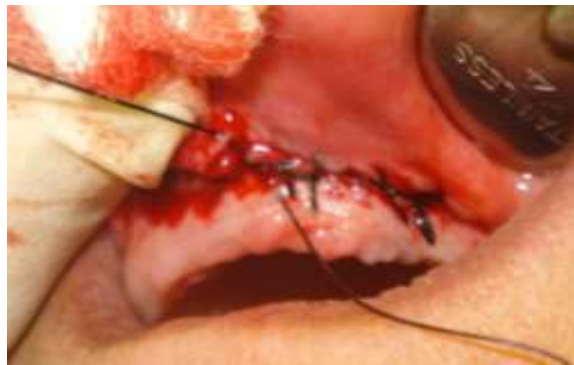

Figure 45 : Surjet croisé sans tension après excision du feuillet (d'après l'article "Lésion muqueuse d'origine prothétique chez l'édenté total : prise en charge thérapeutique : à propos d'un cas clinique")

2.5. Les hyperplasies fibreuses palatines

Parmi toutes les particularités muqueuses, celles situées sur le palais et donc au contact direct de la plaque base palatine sont les hyperplasies les plus compromettantes pour le projet prothétique **(figure 46)**.

La difficulté de suturer au niveau palatin indiquent bien souvent l'utilisation du laser pour éliminer ces hyperplasies palatines **(61)**. Ceci permet une diminution

considérable du temps de cicatrisation. De plus, beaucoup d'auteurs décrivent des suites post-opératoires considérablement diminuées avec le laser (62).

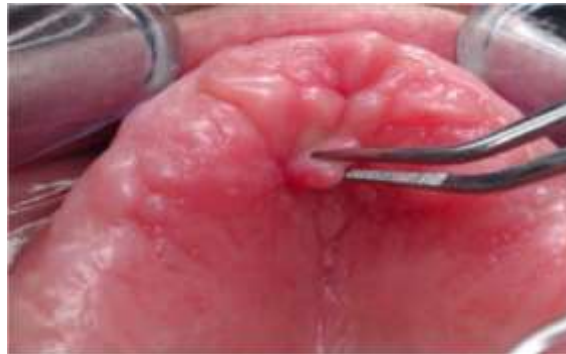

Figure 46 : Hyperplasie muqueuse palatine (d'après l'article "utilisation des lasers diodes dans les actes de biopsie et d'exérèse des tumeurs bénignes")

2.6. Les tumeurs bénignes

Ces tumeurs bénignes aussi appelées fibromes peuvent se développer sur toutes les surfaces muqueuses et notamment sur la langue ou encore sur la muqueuse jugale. Les causes d'apparition et les dénominations sont nombreuses (épulis, diapneusies (figure 47), papillomes...) mais leur diagnostic reste histologique et l'excision est indiquée avant d'envisager une quelconque étape prothétique.

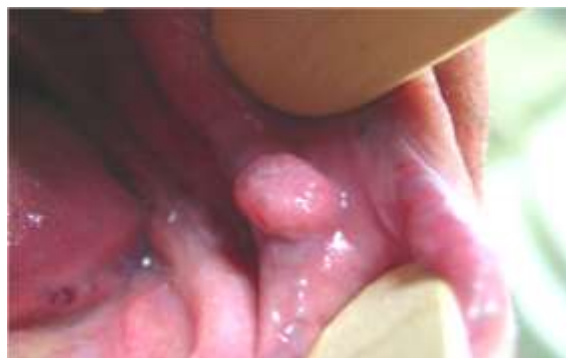

Figure 47 : Diapneusie chez un patient édenté total (d'après le site internet "campus.cerimes.fr")

Un prélèvement doit être effectué par le chirurgien afin de procéder à des analyses anapathologiques permettant d'exclure un éventuel caractère malin des tissus.

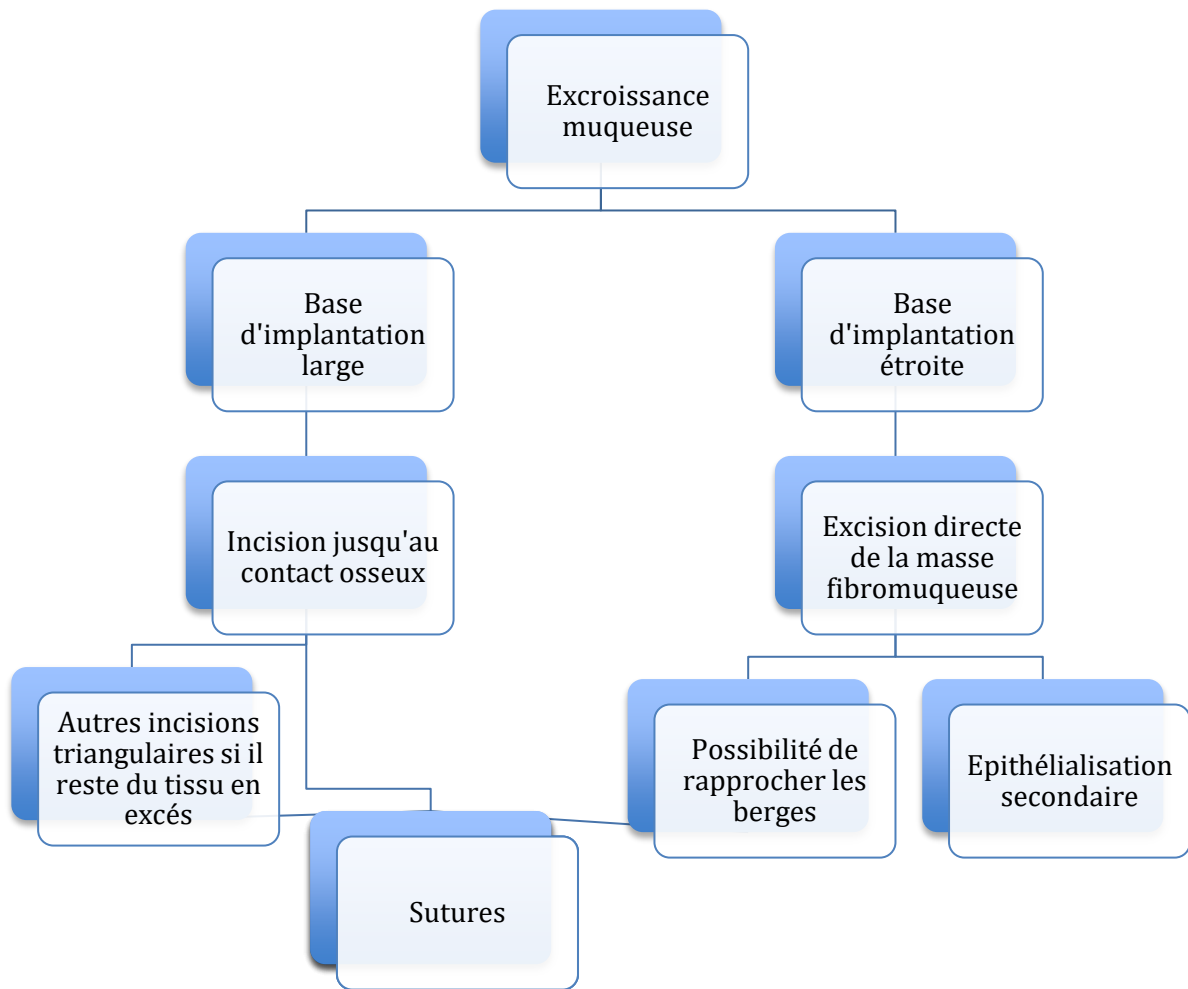


Figure 48 : Arbre décisionnel : Les excroissances muqueuses (données personnelles)

2.7. Les freins

Les frénectomies concernent les freins labiaux médians et latéraux ainsi que le frein lingual. Les techniques décrites s'appliquent en fonction du cas (taille et insertion du frein) et des préférences de l'odontologiste, mais certaines règles seront toujours à appliquer lors de ces opérations.

- Le frein est toujours mis en évidence par traction de la lèvre ou de la langue afin d'objectiver ses insertions avant la chirurgie ;
- Le chirurgien doit mémoriser au mieux les structures concernées et prévoir son geste avant l'anesthésie car celle-ci effacera les reliefs en faisant gonfler les tissus (le site opératoire doit être infiltré le moins possible par le liquide anesthésique) ;
- L'odontologiste peut ainsi tracer ses futures incisions avant l'anesthésie à l'aide d'un crayon à l'aniline (crayon dermique chirurgical). Il peut aussi faire une petite anesthésie de surface et pré tracer au bistouri les contours chirurgicaux avant de finir complètement l'anesthésie qui provoquera un soulèvement du frein **(63)**.

2.7.1. Chirurgie des freins de la lèvre

2.7.1.1. La section transversale

C'est la technique la plus simple et elle est en générale utilisée pour les freins à attachement muqueux **(figure 49)** (le frein se trouve dans la muqueuse alvéolaire et s'étend jusqu'à la ligne muco gingivale) et relativement fin. Ces freins ne sont pas systématiquement à retirer il faudra apprécier leur insertion.

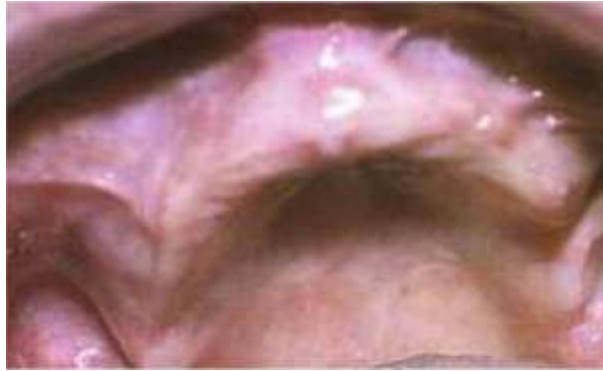

Figure 49 : Frein canin à attachement muqueux (d'après l'article "La préparation des surfaces d'appui : rôle de la prothèse complète amovible transitoire")

- Dans un premier temps une anesthésie locale sous muqueuse avec vasoconstricteur est effectuée de part et d'autre du frein dans le fond du vestibule ;
- Le chirurgien dentiste procède ensuite à une section transversale simple du frein par incision horizontale sans chercher un quelconque contact qui aboutira à la formation d'un losange (**figure 50**) ;
- Des points simples viennent ensuite rapprocher au mieux les berges (pour cette technique le frein doit être fin car il y aura persistance d'une surface muqueuse incisée mise à nu qui ne doit pas être trop grosse pour permettre une bonne cicatrisation) (**63**).

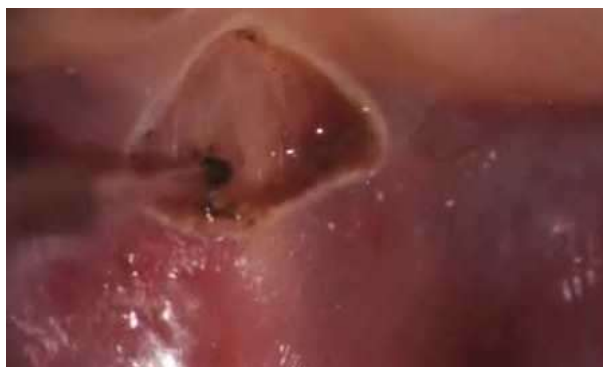

Figure 50 : Frénectomie de la lèvre inférieure d'un frein à attachement muqueux (d'après le site internet "oralcamera.net")

2.7.1.2. Frénectomie par section en V

Si le frein est plus large et s'étend jusque la muqueuse attachée l'allongement par plastie en V est la technique de choix (**figure 51**). Il s'agit de la méthode la plus utilisée car ce sont les freins les plus gênants et ils représentent 34,1 % des freins au maxillaire.

- Dans un premier temps le praticien effectue deux incisions verticales convergentes vers le sommet de la crête édentée pour englober la totalité du frein dans son insertion apicale pour former un V (La forme du V dépend de la forme et de l'épaisseur du frein) ;
- Il faut ensuite disséquer le frein en épaisseur partielle et éliminer les brides fibreuses pouvant provoquer des récives ;
- Enfin des sutures en points simples viennent rapprocher les berges (**64**).

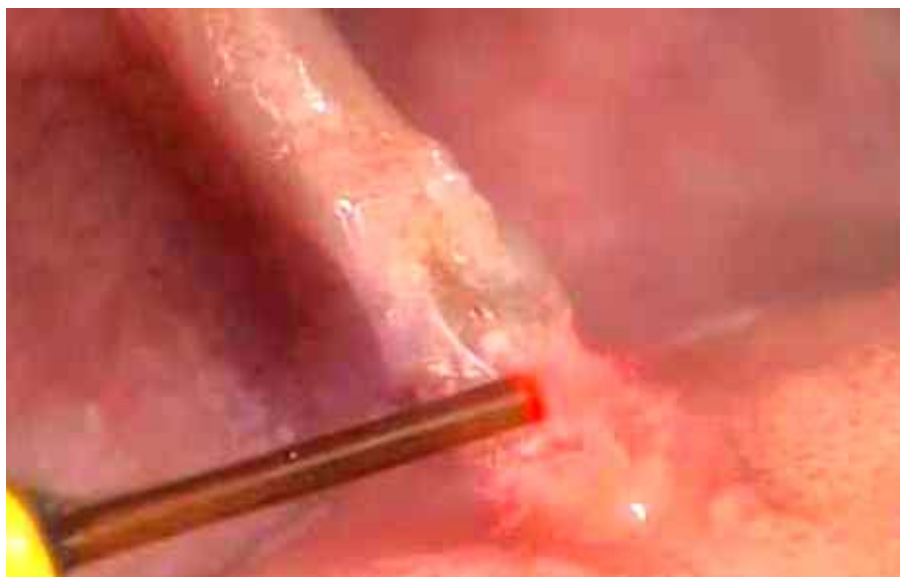

Figure 51 : Frénectomie par section en V (d'après le site internet "oralcamera.net")

2.7.1.3. La technique de Parant

Cette technique est consacrée aux freins dont l'insertion s'étend jusqu'à la papille rétro-incisive qui se retrouve bien souvent sur le sommet de la crête chez l'édenté total suite à la résorption alvéolaire. Cette chirurgie permet donc à la fois de supprimer le frein gênant pour la prothèse mais également d'éliminer l'excroissance muqueuse formée par la papille bunoïde.

- Une première anesthésie locale de part et d'autre du frein est effectuée, puis une seconde loco-régionale au niveau du foramen naso-palatin permet d'endormir entièrement la zone chirurgicale ;
- Le chirurgien procède ensuite à deux incisions de part et d'autre du frein jusqu'au contact osseux ;
- Il prolonge ensuite ces incisions afin d'englober la papille rétro-incisive **(65)** ;
- Une dernière incision permet la résection complète du frein et de la papille rétro-incisive ;
- Des sutures en points simples **(figure 52)** sont ensuite effectuées en commençant par la base de la plaie au niveau de l'insertion labiale du frein **(63)**.

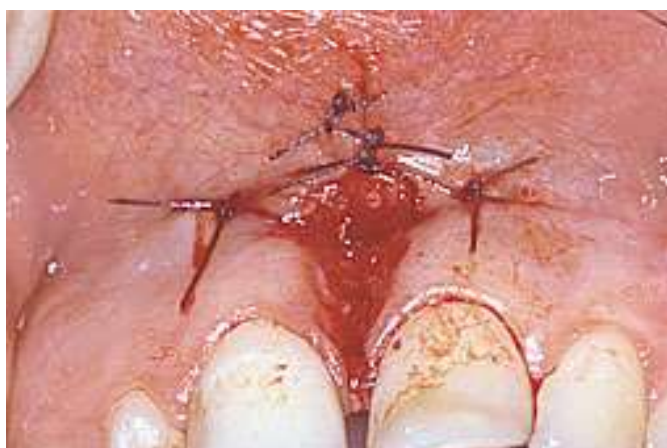

Figure 52 : Sutures après frénectomie d'un frein labial (d'après l'article "La frénectomie : de la théorie à la pratique")

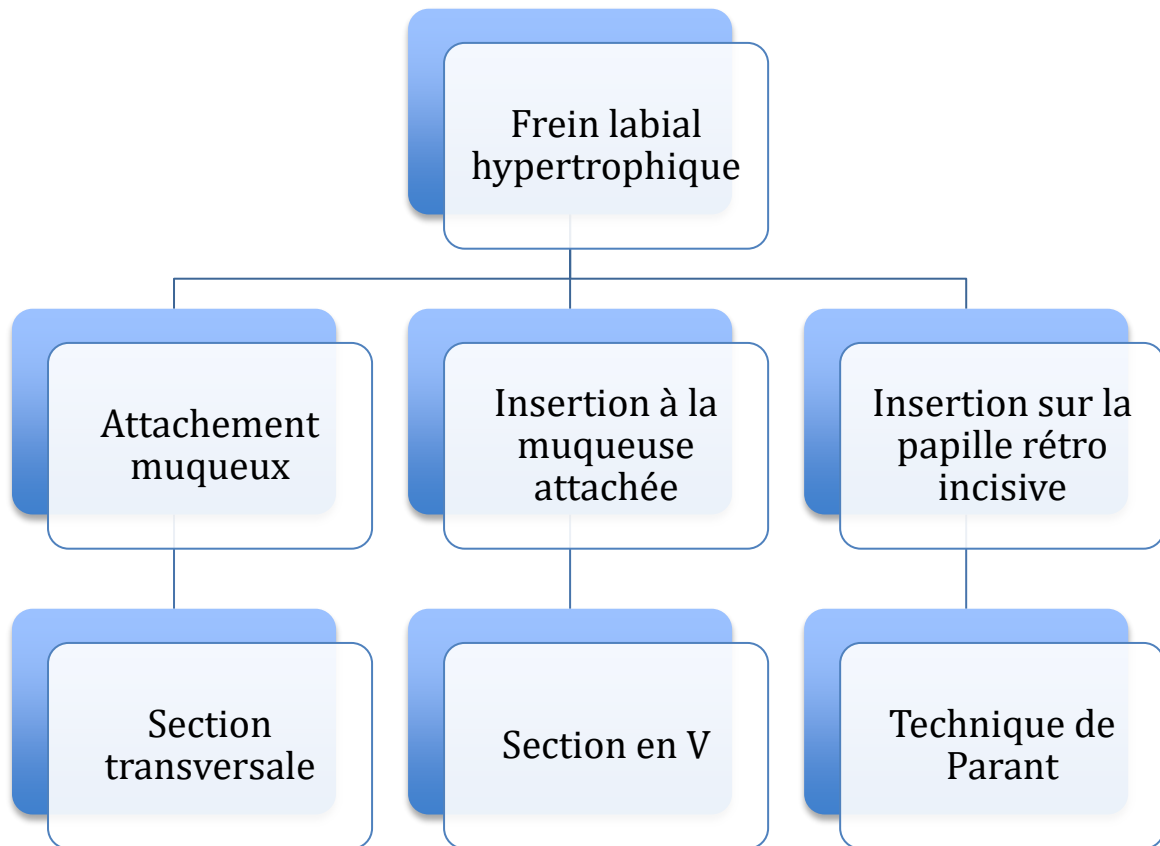


Figure 53 : Arbre décisionnel : Les freins labiaux hypertrophiques (données personnelles)

2.7.2. Chirurgie du frein lingual

Dans le cadre de la pose d'une PAC à la mandibule, le frein lingual est réséqué d'une part si il interdit la création d'un joint sublingual correct (c'est le joint le plus important pour la tenue de la PAC mandibulaire) ; et d'autre part lorsque celui-ci retient la langue en position basse (pouvant ainsi engendrer des instabilités permanentes de la prothèse).

- Une anesthésie de part et d'autre du frein lingual est tout d'abord effectuée ;
- En plus de l'anesthésie systématique de part et d'autre du frein, une seconde anesthésie de la pointe de la langue permet éventuellement sa préhension avec un fil de suture permettant de la maintenir en haut et en arrière pour tendre le frein ;
- Avec une lame de bistouri l'odontologiste fait une petite incision, sur 10, 15 parfois 20 mm, perpendiculairement au niveau du milieu du frein (**figure 54**). La pointe de la langue va se libérer au fur et à mesure de l'incision (le chirurgien doit prendre soin de ne pas léser les conduits submandibulaires) (**66**) ;
- Une plaie en forme de losange se dessine alors. Des sutures par points simples pour rapprocher les berges sont enfin réalisées.

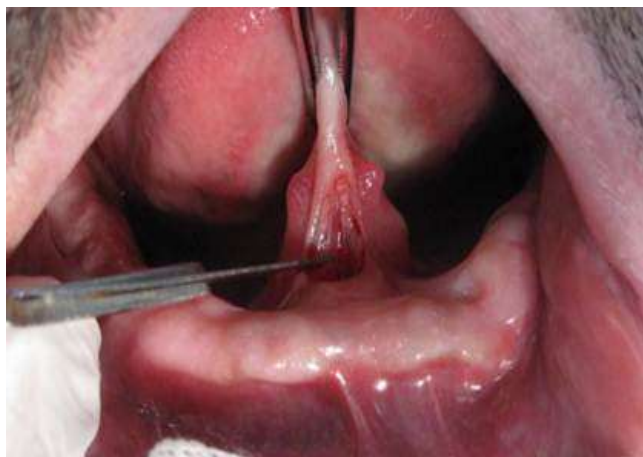

Figure 54 : Frénectomie linguale chez un patient édenté total (d'après le site internet "drchkoura.com")

2.8. Les brides

Les brides muqueuses à éliminer sont principalement situées dans le vestibule. Elles sont retrouvées plus fréquemment chez l'édenté total. En effet, elles sont le résultat du vieillissement naturel de la face et plus précisément de l'affaissement des muscles peauciers dont les insertions sont modifiées par la résorption osseuse **(64)**.

Elles sont à remodeler par chirurgie pré-prothétique car de la même manière que les exostoses et excroissances muqueuses elles peuvent engendrer des douleurs et une instabilité prothétique.

C'est l'observation clinique minutieuse et complète qui permettra de poser l'indication chirurgicale : normalement la ligne muco gingivale doit se trouver en situation apicale excluant ainsi toute bride ou insertion indésirable.

2.8.1. La plastie en Z

Plusieurs techniques peuvent être utilisées pour supprimer ces brides, mais de nombreux auteurs ont pu constater des récurrences ou encore la formation d'une autre bride dite cicatricielle après certaines interventions chirurgicales (si on procède à une section transversale par exemple). Ainsi, une technique parmi tant d'autres a été retenue empêchant ces problèmes post-opératoires : la plastie en Z **(93) (figure 55)**.

Cette technique est née de la chirurgie réparatrice en 1856 par le français Charles Pierre Denonvillers. Elle fut ensuite exportée à toutes les autres chirurgies dont la chirurgie dentaire. La plastie en Z est basée sur la transposition de deux lambeaux triangulaires, ainsi la quantité excédentaire de tissu de part et d'autre de la bride est utilisée pour faire disparaître celle-ci.

- Deux anesthésies sont d'abord effectuées de part et d'autre de la bride à éliminer ;
- Ensuite une première incision jusqu'au contact osseux est réalisée (il s'agit de la ligne médiane du Z).

- Deux autres incisions aux extrémités de cette ligne viennent finir le geste opératoire, elles forment un angle de 60° avec la première, et se font également jusqu'au contact osseux ;
- Le chirurgien décolle ensuite les deux lambeaux triangulaires formés par les incisions et les intervertit ;
- Enfin des sutures en points simples sont réalisées.

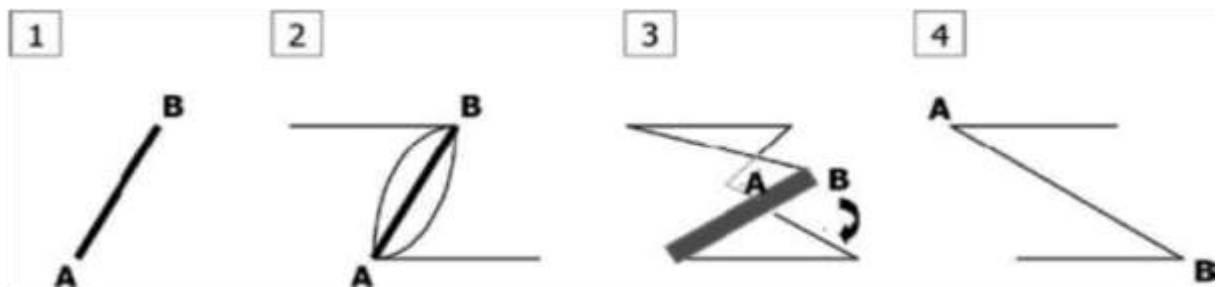


Figure 55 : Plastie en Z (d'après le site internet "skintherapyletter.com")

Légende :

- 1. Incision perpendiculaire à la bride**
- 2. Incisions à 60° de part et d'autre de la première**
- 3. Translation des lambeaux A et B**
- 4. Repositionnement des lambeaux**

2.8.2. La plastie en VY

Il s'agit d'une autre technique qui peut être envisagée pour supprimer les brides gênantes. La muqueuse est incisée en forme de V, mobilisée vers la région apicale et déplacée dans le vestibule. L'odontologiste obtient ainsi un allongement et il en résulte une zone en forme de Y qui sera suturée. L'inverse est possible en commençant par l'incision en Y puis celle en V, pour obtenir un élargissement de la zone (94) (figure 56).

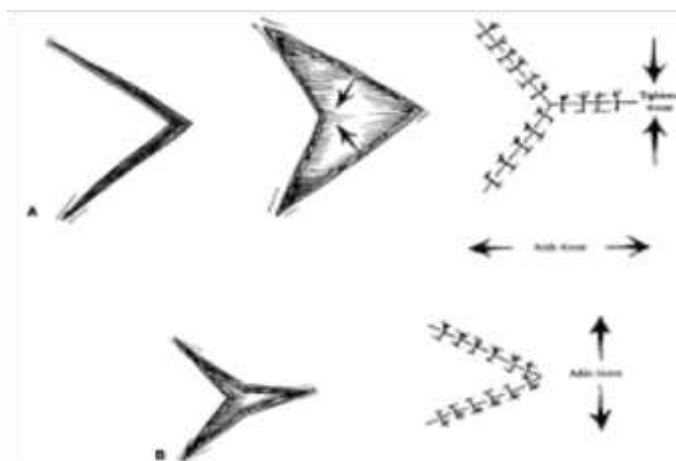


Figure 56 : Plastie en VY (d'après le site internet "skinthérapeutiste")

2.9. Les macroglossies

Les odontologues sont très rarement confrontés à ce type de problème car les macroglossies sont en général prises en charge relativement tôt et des chirurgies sont réalisées dès l'enfance (elle entraîne en effet chez l'enfant des problèmes respiratoires et de croissance).

L'odontologue doit tout de même prendre en compte la taille de la langue du patient édenté total, pré-visualiser son rapport avec la future prothèse mandibulaire et déceler une éventuelle possibilité de déstabilisation de celle-ci par la langue.

Dans les cas extrêmes, une glossectomie sera envisageable. Elle permet de réduire la largeur et la longueur de la langue. La glossectomie la plus fréquente consiste à effectuer en premier lieu une incision elliptique au milieu de la langue et une résection au niveau des coins antérieurs, puis à suturer les côtés en une ligne droite. Une autre opération consiste en une résection circulaire des côtés de la langue ou encore en une résection des côtés en forme de V.

Dans tous les cas, le chirurgien doit pendant l'opération porter une grande attention aux voies aériennes afin de ne pas les obstruer. Il doit aussi se préparer à l'hémorragie importante engendrée par cette opération ; une équipe spécialisée devra prendre en charge ce type d'opération en milieu hospitalier (67).

2.10. Augmentation de la hauteur utilisable des crêtes

Il faut aborder brièvement ce volet car ces techniques furent utilisées et étaient une solution envisageable. Aujourd'hui, le gouffre qui sépare le rapport bénéfice risque posé entre l'exécution de ces chirurgies, les inconvénients qu'elles engendrent et le peu de gain obtenu et les avantages et la simplicité des techniques implantaires a fait quasiment disparaître les procédés d'augmentation de la hauteur utilisable des crêtes.

La cause principale de perte de rétention des prothèses amovibles complètes est la diminution de hauteur des crêtes osseuses par résorption physiologique. En effet, les PAC étant privées de support dentaire, les seuls éléments permettant leur rétention sont les procès alvéolaires. Leur hauteur sera donc proportionnelle aux capacités de rétention qu'elles offrent aux prothèses.

Ainsi, les odontologistes peuvent avoir recours aux plasties vestibulaires **(68)** ou aux approfondissements du plancher buccal qui font parties des techniques pré-prothétiques classiques de rehaussement relatif de l'os alvéolaire.

2.10.1. Approfondissement de vestibule

Le vestibule est la région anatomique qui relie la joue à la gencive. La profondeur de cette zone est donc un élément déterminant pour la bonne tenue des prothèses, un vestibule trop peu profond représente un inconvénient important mécaniquement parlant. En effet, dans tous les cas où la profondeur de vestibule est diminuée par un réseau de freins, de brides et d'insertions musculaires, l'extension vestibulaire de la prothèse est limitée, sa rétention et sa stabilité diminuent fortement du fait d'un joint périphérique insuffisant **(69)**. Ces interventions peuvent être réalisées au maxillaire ou à la mandibule mais trouvent une indication plus conséquente à la mandibule tout simplement parce que les prothèses y ont toujours moins de stabilité qu'au maxillaire **(figure 57)**.

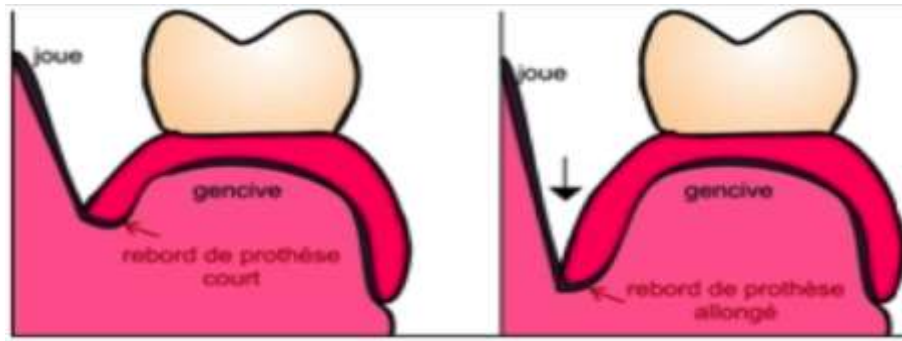


Figure 57 : Schéma montrant l'intérêt mécanique de l'approfondissement vestibulaire (d'après le site internet "dr-benichou-bernard.chirurgiens-dentistes.fr")

Lors d'une vestibuloplastie, le chirurgien effectue des incisions sous la ligne muco-gingivale de façon à ménager un vestibule correct (**figure 58**). La fibromuqueuse est incisée au niveau de son insertion à la gencive attachée et décollée dans un plan sus périosté jusqu'à la muqueuse labiale libre.

Plusieurs techniques ont été décrites (vestibuloplastie sous muqueuse, intervention par clivage musculaire, vestibuloplastie ouverte avec greffe...) et deux grandes techniques ont été retenues jusqu'à la fin du vingtième siècle : la vestibuloplastie d'Edlan et Mejchar (1963) (**70**) et la plastie vestibulaire de Kazanjian (1924) (**71**).

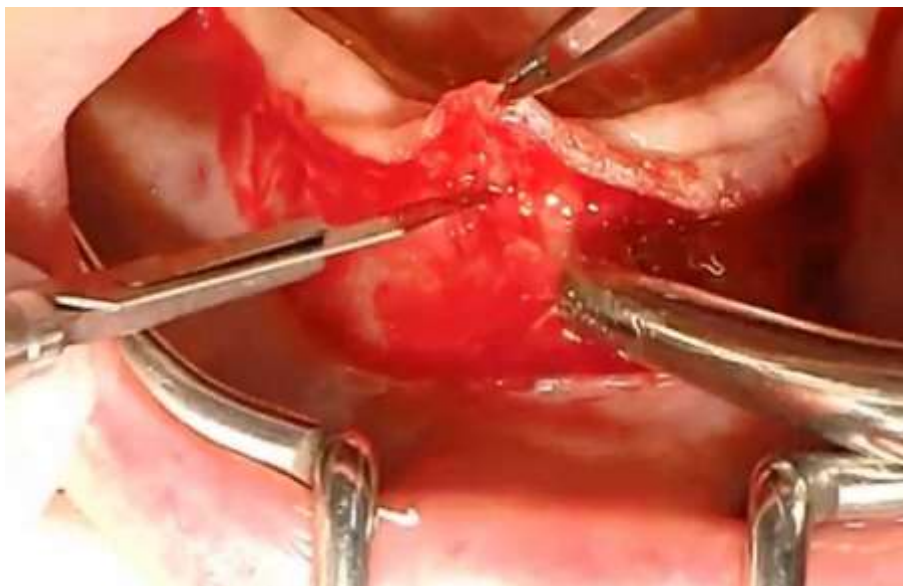


Figure 58 : Vestibuloplastie (d'après le site internet "oralcamera.net")

D'après une étude menée au CHU de Dijon en 2012 « La technique chirurgicale classique de l'approfondissement vestibulaire, a été largement décrite, mais tout aussi largement abandonnée, du fait de la relative complexité et du caractère plus qu'aléatoire de ses résultats (récidives) ». Cette étude avait pour but de trouver une alternative convenable à la prothèse amovible complète avec support implantaire qui prédomine nos traitements de réhabilitation totale lorsque l'on désire une tenue convenable de la prothèse mandibulaire (95).

Ainsi il a été constaté à travers cette étude que l'utilisation du laser CO2 était la seule technique envisageable offrant de bon résultat (figure 59). Le laser fournit en effet pour ce type de chirurgie des avantages indéniables en évitant les saignements, en vaporisant les insertions musculaires de manière sélective et en induisant une biostimulation propice à une cicatrisation rapide permettant d'éviter les récurrences (72).

Si une vestibuloplastie est effectuée, il est impératif qu'une prothèse parfaitement adaptée aux nouvelles structures muqueuses soit posée immédiatement après la chirurgie afin de guider la cicatrisation et d'éviter un réattachement muqueux engendrant une récurrence.

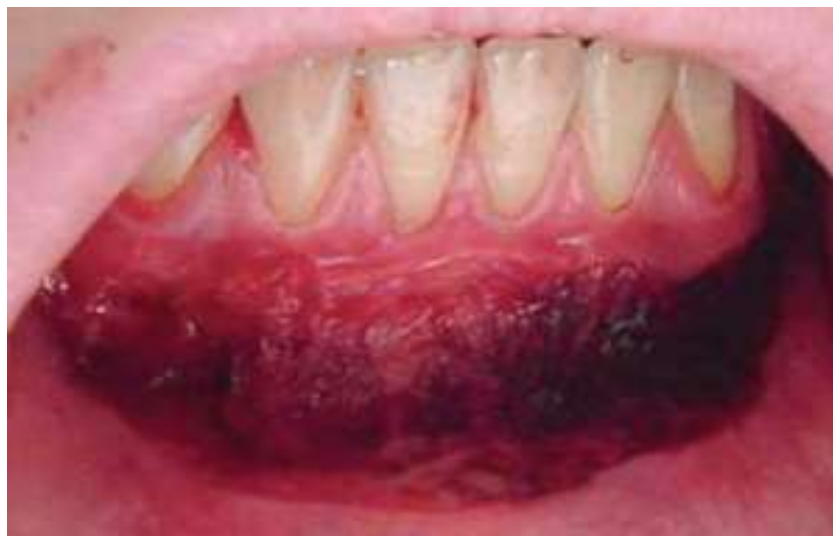

Figure 59 : Vestibuloplastie effectuée à l'aide d'un laser permettant un gain de profondeur de 5.5mm à long terme (d'après l'article "Le laser en médecine et chirurgie buccale")

2.10.2. Intervention sur le plancher de bouche : intervention de Trauner

Il s'agit ici de l'approfondissement des tissus mous du plancher buccal du côté lingual. Par des incisions à la limite linguale entre muqueuse libre et attachée, le muscle mylo-hyoïdien est exposé au niveau des lignes obliques internes ainsi que le muscle génio-glosse au niveau des épines mentonnières.

Ces muscles sont détachés au niveau de leurs insertions supérieures pour gagner de la hauteur. L'odontologiste fixe ensuite la muqueuse par des sutures le plus bas possible afin de gagner un maximum d'espace prothétique une fois la cicatrisation obtenue.

Cette technique est mise en œuvre dans les cas extrêmes de résorption osseuse ; quand les crêtes osseuses affleurent les structures musculaires du plancher de bouche et n'offre donc aucun relief positif. L'intervention de Trauner est bien souvent associée à une vestibuloplastie mandibulaire **(73)**.

Ce type d'intervention demande plus de temps, est plus compliquée, comporte plus de risque et offre de moins bons résultats qu'une opération implantaire. Elle est donc aujourd'hui obsolète.

Résumé :

Vis à vis des interventions sur le plan osseux, les règles majeures à respecter sont les suivantes :

- Etre le plus conservateur possible vis à vis de toutes les structures osseuses ;
- Irriguer au maximum le site osseux lors de l'utilisation de fraise à os ;
- Avoir à disposition un guide chirurgical précis si nécessaire;
- Avoir des techniques de décollement muqueux optimales afin d'accéder au mieux aux structures osseuses ;
- Effectuer un nettoyage minutieux de la zone opératoire afin d'éliminer tout débris osseux ;
- Etre le moins mutilant possible vis à vis des tissus muqueux ;
- Réaliser des sutures sans tensions et le plus proche possible des structures osseuses afin de favoriser la cicatrisation.

Sur le plan muqueux, il faut toujours :

- Avoir une connaissance des mécanismes de récives et des techniques chirurgicales permettant de les éviter ;
- avoir conserver au maximum l'épithélium afin de permettre une cicatrisation muqueuse de première intention ;
- Rapprocher au mieux les berges lors des sutures pour obtenir une morphologie muqueuse adéquate avec les structures osseuses sous jacentes ;
- Nettoyer la plaie afin d'obtenir une cicatrisation optimale ;
- Prendre en compte devant chaque cas les innovations implantaires qui ont su remplacer certaines techniques de chirurgie pré-prothétique.

III. Après la chirurgie

Cette troisième partie est tout aussi importante que la précédente. La prise en charge de la cicatrisation est la continuité de l'acte chirurgical. Il faut s'assurer du rétablissement des différents tissus osseux et muqueux opérés, l'objectif étant de réaliser la réhabilitation prothétique.

En effet, ce sont ces étapes de mise en condition tissulaire qui permettent à terme une prise d'empreinte de qualité et donc la réalisation de prothèses optimales.

1. La cicatrisation

Il est important de connaître les processus de cicatrisation ainsi que le temps nécessaire à donner aux tissus avant qu'ils soient aptes à recevoir de nouvelles charges occlusales.

1.1. La cicatrisation muqueuse

En fonction du type d'opération et de son étendue il existe deux types de cicatrisations possibles : la cicatrisation de première intention et la cicatrisation de seconde intention.

1.1.1. La cicatrisation de première intention

C'est une cicatrisation très rapide, avec une phase inflammatoire relativement courte et un remodelage muqueux peu important. Elle est notamment permise grâce à une activité mitotique très importante des cellules du bourgeon charnu formé dans les premières heures qui suivent l'acte chirurgical. Une telle cicatrisation verra le jour uniquement si :

- La plaie laissée est nettoyée ;
- Aucun corps étranger n'est laissé entre les berges de la plaie ;

- Les berges de la plaie sont rapprochées bord à bord grâce à des sutures hermétiques (74).

1.1.2. La cicatrisation de seconde intention

Ce type de cicatrisation est quant à elle plus longue et associée à une perte de substance muqueuse empêchant une activité d'épithélialisation directe. Il y a donc dans un premier temps une réparation du tissu conjonctif perdu puis dans un second temps le développement d'un nouvel épithélium. Les facteurs qui engendrent une cicatrisation de seconde intention sont :

- L'impossibilité de rapprocher convenablement les berges muqueuses ;
- Des sutures sous tension provoquant une nécrose des tissus ;
- La présence d'un corps étranger entre les berges muqueuses (74).

L'obtention d'une cicatrisation de première intention est toujours recherchée lors du geste chirurgical car elle permet d'obtenir une cicatrisation plus rapide (figure 60).

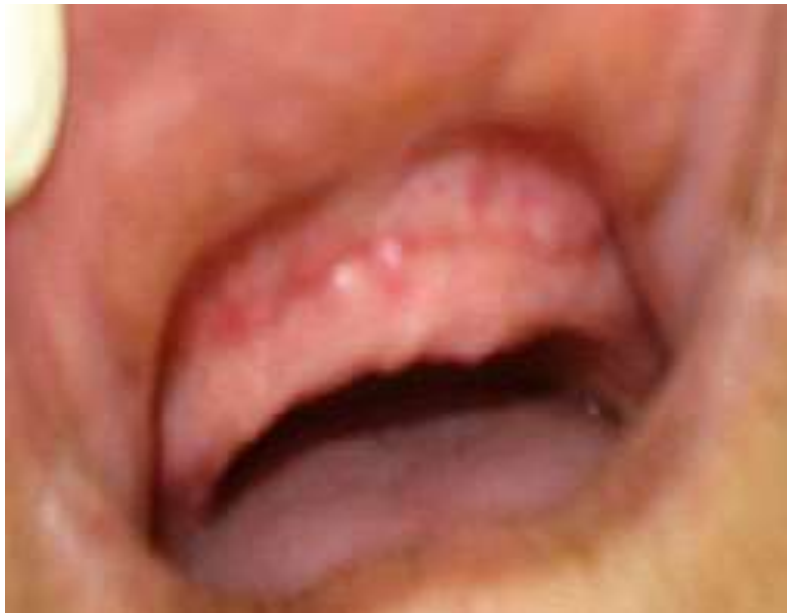

Figure 60 : Cicatrisation de la fibromuqueuse obtenue après exérèse d'une hyperplasie gingivale (d'après l'article "Lésion muqueuse d'origine prothétique chez l'édenté total : prise en charge thérapeutique : à propos d'un cas clinique")

Globalement elle est toujours envisageable hormis :

- Dans le cas de plaie palatine car la muqueuse palatine offre peu de laxité ;
- Dans le cas de tumeurs bénignes volumineuses.

Il est convenu que le temps de cicatrisation permettant la prise d'empreinte définitive est de 4 semaines en moyenne pour la cicatrisation de première intention (75).

Pour la cicatrisation de seconde intention, le temps de cicatrisation est très variable et dépend des facteurs cités précédemment ainsi que de l'efficacité de la mise en condition tissulaire. Le contrôle se fait toujours par l'odontologiste qui évalue l'évolution de la plaie. La muqueuse doit absolument avoir un aspect normal sans inflammation ni défaut morphologique pour pouvoir débiter les étapes prothétiques (figure 61).

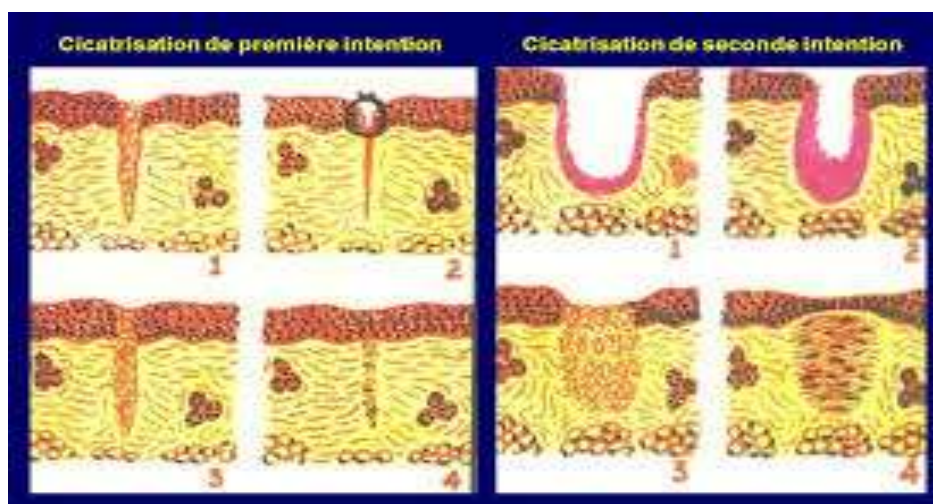


Figure 61 : Schéma comparant la cicatrisation de première et de seconde intention (d'après la thèse "Influence de l'état général sur la cicatrisation en milieu buccal")

Légende :

Cicatrisation de première intention :

1. Plaie
2. Rapprochement des berges
3. Activité mitotique primaire
4. Cicatrisation

Cicatrisation de seconde intention :

1. Plaie
2. Réparation du tissu conjonctif
3. Epithélialisation secondaire
4. Cicatrisation

1.2. La cicatrisation osseuse

La cicatrisation osseuse est quant à elle encore plus dépendante du type d'intervention chirurgicale. En effet, parmi les nombreuses chirurgies décrites, il s'agit pour la quasi-totalité d'entre elles de simples plasties osseuses soustractives. Elles ne donnent pas lieu à un délabrement osseux important et ne nécessitent pas un comblement médullaire. A contrario lors d'une avulsion il faudra un comblement du site par du tissu osseux trabéculaire mature et dense avant de pouvoir réaliser une prothèse définitive.

Ainsi, en cas d'avulsion de dent incluse ou de racines résiduelles, l'odontologiste doit observer une période de cicatrisation de trois à quatre mois **(76)**. Ce délai correspond au temps de cicatrisation osseux permettant d'obtenir un cal osseux. Le délai de cicatrisation est également dépendant du nombre d'éléments dentaires extrait **(77)**.

Dans les cas de plasties osseuses simples le temps de cicatrisation nécessaire est identique à celui des interventions muqueuses (et cela en fonction de l'importance de l'excroissance osseuse éliminée). C'est donc l'état de la muqueuse recouvrant le tissu osseux opéré qui dicte le temps d'attente avant la prise d'empreinte (un mois au minimum).

2. Le conformateur ou guide de cicatrisation

Le conformateur de cicatrisation ou guide chirurgical de cicatrisation est une petite plaque en résine préparée en amont au laboratoire de prothèse sur des empreintes modifiées.

Dans le cas de chirurgie pré-prothétique chez l'édenté total, la plaque du conformateur peut tout à fait servir de support prothétique pour la prothèse provisoire ce qui permet de répondre aux autres exigences du patient lors de la phase transitoire (et surtout au volet psychologique très important).

2.1. L'appareil provisoire : le support des traitements de mise en condition tissulaire

D'après un rapport de la HA d'avril 1966 intitulé « Pose d'une prothèse amovible de transition complète unimaxillaire à plaque base résine », « *l'élaboration d'une prothèse de transition peut avoir plusieurs objectifs dont la réadaptation des surfaces d'appui ostéomuqueuses, quand il existe des réactions tissulaires liées à des prothèses mal adaptées, ou encore pour guider la cicatrisation après des avulsions multiples ou des chirurgies pré prothétiques de grande étendue* » (96).

2.2. Les objectifs de la prothèse transitoire

Les prothèses transitoires sont définies comme étant l'élément déterminant pour la bonne intégration des prothèses définitives.

Parmi les nombreuses fonctions qu'occupent les prothèses transitoires (mise en condition neuro-musculaire et neuro-articulaire, pérennisation des fonctions masticatrices et phonétiques, esthétique, prothèses de diagnostic...) qui sont toujours présentes quelque soit le cas envisagé, celles qui nous intéressent dans cette partie est leur capacité à traiter les altérations tissulaires post-chirurgicales et de préparer ainsi les surfaces d'appuis à recevoir une prothèse définitive en optimisant la cicatrisation.

Il faut rendre aux surfaces d'appuis toute leur capacité à soutenir les bases prothétiques et à participer à leur rétention :

- En regagnant et en exploitant au maximum l'espace passif utile ou espace biofonctionnel (Il représente la zone dans laquelle la base prothétique doit s'inclure harmonieusement sans interférer avec tous les muscles qui l'entourent) ;
- En améliorant la fibro-élasticité et la cicatrisation des tissus de revêtement ;
- En remodelant les contours ostéo-muqueux des sites post-chirurgicaux. Il s'agit de donner ou de rendre aux tissus de revêtement de la surface d'appui un comportement compatible avec la restauration prothétique (78).

Les prothèses transitoires assurent tout simplement le passage d'un état tissulaire que l'on peut qualifier de pathologique car il fait directement suite à la chirurgie pré-prothétique, à un état physiologique stable apte à la prise d'empreinte primaire pour les prothèses définitives.

2.3. Utilisation de l'ancienne prothèse

Si le patient est déjà porteur de prothèses il est préférable de les conserver si elles sont encore adaptées car leur acceptation est plus facile. Il faut néanmoins procéder aux retouches nécessaires engendrées par la chirurgie. Les opérations chirurgicales étant principalement soustractive, c'est surtout la mise en condition tissulaire et les rebasages qui permettent d'adapter au mieux ces anciennes prothèses d'usage devenu prothèses transitoires.

3. La mise en condition tissulaire

La mise en condition tissulaire intervient lorsque les conditions anatomiques ou physiologiques sont éminemment perturbées et que seul le facteur temps et une prothèse transitoire peuvent en améliorer les caractéristiques tissulaires de façon lente et optimale.

Pour Lejoyeux, *Plus qu'un conditionnement tissulaire, le but du traitement est de rechercher une véritable guérison agissant à différents niveaux de la surface d'appui : tissu osseux, tissu sous-muqueux, et muqueuse » (79).*

Elle a deux actions principales :

- Action directe sur la muqueuse : en éliminant les lésions et permettant ainsi une régénération des tissus mous ;
- Action indirecte sur l'os : les forces exercées sur les tissus durs sont tempérées par le produit résineux de mise en condition ce qui permet ainsi une organisation osseuse capable structurellement de répondre efficacement aux actions masticatrices **(80)**.

3.1. Le conditionneur tissulaire

Lejoyeux donne la définition suivante d'un matériaux de mise en condition tissulaire :
« on appelle matériaux de mise en condition tissulaire tout matériau plastique ou élastique appliqué d'une façon temporaire dans l'intrados, sur les bords ou sur l'extrados d'une prothèse afin de permettre aux tissus en contact avec lui de retrouver leurs caractéristiques histologiques, anatomiques et physiologiques se rapprochant le plus de la normale » (79).

En 1996 Grimonster établit le cahier des charges d'un conditionneur tissulaire (81).
Pour lui, il doit :

- Disposer d'un haut fluage initial pour mouler les tissus ;
- Gélifier relativement lentement ;
- Répartir uniformément les pressions ;
- Absorber une partie des contraintes occlusales ;
- Continuer à fluer pour s'adapter aux modifications de forme des tissus.

De nombreux matériaux ont été commercialisés, il s'agit de résines acryliques à prise retardée, elles sont utilisées depuis une quarantaine d'année en dentisterie. Il en existe une trentaine (par exemple le FITT de Kerr (figure 62)) (82).

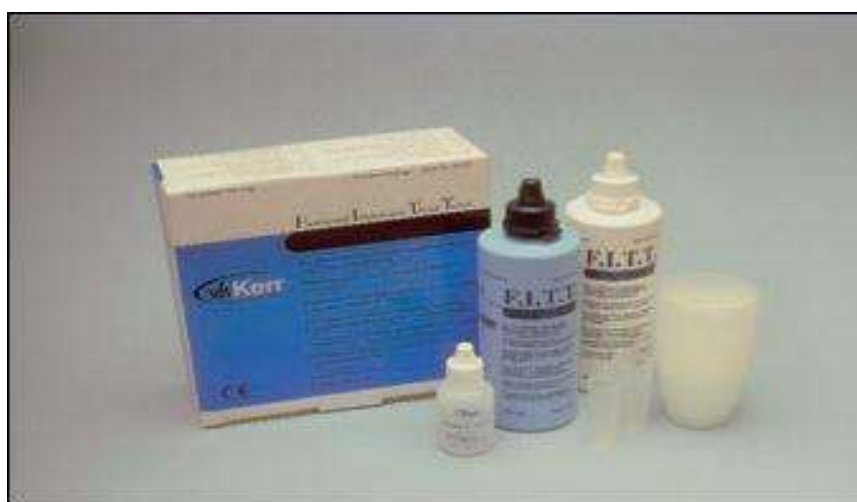

Figure 62 : FITT de Kerr (d'après la thèse "La mise en condition tissulaire chez l'édenté total")

Les résines plastiques à prise retardée utilisées dans ce type de traitement ont pour but d'assurer une répartition harmonieuse des charges occlusales afin de permettre la guérison des tissus lésés et de maximiser la surface d'appui.

3.2. Le protocole

L'odontologiste doit respecter consciencieusement le protocole de mise en condition tissulaire :

- La première étape consiste en un essayage de la prothèse en bouche afin de vérifier que celle-ci ne gêne pas le patient. Il est important d'éviter la prothèse de manière plus prononcée au niveau de la zone chirurgicale correspondante afin de pouvoir mettre une quantité plus importante de conditionneur et d'éviter tout contact direct entre la plaque base prothétique et la plaie ;
- Puis il procède au mélange liquide-poudre en suivant les indications du fabricant. Ceci va donner naissance à une solution fluide dont la viscosité augmente au fur et à mesure que se produit la pénétration éthanol-plastifiant **(83)** ;
- Le mélange est ensuite réparti sur la totalité de la surface prothétique. Après deux à trois minutes il passe à la phase plastique et indique donc le moment d'insertion idéal afin de permettre une fusion lente et précise du matériau qui épouse les surfaces muqueuses **(figure 63)** (Durant cette phase de fluidité, le matériau mis en place dans l'intrados de la prothèse à une reproductibilité des détails de 25 microns).

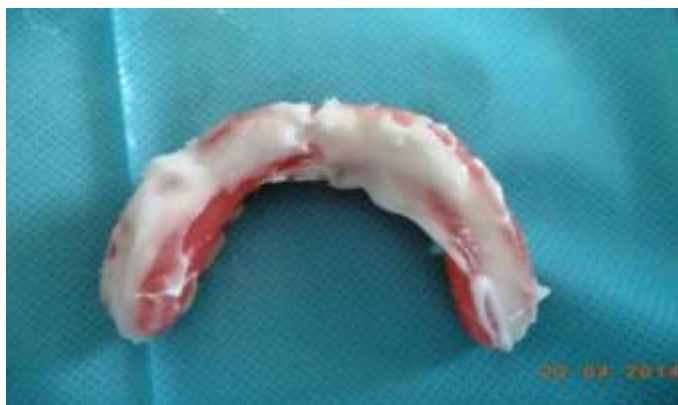

Figure 63 : Intrados de prothèse mandibulaire recouvert de conditionneur (d'après la thèse "La mise en condition tissulaire chez l'édenté total")

L'épaisseur minimale de conditionneur tissulaire souhaitée varie de 0.5 à 3mm (d'après CAWANO et COLL) **(9)**. C'est pourquoi il est très important d'estimer la dimension verticale du patient et de s'assurer que la prothèse transitoire offre suffisamment d'espace au conditionneur ;

- Ensuite l'odontologiste insère délicatement la prothèse et la maintient en bouche en occlusion pendant deux à trois minutes afin de permettre le meilleur enregistrement des différentes structures **(figure 64)** (La phase d'élasticité dure 4 à 5 jours et permet de masser les tissus ce qui augmente le flux sanguin et diminue les processus inflammatoires) **(84)**.

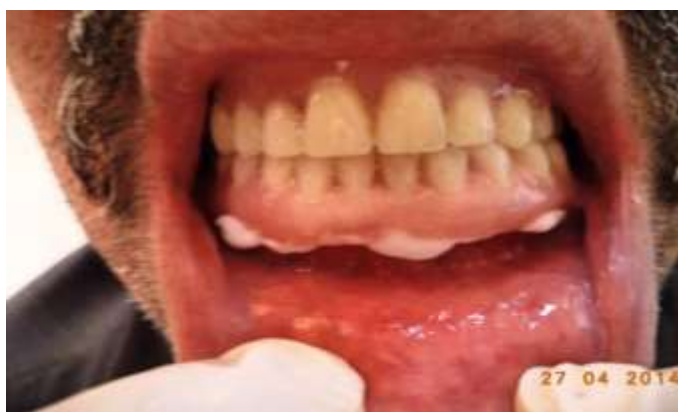

Figure 64 : Insertion prothétique (d'après la thèse "La mise en condition tissulaire chez l'édenté total")

- Après la prise totale du matériau contrôlée avec un minuteur, l'odontologiste retire la prothèse et l'examine ;
- Les sur-extensions sont alors éliminées avec des ciseaux pour ne laisser que des bords arrondis (**figure 65**) ;

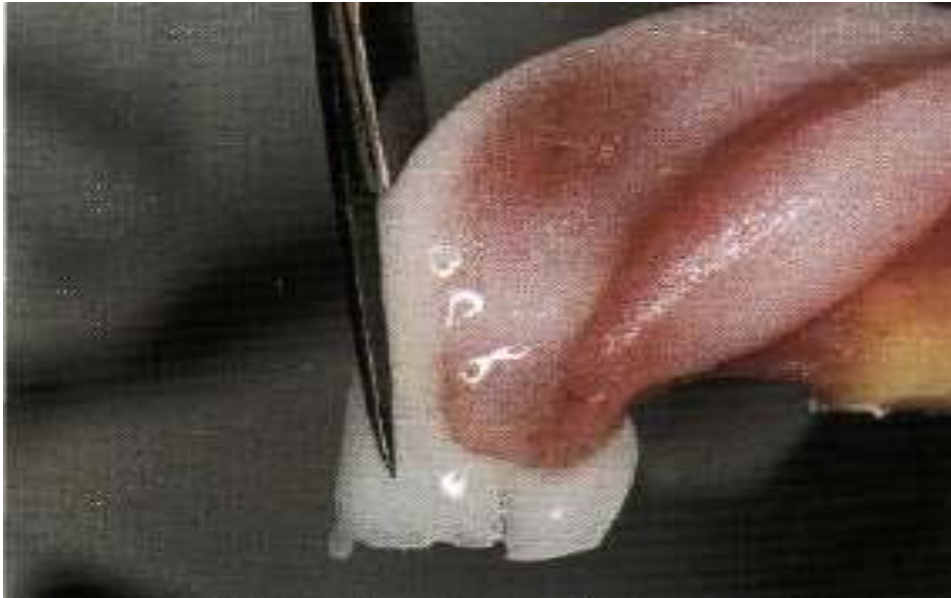

Figure 65 : Elimination des sur extensions une fois le conditionneur durci (d'après la thèse « La mise en condition tissulaire chez l'édenté total »)

- Les bords sont polis avec des fraises à polir ;
- L'odontologiste doit ensuite procéder à des contrôles réguliers afin de renouveler le conditionneur tissulaire. En effet l'élasticité du matériau diminue, son état de surface change (à partir du cinquième jour) et se rigidifie ce qui peut engendrer de nouvelles irritations au niveau des surfaces d'appui (**figure 66**) (**85**). Idéalement il est à renouveler tous les 5 jours mais cela reste fastidieux et sans cotation CCAM (Classification Commune des Actes Médicaux).

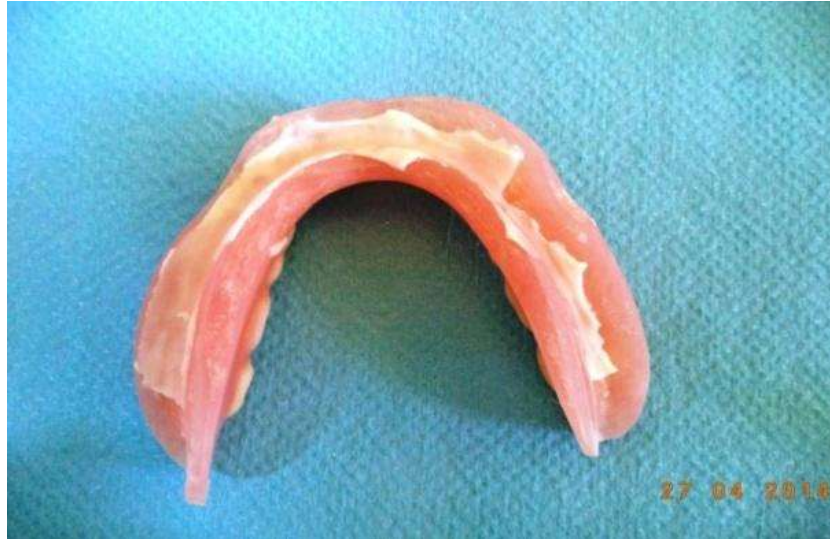

Figure 66 : Conditionneur tissulaire durci et utilisé à renouveler tant que la cicatrisation n'est pas effective (d'après la thèse « La mise en condition tissulaire chez l'édenté total »)

4. Les conseils post-opératoires

En plus des conseils post-opératoires classiques suite à une intervention chirurgicale, et de la prescription médicamenteuse (Ne pas fumer, ne pas faire trop d'effort, effectuer des bains de bouche...) il faudra insister sur certains points qui caractérisent ce type d'intervention combinant chirurgie et prothèse.

- Le chirurgien doit prévenir le patient vis à vis de la ou des difficultés de port des prothèses s'il n'était pas déjà porteur de PAC. En effet, en plus des douleurs post-opératoires, l'adaptation aux prothèses peut être difficile.
- L'odontologiste doit insister sur le fait que le patient ne doit pas quitter sa prothèse pendant 48h (mis a part pour la nettoyer après les repas) afin qu'il puisse détecter les zones douloureuses d'une part et que la mise en condition tissulaire puisse être efficace d'autre part. Cela permettra également de contenir l'œdème post-opératoire pendant les premiers jours.

- Un appel téléphonique au bout de 24 heures peut être utile afin de prendre des nouvelles et de rappeler certaines recommandations.

5. Le suivi jusqu'aux empreintes primaires

- Après 48 heures, le praticien retire lui-même la prothèse, il procède à son nettoyage et à celui de la zone d'intervention. Un badigeonnage à l'aide d'un coton imprégné d'eau oxygénée à 1 volume ou d'une compresse imprégnée de chlorexidine est recommandé.

- Un premier réglage occlusal est ensuite effectué en relation centrée **(4)**.

- Il procède aux possibles retouches des bases et aux rectifications occlusales en intercuspidie maximale.

Si des irritations apparaissent il doit corriger l'intrados prothétique puis le polir soigneusement. Les contacts prématurés sont éliminés dès les premiers jours. Selon certains auteurs il faut attendre 2 semaines avant de faire des retouches car l'inflammation tissulaire post-opératoire peut provoquer des dysharmonies occlusales. Des modifications dues à la résorption physiologique peuvent également se produire. Ensuite, il faut suivre l'évolution de la cicatrisation et l'intégration de la prothèse **(77)**.

- Généralement les suites post-opératoires sont bien acceptées par les patients malgré leur appréhension. Il convient cependant de toujours les rassurer et de les encourager.

- Les fils sont retirés à J7 ou J10.

- Entre une semaine et un mois, l'odontologiste continue les retouches de la base et les rectifications occlusales pour obtenir une intercuspidie maximale en occlusion centrée et une occlusion balancée. A cet effet la prothèse est contrôlée régulièrement pour adapter l'occlusion aux modifications dues au remodelage de l'os et des tissus sous-jacents.

Il contrôle aussi l'absence d'inflammation des surfaces d'appui et réapplique si nécessaire le protocole de mise en condition tissulaire.

- Les prothèses d'usages sont posées après un temps de cicatrisation dépendant du type d'opération chirurgicale et sont la reproduction fidèle des prothèses transitoires dont les paramètres fonctionnels ont été testés et validés, ou améliorés.

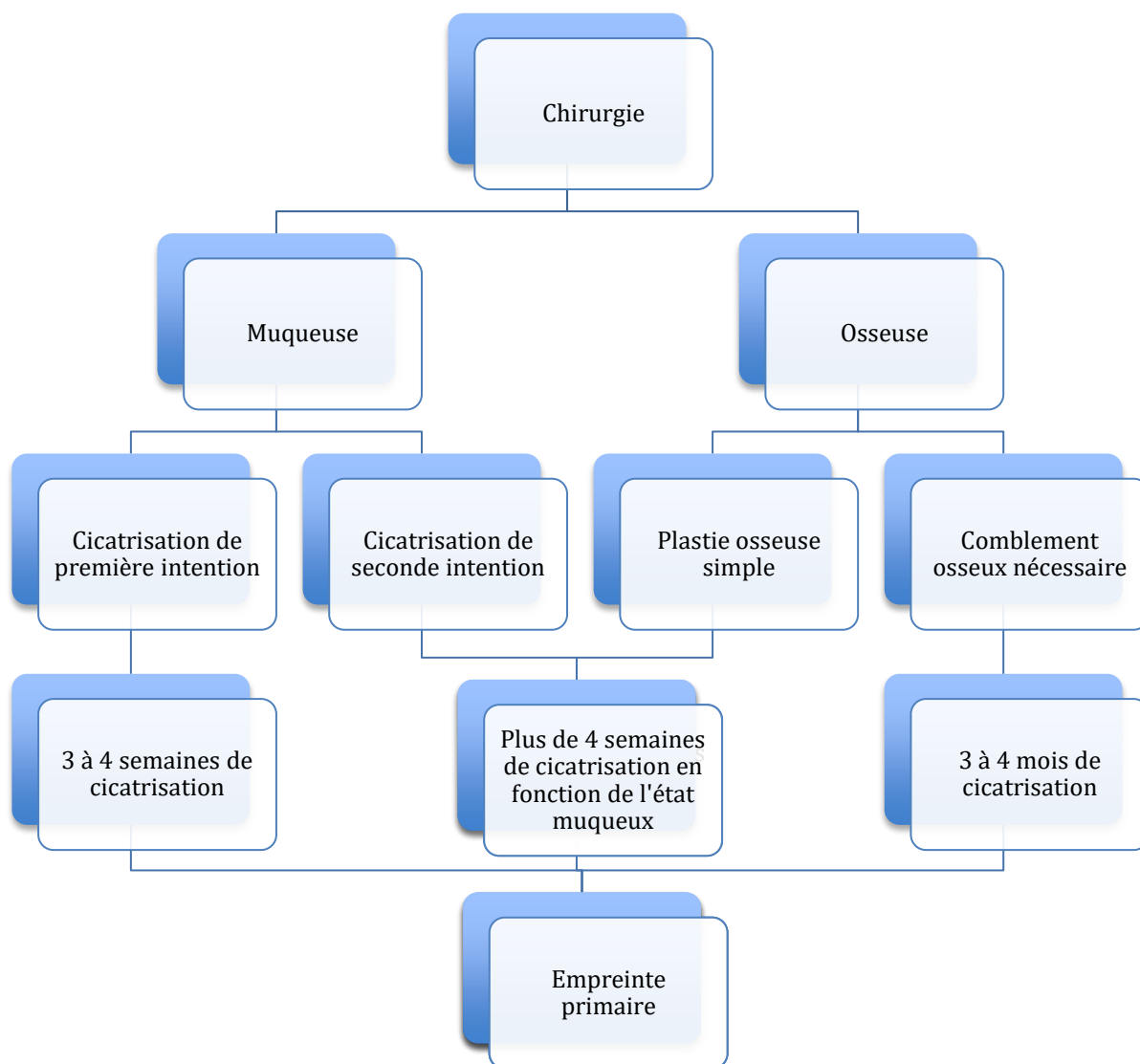


Figure 67 : Arbre décisionnel : La cicatrisation (données personnelles)

Résumé :

Concernant les dernières étapes de la prise en charge, l'odontologiste doit :

- Avoir une bonne connaissance des mécanismes de cicatrisation muqueux et osseux ;
- Etre pédagogue et savoir rassurer et répondre à toutes les questions du patient durant cette phase transitoire qui fait suite à la chirurgie ;
- Recevoir le patient autant de fois que nécessaire afin de procéder aux retouches prothétiques si il y a des douleurs ;
- Etre capable de procéder à un réglage optimal des prothèses favorisant la cicatrisation ;
- Respecter les protocoles d'utilisation des matériaux de mise en condition tissulaire.

Conclusion

Comme nous l'avons vu tout au long de cette thèse, l'anatomie mandibulaire et maxillaire d'un nombre non négligeable de patients édentés totaux n'est pas favorable à la pose de prothèses amovibles complètes. Les caractéristiques osseuses et muqueuses de chaque patient peuvent en effet poser problème en entravant d'une part le facteur de réussite central de ce type de traitement qu'est la Triade de Housset ; et d'autre part en provoquant des douleurs chez le porteur de prothèses. Ces défauts peuvent être acquis (lésions muqueuses en feuillet du au port de prothèses traumatisantes, épines osseuses douloureuses suite à une avulsion dentaire) ou innés (tori, frein gênant).

C'est uniquement l'examen clinique et plus précisément l'observation des indices positifs et négatifs du patient qui permettront de poser l'indication chirurgicale. Tout élément défavorable à la réussite du projet prothétique devra si possible être modifié pour se rapprocher au maximum du « site receveur parfait » décrit par les spécialistes de la prothèse amovible complète.

Pour ce faire de nombreuses techniques tant sur le plan osseux que muqueux ont été décrites. Ces chirurgies devront toujours respecter certaines règles afin de permettre un aménagement idéal du site opératoire, d'éviter toute récurrence, et d'obtenir une cicatrisation optimale. Chaque cas mènera l'odontologiste à suivre un protocole spécifique et ce en fonction des caractéristiques de la problématique. Ceci permettra d'entrevoir au mieux la phase post-chirurgicale qui fait entièrement corps avec le projet prothétique final.

En effet, la chirurgie pré-prothétique fait toujours partie d'un plan de traitement global comme son nom l'indique, il est crucial de ne pas s'arrêter au simple geste chirurgical mais d'être capable de prendre en charge le patient jusqu'au début de la phase prothétique définitive. La gestion de la cicatrisation et la temporisation sont donc ici également nécessaire à la bonne réussite de la prise en charge.

Ce large sujet chirurgical fait bien évidemment intervenir d'autres disciplines qui au fil des années ont modifié la perception de l'odontologiste. L'avènement des implants

endo-osseux en chirurgie dentaire et leur capacité à pallier les problèmes de rétention des prothèses amovibles a fait disparaître certaines anciennes techniques ; sans pour autant retirer une légitimité à la chirurgie pré-prothétique chez l'édenté total tant qu'elle est au service de la bonne tenue des prothèses amovibles complètes.

Bibliographie

1. Lejoyeux J. Prothèse complète Tome 1. Paris : Maloine ; 1985
2. Busch A.S. Les empreintes secondaires et complémentaires en prothèse amovible totale [Thèse d'exercice]. [Nantes] : Université de Nantes. Unité de formation et recherche d'odontologie ; 2011. 77p.
3. Fajri L, Berrada S, Abdenine A. L'apport de l'exploration clinique dans le choix et l'orientation de la thérapeutique prothétique chez l'édenté complet, Rev Odonto Stomat. 2008 ; (35) : 91-107.
4. Biou C. Manuel de chirurgie buccale, Paris : Masson ; 1996. 274p.
5. Ruga A. L'apport du patient au cabinet dentaire : Approche psychologique et outils de communication. [Thèse d'exercice]. [Nancy] : Université de Lorraine. Faculté ; 2013. 151 p.
6. Hauteville A, Cohen A.S. Manuel d'odontologie chirurgicale. Paris : Masson ; 1989. Chapitre 9.
7. Hue O, Berteretche M.V. Prothèse complète : réalité clinique solution thérapeutique. Paris : Quintessence International. 2004 ; 45 p.
8. Bayle C. L'empreinte secondaire et l'édentement total. [Thèse d'exercice]. [Toulouse] : Université Paul Sabatier. Faculté ; 2012. 115 p.
9. Zerbout H.E. La mise en condition tissulaire chez l'édenté total : quand et comment ? [Thèse d'exercice]. [Tlemcen] : Université Abou Bekr Belkaid. Faculté ; 2014. 104p.
10. Coulthard P, Esposito M, Thomsen P, Worthington HV. Interventions for replacing missing teeth : preprosthetic surgery versus dental implants. Cochrane Database Syst Rev. 2015
11. Rignon-Bret C. Les indications et les limites de la PACSI. Alpha Omega News. 2011 ; (139) : 7-10.
12. Pelissier A, Maurice D, Devrieze B. Les examens en chirurgie pré-prothétique. Le chirurgien dentiste de France. 1989 ; (489)
13. Quintallet O. Prise en charge d'un patient édenté présentant des pathologies locales et générales : thérapeutiques générales. [Thèse d'exercice]. [Nantes] : Université de Nantes. Unité de formation et de recherche d'odontologie ; 2013. 56p.

14. Schwenzer N, Ehrenfeld M. Chirurgie dentaire, Paris : Lavoisier ; 2014. Chapitre 8.
15. Atwood D.A. Some clinical factors related to rate of resorption of residual ridges. J Prost dent. 2001 ; 86(2) : 119-225.
16. Karnam S, Basimi S, Surapaneni H et al. Severely resorbed edentulous ridges : a preventive prosthodontic approach. A case report. J Clin Diagn Res. 2015 ; 9(10).
17. Patil S, Maheshwari S, Khandelwal S. Prevalence of torus palatinus and torus mandibularis in an Indian population. Saudi Journal of Oral Sciences. 2014 ; (1) 94-97.
18. Budtz-Jorgensen E, Clavel R. La prothèse totale : théorie pratique et aspects médicaux. Paris : Lavoisier ; 1995. Chapitre 2.
19. Hiss J, Taddei C, Wolfram-Gabel R, Feki A. Le torus palatin : Etude réalisée sur 73 crânes humains et comparaison avec les données de la littérature. M C . 2005 ; (4) : 205-214.
20. Hue O. Cas complexes en prothèse amovible complète ; quelques solutions thérapeutiques. Stratégie prothétique. 2016 ; (25) : 245-255
21. Salinas TJ. Treatment of edentulism : optimizing outcomes with tissue management and impression techniques. J Prosthodont. 2009 ; 18(2) : 97-105
22. Hasnaoui J, Sefrioui A, Fromentin O, Abdenine A. Gestion d'un édentement complet maxillaire présentant une crête flottante antérieure. Actualités Odonto-Stomatologiques. 2010 ; (251) : 226.
23. Schwenzer N, Ehrenfeld M. Chirurgie dentaire. Paris : Lavoisier ; 2014. Chapitre 8.
24. Fajri L, Benfdil F, Merzouk N, El Mohtarim B, Abdenine A. Diagnostic et gestion des lésions muqueuses d'origine prothétique chez l'édenté complet. Actualités Odonto-Stomatologiques. 2008 ; (243) : 225-238.
25. Busch A.S. Les empreintes secondaires et complémentaires en prothèse amovible totale. [Thèse d'exercice]. [Nantes] : Université de Nantes. Unité de formation et recherche d'odontologie ; 2011. 77p.
26. Antoniacomi G. La réhabilitation de l'édenté total par prothèse implanto-muco-portée : concepts actuels et présentation de cas cliniques. [Thèse d'exercice]. [Nancy] : Université Henry Poincaré Nancy I. Faculté de chirurgie dentaire ; 2007. 103p.
27. Lassauzay C, Veyrune J L, Lescher J. La préparation des surfaces d'appui : rôle de la prothèse complète amovible transitoire. Cah Prothèse. 1998 ; (104) : 79-88.

28. Tacquet C. Délais de cicatrisation osseuse et mise en place des implants dentaires : analyse de la littérature. [Thèse d'exercice]. [Nantes] : Université de Nantes. Unité de formation et de recherche d'odontologie ; 2013. 73p.
29. Andrei OC, Margarit R, Tanasescu LA et al. Prosthetic rehabilitation of complete edentulous patients with morphological changes induced by age and old ill fitted dentures. Rom J Morphol Embryol. 2016 ; (57) : 861-864.
30. Reginato A, Roques J.C, Pommereau X, Calen S, Bonjean P. Le torus mandibularis. Bulletins et Mémoires de la Société d'anthropologie de Paris. 1987 ; (4) : 25-32.
31. Salle A. Les indications et les techniques de la frénectomie linguale. [Thèse d'exercice]. [Nantes] : Université de Nantes. Unité de formation et de recherche d'odontologie ; 2015. 70p.
32. Taddei C, Wolfram-Gabel R, Waltmann E. Prothèse complète : Anatomie de l'édenté total. EMC Odontologie. 1995 ; (23) : 325
33. Robellaz C, Vignon M. Préparation chirurgicale pré-prothétique des édentations partielles et totales. Le chirurgien dentiste de France. 1990 ; (502)
34. Perrin D, Ahossi V, Larras P, Lafon A, Gerard E. Manuel de chirurgie orale : technique de réalisation pratique, maîtrise et exercice raisonné au quotidien. Paris : CDP ; 2012. Chapitre 21.
35. Hue O, Berteretche M.V. Prothèse complète : réalité clinique solution thérapeutique. Paris : Quintessence International : 2004. p43
36. Schwenger N, Ehrenfeld M. Chirurgie dentaire. Paris : Lavoisier ; 2014. Chapitre 8.
37. Stroumza J.M. Art et magie de la dentisterie. Implantologie dans un cas très limité. Actualités Odonto-Stomatologiques. 2013 ; (258) :103-114.
38. Le ars P, Amouriq Y, odic F, Giumelli . Réactions tissulaires au port de prothèse dentaire amovible partielle ou totale. EMC – Odontologie. 2002 ; 7(4) : 1-10.
39. Donoff R.B. Manuel de chirurgie orale et maxillo-faciale. Paris : Masson ; 1990. p132
40. Regraoui A, Sefrioui A, Merzouk N, Berrada S. Hypertrophie osseuse buccale chez l'édenté total : une fatalité à contourner. EDP Sciences AOS. 2016 ; (275) : 1-7.
41. Arunyanak SP, Harris BT, Grant GT. Digital approach to planning computer-guided surgery and immediate provisionalization in a partially adentulous patient. J Prosthet Dent. 2016 ; 16(1) : 8-14.

42. Zarb A, Hobkirk J, Eckert S, Jacob R, Prosthodontic treatment for edentulous patients. Mosby. 2003.
43. Maduakor SN, Nwoga MC. Prevalence of mandibular and palatine tori among the Enugu. South East Nigeria, Clin Pract. 2017 ; 20(1) : 57-60.
44. Papadopoulos H, Lawhorn T. use of a palatal flap for torus reduction. J Oral Maxillofac Surg. 2008 ; (66) : 1969-1970.
45. Perrin D, Ahossi V, Larras P, Lafon A, Gerard E. Manuel de chirurgie orale : technique de réalisation pratique, maîtrise et exercice raisonné au quotidien. Paris : CDP ; 2012. p246-247.
46. Nortje CJ. Torus palatinus and torus mandibularis, Saudi Dent n°64, 2009
47. Sinisterra G, Alvarez J, Molano PE. Spontaneous exposition of a middle palatal torus. Biomedica. 2013 ; 33(1) : 31-35.
48. Kun-Darbois JD, Guillaume B, Chappard D. Asymmetric bone remodeling in mandibular and maxillary tori. Clin Oral Investig. 2017 ;
49. Tamba B, Dia Tine S, Gassama Barry C, Kounta A, Débé Niang P, Ba A et al. Exostoses Buccales : Revue de littérature. Med Buccale Chir Buccale. 2012 ; (18) :129-141.
50. Patil S, Maheshwari S, Khandelwal S. Prevalence of torus palatinus and torus mandibularis in an Indian population. Saudi Journal of Oral Sciences, 2014 ; (1) : 94-97
51. Goncalves TM, Oliveira JA, Sanchez-Alaya A et al. Surgical resection and prosthetic treatment of an extensive mandibular torus. Gen Dent. 2013 ; 61(1) : 65-68.
52. Hascoet E, Vaillant P.Y, Tempescul A, Darbin C, Lansonneur C, oisramé . Tori et exostoses multiples : présentation d'un cas et revue de la littérature. Med Buccale Chir Buccale. 2015 ; 21(1) : 19-24.
53. Garcia-Garcia A, Martinez-Gonzalez J.M, Gomez-Font R, Otero-Rivadeneira A, Oviedo-Roldán L. Current status of the torus palatinus and torus mandibularis. Med Oral Patol Oral Chir Bucal. 2010 ; (15) : 353-360.
54. Perrin D, Ahossi V, Larras P, Lafon A, Gerard E. Manuel de chirurgie orale : technique de réalisation pratique, maîtrise et exercice raisonné au quotidien. Paris : CDP ; 2012. Chapitre 15.
55. Marteau JM, Boileau MJ. Dents incluses, sémiologie et principes thérapeutiques. EMC-Médecine Buccale. 2014 ; 9(5) : 1-10.

56. Perrin D, Ahossi V, Larras P, Lafon A, Gerard E. Manuel de chirurgie orale : technique de réalisation pratique, maîtrise et exercice raisonné au quotidien. Paris : CDP ; 2012. Chapitre 21.
57. Kelly E. Changes caused by a mandibular removable partial denture opposing a maxillary complete denture. J. Prothet Dent. 1972 ; (27) : 140-150.
58. Bansal R, Kumar M, Garg R et al. Prothodontic rehabilitation of patient with flabby ridges with different impression techniques. Indian J Dent. 2014 ; 5(2) : 110-113.
59. Vigouroux F. Techniques de chirurgie parodontale. Paris : Masson ; 2011 ; p97-98.
60. Perrin D, Ahossi V, Larras P, Lafon A, Gerard E. Manuel de chirurgie orale : technique de réalisation pratique, maîtrise et exercice raisonné au quotidien. Paris : CDP ; 2012. Chapitre 21.
61. Hollard E, Girard J.L. Utilisation des lasers diode dans les actes de biopsie et d'exérèse des tumeurs bénignes. Lettre de la Stomatologie. 2013 ; (57) : 4-13.
62. Tamba B, Dia Tine S, Gassama Barry C, Kounta A, Débé Niang P, Ba A et al. Exostoses Buccales : Revue de littérature. Med Buccale Chir Buccale. 2012 ; (18) : 129-141.
63. Perrin D, Ahossi V, Larras P, Lafon A, Gerard E. Manuel de chirurgie orale : technique de réalisation pratique, maîtrise et exercice raisonné au quotidien. Paris : CDP ; 2012. Chapitre 21.
64. Biou C. Manuel de chirurgie buccale. Paris : Masson ; 1996, p227-228
65. Medeiros Junior R, Gueiros LA, Silva IH et al. Labial frenectomy with Nd :YAGlaser and conventional surgery : a comparative study. Lasers Med Sci. 2015 ; 30(2) : 851- 856.
66. Jangid K, Varghese S, Ramani P et al. Ankyloglossia with cleft lip : A rare case report. J Indian Soc Periodontol. 2015 ; 19(6) : 690-693.
67. Sam V, Gada K. La macroglossie ou l'hypertrophie de la langue. Le médecin du Québec. 2007 ; (1) : 93-95.
68. Damon C. L'approfondissement vestibulaire tunnélisé : alternative aux traitements des freins et brides iatrogènes associés à un vestibule court à l'origine de récessions tissulaires marginales. Etude clinique à court et moyen terme. [Thèse d'exercice]. [Lyon] : Université. Unité de formation et de recherche d'odontologie ; 2015. 51p.
69. Rozenzweig D. Apport de la chirurgie parodontale à la chirurgie pré-prothétique : l'approfondissement vestibulaire. Les Cahiers De Prothèse. 1982 ; 10 (38) : p81-95

70. Wolf HF. Chapitre sur la vestibuloplastie et la technique d'Edlan Mejchar modifiée. Dans : Rateitshak EM. Atlas de médecine dentaire – Parodontologie ; 1973.
71. Khoury F. Gestion des tissus mous pendant l'augmentation et l'implantation : La plastie de Kazanjian, Greffe osseuse en implantologie, Quintessence international , 2010, p99-103.
72. Batista-Cruzado A, Torres-Lagares D. Le laser en médecine et chirurgie buccale. Laser. 2013 ; (3) : 18-22.
73. Schwenzer N, Ehrenfeld M. Chirurgie dentaire. Paris : Lavoisier ; 2014. 319p.
74. Pierlot C. Influence de l'état générale sur la cicatrisation en milieu buccal. [Thèse d'exercice]. [Nancy] : Université Henry Poincaré Nancy I. Faculté de chirurgie dentaire ; 2002. 204p.
75. Tacquet C. Délais de cicatrisation osseuse et mise en place des implants dentaire : Analyse de la littérature. [Thèse d'exercice]. [Nantes] : Université de Nantes. Unité de formation et de recherche d'odontologie. 13. 78p.
76. Guldner P. Cicatrisation osseuse post-extractionnelle et moyen de préservation du volume osseux. [Thèse d'exercice]. [Nancy] : Université Henry Poincaré Nancy I. Faculté de chirurgie dentaire. 2014. 174p.
77. Fenelon M, Masson-Regnault E, Catros S. La cicatrisation osseuse en chirurgie orale. Réalité clinique. 2016
78. Budtz-Jorgensen E, Clavel R. La prothèse totale : théorie, pratique et aspects médicaux. Paris : Masson ; 1995. 168p
79. Lejoyeux J, Lejoyeux R. Mise en condition tissulaire en prothèse amovible. Paris : Masson ; 1993. Chapitre 2.
80. Lassauzay C, Veyrune JL, Lescher J. La préparation des surfaces d'appui : rôle de la prothèse complète amovible transitoire. Les cahiers de prothèse. 1998 ; (104) : 79-87.
81. Grimonster J, Les conditionneurs tissulaires et leurs emplois en prothèse adjointe. Composition et propriétés physico-chimique. Actual. Odonto-Stomatol. 1996 ; (196) : 581-591.
82. Verfaillie A. Les résines acryliques à prise retardée en prothèse complète et en prothèse maxillo-facial. [Thèse d'exercice]. [Nancy] : Université Henry Poincaré Nancy I. Faculté de chirurgie dentaire ; 2003. 124p.
83. Salinas TJ. Treatment of edentulism : optimizing outcomes with tissue management and impression techniques. J Prosthodont. 2009 ; 18(2) : 97-105.

84. Hue O, Berteretche MV. Prothèse adjointe complète : la mise en condition tissulaire est-elle toujours d'actualité ? Actual. Odonto-Stomatol. 2014 ; (268) : 24-28.
85. Pompignoli M, Postaire M, Raux D. La prothèse complète immédiate. Paris : Quintessence International ; 2004. 92p.
86. HAS (Haute Autorité de Santé), Saint Pierre F. Pose d'une prothèse amovible définitive complète, service évaluation des actes professionnels, [Internet]. 2006 [Consulté le 12.04.17]. Disponible sur : <http://www.youscribe.com/catalogue/rapports-et-theses/sante-et-bien-etre/medecine/pose-d-une-prothese-amovible-definitive-complete-rapport-prothese-2321322>
87. ourkaib F. Contribution de l'empreinte mixte en Prothèse Complète pour une préparation tissulaire aisée. Défaut de sustentation et de rétention [Internet]. 2002 [Consulté le 24.01.17]. Disponible sur : <http://www.dentalespace.com/praticien/formationcontinue/contribution-l-empreinte-mixte-prothese-complete-pour-preparation-tissulaire-aisee-defaut-sustentation-de-retention/>
88. Bourzgui F, Bentahar Z, Oudehal L, Baite M, El Quars F. Les pièges et les limites de la radiographie panoramique [Internet]. 2000 [Consulté le 02.02.17]. Disponible sur : <http://www.lecourrierdudentiste.com/dossiers-du-mois/les-pieges-et-les-limites-de-la-radiographie-panoramique.html>
89. Villette A, Collier T, Gréaud P.Y. L'anesthésie dentaire : Les réponses pour moins d'anxiété et plus d'efficacité [Internet]. [Consulté le 12.11.16]. Disponible sur : http://www.idweblogs.com/wp-content/uploads/2014/02/vrai_faux_anes1.pdf
90. Deziel J.P. Dent incluse, [Internet]. [Consulté le 27.01.17]. Disponible sur : http://www.jpdeziel.com/documents/dent_incluse.pdf
91. HAS (Haute Autorité de Santé), Saint-Pierre F. Exérèse d'hypertrophie gingivale ou de crête flottante, service évaluation des actes professionnels [Internet]. 2005 [Consulté le 03.11.16]. Disponible sur : http://www.has-sante.fr/portail/upload/docs/application/pdf/rapport_exerese_crete_flottante.pdf
92. Mechakra H, Bentahar C, Nouioua F, Saifi N. Lésions muqueuses d'origine prothétique chez l'édenté total prise en charge thérapeutique : à propos d'un cas clinique [Internet]. 2014 [Consulté le 14.12.16]. Disponible sur : <http://www.lecourrierdudentiste.com/cas-clinique/lesions-muqueuses-dorigine-prothetique-chez-ledente-total-prise-en-charge-therapeutique-a-propos-dun-cas-clinique.html>
93. Batra R.S. Surgical Techniques for Scar Revision [Internet]. 2014 [Consulté le 08.01.17]. Disponible sur : <http://www.skintherapyletter.com/2005/10.4/2.html>
94. Jackson Iliff W, Pacheco M. Flaps, grafts and alloplastic materials in lid reconstruction and repair [Internet]. [Consulté le 11.12.16]. Disponible sur : <http://www.oculist.net/downaton502/prof/ebook/duanes/pages/v5/v5c088.html>

95. Chichou A, Malher P, Durelle S, Pouysségur V. Intérêts du laser CO2 dans l'approfondissement vestibulaire pré prothétique, une alternative à la PACSI ? [Internet]. 2012 [Consulté le 01.12.16]. Disponible sur : <http://www.dentisfuturis.com/le-laser-co2-dans-lapprofondissement-vestibulaire-une-alternative-la-pacsi/>

96. HAS (Haute Autorité de Santé), Saint-Pierre F. Pose d'une prothèse amovible de transition complète unimaxillaire à plaque base résine [Internet]. 2006 [Consulté le 01.12.16]. Disponible sur : http://www.has-sante.fr/portail/upload/docs/application/pdf/synthese_prothese_amovible_de_transition_complete.pdf

Hasnaoui Yassine – La chirurgie pré-prothétique chez l'édenté total au service de la prothèse amovible complète bimaxillaire

Nancy 2017 : 124 pages. 76 figures.

Th. : Chir.-Dent. : Nancy 2017

Mots clés : Chirurgie - Prothèse complète – Édenté total

Résumé :

Dans le cadre de la pose d'une prothèse amovible complète (PAC) bimaxillaire, un chirurgien dentiste peut se heurter à la nécessité de réaliser une chirurgie pré-prothétique. Elle est définie comme étant une chirurgie plastique qui a pour objectif de modifier l'architecture de l'ensemble des tissus buccaux afin d'améliorer les conditions de pose des futures prothèses dentaires. En effet, rappelons que lorsqu'un patient se présente en première consultation en vue de la pose d'une prothèse amovible complète bimaxillaire, il est rare voire exceptionnel qu'il soit prêt psychologiquement et physiologiquement à subir d'emblée les étapes prothétiques d'empreintes. Le but de ce travail est d'étudier et d'exposer les différentes techniques de chirurgie pré-prothétique ainsi que de répondre aux questions qu'un praticien peut se poser concernant la nécessité et la réalisation d'une éventuelle chirurgie antérieure à la pose d'une prothèse complète bimaxillaire.

Jury :

| | | |
|----------------------|-------------------------------------|---------------------|
| Pr J.-M. Martrette | Professeur des Universités | Président |
| <u>Dr B. Phulpin</u> | Maître de Conférences | Directrice de thèse |
| Dr P. Corne | Maître de Conférences | Juge |
| Dr B. Delaitre | Assistant Hospitalier Universitaire | Juge |

Adresse de l'auteur :

HASNAOUI Yassine
5, chemin des Amours
Doncourt-Lès-Conflans
FRANCE

Jury : Président : J.M. MARTRETTE – Professeur des Universités
Juges : B.PHULPIN – Maître de Conférences des Universités
P.CORNE – Maître de Conférences associée des Universités
B.DELATTRE – Assistant Hospitalier Universitaire

Thèse pour obtenir le diplôme D'Etat de Docteur en Chirurgie Dentaire

Présentée par: **Monsieur HASNAOUI Yassine, Mikhail, Youcef**

né(e) à: **BOUMERDES (ALGERIE)**

le **08 Janvier 1991**

et ayant pour titre : « **La chirurgie pré-prothétique chez l'édenté total au service de la prothèse amovible complète bimaxillaire** ».

Le Président du jury



J.M. MARTRETTE

Le Doyen
de la Faculté d'Odontologie



J.M. MARTRETTE

Autorise à soutenir et imprimer la thèse 9850

NANCY, le 18 MAI 2017

Le Président de l'Université de Lorraine



P. MULZENHARDT