



HAL
open science

Le syndrome de Sturge Weber : étude d'un cas pris en charge au CHU de Nancy

Eric Rodrigues-Ventura

► **To cite this version:**

Eric Rodrigues-Ventura. Le syndrome de Sturge Weber : étude d'un cas pris en charge au CHU de Nancy. Sciences du Vivant [q-bio]. 2016. hal-01932268

HAL Id: hal-01932268

<https://hal.univ-lorraine.fr/hal-01932268>

Submitted on 23 Nov 2018

HAL is a multi-disciplinary open access archive for the deposit and dissemination of scientific research documents, whether they are published or not. The documents may come from teaching and research institutions in France or abroad, or from public or private research centers.

L'archive ouverte pluridisciplinaire **HAL**, est destinée au dépôt et à la diffusion de documents scientifiques de niveau recherche, publiés ou non, émanant des établissements d'enseignement et de recherche français ou étrangers, des laboratoires publics ou privés.



AVERTISSEMENT

Ce document est le fruit d'un long travail approuvé par le jury de soutenance et mis à disposition de l'ensemble de la communauté universitaire élargie.

Il est soumis à la propriété intellectuelle de l'auteur. Ceci implique une obligation de citation et de référencement lors de l'utilisation de ce document.

D'autre part, toute contrefaçon, plagiat, reproduction illicite encourt une poursuite pénale.

Contact : ddoc-thesesexercice-contact@univ-lorraine.fr

LIENS

Code de la Propriété Intellectuelle. articles L 122. 4

Code de la Propriété Intellectuelle. articles L 335.2- L 335.10

http://www.cfcopies.com/V2/leg/leg_droi.php

<http://www.culture.gouv.fr/culture/infos-pratiques/droits/protection.htm>

ACADÉMIE DE NANCY-METZ

UNIVERSITÉ DE LORRAINE
FACULTÉ D'ODONTOLOGIE

Année 2016

N° 9146

THÈSE

Pour le

**DIPLÔME D'ÉTAT DE DOCTEUR
EN CHIRURGIE DENTAIRE**

Par

Eric RODRIGUES VENTURA

Né le 27 février 1988 à LUXEMBOURG

**Le syndrome de Sturge Weber : étude d'un cas pris en charge au
CHU de Nancy**

Présentée et soutenue publiquement le
lundi 26 septembre 2016 à 15h00

Examineurs de la thèse

Pr. C. STRAZIELLE	Professeur des Universités	Présidente
<u>Dr. J. GUILLET-THIBAUT</u>	Maître de Conférences des Universités	Juge
Dr. D. JOSEPH	Maître de Conférences des Universités	Juge
Dr. B. DELAITRE	Assistant Hospitalo-Universitaire	Juge

ACADÉMIE DE NANCY-METZ

UNIVERSITÉ DE LORRAINE
FACULTÉ D'ODONTOLOGIE

Année 2016

N° 9146

THÈSE

Pour le

**DIPLÔME D'ÉTAT DE DOCTEUR
EN CHIRURGIE DENTAIRE**

Par

Eric RODRIGUES VENTURA

Né le 27 février 1988 à LUXEMBOURG

**Le syndrome de Sturge Weber : étude d'un cas pris en charge au CHU
de Nancy**

Présentée et soutenue publiquement le
lundi 26 septembre 2016 à 15h00

Examineurs de la thèse

Pr. C. STRAZIELLE	Professeur des Universités	Présidente
<u>Dr. J. GUILLET-THIBAUT</u>	Maître de Conférences des Universités	Juge
Dr. D. JOSEPH	Maître de Conférences des Universités	Juge
Dr. B. DELAITRE	Assistant Hospitalo-Universitaire	Juge

*Par délibération en date du 11 décembre 1972,
la Faculté de Chirurgie Dentaire a arrêté que
les opinions émises dans les dissertations
qui lui seront présentées
doivent être considérées comme propre à
leurs auteurs et qu'elle n'entend leur donner
aucune approbation ni improbation.*

Président : Professeur Pierre MUTZENHARDT

Doyen : Professeur Jean-Marc MARTRETTE

Vice-Doyens : Pr Pascal AMBROSINI — Dr Céline CLEMENT

Membres Honoraires : Dr L. BABEL – Pr. S. DURIVAUX – Pr A. FONTAINE – Pr G. JACQUART – Pr D. ROZENCWEIG - Pr M. VIVIER – Pr ARTIS -

Doyen Honoraire : Pr J. VADOT, Pr J.P. LOUIS

Professeur Emérite : Pr J.P. LOUIS

Maître de conférences CUM MERITO : Dr C. ARCHIEN

Sous-section 56-01 Odontologie pédiatrique	Mme Mme M. Mlle Mlle M.	<u>DROZ Dominique (Desprez)</u> JAGER Stéphanie PREVOST Jacques HERNANDEZ Magali LAUVRAY Alice MERCIER Thomas	Maître de Conférences * Maître de Conférences * Maître de Conférences Assistante * Assistante Assistant *
Sous-section 56-02 Orthopédie Dento-Faciale	Mme M. Mlle Mlle	<u>FILLEUL Marie Pierryle</u> EGLOFF Benoît BLAISE Claire LACHAUX Marion	Professeur des Universités * Maître de Conférences * Assistante Assistante
Sous-section 56-03 Prévention, Epidémiologie, Economie de la Santé, Odontologie légale	Mme M. Mme	<u>CLEMENT Céline</u> CAMELOT Frédéric LACZNY Emily	Maître de Conférences * Assistant * Assistante
Sous-section 57-01 Parodontologie	M. Mme M. M. Mlle Mlle	<u>AMBROSINI Pascal</u> BISSON Catherine JOSEPH David PENAUD Jacques BÖLÖNI Eszter PAOLI Nathalie	Professeur des Universités * Maître de Conférences * Maître de Conférences * Maître de Conférences Assistante Assistante *
Sous-section 57-02 Chirurgie Buccale, Pathologie et Thérapeutique Anesthésiologie et Réanimation	Mme M. Mlle M. Mlle M.	<u>GUILLET-THIBAUT Julie</u> BRAVETTI Pierre PHULPIN Bérengère DELAITRE Bruno KICHENBRAND Charène MASCHINO François	Maître de Conférences * Maître de Conférences Maître de Conférences * Assistant Assistant Assistante * Assistant
Sous-section 57-03 Sciences Biologiques (Biochimie, Immunologie, Histologie, Embryologie, génétique, Anatomie pathologique, Bactériologie, Pharmacologie)	M. M.	<u>YASUKAWA Kazutoyo</u> MARTRETTE Jean-Marc	Maître de Conférences * Professeur des Universités *
Sous-section 58-01 Odontologie Conservatrice, Endodontie	M. M. M. M. Mlle M.	<u>MORTIER Éric</u> AMORY Christophe BALHAZARD Rémy ENGELS-DEUTSCH Marc BON Gautier MUNARO Perrine VINCENT Marin	Maître de Conférences * Maître de Conférences Maître de Conférences * Maître de Conférences Assistant Assistante Assistant *
Sous-section 58-02 Prothèses (Prothèse conjointe, Prothèse adjointe partielle, Prothèse complète, Prothèse maxillo-faciale)	M. M. Mme Mme M. M. M. Mlle	<u>DE MARCH Pascal</u> SCHOUVER Jacques VAILLANT Anne-Sophie CORNE Pascale GILLET Marc HIRTZ Pierre KANNENGIESSER François SIMON Doriane	Maître de Conférences Maître de Conférences Maître de Conférences * Assistante * Assistant Assistant * Assistant Assistante
Sous-section 58-03 Sciences Anatomiques et Physiologiques Occlusodontiques, Biomatériaux, Biophysique, Radiologie	Mme Mme M. M.	<u>STRAZIELLE Catherine</u> MOBY Vanessa (Stutzmann) SALOMON Jean-Pierre HARLE Guillaume	Professeur des Universités * Maître de Conférences * Maître de Conférences Assistant Associé

Souligné : responsable de la sous-section * temps plein

Mis à jour le 01.03.2016

Remerciements

À notre présidente de thèse,

Madame le professeur Catherine STRAZIELLE,

Docteur en Chirurgie Dentaire

Docteur en Neurosciences

Professeur des Universités - Praticien Hospitalier

Responsable de la sous-section : Sciences Anatomiques et Physiologiques,

Occlusodontiques, Biomatériaux, Biophysique, Radiologie

*Vous nous avez fait le très grand honneur
d'accepter la présidence de cette thèse et
nous vous remercions de l'intérêt que vous
avez bien voulu nous témoigner.*

*Nous avons eu la chance de pouvoir
profiter de votre savoir et gentillesse lors
de notre passage à Brabois adultes.*

*Recevez ici, l'expression de notre vive
gratitude et le témoignage de notre
profonde reconnaissance pour la qualité
de l'enseignement pratique et théorique
que vous avez su transmettre à vos
étudiants.*

À notre juge et directeur de thèse,

Madame le Docteur Julie GUILLET-THIBAUT,

Docteur en chirurgie dentaire

Spécialiste qualifié en chirurgie orale

Maître de Conférences des Universités - Praticien Hospitalier

Ancien interne

Ancien assistant hospitalo-universitaire

Responsable de la Sous-section : Chirurgie Buccale, Pathologie et

Thérapeutique, Anesthésiologie et réanimation

*Nous vous exprimons toute notre gratitude
pour votre disponibilité et vos conseils,
après avoir accepté de diriger cette thèse.*

*Nous espérons que le travail fourni est à la
hauteur de vos attentes.*

*Nous vous sommes très reconnaissants
pour la sympathie, le soutien et la
disponibilité que vous nous avez témoigné
tout au long de nos études.*

À notre juge,

Monsieur le Docteur David JOSEPH,

Docteur en chirurgie dentaire

Maître de conférence des Universités/Praticien Hospitalier

Sous-section : Parodontologie

CES de Technologie des matériaux utilisés en art dentaire

CES de Parodontologie

CES de Prothèse fixée

Diplôme de parodontologie et d'implantologie clinique de Nancy

*Nous tenons à vous remercier d'honorer
notre travail de votre attention en
acceptant de participer à notre jury de
thèse.*

*Vos qualités humaines et pédagogiques
ont grandement contribué à notre
apprentissage.*

*Veillez croire en l'expression de notre
profonde reconnaissance et de notre
profond respect.*

À notre juge,

Monsieur le Docteur Bruno DELAITRE,

Docteur en chirurgie dentaire

Assistant hospitalo-universitaire

Sous-section : Chirurgie Buccale, Pathologie et

Thérapeutique, Anesthésiologie et Réanimation

*Nous vous sommes très reconnaissants
d'avoir bien voulu prêter attention à notre
travail en acceptant de participer au jury de
cette thèse.*

*Nous vous exprimons toute notre gratitude
pour les conseils que vous nous avez
prodigué lors de notre apprentissage
clinique.*

*Soyez assuré de notre vive
reconnaissance et de notre profond
respect.*

À feu mon père,

à qui j'espère rendre honneur en ayant saisi les opportunités qui m'ont été données.

À ma mère,

qui a toujours su faire preuve de patience et de courage.

À ma sœur,

qui m'a ouvert la voie et montré comment faire.

À mon filleul et neveu Alexian,

qui nous a apporté à ma famille et moi beaucoup de joie depuis sa naissance.

À Vittoria,

qui a toujours été à mes côtés, malgré les difficultés.

À Juju,

qui ne m'aura jamais laissé tomber.

À mes amis Diogo, Filipe et Serge,

sans lesquels j'aurais probablement finalisé cet ouvrage plus tôt.

À Jenny Denham de Sturge Weber UK et sa fille,

que je remercie de m'avoir envoyé des documents.

À Chino, Stephen, Abe, Frank, Sergio et sans oublier Chi,

qui ont tous une place importante dans ma vie.

À Clark et Goku,

qui ont su me transmettre leur force.

À la musique,

qui m'a accompagné tout le long de la rédaction de ce manuscrit.

SOMMAIRE

- 1.Introduction
- 2.Historique
 - 2.1.Schirmer
 - 2.2.Sturge
 - 2.3.Weber
 - 2.4.Krabbe
- 3.Épidémiologie
- 4.Étiopathogénie
- 5.Signes cliniques
 - 5.1.Manifestations cutanées
 - 5.2.Symptômes neurologiques
 - 5.3.Manifestations oculaires
 - 5.4.Manifestations orales
- 6.Classification clinique
- 7.Diagnostic
 - 7.1.Angiome facial
 - 7.2.Diagnostic présymptomatique
 - 7.3.Liquide céphalo-rachidien
 - 7.4.Électroencéphalogramme
 - 7.5.Techniques d'imagerie cérébrales fonctionnelles et structurales
 - 7.6.Neuropathologie
 - 7.7.Surveillance de l'apparition de symptômes
- 8.Diagnostic différentiel
 - 8.1.Syndrome de Klippel-Trenaunay
 - 8.2.Syndrome de Parkes-Weber
 - 8.3.Syndrome de malformation artério-veineuse et capillaire
 - 8.4.Syndrome de Wyburn-Mason
 - 8.5.Syndrome de macrocéphalie - malformation capillaire
 - 8.6.Syndrome de Nova
 - 8.7.Syndrome PHACE et hémangiomes
 - 8.8.Syndrome de Rendu-Osler-Weber
- 9.Prise en charge
 - 9.1.Manifestations cutanées
 - 9.2.Symptômes neurologiques
 - 9.3.Manifestations oculaires
 - 9.4.Manifestations orales
- 10.Étude d'un cas clinique
 - 10.1.Historique médical
 - 10.2.Examen clinique
 - 10.3.Examens complémentaires
 - 10.4.Prise en charge
 - 10.5.Analyse
- 11.Conclusion

Index des figures

figure 1: angiome facial sur le côté gauche de la face avec atteinte de la paupière (source : Terezhalmay et coll., 2000).....	23
figure 2 : vue de profil (source : Terezhalmay et coll., 2000).....	23
figure 3 : patiente adulte dont l'angiome facial a un aspect épaissi (source : Parsa, 2013)	24
figure 4 : patient dont l'angiome facial a un aspect nodulaire (source : Bodensteiner et coll., 2010).....	24
figure 5 : angiome cutané présent de façon unilatérale au niveau de la face, du cou, du tronc, de l'abdomen et du membre supérieur (source : Babaji et coll., 2013).....	25
figure 6 : hémangiome épiscléral/conjonctival. Les vaisseaux dilatés parcourent un chemin tortueux.(source : Parsa, 2013).....	29
figure 7 : patiente avec un angiome facial et buphtalmie associée à un glaucome, du côté droit (source : Tripathi et coll. 2015).....	29
figure 8 : L'œil droit (à gauche) est normal. L'œil gauche (à droite) présente un hémangiome choroïdien. Ceci est caractérisé par une coloration plus profonde, qui ne laisse pas entrevoir la vascularisation choroïdienne plus fine. (source : Parsa, 2013).....	30
figure 9 : Patient atteint par le syndrome de Sturge Weber avec glaucome congénital non traité. Le diamètre cornéen de l'œil droit est supérieur à celui de l'œil gauche. (source : Bodensteiner et coll., 2010).....	30
figure 10 : hyperplasie gingivale unilatérale droite avec coloration rouge-mauve (source : Tripathi et coll., 2015)	32
figure 11 : hyperplasie gingivale blanchissant à la vitropression (source : Tripathi et coll., 2015).....	32
figure 12 : lésion angiomateuse sur la muqueuse de la joue droite (source : Elavarasu et coll., 2013).....	32
figure 13 : hypercroissance du condyle droit (source : Elavarasu et coll., 2013).....	33
figure 14 : coloration rouge-mauve unilatérale de la gencive, avec hypertrophie osseuse, malpositions dentaires et malocclusion (source : Babaji et coll., 2013).....	33
figure 15 : vue submandibulaire de l'hypercroissance osseuse maxillaire droite (source : Babaji et coll., 2013).....	33
figure 16 : hyperplasie gingivale localisée entre 31 et 32, avec gonflement labial et lingual en regard (source : Mopagar et coll., 2013).....	34
figure 17 : analyse histopathologique de l'hyperplasie vue à la figure précédente. L'apparence des fibres conjonctives suggère qu'il s'agit d'un botriomycome (source : Mopagar et coll., 2013).....	34
figure 18 : patient atteint par le syndrome de Sturge Weber avec angiome facial du côté droit du visage et lésions intra-buccales associées (d'après : Shaikh et coll. 2015).....	35
figure 19 : manque d'hygiène bucco-dentaire surtout au niveau postérieur (d'après : Shaikh et coll. 2015).....	35
figure 20 : vue antéro-postérieure montrant les calcifications en « lignes de tram » dans la région pariétale (source : Tripathi et coll., 2015).....	40
figure 21 : radiographie latérale du crâne montrant les calcifications en « lignes de tram » décrites par Dimitri en 1923 (source : Gandhi et coll., 2009).....	40
figure 22 : angiographie de la phase veineuse d'un patient atteint par le syndrome de Sturge Weber porteur d'un angiome facial sur le front côté gauche. L'hémisphère gauche présente un déficit en veines corticales par rapport à l'hémisphère droit (source : Parsa, 2013).....	41
figure 23 : TEP FDG de deux patients présentant un syndrome de Sturge Weber. L'atteinte est modérée pour le patient A et sévère pour le patient B. L'hypométabolisme du glucose, montré par les flèches, est localisé dans la partie postérieure gauche et touche les lobes pariétal, occipital et temporal (source : Alkonyi et coll., 2010).....	43

figure 24 : TEMP d'une patiente de 7 mois atteinte par le syndrome de Sturge Weber et porteuse d'un angiome facial du côté droit. La patiente est sujette aux crises d'épilepsie depuis l'âge de 3 mois. Les nuances de couleurs plus claires représentent un défaut de la perfusion cérébrale dans la partie postérieure et centrale de l'hémisphère droit. (source : Pinton et coll., 1997).....	44
figure 25 : images axiales pondérées T1 d'une patiente de 6 ans atteinte par le syndrome de Sturge Weber. Les flèches pleines montrent l'angiome leptoméningé dans la région postérieure au niveau pariétal, temporal et occipital. La pointe de flèche montre l'élargissement du plexus choroïde. Les flèches pointillées montrent les veines profondes au niveau de la substance blanche. (source : Bodensteiner et coll., 2010).....	45
figure 26 : à gauche : séquence écho de gradient (GRE) axiale et à droite : IRM T2 d'un patient de 10 ans atteint par le syndrome de Sturge Weber affectant la région temporo-occipitale droite. L'image en séquence écho de gradient montre les calcifications intracrâniennes occipitales gyriiformes en tant que zones de basse intensité de signal (zones sombres marquées par les flèches). L'image T2 montre l'atrophie temporo-occipitale sévère, sans surligner les calcifications. (d'après : Bodensteiner et coll., 2010)	46
figure 27 : IRM axiales d'un patient de 14 ans atteint par le syndrome de Sturge Weber. À gauche : imagerie de susceptibilité magnétique présentant les vaisseaux dilatés et partiellement calcifiés par un hyposignal. À droite : image T2 présentant des veines dilatées frontales du côté droit (d'après : Reith et coll., 2013).....	47
figure 28 : À gauche TEP FDG d'un patient atteint par le syndrome de Sturge Weber montrant un hypométabolisme du glucose cortical sévère dans la région du lobe occipital gauche. À droite : imagerie de perfusion du même patient montrant une diminution de flux sanguin cérébral dans la même région (d'après : Alkonyi et coll., 2012) [5].....	48
figure 29 : veinographies par résonance magnétique d'un enfant de 2 ans et 8 mois atteint par le syndrome de Sturge Weber, suite à injection d'un produit de contraste. A : l'angiome étendu de l'hémisphère droit apparaît en tant que hypersignal. B : visualisation du système veineux avec présence de veines normales dans l'hémisphère gauche et absentes ou peu développées du côté opposé (source : Bodensteiner et coll., 2010).....	49
figure 30 : imagerie volumique par résonance magnétique de 4 patients atteints par le syndrome de Sturge Weber. A : volume partiel de matière grise. B : volume partiel de substance blanche. C : volume partiel de liquide céphalo-rachidien. (source : Pfund et coll., 2003)	50
figure 31 : examens d'un patient de 1,8 ans atteint par le syndrome de Sturge Weber avec un angiome postérieur droit (image en haut à gauche). Les mesures 1 et 2 ont été effectuées au niveau de la substance blanche du lobe frontal. 3 et 4 ont été mesurées au niveau de la substance blanche du lobe pariétal. La diminution de NAA du côté droit par rapport au côté gauche est visible. (source : Batista et coll., 2008).....	51
figure 32 : Photo per-opératoire d'un patient atteint par le syndrome de Sturge Weber. La dure-mère est relevée, laissant apparaître la lésion vasculaire. Il s'agit d'une masse leptoméningée épaisse et décolorée. Présence également de structures veineuses corticales. (source : Parsa, 2013).....	52
figure 33 : angiome cutané (d'après : Sung et coll., 2015)	54
figure 34 : angiome cutané étendu avec nodules et papules (source : Sharma et coll., 2015).....	54
figure 35 : la jambe droite est plus longue de 1,7 cm (d'après : Sung et coll., 2015).....	55
figure 36 : varices (flèches) (d'après : Sung et coll., 2015).....	56
figure 37 : syndactylie (d'après : Mneimneh et coll., 2015).....	56
figure 38 : malformations capillaires sur la jambe droite associées à une hypercroissance de la jambe (source : Namba et coll., 2013).....	57
figure 39 : malformations capillaires (flèches) (source : Galán-Gutiérrez et coll., 2013)....	58
figure 40 : angiome de la joue gauche (d'après : Schmidt et coll., 2010).....	59

figure 41 : rétino-graphie normale de l'œil droit, l'œil gauche présente une dilatation et un chemin tortueux des vaisseaux rétiniens, ainsi que des communications artério-veineuses (d'après : Leitão Guerra et coll., 2009).....	60
figure 42 : nouveau-né avec macrocéphalie et malformations capillaires cutanées notamment au niveau de la lèvre et du philtrum. Une hémihypertrophie est également présente. (d'après : Dueñas-Arias et coll., 2009).....	61
figure 43 : atténuation de l'hémangiome de l'âge de 1 an (A) à 2 ans et demi (B) (d'après : Sathishkumar et coll., 2013).....	63
figure 44 : IRM T1 sagittale montrant l'anomalie de la fosse postérieure (d'après : Arora et coll., 2011).....	63
figure 45 : reconstruction de l'aorte en IRM 3D montrant une coarctation sévère (d'après : Bayer et coll., 2013).....	64
figure 46 : anomalie du sternum associée à un hémangiome englobant cou, lèvre, joue et oreille (d'après : Nour et coll., 2014) [48].....	64
figure 47 : papules érythémateuses au niveau des lèvres et télangectasies sur la langue (source : Meireles et coll., 2014).....	65
figure 48 : télangectasies au niveau des doigts (source : Abangah et coll., 2013) [1].....	65
figure 49 : exemple d'une bonne réponse au traitement après 6 séances (avec 4-6 mois d'intervalle). À gauche : avant. À droite : après (source : Leaute-Labreze et coll., 2002)...	67
figure 50 : photo peropératoire : la lésion est démarquée par un cercle pointillé et les zones d'initiation de la phase ictale par des cercles blancs, prouvant le lien étroit entre les deux (d'après : Murakami et coll., 2012).....	72
figure 51 : présence élevée de VEGF-A (en brun) dans l'angiome (A) et le cortex adjacent (B) (d'après : Alkonyi et coll., 2012).....	76
figure 52 : analyse histopathologique montrant une hyperplasie fibro-épithéliale avec vaisseaux sanguins dilatés et des signes d'inflammation chronique (source : Kalakonda et coll., 2013).....	80
figure 53 : vue intra-orale pré-opératoire avec hyperplasie labiale unilatérale (source : Kalakonda et coll., 2013).....	81
figure 54 : vue intra-orale pré-opératoire avec hyperplasie gingivale palatine (source : Kalakonda et coll., 2013).....	81
figure 55 : photo prise immédiatement après intervention (source : Kalakonda et coll., 2013).....	81
figure 56 : suivi à 3 mois (source : Kalakonda et coll., 2013).....	81
figure 57 : angiome cutané gauche (source : iconographie Julie Guillet, novembre 2012)	84
figure 58 : hyperplasie gingivale : arcade mandibulaire (source : iconographie Julie Guillet, novembre 2012).....	85
figure 59 : hyperplasie gingivale : arcade maxillaire (source : iconographie Julie Guillet, novembre 2012).....	85
figure 60 : angio-IRM (source : iconographie Julie Guillet, avril 2013).....	86
figure 61 : coupe axiale montrant une hypertrophie muqueuse au niveau du sinus maxillaire gauche (source : iconographie Julie Guillet, août 2013).....	86
figure 62 : coupe axiale montrant une pneumatisation du sinus frontal avec une prédominance gauche (source : iconographie Julie Guillet, août 2013).....	86
figure 63 : coupe frontale montrant la déviation du septum (source : iconographie Julie Guillet, août 2013).....	87
figure 64 : dentascanner® (source : iconographie Julie Guillet, août 2013).....	87
figure 65 : orthopantomogramme® (source : iconographie Julie Guillet, octobre 2015).....	87
figure 66 : téléradiographie de profil (source : iconographie Julie Guillet, août 2013).....	88
figure 67 : image tridimensionnelle (source : iconographie Julie Guillet, août 2013).....	88
figure 68 : coupe axiale (source : iconographie Julie Guillet, août 2013).....	88
figure 69 : coupe sagittale (source : iconographie Julie Guillet, août 2013).....	88
figure 70 : reconstruction 3D (source : iconographie Julie Guillet, août 2013).....	89

figure 71 : macrochéilie inférieure gauche (source : iconographie Julie Guillet, août 2013)	89
figure 72 : aggravation de l'hyperplasie en 2 mois (source : iconographie Julie Guillet, septembre 2013)	90
figure 73 : progression de l'hyperplasie gingivale côté droit (source : iconographie Julie Guillet, septembre 2013)	90
figure 74 : secteur IV après intervention (source : iconographie Julie Guillet, septembre 2013)	90

Index des tableaux

Tableau 1 : prévalence des manifestations oculaires retrouvées chez les patients atteints par le syndrome de Sturge Weber. DM = donnée manquante (source : Bodensteiner et coll., 2010).....	31
Tableau 2 : réponse au traitement après la première et deuxième série de 5 séances. N/A = non applicable (source : Bodensteiner et coll., 2010).....	68
Tableau 3 : données de référence des patients traités pour le syndrome de Sturge Weber par un régime Atkins modifié (d'après : Kossoff, 2010).....	75
Tableau 4 : résultats obtenus chez les patients traités pour le syndrome de Sturge Weber par un régime d'Atkins modifié. DM = donnée manquante (d'après : Kossoff, 2010).....	75

1. Introduction

Le syndrome de Sturge Weber ou angiomatose encéphalo-trigémينية, est une maladie phacomateuse rare d'origine génétique, où l'implication du gène GNAQ a récemment pu être mis en évidence. La mutation de ce gène donne lieu à une angiomatose leptoméningée, localisée préférentiellement au niveau pariétal et occipital. Des malformations vasculaires sont également retrouvées le long du nerf trijumeau, principalement la branche ophtalmique et maxillaire, ceci généralement de manière unilatérale. Bien que l'atteinte cutanée se fasse essentiellement au niveau du visage, d'autres parties du corps peuvent être atteintes. Malgré son caractère rare, il s'agit du syndrome neuro-cutané à composante vasculaire le plus répandu.

Sturge fut le premier en 1879 à décrire en détail ce syndrome. Une multitude d'exams d'imagerie permettent de mettre en évidence les signes intracrâniens, notamment des calcifications dites en « lignes de tram », décrites pour la première fois par Weber en 1892. Le signe le plus visible est la présence d'une lésion vasculaire cutanée au niveau du visage, qui tend à suivre le trajet du nerf trijumeau du côté de l'angiomatose leptoméningée. Ce type de lésion qui a l'aspect d'une tache de vin, peut aussi être présente au niveau de la muqueuse intra-orale.

Les patients sont sujets à faire des crises d'épilepsie et présentent souvent un retard mental, qui peut parfois en découler et qui dépend également de l'étendue de la lésion. La prise de médicaments anticonvulsifs associée à une difficulté au brossage, notamment due au retard mental et la présence de lésions angiomateuses au niveau de la muqueuse, provoque des hyperplasies gingivales dont la gestion chirurgicale présente un risque hémorragique.

Le syndrome de Sturge Weber est dit trisymptomatique si en addition des signes cérébraux et cutanés, il est accompagné de troubles oculaires, en particulier un glaucome. L'objectif de cette thèse est de présenter le syndrome de Sturge Weber et de proposer des méthodes de prise en charge, avant de clôturer avec un cas clinique.

2. Historique

Le signe distinctif cutané du syndrome de Sturge Weber (OMIM® (*online mendelian inheritance in man*®) - 185300), l'angiome facial ou « tache de vin », a été reconnu depuis l'antiquité [7]. À l'époque, cette marque de naissance fut souvent attribuée à de divers événements, tels qu'un traumatisme éprouvé par la mère durant la grossesse ou l'action d'un être supérieur. Un certain retard mental associé, faisait des personnes atteintes du syndrome des personnes maudites. Ce n'est que bien plus tard, que ces manifestations furent regroupées sous le syndrome de Sturge Weber, ceci vers la fin du XIX^e [13].

2.1. Schirmer

Le premier à établir un lien entre angiomes faciaux et autres signes cliniques, fut l'ophtalmologue Rudolf Schirmer (1831-1896), qui en 1860 prit en charge un patient atteint d'une buphtalmie unilatérale associée à une angiomatose faciale bilatérale [13,50,54].

2.2. Sturge

William Allen Sturge (1850–1919), décrit en 1879 une jeune patiente de six ans et demi présentant un angiome de couleur rouge vin sur la face, le cou et le tronc associé à une buphtalmie ipsilatérale, ainsi que des convulsions et une faiblesse controlatérales. Tous ces symptômes étaient accompagnés d'une déficience neurologique. Il fut le premier à établir une connexion entre angiome facial, troubles ophtalmiques et problèmes neurologiques en regard de la lésion. Cette hypothèse fut confirmée par Kalischer en 1897 en fournissant une preuve pathologique [13,50].

2.3. Weber

Frederick Parkes Weber (1863–1962) décrit en 1922 les manifestations radiologiques du syndrome, sans toutefois détailler les calcifications intracrâniennes gyriformes typiques. Ces dernières furent décrites comme des lignes ayant la forme de doubles « voies de tram » par Dimitri en 1923 [13,50].

2.4. Krabbe

Dix ans plus tard, Knud Haraldsen Krabbe (1885-1961), identifia ces lignes comme étant des dépôts de calcium incorporés dans le cortex en dessous de l'angiome méningé. À la radiographie, il est possible de voir « *des ombres intracrâniennes caractéristiques, sinueuses, épousant exactement la forme de la surface cérébrale, montrant les circonvolutions et les sillons, souvent avec de doubles contours.* » [13]

3. Épidémiologie

Aucune donnée précise basée sur une ou plusieurs études de la population n'existe pour évaluer la prévalence du syndrome de Sturge Weber. Les estimations récentes indiquent que l'incidence est de 1 sur 20000 à 50000 naissances dans la population mondiale. Les hommes sont atteints en même nombre que les femmes et le syndrome ne démontre pas de prédilection ethnique [7,54,66].

L'hypothèse la plus probable de l'origine des lésions angiomateuses et du syndrome de Sturge Weber a pendant longtemps été attribuée à une mutation somatique non héréditaire qui perturbe le développement normal du système vasculaire. La sévérité, l'étendue et les manifestations cliniques du syndrome sont déterminées par le moment et l'endroit de l'apparition de la mutation lors du développement fœtal.

Une découverte récente de mai 2013, a mis en évidence que le gène impliqué est le GNAQ qui code pour la sous-unité Gαq, membre de la classe q de la famille des protéines G. Elle agit comme médiateur de signaux entre récepteurs associés aux protéines G et les effecteurs. Le gène GNAQ est situé sur le chromosome 9q21, qui outre codant pour le polypeptide Gαq code aussi pour la protéine G servant à la fixation du nucléotide de guanine. Une mutation c.548G→A, p.Arg183Gln sur l'exon 4 du gène GNAQ permet d'expliquer la cause du syndrome de Sturge Weber. La modification du résidu d'arginine à la position 183 sera ensuite présent dans 24 protéines paralogues à Gαq.

Cette mutation a un effet sur le mécanisme des MAP-kinases en accélérant la transduction du signal. En effet, Gαq joue un rôle important dans l'hydrolyse du GTP, étape nécessaire pour l'inactivation de la protéine. La substitution de l'acide aminé dérègle ce mécanisme, empêchant son bon arrêt.

Un exemple des mécanismes menant à la symptomatologie du syndrome de Sturge Weber est celui du récepteur endothéline couplé à une protéine G. L'endothéline est impliquée dans la vasculogénèse et le dérèglement du mécanisme causé par la mutation c.548G→A, p.Arg183Gln explique les malformations du syndrome.

La mutation somatique de GNAQ codant pour la substitution d'acides aminés p.Arg183Gln a été retrouvée dans la peau et le tissu nerveux chez 88% des patients atteints du syndrome de Sturge Weber, mais également dans la peau chez 92% des personnes ayant une lésion angiomateuse cutanée, sans pour autant être atteints par le syndrome de Sturge Weber [54,61,66]. Les auteurs de la découverte postulent que le syndrome de Sturge Weber et les lésions angiomateuses cutanées, ont la même origine génétique. La différence entre les deux occurrences réside uniquement dans le moment de l'apparition

de la mutation génétique au niveau des cellules endothéliales. Cette découverte a le potentiel de devenir une nouvelle base de recherche pour le traitement du syndrome de Sturge Weber [66].

4. Étiopathogénie

Le syndrome de Sturge Weber est une maladie neurocutanée rare à expression phénotypique variable. L'étiologie de cette maladie est encore peu connue.

L'origine du syndrome serait la persistance d'un plexus vasculaire embryonnaire autour de la portion céphalique du tube neural et sous l'ectoderme destiné à devenir de la peau faciale [27].

Dans un cas normal, ce plexus se développe lors de la sixième semaine de vie intra-utérine et régresse lors de la neuvième semaine.

Le défaut de régression entraîne la présence de vaisseaux sanguins résiduels impactant négativement les structures adjacentes en formant des angiomes. Ces derniers peuvent être visibles sous la forme d'angiomes faciaux, mais aboutissent aussi à des angiomes leptoméningés expliquant l'atteinte neurologique [7].

Ces vaisseaux sanguins présentent un flux dynamique altéré qui est la cause de thromboses, occlusions veineuses, atrophies, ischémies et précipitation de dépôts de calcium sur les tissus corticaux sous-jacents.

Dans la plupart des cas, l'angiome leptoméningé n'évolue pas, mais certaines études ont démontré une progression de la lésion. C'est l'étendue de cette lésion qui va déterminer la sévérité du syndrome [53].

5. Signes cliniques

Le syndrome de Sturge Weber est accompagné de manifestations cliniques hautement variables. Elles sont principalement dues à des malformations vasculaires et selon leur emplacement, les signes cliniques ont été divisés en quatre catégories :

1. manifestations cutanées
2. symptômes neurologiques
3. manifestations oculaires
4. manifestations orales [7]

5.1. Manifestations cutanées

Bien que le syndrome de Sturge Weber soit d'apparition rare, il s'agit néanmoins de la maladie neurocutanée la plus répandue [31]. Ce syndrome fait partie du groupe des phacomatoses et l'un des signes est la présence d'un angiome plan facial à la naissance chez 76% des patients atteints. Cette conséquence d'une malformation capillaire de type hamartome se situe sur la partie supérieure de la face au niveau du dermatome innervé par le nerf trijumeau (V) et en particulier ses branches ophtalmique (V1) et maxillaire (V2). Bioxeda et coll. ont trouvé des angiomes plan faciaux distribués principalement le long de la branche V2 du nerf trijumeau chez 88% sur un total de 121 patients atteints de lésions cutanées. Les lésions étaient unilatérales chez 86% des patients. Des lésions extra-faciales sont présentes plus souvent quand la branche mandibulaire (V3) du nerf trijumeau est touchée [20]. L'implication de l'aire innervée par le nerf ophtalmique est considérée comme étant pathognomonique [7,27,63]. Le lien de proximité entre les deux fut décrit par Cushing, mais est considéré comme secondaire par Alexander et Norman. Ces derniers supposent en effet que la distribution de l'angiome cutané est déterminé en partie par la position des processus et des fissures lors du développement de la face. Les rapports entre manifestation faciale et nerveuse tiendrait donc plus d'une coïncidence et une plus grande importance devrait être accordée à leur origine embryologique commune [20].

Il est toutefois important de préciser que la présence seule d'une « tache de vin » à la naissance, - avec ou sans atteinte oculaire- , n'est pas suffisante pour suspecter la présence du syndrome. En effet, seul 8% des enfants présentant une telle malformation cutanée sont atteints du syndrome. Les risques augmentent jusqu'à 20%, lorsque l'étage supérieur de la face et surtout les paupières sont atteintes (fig. 1 et 2) [13].

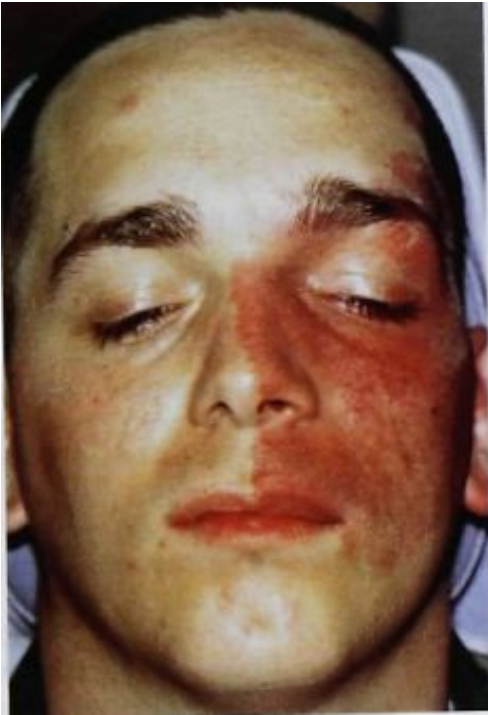

figure 1: angiome facial sur le côté gauche de la face avec atteinte de la paupière (source : Terezhalmay et coll., 2000)

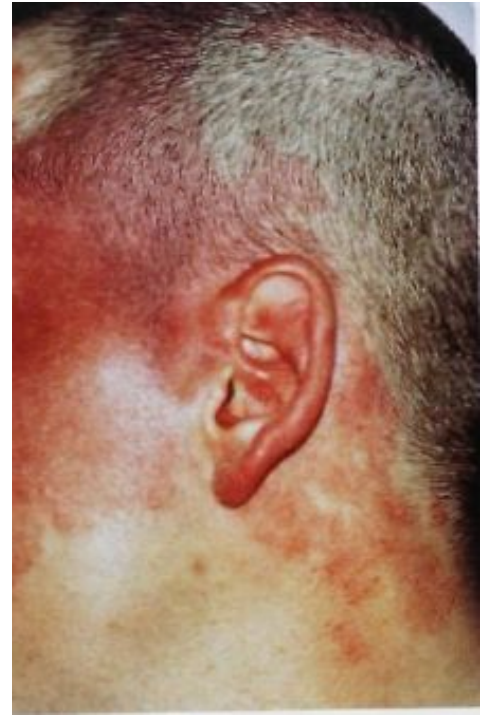
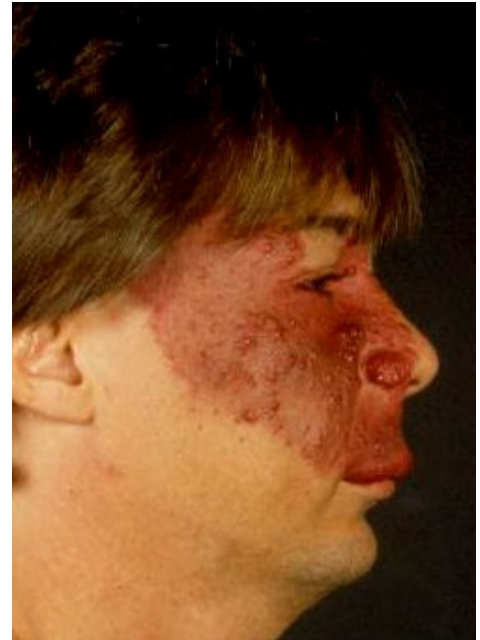

figure 2 : vue de profil (source : Terezhalmay et coll., 2000)

Au tout début, la tache de naissance est typiquement de couleur claire, rosée, et tend à virer au rouge porto plus foncé, se démarquant ainsi clairement de la coloration normale de la peau du patient. Par la suite, chez certains patients le degré d'intensité de la couleur pourra cependant diminuer avec l'âge. La tache peut présenter une surface légèrement surélevée ou un bord plat, être isolée et bien délimitée ou très diffuse. Les lésions les plus importantes peuvent être chaudes au toucher et avoir un caractère pulsatile [7]. Elles n'ont pas tendance à augmenter en surface avec le temps, mais acquièrent un aspect nodulaire et plus épais (probablement dû à la dilatation des vaisseaux), ce qui constitue l'argument principal pour leur prise en charge le plus tôt possible (fig. 3 et 4). Un traumatisme de l'angiome plan facial engendre un saignement abondant.



*figure 3 : patiente adulte dont l'angiome facial a un aspect épaissi
(source : Parsa, 2013)*



*figure 4 : patient dont l'angiome facial a un aspect nodulaire
(source : Bodensteiner et coll., 2010)*

Dans 90% des cas, la malformation vasculaire est unilatérale et se situe du même côté et en regard de la lésion leptoméningée. Toutefois, une présence bilatérale n'est pas à exclure, mais dans ce cas l'atteinte cérébrale ne l'est pas forcément. Finalement, chez certains patients, ces taches sont totalement absentes [27,63].

Selon Inan et Marcus, l'angiome cutané est le plus souvent localisé du côté droit de la face et détecté dans 87-90% des cas. Une extension de la lésion au delà de la ligne médiane est observée chez 50% des patients et une atteinte bilatérale dans 33% des cas, ce qui augmente le risque d'atteinte intracrânienne [31,58].

Dans certains cas, la lésion peut s'étendre jusqu'au cou, au tronc, au dos, à l'abdomen et aux membres (fig. 5).

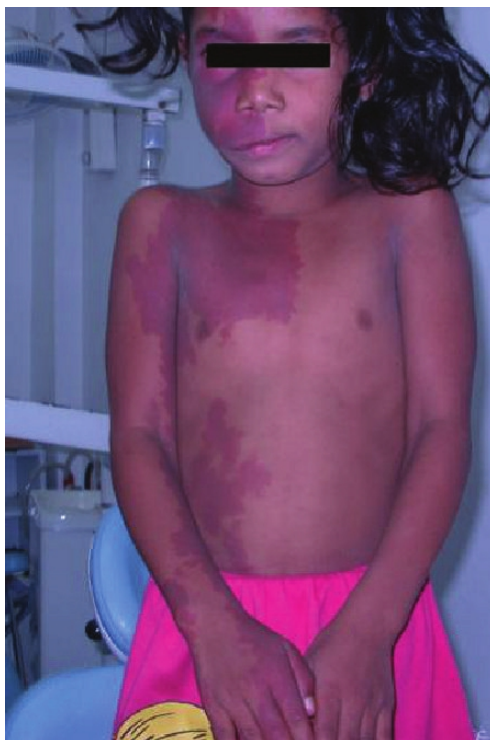

figure 5 : angiome cutané présent de façon unilatérale au niveau de la face, du cou, du tronc, de l'abdomen et du membre supérieur (source : Babaji et coll., 2013)

5.2. Symptômes neurologiques

Les signes neurologiques primaires du syndrome de Sturge Weber comprennent des crises d'épilepsie (80%), des céphalées, des symptômes évocateurs d'un accident vasculaire cérébral (AVC), parfois des hémiparésies (30%), hémiplégies, des troubles du champ visuel, une perte neuronale, une atrophie du cortex cérébral, des ischémies cérébrales et une diminution des capacités cognitives avec un retard du développement [7].

5.2.1. Épilepsie

L'apparition des crises épileptiques constitue fréquemment le premier symptôme neurologique qui apparaît quelques mois seulement après la naissance. 14% des patients souffrent initialement de crises généralisées, mais la plupart des patients sont atteints de crises focales controlatérales à la lésion cutanée ou de crises partielles complexes. Secondairement, elles se généralisent et deviennent tonico-cloniques. Les spasmes infantiles ou crises myo- ou atoniques sont moins fréquentes. Ces crises se développent chez 75% des enfants avant l'âge de 1 an, 86% des enfants de moins de 2 ans, pour atteindre 95% des enfants avant l'âge de 5 ans.

Les crises sont présentes chez 75% des patients si l'atteinte cérébrale est unilatérale et 95% si celle-ci est bihémisphérique.

L'épilepsie peut aussi apparaître à l'âge adulte, cas dans lequel il est plus aisé de la contrôler, mais cela reste rare. De plus, les patients sont moins à risque de faire un AVC, ainsi que de développer une détérioration neurologique. En effet, les effets neurologiques du syndrome se stabilisent avec l'âge, chose visible sur les tomодensitométries par émission de positons (TEP) et traduite par une stabilisation de l'hypométabolisme du glucose. En outre, une amélioration du drainage veineux cérébral apparaît grâce à un passage collatéral par les veines cérébrales plus profondes.

Finalement, certains patients non médiqués font de lourdes crises avec de longues périodes d'intervalle, alors que d'autres poly-médiqués souffrent de crises fréquentes et prolongées [13].

Au niveau oral, les lésions des tissus mous les plus constatées sont les morsures de joues, lèvres et langue, mais dans certains cas une crise peut conduire à une fracture dentaire. Ceci peut avoir un effet négatif sur l'image de soi du patient, donc aussi sur leur comportement, lorsqu'il s'agit d'une dent antérieure. Les luxations de l'articulation temporo-mandibulaire (ATM) restent quant à elles rares [25].

5.2.2. Développement psychologique

Bien que les premiers mois de développement des nouveau-nés se fassent normalement, un retard mental plus ou moins prononcé sera observé à la longue chez la moitié des patients, taux qui augmente à 92% lorsque l'atteinte cérébrale est bilatérale. Toutefois, le degré de cette déficience mentale varie considérablement d'un individu à l'autre et même les patients à intelligence normale peuvent parfois développer des problèmes sociaux ou psychologiques. L'origine de ce retard mental est considéré comme étant la conséquence des crises d'épilepsie, ainsi que des calcifications corticales. Outre le retard mental engendré par les crises elles mêmes, il n'est pas exclu que la médication anticonvulsive puisse avoir un effet négatif sur le développement cognitif et engendrer des troubles du comportement [54].

Les patients présentent des difficultés d'apprentissage, un trouble du déficit de l'attention sans hyperactivité associée et autres troubles du comportement, qui sont de nature plus grave si le début d'apparition des crises se fait avant l'âge de 2 ans, plus encore si elles sont réfractaires aux traitements. Il est important de considérer le fait que même les patients à intelligence normale peuvent souffrir de troubles de l'attention, donc un échec scolaire ne doit pas systématiquement être attribué à un retard mental supposé engendré par le syndrome. En effet, des médicaments stimulants peuvent offrir une solution dans de telles circonstances. D'où l'importance d'effectuer des tests neuropsychologiques, afin de déterminer les patients à risque [13,54].

La plus grande inquiétude concerne les patients qui sont sujets à être agressifs envers les autres et qui démontrent un comportement auto-destructeur, chose fréquente chez les patients avec un retard mental prononcé. Les patients peuvent être sujets à la dépression tant à l'adolescence qu'à l'âge adulte et certains développent un comportement psychotique. Les adultes à intelligence normale souffrent souvent de dépression, élément qui peut être en partie mis en relation avec la perception qu'ils ont de leur image à cause de la tache de vin faciale [16]. Une étude de Sujansky et Conradi démontre que 50% des patients adultes ont à un moment ou un autre souffert de dépression, sans pour autant chercher à se faire soigner. En dehors de l'image de soi, certains patients dénoncent comme autres causes de dépression la difficulté à contrôler leurs crises d'épilepsie ou encore les migraines à répétition. Les patients avec de moindres facultés intellectuelles semblent être moins assujettis à la dépression (38%), même s'il faut admettre que leur évaluation est plus difficile à réaliser [13].

De plus, les patients souffrent souvent d'un stress émotionnel qui tend à augmenter la pression artérielle [68].

5.2.3. Déficit neurologique focal

L'épilepsie marque parfois le début d'une hémiparésie initiale ou autres déficits focaux. Bien que ces phénomènes soient d'apparition plus rare par rapport aux crises épileptiques, ils concernent tout de même deux tiers des patients adultes avec un syndrome de Sturge Weber.

L'hémiparésie peut être transitoire ou non et serait soit due à une paralysie post-ictale ou à un dysfonctionnement ischémique. Certains patients peuvent néanmoins développer graduellement une hémiparésie, sans pour autant faire de crises. Bien que les mécanismes de ce phénomène ne soient pas entièrement élucidés, il existe la suspicion que les effets d'une lésion hypoxique ou ischémique du parenchyme cérébral adjacent à l'angiome leptoméningé en soient la cause. Comme cette lésion cérébrale est souvent localisée au niveau occipital, il n'est pas rare d'avoir des défauts du champ de vision.

Le début précoce d'apparition d'hémiparésies engendre de plus une faiblesse unilatérale, caractérisée par un défaut de croissance des extrémités du côté affecté, engendrant une asymétrie.

L'origine des hémiparésies s'explique par la présence de calcifications gyrales/gyriformes (calcification dystrophique) et de malformations veineuses cérébrales. Ces dernières sont des angiomatoses leptoméningées en général unilatérales et visibles à l'imagerie par résonance magnétique (IRM), situées principalement dans les régions cérébrales postérieures au niveau temporal, pariétal et occipital [13].

5.2.4. Macrocéphalie

On a pu constater chez certains patients un élargissement crânien, conduisant parfois à une hydrocéphalie. L'origine de ce phénomène peut s'expliquer par une obstruction du système de drainage veineux, qui peut conduire à une pression veineuse cérébrale élevée, qui explique les migraines [13].

5.2.5. Céphalées

Entre 30% et 45% des patients souffrent de migraines, imputées à une hypersensibilité neuronale due aux altérations leptoméningées, qui engendrent à leur tour un changement de l'oxygénation et de la perfusion corticale [54].

Un sondage a été effectué chez 500 personnes atteintes du syndrome et les résultats sur les 71 questionnaires retournés estiment que 44% des patients souffrent de migraines, incidence deux fois plus élevée que dans la population générale. Cependant, il faut pondérer ces résultats, dans la mesure où il est probable que les patients souffrant de migraines étaient plus enclins à renvoyer le questionnaire que les autres.

La migraine apparaît le plus souvent juste après une crise d'épilepsie, alors que chez certains patients elle est attribuée au glaucome. La dépression est un facteur qui peut lui aussi promouvoir des céphalées chroniques. La fréquence peut aller de deux à trois fois par semaine, à au moins une fois par jour [13].

Une étude menée par Kaube H, Keay KA, Hoskin KL et coll. en 1993 chez le chat, a démontré que la stimulation durale provoque une dilatation des vaisseaux crâniens. Ceci engendre une stimulation des afférences du trijumeau, aboutissant à une libération de peptides vaso-actifs, qui se traduit à son tour par une vasodilatation [54].

On a pu démontrer que l'autorégulation du flux sanguin cérébral est déficiente chez les patients atteints du syndrome, ceci même dans les zones éloignées de l'angiome. Ce sont les altérations du flux dynamique au niveau des vaisseaux sanguins qui sont la cause de céphalées et qui peuvent avoir des conséquences graves, telles que des occlusions veineuses et hypoxies. Celles-ci sont à leur tour à l'origine de l'aggravation des symptômes neurologiques. Le tout peut être mis en relation avec la pathogenèse du syndrome [13].

5.2.6. Hémorragies intracrâniennes

En 1906, Harvey Cushing a décrit trois patients dont les crises et hémiparésies seraient dues à des hémorragies intracrâniennes spontanées. En effet, il semble plausible que les anomalies veineuses intracrâniennes, soient enclines à provoquer des hémorragies. Toutefois, ces cas sont mal documentés et un manque de preuves convaincantes ne

permet pas d'établir que le syndrome induit ces hémorragies. En effet, l'autopsie pratiquée chez deux des trois patients n'a révélée aucune trace d'hémorragie. Parfois l'observation d'hémorragies microscopiques est possible, mais leurs conséquences cliniques restent discutables [13].

5.2.7. Troubles neuro-endocriniens

Les personnes atteintes par le syndrome de Sturge Weber présentent davantage de risques d'avoir une déficience en hormones de croissance. Cette prévalence est de l'ordre de 18 fois supérieure par rapport à la population générale. Bien que le traitement de cette déficience soit possible, l'expérience montre malheureusement que cela s'accompagne d'une aggravation des crises d'épilepsie [8,16].

5.3. Manifestations oculaires

L'implication de l'aire innervée par le nerf ophtalmique est considérée comme pathognomonique et ceci peut conduire à des atteintes oculaires : angiome choroïdien, lésions épisclérales ou conjonctives, hétérochromie de l'iris, hémianopsie, glaucome, buphtalmie ou cécité (fig. 6 et 7) [7,27,63].

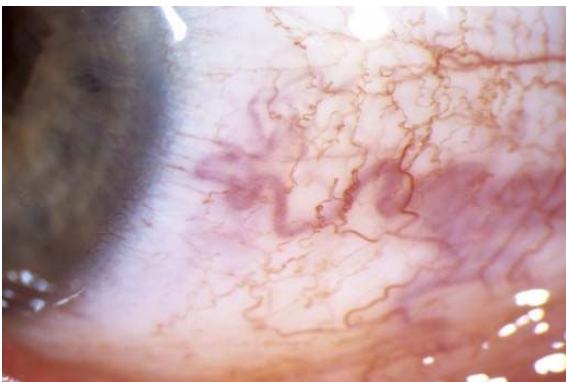


figure 6 : hémangiome épiscléral/conjonctival. Les vaisseaux dilatés parcourent un chemin tortueux. (source : Parsa, 2013)

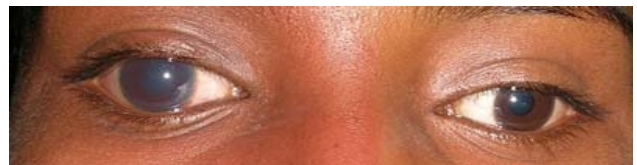

figure 7 : patiente avec un angiome facial et buphtalmie associée à un glaucome, du côté droit (source : Tripathi et coll. 2015)

Les manifestations oculaires principales sont la buphtalmie et le glaucome, ce dernier étant présent chez 60% des patients avant l'âge de deux ans. Le risque d'avoir un glaucome augmente en présence d'un angiome facial intéressant les paupières. Ces manifestations sont la conséquence de la pression intra-oculaire élevée induite par l'augmentation de la sécrétion d'humeur aqueuse. Cette augmentation peut s'expliquer par la présence chez 40% des patients d'un hémangiome choroïdien et une hypersécrétion lui étant associée (fig. 8) [20]. Une autre raison possible pouvant être liée à une obstruction, due à une anomalie de l'angle de l'œil, qui est responsable du drainage de la chambre

antérieure de l'œil. Ce phénomène serait amplifié par des hémangiomes épiscléraux et conjonctifs constitués de petites proliférations cavernueuses de vaisseaux sanguins à la surface de l'œil et qui entravent le drainage de l'humeur aqueuse. En effet, une étude a démontré qu'ils étaient présents chez tous les patients présentant un glaucome. Ces hémangiomes sont bénins, bien qu'ils puissent provoquer une irritation oculaire et représentent un risque d'hémorragie suprachoroïdienne ou d'effusion choroïdienne en cas de chirurgie intra-oculaire [13].

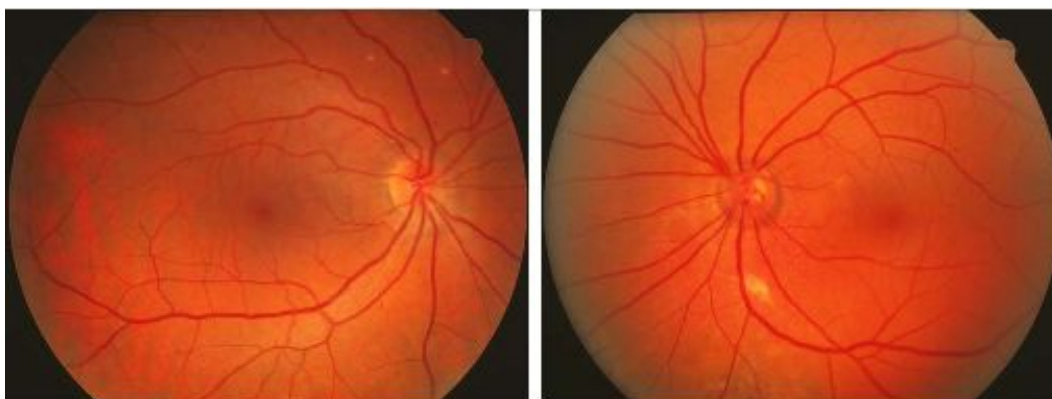

figure 8 : L'œil droit (à gauche) est normal. L'œil gauche (à droite) présente un hémangiome choroïdien. Ceci est caractérisé par une coloration plus profonde, qui ne laisse pas entrevoir la vascularisation choroïdienne plus fine. (source : Parsa, 2013)

De plus, le glaucome provoque un élargissement cornéen qui passe de 10 mm chez un nouveau-né non atteint à plus de 12 mm chez un nouveau-né malade (fig. 9) [13].

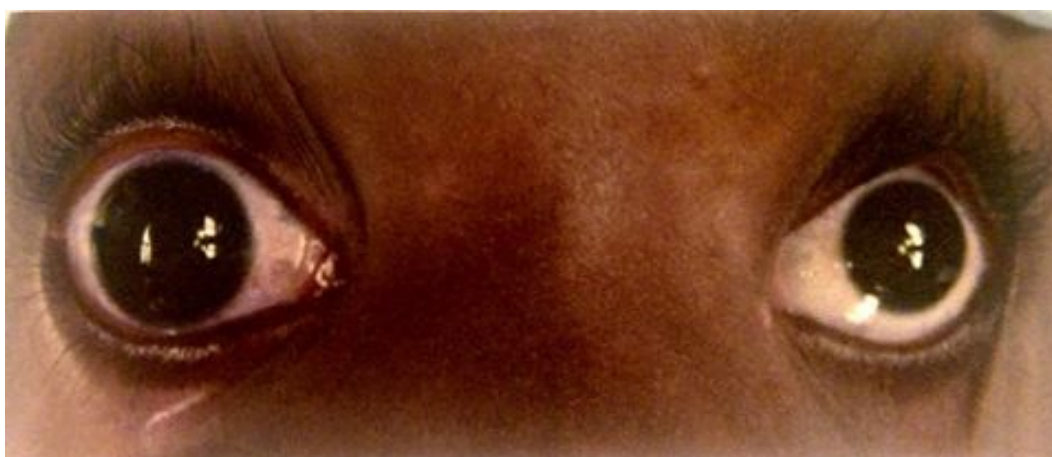

figure 9 : Patient atteint par le syndrome de Sturge Weber avec glaucome congénital non traité. Le diamètre cornéen de l'œil droit est supérieur à celui de l'œil gauche. (source : Bodensteiner et coll., 2010)

Le risque de développer un glaucome est au plus haut les dix premières années de vie, mais certains patients maintiennent une pression intra-oculaire normale jusqu'à l'âge adulte, d'où l'importance d'une surveillance étroite. Il est recommandé de procéder à un

examen oculaire tous les trois mois, lors de la première année de vie. Parfois, une anesthésie s'avère nécessaire, afin de pouvoir mesurer la pression intra-oculaire. De 12 à 24 mois, les examens sont espacés de 6 mois, pour devenir annuels passé cet âge là. Toutefois, lorsque la détection d'un glaucome est faite, ces visites doivent devenir plus fréquentes.

10% des patients présentent une hétérochromie de l'iris, et le côté le plus pigmenté est typiquement du même côté que l'angiome facial, ce qui indique une augmentation du nombre de mélanocytes ou de leur activité [13].

La présence d'une hémianopsie est souvent combinée à une hémiatrophie, et les deux sont liées à l'atteinte de l'un ou des deux lobes occipitaux ou nerfs optiques par une angiomatose [54].

La perte de vue du côté affecté est dans la majorité des cas une conséquence du glaucome, qui provoque une lésion de la membrane de Descement ou stries de Haab qui va négativement impacter la cornée et graduellement faire diminuer la vision [13].

Le tableau ci-contre résume les différents signes oculaires retrouvés dans trois études différentes :

Tableau 1 : prévalence des manifestations oculaires retrouvées chez les patients atteints par le syndrome de Sturge Weber. DM = donnée manquante (source : Bodensteiner et coll., 2010)

publication	Sharan % (n)	Sullivan % (n)	Gupta % (n)
nombre de patients	41	51	62
atteinte du segment antérieur			
hémangiome conjonctif / épiscléral	12,2 (5)	69 (35)	DM
hétérochromie de l'iris	DM	DM	14,5 (9)
augmentation du diamètre cornéen	36,6 (15)	51 (26)	DM
anomalie de l'angle de l'œil	66,7 (16)	26 (51)	DM
glaucome ou hypertension oculaire	58,5 (24)	71 (36)	35,4 (22)
atteinte du segment postérieur			
hémangiome choroïdien diffus	24,4 (10)	55 (28)	DM
décollement rétinien	2,4 (1)	10 (5)	DM
autres			
strabisme	0	14 (7)	DM

5.4. Manifestations orales

Le type de lésions décrites précédemment est présent chez 40% des patients atteints par le syndrome et peut toucher lèvres, gencive, muqueuse buccale, palais, plancher de bouche, langue, pharynx et larynx et se manifeste par une coloration rouge-mauve (fig. 10) [7].

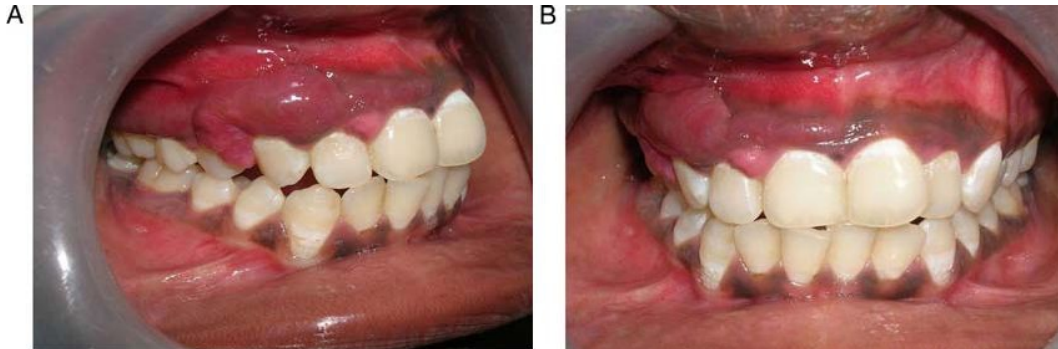


figure 10 : hyperplasie gingivale unilatérale droite avec coloration rouge-mauve (source : Tripathi et coll., 2015)

Puisque le syndrome de Sturge Weber est une maladie hémangiomateuse, il y a souvent une présence d'hyperplasies gingivales qui peuvent être mises en relation avec l'afflux vasculaire accru [20,45]. Elles sont souples au toucher et blanchissent à la pression, ce qui confirme la nature angiomateuse (fig. 11 et 12) [27,31,63]. L'hyperplasie peut aller d'un léger élargissement gingival, à une croissance extensive pouvant empêcher de fermer complètement la bouche [20,63].

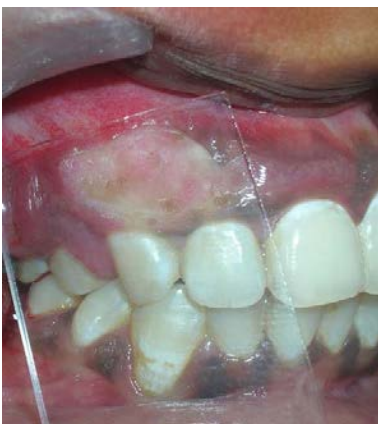

figure 11 : hyperplasie gingivale blanchissant à la vitropression (source : Tripathi et coll., 2015)

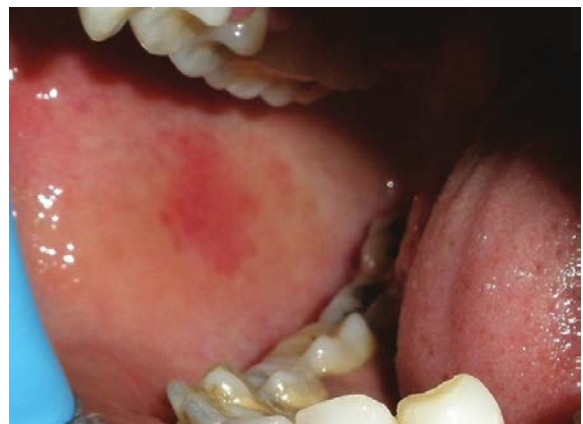

figure 12 : lésion angiomateuse sur la muqueuse de la joue droite (source : Elavarasu et coll., 2013)

L'analyse histopathologique du tissu gingival affecté révèle un épithélium normal avec un tissu conjonctif sous-jacent principalement composé de vaisseaux sanguins dilatés et engorgés, ainsi qu'une distribution inégale d'un infiltrat de cellules inflammatoires

chroniques [20]. L'hyperplasie gingivale peut dans certains cas conduire à une perte dentaire [38].

D'autres manifestation incluent une croissance mandibulaire asymétrique, hypertrophie osseuse unilatérale, botriomycomes, éruption dentaire ipsilatérale prématurée ou retardée et une malocclusion (fig. 13, 14 et 15). Ne sont pas à exclure : une macroglossie pouvant contribuer à la malocclusion, une macrochélie, des hémangiomes gingivaux, gencives qui saignent facilement, periodontites, ainsi qu'une implication pulpaire [7,38,45,63].

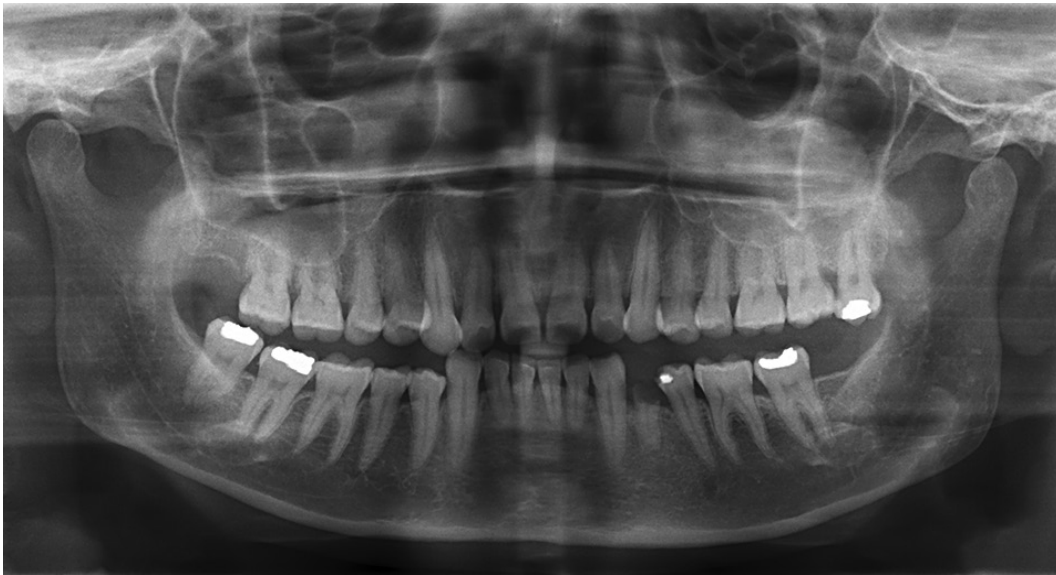

figure 13 : hypercroissance du condyle droit (source : Elavarasu et coll., 2013)

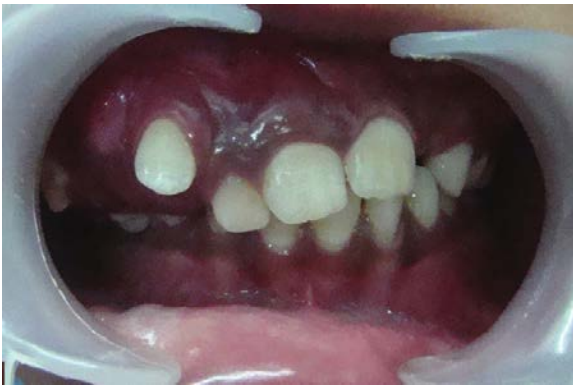

figure 14 : coloration rouge-mauve unilatérale de la gencive, avec hypertrophie osseuse, malpositions dentaires et malocclusion (source : Babaji et coll., 2013)

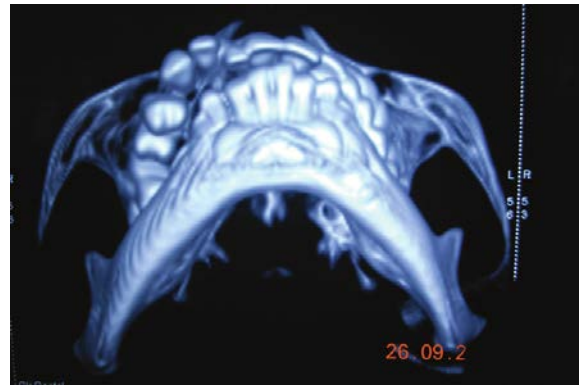


figure 15 : vue submandibulaire de l'hypercroissance osseuse maxillaire droite (source : Babaji et coll., 2013)

Une augmentation significative de mastocytes est retrouvée au sein des botriomycomes. Leur concentration au niveau de cette lésion vasculaire est en moyenne plus élevée, comparée au taux retrouvé dans les zones de peau non affectée adjacentes. Ceci indique une corrélation étroite entre mastocytes et angiogénèse au niveau des botriomycomes [45]. Les botriomycomes doivent cependant être différenciés des lésions angiomateuses (fig. 16 et 17) [63].

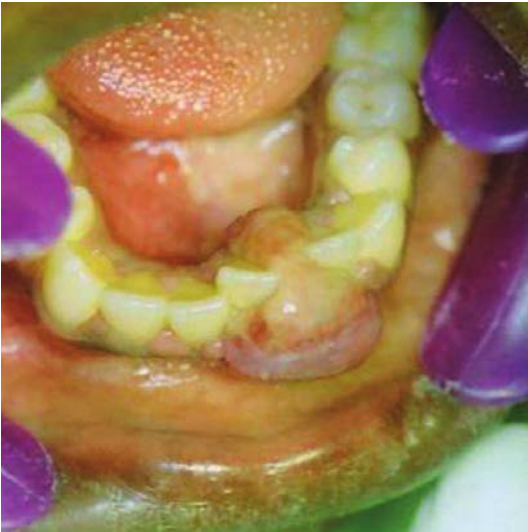

figure 16 : hyperplasie gingivale localisée entre 31 et 32, avec gonflement labial et lingual en regard (source : Mopagar et coll., 2013)

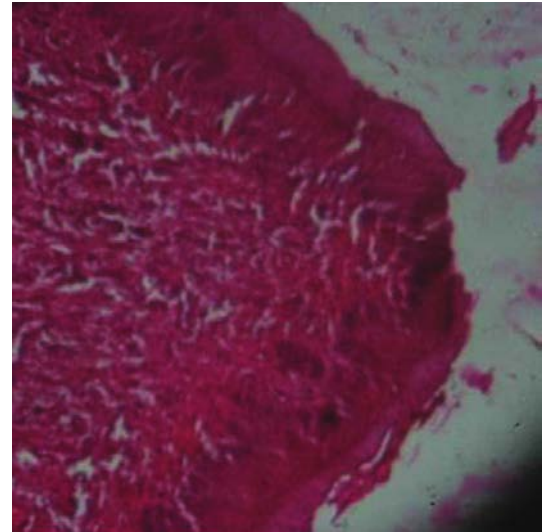


figure 17 : analyse histopathologique de l'hyperplasie vue à la figure précédente. L'apparence des fibres conjonctives suggère qu'il s'agit d'un botriomycome (source : Mopagar et coll., 2013)

Dans de très rares cas, une ostéohypertrophie décrite comme un syndrome angiodysplasique a été observée. L'hypertrophie osseuse découle de changements secondaires dus à la présence de malformations vasculaires et est souvent observée dans le syndrome de Klippel-Trenaunay-Weber qui touche les extrémités.

Le retard mental plus ou moins prononcé de certains patients peut entraîner une difficulté supplémentaire à l'obtention d'une bonne hygiène bucco-dentaire. Le manque d'hygiène favorise l'accumulation de plaque et de tartre, ce qui engendre une hypertrophie gingivale secondaire et favorise encore davantage le saignement lors du brossage [45,63]. En plus de provoquer des gênes importantes et d'avoir un aspect disgracieux, les formes modérées à sévères d'hypertrophie gingivale empêchent une bonne alimentation et comme vu précédemment une bonne hygiène bucco-dentaire (fig. 18 et 19). Ceci est donc la source d'une accumulation de microbes qui engendre une susceptibilité accrue aux infections orales et présente un risque potentiel pour l'état de santé général du patient.

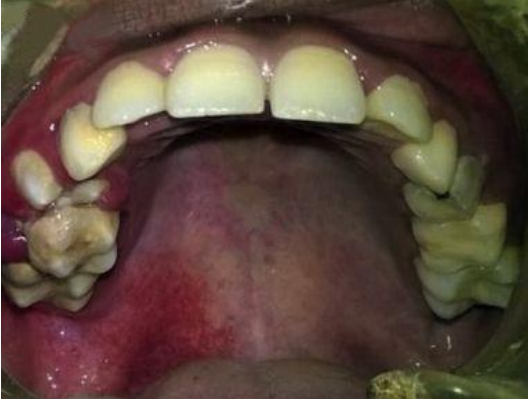

figure 18 : patient atteint par le syndrome de Sturge Weber avec angiome facial du côté droit du visage et lésions intra-buccales associées (d'après : Shaikh et coll. 2015)

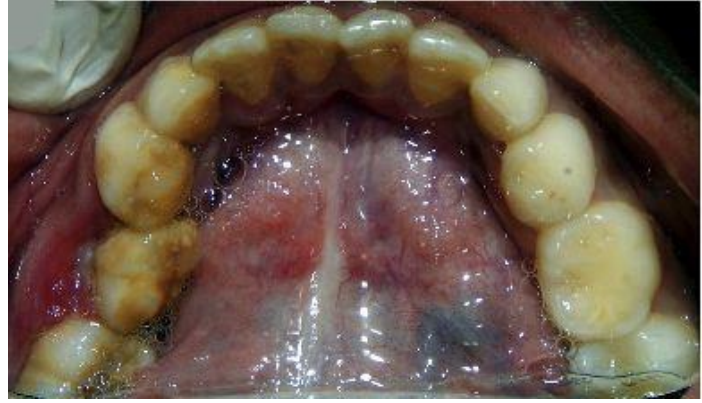

figure 19 : manque d'hygiène bucco-dentaire surtout au niveau postérieur (d'après : Shaikh et coll. 2015)

Une hyperplasie gingivale peut quant à elle être induite par la prise de médicaments ayant un effet sur la prolifération du tissu gingival. Dans le cas du syndrome de Sturge Weber, les médicaments responsables de l'hyperplasie gingivale sont les antiépileptiques, en particulier la phénytoïne, même si le phénobarbital peut aussi en être la cause [63,68]. L'hyperplasie gingivale se produit dans les 1-3 mois après la première prise de phénytoïne et débute typiquement au niveau des papilles interdentaires. La gencive poursuit sa progression vers les couronnes et en l'absence de traitement, les dents peuvent être complètement recouvertes. L'hyperplasie gingivale n'est pas douloureuse, mais il existe le risque de traumatisme gingival lors de la mastication [17]. L'angiographie peut aider à faire la distinction entre nature angiomateuse et médicamenteuse de l'élargissement gingival. Comme vu précédemment, un blanchissement à la pression peut lui aussi confirmer le caractère angiomateux de la lésion [61].

Tous ces facteurs conduisent à un cercle vicieux qui finit par avoir un effet négatif sur l'indice CAOD (indice des dents cariées, absentes ou obturées), pouvant contribuer à des problèmes d'élocution et engendrer des traumatismes lors de la mastication [20,63].

6. Classification clinique

La classification du syndrome de Sturge Weber se fait en fonction des signes cliniques qui lui sont associés. Le syndrome sera de forme complète trisymptomatique si les yeux, la peau et le système nerveux central sont affectés. Il sera de forme bisymptomatique si l'implication est oculo-cutanée ou neuro-cutanée, et incomplète monosymptomatique si l'implication se limite uniquement à des signes neurologiques ou cutanés [45].

Seuls les patients avec une atteinte le long de la distribution de la branche ophtalmique du nerf trijumeau sont à risque de développer la forme complète.

E. Steve Roach a ainsi classifié le syndrome en trois types différents :

Type I : présence d'angiomes faciaux et leptoméningés, avec ou sans glaucome.

Type II : présence uniquement d'un angiome facial, avec ou sans glaucome

Type III : angiome leptoméningé isolé, généralement sans glaucome [20,58,65]

7. Diagnostic

Le diagnostic du syndrome de Sturge Weber est basé sur trois critères :

- angiomatose leptoméningée
- angiome facial à la naissance
- pression intraoculaire augmentée [54]

L'angiome facial est le signe le plus évident et son absence chez certains patients explique un diagnostic tardif, à l'apparition de crises d'épilepsie ou d'autres signes neurologiques. La composante la plus importante, et critère minimum de diagnostic, reste l'angiome leptoméningé, qui permet de classer les patients dans la catégorie de ceux qui sont touchés par le syndrome de Sturge Weber [63].

Cependant, la plupart des personnes présentant un angiome facial n'ont pas d'angiome intracrânien et ne présentent donc pas de déficience neurologique. Le recours à des techniques d'imagerie permet d'en déterminer la présence ou l'absence et ceci avant l'apparition de signes neurologiques. Une conférence internationale sur le consensus pour le syndrome de Sturge Weber dirigée par les Dr. Diane et Harry Chugani, a été tenue du 11 au 13 juin 1999 par le « *national institute of neurological disorders and stroke (NINDS)* », à Gaithersburg dans le Maryland. Un des consensus préconise l'examen neuroradiologique en présence d'angiome facial dans la zone innervée par le nerf trijumeau et accompagné de symptômes neurologiques. De plus, il est également recommandé de procéder à des examens d'imagerie, même en l'absence de symptômes neurologiques, dans les cas où l'angiome facial est extensif, bilatéral et/ou touche les paupières.

7.1. Angiome facial

La suspicion d'un syndrome de Sturge Weber commence par la présence d'une tache de naissance typique de couleur rouge porto qui se situe dans la zone innervée par le nerf trijumeau et surtout ses branches ophtalmique et maxillaire.

En période néonatale, il est crucial de savoir reconnaître et différencier l'angiome facial concerné d'autres lésions vasculaires cutanées à caractère semblable, ceci afin d'éviter des examens inutiles.

Vu les inconsistances historiques au niveau de la nomenclature et classification de lésions cutanées vasculaires, Mulliken et Glowacki ont proposé en 1982 de les différencier en deux catégories : malformations et hémangiomes. Les malformations vasculaires sont présentes à la naissance, évoluent au même rythme que la croissance de l'enfant et ne démontrent pas de signes de régression. En revanche, les hémangiomes peuvent être

présents ou absents à la naissance, et évoluent de façon rapide avant de disparaître lentement. Dans le cadre du syndrome de Sturge Weber, il s'agit donc d'une malformation vasculaire [13].

7.2. Diagnostic présymptomatique

Un diagnostic présymptomatique chez les nouveaux-nés présentant un angiome facial dans la région innervée par le nerf trijumeau est nécessaire, puisque dans la majorité des cas, il n'y a pas d'autres signes. Le diagnostic pour confirmer ou infirmer la présence d'un angiome leptoméningé peut se révéler compliqué, malgré la grande disponibilité d'IRM et tomodensitométrie (TDM). En effet, à un très jeune stade, ces examens sont souvent normaux, même chez les patients à risque, et il est difficile de déterminer à partir de quel âge une IRM normale peut exclure avec certitude une atteinte cérébrale.

L'expérience clinique a cependant pu déterminer qu'une IRM normale après un an d'âge d'un enfant à risque présentant un angiome facial, ayant toutefois un développement normal sans antécédents d'épilepsie, peut écarter une atteinte cérébrale.

7.3. Liquide céphalo-rachidien

Le liquide céphalo-rachidien peut présenter un taux de protéines plus élevé que la normale, bien que ce ne soit pas une anomalie spécifique du syndrome. La pression du liquide céphalo-rachidien peut aussi être plus élevée chez les sujets développant une hydrocéphalie. À part cela, le liquide céphalo-rachidien est normal et ne donne que peu d'indications supplémentaires [7,49].

7.4. Électroencéphalogramme

Une approche diagnostique qui est à l'étude, consiste à utiliser des électroencéphalogrammes (EEG) quantitatifs, afin de sélectionner certains patients à risque pour un examen IRM de confirmation anticipé et ceux qui peuvent attendre d'avoir atteint un an. L'EEG d'un patient avec le syndrome de Sturge Weber présente habituellement des similitudes avec celui de patients souffrant d'épilepsie et son amplitude est généralement diminuée aux abords de l'angiome leptoméningé. La lecture de l'EEG permet de surcroît de sélectionner l'anticonvulsif le plus apte à gérer les crises d'épilepsie et de déterminer le point de départ, ainsi que l'étendue de l'activité épileptique [8,33].

7.5. Techniques d'imagerie cérébrales fonctionnelles et structurelles

Les techniques d'imagerie cérébrale jouent un rôle primordial dans le diagnostic initial, l'évaluation de l'étendue et de la sévérité de la lésion intracrânienne, ainsi que la détection d'une possible aggravation de l'atteinte cérébrale.

Il est néanmoins important de considérer le fait que chez les nouveaux-nés, l'angiome leptoméningé n'est souvent pas encore détectable, ce qui peut provoquer un diagnostic faussement négatif. Au cours de l'évolution du syndrome de Sturge Weber, les lésions intracrâniennes deviennent plus nettement visibles à l'IRM et TDM.

Au delà du diagnostic, elles permettent aussi une évaluation préopératoire chez les patients nécessitant une neurochirurgie. De plus, les techniques combinées permettent peu à peu de comprendre les mécanismes pathophysiologiques et de progression du syndrome de Sturge-Weber.

Il faut préciser que même si les avancées dans les techniques d'imagerie font diminuer la frontière entre imagerie fonctionnelle et structurelle, l'imagerie multimodale jouera toujours un rôle important dans le diagnostic et la prise en charge du syndrome de Sturge Weber [8,13,54].

7.5.1. Radiographie par transmission de rayons X

Weber fut le premier à décrire les manifestations radiologiques du syndrome de Sturge Weber. Historiquement, une radiographie du crane était la méthode de référence pour poser le diagnostic du syndrome, grâce aux calcifications en « lignes de tram » parallèles visibles à la radiographie (fig. 20 et 21) [64]. Elles représentent la manifestation radiologique la plus courante dans le syndrome de Sturge Weber. Cependant, chez les très jeunes enfants, ces lignes qui représentent les calcifications le long des vaisseaux méningés ne sont pas visibles. De plus, l'accent doit être mis sur la présence ou non d'un angiome leptoméningé. Les radiographies classiques ne permettant pas de visualiser les tissus cérébraux, ni les vaisseaux sanguins, elles ne sont donc plus utilisées pour le diagnostic du syndrome de Sturge Weber [7,14,65].

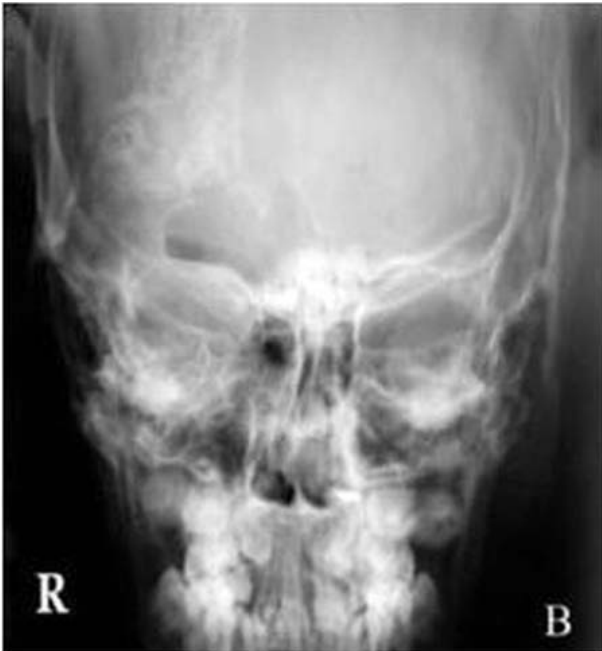

figure 20 : vue antéro-postérieure montrant les calcifications en « lignes de tram » dans la région pariétale (source : Tripathi et coll., 2015)

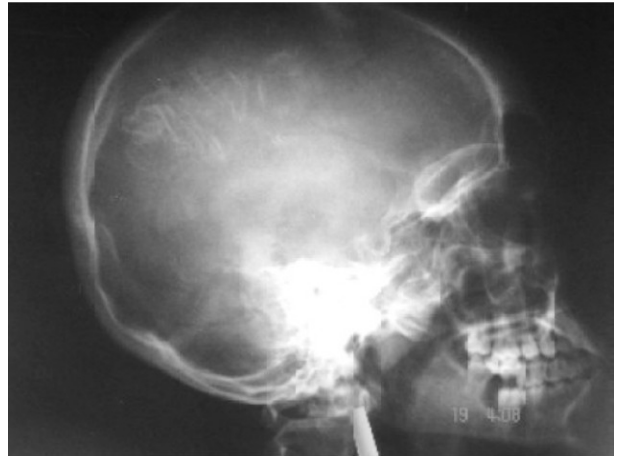


figure 21 : radiographie latérale du crâne montrant les calcifications en « lignes de tram » décrites par Dimitri en 1923 (source : Gandhi et coll., 2009)

7.5.2. Angiographie cérébrale

L'angiographie permet de pallier les limites des radiographies classiques. L'angiographie cérébrale peut révéler les défauts de vascularisation, dont l'angiome leptoméningé caractéristique, localisé le plus souvent dans la partie pariétale postérieure (fig. 22). Néanmoins, les défauts de vascularisation limitent la bonne diffusion de l'agent de contraste utilisé, ce qui empêche une bonne lecture de l'étendue de la lésion. De nos jours, cette procédure invasive ne fait plus partie des examens servant au diagnostic du syndrome de Sturge Weber [13].

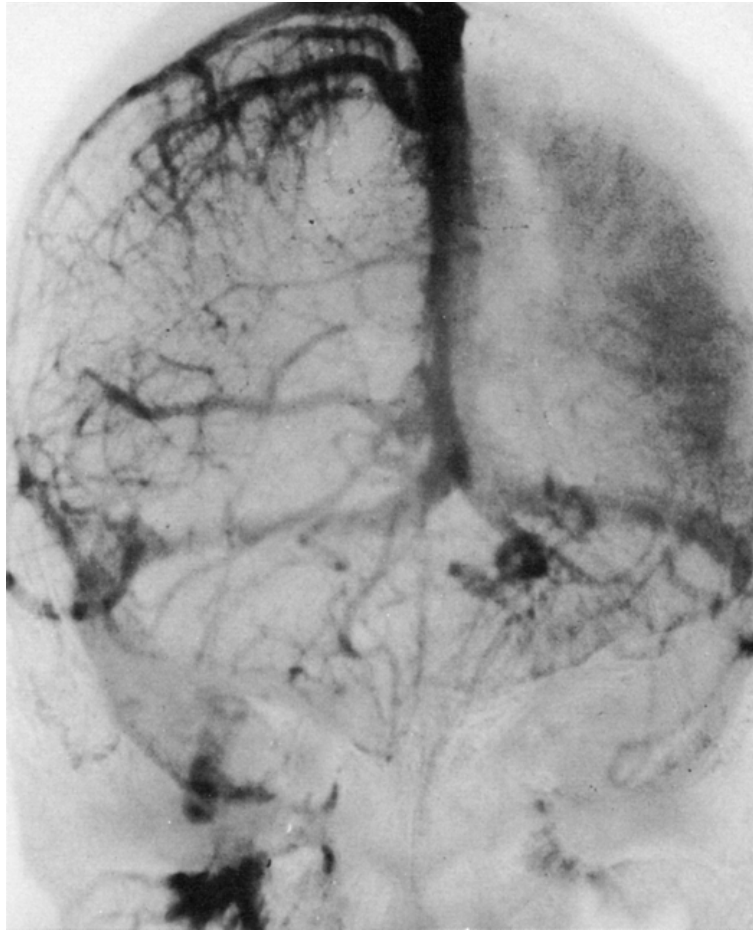

figure 22 : angiographie de la phase veineuse d'un patient atteint par le syndrome de Sturge Weber porteur d'un angiome facial sur le front côté gauche. L'hémisphère gauche présente un déficit en veines corticales par rapport à l'hémisphère droit (source : Parsa, 2013)

Cependant, l'angiographie tomodensitométrique permet d'observer l'un des signes radiologiques les plus fréquents. Il s'agit de l'épaississement asymétrique du crâne chez 50% des patients, caractérisé par une légère hypertrophie osseuse de la partie du calvarium ipsilatéral à l'angiome facial. L'hypertrophie osseuse est vraisemblablement due à un mécanisme de compensation en réponse à l'atrophie du parenchyme cérébral sous-jacent et non liée à l'angiome cutané [38,49,54].

Boyd et coll. ont tenté de donner une explication mécanique, physiologique et de développement au phénomène peu compris d'hypertrophie osseuse causée par la malformation vasculaire. Une composante physiologique viendrait de l'alternance des propriétés hémodynamiques et métaboliques adjacentes ou au sein de l'os qui affecte la croissance de ce dernier. Une autre hypothèse est la présence d'un défaut mésenchymateux congénital qui activerait la croissance osseuse. Cette théorie pourrait être appuyée par la découverte de facteurs génétiques impliqués [38].

7.5.3. Échographie

L'échographie permet l'observation précoce de l'augmentation de l'échogénicité périventriculaire uni- ou bilatérale. En général, elle rend possible l'observation des changements intracrâniens, avant que les IRM ou TDM le puissent [54].

7.5.4. Tomodensitométrie

Les calcifications ne sont pas forcément présentes à la naissance, ni chez les bébés. Elles ont plutôt tendance à apparaître avec l'âge et deviennent de plus en plus visibles sur les images tomodensitométriques. Les calcifications présentes le long des sulci et gyri, ont une apparence gyriforme typique et la présence de microcalcifications, représentées par une augmentation diffuse de la densité sur les images, peut parfois être observée [7,13,54].

Chez les patients avec un angiome facial, il est possible d'injecter en urgence un produit de contraste suite à la première apparition d'une crise d'épilepsie. L'observation d'un élargissement du plexus choroïde ipsilatéral, un drainage veineux anormal et une atrophie cérébrale étendue est alors visible à l'image [52].

Bien que la tomodensitométrie puisse démontrer les principales caractéristiques d'atteinte cérébrale et soit plus efficace dans la détection précoce des calcifications, l'IRM peut quant à elle, représenter de façon précise des atrophies cérébrales plus petites et demeure une technique de choix plus fiable.

- Observation des anomalies oculaires

La tomodensitométrie peut montrer l'élargissement du globe oculaire, sans qu'il y ait toutefois une bonne corrélation entre élargissement et étendue de l'atteinte cérébrale.

L'imagerie par résonance magnétique se prête mieux à l'observation de l'hémangiome choroïdien et autres conséquences que le syndrome peut avoir, telles que détachement rétinien ou hémorragies [49].

- Tomographie par émission de positons (TEP)

Le traceur le plus utilisé pour l'acquisition de l'image est le 2-désoxy-2[18F]fluoro-D-glucose (FDG), qui reflète l'utilisation du glucose dans les organes. Chez les patients atteints du syndrome de Sturge Weber, le métabolisme du glucose est réduit en regard et dans les zones adjacentes à l'angiome leptoméningé (fig. 23). Cette baisse est particulièrement importante en présence de fortes calcifications intracrâniennes. Elle est de l'ordre de 10-20% par rapport au métabolisme de l'hémisphère non atteint et de plus grande étendue chez les patients victimes de crises d'épilepsie à répétition. L'hypométabolisme du glucose au niveau cérébral est à mettre en parallèle avec la sévérité de l'atteinte neuro-motrice [2,3].

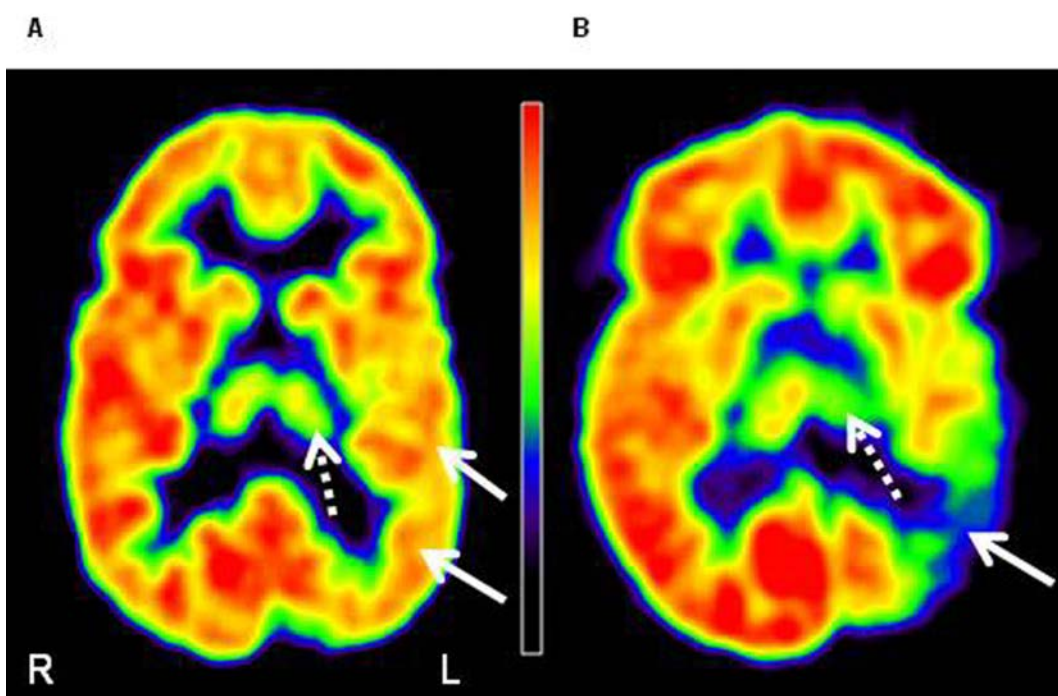


figure 23 : TEP FDG de deux patients présentant un syndrome de Sturge Weber. L'atteinte est modérée pour le patient A et sévère pour le patient B. L'hypométabolisme du glucose, montré par les flèches, est localisé dans la partie postérieure gauche et touche les lobes pariétal, occipital et temporal (source : Alkonyi et coll., 2010)

- Tomographie d'émission monophotonique (TEMP)

La tomographie d'émission monophotonique permet d'étudier la perfusion cérébrale. La perfusion est diminuée chez les patients atteints par le syndrome de Sturge Weber au niveau de la lésion angiomateuse cérébrale et s'étend dans les zones adjacentes (fig. 24). Cette particularité peut être avantageuse pour un diagnostic précoce, puisqu'on a pu constater des troubles du métabolisme chez les patients atteints et ceci avant l'apparition de signes d'atrophie ou de calcifications. Néanmoins, les techniques d'IRM de diffusion sont préférées [15,52].

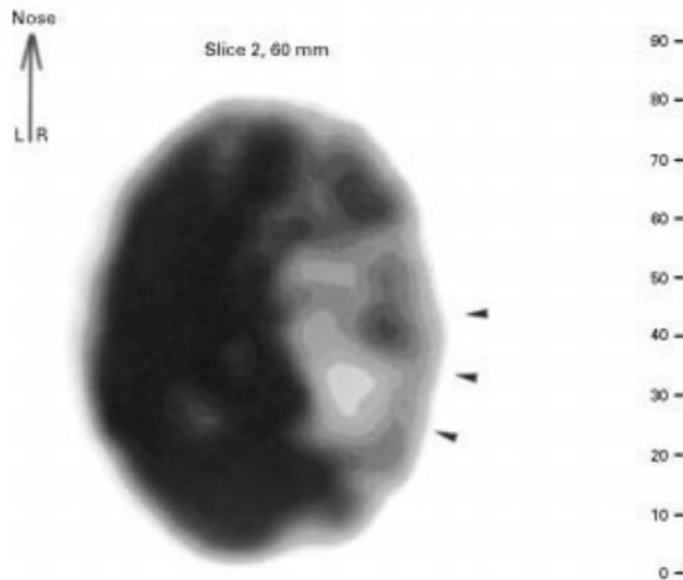


figure 24 : TEMP d'une patiente de 7 mois atteinte par le syndrome de Sturge Weber et porteuse d'un angiome facial du côté droit. La patiente est sujette aux crises d'épilepsie depuis l'âge de 3 mois. Les nuances de couleurs plus claires représentent un défaut de la perfusion cérébrale dans la partie postérieure et centrale de l'hémisphère droit. (source : Pinton et coll., 1997)

7.5.5. Imagerie par résonance magnétique

Il s'agit de la technique de référence pour l'évaluation clinique du syndrome de Sturge Weber. L'évolution constante des IRM et le développement de nouvelles techniques, améliore la capacité à représenter les calcifications, détecter les anomalies de vaisseaux et tissus, ainsi que les altérations fonctionnelles liées au syndrome.

- Pondération T1

L'examen d'imagerie le plus important est une IRM pondérée T1, suite à l'injection intraveineuse de gadolinium servant de produit de contraste. L'image permet de représenter l'angiome leptoméningé caractéristique de l'atteinte intracrânienne [52]. Ce dernier est le plus souvent localisé au niveau pariétal postérieur, occipital ou temporal. L'angiome est plus rarement retrouvé au niveau des lobes frontaux.

Cet examen peut aussi servir à détecter d'autres anomalies de flux sanguin, telles qu'un élargissement du plexus choroïde ipsilatéral à l'angiome leptoméningé. Cet élargissement est le reflet d'une pression augmentée au niveau du système veineux profond (fig. 25).

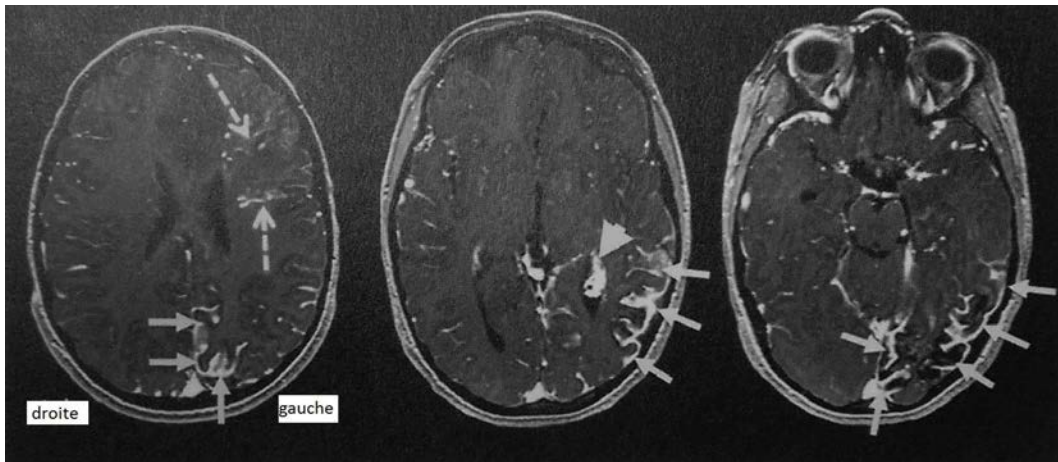


figure 25 : images axiales pondérées T1 d'une patiente de 6 ans atteinte par le syndrome de Sturge Weber. Les flèches pleines montrent l'angiome leptoméningé dans la région postérieure au niveau pariétal, temporal et occipital. La pointe de flèche montre l'élargissement du plexus choroïde. Les flèches pointillées montrent les veines profondes au niveau de la substance blanche. (source : Bodensteiner et coll., 2010)

Malgré une grande capacité à représenter les anomalies vasculaires, l'IRM pondérée T1 présente certaines limitations. L'examen peut en effet dans certains cas se révéler négatif, ceci surtout lors des premiers mois, voire des premières années. L'IRM peut aussi manquer de petits angiomes leptoméningés, surtout chez les sujets plus âgés, notamment parce que la perfusion veineuse dans cette région diminue avec l'âge [13].

- Séquence écho de gradient

Les images avec un temps d'écho long servent à détecter les calcifications et illustrent de façon plus précise les microcalcifications par rapport aux images de tomodensitométrie (fig. 26) [13].

- Pondération T2

L'IRM pondérée T2 permet de visualiser une atrophie cérébrale (fig. 26). L'aspect le plus pratique de l'utilisation de ce type d'image est la détection d'une myélinisation accélérée de l'hémisphère touché, chez les patients présentant des signes neurologiques à un très jeune âge. Ce phénomène est représenté par un hyposignal sur les images T2 [67].

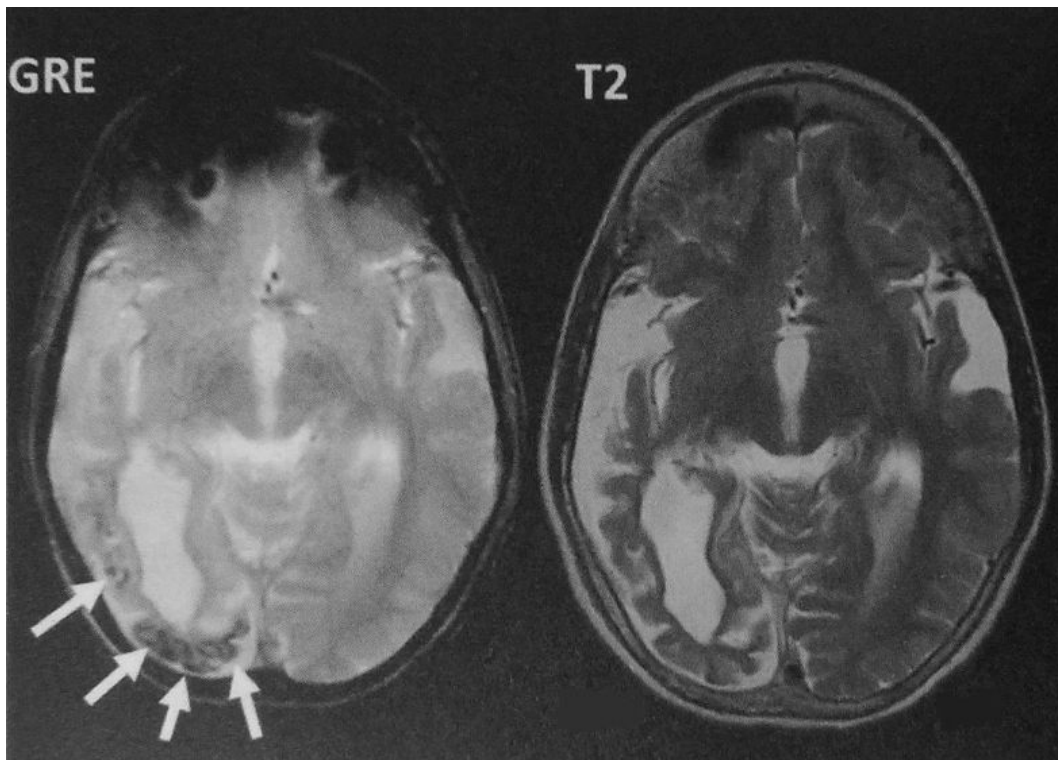


figure 26 : à gauche : séquence écho de gradient (GRE) axiale et à droite : IRM T2 d'un patient de 10 ans atteint par le syndrome de Sturge Weber affectant la région temporo-occipitale droite. L'image en séquence écho de gradient montre les calcifications intracrâniennes occipitales gyriformes en tant que zones de basse intensité de signal (zones sombres marquées par les flèches). L'image T2 montre l'atrophie temporo-occipitale sévère, sans surligner les calcifications. (d'après : Bodensteiner et coll., 2010)

De plus, des études récentes suggèrent que les crises épileptiques peuvent engendrer des anomalies au niveau de la corticale. En effet, l'IRM pondérée T2 a pu mettre en évidence ces malformation potentiellement épileptogènes, jusque-là passées inaperçues. D'où l'importance de bien analyser ces séquences d'images pour l'évaluation pré-chirurgicale de patients présentant des crises réfractaires [3,46].

- Imagerie pondérée par la susceptibilité magnétique

Cette technique non invasive utilise la différence de susceptibilité entre les différents tissus et son extrême sensibilité de détection permet de mettre en évidence les fines anomalies veineuses profondes, sans recourir à des agents de contraste (fig. 27). Elle permet aussi de détecter les calcifications gyriformes typiques du syndrome de Sturge-Weber [13].

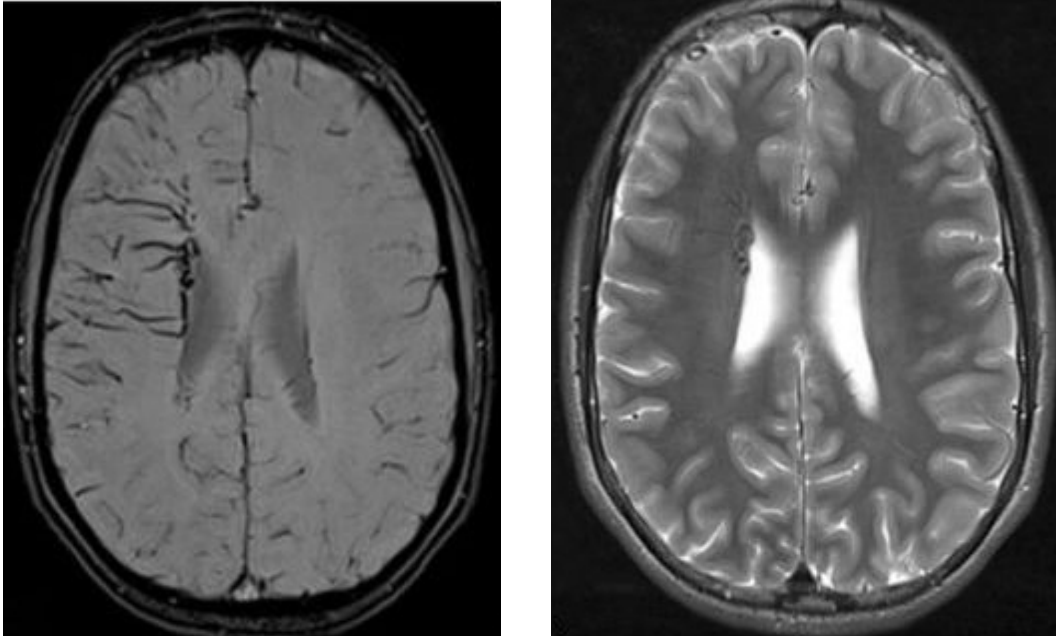


figure 27 : IRM axiales d'un patient de 14 ans atteint par le syndrome de Sturge Weber. À gauche : imagerie de susceptibilité magnétique présentant les vaisseaux dilatés et partiellement calcifiés par un hyposignal. À droite : image T2 présentant des veines dilatées frontales du côté droit (d'après : Reith et coll., 2013)

- Imagerie de perfusion pondérée

Ce type d'imagerie à forte répétabilité est utilisée pour l'observation du flux sanguin cérébral, par injection d'un produit de contraste, le plus souvent constitué d'acide gadolinium-diéthylènetriaminepentaacétique. Le suivi de cette molécule non diffusible et à haute susceptibilité magnétique permet de cartographier le volume et flux cérébral sanguin, ainsi que le temps de transit de façon quantitative.

Cette technique permet de mieux comprendre la relation entre le syndrome et l'AVC, en localisant avec précision les tissus à risque d'ischémie. L'imagerie de perfusion pondérée permet de mettre en évidence des zones à perfusion diminuée autour de l'angiome leptoméningé (fig. 28). Il s'agit surtout du drainage veineux qui semble être ralenti dans cette zone, car l'arrivée du produit de contraste sur le site se fait normalement. Des défauts de perfusion artérielle ne sont observés que dans les cas les plus sévères. Le degré de gravité du flux sanguin cérébral altéré peut être directement mis en relation avec les déficits neuro-moteurs [43,13].

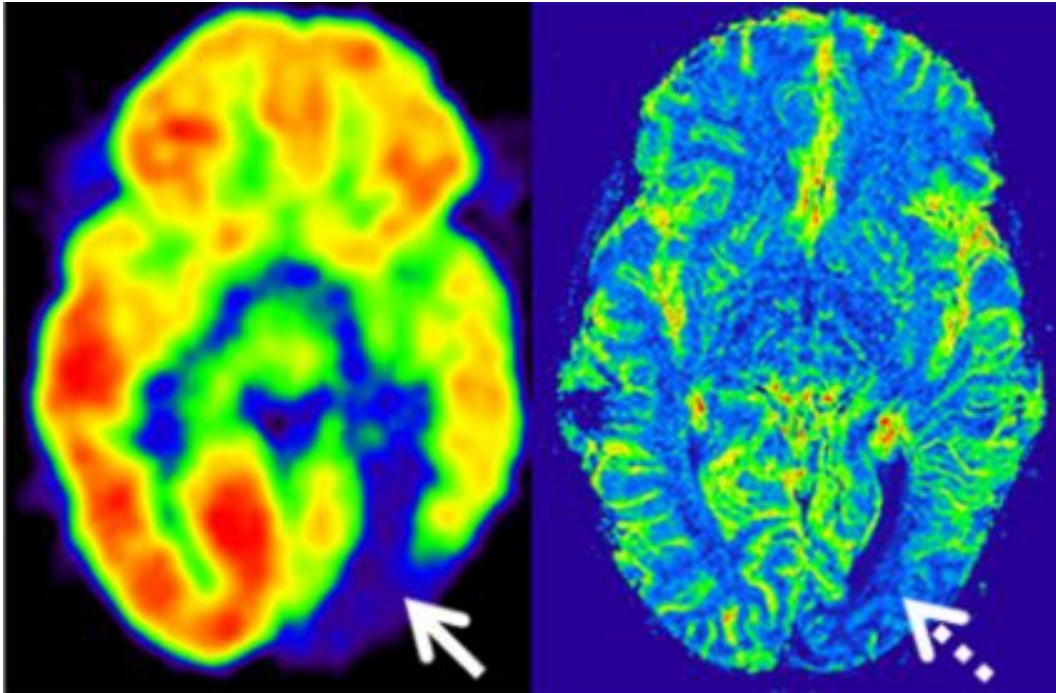


figure 28 : À gauche TEP FDG d'un patient atteint par le syndrome de Sturge Weber montrant un hypométabolisme du glucose cortical sévère dans la région du lobe occipital gauche. À droite : imagerie de perfusion du même patient montrant une diminution de flux sanguin cérébral dans la même région (d'après : Alkonyi et coll., 2012) [5]

- Imagerie pondérée en diffusion

Ce type d'imagerie permet d'évaluer la microstructure du cerveau, en calculant le coefficient de diffusion apparent qui mesure la magnitude de la diffusion d'eau dans les structures cérébrales.

Chez les patients atteints par le syndrome de Sturge Weber, une diminution de ce coefficient est parfois retrouvée, alors qu'en général chez les patients non atteints le coefficient de diffusion apparent augmente en raison de la myélinisation. Ceci prouve que les troubles neuro-cognitifs ne sont pas uniquement dus à des anomalies structurelles normalement visibles à l'IRM [13].

- Imagerie du tenseur de diffusion

En complément de l'imagerie pondérée en diffusion, l'imagerie du tenseur de diffusion, permet d'évaluer la magnitude et de quantifier la direction de diffusion de l'eau. L'anisotropie fractionnelle est un paramètre de diffusion souvent utilisé pour l'étude de la substance blanche. Les images de tenseur de diffusion ont démontré chez les patients atteints du syndrome de Sturge Weber des altérations de la diffusion dans cette zone, ce qui peut être mis en relation avec les déficits neurologiques. Il est dès lors possible de détecter et de quantifier l'atteinte de la substance blanche, avant l'apparition d'anomalies structurelles [4].

- Veinographie par résonance magnétique

Ce type d'angiographie permet souvent de diagnostiquer les thromboses veineuses cérébrales (fig. 29) [13].

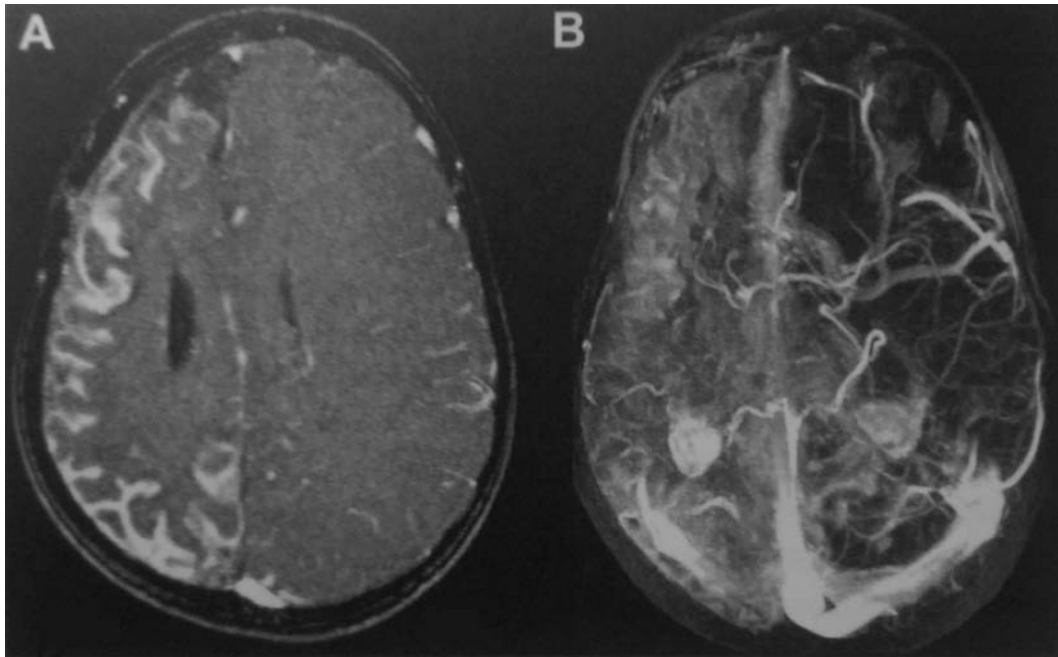


figure 29 : veinographies par résonance magnétique d'un enfant de 2 ans et 8 mois atteint par le syndrome de Sturge Weber, suite à injection d'un produit de contraste. A : l'angiome étendu de l'hémisphère droit apparaît en tant que hypersignal. B : visualisation du système veineux avec présence de veines normales dans l'hémisphère gauche et absentes ou peu développées du côté opposé (source : Bodensteiner et coll., 2010)

- Imagerie volumique par résonance magnétique

Une étude chez 18 patients avec une atteinte cérébrale unilatérale âgés de 4 à 35 ans, a mis en évidence une différence de volume entre les deux hémisphères. De plus, il en ressort un lien entre gravité de l'atrophie hémisphérique et atteinte psycho-motrice.

Juhász et coll. ont mis en évidence une corrélation entre le volume de la matière grise et de substance blanche de l'hémisphère touché par l'angiome, et le QI des patients. Par ailleurs, cette étude a pu démontrer qu'une atrophie de substance blanche a de plus lourdes conséquences sur la gravité du syndrome, par rapport à l'atrophie de matière grise (fig. 30) [13].

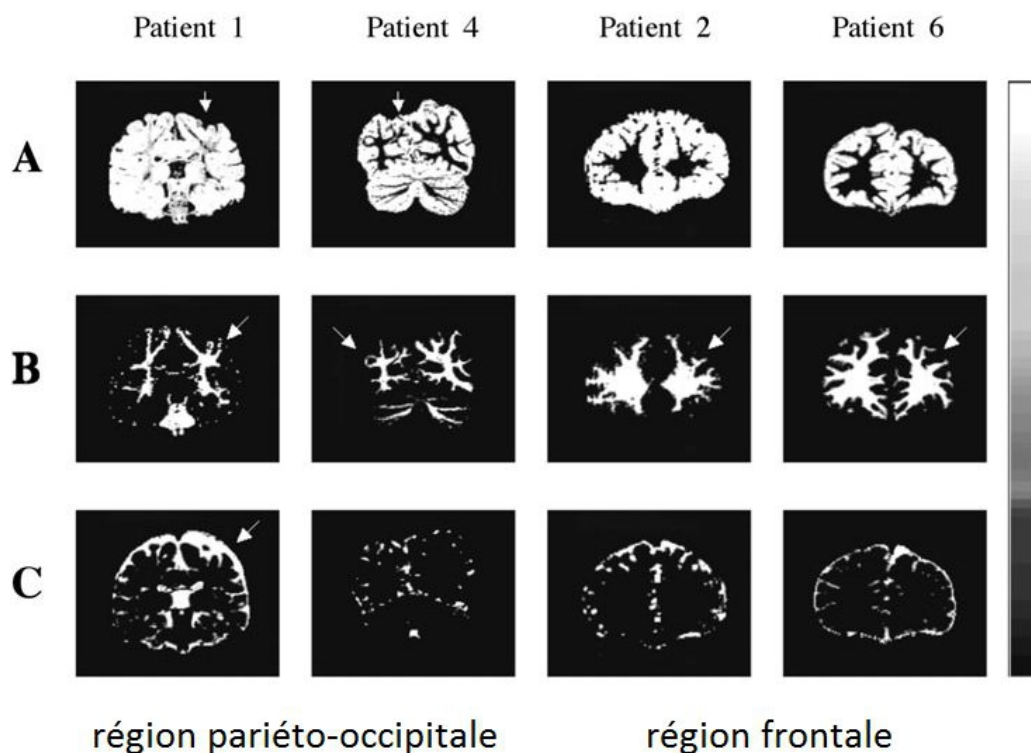


figure 30 : imagerie volumique par résonance magnétique de 4 patients atteints par le syndrome de Sturge Weber. A : volume partiel de matière grise. B : volume partiel de substance blanche. C : volume partiel de liquide céphalo-rachidien. (source : Pfund et coll., 2003)

L'imagerie volumique par résonance magnétique et les imageries de diffusion suggèrent l'importance de la préservation de substance blanche, afin d'enrayer la progression des symptômes neuro-moteurs [51].

- Spectroscopie par résonance magnétique

En mesurant la concentration de divers métabolites, la spectroscopie par résonance magnétique permet d'analyser et de quantifier la fonction cérébrale. La molécule la plus fréquemment utilisée est le N-acétyl-aspartate (NAA), qui est presque exclusivement présent au niveau des neurones et permet donc de bien observer les lésions cérébrales. Une baisse significative de concentration de NAA est observable chez les patients atteints par le syndrome de Sturge Weber et une absence complète indique une perte neuronale. La diminution de concentration de NAA est plus importante chez les patients sujets aux crises d'épilepsie et la spectroscopie permet de surveiller la perte neuronale associée (fig. 31) [10].

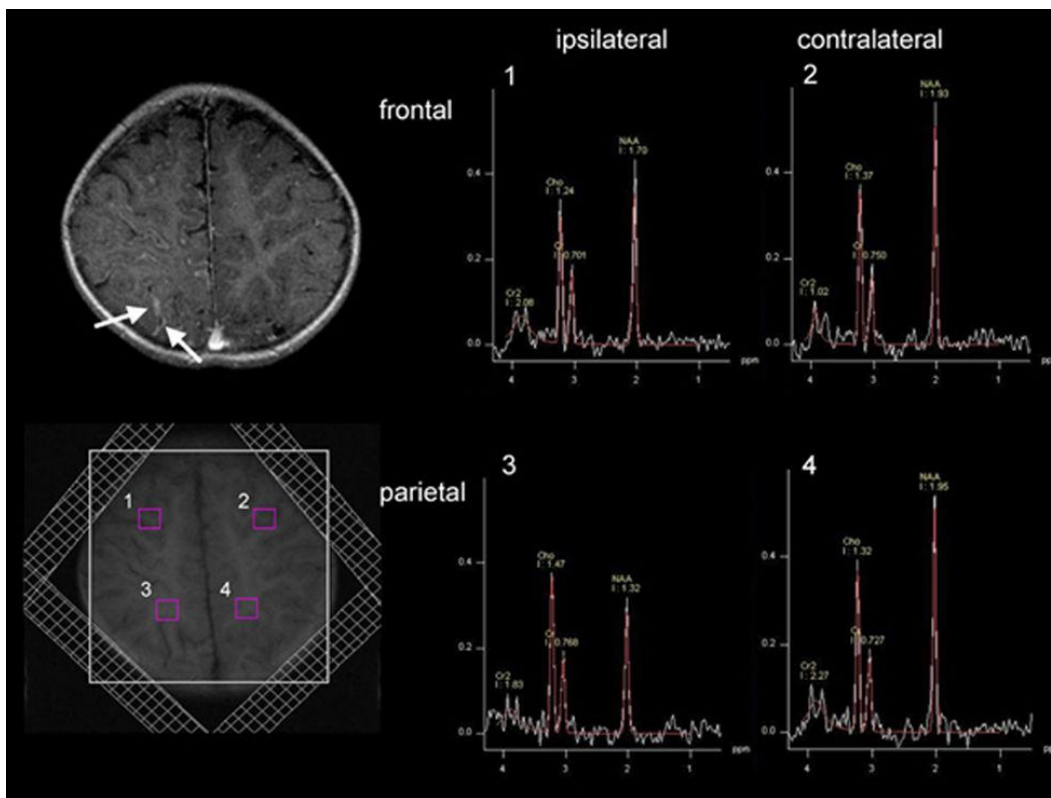


figure 31 : examens d'un patient de 1,8 ans atteint par le syndrome de Sturge Weber avec un angiome postérieur droit (image en haut à gauche). Les mesures 1 et 2 ont été effectuées au niveau de la substance blanche du lobe frontal. 3 et 4 ont été mesurées au niveau de la substance blanche du lobe pariétal. La diminution de NAA du côté droit par rapport au côté gauche est visible. (source : Batista et coll., 2008)

- Imagerie par résonance magnétique fonctionnelle

L'imagerie par résonance magnétique fonctionnelle permet de mesurer l'activité neuronale, en analysant le changement dynamique du flux sanguin suite à une stimulation. Elle apporte un avantage par son caractère non invasif et moins onéreux, par rapport aux autres techniques fonctionnelles telles que les tomographies par émission. Le signal BOLD, de l'anglais « *blood-oxygen-level dependent* », qui signifie dépendant du niveau d'oxygène sanguin, est représenté en pourcentages correspondant à un changement de signal. Ce changement est de l'ordre de 1-5% et d'une durée de 3 à 8 secondes après stimulation.

Ce type d'imagerie est réalisé en préopératoire chez les patients enfants et adultes, afin de localiser les zones à opérer, pour pouvoir optimiser la conservation des zones cérébrales saines et éviter l'apparition de déficits neuro-moteurs supplémentaires. Néanmoins, la réalisation de ce type d'imagerie nécessite la coopération du patient, donc les enfants de moins de cinq ans ne peuvent être soumis à ce type d'examen.

En outre, l'imagerie par résonance magnétique fonctionnelle permet d'étudier la réorganisation des fonctions intellectuelles, pour pallier les déficits. Une étude chez des enfants atteints d'épilepsie affectant un hémisphère a démontré que dans certains cas, il

peut y avoir une réorganisation de certaines fonctions du côté controlatéral [4]. C'est par exemple le cas pour les capacités linguistiques, surtout chez les jeunes enfants. D'où l'importance d'une prise en charge rapide, dans le cas où une hémisphérectomie est envisagée. En effet, plus les patients sont âgés, plus cette capacité de réorganisation est entravée, amenant à de plus amples pertes de fonction intellectuelle, puisque les crises d'épilepsie fréquentes finissent par avoir un impact négatif sur l'hémisphère considéré comme étant sain. La résection de la partie atteinte, même chez les patients dont les crises sont légères et peu fréquentes, peut donc enrayer le déclin des fonctions cérébrales. Il est d'ailleurs intéressant de pouvoir observer la réorganisation post-chirurgicale des fonctions intellectuelles, après résection partielle ou hémisphérectomie [13,30].

7.6. Neuropathologie

Une atteinte de toutes les parties du cerveau et des deux hémisphères simultanément est possible, bien que rare. Une analyse du cerveau démontre que les lobes les plus touchés sont le pariétal et l'occipital, et ceci le plus souvent sur un seul hémisphère. L'angiomatose leptoméningée, l'espace sous-arachnoïdien, ainsi que le chemin tortueux des veines profondes de drainage observables à l'imagerie, peuvent également être mis en évidence sur une pièce anatomique. (fig. 32) [49].

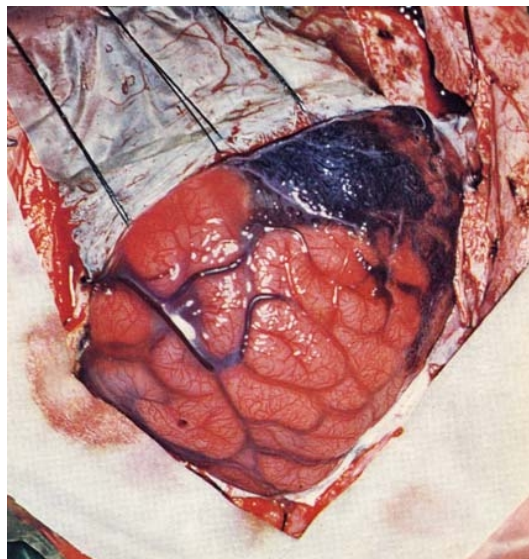


figure 32 : Photo per-opératoire d'un patient atteint par le syndrome de Sturge Weber. La dure-mère est relevée, laissant apparaître la lésion vasculaire. Il s'agit d'une masse leptoméningée épaisse et décolorée. Présence également de structures veineuses corticales. (source : Parsa, 2013)

La vascularisation accrue au niveau de la lésion donne un aspect épaissi et décoloré aux leptoméninges. Le parenchyme sous-jacent légèrement atrophié présente des calcifications, donnant le motif typique visible à la radiographie. Le degré d'atrophie cérébral dépend de la sévérité du cas. L'analyse au microscope révèle une perte neuronale et des vaisseaux plus étroits ou obstrués à cause d'une hyalinisation progressive et une prolifération sous-endothéliale [13].

Au delà des anomalies vasculaires, une étude effectuée sur 6 patients opérés pour le traitement d'une épilepsie réfractaire, a permis de mettre en évidence une dysplasie corticale et une polymicrogyrie. La découverte de dysplasie cérébrale chez les 6 sujets sans exception, offre une nouvelle cause possible pour expliquer les cas d'épilepsie réfractaire. Ceci amène à considérer que le fait de se focaliser uniquement sur le traitement de la composante vasculaire, puisse s'avérer insuffisant pour en venir à bout [41].

7.7. Surveillance de l'apparition de symptômes

Les enfants atteints par le syndrome de Sturge Weber subissent un développement normal lors des premiers mois, l'apparition des premiers symptômes se faisant petit à petit. Les parents des enfants jouent un rôle primordial dans la surveillance de l'apparition des premiers symptômes. Il est donc important d'enseigner aux parents d'enfants à risque à reconnaître les signes qui peuvent aiguiller vers un diagnostic positif du syndrome. Par exemple, les signes avant-coureurs de crises épileptiques sont la plupart du temps constitués de subtils symptômes neurologiques, tels qu'un spasme rythmique de la main, des pieds ou des yeux. Dans le cas du syndrome de Sturge Weber, il s'agit souvent de crises d'épilepsie partielles plus subtiles et non généralisées à caractère tonico-clonique. Dans le cas où les parents n'en seraient pas avisés, ces signes passeraient inaperçus ou ne seraient pas considérés comme des crises d'épilepsie. L'ensemble aurait donc tendance à mener vers une dégradation progressive des fonctions cognitives [8,16].

8. Diagnostic différentiel

Le diagnostic comprend les syndromes de Klippel-Trenaunay, de Parkes-Weber, de malformation artério-veineuse et capillaire, de Wyburn-Mason, de macrocéphalie - malformation capillaire, de Nova, PHACE, de Rendu-Osler-Weber, de Maffucci, de Bannayan Riley Ruvalcaba, de Divry van Bogaert, de Cobb, la maladie de von Hippel-Lindau et la maladie de Coats, ainsi que les simples angiomes faciaux sans atteinte cérébrale.

Les calcifications gyriiformes ne sont pas spécifiques du syndrome de Sturge Weber, et des calcifications d'apparence similaire peuvent être observées dans certains cas d'infarctus cérébral chroniques, de méningite, ou de maladie cœliaque.

8.1. Syndrome de Klippel-Trenaunay

Le syndrome de Klippel-Trenaunay ou angiodyplasie ostéodystrophique touche 1 personne sur 100000 et est caractérisé par une tache de naissance couleur rouge porto, des malformations veineuses, ainsi qu'une croissance anormalement élevée des tissus mous et du tissu osseux. Les mécanismes d'apparition du syndrome ne sont pas connus, mais des études émettent l'hypothèse de l'implication d'une mutation de gène responsable de la régulation de la croissance des vaisseaux sanguins, lors de la période de développement embryologique.

Comme pour le syndrome de Sturge Weber, la plupart des patients naissent avec un angiome cutané, qui dans le cas du syndrome de Klippel-Trenaunay est typiquement plat et de couleur rose claire à marron foncé (fig. 33). L'angiome peut soit s'éclaircir ou s'assombrir au fil du temps, et parfois développer de petites phlyctènes rouges sanguinolentes lorsqu'elles se rompent (fig. 34).

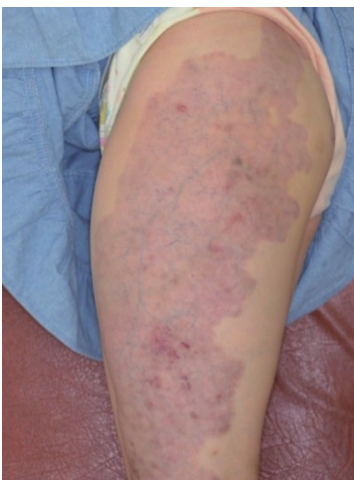

figure 33 : angiome cutané
(d'après : Sung et coll.,
2015)

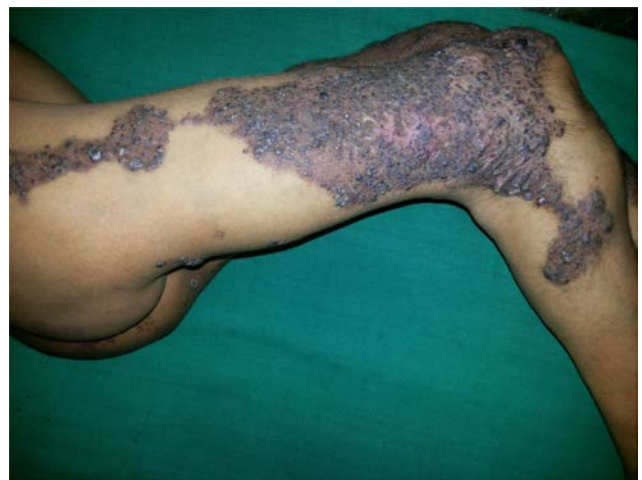

figure 34 : angiome cutané étendu avec nodules
et papules (source : Sharma et coll., 2015)

Cependant, dans le syndrome de Klippel-Trenaunay, ce sont surtout les extrémités qui sont touchées et la couleur des lésions apparaît moins intense. Le plus souvent l'hypertrophie des tissus mous et du tissu osseux se limite à une jambe. Plus rarement, l'atteinte concerne les bras et encore moins le tronc. Ces malformations sont douloureuses et entravent le mouvement, ce qui est davantage accentué lorsque les jambes ont des longueurs différentes (fig. 35).

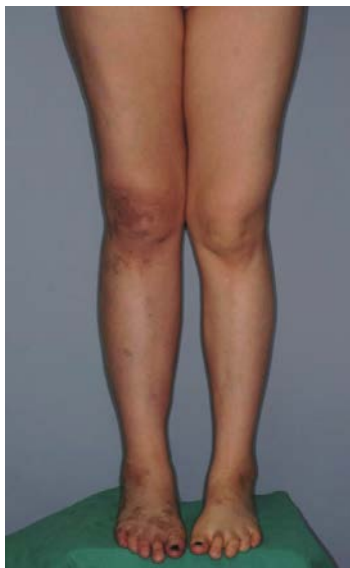
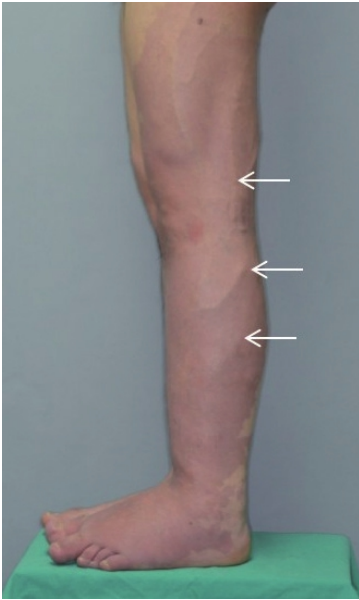
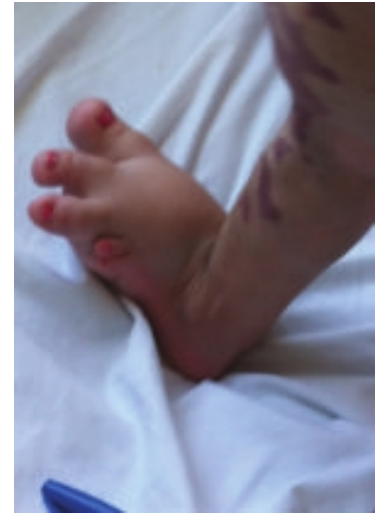
figure 35 : la jambe droite est plus longue de 1,7 cm (d'après : Sung et coll., 2015)

Les malformations veineuses sont sources de varices, surtout au niveau des cuisses et mollets (fig. 36). Ce phénomène ne se limite pas uniquement aux vaisseaux superficiels, mais peut aussi être présent en profondeur. Le tout peut amener à des complications telles que thromboses veineuses profondes, qui à leur tour peuvent conduire à une embolie pulmonaire ou hémorragies internes, à cause de vaisseaux sanguins anormaux. Plus rarement, le syndrome de Klippel-Trenaunay est associé à la fusion de certains doigts ou orteils (syndactylie), ou à la présence de doigts supplémentaires (polydactylie) (fig. 37).

Certaines études suggèrent que le syndrome de Sturge Weber et de Klippel-Trenaunay partagent une même entité pathologique avec des manifestations différentes [44,59,62].



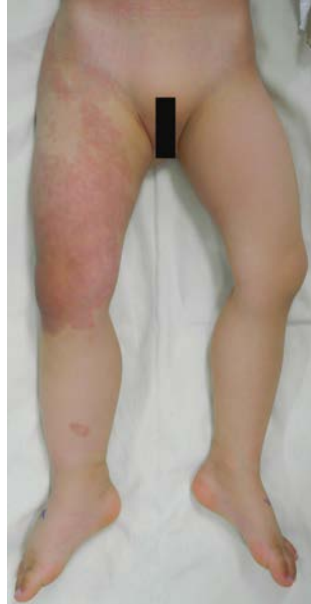*figure 36 : varices (flèches)
(d'après : Sung et coll.,
2015)*



*figure 37 : syndactylie
(d'après : Mneimneh et
coll., 2015)*

8.2. Syndrome de Parkes-Weber

Le syndrome de Parkes-Weber affecte le système vasculaire et est caractérisé par des malformations vasculaires ou fistules artérioveineuses, présentes dès la naissance. Lorsque ces anomalies vasculaires sont présentes au niveau de la peau, elles provoquent de larges taches plates et rosées, parfois appelées taches de vin (fig. 38). Les fistules artério-veineuses peuvent conduire à des complications engageant le pronostic vital, telles que hémorragies anormales et une défaillance cardiaque. Comme pour le syndrome de Klippel-Trenaunay, l'atteinte concerne plutôt les extrémités, avec notamment une hypercroissance de la jambe.



*figure 38 :
malformations
capillaires sur la jambe
droite associées à une
hypercroissance de la
jambe (source : Namba
et coll., 2013)*

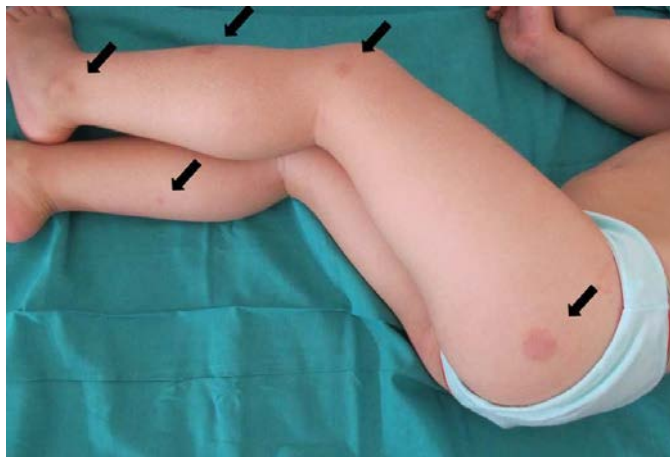
Il s'agit d'une maladie rare, où la mutation du gène RASA1 a pu être mise en évidence, dans les formes avec de multiples malformations capillaires. En effet, une étude de Revencu et coll. a détecté chez 16 patients, issus de 13 familles différentes, diagnostiqués avec le syndrome, une mutation du gène RASA1. Cependant, dans le cas où les malformations capillaires sont absentes, il est difficile d'impliquer le gène RASA1 et la cause de la maladie demeure encore inconnue.

La plus part des cas sont d'apparition sporadique et se produisent sans antécédents familiaux. Cependant, dans la mesure où le gène RASA1 est impliqué, le syndrome peut être dans certains cas hérité de façon autosomique dominante, lorsque l'un des parents est touché [21,32,47].

Le gène RASA1 est responsable de la production d'une protéine appelée p120-RasGAP, qui sert à transmettre des signaux chimiques de l'espace extracellulaire vers le noyau. Bien que le rôle de cette protéine ne soit pas encore élucidé à 100%, il apparaît clair qu'elle contrôle d'importantes fonctions, notamment la prolifération cellulaire et joue un rôle essentiel dans le développement normal du système vasculaire [19].

8.3. Syndrome de malformation artério-veineuse et capillaire

Il s'agit d'une maladie autosomique dominante causée par une mutation du gène RASA1, dont l'incidence est de l'ordre de 1 personne sur 100000 chez la population originaire d'Europe du nord. Le signe principal est l'apparition de malformations capillaires cutanées variables en taille et qui peuvent être disséminées sur l'ensemble du corps, y compris la face (fig. 39). Elles ont un aspect arrondi, rose ou rouge et sont visibles dès la naissance ou se développent au fur et à mesure de la croissance. Les malformations capillaires s'expliquent par l'excès de flux sanguin apporté au niveau de la surface cutanée par des capillaires élargis, mais ne causent pas en elles mêmes des problèmes de santé.



*figure 39 : malformations capillaires (flèches)
(source : Galán-Gutiérrez et coll., 2013)*

Les formes les moins graves concernent les patients dont les uniques signes cliniques sont constitués de malformations capillaires. Les formes plus graves comprennent des malformations et fistules artério-veineuses. Dépendamment de leur localisation, elles peuvent être associées à certaines complications, telles que hémorragies anormales, migraines, crises d'épilepsie et défaillance cardiaque. Si des complications artério-veineuses se développent, elles ont tendance à apparaître dès l'enfance et peuvent avoir des conséquences sur le pronostic vital.

Il existe un parallèle avec le syndrome de Parkes-Weber en ce qui concerne les anomalies vasculaires observées, ce qui explique dans certains cas la même origine génétique. Néanmoins, le syndrome de Parkes-Weber est caractérisé en plus par une hypercroissance des membres [12,19,22].

8.4. Syndrome de Wyburn-Mason

Les signes cliniques du syndrome ont été décrits en 1937 par Bonnet et ses coauteurs, conférant à la maladie aussi le nom de syndrome de Bonnet-Dechaume-Blanc. En 1943, Wyburn publia une série de cas de patients Britanniques porteurs d'une tache faciale

congénitale et d'une malformation artério-veineuse cérébrale et rétinienne ipsilatérale. Dans de rares cas, les poumons, reins, muscles ou le tissu osseux peuvent être atteints. Cette phacomatose congénitale est non héréditaire et d'apparition très rare et sans prédilection ethnique ou de disparité homme/femme.

La présence d'une lésion vasculaire faciale est rare et elle n'est donc pas nécessaire au diagnostic. Lorsqu'elle est présente, elle est le plus souvent unilatérale ou médiane, quoique des formes bilatérales existent (fig. 40). Décrite comme étant une malformation capillaire, il s'agit plutôt d'une malformation artério-veineuse quiescente de stade 1 de Schobinger [13].

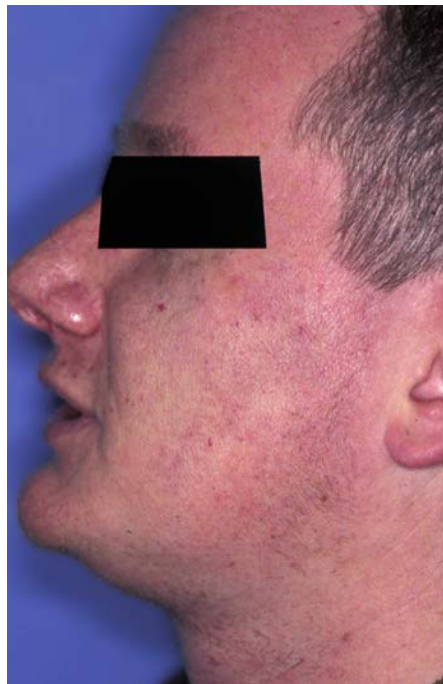

figure 40 : angiome de la joue gauche (d'après : Schmidt et coll., 2010)

Une malformation artério-veineuse de la rétine est présente chez 25-30% des patients. Elle est caractérisée par une apparence irrégulière et tortueuse de vaisseaux, accompagnée par une difficulté à distinguer les veines des artères, connue sous le nom d'hémangiome racémeux à cause de son apparence (fig. 41). À ce moment, le manque de vascularisation rétinienne conduisant à une ischémie, peut engendrer une perte significative de la vision. Dans certains cas, une absence complète de capillaires conduit à une connexion directe entre artères et veines, ce qui engendre un flux sanguin excessif. Les malformations artério-veineuses peuvent se situer à de multiples endroits différents, notamment ceux liés à la vision : orbite, nerf optique, chiasme optique, thalamus, hypothalamus, et au niveau de la fosse sphénoïdale. La gravité du syndrome dépend de la localisation et de la taille de chaque malformation artério-veineuse, ainsi que du risque

hémorragique qui en découle. Même si les lésions rétiniennes sont de nature stable, certains cas d'hémorragie spontanée conduisant à une cécité ont été décrits. D'autres symptômes comprennent proptosie et blepharoptosie.

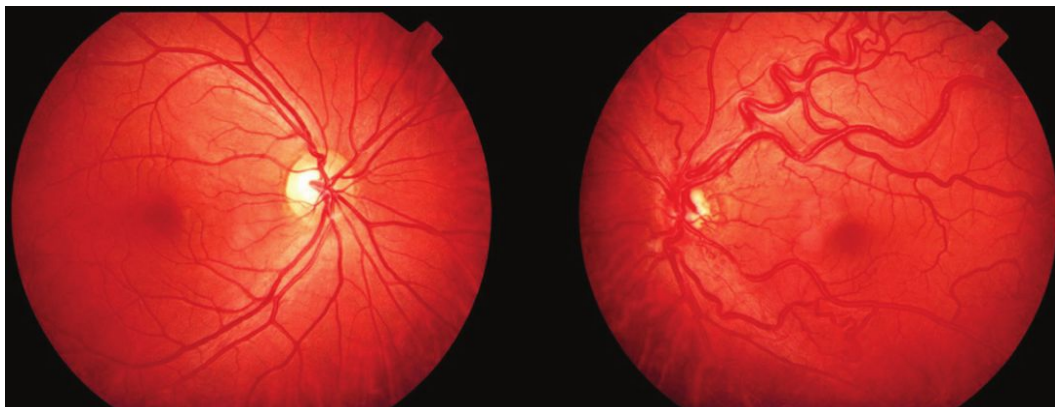


figure 41 : rétino-graphie normale de l'œil droit, l'œil gauche présente une dilatation et un chemin tortueux des vaisseaux rétiniens, ainsi que des communications artério-veineuses (d'après : Leitão Guerra et coll., 2009)

Les malformations artério-veineuses du système nerveux central peuvent passer inaperçues, car asymptomatiques, ou provoquer de graves symptômes. Similairement au syndrome de Sturge Weber, les symptômes neurologiques peuvent ne pas se manifester fortement lors des premières années. Les différentes manifestations peuvent comporter des céphalées, crises d'épilepsie, paralysies, saignement spontané, rigidité nucale et vomissements. Le saignement spontané peut être déclencheur de nouveaux symptômes et conduire à une paralysie partielle ou totale, voire au décès.

En cas d'atteinte des maxillaires, les soins dentaires et parodontaux peuvent engendrer un saignement abondant [37,39,57].

8.5. Syndrome de macrocéphalie - malformation capillaire

Il s'agit d'une maladie rare caractérisée par une hypercroissance de divers tissus. Les signes principaux sont une macrocéphalie typiquement évidente à la naissance et des malformations capillaires cutanées. La prévalence exacte du syndrome est inconnue, mais depuis sa première description en 1997, 150 cas ont été documentés dans la littérature.

Après la naissance, la tête continue une croissance accélérée par rapport à la moyenne durant les premières années, avant de se stabiliser. La macrocéphalie qui en résulte est accompagnée d'anomalies supplémentaires, telles qu'une hydrocéphalie ou encore une atteinte structurelle du cerveau ; notamment une malformation d'Arnold-Chiari et une polymicrogyrie. Ceci a pour conséquence un retard du développement et peut également conduire à des crises d'épilepsie, ainsi qu'à une hypotonie. La plus part des patients sont atteints d'une déficience intellectuelle modérée associée à un retard d'apprentissage de la

parole, ainsi que de difficultés à la mastication et à la déglutition. De plus, l'excès de fluide au niveau du cerveau peut créer une pression intracrânienne accrue, qui si elle est suspectée, doit immédiatement faire l'objet d'une évaluation.

Les malformations capillaires cutanées sont présentes sous forme de taches de couleur rosée à rouge au niveau du tronc, des extrémités et de la face (fig. 42). Environ la moitié des patients présente une telle malformation sur le visage et leur couleur tend à s'éclaircir au fil du temps. Contrairement au syndrome de Sturge Weber, dans ce cas, les taches affectent plutôt les structures faciales centrales comme les lèvres, le philtrum, le nez et la glabella.

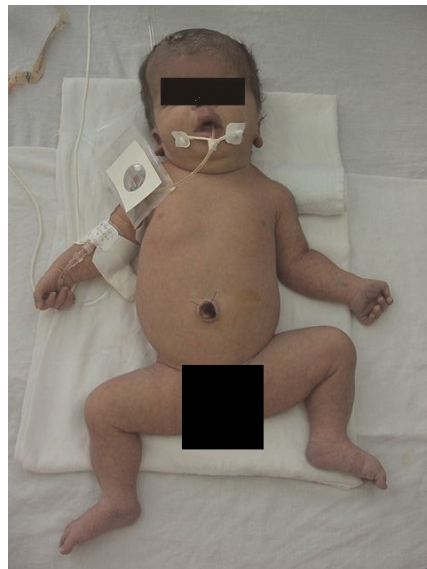

figure 42 : nouveau-né avec macrocéphalie et malformations capillaires cutanées notamment au niveau de la lèvre et du philtrum. Une hémihypertrophie est également présente. (d'après : Dueñas-Arias et coll., 2009)

Une autre caractéristique est la présence d'une asymétrie de la face, des membres et des extrémités.

Le syndrome est congénital et non héréditaire, lié à une mutation du gène PIK3CA qui code pour la protéine p110 alpha, sous-unité de l'enzyme phosphatidylinositol 3 - kinase (PI3K), impliquée dans la transmission de signaux chimiques cellulaires. Cette mutation a pour conséquence de permettre à la cellule de croître et se diviser sans s'arrêter, ce qui explique certains signes cliniques [18,55].

8.6. Syndrome de Nova

Décrit et nommé en 1979 par le neurochirurgien Harvey Nova, il s'agit d'un syndrome rare dont les caractéristiques principales sont des anomalies cérébrales et la présence d'une tache de naissance cutanée. Les anomalies cérébrales comprennent un cérébellum sous-développé, une atrophie du cortex cérébral, une hydrocéphalie et une méga citerne cérébello-médullaire. Le docteur Nova a décrit le cas d'une famille dont la grand-mère maternelle, la mère et trois de ses fils présentaient une tache de naissance faciale centrale et une méga citerne cérébello-médullaire. La grand-mère et un de ses frères présentaient une hydrocéphalie et une agénésie du vermis du cervelet [13].

8.7. Syndrome PHACE et hémangiomes

Les hémangiomes sont des tumeurs vasculaires bénignes affectant 2,5-10% des nouveaux-nés. Les filles sont trois fois plus touchées que les garçons et la prévalence est aussi plus haute dans la population caucasienne et chez les prématurés.

Le syndrome de PHACE est un acronyme anglais décrivant le syndrome :

- P : malformations de la fosse **p**ostérieure et autres anomalies de structure cérébrale présentes à la naissance
- H : **h**émangiome(s) typiquement assez large(s) et localisé(s) au niveau de la face et du cou
- A : anomalies de l'anatomie des **a**rtères cérébrales et de la nuque
- C : malformations **c**ardiaques, principalement une coarctation de l'aorte et autres anomalies aortiques
- E : anomalies oculaires (**e**ye) telles que glaucome, colobes rétiniennes, microphthalmie, cryptophthalmie, hypoplasie du nerf optique, cataracte et strabisme
- (S) : Parfois, un « S » est rajouté pour former l'acronyme PHACES, le « S » signifiant anomalies **s**ternales, ou malformations du raphé **s**us-ombilical

La proportion de sujets féminins touchés par le PHACES augmente par rapport aux hémangiomes simples et est de l'ordre de 7-9 femmes pour 1 homme.

Les hémangiomes ne sont pas forcément visibles à la naissance et ont un aspect variable qui dépend de leur profondeur, localisation et stade d'évolution. Quelques semaines après la naissance, les hémangiomes prolifèrent sur une durée pouvant aller de 6 à 18 mois. Les lésions superficielles se transforment alors en plaques ou nodules rouge vifs et non compressibles, atteignant 80% de leur volume final au bout de 3 mois. Cette période d'évolution permet de les distinguer du type d'angiome rencontré dans le syndrome de Sturge Weber (fig. 43). Commence ensuite une période d'involution spontanée lente de 2 à 6 ans. Les hémangiomes recouvrent une large surface du visage et de la nuque. Une

forme plus rare présente un aspect réticulé ou télangiectasique.

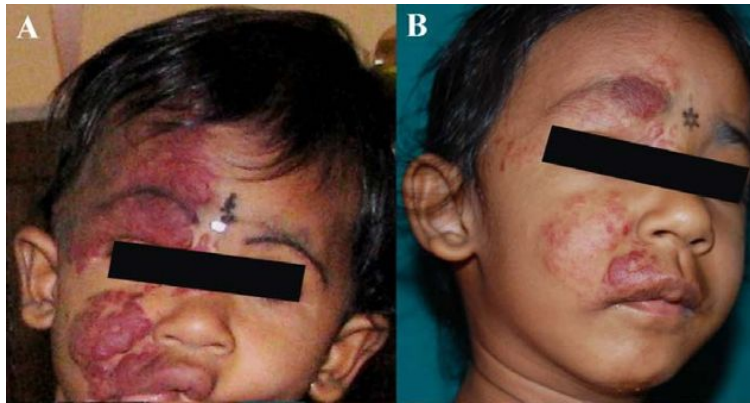

figure 43 : atténuation de l'hémangiome de l'âge de 1 an (A) à 2 ans et demi (B) (d'après : Sathishkumar et coll., 2013)

Les patients présentent des anomalies neurologiques qui peuvent être mises en relation avec les anomalies vasculaires et de structure cérébrale. Les lésions incluent des défauts cérébelleux, kystes de la fosse postérieure, ainsi qu'une dysplasie corticale (fig. 44). Des crises d'épilepsie, ayant un pic de gravité lors de la phase de croissance de l'hémangiome apparaissent donc parfois. Certains enfants souffrent de migraines, d'un retard du développement et de la parole, et plus rarement peuvent faire un AVC. Le défaut vasculaire initialement dû à un facteur congénital devient plus grave, à cause d'une sténose et d'occlusions successives, ce qui a tendance à engendrer des complications qui peuvent aller d'une distorsion des traits du visage à une entrave de fonctions vitales, telles que la respiration et la perte progressive de l'ouïe et de la vision.

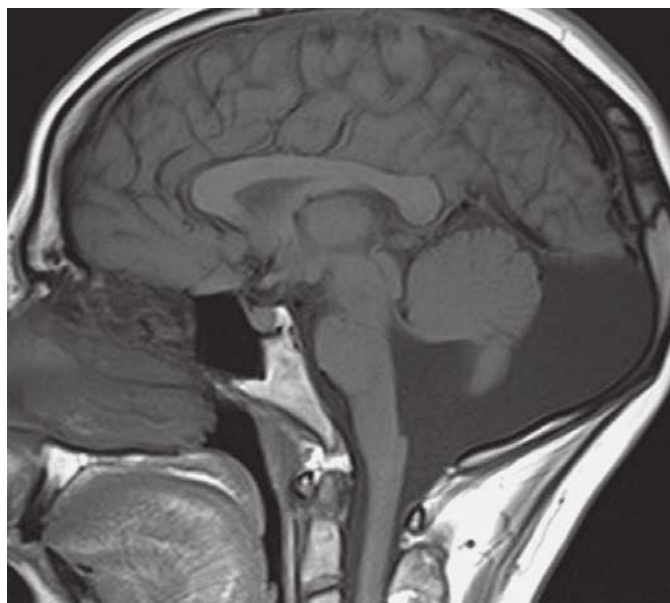
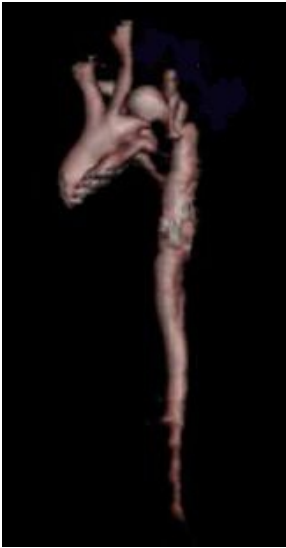
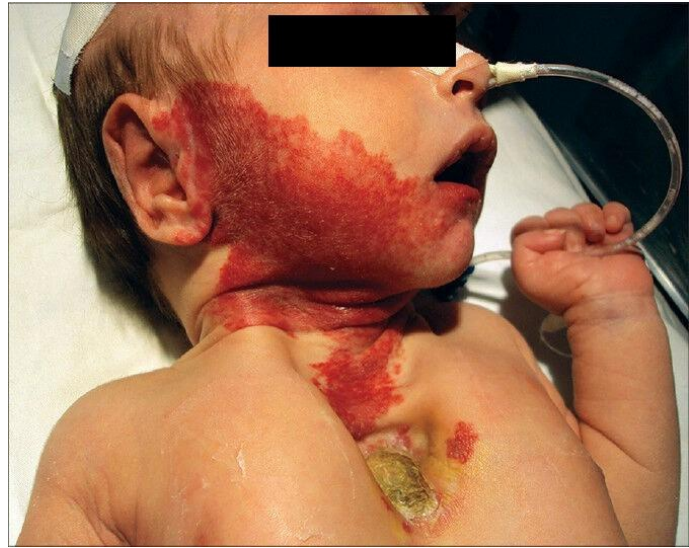
figure 44 : IRM T1 sagittale montrant l'anomalie de la fosse postérieure (d'après : Arora et coll., 2011)

Les anomalies cardiaques et oculaires sont des complications plus rares. Les anomalies sternales vont d'un simple puits cutané sternal, à une séparation complète du sternum (fig. 45 et 46) [6,11,56].



*figure 45 :
reconstruction de
l'aorte en IRM 3D
montrant une
coarctation sévère
(d'après : Bayer et
coll., 2013)*



*figure 46 : anomalie du sternum associée à un
hémangiome englobant cou, lèvres, joue et oreille
(d'après : Nour et coll., 2014) [48]*

8.8. Syndrome de Rendu-Osler-Weber

Le syndrome de Rendu-Osler-Weber est également connu sous le nom de télangiectasie hémorragique familiale, à cause de la tendance au saignement qui l'accompagne. Il s'agit d'une angiomatose de transmission autosomique dominante rare, faisant partie des phacomatoses. Le syndrome est caractérisé par une anomalie des vaisseaux sanguins, une malformation artério-veineuse, qui provoque un saignement abondant. Au niveau cutané-muqueux, l'anomalie forme des télangiectasies principalement au niveau des lèvres, de la langue, du nez et des doigts (fig. 47 et 48). La peau exposée au soleil, surtout celle du visage présente elle aussi ce type de malformations vasculaires. D'apparition soudaine, leur nombre augmente avec le temps et peuvent être considérées comme esthétiquement disgracieuses. Les malformations artério-veineuses peuvent aussi être présentes au niveau du cerveau, des poumons, du foie, des intestins ou encore d'autres parties du corps.

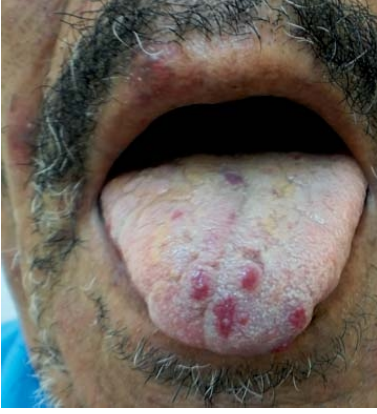

figure 47 : papules érythémateuses au niveau des lèvres et télangectasies sur la langue (source : Meireles et coll., 2014)

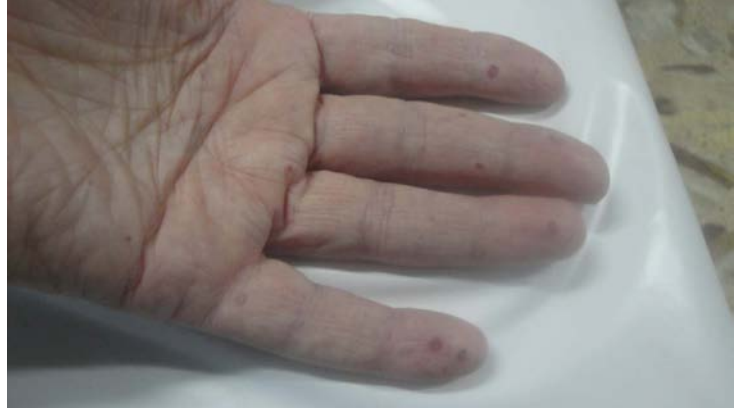

figure 48 : télangectasies au niveau des doigts (source : Abangah et coll., 2013) [1]

Les symptômes et signes cliniques les plus fréquents sont épistaxis fréquentes chez l'enfant, saignement gastro-intestinal, taches de naissance cutanées, souffle court, crises d'épilepsie et AVC [9,42].

9. Prise en charge

Les dernières années ont connu un essor concernant le développement de nouvelles méthodes permettant dans certains cas l'altération de l'évolution naturelle du syndrome. Une approche multidisciplinaire constituée principalement de chirurgiens esthétiques, pédiatres, anesthésistes, hématologistes et chirurgiens-dentistes est nécessaire pour gérer les patients [45]. Le traitement et pronostic varie fortement et dépend de la nature et sévérité des symptômes cliniques.

9.1. Manifestations cutanées

La présence d'une tache de naissance sur le visage constitue une gêne esthétique et peut engendrer un traumatisme psychologique profond chez les patients. Une atteinte du développement de la personnalité est également observée chez la quasi totalité des patients. L'angiome plan facial peut être traité par dermabrasion, tatouages ou plusieurs séances au laser, résultant dans certains cas par une disparition partielle, voire complète. La prise en charge de ces manifestations est importante, parce que les malformations vasculaires sont évolutives. Sans traitement, elles ont une tendance à s'épaissir, devenir plus foncées et développer des bulles ou nodules [7,27,63].

9.1.1. Traitement au laser

- Premiers essais

Le concept de photothermolyse sélective mis au point par Anderson et Parrish au milieu des années 80, a permis le développement d'un laser à colorant pulsé spécifique des vaisseaux. Ce type de laser utilisé depuis plus de 20 ans pour la suppression des taches de vin de naissance, était basé au début sur le ciblage du pic d'absorption de l'hémoglobine à 577 nm. Une étude initiale avait démontré qu'une moyenne de 6,5 séances était nécessaire, afin d'obtenir une disparition complète. Ce nombre pouvait être diminué légèrement si le début de traitement était effectué chez des patients de moins de 7 ans.

L'efficacité du traitement au laser dépend de différents paramètres : localisation et taille des lésions, longueur d'onde et durée d'application du laser. Les résultats les plus probants ont été obtenus sur les lésions du tronc et des extrémités, par rapport à celles intéressant la face. De plus, une pulsation de laser de 300 μ s ou moins est moins efficace qu'une pulsation de 360 μ s ou plus.

Cependant, avec cette méthode, les chercheurs n'ont pas été en mesure d'arriver à une suppression complète à long terme des lésions chez tous les patients. Une explication

apportée serait la moindre pénétration d'une lumière de longueur d'onde de 577 nm dans le derme, ce qui empêche l'atteinte des vaisseaux touchés les plus profonds [13].

- Établissement de nouveaux paramètres

Des recherches sur une peau de cochon albinos ont déterminé différentes valeurs de pénétration de lumière dans le derme, en fonction de la longueur d'onde émise. Ainsi, une lumière émise à 577 nm pénètre de 0,5 mm, à 585 nm de 1,2 mm et à 590 nm de 0,8 mm. Ceci, permet d'écarter la lumière de 590 nm, dont le pouvoir de pénétration est moindre que celle de 585 nm, mais qui de plus se montre moins efficace pour la destruction sélective des vaisseaux visés.

L'étude histologique de patients adultes après traitement, a confirmé les résultats observés précédemment et rendu obsolète l'utilisation d'une lumière à 577 nm.

La durée de pulsation a aussi été adaptée, afin de mieux correspondre au temps de chauffe prévisible, nécessaire à la destruction d'un vaisseau de taille moyenne au niveau de la lésion.

Le passage d'un temps de 360 à 450 μ s avec une longueur d'onde de 585 nm, a permis l'obtention de résultats satisfaisants. Selon un rapport, au bout d'une séance, chez des enfants de 3 mois à 14 ans, le taux d'éclaircissement de la lésion est de 53%, taux diminuant après chaque séance (fig. 49).

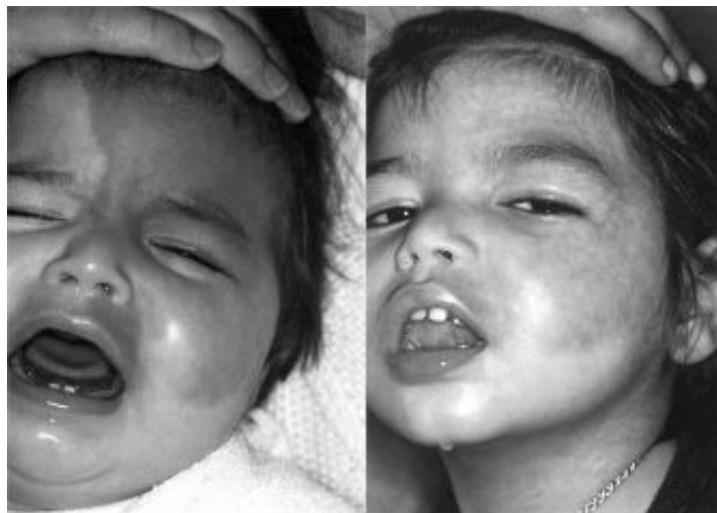

figure 49 : exemple d'une bonne réponse au traitement après 6 séances (avec 4-6 mois d'intervalle). À gauche : avant. À droite : après (source : Leaute-Labreze et coll., 2002)

Une étude a conclu que l'utilisation de ce type de laser est sûr chez des bébés à partir de 6 semaines. Elle a démontré qu'avec ces paramètres actualisés, les lésions au niveau de la face, du cou et du tronc répondent mieux au traitement que celles situées au niveau des

extrémités. La réponse au traitement reste toutefois meilleure, si les séances sont réalisées à un jeune âge, spécialement avant 4 ans. Leur étude a porté sur 43 enfants de 2 semaines à 14 ans présentant 49 lésions. 16% des patients présentaient un taux d'éclaircissement de la lésion supérieur à 95%, la moyenne du taux étant de 69% .

L'étude réalisée par Morelli et coll. sur 85 patients, a permis de corréler la taille de la lésion avec la réponse au traitement. Ils ont obtenu une disparition complète de la lésion chez 22% des sujets. 32% des lésions de moins de 20 cm² ont complètement disparu, alors que le même résultat n'a pu être obtenu que sur 8% des patients présentant une lésion supérieure en taille. De plus, ils ont encore confirmé que le traitement semble être plus efficace chez les plus jeunes patients, avec un taux de disparition complète de 32% chez les enfants de moins de 1 an contre 18% chez des sujets plus âgés.

Morelli et coll. ont ensuite développé un protocole, afin de mesurer l'efficacité du traitement après 2 séries de 5 séances au laser. Plutôt que de se baser sur une appréciation subjective d'atténuation de la couleur de la lésion, ils ont mesuré la diminution en taille de la lésion pour déterminer la présence d'une amélioration.

Le tableau de mesures suivant démontre que l'efficacité du traitement dépend hautement de la localisation et de la taille de la lésion, ainsi que de l'âge du patient au début des séances. Le rendement de la première série de 5 séances est également supérieur, par rapport aux 5 suivantes.

Tableau 2 : réponse au traitement après la première et deuxième série de 5 séances. N/A = non applicable (source : Bodensteiner et coll., 2010)

		patients (n)	diminution de la taille de la lésion	
			1 ^{re} série	2 ^e série
nombre total de patients		91	55%	18%
localisation	front	13	100%	N/A
	latérale	39	58%	28%
	centrale	27	48%	14%
	mixte	12	21%	9%
taille	< 20 cm ²	49	67%	21%
	20-40 cm ²	29	45%	8%
	> 20 cm ²	13	23%	29%
âge	< 1 an	30	63%	33%
	1-6 ans	33	48%	15%
	> 6 ans	28	54%	10%

En Grande-Bretagne, une large étude portant sur 640 patients et réalisée par Katugampola et Lanigan a quant à elle confirmé que les lésions du visage répondent

mieux au traitement. Par contre, il apparaît aussi qu'on a obtenu d'excellents résultats chez 64% des patients âgés de plus de 50 ans, comparés aux 19% obtenus chez les sujets de moins de 5 ans.

Plusieurs études comparatives portant sur le temps de pulsation et la longueur d'onde ont été effectuées, menant à la conclusion que la meilleure réponse est obtenue avec une longueur d'onde de 585 nm [13,14,36].

Les lésions superficielles de petite taille répondent le mieux au traitement par laser NdYag. Après le traitement par laser, les résultats peuvent être améliorés par une chirurgie esthétique et/ou reconstructive [45].

- Association avec la cryothérapie

Les techniques de traitement au laser qui ciblent le pic d'absorption de l'hémoglobine présentent également le désavantage de cibler la mélanine de l'épiderme. Ceci provoque une élévation de température nocive pour la peau et empêche la lumière de pénétrer plus profondément.

Pour être en mesure de pallier ce problème, un système de refroidissement dynamique a été mis au point. L'important est d'obtenir un système qui est capable de refroidir sélectivement et sur un court instant l'aire de la lésion qui est traitée au laser, afin de ne pas refroidir les vaisseaux profonds ciblés. En effet, une diminution de la température des vaisseaux, signifierait aussi une élévation de l'énergie laser nécessaire au traitement. De plus, l'utilisation de ce système présente l'avantage de réduire la douleur ressentie par les patients lors du traitement [14].

- Effets secondaires et risque de récurrence

Les effets secondaires sont négligeables et se limitent essentiellement à une hyperpigmentation dans 1-27% des cas, qui disparaît au bout de 6 mois dans la majorité des cas. Plus rarement, une hypopigmentation passagère (1-3,4%) ou une cicatrisation hypotrophique (0,8-3%) qui se résout au bout de 6 à 12 mois, peuvent se produire.

Malheureusement, dans certains cas une ou plusieurs parties de la lésion ne sont pas totalement détruites et ont une tendance à s'assombrir au fil du temps. Cependant, même en présence de ce phénomène, la lésion ne devient pas aussi foncée que lors de la situation initiale [13,14].

9.1.2. Traitement médicamenteux

Les manifestations cutanées peuvent aussi être traitées par corticostéroïdes, soit par voie systémique, soit par injection directe dans la lésion [45]. Une dose élevée d'hydrocortisone administrée par voie orale tôt dans l'enfance provoque une régression des petites lésions

bien délimitées [63]. La prednisone est administrée par voie orale avec une posologie de 1-2 mg par kg pendant 6 mois. La triamcinolone est quant à elle utilisée par injection directe dans la lésion à raison de 1 - 2 mg par kg par mois pendant 6 mois. L'utilisation d'interféron-alpha 2a, de bléomycine et cyclophosphatamine donne aussi une amélioration [45].

Les lésions type tache de vin sont des malformations vasculaires non tumorales et non statiques. L'utilisation topique d'inhibiteurs de l'angiogénèse peuvent diminuer la progression de la lésion, ainsi que les risques de revascularisation après traitement. La rapamycine ou sirolimus administré par voie systémique, ouvrent la voie à une autre thérapeutique médicamenteuse, puisque cette molécule a pour effet de diminuer les angiofibromes faciaux chez les patients porteurs d'une sclérose tubéreuse [13].

9.2. Symptômes neurologiques

Le traitement des symptômes neurologiques demande une approche multi-disciplinaire et est souvent difficile, puisqu'on assiste fréquemment à une aggravation graduelle des symptômes [54]. Ceci est en partie dû à la multitude de signes cliniques différents rencontrés, ainsi que la réponse individuelle au traitement de chaque patient et la complexité de trouver la meilleure approche thérapeutique pour tous les cas différents qui se présentent.

9.2.1. Épilepsie

- Traitement médicamenteux

La première approche pour le traitement de l'épilepsie est la prescription d'anticonvulsifs, dont le but est de minimiser les crises et, dans le meilleur des cas, en arriver à terme à une absence complète [7,54]. Un tel traitement peut aussi être administré de façon prophylactique, afin de prévenir des déficits moteurs et cognitifs qui résultent essentiellement des formes d'épilepsie grave. Cette approche en amont permet d'obtenir une baisse du retard mental, pour un déficit moteur similaire, par rapport aux patients traités après apparition des crises d'épilepsie. Le traitement préventif se fait principalement avec le phénobarbital [67].

Les molécules antiépileptiques prescrites font partie de la famille des phénytoïnes et éthotoïnes du groupe des hydantoïnes ou de la famille des barbituriques (primidone, phénobarbital) [63,68]. Il incombe au médecin prescripteur de suivre son patient sur le long terme, afin d'établir le dosage et la fréquence des prises pour arriver aux meilleurs résultats. Un arrêt complet des crises chez 50% des patients et un contrôle partiel chez 39% est escompté.

Certains praticiens fournissent à la famille des patients un traitement dit d'urgence, afin de pouvoir faire face à une crise prolongée. La plupart du temps, ce traitement est constitué de diazépam à administrer par voie rectale ou de midazolam à administrer par voie nasale. Néanmoins, il existe peu d'études soutenant une telle approche [13].

Les effets secondaires les plus fréquents de la prise d'un traitement antiépileptique sont l'hyperplasie gingivale, la xérostomie, la gingivite et la glossite [25]. Les manifestations orales de la phénytoïne, molécule majoritairement prescrite, sont les plus décrites dans la littérature. L'effet principal de cet antiépileptique est l'hyperplasie gingivale, puis s'ajoutent une vision trouble, douleurs musculaires et éruptions cutanées. Quasiment tous les aspects de la santé bucco-dentaire sont plus mauvais chez les patients traités par phénytoïne, par rapport à ceux traités par d'autres médicaments antiépileptiques. Peu d'études existent sur les effets secondaires oraux d'autres anticonvulsifs, surtout ceux de nouvelle génération [17].

Il faut également surveiller la présence d'une hypothyroïdie centrale qui peut facilement passer inaperçue, tant les effets secondaires des antiépileptiques sont similaires aux signes et symptômes de cette dernière. En effet, certains cas d'hyperthyroïdie centrale, dont l'origine demeure incertaine, ont été rapportés chez des patients souffrant du syndrome de Sturge Weber. Les effets secondaires attribués à l'hyperthyroïdie centrale sont l'inattention, la fatigue, l'obésité, les céphalées et certains troubles du comportement [8,16].

Certaines études suggèrent qu'une petite dose d'aspirine quotidienne en combinaison avec une thérapie anticonvulsive, permet d'améliorer la réponse au traitement, surtout chez les patients avec des lésions cérébrales étendues [35,54]. Des doses quotidiennes de 3 - 5 mg d'aspirine sont administrées de façon empirique aux patients atteints par le syndrome de Sturge Weber, afin de réduire le risque de thrombose veineuse [13,16]. Cependant, cela reste controversé et les effets secondaires d'une telle thérapie incluent l'augmentation des risques d'hémorragie, surtout en cas de traumatisme.

- Traitement chirurgical

Dans le cas d'une épilepsie réfractaire aux médicaments la meilleure option reste une neurochirurgie visant à éliminer la partie du cerveau qui est responsable des crises d'épilepsie. L'étendue de la résection dépend de la sévérité du cas et repose notamment sur une analyse des examens d'imagerie. Dû à l'absence de radiation, l'IRM reste l'examen d'imagerie de choix, les TEP étant réservées au cas où une IRM est contre-indiquée, notamment à cause de la présence d'objets métalliques dans le corps. Le neurochirurgien doit prendre en compte différents paramètres, qui le guideront vers la

meilleure approche chirurgicale : résection partielle, totale ou hémisphérectomie. Des études récentes, prouvent qu'à long terme une absence complète d'épilepsie ne peut pas être obtenue par une résection partielle de la partie la plus affectée. Une étude rétrospective réalisée par Bourgeois et coll. sur 27 enfants ayant subi une intervention chirurgicale pour le traitement de l'épilepsie, a démontré que 89% des enfants ayant subi une résection totale de la lésion sont désormais exempts d'épilepsie. Seul 30% des patients chez lesquels a uniquement été réalisé une résection partielle, ne souffrent plus d'épilepsie.

Il reste donc au chirurgien de pondérer son choix entre résection totale de la lésion et hémisphérectomie selon différents facteurs. Une hémisphérectomie n'est pas applicable à un patient dont l'atteinte cérébrale est bilatérale. Ensuite, si le chirurgien encoure le risque de porter dommage à une partie fonctionnelle du cerveau et d'engendrer ainsi un nouveau déficit, le choix se porte alors sur la résection totale. Toutefois, la lésion intracrânienne est susceptible de s'étendre au-delà de ce qui est visible et l'électrocorticographie intra-opératoire est d'une assistance considérable pour s'assurer de la résection de tout le tissu épileptogène (fig. 50). L'hémisphérectomie est envisagée dans les cas où de forts déficits (hémiparésie, hémianopsie) sont déjà présents dans la moitié à enlever [13]. Selon une étude rétrospective de Kossof et coll., l'hémisphérectomie n'a pas d'impact négatif sur l'évolution du syndrome. Une autre étude rétrospective montre que suite à leur opération, une diminution considérable de la fréquence, voire une disparition complète des crises d'épilepsie, a pu être obtenue chez 7 patients sur 8 [54].

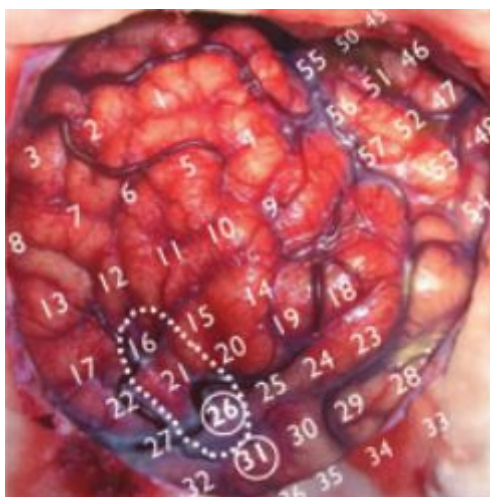


figure 50 : photo peropératoire : la lésion est démarquée par un cercle pointillé et les zones d'initiation de la phase ictale par des cercles blancs, prouvant le lien étroit entre les deux (d'après : Murakami et coll., 2012)

Ce type d'intervention chirurgicale chez les patients avec un syndrome de Sturge Weber, présente un risque hémorragique accru, notamment dû à la présence d'angiomes sur le tronc, la face et au niveau du nasopharynx. L'intervention en elle-même et en particulier la prise en charge anesthésique, doivent donc être effectuées avec extrême précaution, de manière à ne pas traumatiser les lésions hémangiomateuses. Lors de l'opération il faut appliquer les mesures d'hémostase chirurgicale locales, éviter l'augmentation de la pression intracrânienne et prévoir des poches de sang en cas de traumatisme de vaisseaux anormaux [13,20]. L'augmentation de la pression artérielle augmente le flux sanguin vers les hémangiomes et un stress émotionnel peut engendrer une importante augmentation du volume de la lésion, pouvant aboutir à sa rupture [24]. Il est donc primordial de bien accompagner le patient avant toute intervention et de s'assurer de son bien être émotionnel, afin d'éviter un risque hémorragique supplémentaire [20].

Un inconvénient majeur de l'hémisphérectomie est l'hémiplégie qui en résulte, d'où l'importance supplémentaire d'intervenir le plus tôt possible, afin d'optimiser la récupération des fonctions motrices.

Finalement, une des autres complications liées à toute intervention chirurgicale chez les patients avec un syndrome de Sturge Weber, est le risque d'une augmentation de la pression intra-oculaire, qui pourrait aggraver les symptômes oculaires.

- Approche nutritionnelle

À défaut de trouver un traitement médicamenteux adapté et dans le cas où une chirurgie n'est pas envisageable, des traitements alternatifs peuvent être proposés [60].

Certains régimes permettent de traiter les patients atteints d'épilepsie réfractaire. La méthode la plus ancienne est la diète céto-gène classique. Ce type de régime débute après une première phase de jeûne. Il est basé par la suite sur l'apport calorique journalier nécessaire de 1g/kg de protéines et 5-10g de glucides, le reste étant fourni par des graisses [26,69]. Le but est de maintenir une cétose chronique par accumulation de corps cétoniques dans l'organisme, tout en apportant la quantité adéquate de protéines et calories nécessaires à la croissance et au développement [28,69]. Le début du traitement, doit se faire en hospitalisation sous supervision médicale, à cause notamment de la nécessité de restreindre l'apport calorique et de fluides, nécessitant une surveillance continue et le pesage de chaque prise alimentaire. En effet, le régime présente le risque d'induire une hypoprotéinémie et donc d'engendrer des troubles de la croissance [60]. Une diminution des crises d'épilepsie chez des patients réfractaires peut être obtenue, dans la mesure où la baisse de la quantité de glucides est suffisante pour induire une cétose [26]. Une multitude d'études démontre l'efficacité de ce régime et l'amélioration est

significativement dépendante de la durée du traitement. Réalisée dans des conditions adéquates, il s'agit d'un traitement sûr et efficace, sans effets secondaires majeurs [69]. Il faut néanmoins surveiller la perte de poids, la diminution de croissance, la formation de calculs rénaux et l'apparition d'une constipation, d'une hyperlipidémie ou d'une acidose.

Un autre avantage est la possibilité de recourir au régime cétogène chez des patients non réfractaires aux médicaments antiépileptiques. Dans beaucoup de cas, leur prise médicamenteuse peut être diminuée, voire supprimée complètement. Ceci amène à une amélioration du comportement, de la cognition et de la vigilance [60].

Néanmoins, la nécessité de commencer par une phase de jeûne préliminaire et de devoir restreindre l'apport de fluides et de calories, peut constituer une difficulté insurmontable pour des patients atteints par le syndrome de Sturge Weber. En effet, dans la littérature il ne semble exister que le cas d'un patient atteint du syndrome, dont l'épilepsie est traitée par une diète cétogène et la « *Struge Weber Foundation* » n'en recense aucun dans sa banque de données.

Pour ces raisons, le régime Atkins modifié, méthode plus récente, est davantage utilisé. Développé en 1970 aux États-Unis par Robert C. Aktins, afin de favoriser la perte de poids, il peut contribuer au contrôle des crises d'épilepsie. Ce régime moins restrictif est généralement plus accepté par les patients, grâce à une alimentation plus goûteuse [26,54,60]. Le régime Atkins classique recommande un apport calorique journalier de 60% de graisses, 30% de protéines et est limité à 10% de glucides [26]. Le régime d'Atkins modifié, créé en tant qu'alternative à la diète cétogène, autorise la prise de graisses et protéines sans limitations et ne pose pas de restriction en ce qui concerne l'apport calorique ou de fluides, ce qui limite le risque de déshydratation. Seule la prise de glucides est limitée indéfiniment, à généralement pas plus de 10g par jour, et la prise de graisses est encouragée. Le tout, a lui aussi pour but d'induire une état cétosique. En outre, le régime présente l'avantage de ne pas nécessiter une hospitalisation et de pouvoir être débuté sans une première phase de jeûne. La tolérance à ce traitement est largement positive et les effets secondaires se limitent aux constipations et vomissements, principalement au début du régime. Un avantage que présente le régime d'Atkins modifié est sa simplicité de mise en œuvre par rapport à la diète cétogène. Ceci permet une réduction des coûts de traitement et une plus grande facilité de mise en œuvre, surtout en cas de manque de personnel, notamment de diététiciens.

Une étude prospective publiée le 13 septembre 2010, a suivi 5 patients atteints du syndrome de Sturge Weber âgés de 2 à 18 ans et dont l'épilepsie est traitée par le régime Atkins modifié. Le diagnostic a été confirmé par des examens d'imagerie et les patients ont tous pris au moins 2 anticonvulsifs différents auparavant. Les patients avaient au

moins une crise d'épilepsie par mois et l'évolution des crises a été suivie à 3 et 6 mois. Pendant le régime, la prise d'anticonvulsifs n'a pas été modifiée. Les tableaux suivants exposent les données de l'étude.

Tableau 3 : données de référence des patients traités pour le syndrome de Sturge Weber par un régime Atkins modifié (d'après : Kossoff, 2010)

patient	âge (années)	sexe	localisation angiome	anticonvulsif	fréquence de référence des crises d'épilepsie par mois	type de crise
1	4	m	gauche	levetiracetam, topiramate	5	partielle complexe
2	5	f	droite	carbamazepine, levetiracetam	8	partielle complexe
3	10	m	droite	lamotrigine, levetiracetam	60	atonique
4	13	m	droite	oxcarbazepine, topiramate	8	partielle complexe
5	18	f	bilatérale	acetazolamide, carbamazepine, oxcarbazepine	40	partielle complexe

Tableau 4 : résultats obtenus chez les patients traités pour le syndrome de Sturge Weber par un régime d'Atkins modifié. DM = donnée manquante (d'après : Kossoff, 2010)

patient	fréquence des crises d'épilepsie à 3 mois (par mois)	réduction de la fréquence des crises d'épilepsie à 3 mois	réduction de la fréquence des crises d'épilepsie à 6 mois	cétose urinaire	altération du poids	durée du régime (mois)	pique du taux de cholestérol
1	0	100%	90%	modérée	+ 1,5 kg	7	238 mg/dl
2	1	90%	100%	élevée	+ 0,7 kg	13	206 mg/dl
3	45	25%	DM	modérée	+ 1,0 kg	3	130 mg/dl
4	4	50%	70%	élevée	+ 0,9 kg	9	155 mg/dl
5	30	25%	25%	modérée	- 3,6 kg	12	268 mg/dl

Seul le patient numéro 3 n'a pas effectué la troisième visite à 6 mois. Les patients 1 et 5 étaient de plus sous aspirine (81-325 mg/j), pour avoir démontré auparavant des signes d'AVC. À 3 mois, 60% des patients ont connu une baisse de la fréquence des crises d'épilepsie supérieure ou égale à 50%. À 6 mois, les patients 1, 2 et 4 ont connu une réduction de la fréquence des crises de 70-90%. Chez le patient 5, une réduction de 25% de la sévérité des crises a pu être observée. Les 2 patients les plus jeunes et dont la réponse au traitement a été la meilleure, ont décidé de continuer le régime après l'étude.

Le sexe et l'hémisphère touché par l'angiome ne semblent pas jouer de rôle dans la réponse au traitement. Dans aucun, une augmentation de la fréquence de référence des crises d'épilepsie n'a été constatée.

Cette étude démontre donc une efficacité raisonnable de ce traitement qui peut venir en aide aux patients souffrant de crises réfractaires [34].

- Approche moléculaire

Des études récentes font apparaître que l'angiome leptoméningé n'est pas une lésion statique, mais semble subir un remodelage vasculaire constant. Comati et coll. ont observé une augmentation de VEGF et de ces récepteurs, ainsi que du récepteur d'angiopoïétine Tie2 au niveau des vaisseaux leptoméningés chez des patients atteints par le syndrome de Sturge Weber (fig. 51). Le tout est associé à un taux élevé de HIF-1 α et de HIF-2 α dans les cellules endothéliales. Ces deux derniers facteurs sont liés à l'apoptose et cette découverte peut ouvrir la porte à une nouvelle thérapie axée sur des anti-VEGF ou anti-HIF. Cependant, il est encore prématuré d'envisager un traitement de la sorte et des études complémentaires doivent être réalisées [3,13].

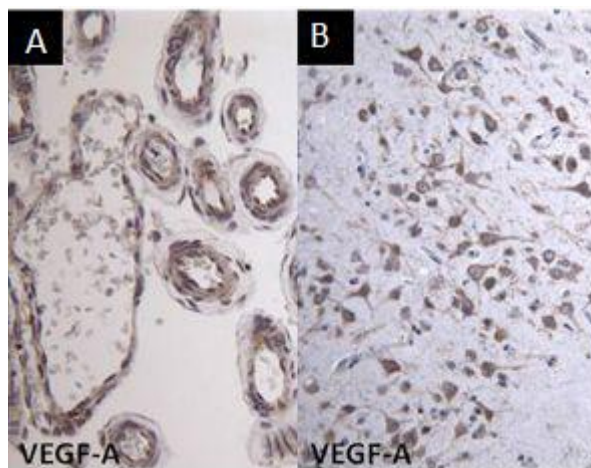


figure 51 : présence élevée de VEGF-A (en brun) dans l'angiome (A) et le cortex adjacent (B) (d'après : Alkonyi et coll., 2012)

- Autres approches

Il a été démontré que l'aggravation de l'état neurologique d'un patient peut dépendre de l'aggravation de son état général et que des crises peuvent être déclenchées lors de maladies courantes, comme par exemple une infection grippale. Il est ainsi préconisé de procéder aux vaccins habituels et de vacciner annuellement les patients contre la grippe [54]. Les anémies par carence de fer doivent être traitées dès la première année de vie. De plus, il faut veiller à maintenir une bonne hydratation et toute fièvre doit être prise en charge efficacement. Le manque de sommeil peut être déclencheur de crises et doit être

minimisé [8,16]. Lorsqu'il est constaté que les patients ronflent, une étude de sommeil doit être réalisée, afin de déterminer la présence d'une apnée obstructive du sommeil et la traiter le cas échéant [13].

La stimulation du nerf vague est une autre alternative proposée en tant que traitement de l'épilepsie [17].

9.2.2. Céphalées

Les céphalées et migraines sont traitées avec les médicaments antidouleurs classiques et des mesures de prévention peuvent être mises en place [13]. L'aspirine peut être prescrite contre les céphalées et contribue à réguler les pathologies vasculaires en réduisant le risque de thromboses veineuses [7]. Les triptans semblent apporter un soulagement efficace chez la majorité des patients en cas de migraine. La gabapentine, l'acide valproïque et le topiramate sont des antiépileptiques qui sont également utilisés en prévention des céphalées [8,16].

Il est important de surveiller et traiter efficacement les céphalées, puisque constituant parfois un des signes avant-coureurs d'une crise d'épilepsie.

9.3. *Manifestations oculaires*

La principale tâche des ophtalmologistes sera de traiter le glaucome et les hémangiomes choroïdiens. En effet, si rien n'est entrepris pour réduire la pression intra-oculaire, le risque d'obtenir des dommages du nerf optique dû à sa compression devient considérable.

9.3.1. Glaucome

Le principe de base pour le traitement du glaucome est d'obtenir un passage de moindre résistance de fluide intra-oculaire vers la circulation générale. Le traitement initial est un traitement médicamenteux à base de bêta-bloquants et inhibiteurs de l'anhydrase carbonique, qui agissent comme supprimeurs aqueux. Il faut éviter l'utilisation d'analogues de la prostaglandine, puisque des cas d'effusion cilio-choroïdienne ont été recensés chez des patients avec un syndrome de Sturge Weber. À long terme, dans la plupart des cas, les traitements médicamenteux vont devenir insuffisants et il faudra recourir à une autre méthode.

Les différents traitements chirurgicaux sont la trabéculéctomie et la goniotomie. Ces techniques ont un taux de succès de 70%. Une technique combinant la trabéculoplastie et la trabéculéctomie est aussi utilisée dans le cadre du syndrome de Sturge Weber. Dans ce cas précis, cela présente l'avantage d'agir contre deux problématiques oculaires liées au syndrome de Sturge Weber, c'est-à-dire la pression veineuse episclérale élevée et les anomalies de drainage de l'angle de l'œil.

D'autres approches incluent le placement d'un dispositif de drainage aqueux (p.ex. Baerveldt), la chirurgie de filtration et la destruction du corps ciliaire [13,49].

Lors de l'opération, il est important de bien gérer le changement de pression intra-oculaire, qui peut provoquer une hémorragie choroïdienne expulsive, ainsi que la rupture des vaisseaux sanguins les plus fragiles. Dans les cas où le risque d'hémorragie choroïdienne devient trop important, une cyclophotocoagulation transsclérale limitée avec un laser diode est effectuée, avant de passer à la chirurgie relative au glaucome.

On peut obtenir une baisse de la pression intra-oculaire, après une destruction partielle sélective de l'hémangiome choroïdien diffus, par thérapie transpupillaire. Cette technique fait également appel à un laser diode infrarouge avec une longueur d'onde de 810 nm. L'efficacité de ce traitement suggère que la pression intra-oculaire est liée à l'hémangiome choroïdien, qui entrave vraisemblablement le flux veineux choroïdien. L'utilisation de la thérapie transpupillaire présente néanmoins le risque d'engendrer des scotomes [23].

9.3.2. Hémangiome choroïdien

L'hémangiome choroïdien présente un risque en ce qui concerne la préservation de la vision. Les options pour le traitement des fuites d'un hémangiome choroïdien sont la cyclophotocoagulation transsclérale au laser diode, la diathermie, la cryothérapie, l'irradiation externe et la curiethérapie. Les thérapies de radiation peuvent provoquer une rétinopathie, une cataracte et une neuropathie optique.

Le risque prépondérant de perte de vision est aussi un facteur important qui amène à ne pas se focaliser uniquement sur les traitements, mais à accentuer le rôle primordial d'exams ophtalmologiques réguliers, ainsi que la prévention d'autres maladies et lésions de l'œil [13,23].

9.4. *Manifestations orales*

La réhabilitation bucco-dentaire des patients atteints par le syndrome de Sturge Weber passe par une étape initiale de prévention et une prise en charge conservatrice, aboutissant dans la majorité des cas à un traitement chirurgical.

Le traitement des manifestations orales doit faire appel à une gestion de l'état émotionnel du patient, la maîtrise d'une anesthésie efficace et une intervention la plus atraumatique possible, afin d'éviter le risque hémorragique prépondérant, et finalement reposer sur une approche préventive subséquente aux soins éventuels [24,68].

La présence d'hyperplasies des tissus mous causée par les hémangiomes et le traitement antiépileptique, présente un risque pour la santé parodontale, ce qui rend nécessaire la

résection du tissu gingival et le soin des pathologies orales qui en découlent [68].

La prise en charge anesthésique comporte certains aspects spécifiques qui doivent être pris en compte. Une des contraintes majeures est un bas niveau de compréhension cognitive, auquel se rajoute un stress émotionnel accru, qui risque d'élever la pression artérielle. Une autre explication pour le stress engendré est l'exposition répétée du patient à un environnement hospitalier qui peut être accompagnée de mauvais souvenirs et être source d'angoisse et d'anxiété. Il est donc important de faire appel à des techniques de gestion du comportement [63]. Une solution visant à limiter l'impact du stress émotionnel, consiste à programmer l'intervention à un moment de la journée, pendant lequel le patient se sent le mieux. Afin de déterminer cette période, plusieurs entretiens avec le patient peuvent être effectués, ce qui contribue de plus à le familiariser avec l'environnement hospitalier et à renforcer une relation de confiance avec le personnel soignant. La sédation intraveineuse (SIV) et la sédation consciente par inhalation d'un mélange équimolaire d'oxygène - protoxyde d'azote (MEOPA) ne sont pas contre-indiquées. Ces techniques présentent d'ailleurs l'avantage d'un meilleur contrôle de l'élévation de la pression artérielle causée par le stress, évitant ainsi l'expansion des hémangiomes, dont la rupture peut engendrer des hémorragies incontrôlables. De plus, les patients récupèrent rapidement suite à la sédation. Une sédation profonde doit être évitée, puisqu'elle peut engendrer une difficulté à maintenir les voies aériennes dégagées. En effet, une intubation oro-trachéale d'urgence présente un risque majeur en ce qui concerne la rupture d'un hémangiome qui pourrait en découler [68]. Dans tous les cas, il est toujours judicieux de commencer par l'application d'une anesthésie topique au point de pénétration de l'aiguille. Faire appel à un chirurgien-dentiste avec une prédilection pour la parodontologie est recommandé pour ce type d'intervention et un suivi régulier doit être assuré, afin de prévenir toute autre complication bucco-dentaire.

La principale difficulté à surmonter lors d'une gingivectomie chez des patients atteints par le syndrome de Sturge Weber, est la gestion de l'hémorragie, ce qui rend l'hospitalisation obligatoire. L'intervenant doit être préparé au risque hémorragique et peut prévoir des mesures d'hémostase :

- détermination du groupe sanguin du patient
- provision de poches de sang de transfusion
- utilisation d'agents hémostatiques
- utilisation d'attelles de protection post-opératoires
- injection de solutions sclérosantes (sodium tétradécyl sulfate), jusqu'à deux semaines en amont de l'intervention

- embolisation vasculaire trans-cathéter par voie per-cutanée à l'aide d'alcools polyvinylyls [40,63]

L'utilisation d'un laser NdYag pour effectuer la chirurgie, s'avère d'une grande utilité en ce qui concerne la section nette des tissus et l'obtention d'une hémostase immédiate. D'autres avantages de cette méthode sont une meilleure préservation des tissus adjacents, un meilleur accès aux zones à opérer, l'absence de douleurs post-opératoires, ainsi qu'une meilleure visibilité de la zone d'intervention grâce à l'absence de sang dans le champ opératoire. La procédure au laser diode permet également une diminution de la durée de l'intervention, par rapport à une technique classique [31]. De plus, l'intervention au laser permet l'obtention d'un champ stérile, ce qui a pour conséquence de diminuer le risque infectieux secondaire et d'annuler la nécessité d'un pansement post-opératoire. Dans les cas sévères où la quantité de gencive à enlever est conséquente, l'utilisation combinée des techniques de gingivectomie chirurgicale classique et au laser, constitue une méthode de choix. Hylton a également décrit l'utilisation d'un laser CO2 pour effectuer les gingivectomies chez des patients atteints par le syndrome de Sturge Weber, méthode supplantée par l'avènement des lasers NdYag [63]. Lorsqu'une intervention au laser n'est pas possible, les points de saignement peuvent être cautérisés par électrocoagulation [31]. Il convient de conserver une partie du tissu excisé pour effectuer une analyse histopathologique (fig. 52).

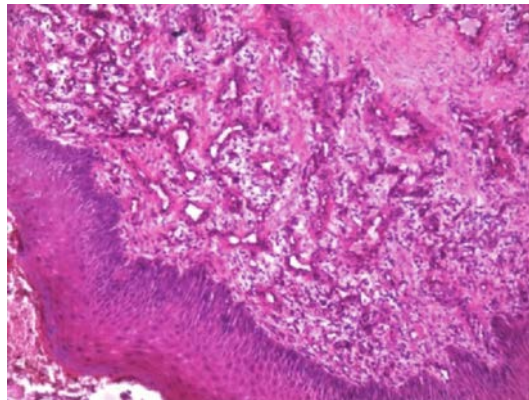


figure 52 : analyse histopathologique montrant une hyperplasie fibro-épithéliale avec vaisseaux sanguins dilatés et des signes d'inflammation chronique (source : Kalakonda et coll., 2013)

La procédure peut être complétée par un surfaçage radiculaire, qui a pour but d'éliminer tout facteur d'irritation local, potentiellement source d'hypertrophies gingivales secondaires [20]. À la suite de l'intervention, le patient peut être gardé sous observation durant les

premières 24 heures, pour surveiller tout saignement possible au niveau du site opératoire. Un suivi post-opératoire est ensuite généralement réalisé à 3, 6 et 12 mois (fig. 53, 54, 55 et 56).

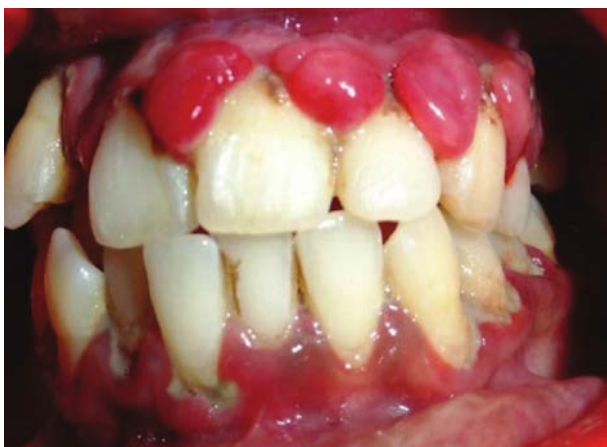

figure 53 : vue intra-orale pré-opératoire avec hyperplasie labiale unilatérale (source : Kalakonda et coll., 2013)

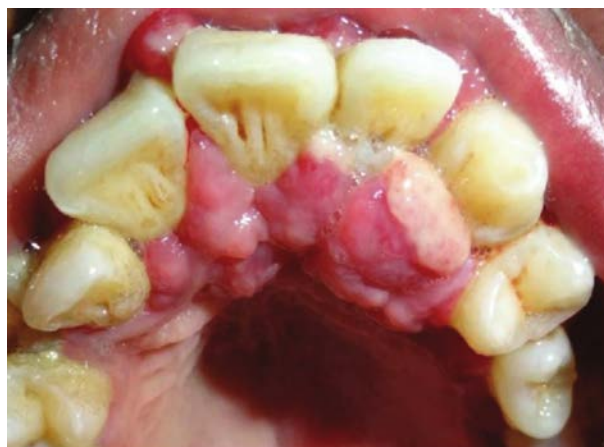

figure 54 : vue intra-orale pré-opératoire avec hyperplasie gingivale palatine (source : Kalakonda et coll., 2013)

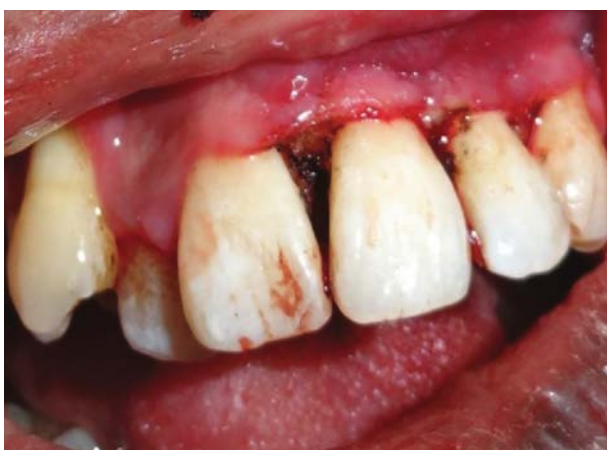

figure 55 : photo prise immédiatement après intervention (source : Kalakonda et coll., 2013)

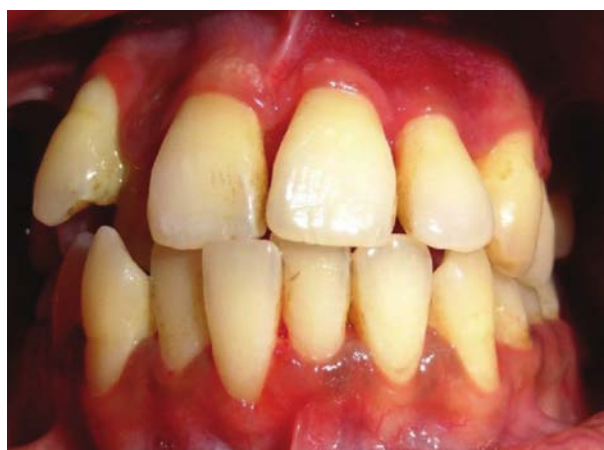

figure 56 : suivi à 3 mois (source : Kalakonda et coll., 2013)

Hancock et coll. ont démontré qu'une régression de l'hypertrophie gingivale secondaire à la prise d'un traitement antiépileptique, reste toutefois possible après l'application rigoureuse des mesures de contrôle de plaque, accompagnée de bains de bouches à la chlorhexidine [63]. Ceci évite ainsi la nécessité de procéder à une intervention chirurgicale risquée d'un point de vue hémorragique. Le contrôle de plaque passe par une méthode axée sur la motivation à l'hygiène et l'apprentissage des techniques de brossage adaptées. Il ne faut pas non plus négliger le rôle que jouent les parents et leur impact positif sur la bonne application des consignes par les patients. Dans la mesure où ces indications sont bien respectées, une diminution voire l'absence complète de saignements au brossage peut être obtenue. Néanmoins, il reste difficile d'obtenir une diminution de

l'hyperplasie gingivale, même s'il apparaît que la texture de la gencive se modifie en passant d'un état œdémateux vers une texture plus ferme.

Ces règles demeurent aussi valables après une intervention chirurgicale et un suivi régulier pour évaluer la quantité de plaque doit être effectué, afin d'éviter le risque de récurrence. Un déplaquage et/ou détartrage est réalisé en fonction de l'indice de plaque relevé à chaque visite. Cette dernière, permet également de faire un rappel des mesures de prophylaxie [27]. Wilson et coll. préconisent l'utilisation d'une attelle de compression, afin d'éviter le risque de récurrence.

Certains patients atteints par le syndrome de Sturge Weber sont sujets à une hypercroissance alvéolaire et la présence d'une macroglossie peut contribuer à une malocclusion. Les cas les plus sévères d'hypercroissance osseuse maxillaire peuvent être corrigés par chirurgie orthognatique, une fois la croissance terminée. La macroglossie peut être traitée par glossectomie partielle au laser. Ces interventions, ainsi qu'un traitement orthodontique, peuvent contribuer à résoudre des problèmes, tels que les troubles de l'élocution et les traumatismes des tissus mous lors de la mastication. Il est évident que les traitements orthodontiques ne peuvent être entamés que dans les cas où les patients disposent d'une hygiène bucco-dentaire irréprochable [63].

En ce qui concerne les avulsions dentaires, le problème majeur à gérer est également l'hémorragie subséquente. Afin d'en minimiser l'impact, il est suggéré de procéder à une anesthésie intra-ligamentaire, qui a pour effet de limiter le saignement au niveau du site d'avulsion [7]. L'obtention d'une bonne hémostase peut tout de même s'avérer difficile et l'utilisation d'éponges hémostatiques résorbables locales, ainsi que de sutures bien serrées est vivement recommandée.

La cryochirurgie peut être utilisée pour corriger les difformités des lèvres et autres tissus mous.

Les traitements d'endodontie chez les patients atteints par le syndrome de Sturge Weber ne constituent pas de risque hémorragique, puisque l'angiome n'affecte pas le tissu pulpaire. Il est par contre important de veiller à ne pas léser le tissu périapical, par sur-instrumentation de cette zone. En effet, il existe la possibilité d'une présence d'angiomes dans la région périapicale, dont la lésion pourrait provoquer une hémorragie [7,63].

10. Étude d'un cas clinique

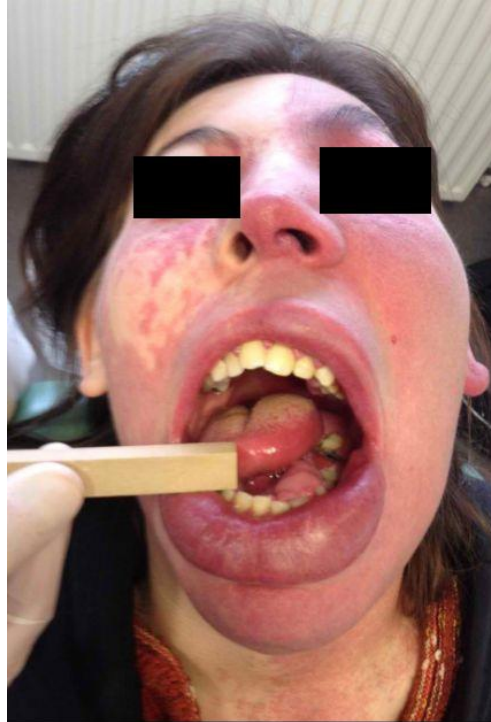Le cas présenté ici est celui d'une jeune fille âgée de 22 ans. Elle est âgée de 19 ans lors de sa première consultation au service d'Odontologie de Brabois. Le motif de consultation était l'existence d'hémorragies spontanées nocturnes et de douleurs généralisées intra-orales. La mère de la patiente a rapporté que le saignement était tellement abondant, qu'il rendait nécessaire de changer de taie d'oreiller tous les matins. Lors de l'examen bucco-dentaire la présence d'une forte hyperplasie gingivale localisée au niveau inférieur et supérieur gauche a pu être constatée. L'hyperplasie gingivale coïncide avec un angiome cutané du même côté de la face.

10.1. Historique médical

La patiente est atteinte par un syndrome de Sturge Weber avec un angiome cutané du côté gauche de la face, associé à une atteinte cérébrale ipsilatérale. Elle souffre également d'épilepsie et le traitement anticonvulsif en cours, lors de sa consultation, est composé de clobazam 10 mg (Urbanyl®), une benzodiazépine aux propriétés antiépileptiques et anxiolitiques. La patiente prend également du lévétiracétam 1500 mg (Keppra®) et de l'oxcarbazépine 600 mg (Trileptal®). Les médicaments prescrits sont pris matin et soir, et aucun n'est connu pour occasionner d'hyperplasie gingivale. Ceci et l'atteinte unilatérale de l'hyperplasie gingivale tend à éliminer la cause médicamenteuse. La patiente souffre d'un retard mental et d'une certaine agressivité, surtout verbale, mais n'est pas sous tutelle. Elle est valide et autonome sur le plan moteur et son alimentation ne semble pas perturbée.

10.2. Examen clinique

Selon la classification de Roach, la patiente est atteinte d'une forme de syndrome de Sturge Weber complète de type I sans glaucome. L'angiome plan de la face situé du côté gauche suit les territoires innervés par les branches V1, V2 et V3 du nerf trijumeau, et dépasse la ligne médiane (fig. 57).



*figure 57 : angiome cutané gauche
(source : iconographie Julie Guillet,
novembre 2012)*

On peut également constater la présence d'une ventilation buccale, due à une macrochéliie importante qui empêche une bonne coaptation labiale (fig. 58). L'hypertrophie labiale englobe toute la lèvre inférieure et touche la lèvre supérieure du même côté que l'angiome cutané. L'hypertrophie gingivale sévère en regard de l'angiome cutané recouvre les dents et engendre des traumatismes par morsure à répétition (fig. 59). Ceci conduit à des saignements quotidiens et nocturnes, qui rendent difficile l'obtention et le maintien d'une hygiène bucco-dentaire convenable [29]. Un manque d'hygiène bucco-dentaire est également visible sur les surfaces dentaires.

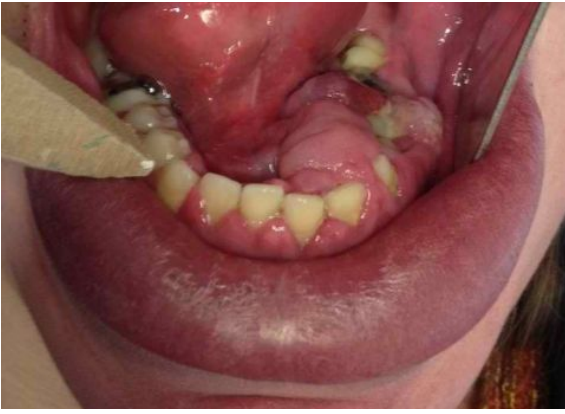

figure 58 : hyperplasie gingivale : arcade mandibulaire (source : iconographie Julie Guillet, novembre 2012)

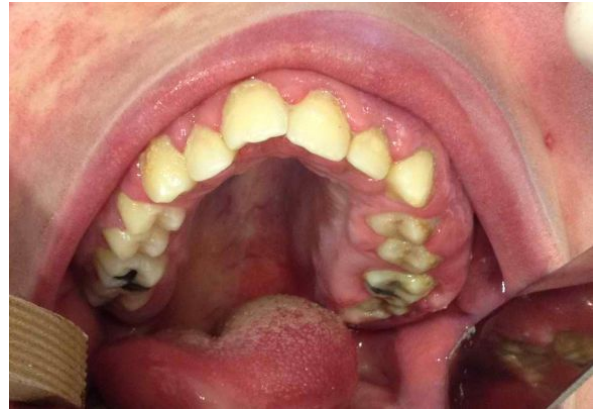

figure 59 : hyperplasie gingivale : arcade maxillaire (source : iconographie Julie Guillet, novembre 2012)

10.3. Examens complémentaires

Lors d'une première réunion de concertations pluridisciplinaires (RCP) il a été décidé de procéder à un examen IRM de la tête et une biopsie du tissu gingival hyperplasique. L'objectif de l'angio-IRM était d'affirmer ou infirmer la présence d'éléments vasculaires au niveau des zones d'hypertrophie qu'il fallait supprimer. Les deux procédures ont été réalisées dans le même temps sous anesthésie générale [29].

La seconde RCP qui a eu lieu à l'hôpital d'enfants, regroupant neurologues, neuro-radiologues, chirurgiens maxillo-faciaux infantiles et odontologues, a permis d'analyser les examens obtenus. La biopsie demandée pour connaître la nature et la richesse vasculaire du tissu a conclu à la présence d'une gingivite subaiguë hypertrophique sans spécificité morphologique. Le prélèvement analysé était constitué d'une muqueuse revêtue par un épithélium malpighien dont les crêtes étaient discrètement étirées, focalement parakératosique, non spongiotique et n'arbitrant pas de population cellulaire anormale. L'épithélium reposait sur un chorion télangiectasique, focalement fibrosé, abritant des infiltrats lymphocytaires relativement denses. Il n'a pas été observé de dépôt anormal ou de processus tumoral.

L'étude de l'angio-IRM a conclu que les éléments visibles dans les zones d'hypertrophie gingivale n'étaient pas de nature artérielle, mais plutôt d'origine infectieuse (fig. 60). Ceci a permis d'éviter d'effectuer une embolisation artérielle chez la patiente avant l'intervention chirurgicale, puisque le risque hémorragique a été écarté. L'analyse de l'IRM a également émis le doute sur la présence de balles fongiques au niveau du sinus maxillaire gauche. Il a été décidé de réaliser un scanner, afin d'approfondir les résultats avant l'organisation de l'anesthésie générale pour la prise en charge pluridisciplinaire.

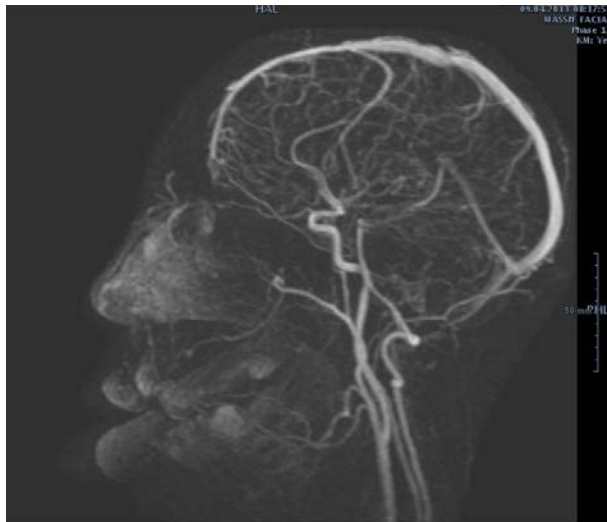


figure 60 : angio-IRM (source : iconographie Julie Guillet, avril 2013)

Le jour de l'obtention des examens d'imagerie, il fut procédé à une consultation dentaire où une augmentation de l'hyperplasie gingivale depuis la première admission 9 mois auparavant a pu être observée. L'augmentation de l'hyperplasie gingivale constatée était surtout présente au niveau palatin.

L'analyse des scanners réalisés a pu mettre en évidence une importante pneumatisation de toutes les cavités sinusiennes de la face, ainsi qu'une hypertrophie muqueuse polypoïde au niveau des sinus maxillaires avec une nette prédominance à gauche (fig. 61 et 62). D'après le rapport des examens d'imagerie et suite à un avis ORL, il a été conclu à une absence d'argument pour la présence d'une balle fongique au niveau des sinus maxillaires.

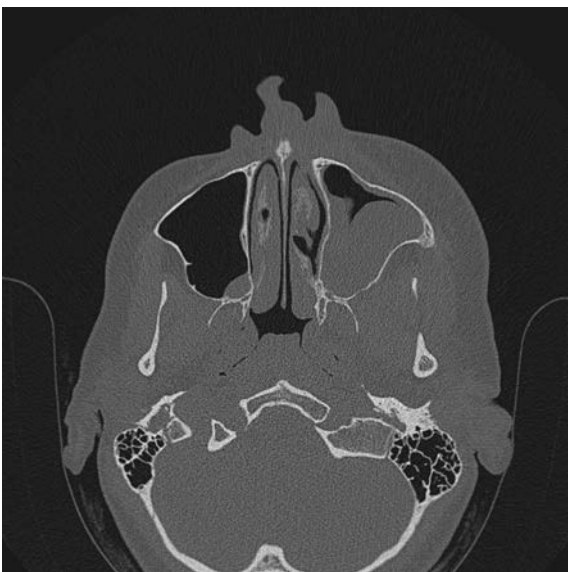


figure 61 : coupe axiale montrant une hypertrophie muqueuse au niveau du sinus maxillaire gauche (source : iconographie Julie Guillet, août 2013)

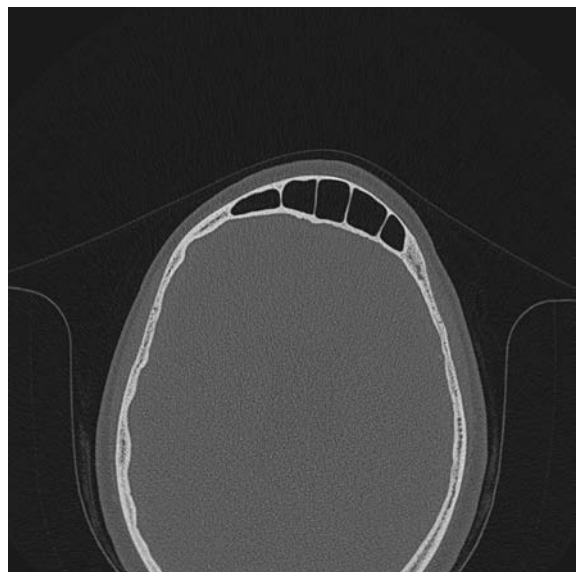


figure 62 : coupe axiale montrant une pneumatisation du sinus frontal avec une prédominance gauche (source : iconographie Julie Guillet, août 2013)

Il existe également une déviation du septum nasal osseux vers la droite (fig. 63). L'étude des racines au niveau du plancher maxillaire ne met pas en évidence d'effraction et il n'y a pas de zone d'ostéolyse péri-radriculaire suspecte (fig. 64).

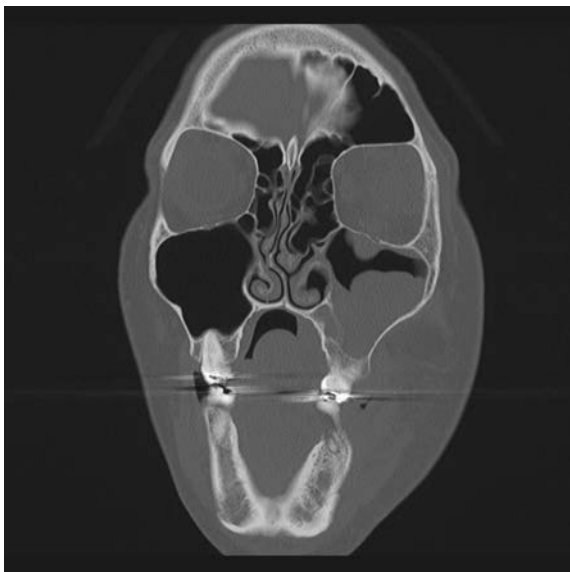

figure 63 : coupe frontale montrant la déviation du septum (source : iconographie Julie Guillet, août 2013)

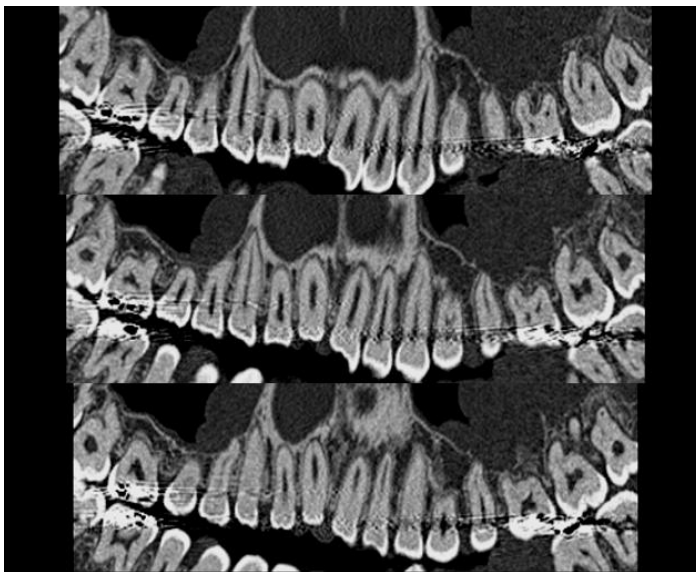


figure 64 : dentascanner® (source : iconographie Julie Guillet, août 2013)

La radiographie panoramique dentaire montre des dents de sagesse inférieures incluses, ainsi qu'un encombrement au niveau des molaires supérieures gauches (fig. 65). À noter que la qualité de la radiographie n'est pas optimale, puisque le positionnement de la patiente pour la prise du cliché s'est avéré difficile.

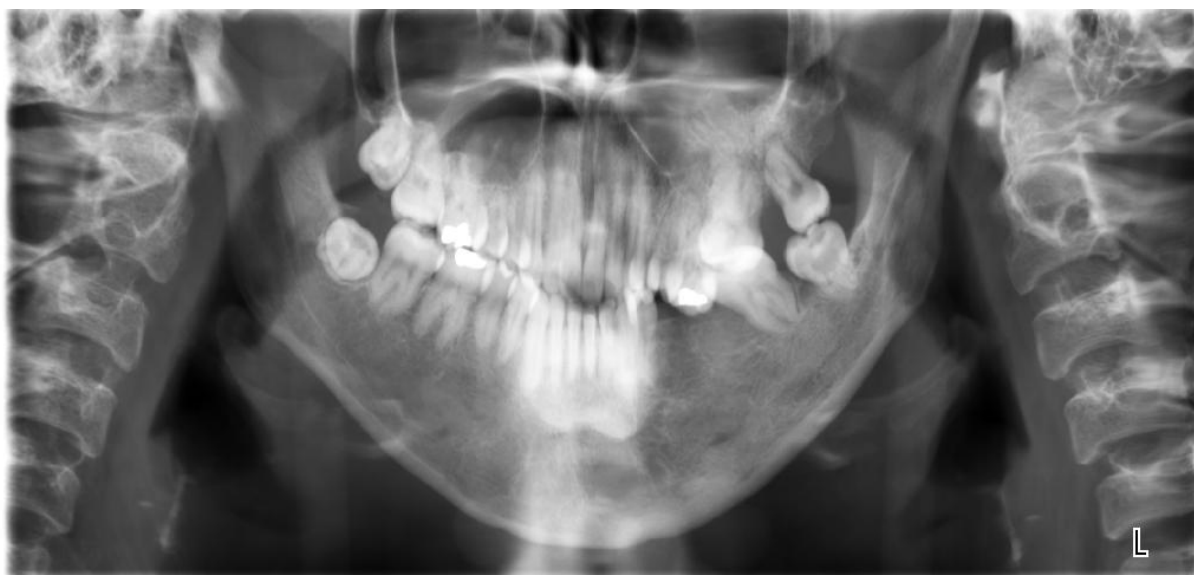

figure 65 : orthopantomogramme® (source : iconographie Julie Guillet, octobre 2015)

Les examens d'imagerie effectués, ont également permis de mettre en évidence les anomalies cérébrales en rapport avec le syndrome de Sturge Weber. La téléradiographie

de profil montre que la zone de la lésion se situe au niveau cérébral postérieur (fig. 66). L'image tridimensionnelle permet de la situer dans la partie gauche (fig. 67).

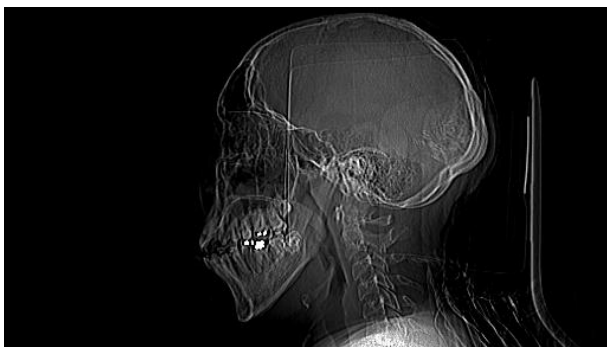

figure 66 : téléradiographie de profil (source : iconographie Julie Guillet, août 2013)

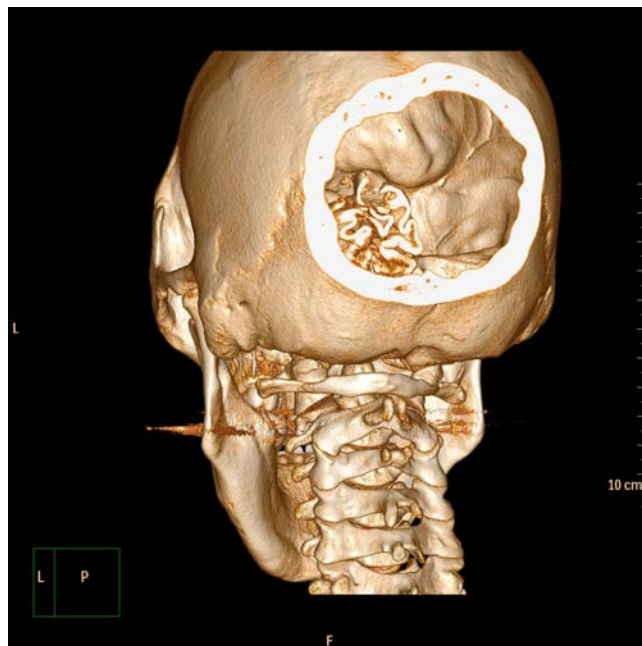


figure 67 : image tridimensionnelle (source : iconographie Julie Guillet, août 2013)

Les coupes axiales et sagittales permettent elles aussi l'observation de la zone de l'angiomatose cérébrale (fig. 68 et 69).

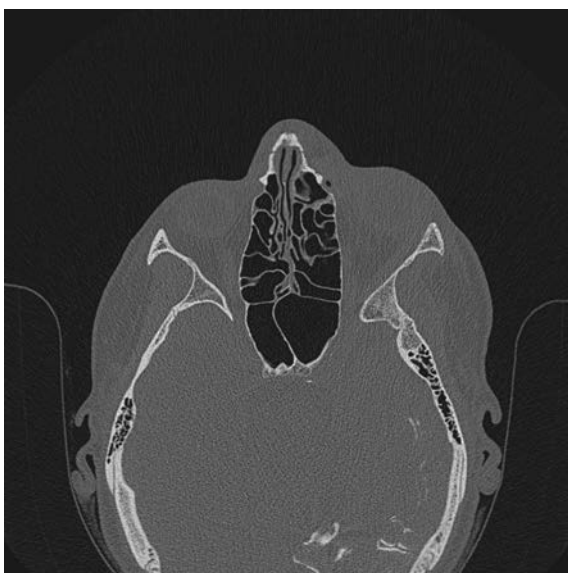

figure 68 : coupe axiale (source : iconographie Julie Guillet, août 2013)

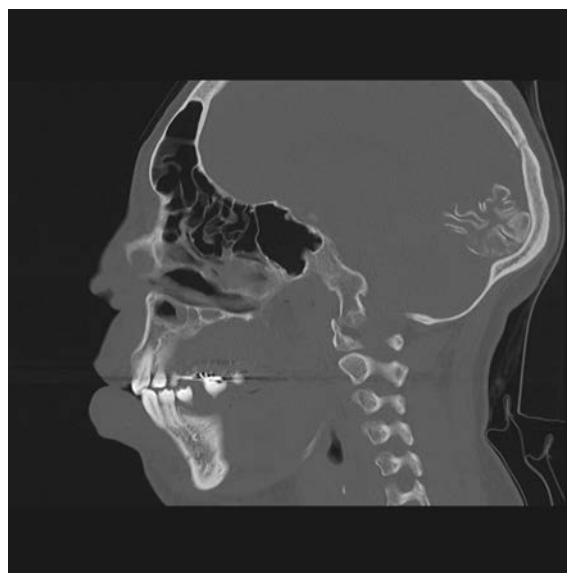


figure 69 : coupe sagittale (source : iconographie Julie Guillet, août 2013)

Une hypertrophie de la partie gauche de la face est visible sur les examens effectués. L'analyse de la reconstruction tridimensionnelle du crâne vu de face, permet de mettre en évidence l'endroit de la pneumatisation du sinus frontal gauche (fig. 70). Néanmoins, il

semble que la majorité de l'hypertrophie du visage s'effectue au niveau des tissus mous et non osseux. Une coupe axiale au niveau mandibulaire permet de mieux souligner cette hypertrophie, ainsi que la macrochéilie inférieure (fig. 71). Une malposition dentaire surtout visible en antéro-maxillaire est également présente.

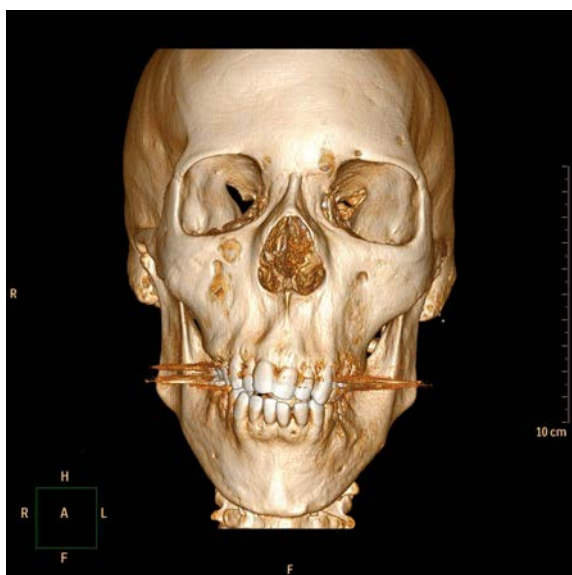


figure 70 : reconstruction 3D (source : iconographie Julie Guillet, août 2013)

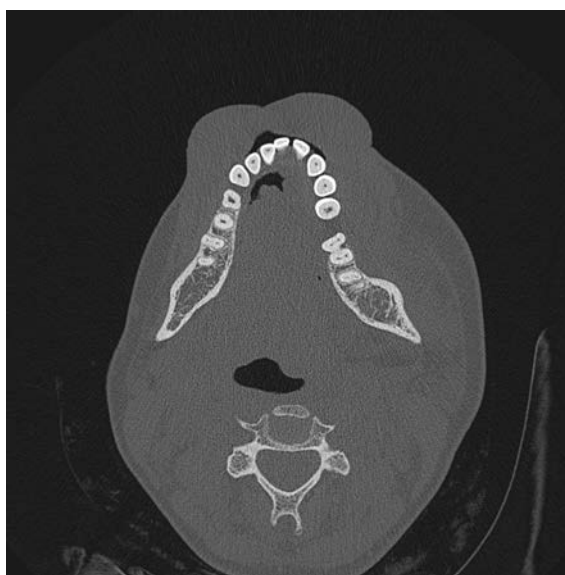

figure 71 : macrochéilie inférieure gauche (source : iconographie Julie Guillet, août 2013)

10.4. Prise en charge

Suite à l'analyse des examens obtenus, une décision collégiale d'intervention a été prise. La patiente a été informée des avantages et risques de l'intervention et a été opérée au service de Chirurgie Maxillo-Faciale à l'hôpital central de Nancy sous anesthésie générale, afin de réaménager le parodonte. Dans les deux mois écoulés entre la dernière consultation bucco-dentaire et l'intervention, l'hyperplasie a encore davantage progressé, notamment au niveau mandibulaire, surtout du côté droit (fig. 72 et 73). L'exérèse du tissu hyperplasique a été réalisée au bistouri électrique monopolaire, afin d'obtenir une bonne hémostase (fig. 74). L'avulsion des dents très mobiles et/ou cariées a également été effectuée. Des hémostatiques locaux ont été mis en place dans les alvéoles (Surgicel®), avant d'être suturées points par points au 3.0 résorbable. À la fin de l'intervention bucco-dentaire, un chirurgien ORL a procédé à une nasofibroscopie, qui a permis de définitivement écarter la présence de balles fongiques. Des empreintes alginate ont ensuite été réalisées et les modèles coulés aussitôt. Ceux-ci ont servi à la confection de gouttières de compression hémostatique. Ces dernières ont été mises en bouche en salle de surveillance post-interventionnelle.

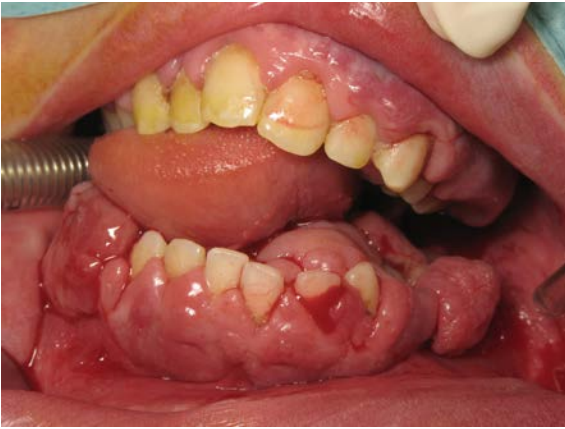


figure 72 : aggravation de l'hyperplasie en 2 mois (source : iconographie Julie Guillet, septembre 2013)

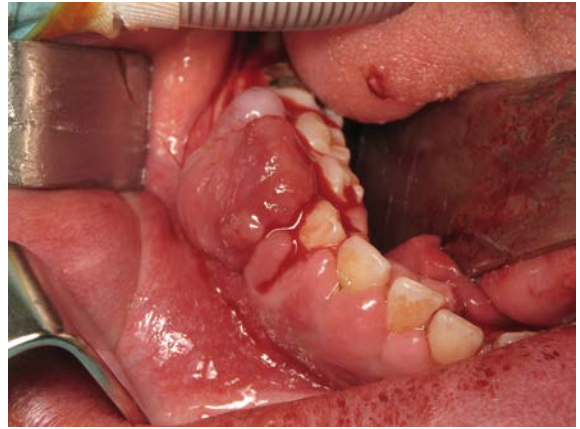

figure 73 : progression de l'hyperplasie gingivale côté droit (source : iconographie Julie Guillet, septembre 2013)

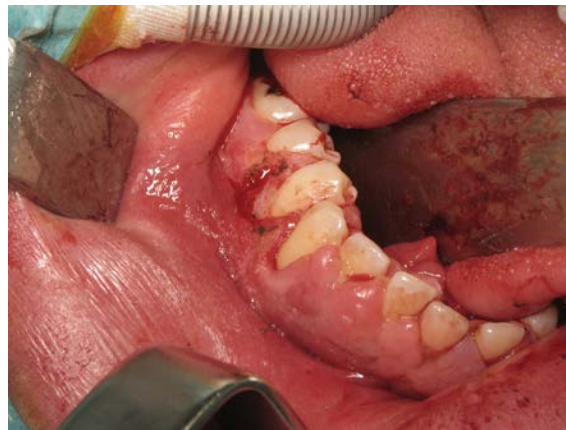

figure 74 : secteur IV après intervention (source : iconographie Julie Guillet, septembre 2013)

La patiente est restée hospitalisée une nuit, sans qu'aucun accident hémorragique ne survienne.

Les quatre prélèvements envoyés pour analyse concernaient une lésion identique bordée par une muqueuse malpighienne bien différenciée, à plusieurs niveaux exulcérée, tapissée par un exsudat fibrinoleucocytaire, surmontant un chorion siège d'une lésion angiomateuse constituée de vaisseaux dont la paroi se limite à une couche de cellules endothéliales s'appuyant directement sur la collagène du chorion. Une ou deux couches de cellules musculaires lisses ont été retrouvées au niveau de plus rares structures. Les structures vasculaires étaient relativement distantes les unes des autres, séparées par un stroma hyalin parsemé de façon plurifocale d'éléments inflammatoires mononucléés correspondant à des lymphocytes et des plasmocytes. Il s'agit donc de lésions angiomateuses capillo-veinulaires avec ulcérations du revêtement épithélial de la muqueuse de surface qui de par leur siège dans le territoire du nerf trijumeau, peuvent être rattachées au syndrome de Sturge Weber.

La patiente a été revue en contrôle à 1, 3 et 6 mois post-intervention. Une récurrence

modérée et localisée de l'hyperplasie, gérable sous anesthésie locale et prémédication sédatrice, a été observée au niveau maxillaire lors du dernier contrôle.

Un an après cette intervention pour le réaménagement du parodonte, la patiente s'est présentée de nouveau au service d'Odontologie de Brabois avec cette fois-ci une récurrence au niveau du secteur mandibulaire droit. L'exérèse de cette dernière s'est faite directement sous anesthésie locale et sans complications. La patiente présentait également une grosse excroissance gingivale au niveau du secteur maxillaire gauche en palatin, inaccessible sous anesthésie locale. Il a donc été décidé de prévoir une nouvelle intervention sous anesthésie générale. Bien que plusieurs interventions aient déjà été faites sous anesthésie générale sans complications et que le risque hémorragique dans ce cas précis ait été éliminé, un bilan sanguin avec NFS (numération formule sanguine), ionogramme, TQ (temps de Quick) et TCA (temps de céphaline activée) a néanmoins été fait dans un laboratoire extérieur 4 jours avant l'intervention, afin de compléter le dossier d'anesthésie. La consultation d'anesthésie a également relevé un changement dans le traitement médicamenteux. En effet, le clobazam 10 mg (Urbanyl[®]) a été remplacé par l'alprazolam 0,5 mg, une benzodiazépine à visée anxiolytique et le lacosamide 100 mg (Vimpat[®]), à action antiépileptique.

Le jour de l'intervention, la patiente est arrivée accompagnée par sa mère. La patiente avait pris son traitement antiépileptique le matin avant de venir et elle était également à jeun et douchée. Le bilan sanguin a majoritairement révélé des valeurs respectant celles de référence, avec quelques exceptions déviant de façon minimale. L'exérèse de l'hyperplasie gingivale, notamment au niveau du secteur maxillaire gauche, ainsi qu'au niveau palatin et vestibulaire, a donc pu être effectuée sous anesthésie générale. L'intervention, débutée à 12h20, a également permis de réaliser les avulsions dentaires nécessaires. Lors de la procédure, des antibiotiques et analgésiques ont été injectés par voie intraveineuse. Il s'agissait d'une combinaison d'acide clavulanique et d'amoxicilline (Augmentin[®] 2g) et de paracétamol (Perfalgan[®]) respectivement. La pression artérielle de la patiente, surveillée depuis le début de l'intervention jusqu'à sa sortie de la salle de réveil, est restée stable, élément important pour minimiser tout risque d'hémorragie. La pression systolique se situait à une moyenne de 103 mmHg avec un minimum à 85 mmHg et un maximum à 126 mmHg. Quant à la pression diastolique, sa moyenne se situait à 62,6 mmHg, avec un minimum à 44 mmHg et un maximum à 91 mmHg. L'écart des valeurs mesurées lors de l'intervention correspondaient à +/- 20% de celle de la consultation d'anesthésie, à savoir 12/8.

En salle de soins post-interventionnelle, la patiente s'est fait administrer 100mg de

tramadol (Topalgic®) à 14h00. Le score de la surveillance post-interventionnelle était de 10 sur 10, avec entre autres une mobilité des 4 membres, un état de conscience alerte, une bonne respiration et une saturation supérieure à 92% à l'air. Le retour du bloc s'est fait à 18h00, avec consigne de permettre la prise alimentaire 1 heure après, en l'absence de problèmes. Une prescription de paracétamol 500 mg (Dafalgan®) avec une prise de 2 comprimés 3 fois par jour a été faite pour gérer les douleurs post-opératoires.

Le soir même à 18h45 a eu lieu la visite post-opératoire où aucun saignement n'a été détecté et où il n'y avait rien d'autre à signaler. La patiente a manifesté le souhait de partir, chose pour laquelle il n'y avait pas de contre-indication de la part du versant chirurgical. Néanmoins, la sortie a été jugée comme contre-indiquée par l'anesthésiste, dû notamment au fait de l'état épileptique de la patiente. À 21h30, le taux eupnéique a été réévalué. Le refus de sortie a été maintenu au vu du risque respiratoire pouvant aboutir à un arrêt cardio-respiratoire et de la contre-indication de sortie anesthésique pour cause d'épilepsie, mentionnée auparavant. Ceci a dû être expliqué de façon claire et précise à la patiente pendant 45 minutes.

L'analyse microscopique de l'exérèse de l'hyperplasie gingivale maxillaire gauche effectuée en palatin et vestibulaire a retrouvé une muqueuse gingivale ulcérée par endroits et siège de bourgeons charnus. Une prolifération vasculaire dispersée, ou rarement regroupée, formée de cavités vasculaires, pour la plupart de type capillaire, bordées d'une seule assise endothéliale, entourées par quelques péricytes, a été observée sous l'épithélium épidermoïde non kératinisé. Par endroits, certains de ces vaisseaux étaient bordés d'une assise musculaire lisse. Le stroma était abondant, par endroit fibro-hyalinisé ou œdémateux, accompagné d'un infiltrat inflammatoire lymphoplasmocytaire.

Tous ces éléments pointent vers des lésions angiomeuses de la muqueuse gingivale à prédominance capillaire, avec ulcération de surface, en rapport avec le syndrome de Sturge Weber.

10.5. Analyse

Dans le cas présent, l'état de la patiente était connu auparavant et il n'était plus nécessaire de poser le diagnostic du syndrome de Sturge Weber. L'angio-IRM a servi en premier lieu à affirmer ou infirmer la présence d'éléments vasculaires au niveau des zones d'hypertrophie qu'il fallait supprimer. La seconde série d'examens d'imagerie a permis de lever les doutes sur la présence d'une affection au niveau du sinus maxillaire gauche, tout en révélant par la même occasion la composante cérébrale du syndrome. Cela a également contribué à orienter la thérapeutique bucco-dentaire, principalement en

permettant d'identifier les dents à risque qui devaient être avulsées.

Bien que la plupart des lésions spécifiques à ce syndrome sont bénignes, une évolution maligne n'est pas à écarter, d'où l'importance des biopsies effectuées. Ces dernières ont également permis d'approfondir la connaissance sur les tissus à exciser, et donc sur le risque hémorragique.

La patiente est sous thérapie antiépileptique, traitement qui peut engendrer des hypertrophies gingivales. Le fait que lors de sa première consultation l'hypertrophie ne soit présente que du côté de l'angiome cutané, pourrait éliminer une cause médicamenteuse. Par contre, lors des consultations suivantes, l'hypertrophie gingivale était présente des deux côtés, émettant le doute entre une cause médicamenteuse et un manque d'hygiène bucco-dentaire manifeste, ajoutés à l'hypertrophie gingivale primaire.

Vu le retard mental et caractère agressif de la patiente, son accompagnement psychologique et l'aide de sa mère ont été importants. Malheureusement, le suivi post-opératoire de la deuxième intervention n'a pas été bien respecté. Ceci nous a conduit à revoir la patiente principalement à des moments où l'hypertrophie gingivale avait fortement réévolué. Les consignes pour le maintien d'une bonne hygiène bucco-dentaire n'ont donc probablement pas été respectées. Il manque donc des données intéressantes sur la cicatrisation et évolution post-opératoires.

Finalement, tous les examens cliniques réalisés, concordent avec les manifestations du syndrome de Sturge Weber et ce que nous avons pu observer directement.

11. Conclusion

Le syndrome de Sturge Weber peut être une maladie méconnue des chirurgiens-dentistes. L'arrivée d'un tel patient au cabinet, peut donc être source d'interrogations. De part sa caractéristique d'être fréquemment associé à des troubles intra-oraux, il est important pour nous de connaître cette affection rare, ainsi que ses modalités de prise en charge. La connaissance des principaux troubles associés à ce syndrome permettra d'optimiser les soins effectués, en prévoyant le temps et matériel nécessaires.

L'accent doit être mis sur l'approche psychologique du patient, qui est souvent atteint d'un retard mental et souffre en conséquence dans de nombreux cas d'anxiété en anticipation d'éventuels soins. Le plus important est d'éviter au patient tout stress émotionnel, qui aurait pour conséquence d'augmenter la pression artérielle et de poser problème pour la suite du déroulement des soins. Ceci passe aussi par une bonne gestion de l'anesthésie.

La difficulté majeure reste la gestion du risque hémorragique non négligeable et il est judicieux de prévoir par précaution toutes les mesures d'hémostase envisageables, pour être en mesure de faire face en cas de complications. Toute intervention doit être effectuée avec extrême prudence, afin de minimiser davantage le risque, et l'intervention chirurgicale au laser reste la technique de choix. Il ne faudra pas non plus oublier le bien fondé de l'enseignement au contrôle de plaque, pour favoriser le maintien d'une hygiène bucco-dentaire satisfaisante. Pour cette raison, un suivi régulier du patient est souhaité, afin d'éviter une détérioration des résultats obtenus, ainsi qu'une émergence de complications orales supplémentaires.

En ce qui concerne le pronostic des autres manifestations associées au syndrome de Sturge Weber, cela demeure très différent d'un patient à l'autre. L'apparition et la fréquence des crises d'épilepsie, ainsi que la présence d'un glaucome, dépendra toujours de l'étendue et de la localisation de la lésion angiomateuse, motif pour lequel la prise en charge du patient doit résulter d'une collaboration pluridisciplinaire. Les conseils prodigués par des professionnels de santé en complément de l'assistance psychologique apportée au patient et à sa famille, leur permettent de mieux aborder les différentes situations rencontrées et d'améliorer le pronostic.

Avec notre cas clinique, nous avons justement pu constater que les résultats obtenus dépendent fortement des patients et de la volonté de leur entourage à leur venir en aide. Ici nous avons vu que la mère de la patiente était préoccupée par l'état bucco-dentaire de sa fille, ce qui l'a conduit à venir en consultation. Malheureusement, le suivi post-opératoire n'a pas été régulier pour une raison non totalement élucidée. Le caractère peu facile de la patiente associé à un retard mental, ainsi que toutes les difficultés y associées,

ont probablement été des facteurs déterminants dans le manque d'assiduité d'un suivi adapté. Une consultation dentaire régulière aurait probablement eu un effet positif, puisqu'on aurait pu procéder plus souvent à un détartrage et déplaquage, tout en rappelant les mesures d'hygiène bucco-dentaire. Bien qu'une absence totale de récurrence de l'hypertrophie gingivale ne puisse être garantie, des récurrences d'une telle ampleur auraient néanmoins vraisemblablement pu être évitées grâce à cela. Dans le meilleur des cas, cela aurait évité une intervention sous anesthésie générale et toutes les conséquences que cela implique.

Bibliographie

1. Abangah G, Rashidbeygi M. Osler-Weber-Rendu syndrome. *BMJ Case Reports*. 2013 : 2013 : bcr2013201034
2. Alkonyi B, Chugani HT, Behen M, Halverson S, Helder E, Makki MI, et al. The role of the thalamus in neuro-cognitive dysfunction in early unilateral hemispheric injury: A multimodality imaging study of children with Sturge-Weber syndrome. *European Journal of Paediatric Neurology*. 2010 : 14(5) : 425-433
3. Alkonyi B, Chugani HT, Muzik O, Chugani DC, Sundaram SK, Kupsy WJ, et al. Increased L-[1-11C] leucine uptake in the leptomeningeal angioma of Sturge-Weber syndrome: a PET study. *Journal of Neuroimaging*. 2012 : 22(2) : 177-183
4. Alkonyi B, Govindan RM, Chugani HT, Behen ME, Jeong J-W, Juhász C. Focal white matter abnormalities related to neurocognitive dysfunction: An objective diffusion tensor imaging study of children with Sturge-Weber syndrome. *Pediatric Research*. 2011 : 69(1) : 74-79
5. Alkonyi B, Miao Y, Wu J, Cai Z, Hu J, Chugani HT et al. A Perfusion-Metabolic Mismatch In Sturge-Weber Syndrome: A Multimodality Imaging Study. *Brain & Development*. 2012 : 34(7) : 553-562
6. Arora SS, Plato BM, Sattenberg RJ, Downs RK, Remmel KS, Heidenreich JO. Adult Presentation of PHACES Syndrome. *Interventional Neuroradiology*. 2011 : 17(2) : 137-146
7. Babaji P, Bansal A, Choudhury GK, Nayak R, Kodangala Prabhakar A, Suratkal N, et al. Sturge-Weber Syndrome with Osteohypertrophy of Maxilla. *Case Reports in Pediatrics*. 2013 : 2013 : 964596
8. Bachur CD, Comi AM. Sturge-Weber Syndrome. *Current Treatment Options in Neurology*. 2013 : 15(5) : 607-617
9. Barbosa AB, Hans-Filho G, Vicari CFS, Medeiros MZ, Couto DV, Takita LC. Rendu-Osler-Weber syndrome: dermatological approach. *Anais Brasileiros de Dermatologia*. 2015 : 90(3 Suppl 1) : S226-8
10. Batista CEA, Chugani HT, Hu J, Haacke EM, Behen ME, Helder EJ, et al. Magnetic Resonance Spectroscopic Imaging Detects Abnormalities In Normal-Appearing Frontal Lobe Of Patients With Sturge-Weber Syndrome. *Journal of Neuroimaging*. 2008 : 18(3) : 306-313
11. Bayer ML, Frommelt PC, Blei F, Breur JM, Cordisco MR, Frieden IJ, et al. Congenital Cardiac, Aortic Arch, and Vascular Bed Anomalies in PHACE Syndrome (From The International PHACE Syndrome Registry). *The American Journal of Cardiology*. 2013 : 112(12) : 1948-1952
12. Behr GG, Liberman L, Compton J, Garzon Mc, Morel KD, Lauren CT, et al. CM-AVM syndrome in a neonate: case report and treatment with a novel flow reduction strategy. *Vascular Cell*. 2012 : 4 : 19
13. Bodensteiner JB, Roach ES. The Sturge-Weber syndrome. *The Sturge-Weber Foundation; New York : Mt. Freedom*. 2010 : 178p
14. Brightman LA, Geronemus RG, Reddy KK. Laser treatment of port-wine stains. *Clinical, Cosmetic and Investigational Dermatology*. 2015 : 8 : 27-33
15. Chiron C, Raynaud C, Tzourio N, Diebler C, Dulac O, Zilbovicius M, et al. Regional cerebral blood flow by SPECT imaging in Sturge-Weber disease: an aid for diagnosis. *Journal of Neurology, Neurosurgery, and Psychiatry*. 1989 : 52(12) : 1402-1409
16. Comi AM. Presentation, diagnosis, pathophysiology and treatment of the neurologic features of Sturge-Weber Syndrome. *The Neurologist*. 2011 : 17(4) : 179-184
17. Cornacchio A, Burneo J, Aragon C. The Effects of Antiepileptic Drugs on Oral Health. *Journal of the Canadian Dental Association*. 2011 : 77 : 1-8

18. Dueñas-Arias JE, Arámbula-Meraz E, Frías-Castro LO, Ramos-Payán R, Quibrera-Matienzo JA, Luque-Ortega F, et al. Tetralogy of Fallot associated with macrocephaly-capillary malformation syndrome: a case report and review of the literature. *Journal of Medical Case Reports*. 2009 : 3 : 9215
19. Eerola I, Boon LM, Mulliken JB, Burrows PE, Domp Martin A, Watanabe S, et al. Capillary Malformation–Arteriovenous Malformation, a New Clinical and Genetic Disorder Caused by RASA1 Mutations. *American Journal of Human Genetics*. 2003 : 73(6) : 1240-1249.
20. Elavarasu S, Kumaran ST, Sasi Kumar PK. Periodontal management of gingival enlargement associated with Sturge-Weber syndrome. *Journal of Indian Society of Periodontology*. 2013 : 17(2) : 235-238
21. Ferreira MS, Francisco T, Tavares D. Challenges in orthopaedic management of Parkes-Weber syndrome. *BMJ Case Reports*. 2013 : 2013 : bcr2013008800
22. Galán-Gutiérrez M, Ruiz-Villaverde R. Síndrome malformación capilar-malformación arteriovenosa. *Anales de Pediatría (Barc)*. 2013 : 79(6) : 374-6
23. Gambrelle J, Kivelä T, Grange JD. Sturge-Weber syndrome: decrease in intraocular pressure after transpupillary thermotherapy for diffuse choroidal haemangioma. *Acta Ophthalmologica*. 2011 : 89 : 190–193
24. Gandhi M, Iyer H, Sehmbi H, Datir K. Anaesthetic Management of A Patient with Sturge-Weber Syndrome Undergoing Oophorectomy. *Indian Journal of Anaesthesia*. 2009 : 53(1) : 64-67
25. Ghafoor PAF, Rafeeq M, Dubey A. Assessment of oral side effects of Antiepileptic drugs and traumatic oro-facial injuries encountered in Epileptic children. *Journal of International Oral Health*. 2014 : 6(2) : 126-128
26. Ghazavi A, Tonekaboni Sh, Karimzadeh P, Nikibakhsh Aa, Khajeh A, Fayyazi A. The Ketogenic and Atkins Diets Effect on Intractable Epilepsy: A Comparison. *Iranian Journal of Child Neurology*. 2014 : 8(3) : 12-17
27. Gill NC, Bhaskar N. Sturge – Weber syndrome: A case report. *Contemporary Clinical Dentistry*. 2010 : 1(3) : 183-185
28. Gorria Redondo N, Angulo García ML, Montesclaros Hortigüela Saeta M, Conejo Moreno D. Dieta cetogénica como opción terapéutica en la epilepsia refractaria. *Anales de Pediatría (Barc)*. 2015 : pii : S1695-4033(15)00409-9
29. Guillet J, Curien R, Mainard L, Bracard S. Prise en charge chirurgicale des manifestations bucco-dentaires chez une patiente atteinte d'un syndrome de Sturge-Weber. *62^{ème} Congrès de la SFCO*. 2014 : 03001
30. Jeong J-W, Chugani HT, Juhász C. Localization of Function-specific Segments of the Primary Motor Pathway in Children with Sturge-Weber Syndrome: A Multimodal Imaging Analysis. *Journal of Magnetic Resonance Imaging*. 2013 : 38(5) : 10.1002/jmri.24076
31. Kalakonda B, Pradeep K, Mishra A, Reddy K, Muralikrishna T, Lakshmi V, et al. Periodontal Management of Sturge-Weber Syndrome. *Case Reports in Dentistry*. 2013 : 013 : 517145
32. Kondapavuluri BK, Bharadwaj RN, Shaikh S, Chand A, Chaturvedi V. Parkes Weber Syndrome Involving Right Lower Limb: A Case Report. *The Indian Journal of Surgery*. 2015 : 77(Suppl 1) : 130-134
33. Kossoff EH, Bachur C, Quain AM, Ewen JB, Comi AM. EEG Evolution in Sturge-Weber Syndrome. *Epilepsy Research*. 2014 : 108(4) : 816-819
34. Kossoff EH, Borsage JL, Comi AM. A pilot study of the modified Atkins diet for Sturge–Weber syndrome. *Epilepsy Research*. 2010 : 92(2-3) : 240-3
35. Lance EI, Sreenivasan AK, Zabel TA, Kossoff EH, Comi AM. Aspirin Use in Sturge-Weber Syndrome: Side Effects and Clinical Outcomes. *Journal of Child Neurology*. 2013 : 28(2) : 213-218
36. Leaute-Labreze C, Boralevi F, Pedespan J, Meymat Y, Taieb A. Pulsed dye laser for Sturge–Weber syndrome. *Archives of Disease in Childhood*. 2002 : 87(5) : 434-435

37. Leitão Guerra RL, Leitão Guerra CL, Guerra M, Guerra Neto AS, Leitão Guerra AA. Hemangioma racemoso de retina (síndrome de Wyburn-Mason) - acompanhamento de um paciente por dez anos: relato de caso. *Arquivos Brasileiros de Oftalmologia*. 2009 : 72(4) : 545-8
38. Lin DDM, Gailloud P, McCarthy EF, Comi AM. Oromaxillofacial Osseous Abnormality in Sturge-Weber Syndrome: Case Report and Review of the Literature. *American Journal of Neuroradiology*. 2006 : 27(2) : 74-277
39. Luo CB, Lasjaunias P, Bhattacharya J. Craniofacial vascular malformations in Wyburn-Mason syndrome. *Journal of the Chinese Medical Association*. 2006 : 69(12) : 575-80
40. Manivannan N, Gokulanathan S, Ahathya RS, Gubernath, Daniel R, Shanmugasundaram. Sturge-Weber syndrome. *Journal of Pharmacy & Bioallied Sciences*. 2012 : 4(Suppl 2) : S349-S352
41. Maton B, Kršek P, Jayakar P, Resnick T, Koehn M, Morrison G, Ragheb J, Castellano-Sanchez A, Duchowny M. Medically intractable epilepsy in Sturge-Weber syndrome is associated with cortical malformation: Implications for surgical therapy. *Epilepsia*. 2010 : 51(2) : 257-267
42. Meireles SIFC, Andrade SMF, Gomes MF, Castro FAN, Tebcherani AJ. Do you know this syndrome? Rendu-Osler-Weber Syndrome. *Anais Brasileiros de Dermatologia*. 2014 : 89(4) : 679-80
43. Miao Y, Juhász C, Wu J, Tarabishy B, Lang Z, Behen ME, et al. Clinical correlates of white matter perfusion changes in Sturge-Weber syndrome: A dynamic MR perfusion-weighted imaging study. *American Journal of Neuroradiology*. 2011 : 32(7) : 1280-1285
44. Mneimneh S, Tabaja A, Rajab M. Klippel-Trenaunay Syndrome with Extensive Lymphangiomas. *Case Reports in Pediatrics*. 2015 : 2015 : 581394
45. Mopagar VP, Choudhari S, Subbaraya DK, Peesapati S. Sturge-Weber syndrome with pyogenic granuloma. *Contemporary Clinical Dentistry*. 2013 : 4(3) : 360-362
46. Murakami N, Morioka T, Suzuki SO, Hashiguchi K, Amano T, Sakata A, Iwaki T, Sasaki T. Focal cortical dysplasia type IIa underlying epileptogenesis in patients with epilepsy associated with Sturge-Weber syndrome. *Epilepsia*. 2012 : 53(11) : e184-8
47. Namba K, Nemoto S. Parkes Weber Syndrome and Spinal Arteriovenous Malformations. *American Journal of Neuroradiology*. 2013 : 34(9) : E110-2
48. Nour I, Abdel-Hady H, Nasef N, Shabaan AE. A Newborn with Facial Hemangioma and Sternal Defect. *Journal of Clinical Neonatology*. 2014 : 3(2) : 118-119
49. Parsa CF. Focal Venous Hypertension as a Pathophysiologic Mechanism for Tissue Hypertrophy, Port-Wine Stains, the Sturge-Weber Syndrome, and Related Disorders: Proof of Concept with Novel Hypothesis for Underlying Etiological Cause (An American Ophthalmological Society Thesis). *Transactions of the American Ophthalmological Society*. 2013 : 111 : 180-215
50. Pearce JMS. Sturge-Weber syndrome (encephalotrigeminal or leptomeningeal angiomatosis). *Journal of Neurology, Neurosurgery, and Psychiatry*. 2006 : 77(11) : 1291-1292
51. Pfund Z, Kagawa K, Juhász C, Shen C, Lee JS, Chugani DC, Muzik O, Chugani HT. Quantitative Analysis of Gray- and White-Matter Volumes and Glucose Metabolism in Sturge-Weber Syndrome. *Journal of Child Neurology*. 2003 : 18(2) : 119-126
52. Pinton F, Chiron C, Enjolras O, Motte J, Syrota A, Dulac O. Early single photon emission computed tomography in Sturge-Weber syndrome. *Journal of Neurology, Neurosurgery, and Psychiatry*. 1997 : 63(5) : 616-621
53. Reid DE, Maria BL, Drane WE. Central nervous system perfusion and metabolism abnormalities in the Sturge-Weber syndrome. *Journal of Child Neurology*. 1997 : 12(3) : 218-22
54. Reith W, Yilmaz U, Zimmer A. Sturge-Weber-Syndrom. *Der Radiologe*. 2013 : 53(12) : 1099-103

55. Rivière J-B, Mirzaa GM, O’Roak BJ, et al. De novo germline and postzygotic mutations in AKT3, PIK3R2 and PIK3CA cause a spectrum of related megalencephaly syndromes. *Nature Genetics*. 2012 : 44(8) : 934-940
56. Sathishkumar D, George R, Irodi A, Thomas M. PHACES syndrome with moyamoya vasculopathy - a case report. *Dermatology Online Journal*. 2013 : 9(8) : 19271
57. Schmidt D, Agostini H, Schumacher M. Twenty-seven years follow-up of a patient with congenital retinocephalofacial vascular malformation syndrome and additional congenital malformations (Bonnet-Dechaume-Blanc syndrome or Wyburn-Mason syndrome). *European Journal of Medical Research*. 2010 : 15(2) : 88-91
58. Shaikh SM, Goswami M, Singh S, Singh D. Sturge–Weber syndrome – A case report. *Journal of Oral Biology and Craniofacial Research*. 2015 : 5(1) : 53-56
59. Sharma D, Lamba S, Pandita A, Shastri S. Klippel–Trénaunay Syndrome – A Very Rare and Interesting Syndrome. *Clinical Medicine Insights Circulatory, Respiratory and Pulmonary Medicine*. 2015 : 9 : 1-4
60. Sharma S, Jain P. The Modified Atkins Diet in Refractory Epilepsy. *Epilepsy Research and Treatment*. 2014 : 2014 : 404202
61. Shirley MD, Tang H, Gallione CJ, Baugher JD, Frelin LP, Cohen B, et al. Sturge–Weber Syndrome and Port-Wine Stains Caused by Somatic Mutation in GNAQ. *The New England Journal of Medicine*. 2013 : 368(21) : 1971-1979
62. Sung HM, Chung HY, Lee SJ, Lee JM, Huh S, Lee JW, et al. Clinical Experience of the Klippel-Trenaunay Syndrome. *Archives of Plastic Surgery*. 2015 : 42(5) : 552-558
63. Suprabha B, Baliga M. Total oral rehabilitation in a patient with portwine stains. *Journal of the Indian Society Of Pedodontics & Preventive Dentistry*. 2005 : 23(2) : 99-102
64. Terezhalmay G, Riley C. Encephalotrigeminal Syndrome (Sturge-Weber Disease). *Quintessence International*. 2000 : 31(1) : 62-63
65. Tripathi AK, Kumar V, Dwivedi R, Saimbi CS. Sturge-Weber syndrome: oral and extra-oral manifestations. *BMJ Case Reports*. 2015 : 2015. pii: bcr2014207663
66. Uchiyama Y, Nakashima M, Watanabe S, Miyajima M, Taguri M, Miyatake S, et al. Ultra-sensitive droplet digital PCR for detecting a low-prevalence somatic GNAQ mutation in Sturge–Weber syndrome. *Scientific Reports*. 2016 : 6 : 22985
67. Ville D, Enjolras O, Chiron C, Dulac O. Prophylactic antiepileptic treatment in Sturge–Weber disease. *Seizure - European Journal of Epilepsy*. 2002 : 11(3) : 145-50
68. Yamashiro M, Furuya H. Anesthetic Management of a Patient With Sturge-Weber Syndrome Undergoing Oral Surgery. *Anesthesia Progress*. 2006 : 53(1) : 17-19
69. Zhu D, Wang M, Wang J, Yuan J, Niu G, Zhang G, Sun L, Xiong H, Xie M, Zhao Y. Ketogenic diet effects on neurobehavioral development of children with intractable epilepsy: A prospective study. *Epilepsy & Behavior*. 2016 : 2016 ; 55 : 87-91

Table des matières

1.Introduction.....	16
2.Historique.....	17
2.1.Schirmer.....	17
2.2.Sturge.....	17
2.3.Weber.....	17
2.4.Krabbe.....	18
3.Épidémiologie.....	19
4.Étiopathogénie.....	21
5.Signes cliniques.....	22
5.1.Manifestations cutanées.....	22
5.2.Symptômes neurologiques.....	25
5.2.1.Épilepsie.....	25
5.2.2.Développement psychologique.....	26
5.2.3.Déficit neurologique focal.....	27
5.2.4.Macrocéphalie.....	28
5.2.5.Céphalées.....	28
5.2.6.Hémorragies intracrâniennes.....	28
5.2.7.Troubles neuro-endocriniens.....	29
5.3.Manifestations oculaires.....	29
5.4.Manifestations orales.....	32
6.Classification clinique.....	36
7.Diagnostic.....	37
7.1.Angiome facial.....	37
7.2.Diagnostic présymptomatique.....	38
7.3.Liquide céphalo-rachidien.....	38
7.4.Électroencéphalogramme.....	38
7.5.Techniques d'imagerie cérébrales fonctionnelles et structurales.....	39
7.5.1.Radiographie par transmission de rayons X.....	39
7.5.2.Angiographie cérébrale.....	40
7.5.3.Échographie.....	42
7.5.4.Tomodensitométrie.....	42
Observation des anomalies oculaires.....	42
Tomographie par émission de positons (TEP).....	43
Tomographie d'émission monophotonique (TEMP).....	43
7.5.5.Imagerie par résonance magnétique.....	44
Pondération T1.....	44
Séquence écho de gradient.....	45
Pondération T2.....	45
Imagerie pondérée par la susceptibilité magnétique.....	46
Imagerie de perfusion pondérée.....	47
Imagerie pondérée en diffusion.....	48
Imagerie du tenseur de diffusion.....	48
Veinographie par résonance magnétique.....	49
Imagerie volumique par résonance magnétique.....	49
Spectroscopie par résonance magnétique.....	50
Imagerie par résonance magnétique fonctionnelle.....	51
7.6.Neuropathologie.....	52
7.7.Surveillance de l'apparition de symptômes.....	53
8.Diagnostic différentiel.....	54
8.1.Syndrome de Klippel-Trenaunay.....	54
8.2.Syndrome de Parkes-Weber.....	56

8.3.Syndrome de malformation artério-veineuse et capillaire.....	58
8.4.Syndrome de Wyburn-Mason.....	58
8.5.Syndrome de macrocéphalie - malformation capillaire.....	60
8.6.Syndrome de Nova.....	62
8.7.Syndrome PHACE et hémangiomes.....	62
8.8.Syndrome de Rendu-Osler-Weber.....	64
9.Prise en charge.....	66
9.1.Manifestations cutanées.....	66
9.1.1.Traitement au laser.....	66
Premiers essais.....	66
Établissement de nouveaux paramètres.....	67
Association avec la cryothérapie.....	69
Effets secondaires et risque de récurrence.....	69
9.1.2.Traitement médicamenteux.....	69
9.2.Symptômes neurologiques.....	70
9.2.1.Épilepsie.....	70
Traitement médicamenteux.....	70
Traitement chirurgical.....	71
Approche nutritionnelle.....	73
Approche moléculaire.....	76
Autres approches.....	76
9.2.2.Céphalées.....	77
9.3.Manifestations oculaires.....	77
9.3.1.Glaucome.....	77
9.3.2.Hémangiome choroïdien.....	78
9.4.Manifestations orales.....	78
10.Étude d'un cas clinique.....	83
10.1.Historique médical.....	83
10.2.Examen clinique.....	84
10.3.Examens complémentaires.....	85
10.4.Prise en charge.....	89
10.5.Analyse.....	92
11.Conclusion.....	94



UNIVERSITÉ
DE LORRAINE



Faculté
d'Odontologie

Jury : Président : C. STRAZIELLE – Professeur des Universités
Juges : J. GUILLET-THIBAUT – Maître de Conférence des Universités
D. JOSEPH – Maître de Conférence des Universités
B. DELAITRE – Assistant Hospitalier Universitaire

Thèse pour obtenir le diplôme D'Etat de Docteur en Chirurgie Dentaire

Présentée par: Monsieur **RODRIGUES-VENTURA Eric**

né(e) à: **LUXEMBOURG (LUXEMBOURG)**


le **27 février 1988**

et ayant pour titre : « **Le syndrome de Sturge Weber : étude d'un cas pris en charge au CHU de Nancy** ».

Le Président du jury

C. STRAZIELLE

Le Doyen,
de la Faculté d'Odontologie



J.M. MARTRETTE

Autorise à soutenir et imprimer la thèse *g.m.g.*

NANCY, le **24 JUIN 2016**

Le Président de l'Université de Lorraine



P. MUTZENHARDT

RODRIGUES VENTURA Eric – **Le syndrome de Sturge Weber : étude d'un cas pris en charge au CHU de Nancy.**

Nancy 2016 : 101 pages. 74 figures ; 4 tableaux.

Th. : Chir.-Dent : Nancy 2016

Mots clés :

- angiomatose encéphalo-trigémينية
- syndrome de Sturge Weber
- angiomes
- chirurgie orale
- hypertrophie gingivale

Résumé : RODRIGUES VENTURA Eric – Le syndrome de Sturge Weber : étude d'un cas pris en charge au CHU de Nancy

Le syndrome de Sturge-Weber, connu aussi sous le nom d'angiomatose encéphalo-trigémينية, est une maladie congénitale rare, ayant des répercussions neurologiques et dermatologiques, pouvant être associées à d'autres symptômes. Les patients atteints présentent généralement un angiome plan facial unilatéral qui a un lien étroit avec le trajet du nerf trijumeau. Il est dû à une surabondance de capillaires situés le plus souvent le long de la branche ophtalmique (V1). En intra-buccal, un angiome peut englober les lèvres, la muqueuse buccale, le palais, les gencives et le plancher buccal. Ceci peut être associé à une hypertrophie alvéolaire unilatérale, un retard d'éruption et une malocclusion.

Les troubles en rapport avec l'angiome et la prise d'un traitement antiépileptique, font de l'angiomatose encéphalo-trigémينية une pathologie souvent liée à une hypertrophie gingivale, nécessitant des interventions chirurgicales à répétition. Ces interventions peuvent présenter en plus un risque hémorragique non négligeable. De plus, l'hypertrophie gingivale peut être aggravée par le manque d'une technique de brossage efficace, attribué à un retard mental plus ou moins prononcé.

Les répercussions bucco-dentaires de cette pathologie nécessitant souvent l'intervention d'un chirurgien-dentiste, il est important d'en connaître l'étiopathogénie, les symptômes, les formes cliniques et l'évolution. Notre travail sera illustré par un cas clinique pris en charge dans le service d'Odontologie du CHU de Nancy.

Membres du Jury :

Pr. C. STRAZIELLE	Professeur des Universités	Présidente
<u>Dr. J. GUILLET-THIBAUT</u>	Maître de Conférences des Universités	Juge
Dr. D. JOSEPH	Maître de Conférences des Universités	Juge
Dr. B. DELAITRE	Assistant Hospitalo-Universitaire	Juge

Adresse de l'auteur :

Rodrigues Ventura Eric
210, cité Roger Schmitz
L-7381 Bofferdange
(LUXEMBOURG)