



HAL
open science

Les cellulites cervico-faciales d'origine dentaire avec diffusion médiastinale, un problème de santé publique actuel : étude de cas hospitalisés au CHRU de Nancy entre 2004 et 2013

Marianne Filipuzzi

► To cite this version:

Marianne Filipuzzi. Les cellulites cervico-faciales d'origine dentaire avec diffusion médiastinale, un problème de santé publique actuel : étude de cas hospitalisés au CHRU de Nancy entre 2004 et 2013. Sciences du Vivant [q-bio]. 2016. hal-01932289

HAL Id: hal-01932289

<https://hal.univ-lorraine.fr/hal-01932289>

Submitted on 23 Nov 2018

HAL is a multi-disciplinary open access archive for the deposit and dissemination of scientific research documents, whether they are published or not. The documents may come from teaching and research institutions in France or abroad, or from public or private research centers.

L'archive ouverte pluridisciplinaire **HAL**, est destinée au dépôt et à la diffusion de documents scientifiques de niveau recherche, publiés ou non, émanant des établissements d'enseignement et de recherche français ou étrangers, des laboratoires publics ou privés.



AVERTISSEMENT

Ce document est le fruit d'un long travail approuvé par le jury de soutenance et mis à disposition de l'ensemble de la communauté universitaire élargie.

Il est soumis à la propriété intellectuelle de l'auteur. Ceci implique une obligation de citation et de référencement lors de l'utilisation de ce document.

D'autre part, toute contrefaçon, plagiat, reproduction illicite encourt une poursuite pénale.

Contact : ddoc-thesesexercice-contact@univ-lorraine.fr

LIENS

Code de la Propriété Intellectuelle. articles L 122. 4

Code de la Propriété Intellectuelle. articles L 335.2- L 335.10

http://www.cfcopies.com/V2/leg/leg_droi.php

<http://www.culture.gouv.fr/culture/infos-pratiques/droits/protection.htm>

ACADÉMIE DE NANCY-METZ
UNIVERSITÉ DE LORRAINE
FACULTÉ D'ODONTOLOGIE

Année 2016

N°9015

THÈSE

Présentée et soutenue publiquement pour l'obtention du
DIPLÔME D'ÉTAT DE DOCTEUR EN CHIRURGIE DENTAIRE

Par

Marianne FILIPUZZI

Née le 23 juin 1989 à Besançon (Doubs)

**LES CELLULITES CERVICO-FACIALES D'ORIGINE
DENTAIRE AVEC DIFFUSION MÉDIASTINALE,
UN PROBLÈME DE SANTÉ PUBLIQUE ACTUEL**

**ÉTUDE DE CAS HOSPITALISÉS AU CHRU DE NANCY
ENTRE 2004 ET 2013**

Thèse présentée et soutenue publiquement le 18 janvier 2016

Membres du jury

Pr J.-M. MARTRETTE	Professeur des Universités	Président
<u>Dr J. GUILLET-THIBAUT</u>	Maître de Conférences des Universités	Juge
Dr É. MORTIER	Maître de Conférences des Universités	Juge
Dr P. GALLET	Maître de Conférences des Universités	Juge
Dr F. CAMELOT	Assistant Hospitalo-Universitaire	Juge

*Par délibération en date du 11 décembre 1972,
la Faculté de Chirurgie Dentaire a arrêté que les
opinions émises dans les dissertations qui lui seront
présentées doivent être considérées comme propres
à leurs auteurs et qu'elle n'entend leur donner
aucune approbation ni improbation.*

Président : Professeur Pierre MUTZENHARDT
Doyen : Professeur Jean-Marc MARTRETTE
Vice-Doyens : Pr Pascal AMBROSINI -- Dr Céline CLEMENT
Membres Honoraires : Dr L. BABEL -- Pr. S. DURIVAUX -- Pr A. FONTAINE -- Pr. G. JACQUART -- Pr D. ROZENOWEIG - Pr M. VIVIER - Pr ARTIS -
Doyen Honoraire : Pr J. VADOT, Pr J.P. LOUIS
Professeur Emérite : Pr J.P. LOUIS
Maître de conférences CUM MERITO : Dr C. ARCHIEN

Sous-section 56-01 Odontologie pédiatrique	Mme Mme M. Mlle Mlle M.	<u>DROZ Dominique (Desprez)</u> JAGER Stéphanie PREVOST Jacques HERNANDEZ Magali LAUVRAY Alice MERCIER Thomas	Maître de Conférences * Maître de Conférences * Maître de Conférences Assistante * Assistante Assistant *
Sous-section 56-02 Orthopédie Dento-Faciale	Mme M. Mlle Mlle	<u>FILLEUL Marie Pierryle</u> EGLOFF Benoît BLAISE Claire LACHAUX Marion	Professeur des Universités * Maître de Conférences * Assistante Assistante
Sous-section 56-03 Prévention, Épidémiologie, Économie de la Santé, Odontologie légale	Mme M. Mme	<u>CLEMENT Céline</u> CAMELOT Frédéric LACZNY Emily	Maître de Conférences * Assistant * Assistante
Sous-section 57-01 Parodontologie	M. Mme M. M. Mlle Mlle	<u>AMBROSINI Pascal</u> BISSON Catherine JOSEPH David PENAUD Jacques BÖLÖNI Eszter PAOLI Nathalie	Professeur des Universités * Maître de Conférences * Maître de Conférences * Maître de Conférences Assistante Assistante *
Sous-section 57-02 Chirurgie Buccale, Pathologie et Thérapeutique Anesthésiologie et Réanimation	Mme M. Mlle Mlle M. Mlle M.	<u>GUILLET-THIBAUT Julie</u> BRAVETTI Pierre PHULPIN Bérengère BALZARINI Charlotte DELAITRE Bruno KICHENBRAND Charlène MASCHINO François	Maître de Conférences * Maître de Conférences Maître de Conférences * Assistante Assistant Assistante * Assistant
Sous-section 57-03 Sciences Biologiques (Biochimie, Immunologie, Histologie, Embryologie, génétique, Anatomie pathologique, Bactériologie, Pharmacologie)	M. M.	<u>YASUKAWA Kazutovo</u> MARTRETTE Jean-Marc	Maître de Conférences * Professeur des Universités *
Sous-section 58-01 Odontologie Conservatrice, Endodontie	M. M. M. M. M. Mlle M.	<u>MORTIER Eric</u> AMORY Christophe BALHAZARD Rémy ENGELS-DEUTSCH Marc BON Gautier MUNARO Perrine VINCENT Marin	Maître de Conférences * Maître de Conférences Maître de Conférences * Maître de Conférences Assistant Assistante Assistant *
Sous-section 58-02 Prothèses (Prothèse conjointe, Prothèse adjointe partielle, Prothèse complète, Prothèse maxillo-faciale)	M. M. Mme Mme M. M. M. Mlle	<u>DE MARCH Pascal</u> SCHOUVER Jacques VAILLANT Anne-Sophie CORNE Pascale HIRTZ Pierre LACZNY Sébastien MAGNIN Gilles SIMON Doriane	Maître de Conférences Maître de Conférences Maître de Conférences * Assistante * Assistant * Assistant Assistant Assistante
Sous-section 58-03 Sciences Anatomiques et Physiologiques Occlusodontiques, Biomatériaux, Biophysique, Radiologie	Mme Mme M. M.	<u>STRAZIELLE Catherine</u> MOBY Vanessa (Stutzmann) SALOMON Jean-Pierre HARLE Guillaume	Professeur des Universités * Maître de Conférences * Maître de Conférences Assistant Associé

Souligné : responsable de la sous-section * temps plein
Mis à jour le 01.09.2015

À notre Président de thèse,

Monsieur le Professeur Jean-Marc MARTRETTE

Docteur en Chirurgie Dentaire

Professeur des Universités–Praticien Hospitalier

Doyen de la Faculté d'odontologie de Nancy

Chef de Service du CSERD de Nancy

Docteur en Sciences Pharmacologiques

Habilité à diriger des recherches

*Sous-section : Sciences biologiques (Biochimie, Immunologie, Histologie,
Embryologie, Génétique, Anatomie pathologique, Bactériologie, Pharmacologie).*

*Vous nous faites l'honneur et le plaisir de présider le jury
d'examen de cette thèse.*

*Nous vous remercions pour vos qualités pédagogiques et
humaines que nous avons pu apprécier durant nos années
d'études.*

*Veillez trouver ici, le témoignage de notre plus grande
gratitude et de notre plus profond respect.*

À notre juge et directrice de thèse,

Madame le Docteur Julie GUILLET-THIBAUT

Docteur en Chirurgie Dentaire

Spécialiste qualifiée en Chirurgie Orale

Ancien interne des Hôpitaux en Odontologie

Ancien Assistant Hospitalo-Universitaire

Maître de Conférences des Universités – Praticien Hospitalier

*Responsable de la sous-section de chirurgie buccale, pathologies et thérapeutiques,
anesthésiologie et réanimation*

Vous nous avez fait l'honneur de diriger cette thèse.

*Nous vous remercions d'avoir mené cette thèse avec
implication, compétence, et gentillesse.*

*Je vous suis également reconnaissante pour votre patience,
votre disponibilité, la qualité de votre enseignement et vos
compétences scientifiques.*

*Veillez trouver ici l'expression de notre profonde
reconnaissance et de nos remerciements les plus respectueux.*

À notre juge,

Monsieur le Docteur Éric Mortier

Docteur en Chirurgie Dentaire

Docteur en Physique-Chimie des Matériaux et de la Matière - Université Henri

Poincaré

Maître de Conférences des Universités – Praticien Hospitalier

Sous-section : Odontologie Conservatrice – Endodontie

Nous vous sommes très reconnaissants d'avoir eu la gentillesse

d'accepter de juger cette thèse

Nous vous remercions pour vos précieux conseils, votre patience et le partage

de votre expérience clinique tout au long de notre cursus,

et nous vous en sommes profondément reconnaissants.

Veillez trouver l'expression de notre très vive reconnaissance

et de notre sincère admiration.

À notre juge,

Monsieur le Docteur Patrice GALLET

Docteur en Médecine, Spécialiste en Oto-Rhino-Laryngologie

Maître de Conférences des Universités – Praticien Hospitalier

Ancien Interne des Hôpitaux de Nancy

Ancien Chef de Clinique

Lauréat de la Faculté de Médecine de Nancy

*Vous nous faites l'honneur de juger notre travail, un grand
merci pour vos précieux conseils.*

*Nous vous remercions pour votre disponibilité et l'intérêt que
vous avez porté à notre ouvrage.*

*Veillez trouver ici l'expression de notre gratitude et l'assurance
de nos sentiments respectueux.*

À notre juge,

Monsieur le Docteur Frédéric CAMELOT

Docteur en Chirurgie Dentaire

Assistant Hospitalo-Universitaire

*Sous-section : Prévention, Épidémiologie, Économie de la Santé, Odontologie
Légale*

*Nous vous remercions d'avoir accepté si spontanément de faire
partie du jury de cette thèse.*

*Nous tenions à vous exprimer notre reconnaissance pour votre
grande disponibilité.*

Veillez trouver ici le témoignage de notre gratitude.

À mes parents,

Merci à tous les deux d'avoir toujours été présents à mes côtés dans les bons comme dans les mauvais moments. Merci pour votre soutien sans faille au cours de ces longues années d'étude. Merci pour votre réconfort et vos encouragements dans les jours les plus difficiles. C'est un immense bonheur de ressentir votre fierté, mais rien n'aurait été possible sans vous, c'est pourquoi je vous dédie ce travail. Je vous aime.

À mon frère et ma sœur,

Merci à vous de m'avoir soutenue au cours de ces dernières années. Merci à toi **Antoine** pour tes précieux conseils pour l'élaboration de ma thèse. Merci à toi **Charlyne** pour les longues discussions téléphoniques dans le but de me faire oublier le stress de ce travail. Je ne pourrai alors pas dire « vous n'êtes pas trop famille !! ». Je vous aime.

À Vivien, toi qui partages ma vie depuis maintenant neuf années. Merci de m'avoir supportée durant ces années d'étude qui t'ont parues bien longues. Merci pour ta patience et tes encouragements. Tu as été un véritable pilier pour moi. Merci d'avoir été à mes côtés pendant toutes ces années. Merci pour l'une des plus jolies surprises que tu m'aies faites, un petit ventre qui frotte sur pattes, Fripon, qui m'a aidé à surmonter une année qui n'était pas la plus enthousiasmante pour moi. À toi **mon chat**, je t'aime.

À mes grands-parents, **Marcelle et Georges, Jeanine et Léon**. Chaque moment passé à vos côtés est toujours un moment de bonheur. Merci pour votre gentillesse. À toi Mémé, ton absence depuis toutes ces années est difficile et j'aurais aimé partager ce moment avec toi. Je vous aime tous les quatre.

À toute ma famille,

Merci à vous tous pour ces grands rassemblements et moments en famille toujours mémorables.

À mes beaux-parents, **Dany** et **Patrice**, merci pour votre gentillesse et votre bonne humeur permanente !

À mes amis de fac,

Merci à tous pour ces belles années d'études passées en votre compagnie. Dijonnais (**Thomas, Valentine, Toufic, Julie**), Bisontins (**Alex, Mr Heyd, Al**), Nancéens (**Franigoule & Mimi, Flo, Paul & Anaïs, P'ti Pierre, Ficus, Seb, Sarah, Marie, Flora, Julie...**), binômes (**Paul, German, Simon et Clément...**) merci pour ces souvenirs en clinique, à la fac, en soirées etc... Je suis Bisontine de cœur mais j'espère que l'on pourra continuer à passer de belles soirées ensemble dans l'avenir.

À mes meilleures amies,

Je commence par toi, **Anne-Laure**, Al ! On se connaît depuis toujours, ou presque ! Nous nous sommes connues alors que nous n'étions qu'en petite section de maternelle. Le début d'une belle et longue amitié, déjà 23 ans aujourd'hui que nous partageons tout : nos amitiés, nos années d'études, nos soucis, nos joies, nos découvertes, nos surprises, nos premières fois, nos angoisses. Nous nous connaissons par cœur. Et comble du hasard, et pas banal, nous sommes toutes les deux nées le 23 Juin 1989 !! Peu de personnes ont la chance d'apprécier une aussi belle et longue amitié. Je te souhaite une belle réussite professionnelle ma future consœur !

À toi **Léa**, ma seconde amie de plus longue date ! Maintenant 15 ans que l'on se connaît. Je nous vois encore ce jour de rentrée chez les grands, en sixième !! Toutes deux apeurées, dans une classe où l'on ne connaissait personne... Heureusement, on s'est trouvées, et après s'être découvert de nombreux points communs, nous nous sommes liées d'une amitié très belle et indestructible. Aujourd'hui, nous sommes assez loin l'une de l'autre, aussi bien au niveau de la distance qui nous sépare qu'au

niveau de notre parcours professionnel, mais ce n'est pas ces détails qui pourront altérer un jour notre amitié.

À toi **Maëva** ! On s'est rencontrées il y a maintenant 9 ans !! Que les années passent vite, et quelle rencontre !! L'une des plus belles ! Depuis que l'on se connaît, tu as toujours été là pour moi, tu ne m'as jamais tourné le dos et toujours soutenue ! Tu es une amie de confiance, sur qui on peut véritablement compter. Tu es ce genre d'amie que je n'hésiterais pas à appeler à n'importe quelle heure du jour ou de la nuit si j'avais un problème, et j'espère que tu sais qu'il en est de même pour moi. Je serai toujours là pour toi, dans les bons comme dans les mauvais moments. Je suis fière de ton « réussissement ».

À toi **Marine**, on s'est d'abord connues au Hand, avec Al ! A ce moment-là, nous ne savions pas encore que nous deviendrions de vraies amies et que nous partagerions autant de bons moments. Puis nous nous sommes rapprochées quelques années plus tard, et nous avons passé beaucoup de belles soirées ensemble. Tu es une fille drôle, sincère, gentille et ce sont toutes ces qualités qui font de toi cette belle personne aujourd'hui. J'espère que notre amitié durera longtemps.

À toi **Camille**, nous nous sommes rencontrées sur les bancs de la fac de Médecine de Besac, dans l'amphi N1, oui, celui où nous allions tout le temps avec Al et Maé, que nous soyons dans la liste des étudiants admis dans cet amphi ce jour ou non ! On a appris à se connaître un petit peu mais sans plus, et puis il y a eu des apéros, des anniversaires, des BHV et autres, et nous sommes devenues de véritables amies. Nous avons toutes deux été éclopées au même moment, avec chacune notre plâtre et nos béquilles, mais cela ne nous empêchait pas de poursuivre nos soirées au Troisième Monde jusqu'au bout de la nuit. Et pour finir, nous dévouons toutes deux une passion dévorante pour nos fils, nos chats, nos enfants rois !!! Tu as un véritable talent, le chant, et je suis l'une de tes plus grandes fans !

À toi **Mylène**, la dernière personne de cette petite troupe que j'ai appris à connaître, mais pas la moins importante. Une bonne copine à Camille, même histoire que Marine et Camille, une soirée, puis une autre et encore une autre, et des moments très drôles passés ensemble. Au début, ta folie me faisait un peu peur, on ne va pas se mentir, toi-même tu le sais !! Mais les années ont passé, et une amitié est née. Je te souhaite

plein de bonheur et de t'épanouir professionnellement car tu le mérites vraiment. Tu es une personne avec un grand cœur derrière ton gros caractère.

À mes amis,

À vous **Thomas, Julia, Charles, Pauline, Alex, Amandine, Hicham, Julie**, merci pour toutes ces belles soirées et ces belles vacances passées en votre compagnie. Que de beaux moments ! Je suis réellement contente de vous compter parmi mes amis car vous êtes des personnes exceptionnelles.

Au **Dr DURGET Hubert**, Chirurgien-Dentiste et Président du Conseil Départemental de l'Ordre des Chirurgiens-Dentistes de Haute-Saône.

Vous m'avez fait l'honneur de m'accepter au sein de votre cabinet dentaire lors de la 2^{ème} année de mon cursus d'Odontologie afin de réaliser un stage d'une semaine basé sur l'observation. Je vous en suis profondément reconnaissante et vous exprime toute ma gratitude.

À **Jean-Yves, Adeline et Apolline**,

Vous êtes une superbe petite famille vraiment au top. Je vous souhaite plein de belles choses. À toi Jean-Yves, merci pour ta confiance. Tu m'as offert un poste d'assistante dentaire alors que j'étais en quatrième année. C'était une très belle opportunité et j'ai beaucoup appris aux côtés d'un très bon praticien. Mais tu as aussi été un véritable moteur « Marianne, bosse tes cours si tu ne veux pas aller aux rattrapages », « Marianne, tu en es où dans les révisions ?? », « Marianne, je te préviens, tu ne vas pas aux rattrapages, j'ai besoin de toi au cabinet moi », et puis un peu plus tard « Marianne, tu as posé ton sujet de thèse ? » ou encore « Marianne, ça avance ta thèse ? Ne te fais pas avoir !! ». Et tous ces fous rires au cabinet, ces grands moments (mais d'où sors-tu une telle quantité de blagues), les batailles d'alginate, les imitations, les pizzas à la Diligence, les repas de Noël à la maison et ta superbe goutte ! Je ne pourrais pas tout citer alors je m'arrête ici ! Merci pour tout, tu as été un père de la dentisterie pour moi !

À mon équipe du cabinet,

À **Philippe**, tout a commencé par un premier remplacement, puis un second. Je t'ai ensuite demandé à faire mon stage actif dans ton cabinet, tu as dit oui... Puis, parce qu'on en veut toujours plus, je t'ai demandé si l'on pouvait envisager une collaboration ensemble, alors tu m'as offert une collaboration salariée, depuis 1an déjà. Tu m'as lancée dans la vie professionnelle ! Quelle aubaine aussi, une petite jeune qui veut bien revenir travailler sur « Vesoul » ! Je te remercie pour tout, pour la patientèle, le matériel dentaire, le fauteuil et tout ce que tu mets à ma disposition afin que je travaille dans des conditions optimales. Je te remercie pour tes précieux conseils, ta patience, ta disponibilité, ton aide, tes encouragements, ta confiance... Merci pour tout, merci à un super praticien avec qui il y a de bons moments de rigolades !

Aux assistantes **Alisson** et **Cécile**, et à la secrétaire médicale **Elisabeth**, merci pour votre professionnalisme mais aussi pour votre gentillesse et votre bonne humeur. C'est un véritable plaisir de travailler avec vous. Nous sommes une équipe soudée, motivée et joyeuse, et c'est très appréciable de travailler dans ces conditions.

À **Stéphanie**, votre présence au poste de secrétaire médicale au cabinet pendant mes premiers mois de collaboration a illuminé nos journées. Un rayon de soleil, un enthousiasme, une positivité et un sourire toujours présents. Je suis contente d'avoir pu travailler à vos côtés.

À l'équipe du **CHU de Minjoz** à BESANCON,

Merci pour votre accueil en stage hospitalier pendant 6 mois. C'était une très belle expérience qui m'a permis d'apprendre beaucoup de choses et notamment au niveau de la prise en charge de personnes avec de multiples problèmes de santé. Cela m'a permis également de prendre de l'assurance en chirurgie. Vous êtes une superbe équipe avec des médecins très professionnels, sympathiques, heureux de partager leur savoir, à l'écoute et qui savent dispenser de bons conseils. Merci également aux assistantes et à la secrétaire du service qui font du super boulot, et qui sont très présentes pour aider les étudiants au mieux dans la prise en charge des patients et la tenue des dossiers. Je n'oublierai pas mon passage dans votre service qui a été véritablement bénéfique pour ma vie professionnelle future.

SOMMAIRE

Partie I : Les cellulites d'origine dentaire : généralités

- 1. Classification des cellulites d'origine dentaire**
- 2. Étiologies des cellulites d'origine dentaire**
- 3. Diagnostic des cellulites d'origine dentaire**
- 4. Traitement des cellulites d'origine dentaire**
- 5. Diffusion des cellulites au niveau médiastinal : une urgence vitale**
- 6. Diagnostiquer la propagation au cou ou au médiastin et évaluer l'étendue**
- 7. Une prise en charge thérapeutique pluridisciplinaire et difficile**
- 8. Des séquelles esthétiques et fonctionnelles importantes**
- 9. Une morbi-mortalité non négligeable**

Partie II : étude rétrospective des cas de cellulites d'origine dentaire s'étant étendues au niveau cervical associées ou non à une extension médiastinale dans le service ORL du CHRU de Nancy

- 1. Introduction**
- 2. Patients et méthodes**
- 3. Résultats**
- 4. Discussion**

INTRODUCTION

Les complications infectieuses aiguës liées aux nécroses pulpaire, aux infections d'origine parodontale, ou parfois à des gestes thérapeutiques, sont fréquentes. Elles sont à l'origine d'abcès localisés au niveau des tissus mous de la face et du cou. Ces cellulites se développent au niveau des espaces cellulaires remplissant les loges entourant la mandibule et le maxillaire. Ces loges communiquent entre elles, notamment par l'intermédiaire de l'espace para-amygdalien, puis avec les grands espaces anatomiques de décollement qui s'étendent depuis la base du crâne jusqu'au médiastin : ces abcès représentent une véritable urgence et peuvent engager le pronostic vital du patient.

Les cellulites peuvent rester localisées au niveau facial ou cervical, ou parfois diffuser au niveau cérébral ou dans le médiastin par les espaces rétro-pharyngé, pré-vertébral, vasculaire ou pré-trachéal.

Les cellulites d'origine dentaire avec diffusion médiastinale représentent une complication rare mais particulièrement grave.

Malgré l'évolution de l'hygiène bucco-dentaire, la mise en place de campagnes de prévention et un accès facilité aux soins, les accidents infectieux d'origine dentaire sont encore nombreux. Le nombre de cas de cellulites diffuses traités au CHRU de Nancy est en constante augmentation. Un traitement initial ainsi qu'une automédication inadaptés et en augmentation participeraient à cette progression. L'objectif de notre travail est d'identifier les causes de diffusion médiastinale en cas de cellulites d'origine dentaire, chez les patients hospitalisés au CHRU de Nancy entre 2004 et 2013.

Partie I : Les cellulites d'origine dentaire : généralités

1. Classification des cellulites d'origine dentaire

1.1. Selon leur localisation

La localisation des cellulites est conditionnée par la zone d'implantation de la dent causale, et plus particulièrement par la topographie de l'apex dentaire par rapport aux tables osseuses et aux insertions musculo-aponévrotiques (Peron J.-M, Mangez J.-F, 2002).

1.1.1. Au maxillaire

Par rapport aux tables osseuses, les apex dentaires sont tous proches de la table externe, sauf les racines palatines des prémolaires et molaires qui peuvent entraîner un abcès palatin sous-périosté. Du côté externe, tout va dépendre de la longueur des racines par rapport à la limite d'insertion maxillaire du buccinateur. Au-dessous de cette ligne va se constituer un abcès purement vestibulaire, tandis qu'au-dessus de cette ligne va se former un abcès jugal (fig.1) qui va bomber dans le vestibule buccal supérieur et distendre la joue en s'étendant vers la paupière inférieure. L'œdème va aller jusqu'à fermer la fente palpébrale après un certain temps d'évolution. Une prise en charge rapide est fondamentale car cela peut évoluer jusqu'à un phlegmon péri-orbitaire avec risque de cécité (Peron J.-M, Mangez J.-F, 2002).

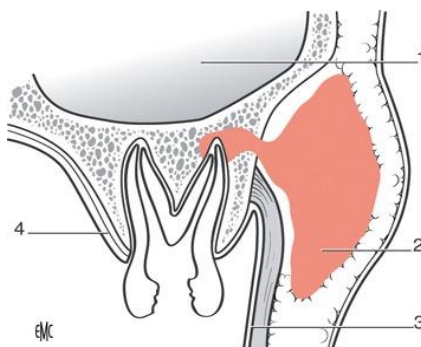


Figure 1 : cellulite jugale. 1. Sinus maxillaire, 2. Muscle buccinateur, 3. Muqueuse vestibulaire, 4. Fibromuqueuse palatine (Peron J.-M, Mangez J.-F, 2002).

Au maxillaire, on peut se retrouver face à une cellulite labiale supérieure ou cellulite naso-labiale, une cellulite génienne droite ou gauche, un abcès infra-temporal, une cellulite naso-génienne, une cellulite massétérine ou un abcès sous-périosté palatin (Peron J.-M, Mangez J.-F, 2002).

1.1.2. À la mandibule

Par rapport aux tables osseuses, la première molaire mandibulaire est en position axiale. Tandis que les dents situées en avant de cette dernière sur l'arcade dentaire sont positionnées plus proches de la table externe, et qu'à l'inverse les dents situées en arrière sont positionnées plus proches de la table interne. De plus, les apex des deuxièmes et troisièmes molaires mandibulaires sont localisés sous la ligne d'insertion du muscle mylo-hyoïdien, c'est pourquoi les infections liées à ces dents peuvent rapidement diffuser dans la région cervicale et/ou l'espace para-amygdalien (Peron J.-M, Mangez J.-F, 2002).

Les cellulites à point de départ mandibulaire, de par leurs caractéristiques anatomiques, ont un fort potentiel d'extension loco-régionale, en particulier sur les voies aériennes et le médiastin, et ceci par l'intermédiaire de la gouttière vasculaire et l'espace décollable de Renke. Il s'agit d'un véritable carrefour de dissémination de l'infection d'origine dentaire. Elles sont donc plus graves que les cellulites péri-maxillaires (La Rosa J., Bouvier S., Langeron O., 2008), (Peron J.-M, Mangez J.-F, 2002).

La propagation de l'infection peut avoir lieu à partir du foyer infectieux initial, tel qu'une péri coronarite au niveau d'une troisième molaire mandibulaire notamment, par voie sous-périostée. À partir de l'espace desmodontal, l'infection traverse l'os, décolle le périoste, puis le rompt et colonise les parties molles péri-osseuses qui sont constituées par un tissu cellulo-adipeux remplissant les espaces délimités par les zones d'insertion musculo-aponévrotiques au niveau des tables osseuses internes ou externes (Peron J.-M, Mangez J.-F, 2002), (Dubernard C. et Al., 2009).

À la mandibule, on peut se trouver face à un abcès migrateur ou buccinato-maxillaire de Chompret l'Hirondel, une cellulite vestibulaire ou vestibulo-génienne (fig.2), une cellulite mentonnière et labio-mentonnière, une cellulite massétérine, une

cellulite sus-mylohyoïdienne (fig.3), une cellulite sublinguale, une cellulite sous-mylohyoïdienne ou sous-mandibulaire (fig.4), une cellulite postérieure ou une cellulite temporale (Peron J.-M, Mangez J.-F, 2002).

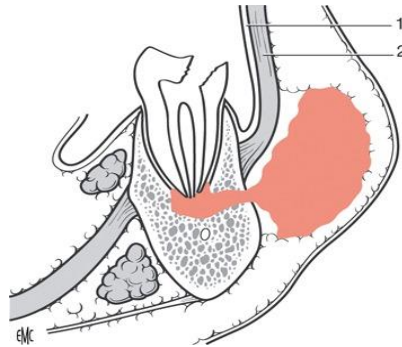


Figure 2 : Cellulite vestibulo-génienne basse par infection péri-apicale de la première molaire inférieure ; 1. Muqueuse vestibulaire, 2. Muscle buccinateur (Peron J.-M, Mangez J.-F, 2002).

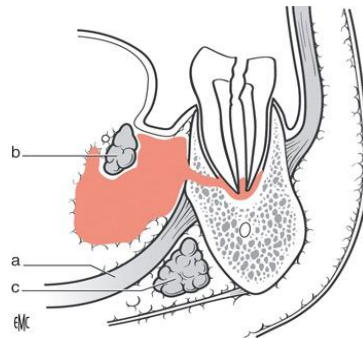


Figure 3 : Cellulite sus-mylo-hyoïdienne du plancher buccal ; a. Muscle mylo-hyoïdien, b. Glande sublinguale, c. Glande sous-maxillaire (Peron J.-M, Mangez J.-F, 2002).

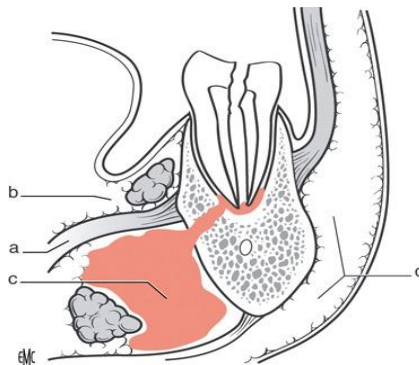


Figure 4 : Cellulite sous-mylo-hyoïdienne ; a. Muscle mylo-hyoïdien ; b. Loge sublinguale ; c. Loge sous-maxillaire ; d. Fusée sous-cutanée (Peron J.-M, Mangez J.-F, 2002).

1.2. Selon leur stade d'évolution

1.2.1. Les cellulites aiguës

- La cellulite aiguë séreuse (fig.5) :

Elle représente le stade initial, elle constitue le premier degré de l'inflammation. Une tuméfaction mal délimitée apparaît peu à peu et va combler les sillons ou dépressions de la face, effacer les méplats. Elle est recouverte d'une peau tendue, lisse, rosée et chaude. À ce stade, les signes généraux associés sont minimes. Nous sommes à un stade réversible qui peut évoluer soit vers la sédation si le traitement de la dent causale est bien réalisé, soit vers la suppuration en cas de négligence ou de thérapeutique mal conduite (Brunato D., 2005).

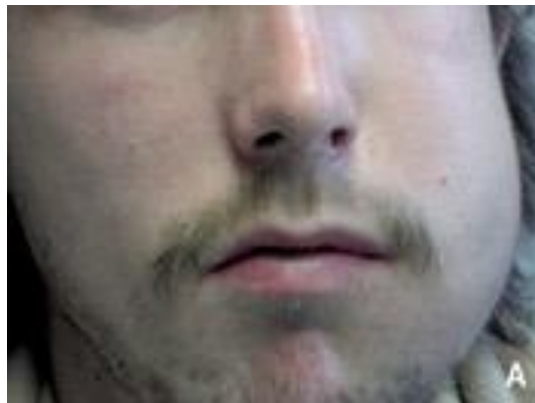

Figure 5 : Cellulite aiguë séreuse (Ahossi V., Perrot G., Theyry L., Perrin D., 2007).

- La cellulite aiguë circonscrite suppurée (fig.6) :

Elle s'installe dans les jours qui suivent la cellulite séreuse en l'absence de traitement adéquat. Elle se caractérise par l'abcédation avec apparition de signes généraux : trismus, insomnie, alimentation difficile, asthénie, parfois courbatures, pâleur, fébrilité, douleur lancinante accompagnée de céphalées et sensation de battements au niveau de la tuméfaction (Brunato D., 2005).

À ce stade, en dehors de signes généraux graves témoignant d'une toxoinfection, il est primordial de déceler d'éventuels signes locaux qui rendent compte de la gravité de l'infection et doivent permettre une prise en charge rapide et adaptée pour

éviter une évolution vers un stade mettant en jeu le pronostic vital ou fonctionnel du patient (Peron J.-M, Mangez J.-F, 2002) :

- Un érythème qui, à partir de la tuméfaction, tend à diffuser au niveau cervical, une tuméfaction sus-hyoïdienne latérale qui tend à diffuser elle aussi vers la région cervicale médiane, une sensation de crépitation neigeuse révélée lors de la palpation de la tuméfaction, une tuméfaction du plancher buccal associée à un œdème lingual débutant, une douleur pharyngée intense accompagnée d'une dysphagie et d'un trismus serré ou une tuméfaction jugale avec fermeture oculaire.

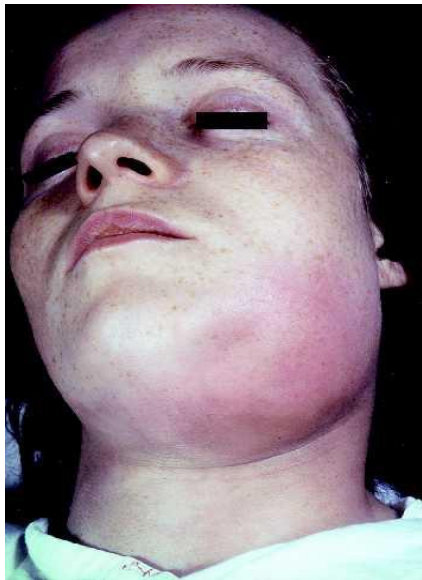

Figure 6 : Cellulite péri-mandibulaire avec signe du godet paramentonnière gauche (Donazzan M., 1998).

Cette cellulite circonscrite suppurée peut ensuite évoluer de trois façons (Brunato D., 2005) :

- o Vers la guérison : grâce au traitement de la dent causale, associé à une antibiothérapie et au drainage de la collection.
- o Vers la fistulisation spontanée (fig.7) : à la peau et/ou à la muqueuse. Le passage à la chronicité est alors inévitable.

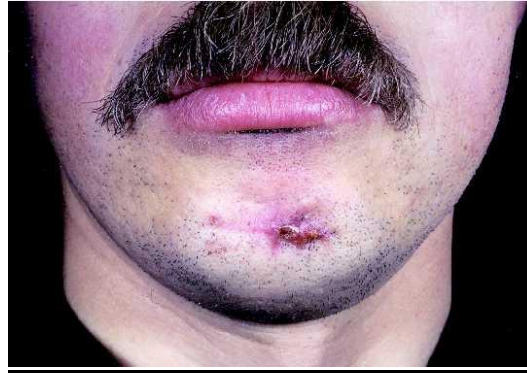

Figure 7 : Fistule mentonnière ayant subi plusieurs interventions correctrices (Donazzan M., 1998).

- o Vers des complications (Brunato D., 2005) :
 - o Locales : au sein même de la région anatomique dans laquelle s'est développée l'infection.
 - o Générales : liées à la diffusion de l'infection dans les tissus cellulaires des régions anatomiques voisines pouvant alors atteindre les espaces cervicaux, voire le médiastin.
- La cellulite gangréneuse ou diffuse (fig.8) :

Également appelée fasciite nécrosante, cette infection est rare mais son incidence demeure en hausse. Elle engage le pronostic vital du patient et entraîne son décès dans un tiers des cas. Elle est due à une infection d'origine odontogène provenant généralement d'une nécrose pulpaire avec invasion bactérienne du tissu péri-apical entraînant la formation de collections purulentes (Camino Jr R. et Al., 2014).

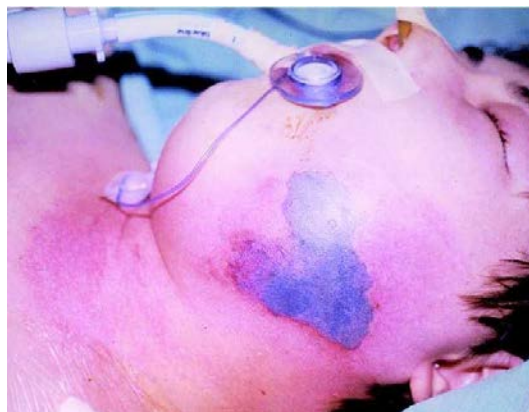

Figure 8 : Accident d'évolution d'une dent de sagesse gauche autotraitée par anti-inflammatoires seuls: gangrène jugale diffuse au médiastin (Donazzan M., 1998).

Elle est caractérisée par une diffusion rapide de l'infection avec des nécroses tissulaires importantes. Ce type de cellulite est par définition très rapidement extensif, atteignant les régions anatomiques voisines, avec un risque important de médiastinite (La Rosa J., Bouvier S., Langeron O., 2008).

Les signes généraux associés sont sévères et reflètent un syndrome septique grave. Le tableau clinique retrouve au niveau de la région initiale une tuméfaction extrêmement douloureuse avec une peau indurée en regard et parfois nécrotique, et surtout une rougeur qui diffuse au niveau des téguments cervicaux, au sein de laquelle il existe parfois des phlyctènes hémorragiques. L'examen clinique est primordial et la palpation peut révéler un crépitement parcheménique neigeux caractéristique, lié au phénomène gazeux (La Rosa J., Bouvier S., Langeron O., 2008).

Par la suite, quelques taches cyaniques vont apparaître et témoigner de la nécrose superficielle (Peron J.-M, Mangez J.-F, 2002).

Selon la région anatomique de départ de l'infection, nous allons faire face à des tableaux cliniques particuliers (Peron J.-M, Mangez J.-F, 2002) :

- o Le phlegmon du plancher buccal de Gensoul :

La dent causale est une molaire mandibulaire. L'infection initialement installée dans la région avoisinante va gagner les loges sus- et sous-mylo-hyoïdiennes pour diffuser très rapidement vers la région sous-mentale et le tissu cellulaire centro-lingual, puis vers le côté opposé. Tandis que l'extension en profondeur démarre à partir de l'espace para-amygdalien et à partir de la loge hyo-thyro-épiglottique vers l'espace pré-trachéal. Les signes cliniques sont alors exacerbés.

- o La cellulite diffuse faciale (de Ruppe, Petit-Dutaillis, Leibovici et Lattès, Cauhépé) :

La molaire mandibulaire est toujours en cause. L'infection, d'abord génienne, diffuse rapidement vers la région massétérine et vers la fosse infra-temporale. Son extension cervicale mais surtout endocrânienne conditionne le pronostic.

- o La cellulite diffuse péri-pharyngienne (angine de Sénator) :

Elle est liée à une infection préalable amygdalienne ou de la dent de sagesse mandibulaire. Les signes fonctionnels présents sont : une dyspnée, une dysphonie et une dysphagie. Le pharynx apparaît rouge et tuméfié sur toute sa surface. L'extension médiastinale est particulièrement rapide.

Les espaces aponévrotiques cervico-thoraciques sont de véritables autoroutes de diffusion de l'infection (Novakov I. et Al., 2010), (La Rosa J., Bouvier S., Langeron O., 2008), (Peron J.-M, Mangez J.-F, 2002), (Chassery G., Strunski V., Biet A., Ferary M., Page C., 2012), (Camino Jr R. et Al., 2014).

Le tissu cellulo-adipeux de la face est organisé en différentes loges anatomiques séparées par les plans musculaires, aponévrotiques et osseux. Ces loges assurent des espaces de glissement entre les différents plans musculaires. La diffusion de l'infection d'origine oro-pharyngée s'effectue le long des fascias, mais aussi des différents plans osseux et musculaires, avec une progression rapide et une toxicité systémique. La capacité à se déplacer rapidement est liée à son origine polymicrobienne et à l'effet synergique des enzymes bactériennes (Camino Jr R. et Al., 2014).

Rappelons que le fascia cervical profond est composé de trois couches (Chassery G., Strunski V., Biet A., Ferary M., Page C., 2012): superficielle ou pré-trachéale, moyenne ou viscérale, profonde ou pré-vertébrale (fig.9). La couche superficielle engaine les muscles sterno-cléido-mastoïdiens, trapèzes et masticateurs et la couche moyenne engaine l'espace viscéral (thyroïde, larynx, trachée, pharynx, œsophage). Concernant la couche profonde, elle se divise en deux : une division pré-vertébrale engainant le rachis et ses muscles adjacents, une division alaire située en avant et se reliant à la couche moyenne. Il résulte de cette systématisation plusieurs espaces à l'origine de la diffusion de l'infection. Le fascia alaire représente pour certains auteurs une division antérieure du fascia pré-vertébral. Il s'agit d'une fine lame fibreuse située entre les lames viscérale et pré-vertébrale du fascia cervical profond, délimitant l'espace retro-pharyngé de l'espace danger. Cette lame s'étend de la partie supérieure de la base du crâne, au contact de l'aponévrose péri-pharyngienne au médiastin supérieur à sa partie inférieure au niveau duquel il fusionne avec le fascia viscéral, les fascias carotidiens et les processus transverses (Cassagneau P., Varoquaux A., Moulin G., 2011).

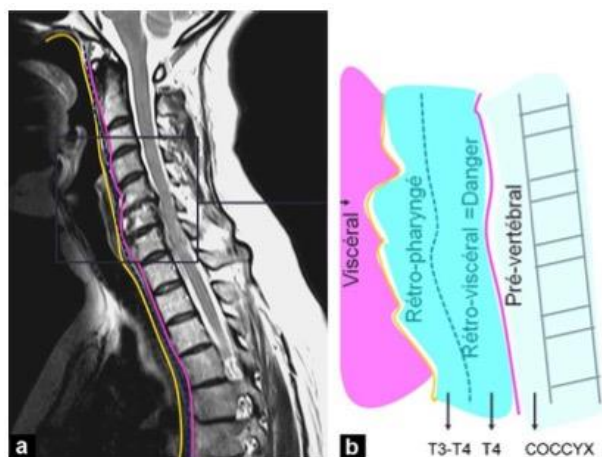


Figure 9 : Voies d'extensions extra-cervicales des abcès rétro-pharyngés. Coupe sagittale T2 (a) et schéma (b) du cou (Cassagneau P., Varoquaux A., Moulin G., 2011).

Une propagation de l'infection est également possible par voie veineuse et lymphatique, facteurs de diffusion précoce de l'infection, à l'origine de thrombophlébites ou de rarissimes métastases septiques secondaires. Cette dernière voie de diffusion reste exceptionnelle.

L'œsophage et le hiatus aortique représentent des voies possibles de propagation dans le péritoine et le rétro-péritoine, et un cas d'extension trans-hiatale de l'infection dans le rétro-péritoine a également été rapporté.

L'extension au médiastin d'une cellulite cervico-faciale s'explique par la diffusion de l'infection de haut en bas via les fascias cervicaux selon différentes voies de propagation correspondant à différentes régions anatomiques du cou (fig.10-11) :

□ L'espace rétro-pharyngé

Entre la loge viscérale en antérieur et le plan vertébral en postérieur, communiquant avec le médiastin postérieur. Il est situé entre la couche moyenne et la division alaire de la couche profonde s'étendant de la base du crâne à T3. La diffusion de l'infection peut donc aller depuis la base du crâne jusqu'au diaphragme et au-dessous, puisqu'il existe une continuité entre les espaces rétro-pharyngé, rétro-oesophagien et rétro-péritonéal. Cet espace permet un accès direct de l'infection dentaire vers le médiastin postérieur. C'est la voie élective de communication entre la région cervicale et le médiastin postérieur expliquant la majorité des médiastinites (impliquée dans 70% des cas) (Doddoli C., Trousse D., Avaro J.-P, Djournon X.-B, Jaussaud N., Gludicelli R., Fuentes P., Thomas P., 2009), (Kocher G.-J et Al., 2012), (Gonlugur U. et Al., 2011).

□ L'espace vasculaire ou la gouttière vasculo-nerveuse

De chaque côté, limité par sa gaine, et contenant la veine jugulaire interne, l'artère carotide et le nerf vague, communiquant avec les gros vaisseaux et le médiastin antérieur. Les trois couches de l'aponévrose cervicale profonde contribuent à la gaine de la carotide. Par cet espace, l'infection descend dans le médiastin le long de la route des grands vaisseaux sanguins cervicaux, c'est-à-dire le long de l'artère carotide et de la veine jugulaire interne (impliqué dans 12% des cas (Kocher G.-J et Al., 2012)). Une nécrose musculaire et des marbrures de la peau peuvent se produire en raison de la thrombose des vaisseaux. Cet espace a été surnommé « route de Lincoln » par H.P MOSHER en 1929 (Weaver E. et Al., 2010).

□ L'espace pré-trachéal,

Situé entre la trachée et la thyroïde, communique avec le médiastin antérieur. Il est situé entre la couche superficielle et la couche moyenne, en avant de la trachée, et est postérieur à l'aponévrose pré-trachéale. Par cet espace, l'infection descend dans le médiastin frontal et surmonte la membrane de tissu conjonctif au niveau de l'ouverture supérieure du thorax appelée membrane supra-pleurale de Sibson (impliqué dans 8% des cas (Kocher G.-J et Al., 2012)). Le bord inférieur de cet espace est représenté par le péricarde et la plèvre pariétale au niveau de la carène. Une infection à cet étage peut conduire à une péricardite suppurée ou à une pleurésie purulente (Weaver E. et Al., 2010).

□ L'espace pré-vertébral ou « danger space »,

Situé entre la division alaire et la division pré-vertébrale de la couche profonde. Sa position est antérieure aux corps vertébraux, et il est hermétiquement revêtu de la colonne vertébrale et des muscles paraspinaux. Il est appelé ainsi pour son extension de la base du crâne au diaphragme, à l'origine d'une possible diffusion majeure de l'infection (Weaver E. et Al., 2010).

Au niveau médiastinal, la couche moyenne du fascia cervical profond fusionne avec le péricarde pariétal et possède des rapports très étroits avec la plèvre médiastinale. On comprend mieux alors comment une infection cervicale haute peut rapidement atteindre le médiastin.

La connaissance de l'anatomie du cou et du thorax est essentielle pour la planification des approches chirurgicales dans les diffusions médiastinales (Weaver E. et Al., 2010).

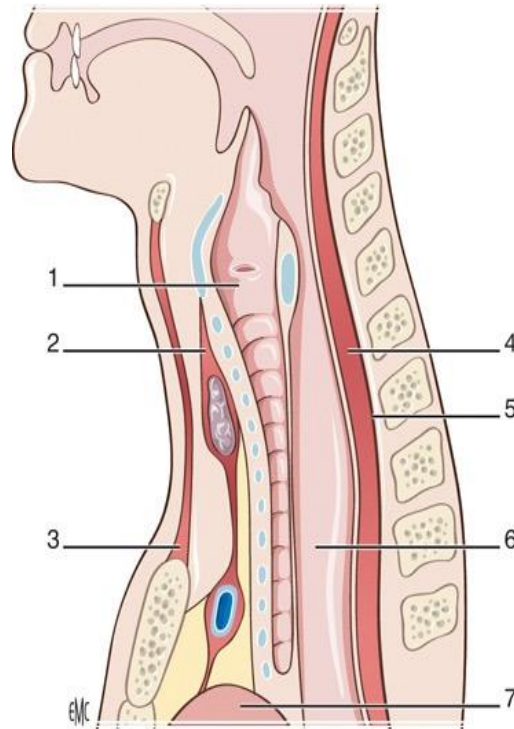


Figure 10 : Coupe sagittale du cou et du médiastin supérieur montrant les espaces anatomiques de diffusion des infections cervicales vers le médiastin. 1. Trachée ; 2. Espace pré-trachéal ; 3. Espace sus-sternal ; 4. Espace rétro-viscéral ou rétro-pharyngé ; 5. Fascia pré-vertébral ; 6. Œsophage ; 7. Péricarde (Doddoli C., Trousse D., Avaro J.-P, Djournio X.-B, Jaussaud N., Gludicelli R., Fuentes P., Thomas P., 2009).

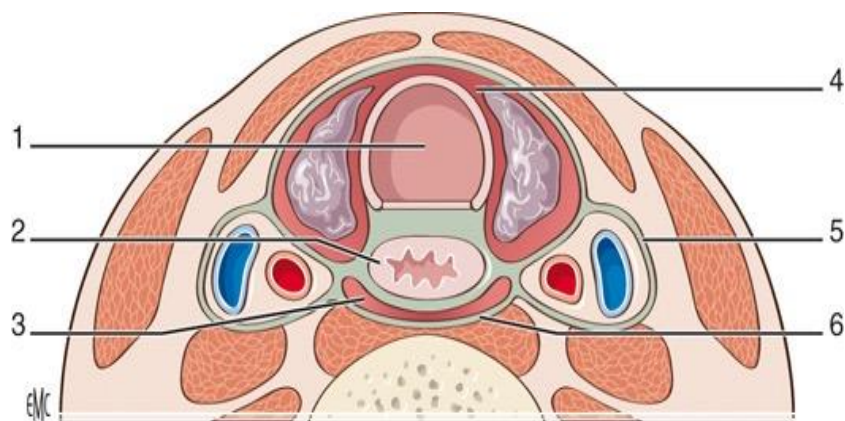


Figure 11 : Coupe transversale du cou montrant les espaces anatomiques de diffusion des infections cervicales vers le médiastin. 1. Trachée ; 2. Œsophage ; 3. Espace rétro-viscéral ou rétro-pharyngé ; 4. Espace pré-trachéal ; 5. Espace péri-vasculaire ; 6. Fascia pré-vertébral (Doddoli C., Trousse D., Avaro J.-P, Djournio X.-B, Jaussaud N., Gludicelli R., Fuentes P., Thomas P., 2009).

1.2.2. Les cellulites subaiguës (Peron J.-M, Mangez J.-F, 2002)

Le point de départ est une cellulite aiguë circonscrite standard qui, soit évolue spontanément, soit ne bénéficie pas d'un traitement complet. La persistance du foyer étiologique va entraîner l'ensemencement infectieux, malgré le renouvellement des antibiothérapies. La collection purulente de départ est amoindrie et s'entoure d'une gangue inflammatoire évoluant plus tard vers la sclérose, pérennisant l'affection et créant une barrière efficace au traitement médical.

Deux tableaux cliniques sont rencontrés :

- Une tuméfaction qui perdure
- Une collection subaiguë sous-cutanée : elle peut correspondre à une évolution de la forme précédente. Elle est située directement sous la peau, au niveau d'une zone de moindre résistance.

Cette cellulite subaiguë peut ensuite évoluer vers le réchauffement (retour au tableau aigu), vers la chronicité (présence d'un «noyau», puis fistulisation à la peau), vers l'installation et l'évolution sur le mode subaigu d'un placard tégumentaire infiltré.

1.2.3. Les cellulites chroniques (Brunato D., 2005)

On distingue les formes communes et les formes plus spécifiques avec essentiellement la cellulite actinomycosique et la cellulite ligneuse.

- Les formes communes

La persistance d'une lésion dentaire et la présence de germes à virulence atténuée sont à l'origine de la cellulite chronique. Elle représente l'évolution d'une cellulite aiguë suite à un traitement étiologique tardif ou suite à une antibiothérapie isolée et inadaptée. La cellulite chronique n'a aucune tendance à la guérison spontanée, bien au contraire. Elle évolue de manière irréversible, insidieusement, sans signes généraux ni fonctionnels.

Cette cellulite chronique peut évoluer vers l'extension (infiltration de tout un secteur), vers le réchauffement ou la poussée infectieuse (passage de la phase chronique à la phase aiguë), vers la fistulisation ou vers l'ostéite corticale.

- Les formes spéciales
- o La cellulite actinomycosique :

Elle a pratiquement disparu. Elle est due à certains actinomycètes dont l'espèce type est *actinomyces israeli*, qui sont des saprophytes de la cavité buccale. La localisation cellulaire cervico-faciale est retrouvée dans plus de la moitié des cas.

- o La cellulite ligneuse :

Également très rare, elle se caractérise par une installation lente, progressive mais très extensive.

2. Étiologies des cellulites d'origine dentaire

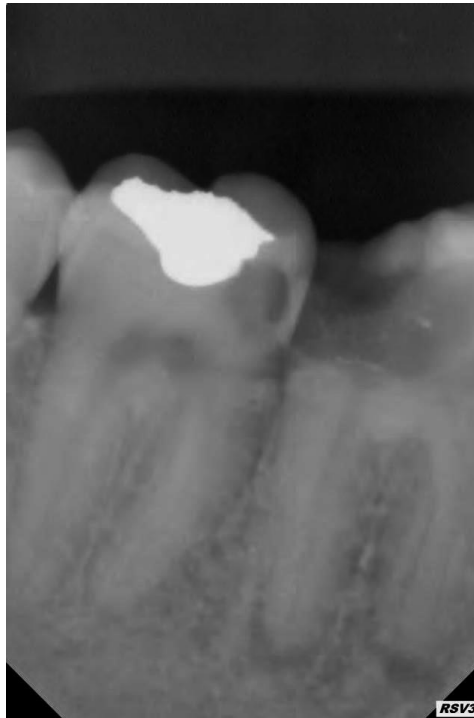
Les dents causales à l'origine de ces urgences infectieuses sont le plus souvent les molaires permanentes toutes arcades confondues (dans 71,8% des cas) avec une prévalence pour les premières (dans 40,3% des cas) et les troisièmes molaires (dans 36,3% des cas). La première molaire maxillaire est aussi souvent impliquée dans ces accidents infectieux que la deuxième et la troisième molaire mandibulaires suivies ensuite par les prémolaires mandibulaires (Boisramé-Gastrin S. et Al., 2011).

À la mandibule, cela s'explique par la position anatomique des apex des molaires qui sont situés à la partie inférieure de la ligne d'insertion du muscle mylohyoïdien, ce qui permet une diffusion de l'infection (Boisramé-Gastrin S. et Al., 2011).

Très peu de patients consultent pour une urgence infectieuse avec pour point de départ une dent temporaire (Boisramé-Gastrin S. et Al., 2011).

2.1. Nécrose pulpaire

La mortification de la pulpe dentaire est le dénominateur commun de la majorité des étiologies dentaires. La carie dentaire en est la cause primordiale (fig.12). Elle entraîne l'ouverture de la chambre pulpaire et son infection immédiate (Donazzan M., 1998).



*Figure 12 : Images apicales radioclares au niveau de 37 liées à une atteinte carieuse jusqu'à la pulpe.
Radiographie de l'auteur.*

Il s'agit d'une nécrose pulpaire septique. Il a été montré que la sécrétion d'enzymes comme la hyaluronidase et les parties protéolytiques des membranes cellulaires ont participé à la nécrose (Özkan A. et Al., 2014).

L'infection diffuse dans l'espace desmodontal puis atteint le péri-apex et peut évoluer de deux façons. Elle peut évoluer soit selon un mode aigu, soit selon un mode chronique et aboutir au granulome apical et au kyste péri-apical, souvent latents mais qui peuvent à tout moment se réactiver et aboutir parfois à une cellulite.

Elle peut donc se transformer en :

- Une desmodontite apicale aiguë :

Qui se manifeste cliniquement par des douleurs pulsatiles au cours de la mastication (impression de dent longue). Douleur au moindre contact et légèrement mobile, la dent est mortifiée. Le cliché rétro-alvéolaire montre un flou apical (Donazzan M., 1998).

Elle est le résultat d'une complication d'une invasion bactérienne d'un canal pulpaire qui aboutit à la contamination du péri-apex. La palpation vestibulaire en regard de la dent causale déclenche une exacerbation de la douleur. La collection cherche à

s'extérioriser à travers la corticale et un empâtement est visible au fond du vestibule (Ahossi V., Perrot G., Thery L., Perrin D., 2007).

- Une desmodontite apicale chronique (ou granulome) :

Qui peut succéder à une période aiguë ou, plus souvent, se développer à bas bruit. Toujours témoin d'une infection canalaire, sa découverte est souvent fortuite, à la suite d'un examen radiographique. Le cliché panoramique, ou mieux, rétro-alvéolaire, met en évidence une zone lytique arrondie, centrée sur l'apex radicaire.

Quiescent, ce granulome peut être à l'origine de manifestations focales et peut à tout moment se « réchauffer » et entraîner des complications locorégionales (Donazzan M., 1998).

- Un kyste apical,

Qui peut succéder à un granulome par dégénérescence épithéliale. Quiescent, sa découverte est souvent fortuite, par un examen radiographique, révélant une image claire, arrondie, bien limitée. Infecté, les signes locaux sont ceux d'une desmodontite aiguë (Donazzan M., 1998).

C'est par voie trans-ostéopériostée, à partir d'un granulome apical ou d'un kyste apico-dentaire que l'infection se propage vers les loges de la face constituant la cellulite cervico-faciale. C'est pourquoi, granulomes et kystes apicaux, même s'ils apparaissent quiescents et asymptomatiques, demeurent des foyers infectieux potentiels, toujours susceptibles d'être à l'origine de complications. Ils doivent donc impérativement être éradiqués (Donazzan M., 1998).

2.2. Traumatisme dentaire et polymicrotraumatismes

Une nécrose pulpaire peut apparaître à bas bruit, parfois après une simple contusion, et parfois après plusieurs années (fig.13-14-15-16) ; les patients ne se souviennent plus forcément du traumatisme initial (Peron J.-M, Mangez J.-F, 2002). Il est donc très important de surveiller régulièrement une dent qui a subi un traumatisme afin d'anticiper les complications.

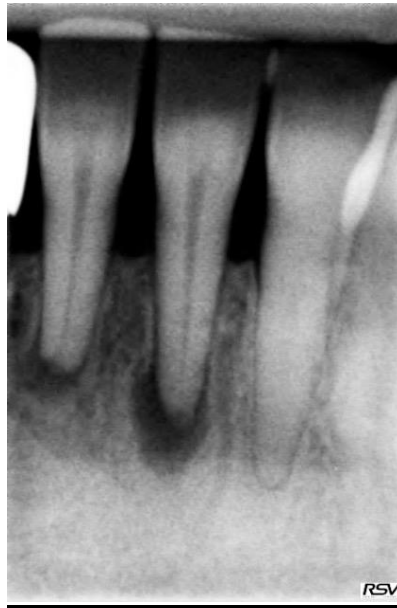

Figure 13 : Dents 31 et 41 nécrosées suite à un traumatisme survenu il y a plus de 20 ans. Radiographie de l'auteur.

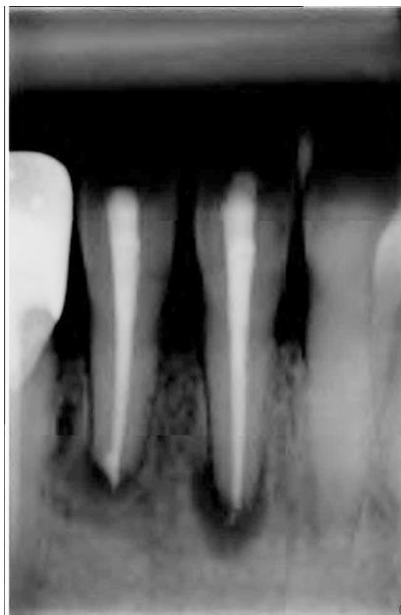

Figure 14 : Cliché rétro-alvéolaire réalisé après les traitements canaux de 31 et 41 nécrosées. Radiographie de l'auteur.

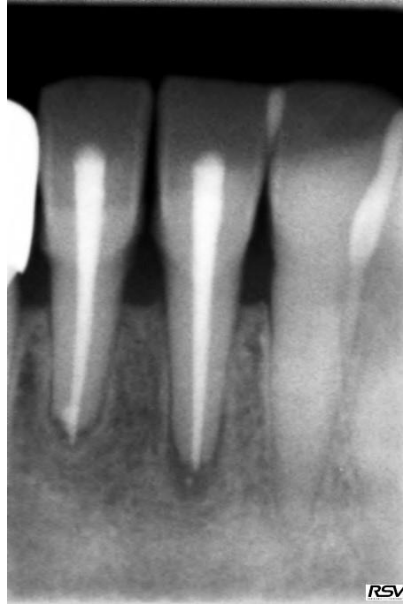

Figure 15 : Cliché rétro-alvéolaire de contrôle réalisé 7 mois après les traitements endodontiques de 31 et 41. Résorption des lésions apicales en cours. Radiographie de l'auteur.

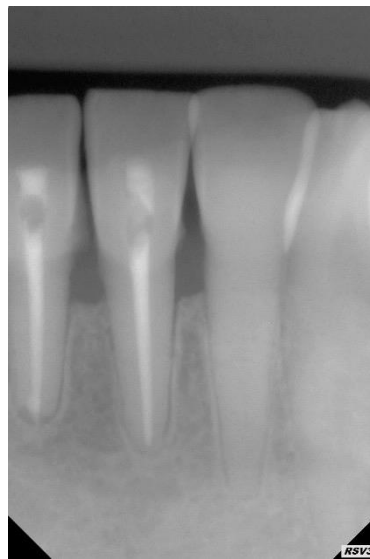

Figure 16 : Cliché rétro-alvéolaire de contrôle réalisé 2 ans après les traitements endodontiques de 31 et 41, objectivant la résorption des lésions apicales de 31 et 41. Radiographie de l'auteur.

La mortification pulpaire peut également résulter de polymicrotraumatismes. En effet, au cours de la mastication, une dent subit des pressions répétées en raison de malpositions dentaires ou d'une édentation partielle. Il peut en résulter un engorgement apical qui entraîne un arrêt de la vascularisation. Cette étiologie reste moins fréquente que la précédente (Donazzan M., 1998).

On parle de nécrose pulpaire aseptique.

Le mécanisme au niveau péri-apical est ensuite le même que celui provoqué par la carie dentaire pour atteindre le stade de cellulite cervico-faciale.

2.3. Infection parodontale

C'est la deuxième cause d'accidents infectieux aigus. La maladie parodontale détruit directement l'espace desmodontal et, à terme, mortifie la pulpe dentaire « à rétro » (fig.17) (Peron J.-M, Mangez J.-F, 2002).

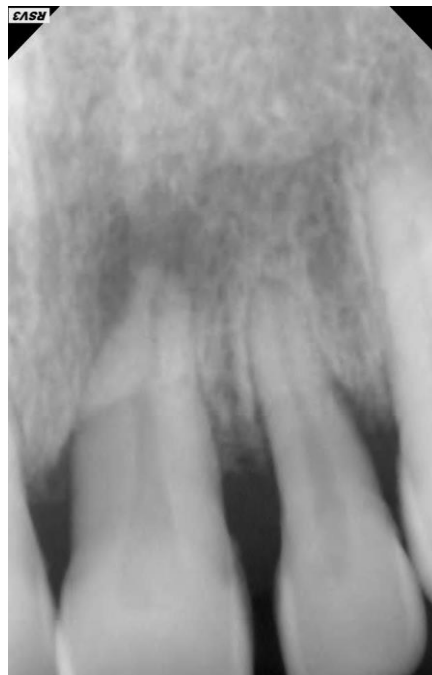

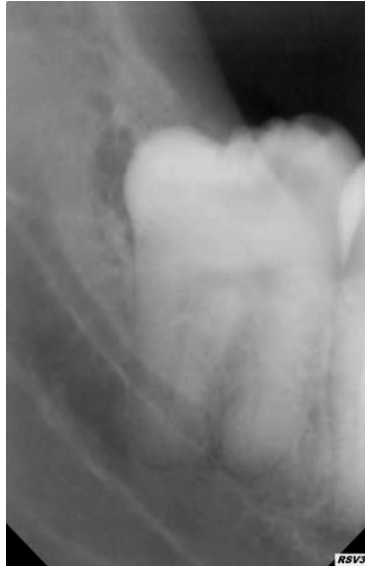Figure 17 : Nécrose à rétro de la dent 21 suite à une lésion d'origine parodontale. Radiographie de l'auteur.

Les causes péri-dentaires comme la maladie parodontale sont le plus souvent à l'origine de simples abcès sous-périostés et peuvent exceptionnellement être responsables d'une cellulite (La Rosa J., Bouvier S., Langeron O., 2008).

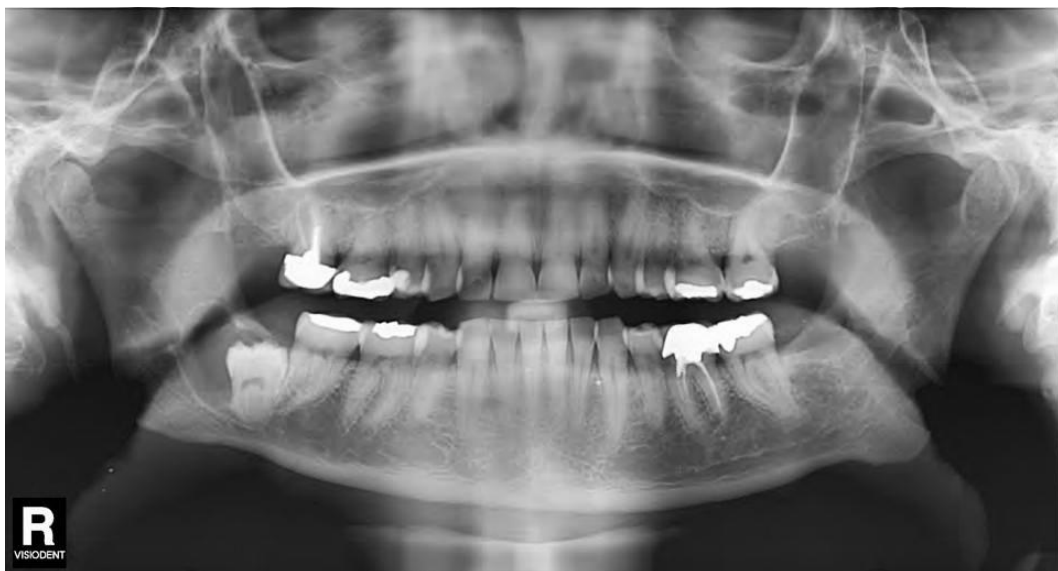La propagation de l'infection fait suite à la présence d'une poche parodontale profonde au sein de laquelle se développent des bactéries qui s'étendent vers les tissus mous avoisinant.

2.4. Péricoronarite

Les péricoronarites d'éruption et de désinclusion, en particulier de la troisième molaire mandibulaire (fig.18-19-20), peuvent être la porte d'entrée de complications infectieuses très bruyantes (Peron J.-M, Mangez J.-F, 2002).



*Figure 18 : Dent 48 à l'origine d'une cellulite génienne droite liée à un accident de désinclusion.
Radiographie de l'auteur.*



*Figure 19 : Radiographie panoramique dentaire objectivant un kyste marginal au niveau de 48 incluse.
Radiographie de l'auteur.*

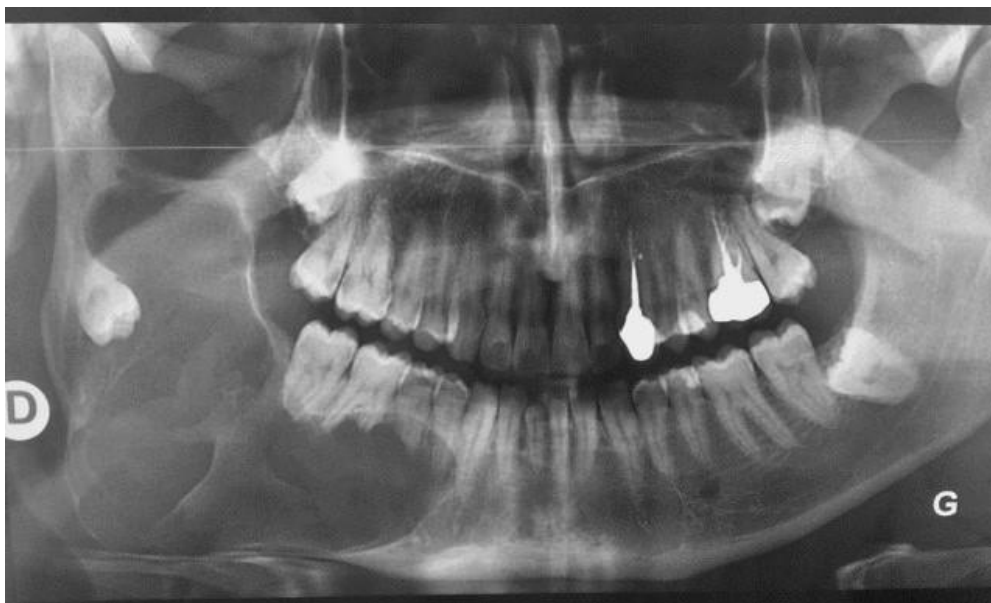

Figure 20 : Radiographie panoramique dentaire objectivant un kératokyste volumineux développé sur la dent 48 ectopique. Radiographie de l'auteur.

En effet, la troisième molaire mandibulaire possède une situation particulière et l'infection de la muqueuse péri-dentaire et du sac péricoronaire peut être le point de départ d'une cellulite (La Rosa J., Bouvier S., Langeron O., 2008).

2.5. Gestes thérapeutiques (Peron J.-M., Mangez J.-F., 2002)

Ils sont moins fréquemment responsables de la survenue de cellulites.

La relation de cause à effet est évidente après dentisterie restauratrice, notamment au décours ou à distance de gestes proches de la pulpe, et lors d'obturations canalaires imparfaites (fig.21), avec dépassement ou avec désinfection insuffisante. Mais aussi lors de certains traitements endodontiques, lorsque des germes sont poussés au-delà de l'apex, ou lorsque ce geste thérapeutique n'est pas effectué sous digue et entraîne une contamination intra-canalair. Il peut également arriver que survienne une cellulite iatrogène après chirurgie parodontale, après avulsions de dents infectées sans mise en place d'antibiothérapie, après une taille agressive sur dent vivante ou en présence d'une prothèse traumatisante.

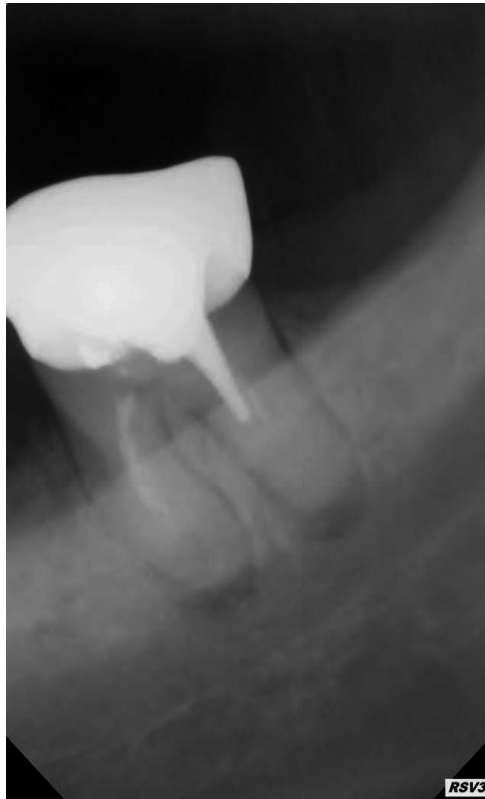

Figure 21 : Lésions apicales au niveau de la dent 37 liées à une obturation radiculaire incomplète. Radiographie de l'auteur.

Tout acte de chirurgie maxillo-faciale traumatologique, de chirurgie orale, la pratique implantologique (fig.22), expose à un risque infectieux. Plus rarement, certains actes d'orthopédie dento-maxillo-faciale peuvent être classiquement la cause de mortification pulpaire liée à une force excessive exercée au niveau d'une ou plusieurs dents.

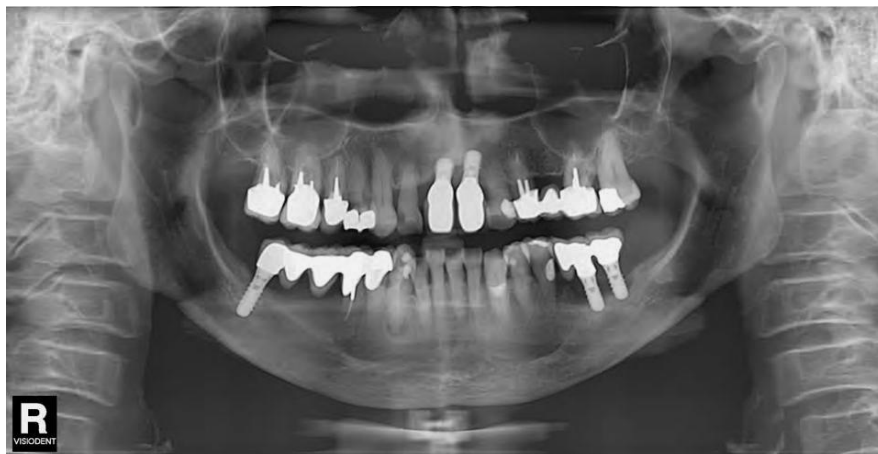

Figure 22 : Péri-implantites au niveau des implants en 36 et 37. Radiographie de l'auteur.

3. Diagnostic des cellulites d'origine dentaire

3.1. Examen clinique extra-oral et intra-oral (Peron J.-M., Mangez J.-F., 2002)

L'examen clinique extra-oral révèle une tuméfaction au niveau de la face et/ou du cou dont la peau est tendue, lisse, rosée et chaude au toucher. Le patient présente également un trismus rendant parfois le geste thérapeutique impossible.

Le patient se plaint de douleurs qui peuvent être intenses, pulsatiles et irradiantes. Il faut interroger le patient sur des épisodes de fièvre et de frissons, sur la présence d'une odynophagie, d'une dysphagie, d'une dyspnée.

3.2. La palpation

La palpation doit rechercher la présence d'adénopathies cervicales. Une crépitation neigeuse sous-cutanée peut être retrouvée (La Rosa J., Bouvier S., Langeron O., 2008).

Le signe du godet peut se démontrer positif à la palpation douce. Il est un signe essentiel pour affirmer une suppuration profonde qui impose une hospitalisation pour antibiothérapie intraveineuse et drainage chirurgical (Donazzan M., 1998).

3.3. Examens complémentaires

La radiographie panoramique dentaire et les clichés rétro-alvéolaires suffisent généralement à eux seuls pour identifier la dent qui est la source de l'infection. Elles permettent de confirmer le diagnostic après l'examen clinique (Kettane Y., 2012).

4. Traitement des cellulites d'origine dentaire

4.1. Traitement préventif (Boisramé-Gastrin S. et Al., 2011), (Dubernard C. et Al., 2009), (Brunato D., 2005)

Le traitement préventif consiste à éviter la survenue de caries et de parodontopathies susceptibles d'être à postériori à l'origine d'une cellulite. Il nécessite une séance de motivation des patients à l'hygiène bucco-dentaire, un enseignement du brossage adapté à chaque patient, un examen bucco-dentaire de contrôle régulier ainsi qu'un nettoyage professionnel annuellement ou bi-annuellement. Lors de chaque consultation, il faut tenir compte du risque carieux individuel du patient, de ses habitudes alimentaires, et proposer un traitement adapté à chaque cas.

Chez les enfants, il est possible de protéger les molaires par le scellement préventif des sillons. On peut aussi renforcer la résistance de la dent face aux acides cariogènes par l'application de vernis fluorés ou la prescription de fluor en comprimés ou en gouttes. L'utilisation d'un dentifrice avec une concentration en fluor adaptée à l'âge de l'enfant est également recommandée. Il faut également prévenir les parents de l'importance de consulter un professionnel de santé dans les délais les plus courts si leur enfant a été victime d'un traumatisme dentaire. Il convient de leur expliquer les conséquences possibles sur la vitalité de la dent ainsi que la nécessité d'une surveillance régulière par les parents et en cabinet par un chirurgien-dentiste.

Ce traitement préventif passe également par le traitement précoce des caries et des pulpopathies. Toute dent présentant une mortification pulpaire doit être rapidement traitée afin d'éviter la survenue d'une cellulite d'origine dentaire. La mise en place d'une antibiothérapie peut être indiquée, surtout chez les patients à risque. La prescription d'anti-inflammatoires non stéroïdiens est quant à elle contre-indiquée.

L'avulsion prophylactique de la troisième molaire peut également être indiquée afin d'éviter la survenue d'accidents de désinclusion et d'éruption qui peuvent être à l'origine d'une cellulite (Schaudel F., Lutz J.-C., 2013).

4.2. Traitement curatif

4.2.1. Traitement médicamenteux

Les germes responsables de cellulites aiguës diffuses sont issus de la flore buccale endogène. En général, les anaérobies stricts sont majoritairement présents avec en prédominance *Prevotella*, *Porphyromonas Gingivalis*, *Fusobacterium* et les cocci anaérobies à Gram positifs. Ils sont très fréquemment associés à des streptocoques. Les bacilles à gram négatifs sont rares. Le *Staphylococcus Aureus* doit être pris en compte chez le toxicomane. Le regroupement *Spirochète-Fusobacterium* constitue une association bien connue et redoutable. Le traitement de ces cellulites va donc reposer sur l'association d'un geste chirurgical et d'une antibiothérapie à large spectre. Devant la complexité de la bactériologie et de l'antibiothérapie, il est indispensable de faire appel à un infectiologue. Compte tenu des délais de la culture bactériologique et de la complexité de l'identification des anaérobies, l'antibiothérapie sera probabiliste dans un premier temps puis ajustée en fonction des résultats bactériologiques (Dubernard C. et Al., 2009), (Doddoli C., Trousse D., Avaro J.-P, Djourné X.-B, Jaussaud N., Gludicelli R., Fuentes P., Thomas P., 2009).

Le choix de l'antibiotique doit tenir compte (Recommandations ANSM, 2011), (Lesclous P., 2013) :

- Des bactéries habituellement impliquées au cours d'une pathologie donnée
- Du spectre d'activité antibactérienne et des paramètres pharmacocinétiques et pharmacodynamiques des molécules
- Du critère de gravité de la pathologie
- Des antécédents du patient (en particulier de nature allergique)

En cabinet, compte tenu des germes habituellement rencontrés, le praticien pourra prescrire :

- L'association **amoxicilline** + **acide clavulanique** 3g/j en trois prises, pendant 7 jours.
- L'association **amoxicilline** 3g/j en trois prises + **métronidazole** 1500mg/j en trois prises, pendant 7 jours.
- L'association **métronidazole** 1500mg/j en trois prises pendant 7 jours et **azithromycine** 500mg/j en une prise pendant 3 jours.

- L'association **spiramycine** 9MUI/j en trois prises et **métronidazole** 1500mg/j en trois prises pendant 7 jours.
- **clindamycine** 900 à 1200mg/j en deux ou trois prises, pendant 7 jours, en cas d'allergie aux Pénicillines.

La durée initiale de la prescription est de sept jours. Elle sera à prolonger ou à rectifier par la suite selon l'évolution de la cellulite et les résultats bactériologiques en cas de prélèvement effectué. La mise en place d'un traitement symptomatique par la prescription d'antalgiques sera également nécessaire. Il faut impérativement éviter la prescription d'anti-inflammatoires non stéroïdiens lors de la prise en charge d'un patient présentant une cellulite d'origine dentaire.

4.2.2. Traitement de la dent causale

Il consiste à traiter la cause dentaire ou péri-dentaire à l'origine de la cellulite. La conduite à tenir dépendra du stade d'évolution de la cellulite et du degré d'atteinte de la dent causale. Ce traitement va de la simple trépanation à l'avulsion de la dent (La Rosa J., Bouvier S., Langeron O., 2008).

La trépanation dentaire permet l'ouverture large de la cavité pulpaire et le drainage du foyer apical, préservant la dent. Une obturation canalaire pourra alors être réalisée à distance de cet épisode infectieux. Ce traitement est réservé aux cellulites au stade séreux sans délabrement dentaire trop important, sinon l'avulsion de la dent causale est pratiquée sous anesthésie locale (La Rosa J., Bouvier S., Langeron O., 2008).

4.2.3. Traitement chirurgical

Si le patient ne présente pas d'altération de l'état général et que l'ouverture buccale n'est pas limitée, on réalisera une incision et un drainage de l'abcès à condition qu'il soit collecté. L'avulsion de la dent causale, si elle n'est pas conservable, sera réalisée à distance une fois l'abcès refroidi. Si le patient présente une cellulite au stade collecté, cela justifie une prise en charge chirurgicale et l'avulsion de la dent causale quel que soit son degré d'atteinte, sous anesthésie générale (La Rosa J., Bouvier S., Langeron O., 2008).

Dans les cas de cellulites cervicales, un drainage chirurgical est nécessaire dont l'importance et la voie d'abord dépendent de l'extension de la cellulite. La prise en charge consiste alors en un drainage large de la collection sous anesthésie générale. Des lames de drainage endobuccales, parfois transcervicales, sont mises en place en position décline. Elles permettent ensuite la réalisation de lavages antiseptiques pluriquotidiens. La prise en charge chirurgicale des cellulites gangréneuses justifie l'association de drainages multiples en particulier cervicaux et endobuccaux, d'incisions de décharge cervicales larges et de l'excision de tous les tissus nécrotiques. Plusieurs reprises chirurgicales peuvent s'avérer nécessaires et les premiers lavages sont réalisés au mieux sous anesthésie générale (La Rosa J., Bouvier S., Langeron O., 2008).

5. Diffusion des cellulites au niveau médiastinal : une urgence vitale

Il y a extension d'un processus infectieux à point de départ oro-pharyngé ou cervical vers le médiastin, il s'agit donc d'une médiastinite secondaire par contamination indirecte (Doddoli C., Trousse D., Avaro J.-P, Djournio X.-B, Jaussaud N., Gludicelli R., Fuentes P., Thomas P., 2009).

5.1. Classification des cellulites à extension médiastinale (Endo S. et Al., 1999), (Chassery G., Strunski V., Biet A., Ferary M., Page C., 2012) :

Le terme de *Descending Necrotizing Mediastinitis* (DNM), d'abord décrit par Pearse, implique une infection dont le point de départ se situe au niveau de la tête ou du cou. Le plus souvent d'origine odontogène ou oro-pharyngée, cette infection se répand ensuite dans les espaces aponévrotiques de la tête et du cou et descend vers le médiastin (Kocher G.-J et Al., 2012).

En 1998, ENDO et Al ont élaboré une classification tomodensitométrique des cellulites à extension médiastinale et proposent un arbre décisionnel concernant la conduite à tenir thérapeutique.

5.1.1. La médiastinite de type I ou localisée

Elle correspond ainsi à une diffusion de l'infection dans la partie haute du médiastin, restant au-dessus de la carène, cas le plus fréquent dans les médiastinites.

5.1.2. La médiastinite de type II ou diffuse

Elle correspond à une atteinte de la partie basse du médiastin en-dessous de la carène. Ce dernier espace est divisé en deux :

- Le type IIA correspondant à la partie antérieure du médiastin inférieur
- Le type IIB correspondant à la partie antérieure et postérieure du médiastin inférieur.

5.2. Classification selon Klabacha et Al (Özkan A. et Al., 2014)

Les auteurs proposent une classification anatomique de ce processus inflammatoire en fonction de la profondeur des tissus atteints.

- Type I : Nécrose s'étendant à l'épiderme
- Type II : Nécrose s'étendant vers le derme
- Type III : Nécrose s'étendant à la couche superficielle musculo-aponévrotique de la face et à la couche superficielle de l'aponévrose cervicale profonde.
- Type IV : Nécrose s'étendant à la musculature

5.3. Étiologies de la diffusion

5.3.1. Un traitement initial insuffisant ou absent (Donazzan M., 1998)

Face à cette situation, l'évolution de la cellulite faciale va se faire vers la chronicité ou vers la cellulite cervico-faciale circonscrite ou diffuse.

Pour éviter ce phénomène de diffusion, le traitement doit être le plus précoce possible. Il doit associer un traitement à la fois médical et chirurgical, et ne doit pas s'arrêter à une simple prescription d'antibiotiques. Dans tous les cas, la prescription d'antibiotiques ne doit jamais se substituer à l'acte chirurgical qui est essentiel.

5.3.2. Un diagnostic tardif

Un délai de prise en charge trop important lié à un diagnostic tardif de la médiastinite, représente la principale cause de mortalité. Il peut être lié à un traitement ambulatoire prolongé de l'infection dentaire et au manque de symptômes cliniques typiques liés à la diffusion de l'infection et du processus inflammatoire au niveau du médiastin. C'est pourquoi, face à un tableau clinique avec mise en évidence d'une infection dentaire, d'un trismus, d'une dysphagie et d'un œdème du visage et du cou, la confirmation du diagnostic de médiastinite par les méthodes d'imagerie doit immédiatement être réalisée.

5.3.3. Facteurs favorisant la diffusion (Miloundja J. et Al., 2012)

Cette dissémination cervico-médiastinale est favorisée par la parfaite continuité anatomique qui existe entre ces deux régions (Doddoli C., Trousse D., Avaro J.-P, Djourno X.-B, Jaussaud N., Gludicelli R., Fuentes P., Thomas P., 2009).

Certains facteurs physiologiques peuvent amplifier le phénomène de diffusion de ces infections de la région du cou vers le médiastin. En effet, une fois l'extension cervicale débutée, la propagation des coulées infectieuses se fait vers le bas, favorisée notamment par les phénomènes de gravité attirant les fluides infectés vers le bas du médiastin, la dépression inspiratoire régnant à l'intérieur du médiastin et tendant à aspirer les foyers infectieux à distance, la pression intra-thoracique négative, le fait que le tissu cellulo-adipeux médiastinal se défend mal et le défaut de vascularisation (Doddoli C., Trousse D., Avaro J.-P, Djourno X.-B, Jaussaud N., Gludicelli R., Fuentes P., Thomas P., 2009), (Kocher G.-J et Al., 2012).

Il existe quelques explications possibles pour la propagation rapide de l'infection au médiastin qui sont les espaces anatomiques mal vascularisés : liés à une immunodépression, une hypoxie tissulaire locale résultant de multiples petites thromboses des vaisseaux, des enzymes bactériennes anaérobies qui favorisent la dégradation du collagène et la rupture du fascia, et un œdème des tissus mous associé à l'infection (Weaver E. et Al., 2010).

Une automédication ou une prescription médicamenteuse inadaptée peuvent éventuellement être incriminées. Les corticoïdes et les anti-inflammatoires non

stéroïdiens semblent être des facteurs de risque du fait de l'immunodépression relative qu'ils confèrent (Doddoli C., Trousse D., Avaro J.-P, Djourno X.-B, Jaussaud N., Gludicelli R., Fuentes P., Thomas P., 2009). Le délai habituel entre les premiers signes cliniques et l'hospitalisation est de 5 à 15 jours (Doddoli C., Trousse D., Avaro J.-P, Djourno X.-B, Jaussaud N., Gludicelli R., Fuentes P., Thomas P., 2009).

Le choix d'un anti-inflammatoire doit tenir compte de l'efficacité du produit et des facteurs de risque (rapport bénéfice/risque) afin qu'une prescription à visée thérapeutique ne se complique pas d'une réaction pouvant être grave, voire menacer la vie du patient (Timour Q., 2007).

Cependant, la relation de cause à effet entre prise d'AINS et hausse du risque infectieux n'est pas scientifiquement établie en chirurgie buccale. Il faut toutefois rappeler que la prise d'AINS est susceptible de masquer les signes d'une infection et diminuer les signes inflammatoires locaux, notamment la fièvre et la douleur, ce qui peut alors entraîner une augmentation du délai de consultation, un retard de prise en charge, et favoriser la diffusion de l'infection. La prescription d'AINS ne justifie pas à elle seule la prescription d'antibiotiques (Société Française de Chirurgie Orale, 2008). Toutefois, on retrouve dans la littérature quelques cas d'infection qui semblent avoir été favorisés par la prise d'AINS. Chez les enfants atteints de varicelle et traités par AINS, des complications infectieuses des lésions cutanées (abcès cutané, cellulite, fasciite, fasciite nécrosante, infection cutanée, nécrose cutanée etc...) parfois graves ont été observées (Société Française de Chirurgie Orale, 2008). En chirurgie buccale, les AINS doivent être considérés uniquement comme des antalgiques, car ils sont dénués d'effets sur l'œdème et le trismus (Bonnot J., Pillon F., 2013).

La relation de cause à effet entre prise de glucocorticoïdes en cure courte et augmentation du risque infectieux n'est pas scientifiquement établie en chirurgie buccale. Elle est toutefois susceptible de révéler une infection latente (Société Française de Chirurgie Orale, 2008), (Louis M., 2010). L'inhibition du système immunitaire et du processus inflammatoire représentent deux éléments centraux de l'action des glucocorticoïdes. Il en découle une augmentation du risque infectieux pendant la corticothérapie. De plus, son action anti-inflammatoire masque en partie les signes de l'infection, ce qui peut en retarder le diagnostic (Société Française de Chirurgie Orale, 2008), (Louis M., 2010). Leur effet immunodépresseur se traduit par une atteinte de toutes les lignées intervenant dans l'immunité (inhibition de la

prolifération des lymphocytes T, inhibition de la différenciation des macrophages, diminution du nombre des lymphocytes circulants, des polynucléaires neutrophiles, éosinophiles et basophiles, des mastocytes...) (Société Française de Chirurgie Orale, 2008). Les glucocorticoïdes sont indiqués en prévention des manifestations inflammatoires. La prise en charge optimale des manifestations inflammatoires (douleur, œdème, trismus) repose sur l'utilisation d'un glucocorticoïde associé à un antalgique non anti-inflammatoire comme le paracétamol, la codéine ou le tramadol en raison de la faible activité antalgique des corticoïdes (Bonnot J., Pillon F., 2013). L'antibiothérapie n'est pas nécessaire si la corticothérapie est instaurée à titre prophylactique pour une courte durée, sauf en cas de risque infectieux post-opératoire clairement établi ou en cas d'utilisation chez des patients présentant un statut immunitaire altéré (dans ce cas s'abstenir de l'emploi de corticoïdes) (Timour Q., 2007).

La production de gaz par certaines bactéries constitue là encore un facteur contribuant à la diffusion. Elle favorise l'extension de l'infection par dissection des tissus. Les micro-organismes impliqués dans cette pathologie sont des saprophytes de la sphère oro-pharyngée. Dans la plupart des cas, l'infection est mixte avec des bactéries aérobies et des bactéries anaérobies. On y retrouve principalement des streptocoques du groupe milleri (*anginosus*, *constellatus*, *intermedius*), des streptocoques pyogènes et quelques staphylocoques dorés ou à coagulase négative et des *Prevotella* (Petitpas F., 2008).

5.4. Les facteurs prédisposants (Novakov I. et Al., 2010), (Kocher G.-J et Al., 2012)

5.4.1. Les personnes immunodéprimées :

Les patients présentant un diabète de type 1 ou 2 sont considérés comme étant à risque infectieux. Le diabète de type 1 représente le principal facteur prédisposant systémique et est observé dans 18 à 72,3% des cas de cellulites diffuses. En effet, l'hyperglycémie chronique compromet la fonction des leucocytes et conduit à la suppression du système immunitaire, ce qui augmente alors la susceptibilité à l'exacerbation d'une infection odontogène (Whitesides L. et Al., 2000). Ces patients

ont une circulation plus faible de lymphocytes T et la réponse des anticorps et la fonction des cellules polymorphonucléaires sont compromises. Il est ainsi incapable de répondre à l'infection (Subhashraj K. et Al., 2008). De plus, le diabète peut être à l'origine de complications (Camino Jr R. et Al., 2014), (Whitesides L. et Al., 2000).

Sont également considérés comme étant à risque les patients éthylo-tabagiques. On identifie comme facteurs prédisposants l'alcool, le tabac et l'abus de drogues, soit par effet direct de ces substances, soit en raison de la malnutrition et du mauvais état de santé souvent observés chez ces patients. L'abus d'alcool est observé dans 22 à 45% des cas de cellulites diffuses. La consommation excessive de ces substances allonge la durée d'hospitalisation du patient car les chirurgiens doivent faire face à une réponse plus difficile au traitement (Camino Jr R. et Al., 2014).

Sont également considérés comme tels, les personnes âgées de plus de 70 ans, recevant une corticothérapie, porteurs du Virus de l'Immunodéficience Humaine (VIH), atteints de pathologies néoplasiques (patients en aplasie après chimiothérapie), avec de l'athérosclérose, avec une hypothyroïdie ou avec une insuffisance rénale (Özkan A. et Al., 2014).

Chez ces patients, l'immunodépression est à l'origine d'une guérison plus lente et augmente la durée d'hospitalisation. La suppression des défenses de l'organisme favorise la progression de l'infection. Elle est retrouvée dans un cas sur deux environ.

Les patients dénutris présentent une diminution du nombre de lymphocytes circulants et notamment des lymphocytes T, ainsi qu'une réponse plus faible des anticorps et des polynucléaires neutrophiles. Devant cette incapacité à montrer une réponse immunitaire suffisante, la probabilité de développer une cellulite diffuse est plus grande (Whitesides L. et Al., 2000).

Les personnes obèses et les personnes avec une maladie cardio-vasculaire sont elles aussi plus susceptibles de développer une telle infection liée à une atteinte du système circulatoire avec une limitation des capacités de l'organisme à livrer les composants appropriés du système immunitaire pour se défendre (Polynucléaires neutrophiles, Lymphocytes) (Whitesides L. et Al., 2000).

Alors que le taux de mortalité est de 24% pour les patients avec des maladies systémiques associées, il est rapporté à 9% pour les patients ne présentant pas d'autres maladies (Özkan A. et Al., 2014).

5.4.2. Les personnes présentant une hygiène bucco-dentaire insuffisante ou inexistante avec négligence et absence de traitement dentaire (Weaver E. et Al., 2010).

5.4.3. Les patients recevant un traitement par anti-inflammatoires stéroïdiens ou non stéroïdiens prolongé (Miloundja J. et Al., 2012).

L'hypothèse du rôle favorisant des anti-inflammatoires dans la propagation d'une infection bactérienne repose sur des études expérimentales. L'étude de Solberg et Al (Solberg CO., Allred CD., Hill HR., 1978) sur la phénylbutazone a démontré, in vitro, la réduction de l'activation des granulocytes, de la phagocytose et de la destruction intracellulaire du streptocoque et du staphylocoque en cas d'utilisation de cette molécule. En clinique, il est démontré que la prise d'anti-inflammatoires favorise l'augmentation de la virulence bactérienne et la prolifération microbienne dans les gangrènes streptococciques à point de départ cutané. En effet, les anti-inflammatoires non stéroïdiens inhibent les fonctions des granulocytes et augmentent la production des cytokines et leurs conséquences locales.

Il a été démontré que l'utilisation d'AINS est associée à un risque accru de complications graves au niveau de la peau et des tissus mous lors de la varicelle chez l'enfant. L'utilisation des AINS est également associée à une légère augmentation du risque de telles complications en présence d'un zona chez les adultes et les personnes âgées. Cette étude encourage la prescription limitée des AINS dans les infections à Virus Varicelle-Zona (Mikaeloff Y. et Al., 2008).

6. Diagnostiquer la propagation au cou ou au médiastin et évaluer l'étendue (Camino Jr R. et Al., 2014)

Il n'existe pas une seule méthode commune à tous les chirurgiens afin d'évaluer et quantifier la gravité des cellulites (Flynn T.-R., Shanti R.-M, Levi M.-H., Adamo A.-K., Kraut R.-A., and Trieger N., 2006).

Pour déterminer la gravité des cellulites à l'admission, les ORL du CHRU de Nancy utilisent un score de gravité établi par Flynn. Ce score classe les espaces

anatomiques profonds en fonction de leur proximité avec les voies aériennes (plus ces espaces sont proches des voies aériennes et plus il est probable que l'accès y soit difficile et donc plus le niveau de gravité est élevé), ou la proximité avec les structures vitales telles que le contenu du médiastin ou de la boîte crânienne. Ce score est défini comme suit (Flynn T.-R., Shanti R.-M, Levi M.-H., Adamo A.-K., Kraut R.-A., and Trieger N., 2006):

- 1 : niveau de gravité faible (ex : espace buccal)
- 2 : niveau de gravité modéré (ex : espace ptérygo-mandibulaire)
- 3 : niveau de gravité sévère (ex : espace latéro-pharyngé)

Un indice de gravité est donné pour chaque espace anatomique atteint. À l'admission, le score de gravité correspond à la somme des indices de gravité pour chacun des espaces anatomiques qui ont été touchés par la cellulite, révélés lors de l'examen clinique combiné à un examen radiologique de tomodensitométrie cervico-thoracique. Ainsi, un sujet dont l'infection implique ces trois derniers espaces donnés pour exemple aurait un score de gravité de 6. L'espace masticateur et/ou l'espace sous-mandibulaire sont les espaces les plus fréquemment atteints lors d'infections odontogènes graves (Flynn T.-R., Shanti R.-M, Levi M.-H., Adamo A.-K., Kraut R.-A., and Trieger N., 2006).

La valeur du score de gravité, l'échec du traitement à la pénicilline, la nécessité d'une ré-intervention permettent de prédire la durée moyenne de séjour à l'hôpital. Pour mesurer la gravité de l'infection, il faut tenir compte du taux de globules blancs circulant dans le sang, du score de gravité, de l'infection d'au moins trois espaces et de la température à l'admission (Flynn T.-R., Shanti R.-M, Levi M.-H., Adamo A.-K., Kraut R.-A., and Trieger N., 2006), (Flynn T.-R., Shanti R.-M., Hayes C., 2006).

6.1. Les critères diagnostic de la médiastinite établis par Estrera et Al. : (Kocher G.-J et Al., 2012), (Doddoli C., Trousse D., Avaro J.-P., Djournio X.-B, Jaussaud N., Gludicelli R., Fuentes P., Thomas P., 2009), (Bertolus C., 2011)

- Les manifestations cliniques d'une infection sévère oro-pharyngée

- Les caractéristiques radiologiques évocatrices d'une médiastinite : élargissement médiastinal et collections médiastinales gazeuses (représentent 55 à 67% des tissus affectés) et/ou liquidiennes
- La mise en évidence d'une médiastinite nécrosante à la thoracotomie ou lors de l'autopsie ou les deux
- L'établissement de la relation de l'infection oro-pharyngée ou cervicale avec le développement du processus de nécrose médiastinale

Le diagnostic de médiastinite descendante nécrosante peut être difficile en raison de l'imprécision des symptômes. Les manifestations cliniques ne sont pas spécifiques mais sont souvent typiques pour le diagnostic.

Bien souvent, le diagnostic est évoqué avec retard, devant un tableau septique grave et une porte d'entrée dentaire ou oro-pharyngée retrouvée à l'examen clinique. Un choc septique peut survenir d'emblée avec un syndrome de détresse respiratoire aigu ou une défaillance multiviscérale associés (Doddoli C., Trousse D., Avaro J.-P, Djournon X.-B, Jaussaud N., Gludicelli R., Fuentes P., Thomas P., 2009).

Le stade diffus se caractérise par des signes généraux marqués (une asthénie, avec un teint terreux voire un état confusionnel, une fièvre à 40°C mais parfois absente car masquée par des antipyrétiques préalables), une diffusion rapide des signes cutanés, la présence éventuelle de crépitations à la palpation du placard inflammatoire, liés à la présence de germes anaérobies (parfois la crépitation ne peut pas être entendue en raison de l'œdème des tissus sus-jacents (Özkan A. et Al., 2014)).

Il faut savoir reconnaître les symptômes tels que la présence d'une tuméfaction douloureuse, d'un érythème extensif cervical et/ou sus-claviculaire (Doddoli C., Trousse D., Avaro J.-P, Djournon X.-B, Jaussaud N., Gludicelli R., Fuentes P., Thomas P., 2009), d'une inflammation cutanée, d'un trismus sévère, l'apparition d'une dysphonie, l'apparition ou l'aggravation de symptômes tels qu'une odynophagie, ou encore une limitation des mouvements latéraux du cou. Il faut également savoir rechercher des signes d'examen en faveur d'une cellulite diffuse, tels qu'une douleur à la palpation et une induration sous-cutanée, une rotation cervicale contro-latérale douloureuse, ou un bombement de la paroi pharyngée.

L'apparition de douleurs thoraciques, d'un œdème de la partie supérieure du thorax et/ou d'une rougeur pré-sternale témoignent d'une atteinte médiastinale. Les

symptômes de l'infection médiastinale comprennent également une sensation de malaise au niveau de la poitrine, une dyspnée, une toux non productive ou une respiration insuffisante (Weaver E. et Al., 2010). Le diagnostic consiste en la mise en évidence de la continuité du processus infectieux du cou dans le thorax (Weaver E. et Al., 2010). Certains signes devraient attirer l'attention, notamment la formation anormale de gaz dans les tissus, la propagation rapide de l'infection, et l'apparition sur la peau de marbrures.

On peut également retrouver comme signes fonctionnels évocateurs une douleur basithoracique ou rétro-xyphoïdienne à irradiation dorsale, une toux avec expectoration, une dysphagie douloureuse avec fausse hypersialorrhée (par défaut de déglutition), des nausées et des vomissements (Doddoli C., Trousse D., Avaro J.-P, Djourné X.-B, Jaussaud N., Gludicelli R., Fuentes P., Thomas P., 2009).

À l'examen physique, on peut noter un œdème, une diminution voire une abolition du murmure vésiculaire (syndrome pleural), un emphysème sous-cutané cervical et de la partie supérieure du thorax (Doddoli C., Trousse D., Avaro J.-P, Djourné X.-B, Jaussaud N., Gludicelli R., Fuentes P., Thomas P., 2009).

Le diagnostic précoce ainsi qu'une prise en charge par une équipe de réanimation très spécialisée associés à une chirurgie efficace avec de très larges débridements pratiqués sans le moindre délai sont essentiels pour pouvoir diminuer le taux de mortalité encore élevé et les séquelles des cellulites cervico-faciales.

6.2. Examens complémentaires (Bertolus C., 2011), (Miloundja J. et Al., 2012), (Serghini I. et Al., 2010), (Société Française d'Oto-Rhino-Laryngologie et de Chirurgie de la Face et du Cou., 2000).

6.2.1. Le scanner cervico-thoracique

Le bilan radiologique a pour but de guider le traitement chirurgical. Une tomodensitométrie thoraco-cervicale doit être réalisée en urgence dès l'hospitalisation du patient, avec injection de produit de contraste idéalement au niveau du membre supérieur gauche afin de bien opacifier le tronc brachio-céphalique, car les signes cliniques ne permettent pas toujours de suspecter une médiastinite. L'injection de produit de contraste permet de mieux diagnostiquer les zones d'abcès et d'analyser le

retentissement vasculaire de l'infection. Il sera également réalisé une tomodensitométrie de la face et notamment du plancher de la cavité buccale (Novakov I. et Al., 2010).

Le diagnostic de médiastinite repose sur la présence d'un ou plusieurs éléments mis en évidence par l'examen de tomodensitométrie cervico-thoracique (La Rosa J., Bouvier S., Langeron O., 2008), (Whitesides L. et Al., 2000), (Chassery G., Strunski V., Biet A., Ferary M., Page C., 2012) :

- L'élargissement du médiastin
- La présence d'adénopathies
- L'hypodensité de la graisse médiastinale
- La présence de bulles de gaz (liée à la présence de germes anaérobies)
- La présence de zones liquidiennes (abcès collectés)
- La présence d'épanchement pleural et/ou péricardique

On recherchera :

- Le point de départ de l'infection (dentaire ou pharyngé)
- Les signes locaux d'infection
- Les régions anatomiques atteintes,

C'est-à-dire l'extension de l'infection au niveau cervical et au niveau du médiastin supérieur (situé au-dessus de la crosse aortique) ou inférieur. Cette atteinte médiastinale peut être suspectée devant une augmentation de la distance sternum - tronc brachio-céphalique et une infiltration ou la présence de collections dans cette région. La détermination de l'extension médiastinale a un rôle capital dans l'évaluation du pronostic car le risque vital de cette pathologie est « diffusion dépendant ». En effet, l'atteinte d'organes « nobles » est à l'origine de possibles défaillances multi-viscérales par simple contiguïté ou par voie systémique (Chassery G., Strunski V., Biet A., Ferary M., Page C., 2012).

- Les complications locorégionales :

Thromboses de la veine jugulaire interne, retentissement sur la compression des voies aériennes supérieures conduisant à une intubation trachéale toujours difficile.

Le scanner cervico-thoracique permet de différencier les deux formes cliniques de cellulites cervicales extensives en visualisant les épanchements gazeux disséquant les espaces cellulo-aponévrotiques dans les cellulites gangréneuses (Miloundja J. et Al., 2012).

Des images gazeuses et de collections liquidiennes au niveau du médiastin (fig.23) sont très évocatrices de médiastinite aiguë à germes pyogènes et à anaérobies (Doddoli C., Trousse D., Avaro J.-P, Djourno X.-B, Jaussaud N., Gludicelli R., Fuentes P., Thomas P., 2009).

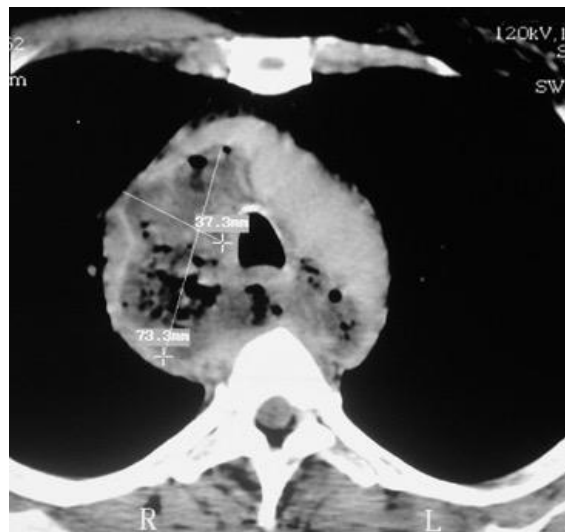

Figure 23 : Coupe tomodensitométrique médiastinale montrant des images gazeuses et de collections liquidiennes évocatrices d'une médiastinite aiguë à germes pyogènes et anaérobies (Doddoli C., Trousse D., Avaro J.-P, Djourno X.-B, Jaussaud N., Gludicelli R., Fuentes P., Thomas P., 2009).

Il précise au niveau du cou, l'uni- ou la bilatéralité des lésions et détermine avec précision la porte d'entrée. Au niveau du thorax, il précise les secteurs anatomiques atteints, dépiste une extension aux cavités pleurales ou péricardiques et permet le choix de la voie d'abord dans le cas de médiastinite (Miloundja J. et Al., 2012).

Le renouvellement de l'imagerie est guidé par l'évolution clinique.

Cet examen ne doit pas ralentir la prise en charge mais doit être réalisé si possible avant le passage au bloc opératoire car le pronostic vital peut être rapidement engagé en raison du risque d'évolution fulminante de l'infection (Miloundja J. et Al., 2012).

Il est l'examen clé du bilan initial pour le diagnostic.

Il faut cependant souligner la difficulté fréquente de mettre en évidence formellement une collection, un abcès ou de différencier une cellulite médiastinale de la graisse médiastinale normale.

6.2.2. La radiographie thoracique

Elle peut être un examen important pour le diagnostic, lorsqu'elle est positive, si les délais pour réaliser un scanner cervico-thoracique avant la chirurgie sont trop longs. Cet examen est effectivement plus rapide et peut être réalisé au lit du patient. La radiographie thoracique de face peut objectiver un élargissement du médiastin supérieur (40% des cas) (fig.25), un épanchement pleural uni- ou bilatéral aspécifique (pneumothorax ou hydropneumothorax : 40% des cas), un emphysème sous-cutané et/ou médiastinal (30% des cas) (fig.24), un niveau hydroaérique médiastinal et un épanchement péricardique (10% des cas). Ces signes radiologiques assez tardifs sont parfois difficiles à mettre en évidence, surtout chez un malade intubé (Doddoli C., Trousse D., Avaro J.-P, Djourno X.-B, Jaussaud N., Gludicelli R., Fuentes P., Thomas P., 2009). Elle est donc inutile, si l'examen de tomодensitométrie a pu être réalisé en première intention et a permis le diagnostic de la médiastinite.

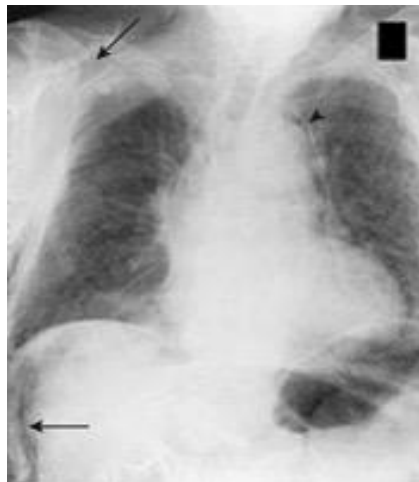


Figure 24 : Radiographie thoracique de face mettant en évidence un emphysème sous-cutané (flèches) et médiastinal (tête de flèche) (Doddoli C., Trousse D., Avaro J.-P, Djourno X.-B, Jaussaud N., Gludicelli R., Fuentes P., Thomas P., 2009).

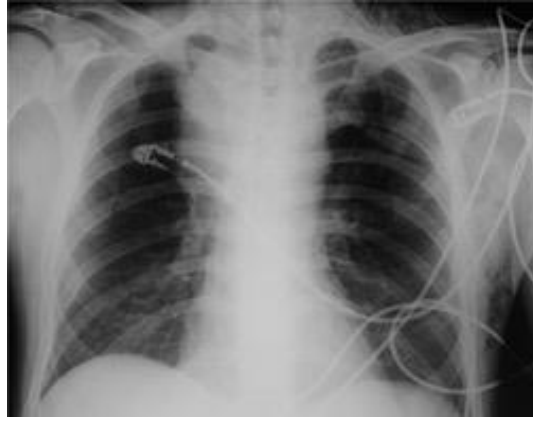

Figure 25 : Radiographie thoracique de face objectivant un élargissement du médiastin supérieur (Doddoli C., Trousse D., Avaro J.-P, Djourno X.-B, Jaussaud N., Gludicelli R., Fuentes P., Thomas P., 2009).

6.2.3. L'échographie cervicale (Cassagneau P., Varoquaux A., Moulin G., 2011), (Miloundja J. et Al., 2012)

Elle est moins performante que le scanner. Elle montre des images suspectes de collection purulente autorisant une ponction pour l'étude bactériologique.

Elle présente un intérêt dans l'exploration des infections ganglionnaires mais montre des limites, notamment l'absence de visualisation d'espaces profonds, comme l'espace rétro-pharyngé et l'espace para-pharyngé au niveau facial.

En dehors de son intérêt diagnostique, l'échographie peut être utilisée pour guider la ponction d'un abcès difficile à localiser cliniquement.

6.2.4. La radiographie panoramique dentaire

Elle doit être réalisée systématiquement lorsqu'une porte d'entrée dentaire est suspectée. Elle permet d'objectiver la ou les dent(s) en cause (fig.26) (Miloundja J. et Al., 2012).

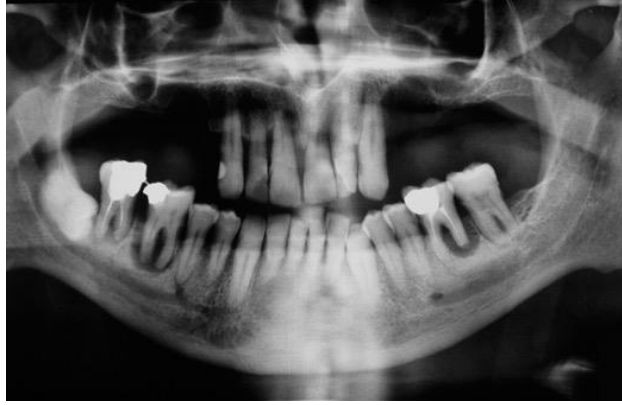

Figure 26 : Récession osseuse marquée avec alvéolyse de 36 et 46 (Teman G., Lacan A., Suissa M., SARAZIN L., 2009).

Si la ou les dents en cause n'ont pas pu être révélées par la radiographie panoramique dentaire et qu'un CBCT (Cone Beam Computed Tomography) peut être effectué au cours de la même consultation, il est indiqué et doit être réalisé immédiatement.

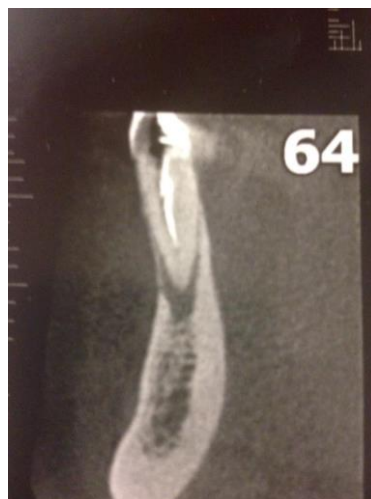

Figure 27 : Coupe 3D d'une canine inférieure droite, objectivant une lésion apicale. Radiographie de l'auteur.

6.2.5. Bilan sanguin

Le marqueur inflammatoire de référence à prendre en considération est la CRP (protéine C-réactive), ainsi que le taux de polynucléaires neutrophiles.

Devant ces infections, on observe une hyperleucocytose à prédominance de polynucléaires neutrophiles (Miloundja J. et Al., 2012), (Doddoli C., Trousse D., Avaro J.-P, Djournio X.-B, Jaussaud N., Gludicelli R., Fuentes P., Thomas P., 2009) et une

augmentation de la Protéine C Réactive (PCR) supérieure à 300mg/L (Dubernard C. et Al., 2009). Le reste du bilan est surtout destiné à juger de l'opérabilité du patient.

- La CRP :

C'est une protéine de la réaction inflammatoire à cinétique rapide (en cas d'inflammation, elle augmente dès la 6^{ème} heure, atteint un maximum à la 24^{ème} heure puis commence à décroître à partir de la 48^{ème} heure) et dont les variations de concentration sont très importantes. Les concentrations plasmatiques sont inférieures à 10mg/l chez le sujet sain. Son taux augmente au cours d'infections bactériennes. La valeur de la CRP ne permet pas de prédire l'origine de l'inflammation. La CRP peut être à 40mg/l ou 500mg/l au cours d'un sepsis (Emile C., 2012).

Sa diminution est rapide après disparition du stimulus (Roger P.-M., Hung S., De Salvador F., Allieri-Rosenthal A., Farhad R., Pulcini C., Cua E., 2009).

- Les polynucléaires neutrophiles :

Ce sont les premières cellules à migrer du sang vers un foyer infectieux ou inflammatoire. Ils sont l'un des pivots de l'immunité innée et constituent un puissant système de défense de l'homme contre les agents pathogènes (Gougerot-Pocidallo M.-A., 2012). Les polynucléaires neutrophiles représentent 60 à 70% des globules blancs. Le taux normal est compris entre 1600 et 7000/mm³ et augmente significativement face à une infection.

Les hémocultures seront réalisées en cas de syndrome septique grave.

6.2.6. Prélèvements bactériologiques

L'infestation est souvent polymicrobienne (90% des cas) avec association de germes aérobies et/ou anaérobies.

Des analyses microbiologiques de l'exsudat médiastinal sont effectuées pour déterminer l'agent bactériologique provoquant la médiastinite descendante nécrosante (Novakov I. et Al., 2010), (La Rosa J., Bouvier S., Langeron O., 2008).

Un antibiogramme permettant d'adapter l'antibiothérapie initiale pourra aussi être effectué (La Rosa J., Bouvier S., Langeron O., 2008).

Il est important de réaliser ces prélèvements, notamment lorsque l'on fait face à une résistance de la collection face à un traitement classique bien conduit, sur un terrain immunodéprimé, lors d'une cellulite récidivante ou lors d'antécédents d'irradiation de la cavité buccale.

C'est une infection synergistique à prédominance de bacilles à Gram négatif et de germes anaérobies de la flore orale. Les germes les plus fréquemment isolés sont *Streptococcus alpha* et *Beta hémolytique*, *Staphylococcus aureus*, *Staphylococcus epidermidis*, *Klebsiella pneumoniae*, *Escherichia coli*, *Haemophilus influenzae*, *Enterobacter species*, *Pseudomonas aeruginosa*, *Enterococcus species*. Parmi les anaérobies, sont les plus souvent isolés : *Prevotella* et *Porphyromonas species*, *Peptostreptococcus species*, *Bacteroides fragilis*, *fusobacterium species*, *Propionibacterium acnes*. Cependant, les germes anaérobies sont rarement isolés pour des raisons de mauvaise méthode de prélèvement (Doddoli C., Trousse D., Avaro J.-P, Djournon X.-B, Jaussaud N., Gludicelli R., Fuentes P., Thomas P., 2009).

Des précautions assurant la qualité des prélèvements, mais aussi de leur transport et de leur ensemencement sur milieux aéro- et anaérobies devront être prises afin de ne pas ignorer une infection à germes anaérobies (La Rosa J., Bouvier S., Langeron O., 2008).

La médiastinite doit être confirmée également par la culture positive des prélèvements microbiologiques peropératoires (Doddoli C., Trousse D., Avaro J.-P, Djournon X.-B, Jaussaud N., Gludicelli R., Fuentes P., Thomas P., 2009).

7. Une prise en charge thérapeutique pluridisciplinaire et difficile

Le traitement est multidisciplinaire, lourd et prolongé face à cette urgence médico-chirurgicale extrêmement grave. La prise en charge nécessite une étroite collaboration entre les chirurgiens ORL, les chirurgiens maxillo-faciaux, les chirurgiens thoraciques, les anesthésistes-réanimateurs, les infectiologues-bactériologistes, les radiologues et les kinésithérapeutes.

La prise en charge des cellulites cervico-faciales nécessite une connaissance parfaite de l'anatomie chirurgicale des espaces aponévrotiques de diffusion de l'infection (Tran Ba Huy P., Kania R., Herman P., 2009).

7.1. Prise en charge anesthésique du patient (Sztark F. et Al., 2008), (La Rosa J., Bouvier S., Langeron O., 2008)

L'anesthésie des cellulites maxillo-faciales comporte une difficulté potentielle de contrôle des voies aériennes supérieures. En effet, les patients ayant une cellulite maxillo-faciale ont un risque d'intubation difficile, en raison notamment d'un trismus et sont exposés au risque de ventilation au masque facial difficile en raison d'un œdème ou même d'un possible obstacle (abcès) au niveau des voies aériennes supérieures. Le risque maximal est représenté par les cellulites avec une infiltration du plancher buccal. Les cellulites mandibulaires représentent un risque accru pour l'intubation difficile.

Le choix de la technique d'anesthésie est fortement guidé par le risque de ventilation au masque facial difficile et la nécessité du maintien de la ventilation spontanée pour limiter le risque d'hypoxémie lors des manœuvres d'intubation trachéale. La technique de choix pour le contrôle des voies aériennes est la fibroscopie bronchique. Quel que soit le protocole de sédation utilisé, la possibilité d'une dépression respiratoire ou d'une apnée doit être considérée. Le mode d'administration des agents intraveineux doit être continu pour permettre une titration par paliers en fonction des réponses individuelles, afin de limiter le risque d'apnée et d'adapter le niveau de sédation ou d'analgésie au geste en cours.

L'existence d'une obstruction clinique des voies aériennes supérieures ou d'un stridor doivent faire considérer la réalisation d'emblée d'une trachéotomie sous anesthésie locale sans sédation.

En cas de suspicion d'intubation difficile sans risque de ventilation au masque difficile, la perte de la ventilation spontanée peut être envisagée. Dans ce cas, la profondeur de l'anesthésie doit être suffisante mais rapidement réversible pour optimiser les conditions de laryngoscopie et d'intubation, en levant notamment un trismus, et prévenir les réponses réflexes des voies aériennes supérieures.

Si l'intubation trachéale fait l'objet d'une attention très importante, l'extubation trachéale est souvent négligée, à tort. Il s'agit d'une période à risque et particulièrement en cas de cellulite maxillo-faciale, lorsque l'intubation a été difficile.

En effet, une intervention peut se compliquer d'un œdème au niveau des voies aériennes supérieures, compliquant l'extubation trachéale.

7.2. Abord chirurgical : du drainage à la cervicotomie, la trachéotomie et la thoracotomie (Novakov I. et Al., 2010), (Chassery G., Strunski V., Biet A., Ferary M., Page C., 2012), (Narimatsu M. et Al., 2000), (Kocher G.-J et Al., 2012), (Sancho L.M.M. et Al., 1999), (Whitesides L. et Al., 2000)

Le traitement des cellulites cervico-faciales reste un challenge pour les chirurgiens et les réanimateurs. La mise à plat chirurgicale doit être réalisée dans les plus brefs délais comportant une voie d'abord large donnant accès à toutes les loges anatomiques atteintes.

7.2.1. L'abord cervical

Il s'agit d'une cervicotomie oblique, le long du muscle sterno-cléido-mastoïdien, du côté des collections. En cas d'atteinte bilatérale on préfère alors pratiquer une cervicotomie en U. Une sonde nasogastrique est mise en place, ce qui permet de repérer facilement l'axe oesophagien (Doddoli C., Trousse D., Avaro J.-P, Djourno X.-B, Jaussaud N., Gludicelli R., Fuentes P., Thomas P., 2009).

La fermeture étanche de la cervicotomie est contre-indiquée dans les cas les plus sévères. Le lambeau cervical est simplement rabattu sur les systèmes de drainage et/ou les champs bétadinés, sans points cutanés de rapprochement, ce qui permet de soulever à nouveau le plan musculo-cutané superficiel pour nettoyer les espaces cervicaux lors des pansements ultérieurs (Novakov I. et Al., 2010).

Les berges sont grattées afin de retirer tous les tissus nécrosés et les dépôts de fibrine. À la fin de la réfection du pansement, la plaie est comblée par de la crème bétadinée ou des compresses imprégnées d'antiseptique (Doddoli C., Trousse D., Avaro J.-P, Djourno X.-B, Jaussaud N., Gludicelli R., Fuentes P., Thomas P., 2009).

La stratégie de laisser la plaie opératoire cervicale ouverte comporte plusieurs inconvénients : la nécessité de refaire le pansement tous les jours, le risque d'accidents hémorragiques suite à la fragilisation des vaisseaux par les manipulations

itératives, l'éloignement des berges de la plaie qui entraîne une mauvaise vascularisation des tissus et un retard de cicatrisation, la difficulté de fermeture secondaire avec la rétraction cutanée et la perte nutritionnelle (Doddoli C., Trousse D., Avaro J.-P, Djourno X.-B, Jaussaud N., Gludicelli R., Fuentes P., Thomas P., 2009).

La cellulite cervicale est classiquement opérée selon la technique de cervicotomie longitudinale bilatérale avec ouverture des fascias cervicaux et mise en place de lames ondulées de Delbet nécessaires pour permettre l'écoulement des sérosités en cas de fermeture de la voie d'abord. Le drainage des collections permet le contrôle du processus infectieux primaire et l'élimination des tissus nécrosés provoquant la production de toxines et des infections secondaires (Özkan A. et Al., 2014), (Doddoli C., Trousse D., Avaro J.-P, Djourno X.-B, Jaussaud N., Gludicelli R., Fuentes P., Thomas P., 2009).

7.2.2. Prise en charge de l'atteinte médiastinale (Inoue Y. et Al., 2005), (Peron J.-M, Mangez J.-F, 2002), (Doddoli C., Trousse D., Avaro J.-P, Djourno X.-B, Jaussaud N., Gludicelli R., Fuentes P., Thomas P., 2009)

Puis le traitement passe par le drainage sternal du médiastin et une thoracotomie latérale avec débridement médiastinal et le drainage de toutes les sections du médiastin et de la cavité pleurale respective par l'application intra-pleurale d'un cathéter de drainage (Nakamori Y. et Al., 2004).

La chirurgie exploratrice va permettre la confirmation du diagnostic par une identification rapide du tissu nécrotique afin de définir la diffusion de l'infection et de programmer rapidement une chirurgie radicale liée au potentiel élevé de morbidité (Camino Jr R. et Al., 2014).

La difficulté de la prise en charge chirurgicale est relative à l'atteinte médiastinale car aucune conduite à tenir standardisée n'est actuellement en vigueur. L'équipe d'Endo et Al en 1999 a cependant essayé d'établir un arbre décisionnel de prise en charge thérapeutique à partir d'une classification anatomique des cellulites cervico-médiastinales. Les médiastinites de type I sont traitées par cervicotomie. Les médiastinites de type IIA sont traitées par cervicotomie et drainage par voie sous-xyphoïdienne. Les médiastinites de type IIB sont opérées par cervicotomie et thoracotomie droite plus ou moins gauche. Cependant les avis divergent. Néanmoins,

il a été démontré que si l'on tient compte des patients ayant nécessité une reprise, on s'aperçoit qu'elles semblent dues à une insuffisance « d'agressivité » du traitement chirurgical initial (Chassery G., Strunski V., Biet A., Ferary M., Page C., 2012).

La chirurgie par cervicotomie bilatérale et longitudinale est radicale pour permettre le drainage agressif des différents espaces aponévrotiques atteints, de la base du crâne au médiastin, en cas d'atteinte de la partie supérieure du médiastin, au-dessus du niveau de la bifurcation trachéale (4^{ème} vertèbre thoracique) (médiastinite de type I selon Endo et Al).

Pour une extension de l'infection plus basse, au-delà de la crosse de l'aorte ou de la carène (médiastinite de type II selon Endo et Al), un abord direct du médiastin est recommandé par sternotomie ou thoracotomie droite pour permettre un drainage transthoracique. La thoracotomie droite assure un bon et facile accès à toutes les sections médiastinales.

Pour le type IIb, il est recommandé de combiner cervicotomie et thoracotomie avec un large débridement afin d'évacuer tous les tissus infectés et nécrosés. Lorsque l'infection implique le médiastin antérieur et postérieur, le taux de mortalité avec cervicotomie seule est significativement plus important.

Quand l'infection touche le thorax droit et gauche, une exploration bilatérale et un débridement sont nécessaires. Ceci est alors réalisé avec une technique de chirurgie minimalement invasive, en utilisant la thoracoscopie vidéo-assistée bilatérale, une chirurgie thoracique vidéo-assistée unilatérale postérieure à exploration contro-latérale, ou à l'aide de la sternotomie transverse. Le débridement peut être accompli à l'aide d'une procédure en une seule étape par l'approche de la sternotomie transverse, mais ne peut pas être toléré chez les patients gravement malades et comporte le risque de l'ostéomyélite du sternum et de la paralysie du nerf phrénique. La morbidité de cette approche est telle qu'elle est souvent inadaptée à ces patients (Koher G.-J et Al., 2012).

La thoracotomie postéro-latérale est une approche validée pour traiter une infection postérieure médiastinale, permettant l'accès à tous les espaces du médiastin, y compris les espaces péricardique et pleural, ainsi que la mise en place de drains thoraciques de gros calibre pour le drainage pleural et médiastinal (Weaver E. et Al., 2010).

La propagation de l'infection du médiastin à la cavité pleurale, responsable d'un empyème, chez la plupart des patients atteints de médiastinite d'origine odontogène est un fait non négligeable. Dans ce cas, le choix du côté de la thoracotomie postéro-latérale est cohérent avec la localisation de l'empyème.

Une méthode chirurgicale conservatrice n'est pas adaptée pour le traitement des patients atteints de médiastinite d'origine odontogène.

Des lavages itératifs au sérum physiologique et à la Bétadine® sont réalisés si le patient ne présente pas d'intolérance à ces produits. Ils sont effectués au bloc ou en réanimation avec le débridement répété des tissus nécrosés.

Après le débridement, un pansement à l'argent ou un pansement à l'Alginate® peut être mis à la place du pansement classique. Très absorbants, les pansements d'alginate biodégradables sont dérivés à partir d'algues. Les alginates, qui forment un gel au moment du contact, et la promotion de la guérison interactive humide, sont idéaux pour l'exsudation et les plaies infectées. Les pansements à base d'argent et les pansements à base d'alginate intègrent l'efficacité de la barrière de l'argent ionique avec les capacités d'absorption de l'alginate de calcium et de la mousse de polyuréthane. Ils contribuent à une bonne cicatrisation par rapport aux pansements traditionnels (Özkan A. et Al., 2014).

Les pansements sont refaits en règle générale en moyenne deux fois par jour.

Il existe cependant peu d'arguments dans la littérature pour recommander un type de pansement particulier, qu'ils soient classiques à base de compresses humides ou plus innovants à base d'alginate de calcium, d'argent ou d'hydrocolloïdes. Une alternative intéressante aux pansements classiques serait les pansements occlusifs à pression négative type VAC (*Vacuum Assisted Closure*). Ceux-ci permettent une meilleure cicatrisation du site opératoire et une diminution de la charge de travail infirmier en autorisant un changement de pansement toutes les 48 à 72 heures au lieu de plusieurs fois par jour. Lorsqu'ils sont utilisés dans les fasciites nécrosantes, ces pansements ne sont pas mis en place tout de suite mais seulement après plusieurs jours de pansements classiques, ce qui permet de s'assurer que l'infection est jugulée et que tout tissu nécrotique a bien été excisé (Serghini I. et Al., 2010).

Les lavages sont poursuivis jusqu'au retrait des lames qui va se faire progressivement, sur plusieurs jours, à partir du moment où il n'y a plus de retour de sécrétions sales au lavage.

7.3. L'oxygénothérapie hyperbare

L'oxygénothérapie hyperbare (OHB) a été suggérée comme un traitement potentiel pour les cellulites diffusées au médiastin mais il y a un manque de preuves fiables pour appuyer l'efficacité clinique. Son action dans le traitement des médiastinites a été évaluée de manière rétrospective, avec des résultats pouvant aller jusqu'à l'absence d'un effet bénéfique à améliorer la survie et la préservation des tissus lorsqu'elle est utilisée en conjonction avec des antibiotiques et une approche chirurgicale classique. Etant donné la rareté relative de complications graves liées à l'oxygénothérapie hyperbare, cette approche peut représenter un complément potentiellement utile à la gestion actuelle mais nécessite probablement des études plus abouties pour établir l'utilité thérapeutique (Weaver E. et Al., 2010).

L'OHB a deux types d'action :

- Elle a une action toxique directe par effet bactéricide (lyse bactérienne) sur les bactéries anaérobies et un effet bactériostatique (inhibition de la multiplication) sur les bactéries aérobies.
- Elle a une action indirecte par augmentation du pouvoir bactéricide des polynucléaires. Ce pouvoir étant oxygène-dépendant, elle agit par activation de la phagocytose.

Elle semble de ce fait, pouvoir être considérée comme un moyen thérapeutique adjuvant qui, s'inscrivant dans un protocole de prise en charge multidisciplinaire permettrait de lutter contre le développement microbien, d'améliorer l'oxygénation des tissus et d'en accélérer la cicatrisation (Doddoli C., Trousse D., Avaro J.-P., Djourné X.-B., Jaussaud N., Gludicelli R., Fuentes P., Thomas P., 2009).

L'OHB est utilisée en complément d'un traitement chirurgical préalable. Cependant, son efficacité reconnue pour l'infection par *Clostridium* n'est pas prouvée pour les autres germes anaérobies. Elle est contre-indiquée en cas d'extension

médiastinale, de trachéotomie récente et d'altération de l'état général (Miloundja J. et Al., 2012).

7.4. L'antibiothérapie

Une antibiothérapie probabiliste intraveineuse doit être débutée immédiatement, en urgence, dès l'admission du patient, avant même la confirmation du diagnostic positif et microbiologique (Doddoli C., Trousse D., Avaro J.-P, Djourno X.-B, Jaussaud N., Gludicelli R., Fuentes P., Thomas P., 2009).

Ainsi un traitement par bi-antibiothérapie à large spectre, synergique et bactéricide est vivement recommandé. Cette antibiothérapie double sera de type Pénicilline ou Céphalosporine de 3^{ème} génération (C3G) et Flagyl® (Chassery G., Strunski V., Biet A., Ferary M., Page C., 2012), (Serghini I. et Al., 2010).

En cas d'allergie aux Bêta-Lactamines, un relais par la Dalacine18® (DCI : Clindamycine) est possible. Pour certains, une tri-antibiothérapie avec Bêta-Lactamine, Imidazole et Aminoglycoside est préconisée (Chassery G., Strunski V., Biet A., Ferary M., Page C., 2012).

Elle doit couvrir les bacilles à Gram négatif, les germes anaérobies, les coques à Gram positif et doit être de longue durée. Les anti-infectieux efficaces sur les germes précités peuvent être l'amoxicilline, une carboxypénicilline ou une uréidopénicilline associées à un inhibiteur de Bêta-lactamase du fait de la fréquence de la résistance des bactéries isolées par production de Bêta-lactamases. Ces molécules, tout comme l'imipénem-cilastatine ou la clindamycine en cas de terrain allergique, sont efficaces aussi bien sur *Staphylococcus aureus* sensible à la méticilline, que sur les germes anaérobies. Les aminoglycosides, surtout pendant les premiers jours, permettent d'augmenter et d'accélérer l'effet bactéricide sur les entérobactéries ; en cas d'insuffisance rénale associée, les quinolones (ciprofloxacine) peuvent être utilisées. Le traitement anti-infectieux est adapté sur les données de l'antibiogramme des germes isolés à partir des prélèvements opératoires. Il faut notamment prescrire des agents antipycyaniques plus spécifiques ou des glycopeptides si l'on isole des souches de *Staphylococcus aureus* résistants à la méticilline ou des imidazolés sur des souches anaérobies résistantes (Doddoli C., Trousse D., Avaro J.-P, Djourno X.-B, Jaussaud N., Gludicelli R., Fuentes P., Thomas P., 2009).

L'intérêt de l'antibiothérapie reste limité dans les zones très atteintes par manque de diffusion locale des antibiotiques. Elle permet toutefois de limiter l'extension de l'infection aux zones saines périphériques et sa dissémination hématogène (Serghini I. et Al., 2010).

Elle est incapable d'éradiquer l'infection si elle n'est pas associée à un drainage chirurgical agressif à la fois dans la région cervicale et thoracique (Sancho L.M.M. et Al., 1999), (Kocher G.-J et Al., 2012).

Sa durée, d'un minimum de 15 jours, et pouvant être allongée à quelques semaines, est fonction de l'évolution clinique. L'avis d'un infectiologue est parfois nécessaire.

7.5. Les soins et la surveillance post-opératoires (Miloundja J. et Al., 2012)

La surveillance est avant tout clinique et se fait toujours initialement en secteur de réanimation.

Les principales raisons d'hospitalisation en réanimation sont les complications secondaires à la cellulite et la nécessité d'une intubation oro-trachéale de longue durée en raison d'un important œdème pharyngo-laryngé (Chassery G., Strunski V., Biet A., Ferary M., Page C., 2012). Ceci implique en effet un risque de détresse respiratoire aiguë et d'intubation difficile. De ce fait, certaines équipes réalisent des trachéotomies à visée préventive en cas de dyspnée, même modérée (Chassery G., Strunski V., Biet A., Ferary M., Page C., 2012).

Les complications de cellulites diffuses peuvent être sévères et engendrer notamment un empyème bilatéral, une péricardite purulente, une pneumonie, un abcès pulmonaire, une méningite, la nécrose mandibulaire, une paralysie partielle du visage et un syndrome de détresse respiratoire aiguë. Des complications vasculaires ont déjà été rapportées, et comprennent une thrombose veineuse de la veine jugulaire interne et de la veine brachio-céphalique, ainsi qu'un pseudo-anévrisme de l'artère carotide. Ont également été rapportés un cas de rupture de l'artère vertébrale proximale, de la veine jugulaire interne et de la veine sub-clavière. Les séquelles supplémentaires comprennent un choc septique, une tamponnade cardiaque ou une

péricardite, une obstruction des voies aériennes, une fistule pleuro-médiastinale ou pleuro-oesophagienne (Weaver E. et Al., 2010).

Le patient est suivi en unité de soins intensifs en post-opératoire et nécessite une surveillance radiologique par tomodensitométrie du cou et de la poitrine afin de constater les changements post-opératoires, c'est-à-dire d'observer la résolution des collections liquides et gazeuses précédemment observées. Cette surveillance par le biais de la tomodensitométrie est essentielle et permet de mettre en évidence la nécessité d'une reprise chirurgicale en cas de collections résiduelles ou d'apparition de nouvelles collections et ce d'autant plus qu'il existe un sepsis sur des données cliniques et/ou biologiques (Weaver E. et Al., 2010).

Les soins post-opératoires sont effectués quotidiennement en service de réanimation et dans des conditions stériles, sur malade maintenu sédaté depuis l'intervention chirurgicale. Ils consistent dans le lavage de la zone opérée et l'excision de nouveaux tissus nécrotiques.

La réanimation comprend la prévention et le traitement des complications de décubitus et des maladies veineuses thrombo-emboliques par une héparinothérapie non fractionnée à la seringue électrique. La réanimation permet la surveillance hémodynamique et respiratoire du patient (Miloundja J. et Al., 2012). Elle permet également le contrôle des plaies (Camino Jr R. et Al., 2014).

La coopération des équipes chirurgicales et de réanimation est essentielle pour évaluer régulièrement l'état des patients.

La surveillance, après la sortie de réanimation s'attache à vérifier (Blancal J.-P. et Al., 2010):

- L'absence de récurrence de processus infectieux cervical avec poursuite des irrigations sur lames au sérum salé, puis le retrait progressif des lames.
- La suppression totale de l'étiologie (si cela n'a pas été possible au préalable car le pronostic vital du patient était engagé et nécessitait une prise en charge chirurgicale immédiate).
- Le nombre et le type de séquelles acquises par le patient. On surveillera notamment les premiers temps de la reprise alimentaire, à la recherche de troubles de la déglutition qui feront pratiquer systématiquement une nasofibroscopie avec étude de la déglutition, pour authentifier des fausses

routes alimentaires, diagnostiquer une insensibilité pharyngolaryngée ou une paralysie récurrentielle.

Les procédures de reconstruction après débridement représentent un aspect très important du traitement des cellulites diffuses pour les survivants. Si les structures vitales telles que les structures neuro-vasculaires ne sont pas exposées et qu'il y a formation satisfaisante d'un tissu de granulation, une greffe de peau d'épaisseur doit être effectuée. Si ces structures vitales sont exposées et si un espace nécrosé apparaît après le débridement, la couverture avec rabats doit être envisagée. La méthode de reconstruction doit être planifiée par rapport au défaut final. La fermeture de la plaie ne devrait pas être le seul objectif de la reconstruction, les résultats fonctionnels et esthétiques devraient également être pris en compte (Özkan A. et Al., 2014), (Blancal J.-P. et Al., 2010).

La chirurgie reconstructrice peut être réalisée une quinzaine de jours après la cessation de l'infection lorsque le patient est stable depuis un certain nombre de jours. La plaie est alors refermée avec une greffe de peau autogène qui peut notamment être prélevée au niveau des cuisses du patient (Camino Jr R. et Al., 2014).

Sur le plan psychologique, les patients sont souvent très marqués par l'épisode infectieux qui peut parfois entraîner des séquelles physiques non négligeables et nécessiter une thérapie de soutien. Un accompagnement des patients sur le chemin de la réhabilitation est souvent nécessaire (Özkan A. et Al., 2014).

La sortie du patient est décidée lorsque son état est compatible avec un retour à domicile. En cas d'impossibilité, il est transféré en maison de convalescence ou en centre spécialisé, pour la rééducation de la déglutition, qui permet le suivi à terme de ces patients (Blancal J.-P. et Al., 2010).

8. Des séquelles esthétiques et fonctionnelles importantes

Les séquelles sont fréquentes, estimées à 50% des cas. Elles sont liées à la nécessaire agressivité de la prise en charge initiale, aux interventions chirurgicales parfois itératives, et à la réanimation prolongée. Elles sont dominées par un trismus, une dysphonie, des troubles de la déglutition ou des fausses routes nécessitant une alimentation entérale par sonde nasogastrique. Sur les plans esthétique et fonctionnel, les séquelles sont souvent lourdes avec des cicatrices rétractiles, un cou balafré, une

limitation de rotation et d'extension du cou (Tran Ba Huy P. et Al., 2011). On peut également observer une asthénie, une microstomie, des troubles neurologiques, un encombrement, une pneumopathie, une amyotrophie et des raideurs articulaires.

Une rééducation est débutée en réanimation puis poursuivie en soins de suite voire à domicile. Elle comprend plusieurs volets, dont l'importance varie en fonction des séquelles des patients, qu'elles soient liées à une réanimation prolongée ou aux interventions chirurgicales itératives (Blancal J.-P. et Al., 2010).

La rééducation orthophonique a pour but d'améliorer les troubles de la déglutition et de corriger les dysphonies. La kinésithérapie sera mobilisatrice (lutte contre l'amyotrophie et les raideurs articulaires inhérentes à l'immobilisation prolongée), respiratoire (drainage bronchique en cas d'encombrement ou de pneumopathie) et temporo-mandibulaire (en cas de trismus résiduel, par l'apprentissage des exercices de récupération d'amplitude articulaire) (Blancal J.-P. et Al., 2010).

9. Une morbi-mortalité non négligeable

Si le patient ne reçoit pas un débridement chirurgical précoce et agressif associé à une antibiothérapie à large spectre, la diffusion de l'infection va provoquer une toxicité systémique, une défaillance multi-viscérale, et finalement le décès du patient (Özkan A. et Al., 2014).

La mortalité globale associée à cette maladie peut atteindre 25% voire 40% en cas de nécrose musculaire ou de médiastinite. L'incidence des complications post-opératoires est élevée, notamment en cas de thoracotomie (Inoue Y. et al., 2005).

Le diagnostic tardif de la maladie est le principal facteur déterminant l'issue fatale de la médiastinite (Novakov I. et Al., 2010).

Partie II : étude rétrospective des cas de cellulites d'origine dentaire s'étant étendues au niveau cervical associées ou non à une extension médiastinale dans le service ORL du CHRU de Nancy

1. Introduction

L'objectif de cette étude est de rechercher la corrélation entre la gravité de l'infection que présente le patient et la prise d'anti-inflammatoires préalablement à la première consultation en milieu hospitalier. La hausse constante de diffusions des cellulites cervico-faciales au niveau du médiastin depuis une dizaine d'années doit aussi être expliquée. Il s'agit de démontrer que le patient s'est automédiqué ou s'est vu réaliser une prescription inadaptée par le corps médical avant de consulter. Il semble que les anti-inflammatoires jouent un rôle sur la diffusion de la cellulite, à la fois par leurs capacités à masquer certains signes cliniques et par leur effet immunosuppresseur. Dans ce cas, les délais de consultation et de diagnostic peuvent être repoussés, et la prise en charge en sera modifiée.

2. Patients et méthodes

Il s'agit d'une étude rétrospective effectuée dans le service de chirurgie ORL du CHRU de Nancy. Les dossiers des patients hospitalisés entre janvier 2004 et décembre 2013 pour une cellulite faciale ou cervico-faciale diffuse d'origine dentaire ont été étudiés.

Nous avons pris en compte lors du recueil de données de chaque patient les informations suivantes (cf. Annexe p82-86) :

- Le terrain :

Âge et sexe du patient, état dentaire, antécédents médicaux et chirurgicaux, habitudes de vie (notamment la présence d'une intoxication tabagique ou d'une intoxication éthylique, d'une obésité, d'une pathologie à l'origine d'une

immunodépression comme le diabète ou une séropositivité pour le VIH...), le traitement habituel reçu par le patient, la présence de facteurs de risque et de facteurs favorisants.

- Le traitement médicamenteux reçu avant l'hospitalisation :

Plus précisément la prise d'anti-inflammatoires stéroïdiens ou non stéroïdiens avant l'admission. L'automédication ou la prescription par le médecin traitant du patient, la présence ou non d'une antibiothérapie associée à l'admission ont été notées.

- Le motif de la consultation :

Le plus souvent une tuméfaction, une fièvre ou une douleur intense.

- Le délai entre les premiers symptômes et l'admission.
- Le traitement mis en place au cours de l'hospitalisation :

Médicamenteux, médical exclusif ou médico-chirurgical, l'oxygénothérapie hyperbare.

- Les résultats des prélèvements biologiques et bactériologiques.
- Les signes cliniques de la cellulite, sa localisation et son extension, la dent causale.
- La durée d'hospitalisation du patient.
- Le bilan d'imagerie.
- Les complications rencontrées au cours de son séjour en réanimation, l'évolution et les séquelles esthétiques et/ou fonctionnelles.

9 dossiers ont pu être analysés. Dans un premier temps, la population a été considérée dans son ensemble. Puis l'analyse a porté sur les patients ayant présenté une cellulite cervico-faciale diffusée au médiastin. L'objectif est de montrer la corrélation entre la gravité de la cellulite et l'existence de facteurs favorisants.

3. Résultats

Selon les critères d'inclusion précédemment énumérés, un total de 9 patients a été retenu.

La population comportait sept hommes (77,8%) et deux femmes (22,2%). L'âge médian était de 37 ans avec des extrêmes de 17 et 56 ans.

Tableau 1 : Facteurs de risques et facteurs favorisant la diffusion.

Facteurs de risques	Nombre	Pourcentage
Consommation de tabac	5	55,6%
Intoxication éthylo-tabagique	2	22,2%
Toxicomanie	1	11,1%
Consommation de cannabis	1	11,1%
Obésité	2	22,2%
Diabète	2	22,2%
VHC	1	11,1%
Mauvais état bucco-dentaire	5	55,6%
Prise d'AINS avant hospitalisation	7	77,8%
Prise d'AIS avant hospitalisation	1	11,1%
Molaire mandibulaire incriminée	9	100%

À l'admission, cinq patients (55,6%) consommaient du tabac dont deux patients (22,2%) présentaient une intoxication éthylo-tabagique. Un patient était toxicomane (11,1%) avec un état veineux médiocre et un consommait régulièrement du cannabis (11,1%). L'étude révélait également que deux patients (22,2%) présentaient une obésité, un patient (11,1%) était porteur du virus de l'hépatite C, et deux patients (22,2%) avaient un diabète de type 2 (*Tableau 1*).

La porte d'entrée était certifiée d'origine dentaire dans huit cas sur neuf (88,9%). Pour le neuvième patient, la porte d'entrée dentaire était suspectée mais non prouvée (11,1%).

À l'admission, sept patients (77,8%) avaient déjà pris des anti-inflammatoires non stéroïdien dont cinq (55,6%) sur prescription, un (11,1%) par automédication et un (11,1%) non précisé. Un patient (11,1%) avait pris des anti-inflammatoires stéroïdiens avant son hospitalisation sur prescription. Six patients (66,7%) avaient pris des antibiotiques. Un (11,1%) des patients prenait un AINS comme traitement au long cours (*Tableau 1*).

Cinq cas (55,6%) sur les neufs présentaient un état bucco-dentaire mauvais voire très mauvais, un (11,1%) présentait un état bucco-dentaire correct, et pour trois patients (33,3%) l'état bucco-dentaire général n'était pas précisé (*Tableau 1*).

La dent causale était une molaire inférieure dans 100% des cas (n=9). La troisième molaire inférieure gauche était l'élément déclencheur chez le premier patient. Les seconde et troisième molaires inférieures droites étaient en cause chez le second patient. Chez le troisième patient, ce sont les deuxième et troisième molaires inférieures gauches qui étaient impliquées. Chez le quatrième patient, la cellulite était imputée à la troisième molaire inférieure droite. Chez le cinquième patient, la première molaire inférieure gauche était le point de départ de la diffusion. La seconde molaire inférieure droite était concernée chez le sixième patient. Chez le septième patient, ce sont les deuxième et troisième molaires inférieures gauches qui étaient à l'origine de la cellulite. Chez le huitième et le neuvième patient, l'état dentaire était mauvais et les dents délabrées étaient multiples et toutes susceptibles d'être en cause. Elles n'étaient pas précisées pour le huitième patient, mais l'étaient pour le neuvième (toutes les molaires inférieures et supérieures droites, ainsi que la deuxième molaire maxillaire gauche, et les deuxièmes et troisièmes molaires inférieures gauches) (*Tableau 1*), (*Tableau 2*).

Les principales dents causales de la cellulite diffuse ont été répertoriées dans le tableau ci-dessous :

Tableau 2 : Molaires mandibulaires incriminées dans la cellulite diffuse.

Molaires mandibulaires incriminées	Nombre	Pourcentage
Dent 36	1	11,1%
Dent 37	3	33,3%
Dent 38	4	44,4%
Dent 46	1	11,1%
Dent 47	3	33,3%
Dent 48	3	33,3%

Le délai entre les premiers symptômes et l'admission variait de 2 jours à 15 jours avec une moyenne de 5 à 6 jours (écart-type : 3,85). Tous les patients étaient admis dans un délai entre 2 et 7 jours, sauf un patient (11,1%) qui a été hospitalisé 15 jours après les premiers symptômes.

Le motif de consultation était une tuméfaction faciale, cervicale ou cervico-faciale douloureuse pour les neuf patients (100%), accompagnée dans la majorité des cas (7 patients sur 9 soit 77,8%) d'un trismus plus ou moins sévère. La fièvre et la dysphagie comme motifs de consultation intervenaient en second plan (*Tableau 3*).

Les principaux signes cliniques relevés à l'admission ont été répertoriés dans le tableau ci-dessous :

Tableau 3 : Signes cliniques à l'admission.

Signes cliniques	Nombre	Pourcentage
Douleur	9	100%
Fièvre	6	66,7%
Trismus	7	77,8%
Odynophagie ou dysphagie	7	77,8%
Dyspnée	1	11,1%
Crépitacion sous-cutanée	4	44,4%
Altération de l'état général	4	44,4%
Risque vital (choc septique)	3	33,3%
Erythème	4	44,4%
Emphysème	3	33,3%
Œdème pharyngé	1	11,1%
Œdème laryngé	2	22,2%

Tous présentaient des douleurs importantes à l'admission (100%), 4 patients (44,4%) présentaient une altération de l'état général au cours de leur hospitalisation. 3 patients (33,3%) ont vu leur pronostic vital engagé (*Tableau 3*).

Le type de cellulite rencontré pour chaque patient a été répertorié dans le tableau ci-dessous :

Tableau 4 : Type de cellulite rencontrée.

Type de cellulite	Nombre	Pourcentage
Faciale	6	66,7%
Cervico-faciale	6	66,7%
Cervico-médiastinale	3	33,3%

Pour la plus grande partie des patients hospitalisés, la cellulite était localisée au niveau facial ou cervical, mais pour trois patients (33,3%) celle-ci avait déjà diffusé au niveau du médiastin au moment de l'admission (*Tableau 4*).

Le traitement nécessaire mis en place pour chaque patient a été répertorié ci-dessous :

Tableau 5 : Prise en charge thérapeutique.

Prise en charge thérapeutique	Nombre	Pourcentage
Drainage chirurgical	8	88,9%
Avulsion dentaire	9	100%
Cervicotomie	8	88,9%
Trachéotomie	5	55,6%
Thoracotomie	2	22,2%
Reprise(s) chirurgicale(s)	7	77,8%
Séjour en réanimation	6	66,7%
Oxygénothérapie hyperbare	2	22,2%

Le traitement était médicochirurgical dans 8 cas sur 9 (88,9%) et médical seul dans un cas (11,1%). Une ou des reprises chirurgicales ont été nécessaires dans 7 cas sur 9 cas (77,8%) (*Tableau 5*).

Six patients (66,7%) ont présenté des complications telles qu'un sepsis post-opératoire lié à une infection nosocomiale à *Enterobacter Cloacae*, une arythmie cardiaque par fibrillation auriculaire avec chocs septiques multiples accompagnés d'une défaillance rénale, un pharyngostome, une polyneuropathie de réanimation et un purpura nécrotique (lié aux antibiotiques), une thrombose jugulaire, une décompensation diabétique consécutive à l'infection ayant nécessité une insulinothérapie pendant l'hospitalisation, et une hypertension artérielle.

Six patients (66,7%) ont nécessité un séjour en réanimation au cours de leur période d'hospitalisation. La durée du séjour en réanimation variait de 3 à 100 jours, avec une moyenne de 17 à 18 jours (*Tableau 5*).

Le résultat des prélèvements bactériologiques a été répertorié ci-dessous :

Tableau 6 : Germes identifiés à l'admission.

Germes identifiés	Nombre
Streptococcus du groupe Milleri (<i>anginosus, intermedius, constellatus</i>)	8
<i>Streptococcus sanguis</i>	1
<i>Fusobacterium nucleatum</i>	2
<i>Staphylococcus meti R</i>	1
<i>Prevotella groupe melanogenicus</i>	2
<i>Lactobacillus sp</i>	1
<i>Staphylococcus epidermidis meti S</i>	2
<i>Prevotella buccae Blact</i>	2
<i>Eggerthella lenta</i>	1

Les principaux germes de notre étude étaient des streptocoques du groupe « Milleri » (*Anginosus, Intermedius, Constellatus*), des streptocoques non groupables (*Sanguis*), des germes anaérobies (*Fusobacterium Nucléatum, Prevotella groupe melanogenicus, Prevotella Buccae, Lactobacillus spp, eggerthella lenta*) et des Staphylocoques (*Staphylococcus meti R, Staphylococcus epidermidis meti S*) (Tableau 6).

Un scanner injecté a été réalisé à l'admission pour chaque patient, le type d'extension a été répertorié ci-dessous :

Tableau 7: Type de cellulite rencontrée lors de l'examen de tomodensitométrie.

Type de cellulite rencontré	Nombre de cas	Pourcentage
Cellulite cervicale sur le TDM	6	66,7%
Cellulite cervicale et œdème médiastinal	1	11,1%
Cellulite cervicale et médiastinale	2	22,2%

L'examen de tomodensitométrie (TDM) thoraco-cervicale permet un bilan d'extension de la cellulite. Sur les 9 patients de l'étude, ce dernier a révélé que 6 patients (66,7%) présentaient une cellulite cervicale, 1 patient (11,1%) présentait une cellulite cervicale et un œdème médiastinal associé, et 2 patients (22,2%) présentaient une cellulite cervicale et médiastinale (Tableau 7).

Les antibiotiques administrés au cours de la période d'hospitalisation ont été répertoriés ci-dessous :

Tableau 8 : Antibiotiques administrés en intraveineux au cours de l'hospitalisation.

Antibiotique	Nb de patients ayant reçu cet antibiotique	Pourcentage
AUGMENTIN (DCI : AMOXICILLINE + ACIDE CLAVULANIQUE)	7	77,8%
FLAGYL (DCI : METRONIDAZOLE)	4	44,4%
GENTAMICINE	2	22,2%
CLAFORAN (DCI : CEFOTAXIME)	1	11,1%
VANCOMYCINE	2	22,2%
RIFADINE (DCI : RIFAMPICINE)	1	11,1%
TIENAM (DCI : IMIPENEM)	1	11,1%
ROCEPHINE (DCI : CEFTRIAZONE)	3	33,3%
OFLOCET (DCI : OFLOXACINE)	3	33,3%
TAZOCILLINE (DCI : PIPERACILLINE)	3	33,3%
TIBERAL (DCI : ORNIDAZOLE)	3	33,3%
PYOSTACINE (DCI : PRISTINAMYCINE)	2	22,2%
CIFLOX (DCI : CIPROFLOXACINE)	1	11,1%

L'association AMOXICILLINE + ACIDE CLAVULANIQUE (Augmentin) a été l'antibiotique le plus fréquemment administré en intraveineux (IV) en première intention.

Il y a eu 9 cas de guérison, soit 100%, mais 7 patients (77,8%) ont présenté des séquelles à la suite de leur hospitalisation. Ont notamment été retrouvées, des cicatrices inesthétiques suite aux interventions chirurgicales au niveau cervical ou thoracique, des scapulalgies peu invalidantes chez un patient ainsi que la persistance d'une obstruction nasale. On a également pu observer comme répercussions, une dyspnée de stade 3 ainsi qu'une polyneuropathie, des troubles de la déglutition et une hypophonie chez un autre patient. Ont aussi été identifiées comme conséquences de cette diffusion et de cette hospitalisation, une thrombose de la veine jugulaire interne

accompagnée d'une induration cicatricielle et d'une dysphagie intermittente dans un autre cas, et une limitation d'ouverture buccale (plus fréquent) chez plusieurs patients.

La durée totale de l'hospitalisation variait entre 11 et 120 jours avec une moyenne de 32 jours.

4. Discussion

La diffusion des cellulites cervicales d'origine dentaire au niveau du médiastin reste relativement rare mais le risque de mortalité n'est pas négligeable. L'incidence de la médiastinite chez les patients avec une infection cervicale profonde est de 1,5 à 3,6% (Gonlugur U. et Al., 2011). L'objectif de cette analyse est de montrer la corrélation entre la gravité de la cellulite et la prise d'anti-inflammatoires avant l'hospitalisation du patient. Il est observé une hausse des cas de diffusion au médiastin depuis plusieurs années. L'hospitalisation de 9 patients au sein du service ORL du CHRU de Nancy pour une cellulite diffuse d'origine dentaire sur 9 années est un chiffre relativement faible mais cela est dû notamment à l'accueil d'un grand nombre de ces patients dans le service de Chirurgie Maxillo-Faciale (CMF) et non pris en compte non inclus dans cette étude.

Ces formes gravissimes représentent 5 à 10% des cellulites cervico-faciales et sont préférentiellement retrouvées chez des sujets masculins jeunes (Revol P. et Al., 2003). Dans notre étude, cette dernière affirmation est valable et révèle une prédominance masculine (Boisramé-Gastrin S. et Al., 2011), (Mathieu D. et Al., 1995) avec 7 hommes contre 2 femmes. Ceci s'expliquerait par un système immunitaire plus performant chez les femmes, lié à une meilleure hygiène alimentaire (consommation plus importante de produits laitiers et de vitamines) et des excès de poids moins fréquents, renforçant ainsi leurs défenses immunitaires par rapport à celles de l'homme. Cela s'expliquerait également par une plus grande préoccupation des femmes pour leur hygiène bucco-dentaire et leur santé en général (Boisramé-Gastrin S. et Al., 2011). Dans la littérature, il apparaît que les accidents infectieux sont plus fréquents dans la tranche d'âge comprise entre 20 et 30 ans, cependant l'âge moyen défini dans chaque étude reste relativement variable (Boisramé-Gastrin S. et Al., 2011). En comparaison, l'âge médian des patients de notre étude était de 37 ans et l'âge moyen était de 38 ans.

Des examens biologiques sont réalisés dès l'admission des patients à l'hôpital. On a constaté une hyperleucocytose chez 7 des 9 patients, comprise entre 11900/mm³ et 30100/mm³ avec un chiffre médian de 19000/mm³ (les valeurs normales étant comprises entre 4000 et 10000/mm³). Les patients atteints de Fasciite Nécrasante Cervicale (CNF) sont généralement fébriles avec une numération leucocytaire élevée (Whitesides L. et Al., 2000), (Lee J.-W. et Al., 2010). Dans notre étude, tous les résultats biologiques des patients n'ont pas pu être relevés. Cependant, parmi les résultats biologiques disponibles pour 7 patients, cette dernière estimation retrouvée dans les études de Whitesides et Al et Lee et Al est vérifiée. La CRP est le marqueur inflammatoire de référence et est utile pour suivre la progression de la maladie. Plusieurs bilans sanguins ont donc été réalisés au cours de l'hospitalisation de chaque patient pour surveiller l'évolution des valeurs biologiques depuis l'admission et adapter la prise en charge.

Dans notre étude, il s'agit d'une pathologie où l'infection était polymicrobienne aéro-anaérobie (Subhashraj K. et Al., 2008), (Umeda M. et Al., 2003) constituée des germes saprophytes de la cavité buccale et d'au moins un Streptocoque aéro-tolérant. Environ 50% des cellulites d'origine dentaire sont gazogènes du fait de ces germes (Revol P. et Al., 2003). Le scanner cervico-thoracique est utile pour un diagnostic précoce de cellulite diffuse démontrant la présence de gaz ou d'un œdème dans les tissus mous du médiastin (Umeda M. et Al., 2003) et la présence de collections typiques d'un abcès médiastinal, avec ou sans bulles de gaz. (Sancho L.M.M. et Al., 1999), (Serghini I. et Al., 2010), (Nakamori Y. et Al., 2004), (Petitpas F. et Al., 2012), (Corsten M.-J. et Al., 1997), (Mora R. et Al., 2004). Dans notre étude, une TDM thoracique dès l'admission du patient ainsi qu'une TDM de contrôle au cours de l'hospitalisation ont été réalisées chez les 3 patients avec une médiastinite. On a retrouvé un Streptocoque chez chacun des 3 patients avec une atteinte médiastinale (*Streptococcus Anginosus* et *Streptococcus Intermedius*). Au cours de l'infection, les bactéries anaérobies sont plus fréquemment isolées chez les patients avec une cellulite diffuse. Le taux de réussite d'isolement des germes anaérobies varie de 28% à 65% en fonction de la qualité de l'échantillonnage et de la culture bactériologique et selon l'administration préalable ou non d'antibiotiques (Mathieu D. et Al., 1995). Dans notre série de 9 patients, des germes anaérobies ont été isolés chez 5 patients (soit 55,6%), l'absence de bactéries anaérobies a été mise en évidence chez 2 patients

(22,2%) et les données n'ont pu être recueillies chez les 2 derniers patients (22,2%). Certains auteurs estiment que la toxicité et la diffusion de l'infection pourraient être associées à la symbiose entre les bactéries anaérobies et aérobies à Gram négatif (Sancho L.M.M. et Al., 1999). Dans notre étude, 4 patients sur 9 ont révélé la production de gaz (44,4%). Une crépitation était décelée à la palpation. Parmi ces 4 patients, 2 ont présenté une cellulite localisée au niveau cervical (22,2%) mais avec des complications locales telles qu'une nécrose partielle du muscle thyro-hyoïdien, un sepsis post-opératoire et une thrombose de la veine jugulaire interne. Chez les deux autres patients, l'un a développé un œdème médiastinal (11,1%) et l'autre a dévoilé une diffusion de la cellulite cervicale au niveau médiastinal (11,1%). Nous en concluons que sur les 4 patients dont le scanner a révélé une production de gaz, 2 patients (50%) ont démontré une diffusion médiastinale, alors que sur les 5 patients dont le scanner n'a pas montré de production gazeuse, seulement 1 patient (20%) a manifesté une diffusion médiastinale de l'infection. L'étude de Petitpas et Al a montré que la production de gaz est associée à une plus grande incidence d'expansion de la fasciite cervicale nécrosante vers le médiastin (Petitpas F. et Al., 2012). Notre série de patients est donc semblable à celles décrites dans la littérature. Le gaz produit par les bactéries, s'il est produit en grandes quantités, peut disséquer les tissus, en particulier le long des fascias. Les bactéries anaérobies produisent également des acides gras non volatiles qui peuvent diminuer le pH extracellulaire dans les tissus environnants conduisant à des altérations cellulaires dont l'inactivation des leucocytes (Petitpas F. et Al., 2012). Dans notre étude, les bactéries impliquées dans les 3 cellulites ayant diffusées au médiastin sont les mêmes. On retrouve des bactéries aérobies (Streptocoques du groupe Milleri) chez les 3 patients. On retrouve également des bactéries anaérobies similaires comme *Prevotella* du groupe *Mélanogenicus* chez 2 des 3 patients (66,6%).

Le traitement de ces infections est une antibiothérapie probabiliste à large spectre, administrée en intraveineux (Farrier J.-N. et Al., 2007). Une antibiothérapie double ou triple, bactéricide et synergique est largement préconisée. L'infection polymicrobienne doit être traitée rapidement sans attendre les résultats de la culture bactérienne et la sensibilité respective aux tests. La durée de l'antibiothérapie varie selon les habitudes des équipes, la gravité de l'infection initiale et surtout l'évolution du patient. Dans notre étude, la durée de l'antibiothérapie post-opératoire était

comprise entre 8 jours et 65 jours. Elle n'a pas été précisée pour 3 patients. L'antibiothérapie qui n'a été maintenue que 8 jours après l'hospitalisation concernait un patient qui présentait peu de facteurs favorisants hormis un très mauvais état dentaire et la prise d'AINS 3 jours avant son admission (ni diabète, ni intoxication éthylo-tabagique, ni immunodépression, ni obésité, ni autres antécédents). Les patients de l'étude ayant présenté un œdème médiastinal et une cellulite cervico-médiastinale ont respectivement nécessité une antibiothérapie de 21 jours et de 42 jours après leur hospitalisation. Dans l'étude de Serghini et Al, il est indiqué qu'elle est généralement maintenue un minimum de 15 jours jusqu'à plusieurs semaines après disparition des signes d'infection locaux et généraux. Certains la préconisent jusqu'à la fermeture complète des lésions cutanées (Serghini I. et Al., 2010). Ceci est valable dans notre étude. Les patients avec une atteinte médiastinale ont nécessité une antibiothérapie supérieure à 15 jours.

L'étude de la littérature montre que les facteurs de risque de cellulites diffuses ont souvent été recherchés. L'âge élevé, le délai de prise en charge, les antécédents, les traitements anti-inflammatoires sont toujours évoqués (Chassery G., Strunski V., Biet A., Ferary M., Page C., 2012), (Serghini I. et Al., 2010), (Boisramé-Gastrin S. et Al., 2011). La cellulite cervico-faciale survient en général sur des terrains fragilisés, cependant elle peut se produire chez des patients sans aucune pathologie connue. Dans notre étude, 7 patients cumulaient un ou plusieurs facteurs de risque (77,8%), tandis que 2 patients (22,2%) ne présentaient aucune maladie systémique. Ces 2 derniers patients ne présentaient donc pas une prédisposition à la diffusion. On peut donc se demander si les anti-inflammatoires n'ont pas eu un rôle favorisant dans le développement de la cellulite. L'immunodépression liée au VIH, la pratique de toxicomanie intraveineuse et l'alcoolisme peuvent faire le lit de la cellulite (Lawson Afouda S. et Al., 2012), (Kocher G.-J et Al., 2012), (Serghini I. et Al., 2010), (Subhashraj K. et Al., 2008), (Umeda M. et Al., 2003). Les maladies cardiovasculaires, l'obésité, les pathologies rénales et la malnutrition sont également des facteurs prédisposants (Whitesides L. et Al., 2000), (Umeda M. et Al., 2003), (Gonlugur U. et Al., 2011), (Farrier J.-N. et Al., 2007). L'obésité et les maladies cardio-vasculaires compromettent le système circulatoire. Ainsi, ces patients sont plus susceptibles de développer une fasciite cervicale nécrosante par exacerbation d'une infection (Whitesides L. et Al., 2000). Une cirrhose éthylique ou une hépatite sont également

des facteurs prédisposants en raison de leur effet néfaste sur les fonctions du foie, ce dernier étant responsable d'une grande variété de rôles importants dans le système immunitaire (Whitesides L. et Al., 2000). Sont également pris en considération les patients en aplasie après une chimiothérapie, avec une corticothérapie à long terme ou présentant une carence d'anticorps (Kocher G.-J et Al., 2012), (Serghini I. et Al., 2010). Le diabète (Subhashraj K. et Al., 2008) est le facteur le plus souvent cité (Mathieu D. et Al., 1995), (Gonlugur U. et Al., 2011), (Farrier J.-N. et Al., 2007). Le patient diabétique est plus sensible à l'exacerbation d'une infection odontogène typique et donc plus susceptible de développer une fasciite cervicale nécrosante (Whitesides L. et Al., 2000). Parmi les 2 patients (22,2%) ayant été hospitalisés avec une cellulite cervicale diffusée au médiastin, chacun d'eux cumulait plusieurs facteurs de risques. Le premier présentait une obésité, un diabète de type 2, ainsi que la prise d'anti-inflammatoires non stéroïdiens avant la consultation et un état dentaire très mauvais. Ces facteurs ont un rôle direct sur la diminution des défenses immunitaires. Le second patient présentait un terrain éthylo-tabagique avec 10 PA et son état dentaire n'était pas précisé. De multiples symptômes ont été notés lors de leur admission. Le premier présentait un érythème, de la fièvre, une chaleur locale, un œdème de l'hémi-larynx droit, un œdème de la face valléculaire de l'épiglotte, des marbrures, un cou très inflammatoire et tendu, ainsi que des crépitations à la palpation. Le second révélait un érythème, de la fièvre, une chaleur locale, une dysphagie, un trismus, des adénopathies et un épanchement pleural bi-basal. La tomодensitométrie cervico-thoracique montrait une cellulite cervicale accompagnée d'un œdème médiastinal chez un troisième patient. Ce dernier cumulait également plusieurs facteurs de risques, notamment un diabète de type 2, une intoxication éthylo-tabagique (2 paquets/j), et la prescription d'anti-inflammatoires non stéroïdiens deux jours avant son hospitalisation, présentant alors un statut immunodéprimé. De multiples symptômes ont été recueillis à l'admission, tels que de la fièvre, une dysphagie, une dysphonie, un œdème laryngé, et des adénopathies. Il lui a été diagnostiqué une gangrène diffuse cervico-laryngée. Dans notre étude, le diabète semble être un facteur de risque de complication. Les deux patients de l'étude avec un diabète de type 2 ont révélé pour l'un une médiastinite, et pour l'autre un œdème médiastinal. Certains le voient comme un facteur de risque à part entière de cellulite, d'autres comme une cause de morbi-mortalité ou de simple augmentation de la durée d'hospitalisation, en raison de l'immunodépression, à l'origine d'une guérison plus lente (Chassery G.,

Strunski V., Biet A., Ferary M., Page C., 2012), (Lee J.-W. et Al., 2010). Dans notre étude, sur les 3 patients présentant une diffusion de la cellulite au médiastin, 2 soit 66,6% étaient diabétiques. Les données de la littérature qui citent le diabète comme un facteur de risque à part entière sont donc valables pour notre série de patients.

Un diagnostic tardif est la principale raison de mortalité élevée dans les médiastinites. Dans notre étude, les 3 patients présentant une atteinte médiastinale ont révélé quelques signes cliniques non négligeables à leur admission. Le premier s'est plaint de douleurs thoraciques. Le second s'est plaint de fièvre et d'une odynophagie. Et le troisième déplorait une dyspnée, une fièvre, une tachycardie, des troubles de la déglutition et une hypophonie. Le diagnostic est soupçonné lorsque le patient se plaint de douleurs à la poitrine, d'une dyspnée, d'une hypoxie, de fièvre et une toxémie marquée associée (Sancho L.M.M. et Al., 1999), (Kocher G.-J et Al., 2012), (Lee J.-W. et Al., 2010), (Mora R. et Al., 2004). Les patients de notre étude avec une atteinte médiastinale présentaient certains de ces signes cliniques relevés dans les grandes études de la littérature. Une médiastinite doit donc immédiatement être suspectée et confirmée grâce aux examens complémentaires. Le scanner doit être réalisé en urgence dès l'hospitalisation car les signes cliniques ne permettent pas toujours de suspecter une médiastinite (Kocher G.-J et Al., 2012).

Dans notre étude, une carie dentaire était à l'origine de la cellulite dans 8 cas sur 9 (88,9%), et une chirurgie avec avulsion dentaire était à l'origine de la cellulite dans le dernier cas (11,1%). Le facteur déclenchant une cellulite cervico-faciale d'origine dentaire est, généralement représenté par une carie dentaire, une parodontolyse, une péri coronarite, une chirurgie ou un traumatisme bucco-dentaire (Lawson Afouda S. et Al., 2012), (Subhashraj K. et Al., 2008), (Boisramé-Gastrin S. et Al., 2011). L'étiologie est généralement représentée par une nécrose pulpaire avec invasion bactérienne du tissu péri-apical (Camino Jr R. et Al., 2014). La manifestation la plus courante des infections odontogènes graves est liée à une péri coronarite ou une atteinte carieuse, le plus souvent d'une dent postérieure mandibulaire (notamment les deuxièmes et troisièmes molaires), avec atteinte des espaces sous-maxillaires (Boisramé-Gastrin S. et Al., 2011), (Whitesides L. et Al., 2000), (Subhashraj K. et Al., 2008) liée au grand calibre des vaisseaux mandibulaires qui facilitent la diffusion rapide de l'infection à partir des racines dentaires (Lawson Afouda S. et Al., 2012). Cependant, notre étude de la littérature n'a pas permis de connaître les pourcentages

exacts de chaque étiologie impliquée dans l'infection (Flynn T.-R., Shanti R.-M, Levi M.-H., Adamo A.-K., Kraut R.-A., and Trieger N., 2006). L'atteinte carieuse d'une dent postérieure mandibulaire comme étiologie principale est également constatée dans notre étude puisque 100% des dents causales étaient des molaires mandibulaires. Le tableau 2 de notre travail révèle que, dans notre étude, les deuxièmes et les troisièmes molaires mandibulaires sont plus souvent en cause que les premières molaires mandibulaires. On observe donc une différence avec l'étude de Boisramé qui, lui, observait une prévalence pour les premières et les troisièmes molaires mandibulaires.

Sur le plan étio-pathogénique, le mécanisme de survenue de la cellulite reste centré sur la nécrose cellulaire. Celle-ci serait la conséquence de la digestion des tissus par des protéases bactériennes, la production d'enzymes (hyaluronidase) et de produits protéolytiques membranaires et enfin l'altération des mécanismes d'hémostase par thrombose des micro-vaisseaux par les toxines bactériennes. L'œdème et l'absence relative de vascularisation des plans aponévrotiques et de diffusion des antibiotiques dans les zones nécrosées viennent majorer le processus d'extension de l'infection (Lawson Afouda S. et Al., 2012).

Le traitement chirurgical de ces cellulites diffuses consiste principalement en une cervicotomie avec drainage. En cas de compression de l'axe aérien par une collection gazeuse ou purulente, une trachéotomie précoce voire une thoracotomie dans les extensions médiastinales s'imposent (Lawson Afouda S. et Al., 2012), (Lee J.-W. et Al., 2010). Dans notre étude, une cervicotomie a été réalisée dans 8 cas sur 9 (soit 88,9% des cas), une trachéotomie dans 5 cas sur 9 (soit 55,6% des cas) et une thoracotomie dans 2 cas sur 9 (soit 22,2% des cas). Corsten et Al ont été les premiers à identifier une différence statistiquement significative de survie, dans une méta-analyse ultérieure, entre les patients ayant seulement subi un drainage médiastinal transcervical (53%) et ceux ayant reçu un débridement médiastinal transthoracique (81%) (Kocher G.-J et Al., 2012), (Inoue Y. et Al., 2005), (Corsten M.-J. et Al., 1997), (Mora R. et Al., 2004). Ils ont conclu que le drainage médiastinal transcervical peut être insuffisant pour traiter des DNM, et que combiner un drainage médiastinal transcervical et transthoracique doit être considéré comme la norme pour tous les patients avec une DNM (Inoue Y. et Al., 2005). Ceci est valable dans notre étude, puisque, chez les deux patients présentant une médiastinite, une cervicotomie et une thoracotomie ont été réalisées. Dans leur étude, Mora et Al indiquent également que

certain auteurs pensent que la trachéotomie devrait faire partie de la stratégie thérapeutique car les patients ont souvent besoin en post-opératoire d'une ventilation assistée prolongée, et car ils sont aussi susceptibles d'avoir une obstruction bronchique qui pourrait nécessiter des aspirations répétées (Mora R. et Al., 2004). Cependant la trachéotomie demeure une prise en charge invasive et non sans risques pour le patient et réaliser une trachéotomie systématiquement n'est pas un choix partagé par tous. En effet, l'étude de la littérature nous a permis de constater que la trachéotomie per-opératoire ne doit pas être systématique car elle reste controversée. Seuls 40% des patients de l'étude de Mora et Al ont nécessité une trachéotomie. Elle peut en effet être contre-productive si elle participe à la persistance de la septicémie cervicale et médiastinale. Selon eux, la trachéotomie ne doit être réalisée qu'en cas d'extrême nécessité (Mora R. et Al., 2004). Dans l'étude de Whitesides et Al, 81% des patients ont nécessité une trachéotomie (Whitesides L. et Al., 2000), dans l'étude de Inoue et Al, une trachéotomie a été nécessaire chez 69% des patients avec une DNM (Inoue Y. et Al., 2005), et dans l'étude de Kocher et Al, une trachéotomie a été nécessaire dans 53% des cas (Kocher G.-J et Al., 2012). La majorité des grandes études de la littérature présentent donc des résultats similaires aux nôtres quant à la nécessité de recourir qu'en cas d'extrême nécessité à une trachéotomie. Cependant, Chassery et Al ont révélé dans leur étude que certaines équipes réalisent des trachéotomies à visée préventive en cas de dyspnée, même modérée (Chassery G., Strunski V., Biet A., Ferary M., Page C., 2012). Chacune de ces techniques présente des avantages potentiels et des inconvénients. Une approche chirurgicale doit donc être soigneusement mais rapidement choisie en fonction de l'état des patients, de l'étendue de la maladie et de l'expérience des chirurgiens, afin de maintenir un faible taux de complications, de réinterventions et de mortalité (Kocher G.-J et Al., 2012), (Lee J.-W. et Al., 2010). Pour les deux patients (22,2%) qui présentaient une cellulite diffusée au médiastin, une procédure chirurgicale relativement similaire a été nécessaire afin d'éradiquer complètement l'infection. Il a été nécessaire d'avulser les dents en cause sous anesthésie générale avec parage du kyste radiculaire. Puis une cervicotomie avec drainage cervical a été réalisée, combinée à une trachéotomie pour l'un des deux patients, et à une thoracotomie chez les deux patients. Allier cervicotomie et thoracotomie avec un large débridement est indispensable afin d'évacuer tous les tissus infectés et nécrosés. Chez chacun des deux patients, deux reprises chirurgicales ont été nécessaires et tous deux ont été transférés en

réanimation médicale et en réanimation chirurgicale au cours de leur séjour à l'hôpital pendant une durée de 34 jours pour l'un et de 100 jours pour l'autre. Le patient avec un œdème médiastinal n'a pas nécessité de thoracotomie. Cependant, une cervicotomie a été réalisée, accompagnée d'une trachéotomie. Une reprise chirurgicale a été nécessaire et l'état du patient a nécessité un transfert en réanimation pendant 9 jours. Les reprises semblent le plus souvent dues à une insuffisance « d'agressivité » du traitement chirurgical initial. Une méthode chirurgicale conservatrice n'est pas adaptée pour le traitement des patients atteints de médiastinite d'origine odontogène. Dans l'étude de Kocher et Al, 5,9% des patients ont subi une réintervention thoracique. Cette même étude indique que Marty-Ane et Al ont, eux, rapporté la nécessité de réintervention dans 33% des cas chez leurs patients suite à une thoracotomie uni-latérale, en raison d'une médiastinite persistante (Kocher G.-J et Al., 2012). Ceci n'est pas valable dans notre étude. Notre série de patient a nécessité des reprises chirurgicales plus fréquentes, chez 77,8% des patients, ce qui peut suggérer une prise en charge initiale inadaptée ou une chirurgie pas assez large d'emblée.

Mora et Al, dans leur étude, ont démontré que la réalisation d'une thoracotomie était à l'origine de complications post-opératoires dans 40% des cas (Mora R. et Al., 2004). Parmi les complications liées à l'intervention, on a pu retrouver chez l'un des deux patients avec une médiastinite, une arythmie cardiaque par fibrillation auriculaire (ACFA), des chocs septiques multiples un jour après l'intervention chirurgicale associés à une défaillance rénale puis associés à une récurrence de médiastinite, un pharyngostome, une polyneuropathie de réanimation et un purpura nécrotique lié aux antibiotiques. Pour le second, l'évolution a été très lentement favorable malgré la nécessité d'intervenir à deux reprises avec une thoracotomie au cinquième jour et une seconde au dixième jour. Le patient avec un œdème médiastinal a lui aussi réalisé un choc septique en post-opératoire. La défaillance des organes nobles par contiguïté infectieuse ou secondaire à un choc septique, peut rapidement mener à une défaillance multiviscérale (Revol P. et Al., 2003), (Chassery G., Strunski V., Biet A., Ferary M., Page C., 2012). Il est important également de rappeler que des complications liées directement aux cellulites sont observées dans la grande majorité des cas, avec un œdème pharyngé voire laryngé associé, impliquant un risque de détresse respiratoire aiguë et d'intubation oro-trachéale de longue durée difficile. Cette

dernière complication représente l'une des principales raisons d'hospitalisation en réanimation (Chassery G., Strunski V., Biet A., Ferary M., Page C., 2012). On retrouve 3 patients présentant un œdème pharyngé ou laryngé au sein de notre étude et chacun de ces 3 patients a subi une trachéotomie au cours de son hospitalisation, soit 100%. Les fréquentes complications de cellulites par un œdème pharyngé ou laryngé sont donc également observées dans notre étude. Dans l'étude de Weaver et Al, un grand nombre de complications possibles de médiastinite sont exposées, telle qu'un empyème bilatéral, une péricardite purulente, une pneumonie, un syndrome de détresse respiratoire aiguë, une thrombose de la veine jugulaire interne ou de la veine brachio-céphalique, un pseudo-anévrisme de l'artère carotide, et une rupture de l'artère vertébrale proximale ou de la veine jugulaire interne et sous-clavière. Mais également, un choc septique, une péricardite, une obstruction des voies aériennes supérieures, une fistule pleuro-médiastinale ou pleuro-oesophagienne, et une érosion des principaux vaisseaux sanguins (Weaver E. et Al., 2010). Dans leur étude, Kocher et Al ont, eux, relevés des complications de médiastinite chez 70% de leurs patients, avec un syndrome de défaillance multiviscérale dans 35% des cas, dont 29,2% ont d'abord présenté un état de choc septique (Kocher G.-J et Al., 2012). Seuls les chocs septiques sont similaires avec les complications observées dans notre étude. Deux des trois patients avec une atteinte médiastinale ont réalisé des chocs septiques, soit 66,7%, ce qui représente un taux plus important que dans l'étude de Kocher e Al.

Ces complications liées à la cellulite elle-même ou à l'intervention vont allonger la durée d'hospitalisation. Les deux patients présentant une diffusion de l'infection au médiastin ont nécessité une durée totale d'hospitalisation de 51 jours pour l'un et de 120 jours pour l'autre. Celui présentant un œdème médiastinal a nécessité une durée totale d'hospitalisation de 25 jours. Leur durée d'hospitalisation a été considérablement plus longue que celle des patients présentant une cellulite localisée au niveau facial ou cervical (comprise entre 10 et 16 jours). Dans l'étude de Sancho et Al, pour la majorité des patients (86%), la durée moyenne d'hospitalisation a été de 35 jours, soit bien moins longue que nos patients présentant une atteinte médiastinale (Sancho L.M.M. et Al., 1999). Dans l'étude de Petitpas et Al, la durée moyenne d'hospitalisation des patients avec une médiastinite était de 29 jours, contre une durée moyenne d'hospitalisation de 14 jours pour les patients sans médiastinite (Petitpas F. et Al., 2012). Là encore, la durée moyenne d'hospitalisation était inférieure à celle des

patients de notre étude présentant une médiastinite. Les résultats de l'étude de Petitpas et Al sont cependant valable dans notre étude pour la durée d'hospitalisation des patients présentant une cellulite non diffusée.

De telles chirurgies peuvent ensuite laisser des séquelles chez les patients, allant de « simples » déficits esthétiques à des dysfonctions. Les deux patients atteints d'une médiastinite ont révélé comme séquelles post-opératoire quelques scapulalgies droites peu invalidantes avec persistance d'une obstruction nasale gauche pour l'un, et une polyneuropathie, des troubles de la déglutition et une hypophonie pour le second (retour à domicile seulement un an après). Le patient présentant un œdème médiastinal a, lui, montré une thrombose de la veine jugulaire interne droite évoluant favorablement, une dysphagie intermittente et une induration cicatricielle, comparativement aux autres patients de cette étude qui n'ont présenté aucune séquelle ou seulement des cicatrices inesthétiques ou une légère limitation d'ouverture buccale. Ces séquelles sont liées à la nécessaire agressivité de la prise en charge initiale, aux interventions chirurgicales parfois itératives, et à la réanimation prolongée.

Mais malgré une prise en charge adaptée et une chirurgie agressive, le taux de mortalité reste généralement élevé, avec des rapports allant de 11 à 40%. Ainsi, l'infection médiastinale conduit rapidement à une septicémie et une défaillance multiviscérale si elle n'est pas traitée précocément et de manière adaptée (Kocher G.-J et Al., 2012), (Farrier J.-N. et Al., 2007), (Mora R. et Al., 2004). Cette observation mise en évidence dans les grandes études de la littérature n'est pas valable dans notre étude. Le taux de mortalité est de 0% mais 2 des 3 patients avec une médiastinite ont connu des chocs septiques au cours de leur hospitalisation et ont vu leur pronostic vital engagé. Cependant, le taux de mortalité associé à cette maladie semble avoir pour cause principale une difficulté et un retard dans le diagnostic (Inoue Y. et Al., 2005), (Farrier J.-N. et Al., 2007). Dans notre étude, le diagnostic de cellulite diffuse chez ces 3 patients a peut-être été suffisamment rapide pour une prise en charge chirurgicale précoce et efficace évitant ainsi le décès des patients.

L'implication des AINS et des corticoïdes est très discutée et n'est pas clairement démontrée dans la littérature, en ce qui concerne leur potentiel rôle favorisant dans la diffusion des cellulites au niveau du médiastin, et donc dans le risque de décès du patient. Selon Blanca et Al, seuls les patients prenant des corticoïdes ont un risque supérieur d'atteinte médiastinale initiale (Blancal J.-P. et Al., 2010). Dans

leur étude, Chassery et Al mentionnent, eux, que l'étude de Blanca et Al ne considère pas ces traitements comme des facteurs de risque de cellulite mais plutôt comme des pourvoyeurs d'extension médiastinale et donc d'augmentation de la morbi-mortalité (Chassery G., Strunski V., Biet A., Ferary M., Page C., 2012). Selon l'étude de Tran Ba Huy P. et Al, certains mécanismes biologiques des AIS ou AINS peuvent prédisposer à des infections graves mais la responsabilité des AINS dans l'aggravation des cellulites reste à démontrer même s'ils peuvent masquer les symptômes et les signes initiaux et différer le diagnostic et la prise en charge. Néanmoins, le diagnostic tardif est la principale cause de mortalité élevée. Selon eux, la prise de corticoïdes semble favoriser la survenue de médiastinites (Tran Ba Huy P. et Al., 2011). Dans leur étude, Mathieu D. et Al indiquent, eux, que les AINS induisent une diminution des défenses de l'hôte en modifiant le chimiotactisme, la phagocytose et l'activité des granulocytes pouvant ainsi favoriser la multiplication bactérienne. Ils pensent ainsi que les AINS ont pu favoriser l'extension fulminante de la cellulite chez leurs patients. Ils recommandent alors de ne pas administrer de traitement anti-inflammatoire aux patients avec une cellulite étendue au niveau cervical. Ils pensent cependant qu'un traitement anti-inflammatoire peut être prescrit, dans le cas d'une infection localisée, à la condition qu'une antibiothérapie y soit associée simultanément, et avec un suivi proche du patient (Mathieu D. et Al., 1995). Dans leur étude, Petitpas F. et Al. se sont intéressés aux AIS et aux AINS. Ils montrent que la prise de glucocorticoïdes par voie orale expose les patients à un risque accru d'expansion de l'infection vers le médiastin, mais pas les AINS. Le mécanisme responsable de cette diffusion est selon eux inconnu, mais l'utilisation d'AIS pourrait diminuer les premiers signes de la diffusion et retarder le débridement chirurgical des tissus touchés, ou, par leurs propriétés immunosuppressives, favoriser la propagation de l'infection vers le médiastin. Ils pensent que l'utilisation de glucocorticoïdes pour une infection dentaire est une indication qui doit être ré-examinée, et nécessite des études supplémentaires (Petitpas F. et Al., 2012). Suite à l'analyse des grandes études de la littérature, nous pouvons constater que les auteurs ne sont pas tous d'accord sur le rôle des AIS et des AINS dans la diffusion des cellulites. Notre étude a révélé que sur les 9 patients hospitalisés au sein du service du CHRU de Nancy pour une cellulite d'origine dentaire, 8 patients (88,9%) avaient pris des anti-inflammatoires. Dans 7 cas sur 8 (87,5%), la prise d'anti-inflammatoires était liée à une prescription, et seulement dans un cas (12,5%) à une automédication, ce qui montre une méconnaissance de certains

médecins concernant le potentiel rôle favorisant des anti-inflammatoires dans la diffusion des cellulites cervicales vers le médiastin à partir d'un foyer infectieux dentaire. On a également observé des prescriptions concomitantes d'anti-inflammatoires et d'antibiotiques. Le patient présentant une cellulite cervicale associée à un œdème médiastinal avait consulté son médecin généraliste suite à des douleurs persistantes après l'avulsion de la première molaire inférieure gauche. Une prescription d'AMOXICILLINE et de NIFLURIL® par son médecin traitant avait été réalisée 3 jours après l'avulsion et 2 jours avant l'hospitalisation du patient. En présence d'une infection d'origine dentaire et lors de la prescription d'anti-inflammatoires non stéroïdiens concomitante, il est recommandé d'associer la prescription simultanément d'antibiotiques et pour une durée supérieure d'au moins deux jours au traitement anti-inflammatoire (Société Française de Chirurgie Orale, 2008). Ce patient a eu une prescription d'antibiotiques concomitante à la prescription d'un AINS, comme indiqué dans les recommandations, et pourtant il y a quand même eu diffusion de la cellulite au niveau du médiastin. On peut alors se demander si la posologie initiale des antibiotiques n'était pas inadaptée, si la molécule choisie n'était pas inappropriée, ou si il n'y a pas eu une mauvaise observance de la prescription de la part du patient. Ces données sont manquantes et ne nous permettent pas de définir la cause de la diffusion. Ce patient présentait un terrain fragilisé, avec un statut immunodéprimé, associé à un diabète de type 2 et une intoxication éthylo-tabagique. Ce terrain fragilisé peut également être à l'origine de la diffusion. Malgré l'association d'une antibiothérapie au traitement anti-inflammatoire, la diffusion de l'infection reste donc possible. La prise d'AINS reste cependant la cause la plus probable de diffusion de l'infection chez ce patient. L'un des deux patients présentant une cellulite diffusée au médiastin s'était rendu au Service Accueil Urgences (SAU) à Longwy 5 jours avant son hospitalisation pour une infection dentaire avec œdème cervical associé et douleurs thoraciques. Après instauration d'une antibiothérapie probabiliste AUGMENTIN® (AMOXICILLINE + ACIDE CLAVULANIQUE) + FLAGYL® (METRONIDAZOLE) ainsi qu'un traitement par anti-inflammatoire non stéroïdien (PROFENID®), le patient devait revenir au sein de ce service pour une surveillance de l'évolution à J+3 et la réalisation d'un scanner à J+4. Le patient n'est pas venu, on constate une mauvaise observance des consignes, ce qui représente un facteur favorisant de diffusion. Ce patient, tout comme le précédent, a également reçu un traitement anti-inflammatoire associé à une antibiothérapie, et il y a également eu

diffusion de la cellulite au médiastin malgré une antibiothérapie associée. En effet, le patient présentait un œdème très inflammatoire et très algique du cou jusqu'à la région thoracique supérieure à J+5 après sa première visite. Il a été transféré dans le service ORL du CHRU de Nancy après adaptation de l'antibiothérapie avec ajout de CIFLOX® (CIPROFLOXACINE, qui cible les bactéries à Gram négatif). Il présentait un terrain éthylo-tabagique mais pas de pathologies systémiques associées. La prise d'AINS a donc pu avoir elle aussi un rôle majeur dans la diffusion. Le second patient présentant une cellulite diffusée au médiastin avait pour traitement habituel un AINS (NIFLURIL®, gélule 250mg matin, midi et soir), dans le traitement de la Maladie de Lyme. Avant son hospitalisation, le patient a pris un autre AINS (IBUPROFENE) par automédication, en plus de son traitement habituel par le NIFLURIL®. Il a ensuite été admis au SAU de Briey pour une tuméfaction cervicale depuis 4 jours et de la fièvre puis transféré dans le service ORL du CHRU de Nancy le jour suivant. L'association de 2 AINS a certainement eu un rôle non négligeable dans la diffusion de l'infection. De plus, le patient présentait un terrain fragilisé avec de l'hypertension artérielle (HTA), une obésité, un diabète de type 2 et un état dentaire très mauvais, favorisant également la diffusion. Dans l'étude de Petitpas et Al, 64% des patients ont pris des antibiotiques avant leur admission, 40% ont pris des AINS et 26% ont pris des AIS, en moyenne 4 jours avant leur hospitalisation (Petitpas F. et Al., 2012). La prise d'antibiotiques, préalablement à l'hospitalisation, est similaire à notre étude, la prise d'AIS plus élevée, et à la prise d'AINS plus faible. Dans notre étude, les patients avec une médiastinite ont également reçu des AINS, des AIS et/ou des ATB en moyenne 4 jours avant leur hospitalisation. Dans notre étude, lors de la prise d'AINS, seuls deux patients (22,2%) n'ont pas reçu une antibiothérapie simultanément au traitement anti-inflammatoire. Parmi ces deux patients n'ayant pas reçu de traitement antibiotique conjointement au traitement anti-inflammatoire, l'un (50%) d'eux a développé une cellulite cervico-médiastinale. Ceci suggère la corrélation entre la prise d'anti-inflammatoires non stéroïdiens et la diffusion de l'infection, favorisée par une diminution des défenses immunitaires liée à l'effet inhibiteur des AINS sur les défenses de l'organisme, avec absence d'une antibiothérapie adaptée. Un seul patient (11,1%) a reçu du paracétamol et des bains de bouche en plus du traitement par AINS.

Dans l'étude de Kocher et Al, le délai entre l'apparition des premiers symptômes liés à l'infection et l'hospitalisation variait de 12 heures à 14 jours (Kocher G.-J et Al.,

2012). D'après les données recueillies, dans notre étude, la prise d'AINS chez 7 des 9 patients (77,7%) a retardé le délai de consultation de deux à sept jours. La prise d'anti-inflammatoire stéroïdiens (AIS) chez le huitième patient (11,1%) associée à une antibiothérapie a repoussé la date de consultation de 15 jours. Les résultats de l'étude de Kocher et Al sont donc similaires à ceux de notre étude. Le retard de diagnostic et une chirurgie retardée et/ou insuffisante sont les principaux facteurs expliquant les nombreux échecs de prise en charge. En l'absence d'un traitement chirurgical précoce et bien conduit, l'infection va se propager vers le médiastin dans plus de 20% des cas. L'extension de l'infection est très rapide justifiant le caractère urgent d'une prise en charge adaptée (Serghini I. et Al., 2010).

Les AINS ont un effet inhibiteur voire supprimeur sur les défenses de l'organisme en freinant la migration et l'activité phagocytaire des polynucléaires et des macrophages sur le site de l'inflammation, en freinant la production et/ou l'activité de nombreux médiateurs, en inhibant l'activité de nombreux facteurs chimiotactiques, de telle sorte qu'ils favorisent la diffusion de l'infection (Souaga K. et Al., 1998). En chirurgie buccale, les anti-inflammatoires non stéroïdiens (AINS) ne doivent pas être considérés comme des anti-inflammatoires, mais uniquement comme des antalgiques. Ils n'ont pas d'effet supérieur au paracétamol seul sur l'œdème et le trismus (Société Française de Chirurgie Orale, 2008). Ils n'agissent que sur une partie de la composante inflammatoire. Les AINS bloquent la dégradation de l'acide arachidonique par la voie de la cyclo-oxygénase. Ils s'opposent donc à la production des prostaglandines et de la thromboxane A₂. Ils agissent également sur la composante cellulaire de l'inflammation en bloquant la mobilité des cellules, notamment les macrophages. Par leurs actions anti-prostaglandines, ils diminuent la réaction immunitaire du patient et sont ainsi susceptibles de favoriser les infections des tissus mous en masquant les signes infectieux. Ils ne doivent pas être prescrits en cas de suspicion d'une infection des tissus mous (Bonnot J., Pillon F., 2013). Ils inhibent les fonctions des granulocytes et augmentent la production de cytokines et leurs conséquences locales. Ils vont également diminuer l'un des principaux signes de l'inflammation qui est la fièvre et augmenter ainsi le délai de consultation par le patient.

Les AIS ont également un effet inhibiteur voire supprimeur sur les défenses de l'organisme. Cependant, les glucocorticoïdes en cure courte en chirurgie orale ne semblent pas favoriser les infections (Société Française de Chirurgie Orale, 2008),

(Petitpas F. et Al., 2012). Les corticoïdes peuvent avoir des effets indésirables sur la réponse immune. Il s'agit d'une réaction entraînant l'aggravation d'une infection existante ou l'activation d'une infection latente et l'accroissement de la susceptibilité à l'infection. Le risque est plus élevé chez les patients recevant de fortes doses de corticoïdes et chez ceux recevant, en plus, d'autres immunosuppresseurs (Timour Q., 2007). Cela n'a pas pu être démontré dans notre étude car seul un patient (11,1%) avait pris un AIS avant son admission, et la cellulite est restée localisée au niveau cervico-facial. Les indications des AIS ont tendance à se développer, notamment en chirurgie buccale. Ils sont par exemple employés en implantologie, lors d'interventions nécessitant un grand délabrement ou un décollement important, et parfois lors d'avulsions de dents à proximité du canal dentaire inférieur. Leur administration se fera alors sur une courte durée n'excédant pas quatre jours et de préférence le matin. L'utilisation des glucocorticoïdes vise essentiellement à obtenir la réduction des manifestations du processus inflammatoire physiologique. Lorsque la dose de glucocorticoïdes est suffisante, on observe une diminution de l'œdème post-opératoire. Cette diminution est significative entre le deuxième et le troisième jour post-opératoire et la prescription ne doit pas dépasser 72 heures (Société Française de Chirurgie Orale, 2008).

CONCLUSION

Les cellulites cervico-faciales diffuses sont des évènements rares mais extrêmement graves, avec un taux de mortalité de 25 à 40%. Leur traitement doit être aussi précoce que possible avec un geste chirurgical large en urgence et une prise en charge pluridisciplinaire. La prise d'anti-inflammatoires stéroïdiens ou non stéroïdiens au décours des infections bucco-pharyngées, en l'absence d'une antibiothérapie adaptée ciblée sur une infection polymicrobienne aéro-anaérobie, semble être un facteur favorisant non négligeable. Cela est lié à leur effet immunosuppresseur et à la dissimulation des signes infectieux comme la douleur et la fièvre, qui conduit à un retard de consultation, de diagnostic et de prise en charge. L'absence d'une antibiothérapie combinée est liée à une automédication souvent abusive et en hausse, ou à une prescription inadéquate du corps médical, ce qui peut expliquer une hausse constante des médiastinites liées à une infection d'origine dentaire. Notre étude a permis de mettre en évidence qu'une antibiothérapie combinée au traitement anti-inflammatoire ne suffit pas toujours à empêcher l'expansion médiastinale de l'infection. La diffusion de la cellulite semble être la répercussion d'une prise en charge initiale inadaptée.

Figure 28 : Fiche de recueil de données, utilisée par les ORL du CHRU de Nancy à l'admission des patients dans le service. Image de l'auteur.

Infection ORL bactérienne grave Recueil à l'admission	NOM : Prénom : DDN : <small>(ou étiquette)</small>
--	--

Date d'hospitalisation : _ / _ / _ _ _ _

Adressé pour :

Infection ORL (TDR :) Infection dentaire (Etat dentaire : normal mauvais)

Autre :

Symptômes à l'admission :

fièvre :°C depuisjours chaleur locale depuisjours

érythème depuisjours empyème sous cutané Collection palpable

dysphagie depuis jours aphagie depuisjours

dyspnée depuisjours trismus depuisjours

autres :

Diagnostic :

phlegmon

cellulite : cervicale cervicomédiasinale dentaire

Prise en charge : Date :/..../....

ponction cervicotomie thoracotomie extraction dentaire

Traitement des jours précédents : préciser le nom du médicament et la posologie (dosage et nombre de comprimés pris)

Jour/date	AINS	corticoïdes	antibiotique
J0			
J-1			
J-2			
J-3			
J-4			
J-5			
J-6			
Long cours			

Voir au dos la liste des AINS actuellement commercialisés.

NP- Fiche ORL/CRPV :V0.2

Ne pas oublier de contacter la pharmacovigilance
au poste 52760 ou 52761 ou par GRANIT <http://granit.chu-nancy.fr/> par fax 3 83 32 33 44

Infections bactériennes graves en ORL

ains	spécialité	dosages (mg)	topique
	ADVIL	200 400	
	ADVILEFF	200	
	ADVIL MED	100 400; 20 mg/ml	gel 5%
	ANTAFRENE	100 200 400 20mg/ml	gel 5%
	BRUFEN	400	
	ERGIX	200	
	HEMAGENE TAILLEUR	200	
	IBUFEUM		gel 5%
	IBUPROFENE GENERIQUE	200 400	gel 5%
	IBUTABS	200 400	
	INTRALGHS	200	
	NUREFLEX	200 400; 300 LP	
	NUROFEN	200 400	gel 5%
	NUROFENCAPS	400	
	NUROFENEM	400	
	NUROFEN LASH	400	
	NUROFENPRO	20 mg/L	
	NUROFENTABS	200	
	PEDELA	5 mg/ml (prj)	
	SPIEMEN	200 400	
	SPFEN	200 400	
	UPFEN	200	
	ANTAFRENE CODEINE	200/30 40/300	gel 5%
	CELECOX		
	NUROFEN RHUME		
	RHINADVIL RHUME		
	RHINAREFLEX		
	ACIDE TIAPROFENIQUE GENERIQUE	100	
	FLANID	100 200	
	SUBGAM	100 200	
	IBUPROFENID	100 LP	
	KE TE SSE	12,5 25 50 mg/ml	
	NETOPROFENE GENERIQUE	50 100 100 LP 150 200 LP	gel 2,5%
	RENUM	100 200 LP	gel 2,5%
	PROFENIGR	150	
	PROFENID	50 100 100 (suppo); 200 LP	
	TOPREC	25 1 mg/ml	
	ARTOTEC	50 75	
	COMPRALFENE		gel 1%
	DICLOFENAC GENERIQUE	25 50	gel 1%
	FLECOFOR	50	gel 1%
	FLECOFORFROEL		gel 1%
	FLECTORTISSUGEL		gel 1%
	DOLARAZE		gel 3%
	TENDOL		gel 1%
	VOLTARENACTIVO		gel 1% 2%
	VOLTARENDOLO	12,5	
	VOLTARENE	25 50 75 LP; 100 LP; 100 suppo	emulgel 1%
	VOLTARENSPRE		gel 1%
	VOLTARENPLAST		gel 1%
	ALVIV TABS	200	
	ANTALROCK	500	
	APRANAK	275 550 750	
	NAPROSIVNE	250 500 1000	
	NAPROXENE GENERIQUE	50	
	PONSIFIL	250	
	ANTADYS	100	
	CELESTID	50 100 200 LP	
	STREPEM	8 75	
	NIFLUBIL	250	
	NIFLUGEL		gel 2,5%
	CELEBREX	100 200	
	MELoxicAM GENERIQUE	7,5 15	
	Mobic	7,5 15	
	BREXIN	20	
	CYCLADOL	20	
	FELDENE	20	
	GELDENE		gel 5%
	PIROxicAM GENERIQUE	10 20	
	ZOPORA	20 mg/ml (prj)	
	TILCOFIL	20	
	CHRONO INDOCID	75	
	INDOCID	25 100 (suppo)	
	ARTHRICINE	100 200	

NP- Fiche ORL-adm/CRPV :V0.2

Ne pas oublier de contacter la pharmacovigilance
au poste 52760 ou 52761 ou par GRANIT <http://granit.chu-nancy.fr/>

ANNEXE

Figure 29 : Fiche de recueil de données n°1. Tableau de l'auteur.

ains avant	nom	âge	sexe	poids	taille	obésité	année	date hosp avant CHU	lieu hosp avant CHU	date hosp CHU	diabete	pathologie chronique	tabac tabac	ethylisme	toxicomanie	infection ORL/dent	ORL/dentaire quoi	état dentaire	délai 1ers sympt/ hospit ORL	adm fievre	adm erytheme	adm chaleur locale	adm emphysème SC	adm dysphagie	adm dyspnée	adm trismus	
NON	Patient N°1	25	M	75	1,72	non	2007		Toul SAU	29/08/2007	NON	NON	OUI	10 PA	NON	HEROINE	DENT	Multiples dents en cause	Très mauvais	Données manquantes	OUI	OUI	Données manquantes	OUI	OUI	NON	OUI
OUI	Patient N°2	40	M	72	NP	NP	2004	14/02/2004 [mais C* Longwy le 11/02/04]	SAU longwy	16/02/2004	NON	NON	OUI	10 PA	OUI	NON	DENT	Infect* dentaire suspectée mais non prouvée > Abscès 38	correct	5 jours	OUI	OUI	OUI	NON	OUI	NON	OUI
NON	Patient N°3	26	M	55	1,71	NP	2010	12/08/2010	Briey	13/08/2010	NON	NON	OUI	10cig/j	NON	CANNABIS++	DENT	Abcès dentaire	Très mauvais	15	OUI	NON	NON	NON	OUI+++ puis aphagie complète av difficultés articulat* > Ct*	NON	OUI+++ à 1 travers de doigt
OUI	Patient N°4	55	M	150	200cm	oui	2012	24/05/2012	Briey, pour tuméfact* cervicale depuis 4j + fièvre	25/05/2012	DIABETE type 2	NON	Sevré depuis 20 ans	NON	NON	NON	DENT	Multiples dents en cause	Très mauvais	5 JOURS	OUI	OUI	OUI	NON	NON	OUI	NON
OUI	Patient N°5	56	M	70	1,63	non	2007			17/06/2007	DIABETE type 2	NON	OUI	2P/1	OUI	NON	DENT	15 post-extractions dents 37 et 38	NP	2 JOURS	OUI	NON	NON	NON	OUI	NON	NON
NON	Patient N°6	45	F	100	1,65	oui	2010			17/10/2010	NON	NON	NON	NON	NON	NON	DENT	48 en cause	NP	7 JOURS (traitée depuis 7j par AIN/ATB/BDB)	39°C la veille	NON	NON	NON	NON	NON	OUI
OUI	Patient N°7	29	M	58	1,78	non	2013			06/06/2013	NON	NON	OUI	10 PA	NON	NON	DENT	Avulsion 36 avec granulome apical	NP	3 JOURS (AINS + ATB 3j avt...)	OUI	NON	NON	NON	OUI	NON	OUI
OUI	Patient N°8	17	F	NP	NP	NP	2007	NP	Neufchâteau	27/10/2007	NON	NON	NON	NON	NON	NON	DENT	Avulsion 47 avec granulome péri-apical	Précaire	Douleur 20/10/07 et tuméfact* jugale D 25/10/07, Hospit* J+7 après 1ers sympt	NON	NP	NON	NON	Odynophagie	NON	OUI
OUI	Patient N°9	37	M	NP	NP	NP	2008			21/11/2008	NON	NON	NON	NON	NON	NON	DENT	Kyste dentaire 36/37	Mauvais	3j, 1ers symptômes le 18/11/08	NON	NP	NP	NON	OUI	NON	OUI, SEVERE (inf à 1 doigt)

Figure 30 : Fiche de recueil de données n°2. Tableau de l'auteur.

admission autre	cellulite cervicale	cellulite cervicomé diastinale	cellulite autre	thrombose associée	autres symptômes associés	bio adm GB	bio adm PNN	bio admission PCR	bio admission PCT	bio admission lympho	bio admission plaquettes G/L	bio admission fibrinogène	bio admission autre	traitement habituel	ains avant	AINS QUOI	durée AINS	AINS prescrit/automéd	AINS avant	durée AINS	paracetamol avant	durée paracetamol
NON	OUI	NON	NON	THROMBOSE JUGULAIRE INTERNE	NON	13300	Données manquantes	223	2,2	1260	165	8,7		AUCUN	NON				NON		NON	
Adénopathies	NON	OUI	Cellulite faciale	NON	épanchement pleural bibasal	30100	NP	400 à l'adm* > 236 ensuite (dimin* sd inflam)	0,7	NP	536000	7,1		AUCUN	OUI	PROFENID	2 jours	PRESCRIPTION	NON			
Douleur en regard de la dent + nécrose partielle du muscle thyro-hydoïdien D	OUI	NON	NON	NON	NON	17000	NP	186	NP	1120	199	6,7		AUCUN	NON			PRESCRIPTION	OUI, corticoïdes	PRESCRIT PAR MG 1J avant hospit à BRIEY	NON	
œdème hémilarynx D, œdème face valléculaire de l'épiglotte, Marbrures, cou très inflam et tendu, crépitat* à la palpation	NON	OUI	NON	NON		11900	10550	145,3 le 08/06/12	NP	1070	270	11,4	Créatinine 34,8 mg/L Transaminases Augmentées	NIFLURIL	OUI	NIFLURIL ADVIL	NP	AUTOMEDICATION	NON			
Dysphonie, Œdème laryngé, Adénopathies	OUI	NON	GANGRENE DIFFUSE CERVICO-LARYNGEE	NON	NON	23000	NP	NP	NP	NP	NP	NP	fib 7,7	INSULATARD COVERSYL CREON NOVORAPID TENORMINE	OUI	NIFLURIL	2 jours	PRESCRIPTION	NON			
Abcès parapharyngé, majorat* œdème + douleur à la veille de l'hospit* av 39°C. Doul av extens* à la rég* cerv et rétro-auriculR	NON	NON	Œdème hémiface D	NON	NON	19000	16040 (hausse +++)	158 (hausse +++)	NP	2120	349000	NP		AUCUN	OUI	IBUPROFENE 400	1 semaine	PRESCRIPTION	NON		DAFALGAN	1 semaine
Troubles déglutition	NON	NON	MANDIBULAIRE	VEINE JUGULAIRE GAUCHE	Adénomégales Cervicales	26800	24120	252	NP	1070	153	8		AUCUN	OUI	NP	3 jours	PRESCRIPTION	NON		NON	
Odynophagie, extension au plancher de bouche, collection fluctuante en regard parotide, œdème jugal avec inflam* en reg orif sténon	OUI	NON	TUMEFACTION HEMI-FACIALE D	NON	PHLEGMON DU COU	18000	8600	217	NP	NP	NP	NP		AUCUN	OUI	NUROFEN	NP	NP	NON		NON	
Adénopathie sous maxillaire G	OUI	NON	GENIENNE BASSE G	NON		NP	NP	NP	NP	NP	NP	NP		AUCUN	OUI	NAPROXENE	3 jours	PRESCRIPTION	NON		NON	

Figure 31 : Fiche de recueil de données n°3. Tableau de l'auteur.

antibiotiques avant	durée ATB avant	autres médicaments avant	SCANNER ADMISSION	date intervention	drainage chirurgical	GESTE BUCCAL	cervicotomie	tracheotomie	thoracotomie	nombre de reprises chir	transfert réa	calisson	ATB 1 après	ATB 2 après	ATB 3 après	ATB 4 après	AUTRES ATB APRES	durée ATB après	durée séjour réanimation	durée totale hospitalisation	complications 0/1
NON		NON	CC	30/08/2007	OUI	Avulsions multiples	BILATERALE	OUI	NON	2	OUI	OUI	AUGMENTIN	FLAGYL	GENTAMYCINE	CLAFORAN	VANCOMYCINE TAZOCILLINE PYOSTACINE OFLOCET	65	7	22	OUI
AUGMENTIN FLAGYL CIFLOX	6 jours	NON	CCM	20/02/2004	OUI	Ablat* 38 en cause ss AG + Parage kyste radiculaire	OUI, drainage cerv le 20/02 + reprise le 01/03 pr mise à plat abcès cervix + remise en place de drains	NON	OUI, droite, drainage des coll* médiastinales (antéro sup) + pose drain thor. D. Mise à plat du méd post et ant + mep 2 drains méd + 2drains	2: au niv cerv > le 01/03 pr mise à plat abcès cerv + le 21/04/05 reprise cica	OUI	NON	AUGMENTIN	FLAGYL	VANCOMYCINE	RIFADINE TIENAM	évol* favorable av ATB IV pdt 6 semN : ATBTH large spectre, puis relais per os AUGMENTIN pdt 3 mois	42	34	51	OUI
AUGMENTIN	1 jour	NON	CC > coll* hydroaérique du plancher buccal D filant au niv cerv.	13/08/2010	OUI	Remise en état dentaire avec avuls* 46/47 + curetage apical + évacuation purulente endobuccale + drainage abcès D plancher buccal	BILAT, BIMASTOIDIENNE	OUI + mep lames de Delbey	NON	0	OUI	NON	ROCEPHINE	OFLOCET	FLAGYL			NP	3	15	NON
NON		NON	CCM > coll* paroi pharyngée G étendue à loge ss maxR	25/05/2012	OUI	Multiples avuls* en maxillo (17/16/15/26/37/38/46/47/48)	OUI > drainage cerv	OUI > en ORL	OUI > drainage méd sup. Thoraco bilat av drainage pleuro médiastinal	2	OUI		ROCEPHINE	TIBERAL	ZVVOXID	TAZOCILLINE CIFLOX	épisode de détresse respi aigue le 27/09/12 : oxygénothérapie	42	100	120	0
AMOXICILLINE	2 jours	BAINS BOUCHE	CCM	17/06/2007	OUI	Avuls* 37/38	OUI	OUI	NON	1	OUI	NON	TAZOCILLINE	OFLOCET	TIBERAL	AUGMENTIN		21	9	25	OUI
OUI, AUGMENTIN 500	1 semaine	NON	CC	17/10/2010	NON	Avuls* 48 ss AG à 13 > améliorat* initiale puis nvl symptomato. A J6 : reprise chir av drainage endobuccal sur 2 coll* abcédées	NON	NON	NON	1	NON	NON	AUGMENTIN	ROCEPHINE	TIBERAL	PYOSTACINE		NP	0	16	0
ORBENINE	3 jours	NON	CC	06/06/2013	OUI	Avuls* 36 avec granulome apical	OUI	OUI	NON	1	OUI	NON	TAZOCILLINE	GENTAMYCINE	AUGMENTIN			28	5	15	1
NON		NON	CC	27/10/2007	OUI	Avuls* 47, Drainage par voie endobuccale muqueuse laissée ouverte pour lavages	OUI	NON	NON	1	NON	NON	AUGMENTIN					NP	0	12	NON
OUI	3	NON	CC	21/11/2008	OUI	SOUS AG, intubation oro-trachéale, ABLATION 36/37, Drainage, lame de Delbé	OUI	NON	NON	0	NON	NON	AUGMENTIN	FLAGYL				8 JOURS	0	11 JOURS	NON

BIBLIOGRAPHIE

Ahossi V., Perrot G., They L., Perrin D., 2007. Urgences odontologiques. Encyclopédie Médico-Chirurgicale, Médecine d'urgence. [Article 25-170-A-10].

ANSM (Agence Nationale de Sécurité du Médicament et des produits de santé), 2013. Rappel des règles de bon usage des anti-inflammatoires non stéroïdiens (AINS). [en ligne]. (consulté le 08/10/15). Disponible : <http://ansm.sante.fr/var/ansm-site/storage/original/application/53960970b52f1b0c30da77518e8c86d7.pdf>

Bertolus C., 2011. Cellulite cervico-faciale [en ligne]. (consulté le 18/09/15). Disponible : http://sofia.medicalistes.org/spip/IMG/pdf/Cellulite_cervico-faciale.pdf

Boisramé-Gastrin S., Ahossi V., Gathion S., Tazi M., Larras P., Honnart D., Perrin D., 2011. Infectious emergencies in odontology: retrospective study in a french hospital. Journal de Médecine Buccale Chirurgie Buccale. 17 (2), 91–99.

Bonnot J., Pillon F., 2013. Revue des prescriptions odontologiques à l'officine. Actualités pharmaceutiques. 52(526), 45–48.

Brunato D., 2005. Les cellulites d'origine dentaire : classification, étiologie, bactériologie et traitement, illustrations cliniques [Thèse de chirurgie dentaire]. Nancy : Université Henri Poincaré – Nancy 1. 145p. Disponible : http://www.scd.uhp-nancy.fr/docnum/SCDPHA_TD_2005_BRUNATO_DAVID.pdf

Camino Jr R., Naclerio-Homem M.G., Cabral L.M., Luz J.G.C., 2014. Cervical Necrotizing Fasciitis of Odontogenic Origin in a Diabetic Patient Complicated by Substance Abuse. Brazilian Dental Journal. 25(1), 69–72.

Emile C., 2012. Marqueurs de l'inflammation : à partir de deux cas cliniques. Option/Bio. 23(476), 22-24.

Chassery G., Strunski V., Biet A., Ferary M., Page C., 2012. Cellulites cervicales diffuses et cellulites cervico-médiastinales, Revue de Laryngologie Otologie Rhinologie. 133(4), 189-195.

Corsten M.J., Shamji F.M., Odell P.F., Frederico J.A., Laframboise G.G., Reid K.R., Vallieres E., Matzinger F., 1997. Optimal treatment of descending necrotising mediastinitis. *Thorax*. 52(8), 702–708.

Doddoli C., Trousse D., Avaro J.-P, Djournon X.-B, Jaussaud N., Gludicelli R., Fuentes P., Thomas P., 2009. Traitement des médiastinites descendantes nécrosantes aiguës. *Encyclopédie Médico-Chirurgicale Techniques chirurgicales – Thorax*. [Article 42-182].

Donazzan M., 1998. Foyers infectieux dentaires et complications. *Encyclopédie Médico-Chirurgicale - AKOS (Traité de médecine)*.1-6 [Article 7 - 1105].

Dubernard C., Bellanger S., Chambon G., Léon H., Torres J.-H., Lozza J., 2009. Cellulite d'origine dentaire engageant le pronostic vital: à propos d'un cas. *Journal de Médecine Buccale Chirurgie Buccale*. 15(3), 119–125.

Endo S., Murayama F., Hasegawa T., Yamamoto S., Yamaguchi T., Sohara Y., Fuse K., Miyata M., Nishino H., 1999. Guideline of surgical management based on diffusion of descending necrotizing mediastinitis. *The Japanese Journal Of Thoracic And Cardiovascular Surgery*. 47(1), 14-9.

Farrier J.N., Kittur M.A., Sugar A.W., 2007. Necrotising fasciitis of the submandibular region; a complication of odontogenic origin. *British Dental Journal*. 202(10), 607–609.

Petitpas F., 2008. Les cellulites cervicales. *European Journal of Clinical Microbiology & Infectious Diseases, Société Française d'Anesthésie et de Réanimation*. 27(8), 691-5.

Gonlugur U., Guclu O., Karatag O., Mirici A., Derekoy, S., 2011. Cervical necrotizing fasciitis associated with descending necrotizing mediastinitis. *Multidisciplinary Respiratory Medicine*. 6(6), 387-389.

Gougerot-Pocidallo, M.-A., 2012. Polynucléaire neutrophile et inflammation systémique. *Encyclopédie Médico-Chirurgicale, Revue du Rhumatisme*. 79(3), 183-186.

Temam G., Lacan A., Suissa M., Sarazin L., 2009. Imagerie dentomaxillaire. Encyclopédie Médico-Chirurgicale - RADIOLOGIE ET IMAGERIE MEDICALE : Musculosquelettique - Neurologique – Maxillofaciale. 1-19 [Article 31-676-A-10].

Inoue Y., Gika M., Nozawa K., Ikeda Y., Takanami I., 2005. Optimum drainage method in descending necrotizing mediastinitis. *Interactive Cardiovascular and Thoracic Surgery* 4(3), 189–192.

Peron J.M., Mangez J.F., 2002. Cellulites et fistules d'origine dentaire. Encyclopédie Médico-Chirurgicale - Stomatologie/Odontologie. [Article 22-033-A-10].

Blancal J.-P., Kania R., Sauvaget E, Tran Ba Huy P., Mateo J., Guichard J.-P., Fraticelli A., Mebazaa A., Herman P., 2010. Prise en charge des cellulites cervicofaciales en réanimation. *Réanimation*. 19(4), 297-303.

La Rosa J., Bouvier S., Langeron O., 2008. Prise en charge des cellulites maxillofaciales. Encyclopédie Médico-Chirurgicale, Le praticien en anesthésie réanimation. 12(5), 309-315.

Kettane Y., 2012. Les cellulites cervico-faciales d'origine dentaire. *Stomatologie : Conduite à tenir*.

Kocher G.J., Hokschi B., Caversaccio M., Wiegand J., Schmid R.A., 2012. Diffuse descending necrotizing mediastinitis: surgical therapy and outcome in a single-centre series. *European Journal of Cardio-thoracic Surgery*. 42(4), e66-72.

Lawson Afouda S., Avakoudjo F., Alamou S., Hounkpatin S., Satpwakou M., Hounkpe Y., Adjibabi W., 2012. Aspects étiolo-épidémiologiques et thérapeutiques des cellulites cervico-faciales d'origine dentaire. *Revue de Laryngologie, d'Otologie et de Rhinologie*. 133(4-5), 197–200.

Lee J.W., Immerman S.B., Morris L.G., 2010. Techniques for early diagnosis and management of cervicofacial necrotizing fasciitis. *The Journal of Laryngology & Otology*. 124(7), 759–764.

Louis M., 2010. Gestion et utilisation des anti-inflammatoires en odontologie. [Thèse de chirurgie dentaire]. Nancy : Université Henri Poincaré – Nancy 1. 101p.

Disponible :
lorraine.fr/public/SCDPHA_TD_2010_LOUIS_MATHIEU.pdf

http://docnum.univ-lorraine.fr/public/SCDPHA_TD_2010_LOUIS_MATHIEU.pdf

Mathieu D., Nevriere R., Teillon C., Chagnon J.L., Lebleu N., Wattel F., 1995. Cervical necrotizing fasciitis: clinical manifestations and management. *Clinical Infectious Diseases*. 21(1), 51–56.

Miloundja J., Eyogho S.F.A., Lawson J.M.M., Ondounda M., Koumba J.S., Lekassa P., Inibend M., N'zouba L., 2012. Cellulites cervico-faciales diffuses: 32 cas vus à Libreville. *Cahiers D'études et de Recherches Francophones/Santé*. 21(3), 153–157.

Mora R., Jankowska B., Catrambone U., Passali G.C., Mora F., Leoncini G., Passali F.M., Barbieri M., 2004. Descending necrotizing mediastinitis: ten years' experience. *ENT-Ear, Nose & Throat Journal*. 83(11), 774-780.

Nakamori Y., Fujimi S., Ogura H., Kuwagata Y., Tanaka H., Shimazu T., Ueda T., Sugimoto H., 2004. Conventional open surgery versus percutaneous catheter drainage in the treatment of cervical necrotizing fasciitis and descending necrotizing mediastinitis. *American Journal of Roentgenology*. 182(6), 1443–1449.

Novakov I., Safev G., Peicheva S., 2010. Descending Necrotizing Mediastinitis of Odontogenic Origin-Personal Experience and Literature Review. *Folia Medica, Clinic of Thoracic and Abdominal Surgery, Plovdiv*. 52(3), 13–20.

Özkan A., Şentürk S., Topkara A., Tosun Z., 2014. Extensive cervicofacial necrotizing fasciitis of odontogenic origin: case report and literature review. *European Journal of Plastic Surgery*. 38(2), 143–146.

Petitpas F., Blancal J.-P., Mateo J., Farhat I., Naija W., Porcher R., Beigelman C., Boudiaf M., Payen D., Herman P., 2012. Factors associated with the mediastinal spread of cervical necrotizing fasciitis. *The Annals of Thoracic Surgery*. 93(1), 234–238.

Cassagneau P., Varoquaux A., Moulin G., 2011. Exploration radiologique des infections cervico-faciales. Encyclopédie Médico-Chirurgicale, Journal de radiologie, Formation médicale continue. 92(12), 1015-1028.

Lesclous P., 2013. Prescription des antibiotiques en pratique bucco-dentaire. Recommandations de bonne pratique : Afssaps 2011. Revue de Stomatologie et de Chirurgie Maxillo-Faciale. 114(2), 116-118.

Roger P.-M., Hung S., De Salvador F., Allieri-Rosenthal A., Farhad R., Pulcini C., Cua E., 2009. Utilité de la C-reactive protein dans le suivi thérapeutique des patients infectés. Médecine et maladies infectieuses. 39(5), 319-324.

Société Française d'Oto-Rhino-Laryngologie et de Chirurgie de la Face et du Cou., 2000. Recommandations ORL pour la pratique clinique [en ligne]. (consulté le 26/09/15). Disponible : http://cireol.online.fr/doc_public/travaux/RPC_SFORL_061008.pdf

Société Française de Chirurgie orale, 2008. Recommandations pour la prescription des anti-inflammatoires en chirurgie buccale chez l'adulte [en ligne]. (consulté le 18/09/15). Disponible : http://societechirorale.com/documents/Recommandations/recommandations_anti-inflammatoires.pdf

Revol P., Gleizal A., Kraft T., Breton P., Freidel M., Bouletreau P., 2003. [Brain abscess and diffuse cervico-facial cellulitis: complication after mandibular third molar extraction]. Revue de Stomatologie et de Chirurgie Maxillo-Faciale. 104(5), 285–289.

Sancho L.M.M., Minamoto H., Fernandez A., Sennes L.U., Jatene F.B., 1999. Descending necrotizing mediastinitis: a retrospective surgical experience. European Journal of Cardiothoracic Surgery. 16(2), 200–205.

Serghini I., Aissaoui Y., Quamouss Y., Sedikki R., Filali K., Zoubir M., Boughanem M., 2011. [Mediastinitis complicating cervical cellulitis at the dental gateway: report of a case and review of the literature]. The Pan African Medical Journal 8 : 25.

Solberg CO., Allred CD., Hill HR., 1978. Influence of phenylbutazone on leukocyte chemilumescence and function. *Acta Pathologica Microbiologica Scandinavica. Section C, Immunology.* 86C(4) : 165-71.

Subhashraj K., Jayakumar N., Ravindran C., 2008. Cervical necrotizing fasciitis: an unusual sequel of odontogenic infection. *Medicina Oral, Patologia Oral y cirugía buccal.* 1 ; 13(12) : E788-91.

Timour Q., 2007. Anti-inflammatoires : avantages et inconvénients des AINS versus corticoïdes. *Encyclopédie Médico-Chirurgicale - Stomatologie/odontologie.* [Article 22-012-C-11].

Tran Ba Huy P., Kania R., Herman P., 2009. Cellulites cervico-faciales. *Journal de radiologie.* 90(10), p1383.

Tran Ba Huy P., Blancal J.-P., Verillaud B., Mebazaa A., Herman P., 2011. Les cellulites cervico-faciales. Une grave urgence ORL. *Bulletin de l'Académie Nationale de Médecine.* 195(3), 661-676.

Umeda M., Minamikawa T., Komatsubara H., Shibuya Y., Yokoo S., Komori T., 2003. Necrotizing fasciitis caused by dental infection: A retrospective analysis of 9 cases and a review of the literature. *Oral Surgery, Oral Medicine, Oral Pathology, Oral Radiology, and Endodontology.* 95(3), 283–290.

Weaver E., Nguyen X., Brooks M.A., 2010. Descending necrotising mediastinitis: two case reports and review of the literature. *European Respiratory Review.* 19(116), 141–149.

Table des matières

INTRODUCTION	1
Partie I : Les cellulites d'origine dentaire : généralités.....	2
1. Classification des cellulites d'origine dentaire.....	2
1.1. Selon leur localisation.....	2
1.1.1. Au maxillaire	2
1.1.2. À la mandibule.....	3
1.2. Selon leur stade d'évolution	5
1.2.1. Les cellulites aiguës.....	5
1.2.2. Les cellulites subaiguës.....	13
1.2.3. Les cellulites chroniques.....	13
2. Étiologies des cellulites d'origine dentaire	14
2.1. Nécrose pulpaire	14
2.2. Traumatisme dentaire et polymicrotraumatismes.....	16
2.3. Infection parodontale	19
2.4. Péricoronarite	20
2.5. Gestes thérapeutiques	21
3. Diagnostic des cellulites d'origine dentaire	23
3.1. Examen clinique extra-oral et intra-oral.....	23
3.2. La palpation.....	23
3.3. Examens complémentaires	23
4. Traitement des cellulites d'origine dentaire.....	24
4.1. Traitement préventif.....	24
4.2. Traitement curatif	25
4.2.1. Traitement médicamenteux	25
4.2.2. Traitement de la dent causale	26

4.2.3.	Traitement chirurgical	26
5.	Diffusion des cellulites au niveau médiastinal : une urgence vitale.....	27
5.1.	Classification des cellulites à extension médiastinale	27
5.1.1.	La médiastinite de type I ou localisée	28
5.1.2.	La médiastinite de type II ou diffuse	28
5.2.	Classification selon Klabacha et Al.....	28
5.3.	Étiologies de la diffusion.....	28
5.3.1.	Un traitement initial insuffisant ou absent	28
5.3.2.	Un diagnostic tardif	29
5.3.3.	Facteurs favorisant la diffusion	29
5.4.	Les facteurs prédisposants.....	31
5.4.1.	Les personnes immunodéprimées :.....	31
5.4.2.	Les personnes présentant une hygiène bucco-dentaire insuffisante ou inexistante avec négligence et absence de traitement dentaire	33
5.4.3.	Les patients recevant un traitement par anti-inflammatoires stéroïdiens ou non stéroïdiens prolongé.....	33
6.	Diagnostiquer la propagation au cou ou au médiastin	33
6.1.	Les critères diagnostiques de la médiastinite établis par Estrera et Al.	34
6.2.	Examens complémentaires.	36
6.2.1.	Le scanner cervico-thoracique.....	36
6.2.2.	La radiographie thoracique	39
6.2.3.	L'échographie cervicale	40
6.2.4.	La radiographie panoramique dentaire	40
6.2.5.	Bilan sanguin	41
6.2.6.	Prélèvements bactériologiques.....	42
7.	Une prise en charge thérapeutique pluridisciplinaire et difficile.....	43
7.1.	Prise en charge anesthésique du patient	44

7.2. Abord chirurgical : du drainage à la cervicotomie, la trachéotomie et la thoracotomie	45
7.2.1. L'abord cervical.....	45
7.2.2. Prise en charge de l'atteinte médiastinale	46
7.3. L'oxygénothérapie hyperbare	49
7.4. L'antibiothérapie	50
7.5. Les soins et la surveillance post-opératoires.....	51
8. Des séquelles esthétiques et fonctionnelles importantes.....	53
9. Une morbi-mortalité non négligeable	54
Partie II : étude rétrospective des cas de cellulites d'origine dentaire s'étant étendues au niveau cervical associées ou non à une extension médiastinale dans le service ORL du CHRU de Nancy.....	55
1. Introduction	55
2. Patients et méthodes	55
3. Résultats	57
4. Discussion.....	65
CONCLUSION.....	81
ANNEXE.....	82
BIBLIOGRAPHIE.....	87

Liste des figures

Figure 1 : cellulite jugale. 1. Sinus maxillaire, 2. Muscle buccinateur, 3. Muqueuse vestibulaire, 4. Fibromuqueuse palatine.....	2
Figure 2 : Cellulite vestibulo-génienne basse par infection péri-apicale de la première molaire inférieure.....	4
Figure 3 : Cellulite sus-mylo-hyoïdienne du plancher buccal.....	4
Figure 4 : Cellulite sous-mylo-hyoïdienne.....	4
Figure 5 : Cellulite aiguë séreuse.....	5
Figure 6 : Cellulite périmandibulaire avec signe du godet paramentonnière gauche.....	6
Figure 7 : Fistule mentonnière ayant subi plusieurs interventions correctrices.....	7
Figure 8 : Accident d'évolution d'une dent de sagesse gauche autotraitée par anti-inflammatoires seuls : gangrène jugale diffuse au médiastin.....	7
Figure 9 : Voies d'extensions extra-cervicales des abcès rétro-pharyngés. Coupe sagittale T2 (a) et schéma (b) du cou.....	10
Figure 10 : Coupe sagittale du cou et du médiastin supérieur montrant les espaces anatomiques de diffusion des infections cervicales vers le médiastin.....	12
Figure 11 : Coupe transversale du cou montrant les espaces anatomiques de diffusion des infections cervicales vers le médiastin.....	12
Figure 12 : Images apicales radioclares au niveau de 37 liées à une atteinte carieuse jusqu'à la pulpe.....	15
Figure 13 : Dents 31 et 41 nécrosées suite à un traumatisme survenu il y a plus de 20 ans.....	17
Figure 14 : Cliché rétro-alvéolaire réalisé après les traitements canalaires de 31 et 41 nécrosées.....	17
Figure 15 : Cliché rétro-alvéolaire de contrôle réalisé 7 mois après les traitements endodontiques de 31 et 41. Résorption des lésions apicales en cours.....	18

Figure 16 : Cliché rétro-alvéolaire de contrôle réalisé 2 ans après les traitements endodontiques de 31 et 41, objectivant la résorption des lésions apicales de 31 et 41.....	18
Figure 17: Nécrose à rétro de la dent 21 suite à une lésion d'origine parodontale.....	19
Figure 18 : Dent 48 à l'origine d'une cellulite génienne droite liée à un accident de désinclusion.....	20
Figure 19 : Radiographie panoramique dentaire objectivant un kyste marginal au niveau de 48 incluse.....	20
Figure 20 : Radiographie panoramique dentaire objectivant un kératokyste volumineux développé sur la dent 48 ectopique.....	21
Figure 21 : Lésions apicales au niveau de la dent 37 liées à une obturation radiculaire incomplète.....	22
Figure 22 : Péri-implantites au niveau des implants en 36 et 37.....	22
Figure 23 : Coupe tomodensitométrique médiastinale montrant des images gazeuses et de collections liquidiennes évocatrices d'une médiastinite aiguë à germes pyogènes et anaérobies.....	38
Figure 25 : Radiographie thoracique de face objectivant un élargissement du médiastin supérieur.....	40
Figure 26 : Récession osseuse marquée avec alvéolyse de 36 et 46..	41
Figure 27 : Coupe 3D d'une canine inférieure droite, objectivant une lésion apicale. Radiographie de l'auteur.....	41
Figure 28 : Fiche de recueil de données, utilisée par les ORL du CHRU de Nancy à l'admission des patients dans le service. Image de l'auteur.....	82
Figure 29 : Fiche de recueil de données n°1. Tableau de l'auteur.....	83
Figure 30 : Fiche de recueil de données n°2. Tableau de l'auteur.....	84
Figure 31 : Fiche de recueil de données n°3. Tableau de l'auteur.....	85
Figure 32 : Fiche de recueil de données n°4. Tableau de l'auteur.....	86

Liste des tableaux

Tableau 1 : Facteurs de risques et facteurs favorisant la diffusion.....	57
Tableau 2 : Molaires mandibulaires incriminées dans la cellulite diffuse.	59
Tableau 3 : Signes cliniques à l'admission.....	60
Tableau 4 : Type de cellulite rencontrée.	60
Tableau 5 : Prise en charge thérapeutique.	61
Tableau 6 : Germes identifiés à l'admission.....	62
Tableau 7 : Type de cellulite rencontrée lors de l'examen de Tomodensitométrie.....	63
Tableau 8 : Antibiotiques administrés en intraveineux au cours de l'hospitalisation.	64

Liste des abréviations

ACFA : Arythmie Cardiaque par Fibrillation Auriculaire

AINS : Anti-Inflammatoire Non Stéroïdien

AIS : Anti-Inflammatoire Stéroïdien

ANSM : Agence Nationale de Sécurité du Médicament et des produits de santé

CHRU : Centre Hospitalier Régional Universitaire

CMF : Chirurgie Maxillo-Faciale

CNF : Fasciite Cervicale Nécrosante

CRP : Protéine C-Réactive

DCI : Dénomination Commune internationale

DNM : Médiastinite Descendante Nécrosante

HTA : Hypertension Artérielle

IV : Intraveineux

OHB : Oxygénothérapie HyperBare

ORL : Oto-Rhino-Laryngologie

PA : Paquet Année

SAU : Service Accueil Urgences

TDM : Tomodensitométrie

VAC : Vacuum Assisted Closure

VIH : Virus de l'Immunodéficience Humaine

Jury : Président : J.M. MARTRETTE – Professeur des Universités
Juges : E. MORTIER – Maître de Conférence des Universités
J. GUILLET-THIBAUT – Maître de Conférence des Universités
P. GALLET – Praticien Hospitalier
F. CAMELOT – Assistant Hospitalier Universitaire

Thèse pour obtenir le diplôme D'Etat de Docteur en Chirurgie Dentaire

Présentée par: Mademoiselle FILIPUZZI Marianne

né(e) à: BESANCON (Doubs)

le 23 juin 1989

et ayant pour titre : « Les cellulites cervico-faciales d'origine dentaire avec diffusion médiastinale, un problème de santé publique actuel. Etude de cas hospitalisés au CHRU de NANCY entre 2004 et 2013 ».

Le Président du jury



J.M. MARTRETTE

Le Doyen,
de la Faculté d'Odontologie



J.M. MARTRETTE

Autorise à soutenir et imprimer la thèse 9015.

NANCY, le 26 NOV. 2015

Le Président de l'Université de Lorraine



P. MUTZENHARDT

FILIPUZZI Marianne – Les cellulites cervico-faciales d'origine dentaire avec diffusion médiastinale, un problème de santé publique actuel. Etude de cas hospitalisés au CHRU de Nancy entre 2004 et 2013.

Nancy 2015 : p. : 116; ill : 26 ; tabl : 8
Th : Chir-Dent : Nancy 2016

Mots-Clés : Cellulite cervico-faciale
Origine dentaire
Médiastin
Anti-inflammatoires

FILIPUZZI Marianne - Les cellulites cervico-faciales d'origine dentaire avec diffusion médiastinale, un problème de santé publique actuel. Etude de cas hospitalisés au CHRU de Nancy entre 2004 et 2013.

Th : Chir-Dent : Nancy 2016

Malgré l'évolution de l'hygiène bucco-dentaire, la mise en place de campagnes de prévention et un accès facilité aux soins, les accidents infectieux d'origine dentaire sont encore nombreux. Parfois, ceux-ci peuvent être graves et mettre en jeu le pronostic vital même si cela reste rare. Le nombre de cas de cellulites diffuses traitées au CHRU de Nancy est en hausse constante depuis 2004. Un traitement initial ainsi qu'une automédication ou une prescription inadaptés participent à cette progression. En effet, parmi les 9 patients hospitalisés au CHRU de Nancy entre 2004 et 2013, 88,9% des patients ont pris des anti-inflammatoires stéroïdiens ou non stéroïdiens avant l'extension de la cellulite au cou ou au médiastin. Pour une prise en charge optimale de ces patients, il faudra d'abord diagnostiquer rapidement la diffusion de la cellulite vers le médiastin, définir l'étiologie ainsi que les facteurs favorisants et les facteurs prédisposants, évaluer l'étendue de la propagation de l'infection à l'aide d'un examen de Tomodensitométrie cervico-thoracique, éradiquer la cause et réaliser en urgence une chirurgie large avec débridement des tissus nécrotiques, associée à une antibiothérapie parentérale probabiliste à large spectre. L'objectif de notre travail, à travers cette étude, était de rechercher les causes à l'origine de la diffusion médiastinale de ces cellulites, et de tenter d'expliquer pourquoi leur nombre semble être en hausse constante depuis une dizaine d'années.

JURY :	Président	Pr J.-M. MARTRETTE	Professeur des Universités
	Juge	<u>Dr J. GUILLET-THIBAUT</u>	Maître de Conférences
	Juge	Dr E. MORTIER	Maître de Conférences
	Juge	Dr P. GALLET	Maître de Conférences
	Juge	Dr F. CAMELOT	Praticien Hospitalo-Universitaire

FILIPUZZI Marianne
25 avenue Carnot
25000 BESANCON