



HAL
open science

Ligamentoplasties pour instabilités schapo-lunaires : critères de pronostics

Juliette Lombard

► **To cite this version:**

Juliette Lombard. Ligamentoplasties pour instabilités schapo-lunaires : critères de pronostics. Sciences du Vivant [q-bio]. 2016. hal-01932291

HAL Id: hal-01932291

<https://hal.univ-lorraine.fr/hal-01932291>

Submitted on 23 Nov 2018

HAL is a multi-disciplinary open access archive for the deposit and dissemination of scientific research documents, whether they are published or not. The documents may come from teaching and research institutions in France or abroad, or from public or private research centers.

L'archive ouverte pluridisciplinaire **HAL**, est destinée au dépôt et à la diffusion de documents scientifiques de niveau recherche, publiés ou non, émanant des établissements d'enseignement et de recherche français ou étrangers, des laboratoires publics ou privés.



AVERTISSEMENT

Ce document est le fruit d'un long travail approuvé par le jury de soutenance et mis à disposition de l'ensemble de la communauté universitaire élargie.

Il est soumis à la propriété intellectuelle de l'auteur. Ceci implique une obligation de citation et de référencement lors de l'utilisation de ce document.

D'autre part, toute contrefaçon, plagiat, reproduction illicite encourt une poursuite pénale.

Contact : ddoc-thesesexercice-contact@univ-lorraine.fr

LIENS

Code de la Propriété Intellectuelle. articles L 122. 4

Code de la Propriété Intellectuelle. articles L 335.2- L 335.10

http://www.cfcopies.com/V2/leg/leg_droi.php

<http://www.culture.gouv.fr/culture/infos-pratiques/droits/protection.htm>

THESE

Pour obtenir le grade de

DOCTEUR EN MEDECINE

Présentée et soutenue publiquement dans le cadre du troisième cycle des études de médecine
spécialisée

Par

Juliette LOMBARD

Le 8 Juillet 2016

**« Ligamentoplasties pour instabilités scapho-lunaires : critères
pronostics. À propos de 44 cas au recul moyen de 45 mois »**

Examineurs de la thèse :

Président :

Monsieur le Professeur Gilles DAUTEL

Juges :

Monsieur le Professeur François DAP

Monsieur le Professeur Alain BLUM

Madame le Docteur Sandrine HUGUET

Monsieur le Docteur Germain POMARES

THESE

Pour obtenir le grade de

DOCTEUR EN MEDECINE

Présentée et soutenue publiquement dans le cadre du troisième cycle des études de médecine spécialisée

Par

Juliette LOMBARD

Le 8 Juillet 2016

« Ligamentoplasties pour instabilités scapho-lunaires : critères pronostics. À propos de 44 cas au recul moyen de 45 mois »

Examineurs de la thèse :

Président :

Monsieur le Professeur Gilles DAUTEL

Juges :

Monsieur le Professeur François DAP
Monsieur le Professeur Alain BLUM
Madame le Docteur Sandrine HUGUET
Monsieur le Docteur Germain POMARES



UNIVERSITÉ
DE LORRAINE



FACULTÉ de MÉDECINE
NANCY

Président de l'Université de Lorraine : Professeur Pierre MUTZENHARDT

Doyen de la Faculté de Médecine : Professeur Marc BRAUN

Vice-doyens

Pr Karine ANGIOI-DUPREZ, Vice-Doyen

Pr Marc DEBOUVERIE, Vice-Doyen

Assesseurs :

Premier cycle : Dr Guillaume GAUCHOTTE

Deuxième cycle : Pr Marie-Reine LOSSER

Troisième cycle : Pr Marc DEBOUVERIE

Innovations pédagogiques : Pr Bruno CHENUÉL

Formation à la recherche : Dr Nelly AGRINIER

Animation de la recherche clinique : Pr François ALLA

Affaires juridiques et Relations extérieures : Dr Frédérique CLAUDOT

Vie Facultaire et SIDES : Dr Laure JOLY

Relations Grande Région : Pr Thomas FUCHS-BUDER

Etudiant : M. Lucas SALVATI

Chargés de mission

Bureau de docimologie : Dr Guillaume VOGIN

Commission de prospective facultaire : Pr Pierre-Edouard BOLLAERT

Orthophonie : Pr Cécile PARIETTI-WINKLER

PACES : Dr Chantal KOHLER

Plan Campus : Pr Bruno LEHEUP

International : Pr Jacques HUBERT

=====

DOYENS HONORAIRES

Professeur Jean-Bernard DUREUX - Professeur Jacques ROLAND - Professeur Patrick NETTER

Professeur Henry COUDANE

=====

PROFESSEURS HONORAIRES

Jean-Marie ANDRE - Daniel ANTHOINE - Alain AUBREGE - Jean AUQUE - Gérard BARROCHE - Alain BERTRAND - Pierre BEY - Marc-André BIGARD - Patrick BOISSEL – Pierre BORDIGONI - Jacques BORRELLY - Michel BOULANGE-Jean-Louis BOUTROY - Jean-Claude BURDIN - Claude BURLET - Daniel BURNEL - Claude CHARDOT - Jean-François CHASSAGNE - François CHERRIER Jean-Pierre CRANCE - Gérard DEBRY - Emile de LAVERGNE - Jean-Pierre DESCHAMPS - Jean DUHEILLE - Jean-Bernard DUREUX - Gérard FIEVE - Jean FLOQUET - Robert FRISCH-Alain GAUCHER - Pierre GAUCHER – Alain GERARD - Hubert GERARD - Jean-Marie GILGENKRANTZ - Simone GILGENKRANTZ - Gilles GROSDIDIER - Oliéro GUERCI - Philippe HARTEMANN - Gérard HUBERT - Claude HURIET-Christian JANOT - Michèle KESSLER - François KOHLER - Jacques LACOSTE - Henri LAMBERT - Pierre LANDES-Marie-Claire LAXENAIRE - Michel LAXENAIRE - Alain LE FAOU - Jacques LECLERE - Pierre LEDERLIN - Bernard LEGRAS-Jean-Pierre MALLIÉ - Philippe MANGIN - Pierre MATHIEU - Michel MERLE - Pierre MONIN Pierre NABET - Jean-Pierre NICOLAS - Pierre PAYSANT - Francis PENIN - Gilbert PERCEBOIS - Claude PERRIN-Luc PICARD - François PLENAT - Jean-Marie POLU - Jacques POUREL - Jean PREVOT - Francis RAPHAEL-Antoine RASPILLER – Denis REGENT - Michel RENARD - Jacques ROLAND - René-Jean ROYER - Daniel SCHMITT-Michel SCHMITT - Michel SCHWEITZER - Daniel SIBERTIN-BLANC - Claude SIMON - Danièle SOMMELET-Jean-François STOLTZ - Michel STRICKER - Gilbert THIBAUT - Gérard VAILLANT - Paul VERT – Hervé VESPIGNANI-Colette VIDAILHET - Michel VIDAILHET - Jean-Pierre VILLEMOT - Michel WEBER

=====

PROFESSEURS ÉMÉRITES

Professeur Gérard BARROCHE - Professeur Pierre BEY - Professeur Marc-André BIGARD - Professeur Jean-Pierre CRANCE - Professeure Michèle KESSLER
Professeur Jacques LECLÈRE - Professeur Alain LE FAOU - Professeur Jean-Marie GILGENKRANTZ
Professeure Simone GILGENKRANTZ – Professeur Gilles GROSDIDIER - Professeur Philippe HARTEMANN
Professeur Pierre MONIN - Professeur Jean-Pierre NICOLAS-Professeur Luc PICARD - Professeur François PLENAT - Professeur Jacques POUREL - Professeur Daniel SIBERTIN-BLANC
Professeur Paul VERT - Professeur Michel VIDAILHET

=====

PROFESSEURS DES UNIVERSITÉS - PRATICIENS HOSPITALIERS

(Disciplines du Conseil National des Universités)

42ème Section : MORPHOLOGIE ET MORPHOGENÈSE

1ère sous-section : (*Anatomie*)

Professeur Marc BRAUN

2ème sous-section : (Histologie, embryologie et cytogénétique)

Professeur Christo CHRISTOV – Professeur Bernard FOLIGUET
3ème sous-section : (Anatomie et cytologie pathologiques)

Professeur Jean-Michel VIGNAUD

43ème Section : BIOPHYSIQUE ET IMAGERIE MÉDICALE

1ère sous-section : (Biophysique et médecine nucléaire)

Professeur Gilles KARCHER – Professeur Pierre-Yves MARIE – Professeur Pierre OLIVIER

2ème sous-section : (Radiologie et imagerie médicale)

Professeur René ANXIONNAT - Professeur Alain BLUM - Professeur Serge BRACARD - Professeur
Michel CLAUDON

Professeure Valérie CROISÉ-LAURENT - Professeur Jacques FELBLINGER

**44ème Section : BIOCHIMIE, BIOLOGIE CELLULAIRE ET MOLÉCULAIRE, PHYSIOLOGIE ET
NUTRITION**

1ère sous-section : (Biochimie et biologie moléculaire)

Professeur Jean-Louis GUEANT - Professeur Bernard NAMOUR - Professeur Jean-Luc OLIVIER

2ème sous-section : (*Physiologie*)

Professeur Christian BEYAERT - Professeur Bruno CHENUÉL - Professeur François MARCHAL

4ème sous-section : (*Nutrition*)

Professeur Didier QUILLIOT - Professeure Rosa-Maria RODRIGUEZ-GUEANT - Professeur Olivier
ZIEGLER

45ème Section : MICROBIOLOGIE, MALADIES TRANSMISSIBLES ET HYGIÈNE

1ère sous-section : (Bactériologie – virologie ; hygiène hospitalière)

Professeur Alain LOZNIÉWSKI – Professeure Evelyne SCHVOERER

2ème sous-section : (Parasitologie et Mycologie)

Professeure Marie MACHOUART

3ème sous-section : (Maladies infectieuses ; maladies tropicales)

Professeur Thierry MAY - Professeure Céline PULCINI - Professeur Christian RABAUD

46ème Section : SANTÉ PUBLIQUE, ENVIRONNEMENT ET SOCIÉTÉ

1ère sous-section : (Épidémiologie, économie de la santé et prévention)

Professeur François ALLA - Professeur Serge BRIANÇON - Professeur Francis GUILLEMIN
Professeur Denis ZMIROU-NAVIER

2ème sous-section : (Médecine et santé au travail)

Professeur Christophe PARIS

3ème sous-section : (Médecine légale et droit de la santé)

Professeur Henry COUDANE

**4ème sous-section : (Biostatistiques, informatique médicale et technologies de
communication)**

Professeure Eliane ALBUISSON - Professeur Nicolas JAY

47ème Section : CANCÉROLOGIE, GÉNÉTIQUE, HÉMATOLOGIE, IMMUNOLOGIE

1ère sous-section : (Hématologie ; transfusion)

Professeur Pierre FEUGIER

2ème sous-section : (Cancérologie ; radiothérapie)

Professeur Thierry CONROY - Professeur François GUILLEMIN - Professeur Didier PEIFFERT -

Professeur Frédéric MARCHAL

3ème sous-section : (*Immunologie*)

Professeur Marcelo DE CARVALHO-BITTENCOURT - Professeur Gilbert FAURE

4ème sous-section : (*Génétique*)

Professeur Philippe JONVEAUX - Professeur Bruno LEHEUP

48ème Section : ANESTHÉSIOLOGIE, RÉANIMATION, MÉDECINE D'URGENCE, PHARMACOLOGIE ET THÉRAPEUTIQUE

1ère sous-section : (Anesthésiologie-réanimation ; médecine d'urgence)

Professeur Gérard AUDIBERT - Professeur Hervé BOUAZIZ - Professeur Thomas FUCHS-BUDER

Professeure Marie-Reine LOSSER - Professeur Claude MEISTELMAN

2ème sous-section : (Réanimation ; médecine d'urgence)

Professeur Pierre-Édouard BOLLAERT - Professeur Sébastien GIBOT - Professeur Bruno LÉVY

3ème sous-section : (Pharmacologie fondamentale ; pharmacologie clinique ; addictologie)

Professeur Pierre GILLET - Professeur Jean-Yves JOUZEAU - Professeur Patrick NETTER

4ème sous-section : (Thérapeutique ; médecine d'urgence ; addictologie)

Professeur François PAILLE - Professeur Patrick ROSSIGNOL - Professeur Faiez ZANNAD

49ème Section : PATHOLOGIE NERVEUSE ET MUSCULAIRE, PATHOLOGIE MENTALE, HANDICAP ET RÉÉDUCATION

1ère sous-section : (*Neurologie*)

Professeur Marc DEBOUVERIE - Professeur Louis MAILLARD - Professeur Luc TAILLANDIER -

Professeure Louise TYVAERT

2ème sous-section : (*Neurochirurgie*)

Professeur Jean AUQUE - Professeur Thierry CIVIT - Professeure Sophie COLNAT-COULBOIS -

Professeur Olivier KLEIN

Professeur Jean-Claude MARCHAL

3ème sous-section : (Psychiatrie d'adultes ; addictologie)

Professeur Jean-Pierre KAHN - Professeur Raymund SCHWAN

4ème sous-section : (Pédopsychiatrie ; addictologie)

Professeur Bernard KABUTH

5ème sous-section : (Médecine physique et de réadaptation)

Professeur Jean PAYSANT

50ème Section : PATHOLOGIE OSTÉO-ARTICULAIRE, DERMATOLOGIE ET CHIRURGIE PLASTIQUE

1ère sous-section : (*Rhumatologie*)

Professeure Isabelle CHARY-VALCKENAERE - Professeur Damien LOEUILLE

2ème sous-section : (Chirurgie orthopédique et traumatologique)

Professeur Laurent GALOIS - Professeur Didier MAINARD - Professeur Daniel MOLE - Professeur
François SIRVEAUX

3ème sous-section : (Dermato-vénérologie)

Professeure Annick BARBAUD - Professeur Jean-Luc SCHMUTZ

4ème sous-section : (Chirurgie plastique, reconstructrice et esthétique ; brûlologie)

Professeur François DAP - Professeur Gilles DAUTEL - Professeur Etienne SIMON

51ème Section : PATHOLOGIE CARDIO-RESPIRATOIRE ET VASCULAIRE

1ère sous-section : (Pneumologie ; addictologie)

Professeur Jean-François CHABOT - Professeur Ari CHAOUAT - Professeur Yves MARTINET

2ème sous-section : (*Cardiologie*)

Professeur Etienne ALIOT - Professeur Edoardo CAMENZIND - Professeur Christian de CHILLOU DE
CHURET

Professeur Yves JUILLIERE - Professeur Nicolas SADOUL

3ème sous-section : (Chirurgie thoracique et cardiovasculaire)

Professeur Thierry FOLLIGUET - Professeur Juan-Pablo MAUREIRA

4ème sous-section : (Chirurgie vasculaire ; médecine vasculaire)

Professeur Sergueï MALIKOV - Professeur Denis WAHL

52ème Section : MALADIES DES APPAREILS DIGESTIF ET URINAIRE

1ère sous-section : (Gastroentérologie ; hépatologie ; addictologie)

Professeur Jean-Pierre BRONOWICKI - Professeur Laurent PEYRIN-BIROULET

3ème sous-section : (*Néphrologie*)

Professeur Luc FRIMAT - Professeure Dominique HESTIN

4ème sous-section : (*Urologie*)

Professeur Pascal ESCHWEGE - Professeur Jacques HUBERT

53ème Section : MÉDECINE INTERNE, GÉRIATRIE, CHIRURGIE GÉNÉRALE ET MÉDECINE GÉNÉRALE

1ère sous-section : (Médecine interne ; gériatrie et biologie du vieillissement ; addictologie)

Professeur Athanase BENETOS - Professeur Jean-Dominique DE KORWIN - Professeure Gisèle
KANNY

Professeure Christine PERRET-GUILLAUME

2ème sous-section : (Chirurgie générale)

Professeur Ahmet AYAV - Professeur Laurent BRESLER - Professeur Laurent BRUNAUD

3ème sous-section : (Médecine générale)

Professeur Jean-Marc BOIVIN

**54ème Section : DÉVELOPPEMENT ET PATHOLOGIE DE L'ENFANT, GYNÉCOLOGIE-OBSTÉTRIQUE,
ENDOCRINOLOGIE ET REPRODUCTION**

1ère sous-section : (*Pédiatrie*)

Professeur Pascal CHASTAGNER - Professeur François FEILLET - Professeur Jean-Michel HASCOET
Professeur Emmanuel RAFFO - Professeur Cyril SCHWEITZER

2ème sous-section : (*Chirurgie infantile*)

Professeur Pierre JOURNEAU - Professeur Jean-Louis LEMELLE

3ème sous-section : (*Gynécologie-obstétrique ; gynécologie médicale*)

Professeur Philippe JUDLIN - Professeur Olivier MOREL

4ème sous-section : (*Endocrinologie, diabète et maladies métaboliques ; gynécologie médicale*)

Professeur Bruno GUERCI - Professeur Marc KLEIN - Professeur Georges WERYHA

55ème Section : PATHOLOGIE DE LA TÊTE ET DU COU

1ère sous-section : (*Oto-rhino-laryngologie*)

Professeur Roger JANKOWSKI - Professeure Cécile PARIETTI-WINKLER

2ème sous-section : (*Ophthalmologie*)

Professeure Karine ANGIOI - Professeur Jean-Paul BERROD - Professeur Jean-Luc GEORGE

3ème sous-section : (*Chirurgie maxillo-faciale et stomatologie*)

Professeure Muriel BRIX

=====

PROFESSEURS DES UNIVERSITÉS

61ème Section : GÉNIE INFORMATIQUE, AUTOMATIQUE ET TRAITEMENT DU SIGNAL

Professeur Walter BLONDEL

64ème Section : BIOCHIMIE ET BIOLOGIE MOLÉCULAIRE

Professeure Sandrine BOSCHI-MULLER

=====

PROFESSEUR ASSOCIÉ DE MÉDECINE GÉNÉRALE

Professeur associé Paolo DI PATRIZIO

=====

MAÎTRES DE CONFÉRENCES DES UNIVERSITÉS - PRATICIENS HOSPITALIERS

42ème Section : MORPHOLOGIE ET MORPHOGENÈSE

1ère sous-section : (*Anatomie*)

Docteur Bruno GRIGNON - Docteure Manuela PEREZ

2ème sous-section : (*Histologie, embryologie et cytogénétique*)

Docteure Chantal KOHLER - Docteure Françoise TOUATI

3ème sous-section : (*Anatomie et cytologie pathologiques*)

Docteur Guillaume GAUCHOTTE

43ème Section : BIOPHYSIQUE ET IMAGERIE MÉDICALE
1ère sous-section : (Biophysique et médecine nucléaire)

Docteur Jean-Marie ESCANYE

2ème sous-section : (Radiologie et imagerie médicale)

Docteur Damien MANDRY - Docteur Pedro TEIXEIRA

44ème Section : BIOCHIMIE, BIOLOGIE CELLULAIRE ET MOLÉCULAIRE, PHYSIOLOGIE ET NUTRITION

1ère sous-section : (Biochimie et biologie moléculaire)

Docteure Shyue-Fang BATTAGLIA - Docteure Sophie FREMONT - Docteure Isabelle GASTIN
Docteure Catherine MALAPLATE-ARMAND - Docteur Marc MERTEN - Docteur Abderrahim
OUSSALAH

2ème sous-section : (*Physiologie*)

Docteure Silvia DEMOULIN-ALEXIKOVA - Docteur Mathias POUSSEL

3ème sous-section : (Biologie Cellulaire)

Docteure Véronique DECOT-MAILLERET

45ème Section : MICROBIOLOGIE, MALADIES TRANSMISSIBLES ET HYGIÈNE

1ère sous-section : (Bactériologie – Virologie ; hygiène hospitalière)

Docteure Corentine ALAUZET - Docteure Hélène JEULIN - Docteure Véronique VENARD

2ème sous-section : (Parasitologie et mycologie)

Docteure Anne DEBOURGOGNE

46ème Section : SANTÉ PUBLIQUE, ENVIRONNEMENT ET SOCIÉTÉ

1ère sous-section : (Epidémiologie, économie de la santé et prévention)

Docteure Nelly AGRINIER - Docteur Cédric BAUMANN - Docteure Frédérique CLAUDOT - Docteur
Alexis HAUTEMANIÈRE

2ème sous-section (Médecine et Santé au Travail)

Docteure Isabelle THAON

3ème sous-section (Médecine légale et droit de la santé)

Docteur Laurent MARTRILLE

47ème Section : CANCÉROLOGIE, GÉNÉTIQUE, HÉMATOLOGIE, IMMUNOLOGIE

1ère sous-section : (Hématologie ; transfusion)

Docteure Aurore PERROT

2ème sous-section : (Cancérologie ; radiothérapie)

Docteure Lina BOLOTINE

4ème sous-section : (*Génétique*)

Docteure Céline BONNET - Docteur Christophe PHILIPPE

**48ème Section : ANESTHÉSIOLOGIE, RÉANIMATION, MÉDECINE D'URGENCE, PHARMACOLOGIE ET
THÉRAPEUTIQUE**

2ème sous-section : (Réanimation ; Médecine d'urgence)

Docteur Antoine KIMMOUN (*stagiaire*)

3ème sous-section : (Pharmacologie fondamentale ; pharmacologie clinique ; addictologie)

Docteur Nicolas GAMBIER - Docteure Françoise LAPICQUE - Docteur Julien SCALA-BERTOLA

4ème sous-section : (Thérapeutique ; Médecine d'urgence ; addictologie)

Docteur Nicolas GIRERD (*stagiaire*)

50ème Section : PATHOLOGIE OSTÉO-ARTICULAIRE, DERMATOLOGIE ET CHIRURGIE PLASTIQUE

1ère sous-section : (*Rhumatologie*)

Docteure Anne-Christine RAT

3ème sous-section : (Dermato-vénéréologie)

Docteure Anne-Claire BURSZTEJN

4ème sous-section : (Chirurgie plastique, reconstructrice et esthétique ; brûlologie)

Docteure Laetitia GOFFINET-PLEUTRET

51ème Section : PATHOLOGIE CARDIO-RESPIRATOIRE ET VASCULAIRE

3ème sous-section : (Chirurgie thoracique et cardio-vasculaire)

Docteur Fabrice VANHUYSE

4ème sous-section : (Chirurgie vasculaire ; médecine vasculaire)

Docteur Stéphane ZUILY

52ème Section : MALADIES DES APPAREILS DIGESTIF ET URINAIRE

1ère sous-section : (Gastroentérologie ; hépatologie ; addictologie)

Docteur Jean-Baptiste CHEVAUX

53ème Section : MÉDECINE INTERNE, GÉRIATRIE, CHIRURGIE GÉNÉRALE ET MÉDECINE GÉNÉRALE

1ère sous-section : (Médecine interne ; gériatrie et biologie du vieillissement ; addictologie)

Docteure Laure JOLY

3ème sous-section : (Médecine générale)

Docteure Elisabeth STEYER

55ème Section : PATHOLOGIE DE LA TÊTE ET DU COU

1ère sous-section : (Oto-Rhino-Laryngologie)

Docteur Patrice GALLET (*stagiaire*)

=====

MAÎTRES DE CONFÉRENCES

5ème Section : SCIENCES ÉCONOMIQUES

Monsieur Vincent LHUILLIER

7ème Section : SCIENCES DU LANGAGE : LINGUISTIQUE ET PHONETIQUE GENERALES

Madame Christine DA SILVA-GENEST

19ème Section : SOCIOLOGIE, DÉMOGRAPHIE

Madame Joëlle KIVITS

60ème Section : MÉCANIQUE, GÉNIE MÉCANIQUE, GÉNIE CIVIL

Monsieur Alain DURAND

61ème Section : GÉNIE INFORMATIQUE, AUTOMATIQUE ET TRAITEMENT DU SIGNAL

Monsieur Jean REBSTOCK

64ème Section : BIOCHIMIE ET BIOLOGIE MOLÉCULAIRE

Madame Marie-Claire LANHERS - Monsieur Nick RAMALANJAONA - Monsieur Pascal REBOUL

65ème Section : BIOLOGIE CELLULAIRE

Madame Nathalie AUCHET - Madame Natalia DE ISLA-MARTINEZ - Monsieur Jean-Louis GELLY

Madame Céline HUSELSTEIN - Madame Ketsia HESS – Monsieur Hervé MEMBRE - Monsieur
Christophe NEMOS

66ème Section : PHYSIOLOGIE

Monsieur Nguyen TRAN

=====

MAÎTRES DE CONFÉRENCES ASSOCIÉS

DE MÉDECINE GÉNÉRALE

Docteur Pascal BOUCHE – Docteur Olivier BOUCHY

Docteur Arnaud MASSON - Docteure Sophie SIEGRIST

=====

DOCTEURS HONORIS CAUSA

Professeur Charles A. BERRY (1982)
Centre de Médecine Préventive, Houston (U.S.A)
Professeur Pierre-Marie GALETTI (1982)
Brown University, Providence (U.S.A)
Professeure Mildred T. STAHLMAN (1982)
Vanderbilt University, Nashville (U.S.A)
Professeur Théodore H. SCHIEBLER (1989)
Institut d'Anatomie de Würzburg (R.F.A)
Université de Pennsylvanie (U.S.A)
Professeur Mashaki KASHIWARA (1996)
Research Institute for Mathematical Sciences de
Kyoto (JAPON)

Professeure Maria DELIVORIA-
PAPADOPOULOS(1996)
Professeur Ralph GRÄSBECK (1996)
Université d'Helsinki (FINLANDE)
Professeur Duong Quang TRUNG
(1997)
Université d'Hô Chi Minh-Ville
(VIËTNAM)
Professeur Daniel G. BICHET (2001)
Université de Montréal (Canada)

Professeur Marc LEVENSTON (2005)
Institute of Technology, Atlanta (USA)
Professeur Brian BURCHELL (2007)
Université de Dundee (Royaume-Uni)
Professeur Yunfeng ZHOU (2009)
Université de Wuhan (CHINE)
Professeur David ALPERS (2011)
Université de Washington (U.S.A)
Professeur Martin EXNER (2012)
Université de Bonn (ALLEMAGNE)

REMERCIEMENTS

A notre Maître et Président de thèse,

Monsieur le Professeur Gilles Dautel,

Professeur de chirurgie plastique, reconstructrice et esthétique,

Vous nous faites l'honneur de présider cette thèse et de juger ce travail.

Vous nous transmettez votre passion depuis nos premiers stages hospitaliers, l'ampleur de vos connaissances et la précision de vos gestes nous impressionneront toujours.

Nous nous réjouissons chaque jour de faire partie de votre équipe, vous représentez l'Ecole Nancéenne de Chirurgie de la Main et faites perdurer, avec talent, l'excellence de sa réputation.

Votre renommée internationale et votre génie chirurgical n'ont d'égal que votre humilité et votre sagesse, toutes ces qualités font de vous un chef de service exceptionnel qui impose l'admiration.

Nous ne vous remercierons jamais assez pour votre patience et votre disponibilité à notre égard, elles ont été la source de notre persévérance et de l'évolution de nos compétences chirurgicales.

Nous sommes très heureux d'avoir le privilège de pouvoir continuer à travailler à vos côtés, et espérons toujours rester digne de vos enseignements.

Nous espérons que ce travail sera à la hauteur du respect que nous vous portons.

A notre Maître et Juge

Monsieur le Professeur François Dap,

Professeur de chirurgie plastique, reconstructrice et esthétique,

Vous nous faites l'honneur de juger ce travail.

Votre habilité technique et vos connaissances chirurgicales sont remarquables. Votre enthousiasme, votre curiosité immense et votre humour nous fascinent et donnent un caractère unique à vos enseignements.

C'est un plaisir de continuer à travailler à vos côtés, votre savoir est immense et nous espérons bien profiter encore de vos multiples anecdotes historiques, qu'elles concernent la chirurgie ou non.

Nous sommes fiers d'être votre élève et vous remercions pour votre grande disponibilité à notre égard.

A notre Maître et Juge,

Monsieur le Professeur Alain Blum

Professeur de Radiologie et d'Imagerie médicale

Vous nous faites l'honneur de votre présence.

Votre renommée impose le respect, l'exactitude de votre regard sur l'imagerie de l'appareil locomoteur était indispensable au jugement de ce travail.

L'étendue de vos connaissances anatomiques et cliniques de la pathologie ostéo-articulaire est immense.

Nous avons énormément de chance de vous avoir à proximité pour bénéficier de la richesse et de la précision de vos diagnostics d'imagerie.

Nous espérons que ce travail sera digne de l'intérêt que vous lui porterez.

A notre Juge

Madame le Docteur Sandrine Huguet,

Chef de Clinique Assistante, service de chirurgie plastique, esthétique et reconstructrice de l'appareil locomoteur (Pr Dautel)

Nous te remercions de nous avoir guidés dans l'élaboration de ce travail.

Nous sommes admiratifs de ton enthousiasme et de ton aisance chirurgicale.

Tu nous fais l'honneur de ta présence au sein de ce jury et nous t'en sommes extrêmement reconnaissants.

Nous avons hâte de poursuivre notre progression dans ce métier à tes côtés.

A notre Juge

Monsieur le Docteur Germain Pomares,

Chef de Clinique Assistant dans le service de chirurgie plastique, esthétique et reconstructrice de l'appareil locomoteur (Pr Dautel)

Nous nous connaissons depuis le début de notre internat en chirurgie et nous sommes heureux de progresser à tes côtés depuis ces deux dernières années.

Pour nous, tu as le charisme d'un professeur et nous sommes persuadés de ta future renommée internationale car ta passion pour la chirurgie est insondable et ton investissement dans notre service de chirurgie de la main est impressionnant.

Nous sommes ravis que tu juges ce travail et espérons qu'il sera à la hauteur de ce que tu attends de nous.

A mes Maîtres d'internat :

Monsieur le Professeur J-F.Gonzalez

Monsieur le Professeur J-L.Lemelle

Monsieur le Professeur D.Mainard

Monsieur le Professeur L.Gallois

Monsieur le Professeur P.Journeau

Madame le Docteur J.Girot

Monsieur le Professeur D.Molé

Monsieur le Professeur F.Sirveaux

Monsieur le Docteur O.Roche

Monsieur le Professeur G.Dautel

Monsieur le Professeur F. Dap

A mes Praticiens Hospitaliers :

Monsieur le Docteur S.Dusseaux

Monsieur le Docteur M.Legname

Monsieur le Docteur G.De Miscalut

Madame le Docteur L. Goffinet

Monsieur le Docteur T.Haumont

Monsieur le Docteur C.Cuny

Monsieur le Docteur A.Berrichi

Monsieur le Docteur M. Irrazi

Monsieur le Docteur J.Mayer

Monsieur le Docteur Y. Vincelet

A mes chefs de clinique-assistants :

Madame le Docteur Julia Lam-Thanh

Monsieur le Docteur Olivier Larmure

Monsieur le Docteur Didier Guignand

Monsieur le Docteur Olivier Barbier

Madame le Docteur Madeleine Aslan

Madame le Docteur Florence Müller

Monsieur le Docteur Adrien Jacquot

Monsieur le Docteur Damien Block

Madame le Docteur Marie Leyder

Monsieur le Docteur Guillaume André

Monsieur le Docteur Nicolas Pauchard

Monsieur le Docteur Benoît Pedeutour

Madame le Docteur Jennifer Laravine

Madame le Docteur Clotilde Strugarek-Lecoanet

Monsieur le Docteur Jérémie Chevrollier

Monsieur le Docteur Germain Pomares

Madame le Docteur Sandrine Huguet

A mes co-internes actuels ou passés,

L'internat en chirurgie est passionnant mais parfois difficile, je remercie mes compagnons de route : Amandine Lamy, ma première co-interne, notre premier semestre n'a pas toujours été simple mais nous nous sommes serrés les coudes !

Un grand merci à mes co-internes actuels qui m'ont délestée des gardes que je m'étais imposée, préjugant de mes capacités à soutenir un tel rythme. Romain D., Hugo M., Valentin C., David M-F., Hélène A., Olivier C., Anaïs D. et Stéphane J. A mes anciens co-internes : Hélène L-G., Thomas B-B, Thomas G., Victor H., Yohann K., Michael M., Sophie Z., Sophie R., Guillaume B., ce fut un réel plaisir de travailler à vos côtés.

Un remerciement particulier à Olivier Camusard qui m'a fait connaître Docteur Olivier Rosello, chirurgien orthopédiste pédiatrique, que je n'ai pas eu la chance de rencontrer mais qui m'a été d'une grande aide pour mes statistiques.

A l'ensemble des secrétaires, avec un plus pour Karine qui tape les courriers plus vite que la lumière. Merci à toutes pour votre gentillesse à mon égard.

A l'ensemble du personnel para-médical que j'ai pu fréquenter au cours de mes semestres, vous avez toujours prêté une oreille attentive à mes plaintes et mes histoires dont l'humour était parfois douteux. J'ai également souvent écouté vos conseils, merci pour votre soutien.

Aux techniciens, merci « les mecs », c'est un plaisir de pouvoir compter sur vous !

A tout ceux que j'ai oublié de nommer, je ne vous oublie pas, je n'ai juste pas assez de place sur une feuille format A4 pour vous remercier.

A mes parents, je vous remercie de m'avoir toujours soutenu au cours de certaines épreuves difficile, j'espère que vous êtes fiers de votre cadette.

A ma sœur, tu es une vraie pile électrique mais je t'adore et j'envie ta vie de famille riche en événements !

A Xavier, merci mon Amour de m'avoir accompagnée et soutenue malgré les difficultés rencontrées ces derniers mois.

A mes amies et anciennes collègues, Magalie D., Nathalie I., Nathalie D-S, Céline, rire à vos côtés lors des gardes ou des consultations surchargées était un réel leitmotiv.

A tous ceux qui ne sont plus de ce monde, ma tante Sylvie, mes grands parents, je pense à vous, votre absence m'attriste profondément.

SERMENT

« Au moment d'être admise à exercer la médecine, je promets et je jure d'être fidèle aux lois de l'honneur et de la probité. Mon premier souci sera de rétablir, de préserver ou de promouvoir la santé dans tous ses éléments, physiques et mentaux, individuels et sociaux. Je respecterai toutes les personnes, leur autonomie et leur volonté, sans aucune discrimination selon leur état ou leurs convictions. J'interviendrai pour les protéger si elles sont affaiblies, vulnérables ou menacées dans leur intégrité ou leur dignité. Même sous la contrainte, je ne ferai pas usage de mes connaissances contre les lois de l'humanité. J'informerai les patients des décisions envisagées, de leurs raisons et de leurs conséquences. Je ne tromperai jamais leur confiance et n'exploiterai pas le pouvoir hérité des circonstances pour forcer les consciences. Je donnerai mes soins à l'indigent et à quiconque me les demandera. Je ne me laisserai pas influencer par la soif du gain ou la recherche de la gloire.

Admise dans l'intimité des personnes, je tairai les secrets qui me sont confiés. Reçue à l'intérieur des maisons, je respecterai les secrets des foyers et ma conduite ne servira pas à corrompre les mœurs. Je ferai tout pour soulager les souffrances. Je ne prolongerai pas abusivement les agonies. Je ne provoquerai jamais la mort délibérément.

Je préserverai l'indépendance nécessaire à l'accomplissement de ma mission. Je n'entreprendrai rien qui dépasse mes compétences. Je les entretiendrai et les perfectionnerai pour assurer au mieux les services qui me seront demandés.

J'apporterai mon aide à mes confrères ainsi qu'à leurs familles dans l'adversité.

Que les hommes et mes confrères m'accordent leur estime si je suis fidèle à mes promesses ; que je sois déshonorée et méprisée si j'y manque ».

Table des Matières

<i>INTRODUCTION</i>	28
<i>PREMIERE PARTIE : Anatomie Fonctionnelle, biomécanique du poignet sain, physiopathologie de l'instabilité scapho-lunaire et algorithme thérapeutique</i>	
<i>I/ Anatomie descriptive et fonctionnelle du complexe radio-carpien</i>	31
I.1 Les os du carpe	31
I.1.1 Première rangée des os du carpe :	31
I.1.2 Deuxième rangée des os du carpe :	31
I.2 Les structures Ligamentaires.....	32
I.2.1 Les Ligaments extrinsèques.....	33
I.2.1.1 Dorsaux :	33
I.2.1.2 palmaires :	34
I.2.2 Les Ligaments Intrinsèques	35
I.2.2.1 Dorsaux	35
I.2.2.2 Palmaires.....	36
I.2.3 Les Ligaments Interosseux.....	36
I.2.3.1 Le ligament Interosseux Scapho Lunaire (LIOSL)	36
I.2.3.2 Le ligament interosseux Luno Triquétral (LIOLT)	37
I.3 Les tendons extrinsèques :.....	38
<i>II/ Biomécanique et mobilité du carpe sain</i>	38
II.1 Evolution des concepts biomécaniques	38
II.2 Absorption et transmission des pressions axiales	39
II.3 Mobilités du carpe sain	39
II.3.1 Dans le plan Sagittal	39
II.3.2 Dans le plan Frontal	41
II 3.3 Concernant la prono-supination.....	42
<i>III/ Physiopathologie et Diagnostic de l'instabilité Scapho-Lunaire</i>	43
III.1 Définitions des instabilités de poignet	43
III.2 Physiopathologie, diagnostic et évolutivité naturelle des instabilités scapho-lunaires.....	44
III. 2.1 Historique	44

III.2.2	Chronicité.....	44
III.2.3	Physiopathologie	45
III.2.3.1	Les stabilisateurs principaux et secondaires du couple scapho-Lunaire.....	45
III.2.3.2	L'équilibre de la première rangée.....	46
III.2.3.3	Le lunatum, suspendu entre contraintes opposées et vulnérabilité du LIOSL.....	46
III.2.3.4	Littérature et circonstances d'apparition d'une instabilité scapho-lunaire	47
III.2.3.5	Biomécanique du carpe après dissociation scapho-lunaire	48
III.2.3.6	Apparition d'un poignet « SLAC » Scapho-Lunate Advanced Collapse	48
III.2.4	Cas cliniques d'installation progressive d'une instabilité scapho-lunaire.....	49
III.2.4.1	Cas clinique 1	49
III.2.4.2	Cas clinique 2	51
III.2.5	Diagnostic clinique de l'instabilité scapho-lunaire.....	52
III.2.6	Imagerie et confirmation diagnostique d'instabilité scapho-lunaire.....	54
III.2.6.1	Classification radiographique des instabilités selon Watson	54
III.2.6.2	Influence de la réalisation du bilan radiographique standard et dynamique	56
III.2.6.3	Utilité de l'arthroscanner.....	61
III.2.6.4	Arthro-IRM et échographie.....	61
III.2.7	Diagnostic Arthroscopique	62
III.2.7.1	Classification de Geissler	62
III.2.7.2	Classification de Dautel.....	63
III.2.7.3	Lésions associées	63
IV/	<i>Algorithme de prise en charge des Instabilités scapho-lunaires.....</i>	<i>64</i>
IV.1	Classification de Garcia-Elias.....	64
IV.2	Instabilité scapho-lunaire stade 1 :	65
IV.3	Instabilité scapho-lunaire stade 2 :	65
IV.4	Instabilité scapho-lunaire stade 3 :	65
IV.5	Instabilité scapho-lunaire stade 4 :	66
IV.6	Instabilité scapho-lunaire stade 5 :	67
IV.7	Instabilité scapho-lunaire stade 6.....	67
V/	<i>Notre expérience et l'évolution de nos techniques de stabilisation scapho-lunaire.....</i>	<i>68</i>
V.1	Points communs des différentes techniques.....	68
V.2	Triple ténodèse au Flexor Carpi Radialis, selon Garcia Elias.....	68

V.3 Ligamentoplastie à l'hémi ECRB.....	70
V.4 La SLIC procédure.....	70
V.5 Evolution de nos pratiques	72
<i>DEUXIEME PARTIE : Analyse radio-clinique rétrospective d'une série monocentrique de patients opérés d'une ligamentoplastie</i>	
<i>I/ Matériels et méthodes.....</i>	<i>74</i>
I.1 Population étudiée	74
I.1.2 Critères d'Inclusion	74
I.1.2 Critères d'Exclusion	74
I.1.3 Population Totale.....	75
I.2 Evaluation clinique	75
I.2.1 Douleur	75
I.2.2 Amplitudes articulaires.....	76
I.2.3 Force	76
I.2.4 Données liées au travail.....	76
I.2.5 Evaluation Fonctionnelle	77
I.2.6 Evaluation de la prise en charge chirurgicale	77
I.2.7 Evaluation arthroscopique	77
I.3. Protocole de mesures radiographiques	78
I.3.1 Instabilité radiographique selon Watson	78
I.3.2 Analyse des clichés bilatéraux de profil.....	79
I.3.2.1 Définition de deux groupes en fonction de trois critères radiographiques	79
I.3.2.2 Mesure de l'angle scapho-lunaire	79
I.3.2.3 Mesure de l'angle capito-lunaire	80
I.3.2.4 Mesure des angles radio-scaphoïdien et radio-lunaire	82
I.3.2.5 Translation dorsale du capitatum et autres signes subjectifs d'échec radiographique	82
I.3.3 Analyse des clichés bilatéraux standards de face	86
I.3.3.1 Diastasis scapho-lunaire statique	86
I.3.3.2 Hauteur du carpe	86
I.3.3.3 Indice de déviation ulnaire du carpe	87
I.3.4 Analyse des clichés dynamiques bilatéraux	87

I.3.4.1 Cichés en inclinaisons	87
I.3.4.2 Clichés poings serrés.....	88
I.3.4.3 Morphologie du Lunatum	88
I.3.5 Identification de trois sous-groupes d’anomalies bilatérales	88
I.3.5.1 Le groupe « Diastasis Scapho-Lunaire Bilatéral » (DSLb).....	89
I.3.5.2 Le groupe « VISI », bascule en flexion palmaire du lunatum bilatérale.....	89
I.3.5.3 Le groupe « SLS » présentant une subluxation du pôle proximal du scaphoïde bilatérale	90
I.3.6 Analyse de l’Arthroscanner	93
I.4 Analyse Statistique	93
<i>II/ Résultats</i>	93
II.1 Analyse des données épidémiologiques	93
II.1.1 Deux groupes comparables	95
II.1.2 Influence du type d’instabilité :	95
II.1.2.1 Instabilités selon Watson.....	95
II.1.2.2 Instabilités selon Garcia-Elias.....	96
II.1.3 Analyse en sous-groupes selon la technique chirurgicale.....	96
II.1.3.1 Influence de la technique chirurgicale.....	96
II.1.3.2 Répartition du type d’instabilité selon l’indication chirurgicale.....	97
II.1.3.3 Complications postopératoires et type de ligamentoplastie	97
II.1.3.4 Arthrose et type de ligamentoplastie	98
II.1.4 Données liées à l’activité professionnelle	100
II.1.4.1 Influence du traumatisme d’origine professionnelle	100
II.1.4.2 Influence de l’activité professionnelle.....	100
II.1.4.3 Analyse des modalités de reprise professionnelle	101
II.2 Analyse des données cliniques.....	102
II.2.1 Comparabilité des résultats cliniques entre les deux groupes.....	102
II.2.2 Des suites postopératoires non corrélées à la définition des groupes	104
II.2.3 Douleurs et satisfaction	104
II.3 Analyse de la prise en charge chirurgicale	105
II.3.1 Evaluation arthroscopique	105
II.3.2 Modalités de fixation du transplant et de protection du montage	106

II.3.3 Complications postopératoires	106
II.3 Analyse des Données Radiographiques	107
II.3.1 Résultats de l'analyse des clichés de profil	108
II.3.1.1 Analyse des angles scapho-lunaires.....	108
II.3.1.2 Analyse des angles capito-lunaires	109
II.3.1.3 Analyse des angles Radio-lunaires.....	110
II.3.1.4 Influence des angles Radio-Scaphoïdien	111
II.3.1.5 Influence de la subluxation dorsale du scaphoïde et des signes indirects de conflit radio-scaphoïdien	111
II.3.1.7 Influence de la translation dorsale du Capitatum	112
II.3.2 Résultats de l'analyse des clichés de face	113
II.3.2.1 Analyse du Diastasis Scapho-Lunaire statique bilatéral	113
II.3.2.2 Analyse de la hauteur du carpe	114
II.3.2.3 Analyse de l'Indice de déviation ulnaire du carpe.....	115
II.3.2.4 Arthrose secondaire.....	115
II.3.3 Résultats de l'analyse des clichés dynamiques	117
II.3.3.1 Diastasis Scapho-Lunaire Dynamique.....	117
II.3.3.2 Diastasis Scapho-Lunaire en inclinaison ulnaire	117
II.3.3.3 Influence de la morphologie du Lunatum	118
II.3.4 Analyse en sous-groupes d'Anomalies Bilatérales	118
II.3.4.1 Répartition des anomalies bilatérales selon le résultat radiographique.....	119
II.3.4.2 Comparabilité des sous-groupes selon les données épidémiologiques.....	120
II.3.4.3 Analyse radiographique des sous-groupes.....	121
II.4 Analyse des arthroscanners	123
II.5 Résumé des résultats	124

TROISIEME PARTIE : Cas Cliniques

<i>I/ Cas clinique 1 :</i>	127
<i>II/ Cas clinique 2 :</i>	127
<i>III/ Cas clinique 3</i>	128
<i>IV/ Cas Clinique 4</i>	130

QUATRIEME PARTIE : Discussion et conclusion

<i>I/ Cadre de la Discussion</i>	134
--	-----

<i>II/ Comparaison des données épidémiologiques</i>	135
<i>III/ Comparaison des résultats cliniques</i>	137
<i>IV/ Comparaison des données relatives à la profession</i>	140
<i>V/ Résultats radiographiques</i>	142
<i>VI/ Alternatives thérapeutiques</i>	144
<i>VII/ Concernant les anomalies bilatérales</i>	146
<i>VIII/ Conclusion</i>	149
<i>IX/ BIBLIOGRAPHIE</i>	151
<i>X/ ANNEXES</i>	156

INTRODUCTION

L'instabilité dissociative scapho-lunaire est la plus fréquente des atteintes ligamentaires du carpe[1]. Parfois asymptomatique, sa fréquence est probablement sous estimée. Les instabilités scapho-lunaire sont responsables de symptômes divers, dominés par une impotence fonctionnelle handicapante pour les patients dont les activités nécessitent d'importants efforts en verrouillage. Son évolution naturelle est marquée par l'apparition d'une arthrose radio puis médio-carpienne, dénommée « poignet SLAC » (SLAC-Wrist ou Scapho-Lunate Advanced Collapse), imposant parfois une chirurgie palliative.

Cette instabilité répond à différents traitements selon son ancienneté, l'intégrité des surfaces chondrales radio-carpiennes et le caractère réductible du scaphoïde horizontalisé. De multiples techniques de reconstruction ligamentaire ont été développées au cours des vingt dernières années, répondant à la complexité de l'articulation radio-carpienne et à l'évolution des pratiques chirurgicales.

De multiples études menées sur des patients opérés de plusieurs techniques de ligamentoplasties de stabilisation du couple scapho-lunaire ont en commun des résultats fonctionnels majoritairement satisfaisants, contrairement aux résultats radiographiques à moyen terme, qui retrouvent, pour les travaux dotés d'une bonne méthodologie et d'un recul suffisant, une réapparition voire une aggravation de l'instabilité radiographique initialement traitée[2], [3].

Devant cette évolution radiographique insatisfaisante, contrastant avec de bons résultats fonctionnels, nous avons cherché à analyser les facteurs prédictifs d'échec de ces ligamentoplasties, afin d'affiner nos indications.

Notre travail s'est donc attaché à caractériser ces échecs par des mesures radiographiques objectives réalisées à distance de l'intervention puis à comparer toutes les mesures effectuées entre les patients en « succès » et ceux en « échec » radiographique.

Nous commencerons par un rappel sur l'anatomie fonctionnelle du complexe radio-carpien et détaillerons la biomécanique du carpe. Nous décrirons la physiopathologie de l'instabilité dissociative scapho-lunaire et les différentes techniques chirurgicales pouvant y répondre, puis présenterons notre étude rétrospective radio-clinique de 44 patients opérés d'une ligamentoplastie de poignet à moyen et long terme.

PREMIERE PARTIE :

Anatomie Fonctionnelle, biomécanique du poignet sain, physiopathologie de l'instabilité scapho-lunaire et algorithme thérapeutique

I/ Anatomie descriptive et fonctionnelle du complexe radio-carpien

I.1 Les os du carpe

Le massif carpien est formé de 8 os, il a pour rôle de transmettre les forces préhensives de l'avant bras aux métacarpiens. Le complexe articulaire radio-carpien est composé de deux articulations, la médio et la radio-carpienne qui possèdent deux degrés de mobilité : la flexion extension dans le plan sagittal et les inclinaisons radiales et ulnaires dans le plan frontal. L'articulation radio-ulnaire distale permet de transmettre les mouvements de prono-supination au carpe, constituant un troisième degré de liberté autorisant la circumbduction de la main.

I.1.1 Première rangée des os du carpe :

S'y articulent le scaphoïde, le lunatum et le triquetrum. L'os pisiforme est un os sésamoïde antérieur, ne jouant aucun rôle propre dans la biomécanique carpienne, il est apposé sur la face articulaire palmaire du triquétrum.

Le scaphoïde forme un « pont » entre la première et la deuxième rangée, son pôle proximal s'articule par sa facette ulnaire au Lunatum, la convexité proximale s'articule avec la fossette scaphoïdienne du radius. Il est incliné sous le radius, formant un angle de 45° en moyenne, son pôle distal est palmaire en position neutre. Il est recouvert d'un cartilage articulaire pour 80% de sa surface.

Le lunatum est un os asymétrique avec une corne antérieure plus large et une corne postérieure plus pointue, il s'articule sur sa facette radiale avec le scaphoïde et sur sa facette ulnaire avec le triquétrum, son pôle proximal convexe répond à la concavité de la fossette lunarienne du radius.

Le triquetrum est un os ovoïde pourvu d'un tubercule postérieur où s'insère le ligament intercarpien dorsal. Il glisse sur la pente hélicoïdale de l'hamatum lors des mouvements d'inclinaisons. Sa facette articulaire radiale s'articule avec le Lunatum.

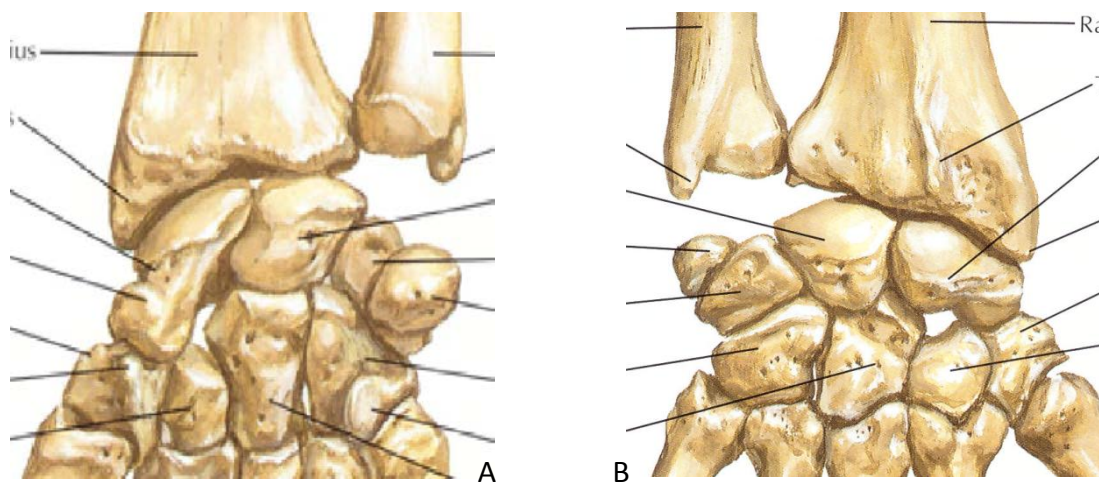
La première rangée correspond à un segment intercalaire, dépourvu d'insertion tendineuse, sa mobilité dépend des pressions exercées sur ses facettes articulaires distales et proximales, sa mobilité n'est donc que passive intervenant uniquement par transmission de pressions.

I.1.2 Deuxième rangée des os du carpe :

Constituée de radial en ulnaire par le trapèze, le trapèzoïde, le capitatum et l'hamatum, ses insertions ligamentaires interosseuses et carpo-métacarpiennes lui confèrent une importante rigidité comparativement à la première rangée.

Le Capitatum, le plus volumineux du carpe s'articule avec la facette ulnaire du scaphoïde, son pôle proximal avec les surfaces articulaires du couple scapho-lunaire, et sa facette radiale avec l'hamatum.

L'hamatum peut s'articuler avec une fossette articulaire individualisée du lunatum en proximal (Lunatum Viegas 2). Sa pente articulaire proximale permet le glissement du triquetrum. Il est muni d'un crochet antérieur, l'hamalus, où s'insère le ligament annulaire antérieur du carpe, séparant ainsi deux « tunnels », le canal carpien en radial et le canal de Guyon en ulnaire.



Figures 1 : A : vue palmaire os du Carpe ,B : vue dorsale des os du carpe (Atlas d'Anatomie F.H.Netter,[4])

1.2 Les structures Ligamentaires

De nombreux auteurs se sont attachés à décrire l'anatomie ligamentaire du poignet, les insertions sont variables, une étude récente ne met en évidence qu'une seule « constante » anatomique : le ligament extrinsèque palmaire Radio-Scapho-Capital [5].

Du fait d'un important nombre de structures capsulo-ligamentaires palmaires et dorsales et de la complexité d'une description exhaustive tenant compte des variations anatomiques individuelles, nous n'attacherons d'importance qu'aux ligaments connus pour participer à la cinétique de la radio-carpienne et du couple scapho-lunaire, impliqués dans la physiopathologie de l'instabilité scapho-lunaire dissociative[6] .

Les études cadavériques menées par Taleisnik et al.[6] ont permis de classer les ligaments du poignet en deux groupes selon leurs insertions :

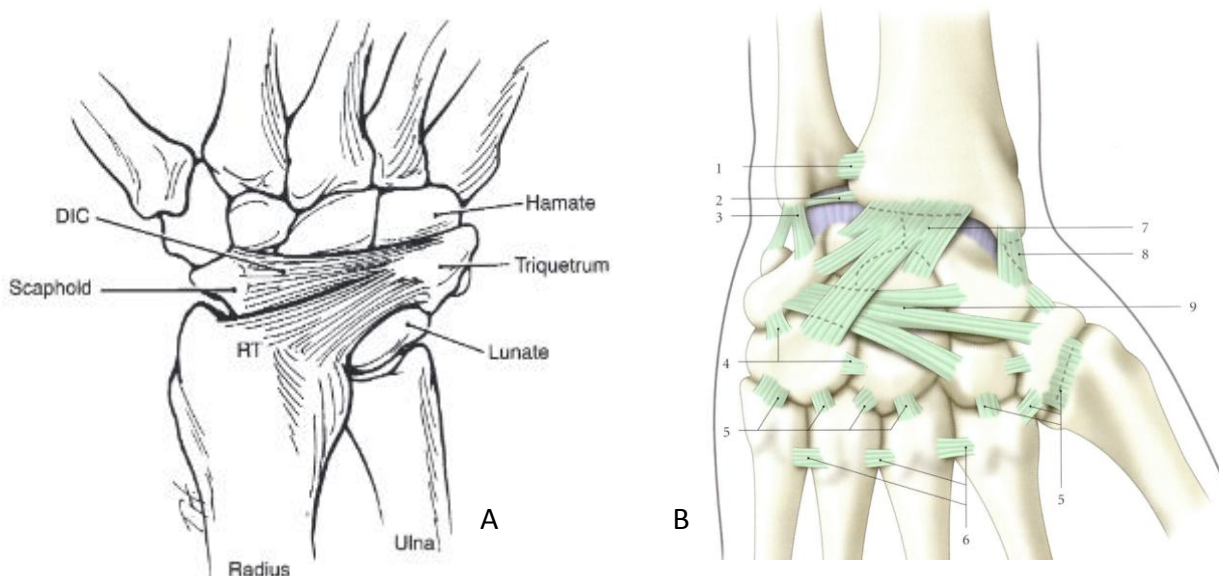
- les ligaments extrinsèques qui relient la radio-ulnaire distale au massif carpo-métacarpien
- les ligaments intrinsèques dont les insertions osseuses ne sont situés qu'entre les os du carpe

1.2.1 Les Ligaments extrinsèques

1.2.1.1 Dorsaux :

Le ligament Radio-carpien dorsal (RCD) : il prend son origine sur le bord ulnaire de la marge postérieure du radius. Il s'étend du tubercule de lister au tubercule dorsal du triquétrum, s'y insérant en distalité, selon un trajet oblique distal et ulnaire, dispersant des insertions sur la portion distale de la corne postérieure du Lunatum [7], [8].

Le RCD et le ligament intrinsèque dorsal inter-carpien sont d'importants stabilisateurs secondaires du couple scapho-lunaire (Figure 3)[7], [9]. Ils forment un « V » transversal très résistant, qui limite la flexion palmaire du poignet et la translation ulnaire du carpe lors des mouvements de verrouillage et d'inclinaison ulnaire, les branches du « V » s'écartent et se resserrent respectivement lors des mouvements de flexion palmaire et dorsale du poignet. Cette configuration en « V » dorsal leurs confèrent un rôle dans la stabilité dorsale du couple scapho-lunaire lors de la mobilisation du poignet [10].



Figures 2 : A : le « V » Dorsal stabilisateur de la première rangée (Radio-Triquétral ou Radio-Carpien Dorsal: RT, Dorsal InterCarpien : DIC, [9]), B : vue dorsale des insertions des ligaments intrinsèques et extrinsèques dorsaux [11]

Les ligaments collatéraux radial et ulnaire, dépourvus d'un rôle de stabilisation radio-carpienne [12] (figure 2B).

1.2.1.2 Palmaires :

Décrits comme deux « V » palmaires, un proximal et un distal, dont les ligaments intrinsèques palmaires forment la branche ulnaire du « V » distal, d'après les travaux de Sennwald et Segmuller[13] (figures 3). Ils limitent les mouvements d'inclinaison radiale (ligaments ulno-carpiens) et d'inclinaison ulnaire (ligaments radio-carpien), ils freinent également la flexion dorsale. Les ligaments palmaires ont un rôle majeur dans la stabilisation du poignet [7].

Il existe trois structures extrinsèques palmaires jouant un rôle dans la stabilité du couple scapho-lunaire :

Le ligament radio-scapho-capital (RSC) : son origine s'étend de la styloïde radiale jusqu'à la marge antérieure de l'extrémité distale du radius surplombant la fossette scaphoïdienne, son trajet est oblique et entoure l'isthme scaphoïdien pour se terminer sur la face palmaire de l'articulation scapho-capitale.

Le ligament radio lunaire long : il s'insère en regard de la marge ulnaire palmaire du radius qui surplombe la fossette lunarienne et se termine au bord radial et distal du lunatum, dispersant quelques fibres sur la face palmaire du ligament interosseux Scapho-lunaire (LIOSL).

L'espace entre ces deux ligaments (RSC et radio-lunaire long) délimite en distal, au niveau de la médio-carpienne, une zone de faiblesse dénommée « espace de Poirier ».

Le ligament radio-lunaire court : il s'insère sur la berge la plus ulnaire de la marge antérieure du radius se juxtaposant au radio-lunaire long, il s'attache en distalité sur la face antérieure du Lunatum, il est un véritable frein antérieur au Lunatum [7].

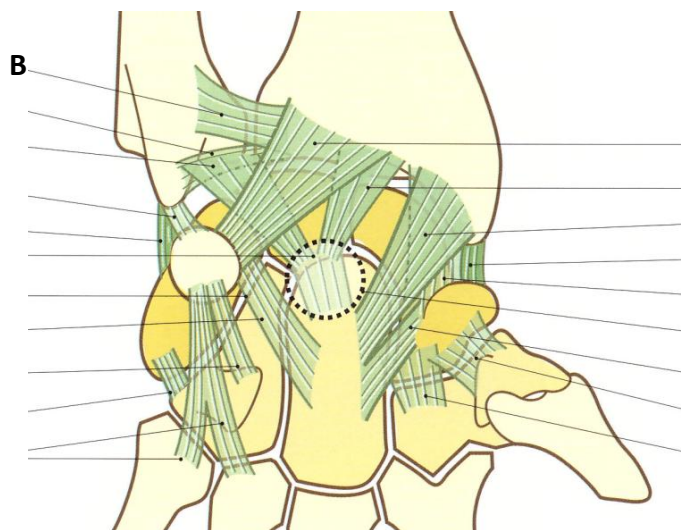
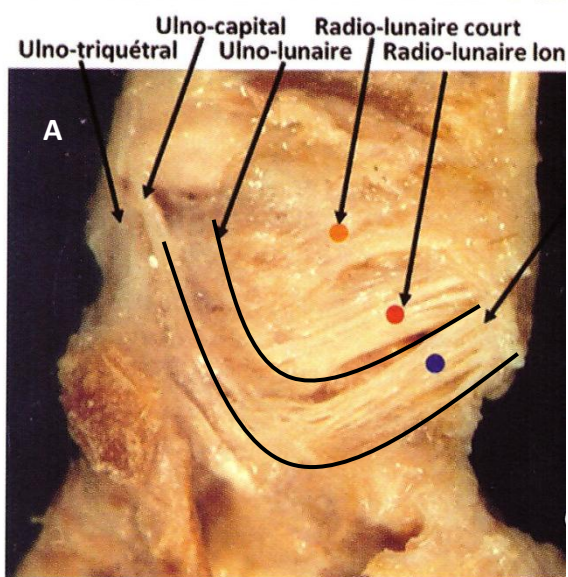
Etudié initialement par Kuhlmann, il existe une structure maintenant la cohésion du carpe, appelée « la fronde du pyramidal ». Elle permet la stabilisation du triquétrum lors des mouvements en inclinaison radiale, cette « fronde » est représentée par deux structures : le ligament radiocarpien dorsal, (précédemment décrit) et le ligament radio-triquétral palmaire. Cette fronde a un rôle de recentrage permanent du massif carpien, évitant la translation ulnaire du carpe[14].

D'autres ligaments sont décrits, ayant un rôle accessoire dans la stabilisation du poignet :

- Ligament radio-scapho lunaire : ou ligament de Testut. Il se compose d'un tissu conjonctif lâche constituant la gaine vasculaire des vaisseaux proximaux destinés au scaphoïde et au lunatum. Son origine se situe entre les portions longue et courte du ligament radio-lunaire, ses fibres se perdent dans le segment palmaire du LIOSL en distal. Il sert de point de repère arthroscopique, aidant à localiser le ligament interosseux scapho-lunaire lorsqu'il est sain.

- Ligament ulno-lunaire

- Ligament inter-métacarpo-capito-hamatal



Figures 3 :A : structures capsulo-ligamentaires antérieures du poignet en « double V » (ligament RSC : point bleu [15]),
 B :Vue palmaire des ligaments du poignet [14]

1.2.2 Les Ligaments Intrinsèques

Le rôle de ces ligaments est de maintenir la cohésion transversale au sein d'une même rangée et de guider les mouvements segmentaires entre les os du carpe. Ils sont plus élastiques que les ligaments extrinsèques, du fait d'une teneur plus importante en collagène de type III [16], [17].

1.2.2.1 Dorsaux

Le ligament Inter-carpien dorsal (DIC: Dorsal Inter Carpal): ses fibres sont orientées transversalement du tubercule dorsal du triquétrum au sillon dorsal du scaphoïde. Il termine son trajet en s'insérant sur le bord proximal du trapézoïde, des fibres s'insérant sur le tubercule dorsal du trapèze peuvent également exister. Il recouvre la portion distale et dorsale du LIOSL (Figure 4).

Les ligaments distaux (intrinsèques et interosseux) lient les os de la deuxième rangée du carpe entre eux et aux bases métacarpiennes et confèrent une certaine rigidité à la deuxième rangée.

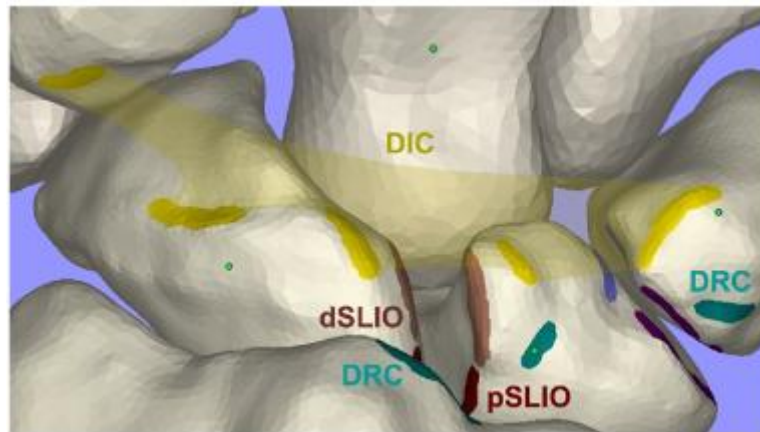


Figure 4 : Représentation 3D des insertions du ligament inter-carpien dorsal (DIC)[7]

1.2.2.2 Palmaires

Le ligament luno-triquétral surplombe le ligament interosseux triquéro lunaire. Il stabilise l'articulation triquéro-lunaire, constituant un frein à la flexion palmaire du Lunatum, appelée instabilité ventrale ou VISI (Ventral Intercalated Segment Instability).

Les ligaments scapho-trapézien et scapho-trapezoïdien qui jouent le rôle de stabilisateurs secondaires du couple scapho-lunaire en maintenant le verticalisation du scaphoïde [7], [13]. Le ligament scapho-trapézien a d'ailleurs longtemps été considéré comme stabilisateur principal, dans les années 1980-90, une arthrodèse STT était le plus souvent réalisée pour la prise en charge des instabilités scapho-lunaires [15].

Les ligaments accessoires : scapho-capital, capito-trapézien, trapezo-trapezoïdal, capito-trapezoïdal capito-hamatal, triquetro-capital et triquéro-hamatal.

1.2.3 Les Ligaments Interosseux

1.2.3.1 Le ligament Interosseux Scapho Lunaire (LIOSL)

Il s'agit du stabilisateur principal du couple scapho-lunaire [7], [16], [18] (figure 5). En forme de U, fixé sur les marges proximales dorsales et palmaires de l'articulation scapho-lunaire, il se compose de trois segments : proximal, dorsal et palmaire, laissant la partie la plus distale de l'articulation scapho-lunaire libre. Le segment proximal est histologiquement différent des segments dorsal et

palmaire, c'est un fibrocartilage voué aux lésions dégénératives chez les adultes de plus de 50 ans, il n'a pas d'action stabilisatrice particulière[19].

Le segment dorsal est le plus résistant grâce à ses fibres plus courtes et plus épaisses, tout comme le segment palmaire, il est constitué de fibres de collagènes orientées transversalement, les fibres du segment palmaire sont plus longues et plus fines, il est moins résistant que le segment dorsal [7].

L'épaisseur du segment proximal varie considérablement, pouvant se présenter comme une fine lame tissulaire ou encore une formation histologique triangulaire à base proximale, tel un ménisque[17]. Malgré cette étiquette de stabilisateur principal du couple scapho-lunaire, plusieurs études cadavériques ont démontré qu'une section isolée du LIOSL ne suffisait pas à entraîner une instabilité scapho-lunaire statique, une atteinte conjointe des stabilisateurs secondaires est nécessaire [20].

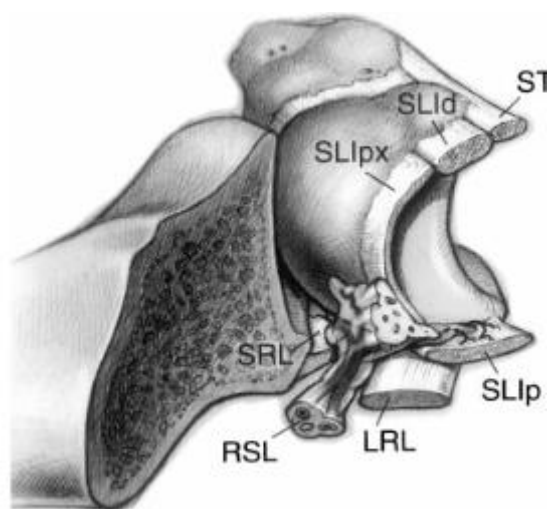


Figure 5 : Vue en coupe du Ligament interosseux Scapho-Lunaire

RSL : ligament palmaire extrinseque radio-scapho-lunaire, LRL : ligament radio-lunaire long, SRL : ligament radio-lunaire court, ST : ligament Scapho-triquétral ou Inter Carpien Dorsal. LIOSL : segment proximal (SLIpx), dorsal (SLId) et palmaire (SLIp) [21]

1.2.3.2 Le ligament interosseux Luno Triquétral (LIOLT)

Tout comme le LIOSL, il joint les berges dorsales, palmaires et proximales de l'articulation luno-triquétrale, on distingue également trois segments : palmaire, dorsal et proximal. Le segment palmaire est plus résistant que le segment dorsal, les fibres de collagènes sont orientées transversalement pour ces deux portions.

Entre ces deux ligaments interosseux, le lunatum se retrouve suspendu entre le scaphoïde et le triquetrum [12].

I.3 Les tendons extrinsèques :

Les extrinsèques moteurs du carpe participent également à la cohésion du massif carpien. En effet, les fléchisseurs radiaux et ulnaires et les extenseurs radiaux et ulnaires de part leurs insertions et leur trajet longitudinal participent à la stabilisation du massif carpien. Lors des efforts de verrouillage, la tension de ces tendons les fait paraître telle une « cage tendineuse » entourant le massif carpien. Des travaux récents ont mis en évidence une mobilité plus importante du couple scapho-lunaire lors de mouvements simple de flexion-extension comparativement au mouvement de référence de la fonction du poignet « Dart throwing motion », qui met en tension le fléchisseur ulnaire du carpe et les extenseurs radiaux [14], [22], [23].

Le fléchisseur radial du carpe, dans sa course, s'appose à la face palmaire du ligament RSC, utilise le tubercule palmaire du scaphoïde comme une poulie, puis s'insère en distal sur la base du deuxième métacarpien. Il a un rôle de stabilisateur secondaire actif et passif du couple scapho-lunaire en luttant contre l'horizontalisation et la subluxation du pôle proximal du scaphoïde, tel un véritable contrefort antérieur [15].

II/ Biomécanique et mobilité du carpe sain

II.1 Evolution des concepts biomécaniques

Historiquement, la description de la biomécanique carpienne s'appuyait sur la mobilité en « colonnes » longitudinales, avec une colonne radiale responsable de la mobilité du premier rayon, une colonne moyenne permettant la mobilisation en flexion/extension et une colonne ulnaire s'opposant à la colonne radiale et permettant le verrouillage. Grâce à son étude approfondie des structures ligamentaires du poignet, Taleisnik a dégagé une théorie s'appuyant sur la mobilité entre les rangées proximales et distales, complétant le concept des colonnes [6].

De nombreux auteurs se sont attachés à décrire la biomécanique carpienne au moyen d'études cadavériques, portant toutes sur une section séquentielle des éléments stabilisateurs du poignet. Le rôle des différentes structures ligamentaires était analysé par des méthodes mécaniques, au moyen de mobilisations cycliques avec une charge portée sur l'articulation scapho-ulnaire ou le massif carpien [21] ou par des méthodes d'imagerie, au moyen de mesures radiographiques ou scannographiques [24].

Les travaux les plus récents entrepris sur volontaires sains ont permis de compléter cette notion de mobilité en colonne, mettant en lumière la mobilité intra-carpienne au sein d'une même rangée[22]. Cette étude est en accord avec le principe de massif carpien à géométrie variable

énoncé par Kapandji [14]. La première et la deuxième rangée se conforment aux pressions exercées et aux forces transmises par l'avant bras, leurs mobilités s'opposent dans le plan frontal et se complètent dans le plan sagittal. Grâce aux mouvements élémentaires des articulations induits par la forme des différents os, le carpe adapte sa forme en réponse aux contraintes, maintenant la congruence articulaire inter et intra-rangée et la cohésion spatiale du massif carpien [14].

II.2 Absorption et transmission des pressions axiales

Le système teno-ligamentaire du poignet exerce un rôle cohésif sur le massif carpien, empêchant sa dislocation lors d'une compression axiale. En position neutre, la transmission des contraintes au niveau de la radio-carpienne se répartit entre les différents interlignes, avec 48 à 55% de la pression totale transmise au travers de l'interligne radio-scaphoïdien, 30 à 40% par l'articulation radio-lunaire et 9.7 à 22 % de la pression totale au travers du ligament triangulaire[15].

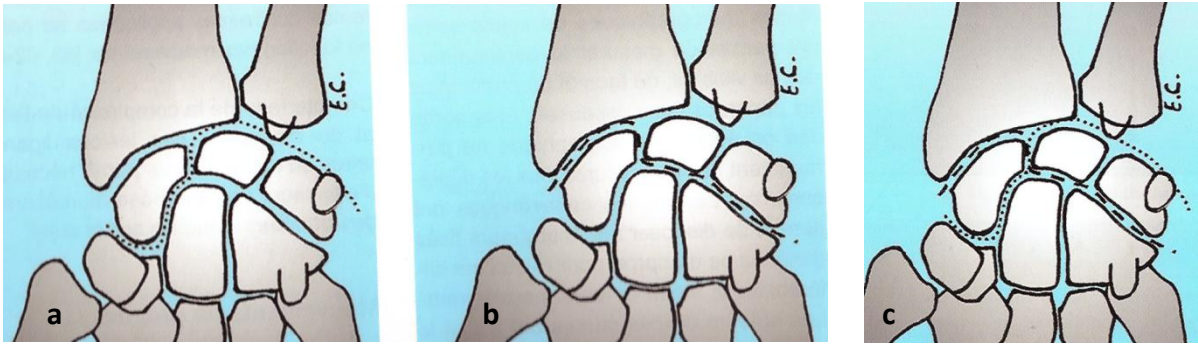
Le radius reçoit ainsi 80 à 90.3 % de la pression totale transmise à travers le carpe. Dans la médio-carpienne le scaphoïde reçoit 30% de la pression totale par l'articulation scapho-trapezo-trapezoidienne (STT), 26 à 32% par l'interligne scapho-capital. Le lunatum reçoit 26 à 29 % de la pression par le capitatum et le triquétrum reçoit 10.5 à 17 % de la pression totale transmise par l'hamatum. Pour Schuind, la pression intra-carpienne se concentre vers le scaphoïde lorsqu'elle est transmise de la médio vers la radio-carpienne[25].

Lors de la contractions des moteurs de la main la pression augmente de même que « l'engagement » du massif carpien, diminuant ainsi la mobilité segmentaire intra-carpienne[14]. La distribution des pressions varie en fonction de la position de la main, elle est donc maximale sur l'interligne radio-scaphoïdien en inclinaison radiale et prédomine au niveau de la radio-lunaire en inclinaison ulnaire, les forces transmises sur une main « à plat » sont maximales sur le lunatum [26].

II.3 Mobilités du carpe sain

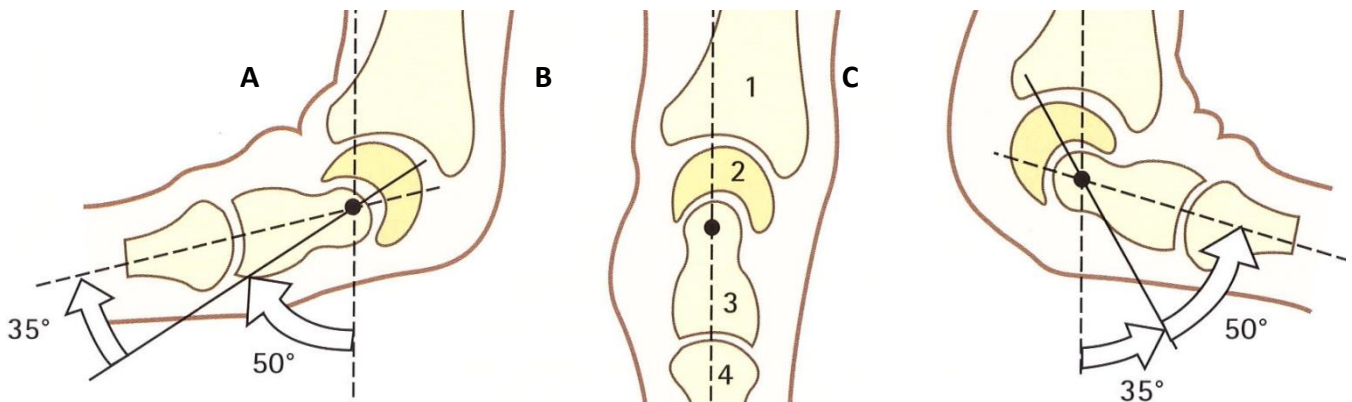
II.3.1 Dans le plan Sagittal

La mobilité en flexion est maximale au niveau des interlignes : STT, radio-lunaire et ulno-triquétral, en extension, la mobilité est majeure au niveau des interlignes radio-scaphoïdien, capito-lunaire et triquetro-hamatal. Les amplitudes ne sont donc pas les mêmes au sein des articulations radio et médio-carpienne, et les axes de flexion-extension s'entrecroisent au niveau du ligament scapho-lunaire, entraînant un cisaillement de ce dernier (figures 6 a, b et c) [22].



Figures 6 : a : arc de flexion, b : arc d'extension, c : rencontre des deux axes au niveau du LIOSL[22]

Lors de la flexion, les os de la première rangée subissent une inclinaison radiale minimale, compensée par une inclinaison ulnaire de la deuxième rangée, tout aussi modeste, car les os de la première et de la deuxième rangée restent majoritairement dans le même axe lors de la mobilisation en flexion extension, ce qui rend obsolète la conception d'une deuxième rangée « fixe », elle reste toutefois beaucoup plus rigide que la première. A noter que les variations anatomiques individuelles modifient les amplitudes de mobilités des os du carpe et que ces derniers ont une amplitude propre variant de 20° en fonction du mouvement appliqué au poignet[22].

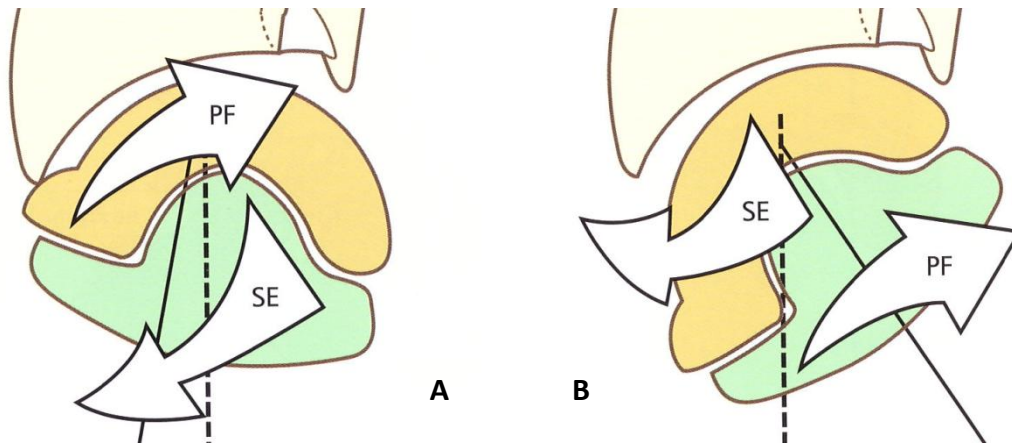


Figures 7 : Arcs de Mobilités des interlignes Radio et Médio carpien, A : mobilité en flexion, B : position neutre, alignement à l'axe du radius, C : mobilité en extension[14]

La plupart des études de mobilités du poignet en flexion-extension font état d'une flexion majoritaire dans la radio-carpienne au niveau de l'interligne radio-lunaire de l'ordre de 50°, contre 35° pour la médiocarpienne (figure 7 A), inversement l'extension prédomine dans la médiocarpienne, surtout au niveau de l'interligne capito-lunaire, avec 50° de mobilité contre 35° pour la radio-carpienne [14], [22].

II.3.2 Dans le plan Frontal

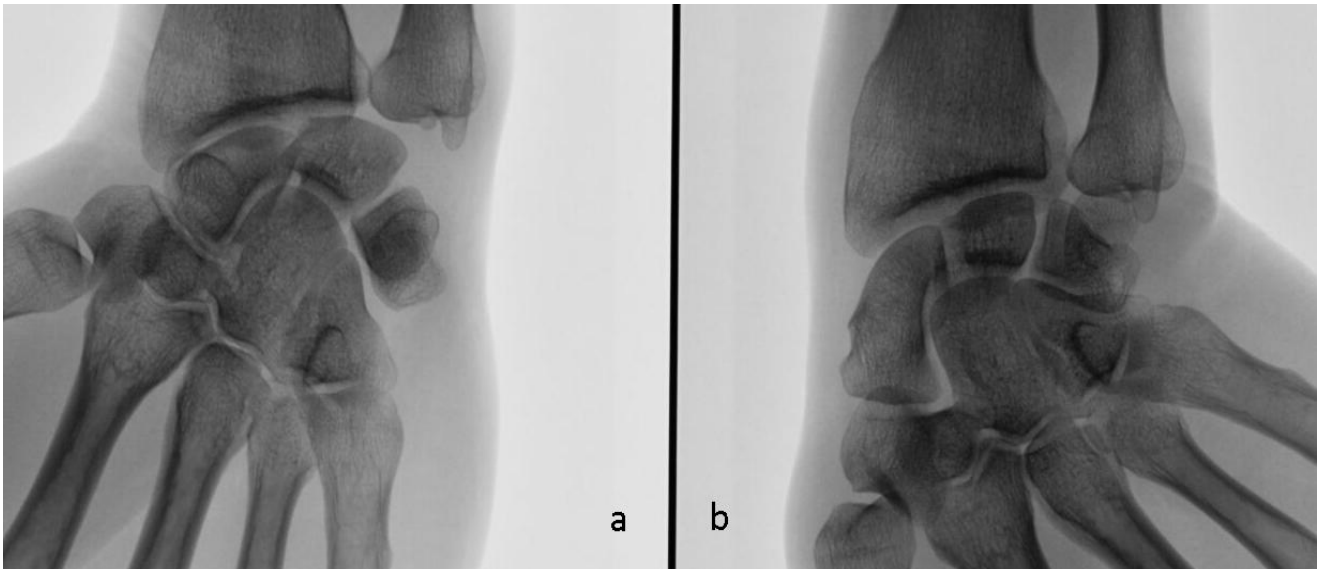
Les deux rangées des os du carpe se comportent comme deux cupules arciformes soumises à des contraintes opposées du fait de la conformation spatiale des os du carpe associé aux résistances capsulo-ligamentaires et aux transmissions de pression.



Figures 8 A : Inclinaison radiale, pronation-flexion(PF) de la première rangée ; B : inclinaison ulnaire, Supination-Extension(SE) de la première rangée[14]

La première rangée se mobilise en pronation et en flexion (Figures 8 A et 9 a) lors de l'inclinaison radiale et en extension-supination lors de l'inclinaison ulnaire (figure 8 B et 9 b), de façon contraire, la deuxième rangée se porte en extension et en supination lors de l'inclinaison radiale et en flexion-pronation lors de l'inclinaison ulnaire. Ces mobilisations opposées entre les deux rangées permettent d'adapter la longueur des colonnes radiales et ulnaire en réponse au mouvement souhaité.

La colonne radiale réduit de taille en inclinaison radiale, alors que la colonne ulnaire s'allonge, inversement en inclinaison ulnaire, la colonne radiale s'allonge avec un scaphoïde qui se présente sur son axe le plus long en extension, et la colonne ulnaire se réduit de longueur, le triquétum s'apposant à la berge distale de la pente hélicoïdale de l'hamatum (figures 8)[14], [22], [27].



Figures 9 : Mobilité de la première rangée en inclinaisons (cas de notre série). a : inclinaison radiale, scaphoïde et semi lunaire fléchis, b : inclinaison ulnaire, extension de la première rangée

Deux variations biomécaniques combinant flexion-extension et inclinaison radio-ulnaire de la première rangée ont été décrites. Certains poignets présentent une mobilisation plus importante en flexion de la première rangée lors de l'inclinaison radiale, il s'agirait de poignets de sujets « laxes », leur fonctionnement est dénommé « poignet-colonne ». A l'inverse, les patients plus « raides » présenteraient une mobilité de la première rangée en inclinaison plus importante que la mobilité dans le plan sagittal lors de l'inclinaison radiale, ils sont dénommés « poignets rangées »[28].

En réalité, le chirurgien de la main fait face à un panel de présentations qui répondent à une association de ces deux variations selon un degré individuel propre.

II.3.3 Concernant la prono-supination

Les muscles moteurs de la prono-supination transmettent ces mouvements à la main par l'intermédiaire des attaches capsulo-ligamentaires, ces muscles ne s'insèrent pas sur le carpe. La résistance passive des structures capsulo-ligamentaires palmaires et dorsales compense la tendance naturelle des os du carpe au glissement, du fait de leur couverture cartilagineuse majoritaire et du caractère peu engrené des surfaces articulaires de type condylien telle que la radiocarpienne. Des études scannographiques récentes ont permis de démontrer une « dérive rotatoire » importante entre la radio-ulnaire distale et les bases métacarpiennes lors des contraintes passives en prono-supination, cette dérive diminue de façon importante lors de la

contraction des fléchisseurs des doigts. C'est grâce à l'encagement tendineux que la cohésion du massif carpien est pérenne lors des mouvements de verrouillage en prono-supination [14].

III/ Physiopathologie et Diagnostic de l'instabilité Scapho-Lunaire

III.1 Définitions des instabilités de poignet

Si l'étude des instabilités du carpe remonte à 1905 avec la publication de Destot, le terme même d'instabilité n'a été utilisé pour la première fois qu'en 1967 [29]. Linscheid et al., en 1972, sont les premiers à décrire la notion d'instabilité en dorsi-flexion ou en flexion palmaire du lunatum, dénommée « Dorsal Intercalated Segment Instability » ou DISI, leurs travaux ont également permis un démembrement des différentes présentations radio-cliniques et de proposer une classification des instabilités de poignet [30]. Mais la définition pour être complète, a été plusieurs fois remaniée, et la classification de ces lésions nécessite l'analyse de nombreux critères.

L'instabilité peut être classée selon différents critères, regroupés en 1995 par Larsen et al. [20]. Il existe ainsi six critères, pouvant être combinés pour donner plus de précision à la description d'une instabilité de poignet : sa chronicité (aigue, sub-aigue, chronique), sa variabilité (pré-radiographique, dynamique ou statique), son étiologie (post-traumatique, rhumatoïde, secondaire à une nécrose avasculaire du scaphoïde ou du Lunatum), sa localisation, sa direction (VISI ou DISI) et son type : dissociative ou non, complexe et adaptative.

On distingue :

- les instabilités dissociatives du carpe (CID Carpal Instability Dissociative) qui intéressent les ligaments interosseux intra-rangée des os du carpe, elles concernent majoritairement la première rangée et entraînent une communication entre la médio et la radio-carpienne.
- Les instabilités non dissociatives (CIND Carpal Instability Non Dissociative) ou inter-rangée, représentées par une bascule de la première rangée, elle peut concerner la médio ou la radio-carpienne.
- Les instabilités complexes (CIC Carpal Instability Complex) avec de multiples conséquences sur l'architecture du massif carpien, telles les luxations péri-lunaires.
- Les instabilités adaptatives (CIA Carpal Instability Adaptative) dont la cause est extra-carpienne, correspondant le plus souvent à une instabilité secondaire due à un cal vicieux du radius distal.

Toutes ces classifications ont permis un démembrement précis des instabilités du poignet, preuve de la richesse des présentations cliniques. Notre intérêt s'est porté sur l'atteinte ligamentaire la plus fréquente : l'instabilité dissociative scapho-lunaire, représentant également un large spectre lésionnel.

III.2 Physiopathologie, diagnostic et évolutivité naturelle des instabilités scapho-lunaires

III.2.1 Historique

Linscheid, puis Mayfield, au moyen d'études cadavériques, ont pu décrire et déterminer l'importance de certains ligaments extrinsèques dans la genèse d'une instabilité. Le mécanisme reconnu à l'origine d'une rupture du LIOSL consiste en une contrainte selon un axe de pression antéro-postérieur exercé sur le carpe, comme lors d'une réception sur la main, poignet en supination, inclinaison ulnaire et extension. Cette contrainte axiale s'applique à la paume, entraînant une forte pression sur les ligaments palmaires extrinsèques (radio-scapho-capital et radio-lunaires) qui nécessite d'être d'une grande intensité pour entraîner une rupture du segment dorsal du LIOSL[31].

En 1984, Watson et son équipe ont décrit l'évolutivité naturelle des instabilités scapho-lunaire, le SLAC Wrist ou Scapho Lunate Advanced Collapse. Leurs travaux ont permis de démontrer que l'évolution arthrosique débutait au niveau stylo-scaphoïdien pour s'étendre, au stade le plus sévère, à la médio-carpienne, laissant indemne l'articulation radio-lunaire [32].

III.2.2 Chronicité

Les instabilités scapho-lunaires (ISL) aiguës et chroniques ne répondent pas à la même prise en charge. Plusieurs auteurs ont démontré que les lésions « fraîches » du LIOSL conservaient leur potentiel de cicatrisation, à condition qu'elles bénéficient d'une réparation dans les 6 semaines suivant le traumatisme initial [33].

Larsen a été le premier à souligner l'importance du délai post-traumatique dans la prise en charge des instabilités scapho-lunaires et a distingué trois situations en fonction de ce délai [20] :

- lésion aiguë : de 0 à 7 jours, la cicatrisation primaire du LIOSL est optimale.
- lésion subaiguë : de 1 à 6 semaines, le potentiel de cicatrisation du LIOSL est encore préservé.
- lésion chronique : au-delà de 6 semaines, les capacités de cicatrisation du LIOSL sont dépassées.

III.2.3 Physiopathologie

III.2.3.1 Les stabilisateurs principaux et secondaires du couple scapho-Lunaire

Le stabilisateur principal est représenté par **le LIOSL**, principalement par son segment dorsal du fait de la distribution asymétrique de ses fibres. Ces stabilisateurs ont avant tout été recherchés au moyen d'études cadavériques, celle-ci ne mettent pas en évidence d'instabilité scapho-lunaire après section isolée du LIOSL. Il existe donc d'importants « verrous » secondaires qui maintiennent la stabilité du couple scapho-lunaire [20], [34].

La répartition des rôles des différents ligaments n'est pas la même pour tous les auteurs, d'autant qu'elle a évolué dans le temps, en fonction de la méthodologie des études, et elle varie encore aujourd'hui selon l'origine géographique des chirurgiens. Par exemple, en Amérique du Nord, l'arthrodèse Scapho-trapézo-trapézoïdienne (STT) est encore largement pratiquée pour traiter les instabilités scapho-lunaires [15].

D'après les études les plus récentes, le rôle de stabilisateur principal du LIOSL est confirmé, les stabilisateurs secondaires décrits sont les suivants :

-En dorsal :

Le « V » transversal de Viegas, formé du **ligament radio-carpien dorsal (RCD)** et du **ligament inter-carpien dorsal (DIC)**, les branches de ce V s'écartent et se resserrent, respectivement en flexion et en extension. Il est toujours en tension ne variant pas avec l'inclinaison dans le plan frontal. Ces deux ligaments constituent un frein dorsal à la première rangée et leur section associée au LIOSL entraîne une instabilité en DISI, visible sur clichés radiographiques statiques [10], [16], [34].

Certains auteurs ont également mis en évidence grâce à une étude cadavérique d'effectif très faible, un septum capsulo-ligamentaire scapho-lunaire dorsal s'attachant au LIOSL dénommé « Dorsal Capsulo-Scapholunate Septum » (DCSS), il jouerait également un rôle de stabilisateur secondaire du couple scapho-lunaire[35].

-En palmaire :

Le ligament scapho-trapézien, stabilisant principalement le pôle distal du scaphoïde en limitant son horizontalisation.

Le ligament Radio-Scapho-Capital (RSC), qui cravate le corps du scaphoïde au niveau de son isthme. Sa mise en tension verticalise le scaphoïde, poussant son tubercule distal en arrière et limitant ainsi la translation dorsale du pôle proximal du scaphoïde.

Le fléchisseur radial du carpe (FRC), désigné initialement comme stabilisateur dynamique du scaphoïde, participant à sa verticalisation lors de sa contraction par son appui sur le tubercule distal [15], [36]. Une étude récente a contredit cet état de fait, en démontrant son rôle dans la coaptation de l'interligne scapho-lunaire dorsal, induit par une supination du scaphoïde et une pronation du triquetrum, rapprochant les os de la première rangée [37].

Sans oublier le rôle de stabilisation des tendons extrinsèques lors des mouvements de verrouillage ou en force, l'encagement tendineux du massif carpien participant également à la cohésion inter et intra-rangée[14].

III.2.3 .2 L'équilibre de la première rangée

Il s'agit du segment intercalaire, dépourvu d'attaches tendineuses, sa mobilité est passive, par transmission de pressions au niveau des surfaces articulaires, les structures ligamentaires extrinsèques et intrinsèques s'opposant au glissement naturel des os du carpe, favorisé par l'orientation et le type condylien de l'articulation radio-carpienne. L'orientation de la glène radiale en antéversion entraîne une tendance à l'échappement antérieur et proximal du massif carpien, rendu impossible par les structures ligamentaires antérieures et postérieures dont la tension s'équilibre en position neutre et s'inverse lors des mouvements de flexion-extension, la trajectoire de leurs fibres s'opposant au glissement naturel de la première rangée[14], [22].

III.2.3.3 Le lunatum, suspendu entre contraintes opposées et vulnérabilité du LIOSL

Les contraintes en pression appliquées à la colonne radiale entraînent le scaphoïde en flexion, qui guide à son tour le lunatum, inversement les contraintes appliquées à la colonne ulnaire étendent le triquetrum qui guide le lunatum dans le même sens. Cependant lors du verrouillage de la main, les forces de compression sont globales sur les deux colonnes : les contraintes en pression de la colonne radiale fléchissant la première rangée s'opposent aux contraintes en pression de la colonne ulnaire qui l'étendent. La première rangée est donc maintenue en équilibre « sous pression » entre deux forces opposées. C'est alors qu'une lésion d'un des ligaments interosseux de la première rangée peut entraîner une désaxation du lunatum, en DISI ou en VISI lors des efforts de verrouillage[15].

Différents facteurs expliquent une certaine vulnérabilité du LIOSL, illustrée par la fréquence de l'ISL. Le croisement des lignes de mobilités en flexion-extension du massif carpien au niveau de l'interligne scapho-lunaire, induit des contraintes de cisaillement du ligament interosseux scapho-lunaire. La tête du capitatum, positionnée dans l'axe direct de l'interligne scapho-lunaire induit une contrainte en pression ascendante sur le LIOSL, tendant à dissocier l'espace à la manière d'un coin,

cela devient évident en cas de collapsus avec diminution de la hauteur du carpe, la tête du capitatum généralement incarcerated dans l'espace scapho-lunaire [38]. Le lunatum se maintient en position neutre en absorbant les contraintes en extension transmises par le triquetrum et les contraintes en flexion imprimées par le scaphoïde. La majorité des pressions ascendantes sont dirigées vers le radius via le scaphoïde, les contraintes de pression fléchissant le scaphoïde sont donc plus importantes que les contraintes de pression entraînant une extension du triquetrum. Ceci devrait aboutir à un déséquilibre en flexion de toute la première rangée, cependant du fait de sa morphologie, le lunatum, qui présente le plus souvent une corne postérieure plus fine, s'étend sous la pression axiale transmise par la tête du capitatum. S'ajoute l'action d'extension du triquetrum, qui ne maintient donc pas à lui seul l'extension du lunatum. Le ligament interosseux luno-triquetral est donc plus épargné que le LIOSL, inversement ce dernier est plus vulnérable aux lésions post-traumatiques [15].

III.2.3.4 Littérature et circonstances d'apparition d'une instabilité scapho-lunaire

Les lésions du LIOSL sont majoritairement la résultante d'un traumatisme stéréotypé, représenté par une chute avec réception sur le poignet en hyper-extension, supination et une inclinaison ulnaire. Les micro-traumatismes répétitifs ainsi que les sollicitations excessives en charge peuvent également être à l'origine d'une instabilité scapho-lunaire [30], [39], [40].

D'un point de vue expérimental, l'apparition d'une instabilité scapho-lunaire nécessite des lésions associées des stabilisateurs secondaires du couple scapho-lunaire, isolée, la section du LIOSL n'entraîne pas d'instabilité statique [16], [41].

Mayfield et al. démontraient en 1980 qu'une rupture du ligament RSC associée à une atteinte du LIOSL, étaient nécessaires à l'apparition d'une instabilité scapho-lunaire, on pensait donc que les stabilisateurs principaux étaient palmaires[31].

En 1987, Kleinman et al.[42] publient leurs résultats concernant la prise en charge des ISL par arthrolyse STT (cf. paragraphe II.3.4.1), pensant qu'une atteinte conjointe du LIOSL et du complexe ligamentaire scapho-trapézo-trapezoïdien étaient l'apanage d'une ISL. Ces dernières années, les études cadavériques portant sur la section des ligaments dorsaux ont démontré un rôle majeur des ligaments inter-carpien et radio-carpien dans l'apparition d'un DISI [16], [34].

L'équipe de Short et al., au moyen d'une étude cadavérique, a retrouvé des conséquences identiques sur la biomécanique scapho-lunaire d'une lésion complète du LIOSL associée à une section des stabilisateurs secondaires dorsaux ou conjointe à une atteinte des stabilisateurs secondaires palmaires. Cet auteur rapporte également une mobilisation en extension du lunatum plus importante en cas d'atteinte d'un ou des deux « verrous » dorsaux (DIC et ou RCD) que lors de la section des stabilisateurs palmaires [34].

Lors de la réception d'une chute avec poignet en hyper-extension, différentes structures sont mises en tension, les lésions peuvent aller d'une simple distension à une rupture complète, expliquant les différents tableaux radiographiques d'instabilité scapho-lunaire, de nombreuses structures sont impliquées, leur atteinte varie en sévérité et progresse dans le temps.

L'atteinte isolée du LIOSL n'entraîne pas de modification radiographique permettant d'orienter le chirurgien vers le diagnostic d'instabilité scapho-lunaire, en l'absence d'une clinique évocatrice. Non traitée, cette lésion entraîne une modification des transmissions de pressions au travers des interlignes du complexe radio-carpien, qui provoque une usure progressive des verrous secondaires du couple scapho-lunaire, pouvant mener jusqu'à leur rupture complète et la visualisation radiographique d'une instabilité statique[9], [14], [15].

III.2.3.5 Biomécanique du carpe après dissociation scapho-lunaire

Comme vu précédemment, une dissociation scapho-lunaire expérimentale entraîne une modification de la biomécanique scapho-lunaire sur deux plans : dans le plan sagittal, le scaphoïde se fléchit et le lunatum s'étend ; dans le plan frontal, les deux os se dissocient, le lunatum subit une inclinaison radiale et le scaphoïde une inclinaison ulnaire.

Des études récentes mesurant les surfaces de contact articulaires radio-carpiennes sur volontaires sains présentant une instabilité scapho-lunaire statique, ont démontré que la surface de contact radio-scaphoïdienne se réduit et se translate vers la berge dorso-radiale de la fossette scaphoïdienne, entraînant une augmentation des pressions sur une surface plus étroite, expliquant l'apparition d'une arthrose secondaire débutant à l'interligne radio-scaphoïdien [43].

L'horizontalisation du scaphoïde n'explique pas à elle seule le conflit radio-scaphoïdien, la progression évolutive des ISL entraîne une bascule en flexion dorsale du lunatum (DISI). Cette bascule entraîne un décentrage de l'articulation capito-lunaire. Une translation dorsale et ulnaire de l'ensemble constitué par le scaphoïde et la deuxième rangée apparaît alors progressivement, en réponse à ce décentrage et à la subluxation du pôle proximal du scaphoïde, aggravant le collapsus carpien. L'escalade des modifications biomécaniques induites par une dissociation scapho-lunaire explique donc son potentiel arthrogène sur l'interligne radio-scaphoïdien d'une part et sur l'interligne capito-lunaire du fait du décentrage médio-carpien, qui intervient, le plus souvent, tardivement dans l'évolution d'une ISL [15], [43].

III.2.3.6 Apparition d'un poignet « SLAC » Scapho-Lunate Advanced Collapse

En 1984, Harold Kirk Watson et son équipe, ont démontré une séquence évolutive des instabilités scapho-lunaires dissociatives non traitées, au moyen d'une revue de plus de 4000 clichés radiographiques. Ils ont proposé une classification des atteintes arthrosiques induites par l'évolution naturelle des ISL, nommées « poignets SLAC » ou Scapho-Lunate Advanced Collapse.

Comme vu précédemment, la flexion et subluxation dorsale du pôle proximal du scaphoïde sont d'aggravation progressive et la persistance d'un tel désordre retentit finalement sur le semi-lunaire qui bascule en DISI et sur la deuxième rangée qui subit une translation dorsale. La persistance du déséquilibre de la première rangée fait apparaître en premier temps une arthrose au dépend du segment le plus radial de l'interligne radio-scaphoïdien (SLAC I), pour s'étendre progressivement à tout l'interligne (SLAC II). L'atteinte arthrosique s'étend ensuite à l'interligne capito-lunaire (SLAC III), l'interligne radio-lunaire reste indemne de toute lésion arthrosique même en cas d'évolution tardive[32], [39] (figure 10).

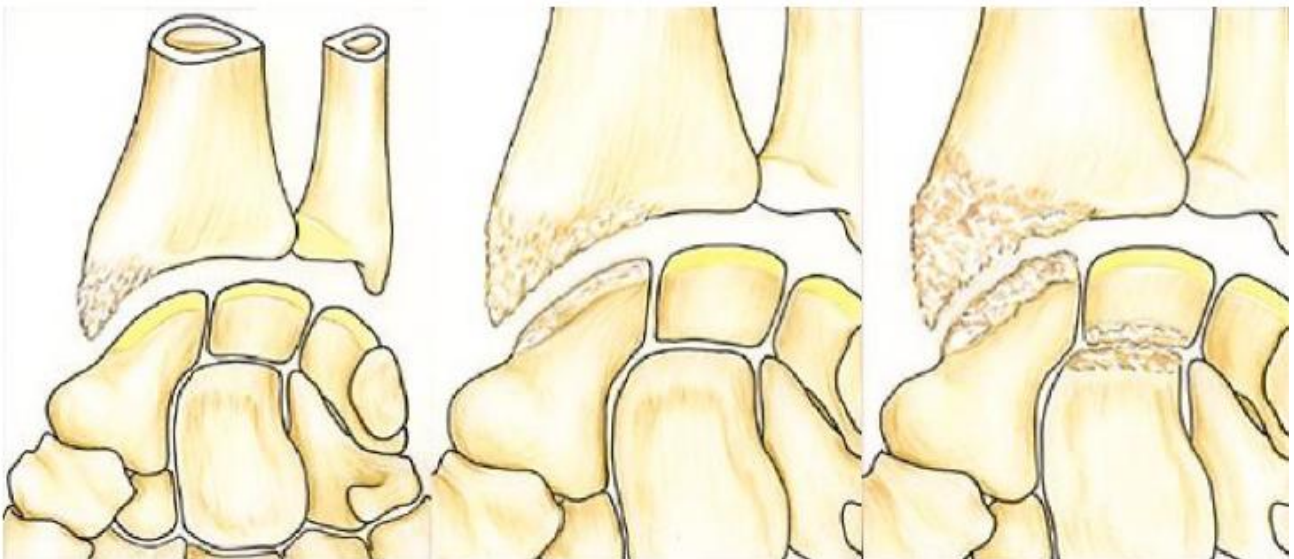


Figure 10 : Classification radiographique de Watson. De gauche à droite : stade I : arthrose stylo-scaphoïdienne ; stade II : arthrose radioscapoïdienne, stade III : atteinte de l'interligne capito-lunaire[39]

III.2.4 Cas cliniques d'installation progressive d'une instabilité scapho-lunaire

III.2.4.1 Cas clinique 1

Il s'agit d'un jeune patient de 30 ans, sportif, tabagique et droitier, sa profession demande beaucoup d'efforts manuels. Il pratique depuis plusieurs années le moto-cross, ces antécédents

sont marqués par de nombreuses chutes avec traumatismes des membres supérieurs, n'ayant pas entraîné de symptôme selon ses dires (séquelle de fracture visible au poignet droit, figure 11).

Il nous consultait pour des douleurs d'apparition progressive sur son poignet non dominant. Ses radiographies (figures 11 et 12) retrouvent une morphologie semblable, toutefois l'instabilité en DISI est franche à gauche. Concernant les radiographies de face stricte, il existe un diastasis bilatéral de 3.2 mm à gauche et 2.5 mm à droite. La mesure des angles est en faveur d'une instabilité scapho-lunaire à gauche avec un DISI franc et d'une situation « limite » avec des angles proches des mesures pathologiques pour le poignet contro-latéral asymptotique.

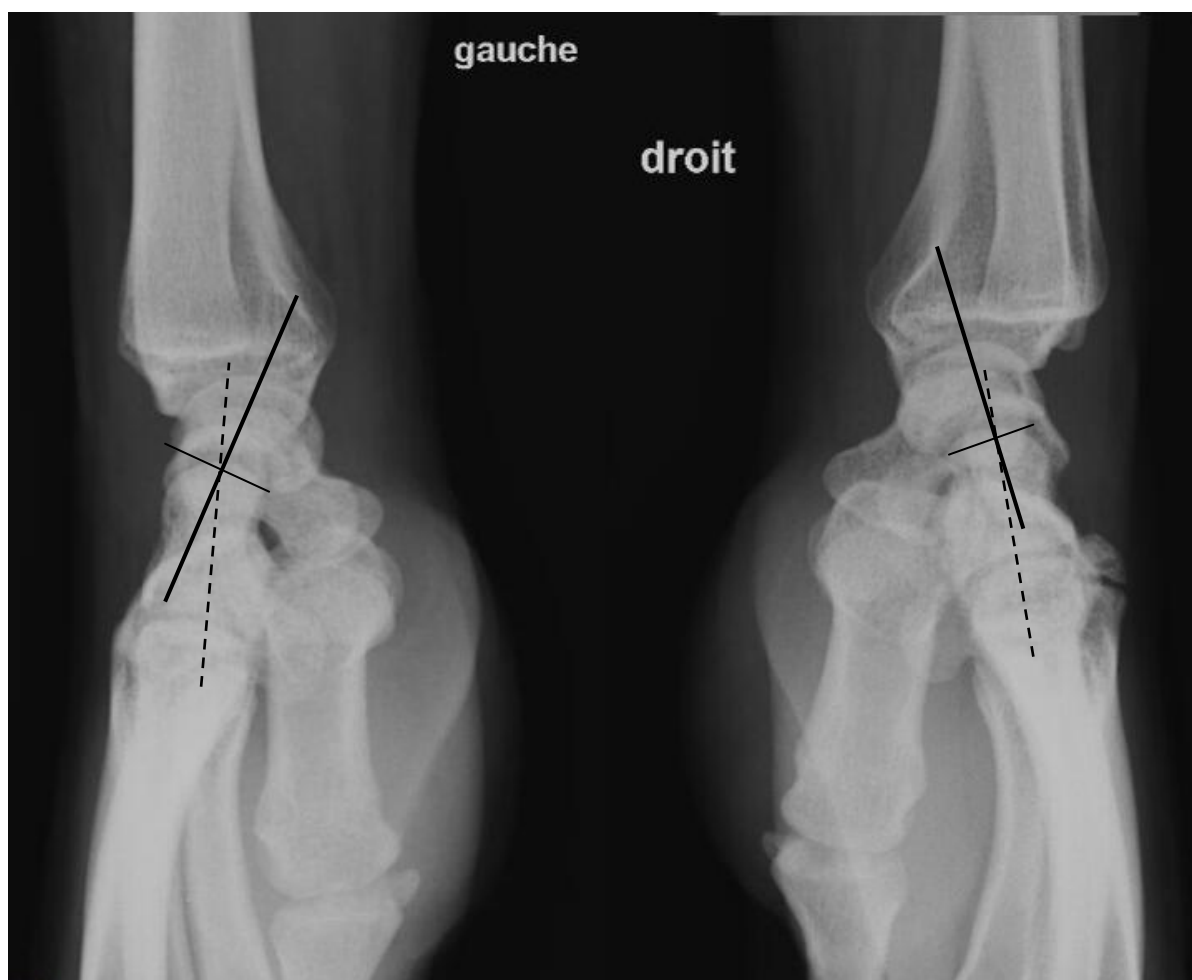


Figure 11 : poignets de profils bilatéraux (angle capito-lunaire gauche : -19° , droit : -9° , angle scapho-lunaire gauche: 74° , droit : 69°)

Une arthroscopie a permis de confirmer une rupture du LIOSL stade 3, sans chondrite, selon Dautel, et une ligamentoplastie a été indiquée. Malheureusement la chirurgie de reconstruction ligamentaire chez ce patient a échoué, menant à la réalisation d'une arthrodèse scapho-capitale à 6 mois post-opératoires.

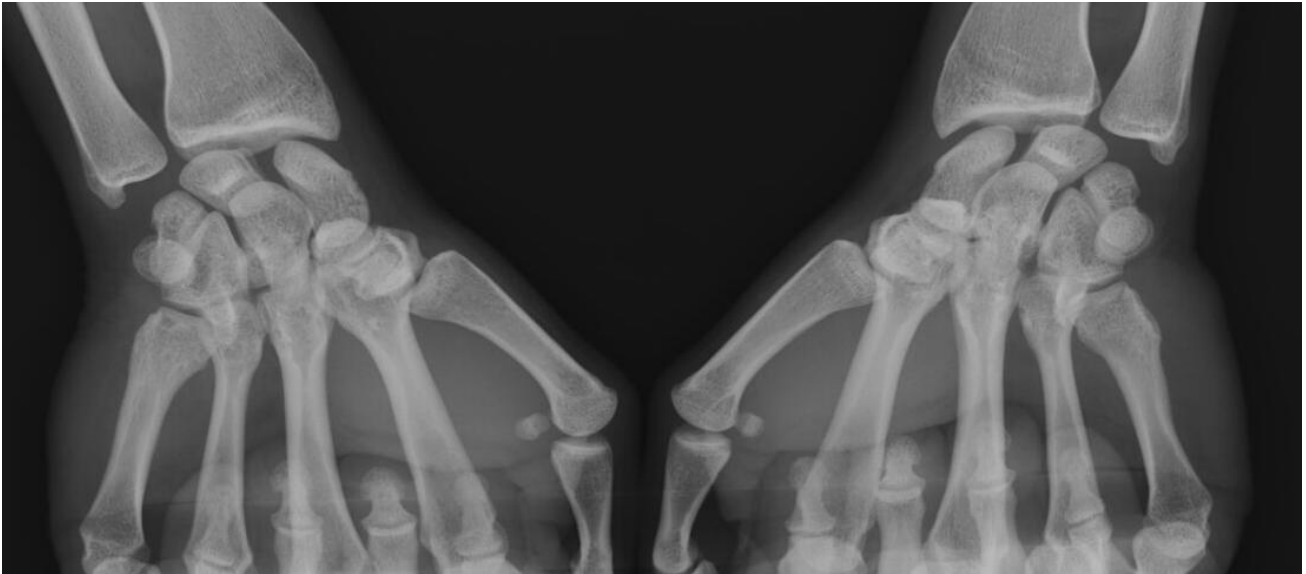
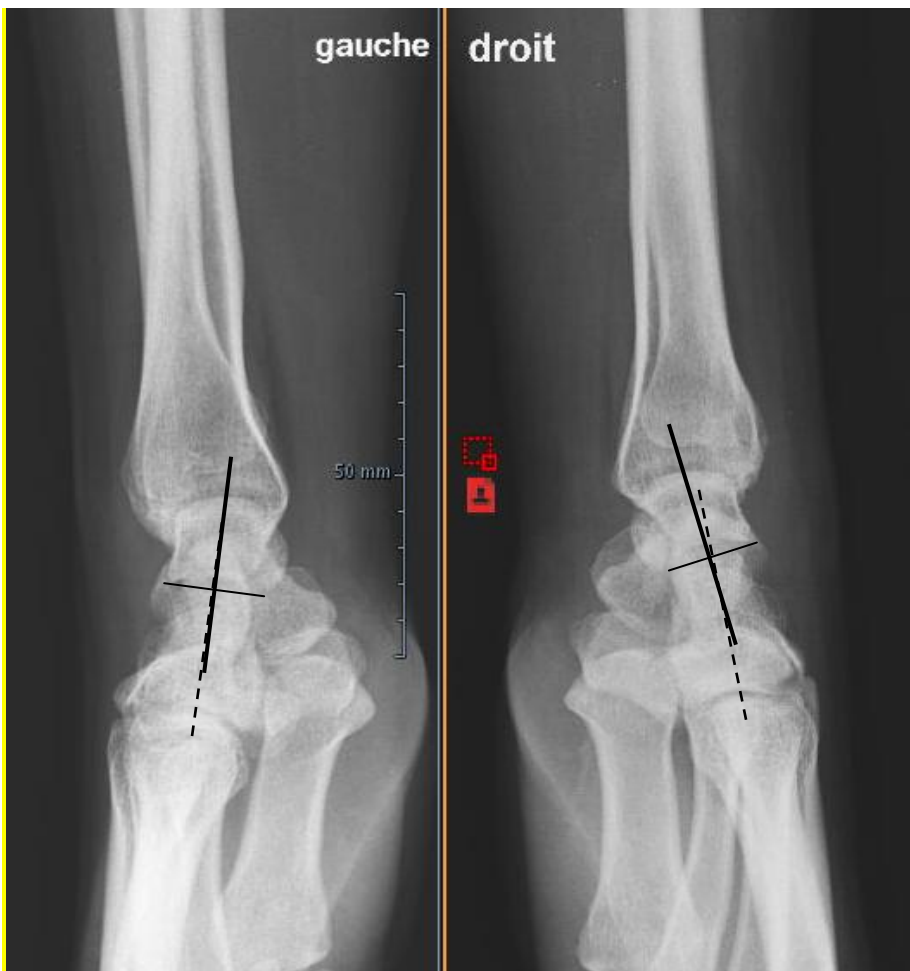


Figure 12 : Diastasis scapho-lunaire (DSL) dynamique bilatéral à la manœuvre poings serrés, DSL gauche : 5 mm, droit : 4 mm

III.2.4.2 Cas clinique 2



Une jeune femme de 30 ans, secrétaire, consulte à la suite d'un accident de travail, elle se serait réceptionnée sur son poignet droit, dominant, sur une table, sans chute mais à la suite d'une « glissade » lors de son exercice professionnel.

Elle longtemps pratiqué la gymnastique et se souvient de nombreux traumatismes bénins aux poignets.

Sur les radiographies (figure 13) on remarque la bascule du lunatum à droite. Les angles scapho-lunaires sont mesurés à 62° à droite, et 55° à gauche.

Figure 13 : radiographies pré opératoires : poignets bilatéraux de profil

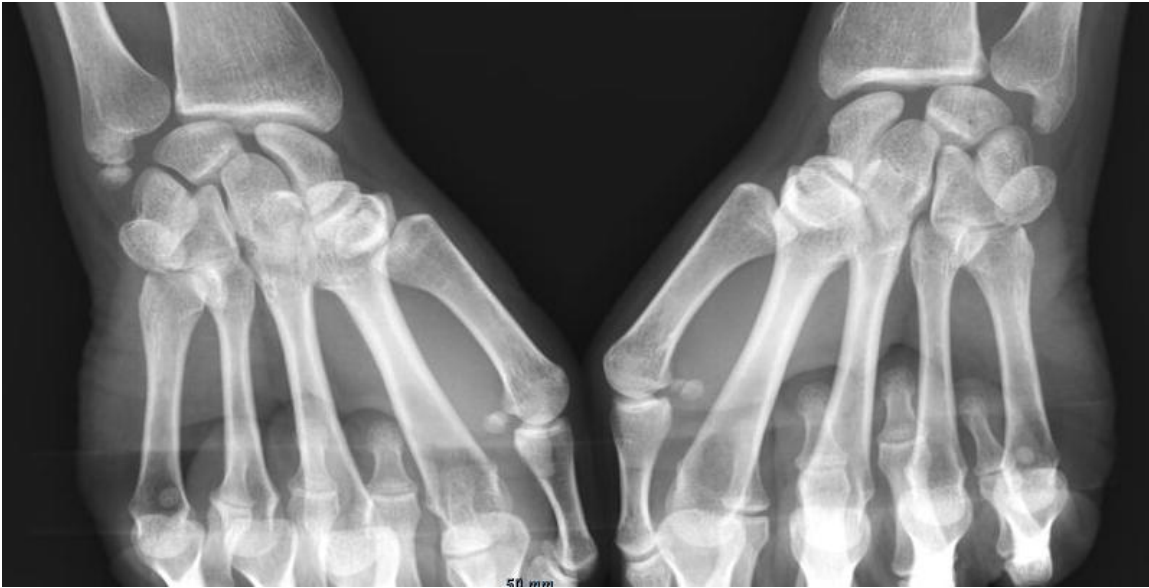

Figure 14 : radiographies pré opératoires : poings serrés bilatéraux

Les radiographies dynamiques poings serrés retrouvent un diastasis scapho-lunaire (SL) bilatéral, mesuré à 4 mm à gauche et 5 à droite (figure 14).

Une arthroscopie a été réalisée au poignet droit retrouvant une rupture du LIO SL de stade 3 de Dautel, sans chondrite, une ligamentoplastie de stabilisation scapho-lunaire a été réalisée. Cette patiente a dû malheureusement déménager dans les suites et interrompre son suivi, après interrogatoire téléphonique et envoi de ses radios actuelles, il y a également eu faillite de la ligamentoplastie, une arthrodèse des quatre os a été effectuée devant une impotence fonctionnelle ainsi qu'une permanence des douleurs à 12 mois du premier geste de stabilisation scapho-lunaire.

On peut se poser la question d'une origine plurifactorielle de l'apparition d'une instabilité scapho-lunaire pour ces sujets présentant un diastasis SL bilatéral. S'expliquant par une vulnérabilité « physiologique » des LIO SL associée à un historique de traumatismes multiples « bénins » des poignets, mais aussi par une modification de la biomécanique carpienne, devant une faillite précoce de la ligamentoplastie primaire, menant à une aggravation de l'instabilité initiale et à une reprise chirurgicale palliative.

III.2.5 Diagnostic clinique de l'instabilité scapho-lunaire

Le diagnostic d'instabilité scapho-lunaire doit être évoqué devant l'apparition d'une perte de force de poignet et d'une douleur du poignet à l'effort faisant suite à un traumatisme en hyperextension du poignet, récent ou ancien, ou à un contexte de micro-traumatismes répétitifs. S'y associe

parfois une sensation douloureuse d'instabilité ou de ressaut. Elles peuvent passer inaperçues après le traumatisme initial [9], [15], [44].

Les présentations radio-cliniques correspondent à la sévérité de l'atteinte des stabilisateurs principaux et secondaires du couple scapho-lunaire. Un traumatisme de haute énergie, comme une chute d'un deux roues, pouvant entraîner une instabilité statique, visible sur des radiographies standards par atteinte de l'ensemble des stabilisateurs scapho-lunaires. A contrario, une instabilité « occulte », sans anomalie radiographique identifiable serait plutôt secondaire à un traumatisme de faible énergie provoquant une atteinte isolée du LIOSL. Cependant cette lésion isolée du LIOSL est le précurseur d'une anomalie dans la cinétique de la première rangée, qui peut dans certains cas s'aggraver progressivement menant à une véritable dissociation scapho-lunaire avec l'apparition d'un DISI et d'une subluxation du pôle proximal du scaphoïde du fait d'un épuisement croissant des stabilisateurs secondaires. D'où l'importance de la recherche d'un traumatisme initial, même ancien [9], [36].

En fonction de la sévérité de l'atteinte les présentations cliniques seront variées, allant d'une simple douleur lors de la mise en charge du poignet qui conserve son arc de mobilité jusqu'à une impotence fonctionnelle associant : douleurs d'horaire mixte, raideur, oedème et déformation visible (saillie dorsale du scaphoïde ou de la deuxième rangée).

Plusieurs tests cliniques peuvent être réalisés pour confirmer la suspicion clinique d'instabilité scapho-lunaire : le « scaphoid shift test » de Watson, le « scaphoid lift test » de Dobyns [45].

Le test de Watson consiste à appliquer une pression palmaire sur le tubercule distal du scaphoïde, qui le maintient en extension et de passer de l'inclinaison ulnaire avec une légère extension à l'inclinaison radiale associée à une flexion modérée. L'examineur place son index en dorsal à hauteur du pôle proximal du scaphoïde pour percevoir le ressaut. La pression exercée dans le plan sagittal empêche le scaphoïde de s'horizontaliser en inclinaison radiale, et met en tension le LIOSL. En cas d'atteinte partielle du LIOSL, ce test déclenche une douleur, si la rupture est complète on peut constater un ressaut, extrêmement douloureux pour le patient. Ce test doit être bilatéral, car un ressaut non pathologique et indolore peut être présent chez les patients jeunes ou hyperlaxes (14 à 36 % des cas) [39]. Plusieurs auteurs se sont attachés à valider ce test en examinant des séries de poignets douloureux. Un examen clinique et une arthroscopie étaient réalisés et comparés, permettant de déterminer les caractéristiques de ce test. Les résultats de ces travaux retrouvent une sensibilité entre 69 et 91%, une spécificité entre 46 et 77%, une valeur prédictive positive entre 48 et 52% et une valeur prédictive négative de 78% [45], [46].

La mise en évidence d'un ressaut, de même qu'une douleur provoquée par cette manœuvre, signent la positivité du test. Cependant, la pression exercée sur le tubercule du scaphoïde peut, en elle-même être douloureuse, ce test est donc sensible mais peu spécifique d'une lésion scapho-lunaire lorsqu'il n'entraîne qu'une douleur [41].

Le lift test de Dobyns consiste à rechercher un ballottement scapho-lunaire, en appliquant des mouvements de cisaillement entre les deux os dans le plan sagittal et des mouvements contraires dans le plan frontal en soulevant le scaphoïde et en abaissant le lunatum (« lift test »), puis l'inverse, sur une main en supination et en position neutre. Il est positif, tout comme le test de Watson, s'il déclenche un ressaut ou une douleur, les valeurs de sensibilité, spécificité, VPN et VPP, sont inférieures au shift test de Watson [45], [46].

Ces tests doivent être réalisés en dernier temps lors de l'examen clinique du fait des douleurs provoquées. Leur positivité justifie la réalisation d'un bilan d'imagerie complémentaire afin de confirmer la suspicion clinique d'instabilité scapho-lunaire.

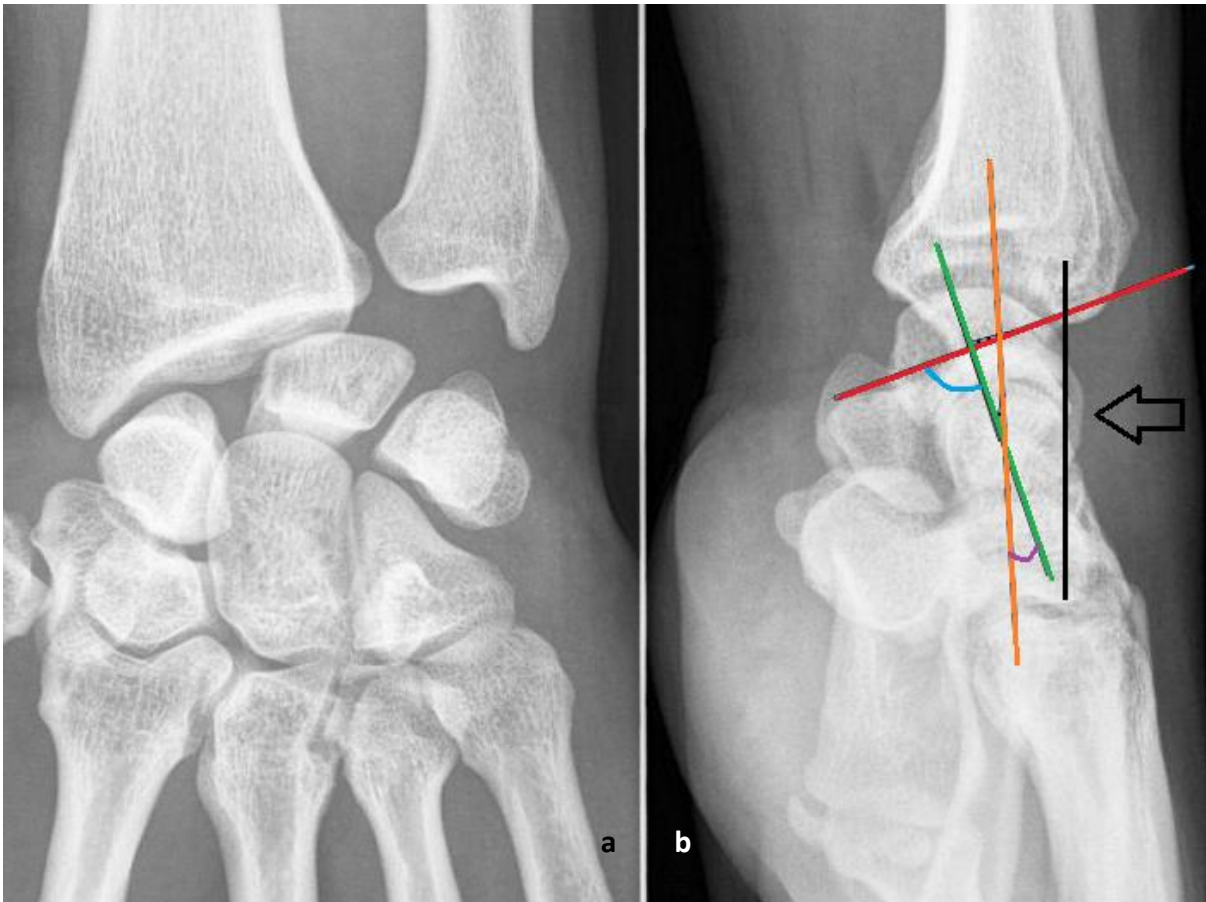
III.2.6 Imagerie et confirmation diagnostique d'instabilité scapho-lunaire

La dissociation scapho-lunaire ne répond pas à une loi du « tout ou rien » mais à un spectre d'instabilités scapho-lunaires se distinguant par la sévérité de l'atteinte des structures capsulo-ligamentaires stabilisatrices. Différents stades radiographique ont été définis par H. K. Watson au moyen d'une étude radio-clinique d'une cohorte d'individus [39].

III.2.6.1 Classification radiographique des instabilités selon Watson

La sévérité de l'atteinte dissociative est appréciée en fonction de l'examen radiographique permettant sa visualisation. Au moyen d'un bilan radiographique bilatéral et comparatif de clichés standards et dynamiques, on peut distinguer trois grands « types » radiographiques d'instabilité scapho-lunaire:

-L'Instabilité Statique : visible sur clichés radiographiques standards de face et de profil. Le cliché statique de face retrouve diastasis scapho-lunaire, un signe de l'anneau du scaphoïde (« ring sign ») par horizontalisation du scaphoïde et projection de son pôle distal dans le plan frontal et un aspect quadrangulaire du lunatum par débord de sa corne antérieure arrondie (figure 11 a). Un cliché de profil strict mettra en évidence une bascule dorsale ou DISI du lunatum avec un angle capito-lunaire mesuré au delà de -15° (figure 11b), une augmentation pathologique de l'angle scapho-lunaire ($>60^\circ$) et une translation dorsale du capitatum si l'atteinte est évoluée [47], [48].



Figures 11 : Instabilité statique (cas de notre série). a : cliché standard de face : signe de l'anneau et diastasis scapho lunaire mesuré à plus de 7 mm. b : cliché standard de profil : DISI et suluxation proximale du scaphoïde avec : axe du scaphoïde (rouge), axe du lunatum (vert), axe du capitatum (orange), angle scapho-Lunaire à 87.8° (bleu) , angle capito-lunaire (violet) mesuré à -15.8°: DISI. La flèche montre la subluxation postérieure du pôle proximal du scaphoïde (tangente à la marge articulaire postérieure du radius en noir), axe du capitatum confondu avec l'axe radial : absence de translation dorsale de la deuxième rangée.

-L'Instabilité Dynamique : le bilan standard de face et de profil ne retrouve pas de défaut d'alignement de la première rangée, un diastasis scapho-lunaire se démasque sur les clichés dynamiques avec une augmentation de l'écart scapho-lunaire en comparaison au cliché poing serré du poignet contro-latéral (figure 12).

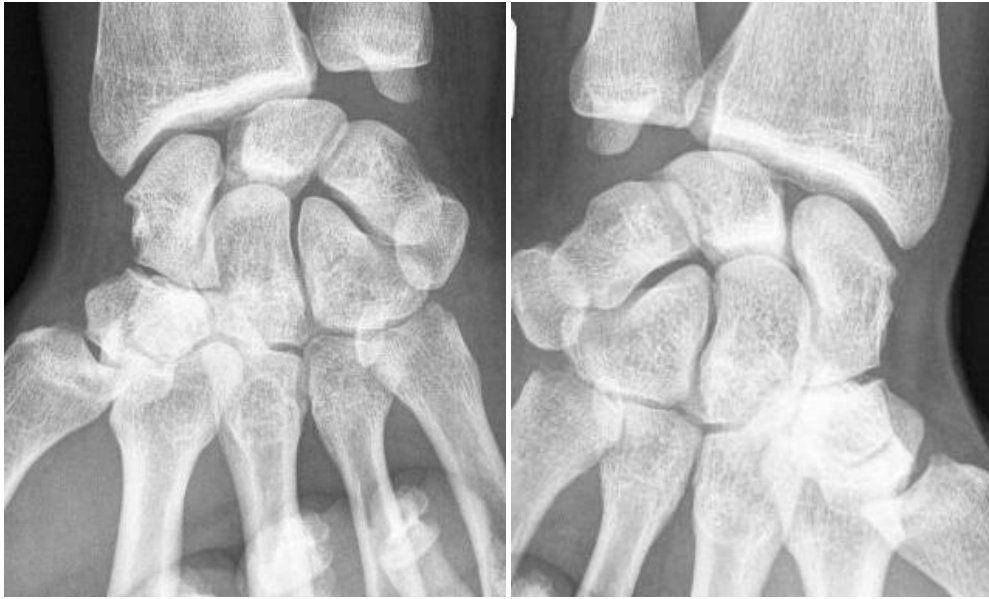

Figure 12 : Instabilité dynamique : augmentation de l'écart scapho-lunaire du poignet symptomatique (à gauche) en manœuvre poing serré comparativement au côté contro-latéral (à droite)

-L'Instabilité pré-dynamique ou pré-radiographique : on préfère le terme d'instabilité scapho-lunaire clinique sans atteinte radiographique, ou « occulte », la confirmation diagnostique nécessite la réalisation d'examens complémentaires.

Harold K. Watson avait décrit historiquement 5 stades de subluxation rotatoire du scaphoïde (SRS), représentant le type d'instabilité scapho-lunaire visible sur les clichés radiographiques effectués: SRS de type 1 ou pré dynamique, SRS de type 2 ou dynamique, SRS de type 3 ou statique, SRS de type 4 correspondant au poignet SLAC stade 1 et SRS de type 5 : secondaire à d'autres lésions du carpe, telles que l'ostéonécrose primitive du lunatum (Kienböck) ou du scaphoïde (Preiser) [32], [39], [49].

III.2.6.2 Influence de la réalisation du bilan radiographique standard et dynamique

Comme vu précédemment, la suspicion clinique d'une instabilité scapho-lunaire dissociative doit être confirmée par la réalisation d'examens complémentaires, notamment par un bilan radiographique standard de face et de profil stricts, bilatéral et comparatif. En effet, l'existence d'un diastasis bilatéral supérieur à 3 mm doit faire remettre en cause le diagnostic d'ISL, car il peut être « physiologique » en cas de synostose luno-triquétrale ou de laxité constitutionnelle[50].

Le diagnostic radiographique d'une instabilité scapho-lunaire repose sur la mesure de distances et d'angles pathologiques du massif carpien :

-diastasis scapho-lunaire (DSL) : irrégularité des interlignes du complexe radio-carpien. Un espace scapho-lunaire supérieur aux autres interlignes articulaires et supérieur à 3 millimètres est considéré pathologique. Il se visualise sur un cliché standard de face stricte et dynamique poing serré en position neutre de prono-supination et se mesure au milieu de l'interligne. La position du poignet dans le plan sagittal doit également être neutre, toute mobilisation en flexion ou extension, sur radiographie statique ou dynamique faisant varier la largeur de l'espace [47]. Une controverse existe quant à la réalisation de clichés poings serrés en supination, qui enfile mieux l'interligne et serait donc plus informative concernant le réel écart scapho-lunaire lors de manœuvres dynamiques [9], [51].

-angle scapho-lunaire (ASL) : normalement compris entre 30 et 70° avec une valeur moyenne de 55°. Il augmente en cas de DISI, un ASL > 70° est considéré pathologique [52]. La mesure doit être réalisée sur cliché de profil strict, une variation supérieure à 5° dans le plan sagittal modifiant les valeurs de façon significative et entraînant un biais d'interprétation [53].

-angle capito-lunaire (ACL) : le lunatum est en DISI lorsque l'ACL a une valeur inférieure à -15°, la même remarque que l'ASL peut être faite concernant l'importance de la réalisation d'un cliché de profil strict

Le cliché de face stricte doit être réalisé selon un rayon incident postéro-antérieur, la main en position neutre et à plat, le coude fléchi à 90° et l'épaule en abduction. Les critères de qualité d'une radiographie de face stricte sont les suivants : continuité entre la corticale médiale de l'ulna et la styloïde ulnaire, gouttière de l'extenseur ulnaire du carpe au milieu de la fovéa et alignement entre l'axe du radius et celui du troisième métacarpien (figure 13B, flèche : continuité corticale et gouttière au centre de la fovéa, ligne discontinue : alignement radius-médus). Une inclinaison ulnaire ou radiale peut fausser la mesure du diastasis scapho-lunaire, de même qu'un déplacement du poignet dans l'axe sagittal élargit le DSL [47], [54], [55].

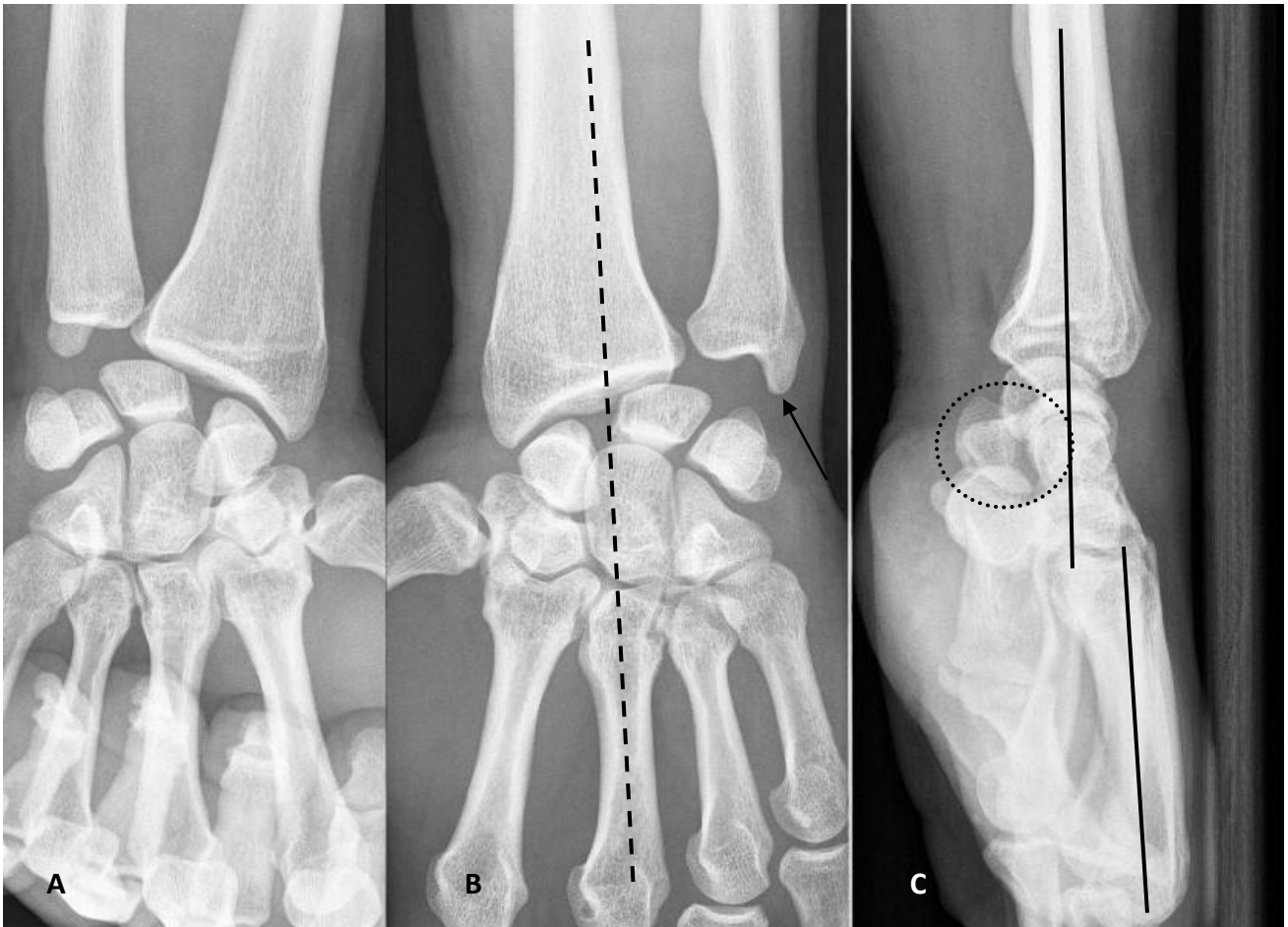


Figure 13 : Bilan radiographique standard et dynamique de bonne qualité pour une ISL statique. A : cliché poing serré en supination, B : face stricte, C : profil strict, alignement des axes du radius et du troisième métacarpien (2° d'extension : négligeables[53])

Le cliché de profil strict doit être réalisé en position neutre de pronosupination et de flexion-extension, coude au corps, fléchi à 90° selon un rayon incident latéral, à direction radio-ulnaire. Le manipulateur peut éventuellement s'aider d'une plaque appliquée au dos du poignet (figure 13 C).

Les critères de qualité d'un profil strict sont les suivants : une superposition des épiphyses distales du radius et de l'ulna, une projection du pisiforme entre la corticale antérieure du capitatum en arrière et la corticale palmaire du tubercule distal du scaphoïde en avant, appelée « pisoscaphocapitate relationship » d'après Yang et al. (figure 13C, cercle pointillé) [56]. L'axe du radius et du troisième métacarpien doivent être colinéaires ou ne pas excéder 5° en extension pour une interprétation non biaisée des angles dans le plan sagittal [53].

Les clichés dynamiques réalisés peuvent être multiples, pour l'analyse d'une ISL, les clichés bilatéraux poings serrés et en inclinaisons sont suffisants [15]. Les clichés en inclinaisons permettent d'apprécier la mobilité du scaphoïde et sa réductibilité en cas d'ISL ancienne (figures 14 et 15).

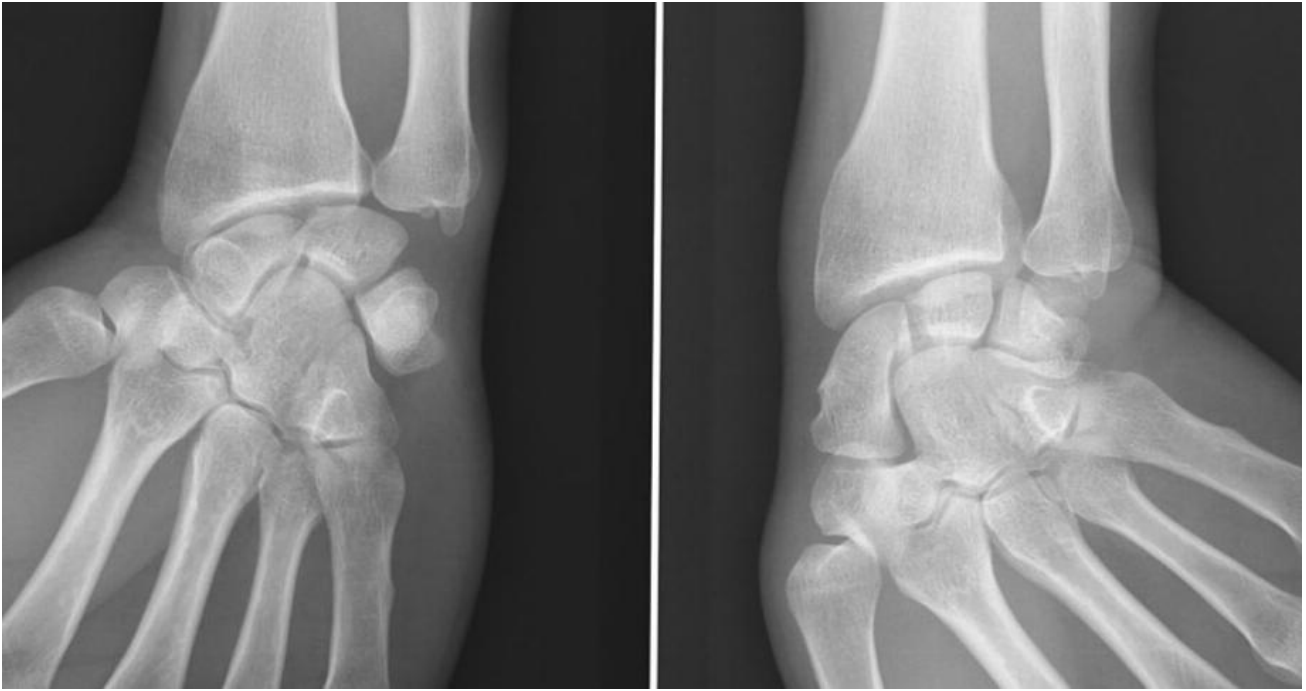

Figure 14 : à gauche : inclinaison radiale : première rangée en flexion : anneau du scaphoïde, lunatum pointu (projection corne postérieure), triquetrum proximal sur la pente hélicoïdale de l'hamatum. A droite : inclinaison ulnaire : première rangée en extension : scaphoïde allongé, aspect quadrangulaire du lunatum (projection corne antérieure), triquetrum au contact du pied de l'hamatum.

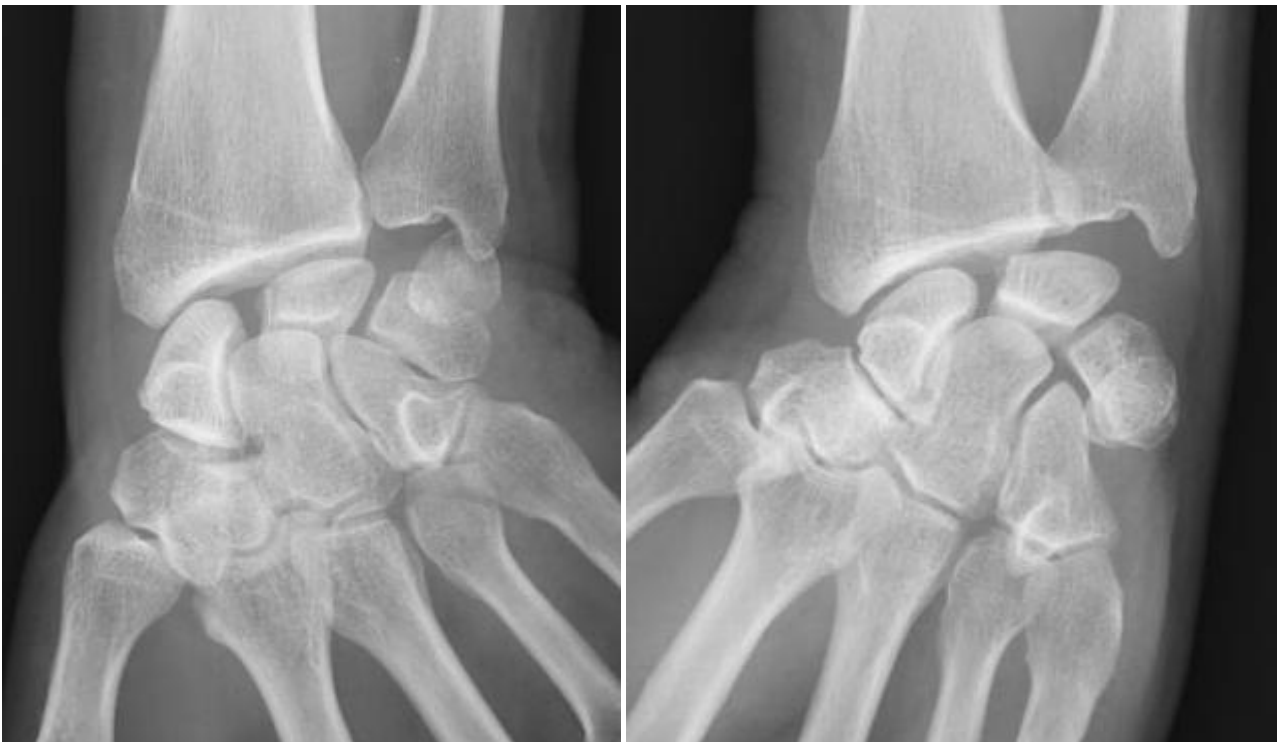

Figure 15 : scaphoïde restant « immobilisé » dans la même position fléchie lors de l'inclinaison ulnaire (à gauche) et radiale (à droite)

Le cliché poing serré doit être réalisé en position neutre de flexion-extension, le rayon incident dans l'axe sagittal. Un désaccord existe concernant la meilleure façon de mettre en évidence un DSL, certains auteurs préfèrent la réalisation d'un cliché poing serré en supination, d'autres ont démontré qu'un cliché poing serré de face moyennant 20° de pronation permettait de démasquer le diastasis (figures 16) [15], [51], [55].

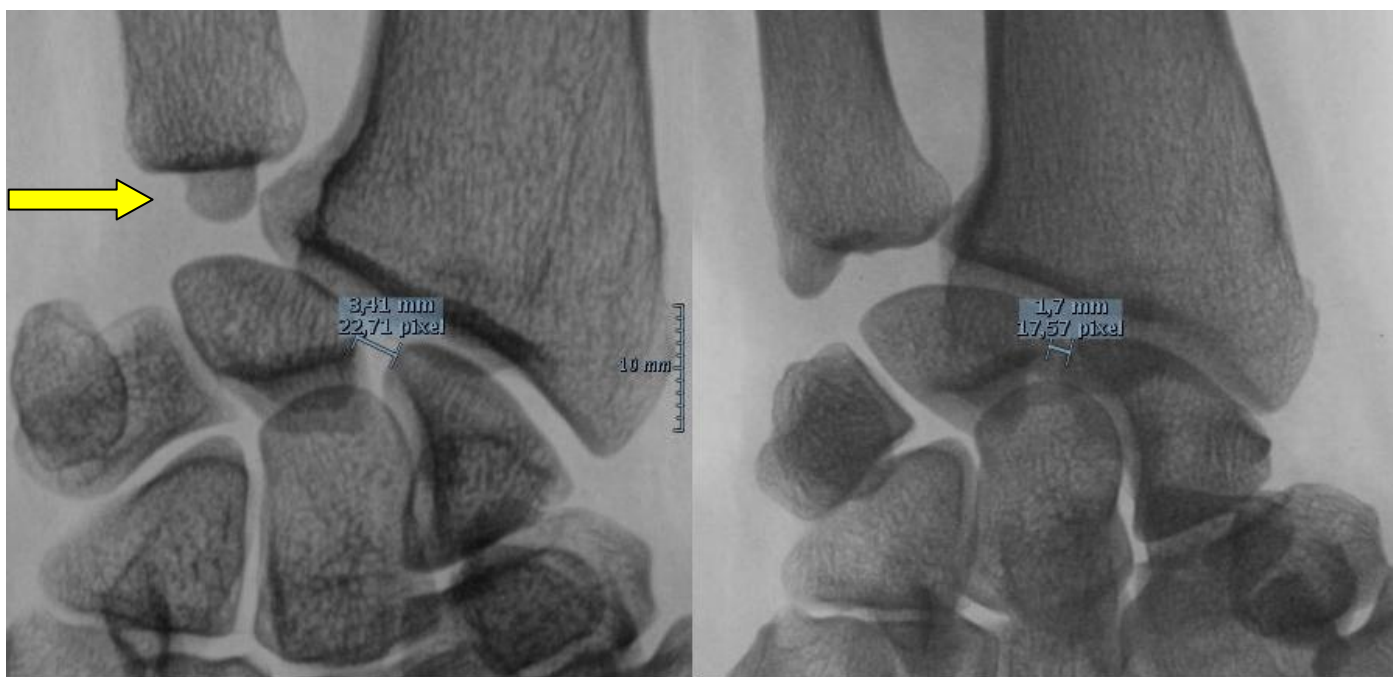

Figure 16 : poignet radiographié à 6 ans d'intervalle chez une patiente suivie pour ISL d'installation insidieuse ayant souvent consulté à la suite de traumatismes bénins en lien avec son activité professionnelle. A gauche : cliché en supination (flèche) retrouvant un DSL à 3.14 mm ; à droite : cliché réalisé 6 ans plus tard dans le cadre d'un bilan dynamique comparatif, poing « fermé » et non serré de face avec rayon incident postéro-antérieur, diastasis d'1.7 mm.

Il est à noter que le cliché à droite de la figure 16 est réalisé poing fermé (précisé par le manipulateur sur l'image) et non poing serré, ce qui limite la pression axiale de la tête du capitatum et peut expliquer la diminution du DSL sur ce poignet à 6 ans d'intervalle.

Au total, ces examens permettent la visualisation de signes direct et indirect d'ISL regroupant :

-de profil : une augmentation des angles scapho-lunaire, capito-lunaire, radio-lunaire, radio-scaphoïdien, une subluxation dorsale du pôle proximal du scaphoïde (SDS).

-de face : un collapsus du carpe (diminution de la hauteur du carpe), un signe de l'anneau du scaphoïde, un diastasis scapho-lunaire, un aspect quadrangulaire du lunatum (DISI).

Ils permettent d'avoir une référence comparable concernant le suivi post-opératoire et peuvent déceler une arthrose radio ou médio carpienne.

La réalisation d'un examen standard et dynamique bilatéral et comparatif de bonne qualité est nécessaire pour mettre en évidence une instabilité scapho-lunaire statique ou dynamique.

Cependant la radiographie reste un examen peu sensible, et comme l'ont démontré plusieurs études expérimentales, la présence de signes radiographiques d'instabilité traduit des lésions ligamentaires étendues associant de façon variable des ruptures complètes ou partielles des ligaments intrinsèques et extrinsèques, d'où l'intérêt des explorations complémentaires [15], [48].

III.2.6.3 Utilité de l'arthroscanner

Il permet de mettre en évidence une perméabilité entre les articulations médio et radiocarpiales, il fait partie intégrante du diagnostic radio-clinique d'instabilité scapho-lunaire. Il est réalisé dès lors qu'il existe une suspicion clinique et radiographique d'ISL. Sa sensibilité est de 95% et sa spécificité de 86% concernant la détection des lésions du LIOSL [9].

Une arthrographie précède la réalisation de l'arthroscanner, comportant une injection première de la médio-carpiale puis successivement de l'interligne radio-carpien et de la radio-ulnaire distale. L'analyse en coupes axiales et coronales permet d'authentifier une rupture des ligaments interosseux de la première rangée et d'en préciser l'atteinte segmentaire. L'arthroscanner permet un bilan lésionnel précis, caractérisant la localisation et l'étendue d'une rupture ligamentaire. Les ruptures peuvent être partielles (issue de produit de contraste au sein d'une structure ligamentaire sans communication entre l'articulation médio et radio-carpiale (non transfixiante), ou complètes, intéressant les trois segments ligamentaires et transfixiante, le produit de contraste s'échappant en radio-carpien, il sera précisé dans ce cas si la rupture est centrale ou périphérique (désinsertion). A noter que les lésions transfixiantes des segments proximaux des ligaments interosseux chez l'adulte d'âge mur sont souvent d'origine dégénérative et sans effet sur la biomécanique scapho-lunaire [1], [15].

L'arthroscanner permet également d'évaluer les surfaces chondrales, dépistant une arthrose radiographiquement invisible.

La confirmation du diagnostic d'ISL après réalisation d'un arthroscanner mène à une prise en charge chirurgicale de stabilisation scapho-lunaire, généralement précédée d'une arthroscopie permettant d'éliminer de façon formelle une arthrose radio ou médio-carpiale et de contrôler la bonne réductibilité du scaphoïde.

III.2.6.4 Arthro-IRM et échographie

L'IRM simple ne fait pas partie du bilan d'instabilité scapho-lunaire, à contrario, l'arthro-IRM peut apporter les mêmes renseignements que l'arthro-scanner et renseigner sur la présence d'une fracture occulte associée ou d'une contusion osseuse [15]. Il s'agit de l'examen le plus sensible pour dépister les lésions ligamentaires des ligaments intrinsèques et extrinsèques du poignet, cependant sa réalisation est moins répandue que l'arthroscanner du fait d'une disponibilité moindre des systèmes d'imagerie par résonance magnétique. Il est à noter que les informations apportées par l'échographie et l'IRM sont sujettes à une grande variabilité inter-opérateur [19].

III.2.7 Diagnostic Arthroscopique

Nécessaire à la confirmation diagnostique d'une rupture du LIOSL, elle permet également par manœuvres externes de tester la réductibilité du scaphoïde et de caractériser la sévérité de l'atteinte à savoir : l'étendue et la localisation de la rupture ligamentaire et la présence d'une chondropathie associée.

L'instabilité est testée à l'étage médio-carpien, à l'aide d'un crochet palpeur et après avoir relâché la distraction, deux classifications sont utilisées pour la caractériser.

III.2.7.1 Classification de Geissler

Elle s'attache à décrire l'aspect des ligaments interosseux en radio et médio-carpien et distingue quatre stades :

-stade 1 : affaiblissement ou hémorragie du ligament interosseux en radio-carpien associé à l'absence d'incongruence articulaire à l'étage médio-carpien.

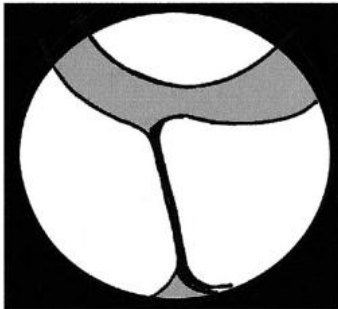
-stade 2 : affaiblissement ou hémorragie du ligament interosseux en radio-carpien associé à une marche d'escalier de l'interligne concerné en médio-carpien. Un léger écart de l'interligne atteint, inférieur à la largeur de l'extrémité du crochet palpeur est retrouvé.

-stade 3 : incongruence ou marche d'escalier de l'interligne atteint, visible aux étages radio et médio-carpien. Le crochet passe sans difficulté entre les deux étages au travers de l'interligne atteint.

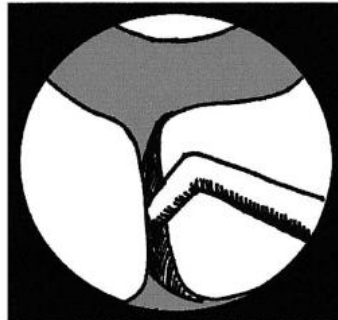
-stade 4 : incongruence ou marche d'escalier de l'interligne atteint, visible aux étages radio et médio-carpien. Instabilité majeure, l'arthroscope de 2.7 mm franchit l'interligne entre les étages radio et médio carpien.

III.2.7.2 Classification de Dautel

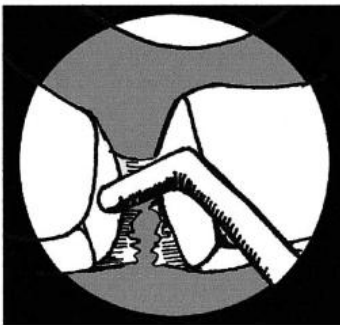
Elle est plus souvent utilisée du fait de son caractère plus précis et reproductible que la précédente. Elle distingue quatre stades de gravité croissante et renseigne sur une atteinte chondrale associée, étiquetée C + en présence d'une atteinte cartilagineuse et C - si les cartilages sont indemnes (figures 17).



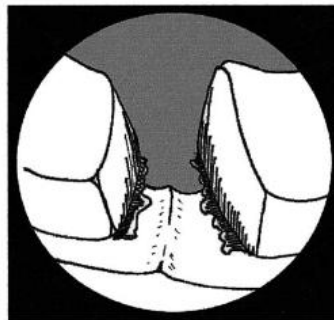
A



B



C



D

Figures 17 : schéma arthroscopique vu de l'interligne médio-carpien, scaphoïde à gauche, lunatum à droite

A : ligament scapho lunaire intact, stade 0

B : stade 1 passage de la pointe du crochet palpeur dans l'interligne

C : stade 2 : « twist » du crochet dans l'interligne démasquant l'instabilité

D : stade 3 : béance de l'interligne, passage possible de l'arthroscope de 2.7 mm de la médio à la radio-carpienne

III.2.7.3 Lésions associées

L'arthroscopie permet également de vérifier et de tester les structures ligamentaires extrinsèques palmaires, de déterminer précisément la morphologie de la surface articulaire distale du lunatum (type 1 ou 2) et d'être formelle sur la qualité des surfaces chondrales, dont l'atteinte contre-indique la réalisation d'une ligamentoplastie de stabilisation scapho-lunaire.

IV/ Algorithme de prise en charge des Instabilités scapho-lunaires

IV.1 Classification de Garcia-Elias

Aucun consensus n'existe pour la prise en charge des instabilités scapho-lunaire (ISL), certains chirurgiens restent réticents à la réparation à ciel ouvert du fait de la raideur provoquée par l'arthrotomie [57]. La prise en charge varie en fonction de l'origine géographique du chirurgien et de son expérience.

En 2006, Marc Garcia-Elias et son équipe ont développé une série de 5 questions dont les réponses permettent de quantifier la sévérité de l'atteinte du couple scapho-lunaire. Cette classification a permis le développement d'un algorithme thérapeutique répondant aux différents stades d'instabilité [36]. Les items sont les suivants :

-Existe-t-il une lésion partielle du LIOSL laissant indemne son segment dorsal? Oui : stade 1, non : stade 2

- En cas d'atteinte du segment dorsal, la lésion est-elle réparable? Oui : stade 2, non : stade 3

-La posture du scaphoïde est-elle normale (angle radio-scaphoïdien $\geq 45^\circ$) ? Oui : stade 3, non : stade 4

- Les défauts d'alignement du massif carpien sont-ils réductibles ? Oui : stade 4, non : stade 5

-Les surfaces chondrales radio et médio-carpienne sont-elles intactes ? Oui : stade 5, non : stade 6 (SLAC)

Basée sur ces cinq facteurs pronostics, les instabilités scapho-lunaires sont réparties en six stades de gravité croissante qui répondent à leur tour à une prise en charge chirurgicale dédiée.

Garcia-Elias précise qu'une utilisation de broches « joy-stick » avec application d'une force « substantielle » pour obtenir une réduction de l'instabilité scapho-lunaire signifie son irréductibilité [36].

L'algorithme thérapeutique proposé tient compte de l'ancienneté des lésions. Les techniques de stabilisation du couple scapho-lunaire étant multiples, nous rapportons les grands principes de prise en charge mais ne détaillerons pas l'ensemble des techniques chirurgicales de stabilisation scapho-lunaire décrites à ce jour.

Nous préférons présenter les modalités de prise en charge chirurgicale selon les stades de Garcia-Elias pour des raisons de clarté, du fait de la diversité des présentations radiographiques, cliniques et arthroscopiques des ISL.

IV.2 Instabilité scapho-lunaire stade 1 :

La rupture du LIOSL est partielle, il n'y a pas de défaut d'alignement inter et intra-rangées, l'arthroscopie retrouve une lésion de stade 0 ou 1 de Dautel, elle correspond aux instabilités « pré-radiographiques » de Watson. Si la lésion est partielle et diagnostiquée très précocément, un brochage percutané scapho-lunaire et scapho-capital protégé par une immobilisation est recommandé. Si la lésion est diagnostiquée au-delà des 6 premières semaines, une caspulodèse sera associée à l'arthrorise percutanée [36]. Certains auteurs ont démontrés une certaine efficacité d'un débridement arthroscopique simple, toujours poursuivi d'une immobilisation, associé ou non à une arthrorise scapho-luno-capitale [9].

IV.3 Instabilité scapho-lunaire stade 2 :

La rupture du LIOSL est complète, mais la lésion réparable par conservation de son potentiel cicatriciel. Il s'agit plutôt d'une avulsion avec désinsertion scaphoïdienne ou lunarienne du LIOSL, avec un ligament d'aspect sain, les berges de la lésions ne sont ni nécrotiques, ni rétractées, mais de bonne qualité. Il n'y a aucun défaut d'alignement associé, radiographiquement une instabilité dynamique peut être mise en évidence.

Il s'agit en général d'une lésion aiguë ou sub-aiguë, une réinsertion sur ancre ou une suture du LIOSL est possible, à ciel ouvert ou par voie arthroscopique.

IV.4 Instabilité scapho-lunaire stade 3 :

Elle regroupe les lésions complètes du LIOSL au potentiel cicatriciel dépassé donc non accessible à une réparation directe ou une réinsertion. Le scaphoïde n'est pas horizontalisé, témoignant d'une intégrité des stabilisateurs secondaires. L'équipe de Garcia-Elias recommande la mise en place d'un greffon os-ligament-os en remplacement du segment dorsal du LIOSL, dont la récupération post-opératoire peut être longue (12 à 18 mois) [15], [36].

Pour d'autres, une réparation du LIOSL est possible, même si la lésion est prise en charge au-delà de six semaines post-traumatiques, si les moignons ligamentaires sont d'aspect sains et accessibles à une réparation, celle-ci sera protégée par des broches d'arthrorise scapho-capitale et scapho-lunaire et éventuellement associée à une capsulodèse dorsale[9]. L'étude de Lavernia et al., rapporte des résultats satisfaisants à 3 ans de recul d'une série de patients opérés d'une réparation du LIOSL associée à une capsulodèse dorsale [58]. A contrario, d'autres auteurs démontrent une faillite de l'association réparation LIOSL et capsulodèse à 7 ans de suivi, avec une réapparition de l'ISL radiographique, accompagnée d'une arthrose SLAC 1, restant cependant asymptomatique avec de bons résultats fonctionnels [9].

Plusieurs types de capsulodèses dorsales à ciel ouvert sont décrites : verticale, selon Blatt ; au dépend de la portion proximale du DIC (Dorsal Inter Carpal ligament) selon Berger ; au dépend de l'ensemble du DIC qui est décollé et fixé au lunatum, selon Viegas [15]. D'autres auteurs proposent une simple suture par un point en U liant le LIOSL à la capsule dorsale, protégée par arthrorise scapho-luno-capitale, réalisé sous arthroscopie (stade 2 et 3) [15], [57].

IV.5 Instabilité scapho-lunaire stade 4 :

La rupture du LIOSL est complète et irréparable, le scaphoïde est horizontalisé mais réductible. Une instabilité statique est radiographiquement visible.

Plusieurs techniques de reconstruction ont été rapportées avec des résultats variables à moyen terme telles que les arthrodèses partielles et la pseudarthrodèse scapho-lunaire au moyen d'une vis de Herbert, appelée RASL procédure (Reduction and Association of the Scaphoid and the Lunate) [9].

Différentes techniques de ligamentoplasties sont réalisables :

-La ténodèse au Fléchisseur Radial du Carpe (FRC) initialement décrite par Brunelli et Brunelli en 1995, a été modifiée secondairement par Van den Abbeele et al. , Talwalker et al., puis par Garcia-Elias et al. , pour deux motifs. Premièrement elle ne répondait pas à une atteinte des stabilisateurs secondaires dorsaux, deuxièmement, elle entraînait une diminution de la mobilité en flexion du fait de la ténodèse radio-carpienne [9], [59], [60] .

-ligamentoplastie au moyen d'un hémi court extenseur radial du carpe, associé à une arthrodèse scapho-lunaire transitoire de 6 mois ayant pour objectif la réalisation d'une « arthro-fibrose » de l'articulation scapho-lunaire[15].

D'autres techniques sont décrites comme la capsulo-fibrodèse qui consiste en la création d'une pseudarthrodèse scapho-lunaire appelée « fibrodèse » car il ne s'agit pas d'une arthrodèse scapho-

lunaire à proprement parler (les surfaces articulaires sont réséquées mais ne sont pas mises en contact). A cette pseudarthrodèse est associée une caspulodèse au DIC, après section médiane de celui-ci pour le raccourcir et suture proximale sur ancre au niveau de la corne postérieure du lunatum[15].

Il ne s'agit pas d'un catalogue exhaustif, un grand nombre de techniques de stabilisation scapho-lunaire ayant été décrit. Toutes ces techniques ont en commun le même but : corriger la subluxation rotatoire du scaphoïde en le revertalisant et refermer le gap scapho-lunaire. La multiplicité des techniques décrites est le corollaire de leur résultat incertain à long terme sur le repositionnement du scaphoïde [1], [9], [15].

IV.6 Instabilité scapho-lunaire stade 5 :

La rupture est complète, le défaut d'alignement est irréductible, les cartilages sont intacts. Aucune technique de reconstruction ligamentaire n'est réalisable dans ce cas. Les arthrodèses partielles sont indiquées pour la prise en charge de ces instabilités fixées mais dépourvues de lésions chondrales [15], telles que :

-l'arthrodèse scapho-capitale, au prix d'une diminution de l'ordre de 50 % des mobilités préopératoires.

-l'arthrodèse scapho-lunaire ayant moins de retentissement sur la mobilité mais grevée d'un taux important d'absence de fusion.

-l'arthrodèse STT et l'arthrodèse scapho-capito-lunaire.

IV.7 Instabilité scapho-lunaire stade 6

Il existe des lésions cartilagineuses secondaires à l'instabilité de la première rangée, il s'agit des poignets SLAC décrits par Watson.

Ces instabilités scapho-lunaires chroniques marquées par une évolution arthrogène et associées à des douleurs chroniques invalidantes peuvent répondre à deux traitements chirurgicaux palliatifs : la scaphoïdectomie avec arthrodèse des quatre os et la résection de la première rangée en cas d'articulation médio-carpienne indemne, à fortiori si le sujet est âgé avec une faible demande fonctionnelle[9], [36], [59].

V/ Notre expérience et l'évolution de nos techniques de stabilisation scapho-lunaire

V.1 Points communs des différentes techniques

Les patients étudiés dans notre série ont été opérés sur une période de plus de dix ans et n'ont pas tous bénéficié de la même technique de stabilisation. Les indications étaient des instabilités stade 3 ou 4 de Garcia-Elias. Guidées par nos expériences et les résultats apportés par la littérature, nos pratiques se sont modifiées avec le temps. Ainsi, trois types de ligamentoplasties ont été réalisées pour nos patients : la triple ténodèse au fléchisseur radial du carpe (FCR : Flexor Carpi Radialis) selon Garcia-Elias, la ligamentoplastie à l'hémi court extenseur radial du carpe (hémi Extensor Carpi Radialis Brevis : hémi-ECRB) et la ligamentoplastie Scapho-Lunaire et Inter-Carpienne ou SLIC procédure.

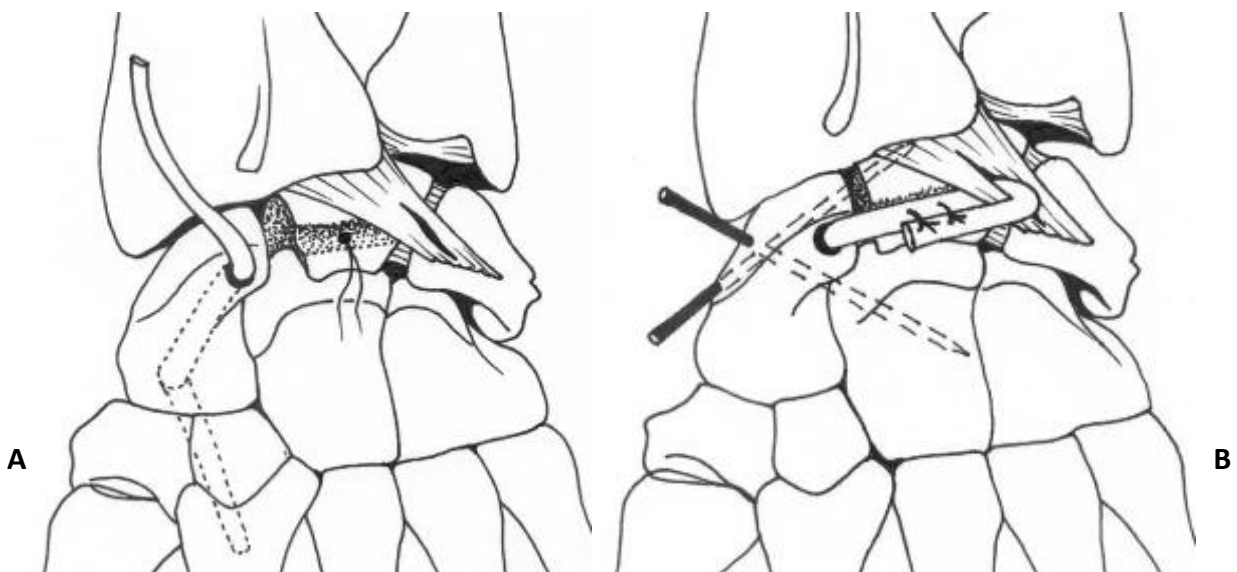
Les points communs de ces chirurgies stabilisatrices du couple scapho-lunaire à ciel ouvert sont les suivants :

- Hospitalisation courte de 24 à 48 heures, pour la gestion de la douleur postopératoire.
- Patient installé en décubitus dorsal, membre supérieur sur table à bras, sous anesthésie loco-régionale avec un garrot pneumatique gonflé à la racine du membre supérieur durant l'intervention.
- Abord dorsal entre les 3° et 4° compartiments, ulnaire par rapport au tubercule de Lister, en protégeant les branches sensibles superficielles du nerf radial.
- Section oblique du rétinaculum des extenseurs selon la plastie d'agrandissement de Kapandji.
- Résection du nerf inter-osseux postérieur entre deux points de coagulation après avoir récliné les extenseurs
- Arthrotomie décollant un lambeau triangulaire à charnière radiale, protégeant les ligaments RCD et DIC, décrite par Berger.
- Débridement de l'interligne scapho-lunaire des reliquats fibreux du LIOSL.
- Réduction de la dissociation scapho-lunaire maintenue par deux ou trois broches de Kirschner 12/10° en arthrorise scapho-capitale et scapho-lunaire.
- Fixation du transplant tendineux sur ancre métallique ou vis d'interférence.
- Fermeture de l'arthrotomie par quelques points de fil résorbable de gros calibre.
- Fermeture sur drain de Redon aspiratif.
- Immobilisation par résine antébrachio-palmaire durant 6 à 8 semaines postopératoires, avec retrait des broches au même délai.

V.2 Triple ténodèse au Flexor Carpi Radialis, selon Garcia Elias

La ténodèse au FCR décrite initialement par Brunelli, a été modifiée par plusieurs auteurs, dont l'équipe de Garcia-Elias qui proposa en 2006 la « three ligament tenodesis ». Un tunnel osseux scaphoïdien est créé après avoir exposé l'interligne scapho-lunaire dorsal, grâce à une mèche de calibre adapté, d'orientation distale et palmaire, le point d'entrée proximal est situé sur l'insertion scaphoïdienne du LIOSL, l'axe du tunnel correspond à l'axe du scaphoïde, il atteint en distal le tubercule proximal. Des incisions transverses palmaires étagées de distal en proximal permettent le prélèvement d'une bandelette de Flexor Carpi Radialis, restant pédiculée en distal sur son insertion métacarpienne, celle-ci est passée au travers du tunnel trans-osseux scaphoïdien. Une tranchée est creusée au niveau de la corne dorsale du lunatum, pour l'insertion du transplant, une ancre est placée au milieu de cette tranchée, en attente.

Puis le ligament radiotriquétral (radio carpien dorsal) est repéré, une brèche est effectuée à la lame froide dans le sens des fibres, permettant le passage de la bandelette de FCR (figure 18 A). Ce ligament est utilisé comme poulie de réflexion pour tendre le transplant tendineux. Avant la fixation en tension du greffon tendineux, la réduction de la dissociation scapho-lunaire est maintenue par des broches d'arthrorise scapho-lunaire (une ou deux) et scapho-capitale (une seule broche). Puis, le greffon tendineux est suturé à lui-même, en tension sur l'ancre du lunatum (figure 18 B). Ce montage est protégé par une immobilisation en résine type manchette prenant la colonne du pouce pendant 6 semaines, date à laquelle l'immobilisation et les broches d'arthrorise sont retirées. Par la suite un relai par attelle amovible durant 4 semaines est mis en place à des fins de repos, la kinésithérapie mobilisatrice est débutée. Les sports de contact sont interdits durant les 6 premiers mois post-opératoires, l'activité professionnelle, fonction de son intensité, peut être reprise à partir du troisième mois post opératoire [59].



Figures 18 A et B : Three-ligament tenodesis, selon Garcia-Elias [59]

V.3 Ligamentoplastie à l'hémi ECRB

Notre technique de ligamentoplastie s'inspire de celle décrite par Papadogeorgou et son équipe en 2010, sauf qu'elle n'associe pas l'arthrofibrose induite par arthrodèse transitoire de l'interligne scapho-lunaire (6 mois).

La technique consiste à prélever une bandelette du court extenseur radial du carpe par la voie d'abord habituelle, laissée pédiculée à son insertion métacarpienne en distal. Le transplant est passé de médio en radiocarpien après réflexion autour du ligament RCD, le jambage tendineux est ensuite fixé au pôle distal du scaphoïde à l'aide d'une ancre. Une capsulodèse dorsale était effectuée par la suite au moyen d'une ancre lunarienne.

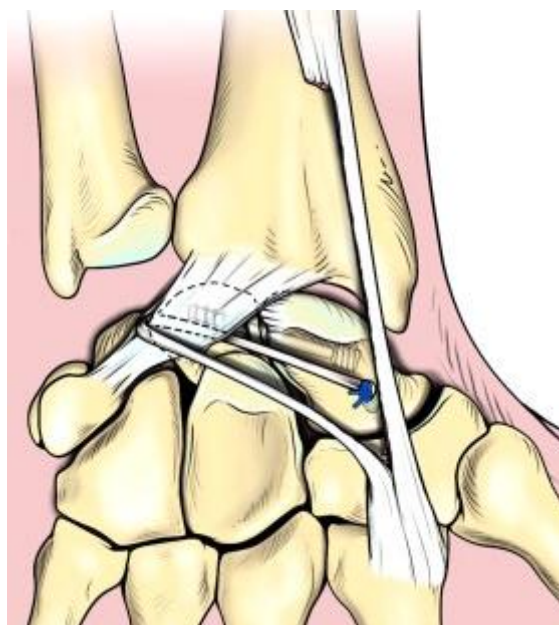


Figure 19 : Ligamentoplastie à l'Hémi ECRB [61]

La figure 19 ne reflète donc pas notre modification technique : le transplant est passé sous le ligament radio carpien avant son retour au pôle distal du scaphoïde et non au-dessus comme sur l'image ; nous ne mettons pas en place de système autre que des broches de Kirschner, maintenant les articulations scapho-capitale et scapho-lunaire en arthrorise pour une durée de 6 à 8 semaines maximum, contrairement au vissage visible sur la figure 19. D'autant que le maintien de cette vis traversant l'interligne scapho-lunaire dans le temps entraîne une ostéolyse des deux os [62] .

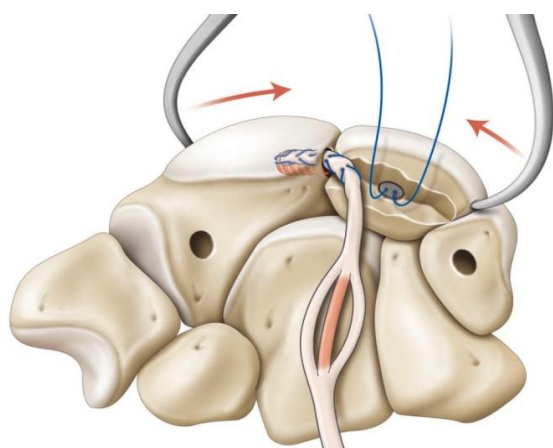
La ténodèse au moyen d'un extenseur radial du carpe a été proposée initialement par Almqvist [63], elle a été modifiée au gré des opérateurs et des années, ressemblant parfois à une triple ténodèse de Garcia Elias, hormis sur le prélèvement du greffon tendineux portant sur le court ou le long extenseur du carpe et le sens inversé du passage trans-osseux dans le plan sagittal [61], [62]. Certains n'ont utilisé qu'une ténodèse dynamique simple au long extenseur, censée effectuer un rappel permanent dynamique d'extension sur le scaphoïde, au moyen d'une vis non résorbable fichée dans le pied du scaphoïde[64].

V.4 La SLIC procédure

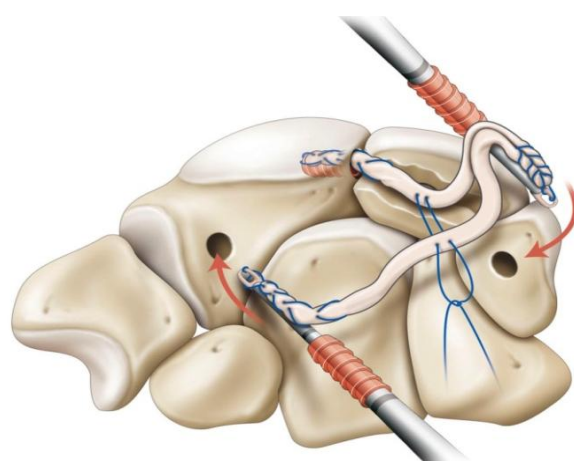
Cette technique a été conçue par notre chef de service, Monsieur le Professeur Dautel et docteur Nicolas Pauchard, alors chef de clinique assistant dans notre service de chirurgie plastique, reconstructrice et esthétique de l'appareil loco-moteur.

Le montage s'appuie sur les dernières études biomécaniques mettant en valeur l'importance du « V » stabilisateur dorsal du couple scapho-lunaire [16].

Un transplant tendineux, correspondant au long palmaire ou à une bandelette non pédiculée de l'ECRB, est prélevé une fois l'interligne dorsal scapho-lunaire exposé, il est précontraint à 4 kg avant sa fixation. Un tunnel borgne de 2.5 mm de diamètre est foré à l'aide de mèches calibrées successives (1.8, 2 et 2.5 mm), créé au pôle proximal du scaphoïde en regard de l'insertion du LIOSL. Puis une tranchée est creusée à la fraise boule ou à la gouge juste en amont de la corne dorsale du lunatum et au même niveau que le tunnel scaphoïdien proximal. Une ancre est placée en attente au milieu de cette tranchée. Un autre tunnel borgne est réalisé selon un méchage successif sur la face dorsale du triquetrum. Puis le greffon tendineux est lacé à l'aide d'un Fiberloop Arthrex® et impacté dans le tunnel borgne proximal du scaphoïde grâce à une Pushlock Arthrex®. Le tendon est alors individualisé en 3 bandelettes sur la longueur d'insertion dans le tunnel borgne triquétral, en prévoyant une fixation en tension du transplant. La bandelette intermédiaire est réséquée, afin d'adapter le volume du greffon au tunnel triquétral (figure 20 A), l'ensemble est lacé à l'aide d'une autre Fiberloop® et impacté dans le tunnel borgne triquétral à l'aide d'une deuxième Pushlock® (Figure 20 B).

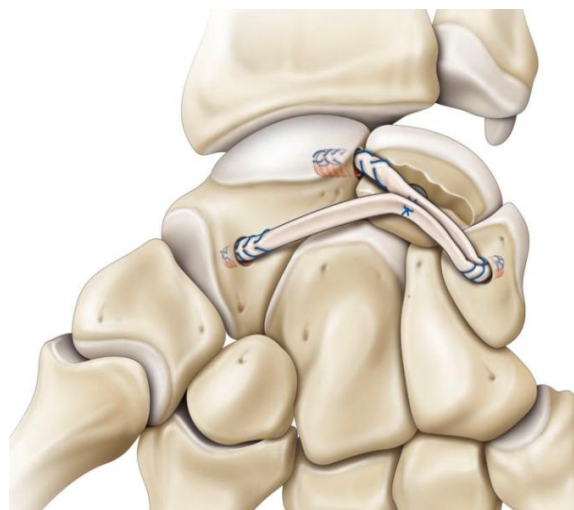


A



B

C



Figures 20 A, B et C : SLIC procédure (schémas anatomiques du Pr. Dautel)

Le deuxième jambage du transplant tendineux est fixé en rappel dans un deuxième tunnel borgne obtenu par méchage successif au niveau de l'isthme scaphoïdien. Avant sa fixation, le calcul de la longueur nécessaire à une bonne tension du transplant est effectué. La réduction scapho-lunaire est maintenue par un davier « dents de lion » (figure 20A), des broches scapho-capitale et scapho-lunaire sont mises en place par un mini-abord stylo-radial avant la suture, en tension, du transplant sur lui-même et sur l'ancre lunarienne.

V.5 Evolution de nos pratiques

Nos résultats radio-clinique à moyen terme n'ont pas toujours été satisfaisants avec la technique de Garcia-Elias. Nicolas Pauchard et al. [3], à l'issue d'une analyse prospective de 20 patients opérés d'une triple ténodèse selon Garcia-Elias dans notre service, relevaient 8 complications post opératoires entre 10 et 32 mois de recul. Dont trois reprises chirurgicales entre 10 et 32 mois post opératoires, deux patients ont souffert d'un syndrome douloureux régional complexe de type 1, deux patients présentaient des lésions arthrosiques et un patient se plaignait de douleurs dues à un conflit entre le transplant tendineux et le trapèze, authentifié par une IRM. Les résultats radiographiques étaient défavorables avec une augmentation des angles radio-lunaire et scapho-lunaire à moyen terme, témoin d'une récurrence de l'instabilité initiale.

La même population a été analysée à long terme grâce à notre étude. Le patient qui souffrait d'un conflit au niveau de son transplant tendineux a dû être repris pour arthrolyse des 4 os à 4 ans de l'intervention initiale, un autre patient a présenté une ostéonécrose aseptique du pôle proximal du scaphoïde.

Cette technique a donc été abandonnée au courant de l'année 2011 et a été remplacée par la ligamentoplastie à l'hémi ECRB décrite précédemment, au total, 10 patients ont bénéficié de cette chirurgie sur une période de 2.5 ans.

Nous avons ensuite développé la SLIC procédure, celle-ci est réalisée depuis 2013 dans notre service, le recul n'excède donc pas trois ans pour le moment.

Une fois de plus la multiplicité des techniques existantes reflète toute la complexité de la biomécanique carpienne. L'analyse d'autres techniques de ligamentoplastie retrouve des résultats similaires à ceux de Pauchard et al.[2], [3], [65], [66], nous avons donc émis l'hypothèse de l'existence d'une morphologie particulière du massif carpien qui serait plus « vulnérable » à la faillite d'une technique de stabilisation du couple scapho-lunaire.

Le but de ce travail était de retrouver des facteurs pronostics cliniques et radiographiques, associés ou non à la faillite d'une ligamentoplastie stabilisatrice du couple scapho-lunaire.

DEUXIEME PARTIE :

Analyse radio-clinique rétrospective d'une série monocentrique de patients opérés d'une ligamentoplastie

I/ Matériels et méthodes

I.1 Population étudiée

Nous avons mené une étude rétrospective portant sur les patients opérés d'une ligamentoplastie de poignet pour instabilité scapho-lunaire chronique dans le service de Chirurgie Plastique et Reconstructrice de l'Appareil Locomoteur (centre chirurgical Emile Gallé, CHU de Nancy), entre janvier 2004 et mars 2015. Les patients ont été recherchés à l'aide du logiciel DIAMM®, grâce aux codes CCAM portant sur les reconstructions ligamentaires au poignet et les capsuloplasties.

I.1.2 Critères d'Inclusion

Nous avons inclus tous les patients présentant une instabilité scapho-lunaire chronique, opérés dans le service d'une ligamentoplastie de poignet entre 2004 et 2015. Notre recherche de critères pronostics associés à l'évolution d'une instabilité scapho-lunaire traitée, repose sur des mesures radiographiques radio-carpienne, effectuées sur les deux poignets en pré et postopératoire, les patients devaient donc remplir les critères d'inclusion suivants :

- Ligamentoplastie de stabilisation scapho-lunaire isolée, appartenant aux trois techniques principales.
- Recul radiographique d'au moins 12 mois post-opératoires, incluant un bilan radiographique bilatéral standard et dynamique au dernier recul.
- Diagnostic initial documenté au minimum d'un bilan radiographique dynamique du poignet symptomatique en pré-opératoire.

I.1.2 Critères d'Exclusion

Les patients présentant des lésions osseuses associées ont été exclus. Les patients perdus de vue n'ayant pas eu de bilan radiographique dynamique comparatif à 12 mois ont également été exclus.

Les patients présentant des pathologies ostéo-articulaires inflammatoires chroniques ou d'autres étiologies responsables d'une instabilité scapho-lunaire secondaire ont été exclus (ostéonécrose aseptique du lunatum ou du scaphoïde, pseudarthrose du scaphoïde, cal vicieux du radius).

Les patients n'ayant pas eu de clichés standards et dynamiques de leur poignet symptomatique en pré opératoire ou n'ayant pu les transmettre ont également été exclus.

I.1.3 Population Totale

44 patients, soit 45 poignets opérés d'une ligamentoplastie de stabilisation scapho-lunaire, ont été inclus, regroupant 9 femmes et 35 hommes, dont une femme opérée des deux poignets. L'âge moyen lors de l'intervention était de 39.7 ans [19 ; 57 ans]. Sur ces 44 patients, 5 ont nécessité une reprise chirurgicale pour arthrodèse partielle à 21 mois du geste initial en moyenne [6 ; 48 mois]. Ces patients ont été inclus dans l'analyse des résultats, les mesures radiographiques étaient recueillies sur les clichés effectués avant la reprise. Pour chaque patient, nous avons recueilli :

-le sexe

-l'âge lors de l'intervention

- le côté opéré et le côté dominant

- la date du traumatisme s'il était retrouvé, permettant de déterminer le délai entre le traumatisme et la réalisation d'une ligamentoplastie

- l'intoxication tabagique

-la satisfaction du patient a été cotée selon le modèle suivant : très satisfait =1, satisfait =2, moyennement satisfait =3 ou pas du tout satisfait =4

-l'activité sportive était caractérisée en fonction du nombre d'heure par semaine, en distinguant 3 groupe : non sportif, activité modérée ou intense

-un contexte de microtraumatismes répétés que ce soit dans l'activité professionnelle ou de loisir était toujours recherché

I.2 Evaluation clinique

Elle était menée par un seul examinateur indépendant de la prise en charge chirurgicale initiale.

I.2.1 Douleur

La douleur était évaluée par le patient au moyen d'une Echelle Visuelle Analogique cotée de 0 (absence de douleur) à 10 (pire douleur jamais ressentie), en recueillant les symptômes douloureux au repos et à l'effort.

Les patients ont été répartis selon l'absence de douleur, son caractère léger (EVA<3), modéré (EVA entre 3 et 6) et sévère (>6).

I.2.2 Amplitudes articulaires

Les amplitudes étaient mesurées aux deux poignets au moyen d'un goniomètre. Les valeurs étaient relevées pour l'extension, la flexion, les inclinaisons ulnaires et radiales. Permettant de déterminer l'arc de mobilité en flexion extension (Total Active Motion, TAM) et de le comparer à la mobilité contro-latérale.

Le recueil rétrospectif des mobilités en pré opératoire n'a pas été effectué du fait de l'absence d'éléments suffisants dans les dossiers des patients.

Une hyperlaxité clinique constitutionnelle était recherchée selon les mobilités passives des deux poignets et la distance entre le pouce et le radius en extension et flexion passives maximales du poignet [28].

I.2.3 Force

La force de poigne (Grasp) était mesurée de façon bilatérale et comparative à l'aide du Dynamomètre de Jamar® (en kg Force), avec recueil de la moyenne sur trois efforts de verrouillage, poignet en extension et coude fléchi reposant sur la table d'examen.

La force de la pince pouce-index était également relevée à l'aide d'un dynamomètre de type « Pinch Gauges Baseline® ».

I.2.4 Données liées au travail

Le type de profession avant intervention chirurgicale était caractérisé selon les efforts demandés en trois groupes : manuelle, sédentaire, et mixte lorsqu'il coexistait un port de charges lourdes occasionnel et des gestes répétitifs. Les données suivantes étaient recueillies :

- Origine professionnelle ou domestique du traumatisme.
- Durée d'arrêt de travail post-opératoire.
- Modalités de reprise professionnelle. Elles étaient classées en quatre groupes selon leurs caractéristiques : même poste ; aménagement de poste (mi-temps thérapeutique ou limitation du port de charges lourdes) ; reclassement professionnel ; absence de reprise au dernier recul.

I.2.5 Evaluation Fonctionnelle

Elle a été menée au moyen de deux questionnaires fonctionnels, qui devaient être remplis par les patients à la révision :

-Le Questionnaire Quick-DASH (Disability of Arm, Shoulder and Hand, *annexes*)

Mis au point en 1994 par des représentants de l'Institute for Work and Health (IWH) et l'American Academy of Orthopaedics Surgeons (AAOS) et traduit de l'américain par Dubert et al. [67]. Seule la première partie, concernant les douleurs et les capacités dans les gestes de la vie quotidienne a été remplie par les patients. Il est coté sur 100, une réponse manquante sur les 11 items rend son interprétation caduque.

-Le Questionnaire PRWE (Patients-Rated Wrist evaluation, *annexes*), qui est plus spécifique au poignet avec des items concernant des activités quotidiennes spécifique et la douleur, la réponse à chacune des 15 questions est cotée de un à dix. La douleur est évaluée sur 50 points (5 questions), les activités quotidiennes (10 questions) sont ramenées de 100 à 50 points en divisant la somme des réponses par deux, ainsi les deux « notes » sur 50 sont additionnées, donnant un score final sur 100.

Moins ces scores sont élevés, plus le patient est fonctionnellement compétent.

I.2.6 Evaluation de la prise en charge chirurgicale

Les patients étaient tous opérés sous anesthésie loco-régionale et garrot pneumatique à la racine du membre et sous couvert d'une hospitalisation courte de 24 à 48 heures. La technique chirurgicale des trois types de ligamentoplasties effectuées a été décrite précédemment. Le compte rendu opératoire nous renseignait surtout sur la stabilisation de la réduction scapho-lunaire par broches d'arthrorise ou par l'utilisation d'un autre moyen de stabilisation tel qu'un davier « dents de lion », avant fixation en tension du transplant tendineux. La date d'ablation de l'immobilisation et des broches a également été relevée.

I.2.7 Evaluation arthroscopique

Une arthroscopie pré opératoire a été effectuée pour la majorité des patients afin d'éliminer toute chondropathie, de vérifier l'absence de moignon ligamentaire réparable et de confirmer l'instabilité scapho-lunaire et le caractère réductible du scaphoïde. Toutefois le caractère parfois succinct du compte-rendu opératoire ou son absence dans le dossier médical, n'ont pas permis de relever pour tous les patients le testing de l'espace triquéto-lunaire en médio-carpien ou la qualité du système ligamentaire antérieur extrinsèque.

L'arthroscopie était réalisée au cours d'une journée d'hospitalisation ambulatoire, sous anesthésie loco-régionale et garrot pneumatique à la racine du membre supérieur. Le poignet était distracté sur tour de Whipple.

L'examen débutait par une exploration de la radio-carpienne par les voies classiques dorsales 3-4 et 4-5, analysant la qualité du ligament triangulaire et les cartilages articulaires. Une exploration médio-carpienne était ensuite effectuée par les voies classiques médiocarpienne radiale (MCR) et ulnaire (MCU), afin de tester la stabilité des articulations scapho-lunaire et triquétero-lunaire après avoir relâché la distraction, pour cinq patients, la ligamentoplastie à ciel ouvert était réalisée dans le même temps opératoire.

Seul le stade d'instabilité scapho-lunaire était analysé pour toute la population, caractérisé selon la classification de Dautel et Dréant [68], du fait de données insuffisantes pour tous les patients.

I.3. Protocole de mesures radiographiques

Une analyse précise des clichés radiographiques bilatéraux standards et dynamiques a été effectuée au moyen du logiciel OSA®. Elles ont toutes été effectuées par observateur indépendant de la prise en charge chirurgicale.

Les mesures des critères de jugement principaux ont toutes été effectuées deux fois sur les clichés de profil bilatéraux post opératoire. Afin de lutter contre la variabilité de mesure intra-observateur, la moyenne de ces deux mesures a été prise en compte pour l'analyse des résultats [52], [69].

Lors de la deuxième mesure, le bon placement des axes des os du carpe était systématiquement vérifié par agrandissement de l'image. Pour une meilleure reproductibilité des mesures, toutes les radiographies post-opératoires envoyées par les patients et toutes les radiographies pré-opératoires récupérées ont été numérisées dans notre logiciel d'exploitation de l'imagerie OSA®.

Du fait de l'absence de précision de l'échelle sur certaines images intégrées, les mesures de distance n'ont pu être recueillies pour deux patients du fait des chiffres aberrants retrouvés.

I.3.1. Instabilité radiographique selon Watson

Nous avons vu précédemment que l'analyse pré opératoire de clichés dynamiques bilatéraux était indispensable à l'établissement de ce diagnostic radiographique, du fait de l'existence de diastasis scapho-lunaires bilatéraux pouvant être physiologiques. Cependant, 9 patients de l'étude n'ont eu qu'un bilan radiographique standard et dynamique unilatéral. Entre 6 et 9 mois post-opératoires un cliché poings serrés bilatéraux était réalisé, le diagnostic a donc été corrigé rétrospectivement grâce à ces données postopératoires précoces, au moyen d'une mesure de l'écart scapho-lunaire du

poignet controlatéral non opéré, alors comparé à l'écart scapho-lunaire pré opératoire du poignet symptomatique.

I.3.2 Analyse des clichés bilatéraux de profil

Le caractère strict ou non de chaque cliché de profil (pré et post opératoire pour les deux poignets) a été analysé systématiquement et déterminé selon les critères détaillés précédemment (cf première partie ; III.2.6.2). Une angulation en flexion dans le plan sagittal ou une angulation supérieure à 5° d'extension entre les axes du radius et du troisième métacarpien était considéré comme profil non strict, en accord avec les résultats de Koh et al.[53] .

I.3.2.1 Définition de deux groupes en fonction de trois critères radiographiques

Les radiographies pré et post-opératoires des patients n'étaient pas toujours comparables, du fait de la variabilité angulaire dans le plan sagittal dans la réalisation des clichés de profil.

Ainsi nous n'avons pas pris en compte l'évolution des angles scapho-lunaires en post-opératoire pour déterminer nos groupes, du fait de l'absence de comparabilité radiographique « intra-sujet » et de la variabilité des angles scapho-lunaires inter-individuelle.

Nous avons donc défini nos deux groupes de patients au moyen de mesures angulaires objectives et d'un critère subjectif relevés sur les radiographies postopératoires.

Les critères objectifs définissant notre groupe « échec » représentaient une récurrence de l'instabilité scapho-lunaire au dernier recul, avec un angle scapho-lunaire (ASL) supérieur ou égal à 70° et / ou un angle capito-lunaire (ACL) inférieur ou égal à -15°. Les poignets opérés étaient également considérés en échec radiographique selon un critère subjectif : l'apparition d'un poignet SLAC selon la définition radiographique de Watson [32] .

A contrario, le groupe « succès » radiographique était défini par des mesures non pathologiques du poignet opéré à distance, représentées par un ASL inférieur à 70°, un ACL supérieur à -15°, ainsi que l'absence d'arthrose radio ou médiocarpienne au dernier recul.

I.3.2.2 Mesure de l'angle scapho-lunaire

Il était mesuré par la méthode tangentielle. L'axe du lunatum représenté par la perpendiculaire à la tangente des cornes du lunatum ; celui du scaphoïde par la tangente à ses deux convexités polaires distale et proximale. Il s'agit des axes les moins soumis à une variabilité inter-observateur selon Larsen et al. [52] . L'angle scapho-lunaire (ASL) est mesuré entre ces deux axes. (figure 21, ligne bleue : axe lunatum, angle pointillé : ASL).

Selon les auteurs les valeurs « normales » de l'ASL sont comprises entre 30 et 60° avec une moyenne de 45°, ou entre 30 et 70°, avec une valeur moyenne de 55°. Ces différentes normes reflètent les variations morphologiques individuelles des os du carpe[9], [30], [36], [70].

1.3.2.3 Mesure de l'angle capito-lunaire

Différents axes peuvent être substitués à l'axe du capitatum, étant donné qu'il est parfois difficile de bien distinguer sa base et son dôme proximal. Larsen a démontré que le meilleur axe de substitution était la tangente à la corticale dorsale du troisième métacarpien[52]. Cependant, du fait de nombreux clichés de profil réalisés en extension, la prise en compte de cet axe nous paraissait trop soumise à des biais de mesure.

L'axe du capitatum a donc été déterminé au moyen d'une droite traversant la partie moyenne de sa base et de son dôme proximal. L'angle scapho-lunaire a été mesuré entre les axes des deux os (figure 21, ligne rouge : axe capitatum).

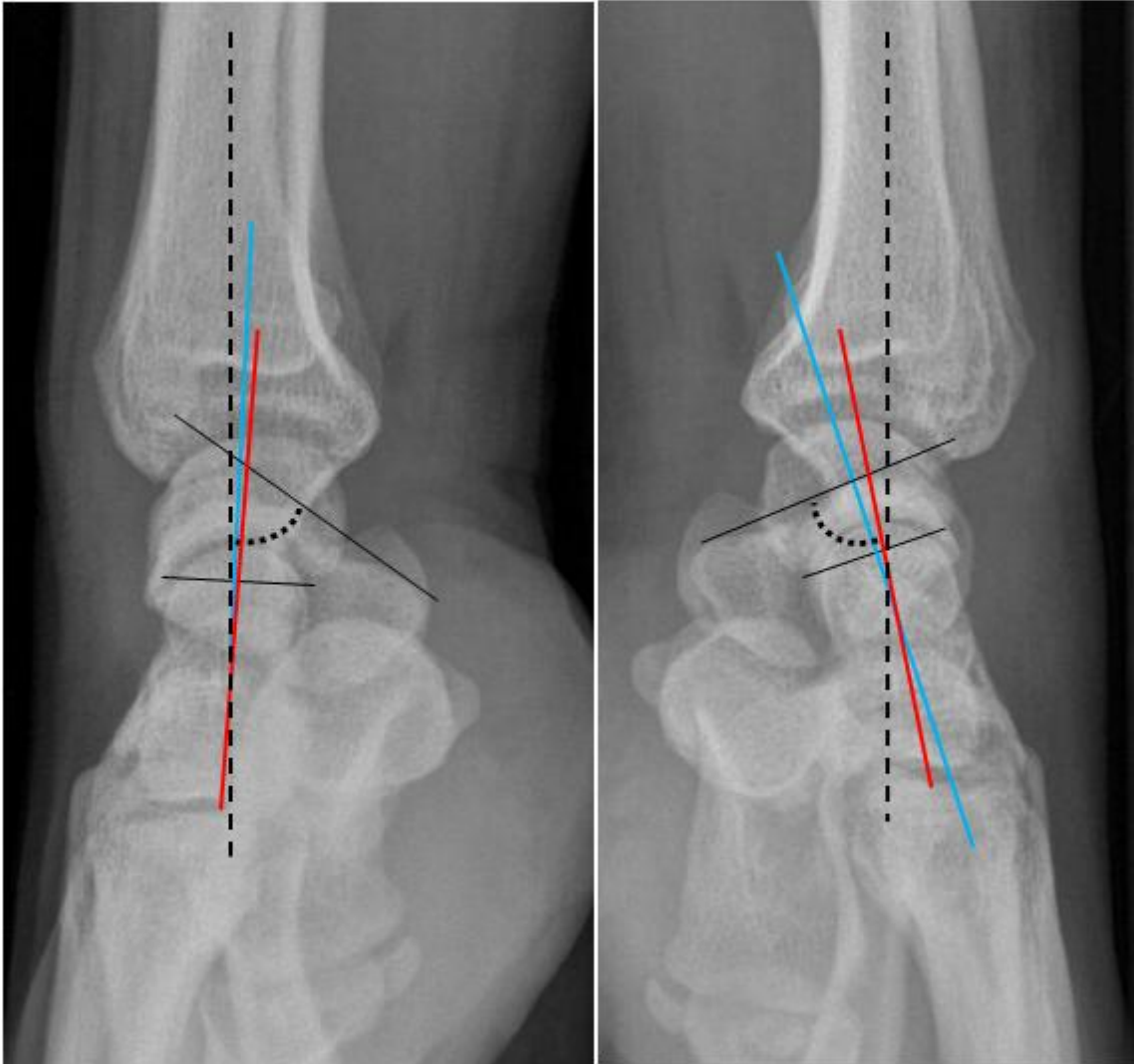


Figure 21 : clichés comparatifs de profil : instabilité statique poignet droit, bascule du lunatum en extension, sans DISI, horizontalisation du scaphoïde et subluxation de son pôle proximal

Nous avons précisé le déplacement du lunatum dans le plan sagittal selon la définition de Linsheid et al. : l'angle capito-lunaire est positif quand le capitatum est en flexion dorsale par rapport au semi-lunaire. Par exemple, en cas de VISI la surface du semi lunaire regarde le plan antérieur, le capitatum est donc en dorsiflexion par rapport à lui. Inversement, les valeurs sont négatives pour la bascule en extension du lunatum.

L'ACL est normalement compris entre -15° et $+15^{\circ}$. Un DISI étant défini par un $ACL < -15^{\circ}$, un VISI par un angle $> +15^{\circ}$ [30].

1.3.2.4 Mesure des angles radio-scaphoïdien et radio-lunaire

L'axe du radius pris en compte était une droite passant au centre du canal endo-médullaire à 5 cm et 2 cm en amont de l'épiphyse radiale (figure 21, ligne noire discontinue), c'est l'axe le plus reproductible selon Larsen et al. [52].

L'angle radio-scaphoïdien (ARS) est compris entre 45 et 60° selon les auteurs.

L'angle radio-lunaire (ARL) reflétant la position du lunatum, était réparti entre des valeurs négatives et positives, de la même façon que l'angle scapho-lunaire. Les valeurs normales de l'ARL se distribuent entre -15° et +15° [71].

Ces deux angles sont mesurés entre les axes osseux correspondants (figure 21).

1.3.2.5 Translation dorsale du capitatum et autres signes subjectifs d'échec radiographique

Notre définition des deux groupes comparés repose sur deux valeurs objectives et une valeur subjective qui signent l'évolutivité ou la récurrence d'une instabilité scapho-lunaire radiographique.

Afin de pondérer ce choix arbitraire de trois critères définissant l'échec radiographique, nous avons recherché les autres signes subjectifs d'échec d'une ligamentoplastie scapho-lunaire. Ils sont représentés par : une translation dorsale du capitatum, des ostéophytes marginaux postérieurs du radius et la subluxation dorsale du pôle proximal du scaphoïde.

La translation dorsale du capitatum représente le décentrage de la médio-carpienne secondaire à la bascule dorsale de la première rangée, cette translation survient donc à un stade tardif et sévère de l'évolution d'une instabilité scapho-lunaire. Elle est représentée par un axe du capitatum déporté en dorsal par rapport à l'axe du radius (figure 22) [44].

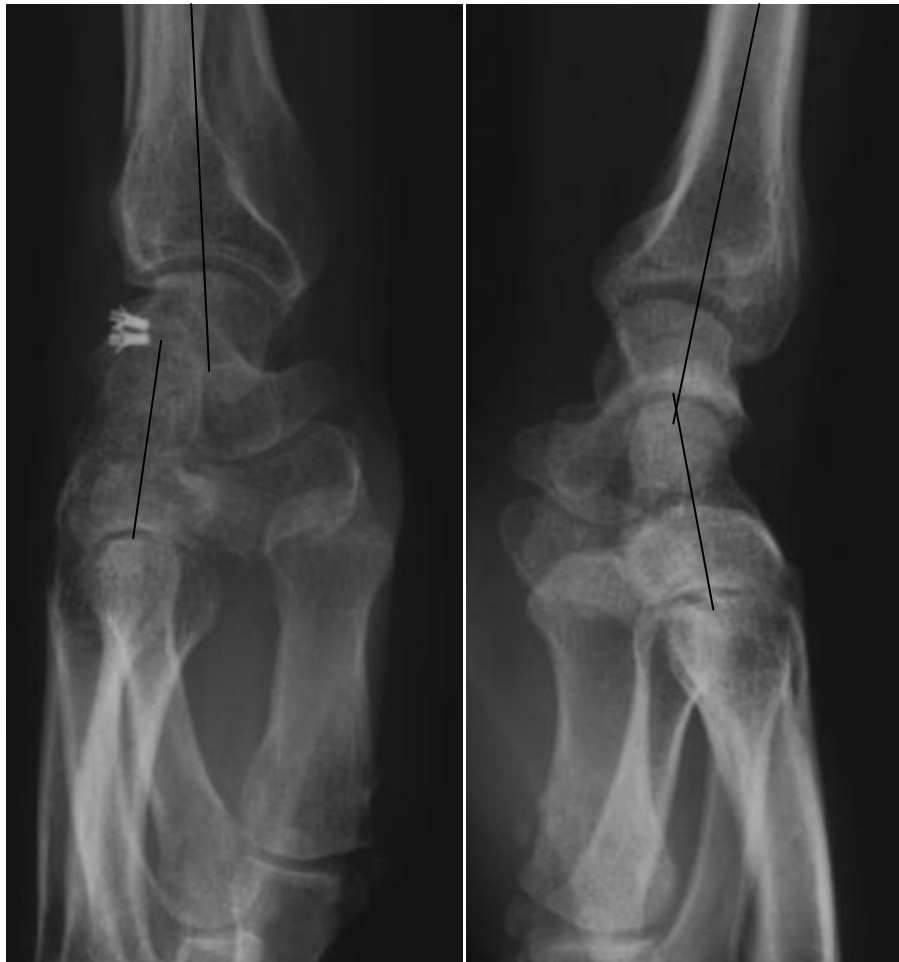

Figure 22 : profils bilatéraux : poignet gauche : translation dorsale du capitatum, poignet droit : profil non strict, les axes du radius et du capitatum se croisant au niveau du dôme proximal : absence de translation du capitatum

L'apparition d'ostéophytes sur la marge postérieure du radius indique la présence d'un conflit radio-scaphoïdien, secondaire au déplacement des transmissions de pressions aux dépens de la berge postérieure du radius, causé par la subluxation du pôle proximal du scaphoïde.

Des ostéophytes marginaux postérieurs et un pincement radio-scaphoïdien peuvent être visibles de profil (figure 23).

L'arthrose débutante d'un poignet SLAC1 est parfois difficile à mettre en évidence sur le cliché de face, mais impossible sur le profil. L'analyse des radiographies a pourtant mis en évidence des signes d'arthrose sur la berge postérieure du radius, non dus à de simples ossifications capsulaires faisant suite à l'arthrotomie dorsale.

Toutes les radiographies de profil, pré et post opératoires, étaient comparées au dernier recul afin de recueillir l'incidence de survenue de ces ostéophytes postérieurs, visibles avant l'apparition d'un poignet SLAC sur la radiographie de face.

Nous avons recherché ces signes indirects de conflit postérieur radio-scaphoïdien sur tous les clichés de profil analysés.

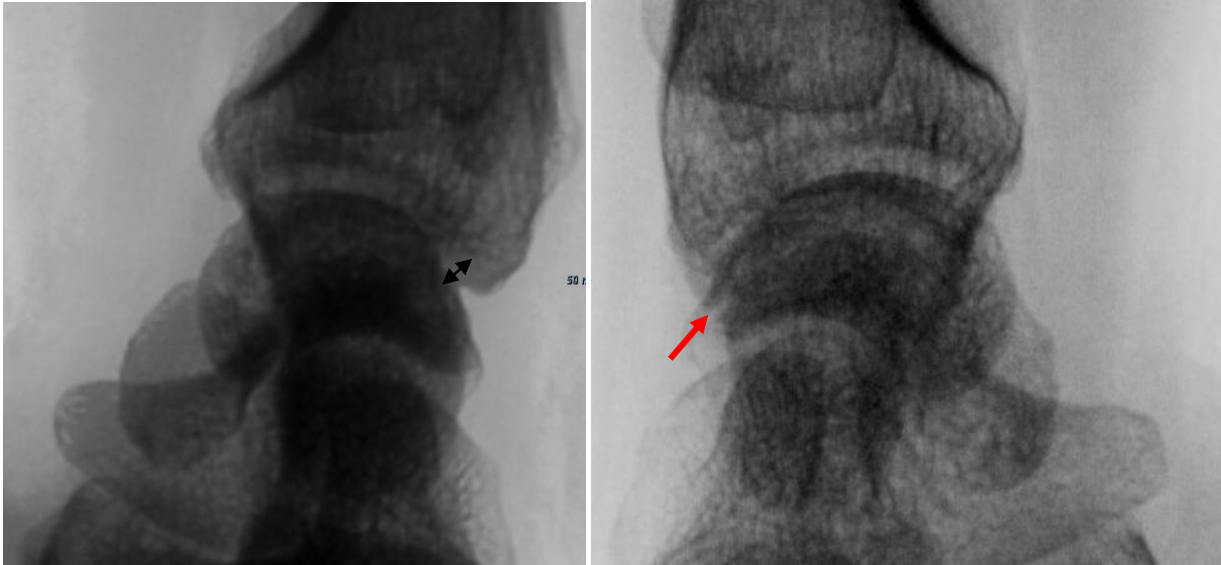


Figure 23 : profil pré opératoire d'un poignet opéré à gauche : double flèche représentant l'interligne radio-scaphoïdien, à droite : profil post opératoire au dernier recul, pincement visible correspondant à la pointe de la flèche

La subluxation dorsale du pôle proximal du scaphoïde (SLS) est difficile à mettre en évidence si elle est peu marquée, d'autant plus si le profil n'est pas réalisé de façon stricte.

En cas de récurrence d'une instabilité statique majeure par faillite d'une ligamentoplastie, elle est évidente (figure 24), cependant il existe de nombreuses situations où il est difficile de la distinguer, du fait de la superposition de la première rangée dans le plan frontal. Le tubercule dorsal du triquetrum pouvant être pris à tort pour une SLS et inversement (figure 25).

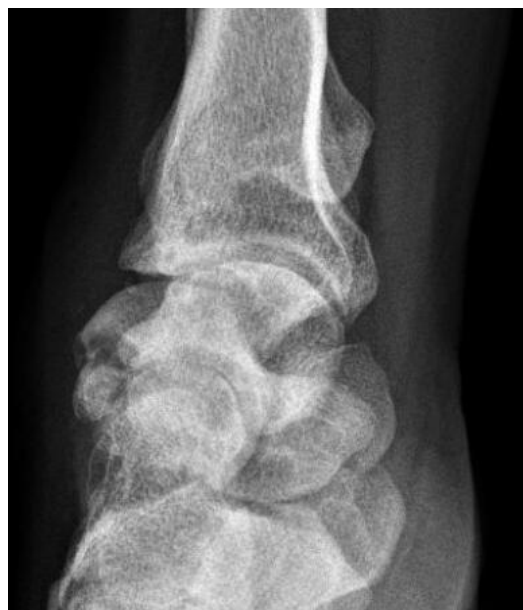

Figure 24 : SLS franche à 69 mois post-opératoires

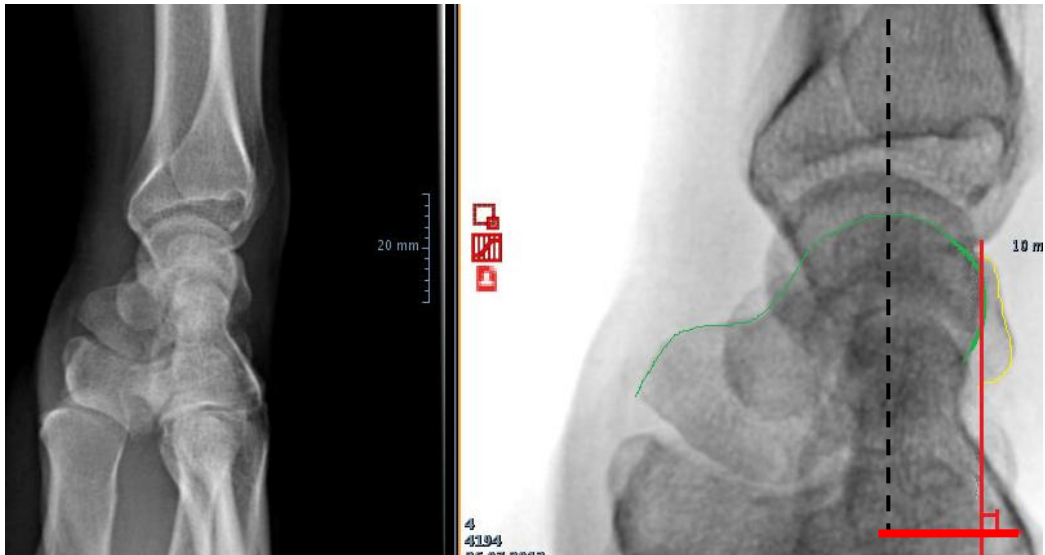


Figure 25 : à gauche, profil non strict, débord du triquétrum, confusion possible. A droite : méthode d'évaluation de la SLS, en vert contour du scaphoïde, en jaune : contour du triquetrum

La présence d'une SLS était objectivée au moyen de la parallèle à l'axe du radius, ayant pour origine la berge articulaire dorsale du radius. Nous avons mesuré la distance séparant cette parallèle du point le plus postérieur du pôle proximal du scaphoïde (figure 26).

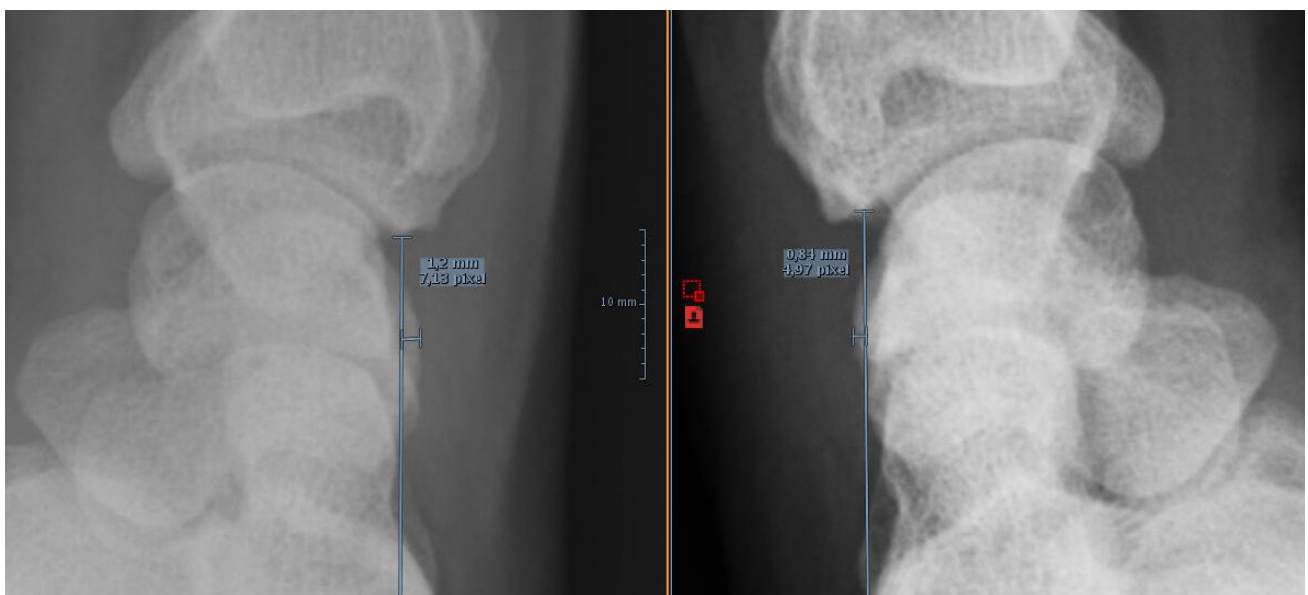

Figure 26 : mesure du débordement postérieur du scaphoïde (1.2 mm à gauche, 0.8 mm à droite), scaphoïdes « bordants » bilatéraux

Les différences étant subtiles nous avons désigné arbitrairement par « scaphoïde bordant » tous les débordements du scaphoïde inférieurs à 1.5 mm en rapport avec cette parallèle. Au-delà d'1.5 mm nous avons considéré que ce débordement représentait une subluxation vraie (SLS).

I.3.3 Analyse des clichés bilatéraux standards de face

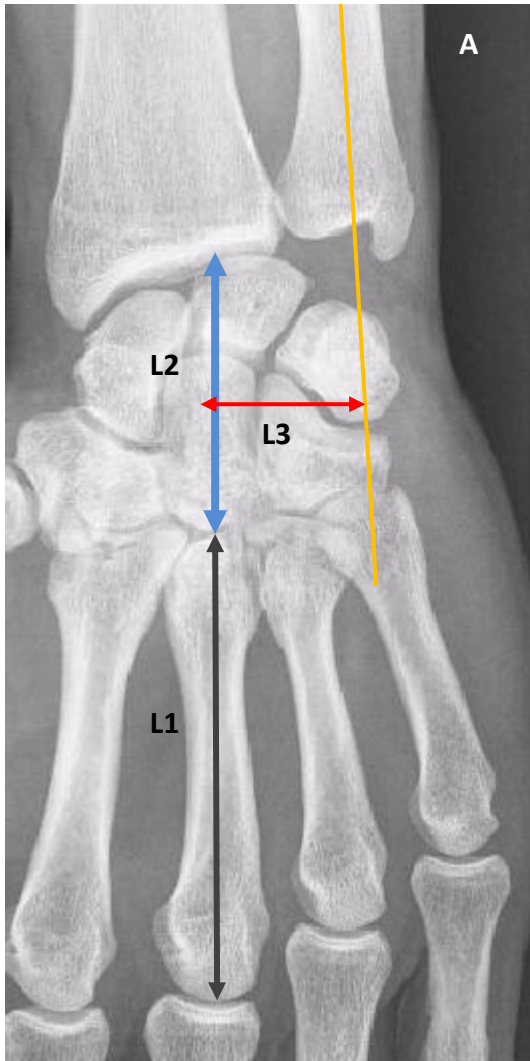
I.3.3.1 Diastasis scapho-lunaire statique

Il se mesure au milieu de l'interligne scapho-lunaire du fait des variations morphologiques des surfaces articulaires. C'est à ce niveau qu'il est le plus représentatif d'une instabilité [47]. On considère qu'un interligne scapho-lunaire plus large que les autres interlignes du massif carpien ou supérieur à 3 mm est pathologique [15], [41].

I.3.3.2 Hauteur du carpe

Cette hauteur a été déterminée selon Youm et Mc Murtry (figures 27 A). Elle se calcule en divisant la hauteur du massif carpien par la longueur du 3^e métacarpien. Les distances sont mesurées selon une droite passant par l'axe du troisième métacarpien. Sa valeur est de 0.54 +/- 0.03 [41], [54]. Nous l'avons également déterminé en divisant la hauteur du carpe par la hauteur du capitatum.

Décrit par Gilula et al. , ce rapport permet de mesurer la hauteur du carpe lorsque le cliché radiographique s'interrompt en amont de la tête du troisième métacarpien. La hauteur du capitatum est mesurée selon une droite tracée entre la crête articulaire distale et le centre de la tête du capitatum, afin de détailler au mieux les rapports des os du carpe entre eux. Sa valeur est de 1.57 +/- 0.05, (figure 27B) [72].



Figures 27

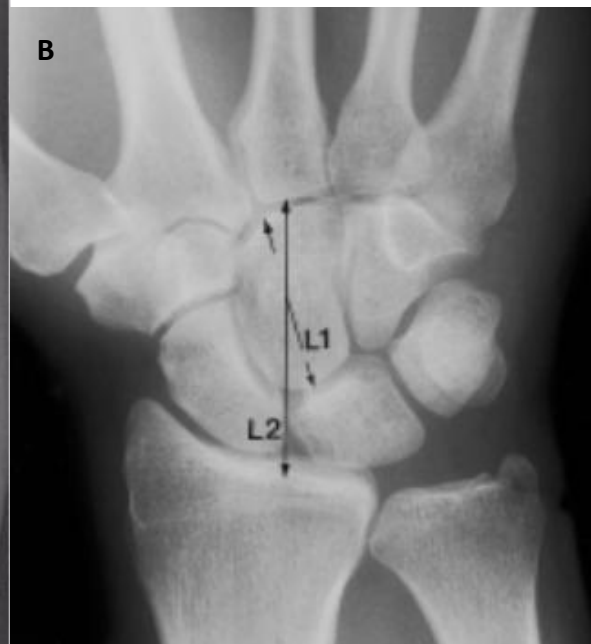A : L2/L1 : indice de Youm et Mc Murtry

L3/L1 : translation ulnaire du carpe

(droite orange : axe ulna)

B : Hauteur du carpe relative au capitulum

L2/L1



1.3.3.3 Indice de déviation ulnaire du carpe

Il se calcule en mesurant la distance entre le centre de la tête du capitatum et la projection de l'axe de l'ulna et en la divisant par la longueur du troisième métacarpien (figure 27 A), sa valeur est de 0.30 ± 0.03 [41], [72].

1.3.4 Analyse des clichés dynamiques bilatéraux

1.3.4.1 Clichés en inclinaisons

Ils nous permettaient d'apprécier la mobilité du scaphoïde et du lunatum (figure 14 et 15). L'espace de l'interligne scapho-lunaire était mesuré en inclinaison ulnaire, au milieu de l'interligne. L'inclinaison ulnaire majorant le diastasis [15], [50].

1.3.4.2 Clichés poings serrés

L'écart scapho-lunaire bilatéral était mesuré au milieu de l'interligne, comme précédemment décrit, une distance supérieure à 3 mm unilatérale représentant l'instabilité scapho-lunaire dynamique de Watson en cas de clichés standards sans anomalie.

1.3.4.3 Morphologie du Lunatum

La surface articulaire distale du Lunatum présente deux variations : le type I avec une seule facette articulaire et le type II, où il existe une surface articulaire médiale dédiée à la pointe de l'hamatum. Il s'agit d'une valeur qualitative car son évaluation radiographique n'est pas très sensible ni spécifique (figures 28) [73].

Cette donnée était vérifiée au scanner et à l'IRM lorsque ces examens étaient disponibles. Le type de Lunatum était recherché également sur les comptes-rendus arthroscopiques, attestant de la morphologie réelle des surfaces chondrales médio-carpiennes. Selon certains auteurs, l'articulation luno-hamatale supplémentaire protégerait de la survenue d'une ISL, en luttant contre l'extension du lunatum [73], [74].

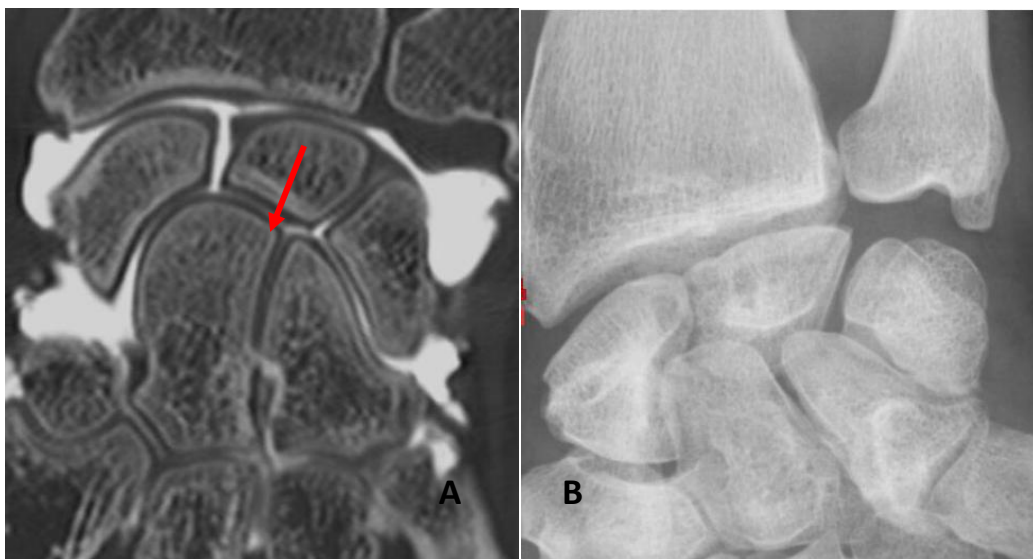

Figure 28 : A : présentation Rx lunatum type I, correction type II au vu de l'arthroscanner ; B : lunatum type II évident

1.3.5 Identification de trois sous-groupes d'anomalies bilatérales

Certains patients présentaient des « anomalies » bilatérales sur les clichés standards et dynamiques réalisés au dernier recul, en l'absence d'antécédent traumatique sur le poignet contro-latéral asymptomatique.

Nous avons identifié, après analyse de tous les clichés bilatéraux préopératoires et réalisés au dernier contrôle pour nos 44 cas, trois sous-groupes d'anomalies bilatérales parmi nos sujets.

Nous les avons définis selon des critères objectifs et subjectifs, radiographiques, de façon arbitraire, car il n'existe encore aucune description radiographique de tels cas dans la littérature. Les sous-groupes ont été construits selon les caractéristiques énoncées ci-dessous.

1.3.5.1 Le groupe « Diastasis Scapho-Lunaire Bilatéral » (DSL)

Les patients étaient « étiquetés » DSLB s'ils présentaient l'association des trois critères suivants : diastasis scapho-lunaire (DSL) statique supérieur à 2.5 mm, supérieur à 3 mm sur cliché poing serré et supérieur à 3 mm en inclinaison ulnaire. Les radiographies bilatérales poings serrés sont les plus représentatives de cette anomalie (Figure 12 ,14 et 29).

Cette définition peut paraître arbitraire car non encore désignée par des critères radiographiques dans la littérature. Du fait des clichés de face non stricte nombreux, nous avons pris en compte une limite inférieure de 2.5 mm pour le DSL statique, une mauvaise réalisation des clichés pouvant minorer cet espace [54], et non la valeur pathologique classique de 3 mm.

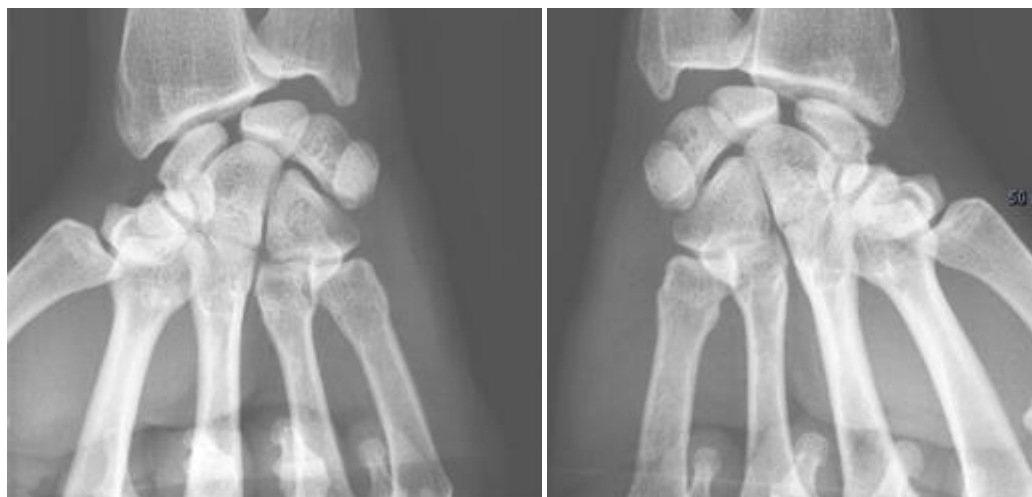

Figure 29 : clichés poings serrés bilatéraux, cas appartenant au groupe DSLB

1.3.5.2 Le groupe « VISI », bascule en flexion palmaire du lunatum bilatérale

Deux patients présentaient un VISI bilatéral avec un angle capito-lunaire (ACL) mesuré supérieur ou égal + 15 ° sur clichés de profils stricts (figure 30). Un profil réalisé en légère flexion pouvant augmenter cet angle. Les patients devaient répondre aux critères suivants : ACL pré-opératoire

≥ +15° pour le poignet opéré, associé à des ACL postopératoires bilatéraux au dernier recul et mesurés sur profils stricts ≥ +15°.

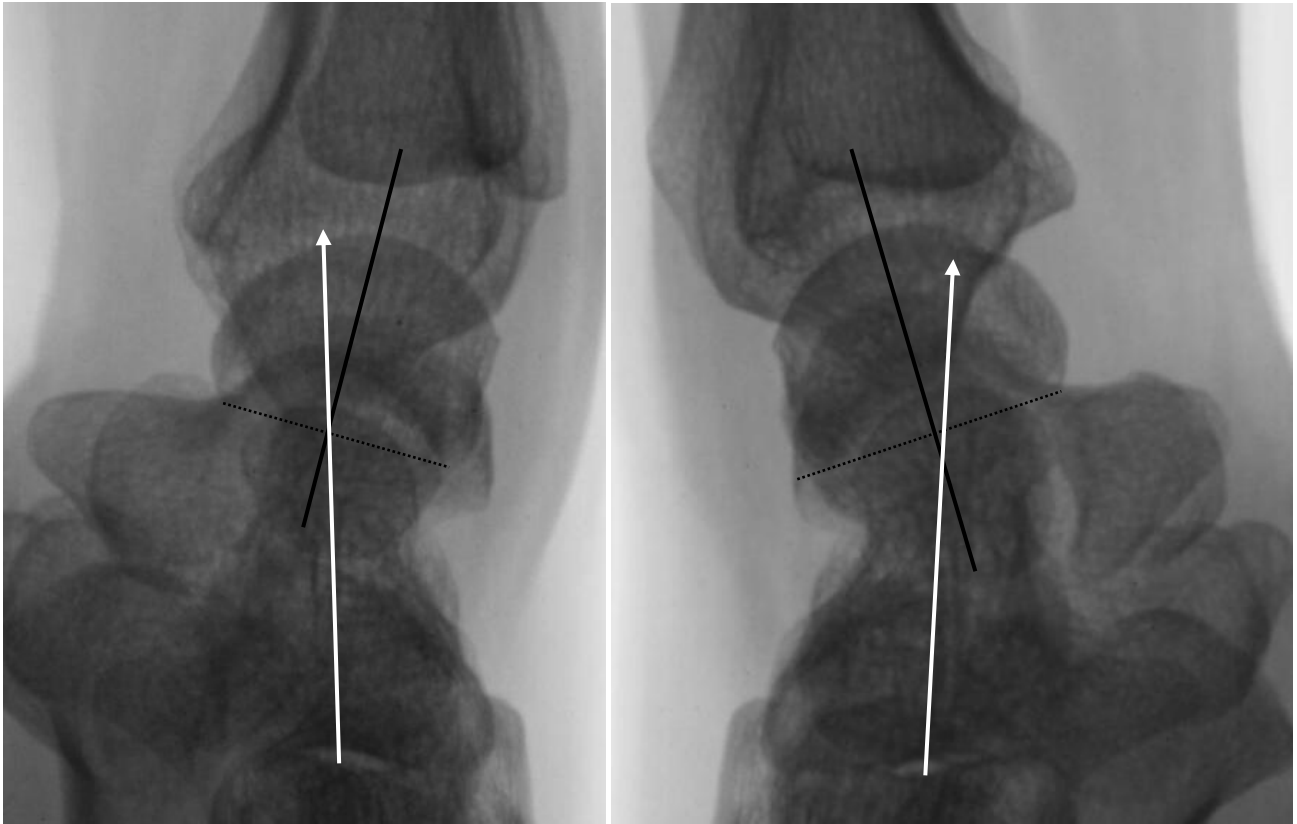

Figure 30 : clichés de profil strict bilatéraux préopératoires, poignet gauche opéré ACL : +15.9°, poignet droit ACL : +15.6°

1.3.5.3 Le groupe « SLS » présentant une subluxation du pôle proximal du scaphoïde bilatérale

L'analyse effectuée à la recherche d'une subluxation dorsale du pôle proximal du scaphoïde (SLS) a démasqué beaucoup de scaphoïdes bordants, ils l'étaient de façon bilatérale pour plusieurs cas. Afin de rechercher une subluxation réelle, nous avons effectué, au dernier recul, des clichés bilatéraux de profil à 45° de flexion minimum, pour évaluer la congruence de l'articulation radio-scaphoïdienne.

Le groupe SLS était défini comme suit :

- existence d'une subluxation du pôle proximal du scaphoïde bilatérale évidente sur les clichés dynamiques de profil en flexion,
- absence d'autre anomalie bilatérale (angle scapho-lunaires entre 30 et 60 degrés et angle capito-lunaire > -15 degrés pour les poignets controlatéraux asymptomatiques),

- scaphoïdes « bordants » ou SLS, bilatéraux sur les clichés statiques de profil (figures 31, 32,33).

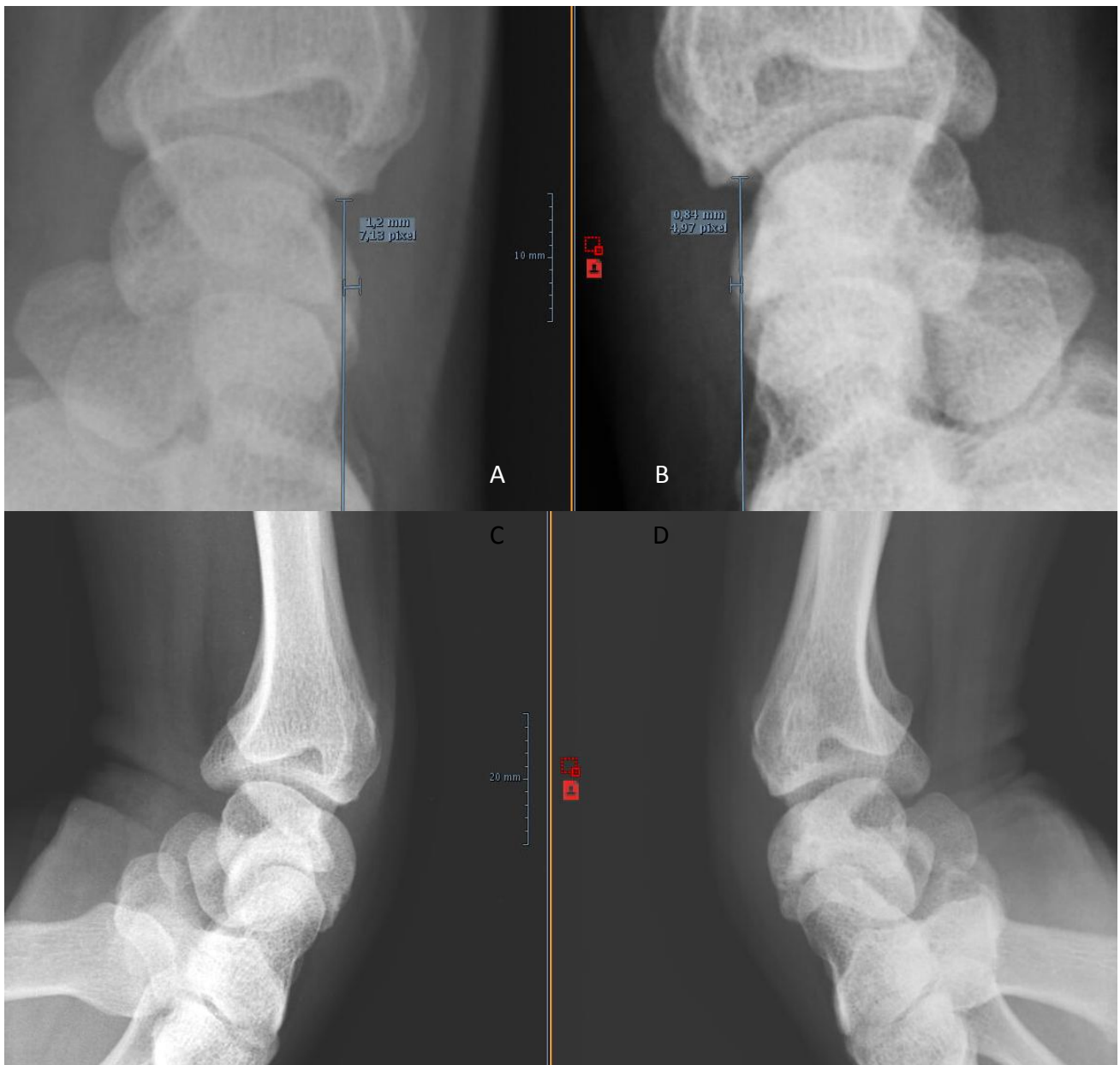


Figure 31 : clichés de profils bilatéraux stricts et dynamique à 45° de flexion, d'un cas du sous groupe SLS. A : poignet contro latéral asymptomatique, non opéré, B : poignet opéré au dernier recul, C et D : flexion à 45°, subluxations bilatérales visibles

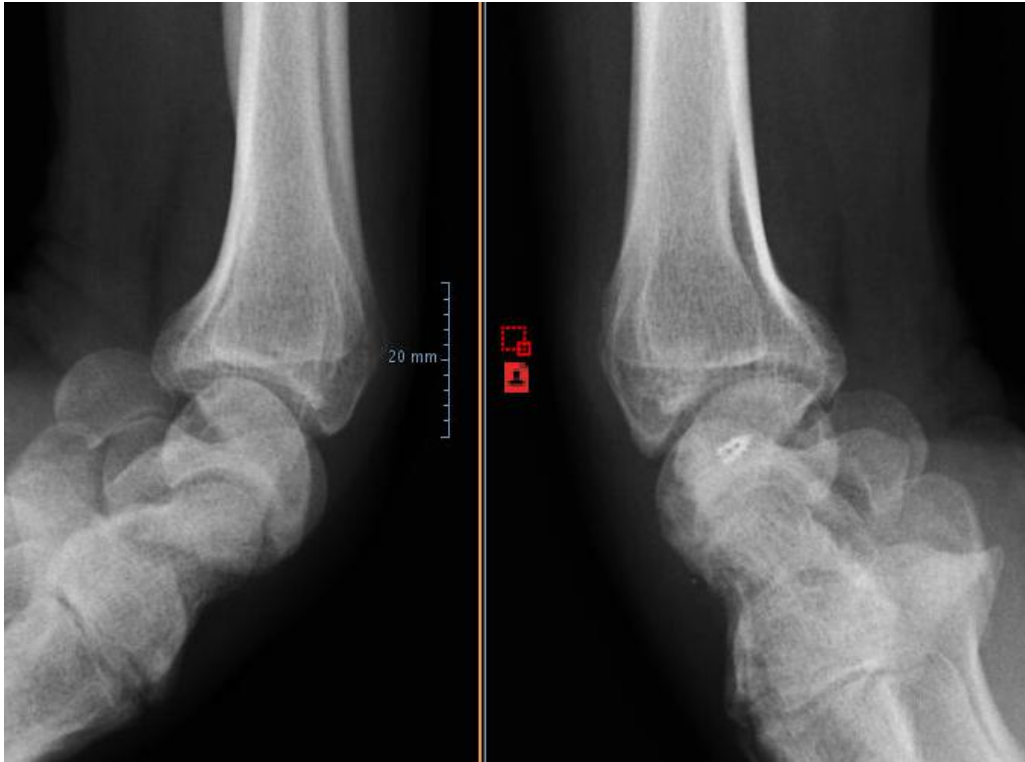


Figure 32: Scaphoïde bordant à gauche, subluxé à droite en post-opératoire sur profils statiques. Clichés bilatéraux de profil en flexion démasquant l'anomalie

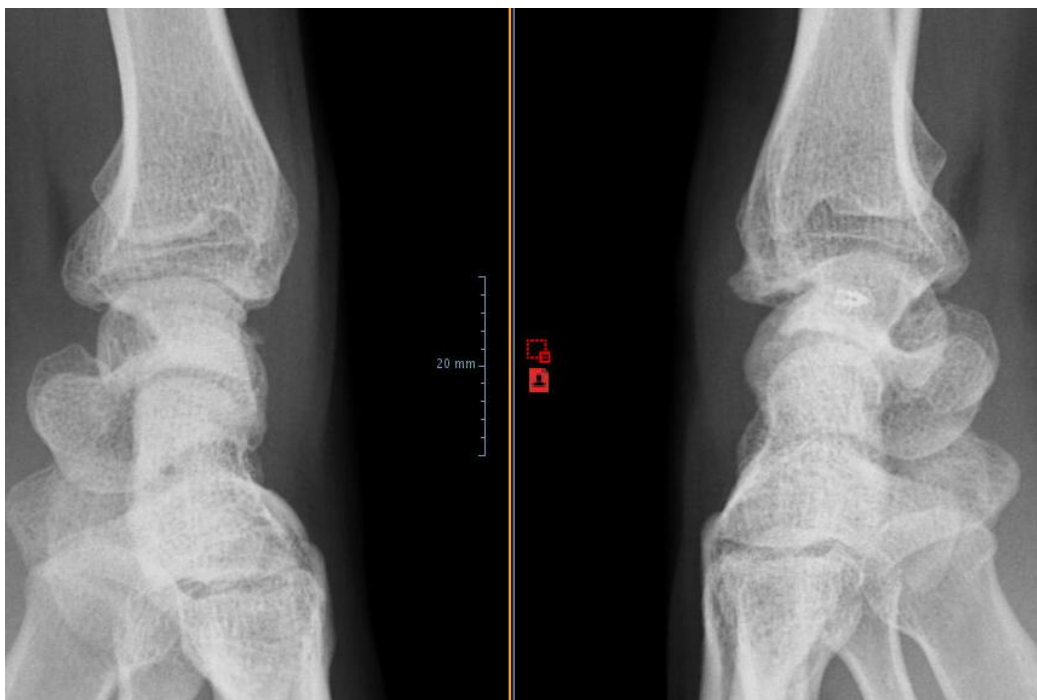


Figure 33 : profils stricts au dernier recul : scaphoïde bordant à gauche sur poignet asymptomatique, subluxé à droite en post-opératoire, signe de conflit avec ostéophytose de la berge radiale postérieure

I.3.6 Analyse de l'Arthroscanner

Les coupes sagittales de l'arthroscanner permettaient d'évaluer l'angle PRSA (Posterior Radio Scaphoid Angle), et d'attester d'une subluxation du scaphoïde. Nos confrères radiologues ont décrit récemment un angle associé à la survenue d'un poignet SLAC, le PRSA. Ils ont démontré qu'un angle mesuré au-delà de 114° était significativement associé à l'apparition d'un poignet SLAC, sans préjuger de sa sévérité [75]. Cependant 22 poignets n'ont pu être analysés du fait de l'absence de récupération de l'examen réalisé à l'extérieur ou de l'absence de réalisation d'un arthroscanner préopératoire.

Il se calcule entre la convexité la plus postérieure du pôle proximal du scaphoïde et la glène radiale, sur une coupe scannographique sagittale.

I.4 Analyse Statistique

L'analyse statistique a été effectuée au moyen du logiciel Biostatgv® au risque alpha de première espèce de 5% ($p < 0.05$). Afin de comparer les données qualitatives entre nos groupes « échec » et « succès », le test chi carré a été utilisé, lorsque l'effectif était inférieur à 5, un test exact de Fisher permettait l'analyse. Pour la comparaison de chaque donnée quantitative recueillie (radiographique ou clinique chiffrée) entre nos deux groupes, un test « t » de Student a été utilisé.

II/ Résultats

II.1 Analyse des données épidémiologiques

44 patients dont 45 poignets ont été opérés entre 2004 et 2015 dans notre service de Chirurgie Plastique, Reconstructrice et Esthétique de l'Appareil Locomoteur. L'âge moyen lors de l'intervention chirurgicale (IC) était de 39.7 ans [19 ; 57 ans]. La série comprenait 9 femmes et 35 hommes. Une patiente a bénéficié d'une ligamentoplastie sur ses deux poignets à 3 ans d'intervalle dans un contexte traumatique de faible énergie. La durée moyenne du suivi postopératoire était de 45 mois [12 ; 90 mois].

L'analyse des angles capito et scapho-lunaires postopératoires et de l'apparition d'un poignet SLAC au dernier recul, a permis d'établir un groupe de 20 cas en « succès » radiographique et un groupe de 25 cas en « échec » radiographique, pour mémoire, l'échec est défini objectivement par un $ASL \geq 70$ degrés et / ou un $ACL \leq -15$ degrés.

		Gp SUCCES RADIO	Gp ECHECS RADIO	Comparaison statistique
Nb poignets/ patients	Nb	20/20	25/24	p = 1
Poignets dominants/ poignets controlatéraux		10/10	11/14	p = 0.9
Age IC (années)		40.7	38.9	p = 0.55
Sexe hommes/femmes		17 / 3	18 / 6	p = 0.5
Délai -> (mois)	traumatisme ligamentoplastie	22	8.3	p = 0.14
Tabagisme fumeurs/non fumeurs		8 / 12	10 / 14	p = 1
Recul moyen (mois)		45	45	p = 1
Instabilité Statique		8	13	p = 0.4
Instabilité Dynamique		6	3	
Instabilité pré Rx		6	9	
Traumatisme nb absence/nb trauma		0/20	6/19	p = 0.03
Activité sportive absente/modéré/intense		7 / 9 / 5	9 / 10 / 5	p = 0.95
Type Ligamentoplastie GE/hémiECRB/SLIC		6 / 5 / 9	13 / 3 / 10	p = 0.33

Tableau 1 : comparaison des données épidémiologiques entre succès et échecs

II.1.1 Deux groupes comparables

Les groupes « succès » et « échecs » ont des effectifs similaires, ces groupes étaient comparables selon les données épidémiologiques regroupant le sexe, l'âge lors de l'intervention et le poignet concerné (tableau 1), avec $p > 0.05$ pour chaque variable analysée.

La récurrence radiographique d'instabilité scapho-lunaire, représentée par nos poignets en « échec », n'étaient donc pas influencées par ces données.

La survenue d'un échec radiographique n'était pas liée au type d'instabilité radiographique initiale (statique, dynamique ou pré-radiographique) ou à la technique chirurgicale réalisée.

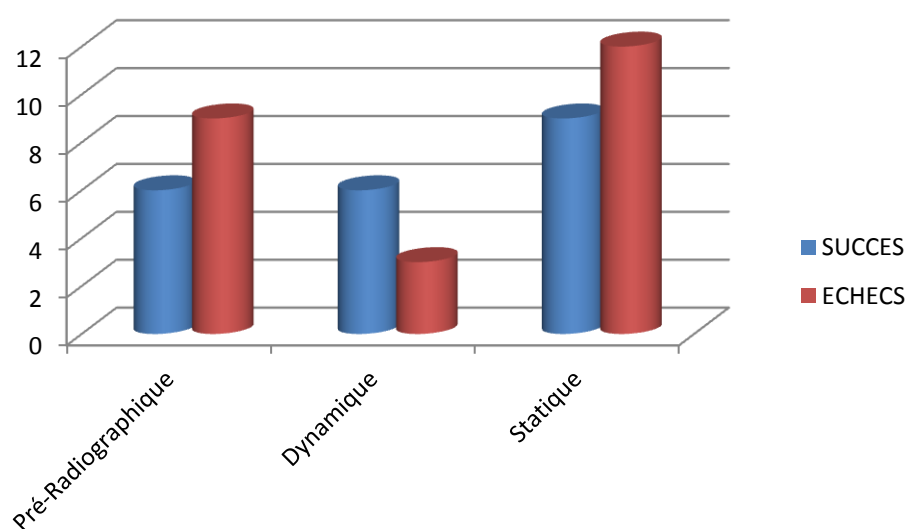
Le délai de prise en charge apparaît plus long pour le groupe succès bien que cette différence ne soit pas significative. Le recul postopératoire moyen était identique pour les deux groupes.

Le tabagisme ou l'activité sportive n'influence pas le résultat radiographique.

La seule différence significative retrouvée concerne l'absence de traumatisme causal identifiable, dont l'incidence est significativement plus grande dans le groupe échec.

II.1.2 Influence du type d'instabilité :

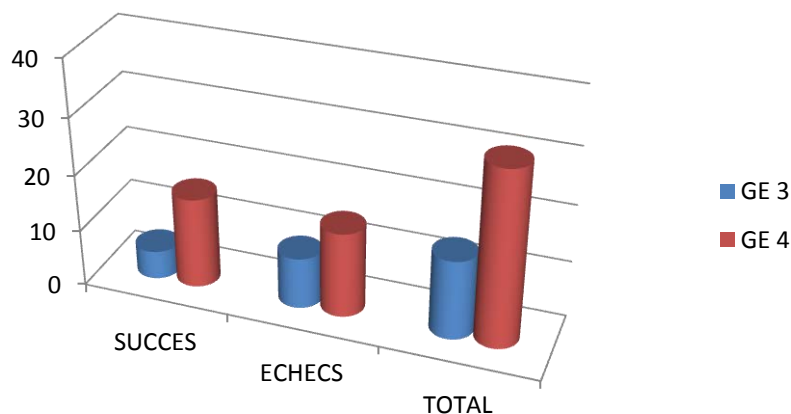
II.1.2.1 Instabilités selon Watson



Graphique 1 : répartition des instabilités radiographiques entre les groupes succès et échecs

La comparaison des trois types d'instabilités en fonction du résultat radiographique au dernier recul ne met en évidence aucune différence significative avec $p = 0.40$ (graphique 1, tableau 1). Les instabilités dynamiques étaient plus fréquentes dans le groupe succès que dans le groupe échec sans que cela ne soit significatif.

II.1.2.2 Instabilités selon Garcia-Elias

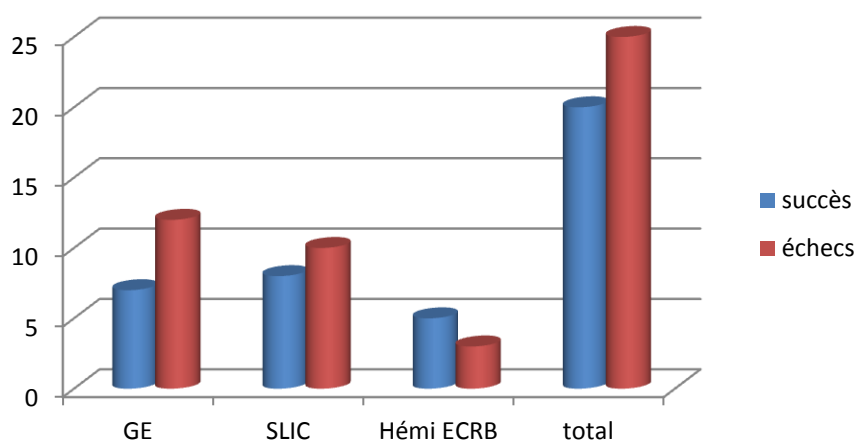


Graphique 2 : répartition des instabilités stade 3 (GE3) et stade 4 (GE4) de Garcia-Elias, selon le résultat radiographique

Il n'y a aucune différence significative entre les instabilités stade 3 et 4 selon Garcia-Elias et le résultat radiographique, avec $p=0.32$ (graphique 2).

II.1.3 Analyse en sous-groupes selon la technique chirurgicale

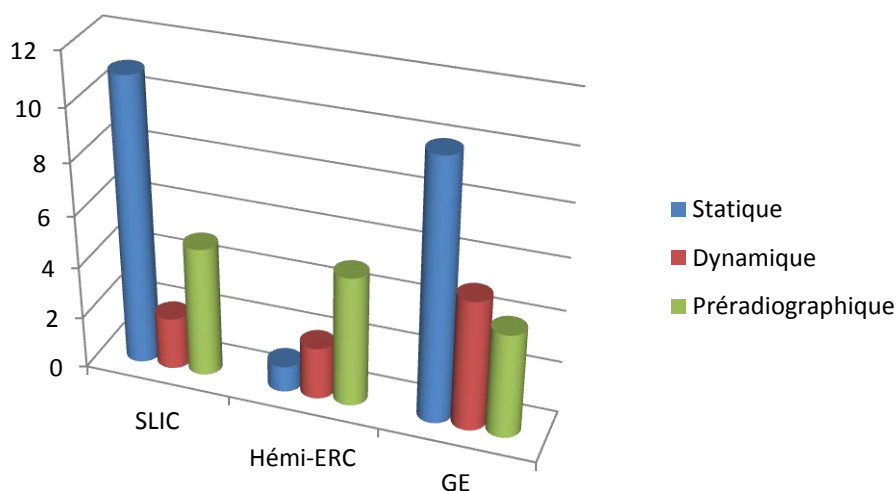
II.1.3.1 Influence de la technique chirurgicale



Graphique 3 : répartition des succès et échecs radiographiques en fonction de la prise en charge chirurgicale

On ne met pas en évidence de différence significative entre les deux groupes en fonction de la technique de ligamentoplastie effectuée avec $p = 0.33$ (graphique 3). Concernant la ligamentoplastie selon Garcia-Elias, les poignets en échec radiographique sont plus nombreux sans que cette différence ne soit significative.

II.1.3.2 Répartition du type d'instabilité selon l'indication chirurgicale



Graphique 4 : répartition des instabilités selon Watson en fonction de la technique chirurgicale

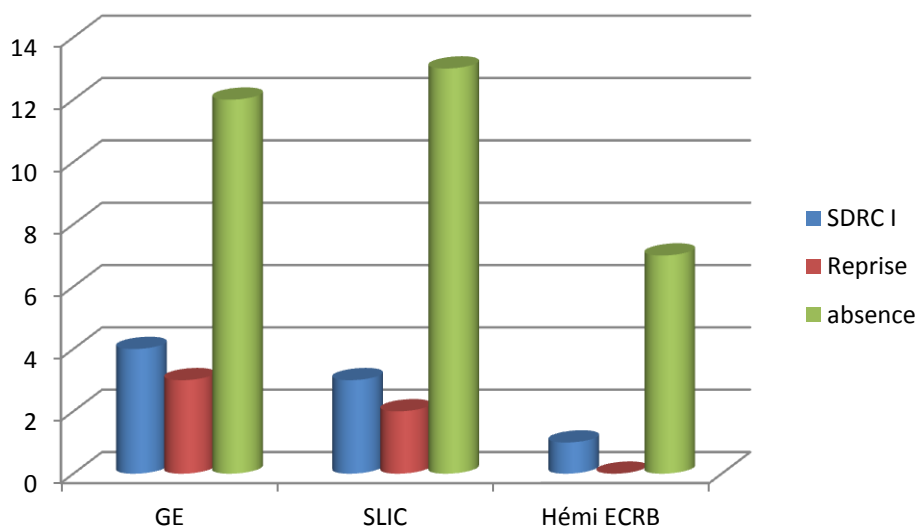
	Pré-Radiographique	Dynamique	Statique	TOTAL
Garcia Elias	4	5	10	19
Hémi-ECRB	5	2	1	8
SLIC	5	2	11	18
TOTAL	14	9	22	45

Tableau 2 : répartition des instabilités selon la technique chirurgicale

Il n'y a pas de différence significative entre la répartition des types d'instabilités et la technique chirurgicale effectuée, avec $p=0.10$ au test exact de Fisher (graphique 4, tableau 2). Les instabilités statiques sont plus nombreuses dans les sous-groupes de ligamentoplastie Garcia-Elias et SLIC, sans que cette différence ne soit significative.

II.1.3.3 Complications postopératoires et type de ligamentoplastie

Les complications postopératoires étaient représentées par la nécessité d'une reprise chirurgicale à type d'arthrodèse et la survenue d'un syndrome douloureux régional complexe de type 1 (SDRC1, graphique 5). Aucune différence significative n'a été mise en évidence entre les trois techniques.



Graphique 5 : absence et survenue de complications en fonction de la technique chirurgicale

II.1.3.4 Arthrose et type de ligamentoplastie

Nous distinguons deux situations : les ostéophytes postérieurs du radius, signe indirect de conflit radio-scaphoïdien et l'apparition d'un poignet SLAC représentant la pérennisation du potentiel arthrogène secondaire à l'instabilité scapho-lunaire, faisant la preuve indirecte de la faillite d'une ligamentoplastie.

Concernant les 19 patients opérés selon la technique développée par Garcia Elias, deux complications radiographiques propres à celle-ci ont été relevées : un patient a présenté une arthrose STT précoce justifiant d'une arthrodèse du complexe scapho-trapézo-trapézoidien à 10 mois de la ligamentoplastie initiale et un patient a présenté une ostéonécrose du pôle proximal du scaphoïde à 9 mois de l'intervention initiale.

Notre analyse relève 5 poignets SLAC au sein du groupe « échec » (8 % de notre série).

Trois poignets présentaient un poignet SLAC 1 à moyen terme d'une ligamentoplastie type SLIC, cependant deux de ces poignets présentaient une anomalie bilatérale (diastasis scapho-lunaire bilatéral).

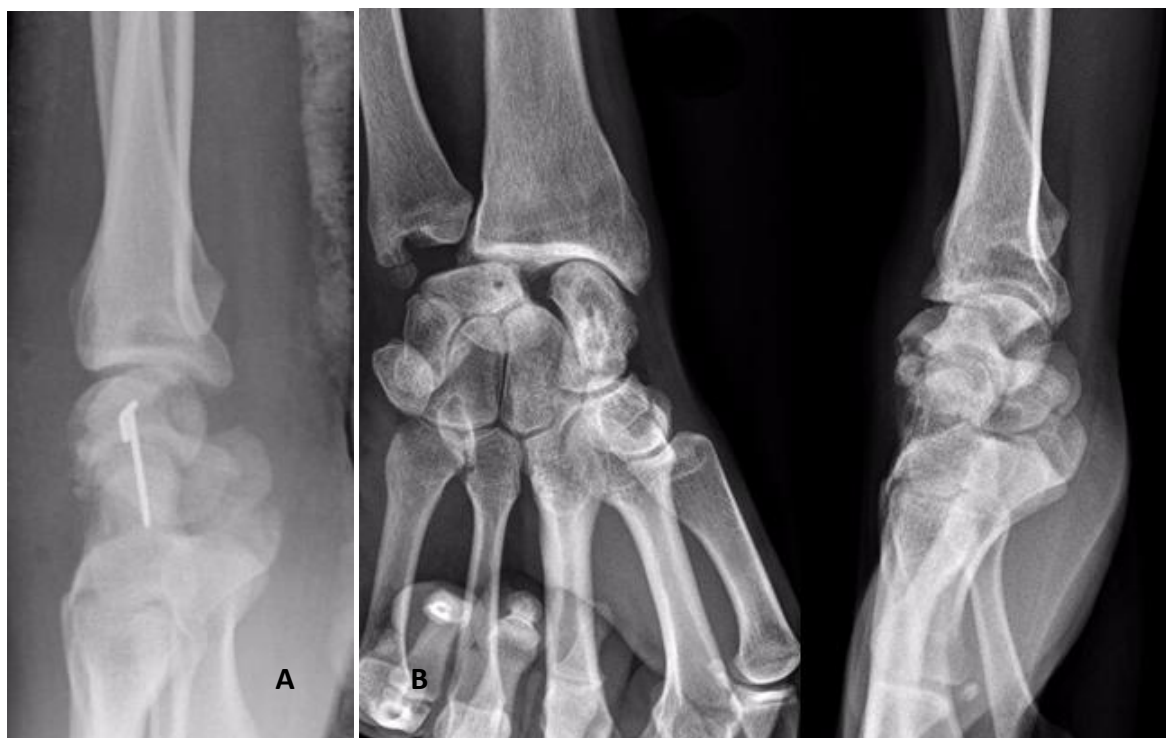Deux poignets opérés selon la technique de Garcia-Elias présentaient une arthrose de type SLAC à moyen terme, un poignet SLAC de type 2 secondaire à une instabilité statique non réduite en post-

opératoire (figure 34) et un poignet SLAC de type 3 chez un patient présentant également un diastasis scapho-lunaire bilatéral (cf figure 35 page 112).

Concernant la présence de signes indirects de conflit radio-scaphoïdien : 6 poignets opérés selon Garcia-Elias présentait des ostéophytes postérieurs du radius, contre un poignet opéré selon la SLIC procédure et 2 selon la ténodèse à l'hémi court extenseur radial du carpe.

Les groupes comparés n'avaient pas un effectif similaire concernant les poignets opérés à l'hémi ECRB (8 poignets contre 19 opérés selon GE et 18 selon la SLIC procedure), aucune association n'a été mise en évidence entre les trois techniques chirurgicale et l'apparition secondaire d'une arthrose radio-carpienne de type SLAC de face ou de signes indirects de conflit de profil (ostéophytes postérieurs du radius).

La comparaison des deux sous-groupes chirurgicaux GE et SLIC, aux effectifs comparables mettait en évidence une différence significative concernant l'apparition d'un conflit radio-scaphoïdien, significativement plus fréquent dans le groupe GE, avec $p = 0.02$. La comparaison du type de poignet SLAC entre les deux groupes ne retrouve aucune différence, mais ceci peut s'expliquer par la comparaison d'effectifs faibles.

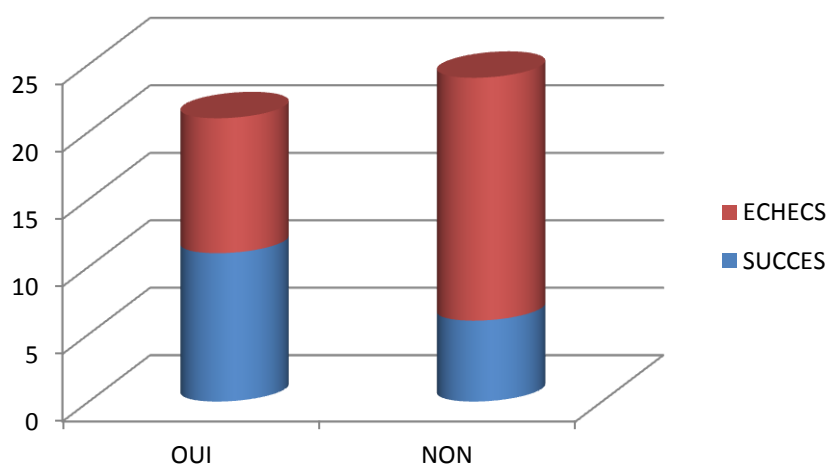


Figures 34 : A : Radiographie post-opératoire précoce J+3 jours, ligamentoplastie GE sur instabilité statique, B : SLAC 2 à 69 mois postopératoires, subluxation dorsale majeure du scaphoïde

II.1.4 Données liées à l'activité professionnelle

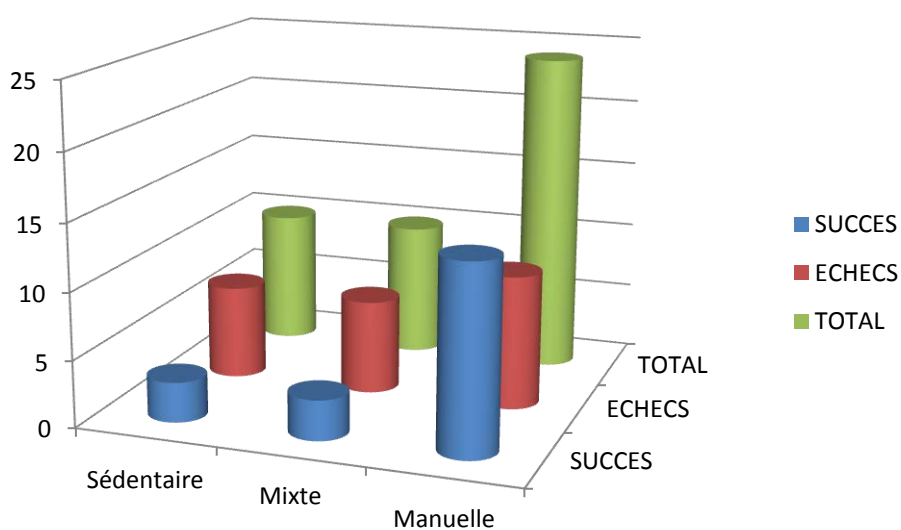
II.1.4.1 Influence du traumatisme d'origine professionnelle

Nous dénombrons 17 accidents de travail, soit 40% de notre effectif total. Il n'y a aucune différence significative entre les deux groupes liée au contexte d'accident professionnel, avec $p = 0.2$ (graphique 6).



Graphique 6 : répartition des Accidents de Travail selon les deux groupes

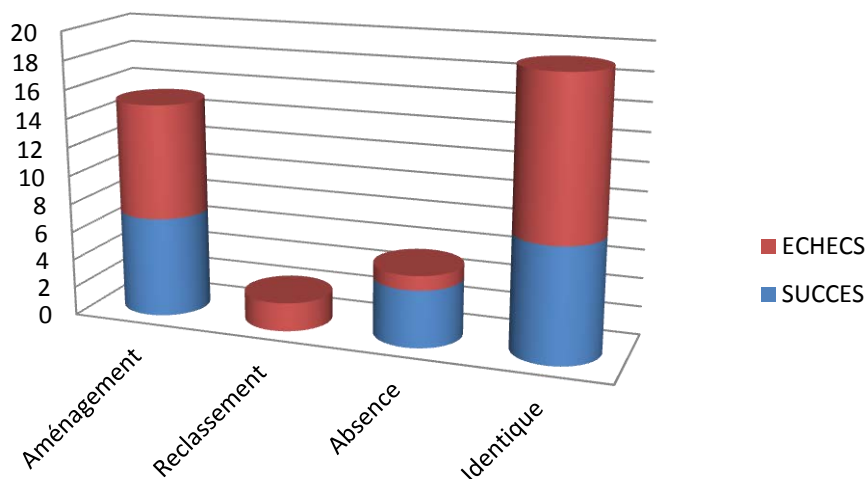
II.1.4.2 Influence de l'activité professionnelle



Graphique 7 : répartition du type de profession en fonction du résultat radiographique

Notre population exerce majoritairement une activité manuelle lourde avant l'intervention. 24 patients sont concernés, soit 54% de notre effectif. Le type d'activité professionnelle n'influence pas le résultat radiographique avec $p = 0.5$ (graphique 7).

II.1.4.3 Analyse des modalités de reprise professionnelle



Graphique 8 : Modalités de reprise professionnelle selon les groupes

L'analyse de la durée d'arrêt de travail entre les deux groupes ne mettait pas en évidence de différence significative avec $p = 0.5$. Les durées moyennes d'arrêt de travail étaient de 8.9 mois pour le groupe des échecs radiographiques et de 9.4 mois pour le groupe succès.

Concernant les modalités de reprise professionnelle, 19 patients ont repris au même poste (45%), dont 7 du groupe succès et 12 du groupe échec. Aucune différence significative n'a été retrouvée en faveur d'une influence du résultat radiographique sur la reprise professionnelle avec $p = 0.23$ (graphique 8).

15 patients ont repris sous couvert d'un aménagement de poste (interdiction port de charge lourde ou reprise à mi-temps).

2 patients ont repris une activité après reclassement professionnel.

5 patients n'avaient pas repris leur activité, dont 4 patients du groupe « succès ».

Parmi ces 4 cas en succès radiographique :

- deux patients étaient à moins de 18 mois postopératoires, déclarés inaptes à leur reprise professionnelle par leur médecin du travail du fait de leur activité professionnelle lourde,

- une patiente était en échec clinique présentant une raideur très importante et une allodynie, malgré les bons résultats radiographiques, empêchant la reprise de ses activités manuelles.
- un patient a été arrêté pendant 4 ans après la ligamentoplastie initiale, ce laps de temps séparait l'intervention primaire d'une reprise chirurgicale palliative (arthrodèse des 4 os), par la suite ce patient n'a pas repris ses activités professionnelles.

Concernant les deux cas décrits ci-dessus, le traumatisme initial était lié à l'exercice professionnel.

Le cinquième patient n'ayant pas repris son activité professionnelle appartenait au groupe « échec », il avait démarré une procédure de reconnaissance en qualité de travailleur handicapé (RQTH) du fait de polyarthralgies associées à une arthrose cervicale invalidante au dernier contrôle radio-clinique.

Au dernier recul, un des cas, exerçant une profession manuelle lourde avant l'intervention, était en invalidité pour une hernie discale ; un patient était en invalidité en préopératoire et un patient, étudiant n'avait pas encore d'activité professionnelle.

II.2 Analyse des données cliniques

II.2.1 Comparabilité des résultats cliniques entre les deux groupes

Aucune différence significative n'a été retrouvée pour chaque variable clinique étudiée entre les deux groupes.

Seules les moyennes des différentes variables sont représentées dans le tableau 3, avec pour chaque variable analysée, le résultat de la comparaison entre les deux groupes, de toutes les données recueillies, selon le test t de Student.

	Gp SUCCES RADIO	Gp ECHECS RADIO	comparaison statistique
EVA repos	1.3	1.7	P=0.3
EVA effort	4.8	5.1	P=0.5
Quick DASH	25.6 %	28 %	P=0.8
PRWE	29 %	26 %	P=0.8
Flexion	49.6°	52°	P=0.3
Extension	50°	54.7°	P=0.5
Pourcentage TAM controlatérale	73	78.6	P=0.54
Inclinaison ulnaire	29.5°	31°	P=0.9
Inclinaison radiale	16.9°	17.2°	P=0.97
Jamar (KgForce)	39	33	P=0.1
% Jamar controlatéral	83	85	P=0.9
Pinch (KgForce)	6.8	5.7	P=0.3
% Pinch controlatéral	85.4	86.3	P=0.9
Satisfaction			
1 / 2 / 3 / 4	1 / 12 / 5 / 3	3 / 14 / 4 / 3	P = 0.6

Tableau 3 : moyennes des variables cliniques et résultats des analyses statistiques comparatives

On ne constate aucune différence significative des données cliniques en termes de mobilités, force douleur ou satisfaction entre nos deux groupes comparés.

Le résultat radiographique n'a aucune influence significative sur le résultat clinique.

II.2.2 Des suites postopératoires non corrélées à la définition des groupes

Nous avons défini nos groupes uniquement selon des critères radiographiques, cependant, cette définition ne reflète pas la réalité de la situation clinique post-opératoire.

Nous considérons deux critères, dont un subjectif, pour représenter nos cas en « échec clinique », afin de pondérer cette définition radiographique des deux groupes.

-Douleur modérée au repos (EVA > 3 / 10)

-Reprise chirurgicale nécessaire

Ainsi, on retrouve **4 cas (9 %)** où il existe une discordance totale entre le résultat clinique et radiographique :

- deux patients du groupe succès ont nécessité une reprise chirurgicale (une arthrodèse STT et une arthrodèse des 4 os)

- deux patientes présentaient des EVA de repos à 5/10, une forte augmentation de la douleur à l'effort avec une EVA à 8/10, associées à des scores fonctionnels de plus de 50 % et l'absence de reprise professionnelle à plus de 12 mois postopératoires (15 et 21 mois).

Nous dénombrons au total :

- 7 patients avec une EVA au repos > 3/10, comprenant 2 cas du groupe succès et 5 du groupe échec (dont deux patients en invalidité souffrant de polyarthralgies chroniques) ;
- 5 reprises chirurgicales dont 3 palliatives avec arthrodèse des 4 os.

II.2.3 Douleurs et satisfaction

Ces données cliniques étaient très variables et n'étaient pas corrélées au résultat radiographique.

59% des patients étaient satisfaits de l'intervention, 9 % très satisfaits, ces patients étaient prêts à subir la même intervention si la pathologie venait à récidiver ou à se produire sur le côté controlatéral.

9 patients étaient moyennement satisfaits (20 %) et 6 pas du tout (14 %).

Au repos, 21 cas ne présentaient plus aucune douleur (47%), 12 cas une douleur légère (27%), 5 cas une douleur modérée (11%) et un cas une douleur sévère.

A l'effort, un seul patient ne présentait aucune douleur, 10 une douleur légère, 20 une douleur modérée et 15 patients présentaient des douleurs sévères, les contraignant à suspendre leurs activités de loisirs (tennis, VTT).

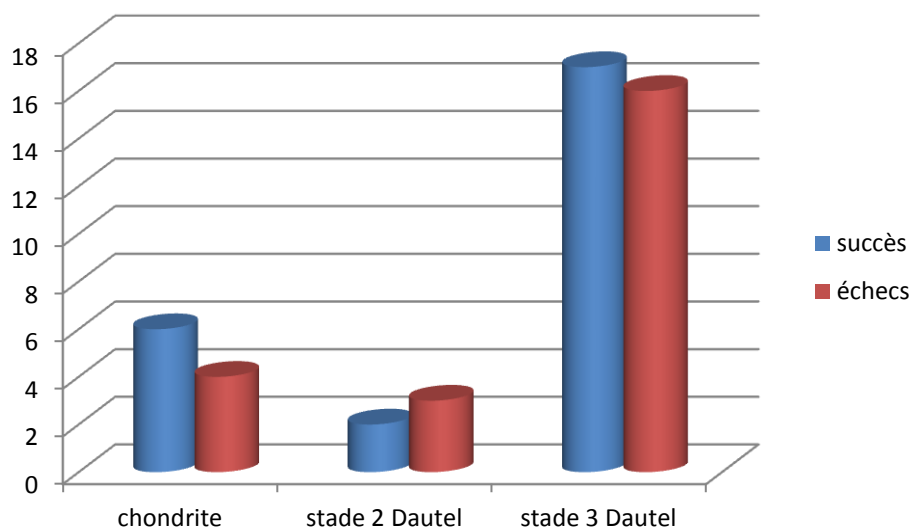
II.3 Analyse de la prise en charge chirurgicale

Entre 2004 et 2015, 13 opérateurs différents sont intervenus pour nos 44 cas.

Cinq patients n'avaient pas eu d'arthroscopie préopératoire et deux comptes-rendus de ces arthroscopies demeuraient introuvables.

II.3.1 Evaluation arthroscopique

Un de nos cas présentait une chondrite de la pointe de l'hamatum associée à un Lunatum de type 2, les autres lésions chondrales retrouvées étaient situées au pôle proximal du scaphoïde et consistaient en une chondromalacie bien limitée, ou une mise à nu de l'os sous chondral, sur une zone inférieure à 5x5 mm (graphique 9).



Graphique 9 : absence de différence significative de l'atteinte arthroscopique entre les deux groupes de patients, $p = 0.82$

L'interligne scapho-lunaire était majoritairement béant pour toute notre population (stade 3 de Dautel). Aucune différence significative n'a été retrouvée entre nos deux groupes en fonction de la sévérité de l'atteinte du LIOSL ou de la présence d'une chondropathie.

II.3.2 Modalités de fixation du transplant et de protection du montage

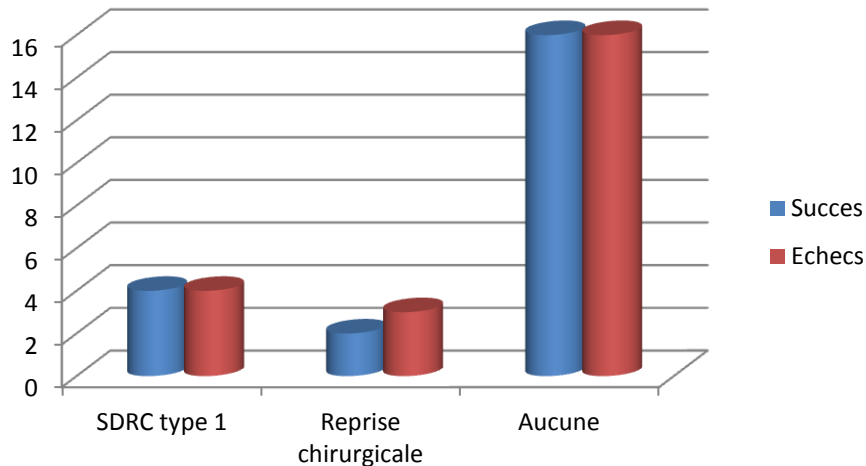
	Gp SUCCES RADIO	Gp ECHECS RADIO	Comparaison statistique
Maintient de la réduction avant fixation du transplant (davier ou broches) Nb « oui » / nb « non »	19/ 2	24/0	p= 0.2
Durée moyenne ablation broches d'arthrorise (semaines)	7.6	6.9	p= 0.85
Durée moyenne d'immobilisation (semaines)	7.6	6.9	p = 0.85

Tableau 4 : modalités de la chirurgie et résultats radiographiques

Aucune différence statistiquement significative n'a été mise en évidence entre les modalités de la prise en charge chirurgicale et la survenue d'un échec radiographique (tableau 4).

II.3.3 Complications postopératoires

Celles-ci ont été traitées précédemment selon le type de ligamentoplastie effectuée. De la même façon, il n'y a aucune association entre la survenue d'une complication et le résultat radiographique (graphique 10, p = 0.3).



Graphique 10 : Incidence des complications postopératoires en fonction des groupes

Il y a eu au total **8 SDRC de type 1 (17%)** et **5 reprises chirurgicales (11%)** au recul moyen de 33 mois postopératoires [6 ; 74 mois].

Un patient présentait une ostéonécrose aseptique polaire proximale du scaphoïde secondaire à une ligamentoplastie de Garcia-Elias. Restant asymptomatique, la reprise chirurgicale n'était pas indiquée.

Au total nous dénombrons 14 complications à moyen terme pour 45 poignets opérés (31%).

Une reprise chirurgicale a été nécessaire pour 5 cas :

- Une arthrodèse STT (arthrose STT à 10 mois d'une ligamentoplastie de Garcia-Elias, patient en succès radiographique selon notre définition).
- Trois arthrodèses des 4 os indiquées du fait de la persistance de douleurs, concernant 2 cas du groupe échec (à 12 et 28 mois postopératoires) et un du groupe succès (à 4 ans de la chirurgie primaire).
- Une arthrodèse scapho-capitale à 6 mois d'une SLIC procédure. L'apparition d'un SLAC 1, symptomatique, associée à la récurrence radiographique de l'instabilité statique initiale ont motivé cette reprise. (figures 11 et 12).

On ne déplore aucune infection postopératoire, ni migration du matériel.

II.3 Analyse des Données Radiographiques

Les radiographies des poignets contro-latéraux asymptomatiques, non opérés pour 43 de nos patients (une patiente a bénéficié d'une ligamentoplastie sur ses deux poignets à 3 ans d'intervalle), sont représentées en fonction de la date de réalisation du bilan radiographique bilatéral et comparatif. Ainsi nous utiliserons, pour la description de nos résultats radiographiques au poignet

controlatéral non opéré, les termes « pré et postopératoire », bien qu'inadaptés à la situation de ce dernier, ces termes reflètent uniquement le moment de réalisation des clichés.

II.3.1 Résultats de l'analyse des clichés de profil

II.3.1.1 Analyse des angles scapho-lunaires

- comparaison des mesures bilatérales entre les deux groupes (tableau 5) :

	ASL préopératoire Poignet opéré	ASL préopératoire Poignet controlatéral	ASL postopératoire Poignet controlatéral
SUCCES	63	53.2	57.1
ECHecs	71	65.3	65.2
Ecart-type			
Pop totale	[44.7 ; 92.5]	[36.2 ; 99.8]	[44.5 ; 94.9]
p	0.04	0.004	0.02

Tableau 5 : comparaison des mesures de l'ASL dans les deux groupes

Notre définition du groupe échec portait sur cet angle en post-opératoire, cependant on observe également une différence significative des ASL en pré opératoire entre nos deux groupes. La sévérité de l'instabilité scapho-lunaire radiographique préopératoire est donc significativement associée à la survenue d'un échec radiographique.

Il existe une différence significative entre les poignets controlatéraux du groupe échec et ceux du groupe succès, avec un ASL bilatéral significativement plus élevé pour les patients en échec radiographique.

- Comparaison des angles scapho-lunaires pré et post opératoires au sein des groupes :

	Groupe Succès Radiographique	Groupe Échecs Radiographiques
ASL pré opératoire	63	71
ASL post-opératoire	61.7	80.3
Comparaison statistique	P = 0.73	P = 0.003

Tableau 6 : évolution des angles scapho-lunaires en fonction du résultat radiographique

Les poignets opérés du groupe échec présentent, au dernier contrôle, une aggravation significative de l'instabilité scapho-lunaire initiale en comparaison aux poignets opérés du groupe succès, dont les ASL sont légèrement diminués mais de façon non significative en postopératoire (tableau 6).

II.3.1.2 Analyse des angles capito-lunaires

	ACL préopératoire Poignet opéré	ACL préopératoire Poignet controlatéral	ACL postopératoire Poignet controlatéral
SUCCES	+ 1.4	+ 9.8	+6.8
ECHECS	- 8.2	- 2.3	- 3.3
Ecart-type			
Pop totale	[- 45 ; +18.9]	[+ 33.7 ; -26.4]	[+ 33.7 ; - 32.7]
p	0.02	0.001	0.007

Tableau 7 : comparaison des mesures de l'ACL dans les deux groupes

De la même façon que l'angle scapho-lunaire, la sévérité de l'instabilité radiographique initiale désignée par l'importance de la bascule dorsale du lunatum, est significativement associée à la survenue d'un échec radiographique.

Il en est de même pour les poignets controlatéraux asymptomatiques, les patients du groupe échec présentent une bascule dorsale significativement plus importante que les poignets controlatéraux du groupe succès (tableau 7).

Aucune différence significative n'a été mise en évidence concernant l'évolution pré et postopératoire de l'angle capito-lunaire des poignets opérés au sein d'un même groupe (tableau 8).

	Groupe Succès Radiographique	Groupe Échecs Radiographiques
ACL pré opératoire	+1.4	-8.2
ACL post-opératoire	+6.3	-13
Comparaison statistique	P = 0.24	P = 0.19

Tableau 8 : évolution de l'ACL en post-opératoire en fonction des groupes succès et échecs

II.3.1.3 Analyse des angles Radio-lunaires

	ARL préopératoire Poignet opéré	ARL préopératoire Poignet controlatéral	ARL postopératoire Poignet controlatéral
SUCCES	-0.6	7	2.1
ECHECS	-14.7	-3.5	-5.7
Ecart-type			
Pop totale	[-44.5 ; 22.8]	[- 31.8 ; 18.8]	[-32.3 ; 16]
p	0.002	0.03	0.04

Tableau 9 : comparaison des mesures de l'ARL entre les deux groupes

L'angle radio-lunaire du poignet controlatéral non opéré est augmenté de façon significative dans le groupe échec comparativement aux poignets controlatéraux du groupe succès que les valeurs portent sur les mesures réalisées lors du bilan radiographique initial ou au dernier recul.

D'une façon identique aux angles scapho et capito-lunaires, la gravité de l'instabilité scapho-lunaire radiographique préopératoire est associée à la survenue d'un échec radiographique (tableau 9).

Aucune différence significative n'a été mise en évidence entre les deux groupes comparant l'évolutivité des angles radio-lunaires en postopératoire.

II.3.1.4 Influence des angles Radio-Scaphoïdien

Aucune différence significative n'a été retrouvée entre les deux groupes pour les angles radio-scaphoïdiens, qu'ils concernent les poignets opérés ou controlatéraux asymptomatiques.

II.3.1.5 Influence de la subluxation dorsale du scaphoïde et des signes indirects de conflit radio-scaphoïdien

- Positionnement du scaphoïde des poignets opérés en pré et postopératoire (tableau 10) : il n'existe aucune influence de la position du scaphoïde sur le résultat radiographique.

	préopératoire			postopératoire		
Position scaphoïde	SLS	SB	Non subluxé	SLS	SB	Non subluxé
SUCCES	9	1	11	2	12	7
ECHECS	9	3	12	6	9	9
TOTAL	18	4	23	8	21	16
p	0.81			0.35		

Tableau 10: répartition des Scaphoïdes Bordants (SB), des Subluxations dorsales du pôle proximal du Scaphoïde (SLS) et des scaphoïdes non subluxés en pré et postopératoire dans les deux groupes

- Positionnement du scaphoïde des poignets controlatéraux en pré et postopératoire (tableau 11) : on ne retrouve aucune différence significative entre les deux groupes.

	préopératoire			postopératoire		
Position scaphoïde	SLS	SB	Non subluxé	SLS	SB	Non subluxé
SUCCES	0	6	11	2	7	12
ECHECS	2	4	15	3	7	14
TOTAL	2	10	26	5	14	26
p	0.46			1		

Tableau 11 : répartition des défauts d'alignement du scaphoïde sous le radius des poignets controlatéraux en pré et postopératoire selon le résultat radiographique

- Ostéophytes postérieurs du radius : Décrits précédemment, ces ostéophytes sont présents au dernier recul pour 9 poignets opérés. Ils sont visibles pour 4 poignets du groupe « succès » et 5 du groupe « échec ». Il n'y a pas de différence significative entre les deux groupes quant à l'apparition de ces ostéophytes postérieurs du radius avec $p = 0.6$.

II.3.1.7 Influence de la translation dorsale du Capitulum

Quatre translations dorsales du Capitulum sont visibles en post opératoire sur les **poignets controlatéraux non opérés** concernant les patients en échec radiographique appartenant au sous-groupe représenté par un diastasis scapho-lunaire bilatéral (DSL)B) (figure 35).

Concernant les poignets **opérés en postopératoire**, on constate 3 translations dorsales du capitulum dans le groupe échec, une appartenant également au sous-groupe DSLB et 2 apparaissant sur des poignets en échec radiographique sans anomalie bilatérale particulière.

La comparaison entre les sous-groupes « DSLB » et les cas sans anomalies bilatérales, ne retrouve aucune association entre cette translation dorsale et la survenue d'un échec radiographique avec $p = 0.19$.

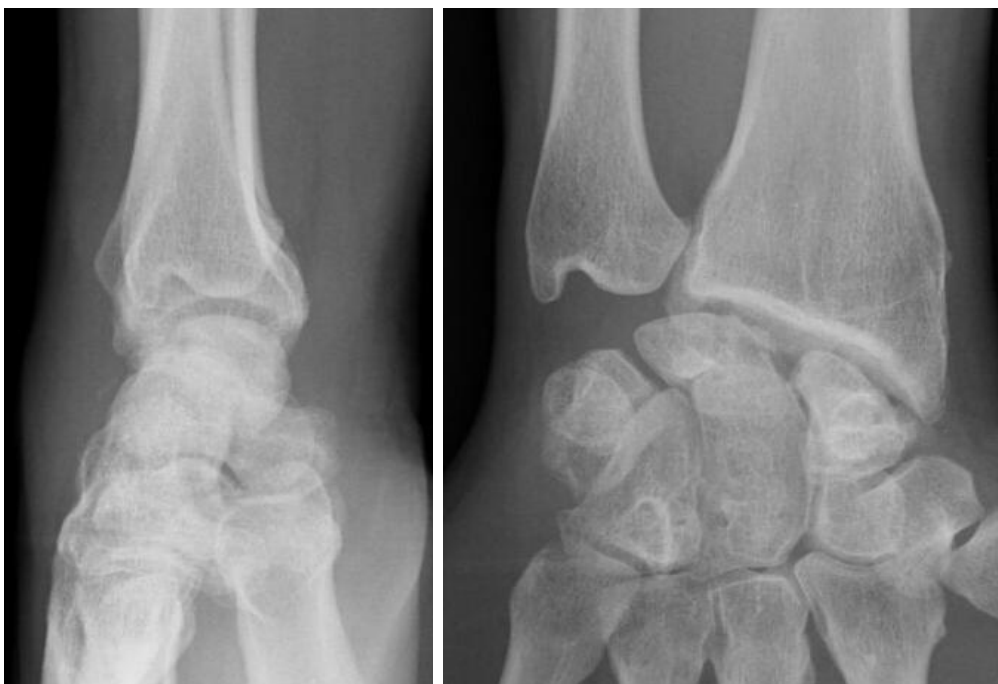

Figure 35 : SLAC 3 et translation dorsale du Capitulum à 28 mois d'une ligamentoplastie selon Garcia-Elias, cas appartenant au sous-groupe DSLB

II.3.2 Résultats de l'analyse des clichés de face

II.3.2.1 Analyse du Diastasis Scapho-Lunaire statique bilatéral

	DSL préopératoire Poignet opéré	DSL préopératoire Poignet controlatéral	DSL postopératoire Poignet opéré	DSL postopératoire Poignet controlatéral
SUCCES	3.4	1.9	3.2	2
ECHECS	3.9	2.9	4	2.9
Ecart-type				
Pop totale	[1.3 ; 8.4]	[0.9 ; 8.3]	[1.2 ; 7.6]	[0 ; 32.3]
p	0.42	0.19	0.14	0.07

Tableau 12: comparaison des écarts scapho-lunaires bilatéraux en pré et postopératoire en fonction du résultat radiographique

Il apparaît donc que la seule valeur de ce diastasis scapho-lunaire (DSL), tel qu'il est mesuré sur un cliché de face, ne semble pas prédictive du résultat d'une ligamentoplastie pour instabilité scapho-lunaire (tableau 12).

	Groupe Succès Radiographique	Groupe Échecs Radiographiques
DSL Statique pré opératoire	3.4	3.9
DSL Statique post-opératoire	3.2	4
Comparaison statistique	P = 0.58	P = 0.91

Tableau 13 : évolution postopératoire du diastasis scapho-lunaire selon le résultat radiographique

On constate une diminution de la moyenne du DSL pour le groupe succès et une augmentation pour le groupe échec, sans que cette différence ne soit significative (tableau 13).

II.3.2.2 Analyse de la hauteur du carpe

- Hauteur du Carpe (HC) : Les valeurs de la hauteur du carpe selon Youm et Mac Murtry ne semblent pas associées au résultat radiographique (tableau 14).

	HC préopératoire Poignet opéré	HC préopératoire Poignet controlatéral	HC postopératoire Poignet opéré	HC postopératoire Poignet controlatéral
SUCCES	0.55	0.57	0.54	0.56
ECHECS	0.52	0.53	0.52	0.53
Ecart-type				
Pop totale	[0.4 ; 0.66]	[0.38 ; 0.91]	[0.40 ; 0.64]	[0.42 ; 0.66]
p	0.08	0.19	0.16	0.09

Tableau 14 : comparaison des hauteurs du carpe entre les deux groupes sur les deux poignets

- Hauteur du Carpe relative au Capitulatum (HCap) : Les valeurs de ces rapports de hauteur du carpe ne sont pas prédictives du résultat radiographique d'une chirurgie stabilisatrice d'une scapho-lunaire (tableau 15) .

	HCap préopératoire Poignet opéré	HCap préopératoire Poignet controlatéral	HCap postopératoire Poignet opéré	HCap postopératoire Poignet controlatéral
SUCCES	1.52	1.53	1.50	1.53
ECHECS	1.48	1.49	1.46	1.52
Ecart-type				
Pop totale	[1.29 ; 1.67]	[1.20 ; 1.84]	[1.19 ; 1.70]	[1.29 ; 1.80]
p	0.20	0.44	0.18	0.75

Tableau 15 : comparaison de la hauteur du carpe relative à la hauteur du capitatum entre les deux groupes

II.3.2.3 Analyse de l'Indice de déviation ulnaire du carpe

	DUC préopératoire Poignet opéré	DUC préopératoire Poignet controlatéral	DUC postopératoire Poignet opéré	DUC postopératoire Poignet controlatéral
SUCCES	0.31	0.28	0.29	0.28
ECHECS	0.29	0.30	0.28	0.29
Ecart-type				
Pop totale	[0.19 ; 0.40]	[0.20 ; 0.38]	[0.18 ; 0.36]	[0.19 ; 0.40]
p	0.66	0.48	0.70	0.72

Tableau 16 : Déviation Ulnaire du carpe (DUC) des poignets bilatéraux en fonction du résultat radiographique

Il n'y a aucune différence entre les deux groupes comparés, l'indice de translation ulnaire du carpe n'est pas associé au résultat radiographique d'une instabilité scapho-lunaire traitée (tableau 16).

II.3.2.4 Arthrose secondaire

En postopératoire nous dénombrons 5 poignets SLAC (figure 36 et 37) à moyen terme dans notre groupe échec (cf II.1.3.4). Nous n'avons pas mis en évidence de différence significative dans l'apparition d'un poignet SLAC ou de signes indirects de conflit radio-scaphoïdien entre nos deux groupes.

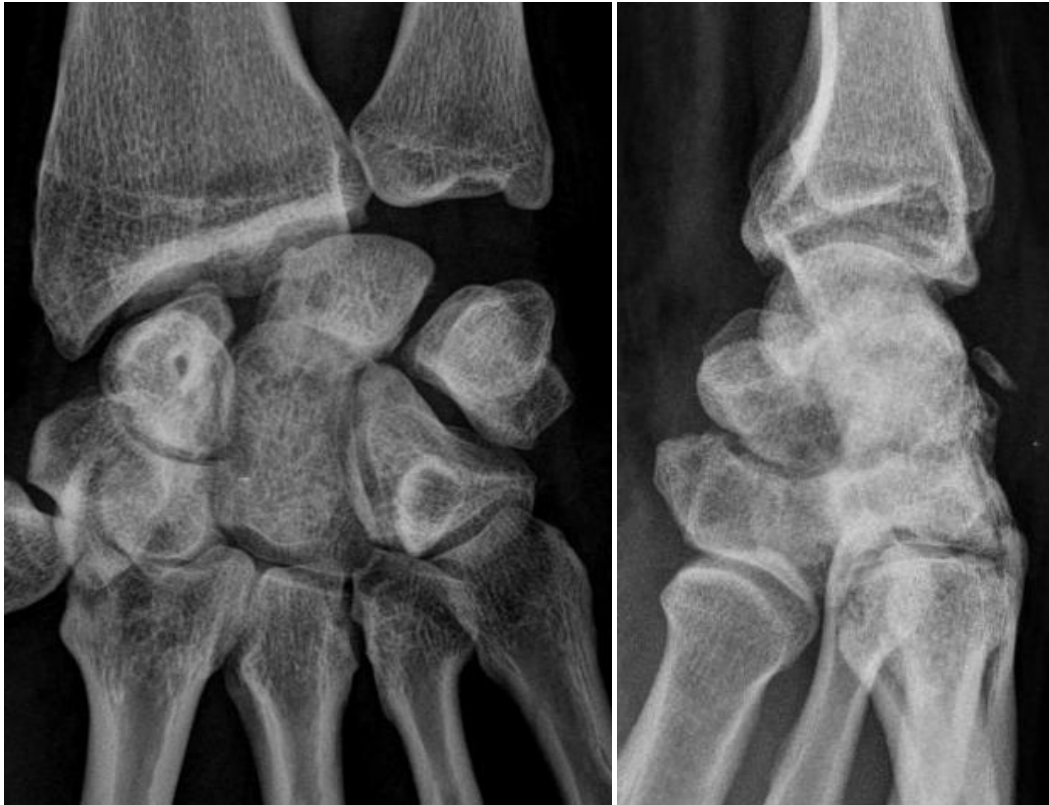

Figure 36 : radiographies de face et profil à 28 mois postopératoires, instabilité statique initiale, traitée par ligamentoplastie GE. On constate surtout l'arthrose capito-lunaire sur la face et la translation dorsale du capitatum de profil, patient appartenant au sous-groupe DSLB.

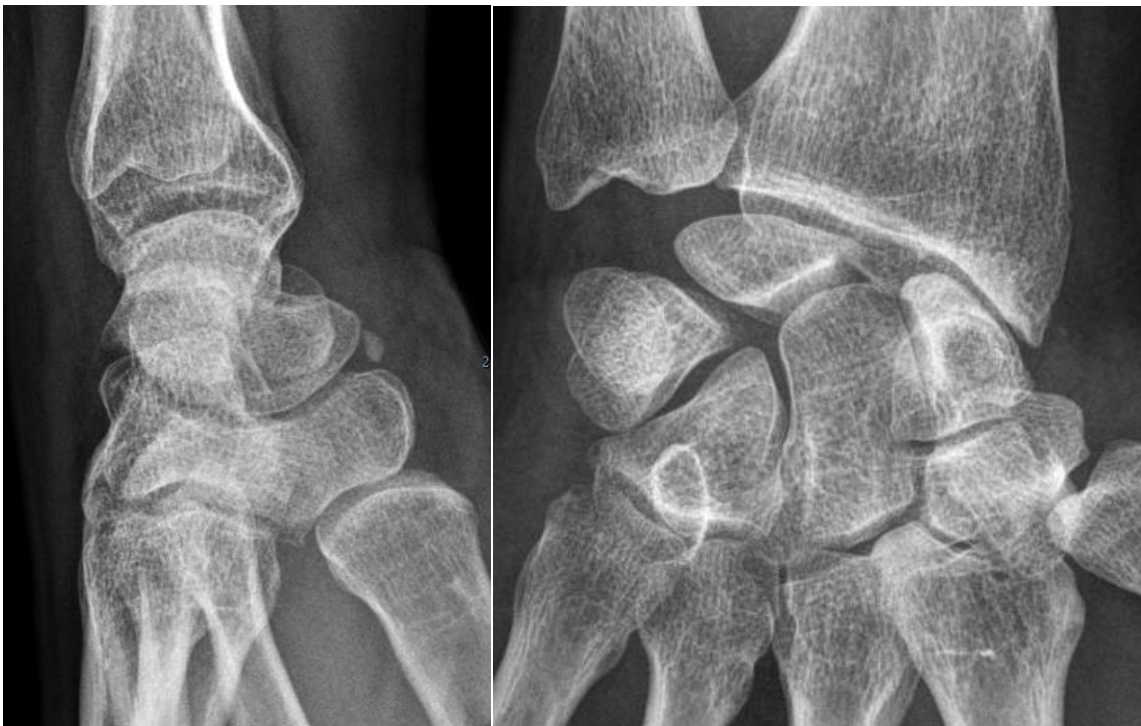

Figure 37 : poignet controlatéral non opéré patient du sous-groupe DSLB, arthrose SLAC 2

II.3.3 Résultats de l'analyse des clichés dynamiques

II.3.3.1 Diastasis Scapho-Lunaire Dynamique

	DSL préopératoire Poignet opéré	DSL préopératoire Poignet controlatéral	DSL postopératoire Poignet opéré	DSL postopératoire Poignet controlatéral
SUCCES	3.7	2.3	4.9	2.6
ECHECS	4.7	3.5	3.7	3.8
Ecart-type				
Pop totale	[1.92 ; 9.4]	[1.5 ; 8.4]	[2 ; 11.8]	[1.3 ; 9.4]
p	0.17	0.01	0.06	0.012

Tableau 17 : comparaison des DSL bilatéraux entre les succès et les échecs

L'importance du diastasis scapho-lunaire dynamique mesuré au poignet controlatéral asymptomatique semble être associée à la survenue d'un échec radiographique (tableau 17).

	Groupe Succès Radiographique	Groupe Échecs Radiographiques
DSL Dynamique pré opératoire	3.4	3.9
DSL Dynamique post opératoire	3.2	4
Comparaison statistique	P = 0.58	P = 0.91

Tableau 18 : évolution du diastasis SL dynamique en postopératoire entre les deux groupes

Il n'y a aucune évolution significative des diastasis scapho-lunaires dynamiques en postopératoire pour nos deux groupes (tableau 18).

II.3.3.2 Diastasis Scapho-Lunaire en inclinaison ulnaire

	DSL préopératoire	DSL préopératoire	DSL postopératoire	DSL postopératoire
	Poignet opéré	Poignet controlatéral	Poignet opéré	Poignet controlatéral
SUCCES	3.2	2.4	3.1	2.6
ECHECS	4.2	3.3	4.3	3.6
Ecart-type				
Pop totale	[0.8 ; 7.4]	[1.4 ; 5.7]	[1.2 ; 8.9]	[1.4 ; 8.5]
p	0.014	0.008	0.006	0.013

Tableau 19 : Comparaison des mesures bilatérales des diastasis SL en inclinaison ulnaire

L'importance du diastasis scapho-lunaire en inclinaison ulnaire et son caractère bilatéral semblent être des facteurs prédictifs d'échec d'une ligamentoplastie (tableau 19).

II.3.3.3 Influence de la morphologie du Lunatum

	Lunatum type I	Lunatum type II	TOTAL
SUCCES	10	10	20
ECHECS	12	13	25
Comparaison (p)	0.9	0.9	0.9

Tableau 20 : comparaison de la morphologie du lunatum entre les deux groupes

La morphologie du lunatum n'apparaît pas liée au résultat radiographique (tableau 20).

II.3.4 Analyse en sous-groupes d'Anomalies Bilatérales

On développera dans cette analyse principalement les différences statistiquement significatives décelées entre les sous-groupes détaillés précédemment (page 89).

Trois présentations ont été dégagées de l'analyse des clichés bilatéraux de poignets, caractérisées par : un Diastasis Scapho-Lunaire Bilatéral (3 mesures associées) pour le groupe « DSLB », une Subluxation dorsale bilatérale du pôle proximal du Scaphoïde pour le groupe « SLS » (profils en flexion) et enfin une bascule palmaire bilatérale du lunatum, pour le groupe « VISI ».

II.3.4.1 Répartition des anomalies bilatérales selon le résultat radiographique

	VISI	SLS	DSL	Aucune Anomalie Bilatérale (AAB)	Total
Succès (nb poignets)	2	3	2	13	20
Echecs (nb poignets)	0	3	10	12	25
Total	2	6	12	25	45
Comparaisons (p)	0.6		0.03	0.04	

Tableau 21: résultat radiographique des poignets opérés en fonction du sous-groupe d'anomalies bilatérales. En vert : comparaison selon trois sous-groupes : VISI / SLS / AAB ($p = 0.6$), en bleu : comparaison selon trois sous groupes : VISI+SLS / DSLB / AAB. En rouge : résultat de la comparaison des effectifs des 4 sous groupes.

Les sous-groupes sont hétérogènes, rendant toute comparaison entre les quatre sous-groupes susceptible à un biais d'interprétation (tableau 21). Le test exact de Fisher retrouve une différence significative entre les quatre sous-groupes concernant l'échec radiographique.

Les anomalies radiographiques bilatérales présentées par le sous-groupe DSLB sont significativement associées à la survenue d'un échec radiographique en comparaison aux autres anomalies et à l'absence d'anomalies bilatérales.

L'absence d'échec radiographique dans le groupe VISI, s'explique par la diminution de l'angle scapho-lunaire, corrigé par la bascule palmaire du lunatum.

Les poignets controlatéraux non opérés des patients du sous-groupe DSLB étaient représentés par des valeurs pathologiques significativement plus importantes que celles des poignets controlatéraux non opérés du sous-groupe sans anomalies, que les mesures portent sur le bilan radiographique pré ou post-opératoire.

Il semble que la sévérité de l'instabilité scapho-lunaire bilatérale soit significativement plus marquée dans le sous-groupe présentant un diastasis scapho-lunaire bilatéral (DSL), dont les poignets opérés sont en échec radiographique au dernier recul.

La présentation clinique préopératoire était très variable sur cette population présentant à des degrés divers une instabilité scapho-lunaire bilatérale radiographique, avec un seul poignet

symptomatique lors de la consultation initiale. Parmi les 11 patients désignés « DSLB », 3 n'ont eu aucun traumatisme identifiable antérieur, ayant remarqué une sensation de déroboement, spontanément apparue au décours d'un port de charge lourde, associée à l'apparition de symptômes douloureux s'aggravant dans le temps. Cinq patients ont décrit un traumatisme de faible énergie consistant en chute avec réception sur le poignet en hyperextension pour trois d'entre eux. Les trois cas restant rapportaient un passé marqué par des microtraumatismes répétitifs bilatéraux portés aux poignets, qu'ils soient d'origine professionnelle ou récréative.

Les symptômes initiaux étaient unilatéraux, cependant, au dernier recul, 6 patients sur 11 présentaient ou avaient présenté des douleurs contro-latérales, sans que cela ne mène à une consultation spécialisée.

Notre patiente opérée des deux poignets à 3 ans d'intervalle appartient à ce groupe. Elle présente toujours une instabilité statique radiographique bilatérale s'aggravant dans le temps. L'indolence n'est pas atteinte concernant le poignet récemment opéré, cependant les douleurs sont modérées et tolérables. Ses scores fonctionnels sont bons associant une reprise des activités professionnelles à 3 mois de la dernière intervention, une reprise des activités sportives sollicitant les poignets ainsi qu'un arc de mobilité bilatéral en flexion-extension supérieur à 130°.

II.3.4.2 Comparabilité des sous-groupes selon les données épidémiologiques

	Sous-groupe DSLB	Sous-groupe AAB	Comparaison statistique
Echec/Succès (nb poignets)	10 / 2	12/13	P = 0.07
Femmes/hommes	5/ 6	3/22	P = 0.04
Age moyen Intervention (années)	38.4	39.7	P = 0.9
Recul moyen (mois)	40	45.6	P = 0.17
Instabilité Watson			
Stat / Dyn / PréRx	5 / 1 / 6	12 / 7 / 6	P = 0.25
Type ligamentoplastie	2 / 4 / 6	13 / 3 / 9	P = 0.08
GE/ Hemi-ERCB/ SLIC			

Tableau 22 : comparabilité des sous-groupes

Aucune comparaison n'a pu être réalisée avec les deux autres sous-groupes, leurs effectifs étant trop faibles.

Les femmes étaient significativement plus nombreuses dans le sous groupe DSLB que dans le sous groupe AAB (tableau 22), et au dernier recul leurs poignets opérés étaient en « échec » radiographique.

Il apparaît qu'une majorité de ligamentoplasties selon la « SLIC procedure » aient été réalisées pour cette population présentant une instabilité scapho-lunaire radiographique bilatérale, sans que cette différence ne soit significative, avec $p = 0.08$.

On constate que les succès radiographiques dans le sous groupe AAB sont plus nombreux que ceux du sous groupe DSLB, pour autant, cette différence n'était pas significative mais s'en approchait avec $p = 0.07$.

II.3.4.3 Analyse radiographique des sous-groupes

-Influence de la translation dorsale du capitatum et de la subluxation du scaphoïde :

Seules les comparaisons des poignets opérés en postopératoire retrouvaient des résultats exploitables concernant la position du scaphoïde.

	SLS+VISI ECHECS	SLS+VISI SUCCES	DSLB ECHECS	DSLB SUCCES	AAB ECHECS	AAB SUCCES
Position « Normale»	0	1	7	1	2	5
Scaphoïde Bordant	1	4	2	1	6	7
SLS	1	1	1	0	4	1
Echecs vs succès même groupe (p)	1		0.6		0.25	

Tableau 23: répartition du positionnement du scaphoïde de profil selon les sous-groupes, pondérés par les résultats radiographiques, aucune différence significative entre les poignets « succès » et « échecs » au sein d'un même groupe

La comparaison statistique a été effectuée en constituant trois sous groupes : DSLB, AAB et VISI+SLS (tableau 23).

Une analyse en séparant les sous groupes selon leur résultat radiographique, retrouve d'avantage de subluxations du pôle proximal du scaphoïde (SLS) dans le sous groupe d'échec AAB, cette différence approche la significativité avec $p=0.06$.

La translation dorsale du capitatum est significativement plus fréquente pour les poignets contralatéraux des patients en échec appartenant au sous-groupe DSLB, comparativement aux autres sous groupes avec $p = 0.02$.

Pour les poignets opérés, il n’y a aucune différence dans l’apparition d’une translation dorsale du capitatum entre les sous-groupes d’échec DSLB et AAB, avec $p=0.85$.

Afin d’assurer une meilleure comparabilité, les mesures suivantes ont été analysées entre les poignets bilatéraux des patients appartenant au groupe échec radiographique précédemment décrit, présentant un DSLB ou l’absence d’anomalie bilatérale, les effectifs étant similaires (tableau 23).

- Influence des rapports de hauteur du carpe :

La hauteur du carpe, selon Youm et Mac Murtry, est significativement plus faible pour les poignets controlatéraux non opérés du sous groupe DSLB au dernier recul, comparativement au sous-groupe ne présentant aucune anomalie bilatérale (tableau 24).

	HC préopératoire Poignet opéré	HC postopératoire Poignet opéré	HC préopératoire Poignet controlatéral	HC postopératoire Poignet controlatéral
Echecs AAB	0.54	0.52	0.54	0.55
Echecs DSLB	0.49	0.49	0.49	0.50
p	0.05	0.15	0.07	0.004

Tableau 24 : rapports de hauteur du carpe comparés entre les sous-groupes d’échec

Les comparaisons concernant la hauteur du carpe relative au capitatum sont présentées dans le tableau 25.

	HC préopératoire Poignet opéré	HC postopératoire Poignet opéré	HC préopératoire Poignet controlatéral	HC postopératoire Poignet controlatéral
Echecs AAB	1.52	1.47	1.55	1.55
Echecs DSLB	1.46	1.4	1.39	1.45
p	0.02	0.16	0.01	0.04

Tableau 25 : comparaison de la hauteur du carpe relative à la hauteur du capitatum entre les sous-groupes

Ce rapport de hauteur est significativement diminué dans le sous-groupe d’échec radiographique présentant un diastasis bilatéral comparativement aux poignets en échec sans anomalies bilatérales. La comparaison isolée de la hauteur en millimètres du capitatum entre les deux sous-groupes ne retrouve pas de différence significative.

Il semble que cette diminution du rapport de hauteur entre le carpe et le capitatum illustre une place plus importante de ce dernier dans le massif carpien pour les sujets présentant un diastasis scapho-lunaire bilatéral.

Aucune différence n'a été mise en évidence concernant l'apparition d'arthrose entre les sous-groupes comparés.

II.4 Analyse des arthroscanners

Seuls 22 arthroscanners ont pu être analysés. Il n'y avait aucune différence significative entre les groupes « échec » et « succès » pour les mesures de l'angle PRSA (Posterior Radio Scaphoid Angle, [75]) ou la présence d'une subluxation du scaphoïde.

Un de nos cas avait bénéficié d'arthro-scanners bilatéraux en pré opératoire, du fait d'un contexte ancien de chute sur les deux poignets et de douleurs bilatérales. La mesure des deux PRSA est semblable entre les deux poignets, cependant seul le poignet controlatéral, qui n'a pas été opéré, est le siège d'une subluxation du scaphoïde (figure 38).

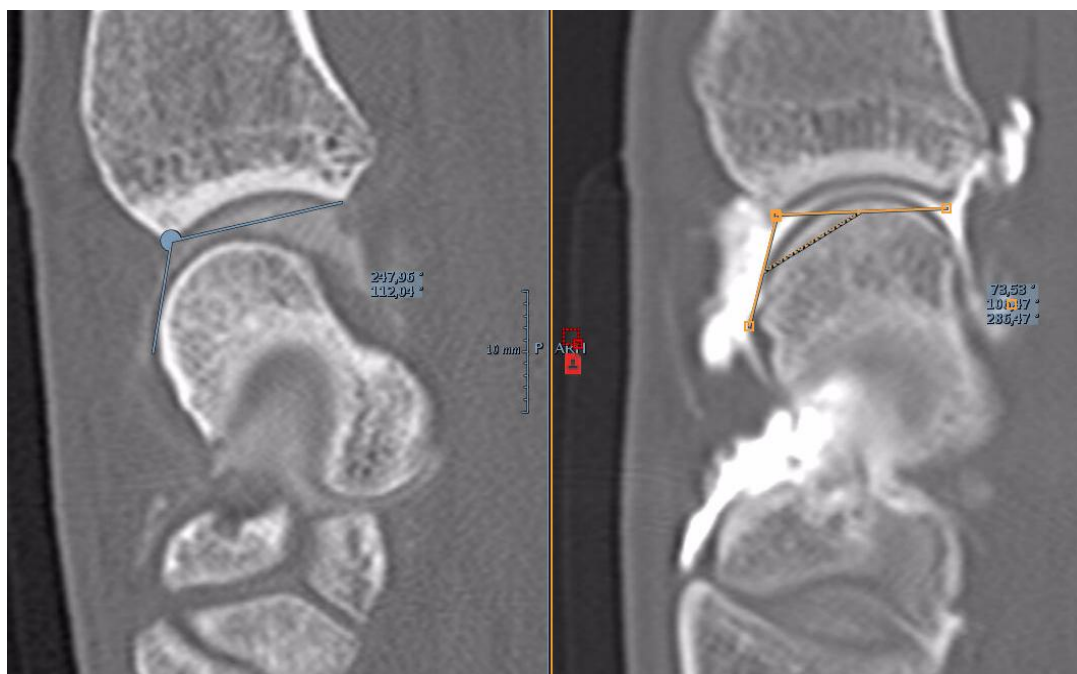


Figure 38 : PRSA poignet gauche non opéré à 111 °, scaphoïde subluxé ; poignet droit opéré : absence de subluxation et PRSA à 108°

II.5 Résumé des résultats

Le recul moyen de la série est de 45 mois, soit presque 4 ans.

L'âge moyen lors de l'intervention est de 39.7 ans.

Les succès radiographiques étaient représentés par 20 poignets (45%), les échecs par 25 poignets (55%).

Notre groupe d'échec était défini par la présence d'une instabilité scapho-lunaire radiographique ou de ses conséquences évolutives au dernier recul postopératoire ($ASL \geq 70^\circ$, et/ ou $ACL \leq -15^\circ$, poignet SLAC)

Les deux groupes étaient comparables concernant les données épidémiologiques.

5 patients ont nécessité une reprise chirurgicale, dont 3 une chirurgie palliative par arthrodèse des 4 os. Parmi ces 5 patients, trois présentaient un diastasis scapho-lunaire bilatéral.

Les Instabilités statiques étaient majoritairement représentées dans notre série (45% de la série), suivi par les instabilités pré-radiographiques (33%) et enfin les instabilités dynamiques (20%).

Le type de ligamentoplastie réalisé n'a pas influencé le résultat radiographique et la répartition des types d'instabilité selon Watson ou Garcia-Elias étaient comparables entre les groupes.

75% des cas ne souffraient d'aucune ou d'une légère douleur, 14 % présentaient une douleur modérée à sévère au dernier recul.

Nous comptons 40% d'accident de travail et 54% de travailleurs manuels dans notre série, les durées d'arrêt de travail entre les deux groupes étaient semblables, avec en moyenne un arrêt des activités professionnelles de 9 mois pour toute la série. 4 patients n'avaient pas repris leur activité professionnelle en post-opératoire, dont 2 patientes en succès radiographique mais en échec clinique, dans un contexte d'accident professionnel.

Sur les 20 succès radiographiques, 4 étaient en échec clinique.

L'analyse des données cliniques et fonctionnelles n'a mis en évidence aucune différence entre les deux groupes, en faveur d'une absence significative de corrélation entre les résultats radiographiques et cliniques à moyen terme.

Une arthrose de type poignet SLAC a été objectivée chez 5 cas.

14 complications sont survenues en postopératoire, soit 31% de notre série. Représentées par 8 SDRC de type I, 5 reprises chirurgicales (dont 2 concernant des patients en succès radiographique), et une ostéonécrose aseptique polaire proximale du scaphoïde secondaire à une ligamentoplastie selon Garcia-Elias.

Le type de ligamentoplastie n'influençait pas la survenue d'une complication postopératoire.

9 poignets opérés présentaient des signes indirects de conflits radio-scaphoïdien, cette présentation n'était pas liée au résultat radiographique.

L'ASL n'était pas modifié entre les mesures pré et postopératoire des poignets opérés du groupe « succès » (62° et 63°), alors qu'il était significativement plus élevé en postopératoire pour les poignets opérés du groupe « échec ».

L'augmentation du diastasis statique postopératoire n'influence pas le résultat radiographique.

Les poignets controlatéraux non opérés de notre groupe échec étaient significativement différents des poignets controlatéraux non opérés du groupe succès, sur les mesures radiographiques des bilans pré et postopératoires.

Cette différence semble désigner l'association significative d'une instabilité scapho-lunaire bilatérale, sans prendre en compte sa sévérité, à la survenue d'un échec radiographique postopératoire.

Les mesures radiographiques sont variables entre nos patients, nous avons cependant détaché un sous groupe d'individus présentant un diastasis scapho-lunaire bilatéral radiographiquement évident sur les clichés dynamiques, associant à des degrés divers des mesures pathologiques des angles scapho et capito-lunaires, reflétant l'instabilité scapho-lunaire bilatérale radiographique. Les symptômes initiaux étaient unilatéraux, aucun traumatisme bilatéral n'expliquant clairement cette présentation radiographique.

Nos résultats tendent à prouver la forte association entre la survenue d'un échec radiographique secondaire à une chirurgie stabilisatrice scapho-lunaire et la présence de cette instabilité scapho-lunaire bilatérale majeure.

Ce sous-groupe présentant des anomalies radiographiques bilatérales franches concerne 12 poignets sur 45 et 11 cas sur 44 dans notre série, soit 25% de notre effectif.

TROISIEME PARTIE : CAS CLINIQUES

I/ Cas clinique 1 :

Patiente présentant un VISI bilatéral, sur la radiographie post-opératoire du poignet opéré, elle est en « succès » radiographique. Cliniquement elle présente des douleurs permanentes au repos à 5/10 (EVA), radiographiquement le VISI est fortement aggravé en postopératoire et le capitatum se translate en palmaire (figure 39).

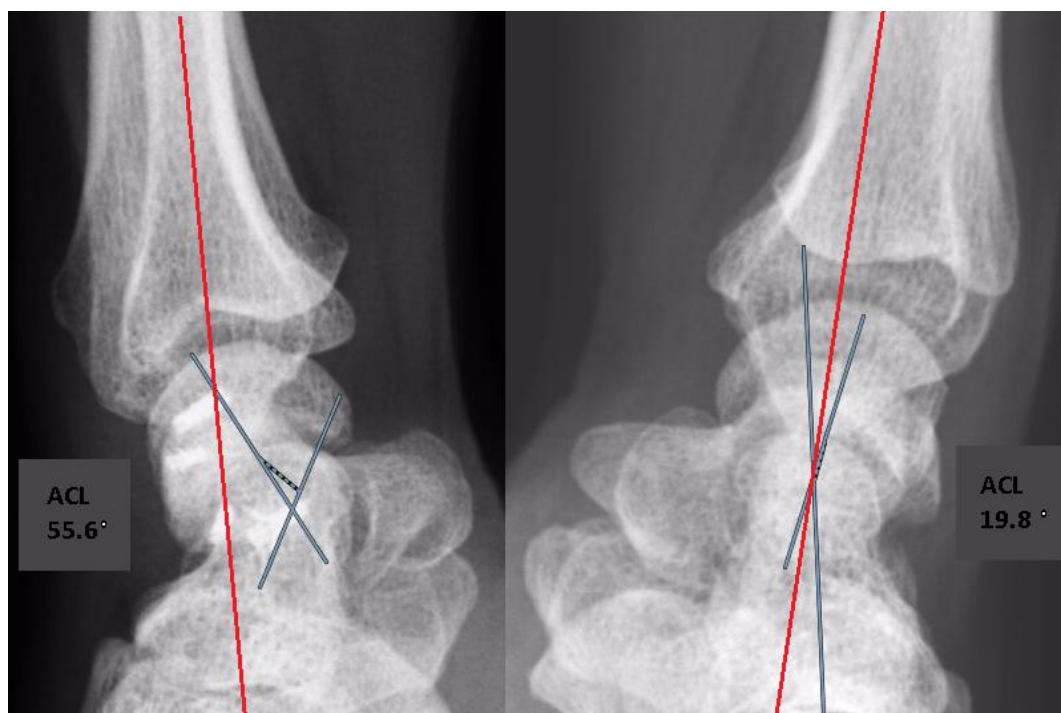


Figure 39: Translation palmaire du capitatum avec un ASL à 40° au poignet gauche, non dominant à 49 mois d'une ligamentoplastie à l'hémi-ECRB (droite rouge axe radius), le poignet droit est en VISI avec un ACL à presque +20°

II/ Cas clinique 2 :

Jeune patient de 28 ans présentant un très bon résultat fonctionnel à 69 mois d'une ligamentoplastie selon Garcia-Elias, la subluxation du scaphoïde est cliniquement visible et la radiographie éloquent. Pour autant, la force au poignet opéré correspond à 94% du côté controlatéral et les scores fonctionnels sont excellents. Il pratique de nombreuses activités sportives et exerce une profession manuelle (figures 41 et 42).

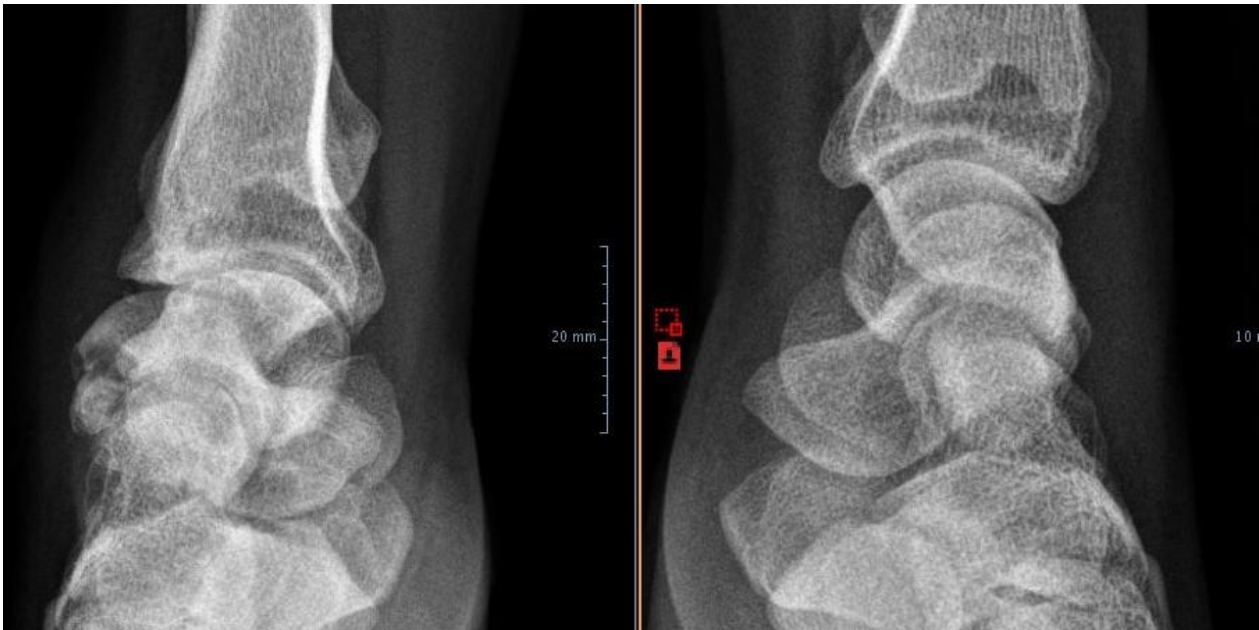


Figure 41 : poignet gauche opéré objectivant une subluxation majeure du scaphoïde, profil contro-latéral sans anomalie décelable

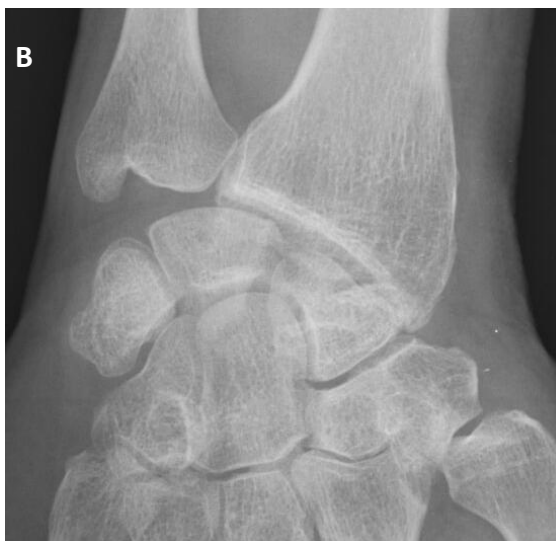
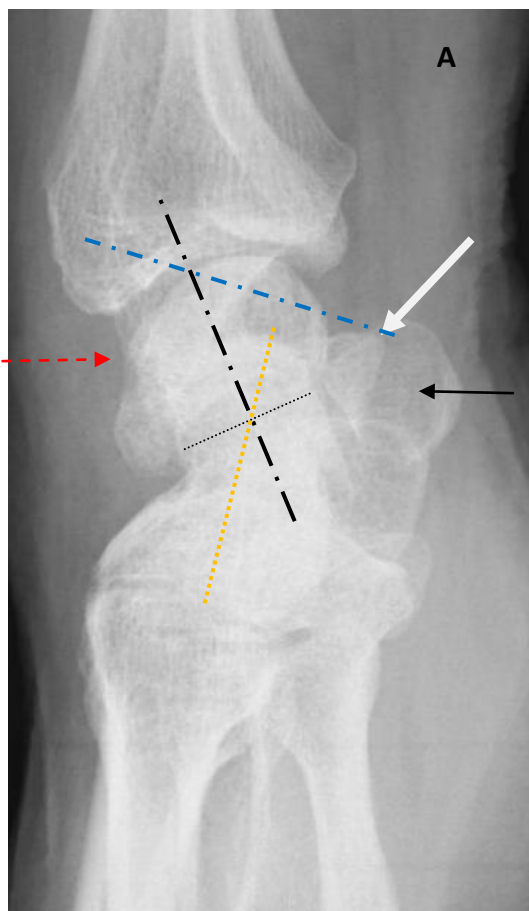


Figure 42 : Photographie des poignets en flexion du cas clinique 2 au dernier recul, subluxation postérieure clinique du pôle proximal du scaphoïde au poignet gauche, indolence au repos

III/ Cas clinique 3

Patient appartenant au groupe succès, ayant bénéficié d'une chirurgie palliative à 4 ans de l'intervention initiale. Il appartenait également au sous groupe des subluxations bilatérales du scaphoïde (figures 43).

Le cliché de profil du poignet controlatéral retrouve une subluxation évidente du scaphoïde, sans qu'aucun contexte traumatique n'ait été retrouvé (figure 44).



Figures 43 A : profil non strict flèche noire pleine : pisiforme, flèche blanche : tubercule distal du scaphoïde, flèche rouge : subluxation dorsale du pôle proximal du scaphoïde, ligne bleu : axe du scaphoïde, ligne noire : axe du Lunatum, ligne pointillée orange : axe du capitatum (ACL : +35°, ASL : 57.6°)

B : de face, horizontalisation du scaphoïde

C : coupes sagittales scanner osseux avant reprise pour arthrodèse des 4 os, arthrose radioscapoïdienne sur subluxation postérieure du scaphoïde

C

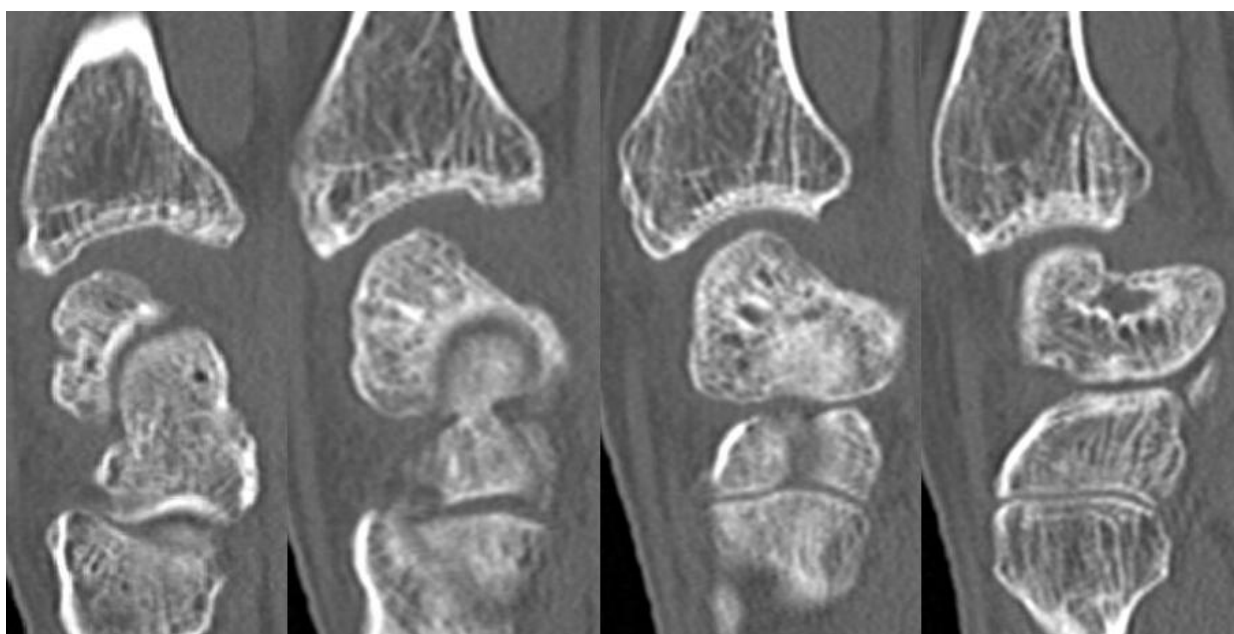

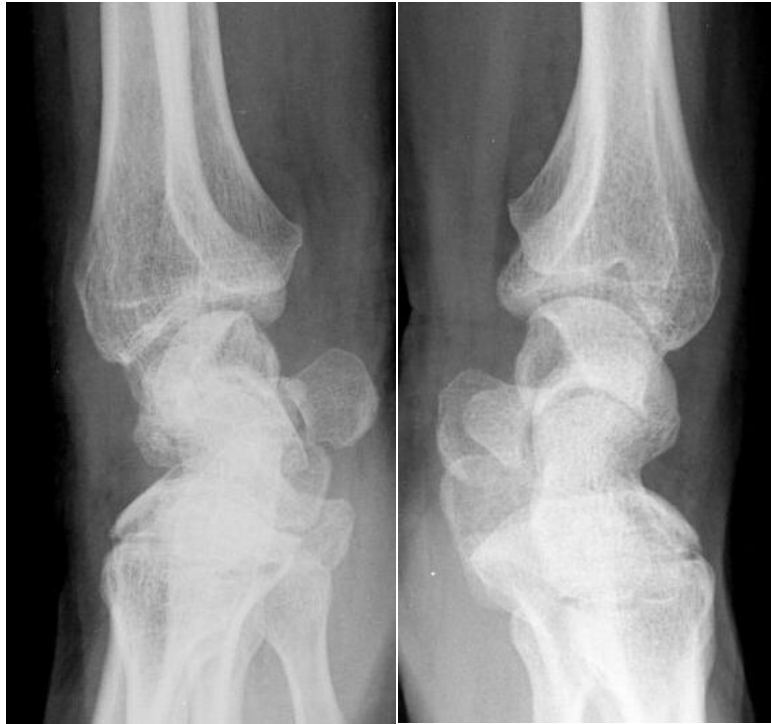


Figure 44 : profils bilatéraux, contrôle post-opératoire systématique à 6 mois d'une ligamentoplastie selon Garcia-Elias

IV/ Cas Clinique 4

Initialement le patient présentait des douleurs sur son poignet droit dominant, sans contexte traumatique particulier mais avec une sollicitation en force et des gestes répétitifs quotidiens, un bilan radiographique initial a été réalisé en 2000 (figure 45), 7 ans plus tard le patient nous consultait pour une impotence fonctionnelle d'apparition progressive de ce même poignet.

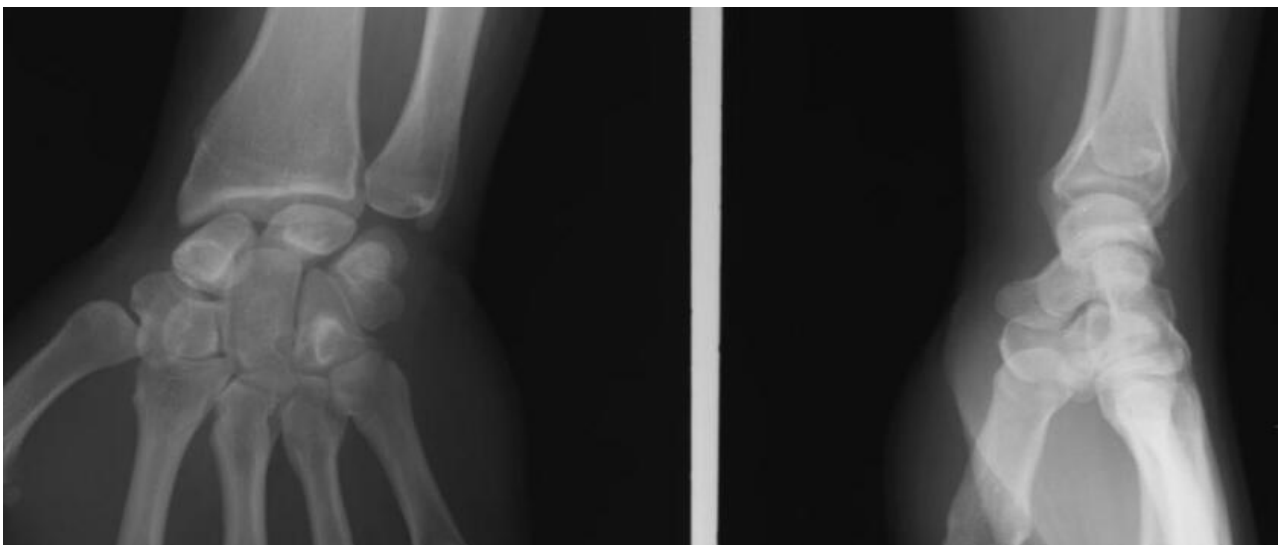


Figure 45 : poignet droit en 2000, patient du groupe DSLB

L'évolution à droite en 7 ans est illustrée par la figure 46, sans qu'aucun traumatisme surajouté ne soit documenté.

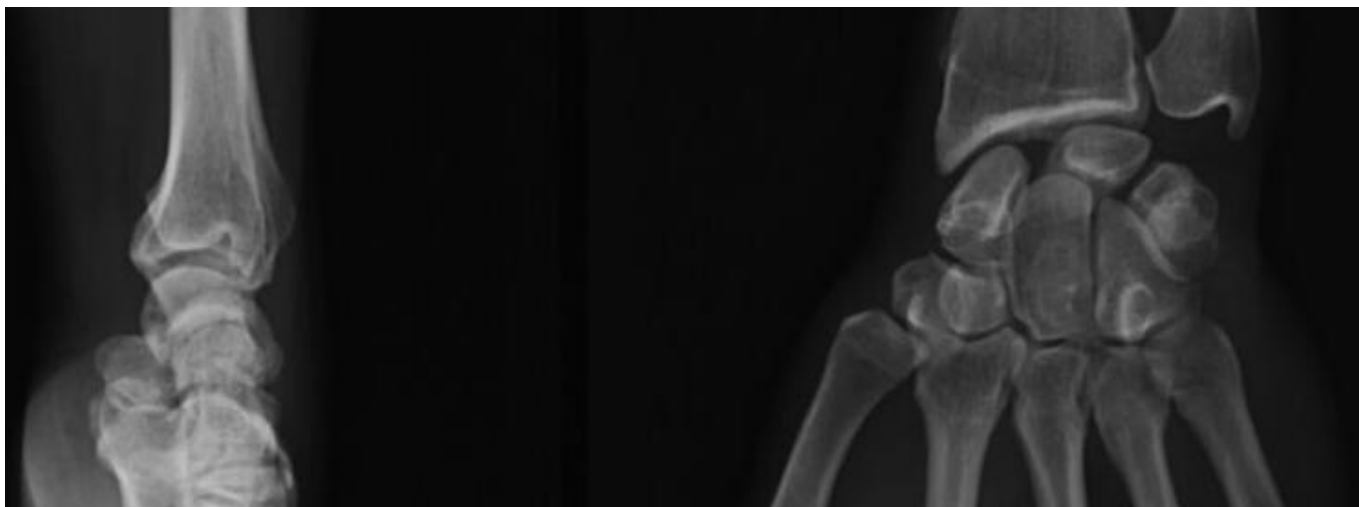


Figure 46 : radiographies du poignet droit en 2007, subluxation du scaphoïde

Le scaphoïde n'était pas réductible sur les clichés en inclinaisons, une arthrodèse scapho-capitale a été réalisée. En 2009, le patient alors soulagé à droite commençait à présenter des douleurs au poignet gauche, non dominant, toujours en l'absence de traumatisme identifiable autre que sa profession. Une ligamentoplastie selon Garcia-Elias a été effectuée. Les radiographies pré opératoire à gauche retrouve un aspect similaire au côté droit en 2007 (figure 47), le scaphoïde était mobile sur les clichés en inclinaisons.

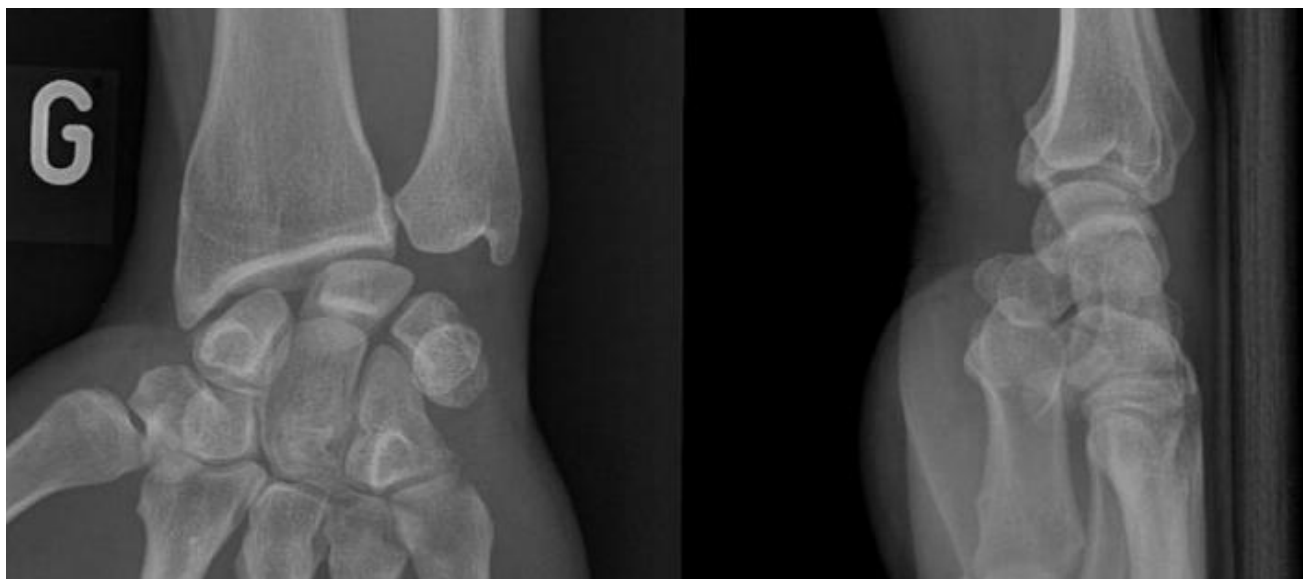


Figure 47 : en 2009, radiographies pré opératoires du poignet gauche non opéré

Une reprise chirurgicale consistant en une arthrodèse des quatre os a été nécessaire devant une évolution en SLAC 3 à 28 mois de la ligamentoplastie (cf figure 36).

Son contrôle radiographique au dernier recul est illustré par les figures 48 et 49.

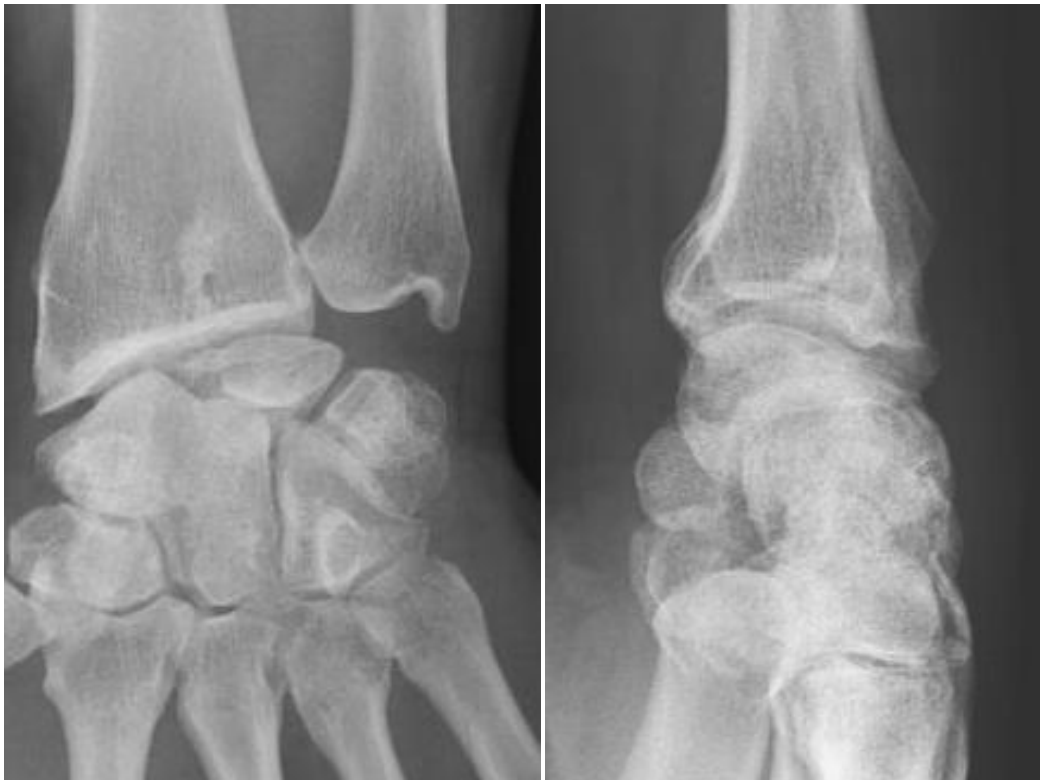

Figure 48 : poignet droit, à 90 mois de l'arthrodèse scapho-capitale, pas de symptômes particuliers sauf une gêne légère

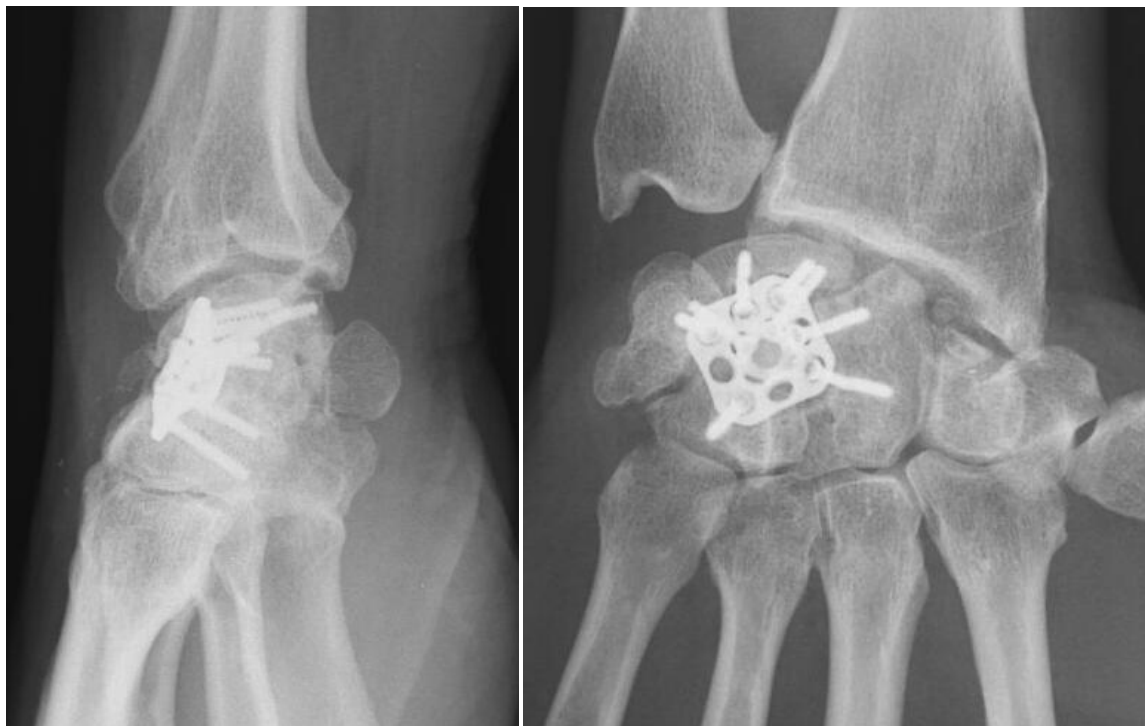

Figure 49 : résultat radiographique à 60 mois de l'arthrodèse des 4 os

Il a toujours poursuivi son activité de cariste, sans aucun aménagement.

QUATRIEME PARTIE : Discussion et Conclusion

I/ Cadre de la Discussion

L'instabilité scapho-lunaire chronique est la plus fréquente des traumatismes ligamentaires au poignet. Les lésions fraîches, prises en charge à moins de six semaines du traumatisme, répondent favorablement à une réparation à ciel ouvert, associée ou non à une capsulodèse [58]. Cependant, le diagnostic est souvent porté après une errance médicale du patient, les lésions du ligament interosseux entraînant progressivement une modification des transmissions de pression qui fragilise graduellement les verrous secondaires du couple scapho-lunaire, leur rupture se traduisant par une instabilité statique chronique. Le traitement de ces instabilités chroniques reste difficile et controversé, du fait de la difficulté d'obtenir une stabilisation à long terme du couple scapho-lunaire [22], [40], [76].

Certains chirurgiens préfèrent attendre l'apparition d'une arthrose et réaliser une arthrodèse partielle en cas d'évolution chronique, face à une instabilité statique [1], [51], [76]. Il n'y a pas de consensus réel sur la prise en charge des instabilités scapho-lunaire chronique, seuls de grands principes sont respectés : la reconstruction ligamentaire est indiquée en cas de moignon ligamentaire non réparable, de réductibilité du scaphoïde et en l'absence d'arthrose. Son objectif est la restauration des rapports « normaux » des os du carpe, entre eux et avec l'articulation radio-ulnaire distale, toute instabilité scapho-lunaire évoluant inéluctablement vers l'arthrose en l'absence de traitement [49].

La multiplicité des techniques de prise en charge des instabilités témoigne de la complexité des tableaux présentés et des résultats mitigés à moyen terme des techniques plus anciennes. La prise en charge d'une instabilité doit répondre à son type, (selon Watson, Garcia-Elias, Larsen,...), mais aussi et surtout aux demandes du patient traumatisé, soucieux de reprendre ses activités professionnelles. D'autant qu'elles peuvent être exigeantes sur la population touchée par cette affection post-traumatique [9], [15], [36].

De nouvelles techniques chirurgicales émergent régulièrement, s'adaptant aux résultats publiés, pour répondre au mieux à ces instabilités. La plupart des auteurs s'accordent sur un délai de 10 ans nécessaire au renseignement sur l'efficacité réelle d'une technique de stabilisation scapho-lunaire [76]. La diversité des alternatives thérapeutiques témoigne de la difficulté de prise en charge de ces affections et de l'absence de solution idéale de stabilisation à ce jour.

Les analyses des résultats radiographiques à moyen terme nous renseignent sur la récurrence de l'instabilité initiale, représentée par un angle scapho-lunaire s'écartant progressivement dans le temps, pour finalement réapparaître identiques à la situation préopératoire [2], [3], [40].

Nous comparerons en premier lieu nos résultats à ceux de la littérature. Puis rapporterons les différentes solutions chirurgicales décrites pour les instabilités stade 3 et 4 de Garcia-Elias, correspondant à notre série.

Seulement quelques auteurs se sont attachés à évaluer les poignets controlatéraux asymptomatiques lors des analyses des instabilité scapho-lunaires, leurs résultats sont en accord avec les nôtres, nous reviendront sur leurs hypothèses et proposerons un algorithme thérapeutique [77]–[79].

II/ Comparaison des données épidémiologiques

Bien souvent les séries étudiées ont un effectif restreint, surtout pour les analyses à long terme. Par exemple, Nienstedt en 2012, rapporte ses résultats concernant des instabilités scapho-lunaire chroniques à 13.8 ans en moyenne (de 12 à 15 ans), cependant, seulement 8 patients ont pu être évalués. La moyenne d'âge était de 40 ans lors de l'intervention, comme la plupart des séries de la littérature (tableau 33), 2 patients présentaient une instabilité dynamique, 6 une instabilité statique. Ses résultats sont similaires aux autres études, avec des scores fonctionnels bons à excellents (moyenne de 9 au Quick DASH), une force de poigne équivalente à 85% du côté controlatéral, sur 8 patients, 6 n'avaient plus aucune douleur, deux souffraient encore de douleurs chroniques ; 7 patients ont pu reprendre leur activité professionnelle initiale [80].

Les instabilités scapho-lunaires ont fait l'objet de nombreuses études, le plus souvent rétrospectives, avec un suivi parfois court, inférieur à 24 mois, plutôt que de dresser le tableau exhaustif de toutes ces études, nous avons pris en compte les séries avec le recul le plus important notamment celles s'attachant à rapporter des résultats radiographiques [62].

On constate dans la plupart de ces études que les auteurs ne rapportent pas de cas d'instabilité pré-radiographique, cependant la définition précise de l'instabilité pour les auteurs n'est pas souvent détaillée (radiographique ou arthroscopique), ni la technique de mesure du diastasis scapho-lunaire qui permet de statuer entre une instabilité pré radiographique, dynamique ou statique. De plus, les auteurs ne rapportent quasiment jamais la réalisation d'un bilan dynamique bilatéral et comparatif en pré opératoire.

Pourtant, comme on a pu le voir précédemment, il n'est pas rare de retrouver un diastasis bilatéral. D'ailleurs, nous avons « corrigé » un certain nombre de diagnostics initiaux d'instabilité dynamique, en instabilité pré radiographique dans notre série, grâce aux clichés postopératoires dynamiques bilatéraux comparatifs. Pour mémoire, 9 cas de notre série n'ont pas bénéficié de ce bilan dynamique bilatéral initial, soit 20 %.

Ceci explique peut-être la différence en termes d'étiologie avec les autres auteurs. Nos patients en instabilité pré-dynamique ont tous bénéficié d'une arthroscopie, retrouvant pour seulement 4 patients sur 15 une lésion du ligament interosseux scapho-lunaire de stade 2 selon la classification

de Dautel, pour les 11 cas restant, il s'agissait d'un stade 3. Le bilan radiographique ne sert qu'à orienter le chirurgien dans la réalisation du bilan complémentaire, l'arthroscopie fait foi du diagnostic réel d'instabilité.

Malgré cette différence de diagnostic sur le type radiographique de l'instabilité, les données épidémiologiques de la littérature sont semblables aux nôtres.

D'autant qu'il existe une certaine discordance dans les termes utilisés pour définir les instabilités, pour certains la dissociation scapho-lunaire désignée par : « scapholunate dissociation without repairable SLIL » (Scapho Lunate Inter Osseous) signifie instabilité dynamique chronique avec LIOSL irréparable ou désigne plusieurs atteintes (dynamique et statique). Certains auteurs différencient dissociation et dissociative, pour parler d'instabilité statique concernant le second terme, d'autres différencient les instabilités statiques, dont le scaphoïde serait réductible avec les situation de DISI, considérant cette situation irréductible si elle est chronique[1], [9], [36], [76]. Les nombreuses classifications existantes expliquant ces discordances.

Pour d'autres auteurs, ces instabilités pré-radiographiques ne justifient pas d'un traitement de reconstruction ligamentaire, mais plutôt d'une réparation associée à une capsulodèse, pour eux, l'arthroscopie dans ce cadre ne retrouverait que des lésions partielles du LIOSL (stade 1 de Dautel, 1 ou 2 de Geissler)[1], [44], [76], [81].

Les mobilités, la douleurs et les scores fonctionnels sont toujours précisés par les auteurs, d'avantage que le sexe ou le côté dominant [66]. On remarque qu'il y a moins de femmes que d'hommes dans les séries étudiées, sauf pour Talwalkar (177 questionnaires étudiés mais 55 patients revus cliniquement) et Garcia-Elias (tableau 26).

Moran a analysé les résultats de patients opérés d'une ténodèse au FCR selon Brunelli, modifiée par Van Den Abbeele (pas de ténodèse au tubercule de Lister)[66] ; Talwalkar les résultats de ses triples ténodèses au FCR selon Garcia-Elias[82], Papadogeorgou les ténodèses à l'hémi-ERCB associée à une arthrodèse scapho-lunaire transitoire de plusieurs mois [61]. Chabas et Garcia-Elias les ténodèses au FCR du même nom [59], [83] et Gajendran, les capsulodèses au ligament intercarpien dorsal[2].

Auteurs	Moran [66]	Talwalkar [82]	Papadogeorgou [61]	Chabas [83]	Garcia-Elias [59]	Gajendran [2]	Notre série
Série (nb cas)	15	117	32	19	38	15	44
Femme/homme	NP	67/50	9/23	3/16	14/24	3/12	9/35
Age moyen	39	38	39	43	36	41.9	39.7
Recul moyen (mois)	36	50	50.3	37	46	86	45
Main dominante	NP	NP	NP	9/19 47%	NP	12/15 80 %	21/44 47%
Instabilités (nb) Selon GE ou Watson	9 Dyn. 6 Stat.	32 Dyn. 23 Stat.	17 stades IV 15 stades V	12 Dyn 7 Stat.	21 st. III 8 st. IV	15 Statiques	21 (S) 9 (D) 15 (pRx)

Tableau 26 : données épidémiologiques et littérature, S ou Stat. : Statique, D ou Dyn : dynamique, pRx : pré radiographique, NP : non précisé

III/ Comparaison des résultats cliniques

Les résultats fonctionnels sont majoritairement satisfaisants, la plupart des patients sont également satisfaits, signalant qu'ils seraient prêts à se faire réopérer si la situation de produisait de nouveau ou concernait le côté controlatéral, cependant, on remarque que l'indolence n'est jamais complète, d'autant plus à l'effort (tableau 27).

Auteurs	Moran [66]	Talwalkar [82]	Papadogeorgou [61]	Chabas [83]	Garcia-Elias [59]	Gajendran [2]	Notre série
Séries (nb cas)	15	55	32	19	38	15	44
Recul moyen (mois)	36	50	50.3	37	86	46	45
Douleur au Repos (% cas)	20 % aucune 27 % légère 27% modérée	77% modérée	33% absence 33% légère 30% modérée 4% sévère	15 % aucune douleur 78 % EVA entre 3 et 10	73 % absente 21% modérée 5% sévère	73% légère 27% modérée	47% aucune 27% légère 11% modérée 2% sévère
Douleur à l'effort (nb cas/nb série ou %)	NP	NP	NP	NP	Modérée 8/38	NP	23 % légère 45 % modérée 34 % sévère
Jamar	87% controlat.	80% controlat.	86% controlatéral	78% controlat.	65 % controlat	43 kgF	84% control.
Extension	43°	46°	70°	50°	52°	55°	53°
Flexion	40°	54°	42°	41°	51°	50°	50°
% TAM controlatérale	63%	65%	80%	74%	76%	NP	76 %
Arc IU-IR	42°	45°	54°	54°	36°	53°	48°

Tableau 27 : comparaison des résultats cliniques

Dans la série de Moran et al., 2 reprises précoces ont été nécessaires pour ténolyse et infection sur une broche, une reprise tardive a été effectuée pour arthrose invalidante[66], Talwalkar rapporte 6 reprises, 2 pour névromes, 2 pour arthrodèses scapho-capitale et 2 pour arthrodèses totales [82].

Papadogeorgou rapporte 40 % de complications avec 7 reprises nécessaires à court et moyen terme et 2 syndromes douloureux régionaux complexes (SDRC) et 4 patients présentant une raideur [61].

Chabas fait part de deux SDRC et 2 névromes situés sur la cicatrice dorsale nécessitant une exérèse. Garcia-Elias, mis à part les 23 % de poignets SLAC retrouvés à 86 mois de recul moyen, ne rapporte pas de reprise chirurgicale précoce ou tardive [59]. Gajendran ne rapporte aucune complication post-opératoire[2].

L'arthrotomie nécessaire à la reconstruction ligamentaire, qu'elle soit effectuée à l'aide d'une ténodèse ou d'une capsulodèse est enraidissante, avec un arc de mobilité compris entre 60 et 80 % du côté controlatéral pour les études les plus récentes.

Les scores fonctionnels n'ont pas été relevés car les valeurs moyennes rapportées sont rassurantes, cependant les résultats se répartissent sur un large panel de valeurs différentes. Par exemple, pour Megerle, qui a analysé les résultats à long terme des capsulodèses dorsales, le score Quick DASH s'étale de 0 à 71 % sur toute la série et le score de Mayo de 0 (résultat médiocre) à 90 (résultat excellent)[84]. De la même façon, nous retrouvons pour nos 44 cas une moyenne de 28.5 au Quick DASH avec des valeurs allant de 0 à 69.5% et une moyenne de 27.3 % au PRWE, avec des scores compris entre 1 et 72 %.

Les résultats cliniques et radiographiques ne sont pas harmonieux pour notre série et pour d'autres auteurs non plus, ce que l'on peut constater quand les écart types des données analysées sont rapportées en plus des moyennes, faussement rassurantes [62], [85].

IV/ Comparaison des données relatives à la profession

Tous les auteurs ne détaillent pas la répartition des types d'activités professionnelles dans leurs séries, cependant on retrouve souvent un nombre important de travailleurs manuels, plus exposés aux traumatismes violents ou aux microtraumatismes répétés, favorisant la dégradation des stabilisateurs secondaires en cas d'atteinte initiale isolée du LIOSL[1], [9], [44].

Les résultats sont mitigés en termes de reprise professionnelle (tableau 28). Notre étude ne permet pas de conclure quant aux résultats cliniques concernant les patients en accident de travail, étant donné qu'une étude prospective comparative serait la plus informative quand à la perte de mobilité et l'évolution de la douleur postopératoire entre deux groupes, un en accident de travail et l'autre non.

Gajendran a fait cette distinction et a relevé des scores fonctionnels plus faibles et une douleur plus marquée dans ce contexte, sans pour autant mettre en évidence de différence significative entre le groupe « accident professionnel » et le groupe « accident domestique »[2]. Nous avons dans notre population des résultats très différents, cliniques ou radiographiques au sein des cas en accident de travail.

Pauchard et al. ont également comparés deux sous groupes selon cette distinction sur l'origine traumatique, de la même façon que Gajendran, ont mis en évidence de moins bons résultats en terme de mobilité et de douleurs, bien que la différence ne fut pas significative[3].

Auteurs	Moran [59]	Talwalkar [79]	Papadogeorgou [57]	Chabas [80]	Garcia-Elias [55]	Gajendran [2]	Notre série
Série (nb cas)	15	55	32	19	38	15	44
Recul moyen	36	50	50.3	37	86	46	45
Type de profession (nb cas) M : Manuelle S : Sédentaire	NP	NP	M : 19 S : 11	M : 12	NP	NP	M : 21 S : 10 13 : mixte
Durée moyenne d'arrêt potopératoire (mois)	NP	NP	5	9	NP	NP	9
Reprise professionnelle (nb ou % série) M : même poste A : aménagement R : reclassement Non : pas de reprise	NP	M : 34% A : 43%	M : 82 %	M : 12/19 (63%) A : 4/15 (15%) R : 2/15 (7.5%) Non : 1/15	M : 29/38 A : 7/38 Non : 2	NP	M : 45% A : 40% R : 5 % Non : 11%

Tableau 28 : comparaison des données relatives à l'activité professionnelle

V/ Résultats radiographiques

Les évaluations radiographiques restent rares pour les séries publiées, de surcroît si elles intéressent le poignet controlatéral asymptomatique. Une grande majorité des résultats rapportés dans la littérature renseigne sur les suites cliniques et fonctionnelles des chirurgies stabilisatrices du couple scapho-lunaire (tableau 29).

Concernant les auteurs faisant part de ces mesures, aucune ne porte sur le poignet controlatéral, elles sont uniquement rapportées pour les poignets opérés.

Les clichés de profil stricts sont utilisés comme examen de référence dans la surveillance post-opératoire d'une ligamentoplastie scapho-lunaire, permettant de mesurer les valeurs des angles scapho, radio et capito-lunaires et de dépister une faillite de la chirurgie stabilisatrice. Cependant, ces clichés sont souvent réalisés en flexion ou extension légère, pouvant faire conclure à tort à une stabilité pérenne du couple scapho-lunaire. Il paraît simple dans sa réalisation, cependant celui-ci est rendu difficile par les variations morphologiques des individus, une plaque apposée à la face postérieure du poignet peut aider à la qualité de l'examen [52], [53], [71].

D'ailleurs, malgré une attention particulière de nos manipulateurs pour la réalisation de ces clichés au dernier recul dans notre série, de nombreux clichés de profil n'étaient pas stricts (18 sur 45 poignets opérés). Pour sept poignets opérés en succès radiographique, les angles scapho-lunaires étaient compris entre 65 et 69, dont 4 n'avaient pas eu de cliché de profil strict. On ne peut donc éliminer un biais d'interprétation pour ces succès radiographiques.

Il n'y avait pas de différence significative dans la répartition des clichés de profil stricts ou non entre nos groupes succès et échec radiographique, cependant d'avantage de diagnostics d'échec radiographiques ont été portés sur les clichés « stricts » (18 stricts/25 pour les échecs et 10 stricts/20 pour les succès).

Appuyant cet état de fait, Koh , grâce à son analyse de clichés de profil avec variation graduelle de 5° dans le plan sagittal, a retrouvé des différences statistiquement significatives dès lors qu'il existe entre 0 et 5° de flexion ou d'extension et ce pour tous les angles mesurés permettant de statuer sur l'importance de l'instabilité scapho-lunaire. Sauf pour l'angle scapho-lunaire, pour lequel on retrouve une mesure significativement différente de la position neutre à partir de 10 degrés d'extension dans le plan sagittal [53].

Auteurs	Chabas	Pauchard	Moran	Gajendran	Notre série
Nb cas	19	20	15	21	44
Age moyen	43	42.8	39	41.9	39
Recul moyen	37	25	36	86	45
ASL	62°	75°	54°	62°	63° succès 81° échecs
ARL	NP	-13°	14°	NP	3.9 succès -16.9 échecs
Diastasis SL (en mm et statique)	2.4	3.7 statique 4.9 dynamique	2.6	2.7 à 25 mois 3.5 à 86 mois	3.6 Statique 4.3 Dynamique
Arthrose SLAC	1 SLAC 2	2 SLAC	2 SLAC	8 SLAC (32%)	5 SLAC

Tableau 29 : comparaison des mesures radiographiques

Gajendran et Pauchard ont mis en évidence une augmentation significative des angles scapho-lunaires au dernier recul, grâce à leur analyse comparative des clichés pré et post opératoires [2], [3]. Chabas rapporte une diminution du diastasis scapho-lunaire de 2.8 mm à 2.4 en postopératoire, pour autant cette différence n'est pas significative, il retrouve également une aggravation des mesures post-opératoires précoces avec un ASL mesuré à 53°, qui s'aggrave progressivement pour atteindre 62° en moyenne, pour une mesure préopératoire moyenne de 61° [83].

Nos résultats sont plutôt en accord avec ceux de Pauchard et Gajendran. Nous retrouvons une absence de différence significative entre l'ASL pré et post opératoire pour nos succès radiographiques avec respectivement 63° et 61.7° mesurés. Nous ne retrouvons aucune amélioration concernant les angles radio ou capito-lunaires entre les situations pré et post opératoires sur l'ensemble de la série. Contrairement à Moran qui retrouve une amélioration significative de ses angles scapho-lunaires en postopératoire (54° en post opératoire contre 63° en pré opératoire [66]).

L'importance du diastasis statique postopératoire n'est pas associée à la survenue d'un échec, il paraît donc obsolète de l'utiliser comme un critère de jugement principal de l'efficacité du traitement chirurgical.

La rigueur nécessaire à l'analyse radiographique n'est pas souvent précisée par les auteurs, hormis pour Pauchard et al, qui précisent l'importance du cliché de profil strict mais également la méthode de mesure du diastasis scapho-lunaire au milieu de l'interligne, ce qui limite les biais d'interprétation [3].

Le caractère rétrospectif de notre étude et l'absence de contrôle inter-observateur pour le recueil des données radiographiques expose à un certain nombre de biais. Au vu de nos résultats et de notre méthodologie, nous ne pouvons prouver formellement l'association entre une instabilité scapho-lunaire bilatérale et la survenue d'un échec radiographique, malgré une prise en charge chirurgicale adaptée.

VI/ Alternatives thérapeutiques

Aucun traitement chirurgical n'a démontré sa supériorité concernant la prise en charge des ISL chroniques. Les prises en charge sont différentes en fonction de la provenance géographique du chirurgien et de son expérience, comme nous l'avons vu précédemment, aux Etats-Unis, suite aux études de Kleinman et al. [42], un grand nombre d'arthrodèses STT sont encore réalisées pour prendre en charge les ISL avec un scaphoïde réductible ou non et en l'absence d'arthrose [15].

D'autres auteurs utilisent un greffon os-ligament-os pour reconstruire le ligament interosseux scapho-lunaire, malgré le risque vasculaire pour le pôle proximal du scaphoïde et le taux de fusion parfois décevant. Les résultats à moyen terme rapportent souvent une évolution arthrosique, en la défaveur de la protection chondrale attendue par stabilisation du couple scapho-lunaire. Il est parfois préféré du fait de la restauration du diastasis scapho-lunaire [40]. Weiss et son équipe, pionniers de cette intervention, utilisaient un greffon prélevé au dépend de la corticale dorsale du radius, emportant un fragment de rétinaculum, ils rapportent des résultats inconstants dans la prise en charge des instabilités statiques, avec des ASL entre 45 et 87° et un gap scapho-lunaire entre 3 et 11 mm à moyen terme. Bien que peu populaire, ce greffon est plutôt utilisé pour les stades 3 de Garcia-Elias, le prélèvement concerne l'interligne capito-métacarpien pour les études les plus récentes [44], [59].

Pour les instabilités de stade 3 de Garcia-Elias (sans défaut d'alignement du scaphoïde), certains effectuent, sous arthroscopie, un avivement de l'interligne scapho-lunaire, associé à une arthrorise scapho-capitale et scapho-lunaire. Les séries relevant de cette technique ont un effectif faible et un suivi court, de moins de 5 ans, et ne permettent pas de conclure sur une efficacité à long terme [9], [44].

Les stades 4 de la classification de Garcia-Elias peuvent répondre à plusieurs types de traitement.

Les capsulodèses dorsales, regroupant des raffinements techniques divers et intéressants le ligament intercarpien ou radiocarpien dorsal ont été largement étudiées. Elles sont souvent associées à une réinsertion du ligament scapho-lunaire et sont d'avantage utilisées pour les stades 2 et 3 de Garcia-Elias. La capsulodèse de Blatt décrite pour la première fois en 1987, se réalise au moyen d'une longue bandelette pédiculée en proximal sur le radius, fixée verticalement au pôle distal et dorsal du scaphoïde [1], [15].

Lavernia et al., en 1992, ont analysés 21 patients opérés d'une réparation du LIOSL à ciel ouvert associée ou non à une capsulodèse dorsale. Ils retrouvaient un déficit de flexion moyen de 11° et un ASL entre 62° et 57° à 3 ans de recul. La série étudiée regroupait plusieurs types d'instabilités scapho-lunaire d'âges différents [58].

La technique de Réduction et Association du Scaphoïde et du Lunatum (RASL) au moyen d'une vis de Herbert, ne reproduit pas la biomécanique du couple scapho-lunaire, mais autorise tout de même un certain degré de mobilisation entre les deux os au niveau de l'interligne SL. Certains auteurs proposent de la réaliser sous arthroscopie avec de bons résultats rapportés à court terme [9], [15], [44].

Contrairement à notre étude, certains auteurs modifient leurs techniques chirurgicales en fonction de la présentation radiographique initiale, par exemple pour une instabilité préradiographique chronique, une réparation du LIOSL associée à une capsulodèse sera réalisée pour une grande majorité [81]. Cependant, la chirurgie doit s'adapter aux découvertes arthroscopiques, on ne peut raisonnablement traiter une telle instabilité par une réparation simple associée à une arthrorise scapho capitale et scapho-lunaire si l'on constate une dissociation complète à l'arthroscopie, même si les clichés en stress ne mettent pas en valeur d'instabilité particulière.

Pour certains la prise en charge diffère en fonction de la présentation radiographique et une reconstruction ligamentaire par ligamentoplastie ou ténodèse ne saurait être effectuée pour une autre présentation radiographique qu'une instabilité statique[81]. Dans notre série nous comptons 15 instabilités préradiographiques, cependant l'arthroscopie retrouvait majoritairement un stade 3 de Dautel pour ces cas et non une simple rupture partielle n'entraînant aucune dissociation scapho-lunaire.

Les dernières techniques proposées se veulent moins invasives, favorisant l'abord arthroscopique pour éviter l'enraidissement provoqué par l'arthrotomie dorsale, tout en stabilisant la dissociation scapho-lunaire. Corella a décrit récemment la réalisation d'une triple ténodèse selon Garcia-Elias effectuée par deux mini-abords dorsaux et palmaires associés à un contrôle arthroscopique final de la stabilisation scapho-lunaire [44].

Une des plus récentes applique les principes de la ligamentoplastie du ligament croisé antérieur, en proposant des guides percutanés pour passer le transplant tendineux au travers de l'interligne scapho-lunaire, au niveau de son centre de rotation. Ce qui permettrait d'imiter la capacité de torsion du LIOSL dans le plan sagittal, pour le moment le recul est trop faible pour avoir une idée claire sur les résultats. Les larges perforations effectuées en regard des zones à risque vasculaire font craindre la survenue d'une ostéonécrose aseptique et une faillite de la stabilisation scapho-lunaire[86].

VII/ Concernant les anomalies bilatérales

Mise en lumière par Vance[79], qui rapporte en 1979 un cas de diastasis statique bilatéral chez une femme de 49 ans, découvert à la suite d'un traumatisme de faible énergie ayant entraîné une symptomatologie unilatérale ; les anomalies bilatérales ont éveillé l'intérêt d'autres auteurs en 2004, pour tomber de nouveau dans l'oubli et être mises sur le devant de la scène par Picha en 2012[77].

De fait, il existe peu de publications à ce sujet, cependant nous avons remarqué au cours de notre étude radiographique, que 25% des cas de notre série présentait un diastasis scapho-lunaire bilatéral sévère sur les clichés dynamiques poings serrés.

Nous avons démontré une association significative entre la présence d'une instabilité scapho-lunaire bilatérale et la faillite radiographique de la chirurgie stabilisatrice. Cependant, ce critère prédictif d'échec peut simplement résulter du nombre important de cas présentant une instabilité scapho-lunaire bilatérale sévère.

Nous définissons les instabilités scapho-lunaires radiographiques à partir de valeurs seuils (dynamique, ASL supérieur à 60 °, statique ASL supérieur à 70°) des angles scapho, capito et radio lunaires. Les instabilités scapho-lunaires sont représentées par un panel de valeurs angulaires très différentes, qui correspond à la sévérité de l'atteinte des verrous principaux et secondaires du couple scapho-lunaire.

Nous souhaitons donc apporter une précision à nos résultats, notre critère prédictif d'échec d'une ligamentoplastie dénommé « instabilité scapho-lunaire bilatérale » a été mis en lumière par l'importance significative des valeurs pathologiques des ARL, ASL et ACL mesurées sur les poignets **controlatéraux non opérés** du groupe échec comparativement aux **poignets controlatéraux non opérés** du groupe succès, d'autant que cette différence était retrouvée pour les deux bilans radiographiques comparatifs effectués en pré et postopératoire au dernier recul.

Pour des raisons de clarté nous avons utilisé le terme « instabilité scapho-lunaire bilatérale » pour éviter de décrire à chaque fois les valeurs significativement différentes des angles (ACL, ASL, ARL) mesurés entre les deux groupes concernant leurs poignets controlatéraux non opérés.

Tout comme la graduation radiographique des instabilités selon Watson, ce terme représente une multitude de valeurs angulaires majoritairement supérieures à 65 ° pour l'angle scapho-lunaire et inférieures à - 10 ° pour l'angle capito-lunaire, concernant les poignets controlatéraux asymptomatiques de notre groupe en échec radiographique.

Notre analyse en sous-groupe représente simplement l'importance des cas d'instabilité scapho-lunaire bilatérale sévère, nommées « DSLB » et représentés par des valeurs angulaires mesurées au-delà du seuil définissant l'instabilité statique (ASL > 70 ° et ACL < - 15°) .

Celle-ci nous permet d'appuyer le caractère prédictif d'échec d'une ligamentoplastie représenté par une situation bilatérale d'instabilité scapho-lunaire avec symptômes unilatéraux.

Pour trois patients présentant cette instabilité, aucun traumatisme antérieur n'a été retrouvé à l'origine de douleur survenant pour un seul poignet. Deux patients atteints de cette instabilité scapho-lunaire bilatérale sévère ont bénéficié d'un long recul (cas clinique IV et notre patiente aux ligamentoplasties bilatérales), au-delà de 65 mois, on constate une aggravation inéluctable de l'instabilité scapho-lunaire dans le temps.

Se pose alors la question d'une origine congénitale ou traumatique expliquant la vulnérabilité à l'instabilité de la première rangée pour ces massifs carpiens bilatéraux particuliers.

Par ailleurs, notre analyse met en évidence un rapport de hauteur du carpe relatif au capitatum significativement moindre, de façon bilatérale, en pré et post-opératoire, concernant les poignets en échec radiographique appartenant au sous groupe « DSLB » comparativement aux poignets en échec radiographique ne présentant aucune anomalie bilatérale. Cette différence peut correspondre à un capitatum plus imposant dans le massif carpien, reflétant peut-être une biomécanique différente chez ces patients, appuyant alors l'origine congénitale de la déformation bilatérale.

L'équipe de Picha, au moyen de l'analyse rétrospective de 124 radiographies standards et poings serrés bilatérales de patients consultant pour des douleurs au poignet, retrouve des résultats en accord avec nos hypothèses.

Il définissait l'anomalie bilatérale lorsque le diastasis dynamique était supérieur ou égal à 5 mm et l'angle scapho-lunaire \geq à 60°. La mesure du diastasis était faite à un niveau très proximal sur l'interligne scapho-lunaire. Le diagnostic final était ajusté au motif de consultation des patients sous couvert de la réalisation d'examen complémentaires orientés par la clinique. Au total, 51% des patients présentant une instabilité scapho-lunaire chronique n'avaient eu aucun traumatisme

antérieur identifiable et seulement 27% rapportaient un mécanisme stéréotypé responsable de l'instabilité scapho-lunaire (ISL). Le gap scapho-lunaire (SL) était normal pour 19% des poignets symptomatiques, 81% présentaient un diastasis SL pathologique ; pour le côté controlatéral asymptomatique, 48 % des écarts scapho-lunaires étaient normaux, contre 52% pathologiques. Finalement, 44% des patients présentaient des gaps SL bilatéraux anormaux. L'angle SL était normal pour 12% des poignets symptomatiques et pathologiques pour les 88 % restant. Pour les poignets asymptomatiques, 30% avaient des mesures de l'ASL normales, et 70% un ASL supérieur à 60°. Une arthrose de type SLAC a été retrouvée pour la moitié des patients. Au total, 81 patients (65%) présentaient un angle SL anormal bilatéral [77].

Les atteintes bilatérales semblent donc bien plus fréquentes que ce qui avait été précédemment rapporté par la littérature.

Gharbaoui et al. ont fait la description d'une série de 6 patients présentant une dissociation scapho-lunaire bilatérale sans antécédents traumatiques [87].

Crisko a comparé la dynamique carpienne entre deux groupes de poignets bilatéraux, 8 présentaient une ISL unilatérale et les 10 autres poignets étaient ceux de volontaires sains (groupe témoin). Une analyse dynamique scannographique a été réalisée. La comparaison de ces scanners dynamiques a retrouvé une différence significative dans la position des os de la première rangée du carpe entre les poignets bilatéraux des patients atteints d'ISL et celle des volontaires sains. Les mobilités au sein de la première rangée étaient les mêmes pour les deux poignets des patients du groupe ISL et elles différaient significativement de la biomécanique bilatérale des premières rangées des poignets sains témoins [78].

Feipel, grâce à une étude « in vivo » au moyen de coupes scannographiques 3D bilatérales aux poignets, a démontré la même différence significative dans les mobilités de la rangée intercalaire entre les patients atteints d'une instabilité scapho-lunaire et les volontaires sains faisant office de groupe témoin[24].

Ces différentes publications sont en accord avec l'hypothèse d'une biomécanique différente de la normale, bilatérale et congénitale, des atteintes scapho-lunaire bilatérales, leur conférant une certaine vulnérabilité face à l'apparition d'une instabilité scapho-lunaire d'aggravation progressive.

D'autres auteurs ont proposé une origine proprioceptive expliquant la survenue d'une instabilité scapho-lunaire bilatérale. Une instabilité scapho-lunaire survenant sur un des deux poignets, entraînerait peut être dans le temps, si elle n'est pas traitée, par rétrocontrôle proprioceptif, une adaptation des os du carpe controlatéraux non traumatisés, aux mobilités carpiennes du poignet lésé, expliquée par une symétrie du fonctionnement articulaire aux membres [88] .

Au vu de ces résultats on peut se poser la question de l'efficacité des techniques classiques de ligamentoplastie scapho-lunaire, concernant cette population présentant une instabilité bilatérale

avec un seul poignet symptomatique, dans la prévention de l'évolution arthrogène type poignet SLAC.

VIII/ Conclusion

Les critères prédictifs d'échec d'une chirurgie stabilisatrice scapho-lunaire retrouvés dans notre étude sont les suivants :

-la sévérité de l'instabilité scapho-lunaire pré opératoire, représentée par un angle scapho-lunaire supérieur à 70° et une bascule dorsale du lunatum en DISI

- la présence d'une « instabilité scapho-lunaire bilatérale », regroupant un large spectre lésionnel, représenté par de multiples valeurs angulaires intercarpiennes, ayant pour point commun l'extension du lunatum et l'horizontalisation du scaphoïde.

- la présence d'anomalies bilatérales évidentes aux bilans radiographiques comparatifs, représentée par un diastasis SL dynamique majeur bilatéral associé à une instabilité scapho-lunaire radiographique sévère.

Au vu de nos résultats, il est licite de se demander si les patients présentant des anomalies bilatérales n'auraient pas eu le même résultat radiographique en l'absence de chirurgie, d'autant que nous ignorons la durée d'évolution de ces instabilités scapho-lunaires bilatérales avant leur prise en charge spécialisée.

Nous pouvons confirmer, à la lumière de nos analyses, l'absence significative de corrélation entre les résultats cliniques et radiographiques à moyen terme.

L'indolence est rarement atteinte au repos, mais les patients ont une amélioration de leur force de poigne et de leurs capacités fonctionnelles après une ligamentoplastie de stabilisation scapho-lunaire, même si les radiographies retrouvent une récurrence de l'instabilité pré-opératoire.

Il nous paraît raisonnable de mesurer nos indications de ligamentoplastie stabilisatrice de l'articulation scapho-lunaire lorsque des anomalies bilatérales correspondant à une dissociation scapho-lunaire sont mises en évidence. En effet, la protection contre l'arthrose à moyen et long terme étant plus qu'incertain, l'indication devrait être posée uniquement si le patient est demandeur, particulièrement motivé et informé du caractère mitigé des résultats radio-cliniques post-opératoires.

Il serait intéressant de réaliser une étude prospective de cohorte regroupant volontaires sains et atteints d'une instabilité scapho-lunaire bilatérale, conduite selon une surveillance radiographique et scannographique dynamique bilatérale.

La question d'une surveillance simple associée à un protocole rééducationnel spécialisé et bien mené peut également être intéressante en cas de refus de prise en charge chirurgicale chez ces patients présentant des anomalies bilatérales.

IX/ BIBLIOGRAPHIE

- [1] A. Kitay et S. W. Wolfe, « Scapholunate instability: current concepts in diagnosis and management », *J. Hand Surg.*, vol. 37, n° 10, p. 2175-2196, oct. 2012.
- [2] V. K. Gajendran, B. Peterson, R. R. Slater Jr., et R. M. Szabo, « Long-Term Outcomes of Dorsal Intercarpal Ligament Capsulodesis for Chronic Scapholunate Dissociation », *J. Hand Surg.*, vol. 32, n° 9, p. 1323-1333, nov. 2007.
- [3] N. Pauchard, A. Dederichs, J. Segret, S. Barbary, F. Dap, et G. Dautel, « The role of three-ligament tenodesis in the treatment of chronic scapholunate instability », *J. Hand Surg. Eur. Vol.*, vol. 38, n° 7, p. 758-766, sept. 2013.
- [4] F. H. Netter, *Atlas d'anatomie humaine*. 2007.
- [5] G. A. Buijze, S. A. Lozano-Calderon, S. D. Strackee, L. Blankevoort, et J. B. Jupiter, « Osseous and Ligamentous Scaphoid Anatomy: Part I. A Systematic Literature Review Highlighting Controversies », *J. Hand Surg.*, vol. 36, n° 12, p. 1926-1935, déc. 2011.
- [6] J. Taleisnik, « The ligaments of the wrist », *J. Hand Surg.*, vol. 1, n° 2, p. 110-118, sept. 1976.
- [7] Y. Kijima et S. F. Viegas, « Wrist Anatomy and Biomechanics », *J. Hand Surg.*, vol. 34, n° 8, p. 1555-1563, oct. 2009.
- [8] R. L. Linscheid et J. H. Dobyns, « The Wrist in Perspective », *Iowa Orthop. J.*, vol. 10, p. 60-66, 1990.
- [9] C. E. Kuo et S. W. Wolfe, « Scapholunate Instability: Current Concepts in Diagnosis and Management », *J. Hand Surg.*, vol. 33, n° 6, p. 998-1013, juill. 2008.
- [10] S. F. Viegas, S. Yamaguchi, N. L. Boyd, et R. M. Patterson, « The dorsal ligaments of the wrist: anatomy, mechanical properties, and function », *J. Hand Surg.*, vol. 24, n° 3, p. 456-468, mai 1999.
- [11] P. Kamina et A. Gouazé, *Anatomie clinique : Tome 1, Anatomie générale, membres*, 4e édition. Paris: Maloine, 2009.
- [12] V. Feipel et M. Rooze, « The capsular ligaments of the wrist: morphology, morphometry and clinical applications », *Surg. Radiol. Anat.*, vol. 21, n° 3, p. 175-180, mai 1999.
- [13] G. Sennwald et G. Segmüller, « Base anatomique d'un nouveau concept de stabilité du carpe », *Int. Orthop.*, vol. 10, n° 1, p. 25-30, mars 1986.
- [14] A.-I. Kapandji et R. Tubiana, *Anatomie fonctionnelle 1 : Membres supérieurs. Physiologie de l'appareil locomoteur*, 6e édition. Paris: Maloine, 2005.
- [15] E. J. Camus et L. Van Overstraeten, *La chirurgie ligamentaire du carpe avant l'arthrose*, Sauramps Medical. 2009.
- [16] H. Mitsuyasu, R. M. Patterson, M. A. Shah, W. L. Buford, Y. Iwamoto, et S. F. Viegas, « The role of the dorsal intercarpal ligament in dynamic and static scapholunate instability », *J. Hand Surg.*, vol. 29, n° 2, p. 279-288, mars 2004.
- [17] R. A. Berger, « The gross and histologic anatomy of the scapholunate interosseous ligament », *J. Hand Surg.*, vol. 21, n° 2, p. 170-178, mars 1996.
- [18] W. H. Short, F. W. Werner, J. K. Green, et S. Masaoka, « Biomechanical evaluation of ligamentous stabilizers of the scaphoid and lunate », *J. Hand Surg.*, vol. 27, n° 6, p. 991-1002, nov. 2002.
- [19] M. D. Linkous, S. D. Pierce, et L. A. Gilula, « Scapholunate Ligamentous Communicating Defects in Symptomatic and Asymptomatic Wrists: Characteristics1 », *Radiology*, sept. 2000.
- [20] C. F. Larsen, P. C. Amadio, L. A. Gilula, et J. C. Hodge, « Analysis of carpal instability: I. Description of the scheme », *J. Hand Surg.*, vol. 20, n° 5, p. 757-764, sept. 1995.

- [21] R. A. Berger, T. Imeada, L. Berglund, et K.-N. An, « Constraint and material properties of the subregions of the scapholunate interosseous ligament », *J. Hand Surg.*, vol. 24, n° 5, p. 953-962, sept. 1999.
- [22] E.-J. Camus, F. Millot, J. Lariviere, et S. Raoult, « Kinematics of the wrist using 2D and 3D analysis: biomechanical and clinical deductions », *Surgical and Radiologic Anatomy*, p. 399-410, 2004.
- [23] H. Moritomo, E. P. Apergis, G. Herzberg, F. W. Werner, S. W. Wolfe, et M. Garcia-Elias, « 2007 IFSSH committee report of wrist biomechanics committee: biomechanics of the so-called dart-throwing motion of the wrist », *J. Hand Surg.*, vol. 32, n° 9, p. 1447-1453, nov. 2007.
- [24] V. Feipel et M. Rooze, « Three-dimensional motion patterns of the carpal bones: an in vivo study using three-dimensional computed tomography and clinical applications », *Surg Radiol Anat*, vol. 21, n° 2, p. 125-31, 1999.
- [25] F. Schuind, W. P. Cooney, R. L. Linscheid, K. N. An, et E. Y. Chao, « Force and pressure transmission through the normal wrist. A theoretical two-dimensional study in the posteroanterior plane », *J. Biomech.*, vol. 28, n° 5, p. 587-601, mai 1995.
- [26] W. H. Short, F. W. Werner, J. K. Green, L. G. Sutton, et J. P. Brutus, « Biomechanical evaluation of the ligamentous stabilizers of the scaphoid and lunate: part III », *J. Hand Surg.*, vol. 32, n° 3, p. 297-309, mars 2007.
- [27] L. Van Overstraeten et E. J. Camus, « The role of extrinsic ligaments in maintaining carpal stability – A prospective statistical analysis of 85 arthroscopic cases », *Hand Surg. Rehabil.*, vol. 35, n° 1, p. 10-15, févr. 2016.
- [28] M. Garcia-Elias, M. Ribe, J. Rodriguez, M. Cots, et J. Casas, « Influence of joint laxity on scaphoid kinematics », *J. Hand Surg. Edinb. Scotl.*, vol. 20, n° 3, p. 379-382, juin 1995.
- [29] Dobyns, JH. et Perkins, J.C., « Instability of the carpal navicular », *J Bone Jt. Surg*, vol. 49, p. 1014, 1967.
- [30] R. L. Linscheid, J. H. Dobyns, J. W. Beabout, et R. S. Bryan, « Traumatic Instability of the Wrist », *J. Bone Jt. Surg.*, vol. 54, n° 8, p. 1612-1632, déc. 1972.
- [31] J. K. Mayfield, R. P. Johnson, et R. K. Kilcoyne, « Carpal dislocations: pathomechanics and progressive perilunar instability », *J. Hand Surg.*, vol. 5, n° 3, p. 226-241, mai 1980.
- [32] H. K. Watson et F. L. Ballet, « The SLAC wrist: Scapholunate advanced collapse pattern of degenerative arthritis », *J. Hand Surg.*, vol. 9, n° 3, p. 358-365, mai 1984.
- [33] R. L. Linscheid et J. H. Dobyns, « Treatment of scapholunate dissociation. Rotatory subluxation of the scaphoid », *Hand Clin.*, vol. 8, n° 4, p. 645-652, nov. 1992.
- [34] W. H. Short, F. W. Werner, J. K. Green, L. G. Sutton, et J. P. Brutus, « Biomechanical evaluation of the ligamentous stabilizers of the scaphoid and lunate: part III », *J. Hand Surg.*, vol. 32, n° 3, p. 297-309, mars 2007.
- [35] L. V. Overstraeten, E. J. Camus, A. Wahegaonkar, J. Messina, A. A. Tandara, A. C. Binder, et C. L. Mathoulin, « Anatomical Description of the Dorsal Capsulo-Scapholunate Septum (DCSS)—Arthroscopic Staging of Scapholunate Instability after DCSS Sectioning », *J. Wrist Surg.*, vol. 2, n° 2, p. 149-154, mai 2013.
- [36] M. Garcia-Elias, « Treatment of scapho-lunate instability », *Ortop. Traumatol. Rehabil.*, vol. 8, n° 2, p. 160-168, avr. 2006.
- [37] G. Salvà-Coll, M. Garcia-Elias, M. Llusá-Pérez, et A. Rodríguez-Baeza, « The role of the flexor carpi radialis muscle in scapholunate instability », *J. Hand Surg.*, vol. 36, n° 1, p. 31-36, janv. 2011.
- [38] Oberlin, C., « les instabilités et désaxation du carpe », présenté à Conférences d'Enseignement de la SOFCOT, 1990, vol. 38, p. 235-250.

- [39] H. Watson, L. Ottoni, E. C. Pitts, et A. G. Handal, « Rotary subluxation of the scaphoid : A spectrum of instability », *J. Hand Surg. Br. Eur. Vol.*, vol. 18, n° 1, p. 62-64, févr. 1993.
- [40] A. Gray, P. Cuénod, et M. Papaloizos, « Midterm Outcome of Bone-Ligament-Bone Graft and Dorsal Capsulodesis for Chronic Scapholunate Instability », *J. Hand Surg.*, vol. 40, n° 8, p. 1540-1546, août 2015.
- [41] G. Dautel et M. Merle, « La Main Traumatique, 2.chirurgie secondaire Le Poignet traumatique », in *La Main Traumatique, 2.chirurgie secondaire Le Poignet traumatique*, Masson., vol. Tome 2. La Main traumatique, 2010.
- [42] W. B. Kleinman, J. B. Steichen, et J. W. Strickland, « Management of chronic rotary subluxation of the scaphoid by scapho-trapezio-trapezoid arthrodesis », *J. Hand Surg.*, vol. 7, n° 2, p. 125-136, mars 1982.
- [43] S. Omori, H. Moritomo, S. Omokawa, T. Murase, K. Sugamoto, et H. Yoshikawa, « In Vivo 3-Dimensional Analysis of Dorsal Intercalated Segment Instability Deformity Secondary to Scapholunate Dissociation: A Preliminary Report », *J. Hand Surg.*, vol. 38, n° 7, p. 1346-1355, juill. 2013.
- [44] I. P. Pappou, J. Basel, et D. N. Deal, « Scapholunate ligament injuries: a review of current concepts », *Hand N. Y. N.*, vol. 8, n° 2, p. 146-156, juin 2013.
- [45] La Stayo,P et Howell,J., « Clinical provocative tests used in evaluating wrist pain: a descriptive study. - PubMed - NCBI », *J Hand Ther*, vol. 8, n° 1, p. 10-7, 1995.
- [46] C. Rizzo, J. Garret, V. Guigal, et A. Gazarian, « Clinical Examination of Wrist Ligaments », p. 39-66, 2013.
- [47] S. schimmerl-Metz, V. Metz, S. Totterman, F. A. Mann, et L. A. Gilula, « Radiologic Measurement of the Scapholunate Joint: Implications of Biologic Variation in Scapholunate Joint Morphology », *The Journal of Hand Surgery*, 1999.
- [48] C. Falck Larsen, F. K. Mathiesen, et S. Lindequist, « Measurements of carpal bone angles on lateral wrist radiographs », *J. Hand Surg.*, vol. 16, n° 5, p. 888-893, sept. 1991.
- [49] H. K. Watson, J. Weinzweig, et J. Zeppieri, « The natural progression of scaphoid instability », *Hand Clin.*, vol. 13, n° 1, p. 39-49, févr. 1997.
- [50] V. M. Metz, S. M. Schimmerl, L. A. Gilula, S. F. Viegas, et P. Saffar, « Wide scapholunate joint space in lunotriquetral coalition: a normal variant? », *Radiology*, vol. 188, n° 2, p. 557-559, août 1993.
- [51] Green, David P., Wolfe, et Pederson, *Carpal Instability Dissociative | Green's Operative Hand Surgery*. Elsevier, 2005.
- [52] C. F. Larsen, B. Stigsby, S. Lindequist, T. Bellstrøm, F. K. Mathiesen, et T. Ipsen, « Observer variability in measurements of carpal bone angles on lateral wrist radiographs », *J. Hand Surg.*, vol. 16, n° 5, p. 893-898, sept. 1991.
- [53] K. H. Koh, H. I. Lee, K. S. Lim, J. S. Seo, et M. J. Park, « Effect of wrist position on the measurement of carpal indices on the lateral radiograph », *J. Hand Surg. Eur. Vol.*, vol. 38, n° 5, p. 530-541, juin 2013.
- [54] F. A. Schuind, R. L. Linscheid, K. N. An, et E. Y. Chao, « A normal data base of posteroanterior roentgenographic measurements of the wrist. », *J Bone Jt. Surg Am*, vol. 74, n° 9, p. 1418-1429, oct. 1992.
- [55] W. A. Mann FA et L. A. Gilula, « Radiographic evaluation of the wrist: what does the hand surgeon want to know? », *Radiology*, n° 184, p. 15-24, 1992.
- [56] Z. Yang, F. A. Mann, L. A. Gilula, C. Haerr, et C. F. Larsen, « Scaphopisocapitate alignment: criterion to establish a neutral lateral view of the wrist », *Radiology*, vol. 205, n° 3, p. 865-869, déc. 1997.

- [57] C. Mathoulin, « Apport de l'arthroscopie du poignet dans la prise en charge des lésions du ligament scapho-lunaire », *J. Traumatol. Sport*, vol. 30, n° 3, p. 129-140, sept. 2013.
- [58] C. J. Lavernia, M. S. Cohen, et J. Taleisnik, « Treatment of scapholunate dissociation by ligamentous repair and capsulodesis », *J. Hand Surg.*, vol. 17, n° 2, p. 354-359, mars 1992.
- [59] M. Garcia-Elias, A. L. Lluch, et J. K. Stanley, « Three-Ligament Tenodesis for the Treatment of Scapholunate Dissociation: Indications and Surgical Technique », *J. Hand Surg.*, vol. 31, n° 1, p. 125-134, janv. 2006.
- [60] J. W. Hsu, K. M. Kollitz, M. Jegapragasan, et J. I. Huang, « Radiographic evaluation of the modified Brunelli technique versus a scapholunotriquetral transosseous tenodesis technique for scapholunate dissociation », *J. Hand Surg.*, vol. 39, n° 6, p. 1041-1049, juin 2014.
- [61] E. Papadogeorgou et C. Mathoulin, « Extensor carpi radialis brevis ligamentoplasty and dorsal capsulodesis for the treatment of chronic post-traumatic scapholunate instability », *Chir. Main*, vol. 29, n° 3, p. 172-179, juin 2010.
- [62] R. J. R. Chennagiri et T. R. Lindau, « Assessment of scapholunate instability and review of evidence for management in the absence of arthritis », *J. Hand Surg. Eur. Vol.*, vol. 38, n° 7, p. 727-738, sept. 2013.
- [63] E. E. Almquist, A. W. Bach, J. T. Sack, S. E. Fuhs, et D. M. Newman, « Four-bone ligament reconstruction for treatment of chronic complete scapholunate separation », *J. Hand Surg.*, vol. 16, n° 2, p. 322-327, mars 1991.
- [64] P. Bleuler, M. Shafiqhi, O. F. Donati, R. Gurunluoglu, et M. A. Constantinescu, « Dynamic Repair of Scapholunate Dissociation With Dorsal Extensor Carpi Radialis Longus Tenodesis », *J. Hand Surg.*, vol. 33, n° 2, p. 281-284, févr. 2008.
- [65] J. Pomerance, « Outcome After Repair of the Scapholunate Interosseous Ligament and Dorsal Capsulodesis for Dynamic Scapholunate Instability Due to Trauma », *J. Hand Surg.*, vol. 31, n° 8, p. 1380-1386, oct. 2006.
- [66] S. L. Moran, K. S. Ford, C. A. Wulf, et W. P. Cooney, « Outcomes of Dorsal Capsulodesis and Tenodesis for Treatment of Scapholunate Instability », *J. Hand Surg.*, vol. 31, n° 9, p. 1438-1446, nov. 2006.
- [67] T. Dubert, P. Voche, C. Dumontier, et A. Dinh, « Le questionnaire DASH. Adaptation française d'un outil d'évaluation international », *Chir. Main*, vol. 20, n° 4, p. 294-302, 2001.
- [68] N. Dreant et G. Dautel, « Élaboration d'un score de sévérité arthroscopique pour les instabilités scapholunaires », *Chir. Main*, vol. 22, n° 2, p. 90-94, avr. 2003.
- [69] G. S. I. Sulkers, N. W. L. Schep, M. Maas, et S. D. Strackee, « Intraobserver and interobserver variability in diagnosing scapholunate dissociation by cineradiography », *J. Hand Surg.*, vol. 39, n° 6, p. 1050-1054.e3, juin 2014.
- [70] M. van de Giessen, M. Foumani, G. J. Streekstra, S. D. Strackee, M. Maas, L. J. van Vliet, K. A. Grimbergen, et F. M. Vos, « Statistical descriptions of scaphoid and lunate bone shapes », *J. Biomech.*, vol. 43, n° 8, p. 1463-1469, mai 2010.
- [71] C. Falck Larsen, F. K. Mathiesen, et S. Lindequist, « Measurements of carpal bone angles on lateral wrist radiographs », *J. Hand Surg.*, vol. 16, n° 5, p. 888-893, sept. 1991.
- [72] L. A. Gilula, F. A. Mann, J. H. Dobyns, et Y. Yin, « Wrist Terminology as Defined by the International Wrist Investigators' Workshop (IWIW) », *J. Bone Jt. Surg.*, vol. 84, n° suppl 1, p. S1-S66, juin 2002.
- [73] P. C. Rhee, S. L. Moran, et A. Y. Shin, « Association Between Lunate Morphology and Carpal Collapse in Cases of Scapholunate Dissociation », *J. Hand Surg.*, vol. 34, n° 9, p. 1633-1639, nov. 2009.

- [74] S. C. Haase, R. A. Berger, et A. Y. Shin, « Association Between Lunate Morphology and Carpal Collapse Patterns in Scaphoid Nonunions », *J. Hand Surg.*, vol. 32, n° 7, p. 1009-1012, sept. 2007.
- [75] P. A. Gondim Teixeira, J. De Verbizier, S. Aptel, M. Wack, F. Dap, G. Dautel, et A. Blum, « Posterior Radioscaphoid Angle as a Predictor of Wrist Degenerative Joint Disease in Patients With Scapholunate Ligament Tears », *Am. J. Roentgenol.*, vol. 206, n° 1, p. 144-150, déc. 2015.
- [76] P. V. Rajan et C. S. Day, « Scapholunate Ligament Insufficiency », *J. Hand Surg.*, vol. 40, n° 3, p. 583-585, mars 2015.
- [77] B. M. Picha, E. K. Konstantakos, et D. A. Gordon, « Incidence of bilateral scapholunate dissociation in symptomatic and asymptomatic wrists », *J. Hand Surg.*, vol. 37, n° 6, p. 1130-1135, juin 2012.
- [78] J. J. Crisco, S. Pike, D. L. Hulsizer-Galvin, E. Akelman, A. P. C. Weiss, et S. W. Wolfe, « Carpal bone postures and motions are abnormal in both wrists of patients with unilateral scapholunate interosseous ligament tears », *J. Hand Surg.*, vol. 28, n° 6, p. 926-937, nov. 2003.
- [79] R. M. Vance, R. H. Gelberman, et R. M. Braun, « Chronic bilateral scapholunate dissociation without symptoms », *J. Hand Surg.*, vol. 4, n° 2, p. 178-180, mars 1979.
- [80] F. Nienstedt, « Treatment of Static Scapholunate Instability With Modified Brunelli Tenodesis: Results Over 10 Years », *J. Hand Surg.*, vol. 38, n° 5, p. 887-892, mai 2013.
- [81] R. Luchetti, A. Atzei, R. Cozzolino, et T. Fairplay, « Current Role of Open Reconstruction of the Scapholunate Ligament », *J. Wrist Surg.*, vol. 2, n° 2, p. 116-125, mai 2013.
- [82] S. C. talwalkar, A. T. J. Edwards, J. Hayton, et J. H. stilwell, « RESULTS OF TRI-LIGAMEN T TENODESIS: A MODIFIED BRUNELLI PROCEDURE IN THE MANAGEMENT OF SCAPHOLUNATE INSTABILITY », *J. Hand Surg. Eur. Vol.*, vol. 31B, n° 1, p. 110-117, 2006.
- [83] J.-F. Chabas, A. Gay, D. Valenti, D. Guinard, et R. Legre, « Results of the Modified Brunelli Tenodesis for Treatment of Scapholunate Instability: A Retrospective Study of 19 Patients », *J. Hand Surg.*, vol. 33, n° 9, p. 1469-1477, nov. 2008.
- [84] K. Megerle, D. Bertel, G. Germann, M. Lehnhardt, et S. Hellmich, « Long-term results of dorsal intercarpal ligament capsulodesis for the treatment of chronic scapholunate instability », *J Bone Jt. Surg Br*, vol. 94-B, n° 12, p. 1660-1665, déc. 2012.
- [85] Moran Steven, « Wrist and Hand : Further opinion about “long-term results intercarpal ligament capsulodesis” by Megerle », *J Bone Jt. Surg*, n° 94-B, p. 1660-65, 2012.
- [86] J. Yao, D. Zlotolow, et S. Lee, « ScaphoLunate Axis Method », *J. Wrist Surg.*, vol. 5, n° 1, p. 059-066, janv. 2016.
- [87] I. S. Gharbaoui, D. T. Netscher, et F. B. Kessler, « Chronic asymptomatic contralateral wrist scapholunate dissociation », *Plast. Reconstr. Surg.*, vol. 116, n° 6, p. 1672-1678, nov. 2005.
- [88] G. Salva-Coll, M. Garcia-Elias, et E. Hagert, « Scapholunate Instability: Proprioception and Neuromuscular Control », *J. Wrist Surg.*, vol. 2, n° 2, p. 136-140, mai 2013.

X/ ANNEXES

Questionnaire Quick DASH

Veillez évaluer vos possibilités d'effectuer les activités suivantes au cours des 7 derniers jours en entourant le chiffre placé sous la réponse appropriée

	Aucune difficulté	Difficulté légère	Difficulté moyenne	Difficulté importante	Impossible
1. Dévisser un couvercle serré ou neuf	1	2	3	4	5
2. Effectuer des tâches ménagères lourdes (nettoyage des sols ou des murs)	1	2	3	4	5
3. Porter des sacs de provisions ou une mallette	1	2	3	4	5
4. Se laver le dos	1	2	3	4	5
5. Couper la nourriture avec un couteau	1	2	3	4	5
6. Activités de loisir nécessitant une certaine force ou avec des chocs au niveau de l'épaule du bras ou de la main. (bricolage, tennis, golf, etc..)	1	2	3	4	5

8. Avez-vous été limité dans votre travail ou une de vos activités quotidiennes habituelles en raison de problèmes à votre main ?	1	2	3	4	5
---	---	---	---	---	---

Veillez évaluer la sévérité des symptômes suivants durant les 7 derniers jours. (entourez une réponse sur chacune des lignes)

	Aucune	Légère	Moyenne	Importante	Extrême
9. Douleur de la main ?	1	2	3	4	5
10. Picotements ou fourmillements de la main ?	1	2	3	4	5

	Pas du tout perturbé	Un peu perturbé	Moyennement perturbé	Très perturbé	Tellement perturbé que je ne peux pas dormir
11. Pendant les 7 derniers jours, votre sommeil a-t-il été perturbé par une douleur de votre main ? (entourez une seule réponse)	1	2	3	4	5

Evaluation PRWE

Douleur de la main ?

DOULEUR - Veuillez évaluer l'intensité moyenne de la douleur à votre poignet durant la semaine dernière en entourant le chiffre qui correspond le mieux votre douleur sur une échelle de 1 à 10. Le zéro (0) signifie que vous n'avez ressenti aucune douleur et le dix (10) signifie que vous avez ressenti la pire douleur jamais éprouvée ou que vous n'avez pas pu faire l'activité à cause de la douleur.

	Pas de douleur					Pire douleur jamais ressentie					
	0	1	2	3	4	5	6	7	8	9	10
Au repos	0	1	2	3	4	5	6	7	8	9	10
Lorsque vous faites une tâche avec un mouvement répétitif du pouce	0	1	2	3	4	5	6	7	8	9	10
Lorsque vous soulevez un objet lourd	0	1	2	3	4	5	6	7	8	9	10
Lorsque la douleur est à son comble	0	1	2	3	4	5	6	7	8	9	10
Avez-vous souvent mal?	0	1	2	3	4	5	6	7	8	9	10
	Jamais					Toujours					

FONCTION

A. ACTIVITES SPECIFIQUES - Veuillez évaluer le niveau de difficulté que vous avez éprouvé à accomplir avec votre main atteinte chacun des gestes listés ci-dessous – au cours de la semaine dernière, en entourant le chiffre qui correspond le mieux à la difficulté éprouvée sur une échelle de 1 à 10. Le zéro (0) signifie que vous n'avez rencontré aucune difficulté et le dix (10) signifie que c'était tellement difficile que vous ne pouviez pas le faire du tout.

	Aucune difficulté					Incapable de faire					
	0	1	2	3	4	5	6	7	8	9	10
✚ Tourner une poignée de porte	0	1	2	3	4	5	6	7	8	9	10
Couper de la viande	0	1	2	3	4	5	6	7	8	9	10
Boutonner ma chemise	0	1	2	3	4	5	6	7	8	9	10
Se lever d'une chaise	0	1	2	3	4	5	6	7	8	9	10
Porter un objet de 5 Kg	0	1	2	3	4	5	6	7	8	9	10
Utiliser du papier toilette	0	1	2	3	4	5	6	7	8	9	10

B. ACTIVITES HABITUELLES - Veuillez évaluer le niveau de difficulté que vous avez éprouvé à accomplir vos activités habituelles dans chacun des domaines listés ci-dessous, au cours de la semaine dernière, en entourant le chiffre qui correspond le mieux à la difficulté éprouvée sur une échelle de 1 à 10. Par activités habituelles, nous entendons les activités que vous faisiez avant d'avoir des problèmes avec votre pouce. Le zéro (0) signifie que n'avez rencontré aucune difficulté et le dix (10) signifie que c'était tellement difficile que vous ne pouviez pas faire vos activités habituelles.

	Aucune difficulté					Incapable de faire					
	0	1	2	3	4	5	6	7	8	9	10
✚ Soins personnels (s'habiller, se laver)	0	1	2	3	4	5	6	7	8	9	10
Tâches ménagères (nettoyage, entretien)	0	1	2	3	4	5	6	7	8	9	10
Travail (votre emploi ou tâches quotidiennes habituelles)	0	1	2	3	4	5	6	7	8	9	10
Loisirs	0	1	2	3	4	5	6	7	8	9	10

VU

NANCY, le **3 juin 2016**

Le Président de Thèse

Professeur Gilles DAUTEL

NANCY, le **6 juin 2016**

Le Doyen de la Faculté de Médecine

Professeur Marc BRAUN

AUTORISE À SOUTENIR ET À IMPRIMER LA THÈSE/ 9136

NANCY, le **6 juin 2016**

LE PRÉSIDENT DE L'UNIVERSITÉ DE LORRAINE,

Professeur Pierre MUTZENHARDT

RÉSUMÉ DE LA THESE

Les instabilités scapho-lunaires représentent l'atteinte ligamentaire la plus fréquente au poignet. La littérature est riche d'études portant sur les suites de différentes techniques de stabilisation du couple scapho-lunaire. Les résultats fonctionnels sont globalement bons, contrairement aux résultats radiographiques qui se détériorent à moyen terme, illustrés par la réapparition de l'instabilité initiale. Notre travail s'attache à rechercher l'existence de critères pronostics cliniques et radiographiques associés au résultat à moyen terme d'une ligamentoplastie pour instabilité scapho-lunaire.

Les radiographies pré et postopératoires, bilatérales, de patients opérés dans notre établissement d'une ligamentoplastie à ciel ouvert, ont été analysées. Au dernier recul, en plus d'un bilan radiographique statique et dynamique bilatéral, un examen clinique et un recueil des données fonctionnelles ont été effectués pour 44 cas. Deux groupes étaient composés selon trois critères radiographiques représentant une récurrence de l'instabilité scapho-lunaire ou ses conséquences évolutives. Une comparaison statistique portant sur les données cliniques et radiographiques a été réalisée au moyen des tests khi carré, t de Student et exact de Fisher.

Entre 2004 et 2015, 44 cas avaient été opérés selon trois types de ligamentoplastie. L'âge moyen était de 39 ans lors de l'intervention [19 ; 57 ans]. La population totale comptait 9 femmes et 35 hommes, soit 45 poignets. Onze complications ont été relevées au recul moyen de 45 mois postopératoires [12 ; 90 mois]. La comparaison des données radiographiques des 20 poignets du groupe « succès » avec les 25 poignets du groupe « échec », a permis de déterminer une situation prédictive d'échec d'une ligamentoplastie. La présence d'une instabilité scapho-lunaire bilatérale, en dépit de sa sévérité, est significativement associée à la survenue d'un échec radiographique.

Cette présentation radiographique bilatérale d'instabilité scapho-lunaire avec un seul poignet douloureux n'est pas négligeable. On ne peut assurer, pour cette population, un rôle protecteur de la chirurgie stabilisatrice scapho-lunaire dans l'apparition d'une arthrose radio-carpienne.

TITRE EN ANGLAIS

Chronic Scapholunate Instabilities treated by ligament reconstruction : does radiographics failure criteria exists ? A study of 44 cases at 45 months follow-up.

THESE: MEDECINE SPECIALISEE-ANNEE 2016

MOTS CLEFS: scapholunate dissociation, scapholunate instability, long term outcomes, tenodesis, wrist ligament repair

UNIVERSITE DE LORRAINE

Faculté de Médecine de Nancy

9 avenue de la Forêt de Haye

54505 VANDOEUVRE LES NANCY Cedex