



**HAL**  
open science

## Gestion des pertes de substance cervicale : chirurgie ouodontologie conservatrice ?

Alexis-Michaël Gevrey

► **To cite this version:**

Alexis-Michaël Gevrey. Gestion des pertes de substance cervicale : chirurgie ouodontologie conservatrice?. Sciences du Vivant [q-bio]. 2016. hal-01932293

**HAL Id: hal-01932293**

**<https://hal.univ-lorraine.fr/hal-01932293>**

Submitted on 23 Nov 2018

**HAL** is a multi-disciplinary open access archive for the deposit and dissemination of scientific research documents, whether they are published or not. The documents may come from teaching and research institutions in France or abroad, or from public or private research centers.

L'archive ouverte pluridisciplinaire **HAL**, est destinée au dépôt et à la diffusion de documents scientifiques de niveau recherche, publiés ou non, émanant des établissements d'enseignement et de recherche français ou étrangers, des laboratoires publics ou privés.



## AVERTISSEMENT

Ce document est le fruit d'un long travail approuvé par le jury de soutenance et mis à disposition de l'ensemble de la communauté universitaire élargie.

Il est soumis à la propriété intellectuelle de l'auteur. Ceci implique une obligation de citation et de référencement lors de l'utilisation de ce document.

D'autre part, toute contrefaçon, plagiat, reproduction illicite encourt une poursuite pénale.

Contact : [ddoc-thesesexercice-contact@univ-lorraine.fr](mailto:ddoc-thesesexercice-contact@univ-lorraine.fr)

## LIENS

Code de la Propriété Intellectuelle. articles L 122. 4

Code de la Propriété Intellectuelle. articles L 335.2- L 335.10

[http://www.cfcopies.com/V2/leg/leg\\_droi.php](http://www.cfcopies.com/V2/leg/leg_droi.php)

<http://www.culture.gouv.fr/culture/infos-pratiques/droits/protection.htm>

**ACADÉMIE DE NANCY – METZ**

**UNIVERSITÉ DE LORRAINE  
FACULTÉ D'ODONTOLOGIE**

ANNÉE 2016

N° 9079

---

**THÈSE**

pour le

**DIPLÔME D'ÉTAT DE DOCTEUR EN CHIRURGIE DENTAIRE**

par

**Alexis-Michaël GEVREY**

Né le 26 septembre 1992 à Dijon (21)

**Gestion des pertes de substance cervicale : chirurgie ou  
odontologie conservatrice ?**

Présentée et soutenue publiquement le  
Mardi 29 mars 2016

**Examineurs de la thèse :**

Pr. P. AMBROSINI

Dr. C. AMORY

Dr. E. MORTIER

Dr. E. BÖLÖNI

Professeur des Universités

Maître de Conférences

Maître de Conférences

Assistant Hospitalo-Universitaire

Président et codirecteur

Directeur de thèse

Juge

Juge

*Par délibération en date du 11 décembre 1972,  
la faculté de Chirurgie Dentaire a arrêté que  
les opinions émises dans les dissertations  
qui lui seront présentées  
doivent être considérées comme propres à  
leurs auteurs et qu'elle n'entend leur donner  
aucune approbation ni improbation.*

Président : Professeur Pierre MUTZENHARDT

Doyen : Professeur Jean-Marc MARTRETTE

Vice-Doyens : Pr Pascal AMBROSINI — Dr Céline CLEMENT

Membres Honoraires : Dr L. BABEL – Pr. S. DURIVAUX – Pr A. FONTAINE – Pr G. JACQUART – Pr D. ROZENCWEIG - Pr M. VIVIER – Pr ARTIS -

Doyen Honoraire : Pr J. VADOT, Pr J.P. LOUIS

Professeur Emérite : Pr J.P. LOUIS

Maître de conférences CUM MERITO : Dr C. ARCHIEN

<b>Sous-section 56-01</b> Odontologie pédiatrique	Mme Mme M. Mlle Mlle M.	<u><a href="#">DROZ Dominique (Desprez)</a></u> JAGER Stéphanie PREVOST Jacques HERNANDEZ Magali LAUVRAY Alice MERCIER Thomas	Maître de Conférences * Maître de Conférences * Maître de Conférences Assistante * Assistante Assistant *
<b>Sous-section 56-02</b> Orthopédie Dento-Faciale	Mme M. Mlle Mlle	<u><a href="#">FILLEUL Marie Pierryle</a></u> EGLOFF Benoît BLAISE Claire LACHAUX Marion	Professeur des Universités * Maître de Conférences * Assistante Assistante
<b>Sous-section 56-03</b> Prévention, Epidémiologie, Economie de la Santé, Odontologie légale	Mme M. Mme	<u><a href="#">CLEMENT Céline</a></u> CAMELOT Frédéric LACZNY Emily	Maître de Conférences * Assistant * Assistante
<b>Sous-section 57-01</b> Parodontologie	M. Mme M. M. Mlle Mlle	<u><a href="#">AMBROSINI Pascal</a></u> BISSON Catherine JOSEPH David PENAUD Jacques BOLONI Eszter PAOLI Nathalie	Professeur des Universités * Maître de Conférences * Maître de Conférences * Maître de Conférences Assistante Assistante *
<b>Sous-section 57-02</b> Chirurgie Buccale, Pathologie et Thérapeutique  Anesthésiologie et Réanimation	Mme M. Mlle Mlle M. Mlle M.	<u><a href="#">GUILLET-THIBAUT Julie</a></u> BRAVETTI Pierre PHULPIN Bérengère BALZARINI Charlotte DELAITRE Bruno KICHENBRAND Charlene MASCHINO François	Maître de Conférences * Maître de Conférences Maître de Conférences * Assistante Assistant Assistante * Assistant
<b>Sous-section 57-03</b> Sciences Biologiques (Biochimie, Immunologie, Histologie, Embryologie, génétique, Anatomie pathologique, Bactériologie, Pharmacologie)	M. M.	<u><a href="#">YASUKAWA Kazutoyo</a></u> MARTRETTE Jean-Marc	Maître de Conférences * Professeur des Universités *
<b>Sous-section 58-01</b> Odontologie Conservatrice, Endodontie	M. M. M. M. Mlle M.	<u><a href="#">MORTIER Eric</a></u> AMORY Christophe BALTHAZARD Rémy ENGELS-DEUTSCH Marc BON Gautier MUNARO Perrine VINCENT Marin	Maître de Conférences * Maître de Conférences Maître de Conférences * Maître de Conférences Assistant Assistante Assistant *
<b>Sous-section 58-02</b> Prothèses (Prothèse conjointe, Prothèse adjointe partielle, Prothèse complète, Prothèse maxillo-faciale)	M. M. Mme Mme M. M. M. Mlle	<u><a href="#">DE MARCH Pascal</a></u> SCHOUVER Jacques VAILLANT Anne-Sophie CORNE Pascale GILLET Marc HIRTZ Pierre KANNENGIESSER François SIMON Doriane	Maître de Conférences Maître de Conférences Maître de Conférences * Assistante * Assistant Assistant * Assistant Assistante
<b>Sous-section 58-03</b> Sciences Anatomiques et Physiologiques Occlusodontiques, Biomatériaux, Biophysique, Radiologie	Mme Mme M. M.	<u><a href="#">STRAZIELLE Catherine</a></u> MOBY Vanessa (Stutzmann) SALOMON Jean-Pierre HARLE Guillaume	Professeur des Universités * Maître de Conférences * Maître de Conférences Assistant Associé

À notre Président et codirecteur de thèse,

Monsieur le Professeur Pascal AMBROSINI,

Docteur en Chirurgie Dentaire

Docteur de l'Université Henri Poincaré, Nancy-I

Vice-Doyen au budget et aux affaires hospitalières

Habilité à diriger des Recherches

Professeur des Universités – Praticien Hospitalier

Responsable de la Sous-section : Parodontologie

Nous vous remercions de présider et d'avoir codirigé cette thèse.

Nous sommes heureux d'avoir pu bénéficier de votre enseignement et de votre présence tout au long de nos études.

Nous vous en remercions chaleureusement.

Soyez assuré de notre reconnaissance et de notre profond respect.

À notre juge et directeur de thèse,

Monsieur le Docteur Christophe AMORY,

Docteur en chirurgie dentaire

Maître de Conférences des Universités - Praticien Hospitalier

Sous-section : Odontologie Conservatrice - Endodontie

Nous sommes honorés que vous dirigiez cette thèse.

Nous nous souviendrons longtemps de vos précieux enseignements durant ces années de clinique et de vos précieux conseils omniprésents.

Nous vous remercions vivement de votre bonne humeur communicative et grande disponibilité.

Soyez assuré de toute notre gratitude.

À notre juge,

Monsieur le Docteur Éric MORTIER,

Docteur en Chirurgie Dentaire

Docteur en Physique-Chimie de la Matière et des Matériaux - Université Henri Poincaré

Maître de Conférences des Universités – Praticien Hospitalier

Responsable de la sous-section : Odontologie Conservatrice – Endodontie

Nous sommes honorés que vous jugiez notre travail.

Nous garderons d'excellents souvenirs de vos enseignements plaisants tant en cours qu'en travaux pratiques ainsi que de notre cœur au mariage d'Arnaud.

Nous vous remercions également pour vos précieux conseils durant l'accomplissement de cette thèse : plus particulièrement pour la bibliographie ainsi que votre défense de la langue française.

Recevez nos remerciements les plus sincères.



À notre juge,

Mademoiselle le Docteur Eszter BÖLÖNI,

Docteur en Chirurgie Dentaire  
Ancienne interne en Odontologie  
Assistante Hospitalo-Universitaire  
Sous-section : Parodontologie

Nous vous remercions d'avoir accepté de juger cette thèse.

Nous avons passé de très bons moments en votre compagnie durant ces années d'étude que vous avez égayé par votre présence.

Veillez trouver ici notre témoignage de reconnaissance et sympathie à votre égard.



## **Sommaire**

**Liste des figures**

**Liste des tableaux**

**Introduction**

### **1. Les lésions**

**1.1. Particularités anatomiques et histologiques du site cervical**

**1.2. Examen clinique en fonction de l'étiologie**

1.2.1. Lésions carieuses

1.2.2. Lésions non-carieuses

**1.3. Classifications et leurs limites**

### **2. Thérapeutiques**

**2.1. Prévention**

2.1.1. Lésions carieuses

2.1.2. Tribo-érosion

2.1.3. Abrasion

2.1.4. Abfraction

**2.2. Odontologie Conservatrice**

2.2.1. Indications

2.2.2. Choix du matériau

2.2.3. Mise en œuvre

2.2.4. Protocole de restauration

**2.3. Chirurgie muco-gingivale**

2.3.1. Indications

2.3.2. Contre-indications

2.3.3. Plan de traitement parodontal

2.3.4. Choix de la technique

**2.4. Traitements mixtes**

**Conclusion**

**Bibliographie**

**Annexe**

**Table des matières**

## Liste des figures

Figure 1 : représentation de trois mécanismes d'usure en fonction du temps....	p. 24
Figure 2 : lésions érosives sur des zones non attritionnelles (points d'occlusion ponctiformes).....	p. 28
Figure 3 : élévation d' « îlots » sur des lésions érosives avancées.....	p. 29
Figure 4 : mécanisme d'approfondissement des lésions cervicales abrasives....	p. 47
Figure 5 : altérations gingivales.....	p. 64
Figure 6 : bonne intégration d'un CVI sous-gingival.....	p. 82
Figure 7 : inlays composites de classe V réalisés en teinte gingivale.....	p. 92
Figure 8 : pose de la digue conventionnelle sur les dents 14, 15 et 16.....	p. 95
Figure 9 : système Insti Dam.....	p. 96
Figure 10 : système Handi Dam.....	p. 97
Figure 11 : système Magic Clamp.....	p. 98
Figure 12 : traitement de caries cervicales sur 31 et 32 par résine composite...	p.106
Figure 13 : examen de la récession gingivale et recouvrement possible.....	p.109
Figure 14 : conduite à tenir devant une hypersensibilité dentinaire.....	p.111
Figure 15 : conduite à tenir devant une lésion cervicale carieuse ou non.....	p.112
Figure 16 : conduite à tenir devant une accumulation de plaque du fait d'une anomalie gingivale.....	p.113
Figure 17 : basé sur les informations de Buti et coll. Hiérarchie des traitements, par résultats, en accord avec leur efficacité estimée.....	p.120
Figure 18 : arbre décisionnel en cas de récessions isolées pour le choix de la technique chirurgicale.....	p.122
Figure 19 : arbre décisionnel en cas de récessions multiples pour le choix de la technique chirurgicale.....	p.123
Figure 20 : repères anatomiques pour la technique d'anticipation de recouvrement radiculaire.....	p.126
Figure 21 : anticipation de la ligne de RRM avec réduction de la hauteur papillaire.....	p.127
Figure 22 : schématisation de l'anticipation de RRM avec des situations cliniques diverses.....	p.128

Figure 23 : type 1 de la classification des LCU associées à une récession gingivale.....	p.131
Figure 24 : type 2 de la classification des LCU associées à une récession gingivale.....	p.132
Figure 25 : type 3 de la classification des LCU associées à une récession gingivale.....	p.133
Figure 26 : type 4 de la classification des LCU associées à une récession gingivale.....	p.134
Figure 27 : type 5 de la classification des LCU associées à une récession gingivale.....	p.135
Figure 28 : arbre décisionnel thérapeutique vis à vis d'une lésion cervicale.....	p.138

## Liste des tableaux

Tableau 1 : examen clinique des lésions cervicales carieuses actives et inactives.....	p. 19
Tableau 2 : étiologies des LCC.....	p. 22
Tableau 3 : étiologies de la tribo-érosion.....	p. 39
Tableau 4 : tableau de synthèse des caractéristiques des LCU en fonction de l'étiologie.....	p. 57
Tableau 5 : indices d'usure érosive.....	p. 59
Tableau 6 : indices d'usure abrasive.....	p. 59
Tableau 7 : classification des CVI.....	p. 81
Tableau 8 : avantages et inconvénients des CVI.....	p. 85
Tableau 9 : classification des résines composites.....	p. 87
Tableau 10 : avantages et inconvénients des résines composites.....	p. 88
Tableau 11 : propriétés physiques des différentes familles de composites.....	p. 91
Tableau 12 : synthèse des avantages des CVI et des résines composites.....	p. 93
Tableau 13 : tableau des données concernant le recouvrement radiculaire moyen des différentes techniques chirurgicales.....	p.118
Tableau 14 : tableau concernant le recouvrement radiculaire complet des différentes techniques chirurgicales.....	p.119
Tableau 15 : synthèse des traitements des LCU et LCC associées à une récession gingivale.....	p.136

## Introduction

Les lésions cervicales correspondent à une perte de tissu plus ou moins importante localisée au niveau du collet de la dent, à savoir au niveau de la jonction émail-cément se situant à proximité de la gencive. Elles peuvent être d'origine carieuse, liées à des phénomènes d'usure mécanique, chimique ou combinée. Ces lésions d'usure sont de plus en plus fréquentes. En effet avec l'amélioration de l'espérance de vie et de l'hygiène bucco-dentaire, les dents ont une durée de vie plus importante en bouche, les exposant ainsi à plus d'usure.

Ces lésions se développent au collet de la dent : lieu où se rejoignent les tissus durs de la dent et les tissus mous gingivaux : nous avons alors une dualité tissulaire à l'origine de difficultés quant à notre intervention dans cette zone. Les lésions d'usure existent depuis la Préhistoire et ont été décrites pour la première fois en 1771 par John HUNTER qui décrira par ailleurs en premier les termes d'attrition, érosion et abrasion. Les pertes de substance cervicales doivent faire l'objet d'une anamnèse précise permettant un diagnostic le plus juste possible, s'en suivra une prise en charge adaptée dont les causes d'apparition seront cernées, supprimées si possible ou contrôlées tout au moins.

Ces lésions étaient appelées au départ « odontolyse » et faisait référence à une perte de tissus dentaire non carieux sans tenir compte de la localisation. Puis le terme de « mylolyse » a fait référence à une localisation spécifique au site cervical. Actuellement, le terme de « lésions cervicales non carieuses » (LCNC) est utilisé internationalement. On parle souvent aussi de lésions cervicales d'usure (LCU).

Nous allons dans une première partie, décrire ces lésions, après quelques rappels préliminaires sur les particularités du site cervical, l'importance d'une anamnèse rigoureuse, l'examen clinique de ces lésions ainsi que leurs étiologies. Puis, nous traiterons de leurs thérapeutiques passant par la prévention et les thérapeutiques envisagées : conservatrices avec le choix du matériau de restauration, chirurgicales ainsi que de leurs éventuelles combinaisons.

## 1. Les lésions

### 1.1. Particularités anatomiques et histologiques du site cervical

Selon Mount et Hume (1997), les lésions au collet sont appelées lésions du site 3. Ce site correspond à la zone cervicale et radiculaire qui fait tout le tour de la dent, notre travail n'abordera pas les zones proximocervicales et concerne uniquement les classes V de Black. De nos jours, nous utilisons le concept SISTA (développé par Lasfargues et coll. en 2000) qui comprend 5 stades et 3 sites :

- Site 1 : puits, sillons, fosses des faces occlusales et axiales (anciennement Black classe 1).
- Site 2 : aires de contact proximales (anciennement Black classe II, III, IV).
- Site 3 : collets et surfaces radiculaires (anciennement Black classe V).
  
- Stade 0 : lésion initiale jusqu'à la jonction amélo-dentinaire (lésion reminéralisable).
- Stade 1 : premier 1/3 dentinaire avec micro-cavitation.
- Stade 2 : lésion modérée jusqu'au 1/3 dentinaire médian avec cavitation.
- Stade 3 : lésion profonde jusqu'au 1/3 dentinaire externe avec cavitation franche.
- Stade 4 : lésion extensive jusqu'aux zones para-pulpaire, effondrement de la crête marginale, destruction partielle de plusieurs cuspidés.

La zone cervicale a une aptitude spécifique à la rétention de plaque, c'est une zone concave située entre le bombé des faces axiales dentaires et la proéminence de la gencive marginale. L'auto nettoyage par les joues, lèvres et langue y est peu ou pas efficace ce qui a pour conséquence chez les personnes ayant une hygiène déficiente une persistance de plaque plus importante.

Le tiers cervical forme avec la gencive marginale un profil d'émergence en « aile de mouette » selon Abrams. Pour les gencives dites épaisses, correspondent des profils dentaires axiaux bombés et pour les gencives fines correspondent des dents plus plates. Si le profil d'émergence est modifié et n'est pas assez prononcé, par exemple avec la mise en place d'une couronne, la gencive aura tendance à être traumatisée. En effet, ce profil a un rôle de protection parodontale et entraîne la



déflexion du bol alimentaire (Wagman, 1977 ; Bennani et Baudoin, 2000). Au contraire, s'il est trop prononcé, il y aura rétention et accumulation de plaque dentaire.

Le site cervical réunit un ensemble important de tissus (durs et mous) :

– L'émail :

Son épaisseur est maximale au niveau des cuspides (2,5 mm) et s'amincit progressivement en direction de la jonction amélo-cémentaire. (La proportion d'émail aprismatique augmente, les prismes d'émail sont réduits et plus fragiles).

L'émail cervical a une structure semblable à celle de l'émail du reste de la dent, cependant il a été montré que la sous-couche amélaire présente un taux en minéraux diminué et de nombreux pores dans sa structure (Robinson et coll., 1971).

En effet, les prismes de l'émail cervical ont une organisation perturbée. Ils ont une orientation perpendiculaire au collet, on les nomme atypiques. Ils se terminent en biseau avec des prismes réduits et sont plus fragiles. Cette désorganisation peut-être visible jusqu'à 2,5 mm de la jonction amélo-cémentaire en direction des surfaces proximales (Theuns et coll., 1983).

– La dentine :

Elle présente des canalicules qui sont obliques par rapport à la zone cervicale, ce qui diffère du reste de la dent. Elle est moins résistante aux attaques acides et mécaniques que l'émail car elle possède une trame collagénique plus importante.

– Le ciment :

C'est un tissu qui est moins résistant et de faible épaisseur. En effet, il est moins minéralisé que les deux derniers tissus cités (60% de son poids) et relativement fragile ainsi que plus perméable. Il est composé de cristaux d'apatite de plus petite taille que ceux d'émail.

Le collet clinique n'est pas stable tout au long de la vie, en effet on peut retrouver chez les personnes âgées ou ayant un brossage traumatique ou encore chez les personnes ayant ou étant affecté par une maladie parodontale, une exposition de la racine et donc du ciment.

La jonction amélo-cémentaire (JAC) peut se présenter sous trois types :

- L'émail est recouvert par le ciment.
- L'émail et le ciment sont accolés.
- L'émail et le ciment ne se touchent pas et laissent apparaître une portion de dentine radiculaire mise à nue.

Certains auteurs ont observé une quatrième situation où l'émail recouvre le ciment. Selon les études, il y a d'importantes variations. D'un point de vue général, on retiendra que la première situation est présente à hauteur de 60%, 30% pour la deuxième et dans 10% des cas on observe une dénudation de la dentine (Goldberg, 2008).

Nous nous retrouvons face à trois tissus structurellement, histologiquement et mécaniquement différents. Le 4<sup>e</sup> tissu concerné est la gencive qui est en continuité avec le site cervical et le protège par sécrétion du fluide sulculaire.

Selon Kaleka et coll. (2001), les particularités des lésions cervicales sont :

- Des rapports étroits avec le parodonte marginal.
- Ces rapports sont évolutifs et l'exposition de la jonction amélo-cémentaire est un paramètre essentiel : les lésions peuvent n'affecter que l'émail coronaire, l'émail et la racine de la dent ou seulement les tissus radiculaires exposés (ciment et dentine).
- Les manifestations précoces d'hypersensibilité.
- La distribution sur les arcades varie en fonction des mécanismes étiopathogéniques et de la latéralisation des sujets (droitiers-gauchers).

Le site cervical apparaît comme différent structurellement et plus difficile à restaurer de par sa composition ainsi que du fait de sa proximité avec la gencive.

## 1.2. Examen clinique en fonction de l'étiologie

### 1.2.1. Lésions carieuses

- Généralités

La carie dentaire se caractérise par la dissolution progressive de la charpente minérale de l'émail puis de la dentine quand le processus n'est pas arrêté. Le métabolisme des bactéries rejette des acides qui vont dissoudre les cristaux d'apatite en premier lieu.

Le schéma de Keyes nous montre les trois composantes qui, quand elles entrent en combinaison initient le processus carieux :

- Les bactéries cariogènes
  - Les streptocoques : impliqués dans l'initiation carieuse des caries cervicales et radiculaires (Keltjens et coll., 1987).
  - Il s'agit principalement au collet de *streptocoque mutans* qui met en place une plaque adhérente et très cariogène mais on trouve aussi *streptocoque sanguis* et *streptocoque salivarius* (Decup and Miller, 2001).
  - Les lactobacilles : on les retrouve dans les lésions cavitaires et donc à un stade plus avancé (Bowden et coll., 1990).
  - Les actinomyces : plus spécifiquement retrouvés dans les caries radiculaires de la personne âgée.
- Le substrat
- L'hôte permissif (ou le terrain)

Newbrun introduira par la suite un 4<sup>e</sup> facteur : le temps d'exposition qui correspond au temps durant lequel le substrat est en contact avec les dents.

La salive est un allié précieux puisqu'elle peut limiter voire contrebalancer ce processus en favorisant la reminéralisation. Un apport de fluor supplémentaire par voie topique permet de former des cristaux plus résistants aux attaques acides (ten Cate, 2001).

D'autre part, il est important de noter que chez le patient après une thérapeutique parodontale, il peut y avoir un effet de transition d'une flore parodonto agressive et

non ou peu cariogène à une flore cariogène (par augmentation de *S.mutans*). Ces tissus sont d'autant plus fragiles qu'ils sont moins minéralisés (découverts par rétraction gingivale due à la thérapeutique parodontale) mais aussi par les thérapeutiques entreprises (Détartrage, surfaçage) (Quirynen et coll., 1999).

- Étiologies - Examen clinique

Aux stades initiaux de la carie dentaire, on note un émail blanchâtre appelé « *white spot* », si le processus de déminéralisation subsiste, la dentine est touchée et l'atteinte est irréversible, une intervention est obligatoire. L'émail peut prendre une teinte opalescente due à la dentine cariée qu'elle couvre. Dans des stades plus avancés, la dentine qui est alors attaquée préférentiellement du fait de sa moindre minéralisation peut amener à l'effondrement de pans d'émail car celui-ci n'est plus soutenu.

On observe souvent des lésions supra ou juxta gingivales, du fait du fluide sulculaire basique protecteur. Cependant, on peut en voir en secteur sous-gingival également.

D'un point de vue général, le diagnostic se fait aisément à l'observation directe (visuelle et tactile). Il faut déterminer si la lésion carieuse est active ou non (carie arrêtée). On peut répertorier sous forme de tableau les caractéristiques notoires de ces deux stades (Tableau 1).

Tableau 1 : examen clinique des lésions cervicales carieuses actives et inactives

Examen clinique	Lésion Cervicale Carieuse Active (LCCA)	Lésion Cervicale Carieuse Inactive (LCCI)
Examen visuel	Couleur claire (jaunâtre à brun, blanc crayeux aux stades débutants) Bords irréguliers avec surplomb d'émail ébréché.	Couleur foncée brillante (brune voir noire) due à la reminéralisation.
Examen tactile	Fond de cavité mou (processus actif) ou rugueux aux stades initiaux	Surface dure (dentine réactionnelle reminéralisée)
Hygiène	Plaque présente	Plaque absente
Symptomatologie	Douleur possible au sondage	Rarement douloureux
Proximité avec la gencive marginale	Oui	À distance
Développement	Plutôt en surface (disposition des canalicules)	
Évolution	Lente la plupart du temps. On peut noter une transformation des formes actives en inactives et inversement (contamination par une flore cariogène) .	

D'après le schéma de Keyes, on peut classer les lésions carieuses selon leurs étiologies (d'après Rufas, 2012) :

- Dûes à une surconcentration en bactéries cariogènes

La carie cervicale n'a pas une flore qui lui est spécifique, elle amène à la déstructuration de la charpente minérale de l'émail et fait basculer la balance Déminéralisation/Reminéralisation du côté de la déminéralisation. L'étiologie est le déficit d'hygiène bucco-dentaire. Ces lésions sont souvent multiples.

- Dûes à la présence de substrat favorable

Ces caries peuvent être la conséquence d'une consommation excessive de sucre ou du fait d'une exposition professionnelle (ces deux facteurs pouvant se cumuler).

- Consommation excessive en sucre
- Exposition professionnelle : La « carie du boulanger-pâtissier »

On les appelle aussi « carie du sucre » et concerne les professionnels qui manipulent quotidiennement des préparations à base de sucre. Les bactéries se nourrissent de substrat comme le saccharose, l'amidon, le lactose et aussi les poussières de sucre en suspension dans l'air. Ces lésions spécifiques sont de forme semi-circulaire caractéristique, situées au collet au niveau des faces vestibulaires principalement. L'évolution rapide et souvent indolore peut mener à des complications infectieuses importantes. La réalisation d'un questionnaire médical revêt une importance particulière dans ces cas-ci.

- Dû au terrain
  - Cancer oro-facial, radiothérapie

On observe souvent des lésions cervicales carieuses chez des patients ayant reçu une radiothérapie cervico-faciale. Cette dernière a atteint les glandes salivaires et a provoqué une hyposalie ou asialie menant à une xérostomie radio-induite. Ces caries ne se limitent donc pas aux champs d'irradiation.

On parle souvent de polycaries caractéristiques de couleur noirâtre (dents dites d'ébène), circulaires et rampantes menant souvent à la fracture des dents. Elles apparaissent dans les 4 à 6 mois après l'irradiation : elles sont rapides et agressives.

Le déficit salivaire est quantitatif (diminution du nettoyage) et qualitatif (baisse du pouvoir tampon et du pH salivaire).

Ces caries doivent être impérativement prévenues et traitées rapidement afin d'éviter des complications de nature infectieuse en secteur irradié. En effet, ce dernier est plus vulnérable aux infections et moins propice à la cicatrisation. Il y a donc nécessité de réaliser un examen dentaire méticuleux et une prévention efficace avant le début de traitement par radiothérapie.

- Dépendance, addictions à des substances psychoactives
  - ✓ Benzodiazépines, barbituriques et éthylysme

Ces produits sont utilisés pour leurs effets anxiolytiques et ont des propriétés anticholinergiques qui causent une sécheresse buccale les rendant plus facilement sujets aux caries et candidoses. L'éthylysme et son atteinte associée du foie peuvent contribuer à une diminution du flux salivaire et aussi à une diminution de l'immunité qui aura aussi un impact sur la sphère orale.

- ✓ Toxicité buccale des opiacés

Les opiacés sont représentés par l'opium, l'héroïne, la codéine, la morphine, la méthadone et d'autres dérivés du pavot. Ils permettent de réduire le stress et la douleur en diminuant les informations nociceptives. La méthadone en sirop, utilisée pour le sevrage est très cariogène et peut être à l'origine de caries serpiginieuses mais également de problèmes parodontaux notamment chez les héroïnomanes.

De plus, des études récentes ont montré que l'héroïne entraînait une hyperglycémie. De ce fait, pendant les périodes de manque, le patient va opter pour des aliments sucrés concourant au développement de caries.

- ✓ Hallucinogènes et amphétamines

Les hallucinogènes agissent sur la perception de la douleur. Les acides vont amplifier le processus de déminéralisation et de développement de carie par action directe. Quant aux amphétamines, elles provoquent sécheresse buccale, bruxisme, trismus et caries serpiginieuses.

En ce qui concerne l'examen clinique chez un drogué, la carie du toxicomane est spécifique :

Elle touche le bloc prémolo-molaire puis remonte vers les canines et incisives.

Elle est très agressive et entraîne une destruction rapide des structures dentaires.

On assiste à un réel cercle vicieux : plusieurs dents sont touchées occasionnant alors de vives douleurs, l'usager brosse encore moins qu'il ne le faisait et prend plus de drogue pour diminuer sa douleur. Les caries sont dites serpigneuses car rampantes et se faufilent autour des dents comme un serpent. Elles se développent sur les surfaces lisses des dents et récidivent rapidement malgré les restaurations mises en place.

✓ Poly addictions et tabagisme ajouté

Le tabac en lui même n'est pas cariogène mais il occasionne une vasoconstriction locale entraînant une diminution du fluide gingival, ayant pour conséquence une acidification du milieu buccal.

Le tableau clinique ainsi que l'examen endo-buccal permet de différencier les LCU (Lésions Cervicales d'Usure) des LCC (Lésions Cervicales Cariéuses). Ces interactions peuvent se potentialiser. Des lésions cervicales d'usure peuvent se compliquer en carieuses. En effet, le changement de technique de brossage ne doit pas être au détriment de son efficacité.

Nous pouvons synthétiser les étiologies des LCC sous la forme d'un tableau ci-dessous (Tableau 2).

Tableau 2 : étiologies des LCC

Étiologies	Causes
Surconcentration en bactéries cariogènes	Hygiène bucco-dentaire insuffisante
Présence de substrat	Consommation excessive de sucre Environnement professionnel (« carie du boulanger-pâtissier »)
Terrain	Traitements anti-cancéreux (radiothérapie oro-faciale) Addictions (Opiacés, hallucinogènes, amphétamines etc.)



- Diagnostic différentiel

Ces lésions sont facilement discernables des lésions d'usure qui présentent, quand à elles un aspect globalement lisse et dur, sans altération majeure de la teinte des tissus.

Les stades initiaux carieux et érosifs peuvent se ressembler, en effet ces deux processus entraînent une déminéralisation de l'émail. La différence est que le processus érosif n'est que superficiel, contrairement au processus carieux qui a cependant quelques signes cliniques visibles à la surface dentaire et est plutôt en profondeur en direction de la pulpe. L'érosion se dépose superficiellement comme la plaque dentaire à l'origine de la carie mais cette dernière va sévir en des surfaces limitées par rapport au processus d'érosion et rapidement en profondeur.

Contrairement aux lésions carieuses, les lésions non-carieuses ont dans la majorité des cas une surface lisse sans plaque dentaire associée. En effet, le phénomène d'usure exclut une participation bactérienne.

#### 1.2.2. Lésions non-carieuses

- Généralités – Notion d'usure

Les lésions non-carieuses cervicales sont aussi appelées LCU ou Lésions Cervicales d'Usure. Elles se caractérisent par la perte de substance au niveau du tiers cervical de la dent près de la jonction émail-cément.

L'attrition correspond à perte de substance par contact dento-dentaire tandis que l'abrasion fait référence à une usure d'origine mécanique. Enfin, l'érosion est un processus en grande partie d'origine chimique. Le graphique ci-dessous montre l'évolution, depuis la préhistoire, de ces trois processus d'usure (Figure 1).

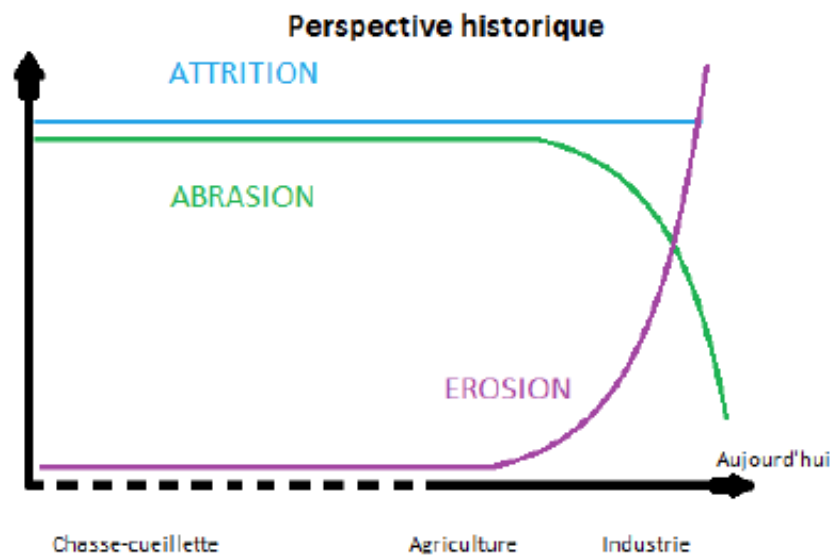


Figure 1 : représentation de trois mécanismes d'usure en fonction du temps  
(source : Werguet, 2013)

L'attrition ne semble pas avoir changé depuis le temps de la chasse-cueillette tandis que l'abrasion a fortement diminué du fait des méthodes de cuisson de notre alimentation. Enfin l'érosion a considérablement augmenté.

Le diagnostic en ce qui concerne les lésions d'usure n'est pas aisé. En effet, les mécanismes que nous allons vous présenter peuvent entrer en fonction de manière indépendante, simultanée, à un moment donné de la vie de l'individu, s'arrêter puis recommencer. Il est dur de faire l'historique et retracer le schéma d'usure en ne voyant le patient qu'à la première consultation. En effet, le praticien constate à un instant T l'usure d'une bouche, sa répartition et son intensité.

Il paraît donc clair que le suivi d'un patient est très important et que des photos intra-buccales datées, des moulages ou encore des radiographies témoignant d'une époque antérieure peuvent s'avérer très utiles au diagnostic étiologique. La coopération du patient est indispensable afin de « démêler » l'histoire de la bouche. Il est pour cela nécessaire de réaliser un interrogatoire médical précis à l'aide d'un questionnaire complet suivi d'un entretien avec le patient.

Les lésions sont initialement non visibles et aboutissent à la formation de cavités au fur et à mesure du temps. Ces dernières aboutissent à la fragilisation de l'organe dentaire et peuvent donner lieu à des fractures aux stades avancés. L'usure dentaire

est un corollaire au fonctionnement des dents et à leur exposition au milieu buccal. Elle doit être comparée au vieillissement de l'individu pour être considérée comme physiologique ou non. Si la norme est dépassée, on considère que cela est donc pathologique (Smith et Knight, 1984).

L'examen clinique relève moins de difficultés pour le praticien que la relation cause à effet que ce dernier essaie d'établir entre la lésion et une ou des étiologies. En effet, le phénomène soustractif est quant à lui invisible, les causes ne sont mises en évidence qu'indirectement. L'usure doit être analysée et répertoriée selon la distribution des lésions sur les arcades et les surfaces.

Selon Kaleka et coll. (2001), les mécanismes tribologiques en jeu sont :

- L'abrasion (à 2 et à 3 corps).
- Erosion : qui est une abrasion à 3 corps dont l'un est un fluide (gaz ou liquide).
- L'usure tribo-chimique : soustraction par action chimique qui affaiblit la cohésion moléculaire des surfaces en jeu, se combinant avec chacun des processus ci-dessus pour l'amplifier.
- Et un facteur indirect agissant en profondeur contrairement à ceux ci-dessus : la fatigue.

Il est préférable d'utiliser le terme de tribo-érosion à la place d'érosion car il n'y a que très peu de surfaces dentaires qui ne soient soumises à une friction physique dans le milieu buccal (Pindborg, 1970). L'étiologie multifactorielle de ces lésions nous pousse à examiner non seulement le site cervical des dents, mais aussi toutes les autres surfaces dentaires. En effet, il s'agit de rassembler des données dispersées comme : l'aspect, la topographie, la gravité et l'évolution de ces lésions.

- Tribo-érosion

Selon Kaleka et coll. (2001), c'est « *l'usure des dents par dissolution acide et/ou chélation progressive ne faisant pas intervenir la plaque bactérienne, combinée à l'attrition et l'abrasion répétés* ». Ce processus est indolore, pathologique, chronique et sans envahissement bactérien.

Le pH critique pour amorcer une déminéralisation de l'émail est compris entre 4,4 et 5,5 et entre 6 et 6,6 pour la dentine. La déminéralisation est fonction du facteur temps selon le schéma de Keyes modifié par Newbrun.

Il est important de comprendre que dans une journée, il survient après chaque prise alimentaire une chute du pH intra-buccal qui reviendra à la normale quelques heures après. Une déminéralisation survient à ce moment-ci et s'en suit une reminéralisation. Cette déminéralisation ne dure pas trop longtemps si l'hygiène buccale est correcte et que la fonction salivaire est bonne. Le phénomène de réparation amélaire n'est pas surpassé.

Il en est de même pour la plaque dentaire qui se dépose après chaque repas, l'important est qu'elle ne reste pas trop longtemps en place, sinon on verra se mettre en place des phénomènes inflammatoires lors de gingivite ou l'initiation d'un phénomène carieux.

L'érosion est apparue bien plus tard contrairement aux autres usures physiques. En effet, les phénomènes d'usure mécanique (attrition, et abrasion) semblent exister depuis le moment où la première dent est apparue. L'exposition aux acides aurait commencé avec l'apparition de l'agriculture et des procédés de fermentation des aliments apparue au Moyen-Âge. Plus récemment, les boissons sucrées gazéifiées ont fait considérablement augmenter cette exposition acide.

Grippo et coll. (2012) utilisent le terme de « *biocorrosion* » à la place d'érosion afin d'englober toutes les formes de dégradation : chimique, biochimique et électrochimique.

– Aspect clinique :

On peut noter une certaine évolution dans le processus de tribo-érosion passant par la modification des propriétés optiques de l'émail : il devient brillant et vitreux. Si le processus continue, il se matifie avec la disparition des périkymaties (Lussi et Jaeggi, 2008 ; Kargul et Bakkal, 2009) donnant un aspect lisse et givré (processus actif) comme mordancé. Un séchage lors de l'examen clinique des dents peut aider au diagnostic.

Au cours de la déminéralisation, l'émail se « ramollit » et laisse une charpente amélaire ou un réseau collagénique en cas d'exposition dentinaire permettant une éventuelle reminéralisation. Si la structure superficielle est détruite, le processus érosif est alors engagé. Cela peut affecter les surfaces occlusales mais ce phénomène sera limité aux zones non-attributionnelles (Les lignes de transition deviennent abruptes sur les incisives en vestibulaire par perte de leur bombé).

Une cavité cervicale apparaît, elle est plus large que profonde : ces lésions sont nommées lésions en cuvettes (« saucer shaped » ou lésions en U). Elles possèdent des bords flous et des contours mal délimités.

La tribo-érosion provoque la perte de contour anatomique avec un émail aminci en cervical associé à une usure tribo-érosive occlusale (Kaleka et coll. 2001). L'usure est symétrique en bouche. Une usure marquée au niveau cervical signe la présence d'un facteur mécanique de type abrasif additionnel.

Ces lésions sont supra-gingivales, en effet, on note souvent un bandeau d'émail cervical intact le long de la gencive (Kargul et Bakkal, 2009) qui serait dû à des restes de plaque dentaire luttant contre la diffusion d'acide (Lussi et Jaeggi, 2008) ou au pH basique du fluide sulculaire (compris entre 7,5 et 8). Cette morphologie signe l'étiologie tribo-érosive.

L'évolution de ces lésions montre des plages dentinaires ovalaires entourées d'émail qui s'étendent vers le bord libre. Des hypersensibilités peuvent apparaître et progresser en fonction de l'atteinte dentaire. Le signe pathognomonique de la tribo-érosion est l'apparition de ces concavités peu profondes sur des surfaces lisses.

En ce qui concerne l'usure occlusale tribo-érosive, aux stades débutants, on note l'apparition de cupules aux sommets des cuspidés apparaissant comme arrondies. On peut voir un fond de dentine à l'intérieur de ces cupules. Les reliefs s'aplanissent, comme suite à un polissage accéléré.

Il est important de faire le diagnostic différentiel de l'érosion avec l'attrition. En effet, en réalisant un contrôle occlusal, si le papier d'occlusion révèle des points précis, cela ne va pas en faveur de l'attrition (Figure 2). En effet, les facettes qui correspondent avec usures des antagonistes correspondent à de l'attrition en statique et dynamique.

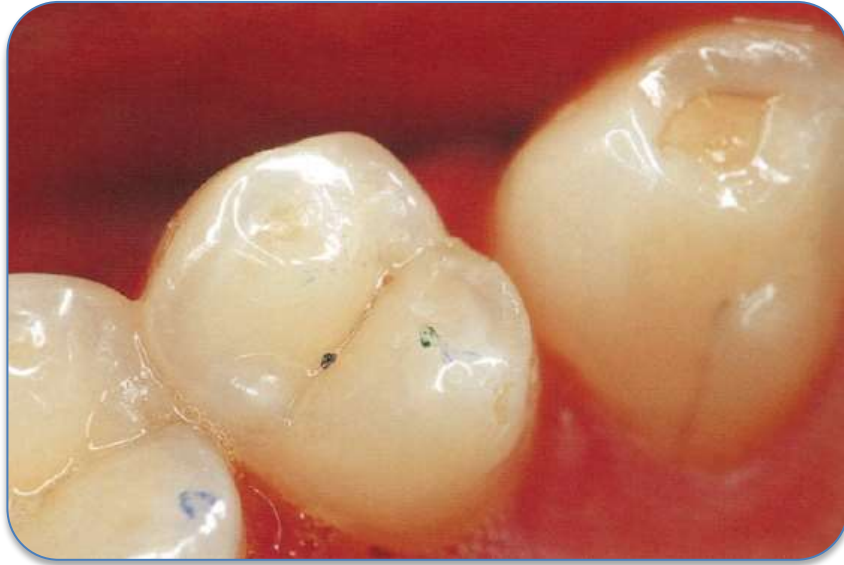

Figure 2 : lésions érosives sur des zones non attritionnelles (points d'occlusion ponctiformes) (source : Kaleka et coll., 2001)

Quand de larges plages occlusales sont concernées, il est courant de parler de bruxisme, mais une étude a montré que le facteur tribo-érosif est dominant même chez les bruxomanes (Khan et coll., 1998).

Dans les stades sévères, les reliefs occlusaux s'aplanissent de plus en plus. Toutes les caractéristiques précédentes s'aggravent. On note au niveau des dents restaurées, l'élévation « d'îlots » par perte des tissus minéralisés (Figure 3). Puis les lésions occlusales et cervicales se rejoignent concourant à une perte non négligeable de hauteur coronaire.

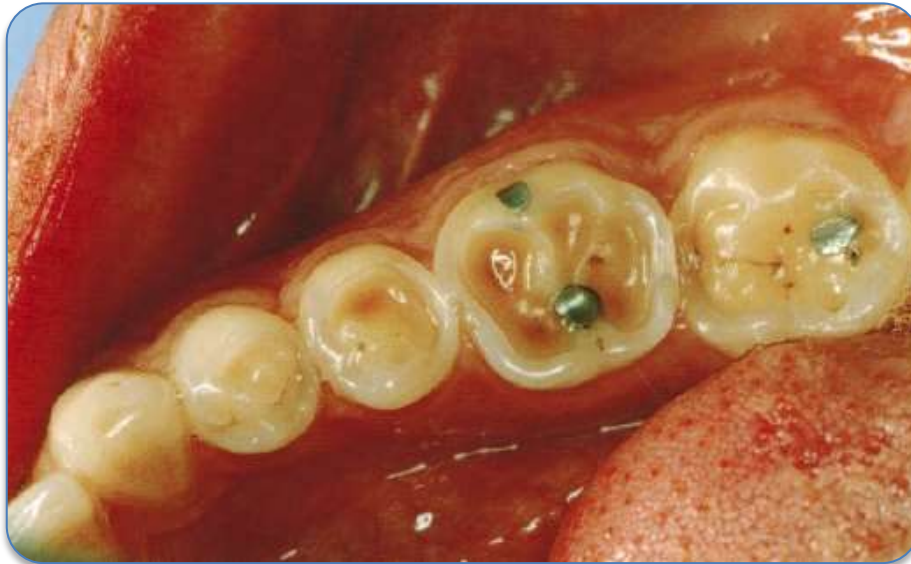

Figure 3 : élévation d' « îlots » sur des lésions érosives avancées  
(source : Kaleka et coll., 2001b)

La demande du patient peut alors être esthétique, ses dents qui « jaunissent » nous mettent sur la voie d'une disparition progressive et avancée de l'émail. Sur les dents antérieures, l'émail disparaissant progressivement, les dents deviennent plus translucides. Une atteinte généralisée nous mettra sur la piste d'un facteur alimentaire. Des causes d'acidité intrinsèques devront être systématiquement recherchées même si une origine extrinsèque est privilégiée.

L'activité du processus tribo-érosif peut être évalué quand la dentine est visible. En effet, l'arrêt d'un tel processus permet aux colorants alimentaires de se fixer sur cette dernière (Bartlett et Smith, 2000). Le phénomène de tribo-érosion touche généralement plusieurs dents. L'usure est relativement symétrique et toujours associée à des signes tribo-érosifs occlusaux.

La localisation préférentielle des lésions permet de déterminer son étiologie prépondérante :

- Si les faces vestibulaires des incisives maxillaires sont atteintes : il existe une grande probabilité que l'acidité soit d'origine exogène (sauf habitudes de « rinçage » où le patient fait circuler dans sa bouche la boisson acide nous mettant en face de localisations atypiques).

- Si les lésions sont d'avantage palatines : il s'agira presque exclusivement du groupe incisivo-canin maxillaire : l'acidité est d'origine endogène.

On notera que les faces linguales des incisives mandibulaires sont souvent indemnes par protection salivaire et facteur abrasif faible dans cette zone pour le brossage. La prise de photos et la réalisation de moulages peuvent aider au diagnostic. Il est plus difficile de diagnostiquer aux stades précoces car on se base sur la modification de forme globale de la dent. Cela est d'autant plus difficile quand on voit le patient pour la première fois.

Aux stades les plus critiques, l'atteinte a encore plus avancé. On qualifie de sévère quand la perte de substance atteint 50%. La dentine est visible, les sensibilités s'intensifient et il est nécessaire de mettre en place une réhabilitation globale. Une perte de la dimension verticale est souvent associée. Concernant les étiologies que nous allons aborder, ce n'est pas la composition des produits érosifs mais leur consommation excessive qui entraîne des LCU érosives.

– Étiologies :

Les agents mis en cause peuvent être d'origine intrinsèques ou extrinsèques. Leur localisation peut être multiple.

- Intrinsèque

Smith et Knight (1984a) ont montré que les facteurs intrinsèques conduisant à une érosion dentaire pouvaient être incriminés dans 25% des cas d'érosion constatés.

✓ Reflux Gastro-oesophagien (RGO)

La corrélation entre érosion dentaire et problèmes gastriques a été montrée par Bargen et Austin (1937), suivi par Holst et Lange (1939). Le reflux gastro-oesophagien se définit comme un reflux du contenu gastrique à l'intérieur de l'œsophage sans phénomène nauséux ou vomissement. Il peut survenir à l'occasion de diverses situations : grossesse, obésité ou du fait d'un repas copieux.

Le reflux est, contrairement aux vomissements, un phénomène lent et prolongé dont une partie est sous forme gazeuse (Kaidonis et coll., 2002). Le reflux a été défini



dans une étude de Demeester et coll. (1976) comme une baisse du pH en dessous de 4 au niveau de l'œsophage. Il peut cependant baisser à moins de 2. D'autre part, il a été démontré in vitro que le phénomène érosif se déclenchait quand le pH buccal était inférieur à 3,7 (Barron et coll., 2003). Le RGO a donc un potentiel érosif important du fait de l'agressivité de l'attaque acide mais aussi par son temps d'action en bouche. On note l'apparition de lésions lors de reflux quotidiens pendant 1 à 2 ans. Le dépistage du RGO revêt un intérêt de santé publique, puisqu'il peut développer une oesophagite, un épithélium de Barrett, un adénocarcinome de l'œsophage et une pneumonie de déglutition (Barron et coll., 2003).

Au niveau de l'atteinte dentaire, on notera des lésions sur les faces palatines et linguales des blocs incisivo-canin ainsi que des faces occlusales des molaires et prémolaires mandibulaires. On pourra constater des lésions sur les faces palatines des incisives maxillaires mais aussi sur les faces occlusales des molaires maxillaires si la langue repousse l'acide le long du palais (Bartlett et coll., 1996).

#### ✓ Troubles alimentaires

Actuellement, on note une augmentation du nombre d'adolescents et de jeunes adultes avec des troubles alimentaires d'origine psychogène (Godart et coll., 2010). Nous parlerons d'anorexie ainsi que de boulimie (qui peuvent se combiner) mais aussi d'un trouble alimentaire plus isolé, la rumination.

L'anorexie survient généralement à l'adolescence et fait partie d'un syndrome composé de la triade des trois A :

- Amaigrissement important (ou pas de prise de poids durant la croissance).
- une fausse Anorexie (restriction volontaire et non perte d'appétit).
- Aménorrhée (primaire ou secondaire).

Un malade anorexique va se priver d'alimentation, et peut y associer des vomissements ainsi que la prise de laxatifs et de diurétiques. Dans 80% des cas, les malades sont de sexe féminin. La privation extrême de nourriture peut s'associer à la consommation de boissons diététiques gazéifiées puis de vomissements. On parle alors de boulimie associée à l'anorexie. Le patient passera par des phases de restriction puis d'hyperphagie.

La boulimie se manifeste par une alimentation par crise. Le malade va « compenser » l'excès de nourriture ingurgité en se faisant vomir. Dans les cas extrêmes, le malade se fera vomir jusqu'à 30 fois par jour et ingurgitera 6 litres de Coca Cola® (Godart et coll., 2010).

Selon Scheutzel (1996) qui s'est basé sur les travaux de Smith et Knight (1984b), la topographie des lésions varie en fonction du trouble alimentaire :

- En cas d'anorexie uniquement : des lésions sur les faces vestibulaires des incisives et des prémolaires.
- Si le patient souffre uniquement de boulimie : l'atteinte est principalement maxillaire sur les faces linguales, incisales et occlusales.
- En cas de combinaison de ces deux pathologies, il y a potentialisation des effets destructeurs car toutes les dents sont touchées avec une usure généralisée sans distinction d'arcade.

On note des lésions caractéristiques au niveau du bloc incisivo canin maxillaire, correspondant au trajet du reflux acide au niveau de la cavité buccale. En effet, les reliefs occlusaux des incisives maxillaires sont « gommés » et les faces occlusales des molaires mandibulaires avec usure progressive des cuspides. Les molaires maxillaires sont protégées par l'abouchement des parotides et les dents mandibulaires antérieures par la glande sous-maxillaire. Les joues et la langue sont comme un bouclier mécanique qui s'ajoute à celui de la salive qui est « chimique » (Imfeld, 1996). Cependant, la langue aurait un rôle abrasif selon une étude de Holst et Lange (1939) citée par Lussi et coll. (2004). Il est aussi suggéré par Järvinen et coll. (1992) cités par Hara et coll. (2006). On note aussi une augmentation de la sécrétion salivaire peu avant le vomissement pour protéger la cavité buccale de l'agressivité du contenu gastrique (Saksena et coll., 1999). Réflexe qui n'existe pas pour le RGO car il n'y a pas de coordination avec le système nerveux autonome.

Les vomissements répétés sont souvent suivis de manœuvres d'hygiène pour se débarrasser de la mauvaise haleine et de consommation de boissons acides. Au facteur érosif du reflux acide s'ajoute le facteur abrasif du brossage et suit une dernière attaque acide. L'usure est alors amplifiée, la combinaison des manœuvres est extrêmement destructrice.

La rumination ou mérycisme est un trouble amenant à régurgiter le contenu de l'estomac, à le remastiquer et l'avaler de nouveau. Cela commence généralement 15 à 30 minutes après le repas et dure une demi-heure à une heure complète et il se produit 15 à 20 régurgitations pendant ce laps de temps. Il pourrait s'agir de problèmes psychologiques inhérents à l'enfance ou d'un stress important. Ce phénomène a souvent été constaté chez des personnes ayant réussi professionnellement incluant médecins et dentistes (Gilmour et Beckett, 1993). Cependant, les cas de mérycisme les plus fréquemment rencontrés concernent des patients handicapés mentaux, chez qui les érosions dentaires peuvent être considérables.

On peut remarquer à l'examen clinique des lésions sur les faces palatines des incisives maxillaires mais aussi sur les faces palatines et occlusales des molaires maxillaires.

Beckett a conclu qu'il n'y a pas de lésion caractéristique du fait des habitudes propres du malade. En effet, après examen de 10 patients atteints de cette pathologie, la rumination ne donne pas de lésions caractéristiques comme l'anorexie ou la boulimie (Gilmour et Beckett, 1993).

- Si le malade presse le contenu gastrique avec sa langue : on notera des lésions prononcées sur les faces palatines des incisives.
- S'il laisse stagner le bol alimentaire dans le vestibule, les lésions concerneront le site cervical des canines mandibulaires jusqu'aux prémolaires.
- Enfin si les faces occlusales sont fortement affectées, cela peut-être dû au fait que le patient remâche longuement le bol alimentaire.

#### ✓ Reflux et vomissements

Le vomissement est une expulsion du contenu de l'estomac à travers la cavité buccale. Il n'est pas forcément symptomatique d'un désordre psychique et on peut le retrouver chez des personnes alcooliques, obèses ou enceintes. Les lésions d'érosion n'apparaissent que lorsque le liquide gastrique est présent sur les dents plusieurs fois par semaine durant un à deux ans.

Il y a des facteurs modulateurs qui influent sur la sévérité de l'érosion avec la fréquence et la durée d'exposition aux vomissements à savoir :

- Les habitudes d'hygiène des patients juste après le vomissement
- Le degré de minéralisation des dents
- La quantité et qualité des sécrétions salivaires

La femme enceinte a un risque de développer des lésions érosives pour deux raisons :

- La diminution de concentration en calcium et phosphate au niveau salivaire, baissant le potentiel protecteur de la salive.
- L'apparition de nausées matinales, reflux et vomissements pendant la grossesse.

L'alcoolisme a de nombreuses répercussions sur l'état de santé générale. Un reflux chronique peut se mettre en place ainsi que des gastrites. D'autre part les vomissements sont source d'érosion chez ces personnes. Une atteinte hépatique entraîne une baisse d'immunité générale et donc de la capacité protectrice de la salive au niveau buccal.

Selon une étude de Robb et Smith (1990), sur les 37 patients alcooliques qu'ils examinèrent, 92% d'entre eux présentaient des signes d'érosion et dans 40% des cas, les faces palatines des dents antérieures maxillaires étaient atteintes. La perte de tissu était plus importante sur les buveurs chroniques que chez ceux qui buvaient plus mais ponctuellement (phases de diète et de consommation excessive).

On dénombre chez ces patients des lésions sur les faces palatines des dents antérieures maxillaires aux premiers stades, qui se propagent ensuite sur les surfaces palatines et occlusales des dents postéro-supérieures. Les dents mandibulaires et faces vestibulaires des dents maxillaires ne semblent pas très affectées.

- Extrinsèques
  - ✓ Alimentation et boissons acides

Le facteur alimentaire est le plus important des facteurs extrinsèques par augmentation de la consommation de boissons et aliments acides ces dernières années. Le mode de consommation est important. En effet, l'action de boire ou de rincer la cavité buccale (donc avec stagnation du liquide en bouche) conduit à une potentialisation de l'activité acide du produit (Addy et coll., 2000).

Le végétarisme est un régime alimentaire excluant toute chaire animale. Selon Abrahamsen (2005), la mastication fréquente de fruits serait la troisième cause d'érosion dentaire. Selon une étude de 1975 qui a étudié des ovo-lacto végétariens et des témoins : 75% des végétariens présentaient des lésions d'érosion contrairement aux témoins qui n'en avaient pas. Le fait de mastiquer les fruits entrainerait un contact prolongé à l'origine de l'usure dentaire.

De nombreuses études montrent que la consommation excessive de produits comme la vinaigrette, le jus de citron et d'orange peut provoquer l'apparition de lésions érosives (Linkosalo et Markkanen, 1985). Certaines mettent en avant le lien entre érosion et fréquence de consommation par jour, par exemple manger plus de deux fois par jour des agrumes (Jarvinen et coll., 1991).

Cependant, de nombreux régimes préconisent de consommer beaucoup d'agrumes et de jus de fruits. Les infusions à base d'églantier, citron et de muscade ont un degré d'acidité élevé (associé à une faible concentration en fluor et un pH acide compris entre 2,6 et 3,9). Le thé a aussi un effet érosif sur l'émail (Brunton et Hussain, 2001).

Les conclusions d'études in vitro chez l'animal en 1996 montrent : que les acides citrique, phosphorique, malique et tartrique sont donnés comme étant les principaux acides responsables d'érosions dentaires. Et d'autre part que le pH d'un aliment n'est pas prédictif de son potentiel érosif et est dépendant d'autres facteurs : nature de l'acide, concentration en calcium, phosphate et fluor etc.

Comme nous l'avons évoqué précédemment, le fait de consommer des aliments ou liquides avec un potentiel érosif est une chose, la manière de les consommer en est une autre. Les personnes ne boivent pas de la même façon un soda. En effet,

certaines vont l'avaler dès qu'ils l'auront en bouche, d'autre le garderont jusqu'à ce qu'il se soit totalement dégazéifié ou feront des « bains de bouche ». Il est recommandé de le boire à la paille afin que le liquide ait le temps de contact le plus court avec les dents. La paille doit être placée derrière les dents antérieures sinon cela peut être dommageable pour les dents antérieures en la plaçant juste entre les lèvres (Mackie et Blinkhorn, 1989). Il est préférable de consommer frais une boisson à potentiel érosif car la fraîcheur le diminue (Barbour et coll., 2006).

La prise d'aliment juste avant le coucher est aussi une habitude dommageable pour les dents. En effet, une baisse importante du pH avant de s'endormir couplée à la diminution nocturne du flux salivaire (et donc diminution de la capacité régénératrice du pouvoir tampon) rend les dents plus sensibles à la déminéralisation et donc à l'érosion.

#### ✓ Médicaments

Les médicaments peuvent engendrer l'apparition de lésions érosives soit directement (par contact avec l'émail dentaire) ou indirectement en diminuant le flux salivaire ou en provoquant des reflux ou vomissements. Ils ont été listés par Scheutzel (1996).

Les suppléments en fer, l'aspirine, mais aussi la vitamine C et certains médicaments contre l'asthme ont un effet direct.

Selon James et Parfitt (1953) cités par Jarvinen et coll. (1991), le potentiel érosif des suppléments en fer dépendrait de l'acidité de la préparation, de la fréquence, durée et méthode d'administration ainsi que de la susceptibilité individuelle.

L'aspirine ou acide salicylique (pH=3) peut avoir un effet érosif (Grace et coll., 2004). Une expérience de Sullivan et Kramer (1983) selon laquelle ils ont examiné la denture de 42 enfants atteints de polyarthrite juvénile et qui recevaient quotidiennement de l'aspirine. Les enfants qui avaient des tablettes à mastiquer présentaient de nombreuses érosions tandis que ceux qui avaient des comprimés à avaler n'en avaient pas. En ce qui concerne l'automédication à l'aspirine, il convient de prévenir les patients que la prise d'aspirine peut entraîner une accoutumance et déclencher des céphalées de rebond lors de l'élimination du produit par l'organisme

(McCracken et O'Neal, 2000). Ceci peut entraîner un cercle vicieux amenant le patient à en reprendre pour ces céphalées. Quand le médicament est arrêté, ces douleurs peuvent continuer pendant 6 mois (Warner, 1998).

La vitamine C ou acide ascorbique est très acide (pH = 4) et peut être source d'érosion sévère. En effet, comme le rapporte un cas clinique de Passon et Jones (1986), le contact direct d'un comprimé en regard d'un même groupe de dents peut entraîner une érosion localisée sévère.

Une minorité de médicaments contre l'asthme ont un pH bas, quand il est inhalé tout au long de la journée, cela peut avoir des conséquences à long terme au niveau dentaire.

Le potentiel érosif dépend de la préparation du médicament mais aussi de sa forme galénique, en effet les médicaments effervescents sont à éviter en cas de contexte érosif. Une étude a comparé dix médicaments donnés de manière chronique (huit sous forme liquide et deux effervescents). Tous étaient acides et la majorité avait un pH inférieur à 5,5 qui est le seuil auquel l'émail se déminéralise (Nunn et coll., 2001). Il est alors préférable de choisir en comprimé. On fera attention à la manière de les ingérer. Certains médicaments peuvent avoir un effet érosif mais de manière indirecte. En effet, en diminuant la quantité de salive excrétée comme les tranquillisants, antihistaminiques, antiémétiques et antiparkinsoniens. La bouche du patient est alors plus sujette aux érosions.

#### ✓ Drogues

Les drogues comme la cocaïne ou l'ecstasy peuvent aussi entraîner le développement de mécanisme érosif.

Les atteintes buccales venant de la consommation de cocaïne dépendent de la manière dont elle est consommée. En effet, si elle est appliquée directement sur la gencive, on notera une rétraction de cette dernière (Brand et coll., 2008b). Des lésions vestibulaires d'usure peuvent se développer principalement au niveau des incisives maxillaires.

D'après une étude de Brand et coll. (2008), les consommateurs d'ecstasy (3,4-methylenedioxyméthamphetamine ou MDMA) auraient une xérostomie dose

dépendante. La sécheresse buccale et donc l'acidification du milieu concourt au développement de lésions érosives. Ces mêmes patients boivent souvent des boissons acides pour pallier à cela augmentant le phénomène d'usure. D'autre part, 16% des drogués ont des nausées ou vomissements, ce qui accentue d'autant plus le phénomène.

#### ✓ Environnement

L'environnement du patient peut être source d'abrasion. En effet, la profession exercée tout comme les sports exercés (natation en particulier) peuvent jouer un rôle dans le développement d'un processus érosif. Les œnologues font partie des professions à risque car leurs dents sont au contact régulier du vin, de plus ces derniers le garde en bouche longuement ce qui accroît le phénomène d'érosion (Kaleka et coll., 2001b).

Lors du précédent siècle, les travailleurs dans des usines de dynamite (Miller, 1907), batterie ou galvanisation étaient sujets à des concentrations atmosphériques d'acides divers menant à des érosions pouvant être sévères. La sévérité de la lésion dépend de la concentration de l'acide dans l'air (Cate, 1968). Dans ces cas-ci, la respiration buccale est un facteur aggravant car elle mène à une acidification accrue de la bouche. De nos jours, ces situations professionnelles sont plus rares.

Les nageurs de haut niveau peuvent avoir des érosions dentaires. En effet, un défaut de produit peut amener le pH à des valeurs acides alors qu'il doit être stabilisé autour de 7,5. Selon une étude de 2012 (Buczowska-Radlińska et coll., 2013), un groupe de nageurs de compétition polonais a été comparé à un groupe de nageurs occasionnels. 26% des nageurs de compétition présentaient des lésions érosives pour seulement 10% pour les nageurs occasionnels. Ces derniers présentaient des lésions sur les faces palatines des incisives maxillaires. Pour ce qui est des compétiteurs, leurs faces vestibulaires étaient en plus atteintes. Le risque d'érosion est lié au temps passé dans l'eau et à la saturation en hydroxyapatite de cette dernière selon les auteurs. En effet, le pH de la piscine était neutre mais l'eau était sous saturée en hydroxyapatite.

Les personnes pratiquant une activité physique importante peuvent développer des lésions érosives par ingestion de boissons énergisantes acides et



jus de fruits de manière plus fréquente (Young, 1995). Ce risque est considérable selon Jarvinen et coll. (1991) dès lors que la consommation est hebdomadaire pour les boissons pour sportifs. On pourra noter à l'examen clinique que les dents les plus touchées sont les premières molaires mandibulaires et surtout leur surface occlusale. L'ingestion d'une boisson qui va diminuer le pH intra-buccal pendant une période d'effort où ce pH va baisser du fait d'une diminution du flux salivaire, va favoriser le développement et la progression de lésions érosives. Un troisième facteur peut se surajouter puisque la pratique sportive intensive peut chez certaines personnes induire un reflux gastro-oesophagien (Clark et coll., 1989).

Toutes les étiologies de la tribo-érosion peuvent être présentées sous la forme d'un tableau (Tableau 3).

Tableau 3 : étiologies de la tribo-érosion (source : d'après Werguet, 2013)

Origine	Causes	
Intrinsèques	Reflux gastro-oesophagien	
	Troubles alimentaires	Boulimie Anorexie Rumination
	Reflux, vomissements	Alcoolisme Grossesse Médicaments
Extrinsèques	Alimentation et boissons acides	Sodas, agrumes, vinaigrettes, boissons diététiques, jus de fruits, vin...
	Médicaments	Tranquillisants, antihistaminiques, anti-émétiques, antiparkinsoniens, bêta-bloquants etc.
	Drogues	Cocaïne, ecstasy...
	Environnement	Sportifs Professionnel
	Végétarisme	

- Abrasion

Selon Every (1972) l'abrasion est « *l'usure de la dent qui résulte de la friction de matériaux exogènes contre les surfaces dentaires lors du fonctionnement des incisives, de la mastication et du serrage des dents.* » cité par Kaidonis et coll. (2002) qui ajoute à cette définition « *les dégâts occasionnés par le nettoyage des dents.* »

L'abrasion se produit lors de la mastication quand les dents servent de « meules » ou lors du nettoyage de celles-ci. On nomme ce phénomène abrasion globale. C'est la friction du bol alimentaire qui a un effet de microabrasion cumulatif (appelé « démastication ») dépendant de l'alimentation. En effet, l'alimentation actuelle a un pouvoir abrasif beaucoup moins important qu'en des temps plus archaïques (Pindborg, 1970).

Les manœuvres d'hygiène bucco-dentaire sont nécessaires afin de prévenir tout début de pathologie carieuse ou parodontale, néanmoins elles sont susceptibles d'entraîner une abrasion des surfaces dentaires, c'est l'abrasion focale. Elle concerne l'utilisation inadaptée et répétée de la brosse à dents et du dentifrice qui va induire une agression tissulaire sur les tissus gingivaux (récessions gingivales mais aussi ulcérations) et dentaires (usures de la zone dénudée) principalement dans la zone cervicale vestibulaire (Echerria, 1998). L'utilisation de dentifrices abrasifs avec une brosse à dents à brins durs et des mouvements vigoureux peut entraîner une abrasion prononcée.

La théorie de « *thegosis* » avancée par Every en 1972 cité par Kaidonis et coll. (2002) suggère que le grincement dentaire est physiologique et permet d'aiguiser ses dents afin d'avoir une mastication plus efficace et utiliser ses dents comme des armes. Nous avons donc un équilibre entre l'abrasion d'une part liée à l'alimentation qui va émousser les dents et de l'autre le bruxisme (ou grincement à vide) qui va recréer des surfaces aiguisées rendant aux dents leur fonction de coupe. En effet, beaucoup d'animaux grincent des dents, en situation de stress, lors de combats ou de fuite ou encore quand ils sont affamés.

Selon Kaleka et coll. (2001), les paramètres étiologiques les plus importants sont :

- L'âge
- L'utilisation d'un mouvement de brossage horizontal
- La fréquence de brossage égale ou supérieure à deux fois par jour.

En ce qui concerne la dureté des brins et l'abrasivité du dentifrice, cela joue mais de façon bien moindre que les facteurs ci-dessus selon ces mêmes auteurs. Il est difficile d'objectiver les lésions abrasives aux premiers stades. En effet, elles débutent au niveau de la JAC dans le sulcus qui est abritée par la gencive

marginale. On note comme pour les lésions érosives, une disparition des périkymaties au niveau des surfaces vestibulaires, donnant un aspect lisse et brillant à l'émail.

Le passage d'une sonde dans le sulcus permettra d'objectiver la présence d'un léger décrochement. Le décollement de la gencive marginale à l'aide d'une spatule à bouche permettra de mettre en évidence ces lésions abrasives débutantes. L'utilisation d'aides optiques peut être un atout majeur dans ces situations. Le patient peut éventuellement souffrir d'hyperesthésies et de récessions gingivales associées. La coulée de modèles en plâtre permettra au praticien de mieux montrer le phénomène au patient, le rendant moins abstrait pour ce dernier (Kaleka et coll. 2001).

Quand le phénomène progresse, on voit une concavité se former au niveau cervical, on les nomme lésions en encoche (« wedge shaped » ou encore en forme de V en coup d'angle). Elles peuvent être coronaires, corono-radiculaires ou radiculaires. La déflexion des brins de la brosse à dents est à l'origine de la création de cette encoche. Cette perte de substance va elle-même favoriser l'orientation des brins de la brosse à dents. L'abrasion va être focalisée. Les lésions apparaissent cunéiformes, aux délimitations précises. En effet, les bords sont saillants et abrupts et la lésion est plus profonde que large. Elles sont souvent associées à des récessions gingivales et la lésion est allongée dans le sens mésio-distale.

Le fond de la lésion est dur et poli, composé de dentine sclérotique. On peut d'ailleurs noter des petites « rayures » horizontales au fond de cette lésion. La micro-morphologie de la lésion signe l'origine abrasive. Les sillons correspondent au mouvement local de la brosse à dents. L'orientation de ces stries diffère à gauche et à droite. On note des lésions différentes en fonction de leur emplacement en bouche. En effet, la principale étiologie étant le brossage traumatique, on peut noter sur les dents antérieures que les angles mésio-distaux de ces lésions n'ont pas la même angulation.

Sur les dents cuspidées, les axes peuvent être alignés sur les dents adjacentes, mais ce n'est pas forcément le cas. En effet, les séquences de brossage sont discontinues, anarchique mais répétitives ce qui peut amener le praticien à observer des lésions isolées ou que les axes ne soient pas alignés sur des dents adjacentes.

Tout dépend de la séquence de brossage du patient (Mierau et coll., 1989). L'asymétrie des axes des encoches ou des dièdres entre gauche et droite appuie l'implication du brossage dans l'apparition de ces lésions (Khan et coll., 1998).

Si les axes correspondent sur un ensemble de dents adjacentes, c'est que le brossage est centré sur cette zone. L'observation des papilles entre ces zones peut montrer des lésions traumatiques sur ces dernières en continuité avec les lésions dentaires. On peut noter des altérations gingivales associées (fissures de Stillmann, bourrelets de Mac Call) qui mettront le clinicien sur la piste d'un facteur abrasif (Kaleka et coll. 2001).

La lésion devient cunéiforme en s'étendant sur la racine car cette dernière est plus faiblement minéralisée. L'angle du dièdre et la profondeur de la lésion dépendent des caractéristiques gingivales locales. En effet, la gencive marginale influencera l'angle du dièdre et la profondeur de la lésion. La lésion sera en dièdre si elle est profonde ou en cuvette si elle est étalée. Si le processus n'est pas stoppé, il y a aggravation du phénomène avec le temps. L'effet de scie dans l'encoche est accentué. Le caractère morphologique abrupt de la lésion signe une faible présence ou une absence de facteur tribo-érosif. La répartition n'est pas symétrique de part et d'autre de l'encoche, un secteur sera forcément plus atteint que l'autre selon que le patient soit gaucher ou droitier : toutes les études le montrent (Bergström et Lavstedt, 1979 ; Eccles, 1982 ; Lussi et coll., 1993 ; Khan et coll., 1999 ; Lussi et Schaffner, 2000 ; Nunn, 2000). La latéralisation manuelle est inversée entre droitier et gaucher et les dents les plus touchées sont les canines, prémolaires et premières molaires avec les lésions les plus avancées pour les premières prémolaires des deux arcades. Morphologiquement, les lésions d'abrasion sont similaires à celles d'abfraction, autre phénomène d'usure que nous verrons plus loin (Lee et Eakle, 1996).

D'autres habitudes peuvent mener à une usure par abrasion des dents comme le fait de fumer la pipe ou les personnes qui mâchent leurs stylos. Ces habitudes sont moins courantes que le brossage traumatique. Des encoches ont aussi été constatées chez de nombreux couturiers et tapissiers qui ont pour habitude de maintenir les aiguilles et les clous entre leurs lèvres.

Nous allons décomposer le brossage dentaire et étudier toutes ces composantes en commençant par la technique de brossage puis la fréquence, la durée, la force

appliquée, la dureté des brins ainsi que le type de dentifrice qui ont chacun un impact sur le brossage.

- La technique de brossage

Il existe de nombreuses techniques de brossage. Durant le brossage, la plaque dentaire doit être éliminée sans pour autant causer de lésions aux tissus (durs ou mous). Le brossage doit allier efficacité et innocuité. Néanmoins, la meilleure des techniques se verra être délétère si elle est mal appliquée. L'importance de montrer au fauteuil la manière de brosser devant un miroir afin que le patient puisse le reproduire au mieux chez lui se révèle donc capital.

Padbury et Ash (1974) après des études in vitro ont conclu que le brossage par la méthode du rouleau était plus délétère qu'un brossage horizontal. Mierau et coll. (1989) ont étudié les paramètres individuels liés au brossage :

Les pressions exercées par les sujets selon les sites sur les arcades sont variables et les séquences de brossage sont très reproductibles (changement de positionnement de la brosse). Les patients ayant des lésions d'usure gingivales et dentaires sont ceux qui varient le moins leur parcours.

La composante horizontale provoque un « effet de scie » sur la gencive et la racine de la dent. En effet, les brins de la brosse à dents se courbent vers le tiers cervical de la dent, la déflexion de ces derniers leur procure une rigidité qui s'avère être iatrogène (Kaleka et coll. 2001).

Selon Zucchelli (2014b), la méthode apicoronaire en rouleau est à recommander au patient. Il précise que le brossage doit être « atraumatique ». La technique n'est pas le seul facteur auquel il faut faire attention. Le brossage horizontal est à proscrire, on s'orientera vers une méthode en rouleau ou de Bass modifié permettant un nettoyage complet des sulci. La méthode devra être contrôlée par le praticien au fauteuil.

- La fréquence

En 1965, Manly et coll. ont conclu que l'usure cervicale par abrasion dépendait de la fréquence de brossage. La fréquence serait l'élément décisif de l'aggravation des lésions primaires par effet de sommation (Bergström et Lavstedt, 1979 ; Lussi et

Schaffner, 2000 cités par Kaleka et coll., 2001a). Pour Bergström et Lavstedt (1979), la fréquence du brossage (supérieure ou égale à deux fois par jour) associée à un brossage horizontal provoque le plus de récessions gingivales et de lésions cunéiformes.

- La durée

Actuellement, il est recommandé de se brosser les dents au moins 2 minutes. Néanmoins 2 minutes de brossage inadapté peuvent entraîner la formation de lésions abrasives mais aussi la persistance de plaque dentaire. En effet, si le brossage n'atteint pas certaines zones, il atteindra préférentiellement d'autres zones, plus sujettes à l'abrasion de ce fait.

- La force appliquée

Il existe une corrélation entre force de brossage et récession gingivale. La récession gingivale entraînant une exposition des tissus radiculaires moins résistants que les tissus coronaires, il est logique qu'il y ait un lien entre force de brossage et perte de substances dentaires cervicales par abrasion.

D'après une étude de Ganss et coll. en 2009 qui évalue la force moyenne de brossage à 2,3 N, les sujets présentant des récessions sévères appliquent une force moyenne de 3,8 N, ceux présentant des lésions mineures appliquent une force de 2,4 N et aucune lésion gingivale n'est observée pour une force de 2,1 N. De plus, la présence de lésions cervicales abrasives est notée chez les patients exerçant des forces de brossage de l'ordre de 2,9 N contre 2,1 N chez les indemnes. La force de brossage idéale ne doit pas dépasser 3 N selon ce même auteur.

Il peut être utile de conseiller au patient une brosse électrique avec un dispositif d'évaluation de la force s'arrêtant temporairement quand la force dépasse 2 N (*stress breaker*). Si la brosse est manuelle, le fait de tenir la brosse à dents à l'aide de deux doigts uniquement réduira considérablement la force appliquée par le patient (Saporta et coll., 2001).

- La dureté des brins de la brosse à dents

Il est commun de dire qu'une brosse à dents à brins durs est plus abrasive qu'une brosse à dents à brins souples. Néanmoins ce point est controversé. Les brosses à dents à brins durs ont un effet nuisible sur les tissus gingivaux (Dyer et coll., 2000).

Le potentiel abrasif d'une brosse à dent vient de sa faculté à capturer et garder les particules abrasives dans ses brins. Cela est fonction du nombre de brins par brosse, nombre qui diminue si on augmente le diamètre du brin. Généralement, l'abrasivité due au diamètre des brins est moins important que celui engendré par le dentifrice lui même (Wiegand et coll., 2009).

Zucchelli (2014b) préconise d'utiliser une brosse à dents à brins souples. Les brosses à dents avec des brins trop durs, usés ou recourbés avec diamètre trop important sont à proscrire.

- Le type de dentifrice

Le RDA (ou degré d'abrasivité dentinaire) permet de rendre compte du potentiel abrasif de tout dentifrice. L'incorporation dans la pâte dentifrice de particules abrasives permet à tout consommateur voulant des dents plus blanches, d'éliminer les tâches et résidus superficiels de l'émail. En effet, cette pâte étant plus agressive envers l'émail, elle permet d'éliminer les colorations disgracieuses.

Cela devient un problème quand il est utilisé continuellement, on assiste à terme à la disparition progressive de l'émail laissant mettre à nu dans des cas prolongés la dentine de couleur jaune/brun. Le consommateur ayant voulu initialement rendre ses dents plus blanches, les voit devenir plus jaunes. Par ailleurs, la restauration prothétique de ces défauts en devient plus difficile car la pose éventuelle d'éléments en céramique (facettes par exemple) est rendue plus difficile, le collage à la dentine étant de moins bonne qualité que celui à l'émail.

D'autre part, Hara et coll. (2009) ont conclu qu'un dentifrice fluoré diminuait la perte d'émail quelque soit l'importance de la lésion. Sur la dentine, il diminue l'usure que sur les lésions légères.

- Interrelations entre LCU abrasives et récessions gingivales

Nous l'avons vu précédemment, il existe un lien entre LCU abrasive principalement et récessions gingivales. Les récessions gingivales sont souvent associées aux LCU (Kaleka et coll., 2001b). D'autre part, la responsabilité du brossage dans les lésions gingivales a été prouvée (Echerria, 1998) ainsi que la relation entre récession gingivale et lésions d'usure cervico-radulaire (Mierau et Fiebig, 1987). Il convient tout d'abord de définir ce qu'est une récession gingivale. Il s'agit de la migration apicale du parodonte sans formation de poches parodontales qui conduit à la mise à nu de la racine dentaire.

Il y a un certain nombre de facteurs prédisposant à la récession gingivale (Zucchelli, 2014a) :

- Biotype gingival fin (une épaisseur plus fine de conjonctif sera plus facilement détruite par de l'inflammation).
- Proéminence radulaire (déhiscence osseuse par absence d'os vestibulaire)
- Malposition dentaire (déhiscence osseuse).
- Insertions de freins à proximité de la gencive marginale. (qui empêchent une bonne hygiène et tractent la gencive libre exposant à plus d'accumulation bactérienne).
- Facteurs iatrogènes comme des prothèses mal adaptées, des bagues orthodontiques, des composites de classe V mal adaptées ainsi que des perforations endodontiques.

La morphologie des lésions abrasives dépendrait de l'intensité de la pression exercée lors du brossage ainsi que de la proéminence et de la localisation du relief gingivo-osseux.

Deux cas sont décrits (Kaleka et coll., 2001b) :

- La récession gingivale favorise la création d'une LCU :

Une récession gingivale importante est présente et les brins peuvent se courber librement en direction cervicale : le contact des brins est latéral et confère à la lésion corono-radulaire une forme de cuvette. Les tissus radiculaires exposés sont moins



minéralisés que l'émail et donc moins résistants à une attaque mécanique, acide ou une combinaison des deux.

- La robustesse du parodonte entraîne la formation d'une LCU profonde :

Quand le parodonte marginal est intact ou en présence de balcon osseux, les brins sont bloqués contre la gencive. La partie qui travaille est leur extrémité et favorise la formation d'une lésion en encoche. La déflexion des brins qui s'ensuivra et la canalisation selon l'axe de la lésion primaire provoqueront l'approfondissement de cette dernière à la manière du modelage de pistes de ski sous l'effet du passage de skieurs (Figure 4).

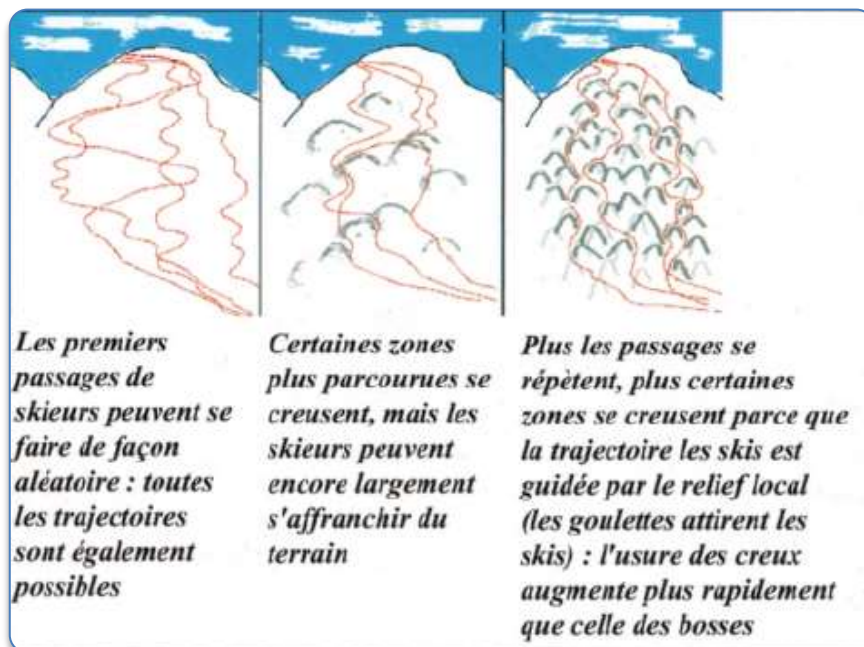


Figure 4 : mécanisme d'approfondissement des lésions cervicales abrasives  
(source : Kaleka et coll. 2001b)

L'approfondissement de ces lésions se fait vers la forme d'un angle dièdre, on parle de lésion cunéiforme aux dépens de la racine. Dans le cas d'un parodonte épais, on observera plus facilement des lésions d'usure prononcées, alors qu'avec un parodonte fin et festonné, il s'agira de récessions. Les lésions cervicales seront moins prononcées mais plus étalées en matière de surface atteinte, on notera des lésions en cuvette. L'importance de la récession dépend du type de parodonte.

Il faut distinguer et déterminer si la lésion cervicale d'usure est coronaire, coronoradiculaire ou uniquement radiculaire ce qui est moins courant. Cela est rendu difficile par le fait que la JAC n'est souvent plus cliniquement visible par effet de l'usure. Le niveau socio-culturel du patient n'est pas à négliger puisqu'un niveau élevé est un facteur favorisant significatif.

Pour Mierau et Fiebig (1987), c'est la récession gingivale préalable, provoquée par un brossage inadéquat, qui module l'initiation et la forme des lésions d'usure abrasives.

- Abfraction

Le terme d'abfraction désigne un procédé d'usure provoquant un stress mécanique qui divise encore de nos jours. En effet, c'est un processus de séparation par désolidarisation. Le premier à avoir traité de ce sujet est Grippo en 1991. Ce phénomène est appelé aussi la « théorie de la flexion » et rend compte des phénomènes biomécaniques que subit la dent dans sa fonction occlusale.

Selon le dictionnaire de Prothèse Odontologique (Archien et coll., 2004), il s'agit d' « *un processus de perte pathologique des tissus durs des dents due à des contraintes biomécaniques. Elle est considérée comme le résultat de la fatigue en flexion et la dégradation de l'émail et de la dentine à distance du point de contrainte.* »

« *Une force occlusale excessive vestibulaire ou linguale pourrait contribuer à l'érosion et engendrer soit par compression soit par tension dans la région cervicale de la dent, et ce directement au dessus du support osseux.* » selon Kaidonis et coll. (2002). Le point de rotation serait au niveau de la crête alvéolaire. Ce phénomène est « théorique » mais pourrait expliquer des lésions unitaires isolées et inexplicables en forme d'entaille ou de dépression.

L'émail cervical puis la dentine seraient amenés à disparaître par fatigue suite à l'alternance de tension-compression à ce niveau (Lee et coll., 2002). Lorsque la force occlusale s'applique, c'est d'abord le desmodonte et l'os alvéolaire qui « amortissent ». Quand il est en tension maximale, c'est la dent qui subit la contrainte. La région cervicale de la dent est mise en tension et des modifications vont survenir au niveau de la jonction amélo-cémentaire. L'émail subit une

déformation élastique qui permet aux molécules d'eau de s'immiscer entre les prismes d'émail. Lorsque la contrainte s'estompe, l'eau empêche la bonne remise en place des liaisons entre les prismes. La « fragilité » de la zone cervicale avec l'émail qui est présent en plus faible épaisseur et avec une disposition des prismes non homogènes va faciliter la rupture entre les cristaux d'hydroxyapatite provoquant l'apparition de micro-fractures. Une force occlusale va alors produire un effet de levier sur la couronne dont l'effet au niveau cervical sera amplifié. L'émail qui est plus fragile, aura plus tendance à se briser (Lee et coll., 2002). La zone de fragilité de la lésion cervicale est appelée « *fulcrum* » et c'est à son niveau que la susceptibilité de lésion est maximale (Lee et Eakle, 1984).

D'un point de vue clinique, la lésion est de forme cunéiforme (« saucer shaped »). Les bords sont nets, on peut noter que la lésion pénètre l'émail en coronaire selon un angle droit. La portion plus profonde décrit un V. La lésion est plus profonde que large. Sa localisation peut être juxta-gingivale voire sous-gingivale. L'origine de la lésion étant occlusale, on note une facette d'usure sur la dent porteuse de la lésion. On pourra noter que si la lésion d'abfraction est mésiale, la facette sera disto-occlusale et inversement (Grippio et coll., 2004). Les lésions sont asymétriques en bouche et en vestibulaire des dents. Les dents concernées sont souvent isolées (souvent des prémolaires) et des hypersensibilités sont souvent présentes.

Des auteurs comme Rees (1998) et Vale (1956) ont étudié l'impact de restaurations occlusales sur les contraintes cervicales et notamment l'influence de la largeur et la profondeur de celles-ci. Lee et coll. (2002) se sont intéressés à la configuration radiculaire des dents.

Selon Rees, à partir de 1,7 mm de profondeur, la restauration peut engendrer des forces de cisaillement supérieures au seuil de rupture de l'émail cervical. Vale a, quant à lui, démontré que la résistance d'une dent porteuse de restauration occlusale ne changeait pas tant que la largeur de l'obturation n'excédait pas le quart de la distance inter-cuspidienne. Pour Lee et coll. (2002), une racine de petit diamètre va plus concentrer de contraintes qu'une racine importante qui aura plus de surface pour répartir les forces.

Plus récemment, Kaleka et coll. (2001b) a apporté un ensemble de considérations sur le phénomène d'abfraction et en conclut que :

L'abfraction repose sur deux hypothèses :

- Les contraintes répétées en traction sous l'effet de forces excentrées de forces occlusales excentrées (bruxisme) suffiraient dans le temps à disjoindre par fatigue les prismes d'émail dans la zone cervicale, généralement vestibulaire. Les autres causes peuvent potentialiser ensuite la lésion créée (Lee et Eakle, 1984).
- Les contraintes de compression et de traction concentrées près de la jonction amélo-cémentaire potentialiseraient l'action d'acides (Grippio, 1991 ; Grippio et Simring, 1995).

Cette théorie est basée sur les constatations suivantes :

- Les LCU seraient souvent associées à des facettes occlusales d'attrition importante (en particulier avec excursions travaillantes et parafunctions) et que de nombreuses études confirment la relation significative entre les deux localisations chez un même sujet (Lee et Eakle, 1984 ; Khan et coll., 1999 ; Lazarchik et Filler, 2000 ; Lussi et Schaffner, 2000 ; Meurman et Sorvari, 2000).
- D'après des expériences de modélisation in vitro : la résultante des contraintes d'écrasement axial et surtout de flexion vestibulo-linguale se concentrent dans la région cervicale proche de la jonction amélo-cémentaire (Lee et Eakle, 1984).
- La relation de causalité, qui concerne l'initiation de lésions cervicales dues à la seule fatigue des tissus durs de la dent au niveau du tiers cervical, reste spéculative.

Mais, la structure prismatique de l'émail n'est pas une simple palissade de prismes rectilignes. En effet, l'orientation des prismes dans le tiers interne est courbe et alternée (bandes de Hunter-Schreger), en résulte une réduction de propagation d'éventuelles fractures (Hall et coll., 2000).

D'autre part, selon le modèle schématique de Lee et Eakle (1984), les forces excentrées sur la pointe cuspidienne vestibulaire des dents mandibulaires provoquent la flexion *ad linguam* de la dent : force de compression en lingual et force de traction en vestibulaire. La résistance de l'émail en contrainte de traction étant plus faible qu'en compression expliquerait l'apparition préférentielle de lésions en vestibulaire des dents mandibulaires. Malheureusement, la théorie ne dit rien des dents maxillaires qui sont souvent atteintes aussi.

D'un point de vue théorique :

- La lésion initiale (fragmentation) n'a pas été mise en évidence en tant que telle.
- D'après les lois physiques : la dent antagoniste maxillaire reçoit elle aussi une contrainte égale dans le sens opposé.

Les dents mandibulaires portant une lésion cervicale devraient avoir une ou deux antagonistes maxillaires portant les mêmes lésions mais en palatin. En effet, les dents maxillaires ayant une contrainte en compression au niveau vestibulaire et en traction en palatin. Les dents maxillaires comme les dents mandibulaires ont presque exclusivement des lésions vestibulaires. Les canines et les prémolaires étant les plus touchées. Les lésions linguales sont quasi inexistantes à la mandibule. La présence de telles lésions en palatin des dents maxillaires est associée à la présence d'acidité spécifiquement d'origine intrinsèque et donc de tribo-érosion, toute la hauteur de la couronne étant touchée (Lussi, 1996). D'autre part, les facettes d'attrition occlusales sont indépendantes des LCU et inversement.

Le rôle potentialisateur de la tribo-érosion comparé à l'abrasion et l'attrition par l'affaiblissement minéral de surface est plus cohérent et plus proche de la clinique que la théorie de la fragmentation (Meurman et Sorvari, 2000).

Kaleka conclut en parlant de trois situations spécifiques en apportant à chacune une réponse :

- Des lésions situées à la JAC sous la gencive libre et sous les limites cervicales des couronnes ?

Il a été démontré que les brins de la brosse à dent pénétraient jusqu'à au moins 1 mm dans le sulcus quand ils étaient orientés vers la gencive libre (Waerhaug, 1981).

- Des lésions uniques non associées à des lésions homologues sur les dents adjacentes ?

Le brossage est composé de séquences qui sont ancrées chez nous par des automatismes. Chaque segment est très reproductible (en pression et durée). Deux dents adjacentes ne peuvent pas appartenir à la même séquence (Mierau et coll, 1989).

- Les dents mobiles qui développeraient moins de lésions ?

L'usure causée par le brossage (combiné ou non à un facteur tribo-érosif) est minorée par la mobilité de la dent qui amortit.

Enfin la théorie de la fragmentation a été appuyée par la présence de LCU :

- Chez l'homme dans la préhistoire et chez les animaux (Grippio, 1996 ; Burke et coll., 2000) :

Mais ces dernières ont été surtout décrites en inter-dentaire et correspondent à des pratiques de chasseurs analogues aux Aborigènes d'Australie qui utilisaient leurs espaces inter-dentaires pour dilacérer les tendons d'animaux (Hillson, 1996).

- Chez les félins avec deux types notoires (Kertesz, 1993).
  - Les premières correspondant aux frottements des dents contre les barreaux des cages (dont la forme et le diamètre coïncident).
  - Et les résorptions radiculaires inflammatoires cémento-dentinoclastiques dont le diagnostic différentiel est plus difficile avec des lésions caries qu'avec des lésions d'usure (Berger et coll., 1996).

Le meulage occlusal n'est pas recommandé afin de prévenir l'évolution de telles lésions (Grippio et Simring, 1995). Cependant, Saporta et coll. (2001) l'envisagent dans certaines situations afin de prévenir l'échec de restaurations cervicales.

Si la théorie de l'abfraction ne fait pas consensus, le facteur occlusal ne s'en avère pas moins important sur la pérennité de nos soins et est à contrôler. Après étude de la littérature scientifique, le phénomène d'abfraction semble difficile à mettre en

évidence par expérimentation, mais aussi cliniquement puisque les lésions cervicales sont multifactorielles.

- Attrition

L'attrition est définie comme « *l'usure dentaire due aux contacts dentaires sans interposition alimentaire* » (Kaidonis et coll., 2002) ou encore comme « *la perte physiologique de substance des dents résultant des fonctions occlusales* » selon le dictionnaire de prothèse odontologique (Archien et coll. 2004).

Ce processus entraîne l'apparition de facette d'usure qui est plane et circonscrite par une limite qui est nette. Les facettes se correspondent parfaitement entre dents antagonistes et les striations parallèles s'alignent. Sa répartition est propre à chaque individu car elle est liée au type d'occlusion, à la configuration du système stomatognathique et au grincement de chaque personne. Sa localisation est sur les bords incisifs, les faces occlusales ainsi qu'au niveau des points de contact qui deviennent au fur et à mesure des surfaces de contact. Le mouvement des dents est vertical, ou proche de la verticale. Ces micro-mouvements dus à la mobilité des dents dans leurs alvéoles vont provoquer avec le temps une réduction de longueur de l'arcade dentaire. Les surfaces produites sont lisses et dures. On note une correspondance de ces dernières lors de leur affrontement. L'observation des facettes d'usure donne une vision instantanée d'un processus progressif (Kaleka et coll., 2001b).

Elle est augmentée en présence de surcharge occlusale, bruxisme et avulsions non compensées en particulier dans le secteur postérieur (Lasfargues et Colon, 2010). Les surfaces sont alors augmentées : signe de troubles de l'occlusion ou de l'influence d'autres facteurs d'usure (Meurman et Sorvari, 2000). Le principe de protection mutuelle stipule que les dents antérieures protègent les dents postérieures dans les mouvements de latéralité tandis que les postérieures protègent les antérieures dans les mouvements de mastication. Il paraît logique qu'une perte de dents postérieures aura pour conséquence de majorer l'attrition au niveau des dents restantes. En situation normale, son évolution est lente et compensée par l'égression compensatrice des dents ce qui n'a pas d'influence sur la dimension verticale d'occlusion (DVO). Quand la dentine est touchée, étant moins minéralisée que l'émail, le phénomène est bien plus rapide et on peut assister à une

diminution de la DVO. Cette usure, comme toutes ses autres formes peut être augmentée par la participation d'autres formes d'usure comme la tribo-érosion et se potentialiser.

- Interactions et difficultés diagnostiques

Dès lors que la dent est exposée au sein de la cavité buccale, elle est sujette à l'usure. En effet, l'usure peut être d'ordre mécanique dento-dentaire comme l'attrition : usure à laquelle l'homme ne peut échapper. Elle peut être aussi abrasive globale du fait de l'alimentation. Usure, moins importante actuellement par rapport à des temps plus primaires pour l'Homme. L'abrasion focale est due à des manœuvres d'hygiène inadaptées et l'usure tribo-érosive, où le facteur chimique se mêle à l'abrasif. Les LCU ne posent généralement pas de problème au niveau du diagnostic clinique, le diagnostic étiologique n'est pas de même envergure. Les formes sont souvent le résultat de formes combinées parfois avec des localisations atypiques du fait de comportement qui le sont aussi. L'interrogatoire et la recherche d'informations sont primordiaux afin de décortiquer l'anamnèse de la lésion (histoire de la maladie). Le processus est multifactoriel, il s'agit de déterminer le facteur prépondérant, ce dernier qui a pu être arrêté lors de l'examen dentaire, rendant plus difficile alors le travail du chirurgien dentiste.

Il est difficile pour le clinicien de discerner quel mécanisme principal est entré en jeu et quelle a été la combinaison pour en arriver à l'état actuel. Il faut établir avec le patient les étiologies actuelles mais aussi passées. En effet, la présence d'un régime à forte teneur en agrumes pendant des mois quoique terminé ne sera pas forcément énoncé par le patient. D'autre part, il existe un certain nombre de facteurs modulateurs comme la salive, la morphologie dentaire et les arcades dentaires ainsi que l'influence du parodonte qui vont moduler l'avancée de l'usure (Kaleka et coll., 2001a). Nous allons décrire les principaux effets des différentes usures et déterminer un ensemble de caractéristiques permettant d'identifier leur combinaison. En effet, la combinaison de ces facteurs donne naissance à des lésions atypiques. Les étiologies peuvent se combiner, concomitamment ou successivement. Les lésions ont donc un certain polymorphisme.

Un effet tribo-érosif aura tendance à « lisser » toutes les structures et peut « effacer » une usure abrasive ou la masquer en partie (Kaleka et coll., 2001a). Si



une récession précède une usure et qu'il n'y a pas de composante horizontale dans le brossage, on observera alors une usure limitée peu profonde et avec des bords moins abrupts. En cas de parodonte fibreux ou d'un balcon osseux qui empêche le phénomène de récession, on peut avoir une lésion en encoche en profondeur qui commence au niveau de la gencive libre et le fond de la lésion est alors dans le sulcus.

D'une manière générale, la combinaison de plusieurs facteurs d'usure entraînera une modification des caractéristiques initiales de la lésion et une perte accrue de tissus dentaires et éventuellement gingivaux. Les lésions présentes en bouche sont souvent le fruit de l'interaction de ces différents processus d'usure. On note d'une manière générale : l'apparition de récession gingivale en cas de traumatisme abrasif chez un patient ayant un parodonte fin, alors qu'on notera l'apparition d'un balcon osseux chez la personne ayant un parodonte épais et fibreux dû à l'agression.

On peut imaginer dans le cas de lésions mixtes, avoir une lésion cervicale supra-gingivale concernant la surface coronaire et radiculaire de la dent après récession due à un brossage traumatique. En effet, en présence de récessions gingivales, le cément est alors exposé. L'effet d'une attaque érosive ou abrasive est alors majorée du fait que le cément est moins minéralisé et donc moins résistant que l'émail.

- En cas d'abrasion couplée à de la tribo-érosion :

Le diagnostic différentiel entre l'abrasion et l'érosion est difficile. L'entretien avec le patient permettra d'éliminer les causes et de mettre en évidence le facteur prépondérant sur un autre. On note un « mordançage » de l'émail qui potentialise le phénomène abrasif ensuite, entraînant une perte de substance accrue (Maupomé et coll., 1998 cités par Lasfargues et Colon, 2010). En effet, si un agent abrasif comme le brossage est réalisé alors même qu'une attaque acide se déroule, la matrice organique de l'émail disparaît ce qui empêche toute chance de reminéralisation par la suite. Après ingestion acide, il faut rincer la bouche vigoureusement avec de l'eau et reporter tout brossage de 3 heures (Kaidonis et coll., 2002). Si le facteur acide prédomine, les lésions seront plutôt tribo-érosive et inversement avec la composante abrasive.

Cependant selon Kaleka et coll. (2001b), l'association des deux usures est minorée du fait que la dent a des mouvements intrinsèques qui limitent les contraintes de brossage. Une lésion initialement abrasive peut voir ses contours saillants être adoucis par un phénomène érosif. Cette association de facteurs semble être prépondérante actuellement. Il a été constaté qu'un brossage simultané à une exposition de l'émail à de l'acide citrique entraîne une usure accrue de 50% par rapport à un brossage consécutif à une exposition à l'acide (Lussi, 2006). Une érosion sévère chez boulimique sur faces palatines des incisives maxillaires irait dans le sens d'un effet abrasif de la langue.

- En cas d'abrasion couplée à de l'abfraction :

La surcharge occlusale ayant pour conséquence de déplacer les prismes d'émail, ceci conduit à l'exposition de la dentine, le brossage va éliminer la matrice collagénique et compromettre ainsi la reminéralisation. Il en résulte une synergie destructive qui peut se manifester par des lésions vestibulaires si l'abrasion est causée par un brossage néfaste.

- En cas de tribo-érosion couplée à de l'abfraction :

Elle correspond à l'usure dentaire due à un agent chimique sur une zone couplée à une contrainte mécanique de type occlusale. On assiste alors à une corrosion de contrainte (« *stress corrosion* ») par potentialisation de fatigue en sub-surface par abfraction couplée à une érosion de surface. Il émet l'hypothèse de phénomènes piézo-électriques comme facteur supposé de perte minérale (Grippio et Simring, 1995 ; Grippio, 1996). Cette association de stress par fatigue cyclique avec la bio corrosion contribue à la formation de LCU selon Grippio et coll. (2013).

- En cas de tribo-érosion couplée à de l'attrition :

L'attrition peut être potentialisée si l'émail subit une attaque acide. En effet, il a été notifié que quand l'émail est plongé in vitro dans l'acide chlorhydrique (pH 1,2) en comparaison avec de l'eau, la perte est majorée (Jarvinen et coll., 1991). Mais cette situation ne se produira que rarement dans le milieu buccal, l'interaction de ces deux processus est donc limitée.

Par ailleurs, la création d'une LCU peut être d'origine iatrogène. En effet, la création d'une « encoche » radiculaire suivie d'une récession gingivale (provoquée par un brossage horizontal) est favorisée par des sur-contours prothétiques et la dureté des matériaux prothétiques (Kaleka et coll., 2001b).

Le tableau ci-dessous permet de dresser un ensemble de caractéristiques type des LCU en fonction de l'étiologie concernée (Tableau 4).

Tableau 4 : tableau de synthèse des caractéristiques des LCU en fonction de l'étiologie

	<b>Tribo-érosion</b>	<b>Abrasion</b>	<b>Abfraction</b>
<b>Morphologie</b> <ul style="list-style-type: none"> <li>– Forme</li> <li>– Limites de la cavité</li> <li>– État de surface</li> </ul>	Lésion en U, cuvette, « saucer shaped ». Plus large que profonde Limites lisses Fond lisse, souvent poli	Lésions en V, cunéiforme ou rainure, « wedge shaped » Plus profonde que large Limites tranchantes Fond lisse ou rayé	Lésions en V Limites tranchantes Fond rugueux
<b>Localisation</b>	Vestibulaire ou palatin Symétrique Atteinte limitée à la couronne	Vestibulaire Asymétrique Peut atteindre la racine	Vestibulaire
<b>Évolution</b>	Extension vers le bord libre Effet « gommant » sur les reliefs dentaires	Augmentation Le parodonte modère la lésion	Augmentation
<b>Signe(s) associé(s)</b>	Usure occlusale associée	Récession gingivale	

### 1.3. Classifications et leurs limites

Il n'existe pas à l'heure actuelle de consensus sur la classification des lésions cervicales ce qui explique le nombre important de classifications publiées. Parmi celles-ci, existent les indices de Eccles et Jenkins (Eccles, 1982) et BEWE (*Basic Erosive Wear Examination*) pour l'érosion. Ce dernier permet de mettre un score d'usure à un instant T. Mais c'est une vision pessimiste car elle ne met en évidence que les lésions les plus avancées. La prise de photographies et la réalisation de moulages peuvent alors nuancer la vision du praticien. Elles permettent par la même occasion d'observer la progression des lésions et donc l'efficacité d'une prévention.

Les indices de Lussi et coll. (Lussi et coll. 1993 ; Lussi, 1996) (Tableaux 5 et 6) permettent de :

- Différencier les lésions principalement érosives des principalement abrasives grâce à leurs caractéristiques morphologiques et de
- Séparer clairement les stades à l'aide de mesures simples.

Leur fiabilité a été éprouvée au cours d'études et permet au clinicien de suivre l'évolution des lésions.

Tableau 5 : indices d'usure érosive  
(source : d'après Lussi (1996) modifié par Kaleka et coll. (2001a))

Surfaces vestibulaires		Notation clinique
Grade 0	Aucune érosion. Surface satinée, absence possible des périkymaties	E0
Grade 1	Perte d'émail en surface. Persistance d'un bandeau cervical amélaire. Concavité dans l'émail dont la largeur est nettement supérieure à la profondeur la distingue de l'abrasion. Les limites peuvent être sinueuses. Pas d'implication dentinaire.	E1
Grade 2	Implication dentinaire inférieure à la moitié de la face dentaire affectée	E2
Grade 3	Implication dentinaire supérieure à la moitié de la face dentaire affectée	E3
Surfaces linguales/palatines et occlusales		
Grade 0	Aucune érosion. Aspect satiné, absence possible de périkymaties	E0
Grade 1	Légère érosion, cuspides arrondies, restaurations en « îlots », cupules ou dépressions en occlusal. La dentine n'est pas impliquée.	E1
Grade 2	Erosion sévère, aggravation de tous les signes du grade 1. La dentine est impliquée.	E2

Tableau 6 : indices d'usure abrasive  
(source : d'après Lussi et coll. (1993) modifié par Kaleka et coll. (2001a))

Surfaces vestibulaires		Notation clinique
Grade 0	Aucune lésion en encoche ou cunéiforme Aspect lisse, absence possible des périkymaties	A0
Grade 1	Lésions en encoche ou cunéiforme de moins d'1mm de profondeur : usure de brossage modérée	A1
Grade 2	Lésions en encoche ou cunéiforme de plus d'1mm de profondeur : usure de brossage sévère	A2

L'utilisation des deux indices de Lussi est aisée car elle permet de classer tous les types de lésions cervicales en fonction de leur étiologie dominante contrairement à l'indice BEWE qui ne fait état que de la partie érosive de l'usure. Elle est particulièrement utile au chirurgien dentiste dans son exercice quotidien car elle permet à l'aide des notations cliniques ajoutées par Kaleka et coll. (2001a), la mise en évidence l'évolution des lésions.

Zucchelli (2014c) a établi une classification des situations cliniques des LCU associées à des récessions gingivales qui est fondée sur une approche globale du traitement de ces lésions. En effet, elle permet de trancher le type de thérapeutique à adopter :

- Restauratrice
- Chirurgicale
- Combinée

Nous la détaillerons plus en détail par la suite car elle ne permet pas de quantifier une perte de substance comme les indices de Lussi mais met en relation une situation clinique et le traitement approprié.

## **2. Thérapeutiques**

Le dépistage de ces lésions doit être systématique dans une dentisterie fondée sur la prévention et l'interception des pathologies plutôt que sur le traitement des séquelles qui les accompagnent. Il s'agit de préserver un capital amélaire dans un monde où les habitudes et les produits mis à disposition de tous ne font que diminuer. D'autant plus quand le traitement de ces lésions ne fait pas consensus et la pérennité dépend en grande partie des bons soins que le patient se prodigue chaque jour lors de ses manœuvres d'hygiène bucco-dentaire. Le traitement se doit d'être préventif avant d'être restaurateur. En effet, nous avons vu que le site cervical était de part sa nature, une zone fragile et difficile à restaurer. Qu'en sera-t-il de nos restaurations si l'étiologie à l'origine n'est pas comprise et si possible éradiquée ?

Les mêmes causes entraînant les mêmes conséquences, il convient de cerner l'étiologie et que le patient soit acteur de son plan de traitement afin que la pérennité des soins que nous allons lui prodiguer soit la plus sûre. Le traitement est à réévaluer avec le patient, lors de la deuxième consultation, en évaluant sa compliance et sa volonté de prendre soin de sa santé.

Nous verrons dans un premier temps le traitement étiologique qui correspondra à toutes les mesures préventives qui permettent de stopper au mieux l'évolution ou l'apparition des lésions ou de les ralentir. Dans un deuxième temps, nous verrons les thérapeutiques restauratrices ainsi que les thérapeutiques chirurgicales que sont les techniques mucogingivales. Enfin nous verrons les thérapeutiques mixtes qui allient ces deux volets. Il conviendra de suivre le principe de gradient thérapeutique et commencer par les traitements préventifs non-invasifs puis succéderont les traitements plus invasifs : restaurateurs, chirurgicaux ou combinés si les indications sont posées.

### **2.1. Prévention**

La prévention globale doit être mise en œuvre même si le patient n'a pas de lésion. En effet, ce dernier peut être en phase subclinique. Le chirurgien dentiste commencera par le diagnostic étiologique des lésions. Après remplissage du questionnaire par le patient (cf. annexe), il s'agit de reprendre point par point les différents éléments du questionnaire afin d'affiner notre approche (Jager, 2011).

Dans le cas de lésions dites « mixtes », le travail du clinicien se verra considérablement plus dur pour « retracer » l'histoire et le développement de ces usures afin de les contrôler et les traiter. Il s'agira d'identifier un facteur d'usure prépondérant et d'éventuels cofacteurs (protecteurs ou aggravants). En découlera, une prévention et un ou des traitements individualisés.

L'identification clinique entraînera le diagnostic et la thérapeutique clinique de traitement quant à l'identification étiologique, elle permettra au praticien de se prononcer sur le pronostic des lésions et l'orientation du plan de traitement. La prévention de l'aggravation des lésions sera garant de la pérennité des restaurations. L'utilisation d'aide optique est une corde supplémentaire à l'arc du praticien dont l'utilité se trouve être intéressante pour la détection de lésions précoces. Une prévention précoce permet de stopper ou diminuer l'avancée de l'usure et retarde d'autant les traitements invasifs (restaurateurs ou chirurgicaux). Les lésions étant irréversibles, la prévention se doit donc d'être la plus précoce et efficace.

Pour Saporta et coll. (2001), elle doit passer par une stratégie de prévention collective et individuelle. La prévention collective passe par l'éducation du patient au moyen de campagnes collectives d'information et par la modification des produits entrant en contact avec les dents : aliments, produits d'hygiène et médicaments, afin de diminuer leur effet érosif, abrasif.

Pour ce qui est de la reformulation des produits, plusieurs possibilités ont été proposées (Grenby, 1996) :

- L'adjonction de calcium ou de phosphates limitant la déminéralisation de l'émail.
- L'ajout de fluorures dans les boissons (Sorvari et coll., 1988), limitant aussi la perte de tissus dentaires. Cependant cela peut se révéler toxique en cas de consommation excessive.
- La modification du taux d'acidité, peu probable car l'acidité joue le rôle de conservateur et cela modifierait le goût de la boisson.
- Le changement des emballages avec par exemple l'ajout d'une paille permettant de réduire le temps de contact du produit avec les dents (Grobler



et coll., 1985) ou l'utilisation de sigles permettant d'identifier simplement les produits sans risque (Roulet et Zimmer, 1999).

En ce qui concerne les médications, cela concerne particulièrement les compléments vitaminés. En effet, il s'agira de remplacer les formes effervescentes par des gélules ou des comprimés (Saporta et coll., 2001). Pour les produits d'hygiène, il a été rapporté que le pH des bains de bouche peut varier de 3,4 à 8,3 (Zero, 1996). Les patients atteints de lésions érosives peuvent utiliser un dentifrice bicarbonaté ou fluoré, qui permet de limiter l'attaque acide (Meurman et Sorvari, 2000).

Le potentiel abrasif des brosses à dents dépend de la rigidité des brins, de leur orientation ainsi que du matériau les composant (Hunter et West, 2000). La forme de l'extrémité des brins joue un rôle important, ils doivent être arrondis. Il faut rappeler que les paramètres les plus importants intervenants dans l'abrasion due au brossage sont la fréquence de brossage ainsi que la force appliquée (Saporta et coll., 2001).

Le but de la prévention individuelle est d'informer le patient sur les causes et les conséquences d'habitudes pouvant se révéler néfastes avec le temps sur l'organe dentaire. On note la démarche préventive non spécifique et la spécifique qui concerne une étiologie spécifique.

La prévention non-spécifique va s'organiser autour de quatre étapes :

- Le diagnostic clinique réalisé par le praticien.
- L'information et la motivation du patient.
- Les conseils avisés donnés à ce dernier.
- Les mesures prophylactiques.

- Diagnostic clinique

Le diagnostic clinique comprend l'identification des facteurs majeurs et des cofacteurs et vise à rechercher des lésions débutantes mêmes asymptomatiques. Le diagnostic précoce consiste à la notification de bourrelet de Mac Call (hypertrophie fibreuse gingivale) ou de fissures de Stillman (Figure 5), signes d'un brossage traumatique. Il se fait en écartant délicatement la gencive libre à l'aide d'une spatule

de bouche et permet ainsi l'examen des dents adjacentes. Ainsi, une lésion isolée peut se voir accompagnée de lésions précoces non visibles sur les dents adjacentes sans cet examen. Une coloration au bleu de méthylène permet d'objectiver des micro-abrasions au niveau gingival (Figure 5) mais les altérations gingivales ne sont pas toujours présentes.

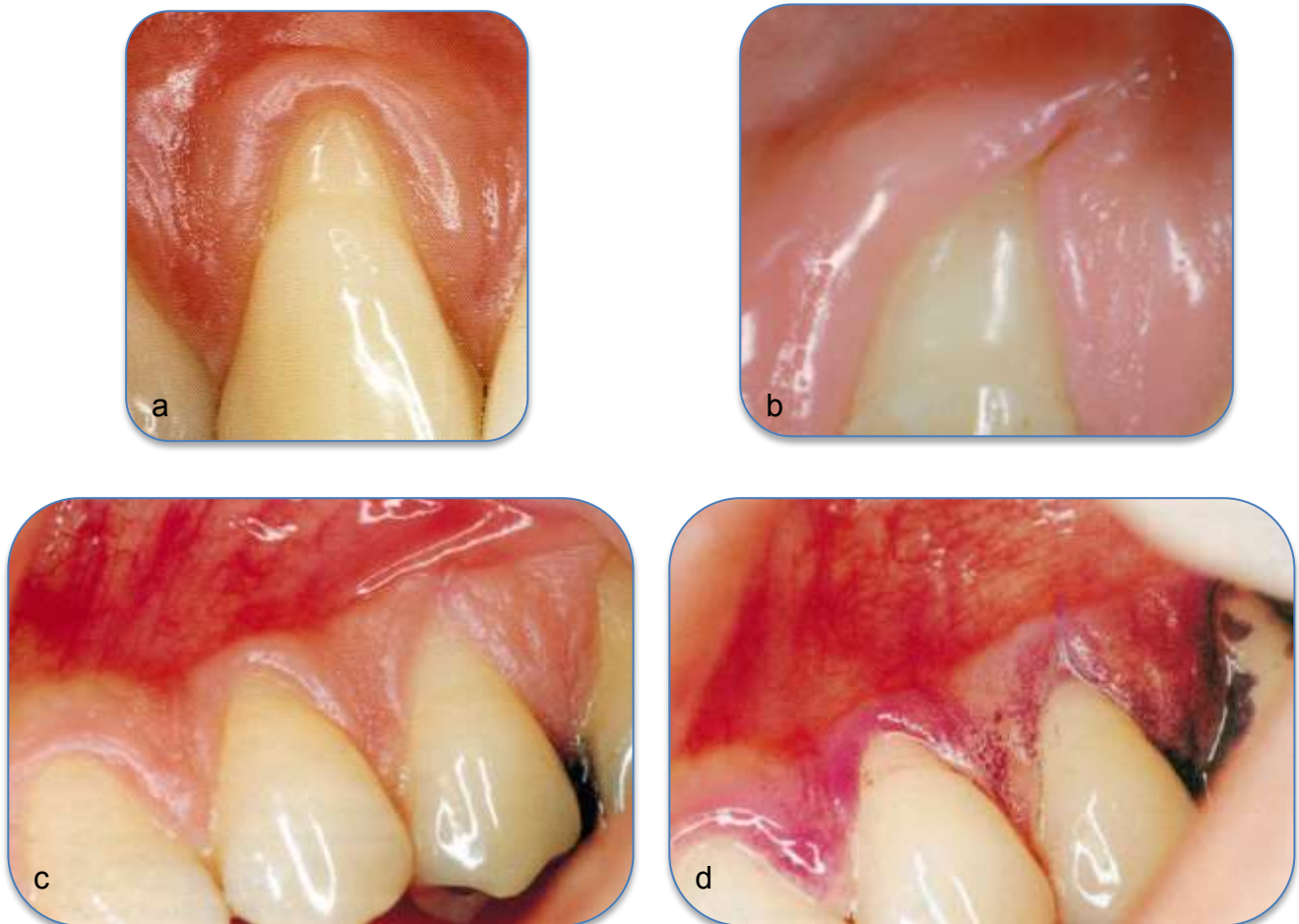


Figure 5 : altérations gingivales : (a) bourrelet de Mac Call, (b) fissure de Stillman, (c, d) photographies avant et après coloration au bleu de méthylène permettant d'objectiver un brossage traumatique (micro-abrasion) (source : Kaleka et coll., 2001a ; Zucchelli, 2014e)

Le praticien adoptera la même logique avec les lésions carieuses, il notera la localisation et l'étendue de la lésion. La surveillance des lésions permettra d'évaluer l'efficacité des conseils prodigués. La tenue d'un bilan alimentaire et hygiénique sera une base de travail importante. Basé sur une semaine (5 jours et week-end) : il permettra d'évaluer le temps de contact et l'intensité entre les dents et les facteurs. Le patient notera aussi ses habitudes d'hygiène orale (Miller et coll., 2000). Ce bilan

sera réalisé à intervalles réguliers (mensuel) jusqu'à la consolidation des changements de mode de vie. L'évaluation de la fonction salivaire est aussi une chose importante puisque la salive est un agent protecteur de part son rôle d'homéostasie minérale des dents. Elle consistera à tester le débit salivaire au repos et pendant la stimulation ainsi que le pouvoir tampon de cette dernière.

- Information et motivation du patient

Il s'agit de faire réaliser au patient que son mode de vie ainsi que ses habitudes d'hygiène peuvent être nocifs pour lui, et l'informer de l'incidence d'absence de changement de comportement à long terme. Il est nécessaire d'impliquer le patient dans son traitement car le patient est la clef de voûte de ce dernier.

- Conseils aux patients

Après cette prise de conscience, le patient est à l'écoute des conseils que le praticien lui énonce à savoir :

Se brosser les dents à l'aide d'une brosse à dents manuelle souple avec des brins aux extrémités arrondis.

Eviter de se brosser vigoureusement avec des brins durs et prendre la brosse à dents entre deux doigts pour limiter les forces appliquées (Eccles, 1982).

Supprimer la composante horizontale du brossage qui entraîne usure dentaire et traumatise la gencive marginale (Björn et Lindhe, 1966).

Adopter la technique du rouleau ou de Bass modifiée qui sont privilégiées (Bergström et Lavstedt, 1979). Ce sont des techniques de brossages intra-sulculaires avec pression légère et mouvement de nettoyage de type vibratoire afin de diminuer l'amplitude du mouvement et donc sa composante abrasive (Saporta et coll., 2001).

La brosse à dent électrique peut être une solution (Boyd et coll., 1997). En effet, le mouvement de réciprocité de la tête de la brosse à dents enlève la composante traumatique horizontale. Certaines ont un dispositif de contrôle de la pression exercée (« *stress breaker* ») qui peut se révéler très utile pour les brosseurs « compulsifs ».

Elle doit être tenue légèrement. Elle libère l'utilisateur de réaliser un mouvement oscillatoire pour que l'instrument soit efficace. Elle est placée le long des dents sur un parcours qui suit la ligne des collets en montant et descendant lentement « du rose vers le blanc » et inversement.

Utiliser un dentifrice le moins abrasif et qui soit fluoré. On peut demander au patient de diminuer la quantité de dentifrice à utiliser (une brosse à petite tête peut aider (Boyd et coll., 1997). Il sera préférable de répartir sur les deux arcades le dentifrice avant de commencer le brossage. On évite à ce moment là une éventuelle potentialisation de l'effet abrasif à un seul endroit. Cela peut être accentué par le fait que le patient ne varie pas son parcours de brossage et commence toujours au même endroit (Saporta et coll., 2001).

La réalisation d'un bain de bouche à haute teneur en fluor avant de commencer le brossage peut aider (Attin et coll., 1998).

- Les mesures prophylactiques

Les mesures prophylactiques ont pour but de protéger l'organe dentaire quels que soient les facteurs mis en cause en mettant en œuvre :

L'application de vernis fluorés sur les lésions débutantes 4 fois par an permettant de diminuer la solubilité des cristaux d'hydroxy apatite en suivant le protocole suivant (Davis et Winter, 1977 ; Sorvari et coll., 1988 ; Imfeld, 1996b ; Attin et coll., 1997) :

- ✓ Nettoyage prophylactique avec une pâte abrasive douce (fine granularité ou aéropolisseur) pour préparer la surface à l'application.
- ✓ Application du vernis fluoré selon les recommandations du fabricant.

La prévention individuelle spécifique est basée sur tout ce qui a été identifié lors de la consultation et va tenir compte des facteurs étiologiques. Le patient va recevoir des conseils qui lui sont propres.

### 2.1.1. Lésions carieuses

Le traitement étiologique commence par la gestion du risque carieux à savoir identifier et contrôler les facteurs de risque qui concourent à l'apparition de caries (Ravald, 1993) :

- L'hygiène orale

L'enseignement des techniques d'hygiène aura pour but de donner au patient les informations nécessaires à l'éviction mécanique de la plaque dentaire. L'involution du parodonte peut entraîner le recours à du matériel supplémentaire comme les brossettes.

- L'âge

On observe trois périodes critiques durant la vie d'un point de vue carieux :

Chez le jeune enfant avec la possible apparition de syndrome poly-carieux, chez l'adolescent avec des conditions environnementales défavorables et chez l'adulte avec atteinte parodontale ou chez la personne âgée. Le recours à une aide automatisée comme une brosse à dent électrique ou à des collutoires de chlorhexidine sont à privilégier chez les patients handicapés, âgés ou impotents (Katz, 1982).

- L'état général

Le cas des patients irradiés n'est pas à prendre à la légère puisqu'ils devront porter tous les soirs pendant 5 minutes, une gouttière fluorée et ceci à vie afin de palier à la faible présence ou absence de salive.

- Les médicaments

Le remplacement de médicament ou la modification de la forme galénique devra être discuté avec le médecin traitant si cela pose problème au niveau dentaire.

- Les habitudes alimentaires

Les conseils diététiques font partie intégrante du traitement étiologique, particulièrement chez les adolescents (grignotage et soda sucrés) ou chez les personnes âgées.

- Les environnements spécifiques (pâtisseries)

Une attention toute particulière sera portée aux professionnels évoluant dans des milieux spécifiques, il faudra discuter avec eux de moyens de protection sur le lieu de travail.

- L'examen de la salive

En effet, la salive est responsable de la stabilité du milieu buccal. L'âge, les maladies ainsi que les médicaments qui les accompagnent peuvent en réduire la production. Une hydratation régulière, la stimulation de la sécrétion (gomme à mâcher), l'utilisation de substituts salivaires voire l'utilisation de Pilocarpine peuvent être conseillées.

Le traitement préventif des lésions carieuses sera chimique en première intention quand la dentine n'est pas infectée en profondeur. Ce traitement permettra de désorganiser la flore bactérienne. On pourra utiliser un gel à 0,2% ou pendant 2 semaines un bain de bouche à base de chlorhexidine : molécule antibactérienne de choix de courte durée. Un relais avec un vernis de chlorhexidine tous les trois mois prolongera l'efficacité du premier traitement (Dridi et coll., 1999). Le nettoyage prophylactique à l'aide de brossettes douces avec des pâtes fluorées permettra d'obtenir des surfaces nettes et lisses propices à la désorganisation de la flore bactérienne. On obtiendra alors une potentialisation de l'efficacité. Le vernis fluoré est appliqué sur la zone préalablement séchée et imprégnée pendant 1 minute. Les recommandations du fabricant seront à suivre et peuvent consister à ne pas brosser pendant la journée et ne rien ingérer pendant au moins 2 heures après l'application du vernis. L'application de fluorures qui ont des propriétés reminéralisantes est à réaliser de manière quotidienne sous forme de dentifrice en plus du vernis à la chlorhexidine et l'application de vernis fluoré.

La priorité est de stopper le processus de déminéralisation et de faire pencher la balance du côté de la reminéralisation. Ce temps de temporisation est l'occasion pour le patient de changer ses habitudes de brossage et permet au praticien de pouvoir choisir le traitement le plus adapté pour ce dernier.

### 2.1.2. Tribo-érosion

En ce qui concerne la tribo-érosion, il conviendra de modifier en premier lieu les facteurs d'érosion (exogènes ou endogènes).

Des recommandations peuvent être données au patient en matière préventive comme :

- Diminuer la fréquence et la quantité de boissons acides (sodas, jus de fruits, vin, boissons aromatisées gazeuses ou non).
- Préférer l'eau à boire en journée.
- Eviter toute exposition acide avant de se coucher du fait de la diminution du flux salivaire la nuit.
- Diminuer la fréquence d'aliments acides et ne pas les garder en bouche longtemps (éviter les bonbons à sucer par exemple).
- Diminuer l'alimentation végétarienne (acidité et consistance).
- Préférer la mastication d'agrumes plutôt que leurs jus car la mastication stimule la salive.
- Limiter la consommation de vinaigre, sauces salade, citrons, cornichons et rhubarbe.

Et s'il y a une consommation acide :

- Eviter la prise entre les repas, plutôt à la fin des repas quand la stimulation salivaire a provoqué un afflux en bouche.
- Limiter le temps de contact avec les dents en utilisant une paille mise derrière les dents. Ne pas siroter ou faire de gargarismes.
- Préférer une consommation acide froide.
- Boire du lait, manger un fromage ou un yaourt.
- Eviter tout brossage avant la prise acide et juste après. Attendre minimum 1 heure.
- Prendre un chewing-gum sans sucre permettant de stimuler la sécrétion salivaire ou des comprimés antiacides.
- Rincer la bouche avec de l'eau ou un mélange d'eau et de bicarbonate de sodium permettant de lutter contre l'acidité.

- Se brosser les dents 3 fois par jour (éventuellement deux fois par jour à l'appréciation du praticien si le facteur érosif est difficile à contrôler).

Pour ce qui est des comportements addictifs comme l'alcoolisme ou la prise de stupéfiants, une information claire sera donnée au patient quant aux conséquences buccales et générales de la prise de ces produits et un suivi médical lui sera proposé. Les sportifs doivent faire attention à l'action acide et du sucre de la boisson énergisante ainsi qu'à leur potentialisation car la respiration buccale pendant le sport diminue le flux salivaire et donc les défenses dentaires face à l'érosion. L'alimentation lacto-végétarienne doit faire l'objet d'une surveillance accrue. En effet, elle entraîne une usure tribo-érosive par l'acidité des aliments et leur contact prolongé avec les dents (Linkosalo et Markkanen, 1985).

Les formes galéniques à privilégier pour les compléments vitaminés et autres médicaments sont sous forme de comprimés ou gélules plutôt qu'effervescentes ou à sucer. Et si le médicament acide ne peut être évité, il sera conseillé de le prendre à la fin du repas car le flux salivaire est élevé. Il faut éviter de le prendre avant de se coucher car ce même flux est diminué et préférer le mastiquer plutôt que le sucer pour diminuer le temps de contact avec les dents.

L'exposition environnementale professionnelle ou non pour des métiers comme les œnologues, certaines industries et les nageurs doivent faire l'objet d'une discussion entre le patient et son praticien pour discuter des possibilités préventives. Pour les reflux gastriques, maladies provoquant des vomissements fréquents ainsi que les pathologies ou traitement induisant une diminution du flux salivaire et les déséquilibres psychiatriques : il convient d'adresser le patient à un spécialiste. Le traitement se verra courir à l'échec si ce n'est pas le cas.

Le questionnaire peut s'avérer délicat envers une jeune patiente boulimique, il convient de faire preuve d'empathie et de tact sur un sujet des plus personnels et douloureux pour elle. Cela passe par le vocabulaire employé : il sera préférable de parler de « soulagement nécessaire » plutôt que d'« amaigrissement » (Kaleka et coll., 2001b). Pour les patients atteints de reflux gastro-oesophagiens depuis longtemps, la distinction entre symptômes et normalité est de plus en plus floue, et cela diminue avec l'âge (Richter, 2000). Pour ce qui est des pathologies concernant



les troubles de l'alimentation : la démarche diagnostique et l'annonce peuvent se révéler plus difficiles car le patient est souvent dans le déni de sa maladie.

La mise en place d'un dispositif de protection comme une gouttière thermoformée avec un produit alcalin (lait de magnésie ou un gel fluoré neutre) à porter lors des épisodes à risque comme lors de vomissements, pendant l'entraînement de natation ou pendant la nuit pour les personnes atteintes de RGO peut être intéressant (Amaechi et Higham, 2005). Le dernier cas peut éventuellement devenir nocif si la gouttière n'est pas bien ajustée, l'acide alors sera emprisonné dans la gouttière pendant une partie du port. La mise en place d'un journal alimentaire où le patient note tout ce qu'il mange permet de mettre en évidence les quantités ingérées ainsi que leur fréquence. Le praticien peut alors cibler ses conseils. C'est une préparation au plan de traitement qui implique le patient dans la démarche d'amélioration de santé générale. Certains auteurs comme Shaw et Smith (1999) font des empreintes des dents les plus atteintes pour surveiller l'usure. Wickens (1999) recommande la réalisation de modèles d'étude à comparer avec d'autres pour surveiller cette usure.

### 2.1.3. Abrasion

L'alimentation, depuis le développement des modes de cuisson, ne constitue plus un facteur majeur d'abrasion sauf en ce qui concerne les lacto-végétariens (Linkosalo et Markkanen, 1985). L'élément le plus important est la modification des méthodes d'hygiène orale pour les lésions dues à un brossage iatrogène (Mierau et coll., 1989). Il faut faire cependant attention aux facteurs abrasifs environnementaux non modifiables comme les poussières de pierre ou sable dans le désert et l'environnement industriel (Tuominen et Tuominen, 1991).

- Modification du facteur salivaire.

La salive est l'agent anti-érosif et anti-abrasif le plus adapté selon (Mair, 2000). La salive constitue lors de son afflux un nettoyage mécanique, notamment lors d'une prise alimentaire ainsi que par ses propriétés chimiques reminéralisantes. En effet, cette dernière est saturée en ions calcium et phosphate, acteurs de la reminéralisation (Meurman et ten Cate, 1996). La concentration en bicarbonates est augmentée à la stimulation, augmentant aussi par la même occasion son pouvoir tampon.

Deux situations existent :

- Soit il s'agit d'une hyposialie, la sécrétion est diminuée et l'on va chercher à stimuler la sécrétion salivaire par l'intermédiaire de chewing gum sans sucre, fluoré ou au bicarbonate ou par des médicaments per os (teinture de Jarabondi, Anétholtrithione).
- S'il s'agit d'une asialie et que tout le parenchyme glandulaire est détruit, on prescrira des substituts salivaires (gel humectant Bioxtra® ou Artisial).

On recommandera au patient de boire souvent des petites gorgées d'eau afin d'humecter les muqueuses et la langue. Par ailleurs, le lait a été proposé comme substitut salivaire car il est riche en minéraux et en phosphoprotéines (Herod, 1994). En ce qui concerne le changement des habitudes d'hygiène comme le brossage, il sera question de la brosse à dents, de la manière de l'utiliser, de la fréquence de nettoyage et du dentifrice (et sa quantité). L'observation permettra d'éliminer toute brosse à dents trop usée avec les brins recourbés, des mouvements horizontaux et de grande amplitude (brossage bruyant). La prise de la brosse à dent « en marteau » sera évitée et un blanchiment des articulations de la main effectrice signera une prise en main trop vigoureuse. L'exécution rapide ou focalisée sur une même zone est aussi à éviter (Kaleka et coll., 2001a).

La méthode de brossage :

- Doit être montrée au patient au fauteuil avec un miroir de la manière adéquate afin de maintenir son hygiène bucco-dentaire sans pour autant provoquer une usure disproportionnée. Le patient viendra avec sa brosse à dents au cabinet afin que le praticien puisse la contrôler (Kaleka et coll., 2001a). « *L'habitude est une seconde nature* » selon Pascal : il ne faut pas sous-estimer son poids.
- Ces habitudes sont souvent prises dans l'enfance, plus le patient est âgé et plus il sera difficile pour lui de se « reprogrammer ».
- Le brossage horizontal est à éliminer. On privilégiera la méthode de Bass modifiée ou la méthode rouleau.
- Varier les parcours en changeant de point de départ et de côté.

- Le nombre de brossages peut être réévalué avec le patient : il peut être ramené à 2 si le patient traumatise toujours son parodonte et la partie cervicale de sa dent.
- L'achat d'une brosse à dent électrique avec contrôle de la force peut être un atout pour les « brosses compulsifs » ou le fait de tenir la brosse à dents à l'aide seulement du pouce et de l'index oblige le patient à ne pas brosser trop fort.

#### La brosse à dents :

- Elle doit être de type souple voire ultra-souple avec une tête courte permettant d'accéder au fond de la bouche sans difficultés.
- Les brins de préférence en nylon et à bouts arrondis.
- Il faut contrôler son usure.
- La courbure des brins souples ou ultra-souples est un témoin de la force que le patient met sur ses dents. En effet, une usure des brins et une déformation de ces derniers sont visibles plus rapidement en cas de brossage appuyé.

#### Le dentifrice :

- Un dentifrice fluoré permet de réduire la déminéralisation et permet d'accélérer la reminéralisation. Il peut donc diminuer l'usure par abrasion.
- La quantité de dentifrice doit être faible à savoir de la taille d'un petit pois.
- Il est préférable de l'étaler avant de débiter le brossage pour éviter toute focalisation abrasive à un endroit particulier.
- Le dentifrice n'aide pas à enlever la plaque, c'est l'action mécanique de la brosse qui le permet. Son efficacité est limitée à son action reminéralisante.
- Les dentifrices « blancheurs » sont fortement déconseillés chez les patients présentant des lésions d'abrasion (et sont à contrôler chez les personnes indemnes). En effet, ces dentifrices contiennent des particules abrasives qui vont retirer les colorations dentaires (silice ou perlite).
- Ces dernières provoquent des micro-rayures de l'émail et le fragilisent. On notera que les particules de perlite sont à privilégier car de forme aplatie et large contrairement à celles de silice qui sont plus dures et en forme de bille.

Le fil dentaire :

- Il se doit d'être spongieux car doux et offre une plus grande surface de contact que le fil dentaire standard (Zucchelli, 2014b).

#### 2.1.4. Abfraction

Des meulages occlusaux en prévention de l'apparition de lésions d'abfraction ne sont pas justifiés (Grippo et Simring, 1995). Néanmoins, des meulages peuvent être réalisés dans certains cas en prévention d'échec de restauration cervicale (Saporta et coll., 2001).

## **2.2. Odontologie Conservatrice**

### 2.2.1. Indications

Selon Owens et Gallien (1995), l'indication d'un traitement restaurateur est posée quand la dent présente une lésion importante pouvant induire un stress important ou une fracture ultérieure.

Grippo a ensuite listé 19 indications qui justifient une intervention (Wood et coll., 2008) :

1. Diminuer la concentration des contraintes
2. Limiter la flexion des tissus dentaires
3. Empêcher la progression de l'abfraction
4. Consolider la dent
5. Prévenir les pathologies pulpaire
6. Atténuer la dissolution acide
7. Diminuer le risque de fracture
8. Eliminer le processus de corrosion sous contrainte
9. Modérer l'effet piézo-électrique
10. Prévenir les caries radiculaires
11. Limiter l'évolution de l'abrasion par brossage
12. Eviter les sensibilités dentinaires cervicales
13. Empêcher les blessures au niveau des tissus mous adjacents
14. Améliorer l'esthétique
15. Rétablir une morphologie propice à l'hygiène

16. Eviter l'accumulation d'aliments dans les lacunes
17. Favoriser la santé de la gencive marginale
18. Simplifier l'hygiène bucco-dentaire
19. Redonner au patient le sentiment de santé dentaire

La liste est importante et couvre toutes les étiologies, mais elle ne propose pas de modèle de restauration. Levitch et coll. (1994) ont proposé une alternative à cette liste contenant cinq critères qui nécessitent obligatoirement une restauration à savoir quand :

- L'intégrité de la structure dentaire est menacée.
- La dentine exposée conduit à des hypersensibilités.
- L'esthétique est inacceptable.
- Le risque d'une exposition pulpaire future est probable.
- La morphologie cervicale gêne à la confection d'une prothèse partielle.

Jaeggi et coll. (2006) ont repris ses indications en n'en gardant que quatre :

- L'intégrité structurelle de la dent est menacée.
- Exposition de la dentine entraîne des hypersensibilités.
- L'atteinte érosive devient inesthétique.
- Il existe un risque d'exposition pulpaire.

Enfin Tassery et coll. (2001) ont listé les paramètres cliniques nécessitant une restauration :

- Présence ou non de symptômes d'hyperesthésie dentinaire.
- Importance de la perte de substance et sa forme.
- Risques encourus pour la pulpe et la résistance résiduelle de la dent.
- Pronostic incluant l'aptitude du patient à modifier ses comportements (hygiène, alimentation).
- La demande esthétique du patient.

On note l'ajout du pronostic de la restauration. En effet, la restauration du secteur cervical est difficile, si les habitudes qui ont entraîné les lésions ne sont pas stoppées ou contrôlées, la restauration ne peut être durable et alors faite en vain. Ces indications sont celles que nous retiendrons. Selon les mêmes auteurs, le

caractère progressif et insidieux des lésions ainsi que l'importance des sensibilités, même à des stades précoces amènent le praticien à la nécessité de restaurer et cela dès les premiers symptômes. Cependant, les lésions en forme de cuvette avec un angle ouvert prononcé (Kuroe et coll., 2000) et une surface hyperminéralisée semblent actuellement être une contre-indication à tout traitement restaurateur selon ces mêmes auteurs. Le traitement est avant tout préventif. Le traitement restaurateur ne survient qu'en cas d'échec des techniques de désensibilisation et a pour but de sceller et protéger la plaie dentinaire.

Pour les formes débutantes, le traitement restaurateur n'est généralement pas fait car il est difficile et peut être source de rétention de plaque. Si un traitement restaurateur est nécessaire, le choix se portera sur des produits désensibilisants ou l'application de composite fluide (Tassery et coll., 2001).

Pour les lésions évoluées, le traitement restaurateur a deux objectifs en dehors d'une indication esthétique :

- Rétablir la morphologie. En effet, le profil d'émergence doit être en continuité avec le parodonte sans sur-contour en permettant les habitudes d'hygiène quotidiennes.
- Redistribuer les contraintes agissant sur l'organe dentaire. Il s'agira de les déplacer du centre de la lésion vers les bords de la préparation (Kuroe et coll., 2000). L'effet bénéfique est le soulagement des structures dentaires mais par la même occasion expose la restauration à plus de contraintes si elles n'ont pas pu être supprimées ou modifiées.

Les lésions tribo-érosives sévères sont généralement traitées par des facettes en céramique qui permettent de rétablir l'esthétique et obéissent au principe d'économie tissulaire. Il faut rappeler que le collage peut être optimal sur l'émail mais dès lors qu'il s'agit de dentine, il sera alors de moindre qualité, chose possible en cas de lésions sévères.

Quand la structure dentaire est fortement affaiblie, une thérapeutique prothétique sera mise en œuvre et dans les cas sévères la réhabilitation globale nécessaire. Il a été mis au point à l'Université de Genève un protocole appelé « *Three-step technique* » qui comprend la mise en place d'onlays postérieurs ainsi que des

facettes antérieures linguales en résine composite associée à des facettes vestibulaires en céramique. Cette technique nécessite de l'expérience en dentisterie adhésive (Lafargue, 2012). Il faut généralement observer une période de temporisation avant tout traitement restaurateur ou prothétique afin de mettre à l'épreuve la motivation du patient et sa capacité à changer ses habitudes. Cette période permet aussi d'affiner le diagnostic et d'anticiper sur la pérennité potentielle d'un traitement restaurateur.

### 2.2.2. Choix du matériau

Le choix du matériau de restauration peut poser problème au clinicien. En effet, devant l'abondance de produits divers sur le marché et la diversité des lésions cervicales ainsi que les avis divergents sur la question. Comment orienter son choix ?

Selon Tassery et coll. (2001), après étude des différents travaux réalisés exclusivement sur des LCU (excluant les études sur dents saines avec des cavités simulées), le choix du matériau de restauration peut se résumer de la manière suivante :

- Les ciments en verre ionomère modifiés par adjonction de résine (CVIMAR) permettent d'obtenir des résultats équivalents aux composites en étant plus faciles à manipuler.
- En cas de demande esthétique, le composite est recommandé avec une préférence pour les fluides et micro-chargés que l'on peut éventuellement associer.
- Il ne semble pas que les compomères apportent une amélioration significative.

Le composite InTen-S® avec un coefficient de contraction inférieur à 1,5% et une contrainte de contraction aux interfaces réduite (inférieures à 2 MPa) serait un produit intéressant pour les restaurations cervicales. Il convient d'abord de déterminer le cahier des charges du matériau d'obturation de cavité cervicale. En effet, les propriétés mécaniques d'un matériau sont très importantes à prendre en compte en fonction de la situation de la lésion et de son volume car le site cervical

va subir des contraintes de flexion importantes, contrairement au site occlusal d'une molaire ou cela sera des contraintes de compression.

Il convient d'aborder trois notions pour un biomatériau :

- Le module d'élasticité :

Il permet d'évaluer la rigidité sous contrainte. Plus il est grand, moins le matériau se déforme sous la contrainte (plus il est rigide). Pour les lésions cervicales, on recherche un matériau avec un faible module ce qui permet au matériau de se déformer sous la contrainte.

- La résistance à la flexion :

Elle revête une importance clinique puisqu'elle permet de simuler certaines contraintes occlusales exercées sur des restaurations. Elle doit être importante pour des restaurations postérieures.

- La dureté Vickers :

C'est la résistance qu'un corps oppose à une déformation plastique locale sous charge. Elle permet de faire un lien avec la difficulté de finition, polissage du matériau mais aussi donne une indication quant à sa résistance à l'abrasion. Plus un matériau est dur, plus il sera difficile à polir (Van Noort, 2002 ; McCabe et Walls, 2008 cités par Raskin et coll., 2005).

En ce qui concerne le site cervical, le matériau doit :

- Être suffisamment souple pour « absorber » les forces de flexion en cervical.
- Posséder de bonnes propriétés physiques comme la résistance à l'abrasion afin d'assurer sa pérennité.
- Posséder de bonnes qualités optiques.

L'approche thérapeutique actuelle consiste à traiter à minima et à utiliser des matériaux adhérents, contrairement aux principes de Black qui amenait à être très mutilant en réalisant des cavités rétentives. Cette approche nous incite à utiliser les ciments en verre ionomère ainsi que les résines composites que nous allons décrire. Le choix du matériau se fait en fonction de ses propriétés mécaniques, optiques à



savoir ses propriétés intrinsèques mais aussi en fonction de la cavité : sa taille et sa localisation. L'exigence esthétique va de paire avec la localisation de la cavité. Le traitement s'inscrit dans une démarche globale avec une phase prophylactique et interceptive qui nécessite une réévaluation du traitement global.

Le traitement peut s'organiser de la manière suivante pour les lésions carieuses :

1. La gestion du risque carieux est primordiale.
2. Privilégier les traitements non chirurgicaux par le biais de moyens de reminéralisation.
3. Quand une restauration est nécessaire : privilégier le ciment en verre ionomère (CVI). Les résines composites seront utilisées si la demande est esthétique et la taille réduite.
4. Ces dernières peuvent intervenir en deuxième intention après l'utilisation de ciments en verre ionomère.
5. Suivi et contrôle des sites avec lésions ou restaurations, qui seront garants de la pérennité des traitements.

- Les CVI (Mount, 2002 ; Mount et Bryant, 2002)

Les ciments en verre ionomère ou ciments de verre polyalkénoate sont issus d'un mélange de poudre de verre avec de l'acide polyalkénoïque. Leur adhésion est principalement chimique et la présence d'eau n'a que peu d'influence sur l'adhésion car la réaction chimique produit de l'eau et le CVI en contient c'est pourquoi la manipulation de ces produits peut se faire sans champ opératoire. Le verre ionomère adhère de la même manière à l'émail et à la dentine. Les verres ionomères sont des matériaux où une réaction acide-base contribue à la réaction de prise. Il en existe deux types :

- Les CVI « conventionnels »
  - Les verres polyalkénoates
  - Les verres polyphosphonates
- Les ciments en verre ionomère modifiés par adjonction de résine (CVIMAR ou CVI hybrides)

Ces derniers matériaux sont des verres ionomères auxquels a été ajouté une petite quantité de résine, le plus souvent de l'HEMA (méthacrylate d'hydroxyéthyle).

La réaction de prise est par acide-base et par photopolymérisation. Il est important qu'au moment de la photopolymérisation, il n'y ait pas d'eau. Le succès à long terme d'un verre ionomère est dépendant du contrôle de l'équilibre en eau de la restauration.

– Les CVI « conventionnels »

On peut classer les CVI « conventionnels » en deux catégories : à prise lente et rapide.

Seuls les CVI à prise lente n'ont pas eu de traitement visant à enlever un excès d'ions calcium, responsable de cette prise moins rapide. Les CVI sont très sensibles à un apport hydrique ou à une déshydratation lors de leur mise en œuvre. En effet, en cas d'hydratation précoce, l'absorption hydrique va entraîner une perte de translucidité (et donc un dommage esthétique) et des propriétés physiques diminuées. La déshydratation va quant à elle provoquer un craquellement puis une fissuration du ciment.

La stabilité hydrique doit être assurée au cours des 24 premières heures. Un agent de liaison résine photopolymérisable doit être mis en place et la finition devra attendre 24 heures et sera réalisée sous eau abondante. Les CVI à prise rapide acquièrent une résistance hydrique 4 minutes après le mélange. Leur translucidité est moindre mais ont des propriétés physiques supérieures aux prises lentes.

Les deux types de CVI « conventionnels » restent sujets à une perte hydrique : à hauteur de 2 semaines pour les prises rapides et 6 mois pour les prises lentes. S'ils sont exposés à l'air, il faudra les protéger à l'aide d'un agent de liaison. En ce qui concerne leur préparation, il faut suivre les recommandations du fabricant.

– Les CVIMAR

Les CVIMAR contiennent 5 à 15% d'HEMA qui leur confèrent une résistance à l'absorption hydrique quasi immédiate après la photo-polymérisation. En effet, l'HEMA et les catalyseurs photo-activables protègent la chaîne polyacrylate de calcium d'une éventuelle solubilisation dans l'eau alors même que la réaction acide-base continue. Cependant, ces matériaux semblent pouvoir se « gonfler » d'eau pendant 5 à 7 jours après la mise en œuvre. Il convient donc de procéder à la

protection de ce dernier, qui pourra être précédé d'une finition le jour même. La protection se fait toujours avec un agent de liaison (résine) à faible viscosité qui permet de combler les porosités et d'éventuelles rayures rendant la surface plus lisse. Cela permet aussi d'éviter l'apparition de dyschromies précoces et améliore ainsi l'esthétique.

Il est important de discerner les deux phases de préparation de surface avant mise en place d'un matériau en phase plastique. En effet, la préparation de surface pour les CVI est appelée conditionnement tandis qu'on parle de mordantage pour les résines composites.

Le conditionnement se fait à l'aide d'une solution faiblement concentrée en acide polyacrylique. Des résidus ne pourront donc pas interférer avec la réaction de prise car il fait partie intégrante de ce matériau. Il permet de nettoyer la surface, facilite ainsi l'adhésion du matériau, diminue la tension de surface et augmente la mouillabilité de cette dernière : ce qui permet une meilleure adaptation du matériau à la surface dentaire. Son temps d'application est de 10 secondes. Il est ensuite rincé abondamment. Les CVI font l'objet d'une classification (Tableau 7).

Tableau 7 : classification des CVI (source : d'après Mount et Bryant, 2002)

<b>Type I – Scellement</b>
<b>Type II – Restauration</b>
<b>Type II-1 Restauration esthétique</b>
<u>Utilisation</u> : Restaurations esthétiques
<u>Temps de prise</u> :
<ul style="list-style-type: none"> <li>– Autopolymérisation : résistance lente à l'incorporation et à la perte d'eau</li> <li>– Verres ionomères modifiés par adjonction de résine : prise rapide, résistance immédiate à l'incorporation d'eau</li> </ul>
<b>Type II-2 Restauration renforcée</b>
<u>Utilisation</u> : Cas où des propriétés physiques accrues sont nécessaires, mais où l'esthétique n'est pas primordiale.
<u>Temps de prise</u> : prise rapide
<b>Type III – Fond de protection ou de cavité</b>

Les verres ionomères ont certaines propriétés notables qu'il convient de citer et d'expliquer ci-dessous comme :

- La biocompatibilité :

Il a été prouvé que la plaque bactérienne ne peut se développer à la surface d'un verre ionomère. De ce fait, ce matériau a une tolérance élevée vis-à-vis des tissus mous (Figure 6).

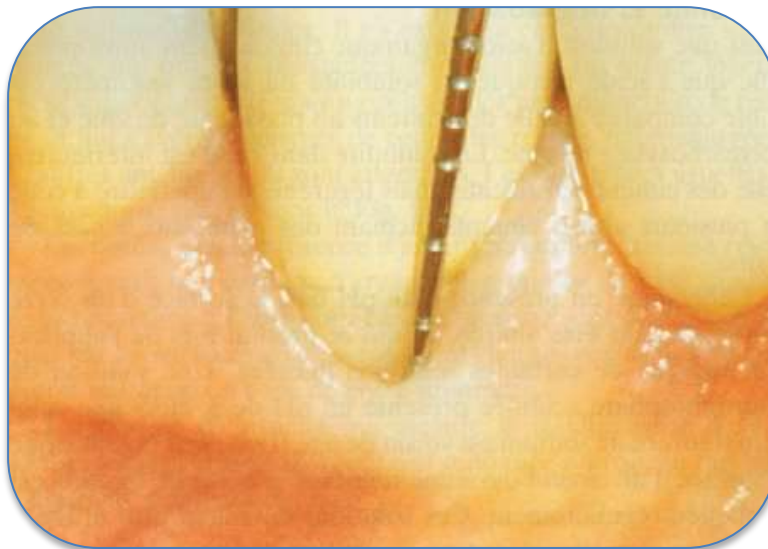


Figure 6 : bonne intégration d'un CVI sous-gingival (source : Mount et Bryant, 2002)

La réaction de la pulpe envers le verre ionomère est favorable même si plusieurs auteurs ont décrit une réaction inflammatoire minime, cette dernière se résorbe en 10 à 20 jours.

- Solubilité et dégradation :

Dans l'acide, la solubilité du verre ionomère est faible en comparaison à des ciments au phosphate de zinc et au polycarboxylate de zinc. Dans l'eau, elle est plus faible que les ciments en silicate. Elle est toutefois supérieure à celle de ciments incluant des bases de résine. En milieu acide, la surface d'un verre ionomère peut être dégradée. Par exemple, lors de l'application topique de solutions fluorées acides. Si le contact est régulier, l'état de surface du matériau peut devenir rugueux. L'environnement est à prendre en compte puisqu'un patient atteint de xérostomie va

voir ses verres ionomères se désagréger rapidement. En cas de xérostomie sévère, leur longévité (VI autopolymérisables) est de 1 an.

Les ciments en verre ionomère modifiés par adjonction de résine ont une solubilité moindre et se dégradent donc moins vite que les CVI conventionnels.

- Libération de fluor (De Freitas, 1968 ; Croll et Nicholson, 2002)

Elle est importante les premiers jours et décline après une semaine pour se stabiliser 2-3 mois après. Ce taux semble quand même pouvoir protéger de la carie dans l'environnement avoisinant de la restauration et être maintenu dans le temps (Eliades, 1999). Il a été montré une libération prolongée de fluor pendant au moins 8 ans. Les verres ionomères sont des réservoirs à fluor puisqu'ils peuvent être rechargés (avec une application topique par exemple ce qui augmente la libération de fluor sur une courte durée).

- Variations dimensionnelles

Un verre ionomère correctement utilisé aura une contraction volumétrique d'environ 3%. Cette contraction n'est pas immédiate, elle se développe lentement. La rétraction est contrôlée par échange d'ions avec la dent. Les CVIMAR montrent une rétraction initiale à la photo-activation très faible, elle continue avec la réaction acide-base et sera contrôlée par l'adhésion jusqu'à un certain seuil. Les résines composites ont quant à elles une rétraction immédiate lors de la photo-activation qui développe une contrainte considérable aux interfaces.

- Résistance à la fracture

C'est l'inconvénient majeur des verres ionomères. En effet, il ne faut pas les soumettre à des charges occlusales trop importantes ou à des contraintes de flexion. Les verres ionomères autopolymérisables ont la résistance la plus faible. Les résistances entre les différents verres ionomères ne sont pas les mêmes. Le meilleur d'entre eux a une résistance à la fracture multipliée par 2 et est dès lors presque aussi résistant qu'une résine composite microchargée. Certains verres ionomères ont une résistance comparable aux matériaux modifiés par adjonction de résine.

- Résistance à l'abrasion

La résistance à l'abrasion est inférieure aux résines composites, mais cette dernière va grandement s'améliorer au cours de leur maturation.

- Expansion thermique et diffusivité

Les verres ionomères ont des valeurs similaires aux tissus dentaires pour ces deux critères.

- Couleur et translucidité

Les CVI de type II.1 (autopolymérisables ou CVIMAR) offrent une translucidité et un assortiment de couleurs adéquat. Cependant, les autopolymérisables ont des inconvénients potentiels : une diminution de leurs propriétés lors d'une exposition précoce à l'eau et une translucidité finale n'obtenue qu'après quelques jours. On peut obtenir des résultats excellents avec une mise en œuvre correcte du matériau suivie d'une retouche adéquate au moins 24 heures après. Si la restauration ne convient pas d'un point de vue esthétique (translucidité, teinte), elle peut être stratifiée avec de la résine composite. Les CVIMAR ont quant à eux une translucidité excellente immédiatement après mise en place et la stratification au bout d'une semaine n'est en principe pas justifiée.

- Radio-opacité

Elle diffère selon les produits, elle est souvent plus importante que la dentine, parfois plus que l'émail. Certains verres ionomères autopolymérisables esthétiques sont transparents car l'ajout de radio-opacifiant dégrade leur translucidité.

En ce qui concerne les CVI à visée esthétique de type II.1, leurs propriétés physiques sont suffisantes s'ils sont bien maintenus par la structure dentaire et sans interférence occlusale. L'adhésion à la structure dentaire est faite par échange d'ions, les risques de micro-infiltration sont alors éliminés.

L'utilisation d'une matrice pour recréer la couronne initiale permet d'assurer la bonne coaptation du matériau, évite les retouches et limite les finitions. Par ailleurs, elle permet d'éviter tout manque sur la surface. Il est recommandé par les fabricants de photopolymériser les CVIMAR de 20 à 40 secondes, cependant, il est possible

d'excéder cette durée en photopolymérisant 20 secondes dans toutes les directions afin d'optimiser cette étape. Toute restauration dont l'épaisseur est supérieure à 2-3 mm doit être montée par stratification. Les CVIMAR assurent aussi une meilleure intégration esthétique et un meilleur état de surface (Mount, 1994). Il faut faire attention à ne pas déshydrater le ciment dans les six premiers mois après sa mise en place. Pour les autopolymérisables en deux temps, la finition est à réaliser à l'aide d'une fraise à grains très fins et des disques d'oxyde d'alumine sous jet air-eau. On peut améliorer l'état de surface et la brillance de la restauration au moins à court terme à l'aide d'une résine à basse viscosité.

Pour les CVI de type II.2, ils sont indiqués en cas de prise rapide souhaitée avec des propriétés physiques supérieures demandées. L'esthétique est alors secondaire. Les propriétés physiques comme la résistance à la traction, compression et fracture sont bien meilleures. Il en existe qui ont des propriétés proches de celles des résines composites micro-chargées. Pour résumer, nous pouvons établir un tableau récapitulatif des principaux avantages et inconvénients des CVI (Tableau 8).

Tableau 8 : avantages et inconvénients des CVI

<u>Avantages :</u>	<u>Inconvénients :</u>
<ul style="list-style-type: none"> <li>- Adhésion chimique à l'émail et la dentine</li> <li>- Relargage à long terme de fluor associé à une solubilité faible</li> <li>- Réabsorption possible d'ions fluorures</li> <li>- Esthétique acceptable</li> <li>- Taux d'usure correct</li> <li>- La cavité n'a pas à être modifiée et l'émail déminéralisé est laissé : respect au maximum du principe d'économie tissulaire</li> <li>- Si fracture du matériau, sa localisation est préférentiellement dans le CVI (laissant une couche enrichie d'ions à la surface de l'émail ou de la dentine)</li> <li>- Haute tolérance vis à vis des tissus</li> </ul>	<ul style="list-style-type: none"> <li>- Faible résistance à la fracture (charge occlusale ou incisale)</li> <li>- Nécessité de le recouvrir de composite s'il existe une charge occlusale importante</li> </ul>

Les CVIMAR semblent être les matériaux qui donnent la meilleure longévité des restaurations de classe V. Mais un composite fluide peut donner un meilleur résultat

esthétique (Burke, 2015). Berg et Croll (2015) conseillent les CVIMAR pour la restauration des LCC. De part leur collage spontané aux structures, les CVI assurent une sécurité avec un traitement rapide et satisfaisant sur les plans biologique, fonctionnel et aussi esthétique (Jonas et coll., 1999). Ils offrent une panoplie de propriétés séduisantes pour l'obturation des lésions cervicales, leur principal inconvénient étant leurs propriétés de résistance à la fracture moins importantes que les résines composites par exemple.

- Résines Composites (Bryant, 2002; Mount, 2002; Raskin et coll., 2005)

Les résines composites sont composées de :

- Résine organique (matrice),
- Charges inorganiques,
- Un agent de couplage (silane : gamma-méthacryloxypropyle triméthoxysilane) liant les charges et la matrice résineuse. On parle de silanisation des charges.

Ces trois composants majeurs sont accompagnés d'initiateur de prise, stabilisateurs (inhibiteurs) et de pigments. À l'origine, les charges inorganiques ne faisaient pas partie de leur composition. En effet, leur ajout a donné naissance aux résines « chargées » qui ont permis :

- D'améliorer leur résistance et teinte et
- De diminuer de manière importante la rétraction de prise par rapport aux « non chargées ».

Deux classifications principales existent sur les résines composites :

La première de Lutz et Phillips (1983) qui est basée sur la taille des charges et leur distribution offre une liste simple et logique (Tableau 9).



Tableau 9 : classification des résines composites  
(source : d'après Lutz et Phillips, 1983)

### **Type 1 : Résines composites macro-chargées**

Résistance à l'usure mauvaise avec des répercussions sur la dent antagoniste

### **Type 2 : Les résines composites micro-chargées**

Les particules de silice sont d'un diamètre moyen de l'ordre de 0,04µm.

On distingue :

- Les micro-chargées homogènes
- Les micro-chargées à particules pré-polymérisées (proportion de charges améliorée avec une rétraction de prise diminuée)
- Les micro-chargées à particules sphériques pré-polymérisées (les particules sont sélectionnées afin d'obtenir un remplissage optimal)
- Les micro-chargées complexes à particules agglomérées

### **Type 3 : Les résines composites hybrides**

C'est une combinaison de macro et micro chargées. Ce sont les plus utilisées. Les proportions et la distribution des particules peuvent changer d'un composite à l'autre.

Willems et coll. (1992) les a classifiées d'une manière plus complexe révélant ainsi plus d'informations.

Raskin et coll. (2005) ont apporté quelques précisions sur les sous-groupes des différentes familles en reprenant la classification en fonction de la taille des charges :

- Les macro-chargés : apparus les premiers dans les années 1960. Un seul composite reste commercialisé à ce jour.
- Les micro-chargés : commercialisés dans les années 1970 représentés par les micro-chargés et micro-chargés renforcés.
- Les hybrides : qui est la plus grande famille, mise à la disposition des praticiens à partir des années 1980 répartis en trois sous-groupes : hybrides, micro-hybrides et micro-hybrides nanochargés.

Les charges varient en fonction de leur composition, forme, taille et pourcentage (lié lui même à la forme et taille de ces dernières).

L'augmentation de quantité des charges a pour conséquences, d'augmenter les propriétés mécaniques du composite, de diminuer le coefficient d'expansion thermique et la rétraction de prise du matériau. L'évolution des composites a eu pour conséquence de diminuer la taille des charges, entraînant une augmentation de la valeur de surface développée et donc des interactions de la matrice. Le problème majeur survenu a été l'augmentation de viscosité du matériau le rendant inutilisable. Il a donc été incorporé des particules prépolymérisées (microcharges entourées de matrice déjà polymérisée). D'autre part, l'addition de diluants pour contrebalancer l'augmentation de viscosité a accru la rétraction de prise. Les composites fluides, possédant un pourcentage de charges plus faible, ont par ailleurs une rétraction de prise plus importante. En ce qui concerne l'adhésion des résines composites, elle est bonne pour l'émail s'il est sain et soutenu, mais beaucoup moins pour la dentine qui est toujours humide. En effet, le collage de la résine à la dentine pose problème dans la nature histologique de la dentine et la variabilité de sa composition. Les avantages et inconvénients des résines composites peuvent être synthétisés sous la forme d'un tableau (Tableau 10).

Tableau 10 : avantages et inconvénients des résines composites

<u>Avantages :</u>	<u>Inconvénients :</u>
<ul style="list-style-type: none"> <li>- Esthétique excellente</li> <li>- Bon polissage</li> <li>- Composites différents répondant à diverses indications</li> <li>- Taux d'usure acceptable</li> <li>- Relativement peu coûteux</li> </ul>	<ul style="list-style-type: none"> <li>- Protocole opératoire très rigoureux</li> <li>- Difficulté de restaurer une anatomie complète</li> <li>- Difficulté d'obtention d'une liaison dentinaire</li> <li>- Absorption d'eau à long terme (résine de base hydrophile)</li> <li>- Longévité réduite</li> <li>- Restaurations sujettes à micro-infiltrations</li> <li>- Irritent les tissus et favorisent l'accumulation de plaque</li> </ul>

Un des problèmes majeurs des résines composites est la rétraction de polymérisation qui s'accompagne d'un défaut de l'interface entre la dent et la restauration, et ceci immédiatement après photo-polymérisation. Cette rétraction

entraîne une contrainte au niveau du joint et peut s'accompagner de micro-infiltrations. Cette contrainte dépend du pourcentage de rétraction mais aussi de la cinétique de polymérisation. Il existe un certain nombre de procédures cliniques qui permettent de limiter ces conséquences comme la stratification, l'apposition successive de faibles volumes de composite (la rétraction de prise dépendant du volume polymérisé) ainsi que le mode de polymérisation. La prise en compte du facteur de configuration est nécessaire, particulièrement handicapant en site cervical pour le praticien (Koubi et coll., 2008). En effet, ce dernier explique le développement de contraintes subies lors de la polymérisation des matériaux composites.

Le site cervical étant un lieu difficile à restaurer, l'aptitude du composite à être poli est un facteur important afin d'éviter au maximum la formation de plaque et facilite la mise en œuvre du praticien. L'aptitude au polissage d'une résine composite dépend essentiellement des dimensions moyennes des particules minérales (Yap et coll., 2004). Le résultat final dépend du système de polissage utilisé et il se trouve que l'utilisation de disques recouverts de particules d'oxyde d'aluminium ou imprégnés de particules de diamant donne les meilleurs résultats (Paravina et coll., 2004). Les composites hybrides possèdent les meilleures propriétés mécaniques ainsi que les taux de charge les plus élevées et semblent avoir le plus d'indications cliniques. Par contre, ils ne conviennent pas aux lésions cervicales du fait de leur module d'élasticité trop élevé. Il s'agit des fluides et micro-chargés qui ont les modules d'élasticité les plus faibles. Mais certains hybrides ont des modules plus faibles que les fluides (Tableau 11 ; Sabbagh et coll., 2002).

Il est conseillé d'utiliser un micro-chargé à faible module plutôt qu'un hybride (Burke et coll., 2001 cités par Raskin et coll., 2005). Ils sont aussi esthétiques.

La terminologie est très importante, il n'est pas juste de parler de mise en œuvre de composite fluide, micro-chargé ou hybride en ce qui concerne les lésions cervicales. En effet, nous l'avons vu, dans une même catégorie de composite, nous pouvons avoir des préparations commerciales avec des valeurs mécaniques très différentes notamment en terme de module d'élasticité. En exemple, l'étude de Raskin et coll. (2005) présente les moyennes calculées à partir des données des fabricants et des études de Manhart et coll. (2000), Cattani-Lorente et coll. (2001), Kim et coll. (2002),

Sabbagh et coll. (2002), Lee et coll. (2003), Sabbagh (2004) et Sabbagh et coll. (2004) (Tableau 11). Il est vrai que les composites fluides ont tendance à avoir des valeurs faibles de module d'élasticité, mais il ne faut pas généraliser. Dès lors, dire qu'une restauration cervicale doit être obturée à l'aide d'un composite fluide ayant un faible module d'élasticité est faux. Il faut faire attention aux propriétés physiques et mécaniques des composites car même quand elles appartiennent à une même famille, celles-ci peuvent varier largement.

Tableau 11 : propriétés physiques des différentes familles de composites

(source : Raskin et coll., 2005)

Famille	Viscosité	Nb	Taille moyenne des particules de charges	% charges (poids)	Module d'élasticité (GPa)	Résistance à la flexion (MPa)	Dureté Vickers	Rétraction de prise (%)
Macrochargé	Moyenne	1	1 à 40 µm	78,0	12,3	109,7	62,3	1,80-2,40
Microchargés et renforcés	Moyenne	8	Particules prépolymérisées de 10 à 50 µm. Microcharges de 0,04 µm	57,1 (46,0-77,0)	5,2 (2,3-9,2)	66,3 (48,4-90,0)	30,8 (15,4-54,7)	3,08
	Fluide	2		52,0 (45,0-59,0)	4,4	96,0	30,0	-
Microchargés renforcés	Moyenne	2		72,8 (69,0-76,5)	6,8 (6,0-7,7)	90,4 (78,0-102,8)	35,0	3,15
	Compactable	1		77,0	6,5	125,0	41,5	2,70
Hybrides (Microhybrides + Microhybrides nanochargés)	Moyenne	44	1 à 1,5 µm / Macro-charges de 10 à 15 µm et microcharges de 0,04 µm	78,0 (72,0-86,0)	9,3 (3,6-17,7)	109,8 (58,0-204,0)	57,0 (25,8-110,6)	3,04
	Fluide	26	Micro-hybrides : 0,6 à 1 µm	64,5 (45,0-76,0)	4,5 (1,9-5,9)	88,0 (42,8-114,3)	20,6 (8,5-30,0)	4,68
	Compactable	16	Nano-chargés : < 0,4 µm. Nanocharges	79,1 (66,0-86,0)	9,5 (2,9-14,6)	112,6 (51,2-150,0)	55,4 (24,2-88,1)	2,58
	Reconstitution coronographique : Fluide ou moyenne	33	> 1 µm	75,1 (66,0-84,0)	9,4 (3,2-16,7)	107,9 (70,0-137,0)	75,5 (51,0-100,0)	2,33 (1,40-2,80)
Ormocers (Micro-hybrides)	Moyenne	2	< 1 à 1,5 µm + Nanoparticules	76,7 (76,0-77,0)	7,7	100,4 (90,8-110,0)	49,1 (32,3-65,8)	2,05
	Fluide	1		63,0	4,4	86,7	20,6	2,92

En effet, les classes V sont une entité à part puisque dans les indications des composites « universels », elles en sont les seules exceptions.

Par ailleurs, les sociétés Voco et Cosmedent commercialisent des composites de restauration rose (Amaris Gingiva et Gingafill) qui peuvent être utilisés pour les restaurations cervicales. En effet, ces produits peuvent être intéressants si le patient présente une contre-indication à une chirurgie de recouvrement. La mise en place de composite de couleur gencive seul ou associé avec un composite de couleur émail permet alors de réaliser un trompe l'œil permettant de minimiser la longueur clinique de la dent (Figure 7, Fahl, 2015).

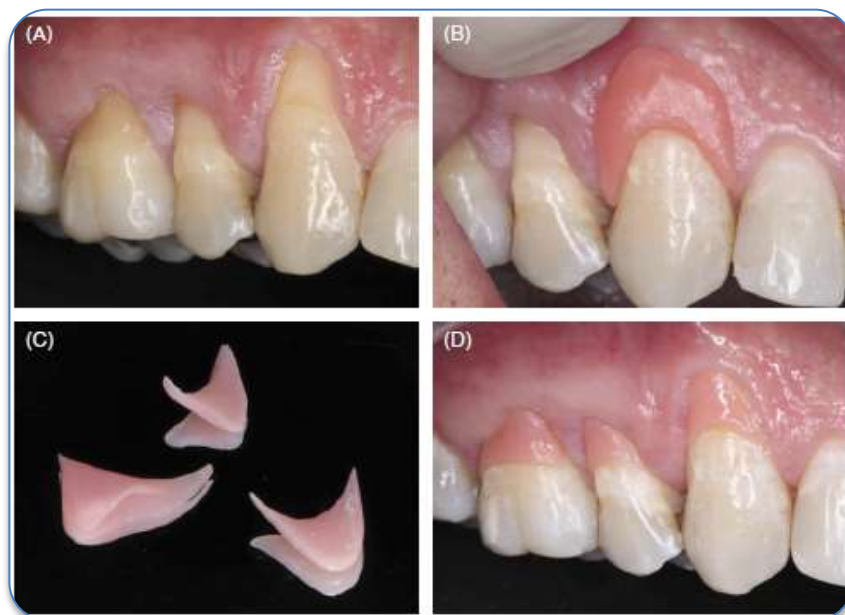


Figure 7 : inlays composites de classe V réalisés en teinte gingivale  
(source : Fahl, 2015)

Fahl (2015) encourage l'utilisation de résines composites mais selon la technique directe-indirecte que l'on peut appeler aussi semi-directe. Elle consiste à appliquer directement le composite sur la zone à restaurer avant toute préparation (mordançage et application d'adhésif), le photo-polymériser puis le retirer afin de le retoucher avant de le coller. Les restaurations placées peuvent être appelées des inlays composites de classe V. Cette technique a pour avantage d'augmenter les propriétés physiques de la restauration mais aussi de distribuer la contrainte due à la rétraction de prise uniquement sur le film de collage plutôt que sur toute la restauration. L'auteur met en avant la précision des marges de la restauration ainsi

que son polissage, la possibilité d'utiliser la technique d'isolation modifiée en utilisant un fil de rétraction gingivale (malheureusement qui ne protège pas de l'humidité orale) ainsi qu'une manipulation du composite facilitée.

Après étude des différents matériaux existants, le tableau comparatif ci-dessous (Tableau 12) reprend les différents atouts entre les ciments en verre ionomère et les résines composites.

Tableau 12 : synthèse des avantages des CVI et des résines composites

Ciments en Verre Ionomère	Résines composites
Biocompatibilité envers les tissus	Esthétisme
Propriétés reminéralisantes à long terme	Propriétés mécaniques accrues
Facilité de mise en œuvre	
Reprise facile <i>a posteriori</i>	
Utilisation possible en temporisation	

### 2.2.3. Mise en œuvre

Les CVI ne nécessitent pas la mise en place de champ opératoire puisque l'eau fait partie intégrante de ces matériaux. La protection de ces matériaux dépend plus de son exposition après le soin que pendant sa mise en place. Les résines composites nécessitent quant à elles la mise en place d'un champ opératoire (digue) étanche qui permet de faire un collage de qualité à l'abri de l'humidité.

La salive affecte le collage par sa présence mécanique qui entraîne un « mouillage » des surfaces et par sa composition puisque elle :

- Contient des glycoprotéines qui entraînent des micropores au contact de l'agent mordant (Lasfargues, 1998 ; Terry, 2005).
- Réduit l'effet tampon de ce même agent (Aboushelib, 2011).
- Contient des enzymes qui dégradent les fibres de collagène ayant pour conséquence potentielle de modifier la couche hybride et d'épaissir la *smear layer* (Aboushelib, 2011).

D'autre part, l'humidité ambiante buccale a pour conséquence de réduire la force de collage de 70% (Terry, 2005). Sans l'utilisation d'une digue, l'humidité relative varie entre 78% et 94% alors qu'avec, elle baisse jusqu'à l'humidité ambiante de l'air (Plasmans et coll., 1994 cités par Amsler et coll., 2015).

Des conditions humides s'accompagnent d'une réduction de la force d'adhésion par rapport à des conditions sèches (Nikaido et coll., 1991 cités par Plasmans et coll., 1996). La digue est une barrière contre l'humidité expirée qui permet de contrôler de manière absolue le joint de collage (Plasmans et coll., 1994 cités par Kaleka, 2001). La rétraction de prise de résine augmente au contact de fluide d'autant plus si l'épaisseur du matériau mise en place est importante altérant corrélativement plus le collage (Strydom, 2005).

Plasmans et coll. (1994) concluent que des conditions sèches ne peuvent être atteintes et l'humidité relative contrôlée de manière effective sans mise en place de la digue. Jacquot et coll. (2012) ont montré après étude de la littérature une influence négative globale de l'humidité sur l'adhésion à l'émail et la dentine. Cependant une récente étude n'a pas mis en évidence ce lien (Saraiva et coll., 2015).

Il est donc nécessaire de placer un champ opératoire afin de travailler à l'abri de la salive et aussi de l'humidité de la cavité orale afin d'augmenter la qualité du collage et donc la pérennité de la restauration collée. Un champ opératoire est selon le dictionnaire illustré des termes de médecine (Garnier-Delamare, 2009) : « *Une zone cutanée au niveau de laquelle on pratique une opération chirurgicale et, par extension, les linges stériles (champs) qui servent à limiter et à protéger cette zone.* »

Il existe différents systèmes de champ opératoire que nous allons décrire :

- La digue conventionnelle :

Il s'agit d'une feuille de caoutchouc perforée par le praticien qui est maintenue par un ou des crampons. Decup et Miller (2001) préconise en secteur postérieur de ligaturer les dents au collet à l'aide de fil dentaire afin de récliner plus facilement la gencive marginale pour que le champ opératoire reste sous la limite cervicale mais cela peut-être réalisé sur toutes les dents et permet alors d'améliorer l'herméticité du



site. Des coins de bois ou des wedjets® peuvent être utilisés pour maintenir le tout en place. Il est possible de placer directement un crampon sur la dent lésée ce qui est plus efficace contre l'humidité mais s'avère souvent délicat en site cervical.

Il est recommandé d'utiliser des feuilles de digue très épaisses ou épaisses en odontologie conservatrice car elles confèrent une résistance à la déchirure et permettent de récliner la gencive marginale, particulièrement intéressant pour l'accès aux lésions cervicales. Le seul inconvénient est la difficulté à passer les espaces inter-dentaires (Kaleka, 2001).

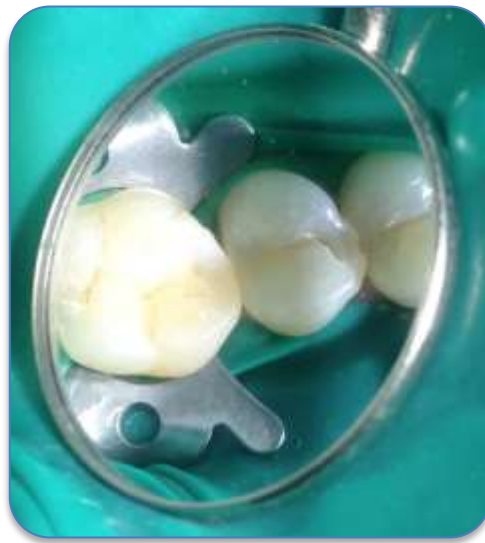

Figure 8 : pose de la digue conventionnelle sur les dents 14, 15 et 16  
(source : document personnel)

- Les autres systèmes :
  - L'Optra Dam

Ce système commercialisé par Ivoclar Vivadent est constitué de deux arcs en plastique englobés dans la feuille de digue (Apap, 2007). Les principaux avantages concernent sa pose facile surtout en antérieur et sans clamp. Ses inconvénients concernent l'isolation des dents postérieures, une certaine difficulté à prendre des radiographies et une compression déplaisante pour le patient au niveau de l'arcade due à l'arc interne (Feierabend et coll., 2011).

- L'Insti Dam

Il s'agit d'une feuille de digue soudée à un cadre plastique rigide percée d'un trou et accompagnée de deux clamps (molaire et prémolaire) en caoutchouc. Ce système est produit par la société Zirc. Son avantage est principalement en endodontie pour isoler une dent unitaire, sa pose est très rapide. L'inconvénient vient du fait que la taille de la feuille est réduite ce qui peut poser problème en cas d'isolation d'une dent postérieure, surtout si la bouche est grande (Apap, 2007). Il peut occasionner une gêne tant pour le jeu des mains du praticien que pour le patient au niveau du nez du fait du cadre rigide (Kaleka, 2005).



Figure 9 : système Insti Dam (source : Kaleka, 2005)

- L'Handi Dam

Ce système est produit par Aseptico et n'est pas commercialisé en France. Il est composé de feuilles montées sur un cadre. Ce dernier est en plastique souple en forme de trapèze asymétrique aux angles arrondis. Son principal avantage est la rapidité de sa pose, ce qui rend le travail du praticien plus confortable. L'asymétrie du cadre permet, quant à elle, de mettre en place facilement du côté opposé de la dent traitée une aspiration en bouche. Elle facilite aussi la respiration et la prise de radiographie chez le patient. Il est conseillé de l'utiliser pour une pose unitaire, en effet la pose multiple augmente grandement le risque de déchirure (Kaleka, 2005 ; Apap, 2007).



Figure 10 : système Handi Dam (source : Kaleka, 2005)

- L'Opti Dam

Ce système commercialisé par Kerr Hawe est composé d'un cadre anatomique permettant au patient de mieux respirer. Sur ce cadre peuvent être tendus deux types de feuilles de digue (antérieur ou postérieur) dont il suffit de couper les picots correspondants aux dents que l'on veut isoler. Associé à un crampon avec ou sans ailettes, ces feuilles de digue épaisses assurent une bonne isolation et sont indiquées pour les poses multiples sur quadrant ou sextant. Elle est facile d'utilisation par le praticien et également confortable pour le patient. Le système pour les dents antérieures est particulièrement adapté pour les procédures adhésives (Kaleka, 2005).

- La digue liquide

Il s'agit d'une résine photo-polymérisable qui est utilisée pour les éclaircissements dentaires ou pour améliorer l'étanchéité d'un champ opératoire en endodontie ou en odontologie conservatrice. Elle peut être utilisée aussi en prothèse avant une empreinte pour combler des contre dépouilles. Cette « digue » n'est pas utilisée seule mais parfait un système déjà mis en place.

- Quick dam

Ce système est composé d'une feuille de latex fixée sur un cadre. Il suffit de perforer la feuille et de la mettre en place à l'aide d'un crampon. Il est décrit comme meilleur

pour l'odontologie conservatrice que l'endodontie. Son principal inconvénient est qu'il demande une ouverture buccale importante.

- La digue de Kontakiotis

Kontakiotis (1995) a décrit un système d'isolation pour les dents mais aussi pour les tissus gingivaux : composé d'arcs en résine à placer en vestibulaire et palatin/lingual des arcades à isoler ainsi que de clamps à placer à chaque extrémité, de glue et d'une feuille de digue. Néanmoins ce système ne semble pas avoir pu s'imposer sur le marché.

D'autres systèmes existent comme le Magic Clamp ou Mini Clamp ainsi que les contour Strip. Ce dernier est conseillé dans des articles pour les restaurations cervicales (Decup et Miller, 2001 ; Tassery et coll., 2001 ; Koubi et coll., 2008).

- Magic clamp ou mini clamp

Ce système commercialisé par Easy Dent ne permet d'isoler que deux dents au maximum. Cette digue réduite en taille se met en place par la technique parachute. Sa pose demande un apprentissage un peu plus long que la digue conventionnelle tout n'isolant que « partiellement » les dents. En effet, il permet d'éviter un contact direct entre la ou les dents traitées et les liquides mais malheureusement pas avec l'humidité de la cavité orale. Son utilisation est toutefois plus efficace que la mise en place « traditionnelle » de rouleaux de coton associés à une pompe à salive (Kaleka, 2005).

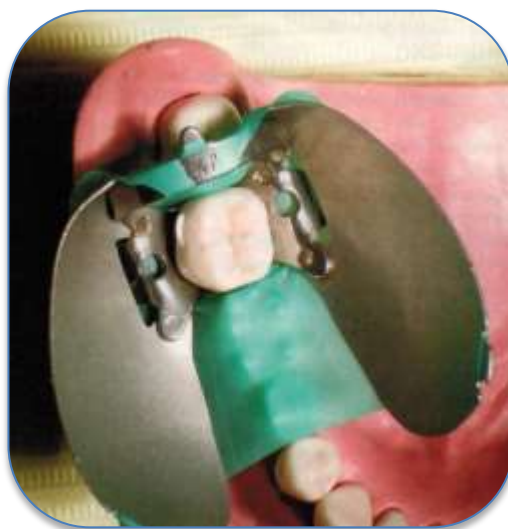

Figure 11 : système Magic Clamp (source : Kaleka, 2005)

- Contour Strip

C'est un système utilisant une bande de matrice transparente prédécoupée très fine. Il faut l'insérer dans le sulcus et la maintenir au niveau proximal par des coins de bois. L'étanchéité est assurée par la mise en place de boulettes imprégnées d'adhésif au niveau inter-dentaire ou à l'aide d'une digue photopolymérisable ou en étalant une fiche couche d'adhésif à l'aide d'une spatule de bouche puis de le photopolymériser. Il n'y a plus qu'à le retirer à l'aide de la sonde à la fin du soin. Ses principaux inconvénients sont le manque de visibilité concernant la limite cervicale du soin et l'isolation de l'humidité intra-orale. En effet, ce système ne répond pas à toutes les exigences nécessaires à l'établissement d'un collage de qualité, il permet d'isoler la lésion des liquides mais pas de l'humidité ambiante.

Ces deux derniers systèmes sont plus intéressants d'un point de vue clinique que le fait de ne pas mettre de champ opératoire du tout. Mais ils ne répondent pas pour autant à toutes les conditions demandées et particulièrement le travail à l'abri de l'humidité : humidité, qui altère la qualité du collage de manière non négligeable.

#### 2.2.4. Protocole de restauration

Après choix du matériau, nous allons décrire étape par étape le protocole de restauration cervicale. Il variera légèrement en fonction du matériau (CVI ou résines composites).

Le protocole de restauration se décompose d'une manière générale de la manière suivante :

- Curetage en cas de phénomène carieux

L'éviction carieuse est réalisée en parallèle ou à la suite du traitement médical *à minima* n'enlevant que la dentine contaminée (Mount, 1994). La question se pose pour la dentine affectée, qui peut être laissée en place si le matériau utilisé est un ciment en verre ionomère grâce à ses propriétés reminéralisantes ou cureté partiellement pour atténuer une coloration visible. On pourra appliquer de la chlorhexidine sur la dentine affectée afin de la désinfecter et sécher de manière douce (Tassery et coll., 2001). Quand la limite cavitaire est dans l'émail, un biseau concave sera réalisé afin de faire une bonne transition lumineuse tandis qu'une

finition franche sera réalisée si la limite est cémentaire, ce qui permettra un meilleur contrôle. L'utilisation d'un fil de rétraction gingivale lors de la préparation cavitaire permettra de récliner la gencive libre et d'offrir au praticien une meilleure visibilité.

- Prise de la couleur

Elle sera réalisée avant la pose du champ opératoire. Si des teintes dentine et émail sont prises, la teinte dentine sera prise en cervical là où l'émail est le plus fin et la teinte émail au niveau du tiers occlusal là où l'épaisseur d'émail est la plus importante.

- Mise en place du champ opératoire (si collage)

Le champ permet de mettre en évidence les limites de la cavité et d'isoler le site de la salive et des exsudats gingivaux mais aussi de l'humidité intra-orale. La pose de la digue est difficile en secteur cervical, c'est pourquoi elle doit être mise de façon correcte car la contamination par divers fluides (sang, salive, fluide sulculaire) n'est pas négligeable. La contamination dépend du moment de cette dernière. Le moment critique est après l'application de l'adhésif. En effet, à ce moment, la moindre contamination induit des défauts au niveau de la couche hybride et cela augmente avec le temps de contamination (Hitmi et coll., 1998).

Sur le plan clinique, le praticien peut être exposé à trois situations cliniques selon Tassery et coll. (2001) :

- Supra-gingivale

Il sera alors facile pour l'opérateur de placer un crampon antérieur pour maintenir la feuille de digue.

- Juxta ou infra-gingivale (1 mm sous la bordure gingivale)

Le champ opératoire de choix est la matrice Contour Strip® n°1 ou 2. Cependant nous avons vu que ces matrices ne sont pas un champ opératoire à proprement parler.

- Sous-gingivale qui nécessite une chirurgie parodontale. Elle est réalisée afin d'accéder aux limites de la préparation.

Les deux dernières situations posent problème vis à vis de la proximité gingivale. Cependant, de nouvelles approches dites mixtes associant thérapeutiques restauratrice et parodontale ont été développées dans le chapitre 2.4.

– Préparation des surfaces dentaires :

Il convient de différencier les lésions carieuses où la nécessité est de retirer la dentine infectée, et les lésions d'usure où la préparation de la surface dentinaire permet d'éliminer la couche superficielle de dentine sclérotique peu sensible au mordantage et partiellement ou totalement dépourvue en collagène.

Selon Tassery et coll. (2001), pour les lésions débutantes, une préparation ne semble pas indiquée, les auteurs conseillent la mise en place d'une résine composite fluide d'autant plus que le volume de composite est faible. La préparation dentinaire peut se faire à l'aide d'une fraise boule diamantée précédée d'un nettoyage à la ponce ou à l'aide d'un insert diamanté activé par ultra-son permettant de ne pas léser la gencive. La fraise boule permet de réaliser la taille de la cavité et le chanfrein dans le même temps opératoire.

En ce qui concerne le chanfrein, il semble logique que cette étape destinée à améliorer l'intégration esthétique de la restauration majeure la surface de collage amélaire et sectionne favorablement les prises d'email. Tassery et coll. (2001) déconseillent le chanfrein en lame de couteau. En effet, ils considèrent que ce chanfrein de part la faible épaisseur de composite favorise les risques de percolation par usure et par absorption hydrique. Le polissage s'avère plus difficile car les limites ne sont pas nettes et le risque d'enlever de l'email sain est majoré. Il est possible par ailleurs de réaliser la cavité avec une limite franche sans chanfrein. La limite cervicale n'est jamais à chanfreiner. D'autre part, un congé poli à l'aide d'une fraise boule semble être plus en accord avec le principe d'économie tissulaire. En effet, après la dépose d'une restauration avec un chanfrein en lame de couteau, il convient de déplacer encore plus haute la limite de ce chanfrein ce qui ne va pas dans le sens de ce principe.

– Conditionnement des surfaces amélo-dentaires :

- CVI

Concernant les CVI, la lésion est nettoyée à l'aide d'une cupule en caoutchouc, et de la pierre ponce et de l'eau. L'utilisation de pâte prophylactique est contre-indiquée car elle peut interférer avec l'adhésion par échanges ioniques. La lésion est conditionnée à l'aide d'acide polyacrylique à 10% pendant 10 à 15 secondes, puis rincée et séchée sans être déshydratée (Mount, 2002a).

- Résines composites

Pour les résines composites, le conditionnement des surfaces dentaires va dépendre de l'adhésif choisi. En effet, deux catégories existent, celles nécessitant un mordantage à l'acide phosphorique dont la concentration est entre 20 et 40% (appelés M&R) et les systèmes adhésifs auto-mordançants (appelés SAM) (Degrange, 2005). Le mordantage dissout totalement les boues dentinaires (débris de fraisage) alors que l'emploi de SAM ne la dissout qu'en partie.

Les lésions cervicales d'usure présentent une couche hyperminéralisée de 2 µm d'épaisseur dépourvue de fibres de collagène et de protéines non collagéniques ce qui les rend peu aptes au collage. Selon Tassery et coll. (2001), il semble utile de majorer le mordantage à 30 secondes au lieu de 15 secondes avec l'acide phosphorique à 37%. Les M&R sont plus indiqués en secteur antérieur où l'émail représente une majeure partie de la surface de contact. En postérieur, il convient idéalement d'utiliser un SAM et de l'associer au mordantage des marges de la cavité à restaurer. On distingue dans les systèmes M&R les systèmes en trois temps (M&R3) et en deux temps (M&R2). Il existe par ailleurs deux systèmes de SAM, en deux temps (SAM2) ou en un temps (SAM1). Les systèmes avec peu d'étapes de manipulation dits « simplifiés » ne sont pas plus tolérants que ceux en 3 séquences, bien au contraire (Finger et Balkenhol, 1999). En ce qui concerne les M&R3, ce sont les adhésifs les plus performants et les moins sensibles à la technique de mise en œuvre (Peumans et coll., 2005). Mais les SAM permettent de mieux contrôler l'humidité résiduelle. Ces derniers sont moins sensibles à l'humidité et aux protéines de la salive que les systèmes M&R2 et M&R3 selon une étude (Pinzon et coll., 2011).



L'apprentissage du praticien ainsi que ses connaissances théoriques sont les éléments clefs pour la réussite du joint collé. La manipulation n'est pas un critère anodin et est aussi importante que la performance intrinsèque du composite.

Pour ce qui est de l'adhésif, une problématique concerne son épaisseur, l'épaisseur de la couche imbibée d'oxygène est de 10 µm. En effet en dessous de cette épaisseur, aucune adhésion ne semble possible. Il semblerait alors que la multiplication de couches d'adhésif permette d'absorber plus de stress (Perdigao et coll., 1996). En effet, il a été noté une réduction de 38% de ce dernier pour une épaisseur de 80 µm d'adhésif (Rees et coll., 1999). Cependant les valeurs de stress absorbé par une couche de 10 µm sont difficilement quantifiable (Unterbrink et Liebenberg, 1999) et ces épaisseurs non contrôlables peuvent nuire à l'adhésion (Woronko et coll., 1996) d'une part, et d'autre part interférer le diagnostic de récurrences de caries plus difficile (Unterbrink et Liebenberg, 1999).

Après mordantage, le rinçage qui suit dure un temps équivalent puis la zone est séchée sans l'assécher. L'adhésif choisi est mis en place par frottement puis étalé à l'aide d'un jet d'air après mise en condition de la surface. Il est photopolymérisé ce qui permet de stabiliser la couche hybride.

- Mise en place du matériau plastique :
  - CVI

Le CVI choisi est mis en place en un seul apport. Le CVI « traditionnel » est maintenu pendant 4 minutes à l'aide d'une matrice celluloïde. Ce dernier ne doit pas être manipulé avec des objets métalliques pour ne pas laisser de colorations disgracieuses ou interférer avec la réaction chimique. Il a été choisi avec un ratio poudre/liquide élevé de préférence encapsulé afin d'avoir des propriétés mécaniques les plus élevées possibles.

Le CVIMAR est appliqué à l'aide d'une matrice transparente puis photopolymérisé pendant 20 secondes. Une seconde photopolymérisation de même durée peut être réalisée sans matrice afin d'optimiser la prise. Ce dernier peut être immédiatement retouché et poli avec des fraises diamantées sous jet air-eau alors que le CVI « traditionnel » ne peut être retouché immédiatement qu'à l'aide d'instruments manuels affûtés. En effet, aucune contamination hydrique n'est autorisée. Quelque

soit le type de CVI utilisé, une couche de vernis (adhésif à faible viscosité) est appliquée puis photopolymérisée ce qui permet de sceller les porosités et rayures mais aussi et surtout de stabiliser et préserver la balance hydrique du matériau (Mount, 2002a). Par ailleurs les CVIMAR sont souvent proposés comme matériau de choix pour leurs qualités « bioactives » et leur mode d'adhésion chimique aux tissus minéralisés auquel on peut ajouter la facilité de mise en place.

- Résines composites

Plusieurs techniques sont conseillées dans la littérature mais on insistera sur le fait de connaître les propriétés mécaniques du matériau et surtout le travail de préparation avant la phase restauratrice (correction de l'occlusion, arrêt des habitudes ayant entraîné l'apparition ou concouru à la progression de la ou des lésions).

Decup et Miller (2001) conseillent les composites fluides de basse viscosité en obturation des cavités cervicales pour leur facilité de mise en œuvre et pour leur capacité d'étalement. Dans une autre publication, Decup (2005) propose deux possibilités pour obturer ces mêmes cavités :

- ✓ Par technique sandwich utilisant une résine fluide servant de substitut dentinaire qui permet de mieux absorber les contraintes de flexion en y associant un composite micro-hybride en surface qui alliera esthétique et résistance à l'usure.
- ✓ Ou avec un seul matériau comme un composite micro-chargé.

En ce qui concerne la photopolymérisation des résines composites, elle permet de figer de manière presque instantanée la forme d'une restauration. Le mode de polymérisation a une influence sur la qualité de l'interface dent/restauration. Une polymérisation progressive est préférable à une rapide (Lehmann et coll., 2005). Elle permet de diminuer les contraintes aux différences interfaces par rapport à une photopolymérisation brutale (Mehl et coll., 1997 ; Tassery et coll., 2001b). Ceci, en extrapolant les résultats des autres cavités sur les LCU. Si le mode progressif n'existe pas sur la lampe, il suffit de tenir l'embout de la fibre à distance (8-9 cm) de la restauration en début de polymérisation et le rapprocher progressivement de la

dent. La polymérisation est réalisée de façon à guider les vecteurs de polymérisation contre la paroi dentaire si possible.

- Polissage
  - CVI

Pour les CVI, le polissage et la finition sont réalisés après une semaine afin de laisser le temps à la réaction acide-base de s'établir. Lors de cette séance un dernier scellement est réalisé. Si le résultat esthétique n'est pas satisfaisant, il est alors possible de tailler dans le CVI à l'aide d'une fraise à grains fins sous jet eau-air pour le stratifier avec un composite.

Les limites marginales seront alors biseautées afin d'obtenir une liaison micro-mécanique optimale. Puis après pose du champ opératoire, l'émail et le ciment seront mordancés pendant 15 secondes puis rincés et séchés modérément. L'adhésif sera mis en fine couche puis soufflé et photo-polymérisé et le composite sera monté par couches successives en commençant par le tiers cervical (Mount, 2002a). Lors de toutes ces étapes, l'isolation ainsi que la bonne utilisation de l'adhésif et le contrôle des phénomènes de retrait de polymérisation sont les principaux facteurs diminuant le risque de développement de caries secondaires (Decup et Miller, 2001).

- Résines composites

C'est une étape cruciale puisqu'il s'agit de rendre l'état de surface du matériau comparable à l'émail.

Après mise en place du matériau, le composite peut être poli soigneusement à l'aide de cupules en caoutchouc et pâtes de polissage de granulométrie décroissante ou de cupules en silicone ou disques à polir et pâte diamantée (Decup et Miller, 2001). La surface de restauration peut être recouverte d'une résine de scellement de surface (Fortify®) afin d'optimiser l'étanchéité marginale du soin après un mordantage de 5 secondes.

D'autres auteurs conseillent de réaliser un « *rebonding* » à savoir appliquer une fine couche de résine fluide qui est photopolymérisée et permettra de « glacer » le soin.

L'esthétique est alors améliorée, le hiatus périphérique est comblé et la résistance à l'abrasion de la restauration est augmentée (Koubi et coll., 2008).

Si la pose du champ opératoire peut être envisagée, préalablement nous enregistrons la couleur de la dent. Le protocole opératoire peut être illustré par le cas présenté sur la figure 12.

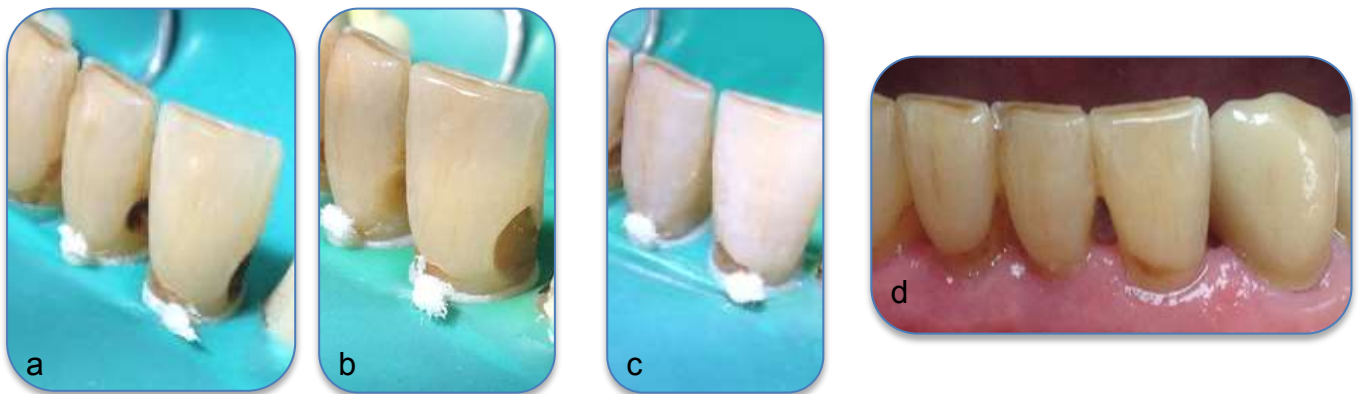


Figure 12 : traitement de caries cervicales sur 31 et 32 par résine composite :

(a) pose de la digue et stabilisation par des ligatures en fil dentaire, (b) éviction carieuse, (c) restaurations avant polissage, (d) intégration esthétique satisfaisante

(source : document personnel)

Une étude de Franco et coll. (2006) compare au bout de 5 ans la performance clinique de restaurations de classe V en résines composites et en CVIMAR sur des LCU. Au bout de 5 ans, 51,5% des composites étaient en place contre 96,4% des CVIMAR. Des résultats similaires avaient été exposés par Loguercio et coll. (2003) avec un taux de rétention de 93% pour les CVIMAR à 5 ans. Les auteurs ne voient dans les CVIMAR qu'un seul problème majeur étant la faible stabilité au niveau de la couleur.

La réalisation d'une technique sandwich quand l'esthétique est primordiale semble être une bonne alternative et selon les auteurs, diminuerait la perte des restaurations (Powell et coll., 1992 ; Peumans et coll., 2003). Cette technique semble répondre au cahier des charges mécaniques et esthétiques.

La mise en place en première intention d'un CVI permet :

- De conserver un maximum de tissus dentaires.
- De limiter le dépôt de plaque et d'encourager l'environnement local de la dent vers la reminéralisation.
- De mettre en place une période de « temporisation » pendant laquelle le patient va changer ses habitudes de vie et d'hygiène, le praticien pourra alors estimer la compliance et la détermination du patient pour la suite du plan de traitement.
- Si la restauration fracture, il restera généralement une couche d'ions enrichie favorisant la reminéralisation.
- Si cette dernière perdure, l'esthétisme déterminera si elle est laissée telle qu'elle ou modifiée en une technique sandwich que l'on nommera « différée ».
- Cette dernière option ne pourra être vue comme une perte de temps car elle aura permis de conserver des tissus dentaires qui auraient été enlevés lors d'une procédure de collage habituel et aura limité une prolifération bactérienne sur les tissus durs ainsi que sur les tissus gingivaux.
- Elle peut alors conditionner le succès de la pose d'un champ opératoire en cas de stratification par composite différée.

Ce protocole se verra être utile si le CVI est correctement manipulé et s'il est protégé de manière adéquate pendant sa phase de maturation.

### **2.3. Chirurgie muco-gingivale (Zucchelli, 2014a, 2014b)**

La chirurgie mucogingivale consiste à traiter les altérations esthétiques mucogingivales. L'altération peut se manifester par la présence de récessions gingivales pouvant être associées à la présence de lésions cervicales carieuses ou non. La récession gingivale est définie comme la migration apicale du collet gingival, sa position physiologique étant 1 à 2 mm au-dessus de la jonction amélo-cémentaire (JAC). Le résultat est l'exposition des tissus dentaires radiculaires.

Elle est souvent reconnue car c'est une dent qui est plus « longue », mais cela peut être un piège. En effet, il est important de vérifier que cette dent plus « longue » cliniquement en est bien atteinte. Cela passe par l'évaluation de l'exposition radiculaire (par différence de couleur, plus jaune et sombre que l'émail) et de l'identification de la jonction amélo-cémentaire. Si la dent plus longue n'a ni la JAC ni du tissu radiculaire exposé, elle n'est tout simplement pas atteinte de récession. Cela peut être les dents adjacentes qui présentent l'anomalie, le plus souvent : l'éruption passive altérée. Cette anomalie peut être objectivée par la prise d'une radiographie rétro-alvéolaire avec un angulateur de Rinn pour éviter toute déformation, si les JAC des deux dents qui présentent des couronnes cliniques différentes sont au même niveau, alors le diagnostic est posé pour la dent ayant la couronne clinique la plus courte.

Le pronostic de recouvrement des récessions gingivales dépend essentiellement de la conservation du support parodontal inter-proximal, comme le montre le schéma récapitulatif de Zucchelli ci-dessous (Figure 13).

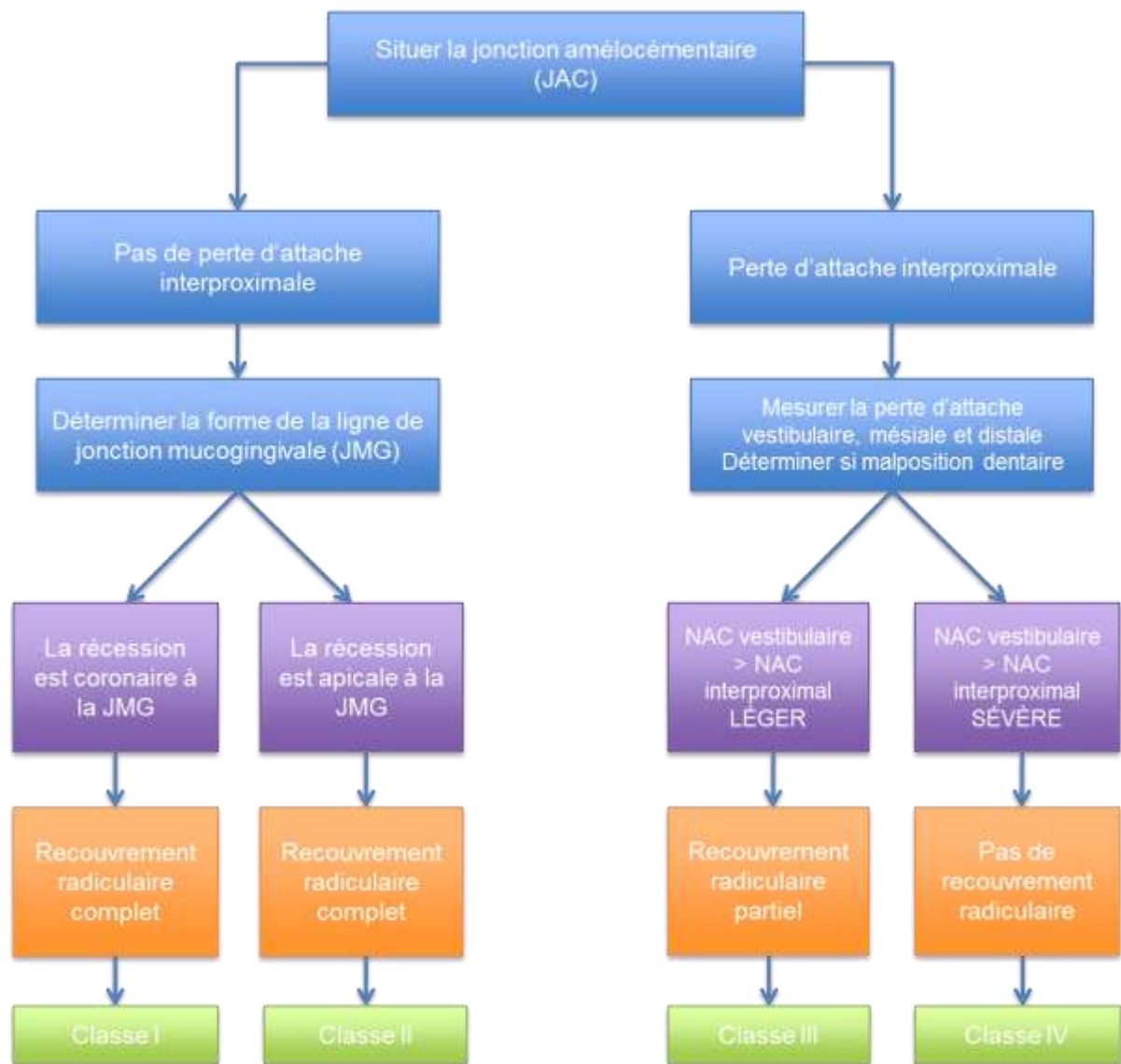

Figure 13 : examen de la récession gingivale et recouvrement possible (NAC = Niveau d'Attache Clinique) (source : Zucchelli, 2014d)

Il convient de bien identifier à quelle classe de Miller la récession correspond :

- Classe I : La dent n'est pas en rotation, ni mal positionnée ou extrudée et les papilles remplissent les espaces inter-dentaires jusqu'au point de contact.
- Classe II : La situation de la dent est la même, la seule différence est que dans la classe II, la récession atteint la ligne de jonction mucogingivale (JMG).
  - On peut subdiviser la classe II en IIa où on note une persistance de gencive kératinisée en apical de la récession et en classe IIb où il n'y en a pas.

- Classe III : La perte d'attache inter-dentaire est supérieure à la JAC mais inférieure au point le plus apical de la récession. La dent peut être en légère rotation, en malposition ou extrudée et les papilles ne remplissent pas les espaces inter-dentaires jusqu'au point de contact.
- Classe IV : La perte osseuse inter-proximale est plus apicale au point le plus apical de la récession. La perte d'attache proximale est égale ou supérieure à la perte d'attache vestibulaire.

La dent peut être en sévère rotation, malposition ou extrusion et les papilles ne remplissent pas les espaces inter-dentaires jusqu'au point de contact. Plus la distance entre la JMG et la gencive marginale d'une dent saine ou peu atteinte de récession est grande, plus la probabilité de recouvrement des dents traitées adjacentes est grande par repositionnement « automatique » de la JMG génétiquement. Le praticien ne doit pas mélanger les lignes d'abrasion rectilignes avec la JAC qui dépend du biotype gingival ainsi que du type de dent.

Il est alors plus simple de faire le diagnostic différentiel de profil. En effet, les lignes d'abrasion forment comme une « marche » nette entre les zones abrasées et non abrasées. Plus la marche est abrupte et plus le diagnostic différentiel est aisé (Zucchelli, 2014c).

### 2.3.1. Indications

Selon Zucchelli (2014e), les indications de traitement des récessions gingivales sont:

- Esthétique

Il s'agit de la première indication du traitement des récessions gingivales. En effet, l'allongement de la couronne clinique a un impact négatif sur l'esthétique et dans certains cas sur la phonation. Cela ne peut être corrigé que par chirurgie de recouvrement.

- Hypersensibilité

La récession gingivale entraîne l'exposition de dentine radiculaire dans le milieu buccal pouvant être à l'origine d'inconfort (spécialement au froid) voir de douleurs empêchant un bon contrôle de plaque dans la zone dénudée par le patient. Dans ces cas, la notion de gradient thérapeutique doit être respectée et le traitement le



moins invasif proposé en premier. Il consistera à l'application d'agents désensibilisants sur la zone si le patient n'a pas de demande esthétique particulière. Si cette thérapeutique n'est pas concluante, on procèdera à un traitement restaurateur de classe V.

Si la demande est à la fois esthétique et liée à une hypersensibilité, on se dirigera vers une thérapeutique uniquement de recouvrement si la zone dénudée peut être totalement recouverte par la gencive. Si cela n'est pas possible, on se dirigera vers une thérapeutique mixte associant chirurgie de recouvrement et traitement restaurateur (Figure 14).

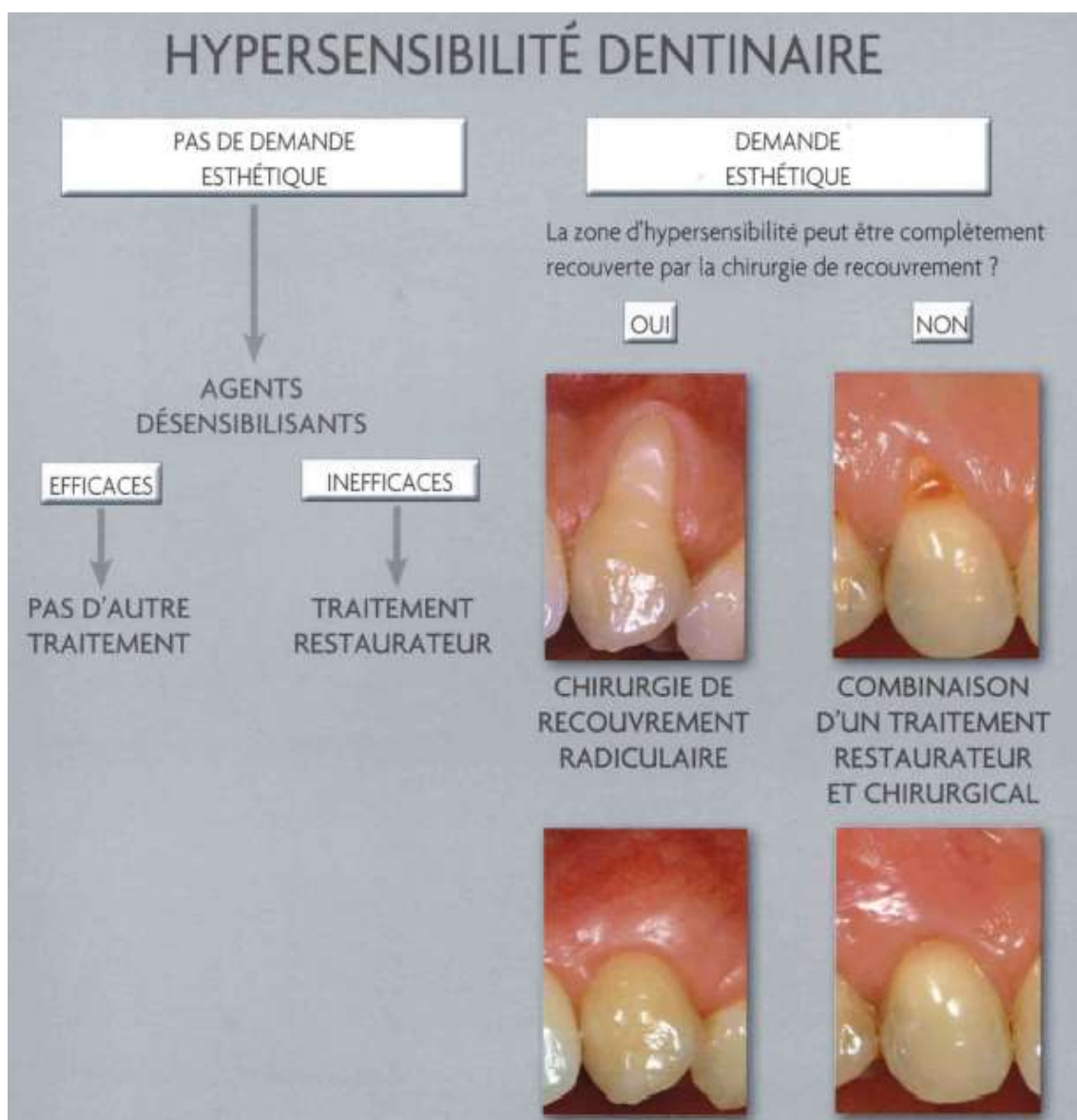


Figure 14 : conduite à tenir devant une hypersensibilité dentinaire  
(source : Zucchelli, 2014e)

– Lésions cervicales carieuses ou non carieuses

Les lésions cervicales peuvent aussi être une indication de traitement de récessions. En effet, qu'elles soient carieuses ou non, elles peuvent entraîner des sensibilités, des problèmes d'ordre esthétique ou d'accumulation de plaque et rendre le contrôle de cette dernière difficile. Si ces lésions deviennent profondes, elles peuvent compromettre la vitalité pulpaire de la dent. Si la lésion peut être recouverte totalement, on procède uniquement à une chirurgie de recouvrement. Si elle ne l'est pas, on procèdera à un traitement restaurateur associé à une chirurgie (Figure 15).

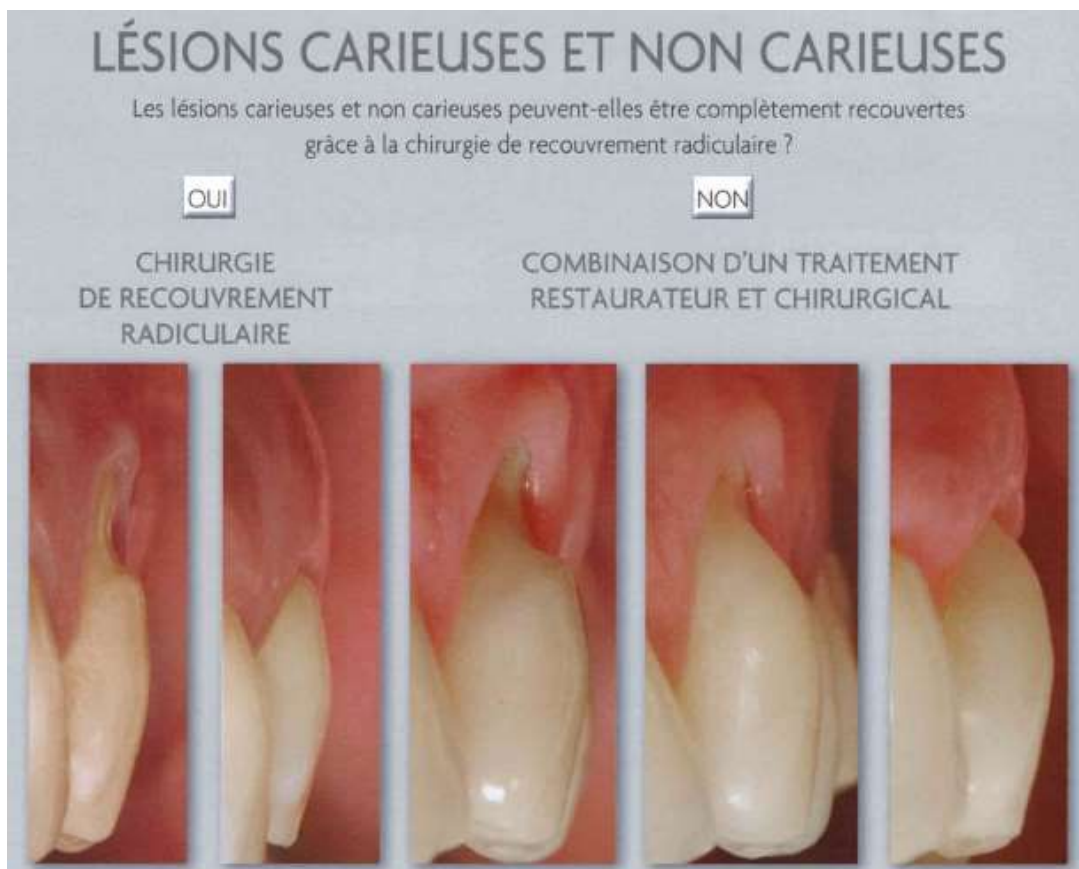


Figure 15 : conduite à tenir devant une lésion cervicale carieuse ou non (source : Zucchelli 2014e)

- Accumulation de plaque du fait d'un collet gingival irrégulier

Lorsque la récession est isolée ou profonde, étroite et profonde, elle peut rendre le contrôle de plaque difficile. Le traitement consistera à rétablir une morphologie gingivale propice à un bon contrôle de plaque en réalisant une chirurgie parodontale.

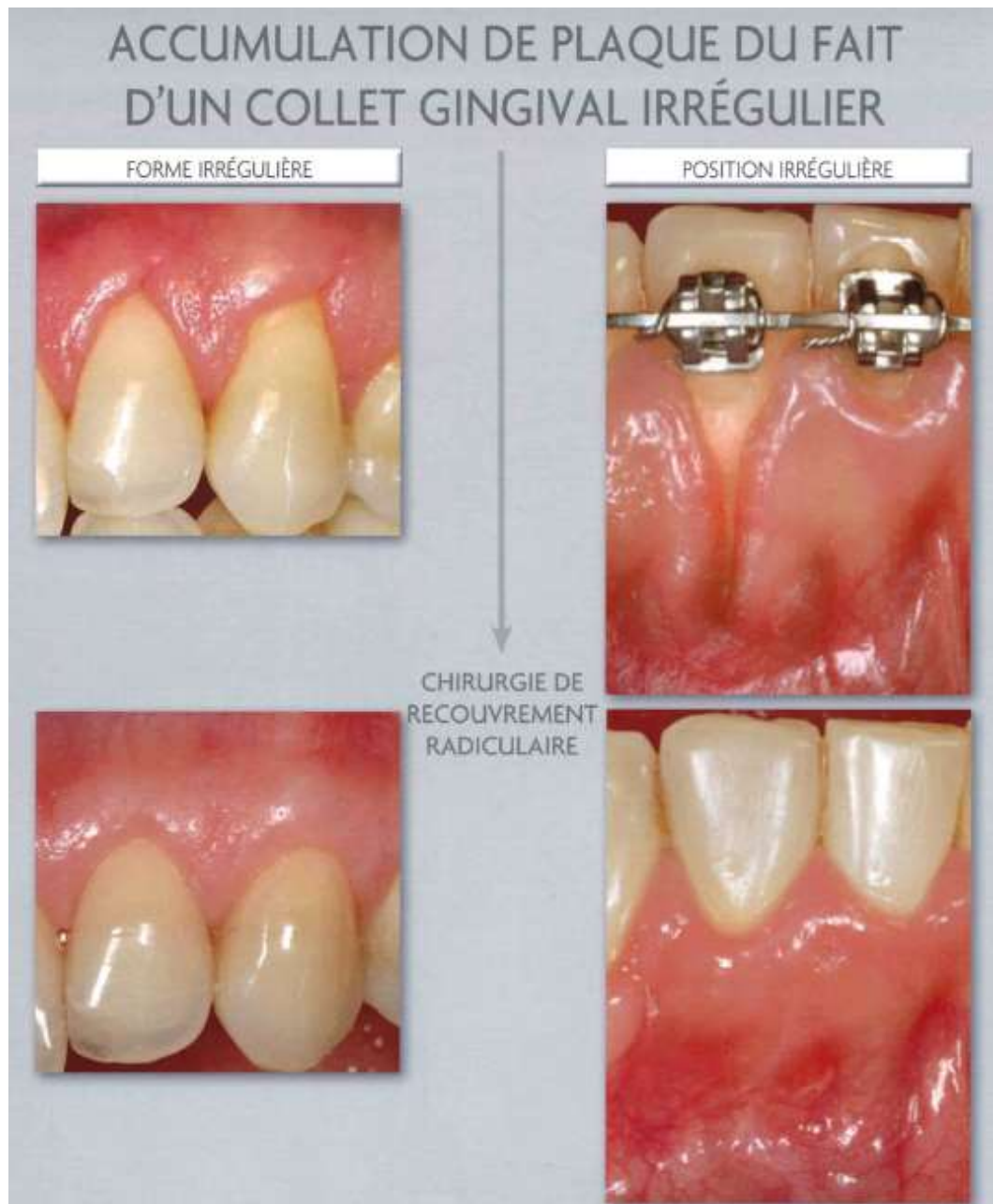

Figure 16 : conduite à tenir devant une accumulation de plaque du fait d'une anomalie gingivale (source : Zucchelli, 2014e)

### 2.3.2. Contre-indications

Les contre-indications à la chirurgie de recouvrement sont :

- Risque oslérien
- Contrôle de plaque insuffisant

Le patient doit avoir un indice de plaque et de saignement inférieur à 20% avant de commencer toute chirurgie muco-gingivale (Zucchelli, 2014g). Le choix de la technique est fait quand l'étiologie traumatique est éliminée.

- Troubles de la coagulation
- Troubles psychiatriques
- Tabagisme (contre-indication relative)

Le tabac tout comme la poursuite d'un brossage traumatique semblent être des facteurs limitant le recouvrement complet (Martins et coll., 2004 ; Erley et coll., 2006) ou diminuant son maintien dans le temps (Wennström et Zucchelli, 1996 ; Andia et coll., 2008).

- Hypertension artérielle non stabilisée

### 2.3.3. Plan de traitement parodontal

- Traitement étiologique

Le traitement étiologique vise à mettre en évidence les facteurs (prédisposant et déclenchant) ayant participé à l'origine de la récession et de les corriger. La méthode de brossage est montrée au patient. Par ailleurs, les facteurs iatrogènes sont supprimés comme une couronne en sur contour ou autre restauration débordante.

- Réévaluation

La séance de réévaluation qui a lieu quelques semaines après a pour but de voir si le patient est compliant. En effet, la disparition de lésions abrasives gingivales permettra de voir si le patient a changé ses habitudes de brossage, condition préalable avant toute chirurgie. Elle permettra aussi de voir si l'indication de chirurgie est toujours posée.

- Traitement chirurgical

#### 2.3.4. Choix de la technique (Zucchelli, 2014b, 2014f, 2014i)

On peut dissocier les chirurgies de recouvrement en deux catégories : les techniques utilisant des lambeaux (les tissus utilisés restent liés par un pédicule) et celles utilisant des greffes qui sont détachées et prélevées d'un autre site, le plus souvent de la muqueuse palatine. Concernant les lambeaux, le mouvement qui est appliqué aux tissus va déterminer son nom. On dissociera les lambeaux déplacés coronairement (LDC) : avec incisions de décharge (lambeaux trapézoïdaux ou triangulaires) et sans (dite en enveloppe). La première est indiquée pour les récessions isolées et la seconde pour les multiples.

Le second type est représenté par les lambeaux déplacés latéralement (LDL) qui vont utiliser les tissus mésiaux ou distaux à la récession et qui conviennent au recouvrement des récessions isolées.

Il existe trois types de techniques associées au greffe :

- La greffe gingivale libre : elle utilise un greffon épithélio-conjonctif.
- Les techniques bilaminaires : dont le principe général commun à toutes est d'interposer une greffe de conjonctif (GC) associée à un lambeau pour la couvrir.
- Les techniques en deux temps associant une greffe épithélio-conjonctive qui, après cicatrisation, sera déplacée soit coronairement soit latéralement afin de recouvrir la perte de substance gingivale.

En ce qui concerne les techniques bilaminaires, Azzi et coll. (2001) abordent deux techniques chirurgicales associant toutes deux un greffon de conjonctif enfoui destinées à recouvrir des récessions plutôt multiples de classe I et II de Miller qui sont :

- La tunnelisation et le greffon de conjonctif enfoui qui permettra d'enfouir un greffon enfoui sous un lambeau sans incision de décharge et sera tunnelisé sous les papilles.
- Le lambeau-enveloppe déplacé coronairement ou technique « sandwich » aussi sans incision de décharge.

En accord avec le consensus de la littérature scientifique internationale, il est primordial d'avoir un support parodontal inter-dentaire sain avant de réaliser une chirurgie de recouvrement.

Le niveau d'attache interproximal et la présence d'usure cervicale semblent être les deux principaux paramètres à considérer pour le recouvrement radiculaire (Zucchelli et coll., 2006 ; Pini-Prato et coll., 2010 cités par Bignozzi et coll., 2013).

La technique chirurgicale dépend de quatre facteurs majeurs :

- Des conditions anatomiques locales

Elles comprennent la dent et les tissus mous adjacents et en ce qui concerne la dent :

- La taille de l'exposition radiculaire (profondeur et largeur en prenant comme référence la JAC) ainsi que la forme de la dent (courbure et proéminence radiculaire). Plus la base de la récession est profonde, moins le recouvrement radiculaire complet semble possible (Clauser et coll., 2003 ; Chambrone et coll., 2012).
- Le nombre de récessions sur les dents adjacentes
- La perte éventuelle de tissu dentaire supplémentaire coronaire, radiculaire ou cervical (carie, abrasion...)
- Sa position par rapport aux dents adjacentes (version, extrusion...)

Pour les tissus mous adjacents, il faut examiner :

- La gencive kératinisée apicale et latérale à la racine exposée en qualité et en quantité.
- La qualité et les dimensions des papilles inter-dentaires
- La profondeur du vestibule et la présence éventuelle ou non d'un frein ou d'une insertion musculaire dans la gencive marginale.
- Des autres objectifs de la chirurgie (excluant le recouvrement radiculaire)
  - Augmentation de l'épaisseur gingivale afin de masquer une pigmentation radiculaire inesthétique, des limites prothétiques, implantaire ou de compenser la perte de tissus dentaires.
  - Augmentation de la profondeur du vestibule

- Amélioration de la quantité et qualité de gencive kératinisée pour des raisons esthétiques.
- Des données de la littérature internationale sur la prévisibilité de la technique

Le praticien doit être familiarisé avec les données de la littérature et son vocabulaire, en particulier les notions de *recouvrement radiculaire moyen* (pourcentage d'expositions radiculaires recouvertes avec succès) et *pourcentage de recouvrement radiculaire complet* qui correspondent au nombre de cas présentant un recouvrement radiculaire complet après thérapeutique (allant jusqu'à la JAC). Le *recouvrement radiculaire complet* est la fréquence à laquelle une technique chirurgicale permet de restaurer le collet gingival au niveau de la JAC ou coronairement à celle-ci. Ce paramètre est le plus proche des demandes du patient. Il est important de rappeler que le succès de recouvrement ne dépend pas tant d'une technique mais d'une réflexion autour de la dent et sa récession en fonction de sa position et des caractéristiques anatomiques locales comme la hauteur des papilles inter-dentaires.

- Des demandes du patient

Il est nécessaire de recréer le collet gingival de la dent avec un recouvrement complet avec des tissus gingivaux aussi similaires que ceux présents autour. Selon Zucchelli (2014f), la technique chirurgicale « idéale » pour des patients se plaignant de problèmes esthétiques liés à des récessions gingivales doit :

1. Être efficace et prévisible pour obtenir un recouvrement radiculaire jusqu'à la JAC.
2. Permettre le traitement de toutes les récessions sur les dents adjacentes en une seule procédure chirurgicale
3. Utiliser les tissus adjacents à la récession pour obtenir le recouvrement radiculaire.
4. Maintenir ou tenter d'augmenter la hauteur de gencive kératinisée
5. Eviter de laisser des cicatrices inesthétiques
6. Garantir une bonne intégration dans la zone traitée (en termes de couleur et d'épaisseur) avec les tissus mous adjacents.
7. Être minimalement invasive, et éviter de causer au patient des problèmes post-opératoires ou des douleurs excessives.

Les deux tableaux ci-dessous (Tableaux 13 et 14) permettent de faire un récapitulatif des données de la littérature sur deux paramètres liés aux chirurgies de recouvrement :

- Le premier sur le recouvrement radiculaire moyen
- Et le deuxième sur la prévisibilité d'un recouvrement radiculaire complet.

Tableau 13 : tableau des données concernant le recouvrement radiculaire moyen des différentes techniques chirurgicales (source : Zucchelli, 2014g)

Techniques de recouvrement radiculaire	Nombre d'études	Nombre de patients / de dents	Recouvrement radiculaire	
			Recouvrement radiculaire moyen (%)	Intervalle (%)
Lambeau en rotation	10	222/235	68	41-74
Lambeau avancé coronairement	17	315/527	79	55-99
Régénération tissulaire guidée	35	589/695	75	48-94
Protéines de matrice amélaire	10	207/219	86	72-94
Techniques bilaminaires	33	683/890	86	53-98
Grefe de gencive libre	16	335/491	63	11-87
Données de Lindhe et coll. (2008)				



Tableau 14 : tableau concernant le recouvrement radiculaire complet des différentes techniques chirurgicales (source : Zucchelli, 2014g)

Techniques de recouvrement radiculaire	Nombre d'études	Nombre de patients / de dents	Recouvrement radiculaire	
			% moyen des dents	Intervalle (%)
Lambeau en rotation	1	30/30	43	-
Lambeau avancé coronairement	15	287/499	48	9-95
Régénération tissulaire guidée	24	357/453	36	0-75
Protéines de matrice amélaire	7	138/150	72	53-90
Techniques bilaminaires	26	549/732	61	0-93
Greffe de gencive libre	10	253/380	28	0-90
Données de Lindhe et coll. (2008)				

En terme de meilleur recouvrement radiculaire complet, c'est la technique bilaminaire avec un greffon de conjonctif recouvert d'un lambeau pédiculé qui donne les meilleurs résultats. Mais les techniques de lambeau déplacé coronairement ont également d'excellents résultats. Ces deux techniques (greffe de conjonctif enfoui et lambeau déplacé coronairement) semblent être les techniques, utilisées seule ou en combinaison, les plus prédictibles pour obtenir un recouvrement radiculaire complet (Cairo et coll., 2008 ; Chambrone et coll., 2012).

Bignozzi et coll. (2013) se sont appuyés sur les données d'une méta-analyse des techniques de recouvrement radiculaire de Buti et coll. (2013) visant à donner un classement en terme d'efficacité et une identification des meilleurs traitements en la matière et ainsi les hiérarchiser en fonction de leur efficacité estimée.

Ce travail, synthétisé par la figure 17, prend en compte quatre facteurs que sont : la réduction de la récession gingivale, le gain de tissu kératinisé, le recouvrement radiculaire complet et le gain de niveau d'attache clinique.

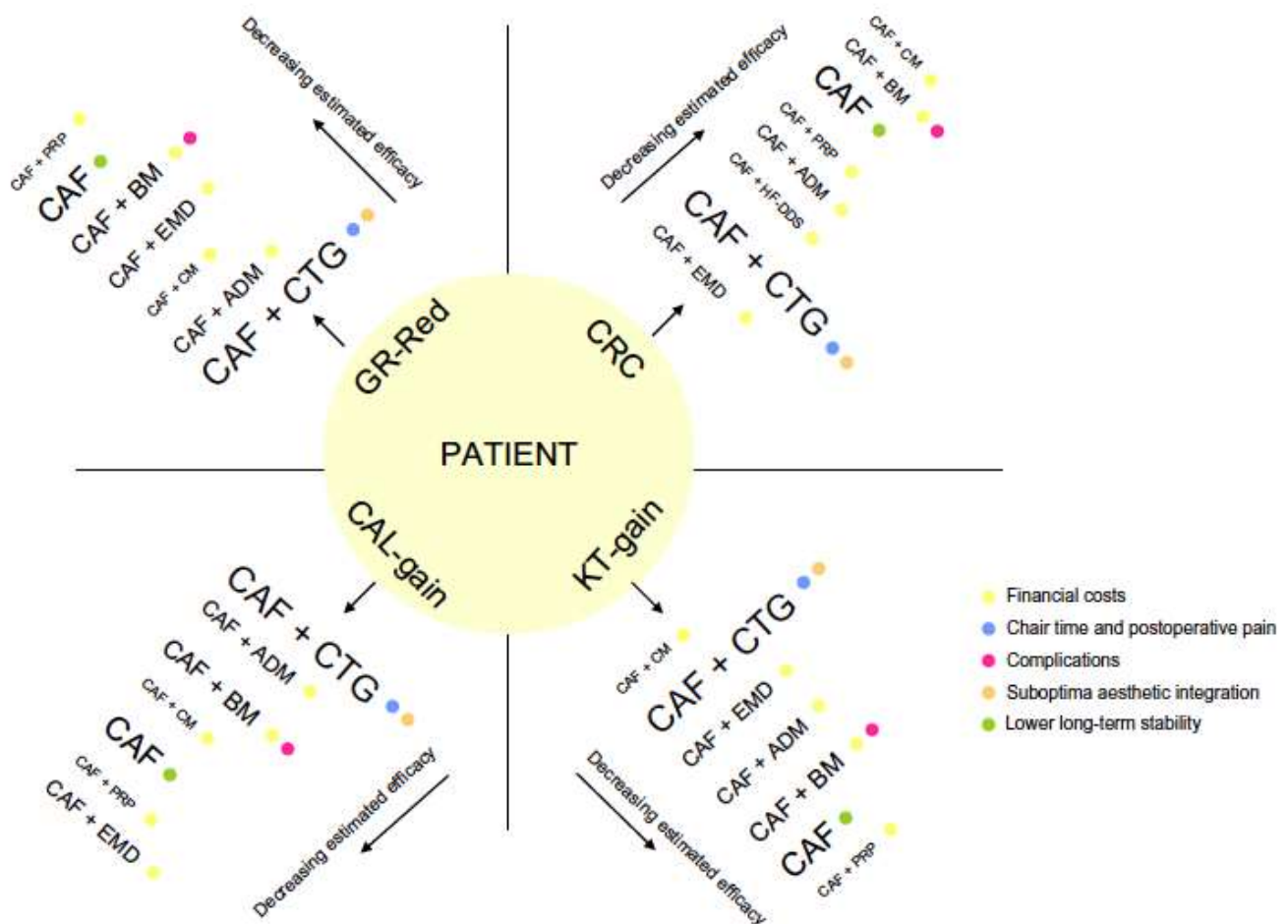


Figure 17 : basé sur les informations de Buti et coll. Hiérarchie des traitements, par résultats, en accord avec leur efficacité estimée. ADM = Matrice acellulaire dermique, BM= Membrane, CAF= Lambeau avancé coronairement, CAL gain= gain de niveau d'attache clinique, CM= Matrice collagénique xénogène, CRC= recouvrement radiculaire complet, CTG= greffe de conjonctif, EMD= dérivés de la matrice amélaire, GR red= Réduction de la récession gingivale, KT-gain = Gain de tissu kératinisé, PRP = PRF. La taille de la police est proportionnelle au nombre d'essais randomisés contrôlés disponibles sur la technique concernée. La légende montre, par couleur, les possibles inconvénients de chaque technique, comme reporté dans la littérature (source : Bignozzi et coll., 2013).

Ce schéma nous conforte en ce qui concerne les techniques de LDC et GC. Il se révèle être informatif en matière d'inconvénients pour les différentes techniques chirurgicales. Pour les deux techniques précédemment citées, ce sont principalement le temps opératoire et les douleurs post-opératoires ainsi qu'une intégration esthétique sub optimale. Pour le LDC seul, l'inconvénient rapporté dans la littérature est la stabilité à long terme qui est moins bonne. D'après Buti et coll. (2013), le LDC associé à GC enfoui pourrait être considéré comme le *gold standard* pour les techniques de recouvrement radiculaire.

Dans le cas d'une récession profonde et isolée avec un vestibule peu profond et sans tissu kératinisé apicalement, le lambeau double papillaire (Stimmelmayer et coll., 2011) et le LDL (Grupe et Warren Jr, 1956 ; Cohen et Ross, 1968 ; Smukler et Goldman, 1979 ; Santana et coll., 2010) peuvent être des techniques intéressantes car ils ne dépendent pas de la profondeur du vestibule (Rasperini et coll., 2011). Pour la zone antérieure inférieure, la greffe épithélio-conjonctive est indiquée (Cortellini et coll., 2012).

Par ailleurs, Azzi et coll. (2001) obtiennent de meilleurs résultats avec la technique de tunnelisation qui est cependant plus technique. En effet, le recouvrement moyen est de 98% pour la tunnelisation et de 87% pour le lambeau enveloppe. Le recouvrement radiculaire total est meilleur pour la tunnelisation que pour la technique « sandwich ».

Pour choisir la technique chirurgicale la plus adaptée, il convient tout d'abord de définir si la récession est isolée ou multiples. Les deux arbres décisionnels ci-dessous (Figures 18 et 19) établis par Zucchelli (2014b) permettent au praticien d'orienter son choix vers une technique plutôt qu'une autre en fonction des caractéristiques anatomiques locales.

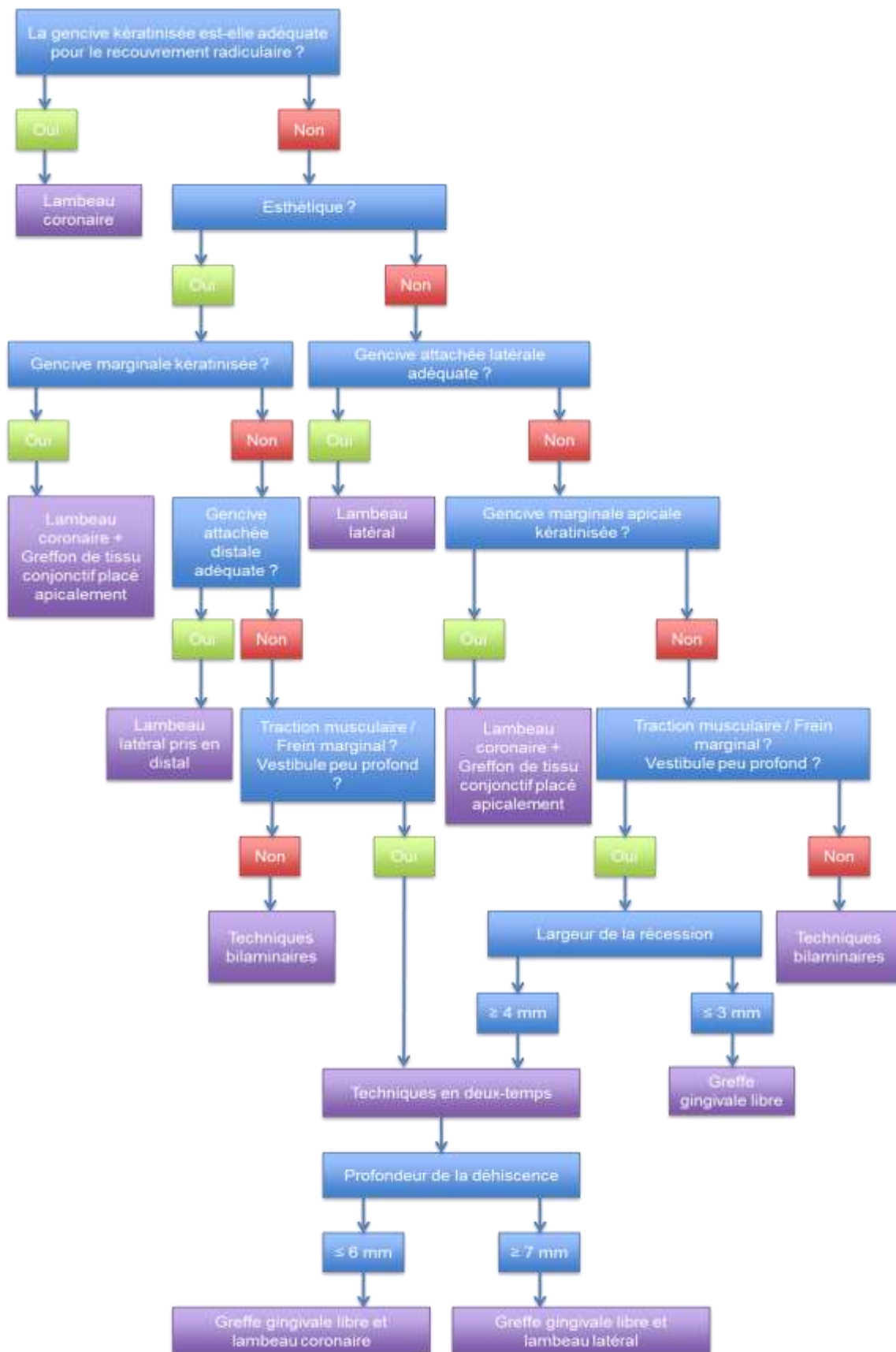


Figure 18 : arbre décisionnel en cas de récessions isolées pour le choix de la technique chirurgicale (source : Zucchelli, 2014c)

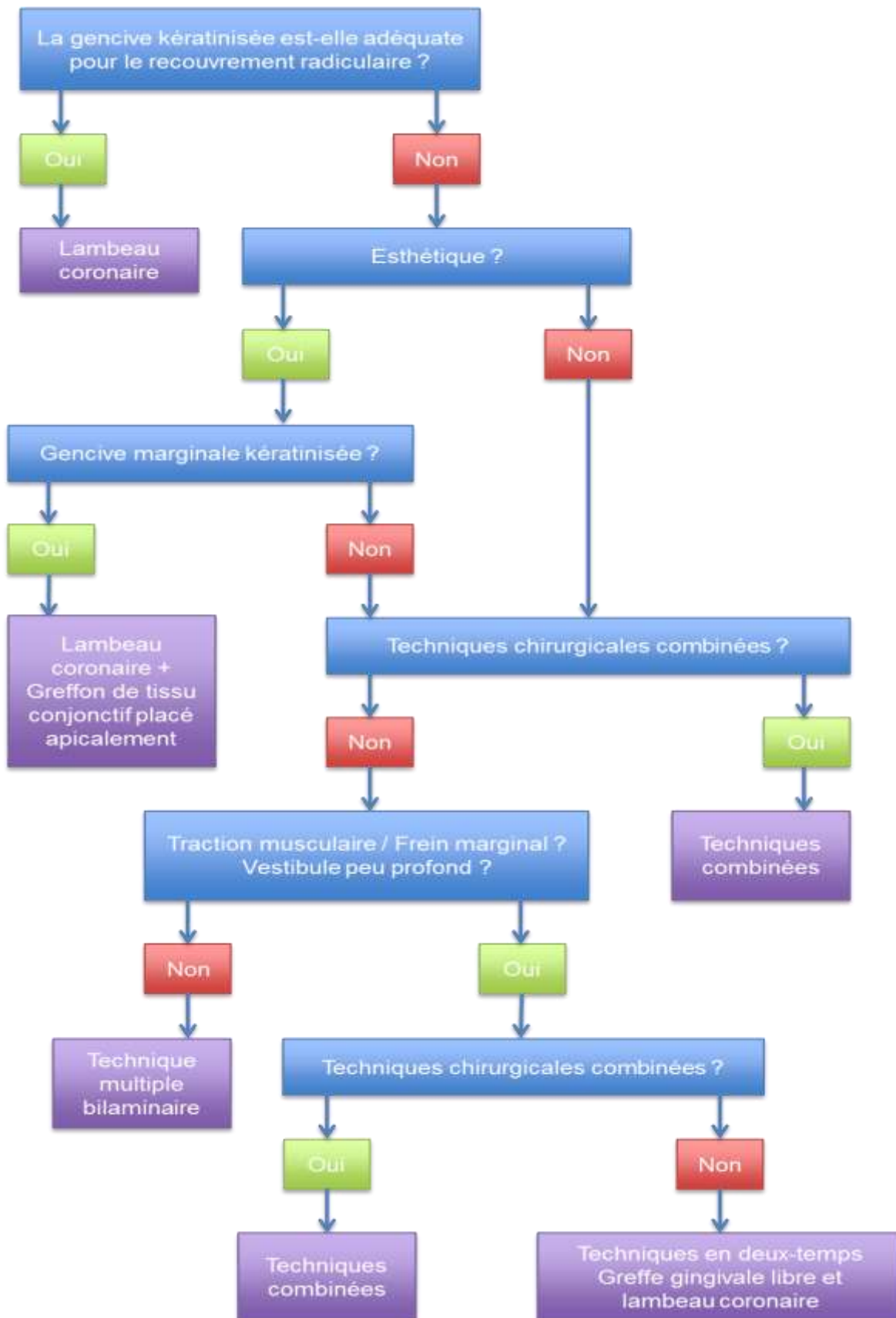


Figure 19 : arbre décisionnel en cas de récessions multiples pour le choix de la technique chirurgicale (source : Zucchelli, 2014c)

En effet, il faut savoir qu'un prélèvement palatin va entraîner plus de douleurs qu'un simple lambeau pour le patient. Si l'esthétique n'est donc pas primordiale, l'utilisation d'un LDC sera privilégiée ou une combinaison de techniques n'employant pas de prélèvement palatin, évitant ainsi les douleurs liées au site (dont l'avantage est assurément esthétique). Pour les récessions multiples, l'utilisation de techniques combinées associant technique de LDC et LDL permettra de recouvrir un maximum de récessions en un seul acte invasif. Si l'esthétique n'est pas primordiale, la technique utilisée après le LDC est le LDL.

Le choix de la technique est multifactoriel et dépend des conditions anatomiques locales ainsi que des autres objectifs de la chirurgie, des données de la littérature sur la technique envisagée et aussi et surtout des demandes du patient. Le praticien devra donc en discuter avec ce dernier afin d'obtenir un consentement libre et éclairé.

#### **2.4. Traitements mixtes (Zucchelli et coll., 2006 ; Zucchelli et coll., 2010 ; Zucchelli 2014a, 2014l)**

Appelés aussi traitements parodonto-restaurateurs, ils ont pour but de traiter les pertes de substance cervicales carieuses et non carieuses associées à des récessions gingivales. En effet, dans de nombreux cas, la perte de tissus n'est pas limitée seulement à la dent ou au tissu gingival. Il convient alors de savoir quelle approche adopter. L'étape de diagnostic de départ est primordiale pour connaître la nature de la lésion. Cela permet d'éviter une récurrence en ciblant la ou les bonnes étiologies et d'adopter une thérapeutique adaptée à la situation clinique.

D'après les données de la littérature sur le sujet, deux approches de ces traitements existent.

La première, largement décrite par Zucchelli, utilise principalement comme matériau de restauration les résines composites et adapte la limite cervicale du soin restaurateur en fonction du recouvrement radiculaire anticipé.

La deuxième vise à mettre en place un matériau beaucoup plus tolérant vis à vis du parodonte, à savoir un CVIMAR le plus souvent, et le recouvrir plus ou moins selon le recouvrement possible.

Nous verrons en premier l'approche de Zucchelli et en tout premier lieu sa méthode permettant d'anticiper le recouvrement radiculaire. En effet, cette méthode permet d'anticiper la ligne de recouvrement radiculaire qui correspond à la ligne que pourra atteindre le collet dentaire et s'y maintenir après la chirurgie. Elle se substitue à la JAC quand elle n'est plus visible ou lorsque des facteurs anatomiques empêchent le recouvrement radiculaire complet. Elle représente la ligne de recouvrement radiculaire maximal (RRM). Pour ce faire, on utilise la ligne angulaire vestibulaire qui est une ligne imaginaire qui passe par la réunion des faces vestibulaires et proximales. La JAC coupe cette ligne en un point appelé point angulaire de la JAC (PAJ), ce point n'est généralement pas altéré par des phénomènes d'abrasion car il se situe en proximal (Figure 20).

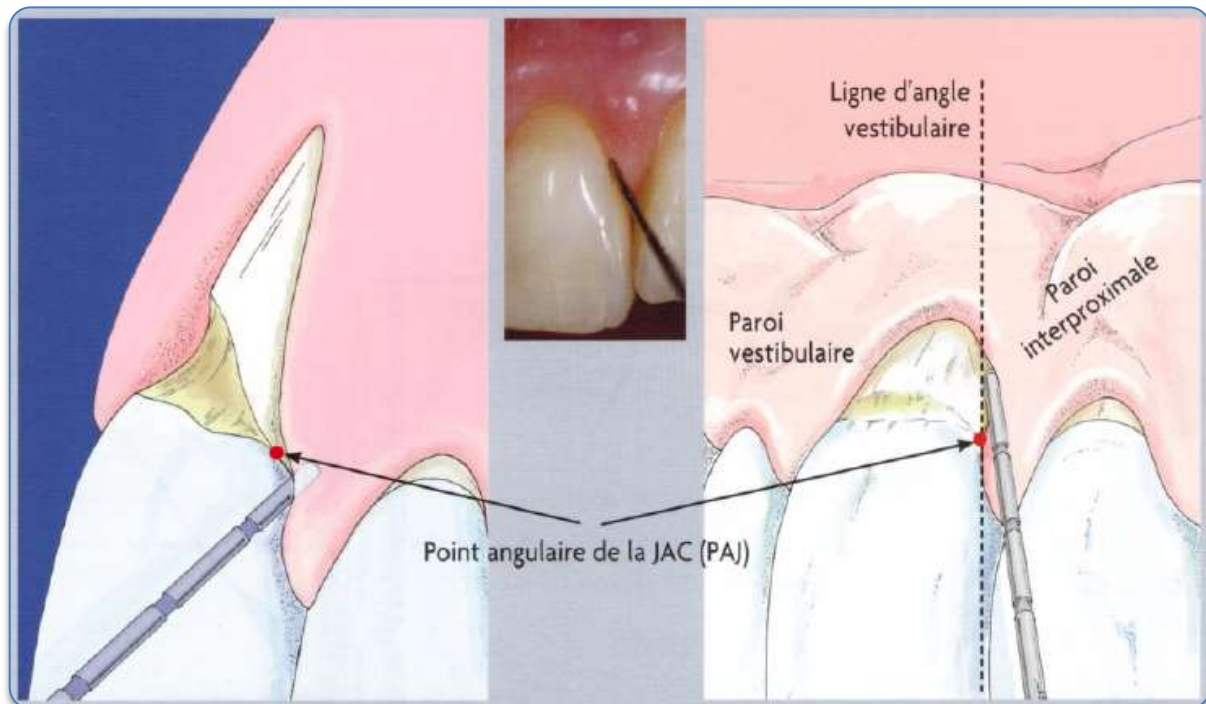


Figure 20 : repères anatomiques pour la technique d'anticipation de recouvrement radiculaire (source : Zucchelli, 2014a)

On définit par ailleurs la hauteur papillaire anatomique comme la distance verticale entre la ligne horizontale qui relie la PAJ des dents adjacentes et le sommet de la papille. Après mesure de cette hauteur papillaire, celle-ci est reportée à partir du sommet des papilles anatomiques en mésial et distal des dents qui présentent des récessions. On réalise des projections horizontales sur la gencive marginale des récessions, ce qui donne deux points que l'on peut relier par une ligne festonnée (Figure 21) dont la courbure dépendra du :

- Contour de la JAC anatomique si elle est encore visible.
- Contour de la JAC de la dent homologue controlatérale ou des dents adjacentes,
- Biotype parodontal.



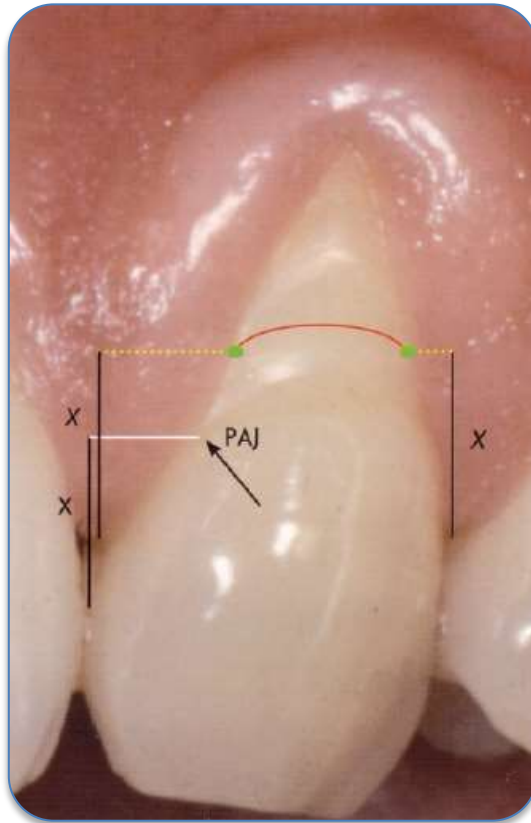


Figure 21 : anticipation de la ligne de RRM avec réduction de la hauteur papillaire  
(source : Zucchelli, 2014a)

Cette ligne est celle de recouvrement radiculaire ou JAC clinique (cJAC) et représente le RRM possible après chirurgie de recouvrement. Elle nous permet de nous représenter la morphologie et la position du collet stabilisé après la chirurgie mucogingivale (3 mois). Cette méthode anticipe le recouvrement en cas de diminution de hauteur de papilles, en rotation (en se référant à la dent controlatérale), extrusion (en se référant à la dent homologue adjacente si elle n'est pas elle-même extrudée), voire les deux combinés et ainsi qu'en cas de classe III de Miller (Figure 22).

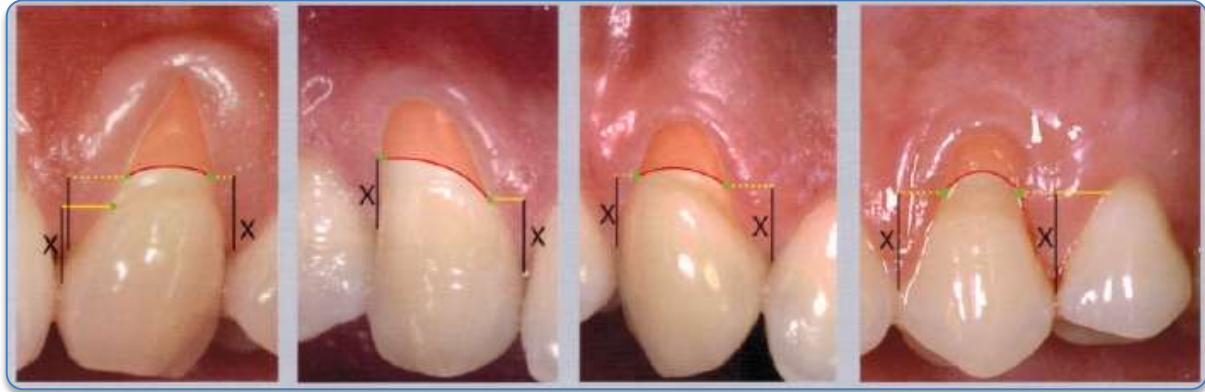


Figure 22 : schématisation de l'anticipation de RRM avec des situations cliniques diverses. De gauche à droite : perte de hauteur des deux papilles, réduction de hauteur d'une seule papille, dent en rotation, dent en extrusion  
(source : Zucchelli, 2014a)

Le praticien peut prévoir en cas de non recouvrement l'éventualité d'une thérapeutique restauratrice. Ainsi, un soin restaurateur avant chirurgie pourra masquer une insuffisance de recouvrement.

Cette anticipation permet :

- De déterminer l'efficacité de la technique chirurgicale pour le recouvrement lorsque la ligne de référence anatomique (JAC) n'est plus visible ou lorsque les conditions anatomiques font que le recouvrement complet n'est pas possible (classe III de Miller).
- D'associer au traitement parodontal un traitement restaurateur lorsque la récession est associée à une lésion cervicale et/ou de facteurs limitant le recouvrement comme la rotation, l'extrusion, l'abrasion ou la classe III de Miller).

Même dans ce cas, le praticien peut répondre à la demande esthétique du patient quand cette dernière ne peut être comblée uniquement par la chirurgie de recouvrement. Les LCU ou LCNC peuvent affecter seulement la couronne comme la racine, mais le plus souvent, elles touchent les deux, il convient donc de les nommer LCNC coronoradiculaires. Généralement, le traitement de ces lésions est considéré comme restaurateur, mais certains facteurs peuvent ne pas rendre ce traitement comme le plus adapté :

- Quand la lésion se limite ou occupe une grande partie de surface radiculaire.

- Quand l'esthétique en est affectée avec son association avec une récession gingivale.
- En présence de caries radiculaires.

Il semble logique de traiter par dentisterie conservatrice l'atteinte de la couronne et par chirurgie de recouvrement l'atteinte de la racine. Cependant, le processus d'usure ou de résorption dentaire (carie) peut éliminer la JAC qui, pour nous, est la ligne qui permet de faire un choix thérapeutique. D'autre part, la chirurgie de recouvrement peut ne pas être optimale et recouvrir toute la surface radiculaire. On pense notamment aux classes III et IV de Miller. Il convient donc d'adapter les traitements en fonction des situations cliniques particulières.

Dans les zones dont l'esthétique n'est pas primordiale : le remplacement de matériaux restaurateurs sera réalisé après décollement d'un lambeau qui permettra de poser la digue. Le lambeau sera replacé apicalement afin de permettre de bonnes manœuvres d'hygiène par le patient ainsi que l'accès à la zone la plus cervicale de la restauration par le praticien. L'examen minutieux à l'aide d'une sonde parodontale permet d'apprécier les limites du joint de la restauration, une absence d'inflammation ne va pas forcément de paire avec une restauration sans perte d'étanchéité. En cas d'abcès vestibulaire signant une perte d'étanchéité manifeste, le pronostic de la dent peut être engagé. D'où l'importance du diagnostic précoce de perte d'étanchéité (qui peut s'accompagner de pertes osseuses). L'espace biologique se doit d'être respecté en toutes circonstances.

Les traitements combinés parodonto-restaurateurs sont contre-indiqués si le composite s'étend sur plus de 2 mm en sous-gingival, en effet l'état de surface du composite à long terme en sous-gingival ne peut être prédit. En zone esthétique, on pourra accepter une limite de la restauration 1 à 2 mm sous la gencive, à savoir en intra-sulculaire, ce qui répond à l'exigence esthétique. Le brossage est facilité dans cette zone, facile d'accès pour le patient et pour le praticien afin d'y contrôler le bon vieillissement.

Quand les lésions cervicales viennent s'ajouter à une récession gingivale, il convient d'associer un traitement restaurateur ainsi qu'une chirurgie de recouvrement. En effet, l'utilisation d'un seul de ces procédés amènerait à un remplissage incomplet du cahier des charges de la remise en état fonctionnel et esthétique de la denture et de

son parodonte. On le remarque plus particulièrement lors de perte de substance cervicale profonde, en effet, avec la perte de substance dentaire marquée, la gencive s'est rétractée dans la concavité de la lésion. Un traitement restaurateur simple ne pourra redonner un profil d'émergence correct. Les manœuvres d'hygiène buccale en seront considérablement réduites dans leur efficacité. De plus, la réalisation d'un soin restaurateur dans ces conditions rend la création d'un joint marginal précis compliqué. Une chirurgie de recouvrement qui laisse une encoche par recouvrement partiel d'une lésion cervicale peut rendre le contrôle de plaque encore plus difficile pour le patient d'autant plus si la chirurgie consiste en une technique bilaminaire qui accentue de plus le profil d'émergence de la dent avec son parodonte.

La difficulté est de placer la limite cervicale de la restauration c'est pourquoi il est important d'anticiper la position du collet dentaire après cicatrisation de la chirurgie. C'est la ligne de RRM obtenue par la méthode précédemment explicitée.

Selon le positionnement de cette ligne de RRM et la localisation ainsi que la taille de la LCU, cinq situations cliniques ont été décrites par Zucchelli :

- Type 1 : la ligne de RRM est située  $>1$  mm coronairement au point le plus coronaire de la LCU.
- Type 2 : la ligne de RRM est située  $\leq 1$  mm coronairement au point le plus coronaire de la LCU.
- Type 3 : la ligne de RRM est localisée à (ou se rapproche) du point le plus profond de la LCU.
- Type 4 : la ligne de RRM est localisée au sein de la LCU, apicalement au point le plus profond de l'abrasion.
- Type 5 : la ligne de RRM est localisée au niveau ou plus apicalement par rapport au point le plus apical de l'extension de la LCU.

- Type 1 :

Il s'agit du cas où la LCU se limite à la racine anatomique. Le traitement est alors uniquement par chirurgie de recouvrement. En effet, il existe au moins 1 mm de surface dentaire coronaire à la LCU qui peut compenser une éventuelle erreur dans l'anticipation du recouvrement et la rétraction gingivale post chirurgicale. La technique chirurgicale peut être un LDC ou un LDL. L'utilisation d'une technique bilaminaire n'est indiquée que si la gencive apicale ou latérale à la récession n'est pas suffisante. Le lambeau est mis en place à 1 mm coronairement à la ligne de RRM. La concavité de la lésion cervicale se remplit par un caillot sanguin qui pourra se transformer en tissu conjonctif mature (Figure 23). La gencive vestibulaire augmente en épaisseur avec la maturation du caillot ce qui permet la restauration d'un profil d'émergence adéquat. Cette technique convient aussi aux lésions carieuses situées à la limite apicale de la récession.

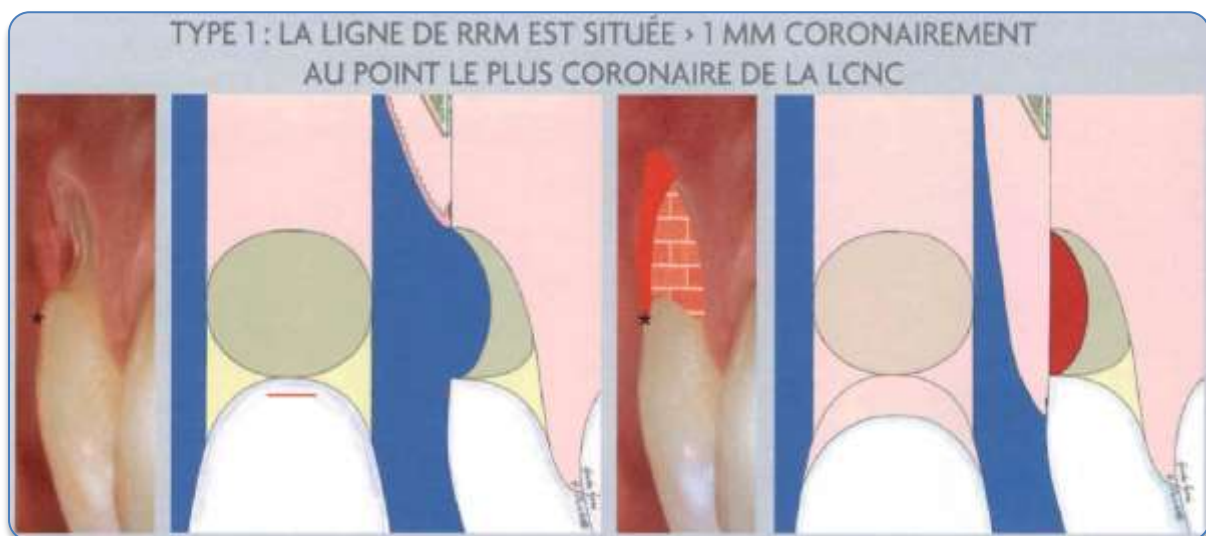


Figure 23 : type 1 de la classification des LCU associées à une récession gingivale  
(source : Zucchelli, 2014I)

- Type 2 :

Contrairement au type précédent, il n'existe pas suffisamment de tissus dentaires non usés permettant de maintenir la chirurgie de recouvrement. Le risque majeur est l'effondrement du lambeau dans la LCU. Cette situation se traite aussi uniquement par traitement parodontal mais en associant un greffon de conjonctif prélevé au palais au LDC (Figure 24).

L'épaisseur du greffon est déterminée par la profondeur de la LCU, il a pour but de combler cette dernière et de stabiliser le lambeau. Néanmoins pour le traitement de ce type de lésion, il est nécessaire qu'il n'y ait pas d'interruption dans le profil de la dent et donc pas d'abrasion coronaire, ni de perte d'os proximal ou encore de rotation ou de malposition dentaire.

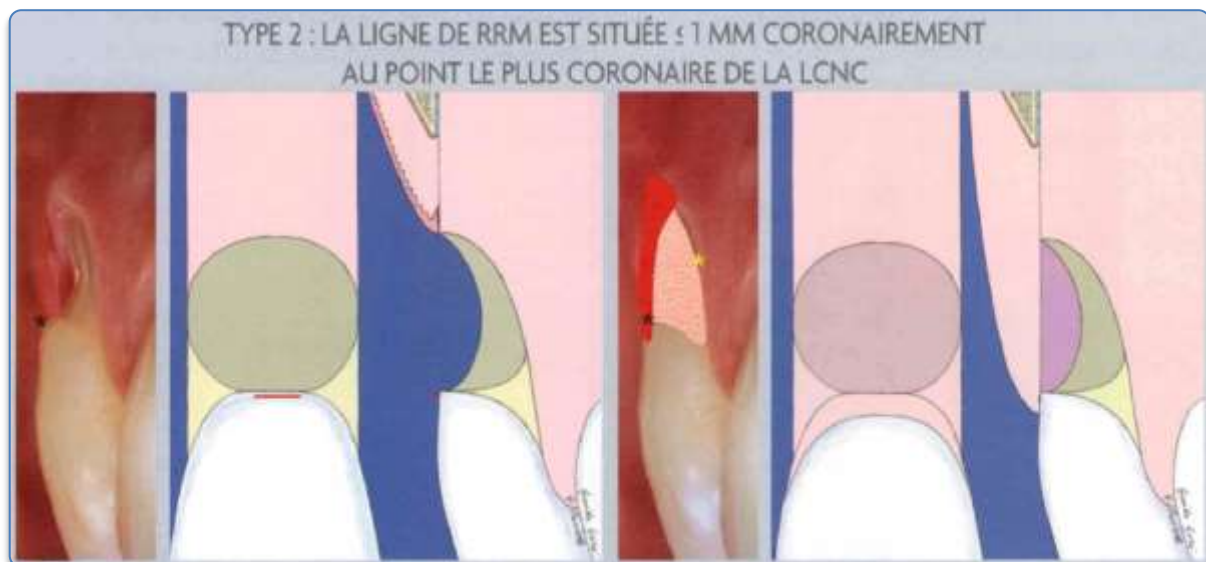


Figure 24 : type 2 de la classification des LCU associées à une récession gingivale (source : Zucchelli, 2014I)

- Type 3 :

Ces cas sont les plus complexes d'autant plus quand la LCU est profonde et étroite. Le but est de restaurer la perte de tissus dentaires par apposition de composites, supprimer la récession gingivale par chirurgie mais aussi et surtout de recréer un profil d'émergence en « aile de mouette » satisfaisant à savoir facile à nettoyer par le patient avec une couronne dentaire protégeant la gencive marginale. En effet, l'accentuation du profil aura pour conséquence une difficulté de nettoyage et une

possible agression des tissus lors des manœuvres d'hygiène. Un profil d'émergence peu prononcé aura pour effet un traumatisme de la gencive avoisinante. Le traitement consiste à réaliser une coronoplastie pendant la restauration associée à une plastie de la racine lors de la chirurgie de recouvrement ce qui permet de réduire sa convexité (Figure 25). La coronoplastie s'étend de manière proportionnelle à la profondeur et l'étroitesse de la LCU et se présente sous la forme d'un chanfrein. La plastie radulaire a pour guide la restauration coronaire. S'ensuit le recouvrement par le LDC ou LDL. L'ajout d'un greffon dépend de la hauteur de gencive kératinisée autour de la récession et n'a pas pour vocation le maintien d'espace. Des sutures suspendues permettent la bonne coaptation du lambeau.

Si possible, la digue doit être placée avant la levée du lambeau. Dans les cas où la LCU a sa limite cervicale qui s'étend apicalement à la limite apicale de la récession, cette dernière est placée après levée du lambeau d'épaisseur totale mais avant qu'il ne soit libéré des fibres musculaires afin d'éviter tout saignement trop important. Le traitement suit *l'approche combinée parodontale-restauratrice-parodontale* avec la mise en place d'une digue chirurgicale qui permet un site opératoire à l'abri de tout fluide nuisant au collage. D'autre part, le traitement conservateur fournit après polissage une surface lisse pour le positionnement du lambeau ce qui limite les zones d'exposition du caillot à l'origine d'échecs de recouvrement.

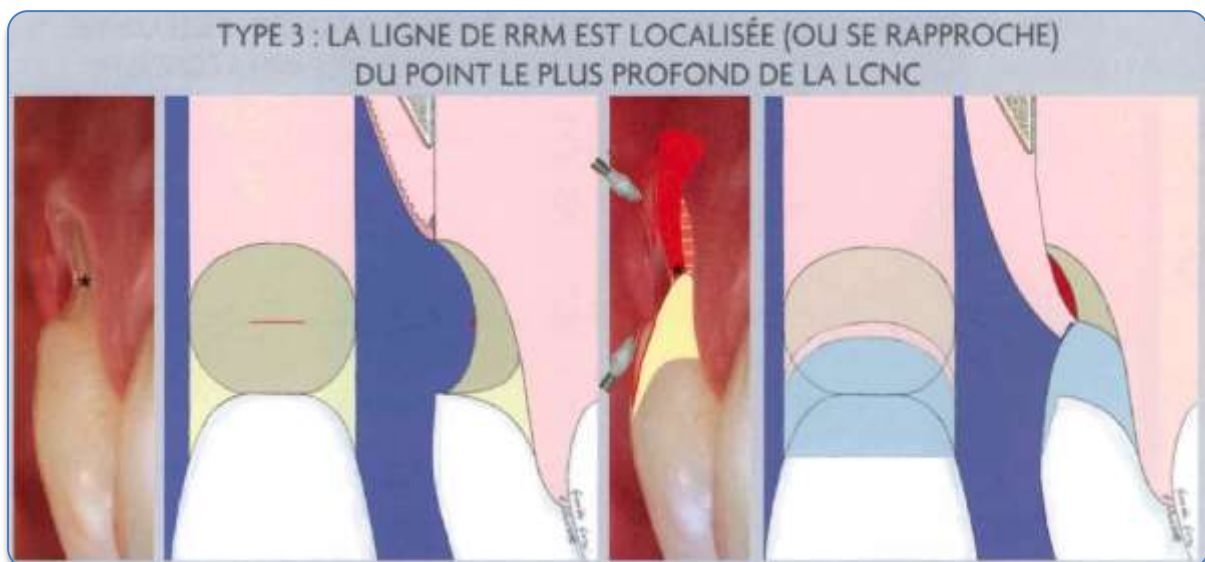

Figure 25 : type 3 de la classification des LCU associées à une récession gingivale  
(source : Zucchelli, 2014I)

- Type 4 :

Cette situation se présente quand :

- Le recouvrement radiculaire complet n'est pas envisageable.
- La plus grande partie de la LCU fait partie de la couronne anatomique et seulement sa partie apicale se trouve sur la racine.

La partie la plus importante de la lésion va être restaurée par traitement conservateur. La limite apicale du soin est située au niveau de la ligne de RRM et la portion apicale à cette même ligne est utilisée pour obtenir une isolation efficace nécessaire au bon déroulement du soin conservateur (Figure 26). La technique chirurgicale est simple par l'intermédiaire d'un lambeau pédiculé sans nécessité absolue d'un greffon de conjonctif car la majeure partie de la lésion a été comblée avec la résine composite. L'indication d'une technique bilaminaire est posée par l'insuffisance de gencive kératinisée apicale ou latérale à la récession. On note au fil des années une amélioration du profil d'émergence par augmentation de l'épaisseur de gencive vestibulaire. Si le crampon du champ opératoire peut être mis sans lever le lambeau, la thérapeutique restauratrice sera réalisée avant la chirurgie. L'approche est alors restauratrice-parodontale.

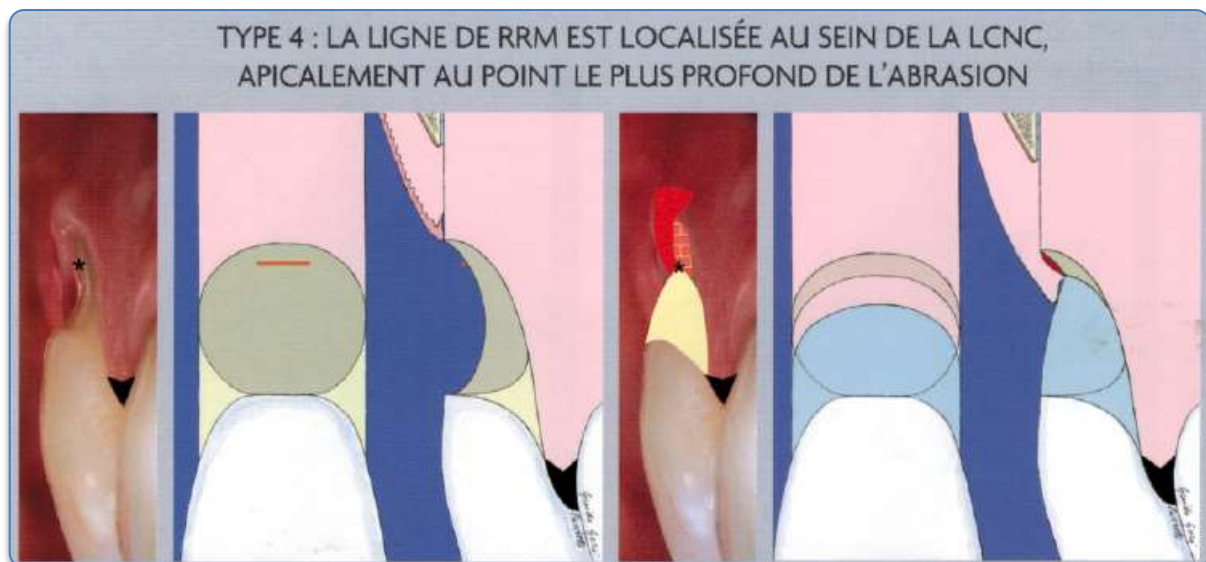

Figure 26 : type 4 de la classification des LCU associées à une récession gingivale  
(source : Zucchelli, 2014)



- Type 5 :

Ce type concerne les LCU qui touchent uniquement la couronne anatomique ou les abrasions radiculaires ou coronaires associées à une récession gingivale de classe III ou IV de Miller. Le traitement est uniquement restaurateur puisque la partie radiculaire ne peut être recouverte par des tissus mous (Figure 27). Si la pose de la digue est aisée à savoir sans déminéralisation de la LCU et si elle ne s'étend pas en apical de la gencive marginale, l'isolation ne nécessitera pas d'abord chirurgical.

Dans le cas contraire, un lambeau d'accès chirurgical selon une approche parodontale-restauratrice-parodontale sera levé afin de mettre en place un crampon en apical de la ligne de RRM. Puis le lambeau sera repositionné 1 mm coronairement à la limite apicale de la restauration. Il ne s'agit pas de chirurgie de recouvrement dans ce cas-ci mais de chirurgie d'accès.

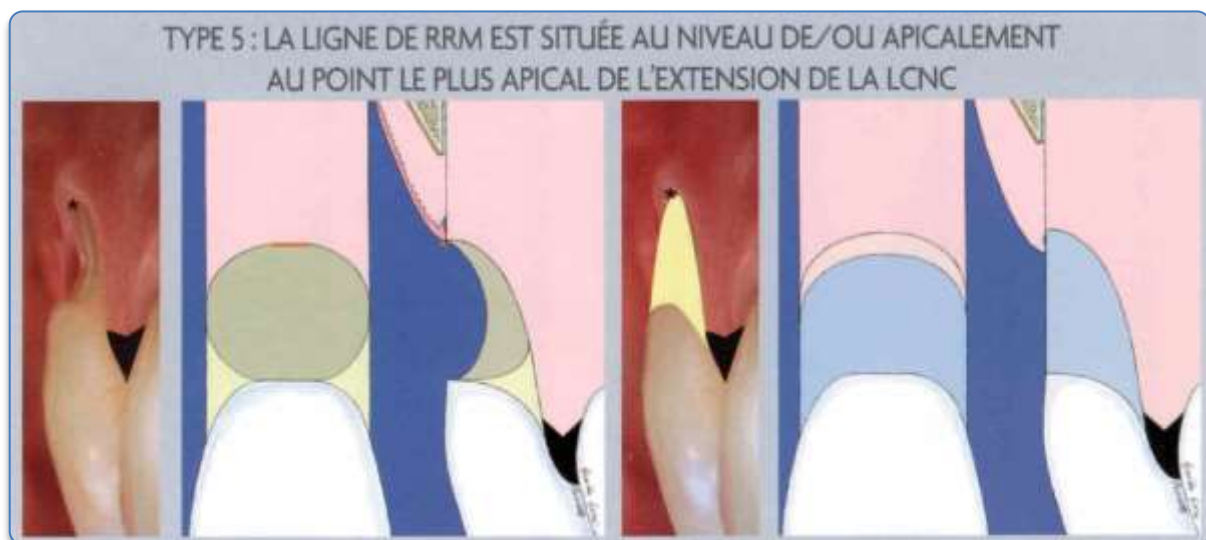


Figure 27 : type 5 de la classification des LCU associées à une récession gingivale  
(source : Zucchelli, 2014I)

Les différents traitements des LCU et LCC associées à une récession gingivale sont regroupés ci-après (Tableau 15).

Tableau 15 : synthèse des traitements des LCU et LCC associées à une récession gingivale (source : tableau de l'auteur d'après Zucchelli, 2014)

Traitements des LCU associées à une récession gingivale	
Type 1	Lambeau mucogingival (LDC ou LDL)
Type 2	Technique bilaminaire (LDC + GC au niveau de la ligne de RRM)
Types 3 et 4	Approche parodontale-restauratrice-parodontale : Traitement conservateur (avec plastie(s)) couplé à un lambeau chirurgical (LDC ou LDL).
Type 5	Traitement conservateur avec ou sans lambeau d'accès. Approche parodontale-restauratrice.
Traitement des LCC associées à une récession gingivale	
Carie coronaire à la ligne de RRM	Traitement conservateur
Caries situées apicalement et coronairement à la ligne de RRM	Approche parodontale-restauratrice-parodontale (GC souvent nécessaire pour pallier à la perte de tissus)
Carie apicale à la ligne de RRM	Traitement chirurgical
Le traitement est dicté par la ligne de Recouvrement Radiculaire Maximal en fonction de sa relation avec la position et l'étendue de la LCU ou LCC.	

Dans la plupart des cas, l'association d'une thérapeutique restauratrice et parodontale permet de fournir les meilleurs résultats fonctionnels et esthétiques après gestion des étiologies et pose de l'indication du traitement combiné (Pereira et coll., 2016).

La deuxième méthode consiste à mettre un CVIMAR au niveau de la perte de substance et d'associer à ce traitement restaurateur une chirurgie de recouvrement.

Ce qui implique le placement d'une partie de la restauration ou toute la restauration en sous-gingival.

D'après une étude de Gomes et coll. (2005) quant aux réponses clinique, histologique et parodontale à des procédures restauratrices (CVIMAR et amalgame), il a été montré que la réponse inflammatoire envers les CVIMAR est bien moindre par rapport à l'amalgame et que celle-ci était meilleure si le soin était totalement sous-gingival. La réponse est dépendante de l'état de surface et donc du polissage du matériau. Certains sites restaurés à l'aide de CVIMAR ont montré une régénération osseuse.

Paolantonio et coll. (2004) ont mené une étude d'un an en comparant des restaurations en composite, CVIMAR et amalgame placés sous la gencive marginale. Ils n'ont pas noté de différence clinique ni bactériologique sauf pour les restaurations en composite pour lesquelles une augmentation significative de la plaque sous-gingivale a été constatée.

En 2009, deux études de Santamaria paraissent, l'une sur 40 patients comparant le recouvrement de récession gingivale associée à une LCU par greffe de conjonctif enfoui combiné ou non avec une restauration en CVIMAR : cette étude faite sur une période de 6 mois a montré que les deux techniques obtenaient des recouvrements radiculaires comparables et que le CVIMAR n'empêchait pas le recouvrement (Santamaria et coll., 2009). L'autre présente les mêmes techniques combinées ou non mais sur une période de 2 ans. Les deux groupes partagent des gains d'attache clinique significatifs et des résultats non significativement différents en ce qui concerne la profondeur et le saignement au sondage. Les auteurs en concluent que les deux techniques obtiennent des recouvrements acceptables après deux ans sans avoir de différence significative entre les deux approches (Santamaria et coll., 2009b). Ces études ont été suivies en 2011 par une série de cas où les patients au moyen d'une technique combinée associant une greffe de tissu conjonctif enfoui à un CVIMAR, il a été constaté un gain d'attache clinique de manière significative avec un pourcentage de recouvrement de l'ordre de  $74\% \pm 22,90\%$  (Santamaría et coll., 2011).

Ce même auteur a ensuite évalué en 2013 l'influence de traitement sur le biofilm sous-gingival et sur le fluide crévulaire, particulièrement sur les marqueurs de

l'inflammation. Les traitements comparés des greffes de conjonctif enfoui associées ou non à un CVIMAR, n'ont pas montré de différence significative en terme de bactéries et de niveaux de marqueurs pro et anti-inflammatoires. Il en conclut qu'une approche combinant chirurgie de recouvrement et apposition d'un CVIMAR sous-gingival pourrait être considérée comme un traitement sur une période d'observation de 6 mois (Santamaria et coll., 2013).

Toutes ces études mettent en évidence une bio tolérance du parodonte vis à vis des CVIMAR. Néanmoins le recul clinique est faible et nécessite d'autres études afin d'établir sa longévité au cours du temps.

La prise en charge de lésions cervicales peut être schématisée sous la forme d'un arbre décisionnel (Figure 28).

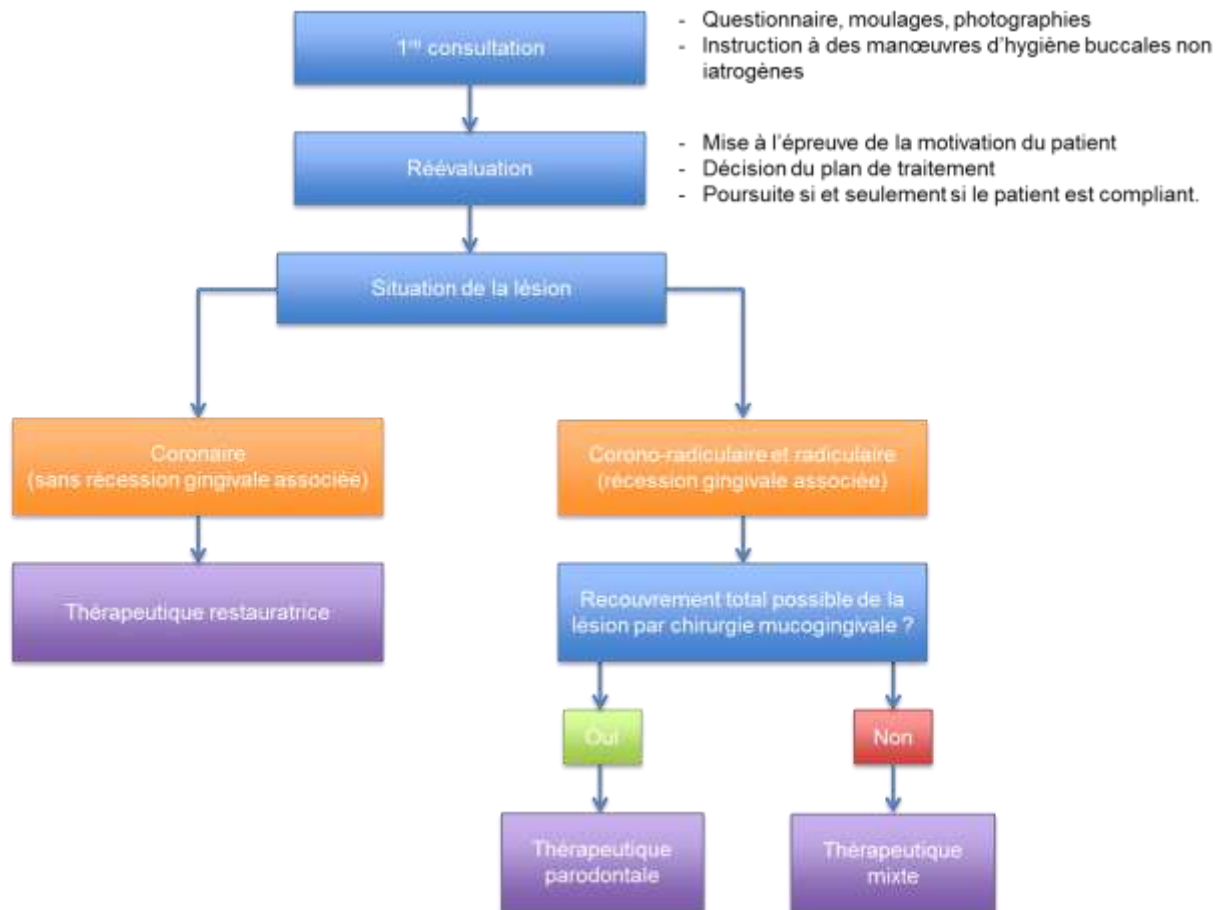


Figure 28 : arbre décisionnel thérapeutique vis à vis d'une lésion cervicale (source : document personnel)

## **Conclusion**

La gestion des pertes de substance cervicale découle d'un plan de traitement global et ne peut se limiter à une discipline en particulier. En effet, elle commence par le diagnostic étiologique de ou des lésions afin d'identifier la cause prédominante.

S'ensuit une prévention individualisée qui permet d'agir sur la cause du problème, sans laquelle aucune suite de traitement n'a de raison d'être.

Le suivi du patient dans le temps et la prise de photographies ou la réalisation de moulages permettent de vérifier l'efficacité de la prévention et par la même occasion la compliance du patient.

La connaissance des biomatériaux, leurs caractéristiques et indications ainsi que l'application rigoureuse des protocoles de mise en œuvre permettent au praticien d'utiliser au mieux les propriétés intrinsèques du matériau au service du patient et de pérenniser les restaurations.

La mise en place d'un traitement restaurateur, chirurgical ou mixte permet de, soulager les structures dentaires restantes, rétablir une anatomie dentaire optimale et au patient, de retrouver une esthétique.

La mise en place de traitements mixtes parodonto-restaurateurs semble être un bon compromis de traitement des lésions cervicales corono-radiculaires, le praticien choisit entre une approche qui adapte la limite cervicale de la restauration au recouvrement possible par chirurgie et une approche qui associe un traitement restaurateur recouvert au moyen d'une chirurgie mucogingivale.

## **Bibliographie**

Aboushelib MN. Clinical performance of self-etching adhesives with saliva contamination. *J Adhes Dent*. 2011 Oct;13(5):489–93.

Abrahamsen TC. The worn dentition--pathognomonic patterns of abrasion and erosion. *Int Dent J*. 2005;55(4 Suppl 1):268–76.

Addy M, Edgar WM, Embery G, Orchardson R. Tooth wear and sensitivity : Clinical advances in restorative dentistry. London : Martin Dunitz ; 2000. 378p.

Addy M, Shellis RP. Interaction between attrition, abrasion and erosion in tooth wear. Dans : Lussi A. Dental erosion : from diagnosis to therapy. Basel: Karger; 2006. p. 17–31.

Amaechi BT, Higham SM. Dental erosion: possible approaches to prevention and control. *J Dent*. 2005 Mar;33(3):243–52.

Amsler F, Peutzfeldt A, Lussi A, Flury S. Bond Strength of Resin Composite to Dentin with Different Adhesive Systems: Influence of Relative Humidity and Application Time. *J Adhes Dent*. 2015 Jun;17(3):249–56.

Andia DC, Martins AG, Casati MZ, Sallum EA, Nociti FH. Root coverage outcome may be affected by heavy smoking: a 2-year follow-up study. *J Periodontol*. 2008 Apr;79(4):647–53.

Apap M. La digue dans tous ses états. *Pratique quotidienne*. Indépendantaire. 2007;47:95–8.

Archien C, Begin M, Thepin J-C, Unger F. Dictionnaire de Prothèse Odontologique. Paris: Editions SNPMD; 2004.

Attin T, Schaller HG, Hellwig E. Fluoride uptake in dentin with and without simulating dentinal fluid flow. *Clin Oral Investig*. 1997 Sep;1(3):125–30.

Attin T, Zirkel C, Hellwig E. Brushing abrasion of eroded dentin after application of sodium fluoride solutions. *Caries Res*. 1998;32(5):344–50.

Azzi R, Etienne D, Fenech P. Traitement chirurgical des récessions gingivales associées aux lésions dentaires cervicales. *Réal Clin*. 2001;12(4):441–51.

Barbour ME, Finke M, Parker DM, Hughes JA, Allen GC, Addy M. The relationship between enamel softening and erosion caused by soft drinks at a range of temperatures. *J Dent*. 2006 Mar;34(3):207–13.

Bargen JA, Austin LT. Decalcification of Teeth as a Result of Obstipation With Long Continued Vomiting: Report of a Case\*. *J Am Dent Assoc Dent Cosm*. 1937 Aug;24(8):1271–3.

Barron RP, Carmichael RP, Marcon MA, Sàndor GK. Érosion dentaire et reflux gastro-oesophagien pathologique. *J Can Dent Assoc*. 2003;69(2):84–9.

Bartlett D, Smith BG. Definition, classification and clinical assessment of attrition, erosion and abrasion of enamel and dentine. *Tooth Wear Sensit*. 2000;87–92.

Bartlett DW, Evans DF, Smith BG. The relationship between gastro-oesophageal reflux disease and dental erosion. *J Oral Rehabil*. 1996 May;23(5):289–97.

Bennani V, Baudoin C-A. Esthétique et profil d'émergence en implantologie. Paris: Editions CdP; 2000.

Berger M, Schawalder P, Stich H, Lussi A. Differential diagnose von Resorptiven Zahnerkrankungen (FORL) und Karies. *Schweiz Arch Für Tierheilkd*. 1996;138(11):546–51.

Bergström J, Lavstedt S. An epidemiologic approach to toothbrushing and dental abrasion. *Community Dent Oral Epidemiol*. 1979 Feb;7(1):57–64.

Bignozzi I, Littarru C, Crea A, Vittorini Orgeas G, Landi L. Surgical treatment options for grafting areas of gingival recession association with cervical lesions: a review. *J Esthet Restor Dent Off Publ Am Acad Esthet Dent Al*. 2013 Dec;25(6):371–82.

Björn H, Lindhe J. On the mechanics of toothbrushing. *Odontol Revy*. 1966;17(1):9–16.

Bowden GH, Ekstrand J, McNaughton B, Challacombe SJ. Association of selected bacteria with the lesions of root surface caries. *Oral Microbiol Immunol*. 1990 Dec;5(6):346–51.

Boyd RL, McLey L, Zahradnik R. Clinical and laboratory evaluation of powered electric toothbrushes: in vivo determination of average force for use of manual and powered toothbrushes. *J Clin Dent*. 1997;8(3 Spec No):72–5.

Brand HS, Dun SN, Amerongen AN. Ecstasy (MDMA) and oral health. *Br Dent J*. 2008a;204(2):77–81.

Brand HS, Gonggrijp S, Blanksma CJ. Cocaine and oral health. *Br Dent J*. 2008b Apr 12;204(7):365–9.

Brunton PA, Hussain A. The erosive effect of herbal tea on dental enamel. *J Dent*. 2001 Nov;29(8):517–20.

Bryant RW. Les résines composites. Dans : Mount GJ, Hume WR. *Préservation et restauration de la structure dentaire*. Paris : DeBoeck Université ; 2002. p. 93–105.

Buczowska-Radlińska J, Łagocka R, Kaczmarek W, Górski M, Nowicka A. Prevalence of dental erosion in adolescent competitive swimmers exposed to gas-chlorinated swimming pool water. *Clin Oral Investig*. 2013 Mar;17(2):579–83.

Burke FJ, Crisp RJ, Bell TJ, Healy A, Mark B, McBirnie R, et al. One-year retrospective clinical evaluation of hybrid composite restorations placed in United Kingdom general practices. *Quintessence Int Berl Ger 1985*. 2001 Apr;32(4):293–8.

Burke FJ, Johnston N, Wiggs RB, Hall AF. An alternative hypothesis from veterinary science for the pathogenesis of noncarious cervical lesions. *Quintessence Int Berl Ger 1985*. 2000 Aug;31(7):475–82.

Burke FJT. Dental Materials: What Goes Where? Class V Restorations. *Dent Update*. 2015 Nov;42(9):829–30, 833–6, 839.

Buti J, Baccini M, Nieri M, La Marca M, Pini-Prato GP. Bayesian network meta-analysis of root coverage procedures: ranking efficacy and identification of best treatment. *J Clin Periodontol*. 2013 Apr;40(4):372–86.

Cairo F, Pagliaro U, Nieri M. Treatment of gingival recession with coronally advanced flap procedures: a systematic review. *J Clin Periodontol*. 2008 Sep;35(8 Suppl):136–62.



Cate HTB. Dental erosion in industry. *Br J Ind Med*. 1968;25(4):249–66.

ten Cate JM. Remineralization of caries lesions extending into dentin. *J Dent Res*. 2001 May;80(5):1407–11.

Cattani-Lorente M, Bouillaguet S, Godin CH, Meyer JM. Polymerization shrinkage of Ormocer based dental restorative composites. *Eur Cell Mater*. 2001;1(1):25–6.

Chambrone L, Pannuti CM, Tu Y-K, Chambrone LA. Evidence-based periodontal plastic surgery. II. An individual data meta-analysis for evaluating factors in achieving complete root coverage. *J Periodontol*. 2012 Apr;83(4):477–90.

Clark CS, Kraus BB, Sinclair J, Castell DO. Gastroesophageal reflux induced by exercise in healthy volunteers. *JAMA*. 1989 Jun 23;261(24):3599–601.

Clauser C, Nieri M, Franceschi D, Pagliaro U, Pini-Prato G. Evidence-based mucogingival therapy. Part 2: Ordinary and individual patient data meta-analyses of surgical treatment of recession using complete root coverage as the outcome variable. *J Periodontol*. 2003 May;74(5):741–56.

Cohen DW, Ross SE. The double papillae repositioned flap in periodontal therapy. *J Periodontol*. 1968 Mar;39(2):65–70.

Cortellini P, Tonetti M, Prato GP. The partly epithelialized free gingival graft (pe-fgg) at lower incisors. A pilot study with implications for alignment of the mucogingival junction. *J Clin Periodontol*. 2012 Jul;39(7):674–80.

Croll TP, Nicholson JW. Glass ionomer cements in pediatric dentistry: review of the literature. *Pediatr Dent*. 2002;24(5):423–9.

Davis WB, Winter PJ. Dietary erosion of adult dentine and enamel. Protection with a fluoride toothpaste. *Br Dent J*. 1977 Aug 16;143(4):116–9.

Decup F. Procédures cliniques pour les restaurations composites. *Réal Clin*. 2005;16(4):377–94.

Decup F, Miller C. Les lésions carieuses cervicales : site 3 Aspect clinique et traitements. *Réal Clin*. 2001;12(4):347–64.

De Freitas JF. The long-term solubility of silicate cement. *Aust Dent J.* 1968 Apr;13(2):129–34.

Degrange M. Les systèmes adhésifs amélo-dentaires. *Réal Clin.* 2005;16(4):327–48.

Demeester TR, Johnson LF, Joseph GJ, Toscano MS, Hall AW, Skinner DB. Patterns of gastroesophageal reflux in health and disease. *Ann Surg.* 1976 Oct;184(4):459–70.

Dridi SM, Monteiro S, Lasfargues JJ. Utilisation des vernis à la chlorhexidine en dentisterie prophylactique: Les vernis CHX sont indiqués chez les patients à risque pour prévenir les caries radiculaires et reminéraliser les lésions cervicales initiales de l'adulte et des personnes âgées. *Inf Dent.* 1999;81(8):527–40.

Dyer D, Addy M, Newcombe RG. Studies in vitro of abrasion by different manual toothbrush heads and a standard toothpaste. *J Clin Periodontol.* 2000 Feb;27(2):99–103.

Eccles JD. Tooth surface loss from abrasion, attrition and erosion. *Dent Update.* 1982;9(7):373.

Echerría JJ. Managing the use of buccal hygiene aids to prevent damage: Effects and sequelae of the incorrect use of mechanical plaque removal devices. Dans : Lang NP, Attström R, Løe H. *Proceedings of the European Workshop on Mechanical Plaque Control.* London : Quintessence ; 1998. p. 268–78.

Eliades G. Chemical and biological properties of glass-ionomer cements. Dans : Davidson CL, Mjör IA. *Advances in Glass-Ionomer Cements.* Chicago : Quintessence Publishing Co ; 1999. p. 85–101.

Erley KJ, Swiec GD, Herold R, Bisch FC, Peacock ME. Gingival recession treatment with connective tissue grafts in smokers and non-smokers. *J Periodontol.* 2006 Jul;77(7):1148–55.

Fahl N. Direct-Indirect Class V Restorations: A Novel Approach for Treating Noncarious Cervical Lesions. *J Esthet Restor Dent Off Publ Am Acad Esthet Dent AI.* 2015 Sep;27(5):267–84.

Feierabend SA, Matt J, Klaiber B. A comparison of conventional and new rubber dam systems in dental practice. *Oper Dent*. 2011 Jun;36(3):243–50.

Finger WJ, Balkenhol M. Practitioner variability effects on dentin bonding with an acetone-based one-bottle adhesive. *J Adhes Dent*. 1999;1(4):311–4.

Franco EB, Benetti AR, Ishikiriama SK, Santiago SL, Lauris JRP, Jorge MFF, et al. 5-year clinical performance of resin composite versus resin modified glass ionomer restorative system in non-carious cervical lesions. *Oper Dent*. 2006 Aug;31(4):403–8.

Ganss C, Schlueter N, Preiss S, Klimek J. Tooth brushing habits in uninstructed adults--frequency, technique, duration and force. *Clin Oral Investig*. 2009 Jun;13(2):203–8.

Garnier, Delamare. *Dictionnaire illustré des termes de médecine*. 30e ed. Paris: Maloine; 2009.

Gilmour AG, Beckett HA. The voluntary reflux phenomenon. *Br Dent J*. 1993 Nov 20;175(10):368–72.

Godart N, Lamas C, Nicolas I, Corcos M. Anorexie mentale à l'adolescence. *J Pédiatrie Puériculture*. 2010;23(1):30–50.

Goldberg M. Histologie de l'émail. *EMC - Médecine Buccale*. 2008;(Article 28-110-M-10):1–27.

Gomes SC, Miranda LA, Soares I, Oppermann RV. Clinical and histologic evaluation of the periodontal response to restorative procedures in the dog. *Int J Periodontics Restorative Dent*. 2005 Feb;25(1):39–47.

Grace EG, Sarlani E, Kaplan S. Tooth erosion caused by chewing aspirin. *J Am Dent Assoc* 1939. 2004 Jul;135(7):911–4.

Grenby TH. Lessening dental erosive potential by product modification. *Eur J Oral Sci*. 1996 Apr;104(2):221–8.

Grippio JO. Abfractions: a new classification of hard tissue lesions of teeth. *J Esthet Dent*. 1991 Feb;3(1):14–9.

Grippo JO. Bioengineering seeds of contemplation: a private practitioner's perspective. *Dent Mater Off Publ Acad Dent Mater*. 1996 May;12(3):198–202.

Grippo JO, Chaiyabutr Y, Kois JC. Effects of cyclic fatigue stress-biocorrosion on noncarious cervical lesions. *J Esthet Restor Dent Off Publ Am Acad Esthet Dent Al*. 2013 Aug;25(4):265–72.

Grippo JO, Simring M. Dental "erosion" revisited. *J Am Dent Assoc* 1939. 1995 May;126(5):619–20, 623–4, 627–30.

Grippo JO, Simring M, Coleman TA. Abfraction, abrasion, biocorrosion, and the enigma of noncarious cervical lesions: a 20-year perspective. *J Esthet Restor Dent Off Publ Am Acad Esthet Dent Al*. 2012 Feb;24(1):10–23.

Grippo JO, Simring M, Schreiner S. Attrition, abrasion, corrosion and abfraction revisited: a new perspective on tooth surface lesions. *J Am Dent Assoc* 1939. 2004 Aug;135(8):1109–18; quiz 1163–5.

Grobler SR, Jenkins GN, Kotze D. The effects of the composition and method of drinking of soft drinks on plaque pH. *Br Dent J*. 1985 Apr 20;158(8):293–6.

Grupe HE, Warren Jr RF. Repair of gingival defects by a sliding flap operation. *J Periodontol*. 1956;27(2):92–5.

Hall RC, Embery G, Shellis RP. Biological and structural features of enamel and dentine: current concepts relevant to erosion and dentine hypersensitivity. Dans : Addy M, Edgar WM, Embery G, Orchardson R. *Tooth wear and sensitivity: Clinical advances in restorative dentistry*. London: Martin Dunitz; 2000. p. 15–62.

Hara A, Lussi A, Zero D. Biological factors. Dans : Lussi A. *Dental erosion: from diagnosis to therapy*. Basel: Karger; 2006. p. 88–99.

Hara AT, González-Cabezas C, Creeth J, Parmar M, Eckert GJ, Zero DT. Interplay between fluoride and abrasivity of dentifrices on dental erosion-abrasion. *J Dent*. 2009 Oct;37(10):781–5.

Herod EL. The use of milk as a saliva substitute. *J Public Health Dent*. 1994;54(3):184–9.

- Hillson S. Dental anthropology. Cambridge : Cambridge University Press ; 1996.
- Hitmi L, Attal JP, Degrange M. Influence de la contamination salivaire sur l'adhérence de 3 adhésifs de dernière génération. *J Biomater Dent.* 1998;13:71–87.
- Holst JJ, Lange F. Perimyololysis.: A Contribution Towards the Genesis of Tooth Wasting from Non-Mechanical Causes. *Acta Odontol Scand.* 1939;1(1):36–48.
- Hunter ML, West NX. Mechanical tooth wear : the role of individual toothbrushing variables and toothpaste abrasivity. Dans : Addy M, Edgar WM, Embery G, Orchardson R. Tooth wear and sensitivity : Clinical advances in restorative dentistry. London : Martin Dunitz ; 2000. p. 161–70.
- Imfeld T. Dental erosion. Definition, classification and links. *Eur J Oral Sci.* 1996a Apr;104(2 ( Pt 2)):151–5.
- Imfeld T. Prevention of progression of dental erosion by professional and individual prophylactic measures. *Eur J Oral Sci.* 1996b Apr;104(2 ( Pt 2)):215–20.
- Jacquot B, Durand J-C, Farge P, Valcarcel J, Deville de Périère D, Cuisinier F. Influence of temperature and relative humidity on dentin and enamel bonding: a critical review of the literature. Part 1. Laboratory studies. *J Adhes Dent.* 2012 Aug;14(5):433–46.
- Jaeggi T, Grüninger A, Lussi A. Restorative therapy of erosion. Dans : Lussi A. Dental erosion : from diagnosis to therapy. Basel : Karger ; 2006. p. 200–14.
- Jager L. Les lésions cervicales d'usure : du diagnostic au traitement [Thèse d'exercice]. [Nancy]: Université Henri Poincaré - Nancy I; 2011.
- James PM, Parfitt GJ. Local effects of certain medicaments on the teeth. *Br Med J.* 1953 Dec 5;2(4848):1252–3.
- Jarvinen VK, Rytömaa II, Heinonen OP. Risk factors in dental erosion. *J Dent Res.* 1991;70(6):942–7.
- Järvinen V, Rytömaa I, Meurman JH. Location of dental erosion in a referred population. *Caries Res.* 1992;26(5):391–6.

Jonas P, Lasfargues JJ, Degrange M. Clinical application of glass-ionomer cement : class III and class V restorations. Dans : Davidson CL, Mjör IA. *Advances in glass-ionomer cements*. Chicago : Quintessence Publishing Co ; 1999.

Kaidonis J, Richards L, Townsend G. Les changements de morphologie des couronnes dentaires non liés au processus carieux. Dans : Mount GJ, Hume WR. *Préservation et restauration de la structure dentaire*. Paris : DeBoeck Université ; 2002. p. 27–35.

Kaleka R. La digue en dentisterie restauratrice ou comment concilier qualité et confort. *Clinic (Paris)*. 2001;22(1):23–32.

Kaleka R. Quoi de neuf sur la digue? *Inf Dent*. 2005;87(30):1785–9.

Kaleka R, Bonte E, Lasfargues JJ. Lésions Cervicales d'Usure (LCU) : Diagnostic. *Réal Clin*. 2001a;12(4):387–400.

Kaleka R, Saporta S, Bouter D, Bonte E. Lésions Cervicales d'Usure (LCU) : Etiopathogénie. *Réal Clin*. 2001b;12(4):367–85.

Kargul B, Bakkal M. Prevalence, Etiology, Risk Factors, Diagnosis, and Preventive Strategies of Dental Erosion: Literature Review (Part I & Part II). *Acta Stomatol Croat*. 2009;43(3):165–87.

Katz S. The use of fluoride and chlorhexidine for the prevention of radiation caries. *J Am Dent Assoc* 1939. 1982 Feb;104(2):164–70.

Keltjens HMAM, Schaeken MJM, van der Hoeven JS, Hendriks JCM. Microflora of Plaque from Sound and Carious Root Surfaces. *Caries Res*. 1987;21(3):193–9.

Kertesz P. *A colour atlas of veterinary dentistry and oral surgery*. London : Wolfe Publishing ; 1993.

Khan F, Young WG, Daley TJ. Dental erosion and bruxism. A tooth wear analysis from south east Queensland. *Aust Dent J*. 1998 Apr;43(2):117–27.

Khan F, Young WG, Shahabi S, Daley TJ. Dental cervical lesions associated with occlusal erosion and attrition. *Aust Dent J*. 1999 Sep;44(3):176–86.

Kim K-H, Ong JL, Okuno O. The effect of filler loading and morphology on the mechanical properties of contemporary composites. *J Prosthet Dent.* 2002 Jun;87(6):642–9.

Kontakiotis E. A novel rubber dam system for the simultaneous isolation of teeth and gingival tissues. *Quintessence Int Berl Ger* 1985. 1995 Jun;26(6):395–8.

Koubi S-A, Tassery H, Bukiet F. Lésions cervicales. Des problématiques cliniques au traitement. *EMC Elsevier Masson SAS Paris - Médecine Buccale.* 2008;(28-735-V-10):1–9.

Kuroe T, Itoh H, Caputo AA, Konuma M. Biomechanics of cervical tooth structure lesions and their restoration. *Quintessence Int Berl Ger* 1985. 2000 Apr;31(4):267–74.

Lafargue H. Odontologie conservatrice - Érosions dentaires multiples. Trois étapes pour un sourire. *J Parodontol Implantol.* 2012;31(2):11.

Lasfargues JJ. Évolution des concepts en odontologie conservatrice. Du modèle chirurgical invasif au modèle médical préventif. *Inf Dent.* 1998;80(40):3111–24.

Lasfargues JJ, Colon P. Odontologie conservatrice et restauratrice tome 1 : une approche médicale globale. *Rueil-Malmaison : Editions CdP ; 2010.* Chapitre numéro 8, abrasion, érosion, attrition ; p. 221–55.

Lasfargues JJ, Kaleka R, Louis JJ. Le concept SISTA. Un nouveau guide thérapeutique en cariologie. *Réal Clin.* 2000;11:103–22.

Lazarchik DA, Filler SJ. Dental erosion: predominant oral lesion in gastroesophageal reflux disease. *Am J Gastroenterol.* 2000 Aug;95(8 Suppl):S33–8.

Lee HE, Lin CL, Wang CH, Cheng CH, Chang CH. Stresses at the cervical lesion of maxillary premolar--a finite element investigation. *J Dent.* 2002 Nov;30(7-8):283–90.

Lee I-B, Son H-H, Um C-M. Rheologic properties of flowable, conventional hybrid, and condensable composite resins. *Dent Mater Off Publ Acad Dent Mater.* 2003 Jun;19(4):298–307.

Lee WC, Eakle WS. Possible role of tensile stress in the etiology of cervical erosive lesions of teeth. *J Prosthet Dent*. 1984 Sep;52(3):374–80.

Lee WC, Eakle WS. Stress-induced cervical lesions: review of advances in the past 10 years. *J Prosthet Dent*. 1996 May;75(5):487–94.

Lehmann N, Besnault C, Le Goff S, Degrange M. Les lampes à photopolymériser : halogènes ou diodes électroluminescentes. *Réal Clin*. 2005;16(4):365–76.

Levitch LC, Bader JD, Shugars DA, Heymann HO. Non-cariou cervical lesions. *J Dent*. 1994;22(4):195–207.

Linkosalo E, Markkanen H. Dental erosions in relation to lactovegetarian diet. *Scand J Dent Res*. 1985 Oct;93(5):436–41.

Loguercio AD, Reis A, Barbosa AN, Roulet JF. Five-year double-blind randomized clinical evaluation of a resin-modified glass ionomer and a polyacid-modified resin in noncariou cervical lesions. *J Adhes Dent*. 2003;5(4):323–32.

Lussi A. Dental erosion clinical diagnosis and case history taking. *Eur J Oral Sci*. 1996 Apr;104(2 ( Pt 2)):191–8.

Lussi A, Jaeggi T. Erosion—diagnosis and risk factors. *Clin Oral Investig*. 2008 Jan 29;12(1):5–13.

Lussi A, Jaeggi T, Zero D. The role of diet in the aetiology of dental erosion. *Caries Res*. 2004;38 Suppl 1:34–44.

Lussi AR, Schaffner M, Hotz P, Suter P. Epidemiology and risk factors of wedge-shaped defects in a Swiss population. *Schweiz Monatsschrift Für Zahnmed Rev Mens Suisse Odonto-Stomatol Riv Mens Svizzera Odontol E Stomatol SSO*. 1993;103(3):276–80.

Lussi A, Schaffner M. Progression of and risk factors for dental erosion and wedge-shaped defects over a 6-year period. *Caries Res*. 2000 Apr;34(2):182–7.

Lutz F, Phillips RW. A classification and evaluation of composite resin systems. *J Prosthet Dent*. 1983;50(4):480–8.



Mackie IC, Blinkhorn AS. Unexplained losses of enamel on upper incisor teeth. *Dent Update*. 1989 Nov;16(9):403–4.

Mair LH. Wear in the mouth : the tribological dimension. Dans : Addy M, Edgar WM, Embery G, Orchardson R. *Tooth wear and sensitivity : Clinical advances in restorative dentistry*. London : Martin Dunitz ; 2000. p. 181–8.

Manhart J, Kunzelmann KH, Chen HY, Hickel R. Mechanical properties and wear behavior of light-cured packable composite resins. *Dent Mater Off Publ Acad Dent Mater*. 2000 Jan;16(1):33–40.

Manly RS, Wiren J, Manly PJ, Keene RC. A method for measurement of abrasion of dentin by toothbrush and dentifrice. *J Dent Res*. 1965;44(3):533–40.

Martins AG, Andia DC, Sallum AW, Sallum EA, Casati MZ, Nociti Júnior FH. Smoking may affect root coverage outcome: a prospective clinical study in humans. *J Periodontol*. 2004 Apr;75(4):586–91.

Maupomé G, Díez-de-Bonilla J, Torres-Villaseñor G, Andrade-Delgado LC, Castaño VM. In vitro quantitative assessment of enamel microhardness after exposure to eroding immersion in a cola drink. *Caries Res*. 1998;32(2):148–53.

McCabe JF, Walls AW. *Applied dental materials*. 9th ed. Singapore : Blackwell Publishing ; 2008. Chapitre numéro 2, Properties used to characterise materials ; p. 4–31.

McCracken M, O'Neal SJ. Dental erosion and aspirin headache powders: a clinical report. *J Prosthodont Off J Am Coll Prosthodont*. 2000 Jun;9(2):95–8.

Mehl A, Hickel R, Kunzelmann KH. Physical properties and gap formation of light-cured composites with and without —start-polymerization.” *J Dent*. 1997 Jul;25(3-4):321–30.

Meurman JH, ten Cate JM. Pathogenesis and modifying factors of dental erosion. *Eur J Oral Sci*. 1996 Apr;104(2 ( Pt 2)):199–206.

Meurman JH, Sorvari R. Interplay of erosion attrition and abrasion in toothwear and possible approaches to prevention. Dans : Addy M, Edgar WM, Embery G, Orchardson R. Tooth wear and sensitivity : Clinical advances in restorative dentistry. London : Martin Dunitz ; 2000. p. 171–80.

Mierau HD, Fiebig A. [Epidemiology of gingiva recession and potential accompanying clinical phenomena. Study of 2410 recruits between 18 and 20 years of age]. Dtsch Zahnärztliche Z. 1987 May;42(5):512–20.

Mierau HD, Haubitz I, Völk W. [Habit patterns in the use of the manual toothbrush. 1]. Dtsch Zahnärztliche Z. 1989 Nov;44(11):836–41.

Miller C, Blique M, Lasfargues JJ. Les conseils diététiques en dentisterie préventive. Réal Clin. 2000;11(1):33–49.

Miller WD. Experiments and observations on the wasting of tooth tissue variously designated as erosion, abrasion, chemical abrasion, denudation, etc. Dent Cosm. 1907;49:1–23.

Mount G. Glass ionomer cements and future research. Am J Dent. 1994;7(5):286–92.

Mount GJ. Préparation de la dent pour la mise en place de matériaux plastiques. Dans : Mount GJ, Hume WR. Préservation et restauration de la structure dentaire. Paris : DeBoeck Université ; 2002a. p. 121–53.

Mount GJ. Principes de base de la dentisterie restauratrice. Dans : Mount GJ, Hume WR. Préservation et restauration de la structure dentaire. Paris : DeBoeck Université ; 2002b. p. 55–67.

Mount GJ, Bryant RW. Les matériaux en verres ionomères. Dans : Mount GJ, Hume WR. Préservation et restauration de la structure dentaire. Paris : DeBoeck Université ; 2002. p. 69–92.

Mount GJ, Hume WR. A revised classification of carious lesions by site and size. Quintessence Int. 1997 May;28(5):301–3.

Nikaido T, Inai N, Satoh M, Negishi T, Tagami J, Takatsu T, et al. Effect of an artificial oral environment on bonding of 4-META/MMA-TBB resin to dentin. *Jpn J Conserv Dent*. 1991;34(5):1430–4.

Nunn JH. Prevalence and distribution of tooth wear. Dans : Addy M, Edgar WM, Embery G, Orchardson R. *Tooth wear and sensitivity : Clinical advances in restorative dentistry*. London : Martin Dunitz ; 2000. p. 93–104.

Nunn JH, Ng SK, Sharkey I, Coulthard M. The dental implications of chronic use of acidic medicines in medically compromised children. *Pharm World Sci PWS*. 2001 Jun;23(3):118–9.

Owens BM, Gallien GS. Noncarious dental—abfraction” lesions in an aging population. *Compend Contin Educ Dent Jamesburg NJ* 1995. 1995;16(6):552–4.

Padbury AD, Ash MM. Abrasion caused by three methods of toothbrushing. *J Periodontol*. 1974 Jun;45(6):434–8.

Paolantonio M, D’ercole S, Perinetti G, Tripodi D, Catamo G, Serra E, et al. Clinical and microbiological effects of different restorative materials on the periodontal tissues adjacent to subgingival class V restorations. *J Clin Periodontol*. 2004 Mar;31(3):200–7.

Paravina RD, Roeder L, Lu H, Vogel K, Powers JM. Effect of finishing and polishing procedures on surface roughness, gloss and color of resin-based composites. *Am J Dent*. 2004 Aug;17(4):262–6.

Passon JC, Jones GK. Atypical dental erosion: a case report. *Gerodontology*. 1986 Jun;2(3):77–9.

Perdigao J, Lambrechts P, Van Meerbeek B, Braem M, Yildiz E, Yücel T, et al. The interaction of adhesive systems with human dentin. *Am J Dent*. 1996;9(4):167–73.

Pereira AG, Teixeira DNR, Soares MPCM, Gonzaga RC de Q, Fernandes-Neto AJ, Soares PV. Periodontal and Restorative Treatment of Gingival Recession Associated with Non-Carious Cervical Lesions: Case Study. *J Int Acad Periodontol*. 2016;18(1):16–22.

Peumans M, Kanumilli P, De Munck J, Van Landuyt K, Lambrechts P, Van Meerbeek B. Clinical effectiveness of contemporary adhesives: a systematic review of current clinical trials. *Dent Mater Off Publ Acad Dent Mater*. 2005 Sep;21(9):864–81.

Peumans M, Van Meerbeek B, Lambrechts P, Vanherle G. Two-year clinical effectiveness of a resin-modified glass-ionomer adhesive. *Am J Dent*. 2003 Dec;16(6):363–8.

Pindborg JJ. *Pathology of the Dental Hard Tissues*. Philadelphia: W. B. Saunders Company; 1970.

Pini-Prato G, Franceschi D, Cairo F, Nieri M, Rotundo R. Classification of dental surface defects in areas of gingival recession. *J Periodontol*. 2010 Jun;81(6):885–90.

Pinzon LM, Powers JM, O'Keefe KL, Dusevish V, Spencer P, Marshall GW. Effect of mucoprotein on the bond strength of resin composite to human dentin. *Odontol Soc Nippon Dent Univ*. 2011 Jul;99(2):119–28.

Plasmans PJJM, Creugers NHJ, Hermsen RJ, Vrijhoef MMA. The influence of absolute humidity on shear bond adhesion. *J Dent*. 1996 Nov;24(6):425–8.

Plasmans PJMM, Creugers NHJ, Hermsen RJ, Vrijhoef MMA. Intraoral humidity during operative procedures. *J Dent*. 1994 Apr;22(2):89–91.

Powell LV, Gordon GE, Johnson GH. Clinical comparison of Class V resin composite and glass ionomer restorations. *Am J Dent*. 1992 Oct;5(5):249–52.

Quirynen M, Gizani S, Mongardini C, Declerck D, Vinckier F, Van Steenberghe D. The effect of periodontal therapy on the number of cariogenic bacteria in different intra-oral niches. *J Clin Periodontol*. 1999 May;26(5):322–7.

Raskin A, Tassery H, Salomon J-P, Sabbagh J. Les résines composites : Propriétés et indications cliniques. *Réal Clin*. 2005;16(4):313–26.

Rasperini G, Acunzo R, Limioli E. Decision making in gingival recession treatment: scientific evidence and clinical experience. *Clin Adv Periodontics*. 2011;1(1):41–52.

Ravald N. Root surface caries. *Curr Opin Periodontol*. 1993;78–86.

Rees JS. The role of cuspal flexure in the development of abfraction lesions: a finite element study. *Eur J Oral Sci.* 1998 Dec;106(6):1028–32.

Rees JS, O'Dougherty D, Pullin R. The stress reducing capacity of unfilled resin in a Class V cavity. *J Oral Rehabil.* 1999 May;26(5):422–7.

Richter JE. Gastroesophageal reflux disease in the older patient: presentation, treatment, and complications. *Am J Gastroenterol.* 2000 Feb;95(2):368–73.

Robb ND, Smith BG. Prevalence of pathological tooth wear in patients with chronic alcoholism. *Br Dent J.* 1990 Dec 8;169(11):367–9.

Robinson C, Weatherell JA, Hallsworth AS. Variation in Composition of Dental Enamel Within Thin Ground Tooth Sections. *Caries Res.* 1971;5(1):44–57.

Roulet JF, Zimmer S. La prévention : une stratégie efficace pour la santé dentaire. *Réal Clin.* 1999;10:467–82.

Rufas L. Des données acquises de la science à la réalité clinique : quelle restauration pour une lésion cervicale ? [Thèse d'exercice]. [Toulouse]: Toulouse III - Paul Sabatier; 2012.

Sabbagh J. Physical and mechanical characterization of resin-based materials [Thèse de doctorat]. [Belgique]: Bruxelles; 2004.

Sabbagh J, Ryelandt L, Bachérius L, Biebuyck J-J, Vreven J, Lambrechts P, et al. Characterization of the inorganic fraction of resin composites. *J Oral Rehabil.* 2004 Nov;31(11):1090–101.

Sabbagh J, Vreven J, Leloup G. Dynamic and static moduli of elasticity of resin-based materials. *Dent Mater Off Publ Acad Dent Mater.* 2002 Jan;18(1):64–71.

Saksena R, Bartlett DW, Smith BG. The role of saliva in regurgitation erosion. *Eur J Prosthodont Restor Dent.* 1999 Dec;7(4):121–4.

Santamaría MP, Ambrosano GMB, Casati MZ, Nociti FH, Sallum AW, Sallum EA. Connective tissue graft and resin glass ionomer for the treatment of gingival recession associated with noncarious cervical lesions: a case series. *Int J Periodontics Restorative Dent.* 2011 Oct;31(5):e57–63.

Santamaria MP, Ambrosano GMB, Casati MZ, Nociti Júnior FH, Sallum AW, Sallum EA. Connective tissue graft plus resin-modified glass ionomer restoration for the treatment of gingival recession associated with non-carious cervical lesion: a randomized-controlled clinical trial. *J Clin Periodontol*. 2009a Sep;36(9):791–8.

Santamaria MP, Casati MZ, Nociti FH, Sallum AW, Sallum EA, Aukhil I, et al. Connective tissue graft plus resin-modified glass ionomer restoration for the treatment of gingival recession associated with non-carious cervical lesions: microbiological and immunological results. *Clin Oral Investig*. 2013 Jan;17(1):67–77.

Santamaria MP, Da Silva Feitosa D, Nociti FH, Casati MZ, Sallum AW, Sallum EA. Cervical restoration and the amount of soft tissue coverage achieved by coronally advanced flap: A 2-year follow-up randomized-controlled clinical trial. *J Clin Periodontol*. 2009b May 1;36(5):434–41.

Santana RB, Furtado MB, Mattos CML, de Mello Fonseca E, Dibart S. Clinical evaluation of single-stage advanced versus rotated flaps in the treatment of gingival recessions. *J Periodontol*. 2010 Apr;81(4):485–92.

Saporta S, Kaleka R, Bouter D. Prévention des lésions cervicales d'usure. *Réal Clin*. 2001;12(4):415–26.

Saraiva LO, Aguiar TR, Costa L, Cavalcanti AN, Giannini M, Mathias P. Influence of intraoral temperature and relative humidity on the dentin bond strength: an in situ study. *J Esthet Restor Dent Off Publ Am Acad Esthet Dent AI*. 2015 Apr;27(2):92–9.

Scheutzel P. Etiology of dental erosion -- intrinsic factors. *Eur J Oral Sci*. 1996 Apr 15;104(2p2):178–90.

Shaw L, Smith AJ. Dental erosion--the problem and some practical solutions. *Br Dent J*. 1999 Feb 13;186(3):115–8.

Smith BG, Knight JK. A comparison of patterns of tooth wear with aetiological factors. *Br Dent J*. 1984a;157(1):16–9.

Smith BG, Knight JK. An index for measuring the wear of teeth. *Br Dent J*. 1984b Jun 23;156(12):435–8.

Smukler H, Goldman HM. Laterally repositioned —stimulated” osteoperiosteal pedicle grafts in the treatment of denuded roots. A preliminary report. J Periodontol. 1979 Aug;50(8):379–83.

Sorvari R, Kiviranta I, Luoma H. Erosive effect of a sport drink mixture with and without addition of fluoride and magnesium on the molar teeth of rats. Eur J Oral Sci. 1988 Jun;96(3):226–31.

Stimmelmayer M, Allen EP, Gernet W, Edelhoff D, Beuer F, Schlee M, et al. Treatment of gingival recession in the anterior mandible using the tunnel technique and a combination epithelialized-subepithelial connective tissue graft—a case series. Int J Periodontics Restorative Dent. 2011 Apr;31(2):165–73.

Strydom C. Handling protocol of posterior composites. SADJ. 2005;60(7):292–5.

Sullivan RE, Kramer WS. Iatrogenic erosion of teeth. ASDC J Dent Child. 1983 Jun;50(3):192–6.

Tassery H, Bukiet F, Koubi S, Aboudharam G, Toca E. Traitements restaurateurs des lésions cervicales d'usure. Réal Clin. 2001a;12(4):427–39.

Tassery H, de Donato P, Barrès O, Déjou J. In vitro assessment of polymerization procedures in Class II restorations: sealing, FTIR, and microhardness evaluations. J Adhes Dent. 2001b;3(3):247–55.

Terry DA. An essential component to adhesive dentistry: the rubber dam. Pract Proced Aesthetic Dent PPAD. 2005 Mar;17(2):106, 108.

Theuns HM, van Dijk JW, Jongebloed WL, Groeneveld A. The mineral content of human enamel studied by polarizing microscopy, microradiography and scanning electron microscopy. Arch Oral Biol. 1983;28(9):797–803.

Tuominen M, Tuominen R. Tooth surface loss among people exposed to cement and stone dust in the work environment in Tanzania. Community Dent Health. 1991 Sep;8(3):233–8.

Unterbrink GL, Liebenberg WH. Flowable resin composites as —iffed adhesives”: literature review and clinical recommendations. Quintessence Int Berl Ger 1985. 1999 Apr;30(4):249–57.

- Vale WA. Cavity preparation. *Ir Dent Rev.* 1956;2(3):33–41.
- Van Noort R. Introduction to dental materials. 2nd ed. Edinburgh : Mosby ; 2002. Chapitre numéro 1.7, Mechanical properties ; p. 42–9.
- Waerhaug J. Effect of toothbrushing on subgingival plaque formation. *J Periodontol.* 1981;52(1):30–4.
- Wagman SS. The role of coronal contour in gingival health. *J Prosthet Dent.* 1977 Mar;37(3):280–7.
- Warner JS. Time required for improvement of an analgesic rebound headache. *Headache.* 1998 Mar;38(3):229–30.
- Wennström JL, Zucchelli G. Increased gingival dimensions. A significant factor for successful outcome of root coverage procedures? A 2-year prospective clinical study. *J Clin Periodontol.* 1996 Aug;23(8):770–7.
- Werguet M. Les érosions dentaires : données actuelles [Thèse d'exercice]. [Nancy]: Université de Lorraine; 2013.
- Wickens JL. Tooth surface loss. 6. Prevention and maintenance. *Br Dent J.* 1999 Apr 24;186(8):371–6.
- Wiegand A, Kuhn M, Sener B, Roos M, Attin T. Abrasion of eroded dentin caused by toothpaste slurries of different abrasivity and toothbrushes of different filament diameter. *J Dent.* 2009 Jun;37(6):480–4.
- Willems G, Lambrechts P, Braem M, Celis J-P, Vanherle G. A classification of dental composites according to their morphological and mechanical characteristics. *Dent Mater.* 1992;8(5):310–9.
- Wood I, Jawad Z, Paisley C, Brunton P. Non-carious cervical tooth surface loss: A literature review. *J Dent.* 2008 Oct;36(10):759–66.
- Woronko GA, St Germain HA, Meiers JC. Effect of dentin primer on the shear bond strength between composite resin and enamel. *Oper Dent.* 1996 Jun;21(3):116–21.
- Yap AUJ, Yap SH, Teo CK, Ng JJ. Finishing/polishing of composite and compomer restoratives: effectiveness of one-step systems. *Oper Dent.* 2004 Jun;29(3):275–9.



Young WG. Diet and nutrition for oral health: advice for patients with tooth wear. *Aust Dent Assoc News Bull.* 1995;224:8–10.

Zero DT. Etiology of dental erosion? extrinsic factors. *Eur J Oral Sci.* 1996 Apr;104(2):162–77.

Zucchelli G. *Chirurgie esthétique mucogingivale.* Paris: Quintessence International; 2014a. Chapitre numéro 7, anticiper le recouvrement radiculaire ; p. 97–105.

Zucchelli G. *Chirurgie esthétique mucogingivale.* Paris: Quintessence International; 2014b. Chapitre numéro 1, chirurgie esthétique mucogingivale ; p. 1–2.

Zucchelli G. *Chirurgie esthétique mucogingivale.* Paris: Quintessence International; 2014c. Chapitre numéro 11, choix de la technique chirurgicale ; p. 127–31.

Zucchelli G. *Chirurgie esthétique mucogingivale.* Paris: Quintessence International; 2014d. Chapitre numéro 2, diagnostic des défauts mucogingivaux ; p. 3–11.

Zucchelli G. *Chirurgie esthétique mucogingivale.* Paris: Quintessence International; 2014e. Chapitre numéro 6, difficultés de diagnostic et de pronostic de la récession gingivale ; p. 79–96.

Zucchelli G. *Chirurgie esthétique mucogingivale.* Paris: Quintessence International; 2014f. Chapitre numéro 3, étiologie de la récession gingivale ; p. 13–61.

Zucchelli G. *Chirurgie esthétique mucogingivale.* Paris: Quintessence International; 2014g. Chapitre numéro 10, facteurs influençant le choix de la technique chirurgicale de recouvrement radiculaire ; p. 117–26.

Zucchelli G. *Chirurgie esthétique mucogingivale.* Paris: Quintessence International; 2014h. Chapitre numéro 8, indications de traitement des récessions gingivales ; p. 107–12.

Zucchelli G. *Chirurgie esthétique mucogingivale.* Paris: Quintessence International; 2014i. Chapitre numéro 5, pronostic de la récession gingivale ; p. 69–77.

Zucchelli G. *Chirurgie esthétique mucogingivale.* Paris: Quintessence International; 2014j. Chapitre numéro 9, techniques chirurgicales de recouvrement radiculaire ; p. 113–6.

Zucchelli G. Chirurgie esthétique mucogingivale. Paris: Quintessence International; 2014k. Chapitre numéro 12, traitement causal avant la chirurgie mucogingivale ; p. 133–7.

Zucchelli G. Chirurgie esthétique mucogingivale. Paris: Quintessence International; 2014l. Chapitre numéro 16, traitement des lésions cervicales carieuses et non carieuses associées à des récessions gingivales ; p. 181–256.

Zucchelli G, Testori T, De Sanctis M. Clinical and anatomical factors limiting treatment outcomes of gingival recession: a new method to predetermine the line of root coverage. J Periodontol. 2006 Apr;77(4):714–21.

## Annexe

Proposition de questionnaire (Jager, 2011)

Données d'usage	
Nom / Prénom	
Date de naissance	
Profession	
Suivi dentaire antérieur	Oui / Non
Motif de consultation	

Vérifications médicales		Si OUI	
Antécédents de santé	Oui / Non		
Médication en cours	Oui / Non		
Grossesse	Oui / Non	Trimestre : Premier / Second / Dernier	
Troubles gastriques	Oui / Non	Brûlures d'estomac	Oui / Non
		Reflux oesophagien	Oui / Non
		Régurgitation	Oui / Non
		Autres (précisez) : .....	
Problèmes comportementaux	Oui / Non	Vomissement	Oui / Non
		Rumination	Oui / Non
		Régurgitation	Oui / Non
Stupéfiants	Oui / Non	Cocaïne	Oui / Non
		Cannabis	Oui / Non
		Ecstasy	Oui / Non
		Autres (précisez) : .....	
Alcool	Oui / Non	Fréquence :	
Aspirine chronique	Oui / Non	Forme galénique :	
Vitamine C	Oui / Non	Forme galénique :	

Régime alimentaire		Si oui, fréquence
Sodas	Oui / Non	
Jus de fruits	Oui / Non	
Fruits, agrumes	Oui / Non	
Vinaigrette	Oui / Non	
Condiment	Oui / Non	
Vin	Oui / Non	
Infusion de plantes	Oui / Non	
Jeûne / Régime	Oui / Non	
Végétarien	Oui / Non	Ovo / Ovo – lacto

Modalités de consommation des sodas et jus de fruits			
Période	Matin / coucher	Brossage immédiat	Oui / Non
Utilisation d'une paille	Oui / Non	Devant les dents	Oui / Non
		Entre les dents	Oui / Non
		Derrière les dents	Oui / Non
		Sur le côté	Oui / Non
Mode personnel de prise		Sirotage	Oui / Non
		Agitation en bouche	Oui / Non
		Conservation en bouche	Oui / Non

Modalités d'hygiène bucco-dentaires	
Brosse à dents	Manuelle / Electrique
Dureté	Ultra-souple / Souple / Médium / Dure
Technique de brossage	Horizontale / Verticale / Rouleau / Autres Précisez :
Dentifrice	Précisez :
Fréquence (par jour)	Une / Deux / Trois / Quatre ou plus
Bicarbonate de soude	Oui / Non Fréquence :
Main utilisée	Droite / Gauche

Autres	
Grincez vous des dents ?	Oui / Non
Êtes-vous stressé durant la journée ?	Oui / Non

## Table des matières

<b>Sommaire</b> .....	<b>9</b>
<b>Liste des figures</b> .....	<b>10</b>
<b>Liste des tableaux</b> .....	<b>12</b>
<b>Introduction</b> .....	<b>13</b>
<b>1. Les lésions</b> .....	<b>14</b>
<b>1.1. Particularités anatomiques et histologiques du site cervical</b> .....	<b>14</b>
<b>1.2. Examen clinique en fonction de l'étiologie</b> .....	<b>17</b>
1.2.1. Lésions carieuses.....	17
1.2.2. Lésions non-carieuses.....	23
<b>1.3. Classifications et leurs limites</b> .....	<b>58</b>
<b>2. Thérapeutiques</b> .....	<b>61</b>
<b>2.1. Prévention</b> .....	<b>61</b>
2.1.1. Lésions carieuses.....	67
2.1.2. Tribo-érosion.....	69
2.1.3. Abrasion.....	71
2.1.4. Abfraction.....	74
<b>2.2. Odontologie Conservatrice</b> .....	<b>74</b>
2.2.1. Indications.....	74
2.2.2. Choix du matériau.....	77
2.2.3. Mise en œuvre.....	93
2.2.4. Protocole de restauration.....	99
<b>2.3. Chirurgie muco-gingivale</b> .....	<b>108</b>
2.3.1. Indications.....	110
2.3.2. Contre-indications.....	114
2.3.3. Plan de traitement parodontal.....	114
2.3.4. Choix de la technique.....	115
<b>2.4. Traitements mixtes</b> .....	<b>125</b>
<b>Conclusion</b> .....	<b>139</b>
<b>Bibliographie</b> .....	<b>140</b>
<b>Annexe</b> .....	<b>161</b>

GEVREY Alexis-Michaël – Gestion des pertes de substance cervicale : chirurgie ou odontologie conservatrice ?

Nancy 2016 : 165 pages. 28 figures ; 15 tableaux.

Th. : Chir.- Dent. : Nancy : 2016

**Mots-clés :**

- Lésion cervicale non carieuse
- Carie cervicale
- Récession gingivale
- Chirurgie mucogingivale
- Restauration dentaire

**Résumé :**

Les lésions cervicales sont des pertes de substance qui sont couramment observées. Leurs étiologies sont diverses et ont des répercussions sur la morphologie des lésions. Ces lésions sont multifactorielles puisque plusieurs étiologies peuvent se combiner simultanément ou pas.

Aussi le travail du chirurgien dentiste est difficile puisqu'il doit « retracer » l'histoire de la maladie.

Après identification des causes, les thérapeutiques concernées suivent le principe de gradient thérapeutique : prévention, odontologie conservatrice et chirurgie.

La prévention tient une place primordiale puisqu'elle conditionne l'arrêt d'évolution des lésions mais aussi et surtout la pérennité des soins réalisés par la suite.

La mise en place d'un traitement restaurateur doit suivre un protocole qui se doit d'être respecté afin de bénéficier au mieux des propriétés intrinsèques du matériau : résines composites, ciments en verre ionomère ou utilisation des deux.

Un traitement par chirurgie de recouvrement peut être entrepris si les indications sont respectées.

Enfin, l'apparition de techniques « mixtes » qui combinent traitements restaurateur et chirurgical semble être un bon compromis pour le traitement des pertes de substance cervical.

**Membres du jury :**

Pr. P. AMBROSINI

Professeur des Universités

Président et codirecteur

Dr. C. AMORY

Maître de Conférences

Directeur de thèse

Dr. E. MORTIER

Maître de Conférences

Juge

Dr. E. BÖLÖNI

Assistant Hospitalo-Universitaire

Juge

**Adresse de l'auteur :**

Alexis-Michaël GEVREY  
20, rue de la fontaine Soyier  
21850 SAINT APOLLINAIRE





**UNIVERSITÉ  
DE LORRAINE**



Jury : Président : P. AMBROSINI – Professeur des Universités  
Juges : C. AMORY – Maître de Conférence des Universités  
E. MORTIER – Maître de Conférence des Universités  
E. BÖLÖNI – Assistante Hospitalier Universitaire

Thèse pour obtenir le diplôme D'Etat de Docteur en Chirurgie Dentaire

Présentée par: **Monsieur GEVREY Alexis-Michaël**

né(e) à: **DIJON (Côte d'Or)**

le **26 septembre 1992**

et ayant pour titre : « **Gestion des pertes de substance cervicale : chirurgie ou odontologie conservatrice** ».

Le Président du jury

**P. AMBROSINI**

Le Doyen  
de la Faculté d'Odontologie



**J.M. MARTRETTE**

Autorise à soutenir et imprimer la thèse **9079**

NANCY, le **26 FEV. 2016**

Le Président de l'Université de Lorraine



**P. MUTZENHARDT**

