



**HAL**  
open science

# Troisièmes molaires : conserver ou extraire ? Critères de décisions

Carine Chourbaji

► **To cite this version:**

Carine Chourbaji. Troisièmes molaires : conserver ou extraire ? Critères de décisions. Sciences du Vivant [q-bio]. 2016. hal-01932306

**HAL Id: hal-01932306**

**<https://hal.univ-lorraine.fr/hal-01932306v1>**

Submitted on 23 Nov 2018

**HAL** is a multi-disciplinary open access archive for the deposit and dissemination of scientific research documents, whether they are published or not. The documents may come from teaching and research institutions in France or abroad, or from public or private research centers.

L'archive ouverte pluridisciplinaire **HAL**, est destinée au dépôt et à la diffusion de documents scientifiques de niveau recherche, publiés ou non, émanant des établissements d'enseignement et de recherche français ou étrangers, des laboratoires publics ou privés.



## AVERTISSEMENT

Ce document est le fruit d'un long travail approuvé par le jury de soutenance et mis à disposition de l'ensemble de la communauté universitaire élargie.

Il est soumis à la propriété intellectuelle de l'auteur. Ceci implique une obligation de citation et de référencement lors de l'utilisation de ce document.

D'autre part, toute contrefaçon, plagiat, reproduction illicite encourt une poursuite pénale.

Contact : [ddoc-thesesexercice-contact@univ-lorraine.fr](mailto:ddoc-thesesexercice-contact@univ-lorraine.fr)

## LIENS

Code de la Propriété Intellectuelle. articles L 122. 4

Code de la Propriété Intellectuelle. articles L 335.2- L 335.10

[http://www.cfcopies.com/V2/leg/leg\\_droi.php](http://www.cfcopies.com/V2/leg/leg_droi.php)

<http://www.culture.gouv.fr/culture/infos-pratiques/droits/protection.htm>

**ACADÉMIE DE NANCY-METZ**

**UNIVERSITÉ DE LORRAINE**

**FACULTÉ D'ODONTOLOGIE**

Année 2016

N° 9289

**THÈSE**

pour le

**DIPLÔME D'ÉTAT DE DOCTEUR EN CHIRURGIE DENTAIRE**

par

**Carine CHOURBAJI**

Née le 15 février 1990 à Saïda (LIBAN)

**Troisièmes molaires : conserver ou extraire ?**

**Critères de décisions**

Présentée et soutenue publiquement le 04 novembre 2016

**Examineurs de la thèse :**

Pr. J.M. MARTRETTE	Professeur des Universités	Président
<u>Dr. J. GUILLET</u>	<u>Maître de Conférences</u>	<u>Juge</u>
Dr. C. KICHENBRAND	Assistant Hospitalier Universitaire	Juge
Dr. M. LACHAUX	Assistant Hospitalier Universitaire	Juge

*Par délibération en date du 11 décembre 1972,  
la Faculté de Chirurgie Dentaire a arrêté que  
les opinions émises dans les dissertations  
qui lui seront présentées  
doivent être considérées comme propres à  
leurs auteurs et qu'elle n'entend leur donner  
aucune approbation ni improbation.*

Président : Professeur Pierre MUTZENHARDT

Doyen : Professeur Jean-Marc MARTRETTE

Vice-Doyens : Pr Pascal AMBROSINI -- Dr Céline CLEMENT

Membres Honoraires : Dr L. BABEL – Pr. S. DURIVAUX – Pr A. FONTAINE – Pr G. JACQUART – Pr D. ROZENCWEIG - Pr M. VIVIER – Pr ARTIS -

Doyen Honoraire : Pr J. VADOT, Pr J.P. LOUIS

Professeur Emérite : Pr J.P. LOUIS

Maître de conférences CUM MERITO : Dr C. ARCHIEN

<b>Sous-section 56-01</b> Odontologie pédiatrique	Mme Mme M. Mlle Mlle M.	<b><u>DROZ Dominique (Desprez)</u></b> JAGER Stéphanie PREVOST Jacques HERNANDEZ Magali LAUVRAY Alice MERCIER Thomas	Maître de Conférences * Maître de Conférences * Maître de Conférences Assistante * Assistante Assistant *
<b>Sous-section 56-02</b> Orthopédie Dento-Faciale	Mme M. Mlle Mlle	<b><u>FILLEUL Marie Pierryle</u></b> EGLOFF Benoît BLAISE Claire LACHAUX Marion	Professeur des Universités * Maître de Conférences * Assistante Assistante
<b>Sous-section 56-03</b> Prévention, Epidémiologie, Economie de la Santé, Odontologie légale	Mme M. Mme	<b><u>CLEMENT Céline</u></b> CAMELOT Frédéric LACZNY Emily	Maître de Conférences * Assistant * Assistante
<b>Sous-section 57-01</b> Parodontologie	M. Mme M. M. Mlle Mlle	<b><u>AMBROSINI Pascal</u></b> BISSON Catherine JOSEPH David PENAUD Jacques BÖLÖNI Eszter PAOLI Nathalie	Professeur des Universités * Maître de Conférences * Maître de Conférences * Maître de Conférences Assistante Assistante *
<b>Sous-section 57-02</b> Chirurgie Buccale, Pathologie et Thérapeutique  Anesthésiologie et Réanimation	Mme M. Mlle  M. Mlle M.	<b><u>GUILLET-THIBAUT Julie</u></b> BRAVETTI Pierre PHULPIN Bérengère  DELAITRE Bruno KICHENBRAND Charlène MASCHINO François	Maître de Conférences * Maître de Conférences Maître de Conférences * Assistant Assistant Assistante * Assistant
<b>Sous-section 57-03</b> Sciences Biologiques (Biochimie, Immunologie, Histologie, Embryologie, génétique, Anatomie pathologique, Bactériologie, Pharmacologie)	M. M.	<b><u>YASUKAWA Kazutoyo</u></b> MARTRETTE Jean-Marc	Maître de Conférences * Professeur des Universités *
<b>Sous-section 58-01</b> Odontologie Conservatrice, Endodontie	M. M. M. M. M. Mlle M.	<b><u>MORTIER Éric</u></b> AMORY Christophe BALHAZARD Rémy ENGELS-DEUTSCH Marc BON Gautier MUNARO Perrine VINCENT Marin	Maître de Conférences * Maître de Conférences Maître de Conférences * Maître de Conférences Assistant Assistante Assistant *
<b>Sous-section 58-02</b> Prothèses (Prothèse conjointe, Prothèse adjointe partielle, Prothèse complète, Prothèse maxillo-faciale)	M. M. Mme Mme M. M. M. M. Mlle	<b><u>DE MARCH Pascal</u></b> SCHOUVER Jacques VAILLANT Anne-Sophie CORNE Pascale GILLET Marc HIRTZ Pierre KANNENGIESSER François SIMON Doriane	Maître de Conférences Maître de Conférences Maître de Conférences * Assistante * Assistant Assistant * Assistant Assistante
<b>Sous-section 58-03</b> Sciences Anatomiques et Physiologiques Occlusodontiques, Biomatériaux, Biophysique, Radiologie	Mme Mme M. M.	<b><u>STRAZIELLE Catherine</u></b> MOBY Vanessa (Stutzmann) SALOMON Jean-Pierre HARLE Guillaume	Professeur des Universités * Maître de Conférences * Maître de Conférences Assistant Associé

Souligné : responsable de la sous-section \* temps plein

Mis à jour le 01.03.2016

**À notre Président,**

**Monsieur le Professeur Jean-Marc MARTRETTE,**

Docteur en Chirurgie Dentaire

Professeur des Universités – Praticien Hospitalier

Doyen de la Faculté d’Odontologie de Nancy

Docteur en Sciences Pharmacologiques

Habilité à diriger des Recherches

Sous-section : Sciences biologiques (Biochimie, Immunologie, Histologie, Embryologie, Génétique, Anatomie pathologique, Bactériologie, Pharmacologie)

*Vous nous faites le grand honneur  
de présider notre jury de thèse.*

*Veillez trouver dans ce travail le témoignage de notre  
vive reconnaissance et de notre profond respect.*

**À notre juge et directrice de thèse,**

**Madame le Docteur Julie GUILLET,**

Docteur en Chirurgie Dentaire

Spécialiste Qualifiée en Chirurgie Orale

Maître de Conférences des Universités – Praticien Hospitalier

Ancien Interne en Chirurgie Orale

Ancien Assistant Hospitalo-Universitaire

Responsable de la Sous-section : Chirurgie Buccale, Pathologie et  
Thérapeutique, Anesthésiologie et réanimation

*Nous vous remercions du très grand honneur et plaisir que vous nous avez fait*

*en acceptant la direction de cette thèse.*

*Nous avons été très touchés par la confiance et les conseils que  
vous nous avez accordés tout au long de nos études et au-delà.*

*Veillez trouver ici le témoignage de nos vifs remerciements et  
de notre profonde admiration.*

**À notre juge,**

**Madame le Docteur Charlène KICHENBRAND**

Docteur en Chirurgie Dentaire

Assistant Hospitalier Universitaire

Sous-section : Chirurgie Buccale, Pathologie et Thérapeutique,  
Anesthésiologie et Réanimation

*Nous vous sommes très reconnaissants d'avoir  
accepté de participer à ce jury de thèse.*

*Nous vous remercions pour votre disponibilité au cours de notre cursus.*

*Veillez trouver ici l'expression de toute notre gratitude.*



**À notre juge,**

**Madame le Docteur Marion LACHAUX**

Docteur en Chirurgie Dentaire

Assistant Hospitalier Universitaire

Sous-section : Orthopédie Dento-Faciale

*Vous nous faites l'honneur de siéger  
parmi notre jury de thèse.*

*Nous vous remercions de l'intérêt que vous avez porté à notre travail.*

*Veillez trouver ici l'expression de notre reconnaissance  
et de notre profond respect.*

## Remerciements

### À ma famille :

**Papa**, je dis souvent que j'ai plutôt « la poisse » au quotidien, mais en fait je me trompe. J'ai eu la plus grande chance qu'on puisse espérer avoir dans une vie... Je t'ai eu comme Papa et franchement tu n'imagines pas à quel point je suis reconnaissante pour cela chaque jour. Tu es mon véritable guide, un exemple à suivre et j'espère pouvoir un jour effleurer le niveau de tes qualités. J'ai conscience de tous les sacrifices que tu as fait et que tu fais toujours pour nous Pap' et sache qu'il n'y a rien que je ne ferais pour que tu sois fier de moi... Alors Merci d'être le Pap' que je souhaiterais à tout le monde...Merci d'être si parfaitement le mien... Je t'aime tant.

**Maman**, par tous ses multiples aspects notre relation est tellement unique et à vrai dire je ne changerais rien de tout cela, parce qu'elle nous ressemble, passionnée, enjouée, explosive, elle est exactement à notre image. Alors Merci Maman de vivre tout cela avec moi, de m'avoir donné ce visage enfantin et cette sensibilité que toi aussi tu arbores tous les jours. Tu n'es pas sans savoir que je t'aime et que comme disait Teri, « je serai là, toujours pour toi ». Love u Mumidou.

**Poup'** : Merci d'être une vraie poup' dans toute ta splendeur.

**Mamie**, ma super maminette, cette battante... Celle qui m'a appris à pâtisser, qui me cuisine toujours mes plats préférés, qui m'a fait partager sa passion du tennis, qui est trilingue et qui assure grave mais surtout celle qui est toujours de mon côté même quand j'ai tort. Love u to the moon and back Téta... I miss u every day.

**Chloé**, Merci d'être la plus drôle, chiante, attentionnée, râleuse, chanceuse, attachante mais surtout la plus complémentaire des petites sœurs. Nous en avons vécues des épopées ensemble et quelque chose me dit que c'est loin d'être terminé (avec tes bêtises...). En tout cas, sache que, quoi qu'il puisse arriver, je mesure chaque jour la chance de t'avoir et je n'échangerais ma place pour rien au monde parce que j'aime tellement être ta grande sœur Fenouil.

**Nada**, je suis très heureuse qu'on se soit enfin retrouvée et d'être moi aussi une petite sœur maintenant, j'adore ça. Merci d'avoir été un soutien infailible pendant cette année difficile pour moi, tu as été parfaite. Je nous souhaite plein de bonheur à venir, des rires, sûrement des pleurs... la magie que des liens familiaux que même le temps ne peut altérer. Merci, merci, merci.

**Sander**, tu es le meilleur beau-frère qu'on puisse rêver d'avoir. Dank u.

**Popo, Maro et Fassou** (inside), vous avez fait de moi une vraie « tata gâteau » et je crois que jusqu'ici c'est le rôle que je préfère... alors Merci.

**Ceux partis trop tôt**, j'espère que de là où vous êtes fiers de moi. Je suis très reconnaissante de votre détermination et de vos sacrifices passés qui ont fait de moi ce que je suis aujourd'hui. Merci.

**La famille ChourbaGi** de Bordeaux (et d'Amiens et de « je ne sais pas où est Alex »), je suis fière de faire partie de votre famille, vous êtes un exemple pour moi et j'aimerais qu'on puisse se voir plus souvent. Merci à ceux qui ont traversé la France pour moi aujourd'hui, ça me touche à un point...

**Maher et Mazen**, mes acolytes. Pas une photo de moi enfant sans vous... Vous êtes les frères que je n'ai pas eus et même si nous vivons dans 3 pays différents aujourd'hui (on se demande bien où vit Maher d'ailleurs) vous restez tout près de mon cœur.

**Mona**, la tata par excellence, tu es parfaite dans ce rôle. Merci de m'écouter parfois une bonne partie de la nuit et de toujours essayer de trouver des solutions à tous ces problèmes de filles. Je te souhaite d'être heureuse... Enfin.

**Yoyo**, mon autre moi, celle qui m'a précédée de 4 mois et qui me montre la voie à suivre depuis 26 ans. Tu es mon idole mon paon, une volonté de fer accompagnée d'un cœur de guimauve... Un être remarquable. Je suis fière (comme un paon) d'être ton amie... Les jours et les mois passent et rien ne change malgré nos emplois du temps chronophage (surtout le tien), tu restes la même. À nos 26 prochaines années ensemble et aux suivantes aussi... Je n'aurai jamais assez de temps avec toi de toute façon.

**Thomas**, Merci du regard que tu poses sur elle, je sais quand je vous regarde qu'avec toi elle sera toujours aimée, comprise, heureuse, et c'est tout ce qui compte pour moi.

**Méla et Momo**, comme une famille pour moi, Merci d'avoir été là dans les bons mais surtout dans les mauvais moments, vous êtes une référence pour moi.

**Hoda, Ghada et au reste de ma famille**, Merci.

À « ma seule collègue » :

**Delphine**, notre assistante en or mais avant tout une amie et une grande sœur pour moi. Tu partages mon quotidien en quelque sorte et j'ai vraiment beaucoup de chance pour ça. Tu es un amour de femme, une vraie perle rare. Merci pour le soutien inconditionnel que tu m'apportes depuis toutes ces années.

### À mes amis :

**Sophie**, on ne choisit pas sa famille, certes, mais toi tu es la sœur que j'ai choisie. Je n'ai pas de mots pour exprimer la chance que j'ai eu ce jour où nos chemins se sont croisés. Depuis nous avançons ensemble, nous devenons adultes, nous pleurons, nous rions et je ne te remercierai jamais assez pour tout cela. Je ne te le dis sûrement pas souvent mais je t'aime ma choupette. Merci simplement d'être toi (et d'avoir organisé cette journée avec moi, je ne sais pas ce que je ferais sans toi).

**Céline**, mon amie avec un grand A, celle qui m'écoute toujours chapitre après chapitre et qui se souvient toujours de tout. Les journées avec toi sont bien trop courtes et tu manques tellement à mon quotidien. Sache qu'aucune distance ne nuira à ce que nous avons construit ensemble pendant toutes ces années, tu mérites d'être connue louloute... et moi je suis ravie de ne pas être passée à côté de ça. Merci... simplement.

**Thibaut** : simplement Merci d'avoir rendu bon nombre de ses projets possibles. Tu as changé sa vie et ça n'a pas de prix pour moi.

**Cécilia**, la rencontre de ma D3 la moins attendue mais la plus belle. J'ai rapidement vu le cœur d'artichaut sous la carapace de la boute-en-train que tu es et j'aime tout cela chez toi mon bibi ! Avec toi, on ne s'ennuie pas et sache que je suis très reconnaissante de ce regard bienveillant que tu poses toujours sur moi. Nos abricotiers hebdomadaires me manquent tellement mais je sais que nos aventures ne font que commencer.

**Maxime** : tu complètes à la perfection les qualités de cœur de Céc', vous êtes un vrai plaisir à vivre tous les 2... Merci.

**Christelle**, alors toi on peut vraiment dire que je ne m'y attendais pas. Alors que je vivais ma dernière année à Nancy et m'apprêtais à repartir dans ma Bourgogne adoptive, tu es arrivée de ton Alsace natale et tu as rendu mon départ encore plus difficile. Merci pour la douceur que tu dégages, pour les bons petits plats avec lesquels tu me régales chaque fois et surtout Merci d'être une oreille si attentive et apaisante.

**Thibaut** : Merci d'avoir croisé ma route en salle de travail et d'avoir trouvé que j'étais à la

hauteur pour que tu me présentes ton adorable chérie. Merci aussi de m'accueillir à chacune de mes escapades nancéiennes ; d'ailleurs j'attends toujours votre escapade bourguignonne ;).

**Max**, Que dire ? Dire que j'ai presque fait la tête quand je me suis retrouvée associée à toi ? Dire que toi aussi tu n'étais pas vraiment ravi ? Tout cela est vrai mais paraît tellement surréel aujourd'hui. De binôme de pédo (où on a grave assuré pour des D1 qu'on se le dise) à bon ami pour devenir le meilleur, on peut dire qu'on se sera bien marré ! Et qu'on se marre toujours ;) . Tu es le membre idéal que j'aurais pu trouver pour la team bleue, et j'espère qu'elle a encore de beaux jours devant elle (sinon je viens t'attraper au CK6 et tu risques de moins rigoler). Alors Pad', Merci de m'accompagner de si près, de répondre à la moindre de mes questions bêtes sans jamais perdre patience, et de me demander chaque jour juste si je vais bien. Yakalélo quoi ! (Au fait : TY4OPT)

**Lisa**, mon acolyte de D3 et T1 ; même si aujourd'hui le temps nous manque bien trop souvent, sache que je n'oublie rien des rires, des pleurs, des restos, des terrasses et des eurocks endiablés (ne parlons même pas du Pat' ;)). Ce sont des moments précieux à mon cœur et à ma mémoire alors Merci de les avoir créés et partagés avec moi.

**Anne Laure**, Merci de m'avoir prouvée qu'en P1 on peut se faire de vrais amis. Tu auras été à l'origine de tous mes fous-rires pendant cette année difficile. Je n'oublierai jamais nos Columbus post fiesta et nos retours de colles à papoter des heures dans la voiture (pour finir par la confier à un inconnu pour qu'il la redémarre !). Je ne te vois pas aussi souvent que j'aimerais ma copine tripède mais tu gardes ta place intacte dans mon cœur.

**Greyce**, les découvertes tardives sont parfois les meilleures, et j'ai eu la chance de découvrir en toi une personne sensible, avenante et adorable. J'ai adoré nos séances papotages et j'espère qu'il y en aura bien d'autres... Place Stan ou ailleurs. Je te souhaite tout le meilleur, tu le mérites.

**Jenny**, ma copinette de l'autre bout du monde, si tu savais ce que j'aurais donné pour que tu sois là aujourd'hui. Merci d'être la preuve que l'amitié résiste à toutes les épreuves... nous en avons vécues et nous en vivrons encore mais sache je suis très fière de toi et fière d'être ton amie.

**Ben**, tu es celui qu'elle attendait, Merci d'avoir réparé tous ses doutes, vous êtes si inspirants tous les 2.

**Adeline**, un vrai soutien pendant les P1, tu as été un guide exemplaire, Merci pour tout cela. J'espère vraiment qu'on trouvera le temps de se voir plus maintenant que nous sommes redevenues icaunaises.

**Mes binômes,**

**Allisson**, d'abord en OC puis en pédo pour finir de se découvrir, Merci d'avoir été une binôme de choc ; on aura quand même sacrément rigolé (« y'a un truc qui sent le chien mouillé la »).

**Flora**, c'était un vrai plaisir de partager les vacances de paro avec toi, Merci pour tout.

À ceux que j'ai eu la chance de rencontrer :

**Foura, Fado et Rima**, Merci d'être, depuis ma naissance, des vraies tatas d'adoption pour moi. Chaque moment passé avec vous est un vrai plaisir, qu'il s'agisse d'aller voir un cirque dans les ruines de Baalbek ou juste de flâner à Zeitouna Bay, votre présence suffit à rendre l'événement super chouette.

**Elsa**, Merci de m'avoir fait ce sourire que je suis fière d'exposer aujourd'hui grâce à toi. Il semblerait que tu aies fait naître en moi une petite vocation, affaire à suivre ;) tu en seras la première témoin.

**Marie-Aimée et Serge**, Merci de croire en moi depuis le 1<sup>er</sup> jour de notre rencontre, votre soutien sans faille est très précieux pour moi.

**Anne**, Merci d'être la plus topissime des meilleures amies qui existe pour Chloé. Tu fais d'elle quelqu'un de meilleur encore ; elle a beaucoup de chance. (Et Merci de partager ma passion shoesesque ;)).

**Nounou, Lolo et Soni**, Merci d'avoir fait de notre escapade mexicaine un véritable rêve, j'espère chaque jour pouvoir revivre une journée avec vous là-bas. Merci d'être vous tout simplement, ça me manque tellement de passer du temps ensemble qu'il va falloir remédier à ça... et vite ;).

**Ilias**, Merci de m'avoir accueillie dans ton « antre » pendant mon année de T1, j'ai beaucoup aimé venir passer mes journées en votre compagnie.

**Brigitte**, Merci pour les séances papotages et les inspirations pâtisseries, t'assures !

**Michèle Vuillaume**, Merci d'avoir fait de mon début d'aventure nancéienne un véritable bonheur et d'avoir créé la meilleure amie/coloc' de tous les temps. J'ai fait bien des jaloux.

**Sandrine et Théotime**, ma crevette grise et sa super maman, Merci de l'amour inconditionnel que vous véhiculez ; vous étiez ma pause douceur de la semaine.

**Sophie G**, Merci pour les midis papotages et les bons conseils que tu m'as fait partager. Ta détermination force le respect. Je te souhaite un avenir toujours radieux, tu le mérites tellement.

**Julie** et **Albé**, Merci de prendre soin de ma louloute en mon absence et Merci de me la prêter si gentiment quand je reviens. Vous êtes un modèle pour nous tous.

**Angel**, Merci d'être le fidèle acolyte de mon Pap' et Merci de m'avoir dépêtrée de mes galères en compta. Grâce à toi, cela n'a « presque » plus de secrets pour moi.

**Sergine** et **Patrick**, Merci d'être les meilleurs voisins de la Terre, Merci pour les crêpes, les framboises, les rigolades passées et à venir.

**À ceux qui sont présents aujourd'hui** pour fêter ce jour si spécial avec moi, **MERCI**.

Aux **équipes soignantes**, aux **aides-soignantes**, et aux **personnels administratifs** de la **Fac** et du **CHU** sections Heydenreich et Brabois adultes, Merci de votre disponibilité sans faille pendant toutes ces années.

**À ceux qui ont un jour croisé ma route** et qui l'ont embellie, **MERCI**.

Finalement et plus personnellement,

**Julie**, Merci d'être pour moi (et pour beaucoup) une véritable inspiration. Je n'aurais pas pu imaginer réaliser cette étape sans toi, alors Merci de m'avoir accompagnée pendant ces 3 années de clinique et cette année de thèse. Merci pour la confiance que tu as placée en moi dès le début, j'espère en avoir été à la hauteur. Tu es un vrai bonheur à vivre Magic' Julie, professionnellement mais surtout personnellement.

# Sommaire

<b>Sommaire</b>	<b>14</b>
<b>Listes des figures</b>	<b>15</b>
<b>Introduction</b>	<b>17</b>
<b>1 La troisième molaire et son environnement anatomique</b>	<b>18</b>
1.1 Anatomie dentaire	18
1.2 Environnement anatomique de la 3 <sup>e</sup> molaire maxillaire	25
1.3 Environnement anatomique de la 3 <sup>e</sup> molaire mandibulaire	28
<b>2 Pathologies associées à la 3<sup>e</sup> molaire</b>	<b>30</b>
2.1 Pathologies liées à la dent en elle-même	30
2.2 Pathologies liées à son environnement proche	39
2.3 Pathologies controversées	44
<b>3 Critères de décision</b>	<b>47</b>
3.1 Recommandations actuelles	47
3.2 Contenu des recommandations	56
3.3 Arbres décisionnels	66
<b>Conclusion</b>	<b>72</b>
<b>Bibliographie</b>	<b>73</b>
<b>Annexe 1 : note de problématique de la HAS concernant la pertinence de l'avulsion des 3<sup>e</sup> molaires, 2014.</b>	<b>77</b>
<b>Annexe 2 : décision d'adoption de la note problématique, 2014.</b>	<b>91</b>
<b>Table des matières</b>	<b>93</b>



## Listes des figures

Figure 1 : Anatomie radulaire de la 3 <sup>e</sup> Molaire mandibulaire	19
Figure 2.1 : 3 <sup>e</sup> Molaire mandibulaire verticale	20
Figure 2.2 : 3 <sup>e</sup> Molaire mandibulaire oblique en mésial	20
Figure 2.3 : 3 <sup>e</sup> Molaire mandibulaire horizontale	20
Figure 2.4 : 3 <sup>e</sup> Molaire mandibulaire oblique en distal	21
Figure 3 : Les diverses orientations du grand axe de la 3 <sup>e</sup> molaire maxillaire	21
Figure 4 : Orientations possibles du grand axe de la 3 <sup>e</sup> molaire dans le sens horizontal	22
Figures 5.1 et 5.2 : Dent en inclusion osseuse et dent en inclusion muqueuse	23
Figure 5.3 : Dent retenue	24
Figure 5.4 : Dent en désinclusion	24
Figure 5.5 : Dent enclavée	25
Figure 6 : Radiographie panoramique montrant les rapports étroits entre la molaire 28 et le sinus gauche	26
Figure 7 : Émergence de l'artère palatine descendante par le foramen grand palatin	27
Figure 6 : Rapports de la dent de sagesse avec le nerf alvéolaire inférieur (2) et le nerf lingual (1)	29
Figures 7.1 et 7.2 : Rétro-alvéolaires d'une molaire 48 présentant une lésion carieuse ayant atteint le complexe pulpaire et un début de lésion péri-apicale avant et après traitement endodontique	32
Figure 8 : Radiographie panoramique montrant une molaire 48 porteuse d'un kyste dentigère volumineux, déviant le trajet du nerf alvéolaire inférieur	34
Figure 9 : Radiographie panoramique montrant des kystes marginaux postérieurs au niveau des molaires 38 et 48	34
Figure 10 : Radiographie panoramique révélant une volumineuse lésion ostéolytique refoulant le canal dentaire et la dent de sagesse (48) incluse, dont l'image évoque un kératokyste ; étiologie confirmée par l'examen anatomo-pathologique	35
Figure 11 : Radiographie maxillaire défilée visualisant la présence d'un volumineux améloblastome en secteur mandibulaire postérieur	36
Figure 12 : Radiographie panoramique montrant un odontome composé au niveau d'une 38 incluse	38
Figure 13 : Radiographie panoramiques montrant les extrusions avancées des molaires 18 et 28 en l'absence d'antagonistes	39
Figure 14 : Péricoronarite congestive au niveau de 48	40
Figure 15 : Radiographie panoramique montrant la molaire 38 responsable du fait de sa mésioversion d'une lésion carieuse importante de 37	41
Figure 16 : Radiographie panoramique révélant une importante lésion parodontale en distal de la molaire 37	

causée par une 38 mésioversée	42
Figures 17.1 et 17.2 : Résorption radiculaire de la racine distale de la 2 <sup>e</sup> molaire causée par une 3 <sup>e</sup> molaire en position horizontale à la radio panoramique et après extraction de la 2 <sup>e</sup> molaire	43
Figure 18 : Radiographie panoramique montrant la fracture de l'angle mandibulaire en regard d'une 38 en inclusion muqueuse	44
Figures 19.1, 19.2 et 19.3 : Radiographies de la mise en place orthodontique d'une 37 mésioversée après avulsion de la 38	45
Figure 20 : Place de la décision thérapeutique au sein de la relation de soins	54
Figure 21 : Radiographie panoramique montrant une 38 incluse et asymptomatique	59
Figure 22 : Radiographie panoramique révélant une 48 mature en contact avec 47 sans lésion dentaire ni osseuse causées par sa présence	60
Figures 23.1 et 23.2 : Radiographie panoramique révélant le passage du nerf alvéolaire inférieure entre les 2 racines d'une 38 (23.1), les racines de la sagesse étant fusionnées à l'apex, le nerf a été sectionné lors de l'avulsion puis reconstitué (23.2)	62

## Introduction

Au fur et à mesure des années et des décennies, la taille des arcades dentaires de l'homme adulte diminue. Les mâchoires deviennent ainsi trop étroites pour accueillir les 32 dents permanentes attendues. (2)

On assiste donc, comme le suggère la théorie de l'évolution de Darwin, à une disparition progressive des dents jugées « inutiles » à savoir les 3<sup>e</sup> molaires ou dents de sagesse. (4) Mais peut-on vraiment qualifier la dent de sagesse de « dent inutile » ? Doit-on s'en séparer systématiquement si elle est présente ?

Il est vrai que la diminution progressive du développement des maxillaires au cours de l'évolution rend l'éruption des dents de sagesse souvent difficile. Ce phénomène est responsable par ailleurs des nombreuses situations pathologiques observées, que ce soit au niveau de la 3<sup>e</sup> molaire elle-même ou de son environnement proche. (4)

Cependant il est essentiel de se rappeler que, lorsque les 3<sup>e</sup> molaires évoluent correctement, elles ont une utilité réelle dans l'équilibre anatomique, fonctionnel et dynamique des arcades dentaires, notamment dans la fonction masticatrice et le maintien de la dimension verticale. De plus, face à un édentement étendu, la présence d'une 3<sup>e</sup> molaire peut assurer ou améliorer la rétention d'une prothèse au niveau postérieur.

L'avulsion de cette dent est donc un geste irréversible auquel il convient de bien réfléchir au préalable. (2)

Au vu de ces arguments il est parfois difficile pour chaque praticien de se prononcer objectivement entre la conservation ou l'extraction des dents de sagesse. On observe ainsi une importante variabilité des stratégies thérapeutiques allant de l'extraction précoce à la conservation « jusqu'au-boutiste ». (4)

Compte tenu de l'ancienneté des dernières recommandations françaises (1997), et dans l'attente d'un consensus, notre travail se propose de présenter une alternative de réflexion afin de tenter de mettre aux points des critères plus objectifs de conservation ou d'avulsion des 3<sup>e</sup> molaires. (4)

Pour ce faire, nous commencerons par un rappel sur la position et l'environnement anatomique des 3<sup>e</sup> molaires maxillaires et mandibulaires. Puis nous détaillerons leurs pathologies fréquemment associées qu'elles soient avérées ou encore sujettes à la controverse. Nous terminerons enfin en proposant des critères de décision établis à partir des outils bibliographiques et statistiques actuellement disponibles.

# 1 La troisième molaire et son environnement anatomique

## 1.1 Anatomie dentaire

### 1.1.1 Forme

#### 1.1.1.1 Germe et dent immature

A son apparition vers 4 ou 5 ans le germe de la dent de sagesse n'est qu'une ébauche de la future couronne dentaire. La calcification de cette ébauche intervient vers 9 ou 10 ans pour un achèvement de la couronne entre 12 et 15 ans. A ce stade, le germe plutôt ovoïde commence son ascension et sa mise en place afin de redresser son axe. C'est alors que va débuter l'édification radiculaire qui donnera à la dent sa forme finale entre 18 et 25 ans. L'émergence dans la cavité orale a donc lieu (si l'axe de la dent le permet) lorsque la dent est encore immature entre 17 et 21 ans. (5)

#### 1.1.1.2 Dent mature

##### 1.1.1.2.1 Mandibulaire

De volume généralement inférieur à celui des autres molaires, la troisième molaire mandibulaire présente dans la majorité des cas une couronne plutôt rectangulaire et globuleuse.

Elle possède souvent 2 racines, une mésiale et une distale, qui présentent quant à elles certaines variations anatomiques à considérer lorsque l'indication d'extraction se pose afin de définir la meilleure stratégie d'avulsion. Elles peuvent être groupées ou plus fréquemment séparées et prendre des formes et positions très diverses (coniques/renflées, convergentes/divergentes). (19)

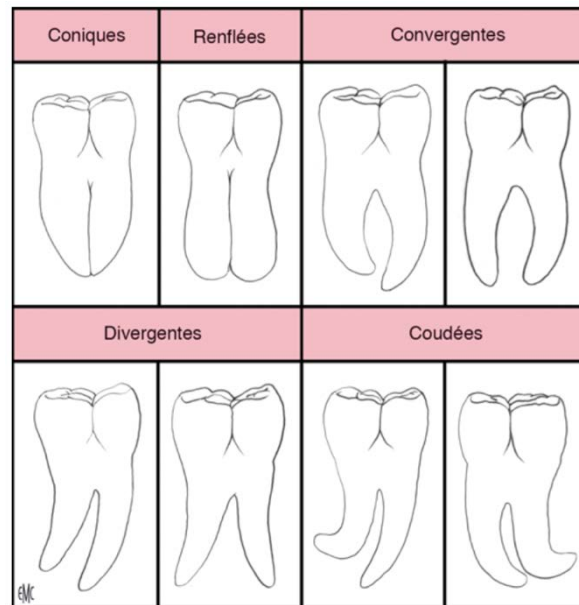


Figure 1 : Anatomie radiculaire de la 3<sup>e</sup> Molaire mandibulaire (source : Seigneuric, 2010)

#### 1.1.1.2.2 Maxillaire

Son volume étant inférieur à la troisième molaire mandibulaire, il s'agit de la plus petite molaire de la denture humaine physiologique. Sa couronne généralement ovoïde et globuleuse se prolonge par un nombre variable de racines (2 ou 3) ayant une forte inclinaison distale et étant rarement rétentes car la plupart du temps soudées entre elles. (19)

### 1.1.2 Orientation du grand axe

L'orientation du grand axe de la troisième molaire est déterminant à différents niveaux. Premièrement il constitue un facteur prédictif de la bonne évolution et du bon positionnement de la molaire sur l'arcade. Deuxièmement et dans le cas échéant d'une molaire en malposition, connaître l'orientation de la dent permet de définir la meilleure approche pour procéder à son avulsion. (19)

#### 1.1.2.1 Dans le sens sagittal

### 1.1.2.1.1 De la molaire mandibulaire

Dans le sens sagittal, la troisième molaire mandibulaire peut prendre 4 orientations majeures. Son grand axe peut être :

- Vertical : Seul cas favorable à une éruption complète de la couronne avec positionnement dans la continuité de l'arcade.

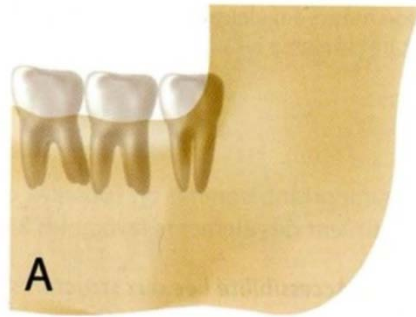


Figure 2.1 : 3<sup>e</sup> Molaire mandibulaire verticale (source : Tarragano et coll, 2010)

- Oblique en mésial

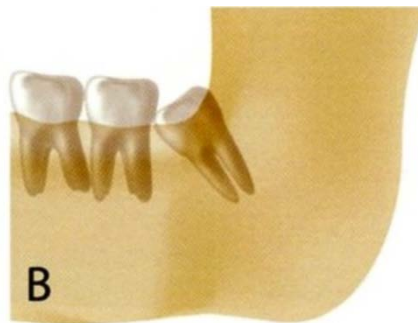

Figure 2.2 : 3<sup>e</sup> Molaire mandibulaire oblique en mésial (source : Tarragano et coll, 2010)

- Horizontal : Dans ce cas, comme dans le cas précédent, les pathologies associées avec une atteinte de la deuxième molaire mandibulaire sont fréquentes.

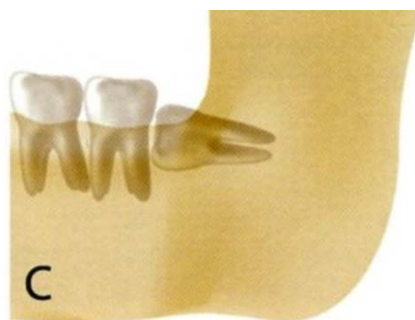


Figure 2.3 : 3<sup>e</sup> Molaire mandibulaire horizontale (source : Tarragano et coll, 2010)

- Oblique en distal

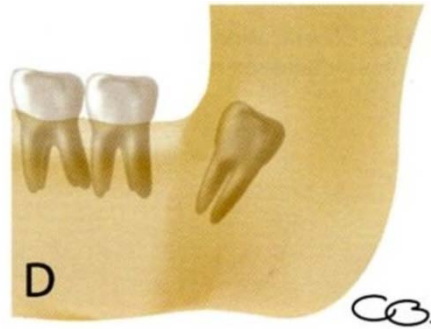

Figure 2.4 : 3<sup>e</sup> Molaire mandibulaire oblique en distal (source : Tarragano et coll, 2010)

#### 1.1.2.1.2 De la molaire maxillaire

Comme pour la molaire mandibulaire, le grand axe de la molaire maxillaire peut être vertical, oblique en mésial ou oblique en distal. Cependant la dent de sagesse maxillaire est rarement complètement couchée (grand axe horizontal).

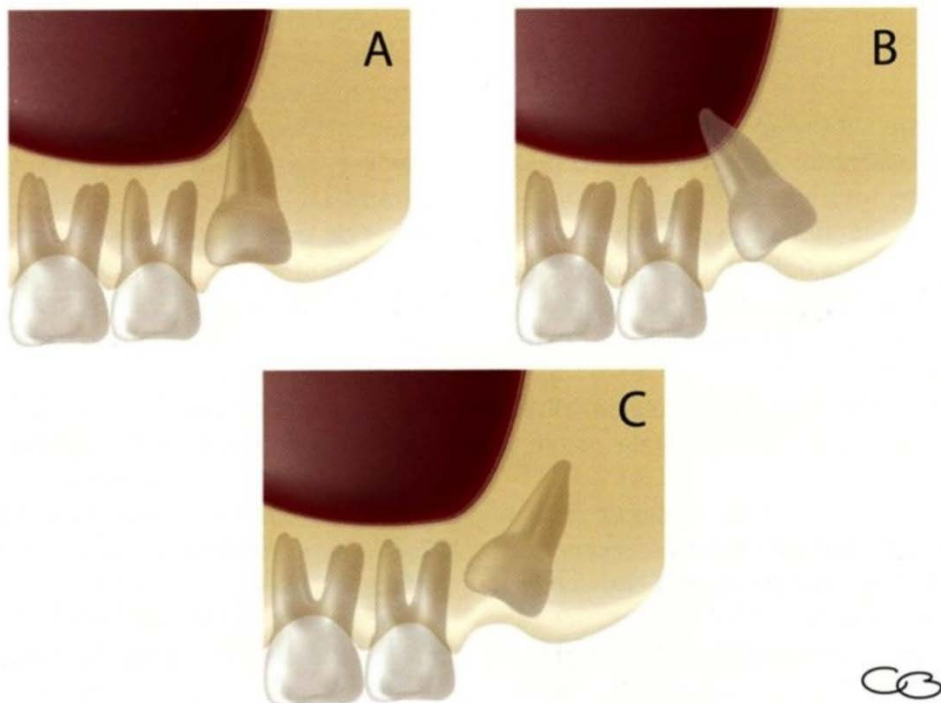


Figure 3 : Les diverses orientations du grand axe de la 3<sup>e</sup> molaire maxillaire (source : Tarragano et coll, 2010)

### 1.1.2.2 Dans le sens horizontal

Concernant la 3<sup>e</sup> molaire mandibulaire comme la 3<sup>e</sup> molaire maxillaire, le grand axe de la dent peut prendre 3 orientations possibles dans le sens horizontal.

En effet il peut être :

- Aligné au reste de l'arcade de sorte à ce que la molaire, une fois évoluée (si l'évolution est possible selon son axe sagittal), se retrouve correctement intégrée à la courbe de Spee. (Figure 7 position A)
- En version linguale/palatine (Figure 7 position B)
- En version vestibulaire : plus fréquente, cette version permet un accès plus aisé à la molaire mandibulaire mais complique un peu celui à la molaire maxillaire à cause de l'espace vestibulaire plus restreint et de l'épaisse muqueuse jugale. (Figure 7 position C)

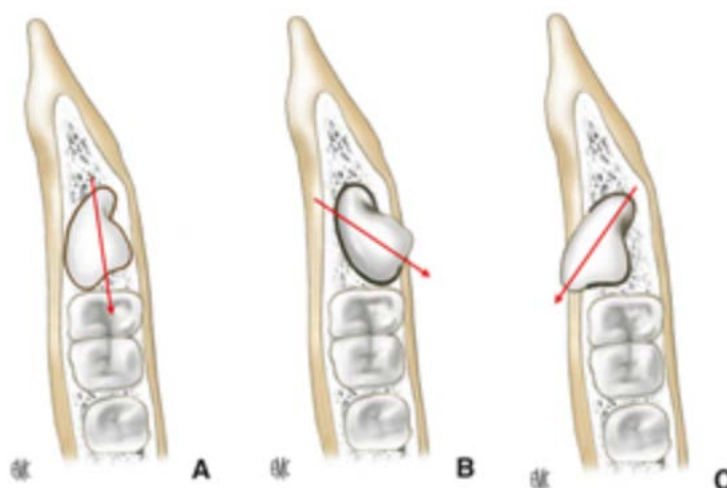


Figure 4 : Orientations possibles du grand axe de la 3<sup>e</sup> molaire dans le sens horizontal  
(source : Seigneuric, 2010)

### 1.1.3 Classification ANAES des positions de la dent de sagesse

Considérant les stades de développements et les diverses orientations possibles des 3<sup>e</sup> molaires, l'ANAES (l'agence nationale d'accréditation et d'évaluation en santé), aujourd'hui intégrée à la HAS (Haute autorité de santé) a proposé en 1997 cinq définitions des différentes positions que peuvent prendre les dents de sagesse au cours de leur évolution.

(2)



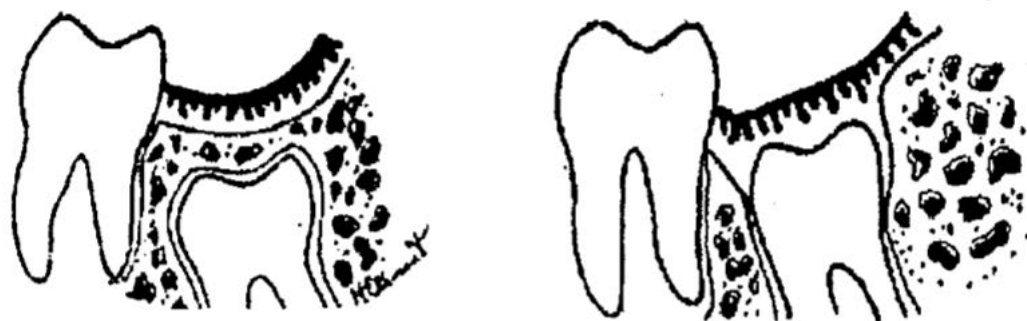### 1.1.3.1 Dent en position « normale »

Une dent peut être considérée en position normale sur l'arcade lorsque ses rapports avec les dents adjacentes et antagonistes ne s'accompagnent d'aucun trouble d'alignement et d'engrènement par rapport à l'ensemble des arcades dentaires maxillaire et mandibulaire. Un environnement parodontal favorable autour d'une troisième molaire évoluée implique un dégagement complet de la couronne et la présence de gencive attachée. (2)

### 1.1.3.2 Dent permanente incluse

Une dent permanente incluse est une dent mature qui n'a pas fait son éruption après la date physiologique et dont le sac péri-coronaire ne présente pas de communication avec la cavité buccale. Une dent incluse est recouverte ou non de tissu osseux (inclusion osseuse), mais totalement par la muqueuse buccale (inclusion muqueuse). (2)

Attention la dent permanente immature incluse en voie d'éruption normale n'est pas à considérer comme une dent permanente incluse.



Figures 5.1 et 5.2 : Dent en inclusion osseuse et dent en inclusion muqueuse (source : Mezl, 1975)

### 1.1.3.3 Dent retenue

Une dent retenue est une dent immature, gênée dans son éruption, et qui conserve son

potentiel évolutif. L'édification radiculaire n'est pas terminée (apex ouverts). Avec la maturation de la dent, la rétention évolue vers l'inclusion ou l'enclavement. (2)




Figure 5.3 : Dent retenue (source : Mezl, 1975)

#### 1.1.3.4 Dent en désinclusion

Une dent est en désinclusion lorsque, préalablement incluse, elle devient exposée au milieu buccal. (2)



Figure 5.4 : Dent en désinclusion (source : Mezl, 1975)

#### 1.1.3.5 Dent enclavée

Une dent enclavée est une dent retenue qui a terminé sa maturation et dont les apex sont donc fermés. Elle peut être incluse ou non car son éruption s'arrête du fait d'un obstacle. L'obstacle étant éliminé, une dent qui conserve un potentiel évolutif peut poursuivre son éruption. (2)

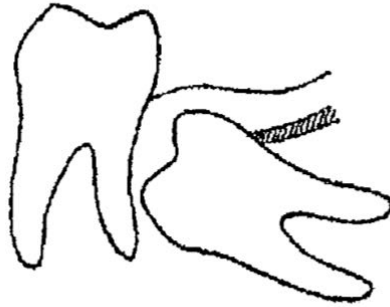


Figure 5.5 : Dent enclavée (source : Mezl, 1975)

## **1.2 Environnement anatomique de la 3<sup>e</sup> molaire maxillaire**

### **1.2.1 Apicalement : Le sinus maxillaire**

Les rapports entre la 3<sup>e</sup> molaire maxillaire et le sinus sont à considérer aussi bien si :

- On envisage de réaliser des soins sur cette molaire, particulièrement dans le cadre d'un traitement endodontique et lorsque les racines de la dent ont un rapport étroit avec le sinus. En effet, il existe alors un risque majoré de projection de ciment d'obturation canalaire à l'intérieur de la cavité sinusienne pouvant ensuite être à l'origine de diverses pathologies (sinusite, aspergillose...). (3)
- On envisage l'avulsion de la molaire car il existe, lors de l'extraction elle-même ou du curetage, un risque de création d'une communication bucco sinusienne suite à l'effraction du plancher sinusien avec perforation de la muqueuse sinusienne. Il existe par ailleurs, surtout lorsque la dent est à l'état de germe et en position haute, un risque de projection de la dent, ou de fragment dans le sinus en cas de manœuvre inappropriée lors de l'extraction. (22)

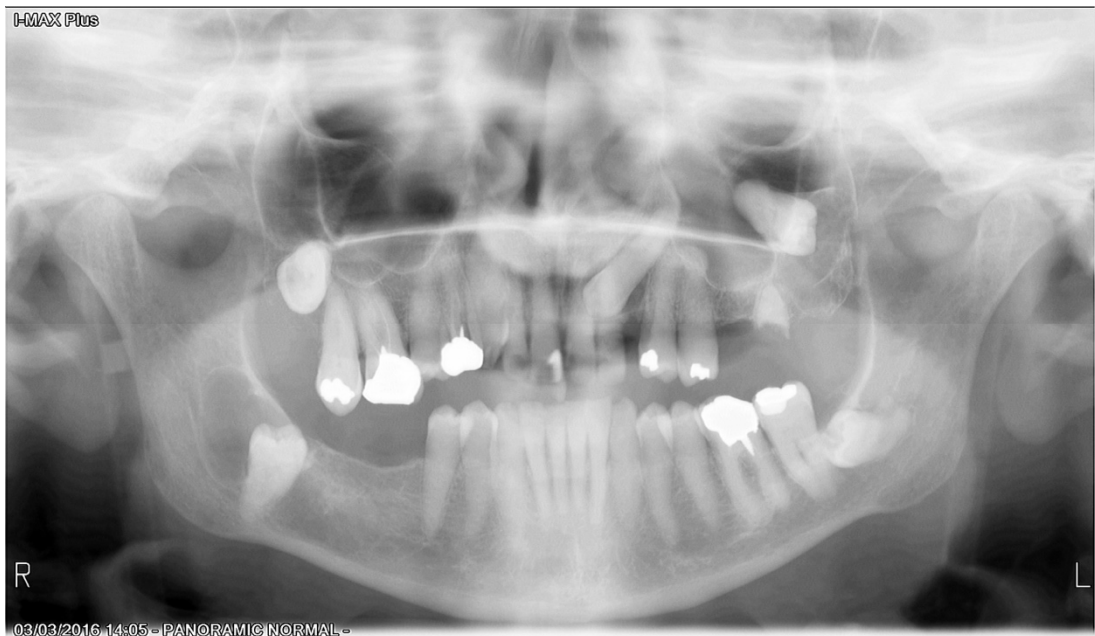

Figure 6 : Radiographie panoramique montrant les rapports étroits entre la molaire 28 et le sinus gauche (source : document personnel, 2016)

### 1.2.2 Distalement : La tubérosité maxillaire et la fosse ptérygo maxillaire

Lors de l'avulsion de la 3<sup>e</sup> molaire maxillaire, il existe un risque accru de fracture de la tubérosité maxillaire directement à son contact en distal. En plus de provoquer un important saignement, cela peut conduire également à la projection accidentelle de la 3<sup>e</sup> molaire ou du germe dans la fosse ptérygo maxillaire en arrière de la tubérosité. Il est donc important de rester vigilant concernant cette structure anatomique fragile car souvent pneumatisée par la partie postérieure du sinus. (22)

### 1.2.3 Mésialement : La deuxième molaire maxillaire

La 2<sup>e</sup> molaire maxillaire rend plus difficilement l'accès à la troisième molaire aussi bien visuellement que techniquement. En effet la dent de sagesse ayant souvent un niveau occlusal plus haut avec une inclinaison vestibulaire de sa couronne, il faudra veiller à ne pas léser la 2<sup>e</sup> molaire lors de réalisation de soins ou de l'avulsion de la 3<sup>e</sup> molaire.

#### 1.2.4 Vestibulairement : La joue

La joue, constituée majoritairement par le muscle buccinateur (qui s'insère au niveau de l'os maxillaire), vient se plaquer contre la 3<sup>e</sup> molaire lors de l'ouverture buccale maximum fermant ainsi complètement l'espace vestibulaire et rendant l'accès à la dent de sagesse assez compliqué. Il est donc souvent nécessaire de travailler en ouverture buccale modérée. (19)

De plus, le corps adipeux de la joue (ou boule de Bichat) se trouvant en regard de cette 3<sup>e</sup> molaire maxillaire peut parfois gêner l'opérateur après désinsertion musculaire lors d'une avulsion (19). Cependant ce dernier peut également se montrer d'une grande utilité lorsqu'il faut procéder à la fermeture d'une communication bucco-sinusienne post-extractionnelle par exemple.

#### 1.2.5 Lingualement : l'émergence de l'artère palatine descendante

Au niveau palatin, à une distance d'environ 1 cm de la ligne des collets dentaires et en regard de la 3<sup>e</sup> molaire, se trouve le foramen grand palatin qui constitue entre autre l'émergence de l'artère palatine descendante. L'hémorragie causée par la section accidentelle de cette artère constitue un véritable risque vital ce qui contre indique absolument le décollement d'un lambeau palatin lors de l'avulsion d'une dent de sagesse maxillaire. (23)

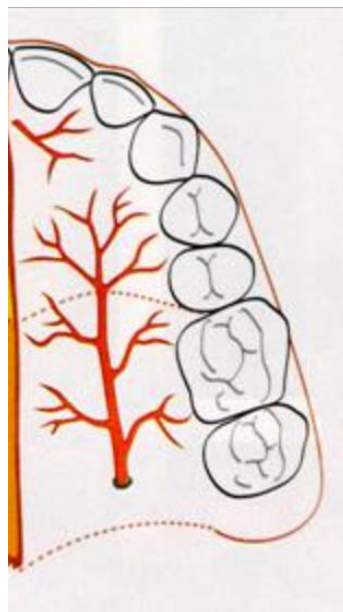


Figure 7 : Émergence de l'artère palatine descendante par le foramen grand palatin

(source : Lindhe, 1997)

## **1.3 Environnement anatomique de la 3<sup>e</sup> molaire mandibulaire**

### **1.3.1 Distalement : Le trigone-rétromolaire et la branche montante de la mandibule**

Contrairement à la 3<sup>e</sup> molaire maxillaire, la 3<sup>e</sup> molaire mandibulaire doit parfois poursuivre son éruption dans un espace très étroit du fait de la présence en distal du trigone rétromolaire et de la branche montante de la mandibule, éléments qui sont constitués d'os cortical très dense à l'inverse de la tubérosité maxillaire. Cela peut être une cause de péri coronarites à répétition et donc un facteur prédictif de la nécessité d'avulsion. (19)

### **1.3.2 Mésialement : La deuxième molaire mandibulaire**

À la mandibule, la 2<sup>e</sup> molaire ne gêne pas l'accès visuel à la dent de sagesse en norme position mais elle peut être un obstacle à l'évolution d'une 3<sup>e</sup> molaire dont l'axe est un peu dévié. (19)

En cas de soins ou d'avulsion nécessaire de la 3<sup>e</sup> molaire, une vigilance importante sera apportée pour préserver l'intégrité de la dent de 12 ans, en particulier lorsque l'extraction nécessite par exemple un dégagement osseux ou une section de la dent de sagesse.

### **1.3.3 Apicalement : Le nerf alvéolaire inférieur**

Les rapports du nerf alvéolaire inférieur avec les racines de la dent de sagesse mandibulaire sont très variables. Il est donc important de les évaluer avant d'envisager des soins endodontiques (risques de dépassement de pâte d'obturation canalaire et donc de compression du nerf), mais surtout avant une avulsion. Une position « douteuse » de ce nerf vis à vis de la 3<sup>e</sup> molaire justifie le recours à des examens radiologiques complémentaires afin de préciser son trajet exact avant toute intervention. (19) (Fig. 6)

### **1.3.4 Lingualement : Le nerf lingual**

Plaqué contre la corticale interne de la mandibule, le nerf lingual est à considérer lors de la

section d'une dent de sagesse à extraire. En effet, complication classique des avulsions de la 3<sup>e</sup> molaire mandibulaire, une lésion du nerf lingual entraîne un trouble de la sensibilité de l'hémi-langue homolatérale et éventuellement un trouble du goût. (22)

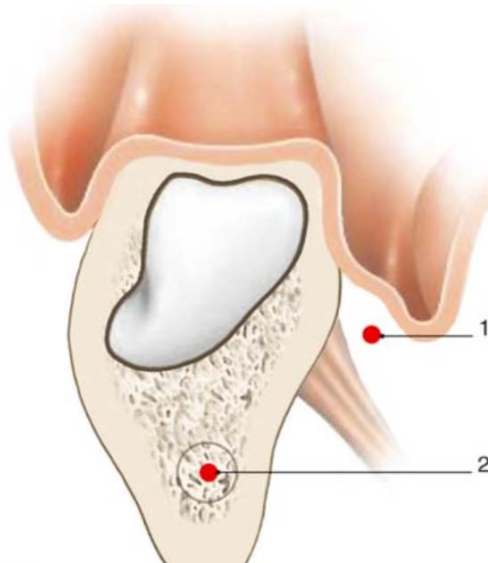


Figure 6 : Rapports de la dent de sagesse avec le nerf alvéolaire inférieur (2) et le nerf lingual (1) (source : Seigneuric, 2010)

### 1.3.5 À distance : L'angle mandibulaire

Selon la pathologie associée à la dent de sagesse à extraire, on peut parfois se retrouver face à une perte osseuse importante et donc une fragilisation de l'angle mandibulaire. Donc bien qu'à distance de la 3<sup>e</sup> molaire, l'angle mandibulaire est une structure à considérer dans certains cas afin de prévenir sa fracture. (19)

## **2 Pathologies associées à la 3<sup>e</sup> molaire**

### **2.1 Pathologies liées à la dent en elle-même**

#### **2.1.1 Carie amélo-dentinaire**

La 3<sup>e</sup> molaire est avant tout une dent comme les autres et peut donc souffrir des mêmes maux que chacune des autres, à commencer tout simplement par la carie. En effet le 3<sup>e</sup> fléau mondial qu'est la carie, selon l'Organisation Mondiale de la Santé (OMS), n'épargne pas la dent de sagesse, bien au contraire. Au vu de sa position très reculée, parfois en retrait ou versée, dans la cavité buccale, son accès au brossage est souvent rendu compliqué. Le patient par manque de dextérité ou à cause d'une tête de brosse à dent inadaptée ne pourra pas maintenir une hygiène suffisante au niveau de cette 3<sup>e</sup> molaire qui sera donc rapidement atteinte par des lésions carieuses. (4)

Considérant cela, une nuance est cependant à apporter, différenciant la prise en charge de la carie au niveau de la 3<sup>e</sup> molaire : la dent de sagesse n'a pas toujours une position permettant un traitement pérenne de la lésion carieuse, seule celle en normoposition sera à considérer de la même façon que les autres dents.

Ainsi des soins seront à apporter à une 3<sup>e</sup> molaire en normoposition atteinte de carie amélo-dentinaire (exception faite de la carie radiculaire justifiant l'extraction dans tous les cas), alors que l'extraction sera la thérapeutique choisie pour une 3<sup>e</sup> molaire en malposition dans pareil cas.

#### **2.1.2 Pathologies pulpaires et complications**

##### **2.1.2.1 Atteinte pulpaire**

De la même façon que la position de la dent de sagesse pose parfois au patient un problème pour son accès mécanique lors du brossage, elle rend également son accès visuel au praticien plus difficile.

De ce fait, une lésion carieuse débutante ne sera pas toujours diagnostiquée à temps, et continuera de progresser vers la pulpe. C'est ainsi, qu'au niveau des 3<sup>e</sup> molaires, il est



fréquent de ne détecter la lésion carieuse que lorsqu'elle devient symptomatique, donc lorsqu'il y a une atteinte pulpaire inflammatoire (pulpite) réversible ou non.

Lorsque sa position le permet, la dent de sagesse sera alors à traiter comme n'importe quelle autre dent, c'est à dire par une excavation carieuse ainsi qu'une obturation étanche lorsque l'atteinte pulpaire est réversible ou par un traitement endodontique complet lorsque la pulpite est irréversible.

D'un point de vue endodontique, la difficulté du traitement des 3<sup>e</sup> molaires réside dans l'irrégularité de leur anatomie canalaire. En effet elles respectent rarement les schémas canaux habituels des autres molaires maxillaires ou mandibulaires, avec parfois plus ou moins de canaux, souvent des isthmes et des canaux secondaires et accessoires. (Fig. 7.2) De plus par l'orientation de leur couronne anatomique, leur position en fond de cavité de buccale ou encore le degré d'ouverture buccale de chaque patient, leur accès visuel et mécanique lors du traitement endodontique (comprenant par ailleurs une pose de champ opératoire étanche) rend parfois le travail très laborieux.

#### 2.1.2.2 Complications

Lorsque le diagnostic de la lésion carieuse est encore plus tardif ou lorsque aucun traitement n'a été entrepris pendant la phase inflammatoire, la pathologie pulpaire va évoluer vers la nécrose et le milieu va devenir septique. Les bactéries intra canaux vont alors rapidement diffuser vers le péri-apex et y développer diverses pathologies.

##### 2.1.2.2.1 Pathologies péri-apicales infectieuses aiguës

La contamination initiale du péri-apex va engendrer tout d'abord une desmodontite septique, avec sensation d'extrusion dentaire. Suite à cela, sans traitement, l'infection va continuer à se propager vers l'os alvéolaire puis vers les tissus mous, devenant ainsi un abcès apical voir même parfois une cellulite, le tableau clinique pouvant dès lors rapidement devenir sévère. (3)

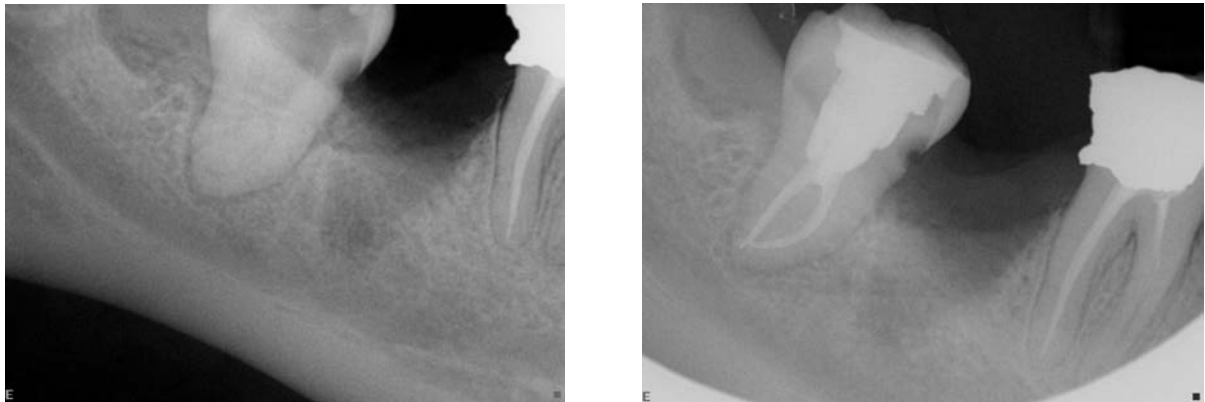
Les pathologies aiguës sont caractérisées par des signes cliniques exacerbés contrairement aux pathologies chroniques dont la découverte est souvent fortuite. (9)

##### 2.1.2.2.2 Pathologies péri-apicales infectieuses chroniques

Lorsqu'un équilibre entre agents infectieux et défenses immunitaires est trouvé au niveau du péri-apex, la lésion va devenir chronique. D'abord sous forme de granulome apical puis de kyste dont la paroi va empêcher la diffusion aux tissus avoisinants et au reste de l'organisme. (9)

Nous l'avons donc vu la nécrose pulpaire, si elle n'est pas traitée à temps, évoluera donc irrémédiablement vers des complications péri-apicales aiguës puis chroniques ou inversement, le passage de l'une à l'autre étant fréquent.

Le traitement des lésions du péri-apex consiste pour les dents de sagesse comme pour toutes les autres dents à éradiquer l'infection canalaire, l'organisme se chargera ensuite de la réparation de la lésion. L'efficacité des thérapeutiques endodontiques s'est montrée incontestable au fil des années et l'extraction en cas de complication péri-apicale doit rester exceptionnelle même sur les 3<sup>e</sup> molaires (si elles sont en normoposition rendant possible le traitement radiculaire bien sûr). (9)



Figures 7.1 et 7.2 : Rétro-alvéolaires d'une molaire 48 présentant une lésion carieuse ayant atteint le complexe pulpaire et un début de lésion péri-apicale avant et après traitement endodontique (source : document personnel, 2016)

Cependant une nuance est à apporter concernant les pathologies infectieuses de volume très important, pouvant atteindre le nerf alvéolaire inférieur, la paroi sinusienne, ou engendrer des cellulites (susceptibles ensuite de diffuser rapidement) ; Dans ces cas, l'extraction sera à privilégier car le risque encouru pour la sauvegarde de la 3<sup>e</sup> molaire est trop important. La zone sera alors « refroidie » par antibiothérapie et le trismus éventuel sera levé avant de procéder, lors d'une séance ultérieure, à l'avulsion. Ces situations conduiront également à un curetage post extractionnelle des lésions très minutieux afin de ne pas compromettre les structures anatomiques avoisinantes.

## 2.1.3 Pathologies tumorales

La 3<sup>e</sup> molaire, comme toute autre dent, peut être à l'origine du développement de kystes et tumeurs d'origine dentaire en tout genre. Hormis dans le cadre du kyste inflammatoire d'origine endodontique comme vu précédemment, la présence d'une tumeur au niveau de la dent de sagesse, qu'elle soit bénigne ou supposée maligne, conduira à l'extraction de la dent causale, ainsi qu'à l'exérèse de la tumeur en tissu sain avant analyse.

Il est donc important pour chaque praticien de savoir repérer et différencier cliniquement et radiologiquement les tumeurs d'origine dentaires afin de mettre en place la prise en charge recommandée.

### 2.1.3.1 Kystes d'origine dentaire

Par définition, on parle de kystes pour des cavités intraosseuses dont la paroi est revêtue d'épithélium et dont le contenu est sécrété par ce tissu de revêtement. (8)

#### 2.1.3.1.1 Kyste dentigère (ou folliculaire ou péricoronaires)

Ce kyste est très fréquent au niveau des 3<sup>e</sup> molaires. Il est formé au sein de l'organe de l'émail d'une dent encore incluse (ou d'un germe), suite à l'accumulation de liquide kystique entre la couronne et la paroi formée par les épithéliums adamantins interne et externe. Asymptomatique d'un point de vue clinique, sa découverte est fortuite au cours d'un examen radiologique. (17)

Radiologiquement, on peut voir une image radio claire arrondie monogéodique aux limites nettes, avec ou sans liseré de condensation périphérique entourant la couronne de la dent incluse, voir parfois l'ensemble du germe. (8)

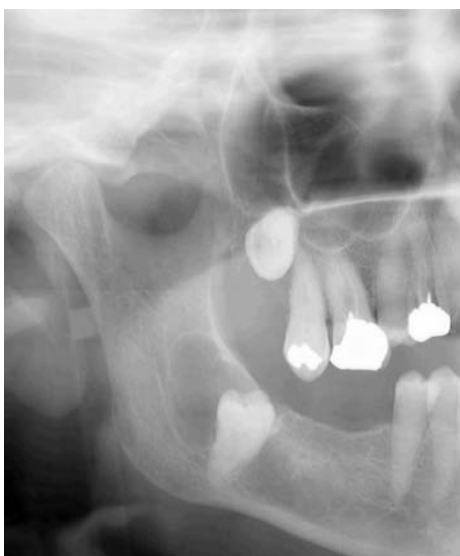

Figure 8 : Radiographie panoramique montrant une molaire 48 porteuse d'un kyste dentigère volumineux, déviant le trajet du nerf alvéolaire inférieur (source : document personnel, 2016)

#### 2.1.3.1.2 Kyste marginal postérieur

Le kyste marginal postérieur se développe à partir du sac péri-coronaire d'une dent vivante en cours d'éruption.

Radiologiquement, il donne une image claire en forme de croissant bien circonscrite par un liseré d'ostéocondensation pouvant être en position mésiale ou distale.

Tout comme le kyste dentigère, la présence d'un kyste marginal postérieur nécessite l'extraction de la 3<sup>e</sup> molaire car son évolution conduirait à une perte osseuse importante, augmentant ainsi les risques de fracture mandibulaire. (4)

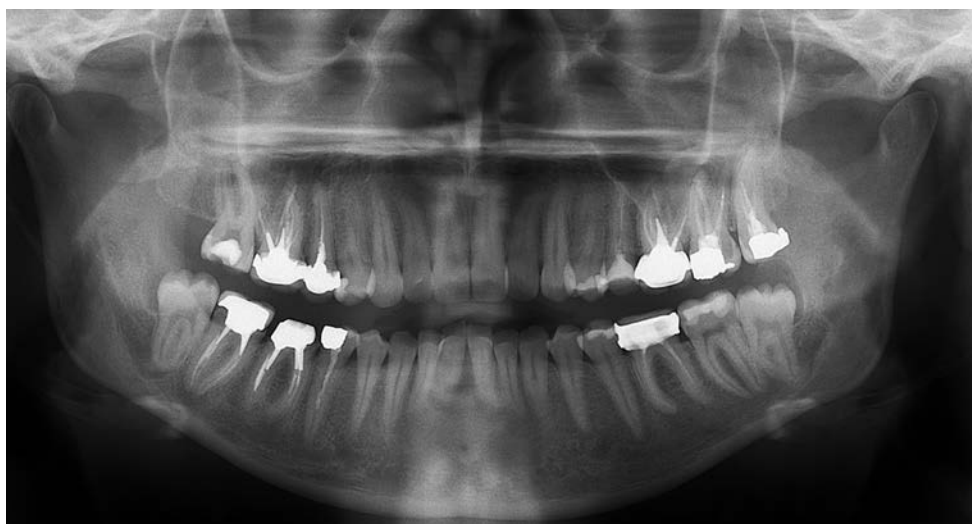


Figure 9 : Radiographie panoramique montrant des kystes marginaux postérieurs au niveau des molaires 38 et 48 (source : Miale, 2016)

### 2.1.3.1.3 Kératokystes (ou kystes épidermoïdes)

Très fréquemment rencontré au niveau de l'angle mandibulaire, le kératokyste dérive des restes épithéliaux de la lame dentaire qui unissent la gencive à l'organe en cloche. (8)

Il est très souvent asymptomatique cliniquement même si des signes d'inflammation peuvent apparaître en fonction de son expansion et des déplacements dentaires qu'il provoque.

Radiologiquement on observe une géode mono ou poly focale, homogène, ronde ou ovale, au contour régulier, net voir épaissi. Les images polygédodiques prennent un aspect en « bulles de savon » alors que la géode unique présente un aspect plus festonnée. Une dent incluse est retrouvée au sein de l'image. (17)

Le kératokyste présente une croissance agressive ainsi qu'une forte propension à la récurrence malgré son énucléation.

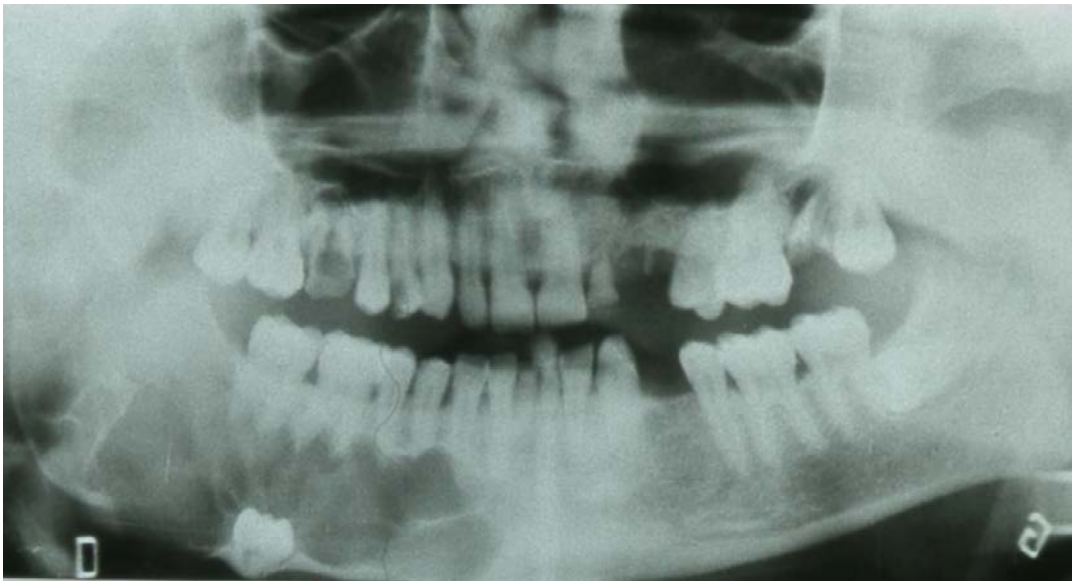

Figure 10 : Radiographie panoramique révélant une volumineuse lésion ostéolytique refoulant le canal dentaire et la dent de sagesse (48) incluse, dont l'image évoque un kératokyste ; étiologie confirmée par l'examen anatomo-pathologique (source : Viennet)

### 2.1.3.2 Tumeurs bénignes d'origine dentaire

On distingue les tumeurs épithéliales, mésenchymateuses et mixtes.

#### 2.1.3.2.1 Tumeur épithéliale : l'améloblastome

Rencontré principalement au niveau de l'angle mandibulaire chez les individus âgés de 15 à 30 ans, l'améloblastome est une tumeur qui dérive des améloblastes ayant perdu leur capacité à fabriquer de l'émail.

L'améloblastome possède un point de départ endo-osseux et un développement progressif qui le conduit à terme à soulever les corticales pour s'extérioriser.

Cliniquement il provoque des douleurs et des mobilités dentaires, puis éventuellement des accidents de surinfection voir des fractures spontanées de l'angle mandibulaire. (8)

Radiologiquement, il peut se présenter sous plusieurs formes :

- Soit une image unifocale, à contours nets
- Soit des images multifocales, avec des lacunes multiples séparées les unes des autres telles des « bulles de savon » ou un « nid d'abeille »

Ces deux premières images rendent le diagnostic différentiel avec le kyste dentigère ou épidermoïde plus compliqué.

- Soit une vaste image lacunaire cloisonnée

Il est important de noter l'importance du diagnostic précoce, car malgré le fait qu'il soit bénin à l'origine, l'améloblastome peut dégénérer en une véritable tumeur maligne au fur et à mesure de sa croissance. (8)

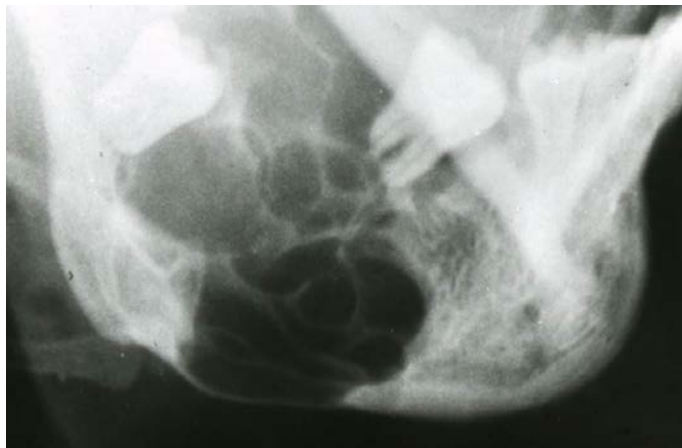


Figure 11 : Radiographie maxillaire défilée visualisant la présence d'un volumineux améloblastome en secteur mandibulaire postérieur (source : Viennet)

#### 2.1.3.2.2 Tumeurs mésenchymateuses

Il s'agit ici de tumeurs peu fréquentes dont le diagnostic est la plupart du temps fortuit lors d'un examen radiographique.

Au vu de leur caractère agressif, ces tumeurs nécessitent une intervention rapide d'exérèse en os sain afin de prévenir les récurrences. (8)

On distingue parmi ces tumeurs :

- Les myxomes odontogéniques : lésions majoritairement mandibulaires se traduisant par une petite image monogéodique bien délimitée et traversée de travées osseuses lui donnant un aspect évocateur en « raquette de tennis ». Elle peut contenir des calcifications et devenir progressivement soufflante entraînant ainsi la destruction des corticales, une rhizalyse et/ou un déplacement dentaire. (13)
- Les fibromes odontogéniques : tumeurs rares de la mandibule apparaissant comme une image radioclaire bien limitée mais rapidement expansive pouvant donc conduire à terme aux mêmes destructions tissulaires que le myxome. Les fibromes sont plus fréquents au niveau de la 1<sup>e</sup> molaire qu'au niveau de la 3<sup>e</sup>. (13)
- Les cémentoblastomes : seules « vraies » tumeurs d'origine cémentaire, ils se traduisent par la présence de multiples opacités confluentes de façon arrondie et limitée autour d'une racine dentaire. Ils peuvent rapidement entraîner par leur évolution agressive une résorption de la racine atteinte. (13)

#### 2.1.3.2.3 Tumeur mixte : l'odontome

Il s'agit d'hamartomes (malformation tissulaire d'aspect tumoral composée d'un mélange anormal d'éléments constitutifs normalement présents dans l'organe dans lequel ils se développent, ici l'organe dentaire) de survenue fréquente, en général avant l'âge de vingt ans, siégeant dans les portions dentées des maxillaires.

Radiologiquement, au premier stade, il existe des zones radio-claires bien délimitées autour d'une dent (fréquemment incluse), puis, on note une individualisation progressive d'opacités aboutissant à une masse compacte très dense entourée d'un halo clair périphérique. (8)

Lorsque ces opacités sont sans morphodifférenciation dentaire (amas de dentine et d'émail) on parle d'odontome complexe, mais lorsqu'elles constituent de véritables petites dents (parfois malformées) on parle d'odontome composé.

Le traitement de l'odontome, qu'il soit complexe ou composé, est rendu aisé par la présence du halo périphérique délimitant très précisément la tumeur et permettant son énucléation simple. (13)

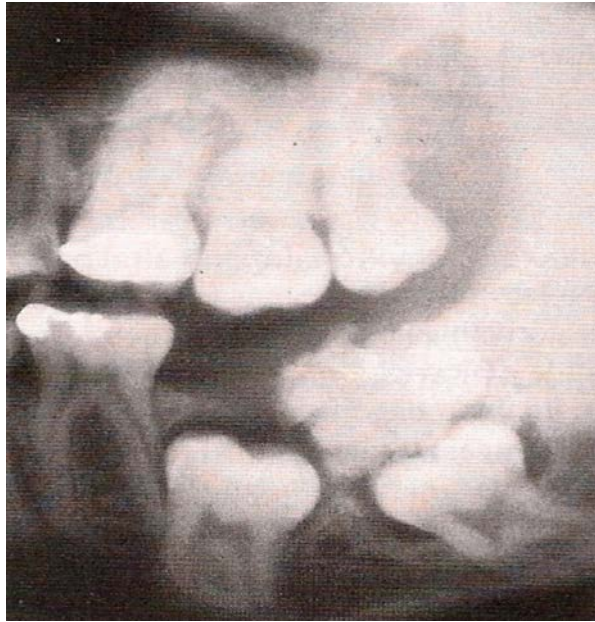

Figure 12 : Radiographie panoramique montrant un odontome composé au niveau d'une 38 incluse (source : Lebeau, 2004)

#### 2.1.3.3 Tumeurs malignes d'origine dentaire

Il s'agit du carcinome et du sarcome odontogéniques. Ces tumeurs sont exceptionnelles. D'un point de vue clinique, une destruction rapide des corticales et un envahissement des tissus mous doivent rapidement orienter le diagnostic vers une lésion agressive (ce qui est le cas, entre autres, des tumeurs malignes). (8)

Radiologiquement, une lésion aux contours flous et mal délimitée laissera supposer un caractère malin, et devra conduire immédiatement à des analyses complémentaires aussi bien en imagerie qu'en analyses anatomopathologiques. (8)

#### 2.1.4 Migration et troubles occlusaux

##### 2.1.4.1 Migration et trouble occlusal léger

L'axe d'éruption de la 3<sup>e</sup> molaire étant très aléatoire, il est fréquent que la dent de sagesse fasse son éruption partielle ou totale en dehors du schéma occlusal. Elle peut également, lors de cette éruption, conduire à de légers déplacements des dents adjacentes.

Dans un cas comme dans l'autre, cela peut créer des prématurités occlusales à l'origine de troubles masticatoires et articulaires.



Lorsque, comme dans ces situations, les prématurités sont légères, et après vérification au papier articulé, elles pourront être rapidement corrigées par un léger meulage des dents concernées. (4)

#### 2.1.4.2 Extrusion complète

Outre les fréquences élevées d'avulsion, les dents de sagesse sont les dents les plus concernées par l'agénésie. Celle-ci peut toucher les quatre dents de sagesse ou seulement certaines.

En l'absence d'antagoniste, si la dent de sagesse n'est pas en occlusion avec la 2<sup>e</sup> molaire antagoniste (comme souvent le cas de la 3<sup>e</sup> molaire maxillaire), celle-ci va poursuivre son éruption au-delà du plan d'occlusion, jusqu'à rencontrer un obstacle.

Cette égression entrainera des morsures jugales, une rétention alimentaire à l'origine de caries, une mobilité dentaire douloureuse voir même un dysfonctionnement de l'appareil manducateur conduisant à l'extraction impérative de la dent. (4)

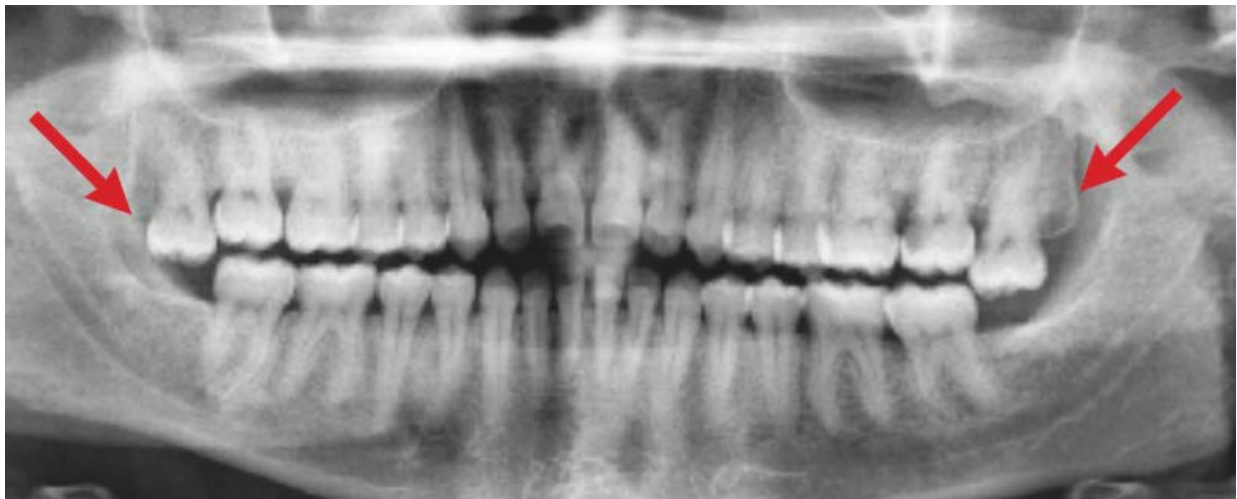


Figure 13 : Radiographie panoramiques montrant les extrusions avancées des molaires 18 et 28 en l'absence d'antagonistes (source : Becmeur et coll, 2016)

## 2.2 Pathologies liées à son environnement proche

### 2.2.1 Les accidents d'évolution : les péri coronarites

### 2.2.1.1 La péricoronarite aiguë congestive

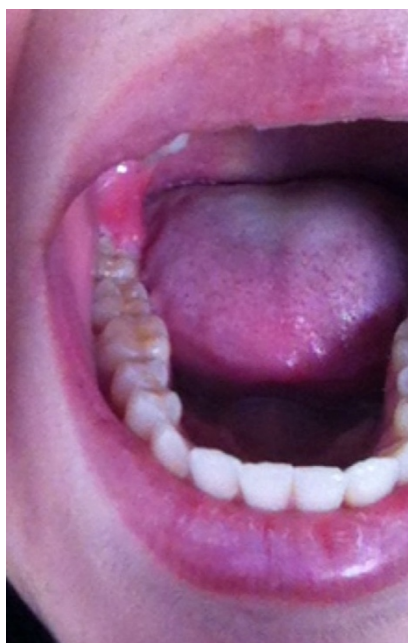

Figure 14 : Péricoronarite congestive au niveau de 48 (source : document personnel, 2015)

La 3<sup>e</sup> molaire fait rarement une éruption totalement muette cliniquement, surtout au niveau mandibulaire. La péricoronarite congestive inflammatoire est donc quasi physiologique.

Ses signes cliniques sont proches, mais exacerbés, de ceux de toute éruption dentaire à savoir des douleurs spontanées de la région rétromolaire, une muqueuse rouge, œdématiée autour de la dent, un capuchon muqueux rompu voir même un léger trismus. Il existe rarement dans ce cas une altération de l'état général.

L'évolution est spontanée et favorable, et peut être accompagnée d'un traitement antalgique et antiseptique. (18)

### 2.2.1.2 La péricoronarite suppurée

La péricoronarite suppurée peut faire suite à la phase congestive ou être d'emblée inaugurale.

Cliniquement elle se présente par des douleurs intenses et insomniantes qui irradient vers l'oreille. Un trismus serré, une gêne à la mastication et une dysphagie peuvent y être associés. La palpation de la muqueuse qui recouvre la dent est très douloureuse et entraîne l'écoulement d'un liquide purulent. Des adénopathies sous-mandibulaires sont toujours présentes et une altération de l'état général peut survenir.

La péricoronarite suppurée nécessite un traitement antibiotique, antalgique et antiseptique. (4)

### 2.2.1.3 La péricoronarite chronique

Elle peut résulter du traitement insuffisant de l'un des précédents tableaux ou simplement être liée à la mise en place retardée de la dent sur l'arcade.

Cliniquement il persiste des signes locaux uniquement, voir une adénopathie peu douloureuse et une haleine fétide. Des réchauffements plus ou moins réguliers sont possibles. (18)

## 2.2.2 Atteinte de la 2<sup>e</sup> molaire adjacente

### 2.2.2.1 Lésion carieuse

Lorsque la dent de sagesse est mésioversée, un espace favorable au bourrage alimentaire et défavorable à un bon nettoyage se crée entre la 2<sup>e</sup> et la 3<sup>e</sup> molaire. Cela a pour conséquence directe l'apparition progressive d'une lésion carieuse au niveau de la face distale de la 2<sup>e</sup> molaire (en plus de celle pouvant affecter directement la couronne de la 3<sup>e</sup> molaire).

Dans ce genre de situation la 2<sup>e</sup> molaire demeure la priorité thérapeutique et pourra conduire au sacrifice de la 3<sup>e</sup> molaire si celle-ci empêche l'accès aux soins. (4)

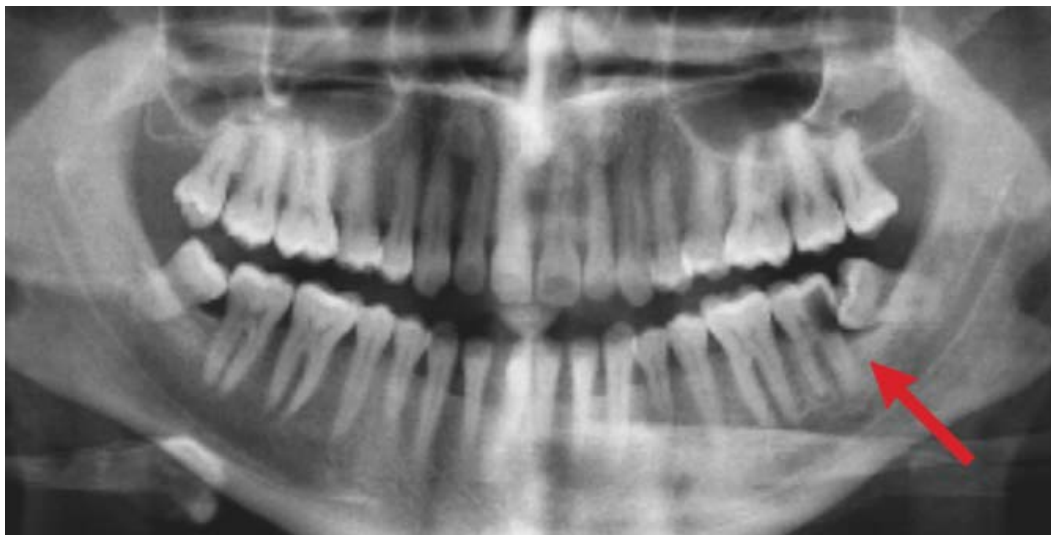

Figure 15 : Radiographie panoramique montrant la molaire 38 responsable du fait de sa mésioversion d'une lésion carieuse importante de 37 (source : Becmeur et coll, 2016)

#### 2.2.2.2 Lésion parodontale

De la même façon que précédemment, l'espace créé entre la 2<sup>e</sup> et la 3<sup>e</sup> molaire mésioversée peut être à l'origine d'une lyse osseuse en distal de la molaire de 12 ans. Cette poche parodontale peut devenir de plus en plus profonde au fur et à mesure du temps, de l'accentuation du bourrage et de l'absence de nettoyage. Au-delà de 4mm de profondeur, la poche peut également conduire à un début de mobilité de la 2<sup>e</sup> molaire.

Les thérapeutiques parodontales seront à tenter en priorité afin de stabiliser la situation et il sera primordial d'enseigner au patient le nettoyage de cet espace interdentaire. Si la situation compromet la 2<sup>e</sup> molaire, comme pour le cas précédant il faudra extraire la dent de sagesse, en gardant bien à l'esprit que l'avulsion aggrave ici la perte osseuse distale et donc la mobilité de la dent de 12 ans (si elle existait). (4)

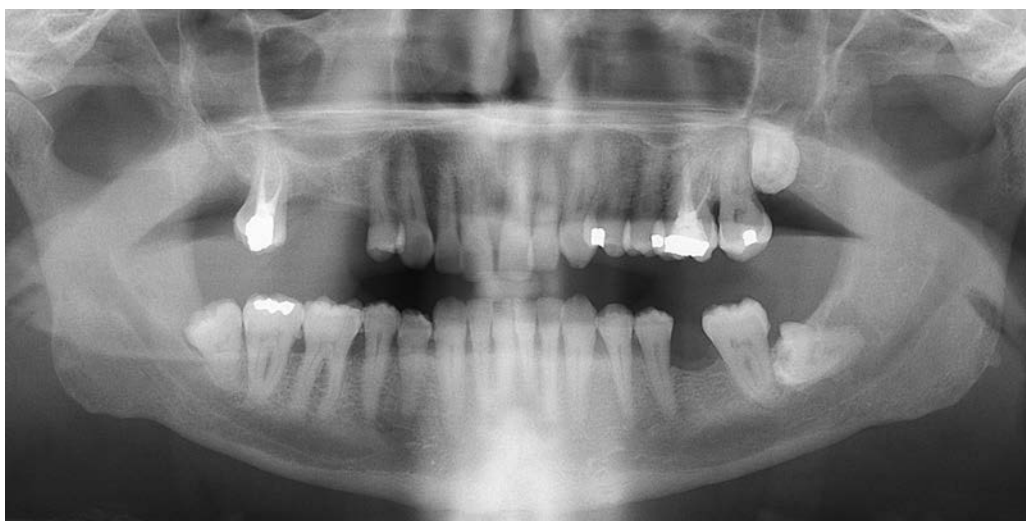
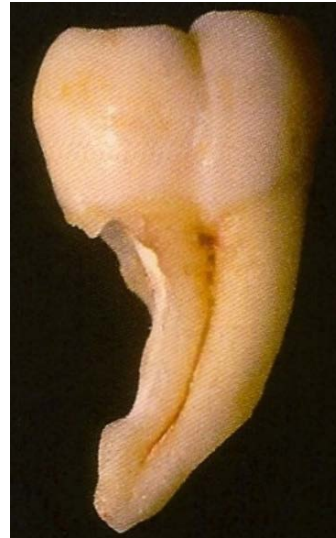
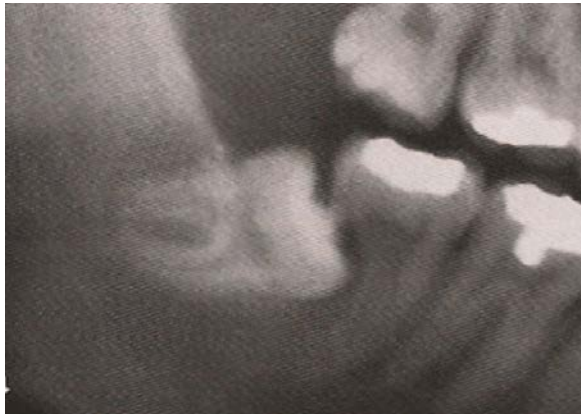Figure 16 : Radiographie panoramique révélant une importante lésion parodontale en distal de la molaire 37 causée par une 38 mésioversée (source : Miale, 2016)

#### 2.2.2.3 Résorption radiculaire

Il s'agit ici de la 3<sup>e</sup> molaire retenue ou enclavée, ayant rencontrée comme obstacle la racine distale de la 2<sup>e</sup> molaire. La dent de sagesse pourra se contenter alors de rentrer en contact avec le desmodonte et d'arrêter ainsi sa progression sans provoquer de lésion, mais elle pourra également dans d'autres cas (surtout si elle possède encore un potentiel éruptif) continuer son évolution et commencer à « grignoter » la racine de la dent de 12 ans.

La surveillance des dents en position horizontale sera donc une priorité clinique afin de ne pas précipiter l'avulsion et la perte osseuse mais, dans le même temps, ne pas risquer une lyse radiculaire de la 2<sup>e</sup> molaire. Il sera primordial pour cela que le patient possède une observance accrue et une régularité dans son suivi bucco-dentaire. (22)



Figures 17.1 et 17.2 : Résorption radiculaire de la racine distale de la 2<sup>e</sup> molaire causée par une 3<sup>e</sup> molaire en position horizontale à la radio panoramique et après extraction de la 2<sup>e</sup> molaire (source : Meechan et coll, 2006)

### 2.2.3 Fracture de l'angle mandibulaire

Les fractures de l'angle mandibulaire représentent 40% des fractures de la mandibule (18). En effet cette région constitue une zone de faiblesse du corps mandibulaire en particulier lorsqu'elle contient l'alvéole d'une 3<sup>e</sup> molaire incluse. La corticale est alors plus mince et l'os spongieux plus rare. Elle est donc le siège évident d'une possible fracture dont le trait suit la direction de l'alvéole. (10)

Les fractures de l'angle sont le fait de traumatismes indirects (impact frontal) ou directs. Les déplacements sont variables selon la présence et la position de la dent de sagesse, l'importance de l'impact, la position de la mandibule au moment de l'impact et la qualité de la denture. Ils peuvent provoquer par ailleurs une lésion du nerf alvéolaire inférieur.

Les thérapeutiques de réduction passent par un repositionnement ainsi qu'une ostéosynthèse. (10)

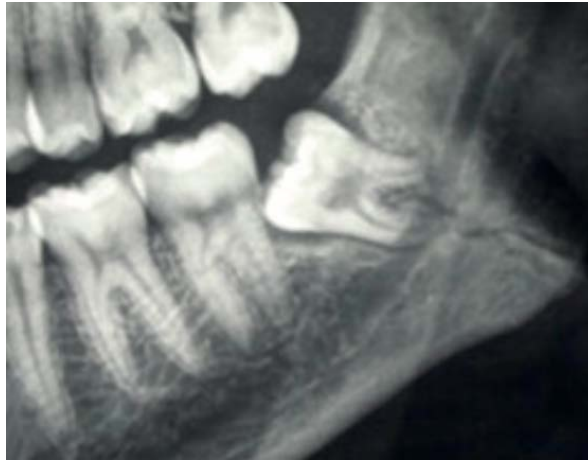

Figure 18 : Radiographie panoramique montrant la fracture de l'angle mandibulaire en regard d'une 38 en inclusion muqueuse (source : Becmeur et coll, 2016)

## **2.3 Pathologies controversées**

Il s'agit ici de pathologies dont le lien avec la dent de sagesse n'a pas été formellement démontrée, aucune étude n'incriminant sans doute la 3<sup>e</sup> molaire dans leur survenue.

### **2.3.1 3<sup>e</sup> molaire et Orthopédie Dento Faciale (ODF)**

Le travail du chirurgien-dentiste et celui de l'orthodontiste se doivent d'être complémentaires, l'un étant présent afin de conseiller l'autre dans un plan de traitement impliquant son intervention.

Dans le cadre de la conservation ou non de la 3<sup>e</sup> molaire et afin de rendre la décision pluridisciplinaire la plus objective possible, il est important pour chaque chirurgien-dentiste de savoir distinguer les situations où l'avulsion peut se justifier ou non.

#### **2.3.1.1 La récurrence orthodontique**

Les patients accusent souvent leurs dents de sagesse d'être à l'origine d'un encombrement incisif et d'une récurrence orthodontique. Il s'agit d'un sujet largement abordé et très polémique. À ce jour, une méta-analyse met en évidence des récurrences orthodontiques en l'absence des 3<sup>e</sup> molaires mais aussi une absence de récurrence malgré leur présence. (25) Considérant que la dentisterie est une discipline basée sur le niveau de preuve (*Evidence Based Dentistry*), il n'existe donc aucune preuve formelle démontrant que les extractions

prophylactiques des troisièmes molaires incluses chez l'adolescent réduisent ou préviennent l'encombrement incisif mandibulaire tardif. (25)

Ce phénomène demeure polyfactoriel et certaines modifications physiologiques peuvent expliquer sa survenue au cours de la vie : la dérive mésiale des dents qui entraîne une diminution de la longueur de l'arcade, la fragilisation du support parodontal, l'instabilité occlusale ainsi que les modifications fonctionnelles oro-faciales.

L'utilisation d'une contention orthodontique (contention collée, gouttière...) est largement répandue pour pérenniser l'alignement incisif et lutter contre les modifications décrites ci-dessus. (4)

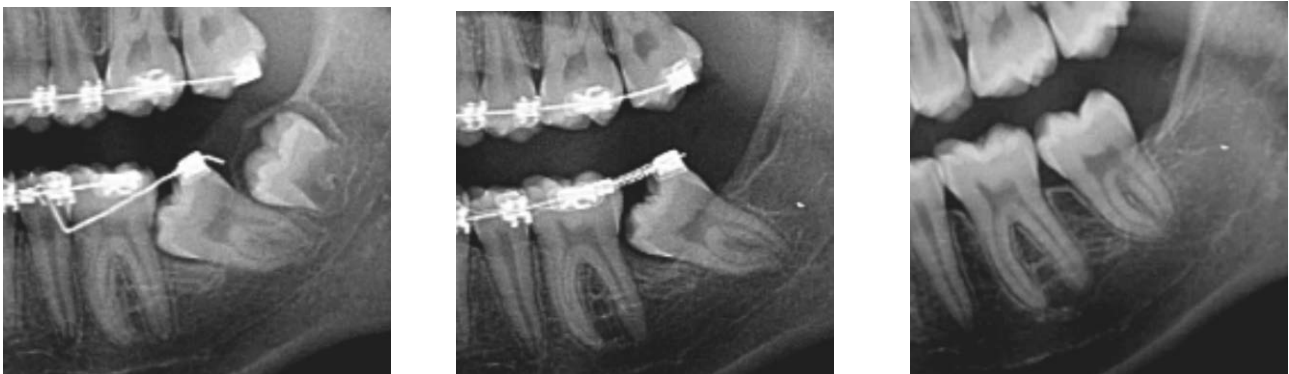Dans pareilles circonstances, l'extraction préventive des 3<sup>e</sup> molaire n'est plus d'actualité.

### 2.3.1.2 Procédures orthodontiques impliquant l'extraction de la 3<sup>e</sup> molaire

#### 2.3.1.2.1 Problème d'évolution de la 2<sup>e</sup> molaire mandibulaire

Lorsque la deuxième molaire n'évolue pas correctement, il s'agit le plus souvent, d'une malposition de cette dent en version mésiale. Elle est alors bloquée sous le bombé de la dent de 6 ans, empêchant de ce fait son éruption.

Cette situation est fréquente et ne peut se résoudre naturellement. Le pronostic de tout le bloc molaire peut alors être mis en jeu. La thérapeutique à adopter est d'extraire le germe de la dent de sagesse et de réaliser une légère luxation chirurgicale de la couronne de la deuxième molaire afin de redresser son axe. La mise en place sur l'arcade peut parfois nécessiter un dispositif orthodontique. (4)



Figures 19.1, 19.2 et 19.3 : Radiographies de la mise en place orthodontique d'une 37 mésoversée après avulsion de la 38 (source : Becmeur et coll, 2016)

#### 2.3.1.2.2 Protocoles ortho-chirurgicaux

Au cours de certaines ostéotomies mandibulaires, le trait d'ostéotomie se trouve au niveau de l'angle goniale. Afin de ne pas risquer une fracture de la mandibule au cours du clivage ou en période post-opératoire, le chirurgien maxillo-facial peut indiquer les extractions des dents de sagesse mandibulaires. En fonction du chirurgien et de la situation clinique, ces extractions sont réalisées soit dans le même temps opératoire que l'ostéotomie, soit 6 mois avant afin d'obtenir la cicatrisation de l'alvéole. (4)

### 2.3.2 Troubles de l'Articulation Temporo Mandibulaire (ATM)

Il n'existe aucun argument scientifique prouvant la relation de cause à effet entre la présence d'une troisième molaire et l'existence d'un trouble de l'articulation temporo-mandibulaire. Néanmoins, la pression d'éruption des dents de sagesse, surtout lorsqu'elles sont en position mésioversée, peut être à l'origine de rotations et de chevauchements au niveau des secteurs molaires, voire prémolaires. Ces modifications sont susceptibles d'entraîner, comme vu précédemment, des prématurités occlusales pouvant elles-mêmes provoquer un trouble de l'articulation temporo-mandibulaire. Il faudra donc procéder à la correction de ces prématurités par les thérapeutiques qui s'imposent selon la situation après une analyse occlusale complète. (4)

### 2.3.3 Autres troubles

On attribue aux troisièmes molaires la possibilité d'être responsables de troubles nerveux, soit directs, sur le trajet d'un tronc nerveux (en particulier le nerf alvéolaire inférieur), soit réflexes, dans le territoire du nerf trijumeau.

Cependant malgré quelques cas rapportés par la littérature, les troubles trophiques (pelade), musculaires (spasme, tic, torticolis), sécrétoires (sialorrhée, larmoiement), vasculaires (érythème, acouphène) ou neurologiques (hypoesthésie, parésie, algie inexplicable) liés aux troisièmes molaires seraient exceptionnels.

Il convient de réaliser un diagnostic complet d'élimination devant ce genre de pathologies générales avant de suspecter en dernier lieu la dent de sagesse. (2)



## 3 Critères de décision

### 3.1 Recommandations actuelles

#### 3.1.1 Concept d'Evidence Based Dentistry (EBD)

##### 3.1.1.1 Evidence Based Medecine : EBM

Le concept « d'Evidence Based Medecine » a été développé au Canada à la Faculté de Médecine Mc Master dans les années 1980 afin d'améliorer la qualité des soins et de la recherche scientifique. Le terme français correspondant est « Médecine fondée sur le niveau de preuve ». L'EBM révolutionne le concept même de la prise en charge du patient et de sa maladie. Maintenant le praticien n'est plus seul face à un cas mais bénéficie de l'expérience partagée de ses confrères du monde entier.

En effet, le médecin, en tenant compte de ces données littéraires de recherches, des préférences du patient, de son expérience clinique, pourra ainsi prendre une décision rationnelle sur la conduite à tenir face à sa problématique et au protocole à mettre en application. (7)

##### 3.1.1.2 Les méta-analyses

Les méta-analyses constituent une démarche visant à combiner les résultats de plusieurs essais thérapeutiques pour en faire une synthèse reproductible : cela augmente la puissance statistique, ce qui revient à dire que l'on maximise les chances d'utiliser le bon protocole.

Il s'agit du plus haut niveau de preuve scientifique car les essais combinés sont tous comparatifs, randomisés et de forte puissance (concernant un effectif suffisant).

Des bases de données informatiques tels MEDLINE ou EMBASE et des revues dans le domaine concerné recensent les milliers de méta analyses et d'études de cas afin de permettre une perpétuelle remise en cause nécessaire des protocoles.

Ainsi afin d'établir et de publier de nouvelles recommandations concernant les conduites à tenir en présence d'une situation initialement définie, les institutions compétentes des

différents pays se réfèrent à cette littérature afin de tirer des conclusions valables dans un but d'harmonisation des prises en charge. (7)

### 3.1.1.3 Evidence Based Dentistry : EBD

De la même manière qu'en médecine, la dentisterie profite de ces avancées pour mettre à jour continuellement les recommandations de la pratique de l'art dentaire.

Terminées les méthodes ancestrales empiriques pour soigner les patients. Le savoir ne se transmet plus de bouche à oreille sur une relation maître/élève mais devient scientifique. Le raisonnement médical tient compte des recommandations publiées par les autorités de la santé grâce à « l'Evidence Based Dentistry ». Plus qu'un phénomène de mode, il s'agit d'une véritable révolution scientifique dans le monde de la santé bucco-dentaire. (7)

### 3.1.1.4 La collaboration COCHRANE

La collaboration Cochrane est une organisation internationale complexe, hiérarchisée et indépendante à but non lucratif née en juin 2004. Le but de ce groupe est de produire des méta-analyses à partir d'essais cliniques randomisés.

Le groupe spécifique chargé de la santé bucco-dentaire (The Cochrane Oral Health Group) coordonne différentes équipes internationales. Il a déjà publié 80 méta analyses grâce aux quelques 650 membres provenant de 40 pays différents.

Les résumés des méta-analyses sont accessibles gratuitement par tous sur le site du groupe en différentes langues dont l'anglais et très récemment le français grâce au Laboratoire d'Epidémiologie de l'UFR (Unité de Formation et de Recherche) d'odontologie de Toulouse III.

Le centre français de l'EBD recense également sur son site les résumés traduits des méta-analyses de la collaboration Cochrane afin que chaque praticien puisse trouver la réponse qu'il désire à un problème donné, et remettre à jour ses pratiques cliniques selon les dernières données acquises de la science. (7)

## 3.1.2 Les recommandations établies à ce jour

Les principales recommandations existantes à ce jour concernant les critères d'avulsion ou de conservation des 3<sup>e</sup> molaires sont nationales. Cependant on assiste de plus en plus au

développement de démarches de consensus internationales.

### 3.1.2.1 En France

#### 3.1.2.1.1 Nature de la publication

En France les recommandations concernant l'avulsion des dents de sagesse sont regroupées dans un document intitulé « Indications et non-indications de l'avulsion des troisièmes molaires mandibulaires », établi en 1997 par un groupe de d'étude et un groupe de lecture désignés par l'ANAES (l'agence nationale d'accréditation et d'évaluation en santé aujourd'hui intégrée à la Haute autorité de santé HAS).

Le document est aujourd'hui consultable sur le site de l'HAS. (2)

#### 3.1.2.1.2 Contexte

Initialement l'ANAES avait commandé une étude concernant le traitement à apporter à toute dent incluse ou ectopique. Le sujet apparut vite comme étant trop large et fut réorienté en cours d'étude car le contexte d'incertitude de l'époque concernant les 3<sup>e</sup> molaires conduisait fréquemment à des avulsions inutiles voir néfastes, ou au contraire plus rarement à une conservation plus nuisible que bénéfique. Cela présentait donc un intérêt certain qu'un groupe de travail se penche sur les études déjà réalisées afin d'en compiler les résultats et d'uniformiser les pratiques. (2)

#### 3.1.2.1.3 Présentation de la publication

Le document d'une trentaine de page se présente de la manière suivante :

Après une explication des raisons qui ont conduit à ce travail, études épidémiologiques à l'appui, le groupe d'étude présente un résumé assez général de ses conclusions puis une série de tableaux décisionnels. Par la suite la démarche est plus détaillée. Une classification des différentes positions des dents de sagesse est proposée, avant d'évoquer brièvement les pathologies fréquemment rencontrées au niveau des 3<sup>e</sup> molaires. Enfin sont posées les indications et non indications d'avulsion de ces 3<sup>e</sup> molaires. Cette partie est assez détaillée et quelque peu nuancée car, premièrement, la place est laissée au choix du praticien

concernant les pathologies sujettes à controverse concernant leur lien avec la dent de sagesse, puis, dans un second temps, les éventuels facteurs dépendants de la santé générale du patient sont pris en considération et signalés comme critère à part entière dans la décision thérapeutique à adopter.

Dans une première annexe au document, se trouvent des rappels histologiques sur la formation d'une dent, son éruption et ses éventuelles migrations.

Dans une seconde et dernière annexe, une synthèse traduite des précédentes recommandations publiées et intitulées « Removal of third molar » est proposée. Ce texte avait été présenté lors de la Conférence de Consensus qui s'est tenue aux États Unis en Novembre 1979 (Conférence à l'initiative de l'institut national de la recherche en odontologie et de l'institut national de la santé). Il considère uniquement l'aspect « avulsion » de la 3<sup>e</sup> molaire en évoquant les conséquences, l'âge préférentiel pour intervenir ainsi que les avantages et les inconvénients d'extraire. Il ne distingue cependant aucunement la molaire maxillaire de la molaire mandibulaire contrairement au texte de 1997 qui ne traite que cette dernière.

### 3.1.2.2 Au Royaume Uni

#### 3.1.2.2.1 Nature de la publication

Au Royaume Uni les recommandations concernant les 3<sup>e</sup> molaires se résument à un document intitulé « Guidance on the extraction of wisdom teeth » établi en Mars 2000 par un comité du National Institute of health and Care Excellence, ou NICE. NICE est une branche du National Health Service ou NHS qui constitue le système de santé publique britannique.

Le document est toujours consultable sur le site du NICE.

#### 3.1.2.2.2 Présentation de la publication

Le document comprend 18 pages dont 8 pages d'annexes. A sa lecture on constate qu'il a surtout pour objectif de traiter la dent de sagesse incluse.

Il présente tout d'abord les résultats des recherches concernant les indications d'avulsions des 3<sup>e</sup> molaires incluses. Le groupe d'étude ainsi que les études utilisées pour rédiger le document sont répertoriés en annexes A et B. Puis un rappel est fait concernant la

physiologie d'éruption et les possibles pathologies affectant les dents de sagesse.

A la différence des recommandations françaises, la publication du NICE précise 2 points :

- La nécessité de l'implication du patient dans le choix de thérapeutique. Pour cela l'annexe C est prévu exclusivement à titre informatif pour le patient. Il contient tout d'abord des paragraphes explicatifs sur ce qu'est le NICE, la physiologie d'éruption des dents de sagesse et la notion de bénéfice/risque à considérer avant la prise de décision. Puis sont explicitement cités les cas où l'extraction est indiquée, avant de signaler au patient que la connaissance de ces éléments, évoqués en des termes simples, doit avant tout lui permettre une discussion éclairée avec son praticien avant toute intervention. (15)
- L'aspect financier du coût des soins. En effet le NICE étant une branche du NHS, le système de santé publique britannique, le document indique sans équivoque, en terme de dépenses de santé, l'économie qu'il serait possible de réaliser si chaque praticien accommodait son exercice aux recommandations établies en supprimant les extractions prophylactiques des dents de sagesse incluses. (15)

### 3.1.2.3 Aux États-Unis

#### 3.1.2.3.1 Nature des publications

Aux États-Unis il n'existe pas de document « unique » regroupant les recommandations en matière de conservation ou d'extraction des dents de sagesse. L'American Dental Association, ou ADA, a une vision plus évolutive du concept en permettant en temps réel l'accès aux praticiens à des études très ciblées concernant un cas défini et dont la conclusion permet de dégager une conduite à tenir.

L'ADA est une association créée en 1859 et qui compte près de 160 000 dentistes adhérents. Elle compte plusieurs activités, ainsi que plusieurs supports numériques de publications divers parmi lesquels le site internet [EBD.ADA.org](http://EBD.ADA.org) consacré au regroupement des consensus thérapeutiques déterminés selon le principe de *evidence based dentistry*. C'est donc sur ce support que sont publiées les différentes études faisant office de recommandations. (1)

#### 3.1.2.3.2 Présentation des publications

Sur son site consacré à l'EBD, L'ADA publie donc des *systematic reviews* élaborées chacune par un groupe de lecture et qui consistent à combiner les méta-analyses menées sur un même sujet pour en définir une conclusion permettant d'harmoniser les prises en charges en fonction des résultats obtenues. Les *systematic reviews* sont classées selon le domaine concerné mais il est plus aisé de trouver rapidement ce que l'on recherche via la barre de recherche par mots clés.

Chaque *systematic review* se présente de la façon suivante :

- Une introduction présente l'objectif de l'étude
- La méthode est ensuite décrite (souvent il s'agit d'une compilation de données obtenues par des méta-analyses)
- Puis les résultats obtenus sont exploités
- Une conclusion est enfin donnée afin de répondre à la problématique de départ

Ainsi il est possible de trouver des recommandations concernant :

- Les extractions prophylactiques des dents de sagesse incluses et des 3<sup>e</sup> molaires en général, ainsi que leur rapport bénéfice/risque
- La protection du nerf lingual lors de l'avulsion des 3<sup>e</sup> molaires afin de prévenir ou de gérer les éventuelles lésions

Sont également à disposition, des études concernant l'épidémiologie des complications et la gestion des risques notamment à propos des fractures de l'angle mandibulaire en relation avec une dent de sagesse incluse.

Finalement même si elles ne considèrent pas toutes les situations possibles, les publications de l'ADA sont à ce jour les plus récentes qu'il est possible de trouver et peuvent représenter une alternative de documentation plus actuelle devant une situation donnée.

### 3.1.2.4 Conclusions de la Collaboration Cochrane

#### 3.1.2.4.1 Type de publications

De la même façon que l'ADA, la collaboration Cochrane publie à titre de recommandations des *systematic reviews* sur un sujet et une problématique définis. Le groupe de lecture est ici à échelle internationale et les publications traduites en 5 langues, dont le français, sont accessibles toutes à partir du même site internet. Cependant, étant donné que la collaboration Cochrane n'est pas uniquement à visée odontologique, les études à ce sujet sont moins nombreuses que celles que l'on pourrait retrouver sur le site de l'ADA par

exemple, avec moins de situations traitées.

La bibliothèque Cochrane est donc accessible sur le site [cochrane.org](http://cochrane.org) et ce à partir de n'importe quel pays. Un onglet recherche par mots clés permet un accès facilité et rapide à tous les articles traitant du sujet voulu.

#### 3.1.2.4.2 Présentation de la publication

Il n'existe qu'une seule étude de la collaboration Cochrane concernant la décision d'avulsion des 3<sup>e</sup> molaires, elle s'intitule « ablation chirurgicale versus maintien dans la prise en charge des dents de sagesse incluses asymptomatiques ».

L'article datant de Juin 2012 présente donc le contexte, l'objectif, les méthodes mais avant tout les conclusions de l'étude suite à l'analyse des résultats des cas où l'extraction a été préférée à la conservation et inversement. Cette étude met en avant l'absence de bénéfice de l'extraction des 3<sup>e</sup> molaires incluses, surtout dans le cadre de la prévention de l'encombrement incisif (initial ou lors d'une récurrence orthodontique) et indique que, face à une situation asymptomatique, la surveillance vigilante est une stratégie plus prudente. (14)

### 3.1.3 Discussions des recommandations

#### 3.1.3.1 Décision polyfactorielle

Comme évoqué précédemment, il existe bon nombre de « guides de bonnes pratiques » sous formes de revues de littérature et de recommandations diverses à disposition des praticiens à travers le monde. Cependant la décision thérapeutique finale appartient à chaque praticien et doit reposer sur 3 critères aussi importants les uns que les autres :

- Les données de la science : non seulement concernant la situation « locale » face à laquelle le praticien se trouve (ici l'avenir de la 3<sup>e</sup> molaire) mais aussi à un niveau plus général concernant l'état de santé général du patient : risque infectieux ou hémorragique important... Le praticien doit « compiler » les diverses recommandations afin de définir une conduite à tenir selon le cas précis auquel il a affaire.
- L'expérience clinique du praticien : en effet tous les praticiens ne maîtrisent pas de la même façon les techniques d'avulsion des dents de sagesse. De plus une

extraction d'une 3<sup>e</sup> molaire extruse et très mobile ne sera pas à envisager de la même manière qu'une extraction d'une 3<sup>e</sup> molaire incluse en position ectopique par exemple. Donc parfois, même quand l'indication d'extraire est posée, elle sera sûrement à différer afin de pouvoir réorienter le patient vers un praticien plus chevronné qui aura l'habitude de ce genre d'acte et pourra en gérer les imprévus.

- Les préférences du patient : pour cela il est absolument nécessaire d'exposer au patient tous les éléments nécessaires à une prise de décision éclairée. Le praticien doit donc renseigner pour chaque cas les bénéfices et les risques encourus lors d'une tentative de conservation ou de l'avulsion de la dent de la sagesse. Le patient peut ensuite poser les questions qu'il désire, car il a parfois des motivations personnelles que son praticien n'avait pas envisagées. Il est important de garder à l'esprit qu'un patient peut refuser une extraction indiquée de même qu'un praticien est dans son droit de ne pas réaliser l'avulsion d'une dent, qu'il juge conservable à condition de soins, même lorsqu'il s'agit d'une demande exprimée par son patient.

La décision thérapeutique se trouve finalement au carrefour d'un trépied de facteurs à considérer tous avec égale importance. (7)

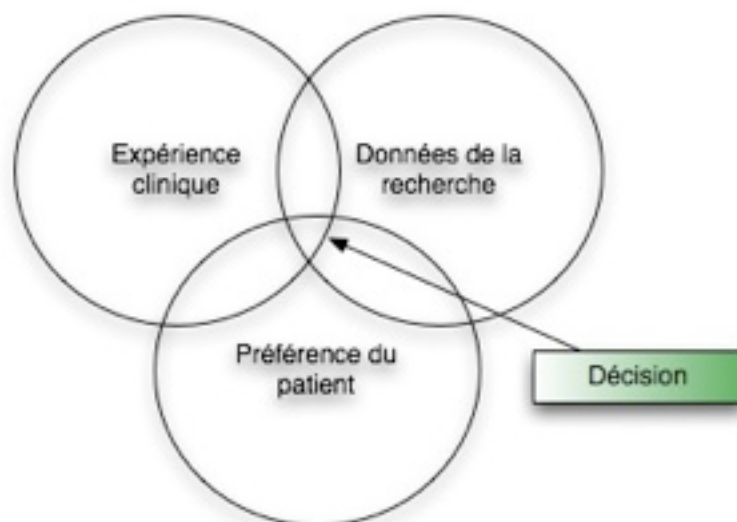


Figure 20 : Place de la décision thérapeutique au sein de la relation de soins (source : CFEBD, 2009)

### 3.1.3.2 Ancienneté des recommandations



A ce jour, seules l'ADA et la collaboration Cochrane proposent des données assez récentes, publiées entre 2012 et 2013. Mais ces *systematic reviews* ont par ailleurs l'inconvénient de n'aborder qu'un aspect d'une situation donnée.

Les recommandations plus larges, formées d'une synthèse de plusieurs articles, que constituent les publications de l'ANAES et du NICE datent quant à elles respectivement de 19 et 16 ans. Cependant concernant de nombreux aspects et pathologies, la décision thérapeutique proposée à l'époque reste d'actualité aujourd'hui, mais pour d'autres cas et grâce à l'avènement de nouvelles techniques certaines situations sont à reconsidérer. Par exemple, la germectomie d'une dent de sagesse, dans un but de transplantation en lieu d'une molaire de 6 ans perdue, a vu son champ d'indications réduit par l'avènement de l'implantologie.

Au Royaume Uni, dans les recommandations du NICE de 2000, l'annexe consacrée à l'information du patient précise que le document devait subir une révision en 2003. Or cette mise à jour n'a pas eu lieu. Cependant le site du NICE annonce aujourd'hui que de nouvelles recommandations devraient être publiées en juin 2017, l'étude étant en cours.

En France, la situation est quelque peu similaire. La Haute Autorité de Santé (HAS) a publié en novembre 2014 une note problématique intitulée « Pertinence de l'avulsion des 3<sup>e</sup> molaires » qui contient un grand nombre de données épidémiologiques conduisant au constat d'une augmentation des avulsions des dents de sagesse. Le collège d'experts à l'origine de cette publication exprime donc, en conclusion de l'étude, la nécessité de l'élaboration de nouvelles recommandations concernant les indications d'avulsion des 3<sup>e</sup> molaires dans un premier temps, puis suggère, dans un second temps, qu'un travail sur les techniques d'anesthésie pourrait être pertinent. (11) (Annexe 1)

En réponse à cette note problématique, le collège de l'HAS publie, en décembre 2014, une décision en faveur de la demande de nouvelles recommandations. L'étude épidémiologique et bibliographique a donc été commandée et sera publiée sous forme de nouvelles recommandations sur le site internet de la Haute Autorité de Santé dès qu'elle sera achevée, aucune date prévisionnelle n'ayant été précisée. (12) (Annexe 2)

### 3.1.3.3 Biais de certaines publications

Lorsque l'organisme chargé de l'étude et de la publication des recommandations possède un lien étroit avec le système de santé publique d'un pays, certains aspects financiers en terme de réduction des dépenses peuvent entrer en jeu dans l'orientation des décisions thérapeutiques. C'est le cas par exemple de la publication britannique du NICE qui est un

département à part entière du NHS. Il est alors légitime de se poser la question de savoir si, dans ce cas, l'intérêt public ne vient pas contrarier la défense des intérêts individuels de chaque patient. Ce manque d'objectivité supposé fut à l'origine d'un certain nombre de controverses quant à la réelle bienveillance de certaines recommandations.

Concernant la publication de mars 2000 au sujet des dents de sagesse, le NICE a choisi une totale transparence sur les enjeux. En effet, l'intérêt financier que représenterait une réduction des extractions est explicitement annoncé, que ce soit au praticien ou au patient lui-même, dans l'annexe qui lui est réservée. Cependant par l'implication du patient dans le processus thérapeutique, le NICE tend à lui démontrer que son intérêt reste le moteur principal de la décision finale.

## **3.2 Contenu des recommandations**

### **3.2.1 Notion de balance bénéfiques/risques**

Toute intervention, qu'elle soit diagnostique, thérapeutique ou préventive, est motivée par l'espoir de certains bénéfices, et comporte certains risques. La prise en compte de ces deux aspects, c'est-à-dire l'évaluation de la balance bénéfiques/risques, est une étape importante dans une décision de soins d'un patient.

Les bénéfices correspondent aux éléments qui apportent une amélioration concrète de l'état du patient. Les risques incluent les divers effets indésirables et inconvénients de chaque intervention.

La mesure de la balance bénéfiques/risques se fait sur une population via des méta analyses. L'évaluation des bénéfices tient alors compte du niveau de preuves des essais cliniques, de l'ampleur et de la probabilité des bénéfices dans ces essais, et des caractéristiques des patients inclus. (16)

L'évaluation des risques comprend, quant à elle, le repérage des inconvénients et la constitution d'un faisceau d'arguments pour déterminer les effets indésirables potentiels. L'évaluation des effets indésirables tient aussi compte des situations particulières (âge, grossesse, maladies, traitements concomitants...) et des risques d'erreur. (16)

Cependant, la balance bénéfiques/risques n'est pas réductible à un rapport mathématique figé et artificiel. Son estimation comporte une part de subjectivité car elle dépend également de la volonté de chaque patient. Elle est donc évaluée au mieux en collaboration par toutes les personnes concernées (praticien et patient), afin de servir de support à des décisions

partagées. (16)

L'avulsion, tout comme la conservation éventuelle d'une dent de sagesse sont de ce fait des thérapeutiques qui répondent à la nécessité de l'évaluation de la balance bénéfices/risques avant la prise de décision. Pour illustrer cela, prenons 2 exemples assez distincts et mesurons les avantages et les inconvénients de l'avulsion et de la conservation dans chaque cas afin de déterminer la thérapeutique à mettre en place.

Exemple 1 : Cas de la 3<sup>e</sup> molaire sans pathologie associée, quelle que soit sa position, chez le patient sain.

	Conservation	Avulsion
Bénéfices	<ul style="list-style-type: none"><li>- Conservation du volume osseux</li><li>- Stabilité occlusale, pas de migration de l'antagoniste (pour les molaires comprises dans le plan occlusal)</li></ul>	<ul style="list-style-type: none"><li>- Prévention des complications d'une éventuelle future pathologie</li></ul>
Risques	<ul style="list-style-type: none"><li>- Développement futur d'une pathologie</li></ul>	<ul style="list-style-type: none"><li>- Complications per opératoires : lésion d'un nerf, projection de la dent, création d'une communication bucco sinusienne...</li><li>- Complications post opératoires : alvéolites, saignements abondants, œdème...</li></ul>

Dans ce cas, il est donc évident que les bénéfices de la conservation sont plus importants que ceux de l'avulsion, et que les risques engendrés par cette dernière ne sont pas justifiés. La thérapeutique sera donc simplement l'abstention de toute intervention.

Exemple 2 : Cas de la 3<sup>e</sup> molaire, en malposition, et engendrant des lésions importantes au niveau radiculaire de la 2<sup>e</sup> molaire.

	Conservation	Avulsion
Bénéfices	- Éviter les risques per et post opératoires	- Arrêt de la progression des lésions - Soin(s) ultérieur(s) de la 2 <sup>e</sup> molaire possible(s)
Risques	- Progression des lésions de la 2 <sup>e</sup> molaire jusqu'à sa perte	- Complications per et post opératoires (vues ci-dessus)

Dans ce 2<sup>e</sup> cas la conservation de la 3<sup>e</sup> molaire impliquerait à terme, non seulement sa perte (car mal positionnée) mais également la perte de la 2<sup>e</sup> molaire suite à une lyse radiculaire trop avancée. La thérapeutique sera donc ici de procéder à l'avulsion de la 3<sup>e</sup> molaire (en connaissance des risques et aléas thérapeutiques possibles), afin de pouvoir procéder aux soins conservateurs de la 2<sup>e</sup> molaire de façon pérenne.

C'est donc sur le principe de l'Evidence Based Dentistry et en accord avec l'estimation de la balance bénéfices/risques, que sont rédigées les recommandations concernant l'avulsion des dents de sagesse, et ce de la même façon dans chaque pays. Il est donc aisé pour chaque praticien d'appuyer sa démarche de soins sur le document qu'il souhaite (issu d'une autorité compétente telle que vue précédemment), et, de ce fait, choisir le plus récent possible concernant une situation donnée.

### 3.2.2 Critères de conservation

#### 3.2.2.1 3<sup>e</sup> molaire sans pathologie associée

Avant tout, il est important de bien noter que « sans pathologie associée » n'est pas synonyme d'asymptomatique. Une dent peut être asymptomatique mais pathologique quand même. Il est donc bien question ici de la molaire sans pathologie associée.

Concernant ce sujet, la position est unanime de la part de la communauté internationale : quelle que soit sa position, l'extraction prophylactique de la dent de sagesse n'a pas de justification. Une dent de sagesse saine sera donc à conserver et à surveiller régulièrement

surtout si elle se trouve en malposition.

Il existe cependant 4 cas très précis pour lesquels cette règle est à nuancer, ces cas seront développés ultérieurement dans les critères d'avulsion. (2)

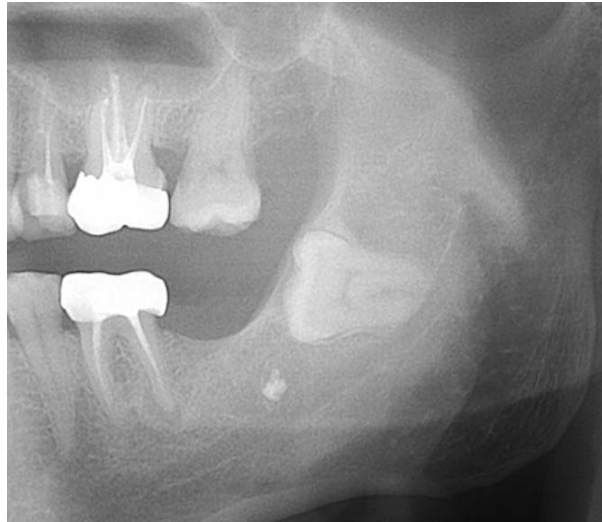


Figure 21 : Radiographie panoramique montrant une 38 incluse et asymptomatique  
(source : Miaie, 2016)

### 3.2.2.2 3<sup>e</sup> molaire avec pathologie associée

#### 3.2.2.2.1 Péricoronarite congestive aiguë (1<sup>er</sup> ou 2<sup>e</sup> épisode)

Il est fréquent de se retrouver devant un épisode de congestion transitoire des muqueuses lors de l'éruption de n'importe quelle dent. Pour se positionner sur l'arcade, la dent doit traverser successivement l'os alvéolaire puis la gencive attachée épaisse et kératinisée, il est donc physiologique de passer par une phase inflammatoire lors des différentes phases de dentition.

Nous l'avons vu, la 3<sup>e</sup> molaire ne déroge pas à cette règle et se trouve quasi systématiquement au centre de péricoronarites plus ou moins importantes lors de son éruption. Cela concerne aussi la future 3<sup>e</sup> molaire en normoposition, sans pathologie associée. Il faut donc noter qu'un tel épisode de péricoronarite inflammatoire, aussi impressionnant qu'il soit, n'est pas toujours récidivant et qu'il ne justifie pas, à lui seul, l'extraction de la dent. (2)

#### 3.2.2.2.2 3<sup>e</sup> molaire en normoposition avec pathologie restaurable

Dans ce cas précis, ce n'est pas uniquement la 3<sup>e</sup> molaire qu'il faudra considérer mais la 2<sup>e</sup> également. En effet parfois la présence de la 3<sup>e</sup> molaire rend le traitement d'une 2<sup>e</sup> molaire pathologique compliqué, voir impossible.

Dans l'absolu, la première intention sera de tenter de conserver les 2 dents et de leur apporter les soins nécessaires en cas de carie, pulpopathie, lésion apicale, traumatisme occlusal. La décision d'extraction de la 3<sup>e</sup> molaire n'interviendra que si l'on considère qu'à terme sa préservation conduit à la perte de la molaire de 12 ans.

#### 3.2.2.2.3 3<sup>e</sup> molaire en contact avec la 2<sup>e</sup> molaire sans lésion dentaire ni osseuse

Ce cas concerne les 3<sup>e</sup> molaires retenues ou enclavées. La première intention dans pareil cas sera l'abstention thérapeutique et la surveillance. En effet, toujours en référence à l'analyse de la balance bénéfices/risques, l'avulsion comporte ici des risques trop importants par rapport à ses éventuels bénéfices car la situation peut demeurer inchangée durant des années. Il faudra donc faire une surveillance accrue de la 3<sup>e</sup> molaire, surtout si elle possède encore un potentiel éruptif. Il est important de noter que cela ne doit se faire que si le patient est assidu et concerné par sa santé bucco-dentaire. En effet, même si la situation peut rester stable longtemps, dans le cas de la molaire enclavée par exemple, elle peut également rapidement évoluer vers une lyse de la racine distale de la 2<sup>e</sup> molaire dans le cadre de la molaire retenue (possédant encore un potentiel éruptif), lyse qu'il sera impossible de détecter à temps si le patient ne consulte pas régulièrement.

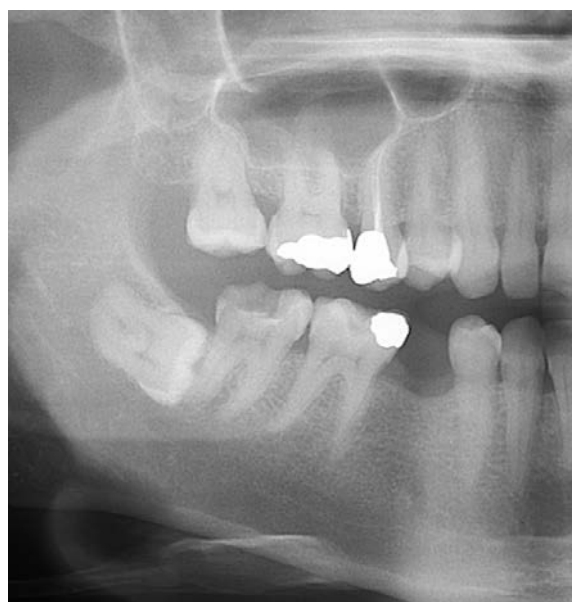

Figure 22 : Radiographie panoramique révélant une 48 mature en contact avec 47 sans lésion dentaire ni osseuse causées par sa présence (source : Miale, 2016)

#### 3.2.2.2.4 3<sup>e</sup> molaire dont l'avulsion aggrave la pathologie associée

Il s'agit ici par exemple de la 3<sup>e</sup> molaire incluse, à proximité ou en contact de la 2<sup>e</sup> molaire, créant ainsi une poche parodontale en distal de celle-ci. En l'état la situation peut rester stable plusieurs années, alors que l'avulsion précipitée pourrait accentuer la perte osseuse et provoquer une exposition radiculaire de la 2<sup>e</sup> molaire après cicatrisation voir même entraîner une mobilité de celle-ci. La thérapeutique sera donc l'abstention et la surveillance.

#### 3.2.2.3 3<sup>e</sup> molaire où l'extraction est indiquée mais différée ou réorientée

On ne parle pas ici de « conservation » à proprement dite mais de cas où des précautions et donc du temps sont à prendre avant d'extraire.

Tout acte médical ou chirurgical nécessite une information sur sa nature, son indication, sa technique, son pronostic mais aussi sur les suites opératoires et les risques encourus. Cette information doit être délivrée oralement au patient le jour de la consultation, dans des termes compréhensibles par lui, de façon à ce qu'il puisse poser toutes les questions en rapport avec la dite intervention. Un délai de réflexion doit lui être accordé pour lui permettre éventuellement de se rétracter ou de demander un autre avis s'il le souhaite. La nature de l'information diffère selon le type d'intervention mais le principe reste le même. Le consentement du patient doit être obtenu après une information objective. Des documents écrits et signés par le patient permettent d'assurer la traçabilité de l'information donnée lors de la consultation. (21)

Un tryptique, disponible sur le site de la Société Française de Chirurgie Orale (SFCO), est proposé.

Il comprend :

- Des exemples d'informations médicales sur les avulsions des dents de sagesse par exemple
- Une fiche de consentement éclairé
- Une fiche de conseils post-opératoires

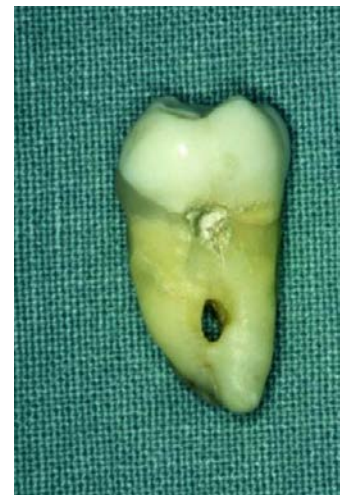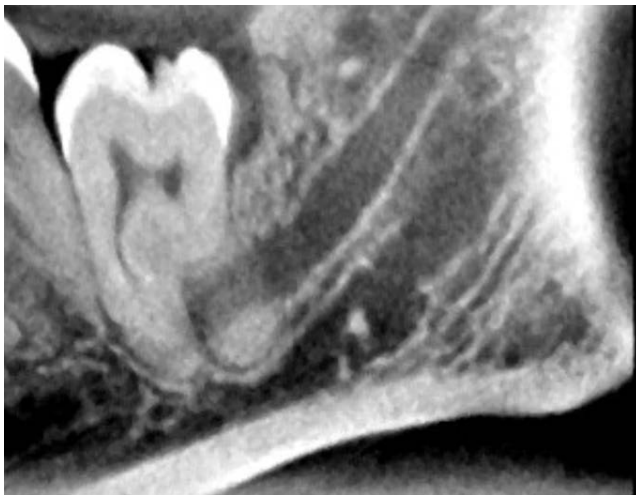
Considérant ce principe, toute extraction dentaire est considérée comme différée puisqu'elle ne sera pas réalisée lors du premier rendez-vous afin de respecter le délai de réflexion. Cependant il s'agit ici d'aborder les situations physiologiques et/ou techniques qui imposent, de fait, de prendre de nombreuses précautions avant l'extraction et donc du temps

supplémentaire voir une réorientation vers une structure plus compétente.

### 3.2.2.3.1 Extraction différée

Une fois l'indication d'extraire est posée elle devra être différée à une séance ultérieure, afin de permettre des examens supplémentaires ou la prise d'une prémédication, si :

- Le patient est sous anticoagulant : une mesure de l'INR sera à réaliser la veille de l'extraction, et seul un INR inférieur ou égal à 3 permettra la prise en charge de l'acte en cabinet de ville. (20)
- Le patient présente un risque d'endocardite infectieuse, une forte immunodépression, prend ou a pris des biphosphonates par voie orale ou intra veineuse (sans signe apparent d'ostéonécrose avérée) (20) : une antibioprophylaxie sera à mettre en place avant 1h l'extraction lors d'un rendez-vous ultérieur. De plus selon le déroulement de l'avulsion, la prescription de traitement curatif sera à adapter.
- La 3<sup>e</sup> molaire mandibulaire possède des rapports étroits avec le nerf alvéolaire inférieur selon la radiographie panoramique dentaire : un examen 3D (Cone beam) devra être réalisé afin de préciser ces rapports et envisager, si le cas est favorable, l'extraction en cabinet de ville ou, le cas échéant, la réorientation vers une structure hospitalière compétente.



Figures 23.1 et 23.2 : Radiographie panoramique révélant le passage du nerf alvéolaire inférieure entre les 2 racines d'une 38 (23.1), les racines de la sagesse étant fusionnées à l'apex, le nerf a été sectionné lors de l'avulsion puis reconstitué (23.2) (source : Viennet)

- Le patient présente un trismus très important dû à la pathologie associée à la 3<sup>e</sup> molaire : il sera nécessaire de lever le trismus afin de pouvoir réaliser l'acte chirurgical ultérieurement dans de bonnes conditions.



### 3.2.2.3.2 Extraction réorientée

Il existe des situations où il sera aisé pour chaque praticien de poser le diagnostic d'avulsion de la 3<sup>e</sup> molaire mais où l'extraction en cabinet de ville sera impossible ou déconseillée.

Dans ce genre de cas, il sera nécessaire de réorienter le patient avec courrier et examens réalisés vers une structure hospitalière ou compétente. Au vu des délais de rendez-vous dans ce genre d'établissements, il sera cependant nécessaire de réaliser l'acte de soulagement adéquat du patient si la 3<sup>e</sup> molaire pathologique est très symptomatique.

On retrouve ce genre de cas lorsque :

- Le patient sous anticoagulant a un INR supérieur à 3. (20)
- Le patient présente une pathologie conduisant à un risque hémorragique élevé : hémophilie, thrombopénie... (20)
- Le patient prend des biphosphonates et/ou possède des antécédents d'ostéonécrose. (20)
- La 3<sup>e</sup> molaire (et/ou sa lésion) révèle des rapports intimes avec le nerf alvéolaire inférieur à l'examen 3D.
- La 3<sup>e</sup> molaire est porteuse d'une tumeur supposée maligne, dont la prise sera pluridisciplinaire et dont l'extraction et l'exérèse seront suivies d'un examen anatomopathologique.
- L'avulsion ne pourra pas être menée dans de bonnes conditions car le praticien est peu chevronné et/ou le patient peu coopérant.

## 3.2.3 Critères d'avulsion

### 3.2.3.1 3<sup>e</sup> molaire avec pathologie associée non restaurable

Nous parlons donc ici de l'ensemble des 3<sup>e</sup> molaires pathologiques en malpositions. Une nuance est cependant à apporter concernant les dents pathologiques dont l'extraction entrainerait une aggravation de la pathologie comme citées précédemment ; ces cas sont laissés à l'appréciation de chaque praticien, qui devra, avant de procéder à l'extraction, estimer ce que sera la situation post cicatricielle.

Certaines molaires en normoposition sont également concernées, lorsque la pathologie a dépassé le stade pour lequel une thérapeutique existe ou est réalisable afin de sauver la dent (atteinte tumorale, complète extrusion et/ou mobilité...).

### 3.2.3.2 3<sup>e</sup> molaire sans pathologie associée

Bien que, comme vu précédemment, l'extraction prophylactique de la 3<sup>e</sup> molaire soit exclue des recommandations internationales, il existe cependant 4 cas clairement définis où elle se trouve indiquée.

Les 3 premiers cas concernent uniquement la 3<sup>e</sup> molaire en inclusion muqueuse ou en désinclusion :

- Se trouvant dans une zone d'appui muqueux de prothèse amovible : elle constitue alors un facteur de déséquilibre de la prothèse.
- Chez un patient présentant un risque infectieux important (forte immunodépression, risque d'endocardite infectieuse)
- Chez un patient candidat à la radiothérapie cervico-faciale

Dans ces 2 derniers cas, la 3<sup>e</sup> molaire en inclusion muqueuse ou en désinclusion constitue un véritable foyer infectieux potentiel du fait de sa position empêchant une hygiène optimale à son niveau. Il sera donc plus que justifié de supprimer ce foyer à risque avant qu'il ne constitue une véritable porte d'entrée bactérienne chez un patient fragile et/ou au niveau d'un os irradié (risque accru d'ostéoradionécrose). (20)

Le 4<sup>e</sup> cas d'extraction prophylactique est également très spécifique. Il concerne la dent de sagesse mandibulaire incluse en profondeur près de l'angle mandibulaire chez le sportif de haut niveau. En effet, une telle 3<sup>e</sup> molaire constitue un vrai point de fragilité mandibulaire augmentant ainsi le risque de fracture de l'angle surtout chez le sujet susceptible de recevoir des coups au visage. Dans tel cas, l'avulsion préventive sera donc à prévoir afin de permettre la formation osseuse dans l'alvéole et de renforcer l'os. (4)

### 3.2.3.3 3<sup>e</sup> molaire présente dans le cadre d'une fracture mandibulaire

Comme vu précédemment, une des difficultés majeures dans la prise en charge des fractures de l'angle mandibulaire est la présence quasi systématique d'une dent de sagesse incluse dans le foyer de fracture. L'avulsion de cette 3<sup>e</sup> molaire sera alors impérative afin de ne pas être un obstacle dans les thérapeutiques de réduction ayant recours à de l'ostéosynthèse, c'est à dire dans la grande majorité des cas de traitements de ce type de fracture. (24)

#### 3.2.3.4 3<sup>e</sup> molaire en présence d'une pathologie associée controversée

En attendant la démonstration de la réelle implication de la 3<sup>e</sup> molaire dans ces pathologies, la communauté internationale a statué sur une position conduisant à dire que l'indication d'avulsion ne devra être posée qu'après un diagnostic complet d'élimination. (2)

#### 3.2.3.5 Cas particulier de germectomie indiquée

Depuis quelques années, nous assistons à l'avènement de l'implantologie, qui est devenue une solution de choix face aux édentements unitaires ou étendus. Cette avancée majeure a entraîné l'abandon ou la diminution importante de la pratique d'autres techniques.

Parmi ces techniques nous distinguons les autotransplantations dentaires qui, au niveau des secteurs postérieurs, consistent à placer le germe d'une 3<sup>e</sup> molaire en lieu et place d'une molaire de 6 ans extraite car trop délabrée.

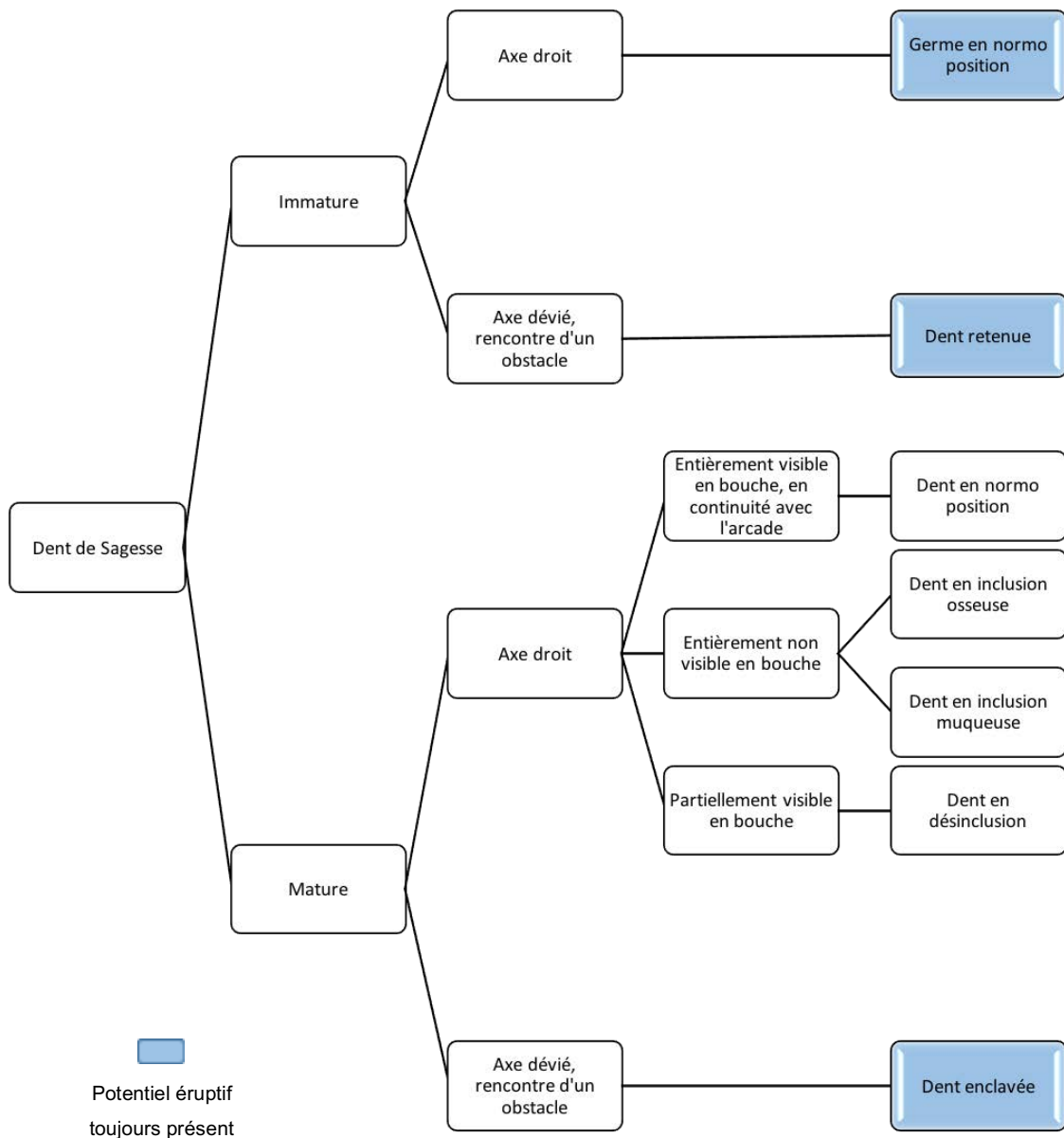
Malgré tout, cette technique reste, aujourd'hui encore, la technique de choix indiquée dans une population jeune et orthodontique car, grâce à son bon pronostic, elle demeure une solution idéale pour le traitement de l'édentement unitaire chez ce type de patient. (6)

### 3.3 Arbres décisionnels

Après analyse des recommandations, et afin de rendre la prise de décision plus aisée, nous avons travaillé sur la création d'arbres décisionnels regroupant, autant que possible, l'ensemble des situations face auxquelles le praticien se retrouve fréquemment confronté en matière de thérapeutique à apporter à une dent de sagesse pathologique ou non.

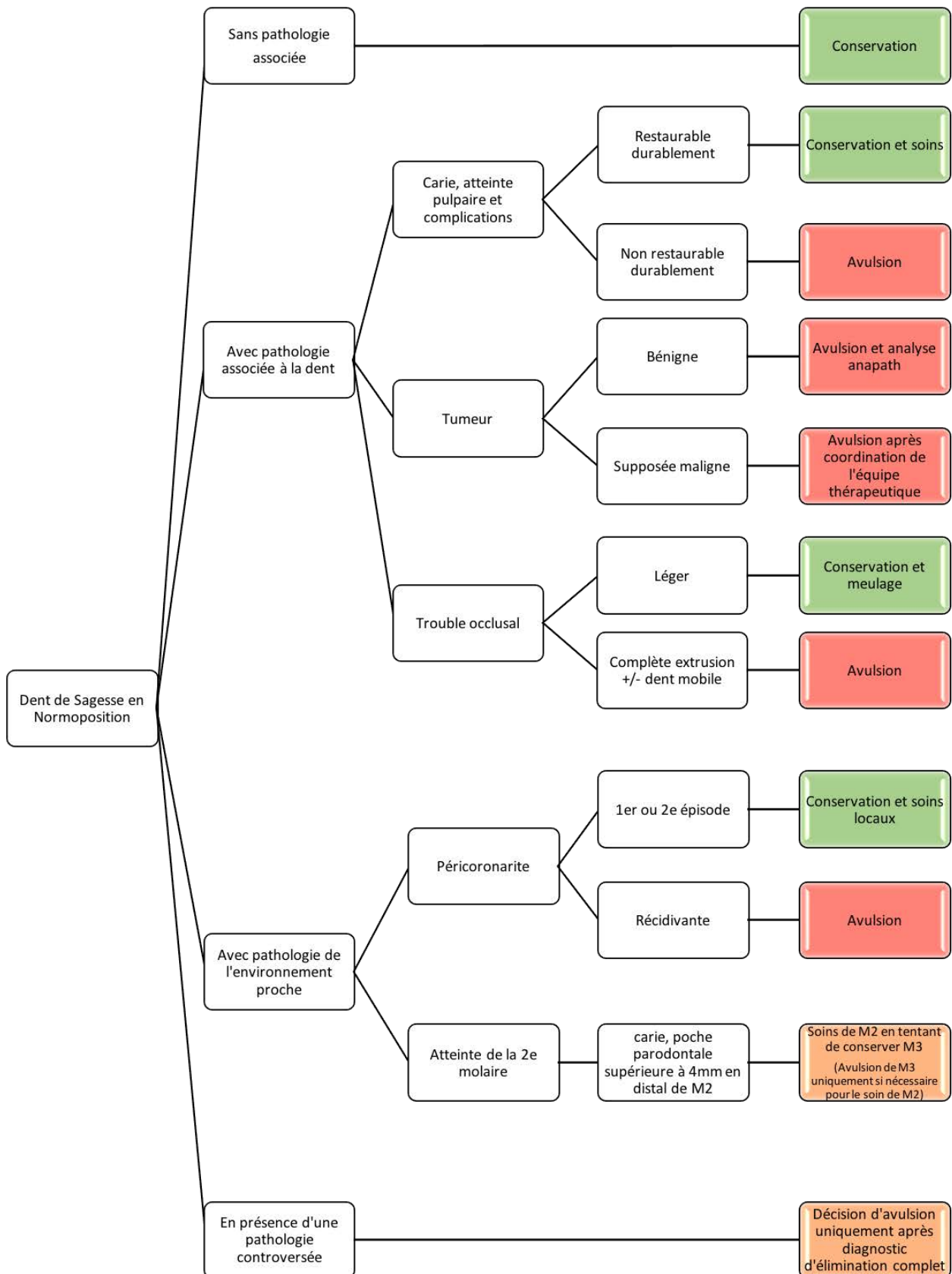
Dans un but de simplification et afin de rendre les documents plus didactiques, les 2<sup>e</sup> et 3<sup>e</sup> molaires, qu'elles soient maxillaires ou mandibulaires seront respectivement nommées M2 et M3.

#### 3.3.1 Définir la position de la dent de sagesse

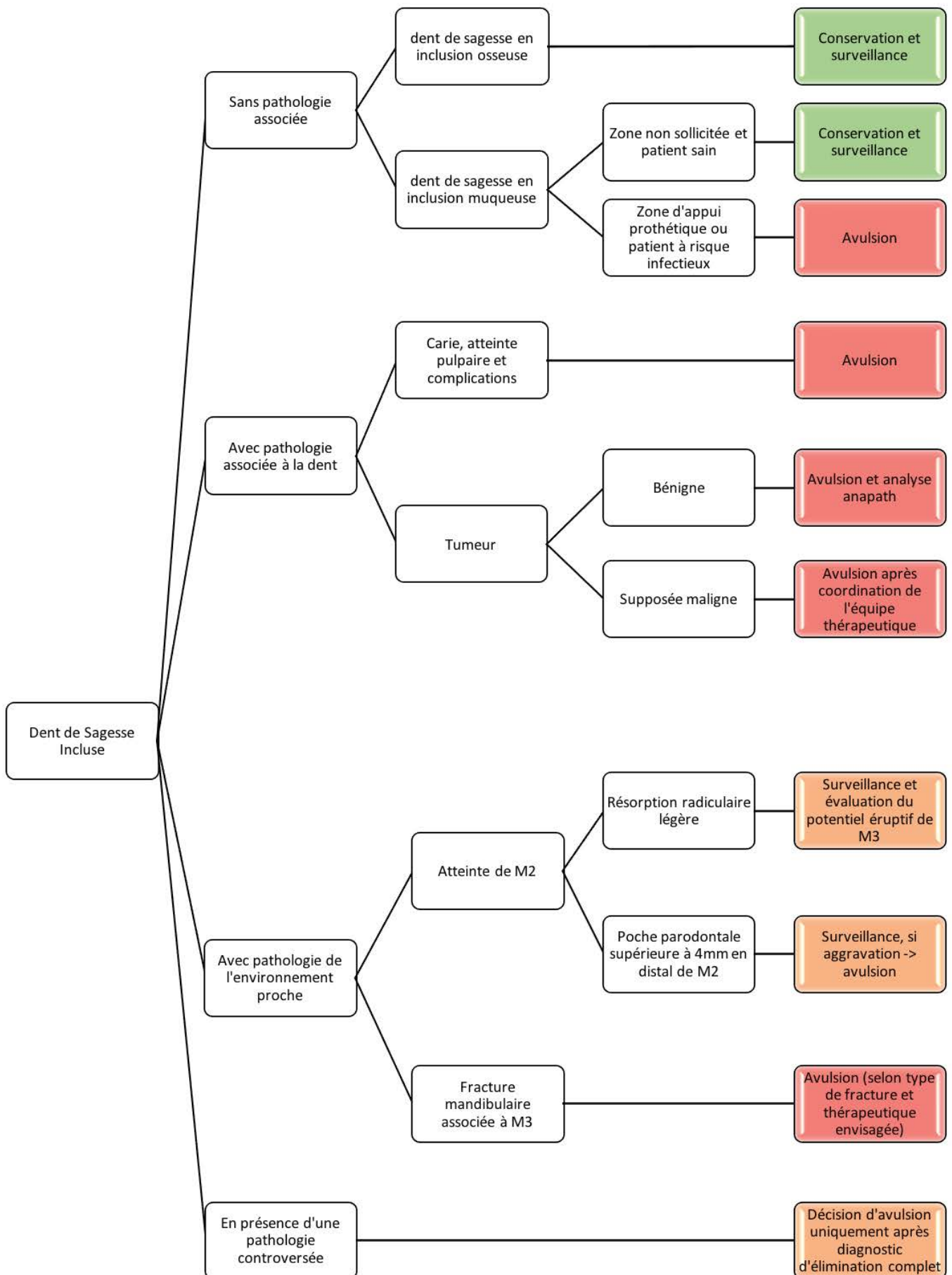


### 3.3.2 Définir la thérapeutique à adopter

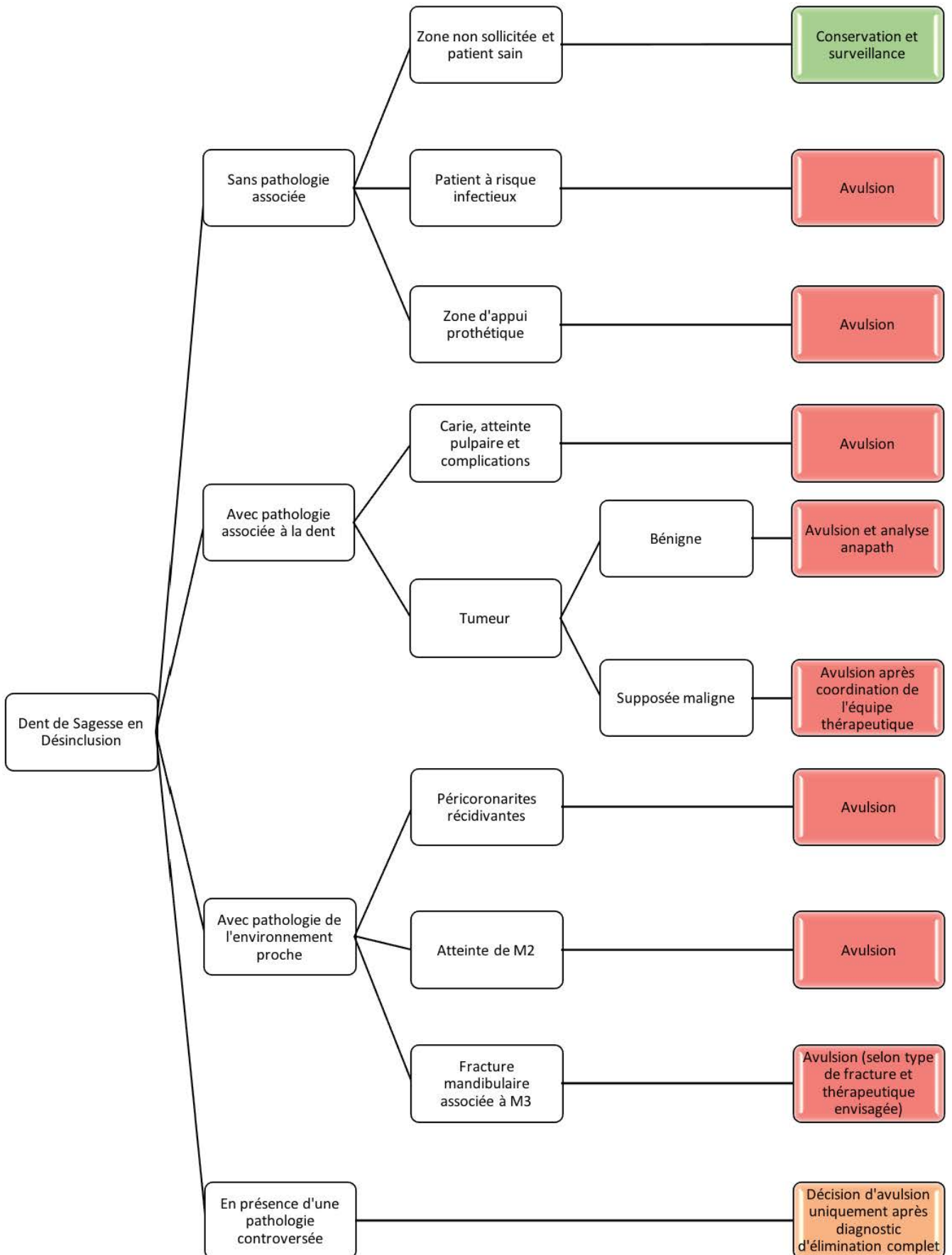
#### 3.3.2.1 Pour la 3<sup>e</sup> molaire en normo position



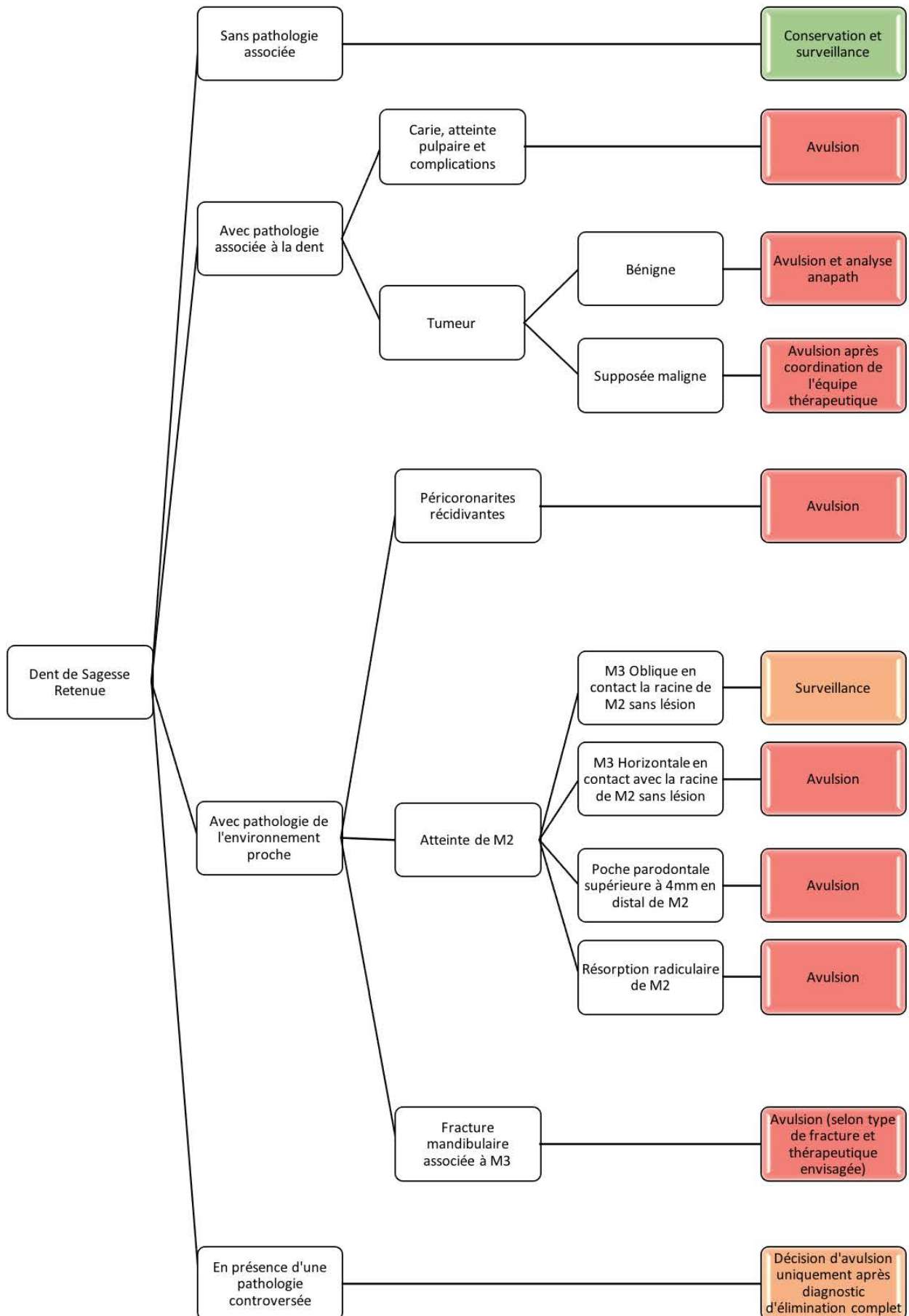
### 3.3.2.2 Pour la 3<sup>e</sup> molaire incluse



### 3.3.2.3 Pour la 3<sup>e</sup> molaire en désinclusion

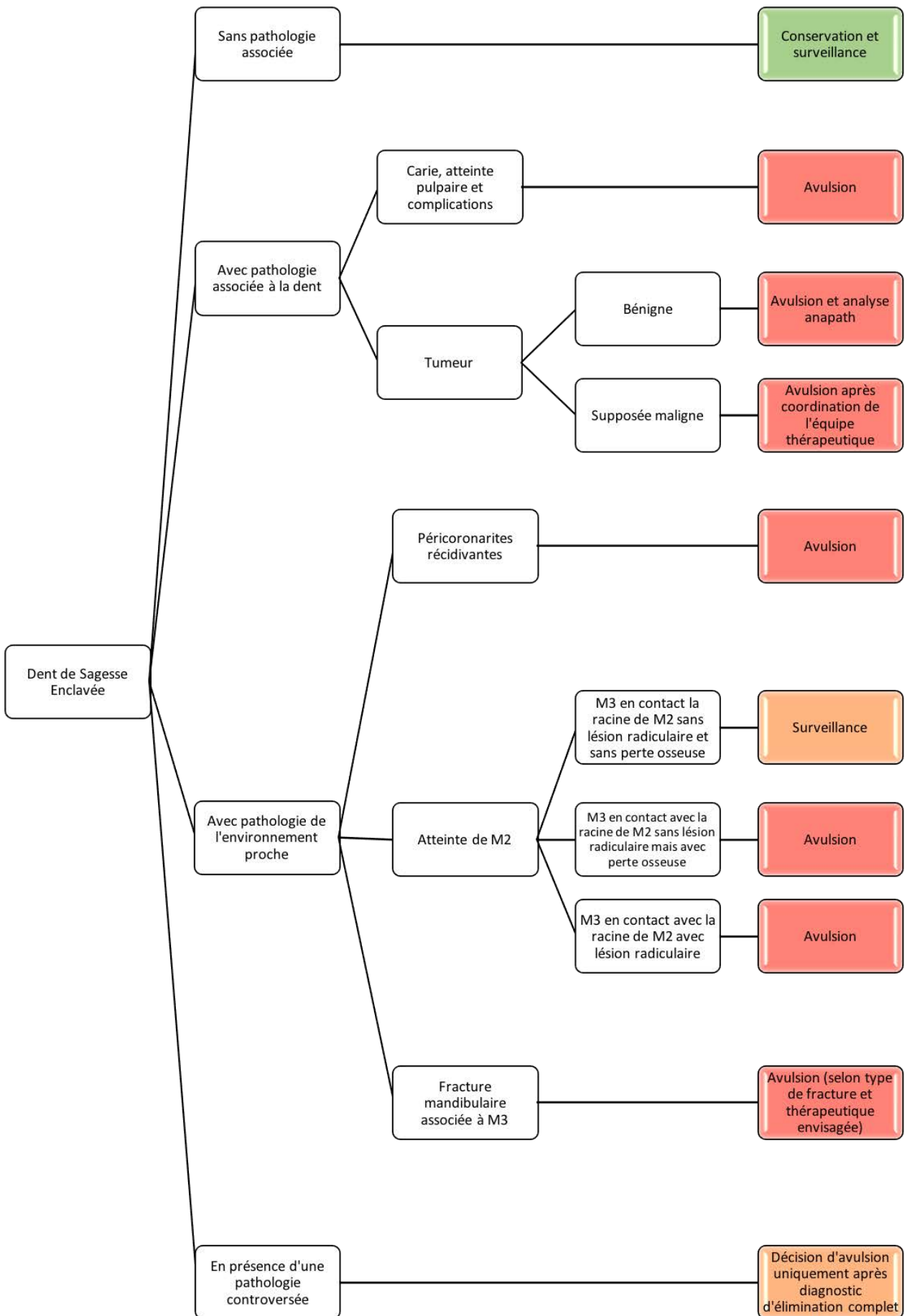


### 3.3.2.4 Pour la 3<sup>e</sup> molaire retenue





### 3.3.2.5 Pour la 3<sup>e</sup> molaire enclavée



## Conclusion

Tandis que l'évolution phylogénétique tend à la voir disparaître, la prise en charge de la dent de sagesse est plus que jamais d'actualité.

En effet, souvent au centre des discussions entre les « extractionnistes » et les « ultra conservateurs », l'avenir de la 3<sup>e</sup> molaire reste polémique et les pathologies qui lui sont imputées demeurent, pour certaines, controversées faute de preuve.

Alors considérant ses positions anatomiques particulières, il convient tout de même de se rappeler que la 3<sup>e</sup> molaire est avant tout une dent comme les autres et qu'elle ne doit donc pas faire l'objet d'un traitement plus expéditif que les autres.

De la même façon, sa conservation ne devra pas être motivée par l'unique non-maîtrise des techniques d'avulsion.

Le rôle de chaque chirurgien-dentiste sera donc, face à chaque situation inédite et de la manière la plus objective possible, de poser le diagnostic et la conduite à tenir en tenant compte de tous les critères requis.

Pour ce faire, et en attendant des publications plus récentes, l'appui bibliographique existant est primordial et devra compléter un examen clinique rigoureux et une discussion éclairée avec le patient.

## Bibliographie

### 1) ADA (American Dental Association).

About the ADA [en ligne]. 2016 [consulté le 12/04/2016].

Disponible sur : <http://www.ada.org/en/about-the-ada/>

### 2) ANAES (Agence National d'Accréditation et d'Évaluation en Santé).

Indications et non indications de l'avulsion des troisièmes molaires mandibulaires [en ligne]. 1997 [consulté le 20/08/2016].

Disponible sur : [http://cnsd77.fr/dossiers/infos\\_medic/avulsio.pdf](http://cnsd77.fr/dossiers/infos_medic/avulsio.pdf)

### 3) Ballivet de Régloix S., Maurin O., Lisan Q., Pons E., Crambert A., Genestier L., et al.

Relations pathologiques entre dents et sinus maxillaire.

EMC – Médecine Buccale, 2015, 10 (1), 1-11, [Article 28-270-V-10].

### 4) Becmeur AC., Skinazi M., Baranes M., Laurent F.

Conserver ou extraire : où est la sagesse ?

Clinic, 2016, 348, 361-370.

### 5) Berhaut P.

Environnement anatomique des dents de sagesse maxillaires et mandibulaires. Protocoles chirurgicaux.

Thèse d'exercice pour le diplôme d'état de docteur en chirurgie dentaire. Nancy : Université Henri Poincaré – Nancy 1, 2009, 255p.

### 6) Catherine JH., Mockers O., Richard O., Roche-Poggi P., Guyot L., Olivi P., Chossegros C.

Autotransplantation de dent immature.

Revue de stomatologie et de chirurgie maxillo-faciale, 2007, 108 (1), 46-50.

### 7) CFEBD (Centre Français d'Evidence Based Dentistry).

Qu'est-ce que l'evidence based dentistry ? [en ligne]. 2009 [consulté le 08/04/2016].

Disponible sur : <https://cfebd.ups->

[tlse.fr/index.php?option=com\\_content&view=article&id=109&Itemid=20](https://cfebd.ups-tlse.fr/index.php?option=com_content&view=article&id=109&Itemid=20)

### **8) Collège hospitalo-universitaire français de chirurgie maxillo-faciale et de stomatologie.**

Tumeurs maxillo-mandibulaires [en ligne]. 2011 [consulté le 16/06/2016].

Disponible sur : <http://campus.cerimes.fr/chirurgie-maxillo-faciale-et-stomatologie/enseignement/stomatologie7/site/html/cours.pdf>

### **9) Dupage A.**

Les lésions inflammatoires périradiculaires d'origine endodontique (LIPOE).

Thèse d'exercice pour le diplôme d'état de docteur en chirurgie dentaire. Lille :

Université de Lille 2, 2009, 179p.

### **10) Frison L., Larbi A., Abida S., Goudot P., Yachouh J.**

Fractures de la mandibule.

EMC – Médecine buccale, 2011, 1-11, [Article 28-500-V-10].

### **11) HAS (Haute Autorité de Santé).**

Pertinence de l'avulsion des troisièmes molaires – Note de problématique [en ligne]. 2014 [consulté le 08/04/2016].

Disponible sur : [http://www.has-sante.fr/portail/upload/docs/application/pdf/2015-01/note\\_problematique\\_3ememolaire\\_10\\_12\\_2014\\_vd.pdf](http://www.has-sante.fr/portail/upload/docs/application/pdf/2015-01/note_problematique_3ememolaire_10_12_2014_vd.pdf)

### **12) HAS (Haute Autorité de Santé).**

Décision n°2014.0248/DC/SEVAM du 10 décembre 2014 du collège de la Haute Autorité de santé adoptant la note de problématique intitulée « Pertinence de l'avulsion des 3èmes molaires » [en ligne]. 2014 [consulté le 08/04/2016].

Disponible sur : [http://www.has-sante.fr/portail/upload/docs/application/pdf/2015-01/c\\_2014\\_0248\\_np\\_3ememolaire\\_2015-01-20\\_13-50-39\\_868.pdf](http://www.has-sante.fr/portail/upload/docs/application/pdf/2015-01/c_2014_0248_np_3ememolaire_2015-01-20_13-50-39_868.pdf)

### **13) Martin-Duverneuil N.**

Tumeurs du massif facial.

EMC – Radiologie et imagerie médicale – musculosquelettique – neurologique – maxillofaciale, 2013, 8 (1), 1-20, [Article 31-375-A-20].

**14) Mettes TG., Ghaeminia H., Nienhuijs MEL., Perry J., Van der Sanden WJM., Plasschaert A. (Pour la collaboration Cochrane).**

Ablation chirurgicale versus maintien dans la prise en charge des dents de sagesse incluses asymptomatiques [en ligne]. 2012 [consulté le 12/02/2016].

Disponible sur : <http://www.cochrane.org/fr/CD003879/ablation-chirurgicale-versus-maintien-dans-la-prise-en-charge-des-dents-de-sagesse-incluses-asymptomatiques>

**15) NICE (National Institute for health and Care Excellence).**

Guidance on the extraction of wisdom teeth [en ligne]. 2000 [consulté le 12/04/2016].

Disponible sur : <https://www.nice.org.uk/guidance/ta1>

**16) Revue Prescrire.**

Déterminer la balance bénéfices-risques d'une intervention : pour chaque patient.

La revue Prescrire, 2014, 34 (367), 381-385.

**17) Sauveur G., Ferkdadj L., Gilbert E., Mesbah M.**

Kystes des maxillaires.

EMC – Médecine Buccale, 2008, 1-21, [Article 28-550-G-10].

**18) Schaudel F., Lutz JC.**

Accidents d'évolution des dents de sagesse.

EMC – Médecine buccale, 2013, 8 (4), 1-10, [Article 28-270-M-10].

**19) Seigneuric F., Seigneuric JB.**

Avulsion des dents incluses : troisièmes molaires.

EMC – Médecine buccale, 2010, 1-24, [Article 28-755-P-10].

**20) Semur F., Seigneuric JB.**

Complications des avulsions dentaires : prophylaxie et traitement.

EMC – Médecine buccale, 2008, 1-26, [Article 28-755-V-10].

**21) SFCO (Société Française de Chirurgie Orale).**

Info du patient [en ligne]. 2014 [consulté le 26/07/2016].

Disponible sur : <http://societechirorale.com/fr/sfco/info-du-patient#.V7magGUUdsM>

**22) Vacelet J.**

Critères d'évaluation de la difficulté opératoire lors de l'avulsion des dents de sagesse maxillaires et mandibulaires.

Thèse d'exercice pour le diplôme d'état de docteur en chirurgie dentaire. Nancy : Université Henri Poincaré – Nancy 1, 2011, 162p.

**23) Vacher C., Gauthier A., Loncle T., Lézy JP.**

Bases anatomiques de la vascularisation du palais dans les ostéotomies maxillaires.

Revue de stomatologie et de chirurgie maxillo-faciale, 2003, 104 (2), 4-6.

**24) Van Hove A., Lolom PH., Sapanet M., Descrozailles JM.**

Les fractures mandibulaires : étude rétrospective de l'activité du service de chirurgie maxillo-faciale et stomatologie du CHU de Poitiers de 1978 à 1997.

Revue de stomatologie et de chirurgie maxillo-faciale, 2000, 101 (6), 309-318.

**25) Weynant R.**

No evidence to support removal of asymptomatic impacted third molars in adolescents or adults.

Journal of Evidence Based Dental Practice, 2007, 7(3), 108-109.

**Annexe 1 : note de problématique de la HAS concernant la pertinence de l'avulsion des 3<sup>e</sup> molaires, 2014.**

# **Pertinence de l'avulsion des 3èmes molaires**

## NOTE DE PROBLEMATIQUE

Novembre 2014



Cette note de problématique est téléchargeable sur :

[www.has-sante.fr](http://www.has-sante.fr)

Haute Autorité de Santé

Service documentation – information des publics

2, avenue du Stade de France – F 93218 Saint-Denis La Plaine CEDEX

Tél. : +33 (0)1 55 93 70 00 – Fax : +33 (0)1 55 93 74 00

# Sommaire

1. Analyse du groupe homogène de malades (GHM) .....	4
1.1. Données fournies par l'agence technique d'information sur l'hospitalisation (ATIH) .....	4
1.2. Analyse du GHM à partir des bases de données de l'ATIH .....	4
2. Analyse des données de pratique .....	8
3. Conclusion .....	9
4. Les supports à la pratique .....	9
4.1. Positionnement du problème .....	9
4.2. Littérature disponible .....	9
4.3. Conclusion .....	10
Bibliographie .....	11
Participants .....	12

## 1. Analyse du groupe homogène de malades (GHM)

### 1.1. Données fournies par l'agence technique d'information sur l'hospitalisation (ATIH)

GHM 03K02 : Affections de la bouche et des dents avec certaines extractions, réparations et prothèses dentaires, en ambulatoire regroupe les entités suivantes :

- 03K02J Affections de la bouche et des dents avec certaines extractions, réparations et prothèses dentaires, en ambulatoire
- 03K021 Affections de la bouche et des dents avec certaines extractions, réparations et prothèses dentaires, niveau 1
- 03K022 Affections de la bouche et des dents avec certaines extractions, réparations et prothèses dentaires, niveau 2
- 03K023 Affections de la bouche et des dents avec certaines extractions, réparations et prothèses dentaires, niveau 3
- 03K024 Affections de la bouche et des dents avec certaines extractions, réparations et prothèses dentaires, niveau 4\* Cette racine a été créée dans la version 11 de la classification.

En 2010, les données fournies par l'ATIH pour le GHM 03K02 étaient les suivantes :

- 275 053 séjours
- Durée de séjour :
  - 0 jour / 247 799 patients (90,1 %)
  - > 0 jour / 27 254 patients (9,9 %)
- Valorisation en € : 153 507 001

43% des patients de ce GHM concernaient les moins de 18 ans, 56% les 18 – 74 ans. 99,9% avaient un mode d'entrée domicile sans passage par les urgences. 99% des actes étaient des avulsions dentaires.

Les diagnostics principaux étaient :

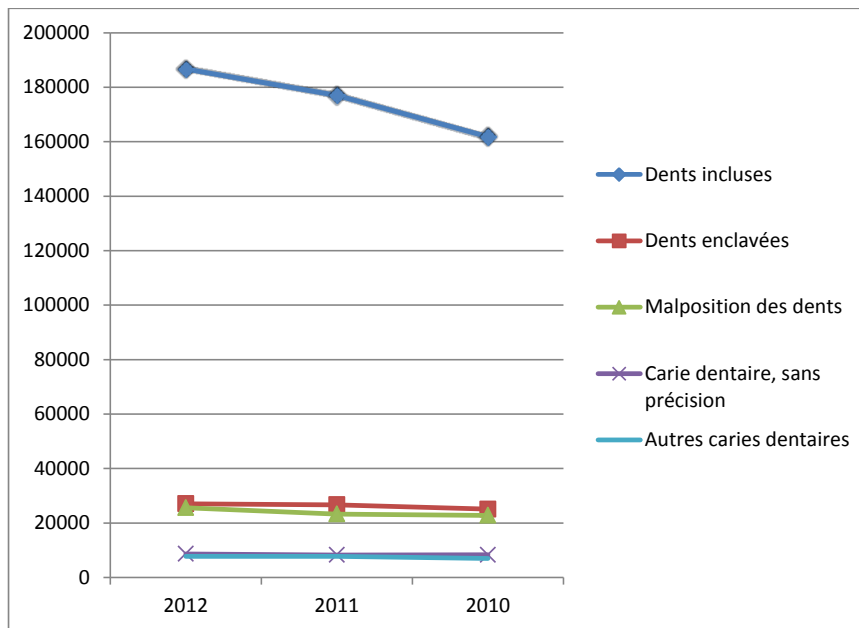
- dents incluses (74%)
- anomalies dento-faciales : 10%
- caries dentaires : 8%

### 1.2. Analyse du GHM à partir des bases de données de l'ATIH

La répartition des 5 premiers diagnostics principaux du GHM 03K02J est présentée dans le tableau 1 et le graphique 1 pour la période 2010 - 2012 :

Tableau 1 : Evolution des 5 premiers diagnostics principaux pour le GHM 03K02J (période 2010-2012)

rang	Code	Libellé	Effectif	%	Effectif	%	Effectif	%
			2012		2011		2010	
1	K010	Dents incluses	186 647	66,8	176 979	66,5	161 826	65,3
2	K011	Dents enclavées	27 077	9,7	26 675	10,0	25 078	10,1
3	K073	Malposition des dents	25 630	9,2	23 285	8,7	22 818	9,2
4	K029	Carie dentaire, sans précision	8 676	3,1	8 283	3,1	8 313	3,4
5	K028	Autres caries dentaires	7 797	2,8	7 732	2,9	6 986	2,8



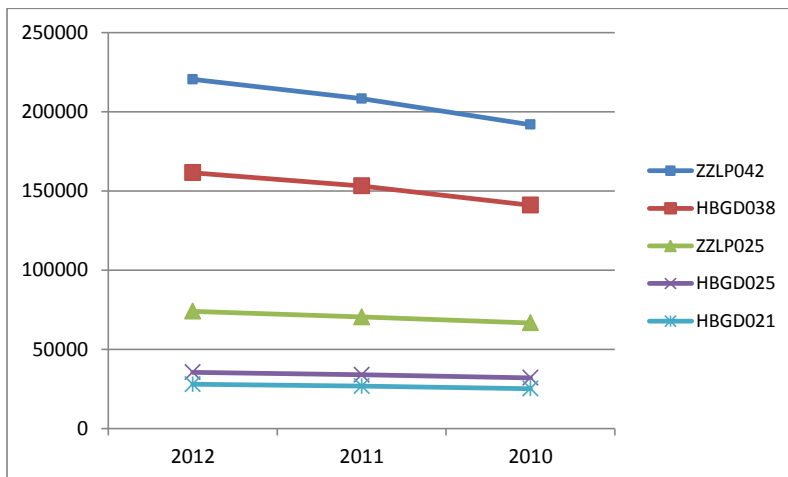
Graphique 1 : Evolution des 5 premiers diagnostics principaux du GHM 03K02J (période 2010-2012)

Les deux premiers diagnostics principaux les plus fréquents étaient les dents incluses et les dents enclavées. Ces données objectivent une augmentation d'environ 15 % du diagnostic principal dents incluses de 2010 à 2012 et d'environ 8 % du diagnostic de dents enclavées alors que le nombre des autres diagnostics principaux (malposition des dents, caries dentaires) reste relativement stable sur la même période.

La répartition des 5 premiers actes les plus fréquents réalisés sur cette même période est présentée dans le tableau 2 et le graphique 2

Tableau 2 : Répartition des 5 premiers actes du GHM 02K03J (période 2010-2012)

rang	Code	Libellé	2012		2011		2010	
			Effectif	%	Effectif	%	Effectif	%
1	ZZLP042	AG/LR CPLMTAIRE NIVEAU 4	220 504	35,4	208 331	35,3	191 871	35,0
2	HBGD038	AVULSION 4TROISIÈMES MOLAIRES RETENUES/À ÉTAT GERME	161 541	26,0	153 237	26,0	141 029	25,8
3	ZZLP025	AG/LR CPLMTAIRE NIVEAU 1	74 003	11,9	70 461	11,9	66 634	12,2
4	HBGD025	AVULSION 2TROISIÈMES MOLAIRES RETENUES/À ÉTAT GERME	35 497	5,7	33 912	5,7	31 945	5,8
5	HBGD021	AVULSION 3TROISIÈMES MOLAIRES RETENUES/À ÉTAT GERME	27 918	4,5	26 755	4,5	25 113	4,6



Graphique 2 : Répartition des 5 premiers actes du GHM 02K03J (période 2010-2012)

Le libellé du code ZZLP042 est : anesthésie générale ou locorégionale complémentaire niveau 4. Cet acte est facturé lors de la réalisation d'une anesthésie générale ou locorégionale pour un acte diagnostique ou thérapeutique qui, dans la classification, ne comporte pas de tarif propre à l'anesthésie, mais comporte ce code au-dessous du libellé de l'acte.

Le libellé du code HBGD038 est : avulsion de 4 troisièmes molaires retenues ou à l'état de germe. Cet acte peut être codé avec le ZZLP042.

Le libellé du code ZZLP025 est : anesthésie générale ou locorégionale complémentaire niveau 1 Cet acte est facturé lors de la réalisation d'une anesthésie générale ou locorégionale pour un acte diagnostique ou thérapeutique qui, dans la classification, ne comporte ni tarif propre à l'anesthésie ni indication d'un autre code d'anesthésie complémentaire au-dessous du libellé de l'acte.

Le libellé du code HBGD025 est : avulsion de 2 troisièmes molaires retenues ou à l'état de germe. Cet acte peut être codé avec le ZZLP042.

Le libellé du code HBGD021 est : avulsion de 3 troisièmes molaires retenues ou à l'état de germe. Cet acte peut être codé avec le ZZLP042.

Compte tenu des associations de codes possibles, il est impossible de savoir, à partir de ces données, le type d'acte associé au code ZZLP042. En se fondant sur les codes correspondants aux extractions des 3<sup>èmes</sup> molaires (HBGD038, HBGD025, HBGD021), il existe, sur la période 2010-2011, une augmentation de 14,5 % de l'extraction, en un temps, des quatre 3<sup>ème</sup> molaires, de 11 % pour l'extraction de deux 3<sup>ème</sup> molaire et de 11 % pour l'extraction de trois 3<sup>ème</sup> molaires en hospitalisation de jour.

Les effectifs de ce GHM varient d'une région à l'autre ce qui peut traduire des variations de pratiques, un sous ou sur recours à l'extraction des 3<sup>ème</sup> molaires, un éventuel effet centre. Ces variations d'activités sont illustrées dans les figures 1, 2 et 3 pour les années 2010, 2011 et 2012.

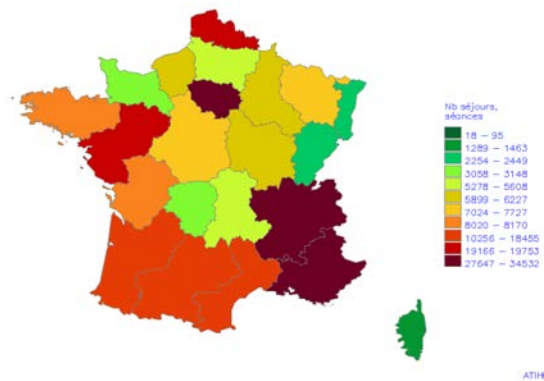


Figure 1 : GHM 03K02J: Affections de la bouche et des dents avec certaines extractions, réparations et prothèses dentaires, en ambulatoire – France par région - année 2010 (Source ATIH)

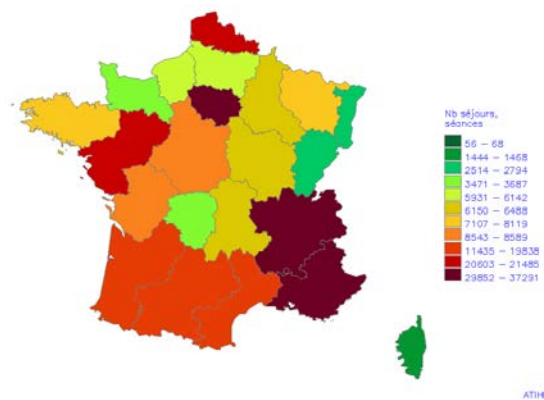


Figure 2 : GHM 03K02J: Affections de la bouche et des dents avec certaines extractions, réparations et prothèses dentaires, en ambulatoire – France par région - année 2011 (Source ATIH)

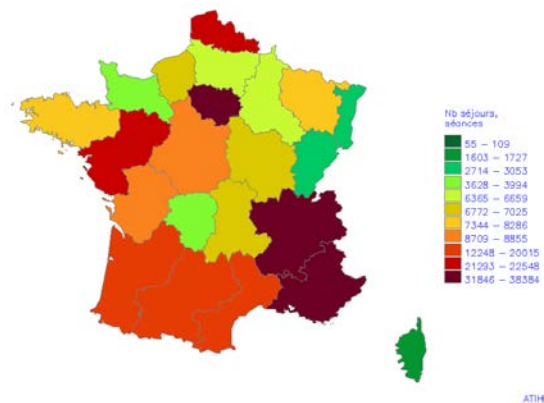


Figure 2 : GHM 03K02J: Affections de la bouche et des dents avec certaines extractions, réparations et prothèses dentaires, en ambulatoire – France par région - année 2012 (Source ATIH)

Au total, l'ensemble de ces données objective une augmentation du taux de recours pour extraction des 3<sup>èmes</sup> molaires de 14,5 % pour l'extraction, en un temps, des quatre 3<sup>ème</sup> molaires, de 11 % pour l'extraction de deux 3<sup>ème</sup> molaire et de 11 % pour l'extraction de trois 3<sup>èmes</sup> molaires sur la période 2010-2012. La répartition géographique du taux de recours du GHM 03K02 n'est pas uniforme sur tout le territoire ce qui peut traduire des variations de pratique, un sur ou sous recours aux extractions des 3<sup>èmes</sup> molaires, un effet centre. Il serait également intéressant de connaître la densité des chirurgiens-dentistes et des stomatologues par région, une région sous dotée en praticiens aura probablement une activité moindre. Cette augmentation du taux de recours pour extraction des 3<sup>èmes</sup> molaires pourrait correspondre à un transfert d'activité des extractions réalisées en ville. La caisse nationale d'assurance maladie des travailleurs salariés (CNAMTS) a fourni, à la HAS, les données présentées dans le tableau 3, concernant le nombre de séance pour extraction des 3<sup>èmes</sup> molaires sur la période 2011-2013. La CNAMTS souligne que ces données sont une approximation surévaluée du nombre d'extraction de dents de sagesse car le nombre d'extraction a été estimé en se fondant sur les cotations de la nomenclature générale des actes et prestations (NGAP). Ces cotations (KC ou DC) 20 et 40 peuvent désigner d'autres avulsions dentaires thérapeutiques ou traitements des lésions osseuses et gingivales.

Tableau 3 : nombre de séances d'extraction des 3<sup>èmes</sup> molaires (1, 2, 3 ou 4 dents extraites lors de la même séance) année 2011 à 2013. (Source CNAMTS)

	2011	2012	2013
Cabinet de ville	220 933	224 211	222 015
Centre de santé	11 026	12 262	13 927

En cabinet de ville comme en centre de santé, le nombre de séance d'extraction des 3<sup>èmes</sup> molaires a augmenté. Il n'y a donc pas a priori un transfert de cette activité en établissement de santé

## 2. Analyse des données de pratique

Aucune enquête de pratique française n'a été identifiée concernant les extractions des 3<sup>èmes</sup> molaires. Les données fournies par la CNAMTS objectivent le nombre d'extraction en une séance ou plusieurs séances et illustrent les variations de pratiques selon le type d'établissement (tableau 4)

Tableau 4 : nombre de séances selon le nombre d'extraction et le type d'établissement

Type d'établissement	Séances avec 1 dent extraite	Séances avec 2 dents extraites	Séances avec 3 dents extraites	Séances avec 4 dents extraites	Total général
Cabinet de ville	137 876	58 119	5 076	20 944	222 015
Centre de santé	10 747	2 895	158	127	13 927
Etablissement privé	25 826	13 126	6 940	116 757	162 649
Activité libérale PH	381	199	28	1 613	2 221
<b>Total général</b>	<b>174 830</b>	<b>74 339</b>	<b>12 202</b>	<b>139 441</b>	<b>400 812</b>
<b>Source: DCIR, 2013 en date de soins</b>					

Les séances avec 4 dents extraites en une séance sont plus fréquentes en établissement privé qu'en cabinet de ville (71,78 % des séances versus 9,43 %). Sur le total des séances pour extractions dentaires réalisées en ville (cabinet privé, centre de santé, établissement privé et activité libérale des Praticiens hospitaliers), la proportion de séance avec une dent extraite est la plus élevée respectivement :

- 43,61 % des séances avec une dent extraite
- 18,54 % des séances avec 2 dents extraites
- 3,04 % des séances avec 3 dents extraites
- 34,78 % des séances avec 4 dents extraites

### 3. Conclusion

L'ATIH constate des variations de pratique interrégionale concernant notamment le recours aux extractions des 3<sup>èmes</sup> molaires. Ces hétérogénéités de pratique interpellent sans préjuger d'une sur- ou sous-indication de l'acte. Les pratiques sont mal connues en France, faute d'enquête de pratique, les données fournies par la CNAMTS objectivent des variations de pratiques concernant le nombre d'extraction de dents de sages par séance. Les données issues des bases de l'ATIH objectivent une augmentation des extractions des 3<sup>èmes</sup> molaires en hospitalisation de jour. Cette augmentation des extractions n'est pas liée à un transfert d'activité des extractions réalisées en ville puisque ces dernières ont également augmentées. L'ATIH suggère la réalisation d'un référentiel d'indication d'hospitalisation pour les avulsions dentaires.

## 4. Les supports à la pratique

### 4.1. Positionnement du problème

#### ► Les attentes des tutelles

L'ATIH suggère la réalisation d'un référentiel d'indication d'hospitalisation pour les avulsions dentaires.

#### ► Les attentes des professionnels

Les indications de l'extraction de la 3<sup>èmes</sup> molaire semblent à préciser car les pratiques ont évolué depuis les dernières recommandations de la HAS qui sont de 1997. La période de l'extraction (tranche d'âge concernée), les extractions en un temps des quatre 3<sup>èmes</sup> molaires ou en plusieurs temps, les techniques chirurgicales et les techniques d'anesthésie loco régionale et de neurolepanalgésie ont évolué. La mise à jour des indications des extractions des 3<sup>èmes</sup> molaires est prioritaire. Les techniques d'anesthésies pourraient faire l'objet d'un travail dans un second temps.

### 4.2. Littérature disponible

Les recommandations identifiées sont anciennes :

- Indications et non-indications de l'avulsion des troisièmes molaires (ANDEM 1997) ;
- The management of patients with third molar (syn : wisdom) teeth. (RCSE 1997, actualisé en 2004)
- Guidance on the Extraction of Wisdom Teeth (NICE 2000)
- Management of Unerupted and Impacted Third Molar Teeth (SIGN 1999)



### 4.3. Conclusion

Compte tenu de l'ancienneté des recommandations existantes, de l'augmentation du nombre des extractions des 3<sup>èmes</sup> molaires, l'élaboration d'une recommandation sur les indications des extractions des 3èmes molaires est souhaitable. Les techniques d'anesthésies pourraient faire l'objet d'un travail dans un second temps.

## Bibliographie

Agence Nationale pour le Développement de l'Evaluation Médicale. Indications et non-indications de l'avulsion des troisièmes molaires mandibulaires. ANDEM, 1997. [http://cnsd77.fr/dossiers/infos\\_medic/avulsio.pdf](http://cnsd77.fr/dossiers/infos_medic/avulsio.pdf)

National Institute for Clinical Excellence. Guidance on the extraction of wisdom teeth. NICE, 2000. <http://www.nice.org.uk/guidance/ta1>

Scottish Intercollegiate Guidelines Network. Management of unerupted and impacted third molar teeth; SIGN, 1999. <http://sign.ac.uk/guidelines/fulltext/43/index.html>

The Royal College of Surgeons of England. The management of patients with third molar (syn : wisdom) teeth. RCSE, 1997 actualisé en 2004. [http://www.rcseng.ac.uk/fds/publications-clinical-guidelines/clinical\\_guidelines/documents/3rdmolar.pdf](http://www.rcseng.ac.uk/fds/publications-clinical-guidelines/clinical_guidelines/documents/3rdmolar.pdf)

## Participants

Cette note de problématique a été rédigée avec le concours des experts suivants :

Dr Claude Bourdillat-Mikol, chirurgien dentiste (Syndicat des Spécialistes Français en Orthopédie Dento-Faciale)

Professeur Marc Bolla, doyen honoraire de la faculté de chirurgie dentaire de l'université de Nice Sophia-Antipolis.

Dr Dominique Brachet, chirurgien dentiste (Collège des Bonnes Pratiques en Médecine Bucco Dentaire).

Dr Darteville Sophie, chirurgien dentiste (Association Dentaire Française)

Dr Christian Decloquement, chirurgien dentiste (Collège des Bonnes Pratiques en Médecine Bucco Dentaire)

Dr Serge Deschaux , chirurgien dentiste (membre de la Commission Amélioration des Pratiques Professionnelles et de la Sécurité des Patients de la HAS - Confédération Nationale des Syndicats Dentaires).

Dr Jean Patrick DRUO, chirurgien dentiste (Association Dentaire Française)

Dr Jean-François Largy, chirurgien dentiste (Confédération Nationale des Syndicats Dentaires).

Dr Pierre Vigneron, chirurgien dentiste (Fédération des Syndicats Dentaires Libéraux).

La HAS remercie également la CNAMTS et L'ATIH dont les données statistiques ont contribué à documenter cette note.



[www.has-sante.fr](http://www.has-sante.fr)

2, avenue du Stade de France – F 93218 Saint-Denis La Plaine CEDEX

Tél. : +33(0)1 55 93 70 00 - Fax : +33(0)1 55 93 74 00

**Annexe 2 : décision d'adoption de la note problématique, 2014.**

REPUBLIQUE FRANCAISE



**Décision n°2014.0248/DC/SEVAM du 10 décembre 2014 du collège de la Haute Autorité de santé adoptant la note de problématique intitulée « Pertinence de l'avulsion des 3èmes molaires »**

Le collège de la Haute Autorité de santé, ayant valablement délibéré en sa séance du 03 décembre 2014,

Vu l'article L.161-37 2° du code de la sécurité sociale,

Vu la saisine de la Direction Générale de l'Offre de Soins concernant l'augmentation des extractions des 3<sup>èmes</sup> molaires et l'hétérogénéité des pratiques en France, inscrite au programme de travail de la HAS pour l'année 2014,

Décide :

Article 1er

La note de problématique intitulée « Pertinence de l'avulsion des 3èmes molaires », ci-jointe, est adoptée.

Article 2

Le directeur de la Haute Autorité de santé est chargé de l'exécution de la présente décision qui sera publiée sur le site internet de la Haute Autorité de santé.

Fait le 10 décembre 2014

Pour le collège :  
*Le président,*  
PR J.-L. HAROUSSEAU  
*signé*

# Table des matières

<b>Sommaire</b>	<b>14</b>
<b>Listes des figures</b>	<b>15</b>
<b>Introduction</b>	<b>17</b>
<b>1 La troisième molaire et son environnement anatomique</b>	<b>18</b>
1.1 Anatomie dentaire	18
1.1.1 Forme	18
1.1.1.1 Germe et dent immature	18
1.1.1.2 Dent mature	18
1.1.1.2.1 Mandibulaire	18
1.1.1.2.2 Maxillaire	19
1.1.2 Orientation du grand axe	19
1.1.2.1 Dans le sens sagittal	19
1.1.2.1.1 De la molaire mandibulaire	20
1.1.2.1.2 De la molaire maxillaire	21
1.1.2.2 Dans le sens horizontal	22
1.1.3 Classification ANAES des positions de la dent de sagesse	22
1.1.3.1 Dent en position « normale »	23
1.1.3.2 Dent permanente incluse	23
1.1.3.3 Dent retenue	23
1.1.3.4 Dent en désinclusion	24
1.1.3.5 Dent enclavée	24
1.2 Environnement anatomique de la 3 <sup>e</sup> molaire maxillaire	25
1.2.1 Apicalement : Le sinus maxillaire	25
1.2.2 Distalement : La tubérosité maxillaire et la fosse ptérygo maxillaire	26
1.2.3 Mésialement : La deuxième molaire maxillaire	26
1.2.4 Vestibulairement : La joue	27
1.2.5 Lingualement : l'émergence de l'artère palatine descendante	27
1.3 Environnement anatomique de la 3 <sup>e</sup> molaire mandibulaire	28
1.3.1 Distalement : Le trigone-rétromolaire et la branche montante de la mandibule	28
1.3.2 Mésialement : La deuxième molaire mandibulaire	28
1.3.3 Apicalement : Le nerf alvéolaire inférieur	28
1.3.4 Lingualement : Le nerf lingual	28
1.3.5 À distance : L'angle mandibulaire	29
<b>2 Pathologies associées à la 3<sup>e</sup> molaire</b>	<b>30</b>
2.1 Pathologies liées à la dent en elle-même	30
2.1.1 Carie amélo-dentinaire	30
2.1.2 Pathologies pulpaire et complications	30

2.1.2.1	Atteinte pulpaire	30
2.1.2.2	Complications	31
2.1.2.2.1	Pathologies péri-apicales infectieuses aiguës	31
2.1.2.2.2	Pathologies péri-apicales infectieuses chroniques	31
2.1.3	Pathologies tumorales	33
2.1.3.1	Kystes d'origine dentaire	33
2.1.3.1.1	Kyste dentigère (ou folliculaire ou péri-coronaires)	33
2.1.3.1.2	Kyste marginal postérieur	34
2.1.3.1.3	Kératokystes (ou kystes épidermoïdes)	35
2.1.3.2	Tumeurs bénignes d'origine dentaire	35
2.1.3.2.1	Tumeur épithéliale : l'améloblastome	35
2.1.3.2.2	Tumeurs mésenchymateuses	36
2.1.3.2.3	Tumeur mixte : l'odontome	37
2.1.3.3	Tumeurs malignes d'origine dentaire	38
2.1.4	Migration et troubles occlusaux	38
2.1.4.1	Migration et trouble occlusal léger	38
2.1.4.2	Extrusion complète	39
2.2	Pathologies liées à son environnement proche	39
2.2.1	Les accidents d'évolution : les péri-coronarites	39
2.2.1.1	La péri-coronarite aiguë congestive	40
2.2.1.2	La péri-coronarite suppurée	40
2.2.1.3	La péri-coronarite chronique	41
2.2.2	Atteinte de la 2 <sup>e</sup> molaire adjacente	41
2.2.2.1	Lésion carieuse	41
2.2.2.2	Lésion parodontale	42
2.2.2.3	Résorption radiculaire	42
2.2.3	Fracture de l'angle mandibulaire	43
2.3	Pathologies controversées	44
2.3.1	3 <sup>e</sup> molaire et Orthopédie Dento Faciale (ODF)	44
2.3.1.1	La récurrence orthodontique	44
2.3.1.2	Procédures orthodontiques impliquant l'extraction de la 3 <sup>e</sup> molaire	45
2.3.1.2.1	Problème d'évolution de la 2 <sup>e</sup> molaire mandibulaire	45
2.3.1.2.2	Protocoles ortho-chirurgicaux	46
2.3.2	Troubles de l'Articulation Temporo Mandibulaire (ATM)	46
2.3.3	Autres troubles	46
<b>3</b>	<b>Critères de décision</b>	<b>47</b>
3.1	Recommandations actuelles	47
3.1.1	Concept d'Evidence Based Dentistry (EBD)	47
3.1.1.1	Evidence Based Medicine : EBM	47
3.1.1.2	Les méta-analyses	47
3.1.1.3	Evidence Based Dentistry : EBD	48
3.1.1.4	La collaboration COCHRANE	48
3.1.2	Les recommandations établies à ce jour	48



3.1.2.1	En France	49
3.1.2.1.1	Nature de la publication	49
3.1.2.1.2	Contexte	49
3.1.2.1.3	Présentation de la publication	49
3.1.2.2	Au Royaume Uni	50
3.1.2.2.1	Nature de la publication	50
3.1.2.2.2	Présentation de la publication	50
3.1.2.3	Aux États-Unis	51
3.1.2.3.1	Nature des publications	51
3.1.2.3.2	Présentation des publications	51
3.1.2.4	Conclusions de la Collaboration Cochrane	52
3.1.2.4.1	Nature de la publication	52
3.1.2.4.2	Présentation de la publication	53
3.1.3	Discussions des recommandations	53
3.1.3.1	Décision polyfactorielle	53
3.1.3.2	Ancienneté des recommandations	54
3.1.3.3	Biais de certaines publications	55
3.2	Contenu des recommandations	56
3.2.1	Notion de balance bénéfiques/risques	56
3.2.2	Critères de conservation	58
3.2.2.1	3 <sup>e</sup> molaire sans pathologie associée	58
3.2.2.2	3 <sup>e</sup> molaire avec pathologie associée	59
3.2.2.2.1	Péricoronarite congestive aiguë (1 <sup>er</sup> ou 2 <sup>e</sup> épisode)	59
3.2.2.2.2	3 <sup>e</sup> molaire en normoposition avec pathologie restaurable	59
3.2.2.2.3	3 <sup>e</sup> molaire en contact avec la 2 <sup>e</sup> molaire sans lésion dentaire ni osseuse	60
3.2.2.2.4	3 <sup>e</sup> molaire dont l'avulsion aggrave la pathologie associée	61
3.2.2.3	3 <sup>e</sup> molaire où l'extraction est indiquée mais différée ou réorientée	61
3.2.2.3.1	Extraction différée	62
3.2.2.3.2	Extraction réorientée	63
3.2.3	Critères d'avulsion	63
3.2.3.1	3 <sup>e</sup> molaire avec pathologie associée non restaurable	63
3.2.3.2	3 <sup>e</sup> molaire sans pathologie associée	64
3.2.3.3	3 <sup>e</sup> molaire présente dans le cadre d'une fracture mandibulaire	64
3.2.3.4	3 <sup>e</sup> molaire en présence d'une pathologie associée controversée	65
3.2.3.5	Cas particulier de germectomie indiquée	65
3.3	Arbres décisionnels	66
3.3.1	Définir la position de la dent de sagesse	66
3.3.2	Définir la thérapeutique à adopter	67
3.3.2.1	Pour la 3 <sup>e</sup> molaire en normo position	67
3.3.2.2	Pour la 3 <sup>e</sup> molaire incluse	68
3.3.2.3	Pour la 3 <sup>e</sup> molaire en désinclusion	69
3.3.2.4	Pour la 3 <sup>e</sup> molaire retenue	70
3.3.2.5	Pour la 3 <sup>e</sup> molaire enclavée	71
<b>Conclusion</b>		<b>72</b>

<b>Bibliographie</b>	<b>73</b>
<b>Annexe 1 : note de problématique de la HAS concernant la pertinence de l'avulsion des 3<sup>e</sup> molaires, 2014.</b>	<b>77</b>
<b>Annexe 2 : décision d'adoption de la note problématique, 2014.</b>	<b>91</b>
<b>Table des matières</b>	<b>93</b>

Jury : Président : J.M. MARTRETTE– Professeur des Universités  
Juges : J. GUILLET– Maître de Conférence des Universités  
C. KICHENBRAND– Assistante Hospitalier Universitaire  
C. BLAISE– Assistante Hospitalier Universitaire

---

Thèse pour obtenir le diplôme D'Etat de Docteur en Chirurgie Dentaire


Présentée par: **Mademoiselle CHOURBAJI Carine**

né(e) à: **SAIDA (Liban)**

le **15 février 1990**

et ayant pour titre : « **Troisièmes molaires : conserver ou extraire ? Critères de décisions** ».

Le Président du jury



J.M. MARTRETTE

Le Doyen,  
de la Faculté d'Odontologie



Le Doyen  
Pr. J.M. MARTRETTE  
J.M. MARTRETTE

Autorise à soutenir et imprimer la thèse 9229

NANCY, le 27 SEP. 2016

Le Président de l'Université de Lorraine



P. MUTZENHARDT

**CHOURBAJI Carine** – Troisièmes molaires : conserver ou extraire ? Critères de décisions

Nancy 2016 : 97 pages. 23 figures.

Th. : Chir.-Dent. : Nancy 2016

**Mots-clefs :**

- **Dent de sagesse**
- **Extraction**
- **Conservation**
- **Orthodontie**

**Résumé :**

Bien que l'évolution tend à la voir disparaître des futures dentures humaines, la prise en charge de la troisième molaire demeure, à ce jour, au centre des débats.

En effet, nous assistons à la quasi-systématisation des décisions d'avulsion de la dent de sagesse jugée bien souvent comme superflue.

Paradoxalement, la plupart des tentatives de conservation sont bien souvent principalement motivées par la non-maîtrise des techniques d'extractions complexes.

Pour autant peut-on conclure à l'inutilité réelle de la 3<sup>e</sup> molaire ? Doit-on procéder systématiquement à son avulsion précoce afin « d'être tranquille » ? Quels sont les risques encourus à trop retarder l'extraction d'une dent de sagesse pathologique ?

C'est à ces questions que nous avons tenté de répondre à travers ce travail, afin que chaque praticien puisse trouver les informations les plus objectives possibles concernant la position et les pathologies associées à la dent de sagesse. Ainsi face à chaque situation clinique, il sera plus aisé de déterminer quand extraire, quand soigner et quand adresser son patient.

**Membres du jury :**

Pr. J.M. MARTRETTE	Professeur des Universités	Président
<u>Dr. J. GUILLET</u>	<u>Maître de Conférences</u>	<u>Juge</u>
Dr. C. KICHENBRAND	Assistant Hospitalier Universitaire	Juge
Dr. M. LACHAUX	Assistant Hospitalier Universitaire	Juge

**Adresse de l'auteur :**

Carine CHOURBAJI  
2 bis rue Buffon  
89400 Laroche Saint Cydroine