



HAL
open science

La fracture instrumentale en endodontie : conduite à tenir

Ayyoub Saad

► **To cite this version:**

Ayyoub Saad. La fracture instrumentale en endodontie : conduite à tenir. Sciences du Vivant [q-bio]. 2017. hal-01932307

HAL Id: hal-01932307

<https://hal.univ-lorraine.fr/hal-01932307>

Submitted on 23 Nov 2018

HAL is a multi-disciplinary open access archive for the deposit and dissemination of scientific research documents, whether they are published or not. The documents may come from teaching and research institutions in France or abroad, or from public or private research centers.

L'archive ouverte pluridisciplinaire **HAL**, est destinée au dépôt et à la diffusion de documents scientifiques de niveau recherche, publiés ou non, émanant des établissements d'enseignement et de recherche français ou étrangers, des laboratoires publics ou privés.



AVERTISSEMENT

Ce document est le fruit d'un long travail approuvé par le jury de soutenance et mis à disposition de l'ensemble de la communauté universitaire élargie.

Il est soumis à la propriété intellectuelle de l'auteur. Ceci implique une obligation de citation et de référencement lors de l'utilisation de ce document.

D'autre part, toute contrefaçon, plagiat, reproduction illicite encourt une poursuite pénale.

Contact : ddoc-thesesexercice-contact@univ-lorraine.fr

LIENS

Code de la Propriété Intellectuelle. articles L 122. 4

Code de la Propriété Intellectuelle. articles L 335.2- L 335.10

http://www.cfcopies.com/V2/leg/leg_droi.php

<http://www.culture.gouv.fr/culture/infos-pratiques/droits/protection.htm>

THÈSE

pour le

DIPLÔME D'ÉTAT DE CHIRURGIE DENTAIRE

par

Ayyoub SAAD

Né le 26 septembre 1987 à Alger (Algérie)

<p>LA FRACTURE INSTRUMENTALE EN ENDODONTIE : CONDUITE À TENIR</p>
--

présentée et soutenue publiquement le 30/06/2017

Examineurs de la thèse :

Pr. J.-M. MARTRETTE	Professeur des Universités	Président
<u>Dr. R. BALTHAZARD</u>	<u>Maître de Conférences des Universités</u>	<u>Directeur de thèse</u>
<u>Dr. M. VINCENT</u>	<u>Maître de Conférences des Universités</u>	<u>Codirecteur de thèse</u>
Dr. P. CUNY	Ancien Assistant Hospitalo-Universitaire	Juge

Par délibération en date du 11 décembre 1972, la Faculté de Chirurgie Dentaire a arrêté que les opinions émises dans les dissertations qui lui seront présentées doivent être considérées comme propres à leurs auteurs et qu'elle n'entend leur donner aucune approbation ni improbation.

Président : Professeur Pierre MUTZENHARDT

Doyen : Professeur Jean-Marc MARTRETTE

Vice-Doyens : Dr Céline CLEMENT – Dr Rémy BALTHAZARD – Dr Anne-Sophie VALLANT

Membres Honoraires : Dr C. BABEL – Dr B. DURYWAUX – Dr A. FORTAINE – Dr W. JACQUART – Dr G. ROZENFWEIG – Dr KATJE – Dr M. WÄBLER *

Doyens Honoraires : Pr J. WADOT Pr J.P. LOUIS

Maître de conférences CUM MERITO : Dr C. ARCHEN

Sous-section 56-01 Odontologie pédiatrique	Mme	DROZ Dominique	Maître de Conférences *
	Mme	JAGER Stéphanie	Maître de Conférences *
	M.	PREVOST Jacques	Maître de Conférences
	Mme	HERNANDEZ Magali	Assistante *
	M.	LEFAURE Quentin	Assistant
	M.	MERCIER Thomas	Assistant *
Sous-section 56-02 Orthopédie Dentro-Faciale	Mme	FILLEUL Marie Pierryle	Professeur des Universités *
	M.	EGLOFF Benoit	Maître de Conférences *
	Mme	GREGOIRE Johanne	Assistante
Sous-section 56-03 Prévention, Épidémiologie, Économie de la Santé, Odontologie légale	Mme	CLEMENT Céline	Maître de Conférences *
	Mme	LACZNY Emily	Assistante
	Mme	NASREDDINE Greyce	Assistante
	M.	BAUDET Alexandre	Assistant
Sous-section 57-01 Parodontologie	M.	AMBROSINI Pascal	Professeur des Universités *
	Mme	BISSON Catherine	Maître de Conférences *
	M.	JOSEPH David	Maître de Conférences *
	M.	PENAUD Jacques	Maître de Conférences
	Mme	MAYER-COUPIN Florence	Assistante
	Mme	PAOLI Nathalie	Assistante *
Sous-section 57-02 Chirurgie Buccale, Pathologie et Thérapeutique, Anesthésiologie et Réanimation	Mme	GUILLET-THIBAUT Julie	Maître de Conférences *
	M.	BRAVETTI Pierre	Maître de Conférences
	Mme	PHULPIN Bérengère	Maître de Conférences *
	M.	DELAITRE Bruno	Assistant
	Mme	KICHENBRAND Charlene	Assistante *
	Mme	NACHIT Myriam	Assistante
Sous-section 57-03 Sciences Biologiques (Biochimie, Immunologie, Histologie, Embryologie, génétique, Anatomie pathologique, Bactériologie, Pharmacologie)	M.	YASUKAWA Kazutoyo	Maître de Conférences *
	M.	MARTRETTE Jean-Marc	Professeur des Universités *
	Mme	EGLOFF-JURAS Claire	Assistante*
Sous-section 58-01 Odontologie Conservatrice, Endodontie	M.	MORTIER Éric	Maître de Conférences *
	M.	AMORY Christophe	Maître de Conférences
	M.	BALTHAZARD Rémy	Maître de Conférences *
	M.	ENGELS-DEUTSCH Marc	Maître de Conférences
	M.	GEVREY Alexis	Assistant
	Mme	GEBHARD Cécile	Assistante
	M.	VINCENT Marin	Maître de Conférences Associé
Sous-section 58-02 Prothèses (Prothèse partielle, Prothèse adjointe partielle, Prothèse complète, Prothèse maxillo-faciale)	M.	DE MARCH Pascal	Maître de Conférences
	M.	SCHOUVER Jacques	Maître de Conférences
	Mme	VALLANT Anne-Sophie	Maître de Conférences *
	Mme	CORNE Pascale	Maître de Conférences Associé *
	M.	GILLET Marc	Assistant
	M.	HIRTZ Pierre	Assistant *
	M.	KANNENGIESSER François	Assistant
	Mme	MOEHREL Belhsabée	Assistante*
	M.	VUILLAUME Florian	Assistant
Sous-section 58-03 Sciences Anatomiques et Physiologiques (Occlusodontiques, Biomatériaux, Biophysique, Radiologie)	Mme	STRAZIELLE Catherine	Professeur des Universités *
	Mme	MOBY Vanessa (Stutzmann)	Maître de Conférences *
	M.	SALOMON Jean-Pierre	Maître de Conférences
	M.	KARKABA Alias	Assistant Associé

Souligné : responsable de la sous-section * temps plein

Mis à jour le 21/03/2017

À NOTRE JUGE ET PRÉSIDENT DE THÈSE

MARTRETTE Jean Marc

Docteur en Chirurgie Dentaire

Docteur en Sciences Pharmacologiques

Spécialiste qualifié en Médecine Bucco-Dentaire

Professeur des Universités - Praticien Hospitalier

Doyen de la Faculté d'Odontologie de Nancy

Habilité à diriger des Recherches

Chevalier des Palmes Académiques

Sous-section : Sciences biologiques (Biochimie, Immunologie, histologie, Embryologie, Génétique, Anatomie pathologique, Bactériologie, Pharmacologie).

Nous vous remercions de l'honneur que vous nous faites en acceptant de présider le jury de notre thèse. Nous vous remercions de nous avoir accueilli au sein de votre établissement et pour la confiance que vous nous avez accordée durant ces deux années de clinique. Qu'il nous soit permis de vous remercier et de vous présenter nos sentiments respectueux.

À NOTRE JUGE ET DIRECTEUR DE THÈSE

BALTHAZARD Rémy

Docteur en Chirurgie Dentaire

Docteur en Sciences des Matériaux

Maître de Conférences de Universités - Praticien Hospitalier

Lauréat de l'Académie Nationale de Chirurgie Dentaire

Sous-section : Odontologie Conservatrice – Endodontie

Avec beaucoup d'émotions et de sincérité nous vous remercions d'avoir accepté de diriger notre travail, nous souhaitons nous montrer digne de la confiance que vous nous accordez. Nous vous remercions pour l'intérêt de la clinique que vous avez su susciter chez nous, pour la passion et la curiosité de l'endodontie que vous nous avez transmises. Vous nous avez toujours soutenus en vantant nos ambitions et nos qualités. Nous n'oublierons pas l'humour, la présence et les explications dont vous nous avez couverts durant nos années d'étude. Puissiez-vous trouver dans ce travail le témoignage de notre reconnaissance et l'assurance de nos sentiments respectueux.

À NOTRE JUGE ET DIRECTEUR DE THÈSE

VINCENT Marin

Docteur en Chirurgie Dentaire

Maître de Conférences de Universités - Praticien Hospitalier

Sous-section : Odontologie Conservatrice – Endodontie

Vous nous avez fait le très grand honneur d'être l'instigateur du sujet de cette thèse et de nous guider tout au long de sa réalisation. Nous avons eu le privilège de bénéficier de votre enseignement au cours de nos années d'étude. Vous nous avez permis de profiter pleinement de vos connaissances, de vos conseils toujours avisés, de votre soutien ainsi que de votre bonne humeur. Vos qualités pédagogiques et cliniques n'ont d'égales que votre gentillesse. Nous vous prions de trouver dans ce travail l'expression de notre profond respect, de notre gratitude et de nos sincères remerciements.

À NOTRE JUGE

CUNNY Pierre

Docteur en Chirurgie Dentaire

Ancien assistant Hospitalo-Universitaire

Sous-section : Odontologie Conservatrice - Endodontie

Qui nous fait l'honneur de s'intéresser à notre thèse. Nous vous remercions d'avoir accepté de juger notre travail. Soyez assuré de notre reconnaissance et de notre profonde considération.

Louange à Allah qui m'a guidé à ceci. Je n'aurais pu être guidé, si Allah ne l'avait pas fait. Louanges à Allah pour tous Ses Bienfaits : ceux que dont j'ai connaissance et ceux que j'ignore. Louanges à Allah quoiqu'il en soit, louanges qui soient à la hauteur de toutes Ses Faveurs ainsi que ma reconnaissance sur tout ce qu'Il m'a accordé, à moi et à toute Sa créature

« Celui qui ne remercie pas les gens ne remercie pas Allah »

Je remercie donc tous ceux qui ont participé à l'élaboration de cette thèse, sans eux ce travail ne serait possible. À Rémy et Marin, merci pour votre présence, votre disponibilité et votre sympathie. Vous avez été plus que des directeurs de thèse pour moi. Je pense aussi à mes lecteurs et correcteurs : Rachid, Nesrine, Kenza et Yahya, merci pour vos conseils qui ont rendu ce travail meilleur

Ce travail signe la fin d'un long trajet, un trajet que je n'aurais jamais pu faire sans l'aide de mes proches

À mes parents, merci pour vos efforts et vos sacrifices, pour votre confiance et votre amour. Merci de ne pas avoir douté dans aucun de mes choix

À mes frères et à ma sœur, Merci pour votre présence et vos encouragements

À ma famille, merci pour votre implication et votre considération

Je ne peux citer tout le monde mais je tiens à remercier toute personne ayant de loin ou de près faciliter mon insertion dans le cursus. Je pense notamment aux enseignants, étudiants et personnels de la faculté dentaire de Nancy

À mon ami de toujours Djamel, mais aussi aux autres : Lotfi, Abdel, Moh' Smati, Amine et les autres. Merci pour tous les bons moments passés ensemble

À mes frères de route : Yahya, Rachid, Yassine et à toute la team dentaire. Merci pour votre amitié

À mes grands-parents qui n'ont pu voir l'aboutissement de l'aventure

À toute personne que j'ai quelque peu délaissée durant ce parcours, à ceux qui sont partis trop tôt, à ceux qui m'ont rejoint, à tous ceux que j'oublie

À mes amours perdues, à mes peines d'amours gagnées

À tous... MERCI

**LA FRACTURE INSTRUMENTALE
EN ENDODONTIE : CONDUITE À TENIR**

SOMMAIRE

TABLE DES FIGURES

TABLE DES TABLEAUX

INTRODUCTION

1. ÉTIOLOGIES ET MOYENS DE PRÉVENTION DES FRACTURES INSTRUMENTALES

1.1. Généralités

1.2. Étiologies des fractures instrumentales

2. CONDUITE À TENIR DEVANT UNE FRACTURE INSTRUMENTALE

2.1. Approche psychologique du patient

2.2. Critères de choix de la technique employée

2.3. Démarche thérapeutique

3. COMPLICATIONS

3.1. Échauffement

3.2. Fracture instrumentale secondaire

3.3. Extrusion du bris instrumental

3.4. Fragilisation des parois radiculaires

3.5. Butée

3.6. Faux canal

3.7. Déchirure apicale

3.8. Perforations radiculaires

3.9. Fracture radiculaire verticale

4. CAS CLINIQUES

4.1. *Bypass*

4.2. Retrait instrumental à l'aide d'inserts ultrasoniques

4.3. Retrait instrumental à l'aide de la trousse de Masserann®

4.4. Retrait chirurgical d'un bris instrumental

CONCLUSION

RÉFÉRENCES BIBLIOGRAPHIQUES

RÉFÉRENCES BIBLIOGRAPHIQUES ÉLECTRONIQUES

TABLE DES MATIÈRES

TABLE DES FIGURES

Figure 1 : Aspect microscopique (MEB) d'une fracture ductile (A). Aspect en relief marqué par des microlacunes (points noirs) et des fossettes	18
Figure 2 : Types de fracture fragile	19
Figure 3 : Faciès d'une rupture fragile transgranulaire vu au MEB.....	19
Figure 4 : Faciès d'une fracture fragile intergranulaire vu au MEB	20
Figure 5 : Lime Protaper [®] vue au MEB après 12 utilisations (a) (les flèches blanches montrent les microfractures), fort grossissement (x650) (b).....	20
Figure 6 : Image au MEB de la pointe d'un instrument en NiTi montrant des microcavités de surface après plusieurs cycles de stérilisation	21
Figure 7 : Alternance des forces au niveau de la courbure canalaire	22
Figure 8 : Image au MEB montrant les déformations plastiques sur des limes soumises à une force de torsion : surenroulement (a) et déroulement (b) des spires	23
Figure 9 : Représentation schématique des complications potentielles dues à la rigidité de l'instrument endodontique en acier inoxydable.....	28
Figure 10 : Diagramme de déformation de l'alliage NiTi sous l'effet de la contrainte	29
Figure 11 : Diagramme de transition de phase selon les deux types de configuration cristalline dans un alliage en NiTi	30
Figure 12 : Différentes parties d'une lime H.....	31
Figure 13 : Exemple d'instrument à conicité variable Protaper Next [®] X1, Dentsplay-Maillefer	32
Figure 14 : Profil et section de coupe des instruments manuels en acier inoxydable	33
Figure 15 : Représentation schématique de deux sections de coupe différentes.....	34
Figure 16 : Instrument en NiTi avec section de coupe variable	34
Figure 17 : Différentes longueurs d'instruments.	35
Figure 18 : La lime HyFlex [®] , Coltene faite en <i>CM Wire</i> se déforme sous contrainte à température ambiante	38

Figure 19 : Le triangle de Schilder (éperon dentinaire) et les différents instruments permettant son élimination	42
Figure 20 : Les éperons dentinaires décident de l'angle d'entrée canalaire (α), la contrainte de flexion est majorée en présence de courbure canalaire (β).....	42
Figure 21 : La friction avec les parois canalaires empêche la lime d'avancer dans le canal. L'évasement coronaire permet de libérer l'instrument et d'atteindre la région apicale.....	43
Figure 22 : Deux courbures radiculaires avec le même angle (alpha) et deux rayons de courbure différents r1, r2.....	44
Figure 23 : Section de coupe radiculaire ronde (A) et en 8 (B).....	54
Figure 24 : Lime ultrasonique	59
Figure 25 : Technique du bypass	60
Figure 26 : L'insert ET20 et l'insert ET25 du kit Endo Succes™ <i>Retreatment</i>	66
Figure 27 : Méthode d'approche (A), et de libération de l'instrument des contraintes pariétales (B, C)	68
Figure 28 : Foret de Gates modifié, section de coupe (a), vue d'ensemble (b)	68
Figure 29 : Trousse de Masserann® au complet à gauche	69
Figure 30 : Différentes étapes d'extraction d'un bris instrumental avec la technique de Masserann	70
Figure 31 : Le Système de Canal Finder®, Endothechnic, et son mode d'action.....	71
Figure 32 : Le Cancellier kit® (source : brochure Cancellier kit®, SybronEndo)	72
Figure 33 : Différentes étapes de retrait d'un bris instrumental selon la technique proposée par Terauchi.....	72
Figure 34 : Le Post Removal System®	73
Figure 35 : Configuration des extracteurs Endo Extractor System®, Roydent	74
Figure 36 : Instrument Removal System®, Dentsply.....	74
Figure 37 : Mode de fonctionnement de l'iRS® pour extraire un fragment situé apicalement.....	75
Figure 38 : Composition du kit Meitrac I, Meisinger.....	76

Figure 39 : Mode d'action du kit Meitrac I	76
Figure 40 : Mode d'action du kit Endo Rescue [®] , Komet	77
Figure 41 : Différentes pinces à usage endodontique	77
Figure 42 : Étapes de réalisation pour la technique de l'aiguille chirurgicale	78
Figure 43 : Technique de l'aiguille modifiée.....	79
Figure 44 : Technique des limes tressées	79
Figure 45 : Technique d'ablation d'un bris instrumental à l'aide d'un Laser	80
Figure 46 : Situation clinique où le fragment est extra-apical	81
Figure 47 : Étapes de retrait par voie rétrograde d'un bris instrumental situé dans le tiers apical en présence d'une LIPOE.....	82
Figure 48 : Expulsion d'un bris instrumental au-delà du foramen apical après utilisation d'inserts ultrasoniques	85
Figure 49 : Conséquences de la réalisation de l'accès direct sur les parois radiculaires.....	86
Figure 50 : Formation de marches lors de la trépanation (a) (b) et d'épaulement lors de la création de la gorge avec des IUS (c).....	88
Figure 51 : Création d'une butée à l'entrée de la courbure canalaire	88
Figure 52 : Étapes de suppression d'une butée	89
Figure 53 : Étapes de rattrapage de trajectoire canalaire.....	90
Figure 54 : Transport canalaire interne + butée (A) ; transport canalaire externe + <i>zipping</i> apical (lacération foraminale) (B).....	90
Figure 55 : Schéma montrant un <i>stripping</i> sur la paroi distale des racines mésiales des molaires mandibulaires les exposent à la perforation par <i>stripping</i>	91
Figure 56 : Erreurs iatrogènes lors de la dépose du bris instrumental : butée (a), <i>ledge</i> (b), <i>zipping</i> (c), <i>stripping</i> (d)	92
Figure 57 : Position du bris instrumental dans le canal	94
Figure 58 : Bris instrumental non visible au MO	94
Figure 59 : Lime K passant à côté du bris instrumental.....	95

Figure 60 : Radiographie lime en place	95
Figure 61 : Radiographie maître-cône	96
Figure 62 : Radiographie de contrôle	96
Figure 63 : Radiographie préopératoire	96
Figure 64 : Bris instrumental visible au MO	96
Figure 65 : Bris instrumental une fois déposé.....	97
Figure 66 : Vue intra canalaire de l'obturation	97
Figure 67 : Radiographie limes en place	97
Figure 68 : Radiographie maîtres-cônes	97
Figure 69 : Radiographie post-opératoire de contrôle	97
Figure 70 : Radiographie préopératoire	98
Figure 71 : Radiographie extracteur en place.....	98
Figure 72 : Radiographie post-opératoire de contrôle	98
Figure 73 : Bris instrumental en position apicale	99
Figure 74 : Bris instrumental en position extra-apicale	99
Figure 75 : Fenêtre réalisée en regard de l'apex de la racine distale	100
Figure 76 : Bris instrumental retiré.....	100
Figure 77 : Radiographie de suivi à 6 mois.....	100

TABLE DES TABLEAUX

Tableau 1 : Taux de réussite des différentes techniques de retrait du bris instrumental, classées par ordre chronologique.....	62
Tableau 2 : Arbre décisionnel : prise en charge d'une fracture instrumentale en endodontie	83

INTRODUCTION

L'avènement de la préparation canalaire mécanisée et l'arrivée des alliages superélastiques sur le marché dentaire en fin des années 80 ont rendu le traitement endodontique plus accessible et reproductible pour le praticien. L'utilisation grandissante de cette instrumentation mécanisée en Nickel Titane (NiTi) a cependant engendré une augmentation de la fréquence des accidents de fractures instrumentales (Spili et coll., 2005).

La fracture instrumentale en endodontie est une complication entravant le bon déroulement du traitement endodontique. Elle peut empêcher l'achèvement de la mise en forme et l'assainissement du système canalaire, prérequis indispensables à la réussite du traitement endodontique (Sjogren et coll., 1990).

Lorsqu'un instrument se fracture au cours d'un traitement endodontique, plusieurs options de traitement peuvent s'offrir au praticien. La gestion du bris instrumental devrait être fondée sur une connaissance approfondie des taux de réussite de chaque option thérapeutique. Le but étant de trouver un compromis entre les risques potentiels du retrait et les bénéfices escomptés.

Notre travail se propose dans un premier temps de détailler les conditions de survenue des fractures instrumentales et les moyens de les prévenir, puis dans un second temps d'exposer les démarches diagnostique et thérapeutique des différentes situations cliniques mettant en jeu un bris instrumental. Une troisième partie sera consacrée aux complications susceptibles de se produire au moment du retrait. Enfin, au travers de cas cliniques, la conduite à tenir devant une fracture instrumentale sera décrite.

1. Étiologies et moyens de prévention des fractures instrumentales

1.1. Généralités

La fracture instrumentale n'est malheureusement pas un incident exceptionnel. Le taux d'instruments fracturés retrouvé dans la littérature varie entre 1 et 6% dont 3,3% de fragments laissés en place (Spili et coll., 2005). L'incidence de fracture d'instruments en NiTi est d'environ 5%, et ce même dans les mains de praticiens expérimentés (Solomonov et coll., 2015).

Concernant les instruments en acier inoxydable, de par la présence des signes de fatigue visibles sur l'instrument, la fracture peut être évitée la plupart du temps. À l'inverse, sur les instruments en NiTi, la fracture peut se produire sans aucun signe précurseur visible de fatigue (Pruett et coll., 1997 ; Alapati et coll., 2005). La raison d'une telle fracture est double : la fatigue cyclique et les micros défauts métallurgiques de fabrication (Parashos et coll., 2004). Cette fatigue cyclique est liée à l'alternance de contraintes en traction / compression subies par l'instrument lors du travail mécanisé dans une courbure. Ainsi, même les instruments en NiTi dits à usage unique sont sujets à des fractures (Arens et coll., 2003).

1.1.1 Définition de la fracture instrumentale

La fracture est la séparation ou la fragmentation d'un corps solide en deux ou plusieurs parties sous l'action de contraintes. L'endommagement passe par la formation (phase d'amorçage) et la propagation (phases de croissance et de coalescence) de cavités au sein du matériau avant d'aboutir à la fracture (Dieter, 1988).

1.1.2. Types de fractures instrumentales

La fracture est la conséquence finale de l'endommagement du matériau. En mécanique des matériaux on parle de rupture. Les alliages peuvent se fracturer selon différentes manières déterminant le type de rupture (Dieter, 1988). Habituellement, deux types de ruptures sont retrouvés : la rupture ductile et la rupture fragile.

Afin de connaître le type de rupture d'un matériau, il est nécessaire d'examiner son faciès fractographique au microscope électronique à balayage (MEB). Il est en effet impossible de déterminer le type de fracture à partir des considérations mécaniques macroscopiques. Souvent, les deux types de rupture peuvent coexister.

- Rupture ductile

La ductilité est la capacité d'un matériau à subir une déformation plastique avant sa rupture (Parashos et Messer, 2006).

Sous l'effet de contraintes, des microlacunes se forment à l'intérieur du matériau. Au fur et à mesure que la force de déformation augmente, les lacunes augmentent de taille et se rejoignent, c'est la fracture ductile (McEvily, 2002a).

À l'échelle microscopique, la rupture ductile présente en général un aspect granuleux (figure 1-A), avec des cupules et éventuellement des inclusions d'une forme très distinctive donnant une image de « fossettes » (figure 1-B) (Alapati et coll., 2005).

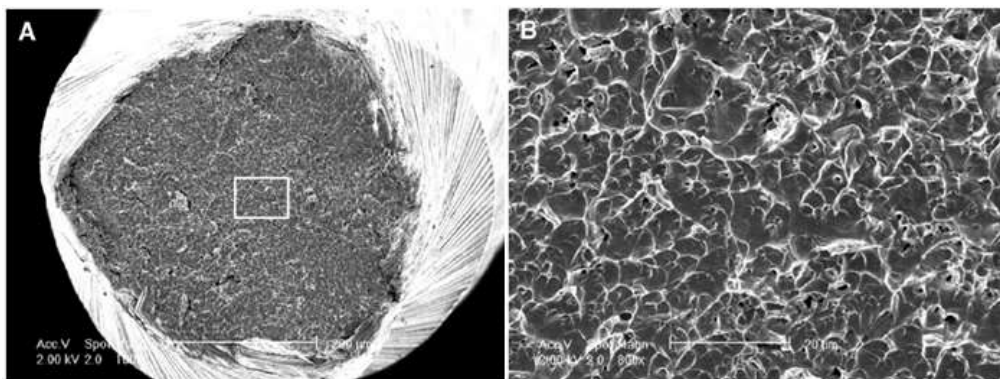


Figure 1 : Aspect microscopique (MEB) d'une fracture ductile (A). Aspect en relief marqué par des microlacunes (points noirs) et des fossettes (B) (source : Parashos et Messer, 2006)

- Rupture fragile

Un matériau fragile est un matériau qui supporte peu la déformation plastique, il est donc peu ductile (Parashos et Messer, 2006). La rupture fragile peut se présenter sous deux aspects, selon que la fissure qui génère la fracture traverse les grains, elle est dite intergranulaire ou les contourne, dans ce cas elle est dite transgranulaire (figure 2) ; les grains correspondent aux entités structurales d'un matériau.

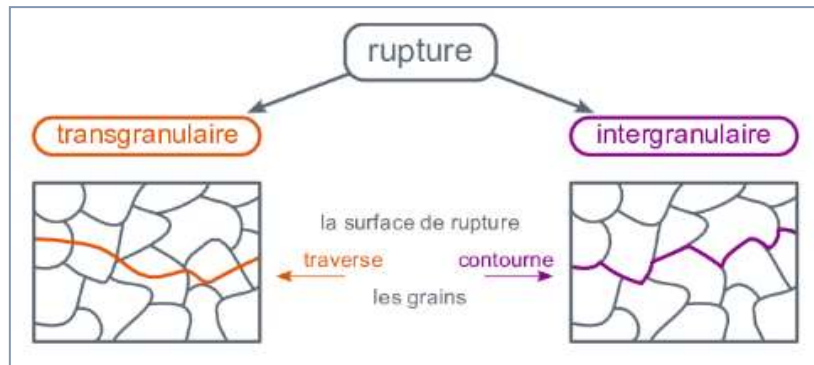


Figure 2 : Types de fracture fragile (source : site web de l'École des Mines d'Albi Carmaux <http://nte.mines-albi.fr/SciMat/co/SM6uc1-4.html>)

La rupture transgranulaire dite par clivage se traduit par une rupture des grains suivant des plans cristallographiques simples. La surface est plane et brillante, sans zone d'amorçage ni de direction de propagation. À l'échelle microscopique, le profil de rupture présente des rivières de clivage (figure 3).




Figure 3 : Faciès d'une rupture fragile transgranulaire en MEB (source : <http://www.vgoinc.com/general/fractures-in-the-sem>)

La rupture intergranulaire correspond à la décohésion des grains, la fissure suit un trajet bordant les limites des grains. Elle naît généralement à partir d'un défaut métallurgique, acquis lors du traitement thermique du matériau.

Au MEB, l'image présente des polyèdres juxtaposés correspondant à la surface des grains (figure 4) (McEvily, 2002b).




Figure 4 : Faciès d'une fracture fragile intergranulaire vu au MEB (source : <https://www.vacaero.com/information-resources/metallography-with-george-vandervoort/1427-use-of-the-scanning-electron-microscope-in-failure-analysis.html>)

1.1.3. Mécanismes de ruptures

- Rupture par fatigue cyclique

Lorsqu'un un matériau est soumis à des contraintes de façon répétitive et durable dans le temps, il finira par se rompre, et cela même lorsque l'intensité de la force est inférieure au seuil de la déformation plastique (Dieter, 1988).

Lors de son utilisation mécanisée, l'instrument endodontique subit des forces de traction, de flexion, de torsion et de compression. Avec le temps, des signes de fatigues (craquelures, microfissures, microfêlures) vont apparaitre sur la surface de l'instrument (figure 5). Ces irrégularités et défauts de surface agissent comme des concentrateurs de contraintes et prédisposent l'instrument à la fracture par fatigue cyclique.




Figure 5 : Lime Protaper® vue au MEB après 12 utilisations (a) (les flèches blanches montrent les microfractures), fort grossissement (x650) (b) (d'après : Kottoor et coll., 2013)

Parallèlement, d'autres facteurs de risques sont à prendre en considération : la corrosion due aux solvants endodontiques (Darabara et coll., 2004 ; Peters et coll., 2007) et la fragilisation causée par les cycles thermiques répétitifs de stérilisation (figure 6) (Sonntag et Peters 2007 ; Sundaram et coll., 2013). Ces deux facteurs sont absents dans le cas de l'instrumentation à usage unique.




Figure 6 : Image au MEB de la pointe d'un instrument en NiTi montrant des microcavités de surface après plusieurs cycles de stérilisation (source : AbuMostafa et coll., 2015)

La résistance d'un instrument mécanisé à la fatigue cyclique est définie par le nombre de cycles de rotation que celui-là est capable d'effectuer sous une contrainte avant la rupture (Pertot et Pommel, 2012). Le nombre de cycles recommandé par les fabricants est calculé en multipliant la vitesse de rotation par le temps écoulé jusqu'au moment où l'instrument se fracture (Pruett et coll., 1997 ; Haïkel et coll., 1999).

Cliniquement, dans le cas d'un canal courbe, l'instrument subit des contraintes en compression du côté interne de la courbure et des contraintes en traction du côté externe. Étant en rotation continue, l'instrument est soumis à une alternance de contraintes en traction / compression. Cette alternance est répétée à chaque rotation de l'instrument dans une courbure, elle est accélérée d'autant plus que la vitesse de rotation est élevée (figure 7).

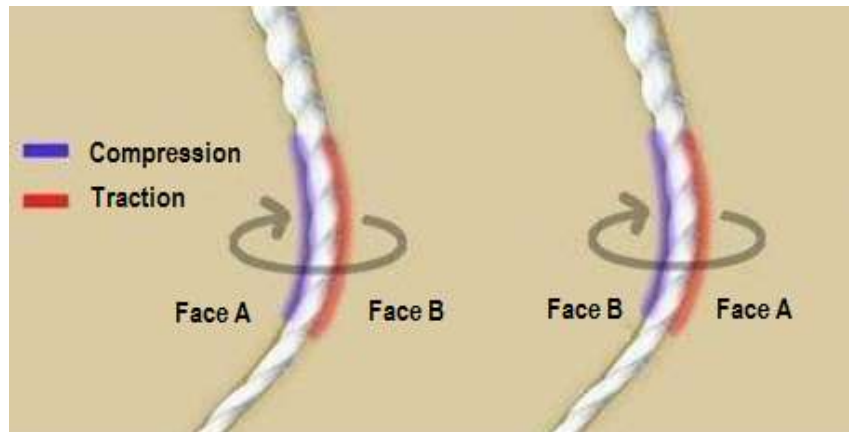


Figure 7 : Alternance des forces au niveau de la courbure canalaire (d'après : Alazrag, 2015)

La rupture par fatigue cyclique est directement liée au rayon de courbure canalaire, au temps de travail de l'instrument dans le canal et à la vitesse de rotation (facteurs extrinsèques) (Pruett et coll., 1997 ; Haïkel et coll., 1999 ; Martín et coll., 2003).

De plus, l'usure des lames de l'instrument avec le temps diminue son efficacité de coupe. Le praticien aura tendance à appuyer davantage sur l'instrument pour compenser ce manque d'efficacité, ce qui représente un facteur de risque supplémentaire de fracture.

- Rupture par torsion

La torsion est la déformation subie par un corps que l'on soumet à l'action de deux couples opposés agissant dans des plans parallèles.

Lorsque le diamètre de l'instrument est proche de celui du canal, la surface de contact est grande. De plus, l'accumulation de débris dentinaires lors de l'instrumentation augmente les forces de friction. La force axiale exercée par le praticien pour faire progresser l'instrument apicalement vient s'ajouter, augmentant le risque de blocage et de fracture de celui-ci.

Lorsque l'instrument s'engage dans le canal, il est immobilisé au niveau d'une partie (souvent la pointe), tandis que la partie la plus coronaire continue de subir des forces rotationnelles. Si la force en torsion est maintenue, la déformation élastique devient plastique. Dès lors, la fracture peut intervenir plus ou moins rapidement, c'est une rupture ductile.

À très grande vitesse ou à forte valeur de couple (torque), le praticien ne pourra pas prévoir la fracture. Il est donc impératif d'utiliser l'instrument en mouvement corono-apical avec une faible pression, de le nettoyer et de l'inspecter avant et après chaque passage.

Les instruments fracturés par torsion montrent des signes de fatigue avant leur rupture (déroulement ou surenroulement des spires). Ces signes sont absents dans les cas de fractures par flexion (figure 8) (Sattapan et coll., 2000).

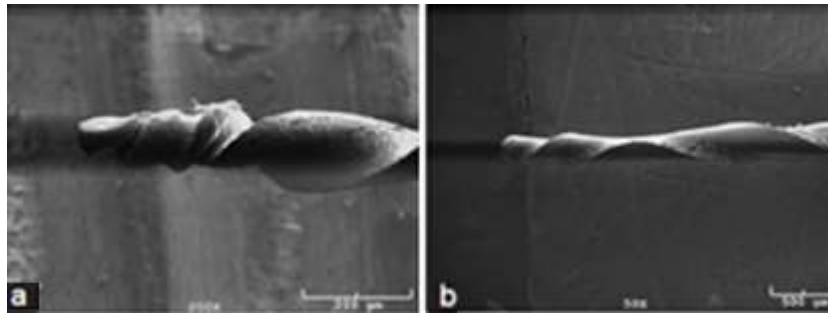


Figure 8 : Image au MEB montrant les déformations plastiques sur des limes soumises à une force de torsion : surenroulement (a) et déroulement (b) des spires (d'après : Alsilani et coll., 2016)

La limite entre la fracture par fatigue cyclique et la fracture par torsion n'est pas toujours nette. En effet, l'accumulation de fatigue cyclique réduit la résistance à la torsion de l'instrument (Ullmann et Peters, 2005). En matière de fréquence, 56% des cas de fractures instrumentales sont en torsion et 44% en flexion (Sattapan et coll., 2000). De manière générale, pour un alliage donné, les facteurs qui augmentent la résistance de l'instrument à la torsion sont (Pertot et Pommel, 2012) :

- augmentation du diamètre,
- augmentation de la conicité,
- augmentation du volume de la section de coupe.

La fracture par torsion survient rarement dans le cas de l'instrumentation manuelle. La sensation tactile permet au praticien de stopper le travail à la moindre contrainte en torsion.

1.2. Étiologies des fractures instrumentales

La fracture instrumentale n'est pas une fatalité, elle dépend de nombreux facteurs et résulte essentiellement d'une mauvaise utilisation des instruments.

Une meilleure compréhension des mécanismes de survenue des fractures instrumentales est nécessaire pour réduire leur incidence. Pour illustrer ces mécanismes, voici une liste non exhaustive des facteurs prédisposant à une fracture instrumentale. De même, des suggestions préventives pour minimiser ce risque seront proposées.

1.2.1. Facteurs liés au praticien

Lors du traitement canalaire, le praticien effectue un passage séquentiel d'instruments endodontiques. Plus la séquence comporte d'instruments, moins le risque de fracture sera important (Parashos et Messer, 2006). L'erreur la plus communément retrouvée est la réduction du nombre d'instruments afin de gagner du temps. De plus, il n'est pas rare que les instruments soient utilisés en dehors de toute considération protocolaire. Il est donc impératif que le praticien ait une formation sur les différents systèmes de mise en forme canalaire qu'il utilise au cabinet dentaire (Madarati et coll., 2008).

L'apprentissage et l'entraînement sont les premiers moyens de prévention des fractures instrumentales (Generalì et coll., 2014 ; Troiano et coll., 2016). L'expérience acquise par le praticien réduit considérablement le risque de fracture (Mandel et coll., 1999). Une étude multicentrique a montré que l'efficacité et la compétence clinique du praticien sont les facteurs les plus déterminants dans la prévention de la fracture instrumentale (Parashos et coll., 2004).

- Non-respect du protocole du fabricant

Il n'existe pas aujourd'hui de consensus sur l'instrument type, ou la séquence instrumentale type. Le praticien est libre de choisir l'instrument qui lui semble être le plus adapté au cas ou à l'étape clinique en cours. Cependant, il existe des règles de bonnes pratiques, des protocoles et des recommandations générales. Par exemple, il est admis aujourd'hui qu'avant l'utilisation d'une instrumentation de mise en forme canalaire mécanisée il est indispensable de réaliser un cathétérisme. Cela consiste à

réaliser une pré-instrumentation en passant dans le canal des limes de faible conicité et diamètre (Peters et coll.,2003 ; Berutti et coll.,2004 ; Patiño et coll., 2005). C'est aussi valable pour l'instrumentation dite « unique », que ça soit en rotation continue ou en réciprocité (Berutti et coll., 2012).

Les tests réalisés en laboratoire permettent au fabricant d'élaborer une conduite optimale et une liste de recommandations à suivre. Le but est d'exploiter au mieux l'instrument tout en réduisant au maximum le risque de fracture. Le non-respect de ce protocole conduit inévitablement au mésusage de l'instrument l'exposant davantage à la fracture instrumentale. Il est indispensable de consulter le manuel opératoire et d'utiliser les instruments dans leur stricte indication.

- Utilisation inappropriée de l'instrument

- Mésusage

Le praticien doit suivre une démarche clinique standardisée et reproductible pour une meilleure prédictibilité du traitement endodontique. Voici une liste non exhaustive de précautions à prendre lors de l'usage des instruments endodontiques :

- évaluer préalablement l'anatomie canalaire avec une ou deux radiographies rétro alvéolaires préopératoires,
- toujours travailler dans un canal préalablement perméabilisé,
- toujours travailler dans un canal rempli de solution d'irrigation,
- travailler avec un contre-angle adapté, notamment avec contrôle de vitesse et de couple,
- ne jamais forcer sur un instrument endodontique,
- inspecter l'instrument avant et après chaque passage,
- nettoyer l'instrument à l'aide d'une compresse imbibée d'hypochlorite de sodium,
- écarter les instruments détériorés et les instruments utilisés à plusieurs reprises même s'ils ne présentent pas de signes de fatigue visibles.

– Irrigation

La lubrification diminue la friction entre deux objets solides. Il est impératif d'utiliser les instruments de cathétérisme et de préparation canalaire dans des canaux baignés de solution d'irrigation pour réduire la friction et éliminer les débris (Grossman, 1969).

Des conclusions contradictoires ont été rapportées quant aux effets des différents irrigants sur les instruments endodontiques (Stokes et coll., 1999 ; Darabara et coll., 2004).

La plupart des études a signalé différents degrés de corrosion sur la surface des instruments utilisés. Ce sont des zones de faiblesse et des lieux de prédilection pour la formation de défauts types craquelures, microfêlures et microcavités. En pratique, l'hypochlorite de sodium (NaOCl) est de loin l'irrigant le plus utilisé, ses effets sur les instruments endodontiques ont été largement étudiés. Une étude récente a montré qu'un instrument immergé dans une solution de NaOCl à 5,25% de concentration voyait sa résistance à la fatigue cyclique significativement diminuer (Berutti et coll., 2006).

– Fréquence d'utilisation

La fréquence d'utilisation de l'instrument endodontique est le facteur le plus abstrait à étudier. Aujourd'hui, il n'y a pas de *consensus* sur un rapport précis entre le temps et le nombre d'utilisation d'une part et la fracture instrumentale d'autre part (Madarati et coll., 2008). Il est donc impossible de prédire pour un instrument donné, un nombre d'utilisation avant la survenue d'une fracture (Parashos et coll., 2004). Cependant, il a été démontré que les instruments manuels de faible diamètre présentaient un risque de fracture accru après une seconde utilisation (Grossman, 1969).

Une étude *in vitro* menée sur des instruments rotatifs de mise en forme canalaire de type Profile[®] (Dentsply Maillefer) a conclu que ces derniers étaient capables de préparer au moins dix canaux sans se rompre. Ces instruments ont alors été jugés sûrs pour préparer jusqu'à quatre molaires (Gambarini, 2001a). Récemment, une étude *in vivo* faite sur dents traitées ou retraitées avec des instruments ProTaper[®] (Dentsply) a montré que ces instruments pouvaient être utilisés sur 4 canaux sans risque de fracture (Wolcott et coll., 2006).

À ce titre, les instruments endodontiques à usage unique présentent un avantage indéniable. En effet, ils permettent de réduire au maximum le risque de fracture par fatigue cyclique puisqu'ils ne sont utilisés qu'une seule fois. Cela ne les exonère pas de la présence de microfêlures et de défauts microscopiques à leur surface après utilisation (Madarati et coll., 2008).

– Vitesse de rotation

La plupart des fabricants recommandent l'utilisation d'une vitesse de rotation variant de 150 à 350 tours par minute (tr/min) (Madarati et coll., 2008). Le plus grand nombre de fractures instrumentales a été reporté lorsque la vitesse de rotation est comprise entre 300 et 350 tr/min (Martín et coll., 2003).

Le temps nécessaire jusqu'à la rupture de l'instrument diminue de façon significatif lorsque la vitesse de rotation augmente (Li et coll., 2002). En effet, le contact répété des lames de l'instrument avec les parois canalaires exerce une pression sur l'instrument, ces contraintes sont d'autant plus grandes que la vitesse augmente, conduisant *in fine* à la rupture de l'instrument (Sattapan et coll., 2000).

Il est logique d'admettre que la durée de vie d'un instrument dépend du nombre de rotations effectuées par celui-ci dans le canal. Dès lors, cette durée peut être « prolongée » et le nombre d'utilisation augmenté en travaillant à basse vitesse (Yared et coll., 2002). Toutefois, l'instrument coupe moins bien à basse vitesse. Si le praticien ne peut augmenter la vitesse pour optimiser l'efficacité de coupe, il aura tendance à compenser ce manque d'efficacité en appuyant sur l'instrument, augmentant dès lors le risque de fracture.

– Torque

Le torque est la quantité de mouvement rotationnel transmise à un instrument mécanisé. Lorsque le torque est faible (<1 N.cm), les instruments sont moins exposés au risque de fracture par torsion, ce risque est important lorsque la valeur de torque dépasse les 3 N.cm (Gambarini, 2001b). En effet, à faible valeur de torque, l'instrument arrête de tourner à la moindre contrainte. À l'inverse, si la valeur de torque est grande, l'instrument continue sa rotation même face à une contrainte élevée et essaie de la passer, ce qui conduit potentiellement à sa torsion.

En règle générale, plus le diamètre de l'instrument est grand (avec une conicité non nulle), plus ce dernier est résistant à la fracture par torsion (Booth et coll., 2003 ; Guilford et coll., 2005 ; Ullmann et Peters, 2005).

Pour réduire le risque de fracture par torsion, les forces en direction apicale doivent être évitées durant le travail, l'instrument doit avancer tout seul dans le canal et l'opérateur doit juste l'accompagner avec des mouvements de remontée tout en s'appuyant contre les parois canalaires (Sattapan et coll., 2000).

1.2.2. Facteurs liés à l'instrument

- Type d'alliage

Les propriétés mécaniques des instruments endodontiques varient d'un instrument à l'autre, cela est dû en particulier à la différence dans leurs compositions et leur design (Madarati et coll., 2008).

La compréhension des caractéristiques de l'alliage de l'instrument est importante, surtout lorsque le risque de fracture instrumentale est considérable. Cela permet d'apprécier la résistance de chaque instrument à la fracture.

- Acier inoxydable

Aujourd'hui, la norme ISO 3630 exige que tous les instruments en acier soient en acier inoxydable. Leur conicité de 2% permet leur utilisation comme instrument de perméabilisation, ils peuvent être précourbés pour pouvoir suivre la trajectoire canalaire. Leur inconvénient majeur est leur rigidité, elle est la cause de transport canalaire, de déchirure apicale ou de fausse route, surtout à fort diamètre de pointe (figure 9).

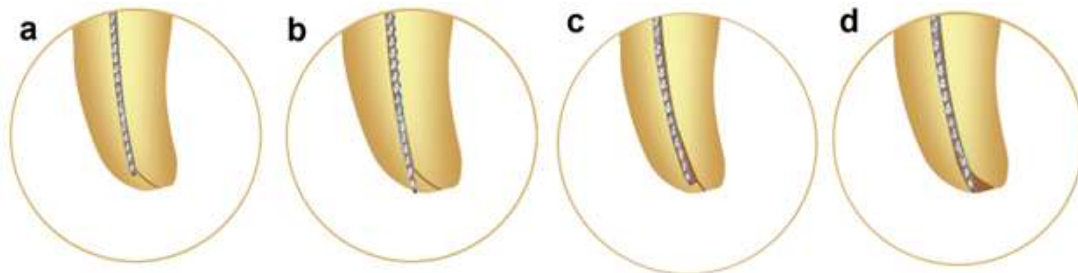


Figure 9 : Représentation schématique des complications potentielles dues à la rigidité de l'instrument endodontique en acier inoxydable. Butée (a), perforation (b),

déplacement interne (c) ou déchirure du foramen apical (d) (d'après : Pertot et Pommel, 2012)

– Nickel-Titane

Le nickel et le titane sont deux éléments avec des propriétés distinctes, leur association permet d'obtenir un alliage dit « à mémoire de forme » capable de changer de configuration cristallographique. Effectivement, au cours d'une transformation appelée transformation martensitique, l'alliage passe d'une phase austénitique (phase mère) à une phase martensitique (phase fille). Cette transformation peut être induite sous l'effet d'une contrainte ou d'un abaissement de température et est à l'origine des propriétés superélastiques et de mémoire de forme de ces alliages.

Lors d'un traitement endodontique, les contraintes en flexion subies par l'instrument en nickel-titane permettent à l'alliage de devenir superélastique. Cette propriété donne à l'alliage en nickel-titane la possibilité de se déformer d'environ 8% à 20°C (contre 0,2% pour l'acier inoxydable) de façon réversible et ce à contrainte quasiment constante. Cette superélasticité octroie à l'instrument une flexibilité importante lui permettant de mieux respecter l'anatomie canalaire.

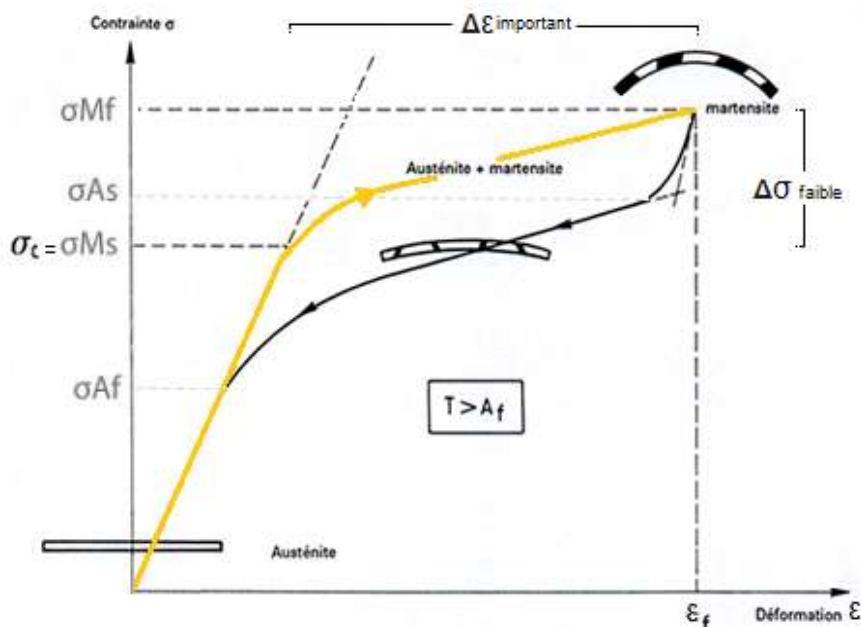


Figure 10 : Diagramme de déformation de l'alliage NiTi sous l'effet de contraintes (σ) ; A_f : austénite final ; M_s : martensite start ; A_s : austénite start ; M_f : martensite final ; σ_c : valeur critique de contrainte (source : http://campus.cerimes.fr/odontologie/enseignement/chap16/site/html/1_3.html)

Dans le domaine de température où l'austénite est stable ($T > A_f$), la déformation se fait sans changement cristallographique jusqu'à la valeur critique de contrainte σ_{Ms} , la déformation est alors purement élastique. Au-delà, si la contrainte est maintenue, la transformation martensitique commence. L'instrument devient super flexible et acquiert sa superélasticité. À ce stade, la déformation ($\Delta\epsilon$) est importante pour une faible variation de contrainte ($\Delta\sigma$). Cette transformation martensitique continue jusqu'à atteindre un seuil maximal de déformation (σ_{Mf}). Si la contrainte cesse à ce moment-là, il y a réversion totale de la martensite vers l'austénite jusqu'à retour à l'état initial sans aucune déformation résiduelle. Si la valeur M_f est dépassée, la déformation devient rapidement plastique et il ne sera plus possible de revenir au point de départ sans une déformation définitive au sein de l'alliage.

Les propriétés mécaniques de l'instrument sont directement liées à la transformation de phase des cristaux. En général, l'alliage austénite a la particularité d'être plus résistant à la torsion tandis que l'alliage martensitique est plus flexible et plus résistants à la fatigue cyclique (figure 11).



Figure 11 : Diagramme de transition de phase selon les deux types de configuration cristalline dans un alliage en NiTi (source : <https://www.realworldendo.com>)

La superélasticité des instruments en NiTi ont permis d'éliminer les inconvénients des instruments en acier inoxydable. Ces instruments sont en effet 6 à 8 fois plus flexibles et 2 à 4 fois plus résistants à la torsion que leurs semblables en acier inoxydable. Leur résistance à la corrosion est comparable (Stokes et coll., 1999 ; Darabara et coll., 2004).

- Géométrie de l'instrument

Les instruments endodontiques présentent de nombreux paramètres les caractérisant, parmi lesquels se trouvent : diamètre de pointe, conicité, section de coupe et longueur de lame active. Ces caractéristiques influencent directement les performances mécaniques des instruments (Wolcott et Himel, 1997).

- Diamètre de pointe et design de pointe

Dans le cas des instruments standardisés en acier inoxydable, le diamètre de la pointe varie de 6 à 140 centièmes de millimètre. Il augmente d'une valeur de 2%, cela veut dire que le diamètre de la lime croît de 0,02 mm par millimètre de longueur, il en résulte une conicité constante le long de la lime active (figure 12).

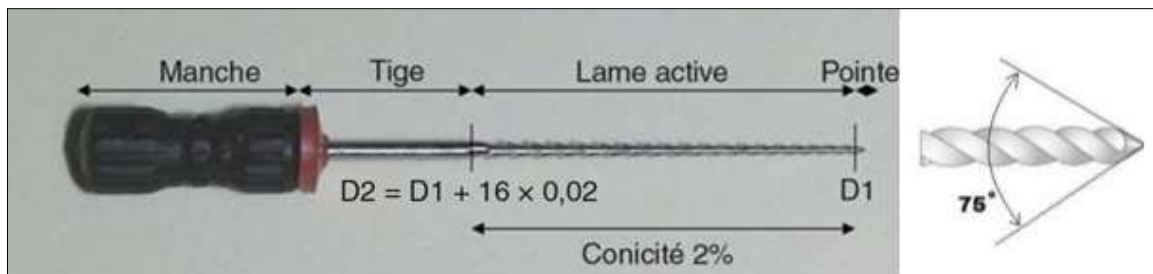


Figure 12 : Différentes parties d'une lime H (source : Arbab-Chirani et coll., 2010)

Les instruments avec un faible diamètre ont l'avantage d'être flexibles permettant une meilleure négociation des courbures. Cependant, ils sont particulièrement sensibles aux forces exercées par l'opérateur et se déforment facilement (Guilford et coll., 2005).

La pointe des instruments en acier inoxydable présente une angulation de 75° +/- 15° par rapport à la lame active. Cela lui confère une efficacité de pénétration et de coupe. Toutefois, le risque de déviations de trajectoire est grand.

L'instrument mécanisé en NiTi a tendance à être « aspiré » en direction apicale et à se visser dans la dentine radiculaire. Pour y remédier, les pointes d'aujourd'hui sont non actives et présentent une transition moins agressive.

– Conicité

Fixée à 2% pour les instruments suivants la norme ISO 3630, elle varie entre 2 % et 19 % pour les instruments en NiTi et peut être constante / fixe, variable / progressive, voire nulle dans certains cas.




Figure 13 : Exemple d'instrument à conicité variable Protaper Next® X1, Dentsplay-Maillefer (d'après : brochure Protaper Next®)

La quantité de dentine éliminée par unité de temps et par unité d'énergie émise définit l'efficacité de coupe de l'instrument. Elle varie en fonction des différents paramètres de l'instrument à savoir : le type d'alliage et la géométrie de l'instrument (masse centrale et profondeur des lames) (Walia et coll., 1988). En effet, les instruments à forte conicité ont la réputation d'être agressifs, ils sont essentiellement utilisés pour l'évasement du tiers coronaire. Cette efficacité de coupe les prédispose au vissage ou *taper-lock* (Berutti et coll., 2012), surtout en milieu peu ou pas irrigué. Il est donc nécessaire d'alterner la conicité des instruments utilisés pour éviter le phénomène de vissage, cela permet aux instruments de travailler sur différents niveaux des parois canalaires (Pertot et Pommel, 2012).

Les instruments à forte conicité sont très résistants à la torsion mais peu flexibles ce qui les rend moins résistants à la fracture par fatigue cyclique. En effet, la conicité de l'instrument semble affecter significativement le temps de travail avant fracture par fatigue, ce temps est inversement proportionnel à la conicité de l'instrument (Haïkel et coll., 1999).

– Section de coupe

La section de coupe et la profondeur des hélices décident de la masse centrale de l'instrument. Cette dernière conditionne la flexibilité et la résistance de l'instrument à la fracture (Pertot et Pommel, 2012). La section de coupe détermine la surface de contact de l'instrument avec les parois canalaire. Plus cette surface est grande, plus l'efficacité de coupe est importante (Madarati et coll., 2008). Par conséquent, il en résulte une grande friction et une fatigue accélérée de l'instrument réduisant sa durée de vie.

La section de coupe est constante et symétrique sur les instruments standardisés en acier inoxydable. Elle prend la forme carrée, rhomboïde, ronde ou triangulaire en fonction du type de l'instrument (figure 14).

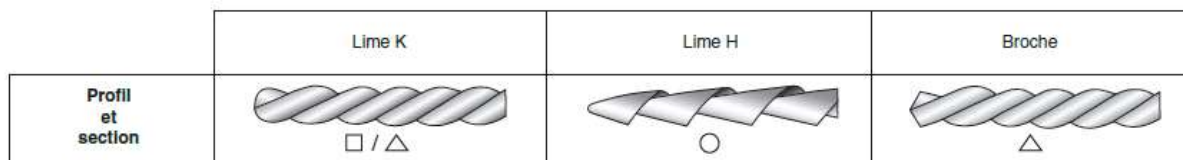


Figure 14 : Profil et section de coupe des instruments manuels en acier inoxydable (source : Arbab-Chirani et coll., 2010)

Une étude a rapporté que les instruments manuels avec une section de coupe rhomboïde étaient moins résistants à la flexion en comparaison aux instruments à section de coupe carrée (Schäfer et Tepel, 2001). D'autre part, l'étude montre que les limes de section de coupe triangulaire (Limes K ou Broche) sont plus résistantes à la fracture que celles présentant une section de coupe ronde (limes H). Les auteurs avancent que cela est dû à la différence de volume de section de coupe de ces différents types d'instruments.

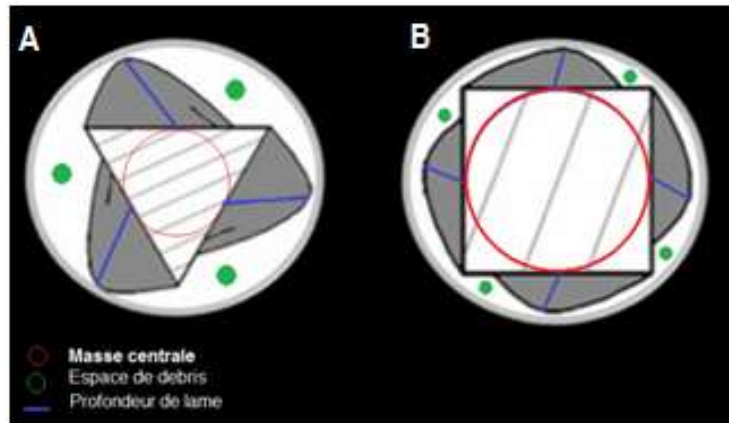


Figure 15 : représentation schématique de deux sections de coupe différentes ; Section triangulaire avec lames profondes, masse centrale réduite avec un large espace de libération de débris (A) ; Section carrée avec des lames peu profondes mais un noyau central conséquent (B) (d'après : Poggio et coll., 2015)

Sur les instruments mécanisés en NiTi, la section de coupe peut se présenter sous forme triple hélicoïdale, pentagonale, rectangulaire ou en double hélice et peut être constante ou variable (figure 15). En effet, la section de coupe sur ces instruments peut prendre n'importe quelle forme selon les propriétés mécaniques que le fabricant veut leur donner. Une étude a montré qu'en augmentant la surface du noyau central de la section de coupe, la résistance au torque était majorée (Xu et coll., 2006).



Figure 16 : Instrument en NiTi avec section de coupe variable (source : brochure OneShape[®], MICRO-MEGA)

Il existe aussi des systèmes à section asymétriques avec un profil décalé comme dans le cas des limes Protaper Next[®] de chez Denstply Maillefer. Enfin, le pas et l'angle d'hélice peuvent être constants ou variables (HeroShaper[®], MICRO-MEGA ; Protaper[®], Denstply Maillefer).

Les instruments en NiTi utilisés en rotation mécanisée peuvent avoir des lames actives avec un angle positif ou négatif favorisant l'efficacité de coupe (Hero642[®], MICRO-MEGA ; Mtwo[®], Dentsply). On leur reproche leur agressivité vis-à-vis des tissus dentinaires modifiant potentiellement l'anatomie canalaire (transport canalaire). Les lames peuvent aussi être passives (méplats radians) permettant le centrage de l'instrument au sein du canal (Profile[®], Dentsply). Là encore, le compromis est fait au détriment de l'efficacité de coupe pour un meilleur respect de l'anatomie canalaire. Enfin, les deux configurations peuvent exister sur le même instrument (K3[®], Kerr).

– Longueur de la lame active

Concernant les instruments suivants la norme ISO 3630, les longueurs habituellement proposées par les fabricants sont de 21, 25, 29 et 31 mm. La lame active étant de 16 mm de longueur, c'est la longueur de la tige qui varie. Ces valeurs se trouvent souvent raccourcies sur les limes mécanisées destinées à une fonction précise comme sur les *orifice opener* (figure 17).

En règle générale, plus l'instrument est long, plus il est flexible réduisant ainsi le risque de la fracture par flexion. Inversement, plus l'instrument est court, plus il est rigide et résistant à la torsion (Wolcott et coll., 2006).

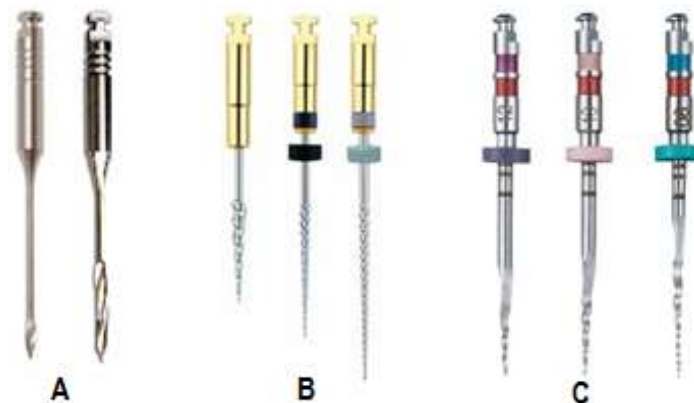


Figure 17 : Différentes longueurs d'instruments. Foret de Gates et foret de Largo (A) ; R-endo[®], MICRO-MEGA (B) (les tiges ont la même longueur, seule la longueur de la lame active change) ; Twisted File[®], SybronEndo (C) (source : Brochure respectives des instruments cités)

- Procédé de fabrication et post-traitement

Des observations microscopiques ont rapporté l'existence des défauts de fabrications sur la surface des instruments neufs (Marending et coll., 1998). De ce fait, les instruments endodontiques peuvent se rompre même après une première utilisation (Madarati et coll., 2008).

- Instrument usiné ou torsadé

Les instruments endodontiques sont dans l'ensemble des fils métalliques en acier inoxydables ou en NiTi, auxquels est donnée une géométrie suivant deux procédés de fabrication : ils peuvent être soit usinés, soit être torsadés.

Parmi les instruments usinés se trouvent tous les instruments en NiTi (à l'exception de TwistedFile[®], SybroEndo), les limes H et les limes MMC[®] (MICRO-MEGA). Ils sont issus d'un meulage à froid dans une matrice métallique conique préformée. Les instruments torsadés comme les limes K et les broches, sont obtenus par torsion ou vissage de fils métalliques dans le sens antihoraire, auxquels il a été donné au préalable une forme qui définira la section de coupe (Arbab-Chirani et coll., 2010).

La susceptibilité des instruments endodontiques à la fracture est influencée par le procédé de fabrication. En effet, les limes torsadées peuvent supporter jusqu'à 60% plus de torque que les limes usinées. À alliage et profil identique, elles sont 70% plus flexible (Pereira et coll., 2013). Elle est secondairement affectée par le nombre de spires (pas d'hélice) que contient la lame active de l'instrument (Schäfer et Tepel, 2001).

Dans ce sens, une étude a établi une relation entre la méthode de fabrication et la résistance des instruments à la fracture par flexion. Dans le groupe des instruments torsadés, l'étude a enregistré un angle de flexion plus important sur les instruments avec un grand nombre de spires. Inversement, dans le groupe des instruments usinés, un angle de flexion plus grand est enregistré sur les instruments avec un petit nombre de spires (Schäfer et Tepel, 2001).

Cette étude confirme la conclusion de Miserendino qui stipule que pour les instruments torsadés « plus la torsion est serrée, plus l'écrouissage est induit » (Miserendino, 1991), (l'écrouissage correspond au durcissement d'un métal sous

l'effet de sa déformation plastique). Enfin, les instruments torsadés présentent moins d'imperfections d'usinage (Gambarini et coll., 2011 ; Pereira et coll., 2013).

– Traitement thermique

Le terme traitement thermique résume les procédés complexes qui ont pour but de modifier les caractéristiques physiques et parfois chimiques de l'alliage en modifiant les températures de transformation martensitique. Ils consistent à soumettre les alliages à des cycles alternés de chauffage/refroidissement dans des conditions de température, d'humidité et de pression bien définies.

Certaines études ont démontré la supériorité des instruments fabriqués à partir d'un alliage traité thermiquement en comparaison avec ceux non traités (Ebihara et coll., 2011 ; Shen et coll., 2013 ; Plotino et coll., 2014). De plus, le traitement thermique permet de réduire la force d'écrouissage dans le processus de fabrication des limes torsadées (Kuhn et coll., 2001).

Une récente revue de littérature (Shen et coll., 2013) a regroupé différents résultats de recherches relatifs au traitement thermique des alliages et les éventuelles modifications que cela pouvait engendrer. Les premières limes endodontiques à avoir subi un traitement thermique étaient formées à partir d'un alliage en NiTi appelé *Super Elastic Wire (SE Wire)*. Cet alliage encore utilisé aujourd'hui présente principalement des cristaux en phase austénite (Zinelis et coll., 2010).

En 2007, Tulsa Dental Specialties™ (Dentsply), a introduit un nouveau procédé de traitement thermique, l'alliage est appelé M-Wire™ (Shen et coll., 2013). Les instruments issus de cet alliage ont une proportion supérieure en cristaux martensitiques, une flexibilité accrue et une résistance majorée à la fatigue cyclique (Alapati et coll., 2009 ; Pereira et coll., 2013 ; Braga et coll., 2014 ; Pérez-Higueras et coll., 2014) pouvant aller jusqu'à 400% par rapport aux alliages traités de façon conventionnelle (Johnson et coll., 2008).

En 2008, SybronEndo (Kerr) présente la R-Phase™ *technology*. Dans cette technique, les températures de transformation de phase martensite / austénite sont plus élevées que d'habitude (Shen et coll., 2013). La firme avance qu'avec ce traitement d'alliage, les limes peuvent avoir des spires plus profondes avec un noyau

central réduit sans risque de torsion en permettant ainsi de gagner en flexibilité et en efficacité de coupe.

Récemment, un autre alliage a été présenté par D&S Dental sous le nom de *Controlled Memory NiTi Technology*TM. Cette technique consiste à réduire le taux de nickel dans l'alliage NiTi et à ajouter une faible teneur en Chrome avant un traitement thermique spécifique (Shen et coll., 2013). Les limes HyFlex[®] de chez Coltene sont issues de cette technologie, elles sont jusqu'à 3 fois plus résistantes à la fractures que les limes en NiTi conventionnelles (Shen et coll., 2011, 2013 ; Zhou et coll., 2012) et ont une propriété de mémoire de forme. Elles prennent la forme du canal à température ambiante et retrouvent leur forme initiale après chauffage. Toutefois, il est recommandé de les jeter après leur troisième utilisation, et après un seul usage pour les limes de faible diamètre (Shen et coll., 2013).

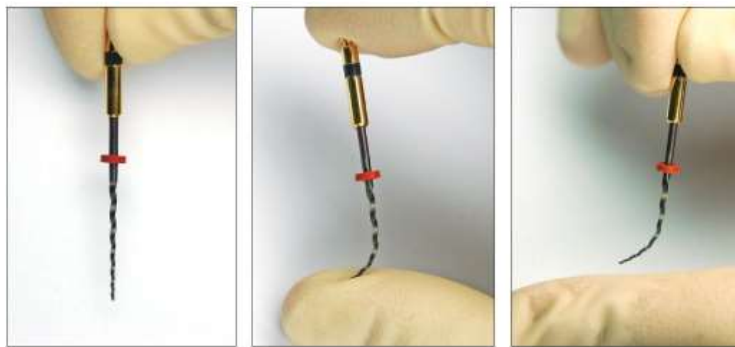


Figure 18 : La lime HyFlex[®], Coltene faite en *CM Wire* se déforme sous contrainte à température ambiante (source : brochure HyFlex[®] CMTM)

En conclusion, le traitement thermique des alliages NiTi majore la flexibilité et la résistance à la fatigue cyclique. Ce gain de flexibilité permet, avec un moindre risque, la préparation des canaux courbes. La résistance à la fatigue améliore l'endurance de l'instrument et allonge sa durée de vie. Peu d'améliorations ont été faites concernant la résistance des instruments à la torsion. De nos jours, le M-WireTM est le traitement thermique le plus utilisé.

– Traitement de surface

Le traitement de surface a pour but d'éliminer les impuretés et les défauts superficiels d'usinage (Kuhn et coll., 2001 ; Alapati et coll., 2005). Ces irrégularités de

surface jouent le rôle de concentrateurs de contraintes et d'initiateurs de fracture. C'est pourquoi un état de surface lisse et poli augmente la résistance de l'instrument à la fatigue cyclique (McEvily, 2002b).

Le traitement de surface augmente aussi la résistance à la corrosion et rend les instruments plus faciles à nettoyer. Cependant, de telles mesures n'empêchent pas le développement de microfractures sur la surface des instruments après utilisation (Herold et coll., 2007).

Plusieurs procédés sont utilisés en métallurgie, comme le traitement mécanique, l'électrodéposition et l'électropolissage. Ce dernier est la technique la plus appropriée pour les instruments endodontiques.

L'électropolissage est un procédé électrochimique qui consiste à enlever ion par ion la couche superficielle d'un métal par dissolution anodique (Définition de l'Euro Inox : Association européenne de développement de l'acier inoxydable). Il permet, d'une part, d'améliorer les propriétés mécaniques des instruments et, d'autre part, d'atténuer les effets négatifs de la stérilisation sur l'efficacité de coupe.

Plusieurs études concluent que l'électropolissage n'améliore pas la résistance à la fatigue cyclique (Bui et coll., 2008 ; Tsujimoto et coll., 2014), voire qu'il la diminue (Peters et coll., 2007). D'autres études viennent contredire ces affirmations et démontrent l'effet positif du traitement de surface sur la résistance à la fatigue cyclique (Anderson et coll., 2007 ; Johnson et coll., 2008 ; Gao et coll., 2010 ; Praisarnti et coll., 2010). Enfin, l'électropolissage ne semble pas apporter davantage de résistance à la fracture par torsion (Barbosa et coll., 2008 ; Bui et coll., 2008).

Pour plus de performances, Dentsply utilise la *Blue Technology*TM. Selon ce procédé, la lime est recouverte par une fine couche de Titane oxydé améliorant davantage sa résistance à la fatigue (Gao et coll., 2012 ; Plotino et coll., 2012a ; Plotino et coll., 2014 ; De-Deus et coll., 2017). L'alliage traité selon cette technique présente une couleur bleu (Vortex Blue[®], Dentsply)

L'étude de Nguyen et coll. a comparé la résistance à la fatigue de trois types de limes usinées traitées différemment. Elle montre la supériorité des limes Vortex Blue[®] (*Blue Technology*TM) sur les limes ProTaper[®] (*M-Wire*TM) et ProTaper Next[®] (*Super Elastic Wire*TM) (Nguyen et coll., 2014).

- Mode d'utilisation
 - Manuel ou mécanisé

La prudence est de rigueur quelle que soit le mode employé. La combinaison des deux procédés est le compromis idéal pour profiter des avantages de l'un et de l'autre.

Les instruments manuels en acier inoxydable sont principalement utilisés dans la phase initiale d'exploration et de pré-élargissement (Patiño et coll., 2005). Il existe de nos jours des instruments manuels en NiTi ayant le même profil que les instruments mécanisés.

Les limes utilisées en rotation continue sont particulièrement sujettes à la fracture par flexion (Cheung, 2007 ; Zinelis et coll., 2010). Le risque est d'autant plus important que la conicité est grande (Cheung, 2007 ; Generali et coll., 2014). Il est donc proscrit d'utiliser les instruments en rotation continue pour préparer les canaux avec une courbure très marquée (Dietz et coll., 2000 ; Yared et coll., 2002 ; Gao et coll., 2010).

En 1985, Roanne décrit une nouvelle technique de mise en forme et propose le principe de préparation en forces équilibrées « *balance force technique* ». L'idée a été reprise et adaptée aux instruments mécanisés, elle est aujourd'hui connue sous le nom de rotation en réciprocité. Selon cette technique, la lime ne tourne plus à 360° en continue mais fait un mouvement de balance entre sens antihoraire et sens horaire. En réalité, l'amplitude de rotation est asymétrique, l'angle de rotation est plus grand dans le sens antihoraire.

La rotation alternée diminue le risque de fracture par torsion et réduit le transport canalaire (Generali et coll., 2014). En effet, au moment où la rotation horaire fait progresser l'instrument dans le canal, la rotation antihoraire empêche le vissage de l'instrument et le désengage avant qu'il n'atteigne sa limite plastique (Arbab-Chirani et coll., 2010).

Les instruments en rotation réciproque les plus connus sont le WaveOne[®], le WaveOne Gold[®] (Dentsply) et le Reciproc[®] (VDW). Du fait de leur utilisation unique, ces instruments sont moins susceptibles de se rompre par fatigue cyclique (Kim et coll., 2012 ; Alsilani et coll., 2016). Toutefois, il est important de souligner qu'au

moment où les différentes limes d'une même séquence partagent les contraintes de la mise en forme, l'instrument unique subit seul les contraintes du début à la fin. Il faut être prudent dans le cas de molaire présentant plus de 3 canaux (Plotino et coll., 2012b). Ces limes ont un coût global relativement plus important (Arbab-Chirani et coll., 2010).

L'instrumentation en réciprocity présente quelques inconvénients. Comme pour la rotation continue, elle ne permet pas de préparer les canaux très courbes ou en double courbure (Pertot et Pommel, 2012). La partie apicale à la courbure doit être mise en forme exclusivement à l'aide d'instruments manuels. De plus, le risque d'extrusion dans le périapex est majoré. Effectivement, la rotation antihoraire propulserait les débris en direction apicale pouvant ainsi provoquer une inflammation postopératoire ou « *flair-up* » (Tanalp et Güngör, 2014 ; Caviedes-Bucheli et coll., 2016).

– Type de pièce à main

Les contre angles réducteurs utilisés pour la rotation continue sont montés directement sur l'unit du fauteuil. Certains de ces contre-angles possèdent une fonction de contrôle de couple avec débrayage automatique pour prévenir la fracture par torsion (Pertot et Pommel, 2012).

Plus récemment, les contre-angles électriques ont fait leur apparition. Ils sont plus pratiques et offrent la possibilité de régler les différents paramètres : vitesse, torque, débrayage, inversion automatique. Ils présentent une sécurité supplémentaire pour réduire davantage le risque de fracture instrumentale (Pertot et Pommel, 2012).

1.2.3. Facteurs dentaires

- Contraintes coronaires

La réalisation de la cavité d'accès endodontique constitue l'étape initiale du traitement endodontique, elle décide des conditions d'accès aux canaux.

Les entrées canalaires sont habituellement cachées par les éperons dentinaires (triangle de Schilder) situés sur les parois de la chambre pulpaire. Une fois la chambre pulpaire repérée et élargie, les éperons dentinaires sont éliminés avec le

matériel adapté (figure 19). Cela permet de diminuer les contraintes sur les instruments risquant d'accélérer la fatigue cyclique. L'angle d'entrée canalaire est redressé réduisant ainsi le risque de fracture par flexion, puisque cet angle décide de la sévérité de la courbure canalaire (figure 20) (Günday et coll., 2005).



Figure 19 : Le triangle de Schilder (éperon dentinaire) et les différents instruments permettant son élimination (source : <http://www.tylitalianoendodontics.com>)

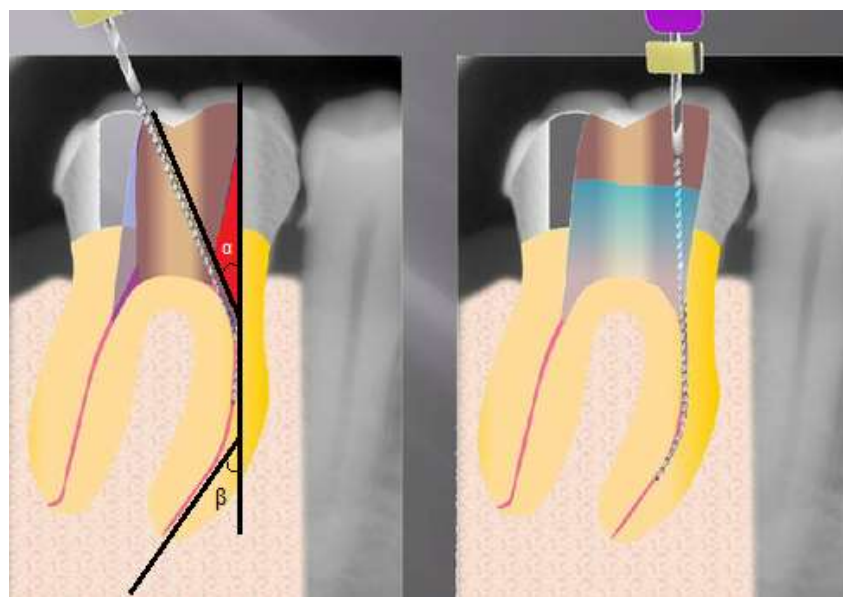


Figure 20 : Les éperons dentinaires décident de l'angle d'entrée canalaire (α), la contrainte de flexion est majorée en présence de courbure canalaire (β) (d'après : <https://www.endoenligne.wikispaces.com>)

- Contraintes radiculaires

Lors de l'instrumentation, la friction pariétale limite la progression de l'instrument dans le canal. Le praticien exerce une pression axiale sur l'instrument pour le faire avancer dans le canal, l'instrument risque de s'engainer puis se fracturer par torsion.

Le '*crown-down*' ou technique corono-apicale est de loin la technique de mise en forme la plus adaptée. Les instruments de conicité importante procèdent à l'évasement du tiers coronaire puis du tiers moyen du canal. Ainsi, les limes de faible conicité peuvent accéder à la région apicale (figure 21).

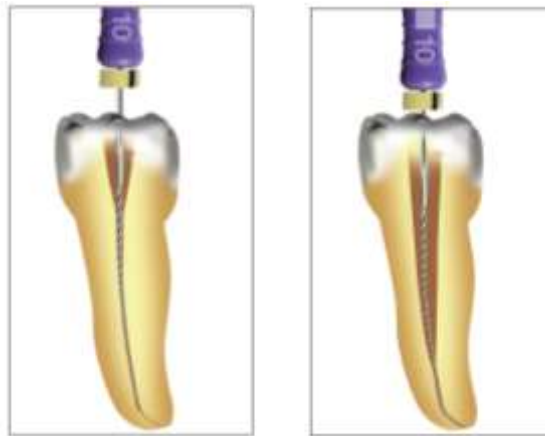

Figure 21 : La friction avec les parois canalaires empêche la lime d'avancer dans le canal. L'évasement coronaire permet de libérer l'instrument et d'atteindre la région apicale (source : Pertot et Pommel, 2012)

Le risque de fracture instrumentale augmente avec la complexité radiculaire (Wu et coll., 2011). Un grand nombre de fracture a été rapporté sur des molaires (Peng et coll., 2005 ; Iqbal et coll., 2006 ; Wu et coll., 2011), en particulier les canaux mésiaux des molaires mandibulaires (Hülsmann et Schinkel, 1999 ; Ward et coll., 2003) au niveau du tiers apical (Iqbal et coll., 2006 ; Wu et coll., 2011).

C'est au niveau de la zone où le rayon de courbure est plus faible que les contraintes de flexion sont maximales. La fatigue cyclique est accentuée à ce niveau et le risque de fracture par flexion est majoré (Pruett et coll., 1997). Ce risque est d'autant plus grand que l'instrument est de gros diamètre (Haikel et coll., 1999).

La courbure canalaire est caractérisée par un angle (alpha) et un rayon (r). Deux courbures peuvent avoir la même valeur d'angle mais deux rayons différents (figure 22). La courbure avec le rayon le plus petit sera la plus contraignante. Le risque de fracture augmente lorsque la longueur du rayon diminue (Patiño et coll., 2005). C'est donc le rayon de courbure qui indique la sévérité de celle-ci (Haïkel et coll., 1999 ; Günday et coll., 2005). C'est le facteur le plus déterminant dans l'explication de la fracture instrumentale par flexion (Haïkel et coll., 1999 ; Booth et coll., 2003).

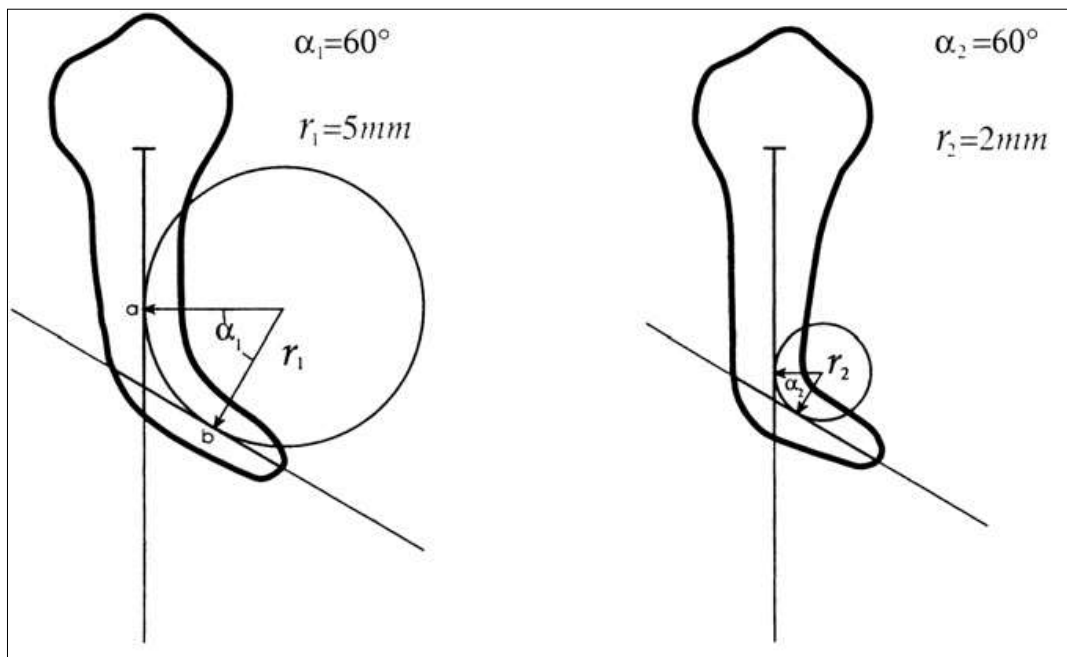


Figure 22 : Deux courbures radiculaires avec le même angle (alpha) et deux rayons de courbure différents r_1 , r_2 (source : Pruett et coll., 1997)

Conclusion

Les différentes études montrent l'aspect multifactoriel de la fracture instrumentale et la complexité des mécanismes déclencheurs.

Pourtant, il existe des mesures de prévention que le praticien doit adopter dans sa pratique endodontique quotidienne afin de réduire au maximum le risque de fracture (Di Fiore 2007 ; Madarati et coll., 2008) :

- s'entraîner avant l'utilisation d'une nouvelle séquence/technique,
- bien évaluer l'anatomie canalaire,
- réaliser une cavité d'accès suffisamment large et éliminer les contraintes coronaires,
- examiner les instruments avant leur utilisation (même neufs), idéalement avec des aides optiques,
- dégager et élargir les entrées canalaire,
- préparer le canal suivant la technique corono-apicale,
- effectuer un pré-élargissement canalaire à l'aide d'instruments endodontiques manuels (au moins jusqu'à la lime 15),
- travailler dans un canal rempli de solution d'irrigation constamment renouvelée,
- réaliser des mouvements amples de va et vient dans le sens axial avec un appui pariétal lors de la remontée,
- se débarrasser des instruments abimés ou déformés,
- adhérer strictement aux recommandations du fabricant.

2. Conduite à tenir devant une fracture instrumentale

Le bris instrumental n'est pas la cause directe de l'échec endodontique mais en est une cause indirecte du fait qu'il empêche l'accès à la portion apicale du canal, son nettoyage et sa mise en forme (Simon et coll., 2008).

« L'instrument fracturé est rarement, sinon jamais, la seule cause de l'échec »

J-L. Gutmann

L'expérience et la prudence du praticien permettent de réduire considérablement la fréquence de la fracture instrumentale. Cependant, nul n'est à l'abri de ce type d'incident (Dahan, 2013). Le praticien doit savoir agir face à une telle situation, tant cliniquement que médico-légalement (McGuigan et coll., 2013a).

2.1. Approche psychologique du patient

La fracture instrumentale est en soit une véritable frustration pour le praticien. Cet incident est souvent perçu comme un échec. Le praticien doit à la fois, gérer son mal être, faire preuve de sang-froid, mais doit aussi informer le patient tout en évitant de lui transmettre son stress.

2.1.1. Devoir d'information

Comme tout soin, le traitement endodontique comporte des risques. Le praticien doit fournir au patient une information de qualité adaptée à son niveau de compréhension. D'abord, sur les soins envisagés et les éventuelles difficultés (ex : anatomie canalaire complexe), mais aussi sur les risques inhérents à l'acte endodontique et les complications qui peuvent en découler. En effet, depuis le 4 mars 2002, l'information est devenue obligatoire et consacrée par ladite loi Kouchner (n° 2002-303 article L1111-2 du Code de la Santé Publique).

Dans tous les cas, le praticien s'engage à délivrer une information accessible, loyale et claire. L'information est donnée verbalement, elle est renouvelée si besoin

dans le but de recueillir un consentement éclairé libre de toute pression ou de toute contrainte.

Le devoir d'information ne s'applique pas seulement en cas de fracture instrumentale instantanée. En effet, il se peut que le praticien découvre la présence d'un fragment instrumental intracanalair au court d'un examen de routine ou, dans le cas d'une intervention sur une dent voisine. Là aussi, le patient est informé en émettant des réserves sur le devenir de la dent.

D'autre part, il est indispensable de reporter de manière assidue le déroulement des séances et les informations données dans le dossier médical du patient. Le dossier et les clichés radiographiques représentent des preuves médico-légales précieuses en cas de litige avec le patient ou dans le cas d'une expertise.

2.1.2. Comment informer le patient ?

En cas d'incident, les patients ont tendance à se focaliser sur les aspects négatifs. Cela peut diminuer la confiance et dégrader la relation de soin, d'où l'intérêt d'évoquer préalablement les risques du traitement. Il est donc important de trouver les mots justes pour accomplir les obligations éthiques sans pour autant inquiéter le patient. L'ordre avec lequel le praticien délivre les informations au patient est très important.

Le discours adopté par le praticien doit prendre en compte trois points importants à savoir :

- Le moment de survenue de la fracture,
- Le niveau de contamination du canal avant le traitement,
- La position du fragment instrumental dans le canal (Simon et coll., 2008).

Le praticien doit rester sensible quant à sa relation avec le patient afin de conserver sa confiance. Pour cela, l'information est formulée avec tact, en utilisant un ton calme et des mots rassurants. Par la même information le praticien évoquera les conséquences de l'incident, son effet sur le succès du traitement, les différentes options thérapeutiques et les complications possibles.

Une étude réalisée sur 8460 dents vitales traitées endodontiquement a conclu que la présence d'un fragment instrumental dans le canal n'influence pas

significativement le taux de succès du traitement endodontique (91,8% dans le cas de fragment présent et 94.5% dans groupe contrôle (Spili et coll., 2005)).

Compte tenu de ces résultats, le bon pronostic peut-être la raison pour laquelle les patients ne sont pas toujours informés de la fracture instrumentale, même s'il est peu probable que l'argument scientifique soit la principale raison de l'absence d'information. D'autant plus qu'il est difficile de reconnaître ses erreurs et de devoir les partager avec le patient. Cela dit, quel que soit le pronostic, le patient garde le droit d'être informé.

Enfin, le suivi clinique tiendra le patient informé sur l'évolution du cas. Il est très important pour la relation de soin que le patient ne se sente pas délaissé ou négligé.

2.2. Critères de choix de la technique employée

Devant une fracture instrumentale, le praticien doit faire un choix. Pour prendre la bonne décision, il doit se baser sur des considérations microbiologiques, connaître les indications et les limites de chaque technique de retrait et disposer du matériel approprié.

2.2.1. Compétences du praticien et moyens mis à sa disposition

La dépose du bris instrumental est un geste technique délicat qui requiert la plupart du temps les qualifications d'un endodontiste aguerri, choisissant et utilisant efficacement un équipement de qualité et approprié pour le cas (McGuigan et coll., 2013b). Le praticien doit adopter une attitude clinique et scientifique pour analyser précisément la situation. En outre, il doit disposer d'un plateau technique spécifique permettant l'acte. Toute tentative hasardeuse et non consciencieuse de récupérer l'instrument fracturé peut aggraver le cas et compromettre davantage le pronostic de la dent (McGuigan et coll., 2013b).

Le succès du retrait est très opérateur dépendant. Plusieurs auteurs ont signalé l'importance de l'expérience et l'efficacité du praticien, mais aussi l'effet négatif de la fatigue sur de telles manœuvres (Hülsmann et Schinkel, 1999 ; Ward et coll., 2003 ; Alomairy, 2009 ; Cujé et coll., 2010). D'autres études ont rapporté un faible taux de succès et une prévalence croissante des complications lorsque la durée de la séance excède les 45-60 min (Ward et coll., 2003 ; Suter et coll., 2005 ; Alomairy, 2009).

2.2.2. État pathologique de la dent

L'infection intracanaulaire est l'étiologie de la plupart des lésions apicales d'origine endodontique, le fragment instrumental lui-même n'induit pas l'inflammation. L'impact de la fracture instrumentale sur le devenir de la dent dépend de plusieurs facteurs. L'état pathologique pulpaire préopératoire en est un facteur décisif. Dans le cas d'un canal infecté, l'important est de savoir à quelle étape du traitement l'instrument s'est fracturé.

- Dent vitale sans complications apicales

Si le traitement endodontique est mené sur une dent vitale et sous champ opératoire, le risque d'infection est faible tandis que le taux de succès est élevé (Spili et coll., 2005). Le choix thérapeutique dépend de la localisation du fragment dans le canal (Solomonov et coll., 2015).

- Tiers coronaire : le retrait doit être tenté en s'assurant d'être le moins délabrant possible,
- Tiers moyen : l'instrument est éliminé ou contourné si possible,
- Tiers apical : le retrait n'est pas systématique du fait du risque élevé de complication. L'instrument est contourné si possible puis noyé dans la gutta-percha chaude à l'étape de l'obturation.

- Dent infectée présentant une lésion inflammatoire périradiculaire d'origine endodontique (LIPOE)

Les dents parodontalement compromises ne font pas de bons candidats aux tentatives de retrait (McGuigan et coll., 2013b). Si le fragment ne peut être retiré ou contourné, la guérison d'une lésion péri-apicale préexistante est fortement compromise (Spili et coll., 2005), particulièrement sur les dents pluri-radiculées (de Chevigny et coll., 2008).

En effet, en présence d'une LIPOE, l'accès à la région apicale devient primordial. Le ressort du traitement dépend de la charge bactérienne à ce niveau. La décision du praticien est essentiellement dictée par le stade du traitement en court, autrement dit, par le niveau de désinfection et la qualité de la mise en forme canalaire.

Plusieurs situations sont possibles (McGuigan et coll., 2013b ; Solomonov et coll., 2015) :

- Désinfection et préparation avancées + instrument au niveau du tiers coronaire : la dépose de l'instrument est conseillée sans fragiliser la racine.
- Désinfection et préparation avancées + instrument au niveau du tiers moyen ou apical : le retrait n'est pas justifié, si possible le bris instrumental est contourné puis une obturation étanche à la gutta-percha chaude est réalisée.
- Désinfection et préparation insuffisantes + instrument au tiers apical : si l'instrument ne peut pas être contourné, le retrait doit être tenté si un accès direct est possible. Si toutes les tentatives échouent, une médication canalaire à base d'hydroxyde de calcium pendant 1 mois est appliquée, suivie d'une obturation canalaire étanche et d'un contrôle régulier (Solomonov et coll., 2015). Si des complications apparaissent, l'instrument est retiré par voie chirurgicale.

2.2.3. Nature d'instrument fracturé

Certains praticiens associent la fracture instrumentale uniquement aux instruments de préparation et de mise en forme canalaire, pourtant la fracture touche d'autres types d'instruments à usage endodontique comme les bourre-pâtes, les forets de Gates, les forets de Largo, ou les thermocompacteurs (Fors et Berg, 1986).

- Type d'instrument

Aujourd'hui, plus de 80% des instruments endodontiques fracturés sont des instruments rotatifs en NiTi (Dahan, 2013). C'est la raison pour laquelle la plupart des études réalisées ne traite que des fractures d'instruments mécanisés en NiTi, peu sont celles qui abordent les fractures des autres types d'instruments endodontiques (Ruddle, 2002).

Les instruments en NiTi sont plus difficiles à déposer que leurs homologues en acier inoxydable (Ruddle, 2002 ; Ward et coll., 2003 ; Suter et coll., 2005) pour les raisons suivantes :

- ils ont tendance à s'engager et à se visser dans le canal du fait du mouvement de rotation qui les anime (Ward et coll., 2003),

- ils peuvent se fracturer pendant la manœuvre de retrait (fracture secondaire) (Ruddle, 2002 ; Suter et coll., 2005 ; Madarati et coll., 2008a),
- en présence d'une courbure, la mémoire de forme du NiTi redresse l'instrument contre la paroi extérieure de la courbure, l'instrument n'est plus centré dans le canal (Hülsmann 1993 ; Ruddle, 2004 ; Gencoglu et Helvacioğlu 2009),
- le fragment intracanalair est souvent court, surtout en cas de fracture par torsion (Ward et coll., 2003). Plus le fragment est court, plus il a de la chance de se positionner apicalement, ce qui le rend plus compliqué à déposer (Hülsmann, 1993).

Si le type de l'instrument et son design jouent un rôle dans la survenue de la fracture, il semble que ces paramètres n'influencent que peu les chances de dépose et de contournement du bris instrumental. En effet, dans leur étude, Suter et coll. ne montrent pas de différence significative entre les taux de succès de dépose des différents types d'instruments (Suter et coll., 2005). À l'inverse, deux autres études ont trouvé une corrélation entre le type d'instrument et la possibilité de le retirer ou de le contourner (Hülsmann et Schinkel 1999 ; Shen et coll., 2004). Cette divergence entre les études peut être liée aux différentes méthodes de retrait adoptées et au matériel utilisé.

Même si les études n'ont pas attribué une technique d'ablation particulière pour chaque type d'instrument, il est important de signaler que l'utilisation des inserts ultrasonores est déconseillée sur les instruments fins du fait du risque accru de fractures secondaires (Suter et coll., 2005). Aussi, si l'instrument fracturé est un bourre-pâte ou un thermocompacteur, il va falloir ajuster la technique de retrait puisque ces instruments ont la particularité d'avoir un pas de vis inversé, il faudra manœuvrer dans le sens horaire pour permettre leur retrait.

- Longueur d'instrument

Il est évident que plus le bris instrumental est long, plus il a des chances de se retrouver dans la portion coronaire du canal, situation favorable pour la dépose. Dans l'étude de Parashos et coll., la plupart des bris instrumentaux ne dépasse pas 1,5 mm de longueur. Aussi, dans certains cas, le fragment est tellement petit que le

praticien ne s'en aperçoit même pas, ou choisit de passer à côté au lieu de le retirer (Parashos et coll., 2004).

Dans une autre étude menée par Di Fiore et coll., seulement trois fragments fracturés sur 26 ont été retirés avec succès dont deux mesurant 25 mm de longueur et un 10 mm. Le reste des fragments était trop petit pour être éliminé mécaniquement sans prendre de risques injustifiés. Les fragments ont été contournés et l'obturation canalaire réalisée (Di Fiore et coll., 2006).

2.2.4. Localisation du fragment fracturé

Une lecture minutieuse et pertinente des radiographies est indispensable avant de faire un choix, elle permet d'apprécier l'anatomie radicaire (longueur, diamètre, courbure et épaisseur des parois) et la position de l'instrument fracturé dans le canal, deux éléments cruciaux dans la prise de décision (Ruddle, 2004).

L'influence des facteurs anatomiques peut être expliquée par le fait qu'ils conditionnent de manière directe l'accès jusqu'à l'instrument fracturé, prérequis indispensable pour la dépose du fragment (Cujé et coll., 2010). Cela consiste concrètement à voir l'instrument (à l'aide d'aides optiques) et à pouvoir l'atteindre avec le matériel de dépose. Dans ce contexte, trois paramètres sont plus importants que les autres (Madarati et coll., 2013) :

- type de dent (antérieure ou postérieure, mandibulaire ou maxillaire),
- position du fragment au sein du canal (tiers coronaire, moyen ou apical),
- espace existant entre l'instrument et la paroi radicaire.

- Type de dent

Le retrait de l'instrument fracturé est techniquement plus difficile lorsqu'il s'agit de dents postérieures du fait de la difficulté d'accès et de la complexité de l'anatomie canalaire (en particulier les canaux vestibulaires des molaires maxillaires et canaux mésiaux des molaires mandibulaires) (Hülsmann et Schinkel, 1999 ; Shen et coll., 2004 ; Cujé et coll., 2010).

- Position dans le canal

La masse de dentine radulaire se trouve significativement réduite lorsque le bris instrumental retiré est situé apicalement dans le canal radulaire, d'où la nécessité d'employer des techniques conservatrices (Madarati et coll., 2009). En règle générale, si un tiers de l'instrument peut être dégagé, alors l'instrument peut être retiré (Ruddle, 2002).

La quasi-totalité des auteurs convient que lorsque le fragment est localisé apicalement à la courbure canalaire, son élimination est très compromise, souvent impossible et généralement déconseillée (Nagai et coll., 1986 ; Ramirez-Salomon et coll., 1997 ; Hülsmann et Schinkel, 1999 ; Ward et coll., 2003 ; Ruddle, 2004 ; Shen et coll., 2004 ; Suter et Messer, 2005 ; Madarati et coll., 2013 ; McGuigan et coll., 2013b).

Des conclusions discordantes ont été avancées quant à l'influence du degré de courbure du canal sur le processus du retrait. Certains auteurs ont rapporté que les courbures canalaires prononcées diminuent significativement les chances de retrait sans complications (Hülsmann et Schinkel, 1999 ; Shen et coll., 2004 ; Cujé et coll., 2010). Ils expliquent que la réalisation d'un accès jusqu'à l'instrument fracturé est d'autant plus difficile que la courbure est prononcée avec un risque de perforation grandissant. À l'inverse, Suter et coll., trouvent que le degré de courbure n'est pas un facteur significatif dans la manœuvre de retrait. Ils affirment qu'à partir du moment où la partie coronaire de l'instrument reste accessible, le degré de courbure est sans importance (Suter et coll., 2005).

Ainsi, les dents monoradiculées et celles sans particularités radulaires marquées (incisives, canines, canaux palatins des molaires maxillaires, canaux distaux des molaires mandibulaires) sont plus favorables au retrait instrumental. Cela est en partie dû à l'anatomie canalaire relativement rectiligne, mais aussi à l'accès plus aisé par rapport aux autres dents/canaux (Shen et coll., 2004 ; Cujé et coll., 2010).

- Section du canal

La section du canal peut aussi influencer le processus du retrait. Elle définit l'espace qui pourrait exister entre l'instrument et les parois canalaires (Madarati et coll., 2013). Cet espace permet le passage d'autres instruments pour contourner puis

déverrouiller l'instrument fracturé (figure 23). Le retrait est donc plus difficile dans le cas des canaux de section ronde que dans des canaux de section irrégulière (ovale, en 8, en C) (Nagai et coll., 1986). Ceci explique les taux de succès supérieurs lorsque les instruments sont retirés de dents extraites (60%) par rapport à des canaux simulés au laboratoire (25%) (Ward et coll., 2003). Il est pratiquement impossible de contourner l'instrument lorsque le retrait à l'aide des ultrasons a échoué (Ward et coll., 2003 ; Nevares et coll., 2012).

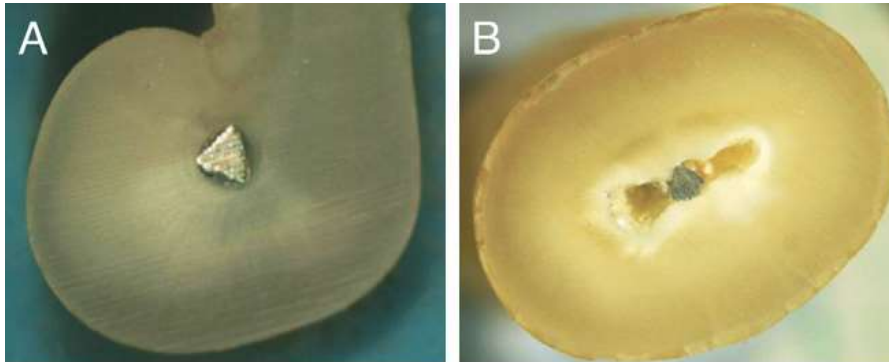


Figure 23 : Section de coupe radulaire ronde (A) et en 8 (B) (source : Madarati et coll., 2013)

En conclusion, les facteurs favorisant le retrait de l'instrument avec un risque moindre de complication sont (Hülsmann et Schinkel, 1999 ; Ward et coll., 2003 ; Shen et coll., 2004 ; Suter et coll., 2005 ; Gencoglu et Helvacioğlu, 2009 ; Cujé et coll., 2010) :

- dents maxillaires,
- dents antérieures,
- fragment s'étendant jusqu'au tiers coronaire du canal,
- fragment situé avant la courbure,
- canal droit ou avec une courbure douce.

2.2.5. Possibilité de conduire un traitement endodontique sans retrait instrumental

Le but ultime n'est pas de retirer systématiquement l'instrument fracturé, surtout lorsque la manœuvre s'avère très délabrante en tissus dentaires. L'instrument est en aucun cas l'origine de l'échec lorsque les impératifs d'un

traitement endodontique sont respectés (champs opératoire, irrigation, instrumentation stérile) (McGuigan et coll., 2013b).

Le praticien doit considérer la balance bénéfices / risques pour définir les priorités du plan de traitement. En règle générale, et sans considérer les autres facteurs, il est admis que si le retrait est possible sans exposer la dent à des risques biologiques et / ou mécaniques, l'instrument doit être déposé. Au contraire, si le retrait est techniquement impossible ou grandement risqué, le praticien doit préconiser de le contourner pour accéder à la portion apicale du canal. Si toutefois ces manœuvres échouent et que des signes cliniques persistent ou s'aggravent, le retrait chirurgical par voie rétrograde est indiqué (Ruddle, 2002 ; Solomonov et coll., 2015).

2.2.6. Facteurs liés au patient

Les facteurs liés au patient comme la contrainte de temps, le niveau d'anxiété et le degré de motivation sont importants et doivent être pris en compte dans le choix thérapeutique.

- Motivation du patient

Le retrait de l'instrument fracturé prolonge le temps passé sur le fauteuil. Le praticien, désorganisé, doit gérer non seulement l'appréhension du patient mais aussi la contrainte de temps. Toutefois, en expliquant au patient la complexité de la procédure et les potentielles complications avant le traitement, le praticien peut dissiper les craintes du patient, gagner son soutien et éviter le litige.

La motivation du patient est sondée par le praticien, elle doit être formulée clairement. La manœuvre de retrait est fastidieuse et parfois périlleuse, il est inutile de s'engager dans cette voie si le patient n'y tient pas. Aussi, il est éthiquement déconseillé d'aller à l'encontre du patient si celui-ci n'adhère pas au plan de traitement établi par le praticien.

Enfin, le coût supplémentaire de la gestion du cas peut influencer la décision prise par le patient, puisque dans la plupart des cas, le praticien est amené à faire appel à un spécialiste pour le retrait de l'instrument fracturé. Le patient peut trouver

injustifiées les dépenses supplémentaires que coûte la procédure d'élimination par rapport à l'avulsion ou l'abstention thérapeutique (McGuigan et coll., 2013b).

- État de santé général

Pour des raisons de santé, la balance peut pencher en faveur du retrait instrumental, c'est le cas des patient souffrants de problèmes sévères de crase sanguine, les patients immunodéprimés (leucémie, neutropénie sévère), les patients irradiés et les patients recevant des biphosphonates par voie intraveineuse ainsi que les patient à risque oslerien (McGuigan et coll., 2013b). Concernant ces derniers, si l'instrument ne peut être retiré dans la séance même, l'avulsion dentaire doit être envisagée.

En effet, l'accessibilité totale de l'endodonte représente une des trois conditions indispensables pour mener un traitement endodontique chez ces patients. Les deux autres étant le champ opératoire étanche (digue) et la réalisation en une seule séance (conditions HAS : Haute Autorité de Santé). Si toutefois des complications surviennent au court de la séance (perforation, fracture), l'avulsion est de règle, instrument retiré ou non.

- État buccodentaire

Le choix en faveur du retrait de l'instrument est censé être stratégique et non pas systématique. Les facteurs favorisant les solutions conservatrices sont :

- patient jeune avec un faible indice carieux,
- dent antérieure (préjudice esthétique),
- dent stratégique (pilier de bridge, dent porteuse de crochet).

Inversement, les facteurs qui favorisent une approche moins conservatrice sont :

- limitation de l'ouverture buccale (surtout pour les dents postérieures),
- dent sans avenir fonctionnel, ne pouvant être restaurée de manière durable,
- dent parodontalement compromise.

2.3. Démarche thérapeutique

En pratique, le praticien s'appuie principalement sur la radiographie rétro alvéolaire pour analyser la situation clinique (Hülsmann, 1993 ; Ward et coll., 2003 ; Shen et coll., 2004 ; Suter et coll., 2005 ; Madarati et coll., 2013). Cependant, l'observation clinique apparaît également comme un élément important pour définir la position du bris instrumental (Nevarès et coll., 2012 ; Shiyakov et Vasileva, 2014). Selon cette idée, les fragments pouvant être visualisés à l'aide d'un microscope opératoire sans redressement préalable de la courbure canalaire se situent avant la courbure. Ces auteurs pensent que l'utilisation seule de radiographies bidimensionnelles pour définir la position de l'instrument par rapport à la courbure du canal peut aboutir à des erreurs de jugement. En effet, l'image bidimensionnelle ne peut pas montrer les structures évoluant dans le sens vestibulo-lingual. Il est tout à fait possible que sur la radiographie l'instrument apparaisse dans la partie droite du canal alors qu'il ne peut être visible cliniquement qu'après aménagement des parois canalaires. Ceci est particulièrement vrai pour les canaux mésiaux des molaires mandibulaires.

La technologie d'imagerie tridimensionnelle dite tomographie volumique à faisceau conique ou *cone beam computed tomography* (CBCT) permet de visualiser le réseau canalaire dans les trois sens de l'espace et de donner avec précision la position du bris instrumental dans le canal et ses rapports avec les structures voisines. En cas de fracture instrumentale, une acquisition en haute définition à petit champs est privilégiée (5cm). L'imagerie tridimensionnelle est aujourd'hui l'examen complémentaire de référence.

2.3.1. Abstention thérapeutique

Historiquement, la règle était de dire qu'indépendamment du statut préopératoire de la pulpe, l'instrument fracturé devait être laissé *in situ* et le traitement endodontique réalisé dans la partie coronaire accessible (Crump et Natkin, 1970). L'instrument fracturé n'affectait alors pas le pronostic et pouvait donc être laissé dans le canal en raison des manœuvres de retrait trop risquées. Il faut souligner, cependant, que ces formulations précèdent l'utilisation du microscope opératoire et des inserts ultrasonores endodontiques. Ces matériels innovants ont augmenté les chances de dépose des bris intracanalaires et ont efficacement réduit

le risque des complications. Aujourd'hui, il est reconnu qu'un bris instrumental entrave le nettoyage chimio-mécanique du réseau canalaire pouvant compromettre la réussite du traitement endodontique (Sjogren et coll., 1990).

Du point de vue du patient, laisser un « instrument cassé à l'intérieur de la racine » peut être une source d'anxiété. Il peut le considérer comme un échec de traitement ou encore une négligence de la part du praticien. Ceci risque de détériorer la relation patient / praticien et d'induire ultérieurement une situation conflictuelle (McGuigan et coll., 2013b). D'autre part, il est difficile pour le patient de s'investir sur une dent « compromise » et dont le pronostic semble incertain. C'est également une conclusion peu satisfaisante de vouloir renoncer à un plan de traitement déjà entamé. Cependant, l'abstention thérapeutique lorsqu'elle est réfléchie et justifiée représente bien souvent la solution de choix car moins délabrante pour les tissus dentaires résiduels et non couteuse en temps et en argent pour le patient et le praticien (McGuigan et coll., 2013b).

Trois situations favorisent l'abstention thérapeutique à savoir :

- dent vivante en préopératoire,
- désinfection et mise en forme canalaire satisfaisantes avant la fracture,
- manœuvre de retrait plus risquée que bénéfique.

Si une ou plusieurs de ces conditions se présentent, l'obturation canalaire peut être réalisée dans la portion accessible du canal à l'aide d'une obturation à chaud.

L'utilisation de l'hydroxyde de calcium en inter-séance peut être utile dans les cas suivant (Solomonov et coll., 2015) :

- impossibilité de contourner l'instrument,
- impossibilité de retirer l'instrument après plus d'une heure,
- instrument situé apicalement à la courbure (risque de complication important).

Enfin, il est nécessaire de planifier un suivi du patient. Les visites de contrôle régulières permettent de prévenir et de traiter si nécessaire de potentielles complications. De cette manière, beaucoup de situations difficiles peuvent être évitées tout en maintenant la satisfaction du patient (Panitvisai et coll., 2010). Cela consiste à réaliser un examen clinique périodique avec une évaluation

radiographique jusqu'à 12 mois après l'obturation (Solomonov et coll., 2015). Si toutefois des signes cliniques ou radiologiques d'une LIPOE se présentent (ou d'aggravation d'une lésion préexistante), la chirurgie endodontique ou l'avulsion doivent être considérées (Madarati et coll., 2008b ; Solomonov et coll., 2015).

2.3.2. *Bypass*

Selon Solomonov et coll., le *bypass* est la meilleure technique à employer (Solomonov et coll., 2015). Elle est indiquée lorsque l'instrument fracturé se trouve en région apicale ou après une courbure. Dans ces cas, les techniques de retrait peuvent causer un délabrement excessif de la dentine radiculaire avec des problèmes postopératoires potentiellement non négligeables (Ruddle, 2002 ; Souter et Messer, 2005 ; Madarati et coll., 2009, 2010 ; Solomonov et coll., 2015). D'autres auteurs ont également rapporté que si le bris instrumental peut être contourné, il y a de fortes chances qu'il puisse être retiré (Suter et coll., 2005 ; Cujé et coll., 2010).

Le *bypass* consiste à passer à côté puis le long du bris instrumental à l'aide d'un instrument de petit diamètre, le passage se fait à travers un espace existant entre le fragment et la paroi canalaire interne. Le but est d'accéder à la portion apicale du canal et de procéder à sa mise en forme et à sa désinfection. Il est généralement réalisé à l'aide d'une lime K manuelle ou ultrasonique (SonicFlex Endo System[®], Kavo) (figure 24).



Figure 24 : Lime ultrasonique (source : brochure SonicFlex Endo System[®], Kavo)

Pour « bypasser » le bris instrumental non visible, l'opérateur doit précourber la pointe de son instrument et utiliser son sens tactile afin de trouver un passage entre le fragment et la paroi canalaire.

Une fois la lime passée, un élargissement du canal est effectué. Ceci est généralement suffisant pour déverrouiller le fragment. Néanmoins, l'opérateur doit être prudent quant à l'orientation et à l'axe de la lime afin d'éviter la création de butées ou de faux canaux. Le *bypass* doit être toujours tenté entre l'instrument et la paroi interne de la courbure.

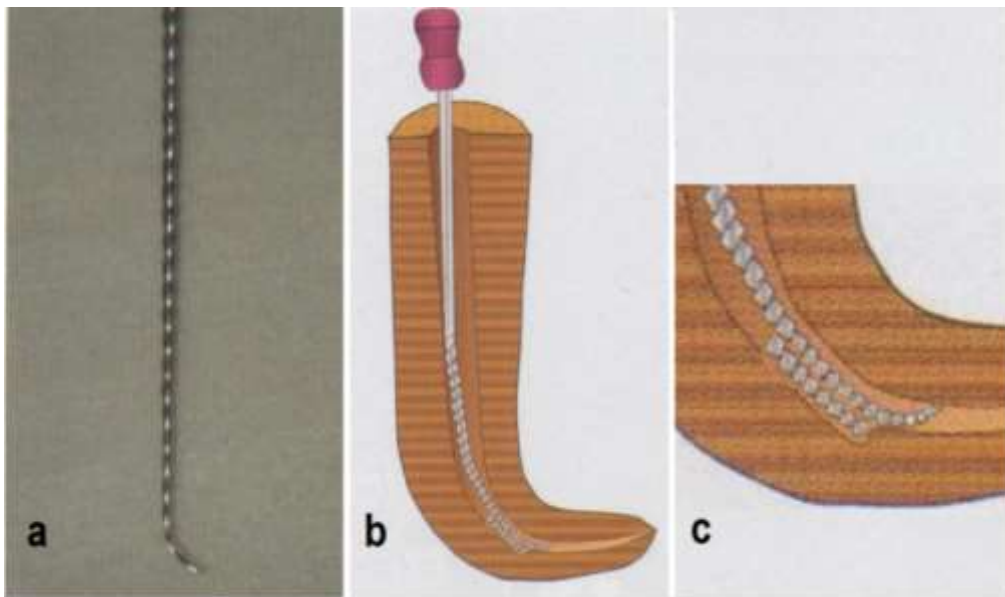


Figure 25 : Technique du *bypass* (d'après : Terauchi, 2016)

2.3.3. Retrait du bris instrumental

La décision clinique de retrait du fragment devrait être basée sur une connaissance approfondie des taux de réussite de chaque technique (tableau 1) (McGuigan et coll., 2013b). Les taux de succès du retrait des instruments fracturés rapportés dans la littérature varient entre 53 et 95% (Hülsmann et Schinkel, 1999 ; Shen et coll., 2004 ; Souter et Messer, 2005 ; Suter et coll., 2005 ; Alomairy, 2009 ; Cujé et coll., 2010). La réussite de l'élimination du bris instrumental dépend de différents facteurs (Ruddle, 2004) :

- localisation, longueur et type d'instrument fracturé,
- nature de la dent/canal impliqué(e),
- technique employée,
- compétence de l'opérateur et les moyens dont il dispose.

L'étude de Suter et coll., ne montre toutefois pas de différence statistiquement significative entre les taux de succès des différentes méthodes de retrait employées (Suter et coll., 2005). Le succès relatif aux différentes techniques est difficile à déterminer expérimentalement, souvent une combinaison de techniques est utilisée sur un nombre limité de patients (McGuigan et coll., 2013b).

Tableau 1 : Taux de réussite des différentes techniques de retrait du bris instrumental, classées par ordre chronologique (Madarati et coll., 2013)

Auteur(s)	Type d'étude	Méthode, technique, et protocole de retrait	Définition du succès	Taux de succès
Nevarés et coll.	<i>In vivo</i> (N=112)	Inserts ultrasoniques (IUS) seuls ou associés au <i>bypass</i>	Retrait ou <i>bypass</i>	Global : 71% Visibles : 85% Invisibles : 48 %
Fu et coll.	<i>In vivo</i> (N=66)	Inserts ultrasoniques	Retrait	Global : 88%
Cujé s et coll.	<i>In vivo</i> (N=170)	Inserts ultrasoniques	Retrait	Global : 95%
Gencoclu et Helvacioğlu	<i>In vivo</i> (N=90)	Lime K dans des canaux courbes et droits IUS dans des canaux droits et courbes Technique de Masserann sur des canaux droits	Retrait ou <i>bypass</i>	IUS : 94% Lime K : 75% Masserann kit : 48%
Alomairy	<i>Ex vivo</i> (N=30)	Inserts ultrasoniques File Removal System	Retrait	IUS : 80% File Removal System: 60%
Terauchi et coll.	<i>Ex vivo</i> (N=98)	Inserts ultrasoniques File Removal System Masserann Kit	Retrait	IUS : 86% File Removal System: 100% Masserann kit: 91%
Souter et Messer	<i>Ex vivo</i> (N=45) <i>In vivo</i> (N=60)	Inserts ultrasoniques avec plateforme	Retrait	<i>Ex vivo</i> : 91% <i>In vivo</i> : 70%
Suter et coll.	<i>In vivo</i> (N=97)	Lime K avec vibrations ultrasoniques pour <i>bypass</i> puis dépose du fragment. Sinon, technique de microtubes, trépan et autres	Retrait	Global : 87% IUS : 85% Tube et lime H : 91% Autres méthodes : 100%
Shen et coll.	<i>In vivo</i> (N=72)	Lime K sous vibrations ultrasoniques pour <i>bypass</i> puis dépose du fragment sinon tressage des limes autour du fragment	Retrait ou <i>bypass</i>	Global : 53% Retrait : 44%
Wei et coll.	<i>In vivo</i> (N=47)	Inserts ultrasoniques ou vibrations ultrasoniques	Retrait	Global : 75%
Ward et coll.	<i>Ex vivo</i> (N=90)	Inserts ultrasoniques ou vibrations ultrasoniques	Retrait	Global : 79%
Ward et coll.	<i>In vivo</i> (N=24)	Inserts ultrasoniques ou vibrations ultrasoniques	Retrait	Global : 67%
Wei et coll.	<i>Ex vivo</i> (N=18)	nd : Laser YAG pour faire fondre complètement le fragment	Retrait	Global : 56%
Ebihara et coll.	<i>Ex vivo</i> (N=8)	nd : Laser YAG	Retrait	Global : 63%
Hulsmann et Schnikel	<i>In vivo</i> (N=133)	Combinaison de 2 ou plus des ces techniques : Canal Finder System, IUS, tressage de limes H, agents chélateurs	Retrait	Global : 68% Retrait : 49% <i>Bypass</i> : 19%
Nehme	<i>In vivo</i> (N=24)	<i>Bypass</i> avec des limes manuelles, puis retrait avec des vibrations ultrasoniques sur des <i>spreader</i> modifiés	Retrait	Global : 91%
Hulsmann	<i>Ex vivo</i> (N=22°)	<i>Canal Finder System</i>	Retrait ou <i>bypass</i>	Global : 60% <i>Bypass</i> : 21%
Nagai et coll.	<i>Ex vivo</i> 1 (N=42) <i>Ex vivo</i> 2 (N=75) <i>In vivo</i> (N=39)	Lime k sous vibrations ultrasoniques (bris invisible) Lime K sous vibrations ultrasoniques (bris visibles) Lime K sous vibrations ultrasoniques	Retrait	<i>Ex vivo</i> 1 : 79% <i>Ex vivo</i> 2 : 68% <i>In vivo</i> : 55%
Sano	<i>In vivo</i> (N=100)	Masserann kit	NA	Retrait: 55% <i>bypass</i> : 45%

- Indications

Les facteurs influençant la décision du retrait de l'instrument fracturé doivent être pleinement considérés. Si les conditions sont réunies, le retrait du bris instrumental doit toujours être tenté (Machtou et Reit, 2003). Lorsqu'il est réussi, le retrait de l'instrument permettra l'accès au reste du système canalaire, réduisant ainsi le risque de complications postopératoires (Sjogren et coll., 1990). Il est indiqué dans les cas suivants :

- disposition de plateau technique adapté,
- échec du *bypass*,
- rapport bénéfices / risques favorable,
- manœuvres de dépose non délabrantes,
- fragment dans les tiers coronaire ou moyen du canal,
- bris instrumental dans une portion droite du canal ou avant la courbure avec accès visuel direct possible,
- présence de LIPOE.

- Contre-indications

La littérature récente préconise de laisser l'instrument fracturé dans le canal dans des circonstances bien définies :

- cas de fracture instrumentale sur une dent vivante,
- lorsque la désinfection chimio-mécanique est bien avancée au moment de l'incident (Parashos et Messer, 2006 ; Torabinejad et Lemon, 2009).

Le degré de désinfection du système canalaire est fortement lié à l'étape d'instrumentation. Logiquement, si un instrument se fracture tôt dans la procédure, le canal est probablement moins désinfecté que si la fracture survient à la fin de l'instrumentation. Cependant, la littérature n'a étonnamment pas fourni de preuve irréfutable prouvant que cette différence puisse influencer le pronostic endodontique par la suite (McGuigan et coll., 2013b). Il est difficile de mesurer le niveau d'infection dans le système canalaire avant le traitement ou à une étape particulière du nettoyage. Par ailleurs, l'infection canalaire est considérée comme la cause essentielle des parodontites apicales (Bergenholtz et Dahlén, 2004).

- accès difficile et / ou visibilité limitée :

Le risque d'erreur iatrogène est grand. Effectivement, le praticien peut engendrer la formation d'irrégularités pariétales, de perforation radiculaire ou encore d'élargissement excessif du canal prédisposant la racine à la fracture verticale (Nagai et coll., 1986 ; Hülsmann et Schinkel, 1999 ; Ward et coll., 2003 ; Shen et coll., 2004 ; Yoldas et coll., 2004 ; Souter et Messer, 2005 ; Suter et coll., 2005). Une autre complication potentielle lors des manœuvres est la fracture d'un deuxième instrument, mais aussi l'expulsion du fragment plus loin dans le canal ou encore au-delà du foramen apical (Ward et coll., 2003).

Si toutefois le traitement non chirurgical n'aboutit pas, une résection apicale de la partie de la racine contenant le bris instrumental est tout à fait envisageable. Cette solution requière des compétences supplémentaires de l'opérateur, et le rapport couronne clinique / racine clinique doit être étudié en amont (Fors et Berg, 1986).

Dans le cas d'un retraitement endodontique en présence d'un bris instrumental, la mission d'extraction se complique un peu plus. Cette difficulté réside dans le peu d'informations en possession de l'opérateur concernant les conditions de survenue et le type d'instrument fracturé.

- Apport des aides optiques

Les aides optiques ont permis à la pratique dentaire en générale et à l'endodontie en particulier d'atteindre un niveau supérieur. Aujourd'hui, elles font parties intégrantes de l'arsenal thérapeutique du chirurgien-dentiste. Elles permettent de concrétiser un peu plus l'essence de la dentisterie moderne, c'est-à-dire la dentisterie ultra conservatrice. Pendant la manœuvre de retrait du bris instrumental, les aides optiques sont particulièrement utiles. L'effort fourni par le praticien est réduit, la fatigue est moins importante et l'efficacité est optimisée.

- Loupes

Elles offrent un grossissement entre x 0,7 et x 7 (loupe simple et binoculaire confondues) (Mallet et Deveaux, 2012). Cela permet la gestion des cas simples lorsque le bris instrumental est en position coronaire. Cependant, le praticien est très vite limité en grossissement lorsque le fragment est plus apical, notamment en

présence de canaux fins et courbes. Dès lors, une aide optique plus puissante est nécessaire pour plus de précision et plus de sécurité.

– Microscope opératoire (MO)

Dans la pratique de l'endodontie moderne, l'usage du MO permet l'élimination des bris instrumentaux de façon prévisible et reproductible. L'association du MO avec les ultrasons endodontiques et les micro-instruments permet au praticien de visualiser la plupart des instruments fracturés.

« If you can see it, you can probably do it »

C-J Ruddle

Le MO permet de focaliser toute la concentration de l'opérateur sur un champ opératoire réduit, diminuant ainsi le délabrement arbitraire des tissus dentinaires (Ward et coll., 2003). Deux études (Suter et coll., 2005 ; Cujé et coll., 2010) ont montré que les taux de réussite d'élimination des bris instrumentaux sont sensiblement plus élevés lorsque le MO est utilisé (entre 87% et 95% avec MO contre 68% sans MO).

- Matériels et techniques

Si l'indication de retirer le bris instrumental est posée, de nombreux matériels et matériaux sont à disposition du praticien. Ils sont classés en trois grandes catégories : les ultrasons, les kits d'extraction et les pinces. Il existe aussi des astuces artisanales imaginées par certains praticiens qui peuvent être utiles (McGuigan et coll., 2013b).

– Les ultrasons

L'arrivée du MO a permis l'utilisation précise des inserts ultrasoniques (IUS) endodontiques pour la dépose des bris instrumentaux.

L'utilisation des IUS est relativement aisée avec des taux de succès très élevés (Nagai et coll., 1986 ; Ward et coll., 2003 ; Shen et coll., 2004 ; Wei et coll., 2004 ; Souter et Messer, 2005 ; Suter et coll., 2005 ; Fu et coll., 2011). Cependant, pour un résultat optimal il est recommandé de combiner l'usage des IUS à d'autres techniques (Hülsmann, 1993 ; Ruddle, 2004 ; Shen et coll., 2004 ; Suter et coll.,

2005 ; Terauchi et coll., 2007). La littérature rapporte que l'association des IUS avec des forets de Gates modifiés est le procédé le plus fréquemment employé (Ruddle 1997, 2004 ; Ward et coll., 2003).

Il existe différentes formes et tailles d'inserts. Ils sont contre angulés, lisse ou revêtus de nitrure de zirconium pour les IUS abrasifs (figure 26). Les plus couramment utilisés pour le retrait de bris instrumental sont l'ET 20 et l'ET 25 (Endo Success™ *Retreatment*, Satelec Aceton).

L'insert ET 20 est utilisé sur la partie coronaire tandis que l'ET 25 long et fin permettra l'accès aux régions plus apicales. Pour des conditions optimales de visibilité, l'insert est utilisé sans irrigation à puissance modéré et avec un fort grossissement sous MO. Le temps de travail ne doit pas être long pour éviter l'échauffement des tissus dentaires.



Figure 25 : L'insert ET20 et l'insert ET25 du kit Endo Success™ *Retreatment* (source : brochure Endo Success™ *Retreatment*, Satelec Aceton)

Dans une étude réalisée sur 53 canines saines et extraites au sein desquelles des instruments mécanisés ont été expérimentalement cassés, tous les fragments instrumentaux ont été retirés avec succès en utilisant des IUS. Cette réussite a été attribuée au fait que les canaux radiculaires des canines sont relativement larges et droit (Madarati et coll., 2009). En effet, Suter a rapporté un taux de réussite de 88 % lorsque les instruments fracturés se trouvent sur dents antérieures (Suter et coll., 2005).

L'utilisation des inserts ultrasoniques est plus difficile en situation clinique surtout lorsqu'il s'agit des dents postérieures avec un accès et un champ visuel restreints (Souter et Messer, 2005).

Protocole opératoire :

Les IUS sont utilisés dans le cas où l'instrument fracturé est visible ou rendu visible sous MO. Cela permet de repérer les espaces et les surfaces de contact entre l'instrument et les parois canalaires. L'élimination de la dentine à ce niveau permet de libérer le bris instrumental des contraintes pariétales.

« On ne peut traiter bien que ce l'on voit bien »

Kim S.

Lorsque l'instrument fracturé est situé coronairement, immobile, visible à l'œil nu et sans qu'il puisse être retiré avec des pinces à mors fins, le retrait est effectué à l'aide des IUS.

Dans ce cas, l'ET 20 est utilisé à puissance modérée sous irrigation intermittente pour éliminer la dentine autour de l'instrument. Une fois la tête de l'instrument dégagée (2mm), le praticien le mobilise latéralement grâce aux vibrations afin de le déloger. Si toutefois l'instrument demeure immobile, un millimètre supplémentaire de dentine est éliminé à l'aide d'un insert plus fin tout en gardant le contact avec l'instrument.

Dans le cas où le fragment est situé plus apicalement, un évasement peut être réalisé sur la partie coronaire du canal à l'aide de l'ET 20 pour créer un accès visuel direct. Puis, avec l'ET 25 à faible puissance, l'opérateur élimine la dentine à l'endroit où l'instrument touche les parois canalaires (figure 27-A, 27-B) (Ruddle, 2004). Sur les canaux courbes, l'élimination dentinaire se fait précautionneusement sur la paroi interne de la courbure afin d'éviter le redressement du bris instrumental dans le canal.

Le but est de créer une gorge autour de la tête de l'instrument pour le libérer des contraintes pariétales (figure 27-C). Ensuite, l'insert est amené en contact de l'instrument, en s'appuyant délicatement sur ce dernier et en tentant de le mobiliser. Enfin, tout en gardant le contact avec l'instrument, des mouvements circulaires dans le sens antihoraire sont effectués (sauf pour les bourres-pâtes et les thermocompacteurs présentant un pas inversé). Aucune force ne doit être appliquée dans l'axe de l'instrument fracturé, cela risquerait de l'enfoncer plus loin dans le

canal. De plus, pour éviter la fracture de l'IUS, celui-ci ne doit être actionné que lorsqu'il est en contact avec la dentine ou le bris instrumental.

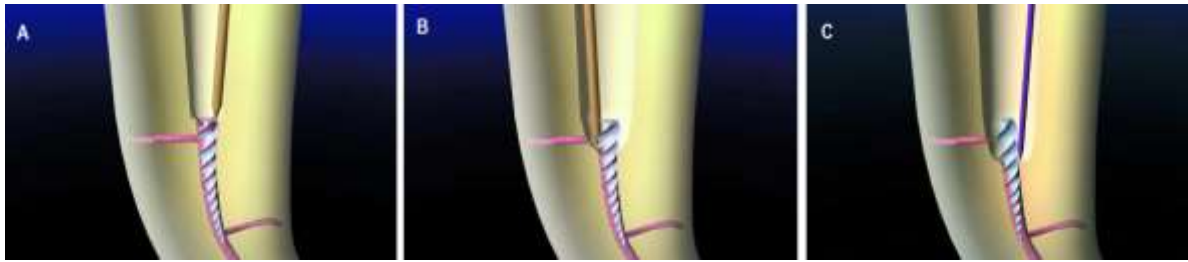


Figure 26 : Méthode d'approche (A), et de libération de l'instrument des contraintes pariétales (B, C) (source : Ruddle, 2004)

Pendant que l'opérateur travaille sur l'instrument, son assistante veille à ce que la vision reste dégagée. Elle éliminera au fur et à mesure les débris dentinaires à l'aide du spray air et d'une aspiration puissante tout en respectant le champ visuel de l'opérateur.

En présence de plusieurs canaux, les entrées canalaires des canaux non concernés sont protégées par de petites boulettes de coton, l'instrument fracturé pourrait lors de sa désinsertion passer dans un autre canal.

Habituellement, l'utilisation des IUS est précédée par l'utilisation des forets de Gates (FG) modifiés. Cette modification consiste à tailler la tête du foret perpendiculairement à son axe principal jusqu'au niveau du plus grand diamètre de sa section de coupe (figure 28).

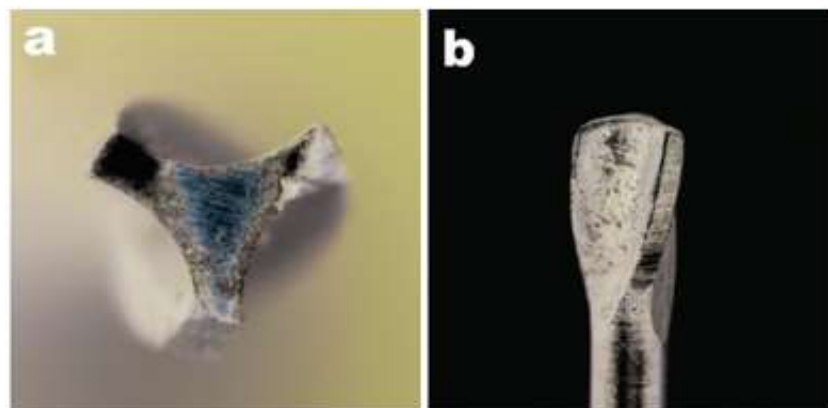


Figure 27 : Foret de Gates modifié, section de coupe (a), vue d'ensemble (b) (source : Plotino et coll., 2007)

L'idée est de réaliser une plateforme de travail à l'aide des FG modifiés montés sur contre angle tournant à 300 tr/min (Ruddle, 2004). Le FG est emmené en contact du bris instrumental tout en veillant à rester centré dans le canal et à être le plus conservateur possible (Madarati et coll., 2013). Une fois l'instrument visible sous MO, les étapes citées précédemment sont réalisées pour la dépose.

La rigidité des instruments de dépose, même les plus fins, oblige l'opérateur à créer un accès rectiligne depuis l'entrée canalaire jusqu'à la tête du bris instrumental. Dans la portion droite d'un canal courbe, la paroi travaillée dite de « sécurité » porte le nom du canal en question, la dentine radiculaire est plus épaisse à ce niveau (Dahan, 2013).

L'utilisation des IUS n'est pas indiquée lorsque l'instrument est situé dans le tiers apical. En effet, une fois dans le canal, l'insert empêche l'opérateur de voir l'instrument. D'autres techniques sont plus adaptées à ce cas de figure.

– Les techniques à microtubes

o Trousse de Masserann®

Développé par Masserann, la trousse de Masserann® a rendu de grands services pendant plus de 40 années, avec un taux de succès allant de 25 à 55% (Feldman et coll., 1974 ; Fors et Berg, 1983 ; Hülsmann, 1993 ; Okiji, 2003)

La trousse existe aussi en format Micro Kit commercialisé aujourd'hui par MICRO-MEGA (Figure 29). Il possède différents calibres de trépan correspondant aux différents diamètres de bris instrumentaux. Cependant, son utilisation est en déclin depuis l'arrivée du MO et les IUS en endodontie.



Figure 28 : Trousse de Masserann® au complet à gauche (source : Carrotte, 2005), et le Mini Kit à droite (source : brochure MICRO-MEGA)

Malgré ses nombreux avantages, cette technique est chronophage et peu économe en tissus dentinaires (Yoldas et coll., 2004). Pour permettre de manoeuvrer les différents instruments (120 centièmes de mm pour le trépan le plus fin), un aménagement dentinaire conséquent est nécessaire et le risque de perforation est accru (Okiji, 2003 ; Yoldas et coll., 2004). La masse dentinaire étant réduite, la dent s'expose à la fracture radiculaire (Abbott, 2002). La technique de Masserann est indiquée dans le cas d'un canal large et droit sur une dent antérieure (Thirumalai et coll., 2008). Inversement, elle est fortement déconseillée dans le cas des racines plates ou lorsque les murs radiculaires sont fins.

Tout d'abord, les entrées canalaires sont élargies, puis un accès droit est créé vers le fragment à l'aide de FG (figure 30b). Ensuite, avec le trépan de diamètre adapté monté sur contre angle réducteur en rotation antihoraire, une tranchée d'environ 4mm de profondeur est réalisée autour du fragment (figure 30c et figure 30d). Enfin, la pince endodontique d'extraction est mise en place, puis l'écrou est vissé à l'intérieur de la pince jusqu'à préhension du fragment (figure 30e). Ce dernier est retiré en tournant l'ensemble (jamais en tirant) :

- dans le sens antihoraire pour les instruments canalaires,
- dans le sens horaire pour les instruments d'obturation.

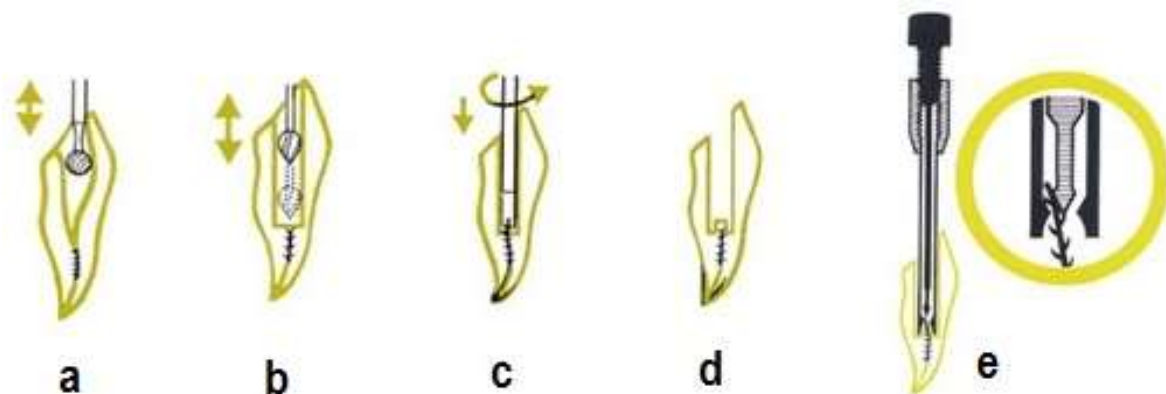


Figure 29 : Différentes étapes d'extraction d'un bris instrumental avec la technique de Masserann (source : bouchure troussée de Masserann®)

Cette technique est moins efficace lorsque le diamètre de l'instrument fracturé est important, l'instrument étant peu flexible il est plus difficile de l'agripper. Elle est aussi difficile à mettre en œuvre sur les dents postérieures à cause de la difficulté d'accès.

- Système de Canal Finder®

Ce système repose sur le même principe que le *bypass*. Il utilise des limes de faible diamètre (8 et 10 centièmes de mm) montées sur contre angle en mouvement réciproque (figure 31). La lime effectue également un mouvement de 1 à 2 mm d'amplitude dans le sens axial qui diminue lorsque la vitesse augmente. La lime travaille automatiquement autour du bris instrumental et pénètre en direction apicale dès que le passage est trouvé, le canal est ainsi élargi et le fragment libéré. Ce système a été abandonné du fait du risque important de perforation et d'extrusion du fragment (Hülsmann, 1993).

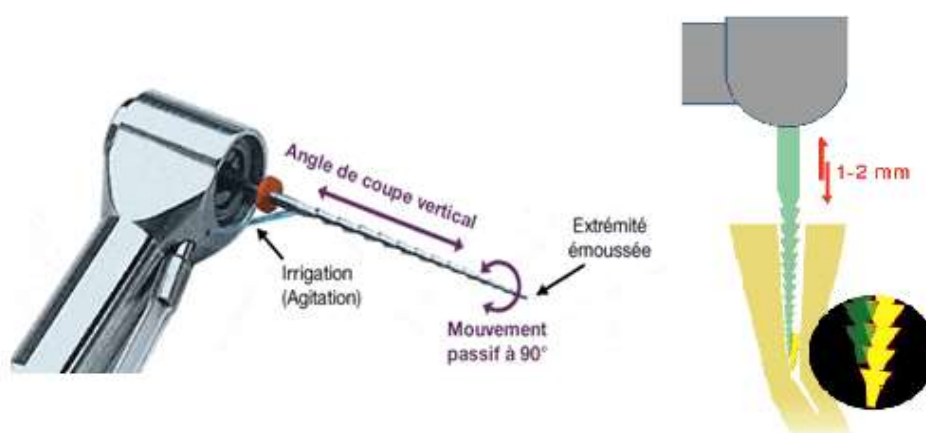


Figure 30 : Le Système de Canal Finder®, Endothechnic, et son mode d'action (d'après : Madarati et coll., 2013)

- Cancellier Kit®

Commercialisé par SybronEndo, le kit renferme 4 extracteurs de tailles différentes et d'un diamètre externe de 0,50 ; 0,60 ; 0,70 et 0,80 mm (figure 32). Pour pouvoir l'éliminer, l'instrument doit être dégagé sur au moins 3 mm de hauteur. L'extracteur d'un diamètre à peine plus grand que celui de l'instrument est enduit de colle cyanoacrylate sur son extrémité puis l'ensemble est introduit dans le canal et placé autour du bris instrumental. L'extracteur est retiré après la prise de la colle. Cette technique est utile pour retirer des bris instrumentaux libres dans le canal, elle est peu efficace lorsque l'instrument est engagé dans la dentine ou lorsqu'il est situé dans une courbure.

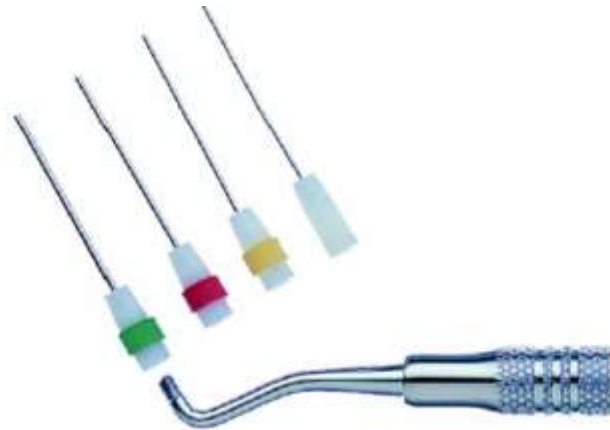

Figure 31 : Le Cancellier kit® (source : brochure Cancellier kit®, SybronEndo)

o Terauchi File Retrieval Kit®

Mise au point par Terauchi, cette technique se base sur la manœuvre du lasso. L'accès direct est ménagé à l'aide de forets à col flexible (figure 33b). Une tranchée est réalisée avec le trépan ou des IUS autour du bris instrumental, elle doit être d'au moins 0,7 mm de profondeur (figure 33c). La boucle est ajustée puis introduite dans le canal et emmenée au contact du bris instrumental (figure 33d). Avec une assistance optique, la boucle est placée autour de la tête du fragment puis serrée. Tout en maintenant la bouclé fermée, l'instrument est retiré en tirant avec des gestes secs en direction coronaire (figure 33e) (Terauchi et coll., 2006 ; Terauchi et coll.,2007).

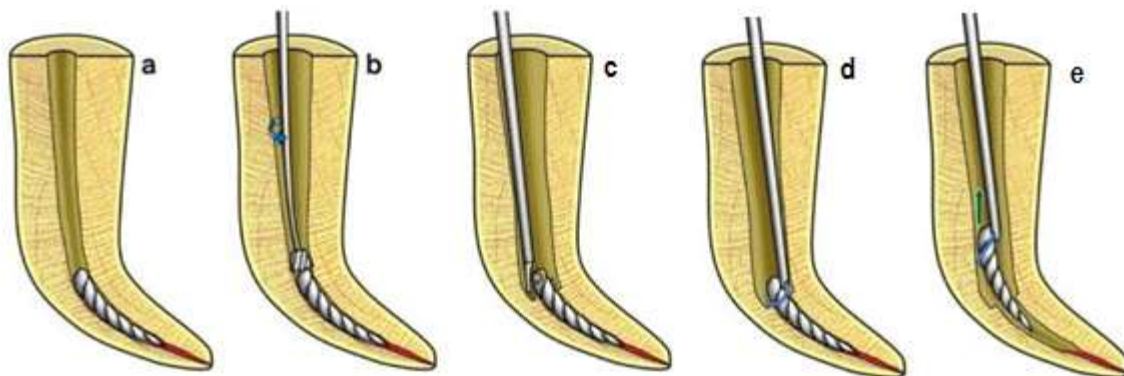


Figure 32 : Différentes étapes de retrait d'un bris instrumental selon la technique proposée par Terauchi (source : Terauchi et coll., 2006)

- Post Removal System[®] (PRS[®])

Imaginé par Ruddle, le kit est inspiré de la trousse de Gonon (utilisé pour déposer les ancrages radiculaires) et dont la mise en place est assez proche (figure 34). Cette technique est indiquée lorsque la dépose à l'aide des IUS a échoué sur des instruments fracturés dont le diamètre est supérieur ou égal à 0,6 mm.

Le PRS[®] contient : une fraise transmétale, 5 tarauds (0,6 à 1,60 mm) destinés à préparer le fragment sur sa partie coronaire, 5 extracteurs, un tube espaceur, la barre de torque et des rondelles en caoutchouc pour protéger la dent durant la dépose. Les tarauds du PRS[®] sont plus fins que ceux de la trousse de Gonon. Même si le plus fin est de 1,5 mm de diamètre externe, leur usage est uniquement réservé aux fragments dépassant ou à fleur de l'entrée canalaire.



Figure 33 : Le Post Removal System[®] (source : site web Kerr[™]) et la trousse de Gonon (source : <http://www.thomas-dentaltools.com/pages/machtou-universal-post-remover-gonon-system-thomas-trousse-extracteur-de-pivots-gonon-la-depose-de-tenons-dentaires/>)

- Endo Extractor System[®]

Ce Kit contient un seul trépan unique de 0,8 mm de diamètre interne et trois extracteurs de 0,3, 0,5 et 0,8 mm de diamètre sur leur partie active (extrémité en étoile) et 1,5 mm de diamètre externe au niveau du tube (figure 35). Comme la technique de Masserann, le trépan sert à créer la gorge autour de l'instrument fracturé. Ensuite, l'extracteur vient coincer le fragment entre les dents de l'étoile à l'extrémité du tube. Une colle cyanoacrylate est utilisée comme agent de liaison pour

maintenir le fragment dans la lumière du tube. L'extracteur est ensuite retiré en faisant des mouvements de rotation dans le sens antihoraire.

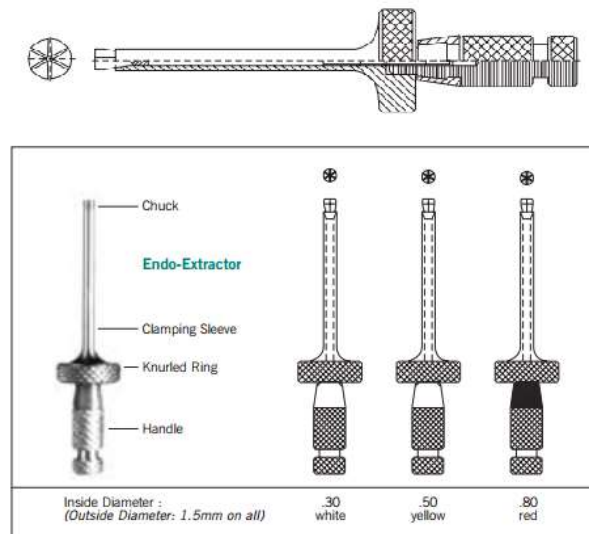


Figure 34 : Configuration des extracteurs Endo Extractor System[®], Roydent (source : brochure Roydent)

o Instrument Removal System[®] (iRS[®])

Développé par Ruddle, le Kit iRS[®] inspiré lui aussi de la technique de Masserann est indiqué lorsque la technique des ultrasons s'est avéré être un échec dans un canal droit ou légèrement courbe (Ruddle, 2002). Ce kit renferme deux tubes de diamètres différents (0,8 et 1 mm) avec deux codes couleurs. Le noir, large, est conçu pour travailler dans les deux premiers tiers canalaires. Le rouge, plus fin, est utilisé lorsque le bris instrumental se trouve plus apicalement. Le tube est biseauté à 45° au niveau de son extrémité libre et présente une fenêtre latérale à ce niveau (figure 36). Deux diamètres ont été rajoutés au kit (0,4 mm jaune et 1,4 mm vert) pour élargir son champ d'action.

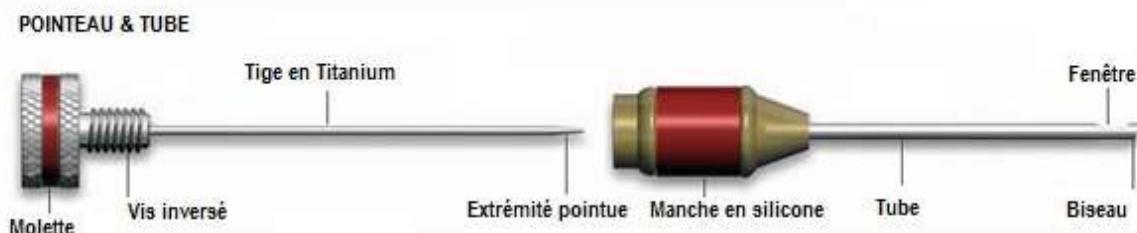


Figure 35 : Instrument Removal System[®], Dentsply (d'après : brochure iRS[®])

Comme toutes les techniques à microtubes, l'iRS[®] préconise un accès direct. À l'aide des ultrasons, le fragment est exposé coronairement sur un tiers sa longueur (2 à 3 mm). Le tube est choisi en fonction du diamètre de l'instrument fracturé, il doit l'enrober passivement et sans friction.

Dans une courbure, le bris instrumental est plaqué contre la paroi externe de la courbure. Le tube est introduit de manière à ce que la pointe soit orientée vers cette paroi externe pour guider la tête du fragment dans la lumière du tube. Une fois le microtube positionné, le pointeau de même couleur est glissé dans le tube puis visé. Le praticien doit sentir que le pointeau serre le bris instrumental à l'intérieur du tube. Sinon, un pointeau de diamètre plus grand est utilisé. Ensuite, le tout est tourné dans le sens antihoraire (inversement pour les instruments d'obturation) (Ruddle, 2002).

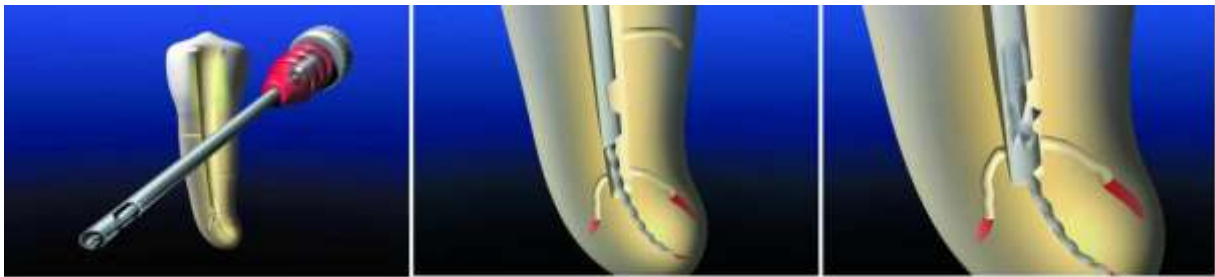

Figure 36 : Mode de fonctionnement de l'iRS[®] pour extraire un fragment situé apicalement (source : Ruddle, 2002)

- o Meitrac Endo safety system[®]

Imaginée par Meisinger, cette technique a également repris l'idée de Masserann, mais elle se veut moins délabrante grâce aux trépan plus fins. Il existe trois kits de diamètres différents : le Meitrac I, II et III. Le premier destiné aux instruments de faible diamètre (jusqu'à 0,5 mm), les deux autres pour les instruments de diamètre plus important mais aussi les cônes d'argent et les tenons radiculaires. Chaque kit comprend deux extracteurs et un ou deux trépan de diamètre correspondant (figure 38). L'extracteur est composé d'un tube rigide dont la lumière se rétrécit vers l'extrémité. Dans cette lumière vient glisser un pointeau cylindrique creux coupé verticalement dans les 3 derniers millimètres pour donner 4 bras rétentifs servant à la préhension du bris instrumental.



Figure 37 : Composition du kit Meitrac I, Meisinger (source : brochure Meisinger)

Une tranchée de 1mm de profondeur est réalisée autour du bris instrumental à l'aide du trépan (figure 39a). L'extracteur est emmené au contact du fragment, le pointeau est mis en place de façon à ce que la tête de l'instrument soit entre ses bras rétentifs (figure 39b). L'opérateur pousse le pointeau en direction apicale, les bras du pointeau se resserrent autour du fragment au fur et à mesure de leur progression dans la lumière de l'extracteur de plus en plus étroite (figure 39c). Le tout est ensuite retiré en direction coronaire (figure 39d).

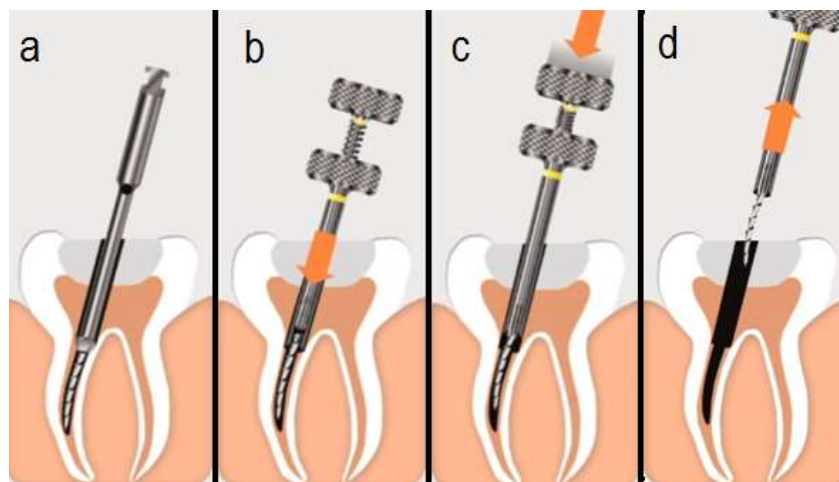


Figure 38 : Mode d'action du kit Meitrac I (source : brochure Meisinger)

o Endo Rescue®

Commercialisé par Komet, ce kit est composé de 5 instruments : une fraise cylindro-conique, 2 forets de Gates, 1 pointeau à extrémité concave, et 1 trépan (figure 40.1). Le diamètre externe des instruments est de 0,70 ou 0,90 mm.

Les forets de Gates n°4 et n°3 servent à créer un accès direct vers la tête de l'instrument en brossant la paroi de sécurité (figure 40.3 et figure 40.4). Ensuite, à l'aide du pointeur à extrémité concave, la plateforme de travail est réalisée centrée sur l'instrument fracturé (figure 40.5). Enfin, le trépan utilisé soit manuellement soit sur un contre angle réducteur dans le sens antihoraire, il vient créer une gorge autour de l'instrument fracturé et le dégage des contraintes pariétales. Le fragment ressort le plus souvent coincé dans la lumière du trépan (figure 40.6) (Dahan, 2013).

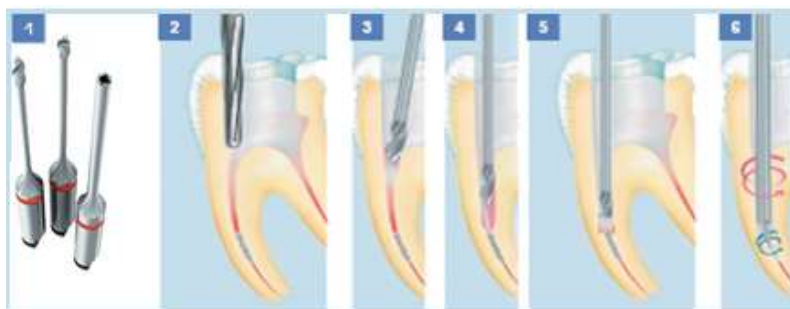


Figure 39 : Mode d'action du kit Endo Rescue® (source : brochure Komet)

– Les pinces

Elles sont généralement utilisées en première intention lorsqu'une partie de l'instrument dépasse de l'entrée canalaire. Il existe des pinces dont l'utilisation a été détournée (pince de Catroviejo® modifiée) et d'autres dédiées à l'usage endodontique (Endo Forceps®, Roydent). Elles possèdent toutes des mors miniaturisés pour une meilleure préhension. Pour cela, il est parfois nécessaire d'éliminer la dentine autour du fragment à l'aide des IUS. L'instrument est maintenu fermement et retiré avec des gestes de rotation de faible amplitude et de traction (Feldman et coll., 1974).

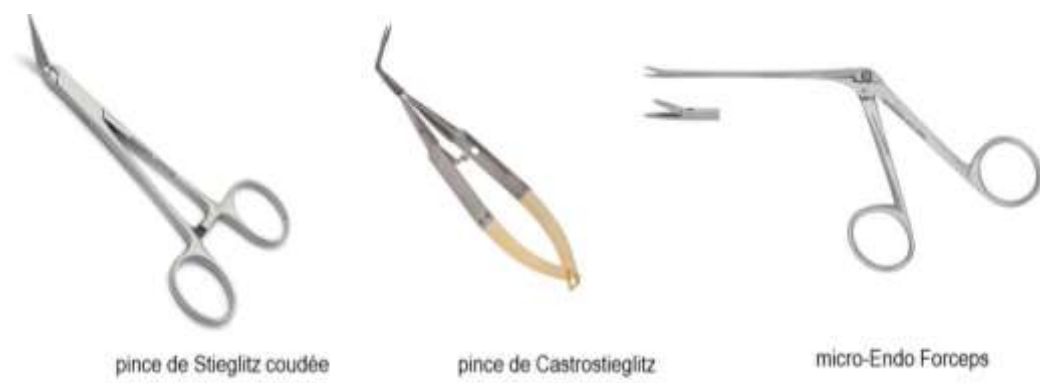

Figure 40 : Différentes pinces à usage endodontique (source : Google image)

– Autres techniques:

Ces techniques ont été imaginées par des praticiens avec des moyens simples retrouvés dans les cabinets, elles peuvent rendre service lorsque le bris instrumental ne peut être retiré avec des IUS. Les kits d'extraction présentés précédemment se sont inspirés de ces techniques.

o Technique de l'aiguille chirurgicale

Cette technique utilise une aiguille hypodermique modifiée. Dans un premier temps, le support de fixation de l'aiguille est coupé afin de permettre une meilleure visibilité et le tube de l'aiguille est réduit en longueur à l'aide d'un disque abrasif (figure 42B). Ensuite, l'extrémité est coupée en biseau de façon à avoir une sortie latérale (figure 42D). Un fil métallique (fils de contention) est aiguisé sur une extrémité tandis que l'autre bout est façonné de manière à faciliter sa manipulation (figure 42F). En bouche, la tête de l'instrument fracturé est dégagée à l'aide des IUS, puis l'aiguille est introduite et placée autour de l'instrument. Le fil métallique est glissé dans la lumière de l'aiguille, le but est de bloquer le fragment dans la lumière de l'aiguille. L'ensemble est ensuite retiré selon la nature de l'instrument fracturé (Brito-Júnior et coll., 2015).

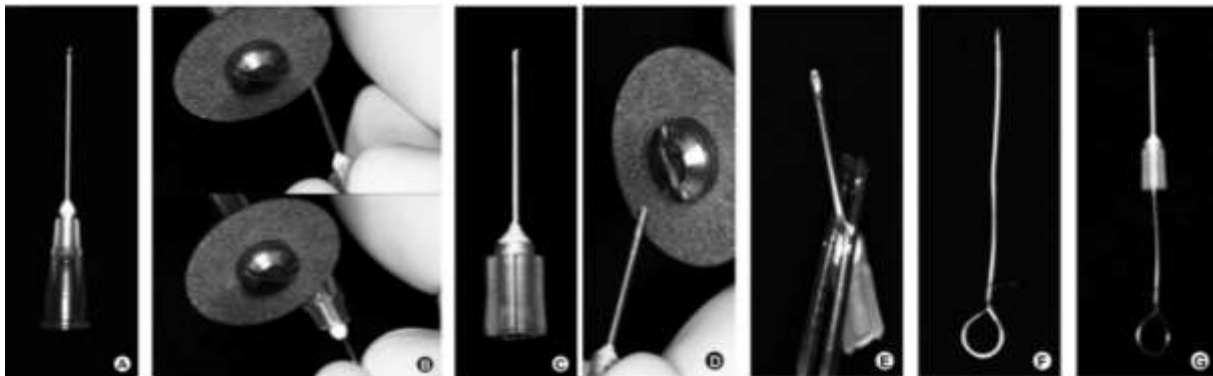


Figure 41 : Étapes de réalisation pour la technique de l'aiguille (d'après : Brito-Júnior et coll., 2015)

Il est possible d'utiliser l'aiguille modifiée avec une goutte de colle cyanoacrylate à l'extrémité du tube pour retirer un fragment situé coronairement (Suter, 1998). Il est également envisageable de couder l'aiguille à 90° à 10 mm de

son extrémité et de réaliser une fenêtre à l'angle de la couture pour passer une lime K de faible diamètre (figure 43) (Hülsmann, 1993).

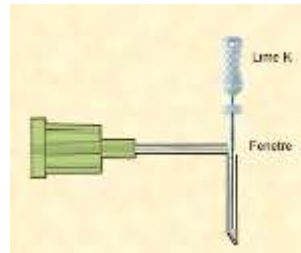


Figure 42 : Technique de l'aiguille modifiée

- o Technique des limes tressées

C'est un *bypass* réalisé avec plusieurs limes H (généralement 3). Les limes sont introduites une par une dans le canal autour de l'instrument afin de le contourner à différents endroits. En prenant toutes les limes à la fois, un mouvement de rotation est effectué pour les tresser puis le tout est retiré. Ce geste est censé piéger le fragment entre les limes entrelacées (Shen et coll., 2004). Cette technique peut rendre service au praticien ne disposant pas d'un plateau technique élaboré, elle est indiquée lorsque le fragment n'est pas visible ou lorsqu'il est situé trop apicalement. Le risque de fracture des limes utilisés est réduit en augmentant leur diamètre et leur nombre.

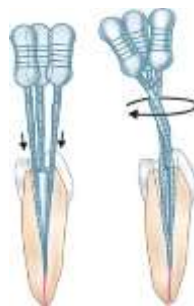

Figure 43 : Technique des limes tressées (source : livre *Endodontics* (5^{ème} ed) de Ingle JI et Bakland LK, page 648)

- o Solvants chimiques

Plusieurs solutions ont été proposées pour provoquer la corrosion de l'instrument fracturé dans le canal. Parmi ces solvant : le Trichlorure d'iode, l'acide

nitrique, l'acide hydrochlorique, l'acide sulfurique, l'acide nitro-hydrochlorique, ou encore l'acide éthylène-diamine-tétra-acétique EDTA (Hülsmann, 1993). Ces techniques ont été abandonnées du fait des dommages que les solvants laissés en place pouvaient induire aux tissus parodontaux (Fors et Berg, 1983). Cependant, l'EDTA s'est montré utile pour décalcifier la dentine autour du bris instrumental pouvant alors favoriser le *bypass* (Ruddle, 2004).

– Laser

Une méthode prometteuse qui pallie les contraintes des techniques mécaniques est l'utilisation du laser nd : YAG. Des expériences ont été réalisées *in vitro* sur des fragments situés apicalement dans des canaux rectilignes. L'étude a montré que la perte dentinaire est relativement faible réduisant ainsi le risque de toutes les complications liées à la fragilisation de la racine (Yu et coll., 2000). Cette technique consiste à entourer le fragment avec un tube isolant en laiton dont les parois internes sont tapissées d'étain, puis à envoyer des rayons laser dans la lumière du tube (figure 45a). Le laser fait fondre l'étain et solidarise le fragment avec le tube (figure 45b). Après refroidissement, le tube est retiré à l'aide de mouvements de rotation (figure 45c) (Ebihara et coll., 2003). Des études supplémentaires sont nécessaires avant que cette technique ne soit disponible pour une utilisation clinique routinière (Madarati et coll., 2009).

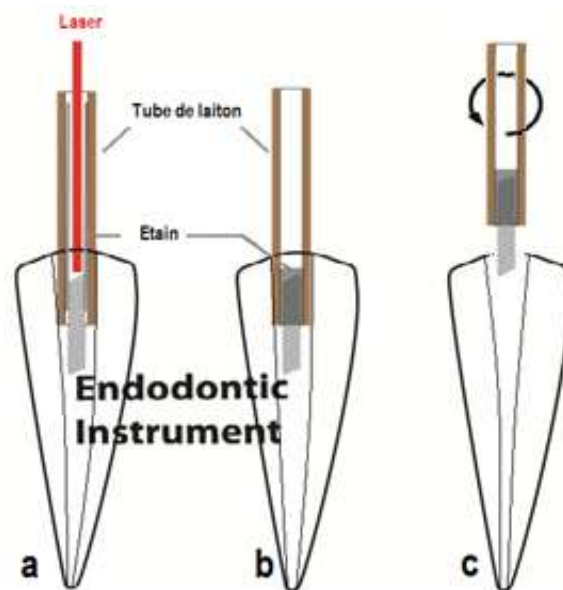


Figure 44 : Technique d'ablation d'un bris instrumental à l'aide d'un Laser (d'après : Ebihara et coll., 2003)

2.3.4. Chirurgie endodontique

Si toutes les approches conservatrices ne permettent pas de récupérer le bris instrumental et que le suivi clinique indique l'apparition ou l'aggravation d'une LIPOE, et si l'état de santé générale du patient le permet, la chirurgie endodontique est indiquée pour conserver la dent (Madarati et coll., 2013). Le traitement endodontique par voie orthograde suivi d'une chirurgie péri-apicale doit être considéré comme une alternative à l'avulsion dentaire et non comme un sur-traitement (Taschieri et coll., 2010).

Différents actes peuvent être envisagés selon le cas :

Le retrait par voie rétrograde : idéal pour retirer un bris instrumental envoyé au-delà du périapex ou dont une partie dépasse du foramen apical. Dans ce cas, un traitement endodontique de qualité par voie orthograde est réalisé avant l'intervention.

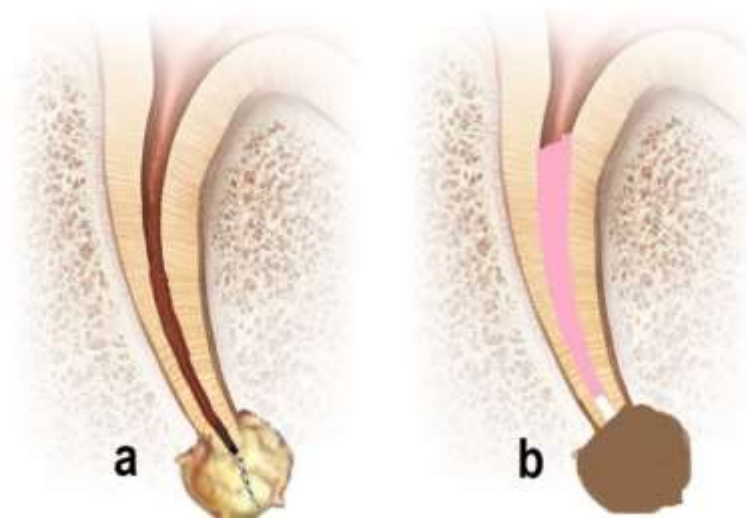


Figure 45 : Situation clinique où le fragment est extra-apical, le fragment est éliminé et un bouchon apical est réalisé

L'apicectomie : du fait de sa conicité, il est parfois impossible de retirer le fragment sans réaliser un aménagement apical. Pour avoir accès au bris instrumental, l'apex est d'abord coupé à l'aide d'une fraise boule ou une fraise Zekrya chir (Figure 47a). Le foramen apical peut être élargie pour permettre l'évacuation du bris instrumental

(Figure 47b et figure 47c). Enfin, un aménagement apical peut être nécessaire avant la réalisation de l'obturation à rétro (Figure 47d).

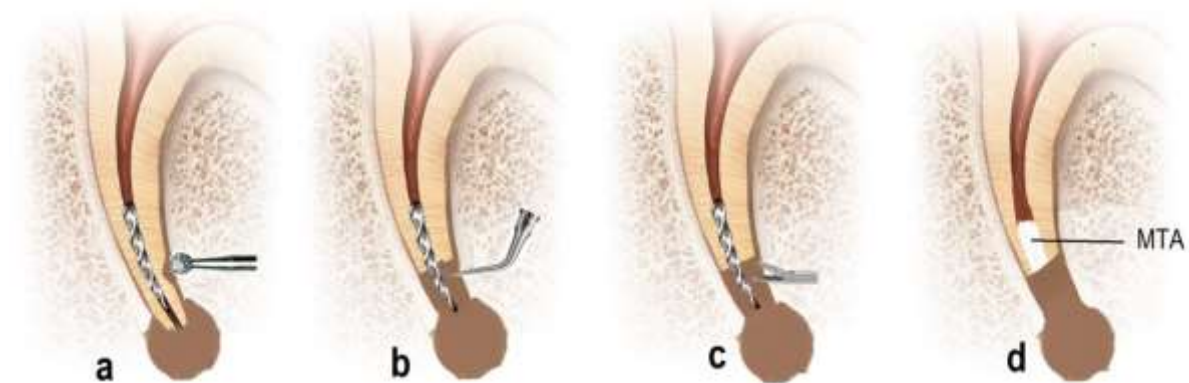


Figure 46 : Étapes de retrait par voie rétrograde d'un bris instrumental situé dans le tiers apical en présence d'une LIPOE

Si le fragment est situé au tiers moyen du canal et ne peut être retiré ni par voie orthograde ni par voie rétrograde, il est laissé en place. La lésion est nettoyée et la portion apicale accessible est obturée à rétro. La portion accessible coronairement est préalablement préparée et obturée à la gutta percha chaude.

Hémisection radiculaire : indiquée lorsque la tentative de retrait s'est achevée par un échec du type fracture radiculaire horizontale. Le praticien doit considérer le rapport couronne clinique / racine clinique final avant l'intervention.

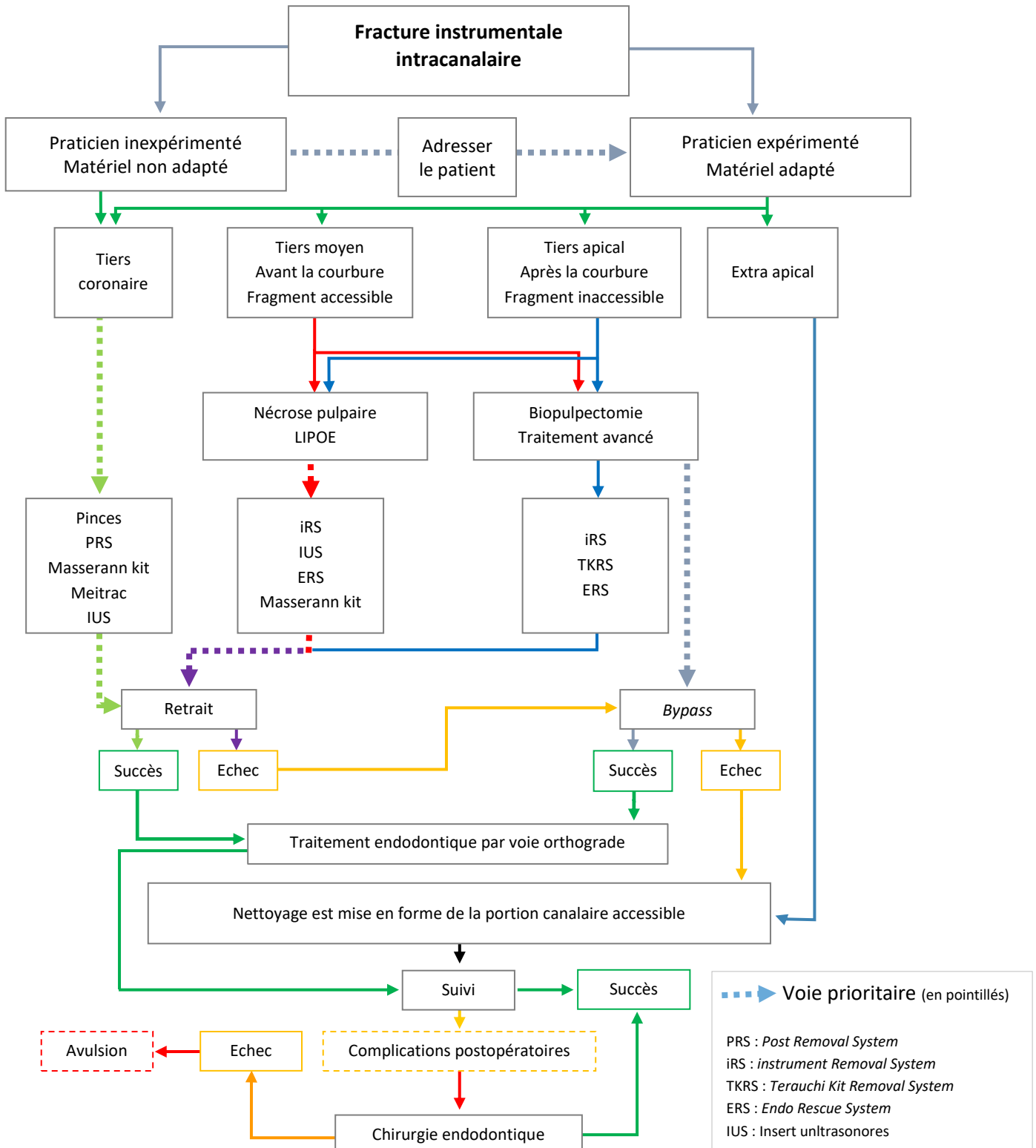
Amputation radiculaire : uniquement sur des dents pluriradiculées lorsque la résection apicale n'est pas envisageable pour des raisons cliniques ou anatomiques.

2.3.5. Avulsion dentaire

Si la dent ne peut être conservée du fait des conséquences des manœuvres de retrait et en cas d'échec des méthodes chirurgicales, l'option de l'avulsion de la dent et son remplacement par une couronne implanto-portée peut être une alternative de choix (McGuigan et coll., 2013b).

2.3.6. Arbre décisionnel

Tableau 2 : prise en charge d'une fracture instrumentale en endodontie



3. Complications

Les manœuvres de retrait du bris instrumental peuvent conduire à des erreurs iatrogènes. Parmi ces erreurs se trouvent : la formation de butées, l'élargissement canalaire excessif ou encore les perforations radiculaires. Il en résulte une fragilisation de la dent et une prédisposition à la fracture radiculaire verticale (Nagai et coll., 1986 ; Hülsmann et Schinkel, 1999 ; Ward et coll., 2003 ; Shen et coll., 2004 ; Yoldas et coll., 2004 ; Souter et Messer, 2005 ; Suter et coll., 2005 ; Madarati et coll., 2010). D'autres complications peuvent aussi survenir comme la fracture secondaire ou l'extrusion du bris instrumental.

Plusieurs études ont rapporté un taux de complications avoisinant les 15 % (Sjogren et coll., 1990 ; Marquis et coll., 2006 ; de Chevigny et coll., 2008). Il y a nul doute que les complications peropératoires compromettent le devenir de la dent concernée, plus particulièrement en présence d'une LIPOE.

Enfin, la réussite de l'élimination du bris instrumental ne signifie pas pour autant que la dent est sauvée. Les risques de complications postopératoires sont à considérer dans le suivi clinique du patient (Ward et coll., 2003 ; Souter et Messer, 2005).

3.1. Échauffement

Selon la technique employée, différents degrés d'augmentation de température intracanaire peuvent être enregistrés. La technique utilisant les inserts ultrasonores et le laser sont les techniques les plus susceptibles de provoquer une telle complication.

Lorsqu'ils sont utilisés sans irrigation, les IUS provoquent un échauffement intracanaire (Ward et coll., 2003 ; Ruddle, 2004 ; Shen et coll., 2004 ; Souter et Messer, 2005 ; Suter et coll., 2005). Cette chaleur est transmise au parodonte à travers les parois radiculaires (Madarati et coll., 2008a) et peut provoquer un processus inflammatoire, voire à terme la perte de la dent (Gluskin et coll., 2005). Les IUS de gros diamètre sont susceptibles d'engendrer un échauffement plus important que les IUS fins (Hashem, 2007). Cela peut être expliqué par le fait que la surface de contact est plus grande lorsque le diamètre de l'insert est important

(Madarati et coll., 2008a). Les pièces à main ultrasonores disposant d'un système de refroidissement à air apparaissent comme une alternative intéressante (Madarati et coll., 2009b).

De même, la chaleur dégagée suite à l'utilisation du Laser provoque une modification de structure de la dentine radulaire (Yu et coll., 2000).

3.2. Fracture instrumentale secondaire

C'est la fracture du bris instrumental lui-même, mais aussi celle des instruments utilisés pour son élimination. C'est particulièrement vrai lorsque les techniques de tressage de limes H ou des IUS sont employées (Madarati et coll., 2008b). Un tel incident peut être évité en utilisant les IUS sans irrigation pour une meilleure précision du geste, et à puissance réduite pour éviter l'échauffement intra canalaire.

3.3. Extrusion du bris instrumental

L'extrusion du bris instrumental en direction apicale voire au-delà de l'apex survient habituellement lorsqu'une pression excessive est appliquée sur le bris instrumental. Si ce dernier est libre dans le canal, les vibrations des IUS peuvent le pousser apicalement ou au-delà d'une courbure. La nouvelle position du fragment peut amener le praticien à changer de technique de dépose, voire de choix thérapeutique.

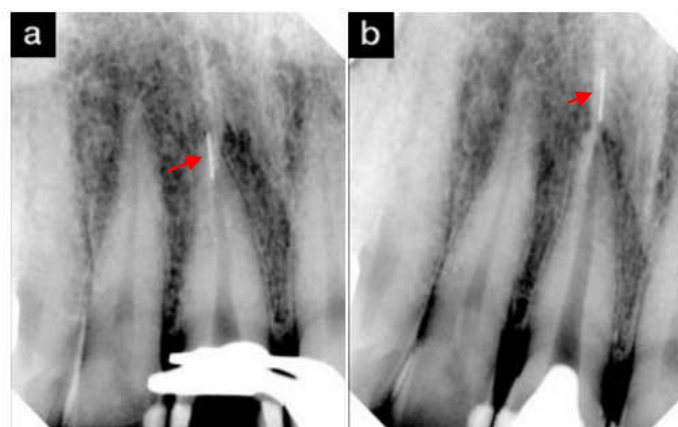


Figure 47 : Expulsion d'un bris instrumental au-delà du foramen apical après utilisation d'inserts ultrasoniques (d'après : Terauchi, 2012)

3.4. Fragilisation des parois radiculaires

La plupart des auteurs s'accordent sur le fait que l'accès direct au bris instrumental ainsi que l'élargissement du tiers coronaire sont des prérequis indispensables au retrait du fragment (Hülsmann et Schinkel, 1999 ; Nehme, 1999 ; Ward et coll., 2003 ; Ruddle, 2004 ; Souter et Messer, 2005 ; Suter et coll., 2005 ; Terauchi et coll., 2007). Cela sous-entend tout de même le sacrifice d'une quantité non négligeable de dentine radriculaire afin d'atteindre le bris instrumental et de le rendre visible, il peut en résulter une fragilisation importante de la racine et donc une susceptibilité à la fracture radriculaire (figure 49).

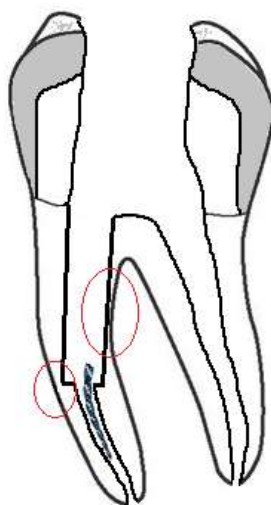


Figure 48 : Conséquences de la réalisation de l'accès direct sur les parois radiculaires, les cercles rouges montrent les zones de moindre résistance (source : document personnel)

Les anciennes techniques de retrait peuvent être très destructives et périlleuses. Les techniques récentes sont plus conservatrices, sûres et prédictibles, en particulier celle utilisant les IUS (Ward et coll., 2003).

Même si la destruction dentinaire est inévitable durant les manœuvres du retrait, elle doit être minimale et « uniforme » de manière à conserver l'axe initial du canal. En règle générale, plus le bris instrumental est situé apicalement, plus grand sera le délabrement nécessaire pour le retirer et moindre sera la résistance de la dent (Madarati et coll., 2009a, 2010 ; Dahan, 2013).

Souter et Messer ont démontré que la procédure de retrait réduit de 30% la résistance de la racine lorsque l'instrument est situé au tiers moyen et de 40% lorsqu'il est au tiers apical (Souter et Messer, 2005).

Une autre étude menée par de Lertchirakarn et coll. montre que la forme sectionnelle du canal (dans le sens transversal) est plus importante que l'épaisseur des parois dans la distribution des contraintes, en préférant la forme ronde à la forme ovale (Lertchirakarn et coll., 2003).

Dans ce même sens, Ward et coll. ont mesuré l'épaisseur des parois radiculaires résiduelles après élimination du bris instrumental. Les résultats montrent une épaisseur pariétale minimale de 1,2 mm lorsque l'instrument est dans la portion droite du canal ; 0,6 mm lorsqu'il est dans la courbure et 0,5 mm lorsqu'il est apical à la courbure (Ward et coll., 2003).

Une technique de retrait est jugée réussie lorsque le bris instrumental est déposé, et que la dent conserve sa résistance mécanique (Suter et coll., 2005).

3.5. Butée

La formation d'une butée canalaire aussi appelée marche ou épaulement est de loin la complication la plus courante, elle est quasi systématique. La butée peut empêcher l'opérateur d'atteindre la longueur de travail (Ward et coll., 2003). Ces irrégularités sont des zones de moindre résistance en raison de la faible épaisseur de la dentine radiculaire à leur niveau, elles sont aussi des zones de concentration de contraintes exposant la dent au risque de la fracture radiculaire (Souter et Messer, 2005 ; Madarati et al., 2010).

Une marche se crée sur les parois canalaire lorsqu'une plateforme est réalisée (figure 50 b). Aussi, au moment du dégagement de la tête de l'instrument, la différence de diamètre entre la tranchée et le reste du canal forme un épaulement (figure 50 c). L'élimination relativement facile de ces défauts pariétaux est possible avec des IUS diamantés ou avec des instruments de mise en forme canalaire une fois le bris instrumental déposé.

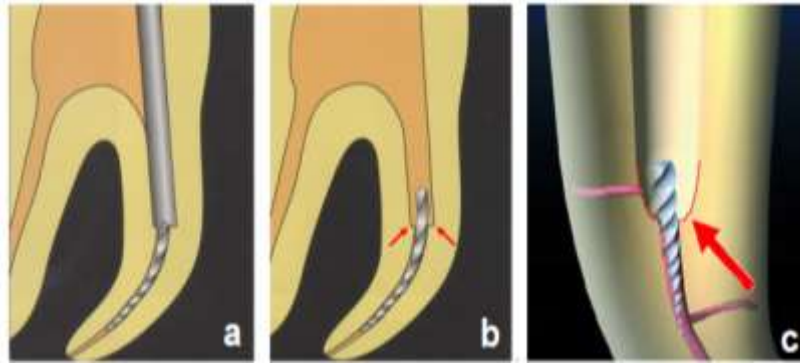


Figure 49 : Formation de marches lors de la trépanation (a) (b) et d'épaulement lors de la création de la gorge avec des IUS (c) (d'après : Ruddle, 2004 ; Pertot et Pommel, 2012)

Les butées accidentelles sont situées habituellement au niveau de la courbure canalaire maximale, en continuité avec le grand axe du canal (figure 51). Dans ce cas, l'utilisation des aides optiques permet de reprendre l'axe canalaire en éliminant la butée avec des IUS. Si la butée est située apicalement et qu'un accès direct est impossible, une lime manuelle précourbée de faible diamètre est utilisée pour effacer la butée.



Figure 50 : Création d'une butée à l'entrée de la courbure canalaire (d'après : Terauchi, 2016)

Une fois la butée dépassée, le travail se fait axialement avec des mouvements de brossage de 1-2 mm d'amplitude contre la paroi en question pour effacer progressivement la profondeur de la butée (figure 52) (Madarati et coll., 2013). Les butées proches de la zone apicale sont particulièrement délicates à gérer, elles peuvent rendre laborieuse la reprise de trajectoire canalaire et son homogénéisation.

Cela est dû à la difficulté d'accès à cette région. De plus, les parois radiculaires sont fines à ce niveau, les travailler davantage peut amener à la déchirure apicale ou la perforation.




Figure 51 : Étapes de suppression d'une butée (d'après : Pertot et Pommel, 2012)

3.6. Faux canal

Une manœuvre forcée de retrait dans un axe différent de celui du canal peut conduire à la formation d'une fausse route. Il est vivement conseillé de réaliser plusieurs clichés radiographiques afin d'évaluer la position et l'axe des instruments durant le travail.

En présence de butée, la poursuite d'un travail en force avec des instruments peu flexibles peut aboutir à la création d'un faux canal. Il en résulte une fragilisation de la racine et une perturbation des rapports entre le parodonte et l'endodonte.

La reprise du canal d'origine est techniquement difficile, les instruments ont tendance à se diriger préférentiellement dans le faux canal (figure 53a). Là aussi, l'utilisation d'instruments fins et précourbés permet de reprendre la trajectoire canalaire (figure 53b, 53e).

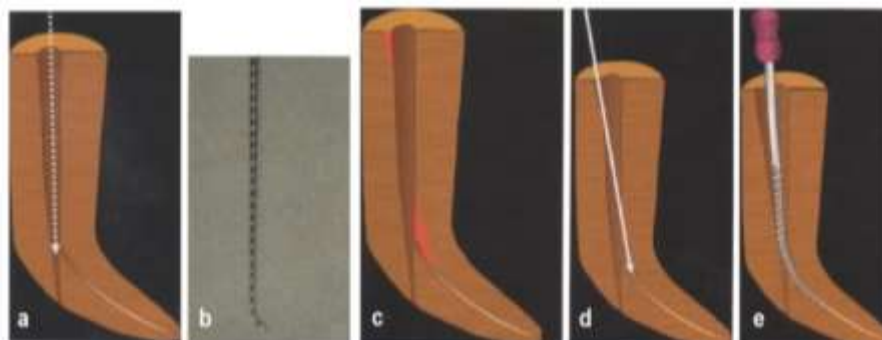


Figure 52 : Étapes de rattrapage de trajectoire canalaire (d'après : Terauchi, 2016) ; faux canal (a), lime K8 précourbée (b), aménagement dentinaire (zones rouges) permet un accès visuel au canal (c, d), reprise de la trajectoire canalaire (e) (d'après : Terauchi, 2016)

Contrairement à la butée, le faux canal ne peut être régularisé ou repris sans aggravation, il est donc considéré comme une perforation iatrogène et traité comme telle.

3.7. Déchirure apicale

Durant les manœuvres de retrait, la sur-instrumentation de la région apicale peut être à l'origine d'une déchirure apicale aussi appelée *zipping*.

Le foramen apical en forme de cône (de Kutler) perd cette configuration dite « en sablier ». Une ou plusieurs parois sont détruite, le foramen s'ouvre davantage. Par conséquent, le praticien perd la notion tactile et la précision dans la détermination de la longueur de travail. La perméabilité apicale est augmentée, les risques d'éjection de solutions d'irrigation dans le périapex et d'extrusion du matériau d'obturation sont majorés. Ainsi, il devient très difficile d'étanchéifier cette région lors de l'obturation.

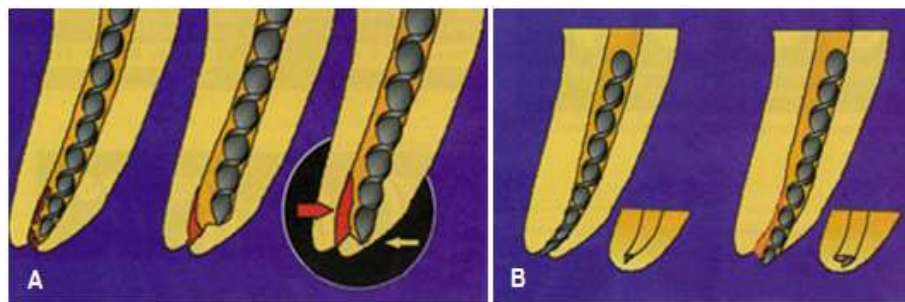


Figure 53 : Transport canalaire interne + butée (A) ; transport canalaire externe + *zipping* apical (lacération foraminale) (B) (d'après : Lasfargues, 1997)

3.8. Perforations radiculaires

Le risque de perforation radiculaire dépend de la technique employée, Il est important lorsqu'une plateforme est réalisée. Ce risque est d'autant plus grand que la courbure de la racine est accentuée.

La perforation est dite par « *stripping* » lorsque la paroi radiculaire interne de la courbure est progressivement amincie suivie d'une ouverture totale dans le desmodonte. Cela arrive particulièrement au niveau de la paroi distale des racines mésiales des molaires mandibulaires qui présentent une épaisseur moyenne d'environ 1 mm, expliquant en partie la fréquence des complications sur ces dents (figure 55) (McCann et coll., 1990 ; Isom et coll., 1995).

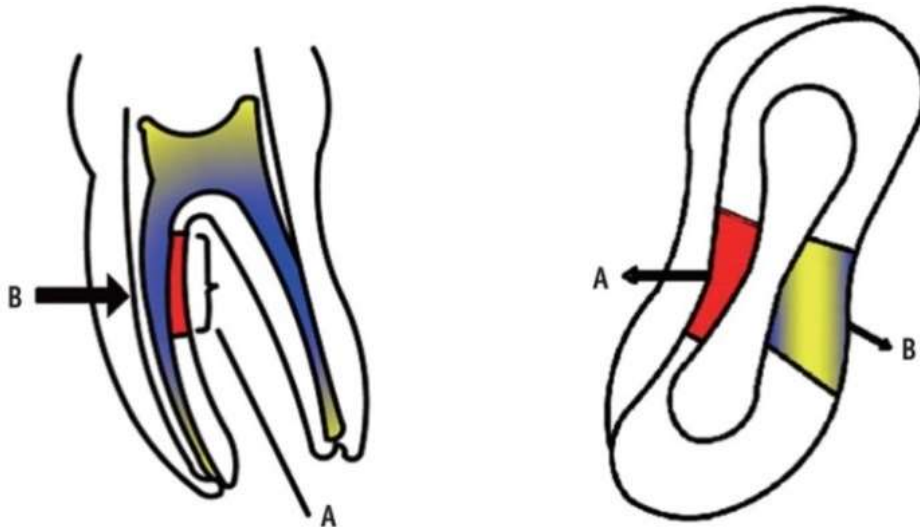


Figure 54 : Schéma montrant un *stripping* sur la paroi distale des racines mésiales des molaires mandibulaires les exposent à la perforation par *stripping* (d'après : Shokri et coll., 2015)

En effet, l'étude de Yoldas et coll. trouve un taux de perforation plus élevé lorsque le bris instrumental situé au tiers apical est retiré avec le kit de Masserann[®], avec une épaisseur réduite jusqu'à 0,3 mm (Yoldas et coll., 2004).

Cette épaisseur est souvent surestimée sur les radiographies en deux dimensions du fait de la distorsion des formes et de la superposition des structures (Berutti et Fedon, 1992). La prise en charge de ce type de perforation est complexe et très technique en raison de l'accès difficile et de la finesse des bords.

Elle peut survenir même après la dépose du bris instrumental. Les parois radiculaires étant amincies par les manœuvres de retrait, la mise en forme canalaire post-retrait peut conduire à la perforation par *stripping* (figure 54d).

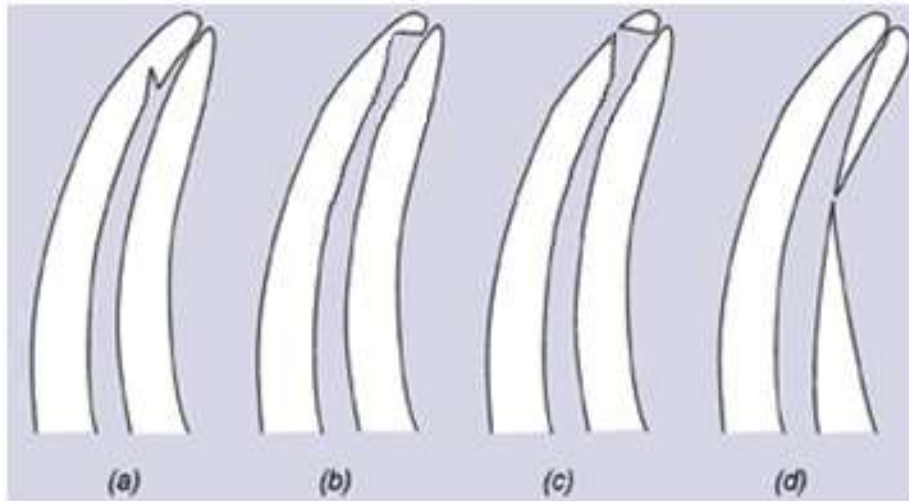


Figure 55 : Erreurs iatrogènes lors de la dépose du bris instrumental : butée (a), ledge (b), zipping (c), stripping (d) (D'après : Carrotte, 2004)

La perforation radiculaire peut être aussi le résultat de la mauvaise gestion des butées ou suite à une sur-instrumentation d'un faux canal. D'autre part, une perforation du plancher pulpaire peut également avoir lieu lors du dégagement de la tête du bris instrumental situé au niveau de l'entrée canalaire.

Le pronostic de la dent dépend de :

- position de la perforation,
- taille de la perforation,
- qualité des parois bordantes,
- colonisation microbienne éventuelle du système endodontique,
- temps écoulé entre l'apparition de la perforation et sa fermeture,
- matériau de remplissage utilisé.

Le mieux étant d'obturer la communication rapidement, si possible dans la même séance. En effet, Les perforations récentes, de faible étendue, bordées de parois suffisamment résistantes, ont de bien meilleur pronostic que des lésions anciennes, larges avec des parois dilacérées.

La perforation est obturée à l'aide d'un matériau à base de silicate de calcium. Le *Mineral Trioxide Aggregate* (MTA) ou encore la Biodentine[®] peuvent être utilisés en raison de leurs propriétés mécaniques, leur biocompatibilité ainsi que leur

capacité de prise en milieu humide (Torabinejad et Parirokh, 2010). La voie d'abord est étudiée au préalable sur imagerie à faisceau conique (Shokri et coll., 2015), elle est dans la plupart des cas intracanaulaire, mais la difficulté d'accès peut obliger le praticien à obturer la perforation par voie chirurgicale.

Une destruction tissulaire massive ou différée par contamination bactérienne signera rapidement un échec de la thérapeutique. Dans les deux cas, le praticien doit réévaluer la balance bénéfices / risques afin d'adapter son plan de traitement.

3.9. Fracture radiculaire verticale

La fracture radiculaire représente 11% des échecs en endodontie (Fuss et coll., 2001). Le praticien doit considérer ce risque avant de sacrifier de la dentine et d'exposer la dent à d'autres complications.

Elle est dans la majorité des cas non traitable et conduit inmanquablement à la perte de la dent (Souter et Messer, 2005). Elle est due essentiellement à la diminution de la résistance radiculaire du fait de la perte dentinaire importante (Madarati et coll., 2010). Elle peut survenir durant l'élargissement ou l'alésage canalaire (Wilcox et coll., 1997), pendant la condensation latérale de la gutta percha (Pitts et coll., 1983) ou encore au moment du scellement d'un ancrage radiculaire (Testori et coll., 1993 ; Fuss et coll., 2001). Récemment, il a été reporté qu'une mise en forme canalaire asymétrique et la présence d'irrégularités pariétales prédisposent fortement la dent à la fracture radiculaire verticale (Lertchirakarn et coll., 2003 ; Madarati et coll., 2009a, 2010).

4. Cas cliniques

4.1. Bypass (Michiels, 2011)

Un patient de 60 ans souffrant d'un diabète de type II (ASA 2) est adressé par son dentiste pour la gestion d'une fracture instrumentale sur sa deuxième prémolaire mandibulaire gauche (dent n°35) présentant une pulpite irréversible. Une radiographie rétro-alvéolaire préopératoire est réalisée, elle montre la présence d'un bris instrumental au niveau de la courbure canalaire (figure 57). Après mise en place du champ opératoire, l'ancienne restauration est déposée et un accès direct est réalisé en éliminant les surplombs dentinaires. L'instrument n'est cependant pas visible à l'aide du MO (figure 58). Au vu de l'ensemble de ces éléments, le praticien décide de contourner le bris instrumental au lieu de tenter sa dépose.

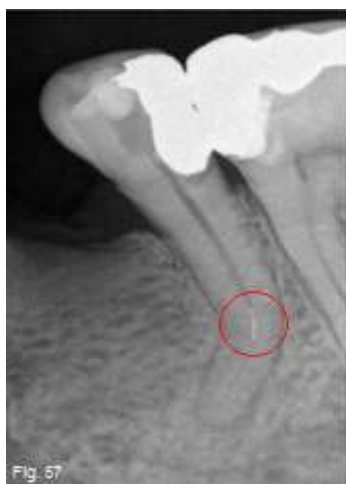

Figure 56 : Position du bris instrumental dans le canal

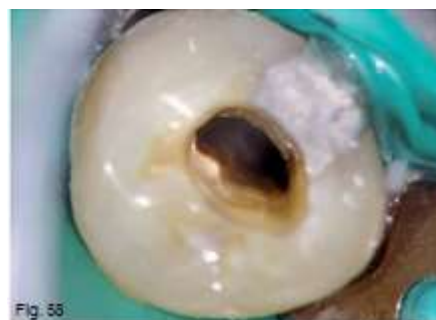

Figure 57 : Bris instrumental non visible au MO

Le *bypass* commence par l'introduction d'une lime D-Finder[®] 08 (Mani). Après plusieurs tentatives, l'instrument fracturé est contourné (figure 59). Une radiographie lime en place est réalisée pour évaluer la longueur de travail (figure 60). Le canal est ensuite préparé manuellement à l'aide de limes en acier inoxydable (lime K 08 ; Flexile[®] 20) et en NiTi (ProTaper[®] S2), une irrigation abondante à l'hypochlorite de sodium à 5% entre chaque passage instrumental est réalisée. Une médication intracanaire à base d'hydroxyde de calcium est mise en place (Ultracal[®] XS,

Ultradent Products), une boulette de coton est déposée dans la chambre pulpaire et une obturation coronaire temporaire réalisée (Fuji IX Fast A1, GC).

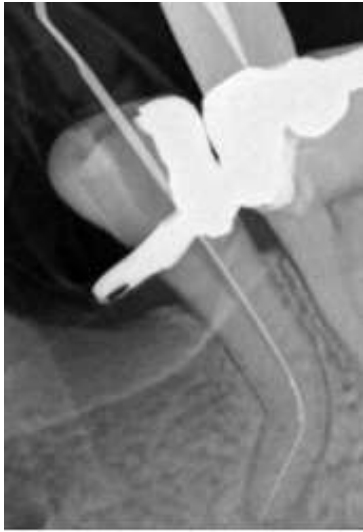

Figure 58 : Lime K passant à côté du bris instrumental

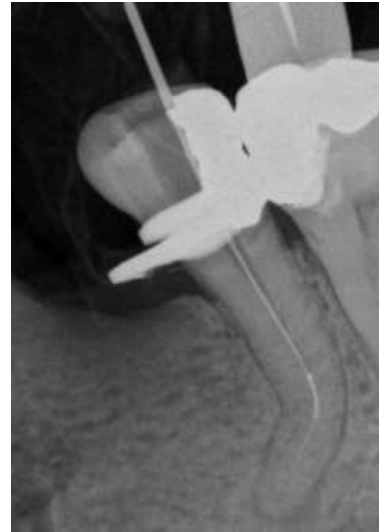

Figure 59 : Radiographie lime en place

Deux semaines plus tard, le patient revient pour son deuxième rendez-vous. La dent est à nouveau isolée, la restauration temporaire est déposée et une matrice est mise en place (Automatrix[®], Dentsply Caulk). L'hydroxyde de calcium est retiré à l'aide d'acide citrique à 10% et des IUS (Irrisafe tip, Satelec). Le canal est rincé à l'hypochlorite de sodium 5% et la mise en forme est finalisée. Le diamètre apical est jaugé à 30 centièmes, le canal est rincé une dernière fois puis séché. Après validation de la radiographie maître-cône, une obturation mixte est réalisée (condensation latérale à froid et condensation verticale à chaud) afin de noyer le bris instrumental dans de la gutta percha. Une restauration coronaire étanche est réalisée après validation radiographique de l'obturation.

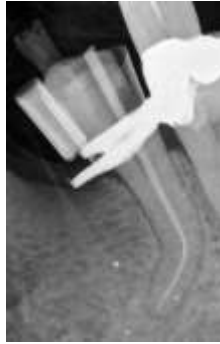

Figure 60 : Radiographie maître-cône

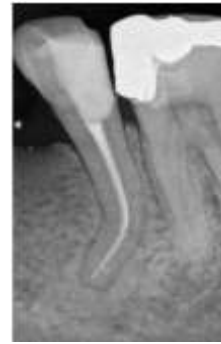

Figure 61 :
Radiographie de
contrôle postopératoire

4.2. Retrait instrumental à l'aide d'inserts ultrasoniques (Michiels, 2010)

Un jeune patient âgé de 19 ans présentant un bon état de santé (ASA1) est adressé par son dentiste pour le retrait d'un bris instrumental sur la première molaire maxillaire droite (dent n°15). Le patient a subi un traumatisme et la cuspidé vestibulaire s'est fracturée engendrant une exposition pulpaire. La radiographie rétroalvéolaire préopératoire permet d'objectiver un bris instrumental à environ 5 mm de la zone apicale (figure 63).

La dent est isolée et le contenu canalaire est retiré (hydroxyde de calcium) à l'aide d'une solution d'acide citrique à 10% et des IUS passifs. Le canal large et droit donne la possibilité de voir le fragment sous MO sans préparation préalable (figure 64).

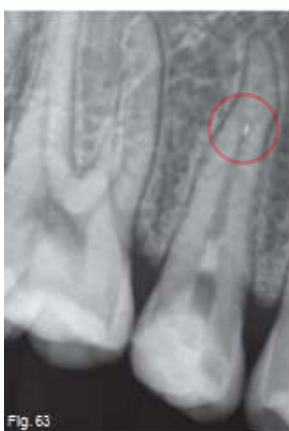

Figure 62 : Radiographie préopératoire

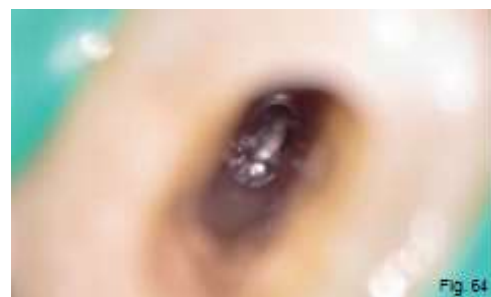

Figure 63 : Bris instrumental visible au MO

Au vu de la position du bris instrumental et de la section de coupe canalaire en 8, une bifurcation est suspectée à la jonction tiers moyen / tiers apical du canal. L'introduction de limes K de faible diamètre confirme la présence de cette bifurcation. Le fragment a pu être délogé à l'aide d'IUS ProUltra® #8 en titane (Dentsply Maillefer) accompagné d'une irrigation abondante à l'hypochlorite de sodium (figure 65).

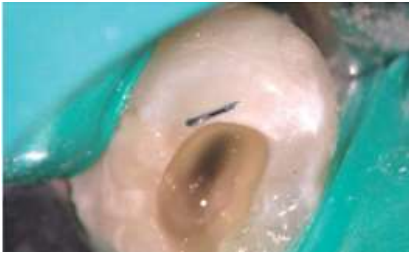

Figure 64 : Bris instrumental une fois déposé

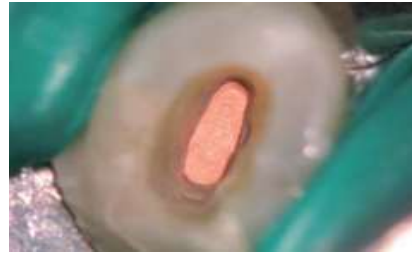

Figure 65 : Vue intracanaire de l'obturation

Le canal est ensuite préparé avec des limes TwistedFiles® 25.8 (SybronEndo) sur les deux premiers tiers, et avec des limes K 25 (Flexofile) dans le tiers apical pour éviter une autre fracture instrumentale. La *smear-layer* est éliminée à l'acide citrique à 10% et un rinçage final avec une solution saline stérile est réalisé. Une radiographie maîtres-cônes (figure 68) permet de contrôler le travail avant obturation à la gutta-percha chaude condensée verticalement (figure 69). Une restauration temporaire étanche est mise en place en attendant la reconstitution définitive.

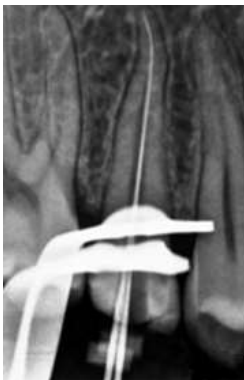

Figure 66 : Radiographie limes en place

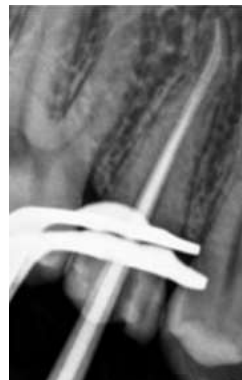

Figure 67 : Radiographie maîtres-cônes

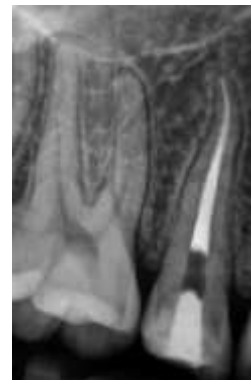

Figure 68 : Radiographie postopératoire de contrôle

4.3. Retrait instrumental à l'aide de la trousse de Masserann® (Thirumalai et coll., 2008)

Patient de 26 ans vient consulter pour des douleurs apparues il y a un mois. Les examens clinique et radiologique mettent en évidence deux lésions carieuses respectivement sur la première et la deuxième molaires mandibulaires gauches (dents n°36 et n°37) qui présentent toutes les deux une pulpite irréversible. Un traitement endodontique est prévu afin de prendre en charge ces deux dents.

La dent 36 est isolée à l'aide d'une digue. La longueur de travail est déterminée et durant la phase de mise en forme, une lime K 25 manuelle en acier inoxydable s'est fracturée dans le canal disto-lingual. Une radiographie rétroalvéolaire montre le bris instrumental en situation coronaire basse du canal (figure 70). Ce dernier étant droit et vu la position relativement haute de l'instrument, la dépose à l'aide de la trousse de Masserann® est choisie. Après quelques tentatives, le bris instrumental est déposé (figure 71). Le nettoyage et la mise en forme sont réalisés suivis d'une obturation à la gutta-percha et d'une restauration coronaire étanche. Le traitement endodontique de la dent 37 a été réalisé ultérieurement (figure 72).

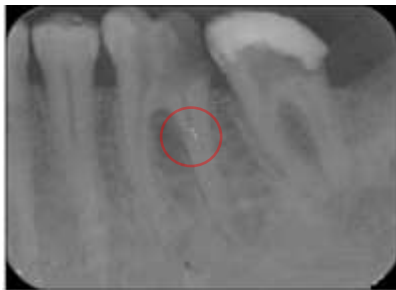

Figure 69 : Radiographie préopératoire



Figure 70 : Radiographie extracteur en place

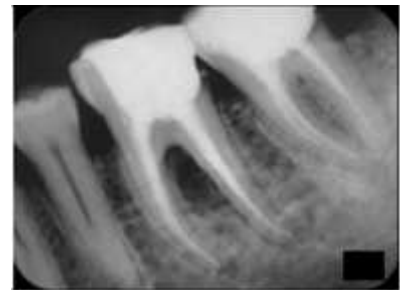
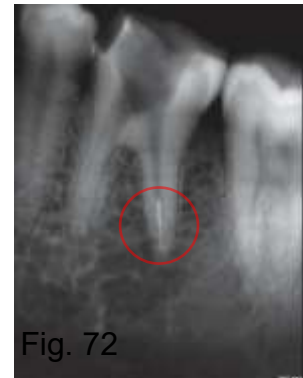

Figure 71 : Radiographie postopératoire de contrôle

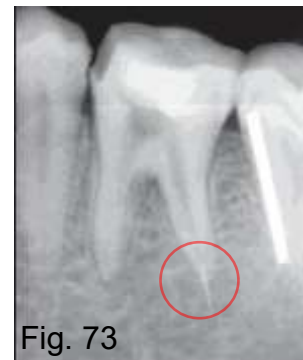4.4. Retrait chirurgical d'un bris instrumental (Gandevivala et al., 2014)

Une patiente de 32 ans se présente en consultation, sans problème de santé générale. Elle souffre de douleurs au niveau de la région postérieure mandibulaire gauche. Les examens clinique et radiologique orientent le diagnostic vers une pulpite irréversible sur la dent n°36 (première molaire mandibulaire gauche) suite à une volumineuse lésion carieuse. Le traitement endodontique est indiqué.

Au court du traitement endodontique et à l'étape de la mise en forme canalaire, un instrument Protaper® S2 (Dentsply Maillefer) s'est fracturé au niveau du tiers apical du canal distal (figure 72). La décision de dépose non chirurgicale du bris instrumental est choisie.



Le canal distal étant droit, la première idée était de déloger l'instrument à l'aide des IUS. Lors de cette étape, le bris a été poussé plus apicalement (figure 74). Étant donné la nouvelle position extra-radicaire du fragment, la dépose par voie chirurgicale est programmée une semaine plus tard.



Le jour du deuxième rendez-vous, une radiographie est réalisée à l'aide d'un marqueur radiographique de mesure, qui permet de connaître :

- la taille exacte du fragment,
- la distance entre le point de référence (la pointe de la cuspidé distale) et l'apex de la racine distale,
- la distance entre le point de référence et la limite supérieure du canal alvéolaire inférieur.

L'intervention est réalisée sous anesthésie locale (2% Lignocaïne et 1/200000 adrénaline). Un lambeau de pleine épaisseur est réalisé après une incision intrasulculaire partant de la face mésiale de la 34 jusqu'à la face distale de la 37 où une décharge en vestibulaire est faite. Après avoir calculé et repéré le site de forage, une fenêtre osseuse est réalisée dans la corticale en regard de l'apex de la racine distale de la 36 (figure 75). Le bris instrumental est repéré et retiré à l'aide d'une

pince à mors fins, une radiographie de contrôle confirme la dépose de la totalité du fragment (figure 76). Le canal distal est ensuite obturé par voie orthograde sous contrôle apical avec de la gutta percha chaude. Le site est alors cureté et nettoyé à l'aide d'une solution saline. Les copeaux osseux issus du forage sont utilisés pour combler le site avant repositionnement et suture du lambeau. Un traitement endodontique conventionnel sur les canaux mésiaux est réalisé sous digue, la dent est ensuite restaurée coronairement. 6 mois après, la symptomatologie a disparu et la radiographie de contrôle montre un début de régénération osseuse (figure 77).

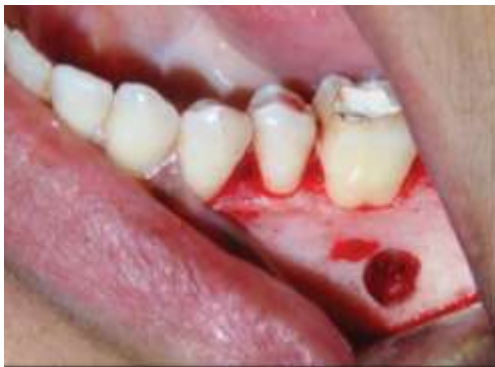

Figure 74 : Fenêtre réalisée en regard de l'apex de la racine distale

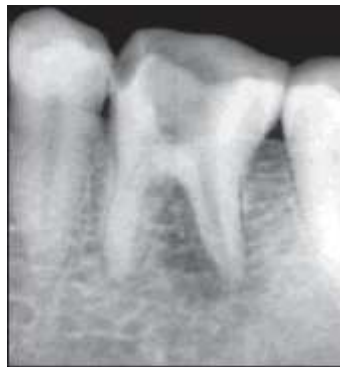

Figure 75 : Bris instrumental retiré

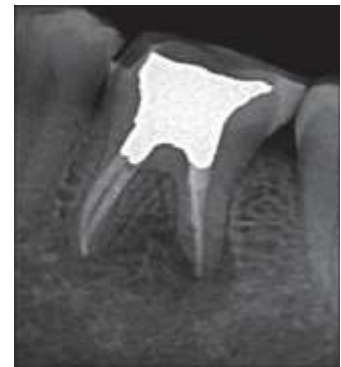

Figure 76 : Radiographie de suivi à 6 mois

CONCLUSION

La fracture instrumentale est un phénomène imprédictible, complexe et multifactoriel dont la complexité des mécanismes permet rarement l'identification des facteurs en cause.

La formation continue du praticien et la mise à jour de ses connaissances sont donc des prérequis indispensables dans la prévention desdites fractures. Le praticien doit adopter quotidiennement des gestes simples et rigoureux pour réduire considérablement le risque de fractures instrumentales. Par ailleurs, Une connaissance parfaite des instruments endodontiques employés et leurs indications permet au praticien de les utiliser à bon escient. Cela consiste à suivre scrupuleusement les recommandations du fabricant. D'autre part, la compréhension de l'anatomie dentaire et radiculaire en particulier donne au praticien la possibilité de réduire au maximum les contraintes sur les instruments et diminuer par l'occasion le risque de fracture instrumentale.

L'observation clinique appuyée par des clichés radiographiques constitue un outil précieux pour arriver à une analyse précise permettant une prise de décision adaptée. L'opérateur peut dès lors faire appel à l'imagerie tomographique pour objectiver le bris instrumental de manière tridimensionnelle et sa relation avec les structures voisines. Ainsi, les risques d'éventuelles complications sont considérablement réduits.

L'avènement du microscope opératoire et des inserts endodontiques ultrasoniques a permis une avancée considérable dans la prise en charge des fractures instrumentales. Ces outils donnent aujourd'hui la possibilité de travailler de plus en plus loin dans le système canalaire avec moins de délabrement des tissus dentaires.

Pour que la dépose du bris instrumental soit possible, le praticien doit disposer d'un plateau technique approprié associé à une connaissance parfaite de la méthode de dépose employée. Dans le cas contraire, il devra adresser son patient à une personne compétente.

En cas d'échec de la dépose par voie orthograde, La chirurgie endodontique apparaît comme la solution de choix. Enfin, quelle que soit la décision prise par le praticien, un suivi clinique régulier du patient permettra de surveiller l'évolution et d'intervenir en cas de complication.

RÉFÉRENCES BIBLIOGRAPHIQUES

- Abbott PV. Incidence of root fractures and methods used for post removal. *Int Endod J* 2002;35:63–7.
- Alapati SB, Brantley WA, Svec TA, Powers JM, Nusstein JM, Daehn GS. SEM observations of nickel titanium rotary endodontic instruments that fractured during clinical Use. *J Endod* 2005;31:40–3.
- Alapati SB, Brantley WA, Iijima M, Clark WAT, Kovarik L, Buie C, et al. Metallurgical characterization of a new nickel-titanium wire for rotary endodontic instruments. *J Endod* 2009;35:1589–93.
- Alomairy KH. Evaluating two techniques on removal of fractured rotary nickel-titanium endodontic instruments from root canals: an in vitro study. *J Endod* 2009;35:559–62.
- Alsilani R, Jadu F, Bogari DF, Jan AM, Alhazzazi TY. Single file reciprocating systems: A systematic review and meta-analysis of the literature: Comparison of reciproc and WaveOne. *J Int Soc Prev Community Dent* 2016;6:402–9.
- Anderson ME, Price JWH, Parashos P. Fracture resistance of electropolished rotary nickel-titanium endodontic instruments. *J Endod* 2007;33:1212–6.
- Arbab-Chirani A, Chevalier V, Arbab-Chirani S, Calloch S. Instrumentation canalaire de préparation. *EMC - Odontologie* 2010:1-15.
- Arens FC, Hoen MM, Steiman HR, Dietz GC. Evaluation of single-use rotary nickel-titanium instruments. *J Endod* 2003;29:664–6.
- Barbosa FOG, Gomes JA, de Araújo MCP. Influence of electrochemical polishing on the mechanical properties of K3 nickel-titanium rotary instruments. *J Endod* 2008;34:1533–6.
- Bergenholtz G, Dahlén G. Advances in the study of endodontic infections: introduction. *Endod Top* 2004;9:1–4.
- Berutti E, Fedon G. Thickness of cementum/dentin in mesial roots of mandibular first molars. *J Endod* 1992;18:545–8.
- Berutti E, Negro AR, Lendini M, Pasqualini D. Influence of manual preflaring and torque on the failure rate of ProTaper rotary instruments. *J Endod* 2004;30:228–30.
- Berutti E, Angelini E, Rigolone M, Migliaretti G, Pasqualini D. Influence of sodium hypochlorite on fracture properties and corrosion of ProTaper Rotary instruments. *Int Endod J* 2006;39:693–9.

- Berutti E, Paolino DS, Chiandussi G, Alovise M, Cantatore G, Castellucci A, et al. Root canal anatomy preservation of WaveOne reciprocating files with or without glide path. *J Endod* 2012;38:101–4.
- Booth JR, Scheetz JP, Lemons JE, Eleazer PD. A comparison of torque required to fracture three different nickel-titanium rotary instruments around curves of the same angle but of different radius when bound at the tip. *J Endod* 2003;29:55–7.
- Braga LCM, Faria Silva AC, Bueno VTL, de Azevedo Bahia MG. Impact of heat treatments on the fatigue resistance of different rotary nickel-titanium instruments. *J Endod* 2014;40:1494–7.
- Brito-Júnior M, Normanha JA, Camilo CC, Faria-e-Silva AL, Saquy PC, Ferraz MÃAL, et al. Alternative techniques to remove fractured instrument fragments from the apical third of root canals: report of two cases. *Braz Dent J* 2015;26:79–85.
- Bui TB, Mitchell JC, Baumgartner JC. Effect of electropolishing ProFile nickel-titanium rotary instruments on cyclic fatigue resistance, torsional resistance, and cutting efficiency. *J Endod* 2008;34:190–3.
- Carrotte P. Endodontics: Part 7 Preparing the root canal. *Br Dent J* 2004;197(10):603-13.
- Caviedes-Bucheli J, Castellanos F, Vasquez N, Ulate E, Munoz HR. The influence of two reciprocating single-file and two rotary-file systems on the apical extrusion of debris and its biological relationship with symptomatic apical periodontitis. A systematic review and meta-analysis. *Int Endod J* 2016;49:255–70.
- Cheung GSP. Instrument fracture: mechanisms, removal of fragments, and clinical outcomes. *Endod Top* 2007;16:1–26.
- Crump MC, Natkin E. Relationship of broken root canal instruments to endodontic case prognosis: a clinical investigation. *J Am Dent Assoc* 1970;80:1341–7.
- Cujé J, Bargholz C, Hülsmann M. The outcome of retained instrument removal in a specialist practice. *Int Endod J* 2010;43:545–54.
- Dahan S. Quiz : Le retrait des instruments fracturés. *Inf dent* 2013;95(17/18):1-3.
- Darabara M, Bourithis L, Zinelis S, Papadimitriou GD. Susceptibility to localized corrosion of stainless steel and NiTi endodontic instruments in irrigating solutions. *Int Endod J* 2004a;37:705–10.
- De Chevigny C, Dao TT, Basrani BR, Marquis V, Farzaneh M, Abitbol S, et al. Treatment outcome in endodontics: the Toronto study--phase 4: initial treatment. *J Endod* 2008;34:258–63.

- De Deus G, Silva EJNL, Vieira VTL, Belladonna FG, Elias CN, Plotino G, et al. Blue Thermomechanical Treatment Optimizes Fatigue Resistance and Flexibility of the Reciproc Files. *J Endod* 2017;43:462–6.
- Di Fiore PM, Genov KA, Komaroff E, Li Y, Lin L. Nickel-titanium rotary instrument fracture: a clinical practice assessment. *Int Endod J* 2006;39:700–8.
- Di Fiore PM. A dozen ways to prevent nickel-titanium rotary instrument fracture. *J Am Dent Assoc* 1939 2007;138:196–201.
- Dieter GE. *Mechanical Metallurgy*. London : McGraw-Hill Book ; 1961. Chapter 7, Fracture ; 190-1.
- Dietz DB, Di Fiore PM, Bahcall JK, Lautenschlager EP. Effect of rotational speed on the breakage of nickel-titanium rotary files. *J Endod* 2000;26:68–71.
- Ebihara A, Takashina M, Anjo T, Takeda A, Suda H. Removal of root canal obstructions using pulsed Nd:YAG laser. *Int Congr Ser* 2003;1248:257–9.
- Ebihara A, Yahata Y, Miyara K, Nakano K, Hayashi Y, Suda H. Heat treatment of nickel-titanium rotary endodontic instruments: effects on bending properties and shaping abilities. *Int Endod J* 2011;44:843–9.
- Feldman G, Solomon C, Notaro P, Moskowitz E. Retrieving broken endodontic instruments. *J Am Dent Assoc* 1939 1974;88:588–91.
- Fors UG, Berg JO. A method for the removal of broken endodontic instruments from root canals. *J Endod* 1983;9:156–9.
- Fors UG, Berg JO. Endodontic treatment of root canals obstructed by foreign objects. *Int Endod J* 1986;19:2–10.
- Fu M, Zhang Z, Hou B. Removal of Broken Files from Root Canals by Using Ultrasonic Techniques Combined with Dental Microscope: A Retrospective Analysis of Treatment Outcome. *J Endod* 2011;37:619–22.
- Fuss Z, Lustig J, Katz A, Tamse A. An evaluation of endodontically treated vertical root fractured teeth: impact of operative procedures. *J Endod* 2001;27:46–8.
- Gandevivala A, Parekh B, Poplai G, Sayed A. Surgical Removal of Fractured Endodontic Instrument in the Periapex of Mandibular First Molar. *J Int Oral Health JIOH* 2014;6:85–8.
- Gambarini G. Cyclic fatigue of nickel-titanium rotary instruments after clinical use with low- and high-torque endodontic motors. *J Endod* 2001;27:772–4.

- Gambarini G, Plotino G, Grande NM, Al-Sudani D, De Luca M, Testarelli L. Mechanical properties of nickel-titanium rotary instruments produced with a new manufacturing technique. *Int Endod J* 2011;44:337–41.
- Gao Y, Shotton V, Wilkinson K, Phillips G, Johnson WB. Effects of raw material and rotational speed on the cyclic fatigue of ProFile Vortex rotary instruments. *J Endod* 2010;36:1205–9.
- Gao Y, Gutmann JL, Wilkinson K, Maxwell R, Ammon D. Evaluation of the impact of raw materials on the fatigue and mechanical properties of ProFile Vortex rotary instruments. *J Endod* 2012;38:398–401.
- Gencoglu N, Helvacioğlu D. Comparison of the Different Techniques to Remove Fractured Endodontic Instruments from Root Canal Systems. *Eur J Dent* 2009;3:90–5.
- Generali L, Righi E, Todesca MV, Consolo U. Canal shaping with WaveOne reciprocating files: influence of operator experience on instrument breakage and canal preparation time. *Odontology* 2014;102:217–22.
- Gluskin AH, Ruddle CJ, Zinman EJ. Thermal injury through intraradicular heat transfer using ultrasonic devices: precautions and practical preventive strategies. *J Am Dent Assoc* 1939 2005;136:1286–93.
- Grossman LI. Guidelines for the prevention of fracture of root canal instruments. *Oral Surg Oral Med Oral Pathol* 1969;28:746–52.
- Guilford WL, Lemons JE, Eleazer PD. A comparison of torque required to fracture rotary files with tips bound in simulated curved canal. *J Endod* 2005;31:468–70.
- Günday M, Sazak H, Garip Y. A comparative study of three different root canal curvature measurement techniques and measuring the canal access angle in curved canals. *J Endod* 2005;31:796–8.
- Ha JH, Kim SK, Cohenca N, Kim H-C. Effect of R-phase heat treatment on torsional resistance and cyclic fatigue fracture. *J Endod* 2013;39:389–93.
- Haïkel Y, Serfaty R, Bateman G, Senger B, Allemann C. Dynamic and cyclic fatigue of engine-driven rotary nickel-titanium endodontic instruments. *J Endod* 1999;25:434–40.
- Hashem AAR. Ultrasonic vibration: temperature rise on external root surface during broken instrument removal. *J Endod* 2007;33:1070–3.
- Herold KS, Johnson BR, Wenckus CS. A scanning electron microscopy evaluation of microfractures, deformation and separation in EndoSequence and Profile nickel-titanium rotary files using an extracted molar tooth model. *J Endod* 2007;33:712–4.

- Hülsmann M. Methods for removing metal obstructions from the root canal. *Endod Dent Traumatol* 1993;9:223–37.
- Hülsmann M, Schinkel I. Influence of several factors on the success or failure of removal of fractured instruments from the root canal. *Endod Dent Traumatol* 1999;15:252–8.
- Iqbal MK, Rafailov H, Kratchman SI, Karabucak B. A comparison of three methods for preparing centered platforms around separated instruments in curved canals. *J Endod* 2006;32:48–51.
- Ingle JI, Newton CW, West JD, Gutmann JL, Glickman GN, Korzon BH, et al. Obturation of the radicular space. In: Ingle JI and Bakland LK. *Endodontics* 5th ed. London: BC Decker Inc.; 2002. p571-668.
- Isom TL, Marshall JG, Baumgartner JC. Evaluation of root thickness in curved canals after flaring. *J Endod* 1995;21:368–71.
- Johnson E, Lloyd A, Kuttler S, Namerow K. Comparison between a novel nickel-titanium alloy and 508 nitinol on the cyclic fatigue life of ProFile 25/.04 rotary instruments. *J Endod* 2008;34:1406–9.
- Kim HC, Kwak SW, Cheung GSP, Ko DH, Chung SM, Lee W. Cyclic fatigue and torsional resistance of two new nickel-titanium instruments used in reciprocation motion: Reciproc versus WaveOne. *J Endod* 2012;38:541–4.
- Kottoor J, Velmurugan N, Gopikrishna V, Krithikadatta J. Effects of multiple root canal usage on the surface topography and fracture of two different Ni-Ti rotary file systems. *Indian J Dent Res Off Publ Indian Soc Dent Res* 2013;24:42–7.
- Kuhn G, Tavernier B, Jordan L. Influence of structure on nickel-titanium endodontic instruments failure. *J Endod* 2001;27:516–20.
- Lertchirakarn V, Palamara JEA, Messer HH. Patterns of vertical root fracture: factors affecting stress distribution in the root canal. *J Endod* 2003;29:523–8.
- Li U-M, Lee B-S, Shih C-T, Lan W-H, Lin C-P. Cyclic fatigue of endodontic nickel titanium rotary instruments: static and dynamic tests. *J Endod* 2002;28:448–51.
- Lopes HP, Gambarra-Soares T, Elias CN, Siqueira JF, Inojosa IFJ, Lopes WSP, et al. Comparison of the mechanical properties of rotary instruments made of conventional nickel-titanium wire, M-wire, or nickel-titanium alloy in R-phase. *J Endod* 2013;39:516–20.
- Lasfargues JJ. Evolution des concepts de préparation : nouveaux concepts-nouvelles techniques. *Inf Dent* 1997;22:1469–89.

- Machtou P, Reit C. Non-surgical retreatment. In: Bergenholtz G, Hørsted-Bindslev P, Reit C. Textbook of Endodontology 1st ed. Oxford: Blackwell Publishing Ltd; 2003. 300–10.
- Madarati AA, Qualtrough AJ, Watts DC. Factors affecting temperature rise on the external root surface during ultrasonic retrieval of intracanal separated files. J Endod 2008a;34:1089–92.
- Madarati AA, Watts DC, Qualtrough AJE. Factors contributing to the separation of endodontic files. Br Dent J 2008b;204:241–5.
- Madarati AA, Watts DC, Qualtrough AJE. Opinions and attitudes of endodontists and general dental practitioners in the UK towards the intra-canal fracture of endodontic instruments. Part 2. Int Endod J 2008c;41:1079–87.
- Madarati AA, Qualtrough AJE, Watts DC. A microcomputed tomography scanning study of root canal space: changes after the ultrasonic removal of fractured files. J Endod 2009a;35:125–8.
- Madarati AA, Qualtrough AJE, Watts DC. Efficiency of a newly designed ultrasonic unit and tips in reducing temperature rise on root surface during the removal of fractured files. J Endod 2009b;35:896–9.
- Madarati AA, Qualtrough AJE, Watts DC. Vertical fracture resistance of roots after ultrasonic removal of fractured instruments. Int Endod J 2010;43:424–9.
- Madarati AA, Hunter MJ, Dummer PMH. Management of intracanal separated instruments. J Endod 2013;39:569–81.
- Mallet JP, Deveaux É. Aides visuelles en endodontie. Dans : Simon S, Machtou P, Pertot WJ. Endodontie. Paris : CdP ; 2012. 451–69.
- Mandel E, Adib-Yazdi M, Benhamou LM, Lachkar T, Mesgouez C, Sobel M. Rotary Ni-Ti profile systems for preparing curved canals in resin blocks: influence of operator on instrument breakage. Int Endod J 1999;32:436–43.
- Marending M, Lutz F, Barbakow F. Scanning electron microscope appearances of Lightspeed instruments used clinically: a pilot study. Int Endod J 1998;31:57–62.
- Marquis VL, Dao T, Farzaneh M, Abitbol S, Friedman S. Treatment outcome in endodontics: the Toronto Study. Phase III: initial treatment. J Endod 2006;32:299–306.
- Martín B, Zelada G, Varela P, Bahillo JG, Magán F, Ahn S, et al. Factors influencing the fracture of nickel-titanium rotary instruments. Int Endod J 2003;36:262–6.

- McCann JT, Keller DL, LaBounty GL. Remaining dentin/cementum thickness after hand or ultrasonic instrumentation. *J Endod* 1990;16:109–13.
- McEvily AJ. *Metal Failures: Mechanisms, Analysis, Prevention*. New York: John Wiley & Sons, Inc.; 2002a. Chapter 6, Thermal and Residual Stresses; p123–9.
- McEvily AJ. *Metal Failures: Mechanisms, Analysis, Prevention*. New York: John Wiley & Sons, Inc.; 2002b. Chapter 5, Brittle and Ductile Fractures; p102–4.
- McGuigan MB, Louca C, Duncan HF. The impact of fractured endodontic instruments on treatment outcome. *Br Dent J* 2013a;214:285–9.
- McGuigan MB, Louca C, Duncan HF. Clinical decision-making after endodontic instrument fracture. *Br Dent J* 2013b;214:395–400.
- Michiels R. Removal of a fractured instrument: Two case reports. *Roots* 2010;6:32–6.
- Michiels R. Bypassing a fractured instrument. *Roots* 2011;7:24–6.
- Miserendino L. Instruments, materials, and devices. In: Cohen S, Burns RC, editors. *Pathways of the Pulp* 5th ed. Saint-Louis: Mosby; 1991. p377–413.
- Nagai O, Tani N, Kayaba Y, Kodama S, Osada T. Ultrasonic removal of broken instruments in root canals. *Int Endod J* 1986;19:298–304.
- Nehme W. A new approach for the retrieval of broken instruments. *J Endod* 1999;25:633–5.
- Nguyen HH, Fong H, Paranjpe A, Flake NM, Johnson JD, Peters OA. Evaluation of the resistance to cyclic fatigue among ProTaper Next, ProTaper Universal, and Vortex Blue rotary instruments. *J Endod* 2014;40:1190–3.
- Nevares G, Cunha RS, Zuolo ML, Bueno CE da S. Success rates for removing or bypassing fractured instruments: a prospective clinical study. *J Endod* 2012;38:442–4.
- Okiji T. Modified usage of the Masserann kit for removing intracanal broken instruments. *J Endod* 2003;29:466–7.
- Panitvisai P, Parunnit P, Sathorn C, Messer HH. Impact of a retained instrument on treatment outcome: a systematic review and meta-analysis. *J Endod* 2010;36:775–80.
- Parashos P, Gordon I, Messer HH. Factors influencing defects of rotary nickel-titanium endodontic instruments after clinical use. *J Endod* 2004;30:722–5.

- Parashos P, Messer HH. Rotary NiTi instrument fracture and its consequences. *J Endod* 2006;32:1031–43.
- Patiño PV, Biedma BM, Liébana CR, Cantatore G, Bahillo JG. The influence of a manual glide path on the separation rate of NiTi rotary instruments. *J Endod* 2005;31:114–6.
- Peng B, Shen Y, Cheung GSP, Xia TJ. Defects in ProTaper S1 instruments after clinical use: longitudinal examination. *Int Endod J* 2005;38:550–7.
- Pereira ESJ, Gomes RO, Leroy AMF, Singh R, Peters OA, Bahia MGA, et al. Mechanical behavior of M-Wire and conventional NiTi wire used to manufacture rotary endodontic instruments. *Dent Mater Off Publ Acad Dent Mater* 2013;29:318–24.
- Pérez-Higueras JJ, Arias A, de la Macorra JC, Peters OA. Differences in cyclic fatigue resistance between ProTaper Next and ProTaper Universal instruments at different levels. *J Endod* 2014;40:1477–81.
- Peters OA, Peters CI, Schönenberger K, Barbakow F. ProTaper rotary root canal preparation: effects of canal anatomy on final shape analysed by micro CT. *Int Endod J* 2003;36:86–92.
- Peters OA, Roehlike JO, Baumann MA. Effect of immersion in sodium hypochlorite on torque and fatigue resistance of nickel-titanium instruments. *J Endod* 2007;33:589–93.
- Pertot WJ, Pommel L. Mise en forme et nettoyage du système canalaire. Dans : Simon S, Machtou P, Pertot WJ. *Endodontie*. Paris : CdP ; 2012. 187–217.
- Pitts DL, Matheny HE, Nicholls JI. An in vitro study of spreader loads required to cause vertical root fracture during lateral condensation. *J Endod* 1983;9:544–50.
- Plotino G, Pameijer CH, Grande NM, Somma F. Ultrasonics in endodontics: a review of the literature. *J Endod* 2007;33:81–95.
- Plotino G, Costanzo A, Grande NM, Petrovic R, Testarelli L, Gambarini G. Experimental evaluation on the influence of autoclave sterilization on the cyclic fatigue of new nickel-titanium rotary instruments. *J Endod* 2012a;38:222–5.
- Plotino G., Grande NM, Testarelli L, Gambarini G. Cyclic fatigue of Reciproc and WaveOne reciprocating instruments. *Int Endod J* 2012b;45:614–8.
- Plotino G, Grande NM, Cotti E, Testarelli L, Gambarini G. Blue treatment enhances cyclic fatigue resistance of vortex nickel-titanium rotary files. *J Endod* 2014;40:1451–3.

- Praisarnti C, Chang JWW, Cheung GSP. Electropolishing enhances the resistance of nickel-titanium rotary files to corrosion-fatigue failure in hypochlorite. *J Endod* 2010;36:1354–7.
- Pruett JP, Clement DJ, Carnes DL. Cyclic fatigue testing of nickel-titanium endodontic instruments. *J Endod* 1997;23:77–85.
- Ruddle CJ. Micro-endodontic nonsurgical retreatment. *Dent Clin North Am* 1997;41:429–54.
- Ruddle CJ. Broken instrument removal: the endodontic challenge. *Dent Today* 2002;21:70–81.
- Ruddle CJ. Nonsurgical retreatment: Post & Broken instrument removal. *J Endod* 2004;30:827–45.
- Sattapan B, Palamara JE, Messer HH. Torque during canal instrumentation using rotary nickel-titanium files. *J Endod* 2000;26:156–60.
- Schäfer E, Tepel J. Relationship between design features of endodontic instruments and their properties. Part 3. Resistance to bending and fracture. *J Endod* 2001;27:299–303.
- Shen Y, Peng B, Cheung GSP. Factors associated with the removal of fractured NiTi instruments from root canal systems. *Oral Surg Oral Med Oral Pathol Oral Radiol Endod* 2004;98:605–10.
- Shen Y, Zhou H-M, Zheng Y-F, Campbell L, Peng B, Haapasalo M. Metallurgical characterization of controlled memory wire nickel-titanium rotary instruments. *J Endod* 2011;37:1566–71.
- Shen Y, Zhou H, Zheng Y, Peng B, Haapasalo M. Current challenges and concepts of the thermomechanical treatment of nickel-titanium instruments. *J Endod* 2013;39:163–72.
- Shenoy A, Mandava P, Bolla N, Vemuri S. A novel technique for removal of broken instrument from root canal in mandibular second molar. *Indian J Dent Res Off Publ Indian Soc Dent Res* 2014;25:107–10.
- Shiyakov KK, Vasileva RI. Success for removing or bypassing instruments fractured beyond the root canal curve – 45 clinical cases. *J IMAB - Annu Proceeding Sci Pap* 2014;20:567–71.
- Shokri A, Eskandarloo A, Noruzi-Gangachin M, Khajeh S. Detection of root perforations using conventional and digital intraoral radiography, multidetector computed tomography and cone beam computed tomography. *Restor Dent Endod* 2015;40:58–67.

- Simon S, Machtou P, Tomson P, Adams N, Lumley P. Influence of fractured instruments on the success rate of endodontic treatment. *Dent Update* 2008;35:172–4, 176, 178–9.
- Sjogren U, Hagglund B, Sundqvist G, Wing K. Factors affecting the long-term results of endodontic treatment. *J Endod* 1990;16:498–504.
- Sonntag D, Peters OA. Effect of prion decontamination protocols on nickel-titanium rotary surfaces. *J Endod* 2007;33:442–6.
- Solomonov M, Webber M, Keinan D. Fractured Endodontic Instrument: A Clinical Dilemma Retrieve, Bypass or Entomb? *J Mich Dent Assoc* 2015;97:44–6.
- Souter NJ, Messer HH. Complications associated with fractured file removal using an ultrasonic technique. *J Endod* 2005;31:450–2.
- Spili P, Parashos P, Messer HH. The impact of instrument fracture on outcome of endodontic treatment. *J Endod* 2005;31:845–50.
- Stokes OW, Fiore PM, Barss JT, Koerber A, Gilbert JL, Lautenschlager EP. Corrosion in stainless-steel and nickel-titanium files. *J Endod* 1999;25:17–20.
- Sundaram KM, Ebenezar RAV, Ghani MF, Martina L, Narayanan A, Mony B. Comparative evaluation of the effects of multiple autoclaving on cyclic fatigue resistance of three different rotary Ni-Ti instruments: An in vitro study. *J Conserv Dent JCD* 2013;16:323–6.
- Suter B. A new method for retrieving silver points and separated instruments from root canals. *J Endod* 1998;24:446–8.
- Suter B, Lussi A, Sequeira P. Probability of removing fractured instruments from root canals. *Int Endod J* 2005;38:112–23.
- Tanalp J, Güngör T. Apical extrusion of debris: a literature review of an inherent occurrence during root canal treatment. *Int Endod J* 2014;47:211–21.
- Taschieri S, Machtou P, Rosano G, Weinstein T, Del Fabbro M. The influence of previous non-surgical re-treatment on the outcome of endodontic surgery. *Minerva Stomatol* 2010;59:625–32.
- Thirumalai A, Sekar M, Myswamy S. Retrieval of a separated instrument using Masserann technique. *J Conserv Dent* 2008;11:42.
- Terauchi Y, O'Leary L, Suda H. Removal of separated files from root canals with a new file-removal system: Case reports. *J Endod* 2006;32:789–97.

- Terauchi Y, O'Leary L, Kikuchi I, Asanagi M, Yoshioka T, Kobayashi C, et al. Evaluation of the efficiency of a new file removal system in comparison with two conventional systems. *J Endod* 2007;33:585–8.
- Terauchi Y. Managing iatrogenic endodontic events. In: Hargreaves K, Berman L. *Cohen's Pathway Pulp* 11th ed. Saint-Louis: Elsevier; 2016. 722–50.
- Testori T, Badino M, Castagnola M. Vertical root fractures in endodontically treated teeth: a clinical survey of 36 cases. *J Endod* 1993;19:87–91.
- Thirumalai A, Sekar M, Myswamy S. Retrieval of a separated instrument using Masserann technique. *J Conserv Dent* 2008;11:42.
- Torabinejad M, Lemon R. Procedural accidents. In: Torabinejad M, Walton RE. *Endodontics: Principles and Practice*. Saint-Louis: Saunders Elsevier; 2009. 322–39.
- Torabinejad M, Parirokh M. Mineral trioxide aggregate: a comprehensive literature review--part II: leakage and biocompatibility investigations. *J Endod* 2010;36:190–202.
- Troiano G, Dioguardi M, Cocco A, Giannatempo G, Laino L, Ciavarella D, et al. Influence of Operator's Experience on the Shaping Ability of Protaper Universal and Waveone Systems: A Comparative Study on Simulated Root Canals. *Open Dent J* 2016;10:546–52.
- Tsujimoto M, Irifune Y, Tsujimoto Y, Yamada S, Watanabe I, Hayashi Y. Comparison of conventional and new-generation nickel-titanium files in regard to their physical properties. *J Endod* 2014;40:1824–9.
- Ullmann CJ, Peters OA. Effect of cyclic fatigue on static fracture loads in ProTaper nickel-titanium rotary instruments. *J Endod* 2005;31:183–6.
- Walia HM, Brantley WA, Gerstein H. An initial investigation of the bending and torsional properties of Nitinol root canal files. *J Endod* 1988;14:346–51.
- Ward JR, Parashos P, Messer HH. Evaluation of an ultrasonic technique to remove fractured rotary nickel-titanium endodontic instruments from root canals: clinical cases. *J Endod* 2003;29:764–7.
- Wei X, Ling J, Gao Y, Huang X, Li X. Management of intracanal separated instruments with the microsonic technique and its clinical outcome. *Chin J Stomatol* 2004;39:379–81.
- Wilcox LR, Roskelley C, Sutton T. The relationship of root canal enlargement to finger-spreader induced vertical root fracture. *J Endod* 1997;23:533–4.

- Wolcott J, Himel VT. Torsional properties of nickel-titanium versus stainless steel endodontic files. *J Endod* 1997;23:217–20.
- Wolcott S, Wolcott J, Ishley D, Kennedy W, Johnson S, Minnich S, et al. Separation incidence of protaper rotary instruments: a large cohort clinical evaluation. *J Endod* 2006;32:1139–41.
- Wu J, Lei G, Yan M, Yu Y, Yu J, Zhang G. Instrument separation analysis of multi-used ProTaper Universal rotary system during root canal therapy. *J Endod* 2011;37:758–63.
- Xu X, Eng M, Zheng Y, Eng D. Comparative study of torsional and bending properties for six models of nickel-titanium root canal instruments with different cross-sections. *J Endod* 2006;32:372–5.
- Yared GM, Dagher FEB, Machtou P, Kulkarni GK. Influence of rotational speed, torque and operator proficiency on failure of Greater Taper files. *Int Endod J* 2002;35:7–12.
- Yoldas O, Oztunc H, Tinaz C, Alparslan N. Perforation risks associated with the use of Masserann endodontic kit drills in mandibular molars. *Oral Surg Oral Med Oral Pathol Oral Radiol Endod* 2004;97:513–7.
- Yu DG, Kimura Y, Tomita Y, Nakamura Y, Watanabe H, Matsumoto K. Study on removal effects of filling materials and broken files from root canals using pulsed Nd:YAG laser. *J Clin Laser Med Surg* 2000;18:23–8.
- Zhou H-M, Shen Y, Zheng W, Li L, Zheng Y, Haapasalo M. Mechanical properties of controlled memory and superelastic nickel-titanium wires used in the manufacture of rotary endodontic instruments. *J Endod* 2012;38:1535–40.
- Zinelis S, Eliades T, Eliades G. A metallurgical characterization of ten endodontic Ni-Ti instruments: assessing the clinical relevance of shape memory and superelastic properties of Ni-Ti endodontic instruments. *Int Endod J* 2010;43:125–34.

RÉFÉRENCES BIBLIOGRAPHIQUES ÉLECTRONIQUES

- Alazrag M. The Effect of Fractured Instruments on The Prognosis of Endodontic treatment [Internet]. 2015 [Consulté le 1er février 2017]. Disponible sur : <http://www.slideshare.net/mohammedalazrak9/prognosis-of-fractured-instrument-47537712>
- Terauchi Y. Separated File Removal | Dentistry Today [Internet]. 2012 [Consulté le 1er février 2017]. Disponible sur : <http://www.dentistrytoday.com/endodontics/7322-separated-file-removal->

TABLE DES MATIÈRES

SOMMAIRE	10
TABLE DES FIGURES	11
TABLE DES TABLEAUX	15
INTRODUCTION	16
1. ÉTIOLOGIES ET MOYENS DE PRÉVENTION DES FRACTURES INSTRUMENTALES	17
1.1. Généralités	17
1.1.1 Définition de la fracture instrumentale	17
1.1.2. Types de fractures instrumentales	17
• Rupture ductile	18
• Rupture fragile.....	18
1.1.3. Mécanismes de rupture	20
• Rupture par fatigue cyclique.....	20
• Rupture par torsion.....	22
1.2. Étiologies des fractures instrumentales	24
1.2.1. Facteurs liés au praticien	24
• Non-respect du protocole du fabricant	24
• Utilisation inappropriée de l'instrument.....	25
- Mésusage	25
- Irrigation	26
- Fréquence d'utilisation	26
- Vitesse de rotation	27
- Torque.....	27
1.2.2. Facteurs liés à l'instrument.....	28

• Type d'alliage	28
- Acier inoxydable.....	28
- Nickel-Titane	29
• Géométrie de l'instrument	31
- Diamètre de pointe et design de pointe.....	31
- Conicité.....	32
- Section de coupe	33
- Longueur de la lame active	35
• Procédé de fabrication et post-traitement.....	36
- Instrument usiné ou torsadé.....	36
- Traitement thermique	37
- Traitement de surface	38
• Mode d'utilisation.....	40
- Manuel ou mécanisé	40
- Type de pièce à main.....	41
1.2.3. Facteurs dentaires.....	41
• Contraintes coronaires	41
• Contraintes radiculaires.....	43
2. CONDUITE À TENIR DEVANT UNE FRACTURE INSTRUMENTALE.....	46
2.1. Approche psychologique du patient.....	46
2.1.1. Devoir d'information	46
2.1.2. Comment informer le patient ?	47
2.2. Critères de choix de la technique employée.....	48
2.2.1. Compétences du praticien et moyens mis à sa disposition	48
2.2.2. État pathologique de la dent.....	49

• Dent vitale sans complications apicales	49
• Dent infectée présentant une lésion inflammatoire périradiculaire d'origine endodontique (LIPOE).....	49
2.2.3. Nature d'instrument fracturé	50
• Type d'instrument.....	50
• Longueur d'instrument.....	51
2.2.4. Localisation du fragment fracturé	52
• Type de dent	52
• Position dans le canal	53
• Section du canal.....	53
2.2.5. Possibilité de conduire un traitement endodontique sans retrait instrumental	54
2.2.6. Facteurs liés au patient	55
• Motivation du patient	55
• État de santé général	56
• État buccodentaire	56
2.3. Démarche thérapeutique	57
2.3.1. Abstention thérapeutique	57
2.3.2. <i>Bypass</i>	59
2.3.3. Retrait du bris instrumental.....	61
• Indications	63
• Contre-indications	63
• Apport des aides optiques.....	64
- Loupes	64
- Microscope opératoire (MO)	65
• Matériels et techniques	65

- Les ultrasons.....	65
- Les techniques à microtubes	69
o Trousse de Masserann®.....	69
o Système de Canal Finder®	71
o Cancellier Kit®	71
o Terauchi File Retrieval Kit®	72
o Post Removal System® (PRS®).....	73
o Endo Extractor System®.....	73
o Instrument Removal System® (iRS®).....	74
o Meitrac Endo safety system®	75
o Endo Rescue®	76
- Les pinces.....	77
- Autres techniques:	78
o Technique de l'aiguille chirurgicale.....	78
o Technique des limes tressées.....	79
o Solvants chimiques	79
- Laser	80
2.3.4. Chirurgie endodontique	81
2.3.5. Avulsion dentaire.....	82
2.3.6. Arbre décisionnel.....	83
3. COMPLICATIONS	84
3.1. Échauffement	84
3.2. Fracture instrumentale secondaire	85
3.3. Extrusion du bris instrumental	85
3.4. Fragilisation des parois radiculaires.....	86

3.5. Butée	87
3.6. Faux canal.....	89
3.7. Déchirure apicale	90
3.8. Perforations radiculaires	90
3.9. Fracture radiculaire verticale	93
4. CAS CLINIQUES	94
4.1. Bypass (Michiels, 2011).....	94
4.2. Retrait instrumental à l'aide d'inserts ultrasoniques (Michiels, 2010)	96
4.3. Retrait instrumental à l'aide de la trousse de Masserann® (Thirumalai et coll., 2008)	98
4.4. Retrait chirurgical d'un bris instrumental (Gandevivala et al., 2014)	99
CONCLUSION	101
RÉFÉRENCES BIBLIOGRAPHIQUES	102
RÉFÉRENCES BIBLIOGRAPHIQUES ÉLECTRONIQUES	114

SAAD Ayyoub La fracture instrumentale en endodontie : conduite à tenir

Nancy 2017 : 119 pages ; 77 figures ; 2 tableaux.

Th. : Chir.-Dent. : Nancy 2017

Mots clés :

- Endodontie
- Fracture
- Instrument
- Retrait

Résumé :

La fracture instrumentale survient dans 1 à 6 % des traitements endodontiques et représente à elle seule 15% des complications en endodontie. Pour comprendre et prévenir cette dernière, il est indispensable de connaître les causes et les mécanismes de sa survenue. De plus, le praticien doit être capable de gérer une fracture instrumentale, aussi bien sur un plan clinique que relationnel. Il conviendra de suivre une réflexion clinique bien définie afin de mettre en place les nombreuses thérapeutiques permettant *in fine* la conservation de la dent sur l'arcade. La gestion des bris instrumentaux est effectivement rendue possible dans la majeure partie des cas grâce à un arsenal thérapeutique de plus en plus adapté, notamment depuis la démocratisation des inserts ultrasoniques et du microscope opératoire en cabinet dentaire.

Membres du jury :

Pr. J-M. MARTRETTE	Professeur des Universités	Président
<u>Dr. R. BALTHAZARD</u>	<u>Maître de Conférences des Universités</u>	<u>Directeur de thèse</u>
<u>Dr. M. VINCENT</u>	<u>Maître de Conférences des Universités</u>	<u>Codirecteur de thèse</u>
Dr. P. CUNY	Ancien Assistant Hospitalo-Universitaire	Juge

Adresse de l'auteur :

SAAD Ayyoub
3, rue mademoiselle
54000 NANCY

Jury : Président : J.M. MARTRETTE – Professeur des Universités
Juges : R.BALTHAZARD – Maître de Conférences des Universités
M.VINCENT – Maître de Conférences des Universités
P.CUNY – Ancien Assistant Hospitalo-Universitaire

Thèse pour obtenir le diplôme D'Etat de Docteur en Chirurgie Dentaire

Présentée par: **Monsieur SAAD Ayyoub**

né(e) à : **ALGER (ALGERIE)**

le **26 septembre 1987**

et ayant pour titre : «**La fracture instrumentale en endodontie : conduite à tenir**».

Le Président du jury

J.M. MARTRETTE



Le Doyen,
de la Faculté d'Odontologie

J.M. MARTRETTE



Autorise à soutenir et imprimer la thèse 9851

NANCY, le 18 MAI 2017

Le Président de l'Université de Lorraine

P. MUTZENHARDT

