



HAL
open science

Le profil d'émergence sur dents naturelles en prothèse fixée : concepts et préceptes

Louise Voillaume

► **To cite this version:**

Louise Voillaume. Le profil d'émergence sur dents naturelles en prothèse fixée : concepts et préceptes. Sciences du Vivant [q-bio]. 2017. hal-01932323

HAL Id: hal-01932323

<https://hal.univ-lorraine.fr/hal-01932323v1>

Submitted on 23 Nov 2018

HAL is a multi-disciplinary open access archive for the deposit and dissemination of scientific research documents, whether they are published or not. The documents may come from teaching and research institutions in France or abroad, or from public or private research centers.

L'archive ouverte pluridisciplinaire **HAL**, est destinée au dépôt et à la diffusion de documents scientifiques de niveau recherche, publiés ou non, émanant des établissements d'enseignement et de recherche français ou étrangers, des laboratoires publics ou privés.



AVERTISSEMENT

Ce document est le fruit d'un long travail approuvé par le jury de soutenance et mis à disposition de l'ensemble de la communauté universitaire élargie.

Il est soumis à la propriété intellectuelle de l'auteur. Ceci implique une obligation de citation et de référencement lors de l'utilisation de ce document.

D'autre part, toute contrefaçon, plagiat, reproduction illicite encourt une poursuite pénale.

Contact : ddoc-thesesexercice-contact@univ-lorraine.fr

LIENS

Code de la Propriété Intellectuelle. articles L 122. 4

Code de la Propriété Intellectuelle. articles L 335.2- L 335.10

http://www.cfcopies.com/V2/leg/leg_droi.php

<http://www.culture.gouv.fr/culture/infos-pratiques/droits/protection.htm>

ACADÉMIE DE NANCY-METZ
UNIVERSITÉ DE LORRAINE
FACULTÉ D'ODONTOLOGIE

ANNÉE 2017

N°9437

THÈSE

pour le

DIPLÔME D'ÉTAT DE DOCTEUR EN CHIRURGIE DENTAIRE

par

Louise VOILLAUME

née le 31 octobre 1991 à Metz (57)

**Le profil d'émergence sur dents naturelles en prothèse
fixée : Concepts et Préceptes**

présentée et soutenue publiquement le 21 mars 2017

Examineurs de la thèse :

Pr. J.M. MARTRETTE
Dr. P. DE MARCH
Dr. A.S. VAILLANT
Dr. P. CORNE
Pr. JP LOUIS

Professeur des universités
Maître de Conférences des Universités
Maître de Conférences des Universités
Maître de Conférences associé
Professeur des universités honoraire

Président
Directeur de thèse
Juge
Juge
Invité



Président : Professeur Pierre MUTZENHARDT

Doyen : Professeur Jean-Marc MARTRETTE

Vice-Doyens : Pr Pascal AMBROSINI — Dr Céline CLEMENT

Membres Honoraires : Dr L. BABEL — Pr S. DURIVALX — Pr A. FONTAINE — Pr G. JACQUART — Pr D. ROZENOWEIG — Pr M. VIVIER — Pr ARTIS -

Doyen Honoraire : Pr J. VADOT, Pr J.P. LOUIS

Maître de conférences CUM MERITO : Dr C. ARCHIEN

Sous-section 56-01 Odontologie pédiatrique	Mme DROZ Dominique	Maître de Conférences *	
	Mme JAGER Stéphanie	Maître de Conférences *	
	M. PREVOST Jacques	Maître de Conférences	
	Mme HERNANDEZ Magali	Assistante *	
	M. LEFAURE Quentin	Assistant	
	M. MERCIER Thomas	Assistant *	
Sous-section 56-02 Orthopédie Dento-Faciale	Mme FILLEUL Marie Pierryle	Professeur des Universités *	
	M. EGLOFF Benoît	Maître de Conférences *	
	Mme GREGOIRE Johanne	Assistante	
Sous-section 56-03 Prévention, Epidémiologie, Economie de la Santé, Odontologie légale	Mme CLEMENT Céline	Maître de Conférences *	
	Mme LACZNY Emily	Assistante	
	Mme NASREDDINE Greyce	Assistante	
Sous-section 57-01 Parodontologie	M. AMBROSINI Pascal	Professeur des Universités *	
	Mme BISSON Catherine	Maître de Conférences *	
	M. JOSEPH David	Maître de Conférences *	
	M. PENAUD Jacques	Maître de Conférences	
	Mme MAYER-COUPIN Florence	Assistante	
	Mme PAOLI Nathalie	Assistante *	
Sous-section 57-02 Chirurgie Buccale, Pathologie et Thérapeutique, Anesthésiologie et Réanimation	Mme GUILLET-THIBAUT Julie	Maître de Conférences *	
	M. BRAVETTI Pierre	Maître de Conférences	
	Mme PHULPIN Bérengère	Maître de Conférences *	
	M. DELAITRE Bruno	Assistant	
	Mme KICHENBRAND Charlene	Assistante *	
	Mme NACHIT Myriam	Assistante	
Sous-section 57-03 Sciences Biologiques (Biochimie, Immunologie, Histologie, Embryologie, génétique, Anatomie pathologique, Bactériologie, Pharmacologie)	M. YASUKAWA Kazutosyo	Maître de Conférences *	
	M. MARTRETTE Jean-Marc	Professeur des Universités *	
	Mme EGLOFF Claire	Assistante *	
Sous-section 58-01 Odontologie Conservatrice, Endodontie	M. MORTIER Eric	Maître de Conférences *	
	M. AMORY Christophe	Maître de Conférences	
	M. BALTHAZARD Rémy	Maître de Conférences *	
	M. ENGELS-DEUTSCH Marc	Maître de Conférences	
	M. GEVREY Alexis	Assistant	
	Mme GEBHARD Cécile	Assistante	
	M. VINCENT Marin	Maître de Conférences Associé	
	M. DE MARCH Pascal	Maître de Conférences	
Sous-section 58-02 Prothèses (Prothèse conjointe, Prothèse adjointe partielle, Prothèse complète, Prothèse maxillo-faciale)	M. SCHOUVER Jacques	Maître de Conférences	
	Mme VAILLANT Anne-Sophie	Maître de Conférences *	
	Mme CORNE Pascale	Maître de Conférences Associé *	
	M. GILLET Marc	Assistant	
	M. HIRTZ Pierre	Assistant *	
	M. KANNENGIESSER François	Assistant	
	Mme MOEHREL Bethsabée	Assistante *	
	M. VUILLAUME Florian	Assistant	
	Sous-section 58-03 Sciences Anatomiques et Physiologiques Oclusodontiques, Biomatériaux, Biophysique, Radiologie	Mme STRAZIELLE Catherine	Professeur des Universités *
		Mme MOBY Vanessa (Stutzmann)	Maître de Conférences *
M. SALOMON Jean-Pierre		Maître de Conférences	
M. HARLE Guillaume		Assistant Associé	

Souligné : responsable de la sous-section

* temps plein

Mis à jour le 16.11.2016

*Par délibération en date du 11 décembre 1972,
la Faculté de Chirurgie Dentaire a arrêté que
les opinions émises dans les dissertations
qui lui seront présentées
doivent être considérées comme propres à
leurs auteurs et qu'elle n'entend leur donner
aucune approbation ni improbation.*

Remerciements

À NOTRE PRÉSIDENT DE THÈSE

Monsieur le Professeur Jean-Marc MARTRETTE

Docteur en Chirurgie Dentaire

Professeur des Universités – Praticien Hospitalier

Doyen de la Faculté d'odontologie de Nancy

Chef de Service du CSERD de Nancy

Docteur en Sciences Pharmacologiques

Habilité à diriger des Recherches

Sous-section : Sciences biologiques (Biochimie, Immunologie, Histologie,

Embryologie, Génétique, Anatomie pathologique, Bactériologie, Pharmacologie)

Vous nous faites l'honneur d'accepter la présidence de cette thèse, nous nous souviendrons de votre écoute et de votre disponibilité au cours de nos études. Veuillez trouver l'expression de nos remerciements les plus sincères.

À NOTRE JUGE ET DIRECTEUR DE THÈSE

Monsieur le Docteur Pascal DE MARCH

Docteur en Chirurgie Dentaire

Docteur de L'Université Henri Poincaré, Nancy I

Maître de Conférences des Universités- Praticien Hospitalier

Responsable de la sous-section : Prothèses

ou s sommes très sensi le s l'honneur que vous nous avez fait en acceptant de diriger cette thèse.

ou s vous remercions pour l'attention et la disponi ili té dont vous avez fait preuve au cours de l'éla oration de cet ouvrage. Soyez également remercié pour votre gentillesse et la qualité de votre enseignement durant ces années d'études.

Veillez trouver ici le témoignage de notre plus grande gratitude, estime et de nos remerciements les plus sincères.

A NOTRE JUGE

Madame le Docteur Anne-Sophie VAILLANT

Docteur en Chirurgie Dentaire

Ancienne interne en Odontologie

Maître de Conférences des Universités - Praticien Hospitalier

Sous-section : Prothèses

Nous vous sommes reconnaissants de la spontanéité avec laquelle vous avez accepté de juger cette thèse. Nous vous remercions de l'intérêt que vous avez porté à ce travail.

Veuillez-vous trouver en celui-ci le témoignage de notre gratitude et l'assurance de nos sentiments respectueux.

À NOTRE JUGE

Madame le Docteur Pascale CORNE

Docteur en Chirurgie Dentaire

Maître de conférences associé

Sous-section : Prothèses

ou s vous sommes très reconnaissants d'avoir accepté de juger ce travail. Nous vous remercions tout particulièrement pour votre pédagogie, votre très grande disponibilité et votre gentillesse durant nos années d'études.

Veillez trouver ici l'expression de notre profonde gratitude.

À NOTRE INVITE

Monsieur le Professeur Jean-Paul LOUIS

Docteur en Chirurgie Dentaire

Docteur en Sciences Odontologiques

Docteur d'Etat en Odontologie

Professeur des Universités- Praticien Hospitalier Honoraire

Doyen Honoraire de la Faculté

Ex Professeur Émérite de l'Université de Lorraine

ou s apprécions l'honneur que vous nous avez fait en acceptant de siéger au sein de ce jury. ou s tenions vous remercier pour la qualité de vos enseignements, pour vos précieux conseils ainsi que votre grand sens de la pédagogie durant toutes nos années d'études.

Que ce travail soit l'occasion pour nous de vous témoigner notre estime et notre profond respect.

Sommaire

Table des figures

Table des tableaux

Introduction

1 LE PROFIL D'ÉMERGENCE : PRÉSENTATION

1.1 Le profil d'émergence

1.2 L'angle d'émergence

1.3 Rôles esthétiques et fonctionnels du profil d'émergence (Bennani, Baudoin, 2000)

1.4 Objectifs de rétablissement du profil d'émergence vestibulaire et proximal en prothèse fixée dans la santé parodontale

2 CONSIDÉRATIONS CLINIQUES ET LEURS CONSÉQUENCES ESTHÉTIQUES ET FONCTIONNELLES

2.1 Classification de Lytle

2.2 Le parodonte physiologique

2.3 Le parodonte réduit

2.4 Les diastèmes

2.5 Les zones édentées

3 RECONSTRUCTION ET DESSIN DU PROFIL D'ÉMERGENCE : MOYENS ET TECHNIQUES PROTHÉTIQUES

3.1 Les restaurations corono-périphériques

3.2 Les restaurations partielles collées indirectes antérieures

3.3 Formes dentaires particulières : les intermédiaires

3.4 Mise en œuvre clinique et de laboratoire

Conclusion

Bibliographie

Annexes

Table des figures

Figure 1 : Représentation schématique de la différence entre collet clinique et anatomique.....	20
Figure 2 : Angle d'émergence de la dent, représenté par l'angle β . Le profil d'émergence est plus vertical au niveau radiculaire (ligne c) qu'au niveau coronaire (ligne b) (Estrabaud, 1994).....	21
Figure 3 : Convexité physiologique évitant la stagnation alimentaire et soutenant les tissus environnants (Lautrou, 1997).	22
Figure 4 : Dessin du profil en « ailes de mouette » d'Abrams sur parodonte sain (H.B. Kay, 1985).....	23
Figure 5 : A gauche : biotype épais ; A droite : biotype fin et festonné (Fradeani, 2007).....	24
Figure 6 : Papille entre deux dents antérieures ne présentant qu'un pic et celle entre deux dents postérieures présentant deux pics réunis en un col. Cette concavité est située juste au-delà du contact (Gurel, 2005).	28
Figure 7 : Schématisation de la situation de l'embrasure occlusale et de l'espace interproximal d'après les photographies de Woelfel et Scheid (Woelfel, Scheid, 2007).....	29
Figure 8 : La distance entre l'os alvéolaire et le point de contact détermine la présence de la papille (Sharma, Park, 2010)	30
Figure 9 : La présence de la papille est avérée lorsque la distance entre le point de contact et la crête osseuse n'excède pas 5mm (Rufenatch, 2000).	31
Figure 10: La zone d'information anatomique du profil d'émergence (ZIAPE) se situe dans le prolongement de la racine en direction coronaire (Bennani, Baudoin, 2000).	34
Figure 11: La tangente à la jonction amélo-cémentaire suit le profil d'émergence de la racine, à la fois dans le sens mésio-distal et vestibulo-lingual (Crespi, Grossi, 1993).	36
Figure 12 : Défauts d'adaptation marginale dans le sens vertical. Les situations 2 et 3 indiquent respectivement un sur- et un sous-contour vertical par rapport à l'axe de référence (Estrabaud, 1994).....	37
Figure 13 : Limite en surplomb par rapport à la limite de préparation (Estrabaud, 1994).	38
Figure 14 : Limite en retrait par rapport à la limite de préparation (Estrabaud, 1994)..	39
Figure 15: Espaces interdentaires prothétiques. 1 : contours dentaires proximaux normaux. 2 : sur-contours prothétiques proximaux. 3 : sous-contours prothétiques avec trou noir interdentaire (Romagna-Genon, Genon, 2001).....	40
Figure 16 : Contours prothétiques (Renault, 1993).....	41
Figure 17: Schéma de la localisation du col papillaire au niveau des molaires (M), prémolaires (PM) et incisives (I) (Rateitschak et al., 1985).	44
Figure 18 : Distance de 2mm nécessaire, entre deux dents adjacentes, à la présence de la papille interdentaire (Rufenatch, 2000).....	45
Figure 19 : Si la longueur n'est pas modifiée, les restaurations partielles indirectes apparaîtront trop larges (Gurel, 2005).	48
Figure 20 : Forme et situation de la papille en présence de diastème (Gurel, 2005)...	49
Figure 21 : Dans ce cas, la surface de contact doit être prolongée jusqu'à la ligne rouge en pointillé, pour éviter l'apparition d'un « trou noir » interdentaire (Gurel, 2005).	49

Figure 22 : Angle d'émergence en situation normale de santé gingivale (H.B. Kay, 1985).....	53
Figure 23: Proximités radiculaires associées à un sur-contour des restaurations prothétiques provoquant une inflammation importante aggravée par une hygiène insuffisante (Renault, 1993).....	55
Figure 24 : Angle d'émergence plus marqué lorsque l'environnement gingival a été modifié par la chirurgie parodontale (HB Kay, 1985).....	57
Figure 25 : Espace biologique de la dent (Gargiulo et al., 1961).....	58
Figure 26 : Modifications des relations dento-parodontales après chirurgie correctrice du parodonte s'opposant au rétablissement du profil coronaire initial. Notons l'aspect plus massif de la collerette gingivale (HB Kay, 1985).....	59
Figure 27: Restaurations corono-périphériques présentant un profil d'émergence « en double déflexion » (HB Kay, 1985).....	59
Figure 28 : Atténuation des concavités mésiales sur les prémolaires maxillaires (Fleiter, Renault, 1992).....	61
Figure 29 : A droite : absence de préparation des congés avec pour conséquence une concavité plus marquée et un aspect plus massif au niveau marginal. A gauche : aplatissage des contours de part et d'autre de la concavité (HB Kay, 1985).....	61
Figure 30 : Modelé de la restauration corono-périphérique au niveau de la zone interproximale en cas d'embrasure étroite sur parodonte réduit (HB Kay, 1985).	62
Figure 31 : Modelé de la restauration corono-périphérique visant à réduire l'ampleur de l'embrasure sur parodonte réduit (HB Kay, 1985).....	63
Figure 32 : Le support osseux fait défaut et la papille n'occupe plus l'intégralité de l'espace de l'embrasure. Dans ce cas, le contact interdentaire peut être prolongé apicalement pour fermer le hiatus (Gurel, 2005).....	63
Figure 33 : Pour faciliter l'hygiène, les préparations suppriment le surplomb coronaire au-dessus des zones interradiculaires. Les formes de contour axiales sont aménagées par la création d'un sillon vertical (Berteretche, 2014).....	65
Figure 34 : Des limites cervicales intra-sulculaires (au centre) permettent la fermeture de l'espace interdentaire et l'établissement d'un meilleur profil d'émergence (Magne, Belser, 2003).....	67
Figure 35 : La préparation maximale des faces proximales permet la réalisation d'aillettes interproximales dont l'émergence progressive compense la perte de tissus mous (Magne, Belser, 2003).....	68
Figure 36 : Restaurations partielles indirectes antérieures présentant des ailettes interproximales (Magne, Belser, 2003).....	68
Figure 37 : Axe d'insertion horizontal avec bord palatin plat recommandé (haut) et trajet oblique avec congé palatin non recommandé (bas) (Magne, Belser, 2003).	70
Figure 38 : Diastème présent entre 11 et 21 (cas clinique Pascal De March).....	71
Figure 39 : Modèles de travail avec restaurations en place : A gauche : travail initial. A droite : reprise du cas. On remarque sur le modèle de droite que la céramique a pu être amenée en situation plus apicale grâce à la reprise de la limite cervicale, permettant ainsi de combler l'espace interdentaire (cas clinique Pascal De March).....	71
Figure 40 : Résultat avec restaurations placées en bouche. A gauche : persistance de trous noirs interdentaires après pose des restaurations. A droite : les espaces ont été correctement fermés grâce à une limite plus cervicale et la présence d'aillettes interproximales (cas clinique Pascal De March).....	72

Figure 38 : Modification des proportions des dents mais surtout de l'inclinaison des axes de la canine et de l'incisive latérale pour fermer les embrasures antérieures inesthétiques, par mise en place de restaurations partielles indirectes collées (Fradeani, 2007).....	73
Figure 39: Une dent paraissant « trop large » peut être rectifiée en rapprochant les lignes de transition du centre et en aplatissant la face vestibulaire dans le but d'obtenir un segment III agrandi (Magne, Belser, 2003).....	73
Figure 40: Une dent « trop longue » peut être rectifiée en écartant les lignes de transition et en raccourcissant le segment II (Magne, Belser, 2003).....	74
Figure 44 : Intermédiaires en forme de selle esthétique et fonctionnelle (Romagna-Genon, Genon, 2001).....	78
Figure 45 : Forme de selle modifiée par Stein (Romagna-Genon, Genon, 2001).....	79
Figure 46 : Forme ovoïde (Carranza, 1988).	80
Figure 47 : Remodelage des tissus mous grâce au bridge provisoire mis en place durant la cicatrisation, le contour gingival est bien net (Fradeani, 2007).....	82
Figure 48 : Restauration d'usage présentant une zone vestibulaire caractérisée par une mince crête, qui va légèrement en direction apicale, permettant à l'élément intermédiaire d'émerger plus naturellement (Fradeani, 2007).....	83
Figure 49 : Absence de papille au niveau des crêtes; aménagement tissulaire à la fraise boule (Fradeani, 2007).	84
Figure 50 : Obtention de la formation de pseudo-papilles interdentaires (Fradeani, 2007).....	84
Figure 51 : Cas moins favorable. Une pression latérale à 1mm des bords vestibulaires et proximaux de l'excavation est exercée (Rufenatch, 2000).	85
Figure 52 : Une longueur de couronne excessive peut être masquée en maquillant le début d'une fausse racine marquant la jonction émail-cément sur la restauration (Fradeani, 2007).....	86
Figure 53 : Intégration adéquate de la structure métallique recouverte de céramique rose permettant de rétablir le volume de la crête (Fradeani, 2007).	86
Figure 54 : Représentation schématique de la déflexion par simple cordonnet d'après Petitjean et Schittly (Petitjean, Schittly, 1998).	88
Figure 55: Représentation schématique de la déflexion par double cordonnet d'après Petitjean et Schittly (Petitjean, Schittly, 1998).	89
Figure 56 : Arbre décisionnel pour le choix de la technique de mise en condition tissulaire d'après Ducret et Viennot (Viennot et al., 2007).....	91
Figure 57 : Une prothèse transitoire maintient et assure la santé parodontale (De March et al., 2016)	92
Figure 58 : Le matériau à empreinte a enregistré la portion non préparée au delà de la limite de préparation, permettant de respecter le profil d'émergence de la dent après aménagement du MPU (Petitjean, Schittly, 1998).....	94
Figure 59: Visualisation du profil d'émergence grâce à l'empreinte de la surface non préparée au delà de la ligne de finition (Descamp, 2012).	94
Figure 60 : Maître modèle issu de l'empreinte finale de l'arcade maxillaire avant réalisation des modèles positifs unitaires. Notons la précision de l'enregistrement des limites de préparation sur ce modèle (Fradeani, Barducci, 2010).	95
Figure 61: Absence de référence du profil d'émergence sur le MPU susceptible d'engendrer une sur-contour (+) ou un sous-contour (-) (Descamp, 2012).	96

Figure 62 : a. Modèle coulé : La gencive marginale empêche l'accès à la limite intra-sulculaire. b. coupe d'un MPU : Le détournage est nécessaire pour accéder au profil d'émergence (Descamp, 2012).	96
Figure 63 : Détournage d'un modèle positif unitaire d'après Laviolle et Bartala, 2000 : A : MPU avant détournage, B : détournage correct, C : Détournage incorrect en raison de la gorge placée juste au dessous de la ligne de finition (Laviolle, Bartala, 2000).....	97
Figure 64 : Maîtres modèles principaux préparés avec MPU (Fradeani, Barducci, 2010).	97
Figure 65 : Maître modèle accessoire ou secondaire non préparé et conservant donc les données parodontales (Fradeani, Barducci, 2010).	98
Figure 66 : Vue de la fausse gencive retirée sur le modèle secondaire et placée sur les maîtres modèles des arcades maxillaires et mandibulaires. Cette fausse gencive pourra être enlevée pour que le prothésiste puisse examiner les bords de la préparation (Fradeani, Barducci, 2010).	99
Figure 67 : Modèle à carottes amovibles. Les carottes préparées à partir d'une première coulée sont isolées et repositionnées dans l'empreinte avant une seconde coulée de l'ensemble du modèle (De March et al., 2016).	100
Figure 68 : Modèle non sectionné et non détourné pour valider la passivité de l'infrastructure (De March et al., 2016).	101
Figure 69 : Résumé des étapes de la réalisation des modèles (Magne, Belser, 2003).103	
Figure 70 : Reproduction du wax-up diagnostique par clé en silicone (gauche et milieu), les dies réfractaires sont placés dans le même modèle (droite) (Magne, Belser, 2003).	104

Table des tableaux

Tableau 1 : Principes de préparation en prothèse fixée et profil d'émergence selon la situation clinique.....	64
Tableau 2 : Principes de préparation des restaurations partielles collées indirectes antérieures et profil d'émergence en cas de fermeture de diastèmes et triangles noirs interdentaires.....	75

Le profil d'émergence sur dents
naturelles en prothèse fixée :
Concepts et Préceptes

INTRODUCTION

La prothèse fixée est définie par Shillingburg comme étant l'art et la manière de reconstruire et de remplacer les dents endommagées ou absentes par divers moyens directs et indirects. La réalisation prothétique, trop souvent présentée comme une succession d'actes mécaniques, est actuellement considérée comme une phase thérapeutique trouvant sa place dans une démarche globale, fondée sur des éléments biologiques, en particuliers parodontaux. En effet, de nombreux facteurs contribuent au succès de l'intégration tant esthétique que biologique et fonctionnelle des restaurations prothétiques. D'un point de vue biologique, l'intégration de la prothèse fixée dépend de deux facteurs principaux : d'une part, de la qualité du joint dento-prothétique et d'autre part, du profil d'émergence devant s'intégrer à l'anatomie du parodonte marginal. Le profil d'émergence sur dents naturelles soutient les tissus environnants et en préserve l'intégrité et donc la santé et l'harmonie. Ce dernier passe pour la plupart des dents au niveau de la jonction amélo-cémentaire lorsque leur parodonte est sain.

Dans un environnement tissulaire sain et harmonieux, la démarche prothétique devrait être de reproduire la forme et les caractéristiques naturelles des dents afin d'obtenir un rendu à la fois esthétique et fonctionnel. Cependant, certaines situations cliniques s'opposent au rétablissement d'une morphologie originelle du fait d'une modification de l'environnement parodontal de la dent, ou lorsque la forme des dents doit être modifiée dans un but esthétique. En effet, les caractéristiques de la dent naturelle ne sont pas toujours compatibles avec les impératifs techniques prothétiques.

Ces situations appellent à une adaptation des restaurations prothétiques et nécessitent une gestion différente des limites de préparation, des embrasures et du profil d'émergence, dans le but d'assurer l'intégration biofonctionnelle de la restauration et de maintenir ou rétablir l'équilibre dent/tissus de soutien et donc garantir une hygiène optimale.

Ainsi, quels principes de préparation doivent être appliqués ? Quelles formes donner à nos restaurations pour rétablir le profil d'émergence de la dent ou au contraire, le modifier ?

Afin de comprendre l'intérêt du rétablissement prothétique du profil d'émergence dans la santé parodontale et l'harmonie du sourire, ce travail présentera en premier lieu le rôle du profil d'émergence en vestibulaire et en proximal, dans un second temps seront envisagées les difficultés engendrées par différentes situations cliniques pouvant être observées, et enfin, dans une troisième partie nous détaillerons les moyens prothétiques et techniques à notre disposition nous permettant de répondre aux mieux aux exigences biologiques et esthétiques selon la situation à laquelle nous sommes confrontés.

1 Le profil d'émergence : présentation

Le profil d'émergence dentaire est connu pour son rôle dans l'intégration tant biologique qu'esthétique des prothèses. Ce dernier dépend du profil gingival et de l'angle d'émergence qui le caractérise.

1.1 Le profil d'émergence

Le profil d'émergence, terme aujourd'hui couramment employé fut proposé pour la première fois par Stein et Kuwata. Il concerne la forme générale de la dent, les embrasures cervicales ainsi que la santé parodontale (Waerhaug, Zander, 1957 ; Stein, Kuwata, 1977).

Croll le définit comme étant *“la partie du contour axial d'une dent s'étendant de la base du sulcus gingival vers l'environnement buccal en passant par la gencive libre”*. En proximal, le profil d'émergence se prolonge depuis la base du sillon gingival au niveau de la jonction émail-cément jusqu'à la zone de contact (Croll, 1989).

La plupart des dents ont un profil d'émergence au niveau de la jonction amélo-cémentaire (Croll, 1989), c'est à dire au niveau du collet anatomique de la dent, zone où s'insère normalement l'attache gingivale lorsque le parodonte est sain. C'est le profil de la construction axiale prothétique au départ du joint dento-prothétique. On parle ici de profil d'émergence anatomique, défini selon le parodonte marginal. Le collet anatomique est à différencier du collet clinique, ce dernier correspondant à la zone où se trouve le sillon gingivo-dentaire.

Souvent, en raison de la rétraction de la gencive marginale liée à l'âge ou à un traitement parodontal, ces deux collets ne coïncident plus, le collet clinique étant situé plus apicalement. Dans ce cas, le profil d'émergence dépend aussi de la forme de la racine.

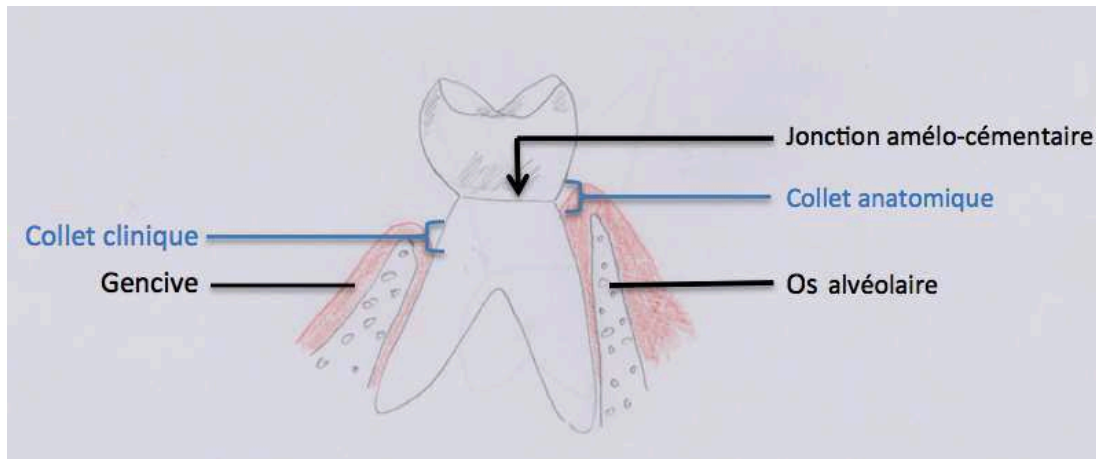


Figure 1 : Représentation schématique de la différence entre collet clinique et anatomique.

Ainsi, le dessin du profil d'émergence est déterminé par l'anatomie radiculaire dans la zone cervicale et par la forme de contour du parodonte marginal sain ou traité. Apparaît alors la notion d'angle d'émergence.

1.2 L'angle d'émergence

Le profil d'émergence est caractérisé par un angle appelé « angle d'émergence ». Cette notion donnée par Stein fut reprise par Kay par la suite (HB Kay, 1985).

Cet angle est formé par l'intersection entre le profil d'émergence, c'est à dire l'inclinaison de la face vestibulaire, et le grand axe longitudinal de la dent (Kazandjian, Tarlow, 1990). Il est fonction de l'anatomie dentaire et du niveau où il est mesuré.

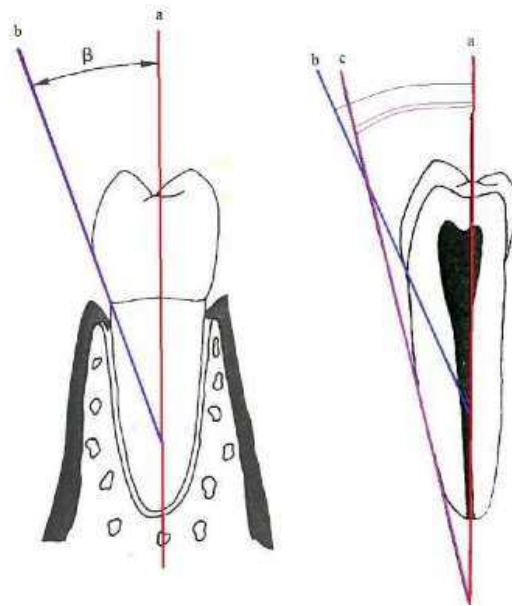


Figure 2 : Angle d'émergence de la dent, représenté par l'angle β . Le profil d'émergence est plus vertical au niveau radiculaire (ligne c) qu'au niveau coronaire (ligne b) (Estrabaud, 1994).

En prothèse dento-portée, le profil d'émergence recherché se situe dans le prolongement radiculaire et varie en fonction de la morphologie de la racine (Ainamo et al., 1996).

La forme de la couronne dentaire au niveau sous-gingival dépend directement de la morphologie et de la dimension des structures osseuses de soutien et surtout des tissus parodontaux supra-crestaux, paramètre le plus important à prendre en compte pour le contour d'une prothèse fixée selon Magne (Magne, Belser, 2003).

1.3 Rôles esthétiques et fonctionnels du profil d'émergence (Bennani, Baudoin, 2000)

Le profil d'émergence physiologique a une fonction essentielle dans la cavité buccale car il maintient l'équilibre existant entre les dents et le parodonte. D'une manière générale, le profil d'émergence soutient les tissus environnants et pérennise la santé gingivale en prévenant l'inflammation gingivale et donc, les récessions ou maladies gingivales et parodontales qui en découlent. Il participe également à l'harmonie entre les dents homologues et controlatérales et ainsi à l'esthétique du sourire.

Pour finir, il intervient dans la phonation en proximal des dents antérieures.

Selon sa topographie proximale ou vestibulaire, le profil d'émergence aura un rôle particulier.

1.3.1 Profil d'émergence vestibulaire

1.3.1.1 Convexité vestibulaire et soutien des tissus

Les contours vestibulaire et lingual sont toujours convexes. Le maximum de convexité de toutes les dents, sur la face vestibulaire, se situe au niveau du tiers cervical des dents (Woelfel, Scheid, 2007). Les mensurations sont alors plus importantes que celles présentes au collet.

La convexité des contours coronaires vestibulaires participe au maintien de l'intégrité et au soutien des tissus mous parodontaux (Lautrou, 1997). En effet, ces convexités naturelles éloignent par déflection les aliments mastiqués de la collerette gingivale qui entoure le collet anatomique des dents. La gencive est ainsi protégée des traumatismes (Woelfel, Scheid, 2007)

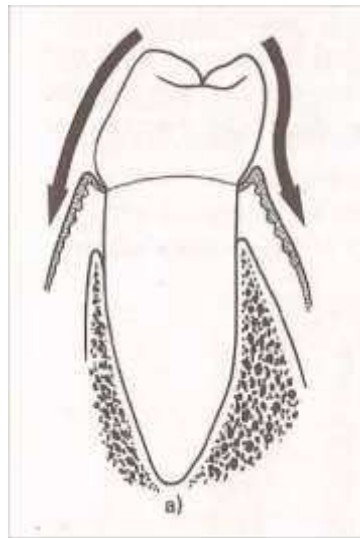


Figure 3 : Convexité physiologique évitant la stagnation alimentaire et soutenant les tissus environnants (Lautrou, 1997).

1.3.1.2 Incidence esthétique en secteur antérieur

Le profil d'émergence vestibulaire a un rôle déterminant dans l'esthétique et l'harmonie du sourire.

1.3.1.2.1 □Ailes de Mouette d'Abrams

En soutenant le parodonte et les tissus environnants, le profil d'émergence vestibulaire participe donc à l'établissement d'un sourire harmonieux.

Abrams a évoqué une corrélation entre le biotype gingival et la plus ou moins forte convexité vestibulaire des dents. Cette relation d'image en miroir reprise par Kay réalise alors un profil en « ailes de mouette ».

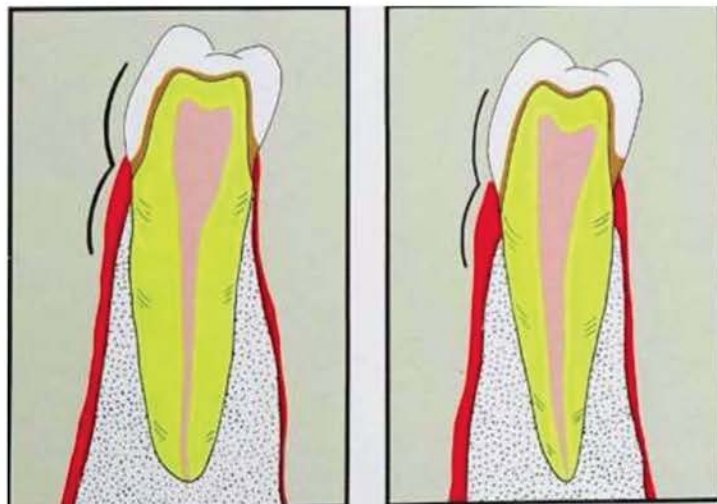


Figure 4 : Dessin du profil en « ailes de mouette » d'Abrams sur parodonte sain (H.B. Kay, 1985).

Le galbe vertical de la dent devrait respecter ce principe (H.B. Kay, 1985) pour un rendu esthétique optimal; Principe selon lequel aux gencives épaisses correspondent des profils dentaires axiaux bombés et aux gencives fines des dents plus plates. Néanmoins, cette notion est à nuancer, n'étant pas nécessairement toujours observée sur dents naturelles, il s'agirait davantage d'un idéal esthétique plutôt que d'une réalité clinique.

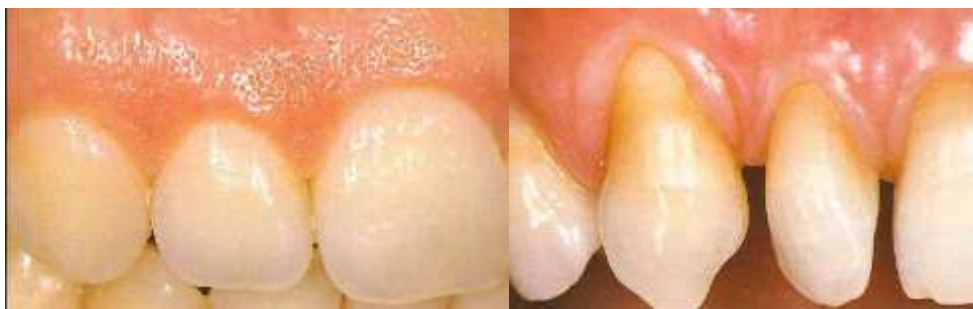

Figure 5 : A gauche : biotype épais ; A droite : biotype fin et festonné (Fradeani, 2007).

1.3.1.2.2 Règles de proportion et d'harmonie

La proportion des dents implique des notions associant beauté et valeurs numériques. La beauté, au départ assimilée à l'harmonie des proportions (Richer, 1971) peut, jusqu'à un certain point, être rationnellement définie. C'est ainsi que la relative proportionnalité des dents a longtemps été reliée à des éléments artistiques ou architecturaux. Des principes ont été proposés tel que le nombre d'or (Lombardi, 1973) pour définir les dimensions soit disant idéales des dents. Lombardi fut le premier à évoquer la notion de proportion d'or pour les dents antérieures. Cependant, le suivi strict de cette règle a conduit selon Magne à une « *étroitesse* » de l'arcade maxillaire combinée à une « *compression* » des secteurs latéraux (Magne, Belser, 2003). De plus, ces rapports n'existent que très rarement dans la nature, comme l'a confirmé Preston qui a démontré que les proportions du nombre d'or ne se retrouvent que dans 17% des cas (Preston, 1993). L'idéal et les proportions doivent être davantage perçus comme des guides plutôt que comme des objectifs à atteindre.

La règle suivante peut néanmoins être énoncée et souligne l'importance d'un profil d'émergence esthétique : l'incisive centrale est considérée de proportion parfaite lorsque sa largeur est à peu près comprise entre 75 et 80% de sa longueur (Chiche, Pinault, 1995). La taille des incisives latérales et canines doit être en adéquation avec celle de l'incisive centrale pour qu'un ratio idéal existe entre les différents types de dents vues de face, tout en veillant au respect de la règle de dominance des incisives centrales (Touati et al., 1999). Si le rapport longueur/largeur est supérieur à 85%, la couronne paraîtra plus courte et carrée. Inversement, la couronne peut paraître trop étroite si ce rapport est inférieur à 65% (Chiche, Pinault, 1995). C'est

notamment le cas de dents qui, après avoir bénéficié d'une chirurgie parodontale pour traitement des poches parodontales, voient la hauteur de leur couronne clinique fortement augmentée, laissant apparaître la partie cervicale de la racine.

Le profil d'émergence initial de la dent, ainsi modifié par traitement parodontal, pourra en cas de préjudice esthétique important, être réadapté à la nouvelle situation clinique afin de préserver l'harmonie et l'esthétique de sourire. Des incisives longues et étroites en raison d'un rapport longueur/largeur défavorable peuvent en effet apparaître disgracieuses et la correction consistera à donner l'illusion de couronnes cliniques plus courtes par des artifices prothétiques souvent combinés à des techniques de chirurgie parodontale.

Néanmoins, notons que l'anatomie des dents étant tridimensionnelle, elle ne peut être réduite à une simple équation, ce rapport ne doit pas être considéré comme une règle absolue (Baratieri, 1998). En effet, de multiples facteurs rentrent en compte dans la perception des proportions, tels que les angles de transitions, la forme du bord incisif ou du collet, celle des lèvres (Fradeani, 2007).

1.3.1.2.3 Soutien de la lèvre

Les lèvres supérieure et inférieure se rejoignent aux commissures labiales. Les contours des lèvres déterminent les limites à l'intérieur desquelles la réhabilitation prothétique doit s'inscrire. Elles sont une aide à l'établissement d'une position correcte des dents.

Le profil du visage changeant inévitablement au cours de la vie en raison des variations des tissus mous, les lèvres ont tendance à s'aplatir avec l'âge (Mamandras, 1988). Ainsi, une lèvre soutenue et proéminente est perçue par la patientelle féminine, principalement, comme signe de jeunesse et de beauté. Le profil d'émergence vestibulaire des dents antérieures peut contribuer au soutien de la lèvre supérieure et jouer ainsi un rôle dans l'harmonie du tiers inférieur du visage.

En effet, le soutien labial est en partie déterminé par la position des dents maxillaires et par leur plus ou moins forte convexité vestibulaire. D'après les études de Maritato

et Douglas, chez 70% des personnes observées, les deux tiers cervicaux contribueraient davantage au support labial que le tiers incisif (Maritato, Douglas, 1964).

1.3.2 Profil d'émergence proximal : rôle esthétique et fonctionnel dans le soutien de la papille

Les faces proximales convexes dans leur ensemble présentent néanmoins une zone médiane concave au niveau du collet qui se prolonge par la racine (Demolon-Fan, 1992 ; Perrin et al., 1986).

L'espace interdentaire est une zone limitée par le collet apicalement et par la zone de contact interdentaire coronairement. Cet espace correspond à l'embrasure gingivale dans laquelle vient se loger la papille gingivale. Ce volume est limité par la ligne de transition, ligne virtuelle qui se trouve à la jonction des faces convexes et concaves.

Le profil d'émergence proximal a un rôle primordial à jouer dans le soutien de la papille gingivale, dans l'accès à l'hygiène, ainsi que dans l'esthétique en prévenant l'apparition de triangles noirs interproximaux.

1.3.2.1 Zone de contact

Le contact interproximal est défini par le Collège des Enseignants en Odontologie Conservatrice et Endodontie comme « *une zone d'affrontement des dents adjacentes dans la continuité de l'arcade dentaire, concernant habituellement les faces proximales sauf en cas de rotation axiale* » (Collège national des enseignants en odontologie conservatrice et endodontie, 2004). Ce contact est l'élément primordial de l'organisation des unités dentaires en arcade, il permet la participation globale des dents à l'effort masticatoire et assure la continuité de l'arcade. Cette zone est assimilée à un point de contact chez le sujet jeune tandis qu'elle se transforme en surface de contact avec le temps, en raison de l'usure (Woelfel, Scheid, 2007). La taille, la forme et la situation de la surface de contact entre deux dents adjacentes conditionnent la morphologie de la gencive (Kohl, Zander, 1961)

1.3.2.1.1 Localisation

Dans le plan vertical, le point de contact est normalement situé à la jonction du tiers vestibulaire et du tiers occlusal (Renault, 1993). La position du point de contact est le résultat du profil d'émergence et de la forme des lignes de transition (Miller, Allen, 1996). C'est un élément très difficile à reproduire (Sharma, Park, 2010).

1.3.2.1.2 Fonctions du point de contact (Woelfel, Scheid, 2007)

-Au niveau de l'équilibre fonctionnel : Les couronnes des dents sont en contact les unes avec les autres dans le sens mésio-distal et forment un ensemble dont chaque élément est solidaire des éléments adjacents. Les points de contact sont protégés par les crêtes marginales dont les versants internes permettent de ramener la majorité du bol alimentaire vers le centre de la couronne, laissant une faible partie seulement s'insinuer de part et d'autre de la zone de contact. Néanmoins, une papille interdentaire intacte, empêche la stagnation alimentaire entre les dents.

-Au niveau carieux : Un contact proximal normalement situé et préservé, empêche la pénétration alimentaire et bactérienne dans l'embrasure et lutte ainsi contre l'apparition de caries interdentaires.

-Au niveau parodontal : le point de contact représente un facteur essentiel au maintien de la santé du parodonte. Lors de la mastication, les aliments glissent du versant proximal de la crête marginale vers la zone de contact, puis se divisent de part et d'autre de la papille pour être renvoyés contre les faces occlusales afin d'être mastiqués (Keogh, Bertolotti, 2001 ; Brand, Isselhard, 2003).

La papille gingivale remplit elle-même un rôle protecteur vis-à-vis des tissus plus profonds : cément, ligament alvéolodentaire, os alvéolaire.

1.3.2.2 Embrasures

Chaque extrémité du point de contact se poursuit soit par l'embrasure cervicale qui abrite la papille en direction apicale, soit par l'embrasure occlusale. Les embrasures interviennent au même titre que les faces vestibulaires et linguales dans les mécanismes de protection. En effet, par leur anatomie, elles favorisent les

actions naturelles et artificielles du nettoyage des surfaces dentaires et gingivales (Lautrou, 1997).

1.3.2.2.1 Embrasures cervicales

Le profil de l'embrasure cervicale est déterminé par la position du contact interdentaire ainsi que par celle des angles de transition entre la face vestibulaire et la face proximale (Brand, Isselhard, 2003). L'objectif des embrasures cervicales est triple : satisfaire à l'esthétique, ménager un espace suffisant pour le logement de la papille interdentaire et favoriser les pratiques d'hygiène (H.B. Kay, 1985).

La papille gingivale, entre deux dents postérieures, occupant l'espace de l'embrasure chez le sujet au parodonte sain est en réalité constituée de deux papilles, l'une vestibulaire et l'autre palatine ou linguale. Elles se réunissent sous le point de contact grâce à un col appelé « col de Cohen » (Perrin et al., 1986 ; Paris, Faucher, 2004). Cette zone, peu ou pas kératinisée, constitue donc une région de moindre résistance à la pénétration microbienne et aux agressions (Kohl, Zander, 1961).

La papille entre deux dents antérieures ne présente qu'un pic, situé légèrement apicalement par rapport au contact interdentaire (Gurel, 2005).

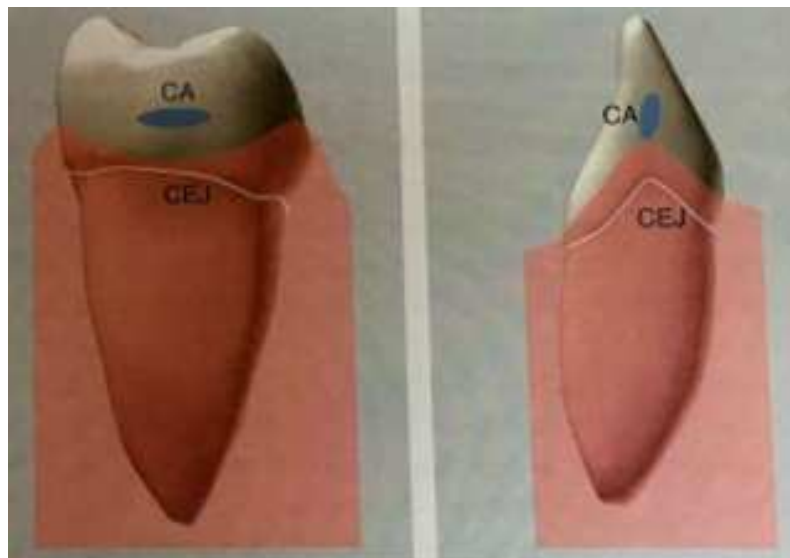

Figure 6 : Papille entre deux dents antérieures ne présentant qu'un pic et celle entre deux dents postérieures présentant deux pics réunis en un col. Cette concavité est située juste au-delà du contact (Gurel, 2005).

1.3.2.2.2 Embrasures occlusales

Les embrasures occlusales sont situées au-dessus du point de contact (Woelfel, Scheid, 2007). Leur profil d'émergence détermine la longueur du bord incisif et participe à la forme des angles mésiaux et distaux.

Ces embrasures occlusales conditionnent l'harmonie du sourire au même titre que les embrasures cervicales en assurant, d'une part, la continuité de la ligne de transition entre les faces vestibulaire et proximale et, d'autre part, en participant à la symétrie des embrasures entre elles (Brand, Isselhard, 2003 ; Prato et al., 2004).




Figure 7 : Schématisation de la situation de l'embrasure occlusale et de l'espace interproximal d'après les photographies de Woelfel et Scheid (Woelfel, Scheid, 2007).

1.3.2.3 La papille gingivale : élément majeur et délicat

La visibilité de la papille fait partie des critères esthétiques lorsque le sourire découvre les embrasures cervicales dentaires (Woelfel, Scheid, 2007). Leur intégrité en terme d'anatomie et de physiologie est recherchée dans toute approche esthétique du secteur antérieur.

Ce sont les proximités radiculaires entre les dents, la forme des faces proximales et des points de contact, la distance qui sépare ces derniers de la crête osseuse qui conditionnent l'existence et la forme des papilles (Brand, Isselhard, 2003 ; Paris, Faucher, 2004 ; Prato et al., 2004 ; Borghetti, Monnet-Corti, 2008).

Le profil d'émergence proximal qui se prolonge depuis la jonction émail-cément jusqu'à cette zone de contact, protège la papille et vient la soutenir. La disparition du point de contact ou une modification du profil d'émergence proximal de la dent entraîne une lésion de la papille qui dépourvue de tout soutien et protection va perdre sa hauteur voire même disparaître, amorçant ainsi l'apparition des fameux "trous noirs" interdentaires. Ces derniers sont responsables de défauts d'ordre esthétique et phonatoire en secteur antérieur mais aussi, de bourrages alimentaires.

1.3.2.3.1 Distance zone de contact-crête

Sur le plan esthétique, il est très important que la papille occupe l'espace interdentaire naturel ou reconstitué prothétiquement tant en hauteur qu'en largeur. Cette condition idéale peut être assurée si la distance du point de contact jusqu'à la crête osseuse est de 5mm. En effet, Tarnow a étudié la présence ou l'absence de la papille en fonction de la distance entre la base du point de contact interdentaire et le sommet de la crête osseuse. Un total de 288 sites interproximaux (99 au niveau antérieur, 99 au niveau pré-molaire et 90 sites molaires) sur 30 patients furent examinés. Les résultats montrent que lorsque la distance crête osseuse - point de contact est de 5 mm ou moins, la papille est présente dans presque 100 % des cas, lorsque la distance est de 6 mm, la papille est présente dans 56 % du temps, tandis que lorsque la distance est de 7 mm ou plus, la papille n'est plus présente que dans 27 % des cas (Tarnow et al., 1992).

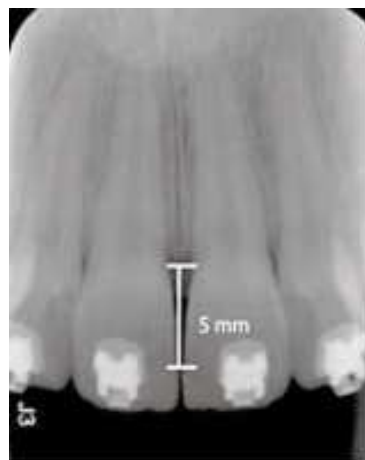


Figure 8 : La distance entre l'os alvéolaire et le point de contact détermine la présence de la papille (Sharma, Park, 2010) .

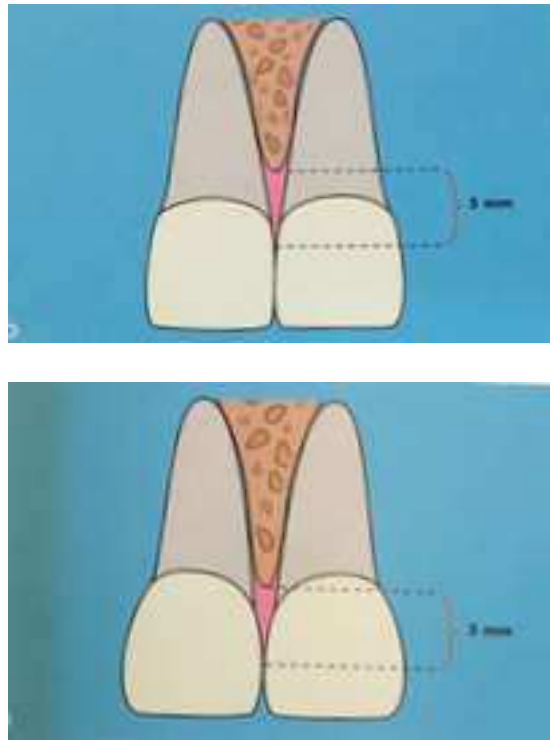


Figure 9 : La présence de la papille est avérée lorsque la distance entre le point de contact et la crête osseuse n'excède pas 5mm (Rufenatch, 2000).

1.3.2.3.2 Forme des faces proximales

La papille est affectée par la morphologie des structures dentaires qu'elle affleure. La largeur et la forme des papilles sont fonction de la plus ou moins forte convexité des faces proximales. Ainsi, si les surfaces proximales en regard de l'embrasure sont relativement plates voir convexes, la papille est étroite dans le sens mésio-distal, l'os interdentaire est fin et les racines des dents adjacentes rapprochées. A l'inverse, lorsque les surfaces proximales s'évasent à partir de la surface de contact interdentaire, le diamètre mésio-distal de la papille est plus large (Gurel, 2005).

1.4 Objectifs de rétablissement du profil d'émergence vestibulaire et proximal en prothèse fixée dans la santé parodontale

En prothèse, nous recherchons un profil d'émergence qui se situe dans le prolongement radiculaire (Ainamo et al., 1996). Le profil d'émergence prothétique idéal se confond avec le profil d'émergence de la dent naturelle correspondante. Nous devons avoir l'impression que la dent « sort de la gencive » pour donner un aspect naturel à la restauration.

L'absence de plaque au niveau des surfaces dentaires qui sont en contact intime avec la gencive et le sulcus, est la clé de la prévention de l'inflammation précédant les maladies parodontales (Listgarten, Helldén, 1978). Le profil d'émergence doit favoriser les mesures d'hygiène (Shillingburg, Liger, 1998).

Lorsqu'une dent nécessite une reconstruction prothétique, la réalisation de limites cervicales peut modifier la relation biologique existant entre les dents et le parodonte. Une attention particulière doit donc être portée quant à la réalisation d'un profil d'émergence approprié, lors de la confection de restaurations d'usage, afin de réduire la plaque dentaire au niveau des zones de rétention et par conséquent, l'inflammation gingivale (Reeves, 1991).

Les contours vestibulaires et linguaux/palatins sont très importants dans la préservation de la santé gingivale (Carranza, 1988) : lorsqu'on réalise une restauration, il faut donc redonner aux surfaces axiales la forme adéquate qui va assurer la santé des tissus gingivaux, garante également d'un sourire harmonieux. Cette notion de contours axiaux a fait l'objet de nombreuses controverses dans la littérature qui a vu évoluer des concepts totalement opposés.

1.4.1 Théories prothétiques : évolution des concepts

Knellisen nous rappelle les deux grandes tendances qui s'opposaient au début des années 60 quant à la situation des bombés vestibulaires ou linguaux et celle de la gencive marginale en fonction de leur volume et de l'éventuelle alvéolyse (Giro, Knellisen, 1979).

Face aux adeptes du maintien d'une convexité déflectrice, était envisagée la suppression de tout bombé.

1.4.1.1 *Théorie de protection gingivale*

La théorie de protection gingivale proposée par Black repose sur la croyance que les contours axiaux doivent présenter une convexité accentuée afin de protéger la gencive marginale des agressions mécaniques (Black, 1920). Ce concept fut repris et soutenu par de nombreux ouvrages et auteurs durant plusieurs années (Glickman, 1953 ; Russell C. Wheeler, 1961 ; Henry et al., 1966 ; Kraus et al., 1969).

Ainsi cette théorie de la déflexion alimentaire défendue notamment par Wheeler, soutient que le bombé permet de dévier le bol alimentaire de la gencive marginale et évite ainsi l'impactation de bactéries dans le sillon gingivo-dentaire, préservant donc la santé du parodonte (Russell C. Wheeler, 1961). De plus, la nourriture mastiquée entraînerait une stimulation et donc une augmentation de la kératinisation de l'épithélium, le rendant plus résistant. Il semblerait néanmoins que la mastication ait peu d'effet sur la santé gingivale (Wilcox, Everett, 1963).

Cette théorie selon laquelle la présence d'un bombé prononcé protégerait la gencive est évidemment à rejeter à présent, car facteur de rétention de plaque, le lien de cause à effet entre plaque dentaire et maladies parodontales étant bien connu (Loe et al., 1965 ; Socransky, 1970 ; Yuodelis et al., 1973).

1.4.1.2 *Théorie de l'action musculaire*

Dès 1962, Morris a opposé la théorie de l'action musculaire à la théorie de protection gingivale. Selon lui, un bombé trop important empêche l'auto-nettoyage des surfaces dentaires entraînant donc une rétention de plaque accrue qui favorise l'inflammation gingivale (Morris, 1958, 1962).

1.4.1.3 *Concepts à suivre*

Afin que les contours prothétiques axiaux facilitent le contrôle de plaque, l'élaboration prothétique doit respecter les critères suivants (Jameson, Malone, 1982 ; Koidis et al., 1987 ; Becker, Kaldahl, 2005):

- Les contours vestibulaires et linguaux ne doivent pas présenter de bombés cervicaux trop marqués et être, donc, relativement plats,
- L'ouverture des embrasures doit être raisonnablement dosée (Romagna-Genon, Genon, 2001),
- Les contacts interproximaux doivent se trouver au niveau du tiers occlusal.

Cette modification de la morphologie prothétique des restaurations n'étant pas toujours suffisante, elle doit être couplée si nécessaire, à une modification de celle des tissus parodontaux et dentaires toujours dans le but d'assurer esthétique, fonction et accès à l'hygiène.

Afin d'établir une convexité et une forme prothétique appropriée et non iatrogène pour le parodonte, une zone particulière doit être repérée et mise en évidence lors de nos étapes de préparation périphérique puis d'empreinte : la zone d'information anatomique.

1.4.2 Zone d'information anatomique du profil d'émergence

La zone d'information anatomique (Martignoni, A. Schonenberger, 1990) du profil d'émergence correspond à la surface dentaire non préparée, située apicalement par rapport à la ligne de finition dans le sens vertical. Elle correspond au prolongement du contour anatomique de la racine en direction coronaire.

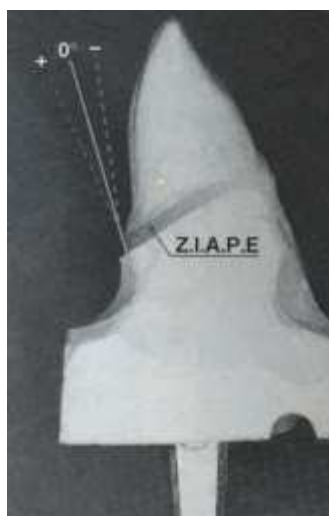

Figure 10: La zone d'information anatomique du profil d'émergence (ZIAPE) se situe dans le prolongement de la racine en direction coronaire (Bennani, Baudoin, 2000).

Ces quelques dixièmes de millimètres de tissu non préparé servent de référence au prothésiste, pour réaliser la restauration prothétique dans le prolongement de la racine, le profil d'émergence devant s'inscrire dans l'allure de la courbe des tissus dentaires calcifiés situés au-delà de la limite cervicale en direction apicale. Cette zone ne doit pas être retouchée lors du détournage du modèle, de manière à permettre l'anticipation de l'émergence de la couronne.

L'accès à cette zone d'information nécessite l'ouverture préalable du sillon gingivo-dentaire au moyen de techniques d'accès aux limites cervicales, permettant d'enregistrer l'intégralité de la ligne de finition et une portion de la surface dentaire non préparée tout en respectant l'attache épithélio-conjonctive. Les techniques actuelles pour la rétraction gingivale peuvent être divisées en techniques *mécaniques, chimiques* et *chirurgicales*; des *combinaisons* de ces trois méthodes sont également possibles (Donovan, Chee, 2004).

Il est indispensable d'enregistrer cette portion de tissu afin qu'un profil d'émergence correct soit réalisé et ainsi éviter un sous- ou sur-contour prothétique (Bennani, Baudoin, 2000).

1.4.3 Notion de continuité

L'existence d'une tangente à la jonction amélo-cémentaire mise en évidence par Martignoni et Schonenberger en 1990, reflète l'existence d'une continuité entre la partie cervicale de la couronne d'une part et la partie coronaire de la racine d'autre part (Crespi, Grossi, 1993). Cette continuité a été vérifiée sur toutes les dents et faces qui les composent; les convexités se situant à un niveau plus coronaire.

Cette tangente dessine ainsi le profil d'émergence idéal de la partie cervicale de la restauration. De cette manière, les sur-contours et sous-contours verticaux ou horizontaux, préjudiciables à la santé parodontale, sont évités. La restauration prothétique émergeant du sillon gingival peut être reconstruite avec le même profil anatomique que la couronne précédemment perdue.

Ce profil d'émergence aura différentes angulations, en fonction de l'anatomie radicaire et de la position de la limite de préparation le long de la surface de la racine.

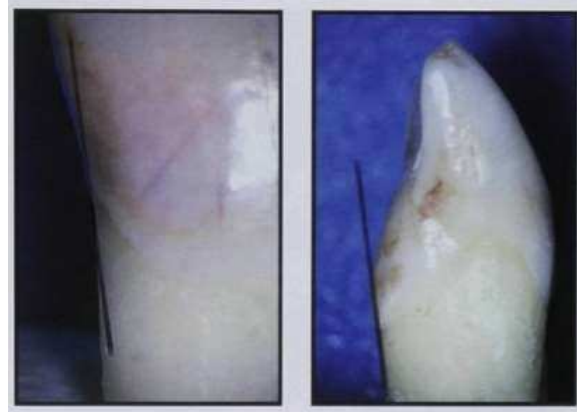

Figure 11: La tangente à la jonction amélo-cémentaire suit le profil d'émergence de la racine, à la fois dans le sens mésio-distal et vestibulo-lingual (Crespi, Grossi, 1993).

1.4.4 Notion de sur-contour

1.4.4.1 Définitions

Dans le sens vertical :

Un sur-contour est une sur-extension prothétique (excès de contour) dans le sens vertical par rapport à la surface dentaire non préparée, situé en juxta ou intra-sulculaire.

En prothèse, il peut être défini par rapport à l'angle d'émergence. Cet angle est formé par l'axe passant par le prolongement radicaire (axe de référence) et la droite passant par le contour prothétique au niveau cervical.

Si l'on prend comme référence l'angle d'émergence correspondant à un profil dans le prolongement radicaire, alors un angle plus ouvert représente un sur-contour et un angle moins ouvert un sous-contour, le tout dans le sens vertical. Ainsi, si le contour prothétique de la coiffe forme un angle positif avec l'axe de référence, il s'agit alors d'un sur-contour vertical.

En effet, la direction de la racine au niveau cervical sert de référence (Martignoni, A. J. Schonenberger, 1990). Si le contour prothétique de la coiffe est dans le prolongement de la racine, on est alors dans la situation clinique recherchée.



Figure 12 : Défauts d'adaptation marginale dans le sens vertical. Les situations 2 et 3 indiquent respectivement un sur- et un sous-contour vertical par rapport à l'axe de référence (Estrabaud, 1994).

Dans le sens horizontal:

Dans le sens horizontal, il s'agit d'un sur-contour si la coiffe est en surplomb par rapport à la préparation. En d'autres termes, si la restauration coronopériphérique « déborde » du congé périphérique, on parle de **limite en surplomb** (Holmes et al., 1989). Ce « débordement » est à mettre en relation avec une adaptation marginale imprécise. Le terme de limite en surplomb sera celui désigné pour parler de ce type de sur-contour.

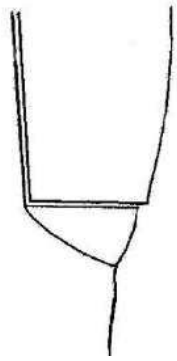


Figure 13 : Limite en surplomb par rapport à la limite de préparation (Estrabaud, 1994).

1.4.4.2 *Conséquences cliniques d'un sur-contour et d'un surplomb*

En proximal, un sur-contour prothétique supra et intra-sulculaire diminue l'espace interdentaire dévolu au logement de la papille, entraînant une compression de cette dernière et participant donc à l'irritation continue de la papille. Cela se traduit par l'inflammation et l'œdème de la gencive interdentaire avec aggravation de la lésion parodontale, pouvant évoluer en perte d'attache proximale et lyse du septum (Romagna-Genon, Genon, 2001). De plus, la fermeture de l'embrasure rend difficile les mesures d'hygiène interproximales, aggravant encore l'inflammation. En vestibulaire, ce sur-contour ou excès de bombé entrainera une rétention accrue de plaque dentaire. Sur le plan esthétique, l'équilibre entre bombé gingival et dentaire sera rompu.

Weisgold a étudié les conséquences cliniques de cette situation. Selon lui, si la limite cervicale d'une pièce prothétique est intrasulculaire, un sur-contour provoque une inflammation gingivale s'accompagnant :

- d'une éventuelle récession dans le cas d'un parodonte fin ;
- de poches parodontales dans le cas d'un parodonte épais (Weisgold, 1977).

Quant à Perel, il a montré sur le chien qu'un sur-contour provoquait une inflammation gingivale (Perel, 1971a). Pour lui en revanche, un sous-contour n'a pas ou peu d'effet sur l'inflammation gingivale.

De même, les bords prothétiques en surplomb retiennent non seulement plus la plaque que ceux correctement adaptés, mais en plus, la composition de la plaque évolue à ce niveau de la même manière que celle associée à une parodontite agressive (Lang et al., 1983).

1.4.5 Notion de sous-contour

1.4.5.1 Définition

Un sous-contour correspond à une sous-extension dans le sens vertical. L'angle entre l'axe de référence et la droite passant par le contour prothétique de la coiffe en cervical est négatif.

On parle de sous-contour horizontal lorsque la limite cervicale de la coiffe est en retrait par rapport à la préparation. On parle de **limite en retrait** (Holmes et al., 1989).

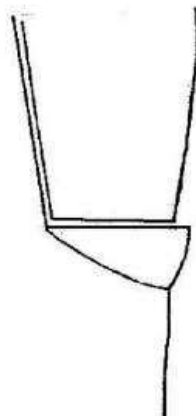


Figure 14 : Limite en retrait par rapport à la limite de préparation (Estrabaud, 1994).

1.4.5.2 Conséquences cliniques d'un sous-contour vertical

Au niveau des dents antérieures, l'augmentation de l'espace interdentaire lié aux contours proximaux souvent trop plats ou concaves, associée à un contact proximal déplacé coronairement, aura pour conséquence l'apparition de « trous noirs interdentaires » (Romagna-Genon, Genon, 2001), considérés par les patients comme une disgrâce esthétique. En vestibulaire, le profil en ailes de mouette ne sera pas respecté, donnant un aspect de « dents longues ».

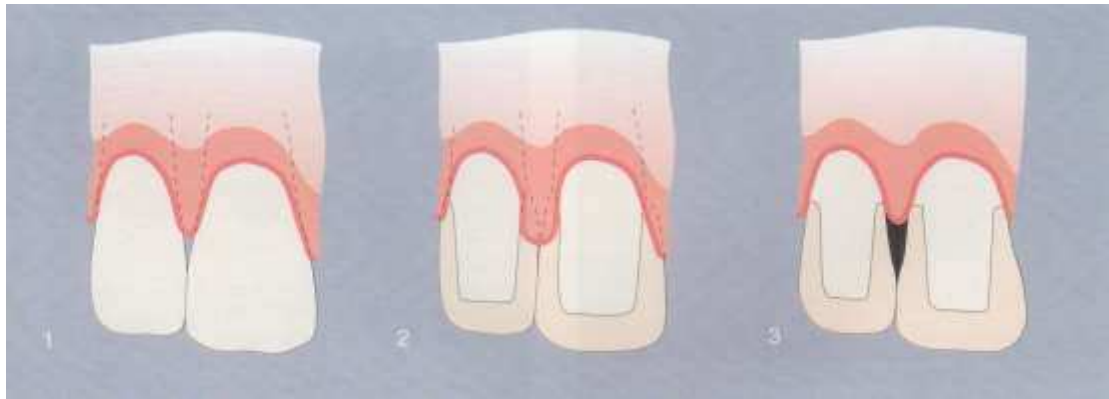


Figure 15: Espaces interdentaires prothétiques. 1 : contours dentaires proximaux normaux. 2 : sur-contours prothétiques proximaux. 3 : sous-contours prothétiques avec trou noir interdentaire (Romagna-Genon, Genon, 2001).

L'élocution est également affectée par la fuite d'air entre les dents qui en résulte.

En secteur postérieur, cette situation d'embrasures trop ouvertes sera défavorable au nettoyage proximal et propice à la rétention alimentaire.

D'après Weisgold, les conséquences d'un sous-contour vertical sont moins graves que celles d'un sur-contour vertical (Weisgold, 1977). L'inflammation gingivale est faible en cas de limite intra-sulculaire, et inexistante si la limite est supra-gingivale. Ce qui rejoint les affirmations de Perel (Perel, 1971b)

Ainsi, une morphologie prothétique en sur-contour semble plus néfaste pour le parodonte. Pour l'éviter, il faut que la préparation ménage suffisamment d'espace pour loger les différents éléments de la restauration. Le mode de finition cervicale de nos préparations influence la forme d'émergence.

Si les limites en surplomb ou en retrait sont entièrement liées à la qualité et à la netteté de l'enregistrement de la limite cervicale, les sur et sous-contours verticaux dépendent eux, de l'enregistrement du départ radiculaire, c'est à dire des 1 à 2mm au-delà de la ligne de finition, impliquant un matériau d'empreinte et une technique d'éviction appropriés (Laviolle, Bartala, 2000).

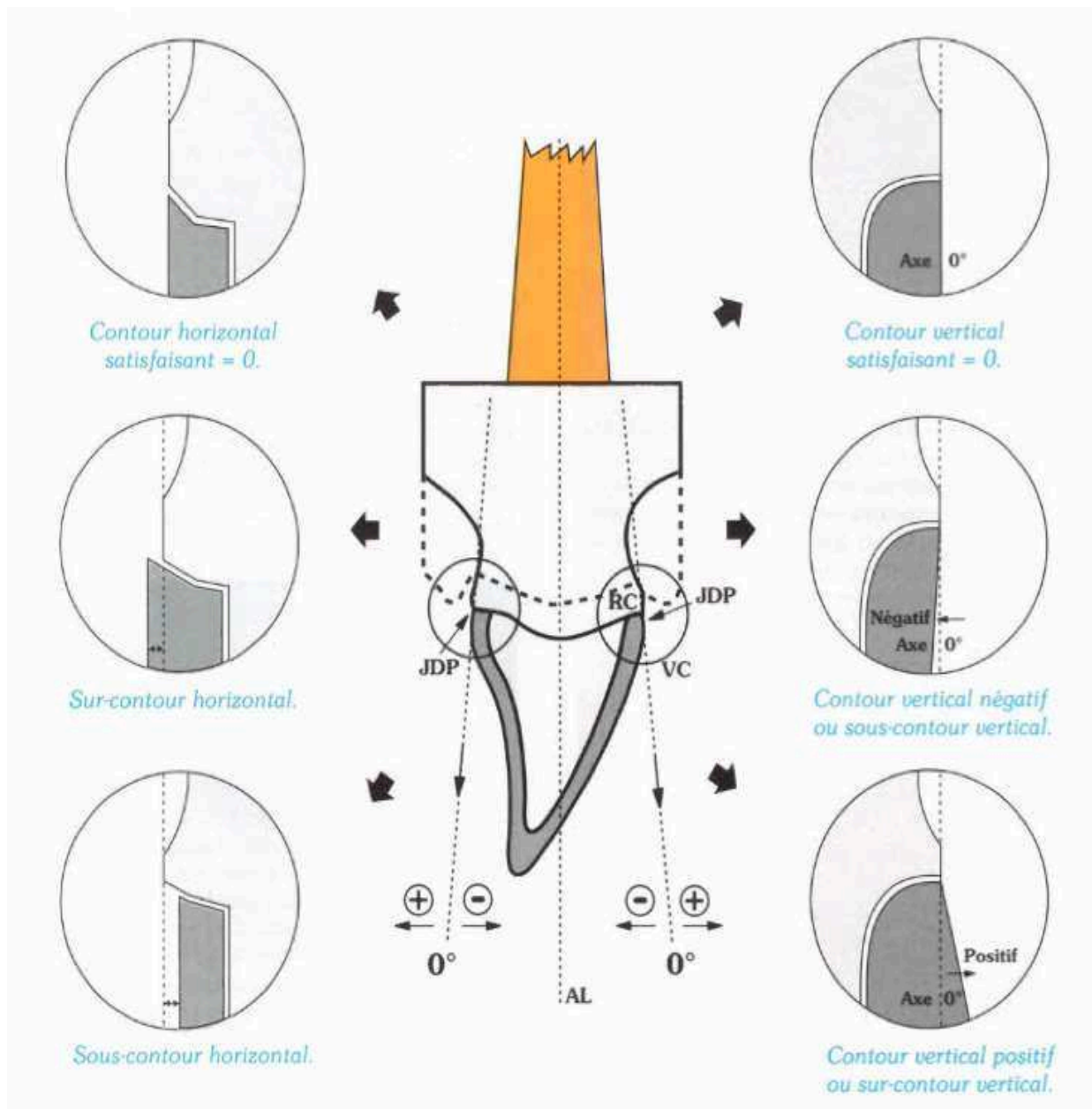


Figure 16 : Contours prothétiques (Renault, 1993).

2 Considérations cliniques et leurs conséquences esthétiques et fonctionnelles

Il peut parfois s'avérer nécessaire de corriger la forme des dents par rapport aux morphologies coronaires originelles ou conventionnelles, pour respecter les objectifs d'hygiène et de santé du parodonte.

2.1 Classification de Lytle

Lytle a établi un mode de classification pour les patients nécessitant des reconstructions prothétiques (Lytle, 1974). Il a ainsi décrit quatre Classes.

Les classes I, II et III comprennent respectivement de simples procédures opératoires ou restauratrices, des restaurations corono-périphériques unitaires ou bridges de faible portée, et des reconstructions plurales de réhabilitation occlusales étendues pour la classe III.

Ces trois classes concernent des cas où le parodonte est intact, elles se distinguent totalement de la classe IV regroupant les cas de prothèses parodontales. Les patients de cette dernière classe présentent des altérations des structures de soutien dues à des parodontopathies. L'objectif prothétique chez ces patients est d'obtenir un recouvrement des racines exposées suite à la migration de l'os et de la gencive. Cette dénudation radiculaire engendre souvent des sensibilités radiculaires créant à leur tour des problèmes d'accumulation de plaque (Kay, 1982). Cette sensibilité a tendance à s'accroître suite à la mise à nu des racines après traitements chirurgicaux parodontaux.

2.2 Le parodonte physiologique

2.2.1 Rappels

Le parodonte est constitué par l'ensemble des tissus qui entourent et soutiennent la dent. Il comprend la gencive, l'os alvéolaire, le ligament alvéolo-dentaire ou desmodonte et le cément et constitue l'environnement biologique d'une couronne dentaire (Romagna-Genon, Genon, 2001).

Cet environnement est fragile et doit être préservé du fait des nombreuses agressions mécaniques et bactériennes auxquelles il est confronté. Ainsi, lorsqu'une reconstruction prothétique est envisagée, il faudra préalablement vérifier la santé parodontale et veiller au respect des tissus gingivaux tout au long des étapes du traitement. En effet, une inflammation gingivale à laquelle s'ajoute une atteinte de

l'intégrité biologique du parodonte, provoque des changements de texture et de situation des tissus pouvant avoir des répercussions désastreuses sur le parodonte profond, et donc sur la pérenité de l'organe dentaire.

C'est pour cette raison qu'avant de commencer une étape prothétique, il est nécessaire de réaliser un bilan clinique et radiologique de l'état parodontal du patient, et d'inscrire ce dernier si nécessaire dans un programme de soins parodontaux et bien sûr d'hygiène rigoureuse.

2.2.2 Proximité radulaire et impact sur la papille

Comme nous l'avons décrit dans la première partie, la forme et la présence de la papille est conditionnée par divers facteurs, cette dernière tendant à suivre la morphologie des surfaces tissulaires qu'elle affleure. La situation et la position des racines sont des facteurs à prendre en compte dans le rétablissement d'un profil d'émergence proximal optimal.

La gencive dessine un col dont la surface de contact entre les dents détermine l'extension : plus cette surface est importante, plus le col est concave, tandis que le sommet de la papille devient convexe en l'absence de point de contact. On trouve donc un col important à forte concavité dans les secteurs cuspidés, tandis que dans les secteurs antérieurs, sa concavité diminue pour laisser place à une forme plate voire convexe (Fleiter, Renault, 1992).

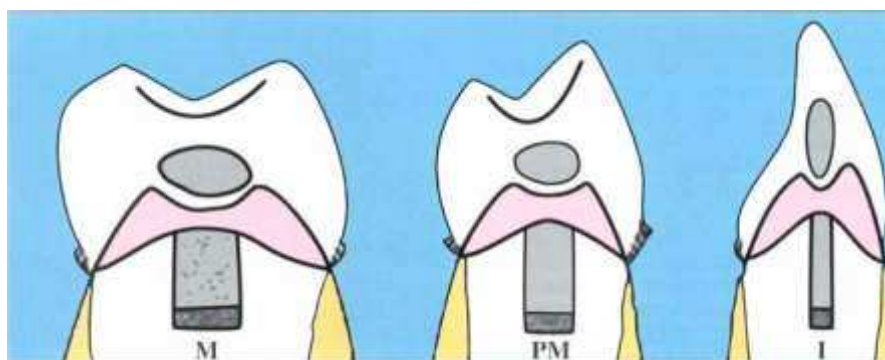


Figure 17: Schéma de la localisation du col papillaire au niveau des molaires (M), prémolaires (PM) et incisives (I) (Rateitschak et al., 1985).

De manière générale, plus les racines seront proches, plus la papille sera haute et convexe, c'est à dire allongée. Un écart de plus de 3mm entre deux racines peut entraîner une disparition de la papille, le septum étant absent (Fradeani, 2007).

Plus les racines seront éloignées, plus les papilles seront aplaties et plus un espace noir disgracieux entre les dents est susceptible de se former. Une distance interproximale importante entre deux racines est très délétère pour la présence de la papille (Chu et al., 2009).

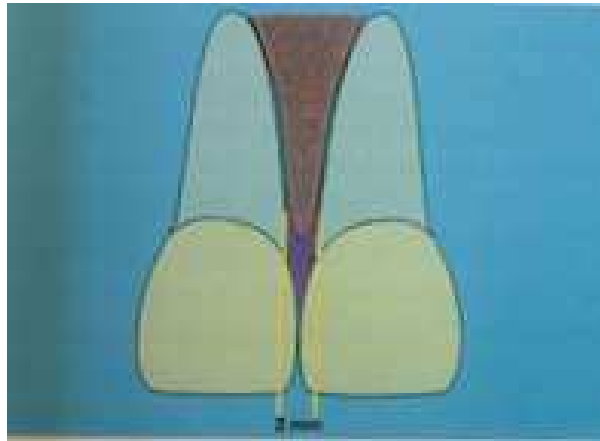


Figure 18 : Distance de 2mm nécessaire, entre deux dents adjacentes, à la présence de la papille interdentaire (Rufenatch, 2000).

De même, la papille interdentaire étant liée à la hauteur du septum proximal, la perte osseuse associée aux parodontites est à l'origine de la perte progressive de la papille (Borghetti, Monnet-Corti, 2008).

2.3 Le parodonte réduit

La morphologie axiale, vestibulaire, linguale et proximale des restaurations prothétiques doit être aménagée selon la situation plus ou moins apicale des tissus parodontaux (Berteretche, 2014).

L'alvéolyse consécutive à une parodontite modifie profondément l'environnement tissulaire, engendrant des difficultés prothétiques du fait de migrations et mobilités des dents et de la modification du rapport couronne clinique/racine. En effet, l'augmentation de la longueur de la couronne clinique a des répercussions esthétiques difficiles à gérer à la fois au niveau de la forme des embrasures, de la limite cervicale devant prendre naissance au niveau d'une surface radiculaire rétrécie (Fleiter, Renault, 1992 ; Estrabaud, Mounier, 1993) et de l'aspect allongé des dents pouvant rendre le sourire disgracieux.

Nombreux sont les patients venant consulter pour un souci esthétique, souvent inconscients que cette détérioration est la cause d'une maladie parodontale avancée

en secteur antérieur. Le diagnostic de maladie parodontale conduit le praticien à réaliser une chirurgie résectrice afin de rétablir une architecture positive (Wennstrom et al., 1998) entraînant ou accentuant l'allongement des couronnes cliniques. Néanmoins, la tonicité labiale tendant à diminuer avec le temps, la ligne du sourire est généralement moyenne ou basse chez les adultes atteints de parodontopathie chronique, et le découvrément du secteur antérieur est de ce fait moins important (Fuzzi, Carnevale, 1997).

Dans le cas des classes IV de la classification de Lytle, l'élongation des dents engendrant la mise à nu des concavités radiculaires, à laquelle s'ajoutent des problèmes de proximités radiculaires sur ces dents au support parodontal affaibli par la maladie, rendent difficile l'établissement d'une morphologie interproximale correcte. Bien que la chirurgie résectrice vise à rétablir une architecture positive, la plus grande distance entre les racines conduit à la formation d'une papille plate, propice à la formation de trous noirs entre les dents antérieures.

Cette augmentation importante des espaces d'embrasure donne lieu à des problèmes de phonation, d'esthétique et de bourrage alimentaire (Kay, 1982).

L'ensemble des techniques actuelles de chirurgie plastique parodontale permet d'améliorer l'aspect de ce type de récession par recouvrement des portions radiculaires dénudées en vestibulaire, il en résulte donc une harmonisation du contour gingival (Romagna-Genon, Genon, 2001). Malheureusement, ces techniques ne permettent que très rarement la reconstruction des papilles manquantes.

Une restauration prothétique doit donc parfois être envisagée afin de modifier la forme dentaire interproximale pour palier au défaut papillaire et ainsi, rétablir esthétique et fonction. La restauration doit être modelée de manière à diminuer la dimension des embrasures, ces dernières ne devront ainsi pas imiter la situation pré-prothétique et pré-chirurgicale, sous peine d'obtention d'embrasures excessivement hautes et larges. L'accès à l'hygiène interdentaire restant la priorité chez ces patients dont la fragilité parodontale est avérée, l'embrasure devra alors toujours rester aussi étroite que possible (Romagna-Genon, Genon, 2001) dans le sens vestibulo-lingual, pour réduire l'étendue du col gingival.

2.4 Les diastèmes

La demande esthétique concernant de nombreux patients, le professionnel de santé se doit d'y répondre par le traitement le moins invasif et le plus esthétique possible. Le plan de traitement en secteur antérieur doit permettre l'identification des éléments devant être modifiés ou corrigés, afin d'obtenir un sourire naturel donnant satisfaction au patient (De Araujo et al., 2009).

Un exemple de situation qui peut compromettre l'apparence du sourire est la présence de diastèmes antérieurs (De Araujo et al., 2009). La présence de diastèmes est courante en denture temporaire ou mixte, leur prévalence tend ensuite à diminuer après éruption des dents permanentes (Suter et al., 2014). Plusieurs facteurs étiologiques peuvent être cités : présence d'un odontome, facteurs génétiques, dystopies et agénésies dentaires, disproportion entre la taille des dents et celle des arcades, succion du pouce ou encore frein labial anormalement situé (Huang, Creath, 1995).

Afin d'obtenir le résultat esthétique escompté, la création de contours coronaires en harmonie avec les dents adjacentes et le visage doit être recherchée. Par dessus tout, le profil d'émergence doit être respecté, évitant ainsi les sur-contours préjudiciables pour la santé parodontale (Lenhard, 2008).

Lorsque la fermeture de diastèmes antérieurs est programmée, les dimensions des dents doivent être analysées à la recherche d'asymétrie entre dents controlatérales. En l'absence d'asymétrie, la fermeture des espaces peut être réalisée par voie orthodontique tandis que dans le cas contraire, une thérapeutique visant à modifier la forme des dents sera privilégiée. De plus, le traitement orthodontique seul n'est pas toujours suffisant pour corriger de larges espaces, et d'autres alternatives sont alors nécessaires (Kurth, Kokich, 2001 ; Furuse et al., 2007). Les facettes dentaires en font partie.

Notons que le fait de fermer un espace interdentaire sous-entend nécessairement d'augmenter la largeur de la dent et donc d'en modifier les proportions. Il faut alors évaluer l'éventuelle nécessité d'augmenter la longueur de la dent par rapport à sa longueur originelle, afin de rétablir ou maintenir des proportions correctes (Fradeani, 2007). En effet, une modification du rapport longueur/largeur peut modifier

défavorablement le sourire (Baratieri, 1998). Parfois, afin de respecter les proportions des dents, les modifications doivent être réparties sur plusieurs dents antérieures, une ou deux restaurations partielles collées indirectes ne suffisent alors pas, sous peine de revenir au problème initial (Goldstein, 1998).

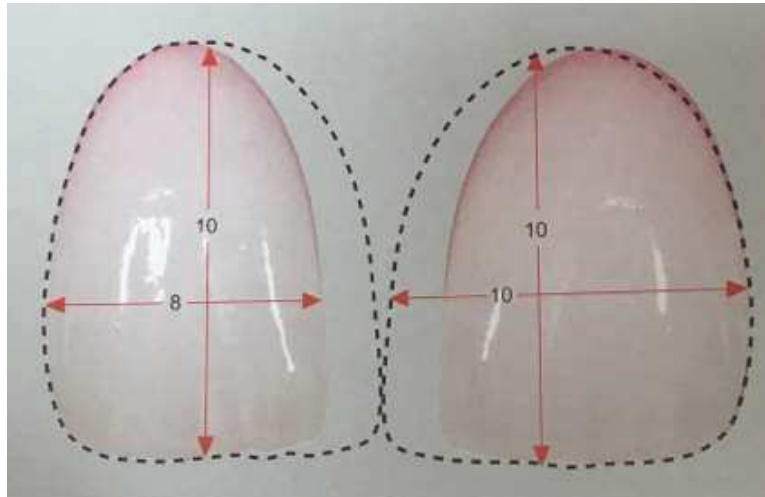


Figure 19 : Si la longueur n'est pas modifiée, les restaurations partielles indirectes apparaîtront trop larges (Gurel, 2005).

De plus, fermer un diastème oblige à envisager une restauration avec un profil d'émergence vestibulaire nécessairement plus convexe que celui de la dent naturelle.

Un autre aspect crucial de la fermeture de diastèmes est la gestion de l'embrasement interdentaire. En présence d'un diastème, la papille ne remplit pas l'espace interdentaire et les tissus gingivaux sont très kératinisés. Le sommet de la papille est de forme aplatie ou arrondie (Chalifoux, 2010).

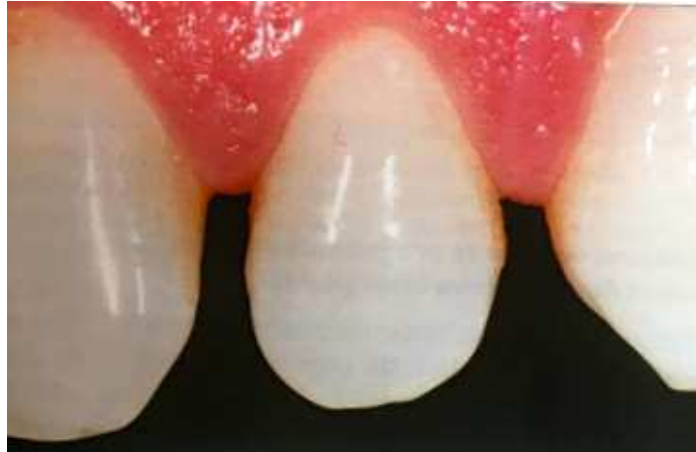

Figure 20 : Forme et situation de la papille en présence de diastèmes (Gurel, 2005).

Afin de redonner une forme esthétique à cette dernière, les tissus mous devront être remodelés par la restauration prothétique. Une nouvelle papille pourra se former, à condition que le contact interdentaire soit à 5mm du sommet de la crête osseuse. Dans le cas contraire, un trou noir peut apparaître (Gürel, 2007).

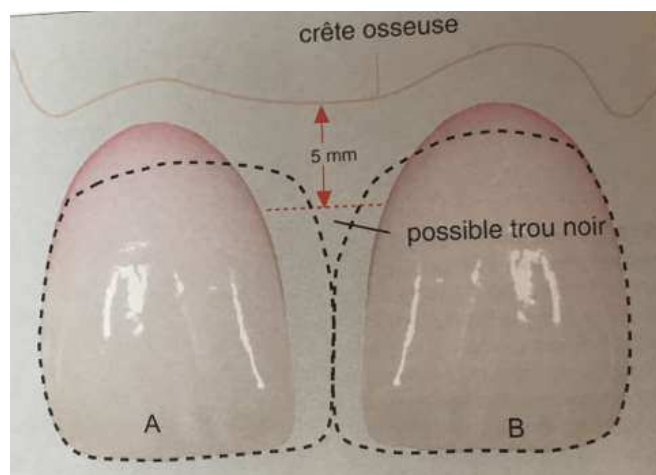


Figure 21 : Dans ce cas, la surface de contact doit être prolongée jusqu'à la ligne rouge en pointillé, pour éviter l'apparition d'un « trou noir » interdentaire (Gurel, 2005).

2.5 Les zones édentées

Trois formes de crête édentée peuvent être observées. Elles sont le résultat de la succession des différentes étapes de cicatrisation après la perte de l'organe dentaire à partir d'un parodonte sain, ou partiellement détruit: crête « normale », déformée par excès de substance, ou par défaut de substance.

En 1983, Seibert a établi une classification des pertes osseuses, divisée en trois classes (Seibert, 1983) :

- Classe I: perte osseuse vestibulo-linguale avec une hauteur de crête normale;
- Classe II: perte osseuse verticale avec une largeur de crête normale;
- Classe III: Perte osseuse à la fois horizontale et verticale.

Les défauts de classe II et III représentent un véritable déficit thérapeutique en terme de rétablissement du profil d'émergence et sont difficiles à traiter par comblement.

Lorsque la crête est déformée, un aménagement de cette dernière par chirurgie plastique parodontale peut en effet être nécessaire afin de redonner à la crête une forme propice pour accueillir le futur bridge. Le traitement chirurgical n'est cependant pas obligatoire, les inconvénients et avantages esthétiques ou fonctionnels doivent être évalués avec le patient. Par exemple, si le patient ne découvre pas sa gencive lors du sourire en secteur antérieur, et que sa lèvre est suffisamment soutenue, on peut alors envisager d'avoir recours à un intermédiaire plus long pour compenser la perte verticale de substance.

3 Reconstruction et dessin du profil d'émergence : moyens et techniques prothétiques

3.1 Les restaurations corono-périphériques

La forme des préparations et la situation des limites cervicales induisent les formes de contour axiaux prothétiques.

3.1.1 Formes de contour en cas de parodonte physiologique

Dans un environnement tissulaire sain et normal, la démarche prothétique doit être de reproduire les formes de contour naturels de la dent.

3.1.1.1 Forme de contour sous-gingivale

L'importance du bombé sous-gingival dépend de la nature, du profil et de la dimension des structures osseuses et tissulaires (H.B. Kay, 1985).

Ainsi la forme sous-gingivale de la restauration corono-périphérique doit être fixée en fonction de la situation de la jonction amélo-cémentaire appréciée par sondage, et de la morphologie de la gencive. Par exemple, des tissus gingivaux fins et festonnés nous obligent à reproduire des bombés cervicaux peu prononcés (Weisgold, 1977).

Weisgold recommande l'analyse du besoin de support sous-gingival par l'anneau cervical de la dent, comme guide pour l'établissement du profil d'émergence sous-gingival de la future restauration prothétique (Weisgold, 1977). Ainsi la forme de contour sous-gingivale varie selon la position de la gencive marginale par rapport à la jonction amélo-cémentaire :

- Lorsque la gencive marginale se situe en-deçà de la jonction amélo-cémentaire, la portion intra-sulculaire de la restauration doit être légèrement bombée.
- Quand elle est au niveau de la jonction amélo-cémentaire, le profil d'émergence est plat dans le sulcus et convexe au dessus.
- Enfin, si la gencive marginale est au delà de la jonction émail/cément en direction apicale, le profil d'émergence est plat en-dessous et au-dessus de la gencive.

Stein emploie le terme de « profil ou d'angle à émergence aplatie » (Stein, Kuwata, 1977). Ce modèle de contour est à suivre en cas de restauration de Classe I à III (Lytle, 1974) sur un parodonte sain et intact.

Ainsi, la forme sous-gingivale doit être « plate », discrète et délicate, et se fondre avec le profil « aplati » de la racine au niveau où la dent émerge du sillon gingivo-dentaire (HB Kay, 1985). L'épaisseur du matériau de la restauration doit se situer dans les limites normales de la racine afin d'éviter tout sur-contour ou surplomb toujours accompagné d'une inflammation gingivale (Perel, 1971b).

L'angle d'émergence est en fait simplement initié près de la jonction émail-cément par la fin de la surface radiculaire qui se prolonge par le profil d'émergence de la couronne en ligne droite (Estrabaud, 1994).

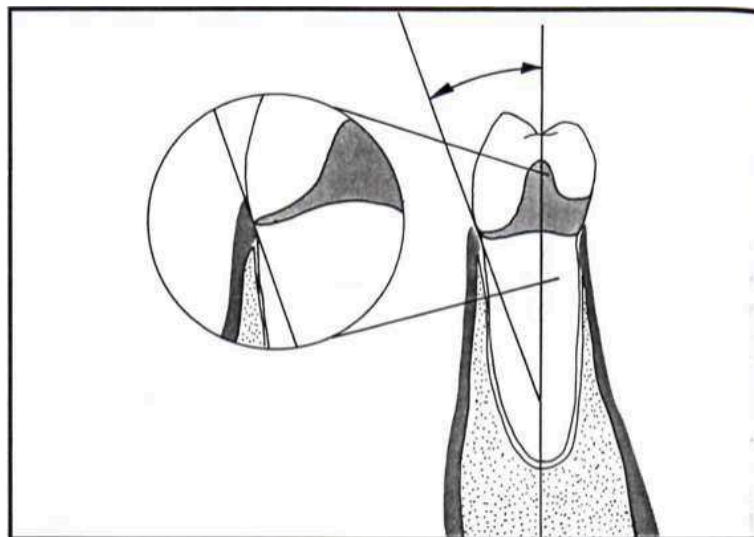


Figure 22 : Angle d'émergence en situation normale de santé gingivale (H.B. Kay, 1985).

3.1.1.2 *Forme de contour supra-gingivale*

La forme de contour supra-gingivale de la restauration doit se confondre harmonieusement avec la partie libre de la collerette qui, en situation physiologique de santé parodontale, est mince. On peut ainsi envisager un contour coronaire délicat au sein du sulcus, la pénétration sulculaire devra être la plus minime possible, dans le but de préserver la fine épaisseur de collerette gingivale qui le recouvre (HB Kay, 1985). Les cas de reconstructions prothétiques concernant les classes I à III

doivent présenter un profil d'émergence plat avec rétablissement de la morphologie coronaire d'une dent saine (HB Kay, 1985). En cas de sur-contour vertical, une rétraction de cette collerette est à craindre.

En effet, comme vu précédemment, une restauration présentant un sur-contour et ayant une limite cervicale intrasulculaire, induit sur un parodonte fin et festonné, une inflammation gingivale dégénérant en récession et, sur un parodonte plat et épais, une hyperplasie et une poche parodontale (Weisgold, 1977).

3.1.1.3 *Embrasures*

Dans les situations où l'intégrité physiologique du parodonte est maintenue et où les papilles sont présentes, la morphologie des faces proximales doit imiter celle des dents naturelles. La préservation de l'aspect esthétique des contours coronaires et gingivaux naturels reste une priorité.

Néanmoins, certains aménagements peuvent parfois s'avérer nécessaires afin de permettre le passage des instruments d'hygiène.

En effet, si on sait aujourd'hui que la plaque est le facteur étiologique majeur dans l'apparition de la gingivite (Schluger et al., 1977 ; Page, Schroeder, 1976) alors tous les efforts doivent être entrepris pour permettre un accès facilité à la zone interdentaire pour un contrôle de plaque optimal (Barkley, 1971 ; Ramfjord, 1974 ; Schluger et al., 1977). Les embrasures recrées prothétiquement doivent donc permettre un accès aisé à l'hygiène pour le patient par le biais du passage des brossettes interdentaires.

Ainsi, plusieurs auteurs au milieu des années 70 (Burch, Miller, 1973 ; Beaudreau, 1973 ; Ramfjord, 1974) ont suggéré qu'un espace interproximal qui est légèrement plus grand que la normale, peut être souhaitable, car il fournit un espace suffisant pour la papille gingivale et représente une zone plus accessible au nettoyage. Townsend en 1973 a observé que, si les contacts interdentaires sont présents et correctement réalisés, un bourrage alimentaire ne se produit que très rarement, même en présence d'embrasures légèrement ouvertes. En effet, une embrasure en sur-contour entraîne une réduction de l'espace destiné à la papille gingivale, il en

résulte un élargissement de la zone de col, ce qui provoque une irritation et une pression sur la papille et empêche l'accès à l'hygiène.

Néanmoins, des espaces interdentaires trop ouverts comme ils ont pu être préconisés dans les années 70, ne sont plus d'actualité. D'après Pierre et Christine Genon, les espaces interdentaires recréés prothétiquement *“doivent tre les moins ouverts ne laissant qu'un espace clinique minimum pour le nettoyage par une mini-rossette ou un fil dentaire”*, l'ouverture des embrasures à des fins de prévention parodontale étant excessive et injustifiée (Romagna-Genon, Genon, 2001).

Cependant, certaines situations (proximité radriculaire par exemple) nécessitent d'augmenter légèrement la largeur de l'embrasure afin que des mesures d'hygiène interdentaire puissent être mises en place et d'éviter tout sur-contour.

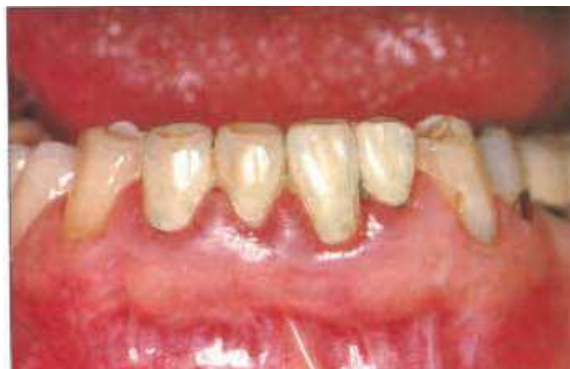

Figure 23: Proximités radiculaires associées à un sur-contour des restaurations prothétiques provoquant une inflammation importante aggravée par une hygiène insuffisante (Renault, 1993).

Pour faciliter les mesures d'hygiène, Knellesen recommande certains aménagements du contour proximal des restaurations corono-périphériques (Lautrou, 1997) :

- Dans le sens axial : afin d'obtenir une surface plane, voire légèrement concave jusqu'au point de contact, dans le but d'augmenter la largeur de l'embrasure, la suppression des convexités entre le point de contact et la gencive marginale est de mise. Rappelons cependant que l'ouverture de l'embrasure doit être telle qu'elle permette le passage des instruments d'hygiène, sans pour autant gêner

l'esthétique par la création de triangles noirs interdentaires disgracieux en secteur antérieur, ou encore générer des soucis de bourrage alimentaire vecteur de doléances pour le patient.

- Dans le sens horizontal : contrairement à ce qui est recommandé dans le sens axial, le contour horizontal doit viser l'élimination de toutes les concavités, zones demeurants relativement inaccessibles aux moyens d'hygiène interdentaire à notre disposition. La réduction du volume des cuspidés et la situation du contact proximal au tiers vestibulaire augmentent la largeur de l'embrasure (Renault, 1993).

3.1.2 Formes de contour en cas de parodonte réduit

3.1.2.1 Forme de contour sous-gingivale

Dans des conditions de classe IV de Lytle (prothèses parodontales), les principes morphologiques de reconstruction prothétique décrits précédemment, ne sont plus applicables.

En effet, lorsque l'environnement gingival a été modifié par la chirurgie parodontale, la gencive libre prend un aspect massif nécessitant un soutien plus prononcé de la part de la restauration prothétique, l'angle d'émergence sera ainsi plus marqué (HB Kay, 1985). Ces tissus sont plus épais et plus volumineux que la gencive qui sertit les dents en position idéale au sein d'un parodonte sain, et ne semblent pas réagir favorablement à une structure radiculaire sous-gingivale plate. Il est donc nécessaire que le profil d'émergence de la restauration soit légèrement convexe au niveau du tiers cervical (Weisgold, 1977).

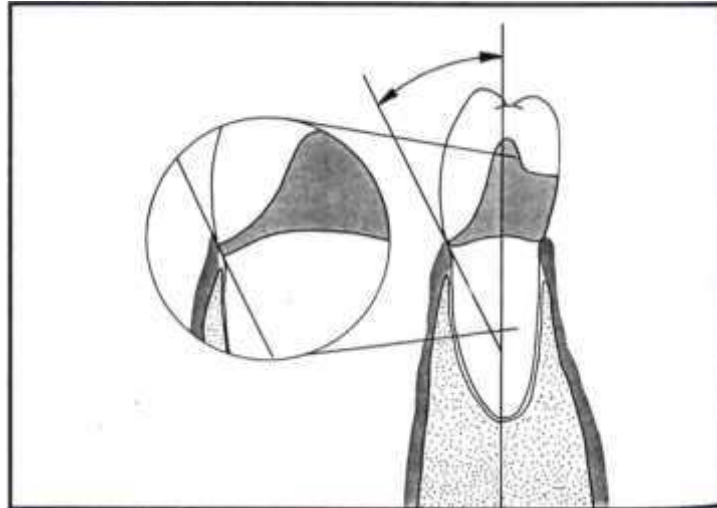


Figure 24 : Angle d'émergence plus marqué lorsque l'environnement gingival a été modifié par la chirurgie parodontale (HB Kay, 1985).

Ainsi pour satisfaire à l'objectif de recouvrement radiculaire et de soutien du tissu par remodelage de la couronne, les restaurations doivent prendre naissance dans le sulcus (HB Kay, 1985). Le sulcus résultant d'une chirurgie parodontale présente une profondeur minimale et est de forme parabolique comme l'os sous-jacent. La limite cervicale de préparation doit suivre la forme de la jonction amélo-cémentaire à un niveau plus apical. La ligne de finition doit se trouver à mi-hauteur du nouveau sulcus, obtenu après maturation complète des tissus ayant bénéficié d'une chirurgie parodontale (HB Kay, 1985). Pour des raisons esthétiques, la limite pourra se situer légèrement plus apicalement, sans jamais empiéter sur l'espace biologique. A l'inverse, un tissu mince tolère moins bien l'agression engendrée par la pénétration sulculaire de la restauration, de ce fait, le contour de la restauration au niveau du sulcus devra être plus délicat et mince.

Pour rappel, il existe autour de la dent un système d'attache composé d'une attache conjonctive et d'une attache épithéliale, qui mesure en moyenne un peu plus de 2 mm de hauteur (attache conjonctive : 1,07 mm, attache épithéliale : 0,97 mm), l'ensemble de ce système d'attache forme **l'espace biologique** (Gargiulo et al., 1961). Cet espace biologique est compris entre la crête osseuse et le fond du sillon gingivo-dentaire.

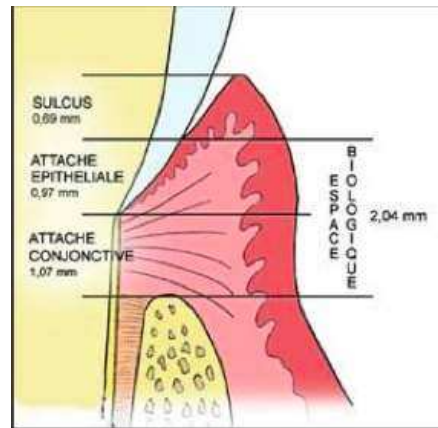


Figure 25 : Espace biologique de la dent (Gargiulo et al., 1961).

Cliniquement, l'ensemble des publications traitant de ce sujet montre que toute agression de l'espace biologique par une reconstitution, provoque une réaction inflammatoire entraînant sur un parodonte dit fin, une récession gingivale et la formation d'une poche parodontale quand l'agression est en rapport avec un parodonte dit épais (Tal et al., 1989 ; Kois, 1996 ; Koke et al., 2003). La limite de préparation d'une reconstitution ne doit en aucun cas prendre naissance au sein de l'espace biologique, ce qui reviendrait à violer l'intégrité de cet espace.

3.1.2.2 *Forme de contour supra-gingivale*

Le contour supra-gingival du profil coronaire dépend de la longueur disponible pour la couronne clinique, de l'étendue de la surface occlusale nécessaire de cette couronne, de la morphologie des tissus mous et de l'intégration de cette forme avec la configuration sous gingivale du profil d'émergence.

En cas de classe IV, on assiste souvent à une importante augmentation de la hauteur des couronnes cliniques nécessitant, pour des raisons esthétiques, de modeler une anatomie radiculaire aussi bien au niveau de la forme (plus verticale), que de la teinte (plus opaque et plus foncée) afin de créer l'illusion de « dent moins longue ».

En effet, ces modifications de forme s'opposent au rétablissement du profil coronaire pré-prothétique.

Le profil coronaire en aile de mouette d'Abrams nous commande de modeler la face vestibulaire coronaire à l'image de la courbure des tissus mous.

Amsterdam a modifié ce tracé d'Abrams dans le cas d'un parodonte réduit, en créant un contour en « double déflexion » (Amsterdam, Abrams, 1968). En sous-modelant la partie coronaire, il diminue l'aire occlusale dans le sens vestibulolingual.

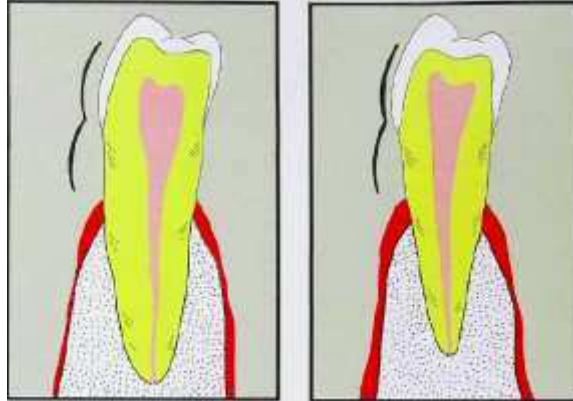


Figure 26 : Modifications des relations dento-parodontales après chirurgie correctrice du parodonte s'opposant au rétablissement du profil coronaire initial. Notons l'aspect plus massif de la collerette gingivale (HB Kay, 1985).

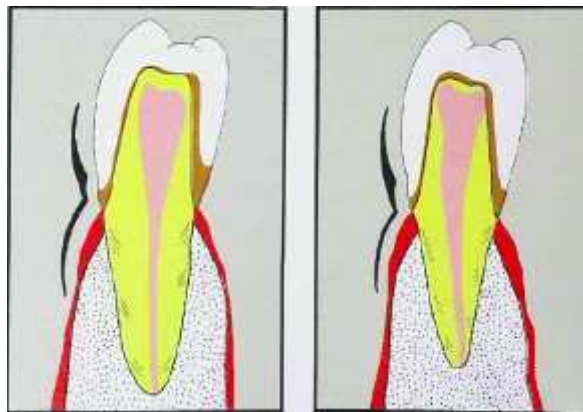


Figure 27: Restaurations corono-périphériques présentant un profil d'émergence « en double déflexion » (HB Kay, 1985).

Ce nouveau tracé répond à la fois aux exigences esthétiques par un remodelage de l'anatomie corono-radulaire, créant ainsi l'illusion d'une couronne clinique moins longue, et aux exigences parodontales, en respectant le concept en aile de mouette et donc, un profil plat, c'est à dire une émergence verticale (Yuodelis et al., 1973 ; Martignoni, A. Schonenberger, 1990). Nos restaurations doivent suivre le principe de ce tracé modifié.

Encore une fois, l'épaisseur des tissus gingivaux va dicter le modelé de nos restaurations :

- Si les tissus gingivaux sont minces : l'anatomie de la racine sera plate sous-gingivalemment, ainsi qu'au dessus de la gencive et prendra progressivement son allure convenable en direction coronaire.
- Si les tissus gingivaux sont plus massifs : la forme sous-gingivale se voudra légèrement convexe, pour s'harmoniser avec la partie supra-gingivale de la restauration prothétique. Le profil « à double déflexion » d'Amsterdam pourra être pratiqué pour que l'aspect massif d'un profil coronaire continu soit évité (HB Kay, 1985). La zone cervicale, verticale, permet d'éviter le sur-contour tandis que le reste de la surface est bombée, de manière à supprimer l'impression de longueur de la dent et à recréer le « profil en aile de mouette ». Un support insuffisant de la part de la restauration au niveau vestibulaire sera la cause de l'aplatissement des tissus gingivaux et d'une inflammation du rebord gingival (Sackett, Gildenhuys, 1976 ; HB Kay, 1985).

La nécessité d'assurer un état gingival constant chez un patient ayant reçu une thérapeutique parodontale, va parfois amener le prothésiste à modifier la morphologie des faces vestibulaires et linguales, en créant des faces présentant une morphologie en sous-contour. Cela n'altère pas l'aspect esthétique des dents antérieures car leurs faces vestibulaires sont naturellement peu convexes.

3.1.2.3 *Embrasures proximales et parodonte réduit*

Une des grandes difficultés du remodelage des espaces interproximaux réside dans la nécessité pour la prothèse de prendre naissance au niveau d'une surface radiculaire conique présentant des concavités, afin de réaliser un recouvrement radiculaire. Pour fermer au mieux l'embrasure, la prothèse doit développer une surface convexe à mesure que l'on progresse en direction apicale. La surface proximale doit alors transformer la concavité en surface plate puis convexe, tout en préservant l'espace dévolu aux tissus interdentaires pour le passage de brossettes.

En effet, la zone de jonction interdentaire constitue pour les formes de contour proximales un surplomb inévitable en rapport avec les concavités proximales (concavités vestibulo-palatines des dents pluriradiculées maxillaires en l'occurrence) (Berteretche, 2014). Une correction par fraisage des zones radiculaires proximales

peut permettre une atténuation de ces concavités horizontales (Fleiter, Renault, 1992). De surcroît, ces fraisages permettront l'élimination d'anfractuosités, facteurs de rétention de plaque. Un congé relativement ample en vestibulaire et en lingual de la concavité sera ménagé afin d'obtenir une surface proximale en alignement avec la zone déprimée et donc, une concavité moins marquée, ainsi qu'une zone d'embrasure plus grande (HB Kay, 1985).

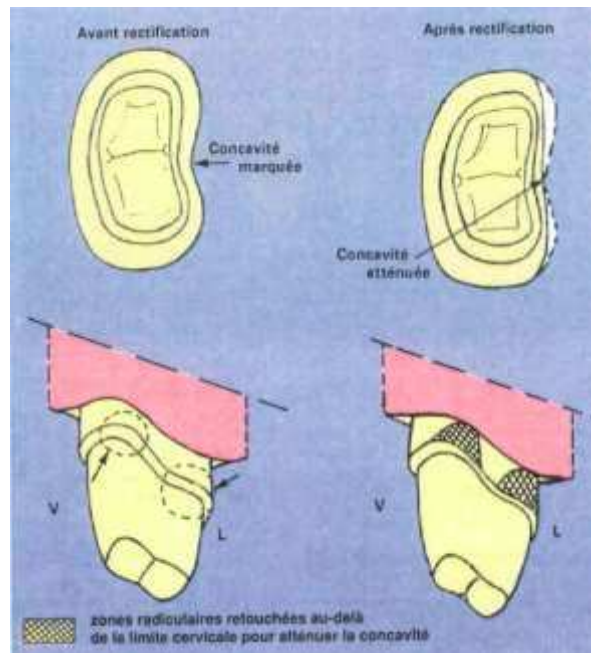


Figure 28 : Atténuation des concavités mésiales sur les prémolaires maxillaires (Fleiter, Renault, 1992).

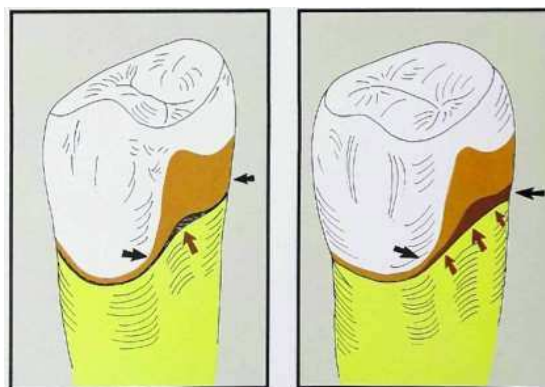


Figure 29 : A droite : absence de préparation des congés avec pour conséquence une concavité plus marquée et un aspect plus massif au niveau marginal. A gauche : aplatissement des contours de part et d'autre de la concavité (HB Kay, 1985).

En présence d'embrasures étroites dues à une proximité radiculaire entre deux dents contiguës ou à des migrations dentaires, la création d'une surface proximale plane, voire concave, entre le contact proximal et la gencive marginale, permettra d'augmenter la largeur de l'embrasure (Exbrayat, 1992).

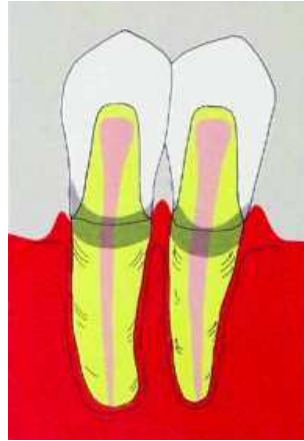


Figure 30 : Modelé de la restauration coronopériphérique au niveau de la zone interproximale en cas d'embrasure étroite sur parodonte réduit (HB Kay, 1985).

A noter qu'une proximité de moins de 3mm entre deux racines entraîne la disparition de la papille en raison de l'absence de septum osseux sous-jacent (Heins, Wieder, 1986). Lorsque la papille est normale, la forme de la restauration prothétique devra suivre de près celle de la couronne naturelle. En cas de proximité radiculaire, ce trajet doit être suivi d'encore plus près car toute altération du profil d'émergence dans cette zone et dans ce cas clinique, engendrera inévitablement des réactions tissulaires (RC. Wheeler, 1961 ; Kohl, Zander, 1961 ; Tarnow et al., 1992). Du côté lingual, pour améliorer l'accessibilité au brossage, on pourra réduire le volume mésio-distal des cuspides ce qui augmentera la largeur de l'embrasure (Exbrayat, 1992).

Si au contraire, l'espace proximal est trop large, le modelé sera plus massif pour en réduire l'ampleur. La convexité proximale sera plus proche du point de départ gingival en direction occlusale. Afin de palier à l'augmentation de la hauteur des couronnes cliniques et donc à l'accroissement en hauteur mais également en largeur de l'espace interdentaire, la zone de contact, habituellement punctiforme, doit elle même être augmentée (HB Kay, 1985). L'obtention d'une zone de contact

allongée dans le sens vertical va permettre la réduction du volume de l'embrasure, évitant ainsi les disgracieux et inconfortables « trous noirs » (Paris, Faucher, 2004 ; Prato et al., 2004)

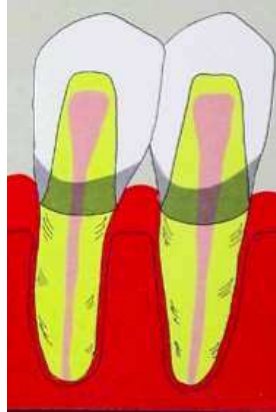


Figure 31 : Modelé de la restauration corono-périphérique visant à réduire l'ampleur de l'embrasure sur parodonte réduit (HB Kay, 1985).

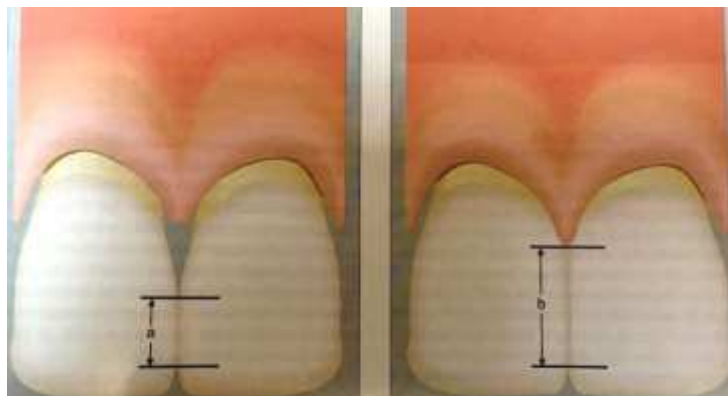


Figure 32 : Le support osseux fait défaut et la papille n'occupe plus l'intégralité de l'espace de l'embrasure. Dans ce cas, le contact interdentaire peut être prolongé apicalement pour fermer le hiatus (Gurel, 2005).

Tableau 1 : Principes de préparation en prothèse fixée et profil d'émergence selon la situation clinique

		Parodonte sain	Parodonte réduit
Situations des limites de préparation		Légèrement supra-gingivale	Intra-sulculaire pour recouvrir la racine
Forme de la restauration corono-périphérique	Sous-gingival	-Angle d'émergence dans le prolongement radiculaire -Portion sous-gingivale relativement plate	-Angle d'émergence plus ouvert pour le soutien des tissus mous
	Supra-gingival	-Rétablissement de la morphologie coronaire d'une dent saine -Profil d'émergence plat	Profil en "double déflexion" pour éviter un profil coronaire massif
Forme des embrasures et point de contact	Etroite	-Sens axial: suppression des convexités -Sens horizontal: suppression des concavités	-Congé ample en vestibulaire et en palatin/lingual de la concavité radiculaire proximale -Surface proximale plane ou concave pour augmenter la largeur de l'embrasure
	Large	Convexité proximale plus marquée	-Convexité proximale plus proche du point de départ gingival -Augmenter la zone de contact

3.1.3 Cas particulier des dents avec exposition de la zone furcataire

Il est important de porter une attention toute particulière aux dents dont les furcations sont exposées et qui doivent néanmoins recevoir une restauration corono-périphérique. Les dents pluriradiculées avec perte modérée de support parodontal présentent une exposition du tronc radiculaire et des concavités horizontales (Berteretche, 2014). Ces concavités sont le résultat de l'ouverture de l'espace interradiculaire et du surplomb représenté par le bombé coronaire. La préparation doit supprimer le surplomb et ainsi prolonger la forme de contour cervicale sur toute la hauteur coronaire (Berteretche, 2014). Un sillon vertical est ainsi créé dans la restauration au niveau vestibulaire et lingual afin de supprimer tout surplomb horizontal face à la zone furcataire (Knellisen, Girot, 1980).

Les principes de profil d'émergence rectiligne et d'embrasures accessibles à l'hygiène doivent être respectés afin de réaliser une forme de contour optimale. Au niveau des concavités, les sur-contours devront être évités par la réalisation de profils d'émergences rectilignes sur les premiers millimètres suivis par des formes de contour prothétiques convexes.

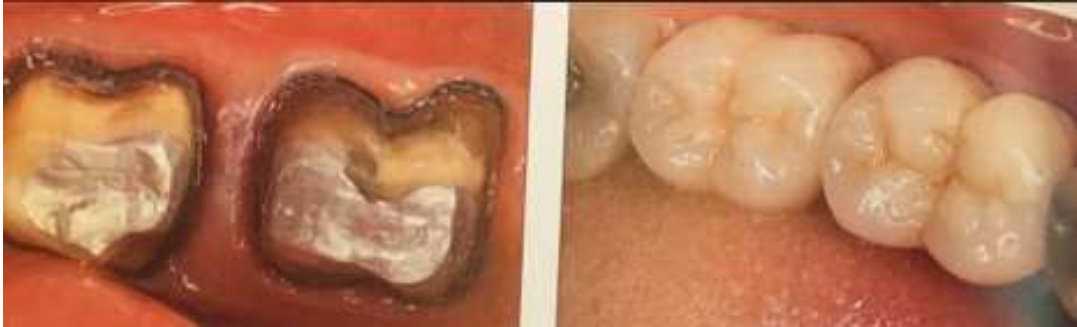

Figure 33 : Pour faciliter l'hygiène, les préparations suppriment le surplomb coronaire au-dessus des zones interradiculaires. Les formes de contour axiales sont aménagées par la création d'un sillon vertical (Berteretche, 2014).

Si la dent a subi l'amputation d'une de ses racines, la réduction des parois axiales sera plus importante au niveau de la zone concernée par l'amputation, dans le but d'estomper la concavité apparue (Fleiter, Launois, 1996). Afin d'éviter un sur-contour dans la zone de furcation et de prévoir assez de place pour la restauration prothétique, une rainure concave placée juste au-dessus de l'entrée de furcation sera effectuée au cours de notre préparation.

3.2 Les restaurations partielles collées indirectes antérieures

3.2.1 Définition

Le souci perpétuel de préservation maximale des tissus dentaires sains a conduit à la réalisation de préparations *a minima*. Dans le cas des restaurations partielles collées indirectes antérieures (ou facettes), les préparations normalement confinées à l'émail ne concernent que la partie vestibulo-incisive des dents antérieures, permettant ainsi la conservation d'une grande partie du volume dentaire. De plus, la localisation supra-gingivale des limites de préparation généralement indiquée dans la majorité des cas préserve la santé des tissus gingivaux (Johnson, 1974 ; Larato, 1969 ; Silness, 1970 ; Rochette, 1973) et permet un accès facilité à

l'hygiène. La céramique collée est aujourd'hui la solution de choix pour les réhabilitations du secteur antérieur (Newsome, Owen, 2006).

3.2.2 Indications

La nouvelle classification des indications des restaurations partielles collées indirectes en céramique se divise en trois groupes divisés eux-mêmes, en sous-groupes. Le type II concerne les modifications morphologiques majeures et comprend la fermeture de diastèmes et de trous noirs interdentaires (type IIB) (Magne, Belser, 2003).

3.2.3 Fermeture de diastèmes et de trous noirs interdentaires : principes de préparation

3.2.3.1 Préparation des limites cervicales et gingivo-dentaires

Au niveau cervical et proximal, une limite en forme de congé peu profond et dépourvue d'angle interne est généralement de mise. Habituellement, pour un résultat esthétique, la limite de préparation cervicale de la restauration partielle indirecte doit épouser parfaitement le contour du feston gingival et se trouver en situation para-gingivale. Dans le cas de fermeture de diastèmes ou de trous noirs interdentaires, la limite devra se situer intra-sulculairement afin d'obtenir un profil d'émergence plus progressif, et donc, plus naturel, en direction coronaire (Magne, Belser, 2003) ; la fermeture interdentaire optimale n'étant pas possible avec une limite supra-gingivale. L'enfouissement en situation intra-sulculaire de la limite assurera ainsi un meilleur soutien de papille, favorable à l'esthétique (Koubi et al., 2014).

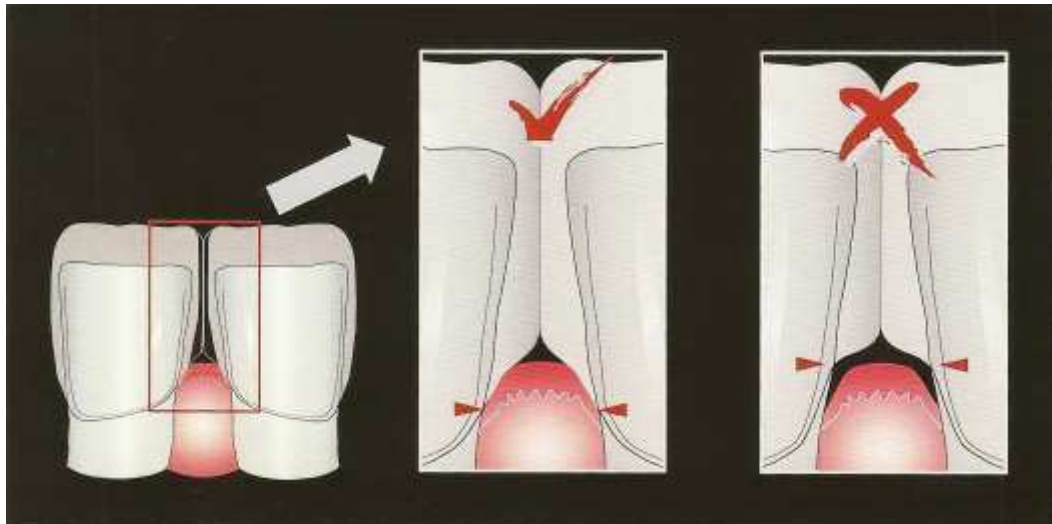


Figure 34 : Des limites cervicales intra-sulculaires (au centre) permettent la fermeture de l'espace interdentaire et l'établissement d'un meilleur profil d'émergence (Magne, Belser, 2003).

La modification du profil d'émergence ainsi définie ne doit toucher que sa composante verticale et non horizontale, ce, afin d'éviter tout sur-contour. Le contour restauré joue un rôle essentiel dans le maintien de la hauteur papillaire en lien étroit, comme nous l'avons déjà dit, avec le support parodontal, la position des dents et des points de contact ou encore la proximité des racines.

3.2.3.2 Préparation proximale

L'étendue de l'enveloppement proximal dépend de l'état initial des dents et de l'objectif prothétique recherché (Magne, Belser, 2003).

La fermeture partielle ou complète de diastèmes ou l'obstruction de triangles noirs interdentaires par restaurations partielles indirectes en céramique sur dents antérieures impose une préparation dentaire spécifique. Une préparation maximale des faces proximales est requise, afin de permettre au céramiste de réaliser une émergence progressive des surfaces interdentaires au niveau des restaurations partielles indirectes (Rouse, 1996 ; Magne, Belser, 2003). L'enveloppement proximal devra être total.

Afin d'éviter l'apparition de trous noirs, il faudra veiller à ce que la distance entre le point de contact et le sommet de la crête proximale soit de 5mm, ce qui peut

nécessiter comme nous l'avons dit, de prolonger la surface de contact apicalement (Gurel, 2005).

Pour gérer les problèmes esthétiques consécutifs à la perte des tissus mous interproximaux, Magne et Belser nous proposent le recours à des ailettes interproximales. Il s'agit d'une légère extension coronaire interdentaire, remplaçant le point de contact entre deux dents adjacentes par une ligne de contact. Une couleur de céramique plus saturée que pour le reste de la restauration devra être utilisée dans le secteur interdentaire afin que les ailettes passent inaperçues. Cette même céramique sera également utilisée si une simulation de la racine sur la facette est nécessaire à l'intégration esthétique de cette dernière.

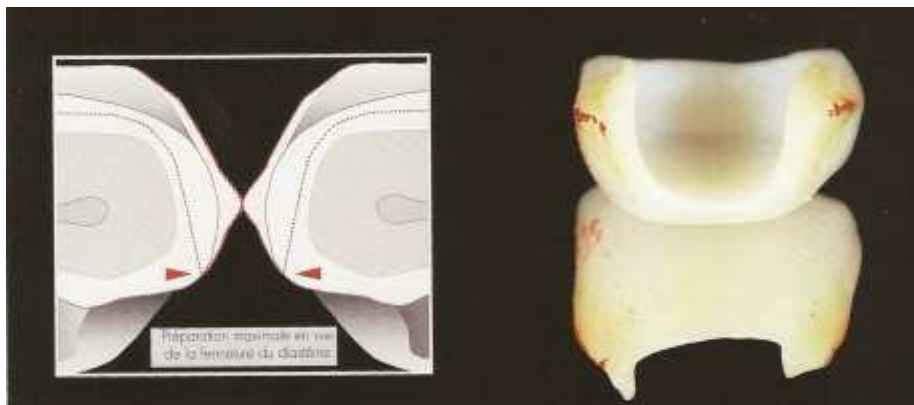


Figure 35 : La préparation maximale des faces proximales permet la réalisation d'ailettes interproximales dont l'émergence progressive compense la perte de tissus mous (Magne, Belser, 2003).

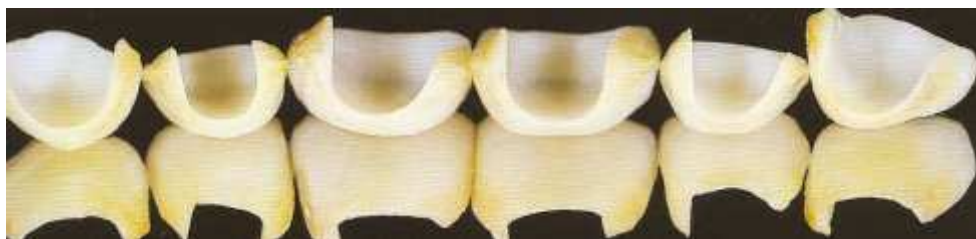

Figure 36 : Restaurations partielles indirectes antérieures présentant des ailettes interproximales (Magne, Belser, 2003).

Un maître modèle particulier reproduisant les tissus mous sera utilisé afin de donner au prothésiste la morphologie complète de la gencive.

3.2.3.3 *Préparation du bord libre et limite palatine*

Dans le cas de fermeture de diastèmes et trous noirs, la modification importante de la forme et de la position des dents impose un recouvrement du bord incisif associé à l'enveloppement proximal total vu précédemment. Ce recouvrement est une nécessité tant esthétique, pour permettre une stratification de la céramique afin de créer des bords à l'aspect naturel, que mécanique, pour éviter les risques de décohésion (Pierrisnard et al., 1998).

La forme de la préparation du bord libre doit être un épaulement, c'est à dire un bord plat (Magne, Belser, 2003).

Une préparation maximale des faces proximales, combinée avec un bord palatin plat, permettra un trajet d'insertion horizontal de la restauration partielle indirecte nécessaire pour conserver la divergence naturelle des parois axiales, et donc préserver les tissus coronaires malgré un collet dentaire de petit diamètre (Belser et al., 1997). Un congé palatin entraînerait un trajet d'insertion oblique ne permettant pas d'amener la céramique profondément dans les embrasures cervicales qui sont en contre dépouille, ainsi qu'une préparation plus mutilante des tissus dentaires avec risque d'exposition dentinaire.

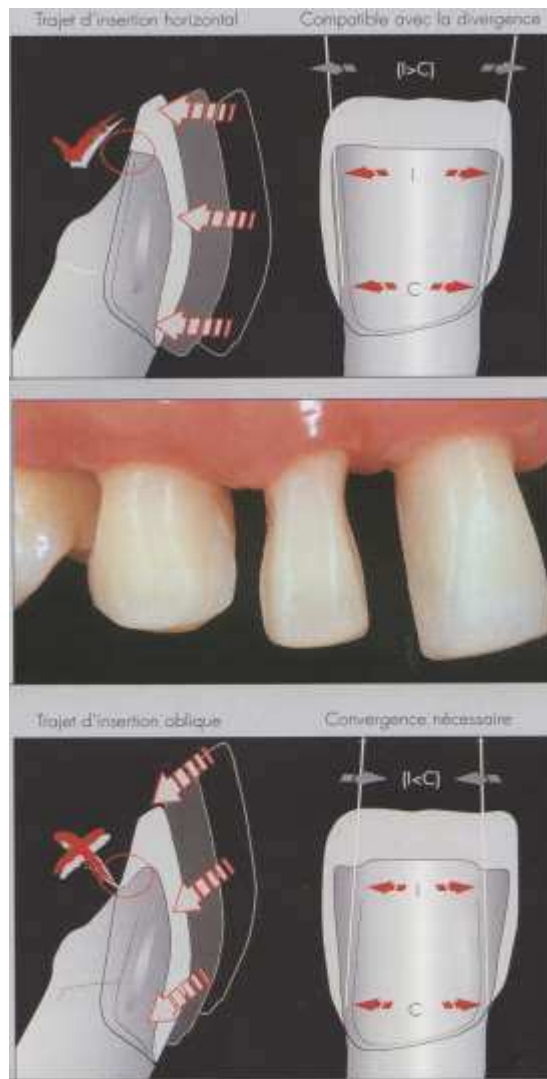


Figure 37 : Axe d'insertion horizontal avec bord palatin plat recommandé (haut) et trajet oblique avec congé palatin non recommandé (bas) (Magne, Belser, 2003).

Néanmoins, les préparations proximales étendues préconisées dans ces cas, induisent souvent une extension du recouvrement incisif au cours de la préparation. La situation du bord se trouve alors dans la concavité palatine, zone de fortes contraintes (Magne et al., 1999) qu'il faut absolument éviter, sous peine d'échec et de fracture des bords de la céramique. Là encore, un bord palatin plat (épaulement) permet une extension minimale de la préparation dans la concavité qui ne doit pas être atteinte.

3.2.3.4 Cas clinique : Gestion proximale

La patiente souhaite fermer le diastème présent entre 11 et 21, trouvant cet espace disgracieux. Quatre restaurations partielles collées indirectes en céramique sur 11 12 21 22 sont proposées afin de fermer l'espace et de rétablir un sourire harmonieux.

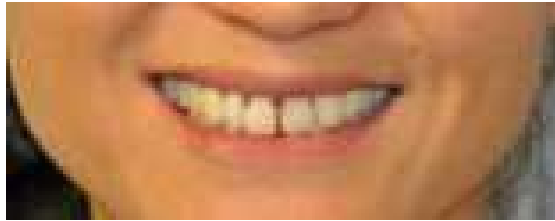

Figure 38 : Diastème présent entre 11 et 21 (cas clinique Pascal De March)

Le premier essai s'est soldé par un échec avec persistance de triangles noirs interdentaires, la limite de préparation n'ayant pas été suffisamment descendue en cervical.

Le cas a été repris en situant davantage la limite de taille en direction apicale sous la papille et permettant ainsi de mieux la soutenir. Le profil d'émergence est ainsi plus progressif et les espaces ont pu être corrigés.

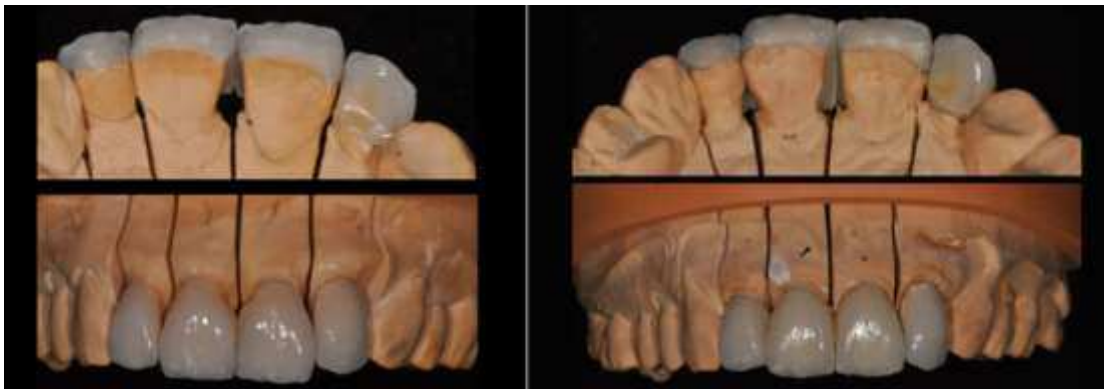


Figure 39 : Modèles de travail avec restaurations en place : A gauche : travail initial. A droite : reprise du cas. On remarque sur le modèle de droite que la céramique a pu être amenée en situation plus apicale grâce à la reprise de la limite cervicale, permettant ainsi de combler l'espace interdentaire (cas clinique Docteur Pascal De March).

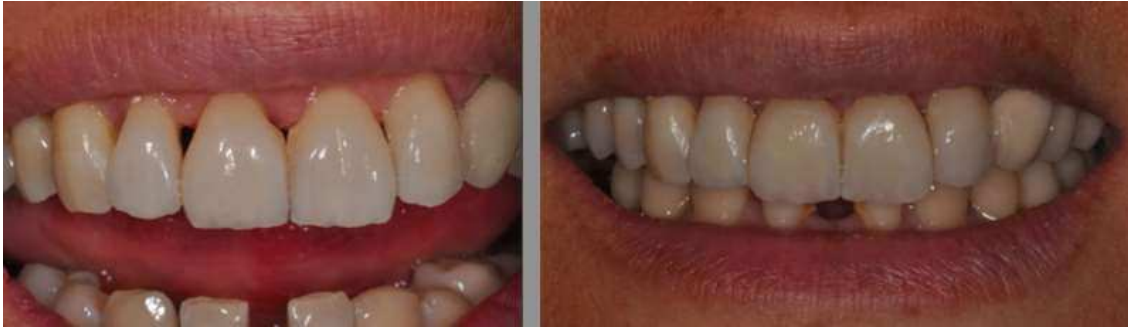

Figure 40 : Résultat avec restaurations placées en bouche. A gauche : persistance de trous noirs interdentaires après pose des restaurations. A droite : les espaces ont été correctement fermés grâce à une limite plus cervicale et la présence d'ailettes interproximales (cas clinique Docteur Pascal De March).

3.2.4 Les illusions d'optique

La perception esthétique de la dimension d'une dent est largement influencée par sa surface et ses formes de contour (Fradeani, 2007). La perception des dents peut ainsi être modifiée en créant des illusions d'optique : s'il n'est pas possible de rétablir des proportions correctes, le praticien peut essayer de créer l'illusion que la taille de la dent a néanmoins été modifiée en jouant sur la situation des axes de la dent.

3.2.4.1 *Gestion des espaces larges*

En plus des variations dimensionnelles visant à augmenter la largeur et la longueur des dents afin de fermer des diastèmes ou espaces interdentaires, il peut être très utile de modifier l'axe des dents (Fradeani, 2007). La modification de l'inclinaison des axes des canines et des incisives latérales peut être un moyen de réduire des embrasures antérieures d'aspect désagréable, donnant alors l'illusion d'une correction orthodontique qui n'a en réalité pas été réalisée (Fradeani, 2007).

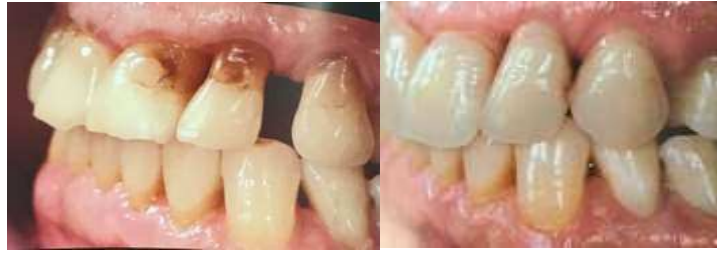

Figure 41 : Modification des proportions des dents mais surtout de l'inclinaison des axes de la canine et de l'incisive latérale pour fermer les embrasures antérieures inesthétiques, par mise en place de restaurations partielles indirectes collées (Fradeani, 2007).

3.2.4.2 Rétrécissement/Allongement des dents

La fermeture de diastèmes et trous noirs interdentaires modifie considérablement les proportions de la dent. Ainsi il est fréquent que le dent paraisse trop large, d'où la nécessité d'en modifier également la longueur (Fradeani, 2007). Rappelons que la dent apparaîtra large et courte si son rapport longueur/largeur est supérieur à 85% (Chiche, Pinault, 1995).

Cette impression de dent trop large peut être estompée en rapprochant les lignes de transition, en diminuant la convexité de la face vestibulaire, ou encore en saturant davantage la couleur de la céramique en proximal (Magne, Belser, 2003).



Figure 42: Une dent paraissant « trop large » peut être rectifiée en rapprochant les lignes de transition du centre et en aplatissant la face vestibulaire dans le but d'obtenir un segment II agrandi (Magne, Belser, 2003).

3.2.4.3 *Elargissement/raccourcissement des dents*

L'impression de dents trop longues ou trop étroites (suite par exemple, à une maladie parodontale engendrant une augmentation de la hauteur des couronnes cliniques) peut être davantage atténuée grâce aux effets spéciaux de forme qu'il est possible de donner à une restauration. L'illusion de dent plus large ou moins étroite est donnée en faisant varier la forme de contour et donc, la réflexion de la lumière (Chiche, Pinault, 1995). L'écartement des lignes de transition distale et mésiale de la ligne médiane peut aider à faire paraître les dents plus courtes qu'elles ne le sont réellement (Magne, Belser, 2003).



Figure 43: Une dent « trop longue » peut être rectifiée en écartant les lignes de transition et en raccourcissant le segment II (Magne, Belser, 2003).

Tableau 2 : Principes de préparation des restaurations partielles collées indirectes antérieures et profil d'émergence en cas de fermeture de diastèmes et triangles noirs interdentaires

Fermeture de diastèmes et triangles noirs interdentaires		
Problématique	<ul style="list-style-type: none"> -Obtenir un profil d'émergence progressif et naturel -Fermer l'espace -Maintenir des proportions correctes -Compenser la perte de tissus mous -Rétablir ou modifier le profil d'émergence proximal 	
Principes de préparation	Limites des préparations	<u>Type</u> : congé sans angle interne <u>Situation</u> : Intrasulculaire
	Préparation de la face proximale	Enveloppement proximal maximal
	Préparation du bord libre	<u>Type</u> : épaulement Recouvrement du bord incisive nécessaire
Procédés prothétiques	Recours aux ailettes proximales Saturation de la céramique en proximal	
Illusions d'optique	Dent trop longue	<ul style="list-style-type: none"> -Ecarter des lignes de transition mésiale et distale -Accentuation de la convexité verticale
	Dent trop large	<ul style="list-style-type: none"> -Rapprocher les lignes de transitions -Diminuer la convexité vestibulaire -Saturation des faces proximales -Déplacer le point de contact vers le collet

3.2.5 Correction du volume vestibulaire

L'abrasion des surfaces dentaires fréquemment observée chez les sujets âgés est néanmoins un problème de plus en plus courant chez les jeunes (Deery et al., 2000). En effet, la consommation de boissons sucrées a contribué fortement à l'apparition d'usure sévère des dents chez ces sujets. D'autres facteurs tels que la boulimie, les reflux acides ou encore l'absorption de chlore en piscine peuvent être incriminés.

Les thérapeutiques préventives et conservatrices essentielles dans la lutte et le traitement des abrasions ne sont cependant pas toujours suffisantes en cas d'abrasion plus généralisée. Des restaurations adhésives en céramique peuvent alors être proposées afin de corriger la perte de substance dentaire, et ainsi redonner aux dents un volume vestibulaire adéquat. Les restaurations partielles indirectes collées permettront également dans ces cas, de masquer la visibilité de la couleur plus foncée de la dentine occasionnée par la perte d'émail étendue. Quant au caractère fonctionnel des dents restaurées, il doit reproduire celui des dents naturelles intactes.

Les dents fortement abrasées sont souvent fines et plates et nécessitent un espace incisif plus important pour la céramique du bord libre, par rapport à une dent plus épaisse et bombée. Ainsi la partie incisive de la dent recevant la restauration doit parfois être réduite de plus de 1,5mm. Cet enveloppement incisif permet d'augmenter la résistance intrinsèque (Belser et al., 1997) de la restauration, sans pour autant représenter un inconvénient pour le bord palatin, car la concavité palatine est en général peu marquée sur les dents fines et plates (Magne, Belser, 2003). En effet, les contraintes en traction étant très fortes au niveau de la concavité palatine (Magne et al., 1999), le bord palatin de la restauration partielle indirecte doit habituellement éviter cette zone.

3.3 Formes dentaires particulières : les intermédiaires

3.3.1 Introduction

L'intermédiaire de bridge (ou pontique) est la partie de la prothèse appelée travée, située entre les ancrages et destinée à remplacer la ou les dents manquantes. La pontique est reliée aux ancrages par des zones de jonction appelées connexions (Berteretche, 2014). Les matériaux utilisés pour la construction ainsi que les dimensions de la travée (longueur, largeur et épaisseur) confèrent à ces structures leur résistance.

Les formes de contour des intermédiaires de bridge doivent tenir compte des dimensions et de la morphologie des tissus de la crête édentée. Les prothèses transitoires (Magne et al., 1996) ainsi que l'utilisation de modèles dits à fausses

gencives présentent un grand intérêt pour l'élaboration des formes de contour des pontiques.

La forme de l'intermédiaire est influencée, au niveau de sa face gingivale, par la forme des tissus de la crête édentée et, au niveau des faces proximales, par les moyens d'ancrage. La face vestibulaire, responsable de l'aspect esthétique, devrait avoir la hauteur coronaire de la dent que l'on souhaite remplacer (Berteretche, 2014), ce qui est difficile à établir lorsque le parodonte au niveau de la crête édentée a perdu beaucoup de substance. La face linguale, quant à elle, est une surface de raccordement convexe entre la face occlusale, d'une part, et une face gingivale conditionnée par la morphologie des tissus de la crête édentée, d'autre part.

La morphologie de la moitié apicale de l'intermédiaire a toujours été un grand sujet de préoccupations et de divergences. Ainsi, plusieurs formes furent proposées afin que soit assurée l'intégration biologique, mais aussi esthétique et fonctionnelle de cet élément si particulier.

3.3.2 Les différentes formes d'intermédiaires

Quatre grands types d'intermédiaires de bridge sont décrits dans la littérature : hygiénique, selle ou demi selle, selle modifiée et ovoïde.

3.3.2.1 Formes d'intermédiaires

- Hygiénique

Ce type d'intermédiaire se présente comme une arche. Il se trouve à distance de la crête (3mm), ce qui lui confère une excellente tolérance biologique mais un aspect inesthétique certain, auquel s'ajoute un inconfort reconnu par la plupart des patients (Bouchon, Poggioli, 1950). Il est rarement utilisé aujourd'hui.

- Selle ou demi-selle

Les selles, à cheval sur la crête et sans pression, développent une surface étendue et concave. La face inférieure, lisse, vient au contact de la crête sans pour autant être agressive pour les versants vestibulaire et palatin de cette dernière. Les

espaces proximaux entre intermédiaires et dents piliers ont la même largeur que les espaces interdentaires normaux, favorisant un nettoyage optimal des dents adjacentes. Malgré cela, une inflammation et des ulcérations ont été rapportées avec ce type de pontique (Cavazos, 1968). Néanmoins, il semblerait qu'une inflammation chronique sous la pontique n'affecte ni l'esthétique ni le pronostic. Tant que les faces proximales des dents adjacentes restent accessibles au nettoyage, ce préjudice parodontal, longtemps surestimé, n'aurait pas de conséquences parodontales réelles et profondes (Romagna-Genon, Genon, 2001). De plus, la capacité des selles à reproduire la morphologie de la dent à remplacer en volume et en proportion les rend très esthétiques.

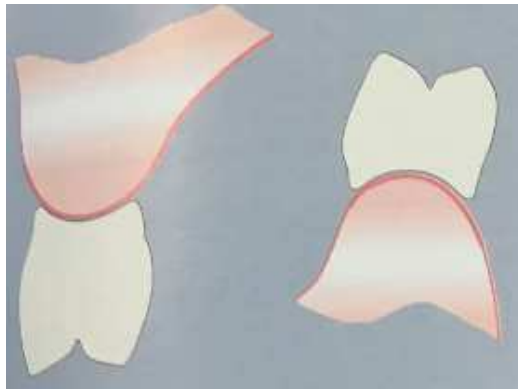


Figure 44 : Intermédiaires en forme de selle esthétique et fonctionnelle (Romagna-Genon, Genon, 2001).

Cette forme de selle pour les intermédiaires de bridge est aujourd'hui la forme à privilégier (Romagna-Genon, Genon, 2001).

- Selle modifiée de Stein

Pour ce type d'intermédiaire, le recouvrement lingual de la crête est supprimé et la face gingivale rendue convexe. La surface de contact est très limitée, ponctiforme et est située vestibulairement près du sommet de la crête.




Figure 45 : Forme de selle modifiée par Stein (Romagna-Genon, Genon, 2001).

Cette forme ménagerait l'esthétique et favoriserait l'accès à l'hygiène : l'inflammation serait donc moindre au niveau de la surface de contact de l'intermédiaire avec le tissu de la crête et sa petite surface concave permettrait l'élimination de la plaque (Stein, 1966 ; Cavazos, 1968). Cette forme aurait cependant été préconisée à tort dans les années 1960-1970 (Romagna-Genon, Genon, 2001).

- Ovoïde

Cette forme d'intermédiaire développée par Abrams en 1980 (Abrams, 1980) est celle d'une balle de revolver, convexe dans tous les sens, à partir d'un léger point de contact avec la crête. Les embrasures très ouvertes offrent certes, un accès à l'hygiène, mais lui confèrent un aspect relativement peu esthétique. En effet, ces pontiques trop étroites du côté de la gencive n'imitent pas la forme des dents naturelles. Sur le plan fonctionnel, cette ouverture des espaces rend le bridge sujet à l'accumulation de débris alimentaires et engendre des problèmes phonétiques (Romagna-Genon, Genon, 2001). Contrairement aux autres formes décrites, l'intermédiaire ovoïde applique une pression très légère (Garber, Rosenberg, 1981).

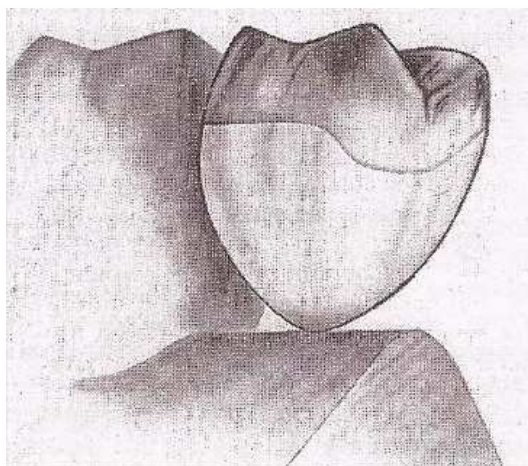


Figure 46 : Forme ovoïde (Carranza, 1988).

Une forme modifiée du pontique ovoïde fut également développée en déplaçant en direction vestibulaire le contact avec la crête édentée, ce qui permet d'obtenir une forme moins convexe, facilitant d'avantage l'hygiène et nécessitant moins d'épaisseur vestibulo-linguale pour développer le profil d'émergence.

3.3.2.2 *Rapport des intermédiaires avec la crête*

La relation entre la face inférieure de la pontique et la crête fut un motif important de préoccupation. Différentes formes cliniques d'intermédiaires abordant des rapports variables avec la crête furent donc décrits: absence de contact, contact plus ou moins étendu, sans pression ou légèrement compressif, voire pénétration profonde dans l'alvéole.

- Intermédiaires intragingivaux

La partie gingivale de l'intermédiaire se présente sous forme d'une fausse racine pénétrant dans l'alvéole d'une dent récemment extraite. L'inflammation systématique accompagnant cette forme clinique et l'impossibilité de toute manoeuvre d'hygiène (Giro, Knellisen, 1979) contre-indiquent cette forme clinique.

- Intermédiaires contragingivaux

Dans les années 60 et 70, plusieurs publications ont démontré que l'intégration biologique et esthétique des pontiques était assurée par le moyen de formes convexes, de surfaces prothétiques polies (Podshadley, 1968) et d'un contact tissulaire punctiforme, sans pression (Stein, 1966 ; Cavazos, 1968). Encore d'actualité, certains de ces critères ont évolué afin de s'adapter à la diversité des situations cliniques.

- Intermédiaires supragingivaux

L'intermédiaire est dans ce cas construit à distance de la crête édentée, aucun contact n'est présent.

3.3.3 Aménagements tissulaires

La crête peut retrouver une forme identique à celle précédant l'extraction, sous réserve que les pertes de substance ne soient pas trop importantes. Néanmoins, les tissus mous ne présenteront plus jamais les mêmes caractéristiques telles que les voussures radiculaires et les papilles. Une préparation particulière de celle-ci sous l'intermédiaire de bridge peut être indiquée afin de rétablir un contexte plus naturel (Rufenatch, 2000).

La qualité visuelle et esthétique du futur bridge dépend de la forme du site receveur, de celle de l'intermédiaire de bridge et de son profil d'émergence. Le but premier de toute création esthétique étant de simuler la réalité, la prothèse se doit de reproduire les caractéristiques des éléments naturels. L'obtention d'un feston vestibulaire et de papilles interdentaires conditionne entre autre cette réussite esthétique (Rufenatch, 2000).

Ainsi, une morphologie particulière de l'intermédiaire de bridge, couplée à un aménagement tissulaire avisé, peut aboutir à un résultat esthétique qui reproduit les caractères de l'entité dento-gingivale physiologique en s'appuyant sur les qualités plastiques de la gencive (Romagna-Genon, Genon, 2001).

Un résultat esthétique optimal passe évidemment en premier lieu par la préservation d'un volume osseux maximal lors de l'extraction, garantissant un niveau de tissu

suffisant : avulsion atraumatique préservant la crête vestibulaire et linguale ou encore mise en condition immédiate (Fradeani, 2007). Si aucune précaution n'est prise durant l'extraction, une modification de la forme des tissus est à prévoir en raison de la déformation de la crête. Dans ce cas, pour diminuer ce déficit, le praticien doit envisager une reconstruction du volume osseux au moyen de compensations chirurgicales ou prothétiques. Une mise en conformation tissulaire devient indispensable si l'on souhaite améliorer l'esthétique en faisant mieux que donner l'illusion d'une papille interdentaire. Magne et coll. reconnaissent les nombreux avantages d'un intermédiaire ovoïde, mais soulignent qu'une telle géométrie n'est permise que si la morphologie de la crête osseuse présente également une surface concave. Cette situation exceptionnelle peut être obtenue si la cicatrisation d'un site d'extraction est judicieusement guidée par le biais d'une prothèse transitoire.

3.3.3.1 *Conditionnement tissulaire immédiat*

Au moment de l'extraction, une restauration provisoire est normalement placée en bouche et ancrée aux extrémités des dents adjacentes avec un intermédiaire convexe, inséré dans l'alvéole à une profondeur d'environ 2,5mm.

Lorsque le support parodontal est adéquat, ce bridge provisoire guide le remodelage des tissus mous durant la cicatrisation post-extractionnelle, permettant une préservation importante des papilles et du niveau gingival (Fradeani,2007). Le fait de conserver le contour gingival donnera l'illusion que la restauration émerge de l'alvéole (Prestipino et al., 1994).

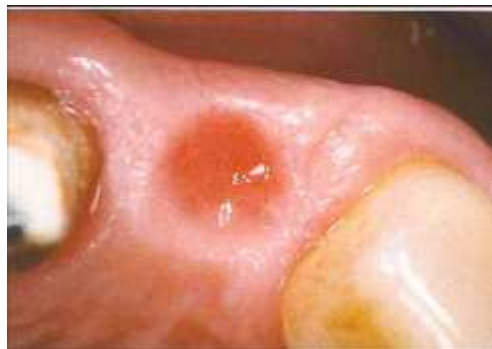

Figure 47 : Remodelage des tissus mous grâce au bridge provisoire mis en place durant la cicatrisation, le contour gingival est bien net (Fradeani, 2007).

Pour obtenir ce résultat, l'intermédiaire doit avoir un volume semblable à la dent extraite, et les espaces interdentaires doivent être préservés dans la mesure du possible afin, non seulement de soutenir et préserver la papille, mais également de permettre un accès à l'hygiène.

La restauration prothétique définitive pourra ensuite être mise en place après maturation complète et stable des tissus gingivaux (6 à 12 mois).

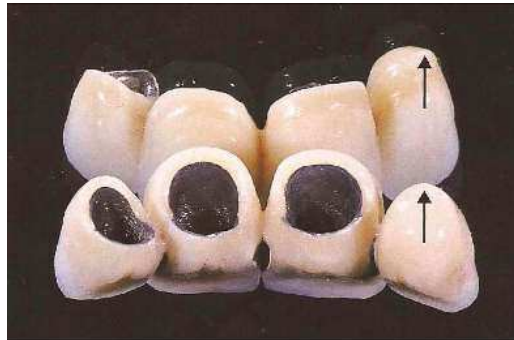


Figure 48 : Restauration d'usage présentant une zone vestibulaire caractérisée par une mince crête, qui va légèrement en direction apicale, permettant à l'élément intermédiaire d'émerger plus naturellement (Fradeani, 2007).

Sur un support parodontal réduit, cette technique peut permettre le maintien ou la création de papilles bien qu'elles soient toujours apicalisées. En revanche, elle ne permet pas la conservation d'une ligne idéale de gencive marginale qui est en réalité toujours plus apicale.

3.3.3.2 *Approche post extractionnelle*

3.3.3.2.1 Conditionnement retardé

Si la zone édentée est stable et présente une épaisseur suffisante de tissus mous (3 mm), la région édentée peut être modifiée au moyen d'un intermédiaire de forme ovoïde qui va permettre de préformer les tissus mous dans la région cervicale (Fradeani, 2007). Une zone de réception est préparée au niveau de la crête édentée, en forme de cupule, afin d'accueillir la face gingivale entièrement convexe d'un intermédiaire de bridge. Les zones concaves ainsi sculptées préfigurent l'emplacement des dents manquantes, remplacées par les intermédiaires. Cette préparation est réalisée soit par abrasion à l'aide d'une grosse fraise boule

diamantée, soit à l'aide d'une électrosection au bistouri électrique (Magne et al., 1995).

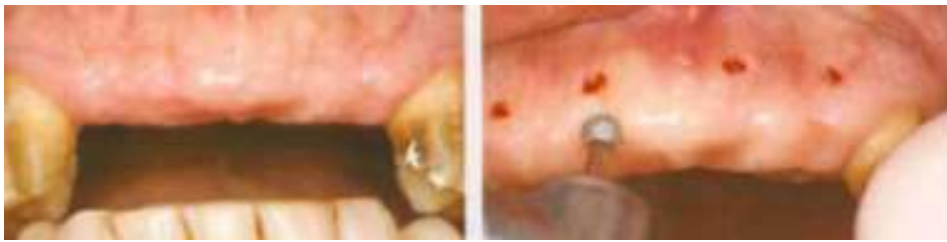

Figure 49 : Absence de papille au niveau des crêtes; aménagement tissulaire à la fraise boule (Fradeani, 2007).

Cette première étape est immédiatement suivie du rebasage des intermédiaires de bridge provisoire à l'aide de résine afin de leur conférer la forme ovoïde convexe recherchée. La pression exercée par l'intermédiaire va permettre la création d'une dépression concave (Cavazos, 1968) et ainsi, le maintien et le conditionnement adéquat des tissus mous, autorisant la formation d'une ligne gingivale avec des marques dentées et la création de pseudo-papilles qui étaient auparavant absentes. Ceci n'étant possible, rappelons le, que si les tissus mous sont épais. L'aménagement avisé des tissus mous et de l'intermédiaire de bridge permet l'obtention d'un résultat esthétique satisfaisant, qui reproduit les caractéristiques de l'entité dento-gingivale et permet la reproduction et l'obtention d'un profil d'émergence naturel.

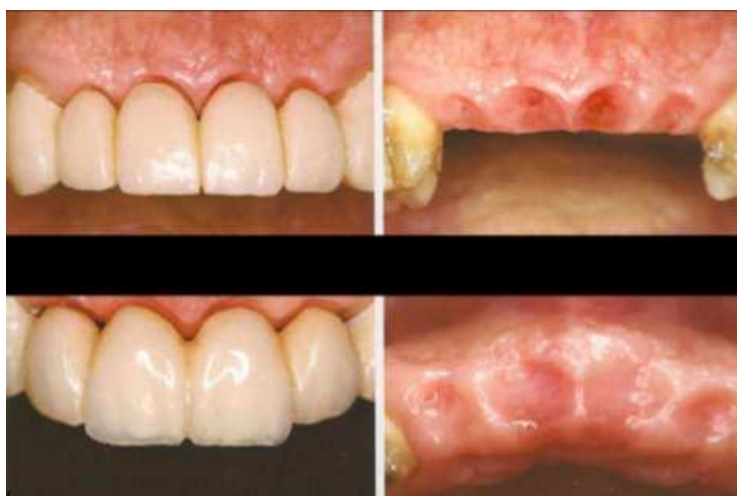

Figure 50 : Obtention de la formation de pseudo-papilles interdentaires (Fradeani, 2007).

Là où la finesse des tissus ne permet qu'une préparation peu profonde, il faut exercer une pression latérale légère lors de la mise en place du bridge, permettant la création d'un bourrelet tissulaire simulant le feston vestibulaire et pouvant donner l'illusion de papilles interdentaires (Rufenatch, 2000).

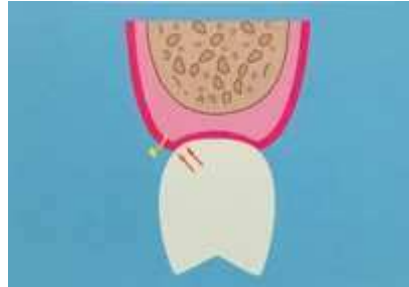


Figure 51 : Cas moins favorable. Une pression latérale à 1mm des bords vestibulaires et proximaux de l'excavation est exercée (Rufenatch, 2000).

3.3.3.2.2 Compensation chirurgicale

La mise en place d'une greffe de tissu conjonctif ou épithélio-conjonctif peut permettre la reconstruction chirurgicale d'un volume de crête propice pouvant accueillir le bridge (Garber, Rosenberg, 1981 ; Seibert, 1983 ; Tripodakis, Constandtinides, 1990).

3.3.3.2.3 Compensation prothétique

Dans certaines situations cliniques où le support parodontal est excessivement réduit, il n'est pas toujours possible de proposer au patient l'option chirurgicale pour compenser une crête déformée. Si des modifications sont apparues sur la crête en direction apico-coronaire (classe II de Seibert) seulement, le praticien peut demander la confection de restaurations. Celles-ci vont permettre la fermeture des espaces interproximaux et diminuer l'impression de dents trop longues, en maquillant une fausse racine dans la zone cervicale de la restauration prothétique.

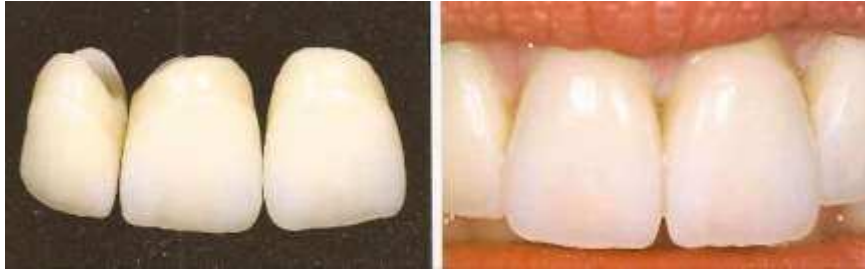

Figure 52 : Une longueur de couronne excessive peut être masquée en maquillant le début d'une fausse racine marquant la jonction émail-cément sur la restauration (Fradeani, 2007).

Une forme particulière de la structure métallique peut être réalisée au laboratoire si les déformations affectent également la dimension vestibulo-linguale de la crête (classe III de Seibert). Ce procédé consiste à appliquer sur le rebord de la structure plusieurs couches de céramique rose, ce qui permet de compenser la réduction du volume crestal par un moyen prothétique, tout en corrigeant l'aspect allongé des dents. Ce choix de procédure doit être perçu comme un compromis esthétique et devra répondre aux exigences des procédures d'hygiène (Fradeani, 2007).

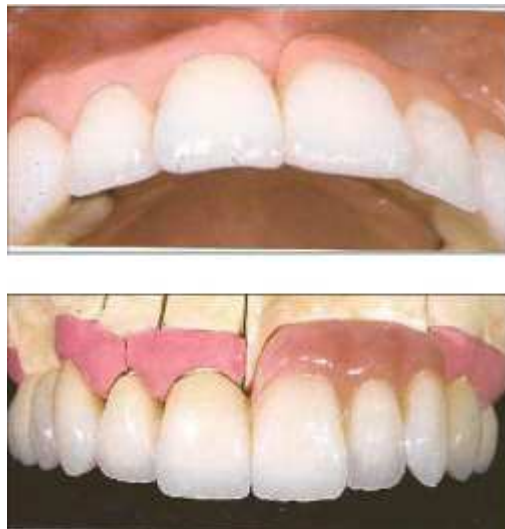

Figure 53 : Intégration adéquate de la structure métallique recouverte de céramique rose permettant de rétablir le volume de la crête (Fradeani, 2007).

3.4 Mise en œuvre clinique et de laboratoire

3.4.1 Empreintes des préparations

L'empreinte est un moyen de communication primordial avec le laboratoire : elle permet la reproduction en négatif des tissus dento-gingivaux (Fradeani, Barducci, 2010). Une bonne empreinte doit conduire à l'obtention d'un modèle de travail reproduisant les caractéristiques des préparations dentaires, ainsi que de leur environnement enregistré (De March, Barone, 2009 ; De March, Kannengiesser, 2014). La région cémentaire située au delà de la limite de finition de chaque préparation doit être parfaitement enregistrée dans l'empreinte, et donc lisible par le prothésiste qui dispose ainsi d'informations sur l'anatomie de la racine, élément utile à l'élaboration de la forme de la restauration (Martignoni, A. Schonenberger, 1990) et à la réalisation d'un profil d'émergence correct (Bennani, Baudoin, 2000).

3.4.1.1 Accès aux limites cervicales

L'accès à cette zone et son enregistrement passent par la mise en place de techniques d'accès aux limites de préparation.

3.4.1.1.1 Accès par déflexion

De nos jours, la méthode d'accès aux limites prothétiques la plus couramment employée pour l'accès aux limites de préparation est basée sur la mise en place de fils imprégnés d'agents chimiques dans le sillon gingival ; il s'agit d'une technique de rétraction chimio-mécanique (Jokstad, 1999 ; Donovan, Cho, 2001).

Deux grandes méthodes sont utilisées: la technique à un fil et la technique à deux fils. A ce jour, aucune étude clinique n'a mis en évidence la supériorité d'une méthode de rétraction par des fils par rapport à une autre. Le consensus qui se dégage de la littérature est que les fils de rétraction, sous réserve d'une technique d'application adéquate, ne provoquent aucune modification cliniquement significative des tissus gingivaux exempts d'inflammation (Jokstad, 1999 ; Donovan, Chee, 2004). En effet, l'insertion du cordonnet ne doit pas se faire en exerçant une trop forte pression et sa présence dans le sulcus ne doit pas excéder 15 minutes, sous peine de créer des dommages des tissus parodontaux (de Gennaro et al., 1982 ; Donovan et al., 1985).

- Technique du simple cordonnet

La technique du simple cordonnet consiste à venir placer le fil dans le fond du sillon gingivo-dentaire de manière à exposer la limite de préparation, afin de la rendre accessible à l’empreinte (Descamp, 2012). Il est important que le fil ait la longueur exacte de la circonférence de la marge de préparation.

Le fil peut être retiré immédiatement avant l’injection du produit d’empreinte ou être laissé en place dans le sillon au moment de l’empreinte.

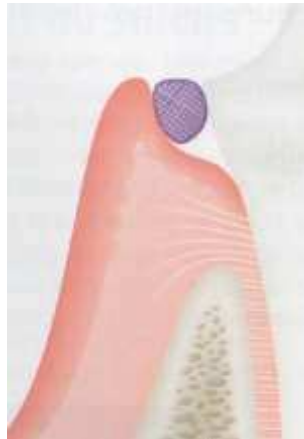


Figure 54 : Représentation schématique de la déflexion par simple cordonnet d’après Petitjean et Schittly (Petitjean, Schittly, 1998).

- Technique du double cordonnet

Dans cette technique, un premier cordonnet de faible diamètre est inséré dans le fond du sulcus et est destiné au refoulement vertical de la gencive, ainsi qu’à la protection de l’épithélium de jonction. Un second, de diamètre plus élevé, est ensuite placé au dessus et sera retiré au moment de l’empreinte (Descamp, 2012). Ce dernier sert à écarter la gencive en direction latérale afin de créer un espace suffisant pour le matériau d’empreinte (Cloyd, Puri, 1999). Ce fil peut être imbibé de solution hémostatique ; il s’agit le plus souvent d’une solution tamponnée de chlorure d’aluminium.

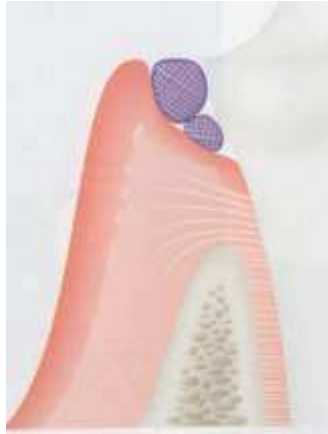


Figure 55: Représentation schématique de la déflexion par double cordonnet d'après Petitjean et Schittly (Petitjean, Schittly, 1998).

En général, lorsque le biotype parodontal est épais et que le sulcus est profond ou si les limites cervicales doivent être placées plus intra-sulculairement en raison d'une décision de modification de la forme de la restauration, la technique du double cordonnet sera privilégiée (Fradeani, Barducci, 2010).

- Pâte de rétraction

Le principe est de venir déposer dans le sillon gingivo-dentaire un matériau visqueux provoquant un écartement de la gencive marginale (Descamp, 2012). Il s'agit d'une méthode combinant une action chimique (hémostatique) et mécanique (pression sur la gencive).

l'Expasyl®, commercialisée en 2000, est une pâte pour la rétraction gingivale qui contient 15% de chlorure d'aluminium et du kaolin. La pâte est présentée dans des carpules, ce qui permet de l'injecter aisément dans le sillon gingivo-dentaire où elle agit pendant environ deux minutes avant d'être éliminée au spray d'eau (Hoornaert, 2000). Le sillon est ensuite séché au spray d'air. L'Expasyl® exerce un effet astringent et hémostatique et semble réaliser une déflexion douce et physiologique de la gencive marginale.

Cette pâte peut être utilisée seule ou en combinaison avec des fils de rétraction, représentant ainsi une alternative à la méthode habituelle de rétraction gingivale par des fils.

3.4.1.1.2 Accès par éviction

Ces techniques consistent en l'élimination des premières couches épithéliales et conjonctives du versant interne de la gencive libre, afin d'aménager un espace suffisant pour le matériau d'empreinte. Elles présentent l'inconvénient d'engendrer des lésions parodontales plus ou moins importantes par rapport aux techniques par déflexion (Blanchard et al., 1993).

- Curetage rotatif

Cette technique est réalisée à l'aide de fraises diamantées sur turbine, au profil et à la granulométrie particuliers.

Le curetage rotatif permet l'éviction d'une faible épaisseur de l'épithélium interne de la gencive marginale par abrasion mécanique (Ingraham et al., 1981) afin d'ouvrir le sulcus et permet de réaliser la finition de la préparation de la dent support au même moment. Le saignement inévitable qui en résulte est rapidement stoppé si la gencive est saine (hémostase obtenue en 3min).

- Electro-chirurgie

Cette méthode consiste en l'élimination définitive du versant interne de la gencive libre par vaporisation (Shillingburg, Liger, 1998). Une grande maîtrise du geste est primordiale, car l'électrochirurgie peut provoquer des lésions gingivales pouvant par la suite occasionner une récession de la gencive marginale. En outre, il faut s'attendre à une cicatrisation plus longue des tissus gingivaux (Glickman, Imber, 1970 ; Ruel et al., 1980).

3.4.1.1.3 Indications de ces techniques

Chacune des techniques décrites possèdent ses propres avantages et inconvénients. De ce fait, il est primordial de prendre en considération différents facteurs essentiels au choix de la technique d'accès appropriée à chaque situation clinique (Gritsch, Pourreyon, 2008) :

- L'état inflammatoire du parodonte
- La situation des limites

- Le biotype parodontal

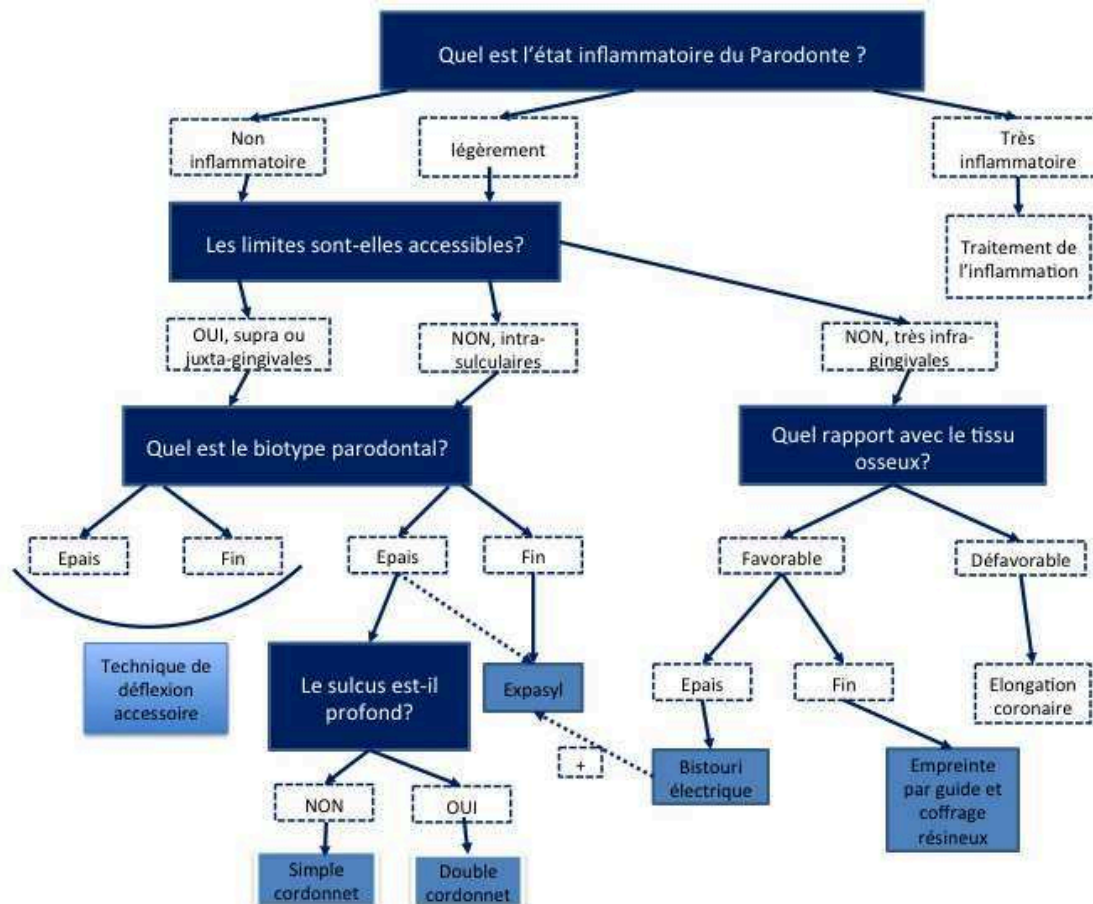


Figure 56 : Arbre décisionnel pour le choix de la technique de mise en condition tissulaire d'après Ducret et Viennot (Viennot et al., 2007).

Une remise en condition tissulaire associée à une hygiène rigoureuse sont indispensables au cours de la phase dite de temporisation, phase durant laquelle des prothèses provisoires/transitoires sont généralement de mise. Elles permettent en effet de soutenir la gencive marginale par leur ajustage et leur profil d'émergence, mais également de protéger les papilles interdentaires par leur point de contacts proximaux avec les dents adjacentes (De March et al., 2016).

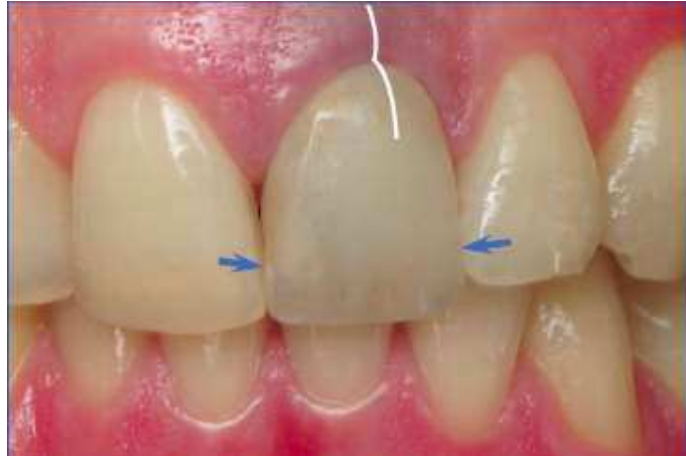

Figure 57 : Une prothèse transitoire maintient et assure la santé parodontale (De March et al., 2016)

Idéalement, une empreinte ne devrait être réalisée que si le parodonte est sain (Viennot et al., 2007). Malheureusement, la réalité clinique est tout autre et il persiste souvent des zones où l'accès à l'hygiène reste difficile. Si cette inflammation reste faible et localisée, il est possible de réaliser l'empreinte grâce aux différents outils hémostatiques à notre disposition, réalisant simultanément l'accès aux limites cervicales et l'hémostase ; il s'agit des techniques mécanico-chimiques telles que l'Expasyl® (Lesage, 2002 ; Armand, 2000). La prise d'empreinte sera néanmoins différée si l'état inflammatoire est important et/ou non maîtrisé.

3.4.1.2 *Matériaux et techniques d'empreinte*

3.4.1.2.1 Matériaux

Les silicones par addition et les polyéthers constituent les deux matériaux de choix pour les empreintes de prothèse fixée.

Les silicones sont résistants, stables et élastiques, mais hydrophobes. Ils permettent de répondre à la majorité des situations pour des empreintes de grande précision mais réclament une grande exigence dans leur mise en œuvre.

Les polyéthers sont moins sensibles à l'humidité et au tirage, mais moins compressifs que les silicones. Ils sont aussi très rigides une fois polymérisés

3.4.1.2.2 Techniques

Deux techniques sont très largement employées pour les empreintes de prothèse fixée : l'empreinte en deux temps dite Wash Technique (double empreinte ou empreinte rebasée) et l'empreinte en un temps, dite double mélange.

- Wash-technique

L'empreinte rebasée est une méthode séquencée et décomposée ; la prise du matériau silicone de (très) haute viscosité ou lourd (putty) et celle du matériau de (très) basse viscosité ou fluide (light) s'opérant en deux temps différés. Une première empreinte des préparations est réalisée avec un matériau lourd et joue le rôle de porte-empreinte individuel parfaitement ajusté. Cette empreinte est ensuite aménagée pour être rebasée à l'aide d'un matériau fluide, avant d'être amenée au plus proche des préparations et de leur environnement, afin d'en enregistrer tous les détails (De March et al., 2016).

- Double mélange

D'après Fradeani et Barducci, l'empreinte en double-mélange serait celle qui se serait avérée la plus fiable (Fradeani, Barducci, 2010). Plus rapide à mettre en œuvre que la Wash Technique, l'empreinte en double-mélange est cependant plus difficile techniquement, et le travail à quatre mains est indispensable pour permettre un mélange simultané des silicones lourd et fluide (De March et al., 2016).

Elle consiste en l'utilisation de deux pâtes de viscosités différentes. Lors de l'empreinte, le cordonnet déflecteur est retiré et le matériau basse viscosité est injecté dans le sulcus tandis que le matériau haute viscosité est placé dans le porte empreinte qui est immédiatement inséré en bouche. Ce dernier comprime le matériau fluide qui pénètre alors dans le sulcus resté ouvert, après que le cordonnet ait été retiré, grâce aux caractéristiques visco-élastiques des tissus gingivaux (Magne, Belser, 2003). La pénétration du matériau, légèrement au delà de la limite cervicale, permet l'enregistrement de la portion radiculaire.

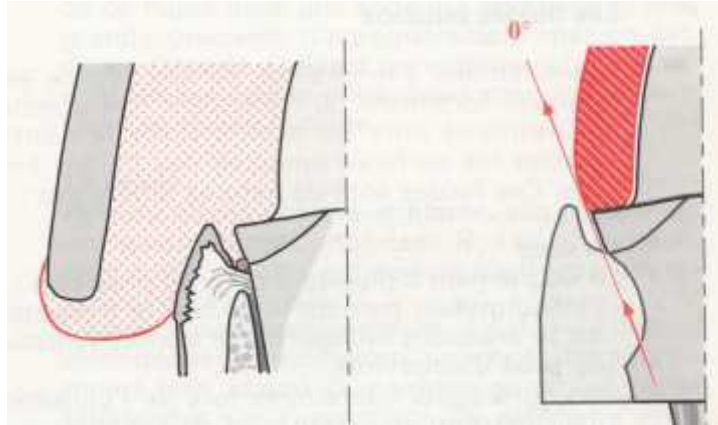


Figure 58 : Le matériau à empreinte a enregistré la portion non préparée au delà de la limite de préparation, permettant de respecter le profil d'émergence de la dent après aménagement du MPU (Petitjean, Schittly, 1998).

Un enregistrement correct du profil d'émergence est caractérisé par la présence d'une petite languette de matériau sur tout le tour de la limite de préparation (Descamp, 2012).

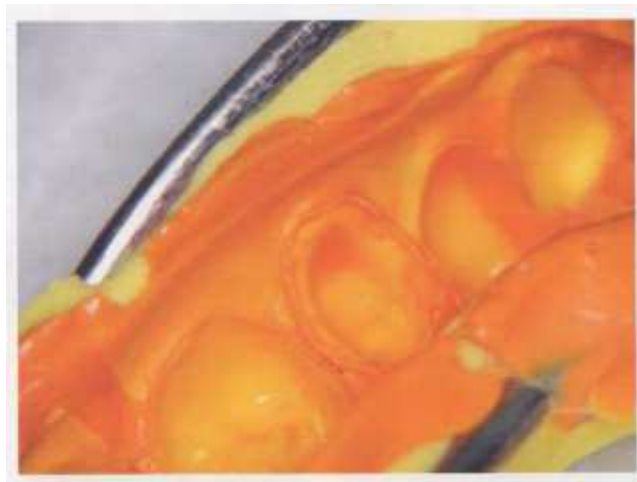

Figure 59: Visualisation du profil d'émergence grâce à l'empreinte de la surface non préparée au delà de la ligne de finition (Descamp, 2012).

3.4.2 Traitement des empreintes au laboratoire de prothèse

3.4.2.1 Réalisation de la restauration : modèles de travail et tissus gingivo-dentaires

3.4.2.1.1 Le maître modèle

Le maître modèle, meulé et répertorié est utilisé pour l'élaboration de l'armature, la réalisation des joints et le montage de pâte crue (Chiche, Pinault, 1995).

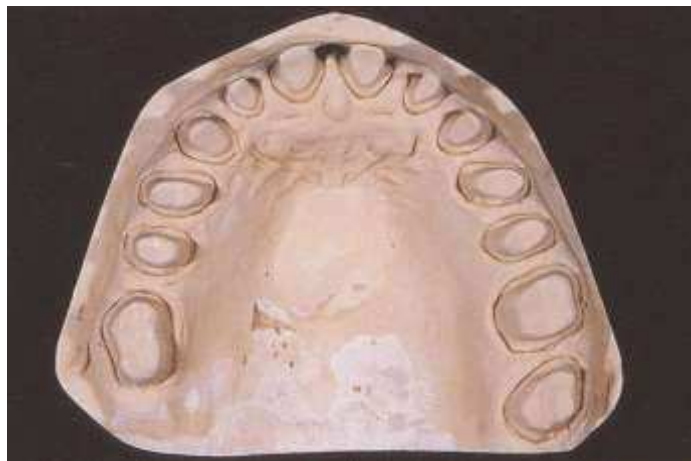

Figure 60 : Maître modèle issu de l'empreinte finale de l'arcade maxillaire avant réalisation des modèles positifs unitaires. Notons la précision de l'enregistrement des limites de préparation sur ce modèle (Fradeani, Barducci, 2010).

Après préparation des modèles issus des empreintes par le prothésiste de laboratoire, le détournage et la démarcation de la limite sur le modèle positif unitaire ou MPU doivent être réalisés avec la plus grande vigilance afin d'éviter toute détérioration des informations morphologiques ainsi que de la limite (Laviolle, Bartala, 2000 ; Bedouin et al., 2010). La technique de détournage, comme décrite par Martignoni doit permettre le respect du profil d'émergence radicaire enregistré dans l'empreinte (Martignoni, A. Schonenberger, 1990), afin qu'il y ait une continuité de la racine avec le profil d'émergence de la future restauration. La forme idéale du profil d'émergence est obtenue en conservant une partie de la racine de la dent au delà de la ligne de finition (Martignoni, A. Schonenberger, 1990).

La présence du profil d'émergence constitue une information indispensable au prothésiste qui doit être reproduite sur le modèle de travail, ce pourtour axial donnant l'orientation de la portion cervicale de la restauration corono-périphérique (Descamp, 2012), évitant ainsi les sur et sous-contours. Il peut être d'ailleurs nécessaire de

fournir au laboratoire une empreinte de la zone cervicale non préparée, d'une hauteur suffisante pour apprécier le profil de la dent (Fleiter, Renault, 1992 ; Bedouin et al., 2010).

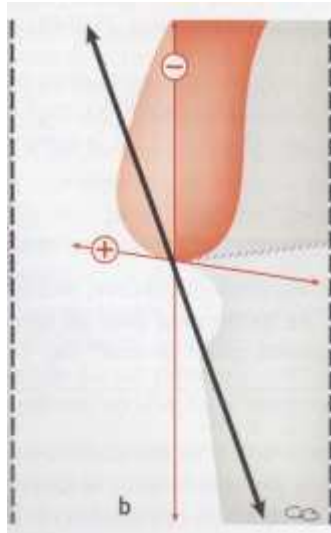


Figure 61: Absence de référence du profil d'émergence sur le MPU susceptible d'engendrer une sur-contour (+) ou un sous-contour (-) (Descamp, 2012).

Le détournage est indispensable lorsque les limites sont enfouies intra-sulculairement ou sont juxta-gingivales mais présente l'inconvénient de détruire les références parodontales.



Figure 62 : a. Modèle coulé : La gencive marginale empêche l'accès à la limite intra-sulculaire. b. coupe d'un MPU : Le détournage est nécessaire pour accéder au profil d'émergence (Descamp, 2012).

Le détournage consiste en l'élimination délicate des tissus gingivaux, permettant la mise en évidence de la ligne de finition et de l'émergence radiculaire, par création d'une gorge en direction apicale. Celle-ci servira à donner l'inclinaison nécessaire

des instruments de sculpture au prothésiste pour réaliser un profil d'émergence coronaire correct (Fleiter, Renault, 1992 ; Renault, 1993 ; Laviolle, Bartala, 2000).

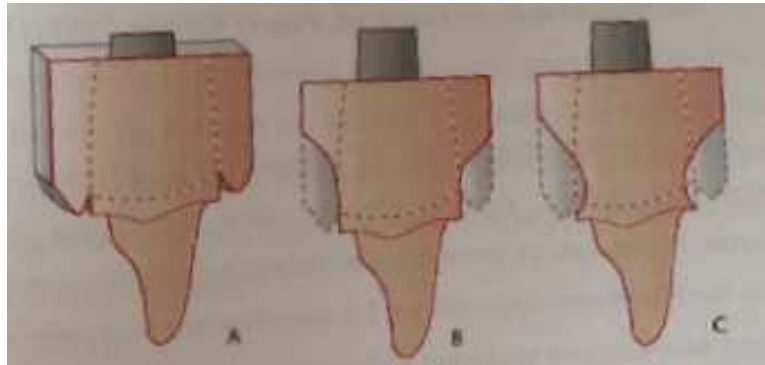


Figure 63 : Détourage d'un modèle positif unitaire d'après Laviolle et Bartala, 2000 : A : MPU avant détourage, B : détourage correct, C : Détourage incorrect en raison de la gorge placée juste au dessous de la ligne de finition (Laviolle, Bartala, 2000).

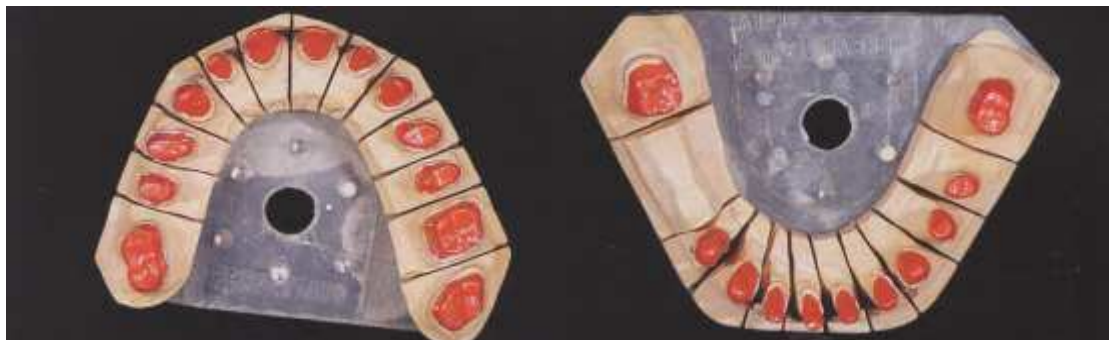

Figure 64 : Maîtres modèles principaux préparés avec MPU (Fradeani, Barducci, 2010).

Afin d'obtenir une morphologie coronaire et un dégagement interdentaire appropriés, le prothésiste doit disposer d'un modèle des préparations intactes au niveau du contour gingival par simulation des tissus mous ou directement en plâtre (Nevins, Skurow, 1984) : le maître modèle accessoire ou secondaire.

3.4.2.1.2 Maître modèle accessoire ou secondaire

La préparation des MPU indispensable pour la confection de la pièce prothétique est incompatible avec la conservation des informations gingivo-

parodontales. L'absence de tissu gingival sur le maître modèle des MPU détournés affecte donc la qualité du rendu esthétique des restaurations (Chiche, Pinault, 1995).

Ainsi, un maître modèle accessoire sera coulé à partir de la même empreinte ayant servi à l'obtention du maître modèle principal. Contrairement à ce dernier, le maître modèle accessoire ne sera pas préparé.

Ce modèle peut présenter un silicone dit fausse gencive au niveau des tissus gingivaux entourant chaque préparation et au niveau des crêtes édentées en cas de reconstitutions plurales ou être simplement en plâtre.

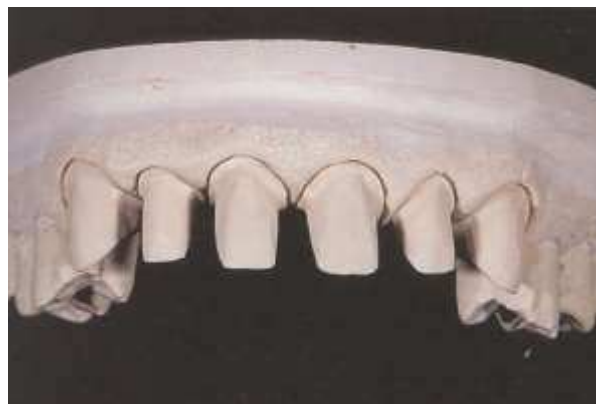

Figure 65 : Maître modèle accessoire ou secondaire non préparé et conservant donc les données parodontales (Fradeani, Barducci, 2010).

Ce second maître modèle va être utilisé afin de préciser l'émergence des restaurations, leur anatomie et les embrasures dans un environnement plus réaliste. Il sera également utilisé pour réaliser les connexions des bridges.

La rétraction gingivale sera à prendre en compte une fois la restauration coronopériphérique terminée sur le maître modèle accessoire. L'émergence cervicale est alors sculptée de manière à ce que la céramique ne comble pas le sulcus et que les embrasures soient légèrement ouvertes, prenant ainsi en considération la dépression de la papille causée par la rétraction (Chiche, Pinault, 1995).

Plusieurs techniques d'élaboration du maître modèle accessoire sont possibles (Bugugnani, Landez, 1979 ; Martin, 1982):

- Modèle des tissus mous : le contour gingival est reproduit avec de la résine ou du silicone.
- Modèle en plâtre dur : une deuxième coulée de l'empreinte est réalisée en plâtre.
- Modèle en résine époxy : la deuxième coulée est réalisée en résine
- Modèle en plâtre avec M.P.U amovibles qui est coulé et ensuite replacé dans l'empreinte.
- Coulée des tissus mous dans une empreinte emportant l'armature après son essai clinique en bouche.

3.4.2.1.3 Maître modèle mixte

La morphologie tissulaire du modèle secondaire peut être reproduite et transférée dans le modèle de travail (ou maître modèle principal) par une empreinte aux silicones dans laquelle un matériau élastomère est injecté (Kuwata, 1986). On obtient alors un modèle mixte combinant les bords des préparations et la morphologie des tissus mous.

Une empreinte aux silicones est ainsi prise du modèle secondaire pour reproduire la morphologie des tissus gingivaux. Cette clé en silicone est ensuite placée sur le maître modèle et du matériau élastomère est injecté dans la clé par des orifices réalisés au préalable, jusqu'à ce que l'espace entre le maître modèle et la clé soit comblé.

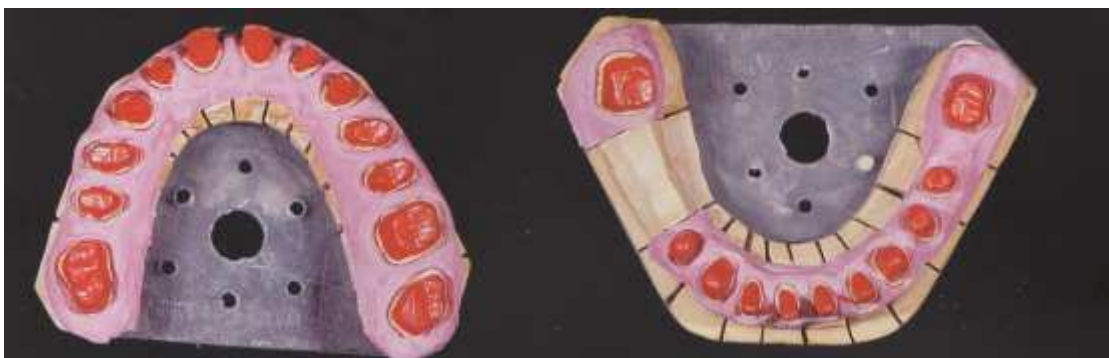

Figure 66 : Vue de la fausse gencive retirée sur le modèle secondaire et placée sur les maîtres modèles des arcades maxillaires et mandibulaires. Cette fausse gencive pourra être enlevée pour que le prothésiste puisse examiner les bords de la préparation (Fradeani, Barducci, 2010).

3.4.2.1.4 Modèles de travail dit « à carottes amovibles »

Il permet d'intégrer dans le même modèle des éléments préparés individualisés (MPU) pouvant être repositionnés dans un moulage qui préserve les données morphologiques gingivales.

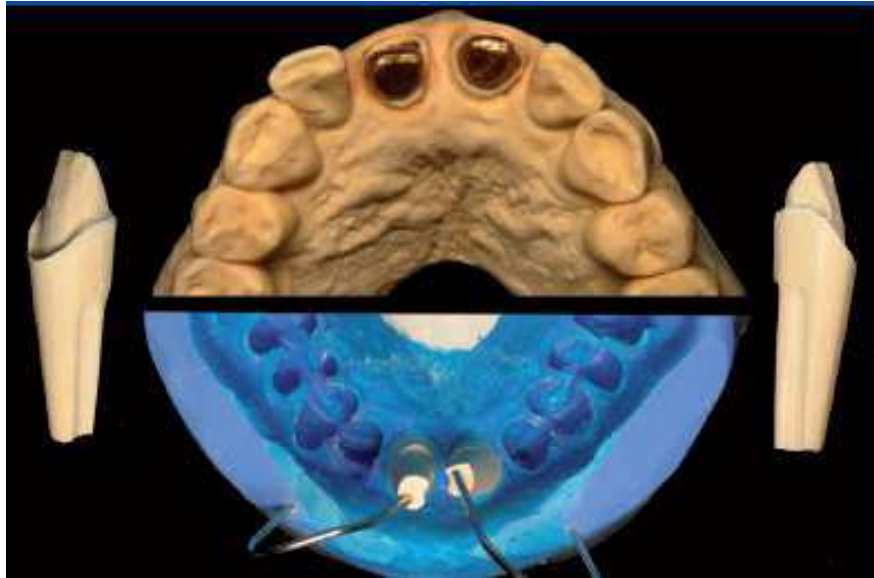


Figure 67 : Modèle à carottes amovibles. Les carottes préparées à partir d'une première coulée sont isolées et repositionnées dans l'empreinte avant une seconde coulée de l'ensemble du modèle (De March et al., 2016).

Particulièrement adapté aux restaurations unitaires antérieures maxillaires, ce type de modèle est par contre déconseillé lors de réalisation de prothèses fixées plures, la stabilité des carottes dans le modèle étant insuffisante.

Lorsque des restaurations plures doivent être réalisées, il est intéressant de couler un modèle non fractionné pour vérifier et valider la passivité d'une infrastructure ou *a contrario* déceler un défaut d'adaptation pouvant être masqué par une légère mobilité d'un MPU (De March et al., 2016).

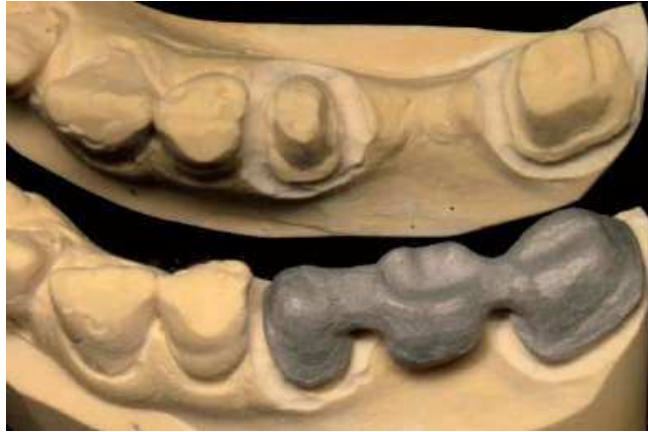


Figure 68 : Modèle non sectionné et non détourné pour valider la passivité de l'infrastructure (De March et al., 2016).

3.4.2.1.5 Technique de laboratoire pour la réalisation des restaurations partielles collées indirectes antérieures en céramique

Les procédés de fabrication des restaurations adhésives en céramique sont nombreux et doivent permettre la reproduction de la forme qui a été approuvée par le patient et le praticien au cours des étapes ultérieures.

3.4.2.1.5.1 Technique de réalisation avec dies réfractaires

La céramique cuite sur un die (ou MPU) réfractaire est la méthode la plus pratiquée aujourd'hui pour réaliser un élément en céramique (Magne, Belser, 2003) et présente de nombreux avantages (aucun équipement spécifique, possibilité d'utiliser des céramiques feldspathiques traditionnelles et de créer des effets de couleur sophistiqués). Une alternative à cette technique est le travail sur feuille de platine qui présente ces mêmes avantages et permettrait une plus grande adaptation des bords des restaurations partielles collées indirectes antérieures (Sorensen et al., 1992 ; Sim, Ibbetson, 1993).

Cependant, ces conclusions sembleraient moins pertinentes à présent, du fait de l'utilisation des matériaux réfractaires améliorés et de dies plus petits (Sheets, Taniguchi, 1993).

En effet, cette technique avec dies réfractaires permet la conservation sur le maître modèle de la partie gingivale du plâtre, contrairement à la technique sur feuille de platine dont le maître modèle est préparé en meulant cette zone majeure qui, comme

nous l'avons dit précédemment, nous guide dans l'élaboration des formes, des contours et des profils d'émergence.

De plus, le micro-sablage maintenant utilisé pour éliminer le matériau de revêtement de la restauration partielle terminée, permet l'obtention de joints marginaux compris entre 20 à 40 um pour ces restaurations cuites sur un matériau réfractaire (Schafer et al., 1993).

La qualité des restaurations adhésives en céramique sur die réfractaire peut être mise en rapport avec l'utilisation de plusieurs modèles issus d'une même empreinte (Magne, Belser, 2003).

3.4.2.1.5.2 *Maîtres modèles pour la technique des dies réfractaires*

Cette technique consiste en l'utilisation de modèles multiples provenant de trois coulées successives de la même empreinte, chaque modèle ayant un rôle précis assurant la qualité des restaurations adhésives en céramique (Magne, Belser, 2003).

- Première coulée : obtention des dies unitaires en plâtre

Les MPU en plâtre sont la reproduction précise de la préparation et sont meulés de manière à leur donner une forme de racine avec des rainures anti-rotationnelles. Les limites sont détournées, marquées au crayon rouge et une forme de racine avec deux rainures obtenues par meulage leur est donnée, afin d'éviter les rotations. Ces dies originaux sont dupliqués à partir d'une empreinte afin d'obtenir deux jeux de duplicata en plâtre: un premier recouvert d'espaceur jusqu'à 1mm des limites (duplicaté à nouveau pour obtenir un jeu de dies réfractaires) et un second en plâtre, utilisé pour la réalisation du modèle des tissus mous (ce duplicata ne présente pas d'espaceur et pourra donc être remplacé dans l'empreinte). Tous ces dies ont la même forme.

- Deuxième coulée : obtention du modèle non fractionné

Le modèle de l'arcade complète est coulé et sera meulé et monté en articulateur. Il est utilisé pour le réglage final des contacts occlusaux et proximaux.

- Troisième coulée : obtention du modèle des tissus mous

Pour réaliser ce modèle, les duplicatas en plâtre des dies originaux sont replacés dans l'empreinte, stabilisés et enduits d'un isolant. Le plâtre est ensuite coulé autour des dies pour former le socle du modèle qui reproduit la morphologie des gencives. Ce modèle comporte des alvéoles standardisées, reproduisant les rainures anti-rotationnelles des dies unitaires en plâtre. En raison de la forme identique de leurs fausses racines, les dies en plâtre et réfractaires pourront donc être inter-changés. Ce modèle sera utilisé pour le montage de la céramique mais ne devra pas être utilisé pour le réglage de l'occlusion, car trop imprécis (Magne, Belser, 2003).

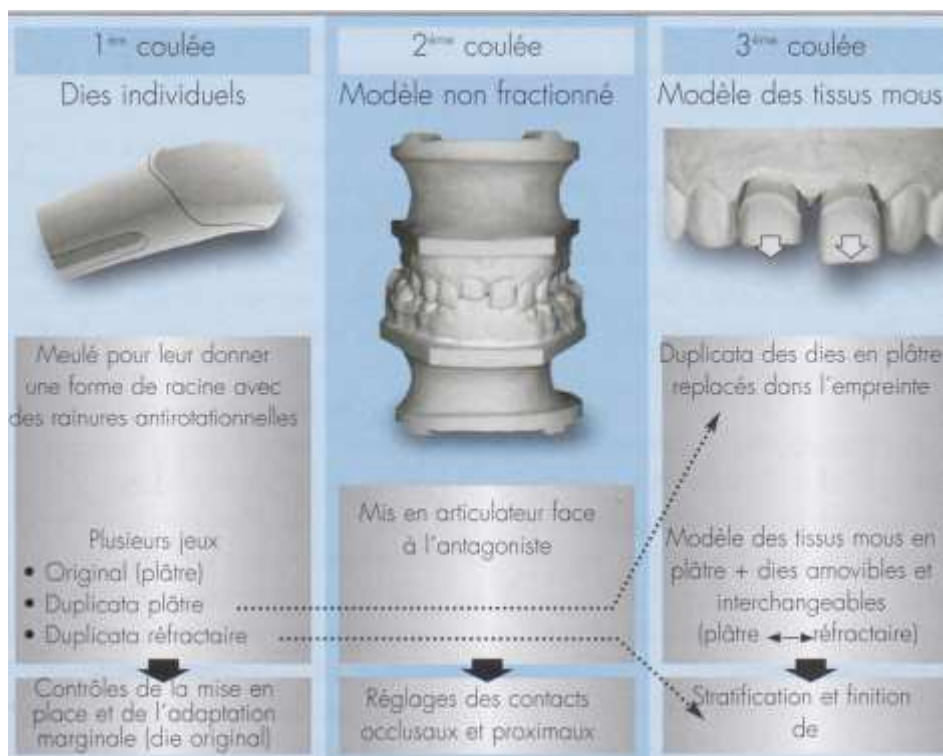


Figure 69 : Résumé des étapes de la réalisation des modèles (Magne, Belser, 2003).

- Intérêt des dies interchangeables pour la réalisation de restaurations partielles collées indirectes antérieures multiples

Afin de reproduire le wax-up diagnostique sur les dies en plâtre du modèle des tissus mous, une clé en silicone est utilisée. Les dies réfractaires peuvent être insérés dans le même modèle. Afin de guider le montage de la céramique des faces

proximales des dents adjacentes et respecter les dimensions et proportions des dents, les dies des cires peuvent être placés l'un après l'autre. Le wax-up diagnostique représente le projet de l'aspect que vont présenter les futures restaurations, il objective le résultat final (Touati et al., 1999).

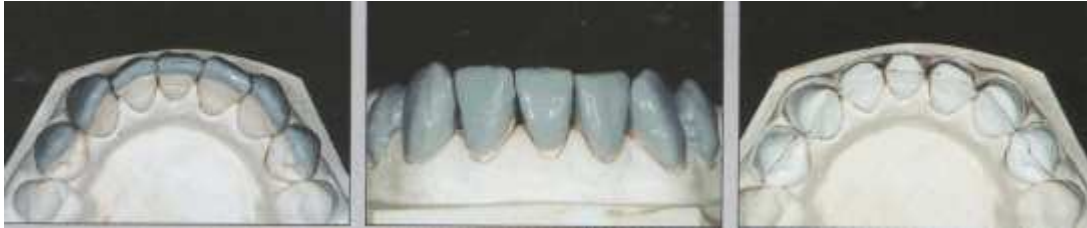

Figure 70 : Reproduction du wax-up diagnostique par clé en silicone (gauche et milieu), les dies réfractaires sont placés dans le même modèle (droite) (Magne, Belser, 2003).

Une collaboration étroite entre le prothésiste de laboratoire et le praticien est indispensable pour obtenir la réhabilitation prothétique fixée prévue.

CONCLUSION

La réalisation et le rétablissement d'un profil d'émergence correct passent par la prise en compte de références à la fois dentaires et gingivales, ainsi que par certaines adaptations de forme et de préparation, sans lesquelles la restauration peut être délétère pour le parodonte et à terme, nuire au pronostic de la dent. Ainsi pour que l'intégration de la restauration prothétique fixée soit la plus complète possible, sa forme doit faire l'objet d'une attention particulière. Lorsque l'environnement prothétique est perturbé ou en présence de diastèmes, il s'agira donc de rétablir une intégration biologique et esthétique optimale, en accentuant ou modifiant les caractéristiques de la dent naturelle grâce à une gestion différente des contours coronaires axiaux, des faces proximales, des embrasures et des points de contacts jusqu'à l'utilisation de procédés d'illusion d'optique.

Les erreurs pourront alors être limitées et le praticien pourra aboutir à une intégration prothétique pérenne, répondant aux exigences esthétiques, biologiques et fonctionnelles ou encore mécaniques de la réhabilitation prothétique.

Bibliographie

1. ABRAMS, L., 1980. Augmentation of the deformed residual edentulous ridge for fixed prosthesis. In : *The Compendium on Continuing Education in General Dentistry*. Juin 1980. Vol. 1, n° 3, p. 205-213.
2. AINAMO, J., ALCOFORADO, G., BORGHETTI, A., ESTRABAUD, Y. et GUYOT, JF., 1996. Maladies parodontales, mobilité, contention et prothèse. In : *Actualités Odonto-Stomatologiques*. 1996. n° 194, p. 245-258.
3. AMSTERDAM, M. et ABRAMS, L., 1968. *Periodontal prosthesis*. In: GOLDMAN, H.; COHEN, DW. *Periodontal therapy*. 5e éd. St Louis: CV Mosby Co; 1968. p. 1001-4.
4. ARMAND, S., 2000. Accès aux limites cervicales en prothèse fixée. In : *Les cahiers de l'ADF*. 2000. Vol. 7, n° 1, p. 18-23.
5. BARATIERI, L.N., 1998. *Esthetics: Direct Adhesive Restoration on Fractured Anterior teeth*. Sao Paulo : Quintessence.
6. BARKLEY, R.F., 1971. A preventive philosophy of restorative dentistry. In : *Dental Clinics of North America*. Juillet 1971. Vol. 15, n° 3, p. 569-575.
7. BEAUDREAU, D. E., 1973. Tooth form and contour. In : *The Journal of the Oregon Dental Association*. Décembre 1973. Vol. 43, n° 2, p. 26-35.
8. BECKER, Curtis M. et KALDAHL, Wayne B., 2005. Current theories of crown contour, margin placement, and pontic design. In : *The Journal of Prosthetic Dentistry*. février 2005. Vol. 93, n° 2, p. 107-115. DOI 10.1016/j.prosdent.2004.11.005.
9. BEDOUIN, Y., TRUCHOT-L NORM N . L C R J. 2010. L" en prothèse fixée: comprendre ses erreurs pour réussir. 2ème partie: échecs des empreintes de préparations périphériques. In : *Stratégie Prothétique*. 2010. Vol. 10, n° 4, p. 263-275.
10. BELSER, U.C., MAGNE, P. et MAGNE, M., 1997. Ceramic laminate veneers: continuous evolution of indications. In : *Journal of Esthetic Dentistry*. 1997. Vol. 9, n° 4, p. 197-207.
11. BENNANI, V. et BAUDOIN, C.A., 2000. *Esthétique et profil d'émergence en implatologie*. Paris : Editions CdP.
12. BERTERETCHE, M.V., 2014. *Esthétique en odontologie*. Paris : Editions CdP.
13. BLACK, G.V., 1920. *Operative dentistry*. Chicago : Medico-Dental Pub. Co.

14. BLANCHARD, J.-P., GEOFFRION, J., MARIESCU, S. et SURLEVE-BAZEILLE, J.-. 1993. Choix du type d'éviction gingivale. In : Réalités cliniques. 1993. n° 4, p. 447-458.
15. BORGHETTI, A. et MONNET-CORTI, V., 2008. *Chirurgie plastique parodontale*. Rueil-Malmaison : Editions CdP.
16. BOUCHON, F. et POGGIOLI, J., 1950. Morphologie des intermédiaires de bridges. In : *Actualité odonto-stomatologique*. 1950. n°51, p. 323-338.
17. BRAND, R.W. et ISSELHARD, D.E., 2003. *Anatomy of orofacial structures*. Saint Louis : Mosby.
18. BUGUGNANI, R. et LANDEZ, C., 1979. *Les empreintes en prothèse conjointe*. Paris: Editions CdP.
19. BURCH, J.G. et MILLER, J.B., 1973. Evaluating crown contours of a wax pattern. In : *The Journal of Prosthetic Dentistry*. octobre 1973. Vol. 30, n° 4 Pt 1, p. 454-458.
20. CARRANZA, F., 1988. *La parodontologie clinique selon Glickmann*. Paris : Editions CdP.
21. CAVAZOS, E., 1968. Tissue response to fixed partial denture pontics. In : *The Journal of Prosthetic Dentistry*. août 1968. Vol. 20, n° 2, p. 143-153.
22. CHALIFOUX, P.R., 2010. Diastema closure: using orthodontics, composite bonding, or porcelain veneers for optimal esthetics results. In : *Inside Dentistry*. 2010. Vol. 6, n° 8, p. 62-70.
23. CHICHE, G.J. et PINAULT, A., 1995. *Esthétique et restauration des dents antérieures*. Paris : Editions CdP.
24. CHU, S.J., TARNOW, D.P., TAN, J.H.P. et STAPPERT, C.F.J., 2009. Papilla proportions in the maxillary anterior dentition. In : *The International Journal of Periodontics & Restorative Dentistry*. août 2009. Vol. 29, n° 4, p. 385-393.
25. CLOYD, S. et PURI, S., 1999. Using the double-cord packing technique of tissue retraction for making crown impressions. In : *Dentistry Today*. janvier 1999. Vol. 18, n° 1, p. 54-59.
26. COLLÈGE NATIONAL DES ENSEIGNANTS EN ODONTOLOGIE CONSERVATRICE ET ENDODONTIE, 2004. Endodontie et odontologie conservatrice. In : *Dictionnaire francophone des termes d'odontologie conservatrice*. Paris : Editions SNPMD.
27. CRESPI, R. et GROSSI, S.G., 1993. The emergence margin in prosthetic reconstruction of periodontally involved teeth. In : *The International Journal of Periodontics & Restorative Dentistry*. août 1993. Vol. 13, n° 4, p. 348-359.

28. CROLL, B.M., 1989. Emergence profiles in natural tooth contour. Part I: Photographic observations. In : *The Journal of Prosthetic Dentistry*. juillet 1989. Vol. 62, n° 1, p. 4-10.
29. DE ARAUJO, E.M., FORTKAMP, S. et BARATIERI, L.N., 2009. Closure of diastema and gingival recontouring using direct adhesive restorations: a case report. In : *Journal of Esthetic and Restorative Dentistry*. 2009. Vol. 21, n° 4, p. 229-240. DOI 10.1111/j.1708-8240.2009.00267.x.
30. DEERY, C., WAGNER, M. L., LONGBOTTOM, C., SIMON, R. et NUGENT, Z. J., 2000. The prevalence of dental erosion in a United States and a United Kingdom sample of adolescents. In : *Pediatric Dentistry*. décembre 2000. Vol. 22, n° 6, p. 505-510.
31. DE GENNARO, G.G., LANDESMAN, H.M., CALHOUN, J.E. et MARTINOFF, J.T., 1982. A comparison of gingival inflammation related to retraction cords. In : *The Journal of Prosthetic Dentistry*. avril 1982. Vol. 47, n° 4, p. 384-386.
32. DE MARCH, P. et BARONE, S., 2009. " chaque situation clinique. In : *Stratégie Prothétique*. 2009. Vol. 9, n°3, p. 99-185.
33. DE MARCH, P., CORNE, P. et VAILLANT, A.S., 2016. Empreintes conventionnelles et modèles de travail. In : *Prothèse fixée: approche clinique*. Paris: Editions Cdp.
34. DE MARCH, P. et KANNENGIESSER, F., 2014. Les modèles de travail en prothèse fixée: dispositif et conception. In : *Stratégie Prothétique*. 2014. Vol. 14, n°1, p. 5-15.
35. DEMOLON-FAN, I., 1992. Atteintes parodontales en rapport avec la reconstruction des faces proximales. In : *Revue d'Odonto stomatologie*. 1992. Vol. 21, n° 5, p. 337-346.
36. DESCAMP, F., 2012. *ratique de l'empreinte en prothèse fixée*. Paris : Editions Cdp.
37. DONOVAN, T.E. et CHO, G.C., 2001. Predictable aesthetics with metal-ceramic and all-ceramic crowns: the critical importance of soft-tissue management. In : *Periodontology 2000*. 2001. Vol. 27, p. 121-130.
38. DONOVAN, T.E., GANDARA, B.K. et NEMETZ, H., 1985. Review and survey of medicaments used with gingival retraction cords. In : *The Journal of Prosthetic Dentistry*. avril 1985. Vol. 53, n° 4, p. 525-531.
39. DONOVAN, Terry E. et CHEE, W.W.L., 2004. Current concepts in gingival displacement. In : *Dental Clinics of North America*. avril 2004. Vol. 48, n° 2, p. vi, 433-444. DOI 10.1016/j.cden.2003.12.012.

40. ESTRABAUD, Y., 1994. Le profil d'émergence. In : *Cah Prothèse*. 1994. Vol. 86, p. 94-104.
41. ESTRABAUD, Y. et MOUNIER, T., 1993. Prothèse fixée sur support parodontal réduit. In : *Revue d'odonto stomatologie*. 1993. Vol. 22, p. 317-24.
42. EXBRAYAT, J., 1992. *Structures parodontales et prothèse fixée. Notions fondamentales*. Paris : Masson.
43. FLEITER, B. et LAUNOIS, C., 1996. Préparation en présence de support parodontal réduit. In : *Realités cliniques*. 1996. Vol. 7, n°4, p. 533-546.
44. FLEITER, B. et RENAULT, P., 1992. Embrasures et santé parodontale. In : *Realités cliniques*. 1992. Vol. 3, n°2, p. 217-232.
45. FRADEANI, M., 2007. *Réhabilitation esthétique en prothèse fixée. Vol 1. Analyse esthétique: une approche systématique du traitement prothétique*. Paris : Quintessence international.
46. FRADEANI, M. et BARDUCCI, G., 2010. *Réhabilitation esthétique en prothèse fixée. Volume 2: Traitement prothétique: une approche de l'intégration esthétique, biologique et fonctionnelle*. Paris : Quintessence international.
47. FURUSE, A.Y., HERKRATH, F.J., FRANCO, E.J., BENETTI, A.R. et MONDELLI, J., 2007. Multidisciplinary management of anterior diastemata: clinical procedures. In : *Practical procedures & aesthetic dentistry*. avril 2007. Vol. 19, n° 3, p. 185-191; quiz 192.
48. FUZZI, M. et CARNEVALE, G., 1997. L'esthétique dans les cas de maladie parodontale avancées. In : *Journal de arodontologie & d'Implantologie Orale*. 1997. Vol. 16, n° 2, p. 133-144.
49. GARBER, D.A. et ROSENBERG, E.S., 1981. The edentulous ridge in fixed prosthodontics. In : *The Compendium of Continuing Education in Dentistry*. août 1981. Vol. 2, n° 4, p. 212-223.
50. GARGIULO, Anthony W., WENTZ, Frank M. et ORBAN, B., 1961. Dimensions and Relations of the Dentogingival Junction in Humans. In : *Journal of Periodontology*. juillet 1961. Vol. 32, n° 3, p. 261-267. DOI 10.1902/jop.1961.32.3.261.
51. GIROT, G. et KNELLESEN, C., 1979. Morphologie des intermédiaires de bridge. In : *Cah prothèse*. 1979. n° 28, p. 189-205.
52. GLICKMAN, I. et IMBER, L.R., 1970. Comparison of gingival resection with electrosurgery and periodontal knives--a biometric and histologic study. In : *Journal of Periodontology*. mars 1970. Vol. 41, n° 3, p. 142-148. DOI 10.1902/jop.1970.41.3.142.

53. GLICKMAN, I., 1953. *Clinical periodontology*. Philadelphia : Saunders.
54. GOLDSTEIN, R.E., 1998. *Esthetics in dentistry*. 2e éd. Hamilton : BC Decker Inc.
55. GRITSCH, K. et POURREYON, L., 2008. Incidence de la réalisation de prothèse fixée sur la pulpe et le parodonte. In : *Cahiers de prothèse*. 2008. Vol. 143, n°78, p. 43-53.
56. GUREL, G., 2005. *De la théorie à la pratique: les facettes en céramique*. Paris : Quintessence international.
57. GÜREL, G., 2007. Porcelain laminate veneers: minimal tooth preparation by design. In : *Dental Clinics of North America*. avril 2007. Vol. 51, n° 2, p. 419-431, ix. DOI 10.1016/j.cden.2007.03.007.
58. HEINS, P.J. et WIEDER, S.M., 1986. A histologic study of the width and nature of inter-radicular spaces in human adult pre-molars and molars. In : *Journal of Dental Research*. juin 1986. Vol. 65, n° 6, p. 948-951.
59. HENRY, P.J., JOHNSTON, J.F. et MITCHELL, D.F., 1966. Tissue changes beneath fixed partial dentures. In : *The Journal of Prosthetic Dentistry*. octobre 1966. Vol. 16, n° 5, p. 937-947.
60. HOLMES, J.R., BAYNE, S.C., HOLLAND, G.A. et SULIK, W.D., 1989. Considerations in measurement of marginal fit. In : *The Journal of Prosthetic Dentistry*. octobre 1989. Vol. 62, n° 4, p. 405-408.
61. HOORNAERT, A. 2000. Empreintes de prothèse fixée : apport de l' Expasyl dans l'accès aux limites . In : *Synergie prothétique*. 2000. Vol. 3, n° 12, p. 227-233.
62. HUANG, W.J. et CREATH, C.J., 1995. The midline diastema: a review of its etiology and treatment. In : *Pediatric Dentistry*. juin 1995. Vol. 17, n° 3, p. 171-179.
63. INGRAHAM, R., SOCHAT, P. et HANSING, F.J., 1981. Rotary gingival curettage-a technique for tooth preparation and management of the gingival sulcus for impression taking. In : *The International Journal of Periodontics & Restorative Dentistry*. 1981. Vol. 1, n° 4, p. 8-33.
64. JAMESON, L.M. et MALONE, W.F., 1982. Crown contours and gingival response. In : *The Journal of Prosthetic Dentistry*. juin 1982. Vol. 47, n° 6, p. 620-624.
65. JOHNSON, J.K., 1974. Gingival margin termination. In : *U. S. Navy Medicine*. juin 1974. Vol. 63, n° 6, p. 41-43.
66. JOKSTAD, A., 1999. Clinical trial of gingival retraction cords. In : *The Journal of Prosthetic Dentistry*. mars 1999. Vol. 81, n° 3, p. 258-261.

67. KAY, H.B., 1982. Esthetic considerations in the definitive periodontal prosthetic management of the maxillary anterior segment. In : *The International Journal of Periodontics & Restorative Dentistry*. 1982. Vol. 2, n° 3, p. 44-59.
68. KAY, H.B., 1985. Critère de modelage des couronnes prothétiques en fonction d'un environnement parodontal modifié. In : *The International Journal of Periodontics & Restorative Dentistry*. 1985. Vol. 5, n°3, p. 42-63.
69. KAY, H.B., 1985. Criteria for restorative contours in the altered periodontal environment. In : *The International Journal of Periodontics & Restorative Dentistry*. 1985. Vol. 5, n° 3, p. 42-63.
70. KAZANDJIAN, G. et TARLOW, J.L., 1990. Book Reviews. In : *International Journal of Prosthodontics*. juin 1990. Vol. 3, n° 3, p. 306-306.
71. KEOGH, T.P. et BERTOLOTTI, R.L., 2001. Creating tight, anatomically correct interproximal contacts. In : *Dental Clinics of North America*. janvier 2001. Vol. 45, n° 1, p. 83-102.
72. KNELLESEN, C. et GIROT, G., 1980. Anatomie coronaire prothétiques en rapport avec le parodonte. In : Edition Cdp 1980. n° 29, p. 83-93.
73. KOHL, J.T. et ZANDER, H.A., 1961. Morphology of interdental gingival tissues. In : *Oral Surgery, Oral Medicine, and Oral Pathology*. mars 1961. Vol. 14, n°3, p. 287-295.
74. KOIDIS, P.T., BURCH, J.G. et MELFI, R.C., 1987. Clinical crown contours: contemporary view. In : *Journal of the American Dental Association*. juin 1987. Vol. 114, n° 6, p. 792-795.
75. KOIS, J.C., 1996. The restorative-periodontal interface: biological parameters. In : *Periodontology 2000*. juin 1996. Vol. 11, n°1, p. 29-38.
76. KOKE, U., SANDER, C., HEINECKE, A. et MÜLLER, H.-P., 2003. A possible influence of gingival dimensions on attachment loss and gingival recession following placement of artificial crowns. In : *The International Journal of Periodontics & Restorative Dentistry*. octobre 2003. Vol. 23, n° 5, p. 439-445.
77. KOUBI, R., MASSIHI, R., GUREL, G. et MARGOSSIAN, P., 2014. Facettes, restaurations adhésives en céramique: les clés de la réussite du traitement esthétique. In : *Esthétique en odontologie*. Paris : Editions CdP. p. 102.
78. KRAUS, B.S., JORDAN, R.E. et ABRAMS, L., 1969. *Dental Anatomy and Occlusion: A study of the masticatory system*. Baltimore : Williams & Wilkins.
79. KURTH, J.R. et KOKICH, V.G., 2001. Open gingival embrasures after orthodontic treatment in adults: prevalence and etiology. In : *American Journal of Orthodontics and Dentofacial Orthopedics*. août 2001. Vol. 120, n° 2, p. 116-123. DOI 10.1067/mod.2001.114831.

80. KUWATA, M., 1986. *Color Atlas of Ceramo-Metal Technology*. St Louis : Ishiyaku EuroAmerica.
81. LANG, N.P., KIEL, R.A. et ANDERHALDEN, K., 1983. Clinical and microbiological effects of subgingival restorations with overhanging or clinically perfect margins. In : *Journal of Clinical Periodontology*. novembre 1983. Vol. 10, n° 6, p. 563-578.
82. LARATO, D.C., 1969. Effect of cervical margins on gingiva. In : *Journal - California Dental Association*. 1969. Vol. 45, p. 19-22.
83. LAUTROU, A., 1997. *Anatomie dentaire*. Paris : Masson.
84. LAVIOLE, O. et BARTALA, M., 2000. *Confection des modèles de travail en prothèse conjointe*. Paris : Encyclopédie médico-chirurgicale.
85. LENHARD, M., 2008. Closing diastemas with resin composite restorations. In : *The European Journal of Esthetic Dentistry*. 2008. Vol. 3, n° 3, p. 258-268.
86. LESAGE P. 2002. Expasyl: protocole d'utilisation en prothèse fixée. In : *Clinic*. 2002. Vol. 23, n°2, p. 97-103.
87. LISTGARTEN, M.A. et HELLDÉN, L., 1978. Relative distribution of bacteria at clinically healthy and periodontally diseased sites in humans. In : *Journal of Clinical Periodontology*. mai 1978. Vol. 5, n° 2, p. 115-132.
88. LOE, H., THEILADE, E. et JENSEN, S.B., 1965. Experimental gingivitis in man. In : *The Journal of Periodontology*. juin 1965. Vol. 36, p. 177-187. DOI 10.1902/jop.1965.36.3.177.
89. LOMBARDI, R.E., 1973. The principles of visual perception and their clinical application to denture esthetics. In : *The Journal of Prosthetic Dentistry*. avril 1973. Vol. 29, n° 4, p. 358-382.
90. LYTLE, J.D., 1974. Periodontal disease. In : *Current Therapy in Dentistry*. 5e éd. Saint Louis : C.V. Mosby Co. 261 p.
91. MAGNE, P. et BELSER, U., 2003. *Restaurations adhésives en céramique sur dents antérieures. Approche biomécanique*. Paris : Quintessence international.
92. MAGNE, P., MAGNE, M. et BELSER, U., 1995. Empreintes et réhabilitations esthétiques. In : *Revue Mensuelle Suisse D'odonto-Stomatologie*. 1995. Vol. 105, n° 10, p. 12-1303.
93. MAGNE, P., MAGNE, M. et BELSER, U., 1996. The diagnostic template: a key element to the comprehensive esthetic treatment concept. In : *The International Journal of Periodontics & Restorative Dentistry*. 1996. Vol. 16, n° 6, p. 9-561.

94. MAGNE, P., VERSLUIS, A. et DOUGLAS, W.H., 1999. Rationalization of incisor shape: experimental-numerical analysis. In : *The Journal of Prosthetic Dentistry*. mars 1999. Vol. 81, n° 3, p. 345-355.
95. MAMANDRAS, A.H., 1988. Linear changes of the maxillary and mandibular lips. In : *American Journal of Orthodontics and Dentofacial Orthopedics*. novembre 1988. Vol. 94, n° 5, p. 405-410.
96. MARITATO, F.R. et DOUGLAS, J.R., 1964. A positive guide to anterior teeth placement. In : *The journal of prosthetic dentistry*. 1964. Vol. 14, n°5, p. 848-853.
97. MARTIGNONI, M. et SCHONENBERGER, A., 1990. *Precision fixed prosthodontics: clinical and laboratory aspects*. Chicago : Quintessence. p. 49-66.
98. MARTIGNONI, M. et SCHONENBERGER, A.J., 1990. [Limits of manual crown margin formation]. In : *Die Quintessenz Der Zahntechnik*. juillet 1990. Vol. 16, n° 7, p. 769-785.
99. MARTIN, D., 1982. Soft tissue master cast. In : *International Journal of Periodontics & Restorative Dentistry*. 1982. Vol. 2, n° 4, p. 34.
100. MILLER, P.D. et ALLEN, E.P., 1996. The development of periodontal plastic surgery. In : *Periodontology 2000*. juin 1996. Vol. 11, n°1, p. 7-17.
101. MORRIS, M.L., 1962. Artificial crown contours and gingival health. In : *The journal of prosthetic dentistry*. 1962. Vol. 12, n°6, p. 146.
102. MORRIS, M.L., 1958. The position of the margin of the gingiva. In : *Oral Surgery, Oral Medicine, and Oral Pathology*. septembre 1958. Vol. 11, n° 9, p. 969-984.
103. NEVINS, M. et SKUROW, H.M., 1984. Emplacement intracrêviculaire du bord prothétique, largeur biologique et maintenance du bord gingival. In : *International Journal of Periodontics & Restorative Dentistry*. 1984. Vol. 3, p. 31-49.
104. NEWSOME, P. et OWEN, S., 2006. Ceramic Veneers in general dental practice. Part I: treatment planning. In : *International Dentistry*. 2006. Vol. 10, n° 1, p. 66-71.
105. PAGE, R.C. et SCHROEDER, H.E., 1976. Pathogenesis of inflammatory periodontal disease. A summary of current work. In : *Laboratory Investigation*. mars 1976. Vol. 34, n° 3, p. 235-249.
106. PARIS, J.C. et FAUCHER, A.J., 2004. *Le guide esthétique. Comment réussir le sourire de vos patients*. Paris : Quintessence international.
107. PEREL, M.L., 1971a. Axial crown contours. In : *The Journal of Prosthetic Dentistry*. juin 1971. Vol. 25, n° 6, p. 642-649.

108. PEREL, M.L., 1971b. Periodontal considerations of crown contours. In : *The Journal of Prosthetic Dentistry*. décembre 1971. Vol. 26, n° 6, p. 627-630. DOI 10.1016/0022-3913(71)90087-4.
109. PERRIN, C., FONTAINE, M. et GEIDER, E.P., 1986. Le point de contact interproximal. In : *Le Chirurgien-Dentiste De France*. 1986. Vol. 56, n°323, p. 26-34.
110. PETITJEAN, Y. et SCHITTLY, J., 1998. *Les empreintes en prothèse fixée*. Paris : Editions CdP.
111. PIERRISNARD, L., DELLOYE, C., FRANÇOIS, G. et AUGEREAU, D., 1998. Les facettes céramiques collées: Conséquences mécaniques de différents types de préparation coronaires. In : *Cahiers de prothèse*. 1998. Vol. 102, p. 23-32.
112. PODSHADLEY, Arlon G., 1968. Gingival response to pontics. In : *The Journal of Prosthetic Dentistry*. janvier 1968. Vol. 19, n° 1, p. 51-57. DOI 10.1016/0022-3913(68)90009-7.
113. PRATO, G.P.Pi., ROTUNDO, R., CORTELLINI, P., TINTI, C. et AZZI, R.t, 2004. Interdental papilla management: a review and classification of the therapeutic approaches. In : *The International Journal of Periodontics & Restorative Dentistry*. juin 2004. Vol. 24, n° 3, p. 246-255.
114. PRESTIPINO, V., PASSERO, P., INGBER, A. et WYMAN, B., 1994. Preserving the topography of the extraction site: the external gingival support splint. In : *Journal of Esthetic Dentistry*. 1994. Vol. 6, n° 6, p. 259-266.
115. PRESTON, J.D., 1993. The golden proportion revisited. In : *Journal of Esthetic Dentistry*. 1993. Vol. 5, n° 6, p. 247-251.
116. RAMFJORD, S.P., 1974. Periodontal aspects of restorative dentistry. In : *Journal of Oral Rehabilitation*. avril 1974. Vol. 1, n° 2, p. 107-126.
117. RATEITSCHAK, K.H., RATEITSCHAK, E.M., WOLF, H.F. et HASSELL, T.M., 1985. *Atlas de parodontologie*. Stuttgart : Thieme.
118. REEVES, W.G., 1991. Restorative margin placement and periodontal health. In : *The Journal of Prosthetic Dentistry*. décembre 1991. Vol. 66, n° 6, p. 733-736.
119. R N U L T P. 1993. R " è f x . In : *Revue d'odonto-stomatologie*. 1993. Vol. 22, n° 2, p. 141-160.
120. RICHER, P., 1971. *Artistic Anatomy*. New York : Watson-Guptill.
121. ROCHETTE, A.L., 1973. Attachment of a splint to enamel of lower anterior teeth. In : *The Journal of Prosthetic Dentistry*. octobre 1973. Vol. 30, n° 4 Pt 1, p. 418-423.

122. ROMAGNA-GENON, C. et GENON, P., 2001. *Esthétique et parodontie: les clés du succès*. Paris : Editions CdP.
123. ROUSE, J. S., 1996. Facial shell temporary veneers: reducing chances for misunderstanding. In : *The Journal of Prosthetic Dentistry*. décembre 1996. Vol. 76, n° 6, p. 641-643.
124. RUEL, J., SCHUESSLER, P.J., MALAMENT, K. et MORI, D., 1980. Effect of retraction procedures on the periodontium in humans. In : *The Journal of Prosthetic Dentistry*. novembre 1980. Vol. 44, n° 5, p. 508-515.
125. RUFENATCH, C., 2000. *rincipes de l'intégration esthétique*. Paris : Quintessence international.
126. SACKETT, B.P. et GILDENHUYS, R.R., 1976. The effect of axial crown overcontour on adolescents. In : *Journal of Periodontology*. juin 1976. Vol. 47, n° 6, p. 320-323. DOI 10.1902/jop.1976.47.6.320.
127. SCHAFER, F., JARSCHKE, I. et MEYER, G., 1993. Marginal adaptation of Duceram-LFC OD-inlay. In : *Hydrothermal Dental Ceramic Systems: A New Class of Materials*. Hanau-Wolfgang, Germany : Ducera.
128. SCHLUGER, S., YUODELIS, R.A. et PAGE, R.C., 1977. Peridontal disease. In : . Philadelphia : Lea & Febiger. p. 586-617.
129. SEIBERT, J.S., 1983. Reconstruction of deformed, partially edentulous ridges, using full thickness onlay grafts. Part I. Technique and wound healing. In : *The Compendium of Continuing Education in Dentistry*. octobre 1983. Vol. 4, n° 5, p. 437-453.
130. SHARMA, A.A. et PARK, J.H., 2010. Esthetic considerations in interdental papilla: remediation and regeneration. In : *Journal of Esthetic and Restorative Dentistry*. février 2010. Vol. 22, n° 1, p. 18-28. DOI 10.1111/j.1708-8240.2009.00307.x.
131. SHEETS, C.G. et TANIGUCHI, T., 1993. A multistep technique for the fabrication of porcelain laminate veneers. In : *The Journal of Prosthetic Dentistry*. octobre 1993. Vol. 70, n° 4, p. 291-295.
132. SHILLINGBURG, H.T. et LIGER, F., 1998. *Bases fondamentales en prothèse fixée*. 3e éd. Paris : Editions CdP.
133. SILNESS, J., 1970. Periodontal conditions in patients treated with dental bridges. 3. The relationship between the location of the crown margin and the periodontal condition. In : *Journal of Periodontal Research*. 1970. Vol. 5, n° 3, p. 225-229.
134. SIM, C. et IBBETSON, R., 1993. Comparison of fit of porcelain veneers fabricated using different techniques. In : *The International Journal of Prosthodontics*. février 1993. Vol. 6, n° 1, p. 36-42.

135. SOCRANSKY, S.S., 1970. Relationship of bacteria to the etiology of periodontal disease. In : *Journal of Dental Research*. avril 1970. Vol. 49, n° 2, p. 203-222.
136. SORENSEN, J.A., STRUTZ, J.M., AVERA, S.P. et MATERDOMINI, D., 1992. Marginal fidelity and microleakage of porcelain veneers made by two techniques. In : *The Journal of Prosthetic Dentistry*. janvier 1992. Vol. 67, n° 1, p. 16-22.
137. STEIN, R.S., 1966. Pontic-residual ridge relationship: a research report. In : *The Journal of Prosthetic Dentistry*. avril 1966. Vol. 16, n° 2, p. 251-285.
138. STEIN, R.S. et KUWATA, M., 1977. A dentist and a dental technologist analyze current ceramic-metal procedures. In : *Dental Clinics of North America*. 1977. Vol. 21, n°4, p. 729.
139. SUTER, V.G.A., HEINZMANN, A.-E., GROSSEN, J., SCULEAN, A. et BORNSTEIN, M.M., 2014. Does the maxillary midline diastema close after frenectomy? In : *Quintessence International*. janvier 2014. Vol. 45, n° 1, p. 57-66. DOI 10.3290/j.qi.a30772.
140. TAL, H., SOLDINGER, M., DREIANGEL, A. et PITARU, S., 1989. Periodontal response to long-term abuse of the gingival attachment by supracrestal amalgam restorations. In : *Journal of Clinical Periodontology*. novembre 1989. Vol. 16, n° 10, p. 654-659.
141. TARNOW, D.P., MAGNER, A.W. et FLETCHER, P., 1992. The effect of the distance from the contact point to the crest of bone on the presence or absence of the interproximal dental papilla. In : *Journal of Periodontology*. décembre 1992. Vol. 63, n° 12, p. 995-996. DOI 10.1902/jop.1992.63.12.995.
142. TOUATI, B., MIARA, P. et NATHANSON, D., 1999. Dentisterie esthétique et restaurations en céramique. Paris : Editions CdP.
143. TRIPODAKIS, A.P. et CONSTANDTINIDES, A., 1990. Tissue response under hyperpressure from Convex pontics. In : *The International Journal of Periodontics & Restorative Dentistry*. 1990. Vol. 10, n° 5, p. 408-414.
144. VIENNOT, S., JEANNIN, C., COLLIER, F. et MALQUARTI, G., 2007. Contribution d' Expasyl à la précision du rebasage infra-gingival des prothèses provisoires fixées. In : *Statégie Prothétique*. 2007. Vol. 7, n°3, p. 187-198.
145. WAERHAUG, J. et ZANDER, H.A., 1957. Reaction of gingival tissues to self-curing acrylic restorations. In : *The Journal of the American Dental Association*. juin 1957. Vol. 54, n° 6, p. 760-768. DOI 10.14219/jada.archive.1957.0120.
146. WEISGOLD, A.S., 1977. Contours of the full crown restoration. In : *The Alpha Omegan*. décembre 1977. Vol. 70, n° 3, p. 77-89.

147. WENNSTROM, J., HEIJI, L. et LINDHE, J., 1998. Periodontal surgery: access therapy. In : *Clinical Periodontology and Implant Dentistry*. 3e éd. Copenhagen : p. 508-549.
148. WHEELER, R.C., 1961. Complete crown form and the periodontum. In : *The journal of prosthetic dentistry*. 1961. Vol. 11, n°4, p. 722.
149. WHEELER, R.C., 1961. Complete crown form and the periodontium. In : *Journal of Prosthetic Dentistry*. juillet 1961. Vol. 11, n° 4, p. 722-734. DOI 10.1016/0022-3913(61)90181-0.
150. WILCOX, C.E. et EVERETT, F.G., 1963. Friction on the teeth and the gingiva during mastication. In : *Journal of the American Dental Association*. avril 1963. Vol. 66, n°4, p. 513-520.
151. WOELFEL, J.-B. et SCHEID, R.-C., 2007. *Anatomie dentaire. Application à la pratique de la chirurgie dentaire*. Paris : Maloine.
152. YUODELIS, R.A., WEAVER, J.D. et SAPKOS, S., 1973. Facial and lingual contours of artificial complete crown restorations and their effects on the periodontium. In : *The Journal of Prosthetic Dentistry*. janvier 1973. Vol. 29, n° 1, p. 61-66.

Table des matières

TABLE DES FIGURES	10
TABLE DES TABLEAUX	14
INTRODUCTION	16
1 LE PROFIL D'ÉMERGENCE : PRÉSENTATION.....	18
1.1 Le profil d'émergence	19
1.2 L'angle d'émergence	20
1.3 Rôles esthétiques et fonctionnels du profil d'émergence (Bennani, Baudoin, 2000)	21
1.3.1 Profil d'émergence vestibulaire	22
1.3.1.1 Convexité vestibulaire et soutien des tissus.....	22
1.3.1.2 Incidence esthétique en secteur antérieur.....	23
1.3.1.2.1 □Ailes de Mouette d'Abrams	23
1.3.1.2.2 Règles de proportion et d'harmonie.....	24
1.3.1.2.3 Soutien de la lèvre	25
1.3.2 Profil d'émergence proximal : rôle esthétique et fonctionnel dans le soutien de la papille...26	26
1.3.2.1 Zone de contact	26
1.3.2.1.1 Localisation.....	27
1.3.2.1.2 Fonctions du point de contact (Woelfel, Scheid, 2007)	27
1.3.2.2 Embrasures	27
1.3.2.2.1 Embrasures cervicales	28
1.3.2.2.2 Embrasures occlusales.....	29
1.3.2.3 La papille gingivale : élément majeur et délicat.....	29
1.3.2.3.1 Distance zone de contact-crête.....	30
1.3.2.3.2 Forme des faces proximales.....	31
1.4 Objectifs de rétablissement du profil d'émergence vestibulaire et proximal en prothèse fixée dans la santé parodontale	32
1.4.1 Théories prothétiques : évolution des concepts.....	32
1.4.1.1 Théorie de protection gingivale	33
1.4.1.2 Théorie de l'action musculaire	33
1.4.1.3 Concepts à suivre	33
1.4.2 Zone d'information anatomique du profil d'émergence	34
1.4.3 Notion de continuité.....	35
1.4.4 Notion de sur-contour	36
1.4.4.1 Définitions.....	36
1.4.4.2 Conséquences cliniques d'un sur-contour et d'un surplomb.....	38
1.4.5 Notion de sous-contour.....	39
1.4.5.1 Définition	39
1.4.5.2 Conséquences cliniques d'un sous-contour vertical	39
2 CONSIDÉRATIONS CLINIQUES ET LEURS CONSÉQUENCES ESTHÉTIQUES ET FONCTIONNELLES	42
2.1 Classification de Lytle	43

2.2	Le parodonte physiologique.....	43
2.2.1	Rappels.....	43
2.2.2	Proximité radiculaire et impact sur la papille.....	44
2.3	Le parodonte réduit	45
2.4	Les diastèmes	47
2.5	Les zones édentées	50
3	RECONSTRUCTION ET DESSIN DU PROFIL D'ÉMERGENCE : MOYENS ET TECHNIQUES PROTHÉTIQUES	51
3.1	Les restaurations corono-périphériques.....	52
3.1.1	Formes de contour en cas de parodonte physiologique.....	52
3.1.1.1	Forme de contour sous-gingivale.....	52
3.1.1.2	Forme de contour supra-gingivale	53
3.1.1.3	Embrasures	54
3.1.2	Formes de contour en cas de parodonte réduit	56
3.1.2.1	Forme de contour sous-gingivale.....	56
3.1.2.2	Forme de contour supra-gingivale	58
3.1.2.3	Embrasures proximales et parodonte réduit	60
3.1.3	Cas particulier des dents avec exposition de la zone furcataire	64
3.2	Les restaurations partielles collées indirectes antérieures.....	65
3.2.1	Définition.....	65
3.2.2	Indications.....	66
3.2.3	Fermeture de diastèmes et de trous noirs interdentaires : principes de préparation.....	66
3.2.3.1	Préparation des limites cervicales et gingivo-dentaires	66
3.2.3.2	Préparation proximale.....	67
3.2.3.3	Préparation du bord libre et limite palatine.....	69
3.2.3.4	Cas clinique : Gestion proximale	71
3.2.4	Les illusions d'optique	72
3.2.4.1	Gestion des espaces larges.....	72
3.2.4.2	Rétrécissement/Allongement des dents	73
3.2.4.3	Elargissement/raccourcissement des dents	74
3.2.5	Correction du volume vestibulaire	75
3.3	Formes dentaires particulières : les intermédiaires.....	76
3.3.1	Introduction.....	76
3.3.2	Les différentes formes d'intermédiaires.....	77
3.3.2.1	Formes d'intermédiaires.....	77
3.3.2.2	Rapport des intermédiaires avec la crête	80
3.3.3	Aménagements tissulaires.....	81
3.3.3.1	Conditionnement tissulaire immédiat	82
3.3.3.2	Approche post extractionnelle	83
3.3.3.2.1	Conditionnement retardé.....	83
3.3.3.2.2	Compensation chirurgicale.....	85
3.3.3.2.3	Compensation prothétique	85
3.4	Mise en œuvre clinique et de laboratoire.....	87
3.4.1	Empreintes des préparations.....	87
3.4.1.1	Accès aux limites cervicales	87
3.4.1.1.1	Accès par déflexion.....	87
3.4.1.1.2	Accès par éviction.....	90
3.4.1.1.3	Indications de ces techniques	90
3.4.1.2	Matériaux et techniques d'empreinte	92
3.4.1.2.1	Matériaux	92

3.4.1.2.2	Techniques	93
3.4.2	Traitement des empreintes au laboratoire de prothèse	95
3.4.2.1	Réalisation de la restauration : modèles de travail et tissus gingivo-dentaires	95
3.4.2.1.1	Le maître modèle	95
3.4.2.1.2	Maître modèle accessoire ou secondaire	97
3.4.2.1.3	Maître modèle mixte	99
3.4.2.1.4	Modèles de travail dit « à carottes amovibles »	100
3.4.2.1.5	Technique de laboratoire pour la réalisation des restaurations partielles collées indirectes antérieures en céramique	101
3.4.2.1.5.1	Technique de réalisation avec dies réfractaires	101
3.4.2.1.5.2	Maîtres modèles pour la technique des dies réfractaires	102
CONCLUSION		105
BIBLIOGRAPHIE.....		106

VOILLAUME Louise – Le profil d'émergence sur dents naturelles en prothèse fixée : Concepts et Préceptes.

Th. : Chir.-Dent. : NANCY 2017

Pages : 120, Figures : 70, Tableaux : 2.

Mots clés :

- Profil d'émergence
- Santé parodontale
- Espace interdentaire
- Prothèse fixée

Résumé :

D'un point de vue biologique, l'intégration de la prothèse fixée dépend de deux facteurs principaux : d'une part, de la qualité du joint dento-prothétique et d'autre part, du profil d'émergence devant s'intégrer à l'anatomie du parodonte marginal. Le profil d'émergence sur dents naturelles soutient les tissus environnants et en préserve l'intégrité et donc la santé et l'harmonie. Ce dernier passe pour la plupart des dents, lorsque leur parodonte est sain, au niveau de la jonction amélo-cémentaire.

Dans un environnement tissulaire sain et harmonieux, la démarche prothétique doit être de reproduire la forme et les caractéristiques naturelles des dents afin d'obtenir un rendu à la fois esthétique et fonctionnel. A contrario, lorsque le parodonte est réduit ou lorsque la fermeture de diastèmes ou de triangles noirs interdentaires est programmée, le rétablissement d'une morphologie originelle est incompatible avec les impératifs prothétiques, esthétiques et fonctionnels imposés par ces situations particulières.

Le praticien doit alors adapter ses principes de préparation afin de soutenir au mieux les tissus parodontaux, de rétablir des proportions harmonieuses, de prévenir la gêne esthétique et fonctionnelle occasionnée par des espaces interdentaires importants et doit favoriser les mesures d'hygiène. Il devra par ailleurs fournir au laboratoire de prothèse toutes les données nécessaires à la réalisation des restaurations, grâce à un accès aux limites cervicales adapté et à des empreintes de qualité.

Membres du jury :

Pr. J.M. MARTRETTE	Professeur des universités	Président
<u>Dr. P. DE MARCH</u>	<u>Maître de Conférences des Universités</u>	<u>Directeur de thèse</u>
Dr. P. CORNE	Maître de Conférences des Universités	Juge
Dr. A.S. VAILLANT	Maître de Conférences des Universités	Juge
Dr J.P. LOUIS	Professeur des universités	Invité

Adresse de l'auteur :

Louise VOILLAUME
12 rue de Salis
57000 METZ

Jury : Président : J.M. MARTRETTE – Professeur des Universités
Juges : P. DE MARCH – Maître de Conférences des Universités
P. CORNE – Maître de Conférences des Universités associé
J.P. LOUIS – Professeur des Universités

Thèse pour obtenir le diplôme D'Etat de Docteur en Chirurgie Dentaire


Présentée par: **Mademoiselle VOILLAUME Louise, Marie**

né(e) à: **METZ (Moselle)**

le **31 octobre 1991**

et ayant pour titre : « **Le profil d'émergence sur dents naturelles en prothèse fixée : concepts et préceptes** ».

Le Président du jury



J.M. MARTRETTE

Le Doyen
de la Faculté d'Odontologie



J.M. MARTRETTE

Autorise à soutenir et imprimer la thèse **9437**

NANCY, le **26 10 2017**

Le Président de l'Université de Lorraine



P. MUTZENHARDT