



HAL
open science

La prothèse amovible complète immédiate : aspects prothétiques et chirurgicaux

Bastien Scheid

► **To cite this version:**

Bastien Scheid. La prothèse amovible complète immédiate : aspects prothétiques et chirurgicaux. Sciences du Vivant [q-bio]. 2017. hal-01932343

HAL Id: hal-01932343

<https://hal.univ-lorraine.fr/hal-01932343>

Submitted on 23 Nov 2018

HAL is a multi-disciplinary open access archive for the deposit and dissemination of scientific research documents, whether they are published or not. The documents may come from teaching and research institutions in France or abroad, or from public or private research centers.

L'archive ouverte pluridisciplinaire **HAL**, est destinée au dépôt et à la diffusion de documents scientifiques de niveau recherche, publiés ou non, émanant des établissements d'enseignement et de recherche français ou étrangers, des laboratoires publics ou privés.



AVERTISSEMENT

Ce document est le fruit d'un long travail approuvé par le jury de soutenance et mis à disposition de l'ensemble de la communauté universitaire élargie.

Il est soumis à la propriété intellectuelle de l'auteur. Ceci implique une obligation de citation et de référencement lors de l'utilisation de ce document.

D'autre part, toute contrefaçon, plagiat, reproduction illicite encourt une poursuite pénale.

Contact : ddoc-thesesexercice-contact@univ-lorraine.fr

LIENS

Code de la Propriété Intellectuelle. articles L 122. 4

Code de la Propriété Intellectuelle. articles L 335.2- L 335.10

http://www.cfcopies.com/V2/leg/leg_droi.php

<http://www.culture.gouv.fr/culture/infos-pratiques/droits/protection.htm>

ACADÉMIE DE NANCY-METZ

**UNIVERSITÉ DE LORRAINE
FACULTÉ D'ODONTOLOGIE**

ANNÉE 2017

N° 9861

THÈSE

pour le

**DIPLÔME D'ÉTAT DE DOCTEUR
EN CHIRURGIE DENTAIRE**

par

Bastien SCHEID

Né le 19 octobre 1992 à Laxou (54)

**LA PROTHÈSE AMOVIBLE COMPLETE IMMÉDIATE :
ASPECTS PROTHETIQUES ET CHIRURGICAUX**

Présentée et soutenue publiquement le 28 juin 2017

Membres du Jury :

Pr. P. AMBROSINI	Professeur des Universités	Président
<u>Dr. A.S. VAILLANT</u>	<u>Maître de Conférences des Universités</u>	<u>Directrice</u>
<u>Dr. B. PHULPIN</u>	<u>Maître de Conférences des Universités</u>	<u>Co-directrice</u>
Dr. C. EGLOFF-JURAS	Assistant Hospitalo-Universitaire	Juge

Par délibération en date du 11 décembre 1972, la Faculté de Chirurgie Dentaire a arrêté que les opinions émises dans les dissertations qui lui seront présentées doivent être considérées comme propres à leurs auteurs et qu'elle n'entend leur donner aucune approbation ni improbation.

Président : Professeur Pierre MUTZENHARDT

Doyen : Professeur Jean-Marc MARTRETTE

Vice-Doyens : Dr Céline CLEMENT – Dr Rémy BALTHAZARD – Dr Anna-Sophie VAILLANT

Membres Honoraires : Dr L. BABEL – Pr S. DURVAUX – Pr A. FONTAINE – Pr G. JACQUART – Pr D. ROZENCWEIG – Pr ARTIS – Pr M. VIVIER *

Doyens Honoraires : Pr J. VADOT, Pr J.P. LOUIS

Maître de conférences CUM MERITO : Dr C. ARCHIEN

Sous-section 56-01 Odontologie pédiatrique	Mme <u>DROZ Dominique</u>	Maître de Conférences *
	Mme JAGER Stéphanie	Maître de Conférences *
	M. PREVOST Jacques	Maître de Conférences
	Mme HERNANDEZ Magali	Assistante *
	M. LEFAURE Quentin	Assistant
Sous-section 56-02 Orthopédie Dento-Faciale	M. MERCIER Thomas	Assistant *
	Mme <u>FILLEUL Marie Pierryle</u>	Professeur des Universités *
	M. EGLOFF Benoît	Maître de Conférences *
Sous-section 56-03 Prévention, Epidémiologie, Economie de la Santé, Odontologie légale	Mme GREGOIRE Johanne	Assistante
	Mme <u>CLEMENT Céline</u>	Maître de Conférences *
	Mme LACZNY Emily	Assistante
Sous-section 57-01 Parodontologie	Mme NASREDDINE Greyce	Assistante
	M. <u>AMBROSINI Pascal</u>	Professeur des Universités *
	Mme BISSON Catherine	Maître de Conférences *
	M. JOSEPH David	Maître de Conférences *
	M. PENAUD Jacques	Maître de Conférences
	Mme MAYER-COUPIN Florence	Assistante
Sous-section 57-02 Chirurgie Buccale, Pathologie et Thérapeutique, Anesthésiologie et Réanimation	Mme PAOLI Nathalie	Assistante *
	Mme <u>GUILLET-THIBAUT Julie</u>	Maître de Conférences *
	M. BRAVETTI Pierre	Maître de Conférences
	Mme PHULPIN Bérengère	Maître de Conférences *
	M. DELAITRE Bruno	Assistant
	Mme KICHENBRAND Charléne	Assistante *
Sous-section 57-03 Sciences Biologiques (Biochimie, Immunologie, Histologie, Embryologie, génétique, Anatomie pathologique, Bactériologie, Pharmacologie)	Mme NACHIT Myriam	Assistante
	M. <u>YASUKAWA Kazutoyo</u>	Maître de Conférences *
	M. MARTRETTE Jean-Marc	Professeur des Universités *
Sous-section 58-01 Odontologie Conservatrice, Endodontie	Mme EGLOFF-JURAS Claire	Assistante *
	M. <u>MORTIER Éric</u>	Maître de Conférences *
	M. AMORY Christophe	Maître de Conférences
	M. BALTHAZARD Rémy	Maître de Conférences *
	M. ENGELS-DEUTSCH Marc	Maître de Conférences
	M. GEVREY Alexis	Assistant
	Mme GEBHARD Cécile	Assistante
M. VINCENT Marin	Maître de Conférences Associé	
Sous-section 58-02 Prothèses (Prothèse conjointe, Prothèse adjointe partielle, Prothèse complète, Prothèse maxillo-faciale)	M. <u>DE MARCH Pascal</u>	Maître de Conférences
	M. SCHOUVER Jacques	Maître de Conférences
	Mme VAILLANT Anne-Sophie	Maître de Conférences *
	Mme CORNE Pascale	Maître de Conférences Associé *
	M. GILLET Marc	Assistant
	M. HIRTZ Pierre	Assistant *
	M. KANNENGIESSER François	Assistant
	Mme MOEHREL Beathsabée	Assistante *
M. VUILLAUME Florian	Assistant	
Sous-section 58-03 Sciences Anatomiques et Physiologiques Occlusodontiques, Biomatériaux, Biophysique, Radiologie	Mme <u>STRAZIELLE Catherine</u>	Professeur des Universités *
	Mme MOBY Vanessa (Stutzmann)	Maître de Conférences *
	M. SALOMON Jean-Pierre	Maître de Conférences
	M. KARKABA Alaa	Assistant Associé

Souligné : responsable de la sous-section * temps plein

Mis à jour le 30/01/2017

À notre Président de thèse,
Monsieur le Professeur Pascal AMBROSINI
Docteur en Chirurgie Dentaire
Professeur des Universités - Praticien Hospitalier
Sous-section : Parodontologie

*Vous nous avez fait l'honneur de bien vouloir
présider notre thèse et nous vous en
remercions.*

*Nous gardons un excellent souvenir de vos
enseignements et de votre investissement
pour nous accompagner dans notre
formation clinique. Vous communiquez
l'envie d'apprendre et la recherche continue
du progrès par la formation.*

*Trouvez ici le témoignage de notre gratitude
et de notre profond respect.*

À notre Juge et Directrice de thèse,

Madame le Docteur Anne-Sophie VAILLANT

Docteur en Chirurgie dentaire

Maître de Conférences des Universités - Praticien Hospitalier

Sous-section : Prothèses (Prothèse conjointe, Prothèse adjointe partielle, Prothèse complète, Prothèse maxillo-faciale)

Un grand merci pour avoir accepté de diriger ce travail. Nous sommes très honorés de la confiance que vous nous avez accordée et de l'attention que vous nous portez depuis le début de notre formation clinique. Nous vous sommes très reconnaissant pour le savoir-faire que vous nous avez transmis et pour l'aide que nous avons pu trouver auprès de vous dans nos différents stages cliniques.

**À notre Juge et Co-directrice de thèse,
Madame le Docteur Bérengère PHULPIN**

Docteur en Chirurgie dentaire

Maître de Conférences des Universités - Praticien Hospitalier

Sous-section : Chirurgie Buccale, Pathologie et Thérapeutique, Anesthésiologie et Réanimation

Nous sommes très honorés et heureux que vous ayez accepté de diriger cette thèse.

Nous vous remercions pour la disponibilité et la sympathie dont vous avez fait preuve à notre égard. Vos qualités d'enseignant et de praticien, et votre mise en confiance nous ont permis d'évoluer.

Trouvez dans ce travail toute l'expression de notre gratitude et de notre profonde estime.

À notre Juge,

Madame le Docteur Claire JURAS

Docteur en Chirurgie Dentaire

Assistante Hospitalo-Universitaire

Sous-section : Sciences Biologiques (Biochimie, Immunologie, Histologie, Embryologie, Génétique, Anatomie Pathologique, Bactériologie, Pharmacologie)

Nous sommes très heureux que vous ayez accepté de faire partie de notre jury. Vous avez toujours été d'excellent conseil au cours de nos différentes expériences cliniques, et êtes pour moi un exemple pour votre humanité et l'intérêt que vous portez à toutes les disciplines qui vous entourent. Merci pour l'attention que vous nous avez portée.

LEXIQUE

AMD	anatomical mesuring device
CAO	conception assistée par ordinateur
CFAO	conception et fabrication assistée par ordinateur
CBCT	cone beam computed tomography
DSD	digital smile design
DVE	dimension verticale d'enregistrement
DVO	dimension verticale d'occlusion
DVR	dimension verticale de repos
ELI	espace libre d'inocclusion
FAO	fabrication assistée par ordinateur
FIBD	foyer infectieux bucco-dentaire
LIPOE	lésion inflammatoire péri-apicale d'origine endodontique
OIM	occlusion d'intercuspidie maximale
OMS	organisation mondiale de la santé
PMMA	polyméthacrylate de méthyle
PEI	porte-empreinte individuel
PAC	prothèse amovible complète
PACSD	prothèse amovible complète supra-dentaire
PACSI	prothèse amovible complète supra-implantaire
PAP	prothèse amovible partielle
PCI	prothèse complète immédiate
RIM	rapport intermaxillaire
RC	relation centrée
3D	trois dimensions
4D	quatre dimensions

SOMMAIRE

1. Introduction

2. La gestion de la perte des dernières dents, focus sur les solutions thérapeutiques actuelles

- 2.1. Les étiologies de l'édentement total
 - 2.1.1. Locales
 - 2.1.1.1. Infectieuses
 - 2.1.1.2. Traumatiques
 - 2.1.1.3. Parodontales
 - 2.1.1.4. Iatrogènes
 - 2.1.2. Loco-régionales
 - 2.1.2.1. Prothétiques
 - 2.1.2.2. Carcinologiques
 - 2.1.3. Générales
 - 2.2. Transition lente vers l'édentement total
 - 2.2.1. La prothèse amovible partielle de transition
 - 2.2.1.1. Définition
 - 2.2.1.2. Indications thérapeutiques
 - 2.2.1.3. Avantages et inconvénients
 - 2.2.2. La prothèse amovible complète supra-dentaire
 - 2.2.2.1. Définition
 - 2.2.2.2. Indications thérapeutiques
 - 2.2.2.3. Avantages et inconvénients
 - 2.3. Transition rapide vers l'édentement total
 - 2.3.1. La prothèse amovible complète immédiate de transition
 - 2.3.1.1. Définition et objectifs
 - 2.3.1.2. Indications thérapeutiques
 - 2.3.1.3. Avantages et inconvénients
 - 2.3.2. La prothèse amovible complète immédiate d'usage
 - 2.3.2.1. Définition et objectifs
 - 2.3.2.2. Indications thérapeutiques
 - 2.3.2.3. Avantages et inconvénients
 - 2.4. Tableau récapitulatif
- ## 3. Protocole de mise en œuvre
- 3.1. La prothèse amovible complète d'usage, guide de réalisation
 - 3.1.1. Conditions cliniques générales
 - 3.1.1.1. Anamnèse médicale et dentaire
 - 3.1.1.2. Observation clinique
 - 3.1.1.2.1. Zones anatomiques positives à exploiter, et négatives à éviter
 - 3.1.1.2.1.1. Au maxillaire
 - 3.1.1.2.1.2. A la mandibule
 - 3.1.1.2.2. Mobilités
 - 3.1.1.2.3. Sondage parodontal
 - 3.1.1.2.4. Biotype parodontal
 - 3.1.1.2.5. Foyers infectieux
 - 3.1.1.2.6. Salive
 - 3.1.1.2.7. Empreintes d'étude
 - 3.1.1.3. Aspect psychologique
 - 3.1.2. Etapes préprothétiques
 - 3.1.2.1. Assainissement
 - 3.1.2.2. Avulsion des dents postérieures
 - 3.1.2.2.1. Objectifs
 - 3.1.2.2.2. Prévoir les avulsions complexes
 - 3.1.2.2.3. Intérêts de la prothèse transitoire
 - 3.1.2.3. Aménagement occlusal de l'arcade antagoniste

- 3.1.3. Etapes prothétiques
 - 3.1.3.1. L’empreinte primaire
 - 3.1.3.1.1. Objectifs
 - 3.1.3.1.2. Moyens
 - 3.1.3.1.3. Mise en œuvre
 - 3.1.3.2. L’empreinte secondaire
 - 3.1.3.2.1. Le porte-empreinte individuel
 - 3.1.3.2.2. L’empreinte secondaire proprement dite
 - 3.1.3.2.2.1. Objectifs
 - 3.1.3.2.2.2. Moyens
 - 3.1.3.2.2.3. Mise en œuvre
 - 3.1.3.3. Les relations intermaxillaires
 - 3.1.3.3.1. La détermination du point interincisif
 - 3.1.3.3.1.1. Objectifs
 - 3.1.3.3.1.2. Mise en œuvre
 - 3.1.3.3.2. L’enregistrement des rapports intermaxillaires
 - 3.1.3.3.2.1. Objectifs
 - 3.1.3.3.2.2. Moyens
 - 3.1.3.3.2.3. Mise en œuvre
 - 3.1.3.3.3. Le choix des dents
 - 3.1.3.4. Le pré-montage des dents absentes
 - 3.1.3.5. La vérification du rapport intermaxillaire
 - 3.1.3.5.1. Objectifs
 - 3.1.3.5.2. Moyens
 - 3.1.3.5.3. Mise en œuvre
 - 3.1.3.6. La réalisation des clefs de références
 - 3.1.3.7. La détermination du niveau de résorption et la préparation du modèle de travail
 - 3.1.3.8. Les finitions
 - 3.1.3.8.1. Le montage des dents
 - 3.1.3.8.2. La polymérisation de la prothèse
 - 3.1.3.8.3. Le guide chirurgical
 - 3.1.3.8.3.1. Objectifs
 - 3.1.3.8.3.2. Moyens
 - 3.1.3.8.3.3. Les différents types de guides chirurgicaux et leur réalisation
 - 3.1.3.8.3.3.1. Le guide chirurgical simple
 - 3.1.3.8.3.3.2. Le guide chirurgical monobloc avec dents transparentes inamovibles en occlusion
 - 3.1.3.8.3.3.3. Le guide chirurgical avec dents amovibles
 - 3.1.3.9. La mise en bouche
 - 3.1.3.9.1. La chirurgie
 - 3.1.3.9.1.1. Objectifs
 - 3.1.3.9.1.2. Moyens
 - 3.1.3.9.1.3. Les avulsions
 - 3.1.3.9.1.4. L’ostéoplastie guidée
 - 3.1.3.9.1.5. L’équilibration prothétique immédiate
 - 3.1.3.9.1.6. Recommandations post-opératoires
 - 3.1.3.9.2. Les adaptations et équilibrations prothétiques au cours de la cicatrisation
 - 3.1.3.10. Le suivi et la maintenance
 - 3.1.3.10.1. Le remodelage osseux à court terme après avulsion
 - 3.1.3.10.1.1. En fonction de la technique chirurgicale
 - 3.1.3.10.1.2. En fonction du type de prothèse complète
 - 3.1.3.10.2. Le remodelage osseux à long terme après avulsion
 - 3.1.3.10.2.1. Facteurs du remodelage
 - 3.1.3.10.2.2. Morphologie des crêtes résiduelles
 - 3.1.3.10.2.3. Classification d’Atwood
 - 3.1.4. Résumé : les étapes cliniques et de laboratoire
- 3.2. La prothèse amovible complète immédiate de transition, guide de réalisation
 - 3.2.1. Etapes préprothétiques
 - 3.2.2. Etapes prothétiques

4. La prothèse complète immédiate à l'ère du numérique

4.1. Le Digital Smile Design

4.2. La superposition 3D

4.3. La CFAO appliquée à la prothèse complète immédiate

5. Conclusion

TABLE DES ILLUSTRATIONS

FIGURE 1-1 : PATIENTE PRESENTANT UNE PARODONTITE AGRESSIVE GENERALISEE.....	20
FIGURE 1-2 : RADIOGRAPHIE PANORAMIQUE.....	20
FIGURE 1-3 : BOURRELETS POSTERIEURS EN RESINE POUR UNE REEDUCATION.	30
FIGURE 1-4 : ÉDENTE COMPLET DE LONGUE DATE, NON APPAREILLE : ETALEMENT DE LA LANGUE ET PROLIFERATION CELLULAIRE AU NIVEAU DES FACES INTERNES DES JOUES, DES LEVRES ET DU PLANCHER BUCCAL.....	34
FIGURE 1-5 : APRES PREPARATION TISSULAIRE, LES ORGANES PARAPROTHETIQUES SE REORGANISENT ET LIBERENT UN « COULOIR PROTHETIQUE ».	34
FIGURE 2-1 : AFFECTIONS ARTICULAIRES ET CONSEQUENCES PROTHETIQUES.....	40
FIGURE 2-2 : AFFECTIONS NEUROLOGIQUES ET CONSEQUENCES PROTHETIQUES.	41
FIGURE 2-3 : ALTERATIONS SYSTEMATIQUES ET CONSEQUENCES PROTHETIQUES.....	42
FIGURE 2-4 : ÉLEMENTS ANATOMIQUES REMARQUABLES A L'ARCADE MAXILLAIRE.....	44
FIGURE 2-5 : ÉLEMENTS ANATOMIQUES REMARQUABLES A L'ARCADE MANDIBULAIRE.	45
FIGURE 2-6 : TEST DE MOBILITE DENTAIRE MANUEL – DEGRES DE MOBILITE DENTAIRE.....	46
FIGURE 2-7 : A EXEMPLE DE PARODONTE FIN ET FESTONNE. B EXEMPLE DE PARODONTE EPAIS ET PLAT.....	47
FIGURE 2-8 : LA PRISE DE MEDICAMENTS ASSOCIEE A L'AGE ET A UNE HYPOFONCTION VA ABOUTIR A UNE HYPOSIALIE PREJUDICIALE AU PORT DE LA PROTHESE ET A LA MASTICATION. LA LANGUE SE TROUVE DEPAPILLEE ET VERNISSEE.....	49
FIGURE 2-9 : GOUTTIERE THERMOFORMEE REPLACEE SUR L'ARCADE CONCERNEE, LES ZONES DENTAIRES QUI EMERGENT DE LA GOUTTIERE SONT ELIMINEES.	55
FIGURE 2-10 : A PEI MAXILLAIRE ET MANDIBULAIRE DEMONTABLES AVANT SOLIDARISATION. B APRES SOLIDARISATION.....	59
FIGURE 2-11 : A LE PEI INTERFERE A MINIMA AVEC LA LEVRE SUPERIEURE. B LA FENETRE VESTIBULAIRE PERMET DE PRESERVER LE BORD DU PEI.....	59

FIGURE 2-12 : MISE EN EVIDENCE DES INTERFERENCES ENTRE LE PEI ET LE JEU DE LA MUSCULATURE PERIPHERIQUE.....	62
FIGURE 2-13 : ÉLIMINATION DES ZONES DE SUREPAISSEUR ET DES EXCES DE MATERIAU.....	62
FIGURE 2-14 : NOUVEL APPOINT DE POLYETHER HAUTE VISCOSITE A LA SERINGUE AU NIVEAU DES LIMITES PERIPHERIQUES.....	62
FIGURE 2-15 : A BASE D'OCCLUSION MAXILLAIRE SUR SON MODELE. B LES BOURRELETS LATERAUX SONT PLUS HAUTS DE 2 MM PAR RAPPORT A L'ARCADE DENTAIRE RESIDUELLE.....	64
FIGURE 2-16 : LE PLAN REGLE SUR LES BOURRELETS D'OCCLUSION CORRESPOND AU PLAN DE TRANSFERT ET PASSE PAR LE FUTUR POINT INTERINCISIF.....	65
FIGURE 2-17 : A LA POSITION SOUHAITEE DU POINT INTERINCISIF EST MARQUEE SUR LA CLEF EN SILICONE. B LE MODELE MAXILLAIRE EST POSITIONNE SUR LA TABLE DE MONTAGE SELON LE NOUVEAU POINT INTERINCISIF.....	66
FIGURE 2-18 : LE PLAN REGLE SUR LES BOURRELETS D'OCCLUSION EST PLUS BAS QUE LE PLAN PASSANT PAR LE POINT INTERINCISIF SOUHAITE. LA DISTANCE « D » SEPARANT LES DEUX PLANS EST MESUREE.....	66
FIGURE 2-19 : LA POSITION SOUHAITEE DU POINT INTERINCISIF EST MARQUEE SUR LA CLEF EN SILICONE.....	67
FIGURE 2-20 : LA MAQUETTE D'OCCLUSION RECOUVRE LES DENTS RESTANTES ET DEBORDE DE 2 MM SUR LEUR FACE VESTIBULAIRE.....	68
FIGURE 2-21 : A REALISATION DES CLEFS MAXILLAIRES ET MANDIBULAIRES MATERIALISANT RESPECTIVEMENT LES LIGNES HAUTE ET BASSE DU SOURIRE. B MARQUAGE DE LA SITUATION DU FUTUR POINT INTERINCISIF MAXILLAIRE. C REALISATION DE LA CLEF VESTIBULAIRE DES DENTS MAXILLAIRES.....	73
FIGURE 2-22 : A SONDAGE DES POCHEs PARODONTALES. B REPORT SUR LE MODELE DE TRAVAIL.....	74
FIGURE 2-23 : A VUE DE PROFIL DU MODELE APRES SUPPRESSION DES DENTS. B VUE DE PROFIL APRES ELIMINATION DES CONTRE-DEPOUILLES. C VUE DE PROFIL APRES REALISATION DE L'ARRONDI ET POLISSAGE.....	74
FIGURE 2-24 : LA PREPARATION DU MAITRE-MODELE SELON PHOENIX ET FLEIGEL.....	75
FIGURE 2-25 : A CLEF EN SILICONE PLAQUEE SUR LES FACES VESTIBULAIRES DU BLOC INVISIVO-CANIN MANDIBULAIRE. B MONTAGE DES DENTS MAXILLAIRES A PARTIR DE LA CLEF EN SILICONE.....	77

FIGURE 2-26 : GUIDE CHIRURGICAL SIMPLE.....	79
FIGURE 2-27 : GUIDE CHIRURGICAL MONOBLOC AVEC DENTS TRANSPARENTES INAMOVIBLES EN OCCLUSION.....	80
FIGURE 2-28 : GUIDE CHIRURGICAL AVEC DENTS AMOVIBLES.....	81
FIGURE 2-29 : A VUE VESTIBULAIRE DU BLOC INCISIVO-CANIN SECTIONNE. B VUE PALATINE DU BLOC INCISIVO-CANIN SECTIONNE. C SOLIDARISATION DES DEUX FRAGMENTS A LA CIRE MOYCO.....	86
FIGURES 2-30 : DIAGRAMME EN COURBE METTANT EN EVIDENCE LA RESORPTION OSSEUSE MOYENNE EN MM ² EN FONCTION DU TEMPS EN MOIS LORS DE LA MISE EN PLACE D'UNE PCI APRES DIFFERENTES CHIRURGIES (A. AVULSIONS SIMPLES ; B. OSTEOPLASTIE DE LA PAROI OSSEUSE VESTIBULAIRE ; C. OSTEOPLASTIE DES SEPTUM INTERDENTAIRES).....	89
FIGURES 2-31 : DIAGRAMMES EN COURBE METTANT EN EVIDENCE LA PERTE OSSEUSE MOYENNE EN MM EN FONCTION DU TEMPS EN MOIS (I. PROTHESE COMPLETE IMMEDIATE ; II. PROTHESE COMPLETE CONVENTIONNELLE CONÇUE APRES 3 MOIS DE CICATRISATION). A PERTE OSSEUSE HORIZONTALE. B PERTE OSSEUSE VERTICALE.....	90
FIGURES 2-32 : COMPARAISON DU DEGRE DE RESORPTION APRES INSERTION D'UNE PROTHESE IMMEDIATE (COURBE ROUGE) PAR RAPPORT A UNE PROTHESE CLASSIQUE APRES CICATRISATION (COURBE JAUNE). A DANS LE PLAN HORIZONTAL. B DANS LE PLAN VERTICAL....	91
FIGURES 2-33 : CLASSIFICATION D'ATWOOD : PHASES D'EVOLUTION DE LA CRETE ANTERIEURE A LA SUITE D'AVULSIONS. - PHASE I ARCADE DENTEE. - PHASE II IMMEDIATEMENT APRES AVULSION. - PHASE III CRETE HAUTE ARRONDIE. - PHASE IV CRETE EN LAME DE COUTEAU - PHASE V CRETE BASSE ARRONDIE. - PHASE VI CRETE DEPRIMEE.....	93
FIGURE 4-1 : LA MAQUETTE D'OCCLUSION ESSAYEE EN BOUCHE. LES DENTS DE LA PATIENTE SONT MASQUEES POUR PREFIGURER LA POSITION FUTURE DU BLOC ANTERIEUR.....	101
FIGURE 4-2 : LE DSD PERMET L'EVALUATION DU RESULTAT ESTHETIQUE TOUT AU LONG DE LA REHABILITATION. DE GAUCHE A DROITE : PHOTOGRAPHIE INITIALE, PLANIFICATION ESTHETIQUE, RESULTAT FINAL APRES LA REHABILITATION.....	102
FIGURE 4-3 : LE PATIENT VIRTUEL OBTENU PRESENTE UN VISAGE REALISTE, ET DES TISSUS DURS OSSEUX ET DENTAIRES.....	103
FIGURE 4-4 : UN MODELE VIRTUEL DE L'ARCADE EDENTEE APRES LES AVULSIONS PEUT ETRE GENERE A PARTIR DES DONNEES ISSUES DU CBCT.....	104

FIGURES 4-5 : LE PROFIL DES TISSUS MOUS EST TRACE SUR LES DIFFERENTES COUPES DU CBCT. A COUPE CORONALE. B COUPE SAGITTALE.....	105
FIGURE 4-6 : LA BUTEE D'ENFONCEMENT ENREGISTRE LES FACES OCCLUSALES DES DENTS RESIDUELLES ET ASSURE LE BON REPOSITIONNEMENT DE L'EMPREINTE.	107
FIGURE 4-7 : RETOUCHES DU SILICONE DE MOYENNE VISCOSITE APRES UN PREMIER MARGINAGE..	108
FIGURE 4-8 : VUE DE L'EMPREINTE FINALE ACHEVEE.....	108
FIGURES 4-9 : A DISPOSITIF MAXILLAIRE DE L'AMD MUNI D'UN VOLET VESTIBULAIRE REGLABLE ET D'UN POINTEAU. B DISPOSITIF MANDIBULAIRE DE L'AMD MUNI DE SON PLATEAU.	109
FIGURE 4-10 : REGLAGE DU SOUTIEN DE LEVRE A L'AIDE DU VOLET VESTIBULAIRE DU DISPOSITIF MAXILLAIRE.....	110
FIGURE 4-11 : REGLE AVADENT CONNECTEE AU DISPOSITIF MAXILLAIRE POUR LE CHOIX DE L'ORIENTATION DU PLAN D'OCCLUSION.	110
FIGURE 4-12 : GUIDES TRANSPARENTS POUR LE CHOIX DE LA TAILLE DES DENTS ET DE LA HAUTEUR DE LA LIGNE GINGIVALE.....	110
FIGURE 4-13 : ENREGISTREMENT LAISSE PAR LE POINTEAU MAXILLAIRE SUR LA PLAQUE MANDIBULAIRE. L'INTERSECTION DES TRACES MARQUE LA POSITION DE LA RC.	111
FIGURE 4-14 : DISPOSITIFS MAXILLAIRES ET MANDIBULAIRES SOLIDARISES EN FIN D'INTERVENTION.	111
FIGURE 4-15 : LA BASE PROTHETIQUE EST USINEE DANS UN DISQUE PREFABRIQUE DE PMMA. L'EXTRADOS EST PREPARE DE FAÇON A MONTER LES DENTS PROTHETIQUES DANS UN SECOND TEMPS.	113
FIGURE 4-16 : LE GUIDE DE POSITIONNEMENT PERMET DE COLLER LES DENTS PROTHETIQUES DANS LA POSITION INITIALEMENT CHOISIE LORS DU MONTAGE VIRTUEL.	113

1. Introduction

En France, on estime actuellement à plus de cinq millions le nombre d'édentés totaux uni- ou bi-maxillaires. Les chiffres de l'Organisation Mondiale de la Santé (OMS) révèlent même un nombre croissant d'édentés totaux dans le monde. Ce phénomène est principalement en relation avec l'allongement de l'espérance de vie et l'augmentation du nombre d'édentements avec l'âge (Daas et Dada 2016).

L'édentement total est associé à un grand nombre de pathologies systémiques en rendant le patient sujet à la malnutrition et à l'obésité. Il existe notamment un risque accru de survenue d'un diabète de type II (Felton 2010), de broncho-pneumopathies chroniques obstructives, et une augmentation du risque de mortalité cardio-vasculaire. De plus, l'édentement total pourrait être associé à une augmentation du risque de survenue de cancer de la sphère orofaciale. Une dentition altérée non traitée chez le patient candidat à l'édentement total est ainsi associée à un risque de mortalité accru (Felton 2016). L'accompagnement du patient dans son passage vers l'édentement total et le succès du traitement prothétique sont des éléments clés pour prévenir ou corriger une altération de son état de santé général.

L'édentation totale est une mutilation extrême de la cavité buccale. Elle porte atteinte aux fonctions vitales et psychoaffectives que sont la mastication, la déglutition, la phonation, la capacité à sourire et embrasser, et influe donc sur le bien-être psycho-social des patients. C'est une véritable atteinte à l'identité de la personne, qui peut priver la vie de nombreux plaisirs (Pouysségur 2011). Une altération de la santé bucco-dentaire et de la qualité de vie relative à la santé bucco-dentaire augmente le risque de survenue de symptômes dépressifs avec l'âge. Ceci met en évidence l'importance de la santé buccale, en tant que déterminant de la bonne santé subjective (Rouxel *et al.* 2016), et impose au chirurgien-dentiste d'aborder ses traitements à la fois sur leurs critères techniques mais en considérant également l'ensemble des aspects psycho-sociaux liés au patient (Fillion et Aubazac 2016). Le passage de l'édentement partiel à total est donc source de difficultés à la fois techniques, physiologiques, mais aussi psychologiques.

Afin de répondre à cette situation, les différentes possibilités thérapeutiques sont la prothèse de transition longue, la prothèse amovible complète supra-dentaire, et la prothèse amovible complète immédiate (Hüe et Berteretche 2003). Du fait des modifications tissulaires liées à la cicatrisation osseuse et muqueuse, cette dernière

proposition se décline elle-même en deux possibilités. La prothèse immédiate transitoire suivie ultérieurement d'une prothèse définitive fixe ou amovible, et la prothèse immédiate d'usage qui est d'emblée « définitive » (Postaire et Pompignoli 2011). Ces différentes stratégies thérapeutiques seront décrites dans la première partie de cet exposé. Le protocole de la prothèse complète immédiate a été décrit pour la première fois en 1978 par l'équipe de Pierre Buchard (Buchard *et al.* 1978). Il a depuis subi de nombreuses évolutions et précisions qui feront l'objet d'une seconde partie. Enfin, les nouvelles technologies numériques bouleversent actuellement de nombreux domaines de l'odontologie et apportent confort, efficacité, et précision au praticien et au patient. Le protocole de la prothèse complète et par extension de la prothèse complète immédiate évoluent à grande vitesse pour s'intégrer d'autant mieux dans nos stratégies thérapeutiques.

2. La gestion de la perte des dernières dents, un point focus sur les solutions thérapeutiques actuelles

2.1. Les étiologies de l'édentement total

La maladie carieuse et la maladie parodontale représentent les principales causes de pertes dentaires. L'édentement total touche particulièrement les personnes âgées avec près de 30% des personnes de 65 à 74 ans (Organisation Mondiale de la Santé 2012).

2.1.1. Locales

2.1.1.1. Infectieuses

La carie est une maladie infectieuse multifactorielle, transmissible et chronique. Selon les données recensées par l'OMS en 2004, elle affectait 60 à 90% des enfants scolarisés dans le monde et la grande majorité des adultes. Elle représente le quatrième fléau mondial après les maladies cardio-vasculaires, le cancer et le SIDA, et constitue ainsi un problème de santé publique majeur (Petersen *et al.* 2005).

La carie se développe de façon intermittente par des cycles de déminéralisation et de reminéralisation. Ainsi, selon les conditions, les lésions actives progressent plus ou moins rapidement, et peuvent dans certains cas devenir inactives. La progression de la lésion carieuse entraîne une destruction progressive de l'organe dentaire. L'intervention du chirurgien-dentiste toujours guidée par le principe d'économie tissulaire, se traduit par la mise en œuvre des thérapeutiques les plus conservatrices. Malheureusement, en cas de caries dites secondaires, le remplacement successif des restaurations du fait de conditions défavorables conduit à terme vers l'avulsion de l'organe dentaire (Henry 2009).

Les lésions inflammatoires péri-apicales d'origine endodontique (LIPOE) sont la conséquence des pulpopathies ou de leurs traitements. Elles peuvent être symptomatiques ou non, et se caractérisent par une destruction des tissus de soutien de la dent avec une résorption osseuse. En l'absence de traitement, la lyse osseuse se poursuit et la lésion peut évoluer vers l'abcédation (Simon *et al.* 2012). Lorsque l'infection endodontique ne peut être traitée ni de façon conservatrice ni de façon chirurgicale, l'avulsion est indiquée (Schwenzer *et al.* 2014). A terme la multiplicité des foyers infectieux conduit, après la chirurgie, à une topographie de crête tourmentée et irrégulière défavorable à la stabilité de la prothèse (Martinez *et al.* 2008).

2.1.1.2. Traumatiques

Les traumatismes craniofaciaux s'accompagnent de traumatismes dentaires dans 48,25% des cas et surviennent principalement lors d'accidents de la circulation (10 à 54%), d'agressions (13 à 48%) et au cours de la pratique sportive (6 à 33%). Les accidents domestiques et les accidents du travail sont aussi sources de traumatismes dentaires mais représentent une part négligeable.

Le traumatisme peut intéresser uniquement les tissus durs de la dent ou le parodonte. Les dents présentant des lésions traumatiques irréparables devront être extraites, notamment en cas de fractures radiculaire verticale (Tardif *et al.* 2008).

2.1.1.3. Parodontales

Selon les chiffres de l’OMS, 15 à 20% des adultes âgés de 35 à 44 ans présentent une parodontopathie sévère susceptible d’entraîner des pertes dentaires (Organisation Mondiale de la Santé 2012). Dans la majorité des cas, la parodontite est généralement une maladie à progression lente, qui dans les cas graves, en particulier non traités, entraîne la perte des dents. A titre individuel, on observe une grande variabilité dans la vitesse de progression de la maladie, notamment en fonction de la quantité et de la composition de la plaque bactérienne. La vitesse de progression de la maladie dépend également de l’état de santé général du patient, de facteurs génétiques, de son appartenance ethnique et son environnement social, ainsi que de facteurs de risque tels que le tabagisme et le stress (*Figures 1-1 et 1-2*) (Wolf *et al.* 2005).

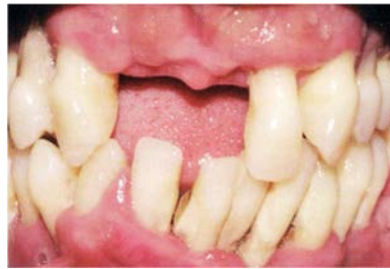

Figure 1-1 : Patiente présentant une parodontite agressive généralisée.

D’après : Postaire et Pompignoli 2011

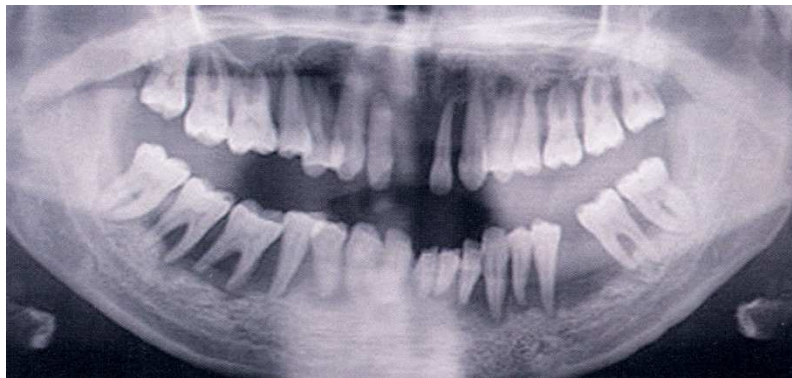

Figure 1-2 : Radiographie panoramique.

D’après : Postaire et Pompignoli 2011

2.1.1.4. Iatrogènes

Le choix du mode de restauration d'une dent doit toujours se faire selon le gradient thérapeutique en choisissant le traitement le moins délabrant et présentant le meilleur rapport bénéfice/risque (Tirlet et Attal 2009). En effet, la mise en œuvre de traitements plus invasifs ou de restaurations défectueuses remet en question la durée de vie de l'organe dentaire sur l'arcade.

Le port de prothèses amovibles pourrait compromettre la pérennité des dents supports de crochets et d'appuis occlusaux. Ceci se manifeste par une augmentation de la mobilité des dents concernées, une augmentation de la profondeur au sondage et un indice de plaque plus élevé (Do Amaral *et al.* 2010; Hussain *et al.* 2015).

2.1.2. Loco-régionales

2.1.2.1. Prothétiques

Le succès d'un traitement prothétique repose initialement sur la réflexion et l'établissement d'un projet de traitement. En effet, l'indication d'un traitement prothétique fait suite à un examen rigoureux et une phase de mise en condition tissulaire. Ainsi, la topographie des dents résiduelles ou encore leurs valeurs intrinsèques et extrinsèques, peuvent indiquer l'avulsion stratégique de ces dents en fonction du projet prothétique (Bronnec et Hombrouck 2003).

2.1.2.2. Carcinologiques

L'incidence du cancer buccal varie de 1 à 10 cas pour 100000 habitants dans la plupart des pays. La prévalence est plus élevée chez les hommes, les personnes âgées et les personnes peu instruites ou à faible revenu. Les principaux facteurs de risque sont le tabac et l'alcool (Organisation Mondiale de la Santé 2012).

Avant d'instaurer une thérapeutique médicale (chimiothérapie, thérapies ciblées) ou physique (radiothérapie) susceptible de favoriser ou aggraver un processus infectieux, il est nécessaire de rechercher et éradiquer des foyers infectieux bucco-dentaire (FIBD) potentiels et avérés.

Le traitement des carcinomes de la cavité buccale nécessite une mise en état bucco-dentaire préalable par des soins dentaires appropriés et l'avulsion des dents délabrées.

Dans le cas de la radiothérapie cervico-faciale, il est impératif d'éliminer les FIBD situés dans les champs d'irradiation. Les dents situées dans les champs ne pourront être préservées que si elles sont saines cliniquement et radiologiquement, et à conditions que le patient assure une bonne hygiène bucco-dentaire et respecte le port de gouttières de fluoration à vie (Tarragano 2008; Beauvillain de Montreuil et Billet 2009; Société Française de Chirurgie Orale 2015).

Ainsi, il est fréquent de placer des patients en situation d'édentement total au moment de la mise en état de la cavité buccale.

2.1.3. Générales

La cavité buccale est, avec la peau et les voies urinaires, la principale source de bactériémies non iatrogènes (Agence Française de Sécurité Sanitaire des Produits de Santé 2011). Par conséquent, les pathologies et traitements pouvant induire une immunodépression vont entraîner un risque infectieux local ou à distance. Ainsi, les corticothérapies prolongées à forte dose, la chimiothérapie, les thérapies biologiques ciblées (anti-TNF alpha, anti-lymphocytaires...), le SIDA, le diabète non équilibré, l'insuffisance rénale chronique, et la cirrhose hépatique sont autant de situations à risque potentiel. Elles nécessiteront donc un suivi régulier et une mise en état bucco-dentaire parfois mutilante. Les patients à haut risque d'endocardite infectieuse, et les patients candidats à un traitement par biphosphonates ou anti-résorbeurs osseux en raison du risque d'ostéochimionécrose, seront soumis aux mêmes conditions préventives (Commission des dispositifs médicaux de l'Association Dentaire Française 2013; Société Française de Chirurgie Orale 2015).

Les causes d'édentement total sont multiples. Le rôle du praticien est d'accompagner le patient dans son passage vers l'édentement total, à la fois sur le plan technique mais également sur le plan psychoaffectif. Différentes thérapeutiques, douces ou au contraire plus radicales, peuvent être mises en œuvre en fonction des conditions cliniques et psychologiques du patient.

2.2. Transition lente vers l'édentement total

Dans ces conditions, le passage vers l'édentement total se fait lentement, en faisant intervenir le facteur temps. Ce mode de traitement présente un intérêt psychologique certain et permet de préparer l'avenir.

2.2.1. La prothèse amovible partielle de transition

2.2.1.1. Définition

Elle est destinée à compenser un édentement partiel et assurer sans heurt le passage de l'édentement partiel à l'édentement total. On parlera de prothèse subtotale lorsque les dents restantes sont à extraire et que la prothèse complète immédiate (PCI) est contre-indiquée pour des raisons pathologiques et psychologiques (Begin et Mollet 1994).

L'objectif est de prolonger la durée de vie des dents restantes sur l'arcade et de prévoir l'avenir en améliorant l'état des tissus et des structures. Elle ne doit pas être vulgarisée, et doit faire l'objet d'un véritable travail de réflexion puis d'un plan de traitement rigoureux afin de ne pas être iatrogène (Louis *et al.* 2016).

2.2.1.2. Indications thérapeutiques

La prothèse amovible partielle (PAP) de transition est tout particulièrement indiquée lorsque les dents résiduelles présentent une bonne valeur intrinsèque et extrinsèque, une esthétique acceptable et lorsqu'elles n'entraînent pas de perturbation majeure du plan d'occlusion. Elle est également indiquée en présence d'éléments anatomiques défavorables tels que des crêtes fortement résorbées, des trigones et tubérosités rétromolaires dépressibles, une voûte palatine peu profonde, ou lorsque le rapport inter-arcade est défavorable à la stabilisation (classe II). Enfin la PAP de transition présente un intérêt non négligeable pour les patients atteints d'asialies partielles ou totales (Hüe et Berteretche 2003).

Ce type de prothèse est destiné à des patients très âgés, atteints de maladies chroniques, ou acceptant difficilement la perte de leurs dents. Elle permet de préparer psychologiquement le patient à l'échéance inévitable. Les avulsions seront

effectuées progressivement et les dents prothétiques seront ajoutées sur la prothèse, assurant ainsi le maintien de l'esthétique et de la fonction (Begin et Mollot 1994).

2.2.1.3. Avantages et inconvénients

La prothèse de transition a un intérêt psychologique en retardant le plus possible la situation d'édentement total. Elle préfigure également le volume d'une prothèse amovible complète (PAC) et habitue le patient à son caractère amovible.

Lors d'avulsions dentaires multiples ou d'une chirurgie ostéo-muqueuse préprothétique, son rebasage à l'aide d'une résine à polymérisation retardée permet de guider la cicatrisation.

Par ailleurs, lorsque la dernière dent du patient est extraite et après avoir conditionné les tissus ostéo-muqueux par l'intermédiaire d'une résine à prise retard, une réfection de la base peut être pratiquée afin de transformer la prothèse en PAC. Cependant cette technique ne pourra être mise en œuvre que si la PAP de transition est adaptée d'emblée à la physiologie du patient et si elle répond aux impératifs de la triade de Housset de la future PAC (Begin et Mollot 1994).

Sur le plan psychologique, le port d'une prothèse partielle transitoire permet une adaptation plus facile pour un patient craintif candidat à l'édentement total et n'ayant jamais été appareillé. En effet, les circonstances d'apprentissage sont moins contraignantes du fait de la présence de dents résiduelles pour stabiliser la prothèse (Basker *et al.* 2011).

Cependant ce type de prothèse reste difficile à réaliser et doit faire l'objet d'un plan de traitement et d'une conception rigoureuse, au risque d'être mal supportée. Le patient déçu sera alors découragé et le passage vers l'édentement total ne pourra pas se faire dans de bonnes conditions. Tel est le cas lorsque la prothèse est sous-étendue, avec un ajustage imprécis ou que l'occlusion est insuffisamment réglée. D'autre part, si en dépit du manque d'ajustage le patient venait à poursuivre le port de sa prothèse, ceci aurait pour conséquence d'entraîner une destruction des tissus de soutien et créerait ainsi une situation moins favorable pour la réalisation d'une prothèse complète (Basker *et al.* 2011).

2.2.2. La prothèse amovible complète supra-dentaire

2.2.2.1. Définition

Aussi appelée prothèse à recouvrement radiculaire ou overdenture, elle recouvre l'ensemble de la surface d'appui d'une PAC conventionnelle mais préserve et utilise également les racines des dents résiduelles. Elles sont exploitées comme éléments de rétention complémentaire et contribuent aussi à améliorer la stabilisation et la sustentation de la prothèse. Des coiffes paraboliques à ancrages radiculaires peuvent assurer ce complément de rétention par l'intermédiaire d'attachements axiaux, ou par l'intermédiaire d'une barre de rétention coulée (Rignon-Bret et Rignon-Bret 2002; Hüe et Berteretche 2003).

2.2.2.2. Indications thérapeutiques

Sur le plan général, le patient ne doit pas présenter de contre-indication médicale à la conservation des dents sous la prothèse. Par ailleurs, il doit avoir un bon contrôle de plaque afin d'assurer la pérennité du travail réalisé. Certains auteurs recommandent également l'application de topiques fluorés sous forme de gel pour limiter le risque de survenue de lésions carieuses (Hong *et al.* 2003; Ettinger et Qian 2004).

Au niveau local, les dents supports doivent présenter une bonne valeur intrinsèque et extrinsèque. La dent doit être exempte de carie ou de lésion péri-apicale, et doit présenter un traitement endodontique de qualité. La longueur radiculaire doit être de 8 à 10 mm minimum. Le parodonte doit être sain avec une quantité importante de gencive attachée, mais également être dépourvu de contre-dépouilles notamment dans la région vestibulaire. Enfin le nombre et la topographie des dents restantes doivent être examinés au cours de l'examen clinique. En effet, elles doivent être réparties symétriquement sur l'arcade et doivent être largement espacées au risque de provoquer des lésions parodontales. L'espace disponible pour la mise en place de coiffes supra-radiculaires munies d'attachements doit également être vérifié au moyen d'une clef en silicone réalisée sur le montage directeur validé.

Ce type de prothèse est essentiellement indiqué à l'arcade mandibulaire, la prothèse complète maxillaire étant souvent suffisamment stable (Louis *et al.* 2016).

2.2.2.3. Avantages et inconvénients

La réalisation d'une prothèse amovible complète supra-dentaire (PACSD) s'est avérée être un moyen efficace de prévention contre la résorption osseuse de la crête alvéolaire. En effet, la présence de racines sous-prothétiques réduit la résorption osseuse de 0,1 mm au maxillaire et de 4,6 mm à la mandibule à 5 ans (Van Waas *et al.* 1996).

Par ailleurs, la préservation des dents assure le maintien de la proprioception desmodontale, source d'informations tactiles et nociceptives extrêmement riche. Ceci confère au patient appareillé un meilleur contrôle neuromusculaire et intervient dans la protection des structures dentaires, musculaires, et articulaires de l'appareil manducateur (Berteretche et Hüe 1998). De même, la présence des dents supports augmente la stabilité et la rétention de la prothèse, en particulier à la mandibule (Zarb et Fenton 2013). Lorsque des attachements sont placés sur les dents restantes, on observe également une augmentation de près de 40 % de l'efficacité masticatoire (Louis *et al.* 2016).

Enfin, la PACSD présente un intérêt psychologique certain, du fait de la préservation des dernières dents. La perte totale et irrévocable des dents est ainsi retardée, apportant ainsi un bien-être psychologique certain au patient (Basker *et al.* 2011). Lorsque les dents supports ne sont plus conservables, elles sont avulsées et la prothèse rebasée. Il est également possible d'apporter un complément de rétention grâce à des attachements sur implants (Louis *et al.* 2016).

L'utilisation des racines comme supports nécessite de les préparer en effectuant leur traitement endodontique. Ceci a pour conséquence d'augmenter la durée du traitement et sa complexité en comparaison à la PAC conventionnelle. En effet, il n'est pas rare de rencontrer des calcifications voire des oblitérations complètes de la pulpe radiculaire, en raison de la production de dentine dite « secondaire ». Elle survient au cours de la sénescence pulpaire suite à des agressions répétées notamment en présence de caries extensives (Baume 1980).

D'autre part, le fait de recouvrir les surfaces dentaires par la prothèse augmente considérablement le risque de survenue de lésions carieuses et ce malgré le maintien d'une bonne hygiène bucco-dentaire (Budtz-Jørgensen 1994). La prévalence de la carie dentaire chez les patients appareillés varie de 15 à 36 % selon les études (Basker *et al.* 2011). Différents protocoles ont été proposés afin d'en réduire le risque de survenue, avec le polissage fin et régulier de la surface dentaire, l'application régulière d'un gel de fluoruration, l'emploi d'adhésifs amélo-dentinaires ou encore le scellement coronaire du canal par un ciment verre-ionomère (Fenton 1998; Ikebe *et al.* 2001).

Enfin, le recouvrement de la gencive marginale des dents supports peut initier ou aggraver une maladie parodontale déjà présente au moment de la mise en place de la prothèse. Ceci se manifeste par une augmentation de l'indice gingival et de l'indice de plaque, ainsi qu'une perte d'attache (Budtz-Jørgensen 1994). Cependant, Budtz-Jørgensen a montré qu'il était possible de maintenir les dents supports chez les patients initialement exposés aux parodontopathies, par une hygiène bucco-dentaire rigoureuse et un suivi parodontal strict avec quatre à cinq visites de maintenance par an (Budtz-Jørgensen 1995).

L'avènement de l'implantologie a vu disparaître peu à peu ce type de prothèse au profit de la prothèse amovible complète supra-implantaire (PACSI) (Carlsson 2014).

2.3. Transition rapide vers l'édentement total

Dans ce mode de traitement, les dernières dents sont extraites et la prothèse est insérée le même jour.

On distingue deux types de prothèses immédiates. La première est la prothèse immédiate de transition, destinée à un usage limité dans le temps, généralement durant la période de cicatrisation ostéo-muqueuse. Elle est secondairement remplacée par une PAC conventionnelle.

La seconde est la prothèse immédiate d'usage qui assure la transition vers l'édentement total et destinée à un usage à long terme. Elle peut cependant faire l'objet d'un rebasage trois à six mois après la chirurgie du fait du remodelage des tissus de soutien (Rahn *et al.* 2009).

2.3.1. La prothèse amovible complète immédiate de transition

2.3.1.1. Définition et objectifs

La PCI de transition est destinée à assurer le passage de l'édentement partiel à l'édentement total. Elle doit répondre à toutes les exigences techniques et psychologiques d'une PAC afin d'amener les paramètres cliniques au mieux pour la prothèse d'usage à venir (Hüe et Berteretche 2003).

Ainsi, elle est à distinguer de la prothèse dite provisoire qui consiste à modifier une prothèse existante. Cette dernière devrait rester exceptionnelle mais est malheureusement la plus courante. En effet, elle fixe les caractéristiques pathologiques acquises au cours du temps en créant des situations non fonctionnelles. Par ailleurs elle augmente l'inconfort du patient, entraîne des résorptions alvéolaires, provoque des modifications du rapport intermaxillaire (RIM), et l'esthétique obtenue est bien souvent approximative (Pompignoli 1998).

La prothèse de transition constitue donc un traitement à part entière et doit faire l'objet d'une conception rigoureuse et précise afin de ne pas être délétère.

2.3.1.2. Indications thérapeutiques

La PCI transitoire est indiquée lorsque le praticien doit modifier, rétablir ou préparer pour fixer les paramètres fonctionnels et anatomiques nécessaires à l'élaboration de la prothèse d'usage (Begin et Mollet 1994). Une perte importante dans la dimension verticale d'occlusion (DVO) ou le manque de place entre les arcades prothétiques peut entraîner une position très postérieure de la langue au repos. Ceci rend difficile l'établissement de contacts entre les bords de la langue et l'extrados prothétique, diminue l'étanchéité du joint périphérique, et entraîne ainsi une mauvaise rétention de la prothèse. La correction de la DVO par de nouvelles prothèses adaptées permettra un repositionnement plus antérieur de la langue et des conditions plus favorables à la recherche d'un bon joint prothétique (Budtz-Jorgensen et Clavel 1995).

Par ailleurs, cette thérapeutique s'adapte aux situations d'urgence, lorsque la mobilité et le délabrement des dents restantes entraînent des difficultés pour

s'alimenter, un déficit esthétique mais aussi des épisodes infectieux douloureux (Postaire et Pompignoli 2011).

Elle est également indiquée lorsque l'état général du patient impose d'avulser l'ensemble des dents présentes en bouche en une seule intervention, ne permettant alors pas la réalisation d'une PCI d'usage. Tel est le cas lors d'un bilan pré-radio/chimiothérapie, pré-greffe, avant une chirurgie cardiaque, *etc.*, lorsqu'aucune dent ne peut être préservée et que l'intervention est planifiée sous anesthésie générale.

De plus, elle peut intervenir dans le cadre d'une réhabilitation complexe avec modification de la DVO et traitement par prothèse mixte, lorsqu'une arcade est sujette à l'édentation totale et non l'antagoniste. La prothèse transitoire permettra alors de préserver l'esthétique, mais également de tester et valider les paramètres esthétiques et fonctionnels avant la réalisation de la prothèse d'usage (Zarb et Fenton 2013).

2.3.1.3. Avantages et inconvénients

La prothèse de transition permet le maintien ou le rétablissement du rapport intermaxillaire et autorise ainsi une éventuelle rééducation neuromusculaire et articulaire. En effet, une perturbation de la DVO s'accompagne d'un pro-glissement mandibulaire avec ou sans latéro-déviations. Cette parafonction nécessite une rééducation par prothèse transitoire afin de définir une nouvelle DVO et une intercuspidie maximale dans un rapport intermaxillaire fiable et reproductible. Pour ce faire, le plan d'occlusion prothétique est matérialisé par un bourrelet d'occlusion en résine (*Figure 1-3*). Pour les cas difficiles, il est possible d'y associer un système à point d'appui central (Begin et Mollot 1994).

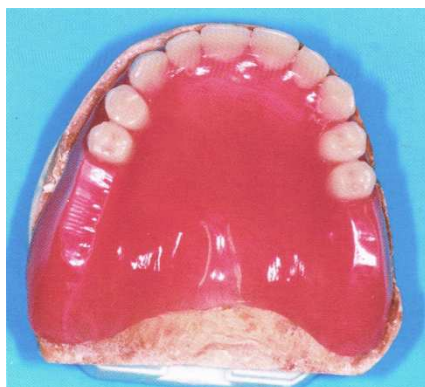

Figure 1-3 : Bourrelets postérieurs en résine pour une rééducation.

D'après : Postaire et Pompignoli 2011

La prothèse transitoire assure la fonction de mastication et préfigure le futur volume prothétique. Une sustentation adaptée permet également le maintien l'intégrité ostéo-muqueuse des surfaces d'appui, elles-mêmes sources de rétention et de stabilité pour les bases prothétiques (Pompignoli 1998).

L'absence de prothèse ou une prothèse sous-étendue favorise l'envahissement de l'espace prothétique par les organes périphériques (langue, joues, lèvres), et l'infiltration cellulo-graisseuse des zones de réflexion muqueuse (Begin et Mollot 1994). La prothèse transitoire a ainsi pour rôle de participer à la mise en condition tissulaire en aménageant l'espace prothétique disponible. Ceci permet d'exploiter au mieux cet espace et ainsi d'améliorer l'équilibre de la prothèse complète d'usage (Abdelkoui *et al.* 2015). La préparation tissulaire est réalisée à l'aide de résine à prise retardée placée dans l'intrados de la prothèse. Le matériau est renouvelé tous les quatre jours, après suppression ou non de la couche précédente (Pompignoli *et al.* 2011).

C'est une véritable prothèse de diagnostic car elle constitue le « patron » de la réalisation définitive. La prothèse transitoire est un moyen unique d'évaluation des paramètres esthétiques et fonctionnels, et d'observation du patient et de ses réactions. Elle permet de déterminer l'ensemble des difficultés techniques et psychologiques susceptibles de survenir au cours du traitement (Lassauzay *et al.* 1998).

Ainsi, la PCI de transition s'inscrit dans la préparation préprothétique du plan de traitement et permet une approche raisonnée et méthodique de chaque cas.

Cependant, durant la phase de cicatrisation post-extractionnelle, elle a pour inconvénient de nécessiter plusieurs rebasages à l'aide de résine à prise retardée. Ce sont des interventions longues et fastidieuses, ne figurant pas dans le Classification Commune des Actes Médicaux, et qui nécessitent d'être répétées régulièrement du fait de la rétraction du matériau à court terme, et de son infiltration par les micro-organismes tels que *Candida albicans*. Par ailleurs, la rétention est souvent limitée et nécessite alors l'emploi d'adhésif pour le confort du patient (Stephan et Laborde 2002).

Par ailleurs, la réalisation d'une prothèse transitoire implique un deuxième temps d'adaptation lors de la mise en bouche de la prothèse d'usage. Le patient peut dans certains cas être démotivé par ce nouveau changement. De plus, l'utilisation de la prothèse transitoire peut à long terme entraîner des résorptions osseuses du fait d'un manque d'adaptation comparativement à une prothèse d'usage (Hüe et Berteretche 2003).

Enfin le coût global du traitement est plus important, car au coût de la prothèse d'usage se surajoute celui de la prothèse transitoire (Zarb et Fenton 2013).

2.3.2. La prothèse amovible complète immédiate d'usage

2.3.2.1. Définition et objectifs

C'est une prothèse conçue et réalisée entièrement avant l'avulsion des dernières dents et insérée le jour des avulsions. Elle n'est en aucun cas une prothèse provisoire (Hüe et Berteretche 2003).

La prothèse complète immédiate rassemble tous les critères qui font la réussite d'une prothèse d'usage classique. Elle a pour objectif d'assurer le maintien des dents antérieures maxillaires du patient pendant toutes les phases de l'élaboration de la prothèse et jusqu'au jour de sa mise en place (Pompignoli *et al.* 2004).

D'autre part, au-delà des objectifs psychologiques et fonctionnels, l'objectif principal de la prothèse complète immédiate est de préserver le tissu osseux existant en minimisant les phénomènes de résorption (Berteretche et Hüe 1998).

2.3.2.2. Indications thérapeutiques

L'avulsion de l'ensemble des dents résiduelles peut être demandée par le médecin traitant lorsque la présence de foyers infectieux représente un risque vital pour le patient (cardiopathies à haut risque d'endocardite infectieuse...). La prothèse complète immédiate peut alors être indiquée lorsque le temps imparti pour sa réalisation est suffisant (Berteretche et Hüe 2008). Cependant, elle est à proscrire lors de l'élimination des foyers infectieux bucco-dentaires avant radiothérapie, cette dernière entraînant une véritable fonte des tissus de soutien de la prothèse et à terme une perte de l'adaptation de la base prothétique (Zarb et Fenton 2013). Dans ce dernier cas ou en contexte médical urgent, il conviendra de réaliser une prothèse complète transitoire, puis une prothèse d'usage après la fin des traitements.

Sur le plan psychologique, la prothèse immédiate est indiquée lorsque le patient se soucie peu de son hygiène bucco-dentaire, ou lorsqu'il n'est pas prêt à accepter des traitements longs. En effet, la PCI permet de s'affranchir de longs délais de cicatrisation (Hüe et Berteretche 2003). Elle est donc indiquée lorsque le patient souhaite d'emblée retrouver une esthétique satisfaisante que ce soit pour des raisons professionnelles, pour l'estime de soi, pour sa vie affective et familiale, ou en raison d'une contrainte de temps (Lejoyeux 1978). Cependant, ce type de traitement doit être réservé à des patients jugés coopérants. La PCI est à proscrire lorsque l'insertion immédiate de la prothèse ou le suivi post-thérapeutique nous semblent incertains (Berteretche et Hüe 1998).

Sur le plan locorégional, la prothèse immédiate est indiquée lorsque le praticien contrôle parfaitement tous les paramètres fonctionnels et anatomiques. Dans le cas contraire, il conviendra de réaliser une prothèse immédiate transitoire puis une prothèse d'usage (Pompignoli 1998). Tel est le cas lors d'un édentement de grande étendue non appareillé, lorsque les organes paraprothétiques envahissent et limitent l'espace prothétique nécessaire à la réalisation et à la stabilisation de la future prothèse (Berteretche et Hüe 2008).

La PCI est également indiquée lorsque la conservation des dents restantes n'est plus possible pour envisager une autre réhabilitation prothétique, en particulier lorsque leurs valeurs intrinsèque et extrinsèque sont insuffisantes, lorsque leur répartition sur l'arcade est défavorable, ou encore lorsque les courbes occlusales sont fortement perturbées (Louis *et al.* 2016).

Enfin, l'objectif étant de préserver le tissu osseux existant, la prothèse immédiate est indiquée lorsque les crêtes alvéolaires présentent déjà un fort degré de résorption (Berteretche et Hüe 1998).

La prothèse amovible complète immédiate intéresse essentiellement l'édentation maxillaire. Les dents conservées durant les phases de réalisation de la prothèse sont celles du bloc incisivo-canin et au maximum les premières prémolaires. Les secteurs postérieurs doivent être édentés et présenter des surfaces d'appui stabilisées.

A la mandibule ce type de prothèse est d'abord plus complexe au vu des difficultés à stabiliser une prothèse, condition indispensable à la bonne cicatrisation des sites d'extractions. Par conséquent, la mise en œuvre simultanée de cette technique à l'arcade maxillaire et mandibulaire est possible mais plus délicate (Pompignoli *et al.* 2004; Demurashvili *et al.* 2012).

D'autre part, la prothèse immédiate est contre-indiquée dans le cadre d'un traitement complexe. En effet les traitements associant la prothèse fixée et amovible ou impliquant une modification de la DVO, sont sujets à des séances d'essayage et de validation régulières, ce qui n'est pas le cas de la prothèse immédiate (Zarb et Fenton 2013).

2.3.2.3. Avantages et inconvénients

La prothèse complète immédiate est d'emblée la prothèse d'usage du patient. Ce dernier se sent au terme de son traitement, favorisant ainsi sa bonne coopération et une adaptation plus aisée à sa nouvelle condition (Pompignoli *et al.* 2004).

Elle permet de préserver ou améliorer l'esthétique, en évitant au patient le handicap de l'édentement total pendant les phases de réalisation de la prothèse. Celui-ci peut dès lors continuer à parler, sourire et interagir avec son environnement social, et la qualité de vie peut être préservée (Demurashvili *et al.* 2012).

Par ailleurs, la prothèse immédiate assure la pérennisation des fonctions orofaciales car elle n'expose pas le patient à une phase d'édentation totale non appareillée. En effet, elle rend au patient une mastication et une déglutition satisfaisantes mais également une phonation optimale. Ainsi, en maintenant

continuellement l'activité fonctionnelle, elle évite la longue période de rééducation qui suit l'édentement non appareillé, et favorise ainsi l'adaptation du patient à sa prothèse.

D'autre part, l'insertion immédiate de la prothèse autorise le soutien permanent des organes paraprothétiques, et préserve leur position et leur tonicité. L'espace prothétique ne risque alors plus d'être réduit par l'affaissement des joues et des lèvres, et les extrados prothétiques prennent simplement le relais des unités dentaires. La langue reste elle aussi maintenue, ce qui lui évite de s'étendre latéralement sur les crêtes (*Figures 1-4 et 1-5*).

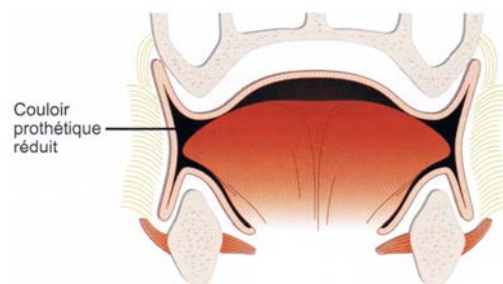


Figure 1-4 : *Édenté complet de longue date, non appareillé : étalement de la langue et prolifération cellulaire au niveau des faces internes des joues, des lèvres et du plancher buccal.*

D'après : *Pompignoli et al. 2011*

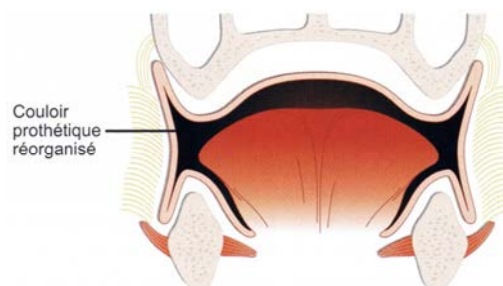


Figure 1-5 : *Après préparation tissulaire, les organes paraprothétiques se réorganisent et libèrent un « couloir prothétique ».*

D'après : *Pompignoli et al. 2011*

Concernant l'aspect chirurgical, la prothèse constitue un véritable pansement qui limite l'œdème postopératoire et assure l'hémostase de la plaie opératoire. Elle maintient le caillot sanguin en place et évite son délogement, en particulier lors des prises alimentaires. De plus, elle guide la cicatrisation osseuse et minimise sa

résorption par le rétablissement d'une occlusion stable et équilibrée. Enfin, elle maintient une bonne coaptation des lambeaux qui protègent le site d'extraction, favorisant ainsi une cicatrisation de première intention. Ceci a pour effet d'améliorer les suites post-opératoires qui sont alors moins douloureuses et permet ainsi un réel gain sur le plan de l'amélioration de la qualité de vie des patients (Tallgren *et al.* 1980, 1991, Van Waas *et al.* 1993, 1996; Viennot *et al.* 2004).

Sur le plan technique, lorsque la forme des dents et leur position à la fois dans le plan vertical et horizontal sont acceptables, il est possible de transférer ces paramètres sur la future prothèse.

Enfin le coût global du traitement avec un éventuel rebasage est moins onéreux que celui d'une prothèse transitoire suivi d'une prothèse d'usage (Zarb et Fenton 2013).

Les inconvénients de la PCI requièrent de la part du praticien une bonne communication avec son patient, et des qualités humaines indispensables. La prothèse est avant tout une prothèse amovible, destinée à remplacer les dernières dents naturelles du patient auxquelles celui-ci est attaché malgré le fait qu'elles soient sources de douleurs. D'autre part, les avulsions multiples et la modification des paramètres esthétiques par l'insertion immédiate de la prothèse représentent des changements radicaux pouvant effrayer le patient. Enfin, devant l'ampleur du traitement proposé, des expériences antérieures douloureuses peuvent également constituer un frein pour le patient (Rignon-Bret 2016).

La technique de mise en œuvre de la prothèse immédiate n'autorise qu'un essayage partiel du montage des dents. En effet, l'essayage se fait en présence des dents résiduelles du secteur incisivo-canin. L'essayage des dents antérieures est donc impossible et ni le patient ni le clinicien ne peut valider l'esthétique de la prothèse avant son insertion définitive (Basker *et al.* 2011). D'un point de vue psychologique, l'absence d'essayage cause un stress supplémentaire au patient qui ne connaît pas son apparence future (Mersel 2002). Il doit être pleinement informé du risque esthétique et des réglages occlusaux nécessaires pour permettre un ajustage optimal de la prothèse (Zarb et Fenton 2013). Pour palier cette difficulté et permettre un essayage des dents antérieures, une technique reposant sur la collaboration étroite entre le chirurgien-dentiste et son prothésiste a été proposée. Elle consiste à effectuer le montage du bloc incisivo-canin dent par dent le jour des

avulsions. Les dents sont montées sur un support appelé « base-matrice » jouant à la fois le rôle de maquette d'occlusion puis de porte-empreinte individuel, qui sera essayée et validée entre chaque avulsion chaque fois qu'une dent est montée (Louis *et al.* 1988, 2016).

Le jour de l'insertion, la technique de la prothèse immédiate expose régulièrement à une épaisseur exagérée de fausse gencive vestibulaire antérieure ou à un déficit d'espace prothétique disponible, réduisant le volume disponible pour les dents artificielles et la base prothétique. Différentes approches chirurgicales ont ainsi été mises au point, utilisant notamment des guides chirurgicaux, véritables répliques de l'intrados de la prothèse d'usage (Viennot *et al.* 2004).

La réalisation d'une prothèse immédiate expose à un suivi très régulier afin de vérifier la bonne adaptation de la prothèse au cours de la cicatrisation. En effet, des séances de maintenance peuvent être nécessaires afin de rebaser la prothèse ou effectuer un ajustage occlusal. Ceci s'explique par des empreintes plus compliquées à réaliser du fait de la présence des dents antérieures (Basker *et al.* 2011).

2.4. Tableau récapitulatif

		Indications	Avantages	Inconvénients
Transition lente	Prothèse amovible partielle de transition	<p>Générales</p> <ul style="list-style-type: none"> • Patient très âgé, contre-indication psychologique et générale à l'édentation totale <p>Locales</p> <ul style="list-style-type: none"> • Bonnes valeurs intrinsèque et extrinsèque • Pas de perturbation majeure du plan d'occlusion • Éléments anatomiques défavorables • Rapport inter-arcade défavorable 	<ul style="list-style-type: none"> • Habitue le patient à la prothèse amovible et à son volume • Guide la cicatrisation ostéo-muqueuse • Transformation possible en PAC 	<ul style="list-style-type: none"> • Trop souvent vulgarisée • Résorption osseuse à long terme
	Prothèse amovible complète supra-dentaire	<p>Générales</p> <ul style="list-style-type: none"> • Absence de contre-indication à la conservation des dents sous la prothèse • Bon contrôle de plaque <p>Locales</p> <ul style="list-style-type: none"> • Bonnes valeurs intrinsèque et extrinsèque • Dents supports bien réparties • Absence de contre-dépouilles osseuses en vestibulaire 	<ul style="list-style-type: none"> • Préservation du capital osseux • Meilleur contrôle neuromusculaire • Rétention et stabilité prothétique augmentées • Préservation des dernières dents 	<ul style="list-style-type: none"> • Traitement plus long et plus complexe • Risque carieux augmenté • Risque parodontal

		Indications	Avantages	Inconvénients
Transition rapide	Prothèse amovible complète immédiate de transition	<p>Générales</p> <ul style="list-style-type: none"> • Nécessité d'extraire les secteurs postérieurs et antérieurs simultanément <p>Locales</p> <ul style="list-style-type: none"> • Dents non conservables • Préparation du terrain • Situation d'urgence • Réhabilitation complexe 	<ul style="list-style-type: none"> • Rééducation neuromusculaire et articulaire • Mise en condition tissulaire • « Patron » de la prothèse d'usage 	<ul style="list-style-type: none"> • Rebasages répétitifs • Nouveau temps d'adaptation avec la prothèse d'usage • Résorptions osseuses à long terme • Coût global plus élevé
	Prothèse amovible complète immédiate d'usage	<p>Générales</p> <ul style="list-style-type: none"> • Mise en état bucco-dentaire • Réticences vis-à-vis des traitements longs <p>Locales</p> <ul style="list-style-type: none"> • Dents non conservables et peu nombreuses • Contrôle des paramètres anatomiques et fonctionnels • Crêtes résorbées 	<ul style="list-style-type: none"> • D'emblée la prothèse d'usage • Préservation de l'esthétique et de la fonction • Guide la cicatrisation et minimise la résorption osseuse • Suites post-opératoires simples • Possibilité de reproduire l'esthétique initiale du patient • Coût global moindre 	<ul style="list-style-type: none"> • Pas d'essayage du secteur antérieur • Utilisation d'un guide chirurgical, intervention plus longue • Suivi plus régulier, rebasage à 6 mois souvent nécessaire

C'est donc le sens clinique, l'analyse des données du bilan clinique et du montage sur articulateur qui déterminent le choix du projet prothétique. L'adhésion du patient au projet thérapeutique préétabli et le respect du plan de traitement dictent la réussite du projet prothétique. C'est grâce à cette rigueur d'exécution que le succès de la restauration par prothèse amovible complète est obtenu.

3. Protocole de mise en œuvre

3.1. La prothèse amovible complète d'usage, guide de réalisation

3.1.1. Conditions cliniques générales

3.1.1.1. Anamnèse médicale et dentaire

Comme pour toute démarche de soin, après l'accueil du patient l'entretien se poursuit par un interrogatoire médical afin de relever toute pathologie d'ordre général susceptible d'influencer le déroulement du plan de traitement. Il conviendra de faire remplir au patient une fiche préétablie par écrit puis de reprendre et préciser chaque point avec celui-ci de façon interactive. Au moindre doute sur l'état de santé général du patient, il faudra prendre contact avec son médecin traitant.

Il s'agit de mettre en évidence un risque infectieux éventuel, susceptible de contre-indiquer l'avulsion des dernières dents, ou nécessitant un protocole et un plateau technique particulier pour la réalisation d'actes invasifs.

La radiothérapie cervico-faciale lorsque les champs englobent les maxillaires, la prise au long cours de biphosphonates et l'injection de biphosphonates ou d'autres antirésorbeurs osseux, exposent à un risque d'ostéonécrose des maxillaires. Si des avulsions dentaires sont indiquées, elles devront être réalisées en milieu hospitalier avec la mise en œuvre d'un protocole spécifique nécessitant une antibiothérapie de couverture et l'utilisation de colle biologique.

Les pathologies et traitements induisant une immunodépression (diabète non équilibré, immunosuppresseurs, chimiothérapie...) nécessiteront un contact avec le médecin traitant ou des examens biologiques, puis la prescription d'une antibioprofylaxie.

D'autre part, l'interrogatoire peut mettre en évidence un risque hémorragique lié à une perturbation de l'hémostase primaire et/ou de la coagulation. Ces patients nécessiteront dans certains cas une prise en charge hospitalière, ou le respect d'un protocole d'hémostase locale strict dans le cadre de leur prise en charge au cabinet (Roche 2010; Commission des dispositifs médicaux de l'Association Dentaire Française 2013; Société Française de Chirurgie Orale 2015).

Les allergies à certains produits et en particulier aux monomères résineux de méthacrylate de méthyle doivent également être recherchées. En cas d'allergie, il faudra veiller à la bonne polymérisation des prothèses. Il est possible de les plonger dans une eau à 50°C une heure avant leur essayage afin de parfaire la polymérisation. Certains auteurs recommandent également de ne pas les porter la nuit (Syed *et al.* 2015).

Enfin, certaines atteintes systémiques peuvent non seulement avoir des répercussions buccales mais également mettre en péril le succès du plan de traitement prothétique à court et long terme (*Figure 2-1, 2-2, 2-3*) (Hüe et Berteretche 2003; Pompignoli *et al.* 2011).

Affections articulaires	Signes cliniques	Conséquences prothétiques
Arthrose de la main	Pouces déformés Mains déformées	Difficultés d'insertion prothétique Contrôle de l'hygiène difficile + Contrôle de l'hygiène prothétique délicate, en particulier avec des attachements
Polyarthrite rhumatoïde	Poignets déformés Mains déformées	
Arthrose cervicale	Faibles gênes fonctionnelles Céphalées	Modifications des positions de référence Dimension verticale de repos altérée Installation difficile du patient

Figure 2-1 : Affections articulaires et conséquences prothétiques.

D'après : Hüe et Berteretche 2003

Affections neurologiques	Signes cliniques	Conséquences prothétiques
Maladie de Parkinson	Tremblement de repos continu	Rétention très difficile à obtenir
Tremblements d'attitude	Tremblement à l'effort	Difficulté à réaliser des gestes précis et délicats
Paralysie « a frigore »	Hémispasme facial	Rétention difficile Réalisation délicate du joint périphérique
Dyskinésies	Incoordination de la langue Contracture des muscles ptérygoïdiens	Stabilité prothétique mandibulaire difficile Occlusion de relation centrée instable

Figure 2-2 : Affections neurologiques et conséquences prothétiques.

D'après : Hùe et Berteretche 2003

Altérations systémiques	Signes cliniques	Altérations muqueuses	Altérations osseuses	Conséquences prothétiques
Anémie pernicieuse	Sécheresse buccale Troubles de la gustation	Langue dépapillée		Contrôles continus des surfaces d'appui et de l'occlusion Mauvaise rétention
Déficiences vitaminiques et nutritionnelles	Sécheresse buccale Troubles de la gustation Fragilité capillaire	Muqueuse fine fragilisée, peu résistante aux infections	Destruction osseuse liée au manque de calcium Ostéoporose liée à la faible prise de protéines et de vitamines	Éviter les blessures Contrôles continus des surfaces d'appui et de l'occlusion
Diabète	Sécheresse buccale	Tolérance tissulaire réduite Sensations de brûlures	Tolérance osseuse diminuée Importante résorption liée au taux de sucre	Éviter les blessures Maintenir l'hygiène Réduire la durée du port de la prothèse

Ostéoporose	Diminution de la masse et de la densité osseuse Cyphose ou lordose en « S »		Résorption marquée augmentant avec l'âge, en particulier au-delà de soixante ans	La forte résorption des arcades pose des problèmes lors du montage Risque de fractures spontanées
Radiothérapie	Sécheresse buccale Ostéoradionécrose	Tolérance tissulaire réduite	Nécroses osseuses	Éviter les blessures Maintenir l'hygiène Réduire la durée du port de la prothèse
Syndrome de Gougerot-Sjögren	Syndrome sec oculaire et oral	Sensations de brûlures Langue lisse, dépapillée, d'aspect cérébriforme Muqueuses ternes et vernissées		Contrôles continuels des surfaces d'appui et de l'occlusion Mauvaise rétention Stimulation locale de la sécrétion salivaire, substituts salivaires

Figure 2-3 : Altérations systématiques et conséquences prothétiques.

D'après : Hüe et Berteretche 2003

L'interrogatoire doit également préciser l'histoire de l'édentation avec son déroulement, son ancienneté, les moyens thérapeutiques mis en œuvre (réalisation de prothèses transitoires ou non...). Ces éléments sont destinés à préciser notre diagnostic et évaluer le potentiel d'adaptation du patient vis-à-vis du traitement à venir (Pompignoli *et al.* 2011).

3.1.1.2. Observation clinique

L'objectif de cette démarche est de confirmer notre diagnostic, puis d'identifier les éléments anatomiques et fonctionnels utiles à la conception de la prothèse et au succès du plan de traitement.

3.1.1.2.1. Zones anatomiques positives à exploiter, et négatives à éviter

L'examen clinique doit permettre de déterminer successivement la valeur du tissu osseux, des tissus de revêtement, et des organes périphériques.

3.1.1.2.1.1. Au maxillaire

Les conditions anatomiques les plus favorables sont des crêtes hautes arrondies et fermes, une voûte palatine homogènement creuse en forme de « U », une muqueuse palatine cédant relativement bien à la pression, des lèvres et des joues bien remplies et souples. Par ailleurs, les tubérosités doivent être de dépouille espacées au minimum de 2 mm par rapport au futur plan d'occlusion afin d'éviter tout déséquilibre dans l'orientation du plan prothétique. En arrière des tubérosités, le sillon ptérygo-maxillaire et les trous palatins sont à repérer car ils déterminent la limite à atteindre pour une rétention maximale.

Les éléments dits « négatifs » sont ceux qui risquent de perturber l'équilibre de la prothèse. La suture intermaxillaire et le torus palatin lorsqu'il existe, doivent être examinés car ils seront à décharger dans le porte-empreinte puis dans l'intrados de la prothèse. En cas de proéminence plus marquée, ces structures devront être retouchées par une chirurgie pré-prothétique. Dans les parties latérales et postérieures de la voûte palatine se trouvent les zones palatines paramédianes de Schroeder, constituées à la fois de tissus graisseux et glandulaire. La dépressibilité de ces zones doit également être évaluée avec précision car la technique d'empreinte en tiendra compte par la suite. Enfin les freins canins et incisif ainsi que les brides doivent être relevés à l'examen (Lejoyeux 1978; Budtz-Jorgensen et Clavel 1995).

- 1 - frein médian de la lèvre,
- 2 - ligne de réflexion de la muqueuse,
- 3 - freins latéraux.
- 4 - espace ampulaire paratubérositaire,
- 5 - papille incisive,
- 6 - papilles palatines exemptes de compression,
- 7 - suture intermaxillaire,
- 8 - fossettes palatines,
- 9 - tubérosités,
- 10 - sillons ptérygo-maxillaires,
- 11 - ligne de flexion du voile,

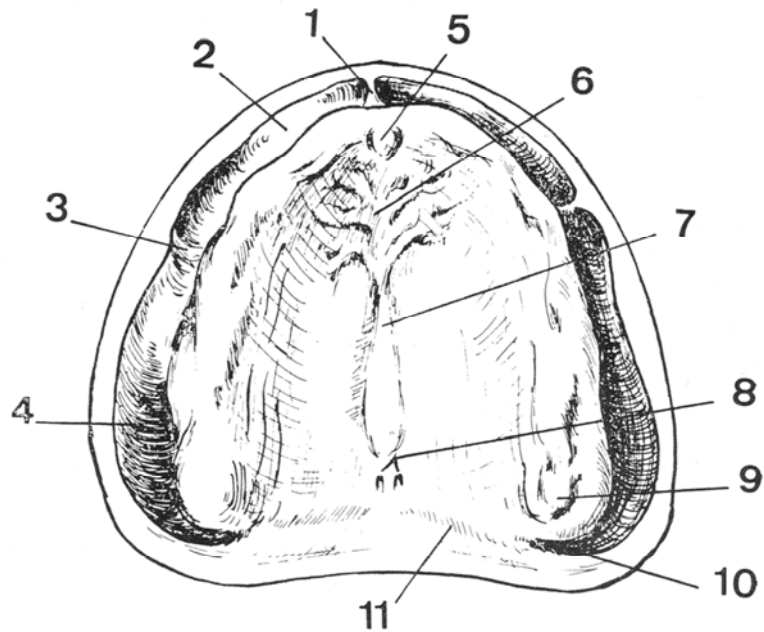


Figure 2-4 : *Éléments anatomiques remarquables à l'arcade maxillaire.*

D'après : Lejoyeux 1978

3.1.1.2.1.2. A la mandibule

A la mandibule la crête osseuse doit être lisse et dépourvue de toute épine irritative. Il faut également relever la présence de tori mandibulaires sur le versant lingual de la crête en regard des prémolaires. En effet ces différents éléments nécessiteront une ostéoplastie au risque de créer des blessures et des douleurs au moment de l'insertion prothétique.

Les niches linguales rétromolaires, les poches de Fish et les franges sublinguales sont des zones remarquables à exploiter au maximum. De plus, le versant lingual de la prothèse devra atteindre la ligne oblique interne et les épines mentonnières, sans toutefois entraver le jeu du frein de la langue. Enfin les tubercules rétromolaires doivent être mis en évidence car ils seront recouverts de moitié par la future prothèse et ils constituent un repère invariable pour définir le futur plan d'occlusion.

Les contacts entre la partie linguale de la prothèse et les tissus sous-jacents sont modifiés en fonction de la posture de la langue. Ceci a pour effet de compliquer la rétention de la prothèse. La tonicité des muscles périphériques et la dureté du plancher de bouche devront être appréhendées. Enfin, une résorption osseuse très

prononcée peut placer le foramen mentonnier au sommet de la crête et rendre le port de prothèses amovibles insupportable.

Ces différents éléments doivent être recherchés afin d'être pris en compte dans notre diagnostic global puis notre plan de traitement afin de prévoir les difficultés et minimiser le risque d'échec (Lejoyeux 1978; Budtz-Jorgensen et Clavel 1995; Hüe et Berteretche 2003).

- 1 - frein médian de la lèvre inférieure,
- 2 - ligne de réflexion de la muqueuse,
- 3 - frein latéral de la lèvre inférieure,
- 4 - poches de Fish,
- 5 - insertion du masseter,
- 6 - arc palatoglosse,
- 7 - concavité limitant le tubercule rétromolaire,
- 8 - tubercule rétromolaire,
- 9 - limite postérieure de la loge sublinguale,
- 10 - hamac sublingual,
- 11 - frange sublinguale,
- 12 - frein de la langue.

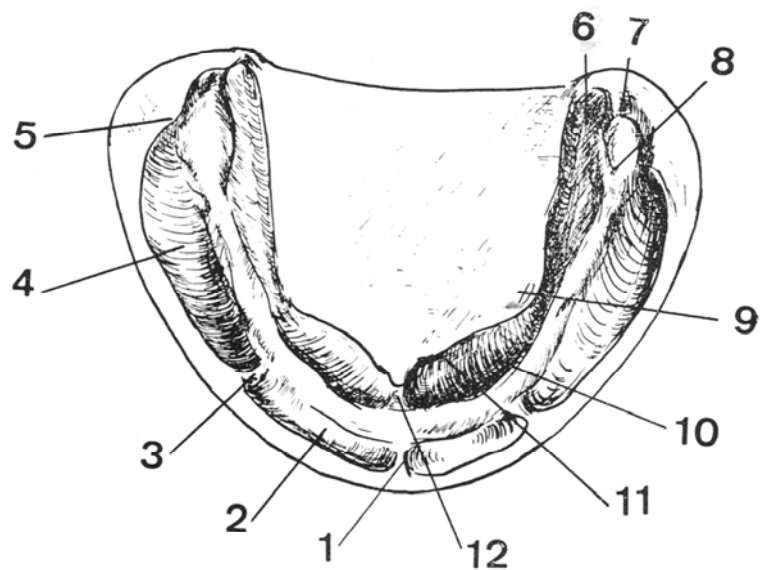


Figure 2-5 : *Éléments anatomiques remarquables à l'arcade mandibulaire.*

D'après : Lejoyeux 1978

3.1.1.2.2. Mobilités

Les mobilités dentaires constituent régulièrement le motif de consultation du patient et témoignent de son inconfort. Elles sont révélatrices d'une perte du soutien osseux alvéolaire des dents et de réactions inflammatoires locales. Ces mobilités sont à mettre en relation avec le sondage parodontal afin de déterminer leur étiologie et poser un diagnostic précis (Bercy et Tenenbaum 1996).

Une classification proposée par Mühlemann permet d'évaluer précisément le degré de la mobilité dentaire (*Figure 2-6*) (Wolf *et al.* 2005).

Mobilité dentaire Degrés de mobilité dentaire (H.R. Mühlemann 1975)	
0	mobilité normale, mobilité physiologique
1	mobilité apparemment augmentée, mobilité sensible
2	mobilité nettement augmentée, jusqu'à 0,5 mm
3	mobilité forte, jusqu'à 1 mm
4	mobilité verticale, mobilité extrêmement forte, la dent n'est plus fonctionnelle

Figure 2-6 : Test de mobilité dentaire manuel – Degrés de mobilité dentaire.

D'après : Wolf et al. 2005

Si l'avulsion des dents restantes est indiquée, la mobilité est un bon indicateur de la difficulté de l'acte chirurgical à réaliser.

3.1.1.2.3. Sondage parodontal

Le sondage parodontal de l'ensemble des dents présentes permet de confirmer le diagnostic, mais également d'évaluer le niveau de résorption osseuse des dents à extraire. Il doit être réalisé en six points autour de chaque dents avec une force appliquée de 0,20 à 0,25 N (Wolf et al. 2005). Par la suite, les valeurs obtenues seront également nécessaires à la préparation du modèle de travail afin de prévoir la résorption osseuse et guider la cicatrisation. Pour plus de précision et afin d'améliorer le transfert des données sur le modèle en plâtre, le sondage peut s'effectuer à partir du bord libre des dents (Hüe et Berteretche 2003; Viennot et al. 2004; Postaire et Pompignoli 2011).

3.1.1.2.4. Biotype parodontal

A l'examen, la fibromuqueuse doit être saine, rose pâle et ferme, adhérente aux plans profonds (Wolf et al. 2005).

En 1989, Seibert et Lindhe proposent une classification des biotypes parodontaux reposant sur une observation clinique simple. Ainsi, ils distinguent deux biotypes parodontaux (*Figures 2-7 a et b*).

Le parodonte de type 1 est plat et épais, souvent associé à des racines dentaires divergentes et des dents de forme carrées. L'os de soutien est corticalisé et épais, favorable au maintien du volume osseux alvéolaire post-extractionnel. Cependant il est sujet à des poches parodontales profondes associées à une quantité importante de tissu de granulation. Il faudra réaliser un curetage soigneux afin d'obtenir une cicatrisation de qualité favorable à la bonne stabilité de la prothèse.

Le type 2 quant à lui est un parodonte fin et festonné considéré comme à risque. Il est associé à des dents de forme triangulaire et des espaces interdentaires étroits. À l'examen visuel et palpatoire, on notera la prééminence des racines dentaires au niveau des procès alvéolaires. Ce type de parodonte possède des corticales osseuses fines et est soumis à une résorption osseuse plus importante lors d'avulsions dentaires. Cette caractéristique sera à prendre en compte au cours de la régularisation de la crête alvéolaire et peut également indiquer un rebasage de la prothèse complète après la fin du processus de cicatrisation (Vigouroux *et al.* 2011; Maia *et al.* 2015; Cosyn *et al.* 2016).

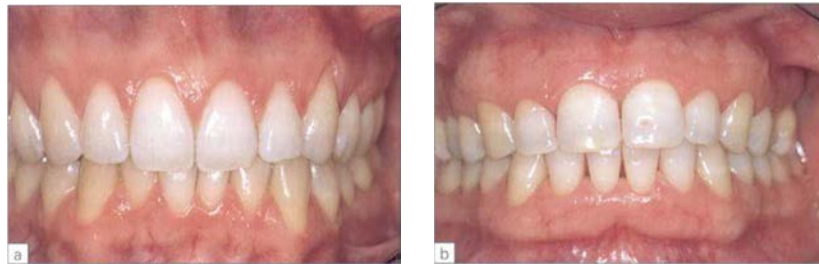

Figure 2-7 : a Exemple de parodonte fin et festonné. b Exemple de parodonte épais et plat.

D'après : Monnet-Corti *et al.* (Borghetti *et al.* 2000)

3.1.1.2.5. Foyers infectieux

Un examen radiologique complémentaire peut être indiqué afin de compléter notre examen clinique. Le cliché panoramique est le plus approprié pour le dépistage de foyers infectieux bucco-dentaires. Il permet également de visualiser d'éventuelles dents incluses (troisièmes molaires), de mettre en évidence des racines ou kystes

résiduels ou encore d'évaluer la position du nerf alvéolaire inférieur et son émergence au trou mentonnier. De plus, la radiographie panoramique permet d'apprécier le niveau de résorption osseuse (Atash 2015). Enfin, l'examen des secteurs postérieurs maxillaires peut révéler la présence de sinus procidents. Dans ce cas, le plateau chirurgical devra être prévu pour gérer une éventuelle communication bucco-sinusienne le jour de l'avulsion des dents postérieures (Viennot *et al.* 2004).

3.1.1.2.6. Salive

La salive joue un rôle prépondérant dans la préservation et le maintien de l'intégrité des tissus mais également dans l'équilibre de la prothèse complète. Lorsqu'il y a un déficit salivaire, le frottement des prothèses sur les muqueuses sèches les rend insupportables. Elles sont enlevées au moment des repas et les aliments ne sont pas suffisamment insalivés et dilacérés. La quantité et la qualité du flux salivaire doivent donc être appréciées afin d'adapter les futures techniques d'empreinte, et déterminer le pronostic fonctionnel de la réhabilitation prothétique.

La palpation des muqueuses permet d'évaluer sa qualité. Ainsi, la sensation d'adhérence entre la pulpe du doigt et la muqueuse signe une asialie ou une salive pauvre en mucines. La langue peut également avoir un aspect cérébriforme, elle sera dépapillée et vernissée (*Figure 2-8*). Un test d'étirement de la salive entre les doigts permet d'évaluer le taux de mucines, qui donne sa viscosité à la salive et assure la rétention de la future prothèse.

La quantité de salive est plus difficile à estimer mais il est possible de placer un morceau de sucre n°4 sous la langue pour en évaluer le flux. Le temps de dissolution doit être inférieur ou égal à trois minutes. Au-delà de quatre minutes on peut parler d'hyposialie (Dupuis 2005; Pompignoli *et al.* 2011; Atash 2015).

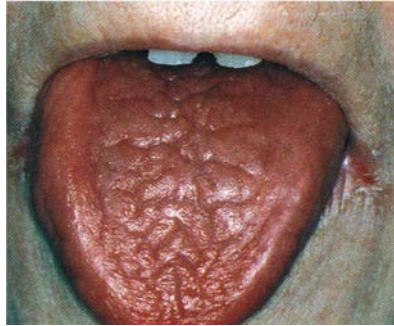

Figure 2-8 : La prise de médicaments associée à l'âge et à une hypofonction va aboutir à une hyposialie préjudiciable au port de la prothèse et à la mastication. La langue se trouve dépapillée et vernissée.

D'après : Dupuis 2005

3.1.1.2.7. Empreintes d'étude

Elles sont réalisées à l'alginate avec des porte-empreintes du commerce de type Rim-Lock®. Il convient de combler les contre-dépouilles des dents les plus mobiles avant toute prise d'empreinte. La réalisation de moulages d'étude montés sur articulateur permet de compléter l'analyse du cas et aide à l'établissement du plan de traitement. Par ailleurs, ces moulages jouent un rôle pédagogique pour expliquer le projet prothétique au patient et les différentes étapes du traitement. Enfin, ils servent de document de référence sur le plan médico-légal (Viennot *et al.* 2004). Cette analyse préprothétique permet également de recueillir des informations pour le futur rapport intermaxillaire, avec le choix de la forme et de la position des futures dents (Postaire et Pompignoli 2011).

3.1.1.3. Aspect psychologique

La réhabilitation par prothèse immédiate fait appel à la fois aux compétences intellectuelles et techniques du praticien, mais plus que jamais à ses qualités humaines. En effet, la prise en charge de la bouche du patient est tout aussi importante que celle de ses émotions (Pouysségur 2011). Lors de la consultation initiale, le ressenti du patient est souvent omis par le praticien. Or, même s'ils ne le formulent pas directement, les patients ont souvent des attentes importantes tant le handicap lié à leur état bucco-dentaire est grand. Le praticien se doit de mettre en

avant ces paramètres subjectifs afin de cerner au mieux les attentes du patient. Par ailleurs cette approche permet de fonder les bases solides de la relation praticien-patient, et permettra aux deux partis d'aborder la suite des thérapeutiques dans la plus grande sérénité (Fillion et Aubazac 2016).

Lors de la première visite, le motif de consultation du patient doit être relevé afin de veiller à bien y répondre grâce aux traitements proposés. Cependant, les besoins ressentis et exprimés sont bien souvent en deçà des besoins réels. Par exemple lorsque les dents absentes depuis plusieurs années ont entraîné une égression des dents antagonistes, la réhabilitation se doit de rétablir l'équilibre occlusal et les fonctions de centrage, calage, et guidage (Orthlieb *et al.* 2013). Il incombe au chirurgien-dentiste de relever et formuler les besoins non perçus par le patient. Les implications qui en découlent doivent être clairement expliquées au patient afin d'obtenir son adhésion au traitement proposé et garantir son consentement éclairé (Rozenzweig *et al.* 2014). Le praticien doit être particulièrement attentif lorsque les motifs qui amènent le patient à consulter sont mal définis et difficiles à cerner par le patient lui-même. En effet il doit pouvoir reconnaître les situations dans lesquelles ces doléances relèvent d'avantage de désordres psychologiques, afin de ne pas s'exposer à des plaintes chroniques et à un échec inévitable. L'aide d'un psychothérapeute peut s'avérer utile pour les cas les plus complexes (Pompignoli *et al.* 2011).

Il faut également veiller à expliquer les avantages et les limites de la PCI. Cette information à la fois indispensable sur le plan médico-légal pour la compréhension du patient, sera aussi un sérieux atout pour sa bonne coopération au cours des différentes phases du traitement (Carlsson et Omar 2010). Parmi les difficultés inhérentes à la transition vers l'édentement total, il faut notamment mentionner l'impression encombrante de la prothèse complète au moment de son insertion, le temps d'apprentissage pour parler et s'alimenter avec la prothèse, ainsi que les retouches et contrôles nécessaires. L'avulsion de l'ensemble des dents restantes permettra de retrouver un état de santé buccal sans infections ni douleurs, et la PCI rendra au patient un sourire harmonieux et la possibilité de profiter des richesses de la table. Ainsi, le patient doit pleinement participer à la décision d'extraire les dernières dents et doit accepter cette phase non pas comme une fin mais comme un commencement. La préparation psychologique et l'accompagnement du patient par le chirurgien-dentiste dans son passage d'édenté

partiel à total, sont les préalables indispensables au succès du traitement par prothèse complète immédiate (Postaire et Pompignoli 2011).

3.1.2. Etapes préprothétiques

3.1.2.1. Assainissement

Le traitement débute par une motivation à l'hygiène orale, puis une séance de détartrage supra- et sous-gingival accompagnée d'une prescription de bains de bouche à la chlorhexidine (Demurashvili *et al.* 2012; Schwenzer *et al.* 2014). L'objectif est de réduire la charge bactérienne, et d'obtenir la résolution de l'inflammation gingivale avec la disparition des saignements gingivaux (Wolf *et al.* 2005). Notre intervention doit provoquer une véritable prise de conscience du patient. Il doit comprendre que c'est le manque d'hygiène bucco-dentaire qui l'a mené à cette situation. De la même façon, c'est sa capacité à assurer un bon contrôle de plaque qui permettra la préservation des dents à l'arcade antagoniste et la pérennité des traitements réalisés.

Par ailleurs, la mise en état bucco-dentaire préalable à la chirurgie et le brossage des dents permettent de réduire le risque de survenue de complications post-opératoires (Peñarrocha *et al.* 2001; Larrazábal *et al.* 2010).

Enfin, l'efficacité du contrôle de plaque et la santé des tissus marginaux permettront d'améliorer la précision et la qualité des empreintes à venir (Laborde 2004).

3.1.2.2. Avulsion des dents postérieures

3.1.2.2.1. Objectifs

L'avulsion des dents postérieures a pour but de créer un édentement de classe I de Kennedy-Applegate, situation la plus favorable pour la réalisation d'une PCI. En effet, un édentement bilatéral postérieur confère à la base prothétique un appui stable indispensable pour que cette dernière guide la cicatrisation du secteur antérieur au moment de l'avulsion des incisives et canines (Pompignoli *et al.* 2004).

Certains auteurs recommandent de préserver les premières prémolaires pour limiter le déficit esthétique (Rignon-Bret 2016).

D'autre part, l'avulsion préalable des dents postérieures limite le risque d'extraction spontanée lors de la prise d'empreintes, et simplifie considérablement les empreintes secondaires. Enfin, ceci permet également d'éviter les interférences occlusales postérieures au moment de l'enregistrement des rapports intermaxillaires (Berteretche et Hüe 2008; Demurashvili *et al.* 2012).

Les dents postérieures supports de bridge ou porteuses de crochets pourront être préservées. C'est le cas lorsque le patient est porteur d'une prothèse amovible partielle dont le port doit être assuré jusqu'à la mise en place de la future prothèse, notamment lorsqu'elle compense un édentement antérieur. Ces dents seront extraites en même temps que les dents antérieures, le jour de l'insertion de la prothèse immédiate (Hüe et Berteretche 2003; Postaire et Pompignoli 2011).

A la suite d'une avulsion dentaire, la cicatrisation osseuse s'accompagne d'une résorption crestale physiologique en hauteur et en épaisseur. Il est nécessaire de respecter un certain délai entre le jour des avulsions et le début des étapes prothétiques afin d'obtenir un support osseux stable et une muqueuse suffisamment ferme au niveau des sites d'extractions. Le niveau de résorption dépend du nombre de dents extraites et de leur localisation. La perte osseuse est en effet majorée lorsque plusieurs dents sont extraites dans un même secteur, mais elle est cependant plus faible en postérieur en raison de l'épaisseur plus importante du mur osseux vestibulaire. Cette résorption est maximale au cours du premier mois post-opératoire, et minime du troisième au douzième mois (Schropp *et al.* 2003). La cicatrisation muqueuse est complète à trois semaines et l'alvéole est comblée par un tissu minéralisé à trois mois (Fenelon *et al.* 2016).

Le délai de cicatrisation à respecter avant la réalisation des empreintes primaires varie selon les auteurs. Tous s'accordent à différer les empreintes d'au moins trois semaines afin d'attendre un début de cicatrisation ostéo-muqueuse (Berteretche et Hüe 1998; Viennot *et al.* 2004; Berteretche et Hüe 2008). Certains proposent un délai de six semaines (Cheylan *et al.* 2015), et en 2004 Pompignoli et son équipe imposent de respecter un délai de trois mois, temps nécessaire pour obtenir une cicatrisation ostéo-muqueuse complète (Pompignoli *et al.* 2004).

Berteretche et Hüe apportent une précision concernant les empreintes secondaires et préconisent un délai de deux mois après les extractions pour leur mise en œuvre (Berteretche et Hüe 2008).

3.1.2.2.2. Prévoir les avulsions complexes

Les avulsions doivent être les moins traumatiques possibles, l'objectif étant de préserver le capital osseux (Hüe et Berteretche 2003). En effet, une crête large est un facteur primordial pour la sustentation, la rétention et la stabilité de la future prothèse complète (Yüzügüllü *et al.* 2009). Les parois osseuses de l'alvéole doivent être préservées, en particulier la table vestibulaire, plus fine et souvent sujette aux fractures. La perte d'une ou plusieurs parois alvéolaires favorise la formation d'un tissu fibreux qui se substitue à l'os alvéolaire.

Un instrument coupant fin tel qu'un périotome permet de sectionner soigneusement les fibres de Sharpey lorsqu'il est inséré entre la paroi osseuse de l'alvéole et la racine dentaire (Sharma *et al.* 2015). La luxation définitive de la dent doit être douce à l'aide d'un élévateur afin de préserver la paroi vestibulaire de l'alvéole. Le davier n'est utilisé qu'une fois la dent luxée.

Pour les dents pluriradiculées, il est recommandé d'effectuer une séparation de racines et de préserver le septum interradiculaire. Lorsqu'un lambeau muco-périosté doit être décollé, celui-ci ne doit pas être levé jusqu'à la muqueuse mobile. En effet, ceci implique une augmentation du risque de survenue d'œdèmes et d'hématomes pouvant entraîner secondairement une diminution de la profondeur du vestibule, défavorable à la stabilisation de la future prothèse.

Après l'extraction, un curetage soigneux doit être effectué afin de retirer les tissus mous inflammatoires susceptibles de perturber la bonne cicatrisation du site. L'exérèse doit être réalisée avec prudence en cas d'extension au sinus maxillaire afin de ne pas risquer une ouverture du sinus. En cas de proximité avec le nerf alvéolaire inférieur il conviendra de se tenir à distance de la structure nerveuse pour prévenir toute atteinte de la sensibilité.

Avant de suturer la plaie opératoire, le lambeau est replacé dans sa situation initiale et une compression bidigitale des alvéoles est effectuée. Les rebords alvéolaires faisant saillie sont aplanis avec une pince-gouge ou une fraise boule montée sur un porte-instrument rotatif (Seban 2008; Schwenger *et al.* 2014).

3.1.2.2.3. Intérêts de la prothèse transitoire

Pendant la cicatrisation et au cours de la construction prothétique, le patient peut rester édenté au niveau des secteurs postérieurs si les dents restantes maintiennent un bon rapport intermaxillaire. Dans le cas contraire, il est préférable de réaliser une prothèse transitoire (Pompignoli *et al.* 2004), l'objectif étant de rétablir ou conserver des contacts postérieurs corrects (Postaire et Pompignoli 2011).

La prothèse transitoire facilite et guide l'aménagement occlusal de l'arcade antagoniste en permettant une approche prospective. Selon Schittly, le rôle de réaménagement occlusal de la prothèse transitoire est essentiel car il participe à toutes ses autres actions thérapeutiques. Ainsi, son rôle de préparation tissulaire et de guide de cicatrisation sont dès lors optimisés (Schittly *et al.* 2012).

L'absence de compensation d'un édentement partiel ou la présence de restaurations prothétiques instables entraînent un comportement anormal de la langue et des autres organes paraprothétiques. La position et le jeu de l'ensemble de ces structures peuvent générer un déséquilibre prothétique. La prothèse transitoire assure une rééducation des organes périphériques et prévient ces difficultés (Hüe et Berteretche 2003).

3.1.2.3. Aménagement occlusal de l'arcade antagoniste

L'édentation est à l'origine de nombreuses perturbations occlusales, souvent aggravées par le port prolongé de prothèses amovibles anciennes et inadaptées (Schittly *et al.* 2012). Ainsi, les égressions, versions et rotations dentaires induisent des perturbations des fonctions occlusales de centrage, calage et guidage potentiellement pathogènes (Orthlieb 2011).

Lors de la réhabilitation prothétique, le praticien se doit de restaurer ces fonctions occlusales. Ainsi, les courbes fonctionnelles et le plan d'occlusion doivent être adaptées au schéma occlusal choisi, à savoir le concept d'occlusion bilatéralement équilibrée dite « balancée ». C'est pourquoi un aménagement occlusal par coronoplasties peut être indiqué à l'arcade antagoniste. En effet celle-ci doit être traitée en fonction de l'équilibre de la future prothèse complète afin de toujours donner la priorité à la prothèse la moins stable. Le fait de positionner les dents

artificielles de l'arcade édentée en face d'une arcade non corrigée donnerait lieu à un schéma occlusal inadapté en particulier lors de l'occlusion dynamique, et serait une cause majeure de déséquilibre de la prothèse (Postaire et Pompignoli 2011; Helfer et Louis 2016).

L'examen clinique est insuffisant pour évaluer les corrections éventuelles à apporter et valider la position de référence. Les modèles d'étude montés sur articulateur permettent de situer les courbes occlusales et le plan d'occlusion, puis d'effectuer les corrections prospectives au laboratoire (Orthlieb 2011). Les meulages sont effectués directement sur le plâtre et des céroplasties sont réalisées au besoin, dans les cas où les volumes doivent au contraire être augmentés.

Les coronoplasties sont ensuite réalisées en bouche, soit par copie, soit de façon guidée grâce à une gouttière thermoformée, préalablement moulée sur le modèle en plâtre (*Figure 2-9*). Cette technique peut également être mise en œuvre à partir d'une clef vestibulaire en résine ou en silicone (Helfer et Louis 2016). Ainsi, les corrections occlusales sont effectuées d'emblée et un nouvel ajustage prospectif pourra à nouveau être effectué si besoin en fonction des séquences de traitement (Schittly *et al.* 2012), au moment du montage et de l'essayage des dents postérieures dans le cas de la prothèse complète immédiate.

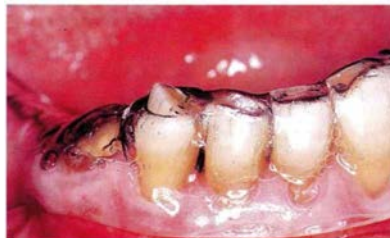

Figure 2-9 : Gouttière thermoformée replacée sur l'arcade concernée, les zones dentaires qui émergent de la gouttière sont éliminées.

D'après : Hüe et Berteretche 2003

Les préparations doivent être limitées à l'émail. Dans le cas contraire ou lorsque des techniques additives doivent être mises en œuvre, la dentisterie restauratrice ou encore la prothèse fixée constituent d'excellents moyens pour corriger les défauts de l'arcade dentaire (Helfer et Louis 2016).

Une fois le plan d'occlusion corrigé ou les corrections programmées, le traitement prothétique peut alors débuter (Hüe et Berteretche 2003).

3.1.3. Etapes prothétiques

3.1.3.1. L’empreinte primaire

3.1.3.1.1. Objectifs

L’objectif est de mouler l’anatomie des zones dentées et édentées avec un minimum de déformation au niveau des tissus mous, et un minimum de déplacement des dents résiduelles (Pompignoli *et al.* 2004).

L’empreinte primaire doit permettre d’enregistrer de façon très précise les surfaces d’appui ostéo-fibro-muqueuses stables permettant la stabilisation et la sustentation de la future prothèse complète (Postaire et Pompignoli 2011), ainsi que la morphologie, la situation et la position des dents restantes (Hüe et Berteretche 2003). Elle doit également enregistrer la ligne de réflexion muqueuse du fond de vestibule en situation de repos physiologique. L’empreinte est dite « mucostatique » (Rignon-Bret 2016).

La coulée du modèle de travail permettra de réaliser un porte-empreinte individuel (PEI) pour la prise de l’empreinte secondaire. Toute insuffisance ou approximation au niveau de l’empreinte primaire nuira à la qualité de l’empreinte secondaire (Pompignoli *et al.* 2004).

3.1.3.1.2. Moyens

Un PEI plein et non perforé est utilisé pour l’arcade à édenté (Louis *et al.* 2016). Si un porte-empreinte du commerce est utilisé, celui-ci doit être métallique, non perforé, rigide et muni de rétentions (Rim-Lock®). Une bandelette de cire basse fusion peut être déposée à son bord postérieur afin de mieux contrôler l’enfoncement et la fusée d’alginate en postérieur (Rignon-Bret 2016). Lorsque les dents antérieures sont très égressées, le porte-empreinte peut également être rallongé par adjonction de cire sur le bord antérieur (Pompignoli *et al.* 2004). L’emploi de pâte thermoplastique ou de silicone de haute viscosité est cependant préférable pour effectuer ces modifications en raison de leur plus grande rigidité (Louis *et al.* 2016).

Une fois essayé et séché, le porte-empreinte est encollé avec un adhésif spécifique pour alginate.

L'alginate est le matériau de choix du fait de son caractère faiblement compressif et de sa capacité à se déformer au moment de la désinsertion pour passer les contre-dépouilles des dents restantes.

Une seringue à gros embout d'une contenance de 60 ml ou un abaisse-langue permettent de disposer le matériau en bouche, et d'enregistrer les zones difficiles d'accès par la technique de la double induction décrite ci-après.

Afin d'éviter toute avulsion accidentelle, il est possible de combler les espaces interdentaires avec du silicone, ou de brunir une feuille d'étain sur les dents et la gencive marginale (Pompignoli *et al.* 2004).

3.1.3.1.3. Mise en œuvre

L'alginate est préparé par l'assistante avec de l'eau glacée et un rapport eau/poudre légèrement réduit. Ceci permet d'obtenir une consistance plus ferme, tout en allongeant le temps de travail du matériau. Il est ensuite chargé dans le porte-empreinte puis modelé en fonction de l'anatomie à enregistrer et de façon à obtenir une surface lisse et sans bulle (Pompignoli *et al.* 2004). Pendant ce temps le praticien procède à l'injection du matériau au niveau du palais et des zones de réflexion muqueuses vestibulaires et linguales (Rignon-Bret et Rignon-Bret 2002), en particulier dans les zones dentées et la zone ampullaire d'Eisenring au maxillaire (Pompignoli *et al.* 2004).

L'assistante présente ensuite le porte-empreinte garni dans un haricot et le praticien procède à son insertion en contrôlant son bon positionnement et son centrage. Les zones de réflexion muqueuses vestibulaires sont soigneusement modelées en massant les faces externes des joues. Le porte-empreinte est maintenu jusqu'à la fin du temps de prise. Lorsque l'empreinte est réalisée à l'arcade mandibulaire, le patient est invité à tirer légèrement la langue vers l'avant et la déplacer délicatement de gauche à droite sur sa lèvre inférieure (Pompignoli *et al.* 2011).

L'empreinte est désinsérée, contrôlée puis nettoyée par un premier rinçage d'une minute à l'eau courante. Un spray d'hypochlorite de sodium à 5 % puis un second rinçage à l'eau achèvent la désinfection de l'empreinte (Benbelaïd *et al.*

2005). La dimension clinique de l’empreinte doit être communiquée au laboratoire par le tracé des limites du PEI au crayon dermographique. Les surextensions de l’empreinte sont ainsi corrigées par comparaison avec la situation réelle en bouche (Louis *et al.* 2016). L’empreinte est conservée dans une serviette en papier humidifiée et placée dans un sachet en plastique hermétique, puis transférée au laboratoire pour y être coulée (Atash 2015).

3.1.3.2. L’empreinte secondaire

3.1.3.2.1. Le porte-empreinte individuel

Le modèle coulé à partir de l’empreinte primaire est utilisé pour confectionner un PEI spécifique, destiné à la réalisation des empreintes secondaires.

Celui-ci répond aux critères de la PAC dans les secteurs édentés (Postaire *et al.* 2010) avec des limites distantes de 1 à 1,5 mm du fond de vestibule (Pompignoli *et al.* 2004). Dans le secteur antérieur denté le PEI doit être espacé en raison des contre-dépouilles liées à la présence des dents. Sa limite est située au niveau de la ligne de plus grand contour des reliefs osseux vestibulaires, elle-même déterminée par l’axe d’insertion du PEI (Demurashvili *et al.* 2012).

L’espacement du PEI dans le secteur antérieur doit cependant être limité pour déformer au minimum la lèvre et ne pas entraver le jeu de la musculature périphérique (Rignon-Bret 2016). Une feuille de cire calibrée d’un millimètre d’épaisseur et recouvrant les dents et leur gencive marginale garantit l’espacement souhaité (Pompignoli *et al.* 2004). Les secteurs édentés doivent être surmontés de bourrelets en résine préfigurant l’arcade dentaire et assurant le soutien des organes paraprothétiques au cours de l’empreinte secondaire (Rignon-Bret 2016).

Afin de faciliter le démoulage du modèle de travail et éviter toute fracture, il est recommandé de confectionner un PEI dont la partie antérieure est démontable (*Figures 2-10 a et b*). Le volet vestibulaire est réalisé dans un second temps après polymérisation du reste du PEI préalablement vaseliné. Les deux fragments sont solidarités au moyen de cavaliers métalliques insérés à chaud et disposés dans une zone n’interférant pas avec le jeu musculaire. Au moment du démoulage, les cavaliers seront sectionnés et le volet vestibulaire retiré avant la désinsertion du

modèle en plâtre (Rignon-Bret et Rignon-Bret 2002a; Pompignoli *et al.* 2004; Berteretche et Hüe 2008). Lorsque le PEI est dépourvu de volet antérieur amovible, il doit être sectionné avant le démoulage de l’empreinte afin de créer ce volet de façon extemporanée (Louis *et al.* 2016).

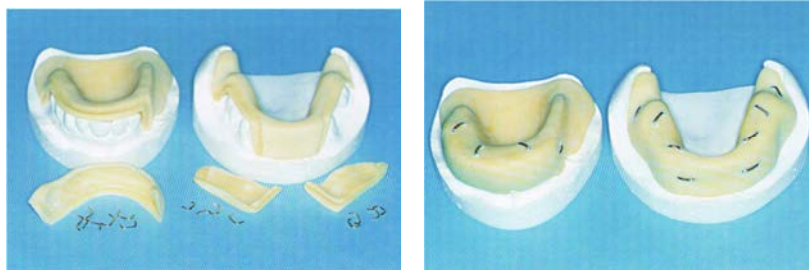


Figure 2-10 : a PEI maxillaire et mandibulaire démontables avant solidarisation. b Après solidarisation.

D’après : Rignon-Bret et Rignon-Bret 2002

D’autre part, lorsque les incisives sont très vestibulo-versées et afin de ne pas d’avantage déformer la lèvre, il est possible de réaliser un PEI ouvert dans sa partie antérieure (Figures 2-11 a et b). Une fenêtre vestibulaire est aménagée en préservant le bord du PEI situé aux limites préalablement décrites (Pompignoli *et al.* 2004; Postaire et Pompignoli 2011).

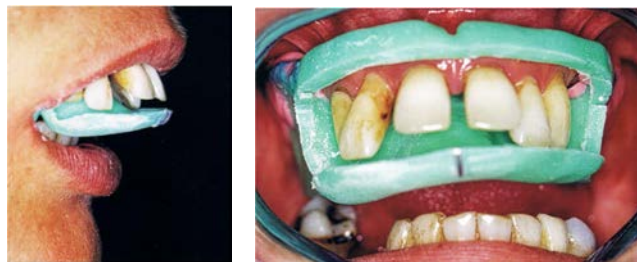

Figure 2-11 : a Le PEI interfère a minima avec la lèvre supérieure. b La fenêtre vestibulaire permet de préserver le bord du PEI.

D’après : Pompignoli *et al.* 2004

3.1.3.2.2. L'empreinte secondaire proprement dite

3.1.3.2.2.1. Objectifs

L'empreinte secondaire est dite anatomo-fonctionnelle. Elle doit enregistrer avec précision l'anatomie de la surface d'appui, les volumes des zones de réflexion muqueuses et le jeu physiologique des organes paraprothétiques (Atash 2015). Ces différents paramètres déterminent le joint périphérique de la future prothèse. Ainsi, les bords doivent être les plus hauts et les plus larges possibles, sans surextension ni surépaisseur (Pompignoli *et al.* 2004).

La difficulté est d'enregistrer la limite fonctionnelle du fond de vestibule antérieur malgré les contre-dépouilles dues aux dents antérieures. Par ailleurs, le bord du PEI est situé au maximum de convexité des procès alvéolaires à ce niveau, et par conséquent souvent très à distance du fond de vestibule (Rignon-Bret et Rignon-Bret 2002; Louis *et al.* 2016). D'autre part, lorsque les dents antérieures sont très vestibulo-versées, elles peuvent perturber le mouvement physiologique du muscle orbiculaire des lèvres et biaiser l'enregistrement (Pompignoli *et al.* 2004).

3.1.3.2.2.2. Moyens

L'empreinte secondaire est effectuée à l'aide du PEI préalablement réalisé. Son épaisseur ainsi que la situation des limites et du bourrelet de préhension sont vérifiées, puis les bords du PEI sont réglés en bouche (Pompignoli *et al.* 2011).

La pâte de Kerr® thermoplastique verte est le matériau de choix pour l'enregistrement des limites fonctionnelles dans les secteurs postérieurs édentés et l'enregistrement du joint vélopalatin.

Le joint antérieur est quant à lui modelé avec un polyéther de haute viscosité (Permadyne® orange) afin d'obtenir un joint souple pour assurer le passage des contre-dépouilles (Viennot *et al.* 2004). Ses propriétés thixotropiques et sa capacité à enregistrer les limites fonctionnelles sans être soutenu par le PEI permettent de gérer la distance séparant le bord du porte-empreinte et le fond de vestibule antérieur. Ce matériau est également suffisamment élastique et rigide pour être corrigé à la fraise par meulage en cas de surépaisseur ou surextension.

Certains auteurs recommandent dans un deuxième temps l'utilisation d'un polyéther de plus basse viscosité (Impregum®) pour l'enregistrement du joint antérieur (Demurashvili *et al.* 2012).

L'empreinte de surfaçage emploie un élastomère polysulfure de basse viscosité (Permlastic light®). En effet, la présence du joint périphérique impose un matériau fluide à l'insertion et suffisamment élastique après sa prise pour faciliter la désinsertion, en particulier en présence de dents mobiles (Viennot *et al.* 2004).

3.1.3.2.2.3. Mise en œuvre

Le marginage du PEI est tout d'abord effectué dans les secteurs postérieurs édentés à l'aide de la pâte de Kerr® verte, en mettant en œuvre les techniques classiques de la prothèse complète par des mouvements fonctionnels extrêmes. Une fois le PEI bien stabilisé, on procède à l'enregistrement du secteur antérieur (Viennot *et al.* 2004).

Le bord antérieur du porte-empreinte est tout d'abord enduit d'adhésif puis la Permadyne® orange y est déposée et modelée aux doigts humides. Le PEI est inséré en bouche et les mouvements fonctionnels habituels sont effectués. C'est après ce premier enregistrement que des interférences entre le PEI et le jeu de l'orbiculaire des lèvres sont souvent mises en évidence (*Figure 2-12*). En effet, la limite antérieure située au maximum de convexité des procès alvéolaire génère très régulièrement des surépaisseurs dans cette zone naturellement proéminente. Ainsi après retrait du PEI, les surépaisseurs et les excès de matériau d'empreinte dans ces zones sont meulés à la fraise (*Figure 2-13*) et le PEI à nouveau enduit d'adhésif sur la portion retouchée. Le porte-empreinte est réinséré en bouche et la lèvre soulevée pour sécher l'extrados du porte-empreinte. Le polyéther haute viscosité est cette fois déposé à la seringue directement en bouche aux limites périphériques antérieures, puis les mouvements fonctionnels sont répétés (*Figure 2-14*). Cette technique d'enregistrement en deux temps permet de palier aux difficultés liées aux dents résiduelles. Après retrait du porte-empreinte, les excès de matériau ayant fusé du côté palatin et vestibulaire sont éliminés au bistouri et les angles ainsi formés sont biseautés. Le marginage du porte-empreinte est alors terminé et le surfaçage final de l'empreinte peut être mis en œuvre avec un polysulfure basse viscosité réparti dans

l'intrados et sur les bords, en veillant à remplir également la logette prévue pour les dents antérieures. Le PEI chargé est appliqué en bouche et maintenu sous pression digitale, puis le patient est invité à effectuer l'ensemble des mouvements fonctionnels (Rignon-Bret et Rignon-Bret 2002; Pompignoli *et al.* 2004; Rignon-Bret 2016).

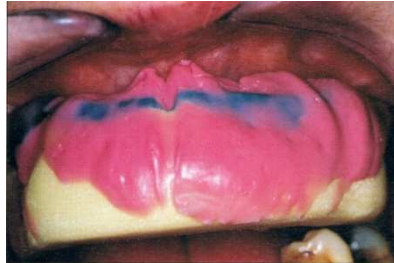

Figure 2-12 : Mise en évidence des interférences entre le PEI et le jeu de la musculature périphérique.

D'après : Rignon-Bret et Rignon-Bret 2002

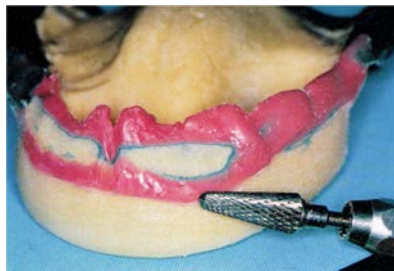


Figure 2-13 : Élimination des zones de surépaisseur et des excès de matériau.

D'après : Rignon-Bret et Rignon-Bret 2002

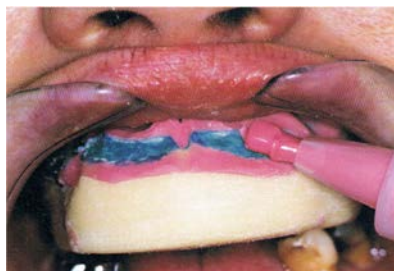

Figure 2-14 : Nouvel apport de polyéther haute viscosité à la seringue au niveau des limites périphériques.

D'après : Rignon-Bret et Rignon-Bret 2002

Afin de prévenir toute avulsion intempestive au retrait de l’empreinte, les dents fortement mobiles peuvent être solidarisées au moyen d’une contention et les embrasures comblées grâce à de la digue liquide photopolymérisable.

Une feuille d’aluminium brunie sur les dents mobiles et leur gencive marginale puis emportée dans l’empreinte permet également de gérer ces complications.

Enfin, les espaces sous les intermédiaires de bridges peuvent être comblées avec un silicone de haute viscosité taillé de dépouille. Après le retrait de l’empreinte, la pièce en silicone est retirée et replacée dans l’empreinte, permettant ainsi l’enregistrement de la crête édentée et prévenant tout risque de déformation de l’empreinte ou de descellement du bridge (Rignon-Bret et Rignon-Bret 2002; Rignon-Bret 2016).

Le modèle de travail coulé à partir de l’empreinte secondaire coffrée doit répondre au même cahier des charges que les modèles de prothèse complète (Postaire *et al.* 2010). Ce maître-modèle sert à confectionner la base d’occlusion destinée à l’enregistrement du rapport intermaxillaire et au transfert du modèle maxillaire sur l’articulateur (Pompignoli *et al.* 2004).

3.1.3.3. Les relations intermaxillaires

3.1.3.3.1. La détermination du point interincisif

3.1.3.3.1.1. Objectifs

Le choix du point interincisif est la clef du succès esthétique (Herbout et Postaire 2000). Il permet la mise en articulateur du modèle maxillaire et participe à la préservation ou au rétablissement de l’esthétique (Pompignoli *et al.* 2004). Le point interincisif est le point de référence à partir duquel la restauration prothétique est construite, il conditionne l’architecture dento-gingivale et participe à déterminer le futur plan d’occlusion. Ce point est à déterminer dans les trois plans de l’espace en fonction de la situation clinique et du soutien de lèvre en statique et en dynamique (Rignon-Bret 2016).

3.1.3.3.1.2. Mise en œuvre

Pour enregistrer la position du futur point interincisif, une base d'occlusion rigide munie de bourrelets postérieurs en Stent's® ou en cire préfigurant l'arcade dentaire est réalisée. Afin d'améliorer sa stabilité en bouche lors des réglages, il est possible d'y adjoindre des crochets ou de la rebaser avec une pâte oxyde de zinc eugénol sur le modèle en plâtre préalablement isolé (Pompignoli *et al.* 2004; Viennot *et al.* 2004). Les bourrelets doivent être plus hauts de deux millimètres par rapport à l'arcade dentaire résiduelle (*Figures 2-15 a et b*) (Pompignoli *et al.* 2004). Au moyen d'un plan de Fox, la maquette est réglée en bouche de sorte à paralléliser les bourrelets par rapport au plan passant par le tragus et le point sous-nasal (plan de Camper), et à la ligne bipupillaire dans le plan frontal. On distingue plusieurs situations en fonction du décalage du nouveau point interincisif par rapport à l'existant (Pompignoli *et al.* 2004; Rignon-Bret 2016).

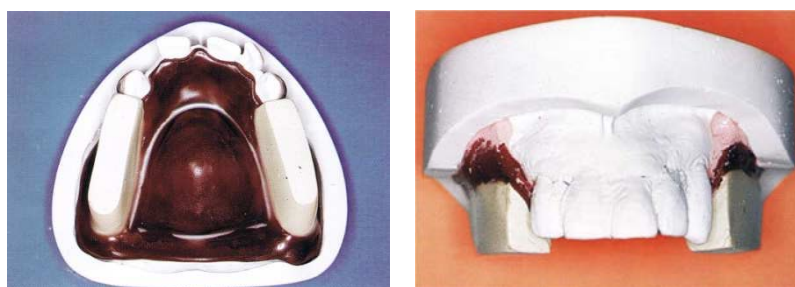

Figure 2-15 : a Base d'occlusion maxillaire sur son modèle. b Les bourrelets latéraux sont plus hauts de 2 mm par rapport à l'arcade dentaire résiduelle.

D'après : Pompignoli *et al.* 2004

Lorsque la situation du point interincisif doit être conservée, le plan de Fox est amené au plus près du bord libre des incisives centrales maxillaires sans jamais entrer en contact avec elles. En effet, la dualité tissulaire opposant les surfaces d'appui muqueuses et dentaires est une source d'erreurs potentielles (Rignon-Bret et Rignon-Bret 2002). Des clefs en silicone sont réalisées au laboratoire sur le maître-modèle afin d'enregistrer la position du bloc incisivo-canin et garantir un montage identique à la position initiale des dents (Berteretche et Hüe 2008).

Si le point interincisif doit être décalé latéralement, le réglage de la maquette maxillaire est identique. La position du nouveau point interincisif est tracée et vérifiée

en bouche puis reportée directement sur le modèle en plâtre (Pompignoli *et al.* 2004).

Lorsque le point interincisif idéal est situé plus bas que l'existant, le plan de Fox est amené en regard de la position du futur point interincisif en parallélisant les bourrelets à la ligne bipupillaire et au plan de Camper (*Figure 2-16*). Puis la maquette d'occlusion est remplacée sur le modèle en plâtre et une boule de silicone haute viscosité est placée en arrière des incisives maxillaires sur le modèle. Le plan de Fox est appliqué sur les bourrelets latéraux afin d'aplanir le silicone selon le plan de Camper. Une fois polymérisée, la clef en silicone est aménagée en bouche et marquée pour matérialiser le nouveau point interincisif dans les trois plans de l'espace (*Figure 2-17 a*). Cette clef servira avec la maquette d'occlusion à positionner le modèle sur la table de montage de l'articulateur de façon très précise (*Figure 2-17 b*). Par ailleurs, la clef en silicone permet d'évaluer le soutien de la lèvre supérieure au repos et lors du sourire, en particulier lorsque le point interincisif doit être avancé (Pompignoli *et al.* 2004). Certains auteurs recommandent d'utiliser la même technique sans toutefois utiliser de clef en silicone. Ainsi, seule la maquette d'occlusion permet de stabiliser le modèle sur la table de montage. Le centrage du modèle est effectué à vue d'œil en plaçant le point interincisif existant de x millimètres en avant ou en arrière du repère situé sur la table de montage. Lorsque l'on veut reculer de x millimètres le point interincisif par rapport à l'existant, les dents en plâtre devront être placées x millimètres en avant de la croix située sur la table de montage, et inversement (Rignon-Bret et Rignon-Bret 2002; Rignon-Bret 2016).

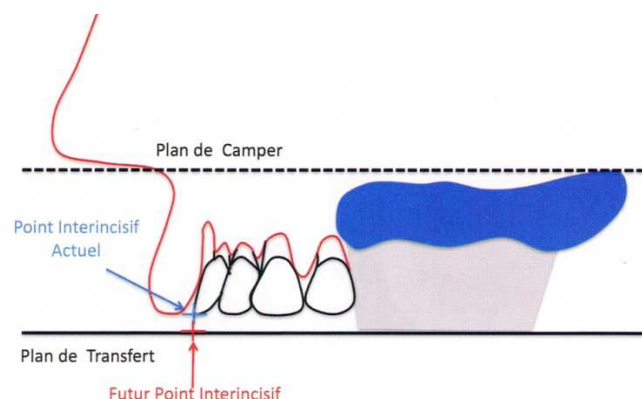


Figure 2-16 : Le plan réglé sur les bourrelets d'occlusion correspond au plan de transfert et passe par le futur point interincisif.

D'après : Rignon-Bret 2016

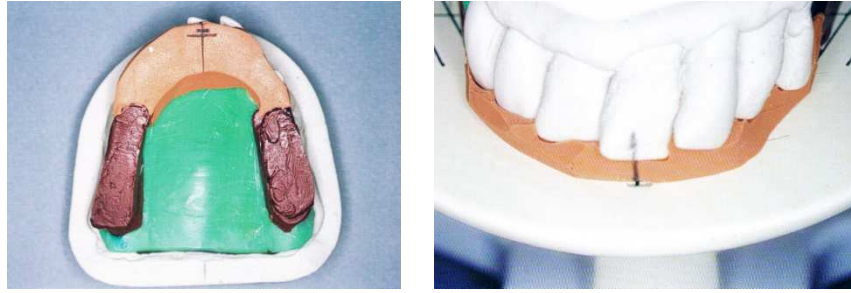

Figure 2-17 : a La position souhaitée du point interincisif est marquée sur la clef en silicone. b Le modèle maxillaire est positionné sur la table de montage selon le nouveau point interincisif.

D'après : Pompignoli et al. 2004

Dans le cas où le point interincisif idéal est plus haut que l'existant, le plan de Fox est amené au plus près des incisives maxillaires sans entrer en contact avec, puis la distance « D » entre le plan de Fox et le nouveau point interincisif est mesurée (Figure 2-18). Une boule de silicone placée en arrière des incisives maxillaires égressées puis aménagée sert à matérialiser le point (Figure 2-19) (Pompignoli et al. 2004). La modèle est placée sur la table de montage grâce à la maquette d'occlusion réglée et la tige incisive de l'articulateur est abaissée de « $y = 4D/3$ », afin de prendre en compte l'éloignement entre le point interincisif et la tige. Après le montage du modèle maxillaire, la tige est replacée à zéro (Rignon-Bret 2016).

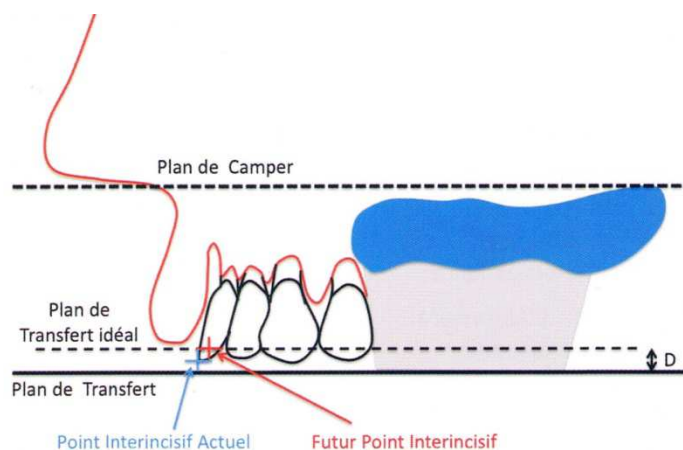


Figure 2-18 : Le plan réglé sur les bourrelets d'occlusion est plus bas que le plan passant par le point interincisif souhaité. La distance « D » séparant les deux plans est mesurée.

D'après : Rignon-Bret 2016

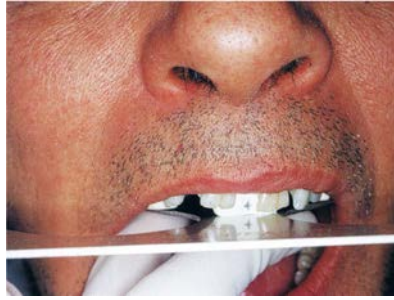


Figure 2-19 : La position souhaitée du point interincisif est marquée sur la clef en silicone.

D'après : Pompignoli *et al.* 2004

Lorsqu'il existe des dents postérieures à l'arcade antagoniste, le montage en articulateur du modèle maxillaire doit impérativement être effectué avant l'enregistrement du rapport intermaxillaire. En effet, en cas d'édentement total unimaxillaire, la présence de dents antagonistes risque de déformer la surface plane du bourrelet et faire perdre les données enregistrées (Pompignoli *et al.* 2004). Le montage doit mettre en œuvre un système de double base engrenée (Helfer *et al.* 2010). Lorsque la PCI est réalisée à l'arcade mandibulaire, l'emploi d'une table de montage est contre-indiqué pour le montage du modèle maxillaire dont l'arcade dentée est souvent asymétrique. On veillera dans ce cas à réaliser un arc facial (Helfer et Louis 2016).

La détermination du point interincisif peut également être effectuée au moment de l'enregistrement du rapport intermaxillaire. Cette méthode requiert une maquette d'occlusion recouvrant les dents restantes et débordant de deux millimètres sur la face vestibulaire (*Figure 2-20*). Le marquage de la position est réalisé au couteau à cire sur la base d'occlusion. L'intérêt de cette technique est d'assurer la rétention de la base d'occlusion au moyen du recouvrement des dents antérieures, d'éviter la mobilisation des dents pendant le réglage des maquettes, et de prévenir toute fracture des dents sur le modèle en plâtre (Hüe et Berteretche 2003).

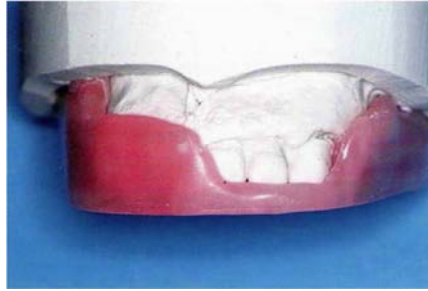

Figure 2-20 : La maquette d'occlusion recouvre les dents restantes et déborde de 2 mm sur leur face vestibulaire.

D'après : Hüe et Berteretche 2003

3.1.3.3.2. L'enregistrement des rapports intermaxillaires

3.1.3.3.2.1. Objectifs

L'objectif est de déterminer et enregistrer de façon précise la position de la mandibule par rapport au maxillaire. Cette position est définie par une composante verticale qui est la dimension verticale d'occlusion et une composante horizontale avec la relation centrée (RC) (Postaire et Herbout 2016). C'est dans cette relation que sera construite la nouvelle occlusion d'intercuspidie maximale (OIM) (Pompignoli *et al.* 2004).

3.1.3.3.2.2. Moyens

La base d'occlusion maxillaire utilisée pour la détermination du point interincisif est réutilisée. Une base d'occlusion mandibulaire est réalisée en fonction de la présence ou non d'un édentement à cette arcade (Pompignoli *et al.* 2004).

3.1.3.3.2.3. Mise en œuvre

Des points de repère sont marqués sur le nez et le menton du patient puis la dimension verticale de repos (DVR) est évaluée selon les conditions définies pour la prothèse complète classique. La DVO est calculée par soustraction de l'espace libre d'inocclusion (ELI) à la DVR, puis la maquette mandibulaire est réduite jusqu'à atteindre la DVO recherchée (Rignon-Bret 2016). Lorsque l'arcade mandibulaire est

dentée, la réduction doit être effectuée sur la maquette maxillaire (Pompignoli *et al.* 2004). Les contacts dento-dentaires doivent absolument être évités afin de ne pas faire intervenir la proprioception, source de glissement vers l'occlusion de convenance du patient. Ainsi, lorsque la DVO souhaitée peut être obtenue sans contact dento-dentaire, les réglages sont effectués selon le protocole classique de la PAC. Dans le cas contraire, l'enregistrement du RIM doit se faire à une dimension verticale dite « d'enregistrement » (DVE) supérieure à la DVO recherchée. Lors du montage en articulateur du modèle mandibulaire, la tige incisive sera alors augmentée de la différence « $y = DVE - DVO$ » (Rignon-Bret 2016).

Lorsque les deux arcades s'affrontent à la bonne DVO, un système de chevrons est réalisé sur les maquettes d'occlusion et l'enregistrement est réalisé à la cire verte Aluwax® ou à la pâte de Kerr®. La relation centrée est recherchée en guidant le patient qui est invité à placer sa langue au palais en haut et en arrière de façon à favoriser le recul mandibulaire (Pompignoli *et al.* 2004).

Le rapport intermaxillaire enregistré est ensuite vérifié en faisant effectuer au patient des mouvements d'ouverture et de fermeture répétés (Postaire et Pompignoli 2011). L'enregistrement réalisé permet le transfert du modèle mandibulaire sur l'articulateur (Viennot *et al.* 2004).

3.1.3.3.3. Le choix des dents

Le passage de l'édentement partiel à l'édentement total est bien souvent subi par le patient et s'accompagne d'un impact psychologique fort. A ce stade, la participation du patient au choix des dents et à leur future position est essentielle afin de favoriser la bonne intégration prothétique. Ainsi, la consultation des documents pré-extractionnels et le réglage des paramètres esthétiques doivent être source de dialogue, afin de prendre en compte le point de vue du patient tout en respectant les impératifs fonctionnels indispensables à l'équilibre prothétique. Dans certains cas, le résultat esthétique ne répond pas totalement aux exigences posées en raison des difficultés inhérentes à la PCI et à l'absence d'essayage du montage antérieur. L'intégration prothétique peut cependant être réussie lorsque le patient est impliqué et a participé de façon active aux décisions relevant de l'esthétique (Berteretche et Hüe 2008).

Du dialogue avec le patient ressort plusieurs situations distinctes. Soit la perte des dents est difficilement acceptée et le patient ne souhaite pas changer son apparence naturelle. Dans ce cas la forme, la position, la couleur et les caractérisations des dents prothétiques devront reproduire au mieux l'apparence initiale du sourire grâce aux documents pré-extractionnels. Cette demande est le plus souvent motivée par le fait que l'édentement passe inaperçu pour l'entourage. Ceci implique que les dents restantes ne présentent pas de malpositions telles que des vestibulo-versions ou des égressions afin de ne pas nuire à l'équilibre prothétique.

Soit le patient a parfaitement assimilé la perte de ses dernières dents et souhaite retrouver son sourire d'antan ou un sourire en accord avec les critères esthétiques classiques (Hüe *et al.* 2007; Berteretche et Hüe 2008). La couleur est choisie en fonction de la couleur des cheveux, des yeux et de la peau. La forme est elle aussi primordiale et est conditionnée par la personnalité du patient, sa morphologie, et les documents pré-extractionnels. Ce choix ne doit en aucun cas être laissé à l'appréciation du laboratoire (Helfer *et al.* 2010).

3.1.3.4. Le pré-montage des dents absentes

Après le montage en articulateur des modèles grâce au système de double base engrenée et selon le rapport intermaxillaire enregistré en bouche, le laboratoire procède au pré-montage provisoire des dents postérieures (Pompignoli *et al.* 2004). Ce pré-montage est à distinguer du montage habituel car il s'effectue à la dimension verticale enregistrée (DVE ou DVO) (Rignon-Bret 2016). Il est destiné à vérifier le RIM en bouche (Demurashvili *et al.* 2012).

Un duplicata du modèle secondaire est également réalisé avant la prochaine séance clinique. Il servira plus tard au montage esthétique (Pompignoli *et al.* 2004).

3.1.3.5. La vérification du rapport intermaxillaire

3.1.3.5.1. Objectifs

L'enregistrement du RIM et son transfert sur articulateur est source de nombreuses erreurs (Viennot *et al.* 2004). Ainsi, il est indispensable de le valider cliniquement à la dimension verticale enregistrée et de vérifier la couleur des dents (Rignon-Bret 2016). Par ailleurs, cette étape est également une nouvelle occasion d'effectuer des corrections occlusales prospectives à l'arcade antagoniste (Postaire *et al.* 2010).

3.1.3.5.2. Moyens

Le praticien utilise la maquette de pré-montage sur cire réalisée au laboratoire et son éventuelle antagoniste (Pompignoli *et al.* 2004). Afin de prévenir toute déformation de la cire lors de l'essayage, une fine couche de résine auto-polymérisable rose peut être déposée sur la face palatine de la maquette maxillaire et la face linguale de la maquette mandibulaire (Rignon-Bret et Rignon-Bret 2002). Certains auteurs recommandent l'emploi d'une maquette d'occlusion sur base dure, voire une réplique du montage sous la forme d'une prothèse amovible partielle polymérisée pour plus de précision (Viennot *et al.* 2004).

3.1.3.5.3. Mise en œuvre

Afin de favoriser l'oubli de son OIM habituelle et permettre un essayage en RC, le patient est tout d'abord invité à serrer modérément les dents sur deux contons salivaires pendant deux minutes, puis les maquettes sont insérées en bouche (Pompignoli *et al.* 2011). La DVO et l'occlusion statique sont examinées. L'orientation du plan occlusal est vérifiée et la qualité de l'intercuspidie est comparée à celle observée sur l'articulateur (Berteretche et Hüe 2008; Pompignoli *et al.* 2011). Dans le cas où le montage est réalisé à la DVE, il convient également d'évaluer précisément la diminution de la dimension verticale à réaliser pour le montage définitif (Rignon-Bret et Rignon-Bret 2002; Rignon-Bret 2016). En cas d'erreur constatée dans le RIM,

un nouvel enregistrement est réalisé au moyen d'un articulé de Tench en vue d'un nouvel essayage du pré-montage (Pompignoli *et al.* 2004).

Les données esthétiques telles que la taille, la forme et la couleur des dents sont validées avec le patient (Rignon-Bret 2016). De plus la situation des lignes haute et basse du sourire sont relevées et reportées sur le modèle en plâtre (Rignon-Bret et Rignon-Bret 2002).

Enfin, un détartrage au cours de cette séance de soin suivi d'une prescription de bains de bouche à la chlorhexidine permettent de préparer l'intervention chirurgicale à venir. L'objectif est de réduire la charge bactérienne intrabuccale afin de contrôler l'inflammation locale, améliorer la qualité de la cicatrisation gingivale et osseuse, et réduire les douleurs post-opératoires (Rignon-Bret et Rignon-Bret 2002; Schwenzer *et al.* 2014; Soheilifar *et al.* 2015).

3.1.3.6. La réalisation des clefs de références

Une fois l'essayage validé, le praticien réalise des clefs en silicone lourd sur le modèle de travail, destinées à conserver la position du bloc incisivo-canin de l'arcade à édenter. C'est grâce à ces références, à la position future du point interincisif et en fonction de l'esthétique souhaitée que sera déterminée la future position des dents antérieures (Rignon-Bret et Rignon-Bret 2002; Rignon-Bret 2016).

Au préalable, des encoches sont marquées sur la paroi verticale de la base des modèles en plâtre. Elles serviront à replacer les clefs après la résection des modèles à venir (Pompignoli *et al.* 2004). Trois clefs sont à confectionner. La première est une clef maxillaire vestibulaire découpée horizontalement en suivant la ligne haute du sourire. La seconde est une clef mandibulaire réalisée en mordue et découpée selon la ligne basse du sourire déjà reportée sur le modèle, en passant par le futur point interincisif (*Figure 2-21 a*). La position de ce dernier dans le plan frontal et sagittal est marquée à l'encre sur la clef (*Figure 2-21 b*) (Rignon-Bret et Rignon-Bret 2002; Rignon-Bret 2016). Enfin, une clef maxillaire moulant le versant vestibulaire de la crête alvéolaire permettra d'objectiver la quantité de résection nécessaire et l'espace disponible pour la future base prothétique (*Figure 2-21 c*) (Rignon-Bret et Rignon-Bret 2002; Pompignoli *et al.* 2004; Rignon-Bret 2016).

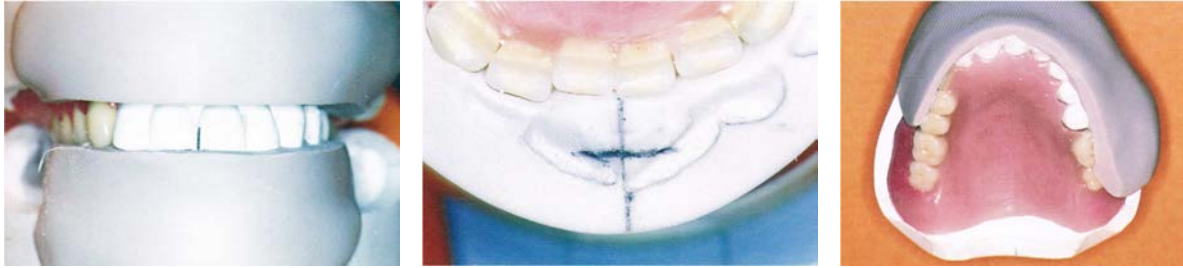

Figure 2-21 : a Réalisation des clefs maxillaires et mandibulaires matérialisant respectivement les lignes haute et basse du sourire. b Marquage de la situation du futur point interincisif maxillaire. c Réalisation de la clef vestibulaire des dents maxillaires.

D'après : Rignon-Bret et Rignon-Bret 2002

3.1.3.7. La détermination du niveau de résorption et la préparation du modèle de travail

Cette étape consiste à évaluer l'alvéolyse des dents restantes à partir des données du sondage parodontal et du bilan radiographique, afin d'anticiper l'intervention chirurgicale et la résorption alvéolaire faisant suite aux avulsions. Elle prend également en compte les impératifs prothétiques en aménageant l'espace nécessaire au positionnement esthétique des dents antérieures et à la fausse gencive, prévenant ainsi tout surcontour et soutien excessif de la lèvre. Ainsi, les dents et la crête alvéolaire sont réséquées sur le modèle en plâtre qui servira à terminer la fabrication de la prothèse complète immédiate. Ce remodelage doit impérativement être réalisé par le chirurgien-dentiste (Rignon-Bret et Rignon-Bret 2002; Viennot *et al.* 2004; Rignon-Bret 2016).

Lorsqu'il existe des poches parodontales, leurs profondeurs vestibulaire, mésiale et distale sont relevées puis reportées sur le versant vestibulaire du modèle en plâtre (*Figures 2-22 a et b*) (Berteretche et Hüe 2008). La préparation du modèle ne doit pas dépasser la ligne de réflexion muqueuse. De plus, le praticien devra veiller à préserver les freins incisifs et canins (Rignon-Bret et Rignon-Bret 2002), ainsi que la papille rétro-incisive au maxillaire (Viennot *et al.* 2004).

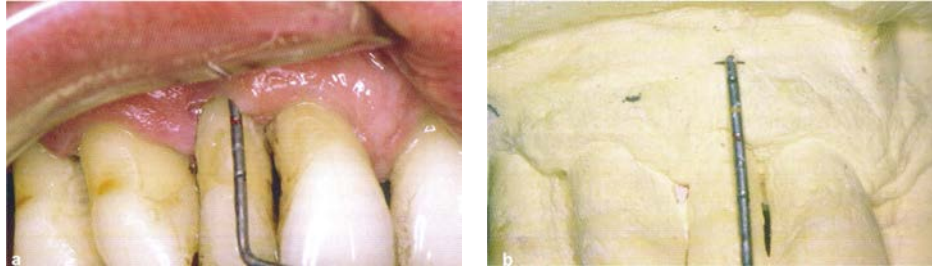


Figure 2-22 : a Sondage des poches parodontales. b Report sur le modèle de travail.
D'après : Louis et al. 2016

Pour mener à bien la préparation, le clinicien supprime tout d'abord les dents restantes jusqu'à leur collet au moyen d'une fraise montée sur pièce à main (*Figure 2-23 a*) (Pompignoli et al. 2004; Viennot et al. 2004; Rignon-Bret 2016). Lorsque les dents présentent des poches parodontales, la préparation du versant vestibulaire devra s'effectuer jusqu'au repère matérialisant la profondeur de poche (Berteretche et Hüe 2008). Puis le versant vestibulaire de la crête est remodelé au cutter de façon à supprimer les contre-dépouilles selon l'axe d'insertion de la future prothèse (*Figure 2-23 b*). Enfin, la zone retouchée est arrondie de façon à supprimer tout relief agressif, puis soigneusement polie grâce à du papier de verre utilisé dans des granulométries décroissantes (*Figure 2-23 c*) (Pompignoli et al. 2004; Viennot et al. 2004; Phoenix et Fleigel 2008; Rignon-Bret 2016).

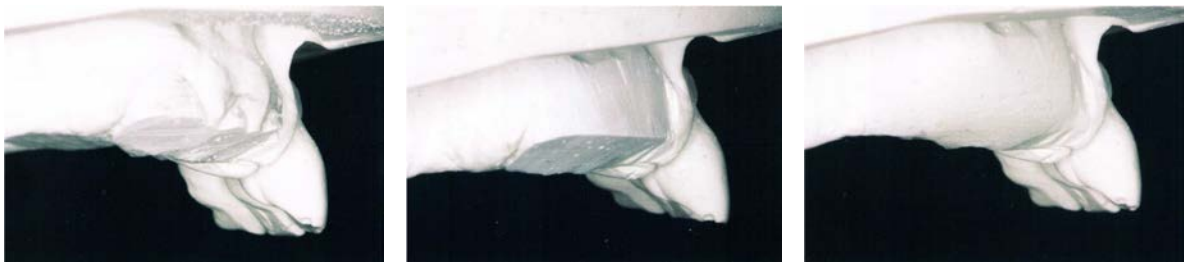

Figure 2-23 : a Vue de profil du modèle après suppression des dents. b Vue de profil après élimination des contre-dépouilles. c Vue de profil après réalisation de l'arrondi et polissage.

D'après : Hüe et Berteretche 2003

L'espace disponible pour les dents et la base prothétique est vérifié grâce aux clefs précédemment réalisées. Après validation, le modèle est préparé de la même façon que pour la prothèse conventionnelle avec le grattage du joint postérieur et la

décharge de la papille rétro-incisive et du raphé médian (Rignon-Bret et Rignon-Bret 2002). Un duplicata du modèle en plâtre ainsi préparé permettra de guider le praticien lors de la chirurgie en prévoyant le résultat final (Pompignoli *et al.* 2004).

En 2008, Phoenix et Fleigel proposent une approche plus conservatrice de la préparation du maître-modèle fondée sur l'anatomie du parodonte superficiel. A partir des données de la littérature concernant les dimensions des différents composants de l'espace biologique, ils rationalisent la mise en forme du modèle par un tracé rigoureux et des retouches précises successives (*Figure 2-24*).

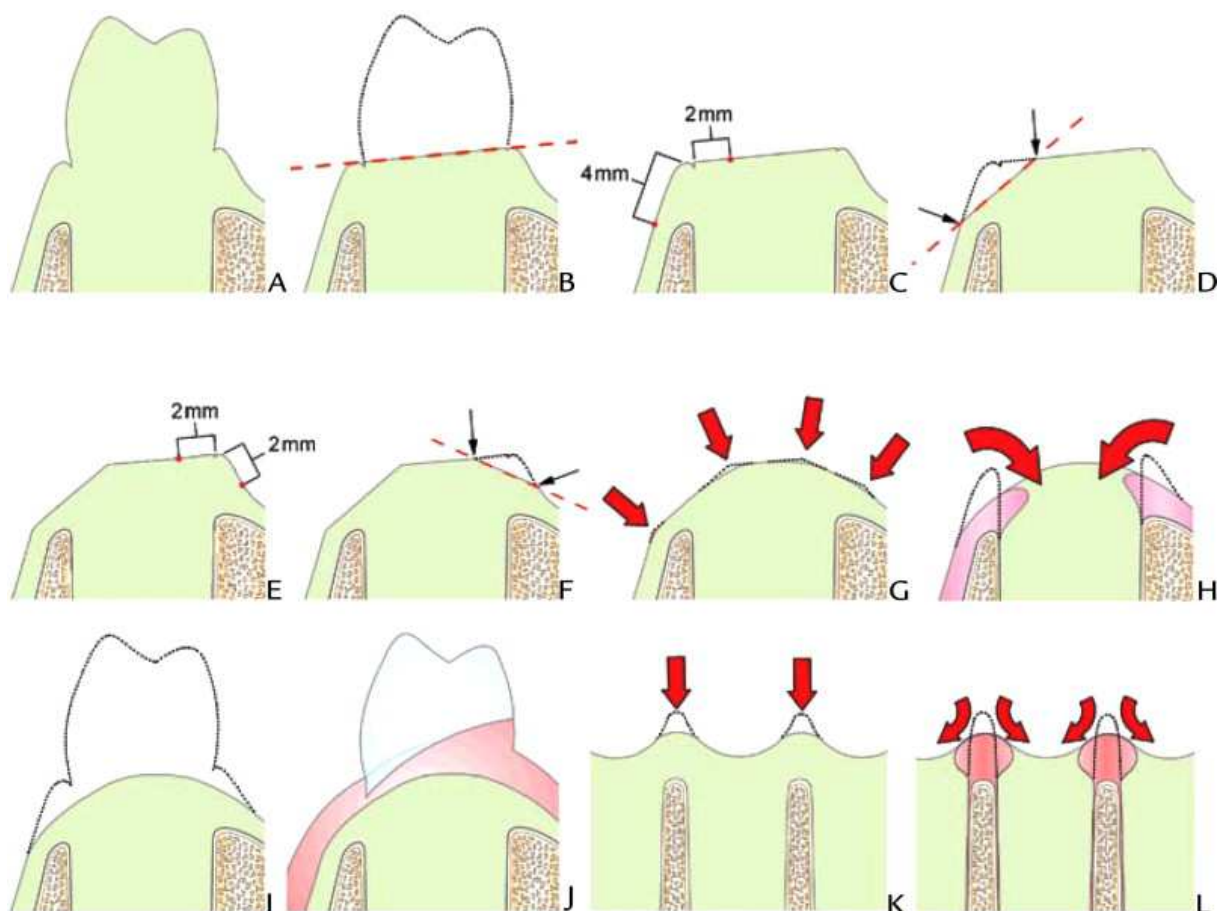


Figure 2-24 : La préparation du maître-modèle selon Phoenix et Fleigel.

D'après : Phoenix et Fleigel 2008

La préparation est réalisée dent par dent. La couronne est tout d'abord rasée au moyen d'une fraise de façon à mettre à plat le modèle entre le bord de la gencive libre vestibulaire et son symétrique lingual ou palatin. Deux traits sont ensuite marqués sur le modèle, le premier sur le versant vestibulaire de la crête situé quatre

millimètres sous le bord de la gencive libre vestibulaire, et le second à l'ancien l'emplacement de la dent à deux millimètres de la gencive libre vestibulaire. La zone délimitée par ces deux traits est mise à plat et l'opération est répétée sur le versant lingual ou palatin en plaçant cette fois les deux lignes à deux millimètres de part et d'autre de la gencive libre. Une fois polie, la surface obtenue simule l'affaissement des tissus mous après avulsion et dispense d'une ostéoplastie supplémentaire. Lorsque l'esthétique actuelle doit être conservée, le montage peut être effectué simultanément avant de raser la dent suivante jusqu'à obtenir le montage définitif. On parle de « montage alterné ». La préparation terminée, les reliefs agressifs laissés par les papilles interdentaires sont arrondis et polis au papier de verre.

Une préparation excessive du modèle entrainerait une compression excessive des tissus mous par la prothèse, imposant une ostéoplastie supplémentaire à l'aide du guide chirurgical. A l'inverse, une préparation insuffisante serait à l'origine d'une instabilité prothétique et d'un déséquilibre de l'occlusion. Quelle que soit la technique choisie, l'utilisation d'un guide chirurgical reste indispensable mais ne doit pas occasionner une ostéoplastie surévaluée. Ainsi le mode de préparation doit être choisi en fonction du contexte clinique. Lorsque le patient présente un parodonte épais avec une augmentation de la profondeur au sondage synonyme d'une résorption osseuse avancée, la méthode classique de préparation doit être appliquée. A l'inverse, lorsque le parodonte est fin avec un espace sulculaire réduit, la technique la plus conservatrice doit être choisie (Phoenix et Fleigel 2008; Goswami et Singh 2012).

3.1.3.8. Les finitions

3.1.3.8.1. Le montage des dents

Pour le montage, la tige incisive de l'articulateur est replacée à zéro de façon à effectuer le montage à la DVO souhaitée pour la prothèse et non à la DVE comme pour le pré-montage. L'espace disponible pour le montage des dents et la base prothétique est réévalué à cette DVO et la résection du modèle est corrigée si nécessaire (Rignon-Bret et Rignon-Bret 2002; Rignon-Bret 2016).

Les dents sont montées selon les règles de la prothèse complète, en recherchant un schéma d'occlusion balancée. Le bloc incisivo-canin est monté en premier, dans le respect du projet esthétique préétabli. Ainsi, dans le cas où il a été choisi de changer l'apparence du sourire, le montage s'effectue à partir du point interincisif prothétique marqué sur la clef mandibulaire elle-même plaquée sur le bloc incisivo-canin mandibulaire. Les autres clefs et l'ensemble des documents pré-extractionnels guident le montage dent par dent (Pompignoli *et al.* 2004).

Dans le cas où il a été décidé de conserver l'agencement des dents naturelles, le montage antérieur s'effectue avec la même clef mandibulaire en mordue, en plaçant cette fois les dents prothétiques dans les indentations laissées par les dents naturelles (*Figures 2-25 a et b*) (Viennot *et al.* 2004; Berteretche et Hüe 2008). Le duplicata du modèle secondaire initial sert de référence. Une autre technique dite du « montage alterné » citée précédemment, consiste à effectuer le montage simultanément avec la préparation du modèle en plâtre, en rasant les dents naturelles une par une. Quelle que soit la technique choisie, chaque dent prothétique est remodelée pour imiter les dents naturelles du patient (Hüe et Berteretche 2003; Pompignoli *et al.* 2004).

Le montage postérieur fonctionnel est ensuite ajusté aux dents antérieures. Si nécessaire, des coronoplasties secondairement reportées en bouche le jour des avulsions peuvent à nouveau être effectuées à ce stade (Pompignoli *et al.* 2004).

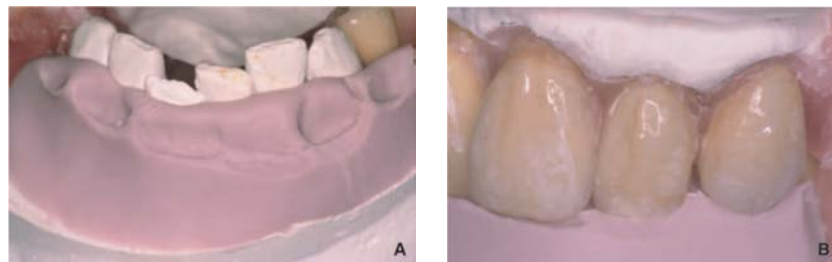


Figure 2-25 : a Clef en silicone plaquée sur les faces vestibulaires du bloc incisivo-canin mandibulaire. b Montage des dents maxillaires à partir de la clef en silicone.

D'après : Berteretche et Hüe 2008

3.1.3.8.2. La polymérisation de la prothèse

Le laboratoire procède à la finition des cires avec la mise en forme esthétique de la gencive marginale et la réalisation des surfaces polies stabilisatrices de l'extrados.

Après grattage du modèle maxillaire au niveau du joint postérieur, les modèles et leurs maquettes sont mis en moufle, et les prothèses sont polymérisées (Pompignoli *et al.* 2011). La phase de cicatrisation après l'avulsion des dernières dents et le remodelage osseux qu'elle implique impose de réaliser une base prothétique en résine du fait de son caractère facilement modifiable. En effet, une base métallique est à proscrire, au moins durant la première année de cicatrisation (Hüe et Berteretche 2003).

L'équilibration occlusale finale est effectuée sur articulateur grâce au système de double base engrenée. Les finitions sont ensuite effectuées avec un polissage fin de la prothèse (Pompignoli *et al.* 2011).

3.1.3.8.3. Le guide chirurgical

3.1.3.8.3.1. Objectifs

Le guide chirurgical est la réplique exacte de la base prothétique. Il préfigure son intrados et ses bords afin de guider la résection osseuse et reproduire ainsi les données cliniques préétablies sur le modèle de travail (Rignon-Bret et Rignon-Bret 2002; Pompignoli *et al.* 2004; Postaire et Pompignoli 2011). Cette technique chirurgicale permet d'obtenir une adaptation optimale de la prothèse immédiate, améliorant ainsi le confort du patient. Les douleurs post-opératoires sont réduites, ainsi que les retouches prothétiques (Bissasu 2004).

3.1.3.8.3.2. Moyens

Le guide chirurgical est constitué de résine transparente pour sa base afin de contrôler la résection osseuse au cours de l'acte chirurgical. Une résine de couleur

dentine peut être utilisée lorsque les dents sont reproduites sur le guide (Pompignoli *et al.* 2004).

3.1.3.8.3.3. Les différents types de guides chirurgicaux et leur réalisation

3.1.3.8.3.3.1. Le guide chirurgical simple

Il s'agit d'une simple plaque base en résine transparente, réplique de l'intrados prothétique, et dépourvue de dents (*Figure 2-26*) (Berteretche et Hüe 1998). Il est réservé aux situations dans lesquelles un faible nombre d'extractions est nécessaire, avec une ostéoplastie réduite (Pompignoli *et al.* 2004).

Pour l'obtenir, les contre-dépouilles de l'intrados prothétique sont comblées et un duplicata du maître-modèle est réalisé après coffrage de la prothèse elle-même. Une cire est coulée dans le fond de vestibule et une épaisseur de cire calibrée est appliquée sur les crêtes et la voûte palatine. La mise en moufle et la polymérisation de cette pièce en cire permet d'obtenir le guide chirurgical (Pompignoli *et al.* 2004).

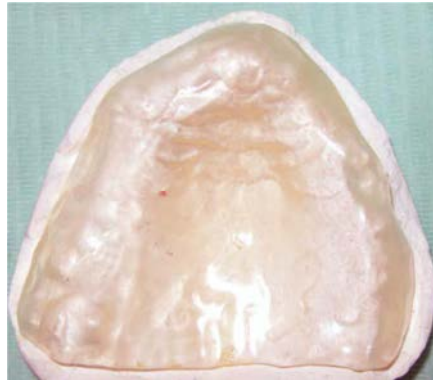

Figure 2-26 : Guide chirurgical simple

D'après : Abdelkoui 2011

3.1.3.8.3.3.2. Le guide chirurgical monobloc avec dents transparentes inamovibles en occlusion

Ce guide est la réplique exacte de la prothèse en résine transparente. Il reproduit à la fois la plaque base mais également les dents prothétiques (*Figure 2-27*) (Pompignoli *et al.* 2004). Leur présence favorise le bon positionnement du guide au cours de la chirurgie grâce à l'OIM (Postaire *et al.* 2010). Par ailleurs, il permet de

juger du bon repositionnement du lambeau et de la précision du bord à bord en situation réelle sous l'effet de la contrainte occlusale (Rignon-Bret 1995; Dales *et al.* 2005). Le guide denté est indiqué pour des chirurgies de plus grandes étendues s'accompagnant de résections osseuses importantes.

Il est obtenu par mise en moufle de la prothèse complète finie (Pompignoli *et al.* 2004). Le remodelage du guide par suppression des dents antérieures et aménagement d'une fine épaisseur de résine en regard de la zone d'intervention garantit une meilleure visibilité au cours de l'intervention chirurgicale (Pompignoli *et al.* 2004; Viennot *et al.* 2004).

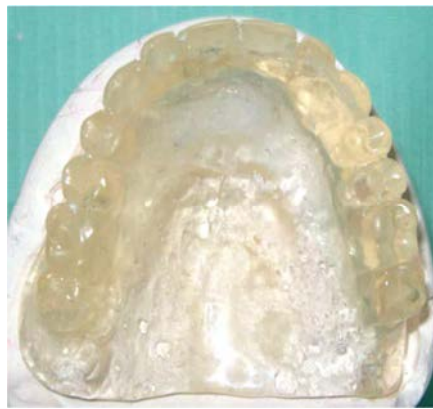

Figure 2-27 : Guide chirurgical monobloc avec dents transparentes inamovibles en occlusion

D'après : Abdelkoui 2011

3.1.3.8.3.3.3. Le guide chirurgical avec dents amovibles

Ce guide chirurgical constitue également une réplique exacte de la prothèse complète mais présente la particularité d'avoir des arcades dentaires démontables pour faciliter la chirurgie. En effet l'arcade est segmentée en trois ou quatre portions amovibles avec parmi elles une ou deux antérieures et deux postérieures (*Figure 2-28*). Elles peuvent être solidarisées à la base transparente par collage. Par conséquent, ce guide chirurgical est utilisable à la fois comme guide chirurgical simple, ou en occlusion (Rignon-Bret et Rignon-Bret 2002; Pompignoli *et al.* 2004).

Dans le cas où un rebasage de la PCI s'impose après quelques mois, il peut également être utilisé comme prothèse provisoire d'attente, une fois les dents solidarisées à la base prothétique au moyen d'une colle cyano-acrylate (Rignon-Bret

1995). Lorsque le patient présente un sourire gingival, la portion apparente de la fausse gencive peut-être réalisée en résine rose directement au fauteuil ou au laboratoire (Rignon-Bret et Rignon-Bret 2002). De plus, si par la suite une stabilisation implantaire de la prothèse complète est envisagée, le guide chirurgical pourra être transformé en guide radiographique puis en guide chirurgical pour la mise en place des implants (Rignon-Bret et Rignon-Bret 2002).

La fabrication se fait par mise en moufle de la prothèse complète, en disposant au préalable les dents en résine de teinte dentine dans la contrepartie. Ces dents sont issues d'un isomoulage des dents prothétiques. L'arcade obtenue est sectionnée au niveau des limites de la chirurgie, formant ainsi plusieurs segments. Ceux-ci devront être mis de dépouille et isolés avant la mise en moufle, afin d'autoriser leur désinsertion après polymérisation de la plaque base (Rignon-Bret 1995; Rignon-Bret et Rignon-Bret 2002; Pompignoli *et al.* 2004).

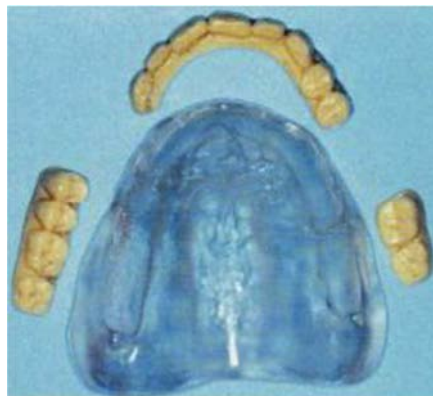

Figure 2-28 : Guide chirurgical avec dents amovibles

D'après : Abdelkoui 2011

3.1.3.9. La mise en bouche

3.1.3.9.1. La chirurgie

3.1.3.9.1.1. Objectifs

L'intervention chirurgicale regroupe l'avulsion des dernières dents de l'arcade à édenté, puis le remodelage de la crête édentée selon les données issues du maître-modèle grâce au guide chirurgical.

Immédiatement après la chirurgie, la PCI est insérée en bouche et équilibrée. Dans le cadre d'un plan de traitement faisant appel à la prothèse mixte, les éventuelles prothèses transitoires ou définitives antagonistes devront avoir été mises en place préalablement à la chirurgie (Pompignoli *et al.* 2004).

3.1.3.9.1.2. Moyens

La salle d'intervention est préparée avant l'arrivée du patient. La table de chirurgie est couverte d'un champ stérile sur lequel sont disposés les instruments stériles et le matériel suivants :

- le matériel pour l'asepsie péri-orale et intrabuccale avec une cupule contenant un antiseptique à base de chlorhexidine ;
- un champ de tête percé ;
- une aspiration chirurgicale ;
- un kit d'examen avec un miroir, une sonde et une paire de précelles ;
- une sonde parodontale ;
- une seringue, des carpules et des aiguilles d'anesthésie ;
- un écarteur de Farabeuf ou de Dautrey ;
- un porte-lame et une lame de bistouri n°15 ;
- un syndesmotome de Bernard ;
- un décolleur de Molt ;
- un élévateur ;
- des daviers ;
- une pince gouge ;
- une pièce à main chirurgicale ;
- un kit de fraises chirurgicales ;
- une curette ;
- le matériel de suture avec une pince porte-aiguille, une paire de précelles à tissus, des ciseaux et un fil de suture ;
- des compresses stériles.

L'ensemble est lui-même recouvert d'un champ stérile qui sera employé secondairement pour couvrir le patient.

Sur une autre table est placé le moteur pour la pièce à main muni d'une irrigation avec du sérum physiologique ou de l'eau stérile (Tarragano *et al.* 2010; Perrin *et al.* 2012). Le guide chirurgical et la prothèse d'usage sont décontaminés et du papier à articulé et des fraises diamantées et de polissage sont préparés pour l'équilibration prothétique en fin d'intervention (Pompignoli *et al.* 2004).

A l'arrivée du patient, le praticien revêt une tenue aseptique à manches courtes, un masque chirurgical, des lunettes de protection, et une coiffe. Il effectue un lavage de mains antiseptique accompagné d'une friction avec une solution hydro-alcoolique, puis enfile une blouse chirurgicale et des gants stériles.

Le patient est installé et effectue un bain de bouche à base de chlorhexidine à 0,12 % pendant 3 minutes. Il est couvert du champ stérile précédemment utilisé pour isoler le plateau chirurgical en veillant à placer la face externe du champ au contact du patient (Tarragano *et al.* 2010). Une compresse imprégnée d'une solution de chlorhexidine permet d'assurer la désinfection péribuccale par badigeonnage (Davarpanah 2005). La mise en place d'un champ de tête destiné à isoler la bouche du patient achève la préparation de ce dernier (Tarragano *et al.* 2010).

3.1.3.9.1.3. Les avulsions

Certains auteurs recommandent une anesthésie sans vasoconstricteurs pour favoriser l'évacuation de l'œdème et faciliter la mise en évidence du blanchiment de la muqueuse lors de la mise en place du guide chirurgical (Rignon-Bret 2016; Rignon-Bret *et al.* 2016).

Un sondage parodontal confronté aux données fournies par les radiographies permet de déterminer le niveau de l'incision. Ainsi, une incision à biseau interne sectionnant les papilles interdentaires est réalisée et prolongée en distal sur le sommet de la crête osseuse. Lorsqu'une importante quantité d'os doit être reséquée, l'incision intrasulculaire réalisée en palatin est également prolongée en distal sur la crête, délimitant ainsi un triangle muqueux qui sera excisé. Cette technique similaire à un « distal wedge » assure la bonne coaptation des berges vestibulaire et palatine en fin d'intervention.

Un lambeau de pleine épaisseur est levé à l'aide du décolleur de Molt en veillant à préserver la zone de réflexion muqueuse enregistrée lors de l'empreinte anatomo-fonctionnelle. En effet, la conservation de l'adhérence du lambeau à l'os

sous-jacent est la condition indispensable pour éviter une diminution de la profondeur du vestibule.

Les dents sont ensuite extraites de façon atraumatique. Toute fracture de la corticale osseuse constituerait une complication non prévue dans la planification de la résorption osseuse sur le maître-modèle, et perturberait l'adaptation et l'équilibre de la prothèse d'usage (Rignon-Bret et Rignon-Bret 2002; Viennot *et al.* 2004). Par ailleurs, la fracture des parois osseuses intraseptales et vestibulaires entraînerait une résorption osseuse accrue (Hüe et Berteretche 2003).

Les alvéoles déshabitées doivent être curetées avec soin, puis désinfectées par rinçage à la chlorhexidine en cas d'infection locale (Rignon-Bret 2016).

3.1.3.9.1.4. L'ostéoplastie guidée

Le lambeau est remplacé dans sa situation initiale puis le guide chirurgical est mis en bouche sans les dents amovibles. Le guide est inséré d'avant en arrière avant d'être plaqué avec l'index afin de fournir une pression axiale uniforme sur l'ensemble de l'arcade (Rignon-Bret et Rignon-Bret 2002; Viennot *et al.* 2004). La mise en évidence d'un blanchiment de la muqueuse sur un secteur bien délimité est synonyme d'un phénomène d'ischémie par compression trop importante (Demurashvili *et al.* 2012). Ceci indique de réséquer l'os sous-jacent au moyen d'une pince gouge ou d'une fraise à os. Cette procédure est répétée jusqu'à ce que la mise en place du guide révèle un blanchiment uniforme de la muqueuse au niveau de l'intrados et des bords du guide chirurgical. Les dents amovibles sont ensuite remontées sur le guide et le patient est amené en occlusion afin de confirmer l'absence de surpression en OIM et prévenir ainsi une résorption osseuse excessive. La coaptation des berges muqueuses est également vérifiée au travers de la base transparente et les éventuels excès muqueux sont régularisés avec une paire de ciseaux. Des points de suture sont réalisés et la prothèse est insérée en bouche. Selon certains auteurs aucun point de suture n'est nécessaire car la prothèse joue le rôle de pansement chirurgical (Rignon-Bret et Rignon-Bret 2002; Viennot *et al.* 2004). Un unique point de suture médian peut également être réalisé si un déplacement du lambeau est objectivé au travers de la base lorsque le patient est en occlusion (Rignon-Bret 2016). Enfin, le guide chirurgical en place doit présenter une rétention similaire à une prothèse complète. Lorsque toutes les vérifications ont été

effectuées, le patient est invité à mordre pendant dix minutes avec le guide chirurgical jusqu'à obtention de l'hémostase (Demurashvili *et al.* 2012).

En fin d'intervention, les instruments piquants et coupants sont placés dans les conteneurs dédiés et les autres instruments souillés réutilisables et stérilisables sont disposés dans le plateau et emmenés à la stérilisation (Tarragano *et al.* 2010).

3.1.3.9.1.5. L'équilibration prothétique immédiate

À la fin de la procédure d'hémostase, le guide chirurgical est retiré et la PCI est insérée en bouche. L'occlusion est vérifiée en éliminant tout d'abord les éventuels contacts prématurés mis en évidence par du papier à articulé épais (Rahn *et al.* 2009). L'occlusion statique est contrôlée et réglée de façon à obtenir des contacts postérieurs symétriques et l'absence de contacts antérieurs (Hüe et Berteretche 2003). La rétention et la stabilité de la PCI sont primordiales afin de ne pas entretenir un saignement post-opératoire (Rahn *et al.* 2009).

En l'absence d'essayage du montage antérieur, la technique de la prothèse complète immédiate expose le praticien à des erreurs d'ordre esthétique. Ainsi, lorsque le plan incisif est asymétrique il est possible de corriger son orientation directement au fauteuil. Un socle en plâtre à prise rapide est tout d'abord coulé dans l'intrados prothétique. Le bloc incisivo-canin est ensuite désolidarisé en sectionnant les volets vestibulaire et palatin à l'aide d'un disque diamanté (*Figures 2-29 a et b*). De la cire Moyco est utilisée pour solidariser les deux segments dans la position choisie et la prothèse est essayée dans cette nouvelle situation (*Figure 2-29 c*). L'esthétique et l'occlusion statique puis dynamique sont vérifiées. La prothèse est alors replacée sur son socle et indentée dans un second socle en plâtre destiné à maintenir le fragment dans la bonne position. L'ensemble est maintenu par une presse et la cire est éliminée par ébouillantage. Une résine auto-polymérisable rose est alors appliquée pour solidariser les deux fragments. Une fois l'opération terminée, la prothèse est réessayée puis polie (Sadowsky *et al.* 2013).

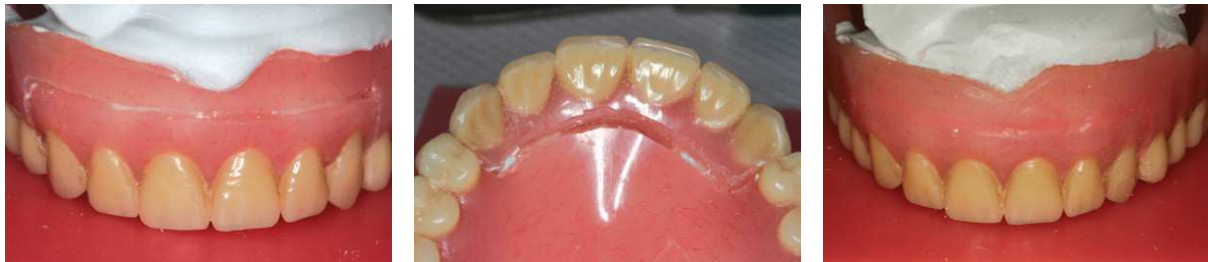

Figure 2-29 : a Vue vestibulaire du bloc incisivo-canin sectionné. b Vue palatine du bloc incisivo-canin sectionné. c Solidarisation des deux fragments à la cire Moyco.

D'après : Sadowsky et al. 2013

3.1.3.9.1.6. Recommandations post-opératoires

Une poche de glace est immédiatement appliquée en regard de la zone d'intervention afin de limiter l'œdème post-opératoire. Pendant ce temps, les recommandations post-opératoires d'usage sont énoncées et remises par écrit au patient (Pompignoli *et al.* 2004). Celui-ci doit impérativement porter sa prothèse pendant quarante-huit heures sans la retirer. Elle agit comme un pansement chirurgical et un guide de cicatrisation, tout en réduisant l'importance de l'œdème et de l'hématome faisant suite à l'intervention (Rignon-Bret et Rignon-Bret 2002). Par ailleurs, si le patient venait à retirer sa prothèse, l'œdème non contenu empêcherait toute réinsertion de celle-ci pendant plusieurs jours. Dès lors la prothèse ne jouerait plus son rôle de guide de cicatrisation et le patient s'exposerait à de multiples blessures prothétiques au moment de sa réinsertion (Rahn *et al.* 2009). Enfin, une alimentation tiède ou froide, molle, et non collante est recommandée au patient, et une prescription antalgique accompagnée de bains de bouche à la chlorhexidine est effectuée. Ces bains de bouche sont à effectuer passivement dès le lendemain de l'intervention (Pompignoli *et al.* 2004).

3.1.3.9.2. Les adaptations et équilibrations prothétiques au cours de la cicatrisation

Le patient est revu quarante-huit heures après la chirurgie. C'est le praticien qui retire la prothèse et effectue son nettoyage et la détersion de la plaie à l'aide d'une compresse imbibée de chlorhexidine. Les éventuelles sutures sont déposées et la prothèse est retouchée en cas de blessure (Rahn *et al.* 2009; Rignon-Bret

2016). Les blessures surviennent généralement en regard des bosses canines, sur le versant vestibulaire des tubérosités maxillaires, au fond du vestibule antérieur (Berteretche et Hüe 2008) ou encore sur le frein incisif (Pompignoli *et al.* 2004). L'occlusion est équilibrée en statique et en dynamique selon les règles de la prothèse amovible complète (Helfer *et al.* 2010). L'ensemble des retouches effectuées sur la prothèse doivent être scrupuleusement reportées sur le guide chirurgical de façon à pouvoir l'utiliser plus tard au besoin, comme prothèse d'attente ou comme guide. Les conseils d'usage pour le nettoyage de la prothèse sont délivrés au patient. Le port de la prothèse durant la première semaine doit être constant de jour comme de nuit. Celui-ci ne doit la retirer qu'après chaque repas pour la nettoyer.

Le patient est revu après sept jours afin de contrôler à nouveau l'adaptation de la base prothétique et l'occlusion (Pompignoli *et al.* 2004). A partir de ce moment, la prothèse devra être ôtée la nuit (Felton *et al.* 2011).

3.1.3.10. Le suivi et la maintenance

Les contrôles tissulaires et occlusaux sont effectués chaque semaine pendant le premier mois afin de maintenir une parfaite répartition de la contrainte occlusale sur l'ensemble de l'arcade et prévenir toute résorption pathologique (Hüe et Berteretche 2003; Viennot *et al.* 2004; Rahn *et al.* 2009). Après un mois de cicatrisation, un articulé de Tench est réalisé avec de la cire Aluwax® pour effectuer une équilibration occlusale secondaire au laboratoire. Le guide chirurgical denté est alors utilisé comme prothèse d'attente.

Les visites de contrôle s'effectuent ensuite tous les six mois. L'intimité du contact entre l'intrados prothétique et la muqueuse est évaluée au travers du guide chirurgical placé en bouche (Viennot *et al.* 2004). Dans certains cas une réfection de la base prothétique peut être effectuée à six mois ou un an (Viennot *et al.* 2004; Postaire *et al.* 2010). Certains auteurs proposent également de fabriquer une nouvelle prothèse à partir de la prothèse d'usage, plus stable et plus adaptée à la situation après cicatrisation. Ainsi, la prothèse immédiate déjà validée sur le plan esthétique et fonctionnel sert de référence. Une clef occlusale est réalisée avec de la pâte de Kerr® pour enregistrer le rapport intermaxillaire. Une empreinte dite de « réhabilitation fonctionnelle » est enregistrée en utilisant le guide chirurgical comme

porte-empreinte. Celui-ci est marginé puis surfacé comme un PEI au cours de l'empreinte secondaire. Le surfacage se fait en revanche sous pression occlusale du patient, dans la situation validée par le port de la prothèse au cours des derniers mois. Il est également possible de programmer un articulateur entièrement adaptable pour parfaire la nouvelle prothèse d'usage (Pompignoli *et al.* 2004).

3.1.3.10.1. Le remodelage osseux à court terme après avulsion

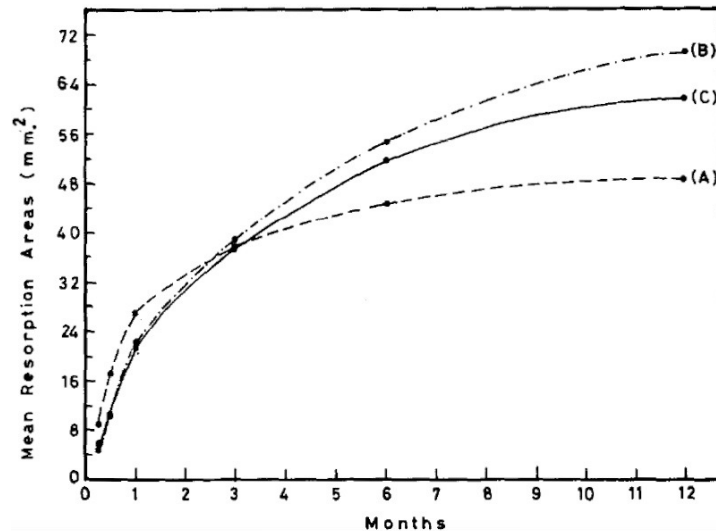
3.1.3.10.1.1. En fonction de la technique chirurgicale

L'avulsion d'une dent est toujours suivie d'une perte osseuse à la fois verticale et horizontale. Cette résorption est maximale durant les trois mois suivant l'intervention. Elle se poursuit pendant l'année qui suit puis se stabilise (Frydman 2015).

Michael et Barsoum ont comparé l'incidence de différentes approches chirurgicales sur la résorption osseuse lors de l'avulsion des dernières dents (*Figure 2-30*). Les différentes techniques chirurgicales étudiées sont l'avulsion simple, l'avulsion avec ostéoplastie de la paroi osseuse vestibulaire, et l'avulsion avec ostéoplastie des septum interdentaires. Toutes sont suivies de la mise en place d'une prothèse complète immédiate. Pendant les trois premiers mois de cicatrisation, la résorption osseuse est maximale lorsque des avulsions simples sans plastie osseuse sont réalisées. Elle est cependant la moins marquée à partir du troisième mois, et devient négligeable à six mois contrairement aux autres techniques chirurgicales. En effet, lorsqu'une plastie osseuse est réalisée, la vitesse de résorption reste encore élevée après six mois. À un an, le niveau de résorption est de 46 mm² pour les avulsions simples, de 52 mm² pour les avulsions avec ostéoplastie des septa interdentaires et de 68 mm² lorsque l'ostéoplastie concerne la paroi vestibulaire de la crête.

Ainsi, le niveau de résorption est identique à trois mois quelle que soit la technique chirurgicale mise en œuvre mais présente des différences significatives par la suite. En cas d'alvéolectomie, la résorption osseuse dure plus longtemps et de manière plus intense. Elle est maximale lorsque le mur vestibulaire de l'alvéole est atteint (Michael et Barsoum 1976). Cette étude met en évidence l'importance d'une

préparation suffisante mais raisonnée du maître-modèle avant la réalisation du guide chirurgical, de façon à réaliser une ostéoplastie moins invasive et limiter la résorption osseuse (Phoenix et Fleigel 2008).

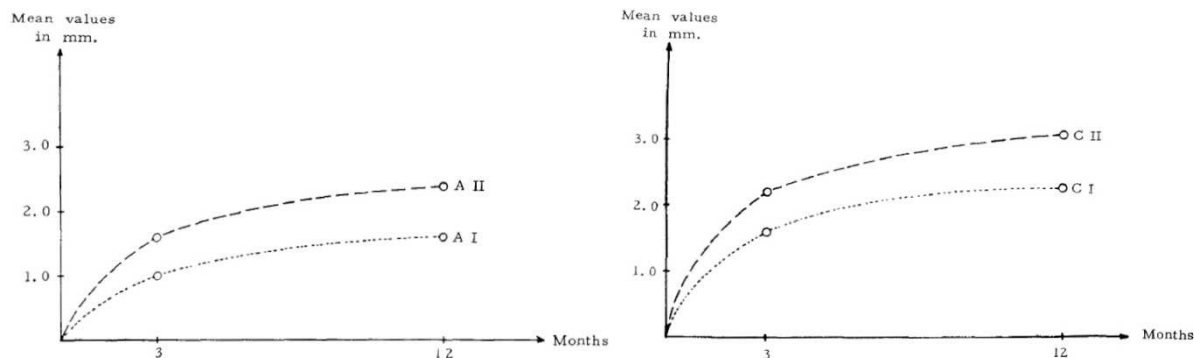


Figures 2-30 : Diagramme en courbe mettant en évidence la résorption osseuse moyenne en mm^2 en fonction du temps en mois lors de la mise en place d'une PCI après différentes chirurgies (A. avulsions simples ; B. ostéoplastie de la paroi osseuse vestibulaire ; C. ostéoplastie des septum interdentaires).

D'après : Michael et Barsoum 1976

3.1.3.10.1.2. En fonction du type de prothèse complète

La mise en place d'une prothèse complète immédiate le jour de l'intervention chirurgicale permet une meilleure maîtrise de la résorption osseuse. En effet, la perte osseuse est limitée comparativement à la réalisation d'une PAC trois mois après les avulsions. La crête est préservée en hauteur et en largeur dans une moindre mesure (Tallgren *et al.* 1980; Johnson 1986), comme le montrent les deux diagrammes suivants (*Figures 2-31 a et b*). Après trois mois de cicatrisation, la perte osseuse moyenne en largeur est de l'ordre de 1 mm pour la prothèse immédiate contre 1,5 mm en l'absence de prothèse. Au même moment, dans le sens vertical, la résorption moyenne est respectivement de 1,5 mm et de 2,2 mm. Après douze mois de cicatrisation, Wictorin évoque une différence de perte osseuse de 20 à 30 % entre les deux protocoles (Wictorin 1969).



Figures 2-31 : Diagrammes en courbe mettant en évidence la perte osseuse moyenne en mm en fonction du temps en mois (I. prothèse complète immédiate ; II. prothèse complète conventionnelle conçue après 3 mois de cicatrisation). a Perte osseuse horizontale. b Perte osseuse verticale.

D'après : Wictorin 1969

Ainsi, la technique de la prothèse complète immédiate permet de limiter la résorption osseuse par comparaison à la prothèse complète conventionnelle. Toutefois, la préparation du modèle en plâtre doit être la plus conservatrice possible afin de limiter la résorption osseuse faisant suite à l'ostéoplastie le jour de l'insertion prothétique.

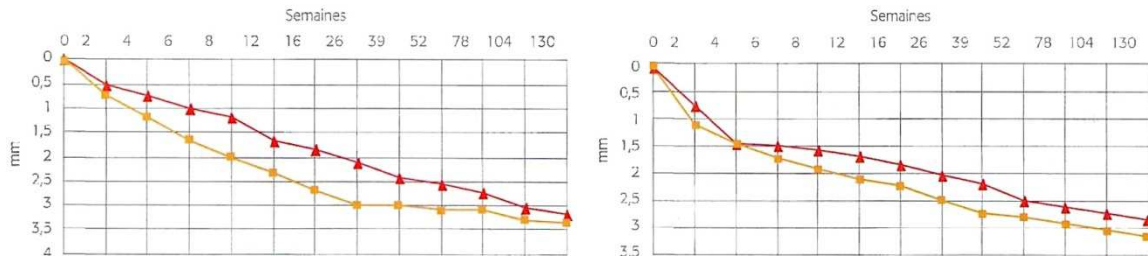
3.1.3.10.2. Le remodelage osseux à long terme après avulsion

La perte osseuse est plus importante au cours des deux premières années suivant l'avulsion des dernières dents (Cagna et Massad 2007). Durant les six premiers mois, la résorption osseuse particulièrement marquée à la mandibule entraîne une rotation de la mandibule vers l'avant et vers le haut. Ceci a pour conséquences une réduction de la DVO, une augmentation du prognathisme mandibulaire et une réduction du surplomb incisif. Ce phénomène, moins marqué entre six mois et un an du fait de la diminution de la résorption osseuse, met en évidence l'importance d'un suivi régulier durant la première année suivant les avulsions (Tallgren *et al.* 1991). L'atrophie du support ostéo-muqueux à long terme entraîne une détérioration progressive de sa relation avec la base prothétique, également susceptible de générer une perte de DVO. Les visites de contrôle régulières la première année puis annuelles, détermineront la nécessité de réaliser des corrections occlusales ou d'effectuer un rebasage. Lorsque la base n'est plus

adaptée, si la DVO reste appropriée ou que celle-ci a diminué de un à deux millimètres seulement, un rebasage devra être effectué. Au-delà, la fabrication d'une nouvelle prothèse complète est indiquée (Cagna et Massad 2007).

Après un an, la résorption alvéolaire moyenne issue des différentes études portant sur l'avulsion et la mise en place d'une prothèse immédiate maxillaire est de 3,3 mm dans le sens vertical et 2 mm en largeur (Rignon-Bret *et al.* 2016). A la mandibule, Van Waas mesure une perte de 1,8 mm dans la région canine et 1,9 mm sur les secteurs postérieurs (Van Waas *et al.* 1993).

À long terme, il n'y a pas de différence entre la réalisation d'une prothèse immédiate et une prothèse complète classique concernant la préservation du capital osseux. En effet, les pertes osseuses en largeur et en hauteur deviennent similaires à partir de cent trente semaines selon Watt et MacGregor comme le montrent les diagrammes en courbes suivants (*Figures 2-32 a et b*). Les deux courbes mettant en évidence la résorption en millimètres convergent pour finalement se confondre (Watt et MacGregor 1986). Selon Jackson, cette similitude ne s'installe que trois ans après l'avulsion des dernières dents (Jackson et Ralph 1980).



Figures 2-32 : Comparaison du degré de résorption après insertion d'une prothèse immédiate (courbe rouge) par rapport à une prothèse classique après cicatrisation (courbe jaune). a Dans le plan horizontal. b Dans le plan vertical.

D'après : Watt et Mac Gregor (Hüe et Berteretche 2003)

3.1.3.10.2.1. Facteurs du remodelage

L'ensemble des facteurs déterminants du remodelage osseux interagissent entre eux mais peuvent cependant être regroupés en quatre familles distinctes. Ainsi, les facteurs anatomiques comprennent la taille, la forme et la densité des crêtes osseuses, avec le type et l'épaisseur de la muqueuse qui les recouvre. À cette

famille s'ajoutent les rapports entre les crêtes antagonistes ainsi que le nombre et la profondeur des alvéoles déshabitées après les avulsions.

Les facteurs métaboliques comprennent l'ensemble des facteurs nutritionnels, hormonaux et métaboliques qui influencent l'activité cellulaire des ostéoblastes et ostéoclastes. Ces facteurs varient en fonction de l'âge, du sexe et de l'état de santé général des patients.

Les forces transmises au tissu osseux constituent les facteurs fonctionnels. Elles influencent l'activité cellulaire du tissu osseux et sont à considérer dans leur intensité, leur fréquence, leur durée et leur direction.

Enfin, les facteurs prothétiques concernent le type de prothèse réalisé mais également les différentes techniques mises en œuvre pour aboutir à la finalité du traitement. Parmi elles figurent les matériaux utilisés et le choix de certains protocoles (Atwood 2001; Tallgren 2003).

3.1.3.10.2.2. Morphologie des crêtes résiduelles

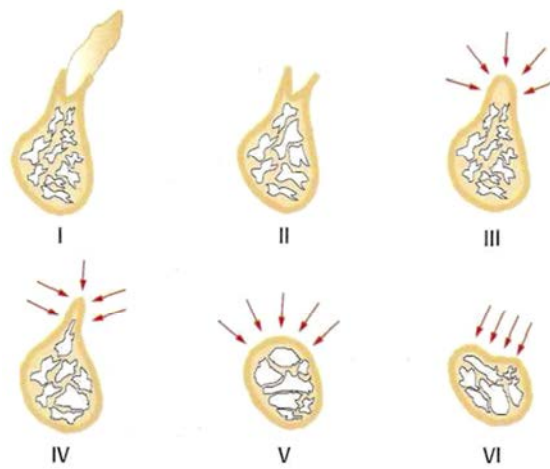
D'un point de vue quantitatif, la résorption osseuse est nettement plus marquée à la mandibule. Celle-ci perd 60 % de sa masse osseuse et le taux de résorption y est quatre fois plus important dans la région antérieure comparativement au maxillaire.

Concernant le sens de la résorption, le maxillaire est soumis à une résorption centripète qui prédomine sur le versant vestibulaire de la crête édentée. À la mandibule, la résorption très prononcée dans le sens de la hauteur de la crête fait évoluer l'arcade mandibulaire vers un « élargissement ». La résorption est dite centrifuge. Ainsi, les changements de morphologie des crêtes édentées, évoluent vers une inversion du rapport interarcade (Hüe et Berteretche 2003).

3.1.3.10.2.3. Classification d'Atwood

La résorption osseuse entraîne une modification des dimensions et du profil de la crête résiduelle. Cette variation de forme a été décrite et classée par Atwood afin d'en simplifier la description. Des diagrammes montrant les formes les plus

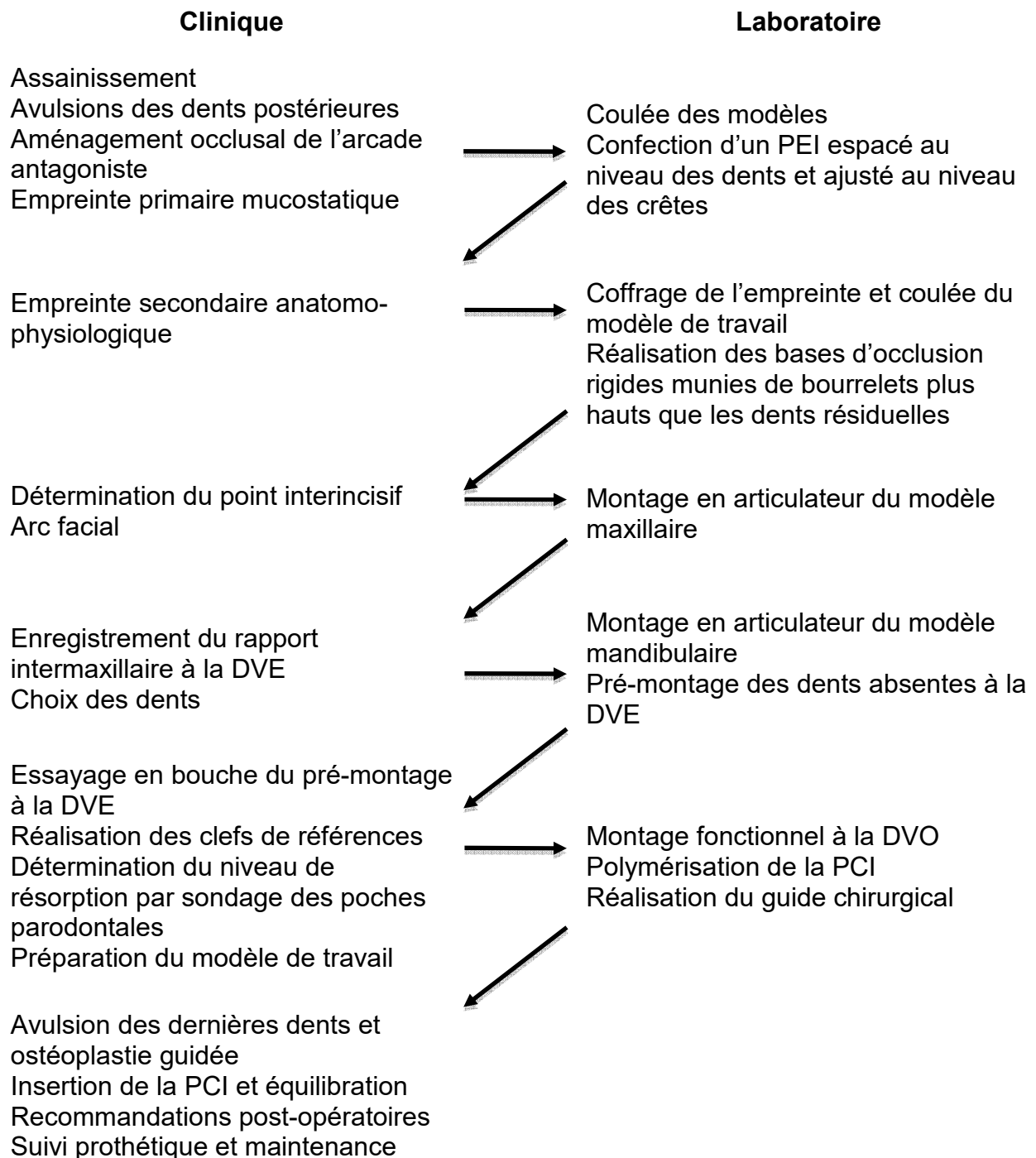
communes prises par la crête au cours des différentes phases suivant les avulsions ont ainsi été établis (*Figure 2-33*) (Atwood 1963; Cawood et Howell 1988).



Figures 2-33 : Classification d'Atwood : phases d'évolution de la crête antérieure à la suite d'avulsions. - Phase I arcade dentée. - Phase II immédiatement après avulsion. - Phase III crête haute arrondie. - Phase IV crête en lame de couteau - Phase V crête basse arrondie. - Phase VI crête déprimée.

D'après : Atwood (Hüe et Berteretche 2003)

3.1.4. Résumé : les étapes cliniques et de laboratoire



3.2. La prothèse amovible complète immédiate de transition, guide de réalisation

La PCI de transition présente un protocole de fabrication simplifié du fait de son usage à court terme. De nombreuses techniques ont été proposées pour sa réalisation. Parmi elles, Khan et son équipe ont évoqué la possibilité de fabriquer une PCI transitoire au fauteuil en une seule séance (Khan et Haeberle 1992). Cette technique met en œuvre une résine auto-polymérisable de teinte dentine et une résine couleur gencive pour réaliser la plaque base. L'avulsion de l'ensemble des dents au cours de cette même séance complique toutefois l'adaptation du patient à sa nouvelle situation (Caputi *et al.* 2014). En 1998, Woloch propose de raser les couronnes des dents résiduelles le jour de l'insertion prothétique après en avoir réalisé les traitements endodontiques. Selon l'auteur ceci permet de faciliter la mise en place de la prothèse, et de n'extraire les dents ainsi recouvertes qu'après que le patient se soit accommodé au port de sa prothèse (Woloch 1998). Ce protocole trouve un intérêt chez des patients atteints de pathologies de la muqueuse buccale fortement invalidantes, telles que le lichen plan érosif (Rabanal *et al.* 2007).

Le protocole de la PCI transitoire a subi de nombreuses évolutions depuis sa création mais est aujourd'hui parfaitement codifié et largement éprouvé.

3.2.1. Etapes préprothétiques

3.2.1.1. Avulsion des dents postérieures

La chirurgie en deux temps permet d'accroître la stabilité de la future prothèse transitoire grâce à l'appui stable fourni par l'édentement bilatéral postérieur (Pompignoli *et al.* 2004). Ainsi, l'avulsion des secteurs postérieurs est réalisée dans un premier temps, en préservant éventuellement les premières prémolaires qui assurent le support de l'occlusion (Langer 1983).

3.2.1.2. Aménagement de l'arcade antagoniste

Les corrections occlusales à l'arcade antagoniste peuvent être effectuées d'emblée. Un second ajustage prospectif cette fois plus précis pourra être effectué sur articulateur au moment du montage des dents (Schittly *et al.* 2012).

3.2.2. Etapes prothétiques

3.2.2.1. L'empreinte primaire

La cicatrisation muqueuse des sites d'extraction postérieurs est obtenue à trois semaines (Fenelon *et al.* 2016). L'utilisation d'alginate et de porte-empreintes individuels perforés munis d'une queue de préhension garantissent des empreintes primaires de qualité, en particulier en cas d'égressions ou de résorptions osseuses importantes. Le praticien veillera à combler les contre-dépouilles afin de prévenir toute avulsion intempestive (Postaire et Pompignoli 2011; Sharma *et al.* 2016). Les empreintes coulées en deux exemplaires permettent de conserver un modèle de référence en plus du modèle de travail (Schittly *et al.* 2012).

3.2.2.2. L'enregistrement des rapports intermaxillaires

3.2.2.2.1. Le choix de la DVO

Des maquettes d'occlusion munies de deux bourrelets postérieurs sont réglées en bouche à la dimension verticale actuelle (Sharma *et al.* 2016). Si la DVO doit être augmentée, la tige incisive est augmentée secondairement sur l'articulateur du nombre de millimètres à ajouter (Postaire et Pompignoli 2011).

3.2.2.2.2. Le choix de la position des dents antérieures

Lorsque le choix est fait de préserver l'esthétique actuelle, des clefs en silicone sont préparées sur le modèle de travail afin d'enregistrer la forme et la position actuelle des dents.

Si au contraire la position des dents antérieures doit être modifiée pour des raisons esthétiques ou fonctionnelles, la situation du nouveau point inter-incisif est marquée directement sur le modèle en plâtre (Postaire et Pompignoli 2011). Lorsqu'il s'agit de reculer le point inter-incisif par rapport à l'existant, le marquage sur le modèle est impossible et une clef en silicone doit être réalisée de la même façon que pour la PCI d'usage pour positionner ce point dans les trois plans de l'espace (Pompignoli *et al.* 2004).

3.2.2.2.3. Le choix des dents

Les documents pré-extractionnels et les dents résiduelles présentes en bouche permettent de choisir la forme et la couleur des dents. Certains auteurs recommandent cependant de remplacer les dents postérieures par un bourrelet en résine ou des dents non anatomiques en particulier à la mandibule. En effet, l'absence prolongée de calage postérieur dans certaines situations a pu entraîner une destruction partielle des structures articulaires. Les bourrelets latéraux ont vocation à assurer la rééducation neuromusculaire du patient et stabiliser le phénomène de destruction affectant les articulations temporo-mandibulaires. Par ailleurs le réglage de l'occlusion est largement facilité (Postaire et Pompignoli 2011).

3.2.2.3. L'essai du montage des dents postérieures

Le montage des dents postérieures est essayé et l'occlusion statique est vérifiée en bouche. La dimension verticale et la couleur des dents sont également validées (Sharma *et al.* 2016).

Le modèle de travail est ensuite préparé au laboratoire afin de raser les dents restantes et simuler la morphologie des crêtes obtenues après la chirurgie. Les dents sont rasées une par une et le montage des dents antérieures est effectué. La polymérisation de la prothèse complète est effectuée d'emblée (Schittly *et al.* 2012). Certains auteurs évoquent la possibilité de réaliser un guide chirurgical simple afin d'optimiser l'ajustage de la prothèse (Sharma *et al.* 2016).

3.2.2.4. La chirurgie et la mise en bouche

L'objectif de la chirurgie est d'éliminer les foyers infectieux par l'avulsion des dernières dents puis de régulariser la crête osseuse édentée afin de supprimer les reliefs osseux agressifs susceptibles de générer des blessures prothétiques. À la fin de la chirurgie, le lambeau est repositionné pour juger du bon ajustage de l'intrados prothétique. Les berges muqueuses sont suturées puis les points de suture sont enduits de vaseline et une résine à prise retardée est mise en place dans l'intrados prothétique. Elle améliore le confort de cicatrisation en assurant un meilleur joint périphérique et en amortissant les forces occlusales transmises par la prothèse aux

tissus sous-jacents. Il faudra cependant veiller à désinsérer la prothèse avant la fin de la polymérisation afin d'éliminer les fusées de résine au sein des alvéoles au moyen d'une pince gouge, et prévenir ainsi une invagination de la crête après cicatrisation (Postaire et Pompignoli 2011). Le recouvrement des alvéoles par une feuille d'aluminium précisément découpée permet de prévenir les fusées de résine. Cette feuille d'aluminium emportée dans la prothèse au moment de sa désinsertion doit être éliminée secondairement (Sadowsky 2006). L'intrados de la prothèse est mis en forme pour être concave et lisse puis l'occlusion est contrôlée et réglée en bouche. Une prescription antalgique est réalisée et les conseils post-opératoires sont délivrés au patient (Postaire et Pompignoli 2011).

3.2.2.5. Suivi

Le patient est revu à sept jours pour contrôler la cicatrisation, déposer les fils de suture et renouveler la base souple de l'intrados prothétique.

Il est ensuite revu régulièrement durant les trois mois de cicatrisation ostéo-muqueuse afin d'effectuer les retouches nécessaires sur la prothèse en cas de blessure et de renouveler la base souple. Ces contrôles permettent également d'accompagner le patient suite à la perte de ses dernières dents en lui donnant la perspective de la suite du traitement prothétique (Postaire et Pompignoli 2011).

3.2.2.6. Perspectives de traitement

Après le respect d'un délai de cicatrisation de trois mois, la prothèse complète transitoire immédiate sert de prothèse d'attente durant l'élaboration de la prothèse d'usage. Plusieurs possibilités thérapeutiques s'offrent au patient édenté en fonction de la situation clinique et des indications des différents traitements. Parmi elles la possibilité de réaliser une PAC, éventuellement soutenue et retenue par des implants au moyen d'attachements (Postaire et Pompignoli 2011). Cette prothèse alors désignée sous le nom de « prothèse amovible complète supra-implantaire » a fait l'objet du consensus de MacGill en 2002, en apportant un grand confort au patient lorsqu'elle est réalisée à l'arcade mandibulaire (Feine *et al.* 2002). La prothèse immédiate transitoire peut également servir à l'élaboration du projet prothétique lors de la réalisation d'une prothèse fixée supra-implantaire (Cheylan *et al.* 2015).

D'autre part, le concept de la PCI transitoire peut être mis en œuvre avant la réalisation d'une prothèse amovible complète supra-dentaire. Les traitements endodontiques des dents à conserver sont réalisés puis le protocole de la PCI transitoire est appliqué. Le jour des avulsions, les dents à conserver sont rasées à un millimètre au-dessus de la gencive marginale et les entrées canalaires sont étanchéifiées, avant l'insertion et le rebasage de la prothèse transitoire. La fabrication de la prothèse d'usage est débutée après trois mois de cicatrisation (de Souza *et al.* 2014).

4. La prothèse complète immédiate à l'ère du numérique

4.1. Le Digital Smile Design

4.1.1. Définition et objectifs

Un des problèmes majeurs de la transition vers l'édentement total, et plus particulièrement de la prothèse complète immédiate, est l'absence de prévisualisation du résultat final. En effet, quel que soit le protocole appliqué, l'essayage du montage antérieur lorsque celui-ci est possible, a lieu après l'avulsion des dents antérieures (Buchard *et al.* 1978; Louis *et al.* 1988; Shor *et al.* 2006).

Le Digital Smile Design (DSD) est un outil informatique destiné à réaliser un diagnostic esthétique approfondi, et à proposer une simulation en image du projet esthétique. L'analyse esthétique et la planification virtuelle peuvent être mises en œuvre à l'aide de l'application dédiée Smile Designer Pro (Tasty Tech Ltd.), ou plus simplement avec un logiciel de présentation comme Microsoft Powerpoint (Microsoft) ou Keynote (Apple) (Coachman et Calamita 2012). Ainsi, chez un patient candidat à l'édentement total, lorsque la situation du point inter-incisif doit être modifiée ou lorsque la position des dents antérieures est à changer, le recours à l'outil informatique apparaît comme un atout évident pour assurer la réussite du traitement prothétique (Daas *et al.* 2015).

4.1.2. Mise en œuvre

Le protocole du DSD défini par Coachman (Coachman et Calamita 2012) conjugué à la technique des coques anatomiques initialement décrite par Kano (Kano *et al.* 2013, 2014) pour les réhabilitations esthétiques par facettes, permettent de définir l'esthétique de la prothèse complète immédiate puis de guider sa réalisation dès les premières séances (Daas *et al.* 2015). Il s'agit dans un premier temps de recueillir l'ensemble des informations nécessaires à la planification. L'entretien initial doit permettre de cerner les attentes du patient et sa personnalité. En plus du bilan photographique, une vidéo permet d'enregistrer la dynamique des lèvres, les attitudes du patient et permet de mieux appréhender son véritable sourire, par ailleurs souvent crispé lorsqu'il s'agit de poser devant l'objectif (Coachman *et al.* 2017). La planification esthétique est ensuite réalisée sur le logiciel à partir de l'ensemble de ces données. Une fois le projet validé en image, des mesures sont effectuées au moyen d'une réglette informatique, elle-même calibrée par la mesure réelle de l'incisive centrale du patient pour obtenir une échelle adaptée à l'écran. Ces mesures sont destinées à fournir les proportions idéales des dents à utiliser pour l'essayage. Ainsi, les dents du bloc antérieur sont sélectionnées parmi une banque de montages types réalisés avec des dents du commerce, afin de correspondre à l'anatomie souhaitée (Daas *et al.* 2015). Une clef en silicone est réalisée sur le modèle choisi puis utilisée pour y presser une résine composite fluide photo-polymérisable en fine épaisseur. Les « coques anatomiques » obtenues sont ensuite ajustées en bouche avec cette même résine composite, puis collées sans mordançage préalable (Kano *et al.* 2013). Après polissage, le make-up obtenu est comparé avec le projet esthétique initial et validé avec le patient.

Ces données sont ensuite transmises au laboratoire afin de confronter les données esthétiques aux impératifs fonctionnels de la prothèse complète. Une empreinte de chaque arcade est réalisée et le rapport intermaxillaire est enregistré. Le prothésiste réalise alors une maquette d'occlusion conçue de manière à pouvoir être essayée sur les dents du patient (*Figure 4-1*). C'est à partir de l'essayage de cette maquette que le projet prothétique est définitivement validé avec le patient. Le protocole de la PCI est ensuite appliqué. C'est la situation des dents validée par le projet prothétique qui va permettre de guider la préparation du modèle en plâtre puis de réaliser le guide chirurgical (Daas *et al.* 2015).



Figure 4-1 : La maquette d'occlusion essayée en bouche. Les dents de la patiente sont masquées pour préfigurer la position future du bloc antérieur.

D'après : Daas et al. 2015

La définition précoce du projet esthétique autorisée par l'outil informatique représente un atout exceptionnel en terme d'éducation et de motivation du patient. Il permet au patient de prévisualiser son apparence future, ce qui permet parfois de faire émerger certaines attentes mais également d'obtenir son ressenti. En plus d'être un outil de communication performant, l'informatique permet d'approfondir l'analyse esthétique de chaque cas et par conséquent de prévoir les difficultés et clarifier les plans de traitement. Le résultat à chaque étape clinique peut être comparé au projet initial, et les échanges avec le laboratoire et les différents acteurs du traitement sont facilités et plus riches d'informations. L'ensemble de ces éléments permettent *in fine* d'obtenir un résultat esthétique de qualité essentiel au succès thérapeutique, et source de pleine satisfaction à la fois pour le patient et l'équipe de soins (Figure 4-2) (Coachman et Calamita 2012; Daas et al. 2015; Ghandour 2015; Coachman et Paravina 2016).



Figure 4-2 : Le DSD permet l'évaluation du résultat esthétique tout au long de la réhabilitation. De gauche à droite : photographie initiale, planification esthétique, résultat final après la réhabilitation.

D'après : Daas et al. 2015

Cependant l'essayage du projet esthétique et fonctionnel en bouche reste limité dans certaines conditions. En effet, lors de la réalisation du make-up et de l'essayage de la maquette d'occlusion, il apparaît évident que le soutien de lèvre et la position du futur point inter-incisif dans le plan sagittal ne peuvent être évalués *in situ* lorsqu'il s'agit de reculer les dents du bloc antérieur.

Pour palier à cette insuffisance, la mise en œuvre d'une planification plus poussée en trois dimensions (3D) assure une précision accrue dans la définition du projet prothétique et permet ainsi d'améliorer la prédictibilité du traitement en l'absence d'essayage.

4.2. La superposition 3D

4.2.1. Définition

Le concept du DSD peut également être développé en 3D par la création d'un double virtuel du patient (Joda *et al.* 2015). Ceci repose sur l'enregistrement séparé puis la superposition de différents tissus dans les trois dimensions de l'espace. Les éléments à enregistrer sont les tissus durs de la sphère cranio-faciale, la denture du patient, les tissus mous de la face et les données radiographiques issues de la tomographie volumique à faisceau conique (cone beam computed tomography, CBCT) (Harris *et al.* 2017).

4.2.2. Mise en œuvre

Le recueil des données débute par deux photographies en demandant au patient d'effectuer un sourire exagéré. La position de la lèvre supérieure et la ligne du sourire sont examinées grâce à une photographie de l'ensemble du visage, puis une photographie intrabuccale du sourire de face est réalisée avec des écarteurs photo et en plaçant préalablement le patient en occlusion de relation centrée. Un scanner 3D à bas coût est utilisé pour enregistrer la position des tissus mous cranio-faciaux dans l'espace lors de ce même sourire exagéré. Enfin, un CBCT permet l'acquisition des volumes dentaires et osseux. Ces données enregistrées dans différents formats informatiques doivent ensuite être traitées et regroupées grâce à des points de référence communs à toutes les acquisitions (glabelle, nasion, pogonion, arcades dentaires...). Le patient virtuel ainsi obtenu présente un visage réaliste grâce aux données du scanner et des photographies superposées entre elles, et des tissus durs osseux et dentaires exploitables grâce aux données issues du CBCT (*Figure 4-3*) (Coachman *et al.* 2016; Harris *et al.* 2017).

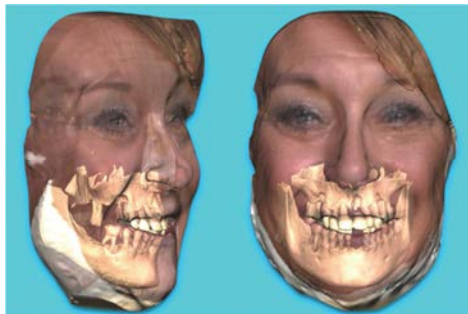

Figure 4-3 : Le patient virtuel obtenu présente un visage réaliste, et des tissus durs osseux et dentaires.

D'après : Harris *et al.* 2017

Une simulation du projet prothétique sur le patient virtuel peut alors être mise en œuvre en 3D grâce à un logiciel de conception et fabrication assistée par ordinateur (CFAO). La définition de ce projet peut faire appel aux techniques de planifications utilisées dans le domaine de la chirurgie orthognathique. Elles permettent de choisir la position et l'angle idéal l'incisive centrale maxillaire dans le plan sagittal afin d'obtenir un soutien de lèvre harmonieux. L'esthétique, le rapport intermaxillaire, la DVO et l'occlusion sont évalués grâce à l'outil informatique. Dans le

cas où un essai clinique du projet est prévu, les modèles virtuels peuvent être reproduits grâce à une imprimante 3D. Des gouttières thermoformées garnies de résine composite fluide permettent d'essayer le projet en bouche (Coachman *et al.* 2016).

Une fois le projet validé informatiquement ou cliniquement, il est possible de générer un modèle virtuel de l'arcade édentée après les avulsions à partir des données issues du CBCT (*Figure 4-4*). Ce modèle virtuel sans autre modification sert ensuite à la conception puis à la fabrication d'une PCI transitoire réalisées par une machine-outil selon le projet prothétique validé (Harris *et al.* 2017).

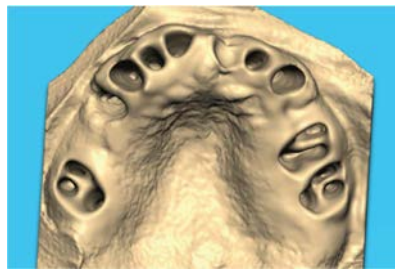
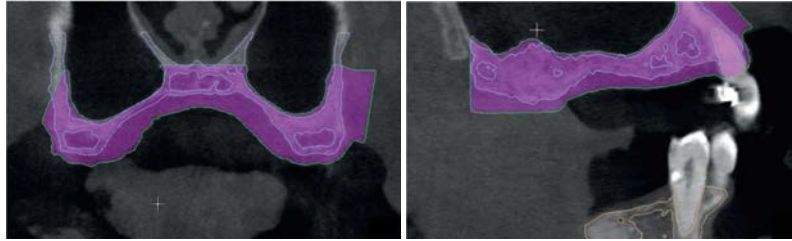


Figure 4-4 : Un modèle virtuel de l'arcade édentée après les avulsions peut être généré à partir des données issues du CBCT.

D'après : Harris *et al.* 2017

Une autre technique consiste à tracer le profil des tissus mous visibles sur les différentes coupes coronales, sagittales et axiales du CBCT (*Figures 4-5 a et b*). Un modèle virtuel est alors généré dans le logiciel de CFAO à partir de ces données volumétriques. Le modèle obtenu est ainsi dépourvu de dents et représente le volume des tissus mous et la simulation de leur position après les avulsions. Il peut alors être utilisé pour la conception puis la fabrication de la base prothétique et de l'ensemble de la PCI transitoire à partir du projet prothétique (Charette *et al.* 2016).



Figures 4-5 : Le profil des tissus mous est tracé sur les différentes coupes du CBCT.
a Coupe coronale. b Coupe sagittale.

D'après : Harris et al. 2017

La création d'un double virtuel du patient présente un intérêt majeur en odontologie, en terme de planification, d'efficacité thérapeutique, et de communication, à la fois avec le patient et l'ensemble des spécialistes de la filière bucco-dentaire. Cependant, à l'heure actuelle sa mise en œuvre reste complexe en pratique courante. En effet, les différentes acquisitions à réaliser sont obtenues dans des formats différents, à savoir le format DICOM pour le CBCT, OBJ pour le scanner extraoral et STL pour le scanner intrabuccal. D'autre part, le succès de la simulation repose sur la qualité de la superposition de ces différents éléments (Joda *et al.* 2015). Bien que la reproduction d'un patient en 3D soit possible à ce jour, seules deux publications décrivent la superposition de trois formats différents (Harris *et al.* 2017). Ainsi, des études supplémentaires sont nécessaires afin de vérifier et valider les techniques de superpositions, et établir un protocole fiable et reproductible. D'autre part, l'intercompatibilité des différents logiciels, la création d'un format de fichier unique, ou encore le développement d'un flux numérique unique pourraient simplifier le processus et par conséquent apporter une plus grande fiabilité (Joda *et al.* 2015; Joda et Brägger 2015).

4.3. La CFAO appliquée à la prothèse complète immédiate

4.3.1. Objectifs

Le protocole de la PCI requiert l'intervention du chirurgien-dentiste et du laboratoire à chaque étape de sa fabrication avec la survenue possible d'un certain nombre d'erreurs et d'imprécisions issues des techniques et des matériaux mis en œuvre, ainsi que des délais entre chaque séance clinique (Neumeier et Neumeier

2016). La technologie de conception et fabrication assistée par ordinateur permet aujourd'hui de réaliser des PAC en garantissant un grand confort de travail, une plus grande précision, moins d'ajustages en bouche et un gain de temps pour le praticien (Kattadiyil *et al.* 2013, 2015). Les deux principaux systèmes présents sur le marché sont les systèmes Dentca (Dentca Inc., Los Angeles) et Avadent (Global Dental Science LLC, Scottsdale, Arizona) (Kattadiyil *et al.* 2013; Millet *et al.* 2016; Millet et Rubière 2016). Cependant, à l'heure actuelle seul le laboratoire Avadent propose la réalisation de PCI d'usage et transitoires avec un protocole bien défini en deux séances cliniques (Avadent Digital Dentures 2014).

4.3.2. Protocole de mise en œuvre

4.3.2.1. Première séance clinique

La première séance clinique est dédiée à la prise d'empreintes et à l'enregistrement de toutes les données nécessaires à la conception de la prothèse. Le procédé repose sur la numérisation de l'empreinte ou du modèle une fois coulé. En effet, les empreintes optiques ne sont actuellement pas applicables au patient édenté ou candidat à l'édentement total, car incapables d'enregistrer le jeu de la musculature périphérique (Patzelt *et al.* 2013; Millet et Rubière 2016). Le porte-empreinte choisi doit permettre d'enregistrer les dents restantes, l'anatomie des crêtes édentées et ses bords doivent être adaptés pour être marginés (Avadent Digital Dentures 2014). Cagna et Massad ont proposé un protocole destiné à effectuer une empreinte définitive de ce type et convenant à toutes les situations cliniques, que les dents postérieures soient présentes ou non. Un porte-empreinte du commerce à usage unique et de taille adaptée est essayé en bouche. Cette vérification est largement simplifiée lorsqu'il est en résine transparente. Au besoin, la largeur du porte-empreinte est adaptée après avoir légèrement chauffé celui-ci à la flamme puis il est figé dans l'eau froide. Les surextensions sont meulées à la fraise résine puis une butée d'enfoncement est réalisée en déposant un fin ruban de silicone de haute viscosité dans le fond du porte-empreinte. Il est ensuite centré et appliqué en bouche de sorte à enregistrer les faces occlusales des dents résiduelles. Après polymérisation, la butée est aménagée à l'aide d'une lame de bistouri de façon

à ne conserver que l’empreinte des faces occlusales et à éliminer les excès venant interférer avec les tissus mous (*Figure 4-6*). Un silicone de viscosité moyenne est ensuite déposé sur les bords périphériques du porte-empreinte puis il est inséré en utilisant la butée comme guide de repositionnement avant de réaliser les test de Herbst. Au retrait du porte-empreinte, les zones où la résine transparait sont fraisées puis l’ensemble du silicone de viscosité moyenne est désépaissi de un à deux millimètres (*Figure 4-7*). Enfin, le porte-empreinte est garni de silicone de viscosité moyenne ou de plus faible viscosité dans le cas de tissus mous fortement dépressibles, et les dents résiduelles sont enduites de silicone de très faible viscosité. Le porte-empreinte est inséré et centré en bouche grâce aux butées puis les tests de Herbst sont à nouveau répétés pour finaliser l’empreinte (*Figure 4-8*) (Cagna et Massad 2007). Cependant la fabrication d’une PCI par CFAO peut tout à fait être effectuée à partir d’une empreinte secondaire réalisée à l’aide d’un PEI fabriqué au laboratoire de la structure de soin (Neumeier et Neumeier 2016). Elle n’exclue pas non plus l’avulsion des dents postérieures au préalable.

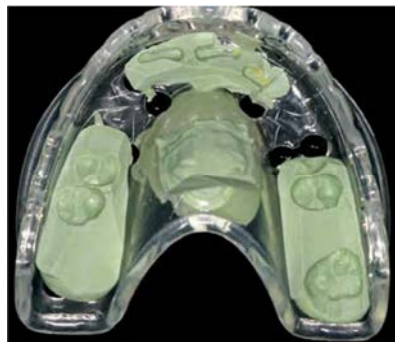

Figure 4-6 : La butée d’enfoncement enregistre les faces occlusales des dents résiduelles et assure le bon repositionnement de l’empreinte.

D’après : Cagna et Massad 2007

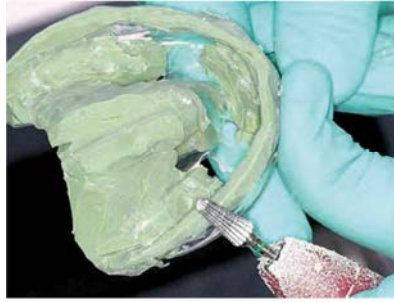

Figure 4-7 : Retouches du silicone de moyenne viscosité après un premier marginage.

D'après : Cagna et Massad 2007

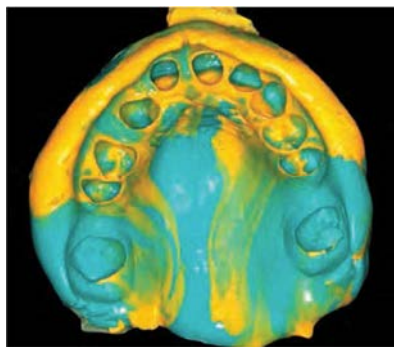
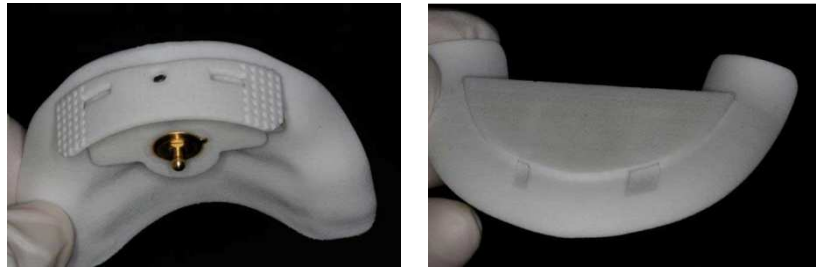


Figure 4-8 : Vue de l'empreinte finale achevée.

D'après : Cagna et Massad 2007.

Le choix de la dimension verticale, l'enregistrement de la relation centrée, et le choix des dents et de leur position sont effectués au cours de cette même séance clinique grâce à un dispositif spécifique prévu dans le kit. L'AMD (Anatomical Mesuring Device) est composé d'une pièce maxillaire et d'une pièce mandibulaire, toutes deux munies d'une plaque base en résine à rebaser en bouche au moyen d'un silicone de haute viscosité. Le dispositif maxillaire est muni d'un pointeau dont la hauteur est réglée pour augmenter ou réduire la DVO (*Figure 4-9 a*). Ce pointeau affronte un plateau porté par le dispositif mandibulaire (*Figure 4-9 b*). Le dispositif agit comme un système de point d'appui central pour l'enregistrement de la RC. Par ailleurs, la plaque maxillaire porte un volet antérieur réglable destiné à régler le soutien de lèvre et marquer la ligne inter-incisive et la ligne du sourire. La taille des dents antérieures et la position de la ligne gingivale sont établies grâce à trois guides transparents superposés au volet vestibulaire. Enfin, une règle spéciale peut être fixée sur l'AMD afin de régler le parallélisme du plan occlusal avec la ligne

bipupillaire (Kattadiyil *et al.* 2013). Quatre situations cliniques sont à distinguer pour les différents enregistrements.



Figures 4-9 : a Dispositif maxillaire de l'AMD muni d'un volet vestibulaire réglable et d'un pointeau. b Dispositif mandibulaire de l'AMD muni de son plateau.

D'après : Cape Dental Care 2017

Lorsque le patient présente une occlusion stable à la DVO souhaitée avec une esthétique à préserver, un simple mordu est réalisé en relation centrée.

Lorsque la DVO est préservée par la présence de dents postérieures mais que l'esthétique est à redéfinir, un mordu est réalisé en RC puis la pièce maxillaire de l'AMD est ajustée en bouche par meulage puis rebasage de la plaque base. Si la plaque ne peut être ajustée, seul le volet vestibulaire est fixé en bouche. Le soutien de lèvre est réglé grâce à une vis intégrée dans le volet vestibulaire (*Figure 4-10*) et la ligne inter-incisive et celle du sourire sont marquées sur le dispositif. La règle Avadent est ensuite connectée au volet vestibulaire (*Figure 4-11*) de sorte à régler le parallélisme avec la ligne bipupillaire. L'angle indiqué sur la règle est ensuite relevé puis reporté sur la fiche de laboratoire. Enfin, la taille des dents antérieures et la position de la ligne gingivale sont choisies sur l'un des trois guides transparents du kit (*Figure 4-12*). Le guide choisi est ensuite solidarisé au volet vestibulaire par une faible quantité de résine composite fluide en veillant à bien centrer et verticaliser la ligne inter-incisive (Avadent Digital Dentures 2014).

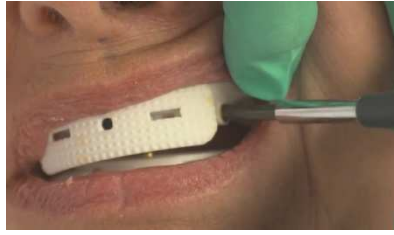


Figure 4-10 : Réglage du soutien de lèvre à l'aide du volet vestibulaire du dispositif maxillaire.

D'après : Cape Dental Care 2017



Figure 4-11 : Règle Avadent connectée au dispositif maxillaire pour le choix de l'orientation du plan d'occlusion.

D'après : Kattadiyil et al. 2013

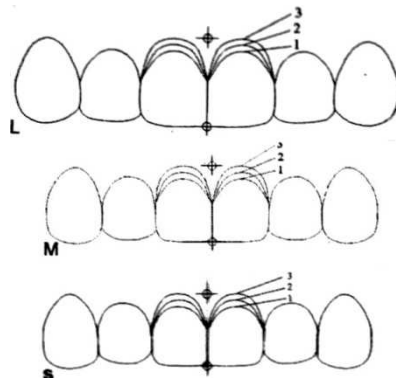


Figure 4-12 : Guides transparents pour le choix de la taille des dents et de la hauteur de la ligne gingivale.

D'après : Cape Dental Care 2017

Lorsque l'esthétique antérieure est préservée mais que le patient présente un affaissement de la DVO, la DVO souhaitée est évaluée et mesurée par l'intermédiaire de deux points tracés sur le nez et le menton (Steinmassl et al. 2017). Les dispositifs maxillaire et mandibulaire de l'AMD sont ajustés et rebasés en bouche

puis la hauteur du pointeau maxillaire est réglée pour l'amener en contact avec la plaque mandibulaire à la bonne DVO. Du papier d'occlusion est ensuite intercalé entre le pointeau et la plaque mandibulaire, puis les mouvements de latéralités droite et gauche puis d'antépulsion et rétropulsion mandibulaires sont effectués. L'intersection des tracés marque la position de la RC (*Figure 4-13*). Un léger fraisage de ce point permet de créer une dépression et de bloquer le pointeau dans cette position. Les deux pièces de l'AMD sont enfin solidarisées en garnissant généreusement l'espace les séparant avec le silicone prévu à cet effet (Kattadiyil *et al.* 2013).

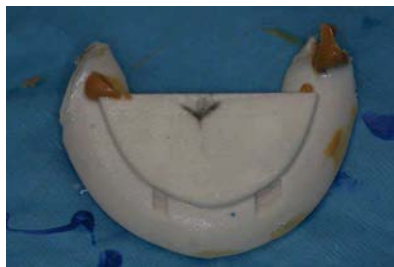

Figure 4-13 : Enregistrement laissé par le pointeau maxillaire sur la plaque mandibulaire. L'intersection des tracés marque la position de la RC.

D'après : Cape Dental Care 2017

Enfin, lorsque le patient présente un affaissement de la DVO et que l'esthétique doit être redéfinie, la DVO est tout d'abord rétablie avec l'AMD puis le dispositif est réglé comme décrit précédemment pour le choix des paramètres esthétiques. Après que la forme des dents aie été choisie et le guide collé sur le volet vestibulaire, la RC est recherchée par la technique du point d'appui central et l'ensemble est solidarisé (*Figure 4-14*) (Avadent Digital Dentures 2014).

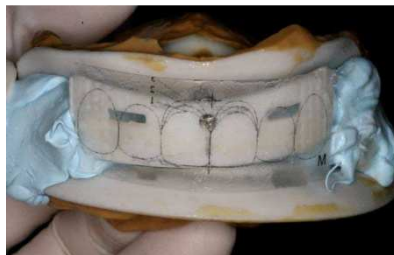


Figure 4-14 : Dispositifs maxillaires et mandibulaires solidarisés en fin d'intervention.

D'après : Cape Dental Care 2017

4.3.2.2. Séance de laboratoire

Les empreintes et l'AMD sont ensuite expédiées au fabricant où les empreintes sont scannées. Les modèles virtuels sont agencés entre eux dans le logiciel de conception assistée par ordinateur (CAO) grâce à l'AMD et à l'ensemble des données transmises sur la feuille de laboratoire. Le joint périphérique est tracé grâce au logiciel et les dents choisies parmi une banque de dents du commerce sont virtuellement montées (Kattadiyil *et al.* 2013). Le montage est réalisé sur les modèles virtuels avec les repères classiques (lignes de crêtes, aire de Pound...), puis les finitions des maquettes virtuelles sont effectuées grâce aux outils informatiques (Millet *et al.* 2016). Le projet ainsi réalisé peut être transmis par mail au praticien pour être validé (Neumeier et Neumeier 2016). La réduction osseuse proposée et l'image du guide chirurgical simple sont également transmises pour validation (Avadent Digital Dentures 2014). Enfin, l'ensemble de ces données est envoyé vers un logiciel de fabrication assistée par ordinateur (FAO) pour usiner le guide chirurgical et la base prothétique dans des disques préfabriqués de polyméthacrylate de méthyle (PMMA) (*Figure 4-15*). L'extrados prothétique est usiné de façon à obtenir des logettes destinées aux dents artificielles (Neumeier et Neumeier 2016). Ces logements sont sablés et les dents une fois nettoyées et dépolies sont collées dans leur position prédéfinie grâce à un guide de positionnement également usiné (*Figure 4-16*) (Millet *et al.* 2016; Millet et Rubière 2016; Neumeier et Neumeier 2016). Lorsque la hauteur prothétique disponible reste faible malgré l'ostéoplastie, seul l'extrados prothétique est usiné. L'usinage de l'intrados est effectué après le collage des dents, de sorte que le talon des dents artificiel est usiné simultanément. Les bases prothétiques peuvent être caractérisées avec un composite de laboratoire (Millet *et al.* 2016).

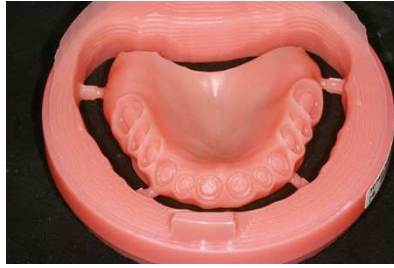

Figure 4-15 : La base prothétique est usinée dans un disque préfabriqué de PMMA. L'extrados est préparé de façon à monter les dents prothétiques dans un second temps.

D'après : Millet et Rubière 2016

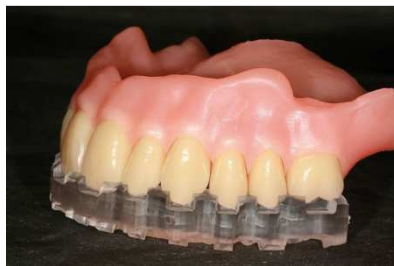

Figure 4-16 : Le guide de positionnement permet de coller les dents prothétiques dans la position initialement choisie lors du montage virtuel.

D'après : Millet et Rubière 2016

Les données relatives à la prothèse ainsi conçue sont conservées et peuvent à tout moment être réutilisées afin de fabriquer une nouvelle prothèse au besoin. La société Avadent propose la fabrication de PCI d'usage et transitoires, la différence étant que ces dernières sont réalisées avec des dents également usinées et non pas des dents du commerce. À la fin de la cicatrisation ostéo-muqueuse, la prothèse du patient peut être utilisée comme PEI pour réaliser une nouvelle empreinte définitive. Cette empreinte accompagnée d'un mordue occlusal est envoyée au laboratoire et scannée. Les paramètres esthétiques et fonctionnels testés avec la prothèse transitoire peuvent être réutilisés ou au besoin modifiés pour fabriquer la nouvelle prothèse (Kattadiyil *et al.* 2013; Avadent Digital Dentures 2014). Par ailleurs, ces informations peuvent aussi être exploitées pour concevoir un guide radiographique ou chirurgical en vue d'un projet implantaire (Millet *et al.* 2016).

4.3.2.3. Deuxième séance clinique

La seconde séance clinique est dédiée à l'insertion prothétique et à son réglage en bouche, effectué de façon similaire à la méthode conventionnelle (Kattadiyil *et al.* 2013).

4.3.3. Avantages et inconvénients

L'usage de la CFAO a pour avantages de réduire le nombre de séances cliniques et le temps passé au fauteuil (Kattadiyil *et al.* 2013). Elle dispense également de l'avulsion des dents postérieures et permet la fabrication d'un duplicata de la prothèse du patient sans rendez-vous supplémentaire (Neumeier et Neumeier 2016). De plus, la biocompatibilité des prothèses est améliorée grâce à l'usinage. L'utilisation de disques en PMMA préfabriqués sous haute pression et à haute température permet de réduire les porosités et la quantité de monomères résiduels non polymérisés. Enfin, l'absence de mise en moufle permet de supprimer les variations dimensionnelles des bases prothétiques et les déplacements dentaires survenant au cours de la polymérisation (Millet et Rubière 2016).

Cependant, l'absence d'essayage et la réalisation de la prothèse en une unique séance de laboratoire imposent de transmettre des données cliniques d'une grande précision. La prise d'empreintes de qualité, la détermination de la bonne DVO et l'enregistrement des rapports intermaxillaires doivent être d'emblée parfaitement exécutés car aucune correction ne sera possible après la transmission de ces données au laboratoire. Le praticien doit également maîtriser la technique du point d'appui central pour l'enregistrement du RIM et savoir poser son indication. Elle est notamment à proscrire en cas d'ataxie mandibulaire (Kattadiyil *et al.* 2013). Enfin, l'équipement nécessaire pour mettre en place un flux numérique complet au laboratoire reste à ce jour très onéreux.

Le DSD et par extension la planification esthétique en trois dimensions ajoutés à la CFAO permettent de s'orienter progressivement vers un flux numérique complet destiné à obtenir un résultat esthétique et fonctionnel parfaitement prédictible et reproductible. Un examen clinique de qualité, le respect des principes biologiques,

esthétiques et fonctionnels, et l'expérience clinique du praticien restent cependant les clefs du succès thérapeutiques. La réduction du nombre de séances cliniques et la précision du travail réalisé sont les principaux avantages du numérique. Le coût élevé de l'équipement reste un des principaux freins à la diffusion de cette technologie (Coachman *et al.* 2016). Par ailleurs, d'avantages d'études cliniques doivent être réalisées afin de comparer de façon objective l'approche numérique de la PCI et les techniques conventionnelles (Kattadiyil *et al.* 2013).

L'application de la quatrième dimension (4D) à la planification virtuelle et aux techniques de CFAO pourrait être la prochaine innovation majeure en matière de technologies numériques (Joda *et al.* 2015). L'apparition du « motion capture » déjà appliqué à la prothèse complète conventionnelle, consiste à enregistrer la dynamique des mouvements mandibulaire grâce à différents capteurs afin d'optimiser les réglages occlusaux. Cette innovation constitue un premier pas vers le développement de la 4D (Jaisson 2017).

5. Conclusion

L'implantologie a considérablement changé nos stratégies thérapeutiques et tout particulièrement celles destinées aux patients édentés. Aujourd'hui les solutions implantaire ne peuvent plus être ignorées tant le bénéfice apporté au patient est grand. Cependant, le passage à l'édentement total conserve sa spécificité et sa complexité (Pompignoli *et al.* 2004).

La prothèse complète immédiate apparaît comme une solution efficace pour assurer cette transition. Elle permet de proposer au patient une réhabilitation esthétique et fonctionnelle simple, en lui garantissant un gain de temps et de confort, également sur le plan financier (Postaire *et al.* 2010). Cependant, le succès de cette thérapeutique fait tout particulièrement appel aux qualités humaines du chirurgien-dentiste en raison des difficultés psychologiques inhérentes à l'édentation du patient, et en raison des limites de la PCI (Postaire et Pompignoli 2011). Ainsi, la préparation psychologique du patient, la qualité et la précision des étapes pré-prothétiques, et la surveillance régulière constituent les pré-requis indispensables succès thérapeutique (Viennot *et al.* 2004; Louis *et al.* 2016)

Paradoxalement, la prothèse complète immédiate permet de préserver le capital osseux à court et moyen terme en limitant la résorption osseuse lors de la cicatrisation. De ce fait, elle constitue un atout pour un traitement implantaire ultérieur. La prothèse validée cliniquement à la fois par le praticien et le patient constitue par ailleurs un projet prothético-implantaire de choix (Demurashvili *et al.* 2012). L'utilisation d'un guide chirurgical avec dents amovibles permettra de simplifier les étapes du traitement en utilisant celui-ci comme guide d'imagerie, guide chirurgical, comme porte-empreinte occluso-adapté ou encore comme prothèse d'attente durant les étapes de laboratoire (Rignon-Bret et Rignon-Bret 2002; Postaire *et al.* 2010). La prothèse complète immédiate garde ainsi toute sa place dans les thérapeutiques actuelles.

Les progrès dans le domaine du numérique peuvent apporter une grande précision un grand confort de travail pour le praticien. Le digital smile design et la CFAO commencent déjà à s'implanter au sein des cabinets et des laboratoires grâce à des interfaces et des protocoles accessibles à la pratique courante. Même si certaines technologies restent actuellement très coûteuses et manquent pour l'instant de recul clinique, elles sont néanmoins très prometteuses pour l'avenir.

BIBLIOGRAPHIE

Abdelkoui A. Le guide chirurgical en Prothèse Complète Immédiate d'Usage [Internet]. ResearchGate. 2011 [cité 12 avr 2017]. Disponible sur: https://www.researchgate.net/publication/258257042_Le_guide_chirurgical_en_Prothese_Complete_Immédiate_d'Usage_The_surgical_guide_in_immediate_complete_denture

Abdelkoui A, Merzouk N, Abdedine A, Berrada S. Etude et traitements préprothétiques en prothèse amovible complète unimaxillaire. Cah Proth. mars 2015;(169).

Agence Française de Sécurité Sanitaire des Produits de Santé. Prescription des antibiotiques en pratique bucco-dentaire [Internet]. Ordre National des Chirurgiens-Dentistes. 2011 [cité 21 sept 2016]. Disponible sur: http://www.ordre-chirurgiens-dentistes.fr/uploads/media/Recommandations_prescription_des_antibiotiques_en_pratique_buccodentaire.pdf

Atash R. La prothèse complète au quotidien. Paris: Quintessence; 2015.

Atwood D. Postextraction changes in the adult mandible as illustrated by microradiographs of midsagittal sections and serial cephalometric roentgenograms. J Prosthet Dent. 1 sept 1963;13(5):810-24.

Atwood D. Some clinical factors related to rate of resorption of residual ridges. 1962. J Prosthet Dent. août 2001;86(2):119-25.

Avadent Digital Dentures. Clinical protocol for Avadent immediate dentures [Internet]. AvaDent Digital Dentures. 2014 [cité 12 avr 2017]. Disponible sur: <http://www.avadent.com/clinical/clinical-checklists/>

Basker R, Davenport J, Thomason J. Prosthetic treatment of the edentulous patient. 5^e éd. Oxford: Wiley-Blackwell; 2011.

Baume LJ. The biology of pulp and dentine: a historic, terminologic-taxonomic, histologic-biochemical, embryonic and clinical survey. Basel ; New York: S. Karger; 1980.

Beauvillain de Montreuil C, Billet J. Pathologie de la muqueuse buccale. Saint-Cloud: Société française d'oto-rhino-laryngologie et de chirurgie de la face et du cou; 2009.

Begin M, Mollot P. Prothèses temporaires en prothèse adjointe. Réal Clin. 1994;5(1):75-90.

Benbelaïd R, Kamagate S, Tramba P. La désinfection des empreintes au cabinet dentaire. Strat Prothétique. févr 2005;5(1):55-60.

Bercy P, Tenenbaum H. Parodontologie : du diagnostic à la pratique. Paris: De Boeck; 1996.

Berteretche M, Hüe O. La prothèse complète immédiate : une entité, mais différentes approches. Cah Proth. 1998;(104):89-101.

Berteretche M, Hüe O. Prothèse complète immédiate. EMC-Médecine Buccale [Internet]. 2008. [cité le 24 oct 2016] Disponible sur: <http://www.em-premium.com.bases-doc.univ-lorraine.fr/article/189430/resultatrecherche/1>

Bissasu M. A simple procedure for minimizing adjustment of immediate complete denture : a clinical report. J Prosthet Dent. août 2004;92(2):125-7.

Borghetti A, Monnet-Corti V, Azzi R. Chirurgie plastique parodontale. Rueil-Malmaison: Éd. CdP; 2000.

Bronnec F, Hombrouck J. Approche multi-disciplinaire des cas complexes. Réal Clin. 2003;14(1):103-7.

Buchard P, Apap G, Navarro M, Rignon-Bret J. Spécial prothèse immédiate. Cah Proth. 1978;(24):1-138.

Budtz-Jørgensen E. Effects of denture-wearing habits on periodontal health of abutment teeth in patients with overdentures. J Clin Periodontol. avr 1994;21(4):265-9.

Budtz-Jørgensen E. Prognosis of overdenture abutments in elderly patients with controlled oral hygiene. A 5 year study. J Oral Rehabil. janv 1995;22(1):3-8.

Budtz-Jørgensen E, Clavel R. La prothèse totale : théorie, pratique et aspects médicaux. Paris: Masson; 1995.

Cagna D, Massad J. Vinyl polysiloxane impression material in removable prosthodontics. Part 2 : Immediate denture and reline impressions. Compend Contin Educ Dent Jamesburg NJ 1995. sept 2007;28(9):519-26.

Cape Dental Care. Digital Dentures : A Complete Game Changer for Local Dental Labs [Internet]. 2017 [cité 19 avr 2017]. Disponible sur: <https://www.capedental.com/2011/digital-dentures-a-complete-game-changer-for-local-dental-labs/>

Caputi S, Murmura G, Ricci L, Varvara G, Sinjari B. Immediate denture fabrication : a clinical report. Ann Stomatol (Roma). avr 2014;4(3-4):273-7.

Carlsson G, Omar R. The future of complete dentures in oral rehabilitation. A critical review. J Oral Rehabil. févr 2010;37(2):143-56.

Carlsson GE. Implant and root supported overdentures - a literature review and some data on bone loss in edentulous jaws. J Adv Prosthodont. août 2014;6(4):245-52.

Cawood J, Howell R. A classification of the edentulous jaws. Int J Oral Maxillofac Surg. août 1988;17(4):232-6.

Charette J, Goldberg J, Harris B, Morton D, Llop D, Lin W. Cone beam computed tomography imaging as a primary diagnostic tool for computer-guided surgery and CAD-CAM interim removable and fixed dental prostheses. *J Prosthet Dent.* août 2016;116(2):157-65.

Cheylan J, Riveron C, Hurtado S. Echec à l'amovibilité. *Strat Prothétique.* oct 2015;15(4).

Coachman C, Calamita M. Digital Smile Design : A Tool for Treatment Planning and Communication in Esthetic Dentistry. *Quintessence Dent Technol.* janv 2012;35:103-11.

Coachman C, Calamita M, Sesma N. Dynamic Documentation of the Smile and the 2D/3D Digital Smile Design Process. *Int J Periodontics Restorative Dent.* avr 2017;37(2):183-93.

Coachman C, Calamita MA, Coachman FG, Coachman RG, Sesma N. Facially generated and cephalometric guided 3D digital design for complete mouth implant rehabilitation: A clinical report. *J Prosthet Dent.* 8 nov 2016;117(5):577-586.

Coachman C, Paravina R. Digitally Enhanced Esthetic Dentistry - From Treatment Planning to Quality Control. *J Esthet Restor Dent.* mars 2016;28:3-4.

Commission des dispositifs médicaux de l'Association Dentaire Française. Risques médicaux : Guide de prise en charge par le chirurgien-dentiste. Paris: ADF; 2013.

Cosyn J, Cleymaet R, De Bruyn H. Predictors of Alveolar Process Remodeling Following Ridge Preservation in High-Risk Patients. *Clin Implant Dent Relat Res.* avr 2016;18(2):226-33.

Daas M, Dada K. Édito : Un nouveau défi pour l'édenté complet. *Fil Dent.* avr 2016;(114):4.

Daas M, Dada K, Toussaint L, Pariente L, Postaire M. Le sourire chez l'édenté complet. *Inf Dent.* juill 2015;97(27/28):46-56.

Dales B, Daas M, Rignon-Bret J. Restauration par prothèse amovible complète immédiate unimaxillaire d'usage. *Méthodologie pour une situation clinique fréquente. Clinic (Paris).* 2005;(26):243-58.

Davarpanah M. *La chirurgie buccale : nouveaux concepts.* Paris: Éd. CdP; 2005.

Demurashvili G, Davarpanah K, Boittin A, Postaire M, Raux D. Intérêt de la prothèse complète immédiate bi-maxillaire. *Strat Prothétique.* janv 2012;12(1):49-57.

Do Amaral B, Barreto A, Gomes Seabra E, Roncalli A, da Fonte Porto Carreiro A, de Almeida E. A clinical follow-up study of the periodontal conditions of RPD abutment and non-abutment teeth. *J Oral Rehabil.* juill 2010;37(7):545-52.

Dupuis V. Diététique, édentation et prothèse amovible. Rueil-Malmaison: Éd. CdP; 2005.

Ettinger R, Qian F. Abutment tooth loss in patients with overdentures. J Am Dent Assoc 1939. juin 2004;135(6):739-46.

Feine J, Carlsson G, Awad M, Chehade A, Duncan W, Gizani S, *et al.* The McGill Consensus Statement on Overdentures. Montreal, Quebec, Canada. May 24-25, 2002. Int J Prosthodont. août 2002;15(4):413-4.

Felton D. Edentulism and comorbid factors. Tex Dent J. avr 2010;127(4):389-401.

Felton D. Complete Edentulism and Comorbid Diseases : An Update. J Prosthodont. janv 2016;25(1):5-20.

Felton D, Cooper L, Duqum I, Minsley G, Guckes A, Haug S, *et al.* Evidence-based guidelines for the care and maintenance of complete dentures: a publication of the American College of Prosthodontists. J Prosthodont Off J Am Coll Prosthodont. févr 2011;20 Suppl 1:S1-12.

Fenelon M, Masson-Regnault S, Catros S. La cicatrisation osseuse en chirurgie orale. Réal Clin. 2016;27(1):37-43.

Fenton A. The decade of overdentures: 1970-1980. J Prosthet Dent. janv 1998;79(1):31-6.

Fillion M, Aubazac D. Porter un autre regard sur les édentés totaux en explorant leurs paramètres psychosociaux. Fil Dent. avr 2016;(114):12-6.

Frydman N. Extraction-préservation alvéolaire à visée implantaire: stratégie thérapeutique. Médecine Buccale Chir Buccale. Juil 2015;21(3):141-7.

Ghandour I. Le Digital Smile Design. Inf Dent. Juil 2015;97(27/28):26-32.

Goswami R, Singh M. Immediate Denture-the Spatial Modeling Way. Guident. sept 2012;5(10):40-4.

Harris B, Montero D, Grant G, Morton D, Llop D, Lin W. Creation of a 3-dimensional virtual dental patient for computer-guided surgery and CAD-CAM interim complete removable and fixed dental prostheses: A clinical report. J Prosthet Dent. févr 2017;117(2):197-204.

Helfer M, Bemer J, Louis J. Equilibration occlusale en prothèse amovible complète. Strat Prothétique. juin 2010;10(3):215-24.

Helfer M, Louis J. Prothèse complète unimaxillaire : un traitement souvent complexe. Strat Prothétique. oct 2016;16(4):293-302.

Helper M, Louis J, Vermande G. Gestion des rapports intermaxillaires en prothèse amovible complète. *Strat Prothétique*. févr 2010;10(1):33-41.

Henry D. The Consequences of Restorative Cycles. *Oper Dent*. nov 2009;34(6):759-60.

Herbout B, Postaire M. Prothèse complète immédiate d'usage. Actualisation de la technique. *Cah Proth*. 2000;(111):55-65.

Hong L, Ettinger R, Watkins CA, Wefel J. In vitro evaluation of fluoride varnish on overdenture abutments. *J Prosthet Dent*. janv 2003;89(1):28-36.

Hüe O, Berteretche M. Prothèse complète : Réalité clinique, Solutions thérapeutiques. Paris: Quintessence; 2003.

Hüe O, Braud A, Berteretche M. Prothèse complète immédiate : comment gérer l'esthétique? *Strat Prothétique*. avr 2007;7(2):111-20.

Hussain KA, Azzeghaibi SN, Tarakji B, Rajan S, Sirajuddin S, Prabhu SS. Iatrogenic Damage to the Periodontium Caused by Removable Prosthodontic Treatment Procedures : An Overview. *Open Dent J*. 2015;9:187-9.

Ikebe K, Ettinger R, Wefel J. In vitro evaluation of fluoride-releasing restorative materials for sealing the root canals of overdenture abutments. *Int J Prosthodont*. déc 2001;14(6):556-62.

Jackson R, Ralph W. Continuing changes in the contour of the maxillary residual alveolar ridge. *J Oral Rehabil*. mai 1980;7(3):245-8.

Jaisson M. Impression 3D et « motion capture » : de nouvelles dimensions apportées à la prothèse complète. *Inf Dent*. avr 2017;99(16):24-30.

Joda T, Brägger U. Digital vs. conventional implant prosthetic workflows: a cost/time analysis. *Clin Oral Implants Res*. déc 2015;26(12):1430-5.

Joda T, Brägger U, Gallucci G. Systematic literature review of digital three-dimensional superimposition techniques to create virtual dental patients. *Int J Oral Maxillofac Implants*. avr 2015;30(2):330-7.

Johnson K. The immediate maxillary full denture. I. Clinical observations. *Aust Dent J*. févr 1986;31(1):44-52.

Kano P, Baratieri L, Decurcio R, Duarte Jr. S, Saito P, Ferencz J, *et al*. The Anatomical Shell Technique: Mimicking Nature. *Quintessence Dent Technol*. févr 2014;37:94-112.

Kano P, Xavier C, Ferencz J, Van Dooren E, Silva N. The Anatomical Shell Technique: An Approach to Improve the Esthetic Predictability of CAD/CAM Restorations. *Quintessence Dent Technol*. févr 2013;36:27-36.

Kattadiyil M, Jekki R, Goodacre C, Baba N. Comparison of treatment outcomes in digital and conventional complete removable dental prosthesis fabrications in a predoctoral setting. *J Prosthet Dent.* déc 2015;114(6):818-25.

Kattadiyil MT, Goodacre CJ, Baba N. CAD/CAM complete dentures : a review of two commercial fabrication systems. *J Calif Dent Assoc.* juin 2013;41(6):407-16.

Khan Z, Haeberle C. One-appointment construction of an immediate transitional complete denture using visible light-cured resin. *J Prosthet Dent.* sept 1992;68(3):500-2.

Laborde G. Comment éviter les imperfections des empreintes globales. *Strat Prothétique.* nov 2004;4(5):325-30.

Langer A. The Interim Immediate Denture. *Quintessence Int.* avr 1983;14(4):411-9.

Larrazábal C, García B, Peñarrocha M, Peñarrocha M. Influence of oral hygiene and smoking on pain and swelling after surgical extraction of impacted mandibular third molars. *J Oral Maxillofac Surg.* janv 2010;68(1):43-6.

Lassauzay C, Veyrune J, Lescher J. La préparation des surfaces d'appui : rôles de la prothèse complète amovible transitoire. *Cah Proth.* déc 1998;(104):79-88.

Lejoyeux J. Prothèse complète : Traitement (deuxième partie). 3^e éd. Paris: Maloine; 1978.

Lejoyeux J. Traitement de l'édentation partielle et totale (prothèse amovible) : cours de deuxième année. Paris: Maloine; 1978.

Louis J, Chevalley F, Helfer M, Corroy A. Traiter l'édenté total. Paris: Espace ID; 2016.

Louis J, Chevalley F, Rozenzweig D, Babel L. Immediate denture with patient participation. An original technic. *Cah Proth.* déc 1988;(64):6-19.

Maia LP, Reino DM, Novaes Junior AB, Muglia VA, Taba Junior M, Grisi MF de M, *et al.* Influence of periodontal biotype on buccal bone remodeling after tooth extraction using the flapless approach with a xenograft : a histomorphometric and fluorescence study in small dogs. *Clin Implant Dent Relat Res.* janv 2015;17(1):221-35.

Martinez H, Renault P, Renault G. Les implants chirurgie et prothèse : choix thérapeutique stratégique. Rueil-Malmaison: Éd. CdP; 2008.

Mersel A. Immediate or transitional complete dentures : gerodontic considerations. *Int Dent J.* août 2002;52(4):298-303.

Michael C, Barsoum W. Comparing ridge resorption with various surgical techniques in immediate dentures. *J Prosthet Dent.* févr 1976;35(2):142-55.

Millet C, Estrade J, Ciers J. Prothèse complète numérique versus conventionnelle : à propos d'un cas clinique. *Strat Prothétique*. oct 2016;16(4):281-92.

Millet C, Rubière R. CFAO en prothèse amovible complète. *Inf Dent*. mars 2016;98(13):18-25.

Neumeier T, Neumeier H. Digital immediate dentures treatment : A clinical report of two patients. *J Prosthet Dent*. sept 2016;116(3):314-9.

Organisation Mondiale de la Santé. Santé bucco-dentaire ; Aide-mémoire n°318 [Internet]. OMS. 2012 [cité 14 sept 2016]. Disponible sur: <http://www.who.int/mediacentre/factsheets/fs318/fr/>

Orthlieb J. Gnathologie fonctionnelle. Volume 2: occlusion et reconstruction prothétique. Rueil Malmaison: Éd. CdP; 2011.

Orthlieb J, Darmouni L, Pedinielli A, Jouvin Darmouni J. Fonctions occlusales : aspects physiologiques de l'occlusion dentaire humaine. *EMC-Médecine Buccale* [Internet]. janv 2013 [cité 26 oct 2016]. Disponible sur: <http://www.em-premium.com.bases-doc.univ-lorraine.fr/article/746314/resultatrecherche/1>

Patzelt S, Vonau S, Stampf S, Att W. Assessing the feasibility and accuracy of digitizing edentulous jaws. *J Am Dent Assoc* 1939. août 2013;144(8):914-20.

Peñarrocha M, Sanchis J, Sáez U, Gay C, Bagán J. Oral hygiene and postoperative pain after mandibular third molar surgery. *Oral Surg Oral Med Oral Pathol Oral Radiol Endod*. sept 2001;92(3):260-4.

Perrin D, Ahossi V, Larras P, Lafon A, Gerard E. Manuel de chirurgie orale : Technique de réalisation pratique, maîtrise et exercice raisonné au quotidien. Rueil-Malmaison: Éd. CdP; 2012.

Petersen P, Bourgeois D, Ogawa H, Estupinan-Day S, Ndiaye C. The global burden of oral diseases and risks to oral health. *Bull World Health Organ*. sept 2005;83(9):661-9.

Phoenix R, Fleigel J. Cast modification for immediate complete dentures : Traditional and contemporary considerations with an introduction of spatial modeling. *J Prosthet Dent*. nov 2008;100(5):399-405.

Pompignoli M. La prothèse de transition en prothèse amovible complète. *Cah Proth*. déc 1998;(104):67-77.

Pompignoli M, Doukhan J, Raux D. Prothèse complète clinique et laboratoire. 4^e éd. Rueil-Malmaison: Éd. CdP; 2011.

Pompignoli M, Postaire M, Raux D. La prothèse complète immédiate. Paris: Quintessence; 2004.

Postaire M, Demurashvili G, Vicaux F, Raux D. La prothèse complète immédiate mandibulaire, une solution simple... et efficace. *Strat Prothétique*. mars 2010;10(2):139-46.

Postaire M, Herbout B. Intérêt de la précision dans la détermination et dans l'enregistrement du rapport mandibulo-maxillaire chez l'édenté total. *Strat Prothétique*. juin 2016;16(3):197-202.

Postaire M, Pompignoli M. Les dernières dents... Garder ou extraire : solutions cliniques. Paris: Espace ID; 2011.

Pouysségur V. Odontologie gériatrique: optimiser la prise en charge au cabinet dentaire. Rueil-Malmaison: Éd. CdP; 2011.

Rabanal A, Bral M, Goldstein G. Management of a patient with severe erosive lichen planus in need of an immediate complete denture : A clinical report. *J Prosthet Dent*. oct 2007;98(4):256-9.

Rahn A, Ivanhoe J, Plummer K, Heartwell C. Textbook of complete dentures. 6^e éd. Shelton, Conn.; London: PMPH-USA; 2009.

Rignon-Bret C. La prothèse complète immédiate : données actuelles. *Strat Prothétique*. oct 2016;16(4):303-15.

Rignon-Bret C, Hadida A, Aidan A, Nguyen T, Pasquet G, Fron-Chabouis H, *et al*. Efficacy of bone substitute material in preserving volume when placing a maxillary immediate complete denture : Study protocol for the PANORAMIX randomized controlled trial. *Trials*. 2016;17(1):255.

Rignon-Bret C, Rignon-Bret J. Prothèse amovible complète, prothèse immédiate, prothèses supraradiculaire et implantaire. Rueil-Malmaison: Éd. CdP; 2002.

Rignon-Bret J. Le guide chirurgical duplicata à dents amovibles en prothèse complète immédiate. *Cah Proth*. sept 1995;(91):45-53.

Roche Y. Risques médicaux au cabinet dentaire en pratique quotidienne : Identification des patients ; Évaluation des risques ; Prise en charge : prévention, précautions. Issy-les-Moulineaux: Elsevier Masson; 2010.

Rouxel P, Tsakos G, Chandola T, Watt R. Oral Health - A Neglected Aspect of Subjective Well-Being in Later Life. *J Gerontol B Psychol Sci Soc Sci*. mars 2016.

Rozencweig D, Rozencweig G, Rozencweig S, Knellesen C, Dubois C. Les mots pour réussir au cabinet dentaire : conseils pratiques pour aider le praticien et l'assistante à améliorer la communication et l'organisation. Paris: Quintessence; 2014.

Sadowsky S. Use of foil to block out extraction sites prior to relining immediate dentures. *J Prosthet Dent*. janv 2006;95(1):79.

Sadowsky S, Gupta S, Gonzales E. A technique to correct incisal plane error in maxillary immediate denture therapy. *J Prosthet Dent.* août 2013;110(2):141-3.

Schittly J, Schittly E, Millet P, Svoboda J. Prothèse amovible partielle : clinique et laboratoire. Rueil-Malmaison: Éd. CdP; 2012.

Schropp L, Wenzel A, Kostopoulos L, Karring T. Bone healing and soft tissue contour changes following single-tooth extraction: a clinical and radiographic 12-month prospective study. *Int J Periodontics Restorative Dent.* août 2003;23(4):313-23.

Schwenzer N, Ehrenfeld M, Giraud O. Chirurgie dentaire. Paris: Lavoisier Médecine Sciences; 2014.

Seban A. Greffes osseuses et implants. Issy-les-Moulineaux: Elsevier Masson; 2008.

Sharma A, Chugh D, Sachdeva B, Kinra M. Rehabilitation of Failing Dentition with Interim Immediate Denture Prosthesis. *Indian J Dent Sci.* sept 2016;8(3):168-71.

Sharma S, Vidya B, Alexander M, Deshmukh S. Periotome as an Aid to Atraumatic Extraction : A Comparative Double Blind Randomized Controlled Trial. *J Maxillofac Oral Surg.* sept 2015;14(3):611-5.

Shor A, Shor K, Goto Y. Rehabilitation of failing dentition with immediate denture prostheses: technique for a predictable esthetic and functional outcome. *Compend Contin Educ Dent Jamesburg NJ* 1995. mars 2006;27(3):168-76.

Simon S, Machtou P, Pertot W-J. Endodontie. Rueil-Malmaison: Éd. CdP; 2012.

Société Française de Chirurgie Orale. Prise en charge des foyers infectieux bucco-dentaires [Internet]. SFCO. 2015 [cité 21 sept 2016]. Disponible sur: <http://societechirorale.com/fr/>

Soheilifar S, Bidgoli M, Faradmali J, Soheilifar S. Effect of Periodontal Dressing on Wound Healing and Patient Satisfaction Following Periodontal Flap Surgery. *J Dent Tehran Iran.* févr 2015;12(2):151-6.

De Souza B, de Faria A, Junior Joel Ferreira S, Gonçalves V, Piza P, Fellippo Ramos V. Root-supported overdentures associated with temporary immediate prostheses-a case-report. *Oral Health Dent Manag.* juin 2014;13(2):159-63.

Steinmassl P, Klaunzer F, Steinmassl O, Dumfahrt H, Grunert I. Evaluation of Currently Available CAD/CAM Denture Systems. *Int J Prosthodont.* avr 2017;30(2):116-22.

Stephan G, Laborde G. Alternative à la prothèse complète immédiate transitoire. *Strat Prothétique.* sept 2002;2(4):297-304.

Syed M, Chopra R, Sachdev V. Allergic Reactions to Dental Materials - A Systematic Review. *J Clin Diagn Res JCDR.* oct 2015;9(10):ZE04-ZE09.

- Tallgren A. The continuing reduction of the residual alveolar ridges in complete denture wearers: a mixed-longitudinal study covering 25 years. 1972. *J Prosthet Dent.* mai 2003;89(5):427-35.
- Tallgren A, Lang B, Miller R. Longitudinal study of soft-tissue profile changes in patients receiving immediate complete dentures. *Int J Prosthodont.* févr 1991;4(1):9-16.
- Tallgren A, Lang B, Walker G, Ash M. Roentgen cephalometric analysis of ridge resorption and changes in jaw and occlusal relationships in immediate complete denture wearers. *J Oral Rehabil.* janv 1980;7(1):77-94.
- Tardif A, Misino J, Péron J. Traumatismes dentaires et alvéolaires. EMC-Médecine Buccale [Internet]. 2008 [cité 18 sept 2016]. Disponible sur: <http://www.em-premium.com.bases-doc.univ-lorraine.fr/article/189367/resultatrecherche/1>
- Tarragano H. Les cancers de la cavité buccale : du diagnostic aux applications thérapeutiques. Rueil-Malmaison: Éd. CdP; 2008.
- Tarragano H, Missika P, Moyal F, Roche Y. La chirurgie orale. Rueil-Malmaison: Éd. CdP; 2010.
- Tirlet G, Attal J. Le gradient thérapeutique. *Inf Dent.* nov 2009;91(41-42):2561-2568.
- Van Waas M, Jonkman R, Kalk W, Van 't Hof M, Plooi J, Van Os J. Differences two years after tooth extraction in mandibular bone reduction in patients treated with immediate overdentures or with immediate complete dentures. *J Dent Res.* juin 1993;72(6):1001-4.
- Van Waas M, Kalk W, van Zetten B, van Os J. Treatment results with immediate overdentures : an evaluation of 4.5 years. *J Prosthet Dent.* août 1996;76(2):153-7.
- Viennot S, Moyencourt C, Millet C, Buch D. Réhabilitation esthétique et fonctionnelle par prothèse complète immédiate : étapes cliniques. juin 2004;(126):9-18.
- Vigouroux F, Da Costa-Noble R, Verdalle P, Colomb R. Guide pratique de chirurgie parodontale. Issy-les-Moulineaux: Elsevier Masson; 2011.
- Watt D, MacGregor A. Designing complete dentures. Bristol: Wright; 1986.
- Victorin L. An evaluation of bone surgery in patients with immediate dentures. *J Prosthet Dent.* janv 1969;21(1):6-13.
- Wolf H, Rateitschak K, Rateitschak E. Parodontologie. 3^e éd. Paris: Masson; 2005.
- Woloch M. Nontraumatic immediate complete denture placement: a clinical report. *J Prosthet Dent.* oct 1998;80(4):391-3.

Yüzügüllü B, Gulsahi A, Imirzalioglu P. Radiomorphometric indices and their relation to alveolar bone loss in completely edentulous Turkish patients : A retrospective study. J Prosthet Dent. mars 2009;101(3):160-5.

Zarb GA, Fenton AH. Prosthodontic treatment for edentulous patients : complete dentures and implant-supported prostheses. 13^e éd. St. Louis, Missouri: Elsevier/Mosby; 2013.

TABLE DES MATIÈRES

1. Introduction	17
2. La gestion de la perte des dernières dents, focus sur les solutions thérapeutiques actuelles.....	18
2.1. Les étiologies de l'édentement total.....	18
2.1.1. Locales	18
2.1.1.1. Infectieuses	18
2.1.1.2. Traumatiques	19
2.1.1.3. Parodontales.....	20
2.1.1.4. Iatrogènes.....	21
2.1.2. Loco-régionales.....	21
2.1.2.1. Prothétiques	21
2.1.2.2. Carcinologiques.....	21
2.1.3. Générales	22
2.2. Transition lente vers l'édentement total	23
2.2.1. La prothèse amovible partielle de transition	23
2.2.1.1. Définition	23
2.2.1.2. Indications thérapeutiques.....	23
2.2.1.3. Avantages et inconvénients.....	24
2.2.2. La prothèse amovible complète supra-dentaire	25
2.2.2.1. Définition	25
2.2.2.2. Indications thérapeutiques.....	25
2.2.2.3. Avantages et inconvénients.....	26

2.3.	Transition rapide vers l'édentement total	27
2.3.1.	La prothèse amovible complète immédiate de transition.....	28
2.3.1.1.	Définition et objectifs.....	28
2.3.1.2.	Indications thérapeutiques.....	28
2.3.1.3.	Avantages et inconvénients.....	29
2.3.2.	La prothèse amovible complète immédiate d'usage	31
2.3.2.1.	Définition et objectifs.....	31
2.3.2.2.	Indications thérapeutiques.....	32
2.3.2.3.	Avantages et inconvénients.....	33
2.4.	Tableau récapitulatif	37
3.	Protocole de mise en œuvre	39
3.1.	La prothèse amovible complète d'usage, guide de réalisation	39
3.1.1.	Conditions cliniques générales.....	39
3.1.1.1.	Anamnèse médicale et dentaire	39
3.1.1.2.	Observation clinique	42
3.1.1.2.1.	Zones anatomiques positives à exploiter, et négatives à éviter.....	43
3.1.1.2.1.1.	Au maxillaire	43
3.1.1.2.1.2.	A la mandibule.....	44
3.1.1.2.2.	Mobilités	45
3.1.1.2.3.	Sondage parodontal	46
3.1.1.2.4.	Biotype parodontal.....	46
3.1.1.2.5.	Foyers infectieux.....	47

3.1.1.2.6. Salive	48
3.1.1.2.7. Empreintes d'étude	49
3.1.1.3. Aspect psychologique	49
3.1.2. Etapes préprothétiques	51
3.1.2.1. Assainissement	51
3.1.2.2. Avulsion des dents postérieures	51
3.1.2.2.1. Objectifs	51
3.1.2.2.2. Prévoir les avulsions complexes	53
3.1.2.2.3. Intérêts de la prothèse transitoire	54
3.1.2.3. Aménagement occlusal de l'arcade antagoniste	54
3.1.3. Etapes prothétiques	56
3.1.3.1. L'empreinte primaire	56
3.1.3.1.1. Objectifs	56
3.1.3.1.2. Moyens	56
3.1.3.1.3. Mise en œuvre	57
3.1.3.2. L'empreinte secondaire	58
3.1.3.2.1. Le porte-empreinte individuel	58
3.1.3.2.2. L'empreinte secondaire proprement dite	60
3.1.3.2.2.1. Objectifs	60
3.1.3.2.2.2. Moyens	60
3.1.3.2.2.3. Mise en œuvre	61
3.1.3.3. Les relations intermaxillaires	63

3.1.3.3.1. La détermination du point interincisif.....	63
3.1.3.3.1.1. Objectifs.....	63
3.1.3.3.1.2. Mise en œuvre.....	64
3.1.3.3.2. L'enregistrement des rapports intermaxillaires.....	68
3.1.3.3.2.1. Objectifs.....	68
3.1.3.3.2.2. Moyens.....	68
3.1.3.3.2.3. Mise en œuvre.....	68
3.1.3.3.3. Le choix des dents.....	69
3.1.3.4. Le pré-montage des dents absentes.....	70
3.1.3.5. La vérification du rapport intermaxillaire	71
3.1.3.5.1. Objectifs	71
3.1.3.5.2. Moyens	71
3.1.3.5.3. Mise en œuvre	71
3.1.3.6. La réalisation des clefs de références.....	72
3.1.3.7. La détermination du niveau de résorption et la préparation du modèle de travail	73
3.1.3.8. Les finitions.....	76
3.1.3.8.1. Le montage des dents.....	76
3.1.3.8.2. La polymérisation de la prothèse.....	78
3.1.3.8.3. Le guide chirurgical.....	78
3.1.3.8.3.1. Objectifs.....	78
3.1.3.8.3.2. Moyens.....	78
3.1.3.8.3.3. Les différents types de guides chirurgicaux et leur réalisation	79

3.1.3.8.3.3.1. Le guide chirurgical simple.....	79
3.1.3.8.3.3.2. Le guide chirurgical monobloc avec dents transparentes inamovibles en occlusion.....	79
3.1.3.8.3.3.3. Le guide chirurgical avec dents amovibles.....	80
3.1.3.9. La mise en bouche.....	81
3.1.3.9.1. La chirurgie.....	81
3.1.3.9.1.1. Objectifs.....	81
3.1.3.9.1.2. Moyens.....	82
3.1.3.9.1.3. Les avulsions.....	83
3.1.3.9.1.4. L'ostéoplastie guidée.....	84
3.1.3.9.1.5. L'équilibration prothétique immédiate.....	85
3.1.3.9.1.6. Recommandations post-opératoires.....	86
3.1.3.9.2. Les adaptations et équilibrations prothétiques au cours de la cicatrisation	86
3.1.3.10. Le suivi et la maintenance.....	87
3.1.3.10.1. Le remodelage osseux à court terme après avulsion.....	88
3.1.3.10.1.1. En fonction de la technique chirurgicale.....	88
3.1.3.10.1.2. En fonction du type de prothèse complète.....	89
3.1.3.10.2. Le remodelage osseux à long terme après avulsion.....	90
3.1.3.10.2.1. Facteurs du remodelage.....	91
3.1.3.10.2.2. Morphologie des crêtes résiduelles.....	92
3.1.3.10.2.3. Classification d'Atwood.....	92
3.1.4. Résumé : les étapes cliniques et de laboratoire.....	94

3.2. La prothèse amovible complète immédiate de transition, guide de réalisation	95
3.2.1. Etapes préprothétiques	95
3.2.2. Etapes prothétiques	96
4. La prothèse complète immédiate à l'ère du numérique.....	99
4.1. Le Digital Smile Design.....	99
4.2. La superposition 3D	102
4.3. La CFAO appliquée à la prothèse complète immédiate	105
5. Conclusion.....	116

Bastien SCHEID – LA PROTHÈSE AMOVIBLE COMPLETE IMMÉDIATE : ASPECTS PROTHETIQUES ET CHIRURGICAUX

Nancy 2017 : 136 pages. 54 illustrations.

Th. : Chir.- Dent. : Nancy 2017

Mots-clefs :

- Prothèse amovible complète immédiate
- Chirurgie
- Édentement total
- Protocole

Résumé :

Le vieillissement de la population et l'augmentation de l'espérance de vie nous amènent à faire face à un nombre croissant de patients édentés ou candidats à l'édentement total. C'est une mutilation extrême de la cavité buccale qui porte atteinte aux fonctions vitales et psychoaffectives que sont la mastication, la déglutition, la phonation, la capacité à sourire et embrasser, et influe donc sur le bien-être psycho-social des patients. L'accompagnement du patient dans son passage vers l'édentement total et le succès du traitement prothétique sont des éléments clefs pour prévenir ou corriger une altération de son état de santé général.

Face à ce véritable problème de santé publique, il existe aujourd'hui un large panel de solutions thérapeutiques avec notamment la prothèse de transition longue, la prothèse amovible complète supra-dentaire, et la prothèse amovible complète immédiate. Cette dernière proposition se décline elle-même en deux possibilités du fait des modifications tissulaires liées à la cicatrisation osseuse et muqueuse avec la prothèse immédiate transitoire et la prothèse immédiate d'usage.

Cet ouvrage a pour but de décrire ces différentes stratégies thérapeutiques et tout particulièrement le cas de la prothèse complète immédiate. Son protocole a été décrit pour la première fois en 1978 par l'équipe de Pierre Buchard et a depuis subi de nombreuses évolutions et précisions qui seront détaillées ici. Ce guide a pour vocation d'articuler les deux disciplines que sont la prothèse et la chirurgie, et de mettre en évidence les différents paramètres indispensables au succès thérapeutique.

Les évolutions en matière de technologies numériques qui s'appliquent à la prothèse complète immédiate seront également présentées.

Membres du jury :

Pr. P. AMBROSINI	Professeur des Universités	Président
<u>Dr. A.S. VAILLANT</u>	<u>Maître de Conférences des Universités</u>	<u>Directrice</u>
<u>Dr. B. PHULPIN</u>	<u>Maître de Conférences des Universités</u>	<u>Co-directrice</u>
Dr. C. EGLOFF-JURAS	Assistant Hospitalo-Universitaire	Juge

Adresse de l'auteur :

Bastien SCHEID
70 rue de la république
54000 Nancy

Jury : Président : P.AMBROSINI – Professeur des Universités
Juges : A. S. VAILLANT – Maître de Conférences des Universités
B. PHULPIN – Maître de Conférences des Universités
C. EGLOFF-JURAS – Assistant Hospitalo-Universitaire

Thèse pour obtenir le diplôme D'Etat de Docteur en Chirurgie Dentaire

Présentée par: **Monsieur SCHEID Bastien**

né(e) à : **LAXOU (MEURTHE ET MOSELLE)**

le **19 octobre 1992**

et ayant pour titre : **«La prothèse amovible complète immédiate : Aspects prothétiques et chirurgicaux».**

Le Président du jury

P. AMBROSINI

Le Doyen
de la Faculté d'Odontologie

J.M. MARTRETTE

Autorise à soutenir et imprimer la thèse 9861.

NANCY, le

26 MAI 2017

Le Président de l'Université de Lorraine


P. MUTZENHARDT