



**HAL**  
open science

**Traitement des malformations arterioveineuses  
cérébrales par radiothérapie stéréotaxique : expérience  
de l'institut de cancérologie de Lorraine avec le  
cyberknife®**

Thomas Feutren

► **To cite this version:**

Thomas Feutren. Traitement des malformations arterioveineuses cérébrales par radiothérapie stéréotaxique : expérience de l'institut de cancérologie de Lorraine avec le cyberknife®. Sciences du Vivant [q-bio]. 2017. hal-01932371

**HAL Id: hal-01932371**

**<https://hal.univ-lorraine.fr/hal-01932371>**

Submitted on 23 Nov 2018

**HAL** is a multi-disciplinary open access archive for the deposit and dissemination of scientific research documents, whether they are published or not. The documents may come from teaching and research institutions in France or abroad, or from public or private research centers.

L'archive ouverte pluridisciplinaire **HAL**, est destinée au dépôt et à la diffusion de documents scientifiques de niveau recherche, publiés ou non, émanant des établissements d'enseignement et de recherche français ou étrangers, des laboratoires publics ou privés.



## AVERTISSEMENT

Ce document est le fruit d'un long travail approuvé par le jury de soutenance et mis à disposition de l'ensemble de la communauté universitaire élargie.

Il est soumis à la propriété intellectuelle de l'auteur. Ceci implique une obligation de citation et de référencement lors de l'utilisation de ce document.

D'autre part, toute contrefaçon, plagiat, reproduction illicite encourt une poursuite pénale.

Contact : [ddoc-thesesexercice-contact@univ-lorraine.fr](mailto:ddoc-thesesexercice-contact@univ-lorraine.fr)

## LIENS

Code de la Propriété Intellectuelle. articles L 122. 4

Code de la Propriété Intellectuelle. articles L 335.2- L 335.10

[http://www.cfcopies.com/V2/leg/leg\\_droi.php](http://www.cfcopies.com/V2/leg/leg_droi.php)

<http://www.culture.gouv.fr/culture/infos-pratiques/droits/protection.htm>

UNIVERSITÉ DE LORRAINE

FACULTÉ DE MÉDECINE DE NANCY

2017

# THÈSE

pour obtenir le grade de

## DOCTEUR EN MÉDECINE

Présentée et soutenue publiquement

dans le cadre du troisième cycle de Médecine Spécialisée

par

**Thomas FEUTREN**

Le 12 mai 2017

## **TRAITEMENT DES MALFORMATIONS ARTERIO- VEINEUSES CERVEBRALES PAR RADIOTHÉRAPIE STÉRÉOTAXIQUE**

-

**EXPÉRIENCE DE L'INSTITUT DE CANCÉROLOGIE DE LORRAINE  
AVEC LE CYBERKNIFE®**



Examineurs de la thèse :

M. Didier PEIFFERT

Professeur

Président

M. René ANXIONNAT

Professeur

Juge

M. Olivier KLEIN

Professeur

Juge

Mme Valérie BERNIER- CHASTAGNER

Docteur

Directrice



# THÈSE

pour obtenir le grade de

## DOCTEUR EN MÉDECINE

Présentée et soutenue publiquement

dans le cadre du troisième cycle de Médecine Spécialisée

par

**Thomas FEUTREN**

Le 12 mai 2017

## **TRAITEMENT DES MALFORMATIONS ARTERIO- VEINEUSES CERVEBRALES PAR RADIOTHÉRAPIE STÉRÉOTAXIQUE**

-

**EXPÉRIENCE DE L'INSTITUT DE CANCÉROLOGIE DE LORRAINE  
AVEC LE CYBERKNIFE®**



Examineurs de la thèse :

M. Didier PEIFFERT

Professeur

Président

M. René ANXIONNAT

Professeur

Juge

M. Olivier KLEIN

Professeur

Juge

Mme Valérie BERNIER- CHASTAGNER

Docteur

Directrice



**UNIVERSITÉ  
DE LORRAINE**



**Président de l'Université de Lorraine :  
Professeur Pierre MUTZENHARDT**

**Doyen de la Faculté de Médecine  
Professeur Marc BRAUN**

**Vice-doyens**

Pr Karine ANGIOI-DUPREZ, Vice-Doyen  
Pr Marc DEBOUVERIE, Vice-Doyen

**Assesseurs :**

**Premier cycle :** Dr Guillaume GAUCHOTTE

**Deuxième cycle :** Pr Marie-Reine LOSSER

**Troisième cycle :** Pr Marc DEBOUVERIE

*Innovations pédagogiques :* Pr Bruno CHENUÉL

*Formation à la recherche :* Dr Nelly AGRINIER

*Animation de la recherche clinique :* Pr François ALLA

*Affaires juridiques et Relations extérieures :* Dr Frédérique CLAUDOT

*Vie Facultaire et SIDES :* Pr Laure JOLY

*Relations Grande Région :* Pr Thomas FUCHS-BUDER

*Etudiant :* M. Lucas SALVATI

**Chargés de mission**

*Bureau de docimologie :* Dr Guillaume VOGIN

*Commission de prospective facultaire :* Pr Pierre-Edouard BOLLAERT

*Orthophonie :* Pr Cécile PARIETTI-WINKLER

*PACES :* Dr Chantal KOHLER

*Plan Campus :* Pr Bruno LEHEUP

*International :* Pr Jacques HUBERT

=====

**DOYENS HONORAIRES**

Professeur Jean-Bernard DUREUX - Professeur Jacques ROLAND - Professeur Patrick NETTER - Professeur Henry COUDANE

=====

**PROFESSEURS HONORAIRES**

Etienne ALIOT - Jean-Marie ANDRE - Alain AUBREGE - Jean AUQUE - Gérard BARROCHE - Alain BERTRAND - Pierre BEY - Marc-André BIGARD - Patrick BOISSEL - Pierre BORDIGONI - Jacques BORRELLY - Michel BOULANGE - Jean-Louis BOUTROY - Serge BRIANÇON - Jean-Claude BURDIN - Claude BURLET - Daniel BURNEL - Claude CHARDOT - Jean-François CHASSAGNE - François CHERRIER - Jean-Pierre CRANCE - Gérard DEBRY - Emile de LAVERGNE - Jean-Pierre DESCHAMPS - Jean DUHEILLE - Jean-Bernard DUREUX - Gilbert FAURE - Gérard FIEVE - Jean FLOQUET - Robert FRISCH - Alain GAUCHER - Pierre GAUCHER - Alain GERARD - Hubert GERARD - Jean-Marie GILGENKRANTZ - Simone GILGENKRANTZ - Gilles GROSDIDIER - Oliéro GUERCI - Philippe HARTEMANN - Gérard HUBERT - Claude HURIET - Christian JANOT - Michèle KESSLER - François KOHLER - Jacques LACOSTE - Henri LAMBERT - Pierre LANDES - Marie-Claire LAXENAIRE - Michel LAXENAIRE - Alain LE FAOU - Jacques LECLERE - Pierre LEDERLIN - Bernard LEGRAS - Jean-Pierre MALLIÉ - Philippe MANGIN

Jean-Claude MARCHAL - Pierre MATHIEU - Michel MERLE - Pierre MONIN Pierre NABET  
Jean-Pierre NICOLAS - Pierre PAYSANT - Francis PENIN - Gilbert PERCEBOIS Claude PERRIN  
Luc PICARD - François PLENAT - Jean-Marie POLU - Jacques POUREL Jean PREVOT - Francis RAPHAEL  
Antoine RASPILLER – Denis REGENT - Michel RENARD - Jacques ROLAND - Daniel SCHMITT  
Michel SCHMITT - Michel SCHWEITZER - Daniel SIBERTIN-BLANC - Claude SIMON - Danièle SOMMELET  
Jean-François STOLTZ - Michel STRICKER - Gilbert THIBAUT - Gérard VAILLANT - Paul VERT  
Hervé VESPIGNANI - Colette VIDAILHET - Michel VIDAILHET - Jean-Pierre VILLEMOT - Michel WEBER

=====

### **PROFESSEURS ÉMÉRITES**

Professeur Etienne ALIOT - Professeur Gérard BARROCHE - Professeur Pierre BEY  
Professeur Serge BRIANÇON - Professeur Jean-Pierre CRANCE - Professeur Gilbert FAURE  
Professeur Alain GERARD - Professeure Michèle KESSLER - Professeur Jacques LECLÈRE  
Professeur Alain LE FAOU - Professeur Jean-Marie GILGENKRANTZ - Professeure Simone GILGENKRANTZ  
Professeur Gilles GROSDIDIER - Professeur Philippe HARTEMANN - Professeur François KOHLER  
Professeur Alain LE FAOU - Professeur Pierre MONIN - Professeur Jean-Pierre NICOLAS  
Professeur Luc PICARD - Professeur François PLENAT Professeur Daniel SIBERTIN-BLANC  
Professeur Jean-François STOLTZ - Professeur Paul VERT - Professeur Michel VIDAILHET

=====

### **PROFESSEURS DES UNIVERSITÉS - PRATICIENS HOSPITALIERS**

*(Disciplines du Conseil National des Universités)*

#### **42<sup>ème</sup> Section : MORPHOLOGIE ET MORPHOGENÈSE**

##### **1<sup>ère</sup> sous-section : (Anatomie)**

Professeur Marc BRAUN – Professeure Manuela PEREZ

##### **2<sup>ème</sup> sous-section : (Histologie, embryologie et cytogénétique)**

Professeur Christo CHRISTOV – Professeur Bernard FOLIGUET

##### **3<sup>ème</sup> sous-section : (Anatomie et cytologie pathologiques)**

Professeur Jean-Michel VIGNAUD – Professeur Guillaume GAUCHOTTE

#### **43<sup>ème</sup> Section : BIOPHYSIQUE ET IMAGERIE MÉDICALE**

##### **1<sup>ère</sup> sous-section : (Biophysique et médecine nucléaire)**

Professeur Gilles KARCHER – Professeur Pierre-Yves MARIE – Professeur Pierre OLIVIER

##### **2<sup>ème</sup> sous-section : (Radiologie et imagerie médicale)**

Professeur René ANXIONNAT - Professeur Alain BLUM - Professeur Serge BRACARD - Professeur Michel CLAUDON Professeure Valérie CROISÉ-LAURENT - Professeur Jacques FELBLINGER

#### **44<sup>ème</sup> Section : BIOCHIMIE, BIOLOGIE CELLULAIRE ET MOLÉCULAIRE, PHYSIOLOGIE ET NUTRITION**

##### **1<sup>ère</sup> sous-section : (Biochimie et biologie moléculaire)**

Professeur Jean-Louis GUEANT - Professeur Bernard NAMOUR - Professeur Jean-Luc OLIVIER

##### **2<sup>ème</sup> sous-section : (Physiologie)**

Professeur Christian BEYAERT - Professeur Bruno CHENUÉL - Professeur François MARCHAL

##### **4<sup>ème</sup> sous-section : (Nutrition)**

Professeur Didier QUILLIOT - Professeure Rosa-Maria RODRIGUEZ-GUEANT - Professeur Olivier ZIEGLER

#### **45<sup>ème</sup> Section : MICROBIOLOGIE, MALADIES TRANSMISSIBLES ET HYGIÈNE**

##### **1<sup>ère</sup> sous-section : (Bactériologie – virologie ; hygiène hospitalière)**

Professeur Alain LOZNIEWSKI – Professeure Evelyne SCHVOERER

##### **2<sup>ème</sup> sous-section : (Parasitologie et Mycologie)**

Professeure Marie MACHOUART

##### **3<sup>ème</sup> sous-section : (Maladies infectieuses ; maladies tropicales)**

Professeur Thierry MAY - Professeure Céline PULCINI - Professeur Christian RABAUD

#### **46<sup>ème</sup> Section : SANTÉ PUBLIQUE, ENVIRONNEMENT ET SOCIÉTÉ**

##### **1<sup>ère</sup> sous-section : (Épidémiologie, économie de la santé et prévention)**

Professeur François ALLA - Professeur Francis GUILLEMIN - Professeur Denis ZMIROU-NAVIER

##### **3<sup>ème</sup> sous-section : (Médecine légale et droit de la santé)**

Professeur Henry COUDANE

##### **4<sup>ème</sup> sous-section : (Biostatistiques, informatique médicale et technologies de communication)**

Professeure Eliane ALBUSSON - Professeur Nicolas JAY

#### **47<sup>ème</sup> Section : CANCÉROLOGIE, GÉNÉTIQUE, HÉMATOLOGIE, IMMUNOLOGIE**

**1<sup>ère</sup> sous-section : (Hématologie ; transfusion)**

Professeur Pierre FEUGIER

**2<sup>ème</sup> sous-section : (Cancérologie ; radiothérapie)**

Professeur Thierry CONROY - Professeur François GUILLEMIN - Professeur Didier PEIFFERT - Professeur Frédéric MARCHAL

**3<sup>ème</sup> sous-section : (Immunologie)**

Professeur Marcelo DE CARVALHO-BITTENCOURT – Professeure Marie-Thérèse RUBIO

**4<sup>ème</sup> sous-section : (Génétique)**

Professeur Philippe JONVEAUX - Professeur Bruno LEHEUP

**48<sup>ème</sup> Section : ANESTHÉSIOLOGIE, RÉANIMATION, MÉDECINE D'URGENCE, PHARMACOLOGIE ET THÉRAPEUTIQUE**

**1<sup>ère</sup> sous-section : (Anesthésiologie-réanimation ; médecine d'urgence)**

Professeur Gérard AUDIBERT - Professeur Hervé BOUAZIZ - Professeur Thomas FUCHS-BUDER  
Professeure Marie-Reine LOSSER - Professeur Claude MEISTELMAN

**2<sup>ème</sup> sous-section : (Réanimation ; médecine d'urgence)**

Professeur Pierre-Édouard BOLLAERT - Professeur Sébastien GIBOT - Professeur Bruno LÉVY

**3<sup>ème</sup> sous-section : (Pharmacologie fondamentale ; pharmacologie clinique ; addictologie)**

Professeur Pierre GILLET - Professeur Jean-Yves JOUZEAU - Professeur Patrick NETTER

**4<sup>ème</sup> sous-section : (Thérapeutique ; médecine d'urgence ; addictologie)**

Professeur François PAILLE - Professeur Patrick ROSSIGNOL - Professeur Faiez ZANNAD

**49<sup>ème</sup> Section : PATHOLOGIE NERVEUSE ET MUSCULAIRE, PATHOLOGIE MENTALE, HANDICAP ET RÉÉDUCATION**

**1<sup>ère</sup> sous-section : (Neurologie)**

Professeur Marc DEBOUVERIE - Professeur Louis MAILLARD - Professeur Luc TAILLANDIER - Professeure Louise TYVAERT

**2<sup>ème</sup> sous-section : (Neurochirurgie)**

Professeur Jean AUQUE - Professeur Thierry CIVIT - Professeure Sophie COLNAT-COULBOIS - Professeur Olivier KLEIN

**3<sup>ème</sup> sous-section : (Psychiatrie d'adultes ; addictologie)**

Professeur Jean-Pierre KAHN - Professeur Raymund SCHWAN

**4<sup>ème</sup> sous-section : (Pédopsychiatrie ; addictologie)**

Professeur Bernard KABUTH

**5<sup>ème</sup> sous-section : (Médecine physique et de réadaptation)**

Professeur Jean PAYSANT

**50<sup>ème</sup> Section : PATHOLOGIE OSTÉO-ARTICULAIRE, DERMATOLOGIE ET CHIRURGIE PLASTIQUE**

**1<sup>ère</sup> sous-section : (Rhumatologie)**

Professeure Isabelle CHARY-VALCKENAERE - Professeur Damien LOEUILLE

**2<sup>ème</sup> sous-section : (Chirurgie orthopédique et traumatologique)**

Professeur Laurent GALOIS - Professeur Didier MAINARD - Professeur Daniel MOLE - Professeur François SIRVEAUX

**3<sup>ème</sup> sous-section : (Dermato-vénéréologie)**

Professeur Jean-Luc SCHMUTZ

**4<sup>ème</sup> sous-section : (Chirurgie plastique, reconstructrice et esthétique ; brûlologie)**

Professeur François DAP - Professeur Gilles DAUTEL - Professeur Etienne SIMON

**51<sup>ème</sup> Section : PATHOLOGIE CARDIO-RESPIRATOIRE ET VASCULAIRE**

**1<sup>ère</sup> sous-section : (Pneumologie ; addictologie)**

Professeur Jean-François CHABOT - Professeur Ari CHAOUAT - Professeur Yves MARTINET

**2<sup>ème</sup> sous-section : (Cardiologie)**

Professeur Edoardo CAMENZIND - Professeur Christian de CHILLOU DE CHURET - Professeur Yves JUILLIERE

Professeur Nicolas SADOUL

**3<sup>ème</sup> sous-section : (Chirurgie thoracique et cardiovasculaire)**

Professeur Thierry FOLLIGUET - Professeur Juan-Pablo MAUREIRA

**4<sup>ème</sup> sous-section : (Chirurgie vasculaire ; médecine vasculaire)**

Professeur Sergueï MALIKOV - Professeur Denis WAHL – Professeur Stéphane ZUILY

**52<sup>ème</sup> Section : MALADIES DES APPAREILS DIGESTIF ET URINAIRE**

**1<sup>ère</sup> sous-section : (Gastroentérologie ; hépatologie ; addictologie)**

Professeur Jean-Pierre BRONOWICKI - Professeur Laurent PEYRIN-BIROULET

**3<sup>ème</sup> sous-section : (Néphrologie)**

Professeur Luc FRIMAT - Professeure Dominique HESTIN



**4<sup>ème</sup> sous-section : (Urologie)**

Professeur Pascal ESCHWEGE - Professeur Jacques HUBERT

**53<sup>ème</sup> Section : MÉDECINE INTERNE, GÉRIATRIE, CHIRURGIE GÉNÉRALE ET MÉDECINE GÉNÉRALE**

**1<sup>ère</sup> sous-section : (Médecine interne ; gériatrie et biologie du vieillissement ; addictologie)**

Professeur Athanase BÉNÉTOS - Professeur Jean-Dominique DE KORWIN - Professeure Gisèle KANNY  
Professeure Christine PERRET-GUILLAUME – Professeur Roland JAUSSAUD – Professeure Laure JOLY

**2<sup>ème</sup> sous-section : (Chirurgie générale)**

Professeur Ahmet AYAV - Professeur Laurent BRESLER - Professeur Laurent BRUNAUD

**3<sup>ème</sup> sous-section : (Médecine générale)**

Professeur Jean-Marc BOIVIN – Professeur Paolo DI PATRIZIO

**54<sup>ème</sup> Section : DÉVELOPPEMENT ET PATHOLOGIE DE L'ENFANT, GYNÉCOLOGIE-OBSTÉTRIQUE, ENDOCRINOLOGIE ET REPRODUCTION**

**1<sup>ère</sup> sous-section : (Pédiatrie)**

Professeur Pascal CHASTAGNER - Professeur François FEILLET - Professeur Jean-Michel HASCOET  
Professeur Emmanuel RAFFO - Professeur Cyril SCHWEITZER

**2<sup>ème</sup> sous-section : (Chirurgie infantile)**

Professeur Pierre JOURNEAU - Professeur Jean-Louis LEMELLE

**3<sup>ème</sup> sous-section : (Gynécologie-obstétrique ; gynécologie médicale)**

Professeur Philippe JUDLIN - Professeur Olivier MOREL

**4<sup>ème</sup> sous-section : (Endocrinologie, diabète et maladies métaboliques ; gynécologie médicale)**

Professeur Bruno GUERCI - Professeur Marc KLEIN - Professeur Georges WERYHA

**55<sup>ème</sup> Section : PATHOLOGIE DE LA TÊTE ET DU COU**

**1<sup>ère</sup> sous-section : (Oto-rhino-laryngologie)**

Professeur Roger JANKOWSKI - Professeure Cécile PARIETTI-WINKLER

**2<sup>ème</sup> sous-section : (Ophtalmologie)**

Professeure Karine ANGIOI - Professeur Jean-Paul BERROD - Professeur Jean-Luc GEORGE

**3<sup>ème</sup> sous-section : (Chirurgie maxillo-faciale et stomatologie)**

Professeure Muriel BRIX

=====

**PROFESSEURS DES UNIVERSITÉS**

**61<sup>ème</sup> Section : GÉNIE INFORMATIQUE, AUTOMATIQUE ET TRAITEMENT DU SIGNAL**

Professeur Walter BLONDEL

**64<sup>ème</sup> Section : BIOCHIMIE ET BIOLOGIE MOLÉCULAIRE**

Professeure Sandrine BOSCHI-MULLER

=====

**PROFESSEUR ASSOCIÉ DE MÉDECINE GÉNÉRALE**

Professeur associé Sophie SIEGRIST

=====

**MAÎTRES DE CONFÉRENCES DES UNIVERSITÉS - PRATICIENS HOSPITALIERS**

**42<sup>ème</sup> Section : MORPHOLOGIE ET MORPHOGENÈSE**

**1<sup>ère</sup> sous-section : (Anatomie)**

Docteur Bruno GRIGNON

**2<sup>ème</sup> sous-section : (Histologie, embryologie et cytogénétique)**

Docteure Chantal KOHLER

**43<sup>ème</sup> Section : BIOPHYSIQUE ET IMAGERIE MÉDICALE**

**1<sup>ère</sup> sous-section : (Biophysique et médecine nucléaire)**

Docteur Jean-Marie ESCANYE

**2<sup>ème</sup> sous-section : (Radiologie et imagerie médicale)**

Docteur Damien MANDRY - Docteur Pedro TEIXEIRA

**44<sup>ème</sup> Section : BIOCHIMIE, BIOLOGIE CELLULAIRE ET MOLÉCULAIRE, PHYSIOLOGIE ET NUTRITION**

**1<sup>ère</sup> sous-section : (Biochimie et biologie moléculaire)**

Docteure Shyue-Fang BATTAGLIA - Docteure Sophie FREMONT - Docteure Isabelle AIMONE-GASTIN  
Docteure Catherine MALAPLATE-ARMAND - Docteur Marc MERTEN - Docteur Abderrahim OUSSALAH

**2<sup>ème</sup> sous-section : (Physiologie)**

Docteure Silvia DEMOULIN-ALEXIKOVA - Docteur Mathias POUSSEL

**3<sup>ème</sup> sous-section : (Biologie Cellulaire)**

Docteure Véronique DECOT-MAILLERET

**45<sup>ème</sup> Section : MICROBIOLOGIE, MALADIES TRANSMISSIBLES ET HYGIÈNE**

**1<sup>ère</sup> sous-section : (Bactériologie – Virologie ; hygiène hospitalière)**

Docteure Corentine ALAUZET - Docteure Hélène JEULIN - Docteure Véronique VENARD

**2<sup>ème</sup> sous-section : (Parasitologie et mycologie)**

Docteure Anne DEBOURGOGNE

**46<sup>ème</sup> Section : SANTÉ PUBLIQUE, ENVIRONNEMENT ET SOCIÉTÉ**

**1<sup>ère</sup> sous-section : (Epidémiologie, économie de la santé et prévention)**

Docteure Nelly AGRINIER - Docteur Cédric BAUMANN - Docteure Frédérique CLAUDOT - Docteur Alexis HAUTEMANIÈRE

**2<sup>ème</sup> sous-section (Médecine et Santé au Travail)**

Docteure Isabelle THAON

**3<sup>ème</sup> sous-section (Médecine légale et droit de la santé)**

Docteur Laurent MARTRILLE

**47<sup>ème</sup> Section : CANCÉROLOGIE, GÉNÉTIQUE, HÉMATOLOGIE, IMMUNOLOGIE**

**1<sup>ère</sup> sous-section : (Hématologie ; transfusion)**

Docteure Aurore PERROT – Docteur Julien BROSEUS (stagiaire)

**2<sup>ème</sup> sous-section : (Cancérologie ; radiothérapie)**

Docteure Lina BOLOTINE – Docteur Guillaume VOGIN (stagiaire)

**4<sup>ème</sup> sous-section : (Génétique)**

Docteure Céline BONNET - Docteur Christophe PHILIPPE

**48<sup>ème</sup> Section : ANESTHÉSIOLOGIE, RÉANIMATION, MÉDECINE D'URGENCE, PHARMACOLOGIE ET THÉRAPEUTIQUE**

**2<sup>ème</sup> sous-section : (Réanimation ; Médecine d'urgence)**

Docteur Antoine KIMMOUN

**3<sup>ème</sup> sous-section : (Pharmacologie fondamentale ; pharmacologie clinique ; addictologie)**

Docteur Nicolas GAMBIER - Docteure Françoise LAPICQUE - Docteur Julien SCALA-BERTOLA

**4<sup>ème</sup> sous-section : (Thérapeutique ; Médecine d'urgence ; addictologie)**

Docteur Nicolas GIRERD

**50<sup>ème</sup> Section : PATHOLOGIE OSTÉO-ARTICULAIRE, DERMATOLOGIE ET CHIRURGIE PLASTIQUE**

**1<sup>ère</sup> sous-section : (Rhumatologie)**

Docteure Anne-Christine RAT

**3<sup>ème</sup> sous-section : (Dermato-vénéréologie)**

Docteure Anne-Claire BURSZTEJN

**4<sup>ème</sup> sous-section : (Chirurgie plastique, reconstructrice et esthétique ; brûlologie)**

Docteure Laetitia GOFFINET-PLEUTRET

**51<sup>ème</sup> Section : PATHOLOGIE CARDIO-RESPIRATOIRE ET VASCULAIRE**

**3<sup>ème</sup> sous-section : (Chirurgie thoracique et cardio-vasculaire)**

Docteur Fabrice VANHUYSE

**52<sup>ème</sup> Section : MALADIES DES APPAREILS DIGESTIF ET URINAIRE**

**1<sup>ère</sup> sous-section : (Gastroentérologie ; hépatologie ; addictologie)**

Docteur Jean-Baptiste CHEVAUX

**53<sup>ème</sup> Section : MÉDECINE INTERNE, GÉRIATRIE, CHIRURGIE GÉNÉRALE ET MÉDECINE GÉNÉRALE**

**3<sup>ème</sup> sous-section : (Médecine générale)**

Docteure Elisabeth STEYER

**54<sup>ème</sup> Section : DEVELOPPEMENT ET PATHOLOGIE DE L'ENFANT, GYNECOLOGIE-**

## **OBSTETRIQUE, ENDOCRINOLOGIE ET REPRODUCTION**

**5<sup>ème</sup> sous-section : (Biologie et médecine du développement et de la reproduction ; gynécologie médicale)**

Docteure Isabelle KOSCINSKI

## **55<sup>ème</sup> Section : PATHOLOGIE DE LA TÊTE ET DU COU**

**1<sup>ère</sup> sous-section : (Oto-Rhino-Laryngologie)**

Docteur Patrice GALLET

=====

## **MAÎTRES DE CONFÉRENCES**

### **5<sup>ème</sup> Section : SCIENCES ÉCONOMIQUES**

Monsieur Vincent LHUILLIER

### **7<sup>ème</sup> Section : SCIENCES DU LANGAGE : LINGUISTIQUE ET PHONETIQUE GENERALES**

Madame Christine DA SILVA-GENEST

### **19<sup>ème</sup> Section : SOCIOLOGIE, DÉMOGRAPHIE**

Madame Joëlle KIVITS

### **60<sup>ème</sup> Section : MÉCANIQUE, GÉNIE MÉCANIQUE, GÉNIE CIVIL**

Monsieur Alain DURAND

### **64<sup>ème</sup> Section : BIOCHIMIE ET BIOLOGIE MOLÉCULAIRE**

Madame Marie-Claire LANHERS - Monsieur Nick RAMALANJAONA - Monsieur Pascal REBOUL

### **65<sup>ème</sup> Section : BIOLOGIE CELLULAIRE**

Madame Nathalie AUCHET - Madame Natalia DE ISLA-MARTINEZ - Monsieur Jean-Louis GELLY

Madame Céline HUSELSTEIN - Madame Ketsia HESS – Monsieur Hervé MEMBRE

Monsieur Christophe NEMOS

### **66<sup>ème</sup> Section : PHYSIOLOGIE**

Monsieur Nguyen TRAN

=====

## **MAÎTRES DE CONFÉRENCES ASSOCIÉS DE MÉDECINE GÉNÉRALE**

Docteur Pascal BOUCHE – Docteur Olivier BOUCHY - Docteur Arnaud MASSON – Docteur Cédric BERBE

Docteur Jean-Michel MARTY

=====

## **DOCTEURS HONORIS CAUSA**

Professeur Charles A. BERRY (1982)  
*Centre de Médecine Préventive, Houston (U.S.A)*  
Professeur Pierre-Marie GALETTI (1982)  
*Brown University, Providence (U.S.A)*  
Professeure Mildred T. STAHLMAN (1982)  
*Vanderbilt University, Nashville (U.S.A)*  
Professeur Théodore H. SCHIEBLER (1989)  
*Institut d'Anatomie de Würzburg (R.F.A)*  
*Université de Pennsylvanie (U.S.A)*  
Professeur Mashaki KASHIWARA (1996)  
*Research Institute for Mathematical Sciences de Kyoto (JAPON)*

Professeure Maria DELIVORIA-PAPADOPOULOS (1996)  
Professeur Ralph GRÄSBECK (1996)  
*Université d'Helsinki (FINLANDE)*  
Professeur Duong Quang TRUNG (1997)  
*Université d'Hô Chi Minh-Ville (VIËTNAM)*  
Professeur Daniel G. BICHET (2001)  
*Université de Montréal (Canada)*  
Professeur Marc LEVENSTON (2005)  
*Institute of Technology, Atlanta (USA)*

Professeur Brian BURCHELL (2007)  
*Université de Dundee (Royaume-Uni)*  
Professeur Yunfeng ZHOU (2009)  
*Université de Wuhan (CHINE)*  
Professeur David ALPERS (2011)  
*Université de Washington (U.S.A)*  
Professeur Martin EXNER (2012)  
*Université de Bonn (ALLEMAGNE)*

## **A mon Maître et Président de Jury,**

Monsieur le Professeur Didier PEIFFERT

Professeur de Cancérologie – Radiothérapie

Vous me faites l'honneur de présider le jury de ma thèse et de juger mon travail.

Je vous remercie de m'avoir confié ce travail.

Je vous suis reconnaissant de m'avoir accueilli dans votre service et de me former à cette belle spécialité qu'est la radiothérapie.

Votre soutien enthousiaste à la réalisation de mes projets professionnels m'a profondément touché.

Que ce travail soit l'expression de ma sincère gratitude et de mon plus grand respect.

## **A mon Maître et Juge,**

Monsieur le Professeur René ANXIONNAT

Professeur de Radiologie et Imagerie Médicale

Je vous remercie d'avoir accepté de juger ce travail.

Votre ouverture d'esprit et votre soutien à l'esprit scientifique m'ont marqué.

Veillez trouver ici l'expression de ma reconnaissance et de toute ma considération.

## **A mon Maître et Juge,**

Monsieur le Professeur Olivier KLEIN

Professeur en Neurochirurgie

Je vous remercie d'avoir accepté de juger ce travail.

J'ai été très sensible à votre disponibilité, votre enthousiasme et vos avis éclairés.

Veillez trouver ici l'expression de ma gratitude et de mon respect sincère.

## **A mon Maître, Juge et Directeur de Thèse,**

Madame la Docteur Valérie BERNIER-CHASTAGNER

Docteur en Radiothérapie

Merci d'avoir accepté de juger mon travail.

J'apprécie votre bonne humeur, votre disponibilité ainsi que votre dynamisme.

Merci de m'avoir conseillé, lu, corrigé et de continuer à partager vos connaissances avec moi.

Que ce travail soit le témoignage de mon profond respect et de ma sincère reconnaissance.

## Remerciements

Au département d'oncologie médicale de l'Institut de Cancérologie de Lorraine.

Au Pr Thierry Conroy, vos connaissances et votre rigueur scientifique font l'admiration de tous vos étudiants. Je suis honoré d'avoir bénéficié de votre enseignement.

Au Dr Lionnel Geoffrois, pour votre disponibilité, vos connaissances et votre bienveillance.

Au Dr Céline Gavaille, pour ta disponibilité, ta bonne humeur, ta patience et tes connaissances. Merci de m'avoir encadré durant mes 6 premiers mois à Nancy.

Au Dr Mathilde Deblock, pour ta gentillesse et ton écoute sans faille, ta bonne humeur et ta constance.

Aux Drs Maria Rios et Marie-Christine Kaminsky pour vos compétences et vos conseils avisés.

Au Dr Lionel Uwer, pour votre dévouement auprès des patients.

Au Dr Aurélien Lambert pour nos discussions enflammées sur la e santé.

Aux Drs Anne Kieffer, Vincent Massard et Cyril Abdeddaim pour votre sympathie.

A toutes les équipes soignantes d'oncologie médicale, et particulièrement à l'équipe du « 2 Gauche » pour vos compétences et votre gentillesse, c'est un plaisir de travailler à vos côtés.

Aux Drs Hubert Rousselot, Aline Henry et Nathalie Cretineau pour vos conseils avisés et votre bonne humeur et votre expertise en soins de confort.

Au Pr Ivan Krakowski, pour votre accessibilité et votre sens de l'humour, et pour avoir introduit l'AFSOS.

Aux Drs Philippe Quétin, Xavier Michel et Mohammed Yacoubi, pour votre gentillesse, votre rigueur et disponibilité. Merci de m'avoir enseigné les premiers pas de la radiothérapie.

A toute l'équipe de radiothérapie du CHR de Metz-Thionville, pour leur patience lors de mon 1<sup>er</sup> stage de radiothérapie.

Aux Drs Stephane Ruck, Anne Dietemann et Rafik Diab pour votre patience, votre sympathie ainsi que pour m'avoir fait découvrir une autre pratique de l'oncologie.

A l'ensemble de l'équipe du service de Radio Oncologie du CHUV de Lausanne.

Au Pr Jean Bourhis pour m'avoir accueilli dans votre service et pour vos connaissances encyclopédiques sur la radiothérapie ainsi que votre ouverture d'esprit.

Au Pr Mahmut Ozsahin, pour ta bienveillance, ton assurance et ta patience. J'ai apprécié tes interventions lors des discussions du service au cours des colloques journaliers.

Au Dr Luis Schiappacasse, pour ton sens de l'humour, ta gentillesse et tes connaissances. Merci d'avoir partagé ton expérience «internationale ».

Au Dr Berardino De Bari pour ton sens de la recherche scientifique et ton expertise en radiothérapie.

Au Dr Fernanda Herrera, pour ton implication dans la recherche translationnelle, j'ai beaucoup appris auprès de toi et j'ai apprécié ta rigueur autant que ton sens de l'organisation. Merci pour ta patience et ta sympathie à mon égard.

Aux Drs Wendy Jeanneret Sozzi et Oscar Matzinger pour votre gentillesse et pour m'avoir enseigné les subtilités de la Suisse romande.

A l'équipe de radiologie de l'ICL : Aux Drs Henrot, Troufléau, Boyer, Oldrini et Gregory Lesanne pour votre supervision, votre patience et le courage d'avoir essayé de m'apprendre la radiologie.

A Julia Salleron, pour ton aide précieuse dans la réalisation de ce travail. Merci pour ta patience et les réponses que tu m'as apporté concernant l'analyse statistique, la lecture et la correction de ce travail.



Au département de radiothérapie de l'Institut de Cancérologie de Lorraine.

Aux Drs Véronique Beckendorf et Claire Charra-Brunaud. J'ai apprécié votre disponibilité, votre gentillesse et vos conseils avisés.

Au Dr Anne Sophie Baumann pour ta gentillesse, ton sens de l'humour et pour m'avoir supervisé au 1<sup>er</sup> Droit.

Aux Drs Sophie Renard-Oldrini et Anne Agathe Serre pour votre gentillesse et disponibilité.

Aux Drs Mihai Levitchi et Ciprian Chira pour votre sympathie, votre bonne humeur et votre patience.

Au Dr Guillaume Vogin pour ta bienveillance auprès des internes, tes connaissances en radiobiologie et ton esprit EBM, et pour m'avoir montré qu'il fallait suivre sa voie.

Aux Drs Philippe Royer et Maria Jolnevoski pour votre sympathie et pour avoir passé de superbes soirées dont celle au casino de Nice.

Au Dr Jean Christophe Faivre pour ton engagement pour un enseignement de qualité et dans la vie associative, pour ta gentillesse et ta patience.

Au Dr Andres Huertas pour ton engagement dans la vie associative et pour ta bonne humeur.

Aux Drs Jean Philippe Nesseler, Dany Lam Cham Kee, Claire Gamelon et Myriam Khadige pour votre sympathie.

Au Dr Raphael Jumeau pour ta bonne humeur et pour m'avoir aidé à faire une année en Suisse.

A toute l'équipe de physique, pour leur compétence et leur patience envers les internes.

A tous les manipulateurs de radiothérapie et curiethérapie de l'ICL, merci pour l'excellente ambiance de travail et vos conseils précieux.

Merci à toute l'équipe du 1<sup>er</sup> Droit, j'ai adoré travailler avec vous et votre bonne humeur.

A mes vieux copains Guillaume Simet et Gabin Meier.

A mes co-internes, pour l'entraide et la bonne ambiance tout au long de nos stages : Julien le spécialiste du champagne, Nathalie, Camille, Jean François, Anaïs, Paul, Aude, Nico, Mathilde C, Laurene, Simon, Mathilde C2C, Natacha, Hortense, Manu le gynéco, et Sophie la dermato.

Aux internes de radiothérapie de France et Suisse, en particulier Roger, Nathaniel, Mailys, Sarah et aux Dr Idriss Troussier, Baptiste Pichon, Thomas Breuneval et André Durham.

Aux camarades de la SFjRO (Thomas, Alexandre, Hosni, Guillaume, Paul, Mathilde, Kim et Waisse et Alexis) pour votre implication dans la formation des internes en radiothérapie.

Aux camarades de l'AMIN pour votre engagement auprès des internes de Lorraine.

A mes frères, Marc et Vincent, à notre complicité.

A mon père, pour ta générosité, tes conseils et les longues discussions qui m'ont forgé et m'ont donné une vision éclairée.

A ma mère, pour ta tendresse, ta patience et ton humanité.

A Qing Yun, mon âme sœur. Merci pour ta tendresse, ta joie de vivre et ton amour. Tu m'as accompagné dans cette aventure depuis le début et une page va bientôt se tourner. J'ai hâte d'écrire la suite avec toi.

# Serment d'Hippocrate :

« Au moment d'être admis à exercer la médecine, je promets et je jure d'être fidèle aux lois de l'honneur et de la probité. Mon premier souci sera de rétablir, de préserver ou de promouvoir la santé dans tous ses éléments, physiques et mentaux, individuels et sociaux. Je respecterai toutes les personnes, leur autonomie et leur volonté, sans aucune discrimination selon leur état ou leurs convictions. J'interviendrai pour les protéger si elles sont affaiblies, vulnérables ou menacées dans leur intégrité ou leur dignité. Même sous la contrainte, je ne ferai pas usage de mes connaissances contre les lois de l'humanité. J'informerai les patients des décisions envisagées, de leurs raisons et de leurs conséquences. Je ne tromperai jamais leur confiance et n'exploiterai pas le pouvoir hérité des circonstances pour forcer les consciences. Je donnerai mes soins à l'indigent et à quiconque me les demandera. Je ne me laisserai pas influencer par la soif du gain ou la recherche de la gloire.

Admis dans l'intimité des personnes, je tairai les secrets qui me sont confiés. Reçu à l'intérieur des maisons, je respecterai les secrets des foyers et ma conduite ne servira pas à corrompre les mœurs. Je ferai tout pour soulager les souffrances. Je ne prolongerai pas abusivement les agonies. Je ne provoquerai jamais la mort délibérément.

Je préserverai l'indépendance nécessaire à l'accomplissement de ma mission. Je n'entreprendrai rien qui dépasse mes compétences. Je les entretiendrai et les perfectionnerai pour assurer au mieux les services qui me seront demandés.

J'apporterai mon aide à mes confrères ainsi qu'à leurs familles dans l'adversité.

Que les hommes et mes confrères m'accordent leur estime si je suis fidèle à mes promesses ; que je sois déshonoré et méprisé si j'y manque ».



# TABLE DES MATIERES

<b>Résumé</b> .....	p18
<b>A. Introduction</b> .....	p19
<b>1) Définition</b> .....	p19
<b>2) Pathogénèse</b> .....	p19
<b>3) Epidémiologie</b> .....	p20
<b>4) Diagnostic</b> .....	p21
<b>5) Evolution</b> .....	p22
<b>6) Modalité thérapeutiques</b> .....	p23
• 1- Microchirurgie	
• 2- Embolisation endovasculaire	
• 3- Radiochirurgie	
• 4- Abstention thérapeutique	
• 5- Quel traitement choisir ?	
<b>B. Principes généraux de la radiochirurgie stéréotaxique</b> .....	p29
<b>1) Principes physiques</b> .....	p30
• 1- Photons X à haute énergie	
• 2- Rayons gamma	
<b>2) Particularités radiobiologiques</b> .....	p35
• 1- Du fractionnement	
• 2- De la Dose	
• 3- Principes radiobiologiques de la radiochirurgie des MAV	
<b>3) Données dosimétriques</b> .....	p37
• 1- Spécification de la dose	
• 2- Choix de l'isodose 70 %	
• 3. Importance du gradient de dose	
<b>C. Procédure thérapeutique du centre hospitalier régional universitaire (CHRU) de Nancy</b> .....	p39
<b>1) Technique de traitement</b> .....	p40
<b>2) Recueil des données</b> .....	p44
<b>3) Critères de Jugement Principaux</b> .....	p45
<b>D. Article</b> .....	p46
<b>E. Conclusion</b> .....	p72
<b>Bibliographie</b> .....	p76
<b>Annexes</b> .....	p80

# Résumé :

- **Objectif** : La radiothérapie stéréotaxique est un des traitements validés des malformations artérioveineuses (MAV) intra-crâniennes. Les traitements par GammaKnife® et accélérateurs linéaires ont déjà fait l'objet de plusieurs publications validant ces techniques mais il n'existe que peu d'études sur le Cyberknife®. Nous présentons les résultats d'une étude rétrospective de l'efficacité et de la tolérance de cette technique pour les patients traités et suivis à l'Institut de Cancérologie de Lorraine et au CHRU de Nancy.

- **Matériel et méthodes** : Les patients traités par Cyberknife® pour une MAV à l'Institut de Cancérologie de Lorraine entre juillet 2010 et septembre 2013 ont reçu une dose unique de 18 Gy à l'isodose 70%. La surveillance était réalisée par le service de neuroradiologie du CHRU de Nancy. La guérison était obtenue par oblitération complète de la MAV visible et la tolérance était évaluée sur l'évolution clinique et les réactions parenchymateuses à l'imagerie. La tolérance et l'efficacité thérapeutique ont été évaluées par IRM cérébrale à 6, 12 et 24 mois et 36 mois et par artériographie cérébrale si l'IRM montrait une oblitération complète.

- **Résultats** : 48 patients consécutifs ont été inclus dans l'étude rétrospective avec un suivi médian est de 41 mois. Le volume médian des MAV était de 2.62cm<sup>3</sup>. Le taux d'oblitération était de 50% et 59% à 2 et 3 ans respectivement. 44 patients sur 48 (92%) n'ont pas présenté de symptômes. 32 patients (66%) ont développé un œdème cérébral post radique dont deux patients avec une hypertension intracrânienne associée nécessitant un traitement par corticoïdes. Aucun patient n'a développé de radionécrose.

- **Conclusion** : Il s'agit de la deuxième étude dans la littérature qui décrit la radiothérapie stéréotaxique par Cyberknife® à l'encontre des MAV cérébrales. Cette technique est efficace et bien tolérée avec un taux d'oblitération de 59% à 3 ans et l'absence de radionécrose.

# A. Introduction :

## 1) Définition :

Les malformations artério-veineuses intracrâniennes (MAV) sont des anomalies de connexion entre une ou des artères et une ou des veines cérébrales sans interposition du lit capillaire normal [1]. La résultante constitue un réseau vasculaire qui forme une structure complexe dont le lit vasculaire est représenté par le nidus. Au sein de la malformation, et plus précisément au sein du nidus, le shunt artério-veineux peut être responsable d'une hyper pression endovasculaire qui, exercée sur les tuniques de la paroi veineuse, peut conduire à sa rupture, et aboutir à l'hémorragie (*Figure 1 et 2*).

## 2) Pathogenèse

La physiopathologie est mal connue. Certains évoquent un défaut d'interposition du lit capillaire, d'autres, l'existence d'un shunt qui court-circuite le capillaire [2]. L'étiologie répondrait à une anomalie congénitale de formation du lit capillaire, le plus souvent de constitution précoce, dans les premières semaines de la vie utérine et semble être génétiquement programmée [3]. Leur localisation est cérébrale dans 90% des cas. Toutes les régions du cerveau peuvent être atteintes mais dans 90% des cas elles sont de localisation supra tentorielle. L'artère cérébrale moyenne et ses branches de division sont les artères nourricières du nidus les plus souvent impliquées. Elles peuvent s'intégrer dans des maladies génétiques:

- le syndrome de Sturge Weber Krabbe, malformation vasculaire congénitale rare (1/50000) du lit capillaire facial, qui associe un angiome plan dans le territoire du V, une comitialité et une MAV lepto méningée [4],
- la maladie de Rendu Osler, syndrome génétique autosomique dominant à pénétrance complète, qui se caractérise par le développement de plusieurs MAV intra crâniennes d'angio architecture différente [5].

Ce court-circuit est donc constitué par un peloton de vaisseaux anormaux fragiles qui unissent le secteur artériel et le secteur veineux, et est traversé par un débit sanguin anormalement élevé. Cet hyperdébit sanguin est responsable de modification de la paroi des vaisseaux pouvant expliquer leur fragilisation avec un risque de rupture, la formation en amont d'anévrismes d'origine hémodynamique, et le détournement du débit sanguin pouvant expliquer les phénomènes de vol artériel avec comme conséquences une épilepsie ou un déficit neurologique.

### **3) Epidémiologie des MAV**

On peut décrire ainsi les trois principaux modes de découverte d'une MAV : une hémorragie intracrânienne (60%), une épilepsie partielle ou généralisée (35%), un déficit neurologique progressif (5%) qui sont fréquemment associés à des céphalées [1,6].

La prévalence des MAV en France est approximativement de 15 cas pour 100 000 habitants soit 0.02% de la population française et l'incidence est d'1 cas pour 100 000 habitants par an[6]. Environ 70% des MAV sont découvertes entre l'âge de 15 et 50 ans mais elles se révèlent cliniquement le plus souvent chez le sujet jeune avant l'âge de 35 ans [7].

La taille des MAV est variable : 40% ont moins de 2,5cm de diamètre, 50% ont une taille comprise entre 2,5cm et 5cm, et 10% ont plus de 5cm.

#### **4) Diagnostic**

Le diagnostic de certitude et topographique est posé par l'imagerie: scanner et surtout l'angio IRM cérébrale [8–10] qui permet d'établir de façon précise les rapports de la fistule avec le parenchyme cérébral de voisinage, et d'évaluer selon la localisation le risque de séquelles fonctionnelles ( en cas de proximité avec une zone cérébrale éloquente) encouru en cas d'hémorragie. Toutefois ces deux examens ne sont pas suffisants pour préciser l'organisation architecturale de la malformation, ce qui est indispensable à la décision thérapeutique. On a donc recours à une angiographie cérébrale pour avoir la visualisation directe du nidus. Lors de cet examen sont appréciés, la situation spatiale exacte de la MAV, son diamètre, l'importance du shunt en son sein, sa forme (simple ou complexe), son type (compact ou infiltrant), l'existence d'anévrisme de flux ou d'hyper débit, et d'anévrisme intranidal, ainsi que l'ensemble des axes vasculaires pour ne pas méconnaître un anévrisme à distance.

#### **5) Evolution**

Le risque évolutif principal est la rupture hémorragique. Environ 2% des accidents vasculaires cérébraux (AVC) sont dus à une rupture de MAV et environ 12% des MAV deviennent symptomatiques dans la vie d'un patient [7]. On évalue à 1 à 3% par an le risque hémorragique d'une MAV découverte à l'occasion d'une épilepsie, de 2 à 4 % pour toutes les



MAV et à 6 à 7% le risque de récurrence hémorragique dans l'année qui suit la première manifestation hémorragique avec un risque qui revient à 2 à 4% l'année suivante [1,11]. Une MAV peut rarement augmenter de volume ou disparaître spontanément avec le temps. Le risque hémorragique d'une MAV est inversement proportionnel à son diamètre et au nombre de ses veines de drainage : plus la malformation est petite et plus l'hyperdébit sanguin élève la pression sanguine au sein de la lésion ; à l'inverse, plus il y a de veines de drainage et plus la pression sanguine diminue dans la malformation. Ni la grossesse ni l'accouchement ne semblent être des facteurs d'augmentation du risque hémorragique.

Une classification des MAV selon Spetzler-Martin (SM) est utilisée pour définir le risque naturel évolutif hémorragique et le risque de morbidité lié au traitement chirurgical en fonction de la taille du nidus (<3cm, 3-6cm, >6cm), de sa topographie en zone éloquentes cérébrales( 1 point si localisé dans le tronc cérébral, thalamus, hypothalamus, pédoncules cérébelleux, dans l'aire sensorimotrice ou visuelle corticale ou l'aire du langage), et du nombre de veines de drainage profond( 1 point si toutes les veines de drainage sont profondes comme les veines cérébrales internes, les veines basilaires ou les veines cérébelleuses précentrales). Le grade va de 1 à 5. Plus le score est élevé, plus le risque de morbidité lié au traitement est important.

Ainsi, le risque d'hémorragie est augmenté en cas d'hémorragie antérieure, de drainage veineux profond, lors d'une association à un anévrisme et en localisation profonde cérébrale [6]. Ce risque hémorragique immédiat d'une MAV est loin d'être celui d'un anévrisme intracrânien rompu, ce qui laisse un temps d'action plus long pour la mise en route du traitement.

## 6) Les modalités thérapeutiques

Nous disposons aujourd'hui de trois modes de traitement des MAV : la microchirurgie, l'embolisation par voie endovasculaire, et la radiochirurgie. L'objectif du traitement vise à obtenir une éradication complète de la malformation. Si cet objectif n'est atteint que partiellement, le risque hémorragique reste présent et même peut être majoré.

### 1. le traitement microchirurgical : (Figure 3)

Il a longtemps été le seul recours thérapeutique possible. Il vise à pratiquer l'exérèse de la MAV en assurant l'hémostase. En cas d'hémorragie, l'aspiration de l'hématome permet de réaliser une décompression cérébrale. Plus la malformation est petite et superficielle, plus elle est accessible au traitement chirurgical. L'exérèse complète est obtenue dans 90 à 97% des cas, lorsque la MAV a moins de 3 à 4 centimètres de diamètre maximum. La mortalité après chirurgie est actuellement de l'ordre de 2 à 3%, et la morbidité est proche de 10-15% [1,7,12–14]. Un contrôle artériographique postopératoire est indispensable pour affirmer la disparition de la MAV : s'il persiste un fragment résiduel, une nouvelle intervention ou une radiochirurgie peuvent être proposées. L'avantage de cette technique est la guérison immédiate de la MAV. La décision de proposer une microchirurgie est basée sur le score de Spetzler-Martin (SM). Plus le grade est élevé et plus le risque chirurgical est important. Selon l'âge et l'état général ainsi que les caractéristiques des MAV une microchirurgie est proposée pour les patients ayant une MAV de grade 1 à 3. Les MAV de grade 3 bénéficient souvent d'une embolisation au préalable.

## 2. le traitement par embolisation endovasculaire : (Figure 4)

Il a pour objectif l'occlusion des artères nourricières de la malformation. Ce traitement réalisé par voie endovasculaire consiste à positionner un cathéter pour réaliser une occlusion mécanique du nidus, en y injectant une colle biologique qui provoque une activation locale de la coagulation. Au sein de ce cathéter porteur, un micro cathéter est mis en place permettant de naviguer dans les vaisseaux cérébraux de manière à atteindre le cœur de la malformation artério-veineuse : le nidus.

La progression du micro cathéter est suivie sur des moniteurs vidéo transmettant l'image acquise par un système à rayons X (scopie). Lorsque la position de l'extrémité du micro cathéter est jugée satisfaisante au sein du nidus, l'embolisation est réalisée. Elle consiste en l'injection d'un matériel liquide qui se solidifie au contact du sang soit par polymérisation d'une colle de type cyanoacrylate, soit précipitation d'un matériau pâteux de type « Onyx@ ». L'ensemble de la procédure est réalisé sous anti-coagulation par voie intraveineuse. Ce traitement ne peut être appliqué en une seule séance vue la complexité et le nombre des pédicules artériels qui se rendent à la malformation et qui doivent être obstrués un par un. Une occlusion définitive et complète de la MAV n'est obtenue que dans 7 à 10% des cas, pour les MAV de moins d'1 cm avec une seule artère nourricière. Des taux d'oblitérations jusqu'à 20% ont été obtenus avec l'agent embolique Onyx qui permet un déploiement plus efficace et plus sûr de la colle acrylique. L'embolisation est le plus souvent associée à une autre forme de traitement qu'elle précède ou complète. La mortalité post-embolisation est inférieure à 1% et la morbidité est de l'ordre de 6 à 14%. La majorité des complications étant des complications mineurs liées à cathétérisation [1,7,10].

### 3. le traitement par radiochirurgie : (Figure 5,6 et 7)

Il a pour objectif d'obtenir la thrombose des vaisseaux anormaux en réponse à une réaction secondaire inflammatoire définitive de leur paroi, aboutissant à une occlusion progressive de la lumière vasculaire. Major [15] rapporte l'important effet pro apoptotique de la fraction unique de radiothérapie délivrée lors de la radiochirurgie. Cet effet apoptotique a été démontré par la documentation de l'augmentation du taux de TGFB dans les cellules endothéliales exposées à une irradiation monofractionnée avec une dose unique de 15 Gy. Il montre également le rôle de la transformation des fibroblastes péri endothéliaux en myofibroblastes visibles grâce à l'élévation intra cellulaire de l'alpha SMA, protéine actinique du tissu musculaire lisse. Cette transformation participerait à l'oblitération de l'endothélium vasculaire. Ce traitement propose une irradiation de l'ordre de 16 à 25 Gy, le plus souvent en une seule séance par de multiples portes d'entrée. Ceci permet de délivrer une haute dose de rayonnements ionisants au centre de la cible tout en limitant la dose reçue par le parenchyme cérébral sain adjacent à la lésion, amenant ainsi un important gradient de dose. La radiothérapie conventionnelle n'a aucun effet sur les MAV (tissu à cellularité peu ou pas sensible au fractionnement), d'où le choix de cette procédure particulière.

Cette technique est principalement indiquée en cas de MAV inférieure à 3cm de diamètre avec une localisation en zone éloquentes où un traitement chirurgical provoquerait possiblement un déficit neurologique, donc également pour les grades 1-3 de Spetzler-Martin. Au-delà de 4 à 5 cm de diamètre, les chances de succès de la radiochirurgie sont moindres. Ce traitement peut être combiné avec les deux autres, ou bien peut combiner plusieurs cibles et comporter plusieurs séquences, en particulier pour les lésions plus larges de grade 4-5 de Spetzler-Martin.

En raison d'un résultat différé dans le temps de la formation de la radiolésion vasculaire, (environ 36 mois après l'irradiation), le patient est averti de l'absence de protection durant cette période. Une grande étude prospective de 500 patients avec un suivi médian de 7,8 ans a montré que le risque hémorragique était grandement réduit (de 88%) après oblitération comparé au risque avant le traitement par radiochirurgie [16].

Concernant l'efficacité, un résultat complet est obtenu à 4-5 ans dans 81 à 90% des cas lorsque la MAV a un diamètre inférieur à 3 cm. D'autres études montrent un résultat de 50 à 69% d'oblitération pour des lésions d'au moins 3 cm de diamètre [16–19]. Destinée à la chirurgie, la classification de SM utilisée en radiochirurgie donne des résultats discordants quant à sa validité comme facteur pronostique d'oblitération. Le score RBAS (Radiosurgery Based Arteriovenous malformations grading Scale), également appelée score de Pollock-Flickinger, a été validé pour les différentes techniques de radiochirurgie (Gammaknife®, LINAC et Cyberknife®) comme facteur pronostique d'oblitération.

En ce qui concerne la toxicité, trois scores existent pour évaluer risque de morbidité neurologique :

- le Post-radiosurgery Injury Expression (PIE) créé en 1998, modifié en 2000 et renommé Significant Post-radiosurgery Injury Expression (SPIE)
- le score RBAS
- et le score de Virginia: VRAS (Virginia Radiosurgical grading System)

Le Taux de complication est variable et dépend du volume et de la dose d'irradiation. Les complications aiguës comprennent des crises d'épilepsie, des nausées et des céphalées secondaires à un œdème cérébral. L'œdème autour de la lésion, objectivé sur l'IRM sous la

forme d'un hypersignal en pondération T2 ou FLAIR, peut apparaître 8 à 16 mois après l'irradiation chez environ 30% des patients traités [20] et est habituellement l'annonce d'un bon résultat final. Les complications tardives pouvant apparaître plusieurs années après le traitement sont l'apparition de crises d'épilepsies, une rupture hémorragique de la MAV et une radionécrose qui se révèle par une prise de contraste annulaire péri œdémateuse après rehaussement par le Gadolinium sur l'IRM en pondération T2 ou FLAIR. Dans de rares cas, ces complications sont à risque vital. Ces effets secondaires sont traitées par une corticothérapie en cas d'hypertension intracrânienne voire par une thérapie ciblée anti VEGF (Bevacizumab) ou la chirurgie en cas la radionécrose [21]. La mortalité liée au traitement est nulle et la morbidité retardée est de l'ordre de 5 à 7% [1,7].

#### 4. Abstention thérapeutique :

L'augmentation des imageries cérébrales pour diverses indications a amené à une augmentation d'incidence des MAV asymptomatiques et fait poser la question de la prise en charge thérapeutique.

Le rapport bénéfice-risque d'une intervention thérapeutique chez les patients pour lesquels le diagnostic est porté avant la survenue d'une hémorragie n'a pas été bien étudié avant 2010. Un essai randomisé (ARUBA) a partiellement permis de répondre à cette question [22]. Cette étude prospective multicentrique randomisée conclut que, dans le cas particulier des MAV n'ayant jamais saigné, l'abstention thérapeutique est une option préférable à une prise en charge thérapeutique visant à l'éradication de la malformation en terme de prévention du décès ou d'un accident hémorragique.

Cependant l'étude comporte de nombreux biais [23] : cet essai devait initialement inclure 800 patients suivis sur 5 à 10 ans mais l'étude a été interrompue précocement après l'inclusion de 223 patients avec un suivi moyen de 33 mois. Cette étude a été interrompue précocement devant un taux de complications significativement plus élevé dans le groupe traité. Cependant dans la réalité clinique la question est de savoir si le risque de détérioration neurologique, et/ou de décès, du fait de l'histoire naturelle (rupture hémorragique) à l'échelle de l'espérance de vie du patient, est supérieur aux risques des traitements qui eux sont attendus à court terme. Une actualisation avec plus de 10 ans de suivi a été préconisée par le comité éthique de l'étude afin de palier à ce problème. D'autre part, le critère principal de jugement (la survenue d'un décès ou AVC hémorragique) est de 30,7% dans le groupe traité soit près d'un tiers des patients. Ceci n'est pas comparable avec les données de la littérature scientifique qui est de 2-6% [7,24]. Enfin il y a une grande hétérogénéité des groupes traités avec une proportion considérable de patients traités par embolisation seule (26%) alors que cette technique a un faible taux d'oblitération et un risque de morbidité connue de 10-15%.

L'étude ARUBA a le mérite de poser clairement la question de la légitimité des gestes thérapeutiques (résection, radiochirurgie ou embolisation) chez les patients sans antécédent hémorragique [25,26]. L'étude TOBAS (Treatment Of Brain AVMs Study) actuellement en cours à 2 objectifs :

- savoir si la prise en charge médicale réduira le risque de décès ou d'AVC invalidant (en raison d'une hémorragie ou d'un infarctus) d'une amplitude absolue d'environ 15% (sur 10 ans) pour les MAV sans ruptures (de 30% à 15%)

- évaluer si le traitement endovasculaire peut améliorer la sécurité et l'efficacité de la chirurgie ou de la radiothérapie d'au moins 10% (80% à 90%).

#### 5. Quel traitement choisir ?

La décision ne peut être prise sans une consultation multidisciplinaire regroupant neurochirurgien, neuroradiologue et radiothérapeute. L'objectif reste l'éradication complète avec un risque lié au traitement qui doit, au total, être inférieur au risque naturel de l'affection, c'est-à-dire un risque de mortalité-morbidité qui ne doit pas dépasser 3%.

La résection chirurgicale est considérée pour les MAV de grade SM 1-2. La réduction du flux sanguin par embolisation est souvent utilisée en préparation d'une microchirurgie en particulier en cas d'artères nourricières profondes pour réduire les risques associés à la chirurgie en cas de MAV de grades 3. La radiochirurgie est recommandée pour les lésions associées à un risque accru de complications chirurgicales en rapport avec la localisation anatomique (en particulier une MAV en zone cérébrale éloquente) ou l'anatomie des artères nourricières. Les MAV de grade 4 et 5 ne sont en général pas traitées à cause du risque inhérent des traitements mais parfois une approche multimodale est proposée chez des patients bien sélectionnés.

## **B. Principes généraux de la radiochirurgie stéréotaxique**



## 1) Principes physiques

Le principe est de faire converger en un point avec une précision optimisée, au sein d'un repère géométrique invariable dans les trois plans de l'espace (le cadre de stéréotaxie en cas de LINAC classique ou de Gammaknife®), des faisceaux de radiations ionisantes (fixes ou mobiles), permettant l'obtention d'un gradient de dose étroit dans le volume d'intérêt. Ce traitement utilise le plus souvent 2 types de rayonnements électromagnétiques ionisants: des rayons gamma ou des photons X de haute énergie. Le terme « radio chirurgie » fait appel à la précision balistique imposée par le gradient de dose délivré au sein du volume traité.

### 1. Rayons gamma

#### Production

Ils sont obtenus en thérapeutique humaine, lors de la désintégration continue du Cobalt 60, émettant des rayons gamma avec une activité décroissante dans le temps, régie par la période du radio élément (5,26 ans).

#### Le Gamma Knife® ou Gamma-Unit (Figure 5)

Introduit par Lars Leksell en 1949 [27], sa première utilisation en clinique humaine eut lieu en Suède, en 1967 pour traiter un craniopharyngiome [28]. Initialement, cet appareil était composé d'un casque hémisphérique plombé au sein duquel se trouvent de multiples sources de Cobalt 60 (179 à 201 mini sources du radioélément selon la génération de la

machine). Aujourd'hui la machine est composée d'un part d'une coque plombée hémisphérique contenant 192 sources de Cobalt 60 qui ont la forme d'un grain de riz (cylindre de 17 mm de long et 1 mm de diamètre) et dont les faisceaux se dirigent vers un isocentre et d'autre part d'un bouclier hémisphérique en acier. Selon l'état de leur position (ouvert ou fermé), chaque mini source délivre ou non le rayonnement gamma. L'orientation préétablie des sources permet la convergence des faisceaux, et l'obtention d'une dosimétrie initialement discoïde puis sphérique.

Depuis sa création, les principales améliorations techniques portent sur l'optimisation des systèmes dosimétriques et de repositionnement automatisé, la possibilité d'utiliser différentes tailles de collimateurs, et récemment l'utilisation du masque externe avec l'imagerie embarquée permettant de s'affranchir du cadre de stéréotaxie (Modèle Icon). Trois centres en France ont choisi cette technique de traitement (2 machines installées à Marseille, 1 à Lille en 2004, 1 à Paris en 2010) dont le principal inconvénient reste l'exclusivité de l'indication pour la radiochirurgie crânienne, les autres étant son coût et l'entretien (renouvellement des sources tous les sept ans).

## 2. Photons X à haute énergie

### Production

Ces particules sans masse sont produites par l'accélération d'électrons qui percutent au sein de l'accélérateur une cible de Tungstène. Les électrons sont récupérés par une cathode (canon à électrons) et envoyés dans un tube à vide dans lequel passent des micro-ondes électromagnétiques qui vont accélérer les électrons. La percussion électronique du métal conduit au ralentissement progressif des électrons autour des noyaux de tungstène et à

l'émission de photons X de freinage, qui sont dans un second temps collimatés puis focalisés sur la cible.

### Accélérateurs linéaires ou LINAC (Figure 6)

En condition thérapeutique, ces photons sont délivrés de façon statique (de type faisceaux fixes), ou dynamique (mobile autour de l'axe, de type arcs). Quelle que soit la technique utilisée, la délivrance du traitement s'effectue autour du point de convergence des différentes sources utilisées.

La première utilisation des LINAC pour la radiochirurgie des MAV a été entreprise en 1982 par Barcia-Salorio [29]. Divers systèmes ont été décrits [30,31], jusqu'à l'amélioration en 1988 par Winston et Lutz [32,33] des éléments de repositionnement. Le premier traitement en France a été délivré en 1986 à l'hôpital Tenon de Paris. La précision de ce type de traitement est inférieure au millimètre quand un programme d'assurance qualité rigoureux est suivi [34].

Les évolutions technologiques récentes notamment avec la modulation d'intensité représentent une amélioration considérable tant balistique que dosimétrique.

La radiothérapie conformationnelle avec modulation d'intensité (RCMI) est une radiothérapie tridimensionnelle dans laquelle on module la fluence des faisceaux en cours de séance. La fluence est définie comme la quantité de photons par unité de surface. En règle générale, cette modulation d'intensité est obtenue par collimateur multi lames. Cette technique est particulièrement bien adaptée pour créer des distributions de dose de forme concave qui sont ajustées au plus près du volume cible et qui évitent en grande partie les tissus sains. La RCMI permet ainsi d'une part de protéger les organes à risque diminuant la

toxicité et d'autre part d'améliorer la couverture des volumes cibles en vue d'optimiser le contrôle local de la tumeur par l'escalade de la dose. La particularité de cette technique est la planification des traitements par méthode inverse. Le Cyberknife® utilise également une méthode planification inverse pour élaborer une dosimétrie et le plan de traitement.

Trois techniques ont été utilisées à Nancy pour traiter les MAV : les LINAC avec arc-thérapie sans RCMI, Champs fixe avec RCMI et le Cyberknife®.

- **Arc-thérapie**

Le principe est de faire concourir un ensemble de faisceaux non coplanaires qui suivent au décours de l'administration du traitement un parcours circulaire dans un plan, définissant pour chacun d'eux un arc. Le point de concours des plans définit l'isocentre de la cible. L'utilisation de cette technique est rendue difficile lorsqu'une cible ne présente pas une forme sphérique parfaite.

Cette technique impose en effet une collimation fixe du faisceau pour un même arc sur l'ensemble de son parcours, ne permettant pas la couverture complète et permanente du volume d'intérêt pendant la totalité du traitement. Lorsque le volume est de forme complexe, ou de grande taille, il faut recourir à une technique multi isocentrique, voire à une collimation dynamique (arc thérapie dynamique), réalisée par un accélérateur multilames où la position des lames varie dans le temps au cours du déplacement du bras de traitement.

- **Champs fixes**

La délivrance des rayons X, s'effectue sous la forme de champs fixes dans l'espace, de type source ponctuelle. Ces faisceaux sont également collimatés grâce à l'utilisation d'un micro collimateur multi lames qui permet d'optimiser la conformation balistique à la forme de la

cible traitée. Chaque « mini » lame se déplace grâce à un moteur et prend une position adaptée à la forme de la cible en regard. La position des lames au sein d'un même faisceau peut varier au cours du temps, permettant ainsi la modulation de l'intensité à l'intérieur du champ traité, et l'obtention d'isodoses concaves, afin d'épargner les organes à risque situés au voisinage immédiat du site d'intérêt.

- **CyberKnife®** (*Figure 7*)

L'avènement du CyberKnife® en 1997 par Adler [35], constitue une véritable révolution de la radiochirurgie stéréotaxique aux Etats Unis. Il s'agit d'un robot possédant un bras avec six degrés de liberté permettant de positionner un accélérateur linéaire de 6 MV sur la cible [35,36]. Le système CyberKnife® est le seul système de radiochirurgie au monde qui utilise la robotique intelligente pour traiter des cibles dans l'ensemble de l'organisme [37]. Il s'agit d'une technique où de multiples faisceaux de rayonnement (100 à 300 faisceaux) convergent avec une grande précision sur la région d'intérêt tout en minimisant l'impact sur les tissus sains environnants grâce à un important gradient de dose.

Ce robot est couplé à un système d'imagerie en temps réel assuré par deux fluoroscopes orthogonaux montés au plafond avec un angle de 45° par rapport à la table de traitement et des capteurs situés au sol. Les images radiographiques du crâne acquises en temps réel sont comparées immédiatement avec les DRR (Digital Reconstructed Radiograph) issues du scanner de centrage. Lorsqu'un décalage est constaté, le robot déplace de manière autonome le LINAC selon les nouvelles coordonnées spatiales. Ce système (protocole 6D Skull) permet de s'affranchir d'un cadre de stéréotaxie et seul un masque de contention thermoformé est nécessaire pour limiter les mouvements importants. Les différentes tailles de faisceaux sont obtenues par des collimateurs ronds de diamètre allant de 5 mm à 60 mm,

à changer manuellement. Les nouvelles générations de CyberKnife® sont équipées du système Iris®, correspondant à un collimateur automatique de type diaphragme voire d'un collimateur multilames. Grâce à son extrême précision, aucun cadre de stéréotaxie, ni de contention invasive n'est nécessaire.

A ce jour, le CyberKnife® a déjà permis de traiter plus de 100 000 patients dans le monde entier [38]. Il y a actuellement en France 13 centres équipés d'un Cyberknife®.

Les MAV constituent une entité pathologique qui se prête particulièrement bien à cette innovation technologique, de par l'importance de la précision balistique requise [39]. Actuellement l'utilisation du CyberKnife® pour les MAV de localisation cérébrale a été rapportée par 1 équipe dans le monde [40].

## **2) Particularités radiobiologiques**

### **1. Du fractionnement**

La radiothérapie dite « classique », délivre la dose de façon fractionnée dans le temps. Ainsi de petites doses sont distribuées quotidiennement, de manière étalée, sur plusieurs semaines. Le principe de l'étalement de la dose réside dans la destruction de la cible biologique, tout en respectant les tissus sains de soutien: c'est le principe de l'effet différentiel. Il est fondé sur la moindre capacité de réparation des cellules tumorales en comparaison avec les cellules des tissus sains. En condition de fractionnement standard (dose par fraction comprise entre 1.8 et 2 Gy), la sommation temporelle des lésions occasionnées aux cellules néoplasiques conduit à leur mort, alors que les cellules saines, dotées de leurs pleines capacités de réparation entre deux fractions, survivent. Les tissus

sains ont une extrême sensibilité au fractionnement, et plus la dose par fraction augmente (donc plus l'étalement du traitement diminue), plus les effets tardifs de fibrose sont marqués. L'idée thérapeutique de la radiochirurgie des MAV est tout autre. Elles ne comportent pas de cellule néoplasique, et la fibrose est la réaction tardive attendue correspondant à une endartérite oblitérant la fistule. Ceci explique le choix de l'administration mono fractionnée de la dose (traitement en dose unique). Ce choix est conforté par les résultats issus de la littérature [41]. Enfin, l'effet anti tumoral sur les cellules à cinétique de division lente, est faible en condition mono fractionnée.

## 2. De la dose

En radiochirurgie, la particularité de la prescription de la dose réside dans deux paramètres :

- La dose maximale dite « Dmax » délivrée dans la cible biologique (isodose 100 %)
- La dose périphérique qui couvre l'ensemble du volume cible, et qui le plus souvent correspond à l'isodose 70 %.

Par habitude, c'est elle qui est la plus souvent retenue comme isodose pour spécifier la dose prescrite. Il existe volontairement au sein de la cible, un gradient de dose très important, avec au pourtour du volume d'intérêt une décroissance de dose exponentielle. L'effet est bien sûr souhaité pour minimiser la dose aux tissus sains de contiguïté.

La dose à délivrer à la périphérie de la cible résulte de la concertation multidisciplinaire entre neuroradiologues, physiciens et radiothérapeutes. Elle prend en compte un certain

nombre de critères, dont le volume de la cible, sa localisation anatomique, le risque fonctionnel encouru, la proximité des organes de voisinage dits « à risque ».

### 3. Principes radiobiologiques de la radiochirurgie des MAV

L'administration d'une dose unique de radiation ionisante importante au sein du volume cible est à l'origine d'un processus inflammatoire local chronique conduisant à la fibrose tissulaire. Ce processus est en rapport avec une activité cellulaire fibroblastique et endothéliale majeure, radio induite, conduisant à la sclérose des différentes tuniques de l'endothélium vasculaire, dont le processus ultime est l'endartérite oblitérante. L'effet escompté sur la MAV est son exclusion du réseau vasculaire. Cet effet « dose unique » n'est possible que sur les tissus à prolifération lente, comme le tissu conjonctivo-vasculaire. En revanche, il ne s'applique pas aux populations cellulaires à développement rapide, représentées par la plupart des tumeurs malignes. L'effet différentiel n'est pas recherché en radiochirurgie pour le traitement des MAV. L'écueil réside dans la toxicité imputée au parenchyme cérébral de voisinage, car le risque de radionécrose cérébrale, préoccupation constante en matière de radiochirurgie, pourrait lui aussi être lié à cet effet « dose unique ».

## **3) Données dosimétriques**

### 1. Spécification de la dose

La radiochirurgie stéréotaxique est utilisée dans le traitement de petites cibles, généralement inférieures à quatre centimètres de diamètre. Le principe est d'irradier le plus



petit volume possible, afin de limiter au maximum l'irradiation des structures de voisinage. La radiothérapie externe classique s'applique à des cibles beaucoup plus larges, le plus souvent de nature tumorale, où la définition des volumes inclut une marge tenant compte de l'extension microscopique de la tumeur. La problématique de la distribution de la dose est par conséquent complètement différente. L'administration du traitement se fait au sein de larges champs d'irradiation où règne une grande homogénéité de dose, permettant la prescription ponctiforme de la dose, le plus souvent au point de concours des faisceaux (isocentre). En bordure de champ, l'hétérogénéité de la dose est importante, définissant la pénombre. Cette zone doit donc être prise en compte lors de l'étape dosimétrique pour la mise en place des lames : c'est la marge physique.

Pour les traitements délivrés en mode stéréotaxique, il n'y a pas d'ajout de marge physique, les faisceaux micro collimatés sont de petite dimension, et les profils de doses sont pointus. Il existe donc au sein des faisceaux une très grande hétérogénéité de dose, rendant la prescription ponctiforme de la dose impossible : il faut donc choisir une surface de prescription, c'est-à-dire une isodose. L'idéal est que cette isodose dite de prescription couvre au mieux la surface de la cible.

## 2. Choix de l'isodose 70 %

Le choix de l'isodose 70 % comme isodose de référence est historique. Il résulte du fait qu'elle couvre la surface du collimateur par technique d'arc thérapie, lorsqu'une balistique de 6 à 7 arcs de 120 à 130 degrés de parcours moyen séparés de 45" est utilisée. L'utilisation des faisceaux fixes a modifié la distribution des isodoses, et par conséquent, le choix de

l'isodose de prescription qui ne se porte donc pas toujours sur la 70 %. La prescription ne se fait cependant jamais sur une isodose inférieure sauf pour le gammaknife® où la prescription se fait sur l'isodose 50% pour obtenir un meilleur gradient de dose. Afin d'assurer la couverture de la fistule par l'isodose de prescription, il est parfois nécessaire d'augmenter la taille des champs utilisés. La prescription est parfois faite sur l'isodose 80% pour avoir une meilleure conformation et/ou protéger le parenchyme cérébral sain tel que le tronc cérébral.

### 3. Importance du gradient de dose ou « fall-off effect »

Compte tenu de l'importante hétérogénéité dans la répartition des doses au sein d'un volume traité par radiochirurgie, et de la distribution « en pointe » du profil de dose dans le volume cible, il existe d'un point à l'autre un très important gradient de dose qui explique la proximité spatiale immédiate des différentes isodoses (*Figure 8*). Cette distribution se voit également dans les traitements de curiethérapie qui utilisent le système de Paris. L'avantage de ce mode de prescription est qu'un petit écart en distance par rapport à l'axe du faisceau, conduit à une très forte diminution de dose, permettant de réduire considérablement la dose délivrée aux organes de voisinage (*Figure 9 et 10*). Le danger, réciproquement, est que toute erreur de prescription sur l'isodose de référence conduit à une importante augmentation de la dose maximale.

## **C. Procédure thérapeutique du centre hospitalier universitaire de Nancy**

La radiochirurgie délivrée en mode stéréotaxique, complétant ou non l'embolisation hypersélective des MAV est une modalité thérapeutique utilisée au centre hospitalo-universitaire de Nancy depuis septembre 1992.

Jusqu'en 2010, les patients traités à Nancy par radiochirurgie ont bénéficié d'une irradiation par accélérateur linéaire avec collimateur à micro-multilames. Les résultats cliniques de 118 patients ont été publiés par Bollet et al [42], actualisés par la publication de Blanchard et al, concernant 179 patients et mettant en évidence un  $V12 > 11 \text{ cm}^3$  comme facteur prédictif de radionécrose [43].

Le Centre de Lutte Contre le Cancer de Nancy s'est équipé d'un CyberKnife® en 2007 et le traitement des MAV par cette technique a débuté en juillet 2010 (*Figure 6*).

## **1) Technique de traitement**

### **1. Organisation du traitement**

Tous les dossiers sont présentés en Réunion de Concertation Pluridisciplinaire trimestrielle. Les explications sur les modalités de traitement et effets secondaires sont données lors d'une consultation avec le radiothérapeute de l'ICL. Le patient est convoqué pour la réalisation d'un masque de contention thermoformé (Uniframe®. MTAPU 2.4, société CIVCO) puis pour le scanner dosimétrique, non injecté, avec coupes jointives de 1 mm d'épaisseur (Brilliance Big Bore, Philips). Les images sont transférées sur la station Advantage Windows (General Electric) identifiée sous le nom de Taranis) du service de Neuroradiologie du CHRU de Nancy. Les organes à risque sont contourés par les manipulateurs sous la responsabilité

du radiothérapeute : cristallin gauche et droit, encéphale, tronc cérébral, nerf optique gauche et droit, œil gauche et droit, chiasma.

Une angiographie tridimensionnelle et une IRM sont réalisées dans le service de neuroradiologie.

L'angiographie est réalisée sous anesthésie locale par ponction fémorale droite. Un cathétérisme artériel sélectif est réalisé au niveau des axes artériels, carotidien(s) et/ou vertébro-basilaire alimentant la MAV. La résolution spatiale et temporelle optimales de l'angiographie permet une analyse précise de l'angioarchitecture de la MAV, notamment des artères afférentes et des veines de drainage. L'angiographie 3D obtenue par reconstruction automatique d'une série en rotation permet une analyse morphologique précise.

Le scanner volumique, l'acquisition 3D IRM avec injection de gadolinium et l'angiographie 3D sont fusionnées à l'aide du logiciel dédié « Integrated Registration » (GE). Grâce à ce logiciel, le neuroradiologue effectue un recalage semi-automatique précis de ces 3 modalités puis un contourage de la MAV à partir de l'angiographie 3D et de l'IRM volumique. Ce volume cible enregistré au format Dicom RTSS est transféré sur le réseau PACS (Agfa) de l'ICL. Les étapes d'intégration des images, recalage et contourage de la cible durent environ 15 minutes.

Les trois séries d'imagerie et le contour de la MAV sont transférés sur le système Multiplan (Accuray) pour la préparation dosimétrique du traitement par CyberKnife®.

## 2. Préparation dosimétrique

*Paramétrage du traitement* : 1 fraction, méthode de suivi 6D Skull.

*Prescription* : 18 Gy en périphérie de la MAV, en séance unique, sur l'isodose 70 %, max 25,71 Gy.

*Optimisation avec différentes contraintes :*

- Dose max aux nerfs optiques : 8 Gy
- Dose max au chiasma : 8 Gy
- Dose max au tronc cérébral : 12 Gy
- Interdiction de passer par les yeux
- Interdiction de passer par le nez et par la bouche
- Si possible moins de 200 faisceaux pour limiter le temps d'irradiation (patient maintenu par le masque)

La planification est acceptable si :

- L'isodose 22 Gy reste à l'intérieur du volume de la MAV
- Les index de conformité CI et nCI sont le plus proche possible l'un de l'autre
- Les index de conformité CI et nCI restent inférieurs à 1,5
- Le volume de tissus sains recevant au moins 12 Gy (V12 Gy) reste inférieur à

11 cm<sup>3</sup>

- Le rapport entre le V12 Gy et le volume de la MAV reste cohérent avec les valeurs de ce rapport relevées sur les patients traités depuis Juillet 2010. L'analyse se fait à travers un fichier de recueil de données « Patients MAV CyberKnife® »

L'index de conformité CI est défini dans le rapport ICRU 62 tel que :  $CI = V_{TV}/V_{PTV}$  (rapport du volume total traité (TV) dans l'isodose de prescription et du volume cible planifié (PTV) dans la même isodose), l'idéal étant une valeur de 1 [44]. Le nouvel index de conformité nCI est défini tel que :  $nCI = (V_{TV} \times PIV) / (TV_{PIV})^2$  (rapport du volume total traité dans l'isodose de prescription ( $V_{TV}$ ) et du carré du volume cible couvert par le volume à l'isodose de prescription ( $TV_{PIV}$ ) multiplié par le volume à l'isodose de prescription (PIV) [45].

La couverture de la MAV est idéalement supérieure à 95% mais des couvertures autour de 90% peuvent être acceptées dans le cas de contours de la MAV tortueux. Il est important de vérifier la bonne conformation visuelle de l'isodose de prescription autour de la MAV (on accepte que les « coins » de la MAV ne soient pas entièrement inclus dans l'isodose). Eventuellement l'isodose de prescription est modifiée pour obtenir un bon compromis couverture MAV / irradiation tissus sains / indice de conformation. La durée moyenne de la planification par un physicien expérimenté est de 2 à 3 heures.

Une fois validée par le radiothérapeute et le physicien, des copies d'écran de la distribution de dose sur images scanner, IRM et reconstructions axiales de l'angiographie 3D sont envoyées aux neuroradiologue pour validation.

La séance ne pourra avoir lieu qu'après validation par le neuroradiologue.

### 3. Traitement

Deux manipulateurs en électroradiologie installent le patient sur la table de traitement et fixent le masque à la table, La validation du positionnement et l'accord de traitement sont donnés par le radiothérapeute et le physicien.

La séance unique dure environ 1 heure. L'imagerie de contrôle est réalisée avant chaque faisceau pour les 10 premiers faisceaux puis tous les trois faisceaux (ou tous les cinq s'il y a plus de 180 faisceaux). A l'issue de la séance et selon la tolérance, le patient rentre généralement à domicile, ou peut être hospitalisé.

### 4. Protocole de surveillance

Le suivi est fait par le neuroradiologue. Une IRM est réalisée à six mois, un an, deux ans et trois ans au minimum suivie d'une consultation avec examen clinique. L'IRM comporte une séquence parenchymateuse (sp) (axiales T2/FLAIR « Fluid Attenuation Inversion Recovery ») à la recherche d'éventuelles lésions radio-induites et une séquence d'ARM (AngioIRM) dynamique.

L'ARM dynamique permet d'étudier les phases artérielles et veineuses avec une résolution spatiale et temporelle satisfaisante bien qu'inférieures à celle d'une angiographie conventionnelle. Tant que la MAV est visible en ARM dynamique, elle n'est pas guérie. Quand elle n'est plus visible, une angiographie conventionnelle est réalisée pour confirmer la guérison. Dans certains cas, elle montre la persistance un petit résidu à faible débit non détecté en ARM dynamique. L'angiographie reste donc actuellement l'examen de référence pour confirmer la guérison d'une MAV.

## **2) Recueil des données**

Les données ont été recueillies sur les dossiers médicaux du service de neuroradiologie du CHRU de Nancy et les dossiers médicaux et techniques de l'ICL. Les variables retenues étaient : sexe, âge, l'existence d'une hypertension artérielle, d'une hypercholestérolémie, d'un diabète, d'un tabagisme, d'une vascularite, d'une épilepsie, l'antécédent d'hémorragie intracrânienne avant traitement, le grade de Spetzler-Martin, le Radiosurgery Based AVM Grading Scale (RBAS), l'antécédent d'embolisation préalable, le nombre d'embolisations préalables, la tolérance immédiate après radiochirurgie, le V12, la Dmax, la Dose sur 95% du volume, la couverture à 18 Gy, le nombre de faisceaux, le volume de la cible.

### 3) Critères de jugement principaux

#### 1. Contrôle local

L'oblitération complète correspond d'après Lindqvist et Steiner à « l'absence complète de vaisseaux pathologiques formant le nidus de la MAV, la disparition ou normalisation des veines de drainage de la MAV, des cinétiques circulatoires d'apparence normale et l'absence de shunt artérioveineux visible » [46]. L'angiographie est l'examen le plus performant pour l'évaluation du contrôle local, pouvant montrer la persistance de veines de drainage non visibles à l'IRM.

#### 2. Réactions parenchymateuses

Les atteintes du parenchyme cérébral après radiochirurgie peuvent être de différents types en imagerie IRM : hypersignal T2/FLAIR, prise de contraste homogène, hyposignal T1 et prise de contraste hétérogène. Une classification a été proposée par Nataf et al [20]. Ces lésions peuvent être associées ou non à des signes cliniques et sont la plupart du temps transitoires. Elles répondent habituellement à la corticothérapie. Elles peuvent parfois évoluer vers une radionécrose localisée, dont la définition reste histologique.

L'objectif de ce travail est de décrire la procédure de traitement des MAV par CyberKnife® dans notre centre, de présenter les caractéristiques de la cohorte et les résultats, à savoir l'efficacité (le taux d'oblitération) et la tolérance (symptômes cliniques, radionécrose).



## D.ARTICLE :

### TITLE:

# Robotic stereotactic radiosurgery of cerebral arteriovenous malformations: Effectiveness and Tolerability in a Real-Life setting.

Thomas Feutren <sup>a</sup>, Andres Huertas <sup>b</sup>, Julia Salleron <sup>c</sup>, Serge Bracard <sup>d</sup>, René Anxionnat <sup>d</sup>, Olivier Klein <sup>e</sup>, Didier Peiffert <sup>a</sup>, Valérie Bernier-Chastagner <sup>a</sup>

<sup>a</sup> Department of Radiotherapy, Institut de Cancérologie de Lorraine; <sup>b</sup> Department of Radiotherapy, Hôpital Européen Georges Pompidou; <sup>c</sup> Department of Biostatistics and Data Management, Institut de Cancérologie de Lorraine; <sup>d</sup> Department of Neuro Radiology, Hôpital Central CHU de Nancy, <sup>e</sup> Department of Neuro Surgery, Hôpital Central CHU de Nancy, France

*Key words: arterioveinous malformation, Cyberknife<sup>®</sup>, stereotactic radiosurgery, 3D angiography, obliteration, radionecrosis,*

*Abbreviations: ARE, adverse Radiation effects; AVM, arteriovenous malformation; LINAC, linear accelerator; Gy, Grays (absorbed dose); MRI, Magnetic resonance imaging; GTV, gross tumor volume; CTV, clinical tumor volume; PTV, planning tumor volume; OAR, organs at risk; CT: computed tomography; SRS, stereotactic radiosurgery; V12, volume of tissue receiving radiation in excess of 12 G; RBAS, Radiosurgery Based Arteriovenous malformation grading Score*

# ABSTRACT:

Purpose: To describe efficacy and tolerability of Stereotactic Radiosurgery (SRS) by Cyberknife® for the treatment of cerebral arteriovenous malformations (AVMs).

Methods: The reports of 48 consecutive patients treated with SRS were reviewed. A total dose of 18 Gy in a single fraction was prescribed to the 70% isodose line. Efficacy (i.e. total obliteration of the AVM) and tolerability were studied.

Results: The median follow-up was 41 months. The median AVM volume was 2.62 cm<sup>3</sup>. The incidence of obliteration was 50% and 59% at 2 and 3 years. Regarding tolerability, 44 out of 48 patients (92%) were without symptoms. 32 patients (66%) had an edema post treatment during their follow-up including two patients who had intracranial hypertension which needed corticosteroids. No patients developed radionecrosis.

Conclusion: This retrospective study of the treatment of AVMs by Cyberknife® with a single fraction of 18 Gy shows promising results. Tolerability was excellent and the obliteration rate was in the upper range of that reported in other studies. A longer follow-up period will be needed to confirm the safety and effectiveness of this therapeutic procedure in the long term.

# INTRODUCTION:

Cerebral arteriovenous malformations (AVMs) are rare vascular lesions that can be a source of substantial neurological morbidity and mortality for patients who harbor them. They are the single most common cause of intracerebral hemorrhage in young adults and approximately one fifth are incidental discoveries [1]. The annual incidence rate is around 1 per 100000 adults [2].

The main complication is hemorrhage, which has an annual risk for all intracerebral AVMs from 2% to 4% per Year. For AVMs that have ruptured, the annual risk of rerupture increases in the first year after initial hemorrhage to between 6% and 8%, and then the risk remains equal to the prehemorrhagic risk profile [3].

The only currently available strategy for AVM management that provides durable relief from the risk of hemorrhage is complete obliteration of the nidus.

The therapeutic approach to AVMs has evolved in recent years following the development and refinement of endovascular techniques and stereotactic radiosurgery (SRS) (e.g. Cyberknife®). Decisions for which lesions are most amenable to treatment are commonly based on the Spetzler-Martin Grading (SMG) scale, which is used to grade arteriovenous malformations on the basis of 3 characteristics shown to be predictive of surgical outcomes and was afterwards extrapolated for radiosurgery (table 1).

The current treatment paradigms for AVMs involve different strategies that can include surgical resection, endovascular embolization, stereotactic radiosurgery (SRS) alone or in combination, and in some cases simple observation, which was largely emphasized since the ARUBA study [4–6].

This multimodal approach requires the expertise of a multidisciplinary team to determine which modality may be optimal for any given patient.

Over the past 4 decades, radiosurgery has become a valid therapeutic option for many patients with small intracranial AVMs, e.g. Spetzler Martin Grading (SMG) Scale 1-2 [7]. Radiosurgery is most likely recommended for AVMs less than 3 cm in diameter and located in an eloquent area, due to a major risk of neurologic deficit after surgery.

Complete obliteration requires approximately 1 to 3 years after treatment and cure is not always obtained. Indeed, obliteration rates range from 53 to 90% in an unselected population [8–11]. Efficacy, in terms of complete AVM obliteration achieved, appeared to be relatively independent from the device used, but the obliteration rate was strongly influenced by AVM-related factors such as nidus dimensions and absorbed peripheral dose [12–14]. Nevertheless, obliteration of larger AVMs (>10–15 cm<sup>3</sup> or diameter ≥3 cm) has been less successful using radiosurgery [15] and other treatment modalities [16]. Furthermore, a protective effect against the recurrence of bleeding is not immediate after

radiation therapy, and patients remain exposed to the risk of hemorrhage for months to years before complete AVM obliteration, which restricts the general application of radiosurgery as a first treatment option. Delayed complications such as hemorrhage in the latency period, radiation edema or radionecrosis can occur as late complications, but usually with low rates of incidence [17].

The CyberKnife® stereotactic radiosurgery (SRS) treatment-planning system has been shown to be a safe and efficient delivery platform for single-fraction radiosurgery treatment of small AVMs [18] and would be beneficial in delivering multi-staged treatments for large AVMs. We started treating AVMs with CyberKnife® in 2010.

This retrospective study presents the efficacy (obliteration rate) and tolerability of patients treated for AVM by the Cyberknife® robotic radiosurgical system at the Lorraine Cancer Institute (Institut de Cancerologie de Lorraine).

# METHODS:

In this retrospective study, we used the same method as that reported by Blanchard [19] in which patients were treated at our Center with the LINAC technique up to 2010. We recorded the same clinical data (age, sex, hypertension, hypercholesterolemia, diabetes, smoking, vascularitis, epilepsy) and some therapeutic data (nidus type (infiltrative or compact), number of prior embolization, immediate tolerability, maximum dose, peripheral dose, volume covered by peripheral dose and nidus length in mm).

## *Patients*

All the patients treated with SRS from July 2010 to September 2013 in our center were retrieved from the hospital database. The eligibility criteria were patient who underwent SRS during this period and had a medical evaluation at our center after the treatment. Patients from abroad without available follow-up were then excluded.

All cases were presented in a multidisciplinary neurological board, including radiologists, neurosurgeons and radiation oncologists. All patients signed an informed consent to be treated. This retrospective study was approved by our institutional research ethics committee and by the French Data Protection Authority (“Commission Nationale de l’informatique et des Liberté”(CNIL)).

## *Treatment*

CyberKnife® (Accuray, Sunnyvale, CA) is an image-guided SRS system that can deliver multiple isocentric or non-isocentric beams to a target using a 6 MV LINAC mounted on a robotic arm. An integrated stereoscopic kilovoltage (kV) imaging system localizes and monitors the patient position throughout a course of treatment by matching bony anatomy to digitally reconstructed radiographs (DRRs) generated from CT simulation. However, optimal target delineation requires information provided by multimodality images such as 3D angiography and MR imaging, especially for lesions close to critical structures. Eloquent definition of brain regions was defined anatomically.

A thermoplastic mask preparation was done the same day as the planning CT scan and used to minimize patient movement during scanning and treatment. Computed Tomography images were then acquired by a standard scanner (Brilliance Big Bore, Philips). The Planning CT scan included 1 acquisition of 1mm-thick slices without contrast agent injection.

Patients underwent afterwards a 3D rotational angiographic study and MR imaging with contrast agent injection. All images were then fused and registered with dedicated software (Integrated Registration for GE). The AVM delineation based on MRI and 3D rotational Angiography was then done by the neuroradiologist, using an automatic contouring function

with an appropriate threshold for voxel values. Organs at risk (OAR) included at least the brain, the brain stem, lenses, optical nerves, the chiasma and both eyes.

The image integration, registration and delineation procedure of the AVM lasted about 15 minutes and included pre and post-processing steps that were required to make the data sets readable by the treatment planning system. As soon as registered data sets with all 3 images sets( CT, MRI and Angiography) were imported into the Cyberknife Multiplan system®, treatment planning could be performed.

The prescription dose and dose limits to critical structures were determined according to established radiosurgical experience. Optimal collimator dimension was selected according to the volume and shape of the target. An inverse planning optimization procedure could then be initiated.

The Cyberknife® robotic arm can move the LINAC to 100 evenly spaced fixed positions (nodes) in a virtual hemisphere surrounding the target. From each of these nodes, 12 radiation beams with different angular directions can be employed (for a total of 1200 radiation beams). Inverse planning by the Cyberknife Multiplan system® determines the radiation dose and the angular direction of each individual radiation beam, adequate for satisfying the dose prescriptions. This procedure lasted between 2-3 hours. The dose-volume optimization was finally validated by the physicist, radiation oncologist and the neuroradiologist.

Total dose was 18 Gy in 1 fraction, prescribed to the 70% isodose and a maximum dose of 25.71 Gy. Dosimetric constraints to OAR relied on QUANTEC recommendations for single fraction: the Dmax (maximal acceptable dose) for the optic nerves was 8 Gy, the Dmax for the chiasma was 8 Gy and the Dmax for the brain stem was 12 Gy. Treatment was performed by Cyberknife® (Accuray Inc, Sunnyvale, USA), delivering 6MV photons. An integrated stereoscopic kilovoltage (kV) imaging system localized and monitored the patient position throughout the treatment course by matching bony anatomy (skull) to digitally reconstructed radiographs (DRRs) generated from CT simulation.

#### *Patient follow-up*

Patients had an evaluation every 6 months for the first 2 years then once a year. Follow-up included clinical examination and MR imaging examination. A digital subtraction angiography (DSA) was performed when nidus is no longer visible on dynamic MR angiography. Total obliteration is defined by the disappearance of the nidus and the draining veins visualized on the 3D angiography, which is the gold standard. MRI is less sensible and thus is insufficient to evaluate local control (Figure 1).

In cases of incomplete AVM obliteration, angiography was repeated at 36 months. If the residual AVM was significantly reduced, an angiography at yearly intervals was repeated until complete AVM obliteration was attained. If the residual AVM was unchanged,

suggesting the obliteration process had finished, the case was discussed in the multidisciplinary board to discuss an alternative treatment.

Adverse Radiation Effects (ARE) were also evaluated. Clinical or parenchymal reactions visualized on the MRI were considered. MRI signs of cerebral ARE were classified using Nataf et al 's grading score [20] which comprises 4 grades: (1) without parenchymal changes, (2) hypersignal in T2, (3)=2 with homogenous gadolinium enhancement, (4) with hyposignal in T1 and annular irregular enhancement. These imaging signs may be accompanied by clinical symptoms, which are usually temporary but may require a corticosteroid treatment. ARE rarely evolve into radionecrosis that has a histological definition and is treated either surgically or with bevacizumab [21].

### *Statistical analysis*

Quantitative parameters were expressed by the median and range or by mean and standard deviation according to the normality of distribution assessed by the Shapiro-Wilks test. Qualitative parameters were described by frequency and percentage.

The incidence of total obliteration and partial obliteration were described by the Actuarial method from time of treatment.

Statistical analysis was performed by means of SAS software, version 9.3 (SAS Institute Inc., Cary, NC 25513).

# RESULTS:

Among the 59 patients treated with SRS from July 2010 to September 2013 in our center, 11 patients had no medical evaluation in our center after the treatment. MAV and Treatment characteristics of the 48 included patients are summarized in [table 2](#).

The median follow-up time was 41 months from 12 months to 66 months. Thirty-three patients (69%) had a follow up above 36 months. Ten patients (21%) had a follow up from 24 to 36 months, two patients (4%) from 15 to 24 months and 3 patients (6%) less than 15 months. The median age at the time of the treatment was 32; Range (10-65). 8 patients had hypertension (17%), 2 had hypercholesterolemia (4%) and none were diabetic. A total of 10 patients were smoker (21%) and none had vascularitis. Twelve patients were epileptic (33%). The nidus was compact in 17 patients (35%) and infiltrative in 31 patients (65%). Five Patients had a Spetzler Martin Grade (SMG) 1 (10%), 15 patients had SMG 2(31%), 17 had SMG 3(35%), and 11 patients had SMG 4 (23%). 19 patients (40%) had a hemorrhage secondary to the AVM rupture before radiosurgery.

The mean maximal nidus diameter before any treatment was 29 mm +/-13 versus 26 mm +/-12 before radiosurgery. The median nidus volume was 2.6 cm<sup>3</sup> (0.3-11.2). Seven patients (15%) never received an embolization prior to radiosurgery. Of the 41 patients (85%) who had an embolization, 8 had a programmed multimodal approach combining embolization followed by radiosurgery.

The Mean V12 (volume receiving 12 Gy) was 5.34 cm<sup>3</sup> +/-2.77. The mean target coverage was 95.8% +/-2.6. Total dose was 18 Gy in 1 fraction, prescribed to the 70% isodose. 95% of treated volume received a mean dose of 18.2Gy +/-0.6. The median maximal dose was 24.7 Gy (21.9-25.7)

## *Obliteration Rate:*

Based on all 48 patients who received a 3D angiography or a Contrast enhanced MR angiography, the incidence of total obliteration was 11%; 95%CI [5%;24%] at 15 months, 50% [37%; 65%] at 24 months and 59% [45%; 73%] at 36 months. Of the 21 patients without total nidus obliteration at end of follow-up, the incidence of partial obliteration was 25% [11%; 50%] at 15 months, 75% [55%; 91%] at 24 months and 80% [61%; 94%] at 36 months. If we solely take into account the 43 patients evaluated by 3D angiography, the incidence of total obliteration is 10% [4%; 23%] at 15 months, 42% [28%; 59%] at 24 months and 55% [40%; 70%] at 36 months.

## *Tolerability:*



44 out of 48 patients (92%) were without symptoms. Two patients had intracranial hypertension (including headache and nausea with vomiting), which quickly resolved with a corticosteroid treatment. A generalized tonic-clonic seizure occurred in one patient directly after the radiation session requiring anti-epileptic drugs. Another patient had a generalized seizure the day after the radiosurgery. This patient was known to have partial epilepsy in relation with his AVM but was free from any seizure for 4 years. There was an occurrence of partial epilepsy seizures 3 months afterwards with an aggravation into generalized seizures 6 months after the radiosurgery. The MRI revealed an important annular peri lesional enhancement related to edema that was classified as a grade 4 reaction based on Nataf's score (Figure 2). This patient received a Corticosteroid treatment and at 9 months after the radiosurgery there was a significant regression of the symptoms and the edema. 1 year after the radiosurgery, the symptoms and the edema disappeared.

One of the patients who had an intracranial hypertension also developed a grade 4 symptomatic ARE. His right frontal AVM was revealed by a generalized tonico-clonic seizure. A second seizure occurred 9 months after the radiosurgery in a context of fatigue and low patient compliance. MRI showed FLAIR T2 hypersignal and an annular heterogeneous enhancement with a mass effect. There was no any recurrence of seizure after that episode. An MRI at 1 year showed a decrease of the edema, which totally disappeared 2 years after radiosurgery.

Concerning hemorrhagic sequelae prior to radiosurgery, 12 patients (25%) had at least one evaluation revealing a hemorrhagic sequelae during their monitoring. Among the 21 patients having an MRI evaluation at each programmed interval M6, M12, M24 and M36, 13 patients (62%) did not have any sign of hemorrhagic sequelae.

32 patients (66%) had at least one evaluation revealing an edema post treatment. Among the 28 patients having an evaluation at each programmed interval M6, M12, M24 and M36, 9 (32%) patients with a complete follow up didn't present any reactional edema (Figure 3).

None of the 48 patients developed radionecrosis during their follow up.

## DISCUSSION :

Gammaknife® is the oldest radiosurgery technique that was developed by Steiner and Leksell in Sweden in 1970 and which is used since then [22]. Many studies have been published with this technique including follow-up going up to 5 years in some cases [9,23–27]. Complete Obliteration rate ranges from 36.2% to 92% and only 13 to 25% of patients had prior embolization.

The use of Stereotaxic frame fixed to the machine enabled the use of linear accelerators (LINACs) for radiosurgery. A few series were published reporting complete obliteration rates going from 51 to 82.7% [15,19,28–32]. The prior embolization rate in the literature varies from 23 to 39%. The population included in our study is similar in many respects to the published series: same age, nidus volume or SMG (Table 3). The main difference concerns the fact that our population received in a large majority an embolization prior to radiosurgery (85%). It was already the case in Bollet *et al.* (88%) and Blanchard *et al.* (90%) series. This particularity is due to the fact that patients are recruited by neuroradiologists at the CHU of Nancy, who have a great experience with endovascular embolization and thus choose this modality to begin with [33].

To date, a single study by Colombo *et al.* [34] has reported the use of Cyberknife® for the treatment of AVMs, in 279 patients of whom 102 had a follow up above 36 months and 80 had an angiography at 3 years. Among them, 65 (81%) had a complete obliteration and 8 more patients had a complete obliteration objectified on MRI. Taking into account the 102 patients with a 36 months follow up, 63% had a complete obliteration and 71% had a complete obliteration objectified on MRI or angiography. The rate of complete obliteration was higher in smaller AVMs (<8ml), 91%, than in bigger AVMs (>8ml), 33,7%. The median nidus volume was 3.8 cm<sup>3</sup>. 47% of patients received an embolization prior to radiosurgery. The Cyberknife® maximum treatment dose varied from 22.5 to 30 Gy and the minimum mean dose was 18.8 Gy (15-23).

In most series, SMG II and III AVMs are the most represented (ranging from 66 to 89%) (table 3) which is also the case in our study (67%). The Spetzler Martin Grade (SMG) has been used for more than 25 years as a prognosis score and a decision tool for surgery [35]. This grade is obtained using the maximal diameter of the AVM, its location (within or outside the eloquent cortex) and the presence or absence of deep venous drainage. The higher the grade, the more complex and risky the surgical treatment of the lesion.

Current recommendations from the American Stroke Association include micro surgery for AVMs SMG I and II and consideration of endovascular embolization followed by

microsurgery is recommended for SMG III lesions [36]. Radiosurgery is considered for these lesions when surgery is too risky, owing to their anatomical location (lesions in eloquent tissue) or feeding-vessel anatomy, or when patients refuse surgery. Since these recommendations, the ARUBA study was published and changed the way we consider AVM treatments. A Randomized Trial of Unruptured Brain AVMs (ARUBA) was a multicenter, randomized controlled trial of intervention versus medical management for patients with unruptured AVMs [37]. The analysis suggested that patients have a significantly higher rate of neurological morbidity and mortality after intervention. Criticisms of ARUBA included the short follow-up duration (mean, 33.3 months), probable selection bias among participants, the considerable heterogeneity of the modalities used to treat AVMs in the intervention arm, and an unexpectedly excessive rate of AVM hemorrhage in the interventional arm (25% of treated patients)[38]. According to the ARUBA trial, it is clear that early intervention (without specifying technique) carries a higher risk of complication compared with conservative management as defined in this study. However, the long-term results remain unknown. The ARUBA investigators plan to continue to follow up this group to determine whether the differences persist. It can be speculated that on a longer time scale the complications of conservative management alone may approach, and perhaps even exceed, the short-term complications of treatment. Thus, the best management choice for incidentally identified AVMs remains to be determined but should be highly individualized.

Concerning predictive scores, the Spetzler Martin grading scale was primarily designed for surgery but was quickly used for radiosurgery as well even if results show discrepancies concerning its validity as a predictive tool for obliteration. Many studies show a low grade (I-II even III) as a prognostic factor for obliteration [12,15,19,26,31,34,39–41] which wasn't the case in other studies [27,42,43]. In 2002, a new score based on radiosurgery results was proposed [44], then simplified in 2008 [45]: the Radiosurgery Based Arteriovenous malformation grading Score (RBAS) (also known as the Pollock-Flinkinger score or the Pittsburgh radiosurgery-based AVM score) (table 4).

The RBAS has been validated with different radiosurgery techniques from the Gammaknife® [41,43], to LINACs [28,42] and finally the Cyberknife® with Colombo's study [34]. Our patients' RBAS characteristics are similar to those of Wegner *et al.*, Ding *et al.* and Colombo *et al.*'s series (table 5). More than 80% of our patients had a RBAS score less than 1.5 which correlates to the low rate of AREs.

Regarding immediate tolerability of radiosurgery, only 8% of the patients of our series had symptoms. Two patients in our study showed neurological complications after radiosurgery. These 2 patients had a RBAS of B and C. 1 patient had a RBAS score of D but was lost to follow up. He had prior to radiosurgery surgery and 3 embolizations. The multicentric trial done in 1999 by Flickinger *et al.* reported 102 cases of complication among 1255 treated patients, that is a 8% complication rate [46]. Parenchymal symptomatic lesions represented

almost 80% of the complications, the rest being cranial nerve deficits, cyst formations or worsening of epilepsy. Complications manifested mostly within the first 3 years (median of 12 month) with 92% of symptoms occurring within 3 years. These symptoms resolved in 42 patients at 3 years, thus an overall symptom resolution rate of 54%. Two studies dealing with AVM treatment with LINACs and cerebral complications showed 22% and 19,2% new neurological deficits after radiosurgery [47,48]. A review done by Starke *et al.* in 2008 reported a permanent deficit in 0.4 to 20.6% of patients in the published studies [49].

The most frequent factors used to predict complications are the volume and the location of the AVM, a prior hemorrhage linked to a ruptured AVM and the V12 (volume of the brain receiving 12 Gy) [50–52].

A few scores had been proposed to evaluate the risk of neurological morbidity: the Post-radiosurgery Injury Expression (PIE) in 1998, modified in 2000 and renamed the Significant Post-radiosurgery Injury Expression (SPIE) [52,53]. While the PIE is associated with a 4 grading location score, the SPIE is associated with a score that takes into account 11 different locations. The probability of radionecrosis is then calculated using this location scale and the 12 Gy Volume (V12). The limitation of this score is that it was developed based on a small cohort of patients (85 patients for 11 different categories) and also, the V12 being an independent predictive factor of radionecrosis, the benefit of this score is limited. In order to address these shortcomings, the RBAS proposed by the same team allows a prediction of toxicity rate and obliteration. Indeed, it was established to predict outcomes in 5 categories: Excellent (complete obliteration without new neurological deficit), Good (complete obliteration with a new minor deficit), reasonable (complete obliteration with a new major deficit), unchanged (residual AVM without a new deficit) and poor (residual AVM with a new deficit) [45].

Blanchard's cohort had 80.4 % SMG I-II and 19.6% of SMG III- V, a median AVM volume of 7.58 cm<sup>3</sup> and an obliteration rate of 82.7% at 3 years. 11.2% of patients had radionecrosis. Compared to our study, the complete obliteration rate reported in his study is 25% higher which can be explained by the fact that patients included in our study had higher SMG scores (41.7% SMG I-II and 58.3% SMG III-IV) and thus are usually less amenable to radiosurgery. Since we had a lower V12 with a median of 5.31 cm<sup>3</sup>, there was no radionecrosis in our study. Indeed, clinical results of 118 patients published by Bollet *et al.* [28], actualized by Blanchard *et al.*'s study [31] that take into account 179 patients show a V12 > 11 cm<sup>3</sup> as a predictive factor of radionecrosis.

This is the second study to report an experience of treating AVMs with the Cyberknife® system. The number of included patients did not permit to explore predictive factors of total obliteration with a sufficient power. Since the first patients were treated by Cyberknife® at our institution at the end of 2013, it will be interesting to update this series within 2 years so as to have a greater number of patients and a longer follow-up period of 60 months to observe complete late obliterations and ensure that we maintain zero rate of radionecrosis.

In conclusion, this study showed that the tolerability of the Cyberknife® treatment of AVM seems excellent and the obliteration rate acceptable and similar to that reported with alternative therapies. The single fraction of 18 Gy delivered at the Lorraine Cancer Institute (Institut de Cancérologie de Lorraine) shows promising results. An update will be necessary within 2 years to obtain a larger cohort with a longer follow-up time to confirm that this protocol is efficient and safe. Others studies are also required to validate different prognostic and predictive scores with the treatment modality.

## **Conflict of interest**

None.

## **Financial support**

None.

## **Author's contribution**

Study concept and design: TF, VBC, JS

Acquisition of data: TF, AH, SB

Analysis and interpretation of data: TF, VBC, JS

Drafting of the manuscript: TF

Critical revision of the manuscript for important intellectual content: VBC, DP, OK, RA, JS

Statistical analysis: JS

Study supervision: VBC

# ANNEXES:

Table 1: Spetzler-Martin Grading (SMG) Scale for Arteriovenous Malformation: the sum of the scores is equal to the grade.

	Characteristics	Score
Maximum diameter	small < 3 cm	1
	Medium 3-6 cm	2
	Large > 6 cm	3
Location	Non eloquent cortex tissue	0
	In or adjacent to eloquent cortex tissue*	1
Venous drainage	Superficial only	0
	Deep	1

\* *Sensorimotor, language, primary visual cortex, thalamus, hypothalamus, internal capsule, brainstem, basal ganglia and cerebellar peduncles*

Table 2: Patient and treatment characteristics

characteristics	
Gender (Nb. de patients), <b>No. (%)</b>	
Male	26 (54.2%)
Female	22 (45.8%)
Age (years), median(range)	32(10-65)
Nidus volume (cm <sup>3</sup> ) , median(range)	2.6(0.3-11.2)
Venous Drainage, <b>No. (%)</b>	
Single vein	9 (18.7%)
Multiple veins	39 (81.3%)
Venous Drainage location, <b>No. (%)</b>	
Superficial	17 (35.4%)
Deep	13 (27.1%)
Mixed	18 (37.5%)
Dose on 95% of the target : D95% (Gy) , mean+/- std	18.2+/-0.6
Dose Max (Gy), median(range)	25.0(22.0-25.7)
V12 (cm <sup>3</sup> ), mean+/- std	5.3+/-2.8
Spetzler-Martin Grade, <b>No. (%)</b>	
I	5 (10.4%)
II	15 (31.3%)
III	17 (35.4%)
IV	11 (22.9%)
V	0
RBAS, median(range)	1.24(0.58-2.02)
< 1	14 (29.2%)
1 - 1,5	26 (54.2%)
1,5 - 2	7 (14.5%)
> 2	1 (2.1%)
Hemorrhage before radiosurgery, <b>No. (%)</b>	
No	29 (60.42%)
Yes	19 (39.58%)
Embolization before radiosurgery, <b>No. (%)</b>	
No	7 (14.58%)
Yes	41 (85.42%)
Nb. of Embolizations prior to SRS, <b>No. (%)</b>	
1	10 (10.83%)
2 - 4	23 (47.91%)
>4	8 (16.68%)

Figure 1: Angiography in frontal (A) and profile (B) view before treatment by CyberKnife® of a frontal right arteriovenous malformation. Control Angiography 24 months after the radiosurgery in frontal (C) and profile (D) view.

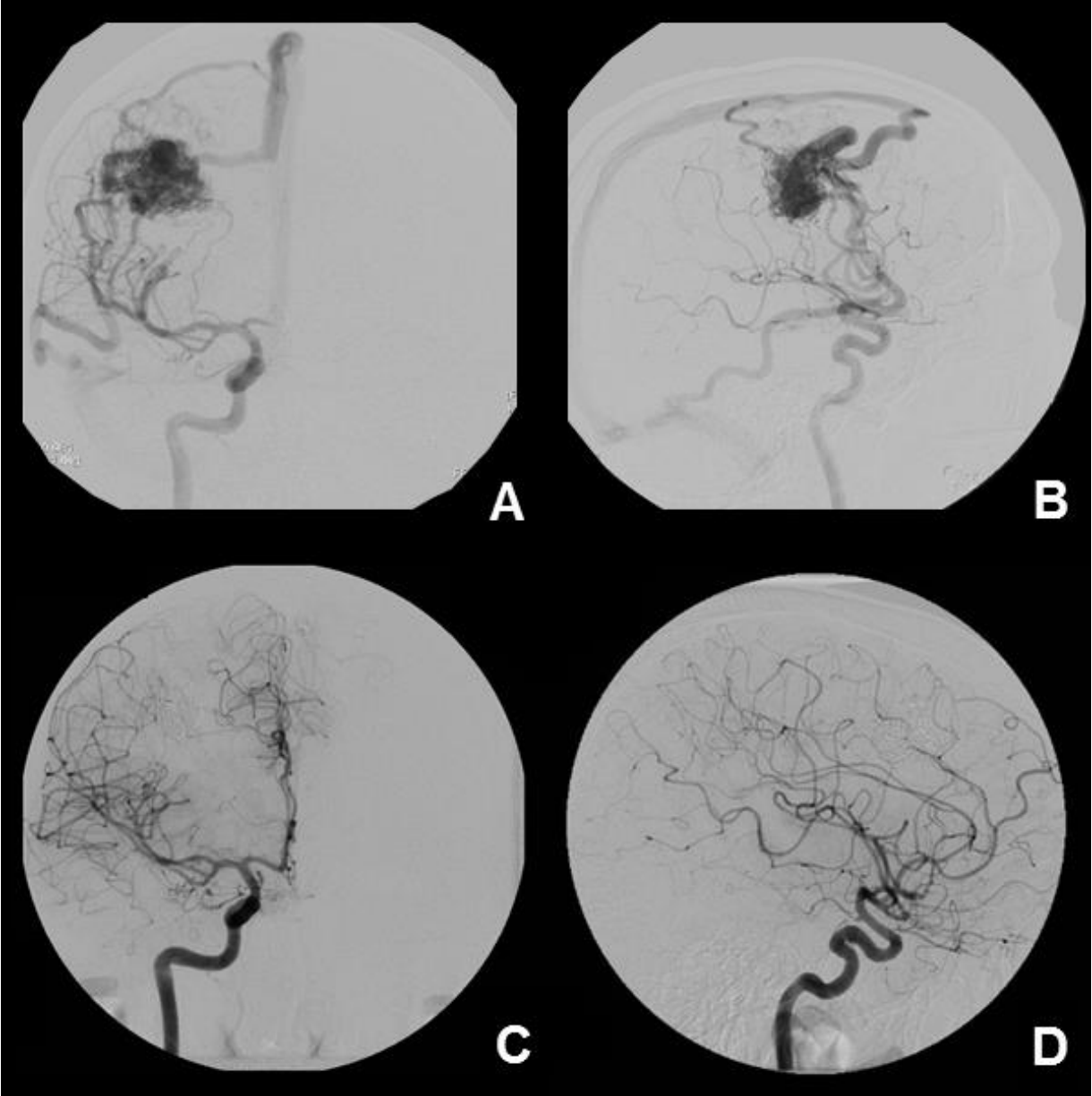



Figure 2: MRI in FLAIR sequence (A) and T1 sequence with Gadolinium contrast enhancement (B) 6 month after radiosurgery by CyberKnife® in a patient with a grade 4 parenchymal reaction associated with clinical symptoms.

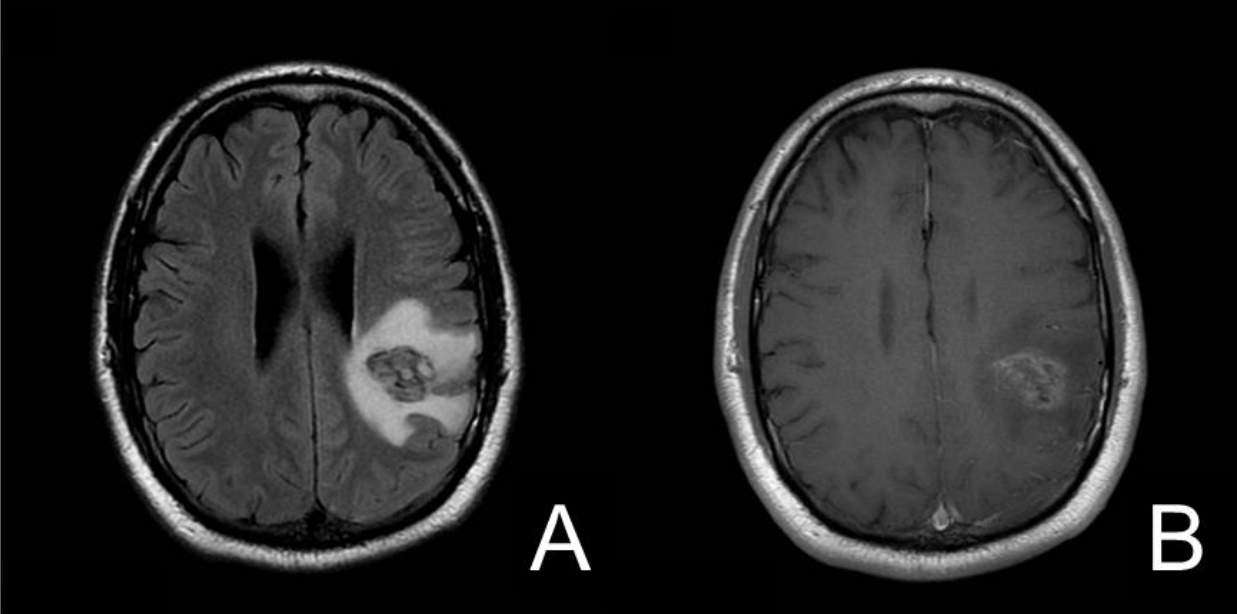


Figure 3: Evolution of edema in the sub-group of the 28 patients who had 36 months of follow-up (evaluations at M6, M12, M24 and M36)

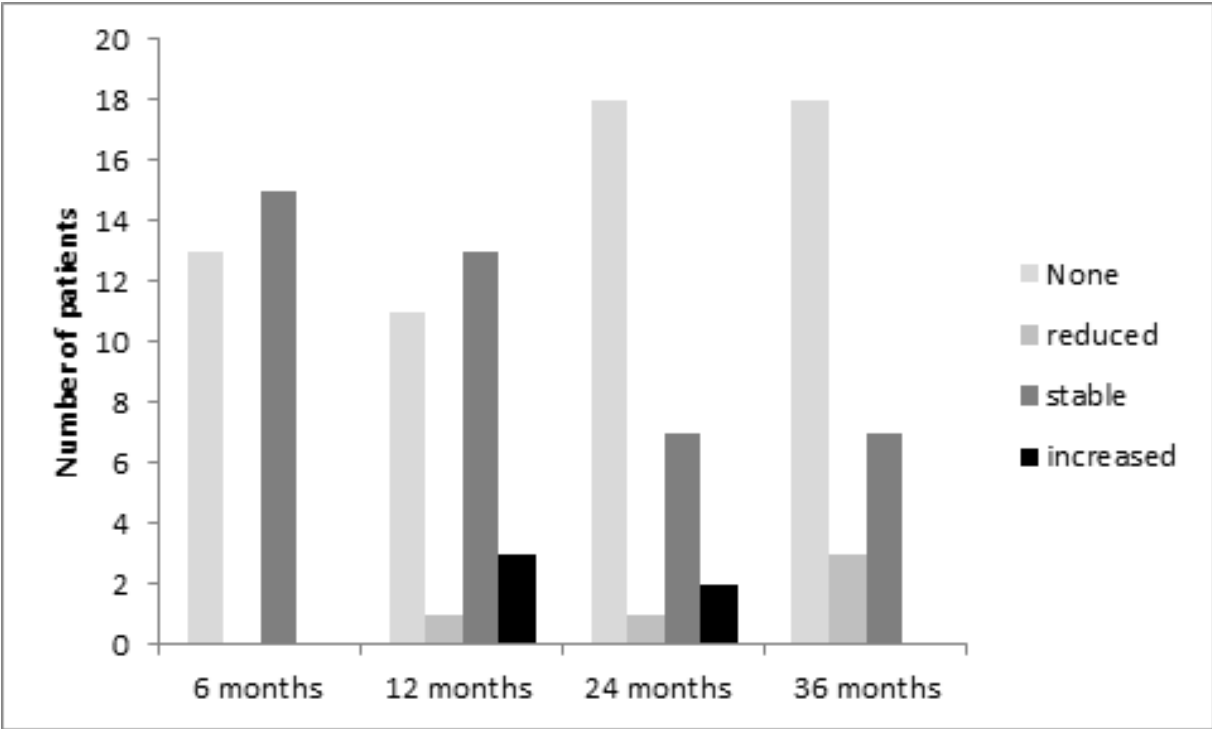


Table 3: patient characteristics and obliteration rate in published series of AVM treated by radiosurgery

Series (nb. patients)	Median Age	Initial median nidus volume (cm <sup>3</sup> )	SMG I (%)	SMG II (%)	SMG III (%)	SMG IV (%)	SMG V (%)	SMG VI (%)	Embolization prior to radiosurgery (%)	Complete Obliteration rate (%)	Median Follow-up (years)
<b>Gammaknife®</b>											
Flickinger <i>et al.</i> , 2002 [27] (351)	34	5.7	3.4	28.5	45.3	8.8	0	14	13	75	ND
Maruyama <i>et al.</i> , 2005 [9] (500)	31	2.1	ND	ND	ND	ND	ND	ND	13	81	5.4
Liscak <i>et al.</i> , 2007 [26] (330)	35	3.9	11.8	47.3	30.3	10.6	0	0	17.6	74-92	3 and 6
Lunsford <i>et al.</i> , 2008 [23] (227)	36	3.4	2.1	24.4	42.4	15	2.7	13.4	21	78	3.2
Han <i>et al.</i> , 2008 [25] (218)	31	3.4	24.8	36.2	31.2	6.9	0.9	0	14.7	36.2	3.6
Jokura <i>et al.</i> , 2009 [24] (534)	36	4.5	ND	ND	ND	ND	ND	ND	25	59	5
Wegner <i>et al.</i> , 2011 [43] (293)	38	3.3	ND	ND	ND	ND	ND	ND	ND	68	3.2
Ding <i>et al.</i> , 2013 [41] (444)	36.9	4.2	18.2	37.6	36.7	6.8	0.7	0	27.4	62	6.2
Bir <i>et al.</i> , 2015 [54] (85)	41	3	9.4	34.1	29.4	24.7	2.3	0	13	79	2.7
Cohen-Inbar <i>et al.</i> , 2015 [55] (1398)	32.6	4.7	18.1	34.2	41	5.7	0.9	0	21.9	70.5	5.2
Huo <i>et al.</i> , 2016 [56] (162)	26	14.3	12.3	29	30.8	27.7	0	0	100	56.8	3.9
<b>LINAC</b>											
Touboul <i>et al.</i> , 1998 [31] (100)	30.7	1	79 grade I-III			3	0	18	31	51	3
Schlienger <i>et al.</i> , 2000 [32] (169)	ND	2.46	ND	ND	ND	ND	ND	ND	39	64	ND
Bollet <i>et al.</i> , 2004 [29] (188)	ND	ND	10	20	36	25	6	0	88	54	3.7
Zabel <i>et al.</i> , 2005 [15] (110)	40	4.7	15	36	37	11	1	0	23	53	2.5
Andrade-Souza <i>et al.</i> , 2005 [28] (136)	29	2.8	0	4.8	83.3	11.9	0	0	28.6	61.9	3.3
Andrade-Souza <i>et al.</i> , 2006 [57] (38)	40	8.1	0	50	39.5	10.5	0	0	36.8	60.5	3.5
Raffa <i>et al.</i> , 2009 [30] (403)	39	9.9	5	37	40	18	<1	0	ND	69	ND
Blanchard <i>et al.</i> , 2009 [19] (179)	35	7.6	80.4 grade I-II		19.6 grade III-V		1.6	90	82.7	5	
Boström <i>et al.</i> , 2016 [58] (121)	42	2.79	5	21.5	45.5	23	5	0	29.8	71.1	3.6
Chen <i>et al.</i> , 2016 [59] (35)	43.8	11.43	ND	ND	ND	ND	ND	ND	8.23	74	7.3
<b>Cyberknife®</b>											
Colombo <i>et al.</i> , 2009 [34] (102)	34	1.95	0	13	68	16	5	0	50	63-71	2.6
Feutren <i>et al.</i> , 2017 (48)	32	2.6	10.4	31.3	35.4	22.9	0	0	85.4	55-59	3.4

Table 4: Radiosurgery Based Arteriovenous Malformations Grading Scale (RBAS)

Characteristics		Coefficient
Volume		0,1
Age		0,02
Location	Frontal, temporal = 0 Parietal, occipital, intraventricular, corpus callosum, cerebellum = 1 Basal ganglia, thalamus, brainstem = 2	0,3

$$\text{RGS} = 0.1 \times \text{volume (ml)} + 0.02 \times \text{age (years)} + 0.3 \times \text{location}$$

Table 5: RBAS characteristics in 3 studies

Series	Technique	RBAS (Mean)	RBAS (Median)	RBAS (range)	RBAS (distribution)			
					< 1.0	1.0 - 1.5	1.51-2.0	> 2.0
Wegner <i>et al.</i> , 2009	GK	ND	1.25	0.13-3.30	ND	ND	ND	ND
Ding <i>et al.</i> , 2013	GK	1.23	1.19	0.23-4.10	30	47.7	18.7	3.6
Colombo <i>et al.</i> , 2009	CK	1.76	1.41	0.46-10.1	16.7	36.3	29.4	16.6

# REFERENCES:

- [1] Ross J, Al-Shahi Salman R. Interventions for treating brain arteriovenous malformations in adults. *Cochrane Database Syst Rev* 2010;CD003436. doi:10.1002/14651858.CD003436.pub3.
- [2] Al-Shahi R, Bhattacharya JJ, Currie DG, Papanastassiou V, Ritchie V, Roberts RC, et al. Prospective, population-based detection of intracranial vascular malformations in adults: the Scottish Intracranial Vascular Malformation Study (SIVMS). *Stroke* 2003;34:1163–9. doi:10.1161/01.STR.0000069018.90456.C9.
- [3] Rubin BA, Brunswick A, Riina H, Kondziolka D. Advances in radiosurgery for arteriovenous malformations of the brain. *Neurosurgery* 2014;74 Suppl 1:S50-59. doi:10.1227/NEU.0000000000000219.
- [4] Santillan A, Nanaszko M, Burkhardt J-K, Patsalides A, Gobin YP, Riina HA. Endovascular management of intracranial dural arteriovenous fistulas: A review. *Clin Neurol Neurosurg* 2013;115:241–51. doi:10.1016/j.clineuro.2012.11.021.
- [5] Stapf C, Mast H, Sciacca RR, Choi JH, Khaw AV, Connolly ES, et al. Predictors of hemorrhage in patients with untreated brain arteriovenous malformation. *Neurology* 2006;66:1350–5. doi:10.1212/01.wnl.0000210524.68507.87.
- [6] Mohr JP, Parides MK, Stapf C, Moquete E, Moy CS, Overbey JR, et al. Medical management with or without interventional therapy for unruptured brain arteriovenous malformations (ARUBA): a multicentre, non-blinded, randomised trial. *Lancet Lond Engl* 2014;383:614–21. doi:10.1016/S0140-6736(13)62302-8.
- [7] Lunsford LD, Niranjan A, Kondziolka D, Sirin S, Flickinger JC. Arteriovenous malformation radiosurgery: a twenty year perspective. *Clin Neurosurg* 2008;55:108–19.
- [8] Smyth MD, Sneed PK, Ciricillo SF, Edwards MS, Wara WM, Larson DA, et al. Stereotactic radiosurgery for pediatric intracranial arteriovenous malformations: the University of California at San Francisco experience. *J Neurosurg* 2002;97:48–55. doi:10.3171/jns.2002.97.1.0048.
- [9] Maruyama K, Kawahara N, Shin M, Tago M, Kishimoto J, Kurita H, et al. The risk of hemorrhage after radiosurgery for cerebral arteriovenous malformations. *N Engl J Med* 2005;352:146–153.
- [10] Friedman WA, Bova FJ, Mendenhall WM. Linear accelerator radiosurgery for arteriovenous malformations: the relationship of size to outcome. *J Neurosurg* 1995;82:180–9. doi:10.3171/jns.1995.82.2.0180.

- [11] Fleetwood IG, Steinberg GK. Arteriovenous malformations. *Lancet Lond Engl* 2002;359:863–73. doi:10.1016/S0140-6736(02)07946-1.
- [12] Friedman WA, Bova FJ, Bollampally S, Bradshaw P. Analysis of factors predictive of success or complications in arteriovenous malformation radiosurgery. *Neurosurgery* 2003;52:296-307; discussion 307-308.
- [13] Karlsson B, Lax I, Söderman M. Risk for hemorrhage during the 2-year latency period following gamma knife radiosurgery for arteriovenous malformations. *Int J Radiat Oncol Biol Phys* 2001;49:1045–51.
- [14] Pollock BE, Flickinger JC, Lunsford LD, Maitz A, Kondziolka D. Factors associated with successful arteriovenous malformation radiosurgery. *Neurosurgery* 1998;42:1239-1244; discussion 1244-1247.
- [15] Zabel A, Milker-Zabel S, Huber P, Schulz-Ertner D, Schlegel W, Debus J. Treatment outcome after linac-based radiosurgery in cerebral arteriovenous malformations: Retrospective analysis of factors affecting obliteration. *Radiother Oncol* 2005;77:105–10. doi:10.1016/j.radonc.2005.04.008.
- [16] Jayaraman MV, Marcellus ML, Do HM, Chang SD, Rosenberg JK, Steinberg GK, et al. Hemorrhage Rate in Patients With Spetzler-Martin Grades IV and V Arteriovenous Malformations. *Stroke* 2007;38:325–9. doi:10.1161/01.STR.0000254497.24545.de.
- [17] Friedlander RM. Arteriovenous malformations of the brain. *N Engl J Med* 2007;356:2704–2712.
- [18] Hristov D, Liu L, Adler JR, Gibbs IC, Moore T, Sarmiento M, et al. Technique for targeting arteriovenous malformations using frameless image-guided robotic radiosurgery. *Int J Radiat Oncol Biol Phys* 2011;79:1232–40. doi:10.1016/j.ijrobp.2010.05.015.
- [19] Blanchard N, Bernier V, Anxionnat R, Picard L, Marchal C, Buchheit I, et al. Radiochirurgie des malformations artérioveineuses cérébrales : élaboration d'un algorithme de prescription. *Cancer/Radiothérapie* 2009;13:1–10. doi:10.1016/j.canrad.2008.11.004.
- [20] Nataf F, Ghossoub M, Missir O, Beuvon F, Varlet P, Merienne L, et al. [Parenchymal changes after radiosurgery of cerebral arteriovenous malformations. Clinical and MRI data]. *Neurochirurgie* 2001;47:355–68.
- [21] Levin VA, Bidaut L, Hou P, Kumar AJ, Wefel JS, Bekele BN, et al. Randomized Double-Blind Placebo-Controlled Trial of Bevacizumab Therapy for Radiation Necrosis of the Central Nervous System. *Int J Radiat Oncol* 2011;79:1487–95. doi:10.1016/j.ijrobp.2009.12.061.
- [22] Steiner L, Leksell L, Forster DM, Greitz T, Backlund EO. Stereotactic radiosurgery in intracranial arterio-venous malformations. *Acta Neurochir (Wien)* 1974;Suppl 21:195–209.

- [23] Lunsford LD, Niranjan A, Kondziolka D, Sirin S, Flickinger JC. Arteriovenous malformation radiosurgery: a twenty year perspective. *Clin Neurosurg* 2008;55:108–119.
- [24] Jokura H, Kawagishi J, Sugai K, Akabane A, Boku N, Takahashi K. Gamma knife radiosurgery for arteriovenous malformations: the Furukawa experience. *Prog Neurol Surg* 2009;22:20–30. doi:10.1159/000163379.
- [25] Han JH, Kim DG, Chung H-T, Park C-K, Paek SH, Kim JE, et al. Clinical and neuroimaging outcome of cerebral arteriovenous malformations after Gamma Knife surgery: analysis of the radiation injury rate depending on the arteriovenous malformation volume. *J Neurosurg* 2008;109:191–8. doi:10.3171/JNS/2008/109/8/0191.
- [26] Liscák R, Vladyka V, Simonová G, Urgosík D, Novotný J, Janousková L, et al. Arteriovenous malformations after Leksell gamma knife radiosurgery: rate of obliteration and complications. *Neurosurgery* 2007;60:1005-1014; discussion 1015-1016. doi:10.1227/01.NEU.0000255474.60505.4A.
- [27] Flickinger JC, Kondziolka D, Maitz AH, Lunsford LD. An analysis of the dose–response for arteriovenous malformation radiosurgery and other factors affecting obliteration. *Radiother Oncol* 2002;63:347–354.
- [28] Andrade-Souza YM, Zadeh G, Ramani M, Scora D, Tsao MN, Schwartz ML. Testing the radiosurgery-based arteriovenous malformation score and the modified Spetzler-Martin grading system to predict radiosurgical outcome. *J Neurosurg* 2005;103:642–8. doi:10.3171/jns.2005.103.4.0642.
- [29] Bollet MA, Anxionnat R, Buchheit I, Bey P, Cordebar A, Jay N, et al. Efficacy and morbidity of arc-therapy radiosurgery for cerebral arteriovenous malformations: a comparison with the natural history. *Int J Radiat Oncol* 2004;58:1353–63. doi:10.1016/j.ijrobp.2003.09.005.
- [30] Raffa SJ, Chi Y-Y, Bova FJ, Friedman WA. Validation of the radiosurgery-based arteriovenous malformation score in a large linear accelerator radiosurgery experience: Clinical article. *J Neurosurg* 2009;111:832–839.
- [31] Touboul E, Al Halabi A, Buffat L, Merienne L, Huart J, Schlienger M, et al. Single-fraction stereotactic radiotherapy: a dose–response analysis of arteriovenous malformation obliteration. *Int J Radiat Oncol Biol Phys* 1998;41:855–861.
- [32] Schlienger M, Atlan D, Lefkopoulos D, Merienne L, Touboul E, Missir O, et al. Linac radiosurgery for cerebral arteriovenous malformations: results in 169 patients. *Int J Radiat Oncol Biol Phys* 2000;46:1135–1142.
- [33] Picard L, Bracard S, Anxionnat R, Lebedinsky A, Finitis S. Brain AVM embolization. Retrospective study concerning 728 patients followed between 1984 and 2004. *Interv*

Neuroradiol 2005;11:45.

[34] Colombo F, Cavedon C, Casentini L, Francescon P, Causin F, Pinna V. Early results of CyberKnife radiosurgery for arteriovenous malformations: clinical article. *J Neurosurg* 2009;111:807–819.

[35] Spetzler RF, Martin NA. A proposed grading system for arteriovenous malformations. *J Neurosurg* 1986;65:476–83. doi:10.3171/jns.1986.65.4.0476.

[36] Ogilvy CS, Stieg PE, Awad I, Brown RD, Kondziolka D, Rosenwasser R, et al. Recommendations for the Management of Intracranial Arteriovenous Malformations A Statement for Healthcare Professionals From a Special Writing Group of the Stroke Council, American Stroke Association. *Stroke* 2001;32:1458–71. doi:10.1161/01.STR.32.6.1458.

[37] Mohr JP, Parides MK, Stapf C, Moquete E, Moy CS, Overbey JR, et al. Medical management with or without interventional therapy for unruptured brain arteriovenous malformations (ARUBA): a multicentre, non-blinded, randomised trial. *The Lancet* 2014;383:614–621.

[38] Starke RM, Sheehan JP, Ding D, Liu KC, Kondziolka D, Crowley RW, et al. Conservative management or intervention for unruptured brain arteriovenous malformations. *World Neurosurg* 2014;82:e668-669. doi:10.1016/j.wneu.2014.07.001.

[39] Ellis TL, Friedman WA, Bova FJ, Kubilis PS, Buatti JM. Analysis of treatment failure after radiosurgery for arteriovenous malformations. *J Neurosurg* 1998;89:104–10. doi:10.3171/jns.1998.89.1.0104.

[40] Murray G, Brau RH. A 10-year experience of radiosurgical treatment for cerebral arteriovenous malformations: a perspective from a series with large malformations: Clinical article. *J Neurosurg* 2011;115:337–346.

[41] Ding D, Yen C-P, Xu Z, Starke RM, Sheehan JP. Radiosurgery for patients with unruptured intracranial arteriovenous malformations: clinical article. *J Neurosurg* 2013;118:958–966.

[42] Moreno-Jimenez S, Celis MA, Larraga-Gutierrez JM, Suarez-Campos J de J, Garcia-Garduño A, Hernandez-Bojorquez M, et al. Intracranial arteriovenous malformations treated with LINAC-based conformal radiosurgery: validation of the radiosurgery-based arteriovenous malformation score as a predictor of outcome. *Neurol Res* 2007;29:712–6. doi:10.1179/016164107X208040.

[43] Wegner RE, Oysul K, Pollock BE, Sirin S, Kondziolka D, Niranjan A, et al. A Modified Radiosurgery-Based Arteriovenous Malformation Grading Scale and Its Correlation With Outcomes. *Int J Radiat Oncol* 2011;79:1147–50. doi:10.1016/j.ijrobp.2009.12.056.

[44] Pollock BE, Flickinger JC. A proposed radiosurgery-based grading system for



arteriovenous malformations. *J Neurosurg* 2002;96:79–85. doi:10.3171/jns.2002.96.1.0079.

[45] Pollock BE, Flickinger JC. Modification of the radiosurgery-based arteriovenous malformation grading system. *Neurosurgery* 2008;63:239–243; discussion 243. doi:10.1227/01.NEU.0000315861.24920.92.

[46] Flickinger JC, Kondziolka D, Lunsford LD, Pollock BE, Yamamoto M, Gorman DA, et al. A multi-institutional analysis of complication outcomes after arteriovenous malformation radiosurgery. *Int J Radiat Oncol Biol Phys* 1999;44:67–74.

[47] Skjøth-Rasmussen J, Roed H, Ohlhues L, Jespersen B, Juhler M. Complications following linear accelerator based stereotactic radiation for cerebral arteriovenous malformations. *Int J Radiat Oncol Biol Phys* 2010;77:542–7. doi:10.1016/j.ijrobp.2009.05.048.

[48] Herbert C, Moiseenko V, McKenzie M, Redekop G, Hsu F, Gete E, et al. Factors predictive of symptomatic radiation injury after linear accelerator-based stereotactic radiosurgery for intracerebral arteriovenous malformations. *Int J Radiat Oncol Biol Phys* 2012;83:872–7. doi:10.1016/j.ijrobp.2011.08.019.

[49] Starke RM, Komotar RJ, Hwang BY, Fischer LE, Otten ML, Merkow MB, et al. A Comprehensive Review of Radiosurgery for Cerebral Arteriovenous Malformations: Outcomes, Predictive Factors, and Grading Scales. *Stereotact Funct Neurosurg* 2008;86:191–9. doi:10.1159/000126945.

[50] Flickinger JC, Kondziolka D, Lunsford LD, Pollock BE, Yamamoto M, Gorman DA, et al. A multi-institutional analysis of complication outcomes after arteriovenous malformation radiosurgery. *Int J Radiat Oncol Biol Phys* 1999;44:67–74.

[51] van Beijnum J, van der Worp HB, Buis DR, Salman RA-S, Kappelle LJ, Rinkel GJ, et al. Treatment of brain arteriovenous malformations. *JAMA J Am Med Assoc* 2011;306.

[52] Flickinger JC, Kondziolka D, Lunsford LD, Kassam A, Phuong LK, Liscak R, et al. Development of a model to predict permanent symptomatic postradiosurgery injury for arteriovenous malformation patients. *Int J Radiat Oncol Biol Phys* 2000;46:1143–1148.

[53] Flickinger JC, Kondziolka D, Maitz AH, Lunsford LD. Analysis of neurological sequelae from radiosurgery of arteriovenous malformations: how location affects outcome. *Int J Radiat Oncol Biol Phys* 1998;40:273–8.

[54] Bir SC, Ambekar S, Maiti TK, Nanda A. Clinical outcome and complications of gamma knife radiosurgery for intracranial arteriovenous malformations. *J Clin Neurosci* 2015;22:1117–22. doi:10.1016/j.jocn.2014.12.017.

[55] Cohen-Inbar O, Starke RM, Paisan G, Kano H, Huang PP, Rodriguez-Mercado R, et al. Early versus late arteriovenous malformation responders after stereotactic radiosurgery: an

international multicenter study. *J Neurosurg* 2016;1–9. doi:10.3171/2016.7.JNS161194.

[56] Huo X, Jiang Y, Lv X, Yang H, Zhao Y, Li Y. Gamma Knife surgical treatment for partially embolized cerebral arteriovenous malformations. *J Neurosurg* 2016;124:767–76. doi:10.3171/2015.1.JNS142711.

[57] Andrade-Souza YM, Ramani M, Scora D, Tsao MN, TerBrugge K, Schwartz ML. Radiosurgical treatment for rolandic arteriovenous malformations. *J Neurosurg* 2006;105:689–97. doi:10.3171/jns.2006.105.5.689.

[58] Boström JP, Bruckermann R, Pintea B, Boström A, Surber G, Hamm K. Treatment of Cerebral Arteriovenous Malformations with Radiosurgery or Hypofractionated Stereotactic Radiotherapy in a Consecutive Pooled Linear Accelerator Series. *World Neurosurg* 2016;94:328–38. doi:10.1016/j.wneu.2016.07.016.

[59] Chen JCT, Mariscal L, Girvigian MR, Vanefsky MA, Glousman BN, Miller MJ, et al. Hypofractionated stereotactic radiosurgery for treatment of cerebral arteriovenous malformations: outcome analysis with use of the modified arteriovenous malformation scoring system. *J Clin Neurosci* 2016;29:155–61. doi:10.1016/j.jocn.2015.12.006.

## **E. CONCLUSION :**

### **Caractéristiques cliniques**

Parmi les 59 patients traités par radiochirurgie via Cyberknife® à l'ICL de juillet 2010 à septembre 2013, 48 ont bénéficié d'un suivi régulier. Onze patients n'ont pas été suivis à Nancy mais à l'étranger. Parmi les 48 patients rapportés dans cette étude, 33 patients (69%) avaient un suivi supérieur à 36 mois, 10 (21%) avaient un suivi de 24 à 36 mois, 2 (4%) avaient un suivi de 15 à 24 mois et 3 (6%) avaient un suivi inférieur à 15 mois. Le suivi médian était de 41 mois allant de 12 à 66 mois. L'âge médian était de 32 ans (10-65). Huit patients avaient une HTA (17%), 2 patients avaient une hypercholestérolémie (4%) et aucun n'avait de diabète. Dix patients étaient fumeur (21%) et aucun patient n'avait de vascularite. Douze patients étaient épileptiques (33%). Cinq patients avaient un grade 1 de Spetzler-Martin (10%), 15 patients avaient un grade 2 (31%), 17 patients avaient un grade 3 (35%), et 11 patients avaient un grade 4 (23%). Dix-neuf patients (40%) avaient une hémorragie secondaire à la rupture de la MAV préalable à la radiochirurgie.

### **Caractéristiques thérapeutiques**

La taille moyenne maximal du nidus était de 29 mm mm +/-13 contre 26 mm +/-12 avant la radiothérapie. Le volume moyen du nidus était de 3,21 cm<sup>3</sup> (0.28-11.19). Sept patients n'ont pas reçu d'embolisation préalable à la radiothérapie (15%). Parmi les 41 patients (85%) ayant eu une embolisation, 8 patients étaient dans une stratégie thérapeutique multimodale combinant l'embolisation à la radiochirurgie.

Le volume moyen recevant 12Gy (V12) était de 5.34cm<sup>3</sup> +/-2.77. La couverture moyenne du volume cible était de 95.83% (88-99.83). La dose totale était de 18 Gy en 1 fraction prescrite sur l'isodose 70%. 95% du volume traité a reçu une dose moyenne de 18.2Gy +/-0.6. La dose médiane maximale était de 24.7Gy (21.9-25.7).

## **Efficacité**

Le taux d'oblitération complète à 15 mois est de 11% [5%;24%], de 50% [37%;65%] à 24 mois et de 59% [45%;73%] à 36 mois. Parmi les 21 patients qui n'ont pas eu d'oblitération complète à la fin du suivi, le taux d'oblitération partielle était de 25% [11%; 50%] à 15 mois, 75% [55%;91%] à 24 mois et 80% [61%;94%] à 36 mois. En ne prenant en considération que les 43 patients évalués par angiographie, l'incidence d'oblitération totale est de 10% [4%;23%] à 15 mois, 42% [28%;59%] à 24 mois et 55% [40%;70%] à 36 mois.

## **Tolérance**

Quarante-quatre des 48 patients (92%) étaient asymptomatiques. Deux patients ont présenté un syndrome d'hypertension intracrânienne (HTIC) avec céphalées, nausées et

vomissements, rapidement résolutif sous corticothérapie. Un patient a présenté une crise généralisée tonico-clonique au décours immédiat de la séance, nécessitant un traitement antiépileptique. Un autre patient a présenté une crise généralisée le lendemain de l'irradiation. Ce patient présentait une épilepsie partielle rolandique gauche en lien avec sa MAV, n'ayant pas récidivé pendant les 4 années précédant le traitement. Les crises partielles ont récidivé 3 mois après le traitement et se sont aggravées 6 mois après le traitement avec une nouvelle crise généralisée tonico-clonique. L'IRM a révélé un important œdème péri-lésionnel et une réaction de grade 4 d'après Nataf et al. Un traitement par corticothérapie a été introduit. A 9 mois l'œdème a régressé et les symptômes diminués ; à 1 an, les symptômes et l'œdème avaient disparu.

Un deuxième patient a présenté une réaction de grade 4 symptomatique. Il s'agit d'un des patients ayant souffert d'HTIC au décours immédiat de la séance de traitement. Sa MAV frontale droite avait été révélée par une crise généralisée tonico-clonique. Une deuxième crise a eu lieu 9 mois après dans un contexte de mauvaise observance thérapeutique et de fatigue. L'IRM réalisée à ce moment retrouvait un hypersignal FLAIR et une prise de contraste hétérogène, avec effet de masse. Il n'y a jamais eu de récurrence d'épilepsie depuis cet épisode. Une IRM à 12 mois montrait une diminution de l'œdème et à 2 ans, il n'y avait plus d'anomalie à l'IRM.

32 patients (66%) ont présenté lors de leur suivi une imagerie révélant un œdème cérébral post radique. Parmi les 28 patients ayant réalisé toutes les imageries programmées lors de leur surveillance, 9 patients (32%) n'ont présenté aucune réaction œdémateuse post thérapeutique.

Aucun patient n'a présenté de radionécrose.

## Conclusion

En conclusion, Le protocole de l'Institut de Cancérologie de Lorraine délivrant 18 Gy en une fraction unique donne des résultats d'oblitérations complètes à trois ans très satisfaisants. La tolérance immédiate du traitement par CyberKnife® des malformations artério-veineuses intracérébrales est excellente avec une absence de radionécrose. Il s'agit de la deuxième étude publiée qui rapporte le traitement des MAV par CyberKnife®. Un recul à 5 ans serait nécessaire pour continuer à observer des oblitérations complètes tardives et vérifier l'absence d'apparition de radionécrose. Une mise à jour de cette série dans 2 ans permettrait d'inclure suffisamment de patients avec un recul de plus de 5 ans pour explorer des facteurs prédictifs de réponse et valider les scores prédictifs pour le CyberKnife®.

## BIBLIOGRAPHIE :

- [1] campus de neurochirurgie. Malformations vasculaires intracrâniennes - Campus de Neurochirurgie 2006. <http://campus.neurochirurgie.fr/spip.php?article164> (accessed February 18, 2017).
- [2] Parkinson D, Bachers G. Arteriovenous malformations. Summary of 100 consecutive supratentorial cases. *J Neurosurg* 1980;53:285–99. doi:10.3171/jns.1980.53.3.0285.
- [3] Mandybur TI, Nazek M. Cerebral arteriovenous malformations. A detailed morphological and immunohistochemical study using actin. *Arch Pathol Lab Med* 1990;114:970–3.
- [4] Laufer L, Cohen A. Sturge-Weber syndrome associated with a large left hemispheric arteriovenous malformation. *Pediatr Radiol* 1994;24:272–3.
- [5] Kikuchi K, Kowada M, Sasajima H. Vascular malformations of the brain in hereditary hemorrhagic telangiectasia (Rendu-Osler-Weber disease). *Surg Neurol* 1994;41:374–80.
- [6] van Beijnum J, van der Worp HB, Buis DR, Al-Shahi Salman R, Kappelle LJ, Rinkel GJE, et al. Treatment of brain arteriovenous malformations: a systematic review and meta-analysis. *JAMA* 2011;306:2011–9. doi:10.1001/jama.2011.1632.
- [7] Friedlander RM. Clinical practice. Arteriovenous malformations of the brain. *N Engl J Med* 2007;356:2704–12. doi:10.1056/NEJMc067192.
- [8] Bednarz G, Downes B, Werner-Wasik M, Rosenwasser RH. Combining stereotactic angiography and 3D time-of-flight magnetic resonance angiography in treatment planning for arteriovenous malformation radiosurgery. *Int J Radiat Oncol Biol Phys* 2000;46:1149–54.
- [9] Unlu E, Temizoz O, Albayram S, Genchellac H, Hamamcioglu MK, Kurt I, et al. Contrast-enhanced MR 3D angiography in the assessment of brain AVMs. *Eur J Radiol* 2006;60:367–78. doi:10.1016/j.ejrad.2006.08.007.
- [10] Geibprasert S, Pongpech S, Jiarakongmun P, Shroff MM, Armstrong DC, Krings T. Radiologic assessment of brain arteriovenous malformations: what clinicians need to know. *Radiogr Rev Publ Radiol Soc N Am Inc* 2010;30:483–501. doi:10.1148/rg.302095728.
- [11] Pollock BE, Flickinger JC, Lunsford LD, Bissonette DJ, Kondziolka D. Factors that

predict the bleeding risk of cerebral arteriovenous malformations. *Stroke* 1996;27:1–6.

[12] Kunert P, Marchel A. [The microsurgical treatment of the supratentorial arteriovenous malformations. Part II--complications]. *Neurol Neurochir Pol* 2006;40:98–105.

[13] Sanchez-Mejia RO, Chennupati SK, Gupta N, Fullerton H, Young WL, Lawton MT. Superior outcomes in children compared with adults after microsurgical resection of brain arteriovenous malformations. *J Neurosurg* 2006;105:82–7. doi:10.3171/ped.2006.105.2.82.

[14] Lawton MT, Du R, Tran MN, Achrol AS, McCulloch CE, Johnston SC, et al. Effect of presenting hemorrhage on outcome after microsurgical resection of brain arteriovenous malformations. *Neurosurgery* 2005;56:485-493-493.

[15] Major O, Szeifert GT, Fazekas I, Vitanovics D, Csonka E, Kocsis B, et al. Effect of a single high-dose gamma irradiation on cultured cells in human cerebral arteriovenous malformation. *J Neurosurg* 2002;97:459–63. doi:10.3171/jns.2002.97.supplement.

[16] Maruyama K, Kawahara N, Shin M, Tago M, Kishimoto J, Kurita H, et al. The risk of hemorrhage after radiosurgery for cerebral arteriovenous malformations. *N Engl J Med* 2005;352:146–53. doi:10.1056/NEJMoa040907.

[17] Friedman WA, Bova FJ, Mendenhall WM. Linear accelerator radiosurgery for arteriovenous malformations: the relationship of size to outcome. *J Neurosurg* 1995;82:180–9. doi:10.3171/jns.1995.82.2.0180.

[18] Fleetwood IG, Steinberg GK. Arteriovenous malformations. *Lancet Lond Engl* 2002;359:863–73. doi:10.1016/S0140-6736(02)07946-1.

[19] Plasencia AR, Santillan A. Embolization and radiosurgery for arteriovenous malformations. *Surg Neurol Int* 2012;3:S90–104. doi:10.4103/2152-7806.95420.

[20] Nataf F, Ghossoub M, Missir O, Beuvon F, Varlet P, Merienne L, et al. [Parenchymal changes after radiosurgery of cerebral arteriovenous malformations. Clinical and MRI data]. *Neurochirurgie* 2001;47:355–68.

[21] Williams BJ, Park DM, Sheehan JP. Bevacizumab used for the treatment of severe, refractory perilesional edema due to an arteriovenous malformation treated with stereotactic radiosurgery. *J Neurosurg* 2012;116:972–7. doi:10.3171/2012.1.JNS111627.

[22] Mohr JP, Parides MK, Stapf C, Moquete E, Moy CS, Overbey JR, et al. Medical management with or without interventional therapy for unruptured brain arteriovenous malformations (ARUBA): a multicentre, non-blinded, randomised trial. *Lancet Lond Engl* 2014;383:614–21. doi:10.1016/S0140-6736(13)62302-8.

[23] Starke RM, Sheehan JP, Ding D, Liu KC, Kondziolka D, Crowley RW, et al. Conservative management or intervention for unruptured brain arteriovenous malformations. *World*



Neurosurg 2014;82:e668-669. doi:10.1016/j.wneu.2014.07.001.

[24] Starke RM, Komotar RJ, Hwang BY, Fischer LE, Otten ML, Merkow MB, et al. A Comprehensive Review of Radiosurgery for Cerebral Arteriovenous Malformations: Outcomes, Predictive Factors, and Grading Scales. *Stereotact Funct Neurosurg* 2008;86:191–9. doi:10.1159/000126945.

[25] Proust F, Roche P-H, Meling TR. Does ARUBA study improve our knowledge as regards the management of unruptured brain arteriovenous malformations? *Neurochirurgie* 2014;60:2–4. doi:10.1016/j.neuchi.2014.01.001.

[26] Cenzato M, Delitala A, Delfini R, Pasqualin A, Maira G, Esposito V, et al. Position statement from the Italian Society of Neurosurgery on the ARUBA Study. *J Neurosurg Sci* 2016;60:126–30.

[27] Leksell L. The stereotaxic method and radiosurgery of the brain. *Acta Chir Scand* 1951;102:316–9.

[28] Leksell L, Backlund EO, Johansson L. Treatment of craniopharyngiomas. *Acta Chir Scand* 1967;133:345–50.

[29] Barcia-Salorio JL, Hernandez G, Broseta J, Gonzalez-Darder J, Ciudad J. Radiosurgical treatment of carotid-cavernous fistula. *Appl Neurophysiol* 1982;45:520–2.

[30] Colombo F, Benedetti A, Pozza F, Avanzo RC, Marchetti C, Chierago G, et al. External stereotactic irradiation by linear accelerator. *Neurosurgery* 1985;16:154–60.

[31] Betti OO. Treatment of arteriovenous malformations with the linear accelerator. *Appl Neurophysiol* 1987;50:262.

[32] Winston KR, Lutz W. Linear accelerator as a neurosurgical tool for stereotactic radiosurgery. *Neurosurgery* 1988;22:454–64.

[33] Lutz W, Winston KR, Maleki N. A system for stereotactic radiosurgery with a linear accelerator. *Int J Radiat Oncol Biol Phys* 1988;14:373–81.

[34] Hartmann GH, Bauer-Kirpes B, Serago CF, Lorenz WJ. Precision and accuracy of stereotactic convergent beam irradiations from a linear accelerator. *Int J Radiat Oncol Biol Phys* 1994;28:481–92.

[35] Adler Jr JR, Chang SD, Murphy MJ, Doty J, Geis P, Hancock SL. The Cyberknife: a frameless robotic system for radiosurgery. *Stereotact Funct Neurosurg* 1997;69:124–128.

[36] Adler, Murphy, Chang, Hancock. Image-guided robotic radiosurgery. *Neurosurgery* 1999;44:1299-1306-1307.

[37] Kuo JS, Yu C, Petrovich Z, Apuzzo MLJ. The CyberKnife stereotactic radiosurgery

system: description, installation, and an initial evaluation of use and functionality. *Neurosurgery* 2003;53:1235–1239; discussion 1239.

[38] CyberKnife::FAQ n.d. <http://www.cyberknife.com/faq/index.aspx#faqQuestion4> (accessed February 18, 2017).

[39] Stancanello J, Cavedon C, Francescon P, Cerveri P, Ferrigno G, Colombo F, et al. Development and validation of a CT-3D rotational angiography registration method for AVM radiosurgery. *Med Phys* 2004;31:1363–71. doi:10.1118/1.1751252.

[40] Colombo F, Cavedon C, Casentini L, Francescon P, Causin F, Pinna V. Early results of CyberKnife radiosurgery for arteriovenous malformations. *J Neurosurg* 2009;111:807–19. doi:10.3171/2008.10.JNS08749.

[41] Karlsson B, Lindqvist M, Blomgren H, Wan-Yeo G, Söderman M, Lax I, et al. Long-term results after fractionated radiation therapy for large brain arteriovenous malformations. *Neurosurgery* 2005;57:42-49-49.

[42] Bollet MA, Anxionnat R, Buchheit I, Bey P, Cordebar A, Jay N, et al. Efficacy and morbidity of arc-therapy radiosurgery for cerebral arteriovenous malformations: a comparison with the natural history. *Int J Radiat Oncol* 2004;58:1353–63. doi:10.1016/j.ijrobp.2003.09.005.

[43] Blanchard N, Bernier V, Anxionnat R, Picard L, Marchal C, Buchheit I, et al. [Radiosurgery of cerebral arteriovenous malformations: a prescription algorithm]. *Cancer Radiother J Soc Francaise Radiother Oncol* 2009;13:1–10. doi:10.1016/j.canrad.2008.11.004.

[44] International Commission on Radiation Units and Measurements. Prescribing, recording, and reporting photon beam therapy. International Commission on Radiation Units and Measurements; 1999.

[45] Nakamura JL, Verhey LJ, Smith V, Petti PL, Lamborn KR, Larson DA, et al. Dose conformity of gamma knife radiosurgery and risk factors for complications. *Int J Radiat Oncol Biol Phys* 2001;51:1313–9.

[46] Lindqvist M, Steiner L, Blomgren H, Arndt J, Berggren BM. Stereotactic radiation therapy of intracranial arteriovenous malformations. *Acta Radiol Suppl* 1986;369:610–3.

# ANNEXES :

FIGURE 1: MALFORMATION ARTERIO-VEINEUSE (MAV) (IMAGE DE MAYO CLINIC):

(A) VASCULARISATION NORMAL AVEC LE LIT CAPILLAIRE,

(B) MAV AVEC L'ARTERE NOURRICIERE, LE NIDUS ET LA VEINE DE DRAINAGE

**A**

**B**

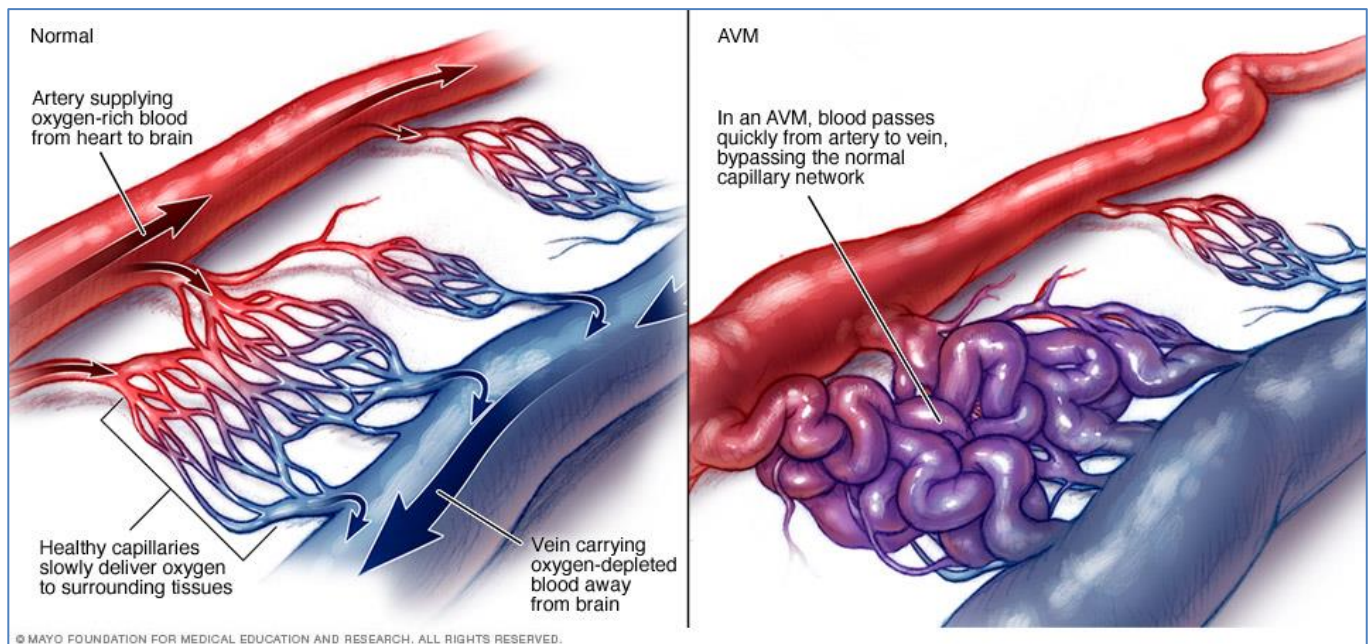


FIGURE 2: VUE GENERALE D'UNE MAV (IMAGE DE MAYO CLINIC) :

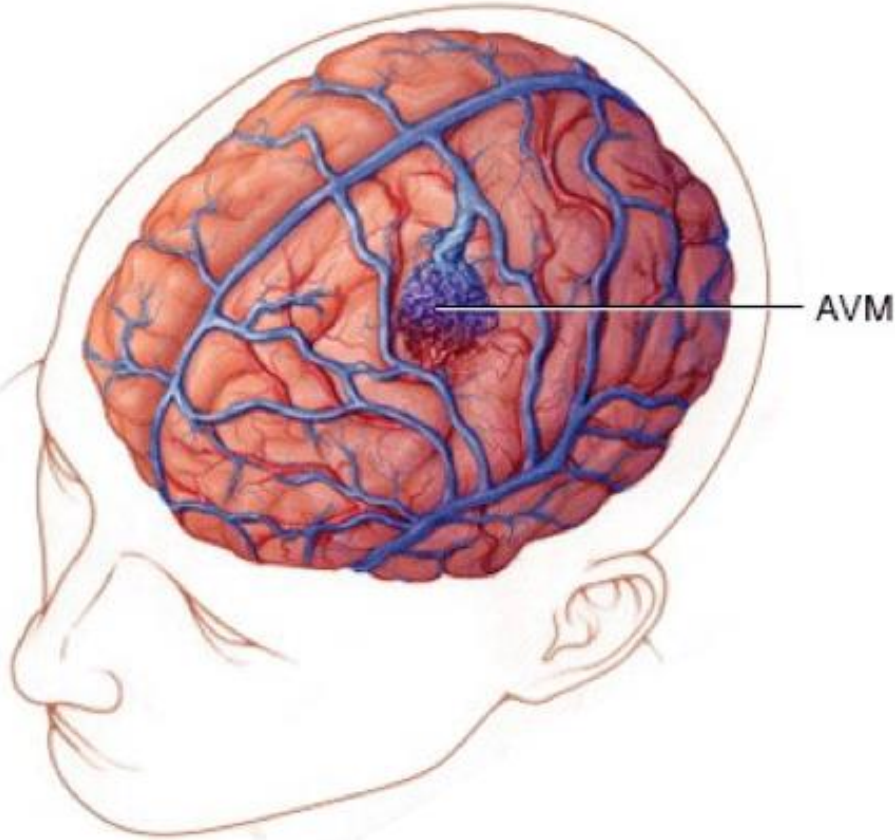


FIGURE 3: MICROCHIRURGIE D'UNE MAV (IMAGE DE MAYO CLINIC):

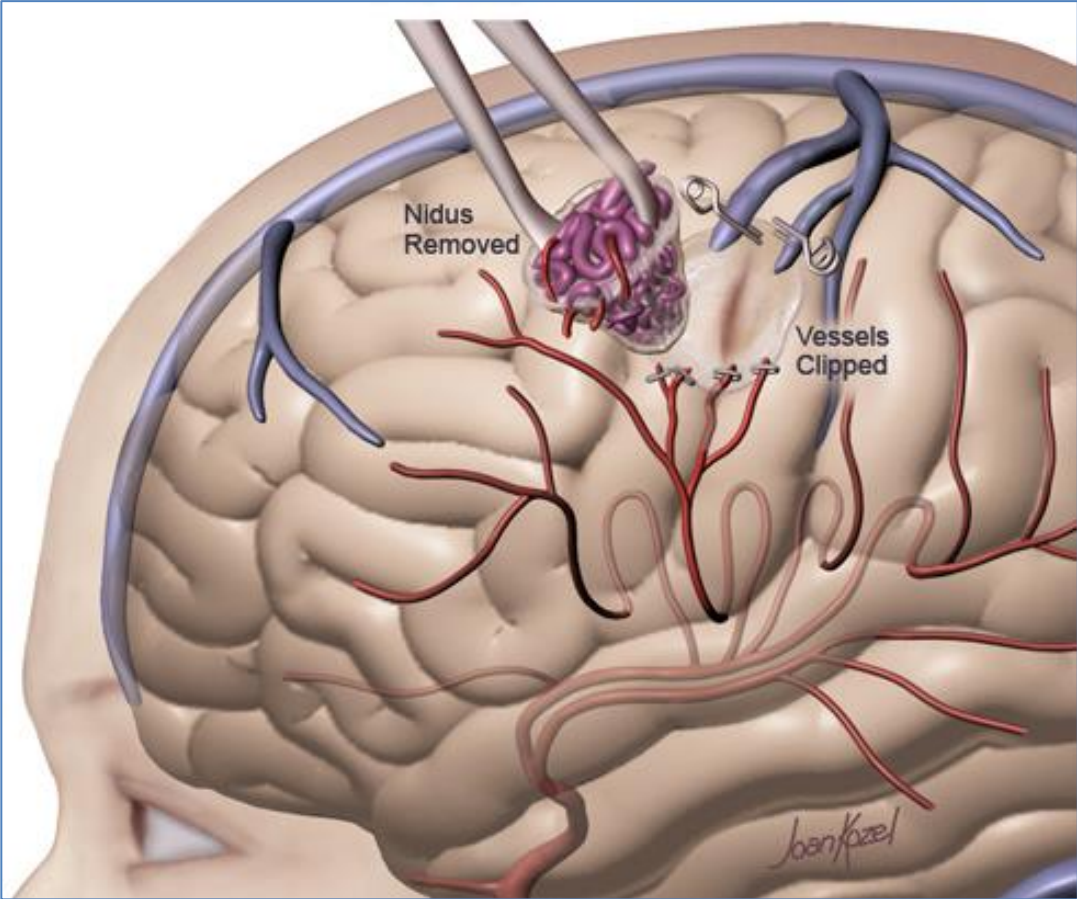


FIGURE 4: EMBOLISATION D'UNE MAV (IMAGE DE MAYFIELD CLINIC) :

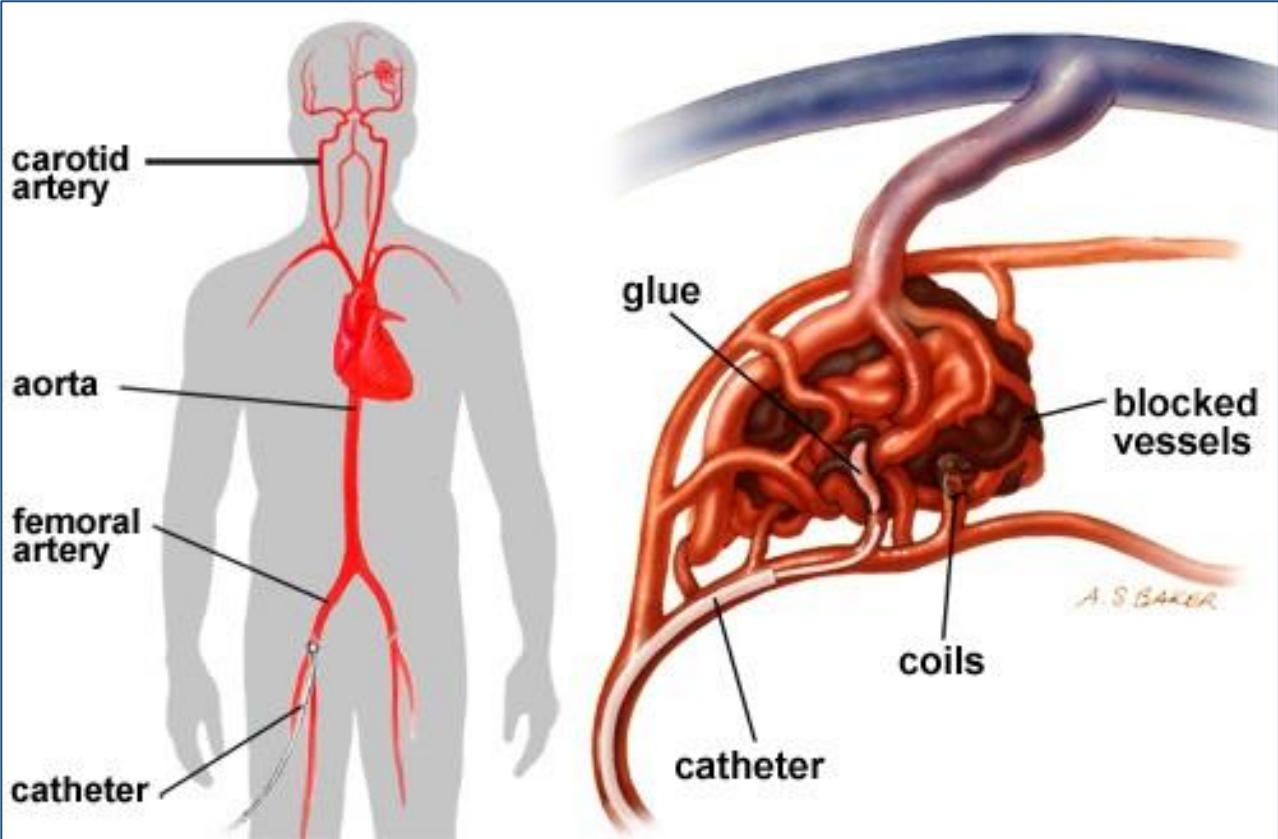


FIGURE 5: APPAREIL DE RADIOTHERAPIE LINAC EN CONDITION STEREOTAXIQUE (IMAGE DE L'UNIVERSITE DE FLORIDE) :

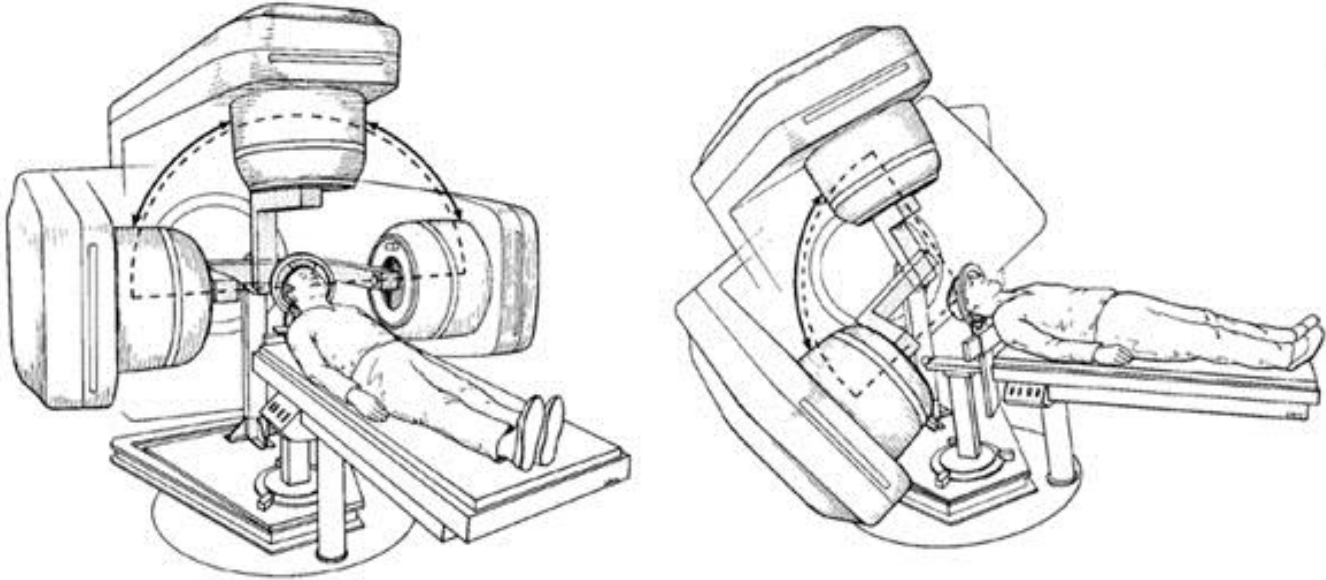


FIGURE 6: SALLE DE TRAITEMENT CYBERKNIFE® A L'INSTITUT DE CANCEROLOGIE DE LORRAINE, NANCY.

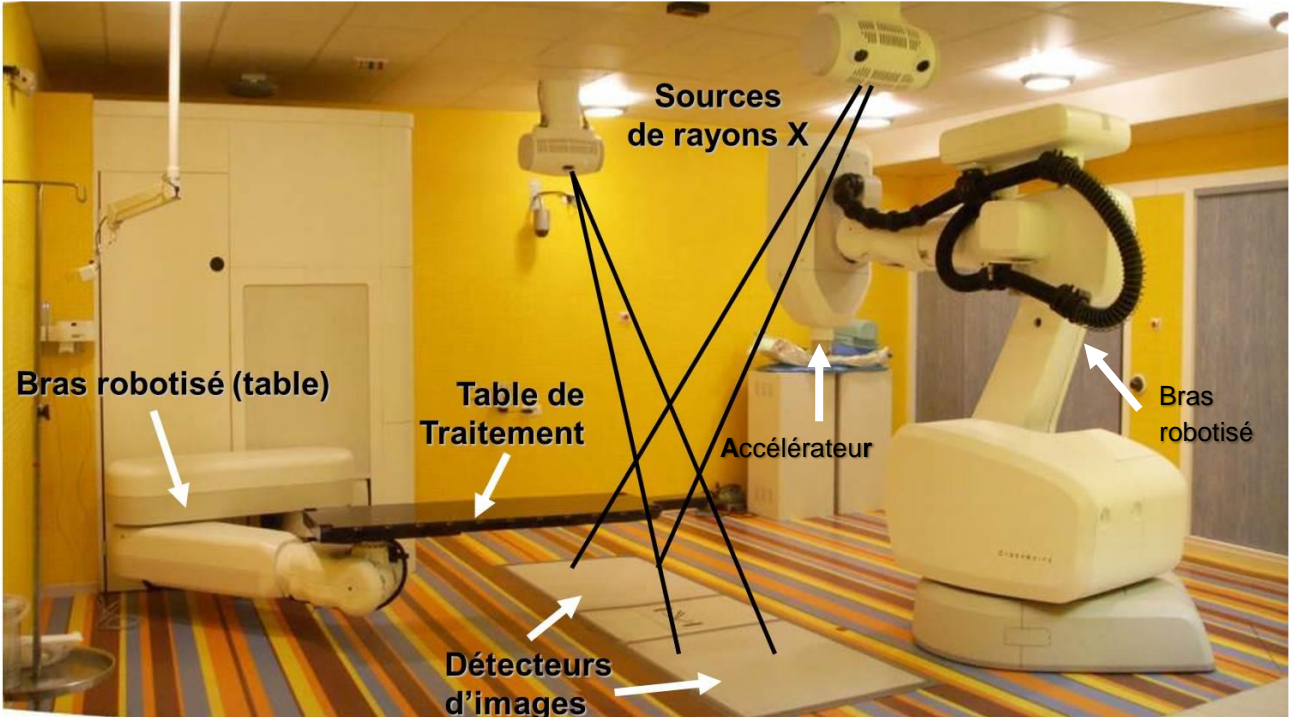
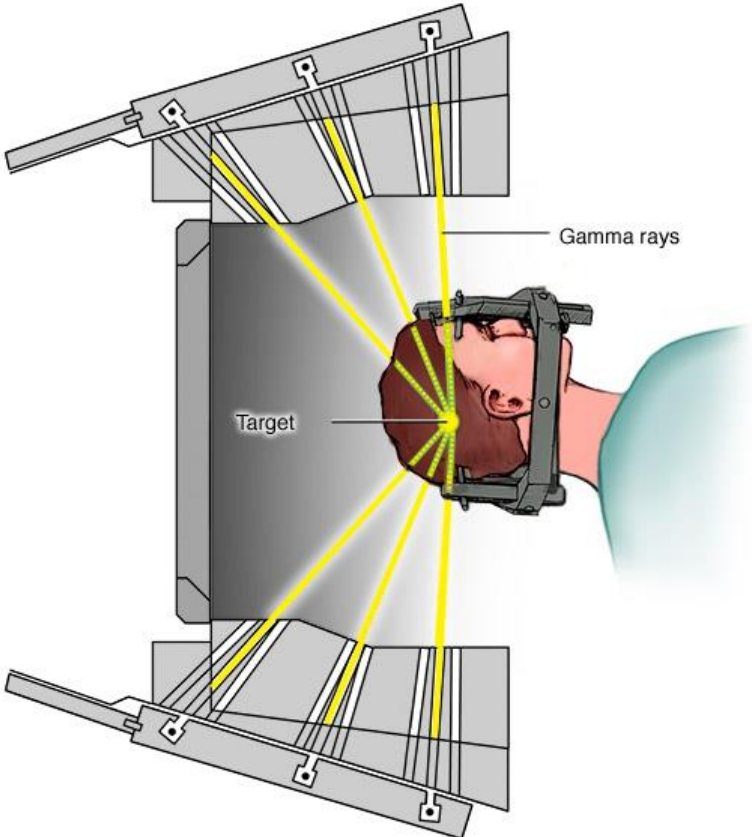
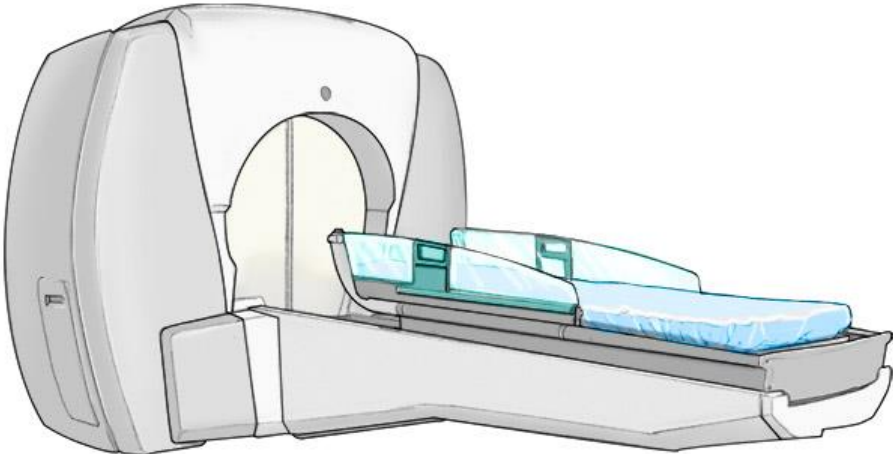




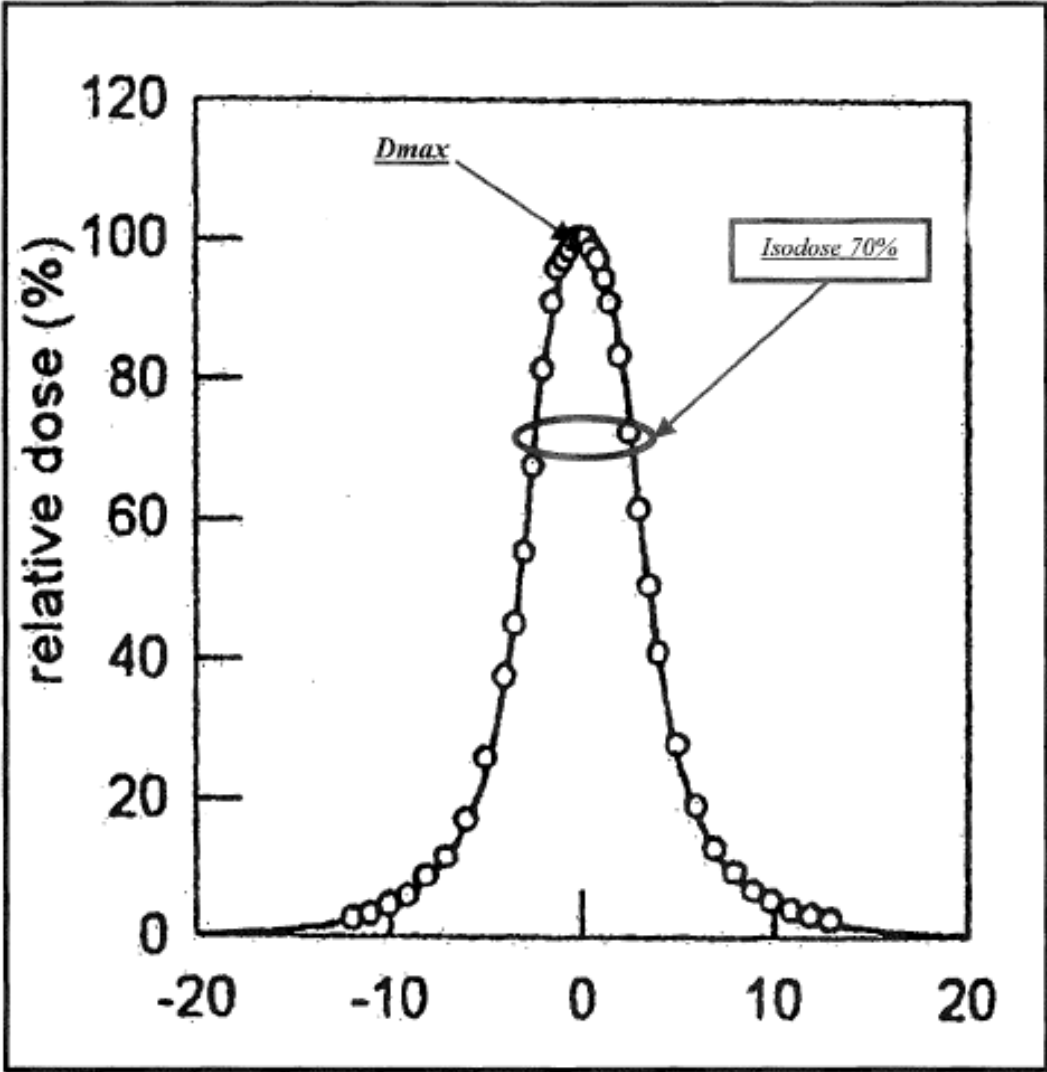
FIGURE 7: GAMMAKNIFE® (IMAGE DE MAYO CLINIC) :



Gamma Knife unit and radiation delivery

© MAYO FOUNDATION FOR MEDICAL EDUCATION AND RESEARCH. ALL RIGHTS RESERVED.

FIGURE 8 : PROFIL DE DOSE D'UN FAISCEAU DE STEREOTAXIE



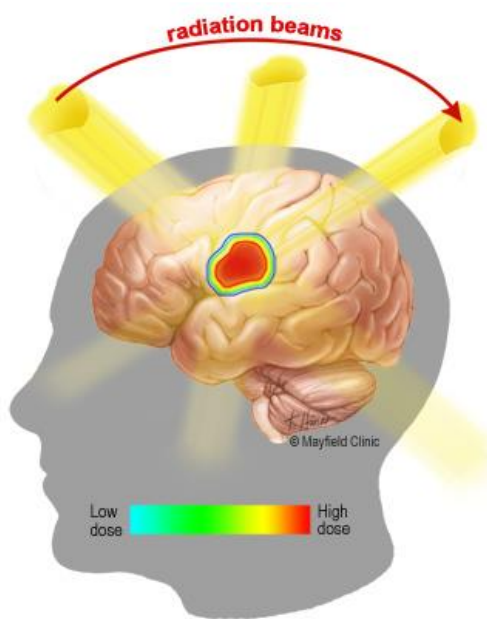
Commentaire : l'axe des abscisses représente l'axe du faisceau de stéréotaxie, gradué en mm.

FIGURE 9 ET 10 (IMAGE DE MAYFIELD CLINIC): GRADIENT DE DOSE DE RADIATION IMPORTANT ENTRE LA LESION TRAITEE ET LE TISSU SAIN, AVEC

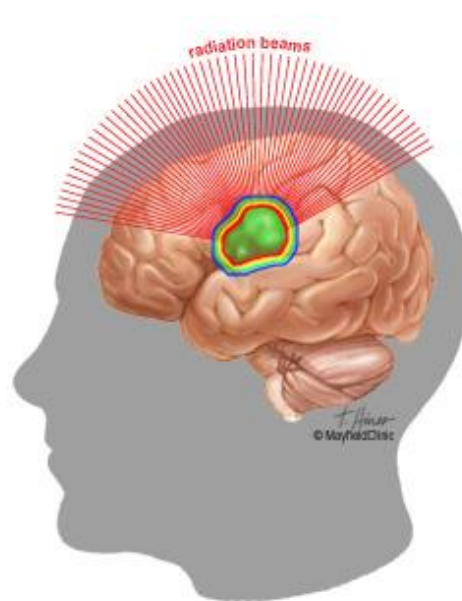
(A) UNE TECHNIQUE EN RADIOTHERAPIE LINAC EN CONDITION STEREOTAXIQUE ET

(B) UNE TECHNIQUE DIDIEE A LA RADIOTHERAPIE STEREOTAXIQUE (LE GAMMAKNIFE® OU LE CYBERKNIFE®)

**A**



**B**



VU

NANCY, le **28 mars 2017**

Le Président de Thèse

**Professeur Didier PEIFFERT**

NANCY, le **5 avril 2017**

Le Doyen de la Faculté de Médecine

**Professeur Marc BRAUN**

AUTORISE À SOUTENIR ET À IMPRIMER LA THÈSE/ 9806

NANCY, le **11 avril 2017**

LE PRÉSIDENT DE L'UNIVERSITÉ DE LORRAINE,

**Professeur Pierre MUTZENHARDT**

---

## RÉSUMÉ DE LA THÈSE

- **Objectif** : La radiothérapie stéréotaxique est un des traitements validés des malformations artérioveineuses (MAV) intra-crâniennes. Les traitements par GammaKnife® et accélérateurs linéaires ont déjà fait l'objet de plusieurs publications validant ces techniques mais il n'existe que peu d'études sur le Cyberknife®. Nous présentons les résultats d'une étude rétrospective de l'efficacité et de la tolérance de cette technique pour les patients traités et suivis à l'Institut de Cancérologie de Lorraine et au CHRU de Nancy.

- **Matériel et méthodes** : Les patients traités par Cyberknife® pour une MAV à l'Institut de Cancérologie de Lorraine entre juillet 2010 et septembre 2013 ont reçu une dose unique de 18 Gy à l'isodose 70%. La surveillance était réalisée par le service de neuroradiologie du CHRU de Nancy. La guérison était obtenue par oblitération complète de la MAV visible et la tolérance était évaluée sur l'évolution clinique et les réactions parenchymateuses à l'imagerie. La tolérance et l'efficacité thérapeutique ont été évaluées par IRM cérébrale à 6, 12 et 24 mois et 36 mois et par artériographie cérébrale si l'IRM montrait une oblitération complète.

- **Résultats** : 48 patients consécutifs ont été inclus dans l'étude rétrospective avec un suivi médian est de 41 mois. Le volume médian des MAV était de 2.62cm<sup>3</sup>. Le taux d'oblitération était de 50% et 59% à 2 et 3 ans respectivement. 44 patients sur 48 (92%) n'ont pas présenté de symptômes. 32 patients (66%) ont développé un œdème cérébral post radique dont deux patients avec une hypertension intracrânienne associée nécessitant un traitement par corticoïdes. Aucun patient n'a développé de radionécrose.

- **Conclusion** : Il s'agit de la deuxième étude dans la littérature qui décrit la radiothérapie stéréotaxique par Cyberknife® à l'encontre des MAV cérébrales. Cette technique est efficace et bien tolérée avec un taux d'oblitération de 59% à 3 ans et l'absence de radionécrose.

---

## TITRE EN ANGLAIS :

Cyberknife® Radiosurgery of cerebral arteriovenous malformations, a retrospective study

---

THÈSE : MÉDECINE SPÉCIALISÉE – ANNÉE 2017

---

MOTS CLES : *malformation artério-veineuse cérébrale, Cyberknife®, radiochirurgie, radiothérapie stéréotaxique, angiographie 3D, oblitération, radionécrose, score RBAS*

---

INTITULÉ ET ADRESSE :

**UNIVERSITÉ DE LORRAINE**

**Faculté de Médecine de Nancy**

9, avenue de la Forêt de Haye

54505 VANDOEUVRE LES NANCY Cedex

---