

Prévention et gestion du risque hémorragique de l'artère alvéolo-antrale lors de la chirurgie du sinus maxillaire

Alexis Bourdarie

► **To cite this version:**

Alexis Bourdarie. Prévention et gestion du risque hémorragique de l'artère alvéolo-antrale lors de la chirurgie du sinus maxillaire. Sciences du Vivant [q-bio]. 2016. hal-01932393

HAL Id: hal-01932393

<https://hal.univ-lorraine.fr/hal-01932393>

Submitted on 23 Nov 2018

HAL is a multi-disciplinary open access archive for the deposit and dissemination of scientific research documents, whether they are published or not. The documents may come from teaching and research institutions in France or abroad, or from public or private research centers.

L'archive ouverte pluridisciplinaire **HAL**, est destinée au dépôt et à la diffusion de documents scientifiques de niveau recherche, publiés ou non, émanant des établissements d'enseignement et de recherche français ou étrangers, des laboratoires publics ou privés.



AVERTISSEMENT

Ce document est le fruit d'un long travail approuvé par le jury de soutenance et mis à disposition de l'ensemble de la communauté universitaire élargie.

Il est soumis à la propriété intellectuelle de l'auteur. Ceci implique une obligation de citation et de référencement lors de l'utilisation de ce document.

D'autre part, toute contrefaçon, plagiat, reproduction illicite encourt une poursuite pénale.

Contact : ddoc-thesesexercice-contact@univ-lorraine.fr

LIENS

Code de la Propriété Intellectuelle. articles L 122. 4

Code de la Propriété Intellectuelle. articles L 335.2- L 335.10

http://www.cfcopies.com/V2/leg/leg_droi.php

<http://www.culture.gouv.fr/culture/infos-pratiques/droits/protection.htm>

ACADÉMIE DE NANCY-METZ
UNIVERSITÉ DE LORRAINE
FACULTÉ D'ODONTOLOGIE

Année 2016

N° 9109

THÈSE

pour le

**DIPLÔME D'ÉTAT DE DOCTEUR
EN CHIRURGIE DENTAIRE**

par

Alexis BOURDARIE

Né le 22 septembre 1991 à Chenôve (21)

**Prévention et gestion du risque hémorragique
de l'artère alvéolo-antrale lors de la chirurgie
du sinus maxillaire**

Présentée et soutenue publiquement le 13 mai 2016

Examineurs de la thèse :

Pr. P. AMBROSINI	Professeur des Universités	Président
<u>Dr. K. YASUKAWA</u>	<u>Maître de conférences</u>	<u>Directeur de thèse</u>
<u>Dr. D. JOSEPH</u>	<u>Maître de conférences</u>	<u>Directeur de thèse</u>
Dr. V. MOBY	Maître de conférences	Jury

Président : Professeur Pierre MUTZENHARDT
Doyen : Professeur Jean-Marc MARTRETTE
Vice-Doyens : Pr Pascal AMBROSINI -- Dr Céline CLEMENT
Membres Honoraires : Dr L. BABEL – Pr. S. DURIVAUX – Pr A. FONTAINE – Pr. G. JACQUART – Pr D. ROZENCWEIG - Pr M. VIVIER – Pr ARTIS -
Doyen Honoraire : Pr J. VADOT, Pr J.P. LOUIS
Professeur Emérite : Pr J.P. LOUIS
Maître de conférences CUM MERITO : Dr C. ARCHIEN

Sous-section 56-01 Odontologie pédiatrique	Mme Mme M. Mlle Mlle M.	DROZ Dominique (Desprez) JAGER Stéphanie PREVOST Jacques HERNANDEZ Magali LAUVRAY Alice MERCIER Thomas	Maître de Conférences * Maître de Conférences * Maître de Conférences Assistante * Assistante Assistant *
Sous-section 56-02 Orthopédie Dento-Faciale	Mme M. Mlle Mlle	FILLEUL Marie Pierryle EGLOFF Benoît BLAISE Claire LACHAUX Marion	Professeur des Universités * Maître de Conférences * Assistante Assistante
Sous-section 56-03 Prévention, Epidémiologie, Economie de la Santé, Odontologie légale	Mme M. Mme	CLEMENT Céline CAMELOT Frédéric LACZNY Emily	Maître de Conférences * Assistant * Assistante
Sous-section 57-01 Parodontologie	M. Mme M. M. M. Mlle Mlle	AMBROSINI Pascal BISSON Catherine JOSEPH David PENAUD Jacques BÓLÓNI Eszter PAOLI Nathalie	Professeur des Universités * Maître de Conférences * Maître de Conférences * Maître de Conférences Assistante Assistante *
Sous-section 57-02 Chirurgie Buccale, Pathologie et Thérapeutique Anesthésiologie et Réanimation	Mme M. Mlle Mlle M. Mlle Mlle M.	UILLET-THIBAUT Julie BRAVETTI Pierre PHULPIN Bérengère BALZARINI Charlotte DELAITRE Bruno KICHENBRAND Charlene MASCHINO François	Maître de Conférences * Maître de Conférences Maître de Conférences * Assistante Assistant Assistante Assistante *
Sous-section 57-03 Sciences Biologiques (Biochimie, Immunologie, Histologie, Embryologie, génétique, Anatomie pathologique, Bactériologie, Pharmacologie)	M. M.	YASUKAWA Kazutoyo MARTRETTE Jean-Marc	Maître de Conférences * Professeur des Universités *
Sous-section 58-01 Odontologie Conservatrice, Endodontie	M. M. M. M. M. Mlle M.	MORTIER Éric AMORY Christophe BALTHAZARD Rémy ENGELS-DEUTSCH Marc BON Gautier MUNARO Perrine VINCENT Marlin	Maître de Conférences * Maître de Conférences Maître de Conférences * Maître de Conférences Assistant Assistante Assistante *
Sous-section 58-02 Prothèses (Prothèse conjointe, Prothèse adjointe partielle, Prothèse complète, Prothèse maxillo-faciale)	M. M. Mme Mme M. M. M. M. Mlle	DE MARCH Pascal SCHOUVER Jacques VAILLANT Anne-Sophie CORNE Pascale GILLET Marc HIRTZ Pierre KANNENGIESSER François SIMON Doriane	Maître de Conférences Maître de Conférences Maître de Conférences * Assistante * Assistant Assistant * Assistant Assistante
Sous-section 58-03 Sciences Anatomiques et Physiologiques Occlusodontiques, Biomatériaux, Biophysique, Radiologie	Mme Mme M. M.	STRAZIELLE Catherine MOBY Vanessa (Stutzmann) SALOMON Jean-Pierre HARLE Guillaume	Professeur des Universités * Maître de Conférences * Maître de Conférences Assistant Associé

Souligné : responsable de la sous-section * temps plein

Mis à jour le 01.11.2015

*Par délibération en date du 11 décembre 1972,
la Faculté de Chirurgie Dentaire a arrêté que
les opinions émises dans les dissertations
qui lui seront présentées
doivent être considérées comme propres à
leurs auteurs et qu'elle n'entend leur donner
aucune approbation ni improbation.*

**À notre Président de thèse,
Monsieur le Professeur Pascal AMBROSINI**

Docteur en Chirurgie Dentaire
Docteur de l'Université Henri Poincaré, Nancy-I
Vice-Doyen au budget et aux affaires hospitalières
Habilitation à diriger des Recherches
Professeur des Universités - Praticien Hospitalier
Responsable de la Sous-section : Parodontologie

Nous vous remercions de l'honneur que vous nous faites en acceptant de
présider notre jury de thèse.

Nous vous sommes reconnaissants du savoir que vous nous avez transmis.

Veillez trouver dans ce travail l'expression de notre plus profond respect et
de notre sincère reconnaissance.

**À notre Juge et Directeur de thèse,
Monsieur le Docteur Kazutoyo YASUKAWA**

Docteur en Chirurgie Dentaire

Docteur en Sciences de la vie et de la Santé

Qualification en Médecine Bucco-Dentaire

Maître de Conférences des Universités – Praticien Hospitalier

Responsable de la sous-section ; Sciences biologiques (Biochimie, Immunologie, Histologie, Embryologie, Génétique, Anatomie pathologique, Bactériologie, Pharmacologie).

Nous apprécions l'honneur que vous nous avez fait en acceptant de diriger notre travail.

Nous vous sommes reconnaissants du savoir que vous nous avez transmis, de votre soutien et vos encouragements dans l'élaboration de ce travail comme tout au long de nos études.

Que celui-ci soit pour vous la preuve de la reconnaissance et de l'estime que nous vous témoignons.

Un grand merci pour votre disponibilité et vos conseils.

Veillez trouver dans notre travail l'expression de notre gratitude la plus sincère.

**À notre Juge et Directeur de thèse,
Monsieur le Docteur David JOSEPH**

Docteur en Chirurgie Dentaire
Maître de Conférences des Universités, Praticien Hospitalier
Ancien Assistant Hospitalo-Universitaire des CSERD
CES de Technologie des matériaux utilisés en art dentaire
CES de Parodontologie
CES de Prothèse fixée

Nous apprécions l'honneur que vous nous avez fait en acceptant de diriger notre travail.
Nous vous sommes reconnaissants du savoir que vous nous avez transmis et de votre soutien dans l'élaboration de ce travail.
Veuillez trouver dans notre travail l'expression de notre gratitude la plus sincère.

À notre Juge

Madame le Docteur Vanessa MOBY

Docteur en Chirurgie Dentaire

Maître de Conférences des Universités- Praticien Hospitalier

Docteur en Ingénierie cellulaire et tissulaire

Sous-section : Sciences Anatomiques et Physiologiques, Occlusodontiques, Biomatériaux, Biophysique, Radiologie

Nous vous remercions de l'honneur que vous nous faites en acceptant de participer à notre jury de thèse.

Nous vous sommes reconnaissants du savoir que vous nous avez transmis.

Un grand merci pour vos conseils et votre soutien lors de nos stages hospitaliers de sixième année.

Veillez trouver dans ce travail l'expression de notre plus profond respect et de notre sincère reconnaissance.

Remerciements

À mes parents : Un grand merci pour tout ce que vous avez fait pour moi depuis toujours. Votre soutien, vos conseils, et surtout votre amour m'ont permis de surmonter toutes les épreuves, et d'arriver au terme de ces belles études. Je vous aime.

A ma grand-mère Lydie : Merci infiniment pour tes bons soins, ton amour et ton soutien. À nos réunions de famille, nos ballades, nos fous-rires. Avec tout mon amour.

A mon frère Maxime : À nos délires, nos fous-rires, notre complicité. Merci pour ton soutien, et tes encouragements. Je t'aime Bro.

À ma tante Marielle : À nos longues conversations téléphoniques, notre complicité, nos délires et fous-rires, nos souvenirs de voyages mémorables. Merci pour ton soutien et ton amour. Avec tout mon amour.

À ma tante Christine : À nos fous-rires, nos souvenirs de vacances. Merci pour ton soutien lors de mes études, et pour ton amour.

À ma grand-mère Marie-Madeleine : Merci pour nos bons moments passés à Nevers, Dijon, Rome et Cublac.

À mes grands-pères : Michel et Roger.

À ma famille.

À mes amis Dijonnais : Alice, Claire, Mickaël, Constance, Delphine, Valentin, Annabelle, Anne-Lise, Hugo, Florentine, Thomas, et bien d'autres. Merci pour votre bonne humeur, nos soirées, nos délires, nos vacances, nos sorties, et surtout pour votre amitié.

À mes amis Nancéiens : Julie, Johan, Laure, Rafael, Nathalie, Antoine, Cyril, Lucille, Bastien, Florent, Julia, Marjorie, Anne Sophie et bien d'autres. Merci pour votre bonne humeur et votre amitié.

Au Docteur Mignot, qui m'a beaucoup appris, et qui nous a malheureusement quitté.

Aux Docteurs Steux, Lacroix, Chaffange, De Lestang et Colin (P-H. et G.).

Sommaire

1. Introduction

- 1.1. Rappels anatomiques
 - 1.1.1. Sinus maxillaire
 - 1.1.2. Os maxillaire
 - 1.1.3. Artère alvéolo-antrale (AAA)
- 1.2. Examens radiographiques pré-chirurgicaux
 - 1.2.1. Radiographie panoramique
 - 1.2.2. Radiographie rétro-alvéolaire
 - 1.2.3. Cone Beam Computed Tomography (CBCT) et Tomodensitométrie (Scanner)
- 1.3. Techniques chirurgicales du sinus maxillaire en odontologie
 - 1.3.1. Cadwell Luc (par voie latérale) : technique opératoire
 - 1.3.2. Alternative
- 1.4. Objectifs de la thèse

2. Matériel et méthodes

- 2.1. Base de données
 - 2.1.1. Mots clés
 - 2.1.2. Critères de choix

3. Résultats

- 3.1. Revue de littérature sur les données actuelles de la science relatives aux différentes chirurgies du sinus maxillaire en médecine bucco-dentaire et leurs risques vasculaires.
 - 3.1.1. Taux de détection de l'AAA
 - 3.1.2. Le diamètre de l'AAA
 - 3.1.3. Le parcours de l'AAA
 - 3.1.4. Distance AAA – crête alvéolaire
 - 3.1.5. Distance AAA – plancher sinusien
 - 3.1.6. Hauteur de crête résiduelle et son incidence sur la distance AAA crête alvéolaire
 - 3.1.7. Technique chirurgicale
 - 3.1.8. Complications
- 3.2. Synthèse de la revue de littérature

4. Discussion

- 4.1. Evaluation des risques anatomiques vasculaires de chirurgie sinusale maxillaire : proposition d'une liste de critères afin de quantifier le risque lésionnel de l'artère alvéolo-antrale.

5. Conclusion

6. Bibliographie

Table des tableaux

Tableau 1 : Liste des articles utilisés dans la présente étude.....	33
Tableau 2 : Tableau récapitulatif du taux de détection de l'AAA (Cadavres ; Scanner ; CBCT).....	36
Tableau 3 : Tableau récapitulatif du diamètre de l'AAA.....	39
Tableau 4 : Tableau récapitulatif du parcours de l'AAA.....	42
Tableau 5 : Tableau récapitulatif : Distance AAA – crête alvéolaire (mm).....	45
Tableau 6 : Tableau récapitulatif de la distance AAA – plancher sinusien (mm).....	48
Tableau 7 : Synthèse	56

Table des figures

Figure 1: L'os maxillaire a la forme d'une pyramide triangulaire à base médiale et sommet lateral.	17
Figure 2 : Schéma de la vascularisation du sinus maxillaire.....	19
Figure 3 : Vue en transillumination de la paroi latéro-latérale du sinus maxillaire, montrant le trajet de l'artère alvéolaire postéro-supérieure et sa distribution.	20
Figure 4 : Procidence des deux sinus maxillaires avec une atrophie osseuse de la crête sous sinusienne droite.	21
Figure 5 : Diagramme de flux de la recherche initiale.....	31
Figure 6 : Diagramme de flux de la recherche globale	32
Figure 7 : Soulevé de sinus gauche : diamètre de l'AAA de près de 3 mm.....	40
Figure 8 : Schéma de résorption selon Cawood.....	49
Figure 9 : Schéma : Classification des crêtes résiduelles selon Lekholm et Zarb (1988).	50

1. Introduction

Les rapports anatomiques entre le sinus maxillaire et l'os maxillaire sont étroits. Il arrive parfois que le sinus s'insinue entre les racines des dents constituant le secteur postérieur maxillaire (prémolaires et molaires maxillaires), on parle alors d'un sinus procident. Après extraction, les dents concernées, également appelées dents antrales, intervient la résorption de l'os alvéolaire puis de l'os basal.

C'est pourquoi, dès lors que la hauteur d'os est insuffisante pour la mise en place d'implants en secteurs postérieurs maxillaire, le chirurgien dentiste a recours à un soulèvement de sinus, le plus souvent par voie latérale, afin d'apposer un greffon, et selon les cas, réaliser l'implantation immédiate ou différée.

Toutefois, bien que cette intervention chirurgicale soit bien décrite à ce jour, des risques existent, tels que la perforation du sinus, la lésion de vaisseaux sanguins et / ou de nerfs.

Cette thèse fera l'objet d'une étude approfondie concernant la prévention et la gestion de la lésion de l'artère alvéolo-antrale.

1.1 Rappels anatomiques

1.1.1 Sinus maxillaire (Gaudy et al. (2006) ; Sethi et Kaus (2007))

Description (Ballivet de Régloix S. et al. (2015))

Les sinus maxillaires sont deux cavités pneumatiques paires de forme pyramidale triangulaire à sommet externe, tapissées d'une muqueuse de type respiratoire, annexées à la fosse nasale et situées dans l'épaisseur de l'os maxillaire, au niveau de l'étage moyen de la face. Avec les cellules ethmoïdales antérieures et les sinus frontaux, ils forment le complexe

sinusien antérieur de la face, qui se draine dans le méat nasal moyen. Leur dimension et leur volume sont variables en fonction du degré de pneumatisation. Le sinus maxillaire est creusé en totalité dans l'os maxillaire : toutes les parois appartiennent à cet os, à l'exclusion de la paroi médiale. On leur décrit :

- deux parois chirurgicales : parois antérieure et médiale ;
- une paroi postérieure ;
- une paroi supérieure ou toit du sinus, qui est particulièrement mince, et est creusée de la gouttière et du conduit infra-orbitaire ;
- un bas-fond sinusien en contact avec les dents antrales. Le plancher, ou bord inférieur, correspond à la partie déclive du sinus et forme une gouttière allongée dans le sens antéropostérieur. Il surplombe les apex dentaires. Son épaisseur moyenne est de 3 à 4 mm.

Extensions

Quand le sinus est très développé, il peut présenter des prolongements dans les os voisins :

- Le prolongement antérieur dans le processus frontal du maxillaire est fréquent, et peut gêner la mise en place d'un implant dans la région canine.
- Le prolongement zygomatique est très fréquent, et peut pneumatiser complètement cet os. Le prolongement alvéolaire peut s'immiscer entre les racines dentaires, d'où certaines complications des traitements endodontiques.

Configuration interne

La configuration interne des sinus est très variable. Le sinus peut être lisse et régulier ou présenter des cloisons (dites de refend) plus ou moins importantes pouvant aboutir à une séparation de la cavité sinusienne en deux cavités.

Vascularisation

La vascularisation du sinus maxillaire est majoritairement dépendante des branches collatérales de l'artère maxillaire et à minima des rameaux ethmoïdaux de l'artère ophtalmique.

L'artère maxillaire, qui est l'une des deux branches terminales de l'artère carotide externe, va passer en dessous du muscle ptérygoïdien latéral ou entre les deux faisceaux de ce muscle et va entrer dans le foramen ptérygo-palatin pour devenir l'artère sphéno-palatine destinée à la cavité nasale. De cette artère maxillaire dépend la quasi totalité de la vascularisation artérielle du sinus maxillaire. (Vacher (2013)).

On décrit :

- L'artère infra-orbitaire qui chemine dans le plancher de l'orbite et assure essentiellement la vascularisation du toit du sinus et de sa partie antérolatérale.
- L'artère alvéolaire postéro-supérieure se distribue en des branches latérales, médiales et inférieures, et assure une grande partie de la partie postérieure du sinus.
- L'artère palatine descendante donne des rameaux à la partie postérieure de la paroi médiale du sinus.
- Les artères ethmoïdales antérieure et postérieure participent à la vascularisation de la partie supérieure de la cloison médiale.

1.1.2 Os maxillaire (Gaudy et al. (2006) ; Michel et al. (2013))

Description

L'os maxillaire est d'origine membraneuse et appartient au viscérocrâne. Il constitue l'essentiel du massif facial supérieur, volumineux léger, car il y a une cavité pneumatique importante : le sinus maxillaire.

En relation directe avec les os du massif facial supérieur (palatin, zygomatique, nasal, lacrymal, cornet inférieur et vomer), et les os de l'étage facial antérieur de la base du crâne comme le frontal et l'ethmoïde.

L'os maxillaire a une forme de pyramide triangulaire assez irrégulière dont le sommet tronqué, orienté en dehors, s'articule avec l'os zygomatique. Sa base répond à la paroi latérale de la cavité nasale correspondante. Il présente trois faces :

- Face antérolatérale ou jugale : orientée en avant et en dehors, cette face est légèrement concave. Au niveau incisivo-canin, la paroi osseuse est réduite à une mince pellicule osseuse au sein de laquelle chemine le pédicule alvéolaire supéro-antérieur.
- Face postéro-latérale ou infra-temporale
- Face supérieure ou orbitaire

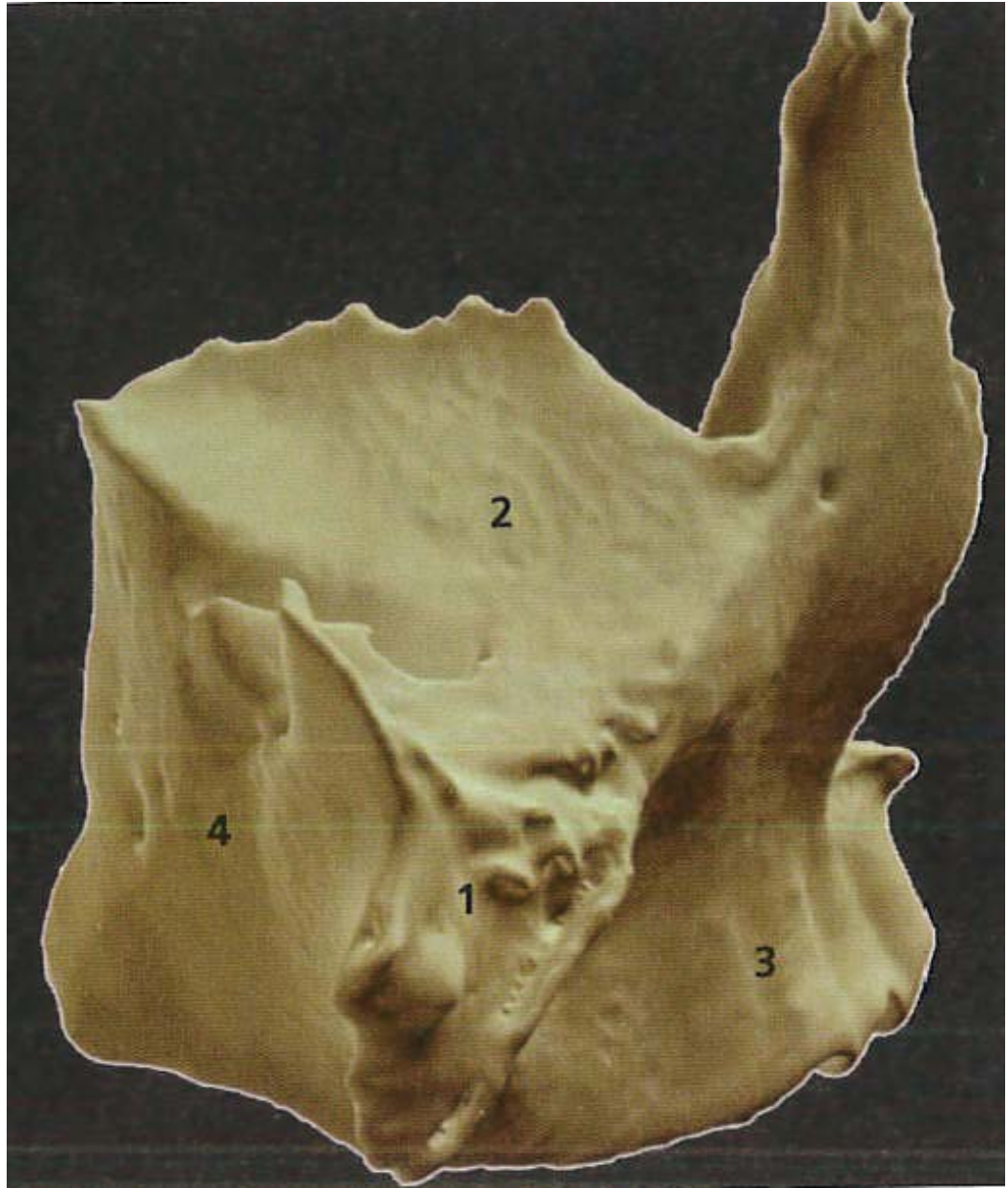


Figure 1: L'os maxillaire a la forme d'une pyramide triangulaire à base médiale et sommet latéral; 1 : sommet ; 2 : face orbitaire ; 3 : face jugale ; 4 : face infra-temporale (p.6 Gaudy et al. (2006)).

Paroi d'intérêt chirurgical

La paroi antérieure est la voie d'abord antérieure du sinus maxillaire (Cadwell-Luc). C'est une paroi fine, grossièrement trapézoïdale à sommet inférieur, intercalée entre des piliers de résistance :

- Le pilier canin
- Le pilier maxillo-malaire en dehors

- Le rebord orbitaire haut
- Le rebord alvéolaire en bas, depuis la canine jusqu'à la deuxième prémolaire.

1.1.3 Artère alvéolo-antrale (AAA) (Gaudy et al. (2006) ; Vacher (2013) ; Testori (2012))

La vascularisation de la paroi latérale de l'os maxillaire dépend de deux boucles anastomotiques entre l'artère infra-orbitaire et l'artère alvéolaire postéro-supérieure.

L'artère infra-orbitaire (AIO), branche de l'artère maxillaire, va gagner le plancher de l'orbite en passant par la fissure orbitaire inférieure, cheminer dans le plancher d'orbite et sortir par le foramen infra-orbitaire situé sous le rebord inférieur de l'orbite. Elle va donner des rameaux endo-osseux et d'autres périostés destinés à la région antérieure du maxillaire.

L'artère alvéolaire postéro-supérieure (AAPS) naît de l'artère maxillaire et va entrer dans l'os maxillaire au niveau d'un petit foramen visible sur les scanners des sinus maxillaires au niveau de leur paroi postéro-latérale. Elle va donner avant son entrée dans l'os une branche périostée qui va courir dans le périoste de toute la paroi latérale du sinus maxillaire et s'anastomoser avec un rameau périosté de l'artère infra-orbitaire constituant ainsi une première boucle anastomotique périostée. L'artère alvéolaire postéro-supérieure, après son entrée dans l'os, donne des rameaux destinés aux dents maxillaires postérieures et une artère appelée artère alvéolo-antrale (AAA) qui va cheminer dans la paroi latérale osseuse du sinus maxillaire d'arrière en avant, puis entre la paroi osseuse et la muqueuse sinusienne. La vascularisation artérielle du bord inférieur du sinus maxillaire (c'est-à-dire du palais osseux) est sous la dépendance de l'artère grand palatin. La vascularisation artérielle des autres faces du sinus maxillaire dépend de l'artère infra-orbitaire pour la paroi supérieure, orbitaire du sinus. La face nasale du sinus est vascularisée par les branches de l'artère sphéno-palatine.

Ce réseau anastomotique permet d'assurer la vascularisation de la paroi latérale du sinus même après déchirement de l'artère alvéolo antrale voire de l'artère alvéolaire postéro-supérieure.

Ainsi, même en cas d'ostéotomie étendue de la paroi antéro-latérale, l'apport hématique aux tissus osseux de la paroi antrale et à la greffe est garantie par ce double cercle périsinusien.

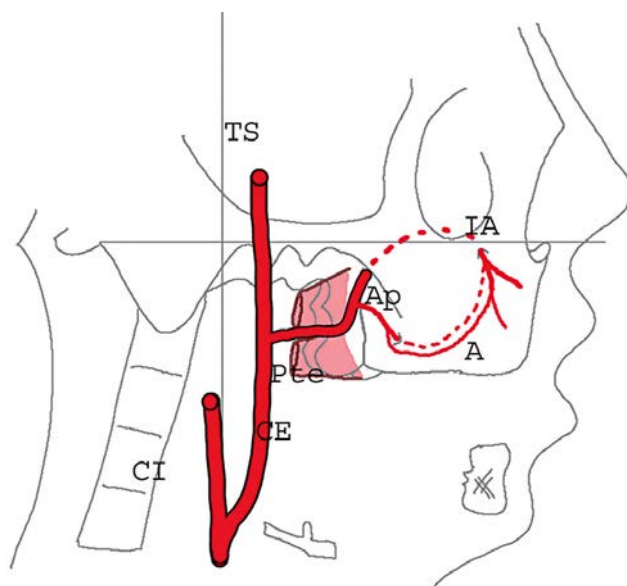


Figure 2 : Schéma de la vascularisation du sinus maxillaire. La carotide commune se divise en carotide interne (CI) et carotide externe CE qui vascularise la face. Celle-ci donne ses deux branches terminales : tempore superficielle (TS) et maxillaire qui passé entre les deux faisceaux du muscle ptérygoïdien latéral (Pte). Il existe deux boucles anastomotiques (A), l'une périostée et l'autre intra-osseuse (en pointillés) entre l'artère alvéolaire postérieure et supérieure (Ap) et l'artère infra-orbitaire (IA). (Vacher (2013)).

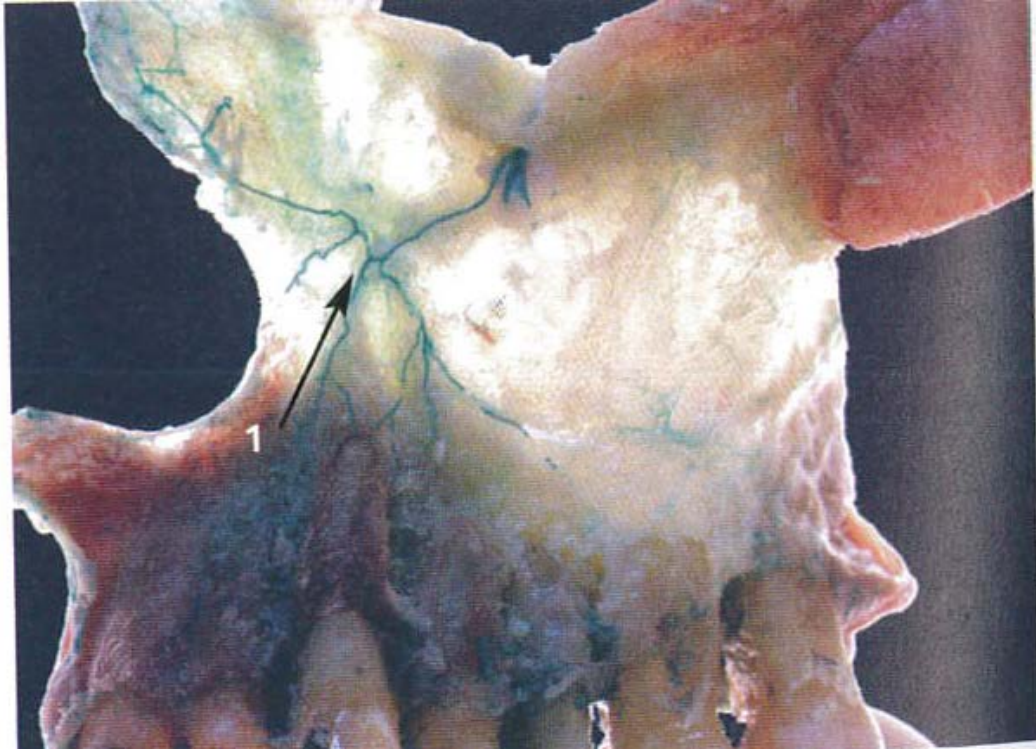

Figure 3 : Vue en transillumination de la paroi latéro-latérale du sinus maxillaire, montrant le trajet de l'artère alvéolaire postéro-supérieure et sa distribution (p.32 Gaudy et al. (2006)).

1.2 Examens radiographiques pré-chirurgicaux (Sethi et Kaus (2007))

L'imagerie diagnostique est utilisée afin de mettre en évidence d'éventuelles pathologies et d'évaluer les tissus durs, mais est aussi une aide au plan de traitement.

1.2.1 Radiographie panoramique

Orthopantomographie (OPT) tomographie dentaire panoramique (TDP) :

- une bonne orthopantomographie (OPT) – ou Pantomographie dentaire panoramique – offre au clinicien une vue globale de la cavité buccale.

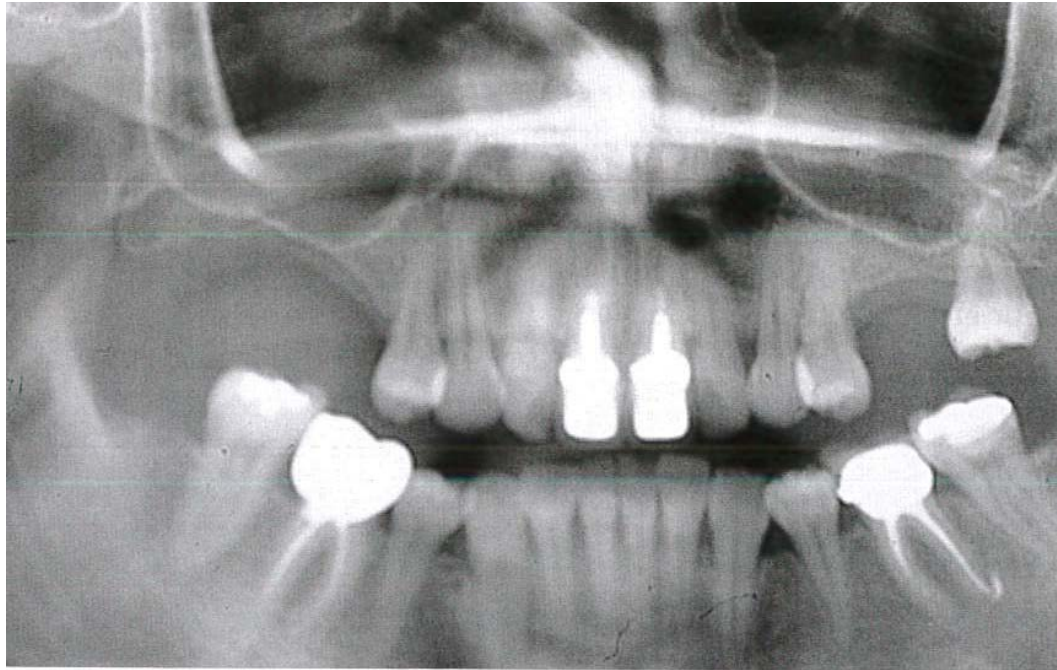


Figure 4 : Procidence des deux sinus maxillaires avec une atrophie osseuse de la crête sous sinusienne droite. (p151 : Seban et al. (2008)).

1.2.2 Radiographie rétro-alvéolaire

Les radiographies rétro-alvéolaires apportent des détails sur la région devant être évaluée. La structure, la santé parodontale et le diagnostic endodontique des dents peuvent être observés. Les niveaux osseux des crêtes édentées et leurs rapports aux dents adjacentes peuvent être mesurés avec précision, ainsi que les racines résiduelles et les éléments pathologiques non détectables cliniquement.

1.2.3 Cone Beam Computed Tomography (CBCT) et Tomodensitométrie (Michel et al. (2013) ; Martin-Duverneuil (2014))

Les examens radiographiques conventionnels ne permettent pas d'analyser l'intégrité et la complexité des rapports existant entre différents éléments anatomiques. C'est pourquoi, le meilleur examen en première intention est le dentascanner.

- La présence, sur une des images des dents, de pathologies et obstacles anatomiques en rapport, et de la hauteur de l'os en fait une aide inestimable au diagnostic. Les mesures judicieuses du grossissement de chaque coupe fournissent au clinicien une évaluation assez précise de la hauteur d'os disponible avant la mise en place d'implants. Ces examens radiographiques sont indiqués pour les patients candidats à un traitement implantaire : ils constituent une aide à la sélection des patients ou à la planification du traitement.

Le scanner en coupes infra-millimétriques, permet de discriminer coupe par coupe les structures dentomaxillaires : dans un but d'évaluation anatomique discriminatif et / ou mensuratif (implantologie).

Cependant le scanner est actuellement concurrencé par les techniques par faisceau conique : le CBCT (Cone Beam Computed Tomography). Cette imagerie volumique 3D numérisée, dont le faisceau radiographique est conique, permet d'offrir avec une grande facilité des coupes axiales, sagittales, et coronales du volume désiré, avec une meilleure précision que le scanner et une moindre irradiation.

L'implantologie est la discipline pour laquelle le CBCT a été développé. Petit à petit ses indications se multiplient : endodontie / traumatologie dentaire / dents incluses / pathologies sinusiennes.

Comme toute technologie, l'imagerie CBCT possède des limites techniques. Le point faible de cette méthode est son manque de contraste par rapport au scanner, ne lui permettant pas de différencier avec exactitude les tissus mous, mais sa haute résolution compense ce manque.

Dans le cas de la chirurgie du soulèvement de sinus à visée implantaire, l'imagerie radiographique en trois dimensions permet l'évaluation de nombreux facteurs préalables à la réalisation de cette chirurgie, à savoir (Valente et al. Article 1) :

- un diamètre aberrant de l'AAA
- un trajet totalement intra osseux de l'AAA
- pathologies de l'ostium du sinus maxillaire (est-il ouvert ou fermé ?), souvent responsables d'infections persistantes

- pathologie sinusienne préexistante
- volume de matériau de greffe à apposer dans le bas fond sinusien, afin d'évaluer la régénération osseuse et le temps de cicatrisation / guérison.

1.3 Techniques chirurgicales du sinus maxillaire en odontologie

1.3.1 Cadwell Luc (par voie latérale) : technique opératoire (Ballivet de Régloix et al. (2015))

L'abord sinusien est réalisé classiquement par la paroi antérieure de l'os maxillaire selon un abord vestibulaire. La paroi antérieure du sinus maxillaire est dégagée par décollement d'un lambeau muqueux de pleine épaisseur. Réalisation d'une fenêtre osseuse vestibulaire. La muqueuse sinusienne est ensuite décollée de proche en proche afin de créer un espace qui va accueillir la greffe.

Une des techniques actuelles fréquemment utilisée consiste à réaliser un « toit » pour la greffe : un greffon osseux autologue est impacté de manière horizontale dans la paroi du sinus maxillaire.

Il est taillé pour s'adapter le mieux possible à la cavité afin de réaliser un espace le plus étanche possible. Le greffon peut être stabilisé par différentes techniques : implantation immédiate, fil d'acier et vissage trans-cortical ou encore stabilisation mécanique du greffon par impaction en trois points.

Des copeaux d'os foulés progressivement afin de combler l'espace aménagé. Ce comblement doit être réalisé de manière progressive en ayant soin de tasser régulièrement la greffe afin d'éviter tout espace mort qui pourrait s'avérer préjudiciable à la réussite de la greffe. L'intervention s'achève par la suture étanche et sans tension de la muqueuse buccale. L'utilisation de biomatériaux foulés sur le plancher sinusal, complétée par la mise en place d'une membrane résorbable afin de stabiliser l'ensemble, constitue une alternative à la greffe osseuse autologue précédemment décrite. D'autres techniques à l'aveugle consistent à déformer le plancher sinusal par voie

alvéolaire à l'aide d'ostéotomes et à fouler progressivement un matériau de comblement (os autologue et / ou biomatériaux) afin d'augmenter dans le sens vertical le volume osseux implantable (Michel et al. (2013)).

L'on distingue désormais la technique en un temps et celle en deux temps. Lorsque la hauteur d'os résiduelle est inadéquate pour la pose des implants dans la même séance, initialement indiqué avec 4 mm de crête résiduelle (Valente et al. 2015).

Des études plus récentes ont montré que les implants pouvaient être placés en un temps dans des crêtes de 1 à 3 mm sans différences significatives avec la technique en deux temps en dépit du risque plus élevé d'échec implantaire.

Indications

- patient non à risque d'endocardite infectieuse
- patient non fumeur
- en deux temps avec la pose des implants si la hauteur résiduelle de la crête est inférieure à 4mm, en un temps avec la pose des implants si la hauteur de la crête résiduelle est supérieure à 4mm (Valente et al. 2015)

Contre indications

- patients fumeurs
- patient à risque d'endocardite infectieuse
- pathologie sinusienne pré-existante non soignée

1.3.2 Alternative

Technique de Summers (Abord chirurgical par voie crestale)

Recours à cette chirurgie lorsqu'un seul implant est prévu et que l'on peut refouler la membrane de Schneider tout en ayant au CBCT ou au scanner, un

minimum osseux qualitativement et quantitativement, afin d'avoir une stabilité primaire.

Également utilisé lorsqu'une cloison de refend verticale intra-sinusienne complique toute chirurgie par voie latérale du sinus maxillaire.

La technique opératoire est la suivante :

Incision crestale, décollement muqueux, forage implantaire, ostéotome, refoulement avec instrument à bout mousse de la membrane sinusienne, avec ou sans comblement par biomatériau, puis pose implantaire.

1.4 Objectifs de la thèse

L'objectif principal de la présente étude était de réaliser à travers une revue de littérature, une synthèse sur les données actuelles de la science relatives aux différentes chirurgies du sinus maxillaire en médecine bucco-dentaire et le risque de lésion de l'AAA.

L'objectif secondaire était de réaliser un arbre décisionnel chirurgical fondé sur les connaissances anatomiques cliniques et radiologiques pour prévenir au maximum toute lésion de l'artère alvéolo-antrale lors de chirurgie sinusale maxillaire en Odontologie.

2. Matériel et méthodes

Les bases de données informatiques PUBMED, EMC, Cochrane Library, CISMEF ont été utilisées pour rechercher des études radiographiques, cliniques, anatomiques et expérimentales avec les mots clés suivants : artère alvéolo-antrale avec soulèvement de sinus, et risque hémorragique.

Différents paramètres ont été étudiés :

- le taux de détection de l'artère alvéolo-antrale (AAA) (radiographiquement / anatomiquement lors de dissection) ;
- le diamètre de l'AAA ;
- le parcours de l'AAA (intra-osseux / extra-osseux, partiellement/ totalement) ;
- la distance entre l'AAA et la crête alvéolaire ;
- la distance entre l'AAA et le plancher sinusien ;
- La hauteur de crête alvéolaire résiduelle et son incidence sur la situation de l'AAA ;
- La technique : piézochirurgie et instrumentation rotative conventionnelle ;
- Les complications per- et post-opératoires de la chirurgie du sinus maxillaire à visée implantaire.

Tous ces paramètres ont été étudiés, aussi bien sur des patients vivants que sur des cadavres. Ce travail examine donc des études anatomiques de dissection de cadavres humains, mais aussi des études radiographiques rétrospectives et également des études cliniques type rapport de cas.

2.1 Base de données

2.1.1 Mots clés

Afin de mener à bien cette étude, les mots clés décrits par la suite ont été utilisés à l'aide du « Cismef » de l'espace numérique de travail de l'université de Lorraine. Pour chaque article, le titre a été analysé, puis si celui-ci était pertinent le résumé était étudié, puis de la même manière seuls les articles avec un résumé concordant à cette étude ont été analysés.

La recherche dans les bases de données PUBMED, Cochrane Library, EMC et CISMEF à été réalisée comme suit :

« alveolar antral artery »

« alveolar antral artery », « sinus lift »

A noter que l'EMC et Cochrane Library n'ont pas donné de résultats à l'issue de la recherche.

PUBMED recueille la totalité des articles de cette étude.

Le sujet de cette thèse étant très précis et, de fait peu documenté par l'utilisation du mot clé : « alveolar antral artery », d'autres sources bibliographiques proviennent d'articles similaires à l'issue de la recherche PUBMED initiale.

C'est pourquoi, chaque article issu de la recherche initiale sur PUBMED fut sélectionné et, furent étudiés pour chacun, tous les articles similaires. Les articles retenus comme inclus dans l'étude sont issus en partie de cette recherche par similarité sur le sujet.

Cependant, le grand nombre d'articles similaires non inclus pour chaque article issus de la recherche initiale ne permet pas de donner un nombre exact d'articles car un grand nombre se retrouvait dans chaque recherche similaire.

Un nombre entre 100 et 150, soit plus de 100 articles sera retenu pour le nombre de départ dans le diagramme de flux.

2.1.2 Critères de choix

Les critères de sélection utilisés regroupent des critères d'inclusion, des critères de non inclusion ainsi que des critères d'exclusion :

Les critères d'inclusion sont les suivants :

- Prévention de la lésion de l'artère alvéolo antrale (Cone Beam Computed Tomography / Computed tomography scanner),
- Gestion du risque hémorragique (complications per- et post-chirurgicales)
- Langues française et anglaise
- Patients adultes vivants.
- Études cadavériques
- Les articles traitant du sujet dans le cadre de chirurgie à visée implantaire uniquement.
- Les articles traitant d'au moins un critère de cette étude.

Les critères de non inclusion sont les suivants :

- Articles ne traitant pas du sujet de la thèse.
- Articles ou revues traitant uniquement des complications nerveuses
- Les enfants, fœtus.
- Autre langue que française et anglaise.

Les critères d'exclusion sont les suivants :

- Résumé de l'article ne traitant pas du sujet
- Les articles traitant du sujet concernant d'autres chirurgies que celles à visée implantaire, à l'exception des études anatomiques (cadavériques et/ou sur patients vivants).

Pour chaque article considéré comme pertinent, les questions suivantes ont été posées :

- Un laboratoire ou tout autre organisme était-il en partenariat avec les personnes réalisant l'étude ?
- L'article étudie-t-il au moins un critère étudié dans cette étude ?
- Les méthodes d'évaluation statistiques ont-elles été détaillées ?

3. Résultats

Un total de plus de 100 articles a été trouvé en langue française et anglaise sur PUBMED. Après lecture des titres, seuls 37 articles ont été inclus. Suite à la lecture du résumé, 4 articles ont été exclus. 5 autres articles ont été exclus également après lecture de l'article. En définitive, 28 articles restent inclus.

A l'issue de la recherche initiale sur PUBMED, 12 articles furent trouvés, tous inclus, dont 1 exclus après lecture du résumé.

Ensuite, par le biais de la recherche d'articles similaires issue de la recherche initiale, furent exclus :

- 3 articles après lecture du résumé
- 5 articles après lecture de l'article

A noter que tous les articles issus de la recherche initiale étaient présents dans la recherche d'articles similaires.

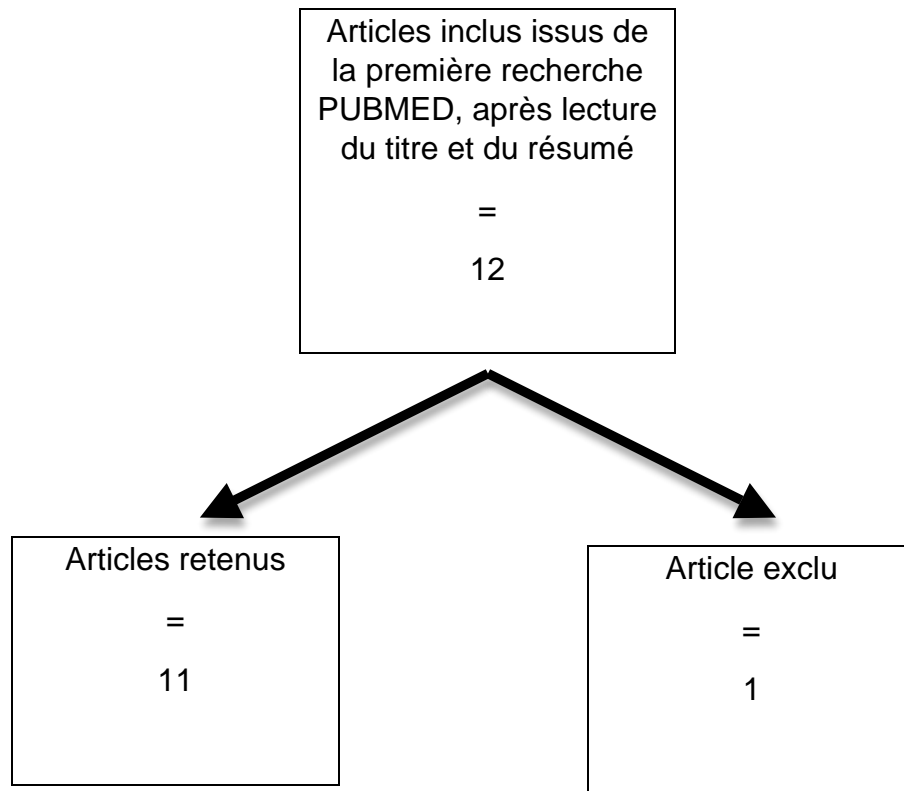


Figure 5 : Diagramme de flux de la recherche initiale

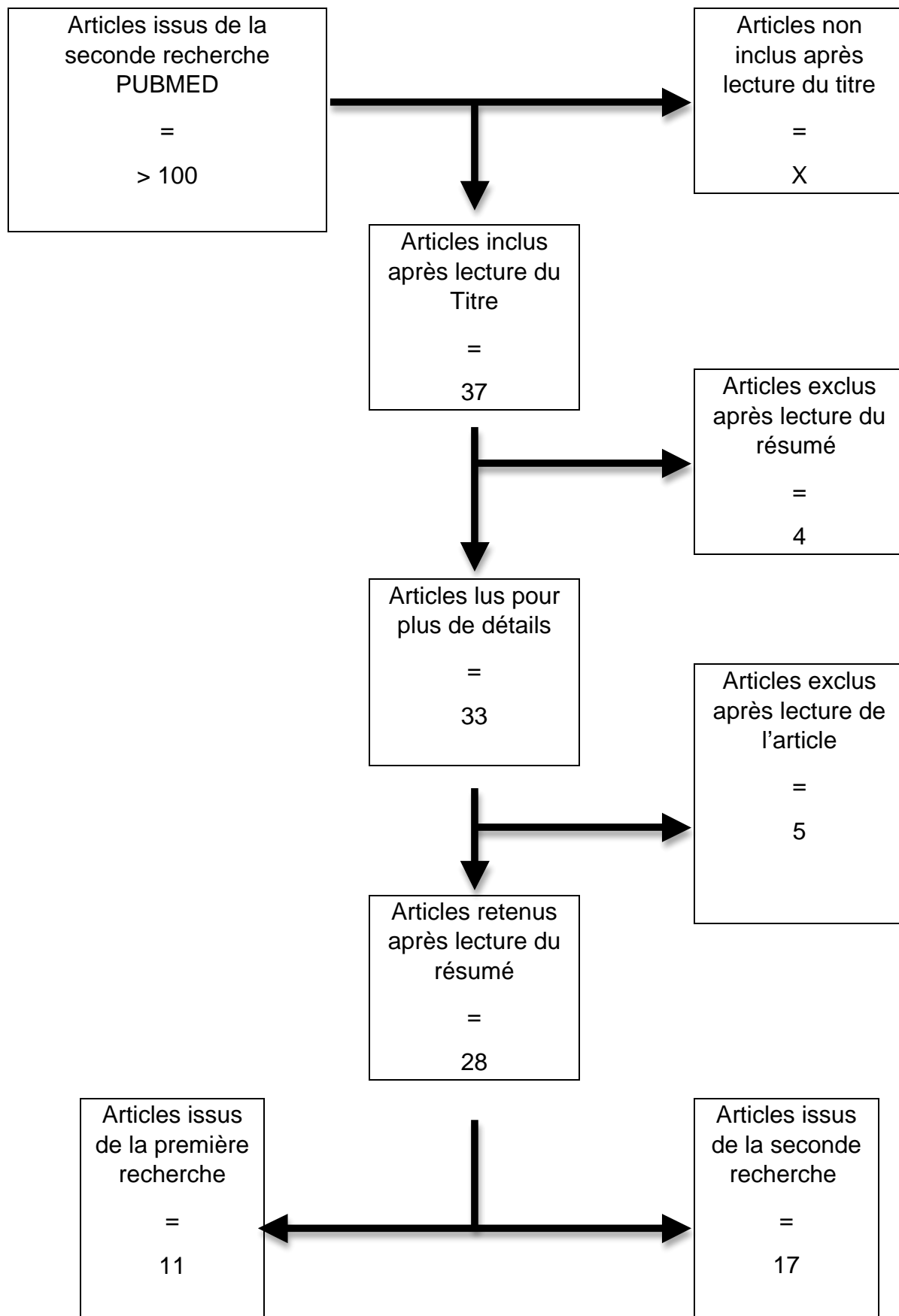


Figure 6 : Diagramme de flux de la recherche globale

3.1 Revue de littérature sur les données actuelles de la science relatives aux différentes chirurgies du sinus maxillaire en médecine bucco-dentaire et leurs risques vasculaires

Tableau 1 : Liste des articles utilisés dans la présente étude

Auteur / année	Titre de l'article
Traxler et al. (1999)	Arterial blood supply of the maxillary sinus
Solar et al. (1999)	Blood supply to the maxillary sinus relevant to sinus floor elevation procedures
Elian et al. (2005)	Distribution of the maxillary artery as it relates to sinus floor augmentation
Mardinger et al. (2007)	Prevalence, diameter and course of the maxillary intraosseous vascular canal with relation to sinus augmentation procedure: a radiographic study
Ella et al. (2008)	Vascular connections of the lateral wall of the sinus: surgical effect in sinus augmentation
Hur et al. (2009)	Clinical implications of the topography and distribution of the posterior superior alveolar artery
Taschieri et Rosano (2010)	Management of the alveolar antral artery during sinus floor augmentation procedures
Testori et al. (2010)	Ligation of an unusually large vessel during maxillary sinus floor augmentation
Rosano et al. (2011)	Maxillary sinus vascular anatomy and its relation to sinus lift surgery
Kim et al. (2011)	A radiographic study of the posterior superior alveolar artery

Auteur / année	Titre de l'article
Güncü et al. (2011)	Location of posterior superior alveolar artery and evaluation of maxillary sinus anatomy with computerized tomography: a clinical study
Jung et al. (2011)	A radiographic study of the position and prevalence of the maxillary arterial endosseous anastomosis using cone beam computed tomography
Kang et al. (2011)	Anatomical structures in the maxillary sinus related to lateral sinus elevation: a cone beam computed tomographic analysis
Ilgüy et al. (2013)	Evaluation of the posterior superior alveolar artery and the maxillary sinus with CBCT
Yang et Kye (2014)	Location of maxillary intraosseous vascular anastomosis based on the tooth position and height of the residual alveolar bone: computed tomographic analysis
Rysz et al. (2014)	Arteries of the anterior wall of the maxilla in sinus lift surgery
Apostolakis et al. (2014)	Radiographic evaluation of the superior alveolar canal: measurements of its diameter and of its position in relation to the maxillary sinus floor: a cone beam computerized tomography study
Rahpeyma et al. (2014)	Alveolar Antral Artery: Does its Diameter Correlate with Maxillary lateral wall Thickness in Dentate Patients?
Rahpeyma et Khajehahmadi (2014)	Alveolar Antral Artery: Review of Surgical Techniques Involving this Anatomic Structure
Maridati et al. (2014)	Alveolar antral artery isolation during sinus lift procedure with the double window technique
Bernardi et al. (2015)	Cone beam computed tomography investigation about the antral artery anastomosis in a center of Italy population

Auteur / année	Titre de l'article
Khojastehpour et al. (2015)	Evaluating the anatomical location of the posterior superior alveolar artery in cone beam computed tomography images
Rahpeyma et al. (2015)	Open Sinus Lift Surgery and the Importance of Preoperative Cone-Beam Computed Tomography Scan: A Review
Valente (2015)	Anatomical Considerations on the Alveolar Antral Artery as Related to the Sinus Augmentation Surgical Procedure
Valente et al. (2015)	Alveolar antral artery management during sinus elevation: A case report of a novel approach with review of the literature
Hayek et al. (2015)	Location of Posterosuperior Alveolar Artery and Correlation with Maxillary Sinus Anatomy
Varela-Centelles et al. (2015)	Detection of the posterior superior alveolar artery in the lateral sinus wall using computed tomography/cone beam computed tomography: a prevalence meta-analysis study and systematic review
Lee et al. (2016)	Radiographic study of the distribution of maxillary intraosseous vascular canal in Koreans

3.1.1 Taux de détection de l'AAA

Tableau 2 : Tableau récapitulatif du taux de détection de l'AAA (Cadavres ; Scanner ; CBCT)

Auteur / année	Type d'étude	Nombre	Détails	Hommes / Femmes	Âge moyen (ans)	Détection de l'AAA (%)
Traxler et al. (1999)	Cadavérique	18	Fixation au formol sur les cadavres	10 / 8	67	100
Solar et al. (1999)	Cadavérique	18	9 cadavres fixes dans le formol / 9 autres avec du latex (Prontobarrio) pigmenté.	10 / 8	67	100
Elian et al. (2005)	CBCT	50				53
Mardingier et al. (2007)	Scanner	104		35 / 69	52,9	55
Ella et al. (2008)	Cadavérique	32	Fixation au formaldéhyde 10% sur les cadavres	32 / 0	61,3	10,5
	Scanner	35				
Hur et al. (2009)	Cadavérique	42	Fixation au formol sur les cadavres			100
Kim et al. (2011)	Scanner	200				52

Auteur / année	Type d'étude	Nombre	Détails	Hommes / Femmes	Âge moyen (ans)	Détection de l'AAA (%)
Rosano et al. (2011)	Cadavérique	15	Fixation au formol sur les cadavres		76	100
	Scanner	100			53,5	47
Güncü et al. (2011)	Scanner	121		49 / 72	49	64,5
Jung et al. (2011)	CBCT	250		159 / 91	57	52,8
Kang et al. (2011)	Scanner	150		90 / 60	49	64,3
Ilgüy et al. (2013)	CBCT	135		55 / 80	43	89,3
Yang et Kye (2014)	Scanner	283		186 / 97	57	32,5
Rysz et al. (2014)	Scanner	101			43	50
Apostolakis et al. (2014)	CBCT	156			48	82
Rahpeyma et al. (2014)	CBCT	35				67,1
Bernardi et al. (2015)	CBCT	100				38
Khojastehpour et al. (2015)	CBCT	150			47	

Auteur / année	Type d'étude	Nombre	Détails	Hommes / Femmes	Âge moyen (ans)	Détection de l'AAA (%)
Lee et al. (2016)	CBCT	177		109 / 68	56	32

Le taux de détection moyen de l'AAA des études radiographiques (CBCT / scanner) ici étudiées, est de 52,7%.

Les études cadavériques décrivent toutes la présence à 100% de l'AAA, hormis Ella et al. (2008) qui donnent un taux de détection de 10,5 %. Ceci s'explique car ne sont prises en compte que les artères de plus de 0,5mm de diamètre.

Le taux de détection de l'artère chez les patients avec une crête alvéolaire de plus de 10 mm de hauteur est significativement moins important que chez ceux dont la crête est inférieure à 10 mm. Le nombre moyen de dents manquantes chez les patients dont l'artère fut détectée au CBCT était significativement plus important que chez ceux dont l'artère alvéolaire postéro-supérieure n'était pas détectée (Khojastehpour et al. 2015).

La détection de l'AAA au scanner est significativement plus importante chez les hommes (64%) que chez les femmes (40%) (Kim et al. (2011)).

3.1.2 Le diamètre de l'AAA

Tableau 3 : Tableau récapitulatif du diamètre de l'AAA

Article (année)	Diamètre moyen AAA (mm)	Min-Max (mm)	< 1mm	1-2mm	>2mm
Solar et al. (1999)	1,59	1,3-2			
Traxler et al. (1999)	1,6				
Mardinger et al. (2007)			26%	22,1%	6,7%
Ella et al. (2008)	1,2	0,5-2,5	42,9%	57,1%	
Hur et al. (2009)	0,8	0,3-1,6			
Rosano et al. (2011)			55,3%	40,4%	4,3%
Güncü et al. (2011)	1,3	0,2-3,5	36,1%	51,4%	12,3%
Kim et al. (2011)	1,52		13,9%	64,9%	21,2%
Kang et al. (2013)	1,18		62,2%	37,8%	
Ilgüy et al. (2013)	0,94	0,4-1,7	68,9%	31,1%	0%

Article (année)	Diamètre moyen AAA (mm)	Min-Max (mm)	< 1mm	1-2mm	> 2mm
Apostolakis (2014)	1,1	0,2-2,6	96%		4%
Hayek et al. (2015)			68,1%	30,75%	1,15%
Diamètre moyen de l'AAA des articles étudiés dans la présente étude : 1,25mm					

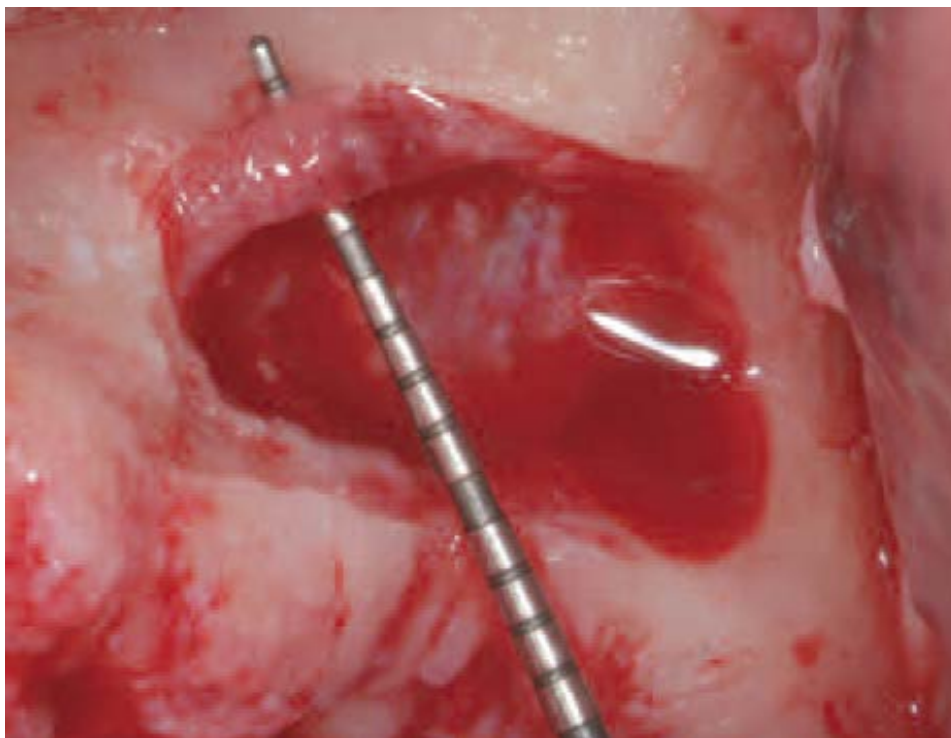


Figure 7 : Soulevé de sinus gauche : diamètre de l'AAA de près de 3 mm (Testori (2012)).

Dans les études de Traxler et al. (1999), ainsi que celle de Solar et al. (1999), le diamètre moyen est mesuré à la base de l'artère alvéolaire postéro-supérieure.

Il existe une différence significative de diamètre entre la zone de la première molaire et de la deuxième molaire. Il n'y a pas de différence significative entre les hommes et les femmes, ni entre les sinus gauche et droit. D'autre part, une relation significative a été trouvée entre le diamètre de l'AAA et l'épaisseur de l'os. Du plus épais au plus fin : deuxième prémolaire, première molaire, deuxième molaire (Rahpeyma et al. (2014)).

De même, une corrélation significative entre l'épaisseur de la paroi osseuse et le diamètre de l'AAA a été trouvée. En effet, plus l'os est épais, plus le diamètre serait important (Kang et al. (2013) ; Rahpeyma et al. (2014)).

La distance entre l'AAA et la paroi médiale du sinus, comme le diamètre de l'AAA, sont plus importants chez les patients qui ont une hauteur d'os alvéolaire résiduel inférieur à 10 mm que chez ceux dont la hauteur d'os est supérieure à 10 mm.

La distance de l'artère à la paroi médiale du sinus et le diamètre de l'artère sont positivement associés avec le nombre de dents absentes. Aussi, il a été trouvé que le diamètre de l'artère alvéolaire postéro-supérieure augmente avec l'âge (Khojastehpour et al. (2015)).

À noter que le diamètre de l'AAA est constant durant son trajet, allant de la paroi latérale nasale à la paroi postérieure antrale. Le diamètre de l'AAA est directement lié à l'âge, plus on est âgé, plus le diamètre est important (Mardinger et al. (2007)).

Il n'y a pas de différence significative entre les hommes et les femmes, ni entre les sinus gauche et droit (Rahpeyma et al. (2014) ; Ilgüy et al. (2013) ; Apostolakis et al. (2013) ; Güncü et al. (2010)).

Pas de différence significative entre le diamètre et l'âge (Güncü et al. (2010)) ainsi qu'entre le côté gauche et droit (Güncü et al. (2010) ; Hayek et al. (2015)).

Chez les hommes l'AAA présente un diamètre significativement plus important que chez les femmes (Kim et al. (2011) ; Kang et al. (2013)).

Dans la méta-analyse, pour les artères de 0,9 à 1,5mm, des diamètres plus larges sont liés au sexe masculin et à un os plus épais, et une controverse importante selon l'âge (Varela-Centelles et al. (2015)).

3.1.3 Le parcours de l'AAA

Tableau 4 : Tableau récapitulatif du parcours de l'AAA

Auteur / année	AAA intra osseuse		AAA superficielle	AAA intra sinusienne			
Ella et al. (2008)	71,4%			14,3%			
Güncü et al. (2010)	68,2%		5-7%	26%			
Kang et al. (2011)	64,3%		6,6%	29,1%			
Jung et al. (2011)	28,5%		7,7%	PM1	PM2	M1	M2
				7,7%	45,7%	89,1%	43,1%
				63,8% en moyenne			
Hayek et al. (2015)	69,25%		2,87%	27,88%			
Lee et al. (2016)	M1	M2					
	77,27%	87,21%					

L'AAA peut avoir 3 trajets (Rosano et al. (2011)) :

- Dans la paroi osseuse antérieure ;
- Entre la membrane de Schneider et le mur osseux du sinus, dans lequel il y a une petite cavité en général ;
- Sous le périoste de la paroi latérale du sinus.

En particulier, le trajet de l'AAA fut trouvé comme étant (Rosano et al. (2011) ; Valente (2015) ; Valente et al. (2015)) :

- totalement intra-osseux à ses extrémités dans 100% des cas,
- partiellement intra-osseux dans la zone concernant la chirurgie du sinus (soit de la seconde prémolaire à la deuxième molaire) dans 100% des cas. Dans cette portion chirurgicale, l'AAA est très proche de la membrane de Schneider et partiellement encaissée dans la paroi latérale osseuse.

De plus, du fait que l'on ai pu prouvé la présence à l'issue de la dissection, d'un mur osseux entre le sinus maxillaire et l'anastomose intra-osseuse maxillaire, l'on peut supposer que le niveau le plus bas de l'AAA serait le plus souvent adhérent à la membrane du sinus (non radiographiquement visible) au lieu d'être visible localement dans la paroi osseuse latérale.

Tout comme les études anatomiques (Traxler et al. 1999), concernant la position verticale de l'AAA, l'anastomose à une forme d'arche concave, avec comme point le plus bas par rapport à la crête alvéolaire, la première molaire maxillaire (Mardinger et al. (2007) ; Lee et al. (2016)).

Bernardi et al. (2015) ne trouvent pas de différence significative de parcours entre l'AAA du côté droit, et celle du côté gauche, contrairement à l'étude réalisée par Hayek et al. (2015).

Selon Kang et al. (2011), il n'existe pas de corrélation entre la position de l'AAA et l'âge ou le sexe.

Dans l'étude de Lee et al. (2016), la hauteur crête alvéolaire – plancher sinusien augmente avec le canal en allant dans la région postérieure. De même, la hauteur de crête dépassant 13 mm était évidente dans 88% des scanners étudiés.

Seules les AAA détectées radiographiquement, d'un diamètre supérieur à 0,5 mm et étant situées dans le tiers inférieur du maxillaire, sont ici étudiées. Dans 10 cas sur les 14, AAA intra-osseuse ou intra paroi latérale (71,4%).

Dans 2 cas sur les 14 : position intra sinusienne (14,3%)

Dans le cas d'une position de l'AAA intra-osseuse ou intra-sinusale, l'épaisseur de la paroi osseuse peut cacher l'AAA et surprendre par une hémorragie lors de la chirurgie (Ella et al. (2008)).

61% des canaux osseux identifiés étaient partiellement couverts d'os, et pourraient facilement être manqués (Yang et al. 2014).

Varela-Centelles et al. (2015), dans leur méta-analyse, donnent un aperçu global quant au parcours de l'AAA. Ainsi, la position de l'artère alvéolaire postéro-supérieure doit être prise en compte, particulièrement lorsque celle-ci est intra-osseuse partiellement dans la paroi latérale maxillaire, dans le but d'éviter toute lésion vasculaire durant le soulèvement de sinus. C'est le cas dans cette étude à hauteur de 13 à 63,8% des sinus analysés.

3.1.4 Distance AAA – crête alvéolaire

Tableau 5 : Tableau récapitulatif : Distance AAA – crête alvéolaire (mm)

Auteur (année)	Première prémolaire	Deuxième prémolaire	Première molaire	Deuxième molaire	Moyenne
Solar et al. (1999)	Distances minimum et maximum : 18,90 – 19,60				
Traxler et al. (1999)	Distances minimum et maximum : 18,90 – 19,60				
Elian et al. (2005)					16,40
Mardinger et al. (2007)	22,55	19,05	16,92	18,88	19,59
Hur et al. (2009)	26,90	24,10	21,10	22,40	23,56
Güncü et al. (2011)					18,00
Jung et al. (2011)	18,92	17,46	14,79	16,44	15,97
Rosano et al. (2011)			11,25		
Kim et al. (2011)	18,90		15,45		17,13
Kang et al. (2013)					17,03
Ilgüy et al. (2013)					16,88

Auteur (année)	Première prémolaire	Deuxième prémolaire	Première molaire	Deuxième molaire	Moyenne
Rysz et al. (2014)	19,15	17,29	16,79	19,60	18,32
Yang et Kye (2014)	19,60	19,90	15,60	16,50	16,83
Maridati et al. (2014)	Distances minimum et maximum : 18,90 -19,60				
Valente et al. (2015)	Distances minimum et maximum : 16,88 – 23,56				
Lee et al. (2016)		23,45	15,92	16,61	
Distance AAA – crête alvéolaire moyenne des articles étudiés dans la présente étude : 17,97mm					

Pas de différence significative de distance AAA – crête alvéolaire selon l'âge et le sexe (Kim et al. (2011)).

Pas de relation significative entre le nombre de dents manquantes et la distance AAA - crête alvéolaire (Khojastehpour et al. (2015)).

La distance allant de la paroi inférieure du vaisseau à la crête alvéolaire de moins de 15 mm était observée dans 31 % des cas, et plus de 15mm dans 69 % des cas. Ce qui signifie que 31% sont à risque de saignement (Kang et al. (2011)).

Sur les AAA détectées, 80% étaient à plus de 15 mm de la crête, et 20% étaient à moins de 15 mm de la crête (Elian et al. (2005)).

Selon Hayek et al. (2015), la distance moyenne crête alvéolaire – AAA est plus faible chez les patients édentés que chez les patients dentés.

Selon Jung et al. (2014), la distance AAA – crête alvéolaire la plus basse est au niveau de la première molaire, et la distance la plus haute est au niveau de la première prémolaire. Pas de différence significative selon l'âge.

Dans la méta-analyse de Varela-Centelles et al. (2015), les mêmes conclusions en sont tirées.

3.1.5 Distance AAA – plancher sinusien

Tableau 6 : Tableau récapitulatif de la distance AAA – plancher sinusien (mm)

Auteur (année)	Première prémolaire	Deuxième prémolaire	Première molaire	Deuxième molaire	Moyenne
Hur et al. (2009)	9,40	9,70	10,30	9,60	9,70
Jung et al. (2011)	9,20	8,07	7,58	9,02	8,17
Kang et al. (2011)					8,25
Apostolakis et al. (2014)	5,90	5,80	5,90	8,00	6,47
Yang et Kye (2014)	6,67	8,19	7,59	7,80	7,75
Valente et al. (2015)	Distances minimum et maximum : 6,17-9,70				
Distance AAA – plancher sinusien moyenne des articles étudiés dans la présente étude : 8,07mm					

L'anastomose intra-osseuse (soit l'artère alvéolo-antrale), à son point le plus bas du plancher sinusien en regard de la première prémolaire maxillaire (Hur et al. (2009) ; Jung et al. (2011)).

Pas de différence selon l'âge (Jung et al. (2011)).

3.1.6 Hauteur de crête résiduelle et son incidence sur la distance AAA – crête alvéolaire

Rappels

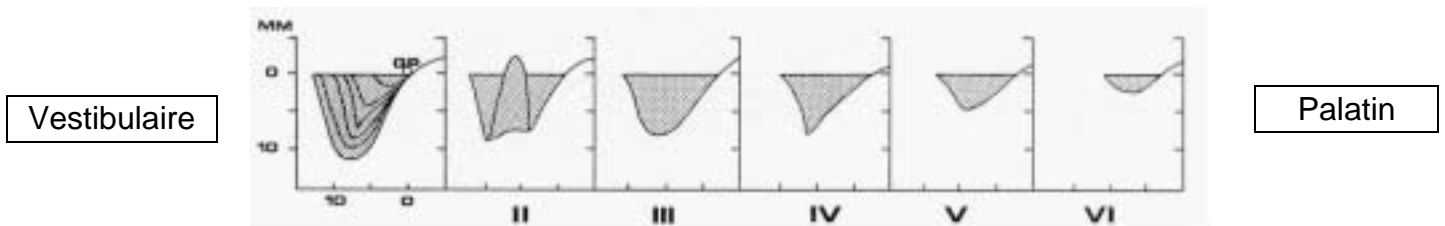


Figure 8 : Schéma de résorption selon Cawood. (CAWOOD.JI & HOWELL.RA 1988)

Pour rappel, l'os alvéolaire naît et meurt avec les dents, alors que l'os basal, bien qu'en constant remodelage, reste beaucoup plus stable dans le temps.

La maladie parodontale, les extractions dentaires, ainsi que la sénescence sont autant de facteurs qui jouent sur l'évolution du volume osseux dans le temps. Ainsi, plusieurs classifications ont vu le jour pour classer la résorption osseuse. Le volume osseux se quantifie et se qualifie. Quantitativement, la résorption intervient dans le sens horizontal et vertical tel que le montre le schéma ci-dessus.

Rappel de classification de Lekholm et Zarb :

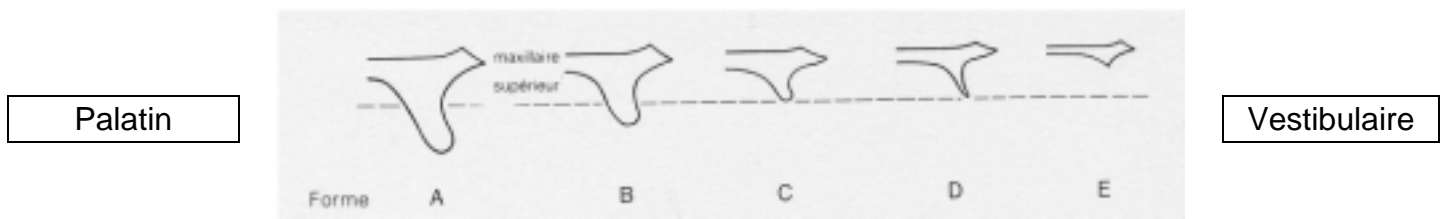


Figure 9 : Schéma : Classification des crêtes résiduelles selon Lekholm et Zarb (1988).

- Type A : presque toute la crête est présente.
- Type B : résorption modérée de la crête résiduelle.
- Type C : résorption avancée de la crête avec persistance de l'os basal.
- Type D : début de la résorption de l'os basal.
- Type E : extrême résorption de l'os basal.

Résultats des articles

(Rosano et al. (2011)) : Hauteur de crête résiduelle comprise entre 0,7 et 5,1 mm (en moyenne hauteur de 3,60 +/- 1,28 mm).

Si on considère 3 mm pour la hauteur de crête alvéolaire résiduelle comme référence :

- moyenne de 9,33 +/- 2,41 mm de l'AAA pour les cas avec une hauteur de crête inférieure à 3 mm ;
- moyenne de 12,45 +/- 2,71 mm de l'AAA pour les cas avec une hauteur de crête résiduelle supérieure à 3 mm

Ici, l'étude portant sur une atrophie maxillaire de classe V et VI (Cawood et Howell (1988)), et uniquement en regard de la première molaire maxillaire.

Dans les cas où la hauteur de crête résiduelle est inférieure à 3 mm, la distance AAA – crête alvéolaire était plus faible, ce qui pourrait confirmer le fait que plus la crête est résorbée, plus le risque de lésion de l'AAA est important durant un soulèvement de sinus.

La hauteur de la crête alvéolaire résiduelle joue un rôle important dans la localisation du vaisseau : dans les classes A ; B ; C de Lekholm et Zarb, le vaisseau était à plus de 15 mm de la crête alvéolaire, alors que dans les classes D et E, à plus de 7 mm (moyenne 10,4 mm) (Mardinger et al. (2007)).

Maridati et al. (2014) : Les positions des anastomoses intra- / extra-osseuses ont une gamme de variabilité de 5 à 10 mm, ce qui peut affecter les procédures chirurgicales du sinus maxillaire. Dans la plupart des cas, la variabilité dépend du degré de résorption osseuse concernant la crête alvéolaire. Dans les classes I, II et III (Cawood), la distance du faisceau vasculaire depuis le point le plus apical de la crête alvéolaire est de 19 mm (Solar 1999/ Traxler 1999), 16,4 mm (Elian 2005), 16,9 mm (Mardinger 2007).

Dans les cas d'atrophie sévère (classe IV, V et VI) la distance entre l'AAA et la crête est véritablement réduite, comme le montre la littérature : 10,9 mm (Mardinger et al. (2007)) et 11,25 mm (Rosano et al. (2011)).

3.1.7 Technique chirurgicale

Différentes méthodes ont été suggérées pour prévenir la complication causée par la section ou le saignement de l'AAA avec un large diamètre.

Instrumentation rotative conventionnelle et piézochirurgie

La principale est de remplacer l'instrumentation rotative conventionnelle au profit de la piézochirurgie à l'aide d'inserts. Cette technique voit un temps

chirurgical allongé, cependant elle est plus sûre par le fait de son efficacité sélective. En effet, elle a pour caractéristique d'agir sur les tissus durs (os), tout en préservant les tissus mous (vaisseaux, nerfs). En dernier recours, les auteurs de ce même article indiquent la possibilité de ligaturer l'AAA, privant par conséquent le sinus de son apport sanguin (Valente et al. (2015)).

Maridati et al. (2014), décrit quant à lui une technique par instrumentation rotative conventionnelle. Utilisation d'une fraise ronde en carbure de tungstène pour la première partie de l'ostéotomie, puis une fraise boule de diamant pour la dernière phase.

Rahpeyma et al. (2015) et Mardinger et al. (2007), indiquent également que pour prévenir toute complication liée à l'AAA, il faut utiliser la piézochirurgie.

Aussi, Testori et al. (2010), utilisent des inserts de piézochirurgie pour son soulevé de sinus chez un patient de 51 ans, ayant une AAA de 3 mm de diamètre au sinus maxillaire gauche.

Enfin, Varela-Centelles en 2015, dans une méta-analyse indiquent que, bien qu'il n'y ait pas de différence significative entre la piézochirurgie et l'utilisation d'instruments rotatifs conventionnels en terme de visibilité, temps chirurgical, perforation de la membrane de Schneider, l'utilisation de la piézochirurgie est particulièrement recommandée pour les sinus avec une AAA de diamètre important.

Forme de la fenêtre osseuse

Le soulevé de sinus est en majorité effectué au maxillaire en regard des dents maxillaires suivantes : première et seconde prémolaires ainsi que la première molaire (Mardinger et al. (2007)).

Rahpeyma et al. (2015), indique également que pour prévenir toute complication liée à l'AAA, si besoin, il faut changer la forme de la fenêtre osseuse (ronde ou ovale), le long, au dessus ou en dessous de l'AAA.

Ainsi, si le trajet de l'AAA est seulement partiellement intra-osseux avec l'AAA en contact avec la membrane de Schneider, l'on peut l'isoler et la refouler avec la membrane du sinus (Valente (2015) ; Valente et al. (2015)).

Si l'AAA est totalement intra-osseuse, elle peut être isolée en utilisant l'instrumentation rotative conventionnelle (Valente et al. (2015)) ou la piézochirurgie (Mardinger et al. (2007)), avec la technique de la double fenêtre dans laquelle le dessin de la fenêtre prend la forme d'une double fenêtre avec le sommet et la base séparés par l'AAA qui restera couverte d'os cortical sur toute sa longueur.

Selon Maridati et al. (2014), la technique de la double fenêtre est utile dès lors que l'artère fait plus de 2 mm de diamètre, avec un trajet totalement intra-osseux.

La limite supérieure de la fenêtre osseuse ne doit pas dépasser approximativement 15 mm au dessus de la crête alvéolaire (Elian et al. (2005) ; Yang et Kye (2014) ; Hayek et al. (2015)), alors que pour Güncü et al. (2011) la limite supérieure de la fenêtre osseuse est à 18 mm de la crête alvéolaire.

La limite inférieure de la fenêtre osseuse, est approximativement à 3 mm au dessus de la crête alvéolaire (Kang et al. (2011) ; Elian et al. (2005) ; Hayek et al. (2015)).

3.1.8 Complications

Per-opératoires

Cette artère est responsable d'hémorragie per-opératoire qui est la seconde complication la plus fréquente durant la chirurgie du soulèvement de sinus après la perforation de la membrane sinusienne (Rahpeyma et al. 2015).

Ella et al. (2008) : Dans plus de 10% des cas, il y a un risque de saignement important (hémorragie) à cause de l'AAA avec un diamètre de plus de 0,5 mm. Sur un patient avec une artère de diamètre de plus de 0,5 mm (1-2 mm), la probabilité de haut risque d'hémorragie est d'environ 57%. Ces résultats sont à prendre en compte pour la fenêtrage osseuse. De plus, la présence et l'intégrité de l'AAA doivent être cruciales durant la chirurgie pour prévenir une nécrose osseuse locale et optimiser la guérison de la greffe, qui pourrait ne pas prendre si le vaisseau est sectionné.

Une AAA de large diamètre peut, lors de la chirurgie, en cas de lésion, provoquer un saignement important, obscurcissant la vision du champ opératoire et augmentant ainsi le risque de perforation de la membrane de Schneider (Rosano et al. (2011) ; Mardinger et al. (2007) ; Taschieri et al. (2009) ; Valente (2015) ; Rahpeyma et al. (2014) ; Ilgüy et al. (2013) ; Kang et al. (2011) ; Elian et al. (2005) ; Hayek et al. (2015)).

L'hémorragie peut déplacer le greffon par effet de chasse, compromettant le comblement de l'espace à greffer sous la membrane sinusienne après élévation du sinus (Rosano et al. (2011)).

Si l'AAA a un diamètre inférieur à 2 mm, alors le risque est négligeable au point de vue clinique (Rosano et al. (2014) ; Taschieri et al. (2009)).

Dans l'étude de Rahpeyma et al. (2014), les auteurs considèrent un risque de saignement important à partir du moment où l'AAA fait plus de 3 mm de diamètre.

Le plus souvent, l'hémorragie se résout d'elle-même grâce à une réaction de contraction.

Gestion de l'hémorragie :

- Compression douce de l'AAA avec une partie du greffon (Valente (2015)), avec les mors de la pince (Rahpeyma et al. (2014)).

- compression à l'aide d'une gaze stérile imbibée d'une solution saline ou d'acide tranexamique (Valente (2015) ; Elian et al. (2005)).
- électrocoagulation (déconseillée lorsque l'AAA se situe en extrême proximité de la membrane de Schneider car il y a un risque de nécrose de la membrane, au désavantage de la greffe) (Valente (2015) ; Rahpeyma et al. (2014)).
- fermeture du canal osseux avec de la cire à os (Valente (2015) ; Rahpeyma et al. (2014)).
- Utilisation de mini clamps de 0,10 mm avec une pression de 30 g pour temporairement obstruer l'AAA à ses extrémités (Taschieri et al. (2009)).

Post opératoires

Maridati et al. (2014) distinguent deux types de complications post-opératoires :

- les spécifiques : à savoir la congestion des sinus, l'hémoptyisie, la mobilité de la greffe, la sinusite aiguë induite par la greffe, la formation de kystes, nécrose.
- Les non spécifiques qui sont communes à l'ensemble des chirurgies orales : à savoir le gonflement, un hématome, la déhiscence de la plaie, la sensibilité des dents adjacentes en cas d'édentement partiel, augmentation de la température.

Si la lésion de l'AAA n'est pas traitée immédiatement, cette complication peut provoquer un hémوسinus retardé plusieurs heures après la fin de l'opération lorsque l'effet vasoconstricteur de l'anesthésie locale est terminé (Maridati et al. (2014)).

Selon les auteurs, l'association entre AAA de large diamètre et déchirure de la membrane de Schneider peut entraîner (Rosano et al. (2011)) :

- un gonflement de la muqueuse du sinus
- une extrusion sanguine dans la cavité sinusienne
- une sinusite post-opératoire.

L'hémorragie peut donner un hématome de la zone opérée causant un inconfort chez les patients et créant un lieu favorable au développement de bactéries pouvant causer par la suite une infection (Rosano et al. (2011)).

3.2 Synthèse de revues de la littérature

Tableau 7 : Synthèse

Critère étudié	Résultats
<u>Taux de détection de l'AAA</u>	<u>Études cadavériques</u> : 100 % hormis Ella et al. (2008), car prise en compte des AAA de diamètre supérieur à 0,5 mm uniquement et mélangé aux patients vivants (10,5% de détection).
	<u>Études radiographiques (CBCT / Scanner)</u> : 52,7%
<u>Le diamètre de l'AAA</u>	Diamètre moyen de l'AAA des articles étudiés dans la présente étude : 1,25 mm
<u>Le parcours de l'AAA</u>	L'AAA est le plus souvent intra-osseuse, fréquemment intra-sinusienne, rarement superficielle. A l'exception de l'étude de Jung et al. (2011), où l'AAA est le plus souvent intra sinusienne, et fréquemment intra-osseuse. L'AAA forme une arche concave dans le sens vertical, avec comme point le plus proche de la crête alvéolaire la première molaire maxillaire.

Critère étudié	Résultats
<u>La distance AAA – crête alvéolaire</u>	Distance moyenne des articles étudiés dans la présente étude : 17,97 mm
<u>La distance AAA – plancher sinusien</u>	Distance moyenne des articles étudiés dans la présente étude : 8,07 mm
<u>Hauteur de crête alvéolaire résiduelle et son incidence sur la distance AAA – crête alvéolaire</u>	Plus la crête est résorbée, plus le risque de lésion de l'AAA est important durant un soulèvement de sinus dans la plupart des cas.
<u>Technique chirurgicale</u>	<p>La piézochirurgie est conseillée dans tous les cas, et surtout en présence d'une AAA de large diamètre.</p> <p>En cas d'AAA totalement intra-osseuse, la technique de la double fenêtre est recommandée.</p> <p>En cas d'AAA partiellement intra-osseuse, refoulement de l'AAA avec la membrane de Schneider.</p> <p>Limites de la fenêtre osseuse :</p> <ul style="list-style-type: none"> - inférieure : à 2-3 mm de la crête alvéolaire - supérieure : maximum à 15 mm de la crête alvéolaire

Critère étudié	Résultats
<u>Complications</u>	<p><u>Per-opératoires</u> : section de l'AAA, hémorragie qui se résout le plus souvent d'elle même mais se complique parfois en saignement intense, obscurcissant la vision, risque accru de perforation de la membrane de Schneider, temps chirurgical allongé, greffon déplacé par effet de chasse.</p>
	<p><u>Post-opératoires</u> : gonflement, hématome, infection, nécrose, hémorosinus, hémoptysie, déhiscence de la plaie, augmentation de la température.</p>

4. Discussion

4.1 Évaluation des risques anatomiques vasculaires de chirurgie du sinus maxillaire : proposition d'une liste de critères afin d'évaluer le risque de lésion de l'artère alvéolo-antrale

Dans cette revue de littérature, différents critères étudiés ont révélés la multitude de paramètres entrant en compte dans l'évaluation et la gestion des risques vasculaires lors de la chirurgie du sinus maxillaire par voie latérale à visée implantaire.

Dans un premier temps, les mesures préventives sont discutées.

Les études anatomiques ont permis de détecter dans 100 % des cas l'anastomose intra-osseuse entre les artères alvéolaire postéro-supérieure et l'artère infra-orbitaire, aussi appelée l'artère alvéolo-antrale (AAA). Elle existe de façon permanente, et ce malgré la sénescence. Les examens radiographiques en deux dimensions (radiographie rétro-alvéolaire ; orthopantomogramme) sont insuffisants, et le scanner laisse place au Cone Beam Computed Tomography (CBCT). Plus les études sont récentes, plus on peut constater l'utilisation du CBCT. Cette technique a pour avantage d'être moins irradiante, d'avoir une bonne résolution qui compense son manque de contraste par rapport au scanner.

La détection moyenne de l'AAA dans cette étude est de 52,7 %. L'on pourrait expliquer l'indétectabilité de l'AAA par la présence d'AAA de petit diamètre (0,5mm ou 1mm selon les auteurs), par un parcours de l'AAA intra-sinusien ou superficiel qui ne permet pas d'apprécier sa présence sur la radiographie (pas de canal osseux), ou encore par les limites des examens radiographiques (non discrimination des tissus mous).

En ce qui concerne le diamètre de l'AAA, il est en lien direct avec le risque hémorragique. En effet, plus le diamètre est important, plus le risque hémorragique l'est aussi. Dans les études recueillies, toutes ne donnent pas de résultats quant à la moyenne de diamètre mais, celles où l'information fut donnée, permettent de donner une moyenne approximativement représentative, à savoir 1,25 mm de diamètre.

Certains auteurs décrivent une différence significative de diamètre selon le sexe, alors que d'autres n'en trouvent pas. Cependant la méta-analyse de Varela-Centelles et al. (2015), témoigne une artère de plus gros diamètre chez les hommes que chez les femmes. Il est louable d'accorder plus de crédit au résultat de cette méta-analyse.

Aussi, le diamètre semble varier selon la position étudiée, mais là encore, les études ne sont pas en accord, car elles n'ont pas toutes étudié les mêmes zones. La zone la plus importante est celle dédiée à la chirurgie du sinus par voie latérale, soit principalement en regard de la première et de la seconde prémolaire maxillaire, ainsi qu'au niveau de la première molaire maxillaire.

D'autre part, au sujet du parcours de l'AAA, les extrémités de cette anastomose sont toujours intra-osseuses, et la zone d'intérêt chirurgical est partiellement intra-osseuse / intra-sinusienne le plus souvent.

La distance AAA – crête alvéolaire (moyenne de 17,97 mm), la distance AAA – plancher sinusien (moyenne de 8,07 mm), ainsi que la hauteur de crête alvéolaire résiduelle sont des critères totalement liés afin d'évaluer les risques de lésion vasculaire lors de la chirurgie. En effet, la fenêtre osseuse est principalement située dans la zone des prémolaires maxillaires et de la première molaire maxillaire, avec comme limite inférieure conseillée à 2 – 3 mm du plancher sinusien, et comme limite supérieure 15 mm au dessus du sommet de la crête alvéolaire / plancher sinusien.

L'AAA voit sa position la plus basse en regard de la première molaire maxillaire, et sa position la plus haute au niveau de la première prémolaire maxillaire.

Néanmoins, dans cette revue, la position de l'AAA se trouve majoritairement à plus de 15 mm de la crête alvéolaire. C'est pourquoi, le risque de lésion de l'AAA se voit diminué.

L'établissement d'un guide précis est difficilement réalisable pour plusieurs raisons :

- la hauteur de crête résiduelle dépend de la date de l'édentation (résorption osseuse plus importante avec le temps) ; l'édentement partiel ou complet postérieur maxillaire ; un sinus procident ; un antécédent de pathologie parodontale et / ou de pathologie sinusienne qui serait responsable d'une perte osseuse significative.

- la présence de septa osseux réduisant les possibilités de la réalisation du soulèvement de sinus par voie latérale (recours à la technique de la double fenêtre osseuse séparées verticalement par le septa osseux intra-sinusien), ou indiquant l'alternative du soulèvement de sinus par voie crestale (technique de Summers).

Plus la hauteur de crête résiduelle est faible, plus la greffe osseuse sera importante afin de placer des implants dans un os de hauteur suffisante. Ainsi, en toute logique, la probabilité de léser l'AAA est accrue en cas de crête résiduelle faible.

Des grandes directives peuvent néanmoins être émises, selon le parcours intra-osseux total ou partiel de l'AAA :

- En cas de parcours totalement intra-osseux, il est recommandé d'utiliser la technique de la double fenêtre laissant l'AAA à l'abri de toute lésion lors de la chirurgie, et n'empêchant pas pour autant de réaliser la pose des implants dans la même séance si besoin.
- En cas de parcours partiellement intra-osseux ou intra-sinusien, il est recommandé de refouler l'AAA en même temps que la membrane de Schneider.

Enfin, la technique chirurgicale recommandée en toutes circonstances est la piézochirurgie. Cette dernière est préférée à l'instrumentation rotative conventionnelle, malgré un temps chirurgical allongé, car elle agit sélectivement sur les tissus durs, tout en préservant les tissus mous (paquets vasculo-nerveux).

Dans un second temps, la gestion du risque hémorragique de l'AAA est discutée.

En cas de lésion de l'AAA, différentes méthodes sont proposées afin d'arrêter le saignement.

Parmi elles, l'électrocoagulation, a pour avantage d'arrêter rapidement le saignement, mais pour inconvénients de provoquer aussi bien une nécrose osseuse, qu'une potentielle nécrose de la membrane de Schneider, donc une réussite de greffe diminuée.

La ligature du vaisseau est une technique à laquelle on peut avoir recours, mais reste délaissée dans la littérature, car elle prive le sinus, la greffe, et l'os alentour de l'afflux sanguin.

La compression à l'aide d'une gaze stérile est une technique peu invasive, respectant les tissus, et obtenant de bons résultats. Si cette gaze est imbibée d'acide tranexamique, la réussite n'en est que meilleure pour l'arrêt hémorragique.

La cire à os ou le greffon bouchant le canal osseux n'est utilisable qu'en présence de ce canal. Cette solution est fonctionnelle, cependant elle présente le désavantage de priver l'os alentour de son afflux sanguin par obstruction, et ainsi potentialiser les risques de mauvaise cicatrisation du site opératoire ainsi que du greffon.

Enfin, l'utilisation de mini clamps n'a ici été décrit qu'une fois parmi les articles retenus pour la présente étude. Il semblerait que cette technique soit un bon compromis, en ne bloquant l'AAA que temporairement, toutefois, d'autres

études devront confirmer le bon usage de cette dernière, car il est fort probable qu'il y ai des risques de lésion de l'AAA à la pose ou la dépose de ces mini clamps.

5. Conclusion

L'artère alvéolo-antrale est toujours présente, indifféremment selon le sexe, ou encore selon l'âge contrairement à la tendance de réduction de vascularisation avec la sénescence. Bien que non à risque vital, la lésion de l'AAA représente à ce jour, la deuxième complication per-opératoire de la chirurgie du soulèvement de sinus par voie latérale, après la perforation de la membrane de Schneider. Aussi, compte tenu du développement important de l'implantologie, répondant à une demande croissante de restauration prothétique et fonctionnelle implanto-portée, cette chirurgie est de plus en plus utilisée. C'est pourquoi, l'étude de cette artère est à notre sens importante afin d'optimiser la réussite de cette chirurgie.

Les études recueillies ici, donnent un aperçu des données actuelles de la science en terme de prévention et de gestion de lésion de l'AAA. Toutefois, le sujet manque toujours de précisions quant à l'établissement d'un arbre décisionnel mettant en relation tous les facteurs en jeu pour l'acte chirurgical.

Nous pouvons imaginer que les progrès concernant cette chirurgie se feront en terme de détection de l'AAA radiographiquement, surtout lorsque l'AAA présente un large diamètre et est intra-sinusale. Quant à la gestion de l'hémorragie, bien que discutables, toutes les techniques utilisées trouvent de bons résultats, et les complications post-opératoires ne sont pas des plus fréquentes. Cependant, la meilleure gestion de ce risque hémorragique reste avant tout la prévention.

6. Bibliographie

Références bibliographiques :

1. Apostolakis D, Bissoon AK. Radiographic evaluation of the superior alveolar canal: measurements of its diameter and of its position in relation to the maxillary sinus floor: a cone beam computerized tomography study. *Clin Oral Implants Res.* 2014; 25(5):553–559.
2. Ballivet de Régloix S, Maurin O, Lisan Q, Pons E, Crambert A, Genestier L, et al. Relations pathologiques entre dents et sinus maxillaire. *EMC - Médecine buccale.* 2015;10(1):1-11. Article 28-270-V-10. [http://dx.doi.org/10.1016/S1877-7864\(14\)66249-2](http://dx.doi.org/10.1016/S1877-7864(14)66249-2)
3. Bernardi S, Mummolo S, Macozzi Ciavarelli L, Li Vigni M, Continenza MA, Marzo G. Cone beam computed tomography investigation about the antral artery anastomosis in a center of Italy population. *Folia Morphol (Warsz).* 2015. 10.5603/FM.a2015.0095.
4. Cawood JL, Howell RA. A classification of the edentulous jaws. *Int J Oral Maxillofac Surg.* 1988;17(4):232-236.
5. Elian N, Wallace S, Cho SC, Jalbout ZN, Froum S. Distribution of the maxillary artery as it relates to sinus floor augmentation. *Int J Oral Maxillofac Implants.* 2005; 20(5):784–787.
6. Ella B, Sédarat C, Noble RDC, Normand E, Lauerjat Y, Siberchicot F, et al. Vascular connections of the lateral wall of the sinus: surgical effect in sinus augmentation. *Int J Oral Maxillofac Implants.* 2008; 23(6):1047–1052.

7. Gaudy J-F, Cannas B, Gillot L, Gorce T, El Haddioui A, Charrier J-L. Atlas d'anatomie implantaire. Paris : Masson ; 2006.
8. Güncü GN, Yildirim YD, Wang HL, Tözüm TF. Location of posterior superior alveolar artery and evaluation of maxillary sinus anatomy with computerized tomography: a clinical study. Clin Oral Implants Res. 2011; 22(10):1164–1167.
9. Hayek E, Nasseh I, Hadchiti W, Bouchard P, Moarbes M, Khawam G, et al. Location of Posterosuperior Alveolar Artery and Correlation with Maxillary Sinus Anatomy. Int J Periodontics Restorative Dent. 2015;35(4):60–65.
10. Hur M-S, Kim J-K, Hu K-S, Bae HEK, Park H-S, Kim H-J. Clinical implications of the topography and distribution of the posterior superior alveolar artery. J Craniofac Surg. 2009; 20(2):551–554.
11. Ilgüy D, Ilgüy M, Dolekoglu S, Fisekcioglu E. Evaluation of the posterior superior alveolar artery and the maxillary sinus with CBCT. Braz Oral Res. 2013; 27(5):431–437.
12. Ilie OC, Ciulovică RC, Rusu MC. Anatomic variation of alveolar antral artery. Folia Morphol (Warsz). 2015;74(2):192-4. 10.5603/FM.2015.0031.
13. Jung J, Yim JH, Kwon YD, Al-Nawas B, Kim GT, Choi BJ, Lee DW. A radiographic study of the position and prevalence of the maxillary arterial endosseous anastomosis using cone beam computed tomography. Int J Oral Maxillofac Implants. 2011; 26(6):1273–1278.

14. Kang SJ, Shin SI, Herr Y, Kwon YH, Kim GT, Chung JH. Anatomical structures in the maxillary sinus related to lateral sinus elevation: a cone beam computed tomographic analysis. *Clin Oral Implants Res.* 2013; 24(Suppl A100):75–81.
15. Khojastehpour L, Dehbozorgi M, Tabrizi R, Esfandnia S. Evaluating the anatomical location of the posterior superior alveolar artery in cone beam computed tomography images. *Int J Oral Maxillofac Surg.* 2015 ;45(3) :354-8. doi:10.1016/j.ijom.2015.09.018
16. Kim JH, Ryu JS, Kim K-D, Hwang SH, Moon HS. A radiographic study of the posterior superior alveolar artery. *Implant Dent.* 2011;20(4):306–310.
17. Lee JH, Kang N, Moon Y-M, Pang E-K. Radiographic study of the distribution of maxillary intraosseous vascular canal in Koreans. *Maxillofac Plast Reconstr Surg.* 2016;38(1):1. DOI 10.1186/s40902-015-0045-x.
18. Lekholm U, Zarb GA. Prothèses ostéo-intégrées - L'ostéo-intégration en pratique clinique. Sélection et préparation du patient. Paris : CdP ; 1988. p. 199- 208.
19. Mardinger O, Abba M, Hirshberg A, Schwartz-Arad D. Prevalence, diameter and course of the maxillary intraosseous vascular canal with relation to sinus augmentation procedure: a radiographic study. *Int J Oral Maxillofac. Surg.* 2007; 36(8): 735–738.

20. Maridati P, Stoffella E, Speroni S, Cicciu M, Maiorana C. Alveolar antral artery isolation during sinus lift procedure with the double window technique. *Open Dent J.* 2014; 8(?)95–103.
21. Martin-Duverneuil N, Ruhin B. “Cone beam CT”: techniques et principales indications en imagerie dento-maxillo-faciale chez l’adulte. *EMC – Radiologie et imagerie médicale – musculosquelettique – neurologique – maxillofaciale* 2014;9(2):1-11 Article 31-677-A-10}.
22. Michel J, Antonini F, Varoquaux A, Moreddu E, Dessi P. Chirurgie du sinus maxillaire en dehors des traumatismes et des tumeurs. *EMC – Techniques chirurgicales – Tête et cou* 2013;8(1):1-11 {Article 46-140}.
23. Rahpeyma A, Khajehahmadi S. Alveolar Antral Artery: Review of Surgical Techniques Involving this Anatomic Structure. *Iranian Journal of Otorhinolaryngology.* 2014;26(2):73-78.
24. Rahpeyma A., Khajehahmadi S., Parvin Amini. Alveolar Antral Artery: Does its Diameter Correlate with Maxillary lateral wall Thickness in Dentate Patients? *Iranian Journal of Otorhinolaryngology.* 2014;26(3):163-167.
25. Rahpeyma A, Khajehahmadi S. Open Sinus Lift Surgery and the Importance of Preoperative Cone-Beam Computed Tomography Scan: A Review. *J Int Oral Health.* 2015; 7(9):127-133.
26. Rosano G, Taschieri S, Gaudy JF, Weinstein T, Del Fabbro M. Maxillary sinus vascular anatomy and its relation to sinus lift surgery. *Clin Oral Implants Res.* 2011; 22(7):711–715.

27. Rysz M, Ciszek B, Rogowska M, Krajewski R. Arteries of the anterior wall of the maxilla in sinus lift surgery. *Int J Oral Maxillofac Surg.* 2014; 43(9):1127–1130.
28. Seban A. *Greffes osseuses et implants.* Issy-les-Moulineaux : Masson ; 2008. p 272.
29. Sethi A, Kaus T. *Implantologie Clinique.* Paris : Quintessence international ; 2007. p 282.
30. Solar P, Geyerhofer U, Traxler H, Windisch A, Ulm C, Watzek G. Blood supply to the maxillary sinus relevant to sinus floor elevation procedures. *Clin Oral Implants Res.* 1999; 10(1):34–44.
31. Taschieri S, Rosano G. Management of the alveolar antral artery during sinus floor augmentation procedures. *J Oral Maxillofac Surg.* 2010;68(1):230. doi:10.1016/j.joms.2009.07.091.
32. Testori T, Rosano G, Taschieri S, Del Fabbro M. Ligation of an unusually large vessel during maxillary sinus floor augmentation. A case report. *Eur J Oral Implantol.* 2010; 3(3):255– 258.
33. Traxler H, Windisch A, Geyerhofer U, Surd R, Solar P, Firbas W. Arterial blood supply of the maxillary sinus. *Clin Anat.* 1999; 12(6):417–421.
34. Vacher C. *Bases anatomiques de l'abord du sinus maxillaire.* AOS. EDP Sciences. 2013;265(?):19-23. DOI: 10.1051/aos/2013503.

35. Valente NA. Anatomical Considerations on the Alveolar Antral Artery as Related to the Sinus Augmentation Surgical Procedure. Clin Implant Dent Relat Res. 2015. Sous presse. DOI 10.1111/cid.12355.
36. Valente NA, Harogiannis K, Sebastiano A. Alveolar antral artery management during sinus elevation: A case report of a novel approach with review of the literature. Int J Contemp Dent Med Rev. 2015;1-5. doi: 10.15713/ins.ijcdmr.67.
37. Varela-Centelles P, Loira-Gago M, Seoane-Romero JM, Takkouche B, Monteiro L, Seoane J. Detection of the posterior superior alveolar artery in the lateral sinus wall using computed tomography/cone beam computed tomography: a prevalence meta-analysis study and systematic review. Int J Oral Maxillofac. Surg. 2015; 44(11): 1405–1410.
38. Yang S, Kye S. Location of maxillary intraosseous vascular anastomosis based on the tooth position and height of the residual alveolar bone: computed tomographic analysis. J Periodontal Implantol Sci. 2014; 44(2):50–56.

Référence bibliographique électronique :

Testori T. Maxillary sinus surgery: anatomy and Advanced diagnostic Imaging. International Dentistry – African Edition. [en ligne]. 2012 [consulté le 18 septembre 2015] ; 2(5) :6-14. Disponible : http://www.moderndentistrymedia.com/sept_oct2012/testori.pdf

Table des matières

1. Introduction	13
1.1 <i>Rappels anatomiques</i>	13
1.1.1 Sinus maxillaire.....	13
1.1.2 Os maxillaire	16
1.1.3 Artère alvéolo-antrale (AAA).....	18
1.2 <i>Examens radiographiques pré-chirurgicaux</i>	20
1.2.1 Radiographie panoramique	20
1.2.2 Radiographie rétro-alvéolaire	21
1.2.3 Cone Beam Computed Tomography (CBCT) et Tomodensitométrie	21
1.3 <i>Techniques chirurgicales du sinus maxillaire en odontologie</i>	23
1.3.1 Cadwell Luc (par voie latérale) : technique opératoire	23
1.3.2 Alternative.....	24
2. Matériel et méthodes	26
2.1 <i>Base de données</i>	27
2.1.1 Mots clés.....	27
2.1.2 Critères de choix.....	28
3. Résultats	30
3.1 <i>Revue de littérature sur les données actuelles de la science relatives aux différentes chirurgies du sinus maxillaire en médecine bucco-dentaire et leurs risques vasculaires</i>	33
3.1.1 Taux de détection de l'AAA	36
3.1.2 Le diamètre de l'AAA	39
3.1.3 Le parcours de l'AAA.....	42
3.1.4 Distance AAA – crête alvéolaire	45
3.1.5 Distance AAA – plancher sinusien.....	48
3.1.6 Hauteur de crête résiduelle et son incidence sur la distance AAA – crête alvéolaire	49
3.1.7 Technique chirurgicale.....	51
3.1.8 Complications	53
3.2 <i>Synthèse de revues de la littérature</i>	56
4. Discussion	59
4.1 <i>Évaluation des risques anatomiques vasculaires de chirurgie du sinus maxillaire : proposition d'une liste de critères afin d'évaluer le risque de lésion de l'artère alvéolo-antrale</i>	59
5. Conclusion	64
6. Bibliographie	65

Jury : Président : P. AMBROSINI – Professeur des Universités
Juges : K. YASUKAWA – Maître de Conférence des Universités
D. JOSEPH – Maître de Conférence des Universités
V. MOBY – Maître de Conférence des Universités

Thèse pour obtenir le diplôme D'Etat de Docteur en Chirurgie Dentaire

Présentée par: Monsieur BOURDARIE Alexis, René, Louis

né(e) à: CHENOVE (Côte d'Or)

le 22 septembre 1991

et ayant pour titre : « Prévention et gestion du risque hémorragique de l'artère alvéolo-antrale lors de la chirurgie du sinus maxillaire ».

Le Président du jury



P. AMBROSINI

Le Doyen,
de la Faculté d'Odontologie



J.M. MARTRETTE

Autorise à soutenir et imprimer la thèse *gacg*

NANCY, le 24 MARS 2016

Le Président de l'Université de Lorraine



P. MUTZENHARDT

BOURDARIE Alexis – Prévention et Gestion du risque hémorragique de
l'artère alvéolo-antrale lors de la chirurgie du sinus maxillaire

Nancy 2016 : 73 pages. 9 figures ; 7 tableaux.

Th. : Chir.-Dent. : Nancy 2016

Mots clefs :

- artère alvéolo-antrale,
- implant,
- sinus maxillaire,
- hémorragie,
- chirurgie.

Résumé :

La chirurgie du sinus maxillaire est de plus en plus utilisée en Odontologie, essentiellement à visée implantaire. Cependant, certains risques non négligeables existent. Parmi eux, le risque hémorragique par lésion de l'artère alvéolo-antrale.

Une connaissance anatomique actualisée aux nouvelles données acquises de la science de même qu'une étude pré-chirurgicale complète (clinique et radiographique (CBCT : Cone Beam Computed Tomography / Scanner)), sont les outils permettant de prévenir au maximum ce risque.

Aussi, afin d'aborder la chirurgie avec plus de sécurité, il peut être intéressant d'examiner les possibilités chirurgicales ainsi que la quantification des risques selon plusieurs critères, tels que le diamètre de l'artère ou encore sa situation anatomique sur le site de l'ostéotomie, dans le but de ménager l'artère alvéolo-antrale.

Membres du jury :

Pr. P. AMBROSINI	Professeur des Universités	Président
Dr. K. YASUKAWA	Maître de conférences	Directeur de thèse
Dr. D. JOSEPH	Maître de conférences	Directeur de thèse
Dr. V. MOBY	Maître de conférences	Juge

Adresse de l'auteur :

Alexis BOURDARIE
6, impasse Georges Chastellain
21000 DIJON