



HAL
open science

L'apport de la fabrication additive en chirurgie orale

Julien Heyd

► **To cite this version:**

Julien Heyd. L'apport de la fabrication additive en chirurgie orale. Sciences du Vivant [q-bio]. 2017. hal-01932399

HAL Id: hal-01932399

<https://hal.univ-lorraine.fr/hal-01932399>

Submitted on 23 Nov 2018

HAL is a multi-disciplinary open access archive for the deposit and dissemination of scientific research documents, whether they are published or not. The documents may come from teaching and research institutions in France or abroad, or from public or private research centers.

L'archive ouverte pluridisciplinaire **HAL**, est destinée au dépôt et à la diffusion de documents scientifiques de niveau recherche, publiés ou non, émanant des établissements d'enseignement et de recherche français ou étrangers, des laboratoires publics ou privés.



AVERTISSEMENT

Ce document est le fruit d'un long travail approuvé par le jury de soutenance et mis à disposition de l'ensemble de la communauté universitaire élargie.

Il est soumis à la propriété intellectuelle de l'auteur. Ceci implique une obligation de citation et de référencement lors de l'utilisation de ce document.

D'autre part, toute contrefaçon, plagiat, reproduction illicite encourt une poursuite pénale.

Contact : ddoc-thesesexercice-contact@univ-lorraine.fr

LIENS

Code de la Propriété Intellectuelle. articles L 122. 4

Code de la Propriété Intellectuelle. articles L 335.2- L 335.10

http://www.cfcopies.com/V2/leg/leg_droi.php

<http://www.culture.gouv.fr/culture/infos-pratiques/droits/protection.htm>

ACADÉMIE DE NANCY - METZ
UNIVERSITÉ DE LORRAINE
FACULTÉ D'ODONTOLOGIE

Année 2017

N° 9935

THÈSE

pour le

DIPLÔME D'ÉTAT DE DOCTEUR EN CHIRURGIE DENTAIRE

par

Julien HEYD

né le 20 février 1988 à Besançon (25)

**L'APPORT DE LA FABRICATION
ADDITIVE EN CHIRURGIE ORALE**

présentée et soutenue publiquement le 19 octobre 2017

Examineurs de la thèse :

Pr. J.-M. Martrette	Professeur des Universités	Président
Pr. P. Ambrosini	Professeur des Universités	Juge
<u>Dr. C. Clément</u>	<u>Maître de Conférence</u>	<u>Directeur de thèse</u>
Dr. F. Maschino	Assistant Hospitalo Universitaire	Juge

**ACADÉMIE DE NANCY - METZ
UNIVERSITÉ DE LORRAINE
FACULTÉ D'ODONTOLOGIE**

Année 2017

N° 9935

THÈSE

pour le

DIPLÔME D'ÉTAT DE DOCTEUR EN CHIRURGIE DENTAIRE

par

Julien HEYD

né le 20 février 1988 à Besançon (25)

**L'APPORT DE LA FABRICATION
ADDITIVE EN CHIRURGIE ORALE**

présentée et soutenue publiquement le 19 octobre 2017

Examineurs de la thèse :

Pr. J.-M. Martrette	Professeur des Universités	Président
Pr. P. Ambrosini	Professeur des Universités	Juge
<u>Dr. C. Clément</u>	<u>Maître de Conférence</u>	<u>Directeur de thèse</u>
Dr. F. Maschino	Assistant Hospitalo Universitaire	Juge

*Par délibération en date du 11 décembre 1972,
la Faculté de Chirurgie Dentaire a arrêté que
les opinions émises dans les dissertations
qui lui seront présentées doivent
être considérées comme propres à
leurs auteurs et qu'elle n'entend leur donner
aucune approbation ni improbation.*

**Président : Professeur Pierre MUTZENHARDT****Doyen : Professeur Jean-Marc MARTRETTE**

Vice-Doyens : Dr Céline CLEMENT – Dr Rémy BALTHAZARD – Dr Anne-Sophie VAILLANT

Membres Honoraires : Dr L. BABEL – Pr. S. DURIVAUX – Pr A. FONTAINE – Pr G. JACQUART – Pr D. ROZENCWEIG - Pr ARTIS - Pr M. VIVIER *

Doyens Honoraires : Pr J. VADOT, Pr J.P. LOUIS

Professeur émérite : Pr M-P FILLEUL

Sous-section 56-01 Odontologie pédiatrique	Mme DROZ Dominique	Maître de Conférences *
	Mme JAGER Stéphanie	Maître de Conférences *
	M. PREVOST Jacques	Maître de Conférences
	Mme HERNANDEZ Magali	Maître de Conférences Associée *
	M. LEFAURE Quentin	Assistant
	M. MERCIER Thomas	Assistant *
Sous-section 56-02 Orthopédie Dento-Faciale	Mme EGLOFF Benoît	Maître de Conférences *
	Mme GREGOIRE Johanne	Assistante
Sous-section 56-03 Prévention, Epidémiologie, Economie de la Santé, Odontologie légale	Mme CLEMENT Céline	Maître de Conférences *
	Mme NASREDDINE Greyce	Assistante
	M. BAUDET Alexandre	Assistant *
Sous-section 57-01 Parodontologie	M. AMBROSINI Pascal	Professeur des Universités *
	Mme BISSON Catherine	Maître de Conférences *
	M. JOSEPH David	Maître de Conférences *
	M. PENAUD Jacques	Maître de Conférences
	M. LACH Patrick	Assistant
	Mme MAYER-COUPIN Florence	Assistante
	Mme PAOLI Nathalie	Assistante*
Sous-section 57-02 Chirurgie Buccale, Pathologie et Thérapeutique, Anesthésiologie et Réanimation	Mme GUILLET-THIBAUT Julie	Maître de Conférences *
	M. BRAVETTI Pierre	Maître de Conférences
	Mme PHULPIN Bérengère	Maître de Conférences *
	M. DELAITRE Bruno	Assistant
	Mme NACHIT Myriam	Assistante
	Mme KICHENBRAND Charlene	Assistante *
Sous-section 57-03 Sciences Biologiques (Biochimie, Immunologie, Histologie, Embryologie, génétique, Anatomie pathologique, Bactériologie, Pharmacologie)	M. YASUKAWA Kazutoyo	Maître de Conférences *
	M. MARTRETTE Jean-Marc	Professeur des Universités *
	Mme EGLOFF-JURAS Claire	Assistante*
Sous-section 58-01 Odontologie Conservatrice, Endodontie	M. MORTIER Éric	Maître de Conférences *
	M. AMORY Christophe	Maître de Conférences
	M. BALTHAZARD Rémy	Maître de Conférences *
	M. ENGELS-DEUTSCH Marc	Maître de Conférences
	M. VINCENT Marin	Maître de Conférences*
	M. GEVREY Alexis	Assistant
	Mme GEBHARD Cécile	Assistante
	M. GIESS Renaud	Assistant *
Sous-section 58-02 Prothèses (Prothèse conjointe, Prothèse adjointe partielle, Prothèse complète, Prothèse maxillo- faciale)	M. DE MARCH Pascal	Maître de Conférences
	M. SCHOUVER Jacques	Maître de Conférences
	Mme VAILLANT Anne-Sophie	Maître de Conférences *
	Mme CORNE Pascale	Maître de Conférences Associée *
	M. HIRTZ Pierre	Assistant *
	M. KANNENGIESSER François	Assistant
	Mme MOEHREL Bethsabée	Assistante*
	M. VUILLAUME Florian	Assistant
Sous-section 58-03 Sciences Anatomiques et Physiologiques Occlusodontiques, Biomatériaux, Biophysique, Radiologie	Mme STRAZIELLE Catherine	Professeur des Universités *
	Mme MOBY Vanessa (Stutzmann)	Maître de Conférences *
	M. SALOMON Jean-Pierre	Maître de Conférences
	Mme KARKABA Alaa	Assistante Associée

Souligné : responsable de la sous-section

* temps plein

Mis à jour le 05/09/2017

À notre président de thèse,

Monsieur le Professeur Jean-Marc MARTRETTE

Docteur en Chirurgie Dentaire

Professeur des Universités - Praticien Hospitalier

Doyen de la Faculté d'odontologie de Nancy

Chef de Service du CSERD de Nancy

Docteur en Sciences Pharmacologiques

Sous-section : Sciences biologiques (Biochimie, Immunologie, histologie, Embryologie, Génétique, Anatomie pathologique, Bactériologie, Pharmacologie).

Vous nous faites le grand honneur de présider notre thèse, votre soutien, votre pédagogie et vos qualités humaines envers les étudiants ont une valeur inestimable.

Veillez trouver dans ce travail l'expression de notre sincère reconnaissance et profonde gratitude.

À notre juge,

Monsieur le Pr Pascal Ambrosini

Docteur en Chirurgie Dentaire

Docteur de l'Université Henri Poincaré, Nancy 1

Vice-Doyen au budget et aux affaires hospitalières

Habilité à diriger des recherches

Professeur des Universités Responsable de la sous-section : Parodontologie

Nous apprécions l'honneur que vous nous faites en acceptant de faire partie de notre jury de thèse.

Nous vous remercions pour votre dévouement, votre sympathie et votre pédagogie tout au long de nos études.

Soyez assuré de notre sincère gratitude et de notre profonde reconnaissance.

À notre directeur et juge,

Madame le Docteur Céline CLÉMENT

Docteur en Chirurgie Dentaire

Docteur de l'Université de Lorraine

Vice-Doyen en charge de la pédagogie

Maître de Conférences des Universités – Praticien Hospitalier

Responsable de la sous-section : Prévention, Épidémiologie, Économie de la Santé,

Odontologie Légale.

Vous nous avez fait l'honneur de diriger cette thèse.

Nous avons été très touchés par votre confiance, votre disponibilité, vos conseils et votre investissement dans la réalisation de ce travail.

Nous sommes également reconnaissants pour votre présence tout au long de notre parcours universitaire.

Nous voulons exprimer ici notre immense gratitude et notre sincère sympathie.

À notre juge,

Monsieur le Docteur François MASCHINO

Docteur en Chirurgie Dentaire

Lauréat de l'Académie Nationale de Chirurgie-Dentaire

Nous vous remercions très sincèrement de juger notre travail.

Nous nous souviendrons de votre pédagogie et de vos enseignements durant notre cursus universitaire.

Veillez trouver dans notre travail l'expression de notre gratitude et profond respect.

SOMMAIRE

1. Introduction

2. La fabrication additive

2.1. Définition

2.2. Historique

2.3. Les différents principes de fabrication additive

2.4. Protocole d'utilisation

3. Les applications de la fabrication additive

3.1. Connaissance anatomique et formation pratique

3.2. Connaissance pré-opératoire

3.3. Guides opératoires

3.4. Augmentation du volume osseux alvéolaire

4. Discussion

5. Conclusion

6. Bibliographie

6.1. Référence bibliographie

6.2. Référence bibliographie électronique

7. Tables des matières :

LISTE DES FIGURES

Figure 1 : Photographie de procédés additif et soustractif.	15
Figure 2 : Principe de fonctionnement de la technique SLA.	19
Figure 3 : Principe de fonctionnement de la technique DLP™.	19
Figure 4 : Principe de fonctionnement de la technique PolyJet™.	20
Figure 5 : Principe de fonctionnement de la technique par frittage laser.	22
Figure 6 : Principe de fonctionnement de la technique 3D Printing.	23
Figure 7 : Principe de fonctionnement de la technique FDM.	24
Figure 8 : Représentation géométrique du fichier STL.	29
Figure 9 : Principe du tranchage par le slicer.	30
Figure 10 : Crâne imprimé.	34
Figure 11 : Modèle d'os temporal après fraisage et coloration.	36
Figure 12 : Rapport entre la troisième molaire et le nerf mandibulaire.	37
Figure 15 : Résultat de l'examen d'imagerie.	40
Figure 16 : Résultat de la FA.	41
Figure 17 : Implant mal positionné.	43
Figure 18 : Photographie intra buccale du projet prothétique et guide radiologique.	44
Figure 20 : Guide chirurgical à appui muqueux et vis de fixation.	45
Figure 21 : Guide chirurgical à appui osseux avec vis de fixation.	46
Figure 22 : Planification de la localisation des implants et des vis de fixation.	47
Figure 23 : Guide implantaire à appui muqueux.	47
Figure 24 : Guide chirurgical à appui muqueux sur son site opératoire.	47
Figure 25 : Pathologies destructurantes de la mandibule.	52
Figure 26 : Lambeau fibulaire, son ostéotomie et l'adaptation à la plaque.	54
Figure 27 : Placement du greffon osseux fixé à la mandibule par une plaque.	54
Figure 28 : Morphologies des zones receveuses et donneuses sur les modèles virtuels.	56
Figure 29 : Choix des caractéristiques des guides sur le modèle virtuel.	57
Figure 30 : Essayage de la plaque personnalisée.	58
Figure 31 : Utilisation des guides de coupe.	59
Figure 32 : Reconstruction mandibulaire.	60
Figure 33 : Sites de prélèvements intra-oraux.	63
Figure 34 : Comparaison des structures osseuses humaines et artificielles.	65

LISTE DES TABLEAUX

Tableau 1 : Avantages et inconvénients des techniques de FA.	25
Tableau 2 Récapitulatif des caractéristiques du scanner et du CBCT.	27
Tableau 3 : Précision des techniques d'impression.	31
Tableau 4 : Comparaison entre la position implantaire planifiée et réelle suivant le type d'appui.	48
Tableau 5 : Absence de prise d'antalgiques post-opératoire.	50
Tableau 6 : Évaluation subjective de la douleur post-opératoire.	50
Tableau 7 : Protocole de la greffe fibulaire libre utilisant la FA.	55
Tableau 8 : Résultat de l'étude de la fiabilité des plaques personnalisées par rapport à la planification virtuelle.	61
Tableau 9 : Comparaison de scaffolds greffés.	67
Tableau 10 : Comparaison entre scaffolds et éléments alloplastiques greffés.	68
Tableau 11 : Comparaison entre scaffold et éléments autologues greffés.	69

LISTE DES ABRÉVIATIONS

FA : *Fabrication Additive*

3D : *3 Dimensions*

STL : *Standard Tessellation Language*

SLA : *StéréoLitographie Appratus*

CLIP : *Continuous Liquid Interface Production*

FDM : *Fused Deposition Modeling*

FPP : *Fumarate de PolyPropylène*

PVC : *Poly-Chlorure de Vinyle*

DLP : *Digital Light Processing*

SLS : *Selective Laser Sintering*

HA : *HydroxyApatite*

TCP : *TriCalcium Phosphate*

3DP : *Three Dimensionnal Printing*

FDM : *Fused Deposition and Modeling*

ABS : *Acrylonitrile Butadiène Styrène*

PLA : *Acide PolyLactique*

PLGA : *Poly (acide Lactide-co-Acide Glycolide)*

DICOM : *Digital Imaging and COmmunication Medicine*

CBCT : *Cone Beam Computed Tomography.*

BCP : *Biphasic Calcium Phosphate*

1. Introduction

La fabrication additive est un procédé de création d'objet par incrémentation de matière. Ce processus de fabrication englobe un nombre important de techniques différentes se démarquant par des procédés techniques variés apportant chacun une fiabilité, des avantages, des inconvénients et des possibilités qui lui sont propres.

Elle est arrivée à maturité au début du XXI^e siècle. Depuis son utilisation se développe dans un nombre varié de secteurs allant de l'aéronautique au particulier. Elle est déjà présente dans le domaine médicale, en chirurgie orale notamment. On en retrouve par exemple une application en anatomie, dans l'aide à l'opération ou à la création de greffon implantable.

La comparaison avec des techniques de chirurgie classique est nécessaire afin d'étudier les apports de cette technologie dans l'acte chirurgical. Présente-t-elle un gain de précision, de sécurité, de productivité ? Nous tacherons de répondre à ces questions en nous appuyant sur des études cliniques issues de la littérature scientifique récente.

2. La fabrication additive

2.1. Définition

Le terme de Fabrication Additive (FA) regroupe l'ensemble des procédés de fabrication réalisant un objet par apposition couche par couche, dirigée à l'aide d'une machine à commande numérique. Elle possède un fonctionnement analogue à l'impression d'un texte par une imprimante à encre classique. Cette fabrication additive est connue du grand public sous le nom d'impression trois dimensions (3D). L'approche de fabrication des pièces couche par couche se définit par opposition aux techniques d'usinage classique par méthode soustractive (Figure 1). La FA permet davantage de liberté dans le choix des formes (Lee, 1997), associée à une plus grande précision (Klein et coll., 1992).




Figure 1 : Photographie de procédés additif et soustractif.
Fabrication par procédé additif (stéréolithographie) (A) et usinage soustractif à l'aide d'une aléreuse horizontale (B).

A : d'après Mingda™, 2016 et B : d'après Atelier Gomex™, 2016

2.2. Historique

L'impression en 3D nous amène à une véritable révolution sur la façon de penser, concevoir et créer les objets du quotidien. Malgré une récente popularité, c'est une technique mise au point progressivement par les industriels depuis plus de trois décennies. Cet intérêt naît de la possibilité de fabriquer des objets plus personnalisés, tout en faisant des économies de matériaux.

Cette histoire industrielle commence vers la fin des années 1980 et trois types d'approches émergent durant cette période.

La première est initiée, en 1986, par Chuck Hull au sein de l'entreprise 3D Système™. Il invente un système de FA s'appuyant sur une technique de photopolymérisation (3Dsystems™, 2015). Il est également à l'origine d'un protocole, encore standard à l'heure actuelle, le format STL pour Standard Tessellation Language (Lipson et Kurman, 2014).

La même année, Lisa et Scott Crump, via leur entreprise Stratasys™, adoptent une approche fondée sur l'apport successif de matière fondue pour réaliser des objets (Stratasys™, 2016).

Enfin, en 1989, l'entreprise allemande EOS™ s'appuie sur une technique de frittage laser qui consiste à chauffer et fusionner de petites billes de métal entre elles. Ce procédé est un dérivé d'une technique créée par Carl R. Deckard et commercialisée par DTM Corporation™ (EOS™, 2016).

Nous ne parlons pas encore d'impression 3D, mais uniquement de fabrication additive. Ce terme entré dans le langage courant est déposé par deux professeurs du Massachusetts Institute of Technology, Michael Cima et Emmanuel Sachs en 1993. Ils inventent un procédé utilisant un matériau sous forme de poudre qui est amalgamé à l'aide d'un liant. Ils cèdent le principe à l'entreprise Z Corporation™ en 1995 (3Dsystems™, 2012).

Au terme de l'année 1995, cinq entreprises, utilisant cinq techniques différentes se partagent le marché de l'impression 3D. L'entreprise de Hull, 3D Système™, rachète en 2001 DTM Corporation™, acquérant ainsi sa technique de frittage laser, puis en 2012 la Z Corporation™ et toute son expertise de l'impression couleur en 3 dimensions. De ce fait, 3D système est devenu incontournable dans le milieu de la FA professionnelle (Berchon et Luyt, 2014).

2.3. Les différents principes de fabrication additive

2.3.1. Introduction

Il existe trois types de procédés, regroupant chacun différentes variantes techniques :

- la photopolymérisation
- le liage de poudre
- le dépôt progressif de matière

Ces trois familles, pourtant technologiquement différentes, ont des principes de bases communs (Berchon et Luyt, 2014).

- Fichier 3D

Ce fichier est un prérequis obligatoire à l'impression 3D. Il faut au préalable un modèle graphique 3D virtuel, créé à l'aide d'un programme informatique de modelage, numérisé ou récupéré directement sur un site internet de partage. À l'heure actuelle, une imprimante 3D ne peut créer un objet 3D à partir d'un simple croquis ou d'une illustration en 2D.

- Machine à commande numérique

Elle est dite numérique, car elle fonctionne avec un ensemble de logiciels informatiques qui permettent de préparer le fichier 3D pour l'impression.

2.3.2. Photopolymérisation

- Introduction (Lipson et Kurman, 2014)

Il s'agit d'une technique d'impression 3D qui repose sur la caractéristique que possèdent certaines résines à durcir par photopolymérisation. Les résines utilisées prennent la forme de monomères. Sous l'effet de la lumière, la polymérisation mène à la formation d'une chaîne de monomères, appelé polymère, rigidifiant l'ensemble. Des photoinitiateurs sont généralement ajoutés afin d'accélérer la réaction de polymérisation.

- Stéréolithographie ou SLA™

Mise au point en 1986 par Chuck Hull, elle est la première technique d'impression 3D à avoir vu le jour. Elle est fondée sur un procédé de stéréolithographie, technique mise au point quatre années plus tôt. Il faut attendre 1989 pour voir apparaître la première imprimante 3D, la SLA-250™. L'expression « impression 3D » n'existe pas encore à cette époque, Chuck Hull parle de « Stereolithography Apparatus » (SLA), qui désigne fabrication par couches successives d'un matériau sensible à la lumière (Lipson et Kurman, 2014 ; 3Dsystems™, 2015).

Les imprimantes SLA (Figure 2) sont composées d'un réservoir rempli de plusieurs litres d'un mélange liquide (monomère/photoinitiateur), d'une plate-forme mobile immergée dans ce réservoir, d'un laser à rayon ultraviolet, d'un ordinateur qui commande le laser et le plateau d'impression mobile. Le laser trace dans le mélange liquide, à l'aide d'un système de miroirs, la première tranche selon les indications envoyées par l'ordinateur. L'impression se fait tranche par tranche de sa base vers son sommet, à la surface de la plate-forme amovible qui s'enfonce dans la cuve.

Son inconvénient est intrinsèque à son fonctionnement. La réaction de photopolymérisation libère des sous-produits toxiques nécessitant un nettoyage complet en post-production (Nguyen et West, 2002).

Le point négatif de cette technique est qu'elle ne permet pas d'obtenir des objets de différentes couleurs. Cependant, elle a l'avantage d'apporter une précision très inférieure au millimètre ($50 \mu\text{m}$) (Wendel et coll., 2008 ; Chua et coll., 2010). Elle permet également de créer des objets relativement grands, de l'ordre de deux mètres, avec toujours la même exactitude (Stratasys™, 2015). Cette technique est relativement lente dans la fabrication des objets. En effet, le processus de réalisation d'une pièce peut durer de plusieurs heures à quelques jours, suivant sa taille. Lorsque le processus de fabrication est enclenché il demande peu de surveillance (Sachs et coll., 1992).

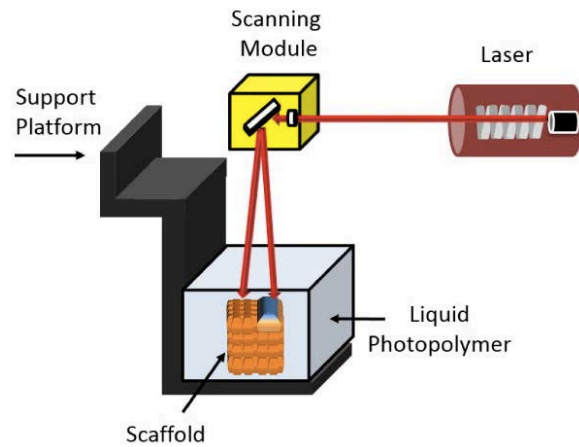
Un procédé appelé Continuous Liquid Interface Production (CLIP), vise à photopolymériser sans contact avec l'air. Cette particularité permet d'améliorer grandement la vitesse de fabrication, il est possible d'atteindre les 100 millimètres par heure. Malheureusement la précision est diminuée, n'atteignant que 0,1mm (Tumbleston et coll., 2015).

Ce procédé est, pour le moment majoritairement utilisé dans des domaines industriels aux moyens financiers élevés, tels que les secteurs de l'aérospatiale, de la défense ou encore de l'automobile.

Figure 2 : Principe de fonctionnement de la technique SLA.

Le laser (rouge) est déplacé par des miroirs au sein d'un système de balayage (jaune) et permet, par photopolymérisation de créer le modèle « scaffold » (orange) dans un mélange liquide (gris clair).

Source : Hollister, 2005



- Digital Light Processing™ ou DLP™

Cette technique est utilisée pour la première fois en 2002 par la société Envision TEC™ (EnvisionTEC™, 2016). Le procédé est fondé sur l'utilisation d'une puce contenant jusqu'à 2 millions de miroirs microscopiques imaginée et créée par Larry Hornbeck dès 1987 (Texas Instrument™, 2016).

Le principe (Figure 3) est le même que pour la technologie SLA. La lumière ultraviolette, guidée par commande numérique, photopolymérise le mélange monomère/photoinitiateur. À la différence de la technique SLA, c'est une puce qui balaye, en une seule fois, toute la surface du réservoir, à la manière d'un négatoscope, ne laissant passer la lumière qu'aux endroits définis informatiquement. Il n'y a pas de mouvement de translation, mais exclusivement un mouvement vertical du plateau d'impression mobile.

La DLP présente l'avantage, par rapport à la SLA, d'augmenter considérablement la vitesse d'impression. En revanche, elle présente une précision 100 fois moindre, de l'ordre de 0,2 mm (Berchon et Luyt, 2014) et pour cette raison elle est encore peu utilisée dans le milieu médical.

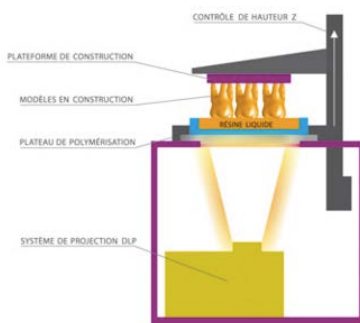


Figure 3 : Principe de fonctionnement de la technique DLP™.

Le système de projection DLP™ (olive) projette de la lumière sur la partie inférieure du plateau de polymérisation (bleu). La résine liquide (orange) est photopolymérisée (dents oranges) et maintenue à la plateforme de construction (violet) mobile sur l'axe Z (flèche blanche verticale).

Source : Wohlers Report, 2012

- Technologie PolyJet™

Mise en œuvre par l'entreprise Stratasys™, cette technique utilise également la photopolymérisation, mais d'une façon différente des procédés SLA et DLP vus précédemment. Ce procédé (Figure 4) possède un fonctionnement se rapprochant de l'imprimante à jet d'encre. La tête d'injection coulisse d'avant en arrière sur un axe X, déposant à chaque passage une fine couche de photomonomère. Après sa dépose, cette couche durcit immédiatement par un traitement ultraviolet, dispositif situé de part et d'autre de la tête d'impression. Comme précédemment, le plateau d'impression mobile descend niveau après niveau, en fonction de l'épaisseur des couches définie avant l'impression (Cox et coll., 2015), permettant une résolution de 160 μm mm (Lambrecht et coll., 2009).

Dans la variante PolyJet Matrix™, il est possible d'imprimer simultanément plusieurs types de matériaux aux propriétés physiques et mécaniques différentes, ayant chacun un compartiment dédié (Objet™, 2010).

Grâce à son système de double jet, l'imprimante est en mesure de combiner un matériau souple et dur ou un matériau transparent et opaque. Ce procédé, appelé "Digital Materials", est rendu possible grâce à l'utilisation d'un logiciel tel Objet Studio™, qui permet d'implanter directement dans le fichier STL la combinaison des différents matériaux (Stratasys™, 2016).

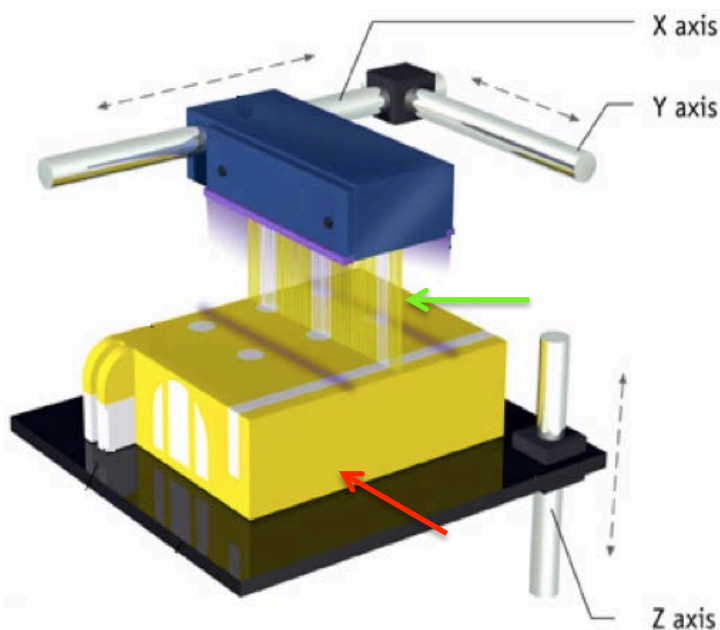


Figure 4 : Principe de fonctionnement de la technique PolyJet™.

La tête d'impression (bleu), mobile sur les axes X et Y (horizontaux), projette le matériau (flèche verte) et le photopolymérise à l'aide de lumière ultraviolette (violet) directement. L'objet (flèche rouge) est créé sur le support de construction (noir), mobile sur l'axe Z (vertical).

D'après : Design Tech™, 2016

2.3.3. Liage de poudre

- Introduction

Il s'agit d'un ensemble de procédés ayant la particularité d'utiliser de la poudre comme matériau de base. Ce qui différencie les procédés entre eux est la façon de faire fusionner cette poudre.

Le principal avantage de cette technique d'impression est la mise à disposition d'une grande diversité de matériaux et en particulier ceux de la famille des métaux qui a permis une avancée importante de l'impression tridimensionnelle.

- Le frittage laser ou SLS

Le frittage est un procédé de fabrication de pièces consistant à chauffer un matériau sous forme de poudre. Sous l'effet de la chaleur, les grains se soudent entre eux, induisant la cohésion de la pièce.

L'imprimante (Figure 5) est composée de deux bacs, possédant chacun un piston. Le premier est rempli de poudre choisie pour composer le futur objet. Elle est chauffée légèrement sous le point de fusion. Le deuxième est vide et se remplit de poudre couche par couche au cours du processus. Entre ces deux réservoirs, un rouleau fait des allers retours et dépose à chaque passage une quantité prédéfinie de poudre. À chaque passage, le piston du bac contenant la poudre se lève d'une hauteur égale à la tranche définie et inversement pour le deuxième piston.

Un laser, dirigé par un système de miroirs, a pour rôle de faire fondre les particules suivant le modèle créé virtuellement par ordinateur. Cette opération de frittage est ainsi renouvelée jusqu'à l'obtention de l'objet.

La surface d'impression à base de poudre est généralement d'apparence sableuse, à la différence de la technique SLA, dont l'apparence est plus lisse. Il est nécessaire d'appliquer un traitement post-impression, de polissage et vernissage, afin d'obtenir une surface lisse et d'éliminer les particules non fusionnées. Il est à noter que cette technique ne permet pas la coloration durant la fabrication. Il sera donc nécessaire d'appliquer un traitement post-impression pour obtenir un objet coloré (Gross et coll., 2014).

Pour une fusion homogène et optimale cette technique exige l'utilisation de particules uniformes et fines, d'environ 50µm (Berchon et Luyt, 2014). Elle permet une précision dans les trois dimensions d'environ 0,25mm (Berry et coll., 1997).

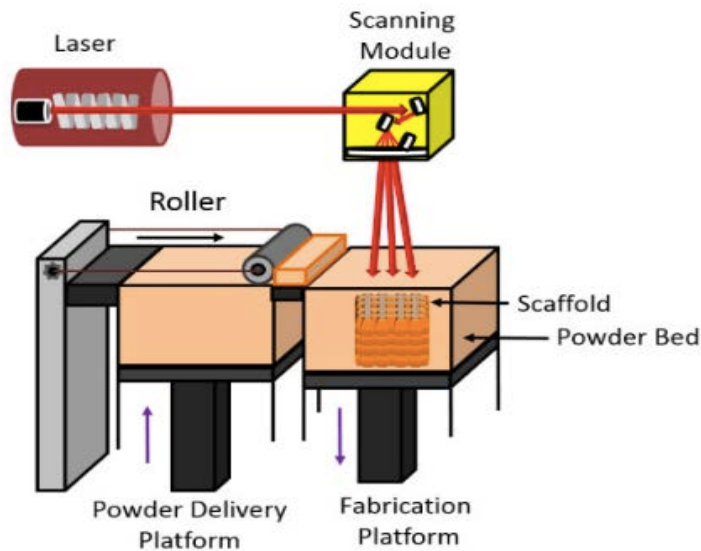


Figure 5 : Principe de fonctionnement de la technique par frittage laser. Le matériau en poudre (orange clair) est déposé couche par couche par le rouleau depuis la plate-forme de stockage ascendante (noire à gauche) sur la plateforme de fabrication descendante (noire à droite). La technique, par frittage laser permet de créer le modèle « scaffold » (orange foncé). Le laser (rouge) est déplacé par l'intermédiaire de miroirs regroupés dans un système de balayage (jaune).
Source : Hollister, 2005

- Technique three Dimensional Printing ou 3DP

Le procédé, appelé 3DP pour "Three Dimensional Printing", consiste en une projection d'un agent liant ayant pour effet d'amalgamer le matériau choisi pour créer l'objet. L'utilisation de liant coloré permet pour la première fois la fabrication d'un objet multicolore. Une plus large gamme de matériaux sont utilisables tels que le plastique, la céramique et le métal. Le droit exclusif d'utilisation de ce procédé est cédé en 1995 par le MIT à l'entreprise Z Corporation™ (3Dsystems™, 2016).

Elle est à ce jour la seule au monde, avec une technique de laminage de papier par dépôt sélectif (non traité dans ce travail), à pouvoir pratiquer une impression 3D simultanée de plusieurs centaines de milliers de couleurs.

Cette technique (Figure 6) fonctionne par abaissements successifs d'une plate-forme sur laquelle un rouleau étale une très fine couche de poudre. Ensuite, une tête d'impression dépose de minuscules gouttes de liant qui viennent encoller la poudre selon le tracé défini par le modèle virtuel réalisé informatiquement. Le niveau de résolution des dimensions est de l'ordre de 0,17 mm (Ashley, 1991).

Elle a l'avantage d'être économique par rapport à la stéréolithographie mais en contrepartie la qualité d'impression est moindre. Un autre inconvénient de cette technique est de générer des objets plus fragiles. La résistance dépend de l'agent servant de liant entre les grains de matériaux et implique un traitement post-impression de renforcement de la structure (Lipson et Kurman, 2014).

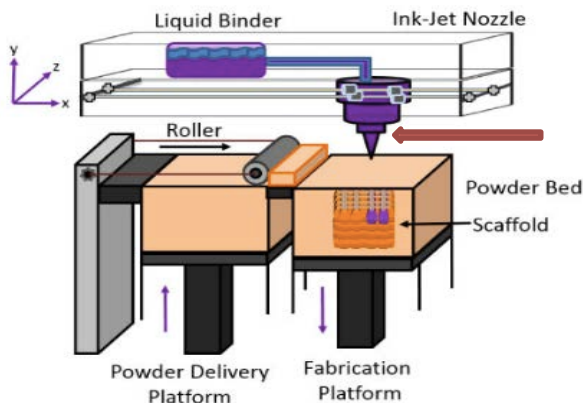


Figure 6 : Principe de fonctionnement de la technique 3D Printing.

Le matériau en poudre (orange clair) est déposé couche par couche à l'aide du rouleau depuis la plateforme de stockage ascendante (noire à gauche) sur la plateforme de fabrication descendante (noire à droite). La technique par encollage permet de créer le modèle « scaffold » (orange foncé). Le liant (violet) est apporté par la tête d'impression (flèche rouge) mobile sur les axes X et Y (horizontaux).

D'après : Hollister, 2005

2.3.4. Dépôt de matière fondue

Cette technique est fondée sur la dépose couche par couche d'un matériau liquéfié, grâce à une tête d'extrusion qui se déplace. C'est la technique d'impression tridimensionnelle la plus répandue. L'inconvénient majeur de la démocratisation de ce procédé est la mise sur le marché d'un grand nombre de machines différentes. La liste des matériaux utilisables est longue, les coûts sont variables et la qualité d'impression inégale.

Il est à noter que le terme Fused Deposition Modeling (FDM) est détenu par Stratasys™ et, par conséquent, aucune entreprise n'est en droit d'utiliser ce terme, même si leur procédé est strictement identique. Pour cette raison, les termes Fused Filament Fabrication ou Molten Polymer Déposition sont utilisés aujourd'hui, ces variantes utilisent toutes le même procédé. Afin de simplifier la compréhension nous utiliserons exclusivement le terme de FDM (Berchon et Luyt, 2014).

À la différence des deux types de techniques précédentes, qui se servent de la lumière ou d'un liant pour solidifier le matériau, liquide ou poudre, la FDM consiste à déposer la matière au fur et à mesure (Figure 7). Elle utilise des matériaux thermosensibles, chauffés et déposés sur un support solide à l'aide d'une buse et qui suit le chemin défini par le fichier obtenu par la conception informatique. L'objet est construit, par une succession de très fines couches, de la base vers son sommet (Do et coll., 2015).

Sa précision est variable et dépendante du diamètre du filament mis en place dans la machine. Des filaments de $200\ \mu\text{m}$ sont retrouvés et peuvent prétendre remplir leurs rôles de fabrication d'objets solides et exploitables (Chen et coll., 2016).

En modifiant la tête d'extrusion par une seringue, ce procédé peut être utilisé dans le secteur alimentaire ou pour la création de tissus organiques, comme le propose l'entreprise Organovo™ (Organovo™, 2016).

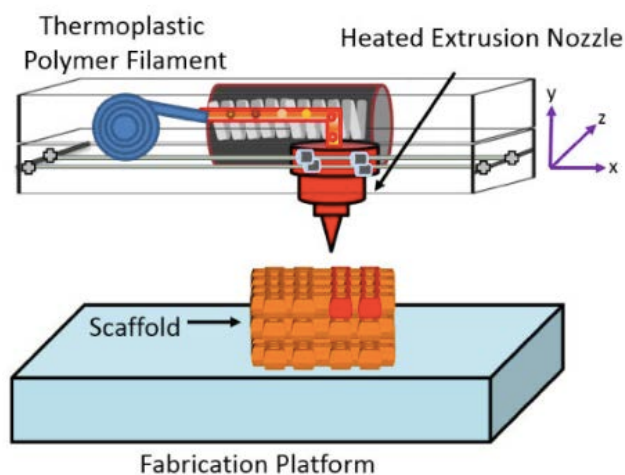


Figure 7 : Principe de fonctionnement de la technique FDM.

Le filament (bleu) est chauffé et déposé par la tête mobile (rouge) créant le modèle « scaffold » (orange foncé) sur la plate-forme fixe (bleu clair).

Source : Hollister, 2005

Les matériaux sont variables et les plus couramment utilisés sont les dérivés des phosphates de calcium comme l'HydroxyApatite (HA) ou le TriCalcium Phosphate (TCP). On retrouve également des thermoplastiques comme l'Acrylonitrile Butadiène Styrène (ABS), l'acide polylactique (PLA) et le Poly acide lactide-co-acide glycolide (PLGA) (Hong et coll., 2012 ; Do et coll., 2015 ; Chen et coll., 2016).

Tableau 1 : Avantages et inconvénients des techniques de FA.

Synthèse des avantages et inconvénients des différentes techniques d'impression en trois dimensions disponibles actuellement?

	Avantages	Inconvénients
SLA	<ul style="list-style-type: none"> • Pièces de grande taille supérieure à 2 mètres • Solidité dans le temps • Précision importante 	<ul style="list-style-type: none"> • Procédé lent • Présence de sous produits toxiques • Matériaux limités • Déformation en post impression
DLP	<ul style="list-style-type: none"> • Réduction par trois du coût par rapport à la technique SLA • Rapidité de fabrication 	<ul style="list-style-type: none"> • Support rigide • Encore peu utilisé et appliqué
PolyJet™	<ul style="list-style-type: none"> • Précis • État de surface lisse • Combinaison de matériaux 	<ul style="list-style-type: none"> • Nécessité d'un support rigide
SLS	<ul style="list-style-type: none"> • Pas de séchage, sauf pour la céramique 	<ul style="list-style-type: none"> • Déformation possible de l'objet avec le temps • État de surface sableuse • Faible précision
3DP	<ul style="list-style-type: none"> • Rapide • Couleurs possibles 	<ul style="list-style-type: none"> • Pièces fragiles sans traitement post-impression. • État de surface granuleuse.
FDM	<ul style="list-style-type: none"> • Rapide. • Élimination des résidus toxiques pendant la fabrication. • Simplicité d'utilisation 	<ul style="list-style-type: none"> • Résistance faible dans le sens du collage • Fils fondus perceptibles

Source : auteur

2.4. Protocole d'utilisation

2.4.1. Acquisition du modèle numérique

L'objet est modélisé sur ordinateur (CAO). Cette technique est éprouvée depuis de très nombreuses années dans l'industrie utilisant des machines à commandes numériques. Cette étape consiste à créer virtuellement le modèle à imprimer, en définissant ses dimensions et ses caractéristiques internes et externes.

Deux approches à cette étape d'acquisition sont décrites :

- Création du modèle sans support d'imagerie

Son élaboration doit suivre un cahier des charges bien établi et précis. Le modèle est créé sans aucun support technique d'imagerie ou à partir d'une base de données, telle qu'une bibliothèque, comprenant un grand nombre de prototypes prêts à l'emploi pour l'entraînement à des gestes chirurgicaux (Patzelt et coll., 2015).

- Création du modèle à partir d'un support d'imagerie

Associé à la technique de tomodensitométrie à rayon X, le développement de l'informatique permet d'obtenir des données numériques, appelées voxels, du volume anatomique analysé. L'ensemble de ces données forment l'homologue virtuel du patient sous un format standardisé, appelé « *Digital Imaging and COmmunication in Medecine* » (DICOM). De la taille et de la forme des voxels dépend la résolution de l'image 3D. Elles peuvent être isotropiques (forme de cube) ou anisotropiques (forme de pavé) (Hodez et Bravetti, 2010).

Actuellement deux types de machines sont utilisées. Elles se différencient par leurs irradiations ainsi par leurs niveaux de contraste (Bellaiche, 2007 ; Maloul et coll., 2011)

Le scanner, par son fonctionnement présente des voxels anisotropiques ; leurs plus petites distances, 625 μm étant réalisées par les coupes. Depuis le début des années 2000, des recherches ont diminué cette résolution mais au prix d'une irradiation plus importante pour le patient. En revanche grâce à l'intensité du rayon X, ce système présente une résolution en densité (contraste) très important. Ce contraste est évalué suivant l'échelle de Hounsfield qui permet ainsi de discriminer numériquement les différents environnements rencontrés comme l'air, la graisse, l'os, la dent, la pulpe...

Le *Cone Beam Computed Tomography* (CBCT) produit des voxels isotropiques. Leurs tailles minimales (résolution de l'image) varient de 300 à 125 μm pour les meilleurs appareils. Si la résolution du CBCT est meilleure que celle du scanner, le contraste est en revanche inférieur. Ce résultat est le fruit d'une plus faible intensité du rayon photonique. Dans le tableau 2 présenté ci-dessous, sont synthétisées les caractéristiques du scanner et du CBCT (Tableau 2).

Tableau 2 Récapitulatif des caractéristiques du scanner et du CBCT.

	Scanner	CBCT
Résolution spatiale	625 μm	125 à 300 μm
Contraste	+++	---
Intérêt	Régions à fortes différences de densités	Tissus durs

Source : auteur

Le CBCT est actuellement le plus retrouvé dans la pratique dentaire ainsi que dans les expérimentations pratiquées avec les imprimantes 3D. En odontologie, le CBCT est considéré de nos jours comme la référence pour l'imagerie osseuse de la sphère maxillo-faciale (Haute Autorité de Santé, 2009). Son utilisation est parfaitement indiquée pour les imageries du tissu dur. Elle est intéressante en chirurgie implantaire (Rugani et coll., 2009), pour localiser le canal mandibulaire par rapport à la troisième molaire (Matzen et Wenzel, 2015) ou encore dans l'approfondissement de la connaissance morphologique du système endocanaire de la dent (Venskutonis et coll., 2014).

Malgré tout, le contraste important du scanner, comparé au CBCT, peut s'avérer être un avantage notamment pour discriminer les différents types de tissus. Cette différence de densité permet, à l'aide d'une imprimante PolyJet™, d'imprimer différents matériaux pour différentes densités. On imagine dès lors très bien une utilisation de ce procédé au niveau dentaire, dans un cadre pédagogique, avec possibilité de mise en évidence de la dent, de la muqueuse et de l'os.

2.4.2. Modèle virtuel

Que le modèle virtuel découle de la première ou de la deuxième approche, il peut être visionné (logiciel visionneur) ou modifié (logiciel modeleur) afin de répondre au besoin de l'opérateur et de l'opération.

- Logiciel visionneur

OsiriX™ (Pixmeo™, 2016) est un logiciel de navigation dans une image en trois dimensions. Il a été conçu en 2004 par une équipe de radiologues de Genève et de l'Université de Californie. Il répond aux besoins d'études d'images, obtenues par CBCT, trop lourdes à analyser au vu du nombre important de tranches résultantes de ce type d'acquisition. Le logiciel OsiriX™ est adapté pour visionner et naviguer dans l'ensemble de ces coupes. Il est largement utilisé pour ce type d'examen d'imagerie (Rosset et coll., 2004).

Il présente différentes fonctions d'édition « rogner », « ciseaux », « masque », lui permettant d'isoler une pièce anatomique qui peut ensuite être, supprimée, modifiée ou remplacée.

Ce logiciel est donc utilisable pour analyser un élément radiographié et pour en faire des mesures (Kim et coll., 2012). C'est également un outil de planification d'opérations chirurgicales permettant la programmation du résultat post-opératoire, comme cela a été décrit dans une greffe fibulaire libre (Albert et coll., 2011).

- Logiciel modeleur

Mimics™ (Materialise™, 2016), est un logiciel de visionnage et de modelage. On entend par ce deuxième terme qu'il permet l'incorporation d'éléments externes aux résultats d'imagerie, provenant soit d'une base de données soit réalisés dans le programme.

Il propose des fonctions d'édition simple permettant la mise en évidence et l'étude de structure anatomique comme décrit dans cette étude sur la relation entre le nerf mandibulaire et une dent de sagesse (Lambrecht et coll., 2009). Mais il permet également des fonctions plus avancées de création et d'importation d'éléments utiles pour le traitement comme dans le cas des greffes fibulaires (Succo et coll., 2015) ou la réalisation d'obturateur maxillo-facial (Jiao et coll., 2014).

On comprend donc que ces deux types de logiciels n'ont pas la même fonction ni le même but. Les logiciels modeleurs sont plus complets mais également plus complexes à prendre en main. De plus, ils sont soumis à licence et représentent un coût financier lors de leur acquisition. Pour exemple Mimics™ coûte 1 000 euros à l'acquisition.

2.4.3. Exportation

Le modèle virtuel est une représentation informatique de la future pièce. Il est stocké dans un fichier texte intermédiaire qui utilise le protocole standard d'échange appelé STL. C'est un fichier qui décrit la surface de l'objet. Ce dernier est divisé en une mosaïque de triangles (Figure 8) appelés facettes, qui sont les unités élémentaires du modèle à ce stade.

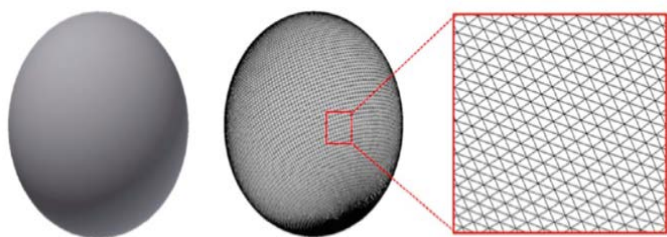


Figure 8 : Représentation géométrique du fichier STL.

A gauche une sphère avant exportation, au centre sa représentation au format STL et à droite un zoom sur la représentation triangulaire des informations contenues dans le fichier texte STL.
Source : Gross et coll., 2014

Le fichier STL est un texte dans lequel sont répertoriées les coordonnées dans l'espace des trois sommets de chaque triangle et celles de la normale. La normale est une flèche perpendiculaire à la surface du triangle et donne son orientation dans l'espace. Au total 12 chiffres correspondent à chaque triangle : trois informations spatiales pour chacun des sommets et trois autres pour la normale.

Ce système permet de placer chaque triangle, avec sa bonne orientation dans l'espace et par conséquent en assemblant les triangles, le fichier STL décrit l'objet dans son entièreté.

Ces facettes doivent respecter deux règles :

- chaque facette doit partager deux sommets avec ses triangles adjacents.
- la normale, vecteur d'orientation du triangle, doit toujours être orientée vers l'extérieur du modèle.

2.4.4. Tranchage du fichier STL

C'est la dernière étape qui précède l'impression. Un logiciel appelé « slicer », comme Slic3r™ (Rannelucci, 2011), découpe le modèle graphique en tranches (Figure 9).

Il fournit à l'imprimante les indications indispensables pour réaliser l'impression :

- quantité de matière à déposer.
- densité de remplissage des objets pleins.
- vitesse de la buse et de l'extrudeur.
- positionnement de la pièce et épaisseur des couches.




Figure 9 : Principe du tranchage par le slicer.

Une sphère (à gauche) tranchée suivant les dimensions de couches choisies (à droite).

Source Gross et coll., 2014

La hauteur des tranches est un paramètre important car ces dernières conditionnent la finesse de l'objet final, mais également la durée de sa fabrication. Plus les tranches sont fines, plus elles sont nombreuses ce qui a pour conséquence une augmentation de la durée d'impression.

La densité est également un paramètre essentiel à régler. Elle traduit la quantité de matière à l'intérieur de la surface. Elle est à définir en fonction de l'usage final de la pièce, suivant le type de contrainte qu'elle devra subir.

À la fin de cette étape, un fichier appelé « G-code », est obtenu. Il contient toutes les informations nécessaires à l'impression. Ce fichier est la représentation tranche par tranche du modèle virtuel. Le modèle ainsi « préparé » peut alors être exporté vers l'imprimante en vue de la reproduction.

2.4.5. Reproduction

Pilotée par la CAO, l'imprimante réalise le modèle virtuel. Plusieurs techniques sont disponibles et utilisées, chacune ayant ses qualités et indications propres.

2.4.6. Finition post-impression

Après l'impression, il faut pratiquer une élimination minutieuse des structures nécessaires à la construction, servant d'échafaudage aux éléments en surplomb du modèle. Cette étape permet également l'élimination des produits toxiques résultant de la fabrication. Ces éléments temporaires sont généralement éliminés par lixiviation, technique utilisant un solvant, comme l'eau.

2.4.1. Fiabilité de l'impression

La fiabilité de reproduction des modèles virtuels et réels par rapport aux projets ou à la structure à réaliser est fondamentale dans l'utilisation de cette technologie. L'analyse de cette fiabilité porte sur les deux étapes principales de la fabrication additive, l'acquisition et la reproduction.

L'étude de la première étape a évalué le CBCT, méthode d'acquisition la plus couramment retrouvée dans la littérature faisant usage de la FA (Kim et coll., 2012). Pour ce faire, les auteurs ont analysé la marge d'erreur de ce type de mesure sur des genoux de porcs congelés et démontré une résolution de 0,3 mm entre la mesure virtuelle (sur OsiriX™) et la mesure réelle.

L'analyse de la deuxième étape vise à montrer la précision des différentes imprimantes (Tableau 3). Les études ont suivi le même protocole, c'est à dire une comparaison entre différentes mesures de l'objet virtuel et réel.

Tableau 3 : Précision des techniques d'impression.

Technique	SLA	FDM	PolyJet™	SLS	3DP
Précision	0,1%	3,76%	2,14%	1,79%	3,79%

Présentation des pourcentages des différentes précisions des techniques d'impressions.

D'après d'Hease et coll., 2009 ; Ibrahim et coll., 2009 ; Maschio et coll., 2016

Les différentes techniques d'impression présentent des marges d'erreur, plus ou moins importantes, cependant elles sont toutes acceptables pour un modèle d'enseignement anatomique ou d'entraînement. On observe, en comparant le résultat de ces différentes études, que la technique SLA présente la meilleure précision.

Dans le cas de guide chirurgicaux, à l'aide d'une imprimante SLA, la marge d'erreur pour des dimensions de 50 mm est de l'ordre de 0,35 mm. Cette valeur provient de l'incertitude de 0,3 mm de l'acquisition auxquels se surajoutent les 0,05 mm (0,1%) de l'impression. Cette imprécision de 0,35 mm pour une structure de 50 mm (0,7%) est tout à fait acceptable pour valider cette technique de fabrication d'un guide chirurgical conforme au plan de traitement, comme cela est retrouvé dans de nombreuses études (Mazzoni et coll., 2013 ; Kang et coll., 2014 ; Succo et coll., 2015).

En rapprochant les résultats de précision des techniques d'acquisitions (voir 2.4.1) et d'impression, on peut constater que l'imprécision des différentes imprimantes est beaucoup plus faible que la technique d'acquisition. La recherche d'une meilleure fiabilité des techniques de FA passera donc obligatoirement par une méthode d'acquisition plus efficiente.

2.4.2. Biocompatibilité

Cette notion de biocompatibilité est importante notamment dans le cas d'éléments implantés dans l'organisme, charpente de greffe par exemple. Bon nombre de matériaux ont déjà prouvé leur biocompatibilité, comme l'HA, le phosphate de calcium ou encore le titane.

Malgré tout, certaines techniques d'impression 3D comme la FDM nécessitent l'utilisation de thermoplastiques comme le PLA et le PLGA. Si nous pouvons comprendre que leur biocompatibilité au long terme n'est pas nécessaire lors de l'utilisation de guide ou de modèle d'étude, elle doit en revanche être évaluée pour des éléments implantables.

Une étude de leurs vitesses de résorption ainsi que de leurs métabolisations par l'organisme a été réalisée. Leurs résultats montrent une dégradation complète du PLGA entre 6 à 12 mois alors que les auteurs n'ont pas trouvé de résorption complète du PLA après 24 mois (Tyler et coll., 2016 ; Saini et coll., 2016).

Ramot et son équipe ont analysé la biocompatibilité du PLA (Ramot et coll., 2016). L'étude portait sur des implants orthopédiques implantés deux années chez le rat. Des effets iatrogéniques ont été démontrés telles qu'une inflammation, ou encore une douleur à court terme voir à plus long terme. Les auteurs décrivent également l'apparition de fibrosarcomes (3 cas sur 70). Ce thermoplastique présente donc un réel problème lors d'un contact prolongé avec un organisme vivant, d'autant plus que sa dégradation n'est pas complète au bout de 24 mois. Les effets sur l'organisme pourraient potentiellement être plus importants sur une période plus longue.

La biocompatibilité du PLGA a été analysée *in vivo* dans des os de rats (Zhang et coll., 2015). Au bout de 6 semaines, leurs résultats mettent en évidence une bonne ostéointégration permettant de conclure à l'absence d'effet délétère sur les cellules osseuses. Évidemment cette étude récente demanderait un approfondissement sur le long terme afin de mettre en évidence l'apparition ou non de cellules dysplasiques.

Cette incertitude sur la biocompatibilité oblige donc à choisir le type de procédé technique d'impression suivant l'objectif du modèle à créer. On devra donc préférer des solutions n'utilisant pas de thermoplastiques pour des éléments implantables. Le PLGA devra également attendre des études plus poussées validant son innocuité sur le long terme pour être employé.

3. Les applications de la fabrication additive

3.1. Connaissance anatomique et formation pratique

3.1.1. De l'anthropologie à l'étude anatomique

L'anthropologie a rapidement manifesté un vif intérêt pour la reproduction de modèles physiques en 3D provenant d'imagerie de cadavres et ce, dans le but d'étudier la morphologie sans contact avec le modèle original. Un exemple souvent relaté, est l'étude d'un crâne d'*homo erectus* à partir de morceaux disparates et fossilisés (Figure 10). L'utilisation des données numériques a permis aux scientifiques de pratiquer tous les recoupements entre les différents morceaux et d'en valider la complémentarité. Associée à une technique de prototypage rapide, cette voie ouvrit de vraies perspectives d'analyse quant à l'approche anthropologique des sciences de l'homme (Taha et coll., 2001).

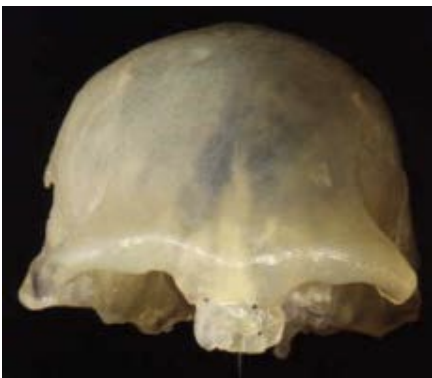

Figure 10 : Crâne imprimé.
Impression par SLA d'un crâne Géorgien fossilisé de 1,7 millions d'années
Source : Taha et coll., 2001

Concernant l'étude anatomique, une imprimante SLA utilisant du PVC, a été utilisée pour reproduire des crânes humains en 1994 (Barker et coll., 1994). Grâce à sa fidélité et sa précision, cette technique a pu être utilisée pour reproduire, en 3D, des structures complexes, permettant ainsi une connaissance plus approfondie de l'anatomie physiologique et pathologique. L'intérêt de cette méthode d'analyse, à l'aide de la FA, a montré sa pertinence dans l'étude d'anomalies touchant les os du crâne.

Mc Gurk et son équipe ont évalué en 1997 ce qu'apportait un modèle imprimé dans l'analyse de la dysmorphose. En conclusion, les auteurs entrevoyaient tout l'intérêt de cette approche qui permettait de manipuler physiquement le crâne sans abimer l'original. En revanche, ils en pointaient également les limites, notamment au niveau du coût tant financier que temporel (McGurk et coll., 1997).

Cette notion de coût financier est un aspect important à considérer. Il est à comparer à celui des techniques classiques pratiquées en anatomie, dite de plastination. Le prix d'un équipement de plastination, pratiqué dans une université australienne, est quasiment dix fois supérieur (680 000 dollars) à celui d'une FA (78 000 dollars) (McMenamin et coll., 2014). De plus, le procédé pour chaque modèle réalisé se révèle bien moins coûteux par l'impression 3D, ce coût étant évidemment variable d'une structure à une autre. Malgré tout, l'ordre de grandeur est important et fait pencher le choix vers l'utilisation de la FA d'un point de vue financier.

La fidélité des modèles imprimés (voir 2.4.1) est considérée comme acceptable pour l'étude anatomique

Le technique PolyJet™ et ses différents matériaux utilisables ouvrent la voie à la création de modèle d'entraînement simulant l'os cortical et trabéculaire mais également la membrane sinusienne. Techniquement cette imprimante permet également de placer des parties colorées, différenciant ainsi les éléments anatomiques les un des autres. Malgré les autres avantages, de précision et de coût, l'utilisation de ces nouvelles techniques de fabrication ne se sont pas encore répandues et on ne peut qu'espérer leur démocratisation dans les années futures.

3.1.2. Entraînement à un geste chirurgical

La chirurgie intéressant la base du crâne nécessite un haut niveau de technicité en raison de la complexité de son anatomie. Le besoin d'entraînement pratique est indispensable et la seule méthode pratiquée avant l'arrivée de la FA était l'utilisation d'os provenant d'un cadavre. La FA a autorisé une nouvelle façon de s'entraîner, sur des modèles reproductibles en grand nombre.

Nous l'avons vu précédemment la fidélité et le coût des modèles fabriqués sont préférables par rapport à une technique de plastination, quel que soit le type d'imprimante. En revanche un élément important à prendre en compte pour ce type d'utilisation, est la composition du modèle afin de permettre un retour proprioceptif le plus proche de la réalité. Une première approche stéréolithographique, utilisant une résine époxy, a été réalisée en 1997. Ces modèles d'entraînement présentaient un intérêt anatomique satisfaisant mais n'égalait pas la sensation de l'os naturel (Begall et Vorwerk, 1998).

Pour pallier ce problème, l'utilisation d'une technique par frittage laser a permis l'association de nylon, de polyamide et de perles de verres aboutissant à une proprioception proche de l'os réel (Suzuki et coll., 2004 ; Mori et coll., 2009). La fabrication d'un modèle d'os temporal, structurellement identique dans sa partie externe et interne à ce que l'on retrouve chez l'homme, a été réalisée.

Ces prototypes sont devenus un outil intéressant et indispensable pour la dissection et l'entraînement à l'exploration des éléments intra osseux. Ils autorisent la pratique d'un fraisage, permettant la mise en évidence des structures anatomiques internes. La coloration (Figure 11) à l'aide de poly-siloxane de vinyle aide à mieux comprendre leurs positions et leurs rapports lorsque la fenêtre osseuse est réalisée (Mori et coll., 2009).

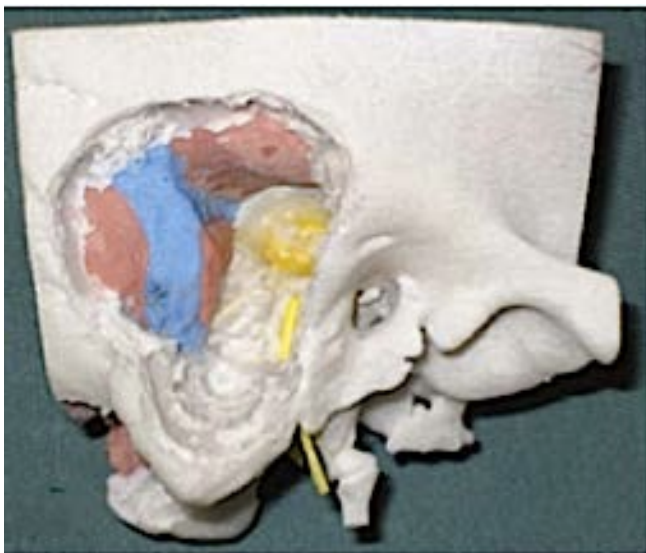


Figure 11 : Modèle d'os temporal après fraisage et coloration.

Vue latérale du temporal après fenestration par fraisage et traitement de coloration. Visualisation des différents éléments anatomiques : trajet veineux (bleu), trajet artériel (rouge), trajet nerveux (jaune) et la dure mère (brun).

D'après : Mori et coll., 2009

L'insuffisance d'articles concernant l'entraînement en chirurgie orale nous fait penser que l'intérêt de cette technique n'a pas encore été complètement compris. Les avantages, comparé à l'anatomie classique, sont nombreux : coût, reproductibilité, temps de fabrication et fidélité. La FA est toute indiquée dans l'entraînement à des gestes techniques chirurgicaux au niveau de l'os, comme les implants, les dégagements osseux, les fenestrations sinusiennes... Comme toute technique récente elle s'applique dans un premier temps aux cas complexes. Il faut espérer que son application à la chirurgie orale ne tardera plus.

3.2. Connaissance pré-opératoire

3.2.1. Introduction

La connaissance anatomique par les cliniciens d'une situation est fondamentale avant de débiter une intervention. Elle provient de l'apprentissage et de l'expérience. Des outils d'imagerie 3D aident, grâce à des programmes de navigations virtuels, à affiner cette connaissance. La FA en fabriquant des modèles manipulables apporte un élément supplémentaire à la compréhension optimale de l'anatomie qu'elle soit physiologique ou pathologique.

Quelles en sont les limites ? Y-a-t-il un apport réel ? Où se trouve l'intérêt pour les chirurgiens oraux ? Des exemples concrets de chirurgie orale nous permettrons d'estimer ces différents points afin d'imaginer l'avenir de cette technique dans ce domaine.

3.2.2. Relation entre le nerf mandibulaire et la troisième molaire

La troisième molaire mandibulaire, couramment appelée dent de sagesse, peut dans certains cas être en relation étroite avec le nerf mandibulaire, troisième branche du cinquième nerf crânien (Figure 12). Cette relation peut s'avérer problématique lorsque l'avulsion de ces dents est nécessaire, et peut conduire potentiellement à des atteintes partielles ou permanentes du nerf mandibulaire engendrant possiblement des paresthésies transitoires ou pérennes, ou une perte de sensibilité de la lèvre inférieure homolatérale (Bataineh, 2001).

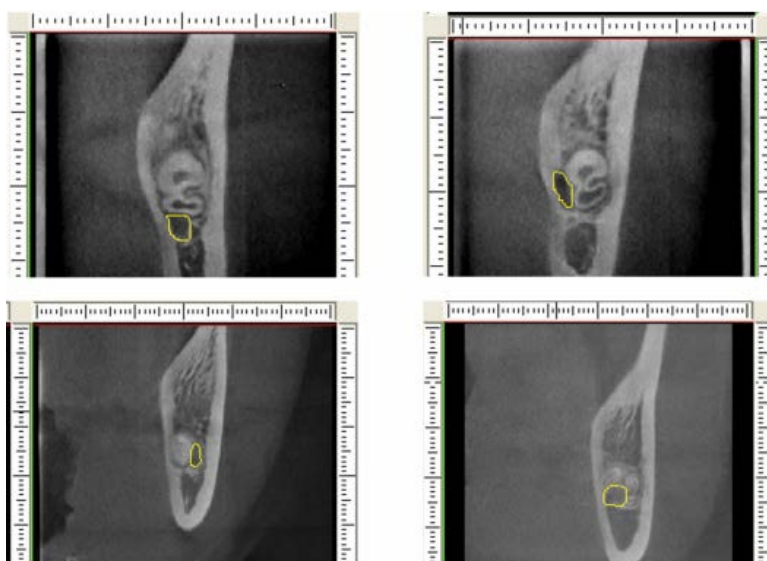


Figure 12 : Rapport entre la troisième molaire et le nerf mandibulaire. Quatre cas cliniques, vues coronales obtenues par CBCT, montrent la relation entre le nerf mandibulaire (limité en jaune) et les racines de la troisième molaire. D'après : Xu et coll., 2013

Une connaissance approfondie de la relation anatomique du canal mandibulaire avec la dent de sagesse permet de diminuer les risques de complications post-opératoires. La technique de prototypage rapide se surajoute à la connaissance radiographique, permettant au clinicien d'appréhender plus finement cette relation et, par conséquent, son approche de l'opération d'avulsion (Friedland et coll., 2008).

Dans l'étude de Lambrecht et son équipe en 2009, une imprimante PolyJet™ a été utilisée. Elle est dirigée par le programme Mimics™, pour créer le prototype qui a pour but d'identifier le trajet du nerf mandibulaire, sa relation avec la troisième molaire mandibulaire ainsi que la position de cette dernière (Lambrecht et coll., 2009).

La réalisation d'un CBCT a permis d'obtenir un fichier DICOM utilisable par le logiciel Mimics™. Grâce à ce dernier des masques ont pu être utilisés afin de séparer la dent, le tissu osseux et le nerf (A). Ces masques ont été appliqués de manière automatique dans un premier temps, le logiciel se basant sur l'évaluation du niveau de gris, représentatif d'un certain type de tissu (suivant l'échelle de Hounsfield). Une modification des limites de ces masques a ensuite été possible manuellement, voxel par voxel. La précision de ces masques dépendait donc directement de la résolution ainsi que du contraste de l'appareil d'imagerie. Grâce à cette séparation des éléments issus de l'imagerie, un prototype virtuel de la dent en relation avec le nerf a été obtenu (B).

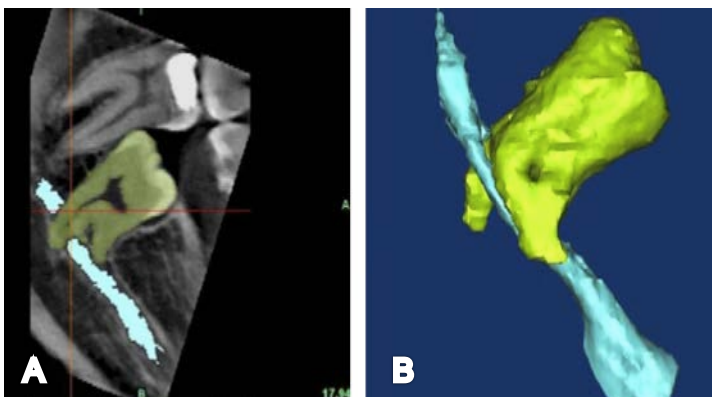


Figure 13 : Analyse virtuelle du résultat radiographique. L'application des masques du logiciel isole le trajet nerveux (bleu clair) et la dent (vert) du reste des éléments (tons de gris) (A). Représentation de leurs relations en trois dimensions (B).
D'après : Lambrecht et coll., 2009

L'imprimante PolyJet™ a créé trois éléments (Figure 14), utilisant une résine photosensible et un gel de support éliminé à l'aide d'un jet d'eau en post-impression.

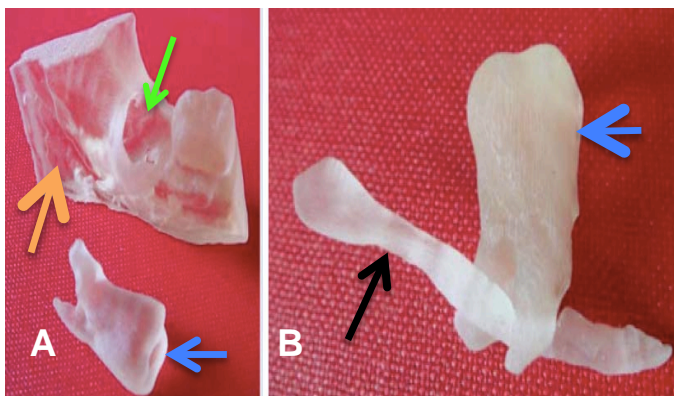


Figure 14 : Résultat post-impression stéréolithographique. Reproductions de la troisième molaire (flèches bleues) isolée et de la partie de mandibule (flèche orange) préfigurant la future forme de l'alvéole (flèche verte) une fois la dent extraite (A), mais également la molaire en lien avec le nerf mandibulaire (B) (flèche noire). D'après : Lambrecht et coll., 2009

La notion de fidélité par rapport au réel était primordiale. La précision de l'imprimante PolyJet™ utilisée était de 0,16 mm et le CBCT présentait une marge d'erreur précédemment évaluée à 0,3 mm. On en déduit que la fidélité, par rapport à la situation clinique, du modèle créé n'excédait pas le demi millimètre (0,46 mm). Ce qui est tout à fait acceptable pour un modèle se voulant représentatif d'une situation clinique afin de préparer une opération.

3.2.3. Canines maxillaires incluses

Les canines sont les clés de voûte de l'arcade dentaire à travers leurs rôles fondamentaux aussi bien fonctionnel qu'esthétique. On désigne sous le terme de dent incluse, une dent qui n'a pas fait son évolution normale. Son sac péri-coronaire n'est pas en communication avec la cavité buccale et reste en totalité ou en partie dans le tissu osseux longtemps après la date habituelle d'éruption (Cavezian et coll., 2006). La fréquence de ces pathologies est de 1 à 2,5% dans la population générale (Rayne, 1969 ; Grover et Lorton, 1985 ; Kufinec et Shapira, 1995).

Une canine incluse doit être suspectée si la canine temporaire est toujours présente sur l'arcade au-delà de la date normale d'éruption de la dent définitive, si la canine permanente n'est pas palpable dans le vestibule dès 9-10 ans ou encore si la position des dents adjacentes suggère une malposition de la canine permanente (Blanchard et coll., 2015).

L'extraction des canines temporaires peut être envisagée dès lors que la position de la canine définitive présente un risque de résorption pour l'incisive latérale et que la moitié de sa racine est constituée, entre 10 et 13 ans (Jacobs, 1994).

La décision thérapeutique, d'extraction de la canine temporaire et de traction de la dent permanente doit s'appuyer sur une concertation pluridisciplinaire impliquant l'orthodontiste et le chirurgien oral. Elle doit s'appuyer sur l'ensemble des examens cliniques et radiologiques (Haute Autorité de Santé, 2002). L'examen radiographique consiste à préciser la localisation de la canine. Il est recommandé de réaliser soit deux radiographies selon la technique des plans parallèles, soit un CBCT. L'examen d'imagerie 3D a pour but d'améliorer la prise en charge du patient en améliorant la localisation de la canine (Blanchard et coll., 2015).

La navigation virtuelle, résultant de l'examen d'imagerie (CBCT), permet d'analyser la situation grâce aux différents changements de vue virtuels (Figure 15).

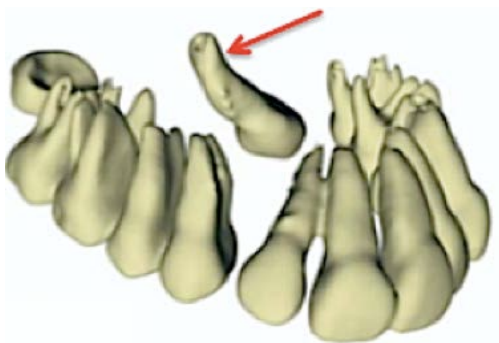


Figure 15 : Résultat de l'examen d'imagerie. Structures dentaires isolées avec la position de la canine (flèche rouge). D'après : Faber et coll., 2006

Cependant, même si une image 3D est disponible, l'analyse par l'orthodontiste et le chirurgien-dentiste est perfectible, car la conceptualisation d'une image virtuelle reste compliquée à réussir. La manipulation physique d'un modèle imprimé par l'équipe de Faber (Faber et coll., 2006) (Figure 16), par une imprimante PolyJet™, est un élément qui a amélioré le diagnostic transdisciplinaire.

L'utilisation d'un modèle imprimé a prouvé son intérêt dans le cadre de pathologies maxillo faciales de la base du crâne (D'Urso et coll., 1999). Les patients ont trouvé que la présence d'un modèle physique était plus pédagogique (88%) pour un consentement éclairé comparé à une image en 3 dimensions (63%). Les chirurgiens participant ont mesuré un temps opératoire réduit de 17,63% ainsi qu'une relation simplifiée entre les différents protagonistes. En revanche ces modèles n'apportent pas d'amélioration prouvée dans le résultat finale de l'intervention.

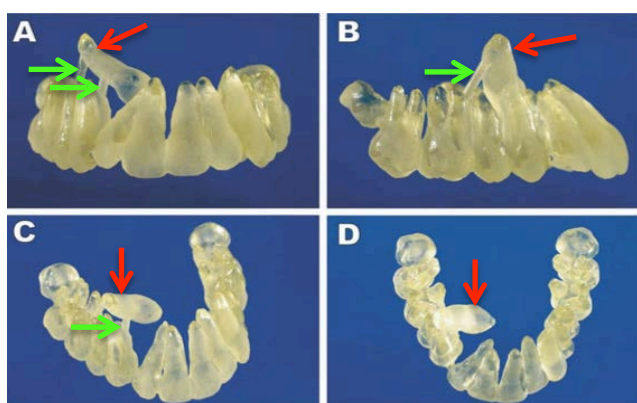


Figure 16 : Résultat de la FA. Différentes vues (A, B, C et D) du prototype dentaire réalisé par une imprimante PolyJet™ utilisant une résine acrylique photopolymérisante. Des structures de soutien (flèches vertes) sont visibles. Elles supportent la canine (flèches rouges) dans sa position pathologique par rapport aux autres dents.

D'après : Faber et coll., 2006

3.2.4. Conclusion

L'utilité de ce type d'usage de la FA est de permettre la manipulation physique du site clinique à opérer. La préhension est un avantage dans un cadre pédagogique où la représentation d'un volume peut s'avérer compliquée sur un support numérique. En dehors de cette application l'intérêt diminue. En effet en comparant l'apport de la FA par rapport à l'étude virtuelle, le temps nécessaire à la réalisation du modèle est long et coûteux, sans gain prouvé sur la réussite de l'opération. L'avantage se trouve dans la communication entre le clinicien, l'équipe soignante et le patient. Ainsi un modèle physique augmente la compréhension du problème pour l'ensemble des intervenants et permet une prise de décision plus sereine, améliorant ainsi le temps opératoire.

Malgré la faible quantité d'articles présents dans la littérature sur les applications en chirurgie orale, on peut imaginer que dans l'avenir ce procédé sera appliqué de manière plus standardisée au vu des avantages pédagogiques et organisationnels qu'il apporte.

3.3. Guides opératoires

En 2010, 200 millions d'interventions chirurgicales étaient recensées annuellement toutes spécialités confondues. On imagine facilement l'intérêt d'améliorer leur fiabilité, d'autant que les gestes se complexifient (Barajas-Nava et coll., 2010). Pour répondre à l'augmentation de la demande en précision des soins, la recherche, depuis les années 1990, se tourne vers l'utilisation de guides opératoires. Ceux-ci sont définis comme des supports permettant aux chirurgiens d'améliorer les soins à réaliser (Field et Lohr, 1990).

3.3.1. Guides implantaires

Les guides implantaires reproduisent la position virtuelle de l'implant directement à partir des données d'imagerie 3D (tomographiques) et ne permet pas de modification peropératoire de la position de l'implant (Hämmerle et coll., 2009).

Ils trouvent leurs origines dans la volonté de faire coïncider au maximum les axes de forages implantaire avec la réalité anatomique et la planification virtuelle. L'utilisation d'un guide permet une transposition fidèle du projet chirurgical, de l'ordinateur à la cavité buccale grâce à sa grande fidélité d'impression. La FA, plus particulièrement la technique SLA est toute indiquée pour la fabrication de ces guides. Elle permet une résolution et une liberté de forme plus importante que l'usinage classique dit soustractif (Lee, 1997 ; D'Hease et coll., 2009).

D'après un sondage, pratiqué en France en novembre 2015 effectué auprès de 674 praticiens par le "groupe Expertise Research", cabinet de conseil et d'études spécialisées dans le domaine de la santé (Cohen, 2015), 80,1% des praticiens interrogés ne pratiquent pas la chirurgie implantaire à l'aide de guides chirurgicaux.

- Techniques n'utilisant pas de guide implantaire

Elles sont très dépendantes de l'opérateur, nécessitant toutes les qualités d'un praticien chevronné ayant l'expérience du placement exact de l'implant, afin de répondre au mieux à la prothèse y attendant. Elles sont par conséquent sujettes à des imprécisions voire des erreurs.

Afin de poser au mieux l'implant et permettre une intégration optimale de la structure prothétique, les techniques n'utilisant pas l'impression 3D doivent respecter certains critères, notamment celui de ne pas placer l'implant dans une position pouvant induire des complications parodontales, prothétiques ou esthétiques (Figure 17) (Bert et coll., 2004).

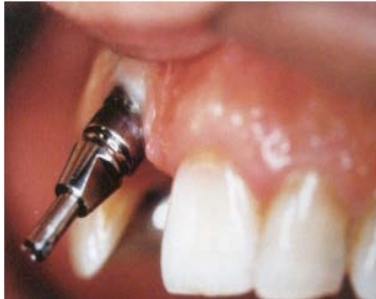

Figure 17 : Implant mal positionné.
Source : Bert et coll., 2004

- Techniques utilisant la fabrication additive

L'objectif principal du guide implantaire est de diriger le forage de l'implant qui va permettre son positionnement précis, suivant le plan chirurgical établi en pré-opératoire. Il doit respecter les structures anatomiques environnantes comme les cavités sinusiennes ou le canal mandibulaire (Cavezian et coll., 2006). Il doit également être compatible avec la restauration prothétique prévue en respectant des distances minimales entre implants ou entre les dents adjacentes et antagonistes (Arfai et Kiat-Amnuay, 2007).

Le processus d'utilisation de ces guides se décline en deux étapes. Une première consistant en la planification informatique à l'aide d'outils d'imagerie en 3D (CBCT), associée à l'utilisation d'un guide radiologique. Ce dernier retranscrit le projet prothétique choisi. La deuxième étape correspond à la réalisation du type de guide chirurgical et son utilisation lors de la pose de l'implant.

- Planification informatique

Cette technique de planification informatique nécessite l'utilisation d'un guide radiologique qui est la réplique du projet prothétique préalablement validé (Figure 18).

Le guide radiologique doit suivre un cahier des charges (Lal et coll., 2006 ; Davarpanah et Szmukler-Moncler, 2012) :

- renseigner sur la position et l'axe des implants à l'aide d'éléments radio-opaques tels que la gutta percha ou le sulfate de baryum par exemple
- respecter le projet prothétique
- être stable en bouche lors de l'examen d'imagerie.

Il suit le choix des appuis choisis pour le guide implantaire (dentaires, muqueux ou osseux). Il est utilisé en association avec un système d'imagerie en trois dimensions précis comme le CBCT (Rugani et coll., 2009 ; Haute Autorité de Santé, 2009 ; Shelley et coll., 2015).

Les résultats d'imagerie sont des fichiers DICOM exploitables par des outils de planification implantaire numériques. Il en existe de nombreux tels Simplant™ (Dentsply Implants™, 2016) ou Nobel Guide ProCera™ (NobelBiocare™, 2016). Ces logiciels permettent de planifier l'intervention en définissant les caractéristiques de l'implant (type, longueur et diamètre) suivant les éléments anatomiques à risque et le volume d'os disponible.

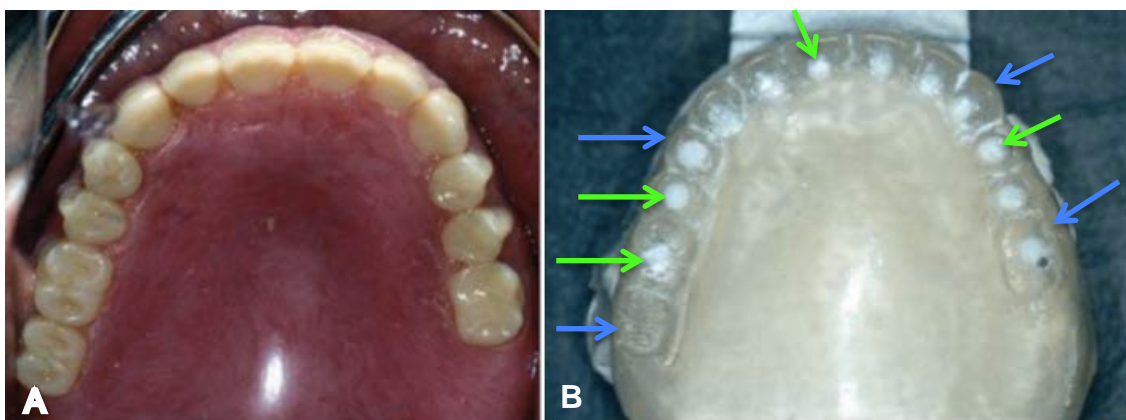


Figure 18 : Photographie intra buccale du projet prothétique et guide radiologique.

Le projet prothétique est validé fonctionnellement et esthétiquement avec le patient (A). Un guide radiologique est ensuite créé à partir du projet retenu (B). Les dents sont radio-transparentes (flèches bleues), à la différence de la position des implants radios opaques (points blancs pointés par les flèches vertes).

D'après : Lal et coll., 2006

○ Réalisation et utilisation des guides implantaires

La création de ces guides est fondée sur une technique d'impression stéréolithographique (SLA) et présente une fidélité lors de la fabrication plus importante que les autres techniques. Ces guides sont préprogrammés avec la profondeur, l'angulation et la position mésio-distale de l'implant. Les guides sont composés d'un corps fabriqué à l'aide d'une résine photo polymérisable par une imprimante SLA et d'un fût métallique servant au placement des différents forets implantaires. Ils s'accompagnent d'un système, appelé cuillère, facilitant leurs utilisation lors du forage (Arfai et Kiat-Amnuay, 2007 ; D'Hease et coll., 2009 ; Ibrahim et coll., 2009).

Il existe trois types de guides chirurgicaux, à appui dentaire, muqueux ou osseux. Ils présentent chacun leurs indications et avantages spécifiques (Dentsply Implants™, 2016).

Le guide à appui dentaire est utilisé pour une chirurgie peu invasive, tels une restauration unitaire ou un édentement partiel (Figure 19). Il est le plus simple à mettre en place mais aussi le plus précis, notamment dans le cas d'un édentement encastré, où il prend appui sur les dents adjacentes (Ozan et coll., 2009). En revanche un maintien ferme dans sa position doit être pratiqué pendant toute l'opération, au risque de voir la mobilité physiologique des dents nuire au forage (Yamane et coll., 2008).

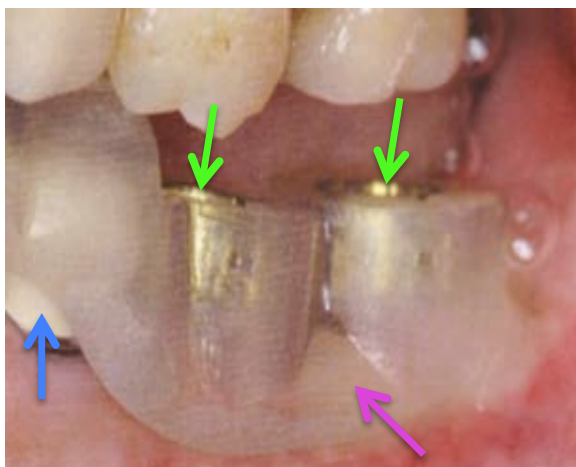

Figure 19 : Guide chirurgical à appui dentaire.

Le corps du guide (flèche rose) contient les fûts de positionnement (flèches vertes) et se stabilise sur les dents (flèche bleue).

D'après : Davarpanah et Szmukler-Moncler, 2010

Le guide avec appui muqueux (Figure 20) appelé également flapless, concerne les patients partiellement ou totalement édentés pour lesquels une chirurgie peu invasive est préférable. Cette technique nécessite une cale d'occlusion afin de placer correctement le guide, maintenu dans la position adéquate à l'aide de vis de fixation (Vercruyssen et coll., 2014).

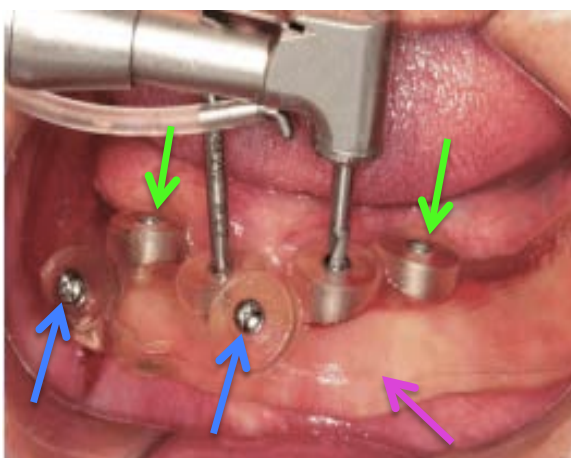


Figure 20 : Guide chirurgical à appui muqueux et vis de fixation.

Le corps du guide (flèche rose) contient les fûts de positionnement (flèches vertes). Il est placé sur la gencive et stabilisé à l'aide de vis de positionnement (flèches bleues).

D'après : Wei et coll., 2015

Le troisième type de guide est à appui osseux (Figure 21). Il est indiqué dans les cas où une visibilité accrue s'avère nécessaire et chez des patients totalement édentés.

Comme pour la technique flapless, il nécessite une clé d'occlusion, ainsi qu'un système de maintien avec l'utilisation des vis de fixation pour la stabilité. (Lal et coll., 2006).

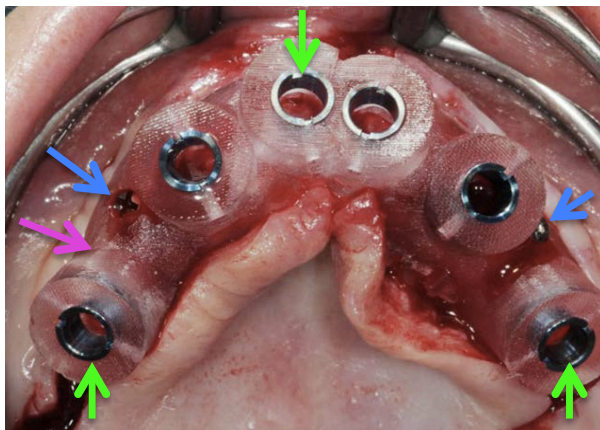


Figure 21 : Guide chirurgical à appui osseux avec vis de fixation.

Le corps du guide (flèche rose) contient les fûts de positionnement (flèches vertes). Il est placé sur l'os et stabilisé à l'aide de vis de positionnement (flèches bleues). D'après : Davarpanah et Szmukler-Moncler, 2012

À ces différents types de guide peut s'ajouter un système de cuillère également appelé "drill positioning handles". Il permet de passer toutes les séquences de forets successivement en utilisant le même guide chirurgical. Numérotés de 1 à 5 elles présentent à leurs extrémités un orifice recevant les forets de diamètres croissants. Le diamètre externe reste inchangé et permet son insertion dans le fût de positionnement du guide, sur 5 mm. La précision d'usinage du diamètre externe et du fut permet une légère déviation du foret inférieur au dixième de millimètre. Verticalement, la butée du foret est bloquée par le plat de l'orifice de la cuillère et empêche ainsi le forage de descendre au-delà de la planification informatique. Ceci garantit donc précision et sécurité de la profondeur du forage.

- Cas clinique

En 2010 Meloni et son équipe ont réalisé un guide flapless à l'aide d'une imprimante SLA, les résultats d'imagerie d'un CBCT sont transférées sur le logiciel Nobel Guide ProCera™ (Figure 22).

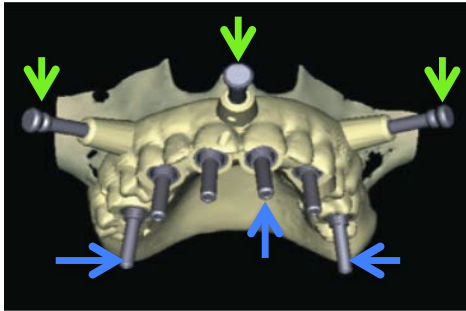


Figure 22 : Planification de la localisation des implants et des vis de fixation.

Le projet prothétique validé est représenté par le guide radiologique (beige). Placement des vis de fixation (flèches vertes) et des implants (flèches bleues).

D'après : Meloni et coll., 2010

Le guide est réalisé à l'aide d'une imprimante SLA et les fûts en métal sont mis en place (Figure 23).




Figure 23 : Guide implantaire à appui muqueux.

Le corps du guide (flèche rose) contient les fûts de positionnement (flèches rouges) ainsi que les emplacements pour les vis de fixation (flèches vertes).

D'après : Meloni et coll., 2010

Le guide est mis en place et validé à l'aide d'une clef d'occlusion. Il est ensuite maintenu à l'aide de vis de fixation, puis les implants sont positionnés (Figure 24).

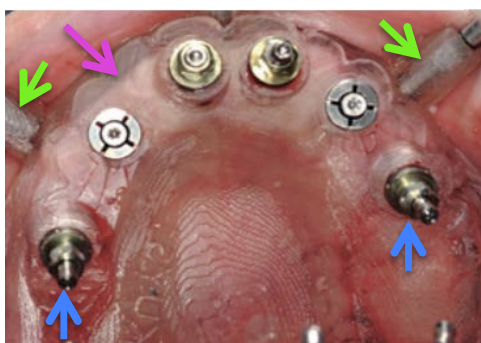


Figure 24 : Guide chirurgical à appui muqueux sur son site opératoire.

Le corps du guide (flèche rose) avec mise en place des implants (flèches bleues). Il se positionne sur la gencive et est maintenu à l'aide de vis de fixation (flèches vertes).

D'après : Meloni et coll., 2010

Face à ces guides fabriqués par impression 3D, différentes questions apparaissent. Quelles sont leurs difficultés d'utilisation, leurs avantages et leurs inconvénients par rapport à une technique ne les utilisant pas ? Quelle sont leur fidélité, leur précision ? Qu'apportent-ils lors de l'opération de pose de l'implant, en post-opératoire et sur le long terme ?

- Difficultés de la technique guidée

Les difficultés d'utilisation des guides ont été étudiées sur 428 patients par l'équipe de Schneider (Schneider et coll., 2009). De cette méta-analyse ressort que cette technique entraîne des complications chez 9,1% des patients opérés. La principale complication est le manque d'ouverture buccale pour 2,3% des patients soit 25,6% de l'ensemble des complications. Cela entraîne une impossibilité fréquente de poser des implants en secteur postérieur (Davarpanah et Szmukler-Moncler, 2012). La deuxième difficulté décrite est la différence entre la planification et la réalité clinique (20,5% des complications), dûe à un manque de rigueur dans la planification et non à un manque de précision des appareils d'acquisition et des guides. L'autre moitié des cas de complications trouve son origine dans des problèmes infectieux (fistulisation, sinusite), de mauvais choix des implants (trop courts, longs ou larges) ou encore lors de problèmes gingivaux persistants.

- Précision de l'implantologie guidée

Cette précision a été évaluée par de nombreuses études. Les écarts moyens entre la position réelle de l'implant et sa position planifiée se déterminant sur trois paramètres. Le premier est la position du point d'impact du forage du col implantaire, ensuite la position de l'apex implantaire et enfin l'angulation de l'implant.

Les écarts en situation cliniques s'avèrent beaucoup plus importants que ceux mesurés sur des cadavres. Ce constat était prévisible, les erreurs provenant le plus souvent lors de l'opération (Jung et coll., 2009).

Le type d'appui du guide pouvant influencer ces trois paramètres ces derniers ont été évalués sur 110 implants posés chez des patients (Ozan et coll., 2009). La comparaison s'est faite entre la planification pratiquée sur le logiciel Simplant™ et la réalité clinique une fois les implants posés (Tableau 4).

Tableau 4 : Comparaison entre la position implantaire planifiée et réelle suivant le type d'appui.

Type d'appui	Position du point d'impact (en mm)	Position de l'apex (en mm)	Déviations angulaire (en degré)
Dentaire	0,87±0,4	0,95±0,6	2,91±1,3
Muqueux	1,06±0,6	1,60±1,0	4,51±2,1
Osseux	1,28±0,9	1,57±0,9	4,63±2,6

Source : Ozan et coll., 2009

Nous pouvons tirer différents enseignements de ces résultats. Tout d'abord les différents types de guides ont une précision sensiblement identique avec un léger avantage pour celui à appui dentaire. D'autre part, on peut remarquer que les déviations angulaires peuvent être très variables, d'un type à l'autre, allant jusqu'à plus de 6 voir 7° pour les appuis muqueux et osseux. Enfin, excepté pour le guide à appui dentaire les écarts de mesure sont importants notamment pour la position de l'apex et l'angulation de l'implant.

Cette dernière information nous amène à penser que ces guides sont opérateur dépendant, que des approximations peuvent être commises, notamment lors de la planification.

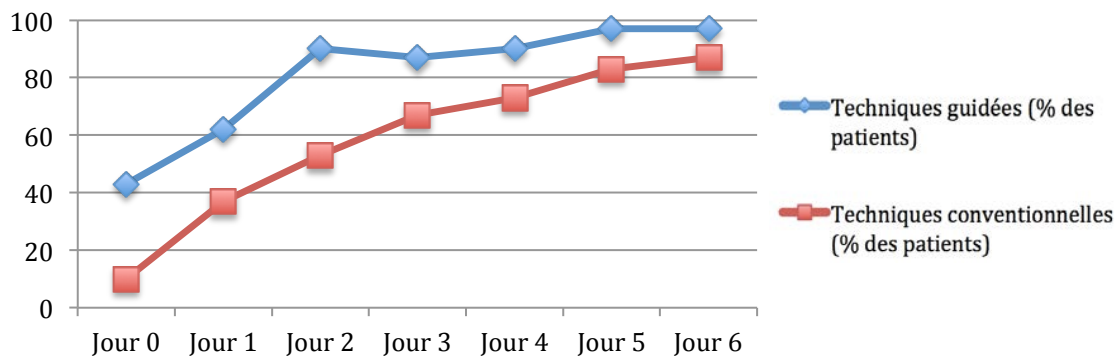
- Temps opératoire

La durée de l'intervention peut être également réduite, elle a été évaluée par l'étude d'Arisan et son équipe en 2010. Ses résultats montrent une diminution moyenne de 23 minutes lors d'opération utilisant des guides à support muqueux par rapport aux opérations n'en utilisant pas ou utilisant les guides à support osseux. Le gain de temps dépendrait donc du type de guides utilisé mais par rapport à une technique conventionnelle le chirurgien peut espérer un gain de temps opératoire non négligeable (Arisan et coll., 2010).

- Douleurs post-opératoires

L'utilisation de guides apporte également comme avantages une diminution de la douleur étudiée auprès de deux groupes de 30 patients édentés totaux à la mandibule dans l'étude menée par Fortin et son équipe en 2006. L'un des groupes a été traité par une technique conventionnelle (n'utilisant pas de guide), l'autre par une technique guidée. L'évaluation douloureuse a été réalisée selon deux méthodes, l'une quantitative sur l'absence de prise d'antalgique (Tableau 5) et l'autre par une Échelle Visuelle Analogique (EVA) de la douleur ressentie (Tableau 6) du premier au sixième jour post opératoire (Fortin et coll., 2006).

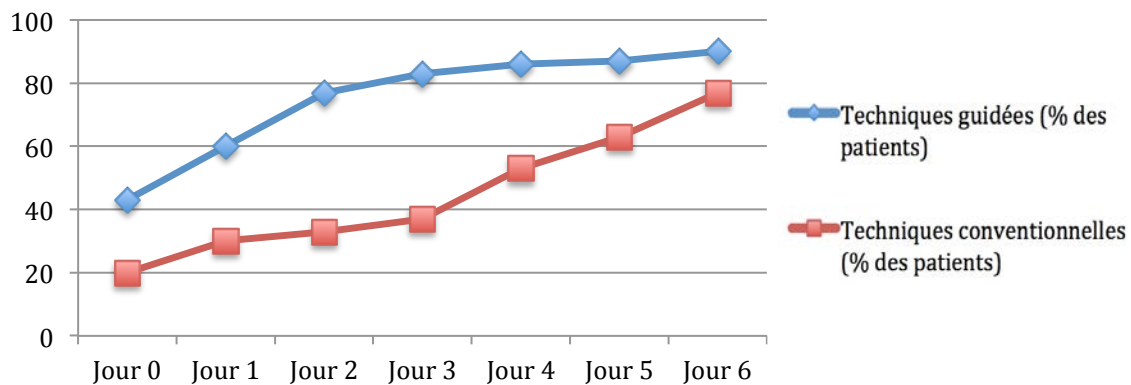
Tableau 5 : Absence de prise d'antalgiques post-opératoire.



Pourcentage des patients ne prenant pas d'antalgique, jusqu'à 6 jours après l'opération, suivant une technique implantaire guidée et non (conventionnelle).

D'après : Fortin et coll., 2006

Tableau 6 : Évaluation subjective de la douleur post-opératoire.



Pourcentage des patients signalant une absence de douleur (EVA=0), jusqu'à 6 jours après l'opération, suivant une technique implantaire guidée et non (conventionnelle).

D'après : Fortin et coll., 2006

Ces résultats montrent une différence significative entre les deux types de techniques chirurgicales au niveau de la douleur ressentie essentiellement les trois premiers jours suivant l'intervention. Cette différence tend à se réduire les trois jours suivants.

Une autre étude menée en 2010 par Arisan et son équipe a montrée une diminution de la douleur lors des 24 premières heures consécutifs d'une chirurgie guidée. L'EVA passe d'une moyenne de 3,1 pour une chirurgie conventionnelle à 0,3 avec l'utilisation d'un guide opératoire. On peut donc observer un réel avantage à cette l'utilisation des guides dans un but de réduire la douleur post opératoire (Arisan et coll., 2010).

- Pérennité de l'implant

Aucune différence significative n'a été observée (Fortin et coll., 2006 ; Vercruyssen et coll., 2014 ; Pozzi et coll., 2014), sur la survie des implants qu'ils soient placés à l'aide de guide (dentaire, muqueux et osseux), d'une planification virtuelle ou sans planification ni guide. De plus, les auteurs ne décrivent pas d'augmentation ou de diminution de lésion parodontale péri implantaire. L'utilisation des guides n'est donc pas un argument allant en faveur d'une meilleure survie de l'implant.

- Conclusion

Au vu des différents éléments ci-dessus, nous pouvons rejoindre les conclusions d'un groupe international ITI (International Team of Implantology) constitué en 2009, de docteurs en chirurgie dentaire spécialisés dans de multiples secteurs. Il avait pour tâche d'évaluer les avantages et les inconvénients de l'implantologie guidée (Hämmerle et coll., 2009). Les points ont été validés depuis par les différentes études que nous venons de voir.

Les avantages dégagés des guides réalisés par FA sont les suivants : une chirurgie moins complexe, la possibilité de placer des implants plus précisément dans l'os disponible avec comme conséquence une réduction des greffes. Les guides permettent d'éviter les obstacles anatomiques et amènent à une amélioration de la précision de la position de l'implant et donc du résultat prothétique. Ils valident également l'augmentation de la précision chirurgicale sans aucune amélioration prévue de la survie de l'implant (Fortin et coll., 2006 ; Vercruyssen et coll., 2014 ; Pozzi et coll., 2014). L'opération sera moins longue et entraînera moins de douleurs post-opératoires par la technique guidée (Vercruyssen et coll., 2014).

Cependant l'étude de la littérature souligne des déviations angulaires trop importantes pour être acceptables cliniquement. L'étude de la courbe d'apprentissage de cette technique guidée, décrite comme "abrupte", laisse penser, à ces experts que cette technique est très opérateur dépendant. Ils concluent que cette technologie n'a pas encore atteint sa maturité et qu'une grande prudence devra être conservée lors de l'apprentissage des praticiens intéressés.

3.3.2. Guides chirurgicaux maxillo faciaux

- Introduction

Depuis de nombreuses années l'impression tridimensionnelle se démocratise auprès des équipes chirurgicales et remplace peu à peu une technique conventionnelle. La technique de greffe chirurgicale permettant de reconstruire les délabrements importants de la mandibule se fait à l'aide d'une autogreffe fibulaire. Les atteintes importantes de la structure mandibulaire, touchant l'os basal, peuvent être d'origine traumatique ou cancéreuse (). La première description, en 1989 par Hidalgo, de cette technique chirurgicale de reconstruction, est appelée greffe fibulaire par lambeau libre (Hidalgo, 1989).

Elle fait intervenir deux équipes chirurgicales, la première s'occupe du prélèvement osseux au niveau du site fibulaire et la seconde au niveau mandibulaire prépare le site receveur et pratique la greffe. La technique est dite par lambeau libre, la pièce osseuse étant prélevée avec son pédicule vasculaire associé. Elle permet une vascularisation plus importante, réduisant ainsi les risques d'ischémies et assure une meilleure chance de survie et d'acceptation du greffon (Urken et coll., 1998 ; Disa et Cordeiro, 2000). Elle a, dès ses premières années d'utilisation, fait l'objet d'études rétrospectives (Flemming et coll., 1990 ; Reyhler et Iriarte Ortabe, 1994). Dorénavant ce procédé présente une vingtaine d'années de recul permettant une validation complète de la fiabilité de ce type d'opération (López-Arcas et coll., 2010). Elle se confirme de nos jours comme le meilleur choix pour la reconstruction mandibulaire importante touchant l'os basal comparé à des greffes non vascularisées ou à des reconstructions métalliques (Lyberg et Olstad, 1991 ; Lin et coll., 2011 ; Hassid et coll., 2012 ; Succo et coll., 2015).

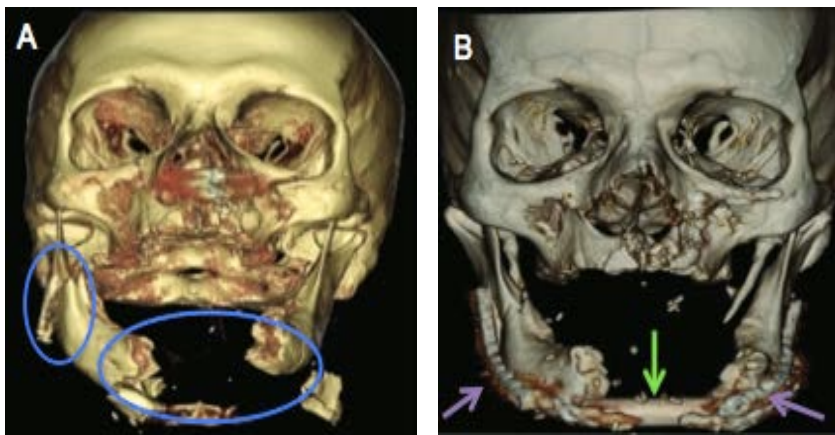


Figure 25 : Pathologies destructurantes de la mandibule.

Résultat d'imagerie d'une lésion traumatique (A) (cercles bleues) et sa reconstruction par une greffe osseuse (B) (flèches vertes). Elle est maintenue par des plaques de reconstruction (flèches violettes).

D'après : Nichole et coll., 2011

- Technique conventionnelle

Elle débute par le prélèvement d'un lambeau osseux avec son pédicule vasculaire anastomosé par chirurgie au niveau du site receveur. Ce lambeau peut être accompagné d'une partie musculaire et/ou cutanée en fonction du site à reconstruire. Il s'agit d'apporter un greffon pouvant se greffer rapidement, dans sa partie profonde, une fois l'anastomose réalisée. L'ensemble est fixé aux fragments mandibulaires restants par des plaques d'ostéosynthèse standardisées. Les sites donneurs peuvent intéresser plusieurs régions anatomiques, dont les principales sont les os iliaque, fibulaire, radial et scapulaire (Disa et Cordeiro, 2000 ; El Kohen et coll., 2004).

Les critères de choix du greffon ou transplant sont déterminés par la nécessité de prélever un os bien vascularisé et modelable par ostéotomies pour une adaptation optimale aux déficits du site receveur. Le greffon doit être composé d'os spongieux recouvert d'une corticale satisfaisante et de tissus mous abondants, correctement vascularisés, fins et plastiques. Le transplant libre de fibula est le lambeau micro-anastomosé le plus utilisé actuellement. Vascularisé par l'artère fibulaire et ses branches, il fournit les éléments osseux, musculaires et cutanés indispensables pour aboutir à une large reconstruction mandibulaire. L'os cortical est épais et la longueur disponible peut atteindre 25 cm. En revanche ce lambeau fibulaire est pénalisé par son pédicule vasculaire relativement court, de 4 à 6 cm (Figure 26 A) (Kokosis et coll., 2016).

Le prélèvement fibulaire induit des complications légères sur le site de prélèvement chez 31% des patients, et des complications plus importantes, avec une réintervention dans 3% des cas (Momoh et coll., 2011). Une difficulté supplémentaire de cette chirurgie est la forme de la fibula, car c'est une structure rectiligne qui doit reproduire une structure angulée, la mandibule (Figure 29). Pour recréer la forme anatomique de la mandibule, la fibula est divisée en plusieurs segments en utilisant des ostéotomies, découpes osseuses, faites en per-opératoire (Figure 26 B). Le nombre d'ostéotomies est réduit au minimum afin de préserver une circulation périostée fiable. L'addition de la longueur des segments et leur ajustement les uns avec les autres doit correspondre au mieux au volume laissé vacant par la résection mandibulaire (Marchetti et coll., 2006).

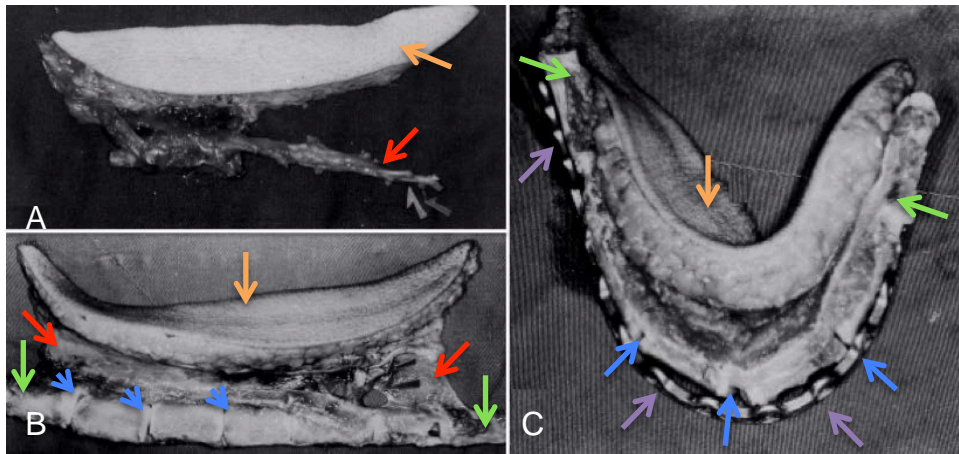


Figure 26 : Lambeau fibulaire, son ostéotomie et l'adaptation à la plaque.
 Le greffon osseux (flèches vertes) est prélevé avec les éléments musculaires et cutanés (A) (flèches oranges) et le pédicule vasculaire (flèches rouges). Les ostéotomies (B) sont pratiquées (flèches bleues) permettant d'ajuster le tissu osseux à la plaque préformée (C) (flèches violettes).
 D'après : Kidal et coll., 2001

Dans le cas de délabrement important, la restauration précise de la mandibule dans ses formes et dimensions originales, est cruciale. Pour ce faire, l'utilisation de plaques standardisées est utilisée en pré-plaquage. Elles permettent de conserver la forme courbe de la mandibule, notamment au niveau antérieur, mais également les dimensions de la mandibule dans les trois plans de l'espace. Ces plaques jouent un rôle primordial et leurs mauvaises formations per-opératoires peuvent entraîner des reconstructions déficientes. Leur forme dépend donc en grande partie de la capacité de l'opérateur (Pellini et coll., 2012).

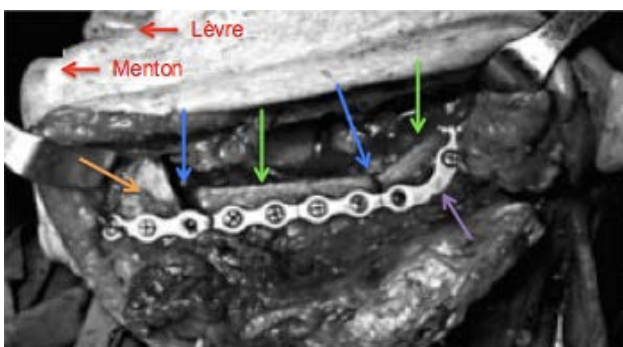


Figure 27 : Placement du greffon osseux fixé à la mandibule par une plaque.
 Le greffon osseux (flèches vertes) avec ses ostéotomies (flèches bleues) est attaché à la plaque préformée (flèche violette). Cette dernière est également fixée à la mandibule (flèche orange) pour maintenir le greffon dans sa position optimale.
 D'après : Pellini et coll., 2012

Une fois la mandibule sectionnée aux endroits prévus et les segments de fibula calibrés pour correspondre au site receveur, ils sont maintenus à l'aide d'une plaque standardisée adaptée en per-opératoire au site (Figure 26 C). Le greffon est ensuite mis en place au niveau du site receveur et le pédicule est anastomosé afin de permettre une reprise normale de la vascularisation (Figure 27).

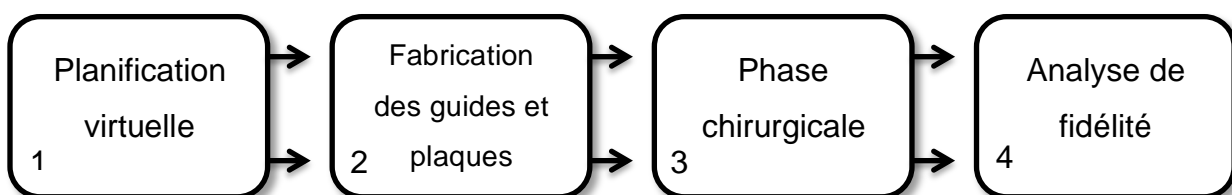
Force est de constater, à la vue de sa description, que cette technique, décrite en 1989, est très dépendante de l'opérateur. Elle donne des résultats inégaux, non reproductibles et pas toujours concluants, que ce soit au niveau de la coupe des segments fibulaires, des résections mandibulaires ou lors de l'adaptation et de la mise en place du greffon au niveau du site receveur. Des complications peuvent apparaître pouvant conduire jusqu'à l'échec de l'opération (Boyd et coll., 1995 ; Rana et coll., 2011 ; Wilde et coll., 2015).

Afin de maximiser les chances de réussite de l'intervention, la planification pré-chirurgicale et son application scrupuleuse au bloc opératoire sont deux évidences à respecter. Cette planification est réalisée virtuellement. Le guide et les plaques personnalisés sont fabriqués par impression 3D. Ils permettent la retranscription du projet opératoire virtuel lors de la phase chirurgicale réelle. Ce protocole est utilisé depuis une dizaine d'années par un nombre croissant d'équipes chirurgicales.

- Techniques utilisant la fabrication additive

L'aspect le plus délicat de ce type de reconstruction est la nature non linéaire de l'os mandibulaire. Sa morphologie présente des angles et des changements d'orientation pouvant conduire à des défauts de contacts osseux et des anomalies dans la relation maxillo-mandibulaire, entraînant potentiellement des complications, tant esthétiques que fonctionnelles (van Gemert et coll., 2012). L'introduction de la reconstruction mandibulaire assistée par ordinateur, avec la planification virtuelle de l'opération, a augmenté la précision opératoire ainsi que la réduction du temps chirurgical (Foley et coll., 2013). Cette nouvelle approche est rendue possible par l'apport de deux éléments, que sont les guides de coupe ainsi que les plaques personnalisés. Ils sont réalisés et encadrés par la planification virtuelle de l'opération. Nous nous appuyerons sur l'étude réalisée par Succo et son équipe en 2015, pour décrire ce protocole. Elle porte sur 5 cas de patients, atteints d'une affection maligne ou bénigne, nécessitant une chirurgie reconstructive (Succo et coll., 2015).

Tableau 7 : Protocole de la greffe fibulaire libre utilisant la FA.



Source : auteur

- Planification virtuelle chirurgicale

Elle débute par des examens cliniques rigoureux, une évaluation des besoins et objectifs de l'opération et une connaissance approfondie de la lésion dans ses dimensions et sa localisation

La planification de l'intervention chirurgicale nécessite trois examens d'imagerie :

- CBCT du squelette crânio-facial, site receveur.
- CBCT de la fibula, site donneur.
- Angiographie par tomodensitométrie de la jambe, pour la visualisation de

l'anatomie vasculaire de la fibula.

Grace aux fichiers DICOM obtenus, deux modélisations 3D virtuelles sont créées, l'une du site donneur et la seconde du site receveur. Elles sont, dans cette étude, réalisées à l'aide du programme propriétaire Mimics™ (Materialise™, 2016). Des études cliniques utilisant OsiriX™ sont également documentées (Albert et coll., 2011).

À l'aide de ces données cliniques, l'équipe chirurgicale décide des caractéristiques des sites donneur et receveur (Figure 28). Elle définit la quantité de résection osseuse (suivant la taille de la lésion), le nombre de segments d'os fibulaire ainsi que le degré d'obliquité de l'ostéotomie, à la fois sur la mandibule et sur les coupes fibulaires.

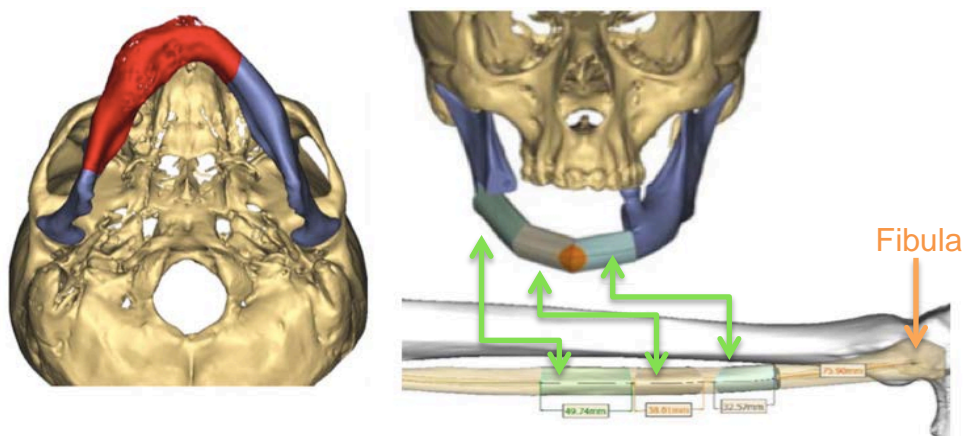


Figure 28 : Morphologies des zones receveuses et donneuses sur les modèles virtuels.

Morphologie de la zone réséquée (zone rouge) sur la mandibule (zone bleue). Nombre de segments fibulaires et caractéristiques permettant de combler la partie éliminée (flèches vertes).

D'après : Succo et coll., 2015

Une fois ces décisions prises, la planification virtuelle débute par le choix de la position du greffon et les caractéristiques des guides de coupes et de placement (Figure 29). Ils doivent, au niveau mandibulaire et fibulaire, correspondre entre eux afin d'aboutir au contact le plus intime entre les deux structures osseuses.

À ce stade de la planification virtuelle, la réhabilitation dentaire peut déjà être envisagée dans le futur positionnement des éléments fibulaires, comme nous le précisons plus loin dans ce travail (Schepers et coll., 2013).

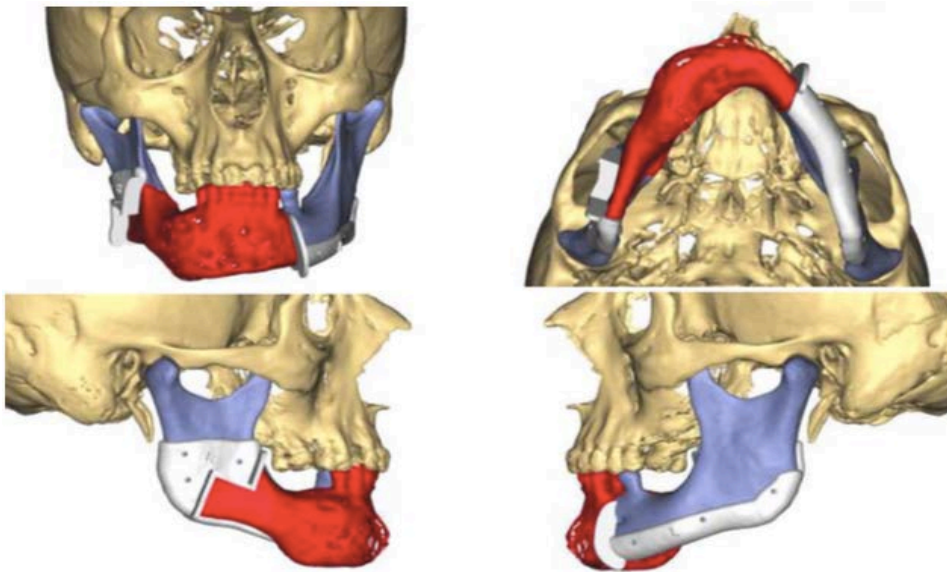


Figure 29 : Choix des caractéristiques des guides sur le modèle virtuel.

Les guides de coupe (blanc) mandibulaire (zone bleue) permettent la résection de la partie pathologique (zone rouge).

Source : Succo et coll., 2015

○ Conception et préparation des plaques et guides

Dans cette étude le projet chirurgical est transmis au laboratoire. Il réalise les différents éléments, respectant les caractéristiques des homologues virtuels associés à une stérilisation.

Trois types d'éléments sont ainsi réalisés :

- plaques de reconstruction et de pré-plaquage
- guides de coupe
- guides de placement

La plaque de pré-plaquage, servant à conserver les dimensions de la mandibule lors de la résection, est réalisée à l'aide d'une technique de FA par frittage laser. Cela permet le respect exact de la planification. Cette technique de fabrication est très précise et autorise plus de liberté de mouvement, comme nous l'avons décrit précédemment (Leiggener et coll., 2009). La plaque de pré-plaquage est retirée lorsque la plaque de reconstruction, fixée au greffon, est mise en place. La conformité de la plaque de reconstruction est validée par la superposition de cette plaque sur une reproduction stéréolithographiée de l'objectif post-chirurgical défini préalablement (Figure 30). Son utilisation diminue sensiblement le temps opératoire, le pliage d'une plaque standardisée en pré-opératoire pouvant prendre jusqu'à 60 minutes. Elle augmente également la précision en évitant à l'équipe chirurgicale d'adapter la plaque en per-opératoire (Ro et coll., 2007).

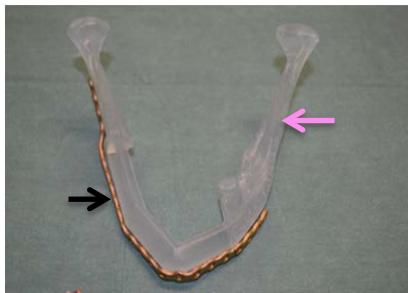


Figure 30 : Essai de la plaque personnalisée.
La plaque (flèche noire) en place sur le modèle stéréolithographié (flèche rose) de l'objectif de la reconstruction mandibulaire.
D'après : Succo et coll., 2015

Les guides de coupes et de placements des segments de fibula et mandibulaire apportent une précision importante lors de la coupe, évitant ainsi de nombreuses ostéotomies soustractives, chronophages et opérateur dépendantes. Les formes, les dimensions et les positions sont définies pendant la phase de planification (Mazzoni et coll., 2013).

○ Phase chirurgicale

Deux opérations sont réalisées simultanément ; l'une consiste en un prélèvement osseux au niveau fibulaire et l'autre prépare le site receveur puis reconstruit la mandibule (Figure 31).

Le prélèvement du greffon débute par la réalisation d'un volet d'accès et la mise en place des guides fibulaires. La résection, à ce niveau, est pratiquée selon les caractéristiques de coupes de dimension et d'obliquité, définies par les guides. Ces derniers seront maintenus en place par des vis de fixation.

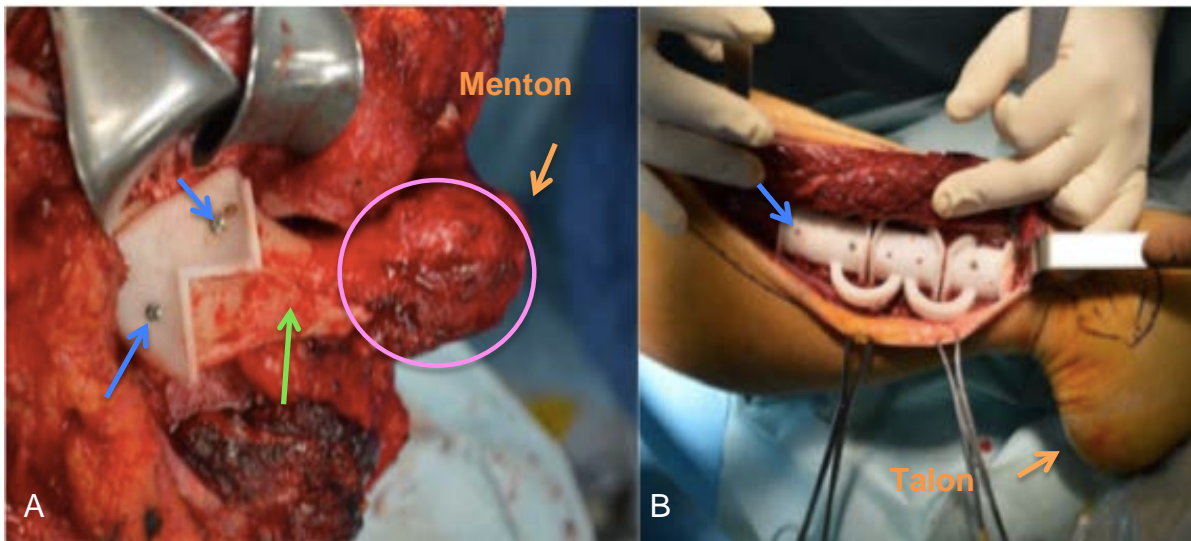


Figure 31 : Utilisation des guides de coupe.
 Les guides de coupe (blanc) mandibulaire (A) et fibulaire (B) sont mis en place sur la mandibule (flèche verte), afin de réséquer la lésion (cercle rose), mais également sur la fibula. Ils sont maintenus par des vis de fixation (flèches bleues).
 D'après : Succo et coll., 2015

La préparation du site receveur se fait également à l'aide de guides chirurgicaux, placés et maintenus par des vis aux endroits définis lors de la planification virtuelle. L'importance de l'analyse morphologique du site mandibulaire, durant la phase préopératoire, est cruciale. En raison de l'utilisation des guides, les marges de résection de part et d'autre de la lésion ne peuvent être modifiées lors de l'opération ce qui peut s'avérer problématique.

Les segments osseux de la fibula et leur pédicule vasculaire, sont mis en place sur la plaque préformée et maintenus à l'aide de vis. Cette dernière a été validée préalablement sur le modèle imprimé. Les segments sont ensuite placés sur le site receveur, guidés par la plaque, et fixés grâce à des vis d'ancrage sur la mandibule (Figure 32).

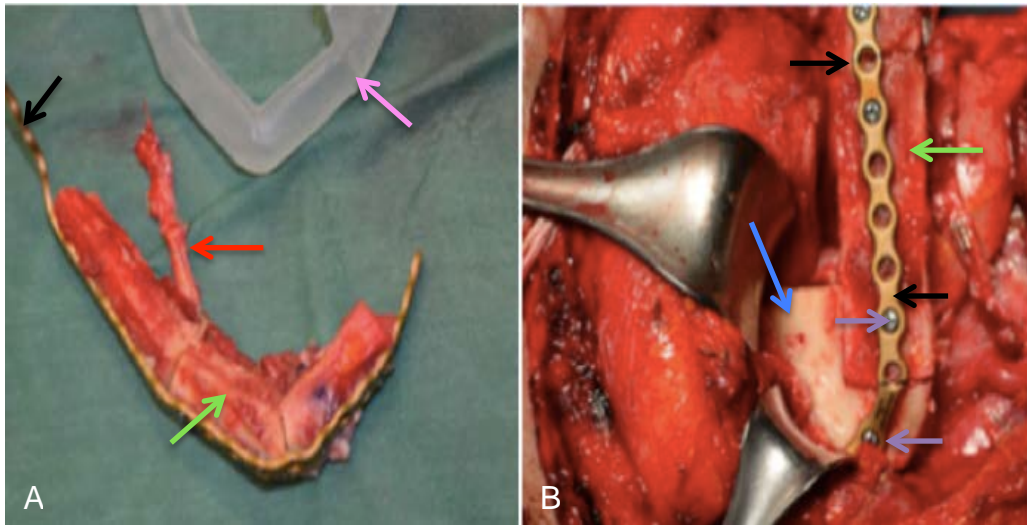


Figure 32 : Reconstruction mandibulaire.
Adaptation des segments osseux (A) (flèches vertes) et de leur pédicule (flèche rouge) sur la plaque personnalisée (flèches noires), préalablement validée sur le modèle post -opératoire (flèche rose) le tout placé sur la mandibule (B) (flèche bleue) et fixé à l'aide de vis d'ancrage (flèches violettes).

D'après : Succo et coll., 2015

On peut constater une intimité de contact importante entre les surfaces osseuses du greffon et de la mandibule. De plus les angles de coupe à l'aide des guides permettent des sections obliques à 45° ce qui augmente également les surfaces de contacts. L'un des avantages de la planification virtuelle et de l'utilisation des guides est que la coupe peut être planifiée, ce qui permet d'augmenter les chances de succès de cette association de techniques (Haddock et coll., 2012).

- Fidélité des éléments fabriqués par FA

Pour ce faire, le projet informatique virtuel est comparé au résultat de l'examen d'imagerie (CBCT) post-opératoire.

- Guides opératoires de coupes

Roser et son équipe, en 2010, ont analysé les caractéristiques de la greffe fibulaire guidée. Ils ont évalué la différence entre l'addition des longueurs des segments fibulaires post-opératoires et leurs mensurations planifiées. Les résultats montrent une discordance n'excédant pas 1,90 mm dans le pire des cas (1,30 mm ± 0,59). Ces résultats sont faibles et permettent d'envisager une utilisation des guides de façon plus sereine si la planification est correctement réalisée (Roser et coll., 2010).

Plaques personnalisées

Cette technique est évaluée en comparant les résultats de deux groupes de patients (Mazzoni et coll., 2013). L'un (groupe A) dont les plaques de reconstructions personnalisées en per opératoire sur un modèle stéréolitographié représentent le résultat post-opératoire et l'autre (groupe B) dont les plaques ont été fabriquées par une technique SLS.

Les caractéristiques de cette étude portaient sur la position des condyles et la déviation des angles mandibulaire. Elle comparait (Tableau 8) ces mesures entre la planification et le résultat post opératoire.

Tableau 8 : Résultat de l'étude de la fiabilité des plaques personnalisées par rapport à la planification virtuelle.

	Déviaton des angles mandibulaire (sens transversal)		Position du condyle	
	Droit (°)	Gauche (°)	Droit (mm)	Gauche (mm)
Groupe A	8,941	8,198	2,457	4,458
Groupe B	0,941	2,24	0,789	1,297

D'après : Mazzoni et coll., 2013

Ces résultats montrent des mesures post-opératoires plus proches de celles prises lors de la planification, en cas d'utilisation d'une plaque personnalisé réalisée par SLS (groupe B) et prévues lors de cette même planification. La différence entre les positions planifiées et post-opératoires sont très proches, n'excédant pas 1,3 mm, ce qui renforce l'idée que l'utilisation d'une barre personnalisée par SLS améliore la prédictibilité de l'opération.

- Conclusion

La technique originelle de reconstruction mandibulaire par lambeau fibulaire libre décrite en 1989 nécessite un opérateur expérimenté. Les ostéotomies et l'adaptation des plaques de reconstruction réalisées sans aide augmentent le temps opératoire, les manœuvres à risque et les imprécisions de reconstruction. Tous ces facteurs favorisent l'apparition de complications voir d'échec, pouvant aller jusqu'à 35% des cas dans la région antérieure mandibulaire (Boyd et coll., 1995 ; Rana et coll., 2011 ; Wilde et coll., 2015).

L'introduction d'aides opératoires planifiées en pré opératoire permet une réduction du temps chirurgical d'approximativement deux heures grâce aux guides et aux plaques personnalisées réalisés par FA (Ro et coll., 2007). L'association de ces deux éléments a permis la mise en place de protocoles précis avec un résultat post-opératoire très proche de la planification virtuelle (Roser et coll., 2010 ; Mazzone et coll., 2013). Elle est toute indiquée pour les cas intéressants la branche montante, dans le but d'éviter les changements de position de ces derniers, grâce à l'utilisation de plaques préfabriquées (Hou et coll., 2012).

Cette technique montre toutefois des défauts, le principal étant sa rigidité. En effet les guides n'acceptent pas de changement. La planification devra être rigoureuse et extensive sous peine de ne pouvoir enlever complètement la zone à traiter. La technique guidée ne gère pas de façon optimale les tissus mous ce qui peut amener à des problèmes de recouvrement ou d'insuffisance d'exérèse. Au final, cette technique guidée n'a pas montré pour le moment un niveau de preuve suffisant pour traiter toutes les variantes des lésions mandibulaires, notamment de grande étendue (Moubayed et coll., 2014 ; Robdy et coll., 2014).

3.4. Augmentation du volume osseux alvéolaire

La crête alvéolaire peut être atrophique au point de ne pouvoir poser des implants sans réaliser une greffe osseuse. Dans ces cas, une augmentation du volume osseux alvéolaire est nécessaire. Actuellement il existe des techniques utilisant des substituts osseux de divers origines (humain, animal et synthétique) sous diverses formes (bloc ou poudre). La FA fait actuellement l'objet d'études visant à montrer sa pertinence dans la création de greffons osseux personnalisables aux déficits osseux du patient. Ces expérimentations visent à valider leurs caractéristiques afin de permettre une greffe optimale.

3.4.1. Substituts osseux

Actuellement deux catégories de substitut osseux existent pour les greffes, les organiques et les anorganiques. La première provient d'être vivant, qu'il soit d'une autre espèce (xénogreffe) ou humain (allo ou autogreffe). La deuxième catégorie, dite alloplastique, comprend l'ensemble des biomatériaux synthétiques utilisables dans une greffe osseuse (Umberto, 2006).

- Allogreffe et autogreffe

Les sites de prélèvement osseux sont variables. Ils peuvent être extra oraux (crête iliaque, os pariétal) ou intra oraux (région symphysaire ou ramique). Ces derniers (Figure 33) ont l'avantage de limiter le temps opératoire, autorisent une anesthésie locale, évitent la présence de cicatrice extra buccale visible et diminuent les effets post-opératoires. Malgré tout, on observe des effets secondaires, des paresthésies ou des douleurs, autant au niveau mentonnier que dans la région rétromolaire. Le prélèvement pratiqué au niveau de la branche montante de la mandibule semble préférable à celui de la région symphysaire, limitant ainsi les douleurs et le risque d'apparition d'un hématome post-opératoire (Nkenke et coll., 2001 ; Nkenke et coll., 2002 ; Silva et coll., 2006 ; Umberto, 2006 ; Fakhry, 2011).

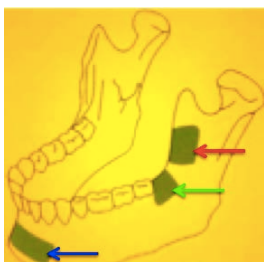


Figure 33 : Sites de prélèvements intra-oraux.
Site de prélèvement symphysaire (flèche bleue), rétromolaire (flèche verte) et ramique (flèche rouge).
Source : Umberto, 2006

- Greffe alloplastique

Les biomatériaux osseux anorganiques ont été mis au point afin de compléter ou de remplacer la greffe de tissus provenant d'être(s) vivant(s). Ces substituts osseux sont principalement composés de TriCalcium Phosphate (TCP) (Umberto, 2006) ou d'HydroxyApatite (HA) (Frame, 1987 ; Cox et coll., 2015). Ils sont également à la base de la recherche en FA. Leurs caractéristiques répondent aux conditions pour un greffon osseux, comme la biocompatibilité (Lindhe et coll., 2013), l'ostéoinduction (Tulasne, 2004) ainsi que l'ostéoconduction (Davaparnah et coll., 2008). Ces matériaux d'origine purement synthétique existent sous forme de poudre ou de bloc(s).

- Techniques chirurgicales

Traditionnellement les greffons sont utilisés de trois façons : le comblement alvéolaire, la greffe d'apposition et d'interposition. Le comblement alvéolaire est généralement utilisé au niveau des sites d'extraction dentaire pour limiter la résorption transversale et verticale de l'os. Cette technique utilise des formes galéniques de poudre de tissus osseux allo, auto ou xénogénique (Feller et coll., 2013). La greffe d'apposition consiste en l'apport de substitut sous forme de bloc afin d'augmenter le volume osseux. Le greffon est dimensionné pendant l'opération afin de correspondre au mieux au site receveur (Maujean et Struillou 2004). La greffe d'interposition se pratique en deux étapes. Une première consiste en une soustraction osseuse, l'ostéotomie, afin de libérer l'espace nécessaire aux substituts osseux mis en place dans un second temps (Scipioni et Bruschi, 1994). La forme des greffons synthétiques ou provenant de banques d'os est standardisée et oblige le clinicien à les façonner pendant l'opération afin qu'il corresponde au mieux à la zone receveuse. Ces techniques sont très opérateur-dépendant et par conséquent propices à l'échec ou aux difficultés de cicatrisation. Les techniques de greffe(s) autologue(s) ont également d'autres contraintes telles la disponibilité limitée de l'os, la nécessité d'une intervention chirurgicale supplémentaire avec des problèmes augmentés de sensibilité post-opératoire (Nkenke et Neukam, 2014). Tout naturellement la recherche de substituts osseux se tourne vers la création de greffons osseux artificiels personnalisés. Par conséquent la FA à toute sa place dans ce type de thérapeutique promettant un greffon personnalisable. Les recherches actuelles vont dans ce sens et tentent de trouver la bonne combinaison de matériaux et de caractéristiques afin de s'approcher de l'os humain.

3.4.2. Ingénierie tissulaire par fabrication additive

Elle est définie par Langer et Vacanti comme "l'ensemble des techniques et des méthodes s'inspirant des principes de l'ingénierie et des sciences de la vie, utilisées pour développer des substituts biologiques pouvant restaurer, maintenir ou améliorer les fonctions des tissus" (Langer et Vacanti, 1993).

Cette approche, en chirurgie orale, a pour but de limiter la morbidité du site donneur dans le cas des techniques d'autogreffes. L'échafaudage imprimé, également appelé "scaffold" (Figure 34), est à la base de l'ingénierie tissulaire.

Afin de répondre aux besoins de cette technique il doit, selon Bose et son équipe, respecter des caractéristiques précises tant au niveau mécanique que de sa composition (Bose et coll., 2012).

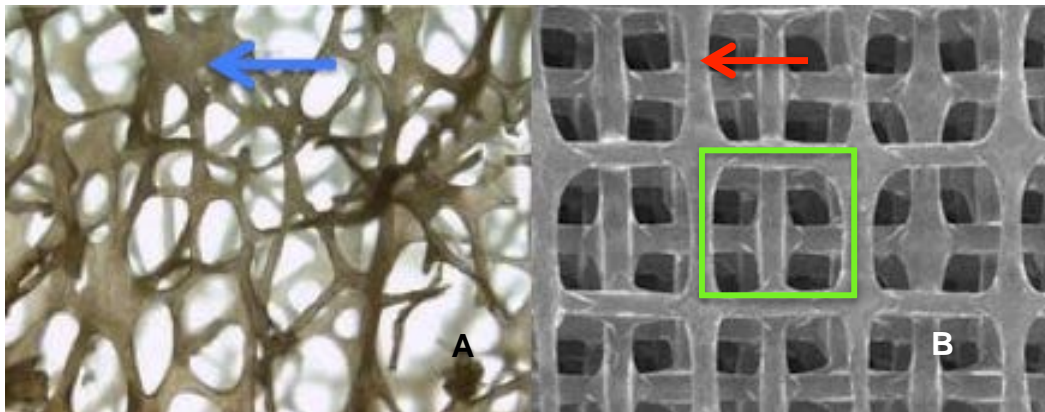


Figure 34 : Comparaison des structures osseuses humaines et artificielles. Structure osseuse humaine (A), avec les trabécules (flèche bleue) et un échafaudage/scaffold (B) avec ses travées (flèche rouge) et ses pores (rectangle vert) créé par une imprimante 3DP.

A : d'après Chappard, 2011 ; B : d'après Korossis et coll., 2009

- Caractéristique mécanique

La porosité du scaffold, permet l'oxygénation, la diffusion des nutriments ainsi qu'une élimination des déchets. L'aspect poreux est permis par l'interconnexion des pores dans sa structure interne. Dès 1980, une étude (McInnis et coll., 1980) a porté sur le diamètre minimal des pores le définissant à 100 μm . Une étude plus récente montre que la taille maximale est de 400 μm (Pallesen et coll., 2002). Ces diamètres compris entre 100 μm et 400 μm concordent avec ce qui est retrouvé chez l'homme. Ces résultats sont renforcés par les travaux de Albrektsson et Johansson en 2001 montrant que la taille des pores idéale se situe à 300 μm (Albrektsson et Johansson, 2001).

La compressibilité permet à la charpente de pouvoir résister à la pression hydrostatique tout en assurant l'intégrité dimensionnelle des pores mais également de résister aux manipulations du clinicien lors de l'opération. Chez l'homme le module de Young est d'environ 20 GPa aux niveaux de l'os cortical et 1 GPa pour l'os trabéculaire. L'échafaudage ne devra donc pas se situer en dessous de la compressibilité naturelle de la corticale osseuse, cette dernière étant adéquate pour les greffes osseuses.

- Composition

Les scaffolds réalisés en FA et expérimentés *in vivo* chez l'animal sont de trois natures différentes (Bose et coll., 2012 ; Do et coll., 2015) :

- La famille des phosphates de calcium utilise de l'hydroxyapatite (HA) ou du TriPhosphate de Calcium (TCP).

- Celle synthétique utilise des polymères. Elle regroupe l'acide polylactique (PLA), l'acide polyglycolique (PGA) ou encore l'acide poly lactique co glycolique (PLGA).

- Les composites, réunion de deux matériaux différents comme le TCP/PLA, PLA/HA ou le mélange HA/TCP nommé Biphasic Calcium Phosphate (BCP). Ils sont couplés pour tirer avantage des caractéristiques mécaniques et physiologiques de chacun des constituants.

La biocompatibilité de ces différents matériaux a été présentée plus haut dans ce travail (voir 2.4.2).

3.4.3. Analyse des résultats expérimentaux

L'expérimentation des charpentes réalisées par FA retrouvée dans la littérature ne porte pour le moment que sur l'animal. Pour évaluer leurs intégrations et la comparer avec les techniques conventionnelles, nous utiliserons des résultats issus des données histomorphométriques. Celles-ci évaluent le niveau d'ossification de la charpente fabriquée et greffée, ce qui traduit son niveau d'ostéointégration.

Trois équipes se sont intéressées à l'ostéointégration de ces greffons, celle de Rai en 2007, de Tamimi en 2014 et de Carrel en 2016 (Tableau 9). Utilisant différents composés et techniques d'impression FDM pour Rai et Carrel tandis que Tamimi utilise la 3DP. Les trois équipes ont choisi l'os pariétal comme lieu d'implantation.

Tableau 9 : Comparaison de scaffolds greffés.

	Cobayes	Composés	Porosité (%)	Pore (µm)	Durée (Mois)	Greffon remplacé par du tissu osseux (%)
Rai et coll., 2007	8 Chiens	TCP/PLA	65	NC	6	46,9±0,49
Tamimi et coll., 2014	16 Lapins	TCP	45	300	3	35,7 ± 9,8
Carrel et coll., 2016	1 Chien	BPC	50 - 65	250	2	26.2 ± 2.9

Caractéristiques des différents scaffolds implantés chez les cobayes ainsi que leurs ostéointégration. D'après : Rai et coll., 2007 ; Tamimi et coll., 2014 ; Carrel et coll., 2016

L'absence de données communes à 6 mois ne permet pas de tirer de conclusion sur la meilleure solution tant au niveau de la structure (porosité et pore) que du matériau. Malgré tout elle permet de montrer l'ostéointégration progressive des scaffolds. Il est à noter que les auteurs ne décrivent pas de signes inflammatoires anormaux, tant au niveau local que régional.

Les équipes de Carrel et Zhang se sont intéressées à comparer l'ostéointégration de charpentes imprimées par FDM et d'éléments couramment utilisé en allogreffe (Tableau 10) . Dans les deux cas, l'os pariétal a été choisi pour pratiquer l'intervention. L'équipe de Carrel a étudié un scaffold d'HA/TCP (BPC), un bloc de BioOss et de la poudre de TCP. Zhang a choisi d'analyser une charpente d'HA/PLA, un bloc de TCP pur et un bloc de xéno greffe.

Tableau 10 : Comparaison entre scaffolds et éléments alloplastiques greffés.

	Cobayes	Composés	Porosité (%)	Pore (µm)	Durée (Mois)	Greffon remplacé par du tissu osseux (%)
Carrel et coll., 2014	12	BPC	50 - 65	250	2	23±1,6
					4	35 ± 2
	Brebis	BioOss	60	400	2	13,6 ± 1,5
					4	39 ± 2
		TCP (poudre)	60	-	2	13,8 ± 1,5
					4	43 ± 6
Zhang et coll., 2016	24	HA/PLA	60 ± 1,5	500 ± 20	1	37,4
					2	42,1
	Rats	TCP (bloc)	60 ± 10	400 ± 247	1	43,3
					2	49,7
		Xénogreffe (bloc)	62 ± 4	520 ± 290	1	20,3
					2	28,9

Caractéristiques des différents éléments implantés chez les cobayes ainsi que leurs ostéointégration. D'après : Carrel et coll., 2014 ; Zhang et coll., 2016

Ces études présentent des pourcentages de remodelage osseux différents. En effet les auteurs ne se basent pas sur la même technique histomorphométrique. L'équipe de Carrel s'intéresse aux volumes remodelés alors que celle de Zhang à la surface externe. On peut remarquer au niveau de ces résultats que la porosité est sensiblement identique dans les différents greffons, ainsi que la dimension des pores lorsque cela était possible.

Ces résultats permettent de montrer un net avantage au bloc de TCP, légèrement devant le scaffold HA/PLA imprimé. Ces deux solutions montrent une réponse bien meilleure que le bloc de xénogreffe. La solution imprimée BPC et le BioOss montre des résultats proches à 4 mois. La charpente BPC a eu une ostéointégration plus rapide au deuxième mois, sûrement grâce à sa structure interne (pore) plus maîtrisée.

Les analyses de ces travaux mettent en évidence que les scaffolds sont une solution viable comme substitut osseux en comparaison aux structures allogéniques utilisées couramment. Il est à noter également que Zhang n'a relevé aucune réaction inflammatoire locale ou générale malgré l'utilisation d'un polymère synthétique le PLA.

Le travail de l'équipe de Yeo en 2012 nous donne l'occasion de comparer l'ostéointégration d'une charpente TCP/PLA, imprimée par FDM, avec une autogreffe (bloc) d'origine endobuccale (Tableau 11).

Tableau 11 : Comparaison entre scaffold et éléments autologues greffés.

	Cobayes	Composés	Porosité (%)	Pore (µm)	Durée (Mois)	Greffon remplacé par du tissu osseux (%)
Yeo et coll., 2012	10 cochons	TCP/PLA	70	NC	6	17,95
		Autogreffe	-	-	6	42,57

Caractéristiques des différents éléments implantés chez les cobayes ainsi que leurs ostéointégration.
D'après : Yeo et coll., 2012

Après 6 mois de cicatrisation la solution autologue montre une ostéointégration plus de deux fois supérieure à la solution imprimée. Ce résultat prouve que l'autogreffe se place en gold standard. L'expérimentation devra se tourner vers de nouveaux matériaux composites (BPC notamment) et d'autres tests devront être réalisés afin de montrer une efficacité aux moins aussi équivalente.

- Synthèse

Ces différents résultats nous montre que l'impression de charpente donne un résultat équivalent à ceux obtenus par reconstruction osseuse alloplastique actuellement utilisée. On constate également la faible réponse comparée au gold standard (autologue). Ce constat ne permet donc pas de préférer cette solution d'un point de vue reconstruction osseuse. On peut en revanche espérer que la poursuite des recherches, encore balbutiantes, débouche sur une association de matériaux présentant de meilleurs résultats. L'incorporation de facteur de croissance favorisant l'ostéointégration au centre du scaffold est une piste également prometteuse. Technique encore peut utilisée, les premiers résultats montrent des ossifications de la charpente supérieures à une allogreffe standard.

Malgré tout même si cela n'a pas encore été étudié, la possibilité de faire un greffon sur mesure est un paramètre important. De plus, grâce aux expérimentations sur l'homme la douleur post opératoire pourra être comparée entre une greffe par scaffold et une autogreffe.

4. Discussion

Dans ce travail nous avons décrit un grand nombre de techniques d'impression différentes. Après étude de leurs capacités et de leurs applications en chirurgie orale, trois d'entre elles semblent se démarquer, la SLA, la FDM et la PolyJet™ (décrites dans le chapitre 2.3). Actuellement l'imprimante SLA paraît être la plus pertinente en terme de précision et pour la réalisation de guides chirurgicaux ou de modèle d'étude. L'acquisition d'une telle imprimante peut se faire pour un montant avoisinant les 3000 euros (Sireix C., 2017). L'imprimante FDM s'utilise actuellement pour la réalisation de greffon, mais n'est pas encore mature dans cette application, elle même en cours de développement. La technique PolyJet™ associée à un scanner promet de réaliser des modèles hybrides. Elle est encore peu utilisée, la faute en revient principalement au scanner très irradiant et moins précis. Cette dernière technique promet en revanche une fabrication traduisant les différentes structures anatomiques de l'homme (os, tissus mous etc...).

La fiabilité des techniques d'impression (développée dans le chapitre 2.4.1) arrive à maturité. Effectivement leur précision est suffisamment importante pour assurer une retranscription fidèle du modèle virtuel. Le problème se pose au niveau de la technique d'acquisition, comme nous l'avons étudié dans le chapitre 2.4.1. Que ce soit pour le scanner ou le CBCT, l'imprécision est beaucoup plus importante que celle de la technique d'impression. La marge de progression (en terme de précision) se situe donc à cette étape d'imagerie si l'on veut améliorer la qualité des impressions par rapport à la réalité.

Toutefois cette fiabilité perfectible est suffisante pour permettre l'élaboration des guides chirurgicaux et des modèles anatomiques imprimés. Le guide trouvera sa place en per opératoire. Le modèle anatomique aura un intérêt d'entraînement à cette phase opératoire. La pertinence de l'utilisation d'un guide et/ou d'un modèle anatomique est à questionner. Est-il préférable de réaliser des modèles anatomiques d'entraînement plutôt que des guides opératoires ?

Nous avons analysé que la technique implantaire guidée prouve son avantage par rapport à une technique "classique", au niveau de la douleur ressentie en post opératoire par le patient. Concernant la qualité de pose de l'implant, l'impact sur sa pérennité ainsi que le résultat prothétique, le guide n'apporte pas de gain significatif pour les cas implantaires "simples" (chapitre 3.3.1). *A contrario*, imprimer des modèles anatomiques permet aux chirurgiens de se familiariser avec l'intervention, de voir les problèmes et donc d'anticiper au mieux les difficultés inhérentes à l'opération. Cet entraînement verrouille

moins l'opération en comparaison de l'utilisation d'un guide qui par nature n'accepte pas ou peu de modifications pendant l'opération. L'absence d'étude comparative portant sur l'avantage de l'une ou l'autre méthode ne permet pas de répondre à cette question de manière objective et chiffrée. Hypothétiquement, l'association d'un protocole d'entraînement pré chirurgical et de l'emploi d'un guide devrait être idéale. Il permettrait au praticien de proposer l'intervention la plus sécurisée possible au patient. D'un côté en se familiarisant avec les caractéristiques anatomiques et protocolaire de l'opération et de l'autre en utilisant la prédictibilité opératoire permise par un guide (chapitre 3.3.1). Malheureusement cette association est très consommatrice de temps et d'argent ce qui est une des explications de son manque d'utilisation.

Ces modèles anatomiques promettent de se rapprocher davantage de la réalité grâce à l'association du scanner et de la FA. En effet le scanner permet de différencier les types de tissus suivant l'échelle dite de Hounsfield (chapitre 2.4.1). En l'associant à une imprimante PolyJet™, nous pourrions réaliser des modèles anatomiques composites reproduisant l'os, la gencive voir la membrane sinusienne par exemple. Ces éléments seraient très utiles dans un cadre pédagogique ou dans un entraînement pré chirurgical comme décrit ci-dessus. Il est encore nécessaire, pour en arriver à ce type de modèle, de renforcer une recherche encore balbutiante, portant sur les meilleurs matériaux utilisables par l'imprimante, afin de retranscrire au mieux le retour proprioceptif des structures humaines (tissus mous et durs).

La fabrication additive permet la création d'éléments sur mesure en trois dimensions. Son utilisation en chirurgie reconstructive personnalisée à la pathologie du patient est un champ dans lequel elle trouve donc sa place. Mais dans quel but ? Quels en seraient les avantages et limites ? Son utilisation pourrait permettre la création de greffon osseux s'adaptant parfaitement au déficit du patient. Dans le cas d'une extraction dentaire, on pourrait imaginer combler l'alvéole avec un échafaudage prenant la forme des dents extraites, limitant ainsi la résorption osseuse. La biocompatibilité des molécules comme l'HA ou le TCP a déjà été étudiée, elle ne présente pas de toxicité avérée. Ce constat ne s'applique cependant pas aux thermoplastiques tels que le PLA et le PLGA avec lesquels des précautions sont encore à prendre pour des solutions implantables dans le corps humain. Ces promesses de reconstruction personnalisées sont toutefois à tempérer. Les résultats de l'ostéointégration de ces charpentes montrent que le principe fonctionne mais sans gain probant par rapport aux techniques actuelles. Un travail important en pré opératoire est de surcroît nécessaire, afin de réaliser le greffon, ce qui rajoute

inévitablement un coût, temporel et financier, sans bénéfices tangibles pour l'intervention et le patient. Il est donc difficile d'imaginer cette technique pour l'instant immature utilisable dans une structure privée ou publique. Si les résultats de cicatrisation atteignent idéalement ceux de l'autogreffe, cette technique imprimée trouvera toute sa place en chirurgie orale. Des recherches sont en cours, elles ont pour objet l'amélioration du matériau ainsi que la possibilité d'introduction de molécules et de cellules ostéoinductrices lors de l'impression.

Que ce soit pour les modèles d'entraînement, les guides opératoires ou encore les charpentes de greffe, il faut pouvoir maîtriser le processus de fabrication. La prise en main d'un tel procédé de fabrication et son incorporation dans des protocoles cliniques est-elle simple ? Actuellement l'ensemble du processus nécessite plusieurs logiciels, pour l'acquisition de l'image, la création du modèle ainsi que la gestion de l'imprimante. Cette multiplication de plateformes numériques demande donc un plus long temps d'apprentissage pour intégrer les guides chirurgicaux dans une pratique courante. Le deuxième inconvénient est l'apparition d'erreurs ou d'imprécisions à chacune des étapes. Il serait donc nécessaire de simplifier l'utilisation en réalisant un logiciel, gérant le processus dans son intégralité, de l'acquisition à l'impression. Ce programme, inexistant dans la littérature, permettrait de démocratiser cette technologie auprès des professionnels de santé.

Enfin, l'apport de la FA au - delà d'une chirurgie mieux maîtrisée, comprise et personnalisée se retrouve également d'un point de vue non négligeable, celui du relationnel avec le patient. Le fait de donner au patient son modèle 3D physique lors de la consultation joue un rôle dans le regard que celui-ci nous porte et sur la qualité du travail pratiqué dans notre cabinet. Montrer au patient la maîtrise de son projet, à l'aide d'outils modernes respectant le projet expliqué et évalué, est primordial pour instaurer une relation fondée sur la confiance.

5. Conclusion

La technologie de fabrication additive présente des atouts certains concernant la réalisation de modèles anatomiques. Peu coûteuse et fidèle, elle est une alternative pertinente aux procédés actuels pour la réalisation de modèles pédagogiques ou de rendus pré- et post-chirurgicaux. En revanche les aides opératoires ne restent que des compléments ne pouvant se substituer dans tous les cas au savoir faire du clinicien. Il en est de même pour les greffons imprimés, encore loin de dépasser les techniques actuelles.

L'impression 3D dispose de nombreux avantages en termes de sécurité, de gains de temps et financier mais aussi pour la compréhension de l'ensemble des personnes impliquées, que ce soit l'équipe médicale ou les patients.

Actuellement, son utilisation en est encore à son balbutiement et nous ne pouvons qu'espérer son introduction dans les protocoles opératoires au vu des améliorations mesurées et quantifiées. C'est une technologie jeune qui n'a pas encore dégagé de système technique prédominant. À l'instar des réticences vis-à-vis des systèmes informatiques en leur temps, il est toutefois certain qu'elle fera partie intégrante des cabinets dentaires dans les années à venir au vu des opportunités que l'on a appréhendé.

6. Bibliographie

6.1. Référence bibliographie

1. **Agrawal CM, Ray RB.**
Biodegradable polymeric scaffolds for musculoskeletal tissue engineering.
J Biomed Mater Res. 2001 May ; 55(2) : 141-50.
2. **Albert S, Cristofari JP, Cox A, Bensimon JL, Guedon C, Barry B.**
Mandibular reconstruction with fibula free flap. Experience of virtual reconstruction using Osirix™, a free and open source software for medical imagery.
Ann Chir Plast Esthet. 2011 Dec ; 56(6) : 494-503.
3. **Albrektsson T, Jansson T, Lekholm U.**
Osseointegrated dental implants.
Dent Clin North Am. 1986 Jan ; 30(1) : 151-74.
4. **Albrektsson T, Johansson C.**
Osteoinduction, osteoconduction and osseointegration.
Eur Spine J. 2001 Oct ; 10 (Suppl 2) : S96–101.
5. **Anderl H, Zur Nedden D, Mühlbauer W, Twerdy K, Zanon E et al.**
CT-guided stereolithography as a new tool in craniofacial surgery.
Br J Plast Surg. 1994 Jan ; 47(1) : 60-4.
6. **Arfai NK, Kiat-Amnuay S.**
Radiographic and surgical guide for placement of multiple implants.
J Prosthet Dent. 2007 May ; 97(5) : 310-2.
7. **Arisan V, Karabuda CZ, Ozdemir T.**
Implant surgery using bone- and mucosa-supported stereolithographic guides in totally edentulous jaws : surgical and post-operative outcomes of computer-aided vs. standard techniques.
Clin Oral Implants Res. 2010 Sep ; 21(9) : 980-8.
8. **Armand S.**
La restauration unitaire antérieure en implantologie.
Paris : Quintessence International ; 2008. 108 p.
9. **Ashley S.**
Rapid prototyping systems.
Mech Eng. 1991 ; 113(4) : 34-43.
10. **Auperrin A.**
Caractérisation tissulaire pour la détermination du comportement de l'os crânien: essais mécaniques et imagerie médicale.
[Thèse de doctorat de génie mécanique]. Valenciennes : Université de Valenciennes et du Hainaut-Cambresis ; 2009. 179 p.

11. **Bak M, Jacobson AS, Buchbinder D, Urken ML.**
Contemporary reconstruction of the mandible.
Oral Oncol. 2010 Feb ; 46(2) : 71-6.
12. **Barajas-Nava L, Solà I, Delgado-Noguera M, Gich I, Villagran CO et al.**
Quality assessment of clinical practice guidelines in perioperative care: a systematic appraisal.
Qual Saf Health Care. 2010 Dec ; 19(6) : e50.
13. **Barker TM, Earwaker WJ, Lisle DA.**
Accuracy of stereolithographic models of human anatomy.
Australas Radiol. 1994 May ; 38(2) : 106-11.
14. **Barry JJ, Evseev AV, Markov MA, Upton CE, Scotchford CA et al.**
In vitro study of hydroxyapatite-based photocurable polymer composites prepared by laser stereolithography and supercritical fluid extraction.
Acta Biomater. 2008 Nov ; 4(6) : 1603-10.
15. **Bataineh AB.**
Sensory nerve impairment following mandibular third molar surgery.
J Oral Maxillofac Surg. 2001 Sep ; 59(9) : 1012-7.
16. **Baudoin C., Vincent B.**
Un projet prothétique en implantologie.
Paris : Quintessence International ; 2003. 133 p.
17. **Begall K, Vorwerk U.**
Artificial petrous bone produced by stereolithography for microsurgical dissecting exercises.
ORL J Otorhinolaryngol Relat Spec. 1998 Sep-Oct ; 60(5) : 241-5.
18. **Bellaiche N.**
Scanner et tomographie à faisceau conique. Quelle méthode d'imagerie choisir en odontostomatologie.
Le fil dentaire. Nov 2007 ; 27 : 16-17.
19. **Berchon M., Luyt B.**
L'impression 3D.
Paris : Eyrolles ; 2014. 213 p.
20. **Berry E, Brown JM, Connell M, Craven CM, Efford ND et al.**
Preliminary experience with medical applications of rapid prototyping by selective laser sintering.
Med Eng Phys. 1997 Jan ; 19(1) : 90-6.
21. **Bert M, Missika P, Giovannoli JL.**
Gestion des complications implantaires.
Paris : Quintessence International ; 2004. 368 p.
22. **Bishara SE.**
Clinical management of impacted maxillary canines.
Semin Orthod. 1998 Jun ; 4(2) : 87-98.

23. **Blanchard P-Y, Kerbrat J-B, Paulus C, Saint-Pierre F.**
Prise en charge d'une canine incluse : recommandations de bonne pratique.
Rev Stomatol Chir Maxillofac Chir Orale. 2015 Jul; 4631(6) : 325-388.
24. **Bose S, Roy M, Bandyopadhyay A.**
Recent advances in bone tissue engineering scaffolds.
Trends Biotechnol. 2012 Oct ; 30(10) : 546-54.
25. **Boyan BD, Hummert TW, Dean DD, Schwartz Z.**
Role of material surfaces in regulating bone and cartilage cell response.
Biomaterials. 1996 Jan ; 17(2) : 137-46.
26. **Boyd JB, Mulholland RS, Davidson J, Gullane PJ, Rotstein LE et al.**
The free flap and plate in oromandibular reconstruction : long-term review and indications.
Plast Reconstr Surg. 1995 May ; 95(6) : 1018-28.
27. **Boyne PJ, James RA.**
Grafting of the maxillary sinus floor with autogenous marrow and bone.
J Oral Surg. 1980 Aug ; 38(8) : 613-6.
28. **Buck BE, Resnick L, Shah SM, Malinin TI.**
Human immunodeficiency virus cultured from bone. Implications for transplantation.
Clin Orthop Relat Res. 1990 Feb ; (251) : 249-53.
29. **Capelli M.**
Autogenous bone graft from the mandibular ramus : a technique for bone augmentation.
Int J Periodontics Restorative Dent. 2003 Jun ; 23(3) : 277-85.
30. **Carrel JP, Wiskott A, Moussa M, Rieder P, Scherrer S, Durual S.**
A 3D printed TCP/HA structure as a new osteoconductive scaffold for vertical bone augmentation.
Clin Oral Implants Res. 2016 Jan ; 27(1) : 55-62.
31. **Carrel JP, Wiskott A, Scherrer S, Durual S.**
Large Bone Vertical Augmentation Using a Three-Dimensional Printed TCP/HA Bone Graft : A Pilot Study in Dog Mandible.
Clin Implant Dent Relat Res. 2016 Dec ; 18(6) : 1183-1192.
32. **Cavezian R, Pasquet G.**
Imagerie dento-maxillaire. Approche radio-clinique. 3^e édition.
Paris : Masson ; 2006. 370 p.
33. **Cavezian R, Pasquet G, Bel G, Baller G.**
Imagerie dento-maxillaire, approche radio-clinique. 4^e édition.
Paris : Masson, 2006. 370 p.
34. **Chavanne P, Stevanovic S, Wüthrich A, Braissant O, Pioletti U et al.**
3D printed chitosan / hydroxyapatite scaffolds for potential use in regenerative medicine.
Biomed Tech (Berl). 2013 Sep ; 58 (Suppl 1).

35. **Chen M, Le DQ, Baatrup A, Nygaard JV, Hein S, Bjerre L et al.**
Self-assembled composite matrix in a hierarchical 3-D scaffold for bone tissue engineering.
Acta Biomater. 2011 May ; 7(5) : 2244-55.
36. **Chen H, Yang X, Chen L, Wang Y, Sun Y.**
Application of FDM three-dimensional printing technology in the digital manufacture of custom edentulous mandible trays.
Sci Rep. 2016 Jan 14 ; 6 : 1-6.
37. **Chiarello E, Cadossi M, Tedesco G, Capra P, Calamelli C et al.**
Autograft, allograft and bone substitutes in reconstructive orthopedic surgery.
Aging Clin Exp Res. 2013 Oct ; 25 (Suppl 1) : S101-3.
38. **Cho SC, Wallace SS, Froum SJ, Tarnow DP.**
Influence of anatomy on Schneiderian membrane perforations during sinus elevation surgery: three-dimensional analysis.
Pract Proced Aesthet Dent. 2001 Mar ; 13(2) : 160-3.
39. **Chowdhury B, Sjöström L, Alpsten M, Kostantý J, Kvist H, Löfgren R.**
A multicompartiment body composition technique based on computerized tomography.
Int J Obes Relat Metab Disord. 1994 Apr ; 18(4) : 219-34.
40. **Chua Chee Kai, Leong Kah Fai, Lim Chu Sing, 2010.**
Rapid Prototyping : Principles and Applications 2^e edition.
Rapid Prototyping : World Scientific ; 2010. 540 p.
41. **Colombier ML, Lesclous P, Tulasne JF.**
Bone graft healing.
Rev Stomatol Chir Maxillofac. 2005 Jun ; 106(3) : 157-65.
42. **Cox SC, Thornby JA, Gibbons GJ, Williams MA, Mallick KK.**
3D printing of porous hydroxyapatite scaffolds intended for use in bone tissue engineering applications.
Mater Sci Eng C Mater Biol Appl. 2015 Feb ; 47 : 237-47.
43. **Cui J, Chen L, Guan X, Ye L, Wang H, Liu L.**
Surgical planning, three-dimensional model surgery and preshaped implants in treatment of bilateral craniomaxillofacial post-traumatic deformities.
J Oral Maxillofac Surg. 2014 Jun ; 72(6) : 1-14.
44. **Dadoune JP.**
Histologie. 2^e édition.
Paris : Flammarion Médecine-sciences ; 2000. 319 p.
45. **Davaparnah M, Szmukler-Moncler S, Khoury PM et al.**
Manuel d'implantologie clinique : concepts, protocoles et innovations récentes.
2^e édition.
Paris : Édition CdP ; 2008. 539 p.

46. **Davarpanah M., Szmukler-Moncler S.**
Implantologie assistée par ordinateur.
Paris : CDP ; 2011. 241 p.
47. **Davarpanah M., Szmukler-Moncler S.**
Manuel d'implantologie clinique: concepts, intégration des protocoles et esquisse de nouveaux paradigmes. 3^e édition.
Paris : CDP ; 2012. 656 p.
48. **Dean NR, McKinney SM, Wax MK, Louis PJ, Rosenthal EL.**
Free Flap Reconstruction of Self-Inflicted Submental Gunshot Wounds.
Craniomaxillofac Trauma Reconstr. 2011 Mar ; 4(1) : 25–34.
49. **Del Fabbro M, Testori T, Francetti L, Weinstein R.**
Systematic review of survival rates for implants placed in the grafted maxillary sinus.
Int J Periodontics Restorative Dent. 2004 Dec ; 24(6) : 565-77.
50. **Dhariwala B, Hunt E, Boland T.**
Rapid prototyping of tissue-engineering constructs, using photopolymerizable hydrogels and stereolithography.
Tissue Eng. 2004 Sep-Oct ; 10(9-10) : 1316-22.
51. **D'Hease J, Van De Velde T, Elaut L, De Bruyn H.**
A prospective study on the accuracy of mucosally supported stereolithographic surgical guides in fully edentulous maxillae.
Clin Implant Dent Relat Res 2009.
52. **Disa JJ, Cordeiro PG.**
Mandible reconstruction with microvascular surgery.
Semin Surg Oncol. 2000 Oct-Nov ; 19(3) : 226-34.
53. **Do AV, Khorsand B, Geary SM, Salem AK.**
3D Printing of Scaffolds for Tissue Regeneration Applications.
Adv Healthc Mater. 2015 Aug ; 4(12) : 1742-62.
54. **D'Urso PS, Barker TM, Earwaker WJ, Bruce LJ, Atkinson RL et al.**
Stereolithographic biomodelling in cranio-maxillofacial surgery : a prospective trial.
J Craniomaxillofac Surg. 1999 Feb ; 27(1) : 30-7.
55. **Dutta Roy T, Simon JL, Ricci JL, Rekow ED, Thompson VP et al.**
Performance of hydroxyapatite bone repair scaffolds created via three-dimensional fabrication techniques.
J Biomed Mater Res A. 2003 Dec ; 67(4) : 1228-37.
56. **Einhorn TA.**
Enhancement of fracture healing.
Instr Course Lect. 1996 ; 45 : 401-16.

- 57. El Kohen A, Benjelloun A, Benchekroun L, Lazrak A et al.**
Mandibular reconstruction : evolution of operative techniques. Report of 22 cases.
Rev Stomatol Chir Maxillofac. 2004 Dec ; 105(6) : 347-53.
- 58. Eosoly S, Brabazon D, Lohfeld S, Looney L.**
Selective laser sintering of hydroxyapatite/poly-epsilon-caprolactone scaffolds.
Acta Biomater. 2010 Jul ; 6(7) : 2511-7.
- 59. Escamilla A.**
Analyse des concepts implantaires sur le secteur antérieur.
[Thèse d'exercice en odontologie]. Toulouse : Université Paul Sabatier
Toulouse III ; 2012. 121 p.
- 60. Faber J, Berto PM, Quaresma M.**
Rapid prototyping as a tool for diagnosis and treatment planning for maxillary canine impaction.
Am J Orthod Dentofacial Orthop. 2006 Apr ; 129(4) : 583-9.
- 61. Fakhry A.**
The mandibular retromolar area as a donor site in maxillofacial bone grafting : surgical notes.
Int J Periodontics Restorative Dent. 2011 Jun ; 31(3) : 275-83.
- 62. Feller L, Khammissa RA, Bouckaert M, Lemmer J.**
Alveolar ridge preservation immediately after tooth extraction.
SADJ. 2013 Oct ; 68(9) : 408-10.
- 63. Feng F, Wang H, Guan X, Tian W, Jing W, Long J, Tang W, Lui L.**
Mirror imaging and preshaped titanium plates in the treatment of unilateral malar and zygomatic arch fractures.
Oral Surg Oral Med Oral Pathol Oral Radiol Endod. 2011 Aug ; 112(2) : 188-94.
- 64. Field MJ, Lohr KN.**
Clinical Practice Guidelines: Directions for a New Program.
Washington, DC : Institute of Medicine (US) Committee to Advise the Public Health Service on Clinical Practice Guidelines ; 1990.
- 65. Flemming AF, Brough MD, Evans ND, Grant HR, Harris M et al.**
Mandibular reconstruction using vascularised fibula.
Br J Plast Surg. 1990 Jul ; 43(4) : 403-9.
- 66. Foley BD, Thayer WP, Honeybrook A, McKenna S, Press S.**
Mandibular reconstruction using computer-aided design and computer-aided manufacturing : an analysis of surgical results.
J Oral Maxillofac Surg. 2013 Feb ; 71(2) : 111-9.
- 67. Fortin T, Bosson JL, Isidori M, Blanchet E.**
Effect of flapless surgery on pain experienced in implant placement using an image-guided system.
Int J Oral Maxillofac Implants. 2006 Mar-Apr ; 21(2) : 298-304.

- 68. Fouad Khoury F, Antoun H, Missika P.**
Bone Augmentation in Oral Implantology.
Berlin : Quintessence publishing ; 2007. 448 p.
- 69. Frame JW.**
Hydroxyapatite as a biomaterial for alveolar ridge augmentation.
Int J Oral Maxillofac Surg. 1987 Dec ; 16(6) : 642-55.
- 70. Friedland B, Donoff B, Dodson TB.**
The use of 3-dimensional reconstructions to evaluate the anatomic relationship of the mandibular canal and impacted mandibular third molars.
J Oral Maxillofac Surg. 2008 Aug ; 66(8) : 1678-85.
- 71. Fritz A, Percy C, Jack A, Shanmugaratnam K, Sobin L et al.**
Classification Internationale des Maladies pour l'Oncologie. 3^e édition.
ut : Organisation mondiale de la Santé ; 2008. 294 p.
- 72. Frodel JL Jr, Funk GF, Capper DT, Fridrich KL, Blumer JR et al.**
Osseointegrated implants : a comparative study of bone thickness in four vascularized bone flaps.
Plast Reconstr Surg. 1993 Sep ; 92(3) : 449-55 ; discussion 456-8.
- 73. Froum SJ, Tarnow DP, Wallace SS, Rohrer MD, Cho SC.**
Sinus floor elevation using anorganic bovine bone matrix (OsteoGraf/N) with and without autogenous bone: a clinical, histologic, radiographic, and histomorphometric analysis - Part 2 of an ongoing prospective study.
Int J Periodontics Restorative Dent. 1998 Dec ; 18(6) : 528-43.
- 74. Fwu-Hsing Liu.**
Synthesis of biomedical composite scaffolds by laser sintering : Mechanical properties and in vitro bioactivity evaluation.
Applied Surface Science. 2014 April ; 297 : 1-8.
- 75. Gross BC, Erkal JL, Lockwood SY, Chen C, Spence DM.**
Evaluation of 3D printing and its potential impact on biotechnology and the chemical sciences.
Anal Chem. 2014 Apr ; 86(7) : 3240-53.
- 76. Grover PS, Lorton L.**
The incidence of unerupted permanent teeth and related clinical cases.
Oral Surg Oral Med Oral Pathol. 1985 Apr ; 59(4) : 420-5.
- 77. Haddock NT, Monaco C, Weimer KA, Hirsch DL, Levine JP, Saadeh PB.**
Increasing bony contact and overlap with computer-designed offset cuts in free fibula mandible reconstruction.
J Craniofac Surg. 2012 Nov ; 23(6) : 1592-5.
- 78. Hallman M, Sennerby L, Lundgren S.**
A clinical and histologic evaluation of implant integration in the posterior maxilla after sinus floor augmentation with autogenous bone, bovine hydroxyapatite, or a 20 : 80 mixture.
Int J Oral Maxillofac Implants. 2002 Sep-Oct ; 17(5) : 635-43.

- 79. Hämmerle CH, Stone P, Jung RE, Kapos T, Brodala N.**
 Consensus statements and recommended clinical procedures regarding computer-assisted implant dentistry.
 Int J Oral Maxillofac Implants. 2009 ; 24 Suppl : 126-31.
- 80. Hassid VJ, Maqusi S, Culligan E, Cohen MN, Antony AK.**
 Free microsurgical and pedicled flaps for oncological mandibular reconstruction : technical aspects and evaluation of patient comorbidities.
 ISNR Surg. 2012 : 1-6. Epub 2012 Mar 7. doi : 10.5402/2012/792674
- 81. He Y, Zhang ZY, Zhu HG, Wu YQ, Fu HH.**
 Double-barrel fibula vascularized free flap with dental rehabilitation for mandibular reconstruction.
 J Oral Maxillofac Surg. 2011 Oct ; 69(10) : 2663-9.
- 82. Hidalgo DA.**
 Fibula free flap : a new method of mandible reconstruction.
 Plast Reconstr Surg. 1989 Jul ; 84(1) : 71-9.
- 83. Hodez C, Bravetti P.**
 Imagerie dento-maxillo-faciale par faisceau conique.
 Montpellier : Sauramps Medical ; 2010. 251 p.
- 84. Hollister SJ.**
 Porous scaffold design for tissue engineering.
 Nat Mater. 2005 Jul ; 4(7) : 518-24.
- 85. Hong JM, Kim BJ, Shim JH, Kang KS, Kim KJ, Rhie JW, Cha HJ et al.**
 Enhancement of bone regeneration through facile surface functionalization of solid freeform fabrication-based three-dimensional scaffolds using mussel adhesive proteins.
 Acta Biomater. 2012 Jul ; 8(7) : 2578-86.
- 86. Hou JS, Chen M, Pan CB, et al.**
 Application of CAD/CAM assisted technique with surgical treatment in reconstruction of the mandible.
 J Craniomaxillofac Surg. 2012 ; 40(8) : e432–7.
- 87. Ibrahim D, Broilo TL, Heitz C, de Oliveira MG, de Oliveira HW et al.**
 Dimensional error of selective laser sintering, three-dimensional printing and PolyJet models in the reproduction of mandibular anatomy.
 J Craniomaxillofac Surg. 2009 Apr ; 37(3) : 167-73.
- 88. Irish J, Sandhu N, Simpson C, Wood R, Gilbert R, Gullane P et al.**
 Quality of life in patients with maxillectomy prostheses.
 Head Neck. 2009 Jun ; 31(6) : 813-21.
- 89. Jacobs SG.**
 Palatally impacted canines : an etiology of impaction and the scope for interception. Report of cases outside the guidelines for interception.
 Austr Dent J. 1994 ; 39(4) : 206-11.

- 90. Jansen J, Melchels FP, Grijpma DW, Feijen J.**
Fumaric acid monoethyl ester-functionalized poly (D, L-lactide)/N-vinyl-2-pyrrolidone resins for the preparation of tissue engineering scaffolds by stereolithography.
Biomacromolecules. 2009 ; 10(2) : 214-20.
- 91. Jensen OT, Shulman LB, Block MS, Iacono VJ.**
Report of the Sinus Consensus Conference of 1996.
Int J Oral Maxillofac Implants. 1998 ; 13 (Suppl) : 11-45.
- 92. Jiao T, Zhu C, Dong X, Gu X.**
Rehabilitation of maxillectomy defects with obturator prostheses fabricated using computer-aided design and rapid prototyping : a pilot study.
Int J Prosthodont. 2014 Sep-Oct ; 27(5) : 480-6.
- 93. Jung RE, Schneider D, Ganeles J, Wismeijer D et al.**
Computer technology applications in surgical implant dentistry : a systematic review.
Int J Oral Maxillofac Implants. 2009 ; 24 Suppl : 92-109.
- 94. Kamina P.**
Anatomie, introduction à la clinique 3^e édition.
Paris : Maloine ; 1986. p. 61-64.
- 95. Kang SH, Lee JW, Lim SH, Kim YH, Kim MK.**
Validation of mandibular genioplasty using a stereolithographic surgical guide : in vitro comparison with a manual measurement method based on preoperative surgical simulation.
J Oral Maxillofac Surg. 2014 Oct ; 72(10) : 2032-42.
- 96. Khoury, F.**
Les greffes osseuses mandibulaires en bloc : instrumentation, techniques de prélèvement et usage chirurgical.
J Parodontol Implantol Orale. 2006 ; 25(1) : 15-34.
- 97. Kildal M, Wei FC, Chang YM.**
Free vascularized bone grafts for reconstruction of traumatic bony defects of mandible and maxilla.
World J Surg. 2001 Aug ; 25(8) : 1067-74.
- 98. Kim G, Jung HJ, Lee HJ, Lee JS, Koo S, Chang SH.**
Accuracy and reliability of length measurements on three-dimensional computed tomography using open-source OsiriX software.
J Digit Imaging. 2012 Aug ; 25(4) : 486-91.
- 99. Klein HM, Schneider W, Alzen G, Voy ED, Günther RW.**
Pediatric craniofacial surgery : comparison of milling and stereolithography for 3D model manufacturing.
Pediatr Radiol. 1992 ; 22(6) : 458-60.

- 100. Kim K, Yeatts A, Dean D, Fisher JP.**
Stereolithographic bone scaffold design parameters : osteogenic differentiation and signal expression.
Tissue Eng Part B Rev. 2010 Oct ; 16(5) : 523-39.
- 101. Klesper B, Wahn J, Koebke J.**
Comparisons of bone volumes and densities relating to osseointegrated implants in microvascularlyreconstructed mandibles : a study of cadaveric radius and fibula bones.
J Craniomaxillofac Surg. 2000 Apr ; 28(2) : 110-5.
- 102. Kokosis G, Schmitz R, Powers DB, Erdmann D.**
Mandibular Reconstruction Using the Free Vascularized Fibula Graft : An Overview of Different Modifications.
Arch Plast Surg. 2016 Jan ; 43(1) : 3-9.
- 103. Konare M.**
Réhabilitation par prothèse maxillo-faciale obturatrice : une nécessité après maxillectomie.
[Thèse d'exercice en odontologie]. Dakar : Université Cheikh Anta Diop de Dakar ; 2006. 55 p.
- 104. Korossis S, Bolland F, Southgate J, Ingham E, Fisher J.**
Regional biomechanical and histological characterisation of the passive porcine urinary bladder : Implications for augmentation and tissue engineering strategies.
Biomaterials. 2009 Jan ; 30(2) : 266-75.
- 105. Kuftinec MM, Shapira Y.**
The impacted maxillary canine: I. Review of concepts.
ASDC J Dent Child. 1995 Sep-Oct ; 62(5) : 317-24.
- 106. Lal K, White GS, Morea DN, Wright RF.**
Use of stereolithographic templates for surgical and prosthodontic implant planning and placement. Part I. The concept.
J Prosthodont. 2006 Jan-Feb ; 15(1) : 51-8.
- 107. Lal K, White GS, Morea DN, Wright RF.**
Use of stereolithographic templates for surgical and prosthodontic implant planning and placement. Part II. A clinical report.
J Prosthodont. 2006 Mar-Apr ; 15(2) : 117-22.
- 108. Lambert F, Lecloux G, Rompen E.**
Sinus floor bone augmentation: implementation of the concept of sinus-lift.
Rev Belge Med Dent (1984). 2009 Oct-Dec ; 64(4) : 173-84.
- 109. Lambrecht JT, Berndt DC, Schumacher R, Zehnder M.**
Generation of three-dimensional prototype models based on cone beam computed tomography.
Int J Comput Assist Radiol Surg. 2009 Mar ; 4(2) : 175-80.

- 110. Langer R, Vacanti JP.**
Tissue engineering.
Science. 1993 May ; 260(5110) : 920–6.
- 111. Lee JY, Choi B, Wu B, Lee M.**
Customized biomimetic scaffolds created by indirect three-dimensional printing for tissue engineering.
Biofabrication. 2013 Dec ; 5(4) : 045003.
- 112. Lee SJ, Jung IY, Lee CY, Choi SY, Kum KY.**
Clinical application of computer-aided rapid prototyping for tooth transplantation.
Dent Traumatol. 2001 Jun ; 17(3) : 114-9.
- 113. Lee Y.S.**
Admissible tool orientation control of gouging avoidance for 5-axis complex surface machining.
Computer Aided Design. July 1997 ; 29(7) : 507-521.
- 114. Leiggener C, Messo E, Thor A, Zeilhofer HF, Hirsch JM.**
A selective laser sintering guide for transferring a virtual plan to real time surgery in composite mandibular reconstruction with free fibula osseous flaps.
Int J Oral Maxillofac Surg. 2009 Feb ; 38(2) : 187-92.
- 115. Leong KF, Cheah CM, Chua CK.**
Solid freeform fabrication of three-dimensional scaffolds for engineering replacement tissues and organs.
Biomaterials. 2003 Jun ; 24(13) : 2363-78.
- 116. Lin PY, Lin KC, Jeng SF.**
Oromandibular reconstruction : the history, operative options and strategies, and our experience.
ISRN Surg. 2011 ; 2011 : 824251 : 1-10.
- 117. Lindhe J, Niklaus PL, Thorkild K.**
Clinical Periodontology and Implant Dentistry Vol. 2.
Oxford : Blackwell Munksgaard ; 2013. 1448 p.
- 118. Lipson H., Kurman M.**
L'impression 3D : la prochaine révolution industrielle.
Paris : First interactive ; 2014. 296 p.
- 119. López-Arcas JM, Arias J, Del Castillo JL, Burgueño M et al.**
The fibula osteomyocutaneous flap for mandible reconstruction : a 15-year experience.
J Oral Maxillofac Surg. 2010 Oct ; 68(10) : 2377-84.
- 120. Lyberg T, Olstad OA.**
The vascularized fibular flap for mandibular reconstruction.
J Craniomaxillofac Surg. 1991 Apr ; 19(3) : 113-8.

- 121. Maloul A, Fialkov J, Whyne C.**
The impact of voxel size-based inaccuracies on the mechanical behavior of thin bone structures.
Ann Biomed Eng. 2011 Mar ; 39(3) : 1092-100.
- 122. Mandelaris GA, Rosenfeld AL.**
A novel approach to the antral sinus bone graft technique: the use of a prototype cutting guide for precise outlining of the lateral wall. A case report.
Int J Periodontics Restorative Dent. 2008 Dec ; 28(6) : 569-75.
- 123. Mandelaris GA, Rosenfeld AL.**
Alternative applications of guided surgery: precise outlining of the lateral window in antral sinus bone grafting.
J Oral Maxillofac Surg. 2009 Nov ; 67(11 Suppl) : 23-30.
- 124. Mangano F, Macchi A, Shibli JA, Luongo G, Iezzi G et al.**
Maxillary ridge augmentation with custom-made CAD/CAM scaffolds. A 1-year prospective study on 10 patients.
J Oral Implantol. 2014 Oct ; 40(5) : 561-9.
- 125. Mangano FG, Zecca PA, van Noort R, Apresyan S, Iezzi G et al.**
Custom-Made Computer-Aided-Design/Computer-Aided-Manufacturing Biphasic Calcium-Phosphate Scaffold for Augmentation of an Atrophic Mandibular Anterior Ridge.
Case Rep Dent. 2015 ; 2015 : 941265 : 1-11.
- 126. Marchetti C, Bianchi A, Mazzoni S, Cipriani R, Campobassi A.**
Oromandibular reconstruction using a fibula osteocutaneous free flap : four different "preplating" techniques.
Plast Reconstr Surg. 2006 Sep ; 118(3) : 643-51.
- 127. Marsh JL, Vannier MW.**
The "third" dimension in craniofacial surgery.
Plast Reconstr Surg. 1983 Jun ; 71(6) : 759-67.
- 128. Maschio F, Pandya M, Olszewski R.**
Experimental Validation of Plastic Mandible Models Produced by a "Low-Cost" 3-Dimensional Fused Deposition Modeling Printer.
Med Sci Monit. 2016 Mar 22 ; 22 : 943-57.
- 129. Matsuura M, Ohno K, Michi K, Egawa K, Takiguchi R.**
Clinicoanatomic examination of the fibula : anatomic basis for dental implant placement.
Int J Oral Maxillofac Implants. 1999 Nov-Dec ; 14(6) : 879-84.
- 130. Matzen LH, Wenzel A.**
Efficacy of CBCT for assessment of impacted mandibular third molars : a review-based on a hierarchical model of evidence.
Dentomaxillofac Radiol. 2015 ; 44(1) : 1-16.
- 131. Maujean E., Struillou X.**
Traitement implantaire du maxillaire postérieur : une revue de la littérature.
Revue Odonto-Stomatol. 2004 ; 33(3) : 201-227.

- 132. Mazzoni S, Marchetti C, Sgarzani R, Cipriani R, Scotti R, Ciocca L.**
Prosthetically guided maxillofacial surgery : evaluation of the accuracy of a surgical guide and custom-made bone plate in oncology patients after mandibular reconstruction.
Plast Reconstr Surg. 2013 Jun ; 131(6) : 1376-85.
- 133. McGurk M, Amis AA, Potamianos P, Goodger NM.**
Rapid prototyping techniques for anatomical modelling in medicine.
Ann R Coll Surg Engl. 1997 May ; 79(3) : 169-74.
- 134. McInnis JC, Robb RA, Kelly PJ.**
The relationship of bone blood flow, bone tracer deposition, and endosteal new bone formation.
J Lab Clin Med. 1980 Sep ; 96(3) : 511-22.
- 135. McMenamin PG, Quayle MR, McHenry CR, Adams JW.**
The production of anatomical teaching resources using three-dimensional (3D) printing technology.
Anat Sci Educ. 2014 Nov-Dec ; 7(6) : 479-86.
- 136. Meloni SM, De Riu G, Pisano M, Cattina G, Tullio A.**
Implant treatment software planning and guided flapless surgery with immediate provisional prosthesis delivery in the fully edentulous maxilla. A retrospective analysis of 15 consecutively treated patients.
Eur J Oral Implantol. 2010 ; 3(3) : 245-51.
- 137. Momoh AO, Yu P, Skoracki RJ, Liu S, Feng L, Hanasono MM.**
A prospective cohort study of fibula free flap donor-site morbidity in 157 consecutive patients.
Plast Reconstr Surg. 2011 Sep ; 128(3) : 714-20.
- 138. Mori K, Yamamoto T, Oyama K, Nakao Y.**
Modification of three-dimensional prototype temporal bone model for training in skull-base surgery.
Neurosurg Rev. 2009 Apr ; 32(2) : 233-8.
- 139. Moubayed SP, L'Heureux-Lebeau B, Christopoulos A, et al.**
Osteocutaneous free flaps for mandibular reconstruction : Systematic review of their frequency of use and a preliminary quality of life comparison.
J Laryngol Otol. 2014 ; 128(12) : 1034–1043.
- 140. Newton JT, Fiske J, Foote O, Frances C, Loh IM, Radford DR.**
Preliminary study of the impact of loss of part of the face and its prosthetic restoration.
J Prosthet Dent. 1999 Nov ; 82(5) : 585-90.
- 141. Nguyen KT, West JL.**
Photopolymerizable hydrogels for tissue engineering applications.
Biomaterials. 2002 Nov ; 23(22) : 4307-14.

- 142. Nkenke E, Eitner S, Radespiel-Tröger M, Vairaktaris E et al.**
Patient-centred outcomes comparing transmucosal implant placement with an open approach in the maxilla: a prospective, non-randomized pilot study.
Clin Oral Implants Res. 2007 Apr ; 18(2) : 197-203.
- 143. Nkenke E, Neukam FW.**
Autogenous bone harvesting and grafting in advanced jaw resorption : morbidity, resorption and implant survival.
Eur J Oral Implantol. 2014 ; 7 (Suppl 2) : S203-17.
- 144. Nkenke E, Radespiel-Tröger M, Wiltfang J, Schultze-Mosgau S et al.**
Morbidity of harvesting of retromolar bone grafts : a prospective study.
Clin Oral Implants Res. 2002 Oct ; 13(5) : 514-21.
- 145. Nkenke E, Schultze-Mosgau S, Radespiel-Tröger M, Kloss F et al.**
Morbidity of harvesting of chin grafts : a prospective study.
Clin Oral Implants Res. 2001 Oct ; 12(5) : 495-502.
- 146. Ozan O, Turkyilmaz I, Ersoy AE, McGlumphy EA, Rosenstiel SF.**
Clinical of 3 different types of computed tomography-derived stereolithographic surgical guides in implant placement.
J Oral Maxillofac Surg. 2009 Feb ; 67(2) : 394-401.
- 147. Pallesen L, Schou S, Aaboe M, Hjørting-Hansen E, Nattestad A et al.**
Influence of particle size of autogenous bone grafts on the early stages of bone regeneration : a histologic and stereologic study in rabbit calvarium.
Int J Oral Maxillofac Implants. 2002 Jul-Aug ; 17(4) : 498-506.
- 148. Patzelt SB, Spies BC, Kohal RJ1.**
CAD/CAM-fabricated implant-supported restorations: a systematic review.
Clin Oral Implants Res. 2015 Sep ; 26 (Suppl 11) : 77-85.
- 149. Pellini R, Mercante G, Spriano G.**
Step-by-step mandibular reconstruction with free fibula flap modelling.
Acta Otorhinolaryngol Ital. 2012 Dec ; 32(6) : 405-9.
- 150. Petzold R, Zeilhofer HF, Kalender WA.**
Rapid prototyping technology in medicine-basics and applications.
Comput Med Imaging Graph. 1999 Sep-Oct ; 23(5) : 277-84.
- 151. Plobete-Michel MG., Michel JF.**
Les applications chirurgicales des ultra-sons.
Paris : Quintessence international ; 2008. 95 p.
- 152. Pinchasov G, Juodzbaly G.**
Graft-free sinus augmentation procedure : a literature review.
J Oral Maxillofac Res. 2014 Apr ; 5(1) : e1.
- 153. Pozzi A, Tallarico M, Marchetti M, Scarfò B, Esposito M.**
Computer-guided versus free-hand placement of immediately loaded dental implants: 1-year post-loading results of a multicentre randomised controlled trial.
Eur J Oral Implantol. 2014 Autumn ; 7(3) : 229-42.

- 154. Ramot Y, Zada MH, Domb AJ, Nyska A.**
Biocompatibility and safety of PLA and its copolymers.
Adv Drug Deliv Rev. 2016 Dec 15 ; 107 : 153-162.
- 155. Rana M, Warraich R, Kokemüller H, Lemound J, Essig H et al.**
Reconstruction of mandibular defects-clinical retrospective research over a 10-year period.
Head Neck Oncol. 2011 Apr 28 ; 3 : 23.
- 156. Rai B, Ho KH, Lei Y, Si-Hoe KM, Jeremy Teo CM, Yacob KB et al.**
Polycaprolactone-20% tricalcium phosphate scaffolds in combination with platelet-rich plasma for the treatment of critical-sized defects of the mandible: a pilot study.
J Oral Maxillofac Surg. 2007 Nov ; 65(11) : 2195-205.
- 157. Rayne J.**
The unerupted maxillary canine.
Dent Pract Dent Rec. 1969 Feb ; 19(6) : 194-204.
- 158. Reyhler H, Iriarte Ortabe J.**
Mandibular reconstruction with the free fibula osteocutaneous flap.
Int J Oral Maxillofac Surg. 1994 Aug ; 23(4) : 209-13.
- 159. Ro EY, Ridge JA, Topham NS.**
Using stereolithographic models to plan mandibular reconstruction for advanced oral cavity cancer.
Laryngoscope. 2007 Apr ; 117(4) : 759-61.
- 160. Rodby KA, Turin S, Jacobs RJ, et al.**
Advances in oncologic head and neck reconstruction : systematic review and future considerations of virtual surgical planning and computer aided design/computer aided modeling.
J Plast Reconstr Aesthet Surg. 2014 ; 67(9) : 1171–1185.
- 161. Rohner D, Jaquiéry C, Kunz C, Bucher P, Maas H, Hammer B.**
Maxillofacial reconstruction with prefabricated osseous free flaps : a 3-year experience with 24 patients.
Plast Reconstr Surg. 2003 Sep ; 112(3) : 748-57.
- 162. Roser SM, Ramachandra S, Blair H, Grist W, Carlson GW et al.**
The accuracy of virtual surgical planning in free fibula mandibular reconstruction : comparison of planned and final results.
J Oral Maxillofac Surg. 2010 Nov ; 68(11) : 2824-32.
- 163. Rosset A, Spadola L, Ratib O.**
OsiriX : an open-source software for navigating in multidimensional DICOM images.
J Digit Imaging. 2004 Sep ; 17(3) : 205-16.
- 164. Rugani P, Kirnbauer B, Arnetzl GV, Jakse N.**
Cone beam computerized tomography : basics for digital planning in oral surgery and implantology.
Int J Comput Dent. 2009 ; 12(2) : 131-45.

- 165. Sachs E, Cima M, Williams P, Brancazio D, Cornie J.**
Three dimensional printing : rapid tooling and prototypes directly from a CAD model.
J Eng Ind. Nov 1992 ; 114(4) : 481-188.
- 166. Saini P, Arora M, Kumar MN.**
Poly(lactic acid) blends in biomedical applications.
Adv Drug Deliv Rev. 2016 Dec 15 ; 107 : 47-59.
- 167. Sakly A.**
Fabrication additive de pièces à base d'alliages métalliques complexes.
[Thèse de doctorat en génie des Procédés et des Produits]. Nancy : Université Henri Poincaré ; 2013. 126 p.
- 168. Schepers RH, Raghoobar GM, Vissink A, Lahoda LU et al.**
Fully 3-dimensional digitally planned reconstruction of a mandible with a free vascularized fibula and immediate placement of an implant-supported prosthetic construction.
Head Neck. 2013 Apr ; 35(4) : 109-14.
- 169. Schneider D, Marquardt P, Zwahlen M, Jung RE.**
A systematic review on the accuracy and the clinical outcome of computer-guided template-based implant dentistry.
Clin Oral Implants Res 2009 ; 20 (Suppl 4) : 73-86.
- 170. Schulze D, Heiland M, Blake F, Rother U, Schmelzle R.**
Evaluation of quality of reformatted images from two cone-beam computed tomographic systems.
J Craniomaxillofac Surg. 2005 Feb ; 33(1) : 19-23.
- 171. Schwartz-Arad D, Herzberg R, Dolev E.**
The prevalence of surgical complications of the sinus graft procedure and their impact on implant survival.
J Periodontol. 2004 Apr ; 75(4) : 511-6.
- 172. Scipioni A, Bruschi GB.**
Technique d'élargissement de la crête édentée : étude sur 5 ans.
Int J Period Restor Dent. 1994 ; 14(5) : 451-459.
- 173. Sharma AB, Beumer J.**
Reconstruction of maxillary defects : the case for prosthetic rehabilitation.
J Oral Maxillofac Surg. 2005 Dec ; 63(12) : 1770-3.
- 174. Shedd DP.**
Rehabilitation problems of head and neck cancer patients.
J Surg Oncol. 1976 ; 8(1) : 11-21.
- 175. Shelley AM, Ferrero A, Brunton P, Goodwin M, Horner K.**
The impact of CBCT imaging when placing dental implants in the anterior edentulous mandible : a before-after study.
Dentomaxillofac Radiol. 2015 ; 44(4) : 1-11.

- 176. Silva FM, Cortez AL, Moreira RW, Mazzonetto R.**
Complications of intraoral donor site for bone grafting prior to implant placement.
Implant Dent. 2006 Dec ; 15(4) : 420-6.
- 177. Sipe JD.**
Tissue engineering and reparative medicine.
Ann N Y Acad Sci. 2002 Jun ; 961 :1-9.
- 178. Sireix C.**
Les imprimantes 3D.
L'information dentaire. 2017 Avr; 16(99) : 32-36.
- 179. Stern A, Green J.**
Sinus lift procedures : an overview of current techniques.
Dent Clin North Am. 2012 Jan ; 56(1) : 219-33.
- 180. Succo G, Berrone M, Battiston B, Tos P, Goia F, Appendino P et al.**
Step-by-step surgical technique for mandibular reconstruction with fibular free flap : application of digital technology in virtual surgical planning.
Eur Arch Otorhinolaryngol. 2015 Jun ; 272(6) : 1491-501.
- 181. Suzuki M, Ogawa Y, Kawano A, Hagiwara A, Yamaguchi H, Ono H.**
Rapid prototyping of temporal bone for surgical training and medical education.
Acta Otolaryngol. 2004 May ; 124(4) : 400-2.
- 182. Szabó G, Huys L, Coulthard P, Maiorana C, Garagiola U et al.**
A prospective multicenter randomized clinical trial of autogenous bone versus beta-tricalcium phosphate graft alone for bilateral sinus elevation: histologic and histomorphometric evaluation.
Int J Oral Maxillofac Implants. 2005 May-Jun ; 20(3) : 371-81.
- 183. Taha F, Peres F, de Lumley M-A, Voisin J-L et al.**
Modélisation numérique et réalisation par stéréolithographie d'un crâne d'Homo erectus à partir de rapprochement virtuel de fragments fossiles complémentaires.
10^e European Conference on Rapid Prototyping and Manufacturing ; Paris, France, 2001. p. 78-86.
- 184. Takeshita F, Suetsugu T.**
Accurate presurgical determination for implant placement by using computerized tomography scan.
J Prosthet Dent. 1996 Dec ; 76(6) : 590-1.
- 185. Tamimi F, Torres J, Al-Abedalla K, Lopez-Cabarcos E et al.**
Osseointegration of dental implants in 3D-printed synthetic onlay grafts customized according to bone metabolic activity in recipient site.
Biomaterials. 2014 Jul ; 35(21) : 5436-45.
- 186. Tarsitano A, Mazzoni S, Cipriani R, Scotti R, Marchetti C, Ciocca L.**
The CAD-CAM technique for mandibular reconstruction : an 18 patients oncological case-series.
J Craniomaxillofac Surg. 2014 Oct ; 42(7) : 1460-4.

- 187. Touati B.**
L'implant et son positionnement.
Titane. 2009 ; Hors Série Septembre : 5-8.
- 188. Tulasne JF, Andreani JF.**
Les greffes osseuses en implantologie.
Paris : Quintessence international ; 2004. 117 p.
- 189. Tulasne JF, Guiol J, Jeblaoui Y.**
Pre-implant posterior mandibular reconstruction.
Rev Stomatol Chir Maxillofac. 2012 Sep ; 113(4) : 307-21.
- 190. Tumbleston JR, Shirvanyants D et al.**
Additive manufacturing. Continuous liquid interface production of 3D objects.
Science. 2015 Mar ; 347(6228) : 1349-52.
- 191. Tyler B, Gullotti D, Mangraviti A, Utsuki T, Brem H.**
Polylactic acid (PLA) controlled delivery carriers for biomedical applications.
Adv Drug Deliv Rev. 2016 Dec 15 ; 107 : 163-175.
- 192. Umberto G.**
Biointegration of bone grafting materials and osseointegrated implants in oral and maxillofacial surgery.
[Thèse d'exercice en odontologie]. Budapest : Semmelweis university ; 2006. 126 p.
- 193. Urken ML, Buchbinder D, Costantino PD et al.**
Oromandibular reconstruction using microvascular composite flaps : report of 210 cases.
Arch Otolaryngol Head Neck Surg. 1998 Jan ; 124(1) : 46-55.
- 194. van den Bergh JP, ten Bruggenkate CM, Disch FJ, Tuinzing DB.**
Anatomical aspects of sinus floor elevations.
Clin Oral Implants Res. 2000 Jun ; 11(3) : 256-65.
- 195. van Gemert JT, van Es RJ, Rosenberg AJ et al.**
Free vascularized flaps for reconstruction of the mandible : complications, success, and dental rehabilitation.
J Oral Maxillofac Surg. 2012 Jul ; 70(7) : 1692-8.
- 196. van Noort R.**
The future of dental devices is digital.
Dent Mater. 2012 Jan ; 28(1) : 3-12.
- 197. Venskutonis T, Plotino G, Juodzbaly G, Mickevičienė L.**
The importance of cone-beam computed tomography in the management of endodontic problems : a review of the literature.
J Endod. 2014 Dec ; 40(12) : 1895-901.
- 198. Vercruyssen M, Fortin T, Widmann G, Jacobs R, Quirynen M.**
Different techniques of static/dynamic guided implant surgery : modalities and indications.
Periodontol 2000. 2014 Oct ; 66(1) : 214-27.

- 199. Vercruyssen M, van de Wiele G, Teughels W, Naert I et al.**
Implant- and patient-centred outcomes of guided surgery, a 1-year follow-up : an RCT comparing guided surgery with conventional implant placement.
J Clin Periodontol. 2014 Dec ; 41(12) : 1154-60.
- 200. Vinzenz KG, Holle J, Würinger E, Kulenkampff KJ, Plenk H Jr.**
Revascularized composite grafts with inserted implants for reconstructing the maxilla--improved flap design and flap prefabrication.
Br J Oral Maxillofac Surg. 1998 Oct ; 36(5) : 346-52.
- 201. von Doernberg MC, von Rechenberg B, Bohner M, et al.**
In vivo behavior of calcium phosphate scaffolds with four different pore sizes.
Biomaterials. 2006 Oct ; 27(30) : 5186-98.
- 202. Wei Geng, Changying Liu, Yucheng Su, Jun Li, and Yanmin Zhou.**
Accuracy of different types of computer-aided design/computer-aided manufacturing surgical guides for dental implant placement.
Int J Clin Exp Med. 2015 ; 8(6) : 8442–8449.
- 203. Wendel B, Rietzel D, Kühnlein F, Feulner R, Hülder G et al.**
Additive Processing of Polymers. Macromolecular Materials and Engineering.
2008 ; 293(10) : 799-809.
- 204. Wilde F, Hanken H, Probst F, Schramm A, Heiland M, Cornelius CP.**
Multicenter study on the use of patient-specific CAD/CAM reconstruction plates for mandibular reconstruction.
Int J Comput Assist Radiol Surg. 2015 Dec ; 10(12) : 2035-51.
- 205. Willems WF, Kremer T, Friedrich P, Bishop AT.**
Surgical revascularization in structural orthotopic bone allograft increases bone remodeling.
Clin Orthop Relat Res. 2014 Sep ; 472(9) : 2870-7.
- 206. Wohlers Report.**
Additive manufacturing and 3D printing state of the Industry : annual worldwide progress report.
Fort Collins : Wohlers Associates ; 2012. 286 p.
- 207. Xu GZ1, Yang C, Fan XD, Yu CQ, Cai XY, Wang Y, He D.**
Anatomic relationship between impacted third mandibular molar and the mandibular canal as the risk factor of inferior alveolar nerve injury.
Br J Oral Maxillofac Surg. 2013 Dec ; 51(8) : e215-9.
- 208. Yamane M, Yamaoka M, Hayashi M, Furutoyo I, Komori N, Ogiso B.**
Measuring tooth mobility with a no-contact vibration device.
J Periodontal Res 2008 ; 43(1) : 84-89.
- 209. Yeo A, Cheek C, Teoh SH, Zhang ZY, Buser D, Bosshardt DD.**
Lateral ridge augmentation using a PCL-TCP scaffold in a clinically relevant but challenging micropig model.
Clin Oral Implants Res. 2012 Dec ; 23(12) : 1322-32.

- 210. Zein I, Hutmacher DW, Tan KC, Teoh SH.**
Fused deposition modeling of novel scaffold architectures for tissue engineering applications.
Biomaterials. 2002 Feb ; 23(4) : 1169-85.
- 211. Zhang H, Mao X, Du Z, Jiang W, Han X, Zhao D, Han D, Li Q.**
Three dimensional printed macroporous polylactic acid/hydroxyapatite composite scaffolds for promoting bone formation in a critical-size rat calvarial defect model.
Sci Technol Adv Mater. 2016 Apr ; 17(1) : 136-148.
- 212. Zhang HX, Xiao GY, Wang X, Dong ZG, Ma ZY, Li L, Li YH, Pan X, Nie L.**
Biocompatibility and osteogenesis of calcium phosphate composite scaffolds containing simvastatin-loaded PLGA microspheres for bone tissue engineering.
J Biomed Mater Res A. 2015 Oct ; 103(10) : 3250-8.
- 213. Zhou Z, Buchanan F, Mitchell C, Dunne N.**
Printability of calcium phosphate : calcium sulfate powders for the application of tissue engineered bonescaffolds using the 3D printing technique.
Mater Sci Eng C Mater Biol Appl. 2014 May 1 ; 38 : 1-10.
- 214. Zlotolow IM, Huryh JM, Piro JD, Lenchewski E, Hidalgo DA.**
Osseointegrated implants and functional prosthetic rehabilitation in microvascular fibula free flap reconstructed mandibles.
Am J Surg. 1992 Dec ; 164(6) : 677-81.

6.2. Référence bibliographie électronique

- 215. Atelier Gomex™.**
Photographie d'usinage d'une aléseuse horizontale [internet].
2016 [cité le 20 mars 2016].
Disponible sur : www.ateliergomex.qc.ca
- 216. 3Dsystems™.**
Communiqué de presse d'acquisition [internet].
Jan 2012 [cité le 20 mars 2016].
Disponible sur : www.zcorp.com/fr
- 217. 3Dsystems™.**
Présentation 3Dsystems™ [internet].
2015 [cité le 20 mars 2016].
Disponible sur : www.3dsystems.com
- 218. 3Dsystems™.**
Présentation de Zcorporation™ [internet].
2016 [cité le 20 mars 2016].
Disponible sur : www.zcorp.com/fr
- 219. Chappard D.**
Architecture trabéculaire osseuse [internet].
Mars 2011 [cité le 20 mars 2016].
Disponible sur : www.inserm.fr/thematiques
- 220. Cohen N.**
État des lieux de l'implantologie en France.
Le fil dentaire [internet]. 2015 [cité le 20 mars 2016].
Disponible sur : www.lefildentaire.com/articles/analyse/etudes/
- 221. Dassault Systemes™.**
Présentation de Solidworks™ [internet].
2016 [cité le 20 mars 2016].
Disponible sur : www.solidworks.fr
- 222. Dentsply Implants™.**
Types de guides implantaire [internet].
2016 [cité le 20 mars 2016].
Disponible sur : www.dentsplyimplants.fr
- 223. DesignTech™.**
Schéma de fonctionnement polyjet [internet].
2016 [cité le 20 mars 2016].
Disponible sur : www.designtechsys.com
- EOS™.**
Présentation EOS™ [internet].
2016 [cité le 20 mars 2016].
Disponible sur : www.eos.info

- 225. EnvisionTEC™.**
Présentation de EnvisionTEC™ [internet].
2016 [cité le 20 mars 2016].
Disponible sur : www.envisiontec.com
- 226. Haute Autorité de Santé**
Indications de l'orthopédie dento-faciale et dento-maxillo-faciale chez l'enfant et l'adolescent. ANAES/Service des recommandations et références professionnelles [internet].
Juin 2002 [cité le 20 mars 2016].
Disponible sur : www.has-sante.fr.
- 227. Haute Autorité de Santé.**
Tomographie volumique à faisceau conique de la face (Cone Beam Computerized Tomography). Rapport d'évaluation technologique [internet].
2009 [cité le 20 mars 2016].
Disponible sur : www.has-sante.fr.
- 228. Objet™.**
Technologie PolyJet Matrix™ [internet].
2010 [cité le 20 mars 2016].
Disponible sur : www.exposant.technotheque.fr/files/docs/technologie-impression-polyjet-matrix_1290785526.pdf
- 229. Makerbot™ Industrie.**
Historique makerbot [internet].
2016 [cité le 20 mars 2016]
Disponible sur : www.makerbot.com
- 230. Materialise™.**
Présentation Matérialise™ [internet].
2016 [cité le 20 mars 2016].
Disponible sur : www.materialise.com
- 231. Mingda™.**
Photographie d'usinage d'une imprimante stéréolithographique [internet].
2016 [cité le 20 mars 2016]
Disponible sur : www.aliexpress.com
- 232. Netfabb GmbH™.**
Présentation de Netfabb™ [internet].
2016 [cité le 20 mars 2016].
Disponible sur : www.netfabb.com
- 233. NobelBiocare™.**
Présentation de NobelBiocare™ [internet].
2016 [cité le 20 mars 2016].
Disponible sur : www.nobelbiocare.com

- 234. Organovo™.**
Présentation et historique Organovo™ [internet].
2016 [cité le 20 mars 2016].
Disponible sur : www.organovo.com
- 235. Pixmeo™.**
Présentation d'Osirix™ [internet].
2016 [cité le 20 mars 2016].
Disponible sur : www.osirix-viewer.com
- 236. Ranellucci A.**
Présentation de Slic3r [internet].
2011 [cité le 20 mars 2016].
Disponible sur : www.slic3r.org/about
- 237. Reprap.org.**
Présentation de Reprap [internet].
Dec 2014 [cité le 20 mars 2016].
Disponible sur : www.reprap.org/wiki/About
- 238. Robert McNeel™.**
Présentation de Rhinoceros™ [internet].
2014 [cité le 20 mars 2016].
Disponible sur : www.rhino3d.com/fr/
- 239. Sculpteo™.**
Présentation de Sculpteo™ [internet].
2016 [cité le 20 mars 2016].
Disponible sur : www.sculpteo.com/fr/about/
- 240. Stratasys™.**
Propriété de fabrication de la stéréolithographie [internet].
2015 [cité le 20 mars 2016].
Disponible sur : www.stratasysdirect.com
- 241. Stratasys™.**
Technologie polyjet [internet].
2016 [cité le 20 mars 2016].
Disponible sur : www.stratasys.com
- 242. Texas Instrument™.**
Historique de la technique DLP™ [internet].
2016 [cité le 20 mars 2016].
Disponible sur : www.ti.com

7. Tables des matières :

1. Introduction	14
2. La fabrication additive	15
2.1. Définition	15
2.2. Historique	16
2.3. Les différents principes de fabrication additive	17
2.3.1. Introduction	17
2.3.2. Photopolymérisation	17
2.3.3. Liage de poudre	21
2.3.4. Dépôt de matière fondue	23
2.4. Protocole d'utilisation	26
2.4.1. Acquisition du modèle numérique	26
2.4.2. Modèle virtuel	28
2.4.3. Exportation	29
2.4.4. Tranchage du fichier STL	30
2.4.5. Reproduction	30
2.4.6. Finition post-impression	31
2.4.1. Fiabilité de l'impression	31
2.4.2. Biocompatibilité	32
3. Les applications de la fabrication additive	34
3.1. Connaissance anatomique et formation pratique	34
3.1.1. De l'anthropologie à l'étude anatomique	34
3.1.2. Entraînement à un geste chirurgical	35
3.2. Connaissance pré-opératoire	37
3.2.1. Introduction	37
3.2.2. Relation entre le nerf mandibulaire et la troisième molaire	37
3.2.3. Canines maxillaires incluses	39
3.2.4. Conclusion	41
3.3. Guides opératoires	42
3.3.1. Guides implantaires	42
3.3.2. Guides chirurgicaux maxillo faciaux	52
3.4. Augmentation du volume osseux alvéolaire	63
3.4.1. Substituts osseux	63
3.4.2. Ingénierie tissulaire par fabrication additive	65
3.4.3. Analyse des résultats expérimentaux	66
	97

4. Discussion	70
5. Conclusion	73
5.1. Référence bibliographie	74
5.2. Référence bibliographie électronique	94
6. Tables des matières :	97

Jury : Président : J.M. MARTRETTE – Professeur des Universités
 Juges : P. AMBROSINI – Professeur des Universités
 C. CLEMENT – Maître de Conférences des Universités
 F. MASCHINO – Assistant Hospitalier Universitaire

Thèse pour obtenir le diplôme D'Etat de Docteur en Chirurgie Dentaire

Présentée par: **Monsieur HEYD Julien, Jean, Alfred**

né(e) à : **BESANÇON (Doubs)**

le **20 février 1988**

et ayant pour titre : « **L'apport de la fabrication additive en chirurgie orale** ».

Le Président du Jury

J.M. MARTRETTE

Le Doyen,
de la Faculté d'Odontologie

J.M. MARTRETTE

Autorise à soutenir et imprimer la thèse

99 35

NANCY, le

12 OCT. 2017

Le Président de l'Université de Lorraine


P. MUTZENHARDT

HEYD Julien - Apport de la fabrication additive en chirurgie orale.
Nancy 2017 : 100 pages. 34 figures ; 11 tableaux.
Th. : Chir- Dent. : Nancy 2017

Mots clefs :

- Impression 3D
- Fabrication additive
- Planification
- Reconstruction osseuse
- Guide Chirurgicaux

Résumé :

La fabrication additive ou plus généralement appelé l'impression tridimensionnelle, nous promet un bouleversement de nos approches dans le domaine de la chirurgie bucco dentaire.

Elle permet la construction d'objet impossible à créer avec une technique industrielle plus classique dite "soustractive". Grâce à l'amélioration de la résolution de l'imagerie radiologique et de la précision de cette technique de fabrication, nous pouvons créer des objets biocompatibles et hautement personnalisables.

Les aspects de la chirurgie orale étudiés sont multiples. Nous aborderons les domaines allant de la recherche anatomique et l'apprentissage, la planification des interventions à l'aide de guide ou de prototype opératoire ainsi que la reconstruction osseuse par greffon.

Nous analyserons dans ces domaines, les techniques faisant intervenir la fabrication additive et celles dites classiques n'utilisant pas cette technologie. Nous comparerons leurs résultats cliniques sur des critères de respect de l'opération, de biocompatibilité, de simplicité d'utilisation ainsi que sur le coût.

Cette analyse de la littérature permettra d'apporter un regard critique sur le potentiel actuel et l'avenir de la fabrication additive appliquée à la chirurgie orale.

Membres du jury :

Pr. J.-M. MARTRETTE	Professeur des Universités	Président
Pr. P. AMBROSINI	Professeur des Universités	Juge
Dr. C. CLÉMENT	Maître de Conférences	Directeur
Dr. F. MASCHINO	Assistant Hospitalo-Universitaire	Juge

Adresse de l'auteur :

Julien Heyd
2, chemin de la chaille
25115 Pouilley-les-vignes