



HAL
open science

Prévention des complications en prothèse fixée supra-implantaire chez le patient totalement édenté

Laura Boivin

► **To cite this version:**

Laura Boivin. Prévention des complications en prothèse fixée supra-implantaire chez le patient totalement édenté. Sciences du Vivant [q-bio]. 2018. hal-01932421

HAL Id: hal-01932421

<https://hal.univ-lorraine.fr/hal-01932421v1>

Submitted on 23 Nov 2018

HAL is a multi-disciplinary open access archive for the deposit and dissemination of scientific research documents, whether they are published or not. The documents may come from teaching and research institutions in France or abroad, or from public or private research centers.

L'archive ouverte pluridisciplinaire **HAL**, est destinée au dépôt et à la diffusion de documents scientifiques de niveau recherche, publiés ou non, émanant des établissements d'enseignement et de recherche français ou étrangers, des laboratoires publics ou privés.



AVERTISSEMENT

Ce document est le fruit d'un long travail approuvé par le jury de soutenance et mis à disposition de l'ensemble de la communauté universitaire élargie.

Il est soumis à la propriété intellectuelle de l'auteur. Ceci implique une obligation de citation et de référencement lors de l'utilisation de ce document.

D'autre part, toute contrefaçon, plagiat, reproduction illicite encourt une poursuite pénale.

Contact : ddoc-thesesexercice-contact@univ-lorraine.fr

LIENS

Code de la Propriété Intellectuelle. articles L 122. 4

Code de la Propriété Intellectuelle. articles L 335.2- L 335.10

http://www.cfcopies.com/V2/leg/leg_droi.php

<http://www.culture.gouv.fr/culture/infos-pratiques/droits/protection.htm>

UNIVERSITE DE LORRAINE
FACULTE D'ODONTOLOGIE DE NANCY

ANNEE 2018

N° 10159

THESE

Présentée pour le

**DIPLOME D'ETAT
EN CHIRURGIE DENTAIRE**

Par

BOIVIN Laura

Né le 23 décembre 1993 à Nice (06).

**PREVENTION DES COMPLICATIONS EN PROTHESE FIXEE SUPRA-
IMPLANTAIRE CHEZ LE PATIENT TOTALEMENT ÉDENTÉ**

Présentée et soutenue publiquement le 30 mars 2018

Examineurs de la thèse :

M. J.-M. MARTRETTE	Professeur des Universités	Président
<u>M. J. SCHOUVER</u>	<u>Maître de Conférences des Universités</u>	<u>Juge</u>
M. K. YASUKAWA	Maître de Conférences des Universités	Juge
M. S. BOIVIN	Docteur en Chirurgie Dentaire	Juge
M. N. BOIVIN	Docteur en Chirurgie Dentaire	Juge

*Par délibération en date du 11 décembre 1972,
la Faculté de chirurgie dentaire a arrêté que
les opinions émises dans les dissertations
qui lui seront présentées
doivent être considérées comme propres à leurs
auteurs et qu'elle n'entend leur donner aucune
approbation ni improbation.*

Président : Professeur Pierre **MUTZENHARDT**

Doyen : Professeur Jean-Marc **MARTRETTE**

Vice-Doyens : Dr Céline CLEMENT – Dr Rémy BALTHAZARD – Dr Anne-Sophie VAILLANT

Membres Honoraires : Dr L. BABEL – Pr. S. DURIVAUX – Pr A. FONTAINE – Pr G. JACQUART – Pr D. ROZENCWEIG - Pr ARTIS - Pr M. VIVIER

Doyens Honoraires : Pr J. VADOT, Pr J.P. LOUIS

Professeur émérite : Pr M-P FILLEUL

Département Odontologie pédiatrique Sous-section 56-01	Mme DROZ Dominique	Maître de Conférences *
	Mme JAGER Stéphanie	Maître de Conférences *
	M. PREVOST Jacques	Maître de Conférences
	Mme HERNANDEZ Magali	Maître de Conférences Associée *
	M. LEFAURE Quentin	Assistant
	M. MERCIER Thomas	Assistant *
Département Orthopédie dento-faciale Sous-section 56-01	Mme DARSAT Claire	Assistante*
	M. EGLOFF Benoît	Maître de Conférences *
	Mme GREGOIRE Johanne	Assistante
Département Prévention, épidémiologie, économie de la santé, odontologie légale Sous-section 56-02	Mme LAWTON Mathilde	Assistante
	Mme CLÉMENT Céline	Maître de Conférences *
	M. BAUDET Alexandre	Assistant *
Département Parodontologie Sous-section 57-01	Mme NASREDDINE Greyce	Assistante
	M. AMBROSINI Pascal	Professeur des Universités *
	Mme BISSON Catherine	Maître de Conférences *
	M. JOSEPH David	Maître de Conférences *
	M. PENAUD Jacques	Maître de Conférences
	M. LACH Patrick	Assistant
	Mme MAYER-COUPIN Florence	Assistante
Département Chirurgie orale Sous-section 57-01	Mme PAOLI Nathalie	Enseignante univ. – Praticien attachée*
	Mme GUILLET-THIBAUT Julie	Maître de Conférences *
	M. BRAVETTI Pierre	Maître de Conférences
	Mme PHULPIN Bérengère	Maître de Conférences *
	M. CLERC Sébastien	Assistant*
Département Biologie orale Sous-section 57-01	M. HASNAOUI Nasr	Assistant
	Mme KICHENBRAND Charlène	Assistante *
	M. YASUKAWA Kazutoyo	Maître de Conférences *
Département Dentisterie restauratrice, endodontie Sous-section 58-01	M. MARTRETTE Jean-Marc	Professeur des Universités *
	Mme EGLOFF-JURAS Claire	Assistante*
	M. MORTIER Éric	Maître de Conférences *
	M. AMORY Christophe	Maître de Conférences
	M. BALTHAZARD Rémy	Maître de Conférences *
	M. ENGELS-DEUTSCH Marc	Maître de Conférences
	M. VINCENT Marin	Maître de Conférences*
Mme GEBHARD Cécile	Assistante	
Département Prothèses Sous-section 58-01	M. GEVREY Alexis	Assistant
	M. GIESS Renaud	Assistant *
	M. DE MARCH Pascal	Maître de Conférences
	M. SCHOUVER Jacques	Maître de Conférences
	Mme VAILLANT Anne-Sophie	Maître de Conférences *
	Mme CORNE Pascale	Maître de Conférences Associée *
	M. CIESLAK Steve	Assistant
	M. GILLET Marc	Assistant
	M. HIRTZ Pierre	Assistant *
	M. KANNENGIESSER François	Assistant
Mme MOEHREL Bethsabée	Assistante*	
Département Fonction-dysfonction, imagerie, biomatériaux Sous-section 58-01	M. VUILLAUME Florian	Assistant
	Mme STRAZIELLE Catherine	Professeur des Universités *
	Mme MOBY (STUTZMANN) Vanessa	Maître de Conférences *
	M. SALOMON Jean-Pierre	Maître de Conférences
	Mme KARKABA Alaa	Assistante Associée

Souligné : responsable de département

* temps plein

Mis à jour le 17/11/2017

A NOTRE PRÉSIDENT DE THÈSE,

Monsieur le Professeur Jean-Marc MARTRETTE

Docteur en Chirurgie Dentaire

Professeur des Universités - Praticien Hospitalier

Doyen de la faculté d'odontologie de Nancy

Chef de service du CSERD de Nancy

Docteurs en Sciences Pharmacologiques

Sous-section : Sciences biologiques (Biochimie, Immunologie, Histologie, Embryologie, Génétique, Anatomie pathologique, Bactériologie, Pharmacologie).

Nous vous remercions de l'honneur que vous nous faites d'accepter la présidence de cette thèse.

Nous vous sommes reconnaissants pour votre disponibilité et votre gentillesse. Les étudiants peuvent être fier de vous avoir comme doyen.

Trouvez ici l'expression de notre sincère gratitude et de notre profond respect.

A NOTRE JUGE ET DIRECTEUR DE THÈSE,

Monsieur le Docteur Jacques SCHOUVER,

Docteur en Chirurgie Dentaire

Docteur en Sciences Odontologiques

Maîtres de Conférences des Universités- Praticien Hospitalier

Nous vous remercions du très grand honneur que vous nous avez fait en dirigeant ce travail.

Il était évident que la 3^{ème} thèse des Boivin ne pouvait se faire sans vous. Nous vous sommes très reconnaissants du savoir que vous nous avez transmis et de la qualité de votre enseignement tout au long de notre cursus. Nous tenons à vous remercier pour votre sympathie que vous nous avez témoignée tout au long de notre parcours universitaire.

Vous êtes pour nous un véritable exemple. Nous sommes fière d'être votre élève.

Veillez trouver dans ce travail l'expression de mon profond respect, ainsi que de mon admiration la plus sincère.

A NOTRE JUGE,

Monsieur le Docteur Kazutoyo YASUKAWA,

Docteur en Chirurgie Dentaire

Docteur en Sciences de la Vie et de la Santé de l'Université Paris Descartes

Qualification en Médecine Bucco-Dentaire

Maître de conférence des Universités – Praticien Hospitalier

Sous-Section : Chirurgie orale ; parodontologie ; biologie orale

Responsable du département de Biologie Orale

Nous tenons à vous remercier d'honorer notre travail de votre attention en acceptant de participer à notre jury de thèse.

Votre gentillesse à notre égard nous a profondément touchée.

Que ce travail soit pour vous l'expression de notre profond respect et de toute notre reconnaissance.

A NOTRE JUGE,

Monsieur le Docteur Samuel BOIVIN,

Docteur en Chirurgie Dentaire

Nous apprécions l'honneur et le privilège que vous nous faites en acceptant de faire parti du jury

Vous nous avez fait bénéficier durant nos études de votre savoir, de vos compétences et de votre expérience.

Veillez trouver ici l'expression de nos remerciements ainsi que de notre profonde reconnaissance.

A NOTRE JUGE,

Monsieur le Docteur Nicolas BOIVIN,

Docteur en Chirurgie Dentaire

Vous avez accepté avec gentillesse et spontanéité de siéger parmi les membres de notre jury.

C'est un plaisir et un honneur que votre première thèse en tant que juge soit la nôtre.

Veillez trouver ici le témoignage de notre sincère reconnaissance.

Je dédie ce travail ...

A mes parents,

Merci d'avoir supporté mes feuilles de cours éparpillées dans toute la maison, les lits défaites pendant mes révisions : promis cette époque est terminée ! Merci d'avoir répondu à tous mes appels interminables, pour votre soutien, pour tous vos sacrifices et pour l'éducation que vous nous avez donnée. Merci papa d'avoir toujours géré le côté administratif et voiture. Et toi maman merci pour tout cet amour que tu donnes à ton entourage chaque jour, j'espère être un jour une maman à ta hauteur, tu es un véritable exemple. Je vous aime.

A mon frère Samuel,

Tu as parfaitement accompli ton rôle de ton grand frère. Merci de m'avoir toujours protégé comme tu l'as fait, de m'avoir beaucoup appris sur la vie et sur moi-même. Tu es la source de notre épanouissement professionnel, personnel et familiale. Tu es mon modèle pour tout ce que j'entreprends dans la vie. Je mesure chaque jour la chance de t'avoir comme frère. Merci pour tout ce que tu as fait pour nous.

A mon frère Nicolas,

Mon Nini, tu as toujours été d'un soutien sans faille pour moi, celui qui a toujours su trouver les mots pour me remonter le moral et pour que je me surpasse. Merci pour cette année de collocation qui est ma plus belle année passée à Nancy. Tu es vraiment une personne aux grandes qualités de cœur. Je ne peux me passer de toi, de ta joie de vivre, de ta folie, de ta démesure, de ta détermination. N'oublie jamais que je serai toujours ta 1^{ère} fan même au 4 coins du monde. Pourvu que cette complicité ne s'arrête jamais.

A Emy,

Tu es mon rayon de soleil. Je pourrais passer des heures à te regarder sourire, vivre, grandir. Tu pourras toujours compter sur moi, je serai présente pour t'épauler, te conseiller, te consoler. Ma porte et mon cœur te seront toujours ouvertes, c'est une promesse que je te fais.

A Vivi,

Un grand merci de m'avoir toujours accueilli les bras ouverts et de m'avoir pris en pension plusieurs été à Saint genis Beach. Tu es la sœur que je n'ai jamais eue. Merci pour ta générosité, ta joie de vivre, ton humour, ton naturel et surtout de nous pardonner qu'on mange un Snickers !

A mes 3 chevreuils, parce que les études ne sont rien sans les amis qui vont avec. J'espère garder votre amitié pour longtemps.

A ma **Camcam**, la méchante de Besançon. Ton amitié a été l'une des choses les plus précieuses de mon cursus. Tu auras été mon repère à Nancy, mon bout de famille, l'épaule sur laquelle je pouvais compter, celle qui a partagé quasi tous mes déjeuners et qui m'a bien souvent sauvé la mise en me prêtant ses cours et en me donnant des conseils de révision (merciiii !!!). Toujours prête à rendre service, merci de m'avoir toujours laissé ta porte ouverte pour dormir ou pour manger quand j'en avais besoin. Celle grâce à qui (ou plutôt à cause de qui) j'ai regardé bons nombres de conneries à la télé et qui est toujours prête pour un petit diebrifring ;). Merci d'avoir été là. Sache que tu pourras toujours compter sur moi. Sans oublier **Thomas** pour sa gentillesse et sa simplicité.

A **Lulu**, celle au débardeur violet. Pour ce stage inoubliable à Besançon, l'endroit où tu m'auras vu extraire ma première dent et ma dernière en tant qu'étudiante et où on aura partagé pas mal de fous rires (faites clac clac). Une amie sincère, honnête, naturelle et généreuse. Tu as toujours eu une oreille attentive pour écouter et trouver les mots justes. Alors, pour ta présence et ton épaule toujours à disposition, merci. Sans oublier le **benj**, avec qui tu formes vraiment un couple au top du top!

A **Roxy**, la vosgienne, dernière accueillie du groupe pour notre plus grand plaisir. Pour toutes ses longueurs avalées et ces km parcourues ensemble, pour ton sourire et cette détermination qui retient mon admiration. Merci d'avoir partagé bons nombre de défi avec moi : le trail des loupiotes, le semi-marathon de Nancy, les 10km de la saint Nicolas, le triathlon de Gérardmer, le marathon d'annecy et Le tour du Lac Léman : toujours prête à me suivre dans les défis à la con et j'espère qu'il y en aura d'autres !!!!

A **Marie-Laure**,

Pour m'avoir accordé de son temps pour les traductions anglaises. Merci pour ta bonne humeur au quotidien, ton sourire et ta gentillesse.

A mes camarades de p1, **Ana, Yannick et Biscotti**, merci pour votre soutien durant cette maudite année qui sans vous n'aurait pas eu la même saveur. Et en particulier à toi Ana, pour nos 4 années scolaires passées ensemble. C'est toujours un plaisir de se retrouver autour d'un verre pour se raconter nos galères de médecines et à se demander « pourquoi on n'a pas fait coiffeuse ». Je te souhaite tout le bonheur que tu mérites.

A **Imen**, la fille qui a certainement les plus beaux cheveux de la terre entière. Pour ton sourire, ta bonne humeur, ta gentillesse... merci. Tu resteras une très belle rencontre et je te souhaite le meilleur.

A **Céline, Lucile, Mélanie, Luc** des binômes qui m'auront beaucoup appris, merci.

A **Marie**, pour tous ces trajets Dole-Nancy et nos potins, merci.

A **Chloé**, une binôme de choc, qui m'a grandement facilité ma 5^e année, tu seras certainement l'une des meilleures dentistes de ta promo, je suis fière que tu es été ma binôme.

A **Mélanoche**, ma fidèle amie du lycée.

A **Aurélia**,

Merci de m'avoir supporté pendant un an et durant les vacances d'été passées à Chevry city. Merci pour tous tes petits conseils, ton soutien en période d'examen. Enfin, merci pour ta gentillesse.

A ma **Famille**

A tous ceux qui ont croisé ma route, qui m'ont aidée à avancer, à construire mon avenir, et qui m'ont donné ma chance, merci. En particulier, merci à **Céline et Laurent** pour m'avoir permis de vivre l'expérience Seynoise et avec qui je me suis sentie comme en famille, merci pour votre accueil et votre générosité.

Sommaire

Sommaire	1
1. Introduction	15
2. Les différents types de complications.....	16
2.1 Résumé de la littérature	16
2.1.1 Taux de survie	16
2.1.2 Taux de complication.....	16
2.1.3 Satisfaction des patients et qualité de vie	20
2.1.4 Nombre d'implants.....	21
2.2 Complications mécaniques d'origines prothétiques.....	21
2.2.1 Perte d'obturation de vis.....	22
2.2.2 Dévissage d'une vis.....	23
2.2.3 Descellement.....	25
2.2.4 Fracture cosmétique	26
2.2.5 Fracture de l'armature.....	27
2.2.6 Fracture de vis.....	27
2.2.7 Filetage intérieur de l'implant endommagé.....	31
2.2.8 Fracture d'implant.....	32
2.3 Complications biologiques d'origines prothétiques.....	33
2.3.1 Mucosite	33
2.3.2 Péri-implantite	34
2.4 Complications esthétiques d'origines prothétiques.....	35
2.4.1 Désadaptation à la muqueuse	36
2.4.2 Sens esthétique du patient	36
2.4.3 Dimension verticale	37
2.4.4 Soutien labial et profil	39
2.4.5 Asymétrie	41

2.4.6	Ligne du sourire.....	42
2.5	Complications fonctionnelles d'origine prothétiques	44
2.5.1	Troubles de phonation.....	44
2.5.2	Rétention alimentaire.....	46
2.5.3	Position de la langue	46
3.	Prévention des complications.....	47
3.1	Prothèse vissée ou scellée ?.....	47
3.1.1	Prothèse vissée.....	47
3.1.2	Prothèse scellée	48
3.2	Le projet prothétique.....	48
3.2.1	Poser la bonne indication de traitement	49
3.2.2	Connaître l'historique médical et dentaire du patient.....	54
3.2.3	Examen clinique.....	55
3.2.4	1er examen radiologique	57
3.2.5	Validation du projet prothétique.....	57
3.2.6	Guide radiologique	59
3.2.7	Chirurgie	59
3.3	Prévention des complications mécaniques	60
3.3.1	Position de la prothèse par rapport à l'implant.....	60
3.3.2	Nombre d'implants.....	63
3.3.3	Choix du matériau cosmétique	65
3.3.4	Choix du type d'implant.....	67
3.3.5	Choix de l'armature et sa passivité	76
3.3.6	Occlusion.....	79
3.3.7	Conduite à tenir chez un patient bruxomane pour éviter l'échec implantaire	81
3.4	Préventions des complications biologiques d'origines prothétiques.....	82
3.4.1	Présence de gencive attachée.....	82
3.4.2	Forme des intermédiaires de bridge.....	84
3.4.3	Profil d'émergence.....	85
3.4.4	Hygiène.....	87
3.4.5	Le ciment de scellement.....	89
3.4.6	Ajustage prothétique	90
3.4.7	Polissage	90
3.5	Prévention des complications esthétiques et phonétiques	91
3.5.1	Documents pré extractionnels.....	91
3.5.2	Connaître la demande du patient	91

3.5.3	Respecter les critères esthétiques.....	93
3.5.4	Respecter les critères phonétiques.....	101
3.6	Contrôle et Maintenance.....	103
4.	Conclusion.....	109
5.	Bibliographie.....	110
6.	Annexes.....	121

1. Introduction

Depuis ces dernières années, la pratique implantaire s'est considérablement développée. A tel point qu'aujourd'hui, il n'est plus possible de prendre en charge un patient totalement édenté sans envisager la solution implantaire dans le plan de traitement. Cependant, dans leur pratique, les praticiens doivent faire face à de nombreuses complications et échecs.

Il existe des échecs primaires. Il s'agit de l'implant qui ne s'ostéointègre pas, obligeant à ré-intervenir chirurgicalement pour le remettre en place, avec de grandes chances de succès si un protocole, fondé sur la biologie, est suivi. Au fil des années, les échecs secondaires vont apparaître. Ceux-ci sont plus difficiles à gérer car ils mettent en cause la prothèse déjà réalisée et qu'il faut donc déposer. De nombreuses questions se posent alors : quelle conduite à tenir face à une perte d'obturation de vis, un dévissage ou descellement répétitif, une vis cassée dans un implant, une tête de vis ovalisée, un filetage abimé, un implant fracturé, et autres fractures de prothèses ? Et quels sont les gestes à éviter pour ne pas rendre l'échec irrémédiable, obligeant à une gestion encore plus complexe de cette complication ? (Bert M, 2016)

Pourtant « l'échec est le fondement du succès » selon Lao Tseu. En effet, une fois celui-ci accepté et une fois l'annonce au patient faite, vient la phase la plus positive : la compréhension de l'échec, qui oblige le praticien à se replonger dans les livres et à se former sur le sujet, ce qui lui permet de progresser, de s'améliorer (Bert M, 2016).

2. Les différents types de complications

2.1 RÉSUMÉ DE LA LITTÉRATURE

2.1.1 Taux de survie

- Bridge complet sur implant à la mandibule

Une revue systématique de 2016 menée par Moraschini et coll, a inclus 19 études. Le taux de survie des implants associés aux prothèses supportées par quatre implants (all-on-4) était de 96,3% après un suivi moyen de 40 mois. Le taux de survie de prothèses supportées par trois implants était de 95,5% à 32 ans mois. Les taux de survie des prothèses allaient de 93,7% à 100%, avec un taux global de 98,6%.

- All-on-4

Une revue systématique menée par Patzelt et coll. en 2014, incluait 4 804 implants. Sur les 74 implants qui ont échoué, 37 étaient verticaux et 37 étaient inclinés. 74% échecs sont survenus au cours des 12 premiers mois après la chirurgie, 12% entre 12 et 24 mois, 3% entre 24 et 36 mois, tandis que 11% ont échoué après 36 mois. Dans leur revue systématique, Menini et coll. en 2012, ont évalué 778 implants inclinés et 845 verticaux après un an de fonctionnement. Le taux de survie de l'implant était de 97,97%. Aucune différence significative n'a été trouvée entre les taux d'échec des implants inclinés (2,19%) et des implants verticaux (1,89%).

2.1.2 Taux de complication

Une revue systématique de littérature réalisée par Sailer I. et coll. a sélectionné 59 études cliniques sur 4511 titres. Les couronnes unitaires supra-implantaire scellées présentent une survie à 5 ans de 96,5%, tandis qu'elle est de

89,3% pour les couronnes unitaires supra-implantaire vissées. La survie à 5 ans des prothèses partielles fixées supra-implantaire scellées était de 96,9%, semblable à celle des prothèses partielles fixées supra-implantaire vissées avec 98%. La survie à 5 ans des prothèses complètes fixées supra-implantaire scellées était de 100%, ce qui était légèrement supérieur à celui des prothèses complètes fixées supra-implantaires vissées avec 95,8%. L'incidence, estimée à cinq ans, des complications mécaniques sur les couronnes unitaires scellées était de 11,9% et de 24,4% pour les couronnes vissées. En revanche, il y a moins de complications en prothèses vissées pour les prothèses fixées supra-implantaire partielles et complètes (prothèses fixées partielles supra-implantaire scellées à 24,5%, vissés à 22,1%, prothèse fixée complète supra-implantaire scellées à 62,9%, vissée à 54,1%). Les complications biologiques comme la perte osseuse marginale supérieure à 2 mm sont plus fréquentes pour les couronnes scellées (incidence à 5 ans: 2,8%) que pour les couronnes vissées (incidence à 5 ans: 0%). En conclusion, aucune des méthodes de fixation n'est clairement avantageuse par rapport à l'autre. Les **reconstructions scellées** présentent des **complications biologiques** plus graves (perte d'implant, perte osseuse > 2 mm), tandis que **les reconstructions vissées** présentent plus de **problèmes mécaniques**. Les reconstructions vissées sont plus facilement rattrapables que les reconstructions scellées et, par conséquent, les complications mécaniques et éventuellement biologiques peuvent être traitées plus facilement. Pour cette raison et pour leur compatibilité biologique apparemment plus élevée, ces reconstructions semblent être préférables.

En 2007, une méta-analyse a été réalisée par Ross Bryant S. et coll. afin de savoir si le type de prothèse supra-implantaire avait une influence sur l'arcade complètement édentée. L'étude a montré que le taux de survie et de succès des implants n'est pas en relation avec le type de prothèse supra-implantaire, cependant chacune a des besoins de maintenance différents.

En 2011, Bozini et coll. ont inclus 19 études dans une revue systématique et une méta-analyse des taux de complications des prothèses complètes fixées sur implants après un suivi d'au moins 5 ans. Les taux ont été calculés pour des périodes d'observations de 5, 10 et 15 ans :

- fracture de résine : près de 70% des prothèses présentaient une fracture de résine après 15 ans, dont près de 50% avec une usure des dents en résine ;
- descellement :
 - vis de pilier : le taux de complication sur 15 ans était de 13,4%;
 - vis prothétique : 15,0% après 15ans ;
- fracture
 - vis de pilier : le taux de complication cumulatif sur 15ans était de 6,3% ;
 - vis prothétique : 11,7% après 15ans ;
 - armature : 8,8% après 15ans ;
- déficiences esthétiques : 9% à 15 ans.

Une revue systématique de Papaspyridakos et coll en 2012 a inclus sept études qui ont examiné l'incidence et les types de complications des prothèses complètes implanto-fixées. Ils ont évalué 281 bridges complets sur implants après un suivi moyen de 9,5 ans et ont enregistré 653 complications. Après 5 et 10 ans, la probabilité d'avoir une complication était respectivement de 70,7% et de 91,4%. La complication la plus fréquente de la prothèse était l'écaillage, la fracture, l'usure des dents en résine (fréquence de 33,3% à 5 ans et de 66,6% à 10 ans). La complication mécanique implantaire la plus fréquente était le dévissage de la vis de pilier (fréquence de 20,8% à 10 ans). Les auteurs ont conclu que des complications continueraient à se produire au fil du temps et ce quelque soit la technique de réalisation.

Pjetursson et coll. ont mené une méta-analyse en 2012, qui étudie la survie des restaurations complètes fixes sur implants. Les taux de survie intéressent la survie à 5 ans et à 10 ans des implants et de la prothèse sur ses implants. Les résultats de l'étude sont les suivants :

Tableau 1 : taux de survie des implants et prothèses à 5 et 10 ans

	Survie (%)	Perte (%)
5 ans implants	95,6	4,4
5 ans prothèse	95,4	4,6
10 ans implants	93,1	6,9
10 ans prothèse	80,1	19,9

En 2017, Goodrace C. et Goodrace B. résument les complications des prothèses complètes fixées sur implants dans le tableau suivant :

Tableau 2 : Complications prothèse fixée supra-implantaire

Auteurs des études	Waston et coll.	Tinsley et coll.	De Kok et coll.	Katsoulis et coll.
Durée de l'étude	5 ans	4-6 ans	1 an	2 ans
Fracture d'une dent prothétique	10,0%		30,0%	61,5%
Fracture résine acrylique	10,0%			38,5%
Fracture de l'armature		4,7%		
Fracture de pilier	10,0%	9,5%		
Perte de pilier			10,0%	
Perte de vis	10,0%		10,0%	
Perte vis en or	5,0%			
Perte d'obturation de vis		24,0%		
Rebasage				23,1%
Réfection de la prothèse complète				7,7%
Réfection de la prothèse due à l'usure des dents		9,5%		
Réfection de la prothèse due à une hyperplasie		9,5%		
Usure des dents				7,7%
Décoloration de la résine acrylique				7,7%
Ajustement occlusal				38,5%
Zone douloureuse				7,7%
Hyperplasie des tissus mous	35,0%			

2.1.3 Satisfaction des patients et qualité de vie

Cibirka et coll. en 1997 ont indiqué que les patients ayant une prothèse complète fixée supra-implantaire bénéficiaient d'une amélioration significative du confort, de la fonction, de la parole, de l'esthétique, de l'image de soi, de la santé bucco-dentaire et d'une meilleure qualité de vie.

Blomberg et Lindquist en 1983 ont conclu que les patients porteurs d'implants avaient plus de confiance et d'estime de soi, des interactions sociales améliorées, par rapport aux patients ayant une prothèse amovible complète. En outre, Hoogstraten et Lamers en 1987 ont trouvé que le bien-être était nettement meilleur après une réhabilitation implantaire, les aspects physiques et sociaux étant améliorés par rapport aux prothèses amovibles complètes.

Preciado et coll. en 2013 ont évalué la qualité de vie liée à la santé bucco-dentaire avec des prothèses amovibles complètes supra-implantaire (PACSI) et des prothèses complètes fixées supra-implantaire (avec 4 à 6 implants pour chaque arcade). Les participants ayant les prothèses fixées supra-implantaire avaient une plus grande qualité de vie (en se basant sur la douleur buccale et la difficulté à mâcher), bien que les différences n'étaient pas significatives. Les auteurs ont conclu que les prothèses fixées étaient l'option préférée par rapport aux PACSI car elles entraînent moins de douleur et facilite la mastication.

Castillo-Oyagüe et coll. en 2016 ont examiné la qualité de vie liée à la santé bucco-dentaire de 38 participants avec des PACSI, 37 avec prothèses complètes fixées supra-implantaire et un groupe témoin de 38 personnes avec prothèses amovibles complètes. Les participants avec des PACSI ont enregistré une satisfaction fonctionnelle et globale inférieure à celles des prothèses fixées supra-implantaire.

Brennan et coll. en 2010 ont déterminé la qualité de vie liée à la santé bucco-dentaire de 37 participants avec des prothèses complètes fixées supra-implantaire (neuf prothèses maxillaires et 28 prothèses mandibulaires) et 25 participants avec des PACSI (22 maxillaires et trois prothèses mandibulaires). Ceux qui avaient des PACSI étaient globalement moins satisfaits. En effet, ils présentaient une moindre

satisfaction quant à leur capacité à mastiquer, ainsi que l'esthétique de leurs prothèses.

Haraldson et Carlsson en 1977 ont évalué la fonction orale de 19 patients avec une prothèse complète fixée supra-implantaire (avec une moyenne de cinq implants) et ont déterminé que tous les patients sauf un pouvaient mâcher comme ils le souhaitaient.

Les patients ayant une prothèse complète fixée supra-implantaire ont moins de problèmes à mâcher, à parler, à avaler, à s'embrasser, à rire et à bouger leur langue que les patients ayant une prothèse amovible complète (Goodacre C. et Goodacre B, 2017).

2.1.4 Nombre d'implants

Lorsque six implants maxillaires reliés à une barre ont été comparés à quatre implants également reliés à une barre dans un essai contrôlé randomisé de 1 an (Slot W. et coll, 2013), il n'y avait pas de différence de satisfaction des patients. Cependant, les deux groupes sont significativement plus satisfaits avec leurs prothèses maxillaires comparativement à leur prothèse amovible complète maxillaire avant traitement (Goodrace C. et Goodrace B, 2017).

2.2 COMPLICATIONS MÉCANIQUES D'ORIGINES PROTHÉTIQUES

Les différentes complications mécaniques observées en implantologie ont une double origine :

1. **Augmentation de la puissance manducatrice** du patient
2. **Absence de proprioception** autour des implants

Ces complications concernent les différents composants prothétiques et implantaire : **implant, armature, vis de l'armature, prothèse, vis de la prothèse**. L'apparition d'une d'entre elles doit inquiéter le praticien : la cause doit être identifiée et supprimée pour ne pas que le problème persiste.

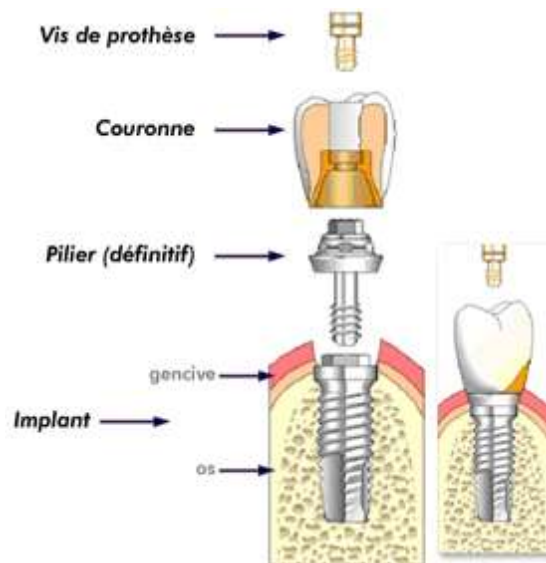


Figure 1 : Les constituants prothétiques et implantaires

2.2.1 Perte d'obturation de vis

Lors de l'assemblage d'une prothèse fixe implantaire, il est essentiel d'obturer le puits d'accès à la vis. L'obturation intéresse le pilier implantaire en cas de prothèse scellée. Cependant, en cas de prothèse vissée, la vis devra être protégée ainsi que le puits d'accès afin de garantir une étanchéité et une esthétique correcte. La protection de la tête de vis implantaire est indispensable pour pouvoir ré-intervenir et ainsi éviter d'endommager la vis et rendre le dévissage impossible. Ainsi, pour protéger la vis, on peut utiliser du **Cavit®**, de la **gutta-percha**, une **boulette de colon**, un **bouchon de silicone d'enregistrement de l'occlusion**, ou encore du **Téflon®**. Ce dernier est le matériau de choix pour des raisons économiques, mais également car il ne se prend pas dans la fraise et ne sent pas mauvais lors de la ré-intervention contrairement au Cavit® ou coton.

Pour refermer le puits d'accès en prothèse vissée, on peut utiliser de la **résine composite** ou alors un **bouchon en céramique**, à cimenter dans le puits d'accès, fabriqué par le laboratoire. L'avantage de la céramique est qu'on optimise l'étanchéité et le résultat esthétique de l'obturation (Gardon-Mollard G, 2016).

En cas de perte de l'obturation du puits de vis, il convient de **contrôler le couple de serrage**, puis de **désinfecter** la cavité avec du Dakin®, de l'alcool ou de la

Chlorhexidine, avant de **mettre en place un matériau d'obturation**. Enfin, il est nécessaire de **contrôler l'occlusion**.

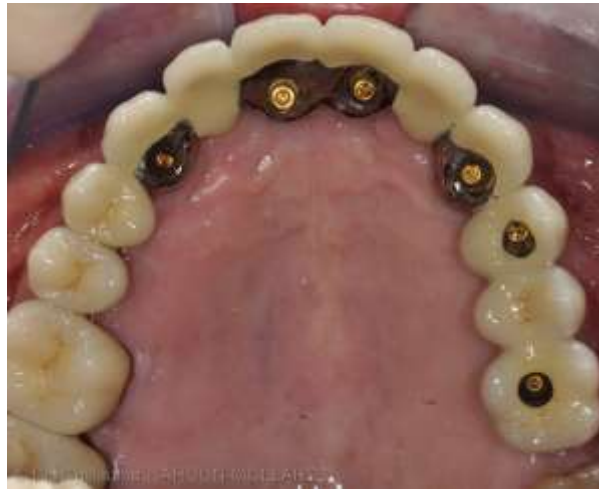

Figure 2: Puits d'accès à la vis

2.2.2 Dévissage d'une vis

Un dévissage apparaît dans près de 9% des cas (Pieger et Heydecke, 2010). Ce type de complication précède en général une fracture, c'est un signe d'alerte. C'est pour cela, qu'en cas de dévissage, il est impératif d'utiliser des **vis neuves lors du revissage**.

La vis joue le rôle de ressort. Ainsi, un vissage à un couple de serrage trop important ou trop faible n'exploite pas au mieux l'élasticité de la vis et peut occasionner des pertes de rétention fréquentes. Depuis l'apparition des systèmes permettant d'appliquer des couples contrôlés sur la vis, il y a moins de dévissage dû au manque de serrage de la vis. Il est donc nécessaire, de **visser à la clé dynamométrique au couple prévu par le fabricant**. Il est utile d'attendre un délai de cinq minutes avant de procéder à une validation du couple de serrage (Bert M, 2004)

Le dévissage peut être dû à une **inadaptation de la pièce prothétique**. Kallus et Bessing (1994) indiquent que : « le dévissage des vis en prothèse est démontré comme étant en relation avec des défauts de l'armature et peut être considéré comme étant dépendant de l'opérateur ». En effet, la réalisation de l'armature avec

de la cire calcinable met en rapport une pièce usinée, la tête de l'implant et une pièce coulée, la prothèse. Malgré la qualité actuelle des coulées, l'ajustage des deux pièces est médiocre et entraîne un dévissage. C'est la raison pour laquelle les piliers usinés seront préférés aux piliers coulés.




Figure 3: Lorsqu'une pièce prothétique est bien ajustée, sa stabilité permet d'obtenir un vissage efficace à long terme. Lorsque son adaptation est médiocre, son instabilité entraîne des contraintes importantes sur la vis, à l'origine de dévissages répétitifs

L'autre cause est l'**occlusion**. Une surcharge occlusale répétitive risque d'entraîner un dévissage. L'implant, ankylosé dans l'os, ne présente aucune mobilité. Une interférence aura pour conséquence de « latéraliser » l'ensemble pilier-coiffe, sollicitant la vis, seul élément présentant une certaine ductilité et pouvant générer un dévissage après des cycles répétés de sollicitations (BERT M, 2016)

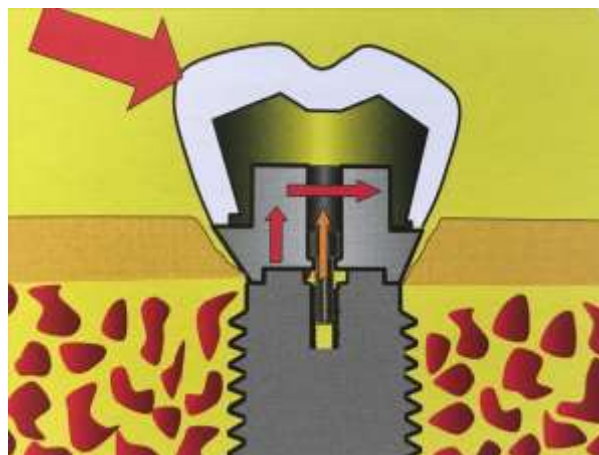


Figure 4: Effet de l'occlusion sur la vis

Le signe clinique d'un dévissage est la **mobilité**. Cependant, il est important de faire la différence entre un dévissage et une perte d'intégration de l'implant ou sa fracture. Pour cela il faut analyser l'axe de rotation :

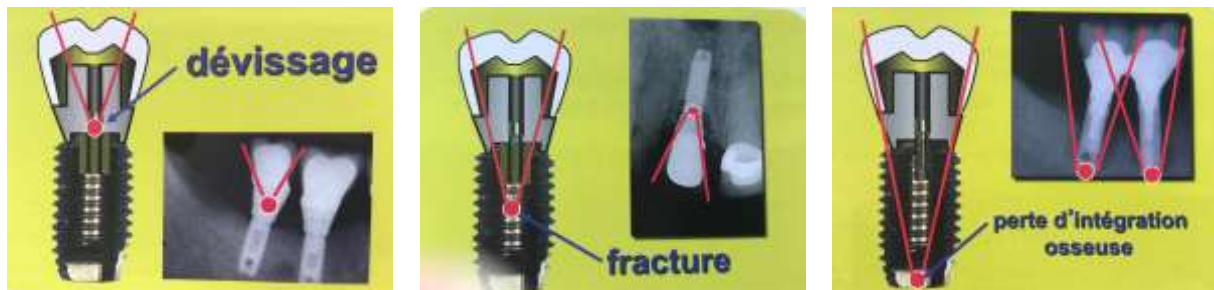

Figure 5: Diagnostic différentiel d'un dévissage

Le maintien du passage de la vis permet de gérer très facilement un dévissage. Cependant ces puits sont inesthétiques et sont donc souvent obturés à l'aide d'une résine composite, en prenant la précaution d'insérer du Téflon® afin de protéger le pas de vis.

- Si le bridge est vissé, il suffit d'accéder à la vis.
- Si le bridge est scellé, il est nécessaire qu'il soit facilement déposable sans quoi il faudra fraiser la prothèse au bon endroit et avec le bon axe afin d'accéder à la vis. Cependant, certaine fois la dépose de la prothèse est inévitable pour atteindre la vis. Le bridge devra donc être refait par la suite.

2.2.3 Descellement

C'est une complication relativement fréquente mais assez simple à résoudre. En général, il suffit de **resceller le bridge** à l'aide d'un **ciment temporaire** en ayant pris soin auparavant de nettoyer délicatement le bridge à la sableuse ou aux ultrasons, d'éliminer les débris sur les piliers, de passer l'aéropolisseur sur ceux-ci avant de les désinfecter et de mettre en place un nouveau Téflon®. Il n'existe pas de différence entre les différents ciments (oxyde de zinc eugénol, ciment verre ionomère, ciment polycarboxylate).

Mais bien souvent, le descellement d'une reconstruction est le signe avant-coureur d'un défaut de conception ou de réalisation prothétique. Une des causes principales

est le **manque de rétention** dû à des piliers sous-dimensionnés, une dépouille trop importante. On risque alors des descellements répétitifs. Le mieux sera souvent de changer l'armature et donc de tout refaire. En effet, se contenter d'utiliser un ciment plus résistant ne suffit pas : il faut **supprimer la cause**, sans quoi on risque de passer à un autre niveau de complication.

L'**occlusion** doit être également minutieusement réglée, en statique comme en dynamique, puis elle doit être régulièrement contrôlée par la suite.

La présence d'une extension peut être remise en cause si elle est responsable d'un bras de levier.

2.2.4 Fracture cosmétique

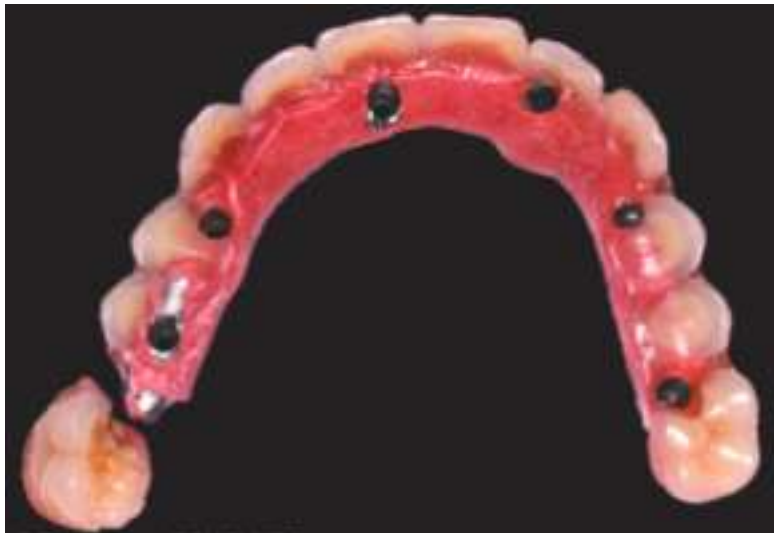

Figure 6: Fracture de cosmétique

L'apparition de micro-fêlures de la céramique, pouvant évoluer en fracture, est favorisé par les contacts occlusaux fermes et puissants du à l'absence de proprioception autour des implants.

Les fractures de matériau cosmétique surviennent principalement dans le secteur antérieur. Elles trahissent des contraintes en fatigue, car la résine reste un matériau fragile. Les forces en cisaillement et en tension sur un matériau qui se dégrade dans le temps peuvent expliquer ce phénomène. De plus, comme en prothèse conjointe dento-portée, il est important de respecter l'épaisseur des connexions métalliques :

des connexions de faible volume peuvent entraîner des déformations de l'armature et de fractures de matériaux cosmétique.

Si la fracture est légère, la résine sera simplement **polie**. En cas de fracture mineure, le morceau peut être recollé avec une colle type Variolink ® ou alors mettre du composite. En revanche, une fracture plus importante, entraînant une gêne esthétique ou fonctionnelle, pourra être **comblée de manière « extemporanée »**, à l'aide d'un composite auto-polymérisable capable de se lier à la résine acrylique grâce à un adhésif spécifique. Ce type de réparation est cependant plus efficace s'il est effectué à l'aide d'une résine auto-polymérisable polymérisé sous pression, ce qui implique de dévisser la prothèse (Vaillant AS, 2016). Une **re-céramisation au laboratoire** est également possible après dévissage ou descellement de la prothèse

2.2.5 Fracture de l'armature

Elles sont la causes d'un défaut de conception ou de fabrication (mais plus rare avec l'usinage). Les premières prothèses fixées mises en place avaient largement sous-estimé l'augmentation de la puissance manducatrice du patient avec le temps et ont présentés un taux de fractures élevé. Depuis, les **armatures** sont conçues avec des **épaisseurs importantes** et leurs fractures sont plus rares.

Pour assurer la pérennité de la **barre**, sa totale **passivité** est un prérequis indispensable à obtenir.

En cas de fracture de l'armature, la **réfection totale de la prothèse** est nécessaire. (Bert M, 2004).

2.2.6 Fracture de vis

Une fracture de vis apparaît dans près de 5% des cas (Pieger et Heydecke, 2010). Elle peut être observée lors du premier vissage de la prothèse dû à **un défaut de la vis**. Elle peut également survenir lors d'un dévissage durant les étapes d'essais ou de maintenance. Enfin, elle peut arriver après de **multiples vissages-dévissages**.

Kallus et al. (1994) signalent qu'une fracture de vis est fréquemment précédée de plusieurs dévissages, causés le plus souvent par une **inadaptation de la prothèse**

ou un **défaut occlusal**. Le praticien s'obstine à revisser sans remettre en cause son travail et, les dévissages affaiblissant la vis, elle se fracture (Bert M, 2016).

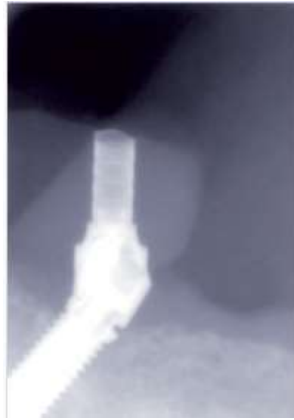

Figure 7: Fracture d'une vis prothétique

Les métaux utilisés en implantologie (or, titane) supportent bien les pressions et très mal les tractions. Or, lorsqu'une pression est exercée sur un élément en cantilever, le premier implant travaille en pression, mais fait également office de pivot, exerçant une traction faible sur le deuxième implant et forte sur le troisième dont la vis peut finir par se fracturer. Cette traction est également exercée par le cantilever controlatéral faisant de la vis centrale le point faible de la reconstruction prothétique. Ainsi, afin d'éviter les tractions sur la vis centrale, il est prudent de veiller à la **distribution des implants sur l'arcade** (Bert M, 2016).




Figure 8: Lorsqu'une pression (flèche bleue) est appliquée sur un élément en cantilever, elle exerce une traction (flèche rouge) sur le 2e et 3e implant




Figure 9: Distribution des implants sur l'arcade

Le problème n'a pas la même intensité selon qu'il s'agit d'une vis de prothèse ou d'une vis de pilier. En effet, les **vis de prothèse** ont leur point de faiblesse situé sous la tête de la vis. Il suffit de **déposer la prothèse** pour accéder au fragment qui est facilement retiré à l'aide de pinces souples comme des pinces à sutures. Si, toutefois, la vis reste bloquée, il suffit de **changer le pilier** dont le dévissage se fait à l'aide d'une clé n'utilisant pas le filetage intérieur de l'implant (Bert M, 2016).

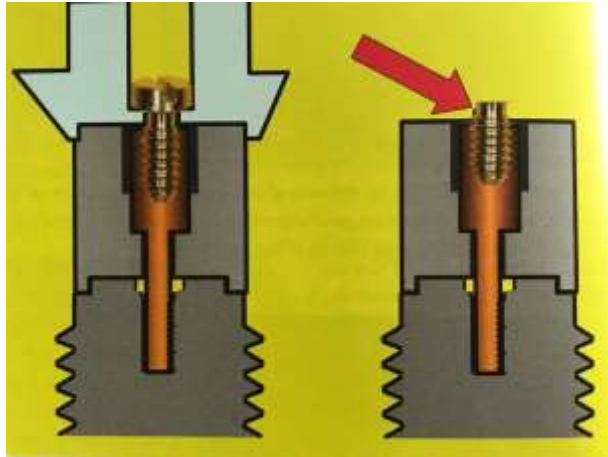


Figure 10: Fracture de la vis de prothèse

En ce qui concerne la **vis du pilier**, il y a deux situations envisageables :

- Soit la **vis est « libre » dans le filetage**. Dans ce cas-là, une **sonde de Rhein** ou une **fraise diamantée à finir « gros grain »**, insérée dans une turbine non connectée à l'unit sont utilisées. Cette turbine servira de « manche » et permettra donc la manipulation aisée de la fraise. Quelque soit l'instrument utilisé, il lui est appliqué une forte pression afin « d'accrocher » les irrégularités de surface, en même temps qu'un mouvement de rotation dans le sens du dévissage. L'association de ces deux mouvements permet de retirer la majorité des vis fracturées (Bert M, 2016).




Figure 11: Dévissage de la vis à l'aide d'une sonde de Rhein ou d'une fraise diamantée

- Soit la **vis est « bloquée » dans le filetage**. Si elle n'a pas pu être extraite par les moyens cités ci-dessus, il est nécessaire d'utiliser un matériel spécifique adapté à la connectique de l'implant utilisé. Certains fabricants proposent des dispositifs de dépose de vis cassées qui permettent de guider un **foret « tourne-à gauche »** dans l'implant et donc de déposer la vis. Il s'agit de connecter un centreur sur l'implant, puis d'insérer un foret dans son pertuis central, avant d'actionner le micromoteur en marche arrière. Ceci permet de réaliser une encoche sur le fragment sans en abîmer le filetage de l'implant. Une clé est ensuite placée dans l'encoche et, sous une forte pression, actionnée dans le sens du dévissage jusqu'à l'extraction du fragment fracturé (Bert M, 2016). En cas d'échec, et s'il reste suffisamment d'espace entre la vis et la partie apicale de l'implant, il est possible de visser la vis jusqu'au fond de l'implant, libérant ainsi assez de place pour une nouvelle vis.

Dans tous les cas, **l'utilisation d'ultrasons est à proscrire** pour ne pas modifier le pas de vis. Il convient d'être très vigilant, car une mauvaise prise en charge peut aboutir à une altération de l'implant et donc à sa dépose. Un travail sous **aide visuelle** est indispensable.

2.2.7 Filetage intérieur de l'implant endommagé

Cette complication peut arriver quand **une vis est mal engagée et forcée**. Il ne faut jamais commencer un vissage mécaniquement. En effet, si l'axe est erroné, la puissance du moteur viendra abîmer plusieurs spires intérieures de l'implant. **Le vissage doit toujours être amorcé manuellement**, puis il est terminé soit mécaniquement, soit manuellement. De plus, la présence d'un « **parachute** » sur le **tournevis** est indispensable afin d'éviter l'ingestion ou l'inhalation de ce dernier (Bert M, 2016).




Figure 12: Filetage intérieur endommagé

Il existe des **tarauds**, propre au système implantaire, permettant de récupérer un filetage endommagé. Ils sont munis d'une pointe mousse permettant de centrer l'instrument dans le filetage et apparition progressive de spires permettant la rectification des filets endommagés et de filets progressifs retaraudant les filets lésés. La précaution essentielle est de bien repérer l'axe du filetage intérieur de l'implant afin de placer le taraud exactement sur cet axe avant de le mettre en marche. Il est possible d'utiliser pour cela une **sonde droite de gros diamètre**. En cas de doute, une **radiographie** peut permettre de vérifier la concordance des axes. Puis le taraud est actionné en « forçant » sur son manche dans le sens du vissage (Bert M, 2016).



Figure 13: Taraud

Si le système ne dispose pas d'un taraud, il est nécessaire d'en fabriquer un à l'aide d'uns vis de cicatrisation taillée à l'aide d'une fraise de laboratoire en carborundum. Le but est d'obtenir une pointe mousse et des spires d'apparition progressive (Bert M, 2016).

Si le filetage est trop endommagé ou irrécupérable, la seule solution est la **dépose de l'implant et son remplacement.**



Figure 14: Fabrication d'un taraud

2.2.8 Fracture d'implant

C'est l'échec le plus redoutable car il faut procéder à la **dépose de l'implant.**
Ces fractures sont souvent la conséquence:

- **d'erreurs de construction prothétique** (diamètre insuffisant, la présence d'extension prothétique trop longue, un nombre insuffisant d'implant) ;
- d'un **défaut de fabrication** ;
- d'un **descellement partiel de la prothèse** ;
- de **l'absence de récepteur** pouvant renseigner les centres supérieurs des surcharges éventuelles ;
- ou d'un **traumatisme externe**.

Pour déposer l'implant, on peut utiliser un **tourne-à-gauche** si le filetage intérieur de l'implant est disponible (comme pour les fractures de vis). Cependant, cet instrument est rarement suffisant pour casser l'ostéo-intégration de l'implant correctement ostéo-intégré. La deuxième alternative est donc d'utiliser un **trépan** d'un diamètre légèrement supérieur à celui de l'implant. Cela nécessite donc connaître la référence de l'implant. Cet instrument s'utilise à vitesse lente, sous irrigation et de manière séquentiel pour éviter un échauffement important de l'os. Le fraisage doit s'arrêter à 2 mm de l'apex de l'implant afin de faciliter la remise en place immédiate d'un nouvel implant (Bert M, 2016).



Figure 15: Utilisation d'un trépan

2.3 COMPLICATIONS BIOLOGIQUES D'ORIGINES PROTHETIQUES

2.3.1 Mucosite

La mucosite se définit comme **l'inflammation réversible des tissus mous** due à une contamination bactérienne sans perte osseuse. Elle s'identifie cliniquement par la présence d'une rougeur, d'un œdème, et l'existence d'un saignement au sondage. Cet accident infectieux des tissus mous peut se déclarer à

la suite de **l'assise incomplète d'un pilier prothétique** ou en cas de **contrôle de plaque péri-implantaire déficient**. Elle s'oppose à la péri-implantite qui se caractérise par une perte osseuse observable radiographiquement. Dans la plupart des cas, la mucosite évoluerait progressivement en péri-implantite.

Pour traiter la mucosite, il est nécessaire **d'améliorer l'hygiène bucco-dentaire, d'éliminer le tartre** (à l'aide de curettes en plastique) et de **polir les structures supra-implantaire**. En complément, un bain de bouche antimicrobien (le plus souvent à base de Chlorhexidine à 0,2%) peut être prescrit.

2.3.2 Péri-implantite

La présence d'une **lésion osseuse péri-implantaire irréversible** associée à **une flore pathogène** est appelée péri-implantite. Sa forme est généralement en cupule large. Cette alvéolyse péri-implantaire peut être progressive ou à l'origine d'une perte rapide de l'implant.

On observe une résorption osseuse pathologique dans deux cas :

- A la suite d'une **infection**. Dans ce cas, il n'y a pas d'os marginal, le bord osseux est estompé et l'importance de la perte osseuse est proportionnelle à la durée de l'infection et au type de flore microbienne. On observe une inflammation et une poche (>3mm)
- A la suite d'une mise en **charge occlusale inadéquate**. Il n'y a alors ni inflammation locale, ni poche (<3mm). Cette résorption se localise habituellement sur la crête osseuse mais peut aussi correspondre à l'élargissement de l'espace péri-implantaire. L'os marginal et la lamina dura radiculaire sont bien minéralisés.

Souvent les deux phénomènes, inflammation et charge occlusale, coexistent et se superposent.

Son diagnostic repose sur les signes suivants : saignement au sondage souvent associé à une suppuration, poche profonde (>4mm), et perte du support osseux d'au moins 3 spires (environ 2 mm).

A l'heure actuelle, plusieurs pistes thérapeutiques sont proposées :

- **traitement de surface :**
 - aéropolisseur avec de la poudre de bicarbonate ou de la poudre glycine ;
 - utilisation de curettes en plastique ou en carbone ;
 - implantoplastie à l'aide d'une fraise ;
 - traitement au laser Er :YAG ;
 - utilisation d'ultrasons ;
- **contrôle de l'infection :** traitement par voie générale par amoxicilline, chlorhexidine, doxycycline, tétracycline ou métronidazole ;
- **mise en œuvre en fonction de la morphologie du défaut osseux :**
 - situation avec 4 murs : greffe d'os autogène ou substitut osseux sans membrane ;
 - situation avec 3 murs : greffe avec membrane pour maintenir le matériau de comblement ;
 - situation avec 1 ou 2 murs : pas de régénération.

Cependant, le traitement de la péri-implantite s'avérera bien souvent insuffisant et la **dépose de l'implant** sera inévitable.

Toutes les thérapeutiques ont pour but d'éliminer le biofilm pathogène de la poche péri-implantaire, de décontaminer et de conditionner la surface implantaire, de contrôler la plaque et l'éventuelle régénération osseuse. L'efficacité et la fiabilité des différents traitements de la péri-implantite sont encore à démontrer. Une bonne hygiène buccale reste le meilleur moyen de prévention.

2.4 COMPLICATIONS ESTHETIQUES D'ORIGINES PROTHETIQUES

La demande esthétique est de plus en plus grande, et le résultat esthétique fait partie des critères de réussite. Les complications esthétiques surviennent surtout au maxillaire du fait d'un recouvrement labial moins important qu'à la mandibule.

2.4.1 Désadaptation à la muqueuse

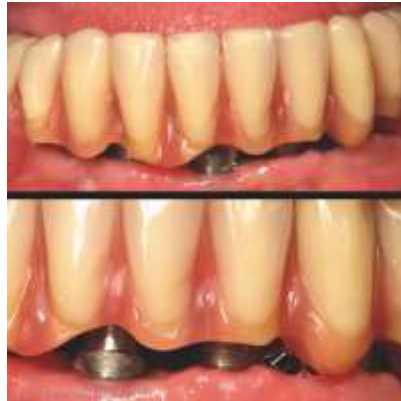

Figure 16 : Prothèse non adaptée à la muqueuse

Avec l'âge, le **maxillaire et la mandibule** peuvent subir une **résorption** qui risque d'entraîner une inadaptation de la prothèse à la gencive, et ainsi créer espace entre elles. En résulte une impossibilité de maintenir une hygiène adéquate, et de possibles difficultés d'élocution avec l'apparition d'un sifflement. Il faut, dans ces cas-là, envisager une réfection complète de la base en résine de la prothèse. Cela sera d'autant plus aisé si, dans la conception prothétique, l'infrastructure a été intégralement enrobée de résine. Une empreinte de la situation muqueuse peut alors être réalisée avec un matériau d'enregistrement adapté (un polyéther par exemple) (Helfer M, 2016).

2.4.2 Sens esthétique du patient

« L'esthétique apparait comme le résultat de tout ce qui peut concourir à un équilibre harmonieux entre tous les vecteurs capables d'éveiller en nous une émotion particulière appelée sentiment de beau » Lejoyeux (1976). Ainsi, l'évaluation du résultat esthétique est très **subjective**. Il est essentiel d'analyser le profil psychologique du patient avant d'entreprendre le traitement. La prothèse peut être techniquement parfaitement réalisée et pourtant être considérée comme un échec par le patient.

2.4.3 Dimension verticale

Le terme « dimension verticale » désigne la hauteur de l'étage inférieur de la face, c'est-à-dire la distance entre le point sous-nasal et le gnathion.

Prenant en compte la fonction, nous sommes conduits à considérer plusieurs modalités de la dimension verticale. Deux d'entre elles sont très importantes en prothèse complète :

- La **dimension verticale de repos (DVR)** qui est la hauteur de l'étage inférieur de la face lorsque tous les muscles du visage sont au repos. Un espace libre d'inocclusion (de 1 à 3mm) peut être objectivé entre les molaires quand le patient est en posture de repos.
- La **dimension verticale d'occlusion (DVO)** qui est la hauteur de l'étage inférieur de la face lorsque le sujet réalise l'occlusion d'intercuspidation maximale entre ses deux arcades antagonistes.

La détermination de la dimension verticale d'occlusion se fait au cours de l'enregistrement des **rapports intermaxillaires** (RIM). Lors de cette étape, il convient tout d'abord de mouiller la maquette maxillaire avant de la mettre dans la cavité buccale, puis de régler le secteur antérieur en premier lieu. Celui-ci détermine la situation du bloc incisivo-canin maxillaire. Toutes les techniques de montage commencent systématiquement par le bloc antérieur : c'est le point de départ du montage. Ce réglage a une finalité esthétique : le but est d'obtenir un soutien de la lèvre maxillaire correct (angle proche de 90° ; se règle en retouchant le bord du bourrelet). Dans le plan frontal, au repos, la lèvre affleure le bourrelet (1 à 2 mm de visibilité du bourrelet sous la lèvre pour les femmes surtout jeunes). Il est indispensable d'avoir un parallélisme entre la ligne bipupillaire et le bourrelet (vérifier grâce au plan de Fox). Ce réglage a également une finalité phonétique : la fonction conforte nos choix esthétiques. On fait prononcer un Fe ou Ve : le bord du vermillon de la lèvre mandibulaire vient en contact avec les incisives maxillaires. En cas de béances, c'est que le bourrelet est trop haut.

Une fois le secteur antérieur réglé, il convient de régler le secteur postérieur. On le règle uniquement pour que le laboratoire puisse transférer le modèle maxillaire sur articulateur par le biais des maquettes. On doit paralléliser le bourrelet supérieur avec le plan de Camper (point sous nasal/tragus auriculaire). Pour ce faire, on utilise

une cuillère de Schreinemakers avec la butée en arrière sur les ligaments en plâtre du modèle puis on descend en faisant fondre la cire jusqu'au niveau déjà réglé en antérieur. Une fois la maquette maxillaire réglée, on n'y touche plus.

On peut alors rechercher la DVO. La DVO existe chez le denté, elle est stable, constante et reproductible. Chez l'édenté total, seule existe encore la DVR. On met la maquette mandibulaire en bouche. Devant, il ne faut pas que le bourrelet soit au-dessus de la lèvre au repos (le dental doit être à fleur de lèvre). En arrière, il faut que le plan du bourrelet se prolonge à la moitié du tubercule rétromolaire. Puis on met les deux maquettes en bouche. Les bourrelets s'affrontent partout s'ils sont bien réglés. On peut dès lors régler la DVO avec des données esthétiques et fonctionnelles.

- Esthétique :

Quand les 2 bourrelets entrent en contact, les lèvres doivent se joindre sans effort. Si les muscles se contractent de manière visible, ou que le patient a du mal à joindre les lèvres, les DVO était surestimée: il faut diminuer le bourrelet inférieur de manière équivalente sur toute la longueur. Au contraire, si la DVO est sous-estimée, les lèvres se plissent : on rajoute de la cire sur tout le bourrelet mandibulaire

Nous devons obtenir une égalité des trois étages de la face.

- Phonétique :

On utilise la phonation pour conforter le réglage esthétique. Le phonème où l'espace libre d'inocclusion est le plus fin est le S. On demande au patient de prononcer des mots avec des « S » (tendresse, caresse) et on regarde l'espace libre d'inocclusion (Helfer M, 2014).

Ainsi, une mauvaise évaluation de la dimension verticale aura de nombreuses répercussions.

Une **sous-évaluation de la dimension verticale d'occlusion** entrainera :

- un étage inférieur « tassé » dû à une altération des proportions de la face ;
- un aspect vieilli du visage par accentuation des rides, plis, sillons et perlèches ;
- une gêne à la déglutition par impossibilité d'établir des contacts postérieurs, interposition linguale fréquente ;
- l'apparition de parafonctions (tics de déglutition et de succion) ;
- une altération progressive des structures articulaires (condyle, ménisques) ;

- et exceptionnellement : douleurs évoquant les algies « essentielles » (compression du nerf auriculo-temporal) (Davarpanah M, 2015).

Tandis que les conséquences d'une **surévaluation de la dimension verticale d'occlusion** sont :

- visage figé, perdant toute expression ;
- téguments étirés, aspect de « bouche pleine » ;
- sensation d'empâtement (le patient trouve les bords prothétiques trop épais) ;
- dents trop visibles et disgracieuses à l'ouverture buccale ;
- difficulté à la déglutition ;
- tensions musculaires ;
- élocution gênée, maladroite. Chocs audibles entre les dents en porcelaine au cours de l'élocution ;
- risque de résorption osseuse pathologique (Davarpanah M, 2015).

2.4.4 Soutien labial et profil

Devant un patient totalement édenté, il est important **de rétablir un soutien de lèvre adapté**, pour cela il faut respecter certains **critères esthétiques**. En 2010, Bidra et coll. ont analysé le soutien des lèvres en fonction des variations du profil cutané.

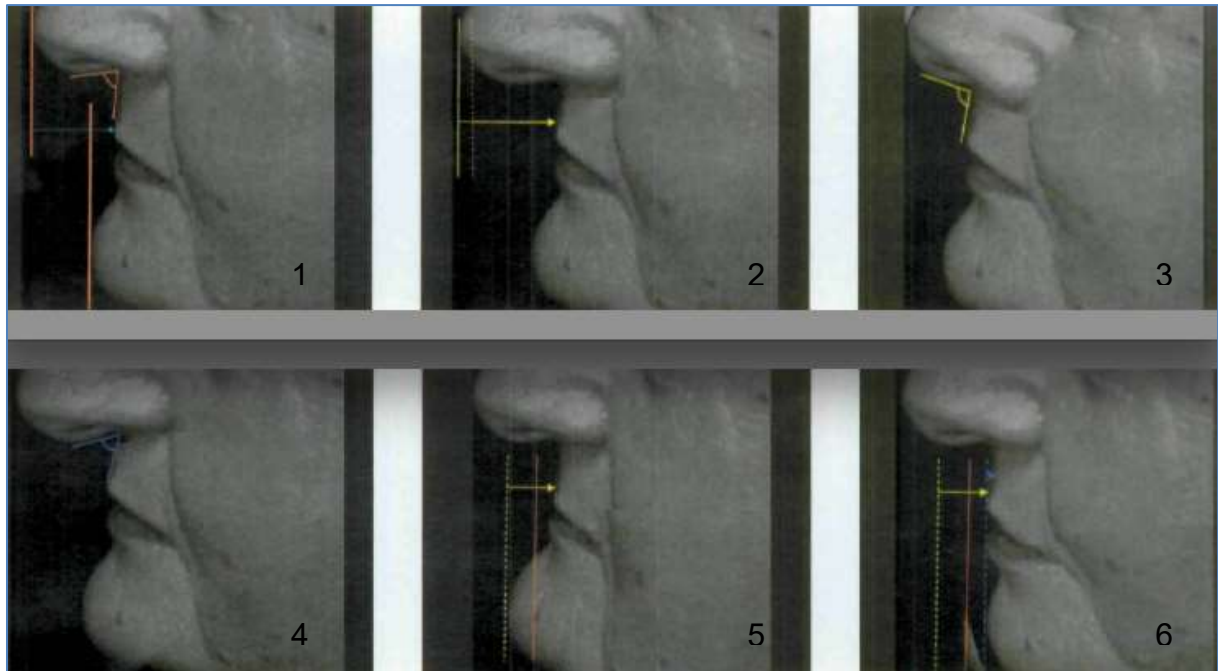


Figure 17: Modification de l'aspect du soutien de lèvre en fonction des variations du profil cutané

1. Profil et angle naso-génien non altérés
2. Nez allongé
3. Pointe de nez pivoté vers le haut : augmentation de l'angle naso-génien et du soutien lèvre
4. Pointe de nez pivoté vers le bas : diminution de l'angle naso-génien
5. Allongement du menton
6. Menton reculé

Le soutien de la lèvre supérieure est garanti par les deux tiers cervicaux des dents prothétiques maxillaires antérieures et par la fausse gencive vestibulaire (Brunton et Mc Cord, 1994). Durant les essayages prothétiques, il peut être utile d'augmenter la fausse gencive pour soutenir de manière harmonieuse la lèvre. Cependant, il faut veiller à conserver le relief du philtrum et ne pas trop tendre la lèvre ce qui risquerait de faire disparaître les plis ou rides labiales.

Soutien de lèvre excessif	Soutien de lèvre insuffisant
<ul style="list-style-type: none"> • Lèvres étirées, tendues • Taille du vermillon des lèvres augmenté • Disparition des sillons naso-labial, naso-génien, labio-mentonnier • Lignes de tension autour de la cavité buccale • Déformation du philtrum • Élimination des contours naturels de la partie inférieure du visage qui sont en rapport avec la partie supérieure • Difficultés lors de la prononciation de certains phonèmes (exemple : « fe », « ve ») 	<ul style="list-style-type: none"> • Aspect général d'effondrement autour de la cavité buccale • Taille du vermillon des lèvres diminué • Approfondissement des sillons naso-labial, naso-génien, labio-mentonnier • Chute des commissures labiales • Disparition du philtrum • Anomalies phonétiques (exemple : « fe », « ve ») • Douleur au niveau des ATM provoquée par un sollicitation plus importante

2.4.5 Asymétrie

La gabelle, le bout du nez et le menton sont les points de référence pour définir la ligne médiane de la face. Cependant, cette référence n'est pas toujours fiable car ils ne sont pas toujours alignés sur le grand axe. Ainsi, pour déterminer la ligne médiane de la face, le **milieu de la lèvre supérieure** peut être alors utilisé comme référence (Fradeani M, 2006).

D'un point de vue prothétique, une asymétrie par rapport à la ligne médiane n'a pas beaucoup d'importance, **la priorité devant être donné à la verticalité de la ligne interincisive** (Fradeani M, 2006). Kokich et associés ont trouvé qu'un écart inférieur à 4mm entre les lignes médianes faciale et dentaire n'est pas remarqué. Cependant, le sourire paraît d'autant plus asymétrique que le décalage entre ces lignes augmente.




Figure 18: La gabelle, le nez et le menton ne sont pas alignés. La ligne médiane est alors déterminée en prenant comme référence le philtrum labial

2.4.6 Ligne du sourire

C'est une ligne imaginaire passant par le bord inférieur de la lèvre supérieure. Selon Tjan et al, il existe trois types de lignes de sourire :

- **une ligne haute (A)** découvrant la totalité des couronnes dentaires du bloc antérieur maxillaire (10,6% des jeunes adultes) ;
- **une ligne moyenne (B)** découvrant 75 à 100% des couronnes dentaires du bloc antérieur maxillaire (68,9% des jeunes adultes) ;
- **une ligne basse (C)** découvrant moins de 75% des couronnes dentaires du bloc antérieur maxillaire (20,5% des jeunes adultes)

Cette ligne permet d'évaluer l'importance du découvrément gingival lors du sourire. L'expression « sourire gingival » est utilisée quand plus de 3 mm séparent la limite cervicale de la dent et la ligne du sourire (Vigouroux F, 2011).

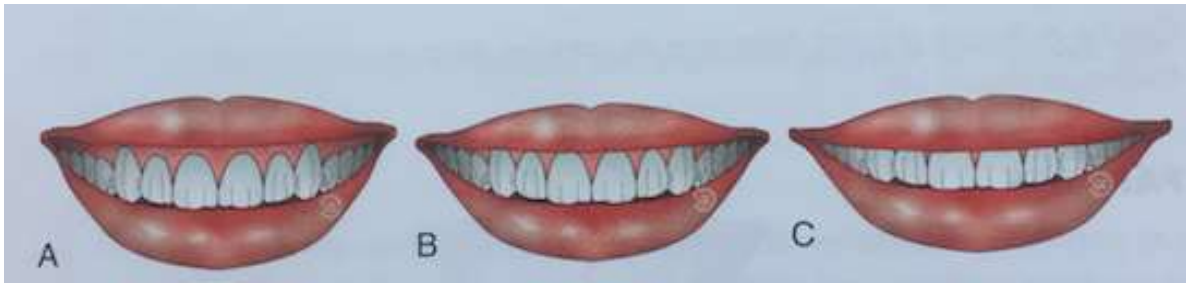

Figure 19 : Les trois lignes de sourire

Lors de l'examen clinique initial, il est essentiel de procéder à une évaluation de **l'amplitude du découverture labial** pendant le sourire et de la **hauteur labiale** au repos. Si durant un **large sourire**, la **crête antérieure est visible**, le patient doit être averti que la restauration prothétique sera plus difficile à réaliser. Dans ce cas, on peut proposer au patient de réduire chirurgicalement la crête alvéolaire afin de diminuer l'exposition de la transition entre la muqueuse et la fausse gencive.

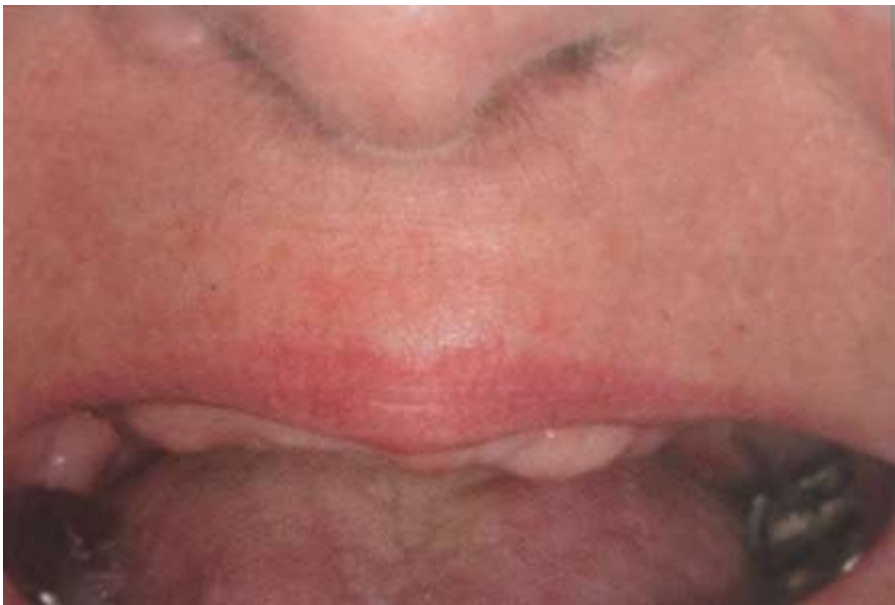

Figure 20: Visibilité de la crête maxillaire lors d'un sourire forcé

2.5 COMPLICATIONS FONCTIONNELLES D'ORIGINE PROTHÉTIQUES

Les échecs fonctionnels en implantologie sont en rapport avec les troubles de la phonation, les rétentions alimentaires et la position de la langue.

2.5.1 Troubles de phonation

Les bridges implanto-portés peuvent poser des problèmes sur le plan de la phonation, en particulier lorsqu'ils intéressent l'arcade maxillaire. Ces complications apparaissent le plus souvent dès la mise en place de la prothèse.

Il est nécessaire de prévoir des **formes de contours adaptés pour que le patient puisse effectuer les opérations quotidiennes d'hygiène, de maintenance**. Il doit pouvoir passer les brossettes interdentaires, des sticks en silicone, de l'Access floss. Tous ces outils, pour être utilisés, doivent bénéficier d'assez de place autour des implants et sous les inters de bridge (Helfer M, 2016).




Figure 21: Espace nécessaires à l'hygiène interdentaire

Souvent, ceci **n'est pas compatible avec l'obtention d'une herméticité au niveau antérieur** et on se trouve régulièrement avec des problèmes de phonation quand le patient va s'exprimer, en particulier pour les **phonèmes F et S**. La lèvre peut parfois se soulever à cause des fuites d'air entre la fausse gencive et la crête gingivale (Helfer M, 2016).

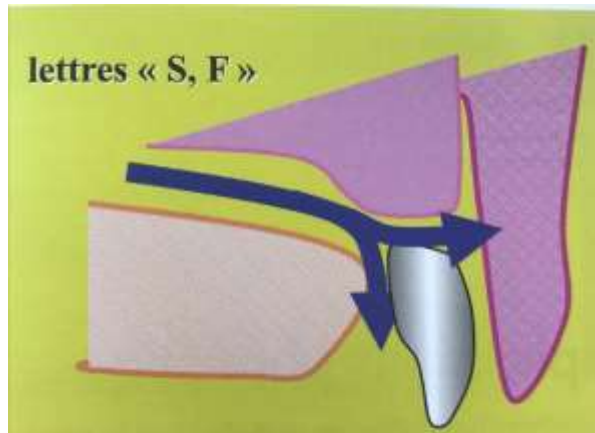


Figure 22: Fuite d'air lors de la prononciation des lettres S et F

Il est donc très important que cette fausse gencive soit ajustée au mieux possible en ménageant justes les espaces nécessaires aux brossettes. Malheureusement, la plupart du temps, au bout de quelques semaines ou quelques mois, on peut observer une légère résorption et les tissus vont un peu se déplacer. Ils se déplacent à cause de ses brossettes et fils qui ont tendance à refouler les tissus mous si on les passe en forçant un peu. Ainsi, on peut observer au cours du temps une petite évolution de la gencive marginale, crestale autour des implants qui provoquent des fuites de salive et d'air. On peut alors effectuer un **rebasage direct au cabinet** à l'aide des résines photopolymérisables roses, **ou au laboratoire** en prenant une empreinte et réajuster au laboratoire la fausse gencive (Helfer M, 2016).

De plus, la présence d'une protubérance palatine, permettant d'accueillir la vis prothétique va créer un obstacle gênant la nécessaire étanchéité au niveau des incisives, indispensable à la suppression d'air, permettant de prononcer la lettre T (Bert M, 2016).

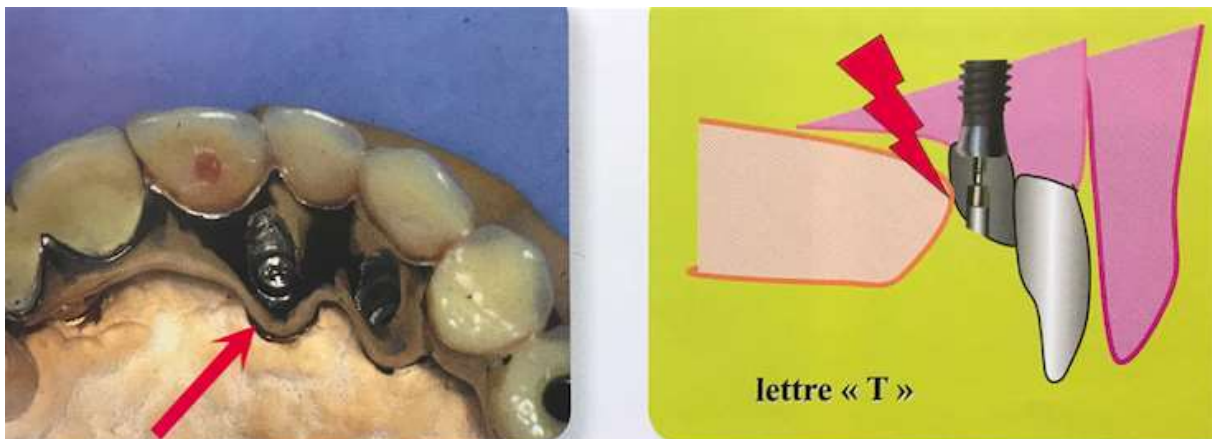


Figure 23: Protubérance palatine gênant la prononciation du T

Une **période d'adaptation phonétique de 3 mois** est souvent suffisante. Si les troubles persistent après cette période, une **modification prothétique** est nécessaire sous la forme d'une meilleure adaptation prothétique au palais ou de la mise en place d'une fausse gencive. Toutefois, l'hygiène et la maintenance sont rendues plus difficiles (Helfer M, 2016).

2.5.2 Rétention alimentaire

L'accès au brossage peut être limité par certaines réalisations prothétiques. La fausse gencive et/ou la proximité importante entre les implants peuvent rendre difficile un contrôle de plaque efficace. Les rétentions alimentaires peuvent être minimisées en **évitant les formes trop rétentives des intrados, les surplombs non nécessaires à l'esthétique de la lèvre** et en **polissant** soigneusement tous les éléments.

2.5.3 Position de la langue

Les patients peuvent ressentir un **inconfort passager** lors de la mise en place d'une prothèse implanto-portée après un édentement de longue durée non compensé.

3. Prévention des complications

3.1 PROTHÈSE VISSÉE OU SCELLÉE ?

Le choix du type de rétention prothétique dépend de l'analyse pré-prothétique. Chacune présente des avantages et des inconvénients.

3.1.1 Prothèse vissée

La prothèse vissée sur implants est définie comme une restauration transvissée sur des éléments intermédiaires, eux-mêmes vissés sur les implants, ou directement attaché au col implantaire.

Avantages	Inconvénients
<ul style="list-style-type: none">- Démontage aisé- Connexions par l'intermédiaire de piliers usinés- Absence de ciment de scellement- Espace en hauteur réduit	<ul style="list-style-type: none">- Anatomie occlusale altérée- Profil d'émergence difficile à réaliser- Résistance moindre au dévissage- Résistance moindre à la fracture des vis- Contrôle de passivité difficile- Elaboration plus difficile de la céramique- Réalisation de la prothèse transitoire délicate : il faut qu'elle soit armée- Temps de travail plus important

Une étude de Torrado JPD. effectuée en 2004, montre qu'il faut une pression verticale de 380 kg pour fracturer une prothèse scellée alors qu'une pression de 108 kg est suffisante pour fracturer une prothèse vissée.

En conclusion, il y a **plus de complications mécaniques** en prothèse vissée qu'en prothèse scellée.

3.1.2 Prothèse scellée

La restauration est scellée sur des éléments intermédiaires transvissés sur les implants.

Avantages	Inconvénients
<ul style="list-style-type: none">- Respect de l'anatomie occlusal- Profil d'émergence anatomique- Le ciment de scellement facilite l'adaptation passive de l'armature- Résistance importante au dévissage- Technique de laboratoire habituelle- Contrôle visuel de l'ajustage possible- Prothèse transitoire classique	<ul style="list-style-type: none">- Difficulté de démontage- Risque de débordement du ciment de scellement sous gingival

En conclusion, il y a **plus de complications biologiques** en prothèse scellée qu'en prothèse vissée.

3.2 LE PROJET PROTHÉTIQUE

Afin de réhabiliter l'édenté complet, il est essentiel d'obtenir une parfaite collaboration entre l'implantologiste, le praticien réalisant la partie prothétique de la réhabilitation du patient et le prothésiste de laboratoire.

3.2.1 Poser la bonne indication de traitement

Chez le patient édenté total, les implants dentaires permettent de résoudre les problèmes d'instabilité prothétique liés à la prothèse amovible. Le traitement prothétique devient alors plus confortable et mieux accepté.

Il est important de **bien cerner la demande (fonctionnelle et/ou esthétique) du patient** au-delà de ce qu'il exprime explicitement. Cela permettra de choisir l'option thérapeutique la plus adaptée, en accord avec le patient et d'éviter tout sur-traitement. Dans tous les cas, il faut prendre du temps pour connaître les motivations réelles du patient et éliminer toutes demandes « irréalistes ». Le choix thérapeutique dépend des points suivants :

- **demande du patient ;**
- **examen clinique ;**
- **analyse du sourire ;**
- **examen radiologique 3D ;**
- **analyse des modèles d'études** montés sur articulateur à la bonne dimension verticale, choisie selon les règles de la prothèse amovible complète. Elle peut être éventuellement testée à l'aide d'une prothèse diagnostic ;
- **pré-montage des dents** qui permet, si besoin, une meilleure visualisation des espaces prothétiques disponibles (Davarpanah M, 2015).

L'analyse des éléments précédents permet de répondre aux questions suivantes :

- Le volume osseux résiduel est-il suffisant ?
 - Quelle est l'importance de la résorption osseuse ?
 - La mise en place d'implants est-elle possible ?
 - Quelle est l'importance du décalage inter-arcades ?
 - Quels sont les axes implantaires les plus adaptés ?
- Comment répondre à la demande esthétique et fonctionnelle du patient ?
 - Quel est le profil psychologique du patient ?
 - La demande esthétique est-elle réaliste (soutien labial, visibilité des limites prothétiques, forme des dents et intégration global de la prothèse) ?
 - Ce résultat peut-il être obtenu à l'aide de techniques conventionnelles ?

- Le patient accepte-il une reconstruction chirurgicale des pertes de substances ?
- Quels types de compromis le patient accepte-t-il de faire ?
 - Accepte-t-il une prothèse amovible ?
 - Les tissus gingivaux perdus peuvent-ils être remplacés par des artifices prothétiques ? (Davarpanah M, 2015)

Il existe plusieurs critères de décisions de réhabilitation par prothèse fixée sur implants à prendre en compte qui vont dépendre du **type de patients édentés**. Ces derniers ne présentent pas les mêmes doléances et n'ont pas les mêmes attentes. Dans un premier temps, il y a le **patient insatisfait par sa réhabilitation prothétique amovible conventionnelle**. Si la prothèse a été correctement conçue, il est nécessaire de prendre du temps lors des séances de doléances, puis la solution implantaire pourra être envisagée, dans un second temps, si le patient est toujours mécontent de sa prothèse amovible. Cependant, si la prothèse ne répond pas aux critères de qualités, il est essentiel de réaliser au préalable une nouvelle prothèse d'usage. Ainsi, les doléances dues à une prothèse inadaptée sont éliminées et permettent de poser, sur des critères objectifs, l'indication implantaire. Puis, il y a le sujet denté qui doit subir une édentation totale. Ici, le recours aux implants dentaires peut être justifié afin de **limiter le traumatisme psychique et physique** du patient, et apporter au patient une continuité en ce qui concerne l'esthétique et le confort.

Enfin, on peut avoir recours aux implants afin de **préserver le niveau osseux et de prévenir la résorption osseuse** chez un jeune patient, ou pour **limiter la résorption** chez un patient âgé (Corroy AS, 2012).

Différentes solutions prothétiques peuvent donc être proposées en fonction de la résorption osseuse constatée :

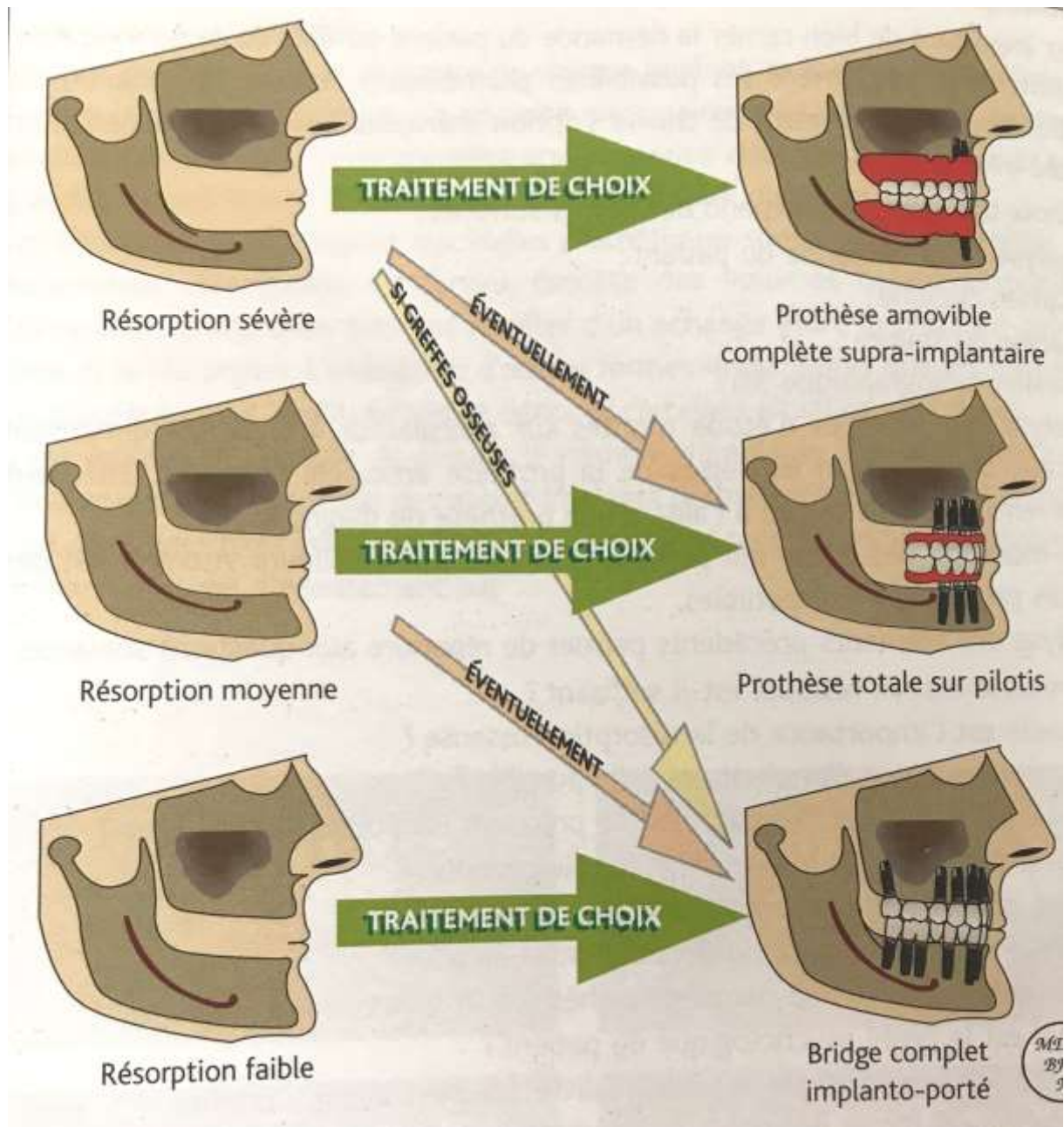


Figure 24: Les différentes options thérapeutiques en fonction de la résorption osseuse chez le patient édenté total ou en voie d'édentement total

- **Prothèse fixée implanto-portée**

Cette solution prothétique est choisie lorsque la **résorption osseuse est faible**, elle se rapproche le plus de l'anatomie naturelle. Les dents sont directement remplacées par des dents prothétiques sans qu'aucun artifice ne remplace le volume osseux perdu (Davaranah M, 2015).

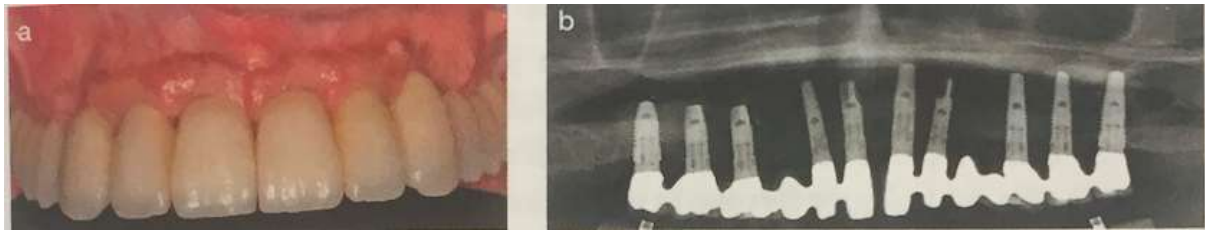


Figure 25: Prothèse fixée implanto-portée

Les avantages (Davaranah M, 2015):

- esthétique proche du naturel ;
- excellent confort du patient ;
- maintenance similaire à celle des dents naturelles ;
- excellente acceptation psychologique du patient.

Les inconvénients (Davaranah M, 2015) :

- difficultés dans la gestion du soutien des lèvres et des tissus cutanés ;
- difficultés de prévision du résultat esthétique et phonétique ;
- nombre élevé d'implants pour réaliser ce type de prothèse ;
- impossibilité de gérer un décalage inter-arcades important.

Le nombre et la morphologie des implants sont choisis en fonction du volume local du tissu osseux résiduel. D'une manière générale, 6 à 8 implants sont à répartir sur l'arcade. Le positionnement et le choix des implants doivent respecter les règles suivantes (Davaranah M, 2015):

- le point d'émergence de l'implant doit être positionné en fonction de la future couronne prothétique, de préférence en son centre. Le guide chirurgical permet de visualiser ce centre ainsi que l'axe de la dent ;
- l'axe de l'implant doit être le plus proche possible de l'axe de la future couronne ; une correction d'axe de 17 à 30° est cependant possible avec des piliers angulés ;
- une épaisseur minimale de corticale osseuse de 1,5mm doit circonscrire l'implant, surtout en regard de la table vestibulaire ;
- deux implants adjacents doivent être séparés au minimum de 3 mm ;
- si la hauteur osseuse résiduelle est faible (<10 mm), il est conseillé d'utiliser des implants plus larges ou d'augmenter leur nombre ;

- le diamètre de chaque implant doit être en adéquation avec le diamètre de la dent qu'il remplace.

Par la suite, la réalisation prothétique doit respecter les règles de positionnement des dents utilisées en prothèse fixée conventionnelle (Davarpanah M, 2015).

- **Prothèse fixée implanto-portée avec fausse gencive**

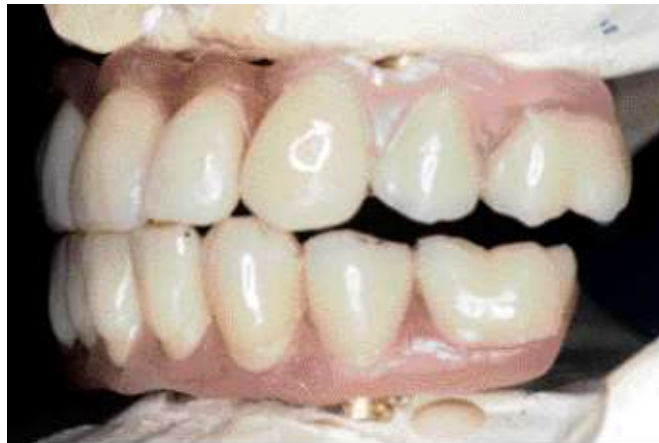

Figure 26: Edentement bi-maxillaire reconstruit à l'aide de 2 prothèses sur pilotis

Cette solution est intermédiaire entre la prothèse fixée complète implanto-portée et la prothèse amovible supra-implantaire. Elle tente de concilier les avantages de confort d'une prothèse fixée aux avantages esthétiques d'une prothèse amovible. Elle est indiquée lorsque la **résorption osseuse est forte**, surtout dans les secteurs postérieurs. Des implants sont alors posés dans le secteur antérieur dénué d'obstacle anatomique. La prothèse peut recevoir une extension pour augmenter le nombre de dents postérieures (Davarpanah M, 2015).

Une prothèse complète reproduisant dents et gencive est transvissée sur des piliers implantaire. La prothèse ne vient pas au contact de la gencive, d'où son nom de prothèse fixée « sur pilotis ». Elle est constituée d'une armature métallique vissée sur des piliers implantaire, à laquelle des dents du commerce sont solidarisiées à l'aide de résine (Davarpanah M, 2015).

Les avantages (Davarpanah M, 2015):

- inamovibilité de la prothèse implanto-portée ;
- palais dégagé ;
- prothèse démontable par le praticien car elle est le plus souvent transvissée ;

- remplacement possible d'une partie du tissu gingival perdu à l'aide de fausse gencive.

Les inconvénients (Davaranah M, 2015):

- difficultés à gérer le soutien de lèvres et des tissus cutanés ;
- difficultés de prévision du résultat phonétique (au maxillaire) ;
- problème esthétique en présence d'un sourire gingival ;
- maintenance parfois délicate.

Dans cette configuration, le nombre d'implants est moindre. Il varie en fonction de la forme et de la taille de l'arcade. Il faut également noter que le nombre de dents remplacées est également plus faible. Ces conceptions prothétiques aboutissent souvent à des **arcades « courtes »** qui peuvent s'arrêter au niveau des premières molaires, voire même au niveau des secondes prémolaires (Davaranah M, 2015)

- **Prothèse amovible complète supra-implantaire (PACSI)**
- **Prothèse amovible complète**

3.2.2 Connaître l'historique médical et dentaire du patient

L'historique médical d'un patient permet d'effectuer un **bilan médical général** et d'identifier **les facteurs de risques à l'apparition de complications et d'éventuelles contre-indications d'ordre général à l'implantologie**. En effet, il est indispensable de prendre en considération l'état général, l'état local ainsi que l'hygiène de vie des patients avant de décider de poser des implants. Certaines pathologies (diabète non équilibré, pathologie responsable d'une immunodéficience, ou d'un risque d'endocardite infectieuse), certains traitements (Biphosphonates administrés par voie intraveineuse, antécédent d'irradiation buccale) ou certaines allergies et modifications physiologiques rendent difficile voire impossible, toute chirurgie implantaire (Wolfart S, 2017). La littérature ne **fixe pas d'âge limite** pour ce genre de traitement. Néanmoins, les patients âgés peuvent avoir par ailleurs des problèmes de santé constituant un obstacle à l'implantologie.

Durant l'entretien avec le patient, il est important de lui demander **l'étiologie de son édentement** (pathologie carieuse, restaurations iatrogènes, pathologie parodontale,

traumatisme occlusal, hypodontie ou anodontie). Ceci permet d'avoir des **informations importantes** sur le **mode de vie du patient, son hygiène et son passé dentaire** (Corroy AS, 2012). Le risque de perte d'implant est plus faible si la perte des dents fait suite à un accident ou à des caries que si elle a été causée par une maladie parodontale. En effet, si l'édentement fait suite à une parodontite, le risque d'infection péri-implantaire est plus élevé même chez les patients complètement édentés (Wismeliet et coll, 2010,).

Il est également important d'**inspecter les prothèses existantes**. Elles renseignent le praticien sur tous les points positifs ou négatifs qu'elles renferment (dimension verticale, relation centrée, qualité des extrados, de l'occlusion, du rendu esthétique), peuvent permettre de connaître l'étiologie des échecs des restaurations antérieures. Mais elles nous informent surtout sur le **niveau d'hygiène** du patient. (Louis JP, 2016). De plus, les prothèses existantes sont un support pour expliquer les limites inhérentes à chaque traitement prothétique, elles permettent donc une meilleure communication (Corroy AS, 2012).

3.2.3 Examen clinique

Il convient tout d'abord de faire un examen fonctionnel. Celui nécessite d'analyser les articulations temporo-mandibulaires et les parties molles. **Les parafonctions et dysfonctions** doivent être dépistés afin d'identifier les patients à **risque occlusal**. Ainsi, lors de l'examen clinique, il faut prêter attention aux fêlures et fractures présentes sur les dents restantes, et à la présence de facettes d'usures. Ceci témoigne d'une hyperactivité fonctionnelle. Il faut également être vigilant quant à la présence ou l'absence de bruits articulaires, de zones douloureuses, et de dyskinésie. Devant la moindre anomalie un bilan occlusal approfondi doit être réalisé avant toute chirurgie implantaire (Corroy AS, 2012).

L'examen clinique doit également évaluer la **capacité d'ouverture buccale**. Une **ouverture buccale de 45 mm au minimum** est nécessaire pour pouvoir insérer les forêts avec leurs contre-angles dans la pose d'implant postérieur.

De plus, il convient de faire une **évaluation esthétique** :

- De la symétrie faciale

- Du profil facial
- De la DVO
- De l'harmonie des étages faciaux
- Du sourire : pour analyser le découvrément

Les éléments qui composent le visage (yeux, menton, lèvres) doivent être évalués avant de se concentrer uniquement sur les dents. L'analyse de ces éléments est un point de départ essentiel à la réhabilitation prothétique afin d'obtenir une esthétique optimale.

L'examen clinique complet doit se poursuivre par **l'analyse des modèles obtenus à partir d'empreintes secondaires, montés en articulateur grâce à un arc facial, dans le bon rapport inter-maxillaire** (dimension verticale d'occlusion et en relation centrée) : il fournit des informations essentielles concernant les rapports inter-crêtes et l'espace prothétique disponible (Corroy AS, 2012).

Il est essentiel de **déterminer la classe squelettique de l'édenté total**. En effet, un décalage antéro-postérieur important lié soit à des dysharmonies maxillo-mandibulaires (classe II ou classe III squelettique), soit à des édentations de longue date : ce phénomène est accentué par le modèle opposé de résorption osseuse des deux arcades (centripète au maxillaire, et centrifuge à la mandibule), peut rendre le traitement par prothèses fixées implanto-portées difficile.

Il existe de nombreuses solutions par rapport aux relations inter-arcades particulières:

- Abstention thérapeutique.
- Greffe osseuse.
- Chirurgie des maxillaires avant chirurgie implantaire.
- Changer le plan de traitement prothétique pour éviter certaines complications.
- Réduction osseuse pour dégager assez d'espace pour une prothèse fixe ou une barre.

La position des implants et la reconstruction prothétique dépendent de la relation inter-arcade.

Hauteur prothétique disponible :

Il s'agit de la distance entre le col de l'implant et la face occlusale des dents antagonistes en occlusion d'intercuspidie maximale. Elle doit être **au minimum de 7mm** en prothèse fixée.

- **Hauteur prothétique comprise entre 7 et 10mm** : espace suffisant.
- **Hauteur prothétique supérieure à 10mm** : il faut porter attention à l'esthétique (aspect de dents longues) et au rapport couronne clinique/implant qui doit rester favorable.
- **Hauteur prothétique inférieur à 7mm** : en choisissant une prothèse transvissée, une restauration prothétique est possible (ceci permet d'éviter les descellements répétitifs dus à une faible hauteur de pilier).

3.2.4 1er examen radiologique

En première intention, le bilan rétro-alvéolaire et le **cliché panoramique** doivent être réalisés. Ces derniers nous permettent d'avoir un point de vue global de la situation initiale:

- **Recherche d'infections ou de pathologie osseuse**
- **Bilan parodontal.** Si le patient est atteint d'une parodontite terminale, il est nécessaire de traiter la maladie parodontale avant d'envisager de mettre en place des implants.
- **Faisabilité implantaire.** La radiographie panoramique permet de visualiser les obstacles et les limites anatomiques (nerf alvéolaire inférieur, sinus) en 2D et permet donc de refuser les situations à risques. Si le patient est susceptible de recevoir un implant un Cone beam sera alors réalisé dans un second temps.

3.2.5 Validation du projet prothétique

Le guide prothétique consiste en une **prothèse amovible complète parfaitement adaptée et fonctionnelle**. Si le patient possède déjà une prothèse amovible complète (PAC) et que celle-ci a été correctement réalisée et qu'elle est toujours adaptée alors elle peut être conservée. Dans le cas contraire, la réfection

d'une nouvelle PAC maxillaire et mandibulaire devra être envisagée. (Corroy AS, 2012).

Le projet prothétique permet, au praticien et au patient, de valider **la fonction et l'esthétique**.

Il va ensuite devenir (Corroy AS, 2012) :

- **une prothèse d'usage** ;
- une **prothèse transitoire** : durant le temps de la cicatrisation muqueuse, l'ostéo-intégration de l'implant, et de la réalisation de la prothèse d'usage, s'il est contre-indiqué de faire une mise en charge immédiate ;
- une **prothèse de mise en charge immédiate** : elle devient alors une prothèse implanto-portée transitoire ;
- une **prothèse de « secours »** (après adaptation aux nouvelles conditions buccales) en cas de problème avec la prothèse sur implants nécessitant sa dépose.

Cas du Patient denté :

Il s'agit du cas où les dents résiduelles du patient sont condamnées à court terme. En fonction de la situation clinique, les avulsions ont lieu soit avant la chirurgie implantaire ou pendant.

Avulsions réalisées avant la chirurgie implantaire : si l'examen pré-implantaire a mis en évidence des foyers infectieux généralisés, l'assainissement du terrain avant la chirurgie implantaire est indispensable. Une fois les avulsions réalisées, on réalise une prothèse amovible complète transitoire afin de valider notre montage esthétique et fonctionnel (Corroy AS, 2012).

Avulsions réalisées durant la chirurgie implantaire : cette situation a pour avantage de ne faire subir qu'une seule intervention chirurgicale au patient. Cependant, **l'élaboration du projet prothétique sera plus complexe** (réalisation de moulages d'études montés sur articulateur, puis réalisation d'un montage directeur et d'un wax up des dents restantes) car le patient possède encore des dents dans la cavité buccale dont la position sera sûrement différente de celles présente sur la prothèse (Corroy AS, 2012).

3.2.6 Guide radiologique

Il permet de transposer au niveau des images radiographiques des informations de **positionnement implantaire déterminées grâce au projet prothétique**. En effet, c'est ce dernier qui dicte la position de l'implant et non l'inverse.

Le projet prothétique validé est dupliqué pour obtenir un guide radiologique. Celui –ci vient se placer sur les dents résiduelles ou s'appuyer sur la muqueuse si le patient est déjà édenté. Des puits sont forés au travers de la résine des couronnes simulant le grand axe des dents, puis il sont remplis d'un matériau radio-opaque comme de la gutta percha. Cet axe correspond à l'axe idéal implantaire déterminé par les impératifs prothétiques ; de plus, il permet la visualisation du point d'émergence souhaité. Le patient portera ce guide lors de l'examen radiographique, cela permettra de repérer sur les différents clichés les axes et les points d'émergence souhaités et de les confronter à la réalité du squelette osseux.

Dans un second temps, ce guide radiologique peut être modifié afin de jouer le rôle de **guide chirurgical**. Il sera alors généralement sectionné au niveau des faces vestibulaires pour permettre un accès facile au site implantaire lors de la chirurgie (Davarpanah et coll, 2012).

3.2.7 Chirurgie

Cette partie ne sera pas développée dans ce travail. Néanmoins, il s'agit d'une partie importante du traitement. **La chirurgie doit toujours rester au service de la prothèse**. C'est la prothèse qui guide la position des implants.

3.3 PRÉVENTION DES COMPLICATIONS MÉCANIQUES

3.3.1 Position de la prothèse par rapport à l'implant

Cantilever postérieur

- **Relation squelettique**

- Classe I

Selon Davarpanah et coll. en 2008 et 2007, Bedrossian et coll. en 2008, Zitzmann et coll. en 1999, le rapport inter-arcade étant idéal, **l'option thérapeutique est déterminé par le volume osseux résiduel.**

- Classe II

Le Dr Angle définit la classe II comme une mésio-position du maxillaire par rapport à la mandibule.

Selon Davarpanah et coll. en 2008 et 2007 Bedrossian et coll. en 2008, Zitzmann et coll. en 1999, la **prothèse fixée implanto-portée à la mandibule peut être envisagée.** Elle nécessite un **cantilever moins important** par rapport à une classe I pour obtenir une occlusion molaire, situation biomécaniquement favorable. L'angulation vestibulée pour les implants mandibulaires est difficile à réaliser, le résultat esthétique et fonctionnel doit être prévisualisé, notamment si une extension mésiale est réalisée pour compenser la béance.

Au maxillaire, la prothèse fixée implanto-portée peut être également envisagée. L'obtention d'une occlusion molaire nécessite une **extension plus longue**, provoquant une surcharge occlusale au niveau des implants postérieurs. Ainsi, un **nombre plus important d'implants postérieurs** permet de compenser les forces occlusales. L'angulation palatine des implants maxillaires est là aussi difficile à obtenir, le résultat esthétique et phonétique doit être anticipé. L'altération du soutien des lèvres, une modification importante de l'esthétique faciale, difficilement acceptable par le patient, peuvent nous conduire plutôt vers une compensation prothétique du décalage des bases en envisageant une PACSI ou PAC.

- Classe III

Selon Davarpanah et coll. en 2008 et 2007 Bedrossian et coll. en 2008, Zitzmann et coll. en 1999, à la mandibule, en présence d'un volume osseux adéquat, une

angulation linguale des implants et un dessin prothétique adapté peuvent atténuer le décalage squelettique. En présence d'un volume osseux réduit, seul le dessin prothétique pourra compenser ce décalage.

Au maxillaire, en présence d'un volume osseux adéquat, une angulation vestibulée des implants et un dessin prothétique adapté peuvent atténuer le décalage squelettique. En présence d'un volume osseux réduit, seul le dessin prothétique pourra compenser le décalage.

Ainsi, en présence d'une classe III, **les impératifs esthétiques, fonctionnels, et l'importance du décalage guident le choix prothétique.**

- Forme de l'arcade

Une **arcade ovoïde** permet un positionnement des implants en demi-cercle. La **distribution des implants sur toute la longueur** de la crête osseuse optimise la disposition biomécanique et permet d'envisager des **cantilevers distaux plus longs**.

Au contraire, une **arcade rectangulaire associée à des émergences des nerfs mentonniers mésiales** oblige à un **positionnement implantaire en ligne droite**. D'un point de vue biomécanique, le placement des implants sur une même ligne droite entraîne un risque de surcharge important. La distribution des contraintes n'est pas optimale, et **contre-indique donc des extensions importantes** (Davaranah et coll, 2008).

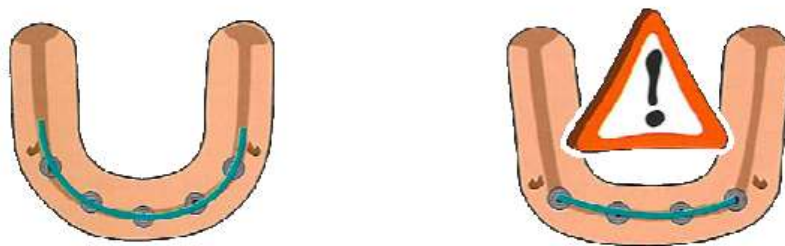


Figure 27 : Forme de l'arcade

- Longueur de l'extension

Les études in vitro menées par Eskitascioglu et coll. 2004, Ogawa et coll. 2000, Mc Cartney et coll. 1992, Osieret et coll. 1991, Shackleton et coll. 1994, estiment que la **longueur de l'extension mandibulaire ne doit pas dépasser 20mm**.

Les études in vivo menées par Tarnow et coll. 1997, Brunski et coll. 2003, Colomina et coll. 2001, Randow et coll. 1999 démontrent qu'**une extension jusqu'à 14mm est cliniquement acceptable à la mandibule et ne doit pas excéder 10mm au maxillaire**.

Mc Alarney et coll. 2000 et White et coll. 1994 concluent que **la longueur du cantilever ne doit pas excéder la longueur antéropostérieure de la zone où les implants sont distribués**.

En pratique, selon Davarpanah et coll. 2007, la **longueur de l'extension** est souvent calculée en fonction de la **répartition des implants sur l'arcade**. **Plus la distance entre l'implant le plus antérieur et le plus postérieur est grande, plus l'extension peut-être longue**. Elle correspond à la distance antéro-postérieure séparant les lignes parallèles tracées à travers le milieu de l'implant le plus antérieur et l'implant le plus postérieur multiplié par 1,5.

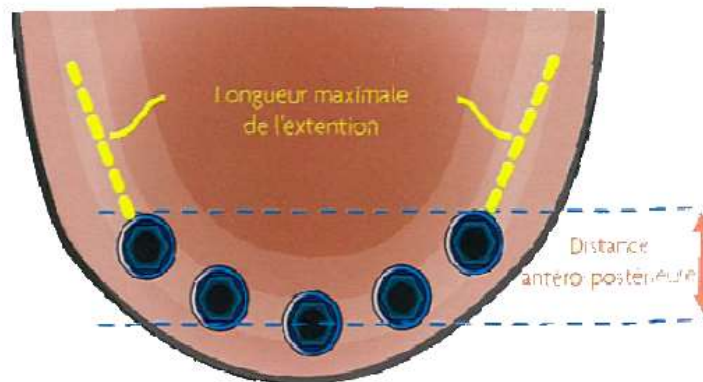


Figure 28: Calcul de la longueur maximale de l'extension selon Davarpanah et coll.

En conclusion, il n'y a pas de consensus commun scientifiquement établi concernant la longueur de l'extension. Les **extensions maxillaires devraient être plus courtes que les extensions mandibulaires**.

3.3.2 Nombre d'implants

Le nombre d'implants dépend de la **forme de l'arcade**, du **volume osseux résiduel**, du **type d'os et de sa densité**. On peut noter que les états de surface implantaire rugueux donnent des résultats similaires dans l'os natif ou greffé, alors que les implants lisses donnent de moins bons résultats dans des os greffés.

Il n'est pas recommandé de placer un implant par dent car plus leur nombre est élevé, plus les étapes prothétiques deviennent complexes (empreintes, réalisation de la prothèse au laboratoire, prophylaxie...). En règle générale, **6 à 8 implants** seront placés par arcade. Si la hauteur sous-sinusienne ne permet pas de poser des racines artificielles dans les secteurs maxillaires postérieurs, et si la solution du comblement sinusien n'a pas été choisie, il est possible de réaliser un **All On four®**. Il s'agit de poser **4 implants** : 2 verticaux dans la région antérieure et 2 inclinés distalement au niveau prémolaire. Cette technique, validée à la mandibule, semble donner de bons résultats également au maxillaire (Louis JP, 2016).

- Au maxillaire

PROTHÈSES FIXES

Prothèse complète sur 4 implants (type « all on four ») antérieurs avec cantilevers distaux d'une unité

Prothèse complète sur six implants antérieurs avec cantilevers distaux d'une unité des deux côtés

Prothèse complète sur six implants antéropostérieurs

Prothèse complète sur huit implants antéropostérieurs

-- : cantilever, --+ : zone de segmentation

- A la mandibule

PROTHÈSES FIXES

Prothèse complète sur quatre implants (type « all on four ») avec un cantilever distal

Prothèse complète sur 5 à 6 implants antérieurs avec cantilevers distaux pouvant aller jusqu'à 2 unités de chaque côté

Prothèse complète sur 6 implants antéropostérieurs d'une pièce

Prothèse complète sur 6 implants antéropostérieurs, segmentée en 3 prothèses fixes

C : canine, PM1 : première prémolaire, LI : incisive latérale, CI : incisive centrale, M1 : première molaire, segment de barre facultatif
 -- : cantilever, --+ : zone de segmentation

3.3.3 Choix du matériau cosmétique

Aujourd'hui les patients sont de plus en plus nombreux à souhaiter des restaurations présentant une esthétique « blanche » optimale sur une esthétique « rose » naturelle. Ce problème est crucial quand les prothèses doivent reproduire non seulement les dents, mais aussi les gencives ; en particulier dans le cas de bridges implantaires complets avec pertes tissulaires importantes.

Les matériaux cosmétiques les plus souvent utilisés en prothèse implantaire sont en **céramique**, en **résine composite** et **acrylique**. Dans la sélection des matériaux implantaire, plusieurs facteurs doivent être considérés par le praticien, dont **l'esthétique, la résistance à l'abrasion et aux fractures, la dureté des surfaces, et l'habilité à absorber les forces occlusales** (Tealdo T. et coll, 2013).

- La céramique

Les céramiques fournissent un **résultat esthétique optimal**, similaire à l'apparence de la dent naturelle, et une plus **grande résistance à l'abrasion** en comparaison avec les résines. De plus, les céramiques restaurent la résistance des petites surfaces et aide à **éviter l'accumulation du dépôt de plaque**. Le seul inconvénient, c'est qu'elles peuvent assez **rigides** avec une plus petite résistance aux fractures comparées à des matériaux plus élastiques comme la résine acrylique. (Tealdo T. et coll, 2013).

- Les résines composites

Les résines composites ont des **propriétés esthétiques comparables à celles des matériaux céramiques** si ce n'est qu'elles n'ont pas une couleur stable ; les résines composites sont sujettes à des **décolorations intra-orales**. Les résines composites sont **moins résistantes aux abrasions** (même si les composites de dernières génération ont été largement amélioré) que les matériaux céramiques. En revanche, elles possèdent une **grande résistance aux fractures** grâce à un module d'élasticité plus faible. Les modules d'élasticité plus faible font que les résines composites sont moins fragiles que les céramiques et permettent mieux d'absorber les forces occlusales, ce qui réduit les forces transmises aux structures sous-jacentes (spécifiquement l'infrastructure et les implants) (Tealdo T. et coll, 2013).

- Les résines acryliques

Les résines acryliques ont de **moins bonnes propriétés mécaniques et esthétiques** que les céramiques et résines composites. Les résines acryliques ont une **résistance moins significative à l'abrasion** mais sont plus **élastique** que les matériaux céramiques et les résines composites. Ces caractéristiques peuvent être avantageuses en prothèse implantaire, spécialement en cas de mise en charge immédiate, en réduisant les forces transmises à l'os péri-implantaire. En plus d'autres inconvénients, il a été démontré que ces résines attirent **l'adhésion bactérienne** et possède une **instabilité chromatique** (Tealdo T. et coll, 2013).

L'utilisation de dents « du commerce » en résine ou en composite a été préconisée car ces matériaux permettent un amortissement des pressions transmises aux implants. Cependant, le patient augmentant progressivement sa puissance manducatrice, **l'usure des dents en résine ou en composite** suit cette augmentation progressive et s'accroît avec les temps. Ceci provoque deux problèmes majeurs : **perte de la dimension verticale** et **instabilité de la position d'intercuspidie maximale** pouvant causer du bruxisme. Le rythme du remontage des prothèses avec des dents neuves va en augmentant avec le temps et doit être prévu dans le devis initial du patient. Cette éventualité oblige de plus à la réalisation de prothèses uniquement visées.

Ainsi, la mise en place de dents en résine ou en composite n'est pas une solution durable, l'usure des dents entraînant, à plus ou moins long terme, une instabilité occlusale par usure des faces occlusales et perte des indispensables « verrous d'occlusion ». Cette solution n'est acceptable que pour des prothèses d'attente et permettent de valider le concept occluso-prothétiques ou si le patient présente des parafonctions.

Pour la **gencive prothétique**, la **résine composite** est de plus en plus utilisée car permet une **réparation plus aisée** pour un **rendu esthétique comparable à la céramique**. Les résines acryliques permettent également des réparations faciles mais le rendu esthétique est moindre. Quant à la céramique, son rendu esthétique est superbe mais sa réparation est difficile.

Les principales caractéristiques des matériaux cosmétiques pouvant être utilisés sont résumées dans le tableau suivant (Tealdo T. et coll, 2013). :

Caractéristiques	Zircone	Céramique	Alliage en or	Résine composite	Résine acrylique
Esthétique	Elevée	Elevée	Faible	Moyenne	Faible
Coefficient d'abrasion	Faible	Faible	Faible	Moyenne	Elevée
Elasticité	Faible	Faible	Moyenne	Moyenne	Elevée
Accumulation de plaque	Faible	Faible	Faible	Moyenne	Elevée

3.3.4 Choix du type d'implant

Le concept de l'ostéo-intégration marque le début de l'implantologie moderne. De nos jours, les implants de référence sont les **implants endo-osseux de forme cylindrique**. L'implant doit s'intégrer à son environnement osseux et aux tissus mous pour guider au mieux leur adaptation à la future prothèse (Davarpanah et coll, 2004) . Le choix de l'implant va dépendre :

- **du volume osseux disponible,**
- **de l'espace prothétique disponible,**
- **des contraintes mécaniques.**

L'implant est choisi en fonction des impératifs prothétiques et chirurgicaux (Davarpanah et coll, 2004). Les paramètres caractéristiques de l'implant sont les suivants :

- **morphologie** : forme du corps (cylindrique ou conique), forme du col (cylindrique ou évasé), son architecture (en une ou deux parties),
- **résistance mécanique,**
- **diamètre** (du col, du corps),
- **type de connexion.**

Os			Localisation		Patients	
Volume disponible*	Morphologie	Densité	Espace prothétique	Position sur l'arcade	Occlusion, parafunctions, prothèse antagoniste	Ouverture buccale
↓	↓	↓	↓	↓	↓	↓
Longueur Diamètre du corps morphologie	Morphologie diamètre	Diamètre du col	Résistance mécanique Diamètre de l'implant Nombre d'implants	Morphologie Type de connexion		

Figure 29 : Influence des paramètres cliniques sur le choix implantaire

*idéalement au moins 1 mm d'os doit entourer toute la surface implantaire pour garantir son ostéo-intégration

Implant bone level ou tissue level ?

- Implant tissue level

Le concept de l'implant en une seule partie a la particularité de posséder un **col long** qui ne s'arrête pas au niveau de la crête osseuse mais qui **se prolonge à travers la gencive**. Le pilier prothétique est alors beaucoup plus court et la jonction entre ce pilier et l'implant se fait en position supracrestale. Le système transgingival permet de simplifier les étapes prothétiques mais ne permet pas choisir et modifier le pilier après la pose de l'implant donne pas cette flexibilité. Pour ces différentes raisons, il est plutôt indiqué au niveau des **secteurs postérieurs** (Davarpanah M. et coll, 2004).



Figure 30: implant tissue level

- Implant bone level

Une fois l'implant mis en place, il se situe au niveau de la **crête osseuse**. Il permet une meilleure gestion du profil d'émergence.

Des études montrent que la position supracrestale de la mise en place de l'implant entraîne des réactions osseuses marginales significativement moindres par rapport aux implants placés de manière crestale (Al-Nawas B. et coll, 2001). Cependant, le concept de **platform-switching**, qui consiste à connecter un pilier de diamètre réduit par rapport à l'implant donné, semble limiter la résorption crestale et semble préserver le niveau osseux péri-implantaire (Hürzeler M et coll, 2007).



Figure 31 : Implant bone level

Morphologie de l'implant

Actuellement, il existe plusieurs formes implantaires. La forme la plus utilisée est la **vis cylindrique** : c'est la forme de référence.

- Implant cylindrique

C'est celui qui a le plus grand recul clinique. Il est de forme cylindrique et possède un filetage externe sur toute la hauteur de son corps. Il présente les caractéristiques suivantes (Davarpanah et coll, 2004) :

- autotaraudant ;
- col légèrement évasé ou de même diamètre que le corps ;
- apex tronconique et sécant.



Figure 32 : Implant cylindrique (1), col (2), corps (3), apex (4)

- Implant à col évasé

Il présente un corps et un apex identiques à ceux de l'implant cylindrique. Seul **le col diffère par son évasement**, ce qui permet d'obtenir (Davarpanah et coll, 2004) :

- une **base prothétique plus large**, répondant aux impératifs prothétiques en présence de **crêtes minces, de concavités osseuses** ou de **proximités radiculaires** ;
- une **meilleure stabilité primaire**, ce qui l'indique dans un os de faible densité ou en cas de mise en charge immédiate ;
- un **ancrage cortical plus large**, facilitant l'implantation immédiate après extraction. Le col large ferme le site d'extraction et permet un ancrage osseux périphérique ;
- une **amélioration des propriétés mécaniques** par l'augmentation de surface de contact entre le pilier prothétique et le col implantaire. Ceci diminue les risques de dévissage et de fractures de vis ou d'implants.



Figure 33 : Col évasé (1), corps et apex identiques à ceux de l'implant standard (2 et 3)

- Implant conique

Il présente une **morphologie proche de celle d'une racine dentaire**. Il possède les avantages suivants (Davarpanah et coll, 2004) :

- avantages liés à l'effet de compression périphérique de l'os au niveau de la zone conique :
 - permet d'améliorer la **stabilité primaire** dans un os de faible densité ou lors de mise en charge immédiate ;
 - cette stabilité ainsi que la présence d'un apex arrondi l'indiquent dans des **sites sous-sinusiens**, en l'associant à la technique des ostéotomes ;
- avantages liés à la conicité du site osseux préparé :
 - la forme conique permet d'**insérer l'implant sur une grande partie de sa hauteur avant d'avoir à le visser** ;
 - le **temps** nécessaire à la mise en place de l'implant est donc **moindre** ;
 - la **mise en place est simplifiée**, diminuant ainsi les risques d'ovalisation du site osseux, ce qui est particulièrement appréciable lorsque l'ouverture buccale est insuffisante ;
- avantages liés à la forme anatomique de l'implant :
 - **implantation dans un site d'extraction récent** ;
 - **proximité radiculaire ou crête alvéolaire concave** limitant l'espace osseux disponible au niveau apical.

Cet implant présente un **apex arrondi** limitant son enfoncement. Il s'adapte donc exactement à l'espace ménagé par le dernier foret. Cette situation laisse très peu de marge de manœuvre dans le positionnement corono-apical. Dans la recherche d'une esthétique particulièrement soignée, il est donc **préférable de bien maîtriser la technique chirurgicale** avant d'utiliser ce type d'implant (Davarpanah et coll, 2004).

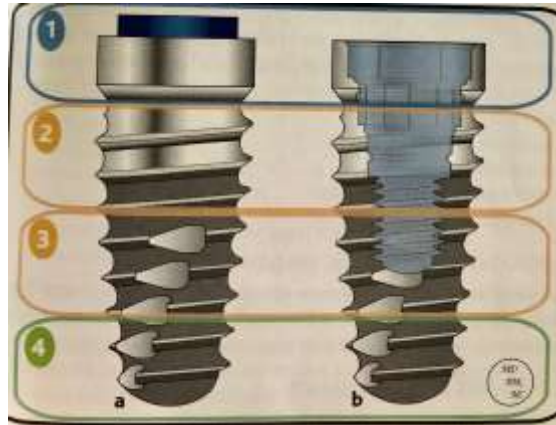


Figure 34 : Implant conique à hexagone externe (a) et à connexion interne (b). Col de forme classique (1), un corps cylindrique (2) puis conique (3) et un apex arrondi (4)

Diamètre

De nos jours, la classification des implants se fait selon trois classes de diamètre : **petit (<3,4mm)**, **standard (de 3,75 à 4,1mm)** et **gros (>4,5mm)**. Le choix du diamètre implantaire permet de s'adapter aux conditions cliniques suivantes (Davarpanah et coll, 2004) :

- **qualité et quantité osseuses ;**
- **site d'édentement ;**
- **espace prothétique disponible ;**
- **type d'occlusion.**

- Implants de diamètre standard

Il s'agit du diamètre implantaire utilisé depuis les années 1980 : c'est le **diamètre de référence** qui peut être utilisé dans la **plupart des situations cliniques** (Davarpanah et coll, 2004).

- Implants de petit diamètre

C'est un implant qui présente une **résistance mécanique moindre**. Il doit donc être utilisé que dans des situations précises : **crête alvéolaire mince, diamètre prothétique cervical limité**. Il est contre-indiqué si la sollicitation mécanique est importante. Cet implant, comparé à l'implant de diamètre standard de même forme et de même longueur, présente une moins bonne stabilité primaire, ce qui rend son utilisation délicate dans un os de faible densité.

Il est également intéressant de pouvoir adapter à la fois le diamètre et la morphologie. On peut, par exemple, utiliser un implant de petit diamètre à col évasé lorsque la crête alvéolaire est fine mais qu'une assise prothétique standard est indiquée sur le plan prothétique (Davarpanah et coll, 2004).

- Implants de gros diamètre

Ce type d'implants présente trois intérêts majeurs :

- une **augmentation de la surface d'assise prothétique** par l'augmentation du diamètre du col ;
- une **augmentation de la résistance mécanique** par augmentation du diamètre général de l'implant ;
- une augmentation de l'interface os/implant et donc de la **stabilité primaire**.

Il répond ainsi à certaines situations particulières : **qualité osseuse insuffisante, hauteur crestale insuffisante, édentement des molaires, implantation immédiate après extraction, remplacement immédiat d'un implant**.

Les implants de gros diamètre diminuent le porte-à-faux de la couronne par rapport au col implantaire, permettant ainsi de diminuer les risques de bourrage alimentaire et d'optimiser la répartition des forces masticatoires. Ils présentent une surface d'ancrage majorée similaire à celle obtenue par les racines d'une molaire (Davarpanah et coll, 2004).

Longueur

Le **maximum de volume disponible** est utilisé. L'étude radiographique permet donc de choisir la longueur de l'implant. A l'arcade mandibulaire, il est conseillé de respecter une **distance de sécurité de 2mm au-dessus du canal dentaire** (Davarpanah et coll, 2004).

Type de connexion

Il existe différents types de connexions implantaies qui permettent de connecter le pilier intermédiaire au corps de l'implant.

- Connexion hexagonale externe

C'est la plus ancienne puisqu'elle étant déjà présente sur les premiers implants de Branemark : il s'agit d'un plateau surmonté d'un hexagone en son centre un pas de vis central. Le pilier est vissé à l'hexagone grâce à une vis en titane ou en or. Une radiographie est nécessaire pour contrôler l'adaptation des différents éléments (Davarpanah M. et coll, 2004).




Figure 35 : Connexion hexagonale interne

- Polygone interne

Une variante existe et présente un polygone interne. Si, au départ, ce système semblait entraîner une fragilisation du col de l'implant, des modifications de l'alliage utilisé et une amélioration des propriétés mécaniques l'ont fiabilisé. Ce système est plus simple à manipuler, les radiographies de contrôle de l'adaptation des différentes pièces ne sont pas obligatoires (Davarpanah M. et coll, 2004).




Figure 36 : Connexion polygone interne

- Cône morse

Le pilier, de forme conique, s'insère dans le corps de l'implant qui a une conicité correspondante. La rétention se fait grâce à la friction du pilier dans l'implant associé à un pas de vis en fonction des systèmes. Il s'agit d'un assemblage très robuste mais qui ne donne pas de repère de positionnement. Les « cônes morses purs » ne sont donc presque plus utilisés pour cette raison. Les « **cônes morses indexés** » leurs sont préférés car ils possèdent un polygone formant un système anti-rotationnel (Davaranah M. et coll, 2008).



Figure 37 : Connexion à cône morse indexé

Tableau 3 : Récapitulatif des différents système de connexions implant-pilier

Type de connexion	Type d'implant	Repère de positionnement	Avantages	Inconvénients
Polygone externe	Implant en 2 parties	Hexagone, octogone...	Souplesse	Radiographie de contrôle obligatoire
Polygone interne	Implant en 2 parties	Hexagone, octogone, dodécagone...	Facilité prothétique, pas de radiographie nécessaire	Fragilise le col implantaire
Cône morse	Implant en 1 seule partie	Aucun, mais parfois associé à un polygone interne (cône morse indexé)	Excellente qualité de la liaison mécanique	Difficultés de transmission des informations de positionnements des piliers au laboratoire (sauf si cône morse indexé)

3.3.5 Choix de l'armature et sa passivité

Les armatures les plus utilisées sont celles en **titane** et en **cobalt-chrome**. Jusqu'à ce jour, les **armatures en titane** ont été considérées comme la «condition sine qua non» de la longévité des reconstructions implanto-portées. Les études cliniques ont démontré **d'excellents taux de survie** pour les reconstructions implantaires fixes soutenues par des piliers en titane (Andersson et coll. 1995). De plus, dans une revue systématique, seules quelques complications étaient associées à des piliers en métal supportant des reconstructions fixées supra-implantaires (Pjetursson et coll. 2007). Le problème technique de ce type d'armature le plus fréquent est le **devissage de la vis de pilier** (Pjetursson et coll. 2007).

De nos jours, le résultat esthétique est devenu un critère supplémentaire pour le succès clinique d'une reconstruction implanto-portée. Un inconvénient majeur des armatures métalliques est leur **couleur grise foncée**. Plusieurs études ont démontré une décoloration grisâtre de la muqueuse péri-implantaire induite par les piliers métalliques (Jung et coll. 2007, Park et coll. 2007). Ainsi, bien que très stables d'un point de vue technique, les piliers métalliques ont des indications limitées dans les zones esthétiquement délicates (Jung et coll. 2007).

En alternative, des **armatures en céramique** fabriquées à partir de céramiques hautes résistance en alumine et en zircone ont été développés (Prestino et Ingber 1993, Wohlwend et coll. 1996). Les armatures en céramique offrent plusieurs avantages cliniques par rapport aux piliers en métal. Premièrement, leur bénéfice **esthétique** est bien documenté (Jung et coll. 2008). Les armatures en céramique induisaient significativement moins de décoloration muqueuse que les piliers métalliques (Jung et coll. 2008). Deuxièmement, **moins d'adhérence bactérienne** a été trouvée sur les céramiques comme la zircone que sur le titane (Scarano et coll. 2004). Enfin, **l'intégration des tissus mous** des céramiques alumine et zircone est similaire à celle du titane (Hashimoto et coll. 1988, Abrahamsson et coll. 1998). Un inconvénient des céramiques est leur comportement mécanique, car elles sont **fragiles** et, par conséquent, moins résistantes aux forces de traction. Une augmentation de la ténacité à la rupture d'une céramique ralentit la propagation de la fissure et, par conséquent, a une influence majeure sur la stabilité clinique à long terme du matériau (Seghi et coll. 1995, Conrad et coll. 2007). Les céramiques à haute résistance telles que l'alumine et la zircone présentent une résistance à la fracture très élevée, la zircone présentant la résistance à la rupture la plus élevée des céramiques convenant à la construction de piliers (Lüthy, 1996). En effet, quand un stress est appliqué à une surface en zircone, le matériau subit une modification de la forme cristalline de tétragonale à monoclinique qui implique une augmentation volumétrique du matériau de 3 à 5%. Cette modification entrave la propagation de fracture. À ce jour, les performances cliniques rapportées des piliers implantaires en alumine et en zircone ont été très prometteuses (Andersson et coll. 2001, Glauser et coll. 2004, Canullo 2007).

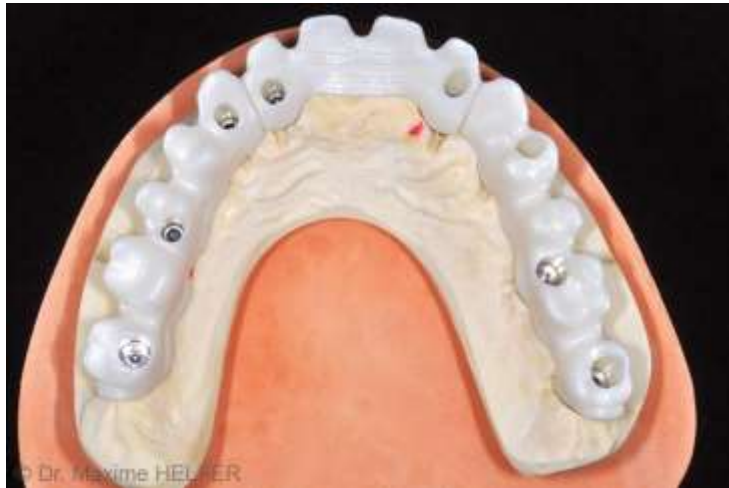

Figure 38: Armature en zircone

- Passivité de l'armature

Un des critères de réussite de la prothèse fixée supra-implantaire chez l'édenté total réside dans la **passivité de son armature métallique**. La confection de l'armature résulte :

- de la prise d'empreinte
- du traitement de l'empreinte et de sa transduction en un maître-modèle de laboratoire
- de sa préparation par 3 méthodes différentes décrites dans la littérature : coulée, fraisage ou frittage

Ainsi, à chaque étape des imprécisions peuvent s'inviter et influencer la précision, la passivité de l'armature et donc la qualité et la longévité de la prothèse. De plus, il convient de noter que plus la prothèse est étendue, plus cette passivité est difficile à obtenir.

Il est donc important de **vérifier la passivité** de l'armature cliniquement en bouche et non pas seulement sur le modèle en plâtre. Cependant, cette vérification doit avoir lieu avant de réaliser l'armature. Pour se faire, le laboratoire réalise une **clé en plâtre**, qui incorpore les transferts d'empreintes, sur le modèle coulé à partir d'une empreinte. La clé est ensuite vissée en bouche sur les implants, une radiographie de contrôle est alors nécessaire pour s'assurer de la bonne assise des transferts. Si lors du serrage, la clé ne se fracture pas, cela signifie que la passivité est parfaite. En revanche, l'apparition d'une fissure établit avec certitude que le maître-modèle n'est

pas une réplique fidèle de la situation en bouche. Il sera donc nécessaire de recommencer l'empreinte (Bert M, 2004).

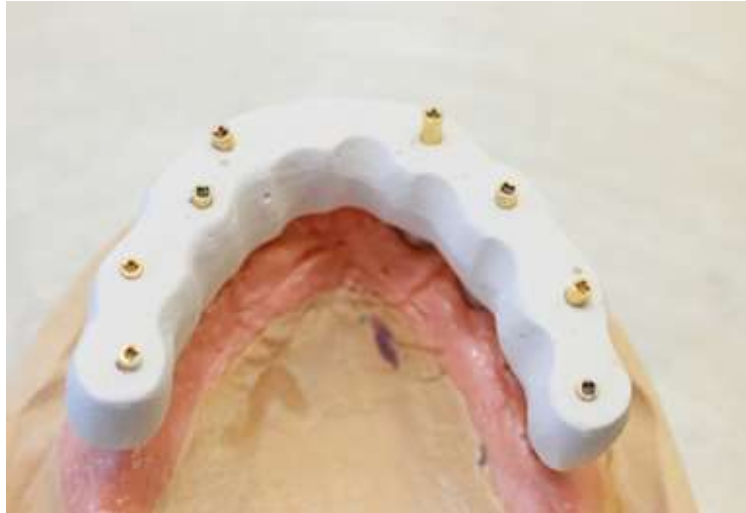

Figure 39: Clé en plâtre de vérification de la passivité

3.3.6 Occlusion

L'occlusion permet de réaliser des reconstructions prothétiques durables dans le temps car elle permet la modulation de la contraction de la musculature manducatrice en s'intégrant dans un schéma fonctionnel (Bert M, 2016).

Lorsque l'implant fait face à un implant, ils ne transmettent aux centres supérieurs que des informations véhiculées par des fibres de petit calibre subissant une filtration à leur entrée dans le système nerveux central. Les implants peuvent transmettre un message sensitif, mais nettement différent de celui transmis par les dents et que les patients qui n'ont plus de récepteurs parodontaux montrent une dysfonction dans le contrôle fin et précis des mouvements de la mandibule (Bert M, 2016).

Si deux prothèses totales fixes sur implants se font face, il n'existe plus aucun récepteur desmodontal pour assurer le contrôle des forces musculaires occlusales.

La perception des contraintes occlusales va être réalisée de différentes manières :

- par l'ostéoperception
- par les récepteurs de l'articulation temporo-mandibulaire
- par les fuseaux neuromusculaires et les récepteurs de Golgi.

Il existe donc une perception sensitive apportée au niveau des implants dentaires, mais moins discriminative que celle apportée par les dents naturelles (Bert M, 2016).

La position de référence sera toujours la **relation articulaire de référence**. Cet objectif répond à la nécessité de procurer aux patients porteurs de prothèses implanto-portée, une position stable, confortable, facile à retrouver en l'absence de proprioception et qui dirige les forces occlusales le plus possible dans l'axe de l'implant.

Le concept occluso-prothétique en prothèse supra-implantaire fixe chez l'édenté total se porte sur le concept le plus simple, celui de la **fonction canine** :

- stabilité des contacts en position d'intercuspidie maximale obtenue sans aucune contraction des muscles ptérygoïdiens latéraux droit et gauche ;
- désocclusion immédiate des groupes cuspidés en propulsion par le glissement des incisives inférieures sur la face palatine des incisives supérieures (donc pas de supraclusion) ;
- guidage canin : désocclusion immédiate des dents cuspidés en latéralité dès le début du mouvement de glissement de la pointe canine inférieure sur la face palatine de la canine supérieure (donc absence d'interférences) ;
- les contacts seront répartis uniformément sur les dents mais avec une intensité moindre sur les dents antérieures et sur les dents situées sur les parties en extensions de façon à les protéger ;
- toute interférence postérieures tant en propulsion, qu'en latéralité travaillante et non travaillante sera à proscrire.

Il est important d'avoir un guidage doux et une anatomie occlusale peu inclinée. Les pentes incisives et canines doivent être douces.

Le choix du concept occlusal est délicat et sujet à de nombreuses controverses selon les auteurs. Afin de simplifier la démarche, Carlsson résume les « guidelines » ou directives pour l'obtention d'une occlusion thérapeutique :

- **une hauteur faciale verticale acceptable** après le traitement ;
- **une distance inter-occlusale acceptable lorsque la mandibule est au repos**
- **des contacts bilatéraux stables en occlusion de relation centrée (ORC) et équitablement répartis**
- **une liberté de mouvements** dans toutes les directions depuis l'ORC

- **l'absence de contacts interférents** durant les mouvements d'excursion mandibulaire.

L'occlusion doit être réglée grâce à du papier articulé de 20 microns, en position OIM passive et active.

3.3.7 Conduite à tenir chez un patient bruxomane pour éviter l'échec implantaire

Le bruxisme est présenté comme des contractions d'origine centrale, des muscles manducateurs en dehors de leurs fonctions physiologiques. Les forces engendrées sont excessives pour les éléments prothétiques, implantaires et péri-implantaires. De plus, comme nous l'avons vu précédemment, les implants ne permettent aucune adaptation vis-à-vis des surcharges occlusales.

- Education du patient

Face à un patient bruxomane, il convient d'avoir une **approche cognitivo-comportementale**. Les habitudes parafunctionnelles sont très difficiles à dissiper car elles sont profondément ancrées et pratiquement toujours ignorées par le patient. Ainsi, il est nécessaire que le patient prenne conscience de son comportement. De plus, il est préférable de **supprimer les facteurs qui favorisent** cette parafunction : caféine, tabac, psychostimulants, alcool Il est également conseiller de diminuer le stress, principal responsable du bruxisme, en faisant du **sport**, en se **relaxant** ou en utilisant des techniques de psychothérapie.

- Recommandations implantaires

Il est préférable de choisir un implant avec un **diamètre le plus grand possible** afin d'avoir une interface implanto-osseuse plus étendue, être plus résistant à la fatigue (Tanimura et Leclerc, 2001) et pour dissiper les forces masticatoires.

D'après Davarpanah et coll. en 1999, l'utilisation d'un **implant à col lisse et large** est recommandée.

De plus, il faut utiliser un plus **grand nombre d'implants**, notamment au niveau molaire pour **éviter les cantilevers**.

- Le port d'une gouttière occlusale

Elle a pour but de **protéger les prothèses du patient** et de **pertuber les habitudes de serrement du patient**. Elle s'oppose aux mouvements incontrôlés de la mandibule, diminue le nombre d'épisodes de bruxisme, les tensions musculaires et les effets de l'attrition sur les prothèses implantaire et donc sur le support osseux (Raphael et coll., Miyata et coll., 2003). Le succès de cette thérapeutique non-invasive et réversible dépend essentiellement de l'observance du patient, l'amélioration ne dure que tant que la gouttière est portée (Vecchierini, 2001). Le patient va user la gouttière en bruxant, la maintenance est donc nécessaire pour contrôler cette usure. La gouttière doit rester bien stable et équilibrée.

3.4 PRÉVENTIONS DES COMPLICATIONS BIOLOGIQUES D'ORIGINES PROTHÉTIQUES

3.4.1 Présence de gencive attachée

La muqueuse a une fonction de **protection des structures anatomiques sous-jacentes** contre les sollicitations mécaniques et biologiques. Une muqueuse kératinisée n'est pas indispensable au maintien de la santé péri-implantaire, mais sa présence est toujours souhaitable pour l'obtention d'un résultat esthétique satisfaisant.

Afin d'éviter une mucosite, il peut être intéressant, dans certains cas, **d'aménager les tissus mous péri-implantaire** en utilisant, autour des implants, les techniques de chirurgie mucogingivale. Afin de réduire la mobilité de la muqueuse marginale et de **faciliter le contrôle de plaque** par le patient, il peut être nécessaire par exemple, d'augmenter la hauteur de muqueuse kératinisée péri-implantaire par greffe gingivale ou lambeau pédiculé. Il peut être nécessaire de **réduire la profondeur de poche péri-implantaire**, par simple plastie ou lambeau repositionnée apicalement, quand la hauteur transmuqueuse du système implantaire le permet. Dans tous les cas, comme en parodontie, ces aménagements chirurgicaux ne peuvent être entrepris qu'après une amélioration de l'état inflammatoire par un contrôle efficace de l'inflammation (Bert M, 2004).

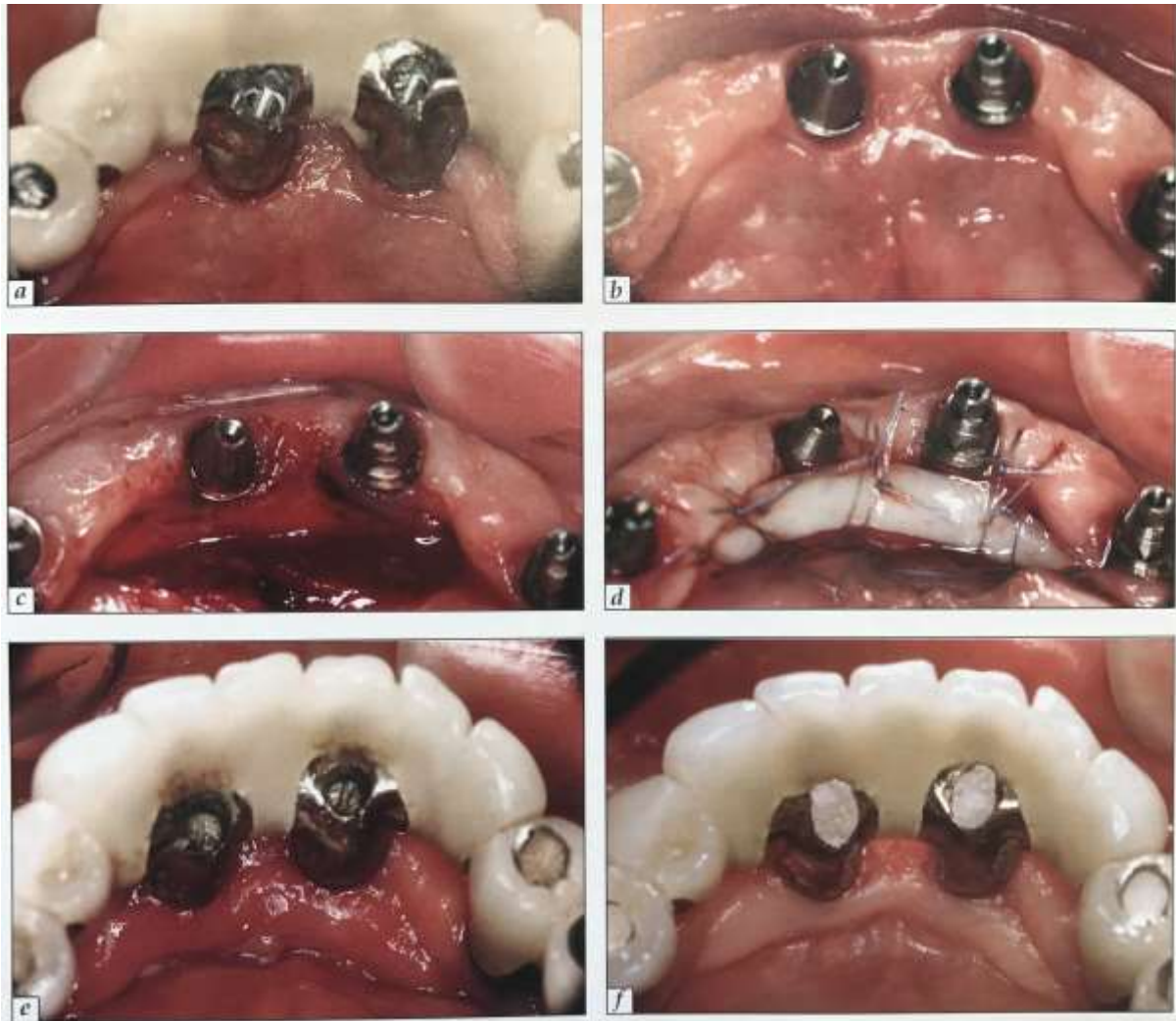

Figure 40 : mucosite traitée par aménagement des tissus mous péri-implantaires par greffe gingivale libre

- a- vu clinique linguale d'un bridge implanto-porté mandibulaire avec absence totale de muqueuse kératinisée attachée. Les tractions freinales associées à la mobilité de la langue entraînent une mobilité du rebord marginal de muqueuse et défavorisent l'élimination de la plaque bactérienne par le patient.
- b- Vue clinique préopératoire après la dépose du bridge.
- c- Préparation du lit receveur.
- d- Mise en place du greffon gingival prélevé au palais.
- e- Cicatrisation à 2 semaines.
- f- Cicatrisation à 3 mois. Noter la stabilité du rebord marginal de muqueuse et l'amélioration de l'état de santé des tissus mous péri-implantaires

3.4.2 Forme des intermédiaires de bridge

L'intermédiaire de bridge doit être conçu pour être fonctionnel et esthétique. Celui-ci doit être en rapport avec la crête mais ne doit pas exercer une pression trop importante afin de ne pas créer des ulcérations de la muqueuse voir une résorption osseuse. Ses embrasures ne doivent pas être trop dégagées, afin **d'éviter les bourrages alimentaires**, ni trop serrées, pour **ne pas entraver l'hygiène**. Ainsi, on choisira une morphologie pour laquelle les embrasures seront ouvertes de façon à ce que le plus faible diamètre de brossette interdentaire puisse permettre un nettoyage optimal (Magraff L, 2012).

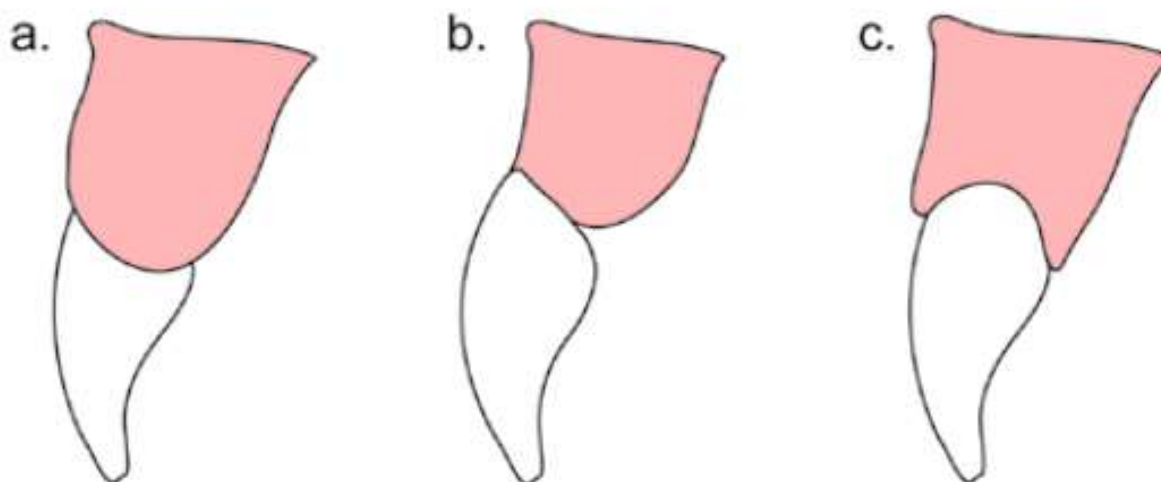


Figure 41 : Différentes formes d'intermédiaire de bridge : a) forme de selle, b) forme de selle modifiée, c) forme ovoïde

- Forme de selle

Cette forme d'intermédiaire est en contact intime avec la muqueuse ce qu'il lui confère un **profil d'émergence réaliste** et **esthétique**. Toutefois, la grande concavité de l'intermédiaire rend **difficile son nettoyage avec du fil de soie**. Ainsi, cette conception peut entraîner une accumulation de plaque et une ulcération de la muqueuse (Gahan MJ. et coll, 2012).

- Forme de selle modifiée

Elle a été conçue pour améliorer les problèmes d'hygiène causés par la forme en selle. Son utilisation a été préconisée par Stein, en 1966, qui a étudié les effets des

différentes formes d'intermédiaires de bridge sur les muqueuses et a trouvé que la forme de selle modifiée était compatible avec l'esthétique et la santé des muqueuses. Elle a un contact minimal avec la muqueuse et il est recommandé que cette forme n'exerce aucune pression sur la gencive. Ses avantages sont qu'elle présente une surface convexe **facilement accessible au nettoyage** (fil de soie), une **bonne esthétique** et qu'elle est **mécaniquement durable** (Gahan MJ. et coll, 2012).

- Forme ovoïde

C'est la forme qui a le plus grand nombre de contact avec la muqueuse et elle applique une légère pression sur celle-ci dans le but d'améliorer l'esthétique. L'utilisation de cette forme nécessite une hygiène bucco-dentaire efficace afin que le contact de la muqueuse et sa légère pression ne deviennent pas un problème. L'intermédiaire de bridge doit être conçu de manière à ce que la surface convexe pénètre de 1 à 2 mm dans la muqueuse en fonction de son épaisseur et de son élasticité. Cette profondeur permet de créer un **profil d'émergence réaliste** et permet également de **supporter et maintenir les papilles**, ce qui **réduit les « trous noirs »**. Enfin, sa surface convexe **facilite le passage du fil dentaire**. Cette forme est **mécaniquement durable** (Gahan MJ. et coll, 2012).

3.4.3 Profil d'émergence

Il a pour but de **soutenir les tissus parodontaux autour de la prothèse, de prévenir les récessions gingivales et de préserver la santé gingivale** en améliorant le contrôle de plaque et grâce à un auto-nettoyage efficace. Il doit avoir une **forme d'aile de mouette** et doit permettre **ménager les papilles interproximales** afin d'éviter « trous noirs ». (Magraff L, 2012).

La réussite de profil d'émergence en implantologie dépend surtout de la **position de l'implant**. Cette racine artificielle présente une forme différente des racines des dents naturelles, ainsi il est souvent nécessaire de procéder à un rattrapage du profil d'émergence grâce à :

- des prothèses provisoires vissées
 - elles permettent de **gérer le profil d'émergence**, en plus de son rôle de temporisation. En effet, par leur pression, elles guident le développement des papilles (Touati et Guez). Cependant attention, une pression trop importante est à l'origine d'une inflammation.

- des piliers de cicatrisation
 - ils permettent de **faciliter la cicatrisation des tissus mous** autour de l'implant. Cependant, ils sont insuffisants pour créer un profil d'émergence convenable, c'est pour cela qu'une prothèse transitoire doit être mise en place. Il est nécessaire de laisser en place ces piliers pendant **8 semaines**. Ceux-ci sont ensuite retirés pour prendre l'empreinte transferts en place. Si l'on ne respecte pas ces délais, la gencive sera encore enflée et immature, donc on risque d'établir la profondeur sous-gingivale de l'épaulement du pilier prothétique à un mauvais endroit (Magraff L, 2012).

- des piliers définitifs mis en place immédiatement
 - c'est ce que proposent des protocoles comme le protocole **One-Abutment-One Time**® ou les piliers **Axiom**® qui permettent de supprimer le recours à la vis chirurgical et de visser définitivement le pilier prothétique sur l'implant. Ceci permet de respecter les tissus mous (Bruneau L, 2009).
 - En effet, l'étude d'Abrahamsson I. et coll, 1997, a montré que le vissage et le dévissage répétés de la vis de cicatrisation étaient responsables d'une récession tissulaire. Ainsi il est préférable de **dévisser le moins possible les composants transmuqueux** et de mettre en place immédiatement le pilier prothétique afin de minimiser la perte osseuse.
 - il est préférable d'utiliser des **piliers personnalisés** (Chatzistavrou MK et coll, 2003).
 - l'utilisation du concept de **platform-switching**, qui consiste à connecter un pilier de diamètre réduit par rapport à l'implant donné, facilite la gestion esthétique en augmentant le diamètre gingivale.

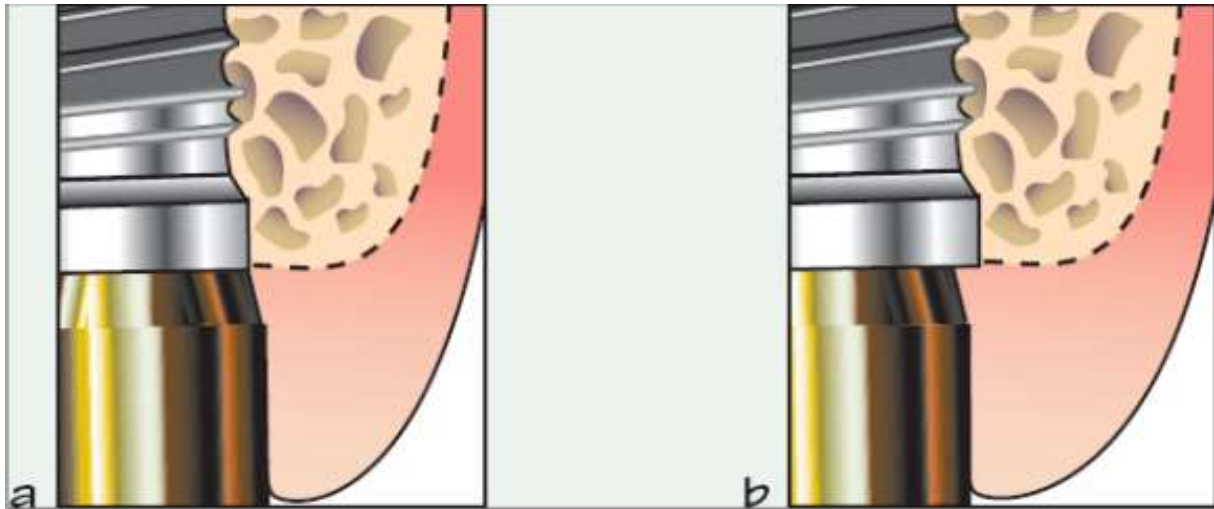


Figure 42 : a) joint implant-pilier classique, b) joint implant-pilier avec platform-switching

- des gingivoplasties.

3.4.4 Hygiène

Chez le patient édenté total, la perte des dernières dents risque de signer l'abandon des mesures d'hygiène bucco-dentaire. Or l'accumulation de plaque dentaire a été associée à une augmentation de la fréquence des complications et des échecs implantaires. L'élimination quotidienne de la plaque bactérienne est donc un élément fondamental pour la bonne santé des tissus péri-implantaires.

Le succès à long terme repose sur la **motivation** du patient à maintenir un **contrôle de plaque efficace** et de suivre les programmes de rendez-vous de **maintenance** programmés avec le praticien. Pour qu'il acquière ces nouveaux comportements, il faut qu'il ait une bonne compréhension de son état de santé bucco-dentaire et du rôle de l'hygiène orale dans le programme de maintenance. **L'accent est mis sur sa responsabilité et son rôle central dans la préservation des résultats thérapeutiques.** Sans cette première étape de prise de conscience, l'enseignement à l'hygiène orale n'a pas de sens. La discussion avec le patient est essentielle pour obtenir un changement de comportement et un bon respect des mesures d'hygiènes données.

Un système d'enseignement et de motivation à l'hygiène a été mise au point dans le service de l'université de Göteborg. Il a montré son efficacité dans plusieurs études cliniques (Axelsson et coll, 2004 ; Lindhe et Nyman, 1975 ; Lindhe et coll, 1976) :

- Première séance

On utilise un **révélateur de plaque** afin de montrer au patient les zones recouvertes de plaque. On enregistre l'indice de plaque en relevant toutes les surfaces dentaires colorées. Puis, on demande au patient de se brosser les dents avec sa propre technique. A l'issue de ce brossage, on lui montre, à l'aide d'un miroir les surfaces encore recouvertes de plaque. Sans changer sa technique, le patient est invité à nettoyer ces zones. En fonction de la quantité de plaque restante après le second brossage, le praticien peut soit proposer une amélioration de sa technique, soit en introduire une nouvelle.

Pour ne pas surcharger le patient d'information, l'utilisation d'instruments de nettoyage interdentaire peut être introduite au second rendez-vous.

Le patient peut utiliser le révélateur de plaque à la maison pour s'auto-évaluer.

- Deuxième séance

On applique à nouveau le révélateur de plaque et on enregistre le nouvel indice de plaque. Le patient est invité à brosser ses dents jusqu'à l'élimination complète des colorations tout en respectant les instructions données au premier rendez-vous. Dans la plupart des cas, un renforcement des conseils d'hygiène est nécessaire.

Lors de cette séance, l'utilisation du **fil dentaire** ou des **brossettes** est introduite.

- Troisième séance et rendez-vous ultérieurs

La procédure du deuxième rendez vous est reprise.

L'efficacité du contrôle de plaque doit être évaluée et présenté au patient à chaque rendez-vous. La répétition des conseils d'hygiène, la supervision et l'évaluation des résultats permettent d'entretenir et de renforcer sa motivation. Les **encouragements** ayant plus d'impact que les critiques négatives, le praticien doit mettre en avant les progrès et les efforts du patient. Une attention particulière doit être portée aux patients perdus de vue ou à ceux dont l'hygiène s'est nettement dégradée entre 2 rendez-vous.

Il n'y a pas de technique de brossage spécifique aux implants dentaires. Les instruments habituels peuvent être utilisés :

- **brosse à dent souple** (manuelle ou électrique)

- la brosse à dents électrique présente, dans certaines conditions, un avantage significatif par rapport à la brosse manuelle. Elle peut être recommandée chez les patients handicapés physiquement ou mentalement ou chez ceux ayant une mauvaise dextérité. En effet, le brossage est plus efficace car le patient n'a essentiellement qu'à se concentrer sur la position de la brosse et non sur le mouvement ;
- **fil de soie spécial implant**, type Access floss GUM ®, Supefloss Oral-B ®, Multi-floss Elmex ®, c'est à dire un fil relativement rigide présentant une partie soufflée au milieu permettant de l'insérer sous la prothèse ;
- **brossette interdentaire spécifique aux implants**, comme les brossettes de Curaprox®, plus facile d'utilisation que le fil de soie.

3.4.5 Le ciment de scellement

Le scellement de la prothèse sur son support peut se faire grâce à une grande diversité de ciments, dont le rôle majeur est de former une coque rigide et régulière sur le pilier prothétique, afin de **stabiliser l'armature métallique** mais également **d'assurer un joint d'étanchéité** efficace à la base de la prothèse, dans une zone soumise à un environnement humide. L'étanchéité est la base de la pérennité de la prothèse en interdisant toute colonisation bactérienne dans une zone dentaire fragilisée, mais également au contact des tissus mous. La rétention prothétique est donc principalement mécanique, le ciment de scellement ne jouant qu'un rôle de **consolidation solide** et **d'herméticité du joint prothétique**.

Il est préférable d'utiliser un **ciment de scellement facile à manipuler** et pour lequel **on arrive facilement à retirer les excès**. Le scellement est toujours réalisé avec du **ciment provisoire**, type Temp Bond ou ciment carboxylate, car la prothèse doit pouvoir être facilement descellée sans abîmer les composants implantaires si l'on doit accéder à la vis de rétention dans le cas d'un dévissage. Il est recommandé d'utiliser des ciments à base **d'oxyde de zinc eugéol** et les **ciments verre ionomères temporaires** qui résistent à l'infection. L'utilisation de colle et de ciment résineux est déconseillée car ils présentent une contamination bactérienne systématique contrairement aux ciments à base d'oxyde de zinc eugéol et CVI (Wadhvani, 2012).

Lors du scellement, le ciment doit être de consistance **fluide** pour ne pas engendrer de surépaisseur. De la **vaseline** peut être adjointe afin de diminuer la rétention. Une fois le ciment totalement pris, les excès peuvent être éliminés à l'aide d'une **curette en plastique**. L'utilisation d'instrument en métal est proscrite pour ne pas endommager le métal. On peut auparavant mettre en place un fil dentaire autour des piliers afin de faciliter l'élimination du ciment.

Il est obligatoire de **ne pas enfouir les limites de la couronne à sceller de plus de 0,5mm**, afin de permettre une meilleure élimination du ciment lors du scellement, donc d'utiliser des **piliers personnalisés**.

Si les **excès de ciment** ne sont pas correctement éliminés, une **réaction inflammatoire** induisant une perte osseuse peut apparaître. Cliniquement, cette situation se présente comme une **péri-implantite** avec un exsudat local, une suppuration au sondage et une perte osseuse. Il apparaît donc primordial d'employer un **matériau d'assemblage radio opaque** et de réaliser un **contrôle radiographique** systématique. Pour traiter ce type de lésion, l'excès de ciment doit être éliminé, et la surface de l'implant correctement nettoyée.

Dans certains cas, l'excès de ciment ne peut pas être diagnostiqué, si le ciment utilisé n'est pas radio opaque. C'est le cas en particulier des **verres ionomères**.

3.4.6 Ajustage prothétique

L'accès au brossage peut être limité par certaines conceptions prothétiques, et des formes de contours inadaptées de la prothèse. L'utilisation de fausse gencive ou la proximité entre les implants peut rendre difficile un contrôle de plaque efficace.

3.4.7 Polissage

La **rugosité de surface favorise le développement du biofilm** par plusieurs facteurs :

- **l'adhésion initiale d'une bactérie** débute préférentiellement dans une zone à l'abri des forces de cisaillement pour avoir le temps de passer d'un attachement réversible vers un attachement irréversible ;

- une surface rugueuse exposée à l'environnement buccale **facilite la rétention de plaque et rend l'élimination des micro-organismes plus difficile**, favorisant ainsi la rapidité de croissance du biofilm par multiplication des espèces restantes plutôt que par recolonisation de nouvelles espèces.

Il paraît donc indispensable de polir parfaitement la prothèse afin d'avoir une **surface lisse, moins rétentive de plaque**. Pour le métal, il est nécessaire d'obtenir un poli-miroir. La céramique peut être polie grâce à une fraise diamantée grain rouge ou jaune, puis un polissoir à céramique, une occlusobrush et enfin un Diafinish.

3.5 PRÉVENTION DES COMPLICATIONS ESTHÉTIQUES ET PHONÉTIQUES

3.5.1 Documents pré extractionnels

Afin de connaître la situation clinique pré-existante, le patient peut nous apporter **d'anciennes photos, radiographies, moulage**. Ces éléments nous guideront dans le montage des dents et nous donneront une idée en ce qui concerne la forme, la taille et la couleur. Il s'agit d'un réel support de communication, le patient peut ainsi nous dire s'il souhaite retrouver le même sourire ou au contraire apporter des modifications

En cas d'absence de ce genre de document, les **règles académiques** de montage, adaptées au patient et à sa demande, devront être utilisées

3.5.2 Connaître la demande du patient

Il est essentiel d'avoir un **entretien** avec le patient. Cette première étape permet de comprendre plus précisément ce que les patients trouvent déplaisant ou redoutent. Il est bon que les patients soient totalement à l'aise ; l'examen aboutira à une évaluation de leur apparence générale, de leur caractère et de leur comportement, et donnera l'opportunité d'étudier l'attitude spontanée de la face et du sourire, tout comme les expressions du visage, au cours de la conversation (Fradeani M, 2006).

Le clinicien doit être prêt à **écouter les demandes** du patient. Souvent, ils ne peuvent pas dire exactement ce qui les gêne ; c'est donc au clinicien d'interpréter leur insatisfaction et de tenter d'établir de bonnes relations basées sur le désir de satisfaire leurs attentes. Nombreuses sont les personnes qui croient qu'une denture agréable influence positivement leur vie sociale et professionnelle et qu'un traitement dentaire esthétique peut être un facteur déterminant de leur changement de comportement relationnel. Les praticiens doivent toujours respecter les désirs des patients sans leur imposer leur propre opinion, et garder présente à l'esprit l'idée qu'un jugement esthétique est toujours **subjectif** (Fradeani M, 2006).

Certains patients se rapportent à des images d'une personne célèbre qu'ils considèrent comme un modèle esthétique. Ceci peut révéler l'image que le patient aimerait donner ; il est donc fondamental d'écouter les patients et d'interpréter correctement leurs demandes, mais il n'est pas moins important de comprendre la manière dont ils pensent que le praticien s'y prendra pour satisfaire leurs désirs. Bien qu'avec le temps un traitement prothétique esthétique puisse être considéré comme un acquis, du point de vue clinique, il peut consister en un **protocole multidisciplinaire complexe**. Souvent, les patients ne peuvent pas apprécier pleinement le nombre et la nature des étapes qui seront réellement nécessaires pour satisfaire leurs demandes. Ils ont tendance, par conséquent, à sous-estimer l'engagement professionnel (nombre et durées des rendez-vous nécessaires) et l'engagement financier. Parfois, les attentes des patients peuvent être impossible à satisfaire (Fradeani M, 2006).

3.5.3 Respecter les critères esthétiques

- Connaître les facteurs de risques

Tableau 1: Edentement complet bi-maxillaire : Principales caractéristiques cliniques à évaluer dans le choix d'un plan de traitement implanto-prothétique.

CARACTERISTIQUE CINIQUE DE L'ETAGE INFERIEUR FACIAL	VALEUR FAIBLE OU DEFAULT	NORMALITE	VALEUR FORTE OU EXCES
<i>Hauteur de la lèvre supérieure</i>	Lèvre courte < 18mm	22-25 mm : homme 18-22mm : femme	Lèvre longue >25mm
<i>Epaisseur de la lèvre</i>	Lèvre mince < 10mm	10-14 mm	Lèvre épaisse >16 mm
<i>Ligne du sourire</i>	Ligne basse < 75% des dents visibles	75 à 100% des dents visibles Papilles seulement visibles	Ligne haute Visibilité gingivale +++
<i>Profil labial</i>	Lèvre rétruse < 2mm par rapport à la ligne Sn-Pog	2 à 5mm en avant de Sn-Pog	Lèvre protruse >5 mm de Sn-Pog
<i>Distance horizontale : milieu papille incisive-face vestibulaire des incisives médiales</i>	5mm	8 à 10 mm	15 mm
<i>Distance verticale : papille incisive-plan d'occlusion</i>	5mm	7 à 10mm	15 mm
<i>Angle naso-labial</i>	< 85°	90-110°	>120°
<i>Rides labiales</i>	Absente, peu nombreuses ou peu marquées	Rides péri-labiales en accord avec l'âge	Rides profondes et nombreuses ou en excès par rapport à l'âge du patient
<i>Degré de résorption</i>	Résorption faible ou extractions récentes	Résorption modérée à forte mais avec persistance de l'os alvéolaire	Résorption forte à sévère avec disparition de l'os alvéolaire et résorption de l'os basal
<i>Relation squelettique</i>	Classe 2 squelettique	Classe 1 squelettique	Classe 3 squelettique



Choix prothétiques sans risque esthétique concernant le rapport dento-labial



Choix prothétiques à risques concernant le rapport dento-labial

- Ligne de référence
 - **Axe sagittal médian** : il concorde avec le **milieu inter-incisif**. Un décalage n'a pas beaucoup d'importance, la priorité devant être donnée à la verticalité de la ligne inter-incisive. Néanmoins, plus le décalage augmente, plus le sourire paraît asymétrique.
 - **Ligne inter pupillaire** : ligne qui passe entre les centres des yeux. En général, cette ligne est parallèle avec l'horizon et nous guide pour le montage des dents maxillaires antérieures : le bord libre des incisives maxillaires lui est parallèle et forme un angle droit avec l'axe sagittal médian (Chiche, Pinault, 1994). De plus, la ligne inter-pupillaire, la ligne **ophriaque** (sourcils), **commissurale** (lèvres) et **inter-ailes** (nez) sont parallèles entre elles la plupart du temps.




Figure 43: Lignes de références vues de face

Si toute fois il n'y a pas de parallélisme entre le plan horizontal, la ligne inter-pupillaire et la ligne commissurale mais que ces deux dernières sont parallèles entre elle, alors le praticien pourra se servir de ces lignes pour la construire la prothèse. Dans le cas, ou il n'y a aucune harmonie entre elles, le praticien devra choisir une de ces deux lignes comme référence (KOKICH, KIYAK, SHAPIRO, 1999).

- Proportions de la face

Selon Fradeani, en 2006 : « un visage bien proportionné peut être **divisé en trois parties égales**. Le tiers supérieur est compris entre la naissance des cheveux et la ligne ophriaque, le tiers moyen entre la ligne ophriaque et la ligne inter-ailes du nez, et le tiers entre la ligne inter-ailes et la pointe du menton ».




Figure 44 : Les 3 étages de la face

Chez les patients dont la **dimension verticale est diminuée**, une différence de hauteur du tiers inférieur de la face est notable, ce qui souligne le **rapport strict entre la hauteur en occlusion et celle du tiers inférieur**. L'examen clinique pour quantifier l'augmentation de dimension verticale est réalisé avec un **test phonétique**. La validité du choix qui est fait sera corroborée par l'adaptabilité que montre le patient à cette nouvelle situation clinique lorsque les restaurations provisoires seront mises en place. La nouvelle dimension verticale ainsi testée doit être reproduite avec les restaurations finales, car elle est essentielle à la réhabilitation esthétique et fonctionnelle du patient (Fradeani M, 2006).

- Le profil

Il existe 3 types de profil :

- **Profil normal**

Le profil est évalué en mesurant l'angle formé par trois points de référence reliés entre eux : la gabelle, le point sous-nasal, et la pointe du menton (le pogonion). Dans ce cas, l'angle mesure environ **170 degrés**.

- **Profil convexe**

L'**angle** formé en joignant les trois points de référence est **très diminué**. La convexité du profil est en relation avec une rétroposition relative du pogonion tissulaire. Face à ce genre de profil il faut être prudent : l'utilisation de fausse gencive risque d'entraîner une tension trop élevée sur les tissus péri-oraux.

- **Profil concave**

L'angle formé en joignant les trois points de référence est **supérieur à 180 degrés**. La concavité du profil est en corrélation avec une antéroposition relative du pogonion. Une **compensation du support des tissus faciaux** (avec une fausse gencive) peut être indiquée chez les patients ayant un **profil concave**.

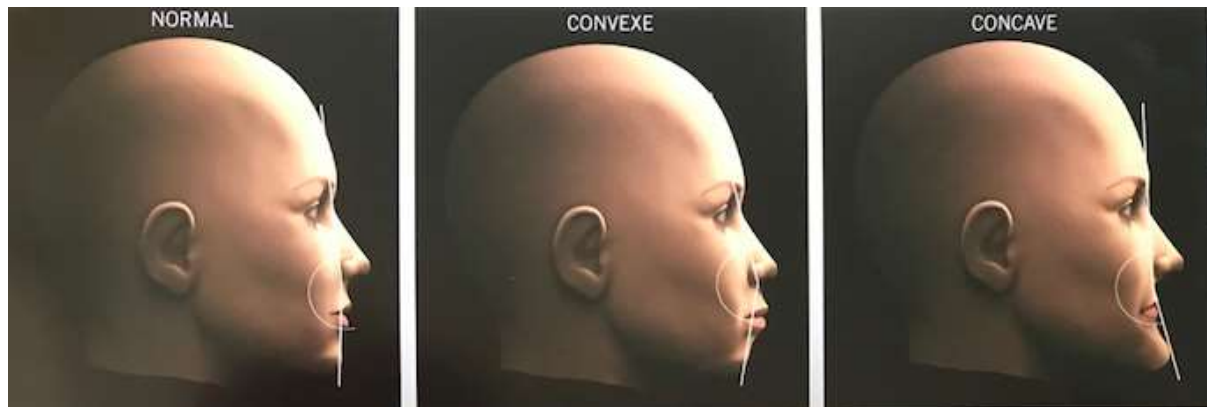


Figure 45 : Profil normal, profil convexe, profil concave

De plus, la **ligne E**, qui joint la pointe du nez au menton, est également utile pour déterminer le type de profil et le soutien des lèvres. Dans le cas d'un profil normal, la lèvre supérieure se situe à peu près **4mm** en arrière de la ligne E et la lèvre inférieure environ **2mm** en arrière selon Ricketts (Fradeani M, 2006).

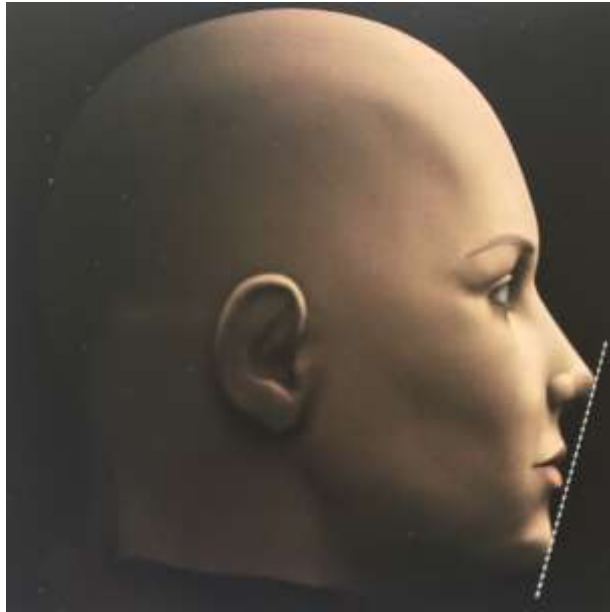


Figure 46 : Ligne E

L'angle naso-labial est également important à prendre en compte. Il est formé par la réunion de la tangente de la columelle à la tangente de la lèvre supérieure. La valeur de cet angle dépend évidemment de l'inclinaison de la base du nez et de la position de la lèvre supérieure. Chez les sujets au profil normal, l'angle naso-labial est d'environ **90 à 95 degré chez l'homme** et de **100 à 105 degrés chez la femme** » (Fradeani M, 2006).

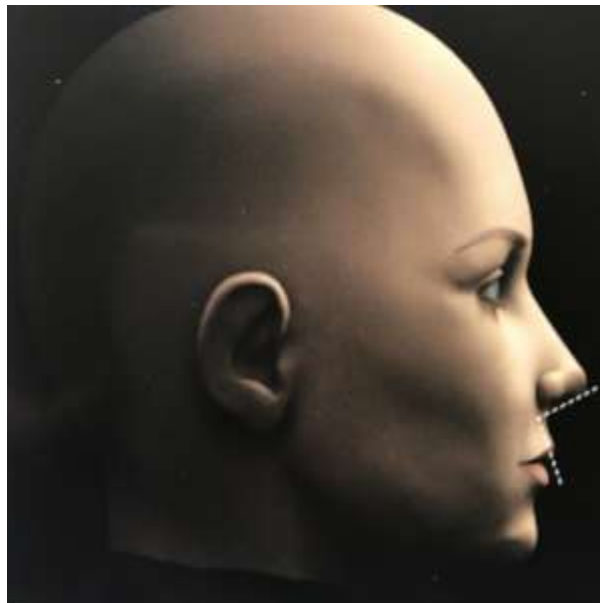


Figure 47 : Angle nasio-labial

- Proportions et taille des dents

La hauteur des dents prothétiques est conditionnée par leur largeur afin que le rapport **largeur/longueur soit harmonieux**. Dans une composition dentaire, les **incisives centrales maxillaires** sont les éléments les plus représentatifs et doivent être proportionnées pour affirmer leur **dominance**. Ainsi, il paraît essentiel de restaurer les proportions naturelles de ces dents qui ont un rapport largeur/longueur de **75 à 80%**, une largeur moyenne de **8,3 à 9,3mm** et une longueur moyenne de **10,4 à 11,2mm** (Fradeani M, 2006). La largeur de ces dents reste généralement constante, mais leur **longueur**, en revanche, **varie avec l'âge**. Par exemple, chez les jeunes, le bord incisif présente souvent des mamelons dessinés, tandis que les sujets âgés présentent des bords incisifs souvent abrasés, ce qui peut entraîner une variation de la courbe incisive avec une tendance à un aplatissement (Fradeani M, 2006).

- Positions des dents

- Dans le plan frontal

L'exposition des dents, au repos, est de 1 à 5 mm en fonction de la hauteur des lèvres, du sexe et de l'âge. La visibilité des incisives maxillaires au repos est de 3,40mm chez la femme, tandis qu'elle est de 1,91 mm en moyenne. Elles sont également plus visibles chez le sujet jeune (3,37mm) que chez le sujet d'âge moyen (1,26mm) (Vig et Brundo, 1978)

Le bord libre du bloc incisivo-canin maxillaire doit suivre la courbe de la lèvre inférieure lors du sourire. Pour un sourire féminin, on choisira des incisives latérales maxillaires légèrement plus courtes. Au contraire, si l'on souhaite obtenir un sourire plus masculin, on préférera opter pour des incisives latérales maxillaires de même longueur que les incisives centrales.

Lors du sourire, **75 à 100% de l'espace vertical inter-labial est occupé par les dents maxillaires.**

Enfin, les incisives mandibulaires doivent se situer à la même hauteur que la lèvre inférieure au repos. Plus on vieillit, plus les tissus péribuccaux perdent de leur tonicité et plus les incisives mandibulaires sont visibles.

- Dans le plan sagittal

Le **profil incisif**, qui est la position des bords incisifs dans le sens antéro-postérieur, se situe **à l'intérieur du bord interne de la lèvre inférieure.**

- Forme et contour des dents

3 formes de dents sont identifiées : **carrée, conique et ovale**. Bien que l'existence d'une corrélation entre le sexe, la personnalité et la forme des dents ne soient pas prouvées, nous avons tendance à considérer que la forme ovale est plus féminine et correspond à un caractère doux (Fradeani M, 2006). Il est important, d'examiner certains aspects pouvant donner des indications utiles pour définir le type de dent le plus approprié :

- la référence logique pour recréer une morphologie correcte se trouve au niveau des **dents naturelles encore présentes**, ou en se basant sur **d'anciennes photo** le cas échant ;
- dans les cas où ces références ont disparu, **l'architecture gingivale** et le **biotype parodontal** peuvent donner des indications sur la forme et le contour adéquat :
 - **biotype épais et plat : dents rectangulaires**
 - **biotype moyennement festonné et d'épaisseur moyenne : dents ovoïdes**
 - **bitotype fin et festonné : dents triangulaires**

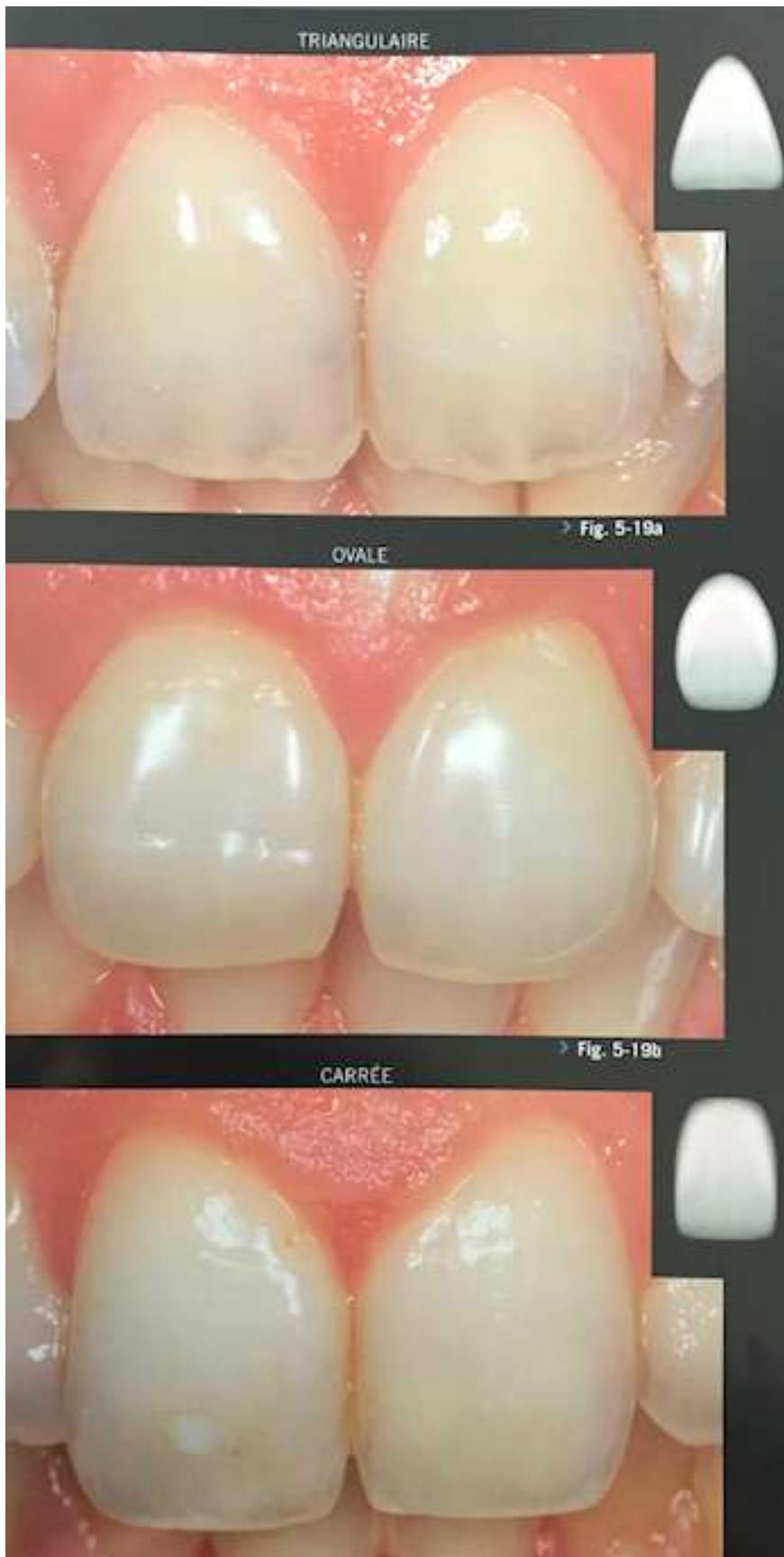

Figure 48 : Les 3 formes de dents : triangulaire, ovale, carré

- Couleur

La couleur doit être choisie en se basant sur l'**âge** et les **demandes du patient**. Il est essentiel de reproduire la **progression chromatique de l'incisive centrale à la canine**. Les incisives centrales maxillaires sont les plus claires et lumineuses. Les incisives latérales sont de même teinte que les centrales mais légèrement moins lumineuses. Les canines ont une saturation plus intense. Les premières prémolaires sont de même couleur que les incisives latérales (Fradeani M, 2006).

Toutes modifications de teinte, saturation, luminosité, translucidité et des caractéristiques de surface peuvent donner l'illusion d'une modification de dimensions (Fradeani M, 2006).

3.5.4 Respecter les critères phonétiques

Les tests phonétiques sont une aide indispensable au **diagnostic esthétique et fonctionnel**. Ils nous aident à déterminer la position et la longueur des dents, et permettent de vérifier que la DVO est à la bonne hauteur. (Fradeani M, 2006).

- Le son « M »

Permet de **déterminer la DVO**. Lorsque la mandibule est au repos, les deux arcades sont séparées par un espace allant de 2 à 4 mm, qui n'est jamais occupé complètement par les dents : c'est l'**espace libre d'innocclusion**.

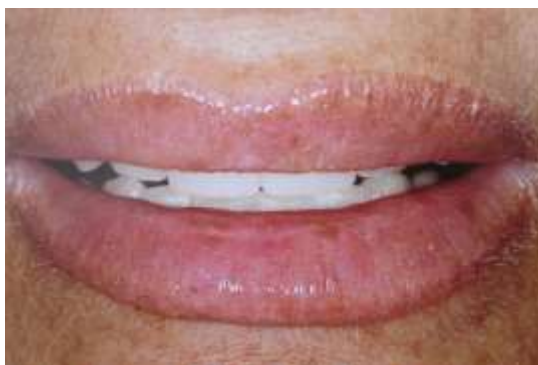

Figure 49: Prononciation du "M"

- Longueur des incisives : La visibilité des incisives, entre deux prononciations du M, doit être de 1 à 1,5mm (varie en fonction de l'âge et du sexe)
- Dimension verticale : l'espace entre les deux arcades doit être de 2 à 4 mm entre deux prononciations du M (Fradeani M, 2006)

- Le son « E »

Il évalue la longueur des incisives maxillaires.

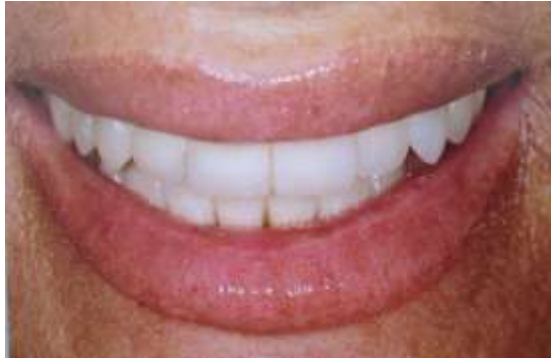

Figure 50 : Prononciation du « E »

- Longueur des incisives :

Sujets jeunes : Les incisives maxillaires occupent 80% de l'espace inter-labial.

Sujets âgés : Les incisives maxillaires occupent moins de 50% (Fradeani M, 2006)

- Les sons « F » et « V »

Ils déterminent la longueur des incisives et le profil incisif.

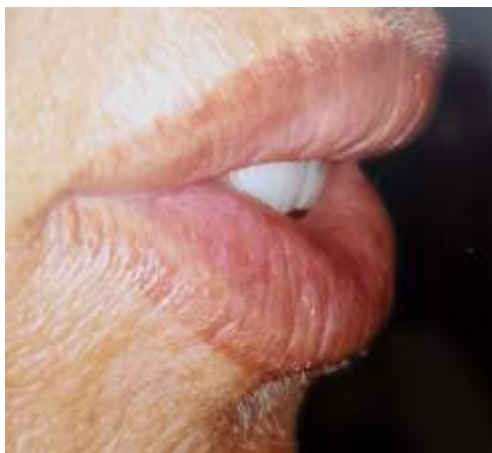

Figure 51: Prononciation du "F"

- Longueur des incisives:

Le bord libre des incisives maxillaires doit entrer en contact avec la lèvre inférieure lors de la prononciation du F et du V.

- Profil incisif:

Le bord libre des incisives maxillaires doit se situer sur le vermillon de la lèvre inférieure. (Fradeani M, 2006)

- Le son « S »

C'est durant de la prononciation de ce son que la distance entre les dents maxillaires et mandibulaires devient la plus petite, sans que les dents ne se touchent.

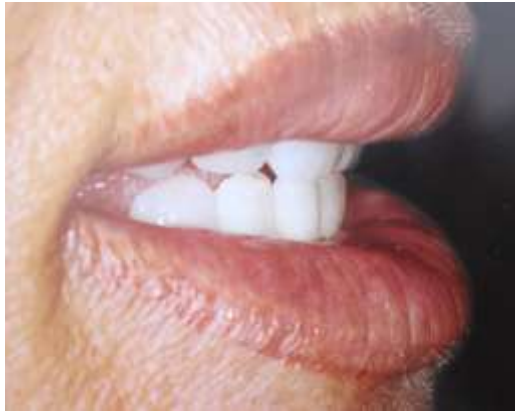

Figure 52: prononciation du "S"

- Position des dents :
Permet de positionner les dents antérieures dans le sens vestibulo-lingual en fonction des déplacements de la mandibule.
- Dimension verticale :
Les dents ne doivent pas se toucher lors de la prononciation du S (Fradeani M, 2006)

3.5.5 Rôle de la prothèse transitoire

Il est nécessaire de **réaliser une prothèse complète** qui répond aux exigences esthétiques et fonctionnelles lors de la prise en charge du patient. Cette prothèse aura pour but :

- de **valider l'occlusion** ;
- d'avoir un aperçu du **résultat esthétique final** ;
- de **visualiser l'espace disponible** afin de pouvoir choisir les éléments chirurgicaux et prothétiques adaptés ;
- de s'en servir comme **guide radiologique** et **guide chirurgical** ;
- **de temporiser** et donc d'éviter une mise en charge implantaire immédiate

3.6 CONTRÔLE ET MAINTENANCE

L'association d'une **maintenance individuelle** et d'une **maintenance professionnelle** au cabinet est déterminante pour le succès à long terme de l'ostéo-intégration des implants. Elle doit donc être assurée par le patient ainsi que par le praticien. Une hygiène bucco-dentaire et/ou une maintenance insuffisantes peuvent être à l'origine du développement de pathologies péri-implantaires susceptibles de provoquer une destruction tissulaire et une résorption osseuse (Davaranah M et coll, 2015).

3.6.1 Maintenance à domicile

Le patient doit entreprendre un **brossage classique**. La zone prothétique et la zone de jonction implant/muqueuse doivent être entretenues à l'aide **d'une brosse à dent, de brossettes, de fil dentaire implantaire et d'un hydropulseur**.

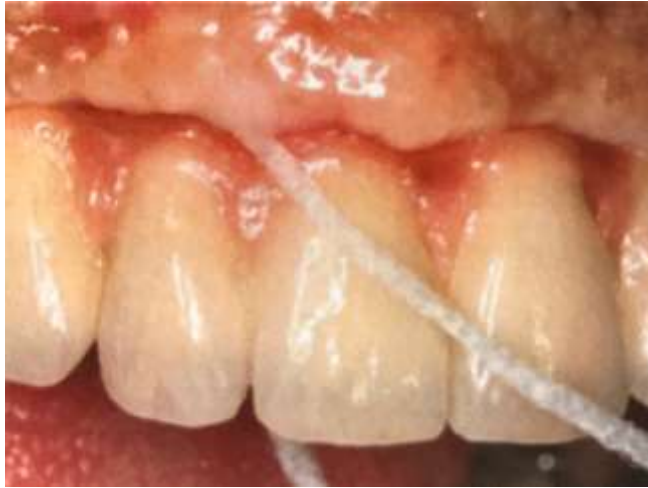

Figure 53: Passage du fil

3.6.2 Professionnelle

Au cours de ces séances, le praticien doit **re-motiver le patient** et **revoir la technique de brossage quotidien**, notamment au niveau des zones difficiles d'accès.

- Fréquence des visites de maintenance

La première année, une **visite trimestrielle** est recommandée.

Les années suivantes, la fréquence des visites de maintenance est comprise entre **une à quatre par an**. Elle dépend de l'hygiène buccale et de l'efficacité du contrôle de plaque du patient, des antécédents de maladies parodontales, de la santé péri-implantaire et parodontale, ainsi que du tabagisme (Davarpanah M et coll, 2015).

- Examen clinique

Selon Davarpanah M et coll, 2015, il consiste à :

- **apprécier l'aspect de la muqueuse** (inflammation, consistance, volume, contour)

- **contrôler l'indice de plaque et la quantité de tartre**
- **de mesurer la profondeur des poches** autour des implants (avec des sondes en plastiques), sans altérer l'attache tissus mous/implant. Tout approfondissement du sillon péri-implantaire au cours du temps peut être l'indicateur d'une activité de maladie péri-implantaire. La sonde graduée doit être utilisée avec une pression légère (0,25N) pour le sondage des poches :
 - rechercher un saignement au sondage (signe d'une inflammation) et/ou une suppuration (souvent associée à une perte osseuse péri-implantaire)
 - contrôler l'adaptation et rechercher une éventuelle mobilité des éléments prothétiques
- **contrôler l'occlusion**

- Examen radiographique

Les clichés radiographiques sont recommandés (Davaranah M et coll, 2015) :

- pendant la première année :
 - **après la pose des piliers prothétiques**, pour s'assurer de leur bonne mise en place ;
 - **après la pose de la prothèse implanto-portée**, pour avoir une référence de base et rechercher des résidus de ciment si la prothèse est scellée ;
 - **à 6 mois, pour s'assurer que tout va bien** ;
- après la première année : **une fois par an** en moyenne pour s'assurer de la bonne santé des tissus osseux de soutien.
- des clichés supplémentaires peuvent être réalisés en cas de douleurs ou de signes d'inflammation

La comparaison des radiographies permet de contrôler le niveau osseux péri-implantaire.

- Contrôle bactériologique

Face à une perte osseuse marginale anormale, un **prélèvement bactérien** est parfois indiqué. Pour préciser l'origine infectieuse d'une pathologie péri-implantaire, un diagnostic étiologique s'impose. L'efficacité du traitement antibactérien associé à

une thérapeutique mécanique locale sera vérifiée à l'aide d'un nouveau prélèvement 2 à 3 mois plus tard (Davaranah M et coll, 2015).

- Elimination des dépôts de plaque et de tartre

Les surfaces implantaire ne doivent pas être altérées par les instruments de détartrage. **Les détartrés à ultrasons classiques ainsi que les curettes manuelles en titane ou en acier sont à proscrire** car ils altèrent fortement la surface implantaire et facilitent la rétention secondaire de plaque (Davaranah M et coll, 2015) :

- le **détartrage péri-implantaire** doit être **essentiellement supra-gingival** ;
- le **détartrage sous-gingival** sera réalisé **en présence de pathologie** ;
- les **curettes en plastique** et les **détartrés ultrasoniques avec embout en plastique** sont **recommandées**. Des curettes avec une partie active recouverte d'un alliage d'or peuvent être employée ;
- le **polissage** est réalisé avec des cupules à polir et une pâte peu abrasive. **L'aéropolissage sous gingival** (type EMS ®) qui contient **du bicarbonate de sodium** peut être utilisé. Il permet la suppression des endotoxines bactériennes dans 84 à 98% des cas et l'élimination du biofilm à 100%.
- les **irrigations sous-gingivales** (Chlorhexidine) sont surtout indiquées en présence de **phénomènes inflammatoires**.

Le tableau suivant liste les divers moyens de réaliser un détartrage ainsi que ses conséquences sur l'état de surface implantaire et le biofilm (Davaranah M et coll, 2015) :

Nettoyages des zones lisses (pilier et col)			
Instruments	Etats de surface	Elimination du biofilm	
Cupule + pâte à polir	Poli mais légère abrasion	Bonne	
Aéropolisseur	Inchangé mais légère abrasion	Bonne	
US insert plastique	Inchangé	Bonne	
Curette plastique	Inchangé	Bonne	
Cupule seule	Inchangé	Excellente	
Brossettes nylon	Inchangé	Bonne	
Curette titane	Très peu altéré	-	
Curette métal	Altéré	-	
US insert métal	Altéré	Bonne	
Nettoyage des zones rugueuses (spires)			
		Elimination du film	Biocompatibilité
Laser Er :Yag	Très légèrement altéré ou inchangé	++	+++
Aéropolisseur (bicarbonate de sodium ou glycine)	Inchangé (glycine), très légèrement altéré (bicarbonate)	+++	+++
US insert PEEK	Très légèrement altéré	+++	-
US insert plastique ou carbone	Altéré, débris	++	+++
Curette plastique	Très légèrement altéré	+	+
US métal	Altéré	-	-

- : Information non disponible

++ : Bonne élimination du biofilm

+++ : Très bonne élimination du biofilm

- Remontage des dents prothétiques – Recéramisation :

L'idéal serait d'utiliser des dents en porcelaine pour stabiliser à très long terme les rapports occlusaux. Malheureusement, leur usage sur des armatures métalliques entraîne fréquemment des décollements.

A l'inverse des dents en porcelaine, inusables, les dents en composite ou en céramique présentent une usure certaine. Cette usure va entraîner des désordres esthétiques mais surtout fonctionnels en raison de l'instabilité de la position d'intercuspidie maximale ainsi créée. Ainsi, le patient doit être informé sur cette usure et donc du remplacement des dents le cas échéant dès le début du traitement. Les constatations cliniques indiquent qu'après **6 à 8ans**, l'usure des dents est telle qu'il est nécessaire de les remplacer.

Pour se faire, on enregistre les rapports occlusaux des prothèses puis on dévisse les bridges implanto-porté. Le tout est donné au laboratoire chargé de remonter les dents (Helfer M, 2016).

4. Conclusion

Lors de la réhabilitation d'un patient édenté total par prothèse fixée supra implantaire, le praticien peut être confronté à de nombreuses complications tant mécaniques, que biologiques, esthétiques ou encore fonctionnelles. Le praticien doit être en mesure de gérer la situation, sans quoi cela constituerait une faute. Il est donc important de savoir comment réagir face à un imprévu ou de trouver une solution alternative.

La meilleure façon de gérer un échec reste encore de l'éviter en mettant en place des mesures préventives. Avant de se lancer dans le traitement, il paraît essentiel de poser la bonne indication, de maîtriser le geste clinique et d'avoir une formation adéquate. De plus, il est important d'avoir un long entretien avec le patient afin de bien cibler ses attentes, lui expliquer le plan de traitement et le déroulement des séances, et de lui faire prendre conscience du caractère indispensable de la maintenance personnelle et professionnelle.


La connaissance d'une éventuelle complication permet d'anticiper son apparition et de vérifier si la technique ou le système utilisés permettront, si elle advient, de la résoudre facilement.

Le but est donc double : gérer les complications et les éviter en anticipant leur apparition.

5. Bibliographie

1. Abrahamsson I, Bergludh T, Lindhe J. The mucosal barrier following abutment dis/reconnection. An experimental study in dogs. *J Clin Periodontol.* 1997; 24(8): 568-572.
2. Adolph M. Indications et limites des bridges en extension en prothèse implantaire [Thèse d'exercice en chirurgie dentaire]. Nantes : Université de Nantes ; 2012. 81p.
3. Al-Nawas B, Kämmerer PW, Morbach T, Ophoven F, Wagner W. Retrospective clinical evaluation of an internal tube-in-tube dental implant after 4 years, with special emphasis on peri-implant bone resorption. *Int J Oral Maxillofac Implants.* 2001; 26(6): 1309–1316.
4. Albrektsson T, Zarb G, Worthington P, Eriksson AR. The long-term efficacy of currently used dental implants: a review and proposed criteria of success. *Int J Oral Maxillofac Implants.* 1986; 1(1): 11-25.
5. Bartolucci Eg, Mangano C. Réussir les implants dentaires. Issy-les-Moulineaux : Elsevier Masson ; 2006. 224p.
6. Baudoin C, Bennani V. Un projet prothétique en implantologie. Paris : Quintessence International ; 2003. 133p.
7. Bedrossian E, Sullivan RM, Fortin Y, Malo P, Indresano T. Fixed-prosthetic implant restoration of the edentulous maxilla: à systematic pretreatment evaluation method. *J Oral Maxillofac Surg.* 2008; 66(1): 112-122.

8. Behin M. La relation intermaxillaire : établissement de la DVO. *Inf Dent.* 2001; 83(13): 112-122.
9. Bernardes das Neves J. *Esthetics in implantology.* Paris : Quintessence editoria ; 2010. 422p.
10. Bert M. *Gestion des complications implantaire.* Paris : Quintessence International ; 2004. 355p.
11. Bert M. *Complications et échecs en implantologie : causes – traitement – prévention.* Paris : Éditions CdP ; 1993. 210p.
12. Bert M, Behar T. *Gestion pratique des complications en implantologie.* Paris : EDP Sciences ; 2016. 321p.
13. Bert M, Leclercq P. *L'occlusion en Implantologie.* Paris : EDP Sciences ; 2016. 344p.
14. Bert M, Missika P. *Les clés du succès en implantologie prévenir les complications et les échecs.* Rueil-Malmaison : Éditions CdP ; 2009. 200p.
15. Bidra AS., Agar JR. Classification system of patients for esthetic fixed Implant-supported prostheses in the edentulous maxilla. *Compendium of Continuing Education in Dentistry.* 2010; 31(5): 366-8, 370, 372-4 passim.
16. Boivin N. *Le support labial chez le patient totalement édenté : de l'évaluation à sa reconstruction [Thèse d'exercice en chirurgie dentaire].* Nancy : Université de Lorraine ; 2013. 99p.
17. Bozini T, Petridis H, Tzanas K, Garefis P. A meta-analysis of prosthodontic complication rates of implant-supported fixed dental prostheses in edentulous patients after an observation period of at least 5 years. *Int J Oral Maxillofac Implants.* 2011; 26(2): 304–318.

18. Brennan M, Houston F, O'Sullivan M, O'Connell B. Patient satisfaction and oral health-related quality of life outcomes of implant overdentures and fixed complete dentures. *Int J Oral Maxillofac Implants*. 2010; 25(4): 791–800. 
19. Bruneau L. Protocole One Abutment-One Time™ [Internet]. 2009 [consulté le 29/10/2017]. Disponible sur : <http://www.zimmerdental.fr/access-dam/54d231a873e5576307da7e2c/1/inline/2009%20-%20One%20Abutment-One%20Time,%20L.%20Bruneau.pdf>
20. Brunski JB. Biomechnaical aspects of oral/maxillofacial implants. *Int J Prosthodont*. 2003; 16 (Suppl): 30-32.
21. Calvani L, Michalakis K, Hirayama H. The influence of full-arch implant-retained fixed dental prostheses on upper lip support and lower facial esthetics : preliminary clinical observations. *Eur J Esthet Dent*. 2007; 2(4): 420-428.
22. Carlsson GE. Dental occlusion: modern concepts and their application in implant prosthodontics. *Odontology*. 2009; 97(1): 8-17.
23. Castillo-Oyagüe R, Suárez-García MJ, Perea C, Río JD, Lynch CD, Gonzalo E, et al. Validation of a new, specific, complete, and short OHRQoL scale (QoLFAST-10) for wearers of implant overdentures and fixed-detachable hybrid prostheses. *J Dent*. 2016; 49: 22–32.
24. Coachman C, Garber D, Salama H, Calamita M, Salama M, Cabral G. Prosthetic gingival reconstruction in a fixed partial restoration. Part 1: introduction to artificial gingiva as an alternative therapy. *Int J Periodontics Restorative Dent*. 2009; 29(5): 471-477.
25. Colomina LE. Immediate loading of implant-fixed mandibulalr prostheses: a prospective 18-month follow-up clinical preliminary report. *Implant Dent*. 2001; 10(1): 23-29.

26. Corroy AS. Protocole All-on-4 [Thèse d'exercice en chirurgie dentaire]. Nancy : Université de Lorraine ; 2012. 189p.
27. Dada K, Daas M, Malo P. Esthétique et implants pour l'édenté complet maxillaire. Paris : Quintessence international ; 2011. 249p.
28. Davarpanah M, Jakubowicz-Kohen B, Caraman M, Kebir-Quelin M. Les implants en odontologie. Rueil-Malmaison : Éditions CdP ; 2004. 153p.
29. Davarpanah M, Martinez H. Options implantaires chez l'édenté total : critères de choix. *Implant Chir Proth.* 2002; 8(1): 79-89.
30. Davarpanah M, Rajzbaum P, Szmukler-Moncler S, Davarpanah K, van Dooren E. Implantologie décisions et séquences thérapeutiques. Paris : Espace ID ; 2016. 191p.
31. Davarpanah M, Szmukler-Moncler S. Théorie et pratique de la mise en charge immédiate. Paris : Quintessence international ; 2007.
32. Davarpanah M, Szmukler-Moncler S, Khoury PM, Jacobowicz Kohen B, Martinez H. Manuel d'implantologie clinique : concepts, protocoles et innovations récentes. 2^e édition. Rueil-Malmaison : Ed. Cdp ; 2008. 539p.
33. Davarpanah M, Szmukler-Moncler S, Rajzbaum Ph, Demurashvili G. Manuel d'implantologie clinique- 3^e édition. Rueil-Malmaison : Éditions CdP ; 2012. 656p.
34. Davarpanah M, Szmukler-Moncler S, Rajzbaum P, Demurashvili G, Sater S, Davarpanah K, et al. Les implants en odontologie l'essentiel de la pratique. Paris : Éditions CdP ; 2015. 169 p.
35. Dawson A, Chen S, Buser D, Cordaro L, Martin W, Belser U. La classification SAC en implantologie dentaire. Paris : Quintessence International ; 2011. 158p.

36. Eskitascioglu G, Usumez A, Sevimay M, Soykan E, Unsal E. The influence of occlusal loading location on stresses transferred to implant-supported prostheses and supporting bone: a three-dimensional finite element study. *J Prosthet Dent.* 2004; 91(2): 144-150.
37. Fillion M, Jakubowicz-Kohen B. Gestion des complications en prothèse supra-implantaire [Internet]. 2011 [consulté le 22/11/2016]. Disponible sur <https://www.lefildentaire.com/articles/clinique/implantologie/gestion-des-complications-en-prothese-supra-implantaire/>
38. Fortin Y, Sullivan RM, Rangert BR. The marius implant bridge : surgical and prosthetic rehabilitation for the completely edentulous upper jaw with moderate to severe resorption : a 5-year retrospective clinical study. *Clin Implant Dent Relat Res.* 2002; 4(2): 69-77.
39. Fradeani M. Analyse esthétique. Paris : Quintessence International ; 2006. 352p.
40. Gahan MJ, Nixon PJ, Robinson S, Chan MF. The ovate pontic for fixed bridgework. *Dent Update.* 2012; 39(6): 407-8, 410-2, 415.
41. Gardon-Mollard G. Comment obturer le puits d'accès à la vis ? [Internet]. 2016 [consulté le 05/10/2016]. Disponible sur <https://www.idweblogs.com/e-implanto-proth/2016/09/25/obturer-puits-dacces-a-vis/>
42. Ghibaudo Q. influence des états de surface sur le développement des péri-implantites [Thèse d'exercice en chirurgie implantaire]. Lyon : Université Claude Bernard-Lyon I ; 2014. 60p.
43. Goodacre C, Goodacre B. Fixed vs removable complete arch implant prostheses : à literature review of prosthodontic outcomes. *Eur J Oral implantol.* 2017; 10(Suppl1): 13-34.

44. Gratet J. Gestion des complications en implantologie [Thèse d'exercice en chirurgie implantaire]. Nancy : Université de Lorraine ; 2015. 215p.
45. Helfer M. Gestion des troubles de la phonation sous les bridges implantaires [Internet]. 2016 [consulté le 20/10/2016]. Disponible sur <https://www.idweblogs.com/edentement-total/2016/10/04/gestion-troubles-de-phonation-bridges-implantaires/>
46. Helfer M, Helfer JL. Restaurations implantaires fixées chez l'édenté total : les éléments à prendre en compte pour une maintenance optimale [Internet]. 2015 [consulté le 18/10/2016]. Disponible sur <https://www.idweblogs.com/edentement-total/2015/04/14/restaurations-implantaires-fixees-chez-ledente-total-les-elements-prendre-en-compte-pour-une-maintenance-optimale-1/>
47. Hürzeler M, Fickl S, Zuhr O, Wachtel HC. Peri-implant bone level around implants with platform-switched abutments: preliminary data from a prospective study. *J Oral Maxillofac Surg.* 2007; 65(7 Suppl 1): 33-9.
48. Kumar VV, Sagheb K, Kämmerer PW, Al-Nawas B, Wagner W. Retrospective clinical study of marginal bone level changes with two different screw-implant types: comparison between tissue level (TE) and bone level (BL) implant. *J Maxillofac Oral Surg.* 2014; 13(3): 259–266.
49. Louis JP, Chevalley F, Helfer M, Vaillant Corroy AS. Traiter l'édenté total tout simplement. Paris : Espace ID ; 2016. 333p.
50. Malo P. « All-on-four ». Immediate-Function concept with Branemark System implants for completely-edentulous mandibles; a retrospective clinical study. *Clin Implant Dent Rel Res.* 2003; 5(1): 2-9.

51. Mal P, Nobre M, Lopes A. The rehabilitation of completely edentulous maxillae with different degrees of resorption with four or more immediately loaded implants: a 5-year retrospective study and a new classification. *Eur J Oral Implantol.* 2011; 4(3): 227-43.
52. Margraff L. Optimisation de la forme des dents en prothèse fixée ; concepts et préceptes [Thèse d'exercice en chirurgie implantaire]. Nancy : Université de Lorraine ; 2012. 197p.
53. McAlarney ME, Stravopoulos DN. Theoretical cantilever lengths versus clinical variables in fifty-five clinical cases. *J Prosthet Dent.* 2000; 83(3): 332-343.
54. Mc Cartney JW. Cantilever rests: an alternative to the unsupported distal cantilver of osseointegrated implant-supported prostheses for the edentulous mandibule. *J Prosthet Dent.* 1992; 68(5): 817-819.
55. Martinez H, Renault P, Georges-Renault G, Pierrisnard L, Rouach T. Les implants : chirurgie et prothèse. Rueil-Malmaison : Éditions CdP ; 2008. 379p.
56. Menini M, Signori A, Tealdo T, Bevilacqua M, Pera F, Ravera G, et al. Tilted implants in the immediate loading of the maxilla: a systematic review. *J Dent Res.* 2012; 91(9): 821–827.
57. Missika P, Bert M, Attias J, Dormagen P, Drouhet G, Kleinfinger I, et al. Gérer les difficultés et complications en implantologie. Paris : Editions espace ID ; 2015. 168p.
58. Missika P, Roux P, Bert M. Prothèse implantaire pour l'omnipraticien. Paris : Quintessence International ; 2003. 151p.
59. Moraschini V, Velloso G, Luz D, Cavalcante DM, dos Santos Porto Barboza E. Fixed rehabilitation of edentulous mandibles using 2 to four-implants: A systematic review. *Imp Dent.* 2016; 25: 435–444.

60. Ogawa T, Ogimoto T, Koyano K. Validity of the examination method of occlusal contact pattern relating to mandibular position. *J Dent.* 2000; 28(1): 23-29.
61. Osier JF. Biomechanical load analysis implant systems. *J oral Implantol.* 1991; 17(1): 40-47.
62. Panossian AJ, Block MS. Evaluation of the smile; facial and dental considerations. *J Oral Maxillofac Surg.* 2010; 68(3): 547-554.
63. Papaspyridakos P, Chen CJ, Chuang SK, Weber HP, Gallucci GO. A systematic review of biologic and technical complications with fixed implant rehabilitations for edentulous patients. *Int J Oral Maxillofac Implants.* 2012; 27(1): 102-10.
64. Paris JC, Faucher AJ. *Le guide esthétique : comment réussir le sourire de vos patients.* Paris : Quintessence International ; 2004. 309p.
65. Patzelt SB, Bahat O, Reynolds MA, Strub JR. The all-on- four treatment concept: à systematic review. *Clin Implant Dent Relat Res.* 2014; 16(6): 836–855.
66. Pjetursson BE¹, Thoma D, Jung R, Zwahlen M, Zembic A. A systematic review of the survival and complication rates of implant-supported fixed dental prostheses (FDPs) after a mean observation period of at least 5 years. *Clin Oral Implants Res.* 2012; 23 (Suppl 6): 22-38.
67. Preciado A, Del Río J, Lynch CD, Castillo-Oyagüe R. A new, short, specific questionnaire (QoLIP-10) for evaluating the oral health-related quality of life of implant-retained overdenture and hybrid prosthesis wearers. *J Dent.* 2013; 41(9): 753–763.

68. Randow K., Ericsson I., Nilner K, Peterson A, Glantz P. Immediate functional loading of Branemark dental implants. An 18 month clinical follow-up study. Clin Oral Implants Res. 1999; 10(1): 8-15.
69. Renouart F., Rangert B. Prise de décision en pratique implantaire. Paris : Quintessence publishing ; 2005. 209p.
70. Ross Bryant S, MacDonald D, Kwonsik K. Does the type of implant prosthesis affect outcomes for the completely edentulous arch ?. Int J Oral Maxillofac Implants. 2007; 22(Suppl): 117–139.
71. Roumilhac N. Les grandes reconstitutions fixes implanto-portées non scellées [Thèse d'exercice en chirurgie implantaire]. Nantes : Université de Nantes ; 2010. 103p.
72. Roux F. Les causes et les traitements des complications à moyen et long terme en implantologie fixée [Thèse d'exercice en chirurgie implantaire]. Paris : Université Diderot Paris 7 ; 2005. 123p.
73. Sailer I, Mühlemann S, Zwahlen M, Hämmerle CHF, Schneider D. Cemented and screw-retained implant reconstructions : a systematic review of the survival and complication rate. Clin Oral Implants Res. 2012; 23(Suppl. 6): 163-201.
74. Sailer I, Philipp A, Zembic A, Pjetursson BE, Hämmerle CHF, Zwahlen M. A systematic review of the performance of ceramic and metal implant abutments supporting fixed implant reconstructions. Clin Oral Impl Res. 2009; 20 (Suppl. 4): 4–31.
75. Sclar AG. Considérations esthétiques et parodontales en implantologie. Paris : Quintessence International ; 2005. 277p.
76. Slot W, Raghoobar GM, Vissink A, Meijer HJ. Maxillary overdentures supported by four or six implants in the anterior region: 1-year results from a randomized controlled trial. J Clin Periodontol. 2013; 40(3): 303–310.

77. Stein RS. Pontic-residual ridge relationship: a research report. *J Prosthet Dent*, 1966; 16: 251–285.
78. Sommaire B., Saizou Y., Tavernier B., Fromentin O. Evaluation du support labial chez le patient totalement édenté au maxillaire. *Cah Prothèse*. 2011 ; (154).
79. Tarnow DP., Emtiaz S., Classi A. Immediate loading of threaded implants at stage1 surgery in edentulous arches : ten consecutive case reports with 1 to 5 years data. *Int J oral maxillofac implants*. 1997; 12(3): 319-324.
80. Tealdo T, Bevilacqua M, Pera P. *Colombus bridge protocol*. Milan : Quintessenza edizioni ; 2013. 395p.
81. Thery L. Les complications implantaire : la fracture d'implant [Internet]. 2015 [consulté le 10/10/2016]. Disponible sur <https://www.idweblogs.com/e-implanto-proth/2015/11/02/complications-implantaires-fracture-dimplant/>
82. Vaillant AS, Corne P, Schouver J, De March P. Maintenance et gestion des complications des prothèses sur barre transvissées [Internet]. 2016 [consulté le 11/10/2016]. Disponible sur <https://www.idweblogs.com/edentement-total/2016/04/12/maintenance-gestion-complications-protheses-barre-transvissees-1/>
83. Vigouroux F. *Guide pratique de chirurgie parodontale*. Issy-les-Moulineaux : Elsevier Masson ; 2011. 177p.
84. Unger F. *Concepts cliniques en Esthétique et prothèse implantaire*. Paris : Éditions SNPMD ; 2005. 129p.
85. Froum SJ. *Dental implant complications*. Wiley Blackwell ; 2015. 736p.

86. White SN., Caputo AA., Anderkvist T. effect of cantilever length on stress transfer by implant-supported prostheses. *J Prosthet Dent.* 1994; 71(5): 493-499.
87. Wolfart S, Harder S, Reich S, Sailer I, Weber V. *La prothèse en implantologie : le patient au centre du traitement.* Charenton-le-Pont : Quintessence International ; 2017. 710p.
88. Zitzmann NU, Marinello CP. Fixed or removable implant-supported restorations in the edentulous maxilla: literature review. *Pract Periodont Aesthet Dent.* 2000; 12(6): 599-609.
89. Zuck G. *Le défi implantaire.* Paris : L'information Dentaire ; 2009. 288p.

6. Annexes

Figure 1

Schéma réalisé par le centre médical de Saint Lazare.

Figure 2

Gardon-Mollard G.

Comment obturer le puits d'accès à la vis ? [Internet]. 2016 [consulté le 05/10/2016].
Disponible sur <https://www.idweblogs.com/e-implanto-proth/2016/09/25/obturer-puits-dacces-a-vis/>

Figures 3, 4, 5, 8, 9, 10, 11, 12, 13, 14, 15, 21, 22, 23

Bert M.

Gestion pratique des complications en implantologie.

Edp sciences ; 2016. 321p.

Figures 6, 7, 16

Clichés cliniques réalisés par le Dr Schouver J.

Figure 17

Bidra AS., Agar JR.

Classification system of patients for esthetic fixed Implant-supported prostheses in the edentulous maxilla.

Compendium of Continuing Education in Dentistry. 2010; 31(5): 366-8, 370, 372-4 passim.

Figures 18, 43, 44, 45, 46, 47, 48, 49, 50, 51, 52

Fradeani M.

Analyse esthétique.

Paris : Quintessence International ; 2006. 352p.

Figure 19

Vigouroux F.

Guide pratique de chirurgie parodontale.

Issy-les-Moulineaux : Elsevier Masson ; 2011. 177p.

Figure 20

Sommaire B, Saizou Y, Tavernier B, Fromentin O.

Evaluation du support labial chez le patient totalement édenté au maxillaire.

Cah. Prothèse 2011 ; n°154.

Figures 24, 25, 29, 32, 33, 34, 53

Davarpanah M, Jakubowicz-Kohen B, Caraman M, Kebir-Quelin M.

Les implants en odontologie.

Rueil-Malmaison : Éditions CdP ; 2004. 153p.

Figures 27, 35, 36, 37

Davarpanah M, Szmukler-Moncler S, Khoury P.M, Jacobowicz- Kohen B, Martinez H.

Manuel d'implantologie clinique : concepts, protocoles et innovations récentes. 2^e édition.

Rueil-Malmaison : Ed. Cdp ; 2008 ; 539p.

Figure 28

Davarpanah M., Smuckler-Moncler S.

Théorie et pratique de la mise en charge immédiate.

Paris : Quintessence international ; 2007.

Figures 30, 31

Kumar VV, Sagheb K, Kämmerer PW, Al-Nawas B, Wagner W.

Retrospective clinical study of marginal bone level changes with two different screw-implant types : comparison between tissue level (TE) and bone level (BL) implant. J Maxillofac Oral Surg. 2014; 13(3): 259–266.

Figure 38

Cliché clinique réalisé par le Dr Helfer M.

Figure 39

Clichés cliniques réalisés par le laboratoire dentaire DENTEC en collaboration avec le Dr Hassid J.

Figure 40

Bert M.

Gestion des complications implantaire.

Paris : Quintessence International ; 2004. 355p

Figure 41

Gahan MJ, Nixon PJ, Robinson S, Chan MF.

The ovate pontic for fixed bridgework.

Dent Update. 2012; 39(6): 407-8, 410-2, 415.

Tableau 1

Pjetursson BE1, Thoma D, Jung R, Zwahlen M, Zembic A.

A systematic review of the survival and complication rates of implant-supported fixed dental prostheses (FDPs) after a mean observation period of at least 5 years.

Clin Oral Implants Res. 2012; 23 (Suppl 6): 22-38.

Tableau 2

Goodacre C, Goodacre B.

Fixed vs removable complete arch implant prostheses : a literature review of prosthodontic outcomes.

European journal of oral implantology. 2017; 10(Suppli 1): 13-34.

Tableau 3

Davarpanah M, Jakubowicz-Kohen B, Caraman M, Kebir-Quelin M.

Les implants en odontologie.

Rueil-Malmaison : Éditions CdP ; 2004. 153p.

BOIVIN Laura : PRÉVENTION DES COMPLICATIONS EN PROTHÈSE FIXÉE SUPRA-IMPLANTAIRE CHEZ LE PATIENT TOTALEMENT ÉDENTÉ

NANCY 2018: 124 pages ; 41 ill. ; 3 tab.

Th. : Chir-Dent. : NANCY 2013

Mots clés : Prévention - Edentement complet - Prothèse implantaire

Résumé

Avec le développement de l'implantologie, la prothèse fixée supra implantaire est devenue un traitement incontournable qui doit être proposé au patient totalement édenté en vue de sa réhabilitation prothétique.

Cependant, un certain nombre de difficultés, notamment prothétiques, doivent être prises en compte lors de ce type de traitement. En ce sens, ce travail a pour objectif de décrire l'ensemble des complications auxquelles le praticien peut être confronté, dans sa pratique, en prothèse fixée chez le patient totalement édenté. De plus, par une meilleure connaissance de celles-ci, il permettra d'offrir des solutions afin de les anticiper dès l'élaboration du projet prothétique jusqu'à la maintenance prothétique.

JURY :

Monsieur J.M. MARTRETTE	Professeur des Universités	Président
<u>Monsieur J. SCHOUVER</u>	Maître de Conférences des universités	Juge
Monsieur K. YASUKAWA	Maître de Conférences des universités	Juge
Monsieur S. BOIVIN	Docteur en Chirurgie Dentaire	Juge
Monsieur N. BOIVIN	Docteur en Chirurgie Dentaire	Juge

Nom et adresse de l'auteur :

Laura BOIVIN
10 impasse Curtil Loisel
39100 FOUCHERANS

Jury : Président : J.M. MARTRETTE – Professeur des Universités
 Juges : J. SCHOUVER – Maître de Conférences des Universités
 K. YASUKAWA – Maître de Conférences des Universités
 N. BOIVIN – Docteur en Chirurgie Dentaire
 S. BOIVIN – Docteur en Chirurgie Dentaire

Thèse pour obtenir le diplôme d'État de Docteur en Chirurgie Dentaire


Présentée par: **Mademoiselle BOIVIN Laura, Amandine**

né(e) à : **NICE (Alpes-Maritimes)**

le **23 décembre 1993**

et ayant pour titre : « **Prévention des complications en prothèse fixée supra-implantaire chez le patient totalement édenté** ».

Le Président du jury



J.M. MARTRETTE

Le Doyen,
de la Faculté d'Odontologie



J.M. MARTRETTE

Autorise à soutenir et imprimer la thèse 10159

NANCY, le - 9 JAN. 2013

Le Président de l'Université de Lorraine



P. MUTZNHARDT