



HAL
open science

Rôle de l'omnipraticien dans le traitement interceptif de l'occlusion inversée

Juliette Orbegozo

► **To cite this version:**

Juliette Orbegozo. Rôle de l'omnipraticien dans le traitement interceptif de l'occlusion inversée. Sciences du Vivant [q-bio]. 2016. hal-01947170

HAL Id: hal-01947170

<https://hal.univ-lorraine.fr/hal-01947170>

Submitted on 29 Nov 2021

HAL is a multi-disciplinary open access archive for the deposit and dissemination of scientific research documents, whether they are published or not. The documents may come from teaching and research institutions in France or abroad, or from public or private research centers.

L'archive ouverte pluridisciplinaire **HAL**, est destinée au dépôt et à la diffusion de documents scientifiques de niveau recherche, publiés ou non, émanant des établissements d'enseignement et de recherche français ou étrangers, des laboratoires publics ou privés.



AVERTISSEMENT

Ce document est le fruit d'un long travail approuvé par le jury de soutenance et mis à disposition de l'ensemble de la communauté universitaire élargie.

Il est soumis à la propriété intellectuelle de l'auteur. Ceci implique une obligation de citation et de référencement lors de l'utilisation de ce document.

D'autre part, toute contrefaçon, plagiat, reproduction illicite encourt une poursuite pénale.

Contact : ddoc-thesesexercice-contact@univ-lorraine.fr

LIENS

Code de la Propriété Intellectuelle. articles L 122. 4

Code de la Propriété Intellectuelle. articles L 335.2- L 335.10

http://www.cfcopies.com/V2/leg/leg_droi.php

<http://www.culture.gouv.fr/culture/infos-pratiques/droits/protection.htm>

**ACADEMIE DE NANCY – METZ
UNIVERSITÉ DE LORRAINE
FACULTÉ D'ODONTOLOGIE**

Année 2016

N° 9288

THÈSE
pour le
**DIPLÔME D'ÉTAT DE DOCTEUR
EN CHIRURGIE DENTAIRE**
par
Juliette ORBEGOZO
Née le 10 février 1992 à Besançon (25)

**Rôle de l'omnipraticien dans le traitement interceptif de
l'occlusion inversée.**

**Présentée et soutenue publiquement le
04 novembre 2016**

Examineurs de la thèse

Pr JM. MARTRETTE

Dr S. JAGER

Dr B. EGLOFF

Dr A. LAUVRAY

Professeur des universités

Maitre de conférences

Maitre de conférences

Attachée hospitalier

Président

Directeur

Directeur

Juge

*Par délibération en date du 11 décembre 1972,
la Faculté de Chirurgie Dentaire a arrêté que
les opinions émises dans les dissertations
qui lui seront présentées
doivent être considérées comme propres à
leurs auteurs et qu'elle n'entend leur donner
aucune approbation ni improbation.*

Président : Professeur Pierre MUTZENHARDT

Doyen : Professeur Jean-Marc MARTRETTE

Vice-Doyens : Pr Pascal AMBROSINI — Dr Céline CLEMENT

Membres Honoraires : Dr L. BABEL – Pr. S. DURIVAUX – Pr A. FONTAINE – Pr G. JACQUART – Pr D. ROZENCWEIG - Pr M. VIVIER – Pr ARTIS -

Doyen Honoraire : Pr J. VADOT, Pr J.P. LOUIS

Maître de conférences CUM MERITO : Dr C. ARCHIEN

Sous-section 56-01 Odontologie pédiatrique	Mme Mme M. Mme M. M.	<u>DROZ Dominique</u> JAGER Stéphanie PREVOST Jacques HERNANDEZ Magali LEFAURE Quentin MERCIER Thomas	Maître de Conférences * Maître de Conférences * Maître de Conférences Assistante * Assistant Assistant *
Sous-section 56-02 Orthopédie Dento-Faciale	Mme M. Mme Mme	<u>FILLEUL Marie Pierryle</u> EGLOFF Benoît GREGOIRE Johanne NIEL Mathilde	Professeur des Universités * Maître de Conférences * Assistante Assistante
Sous-section 56-03 Prévention, Epidémiologie, Economie de la Santé, Odontologie légale	Mme Mme Mme	<u>CLEMENT Céline</u> LACZNY Emily NASREDDINE Greyce	Maître de Conférences * Assistante Assistante
Sous-section 57-01 Parodontologie	M. Mme M. M. Mme Mme	<u>AMBROSINI Pascal</u> BISSON Catherine JOSEPH David PENAUD Jacques MAYER-COUPIN Florence PAOLI Nathalie	Professeur des Universités * Maître de Conférences * Maître de Conférences * Maître de Conférences Assistante Assistante *
Sous-section 57-02 Chirurgie Buccale, Pathologie et Thérapeutique Anesthésiologie et Réanimation	Mme M. Mme M. Mme Mme	<u>GUILLET-THIBAUT Julie</u> BRAVETTI Pierre PHULPIN Bérengère DELAITRE Bruno KICHENBRAND Charlène NACHIT Myriam	Maître de Conférences * Maître de Conférences Maître de Conférences * Assistant Assistante * Assistante
Sous-section 57-03 Sciences Biologiques (Biochimie, Immunologie, Histologie, Embryologie, génétique, Anatomie pathologique, Bactériologie, Pharmacologie)	M. M. Mme	<u>YASUKAWA Kazutoyo</u> MARTRETTE Jean-Marc EGLOFF Claire	Maître de Conférences * Professeur des Universités * Assistante*
Sous-section 58-01 Odontologie Conservatrice, Endodontie	M. M. M. M. M. Mme M.	<u>MORTIER Éric</u> AMORY Christophe BALTHAZARD Rémy ENGELS-DEUTSCH Marc GEVREY Alexis GEBHARD Cécile VINCENT Marin	Maître de Conférences * Maître de Conférences Maître de Conférences * Maître de Conférences Assistant Assistante Maître de conférences Associé
Sous-section 58-02 Prothèses (Prothèse conjointe, Prothèse adjointe partielle, Prothèse complète, Prothèse maxillo-faciale)	M. M. Mme Mme M. M. M. M. Mme M.	<u>DE MARCH Pascal</u> SCHOUVER Jacques VAILLANT Anne-Sophie CORNE Pascale GILLET Marc HIRTZ Pierre KANNENGIESSER François OEHREL Bethsabée VUILLAUME Florian	Maître de Conférences Maître de Conférences Maître de Conférences * Maître de conférences Associé * Assistant Assistant * Assistant Assistante* Assistant
Sous-section 58-03 Sciences Anatomiques et Physiologiques Occlusodontiques, Biomatériaux, Biophysique, Radiologie	Mme Mme M. M.	<u>STRAZIELLE Catherine</u> MOBY Vanessa (Stutzmann) SALOMON Jean-Pierre HARLE Guillaume	Professeur des Universités * Maître de Conférences * Maître de Conférences Assistant Associé

A NOTRE PRESIDENT DE THESE

Monsieur le professeur Jean-Marc MARTRETTE

Docteur en Chirurgie Dentaire

Professeur des Universités- Praticien Hospitalier

Doyen de la Faculté d'odontologie de Nancy

Chef de Service du CSERD de Nancy

Docteur en Sciences Pharmacologiques

Habilité à diriger des Recherches

Sous-section : Sciences biologiques (Biochimie, Immunologie, histologie, Embryologie, Génétique, Anatomie pathologique, Bactériologie, Pharmacologie).

Vous nous avez fait le grand honneur d'accepter la présidence de ce jury. Veuillez trouver dans ce travail le témoignage de notre reconnaissance et de notre profond respect.

A notre juge et Directeur de thèse
Madame le Docteur Stéphanie JAGER

Docteur en Chirurgie Dentaire
Maître de Conférences des Universités- Praticien Hospitalier
Sous-section : Odontologie Pédiatrique

Nous vous remercions de l'honneur que vous nous avez fait en dirigeant notre travail ainsi que pour votre disponibilité, votre patience, la richesse de vos conseils et la qualité de votre enseignement. Vous nous avez ouvert la porte de la recherche, soyez certain de notre plus profonde reconnaissance.

**A notre juge et Directeur de thèse,
Monsieur le Docteur Benoit EGLOFF**

Docteur en Chirurgie Dentaire
Spécialiste qualifié en Orthopédie Dento-faciale
Maître de Conférences des Universités – Praticien Hospitalier
Sous section : Orthopédie Dento-faciale

Vous avez dirigé l'élaboration de cette thèse avec bienveillance. Vos nombreuses recommandations et votre écoute nous ont beaucoup aidées lors de la rédaction de ce travail. Que celui-ci soit pour vous la preuve de la reconnaissance et de l'estime que nous vous témoignons.

A notre juge,

Madame le docteur Alice Lauvray

Docteur en Chirurgie Dentaire

Attachée hospitalier

Sous section : Odontologie Pédiatrique

Nous vous remercions d'avoir accepté d'être membre de mon jury. En espérant que ce travail vous intéressera, veuillez recevoir le témoignage de ma gratitude et de mon profond respect.

REMERCIEMENTS

Au Docteur Rollet et à ses assistantes, qui m'ont chaleureusement accueillie au sein du cabinet durant de nombreux mois. Merci Daniel pour votre générosité, d'avoir partagé et transmis votre savoir. J'ai beaucoup de chance d'avoir fait votre connaissance. Ce travail n'aurait jamais pu aboutir sans vous et toute votre équipe.

A ma famille :

A mes parents, qui m'ont donné toutes les chances de réussir dans la vie. Vos valeurs, votre éducation et votre profond soutien ont fait de moi la personne que je suis aujourd'hui.

A mon frère, qui a eu la patience de supporter mes petits défauts. Tes compétences notamment scientifiques et linguistiques m'ont été indispensables tout au long de mes études et plus particulièrement pour la réalisation de mon fameux diaporama. Tu es un grand frère formidable. Je te souhaite la réussite que tu mérites.

A ma sœur, qui compte tant pour moi. Nous avons commencé d'élaborer notre thèse au même moment, j'ai été moins rapide que toi mais j'espère qu'elle sera aussi réussie que la tienne. Merci pour tous nos bons moments, j'espère que ton départ en Suisse n'enlèvera rien à notre complicité. Je te souhaite plein de belles choses avec Jeff, mon futur beau-frère.

A Arnaud, qui me rend de bonne humeur chaque matin. J'espère que tu es fier de mon parcours comme je le suis du tien. Merci de m'avoir portée et supportée depuis notre rencontre au Mans. Je suis heureuse de partager ma vie à Lyon à tes côtés et souhaite que notre histoire perdure.

A Jeff. N'oublie jamais que c'est grâce à Vincent et moi-même que tu as rencontré ton « petit chat ». Merci d'avoir participé à ce travail. Tout de bon dans le Val de Travers !

A l'ensemble de la famille Pugin et Orbegozo, merci pour votre soutien et votre affection.

A l'ensemble du personnel :

- De la faculté dentaire de Nancy ;
- Du service d'odontologie/ maxillo-facial de Besançon ;
- Du service d'odontologie pédiatrique de Brabois enfant.

A la famille Achard, merci de m'avoir toujours bien accueillie et pour les bons moments passés en votre compagnie.

A la famille Liquière. A Denis, qui a eu confiance en moi et qui m'a permis d'extraire ma première dent. A Régine, qui m'a apporté une aide précieuse dans la réalisation de ma thèse.

A mes amis :

A Elodie, Océane, Elise, Clémence, mes copines de toujours. Merci pour votre soutien durant ces nombreuses années d'études.

Aux Ioutres, avec qui j'ai passé des instants inoubliables. A quand nos prochaines vacances ?

A Thomas, un ami sur qui je pourrai toujours compter. Ne crois-tu pas qu'il serait intéressant de calculer le nombre de kilomètres que nous avons parcouru ensemble ?

A Julie, les soirées à Besançon sans ta présence me manquent énormément. Une amie comme toi ne se rencontre pas tous les jours.

Aux Nancéens, aux Bisontins ou venant d'autres horizons...

SOMMAIRE

Liste des figures

Liste des tableaux

1. Introduction
2. Généralités
3. Etiologies et formes cliniques
4. Diagnostic de l'occlusion inversée
5. Solutions thérapeutiques
6. Conclusion

Bibliographie

Table des matières

Liste des figures

Figure 1 : schéma des différents plans terminaux de Chapman.....	18
Figure 2 : classe I d'Angle	19
Figure 3 : normocclusion dans le sens transversal	20
Figure 4 : enfant de 4 ans présentant une occlusion inversée postérieure avec déviation des lignes inter-incisives	21
Figure 5 : enfant de 6 ans présentant une occlusion inversée antérieure.....	22
Figure 6 : équilibre fonctionnel entre la langue et les joues.....	29
Figure 7 : équilibre fonctionnel entre les muscles de la langue, des lèvres et des joues (1 : langue ; 2+3 : lèvres + joues)	30
Figure 8 : à gauche, électromyographie lors d'une mastication unilatérale alternée	32
Figure 9 : aggravation des signes exobuccaux d'anomalie transversale de face de l'enfance à l'âge adulte	34
Figure 10 : abaisse langue permettant de visualiser la perte d'horizontalité du plan d'occlusion supérieur.....	35
Figure 11 : horizontalité de l'abaisse langue après correction de la mastication	36
Figure 12 : radiographie panoramique d'un enfant présentant des canines ectopiques	37
Figure 13 : récession gingivale au niveau de 41 suite à une occlusion inversée antérieure..	40
Figure 14 : frein lingual court	46
Figure 15 : amygdales hypertrophiques.....	47
Figure 16 : posture de tête en hyperextension associée à une respiration orale.....	52
Figure 17 : à gauche, positionnement correct de la langue. A droite, langue basse entraînant un hypodéveloppement maxillaire	53
Figure 18 : occlusion inversée et béance antérieure chez un enfant de 11 ans prenant encore la tétine.....	56
Figure 19 : endoalvéolie maxillaire unilatérale avec latérodéviation mandibulaire	58
Figure 20 : endoalvéolie maxillaire bilatérale sans latérodéviation mandibulaire.....	59
Figure 21 : endognathie maxillaire	60
Figure 22 : variations de l'occlusion inversée postérieure	61
Figure 23 : mesure des AFMP à l'aide du bout d'une précelle placée entre les incisives mandibulaires et le maintenir lorsque la mandibule passe de l'OIM à la position de bout à bout latéral, d'un côté puis de l'autre	67
Figure 24 : exemple de mesures des AFMP. Le schéma A représente une mastication unilatérale alternée sur dents très cuspidées. Les schémas B, C et D représentent également une mastication unilatérale alternée mais sur des dents plus ou moins usées. ...	68
Figure 25 : photos exo-buccales d'un enfant de 7 ans présentant une occlusion inversée postérieure.....	69
Figure 26 : photo de profil d'un enfant présentant une occlusion inversée antérieure	71
Figure 27 : arcade maxillaire étroite associée à une occlusion inversée postérieure	72
Figure 28 : photo endo-buccale inter-arcade du sens frontal montrant une déviation des milieux inter-incisifs chez un enfant avec une occlusion inversée postérieure unilatérale ...	74
Figure 29 : photo endo-buccale inter-arcades du sens sagittal d'un enfant montrant des rapports occlusaux de classe II du côté de l'occlusion inversée.....	75
Figure 30 : photo endo-buccale inter-arcades du sens sagittal montrant des rapports occlusaux molaire et canine de classe I du côté de l'occlusion non inversée	75

<i>Figure 31 : photos endo-buccales d'un patient présentant une occlusion inversée antérieure d'origine dentaire avec des rapports occlusaux de classe I.....</i>	<i>77</i>
<i>Figure 32 : photo endo-buccale d'un enfant présentant une vraie classe III.....</i>	<i>77</i>
<i>Figure 33 : manoeuvre de De Nevrezé : recherche d'une possibilité de recul de la mandibule en relation centrée.....</i>	<i>78</i>
<i>Figure 34 : manoeuvre de De Nevrezé réalisée chez ce garçon permettant d'obtenir des relations incisives en bout à bout et confirmant le prognathisme mandibulaire.....</i>	<i>78</i>
<i>Figure 35 : moulage de l'arcade maxillaire chez un enfant présentant une asymétrie maxillaire et un palais étroit.....</i>	<i>82</i>
<i>Figure 36 : enveloppe linguale nocturne.....</i>	<i>86</i>
<i>Figure 37 : perle de Tucat.....</i>	<i>87</i>
<i>Figure 38 : régulateur de fonction de Fränkel.....</i>	<i>87</i>
<i>Figure 39 : éducateur fonctionnel.....</i>	<i>88</i>
<i>Figure 40 : grille à langue.....</i>	<i>89</i>
<i>Figure 41 : écran buccal.....</i>	<i>89</i>
<i>Figure 42 : lip bumper.....</i>	<i>90</i>
<i>Figure 43 : plaques à pistes de Planas.....</i>	<i>91</i>
<i>Figure 44 : plaque à vérin centrale.....</i>	<i>93</i>
<i>Figure 45 : cas d'occlusion inversée postérieure.....</i>	<i>95</i>
<i>Figure 46 : cas d'occlusion inversée postérieure.....</i>	<i>97</i>
<i>Figure 47 : disjoncteur maxillaire.....</i>	<i>98</i>
<i>Figure 48 : plaque palatine avec ressort.....</i>	<i>99</i>
<i>Figure 49 : cas d'occlusion inversée antérieure.....</i>	<i>101</i>
<i>Figure 50 : quad hélix avec bras antérieurs.....</i>	<i>103</i>
<i>Figure 51 : plan incliné en résine.....</i>	<i>103</i>

Liste des tableaux

<i>Tableau 1 : prévalence des malocclusions à 3 et 7 ans.....</i>	<i>26</i>
<i>Tableau 2 : indicateurs dentaires et squelettiques de l'occlusion inversée antérieure.....</i>	<i>79</i>

1. Introduction

L'orthopédie-dento-faciale (ODF) est une spécialité qui permet de corriger les malpositions dentaires afin de retrouver une denture fonctionnelle et esthétique.

Malheureusement, cette discipline de l'art dentaire est bien souvent oubliée de l'omnipraticien. Pourtant, celui-ci est souvent la première personne à recevoir le jeune enfant en consultation dans son cabinet et peut jouer un rôle clé dans la prévention voire dans le traitement de certaines malocclusions.

Pendant de nombreuses années, traiter les enfants en denture temporaire allait à l'encontre d'une idéologie classique qui considérait qu'il valait mieux attendre que la croissance soit terminée ou que toutes les dents définitives aient évoluées.

De nos jours, la prévention est un mot clé de la médecine moderne. Entreprendre un traitement précoce en orthodontie semble alors logique, s'il permet de corriger partiellement ou totalement une dysmorphose ou d'empêcher qu'elle ne s'aggrave.

D'après Gugino, « plus le traitement est précoce, plus la face s'adapte à votre concept, plus le traitement est tardif et plus votre concept doit s'adapter à la face » (Gugino, 2000).

En 2002, l'ANAES (Agence Nationale d'Accréditation et d'Evaluation en Santé) recommande un examen de dépistage avant l'âge 6 ans et de traiter toutes les anomalies susceptibles de porter atteinte à la croissance de la face ou des arcades dentaires.

Puis, en 2004, l'ANAES recommande que « tout chirurgien-dentiste se doit de dépister, diagnostiquer, traiter ou adresser tout enfant porteur de problèmes fonctionnels péri oraux avec ses dysmorphoses associées et ce dès l'âge de 3 ans ».

En assurant « la prise en charge précoce des anomalies naissantes », l'omnipraticien souscrit totalement aux consignes données par l'ANAES.

Attendre serait alors une perte de chance pour l'enfant et favoriserait le verrouillage occlusal et fonctionnel.

D'autre part, on peut penser que les odontologistes pourront de plus en plus participer aux soins orthodontiques, les soins dentaires se raréfiant grâce à la bonne couverture fluorée dès le plus jeune âge et aux politiques d'hygiène bucco-dentaire.

72 % des enfants devraient recevoir un traitement orthodontique (Denise Romette – enquête UFSBD, 1986).

On retrouve de nombreuses malocclusions en denture temporaire et mixte telles que les béances, les supraclusions, les surplombs incisifs augmentés ainsi que les occlusions inversées, sujet de notre travail. Il s'agit là d'anomalies caractérisées par des rapports occlusaux inversés entre les dents maxillaires et mandibulaires soit au niveau antérieur soit au niveau postérieur. Il semblerait que le chirurgien-dentiste ait un rôle primordial dans la détection de ces malocclusions et doit être à même de mettre en œuvre des traitements préventifs et interceptifs lorsqu'il s'agit de cas simples.

Toutefois, poser l'indication d'un traitement d'interception n'est pas chose simple. Différentes étiologies sont à l'origine des troubles orthodontiques. Est-ce que toutes les étiologies sont traitables ? Comment doit-être établi le diagnostic par l'omnipraticien ? Quelle est sa conduite à tenir face à une occlusion inversée et dans quel cas doit-il adresser le patient à un orthodontiste ?

Nous aborderons dans une première partie les conséquences d'un non-traitement précoce. Dans une deuxième partie, nous nous intéresserons aux différentes étiologies et formes cliniques des occlusions inversées. Puis, nous détaillerons dans une troisième partie, les éléments nécessaires à l'établissement du diagnostic. Enfin, dans une dernière partie, nous décrirons les différentes solutions thérapeutiques.

2. Généralités

2.1. Définitions

2.1.1. Normocclusion

D'après le dictionnaire Larousse médical, l'occlusion dentaire est le positionnement des dents du maxillaire supérieur par rapport aux dents du maxillaire inférieur lorsque la bouche est fermée.

En denture temporaire, la normocclusion se présente de la manière suivante (Aubron et Tabet, 2015). Le recouvrement et le surplomb incisif sont faibles. L'engrènement est peu profond. Une dent s'articule avec deux dents antagonistes, sauf l'incisive centrale mandibulaire et la deuxième molaire maxillaire temporaire. Le plan d'occlusion est plat et les axes dentaires sont perpendiculaires à ce dernier. La pointe de la canine maxillaire temporaire tombe dans l'interligne de la première molaire temporaire et de la canine mandibulaire temporaire. La face distale de la deuxième molaire maxillaire forme avec celle de la deuxième molaire mandibulaire, le plan terminal de Chapman. Trois situations sont possibles (figure 1) :

- le plan terminal à marche distale, qui évoluera vers une classe II
- le plan terminal droit, qui évoluera vers une classe I dans 75 % des cas
- le plan terminal à marche mésiale qui évoluera vers une classe I le plus souvent ou plus rarement vers une classe III.

De plus, Baume décrit deux types d'arcades temporaires : celles avec des diastèmes et celles sans diastèmes (Aubron et Tabet, 2015).

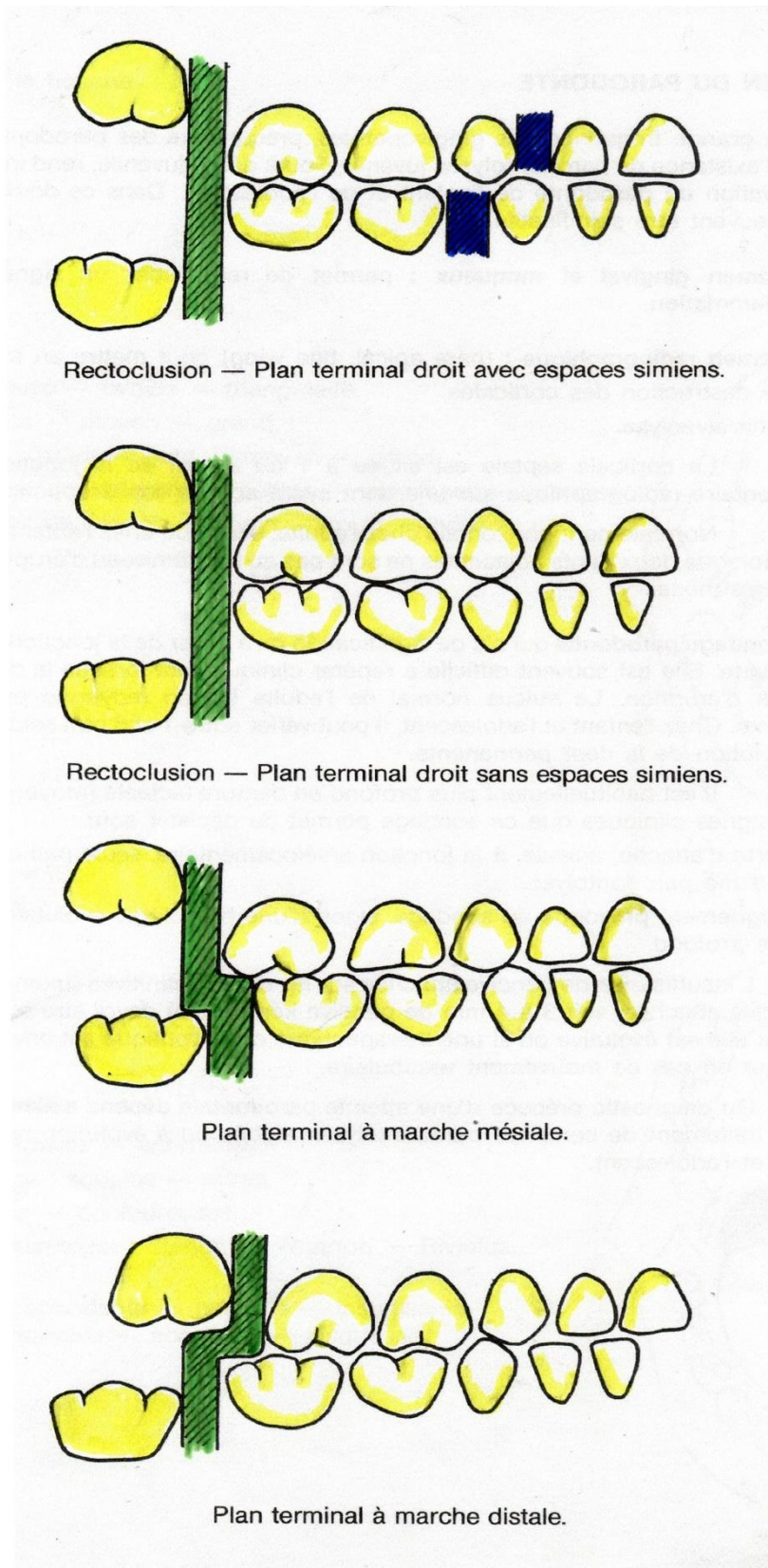


Figure 1 : schéma des différents plans terminaux de Chapman

(source : <http://www.unsof.org/media/o1306/de-0-a-3-ans/html/cours-N10601.html>)

Les rapports inter-arcades normaux en denture permanente sont les suivants.

- Dans le sens sagittal, selon la classification d'Angle en 1907, basée sur les rapports méso-distaux des premières molaires, les rapports molaires sont de classe I (molaire mandibulaire plus mésiale d'une $\frac{1}{2}$ cuspide). Au niveau canin, la canine mandibulaire est plus mésiale d'une $\frac{1}{2}$ cuspide (figure 2). Au niveau incisif, le surplomb et le recouvrement sont en moyenne égaux à 2mm. N.B : en denture temporaire le recouvrement et le surplomb incisif sont plus faibles (Angle, 1907).

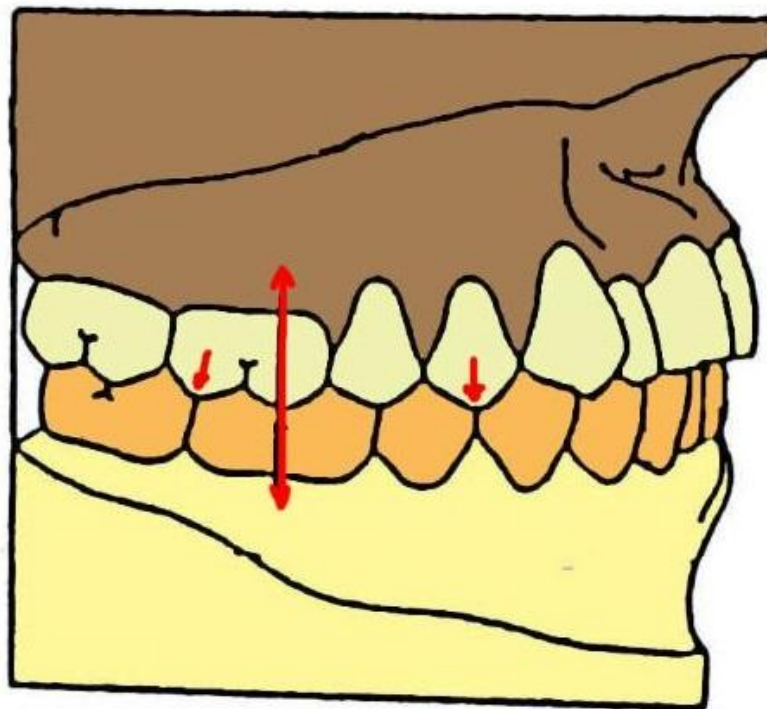


Figure 2 : classe I d'Angle

(source : <http://conseildentaire.com/2013/03/09/occlusion-dentaire-definition-par-le-dr-a-hauteville/>)

D'un point de vue dynamique, le guide incisif doit permettre une désocclusion postérieure en propulsion sans déviation mandibulaire. Lors des mouvements de latéralité, le guide canin ou la fonction de groupe permet une désocclusion des dents postérieures. Le décalage entre occlusion d'intercuspidie maximale

et occlusion de relation centrée doit être strictement sagittal et ne doit pas être supérieur à 1mm (Aubron et Tabet, 2015).

- Dans le sens transversal, au niveau postérieur, les cuspides vestibulaires des prémolaires et des molaires inférieures s'inscrivent dans les sillons correspondants de leurs homologues supérieurs. L'arcade supérieure circonscrit l'arcade inférieure (figure 3).

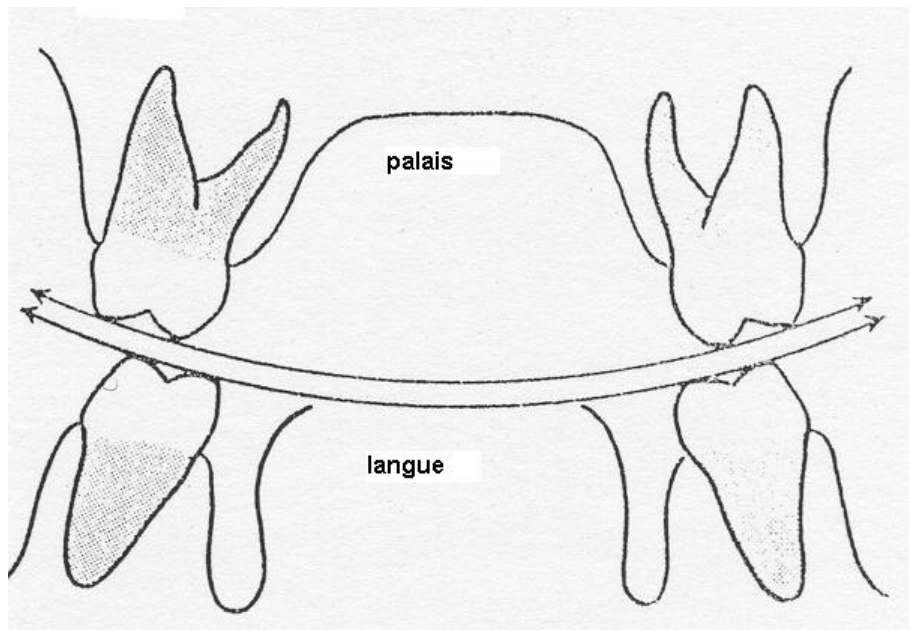


Figure 3 : normocclusion dans le sens transversal

(source : <http://conseildentaire.com/2013/03/09/occlusion-dentaire-definition-par-le-dr-a-hauteville/>)

2.1.2. L'occlusio inversée

2.1.2.1. Occlusion inversée postérieure

Il s'agit d'un trouble de l'occlusion dans le sens transversal localisé au niveau des prémolaires et/ou molaires. Les malocclusions du sens transversal se situent de part et d'autre du plan sagittal médian de la face. Bassigny en 1983 définit ces malocclusions comme des troubles de l'occlusion dans le sens vestibulo-lingual au

niveau des secteurs latéraux (Bassigny, 1983). Ces anomalies sont soit maxillaires, soit mandibulaires, symétriques ou asymétriques. Comme au niveau antérieur, elles peuvent être d'origine alvéolaire, cinétique (latérodéviations mandibulaires) ou squelettique (Moyers, 1988 ; De Almeida et coll, 2012 ; Aubron et Tabet, 2015).

D'un point de vue clinique, cette malocclusion est reconnue lorsque les cuspides vestibulaires des dents supérieures sont linguales par rapport aux cuspides vestibulaires des dents inférieures. En d'autres termes, les cuspides palatines des dents postérieures maxillaires ne sont pas en occlusion avec la fosse centrale des dents postérieures mandibulaires. On peut également remarquer au niveau antérieur une déviation de la ligne médiane inter-incisive (figure 4).

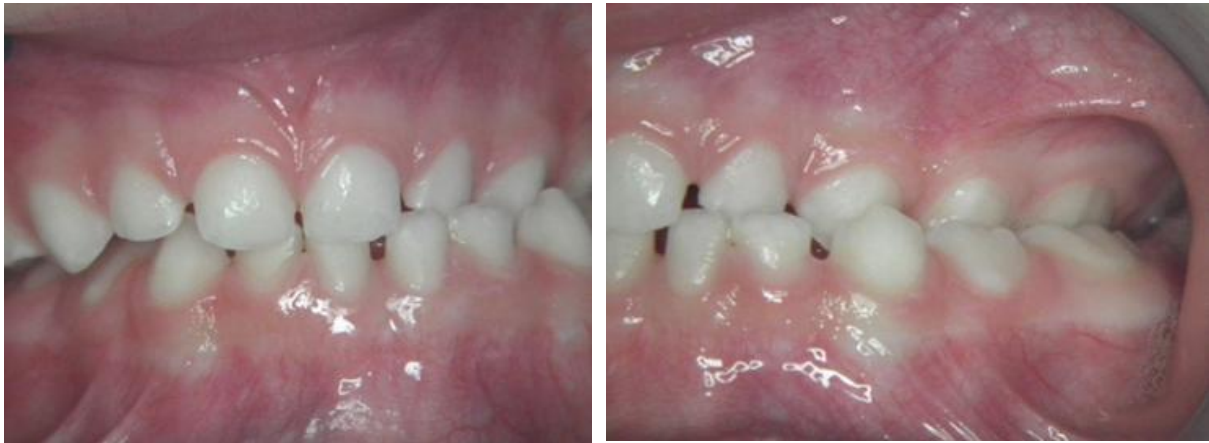
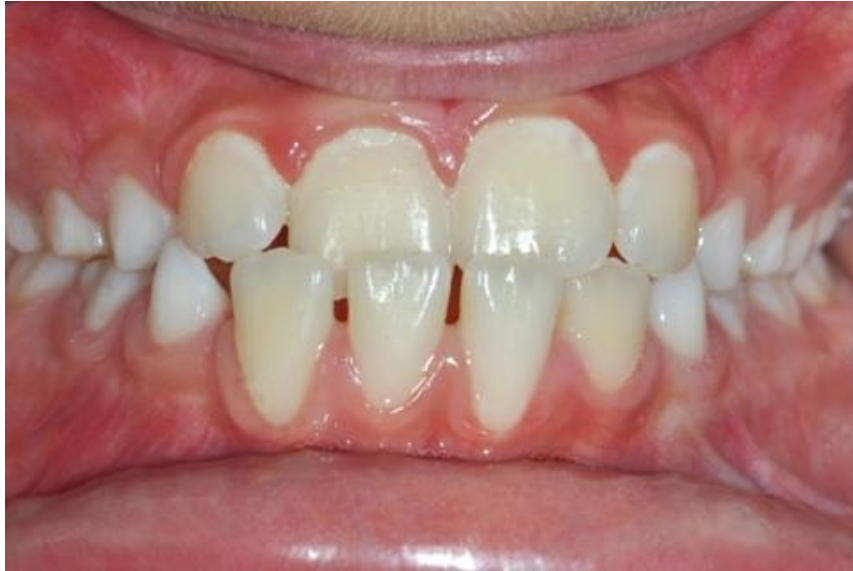
Figure 4 : enfant de 4 ans présentant une occlusion inversée postérieure avec déviation des lignes inter-incisives (source : cas du Docteur Rollet)

2.1.2.2. Occlusion inversée antérieure

Il s'agit d'une inversion du recouvrement des dents dans le sens sagittal, les incisives inférieures sont en avant des incisives supérieures. Dans ce cas, l'overjet est négatif (figure 5). Elle peut toucher une à plusieurs incisives et peut être d'origine alvéolaire, cinétique (proglissement mandibulaire) ou squelettique (Gliedman, 2004 ; American Association of Orthodontists glossary, 2012).

On peut retrouver cette malocclusion chez un enfant se trouvant en classe I d'Angle mais également chez un enfant avec des rapports dentaires de classe III d'Angle ; classe caractérisée par une occlusion mésiale des molaires mandibulaires par rapport aux molaires maxillaires, les molaires mandibulaires dépassant ainsi l'occlusion normale de plus d'une ½ cuspide (Angle, 1907).



*Figure 5 : enfant de 6 ans présentant une occlusion inversée antérieure
(source : cas du Docteur Rollet)*

Dans les deux cas, les occlusions inversées entraînent un verrouillage de l'occlusion pouvant causer une déformation squelettique des maxillaires.

Ces malocclusions peuvent être associées entre elles et à d'autres malocclusions dans les 3 sens de l'espace.

2.1.3. L'interception

Habituellement, on distingue deux phases dans le traitement orthodontique : la phase de traitement précoce (prévention/interception) et la phase de traitement actif (ANAES, 2002).

D'après le dictionnaire des termes d'orthognathodontie, l'interception se dit d'un « traitement intervenant pendant l'évolution d'une maladie ou d'une anomalie, pour empêcher son expression clinique la plus complète. Il s'oppose à un traitement préventif ou prophylactique puisque, par définition, la maladie existe » (SFODF, 2007). Cependant, la prévention et l'interception sont étroitement liées.

Le traitement interceptif doit être réalisé soit en denture temporaire soit en denture mixte. Il a pour but d'arrêter ou de minimiser les désordres alvéolodentaires et squelettiques perturbant la croissance, la fonction, l'esthétique et le psychisme. En d'autres termes, les objectifs principaux de ce type d'intervention sont (Bahreman, 2013) :

- la préparation d'un environnement qui permettra d'améliorer le développement de l'occlusion,
- l'amélioration des fonctions,
- l'élimination ou le contrôle des facteurs environnementaux qui pourraient perturber la croissance normale des arcades,
- la suppression ou la réduction de la durée de la seconde phase du traitement orthodontique,
- diminuer les extractions,
- augmenter la stabilité du cas.

D'après la Société Française d'Orthopédie-Dento-Faciale, la durée du traitement est souvent comprise entre 6 à 18 mois (SFODF, 2008).

Quel est le moment idéal pour commencer l'interception ?

Chaque enfant doit être évalué individuellement, plusieurs facteurs sont à prendre en compte en plus de l'anomalie présente comme l'âge dentaire, les conditions psychiques et sociales, l'état général...

En général, la première évaluation orthodontique doit se faire autour de 5-6 ans, voire même dès 3 ans selon certains auteurs (Vallée, 2012) car près de 70% des enfants présentent déjà des anomalies fonctionnelles (ventilation, déglutition, mastication). La bonne mise en place des fonctions est nécessaire au bon développement de la base du crâne de l'enfant.

En effet, on peut constater que tout patient ayant une ou des dysmorphoses faciales présente également des problèmes fonctionnels associés (Ramachandhra Prabhakar R. et coll, 2014).

Une correction des dents temporaires permettra aux dents successives de faire leur éruption en bonne occlusion.

De plus, depuis 2002, les recommandations de l'Agence Nationale d'Accréditation et d'Evaluation en Santé (ANAES) préconisent un traitement d'interception lorsque se présentent des anomalies susceptibles :

- « de porter atteinte à la croissance de la face ou des arcades dentaires, ou d'altérer leur aspect ;
- de nuire aux fonctions orales et nasales ;
- d'exposer les dents aux traumatismes ;
- d'entraîner des troubles articulaires ».

Aux Etats-Unis, l'AAO (American Association of Orthodontists) en 2012 recommande que « tous les enfants aient une évaluation orthodontique dès l'âge de 7 ans ».

Pourquoi faire une évaluation à 7 ans ?

- L'occlusion postérieure est établie lorsque les premières molaires font leur éruption. A ce moment, il est possible d'évaluer la relation antéro-postérieure et transverse de l'occlusion ainsi que déceler des déviations fonctionnelles.
- Les incisives ont débuté leur éruption et certains problèmes tels que des encombrements, une béance antérieure, des diastèmes et certaines habitudes nocives peuvent être identifiées.

Suite à cet examen précoce, l'AAO précise qu'un traitement interceptif peut alors être bénéfique devant les situations suivantes (classes III, béances, occlusions inversées postérieures et antérieures, habitudes nocives...)

Selon Marie-Josèphe Deshayes, toute perte de symétrie doit être recherchée et traitée avant 6 ans (Deshayes, 2006 ; Jaunet et coll, 2013).

La phase d'interception correspond le plus souvent à une phase dite orthopédique, qui agit sur les bases osseuses et non orthodontique qui consiste à déplacer les dents.

2.2. Prévalence

Les occlusions inversées antérieure et postérieure sont des malocclusions répandues et apparaissent en denture temporaire et denture mixte. De nombreuses études ont été réalisées, en fonction des pays, des origines ethniques, des formes cliniques. La prévalence de l'occlusion inversée postérieure varie entre 7 et 23 %, elle est le plus souvent unilatérale (Thilander and Lennartsson, 2002 ; Dimberg et coll, 2010). La prévalence de l'occlusion inversée antérieure est comprise entre 1 et 12%, elle est la plus élevée dans les pays asiatiques.

Voici quelques résultats obtenus lors de ces études.

- En France, l'étude réalisée en 2000 par Souames et coll. montre que 8 % des enfants âgés de 9 à 12 ans ont une occlusion inversée (Souames et coll, 2000).
- En Allemagne, 8,2 % des enfants âgés de 6 à 8 ans présentent une occlusion inversée postérieure et 3,2% ont une occlusion inversée antérieure.
- Une étude longitudinale réalisée en 2011 chez des enfants suédois suivis de 3 à 7 ans a révélé que la prévalence pour l'occlusion inversée antérieure est la même à 3 ans qu'à 7 ans. Elle est de l'ordre de 1 %. En ce qui concerne l'occlusion inversée postérieure, la prévalence est de 19 % à 3 ans et de 17 % à 7 ans (tableau 1).

Variables	Prévalence (%)	
	3 ans	7 ans
Sens sagittal		
classe I	66	67
classe II	26	28
classe III	9	5
Surplomb		
>4mm	23	17
<0mm	1	1
Sens vertical		
recouvrement <0	50	10
recouvrement >2/3	6	3
Sens transversal		
occlusion inversée unilatérale	13	14
occlusion inversée bilatérale	6	3

Tableau 2 : prévalence des malocclusions à 3 et 7 ans

(d'après Dimberg et coll, 2011)

Selon cette étude (Dimberg et coll, 2011), les auteurs ont également pu constater une correction spontanée de ces malocclusions dans certains cas.

Pour l'occlusion inversée antérieure, on remarque une correction spontanée de la malocclusion présente à 3 ans chez 50% des enfants alors que pour l'occlusion inversée postérieure elle est de 37%.

Même si certaines occlusions inversées en denture temporaire se corrigent spontanément (par exemple, avec la disparition de certaines parafunctions avec l'âge), le pourcentage d'auto-correction n'est pas assez élevé pour justifier une abstention de traitement précoce (Kutin et Hawes, 1969).

Certains auteurs considèrent même qu'il n'y a pas de correction spontanée (Kennedy et Osepchook, 2005).

2.3. Evolution et conséquences sans traitement

Les occlusions inversées postérieures et antérieures peuvent avoir un effet négatif sur le taux et la direction normale de la croissance de la mâchoire.

2.3.1. Evolution et conséquences sans traitement au niveau postérieur

De nombreux rapports (Thilander et Lennartsson, 2002 ; Bahreman, 2013) ont indiqué que certaines anomalies peuvent résulter de la négligence ou de la prise en charge tardive de l'occlusion inversée postérieure.

Ces anomalies du sens transversal (souvent associées à d'autres dysmorphoses) doivent être prises en charge en priorité, corrigées le plus précocement car elles représentent un verrou de croissance (Patti et Perrier d'Arc, 2003 ; Bahreman A., 2013).

⇒ Influence de la croissance dans le sens transversal : quelques rappels

Les modes de croissance sont différents au maxillaire et à la mandibule influençant les mécanismes étiopathogéniques de ces anomalies et leur thérapeutique.

- Croissance du maxillaire (os de type membraneux) : il est appendu à la partie antérieure de la base du crâne et se forme de part et d'autre de la capsule nasale. La croissance est essentiellement assurée par action suturale et dans un second temps par un remodelage périosté (Petrovic, 1979). D'après Bjork, cette suture reste active jusqu'à la fin de la puberté, et s'ossifie progressivement (Bjork, 1955). Cette suture joue un rôle essentiel dans l'apparition des anomalies transversales et dans les possibilités thérapeutiques. Dans les premières années de la vie, elle suit l'augmentation de la largeur basicrânienne qui détermine les dimensions transversales de la partie supérieure de la face. Lorsque cette largeur est fixée, les facteurs fonctionnels deviennent prépondérants et assurent l'activation de la suture palatine médiane qui répond :
 - à l'expansion des fosses nasales et des sinus sous l'effet du flux aérien (importance de la respiration nasale et non buccale),

- aux pressions linguales sur la voûte palatine et les procès alvéolaires maxillaires au repos et lors des diverses fonctions,
- aux forces latérales qui s'exercent sur les dents lors de la mastication.

Selon Melsen, une action orthopédique peut être réalisée sur la suture jusqu'à l'âge de 16 ans pour les filles et 18 ans chez les garçons. Cependant, l'action des différents appareils dépend de l'état de la suture et de sa réponse. Chez le jeune enfant, lorsqu'elle est très active des forces faibles peuvent avoir une action orthopédique (Melsen, 1982).

Lorsque la suture est moins active, les effets dento-alvéolaires augmentent pouvant réduire l'action orthopédique des appareils utilisés. Ceci demande également l'utilisation de forces plus fortes (par exemple : une distraction maxillaire avec fracture de la suture intermaxillaire).

- Croissance de la mandibule (Boileau, 2011) : elle est étroitement liée à la croissance condylienne et à sa croissance sagittale par un phénomène de remodelage. Il n'existe pas de zone de croissance active dans la partie antérieure de la mandibule après l'ossification vers 1 an de la suture incisive. Elle est également guidée par l'environnement (musculature).

La croissance transversale est donc due à la croissance périostée et à l'effet transversal de la croissance sagittale induit par la forme en V du condyle mandibulaire. Ce type de croissance réduit les possibilités thérapeutiques à la mandibule où une action orthopédique stricte n'est envisageable.

L'arcade mandibulaire s'adapte essentiellement à l'arcade maxillaire qui présente beaucoup plus de possibilités thérapeutiques orthopédiques.

Cauhepe décrit avec son équipe que malgré une action du système endocrinien contrôlant le rythme et la quantité de croissance, la morphogénèse et la direction de celle-ci sont assurées par un équilibre entre les groupes musculaires antagonistes et symétriques, notamment la sangle labiojugale et linguale dans le sens transversal (figure 6 et 7) (Cauhepe, 1960).

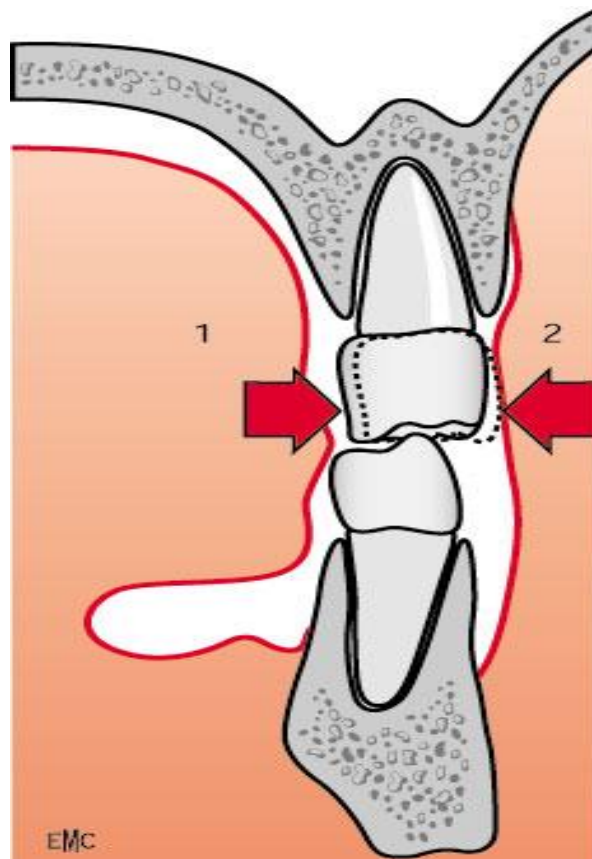
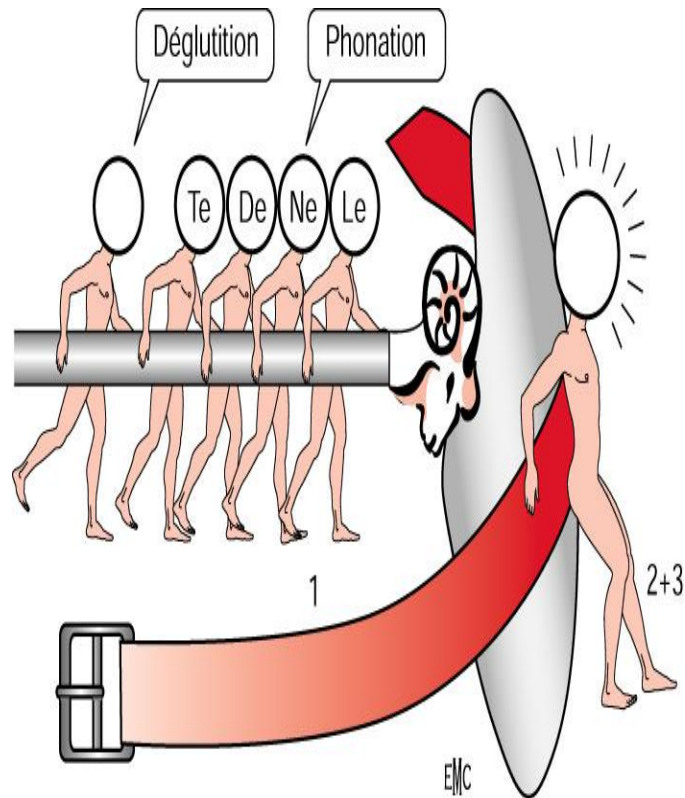


Figure 6 : équilibre fonctionnel entre la langue et les joues
(source : Todorova, 1999)



*Figure 7 : équilibre fonctionnel entre les muscles de la langue, des lèvres et des joues (1 : langue ; 2+3 : lèvres + joues)
(source : Todorova, 1999)*

L'occlusion inversée postérieure unilatérale est la forme clinique la plus fréquente. Non traitée et persistante, elle entraîne des mouvements anormaux de la mandibule, plus particulièrement une rotation mandibulaire du côté de l'occlusion inversée. La mandibule n'est alors pas en position centrée, elle est déviée latéralement et postérieurement avec non correspondance des milieux interincisifs (Lam et coll, 1999 ; Veli et coll, 2011).

Très souvent, on peut parler de latérodéviation mandibulaire associée à cette forme clinique, caractérisée par une disparition de tous les signes rencontrés en intercuspédie maximale lors du passage en relation centrée.

Le déplacement de la mandibule lors du premier contact est dû à une interférence occlusale ou contact défecteur, ou une discordance transversale des arcades maxillaire et mandibulaire (Boileau, 2013).

Afin d'obtenir une occlusion plus confortable, la mandibule se déplace vers un côté dans une position qui permet d'obtenir le plus de contacts entre les dents.

La latérodéviation mandibulaire est la plus nocive par ses différentes répercussions. Le déplacement mandibulaire entraîne une adaptation neuromusculaire suite à la nouvelle position mandibulaire acquise.

Des sollicitations asymétriques sont induites à différents niveaux engendrant des multiples conséquences.

❖ **Conséquences au niveau des muscles masticateurs :**

La mastication physiologique doit être unilatérale et alternée. L'enfant utilise un seul côté pour mastiquer mais alternativement à gauche et à droite.

Lors d'une occlusion inversée postérieure, une mastication unilatérale et non alternée se développe (Rilo et coll, 2007 ; Raymond et Kolf, 2014). L'enfant va alors mastiquer toujours du même côté, du côté de l'occlusion inversée postérieure.

La mastication unilatérale alternée (= physiologique) est caractérisée au niveau musculaire par une activité plus importante des muscles masséters, alors que la mastication de type unilatéral non alternée (= pathologique) utilise plutôt les muscles temporaux (Andrade et coll, 2009).

La mastication unilatérale non alternée utilisant de manière préférentielle les muscles temporaux aurait plutôt des conséquences négatives (Château, 1953), telles que :

- ✓ une mastication insuffisante des aliments,
- ✓ une faible stimulation fonctionnelle et par conséquent un développement osseux mandibulaire plus compromis,
- ✓ une faible abrasion des dents temporaires,
- ✓ des anomalies d'éruption des premières molaires permanentes.

L'électromyographie permet de visualiser l'activité des muscles masticateurs (temporal, masseter) (figure 8).

La mastication, de par sa répétition importante, intervient de façon majeure dans le développement de la sphère orofaciale (Lauret et Le Gall, 2002).

Par conséquence, cette dysfonction entraîne un défaut de croissance qui contrarie la mise en place des dents permanentes.

L'examen de la mastication est donc un temps capital de l'examen orthodontique. Sa sémiologie est représentée par les Angles Fonctionnels et Masticateurs de Planas (AFMP). Ils correspondent à deux angles par rapport à une ligne horizontale obtenus par les mouvements de diduction à droite et à gauche à partir du point inter-incisif inférieur dans le plan frontal.

La mastication à prédominance unilatérale non alternée aura des répercussions au niveau du condyle (le condyle du côté croisé s'épaissit et du côté non croisé, il devient grêle) entraînant un développement asymétrique. Celui-ci favorise à son tour la persistance d'une mastication unilatérale non alternée dominante, créant alors, un véritable cercle vicieux pathogène (De Salvador et Planas, 2010).



Figure 8 : à gauche, électromyographie lors d'une mastication unilatérale alternée

A droite, électromyographie lors d'une mastication unilatérale non alternée

(source : Patti, 2010)

- ❖ **Conséquences au niveau des articulations temporo-mandibulaires** : qui sont en lien direct avec une mastication asymétrique.

Cette déviation peut se manifester de trois manières différentes au niveau du condyle, notamment sur sa position dans la fosse glénoïde :

- le condyle du côté croisé remonte ou reste sur place et le condyle du côté non croisé descend,
- le condyle du côté croisé recule ou reste sur place et le condyle du côté non croisé avance,
- les deux condyles font une translation horizontale transversale.

Ces différentes situations ont des répercussions sur la croissance condylienne qui se fait de manière asymétrique, l'hémi-mandibule grandit plus du côté non croisé (Pinto et coll, 2001 ; Patti, 2010).

Une asymétrie faciale se développe d'où la naissance d'un préjudice esthétique pour le patient (figure 9) (Kwak et coll, 2014).

Ces latérodéviation fonctionnelles pourront si elles ne sont pas précocement interceptées donner des dissymétries structurelles. On aura alors des bases dissymétriques et une musculature conçue pour travailler sur un squelette symétrique. Les procès alvéolo-dentaires devront alors compenser.

Une latérodéviation fonctionnelle se transforme donc en une latérogathie (De Almeida et coll, 2012).

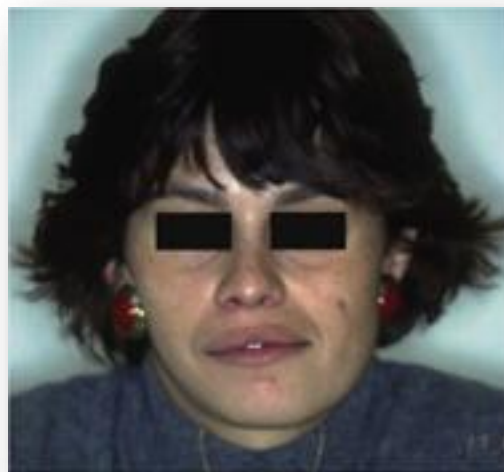
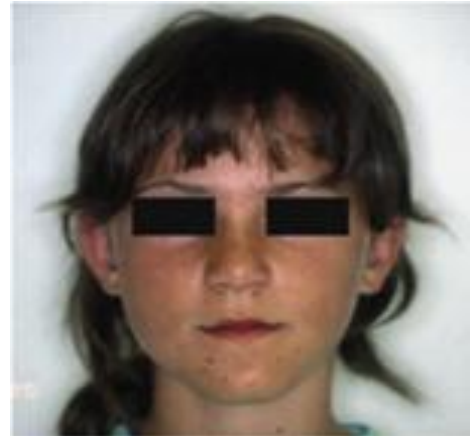
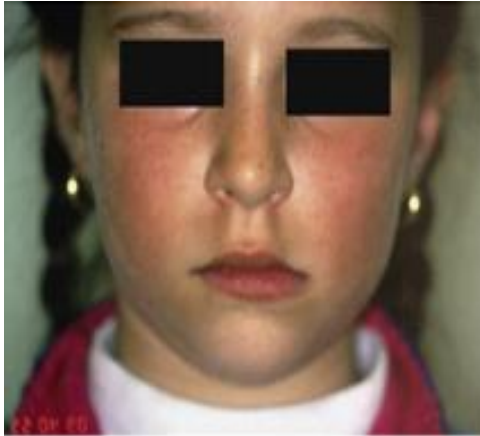Figure 9 : aggravation des signes exobuccaux d'anomalie transversale de face de l'enfance à l'âge adulte (source : Le Gall et coll, 2009)

Les changements occlusaux ont des répercussions sur la position et la forme du condyle.

Un cas clinique est paru en 2005 dans le Journal de l'Association Dentaire Canadienne montrant la position du condyle grâce à des tomogrammes avant et après traitement de cette malocclusion. On peut voir qu'après traitement la position du condyle est de nouveau centrée dans la fosse glénoïde (Kennedy, 2005).

- ❖ **Conséquences au niveau des dents** : des facettes d'usures, plus couramment appelés bruxisme sont découvertes (Tecco et coll, 2010).

- ❖ **Conséquences au niveau du parodonte** : des surcharges occlusales ou traumatismes occlusaux dus aux malocclusions dans le sens transversal vont être un facteur aggravant (mais pas déclenchant) de la maladie parodontale (Massif et Frappier, 2007).
- ❖ **Conséquences au niveau d l'occlusio** : dans certains cas, une occlusion sagittale asymétrique à droite et à gauche est présente (classe II du côté non croisé et classe I de l'autre côté). Le positionnement asymétrique des condyles conduit à une bascule du plan occlusal (figure 10 et 11) (Patti, 2010).

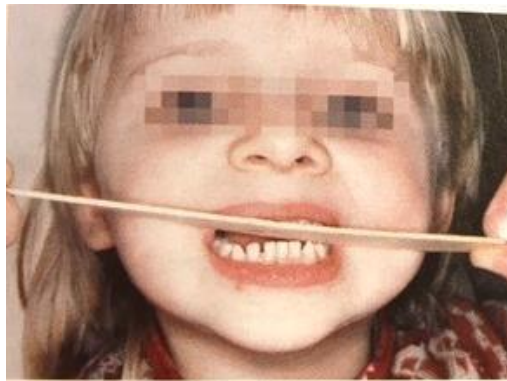
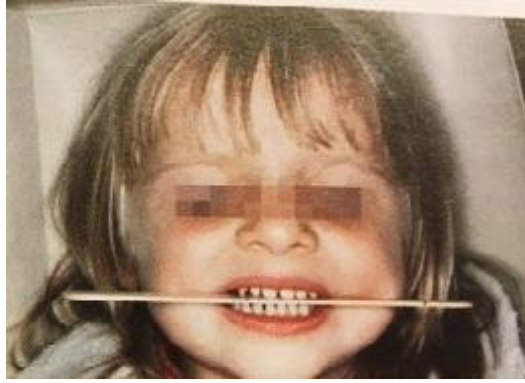
Figure 10 : abaisse langue permettant de visualiser la perte d'horizontalité du plan d'occlusion supérieur (source : Fellus, 2003)



*Figure 11 : horizontalité de l'abaisse langue après correction de la mastication
(source : Fellus, 2003)*

Suite à ces sollicitations, différents symptômes cliniques sont retrouvés chez les patients présentant une occlusion inversée (Andrade et coll, 2009) :

- douleurs musculaires, articulaires,
- troubles posturaux et cervico-rachidiens car l'asymétrie des chaînes musculaires droites et gauches du corps causée par la position décentrée de la mandibule fait vriller la posture pouvant entraîner des douleurs et une scoliose,
- craquements articulaires,
- maux de têtes (Lambourne et coll, 2007),
- troubles psychologiques dus au préjudice esthétique.

Ces signes ne font qu'augmenter avec l'âge.

Les études concernant les risques des occlusions inversées postérieures bilatérales sont moins nombreuses que celles portant sur l'occlusion inversée unilatérale. Cependant, il se pourrait que l'occlusion inversée bilatérale soit également un facteur prédisposant d'asymétrie mandibulaire (Veli et coll, 2011)- en particulier d'asymétrie de volume de la mandibule - et d'asymétrie des condyles (Kiki et coll, 2007).

D'autre part, les occlusions postérieures inversées sont souvent accompagnées d'un maxillaire étroit pouvant entraîner une largeur insuffisante de la voûte maxillaire et un manque de place sur l'arcade, notamment au niveau du secteur antérieur.

Dans certains cas, ces conditions peuvent engendrer une inclusion ou une éruption ectopique des canines et une atteinte radiculaire des dents adjacentes (figure 12) (Bahreman, 2013).

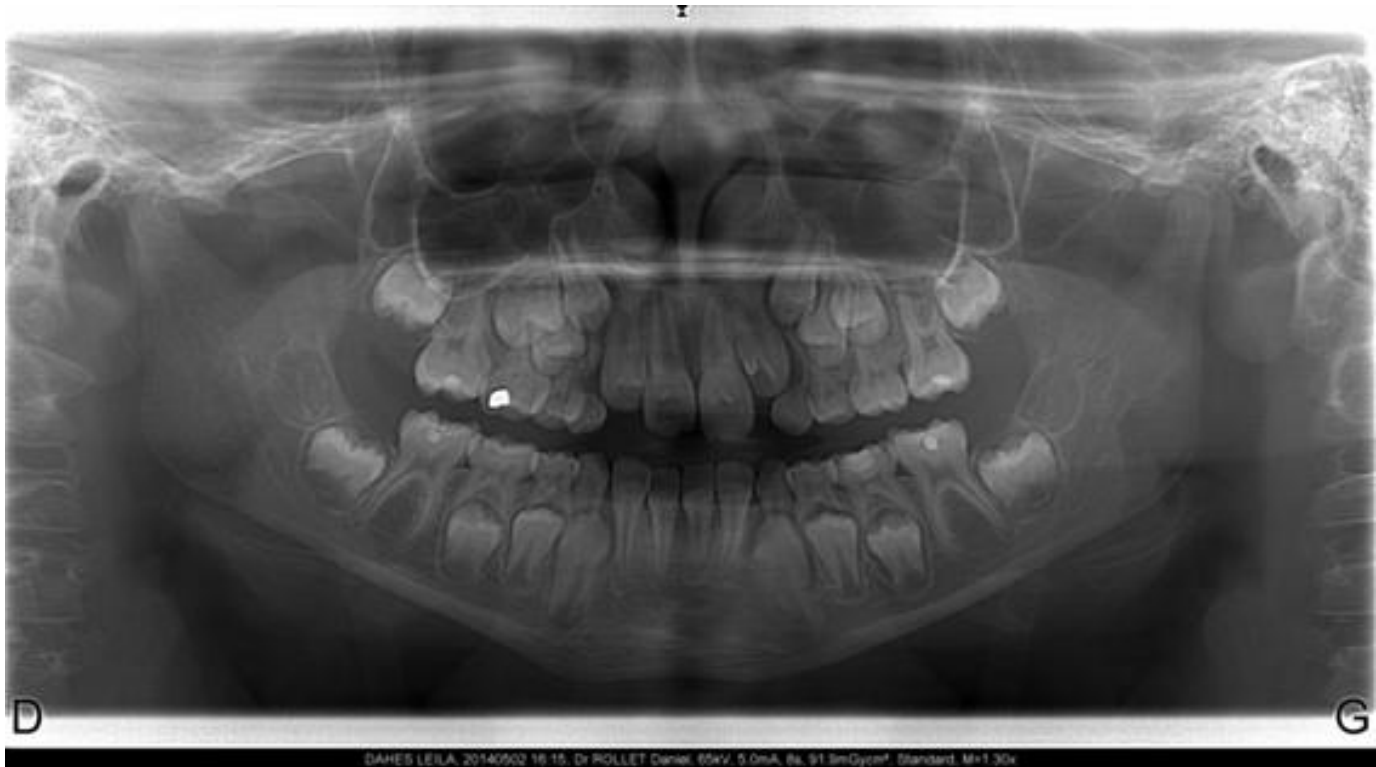

Figure 12 : radiographie panoramique d'un enfant présentant des canines ectopiques

(source : cas du Docteur Rollet)

2.3.2. Evolution et conséquences sans traitement au niveau antérieur

Analogiquement à l'occlusion inversée postérieure, une prise en charge tardive de l'occlusion inversée antérieure peut avoir de nombreuses et sérieuses répercussions étant donné qu'il s'agit également d'un verrou de croissance. Les occlusions inversées antérieures et postérieures présentent de nombreux points communs.

⇒ **Influence de la croissance dans le sens sagittal :**

- Croissance maxillaire : elle se fait vers le bas et l'avant par l'action des sutures obliques (ex : suture zygomatoco-maxillaire). Un remodelage périosté s'effectue également (plus particulièrement au niveau de la tubérosité maxillaire : centre de croissance primaire selon Enlow) (Aknin, 2007).
- Croissance mandibulaire (Enlow, 1996) : vu précédemment, elle se fait essentiellement par le cartilage condylien et par un phénomène de remodelage. Les fonctions vont être un moteur pour la croissance. La quantité de croissance mandibulaire normalement supérieure à celle du maxillaire est un facteur défavorable dans l'évolution de l'articulé inversé antérieur. La croissance mandibulaire continue après la croissance maxillaire (2 ans environ après) et après la fin de la croissance staturale. Cette croissance résiduelle est non négligeable, elle favorise l'aggravation tardive de ces dysmorphoses et provoquent leur récurrence. De plus, Bjork décrit deux types de rotation de la mandibule en fonction de la direction et de la quantité de croissance : rotation antérieure (croissance horizontale) et rotation postérieure (croissance verticale). Une rotation antérieure aggrave le décalage squelettique tandis qu'une rotation postérieure n'aggrave pas le décalage squelettique mais le transforme en dysmorphose verticale.

Comme au niveau postérieur, l'articulé inversé antérieur peut être dû à une anomalie cinétique, dénommée proglissement mandibulaire ou pseudo classe III. L'occlusion inversée dans ce cas résulte d'une anomalie du chemin de fermeture entraînant un proglissement de la mandibule. Un contact prématuré se fait au niveau des incisives, les mettant en bout à bout. Pour obtenir des contacts entre ces dents et mastiquer convenablement, l'enfant avance la mandibule. Si la dysmorphose n'est pas interceptée, l'enfant continue sa croissance qui se produit de manière défavorable. Une prise en charge précoce évite que l'anomalie fonctionnelle se transforme en une anomalie squelettique : prognathie mandibulaire (Regragui et Zaoui, 2009).

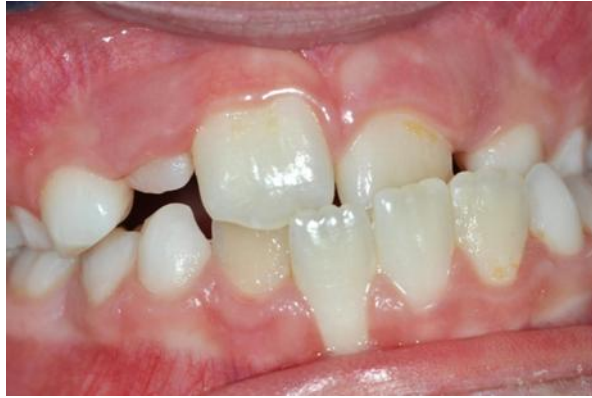La position avancée anormale de la mandibule et l'occlusion inversée antérieure ont plusieurs conséquences à long terme à différents niveaux.

- ❖ **Conséquences au niveau des articulations temporo-mandibulaires (ATM)** : d'après Petit en 1998, l'ATM est en relation intime avec l'occlusion. Une compression du ménisque se fait avec l'avancée du condyle (Zhou et coll, 1999). La mandibule grandit alors de manière asymétrique.

- ❖ **Conséquences au niveau de la mastication** : l'étude d'English et coll. en 2002 a montré que l'efficacité masticatoire était moins importante dans les classes III associées à un articulé inversé antérieur. Le mouvement d'incision est impossible. Sans guide antérieur, le développement facial au niveau des parties antéro-latérales du maxillaire ne se fait pas correctement car ces parties ne sont pas stimulées par les forces occlusales transmises par les apophyses montantes maxillaires (Delaire, 1997). De surcroît, l'absence d'un bon guide antérieur va engendrer des croissances aberrantes de la mandibule au cours de la mastication se traduisant par un abaissement et une avancée excessive des condyles : la mandibule s'allonge alors. Plus la mastication reste pathologique, plus la mandibule s'accroît et moins le maxillaire se développe, contribuant ainsi à aggraver la dysmorphose (Raymond, 2011).

- ❖ **Conséquences au niveau d l'occlusio** : il y a une perte du guidage antérieur. Le guide incisif ne peut pas jouer son rôle ni en propulsion ni en diduction. De plus, la protection canine est inexistante pouvant favoriser les troubles au niveau des ATM (Bahreman, 2013).

- ❖ **Conséquences au niveau du parodonte** : la pression linguale continue d'une langue protrusive et basse sur les faces linguales des incisives inférieures ou un traumatisme occlusal peuvent conduire à des récessions gingivales (figure 12) au niveau des faces vestibulaires du secteur incisif inférieur et des mobilités dentaires. Les patients hyperdivergents présentent le plus souvent un parodonte fin avec peu d'épaisseur osseuse au niveau des racines dentaires en raison des compensations alvéolaires sagittales et verticales (Boileau, 2013 ; Andrade et coll, 2014).



*Figure 13 : récession gingivale au niveau de 41 suite à une occlusion inversée antérieure
(source : cas du Docteur Rollet)*

- ❖ **Conséquences au niveau des dents** : des dommages sont faits au niveau de la face vestibulaire des incisives maxillaires par un phénomène d'attrition (Borrie et Beam, 2011 ; Prakash et Durgesh, 2011). D'après Dawson, pour répondre aux critères occlusaux non satisfaits, les patients développent des moyens de remplacement, l'attrition peut être considérable (Dawson, 1982).

On retrouve les mêmes symptômes cliniques qu'au niveau postérieur (douleurs musculaires, articulaires, maux de têtes, posture...).

Le préjudice esthétique entraîné par cette malocclusion est important à prendre en charge. Il s'agit souvent du principal motif de consultation des parents et/ou de l'enfant. Les signes s'accroissent avec l'âge, de déficient maxillaire l'enfant passe au syndrome prognathique (Boileau, 2013).

L'occlusion inversée antérieure étant souvent dû à une réduction de la circonférence de la partie antérieure du maxillaire, il y a un risque de canines ectopiques (Bahreman, 2013).

2.3.3. Synthèse

Attendre que l'enfant atteigne son pic pubertaire pour débiter le traitement va laisser la dysmorphose s'exprimer et s'aggraver. Comme vu précédemment, il y a un risque que les anomalies alvéolaires et cinétiques évoluent en anomalies squelettiques. La prise en charge de celles-ci sera alors plus longue, plus compliquée, plus onéreuse aboutissant parfois à une intervention chirurgicale (Kurol et Berglund, 1992).

3. Etiologies et formes cliniques

3.1. Etiologies

Les étiologies de ces malocclusions présentent des similitudes et sont souvent dues à un maxillaire étroit mais elles s'expriment de manière différente en fonction de la localisation de la malocclusion (Bahreman, 2013).

Dans les cas d'un maxillaire étroit dans les 3 sens de l'espace, on retrouve souvent à la fois une occlusion inversée postérieure et antérieure.

3.1.1. Etiologies d l'occlusion inversée postérieure

3.1.1.1. Causes générales

- Causes héréditaires et congénitales :

D'après Sorel, la part de l'hérédité semble importante comme celle de l'impact des dysfonctions orofaciales alors que d'après Boileau, il existerait très peu de données concernant le caractère héréditaire des anomalies transversales (Sorel, 2004 ; Boileau, 2011).

Une des étiologies de l'endognathie maxillaire pourrait être une dysharmonie transversale squelettique génétique entre le maxillaire et la mandibule (Patti et Perrier d'Arc, 2003).

Les fentes labio-palatines sont des malformations congénitales, c'est-à-dire présentes dès la naissance. C'est une des malformations les plus fréquentes (1/700 naissances) et les mieux connues du public sous le nom de « bec de lièvre ». Les fentes labio-maxillo-palatines résultent d'une absence ou insuffisance de fusion de la lèvre supérieure, du rebord alvéolaire (la gencive) du maxillaire, du palais osseux et du voile du palais. La fente est unilatérale droite ou gauche, ou bilatérale et peut alors être symétrique ou asymétrique.

Des études (Ricketts, 1956 ; Prudzansky et Aduss, 1964 ; Mazaheri et coll, 1967) ont montré qu'une réparation chirurgicale des fentes labio-palatines produit une réduction généralisée de l'arcade maxillaire.

Une agénésie dentaire est définie selon Bassigny, comme une « anomalie de nombre correspondant à l'absence d'une unité dentaire, en relation avec l'absence du germe correspondant » (Bassigny, 1991).

Les agénésies des incisives latérales maxillaires le plus souvent vont entraîner un rétrécissement des arcades maxillaires (Salimon et coll, 2015).

D'autres syndrômes malformatifs rares engendrent une occlusion inversée postérieure, ils sont souvent associés à une classe III squelettique.

- **Ostéochondrome :**

Il s'agit d'une tumeur bénigne qui peut se former dans n'importe quel os où il y a ossification enchondrale. L'apophyse coronéide et les processus condyliens sont considérés comme les sièges les plus fréquents de l'ostéochondrome dans le squelette facial. Les caractéristiques cliniques de l'ostéochondrome condylien sont les suivantes : asymétrie faciale évolutive, déviation du menton, occlusion inversée controlatérale et une modification de la morphologie du condyle (Rei et Bach, 2014).

- **Dystrophie musculaire : myopathie de Duchenne**

La myopathie de Duchenne, ou dystrophie musculaire de Duchenne, est une maladie génétique provoquant une dégénérescence progressive de l'ensemble des muscles de l'organisme. Des études ont montré une prévalence élevée de malocclusions chez les patients présentant cette pathologie, avec notamment la présence d'occlusions inversées postérieures (Kiliaridis et coll, 1989 ; Morel-Verdebout et coll, 2007).

- **Hypocondylie et/ou hypercondylie :**

On retrouve essentiellement ces étiologies dans les cas de latérogathie mandibulaire.

Il s'agit d'une anomalie de taille des condyles. L'hypercondylie est caractérisée par une hyperactivité de croissance du cartilage condylien qui se manifeste par l'augmentation de volume et de longueur du condyle et inversement pour l'hypocondylie.

On distingue deux types d'hypercondylies soit : primitif (hyperactivité du cartilage de croissance) ou secondaire (adaptation de ce cartilage à des situations de déséquilibres occlusaux et/ou cervico-faciaux) conditionnant par la suite le traitement.

Ces anomalies vont entraîner une déviation latérale de la mandibule (Salagnac, 2008 ; Haroun, 2012).

- **Ankylose temporo-mandibulaire**

L'ankylose osseuse entre les surfaces articulaires condyliennes mandibulaire et temporale entraîne des troubles de la croissance mandibulaire et de l'ensemble de la face d'autant plus important que l'ankylose est précoce. L'origine de ces ankyloses est infectieuse ou traumatique.

Cette pathologie amène souvent à une latérodysmorphose mandibulaire (Salagnac, 2008).

- **Rachitisme :**

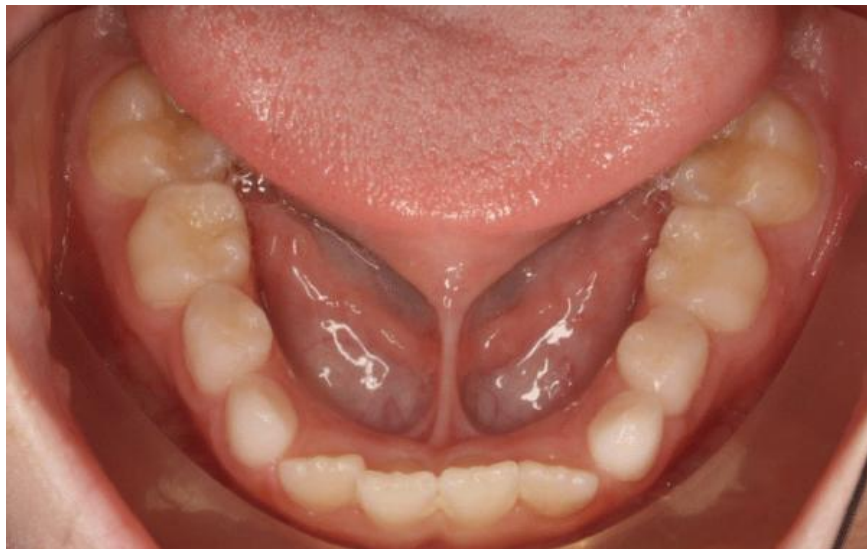Le rachitisme est une maladie de l'organisme en croissance, caractérisée par des anomalies osseuses particulières localisées dans la zone du cartilage de croissance, due à une carence en vitamine D.

Au niveau orthodontique, la pathogenèse du rachitisme hypophosphatémique se traduit par un retard de croissance squelettique, et par un retard de croissance faciale. La croissance du maxillaire est retardée par rapport à la croissance de la mandibule.

Une explication possible a été découverte. Dans les étapes de croissance chez les sujets rachitiques chroniques, la croissance du cartilage du septum nasal semble être plus clairement affectée que la croissance du condyle mandibulaire. Par conséquent, ce maxillaire étroit entraîne des troubles dans le sens transversal (Tracy et Campbell, 1968 ; Kawakami et Takano-Yamamoto, 1997).

3.1.1.2. Causes loco-régionales

- **Persistance prolongée des dents temporaires** entraînant un trouble d'éruption des dents permanentes.
- **rt pr matur d'u ou plusi urs d t s t mpora ir s** : va entraîner une perte d'espace au niveau de l'arcade dentaire si l'espace n'est pas maintenu.
- **Contact prématuré lors du chemin de fermeture** : entraînant une latérodéviation mandibulaire.
- **Macroglossie** : la langue reste positionnée au niveau de l'arcade inférieure empêchant son action stimulatrice sur la croissance du maxillaire.
- **Frein lingual court (ankyloglossie)** : il va empêcher l'élévation de langue de ce fait elle ne joue pas son rôle morphogénétique sur la croissance du maxillaire, celui-ci va rester étroit et ne va pas s'agrandir dans le sens antéro-postérieur et dans le sens transversal (figure 14) (Chateau, 1993).



*Figure 14 : frein lingual court
(source : Huang et coll, 2015)*

- **Obstacles oro-pharyngés** : des végétations et amygdales hypertrophiques vont avoir tendance à fermer l'espace oro-pharyngien en arrière du palais postérieur, l'enfant ne peut donc pas respirer par le nez (figure 15) (Kerr et coll 1989 ; Chevalier et Bonfils, 2011). L'enfant adopte une respiration buccale, ce qui va déplacer la mandibule vers l'avant et empêcher une bonne croissance transversale du maxillaire.

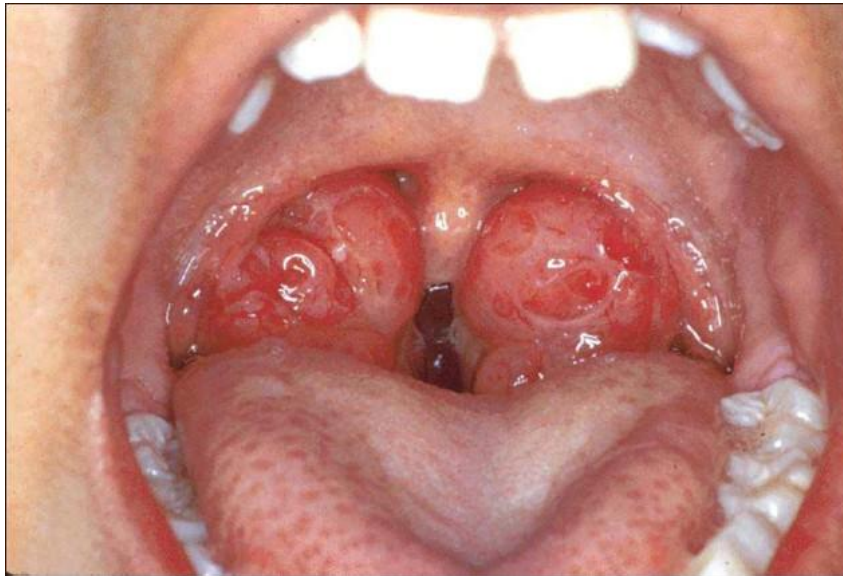


Figure 15 : amygdales hypertrophiques

(source : Verma et coll, 2010)

3.1.1.3. Causes fonctionnelles

Il s'agit d'étiologies communes avec l'occlusion inversée antérieure, c'est pour cela qu'elles seront développées dans la partie 3.1.3.

3.1.2. Etiologies d l'occlusion inversée antérieure

3.1.2.1. Causes générales

- **Causes héréditaires et congénitales :**

Le caractère héréditaire a été largement démontré dans les formes de classe III squelettiques (Vess, 2008 ; Bahreman, 2013). Ces classes III sont essentiellement de deux types : les classes III consécutives à la transmission d'un caractère familial ou racial, et celles liées à des gènes pathologiques conduisant à des syndromes malformatifs (Raymond, 2011).

Lorsqu'il s'agit d'une dysmorphose liée au type ethnique, on retrouve le plus souvent une classe III par brachymaxillie comme c'est le cas dans les populations asiatiques. Cependant, en dehors de cette origine ethnique, et particulièrement dans les populations occidentales, la plupart des brachymaxillies sont d'origine fonctionnelle (cf causes fonctionnelles partie 3.1.3).

Plus fréquemment, les classes III à caractère familial sont des prognathies mandibulaires. L'étude la plus connue est celle réalisée sur la famille Habsbourg (Galipe, 1905 ; Rubrecht, 1910-1930 ; Mayoral, 1933).

De plus, différents grands syndromes vont aboutir au développement d'une classe III squelettique.

- Le syndrome de Crouzon : il associe une craniosténose et une hypoplasie du massif facial supérieur. Cette rétrusion importante du massif facial entraîne un exorbitisme et un inversé de l'articulé dentaire antérieur en classe III d'Angle.
- Le syndrome d'Apert : cette craniosténose est caractérisée comme dans la maladie de Crouzon par un exorbitisme et un articulé inversé antérieur.
- L'achondroplasie : se caractérise par l'association spécifique d'un nanisme micromélique avec des atteintes très caractéristiques de la tête (crâne volumineux, ensellure nasale, micromaxillie).

- La trisomie 21 : un patient atteint de trisomie 21 présente d'un point de vue clinique un hypodéveloppement du maxillaire associé à des agénésies dentaires et une ventilation orale.
 - Les fentes labio-palatines, les séquelles de ces fentes brident le développement du maxillaire.
 - Les agénésies des incisives latérales maxillaires.
- **Troubles endocriniens : acromégalie**
D'après la Société Française d'Orthopédie Dento-Faciale, il s'agit d'une affection de l'hypophyse provoquant un agrandissement antéro-inférieur de la selle turcique. Elle est caractérisée par une hypertrophie de la mandibule aboutissant à une prognathie mandibulaire (SFODF, 2007 ; Gaurav et coll, 2012).
- **Hypercondylie bilatérale (excès de croissance horizontale):**
L'hypercroissance mandibulaire et un allongement mandibulaire sont souvent représentatifs de la prognathie mandibulaire (Haroun, 2012).
- **Dystrophie musculaire : myopathie de Duchenne**
En plus des occlusions inversées postérieures, les études ont également montré la présence d'occlusions inversées antérieures (classe III) chez les patients atteints de dystrophie musculaire.

3.1.2.2. **Causes loco-régionales (Bahreman, 2013)**

- **Persistance prolongée des dents temporaires** entraînant une perturbation de l'éruption des dents permanentes.
- **Retard précoce de l'éruption des dents temporaires** entraînant une perte d'espace au niveau de l'arcade dentaire si l'espace n'est pas maintenu.

- **Traumatismes dentaires :**
 - ✓ au niveau des incisives temporaires qui a conduit au déplacement des bourgeons des dents permanentes,
 - ✓ ou directement au niveau des incisives permanentes causant une luxation et donc un déplacement dentaire.

- **Contact prématuré lors du chemin de fermeture** entraînant un proglissement mandibulaire.

- **Dents surnuméraires ou odontomes :** engendrant le déplacement des dents dans la région antérieure.

- **Frein lingual court, obstacles oro-pharyngés, macroglossie**

- **Mimétismes :** il s'agit d'un trouble comportemental, Pont l'appelle le proglissement d'imitation (Randrianarimanarivo, 2011).

3.1.2.3. **Causes fonctionnelles**

Il s'agit d'étiologies communes avec l'occlusion inversée postérieure, elles seront développées dans la partie 3.1.3.

3.1.3. **Causes fonctionnelles et parafunctions**

Le développement de ces malocclusions est souvent le résultat d'interactions entre la génétique et les facteurs environnementaux (essentiellement fonctionnels).

Moss insiste beaucoup sur l'importance des différentes fonctions (ventilation, déglutition, mastication..), il parle de « matrice fonctionnelle ». Chaque composante osseuse est en rapport avec une ou plusieurs matrices fonctionnelles ; c'est plus particulièrement le cas pour le maxillaire (Moss, 1968).

Les étiologies les plus fréquentes de l'occlusion inversée postérieure seraient d'origine fonctionnelle selon plusieurs investigations (Mc Namara, 2002 ; Kurol et Berglund, 1992).

3.1.3.1. Ventilation

La ventilation buccale chez l'enfant entraîne des dysmorphoses (Souki et coll, 2009). Selon Talmant, la ventilation physiologique doit être exclusivement nasale au repos y compris la nuit pendant le sommeil et ne nécessitant aucune adaptation posturale faciale (Talmant et Deniaud, 2009).

La respiration buccale est un type de respiration acquise, compensatrice d'une obstruction nasale existante ou ayant existée.

Les causes de l'obstruction nasale sont diverses (Elmomani et coll, 2015 ; Abreu et coll, 2008) :

- anatomiques : déviation de la cloison nasale, malformation des cornets...
- traumatiques,
- infectieuses : rhino-pharyngites/sinusites chroniques compliquées ou non par des otites...
- obstruction par un corps étranger,
- allergiques.

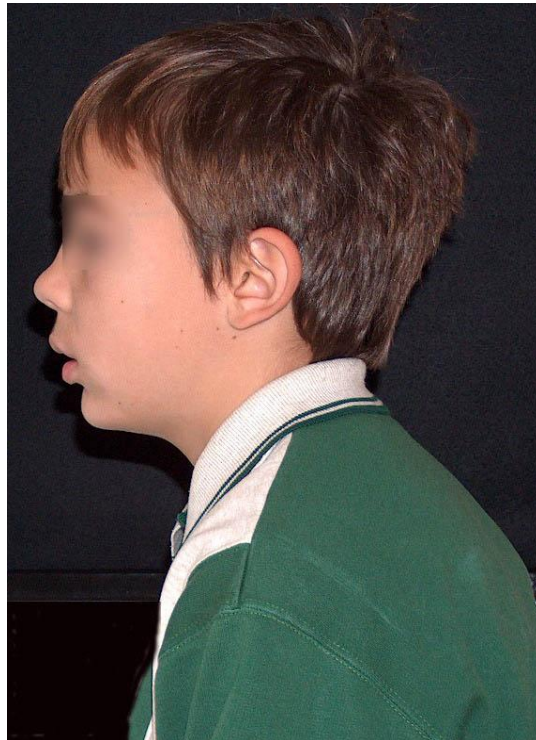De mauvaises habitudes dès la petite enfance vont également engendrer une respiration orale. Par exemple, un défaut d'éducation au mouchage va obliger l'enfant à ouvrir la bouche pour respirer vu que son nez est encombré (Lacout et Deroze, 2009)

Les conséquences morphogénétiques sont les suivantes (Cazzola et coll, 2006) :

- hypodéveloppement des cavités nasales avec une perturbation du flux ventilatoire, avec comme corollaire une hypomaxillie,
- hypodéveloppement de la base maxillaire avec diminution des dimensions transversales de l'arcade (maxillaire en « V »), palais ogival entraînant des articulés inversés,
- syndrome prognathique.

Dans cette situation, il se développe un comportement atypique. La langue prend une position basse et antérieure (n'exerçant pas son rôle de stimulation de la suture palatine). La mandibule s'abaisse, une égression des molaires supérieures est favorisée, une inoclusion labiale s'installe et la posture cervico céphalique est

modifiée. L'enfant prend une posture céphalique en avant et en extension pour pouvoir dégager le carrefour respiratoire (figure 16) (Huggare et Laine-Alava, 1997).



*Figure 16 : posture de tête en hyperextension associée à une respiration orale
(source : cas du Docteur Rollet)*

Il est important de préciser qu'en plus des conséquences morphogénétiques sur le maxillaire, la respiration buccale peut avoir un retentissement sur l'état de santé général justifiant également une prise en charge précoce.

L'enfant dort la bouche ouverte, a un sommeil agité, il ronfle. Il peut alors se développer des hypopnées ou des apnées du sommeil avec un retard pondéral et statural (la sécrétion de l'hormone de croissance pendant la nuit est perturbée).

Il va présenter des symptômes diurnes : céphalées, somnolence, un manque de concentration à l'école (Bruwier et Limme, 2015).

A long terme, des conséquences au niveau cardio-vasculaire, neurologique et psychiatrique peuvent se développer (Vecchierini et Monteyrol, 2013).

3.1.3.2. Déglutition et mauvaise posture de langue

La langue participe à de nombreuses fonctions. Son mode de fonctionnement va conditionner le modelage du maxillaire et de la mandibule (Fellus, 2006).

Son rôle dans la croissance maxillo-mandibulaire a été mis en évidence par Charlier et Petrovic (Charlier et Petrovic, 1969).

La langue, par son action centrifuge, joue sur l'agrandissement de la boîte buccale tandis que les muscles oraux et péri-buccaux la restreignent. Sa position basse a des répercussions sur le développement transversal des rebords alvéolaires (hypodéveloppement du maxillaire, élargissement de la mandibule) et sur la voûte palatine (absence d'appui lingual en position de repos) (figure 17).

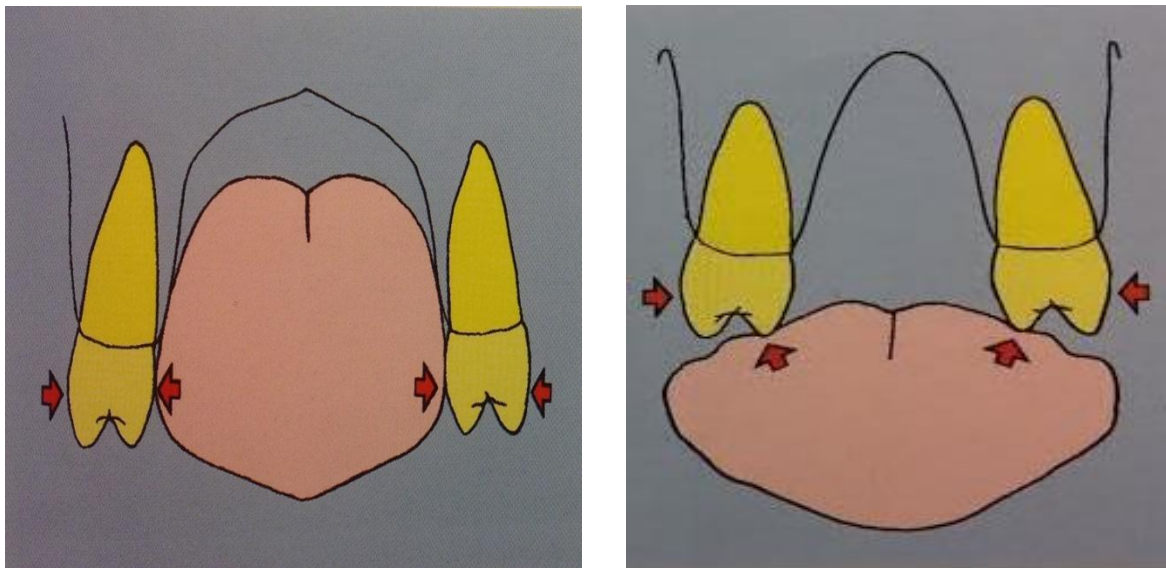


Figure 17 : à gauche, positionnement correct de la langue. A droite, langue basse entraînant un hypodéveloppement maxillaire

(source : Patti et Perrier d'Arc, 2003)

Une déglutition primaire persistante est pathologique, elle est dite atypique après 6-7 ans. Elle se caractérise par une poussée ou une interposition linguale (antérieure et/ou latérale), une absence de contact dentaire et la contraction des muscles des lèvres et des joues. Après l'éruption dentaire vers 4-5 ans, la déglutition évolue : la pointe de la langue se trouve au niveau de la papille rétro-incisive, les arcades dentaires sont en contact et l'activité musculaire faciale est inerte (Landouzy, 2009).

Les étiologies d'une déglutition atypique sont les suivantes (Vaysse, 2015).

- Anatomiques : macroglossie, frein lingual court...
- Dentaire : dents temporaires en ingression, chute précoce des incisives temporaires et retard d'éruption des incisives permanentes,
- Parafonctions : succion du pouce, de la lèvre inférieure, de la langue...
- Dysfonctions de l'articulation temporo-mandibulaire,
- Fentes labio-alvéolo-palatines,
- Manque de maturation neurologique.

La conséquence la plus néfaste de cette dysfonction est apportée par la langue qui est en position basse.

Les répercussions peuvent être diverses.

- Dans le sens transversal : l'absence de stimulation de l'expansion transversale de la voûte palatine lors de chaque déglutition (1500 à 2000 fois par 24 heures) engendre une endoalvéolie antérieure et/ou postérieure maxillaire, un maxillaire en « v » pouvant évoluer en une endognathie.

Le Syndrome de Cauhépé-Fieux résume bien ce qu'on objective chez un patient avec une déglutition dysfonctionnelle. Cauhépé et Fieux (Cauhepe et coll, 1953) ont observé l'association systématique de la déglutition atypique avec :

- ✓ une interposition unilatérale de la langue,
 - ✓ une endoalvéolie maxillaire,
 - ✓ une infraclusion,
 - ✓ une palato-version des dents,
 - ✓ un trouble de la dimension verticale,
 - ✓ une latérodéviation mandibulaire,
 - ✓ un risque d'évolution en latérogathie mandibulaire,
 - ✓ une endognathie maxillaire,
 - ✓ un trouble de l'ATM.
- Dans le sens antéro-postérieur : une pro-alvéolie inférieure se met en place avec un risque d'évolution en prognathie mandibulaire.

3.1.3.3. Mastication

On a vu précédemment dans la 1ère partie que lors d'une occlusion inversée postérieure la mastication est unilatérale et non alternée et va donc maintenir l'occlusion inversée.

L'occlusion est le reflet de l'état du système masticateur.

Avec l'arrivée des molaires temporaires, les mouvements masticatoires se complexifient, se spécialisent et se structurent vers une mastication efficace, de type unilatéral alterné avec symétrie de forme et d'amplitude. L'évolution de la texture des aliments ainsi que les changements de comportement alimentaire vont conditionner les paramètres caractéristiques des cycles masticatoires : en présence d'une alimentation molle ou semi-molle, les cycles sont étroits, de faible amplitude et demandent peu d'énergie musculaire (Limme, 2002).

Les performances masticatrices ne s'exercent qu'en présence d'aliments durs et résistants qui demandent un travail musculaire important. La diminution des sollicitations masticatrices entraîne une absence de stimulation du potentiel de croissance structurelle et peut créer une déficience de croissance morphologique (pommettes effacées, maxillaire supérieur hypodéveloppé..) dans les trois sens de l'espace.

De plus, un réflexe d'évitement est développé chez un patient présentant des douleurs dentaires. L'enfant évite de manger du côté douloureux, une mastication unilatérale non alternée se met en place.

En ce qui concerne, l'occlusion inversée antérieure, la mastication aggrave la dysfonction, l'absence de guidage antérieur ne permet pas un bon développement du prémaxillaire (Raymond, 2011).

3.1.3.4. Phonation

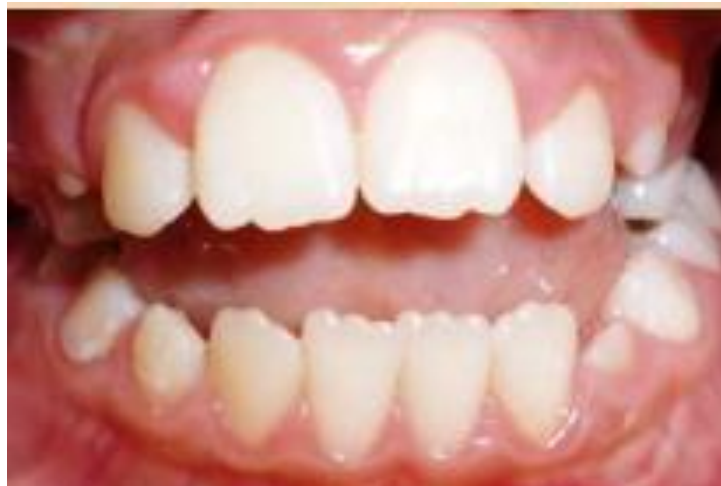Souvent associée à une déglutition atypique, des troubles pour la prononciation de certaines consonnes telles que : J-S-Z-CH mais aussi D-T-N-L peuvent également engendrer des perturbations du sens transversal (Vaysse,2015).

3.1.3.5. Parafonctions

Les comportements de succion non nutritive (d'un doigt, tétine, doudou) sont considérés comme normaux chez les nourrissons et chez les jeunes enfants. Toutefois, la persistance de ces comportements après 4 ans peut avoir des conséquences sur le développement des structures orofaciales et de l'occlusion (Lupi-Péruguiet et coll, 2015).

L'étude longitudinale de Vázquez-Nava et coll. en 2006 a montré que l'habitude de succion non nutritive était un facteur de risque important dans la malocclusion inversée postérieure (Vázquez-Nava et coll, 2006).

De plus, dans ce cas, une anomalie du sens vertical, telle que la béance antérieure pourra s'ajouter à une occlusion inversée (figure 18) (Duncan et coll, 2008).



*Figure 18 : occlusion inversée et béance antérieure chez une enfant de 11 ans
prenant encore la tétine*

(source : Lupi-Reguier et coll, 2013)

3.2. Formes cliniques

3.2.1. Occlusion inversée postérieure

3.2.1.1. Anomalies dentaires

Il s'agit le plus souvent d'un articulé inversé localisé à une voire deux dents. Lorsqu'il y a persistance d'une dent temporaire, une éruption décalée de la dent permanente va entraîner ce type de malocclusion.

3.2.1.2. Anomalies cinétiques (= latérodéviation mandibulaire)

Comme vu précédemment, cette anomalie cinétique est marquée par une disparition de la latérodéviation lors du passage de l'occlusion d'intercuspidie maximale en relation centrée.

Le déplacement de la mandibule est dû soit à :

- une interférence occlusale (usure insuffisante des dents temporaires notamment de la canine, obturation iatrogène..),
- une discordance des arcades maxillaire et mandibulaire.

Ce type de dysmorphose peut évoluer en latérogathie.

3.2.1.3. Anomalies alvéolaires

3.2.1.3.1. Endoalvéolie maxillaire (ANAES,2002)

L'endoalvéolie maxillaire est une anomalie morphologique du sens transversal caractérisée par une inclinaison linguale de l'un ou des deux secteurs latéraux maxillaires, modifiant la courbe de Wilson.

- **Endoalvéolie maxillaire symétrique avec occlusion inversée unilatérale et latérodéviation (figure 18)**

A l'examen clinique, on remarque une déviation des milieux inter-incisifs.

Cette forme clinique est souvent associée au syndrome de Cauhepe et Fieux.

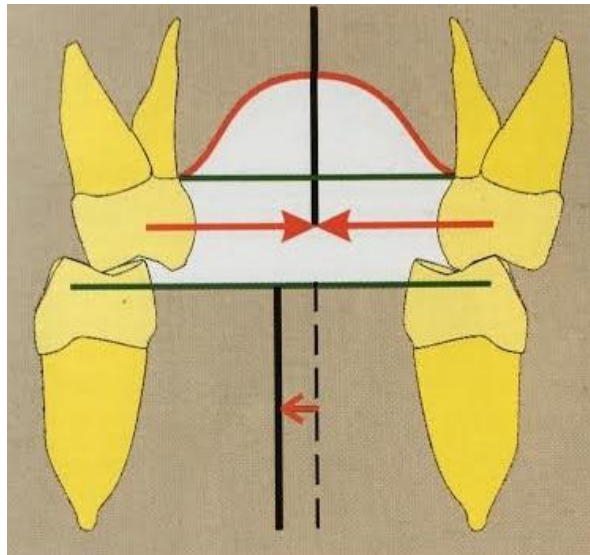


Figure 19 : endoalvéolie maxillaire unilatérale avec latérodéviation mandibulaire
(source : Patti et Perrier d'Arc, 2003)

- **Endoalvéolie maxillaire symétrique avec occlusion inversée bilatérale (figure 19) :**

Il n'existe pas de latérodéviation mandibulaire, donc pas de déviation des milieux inter-incisifs. Cette anomalie est rare et est difficile de différencier de l'endognathie.

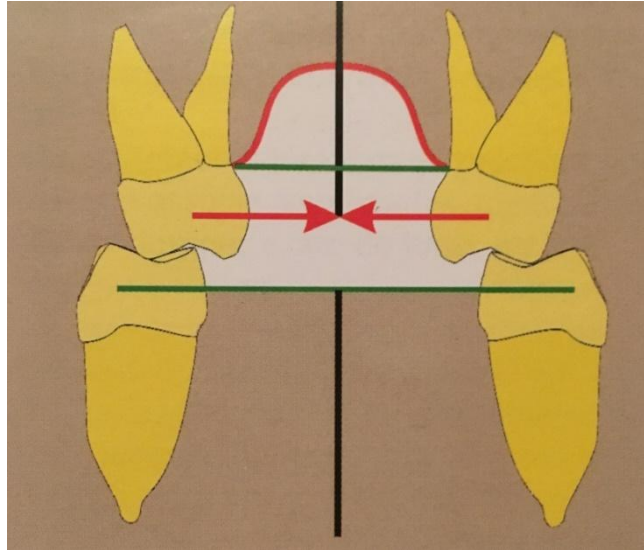


Figure 20 : endoalvéolie maxillaire bilatérale sans latérodéviation mandibulaire

(source : Patti et Perrier d'Arc, 2003)

- **Endoalvéolie asymétrique maxillaire avec occlusion inverse unilatérale**

C'est un développement asymétrique du maxillaire n'entraînant pas de troubles cinétiques de l'occlusion (pas de latérodéviation). A l'examen clinique, on relève une coïncidence des milieux inter-incisifs.

3.2.1.3.2. Endoalvéolie mandibulaire

C'est une anomalie de très faible fréquence, caractérisée par une linguoversion des secteurs latéraux inférieurs. Elle peut aller jusqu'à une inoclusion latérale totale dans les cas graves.

3.2.1.3.3. Exoalvéolie maxillaire

Il s'agit d'une anomalie du sens transversal se traduisant par une inclinaison vestibulaire des secteurs latéraux.

Localisée à une ou deux dents, cette dysmorphose est rarement totale (syndrome de Brodie).

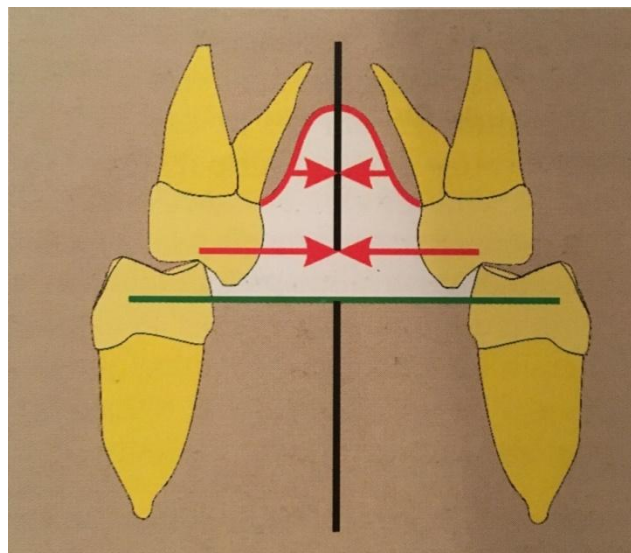
La mandibule, étriquée et petite, présente souvent une déviation du chemin de fermeture.

3.2.1.4. Anomalies squelettiques

L'anomalie squelettique retrouvée est l'**endognathie maxillaire** (figure 20), qui peut être dans certains cas l'évolution d'une endoalvéolie en cas de non prise en charge précoce.

L'endognathie maxillaire correspond à une diminution du volume des maxillaires, principalement dans le sens transversal, associée à une inclinaison normale des procès alvéolaires latéraux. Elle est le plus souvent symétrique, l'occlusion inversée est bilatérale. Le chemin de fermeture mandibulaire est droit.

Elle peut être isolée ou s'intégrer dans un contexte d'hypodéveloppement du maxillaire (classe III).



*Figure 21 : endognathie maxillaire
(source : Patti et Perrier d'Arc, 2003)*

Plus rarement, on peut retrouver une exognathie maxillaire (syndrome de Brodie ou occlusion en ciseaux) ou une endognathie mandibulaire.

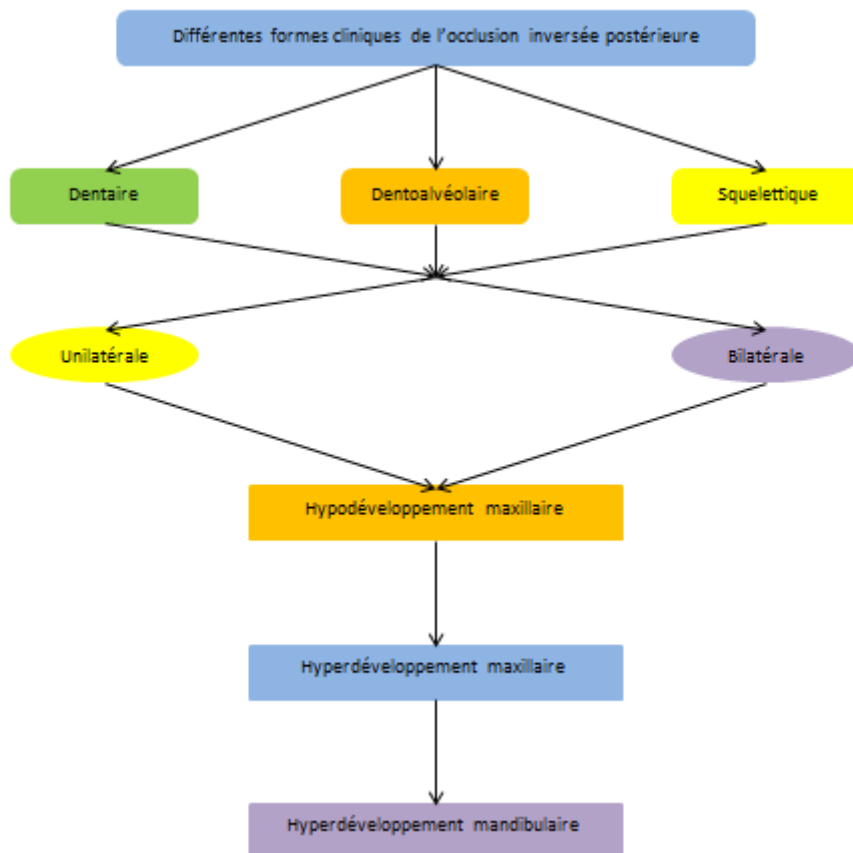


Figure 22 : variations de l'occlusion inversée postérieure
(source : d'après Bahreman, 2013)

3.2.2. Occlusion inversée antérieure

3.2.2.1. Anomalies dento- alvéolaires

Il s'agit d'une malocclusion dentaire due à un mauvais positionnement des dents. La dysmorphose est localisée à la zone alvéolaire antérieure. Elle implique une version d'une ou plusieurs dents mais n'atteint pas l'os basal (Prakash et Durgesh, 2011).

On peut rencontrer :

- une palatoversion des incisives supérieures,
- une vestibuloversion des incisives inférieures.

Dans ces deux cas, l'inversion des rapports incisifs donne l'illusion d'une classe III mais en réalité les rapports molaires sont en normocclusion (classe I) (Raymond, 2011).

Il existe différentes étiologies associées à cette forme clinique mais la plus fréquente est la persistance prolongée de dents temporaires (dents anciennement traumatisées ou dévitalisées) perturbant l'éruption des dents définitives.

3.2.2.2. Anomalies cinétiques (=proglissement mandibulaire)

Cette anomalie cinétique est caractérisée par une occlusion inversée de plusieurs dents dans le secteur antérieur. Il s'agit d'une position trop antérieure de la mandibule en occlusion d'intercuspidie maximale par rapport à la relation centrée. Elle est également appelée pseudo-prognathisme mandibulaire, elle simule une classe III. L'absence de prise en charge précoce pourra évoluer en classe III squelettique (Patti et Perrier d'Arc, 2003 ; Le Gall, 2009).

Ce proglissement mandibulaire peut être dû :

- à une perte prématurée d'incisives temporaires supérieures,
- à une proalvéolie des incisives inférieures/rétroalvéolie des incisives supérieures,
- à des contacts prématurés dentaires (incisives/ canines temporaires),
- à des mimiques,
- à une obstruction des voies aériennes supérieures obligeant l'enfant à proglisser pour dégager le carrefour aéro-pharyngé.

Le diagnostic différentiel avec la prognathie mandibulaire vraie est important à réaliser.

3.2.2.3. Anomalies squelettiques (=classes III squelettiques) (Boileau et Duhart, 2014)

On distingue différentes formes squelettiques selon la localisation de la malocclusion (origine maxillaire, mandibulaire ou les deux).

- **Prognathie mandibulaire** : elle est caractérisée par un hyperdéveloppement de la mandibule. Cette forme clinique est principalement d'origine héréditaire.
- **Brachymaxillie** : Delaire a montré dans une étude multicentrique qu'il s'agissait de la forme clinique la plus rencontrée. Elle est le résultat d'un sous-développement du maxillaire tridimensionnel. Dans le sens transversal, on remarque très souvent une endognathie maxillaire ou une endoalvéolie avec une occlusion inversée. Lors du mouvement de fermeture mandibulaire, un proglissement mandibulaire peut être parfois associé. L'origine de cette dysmorphose est le plus souvent due à un défaut des matrices fonctionnelles.
- **Brachymaxillie et prognathie mandibulaire associées** : cette forme clinique va aggraver la dysmorphose et va conduire à un traitement plus compliqué.

4. Diagnostic de l'occlusion inversée

4.1. Anamnèse

Une anamnèse doit en premier lieu recueillir toutes les informations afin d'affiner le diagnostic et d'optimiser la prise en charge du patient (Lejoyeux, 2011 ; Lopez et coll, 2014).

Les éléments suivants doivent être enregistrés :

- motif de consultation (lorsque la découverte n'est pas faite par l'omnipraticien),
- historique médical et dentaire ; en particulier les pathologies de la sphère ORL, allergies et les pathologies générales avec les répercussions directes sur la croissance cranio-faciale (troubles hormonaux, traumatismes...),
- antécédents familiaux ; recherche du caractère héréditaire de la dysmorphose,
- habitudes de vie (type d'alimentation, existence de parafonctions),
- niveau psycho-affectif de l'enfant et sa motivation ainsi que celle des parents.

4.2. Examen clinique

4.2.1. Examen des fonctions oro-faciales

4.2.1.1. Ventilation

Les signes de ventilation orale sont explorés grâce à l'anamnèse (antécédents, allergies, ronflements, troubles du sommeil...) et à l'examen clinique (Sabouni, 2008 ; Boileau, 2011 ; Aragon et Rotenberg, 2015).

Le diagnostic de ventilation buccale est confirmé par une série de tests et d'examens complémentaires.

- **Le test du miroir de Glatzel** pour évaluer la perméabilité des narines. Il mesure la surface de buée sur un miroir à l'expiration.
- **Le test de Rosenthal** pour déterminer la capacité du sujet à ventiler par le nez. L'enfant doit effectuer 15 cycles d'inspiration/expiration la bouche fermée. L'enfant est respirateur buccal s'il ouvre la bouche avant la fin de l'exercice ou s'il est essoufflé à la fin de l'exercice.

- **Le test de Gudín** pour explorer le réflexe narinaire. Le praticien pince les narines de l'enfant (ayant la bouche fermée) pendant deux secondes puis il observe les ailes du nez après relâchement. Si le nez reste pincé, ce test met en évidence une hypotonie des muscles dilatateurs.
- **Autres tests moins fréquents** : manœuvre de Cottle, aérophonoscopie... plutôt réalisés par l'ORL.

4.2.1.2. Déglutition et position de langue

On recherche lors de l'examen clinique la présence des signes caractéristiques d'une déglutition atypique.

Le praticien demande à l'enfant d'avaler sa salive ou une gorgée d'eau. La déglutition est incorrecte si il y a une contraction de la musculature péribuccale est essentiellement le muscle orbiculaire des lèvres et le muscle carré du menton. Le praticien écarte légèrement les lèvres avec 2 doigts en fin de déglutition et regarde également s'il y a une interposition de la langue entre les arcades. Cette observation est menée sur plusieurs déglutitions espacées de période de repos (Couture et coll, 1997 ; Boileau, 2011).

La contraction de la sangle oro-labiale n'est pas toujours présente car certains patients utilisent les muscles du plancher pour mettre leur langue en appui sur les arcades (Fournier, 1994).

Une autre technique est mise en évidence par Landouzy. Elle consiste à placer les dents et les lèvres dans la position physiologique de la déglutition salivaire normale et à maintenir cette position au cours d'une déglutition. Pour cela, le praticien demande à l'enfant de serrer les dents et de joindre les lèvres sans les serrer. Il maintient cette position en plaçant une main sur le sommet du crâne et l'autre sur la pointe mentonnière de manière à interdire toute désocclusion au moment de la déglutition. Si la fonction est normale, le patient ne présente pas de difficultés à rester dans cette position (Landouzy, 2009).

4.2.1.3. Mastication

Après avoir interrogé le patient et les parents sur les habitudes alimentaires, la mastication peut être explorée de différentes manières (Boileau, 2011) :

- en observant la mastication d'un chewing-gum,
- en mesurant la valeur des Angles Fonctionnels Masticateurs de Planas (AFMP) (figures 22 et 23) ; une différence entre les AFMP droit et gauche signe une mastication unilatérale dominante du côté de l'angle le plus faible. La valeur de ces angles traduit aussi l'usure dentaire due à la mastication, plus elle est élevée, plus l'abrasion est faible. Elle varie en fonction de l'âge. Vers 4 ans, les dents temporaires présentent peu d'usure, les AFMP sont importants et verticaux. Vers 6 ans, les dents sont abrasées et les AFMP sont plus horizontaux, voire quasi nuls. Vers 10 ans, l'apparition des cuspides entraîne des AFMP plus élevés et qui redeviennent plus verticaux. Puis avec l'âge les AMFP se réduisent compte tenu de l'abrasion physiologique des incisives et molaires

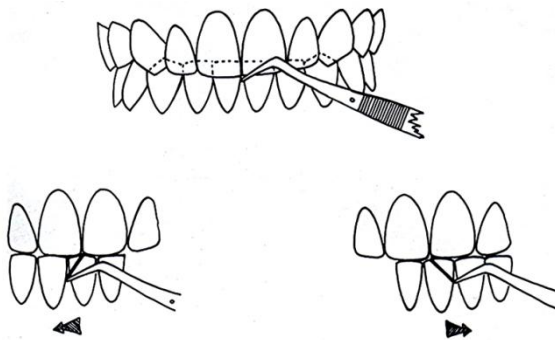


Figure 23 : mesure des AFMP à l'aide du bout d'une précelle placée entre les incisives mandibulaires et le maintenir lorsque la mandibule passe de l'OIM à la position de bout à bout latéral, d'un côté puis de l'autre (source : Planas 2006)

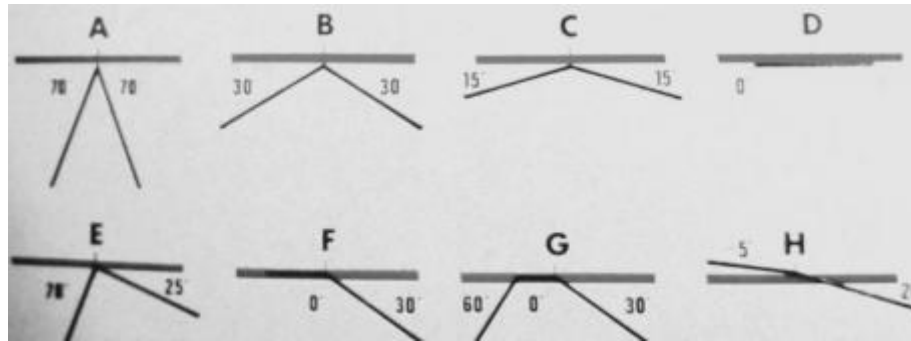


Figure 24 : exemple de mesures des AFMP. Le schéma A représente une mastication unilatérale alternée sur dents très cuspidées. Les schémas B, C et D représentent également une mastication unilatérale alternée mais sur des dents plus ou moins usées.

La mastication à prédominance unilatérale est représentée dans les schémas E, F et G.

(source : Planas, 2006)

4.2.2. Examen exobuccal

4.2.2.1. Examen exobuccal de l'occlusion inversée postérieure

L'examen clinique exobuccal apporte peu d'informations, la position des bases osseuses et des procès alvéolaires étant totalement masquée par les tissus mous.

L'observation du visage permet cependant de mettre en évidence des éléments pouvant accompagner un hypodéveloppement transversal du maxillaire (Boileau, 2013) (figure 24).

Ces éléments sont les suivants.

- La typologie du patient : les insuffisances de développement transversal sont plus fréquentes chez les sujets dolichofaciaux (sujets avec une augmentation de la hauteur de l'étage inférieur de la face).
- La ventilation buccale : on peut repérer les signes éventuels de ventilation buccale. Les enfants présentent souvent un faciès particulier appelé faciès

adénoïdien caractérisé par une inocclusion labiale, un nez pincé, des lèvres sèches, des cernes et un visage pâle.

- L'examen du sourire : lors du sourire, des zones d'ombres appelées corridors sombres sont représentatives d'une arcade maxillaire étroite.
- Une asymétrie faciale étant souvent la conséquence d'une latérodéviat ion mandibulaire. Un non alignement des points ophryon, sous-nasal, labial supérieur/inférieur et menton peut souligner une asymétrie faciale.
- Le parallélisme des lignes remarquables: ligne biophryaque, bipupillaire, bicommissurale est également à observer.



Figure 25 : photos exo-buccales d'une enfant de 7 ans présentant une occlusion inversée postérieure

(source : cas du Docteur Liquière)

L'observation de la posture générale est importante, celle-ci étant en lien avec la posture crano-cervicale et peut être significative de certaines dysfonctions (exemple : respiration buccale) (Lopez et coll, 2014).

Un examen des articulations temporo-mandibulaires doit être aussi réalisé afin de dépister d'éventuelles anomalies (douleurs, claquements...).

4.2.2.2. Examen exobuccal de l'occlusion inversée antérieure

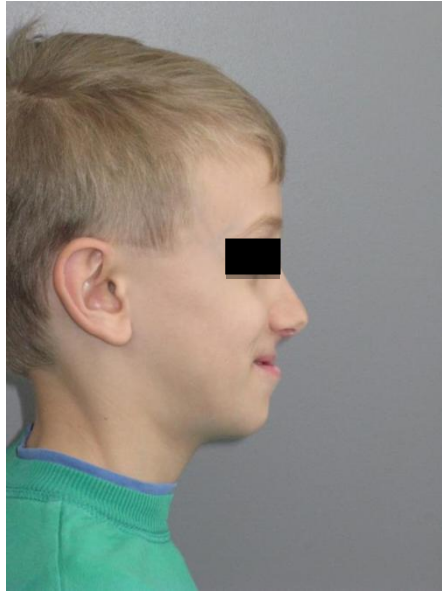Cette anomalie bien que sagittale, présente certains signes révélés par l'examen de face :

- aplasie de la face supérieure surtout localisée au niveau malaire particulièrement retrouvée lors d'une brachygnathie maxillaire avec des pommettes peu marquées,
- prochéilie de la lèvre inférieure,
- projection de l'éminence mentonnière (caractéristique non retrouvée dans les formes cliniques alvéolaires).

Les principales caractéristiques de cette dysmorphose sont mises en évidence de profil (figure 25) :

- profil général plat ou concave,
- ouverture de l'angle naso-labial,
- inversion des rapports labiaux ; la lèvre supérieure semble « avalée » par la lèvre inférieure,
- nez souvent petit,
- angle goniale ouvert.

Ces caractéristiques sont essentiellement présentes dans les vraies classe III. Lorsqu'il s'agit d'une occlusion inversée d'origine dentaire, le profil est généralement normal (Bahreman, 2013).



*Figure 26 : photo de profil d'un enfant présentant une occlusion inversée antérieure
(source : cas du Docteur Liquière)*

En position de repos (absence de contact dentaire), on note une diminution des signes exo-buccaux, uniquement dans le cas de proglissement mandibulaire (Le Gall et coll, 2009).

Comme pour l'occlusion inversée postérieure, on examine la posture et les articulations temporo-mandibulaires.

4.2.3. Examen endobuccal

4.2.3.1. Examen des muqueuses et des tissus mous

De nombreux éléments doivent être observés car ils peuvent être signes de dysfonctions :

- une gingivite marginale antérieure qui peut être significative d'une ventilation buccale,
- une position basse de la langue,
- une brièveté du frein lingual,
- des amygdales hypertrophiques,

- des caractéristiques des muqueuses palatines (des papilles bunoïdes marquées sont un signe pathognomonique de déficit du sens transversal).

4.2.3.2. Examen endobuccal de l'occlusion inversée postérieure

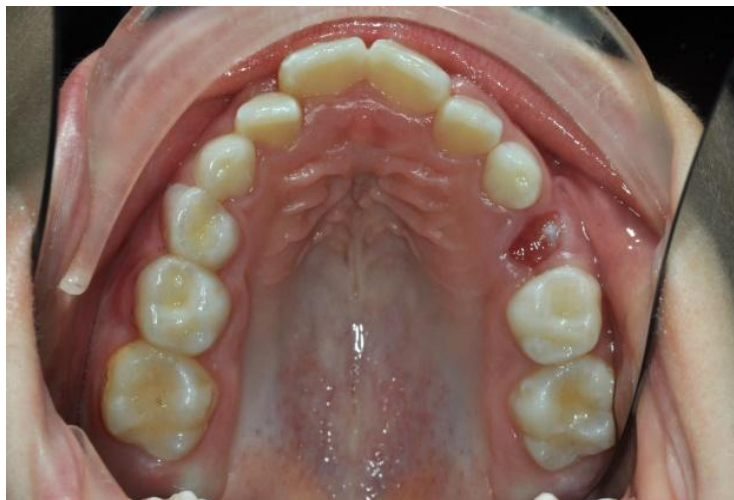4.2.3.2.1. Examen dentaire

➤ Intra-arcade

L'examen clinique endobuccal intra-arcade doit porter sur plusieurs points.

Tout d'abord, il faut analyser la forme d'arcade. Une arcade maxillaire étroite contraste avec une arcade mandibulaire souvent bien développée.

La forme de l'arcade maxillaire est caractéristique, souvent en forme de V, de lyre ou de U étroit (figure 26). On retrouve souvent associé à cette forme d'arcade, une voûte palatine profonde et étroite étant le plus souvent signe d'une endognathie (Sorel, 2004).



*Figure 27 : arcade maxillaire étroite associée à une occlusion inversée postérieure
(source : cas du Docteur Rollet)*

Après observation de la forme de l'arcade maxillaire, il faut étudier sa symétrie afin de définir la forme clinique. Izard a mis en place un indice qui définit une arcade à partir de sa longueur et de sa largeur (Morgon et Béry, 2008).

L'analyse intra-arcade repose également sur l'appréciation de l'orientation des procès alvéolaires et la courbe de Wilson (Boileau, 2013 ; Aragon et Rotenberg, 2015).

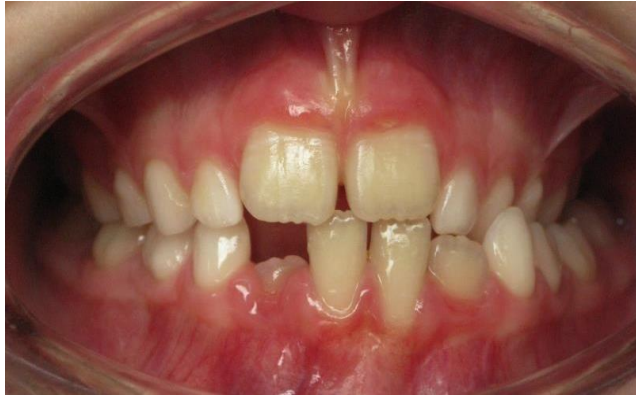L'inclinaison des procès alvéolaires va permettre de différencier une anomalie basale d'une anomalie alvéolaire. Une inclinaison coronopalatine signe une endo-alvéolie alors que dans les endognathies maxillaires, les procès alvéolaires sont droits ou légèrement inclinés en vestibulaire pour essayer de compenser le décalage transversal basal. Ce signe est conforté par l'observation de la courbe de Wilson, courbe qu'Orthlieb définit comme l'ensemble des courbes reliant les cuspidés vestibulaire et linguale de deux dents homologues d'une même arcade (Orthlieb et coll, 2013). Si la courbe est plate ou inversée, cela signifie un déficit du développement du sens transversal.

Il est aussi important de regarder l'orientation de la face occlusale des molaires maxillaires. Dans les cas d'endo-alvéolie, il est très fréquent de noter une rotation mésio-vestibulaire des premières molaires maxillaires qu'il faudra corriger en même temps que la dimension transversale (Rotenberg et coll, 2015). La rotation normale de la première molaire maxillaire correspond à une droite passant par les cuspidés disto-vestibulaire et mésio-palatine de la molaire et qui arrive au niveau de la face distale de la canine controlatérale. Un encombrement dentaire plus ou moins important exprime également un sens transversal peu développé.

Enfin, lors des formes cliniques avec latérodéviations mandibulaires, un défaut d'abrasion des canines temporaires et des cuspidés d'appui des molaires du côté de l'occlusion inversée est retrouvé (Aubron et Tabet, 2015).

➤ **Inter-arcades**

L'examen clinique inter-arcades statique doit évaluer la position concordante ou non des milieux interincisifs (figure 27), des freins labiaux et leur position relative par rapport au plan sagittal médian.



*Figure 28 : photo endo-buccale inter-arcade du sens frontal montrant une déviation des milieux inter-incisifs chez une enfant avec une occlusion inversée postérieure unilatérale
(source : cas du Docteur Liquière)*

Les rapports occlusaux doivent être observés dans le sens transversal mais aussi dans le sens sagittal et vertical pour déterminer si l'occlusion inversée postérieure est associée à une autre malocclusion.

Dans le sens transversal, on observe une linguocclusion unilatérale ou bilatérale d'une ou plusieurs dents au niveau des secteurs postérieurs.

Dans le sens vertical, comme vu précédemment on pourra retrouver dans certains cas une béance antérieure dans les cas de succion non nutritive.

Dans le sens sagittal, on pourra observer en association avec cette malocclusion soit :

- des rapports d'Angle normaux,
- des rapports de classe III d'Angle dans les cas sévères d'endognathie,
- des rapports de classe II d'Angle du côté de la déviation et une occlusion de classe I ou III de l'autre côté (figures 28 et 29).

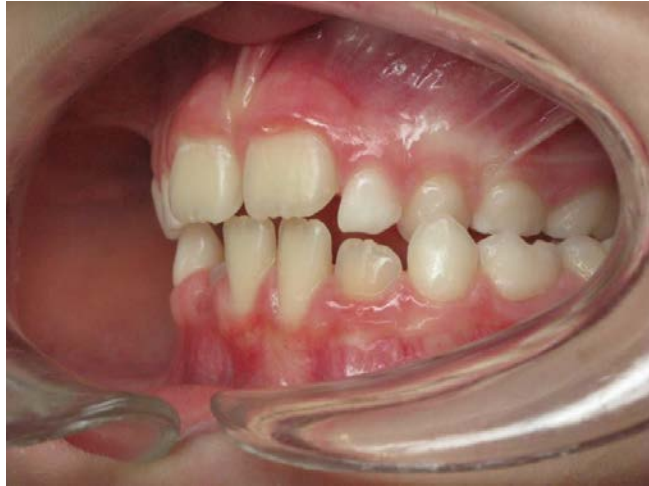

Figure 29 : photo endo-buccale inter-arcades du sens sagittal d'une enfant montrant des rapports occlusaux de classe II du côté de l'occlusion inversée (source : cas du Docteur Liquière)

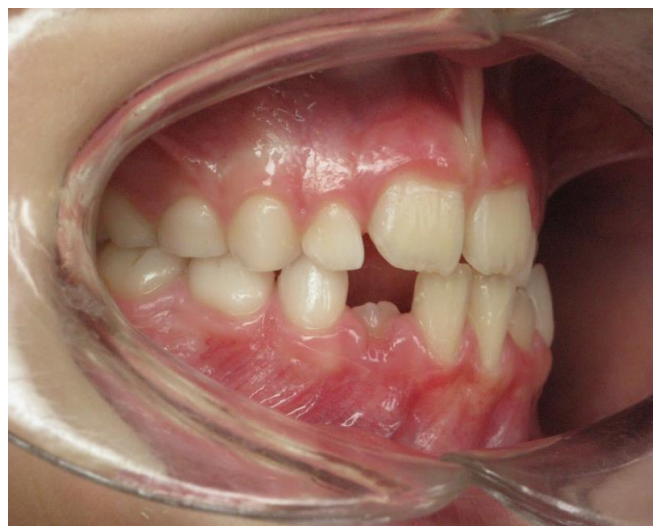

Figure 30 : photo endo-buccale inter-arcades du sens sagittal montrant des rapports occlusaux molaire et canine de classe I du côté de l'occlusion non inversée (source : cas du Docteur Liquière)

Les rapports maxillo-mandibulaires font également l'objet d'une étude dynamique en occlusion d'intercuspidation maximale et occlusion de relation centrée (cela permet également de faire le diagnostic différentiel entre latérodéviation et latérogathie) (Aragon et Rotenberg, 2015).

4.2.3.3. Examen endobuccal de l'occlusion inversée antérieure

4.2.3.3.1. Examen dentaire

➤ Intra-arcade

Comme au niveau postérieur, l'arcade maxillaire semble hypodéveloppée par rapport à l'arcade mandibulaire dans les formes squelettiques (endognathie maxillaire). La réduction du périmètre d'arcade supérieure se traduit par une dysharmonie dento-maxillaire souvent spectaculaire en période de dentition mixte (inclusion des canines) (Raymond, 2011). Alors que dans les formes d'origine dentaire, il n'y a pas de différence significative entre l'arcade maxillaire et mandibulaire.

Lors d'une occlusion inversée purement d'origine dentaire, on peut observer une vestibulo-version des incisives mandibulaires et une linguo-version des incisives maxillaires (Tabbaa et coll, 2015). Dans les formes cliniques de vraie classe III, une compensation alvéolaire se fait au niveau des incisives, les incisives supérieures sont vestibulo-versées et les incisives inférieures sont linguo-versées.

L'examen repose aussi sur une visualisation des canines temporaires, des canines pointues non abrasées peuvent engendrer un proglissement mandibulaire (Le Gall et coll, 2008).

➤ Inter-arcades

En statique, on retrouve les éléments suivants.

Dans le sens sagittal, on aura un ou plusieurs incisives maxillaires en occlusion inversée par rapport aux mandibulaires. Les relations occlusales des molaires et des canines sont en classe III dans les formes squelettiques (figure 31) et en classe I dans les formes d'origine dentaire (figure 30). En denture temporaire, on retrouve une classe III canine et plan terminal de Chapman à marche mésiale exagérée dans une « vraie » classe III (Aubron et Tabet, 2015).

Dans le sens transversal, on retrouve également dans certains cas une occlusion inversée postérieure uni ou bilatérale.

Dans le sens vertical, dans les cas de brachymaxillie, l'enfant se développe le plus souvent sur un schéma facial de type hypodivergent. Cependant, il existe des

malocclusions de classe III sur une typologie hyperdivergente qui pourront présenter une béance antérieure associée.

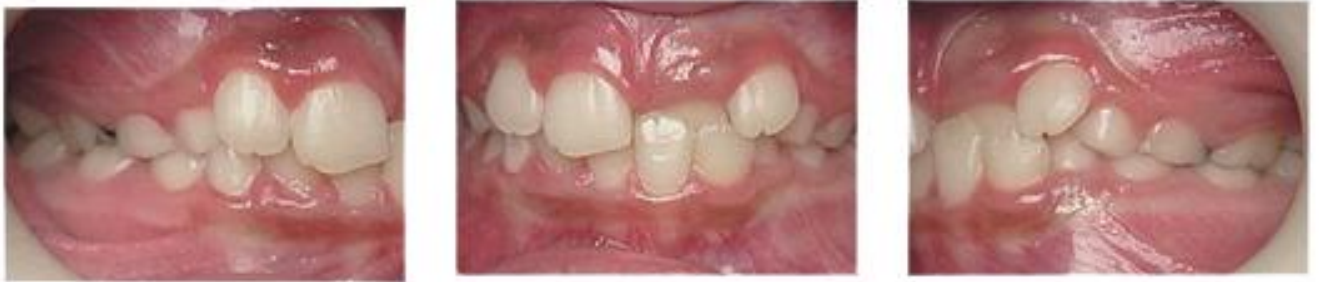

Figure 31 : photos endo-buccales d'un patient présentant une occlusion inversée antérieure d'origine dentaire avec des rapports occlusaux de classe I (source : cas traité par Dr Rollet Daniel)

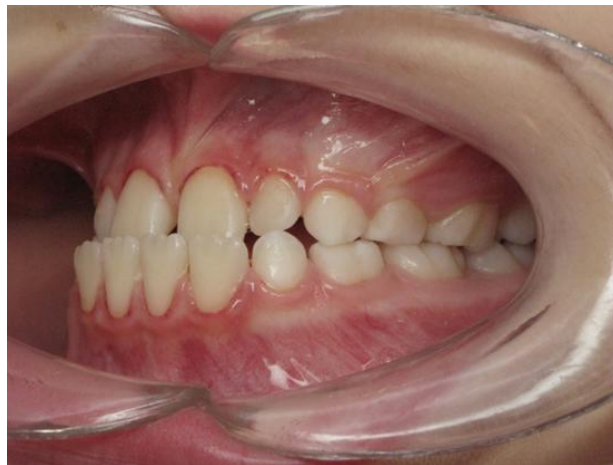
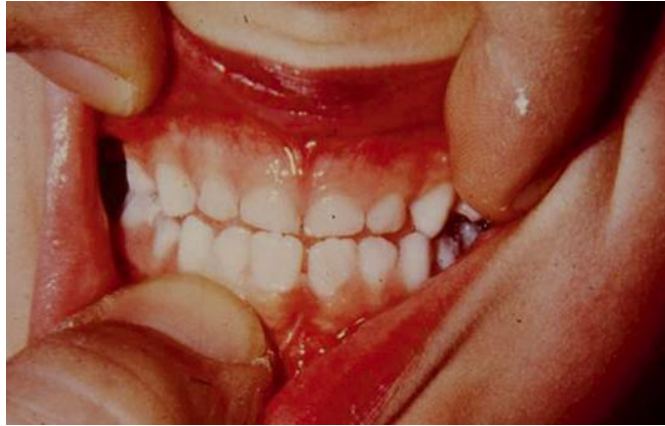
Figure 32 : photo endo-buccale d'un enfant présentant une vraie classe III (source : cas du Docteur Liquière)

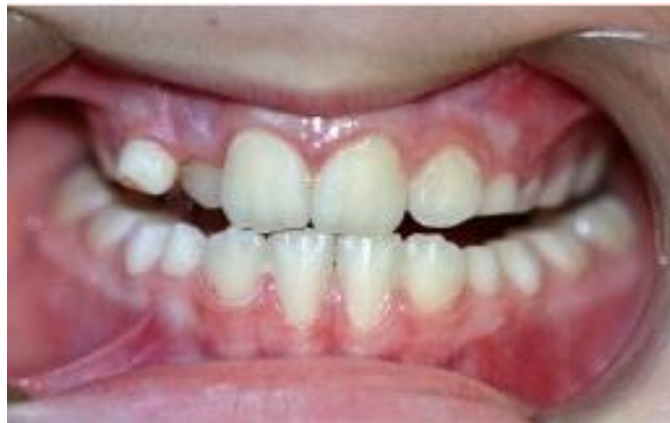Enfin, il est indispensable de compléter cet examen par une étude dynamique des rapports maxillo-mandibulaires.

La manœuvre de De Nevrezé est réalisée (figure 32), consistant à rechercher la possibilité de recul de la mandibule en relation centrée afin de dépister un éventuel proglissement mandibulaire. Dans ce geste simple, le praticien appuie sur le menton en position d'ouverture, guide la mandibule vers le haut et vers l'arrière sans forcer : le patient est alors au niveau de son articulation temporo-mandibulaire en relation dite centrée (figure 32). Les condyles mandibulaires sont dans la position la plus haute de la cavité glénoïde. Dans cette position, le patient présente des relations

molaires normales, dites de classe I. Les incisives sont en bout à bout (figure 33). Comme il existe une interférence occlusale, celle-ci impose à la mandibule de glisser vers l'avant pour obtenir une intercuspidie maximale. Les rapports molaires sont alors de classe III et l'occlusion antérieure est inversée (Le Gall et coll, 2008).



*Figure 33 : manoeuvre de De Nevezé : recherche d'une possibilité de recul de la mandibule en relation centrée
(source : Boileau, 2014)*



*Figure 34 : manoeuvre de De Nevezé réalisée chez ce garçon permettant d'obtenir des relations incisives en bout à bout et confirmant le proglissement mandibulaire
(source : Le Gall et coll, 2008)*

Le tableau ci-après (tableau 2) fournit un résumé des principales caractéristiques des occlusions inversées antérieures dentaires et squelettiques.

Diagnostic différentiel	Occlusion inversée d'origine squelettique	Occlusion inversée d'origine dentaire
<i>Relations occlusales au niveau molaire et canine</i>	Classe III	Classe I
<i>Inclinaison des incisives maxillaires</i>	Vestibulo-versées	Droites ou linguo-versées
<i>Anomalie transversale</i>	Association possible dans certains cas avec une occlusion inversée postérieure	Aucune
<i>Anomalie sagittale</i>	Non concordance significative entre le maxillaire et la mandibule	Concordance entre le maxillaire et la mandibule
<i>Direction de la croissance mandibulaire</i>	Souvent verticale (sauf dans les cas de prognathisme mandibulaire vrai)	Normale
<i>Position des dents</i>	Normale	Déviée
<i>Nombre de dents en occlusion inversée</i>	Secteur antérieur complet	Généralement une seule dent

*Tableau 3 : indicateurs dentaires et squelettiques de l'occlusion inversée antérieure
(source : d'après Tabbaa et coll, 2015)*

4.2.4. Examens complémentaires

4.2.4.1. Examen radiographique

L'examen radiographique est nécessaire, il va permettre d'orienter le praticien dans son diagnostic et l'aider également dans sa thérapeutique.

❖ Orthopantomogramme (Boileau, 2011)

Cet examen radiologique, indispensable dans le dossier orthodontique, fournit une vision globale des arcades dentaires et des structures environnantes.

On étudie en particulier :

- les sinus et les fosses nasales ; à la recherche d'une opacité sinusienne, d'une déviation de la cloison nasale ou tout autre signe pouvant expliquer une ventilation buccale,
- les articulations temporo-mandibulaires ; permettant d'étudier la symétrie de ces deux structures et la présence d'une morphologie condylienne normale ou remaniée,

- la morphologie des deux héli-mandibules et leur symétrie ; une asymétrie étant souvent signe d'une latérogathie,
- la formule dentaire : l'orthopantomogramme renseigne sur l'âge dentaire du patient et sa concordance avec l'âge civil. Il permet de visualiser les inclusions (souvent canines), les agénésies ou les dents surnuméraires suspectées à l'examen clinique.

❖ **Téléradiographie de profil** (Boileau, 2011) :

Elle est conduite en deux étapes :

- l'observation directe de la téléradiographie permettant une analyse morphologique et structurale,
- la réalisation d'une analyse céphalométrique afin de préciser le diagnostic et de quantifier l'importance des dysmorphoses.

La téléradiographie de profil ne permet pas de déterminer l'importance des dysmorphoses dans le sens transversal mais donne des informations essentielles au diagnostic grâce à l'analyse morphologique et structurale.

L'analyse morphologique et structurale permet :

- d'étudier la posture céphalique ; l'observation de la colonne cervicale peut révéler des anomalies de posture céphalique comme le plus souvent une projection antérieure de la tête en relation avec une ventilation buccale,
- d'analyser les tissus mous et les voies aériennes supérieures
 - ✓ présence de végétations adénoïdes ou d'amygdales hypertrophiques
 - ✓ absence de contact vélolinguale caractéristique de la ventilation orale
 - ✓ position de l'os hyoïde : en temps normal il doit être situé entre les vertèbres C3 et C4, quand il est donc situé plus bas, cela signe une insertion basse de la langue
 - ✓ posture de la langue

Il existe de très nombreuses analyses céphalométriques en fonction des techniques orthodontiques et des méthodes de traitement des différents auteurs. Dans les cas d'occlusion inversée antérieure, la téléradiographie permet de répondre à plusieurs questions (Boileau, 2011).

- Existe-t-il une participation squelettique ? Si oui, quelle quantité de décalage squelettique ?
- Quel est le siège de l'anomalie (maxillaire ou mandibulaire) ? Quelle est la position et la morphologie de chaque base ?
- Existe-t-il des compensations dento-alvéolaires ?
- Quels sont les types faciaux associés ?

❖ **Téléradiographie de face :**

Cette radiographie est utilisée pour étudier la dimension transversale et la symétrie. Dans les cas d'occlusion inversée postérieure, elle permet de faire le diagnostic différentiel entre une endognathie et une endo-alvéolie maxillaire en visualisant les axes dentaires (Aragon et Rotenberg, 2015).

Elle pourra aussi dépister une asymétrie transversale en étudiant la position des points latéraux par rapport au plan sagittal médian.

Enfin, elle pourra évaluer si les cavités nasales sont obstruées ou s'il existe une déviation de la cloison nasale.

4.2.4.2. Examen des moulages

Les moulages sont des éléments indispensables pour le diagnostic orthodontique, de nombreuses informations peuvent être recueillies. Aujourd'hui, l'évolution des techniques de numérisation 3D permet la numérisation des moulages.

Aisément manipulables, ils permettent aux praticiens une observation fine des arcades du patient.

Le maxillaire est l'arcade guide fonctionnel, car le plus influencé par les matrices fonctionnelles et souvent source de verrouillage de la mandibule. La forme générale de l'arcade maxillaire est évaluée ; la forme en « V » étroite est souvent plus visible sur les moulages qu'en bouche (figure 34). L'examen du moulage permet de

mesurer la largeur maxillaire et surtout si le maxillaire est symétrique ou non (Patti et Perrier d'Arc, 2003). Pour Mc Namara, une largeur intermolaire maxillaire inférieure à 31 mm signe une insuffisance transversale maxillaire (Mc Namara, 2000).

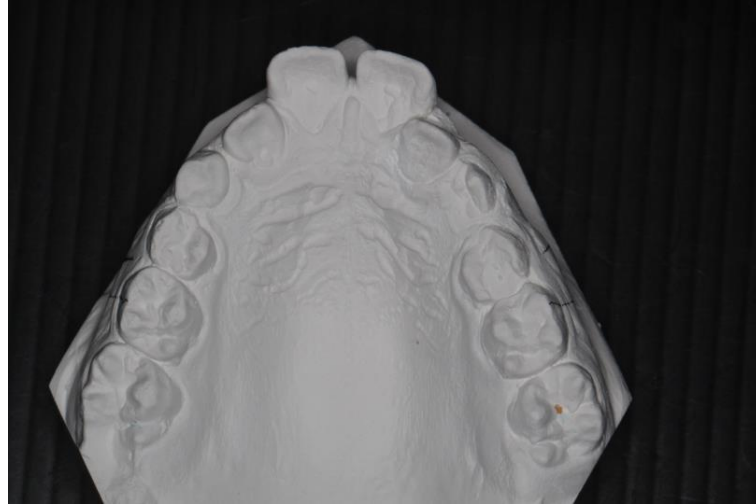

Figure 35 : moulage de l'arcade maxillaire chez un enfant présentant une asymétrie maxillaire et un palais étroit (source : cas du Docteur Liquière)

Ils permettent d'évaluer l'orientation des procès alvéolodentaires et les éventuelles compensations. Ils facilitent également l'appréciation de la courbe de Wilson. Enfin, il faut observer la présence de facettes d'usures (surtout au niveau des canines), signe que les enfants utilisent bien leurs dents avec une alimentation suffisamment solide (Patti et Perrier d'Arc, 2003).

5. Solutions thérapeutiques

Le choix thérapeutique n'est rien d'autre que l'aboutissement d'un diagnostic complet qui découle de l'examen clinique, des moulages, des photos et de l'étude céphalométrique.

L'objectif du traitement est de lever les verrous occlusaux qui représentent des obstacles au développement (Patti et Perrier d'Arc, 2003). Ils sont de deux types :

- fonctionnels ; qui sont dus à des matrices fonctionnelles perturbées telles qu'une langue en position basse notamment à cause d'une ventilation orale, une déglutition atypique, une dysfonction des muscles oro-faciaux, un problème de posture...
- mécaniques, ici les occlusions inversées antérieures et postérieures.

L'examen clinique permet à l'omnipraticien de différencier les cas simples des cas complexes (par exemple, cas d'origine squelettique). Il pourra de ce fait intercepter ou bien adresser à un orthodontiste spécialiste.

5.1. Freinectomie linguale

D'après Maryvonne Fournier, le frein lingual doit permettre un allongement de la langue tel que la pointe de la langue puisse toucher les papilles palatines lors d'une ouverture buccale de 4 cm (Fournier, 1991). Si ce n'est pas le cas, tous les efforts du patient ne le mèneront pas à un automatisme des bonnes postures et praxies linguales.

Une collaboration avec le masseur kinésithérapeute permettra une tentative d'allongement du frein. Si, après un à deux mois d'exercices d'étirements quotidiens, la longueur du frein n'est pas suffisante, un geste chirurgical sera nécessaire (Kaddour-Brahim et coll, 2010 ; Girard et Leroux, 2015).

5.2. Normalisation des fonctions

La normalisation des fonctions oro-faciales permet de prévenir l'apparition de dysmorphies, d'éviter leur aggravation et d'éviter la récurrence de leur correction orthodontique. Les para-fonctions devront être totalement supprimées.

Il existe deux moyens pour la rééducation fonctionnelle ou neuro-musculaire (Soulet, 2010), ces deux moyens pouvant être associés.

- **L' éducation fonctionnelle active** , appelée également myothérapie fonctionnelle, qui fait intervenir la volonté et le psychisme du patient. La prise en charge est pluridisciplinaire avec l'intervention du kinésithérapeute et/ou de l'orthophoniste (Arnaud et coll, 2013). Ce travail technique nécessitant une participation active de l'enfant, est difficile à obtenir avant l'âge de 7-8 ans voir même 10 ans selon Chateau (Chateau, 1998).

Dans les cas d'occlusions inversées, la rééducation se fait pendant ou après la phase orthopédique dite interceptive, car l'expansion maxillaire peut améliorer la perméabilité nasale et une bonne position de langue (avant expansion elle se trouve en position basse, n'ayant pas la place pour se positionner au palais et favorise donc une projection mandibulaire).

Lorsque la rééducation orthophonique complète un dispositif interceptif, la dépose de l'appareil doit se poursuivre de contrôles afin d'éviter une récurrence.

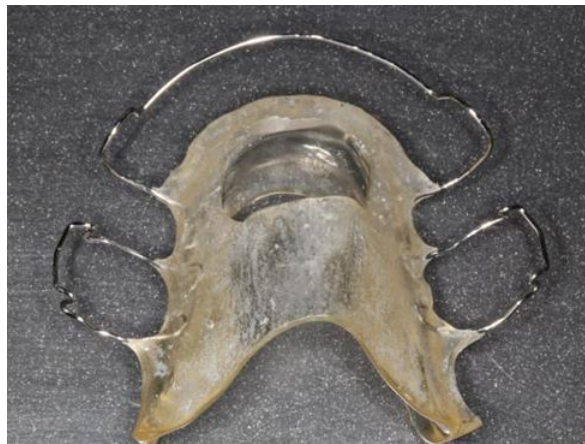Quelques exercices peuvent être expliqués par le praticien comme :

- ✓ le mouchage et le nettoyage du nez pour favoriser une respiration nasale,
- ✓ des massages des ailes du nez pour favoriser le réflexe narinaire,
- ✓ la réalisation d'inspirations et d'expirations strictement nasales par les deux narines simultanément et par une seule en alternant les narines,
- ✓ la mise en place d'élastiques orthodontiques sur la pointe de la langue pour permettre la correction des postures linguales (Boileau, 2011).

- **L' éducation fonctionnelle passive** à l'aide d'appareillages.

Plusieurs appareils peuvent contribuer à la correction des comportements dysfonctionnels. Chez certains enfants, l'éducation fonctionnelle active ne donnant pas de résultats satisfaisants, la mise en place d'appareils va aider à obtenir un équilibre neuro-musculaire au repos et lors des fonctions oro-faciales.

- ✓ Enveloppe Linguale Nocturne (figure 35) : appareil amovible en résine, largement ouvert dans sa partie antérieure qui permet de guider la langue en position haute au niveau de la papille rétro-incisive. L'enfant doit la porter la nuit et environ 1 heure par jour. Elle est utilisée lorsqu'il persiste une déglutition atypique (Ciavarella et coll, 2010). La position haute de la langue va favoriser un bon développement du maxillaire. En tant qu'obstacle, il empêche aussi la succion nocturne du pouce.



*Figure 36 : enveloppe linguale nocturne
(source : photo Docteur Liquière)*

- ✓ Perle de Tucat (figure 36) : dispositif amovible ou fixe comprenant une perle tournant autour de son axe au niveau de la papille rétro-incisive. L'enfant sera tenté de faire tourner la perle avec sa langue, ce qui pourrait favoriser la normalisation de la position linguale (Davido et Yasukawa, 2014).

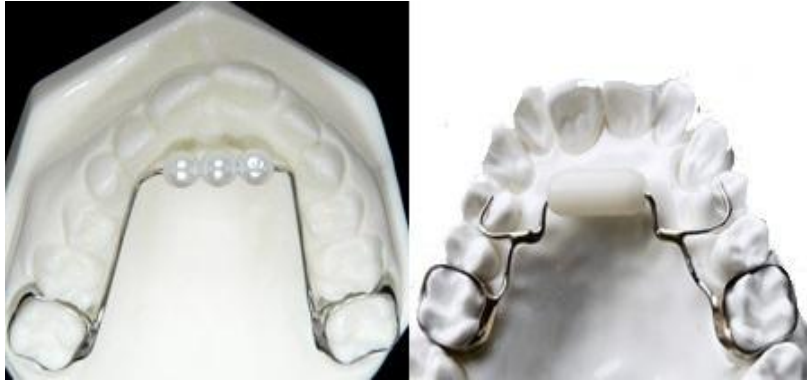


Figure 37 : perle de Tucat

(source : d'après <https://www.orthodontisteenligne.com/a-la-une/ecran-oral/>)

- ✓ Régulateur de fonction de Fränkel (figure 37) : dispositif amovible qui éloigne les forces centripètes de la musculature péri-orale grâce à des écrans. Il permet ainsi à la langue d'exprimer son action conformatrice (expansion maxillaire passive). Cependant, ces appareils sont complexes dans leur mise en œuvre et nécessitent une bonne compliance du patient (port continu sauf repas et brossage) (Fränkel, 1984).



Figure 38 : régulateur de fonction de Fränkel

(source : d'après http://www.kfo-lauterbach.de/de/kinder_kfo.php)

- ✓ Appareil d'Education fonctionnelle (figure 38) : il s'agit d'un appareil monobloc souple en matériau élastomérique. Ce dispositif est préfabriqué, il en existe une très large gamme en fonction de l'âge et de la malocclusion. Cet appareil participe à la normalisation des fonctions linguale, jugale et labiale et encouragent la ventilation nasale. Cet appareil sera développé dans le traitement actif des occlusions inversées (Gipch, 2012 ; Rollet, 2015).

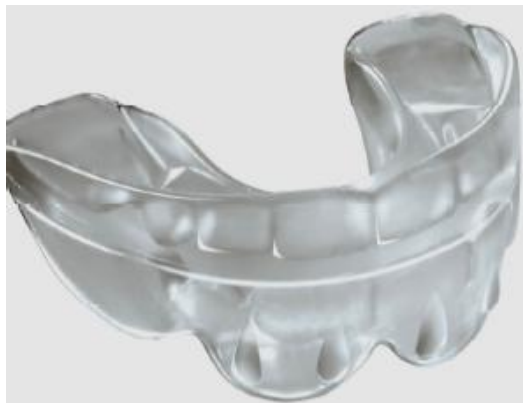

Figure 39 : éducateur fonctionnel

(source : d'après <http://www.idweblogs.com/odontologie-pediatrique/2016/03/14/prevention-orthodontique-education-fonctionnelle/>)

- ✓ Grille palatine ou grille à langue (figure 39) : dispositif qui peut être fixe ou amovible, qui empêche l'interposition linguale entre les arcades ; ainsi que la succion digitale. Il peut être associé aux dispositifs d'expansion maxillaire (ex : quad hélix) (Davido et Yasukawa, 2014).

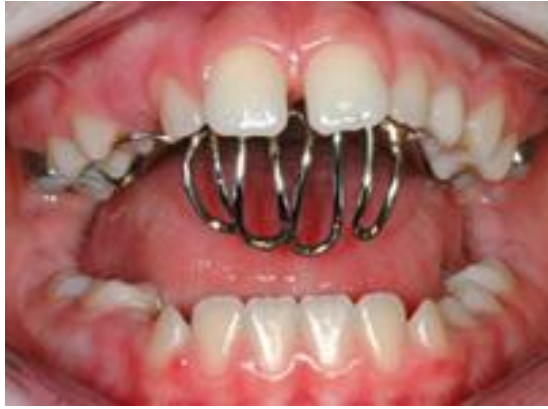

Figure 40 : grille à langue

(source : d'après <https://www.orthodontisteenligne.com/a-la-une/ecran-oral/>)

- ✓ Ecran buccal (figure 40) : interposé entre les lèvres, les joues et les dents, l'écran buccal peut aider le jeune enfant à arrêter la succion du pouce (Lacout et Deroze, 2009 ; Lupi-Pégurier et coll, 2015).



Figure 41 : écran buccal

(source : d'après [http://ccweb.fr/CCWEB WEB/FilesCabinet/101/images/prevention_10.png](http://ccweb.fr/CCWEB_WEB/FilesCabinet/101/images/prevention_10.png))

- ✓ Lip bumper (figure 41): il sert, entre autres, à rompre la zone d'équilibre musculaire entre la langue et la lèvre inférieure. L'appareil modifie l'environnement fonctionnel et peut être utilisé dans le cas d'hypertonie labiale. Il a alors pour effet l'augmentation de la longueur de l'arcade mandibulaire. Cette augmentation de longueur d'arcade serait corrélée à la version vestibulaire des incisives (Bergersen, 1972 ; Davidovitch et coll, 1997) ainsi qu'à la distalisation des molaires dans une proportion plus ou moins importante selon les auteurs (Bergersen, 1972 ; Hashish et Mostafa, 2009).

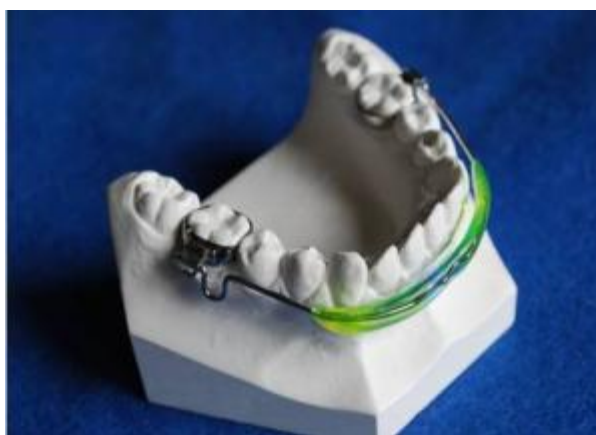

Figure 42 : lip bumper

(source : d'après <http://www.avondortho.nl/behandelingen-2/beugels/>)

- ✓ Plaques à pistes de Planas (réhabilitation neuro-occlusale) (figure 42): elles fonctionnent par paire à savoir une plaque résine au maxillaire et une à la mandibule comprenant chacune un vérin et deux pistes de rodage. Le vérin permet de suivre la croissance et les pistes facilitent les mouvements de latéralité. Le port doit être continu sauf pour les repas et le brossage. Ces plaques permettent de normaliser les fonctions de mastication et favorisent une croissance faciale équilibrée. En modifiant l'inclinaison des pistes, il est possible de participer à la correction des décalages sagittaux (classe III) (Planas, 2006).



Figure 43 : plaques à pistes de Planas

(source : d'après http://www.labo-odf-modric.fr/#!_nos-appareils/les-fonctionnels)

Pour traiter également les problèmes fonctionnels, dans certains cas une collaboration étroite doit se faire avec :

- l'allergologue ; afin de traiter les différentes allergies pouvant perturber une ventilation nasale,
- et l'ORL ; afin de traiter les sinusites à répétition, de réaliser l'ablation des végétations hypertrophiques et des amygdales en cas d'épisodes infectieux récidivants et lorsqu'il existe des syndrômes d'apnées du sommeil (Linder-Aronson, 1974 ; Garrec et coll, 2015).

5.3. Traitements interceptifs de l'occlusion inversée postérieure

Le sens transversal est celui qui doit être corrigée le plus précocément (ANAES, 2002 ; Rotenberg et coll, 2015), même en denture temporaire.

L'objectif du traitement interceptif précoce est de réaliser une expansion du maxillaire. Elle aura deux effets intéressants. Le premier est le recentrage automatique de la mandibule. Le second est une augmentation du périmètre d'arcade et donc un alignement spontané des dents.

Il existe différents appareils permettant d'effectuer le déverrouillage transversal, ils peuvent être amovibles (plutôt utilisés en denture temporaire) ou fixes.

5.3.1. Dispositifs amovibles

5.3.1.1. Plaque à vérin

Il s'agit d'un appareil amovible possédant un vérin central (figure 43), permettant de corriger les linguoclusions.

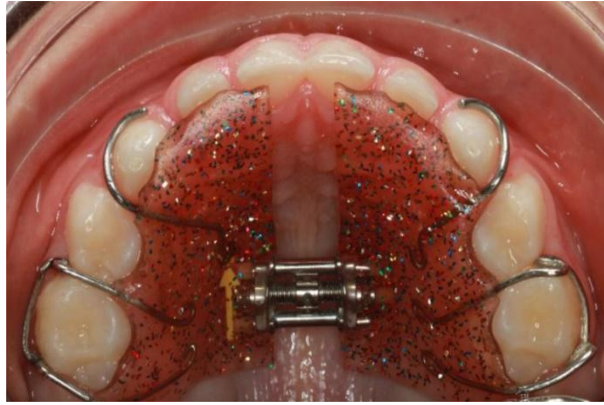Ce dispositif, par l'étirement de la suture, provoque une disjonction lente du maxillaire et a donc une action majoritairement orthopédique.

D'après les travaux d'Erdinc (Erdinc, 1999), l'extension transversale par plaque palatine est 2 fois plus lente que celle réalisée par un Quad-Hélix mais s'accompagnerait de mouvements de versions molaires moins parasites (Boileau, 2012).

Dans les cas de latérodéviation mandibulaire, un recouvrement en résine des faces occlusales (plans molaires) peut être réalisé afin de lever le verrouillage de l'articulé. Il permet ainsi avec l'action de la plaque à vérin, le rétablissement d'une occlusion normale (Fellus, 2003).

L'activation se fait en général toutes les semaines par un tour de clé au niveau du vérin central. L'activation doit s'arrêter quand la dimension transversale est légèrement surcorrigée. La plaque est portée en l'état pour la stabilisation pendant plusieurs semaines (temps de stabilisation = temps d'activation), puis on peut passer en port nocturne (Aragon et Rotenberg, 2015).

Les résultats seront optimaux que si le port est permanent, donc cette appareillage ne doit être proposé qu'avec la parfaite et entière coopération du patient et des parents qui vont jouer un rôle important.



*Figure 44 : plaque à vérin centrale
(source : Aragon et Rotenberg, 2015)*

5.3.1.2. Educateur fonctionnel

Cet appareil va permettre de réaliser une action orthopédique dans les 3 sens de l'espace.

Il est intéressant de l'utiliser dans le traitement des occlusions inversées chez des enfants jeunes (figure 44).

Il existe plusieurs types d'éducateurs fonctionnels mis sur le marché :

- Les appareils « trainers » de Myoresearch corporation,
- Les appareils de la gamme « multi » de RMO,
- Les appareils de la gamme « EF » d'orthoplus,
- Les appareils des sociétés Ormco, Inovapharm, Soulet Besombes..

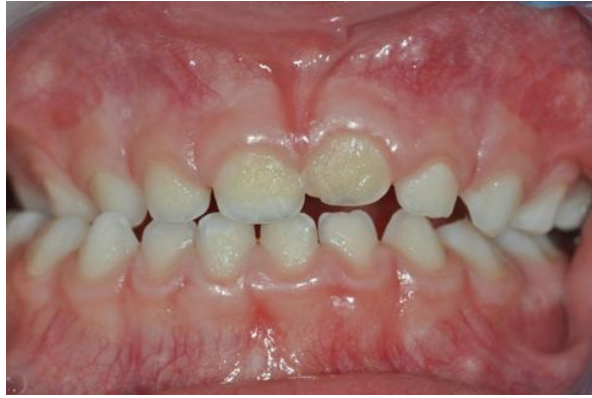L'avantage de ces appareils est qu'ils corrigent en même temps les problèmes fonctionnels : pouce, langue, lèvres, ventilation, mastication et posture grâce :

- à un écran vestibulaire permettant la mise à distance de la musculature péri-orale,
- à une épaisseur postérieure progressive permettant une descente des condyles et une propulsion progressive de la mandibule,
- à un guide langue aidant à une posture de langue haute dans le palais et ayant une action légère et continue sur le sens transversal,
- à des ailettes type « lip bumper » au niveau du sillon labio-mentonnier pour une mise à distance de la musculature de la lèvre inférieure libérant ainsi la

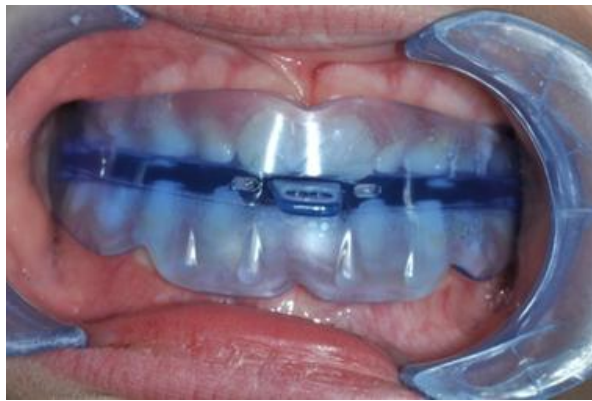croissance mandibulaire avec un alignement plus facile des incisives mandibulaires,

- à l'appareil type monobloc qui va nécessiter une ventilation nasale et va entraîner un stretching de la musculature masticatrice et péri-orale pour allonger les fibres musculaires,
- à une légère indentation permettant de guider la mise en place des dents tout en maîtrisant les milieux.

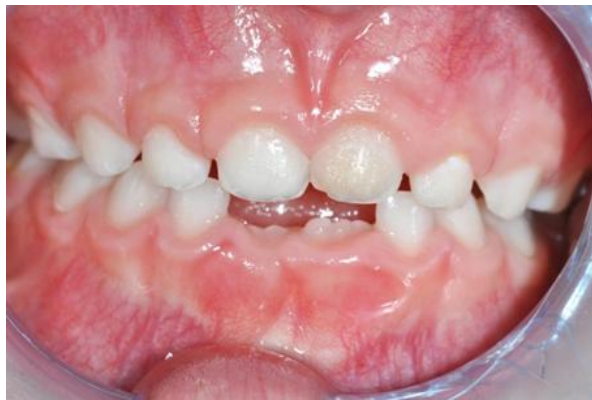Cet appareil apporte du confort et du bien-être au patient, il exerce des forces très légères et peut être utilisé dès l'âge de 3-4 ans. Il ne nécessite pas la prise d'empreintes. Le port des appareils est diurne (environ 4 heures en séquences fractionnées) et toute la nuit. Cependant, la mise en place de l'éducateur fonctionnel va nécessiter une très bonne coopération et une certaine maturité de l'enfant, pas toujours facile à obtenir. Le patient doit être << acteur de son éducation >> pour obtenir des résultats probants (Rollet, 2015). Il est impératif de faire des photos à chaque séance pour avoir une iconographie la plus dense possible. Elle sera un atout pour la motivation de l'enfant. L'assistante va également jouer un rôle dans la communication et la motivation de l'enfant. Après la pose de l'appareil par le praticien, celle-ci va de nouveau expliquer l'ensemble des informations et lui montrer les différents exercices de rééducation fonctionnelle.



(a)



(b)



(c)

Figure 45 : cas d'occlusion inversée postérieure.

(a) enfant de 4 ans se présentant au cabinet avec une occlusion inversée postérieure d'origine cinétique (b) mise en place d'un éducateur fonctionnel (EF KID) (c) résultat obtenu après deux ans de traitement.

(source : cas Docteur Rollet)

5.3.2. Dispositifs fixes

5.3.2.1. Quad hélix

Le quad hélix a été mis en place par Ricketts dans les années 70 (Calabrese et coll, 1984) et a de nombreuses actions. Il permet de réaliser une expansion maxillaire dans les cas d'insuffisance et de corriger les rotations molaires (figure 45).

Différentes études ont prouvé son efficacité dans les traitements des occlusions inversées (Bell et Lecompte, 1981 ; Harrison et Ashby, 2001 ; Vinay et coll, 2013)

Il est fixé sur 2 bagues molaires scellées sur les secondes molaires temporaires ou premières molaires définitives au maxillaire et se compose d'un arc palatin rond comportant 4 boucles hélicoïdales.

Son action est alvéolaire ou basale selon l'âge du patient et l'activation donnée.

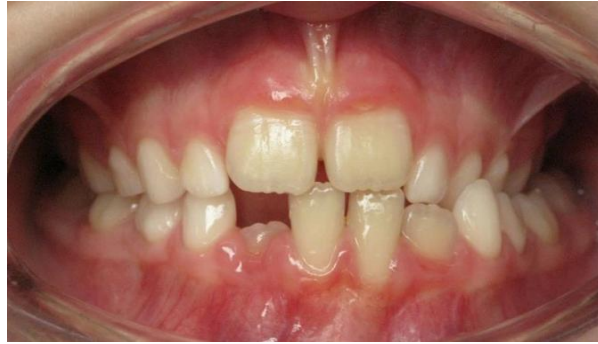L'activation permet de réaliser une expansion transversale postérieure (plicature antérieure) avec un mouvement mésio-palatin et une expansion antérieure (pincement des bras latéraux) avec un mouvement de dérotation molaire.

La dérotation obtenue permet de déverrouiller l'arcade mandibulaire et souvent de corriger la classe II et de gagner un peu de place sur l'arcade. Il faut également vérifier le torque donné aux molaires par l'activation (Deniaud, 1995 ; Kholoki, 1995).

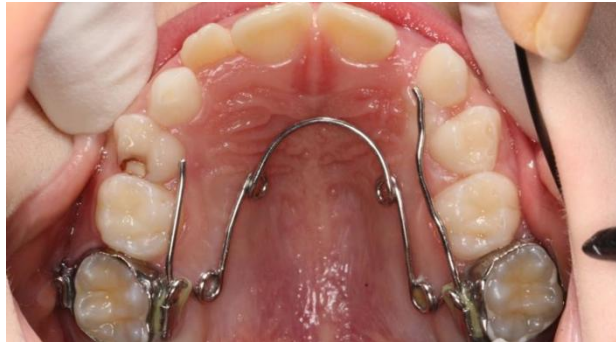La quantité d'expansion se calcule par la différence entre l'arcade diagnostique et l'arcade thérapeutique optimale. La force donnée doit être symétrique sous peine de provoquer des mouvements parasites d'ingression/égression des molaires.

On peut observer des effets squelettiques par sollicitation de la suture intermaxillaire (denture mixte et temporaire), comparables à ceux de la disjonction (Huynh et coll, 2009). Les effets sont également bien entendu aussi alvéolaires quand l'activation est plus faible ou qu'on est en denture définitive (Wong et coll, 2011). L'expansion alvéolaire obtenue permet alors de corriger la forme d'arcade et l'endoalvéolie. On note également une amélioration de la ventilation nasale par augmentation de la perméabilité antérieure des fosses nasales, et donc une augmentation du débit aérien par l'expansion obtenue.

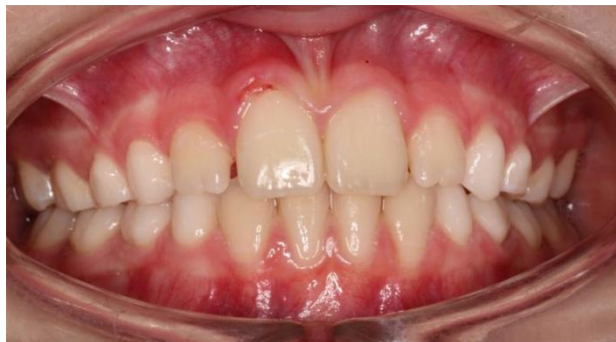Le caractère fixe de ce dispositif a comme avantage d'avoir une action indépendante de la motivation de l'enfant.



(a)



(b)



(c)

Figure 46 : cas d'occlusion inversée postérieure

*(a) enfant se présentant au cabinet avec une occlusion inversée gauche (b) mise en place d'un quad hélix (c) résultat obtenu après
(source : cas Docteur Liquière)*

5.3.2.2. Disjoncteur

La disjonction maxillaire rapide est une technique orthopédique indiquée en cas d'endognathie maxillaire et de dysfonctions (souvent ventilatoires).

La disjonction profite de la jeunesse des sutures faciales de l'enfant, notamment de la suture médio-palatine afin de désarticuler les deux héli-maxillaires.

Le disjoncteur peut être monté sur bague ou sur gouttière (souvent en denture temporaire)

L'expansion est réalisée grâce à une vis écarteur (figure 46). La manœuvre d'activation se fait une à deux fois par jour (0,25 mm par activation) pendant environ dix jours selon la quantité voulue. Un des signes de succès de la manœuvre est l'apparition d'un diastème entre les incisives maxillaires (sauf en cas d'encombrement antérieur important), signe d'ouverture de la suture intermaxillaire (Sorel, 2004 ; Franchi, 2010 ; Aragon et Rotenberg, 2015).

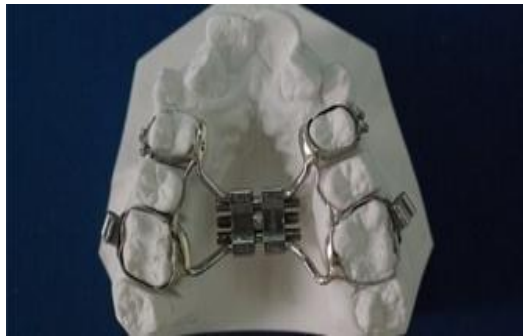

Figure 47 : disjoncteur maxillaire

(source : d'après <http://www.mastrocola-orthodontiste-geneve.ch/fr/orthodontie-orthopedie-mecanique>)

5.3.3. Mainteneur d'espace

Lors de la perte prématurée de dents temporaires, les mainteneurs d'espace rentrent intégralement dans le cadre du traitement interceptif. Outre sa fonction de maintenir un espace nécessaire à l'éruption de la dent sous-jacente, il permet de préserver la longueur d'arcade (Bijoor et Kohli, 2005).

Il existe de nombreux mainteneurs d'espaces variant selon le cas clinique. Ils peuvent être fixe (unilatéral ou bilatéral) ou amovible.

5.4. Traitements interceptifs de l'occlusion inversée antérieure

Les occlusions inversées antérieures doivent être corrigées également tôt afin d'éviter un verrouillage de la croissance maxillaire.

Si un problème transversal est associé, il faut commencer par une expansion du maxillaire (Patti et Perrier d'Arc, 2003).

Le traitement des classes III squelettiques est complexe. Dans ces cas-là, il est alors nécessaire d'adresser l'enfant au spécialiste ODF ou d'entreprendre un traitement dans la limite de nos compétences et en étroite collaboration avec celui-ci.

5.4.1. Dispositifs amovibles

5.4.1.1. Plaque palatine

Il existe plusieurs types de plaque palatine permettant de réaliser le saut d'articulé dans le cas d'occlusion inversée antérieure (Boileau et Huart, 2014) :

- plaque palatine avec ressort de Schwartz ; elle comprend un ou deux ressorts du côté palatin prenant appui sur la face palatine des incisives supérieures, un arc vestibulaire pour contrôler la vestibuloversion des incisives et deux crochets d'Adams pour assurer la rétention de la plaque (figure 47),

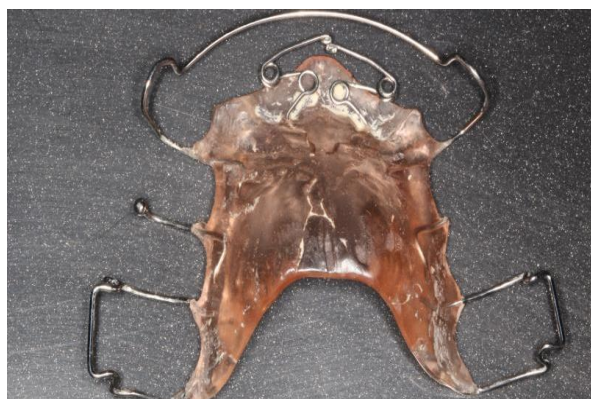

Figure 48 : plaque palatine avec ressort

(source : photo Docteur Liquière)

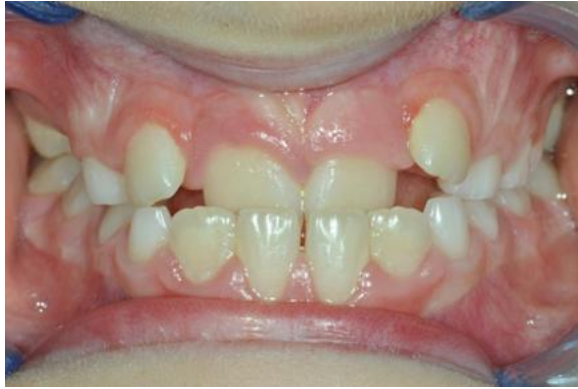- plaque amovible avec un vérin à action antéro-postérieure et plans de surélévation ; la plaque possède soit un seul vérin, soit deux vérins fendus en trois parties pour avancer le groupe incisif et faire si nécessaire une expansion transversale (Patti et Perrier d'Arc, 2003 ; Ulusoy et Bodrumlu, 2013).

Ces plaques sont utilisées dans le traitement des anomalies d'origine alvéolo-dentaire et plus particulièrement pour corriger une rétro-alvéolie des incisives supérieures.

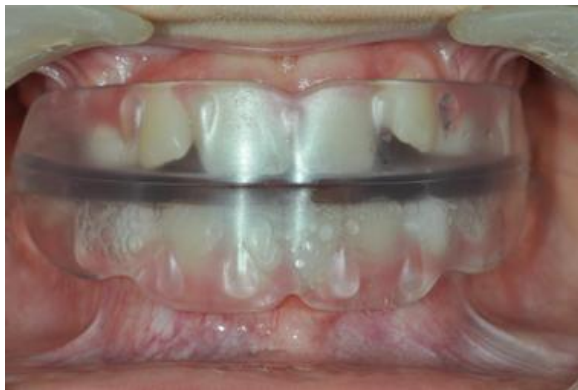5.4.1.2. Educateur fonctionnel

Ce dispositif peut être également utilisé pour traiter les occlusions inversées antérieures (figure 48).

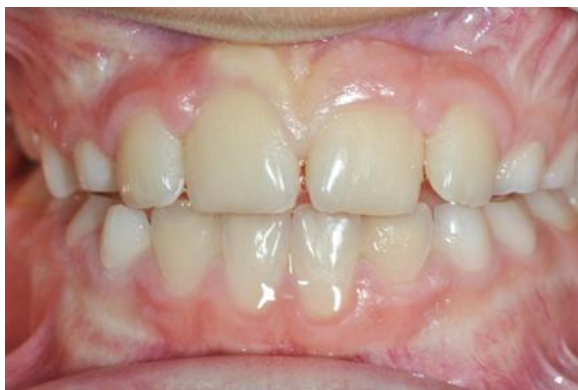Il existe un dispositif dédié pour ce type de malocclusion (exemple : EF classe III orthoplus). Il permet d'éviter le proglissement mandibulaire et de libérer le prémaxillaire. De plus, l'éducateur fonctionnel va assurer le traitement du traumatisme créé sur les incisives en occlusion inversée lors des mouvements mandibulaires (Rollet, 2015).



(a)



(b)



(c)

Figure 49 : cas d'occlusion inversée antérieure

(a) enfant de 9 ans se présentant au cabinet avec une occlusion inversée antérieure (b) mise en place d'un éducateur fonctionnel (EF classe III gamme orthoplus) (c) résultat obtenu après un an de traitement.

(source : cas du Docteur Rollet)

5.4.1.3. Activateur de classe III d'Andresen

(Chiche-Uzan et coll, 2006 ; Boileau et Duhart, 2014)

Ces appareils intra-oraux modifient les relations inter-arcades. Leur objectif est de réduire le décalage squelettique et de normaliser les relations occlusales, en particulier antérieures, pour harmoniser les croissances maxillaire et mandibulaire ultérieures.

Cet appareil correspond à un monobloc en résine construit en rétropulsion forcée, auquel il a été ajouté un arc d'Eschler qui contrôle la rétropulsion forcée. La position de rétropulsion forcée bloque la croissance mandibulaire par diminution de l'activité des ptérygoïdiens latéraux.

Il en résulte une action orthopédique conjuguée :

- freinage de la croissance mandibulaire ;
- stimulation de la croissance maxillaire sagittale.

Il existe aussi une action orthodontique (effet de tiroir) :

- l'arcade mandibulaire dans son ensemble à tendance à se verser distalement avec linguoversion incisive ;
- l'arcade maxillaire, dans son ensemble, à tendance à se verser mésialement avec vestibuloversion incisive.

5.4.2. Dispositifs fixes

5.4.2.1. Quad Helix avec bras antérieurs

Le quad hélix décrit dans la partie 5.3.2.1 peut être transformé en quad hélix avec bras antérieurs (figure 50) en soudant deux ressorts sur les bras latéraux et en appui sur le cingulum des incisives supérieures.

L'activation de ces deux ressorts auxiliaires va permettre la vestibuloversion des incisives supérieures (Kholoki, 1995 ; Boileau et Duhart, 2014).

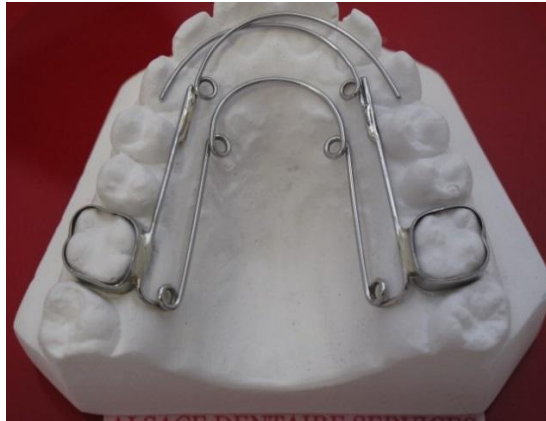

Figure 50 : quad hélix avec bras antérieurs

(source : d'après <http://www.alsace-dentaire-services.fr/ORTHESE/DEVEROUILLAGE-ET-DISJONCTION>)

5.4.2.2. Plan incliné en résine

Il s'agit d'un bloc de résine acrylique scellé sur le bloc incisivo-canin inférieur. Il est incliné d'environ 45° par rapport au plan occlusal (figure 51).

Le temps de correction est directement proportionnel à la pression exercée sur le plan de morsure : plus l'enfant va mordre fort, plus la correction va être rapide.

La pression exercée par les incisives supérieures sur le plan va les vestibuloverser (Jirgensone et coll, 2008).

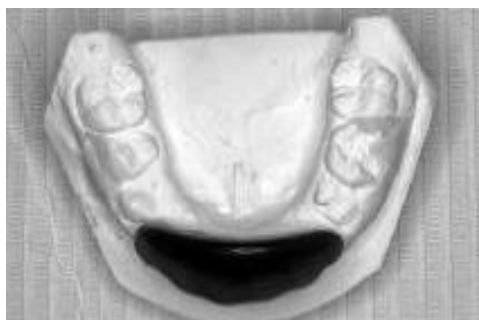

Figure 51 : plan incliné en résine

(source : Jirgensone et coll, 2008)

5.5. Meulages sélectifs

Une prématurité occlusale peut entraîner un proglissement ou une latérodéviatión mandibulaire et par conséquent une occlusion inversée. C'est pourquoi il est important de rechercher la relation centrée.

Si la cause du proglissement ou de la latérodéviatión est due à une prématurité au niveau d'une ou plusieurs dents - ce sont souvent les canines temporaires qui sont responsables - alors un meulage de la pointe est possible. Cet acte évitant une pérennisation pathologique, est préconisé seulement dans les cas où il n'est pas trop important. De plus, après élimination des contacts prématurés, un dispositif peut être mis en place pour aider l'enfant à retrouver sa bonne position mandibulaire (Thilander et coll, 1984 ; Soulet, 1996 ; Marshall et coll, 2005).

Dans les autres cas, une expansion maxillaire va être nécessaire pour traiter ces malocclusions et est obtenue par les techniques décrites ci-dessus.

5.6. Synthèse

Les différentes solutions thérapeutiques décrites ci-dessus permettent de corriger les occlusions inversées en orthodontie. Le choix du ou des dispositifs varie en fonction des préférences et des habitudes de chaque orthodontiste. Cependant, l'utilisation de l'ensemble de ces appareils n'est pas toujours simple et nécessite une maîtrise particulière. L'objectif principal reste avant tout d'apporter une réponse à un problème en étant sûr de ne pas l'aggraver. L'omnipraticien doit prendre en compte ces considérations, c'est pourquoi les dispositifs les plus adaptés à leur pratique sont les suivants : la plaque à vérin et l'éducateur fonctionnel, à condition qu'il ait reçu tout de même la formation suffisante.

Pour conclure, deux exemples de fiches détaillées vont décrire les différentes étapes à suivre lors de la mise en place d'un éducateur fonctionnel ou d'une plaque à vérin.

Protocole d'utilisation d'un éducateur fonctionnel type Orthoplus (d'après Dr Rollet et son assistante Mme Barthet-Favart)

1. Premier rendez-vous :

❖ A l'arrivée du patient :

- Photographies (face, profil et intrabuccales)
- Radiographies : Radiographie panoramique + Téléradiographie de profil
- Explications brossage

❖ Installation du patient au fauteuil avec les parents :

- Affichage des photographies et des radiographies,
- Visualisation d'un film expliquant l'éducation fonctionnelle aux parents et à l'enfant,
- Réalisation par le praticien d'un examen clinique avec bilan de la matrice fonctionnelle,
- Etablissement du diagnostic et explication des anomalies aux parents,
- Choix de l'éducateur fonctionnel (ne nécessite pas d'empreintes) : le praticien peut proposer à l'enfant de choisir la couleur de son appareil.

Appareils disponibles pour le traitement des occlusions inversées postérieures

- EF kid (enfants de 3 à 4 ans)
- EF Start évolution (enfants de 4 à 8 ans)
- EF Trainer Slim (enfants de 8 à 11 ans)

Occlusions inversées antérieures

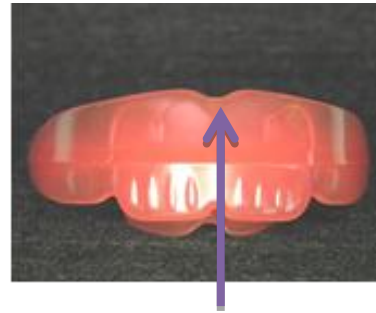
- EF kid (enfants de 3 à 4 ans)
- EF classe III petit (enfants de 5 à 7 ans) et EF classe III standard (enfants 8 à 10 ans)
- EF Start évolution (enfants de 4 à 8 ans)

Pour plus d'informations, un guide de sélection pour les praticiens est en ligne sur le site www.orthoplus.fr.

- Pose de l'éducateur fonctionnel : le praticien veille à la bonne mise en place de l'appareil en bouche. L'appareil se met dans un sens particulier (petites gouttes d'eau ou petits picots vers le bas) et doit être bien centrée (encoche supérieure pour aider au bon positionnement).



gouttes d'eau



encoche supérieure

- Conseils d'utilisation à donner au patient et aux parents :
 - ✓ Port nocturne + port journalier (4 heures par jour pouvant être répartie en différents ¼ heure dans la journée)
 - ✓ Réalisation d'un bon mouchage avant le port de la gouttière (massage de ailes du nez, faire le bruit du tigre/cochon, nettoyer le nez à l'aide d'une solution nasale puis se moucher le nez une narine après l'autre)
 - ✓ Ne pas mâcher mais serrer progressivement sur le dispositif
 - ✓ Ne pas parler avec l'appareil en bouche
 - ✓ Ne pas jouer avec l'appareil
 - ✓ Ne pas exercer de mouvements de cisaillement sur la gouttière
 - ✓ Les lèvres doivent être toujours jointes quand l'appareil est en bouche (« on ne doit pas voir la couleur de l'appareil »)
 - ✓ Ne pas consommer de sucres avant le port de la gouttière car risque d'hypertrophie gingivale
 - ✓ Enfant doit noter sur un calendrier le nombre d'heures de port de l'appareil par jour

- Conseils d'entretien
 - ✓ Entretien journalier : rinçage à l'eau froide et nettoyage une fois par jour au dentifrice
 - ✓ Entretien hebdomadaire : désinfection de l'appareil à l'aide de comprimé (ex : Nitradine) dissous dans de l'eau pendant 1 heure.
- Explications exercices associés à la rééducation des dysfonctions

⇒ Rééducation ventilatoire :

- ✓ 1^{er} exercice : Une fois par jour, l'enfant se plaque contre un mur pour être bien droit avec la gouttière en bouche. Il inspire lentement par le nez en gonflant le ventre et les poumons puis souffle tout doucement.
- ✓ 2^{ème} exercice : « Respiration uninarinaire » (5 fois chaque narine) : inspiration par une narine en ayant bouché l'autre, puis expiration par l'autre narine en ayant bouché la première, et inversement.

⇒ Rééducation linguale :

- ✓ 1^{er} exercice : « cheval au pas » : il s'agit de faire claquer la langue au palais, bouche entrouverte (plusieurs répétitions par jour)
- ✓ 2^{ème} exercice : « le tic-tac » : il faut placer un tic-tac sur le dos de la langue et ensuite mettre la gouttière en bouche. Puis il faut sucer le tic-tac en frottant la langue au palais.
- ✓ 3^{ème} exercice : « l'élastique » : il va s'agir de garder le plus longtemps un petit élastique (plusieurs heures) sur la langue. Pour se faire, l'enfant va être obligé de plaquer la langue au palais lors de la déglutition pour éviter d'avaler l'élastique.

⇒ Travail sur le frein de la langue :

- ✓ 1^{er} exercice : L'enfant doit utiliser sa langue pour nettoyer ses lèvres et ses dents en balayant toute l'arcade
- ✓ 2^{ème} exercice : il faut essayer de toucher la pointe du nez avec la langue

- Photographie avec appareil en bouche

2. Rendez- vous téléphonique à 8 semaines avec les parents:

- comment se passe le port de l'appareil ? Est-ce que l'enfant arrive à garder l'appareil toute la nuit ? Si non, insister auprès des parents que l'appareil doit être plus porté la journée pour que l'enfant puisse le garder toute la nuit.
- L'appareil est-il en bon état ?
Si pas de problème, rappeler aux parents la date du prochain rendez-vous. Si problème, fixer un rendez-vous d'urgence au cabinet

3. Rendez- vous de contrôle au cabinet à 12 semaines.

- Photographies
- Bilan par rapport au port de l'appareil (port diurne - port nocturne), confort...
- Vérification que l'appareil est toujours en bon état
- Constatation de l'évolution dentaire (comparaison des premières et des dernières photos)
- Motivation de l'enfant

4. Rendez-vous de contrôle à 6 mois (photographie, bilan, si besoin changement d'éducateur..)

5. Rendez-vous de contrôle à 1 an

- Si appareil bien porté et si le résultat attendu est obtenu, surveillance jusqu'à la denture définitive
- Dans le cas contraire, adresser à un orthodontiste spécialiste.

Protocole d'utilisation d'une plaque à vérin ou à ressort

1. Premier rendez- vous :

- ❖ A l'arrivée du patient :
 - Photographies (face, profil, intrabuccales)
 - Radiographies : Orthopantomogramme + téléradiographie de profil
 - Empreintes et cires d'occlusion
- ❖ Examen clinique complet
- ❖ Choix de la couleur de l'appareil par l'enfant
- ❖ Envoi de l'empreinte au laboratoire de prothèse avec fiche de prothèse remplie.

Dans les cas d'occlusion inversée postérieure, Il faut préciser :

- la position du vérin : médian
- types de crochets, souvent crochets d'Adams qui assure une bonne rétention de l'appareil
- si besoin de plaques de surélévation pour traiter un problème d'origine cinétique ou d'un bandeau vestibulaire dans les cas de proalvéolie supérieure associée.

Dans les cas d'occlusion inversée antérieure, il faut préciser

- si vérin antérieur ou ressorts de Schwartz (réalisé en fil acier 0.6mm prenant appui sur la face palatine des incisives supérieures)
- deux crochets d'Adams
- un bandeau vestibulaire pour contrôler la vestibuloversion

2. Phase de laboratoire (coulée des modèles et réalisation de la plaque)

3. Deuxième rendez-vous

- ❖ Pose de l'appareil et vérification de sa bonne adaptation en bouche (il doit être bien ajusté et stable),
- ❖ Explication de la technique et de la fréquence d'activation
 - Enfant doit retirer l'appareil en bouche pour pouvoir réaliser l'activation

- Insertion de la clé dans l'orifice à l'avant du vérin puis tourner la clef dans le sens de la flèche jusqu'à sentir une butée contre la résine. Ce mouvement entraîne une activation d'1/4 de tour.
- Activation une fois par semaine en réalisant un ¼ de tour toujours dans le même sens

NB : pour les plaques à ressort de Schwartz, l'activation se fait par le chirurgien-dentiste lors des rendez-vous de contrôle.



Figure : Activation plaque à vérin

(source : <http://www.orthodontie-paris14.fr/plaque-verin.php>)

❖ **Conseils d'utilisation à donner aux enfants et aux parents**

- Port permanent (sauf pour brossage et lors de pratiques sportives violentes)
- Eviter de manger des aliments collants (caramel, chewing-gum..)
- Marquer une croix sur un calendrier dès l'activation du vérin
- Mettre à distance des animaux domestiques
- Prescription de Paracétamol (possibilité de légère douleurs après activation car la suture inter-maxillaire s'écarte)

❖ **Conseils d'entretien**

- Entretien journalier : nettoyage de l'appareil après chaque brossage à l'aide d'une brosse à dents et dentifrice
- Entretien hebdomadaire : nettoyage 1 fois par semaine à l'aide d'un désinfectant.

4. Rendez- vous de contrôle toutes les 4 à 6 semaines.

Vérification de la motivation de l'enfant, de l'activation du vérin, si l'appareil est toujours stable sinon resserrer les crochets.

Une fois, la malocclusion corrigée, la plaque à vérin est laissée en stabilisation le temps équivalent aux semaines passées pour obtenir une occlusion correcte. Il faudra également supprimer les plans de surélévation si cela a été demandé au laboratoire pour éviter qu'une béance molaire se crée.

6. Conclusion

Dans le cadre de ce travail, nous avons pu constater qu'un traitement orthodontique doit débiter le plus précocement possible. Les avantages du traitement interceptif sont nombreux. Il va éviter que le cas ne s'aggrave, neutraliser la matrice fonctionnelle, permettre à la croissance de s'exprimer sans contraintes, diminuer le degré de difficulté du cas, augmenter la stabilité du cas et diminuer les extractions. L'interception va permettre un développement normal de l'enfant. Les étiologies des occlusions inversées sont nombreuses mais les plus fréquemment rencontrées sont celles d'origine fonctionnelle. Ces dysfonctions vont dès le plus jeune âge perturber le bon développement cranio-facial de l'enfant. L'omnipraticien joue un rôle déterminant. Pour répondre aux recommandations de l'ANAES, lorsqu'un enfant présente une occlusion inversée, le praticien doit réaliser un examen clinique et radiologique complet. En fonction du diagnostic, et des compétences du chirurgien-dentiste, l'enfant sera alors soit traité par celui-ci, soit adressé vers un orthodontiste. Les thérapeutiques disponibles à ce jour sont multiples. La plaque à vérin et l'éducateur fonctionnel sont des dispositifs faciles à mettre en œuvre par un chirurgien-dentiste, les autres plus complexes sont réservées aux orthodontistes. Chaque cas est différent, il faudra alors choisir la technique la plus appropriée aux enfants qui se présentent au cabinet et non pas d'adapter la prise en charge à une technique unique. Bien évidemment, comme dans toute pratique, l'interception ne permet pas toujours de gérer la globalité de la dysmorphose, une seconde phase de traitement (phase orthodontique) sera alors peut être nécessaire. Une collaboration étroite omnipraticien-orthodontiste est un atout et le partage des tâches doit être discuté à la demande afin que nos patients puissent en tirer un maximum de bénéfices (Rotenberg et coll, 2015).

6. Bibliographie

Revue périodiques

- 1. ABREU RR., LUNARDI-ROCHA R., LAMOUNIER JA. Etiology, clinical manifestations and concurrent findings in mouth-breathing children. J Pediatr (Rio J). 2008 ; 84(6) : 529-35.**

- 2. AKNIN JJ. La croissance cranio-faciale. Paris : Editions SID ; 2007**

- 3. AMAT P. Traitement précoce en orthopédie dento-faciale : primum non nocere. Orthod Fr. 2013;84(1):3–8**

- 4. ANAES, Service des recommandations et références professionnelles. Indications de l'Orthopédie dento-faciale et dento-maxillo-faciale chez l'enfant et l'adolescent [en ligne]. 2002 (consulté le 17/3/2016). Disponible à partir de : http://www.has-sante.fr/portail/upload/docs/application/pdf/orthodontie_recos.pdf**

- 5. ANDRADE ADA S., GAMEIRO GH., DEROSI M., GAVIAO MB. Posterior crossbite and functional changes. A systematic review. Angle Orthod. 2009 ; 79(2): 380-386.**

- 6. ANDRADE R., TÔRRES F., FERREIRA R., CATHARINO F. Treatment of anterior crossbite and its influence on gingival recession. Rev Gaúch Odontol. 2014 ; 62(4) : 411-416.**

- 7. ANGLE E. Treatment of malocclusion of the teeth. 7e ed. Philadelphia: The SS White dental manufacturing company; 1907.**

- 8. ARAGON I., ROTENBERG M. Traitements spécifiques du sens transversal. EMC - Médecine buccale 2015;10(6):1-7 [Article 28-660-I-10].**

9. ARNAUD E., FRESCO C., CHAUTY S. Orthodontiste et orthophoniste font la paire. Ortho Magazine. 2013 ; 19(106) : 16-20.
10. AUBRON M., Tabet C. Diagnostic des malocclusions simples. Réal Clin. 2015 ;26(2) :105-16.
11. BAHREMAN A. Early-Age Orthodontic Treatment.1st Ed.Paris: Quintessence;2013.
12. BASSIGNY F. Manuel d'orthopédie dento-faciale. 2^o éd. Paris:Edition Masson; 1991.
13. BERGERSEN EO. A cephalometric study of the clinical use of the mandibular labial bumper. Am J Orthod. 1972 ; 61(6): 578–602.
14. BIJOOR RR., KOHLI K. Contemporary space maintenance for the pediatric patient. N Y State Dent J. 2005;71(2): 32–35.
15. BINDAYEL NA. Simple removable appliances to correct anterior and posterior crossbite in mixed dentition: Case report. Saudi Dent J. 2012;24(2):105-13.
16. BOILEAU MJ. Orthodontie de l'enfant et du jeune adulte – tome 1. France : Elsevier Masson ; 2011.
17. BOILEAU MJ. Orthodontie de l'enfant et du jeune adulte- tome 2. France : Elsevier Masson ; 2012.
18. BOILEAU MJ., DUHART AM. Classes III, sémiologie et principes thérapeutiques. EMC - Orthopédie dentofaciale. 2014;9(1):1-12 [Article 23-472-G-05] .

19. **BORRIE F., BEARN D. Early correction of anterior crossbites: a systematic review. Journal of Orthodontics. 2011 ; 38(3):175-84.**
20. **BRUWIER A., LIMME M. Ventilation buccale et SAOS chez l'enfant. Réalités cliniques. 2015 ; 26(2) :175-184.**
21. **CALABRESE L., CALABRESE S., GIORGETTI G. The Ricketts quad-helix: construction technics. Dent Cadmos. 1984 ; 52 (Suppl. 9) : 93-96.**
22. **Carapezza LJ. Pediatric malocclusion: early treatment versus late treatment. J Clin Pediatr Dent. 1997;22(1):878.**
23. **CAUHEPE J. Action des muscles sur les procès alvéolaires, conséquences morphologiques. Orthod Fr. 1960 ; 31(?): 341-345.**
24. **CAUHEPE J., FIEUX J., BOUVET JM. Déglutition et troubles d'occlusion. Rev Stomatol. 1953 ; 54(10) : 905-912.**
25. **CAZZOLA AP., CAMPISI G., GRAZIA ML., CUCCIA AM., RIPA A., TESTA NF., et al. Changes in pharyngeal aerobic microflora in oral breathers after rapid palatal expansion. BMC Oral Health. 2006; 6: 2.**
26. **CHATEAU M. Orthopédie dento-faciale, tome 1. Paris:Edition CDP;1992.**
27. **CHEVALIER JM., BONFILS P. ORL. Paris: Edition lavoisier, 2011.**
28. **CHICHE-UZAN L., LEGALL M., SALVADORI A. Appareils amovible à action orthopédique et à action orthodontique. EMC-Orthopédie dento-faciale. 2009:1-17 [Article 23-493-A-10].**

29. **CIAVARELLA D., MASTROVINCENZO M., SABATUCCI A., PARZIALE V., CHIMENTI C.** Effect of the Enveloppe Linguale Nocturne on atypical swallowing: surface electromyography and computerised postural test evaluation. *Eur J Paediatr Dent.* 2010;11(3):141-5.
30. **COUTURE G., EYOUM I., MARTIN F.** Les fonctions de la face : évaluation et rééducation. Isbergues: Ortho Editions ; 1997. p. 197-213.
31. **DAVIDO N., YASUKAWA K.** Orthopédie dento faciale odontologie pédiatrique. Paris: Edition Maloine; 2014. Chapitre 48, Thérapeutiques fonctionnelles et orthopédiques en ODF : p 109.
32. **DAVIDOVITCH M., MCINNIS D., LINDAUER SJ.** The effects of lip bumper therapy in the mixed dentition. *Am J Orthod Dentofacial Orthop.*1997 ; 111(1): 52–58.
33. **DAWSON P.** Evaluation, diagnosis and treatment of occlusal problems. 2e éd. Saint Louis : Mosby Company; 1983.
34. **DELAIRE J.** Maxillary development revisited : relevance to the orthopaedic treatment of Class III malocclusions. *Eur J Orthod.* 1997,19(3):289-311.
35. **DENIAUD J.** Quad-hélix : approche fondamentale et orthopédique. *Rev Orthop Dento Faciale.*1995 ; 29 (2): 241-249.
36. **DENIAUD J., TALMANT J.** La ventilation nasale optimale. *I.D. Inf Dent.* 2009: 91(25):1361-1365.
37. **DESHAYES MJ.** L'art de traiter avant 6 ans.Paris : Editions cranexplo ; 2006.

38. DIMBERG L., BONDEMARK L., SODERFELDT B., LENNARTSSON B. Prevalence of malocclusion traits and sucking habits among 3-year-old children. *Swed Dent J.* 2010;34(1):35-42.
39. DIMBERG L., LENNARTSSON B., SODERFELDT B., BONDEMARK L. Malocclusions in children at 3 and 7 years of age: a longitudinal study. *European journal of orthodontics.* 2011 ; 35(1) 131-7.
40. DUNCAN K., MCNAMARA C., IRELAND AJ., SANDY JR. Sucking habits in childhood and the effects on the primary dentition: findings of the Avon Longitudinal Study of Pregnancy and Childhood. *Int J Paediatr Dent.* 2008;18(3):178-88.
41. ENGLISH JD., BUSHANG PH., THROCKMORTON GS. Does malocclusion affect masticatory performance? *Angle Orthod.* 2002;72(1):21-7.
42. ENLOW DH., HANS MG. *Essentials of facial growth.* Philadelphia : Saunders; 1996.
43. ERDINC AE., UGUR T., ERBAY E. A comparison of different treatment techniques for posterior crossbite in the mixed dentition. *Am J Orthod Dentofacial Orthop.* 1999 ; 116(3): 287– 300.
44. FELLUS P. *Orthodontie précoce en denture temporaire.* Paris : Wolters Kluwer France ; 2003.
45. FELLUS P. Dysfonctions linguales et dysmorphies. *Orthod Fr.* 2006 ; 77(1):105-112.
46. FOURNIER M. La rééducation fonctionnelle chez l'enfant et son contrôle par l'orthodontiste. *Rev Orthop Dento Faciale.* 1994;28(4):473-485.

47. **FRANCHI L., BACCETTI T., LIONE R., FANUCCI E., COZZA P.**
Modifications of midpalatal sutural density induced by rapid maxillary expansion: A low-dose computed tomography evaluation. *Am J Orthod Dentofacial Orthop.* 2010 ; 137(4): 486–488; discussion 12A–13A.
48. **GARREC P., JORDAN L., BEYDON N.** Amygdalectomie-Orthodontie. Quelles séquences chez l'enfant ? . *Rev Orthop Dento Faciale.* 2015;49(2):157-164.
49. **GIRARD M., LEROUX C.** Gestion des muscles et des fonctions par le kinésithérapeute dans les traitements orthodontiques et ortho-chirurgicaux. Rééducation oro-myofonctionnelle. *Orthod Fr.* 2015;86(1):95–111.
50. **GIPCH J.** L'orthopédie fonctionnelle et les éducateurs fonctionnels souples : évolutions ou révolutions?. *I.D. Inf Dent.* 2012 ;94(29/30) :17-24.
51. **GUGINO CF., DUS I.** Les concepts du déverrouillage : l'interaction entre forme et fonction. *Rev Orthop Dento-Faciale,* 2000 ; 34(1) : 83-108.
52. **HARRISON JE., ASHBY D.** Orthodontic treatment for posterior crossbites. *Cochrane Database Syst Rev.* 2000;(2):CD000979.
53. **HAROUN A.** L'hypercondylie « revisitée ». Définitions, aspects cliniques et radiologiques (1ere partie). *Revue d'Orthodontie Clinique.* 2012;?(4):28–37.
54. **HUANG YS., QUO S., BERKOWSKI JA., GUILLEMINAULT C.** Short Lingual Frenulum and Obstructive Sleep Apnea in Pre-Pubertal Children. *Int J Pediatr Res.*2015 ; 1:3.
55. **HUGGARE JA., LAINE-ALAVA MT.** Nasorespiratory function and head posture. *Am J Orthod Dentofacial Orthop.* 1997;112(5): 507–511.

56. HUYNH T., KENNEDY DB., JOONDEPH DR., BOLLEN AM. Treatment response and stability of slow maxillary expansion using Haas, hyrax, and quad-helix appliances: a retrospective study. *Am J Orthod Dentofacial Orthop.* 2009 ; 136(3) : 331-339.
57. ILLIPRONTI-FILHO E., FANTINI S., CHILVARQUER I. Evaluation of mandibular condyles in children with unilateral posterior crossbite. *Braz Oral Res.* 2015;29(1):49.
58. JAUNET E., LE GUERN A., THERY- DUMEIX C., DESHAYES MJ. Uncovering and treating asymmetry before 6years in our daily clinical practice: Option or obligation? Orthodontics or orthopedics?. *International Orthodontics.* 2013 ;11(1): 35–59.
59. JIRGENSONE I., LIEPA A., ABELTINS A. Anterior crossbite correction in primary and mixed dentition with removable inclined plane (Bruckl appliance). *Stomatologija, Baltic Dental and Maxillofacial Journal.* 2008 ;10(4):140-144.
60. KADDOUR-BRAHIM A., MICHEL B, FENOUIILLAR J., GINISTY D. Conduite à tenir devant une brièveté du frein de la langue. *Journal de Pédiatrie et de Puériculture.* 2010 ; 23(1): 26–29.
61. KAWAKAMI M., TAKANO-YAMAMOTO T. Orthodontie treatment of a patient with hypophosphataemic vitamin D-resistant rickets. *A.S.D.C.J.Dent. Child.* 1997;64(6) : 395-399.
62. KENNEDY D. Traitement de l'occlusion croisée unilatérale postérieure avec déviation mandibulaire. *JADC.* 2005 ; 71(8) :555-557.
63. KERR WJ., MCWILLIAMS JS., LINDER-ARONSON S. Mandibular form and position related to changed mode of breathing--a five-year longitudinal study. *Angle Orthod.* 1989 ; 59(2): 91–96.

64. KHOLOKI S. Quad-hélix : action orthodontique et clinique. Rev Orthop Dento Faciale. 1995 ; 29 (2): 251-258.
65. KIKI A., KILIC N., OKTAY H. Condylar asymmetry in bilateral posterior crossbite patients. Angle Orthod. 2007;77(1):77-81.
66. KILIARIDIS S., MEJERSJÖ C., THILANDER B. Muscle function and craniiofacial morphology : a clinical study in patients with myotonic dystrophy. Eur J Orthod. 1989 ; 11(2):131-8.
67. KUROL J., BERGLUND L. Longitudinal study and cost benefit analysis of the effect of early treatment of posterior crossbites in the primary dentition. Eur J orthod. 1992 ;14(3) : 173-179.
68. KUTIN G., HAWES RR. Posterior cross-bites in the deciduous and mixed dentitions. Am J Orthod. 1969;56(5):491-504.
69. KWAK YY., JANG I., CHOI DS., CHA BK. Functional evaluation of orthopedic and orthodontic treatment in a patient with unilateral posterior crossbite and facial asymmetry. Korean J Orthod. 2014;44(3):143-53.
70. LACOUT J., DEROZE D. La prévention en orthopédie dento-faciale. Ortho autrement. 2009;1:6-13.
71. LAM PH., SADOWSKY C., OMERZA F. Mandibular asymmetry and condylar position in children with unilateral posterior crossbite. Am J Orthod Dentofacial Orthop. 1999;115(5):569-75.
72. LAMBOURNE C., LAMPASSO J., BUCHANAN WC J., DUNFORD R., MC CALL W. Malocclusion as a risk factor in the etiology of headaches in children and adolescents. Am J Orthod Dentofacial Orthop. 2007 ; 132(6): 754-761.

73. LANDOUZY JM. The tongue: deglutition, orofacial functions and craniofacial growth. *International orthodontics*. 2009, 7(3):227-256.
74. LE GALL M., LAURET JF. Occlusion et fonction : une approche clinique rationnelle. Paris : Edition CDP ; 2002.
75. LE GALL M., PHILIP C., BANDON D. Les anomalies maxillomandibulaires du sens transversal chez l'enfant. *Archives de pédiatrie*. 2009 ; 16(2) :209-213.
76. LE GALL M., PHILIP C., BANDON D. Le proglissement mandibulaire. *Archives de pédiatrie*. 2009 ; 16(1) :77-83.
77. LEJOYEUX E. Diagnostic orthodontique. EMC - Orthopédie dentofaciale. 1996 :1-0 [Article 23-465-A-10].
78. LIMME M. Conduites alimentaires et croissance des arcades dentaires. *Rev Orthop Dento Faciale*. 2002 ; 36(3) : 289-309.
79. LINDER-ARONSON S. Effects of adenoidectomy on dentition and nasopharynx. *American Journal of Orthodontics*. 1974 ; 65(1): 1-15.
80. LOPEZ I., BERTHET A., JACQUELIN LF., COURSON F. Dépistage orthodontique en dentures temporaire et mixte : de l'anamnèse médicale à l'examen endobuccal. Paris : Editions CdP ; 2014. p. 321-325.
81. LUPI-PEGURIER L., RITLENG O., SAYAGH M., MANIERE-EZVAN A. Pouce, tétine : que dire ? que faire ?. *Le fil dentaire*. 2013 ;?(82) :34-35.
82. LUPI-PEGURIER L., VINAI M., OLIMPO M., MANIERE-EZVAN A. La prise en charge des habitudes de suctions non nutritives en omnipratique. *Réal clin*.2015 ;26(2) : 97-104.

83. MARSHALL SD., SOUTHARD KA., SOUTHARD TE. Early Transverse Treatment. *Seminars in Orthodontics*. 2005. 11(3): 130–139.
84. MASSIF L., FRAPIER L. Orthodontie et parodontie. *EMC - Orthopédie dentofaciale* 2007:1-16 [Article 23-490-A-07].
85. MAZAHERI M., HARDING R., NANDA S. The effects of surgery on maxillary growth and cleft width. *Plast Reconstr Surg*. 1967 ;40(1) :22-30.
86. MC NAMARA JA. Maxillary transverse deficiency. *Am J Orthod Dentofac Orthop*. 2000 ; 117(5):567-70.
87. MC NAMARA JA. Early intervention in the transverse dimension : Is it worth the effort ? . *Am J Orthod Dentofacial Orthop* . 2002 ; 121(6): 572-574.
88. MOREL-VERDEBOUT C., BOTTERON S., KILIARIDIS S. Dentofacial characteristics of growing patients with Duchenne muscular dystrophy : a morphological study. *Eur J Orthod*. 2007 ; 29(5):500-7.
89. MORGON L., BERY A. Examen de la denture. *EMC Odontologie/Orthopédie dentofaciale*. 2008:1-11 [Article 23-460-10].
90. MOSS MC. Functional matrix in facial growth. *Angle orthod*. 1968 ; 38(1) : 96-103.
91. MOYERS R. *Handbook of orthodontics*. 4e ed. Chicago : Year book medical ; 1988.

92. ORTHLIEB JD., DARMOUNI L., PEDINIELLI A., JOUVIN DARMOUNI J.
Fonctions occlusales : aspects physiologiques de l'occlusion dentaire humaine. EMC Médecine buccale. 2013;8 (1) : 1-11 [Article 28-160-B-10].
93. OVSENIK M. Incorrect orofacial functions until 5 years of age and their association with posterior crossbite. Am J Orthod Dentofacial Orthop. 2009;136(3):375-81.
94. PATTI A. Traitement des classe II : de la prévention à la chirurgie. Paris: Quintessence international ; 2010.
95. PATTI A., PERRIER D'ARC G. Les traitements orthodontiques précoces. Paris: Quintessence international; 2003.
96. PETIT H. Relation occluso-articulées et orthodontie. Orthopédie dento-faciale, tome 1. 1998
97. PINTO AS., BUSCHANG PH., THROCKMORTON GS., CHEN P.
Morphological and positional asymmetries of young children with functional unilateral posterior crossbite. Am J Orthod Dentofacial Orthop. 2001 ; 120(5):513-20.
98. PLANAS P. Réhabilitation neuro-occlusale. Paris: Editions CdP; 2006.
99. PRIMOVIC J., OVSENIK M., RICHMOND S., KAU CH., ZHUROV Z. Early crossbite correction: a three dimensional evaluation. Eur J Orthod. 2009 ; 31 (4):352-6.
100. PROFFIT WR., FIELDS HW., SARVER DM. Contemporary Orthodontics, 5e ed. St Louis: Elsevier Health Sciences; 2006.

101. RAMACHANDHRA PRABHAKAR R., SARAVANAN R., KARTHIKEYAN MK., VISHNUCHANDRAN C. Prevalence of malocclusion and need for early orthodontic treatment in children. J Clin Diag Res. 2014;8(5): ZC60-ZC61.
102. Randrianarimanarivo HM., Rasoanirina MO, Andriambololo-Nivo RD., Ralison G., Rakotovao JD. Interception de la pseudo-prognathie mandibulaire : comparaison de la plaque en « v » et du plan incliné antéro-inférieur. Rosmel. 2011 ; 3:29 – 38.
103. RANTA R. Treatment of unilateral posterior crossbite: comparison of the quad-helix and removable plate. ASDC J Dent Child. 1988 ; 55(2):102-4.
104. RAYMOND JL. Traitement orthopédique des classes III : réhabilitation occlusale et fonctionnelle. 2^e éd. Saint Laurent de la Salanque: Edition Empresa ; 2011.
105. REGRAGUI S., ZAOUI F. Une anomalie fonctionnelle : le proglissement. AOS. 2009;247:231-239.
106. REYES A, SERRET L, PEGUERO M, TANAKA O. Diagnosis and Treatment of Pseudo-Class III Malocclusion. Case Rep Dent. 2014 ; 2014:652936.
107. ROLLET D. Interception des malocclusions à l'aide des éducateurs fonctionnels. Réal clin.2015 ;26(2) : 117-130.
108. ROTENBERG M., ARAGON I., PUJOS MS. Prise en charge orthodontique précoce : place de l'omnipraticien. Réal clin.2015.2015 ;26(2) : 131-142.

109. SABOUNI W. Etude de la respiration avec l'aérophonoscope. Bulletin de l'Union Nationale pour l'Intérêt de l'Orthopédie Dento-Faciale. 2008 ;36(1) :24-29.
110. SANDIKCIOGLU M., HAZAR S. Skeletal and dental changes after maxillary expansion in the mixed dentition. Am J Orthod Dentofacial Orthop. 1997;111(3): 321–327.
111. SCHWARTZ BH., LONG RE JR., SMITH RJ., GIPE DP. Early prediction of posterior crossbite in the complete unilateral cleft lip and palate. Cleft Palate J. 1984;21(2):76-81.
112. SOREL O. Traitement des endognathies maxillaires par disjonction orthopédique. Rev Stomatol Chir Maxillofac. 2004 ; 105(1):26-3.
113. SOUAMES M., BASSIGNY F., ZENATI N., RIORDAN PJ., BOY-LEFEVRE ML. Orthodontic treatment need in French schoolchildren: an epidemiological study using the Index of Orthodontic Treatment Need. Eur J Orthod. 2006;28(6):605-9.
114. SOUKI BQ., PIMENTA GB., SOUKI MQ., FRANCO LP., BECKER HM., PINTO JA. Prevalence of malocclusion among mouth breathing children : do expectations meet reality ? Int J Pediatr Otorhinolaryngol. 2009 ; 73(5) :767-773.
115. SOULET A. Rôle de la langue au cours des fonctions oro-faciales. Revue d'Orthopédie Dento-Faciale. 2010 ;23(1):31–52.
116. TALMANT J., DENIAUD J. Enveloppe faciale, intégration morphophysiological oronasale et malocclusion. Rev Orthop Dento Faciale. 2013 ; 47(1):63-99.
117. THIBAUT C. La langue, clé de voûte de l'équilibre. Ortho Mag. 2013;19 (106):21-29.

118. THILANDER B., BJERKLIN K. Posterior crossbite and temporomandibular disorders (TMDs) : need for orthodontic treatment ? Eur J Orthod.2012 ;34(6):667-673.
119. THILANDER B., WAHLUND S., LENNARTSSON B. The effect of early interceptive treatment in children with posterior cross-bite. The European Journal of Orthodontics. 1984 ; 6(1) : 25-34.
120. TODOROVA I. Orthopédie préventive et interceptive. EMC – Odontologie. 1999 : 1-8 [Article 23-405-E-10].
121. TRACY WE., CAMPBELL RA. Dentofacial development in children with vitarnin D-resistant rickets. J Am Dent Ass. 1968; 76(5):1026-1031.
122. ULUSOY AT., BODRUMLU EH. Management of anterior dental crossbite with removable appliances. Contemporary Clinical Dentistry. 2013 ; 4(2): 223-226.
123. VALLEE J-J. Pourquoi, quand et comment prendre l'enfant en charge dès sa denture de lait ? [en ligne]. 2012 [consulté le 14/03/2016].
Disponible sur :
<https://www.yumpu.com/fr/document/view/16914213/pourquoi-quand-et-comment-prendre-lenfant-en-charge-orthoplus>
124. VAZQUEZ-NAVA F., QUEZADA-CASTILLO JA., OVIEDO-TREVINO S., SALVIDAR-GONZALEZ AH, SANCHEZ-NUNCIO HR., BELTRAN-GUZMAN FJ., et al. Association between allergic rhinitis, bottle feeding, non-nutritive sucking habits, and malocclusion in the primary dentition. Arch Dis Child. 2006;91(10): 836– 840.
125. VECCHIERINI MF., MONTEYROL J. Syndrome d'apnées obstructives de l'enfant : nouvelles approches thérapeutiques. Mt pédiatrie. 2013;16(2):108–17.

126. VESSE M. Classes III squelettiques. *EMC Odontologie-Stomatologie*. 1999 : 1-18. [Article 23-472-G-10].
127. VINAY C., SANDEEP V., HANUMANTH RAO CH., ULOOPPI KS., KUMAR AS. Modified quad helix appliance for thumb sucking and crossbite correction. *Contemp Clin Dent*. 2013;4(4):523-6.
128. WAGNER Y., HEINRICH-WELTZIEN R. Occlusal characteristics in 3-year-old children--results of a birth cohort study. *BMC Oral Health*. 2015; 7;15:94.
129. WONG CA., SINCLAIR PM., KEIM RG., KENNEDY DB. Arch dimension changes frome successful slow maxillary expansion of unilateral posterior crossbite. *Angle Orthod*. 2011 ; 81(4) : 616-623.
130. YASEEN SM, ACHARYA R. Hexa helix: modified quad helix appliance to correct anterior and posterior crossbites in mixed dentition. *Case Rep Dent*. 2012; 2012:860385.
131. ZHOU D., HU M., LIANG D., ZHAO G., LIU A. Relationship between fossa-condylar position, meniscus position, and morphologic change in patients with Class II and III malocclusion. *Chin J Dent Res*. 1999;2(1):45-9.

Références électroniques :

1. UNF3S [en ligne]. [Image], Schéma des différents plans terminaux de Chapman ; (consulté le 16/02/16).

Disponible à partir de :

<http://www.unsof.org/media/o1306/de-0-a-3-ans/html/cours-N10601.html>

2. Conseil dentaire Dr hauteville[en ligne]. [Image], Schéma de la classe I d'Angle ; date ? (consulté le 16/02/16).

Disponible à partir de :

<http://conseildentaire.com/2013/03/09/occlusion-dentaire-definition-par-le-dr-a-hauteville/>

3. Conseil Dr Hauteville [en ligne].[Image], Schéma de la normocclusion dans le sens transversal (consulté le 16/02/16).

Disponible à partir de :

<http://conseildentaire.com/2013/03/09/occlusion-dentaire-definition-par-le-dr-a-hauteville/>

4. Orthodontiste Lemay [en ligne]. [Image], Perle de Tucat (consulté le 23/04/16).

Disponible à partir de :

<https://www.orthodontisteenligne.com/a-la-une/ecran-oral/>

5. Kieferorthopäde [en ligne].[Image], Régulateur de fonction de Fränkel (consulté le 23/04/16)

Disponible à partir de :

http://www.kfo-lauterbach.de/de/kinder_kfo.php

6. IDWeblogs [en ligne].[Image],Educateur fonctionnel ; 14/03/16 (consulté le 24/04/16)

Disponible à partir de :

<http://www.idweblogs.com/odontologie-pediatrique/2016/03/14/prevention-orthodontique-education-fonctionnelle/>

7. Orthodontiste Lemay [en ligne].[Image],Grille à langue (consulté le 24/04/16)

Disponible à partir de :

<https://www.orthodontisteenligne.com/a-la-une/ecran-oral/>

8. Cabinet d'ODF du docteur Rollet Daniel [en ligne].[Image], Ecran buccal (consulté le 24/04/16).

Disponible à partir de :

http://ccweb.fr/CCWEB_WEB/FilesCabinet/101/images/prevention_10.png

9. Avond Ortho [en ligne].[Image],Lip bumper (consulté le 25/04/16)

Disponible à partir de :

<http://www.avondortho.nl/behandelingen-2/beugels/>

10.Laboratoire d'orthodontie et ODF Modric [en ligne].[Image], Plaque à pistes de Planas (consulté le 25/04/16)

Disponible à partir de :

http://www.labo-odf-modric.fr/#!__nos-appareils/les-fonctionnels

11.Dr. Mastrocola, un orthodontiste à Genève [en ligne].[Image], Disjoncteur maxillaire (consulté le 28/4/16).

Disponible à partir de :

<http://www.mastrocola-orthodontiste-geneve.ch/fr/orthodontie-orthopedie-mecanique>

12. Alsace dentaire services [en ligne].[Image], Quad hélix de Crozat (consulté le 28/04/16).

Disponible à partir de :

<http://www.alsace-dentaire-services.fr/ORTHESE/DEVEROUILLAGE-ET-DISJONCTION>

13. Cabinet d'Orthodontie du Docteur Patricia GABRIEL [en ligne].[Image], Plaque à vérin (consulté le 17/05/16)

Disponible à partir de :

<http://www.orthodontie-paris14.fr/plaque-verin.php>

7. Table des matières

Liste des figures.....	11
Liste des tableaux.....	12
1. Introduction.....	13
2. Généralités	16
2.1.2. L'occlusion inversée	20
2.1.2.1. Occlusion inversée postérieure.....	20
2.1.2.2. Occlusion inversée antérieure.....	21
2.1.3. L'interception	22
2.2. Prévalence	25
2.3. Evolution et conséquences sans traitement	27
2.3.1. Evolution et conséquences sans traitement au niveau postérieur.....	27
2.3.2. Evolution et conséquences sans traitement au niveau antérieur.....	37
2.3.3. Synthèse	41
3. Etiologies et formes cliniques.....	42
3.1. Etiologies	43
3.1.1. Etiologies de l'occlusion inversée postérieure	43
3.1.1.1. Causes générales	43
3.1.1.2. Causes loco-régionales.....	46
3.1.1.3. Causes fonctionnelles.....	47
3.1.2. Etiologies de l'occlusion inversée antérieure.....	48
3.1.2.1. Causes générales	48
3.1.2.2. Causes loco-régionales (Bahreman, 2013).....	49
3.1.2.3. Causes fonctionnelles.....	50
3.1.3. Causes fonctionnelles et parafunctions	50
3.1.3.1. Ventilation	51
3.1.3.2. Déglutition et mauvaise posture de langue	53
3.1.3.3. Mastication.....	55
3.1.3.4. Phonation	55
3.1.3.5. Parafunctions.....	56
3.2. Formes cliniques.....	57
3.2.1. Occlusion inversée postérieure	57
3.2.1.1. Anomalies dentaires.....	57

3.2.1.2.	Anomalies cinétiques (= latérodéviation mandibulaire)	57
3.2.1.3.	Anomalies alvéolaires.....	57
3.2.1.3.1.	Endoalvéolie maxillaire (ANAES,2002)	57
3.2.1.3.2.	Endoalvéolie mandibulaire.....	59
3.2.1.3.3.	Exoalvéolie maxillaire.....	59
3.2.1.4.	Anomalies squelettiques	60
3.2.2.	Occlusion inversée antérieure.....	61
3.2.2.1.	Anomalies dento- alvéolaires.....	61
3.2.2.2.	Anomalies cinétiques (=proglissement mandibulaire).....	62
3.2.2.3.	Anomalies squelettiques (=classes III squelettiques) (Boileau et Duhart, 2014) ..	62
4.	Diagnostic de l'occlusion inversée	64
4.1.	Anamnèse.....	65
4.2.	Examen clinique	65
4.2.1.	Examen des fonctions oro-faciales.....	65
4.2.1.1.	Ventilation	65
4.2.1.2.	Déglutition et position de langue	66
4.2.1.3.	Mastication.....	67
4.2.2.	Examen exobuccal.....	68
4.2.2.1.	Examen exobuccal de l'occlusion inversée postérieure.....	68
4.2.2.2.	Examen exobuccal de l'occlusion inversée antérieure	70
4.2.3.	Examen endobuccal.....	71
4.2.3.1.	Examen des muqueuses et des tissus mous.....	71
4.2.3.2.	Examen endobuccal de l'occlusion inversée postérieure	72
4.2.3.2.1.	Examen dentaire	72
4.2.3.3.	Examen endobuccal de l'occlusion inversée antérieure	76
4.2.3.3.1.	Examen dentaire	76
4.2.4.	Examens complémentaires	79
4.2.4.1.	Examen radiographique	79
4.2.4.2.	Examen des moulages	81
5.	Solutions thérapeutiques	83
5.1.	Freinectomie linguale.....	84
5.2.	Normalisation des fonctions	84
5.3.	Traitements interceptifs de l'occlusion inversée postérieure.....	91
5.3.1.	Dispositifs amovibles.....	92

5.3.1.1.	Plaque à vérin	92
5.3.1.2.	Educateur fonctionnel	93
5.3.2.	Dispositifs fixes	96
5.3.2.1.	Quad hélix.....	96
5.3.2.2.	Disjoncteur	97
5.3.3.	Mainteneur d'espace.....	98
5.4.	Traitements interceptifs de l'occlusion inversée antérieure	99
5.4.1.	Dispositifs amovibles	99
5.4.1.1.	Plaque palatine.....	99
5.4.1.2.	Educateur fonctionnel	100
5.4.1.3.	Activateur de classe III d'Andresen	102
5.4.2.	Dispositifs fixes	102
5.4.2.1.	Quad Helix avec bras antérieurs.....	102
5.4.2.2.	Plan incliné en résine.....	103
5.5.	Meulages sélectifs	104
5.6.	Synthèse	104
6.	Conclusion	112
6.	Bibliographie.....	114
7.	Table des matières	132

Jury : Président : J.M. MARTRETTE– Professeur des Universités
 Juges : S. JAGER– Maître de Conférence des Universités
 B. EGLOFF– Maître de Conférence des Universités
 A. LAUVRAY– Attachée Hospitalier Universitaire

Thèse pour obtenir le diplôme D'Etat de Docteur en Chirurgie Dentaire

Présentée par: **Mademoiselle ORBEGOZO Juliette, Anne, Caroline**

né(e) à: **BESANCON (Doubs)**

le **10 février 1992**

et ayant pour titre : « **Rôle de l'omnipraticien dans le traitement interceptif de l'occlusion inversée** ».

Le Président du jury



J.M. MARTRETTE

Le Doyen,
de la Faculté d'Odontologie



J.M. MARTRETTE

Autorise à soutenir et imprimer la thèse 9288

NANCY, le

27 SEP. 2016

Le Président de l'Université de Lorraine



P. MUTZENHARDT

ORBEGOZO Juliette - Rôle de l'omnipraticien dans le traitement interceptif de l'occlusion inversée.

Nancy 2016 : 128 pages. 51 figures ; 2 tableaux

Th. : Chir-dent. : Nancy 2016

Mots clefs :

- occlusion inversée
- interception
- orthodontie

Résumé :

Les occlusions inversées antérieures et postérieures sont des malocclusions fréquemment rencontrées chez l'enfant. Elles peuvent se manifester dès la denture temporaire et peuvent entraîner des conséquences multiples. L'omnipraticien est souvent la première personne à recevoir l'enfant au cabinet, il revêt alors un rôle central dans la détection de ces malocclusions.

Après avoir décrit les différentes conséquences de l'absence de traitements de ces malocclusions, nous nous intéresserons aux différentes étiologies et formes cliniques rencontrées, ainsi qu'aux différents éléments nécessaires à l'établissement d'un bon diagnostic. Enfin, nous détaillerons les différentes solutions thérapeutiques que l'omnipraticien peut envisager dans son cabinet.

Membres du jury :

Pr JM. MARTRETTE	Professeur des universités	Président
Dr S. JAGER	Maitre de conférences	Directeur
Dr B. EGLOFF	Maitre de conférences	Directeur
Dr A. LAUVRAY	Attaché hospitalier	Juge

Adresse de l'auteur :

Juliette ORBEGOZO
53 cours de la liberté
69003 Lyon