



HAL
open science

Recul en îlot du muscle premier interosseux dorsal dans la pollicisation de l'index chez l'enfant : étude anatomique de la vascularisation, de l'innervation et technique chirurgicale

Yoan-Kim de Almeida

► To cite this version:

Yoan-Kim de Almeida. Recul en îlot du muscle premier interosseux dorsal dans la pollicisation de l'index chez l'enfant : étude anatomique de la vascularisation, de l'innervation et technique chirurgicale. Médecine humaine et pathologie. 2018. hal-03297401

HAL Id: hal-03297401

<https://hal.univ-lorraine.fr/hal-03297401>

Submitted on 23 Jul 2021

HAL is a multi-disciplinary open access archive for the deposit and dissemination of scientific research documents, whether they are published or not. The documents may come from teaching and research institutions in France or abroad, or from public or private research centers.

L'archive ouverte pluridisciplinaire **HAL**, est destinée au dépôt et à la diffusion de documents scientifiques de niveau recherche, publiés ou non, émanant des établissements d'enseignement et de recherche français ou étrangers, des laboratoires publics ou privés.



AVERTISSEMENT

Ce document est le fruit d'un long travail approuvé par le jury de soutenance et mis à disposition de l'ensemble de la communauté universitaire élargie.

Il est soumis à la propriété intellectuelle de l'auteur. Ceci implique une obligation de citation et de référencement lors de l'utilisation de ce document.

D'autre part, toute contrefaçon, plagiat, reproduction illicite encourt une poursuite pénale.

Contact : ddoc-thesesexercice-contact@univ-lorraine.fr

LIENS

Code de la Propriété Intellectuelle. articles L 122. 4

Code de la Propriété Intellectuelle. articles L 335.2- L 335.10

http://www.cfcopies.com/V2/leg/leg_droi.php

<http://www.culture.gouv.fr/culture/infos-pratiques/droits/protection.htm>

2018

THESE

Pour obtenir le grade de

DOCTEUR EN MEDECINE

Présentée et soutenue publiquement dans le cadre du troisième cycle des études de médecine spécialisée

Par

Yoan-Kim DE ALMEIDA

Le 19 Septembre 2018

« Recul en îlot du muscle premier interosseux dorsal dans la pollicisation de l'index chez l'enfant : étude anatomique de la vascularisation, de l'innervation et technique chirurgicale »

Examineurs de la thèse :

Président :

Monsieur le Professeur Gilles DAUTEL

Juges :

Monsieur le Professeur François DAP
Madame la Professeure Manuela PEREZ
Monsieur le Docteur Lionel ATHLANI
Madame le Docteure Juliette LOMBARD



Président de l'Université de Lorraine :
Professeur Pierre MUTZENHARDT

Doyen de la Faculté de Médecine :
Professeur Marc BRAUN

Vice-doyens

Pr Karine ANGIOI-DUPREZ, Vice-Doyen
Pr Marc DEBOUVERIE, Vice-Doyen

Asseseurs :

Premier cycle : Dr Julien SCALA-BERTOLA
Deuxième cycle : Pr Marie-Reine LOSSER
Troisième cycle : Pr Marc DEBOUVERIE

Président de Conseil Pédagogique : Pr Bruno CHENUUEL

Formation à la recherche : Dr Nelly AGRINIER

SIDES : Pr Laure JOLY

Relations Grande Région : Pr Thomas FUCHS-BUDER

CUESIM : Pr Stéphane ZUILY

Chargés de mission

Bureau de docimologie : Dr Guillaume VOGIN

Commission de prospective facultaire : Pr Karine ANGIOI-DUPREZ

Orthophonie : Pr Cécile PARIETTI-WINKLER

PACES : Dr Mathias POUSSEL

Plan Campus : Pr Bruno LEHEUP

International : Pr Jacques HUBERT

=====

DOYENS HONORAIRES

Professeur Jean-Bernard DUREUX - Professeur Jacques ROLAND - Professeur Patrick NETTER - Professeur Henry COUDANE

=====

PROFESSEURS HONORAIRES

Etienne ALIOT - Jean-Marie ANDRE - Alain AUBREGE - Gérard BARROCHE - Alain BERTRAND - Pierre BEY
Marc-André BIGARD - Patrick BOISSEL – Pierre BORDIGONI - Jacques BORRELLY - Michel BOULANGE
Jean-Louis BOUTROY – Serge BRIANÇON - Jean-Claude BURDIN - Claude BURLET - Daniel BURNEL -
Claude CHARDOT - Jean-François CHASSAGNE - François CHERRIER - Jean-Pierre CRANCE - Gérard DEBRY -
Emile de LAVERGNE

Jean-Pierre DESCHAMPS - Jean DUHEILLE - Jean-Bernard DUREUX - Gilbert FAURE - Gérard FIEVE - Bernard
FOLIGUET - Jean FLOQUET - Robert FRISCH - Alain GAUCHER - Pierre GAUCHER - Professeur Jean-Luc
GEORGE - Alain GERARD - Hubert GERARD - Jean-Marie GILGENKRANTZ - Simone GILGENKRANTZ - Gilles
GROSDIDIER - Oliéro GUERCI

Philippe HARTEMANN - Gérard HUBERT - Claude HURIET - Michèle KESSLER - François KOHLER
Jacques LACOSTE - Henri LAMBERT - Pierre LANDES - Marie-Claire LAXENAIRE - Michel LAXENAIRE - Alain
LE FAOU - Jacques LECLERE - Pierre LEDERLIN - Bernard LEGRAS - Jean-Pierre MALLIÉ - Philippe MANGIN –
Jean-Claude MARCHAL – Yves MARTINET - Pierre MATHIEU - Michel MERLE - Pierre MONIN - Pierre NABET –
Patrick NETTER - Jean-Pierre NICOLAS - Pierre PAYSANT - Francis PENIN - Claude PERRIN - Luc PICARD -
François PLENAT - Jean-Marie POLU - Jacques POUREL - Francis RAPHAEL - Antoine RASPILLER – Denis
REGENT - Jacques ROLAND - Daniel SCHMITT - Michel SCHMITT - Michel SCHWEITZER - Daniel SIBERTIN-
BLANC - Claude SIMON - Danièle SOMMELET - Jean-François STOLTZ - Michel STRICKER - Gilbert THIBAUT -
Gérard VAILLANT - Paul VERT

Hervé VESPIGNANI - Colette VIDAILHET - Michel VIDAILHET - Jean-Pierre VILLEMOT - Michel WEBER

=====

PROFESSEURS ÉMÉRITES

Professeur Etienne ALIOT - Professeur Gérard BARROCHE – Professeur Pierre BEY - Professeur Serge BRIANÇON - Professeur Jean-Pierre CRANCE- Professeur Gilbert FAURE - Professeur Bernard FOLIGUET – Professeur Alain GERARD – Professeur Jean-Marie GILGENKRANTZ - Professeure Simone GILGENKRANTZ - Professeur Gilles GROSDIDIER

Professeur Philippe HARTEMANN - Professeur Michèle KESSLER - Professeur François KOHLER - Professeur Alain LE FAOU Professeur Jacques LECLERE - Professeur Yves MARTINET – Professeur Patrick NETTER - Professeur Jean-Pierre NICOLAS

Professeur Luc PICARD - Professeur François PLENAT - Professeur Jean-François STOLTZ

=====

PROFESSEURS DES UNIVERSITÉS - PRATICIENS HOSPITALIERS

(Disciplines du Conseil National des Universités)

42^{ème} Section : MORPHOLOGIE ET MORPHOGENÈSE

1^{ère} sous-section : (Anatomie)

Professeur Marc BRAUN – Professeure Manuela PEREZ

2^{ème} sous-section : (Histologie, embryologie et cytogénétique)

Professeur Christo CHRISTOV

3^{ème} sous-section : (Anatomie et cytologie pathologiques)

Professeur Jean-Michel VIGNAUD – Professeur Guillaume GAUCHOTTE

43^{ème} Section : BIOPHYSIQUE ET IMAGERIE MÉDICALE

1^{ère} sous-section : (Biophysique et médecine nucléaire)

Professeur Gilles KARCHER – Professeur Pierre-Yves MARIE – Professeur Pierre OLIVIER

2^{ème} sous-section : (Radiologie et imagerie médicale)

Professeur René ANXIONNAT - Professeur Alain BLUM - Professeur Serge BRACARD - Professeur Michel CLAUDON Professeure Valérie CROISÉ-LAURENT - Professeur Jacques FELBLINGER - Professeur Pedro GONDIM TEIXEIRA

44^{ème} Section : BIOCHIMIE, BIOLOGIE CELLULAIRE ET MOLÉCULAIRE, PHYSIOLOGIE ET NUTRITION

1^{ère} sous-section : (Biochimie et biologie moléculaire)

Professeur Jean-Louis GUEANT - Professeur Bernard NAMOUR - Professeur Jean-Luc OLIVIER

2^{ème} sous-section : (Physiologie)

Professeur Christian BEYAERT - Professeur Bruno CHENUUEL - Professeur François MARCHAL

4^{ème} sous-section : (Nutrition)

Professeur Didier QUILLIOT - Professeure Rosa-Maria RODRIGUEZ-GUEANT - Professeur Olivier ZIEGLER

45^{ème} Section : MICROBIOLOGIE, MALADIES TRANSMISSIBLES ET HYGIÈNE

1^{ère} sous-section : (Bactériologie – virologie ; hygiène hospitalière)

Professeur Alain LOZNIIEWSKI – Professeure Evelyne SCHVOERER

2^{ème} sous-section : (Parasitologie et Mycologie)

Professeure Marie MACHOUART

3^{ème} sous-section : (Maladies infectieuses ; maladies tropicales)

Professeur Thierry MAY - Professeure Céline PULCINI - Professeur Christian RABAUD

46^{ème} Section : SANTÉ PUBLIQUE, ENVIRONNEMENT ET SOCIÉTÉ

1^{ère} sous-section : (Épidémiologie, économie de la santé et prévention)

Professeur Francis GUILLEMIN - Professeur Denis ZMIROU-NAVIER

3^{ème} sous-section : (Médecine légale et droit de la santé)

Professeur Henry COUDANE

4^{ème} sous-section : (Biostatistiques, informatique médicale et technologies de communication)

Professeure Eliane ALBUISSON - Professeur Nicolas JAY

47^{ème} Section : CANCÉROLOGIE, GÉNÉTIQUE, HÉMATOLOGIE, IMMUNOLOGIE

1^{ère} sous-section : (Hématologie ; transfusion)

Professeur Pierre FEUGIER

2^{ème} sous-section : (Cancérologie ; radiothérapie)

Professeur Thierry CONROY - Professeur François GUILLEMIN - Professeur Didier PEIFFERT - Professeur Frédéric MARCHAL

3^{ème} sous-section : (Immunologie)

Professeur Marcelo DE CARVALHO-BITTENCOURT - Professeure Marie-Thérèse RUBIO

4^{ème} sous-section : (Génétique)

Professeur Philippe JONVEAUX - Professeur Bruno LEHEUP

48^{ème} Section : ANESTHÉSIOLOGIE, RÉANIMATION, MÉDECINE D'URGENCE, PHARMACOLOGIE ET THÉRAPEUTIQUE

1^{ère} sous-section : (Anesthésiologie-réanimation)

Professeur Gérard AUDIBERT - Professeur Hervé BOUAZIZ - Professeur Thomas FUCHS-BUDER
Professeure Marie-Reine LOSSER - Professeur Claude MEISTELMAN

2^{ème} sous-section : (Réanimation)

Professeur Pierre-Édouard BOLLAERT - Professeur Sébastien GIBOT - Professeur Bruno LÉVY

3^{ème} sous-section : (Pharmacologie fondamentale ; pharmacologie clinique ; addictologie)

Professeur Pierre GILLET - Professeur Jean-Yves JOUZEAU

4^{ème} sous-section : (Thérapeutique ; addictologie)

Professeur François PAILLE - Professeur Patrick ROSSIGNOL – Professeur Faiez ZANNAD

49^{ème} Section : PATHOLOGIE NERVEUSE ET MUSCULAIRE, PATHOLOGIE MENTALE, HANDICAP ET RÉÉDUCATION

1^{ère} sous-section : (Neurologie)

Professeur Marc DEBOUVERIE - Professeur Louis MAILLARD - Professeur Luc TAILLANDIER - Professeure Louise TYVAERT

2^{ème} sous-section : (Neurochirurgie)

Professeur Jean AUQUE - Professeur Thierry CIVIT - Professeure Sophie COLNAT-COULBOIS - Professeur Olivier KLEIN

3^{ème} sous-section : (Psychiatrie d'adultes ; addictologie)

Professeur Jean-Pierre KAHN - Professeur Raymund SCHWAN

4^{ème} sous-section : (Pédopsychiatrie ; addictologie)

Professeur Bernard KABUTH

5^{ème} sous-section : (Médecine physique et de réadaptation)

Professeur Jean PAYSANT

50^{ème} Section : PATHOLOGIE OSTÉO-ARTICULAIRE, DERMATOLOGIE ET CHIRURGIE PLASTIQUE

1^{ère} sous-section : (Rhumatologie)

Professeure Isabelle CHARY-VALCKENAERE - Professeur Damien LOEUILLE

2^{ème} sous-section : (Chirurgie orthopédique et traumatologique)

Professeur Laurent GALOIS - Professeur Didier MAINARD - Professeur François SIRVEAUX

3^{ème} sous-section : (Dermato-vénéréologie)

Professeur Jean-Luc SCHMUTZ

4^{ème} sous-section : (Chirurgie plastique, reconstructrice et esthétique ; brûlologie)

Professeur François DAP - Professeur Gilles DAUTEL - Professeur Etienne SIMON

51^{ème} Section : PATHOLOGIE CARDIO-RESPIRATOIRE ET VASCULAIRE

1^{ère} sous-section : (Pneumologie ; addictologie)

Professeur Jean-François CHABOT - Professeur Ari CHAOUAT

2^{ème} sous-section : (Cardiologie)

Professeur Edoardo CAMENZIND - Professeur Christian de CHILLOU DE CHURET - Professeur Yves JUILLIERE

Professeur Nicolas SADOUL

3^{ème} sous-section : (Chirurgie thoracique et cardiovasculaire)

Professeur Thierry FOLLIGUET - Professeur Juan-Pablo MAUREIRA

4^{ème} sous-section : (Chirurgie vasculaire ; médecine vasculaire)

Professeur Sergueï MALIKOV - Professeur Denis WAHL – Professeur Stéphane ZUILY

52^{ème} Section : MALADIES DES APPAREILS DIGESTIF ET URINAIRE

1^{ère} sous-section : (Gastroentérologie ; hépatologie ; addictologie)

Professeur Jean-Pierre BRONOWICKI - Professeur Laurent PEYRIN-BIROULET

3^{ème} sous-section : (Néphrologie)

Professeur Luc FRIMAT - Professeure Dominique HESTIN

4^{ème} sous-section : (Urologie)

Professeur Pascal ESCHWEGE - Professeur Jacques HUBERT

53^{ème} Section : MÉDECINE INTERNE, GÉRIATRIE, CHIRURGIE GÉNÉRALE ET MÉDECINE GÉNÉRALE

1^{ère} sous-section : (Médecine interne ; gériatrie et biologie du vieillissement ; addictologie)

Professeur Athanase BENETOS - Professeur Jean-Dominique DE KORWIN - Professeure Gisèle KANNY
Professeure Christine PERRET-GUILLAUME – Professeur Roland JAUSSAUD – Professeure Laure JOLY

2^{ème} sous-section : (Chirurgie générale)

Professeur Ahmet AYAV - Professeur Laurent BRESLER - Professeur Laurent BRUNAUD

3^{ème} sous-section : (Médecine générale)

Professeur Jean-Marc BOIVIN – Professeur Paolo DI PATRIZIO

54^{ème} Section : DÉVELOPPEMENT ET PATHOLOGIE DE L'ENFANT, GYNÉCOLOGIE-OBSTÉTRIQUE, ENDOCRINOLOGIE ET REPRODUCTION

1^{ère} sous-section : (Pédiatrie)

Professeur Pascal CHASTAGNER - Professeur François FEILLET - Professeur Jean-Michel HASCOET
Professeur Emmanuel RAFFO - Professeur Cyril SCHWEITZER

2^{ème} sous-section : (Chirurgie infantile)

Professeur Pierre JOURNEAU - Professeur Jean-Louis LEMELLE

3^{ème} sous-section : (Gynécologie-obstétrique ; gynécologie médicale)

Professeur Philippe JUDLIN - Professeur Olivier MOREL

4^{ème} sous-section : (Endocrinologie, diabète et maladies métaboliques ; gynécologie médicale)

Professeur Bruno GUERCI - Professeur Marc KLEIN - Professeur Georges WERYHA

55^{ème} Section : PATHOLOGIE DE LA TÊTE ET DU COU

1^{ère} sous-section : (Oto-rhino-laryngologie)

Professeur Roger JANKOWSKI - Professeure Cécile PARIETTI-WINKLER

2^{ème} sous-section : (Ophtalmologie)

Professeure Karine ANGIOI - Professeur Jean-Paul BERROD

3^{ème} sous-section : (Chirurgie maxillo-faciale et stomatologie)

Professeure Muriel BRIX

=====

PROFESSEURS DES UNIVERSITÉS

61^{ème} Section : GÉNIE INFORMATIQUE, AUTOMATIQUE ET TRAITEMENT DU SIGNAL

Professeur Walter BLONDEL

64^{ème} Section : BIOCHIMIE ET BIOLOGIE MOLÉCULAIRE

Professeure Sandrine BOSCHI-MULLER - Professeur Pascal REBOUL

65^{ème} Section : BIOLOGIE CELLULAIRE

Professeure Céline HUSELSTEIN

=====

PROFESSEUR ASSOCIÉ DE MÉDECINE GÉNÉRALE

Professeur associé Sophie SIEGRIST

=====

MAÎTRES DE CONFÉRENCES DES UNIVERSITÉS - PRATICIENS HOSPITALIERS

42^{ème} Section : MORPHOLOGIE ET MORPHOGENÈSE

1^{ère} sous-section : (Anatomie)

Docteur Bruno GRIGNON

2^{ème} sous-section : (Histologie, embryologie et cytogénétique)

Docteure Chantal KOHLER

43^{ème} Section : BIOPHYSIQUE ET IMAGERIE MÉDICALE

1^{ère} sous-section : (Biophysique et médecine nucléaire)

Docteur Antoine VERGER (stagiaire)

2^{ème} sous-section : (Radiologie et imagerie médicale)

Docteur Damien MANDRY

44^{ème} Section : BIOCHIMIE, BIOLOGIE CELLULAIRE ET MOLÉCULAIRE, PHYSIOLOGIE ET NUTRITION

1^{ère} sous-section : (*Biochimie et biologie moléculaire*)

Docteure Shyue-Fang BATTAGLIA - Docteure Sophie FREMONT - Docteure Isabelle AIMONE-GASTIN
Docteure Catherine MALAPLATE-ARMAND - Docteur Marc MERTEN - Docteur Abderrahim OUSSALAH

2^{ème} sous-section : (*Physiologie*)

Docteure Silvia DEMOULIN-ALEXIKOVA - Docteur Mathias POUSSEL – Docteur Jacques JONAS (stagiaire)

3^{ème} sous-section : (*Biologie Cellulaire*)

Docteure Véronique DECOT-MAILLERET

45^{ème} Section : MICROBIOLOGIE, MALADIES TRANSMISSIBLES ET HYGIÈNE

1^{ère} sous-section : (*Bactériologie – Virologie ; hygiène hospitalière*)

Docteure Corentine ALAUZET - Docteure Hélène JEULIN - Docteure Véronique VENARD

2^{ème} sous-section : (*Parasitologie et mycologie*)

Docteure Anne DEBOURGOGNE

46^{ème} Section : SANTÉ PUBLIQUE, ENVIRONNEMENT ET SOCIÉTÉ

1^{ère} sous-section : (*Epidémiologie, économie de la santé et prévention*)

Docteure Nelly AGRINIER - Docteur Cédric BAUMANN - Docteure Frédérique CLAUDOT - Docteur Alexis HAUTEMANIÈRE

2^{ème} sous-section (*Médecine et Santé au Travail*)

Docteure Isabelle THAON

3^{ème} sous-section (*Médecine légale et droit de la santé*)

Docteur Laurent MARTRILLE

47^{ème} Section : CANCÉROLOGIE, GÉNÉTIQUE, HÉMATOLOGIE, IMMUNOLOGIE

1^{ère} sous-section : (*Hématologie ; transfusion*)

Docteure Aurore PERROT – Docteur Julien BROSEUS

2^{ème} sous-section : (*Cancérologie ; radiothérapie*)

Docteure Lina BOLOTINE – Docteur Guillaume VOGIN

4^{ème} sous-section : (*Génétique*)

Docteure Céline BONNET

48^{ème} Section : ANESTHÉSIOLOGIE, RÉANIMATION, MÉDECINE D'URGENCE, PHARMACOLOGIE ET THÉRAPEUTIQUE

2^{ème} sous-section : (*Réanimation ; Médecine d'urgence*)

Docteur Antoine KIMMOUN

3^{ème} sous-section : (*Pharmacologie fondamentale ; pharmacologie clinique ; addictologie*)

Docteur Nicolas GAMBIER - Docteure Françoise LAPICQUE - Docteur Julien SCALA-BERTOLA

4^{ème} sous-section : (*Thérapeutique ; Médecine d'urgence ; addictologie*)

Docteur Nicolas GIRERD

50^{ème} Section : PATHOLOGIE OSTÉO-ARTICULAIRE, DERMATOLOGIE ET CHIRURGIE PLASTIQUE

1^{ère} sous-section : (*Rhumatologie*)

Docteure Anne-Christine RAT

3^{ème} sous-section : (*Dermato-vénéréologie*)

Docteure Anne-Claire BURSZTEJN

4^{ème} sous-section : (*Chirurgie plastique, reconstructrice et esthétique ; brûlologie*)

Docteure Laetitia GOFFINET-PLEUTRET

51^{ème} Section : PATHOLOGIE CARDIO-RESPIRATOIRE ET VASCULAIRE

3^{ème} sous-section : (*Chirurgie thoracique et cardio-vasculaire*)

Docteur Fabrice VANHUYSE

52^{ème} Section : MALADIES DES APPAREILS DIGESTIF ET URINAIRE

1^{ère} sous-section : (*Gastroentérologie ; hépatologie ; addictologie*)

Docteur Jean-Baptiste CHEVAUX – Docteur Anthony LOPEZ (stagiaire)

53^{ème} Section : MÉDECINE INTERNE, GÉRIATRIE, CHIRURGIE GÉNÉRALE ET MÉDECINE GÉNÉRALE

2^{ème} sous-section : (Chirurgie générale)

Docteur Cyril PERRENOT (stagiaire)

3^{ème} sous-section : (Médecine générale)

Docteure Elisabeth STEYER

54^{ème} Section : DEVELOPPEMENT ET PATHOLOGIE DE L'ENFANT, GYNECOLOGIE-OBSTETRIQUE, ENDOCRINOLOGIE ET REPRODUCTION

5^{ème} sous-section : (Biologie et médecine du développement et de la reproduction ; gynécologie médicale)

Docteure Isabelle KOSCINSKI

55^{ème} Section : PATHOLOGIE DE LA TÊTE ET DU COU

1^{ère} sous-section : (Oto-Rhino-Laryngologie)

Docteur Patrice GALLET

=====

MAÎTRES DE CONFÉRENCES

5^{ème} Section : SCIENCES ÉCONOMIQUES

Monsieur Vincent LHUILLIER

7^{ème} Section : SCIENCES DU LANGAGE : LINGUISTIQUE ET PHONETIQUE GENERALES

Madame Christine DA SILVA-GENEST

19^{ème} Section : SOCIOLOGIE, DÉMOGRAPHIE

Madame Joëlle KIVITS

64^{ème} Section : BIOCHIMIE ET BIOLOGIE MOLÉCULAIRE

Madame Marie-Claire LANHERS - Monsieur Nick RAMALANJAONA

65^{ème} Section : BIOLOGIE CELLULAIRE

Madame Nathalie AUCHET - Madame Natalia DE ISLA-MARTINEZ - Monsieur Jean-Louis GELLY - Madame Ketsia HESS - Monsieur Christophe NEMOS

66^{ème} Section : PHYSIOLOGIE

Monsieur Nguyen TRAN

=====

MAÎTRES DE CONFÉRENCES ASSOCIÉS DE MÉDECINE GÉNÉRALE

Docteur Pascal BOUCHE – Docteur Olivier BOUCHY - Docteur Cédric BERBE - Docteur Jean-Michel MARTY

=====

DOCTEURS HONORIS CAUSA

Professeur Charles A. BERRY (1982)
Centre de Médecine Préventive, Houston (U.S.A)
Professeur Pierre-Marie GALETTI (1982)
Brown University, Providence (U.S.A)
Professeure Mildred T. STAHLMAN (1982)
Vanderbilt University, Nashville (U.S.A)
Professeur Théodore H. SCHIEBLER (1989)
Institut d'Anatomie de Würzburg (R.F.A)
Université de Pennsylvanie (U.S.A)
Professeur Mashaki KASHIWARA (1996)
Research Institute for Mathematical Sciences de Kyoto (JAPON)

Professeure Maria DELIVORIA-PAPADOPOULOS (1996)
Professeur Ralph GRÄSBECK (1996)
Université d'Helsinki (FINLANDE)
Professeur Duong Quang TRUNG (1997)
Université d'Hô Chi Minh-Ville (VIËTNAM)
Professeur Daniel G. BICHET (2001)
Université de Montréal (Canada)
Professeur Marc LEVENSTON (2005)
Institute of Technology, Atlanta (USA)

Professeur Brian BURCHELL (2007)
Université de Dundee (Royaume-Uni)
Professeur Yunfeng ZHOU (2009)
Université de Wuhan (CHINE)
Professeur David ALPERS (2011)
Université de Washington (U.S.A)
Professeur Martin EXNER (2012)
Université de Bonn (ALLEMAGNE)

REMERCIEMENTS

A notre Maître et Président de thèse,

Monsieur le Professeur Gilles DAUTEL,

Professeur de chirurgie plastique, reconstructrice et esthétique,

Vous nous faites l'honneur de présider cette thèse et de juger ce travail.

Votre passion et votre dévouement à la chirurgie nous comblent d'admiration.

Votre aisance chirurgicale et votre sang-froid, quelle que soit la situation, sont les témoins de votre connaissance et de votre talent.

Votre patience et votre écoute envers les équipes soignantes et les patients, enfants ou adultes, sont pour nous un modèle à suivre et à transmettre aux générations futures de chirurgiens.

Nous sommes ravis d'avoir le privilège de faire partie de votre équipe et bénéficier de votre savoir.

Nous espérons que ce travail sera digne de l'admiration que nous vous portons.

A notre Maître et Juge

Monsieur le Professeur François DAP,

Professeur de chirurgie plastique, reconstructrice et esthétique

Vous nous faites l'honneur de juger ce travail.

Votre expérience inestimable dans le domaine de la chirurgie n'a d'égal que votre culture sans limite.

Votre capacité à examiner une main d'un seul regard, en consultation ou chaque mercredi matin, nous impressionne.

Votre humour et vos innombrables histoires font partie de l'âme de ce service.

A notre Maître et Juge

Madame la Professeure Manuela PEREZ,

Professeure d'Anatomie et de Chirurgie viscérale et digestive

Vous nous faites l'honneur de juger ce travail.

Votre volonté de transmettre votre savoir nous impose le respect.

Vos connaissances de l'Anatomie du Corps, dans l'ancienne et la nouvelle nomenclature, nous impressionnent par leur précision malgré la complexité qu'est la machine humaine.

Nous espérons que ce travail anatomique sera à la hauteur de vos espérances.

A notre Juge

Monsieur le Docteur Lionel ATHLANI,

**Chef de Clinique Assistant, service de chirurgie plastique,
esthétique et reconstructrice de l'appareil locomoteur (Pr Dautel)**

Nous te remercions pour nous avoir soutenus tout au long de ces deux années.

Ton soutien et ta volonté de nous faire progresser chaque jour nous auront été grandement bénéfiques pour nos futures carrières de chirurgien de la main.

Ton implication dans le service et ta soif de connaissance dans le domaine de la chirurgie sont remarquables et nous incitent à poursuivre dans cette voie.

Nous n'aurions pas pu réaliser ce travail sans ton aide précieuse.

A notre Juge

Madame le Docteur Juliette LOMBARD,

**Chef de Clinique Assistante, service de chirurgie plastique,
esthétique et reconstructrice de l'appareil locomoteur (Pr Dautel)**

Ta patience et ta gentillesse font que nous sommes heureux de travailler à tes côtés.

Nous te devons une grande partie de notre apprentissage pratique acquis au cours de toutes ces gardes passées à opérer tard dans la nuit.

Nous sommes fiers de t'avoir eue comme CHEFFE et attendons avec impatience tes @%# ! et tes £+\$! en tant que praticien hospitalier.

Nous avons l'immense joie de t'avoir parmi ce jury.

A mes chefs actuels et passés :

David Montoya (alleeezz), Valentin Calafat, Christina Steiger (okayyy), Hélène Agneray, Clotilde Strugarek, Sandrine Huguet, Stéphane Barbary, Yannick Vincelet, Germain Pomares, Zacharie Bouziane (le maître du feu).

Je remercie, Ludovic Ardouin qui m'a fait découvrir la chirurgie de la main lors de mon tout premier stage d'externe.

A mes co-internes :

Un grand merci à mes co-internes, sur qui l'on peut se reposer si besoin, et sans qui l'internat ne serait pas l'internat. Un grand merci à Hugo, Romain, Colin, Popi, Fayfay, Jon, Quentin, Jauffrey, Mika, Benjamin, Numérobis, Agathe, Kunga, Nico, Arthur, les Camille, Julie, Annabelle, Lisa, PH, Charbel, Paul et tous les autres.

Aux équipes soignantes :

Votre présence (en nombre) est indispensable à la prise en charge des patients.

Une dédicace spéciale au 2A et aux innombrables heures à faire les « presses » à 1h du matin avec le réconfort d'une madeleine.

Aux filles des urgences qui ont dû faire face à ma mauvaise humeur, (parfois)

A la consultation et le privilège du vendredi après-midi avec 3 infirmier(es)

A tous ceux du bloc qui nous voient grandir

Et à nos gyspo préférés...

A Marine et Jean-Michel pour leur disponibilité au laboratoire d'Anatomie et sans qui ce travail n'existerait pas.

Aux secrétaires avec une mention spéciale pour **Karine** qui tape plus vite les courriers que je ne les dicte (et pourtant !).

A Madame Hamou, bibliothécaire à l'université de Paris Descartes, qui m'a aidé dans ma quête de références bibliographiques.

A Christine et Jacques qui nous ont accueillis avec les croissants en Lorraine après 7 heures de route et après avoir quitté la Normandie. Vous avez fait envoler tous les préjugés infondés.

A Corinne, un grand merci à toi d'avoir pris le temps de corriger ma thèse jusqu'à la dernière minute.

A mes parents, Vincent, Anna et Florence, la Terre est vraiment trop grande.

A la Mère-grand et son patrimoine génétique.

A ma femme à moi, tu es à mes côtés depuis 12 ans, tu m'as suivi malgré ta famille fusionnelle. Je n'en serais pas là sans ton soutien et ton amour inconditionnels. Rien ne peut nous arriver, nous nous rendons mutuellement plus forts chaque jour.

Tu es la femme de ma vie. Je t'aime.

SERMENT

« Au moment d'être admis à exercer la médecine, je promets et je jure d'être fidèle aux lois de l'honneur et de la probité. Mon premier souci sera de rétablir, de préserver ou de promouvoir la santé dans tous ses éléments, physiques et mentaux, individuels et sociaux. Je respecterai toutes les personnes, leur autonomie et leur volonté, sans aucune discrimination selon leur état ou leurs convictions. J'interviendrai pour les protéger si elles sont affaiblies, vulnérables ou menacées dans leur intégrité ou leur dignité. Même sous la contrainte, je ne ferai pas usage de mes connaissances contre les lois de l'humanité. J'informerai les patients des décisions envisagées, de leurs raisons et de leurs conséquences. Je ne tromperai jamais leur confiance et n'exploiterai pas le pouvoir hérité des circonstances pour forcer les consciences. Je donnerai mes soins à l'indigent et à quiconque me les demandera. Je ne me laisserai pas influencer par la soif du gain ou la recherche de la gloire.

Admis dans l'intimité des personnes, je tairai les secrets qui me sont confiés. Reçu à l'intérieur des maisons, je respecterai les secrets des foyers et ma conduite ne servira pas à corrompre les mœurs. Je ferai tout pour soulager les souffrances. Je ne prolongerai pas abusivement les agonies. Je ne provoquerai jamais la mort délibérément.

Je préserverai l'indépendance nécessaire à l'accomplissement de ma mission. Je n'entreprendrai rien qui dépasse mes compétences. Je les entretiendrai et les perfectionnerai pour assurer au mieux les services qui me seront demandés.

J'apporterai mon aide à mes confrères ainsi qu'à leurs familles dans l'adversité.

Que les hommes et mes confrères m'accordent leur estime si je suis fidèle à mes promesses ; que je sois déshonoré et méprisé si j'y manque ».

Table des matières

INTRODUCTION	21
I. Généralités sur l'hypoplasie du pouce	21
II. Classification des hypoplasies du pouce	23
III. Techniques de reconstruction du pouce	25
1. Arsenal thérapeutique dans l'hypoplasie stade II et IIIA ^{6,8,13-19}	25
A. Etroitesse de la première commissure	25
B. Hypoplasie des muscles thénariens externes	26
C. Instabilité métacarpo-phalangienne du pouce	26
D. Anomalies des tendons extrinsèques	26
2. Reconstruction du pouce dans l'hypoplasie stade IIIB, IV et V	26
3. Histoire et pionniers de la pollicisation de l'index chez l'enfant.....	32
A. Catastrophe de la thalidomide	33
B. Procédé de Buck-Gramcko ^{31,32}	34
a. Incisions	34
b. Dissection pédiculaire et des veines dorsales	34
c. Structures musculo-tendineuses	34
d. Raccourcissement et fixation du deuxième métacarpien	35
IV. Alternatives à la pollicisation.....	35
1. Techniques conservatrices du pouce.....	35
2. Technique non conservatrice du pouce : le transfert du second orteil emportant le second métatarsien	36
V. Limites de la pollicisation	37
VI. Objectifs de l'étude.....	39

MATERIEL ET METHODE	40
I. Pièces anatomiques et injection vasculaire	40
II. Technique de dissection	41
III. Préparation du recul en îlot du muscle premier interosseux dorsal	42
RESULTATS	43
I. Innervation des muscles premiers interosseux dorsal et palmaire : trajet de la branche motrice du nerf ulnaire	43
1. Muscle premier interosseux dorsal	43
2. Muscle premier interosseux palmaire	43
II. Vascularisation des muscles premiers interosseux dorsal et palmaire.....	45
1. Muscle premier interosseux dorsal (tableau 3)	45
A. Rameaux nourriciers propres	45
B. Branches collatérales de l'artère dorso-ulnaire du pouce.....	47
C. Branches de l'artère première métacarpienne dorsale	52
D. Branches de l'artère première métacarpienne palmaire	52
E. Résumé de la vascularisation (figure 16)	55
2. Muscle premier interosseux palmaire (tableau 4)	56
A. Branches de l'artère première métacarpienne palmaire	59
B. Branches de l'artère deuxième métacarpienne palmaire.....	59
C. Branches de l'artère digitale commune du deuxième espace de l'index	59
D. Rameau nourricier propre.....	60
E. Résumé de la vascularisation (figure 20)	60
III. Technique chirurgicale : recul en îlot du muscle premier interosseux dorsal	62
1. Levée du muscle premier interosseux dorsal	63
2. Levée du muscle premier interosseux palmaire.....	63
3. Ostéotomie	63
4. Agencement et fixation des muscles premiers interosseux dorsal et palmaire (figure 24).....	66

DISCUSSION	68
I. Innervation et vascularisation des muscles premiers interosseux dorsal et palmaire.....	68
1. Innervation.....	68
2. Vascularisation.....	70
II. Apport et limites du recul en îlot du muscle premier interosseux dorsal dans la pollicisation de l'index chez l'enfant	72
1. Limites actuelles de la pollicisation de l'index.....	72
A. Aspect fonctionnel.....	72
B. Aspect esthétique.....	74
2. Points faibles du recul en îlot du muscle premier interosseux dorsal.....	75
CONCLUSION	76
BIBLIOGRAPHIE	78

LISTE DES ABBREVIATIONS

ADCD : Artère digitale commune du deuxième espace

ADMP : Artère deuxième métacarpienne palmaire

APMP : Artère première métacarpienne palmaire

BMNU : Branche motrice du nerf ulnaire

RNPIp : Rameau nourricier propre interosseux palmaire.

INTRODUCTION

I. Généralités sur l'hypoplasie du pouce

De nombreuses descriptions d'hypoplasie et d'aplasie du pouce sont rapportées depuis deux siècles. Elles font partie, au XIX^{ème} siècle, du cadre nosologique des « monstruosités », des « difformités congénitales » et des « vices de conformation »¹⁻³. Joseph Auguste Fort rapporte 9 cas d'aplasie du pouce et un cas d'une main à 5 doigts longs (« five fingered hand » des anglo-saxons)². Annandale décrit un cas d'aplasie de l'index et du pouce (figure 1) et un cas de main à cinq doigts longs également (figure 2)⁴.

Ces termes péjoratifs vont progressivement disparaître pour donner place aux « malformations congénitales » puis, récemment, au terme « différences congénitales ». Cette évolution grammaticale permet de comprendre que ces différences congénitales ne sont qu'un spectre continu d'accumulation « d'erreurs », s'éloignant de la « normalité » et pouvant se manifester d'une simple hypoplasie imperceptible à une aplasie complète d'un membre telle que l'a décrite Walter Muller dans sa séquence tératologique⁵.

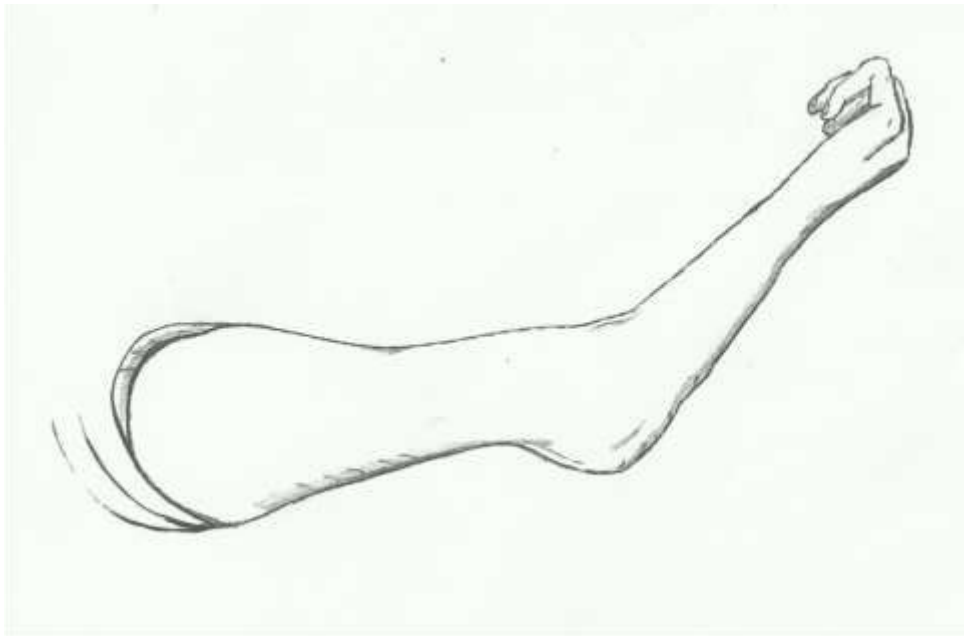


Figure 1 : Reproduction schéma d'Annandale montrant une aplasie de l'index et du pouce (1865)

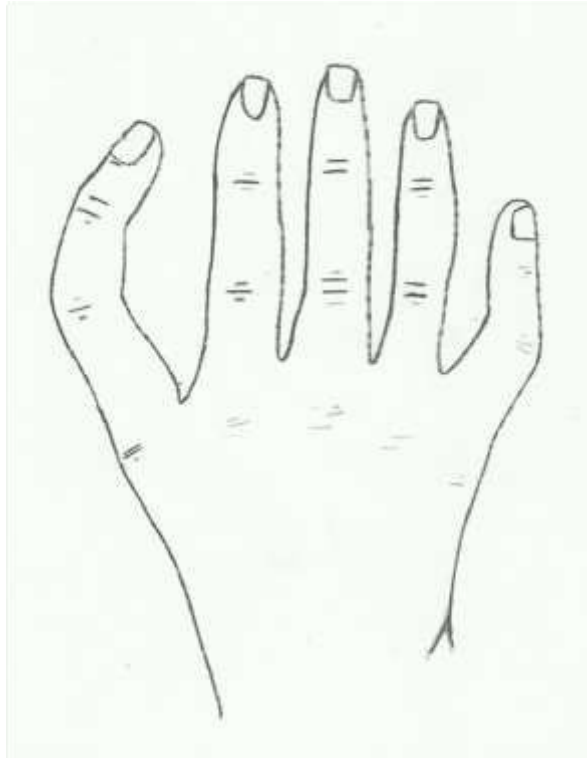


Figure 2 : Reproduction d'un schéma d'Annandale montrant une main à cinq doigts longs (1865)

Les anomalies du développement du pouce représentent environ 4.8% des anomalies congénitales de la main. Ce taux est probablement sous-estimé par la méconnaissance des formes légères (stade I et II [voir chapitre II]) ne motivant pas une consultation médicale⁶.

Elles peuvent survenir de manière sporadique ou s'inscrire dans une forme familiale : en 1829 déjà, Geoffroy Saint-Hilaire rapportait le cas d'une famille atteinte d'une déficience radiale sur 3 générations¹.

Le membre ipsilatéral et le membre controlatéral peuvent être également le siège d'anomalies congénitales. James et al. dans une série de 98 patients (160 hypoplasies du pouce), retrouvent des anomalies congénitales des mains dans 15 cas⁷. L'hypoplasie du pouce peut être associée à d'autres anomalies viscérales entrant alors dans le cadre syndromique. Les syndromes les plus fréquemment rencontrés sont : VACTERL (anomalies vertébrales, atrésie anale, anomalies cardiaques, fistules trachéo-bronchiques et/ou atrésie œsophagienne, agénésie et dysplasie rénales, anomalies pulmonaires), Holt-Oram (anomalies cardiaques), TAR (thrombocytopénie, radius absent) et l'anémie de Fanconi⁷⁻⁹. Dans la même série James et al, rapportent 42 (43%) patients présentant des anomalies viscérales associées. Taghinia et al. retrouvent, dans une série de 286 patients, 78 formes syndrômiques¹⁰.

II. Classification des hypoplasies du pouce

L'hypoplasie du pouce fait partie des déficiences longitudinales par défaut de formation (groupe 1 de la classification des anomalies congénitales des membres décrite par Oberg, Manske et Tonkin [tableau 1])¹¹.

Tableau 1 : Classification d'Oberg, Manske et Tonkin (OMT) des anomalies congénitales des membres supérieurs.

GROUPE 1 : MALFORMATIONS

A. Défaut de formation / différenciation axial touchant tout le membre supérieur

1. Proximo-distal
2. Radio-ulnaire
3. Dorso-ventral

B. Défaut de formation / différenciation axial touchant la main

1. Radio-ulnaire
2. Dorso-ventral

C. Défaut de formation / différenciation axial non spécifique

1. Tissus mous
 2. Déficiences osseuses
 3. Complexes
-

GROUPE 2 : DEFORMATIONS

A. Maladies des brides amniotiques

B. Arthrogrypose

C. Doigts à ressaut

D. Autres anomalies

GROUPE 3 : DYSPLASIES

A. Hypertrophies

B. Formes tumorales

L'hypoplasie du pouce est divisée en cinq stades selon Blauth en fonction de la sévérité de l'atteinte¹². Dans le stade I, seuls les muscles thénariens externes (court abducteur et opposant du pouce) sont atteints. Dans le stade II, l'articulation métacarpo-phalangienne est instable et les structures osseuses hypoplasiques. Dans le stade III, les tendons extrinsèques sont anormaux, la musculature intrinsèque est diminuée ou absente. Dans le stade IIIA, l'articulation trapézo-métacarpienne est stable, à l'inverse du stade IIIB. Le stade IV correspond au pouce flottant. Le stade V est l'aplasie complète du pouce. Les données sont résumées dans le tableau 2.

Tableau 2 : Classification de Blauth. MCP : métacarpo-phalangienne ; TM : trapézo-métacarpienne ; ST : scapho-trapézienne.

	Stade 1	Stade 2	Stade 3 A	Stade 3B	Stade 4	Stade 5
Aspect	Hypoplasie	Hypoplasie	Hypoplasie	Hypoplasie	Pouce flottant	Absent
Première commissure	Normale	Etroite	Étroite	Etroite	Absente	Aplasie
Muscles intrinsèques	Hypoplasie thénariens externes	Hypoplasie ou absence thénariens externes	Aplasie thénariens externes ou hypoplasie sévère	Aplasie thénariens externes ou hypoplasie sévère	Aplasie	Aplasie
Muscles extrinsèques	Normaux	Normaux	Anomalies	Anomalies	Absents	Aplasie
Ligaments articulation MCP	Normaux	Instabilité ulnaire	Instabilité radiale et ulnaire	Instabilité radiale et ulnaire	Absents	Aplasie
Structures osseuses	Normales	Hypoplasiques	Hypoplasiques ATM stable	Hypoplasiques ATM instable	Articulations TM et ST absentes	Aplasie

Cependant, définir le stade grâce au seul examen clinique et radiologique peut s'avérer difficile et lourde de conséquences sur le projet thérapeutique. En effet, et comme nous le verrons dans le chapitre suivant, les hypoplasies de stade I et IIA bénéficient d'une attitude consensuelle conservatrice du pouce natif tandis que la majorité des auteurs s'accordent à sacrifier le pouce natif dans les hypoplasies sévères stade IIIB et IV.

Or, faire la différence entre une hypoplasie stade IIIA et IIIB peut s'avérer être une tâche ardue. L'évaluation de la stabilité de l'articulation carpo-métacarpienne est difficile chez l'enfant dans les formes intermédiaires tandis que l'analyse radiographique de l'articulation est impossible à cause des structures articulaires cartilagineuses radio-transparentes à cet âge. Dans ces cas difficiles, une imagerie par résonance magnétique peut s'avérer nécessaire au prix d'une anesthésie générale.

III. Techniques de reconstruction du pouce

1. Arsenal thérapeutique dans l'hypoplasie stade II et IIIA ^{6,8,13-19}

Ce chapitre résume les principales techniques de reconstruction du pouce dans les hypoplasies de stade II et IIIA ; le stade I ne relève pas d'une prise en charge chirurgicale.

A. Etroitesse de la première commissure

Lorsque la rétraction de la première commissure est modérée, l'ouverture commissurale sera obtenue en réalisant des plasties cutanées : plastie en « Z » à 4 lambeaux, plastie en « trident ». Dans les formes plus sévères, le défaut cutané sera comblé par un lambeau local : le lambeau cerf-volant de Foucher permettra de suturer la zone donneuse sans recours à une greffe cutanée. Le muscle premier interosseux dorsal et le muscle adducteur seront désinsérés à la demande. Une broche en « oméga » pérennisera l'ouverture commissurale pendant quelques semaines.

B. Hypoplasie des muscles thénariens externes

L'opposition du pouce sera réanimée par le transfert du tendon fléchisseur superficiel de l'annulaire ou par le transfert du muscle abducteur du cinquième doigt décrit par Littler.

C. Instabilité métacarpo-phalangienne du pouce

La reconstruction du plan ligamentaire ulnaire et si nécessaire le plan ligamentaire radial de l'articulation métacarpo-phalangienne pourra utiliser le tendon du fléchisseur superficiel de l'annulaire. Dans les formes très instables, la chondrodèse métacarpo-phalangienne peut être discutée.

D. Anomalies des tendons extrinsèques

Une bandelette radiale connectant le long extenseur du pouce et le long fléchisseur du pouce sera recherchée et sectionnée si besoin (pollex abductus).

Le déficit d'extension par absence du long extenseur du pouce sera réanimé par un transfert de l'extenseur propre de l'index. L'absence de long fléchisseur du pouce peut être corrigée par un transfert du fléchisseur superficiel de l'annulaire.

2. Reconstruction du pouce dans l'hypoplasie stade IIIB, IV et V

Le traitement de référence de l'hypoplasie sévère et l'aplasie du pouce est la pollicisation de l'index. Elle est l'aboutissement de plusieurs décennies d'évolution chirurgicale pour reconstruire un pouce absent ou non fonctionnel.

Dans le premier numéro du Journal of Hand Surgery American en 1976, Littler retrace un siècle d'évolution chirurgicale pour reconstruire un pouce absent (figure 3)²⁰. Avant l'ère de la pollicisation, les procédés pour reconstruire le pouce sont divisés en trois catégories. Ils sont réservés au pouce mutilé.

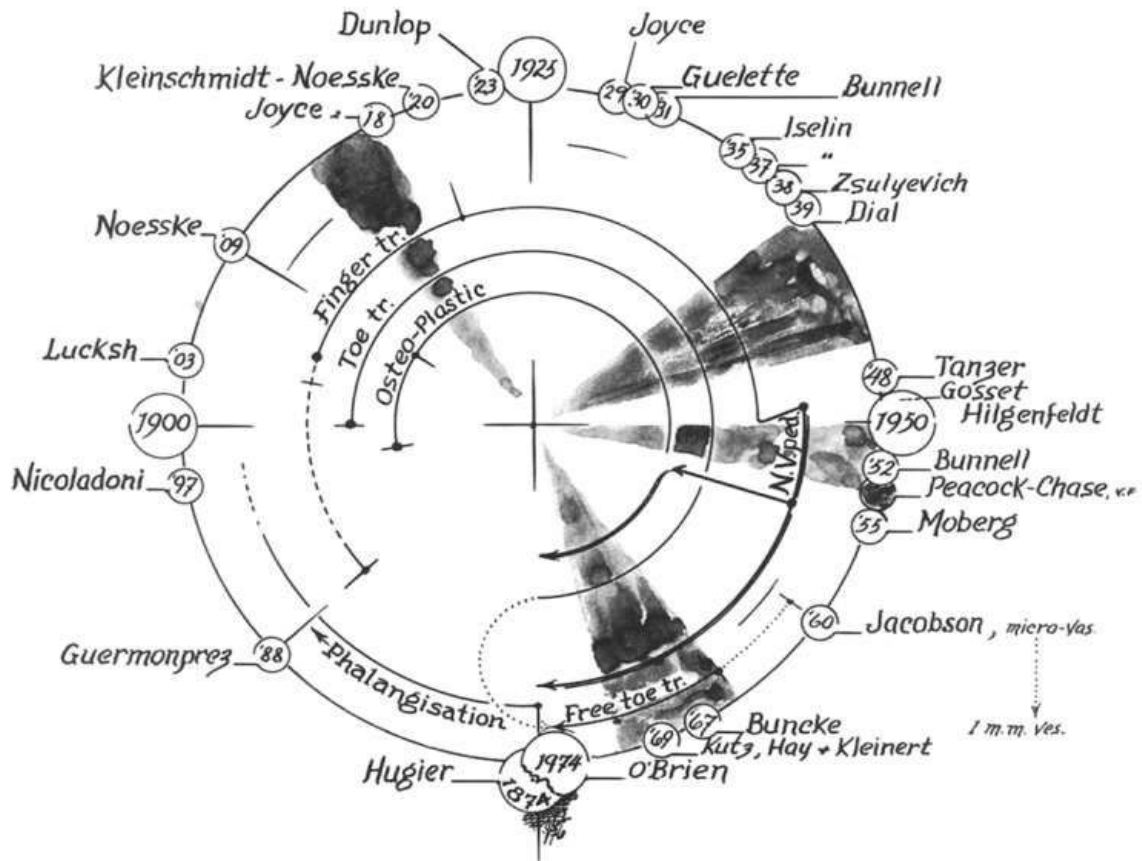


Figure 3 : Evolution d'un siècle pour la reconstruction du pouce. Schéma de JW Littler.

Dans la première, l'opérateur utilise les structures de la main mutilée. Hugier, en 1874, décrit la phalangisation du premier métacarpien en approfondissant la première commissure. En 1967, Matev proposera d'y associer l'allongement du premier métacarpien grâce à une distraction progressive du foyer d'ostéotomie métacarpien²¹. La transposition de l'index était proposée lorsque la longueur du premier métacarpien était insuffisante ou en absence du premier métacarpien. Elle se différenciait de la pollicisation telle que nous la connaissons aujourd'hui par le fait qu'une charnière cutanée était conservée. La deuxième commissure est incisée, l'artère digitale radiale du majeur est sectionnée et une ostéotomie – rotation du deuxième métacarpien est réalisée puis maintenue dans la position du pouce. La perte de substance dorsale occasionnée par l'ouverture de la deuxième commissure et après rotation est comblée par un lambeau cutané pédiculé (Noesske, Tanzer, Guermonprez et Lucksh) (figure 4).

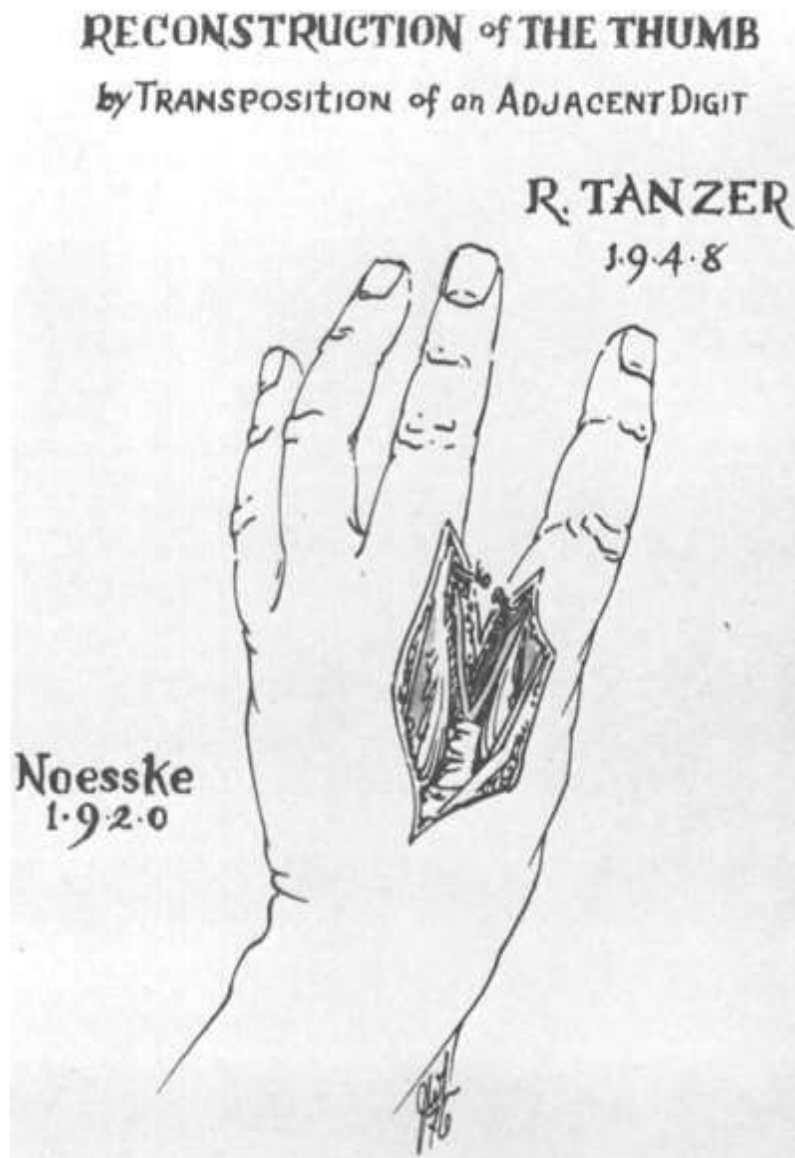


Figure 4 : Translocation de l'index. Schéma extrait de l'article "On making a thumb: one hundred years of surgical effort" de JW Littler.

Dans la deuxième catégorie, un orteil ou un doigt de la main controlatérale est transplanté après une période pendant laquelle l'orteil ou le doigt est pédiculé jusqu'à son autonomisation sur le site receveur (Nicoladoni) (figure 5).

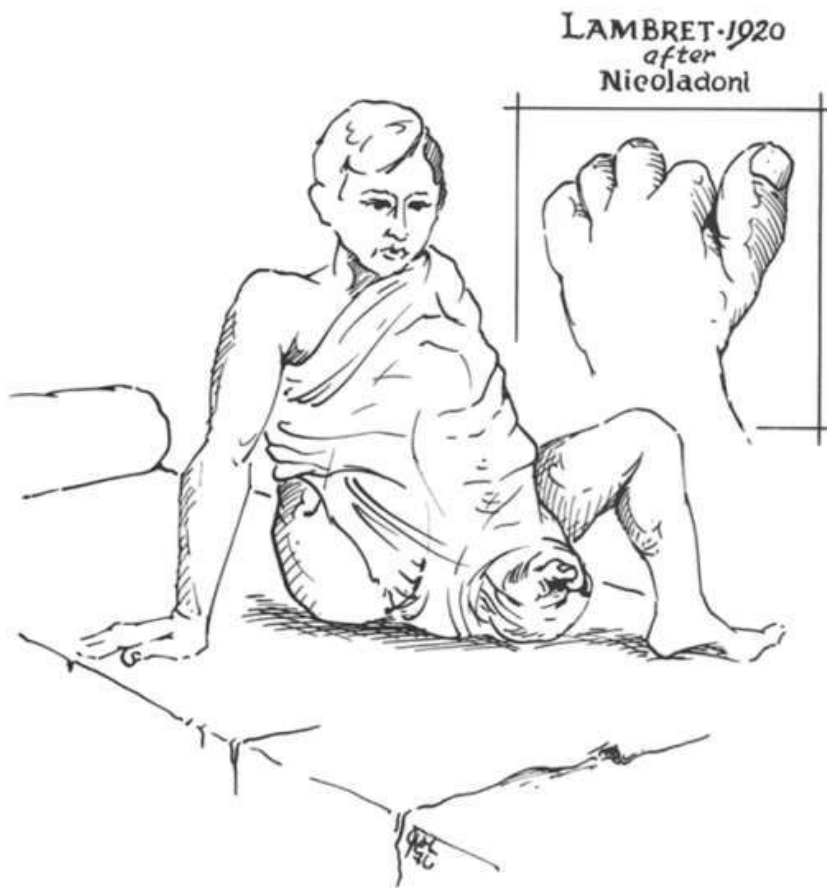
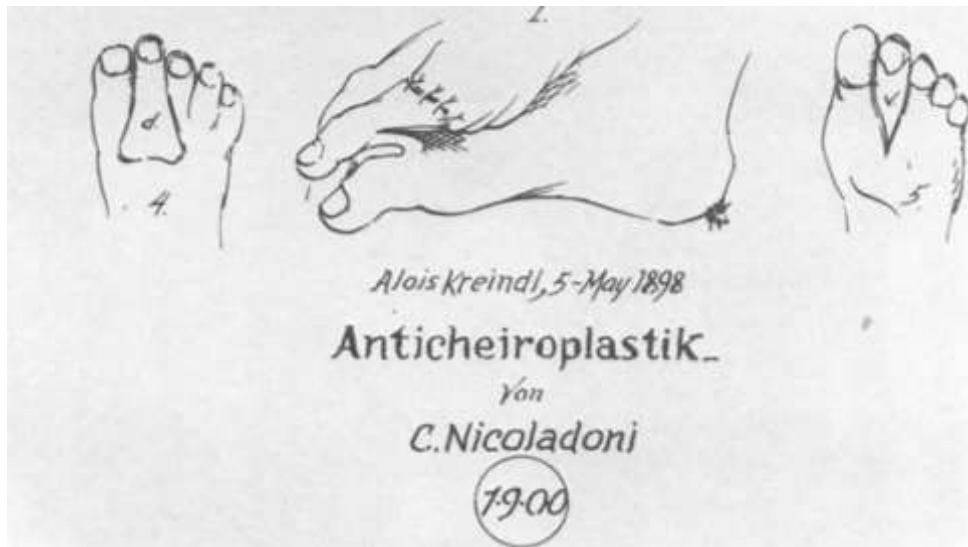


Figure 5 : Translocation du 2^{ème} orteil. Dessins extraits de l'article "On making a thumb: one hundred years of surgical effort". JW Littler.

La dernière catégorie fait appel à la reconstruction du pouce par greffon cutané ou composite, ostéo-cutané (ostéoplastie) décrit initialement par Nicoladoni et Noeske (figure 6). L'ostéoplastie du pouce connaîtra un regain d'intérêt avec la description par Foucher du lambeau composite ostéo-cutané prélevé aux dépens du radius, pédiculé sur l'artère radiale et vascularisé par les branches du muscle carré pronateur et grâce à l'essor de la microchirurgie avec le transfert en îlot pulpaire de l'annulaire pour obtenir une pulpe sensible^{22,23}.

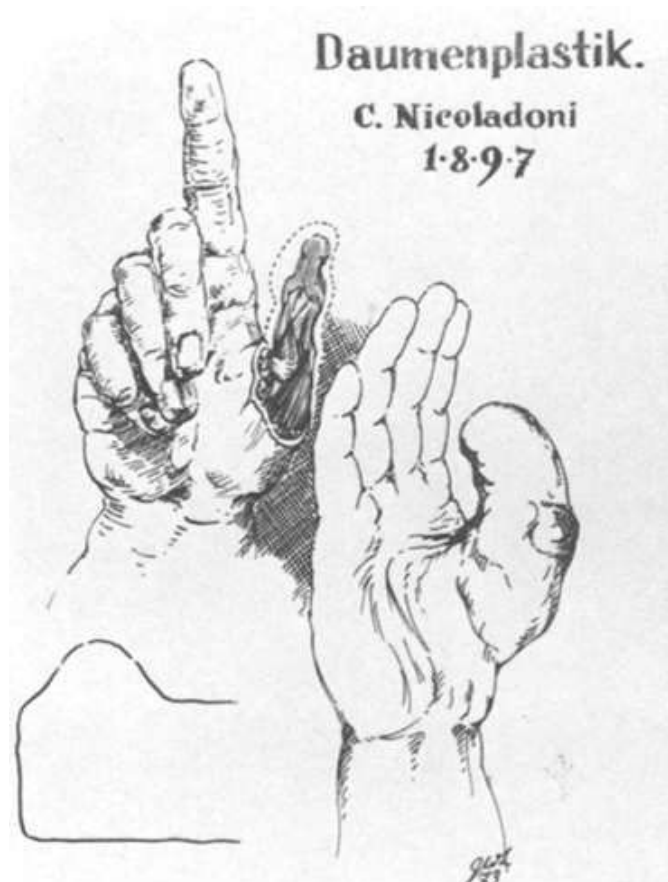


Figure 6 : reconstruction du fourreau cutané avec un lambeau de la région pectoral après avulsion. Dessins extraits de l'article "On making a thumb: one hundred years of surgical effort". JW Littler.

En 1949, Gosset fut le premier chirurgien à transférer l'index pédiculé sur ses seules artères et veines digitales en incisant la peau de manière circonférentielle : la pollicisation de l'index telle que nous la connaissons était née (figure 7)²⁴.

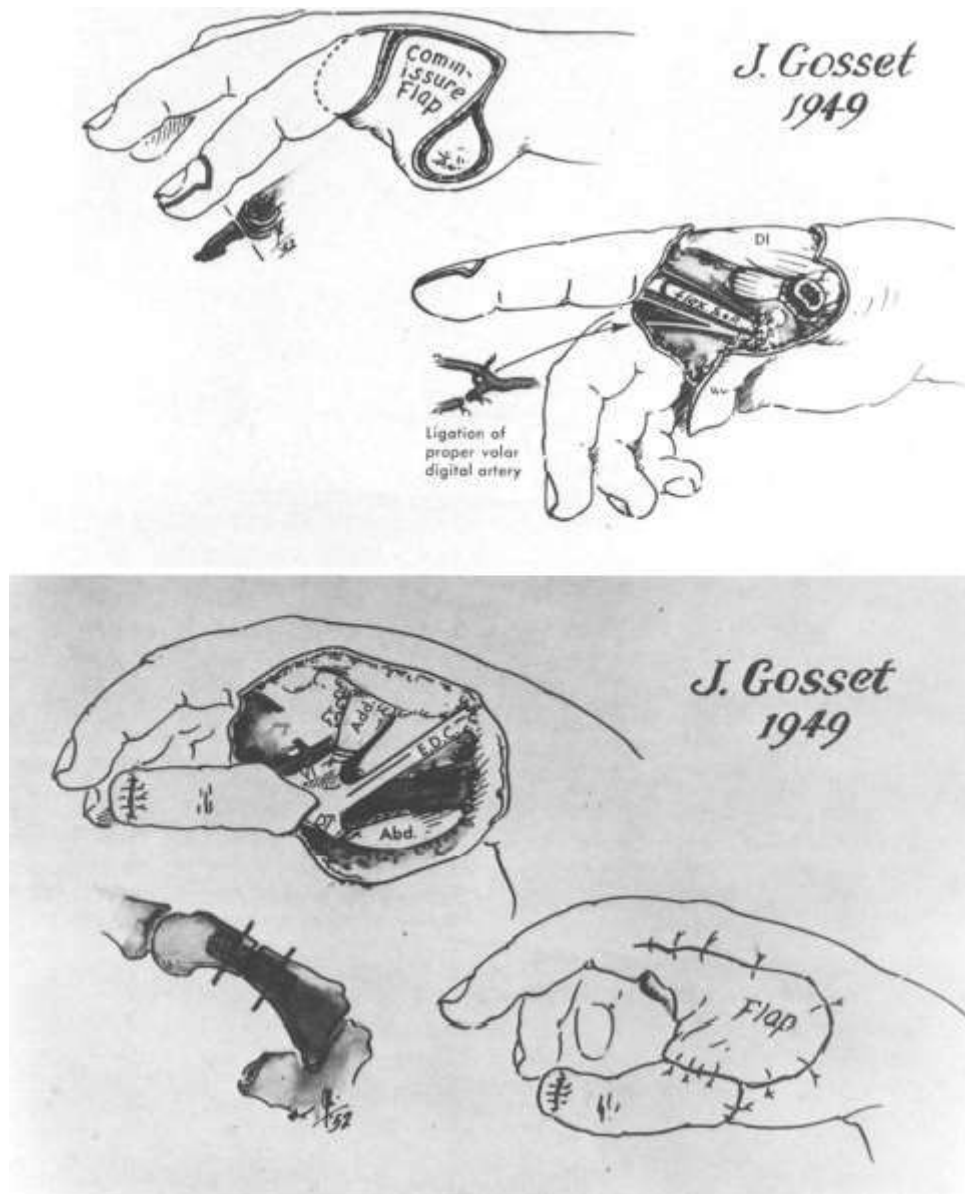


Figure 7 : Pollicisation de l'index selon Gosset. Dessins extraits de l'article "On making a thumb: one hundred years of surgical effort". JW Littler.

La décennie suivante verra décrire la pollicisation du majeur, de l'annulaire et même de l'auriculaire. Le Tac rapporte en 1952, le cas d'une transposition de l'auriculaire chez un patient présentant une amputation des quatre doigts externes et où seul le cinquième doigt est intègre²⁵. Dans ce même article, Le Tac rapporte les résultats de sept pollicisations de l'annulaire qu'il préfère à l'index si ce dernier n'est pas mutilé, l'annulaire se positionnant automatiquement en opposition après tunnelisation du doigt sous la peau palmaire. Néanmoins, un doigt sera perdu et trois autres présenteront une phase d'ischémie sévère secondaire à une plicature du pédicule.

La pollicisation du médium ou de l'annulaire selon la technique d'Hilgenfeldt à ciel ouvert permet de contrôler facilement le pédicule et de s'assurer de l'absence de plicature de ce dernier.

Le Tac, Hilgenfeldt et Gosset par la suite préfèrent l'utilisation de l'annulaire ou du médium ; le résultat obtenu est un pouce plus court et plus harmonieux que l'index en l'absence de raccourcissement du second métacarpien²⁴⁻⁶. Cependant, la pollicisation des doigts médians a l'inconvénient de sectionner le réseau veineux dorsal et l'appareil extenseur et de créer une commissure disgracieuse. La pollicisation de l'annulaire permet de conserver le tonus des tendons fléchisseurs et de surseoir à un transfert du long fléchisseur du pouce ou à une ténotomie de raccourcissement selon ces auteurs.

Merle d'Aubigné et Littler préfèrent l'index au médium et à l'annulaire. L'index a l'avantage de transposer directement les artères, les nerfs, les tendons et les veines dorsales^{18,25,27}. De plus, l'index est un doigt indépendant.

L'évolution des techniques jusqu'à la pollicisation d'un doigt long pour reconstruire un pouce mutilé au cours de la première partie du XXème siècle ouvrit de nouvelles perspectives dans la pathologie congénitale. Grâce à la réussite de la pollicisation de l'index chez l'adulte, cette technique pouvait désormais être transposée à la pédiatrie et aux hypoplasies congénitales du pouce.

3. Histoire et pionniers de la pollicisation de l'index chez l'enfant

Comme nous l'avons vu dans la première partie de ce travail, de nombreuses descriptions d'hypoplasie et d'aplasie du pouce ont été rapportées depuis plus d'un siècle. Tandis que les différences congénitales des doigts telles que la duplication du pouce ou des doigts longs et les syndactylies pouvaient bénéficier d'un traitement chirurgical depuis le XIXème siècle, aucune solution chirurgicale pour l'hypoplasie du pouce n'existe jusqu'au début des années 1950.

Littler décrit en 1952, la technique de la pollicisation de l'index, illustrée de très beaux schémas, et son application chez une adolescente de 14 ans porteuse d'une main à cinq doigts²⁸.

Zancolli, en 1960, rapporte la première description de pollicisation de l'index chez un enfant atteint d'une aplasie du pouce²⁹.

Malheureusement, la pollicisation de l'index a connu un essor considérable à la suite de la catastrophe de la thalidomide.

A. Catastrophe de la thalidomide

L'épidémie de malformations liées à la prise de la thalidomide fut la plus grande catastrophe sanitaire consécutive à l'administration d'un médicament par l'Homme³⁰.

Initialement commercialisée par le groupe pharmaceutique allemand Chemie-Grünenthal à la fin des années 1950 comme sédatif, son effet anti-émétique fut rapidement mis en valeur. Elle devint l'un des médicaments les plus vendus au monde et utilisé, entre autres, pour prévenir les nausées gestationnelles. La thalidomide fut commercialisée dans 46 pays mais ne le sera pas aux Etats-Unis grâce au Dr Frances Kesley, qui refusa d'accorder une autorisation de mise sur le marché. Ce refus lui vaudra une distinction de la part du président JF Kennedy.

Pendant sa commercialisation de 1957 à 1962, la thalidomide fut responsable de plus de 10 000 naissances pathologiques avec un taux de décès infantile avoisinant 40%. Le taux de fausses couches connut également une augmentation durant cette période. Le nombre d'embryons atteints ne sera jamais connu. Récemment, l'embryopathie à la thalidomide est réapparue au Brésil. En effet, la thalidomide est toujours utilisée pour traiter la lèpre et utilisée par des populations ne connaissant pas les effets désastreux de cette molécule sur l'embryon.

Presque tous les organes peuvent être atteints par l'embryopathie à la thalidomide. Les membres supérieurs sont les plus souvent touchés avec, par ordre de fréquence : le pouce, le radius, l'humérus et l'ulna ; la phocomélie étant restée le stéréotype de la malformation induite par la thalidomide.

Dieter Buck-Gramcko, chirurgien allemand, fut confronté directement à cette tragédie et réalisa entre 1959 et 1971, 118 pollicisations³¹. Il perfectionna et établit les grandes étapes de la pollicisation de l'index.

B. Procédé de Buck-Gramcko^{31,32}

a. *Incisions*

Le tracé original inclut une incision en « S » sur le bord radial et palmaire de la main. Une incision circonférentielle à la base du doigt est réalisée dans le pli de flexion digito-palmaire et qui se prolonge à la face dorsale pour former un « V » à pointe proximale. Une troisième incision verticale part de la pointe du « V » jusqu'au pli d'extension digital proximal.

b. *Dissection pédiculaire et des veines dorsales*

Une fois la peau incisée, la dissection met en évidence une ou deux veines dorsales qui assureront le retour veineux. Elle se poursuit en palmaire pour individualiser le pédicule radial palmaire, la gaine tendineuse et le pédicule ulnaire. La dissection du pédicule ulnaire se poursuit en proximal. L'artère digitale palmaire radiale à destinée du majeur est sectionnée. Une intra-neurodissection du nerf digital commun du 2^{ème} espace est réalisée pour permettre la mobilisation de l'index.

c. *Structures musculo-tendineuses*

Les insertions distales des muscles premiers interosseux dorsal et palmaire sont sectionnées de la dossière puis les corps charnus des deux muscles sont désinsérés du 2^{ème} métacarpien. Les tendons sont ensuite réinsérés sur l'appareil extenseur en regard de la nouvelle articulation métacarpo-phalangienne du pouce (ex-articulation interphalangienne de l'index) après le raccourcissement et la fixation du 2^{ème} métacarpien.

Le muscle premier interosseux dorsal devient ainsi un muscle thénarien externe tandis que le premier interosseux palmaire devient le muscle adducteur du nouveau pouce.

Les tendons fléchisseurs de l'index s'adaptent au raccourcissement.

Le tendon extenseur commun de l'index est sectionné à hauteur de l'articulation métacarpo-phalangienne puis suturé à la base du métacarpien du nouveau pouce (anciennement la première phalange de l'index) après la réalisation de l'ostéotomie-raccourcissement métacarpienne. Le tendon extenseur propre de l'index est raccourci et suturé à lui-même.

d. Raccourcissement et fixation du deuxième métacarpien

Buck-Gramcko propose de conserver uniquement la tête métacarpienne si les phalanges ont une morphologie normale et de la stabiliser sur le carpe. Si les phalanges sont relativement courtes, la base du 2^{ème} métacarpien est conservée et la tête est fixée sur la base. Le cartilage de croissance de la tête métacarpienne est réséqué. La tête métacarpienne est positionnée en hyperextension métacarpo-phalangienne, tournée de 160° en pronation et en légère abduction. La suture des éléments musculo-tendineux et de la peau corrigera la rotation à 120°.

IV. Alternatives à la pollicisation

Comme nous l'avons déjà mentionné dans ce travail, la pollicisation de l'index est le traitement de référence dans l'hypoplasie sévère (stade IIIB et IV) et l'aplasie du pouce.

Cependant, le sacrifice d'un pouce, fût-il non fonctionnel, est inconcevable dans certaines familles pour des raisons culturelles, religieuses ou esthétiques. Ainsi, dans l'hypoplasie de stade IIIB, plusieurs techniques conservatrices et non conservatrices du pouce ont été décrites.

1. Techniques conservatrices du pouce

Foucher et al. décrivent le transfert vascularisé de l'articulation métatarso-phalangienne du deuxième orteil (AMPDO) pour reconstruire l'articulation trapézo-métacarpienne. Douze enfants (8 hypoplasies stade IIIA et 4 hypoplasies stade IIIB) bénéficient de ce transfert associé à une réanimation de l'opposition. Tous les pouces étaient fonctionnels mais présentaient un déficit de force marqué ne dépassant jamais 10% de la force du côté controlatéral¹⁴. De plus, trois enfants utilisent exclusivement la pince index-majeur et 5 enfants utilisent la pince pouce - index occasionnellement. L'auteur ne recommande cette technique qu'en seconde intention et devant le refus par la famille ou par le patient d'une pollicisation.

Matsuzaki et Toishi rapportent le cas d'un transfert de l'AMPDO chez une patiente de 16 ans présentant une hypoplasie stade IIIB et revue à 28 ans de recul³³. La patiente pouvait écrire avec sa main mais utilisait la pince index-majeur pour saisir des objets fins.

Nishijima et al. rapportent le cas d'un enfant de 3 ans présentant une hypoplasie stade IIIB ayant bénéficié d'un transfert de l'articulation interphalangienne

proximale du second orteil associé à un transfert d'opposition, un transfert du fléchisseur superficiel de l'annulaire pour la flexion du pouce et du fléchisseur superficiel du majeur pour l'extension du pouce. A deux ans de recul, le pouce est inclus dans le schéma corporel avec des mobilités acceptables mais un résultat esthétique décevant³⁴.

D'autres techniques plus rares ont été décrites. Nous ne ferons que citer le transfert de l'articulation métacarpo-phalangienne d'un pouce dupliqué sur le pouce controlatéral hypoplasique et l'allongement relatif du pouce par la création d'une pseudarthrose intentionnelle entre la diaphyse du deuxième métacarpien et la base du premier métacarpien^{35,36}. Les résultats esthétiques et fonctionnels sont médiocres.

2. Technique non conservatrice du pouce : le transfert du second orteil emportant le second métatarsien

Tu et al. rapportent 11 transferts de second orteil avec le deuxième métatarsien. La base du second métatarsien est fixée au capitatum ou au trapèze. Un transfert d'opposition était systématiquement réalisé dans le même temps (transfert du fléchisseur superficiel de l'annulaire ou transfert de l'abducteur du cinquième doigt). Les tendons extrinsèques du transplant étaient suturés aux tendons disponibles sur le site donneur³⁷. Tous les enfants utilisaient la pince pouce-index pour saisir les petits et gros objets. Trois enfants utilisaient la pince index-majeur pour écrire³⁷.

Tan et Tu comparent les résultats de la pollicisation au transfert du second orteil (quinze sujets dans chaque groupe). La pollicisation avait l'avantage d'obtenir une meilleure mobilité du pouce et une meilleure discrimination sensitive. Le temps d'intervention était le tiers d'un transfert du second orteil. Les enfants ayant bénéficié d'une pollicisation utilisaient moins leur pouce que ceux ayant bénéficié d'un transfert d'orteil (73.3% versus 86.6%). Cependant aucune différence n'était significative. Les résultats concernant la force ne sont pas mentionnés³⁸.

Contrairement à la pollicisation de l'index, des études complémentaires sont nécessaires pour évaluer la fonction et l'esthétique du transfert du second orteil.

V. Limites de la pollicisation

Les complications immédiates graves sont heureusement exceptionnelles. Buck-Gramcko rapporte 1 cas de nécrose de l'index dans sa série de 460 pollicisations³⁹. Néanmoins, les complications tardives ne sont pas rares et peuvent nécessiter une reprise chirurgicale. L'une d'entre elles est le défaut d'opposition du pouce : Goldfarb et al. rapporte 19 cas de réanimation de l'opposition dans une série de 73 pollicisations soit 26%⁴⁰.

Plusieurs hypothèses pourraient expliquer ces résultats :

- La section accidentelle de la branche motrice de nerf ulnaire assurant l'innervation des muscles premiers interosseux dorsal et palmaire.
- La position inadéquate du muscle premier interosseux dorsal. Pour rappel, le muscle premier interosseux dorsal s'insère en grande partie sur la face latérale du deuxième métacarpien et dans une moindre mesure sur sa face antérieure. Ainsi, après l'ostéotomie-rotation de 120° métacarpienne, les insertions proximales se trouveront principalement à la face palmaire du deuxième métacarpien : en conservant ses insertions proximales sur la base du deuxième métacarpien, la contraction du muscle premier interosseux dorsal entraîne un mouvement principal en antépulsion de la colonne du néo-pouce. Déplacer l'insertion proximale du muscle premier interosseux dorsal en dedans (ulnaire) et en amont (proximal) permettrait d'améliorer la fonction d'opposition du néo-pouce (figure 8).
- Le déficit de force des muscles extrinsèques : le tendon fléchisseur de l'index pollicisé s'adapte à la nouvelle position du doigt et se raccourcit spontanément, néanmoins, toute l'unité musculaire peut être hypoplasique dans le cadre des déficiences longitudinales radiales. L'appareil extenseur n'a pas la même capacité de raccourcissement et nécessite un temps de résection-suture. Il ne participe cependant pas à la prise en force d'objets.
- Enfin, l'incompétence de la nouvelle articulation carpo-métacarpienne, qu'elle soit secondaire au mauvais positionnement de la tête métacarpienne ou à une pseudarthrose du foyer d'ostéosynthèse pourrait expliquer en partie le défaut d'opposition du nouveau pouce chez certains enfants.

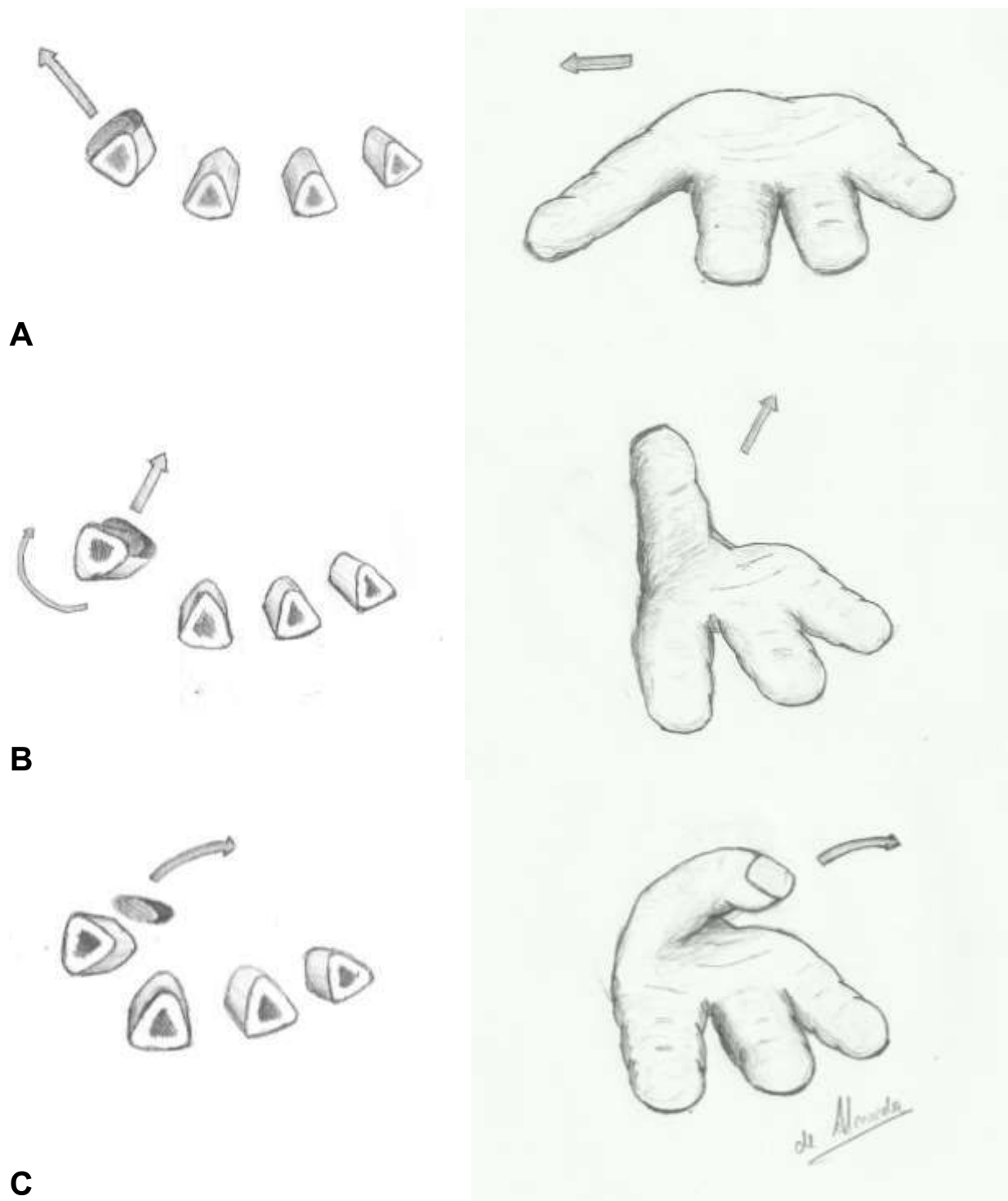


Figure 8 : Intérêt du recul en îlot du muscle premier interosseux dorsal (MIOD)

A : Insertion proximale du MIOD avant pollicisation

B : Insertion proximale du MIOD après pollicisation selon Buck-Gramcko

C : Insertion proximale du MIOD après recul en îlot du MIOD

VI. Objectifs de l'étude

Dans la première partie de ce travail, nous avons étudié le trajet de la branche motrice du nerf ulnaire (BMNU). La connaissance du trajet de la BMNU et de ses variantes est une condition nécessaire pour éviter sa section accidentelle.

Dans la deuxième partie de ce travail, nous avons étudié la vascularisation des muscles premiers interosseux palmaire et dorsal. Nous avons pu ainsi définir le type de vascularisation selon Mathes et Nahai.

La classification de Mathes et Nahai permet de distinguer 5 types de vascularisation musculaire (figure ...)⁴¹. Un muscle peut être prélevé sur un pédicule dominant assurant la vascularisation de l'ensemble de la masse musculaire dans les types I, II, III et V. En cas de vascularisation de type IV (vascularisation par des pédicules segmentaires), le prélèvement d'une unité musculaire sur un seul pédicule peut s'avérer dangereuse pour la vitalité du muscle.

Enfin, nous avons proposé une technique originale de recul en îlot du muscle premier interosseux dorsal pour améliorer les capacités d'opposition du nouveau pouce et rétablir le relief thénarien.

MATERIEL ET METHODE

I. Pièces anatomiques et injection vasculaire

Quatorze pièces anatomiques amputées en transhuméral de cadavres adultes non formolés ont été utilisées. Toutes les pièces ont été préparées et disséquées sous moyen grossissant (x4, Zeiss, Oberkochen, Allemagne) à l'aide d'instruments adaptés à la chirurgie de la main et à la microchirurgie.

L'artère radiale et l'artère ulnaire ont été exposées par une courte incision longitudinale de 2cm, en amont du pli de flexion du poignet. La technique de préparation de l'artère ulnaire et radiale était identique. L'artère a été libérée sur 2cm puis une artériotomie transversale a été réalisée sur la moitié de la circonférence. Un cathéter a été introduit dans la lumière artérielle et maintenu par un fil. Le réseau vasculaire a été rincé au sérum physiologique.

Nous avons utilisé deux produits d'injection différents. Le premier était du silicone (Microfil®, Carver, Massachusetts) et le second était du latex. Le silicone a l'avantage d'avoir une faible viscosité et de pénétrer les fines artérioles et le réseau capillaire. Son inconvénient est l'injection des veines par le réseau capillaire rendant la distinction et la dissection des artères plus difficiles. Le latex a une viscosité plus élevée permettant de pénétrer uniquement le réseau artériel facilitant la dissection mais il ne permet pas d'observer les fines artérioles. Dix millilitres de produit d'injection ont été injectés dans chaque artère soit vingt millilitres au total.

Un garrot élastique a été mis en place immédiatement en amont des incisions pour éviter une perte du produit d'injection par le réseau veineux de l'avant-bras (figure 9).

Les pièces anatomiques ont été conservées deux jours en air ambiant pour permettre la fixation du produit puis disséquées. Toutes les dissections ont été réalisées dans le laboratoire d'anatomie de la faculté de médecine de Nancy.

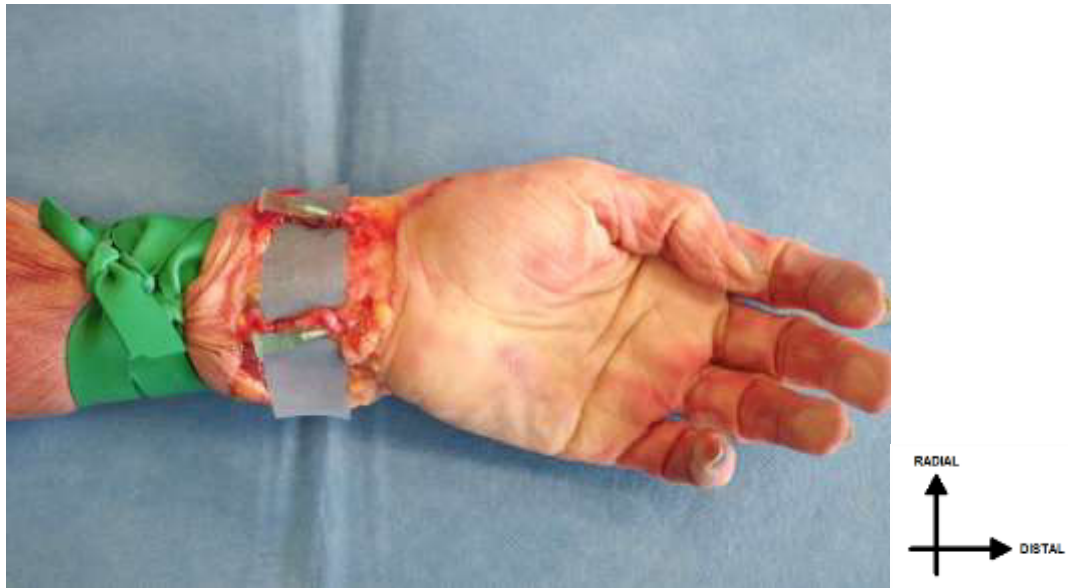

Figure 9 : Technique d'injection de l'artère ulnaire et de l'artère radiale. La peau a été excisée pour la photographie. Main n°1.

II. Technique de dissection

La technique de dissection était standardisée pour toutes les mains. Dans un premier temps, le tissu cutané, l'aponévrose palmaire moyenne et le réseau veineux superficiel dorsal ont été excisés. L'arcade superficielle a été réséquée ainsi que les nerfs digitaux communs et les nerfs digitaux propres des doigts. Enfin, les tendons fléchisseurs superficiels et profonds et les muscles lombricaux ont été sectionnés en préservant soigneusement la vascularisation artérielle profonde et la branche motrice du nerf ulnaire. A la face dorsale, les tendons court et long extenseurs du pouce, extenseur propre de l'index et extenseurs communs de l'index et du majeur ont été réséqués.

Toutes les branches artérielles issues de l'artère radiale au sommet de la première commissure puis de l'arcade profonde jusqu'au deuxième espace intermétacarpien ont été repérées puis suivies de proximal en distal. Les artères destinées aux muscles premiers interosseux dorsal et palmaire ont été répertoriées.

La branche motrice du nerf ulnaire a été repérée à la sortie du canal de Guyon puis son trajet a été suivi jusqu'à ses branches terminales destinées au muscle premier interosseux dorsal.

Nous avons choisi de manière arbitraire le deuxième métacarpien comme repère anatomique. Il s'agit d'un repère anatomique facilement identifiable et reproductible. La distance des différentes structures par rapport à la base du deuxième métacarpien a été rapportée à la longueur du deuxième métacarpien (distance base deuxième métacarpien / longueur deuxième métacarpien).

III. Préparation du recul en îlot du muscle premier interosseux dorsal

Dans un premier temps, une désarticulation scapho-trapézienne a été réalisée. Une incision circulaire à la base du pouce a permis d'exposer la diaphyse du premier métacarpien. Les pédicules collatéraux radial et ulnaire, le long fléchisseur du pouce, les extenseurs du pouce et le long abducteur du pouce ont été sectionnés. Les muscles court abducteur et opposant du pouce ont été réséqués.

Le muscle premier interosseux dorsal, l'adducteur du pouce et le court fléchisseur de pouce ont été soigneusement désinsérés du premier métacarpien et de la première phalange du pouce afin de ne pas blesser le réseau nourricier de ces muscles. Enfin, le trapèze a été excisé en bloc en protégeant l'artère radiale. La peau a ensuite été suturée.

Nous avons réalisé cette technique sur trois pièces cadavériques préalablement injectées.

RESULTATS

I. Innervation des muscles premiers interosseux dorsal et palmaire : trajet de la branche motrice du nerf ulnaire

La branche motrice du nerf ulnaire avait un trajet légèrement convexe en distal entre le bord distal de l'hamulus de l'hamatum et le point de pénétration de la branche motrice du nerf ulnaire dans le muscle premier interosseux dorsal (figures 10 et 11).

Elle était superficielle par rapport aux muscles interosseux (palmaire et dorsal) et était profonde par rapport au muscle adducteur du pouce

1. Muscle premier interosseux dorsal

Le muscle premier interosseux dorsal recevait 2 ou 3 branches terminales de la branche motrice du nerf ulnaire (en moyenne 2,6). La distance moyenne de la branche motrice du nerf ulnaire lors de sa pénétration dans le muscle premier interosseux dorsal par rapport à la base du 2^{ème} métacarpien était de 28,7mm soit 40,8% de la hauteur métacarpienne (DS=5.4 ; 28-48).

2. Muscle premier interosseux palmaire

Le muscle premier interosseux palmaire recevait un ou deux rameaux collatéraux de la branche motrice du nerf ulnaire au cours de son trajet (en moyenne 1,3).

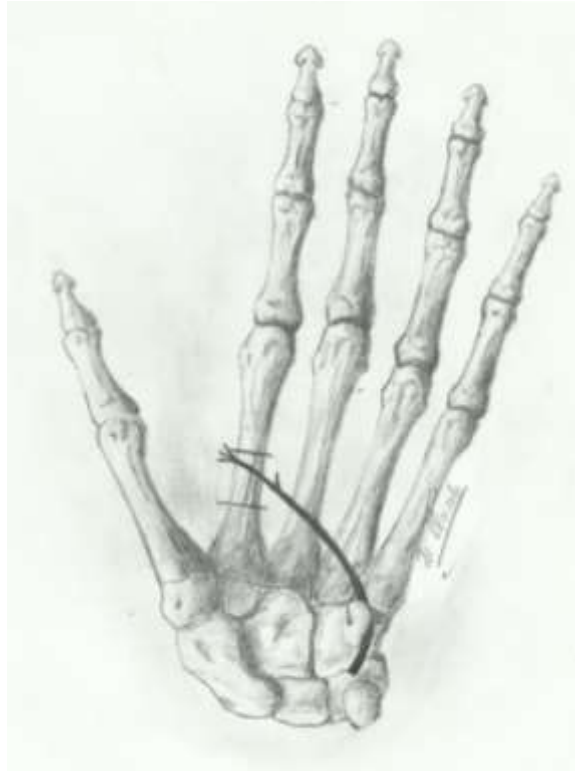

Figure 10 : Trajet de la branche motrice du nerf ulnaire (BMNU). Elle est représentée à 41% de la hauteur du deuxième métacarpien. Les lignes supérieure et inférieure correspondent à la zone dans laquelle nous avons repéré la BMNU.

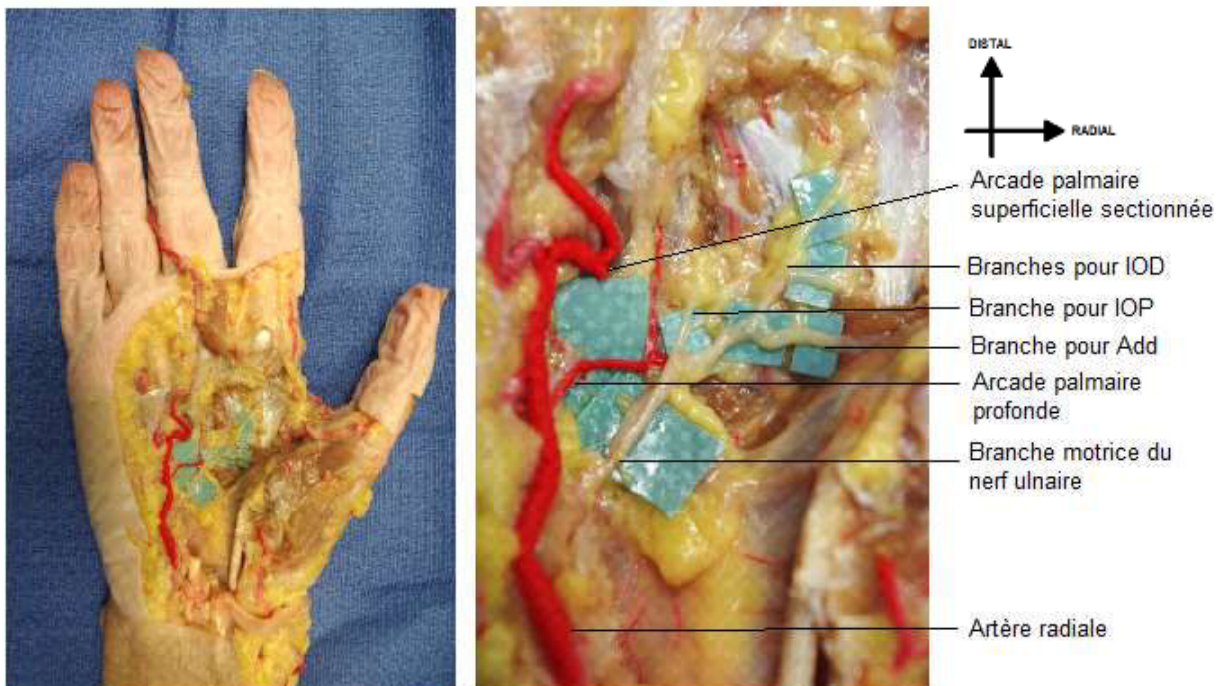


Figure 11 : Main n°9. Trajet de la BMNU. IOD : muscle premier interosseux dorsal ; IOP : muscle premier interosseux palmaire ; Add : Adducteur du pouce.

II. Vascularisation des muscles premiers interosseux dorsal et palmaire

1. Muscle premier interosseux dorsal (tableau 3)

La vascularisation du muscle premier interosseux dorsal était issue de :

- Rameaux nourriciers propres
- Collatérales issues de l'artère dorso-ulnaire du pouce
- Collatérales issues de l'artère première métacarpienne dorsale
- Collatérales issues de l'artère première métacarpienne palmaire

A. Rameaux nourriciers propres

Les rameaux nourriciers propres étaient au nombre de deux dans tous les cas, chacun vascularisant préférentiellement le chef superficiel ou radial, et le chef profond ou ulnaire.

Quatre variantes anatomiques ont été observées (figures 12 et 13) :

- Dans la première variante, les deux rameaux nourriciers étaient issus d'un tronc commun émergeant de l'artère radiale entre les deux chefs du muscle premier interosseux dorsal.
- Dans la deuxième variante, le tronc commun donnait naissance également à l'artère dorso-ulnaire du pouce ou à l'artère première métacarpienne dorsale ou les deux.
- Dans la troisième variante, les rameaux nourriciers destinés à chacun des chefs du muscle premier interosseux dorsal naissaient séparément de l'artère radiale.
- Dans la dernière variante, les rameaux naissaient séparément également et étaient issus d'un tronc commun avec l'artère dorso-ulnaire du pouce ou de l'artère première métacarpienne dorsale ou les deux.

Les artères nourricières propres donnaient une ou deux branches principales pour vasculariser l'un des deux chefs du muscle premier interosseux dorsal.

Tableau 3 : Vascularisation du muscle premier interosseux dorsal. RNPId : Rameau nourricier propre interosseux dorsal ; APMD : artère première métacarpienne dorsale ; ADUP : artère dorso-ulnaire du pouce ; APMP : artère première métacarpienne palmaire.

Axe artériel	Variantes anatomiques	Participation (%)	Nombres de branches moyenne
RNPId		14/14 (100%)	
	Tronc commun	Seul Avec APMD et/ou ADUP	3/14 (21%) 1/14 (7%)
	Rameaux nourriciers séparés	Seuls Avec APMD et/ou ADUP	7/14 (50%) 3/14 (21%)
APMD		6/14 (43%)	3.7
	Sus aponévrotique	1/9 (11%)	1
	Sous aponévrotique	4/4 (100%)	2.75
	Sus et sous aponévrotique	1/1 (100%)	10
ADUP		5/14 (36%)	1.2
APMP		14/14 (100%)	2.6

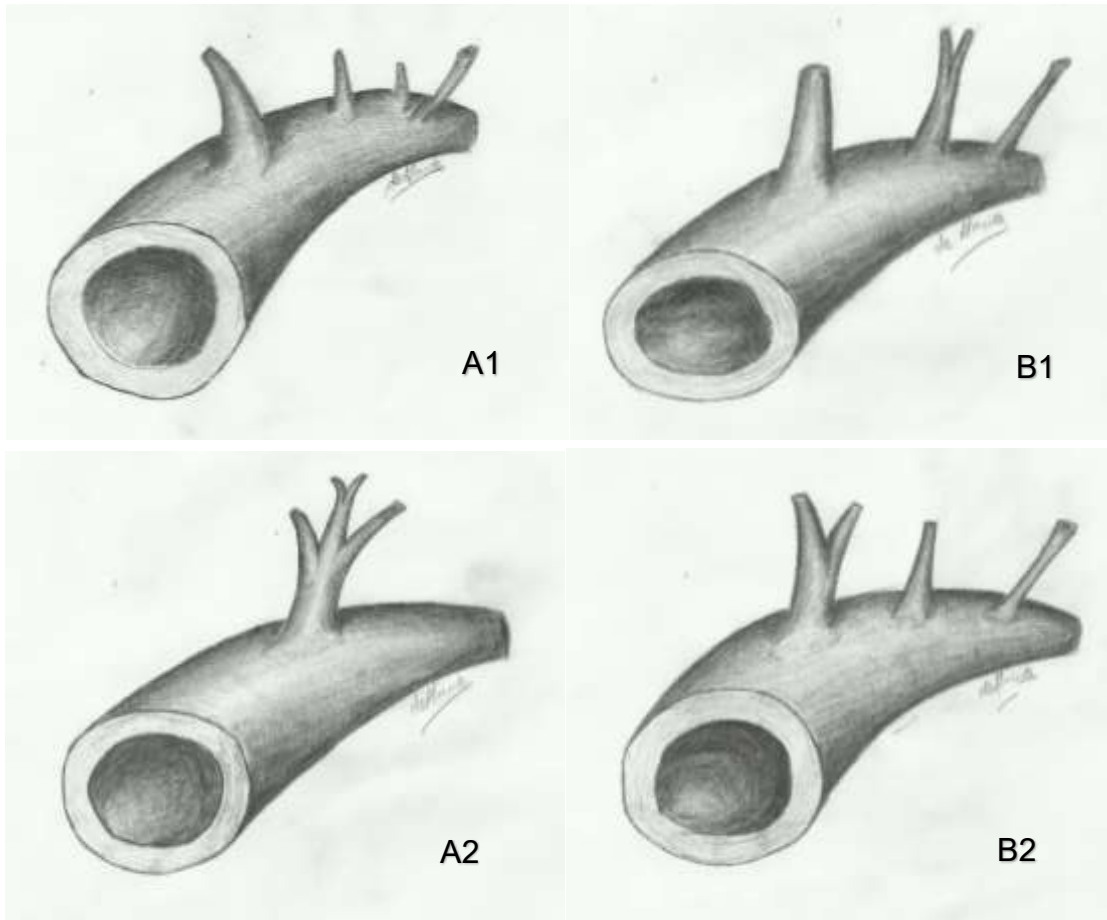


Figure 12 : Variations anatomiques de l'artère radiale au sommet de la première commissure. A : Tronc nourricier propre ; A1 : Tronc nourricier seul ; A2 : tronc nourricier associé à l'artère première métacarpienne dorsale et / ou à l'artère dorso-ulnaire du pouce. ; B : Artères nourricières séparées ; B1 : Artères nourricières seules ; 2 : artères nourricières associées à l'artère première métacarpienne dorsale et / ou à l'artère dorso-ulnaire du pouce. Les artères sont de gauche à droite : artère dorso-ulnaire du pouce, artères nourricières propres du muscle premier interosseux dorsal et l'artère première métacarpienne dorsale.

B. Branches collatérales de l'artère dorso-ulnaire du pouce

L'artère dorso-ulnaire du pouce naissait seule de l'artère radiale dans 11 cas. Elle était issue d'un tronc commun avec le rameau nourricier dans 3 cas. Une fois, elle était issue d'un tronc commun réunissant le rameau nourricier propre du chef radial du muscle premier interosseux dorsal et l'artère première métacarpienne dorsale.

L'artère dorso-ulnaire du pouce donnait dans 5 cas au moins une branche (1 fois elle donnait 2 branches, 4 fois elle donnait une seule branche) pour le chef radial du muscle premier interosseux dorsal.

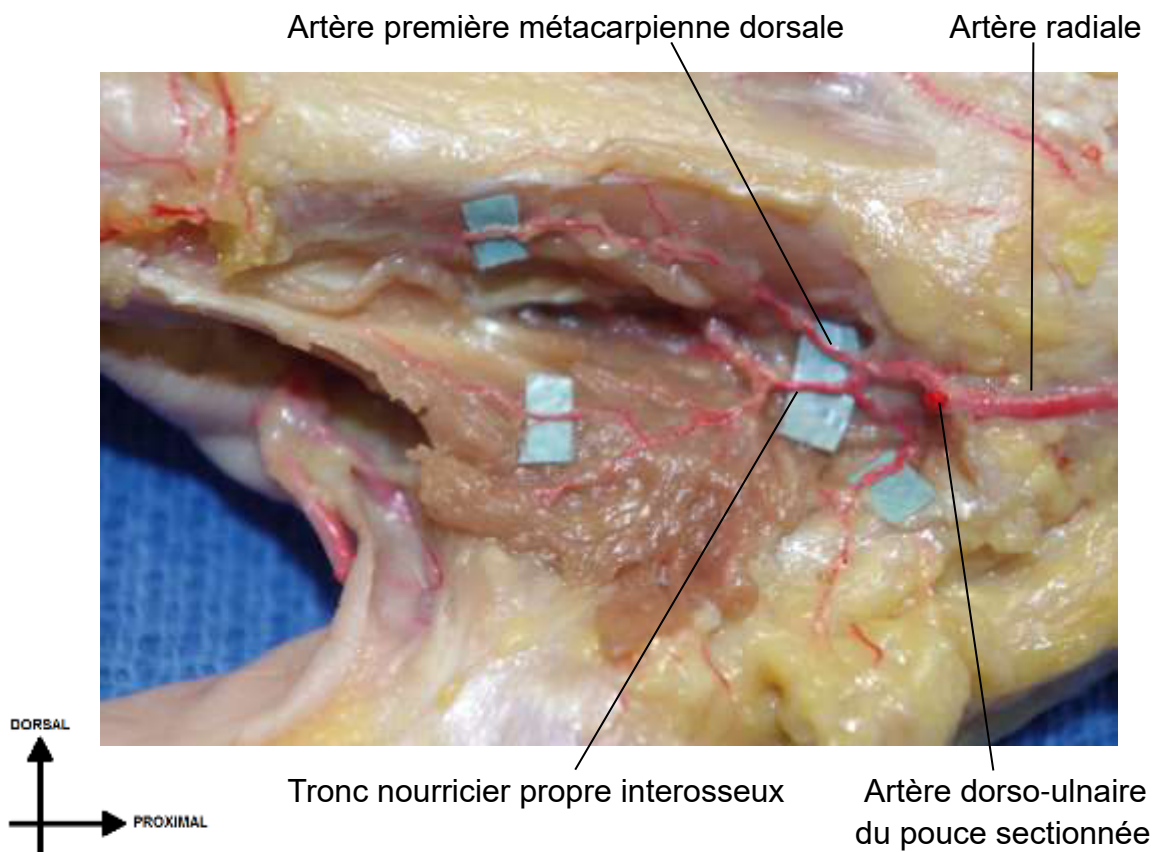
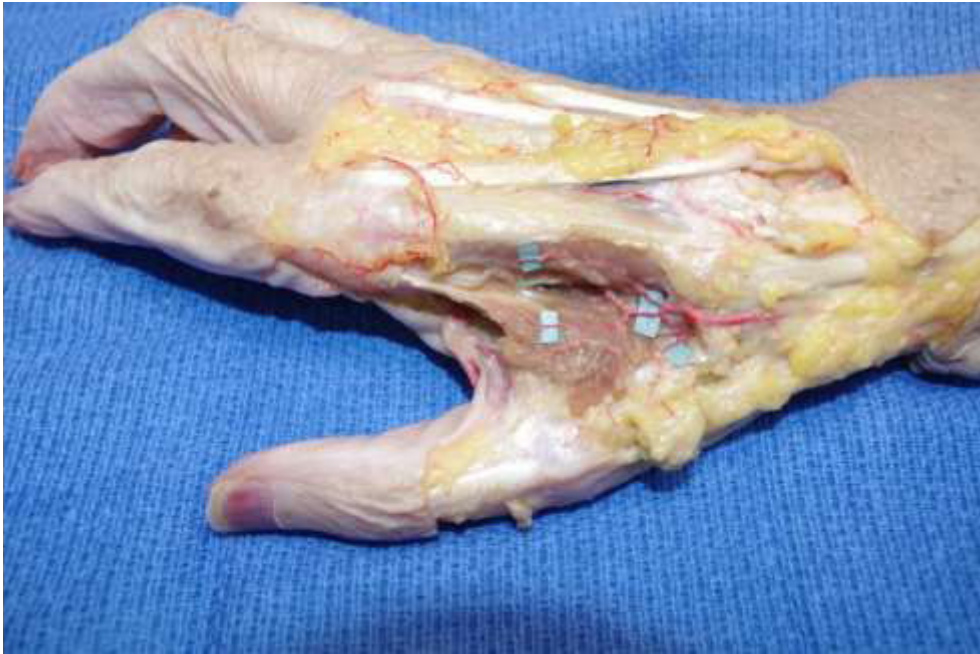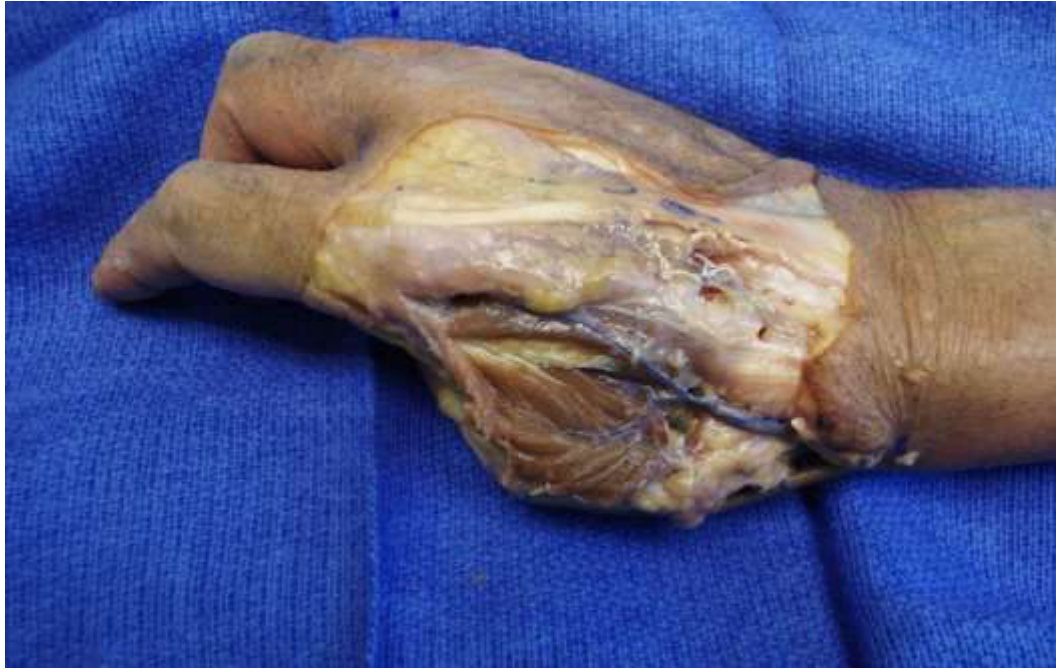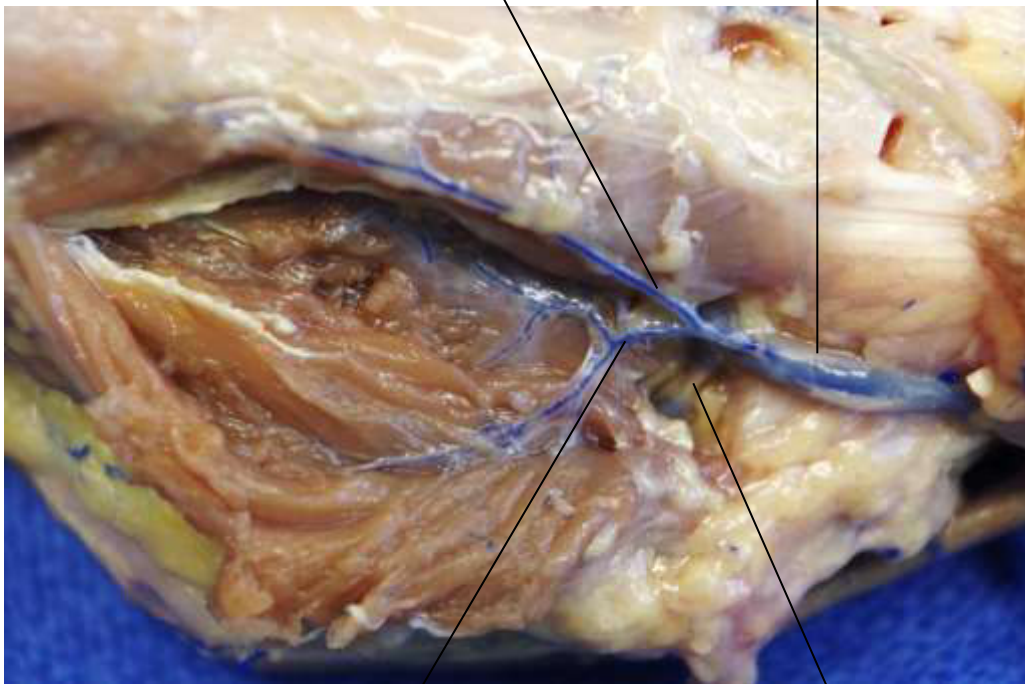


Figure 13 : Vascularisation du muscle premier interosseux dorsal, type A1 : main n°9



Artère première métacarpienne dorsale

Artère radiale



Tronc nourricier propre interosseux

Artère dorso-ulnaire du pouce

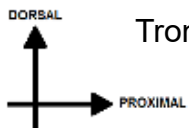
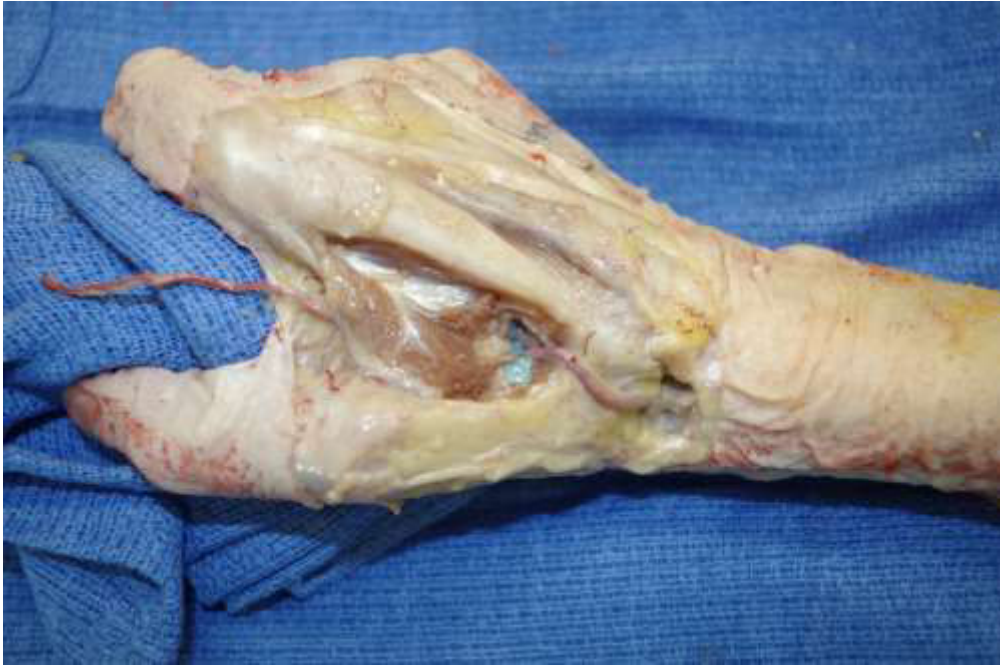

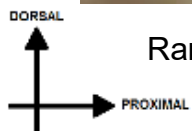
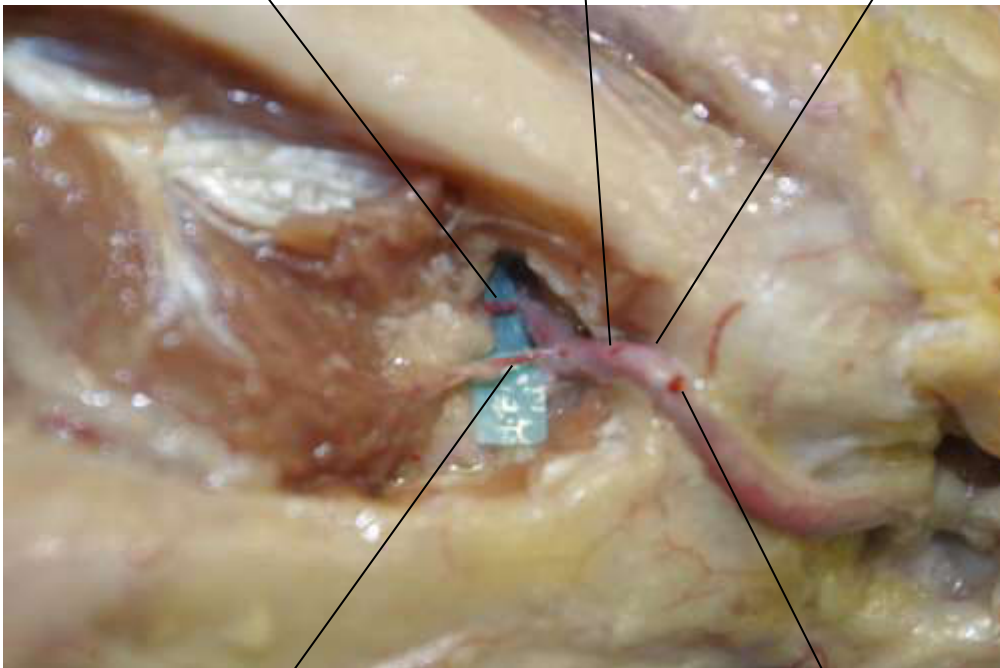
Figure 13 (suite) : Vascularisation du muscle premier interosseux dorsal, type A2 :
main n°8



Rameau nourricier propre
chef ulnaire

Artère première métacarpienne
dorsale sectionnée

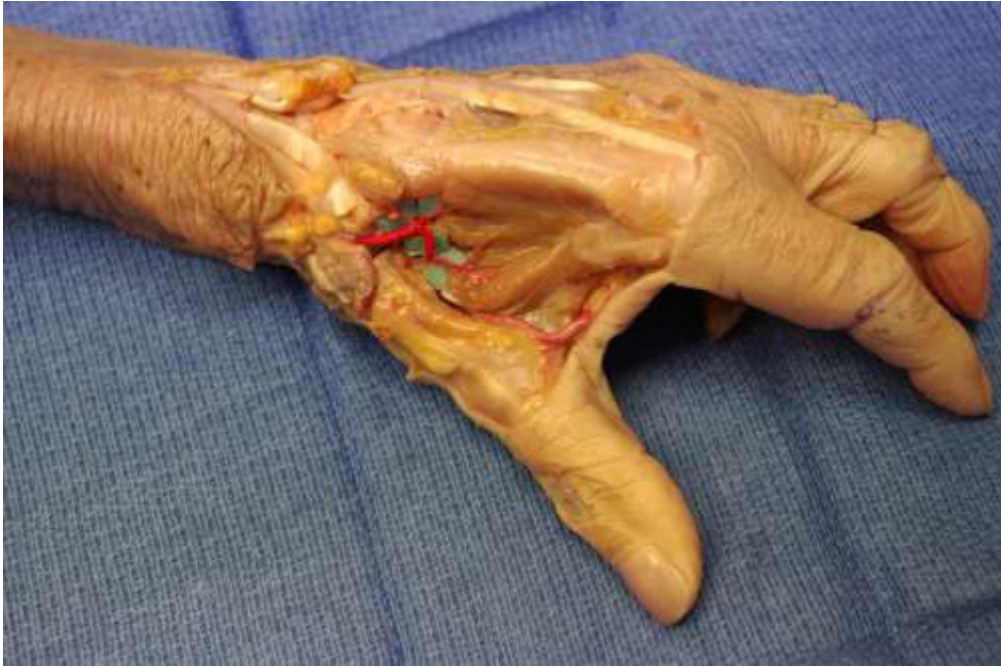
Artère
radiale



Rameau nourricier propre
chef radial

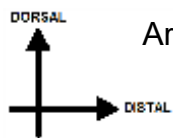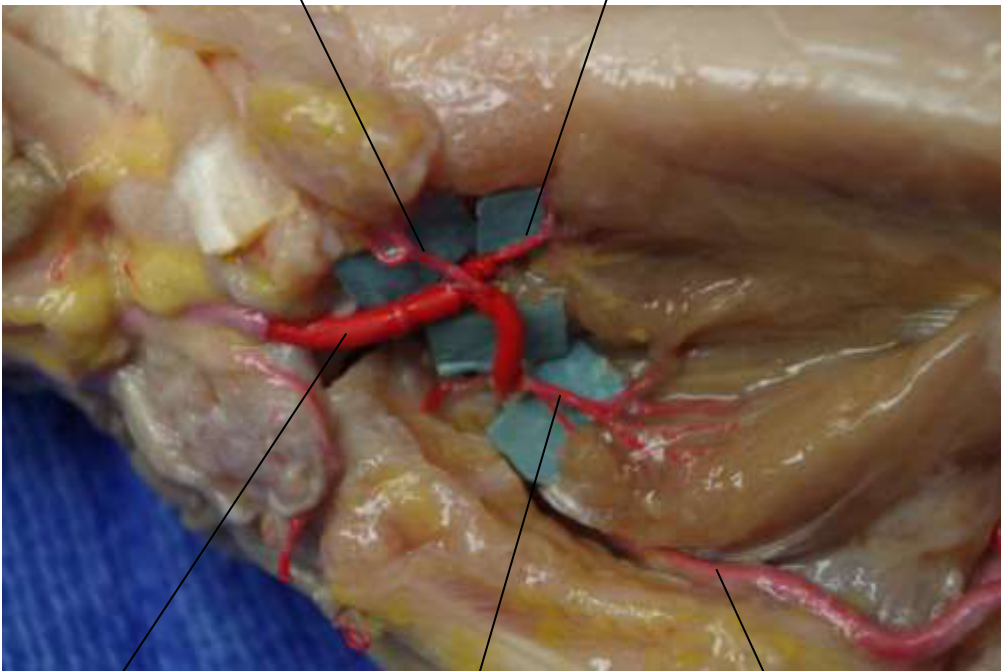
Artère dorso-ulnaire du
pouce sectionnée

Figure 13 (suite) : Vascularisation du muscle premier interosseux dorsal, type B1 :
main n°14



Artère première métacarpienne
dorsale sectionnée

Rameau nourricier propre
chef ulnaire



Artère radiale

Rameau nourricier propre
chef radial

Artère dorso-ulnaire
du pouce

Figure 13 (suite) : Vascularisation du muscle premier interosseux dorsal, type B2 :
main n°10

C. Branches de l'artère première métacarpienne dorsale

L'artère première métacarpienne dorsale (APMD) naissait directement de l'artère radiale 13 fois. Une fois, elle émergeait d'un tronc commun avec le rameau nourricier propre radial du muscle premier interosseux dorsal et l'artère dorso-ulnaire du pouce.

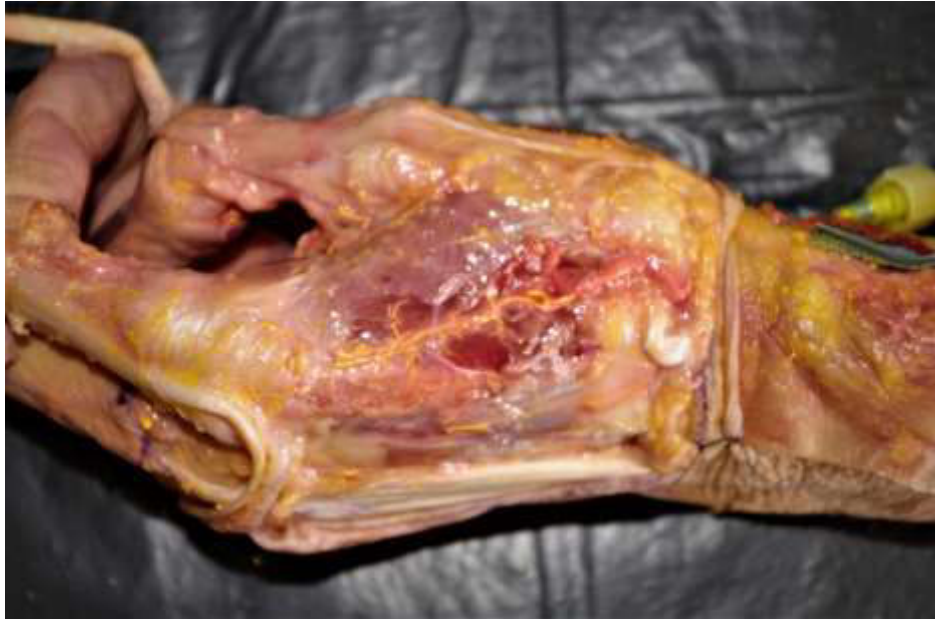L'APMD avait un trajet sus-aponévrotique 9 fois et un trajet sous aponévrotique 4 fois. Une fois l'APMD était double avec un trajet sus et sous aponévrotique (figure 14).

Lorsque l'APMD avait un trajet sous aponévrotique, elle donnait constamment plusieurs branches (4.2 en moyenne) pour le chef ulnaire du muscle premier interosseux dorsal. Une seule fois l'APMD dans sa variante sus aponévrotique donnait une branche pour le muscle premier interosseux dorsal.

Elle se ramifiait avec l'artère première métacarpienne palmaire en regard du col du deuxième métacarpien pour former un cercle anastomotique.

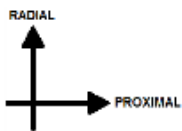
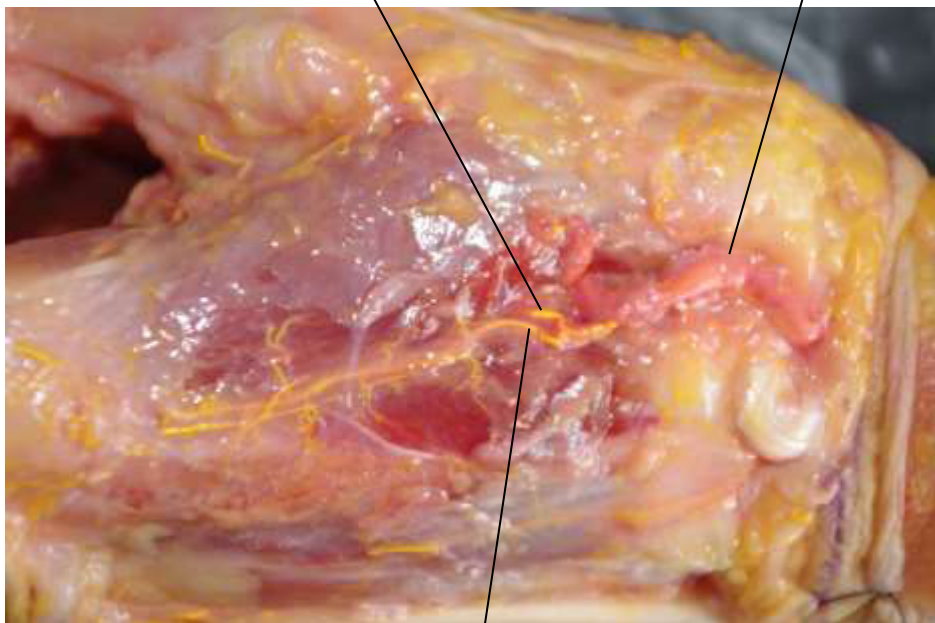
D. Branches de l'artère première métacarpienne palmaire

L'artère première métacarpienne palmaire donnait en moyenne 2,6 branches pour le chef ulnaire du premier interosseux dorsal (figure 15).



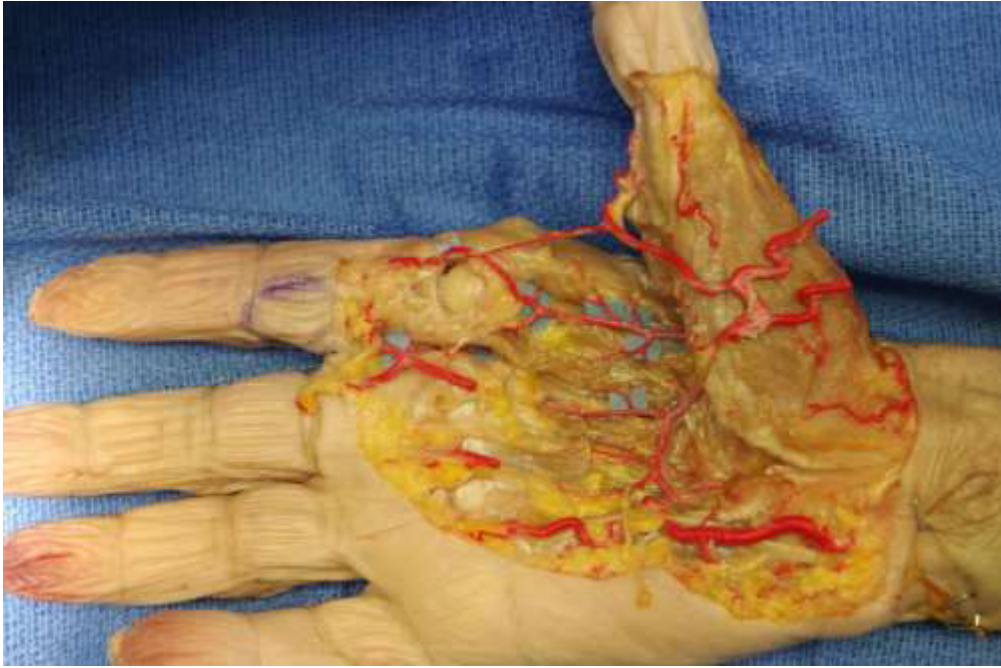
Tronc nourricier propre interosseux

Artère radiale

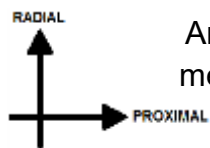
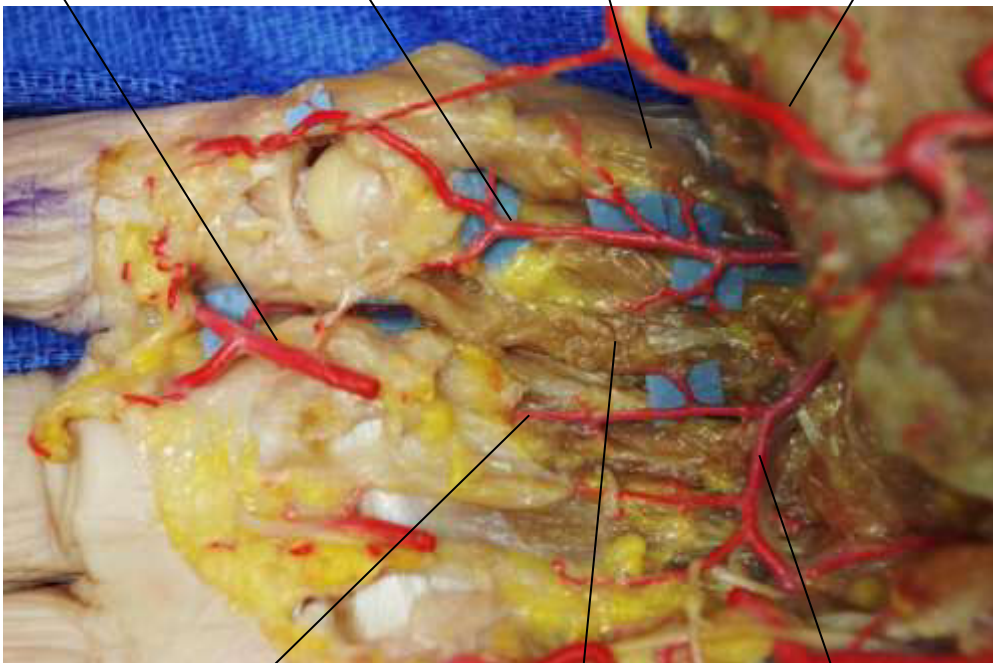


Artère première métacarpienne dorsale

Figure 14 : Vascularisation muscle premier interosseux dorsal par l'artère première métacarpienne dorsale : main n°1



Artère digitale commune 2^{ème} espace Artère première métacarpienne palmaire Muscle premier interosseux dorsal Arcade palmaire superficielle



Artère deuxième métacarpienne palmaire Muscle premier interosseux palmaire Arcade profonde

Figure 15 : Vascularisation palmaire du muscle premier interosseux dorsal : main n°12.

E. Résumé de la vascularisation (figure 16)

Le muscle premier interosseux dorsal recevait constamment un pédicule axial direct issu de l'artère radiale : le rameau nourricier propre du muscle premier interosseux dorsal. Il peut assurer la vascularisation de l'ensemble du muscle premier interosseux dorsal si ce dernier est disséqué en îlot sur ce pédicule.

Des pédicules segmentaires naissent de l'artère première métacarpienne palmaire (constants), de l'artère dorso-ulnaire du pouce (inconstants) et de l'artère première métacarpienne dorsale (inconstants). Ces pédicules segmentaires ne peuvent pas assurer la vascularisation complète du muscle premier interosseux dorsal.

La vascularisation du muscle premier interosseux dorsal est de type 2 dans la classification de Mathes et Nahai. Comme nous l'avons vu dans la première partie de ce travail, cette disposition permet le prélèvement d'un muscle sur le seul pédicule dominant sans compromettre la vitalité de ce muscle.

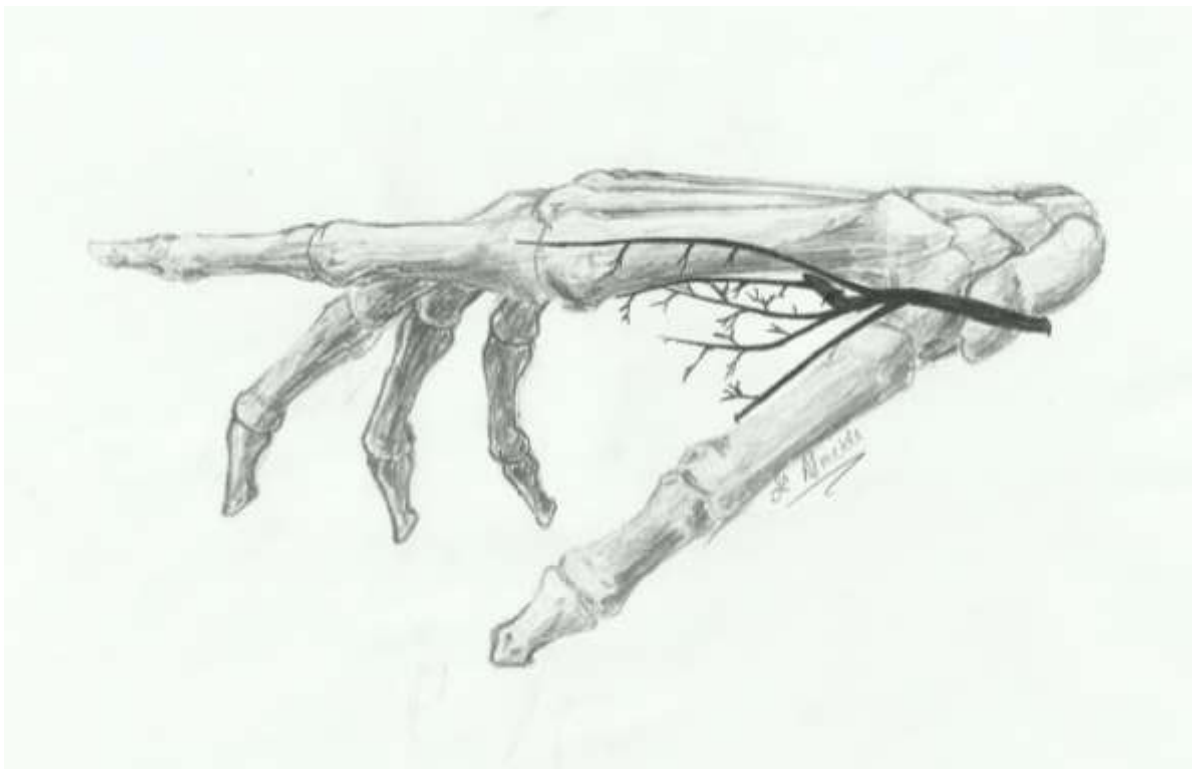


Figure 16 : Vascularisation du muscle premier interosseux dorsal. De haut en bas : artère première métacarpienne dorsale, artère première métacarpienne palmaire, tronc nourricier propre de l'interosseux et artère dorso-ulnaire du pouce.

2. Muscle premier interosseux palmaire (tableau 4)

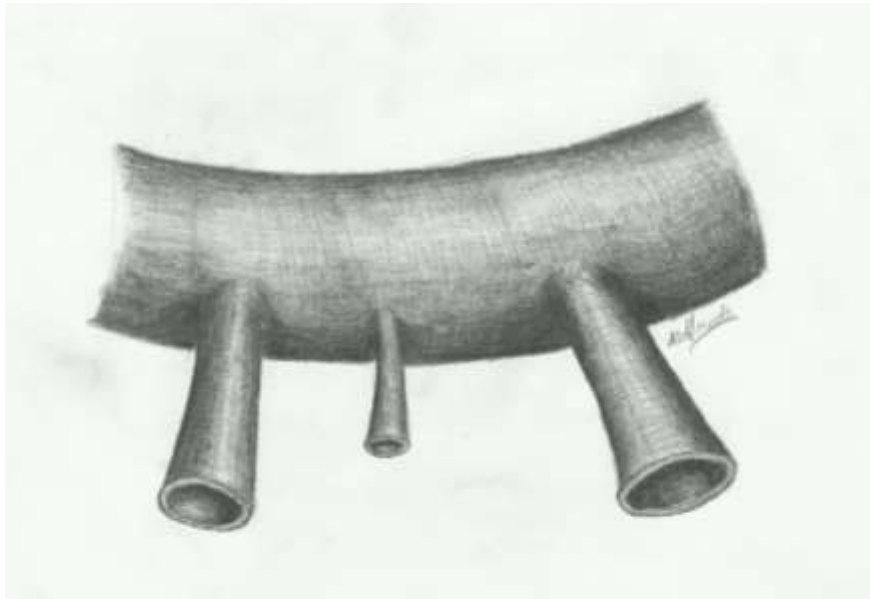
La vascularisation du muscle premier interosseux palmaire était issue de :

- Collatérales de l'artère première métacarpienne palmaire
- Collatérales de l'artère deuxième métacarpienne palmaire
- Collatérales de l'artère digitale commune du 2^{ème} espace de l'index
- Rameau nourricier propre

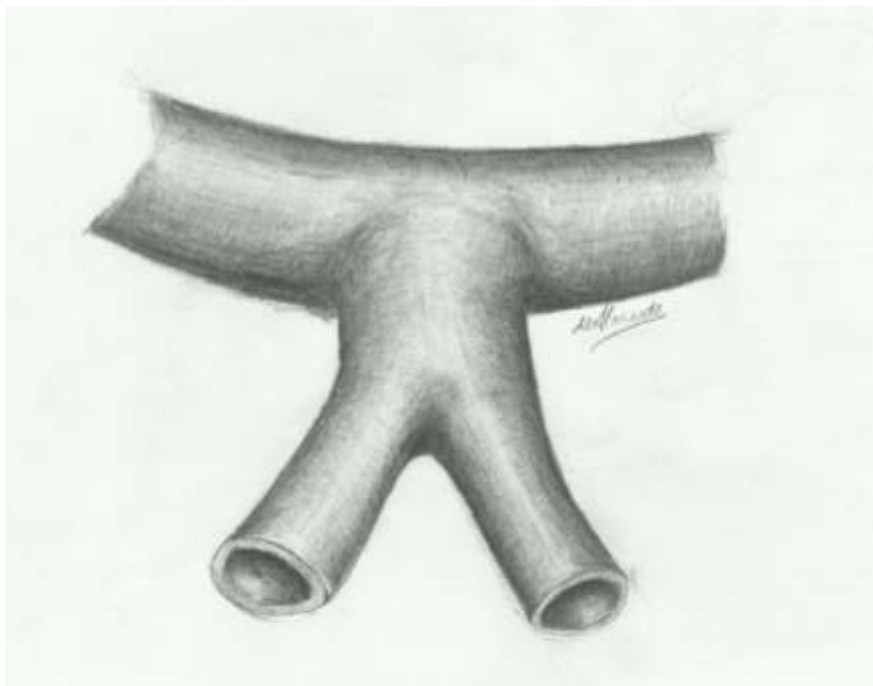L'artère première métacarpienne naissait soit directement de l'arcade profonde lors du retour de l'artère radiale à la face palmaire de la main (71.4%) ou d'un tronc commun avec l'artère deuxième métacarpienne palmaire (28.6%) (figures 17 à 19).

Tableau 4 : Vascularisation du muscle premier interosseux palmaire. APMP : Artère première métacarpienne palmaire ; ADMP : Artère deuxième métacarpienne palmaire ; ADCD : Artère digitale commune du deuxième espace ; RNPIp : Rameau nourricier propre interosseux palmaire.

Axe artériel	Participation (%)	Nombres de branches moyenne
APMP	14/14 (100%)	3.7
ADMP	13/14 (93%)	1.9
ADCD	5/14 (36%)	1
RNPIp	1/14 (7%)	



A



B

Figure 17 : Variantes de la naissance de l'artère première métacarpienne palmaire (APMP) et l'artère deuxième métacarpienne palmaire (ADMP).

A : Naissance séparée de l'APMP, à gauche, et de l'ADMP, à droite ; la branche directe (inconstante) à destination du muscle premier interosseux palmaire et représentée entre l'APMP et l'ADMP

B : Naissance de l'APMP et de l'ADMP par un tronc commun.

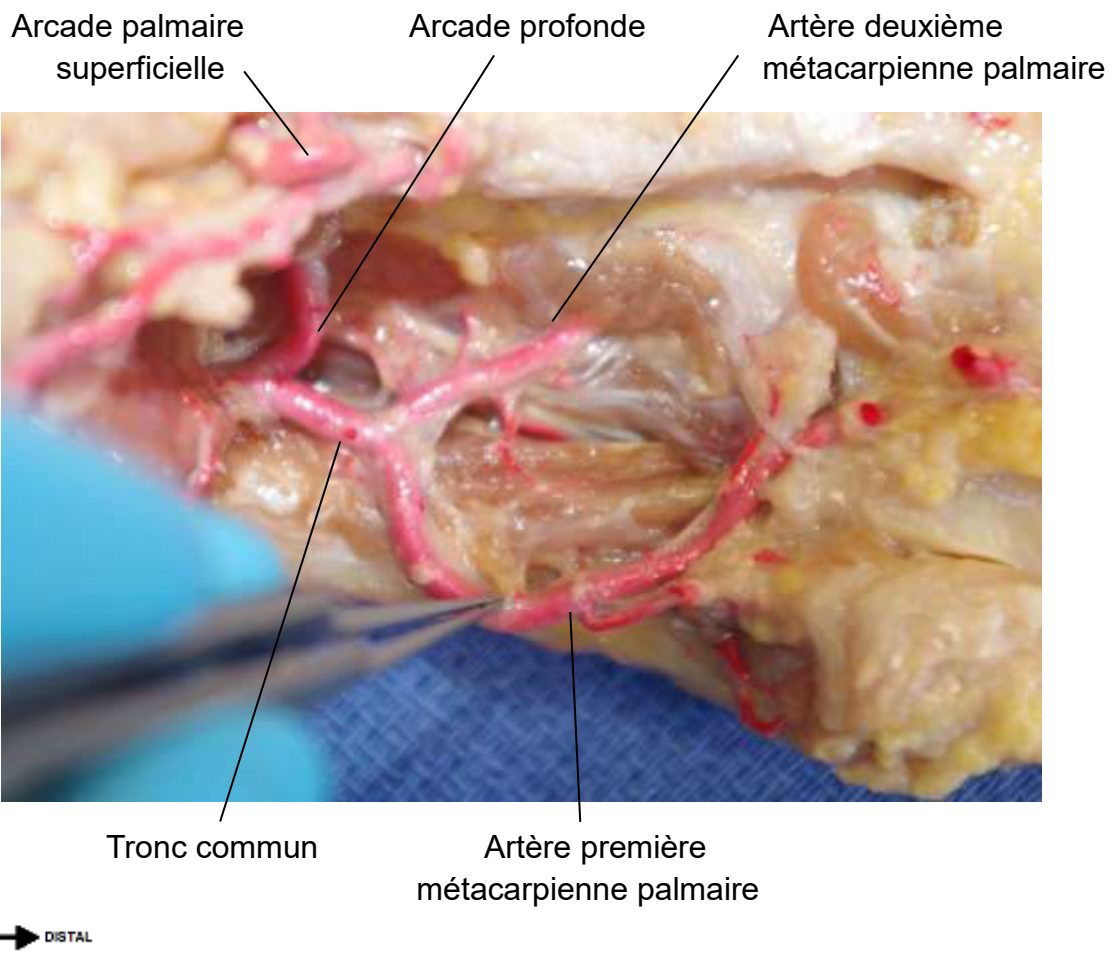
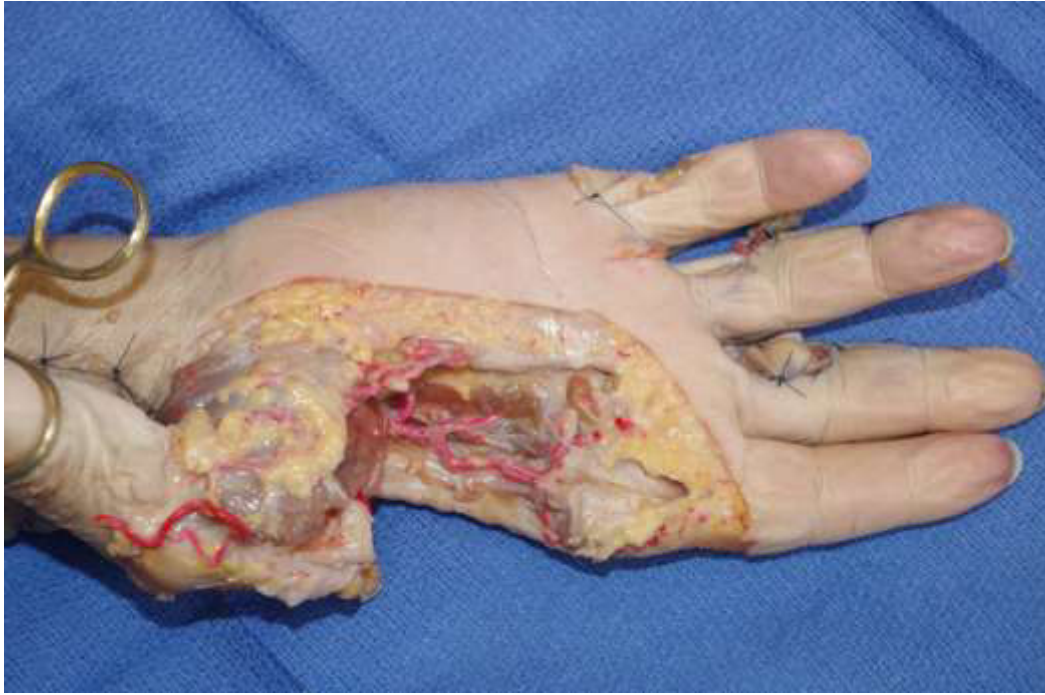

Figure 18 : Tronc commun artère première métacarpienne palmaire et artère deuxième métacarpienne palmaire. Main n°6.

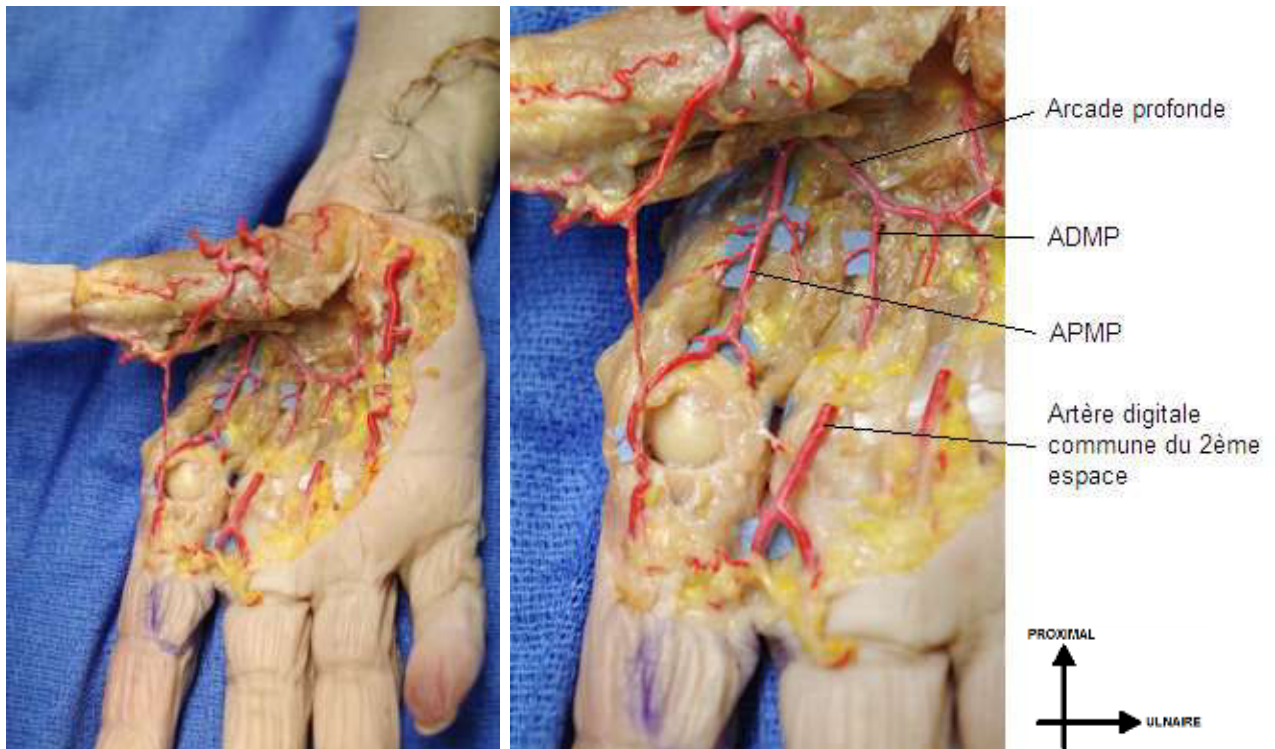


Figure 19 : Naissance séparée de l'artère première métacarpienne palmaire (APMP) et de l'artère deuxième métacarpienne palmaire (ADMP). Main n°12

A. Branches de l'artère première métacarpienne palmaire

L'artère première métacarpienne palmaire participait constamment à la vascularisation du muscle premier interosseux palmaire. Elle donnait en moyenne 3.7 branches segmentaires entre les deux tiers distaux du second métacarpien.

B. Branches de l'artère deuxième métacarpienne palmaire

Une fois l'artère deuxième intermétacarpienne palmaire ne participait pas à la vascularisation du muscle premier interosseux palmaire. Elle donnait en moyenne 1.9 branches segmentaires en regard du tiers moyen du second métacarpien.

C. Branches de l'artère digitale commune du deuxième espace de l'index

Elle donnait 1 branche dans 5 cas à hauteur de l'articulation métacarpo-phalangienne de l'index.

D. Rameau nourricier propre

Une fois, un rameau nourricier propre naissait de l'arcade palmaire profonde mais était de faible calibre.

E. Résumé de la vascularisation (figure 20)

Le muscle premier interosseux palmaire recevait constamment un apport artériel de l'artère première métacarpienne palmaire et de l'artère deuxième métacarpienne palmaire. L'apport vasculaire de l'artère digitale ulnaire de l'index et du rameau nourricier direct était inconstant.

Les anastomoses entre les différentes sources artérielles étaient nombreuses et compte tenu du faible volume de ce muscle, nous pensons que la survie du muscle premier interosseux palmaire peut être assurée par une des branches proximales de l'artère première métacarpienne palmaire ou de l'artère deuxième métacarpienne palmaire.

La vascularisation du muscle premier interosseux palmaire est de type 4 dans la classification de Mathes et Nahai. Afin de protéger les pédicules proximaux et assurer la viabilité de ce muscle, la dissection proximale devra s'arrêter dès que l'exposition sera suffisante à la réalisation de l'ostéotomie métacarpienne.

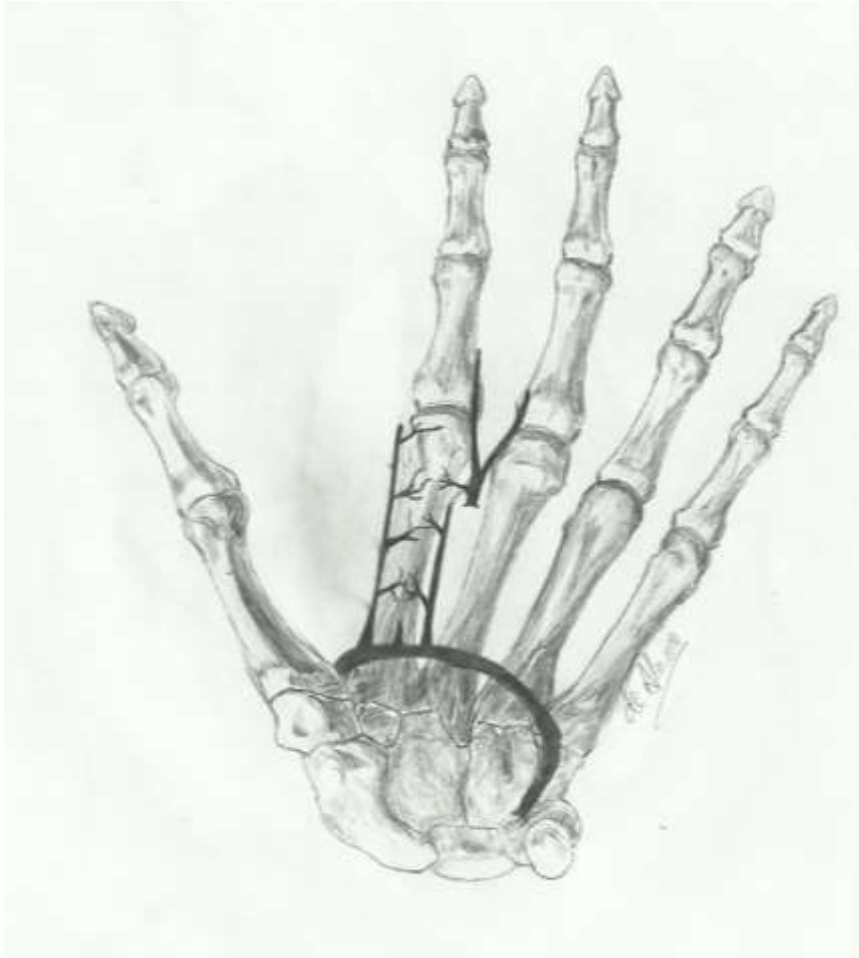

Figure 20 : Vascularisation du muscle premier interosseux palmaire

III. Technique chirurgicale : recul en îlot du muscle premier interosseux dorsal

Nous avons repris la description de Buck-Gramcko pour la réalisation de la pollicisation de l'index avec le tracé cutané modifié selon Ezaki. Notre modification à cette technique porte sur le temps de dissection des muscles premiers interosseux dorsal et palmaire et de la préparation du site d'ostéotomie. La dissection des muscles interosseux est réalisée après la confection des différents lambeaux cutanés, le repérage de la veine de drainage et des pédicules vasculo-nerveux de l'index (figure 21).

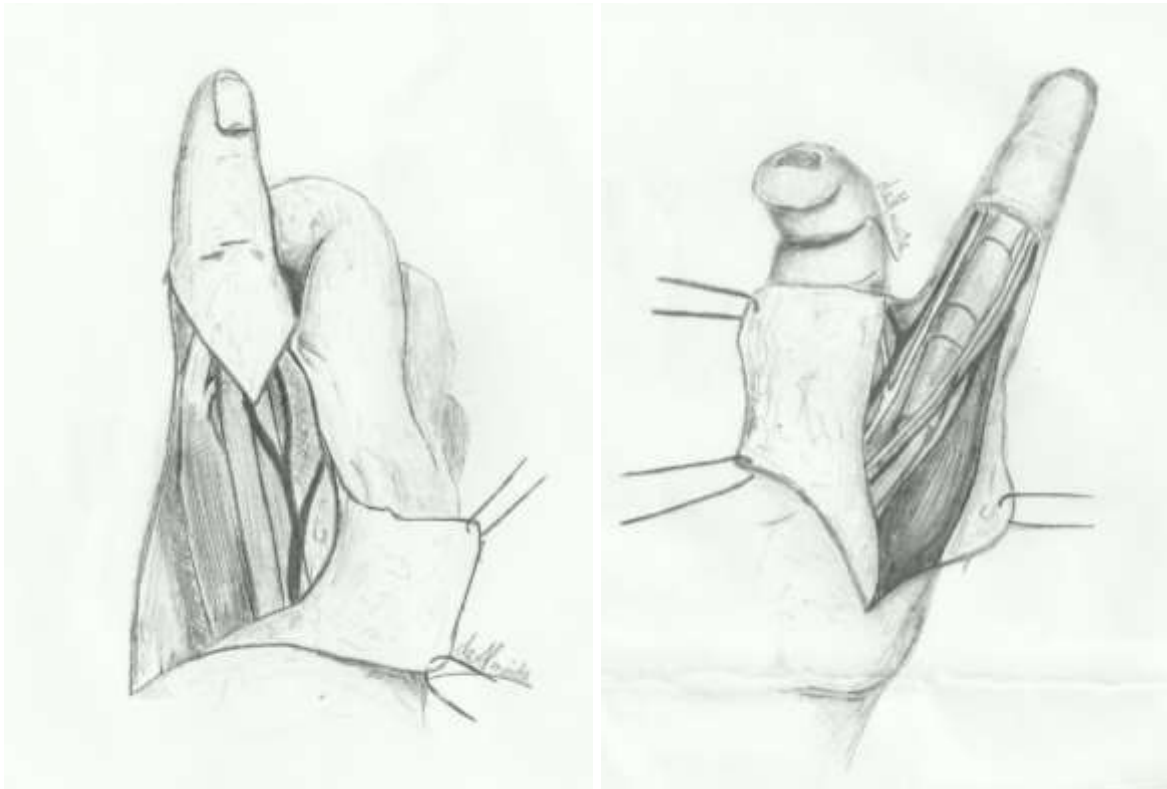


Figure 21 : Levée des lambeaux cutanés afin d'exposer les veines de drainage et les pédicules vasculo-nerveux palmaires.

1. Levée du muscle premier interosseux dorsal

Le tendon d'insertion distal du muscle premier interosseux dorsal était sectionné en prenant soin de ne pas léser l'appareil capsulo-ligamentaire de l'articulation métacarpo-phalangienne de l'index. Le tendon puis le corps musculaire du muscle premier interosseux dorsal était désinséré du deuxième métacarpien sous le périoste de dorsal en palmaire et de distal en proximal.

Lorsque la dissection arrivait à la moitié de la hauteur métacarpienne, la branche motrice du nerf ulnaire était repérée entre le tiers proximal et la moitié de la diaphyse du deuxième métacarpien. Une fois la branche motrice du nerf ulnaire repérée et protégée, la dissection se poursuivait vers la base du deuxième métacarpien.

Les insertions proximales du muscle premier interosseux dorsal étaient soigneusement détachées en prenant soin de ne pas léser l'artère radiale et le rameau nourricier direct de ce muscle (figure 22).

2. Levée du muscle premier interosseux palmaire

Le tendon distal du muscle du muscle premier interosseux palmaire était disséqué à la face palmaire jusqu'à la moitié proximale de la diaphyse du deuxième métacarpien. La branche motrice du nerf ulnaire était repérée mais les rameaux moteurs propres du muscle premier interosseux palmaire n'étaient pas individualisés pour ne pas sectionner accidentellement ces branches. Les insertions proximales étaient préservées pour ne pas léser le réseau vasculaire artériel de ce muscle.

3. Ostéotomie

Une fois le muscle premier interosseux dorsal pédiculé sur son axe artériel et son nerf moteur, l'ostéotomie-résection de la diaphyse du deuxième métacarpien était réalisée par voie dorsale. La tête du deuxième métacarpien était maintenue en hyperextension et tournée de 140° puis fixée à la base du deuxième métacarpien par 2 broches de Kirschner (figure 23).

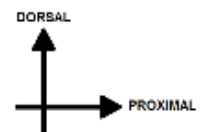
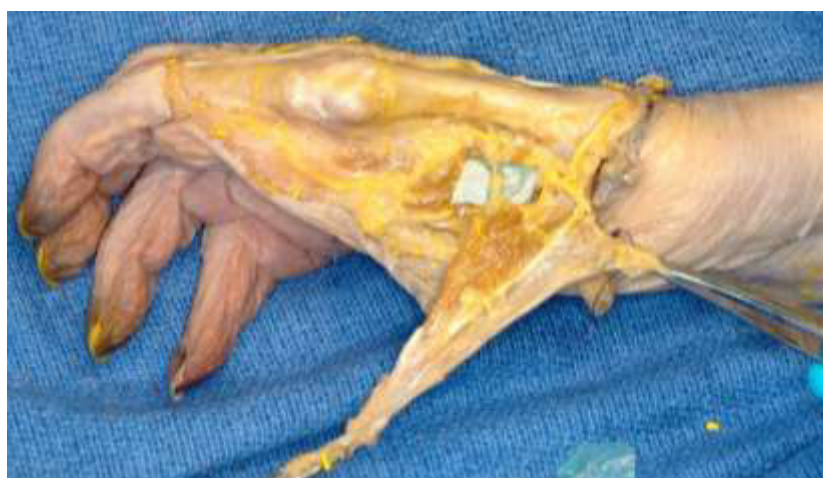
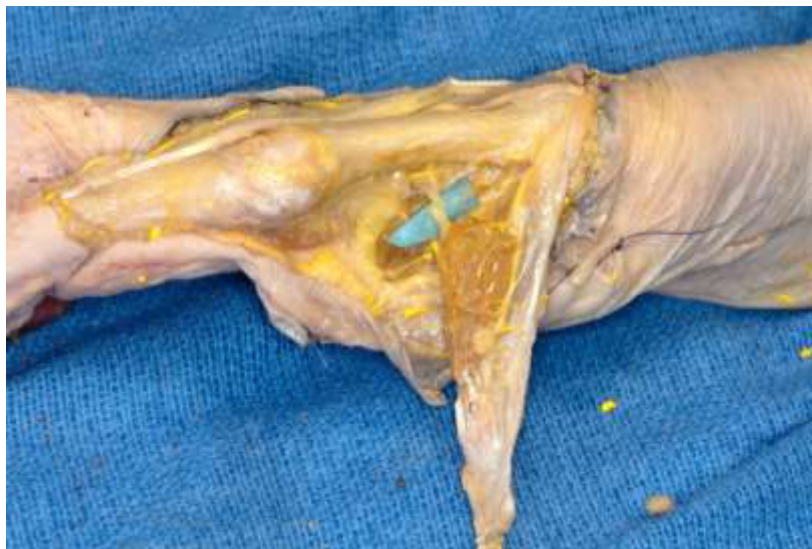
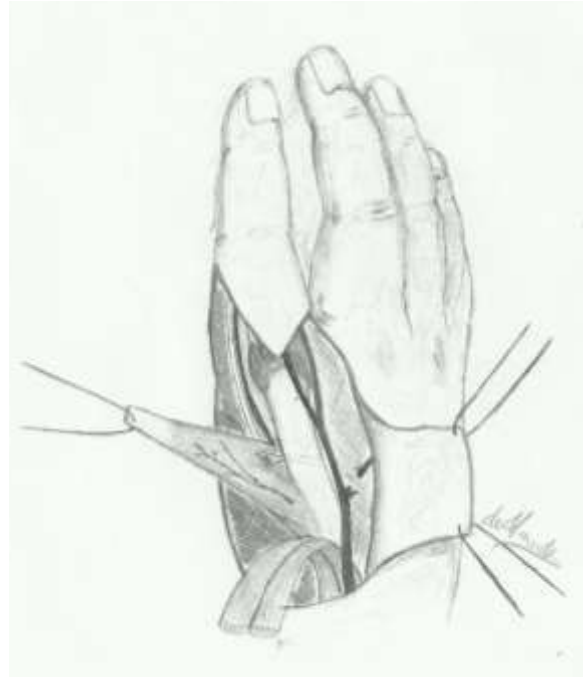Figure 22 : Dissection du muscle premier interosseux dorsal. La branche motrice du nerf ulnaire est placée sur le champ bleu.

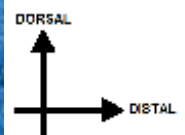
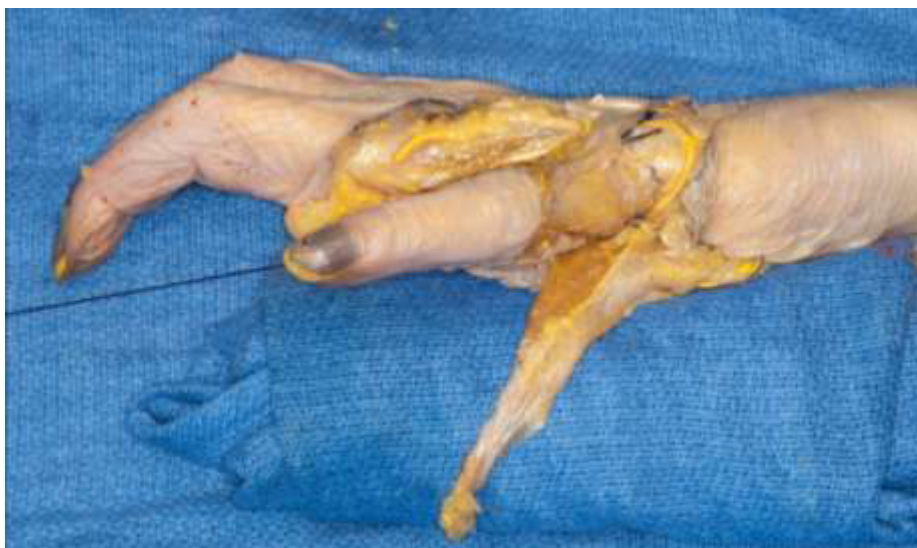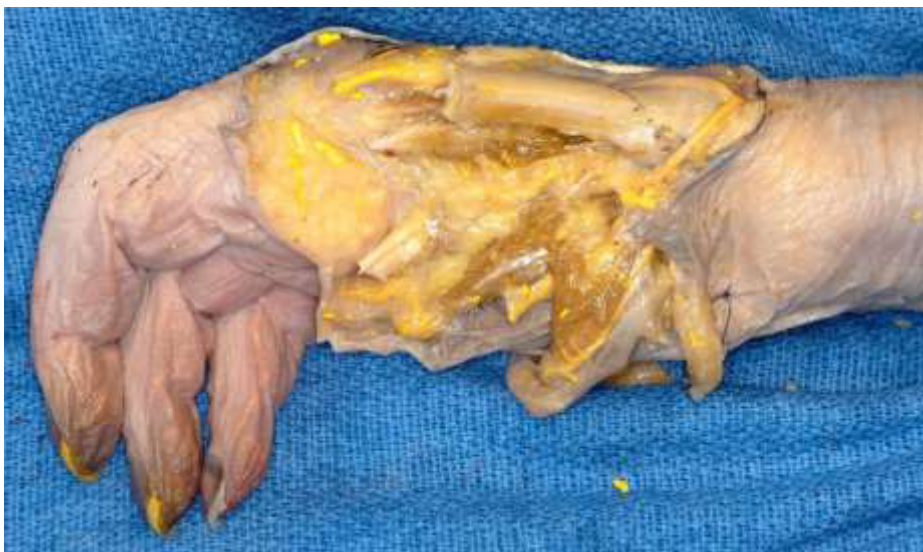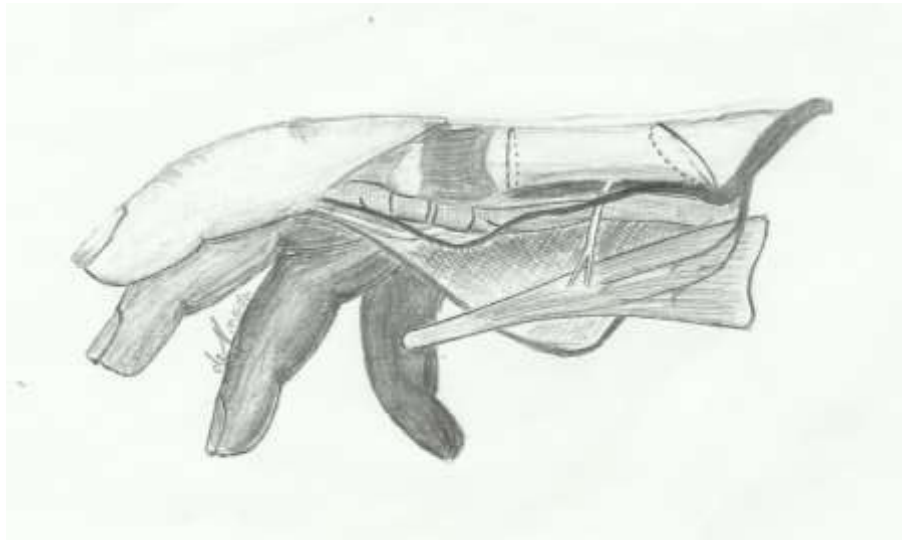


Figure 23 : Ostéotomie métacarpienne et ostéosynthèse.

4. Agencement et fixation des muscles premiers interosseux dorsal et palmaire (figure 24)

Le muscle premier interosseux dorsal, libre de ses insertions tendineuses, était reculé en îlot puis retourné en feuillet de livre de selon un axe longitudinal proximo-distal et son insertion proximale était suturée par des points séparés sur le versant le plus radial du ligament rétinaculaire antérieur du carpe en regard du tubercule du scaphoïde. Cette zone correspond aux insertions physiologiques des muscles thénariens externes, en particulier l'opposant du pouce. Le tendon distal était suturé sur le versant radial de l'appareil extenseur au niveau de l'articulation métacarpo-phalangienne du néo pouce (articulation interphalangienne proximale de l'index).

Le recul en îlot du muscle premier interosseux dorsal avait également l'avantage esthétique de recréer le galbe de la région thénarienne.

Le tendon distal du muscle premier interosseux palmaire était suturé sur le versant ulnaire de l'appareil extenseur de la métacarpo-phalangienne du néo pouce pour se substituer à l'adducteur du pouce. Comme nous l'avons vu dans la section précédente, l'insertion proximale de ce muscle ne doit pas être libérée au risque de compromettre la vascularisation de ce dernier. De plus, l'insertion proximale du muscle premier interosseux palmaire sur le troisième métacarpien s'adapte parfaitement à la reconstruction du muscle adducteur du nouveau pouce.

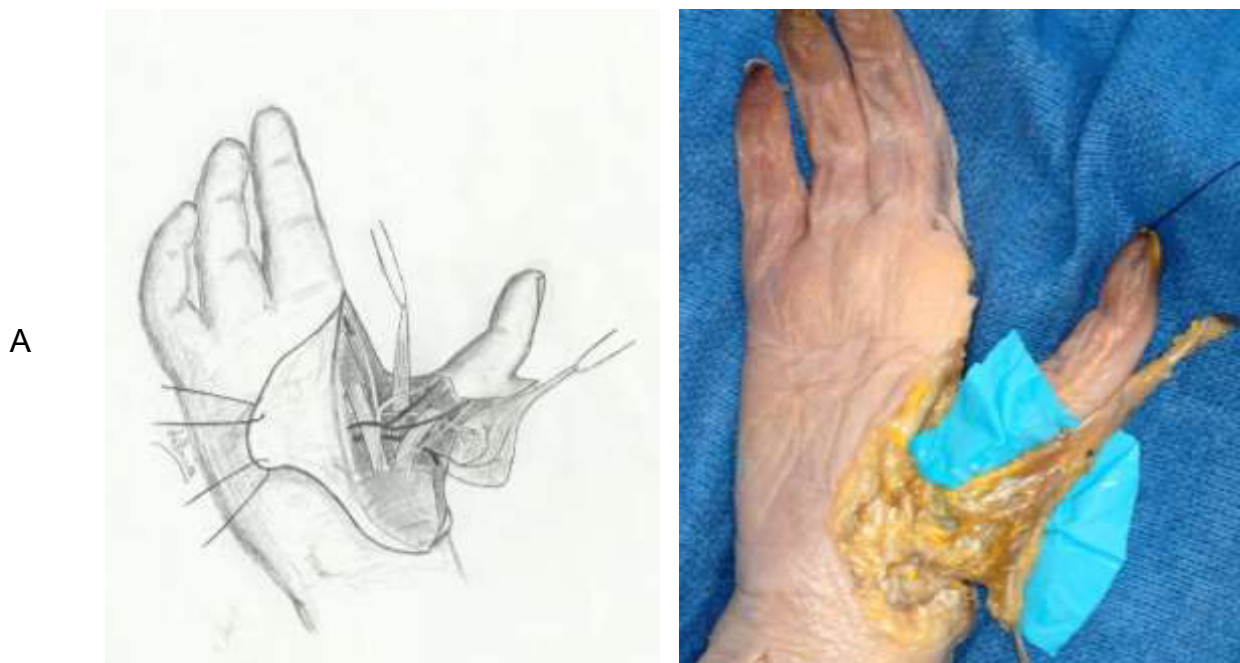
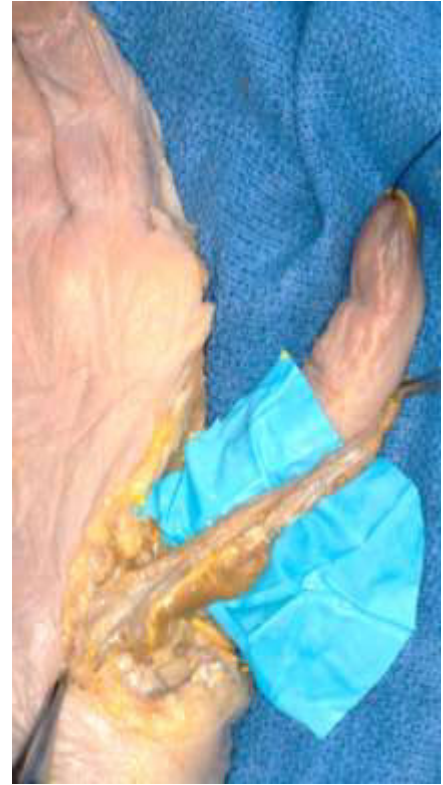
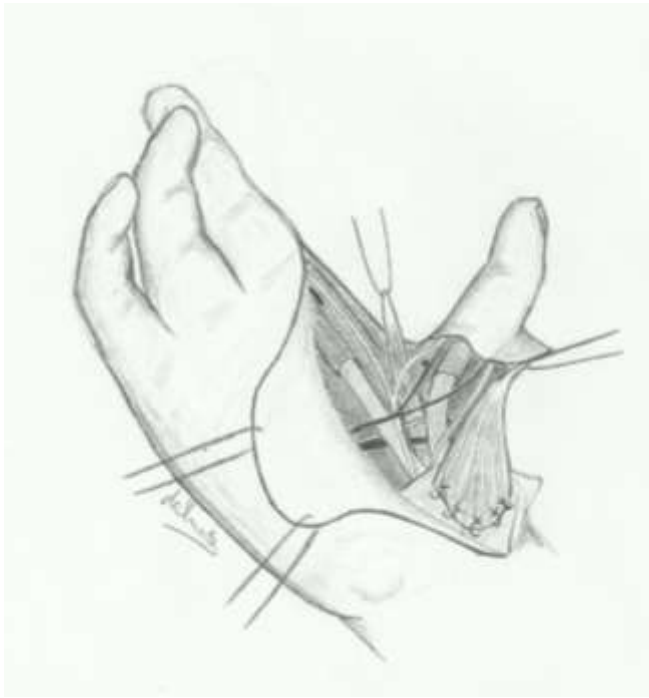
Figure 24 :

A : Muscle premier interosseux dorsal prélevé en îlot après fixation de l'index. Le muscle premier interosseux palmaire est représenté sur le fil de traction de gauche.

B



C

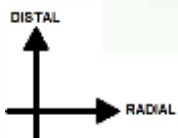
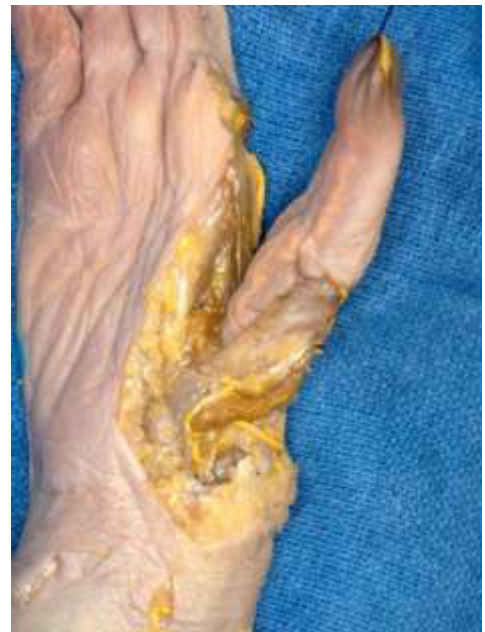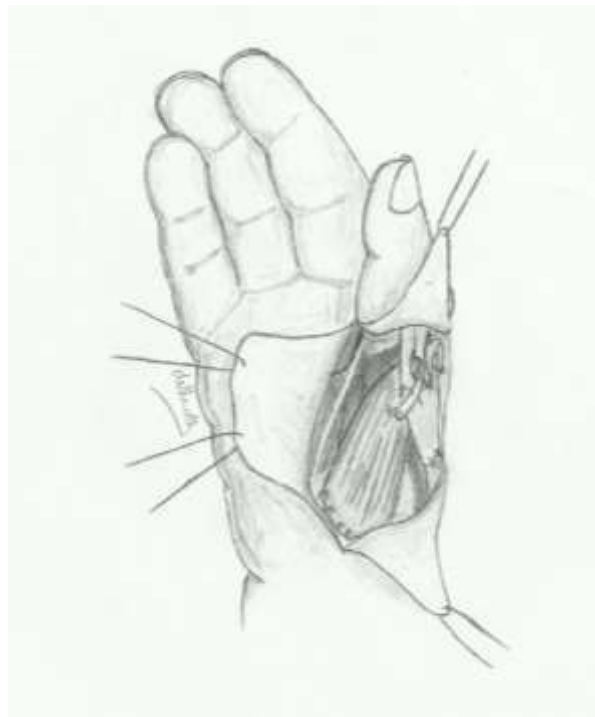


Figure 24 (suite) :

B : Le muscle premier interosseux est récliné en feuillet de livre, reculé et suturé sur le rétinaculum des fléchisseurs

C : Les tendons distaux du muscle premier interosseux dorsal et du muscle premier interosseux palmaire sont passés en lasso à travers l'appareil extenseur de l'index

DISCUSSION

Ce travail a permis de confirmer la vulnérabilité de la branche motrice du nerf ulnaire lors du temps de dissection des muscles premiers interosseux palmaire et dorsal et lors de la réalisation de l'ostéotomie métacarpienne.

Nous avons démontré que le recul en îlot du muscle interosseux dorsal était possible en conservant sa vascularisation et son innervation. Sa zone d'insertion proximale optimale se situe sur le tubercule du scaphoïde permettant ainsi d'obtenir une mobilité carpo-métacarpienne plus propice à l'opposition du pouce tout en améliorant l'aspect esthétique de ce nouveau pouce par la création du galbe caractéristique.

I. Innervation et vascularisation des muscles premiers interosseux dorsal et palmaire

1. Innervation

La branche motrice du nerf ulnaire (BMNU) naît du nerf ulnaire lors de son passage dans le canal de Guyon. Elle émerge au bord postéro radial puis décrit une courbe à convexité distale en passant sous l'arcade piso-hamulienne où s'insèrent les muscles court fléchisseur et opposant du cinquième doigt et suit l'arcade palmaire profonde issue de la branche profonde de l'artère ulnaire⁴²⁻⁴⁴. La BMNU peut présenter des variations anatomiques : une boucle neurale autour de l'hamulus de l'hamatum⁴⁵⁻⁴⁶, une anastomose avec le rameau moteur du nerf médian (anastomose de Riche-Cannieu)^{44,47}.

Les traités d'anatomie représentent classiquement la terminaison de la BMNU à la jonction tiers proximal – tiers moyen du second métacarpien. Nos observations montrent que la terminaison de la BMNU ulnaire se situe en moyenne à 40.8% de la hauteur du deuxième métacarpien avec des extrêmes allant de 28 à 48%, soit plus distalement que les descriptions faites dans les traités d'anatomie classiques. Ses données sont concordantes avec celles retrouvées dans 3 études anatomiques (tableau 5).

Hughes et al. situent la BMNU en moyenne à 42% de la hauteur du second métacarpien⁴⁸.

Gil et al., situent le point de croisement de la BMNU avec le deuxième métacarpien, en moyenne, à 47mm de la ligne unissant le pôle proximal du pisiforme

au pôle proximal du tubercule du scaphoïde⁴⁹. Ni la distance entre le point de croisement de la BMNU et la base du deuxième métacarpien ni la longueur du second métacarpien ne sont mentionnées.

Atkins et al., ont répertorié toutes les branches musculaires et articulaires issues de la BMNU⁵⁰. Les auteurs ont mesuré avec précision la distance de chaque branche par rapport à la sortie de la BMNU du canal de Guyon. Malheureusement, les auteurs sont plus évasifs concernant la localisation de la BMNU lors de son croisement avec les différents métacarpiens : ils situent cette dernière à mi-hauteur du deuxième métacarpien.

Tableau 5 : Localisation de la branche motrice du nerf ulnaire (BMNU). Moyenne \pm déviation standard (minimum – maximal). M2 : deuxième métacarpien. La ligne piso-scaphoïdienne correspond à la ligne unissant le pôle proximal du pisiforme et le pôle proximal du tubercule du scaphoïde.

Repères Anatomiques	Hughes et al., 1995	Gil et al., 2013	Atkins et al., 2009	Notre étude
Longueur M2 (mm)	65	/	/	70
Distance croisement BMNU – M2 / ligne bi-styloïdienne (mm)	59 \pm 3 (55-64)	/	/	/
Distance croisement BMNU – M2 / ligne piso-scaphoïdienne (mm)	/	47 \pm 4.1	/	/
Distance croisement BMNU – M2 / base de M2 (mm)	27 \pm 4 (22-37)	/	/	28.7 \pm 4.9 (18-35)
Pourcentage distance croisement BMNU – M2 / base de M2 (%)	42 \pm 7 (35-60)	/	mi-hauteur	40.8 \pm 5.3 (28-48)

La distance entre le croisement de la BMNU avec le deuxième métacarpien par rapport à la base du deuxième métacarpien rapportée à la longueur totale du second métacarpien nous a semblé une méthode fiable, reproductible en particulier pour une population pédiatrique. En effet, chez l'enfant, une distance brute n'a pas de valeur compte tenu de la croissance.

Néanmoins, l'ensemble des dissections réalisées lors ce travail l'ont été sur des cadavres d'adultes. Pour que ces résultats soient applicables chez l'enfant, nous devons postuler que la situation de la BMNU soit constante par rapport au second métacarpien au cours de la croissance.

A notre connaissance, aucune étude n'a évalué la contractibilité des muscles premiers interosseux palmaire et dorsal après pollicisation de l'index. Il serait intéressant d'évaluer la réponse motrice de ces muscles à la stimulation du nerf ulnaire chez des enfants ayant bénéficié d'une pollicisation de l'index. L'absence de réponse motrice serait un signe direct de dénervation et donc de lésion iatrogène des rameaux moteurs la branche motrice du nerf ulnaire destinés à ces deux muscles. Cependant, l'étude électroneuromyographique est douloureuse tandis que la réalisation d'une imagerie par résonance magnétique à la recherche d'une dénervation chronique nécessiterait une anesthésie générale dans cette population pédiatrique.

2. Vascularisation

« Les variations des artères des muscles de la main sont si grandes qu'il serait téméraire de chercher à un décrire un type moyen ». Telle est la phrase introduisant le système artériel des muscles de la main dans le travail magistral de Michel Salmon et Jacques Dor dans « Les artères des muscles des membres et du tronc » publié en 1933⁵¹. La dissection des quatorze mains utilisées pour ce travail a permis de confirmer la grande variabilité de la disposition anatomique du réseau artériel du côté radial de la main.

Cette grande variabilité rend difficile la description du système artériel. La nomenclature des artères est sujette à confusion. Ainsi, dans la littérature anglo-saxonne, l'artère pollicis princeps est celle que nous nommons artère première métacarpienne palmaire tandis que dans la littérature française, l'artère pollicis princeps (artère principale du pouce) est dorsale au premier métacarpien⁴²⁻⁴⁴. D'autres refusent le terme d'artère pollicis princeps⁵²⁻⁵⁴. L'existence de nombreuses anastomoses, au niveau du premier espace intermétacarpien complique d'autant plus l'identification des différentes structures vasculaires.

Nos observations ont permis de retrouver 4 systèmes artériels participant à la vascularisation de la première commissure :

- L'artère dorso-ulnaire du pouce naît de l'artère radiale et suit le bord ulnaire du premier métacarpien de proximal en distal et de dorsal en palmaire
- Le réseau nourricier propre du muscle premier interosseux dorsal naît de l'artère radiale
- L'artère première métacarpienne dorsale naît de l'artère radiale
- L'artère première métacarpienne palmaire naît de l'arcade profonde

Parmi ces quatre systèmes artériels, deux d'entre eux participent constamment à la vascularisation du muscle premier interosseux dorsal : le réseau nourricier propre du muscle premier interosseux dorsal et l'artère première métacarpienne palmaire. La participation de l'artère dorso-ulnaire du pouce et de l'artère première métacarpienne dorsale était inconstante.

La vascularisation des muscles intrinsèques de la main a fait l'objet de peu d'études dans la littérature.

D'après Earley et al., l'artère première métacarpienne palmaire participe constamment à la vascularisation du muscle premier interosseux dorsal tandis que l'artère première métacarpienne dorsale participe à la vascularisation de ce muscle uniquement dans sa variété sous aponévrotique⁵³. Brunelli et al. retrouvent également une participation de l'artère première métacarpienne dorsale à la vascularisation du muscle premier interosseux dorsal dans sa variété sous aponévrotique⁵⁵.

Dautel et al. mentionnent l'existence de vaisseaux nourriciers propres au muscle premier interosseux dorsal, distincts de l'artère première métacarpienne dorsale⁵⁶.

Bilbo et Stern décrivent 4 axes artériels participant à la vascularisation du muscle premier interosseux⁵⁷ :

- L'artère première métacarpienne dorsale
- Rameaux nourriciers propres issus de l'artère radiale
- L'artère première métacarpienne palmaire
- L'artère deuxième métacarpienne palmaire

Cependant, d'après les illustrations accompagnant le travail de Bilbo et Stern, l'artère deuxième métacarpienne palmaire présentée est pour nous l'artère première

métacarpienne palmaire tandis que l'artère première métacarpienne palmaire est pour nous l'artère dorso-ulnaire du pouce. Néanmoins, leurs résultats sont parfaitement concordants avec nos constatations.

Grâce à son pédicule nourricier propre, le muscle premier interosseux dorsal peut être prélevé sur ce seul pédicule sans compromettre sa vitalité.

Aucun travail n'a étudié la vascularisation précise du muscle premier interosseux palmaire. Dans notre travail, deux axes participaient constamment à la vascularisation de ce muscle : la première et la deuxième artères métacarpiennes palmaires à l'exception d'un cas où l'artère deuxième métacarpienne palmaire ne vascularisait pas ce muscle.

Salmon et Dor attribuent aux seules artères métacarpiennes palmaires la vascularisation des muscles interosseux⁵¹.

II. Apport et limites du recul en îlot du muscle premier interosseux dorsal dans la pollicisation de l'index chez l'enfant

1. Limites actuelles de la pollicisation de l'index

A. Aspect fonctionnel

La pollicisation de l'index chez l'enfant a permis d'améliorer considérablement la fonction de la main atteinte. De nombreux raffinements techniques, depuis la description princeps de Buck-Gramcko, ont permis d'améliorer la fonction et l'esthétisme du nouveau pouce.

Pour rétablir l'arche métacarpienne, Taghinia et al. proposent une ostéotomie oblique antérieure de la base du deuxième métacarpien et de fixer la tête métacarpienne sur la zone la plus antérieure du plan de coupe¹⁰.

Une des complications récurrentes est le déficit de force. Staines et al., Tonkin et al., Manske et al., Loréa et al. et de Kraker et al. retrouvent tous un déficit de force de serrage du poing, de la pince latérale pouce-index et la pince tripode par rapport à la norme^{9,59-62}. Les résultats sont meilleurs en l'absence d'atteinte du radius (main bote radiale). Le tableau 6 résume le déficit de force dans ses séries.

Ainsi, dans la série de 12 pollicisations de Staines et al., 6 transferts d'opposition ont été nécessaires (50%)⁵⁹. Parmi les 27 pollicisations réalisées par Foucher, deux transferts d'opposition ont été réalisés⁶². Près de 15% des index pollicisés par Oberlin et Gilbert ont bénéficié d'un transfert de l'abducteur du cinquième doigt avec des résultats satisfaisants⁶³. Goldfard et al. rapportent 19 transferts de l'abducteur du cinquième doigt dans une série de 73 pollicisations soit 26%⁴⁰. Deux enfants présentaient toujours un déficit après transfert de l'abducteur du cinquième doigt et ont bénéficié d'un transfert du fléchisseur superficiel de l'annulaire. De Kraker et al. rapportent un taux de 47% (14/30) de reprise chirurgicale pour la réalisation d'un transfert de l'abducteur du cinquième doigt⁹.

Nous ne ferons que mentionner l'étude d'Al Qattan où la réinsertion des muscles interosseux dorsal et palmaire n'est pas réalisée. Il retrouve une force au serrage du poignet de 55% et une pince tripode de 45% par rapport au côté non opéré dans sa série de 20 pollicisations⁶⁴. Nous sommes opposés à l'idée de ne pas réinsérer ces muscles. Il est pour nous inconcevable de ne pas utiliser le capital musculaire représenté par les muscles premiers interosseux palmaire et dorsal.

Tableau 6 : Résumé des déficits de force (serrage de poing ; pince latéro-digitale ; pince tripode). Le rapport de force est exprimé par rapport à la norme sauf dans l'étude de Loréa et al. où il est exprimé par rapport au côté non opéré si unilatéral.

	Nombre de doigts	Main bote radiale associée	% force de serrage du poing	% pince latéro-digitale	% pince tripode
Staines et al. ⁵³	8	Non	25	32	36
Loréa et al. ⁵⁶	17	Non	55	42	/
Manske et al. ⁵⁵	10	Non	31	38	35
Manske et al. ⁵⁵	18	Oui	15	14	16
Tonkin et al. ⁵⁴	21	Non	40	30	52
Tonkin et al. ⁵⁴	21	Oui	6	9	22
de Kraker et al. ⁹	17	Non ou modérée	45	35	46
de Kraker et al. ⁹	13	Sévère	17	13	15

Ces résultats nous ont motivés à rechercher des hypothèses pouvant expliquer ce déficit de force. Une des hypothèses pourrait être un défaut de la musculature intrinsèque soit par dénervation soit dû à un moment d'action inadapté du muscle premier interosseux dorsal.

Ce travail anatomique a permis d'une part d'étudier le trajet de la branche motrice du nerf ulnaire (BMNU) et d'autre part de vérifier la faisabilité du recul en îlot du muscle premier interosseux dorsal.

Ainsi le repérage de la BMNU nous semble indispensable lors de la dissection des muscles premiers interosseux dorsal et palmaire. La dissection de distal en proximal doit être très minutieuse à partir de la moitié proximale du deuxième métacarpien. En effet, bien que le point de pénétration de la BMNU dans le muscle premier interosseux dorsal se situe en moyenne à 40.8% de la hauteur du deuxième métacarpien, nous avons observé dans un cas la BMNU à mi-hauteur du deuxième métacarpien.

Par ailleurs, déplacer l'insertion proximale du muscle premier interosseux dorsal sur le versant le plus externe du rétinaculum des fléchisseurs permet de restaurer la physiologie des muscles thénariens externes tout en apportant une mobilité supplémentaire carpo-métacarpienne.

B. Aspect esthétique

Le recul en îlot du muscle premier interosseux dorsal a l'avantage de rétablir le galbe thénarien y compris dans l'aplasie du pouce.

L'alternative permettant d'améliorer l'aspect esthétique du pouce est représentée par le lambeau adipo-fascial vascularisé. Upton et al proposent de conserver le tissu cellulo-graisseux du pouce hypoplasique (stade IIIB et IV) pédiculé sur les artères collatérales palmaires radiale et ulnaire du pouce pour augmenter le volume thénarien⁵⁸. Cette technique n'est évidemment pas utilisable dans l'aplasie complète du pouce au contraire du recul en îlot du muscle premier interosseux dorsal.

2. Points faibles du recul en îlot du muscle premier interosseux dorsal

Bien que nous ayons montré la faisabilité du recul en îlot du muscle premier interosseux dorsal en laboratoire d'anatomie, nous devons nuancer ces résultats.

Premièrement, la pollicisation de l'index est l'une des interventions les plus exigeantes en chirurgie de la main. Notre technique apporte un degré de complexité supplémentaire et exige une expérience irréprochable dans la pathologie congénitale de la main et un entraînement au laboratoire d'anatomie pour maîtriser cette technique.

Deuxièmement, nous avons montré la faisabilité de cette technique sur des cadavres adultes sans atteinte congénitale du pouce. Or, cette technique a été développée pour des enfants présentant une hypoplasie sévère ou une aplasie du pouce et plus généralement dans le cadre des déficiences longitudinales radiales. Plusieurs auteurs s'accordent sur le fait qu'il n'existe que rarement des anomalies des artères collatérales palmaires à destination du pouce. Maier, en 1965, cité par Buck-Gramcko et Tonkin, a étudié le réseau artériel grâce à l'artériographie et conclut à la quasi normalité du système artériel^{39,65}. Quelques auteurs rapportent le cas où l'index est vascularisé uniquement par une artère métacarpienne palmaire^{39,66,67}.

Cependant, ces constatations sont en contradiction avec celles rapportées par Tu et al. et Inoue et al.. Tu et al., dans leur série de 11 transferts du second orteil prélevé avec le second métatarsien, constatent l'absence de l'artère radiale dans 10 cas³⁷. Tous les enfants étaient porteurs d'une aplasie du radius ; un de ces enfants présentait une hypoplasie du pouce stade IIIB, cinq présentaient une hypoplasie stade IV et cinq présentaient une aplasie du pouce.

Inoue et al. ont réalisé une étude angiographique chez 13 enfants atteints d'une déficience longitudinale radiale. Dix d'entre eux étaient porteurs d'une hypoplasie isolée du pouce, tandis qu'une hypoplasie du radius était associée dans trois autres cas. Dans six cas, l'artère radiale était absente et dans 5 cas, elle était grêle (diamètre inférieur à la moitié du diamètre de l'artère ulnaire). L'artère médiane participait à l'arcade palmaire superficielle dans 10 cas. Enfin l'arcade palmaire profonde était absente ou grêle dans 12 cas⁶⁸.

CONCLUSION

La pollicisation de l'index dans l'hypoplasie ou l'aplasie du pouce chez l'enfant a permis de révolutionner le devenir fonctionnel d'une main autrefois maladroite. Elle est le fruit d'une évolution chirurgicale débutée il y a près d'un siècle et demi.

Cette évolution a été possible grâce à l'imagination sans limite des chirurgiens, la survenue de catastrophes humaines comme les guerres ou le drame de la thalidomide, la recherche anatomique et l'essor de nouvelles techniques chirurgicales telle que la microchirurgie.

Près d'un siècle et demi après la première description d'une technique permettant de reconstruire un pouce mutilé par Hugier, soixante-dix ans après la première pollicisation de l'index par Gosset puis son application dans la pathologie congénitale par Littler en 1953, l'espoir d'améliorer toujours plus la fonction de la main encourage à la recherche fondamentale.

Etudier l'anatomie vasculaire et nerveuse du muscle premier interosseux dorsal nous a permis de démontrer la faisabilité du recul en îlot du muscle premier interosseux dorsal dans l'objectif de réanimer la fonction des muscles thénariens externes absents et de rétablir par la même occasion le galbe thénarien caractéristique du pouce.

L'étude anatomique cadavérique du réseau artériel chez des sujets atteints d'une hypoplasie radiale n'est pas possible compte tenu de la rareté de cette affection. Grâce au développement et à la précision des techniques d'imagerie actuelles, l'étude angiographique du muscle premier interosseux dorsal chez l'enfant atteint d'une déficience longitudinale radiale permettrait d'analyser finement le réseau artériel et de rechercher le rameau nourricier propre de ce muscle.

Seule son application clinique permettra de conclure à l'efficacité de ce transfert.

Nous pensons que la pollicisation de l'index doit rester le traitement de référence par rapport aux solutions microchirurgicales car le transfert d'un doigt déjà intégré dans le schéma corporel est plus fonctionnel et plus esthétique qu'un transfert de second orteil. Cette dernière solution ne doit être proposée qu'en cas de refus formel de la famille ou du patient d'une pollicisation de l'index.

Sir Charles Bell :

“On the length, strength, free lateral motion and perfect mobility of the thumb, depends the power of the human hand. The thumb is called “Pollex” because of its strength: and that strength is necessary to the power of the hand, being equal to that of all the fingers”.

BIBLIOGRAPHIE

1. Geoffroy Saint-Hilaire I. Histoire générale et particulière des anomalies de l'organisation chez l'homme et les animaux. Paris : Baillière. 1832-1837 ; 671-9.
2. Kirmisson E. Précis de chirurgie infantile. Masson, Paris. 1906.
3. Fort JA. Des difformités congénitales et acquises des doigts et des moyens d'y remédier. Thèse. 1869.
4. Annandale T. The malformations, diseases and injuries of the finger and toes and their surgical treatment. Edinburgh: Edmonston and F Douglas. 1865.
5. Muller W. Die angeborenen Fehlbildungen der menschlichen Hand. Leipzig : Thieme; 1937
6. Dautel G. Hypoplasie du pouce : traitement en dehors des solutions microchirurgicales. Chir Main. 2006 ; 25 : 1-15.
7. James M, Relton McCarroll H, Manske P. Characteristics of patients with hypoplastic thumbs. J Hand Surg. 1996; 21A: 104-13.
8. Soldado F, Zlotolow D, Kozin S. Thumb hypoplasia. J Hand Surg Am. 2013; 38A: 1435-44.
9. De Kraker M, Selles R, van Vooren J, Stam H, Hovius S. Outcome after pollicisation: comparison of patients with mild and severe longitudinal radial deficiency. Plast Reconstr Surg. 2013; 131: 544-51.
10. Taghinia A, Littler JW, Upton J. Refinements in pollicisation: a 30-year experience. Plast Reconstr Surg. 2012; 130: 423-33.
11. Tonkin MA, Tolerton SK, Quick TJ, Harvey I, Lawson RD, Smith NC, Oberg KC. Classification of congenital anomalies of the hand and upper limb: development and assessment of a new system. J Hand Surg Am. 2013; 38A: 1845-53.
12. Blauth W. Der hypoplastische Daumen. Arch Orthop Unfall Chir. 1967; 62: 225-46.
13. Manske PR, Mc Carroll HR, James M. Type III-A hypoplastic thumb. J Hand Surg. 1995; 20A: 246-53.
14. Foucher G, Gazarian A, Pajardi G. La chirurgie reconstructive dans les hypoplasies du pouce type III de Blauth. Ann Chir Main. 1999 ; 18 : 191-6.

15. Littler JW, Cooley S. Opposition of the thumb and its restoration by abductor digiti quinti transfer. *J Bone Joint Surg Am.* 1963; 45: 1389-96.
16. Dautel G. Management strategy for congenital thumb differences in paediatric patients. *Orthop Traumatol Surg Res.* 2017; 103(1S): S125-33.
17. Riley S, Burgess R. Thumb hypoplasia. *J Hand Surg.* 200; 34A: 1564-1573
18. Christen T, Dautel G. Type II and IIIA thumb hypoplasia reconstruction. *J Hand Sur.* 2013; 38A: 2009-15
19. Guéro S. Conduite à tenir devant une hypoplasie du pouce de type 1 à 3A. *Chir Main.* 2008 ; 27(S) : S62-70.
20. Littler JW. On making a thumb: one hundred years of surgical effort. *J Hand Surg.* 1976; 1: 35-51.
21. Matev I. Metacarpal bone lengthening. *J Hand Surg.* 1980; 5: 482-87.
22. Foucher G, van Genechten F, Merle N, Michon J. A compound radial artery forearm flap in hand surgery: an original modification of the Chinese forearm flap. *Br J Plast Surg.* 1984; 37: 139-48.
23. Tubiana R, Duparc J. Restoration of sensibility in the hand by neurovascular skin island transfer. *J Bone Joint Surg Br.* 1961; 43B: 474-80.
24. Gosset J. La pollicisation de l'index. *J Chir.* 1949 ; 65 : 403.
25. Letac R. Reconstitution du pouce détruit par pollicisation de l'annulaire ou du 5^{ème} doigt. *Mem Acad Chir.* 1952 ; 78 : 262-4.
26. Gosset J. Technique, indications et résultats de la pollicisation de l'annulaire. *Mem Acad Chir.* 1964 ; 90: 150-5.
27. Verdan C. The reconstruction of the thumb. *Surg Clin North Am.* 1968 ; 48: 1033-61.
28. Littler JW. The neurovascular pedicle method of digital transposition for reconstruction of the thumb. *Plast Reconstr Surg.* 1953; 12: 303-19.
29. Zancolli E. Transplantation of the index finger in congenital absence of the thumb. *J Bone Joint Surg Am.* 1960; 4: 658-60.
30. Vargesson N. Thalidomid-induced teratogenesis: history and mechanisms. *Birth Defects Res C Embryo Today.* 2015; 105: 140-56.
31. Buck-Gramcko D. Pollicization of the index finger: method and results in aplasia and hypoplasia of the thumb. *J Bone Joint Surg Am.* 53A: 1605-17

32. Buck-Gramcko D. Pollicisation de l'index en cas d'aplasie et d'hypoplasie du pouce. *Rev Chir Orthop Reparatrice Appar Mot.* 1971 ; 57 : 35-48.
33. Matsuzaki H, Toishi S. A Blauth IIIB hypoplastic thumb reconstructed with a vascularized metatarsophalangeal joint transfer: a case report with 28 years follow-up. *Hand Surg.* 2009; 14: 63-8.
34. Nishijima N, Matsumoto T, Yamamuro T. Two stage reconstruction for the hypoplastic thumb. *J Hand Surg Am.* 1995; 20A: 415-9.
35. Kakinoki R, Ikeguchi R, Ohta S, Duncan SFM, Fujita S, Noguchi T. Treatment of a type 3B hypoplastic thumb using extra phalanges from the contralateral duplicated thumb: case report. *J Hand Surg Am.* 2011; 36A: 1492-6.
36. Hu W, Gasnier P, Le Nen D, Kerfant N, Bolorchi A. Apport d'une technique originale de chirurgie conservatrice dans la prise en charge des hypoplasies de pouce de type IIIB : « l'allongement relatif-stabilisation de la colonne du pouce ». *Ann Chir Plast Esthet.* 2012 ; 57 : 342-9.
37. Tu YK, Yeh WL, Sananpanich K, Ueng SWN, Chou YC, Ma Ch, Lee ZL. Microsurgical Second toe-metatarsal bone transfer for reconstructing congenital radial deficiency with hypoplastic thumb. *J Reconstr Microsurg.* 2004; 20: 215-25.
38. Tan JSW, Tu YK. Comparative study of outcomes between pollicization and microsurgical second toe-metatarsal bone transfer for congenital radial deficiency with hypoplastic thumb. *J Reconstr Microsurg.* 2013; 29: 587-92.
39. Buck-Gramcko D. Complications and bad results in pollicization of the index finger (in congenital cases). *Ann Hand Surg.* 1991; 10: 506-12
40. Goldfarb CA, Monroe E, Steffen J, Manske PR. Incidence and treatment of complications, suboptimal outcomes, and functional deficiencies after pollicisation. *J Hand Surg Am.* 2009; 34A: 1291-7.
41. Mathes SJ, Nahai F. Classification of the vascular anatomy of the muscles: experimental and clinical correlation. *Plast Reconstr Surg.* 1981; 67: 177-87.
42. Paturet G. *Traité d'Anatomie Humaine. Tome II : Membres supérieur et inférieur.* Paris, Masson et Cie. 1951 : 323-499.
43. Bonnel F, Chevrel JP, Outrequin G. *Anatomie Clinique : Les membres.* Paris, Springer-Verlag. 1991 : 246-80 ;
44. Kaplan EB. *Functional and Surgical Anatomy of the Hand.* Philadelphie, JB Lippincott Company. 1953: 123-43.

45. Rogers MR, Bergfield TG, Anlicino PL. A neural loop of the deep motor branch of the ulnar nerve: an anatomical study. *J Hand Surg Am.* 1991; 16A: 269-71;
46. Lassa R, shrewsbury MM. A variation in the path of the deep motor branch of the ulnar nerve at the wrist. *J Bone Joint Surg Am.* 1975; 75: 167-9;
47. Polatasch DB, Melone CP, Beldner s, Incorvaia A. Ulnar nerve anatomy. *Hand Clin.* 2007; 23: 283-9;
48. Hughes LA, Clarke HM. Normal arborization of the deep branch of the ulnar nerve into the interossei and lumbricals. *J Hand Surg Al.* 1995; 20: 10-4.
49. Gil YC, Shin JK, Lee SH, Koh KS, Song WC. Anatomy of the deep branch of the ulnar nerve. *J Hand Surg Eur.* 2013; 41: 843-7.
50. Atkins SE, Logan B, McGrouther DA. The deep (motor) branch of the ulnar nerve : a detailed examination of its course and the clinical significance of its damage. *J Hand Surg Eur.* 2009; 24: 47-57.
51. Salmon M, Dor J. Les artères des muscles des membres et du tronc. Paris, Masson et Cie. 1933 : 71-4.
52. Rouvière H, Delmas A. Anatomie Humaine descriptive, topographique et fonctionnelle : Tome III, Membres. Paris, Masson. 2002 : 141-211.
53. Earley MJ. The arterial supply of the thumb, first web and index finger and its surgical application. *J Hand Surg Br.* 1986; 11B: 163-74.
54. Ames EL, Bissonnette M, Acland R, Lister G, Firrell J. Arterial anatomy of the thumb. *J Hand Surg Br.* 1993; 18B: 427-36.
55. Brunelli F, Brunelli G, nanfita F. An anatomical study of the vascularisation of the first dorsal interosseous space in the hand, and a description of a bony pedicle graft arising from the second metacarpal bone. *Surg Radiol Anat.* 1991; 13:73-5.
56. Dautel G, Borrely J, Merle M, Michon J. Dorsal vascular network of the first webspace: anatomical bases of the kite flap. *Surg Radiol Anat.* 1989; 11: 109-13.
57. Bilbo JT, Stern PJ. The first dorsal interosseous muscle: an anatomical study. *J Hand Surg Am.* 1986; 11A: 748-50.
58. Upton J, Sharma S, Taghinia AH. Vascularized adipofascial island flap for the-nar augmentation in pollicization. *Plast Reconstr Surg.* 2008; 122: 1089-94

59. Staines KG, Majzoub R, Thorny J, Netscher DT. Functional outcome for children with thumb aplasia undergoing pollicisation. *Plast Reconstr Surg.* 2005; 116: 1314-23.
60. Tonkin MA, Boyce DE, Fleyming PP, Filan SL, Vigna N. The results of pollicization for congenital thumb hypoplasia. *J Hand Surg Eur.* 2015; 40E: 620-4.
61. Manske PR, Rotman MB, Dailey LA. Long-term functional results after pollicization for the congenitally deficient thumb. *J Hand Surg Am.* 1992; 17A: 1064-72.
62. Loréa P, Medina J, Navarro R, Foucher G. Cahier des charges en vue d'améliorer l'aspect esthétique et fonctionnel de la pollicisation dans les différences congénitales. Propositions techniques. *Chir Main.* 2008 ; 27S : S40-7.
63. Oberlin C, Gilbert A. Le transfert de l'abducteur du cinquième doigt dans les malformations du rayon radial de la main chez l'enfant. *Ann Chir Main.* 1984 ; 3 : 215-20.
64. Al-Qattan MM. Pollicization of the index finger without interosseous muscle or extensor tendon repositioning in isolated thumb hypoplasia. *J Hand Surg Eur.* 2011; 27E: 258-652.
65. Tonkin MA. On the classification of congenital hypoplasia. *J Hand Surg Eur.* 2014; 39E: 948-55
66. Chaifk D, Harness NG, Lawrence JF. Unusual arterial anatomy in a case of index finger pollicization. *J Hand Surg Br.* 2006; 31: 347
67. Kaneshiro Y. Anatomical variations of the digital artery found in pollicization: a report of two cases. *J Hand Surg Eur.* 2010; 35E: 758-9.
68. Inoue G, Miura T. Arteriographic findings in radial and ulnar deficiencies. *J Hand Surg Br.* 1991; 16B : 409-12.

VU

NANCY, le **19 juillet 2018**

Le Président de Thèse

NANCY, le **20 juillet 2018**

Le Doyen de la Faculté de Médecine

Professeur Gilles DAUTEL

Professeur Marc BRAUN

AUTORISE À SOUTENIR ET À IMPRIMER LA THÈSE/ 10370

NANCY, le **27 juillet 2018**

LE PRÉSIDENT DE L'UNIVERSITÉ DE LORRAINE,

Professeur Pierre MUTZENHARDT

RESUME

Introduction. Le traitement de référence de l'hypoplasie sévère ou de l'aplasie du pouce chez l'enfant est la pollicisation de l'index. Le défaut d'opposition, secondaire à la faiblesse du muscle premier interosseux dorsal (MIOD) du néo-pouce est une des complications la plus fréquente et peut nécessiter secondairement un transfert d'opposition à distance. Afin d'éviter cette complication, nous avons étudié le trajet de la branche motrice du nerf ulnaire (BMNU) à destination du MIOD pour prévenir sa lésion iatrogène lors de la dissection. Nous avons proposé également une technique originale de recul du MIOD en îlot après avoir vérifié la disposition artérielle de ce muscle.

Matériel et méthode. Quatorze membres supérieurs de cadavres frais, issus du laboratoire d'Anatomie de la faculté de Médecine de Nancy, amputés en trans-huméral ont été disséqués après injection de latex ou de silicone. La description de la technique du recul en îlot du MIOD a porté sur 3 autres pièces anatomiques jamais disséquées.

Résultats. Le point de pénétration de la BMNU dans le MIOD se situait en moyenne à 40.8% de la hauteur du deuxième métacarpien (28-48). Le MIOD recevait un apport artériel issu du rameau nourricier propre du MIOD, des artères premières métacarpiennes dorsale et palmaire et de l'artère dorso-ulnaire du pouce. Le rameau nourricier propre du MIOD pouvait assurer la vascularisation de tout le muscle. La levée en îlot du MIOD a été possible en conservant son innervation et son pédicule nourricier principal. Il a été déplacé en proximal et en ulnaire sur le rétinaculum des fléchisseurs pour remplacer le muscle opposant du pouce.

Conclusion. Notre étude a pu montrer la vulnérabilité de la BMNU lors de la dissection des muscles interosseux. Nous avons également validé la faisabilité technique du recul en îlot du MIOD dans le but d'améliorer les capacités d'opposition du nouveau pouce. Une prochaine application permettra de conclure à son efficacité.

Mots clés : pollicisation, muscle premier interosseux dorsal, réanimation opposition, branche motrice du nerf ulnaire, vascularisation.

Titre en anglais : Proximally based pedicled first dorsal interosseous muscle flap for index finger pollicisation in children: an anatomical study of the vascular and innervation pattern and surgical technique.

Thèse : Chirurgie de la main, année 2018

Université de Lorraine
Faculté de Médecine
9, avenue de la forêt de Haye BP 20199
54505 VANDOEUVRE-LES-NANCY CEDEX
