



HAL
open science

Revue d'une série de 21 cas de reconstruction de fémur par transfert de fibula vascularisée de 1996 à 2017

Sophie Sabau

► **To cite this version:**

Sophie Sabau. Revue d'une série de 21 cas de reconstruction de fémur par transfert de fibula vascularisée de 1996 à 2017. Médecine humaine et pathologie. 2018. hal-03297419

HAL Id: hal-03297419

<https://hal.univ-lorraine.fr/hal-03297419>

Submitted on 23 Jul 2021

HAL is a multi-disciplinary open access archive for the deposit and dissemination of scientific research documents, whether they are published or not. The documents may come from teaching and research institutions in France or abroad, or from public or private research centers.

L'archive ouverte pluridisciplinaire **HAL**, est destinée au dépôt et à la diffusion de documents scientifiques de niveau recherche, publiés ou non, émanant des établissements d'enseignement et de recherche français ou étrangers, des laboratoires publics ou privés.



AVERTISSEMENT

Ce document est le fruit d'un long travail approuvé par le jury de soutenance et mis à disposition de l'ensemble de la communauté universitaire élargie.

Il est soumis à la propriété intellectuelle de l'auteur. Ceci implique une obligation de citation et de référencement lors de l'utilisation de ce document.

D'autre part, toute contrefaçon, plagiat, reproduction illicite encourt une poursuite pénale.

Contact : ddoc-thesesexercice-contact@univ-lorraine.fr

LIENS

Code de la Propriété Intellectuelle. articles L 122. 4

Code de la Propriété Intellectuelle. articles L 335.2- L 335.10

http://www.cfcopies.com/V2/leg/leg_droi.php

<http://www.culture.gouv.fr/culture/infos-pratiques/droits/protection.htm>

THESE

Pour obtenir le grade de
DOCTEUR EN MEDECINE

Présentée et soutenue publiquement
Dans le cadre du troisième cycle de Médecine spécialisée

Par

Sophie Sabau

Le 1^{er} octobre 2018 à Nancy

**Revue d'une série de 21 cas de reconstruction
de fémur par transfert de fibula vascularisée
de 1996 à 2017**

Examineurs de la thèse :

M. le Professeur Gilles DAUTEL	Président
M. le Professeur François DAP	Juge
M. le Professeur François SIRVEAUX	Juge
Mme le Docteur Christina STEIGER	Juge
M. le Docteur Valentin CALAFAT	Juge

12 juillet 2018



UNIVERSITÉ
DE LORRAINE



FACULTÉ de MÉDECINE
NANCY

Président de l'Université de Lorraine :
Professeur Pierre MUTZENHARDT

Doyen de la Faculté de Médecine :
Professeur Marc BRAUN

Vice-doyens

Pr Karine ANGIOI-DUPREZ, Vice-Doyen

Pr Marc DEBOUVERIE, Vice-Doyen

Assesseurs :

Premier cycle : Dr Julien SCALA-BERTOLA

Deuxième cycle : Pr Marie-Reine LOSSER

Troisième cycle : Pr Marc DEBOUVERIE

Président de Conseil Pédagogique : Pr Bruno CHENUÉL

Formation à la recherche : Dr Nelly AGRINIER

SIDES : Pr Laure JOLY

Relations Grande Région : Pr Thomas FUCHS-BUDER

CUESIM : Pr Stéphane ZUILY

Chargés de mission

Bureau de docimologie : Dr Guillaume VOGIN

Commission de prospective facultaire : Pr Karine ANGIOI-DUPREZ

Orthophonie : Pr Cécile PARIETTI-WINKLER

PACES : Dr Mathias POUSSEL

Plan Campus : Pr Bruno LEHEUP

International : Pr Jacques HUBERT

=====

DOYENS HONORAIRES

Professeur Jean-Bernard DUREUX - Professeur Jacques ROLAND - Professeur Patrick NETTER - Professeur Henry COUDANE

=====

PROFESSEURS HONORAIRES

Etienne ALIOT - Jean-Marie ANDRE - Alain AUBREGE - Gérard BARROCHE - Alain BERTRAND - Pierre BEY - Marc-André BIGARD - Patrick BOISSEL - Pierre BORDIGONI - Jacques BORRELLY - Michel BOULANGE - Jean-Louis BOUTROY - Serge BRIANÇON - Jean-Claude BURDIN - Claude BURLET - Daniel BURNEL - Claude CHARDOT - Jean-François CHASSAGNE - François CHERRIER - Jean-Pierre CRANCE - Gérard DEBRY - Emile de LAVERGNE

Jean-Pierre DESCHAMPS - Jean DUHEILLE - Jean-Bernard DUREUX - Gilbert FAURE - Gérard FIEVE - Bernard FOLIGUET - Jean FLOQUET - Robert FRISCH - Alain GAUCHER - Pierre GAUCHER - Professeur Jean-Luc GEORGE - Alain GERARD - Hubert GERARD - Jean-Marie GILGENKRANTZ - Simone GILGENKRANTZ - Gilles GROSDIDIER - Oliéro GUERCI

Philippe HARTEMANN - Gérard HUBERT - Claude HURIET - Michèle KESSLER - François KOHLER - Jacques LACOSTE - Henri LAMBERT - Pierre LANDES - Marie-Claire LAXENAIRE - Michel LAXENAIRE - Alain LE FAOU - Jacques LECLERE - Pierre LEDERLIN - Bernard LEGRAS - Jean-Pierre MALLIÉ - Philippe MANGIN - Jean-Claude MARCHAL - Yves MARTINET - Pierre MATHIEU - Michel MERLE - Pierre MONIN - Pierre NABET - Patrick NETTER - Jean-Pierre NICOLAS - Pierre PAYSANT - Francis PENIN - Claude PERRIN - Luc PICARD - François PLENAT - Jean-Marie POLU - Jacques POUREL - Francis RAPHAEL - Antoine RASPILLER - Denis REGENT - Jacques ROLAND - Daniel SCHMITT - Michel SCHMITT - Michel SCHWEITZER - Daniel SIBERTIN-BLANC - Claude SIMON - Danièle SOMMELET - Jean-François STOLTZ - Michel STRICKER - Gilbert THIBAUT - Gérard VAILLANT - Paul VERT

Hervé VESPIGNANI - Colette VIDAILHET - Michel VIDAILHET - Jean-Pierre VILLEMOT - Michel WEBER

=====

PROFESSEURS ÉMÉRITES

Professeur Etienne ALIOT - Professeur Gérard BARROCHE – Professeur Pierre BEY - Professeur Serge BRIANÇON - Professeur Jean-Pierre CRANCE⁽¹⁾ Professeur Gilbert FAURE - Professeur Bernard FOLIGUET – Professeur Alain GERARD – Professeur Jean-Marie GILGENKRANTZ - Professeure Simone GILGENKRANTZ - Professeur Gilles GROSDIDIER
Professeur Philippe HARTEMANN - Professeur Michèle KESSLER - Professeur François KOHLER - Professeur Alain LE FAOU Professeur Jacques LECLERE - Professeur Yves MARTINET – Professeur Patrick NETTER - Professeur Jean-Pierre NICOLAS
Professeur Luc PICARD - Professeur François PLENAT - Professeur Jean-François STOLTZ

=====

PROFESSEURS DES UNIVERSITÉS - PRATICIENS HOSPITALIERS

(Disciplines du Conseil National des Universités)

42^{ème} Section : MORPHOLOGIE ET MORPHOGENÈSE

1^{ère} sous-section : (*Anatomie*)

Professeure Marc BRAUN – Professeure Manuela PEREZ

2^{ème} sous-section : (*Histologie, embryologie et cytogénétique*)

Professeur Christo CHRISTOV

3^{ème} sous-section : (*Anatomie et cytologie pathologiques*)

Professeur Jean-Michel VIGNAUD – Professeur Guillaume GAUCHOTTE

43^{ème} Section : BIOPHYSIQUE ET IMAGERIE MÉDICALE

1^{ère} sous-section : (*Biophysique et médecine nucléaire*)

Professeur Gilles KARCHER – Professeur Pierre-Yves MARIE – Professeur Pierre OLIVIER

2^{ème} sous-section : (*Radiologie et imagerie médicale*)

Professeur René ANXIONNAT - Professeur Alain BLUM - Professeur Serge BRACARD - Professeur Michel CLAUDON Professeure Valérie CROISÉ-LAURENT - Professeur Jacques FELBLINGER - Professeur Pedro GONDIM TEIXEIRA

44^{ème} Section : BIOCHIMIE, BIOLOGIE CELLULAIRE ET MOLÉCULAIRE, PHYSIOLOGIE ET NUTRITION

1^{ère} sous-section : (*Biochimie et biologie moléculaire*)

Professeur Jean-Louis GUEANT - Professeur Bernard NAMOUR - Professeur Jean-Luc OLIVIER

2^{ème} sous-section : (*Physiologie*)

Professeur Christian BEYAERT - Professeur Bruno CHENUÉL - Professeur François MARCHAL

4^{ème} sous-section : (*Nutrition*)

Professeur Didier QUILLIOT - Professeure Rosa-Maria RODRIGUEZ-GUEANT - Professeur Olivier ZIEGLER

45^{ème} Section : MICROBIOLOGIE, MALADIES TRANSMISSIBLES ET HYGIÈNE

1^{ère} sous-section : (*Bactériologie – virologie ; hygiène hospitalière*)

Professeur Alain LOZNIEWSKI – Professeure Evelyne SCHVOERER

2^{ème} sous-section : (*Parasitologie et Mycologie*)

Professeure Marie MACHOUART

3^{ème} sous-section : (*Maladies infectieuses ; maladies tropicales*)

Professeur Thierry MAY - Professeure Céline PULCINI - Professeur Christian RABAUD

46^{ème} Section : SANTÉ PUBLIQUE, ENVIRONNEMENT ET SOCIÉTÉ

1^{ère} sous-section : (*Épidémiologie, économie de la santé et prévention*)

Professeur Francis GUILLEMIN - Professeur Denis ZMIROU-NAVIER

3^{ème} sous-section : (*Médecine légale et droit de la santé*)

Professeur Henry COUDANE

4^{ème} sous-section : (*Biostatistiques, informatique médicale et technologies de communication*)

Professeure Eliane ALBUSSON - Professeur Nicolas JAY

47^{ème} Section : CANCÉROLOGIE, GÉNÉTIQUE, HÉMATOLOGIE, IMMUNOLOGIE

1^{ère} sous-section : (*Hématologie ; transfusion*)

Professeur Pierre FEUGIER

2^{ème} sous-section : (*Cancérologie ; radiothérapie*)

Professeur Thierry CONROY - Professeur François GUILLEMIN - Professeur Didier PEIFFERT - Professeur Frédéric MARCHAL

3^{ème} sous-section : (*Immunologie*)

Professeur Marcelo DE CARVALHO-BITTENCOURT - Professeure Marie-Thérèse RUBIO

4^{ème} sous-section : (Génétique)

Professeur Philippe JONVEAUX - Professeur Bruno LEHEUP

48^{ème} Section : ANESTHÉSIOLOGIE, RÉANIMATION, MÉDECINE D'URGENCE, PHARMACOLOGIE ET THÉRAPEUTIQUE

1^{ère} sous-section : (Anesthésiologie-réanimation)

Professeur Gérard AUDIBERT - Professeur Hervé BOUAZIZ - Professeur Thomas FUCHS-BUDER
Professeure Marie-Reine LOSSER - Professeur Claude MEISTELMAN

2^{ème} sous-section : (Réanimation)

Professeur Pierre-Édouard BOLLAERT - Professeur Sébastien GIBOT - Professeur Bruno LÉVY

3^{ème} sous-section : (Pharmacologie fondamentale ; pharmacologie clinique ; addictologie)

Professeur Pierre GILLET - Professeur Jean-Yves JOUZEAU

4^{ème} sous-section : (Thérapeutique ; addictologie)

Professeur François PAILLE - Professeur Patrick ROSSIGNOL – Professeur Faiez ZANNAD

49^{ème} Section : PATHOLOGIE NERVEUSE ET MUSCULAIRE, PATHOLOGIE MENTALE, HANDICAP ET RÉÉDUCATION

1^{ère} sous-section : (Neurologie)

Professeur Marc DEBOUVERIE - Professeur Louis MAILLARD - Professeur Luc TAILLANDIER - Professeure Louise TYVAERT

2^{ème} sous-section : (Neurochirurgie)

Professeur Jean AUQUE - Professeur Thierry CIVIT - Professeure Sophie COLNAT-COULBOIS - Professeur Olivier KLEIN

3^{ème} sous-section : (Psychiatrie d'adultes ; addictologie)

Professeur Jean-Pierre KAHN - Professeur Raymund SCHWAN

4^{ème} sous-section : (Pédopsychiatrie ; addictologie)

Professeur Bernard KABUTH

5^{ème} sous-section : (Médecine physique et de réadaptation)

Professeur Jean PAYSANT

50^{ème} Section : PATHOLOGIE OSTÉO-ARTICULAIRE, DERMATOLOGIE ET CHIRURGIE PLASTIQUE

1^{ère} sous-section : (Rhumatologie)

Professeure Isabelle CHARY-VALCKENAERE - Professeur Damien LOEUILLE

2^{ème} sous-section : (Chirurgie orthopédique et traumatologique)

Professeur Laurent GALOIS - Professeur Didier MAINARD - Professeur François SIRVEAUX

3^{ème} sous-section : (Dermato-vénéréologie)

Professeur Jean-Luc SCHMUTZ

4^{ème} sous-section : (Chirurgie plastique, reconstructrice et esthétique ; brûlologie)

Professeur François DAP - Professeur Gilles DAUTEL - Professeur Etienne SIMON

51^{ème} Section : PATHOLOGIE CARDIO-RESPIRATOIRE ET VASCULAIRE

1^{ère} sous-section : (Pneumologie ; addictologie)

Professeur Jean-François CHABOT - Professeur Ari CHAOUAT

2^{ème} sous-section : (Cardiologie)

Professeur Edoardo CAMENZIND - Professeur Christian de CHILLOU DE CHURET - Professeur Yves JUILLIERE

Professeur Nicolas SADOUL

3^{ème} sous-section : (Chirurgie thoracique et cardiovasculaire)

Professeur Thierry FOLLIGUET - Professeur Juan-Pablo MAUREIRA

4^{ème} sous-section : (Chirurgie vasculaire ; médecine vasculaire)

Professeur Sergueï MALIKOV - Professeur Denis WAHL – Professeur Stéphane ZUILY

52^{ème} Section : MALADIES DES APPAREILS DIGESTIF ET URINAIRE

1^{ère} sous-section : (Gastroentérologie ; hépatologie ; addictologie)

Professeur Jean-Pierre BRONOWICKI - Professeur Laurent PEYRIN-BIROULET

3^{ème} sous-section : (Néphrologie)

Professeur Luc FRIMAT - Professeure Dominique HESTIN

4^{ème} sous-section : (Urologie)

Professeur Pascal ESCHWEGE - Professeur Jacques HUBERT

53^{ème} Section : MÉDECINE INTERNE, GÉRIATRIE, CHIRURGIE GÉNÉRALE ET MÉDECINE GÉNÉRALE

1^{ère} sous-section : (Médecine interne ; gériatrie et biologie du vieillissement ; addictologie)

Professeur Athanase BENETOS - Professeur Jean-Dominique DE KORWIN - Professeure Gisèle KANNY
Professeure Christine PERRET-GUILLAUME – Professeur Roland JAUSSAUD – Professeure Laure JOLY

2^{ème} sous-section : (Chirurgie générale)

Professeur Ahmet AYAV - Professeur Laurent BRESLER - Professeur Laurent BRUNAUD

3^{ème} sous-section : (Médecine générale)

Professeur Jean-Marc BOIVIN – Professeur Paolo DI PATRIZIO

54^{ème} Section : DÉVELOPPEMENT ET PATHOLOGIE DE L'ENFANT, GYNÉCOLOGIE-OBSTÉTRIQUE, ENDOCRINOLOGIE ET REPRODUCTION

1^{ère} sous-section : (Pédiatrie)

Professeur Pascal CHASTAGNER - Professeur François FEILLET - Professeur Jean-Michel HASCOET
Professeur Emmanuel RAFFO - Professeur Cyril SCHWEITZER

2^{ème} sous-section : (Chirurgie infantile)

Professeur Pierre JOURNEAU - Professeur Jean-Louis LEMELLE

3^{ème} sous-section : (Gynécologie-obstétrique ; gynécologie médicale)

Professeur Philippe JUDLIN - Professeur Olivier MOREL

4^{ème} sous-section : (Endocrinologie, diabète et maladies métaboliques ; gynécologie médicale)

Professeur Bruno GUERCI - Professeur Marc KLEIN - Professeur Georges WERYHA

55^{ème} Section : PATHOLOGIE DE LA TÊTE ET DU COU

1^{ère} sous-section : (Oto-rhino-laryngologie)

Professeur Roger JANKOWSKI - Professeure Cécile PARIETTI-WINKLER

2^{ème} sous-section : (Ophtalmologie)

Professeure Karine ANGIOI - Professeur Jean-Paul BERROD

3^{ème} sous-section : (Chirurgie maxillo-faciale et stomatologie)

Professeure Muriel BRIX

=====

PROFESSEURS DES UNIVERSITÉS

61^{ème} Section : GÉNIE INFORMATIQUE, AUTOMATIQUE ET TRAITEMENT DU SIGNAL

Professeur Walter BLONDEL

64^{ème} Section : BIOCHIMIE ET BIOLOGIE MOLÉCULAIRE

Professeure Sandrine BOSCHI-MULLER - Professeur Pascal REBOUL

65^{ème} Section : BIOLOGIE CELLULAIRE

Professeure Céline HUSELSTEIN

=====

PROFESSEUR ASSOCIÉ DE MÉDECINE GÉNÉRALE

Professeur associé Sophie SIEGRIST

=====

MAÎTRES DE CONFÉRENCES DES UNIVERSITÉS - PRATICIENS HOSPITALIERS

42^{ème} Section : MORPHOLOGIE ET MORPHOGENÈSE

1^{ère} sous-section : (Anatomie)

Docteur Bruno GRIGNON

2^{ème} sous-section : (Histologie, embryologie et cytogénétique)

Docteure Chantal KOHLER

43^{ème} Section : BIOPHYSIQUE ET IMAGERIE MÉDICALE

1^{ère} sous-section : (Biophysique et médecine nucléaire)

Docteur Antoine VERGER (stagiaire)

2^{ème} sous-section : (Radiologie et imagerie médicale)

Docteur Damien MANDRY

44^{ème} Section : BIOCHIMIE, BIOLOGIE CELLULAIRE ET MOLÉCULAIRE, PHYSIOLOGIE ET NUTRITION

1^{ère} sous-section : (Biochimie et biologie moléculaire)

Docteure Shyue-Fang BATTAGLIA - Docteure Sophie FREMONT - Docteure Isabelle AIMONE-GASTIN
Docteure Catherine MALAPLATE-ARMAND - Docteur Marc MERTEN - Docteur Abderrahim OUSSALAH

2^{ème} sous-section : (Physiologie)

Docteure Silvia DEMOULIN-ALEXIKOVA - Docteur Mathias POUSSEL – Docteur Jacques JONAS (stagiaire)

3^{ème} sous-section : (Biologie Cellulaire)

Docteure Véronique DECOT-MAILLERET

45^{ème} Section : MICROBIOLOGIE, MALADIES TRANSMISSIBLES ET HYGIÈNE

1^{ère} sous-section : (Bactériologie – Virologie ; hygiène hospitalière)

Docteure Corentine ALAUZET - Docteure Hélène JEULIN - Docteure Véronique VENARD

2^{ème} sous-section : (Parasitologie et mycologie)

Docteure Anne DEBOURGOGNE

46^{ème} Section : SANTÉ PUBLIQUE, ENVIRONNEMENT ET SOCIÉTÉ

1^{ère} sous-section : (Epidémiologie, économie de la santé et prévention)

Docteure Nelly AGRINIER - Docteur Cédric BAUMANN - Docteure Frédérique CLAUDOT - Docteur Alexis HAUTEMANIERE

2^{ème} sous-section (Médecine et Santé au Travail)

Docteure Isabelle THAON

3^{ème} sous-section (Médecine légale et droit de la santé)

Docteur Laurent MARTRILLE

47^{ème} Section : CANCÉROLOGIE, GÉNÉTIQUE, HÉMATOLOGIE, IMMUNOLOGIE

1^{ère} sous-section : (Hématologie ; transfusion)

Docteure Aurore PERROT – Docteur Julien BROSEUS

2^{ème} sous-section : (Cancérologie ; radiothérapie)

Docteure Lina BOLOTINE – Docteur Guillaume VOGIN

4^{ème} sous-section : (Génétique)

Docteure Céline BONNET

48^{ème} Section : ANESTHÉSIOLOGIE, RÉANIMATION, MÉDECINE D'URGENCE, PHARMACOLOGIE ET THÉRAPEUTIQUE

2^{ème} sous-section : (Réanimation ; Médecine d'urgence)

Docteur Antoine KIMMOUN

3^{ème} sous-section : (Pharmacologie fondamentale ; pharmacologie clinique ; addictologie)

Docteur Nicolas GAMBIER - Docteure Françoise LAPICQUE - Docteur Julien SCALA-BERTOLA

4^{ème} sous-section : (Thérapeutique ; Médecine d'urgence ; addictologie)

Docteur Nicolas GIRERD

50^{ème} Section : PATHOLOGIE OSTÉO-ARTICULAIRE, DERMATOLOGIE ET CHIRURGIE PLASTIQUE

1^{ère} sous-section : (Rhumatologie)

Docteure Anne-Christine RAT

3^{ème} sous-section : (Dermato-vénérologie)

Docteure Anne-Claire BURSZTEJN

4^{ème} sous-section : (Chirurgie plastique, reconstructrice et esthétique ; brûlologie)

Docteure Laetitia GOFFINET-PLEUTRET

51^{ème} Section : PATHOLOGIE CARDIO-RESPIRATOIRE ET VASCULAIRE

3^{ème} sous-section : (Chirurgie thoracique et cardio-vasculaire)

Docteur Fabrice VANHUYSE

52^{ème} Section : MALADIES DES APPAREILS DIGESTIF ET URINAIRE

1^{ère} sous-section : (Gastroentérologie ; hépatologie ; addictologie)

Docteur Jean-Baptiste CHEVAUX – Docteur Anthony LOPEZ (stagiaire)

53^{ème} Section : MÉDECINE INTERNE, GÉRIATRIE, CHIRURGIE GÉNÉRALE ET MÉDECINE GÉNÉRALE

2^{ème} sous-section : (Chirurgie générale)

Docteur Cyril PERRENOT (stagiaire)

3^{ème} sous-section : (Médecine générale)

Docteure Elisabeth STEYER

54^{ème} Section : DEVELOPPEMENT ET PATHOLOGIE DE L'ENFANT, GYNECOLOGIE-OBSTETRIQUE, ENDOCRINOLOGIE ET REPRODUCTION

5^{ème} sous-section : (Biologie et médecine du développement et de la reproduction ; gynécologie médicale)

Docteure Isabelle KOSCINSKI

55^{ème} Section : PATHOLOGIE DE LA TÊTE ET DU COU

1^{ère} sous-section : (Oto-Rhino-Laryngologie)

Docteur Patrice GALLET

=====

MAÎTRES DE CONFÉRENCES

5^{ème} Section : SCIENCES ÉCONOMIQUES

Monsieur Vincent LHUILLIER

7^{ème} Section : SCIENCES DU LANGAGE : LINGUISTIQUE ET PHONETIQUE GENERALES

Madame Christine DA SILVA-GENEST

19^{ème} Section : SOCIOLOGIE, DÉMOGRAPHIE

Madame Joëlle KIVITS

64^{ème} Section : BIOCHIMIE ET BIOLOGIE MOLÉCULAIRE

Madame Marie-Claire LANHERS - Monsieur Nick RAMALANJAONA

65^{ème} Section : BIOLOGIE CELLULAIRE

Madame Nathalie AUCHET - Madame Natalia DE ISLA-MARTINEZ - Monsieur Jean-Louis GELLY - Madame Ketsia HESS - Monsieur Christophe NEMOS

66^{ème} Section : PHYSIOLOGIE

Monsieur Nguyen TRAN

=====

MAÎTRES DE CONFÉRENCES ASSOCIÉS DE MÉDECINE GÉNÉRALE

Docteur Pascal BOUCHE – Docteur Olivier BOUCHY - Docteur Cédric BERBE - Docteur Jean-Michel MARTY

=====

DOCTEURS HONORIS CAUSA

Professeur Charles A. BERRY (1982)
Centre de Médecine Préventive, Houston (U.S.A)
Professeur Pierre-Marie GALETTI (1982)
Brown University, Providence (U.S.A)
Professeure Mildred T. STAHLMAN (1982)
Vanderbilt University, Nashville (U.S.A)
Professeur Théodore H. SCHIEBLER (1989)
Institut d'Anatomie de Würzburg (R.F.A)
Université de Pennsylvanie (U.S.A)
Professeur Mashaki KASHIWARA (1996)
Research Institute for Mathematical Sciences de Kyoto (JAPON)

Professeure Maria DELIVORIA-PAPADOPOULOS (1996)
Professeur Ralph GRÄSBECK (1996)
Université d'Helsinki (FINLANDE)
Professeur Duong Quang TRUNG (1997)
Université d'Hô Chi Minh-Ville (VIËTNAM)
Professeur Daniel G. BICHET (2001)
Université de Montréal (Canada)
Professeur Marc LEVENSTON (2005)
Institute of Technology, Atlanta (USA)

Professeur Brian BURCHELL (2007)
Université de Dundee (Royaume-Uni)
Professeur Yunfeng ZHOU (2009)
Université de Wuhan (CHINE)
Professeur David ALPERS (2011)
Université de Washington (U.S.A)
Professeur Martin EXNER (2012)
Université de Bonn (ALLEMAGNE)

REMERCIEMENTS

A Notre Maître et Président de thèse,

Monsieur le Professeur Gilles Dautel,

Professeur de chirurgie plastique, reconstructrice et esthétique

Vous nous faites l'honneur de juger et présider ce travail. Nous vous en remercions.

Nous avons une chance incroyable de bénéficier de votre expérience au quotidien. La transmission de votre savoir est inestimable.

Nous reconnaissons tous la chance que nous avons de pouvoir apprendre à vos côtés.

Merci pour votre dévouement, votre écoute et votre professionnalisme. Vous êtes un exemple pour chacun de nous.

Nous espérons que le résultat de ce travail est à la hauteur du respect que nous vous témoignons.

A Notre Maître et Juge,

Monsieur le Professeur François Dap,

Professeur de chirurgie plastique, reconstructrice et esthétique

Nous vous remercions de nous faire l'honneur de juger ce travail.

Travailler à vos côtés tous les jours est un véritable plaisir. Merci pour votre disponibilité, votre écoute et votre bonne humeur.

Vous nous accueillez toujours avec plaisir. Merci pour votre accessibilité.

Vous transmettez l'évolution de la Chirurgie de la Main et nous faites progresser quotidiennement. Vos conseils et votre expérience sont d'une importance capitale.

Nous sommes fiers et heureux de continuer à travailler avec vous.

A Notre Maître et Juge,

Monsieur le Professeur François Sirveaux,

Professeur de chirurgie orthopédique

Nous vous remercions de nous faire l'honneur de juger ce travail.

Vous représentez la grande école d'orthopédie de Nancy. Nous avons eu la chance de travailler à vos côtés.

Merci pour votre investissement dans l'enseignement et le compagnonnage que vous procurez.

Nous espérons que ce travail sera digne de l'intérêt que vous lui porterez.

A Notre Maître et Juge,

Madame le Docteur Christina Steiger,

*Chirurgien orthopédique pédiatrique
Service de chirurgie plastique et reconstructrice de l'appareil locomoteur*

Cela fait un an que tu as rejoint le service.

Tu es une femme impressionnante avec énormément de connaissances, et douée d'une force mentale à toute épreuve.

Toujours souriante et calme, c'était un plaisir d'apprendre à tes côtés.

Merci pour ton investissement, ta rigueur et tes conseils.

Je suis fière de t'avoir comme directrice de thèse. Je te souhaite plein de bonheur et la grande carrière que tu mérites.

Tu vas nous manquer.

A notre Maître et Juge

Monsieur le Docteur Valentin Calafat

*Chirurgien plasticien,
Service de chirurgie plastique et reconstructrice de l'appareil locomoteur*

Nous avons été co-internes, puis comme tu l'avais prédit tu es devenu mon chef.

C'était un plaisir d'apprendre à tes côtés. Merci pour tout ce que tu m'as appris et tous les moments passés.

Merci pour ton écoute, ta droiture allemande, et ta disponibilité.

Merci pour les fous rires partagés et ton humour.

Tu vas nous manquer, j'espère que tu reviendras nous voir.

A mes Maîtres d'internat :

Monsieur le Professeur Cuny

Monsieur le Professeur Journeau

Monsieur le Professeur Mole

Monsieur le Professeur Sirveaux

Monsieur le Docteur Roche

Monsieur le Professeur Grosdidier

Madame le Professeur Perez

Madame le Docteur Siat

Monsieur le Docteur Reibel

Madame le Docteur Breton

Monsieur le Docteur Barbary

Monsieur le Docteur Berrichi

Monsieur le Docteur Irrazi

A mes chefs de clinique et assistants

Monsieur le Docteur Guillaume André

Monsieur le Docteur Adrien Jacquot

Madame le Docteur Marie Leyder

Monsieur le Docteur Damien Block

Monsieur le Docteur Guillaume Boudard

Vous m'avez fait découvrir l'orthopédie durant mon premier semestre.

Monsieur le Docteur Alexandru Amariutei

Monsieur le Docteur Charles-Alexandre Laurain

Monsieur le Docteur Vincent Pilloy

Pour les gardes sans fin en CGU, les centaines de drains thoraciques posés, les laparotomies exceptionnelles et les BBQ.

Madame le Docteur Eva Polirstok

Madame le Docteur Dominique Barbier

Madame le Docteur Florence Muller

Pour nous avoir fait partager l'amour des enfants, des ECMES, des scolioses et j'en passe. Pour les restaurants et apéros au Bonaparte. Pour les discussions au relais H.

Madame le Docteur Armelle Breton

Madame le Docteur Alice Martelotto

Madame le Docteur Joëlle Girot

Vous avez été mon premier contact avec la chirurgie de la main. Merci pour votre patience. Vous m'avez accompagnée et énormément transmis. C'était un plaisir de travailler à vos côtés.

Monsieur le Docteur Yannick Vincelet
Monsieur le Docteur Germain Pomares

Monsieur le Docteur David Montoya-Faivre

C'était un véritable plaisir de travailler à tes côtés. Merci pour l'énergie que tu dégages. J'ai appris à opérer à tes côtés mais aussi à manager un programme opératoire. Tu vas nous manquer.

Madame le Docteur Sandrine Huguet

Même si cela fait un an que tu es partie c'est avec plaisir que l'on te retrouve quand tu viens en vacances à Nancy.

Monsieur le Docteur Lionel Athlani

Merci pour ton accompagnement et ton investissement dans le service. Je suis heureuse de poursuivre ma formation à tes côtés.

Madame le Docteur Juliette Lombard

Juliette la grande sœur. Merci pour ton accompagnement et ta bonne humeur. Tu m'as accompagnée sur ma première replantation. Merci de tout ce que tu donnes sur le plan personnel et professionnel.

Madame le Docteur Hélène Agneray

Tu es une fille du Nord comme moi !

Tu es la première à m'avoir encouragée vers la voie de la chirurgie de la main. Merci pour nos discussions lorsque j'étais d'astreinte en orthopédie. Je suis contente de te retrouver en partie à Metz.

A mes amis,

Premièrement Capucine, tu as fait de l'externat un véritable plaisir. Nous formions un incroyable duo. Depuis mon départ à Nancy malheureusement la distance s'est installée. Tu resteras quoi qu'il arrive ma meilleure amie.

A mes amis Lillois, particulièrement Stéphanie, Vincent, Nicolas. Nous arrivons à nous retrouver tous les ans. Nos rapports n'ont pas changé malgré la distance. Vous avez souvent fait l'effort de venir à Nancy malgré un emploi du temps chargé.

Aux autres lillois : Arthur, Etienne, Clara, Henri, Kassim, Suzy. Tout ce temps partagé à la BU et ailleurs.

Aux Nancéens biensur ! Notre promotion est magique. C'est une véritable petite famille ou des liens se sont tissés pour toujours. Pardon à ceux que je vois moins. Le temps passe trop vite. Quand je repense à notre première rencontre j'ai l'impression que c'était hier. Merci à tous : Fayçal, Jauffrey P., Nicolas B., Camille B., Paul, Mika et Clo, Jonathan, Néfissa et Manuel, Camille S., Kunga et Johanna, Yoan-Kim, Manon, Gauthier, Omar, Christophe et Delphine, Jauffrey O., Julie, Charlotte.

A mes co internes :

Romain et Hugo, les papas des internes. Vous êtes des personnes en or. Vous nous avez guidés depuis notre arrivée dans le service. Merci pour votre bienveillance. Je suis heureuse de partager la suite avec vous.

Yoan-kim, nous sommes arrivés ensemble dans le service. Toujours discret mais aussi toujours disponible et travailleur, nous allons continuer notre formation ensemble pour mon plus grand plaisir. (Mais parle plus fort)

Colin et Jonathan, merci de partager ces moments avec nous. L'histoire ne fait que commencer.

Aux incroyables inter-CHU, Benjamin D. (#tu nous manques), Dame Agathe A. et Capitaine Romain C. J'ai eu beaucoup de chance de vous rencontrer. Merci pour votre investissement dans le service à nos côtés. Merci d'avoir partagé votre expérience avec nous. Vous apportez tellement à l'ambiance du service. Vous allez énormément me manquer. Je vous souhaite plein de bonheur. J'espère que nous allons garder contact.

Merci d'être venu partager un semestre avec nous, c'était un plaisir : Camille B., Jauffrey P., Faycal, Quentin, Lisa et Mika

Merci aux cointernes d'orthopédie du bureau d'en face pour votre bonne humeur et les moments partagés.

Et surtout que la fête continue ! (#gustave)

A tout le personnel qui fait de ce service un endroit accueillant et performant,

Merci à mes amis et collaborateurs anesthésistes. Monsieur Meckler, Madame Burdin, Monsieur Gervais, Monsieur Bouland, Monsieur Parlantie, Madame Vasilescu, Monsieur Diarra. Merci pour votre sourire et votre accueil chaleureux à chacun de mes passages en salle de réveil. Merci pour votre collaboration.

Merci à nos collègues infirmier(e)s de bloc opératoire et d'anesthésie, infirmier(e)s de consultation, et infirmier(e)s de secteur et des urgences SOS main, aides soignants, brancardiers, ASH. Vous êtes le liant de ce service. C'est grâce à votre écoute et dévouement aux malades que j'ai la chance de récolter parfois quelques victuailles. Les patients nous rappellent à chaque consultation à quel point vous êtes formidables. Merci pour votre bonne humeur et professionnalisme. Vous êtes une véritable famille au travail.

Merci à nos secrétaires, pour leur patience et dévouement.

A mes Parents,

Merci pour votre soutien, votre compréhension lors de ces longues périodes de révision durant toutes ces années. Ces études prennent de la place et vous avez toujours répondu présent à chacun de mes besoins. Vos enfants sont votre priorité et vous n'hésitez pas à vous sacrifier pour nous. Vous m'avez construit et tout donné. Je suis fière de me présenter ce jour devant vous et de pouvoir enfin vous remercier de tout ce que vous avez fait pour moi. Je vous aime.

A ma sœur, Lucie, André et Antoine,

A toi qui exerce de l'autre côté du champs, merci pour ton soutien et ton expérience de ces études que tu as partagé avec moi. Tu construis avec brio ta famille avec André. Tu es un véritable modèle pour moi.

Antoine, tu grandis trop vite.

A mon frère Martin, et Margot,

Nous avons vécu ensemble 3 ans à Lille. Merci de supporter nos conversations médicales qui doivent être parfois pesantes pour toi. Tu es parti maintenant en Norvège. Avec Margot, tu nous as accueillis et guidés là-bas avec Quentin durant un séjour de 10 jours. Ces vacances étaient les plus belles que nous ayons passé de notre vie. Je vous souhaite plein de bonheur.

Merci à mon papi,

On se voit malheureusement trop peu. Tu nous fais revivre à chaque fois ton histoire quand tu nous racontes ton enfance, l'époque où tu tenais le café avec mamie et j'en passe. Merci pour l'attention que tu nous donnes à tous. Tu te souviens de notre secret ?

A mes oncles, tantes, cousins et cousines, neveux et nièces.

A mamie, parrain, marraine, tatie. Je pense souvent à vous.

Merci d'être ce que vous êtes. Merci pour les moments passés ensemble, aux fous rires partagés lorsque l'on se retrouve. Je vous aime.

A ma belle famille,

Tant de moments déjà passés ensemble ! Je me souviens très bien du premier jour ou vous m'avez accueillie dans votre chaleureux foyer : une vue magnifique sur les Vosges, parties de jeux de société de folie et sans fin, repas copieux, arrosés de Picon qui a réussi à remplacer ma bière belge. Merci pour votre aide, votre écoute à tous les moments passés et futurs.

A Quentin,

Tu m'accompagnes maintenant depuis 8 ans. Tu es l'amour de ma vie et mon meilleur ami.

Tu es un soutien indispensable.

Malgré les épreuves, tu étais toujours là pour me soutenir.

Je reconnais la chance que j'ai de t'avoir à mes côtés. Tu fais de moi une personne meilleure. Merci d'être là et que notre histoire se poursuive.

Je t'aime.

A Gustave (#meow)

SERMENT

« **A**u moment d'être admise à exercer la médecine, je promets et je jure d'être fidèle aux lois de l'honneur et de la probité. Mon premier souci sera de rétablir, de préserver ou de promouvoir la santé dans tous ses éléments, physiques et mentaux, individuels et sociaux. Je respecterai toutes les personnes, leur autonomie et leur volonté, sans aucune discrimination selon leur état ou leurs convictions. J'interviendrai pour les protéger si elles sont affaiblies, vulnérables ou menacées dans leur intégrité ou leur dignité. Même sous la contrainte, je ne ferai pas usage de mes connaissances contre les lois de l'humanité. J'informerai les patients des décisions envisagées, de leurs raisons et de leurs conséquences. Je ne tromperai jamais leur confiance et n'exploiterai pas le pouvoir hérité des circonstances pour forcer les consciences. Je donnerai mes soins à l'indigent et à quiconque me les demandera. Je ne me laisserai pas influencer par la soif du gain ou la recherche de la gloire.

Admise dans l'intimité des personnes, je tairai les secrets qui me sont confiés. Reçu à l'intérieur des maisons, je respecterai les secrets des foyers et ma conduite ne servira pas à corrompre les mœurs. Je ferai tout pour soulager les souffrances. Je ne prolongerai pas abusivement les agonies. Je ne provoquerai jamais la mort délibérément.

Je préserverai l'indépendance nécessaire à l'accomplissement de ma mission. Je n'entreprendrai rien qui dépasse mes compétences. Je les entretiendrai et les perfectionnerai pour assurer au mieux les services qui me seront demandés.

J'apporterai mon aide à mes confrères ainsi qu'à leurs familles dans l'adversité.

Que les hommes et mes confrères m'accordent leur estime si je suis fidèle à mes promesses ; que je sois déshonorée et méprisée si j'y manque ».

TABLES DES MATIERES

I.	Introduction	24
	Contexte clinique.....	24
	Histoire du transfert libre de fibula vascularisée	32
	Rappel anatomique	33
	Technique de prélèvement du transfert ostéo cutané de fibula :.....	38
	Particularité du montage dans le cadre spécifique de la reconstruction fémorale .	40
II.	Article	46
	Introduction	46
	Matériel et méthode.....	47
	Technique chirurgicale	49
	Analyse statistique	52
	Résultats	52
	Discussion	72
	Conclusion	78
III.	Conclusion	79
IV.	Bibliographie.....	82

I. Introduction

Contexte clinique

En traumatologie ou en oncologie, la reconstruction de large perte de substance osseuse diaphysaire, épiphysaire ou métaphysaire des os longs représente un véritable challenge chirurgical dont l'objectif est le sauvetage du membre. La reconstruction du fémur impose un montage stable et solide du fait des contraintes mécaniques auxquelles il est exposé.

Les techniques de reconstruction sont variées (1). Elles sont représentées par la reconstruction par ostéogénèse de distraction d'Illizarov (2) en cas de perte de substance allant jusqu'à 10 cm, la greffe autologue conventionnelle par membrane induite selon la technique décrite par Masquelet (3,4), le transfert osseux vascularisée de fibula (5,6), l'allogreffe massive intercalaire (7), l'autogreffe intercalaire provenant de la crête iliaque ou encore la reconstruction non biologique par endoprothèse (8). Une combinaison de deux techniques a été proposée par Capanna (9), qui présente ses premiers résultats de reconstruction du fémur et du tibia par transfert de fibula vascularisée associée à une allogreffe massive. Cette association permet de combiner les avantages des deux techniques et de limiter leurs inconvénients respectifs. Leurs résultats semblent prometteurs.

Dans le cadre de la reconstruction de membre associée à une grande perte de substance osseuse, le choix de la technique de reconstruction nécessite de prendre en compte plusieurs facteurs influençant le succès chirurgical comme l'indique Zaretski (2010) (10) :

- l'âge du patient : le potentiel d'ostéogénèse est bien plus important chez l'enfant (11),
- l'étiologie du défaut osseux (traumatique, congénital, exérèse carcinologique),
- la taille et la localisation de la perte de substance osseuse
- la trophicité des parties molles environnantes,
- les antécédents d'infection du site opératoire qui en cas de répétition peuvent amener à de multiples reprises chirurgicales avec comme conséquence une altération des parties molles environnantes et de la vascularisation des segments osseux.

Enfin, en cas de délabrement majeur, le site de branchement d'un éventuel transfert microchirurgical doit être réfléchi afin de minimiser le risque d'échec microchirurgical.

Les indications de reconstruction par transfert libre de fibula vascularisée concernent les cas où l'utilisation de greffes osseuses autologues ont atteint leurs limites (12). Il s'applique en cas de perte de substance osseuse des os longs supérieure à 6 cm et/ou dans le cas d'un contexte défavorable à la réalisation d'une greffe conventionnelle : ostéoradionécrose, pseudarthrose ou ostéite septique, exérèse carcinologique massive, perte de substance pluritissulaire.

Dans le cadre de la reconstruction du fémur post traumatique, il faut noter que les fractures du fémur associées à une perte de substance osseuse ne sont pas fréquentes. Sur le plan épidémiologique elles concernent le plus souvent des patients jeunes, polytraumatisés, dont le pronostic vital est potentiellement engagé

(13). Elles sont occasionnées par des traumatismes de hautes vitesses engendrant parfois des lésions pluritissulaires (cutanée, musculaire, vasculaire et nerveuse). La prise en charge chirurgicale initiale a pour objectif d'assurer le « damage control ».

Keating et al. en 2005 (14) expose les lignes directrices de la prise en charge de ces traumatismes graves qui touchent avec prédominance le sujet masculin d'âge moyen de 37 ans. Le type de fracture est majoritairement représenté par des fractures de type Gustilo grade III. Une évaluation neurovasculaire et des parties molles doit être réalisée dans un premier temps. L'indication de l'amputation primaire se pose en cas d'ischémie du membre supérieure à 6 heures et d'atteinte nerveuse, notamment du nerf tibial. Si la décision est de s'orienter vers un geste de reconstruction, la prise en charge initiale vise à entreprendre le « damage control ». Il s'agit d'effectuer rapidement le parage et le lavage du foyer de fracture, son réalignement et sa stabilisation en urgence par fixateur externe ou mise en traction. Au terme de la phase critique, un « second look » peut être indiqué afin de réaliser un parage et une ostéosynthèse complémentaire (15). L'algorithme issu de l'article de Keating (14) décrit l'attitude à avoir dans le cadre de ce type de lésion. Il décrit une prise en charge particulière dans le cas du fémur. En cas de perte de substance de moins de 6 cm du fémur et d'absence de signe de consolidation à 20 semaines, il propose la réalisation d'une greffe osseuse (contre 3 mois pour les autres localisations) (figure 1).

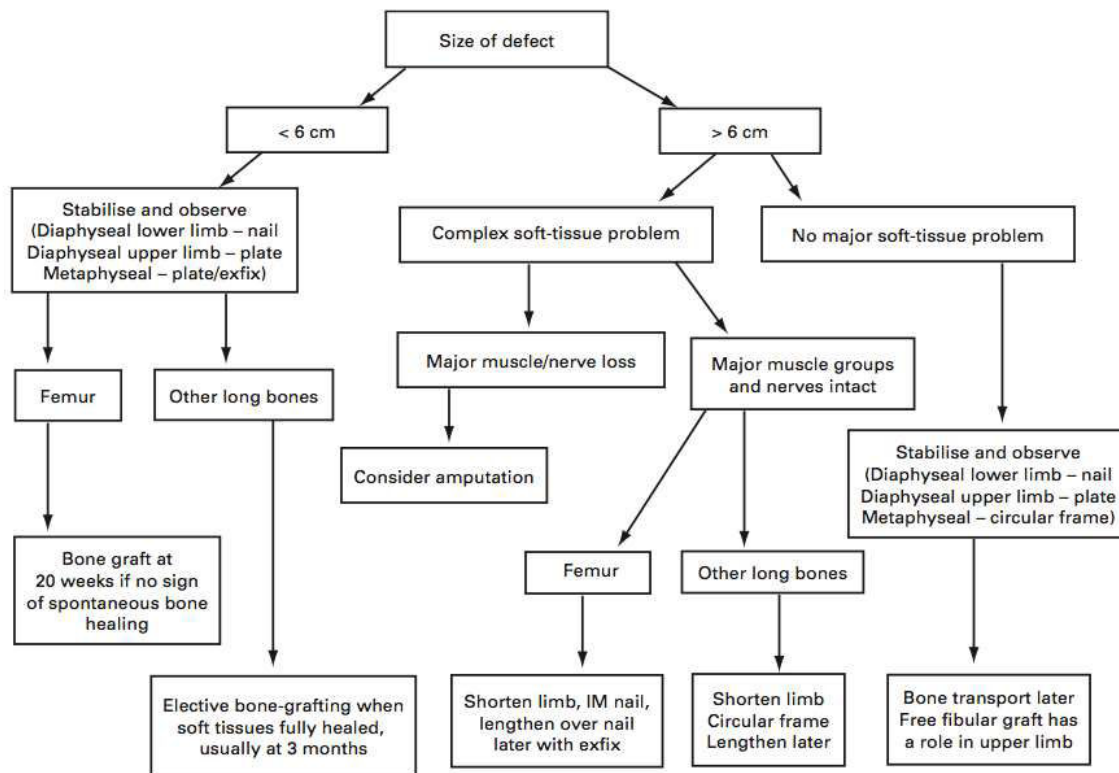


Fig. 5
Algorithm for management of bone loss.

Figure 1 : Algorithme de prise en charge des pertes de substance osseuse des os long en traumatologie selon Keating

En absence de signe de consolidation le transfert de fibula vascularisée n'est généralement pas proposé en première intention. Une greffe conventionnelle autologue est réalisée dans un premier temps en cas de perte de substance limitée. Cependant, les échecs cumulés des cures de pseudarthroses par greffes conventionnelles peuvent aboutir à une perte de substance finale avoisinant les 6 cm ou plus.

Dans le cadre de la reconstruction du fémur après résection tumorale, le défaut osseux peut excéder rapidement 6 cm. Les conditions locales dans ce cadre influencent là aussi le résultat. Les tumeurs osseuses malignes primitives représentent 5% des tumeurs malignes de l'enfant et de l'adulte jeune. Elles sont

rare et majoritairement représentées par l'ostéosarcome et le sarcome d'Ewing (16). Nous retrouvons un cas de kyste osseux anévrysmal dans notre série dont l'exérèse a justifié une reconstruction du fémur.

L'**ostéosarcome** (17) atteint l'adulte jeune. Il siège de manière préférentielle au niveau des os longs en zone métaphysaire. Le fémur distal est atteint dans 35% des cas. Il se développe initialement en intra médullaire puis rompt le cortex pour s'étendre au tissu mou voisin. Il donne donc un aspect radiologique d'ostéolyse et d'ostéosclérose. Un éperon de Codman est parfois visible et correspond à une portion d'os immature en périphérie. L'atteinte des tissus mous environnant donne un aspect radiographique en feu d'herbe (figure 2). Il existe des prédispositions génétiques au développement de cette tumeur tels que les dysplasies osseuses (maladie de Paget, enchondromatose et exostoses multiples), le syndrome de Li-Fraumeni (mutation gène TP53), le syndrome de Rothmund-Thomson (piloïkylodermie, hypogonadisme, mutation gène RECQL4). En cas de dépistage précoce de la maladie, le pronostic de guérison est de 70% à 2 ans en absence de métastase pulmonaire.

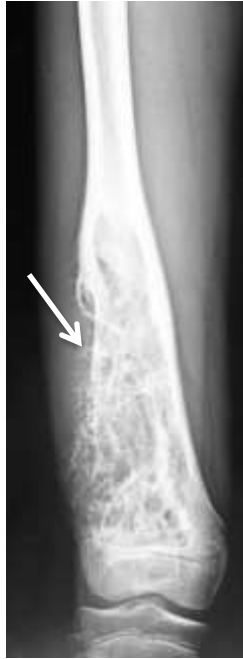

Figure 2 : Radiographie de fémur de face. Ostéosarcome de la métaphyse distale du fémur. Réaction en feu d'herbe (flèche)

Le **sarcome d'Ewing** (18) fut décrit par James Ewing en 1921. C'est une tumeur neuroectodermique qui présente une translocation caractéristique impliquant le gène EWS. C'est une tumeur osseuse maligne primitive rare touchant l'enfant et l'adulte jeune associée très certainement à des facteurs héréditaires et environnementaux. Il peut atteindre tous les os du squelette, les tissus mous, le système nerveux central, et la peau. Le fémur est atteint dans 15 à 27% des cas et de préférence en zone diaphyso-métaphysaire. Son aspect radiologique est variable mais souvent entourée d'une réaction périostée fusiforme en fines lamelles parallèles au grand axe de l'os réalisant une image en bulbe d'oignon (figure 1 flèche).

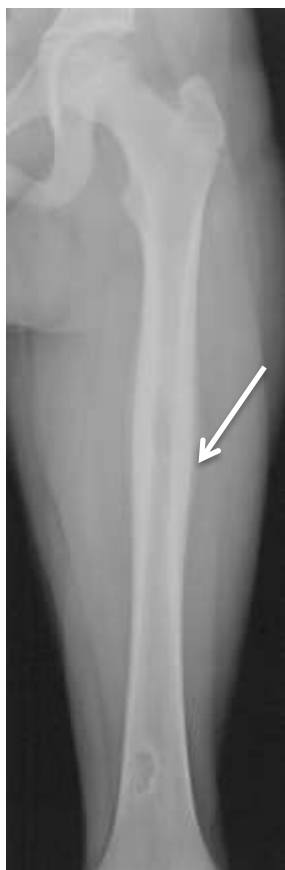

Figure 3 : Radiographie de fémur de face. Sarcome d'Ewing diaphysaire. Aspect radiographique en bulbe d'oignon (flèche).

Il a la particularité d'infiltrer les parties molles environnantes. Le pronostic de cette tumeur dépend essentiellement de la présence de métastase osseuse, pulmonaire ainsi que de sa chimiosensibilité. Le développement de la chimiothérapie a permis de nettement améliorer le pronostic de cette maladie faisant passer la probabilité de survie de 10% en l'absence de métastase à 78% à 5 ans et 50% en cas de métastase pulmonaire (11). Macroscopiquement, la lésion présente des limites très imprécises dont l'aspect est une masse blanc-grisâtre, molle, luisante de consistance liquide voire laiteuse qui rend son exérèse complète complexe. En cas d'impossibilité d'exérèse du fait de sa localisation, un traitement par radiothérapie peut être entrepris mais expose aux complications liées à l'irradiation avec un risque de fracture et de sarcome radio-induits.

Le **kyste osseux anévrisimal** (19) est une pseudotumeur bénigne rare représentant 1% des tumeurs osseuses (20). Il siège plus fréquemment au niveau vertébral ou au niveau des os longs. Le fémur est atteint dans 15,9% des cas. Plusieurs théories existent concernant son étiopathogénie (facteurs héréditaires, processus réactionnel à une hémorragie intra-osseuse). Radiographiquement, les signes débutent par une lésion excentrée lytique. En phase d'expansion active, la ressemblance avec une tumeur maligne est trompeuse avec un aspect « soufflé » de la corticale et parfois un éperon de Codman. En phase de stabilisation une coquille osseuse apparaît prenant la forme d'une « bulle de savon ». En phase de guérison le kyste s'ossifie progressivement représentant une masse osseuse dense irrégulière. Des guérisons spontanées ont été rapportées notamment chez l'adulte. Il existe un risque de transformation maligne en ostéosarcome et de perturbation de la croissance en cas d'invasion du cartilage de croissance. Il peut être traité par embolisation sélective ou cryothérapie. Seule la résection chirurgicale large permet d'éviter toute récurrence mais représente un traitement lourd pour une tumeur bénigne.

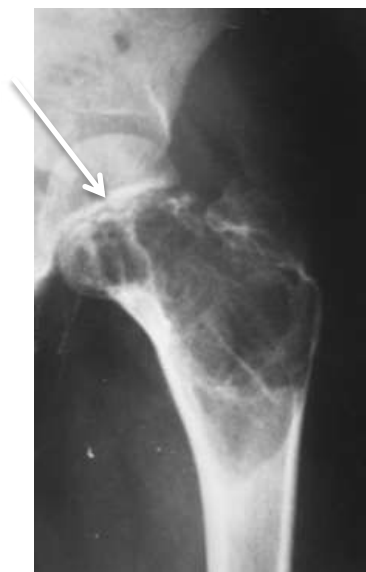

Figure 4 : Radiographie de l'extrémité proximale du fémur. Kyste osseux anévrisimal de la métaphyse proximale avec envahissement du cartilage de croissance (flèche blanche)

Histoire du transfert libre de fibula vascularisée

La fibula représente un vestige de nos ancêtres quadrupèdes. C'est un os rudimentaire. Sa résection n'engendre aucune conséquence car elle ne présente aucun rôle porteur. La stabilité de l'articulation tibio fibulaire distale est préservée si ses 6 derniers centimètres sont conservés ou une syndesmodèse tibio fibulaire est réalisée. Ueba et Fujikawa seraient à l'origine de sa première utilisation en tant que transfert osseux libre. Sa première description date de 1975 par Taylor dont l'application à cette époque a permis le sauvetage d'une jambe (21). C'est en 1981 que Gilbert a décrit l'abord postéro latéral désormais couramment utilisé pour le prélèvement de la fibula , venant remplacer l'abord postéro médial initialement décrit (6). En 1986, Wei et al. décrivent après réalisation d'une étude cadavérique la présence de perforantes ostéo-septo-cutanées provenant de l'artère fibulaire permettant un prélèvement composite d'une palette cutanée (22). Celle-ci se révéla précieuse pour la surveillance vasculaire post-opératoire du lambeau et a permis de trouver une solution à l'existence d'un défaut de couverture cutanée associée. En 1988, Jones et al. développent la notion de fibula bifoliée afin d'obtenir une conformation plus solide et une meilleure stabilité en double barrette sans nécessiter la réalisation d'une seconde anastomose microchirurgicale (23). Une ostéotomie transversale est réalisée à la face antérolatérale de la fibula juste en dessous du point d'entrée de l'artère nourricière. Ceci produit deux entretoises osseuses vascularisées qui peuvent être pliées parallèlement les unes aux autres mais qui restent vascularisées par le périoste et la coiffe musculaire entourant l'artère et la veine fibulaire. Les portions proximales et distales possèdent grâce à leur réseau communiquant une double vascularisation, à la fois par le périoste et via le réseau centromédullaire.

Rappel anatomique

L'artère fibulaire est constante et provient du tronc tibiofibulaire. Elle se situe entre 7 et 10 cm en dessous de l'apex de la tête de la fibula et se dispose tout au long de son trajet parallèle à la diaphyse de la fibula entre le jambier postérieur et le long fléchisseur de l'hallux. Arrivée au tiers inférieur de la jambe, l'artère fibulaire se divise en 2 branches : une branche antérieure se divisant elle-même en 2 branches perforants la membrane interosseuse et s'anastomosant avec l'artère tibiale antérieure et une branche postérieure qui poursuit son trajet jusqu'à la malléole externe et s'anastomosant avec l'artère tibiale postérieure.

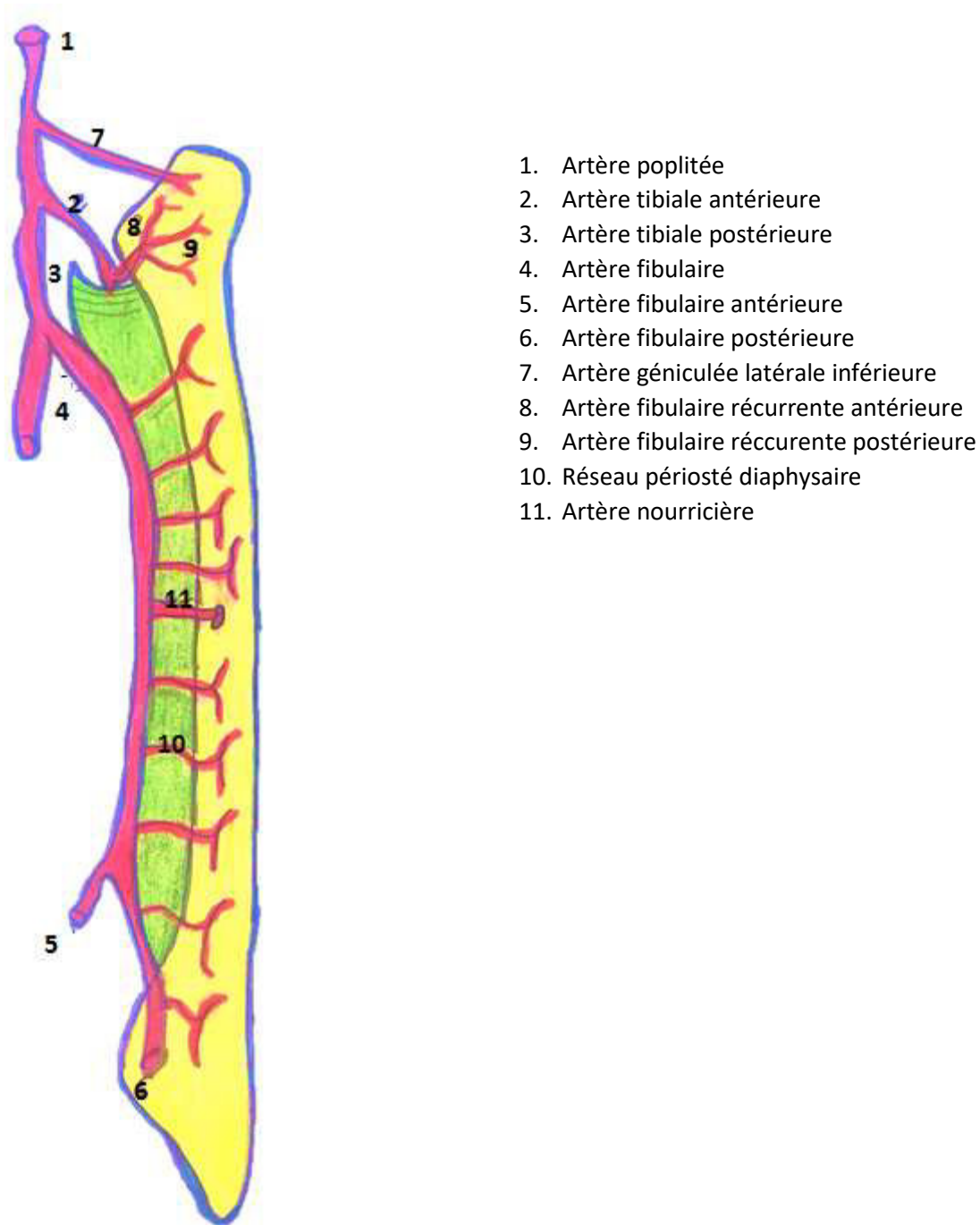


Figure 5 Schématisation de la vascularisation de la fibula selon une vue postérieure droite

Sa vascularisation est identique à celle des os longs avec une vascularisation centromédullaire, périostée, épiphysaire et métaphysaire. La vascularisation de l'épiphyse proximale n'est pas sous la dépendance de l'artère fibulaire mais est assurée par un réseau anastomotique (artère récurrente fibulaire antérieure et

postérieure) provenant de l'artère tibiale antérieure. Menezes-Leite et al. ont établi l'existence d'anastomoses entre le réseau artériel de l'épiphyse proximale issu de l'artère tibiale antérieure et le réseau diaphysaire proximal (environ 10 cm) sous la dépendance de l'artère fibulaire après une analyse anatomique réalisée sur 13 cadavres. Cette étude a démontré la possibilité d'un transfert de l'épiphyse proximale emmenant la portion proximale de la diaphyse fibulaire basé sur la vascularisation de l'artère tibiale antérieure (24).

La vascularisation de la diaphyse est périostée et centromédullaire provenant de l'artère fibulaire. La vascularisation centromédullaire est assurée par une artère nourricière pénétrant au 1/3 moyen se divisant en centromédullaire en une branche longue descendante et courte ascendante (figure 5). Jones et al. mettent en évidence la présence d'anastomoses entre le système périosté et centromédullaire après une analyse de 8 cas de fibula après ostéotomie transversale (23).

Ce type de vascularisation explique la possibilité de réaliser différents niveaux d'ostéotomie tout en conservant la vascularisation du lambeau osseux via le système centromédullaire et périosté en prenant garde de ne pas réaliser l'ostéotomie au niveau du foramen où se destine l'artère nourricière. En pratique, il est utile de retenir la position du point d'entrée de l'artère nourricière de la fibula qui est situé à sa face postéro médiale au niveau de son tiers moyen.

Les travaux ayant permis la découverte d'une vascularisation à destinée musculaire et cutanée par le biais d'artères perforantes ont permis de différencier 3 types d'artères perforantes (22) :

- musculo cutanée à destinée par exemple du muscle soléaire

- septo-cutanée longitudinale tels que la branche ascendante du rameau perforant antérieur à l'origine du lambeau supra malléolaire décrit par Masquelet
- septo cutanée sagittale présentant une grande variabilité quantitative (3 à 8) et anatomique avec un trajet majoritairement musculo cutané sur les 2/3 proximaux de la fibula et purement septal au niveau du 1/3 distal. L'ensemble de ces branches forme un réseau anastomotique volumineux permettant le prélèvement d'une palette cutanée ellipsoïde verticale mesurant 10 × 6 cm. La fermeture cutanée directe du site donneur est parfois possible.
- Le calibre de l'ostium artériel est idéal à la réalisation d'une suture microchirurgicale mesurant en moyenne 2 à 2,5 mm. L'artère fibulaire est accompagnée de deux veines comitantes de 2 à 4 mm de diamètre permettant de rétablir un retour veineux.

La longueur de fibula prélevée peut atteindre 30 cm si l'on décide de réaliser une syndesmodèse de l'articulation tibio-fibulaire et de prélever l'épiphyse proximale dans le cadre de la reconstruction articulaire de l'enfant.

Ce sont ces caractéristiques anatomiques qui font de la fibula un lambeau dont la conformation est flexible et son adaptation précise au site receveur. Cela explique son utilisation en chirurgie reconstructrice des membres si celle ci n'est pas compromise lors du traumatisme initial ou d'une chirurgie antérieure.

Plusieurs complications peuvent cependant être énumérées lors de la réalisation de ce transfert. Elles sont représentées d'une part par les séquelles du site donneur (25) :

- atteinte du long fléchisseur de l'hallux par délabrement du corps charnu lors de la dissection probablement associé à une souffrance ischémique et à la désinsertion proximale du muscle. Une déformation en griffe du premier orteil peut alors apparaître. Un flexum fixé et irréductible de l'articulation interphalangienne peut nécessiter un geste secondaire par la réalisation d'une arthrodèse. Afin de minimiser les complications suite à la dissection du long fléchisseur de l'hallux, il est conseillé d'être économe concernant le prélèvement de la coiffe musculaire (1 à 2 mm) (25).
- fatigabilité des péroniers latéraux
- séquelles esthétiques lorsque la prise d'une volumineuse palette cutanée empêche la fermeture cutanée directe et nécessite la réalisation d'une greffe de peau mince.
- plus spécifiquement chez l'enfant : La reconstruction de la fibula prélevée est nécessaire si l'enfant n'a pas terminé sa croissance afin de prévenir la déformation en valgus de la cheville. La perte de substance osseuse fibulaire est alors comblée par le prélèvement d'une baguette tibiale par abord interne homolatéral (26).

Et d'autre part, les complications spécifiques des transferts de fibula sur le site receveur (5) :

- 10 à 20% de fractures dans les 6 à 12 mois post opératoires
- 5% de pseudarthrose concernant une interface
- résorption spontanée du greffon

- infection de site opératoire (inférieur par rapport aux autres types de reconstruction cités) inférieur à 5%

Technique de prélèvement du transfert ostéo cutané de fibula :

Le patient est installé en décubitus dorsal. La fibula du côté controlatéral au site de reconstruction est le plus souvent utilisée par souci de facilité d'installation permettant le travail en double équipe sous garrot pneumatique. Un coussin sous la fesse sera positionné et le genou pourra être fléchi à la demande grâce à la mise en place d'une cale plantaire. Le repérage des artères perforantes au doppler portatif, en cas de nécessité de prélèvement d'une palette cutanée, permet d'adapter le tracé de l'incision de la palette cutanée (figure 6).

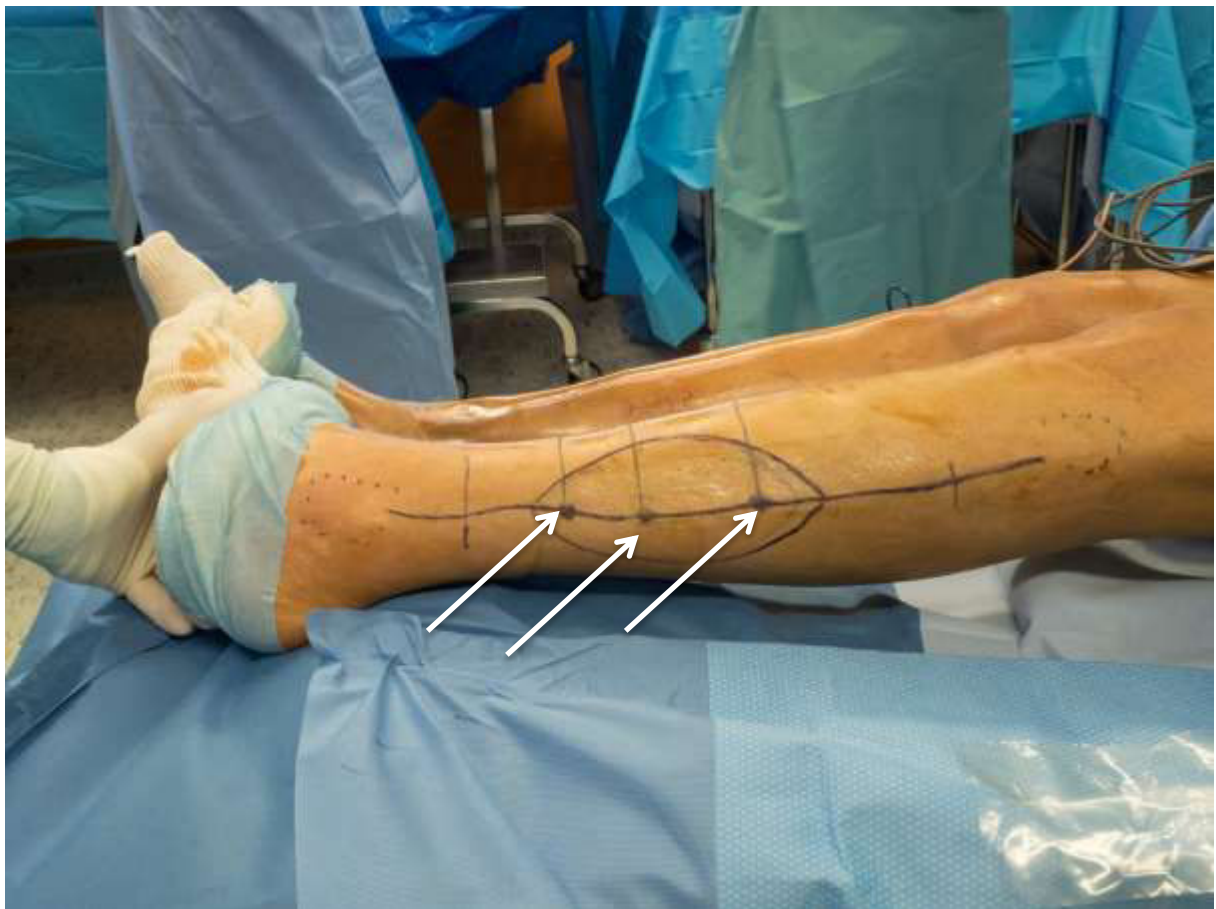

Figure 6 : photographie per opératoire du tracé des incisions du site de prélèvement. Repérage des artères perforantes (flèches).

L'incision sera débutée à la face antérieure de la palette cutanée afin d'exposer le relief des muscles fibulaires latéraux et d'atteindre la fibula après le passage de la cloison interseptomusculaire. La fibula sera exposée sur toute la hauteur nécessaire sur ces faces latérales et médiales en conservant une cuff périostée et musculaire afin de préserver sa vascularisation périostée. La levée de la palette cutanée se fait de sa face antérieure à postérieure et de manière minutieuse afin de préserver une ou plusieurs perforantes à destinée cutanée.

Lorsque la membrane interosseuse est exposée, la dissection se fait essentiellement par l'abord postérieur de la palette cutanée au contact du muscle soléaire dont la dissection peut se trouver compliquée par la nécessité de poursuivre en intramusculaire une perforante musculaire à destinée cutanée.

La longueur de fibula nécessaire à la reconstruction est alors mesurée. Les ostéotomies proximale et distale sont réalisées après dépériostage à minima de la zone d'ostéotomie permettant une meilleure exposition du site opératoire après mise en traction de la fibula par deux daviers de Verbrugge. Une ostéotomie complémentaire proximale permet une meilleure exposition du pédicule fibulaire lors de la levée progressive du lambeau. A ce stade, la cloison interosseuse est incisée sur toute la hauteur de la fibula et le muscle tibial postérieur est libéré de la face médiale de la fibula en prenant garde de ne pas léser le pédicule fibulaire et tibial postérieur. La dissection du pédicule est ensuite réalisée de distal en proximal du jusqu'au tronc tibio fibulaire après la ligature successive des branches artérielles résiduelles à destinée musculaire.

La vitalité du lambeau est ensuite étudiée après la levée du garrot avant d'effectuer le sevrage de celui-ci. Lors du sevrage du lambeau, aucun clip ne sera posé sur la portion libre du pédicule afin de ne pas léser la paroi artérielle et veineuse. Ceci a pour but d'éviter la formation d'un éventuel thrombus par collapsus de la lumière artérielle et veineuse. La libération et la préparation de l'artère et de ses deux veines comitantes sera réalisée sous microscope.

En cas de nécessité d'une palette cutanée de petite taille, elle sera prélevée de manière préférentielle au regard du tiers distal postéro-latéral de la fibula afin de bénéficier d'une dissection plus aisée du fait de leur trajet majoritairement septal.

Au contraire si la reconstruction nécessite une volumineuse palette cutanée, par exemple 30 cm x 10 cm, le prélèvement intéressera les 3 tiers de la fibula afin d'emporter le plus de perforantes possible à destinée cutanée.

L'ordre chronologique de la reconstruction passe par la l'ostéosynthèse de la fibula, la suture vasculaire puis l'agencement des parties molles.

Particularité du montage dans le cadre spécifique de la reconstruction fémorale

Le prélèvement est le plus souvent osseux pur car la profondeur et la circonférence de la cuisse ne permet pas à une éventuelle palette cutanée d'atteindre la superficie sauf en cas de reconstruction du fémur distal (figure 7).

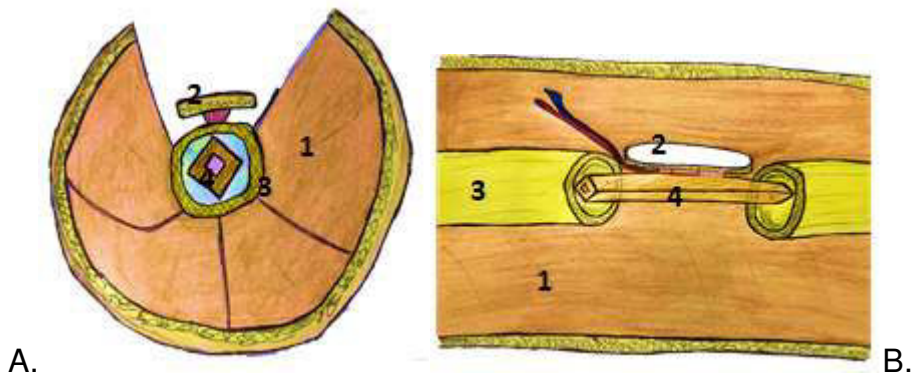


Figure 7 Schéma d'incorporation du transfert dans le fut fémoral. La profondeur du site de reconstruction rend impossible l'utilisation d'une palette cutanée de surveillance.

A. Coupe transversale.

B. vue d'ensemble

1. Tissus musculaire 2. Palette cutanée 3. Fémur 4. Fibula

Le prélèvement doit être de taille plus importante que la perte de substance mesurée en cas d'utilisation de fibula monofoliée. L'incorporation dans le fut fémoral se fait tel un clou centromédullaire. L'ostéosynthèse peut être réalisée par plaque de reconstruction à stabilité angulaire. Le montage peut être protégé en fonction de sa stabilité et de la qualité osseuse par un fixateur externe.

La préparation du site receveur se fait habituellement par un abord latéral de la cuisse tandis que l'abord des vaisseaux fémoraux se fait par un contre abord à la face interne du sartorius afin de permettre le branchement microchirurgical du lambeau. Le branchement artériel peut se faire à différents niveaux en fonction de la localisation de la reconstruction, associée ou non à un pontage veineux au dépend de la veine saphène :

- en termino terminale sur la branche collatérale de l'artère fémorale profonde en cas de reconstruction de la métaphyse proximale

- en termino latéral sur l'artère fémorale superficielle en cas de reconstruction de la métaphyse inférieure.

Le branchement veineux se fait généralement en termino terminal sur une veine profonde.

En 1993, Capanna et al. (27) décrivent un nouveau montage dans le cadre de la reconstruction du membre inférieure après exérèse carcinologique. Afin d'améliorer la stabilité du montage, il combine l'interposition d'une allogreffe massive intercalaire et d'une fibula libre vascularisée en réalisant de préférence un montage parallèle. Le lambeau osseux vascularisé est positionné en interne afin de faciliter l'accès aux vaisseaux fémoraux. L'allogreffe est laissée intacte comblant la perte de substance osseuse en monobloc. L'ostéosynthèse est réalisée par plaque verrouillée à stabilité angulaire latérale.

Nous préférons réaliser un montage concentrique (figure 8 et 9) en positionnant la fibula dans l'allogreffe en réalisant au préalable un rail sur toute la longueur de l'allogreffe sur sa portion interne afin d'éviter toute compression du pédicule.

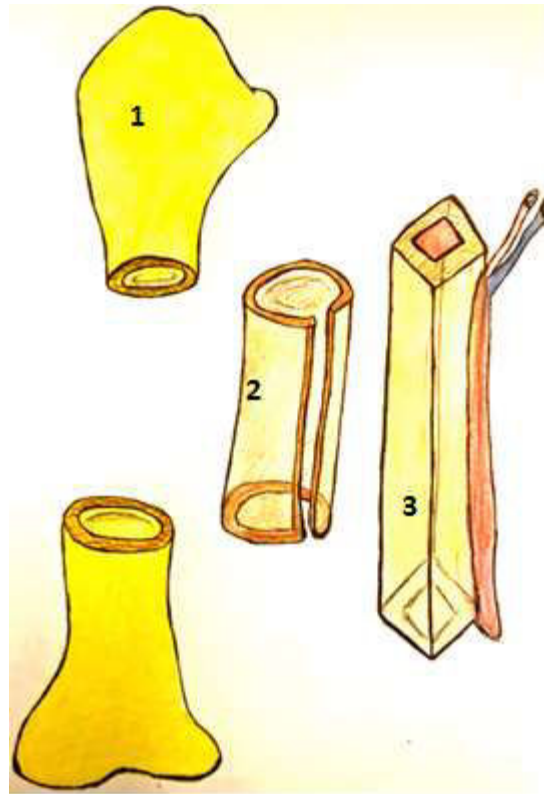


Figure 8 Schématisation du montage illustrant la perte de substance osseuse

1.fémur

2.allogreffe

3.transfert de fibula vascularisée

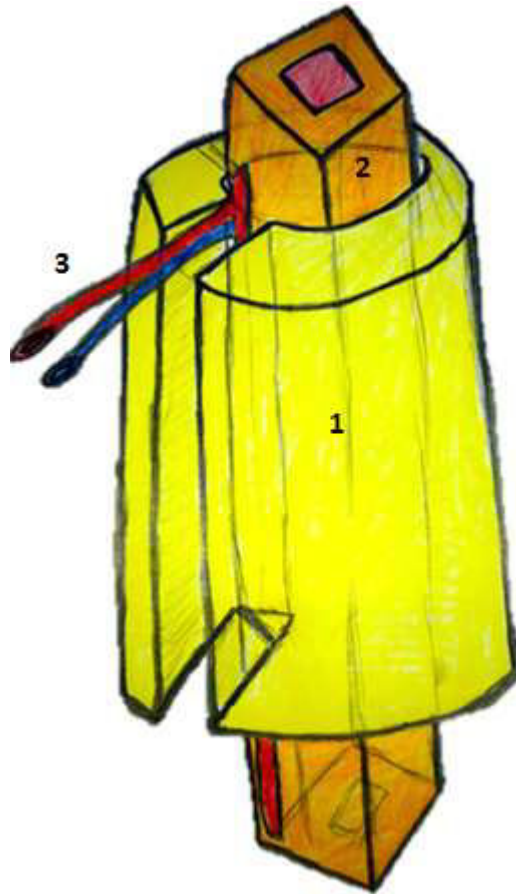


Figure 9 Schématisation de l'encastrement de la fibula dans l'allogreffe.

1.allogreffe

2.fibula

3. Pédicule vasculaire

Les avantages de la combinaison de ces 2 techniques sont (9,27–35):

- une intégration plus rapide de l'allogreffe par l'intermédiaire du greffon vascularisé qui possède un véritable pouvoir ostéogénique et permet de pallier au processus de résorption de l'allogreffe qui mettrait en péril le montage.
- Une stabilité primaire apportée par l'allogreffe au montage. Si le transfert de fibula garde la capacité de s'hypertrophier en réponse aux contraintes mécaniques qui lui sont imposées, il demeure mécaniquement insuffisant dans le cas de la reconstruction du fémur.
- Un risque de surinfection inférieur par rapport à l'incorporation uniquement de l'allogreffe.

Les inconvénients sont représentés par :

- Une augmentation importante de la durée opératoire à l'origine d'une augmentation du risque infectieux
- Un geste technique plus ambitieux et exigeant avec un risque d'échec microchirurgical
- Une morbidité sur le site donneur : orteils en griffe, perte de la flexion de l'hallux.

Nous présentons notre article représentant une série de cas de reconstruction de fémur par transfert de fibula vascularisée. L'objectif est de présenter notre expérience en terme de reconstruction à la fois dans le contexte de résection tumorale et post traumatique.

II. Article

Introduction

La reconstruction des pertes de substance osseuse au niveau du fémur par transfert osseux de fibula vascularisée représente un véritable challenge chirurgical. C'est une procédure longue qui nécessite une certaine expérience en terme de reconstruction des membres et en microchirurgie. Bien que de petites pertes de substance osseuse puissent être corrigées à l'aide de greffons osseux non vascularisés, d'allogreffes (7) ou selon la technique de membrane induite décrite par Masquelet (3,4), ces procédures ne sont pas applicables aux grands défauts osseux associés à un environnement tissulaire précaire. Dans ce cas, les greffons osseux vascularisés constituent la solution idéale (22). Ces greffes ne dépendent pas de la vascularisation des tissus environnants, ont un meilleur potentiel de consolidation et sont moins susceptibles de développer une hypotrophie osseuse. Alors que la reconstruction utilisant des greffes osseuses non vascularisées est une procédure standard en chirurgie orthopédique, les greffes osseuses vascularisées nécessitent une formation supplémentaire et un équipement microchirurgical avec une prise en charge dans un centre spécialisé.

Les pertes de substances osseuses majeures du fémur sont généralement rencontrées après une résection large d'une tumeur maligne ou après un traumatisme à haute énergie. Les fractures du fémur (13,14) associées à des pertes de substance osseuse sont relativement rares. L'incidence est de 9,9 fractures par 100 000 années-personnes. Les fractures ouvertes du fémur surviennent principalement chez des patients polytraumatisés après un traumatisme à haute cinétique. Les lésions des tissus mous sont souvent étendues et contaminées. Par

conséquent, les débridements multiples sont fréquemment indiqués avant la reconstruction osseuse définitive. Les tumeurs osseuses malignes primitives sont également rares, représentant moins de 10% de toutes les tumeurs chez les enfants (16). Ces tumeurs sont plus fréquentes chez les enfants et adolescents. Les progrès en oncologie avec l'apparition de nouvelles chimiothérapies ciblées ont permis d'améliorer le pronostic de ces tumeurs malignes (11). L'indication d'une chirurgie reconstructrice du membre est donc devenue plus importante dans ce groupe de patients. L'objectif principal de notre étude était de déterminer les résultats à moyen et à long terme après la reconstruction du fémur par transfert osseux de fibula vascularisée en oncologie et en traumatologie. L'objectif secondaire était de comparer les résultats entre ces deux groupes de patients.

Matériel et méthode

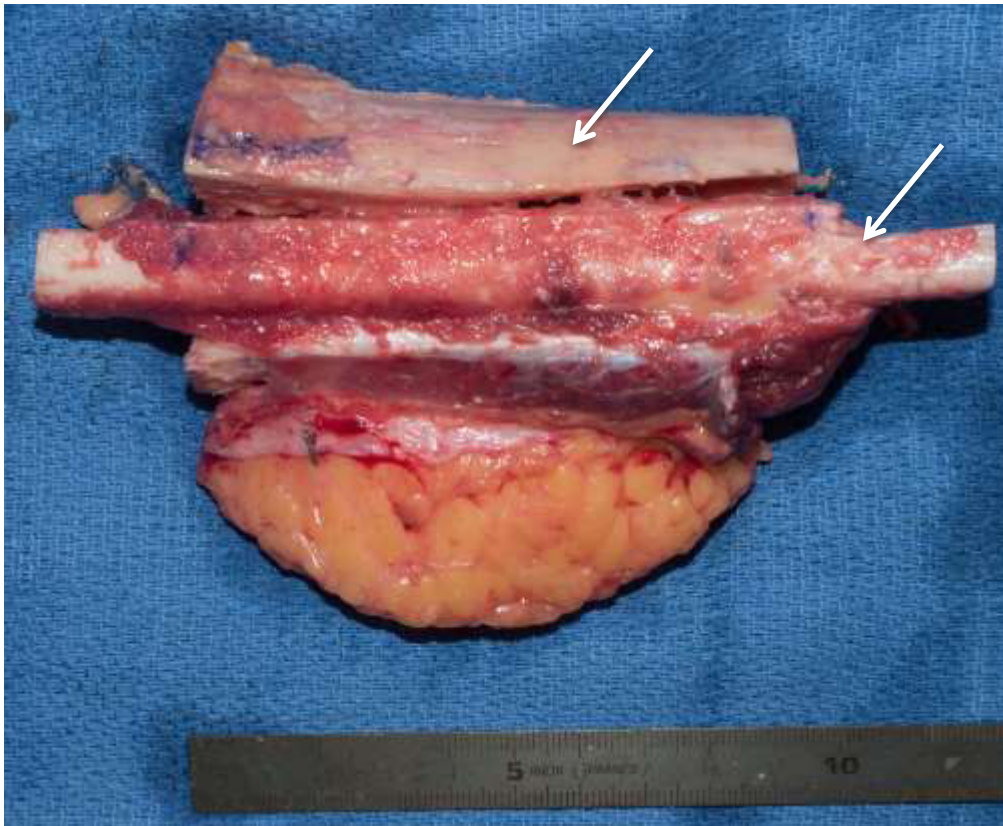
Nous avons mené une étude rétrospective monocentrique incluant 21 patients nécessitant une reconstruction du fémur par transfert de fibula vascularisée. Les patients ont été opérés entre janvier 1996 et janvier 2017. Parmi les 21 patients, 10 appartenaient au groupe tumoral (groupe 1), et 11 appartenaient au groupe traumatologie (groupe 2). Les patients du groupe tumoral ont subi une résection large de la tumeur et une reconstruction directe de la perte de substance osseuse. Les patients du groupe traumatologie ont dû subir parfois de multiples débridements du site avant la reconstruction par fibula vascularisée.

Un suivi clinique et radiologique a été effectué à intervalles réguliers à 2 semaines, 3 mois, 6 mois, 1 an, 18 mois, puis annuellement jusqu'à l'acquisition de la consolidation osseuse. Le suivi oncologique a été effectué annuellement jusqu'à 5 ans après l'intervention, puis tous les 3 ans. L'évaluation clinique a porté sur les

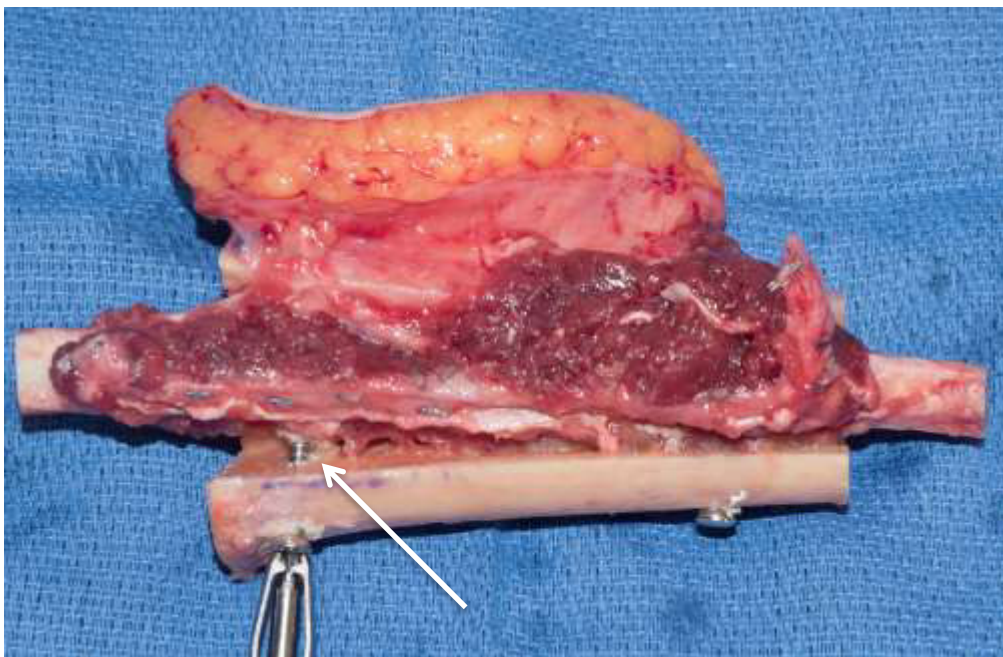
signes cliniques d'infection, les mobilités articulaires du genou, et la remise en charge jusqu'à reprise complète de l'appui. L'évaluation radiologique a été réalisée à l'aide de radiographies de face et de profil standard du fémur. Les radiographies évaluaient la consolidation par l'apparition d'un cal osseux, les éventuels bris de matériels, la fracture du greffon, l'apparition d'un liseré d'ostéolyse. La consolidation a été définie comme une fusion osseuse visible sur trois des quatre corticales. Un scanner a été réalisé pour confirmer la consolidation complète à 1 an et si nécessaire à 2 ans chez tous les patients adultes. Dans la population pédiatrique, un bilan scanographique n'a pas été réalisé si l'évaluation radiologique confirmait la consolidation osseuse associée à une reprise complète de l'appui. La consolidation intégrale du fémur et du greffon avec une reprise de l'appui total définissait le succès.

Technique chirurgicale

Les patients étaient opérés en double équipe composée de chirurgiens seniors. Une équipe préparait le site receveur, tandis que la seconde prélevait le transfert de fibula. L'abord fémoral a été choisi en fonction de la localisation de la tumeur et des cicatrices en rapport avec les chirurgies antérieures dans chaque groupe. Dans le groupe 2, des échantillons de tissus osseux et mous ont été prélevés pour réaliser une analyse bactériologique afin de s'assurer de l'absence d'infection se développant à bas bruit. La résection osseuse jusqu'en zone saine a été réalisée chez tous les patients du groupe 2. Chez les patients atteints d'une lésion tumorale, une résection osseuse a été réalisée en fonction de la planification préopératoire comprenant les marges de résection tumorales. La fibula a été prélevée comme décrit précédemment par Gilbert (6). Chez les patients maigres, la fibula a été prélevée avec une palette cutanée afin de témoigner de la vascularisation du greffon osseux en postopératoire. Chez 11 patients une allogreffe massive était associée à un transfert de fibula. Chez ces patients, la fibula était intégrée dans le fut de l'allogreffe et stabilisée par 1 vis proximale et distale (figure 10).



A.



B.

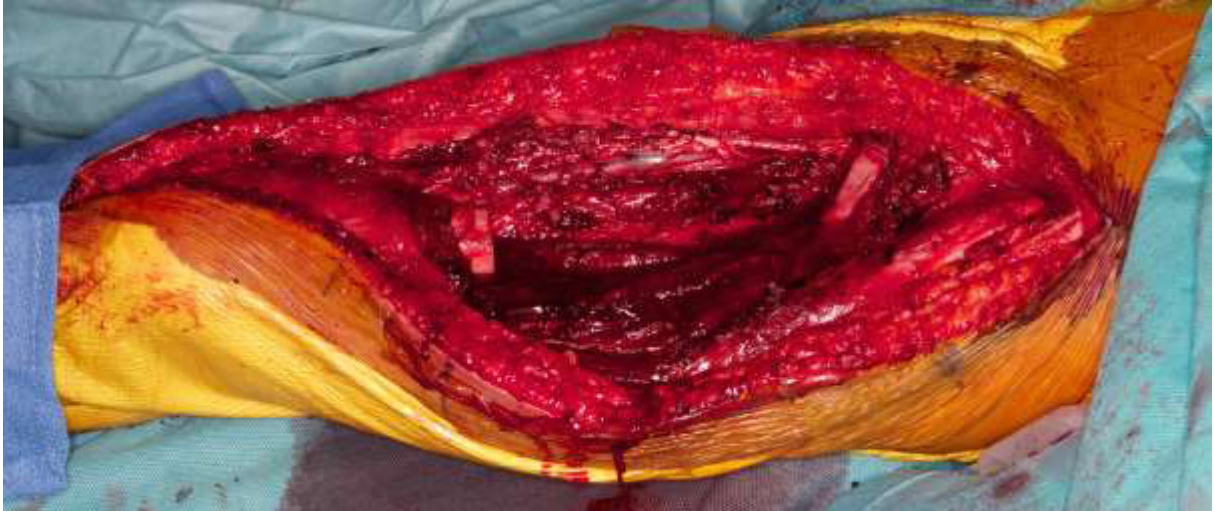Figure 10 : photographies per opératoire

A. Incorporation de la fibula dans l'allogreffe (flèche)

B. Fixation de l'allogreffe et de la fibula par 2 vis (flèche)

La fibula a ensuite été intégrée distalement et proximale dans le canal médullaire du fémur en tenon-mortaise ou en chevron (figure 11).

A.



B.

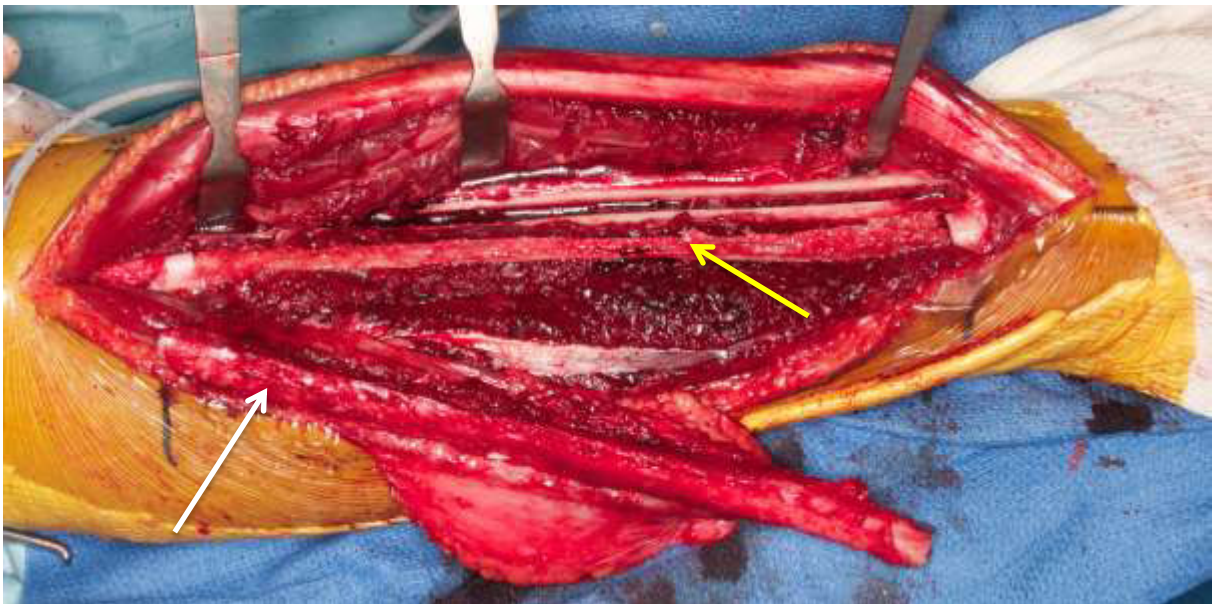

Figure 11 : photographies per opératoire du site receveur et donneur.

A. perte de substance du fémur

B. fibula en îlot sur son pédicule (flèche blanche) et rail tibial dédié à la reconstruction de la fibula (flèche jaune).

L'ostéosynthèse a été réalisée à l'aide d'une plaque verrouillée pontant le foyer de reconstruction. En fonction de la qualité osseuse et de la stabilité du montage la pose d'un fixateur externe pouvait être associée. Les anastomoses microchirurgicales de l'artère fibulaire et de deux veines ont été réalisées en termino latérale sur l'artère fémorale et en termino terminale sur deux veines drainantes de taille correspondante. Les patients ont été hospitalisés pendant un minimum d'une semaine en alitement strict pendant les cinq premiers jours postopératoires. Tous les patients ont été traités en post opératoire immédiat par antithrombotique et anticoagulant (Héparine de Bas Poids Moléculaire) pendant une durée de 30 jours. L'appui était augmenté progressivement lorsque les premiers signes de consolidation osseuse étaient visibles sur les radiographies standards.

Analyse statistique

Un t-test de student a été réalisé afin de comparer les variables quantitatives et un test de Fischer était réalisé afin de comparer les variables qualitatives avec un seuil significatif $p < 0,05$.

Résultats

Parmi les 21 patients, 10 appartenait au groupe tumoral et 11 au groupe traumatologie. L'âge moyen des patients était de 18 ans (8-46 ans) dans le groupe 1 avec un recul moyen de 97 mois (36-260 mois). Dans le groupe 2, l'âge moyen des patients était de 40 ans (19-73 ans) et le recul moyen était de 79 mois (20-192 mois).

Tableau 1 : Caractéristiques démographiques de la population de l'étude. A. groupe 1 (tumoral) B. groupe 2 (traumatique).

A. Groupe tumoral (groupe 1)

patient	sexe	âge au moment du geste chirurgical (ans)	âge au dernier recul (ans)	recul (mois)	localisation	type de lésion
1	M	12	17	62	distal	ostéosarcome
2	F	10	18	96	diaphyse	ostéosarcome
3	M	9	13	48	proximal	ostéosarcome
4	M	17	22	65	distal	ostéosarcome
5	M	8	14	63	proximal	kyste anévrismal
6	F	46	56	120	diaphyse	liposarcome
7	M	29	34	60	distal	ostéosarcome
8	M	16	40 (décès)	260	distal	ostéosarcome / syndrome de Li Fraumeni
9	M	23	36	156	distal	ostéosarcome
10	M	14	17	36	métaphyso diaphysaire distal	sarcome Ewing

B. Groupe traumatologie (groupe 2)

patients	sexe	âge au moment de la reconstruction (an)	âge dernier recul (an)	recul (mois)	localisation	fracture
1	F	19	21	20	distal	gustilo 3
2	H	73	77	48	diaphyse	fermée
3	F	54	62	96	distal	gustilo 3
4	F	46	55	108	distal	ostéotomie allongement fémoral
5	H	43	46	36	distal	gustilo 3
6	H	50	66	192	distal	gustilo 3
7	H	34	35	12	diaphyse	gustilo 3
8	H	29	33	48	diaphyse	gustilo 3
9	H	32	39	84	diaphyse	gustilo 3
10	H	36	52	192	diaphyse	fermée
11	H	27	30	36	distal	ballistique

Dans le groupe 1 (tumorale), les tumeurs étaient situées dans 60% des cas dans la région métaphyso-diaphysaire distale du fémur, 20% dans la région métaphyso-diaphysaire proximale et 20% dans la médio-diaphysaire. L'ostéosarcome était le type de tumeur prédominant (8/10 cas). La perte de substance osseuse en moyenne après résection de la tumeur était de 20 cm (12-30 cm). La reconstruction osseuse consistait en une combinaison d'une allogreffe massive et d'un transfert de fibula vascularisée dans 9 cas. Chez un patient, la reconstruction a été réalisée par un

transfert de fibula monofoliée uniquement. Le taux de révision était de 50% (5/10 patients). Des révisions ont été nécessaires en raison de deux cas d'infection précoce profonde et de trois cas de pseudarthrose d'une interface osseuse traitée par avivement et greffe autologue de crête iliaque. La consolidation a été obtenue dans 90% des cas (9/10 cas) après un délai de consolidation en moyenne de 9 mois (3-24 mois).

Dans le groupe de patients traumatologie, la perte de substance osseuse été localisée dans 56% des cas dans la métaphyse distale et dans 44% des cas dans la région médio-diaphysaire du fémur. Sept des 11 patients ont été initialement traités pour une fracture ouverte du fémur (type Gustilo 3 (7)), les quatre autres étaient deux cas de fracture fermée, un cas de fracture balistique et un cas de pseudarthrose après réalisation d'une ostéotomie d'allongement du fémur. La procédure chirurgicale comportait le débridement initial des tissus contaminés dévascularisés et la résection osseuse en zone saine. Ces étapes ont entraînés des pertes de substances osseuses allant de 6 à 20 cm avec une moyenne de 11 cm. Le nombre moyen d'interventions chirurgicales précédant la reconstruction était de 3 (1-15). La reconstruction a été réalisée par transfert de fibula vascularisée bifolié chez 5 patients, monofolié chez 4 patients et par la combinaison d'une allogreffes massives et d'un transfert de fibula chez 2 patients. Le taux de révision était de 82%. Des révisions ont été nécessaires en raison de 8 cas de pseudarthroses d'une interface osseuse traitée par avivement et greffe osseuse autologue à partir de crête iliaque et d'un cas d'infection profonde. La consolidation a été obtenue dans 72% des cas (8/11 cas) après un délai de consolidation en moyenne de 12 mois (8 à 18 mois).

Le taux de reprise sur l'ensemble de notre série (concernant donc les 2 groupes)

était de 66% (14/21 cas) et le taux de succès était de 81% (17/21). Les données chirurgicales sont illustrées dans le tableau 2.

Tableau 2 : Données chirurgicales du groupe 1 et 2.

A. Groupe tumoral (groupe 1)

patient	Taille perte de substance osseuse (cm)	allogreffe	Taille fibula (cm)	Durée intervention (heure)	montage
1	18	oui	20	8	combiné concentrique
2	20	oui	22	10	combiné concentrique
3	22	Oui	24	10	combiné concentrique/ arthrodèse coxofémorale
4	14	oui	16	10	combiné concentrique / arthrodèse fémoro tibiale
5	15	oui	16	13	combiné concentrique
6	12	non	20	10	monofolié
7	30	oui	20 x 2	12	combiné concentrique fibula libre + pédiculée
8	15	oui	16	11	concentrique
9	30	oui	18	12	concentrique / arthrodèse fémoro tibiale
10	26	oui	26	10	concentrique

B. Groupe traumatologie (groupe 2)

patient	taille perte de substance	allogreffe	taille fibula (cm)	durée intervention (heure)	montage
1	8	oui	12	10	Combiné concentrique
2	6	non	16	10	bifolié
3	7	non	10	10	monofolié
4	10	non	15	11	monofolié
5	10	non	16	10	bifolié
6	6	non	11	10	bifolié
7	14	oui	18	10	combiné concentrique
8	14	non	16	10	bifolié
9	13	non	15	11	monofolié
10	20	non	24	9	monofolié
11	9	non	18	10	bifolié

Tableau 3. Résultats Cliniques et radiographiques. A. groupe 1 B. groupe 2

A.

patient	succès	nombre de chirurgie avant la reconstruction	délai de consolidation (mois)	pseudarthrose	infection	reprise
1	oui	0	5	non	non	0
2	oui	0	11	non	oui	2
3	oui	0	24	oui	non	1
4	oui	0	6	oui	non	1
5	oui	0	3	non	non	0
6	oui	1	8	non	non	0
7	oui	0	12	non	non	0
8	décès	0	-	-	-	-
9	oui	0	6	non	non	0
10	oui	0	10	oui	oui	2

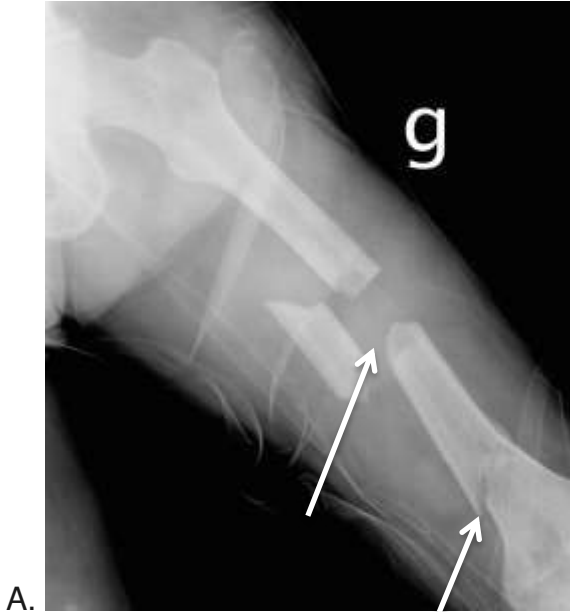B.

patient	succès	nombre de chirurgie avant la reconstruction	délai de consolidation (mois)	pseudarthrose	infection	reprise
1	oui	1	15	non	non	0
2	non	1	sarmiento	oui	non	1
3	non	1	15	oui	non	1
4	oui	1	18	oui	non	1
5	oui	3	12	oui	non	1
6	oui	4	12	oui	oui	2
7	non	15	12	oui	non	1
8	oui	2	12	oui	non	1
9	oui	2	12	oui	non	1
10	oui	2	10	non	non	0
11	oui	2	20	non	non	0

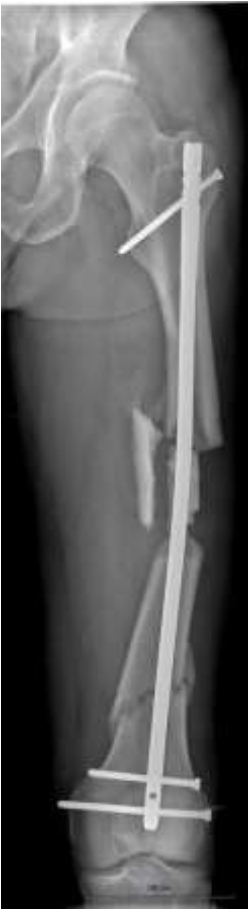Dans le groupe tumoral, un patient atteint d'un syndrome de Li-Fraumeni a développé une récurrence tumorale locale 12 mois après la reconstruction chirurgicale, nécessitant une résection du fémur distal. La reconstruction a été réalisée à l'aide d'une endoprothèse massive (cas 8). Le patient est décédé des suites de l'évolution récidivante de la maladie.

Dans le groupe traumatologie, 2 patients ont développés une pseudarthrose dont la consolidation n'a pas été obtenue malgré leur prise en charge chirurgicale. Le premier patient était un homme de 73 ans (cas 2, figure 12) initialement traité pour une fracture fermée du fémur. La consolidation n'a pas été obtenue malgré une reprise chirurgicale pour avivement et incorporation d'une autogreffe et d'une

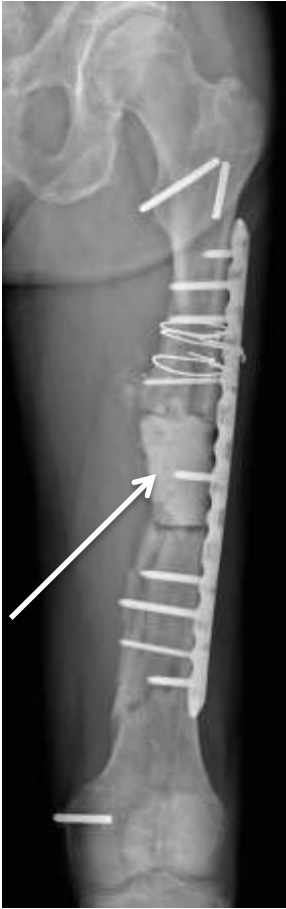allogreffe. Le patient n'a pas repris l'appui complet et déambule à l'aide d'un sarmiento.



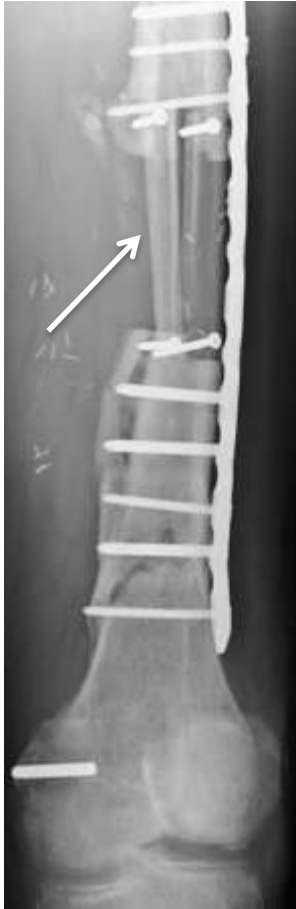A.



A.



C.



D.

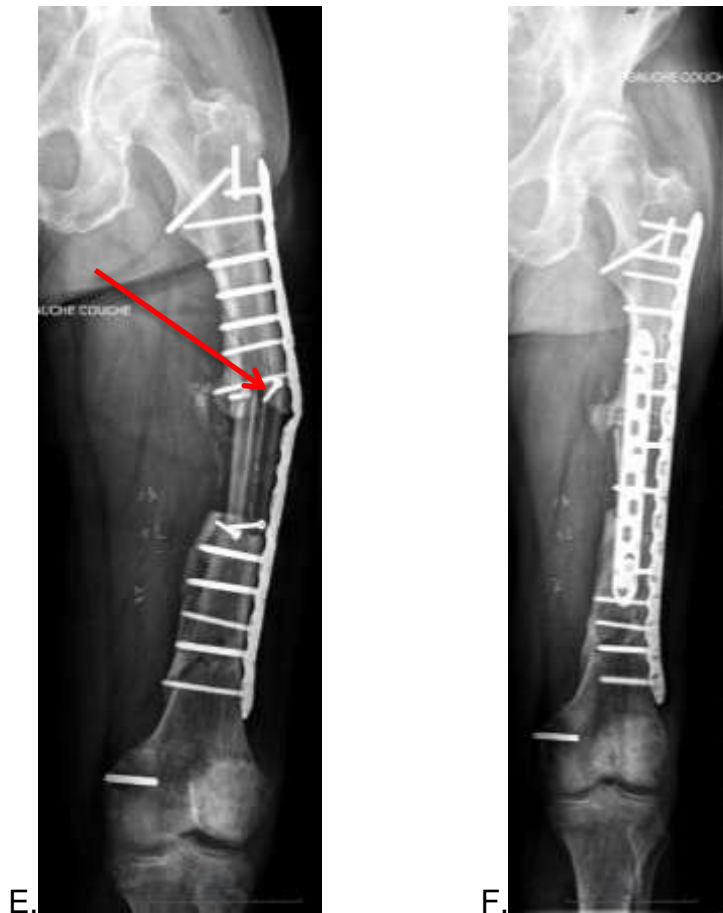
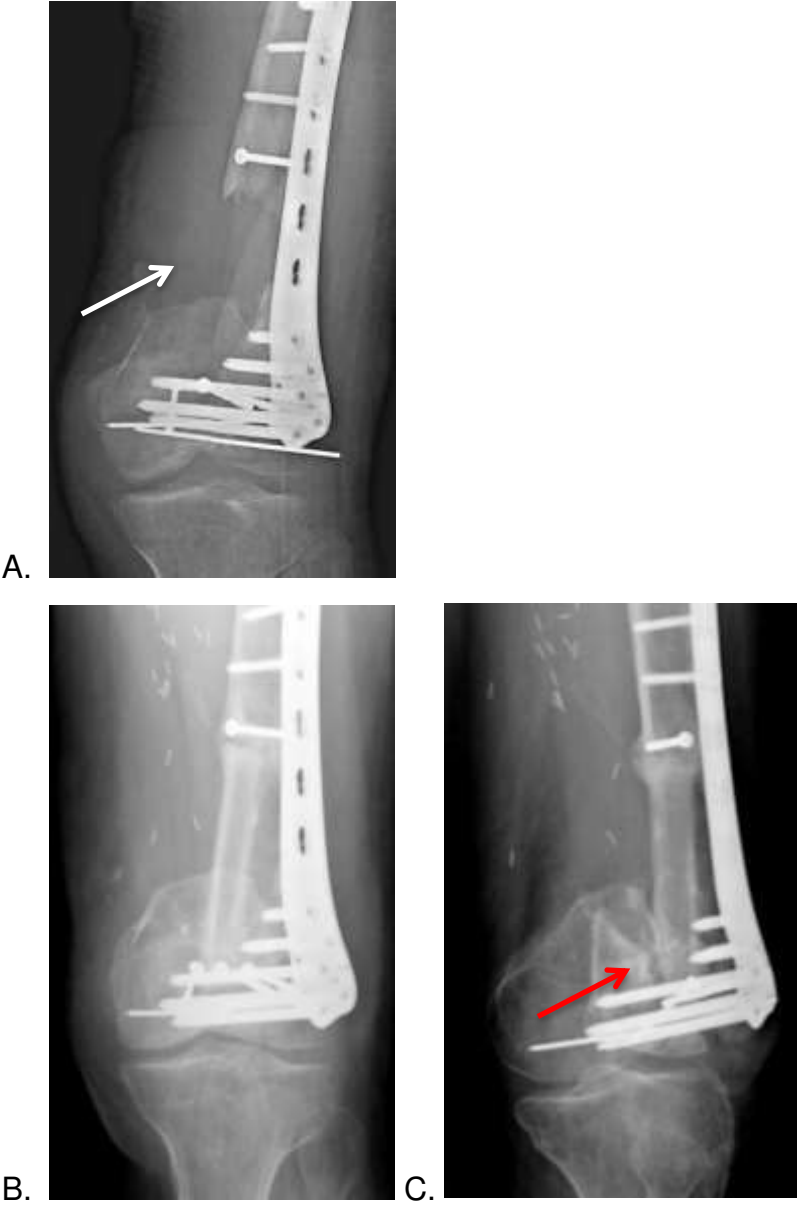
Figure 12 Illustration du cas 2 (groupe 2) : Homme de 73 ans, échec de consolidation osseuse malgré reprise pour greffe osseuse autologue et allogreffe.

- A. Radiographie de fémur : fracture multifocale fermée (flèches blanches).
- B. Radiographie du fémur : situation avant la reconstruction avec un défaut osseux mesurant 6 cm à 10 mois du traumatisme.
- C. Radiographie du fémur : Reprise de l'ostéosynthèse et débridement. Comblement de la perte de substance osseuse selon la technique de Masquelet. Stabilisation par plaque verrouillée à 13 mois du traumatisme. (flèche blanche)
- D. Radiographie du fémur : A 2 mois de la reconstruction par fibula bifoliée
- E. Radiographie du fémur : Bris de matériel à 8 mois. (flèche rouge)
- F. Radiographie du fémur : Reprise pour comblement par greffe autologue de crête iliaque et d'allogreffe au dernier recul. Le scanner à terme ne mettait en évidence aucun signe d'ostéointégration de l'allogreffe et de la fibula. Le patient refusa toute prise en charge chirurgicale complémentaire.

Le deuxième patient était un homme de 54 ans (cas 3) traité initialement pour une fracture ouverte du fémur distal. La reconstruction a été effectuée à l'aide d'un transfert de fibula monofolié. 5 mois après l'intervention pour reconstruction il a présenté une chute occasionnant une fracture située au regard de l'interface distal entre le greffon et le fémur (figure 13). Une prothèse massive totale de reconstruction de genou a été réalisée 7 mois après la tentative de reconstruction par fibula.



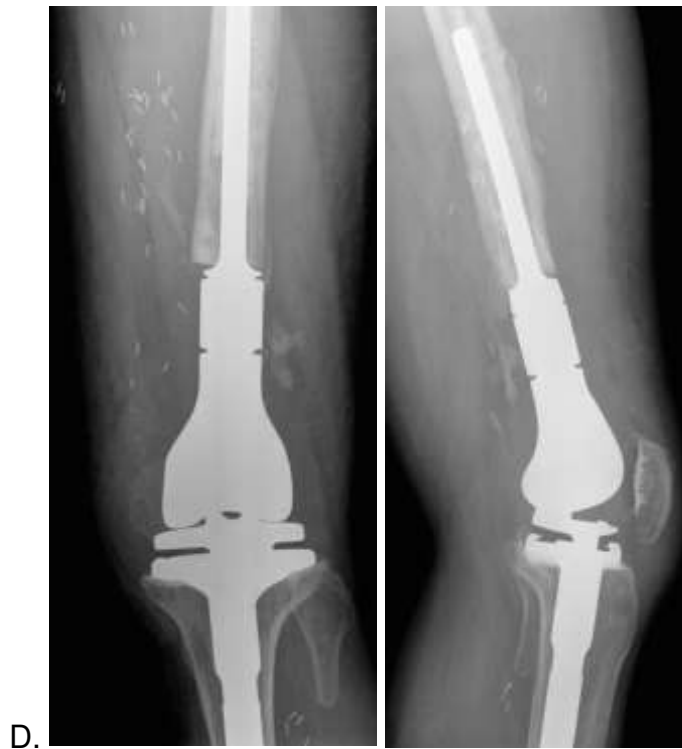
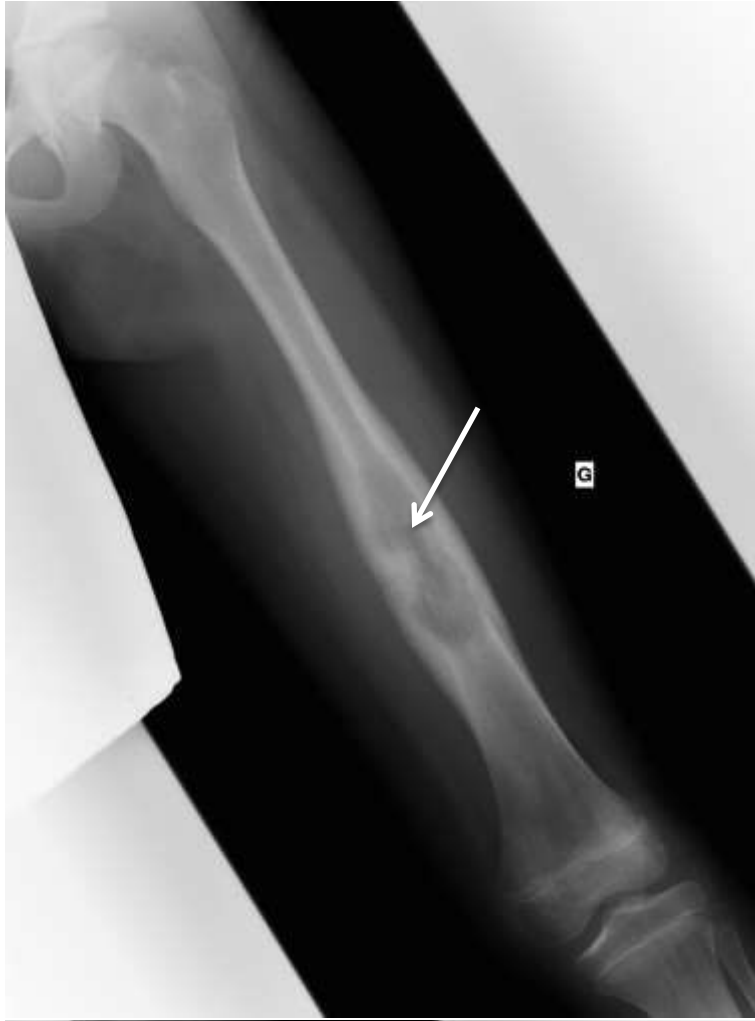
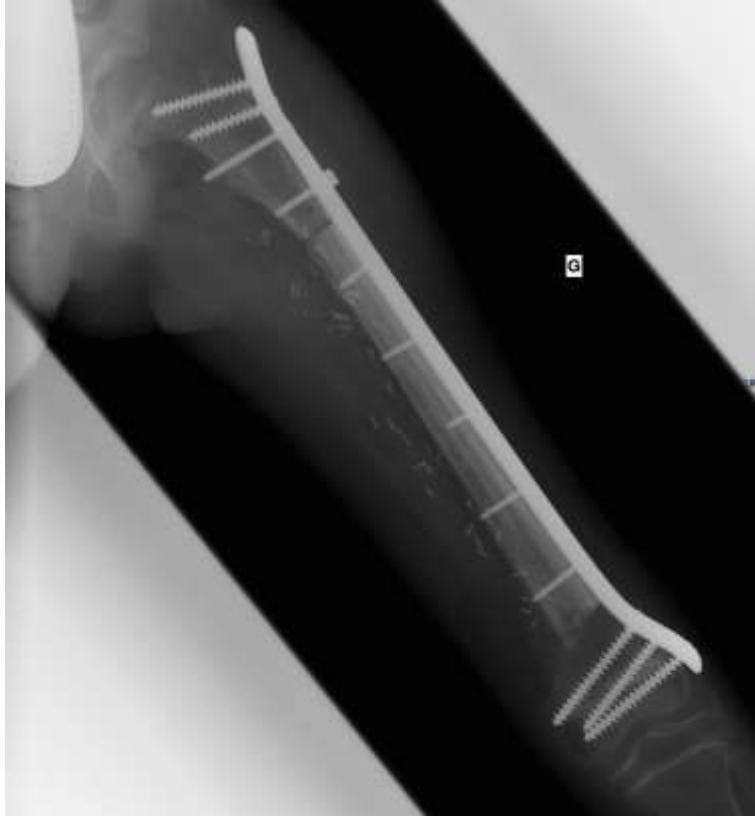Figure 13 : Illustration du cas 3 (groupe 2). Homme de 54 ans

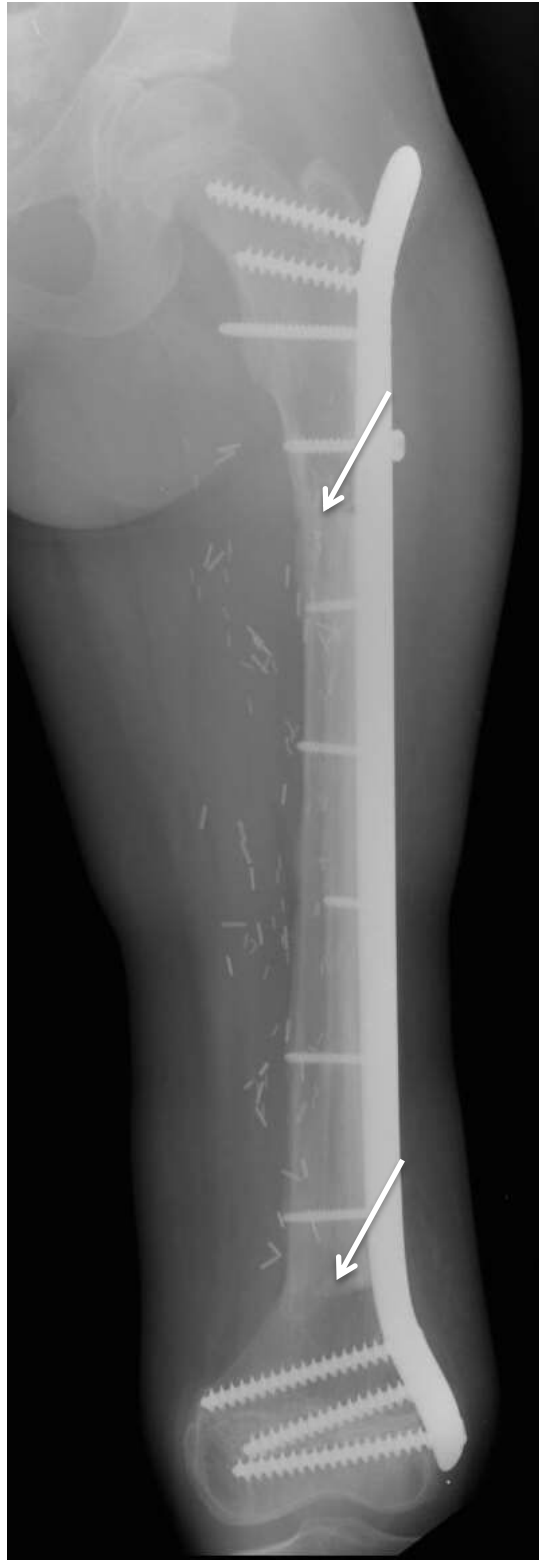- A. Radiographie de fémur avant chirurgie reconstructrice : perte de substance de 6 cm. (flèche blanche)
- B. Radiographie de fémur : reconstruction par fibula monofoliée à 2 mois
- C. Radiographie de fémur : fracture de l'interface osseuse distale à 6 mois. (flèche rouge).
- D. Radiographie de genou : reconstruction par prothèse massive totale de genou.



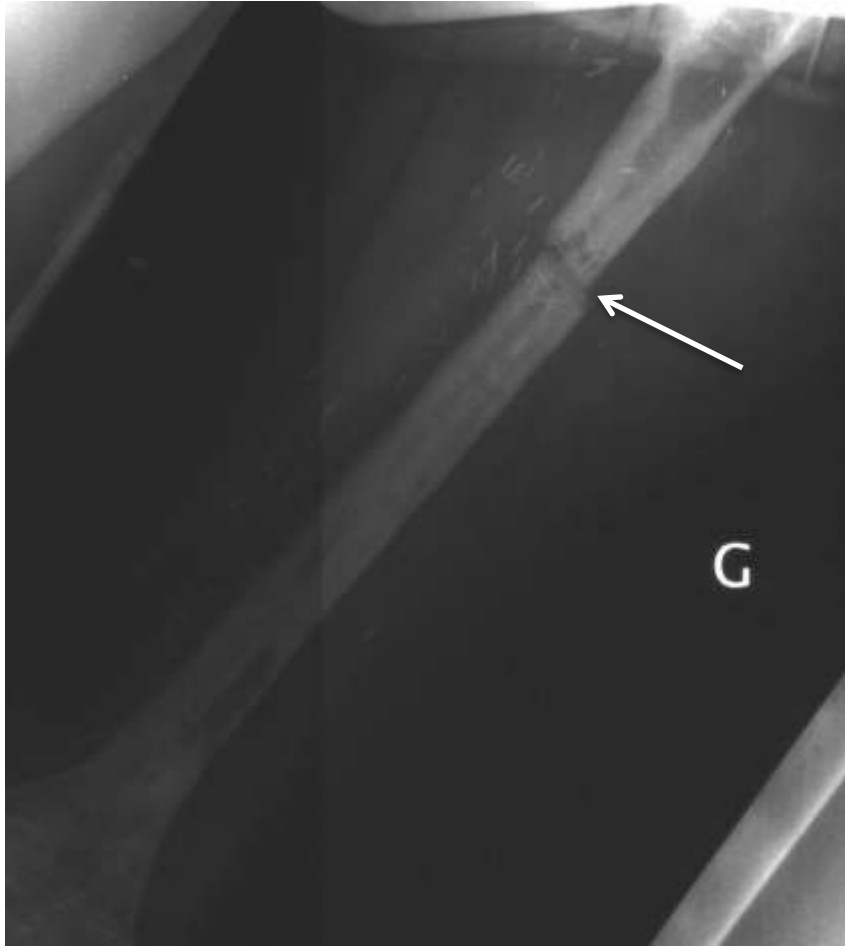A.



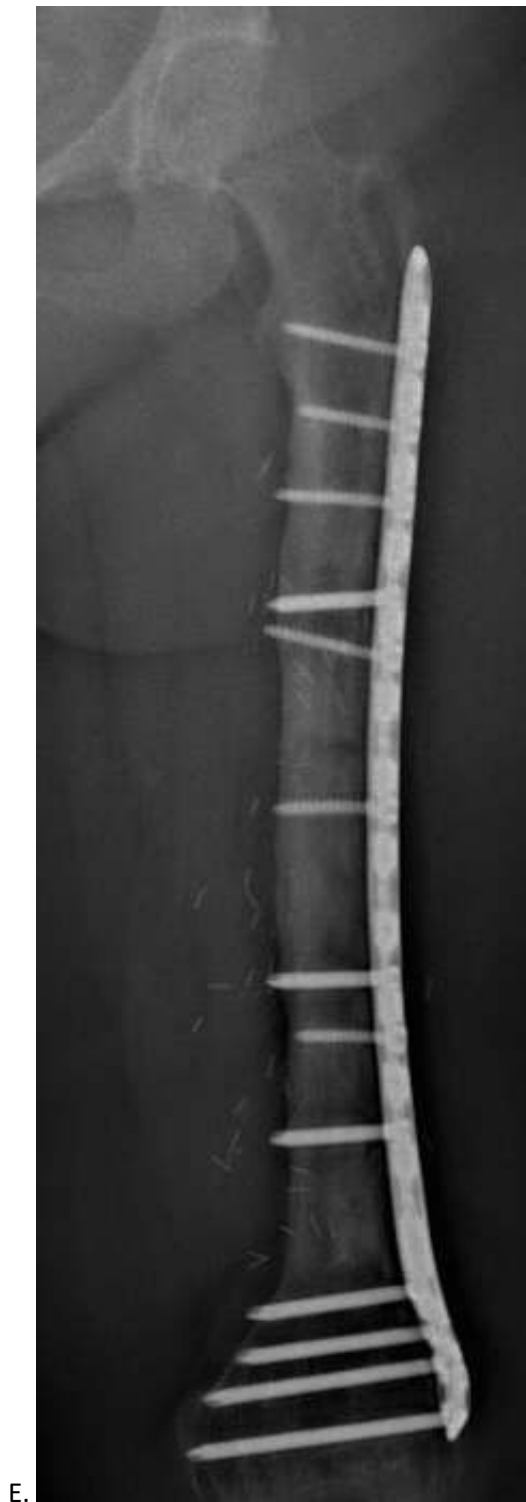B.



C.



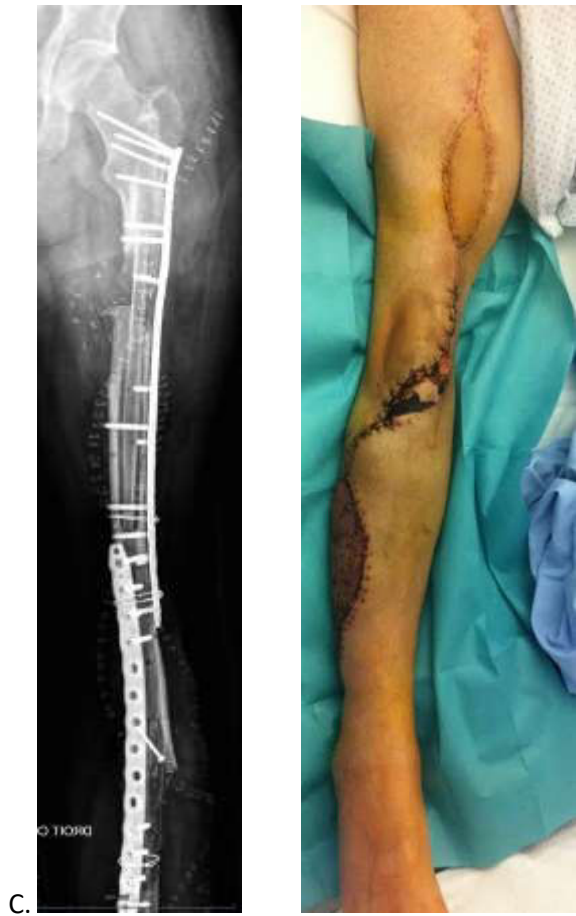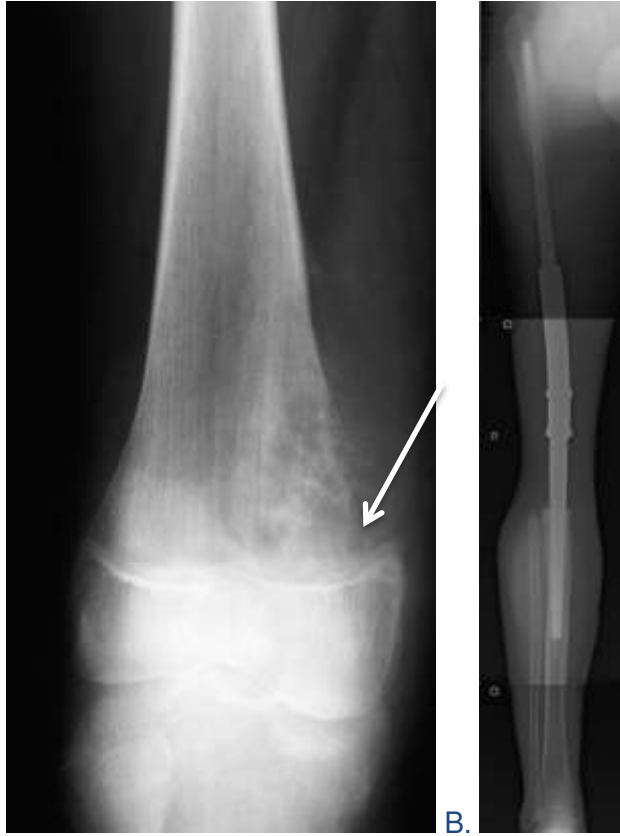D.



- A. Radiographie de fémur de face : ostéosarcome diaphysaire du fémur. (flèche blanche)
- B. Radiographie de fémur de face post opératoire après reconstruction de la perte de substance osseuse (20 cm) par allogreffe massive (20 cm) et transfert de fibula libre (22 cm).
- C. Radiographie de fémur à 11 mois montrant une consolidation des interfaces osseuses.
- D. Radiographie de fémur : fracture du site de reconstruction dans sa portion proximale. 3 ans après la chirurgie de reconstruction, la patiente a présenté une infection du site opératoire à *Staphylococcus Aureus* Sensible à la Méricilline qui a nécessité l'ablation du matériel d'ostéosynthèse. La fracture est survenue après une chute à 1 mois de l'ablation du matériel d'ostéosynthèse (flèche blanche). La fracture a été traitée initialement par pose d'un fixateur externe jusqu'à la guérison de l'infection. Une nouvelle ostéosynthèse par plaque a ensuite été réalisée.
- E. Radiographie de fémur au dernier recul : résultat à 10 ans du geste de reconstruction.

Figure 14 : Radiographie de fémur. Histoire radiographique d'une reconstruction du fémur d'une jeune fille de 10 ans par transfert de fibula vascularisée et allogreffe massive dans le cadre d'un ostéosarcome.

La figure 15 illustre l'histoire radiographique d'un patient opéré à l'âge de 15 ans d'un ostéosarcome de la métaphyse distale du fémur avec envahissement articulaire. Une arthrectomie et reconstruction par clou d'arthrodèse avait été réalisée à l'époque. A 14 ans de cette reconstruction, le patient présentait des douleurs quotidiennes et le bilan radiographique authentifiait un descellement du matériel. Une reconstruction biologique par fibula libre et pédiculée manchonnées dans une allogreffe massive a alors été réalisée afin de proposer une solution pérenne. Chaque fibula a été prélevée avec une palette cutanée afin de faciliter la fermeture. La palette de la fibula libre a présenté des signes de souffrance à 1 mois post opératoire et une excision/fermeture en un temps a pu être réalisée. La consolidation a été obtenue en 12 mois avec une reprise complète de l'appui. Aucune reprise chirurgicale n'a été effectuée.



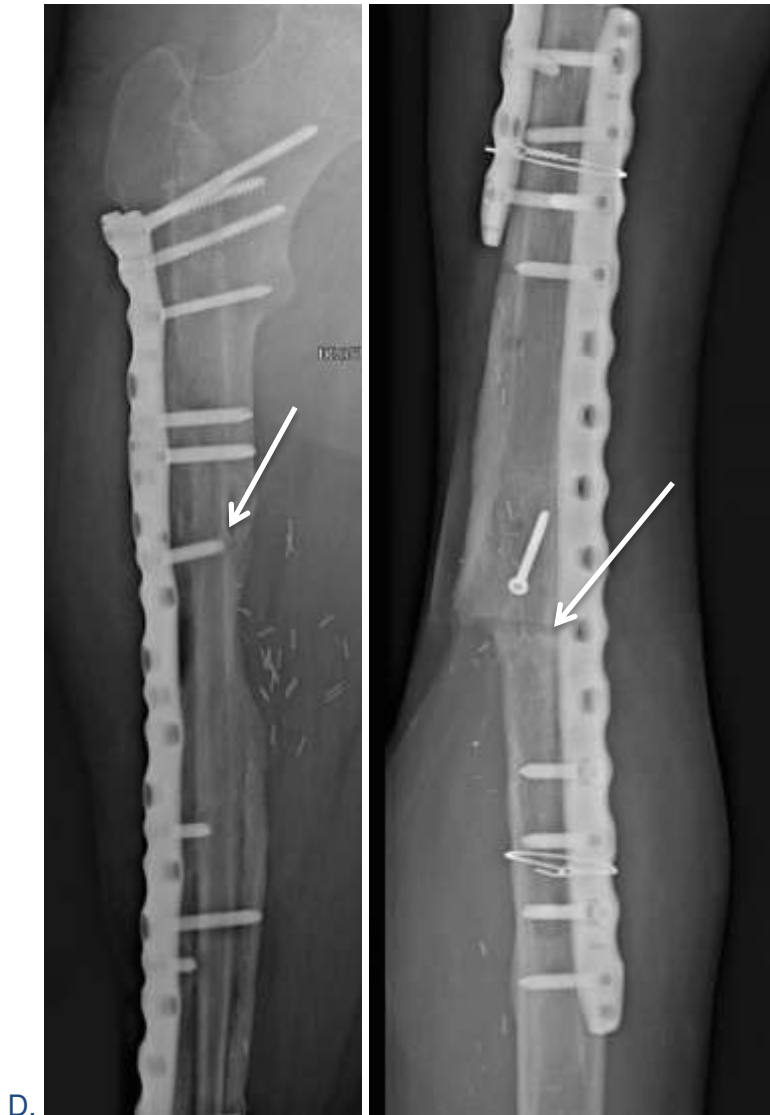

Figure 15 : Histoire radiographique d'un patient de 30 ans opéré d'un ostéosarcome de la métaphyse distale de fémur à l'âge de 15 ans avec envahissement artulaire.

- A. Radiographie face : ostéosarcome de la métaphyse distale du fémur avec envahissement artulaire
- B. Radiographie de face : reconstruction initialement par clou d'arthrodèse. Descellement du clou d'arthrodèse à 14 ans de la pose.
- C. Radiographie de face post opératoire : décision de reconstruction biologique par double transfert de fibula (libre et pédiculée) manchonnée dans une allogreffe et photographie du premier pansement en post opératoire.
- D. Radiographie de face au dernier recul (5 ans) : Consolidation acquise des interfaces osseuses.

Les analyses statistiques comparatives concernant l'âge, la taille de la perte de substance osseuse, le nombre de chirurgies précédant la reconstruction, le nombre de reprises, le délai de consolidation, le nombre de pseudarthroses et le taux de succès ont été réalisées. Aucune différence statistique significative n'a été retrouvée entre le groupe tumoral et le groupe traumatologie concernant le nombre de pseudarthroses ($p = 0,0530$), le nombre de reprises ($p = 0,2674$) et le taux de succès ($p = 0,1668$). L'âge moyen ($p = 0,0031$), la taille de la perte de substance osseuse ($p = 0,0002$), le délai moyen de consolidation ($p = 0,0141$) et le nombre de chirurgies précédant la reconstruction ($p = 0,0356$) a varié de manière significative entre les deux groupes.

Tableau 4 Evaluation statistique comparative entre les groupes 1 et 2 concernant les données cliniques et radiologiques utilisant le t-student test et le *test de Fischer.

	groupe 1	groupe 2	p	IC 95%
âge moyen (année)	18,4	40,2	$p = 0,0031$	[-34.1613 ; -9.5841]
perte de substance osseuse (cm)	20,2	10,6	$p = 0,0002$	[4.3333 ; 14.794]
délai de consolidation (mois)	8	13,6	$p = 0,0141$	[-9.724 ; -1,2898]
*taux de succès (%)	90%	72%	$p = 0,1668$	[-0.1907 ; 0.5361]
nombre de chirurgie avant reconstruction	1	3	$p = 0,0356$	[-5,7536; -0,2464]
*reprise chirurgicale	5	9	$p = 0,2674$	[-0.8198 ; 0.3834]
*pseudarthrose	3	8	$p = 0,0530$	[-0.8627 ; 0.0081]

Discussion

La reconstruction des pertes de substances osseuses du fémur par transfert osseux vascularisé de fibula est un challenge chirurgical qui est tenté lorsque le sauvetage d'un membre est jugé possible dans le cadre d'une résection tumorale et dans les cas de traumatismes graves. Les données de la littérature sur ce sujet concernent principalement la reconstruction après résection tumorale et les données sur les cas post traumatiques sont rares. Venkatramani et al. (28) publient une série de 6 reconstructions du tiers distal du fémur concernant des pertes de substances post-traumatiques selon la technique de Capanna avec un taux de réussite de 100% et un délai de consolidation de 6 mois en moyenne. Le suivi moyen était de 15 mois.

Ridha et al (29) quant à lui expose 3 cas de reconstruction du fémur distal post traumatique par un autre type de montage inspiré de Capanna (figure 5).

Dans notre étude, nous avons analysé et comparé les résultats des deux étiologies de perte de substance afin de déterminer les différences éventuelles concernant le potentiel de guérison et le taux de pseudarthrose.

Lors de l'évaluation individuelle des deux groupes de patients, nous avons détecté des différences significatives concernant l'âge moyen, la taille de la perte de substance osseuse, le délai de consolidation et le nombre d'intervention chirurgicale avant la réalisation de la chirurgie reconstructrice. Les patients du groupe tumoral étaient significativement plus jeunes et présentaient des pertes de substance osseuse plus importantes en raison de la résection large nécessaire dans le cadre de tumeurs malignes. Cependant, nous avons détecté une tendance à une consolidation plus rapide et à un taux de consolidation plus élevé dans ce groupe de patients. Une différence statistiquement significative a été retrouvée aussi en terme de nombre de chirurgie avant la chirurgie de reconstruction et de délai de

consolidation. Le nombre de chirurgies antérieures à la reconstruction est plus élevé dans le groupe traumatologie en raison des prises en charge successives pour débridement et tentative de consolidation par greffe conventionnelle autologue. Le délai de consolidation est plus court dans le groupe tumoral en raison de la différence entre nos deux groupes de population. L'adulte jeune présente un meilleur potentiel de consolidation. De plus l'environnement tissulaire est de meilleure qualité après une chirurgie de résection tumorale que dans le cas d'un traumatisme ouvert du fémur. Zarestki et al. (10) ont rapporté des facteurs pronostiques contribuant à un meilleur potentiel de guérison osseuse dans le cadre de la reconstruction des membres, ce qui pourrait expliquer la tendance observée dans notre étude. L'âge et le contexte sont des facteurs majeurs expliquant cette différence de délai de consolidation.

Les enfants ont un potentiel d'ostéogénèse plus élevé. Le remaniement osseux est un système dynamique. La croissance osseuse chez l'enfant est à l'origine d'une accélération de l'anabolisme des cellules osseuses. Le potentiel de régénération du périoste favorise la formation de cals osseux (11). La localisation et la taille de la perte de substance osseuse sont d'autres facteurs décisifs. La consolidation au niveau de la diaphyse fémorale est plus difficile à obtenir qu'au niveau métaphysaire car le contact entre les interfaces osseuses est moins important et l'os est entièrement cortical. Les ostéosarcomes sont souvent localisés au niveau métaphysaire ou proches de celle-ci (17). La résection tumorale laisse donc une grande interface avec la présence d'os spongieux.

Un autre facteur qui ne peut pas être négligé est l'état tissulaire environnant. Bien que certains patients atteints de lésion tumorale doivent subir une irradiation avant le traitement chirurgical, les parties molles du site de résection sont généralement

saines. Au contraire, les patients du groupe traumatologie présentent souvent de graves lésions tissulaires associées. L'étendue des dommages aux parties molles est souvent sous-estimée lors du premier débridement et de multiples révisions sont donc nécessaires pour établir un environnement approprié. Le transfert osseux vascularisé de fibula nécessite des connaissances spécialisées et des compétences solides en microchirurgie. La dissection du site receveur et donneur est difficile. Les veines fibulaires sont très volumineuses et fines avec un retour veineux faible. De ce fait, les pertes de substances initialement moins importantes sont souvent traitées dans un premier temps par greffe conventionnelle autologue. En cas de pseudarthrose, une résection supplémentaire afin de se localiser en zone saine entraîne des pertes de substances majeures ne laissant aucune autre option de reconstruction qu'une greffe osseuse vascularisée (14). Cependant, les multiples interventions chirurgicales après le traumatisme contribuent à l'augmentation des tissus cicatriciels, augmenter la fibrose musculaire et le risque de contamination. Ainsi, la qualité tissulaire et la vascularisation du site receveur sont encore diminuées. La stratégie du branchement microvasculaire du transfert en zone saine est primordial afin d'optimiser les chances de succès.

L'hypotrophie osseuse est un problème bien connu des greffes non vascularisées (36). Elle entraîne des fractures de stress et des pseudarthroses. Ainsi, pour assurer une stabilité adéquate après avoir comblé une perte de substance osseuse du fémur, l'ajout d'une auto- ou allogreffe est souvent nécessaire. Capanna (27) fut le premier à décrire la technique combinée du greffon composite par transfert de fibula vascularisé associé à une allogreffe massive. Les résultats obtenus (9) étaient prometteurs avec un taux de succès de 93,5%, de pseudarthrose et d'infection de 6%. L'auteur a donc conclu qu'un greffon composite était indiqué dans les pertes de

substances osseuses supérieures à 15 cm, lorsqu'elle était située dans la région épiphysaire et en cas de stock osseux insuffisant. Manfrini et al. en 2004 (30) confirment le rôle du transfert de fibula vascularisé dans l'ostéointégration des allogreffes. La technique de Capanna est maintenant considérée comme une technique standard dans le cadre de la reconstruction des pertes de substance osseuse segmentaire des os longs après résection tumorale et plusieurs études ont confirmé les premiers résultats (31–33,37,38).

Tous les patients de notre série ayant reçu une reconstruction combinée par allogreffe et fibula ont été opérés selon la technique de Capanna.

Ridha et al (29) proposent un montage combinant une allogreffe massive et un transfert de fibula vascularisée inspiré de la technique de Capanna (9) et de la technique onlay (31). Ce montage est nommé Inlay. La fibula est encastré dans la corticale même de l'allogreffe. Il conclut que ce mode de montage permet la mise en contact d'une plus grande surface entre l'allogreffe, la fibula et l'extrémité osseuse fémorale. Les deux types de montages décrit sont exposés figure 16.

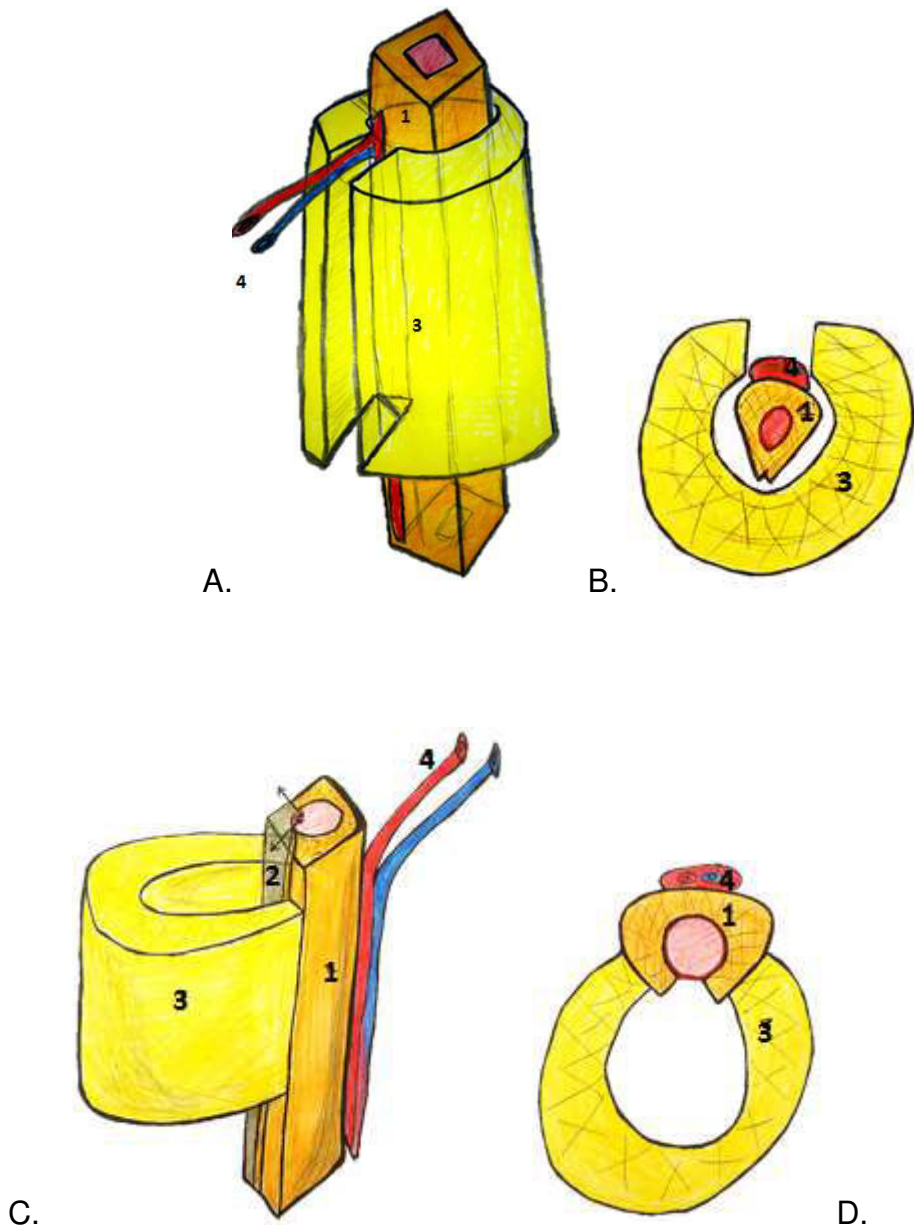


Figure 16 : Représentation schématique d'un montage Onlay et Inlay

- A. Vue générale du montage onlay
- B. Coupe transversale du montage onlay
- C. Vue générale du montage inlay
- D. Coupe transversale du montage inlay.

1. Fibula 2. Zone d'ostéotomie de la fibula 3. Allogreffe 4. Pédicule vasculaire

Bien qu'aucune différence en termes de succès n'ait été retrouvée entre les 2 groupes, le taux de consolidation du groupe traumatologie est légèrement inférieur. Les reconstructions osseuses combinant un transfert de fibula vascularisée et une allogreffe osseuse massive permettent d'augmenter la stabilité et la taille des interfaces osseuses avec le fémur. Nous pensons que le nombre important de pseudarthroses dans ce groupe de patient était favorisée soit par un environnement tissulaire précaire, soit par une infection latente non détectée dans les échantillons bactériologiques.

Notre étude comporte plusieurs limites. C'est une étude rétrospective, dont les données sont extraites des dossiers médicaux. Bien que les évaluations radiographiques et cliniques aient été effectuées et documentées de manière standardisée, le montage utilisant la combinaison d'une allogreffe massive n'était pas systématique. De plus, les patients de notre cohorte d'étude étaient hétérogènes en ce qui concerne la cause de la perte osseuse. Nous avons donc décidé de séparer les patients en deux groupes et d'analyser les résultats individuels et comparatifs. En raison du faible effectif de chaque groupe, nous n'avons pas été en mesure de déterminer des résultats significatifs et nous n'avons pu que rendre compte de certaines tendances. Néanmoins, à notre connaissance, cette étude représente la plus grande série comparative des transferts de fibula vascularisés pour la reconstruction du fémur après résection tumorale versus perte de substance osseuse segmentaire post-traumatique.

Conclusion

Malgré les progrès en terme d'ostéosynthèse et de technique de reconstruction, la reconstruction du fémur par transfert de fibula vascularisée est un défi chirurgical.

La nécessité de reprise pour pseudarthrose par greffe osseuse complémentaire est fréquente. Quand la guérison est obtenue, celle ci passe par une prise en charge longue et lourde physiquement et psychologiquement pour le patient. L'avantage d'un greffon composite est le gain en stabilité primaire. Cependant, pour obtenir des taux de consolidation élevés, il ne faut pas minimiser les lésions des tissus environnants. Les reprises chirurgicales antérieures à la reconstruction devraient donc viser à obtenir un lit propre et bien vascularisé avec des extrémités osseuses saines. Un délai de prise en charge plus court entre le traumatisme et la chirurgie de reconstruction permettrait de limiter l'amyotrophie des parties molles avoisinantes. Les plaques de verrouillage offrent une grande stabilité favorisant la consolidation osseuse. Afin d'évaluer les différences entre les patients en oncologie et en traumatologie, une étude prospective plus vaste doit être menée.

III. Conclusion

Notre série regroupe 21 patients opérés de 1996 à 2017. La prise en charge a évolué au fil du temps et explique pourquoi certains patients ont eu une reconstruction par fibula monofoliée, bifoliée ou composite par allogreffe massive.

En 2005, Donati et al.(7), concluent que l'utilisation seule d'une allogreffe massive pour le comblement des pertes de substance osseuse ne permet pas d'obtenir, même à long terme, une consolidation suffisante.

En 2006, Moran et al. (34), affirment après avoir étudiée une série de 7 cas de reconstruction (3 fémurs et 4 tibias) après résection tumorale que le traitement des défauts osseux métaphysaire ou diaphysaire par allogreffe massive et fibula libre représente la technique la plus fiable. L'allogreffe massive représente un spacer biologique comprenant une corticale épaisse pouvant être conformée à la demande à la configuration de la perte de substance. L'ostéosynthèse est alors simplifiée après avoir réussi à restituer une anatomie harmonieuse. L'adjonction de la fibula permet la colonisation de l'allogreffe par des cellules vivantes et de diminuer le délai de consolidation. Moran et al. retrouvent un délai de consolidation en moyenne de 9 mois.

En 2016, Taylor et al.(5), illustrent ses 40 années d'expérience en terme de transfert osseux vascularisée. Il compte au total 198 transferts de fibula vascularisée. 11 transferts concernaient la reconstruction du fémur.

Peu de série dans la littérature traitent des pertes de substance osseuse du fémur en traumatologie (28,29). La tentative de reconstruction implique un programme chirurgical ambitieux. Le patient s'engage dans une longue voie physiquement et psychologiquement difficile sans garantie de résultat satisfaisant. La fonction du

membre peut être décevante en raison des douleurs persistantes, d'une raideur articulaire, d'un déficit neurovasculaire ou d'une inégalité de longueur. Ces efforts peuvent malheureusement parfois aboutir secondairement à l'amputation du membre en cas d'infection réfractaire ou de pseudarthrose. Ainsi, la prise de décision initiale de se lancer dans un geste de reconstruction ou d'amputation est difficile (12,14).

Dans notre série, 6 patients sur 11 présentaient un défaut osseux touchant la métaphyse distale du fémur.

En 2017, Iyengar et al. (39) rapportent 18 cas de reconstruction du fémur distal par fibula monofoliée ou bifoliée sans allogreffe dans le cas de perte de substance sévère à modérée. Il présente des résultats satisfaisants avec une consolidation acquise en 18 semaines à un recul moyen de 45 mois.

Cependant nous pensons que la fibula isolée présente un diamètre trop faible comparativement au fémur et au tibia. Il subit alors un stress mécanique sévère et n'est pas adapté aux contraintes appliquées au niveau du fémur. L'alternative pour améliorer la stabilité est donc la conformation bifoliée (23) mais elle ne peut pas être proposée en cas de perte de substance de plus de 13 cm. Dans le cas de perte de substance osseuse supérieure, une seule fibula ne serait pas suffisante pour une greffe en double barette.

Le principe de combiner la reconstruction par une allogreffe massive et un transfert de fibula vascularisée a pour but de bénéficier des avantages à court terme de l'allogreffe, représenté par sa stabilité et à long terme de la fibula, représenté par son potentiel ostéogénique. Des difficultés potentielles sont rencontrées lors du manchonnage de la fibula dans l'allogreffe et de l'agencement de la palette cutanée quand celle-ci peut être utilisée pour la fermeture du site.

L'évaluation de la viabilité de la fibula est souvent difficile à interpréter. La formation d'un cal osseux au regard des interfaces osseuses et la consolidation d'une fracture spontanée sont les meilleurs témoins de la vascularisation de la fibula. En conclusion, à travers notre expérience, la reconstruction combinée par allogreffe et fibula vascularisée nous semble être le meilleur choix de montage dans le cadre de la reconstruction du fémur.

IV. Bibliographie

1. Beris AE, Lykissas MG, Korompilias AV, Vekris MD, Mitsionis GI, Malizos KN, et al. Vascularized fibula transfer for lower limb reconstruction. *Microsurgery*. mars 2011;31(3):205-11.
2. Saridis A, Panagiotopoulos E, Tyllianakis M, Matzaroglou C, Vandoros N, Lambiris E. The use of the Ilizarov method as a salvage procedure in infected nonunion of the distal femur with bone loss. *J Bone Joint Surg Br*. févr 2006;88-B(2):232-7.
3. Masquelet AC, Begue T. The Concept of Induced Membrane for Reconstruction of Long Bone Defects. *Orthop Clin North Am*. janv 2010;41(1):27-37.
4. Wong TM, Lau TW, Li X, Fang C, Yeung K, Leung F. Masquelet Technique for Treatment of Posttraumatic Bone Defects. *Sci World J*. 2014;2014:1-5.
5. Taylor GI, Corlett RJ, Ashton MW. The Evolution of Free Vascularized Bone Transfer: A 40-Year Experience. *Plast Reconstr Surg*. avr 2016;137(4):1292-305.
6. Gilbert A. Free vascularized bone grafts. *Int Surg*. mars 1981;66(1):27-31.
7. Donati D, Di Bella C, Col angeli M, Bianchi G, Mercuri M. The use of massive bone allografts in bone tumour surgery of the limb. *Curr Orthop*. oct 2005;19(5):393-9.
8. Hanna SA, Sewell MD, Aston WJS, Pollock RC, Skinner JA, Cannon SR, et al. Femoral diaphyseal endoprosthetic reconstruction after segmental resection of primary bone tumours. *J Bone Joint Surg Br*. juin 2010;92-B(6):867-74.
9. Capanna R, Campanacci DA, Belot N, Beltrami G, Manfrini M, Innocenti M, et al. A new reconstructive technique for intercalary defects of long bones: the association of massive allograft with vascularized fibular autograft. Long-term results and comparison with alternative techniques. *Orthop Clin North Am*. janv 2007;38(1):51-60, vi.
10. Zaretski A, Gur E, Kollander Y, Meller I, Dadia S. Biological reconstruction of bone defects: the role of the free fibula flap. *J Child Orthop*. août 2011;5(4):241-9.
11. Pannier S, Mascard E, Glorion C. Spécificité de la reconstruction des membres pour tumeur maligne chez l'enfant. *EMC - Appar Locomoteur*. avr 2012;7(2):1-5.
12. Lasanianos NG, Kanakaris NK, Giannoudis PV. Current management of long bone large segmental defects. *Orthop Trauma*. avr 2010;24(2):149-63.
13. Bonnomet F, Clavert P, Cognet J-M. Fracture de la diaphyse fémorale de l'adulte. *EMC - Appar Locomoteur*. janv 2006;1(4):1-23.
14. Keating JF, Simpson AHRW, Robinson CM. The management of fractures with bone loss. *J Bone Joint Surg Br*. févr 2005;87(2):142-50.

15. Pharaon SK, Schoch S, Marchand L, Mirza A, Mayberry J. Orthopaedic traumatology: fundamental principles and current controversies for the acute care surgeon. *Trauma Surg Acute Care Open*. 2018;3(1):e000117.
16. d'ANDON Anne, Vassal Gilles, Oberlin Odile, Hartmann Olivier. Les tumeurs osseuses [Internet]. institut Gustave Roussy; 2004. Disponible sur: <http://www.rheop.org/IMG/pdf/TUMOSGP.pdf>
17. Babinet A, Tomeno B, Forest M. Ostéosarcomes de basse malignité. *EMC - Appar Locomoteur*. janv 2008;3(2):1-8.
18. Mascard E, Gaspar N, Guinebretière J-M. Sarcome d'Ewing. *EMC - Appar Locomoteur*. oct 2012;7(4):1-13.
19. Docquier P-L, Glorion C, Delloye C. Kyste osseux anévrysmal. *EMC - Appar Locomoteur*. janv 2011;6(1):1-11.
20. Cottalorda J, Kohler R, Sales de Gauzy J, Chotel F, Mazda K, Lefort G, et al. Epidemiology of aneurysmal bone cyst in children: a multicenter study and literature review. *J Pediatr Orthop Part B*. nov 2004;13(6):389-94.
21. Taylor GI, Miller GD, Ham FJ. The free vascularized bone graft. A clinical extension of microvascular techniques. *Plast Reconstr Surg*. mai 1975;55(5):533-44.
22. Wei FC, Chen HC, Chuang CC, Noordhoff MS. Fibular osteoseptocutaneous flap: anatomic study and clinical application. *Plast Reconstr Surg*. août 1986;78(2):191-200.
23. Jones NF, Swartz WM, Mears DC, Jupiter JB, Grossman A. The « double barrel » free vascularized fibular bone graft. *Plast Reconstr Surg*. mars 1988;81(3):378-85.
24. Menezes-Leite MC, Dautel G, Duteille F, Lascombes P. Transplantation of the proximal fibula based on the anterior tibial artery. Anatomical study and clinical application. *Surg Radiol Anat SRA*. 2000;22(5-6):235-8.
25. Mojallal A, Besse J., Breton P. Évaluation des séquelles du site donneur du lambeau libre de fibula. À propos de 42 cas consécutifs. *Ann Chir Plast Esthét*. févr 2004;49(1):3-10.
26. Germain M, Dubousset J, Mascard E, Missana M. Free Vascularized Fibula Graft after in Bloc Resection of the Long Bones in the Children. *E-Mém Académie Natl Chir*. 2016;
27. Capanna R, Bufalini C, Campanacci M. A new technique for reconstructions of large metadiaphyseal bone defects: A combined graft (Allograft shell plus vascularized fibula). *Orthop Traumatol*. sept 1993;2(3):159-77.

28. Venkatramani H, Sabapathy SR, Dheenadayalan J, Devendra A, Rajasekaran S. Reconstruction of post-traumatic long segment bone defects of the lower end of the femur by free vascularized fibula combined with allograft (modified Capanna's technique). *Eur J Trauma Emerg Surg Off Publ Eur Trauma Soc.* févr 2015;41(1):17-24.
29. Ridha H, Bernard J, Gateley D, Vesely MJ. Reconstruction of large traumatic segmental defects of the femur using segmental allograft with vascularized fibula inlay. *J Reconstr Microsurg.* juill 2011;27(6):383-90.
30. Manfrini M, Vanel D, De Paolis M, Malaguti C, Innocenti M, Ceruso M, et al. Imaging of Vascularized Fibula Autograft Placed Inside a Massive Allograft in Reconstruction of Lower Limb Bone Tumors. *Am J Roentgenol.* avr 2004;182(4):963-70.
31. Ogura K, Miyamoto S, Sakuraba M, Fujiwara T, Chuman H, Kawai A. Intercalary reconstruction after wide resection of malignant bone tumors of the lower extremity using a composite graft with a devitalized autograft and a vascularized fibula. *Sarcoma.* 2015;2015:861575.
32. Weichman KE, Dec W, Morris CD, Mehrara BJ, Disa JJ. Lower Extremity Osseous Oncologic Reconstruction with Composite Microsurgical Free Fibula Inside Massive Bony Allograft. *Plast Reconstr Surg.* août 2015;136(2):396-403.
33. Chang DW, Weber KL. Segmental femur reconstruction using an intercalary allograft with an intramedullary vascularized fibula bone flap. *J Reconstr Microsurg.* avr 2004;20(3):195-9.
34. Moran SL, Shin AY, Bishop AT. The Use of Massive Bone Allograft with Intramedullary Free Fibular Flap for Limb Salvage in a Pediatric and Adolescent Population: *Plast Reconstr Surg.* août 2006;118(2):413-9.
35. Li J, Wang Z, Guo Z, Chen G-J, Fu J, Pei G-X. The use of allograft shell with intramedullary vascularized fibula graft for intercalary reconstruction after diaphyseal resection for lower extremity bony malignancy. *J Surg Oncol.* 1 oct 2010;102(5):368-74.
36. Sparks DS, Wagels M, Taylor GI. Bone reconstruction: A history of vascularized bone transfer. *Microsurgery.* janv 2018;38(1):7-13.
37. Parag S, Yogesh P, Rathod J, Nikhil P, Amit J. Limb salvage with microvascular free fibula following primary bone sarcoma resection. *Indian J Plast Surg.* 2016;49(3):370.
38. Jager T, Journeau P, Dautel G, Barbary S, Haumont T, Lascombes P. Is combining massive bone allograft with free vascularized fibular flap the children's reconstruction answer to lower limb defects following bone tumour resection? *Orthop Traumatol Surg Res OTSR.* juin 2010;96(4):340-7.

39. Iyengar R, Cherukuri N, Patnala C. Reconstruction of Traumatic, Open Supracondylar Femoral Fractures by Autologous Fibular Strut Grafting and Cortico-Cancellous Bone Grafting—A Single-Centre, Observational Study: J Orthop Trauma. févr 2018;32(2):75-81.

RESUME DE LA THESE

Introduction : Reconstruction of large femoral bone defects is a challenge as the aim of such a surgery is not only bone healing but also to reestablish a pain-free, full weight bearing limb. The two main causes leading to a massive femoral defect are malign bone tumors and severe trauma of the lower extremity. Several reconstructive options have been proposed in the literature. The objective of this study is to report our experience in femur reconstruction using a vascularized fibula graft (VFG) in 21 trauma and oncology cases.

Patients and Methods : We retrospectively analyzed 21 cases of femur reconstruction using VFG between January 1996 and January 2017. 10 patients required reconstruction following bone tumor resection and 11 patients had post-traumatic bone defects. Clinical and radiographic evaluations were performed at regular intervals. Success was defined as full weight-bearing and graft integration.

Results : Average patient age was 18 years (range 9-46) in the oncology group and 40 years (range 19-73 years) in the trauma group. Osteosarcoma was the most frequent diagnosis in oncology patients. Bone defects after tumor resection ranged between 12 and 30 cm (mean 20 cm). Consolidation after reconstruction was achieved on average at 9 months (range 3-24 months) postoperatively. The mean follow-up for oncology patients was 97 months (range 36-260 months). Open fractures requiring primary resection of contaminated devascularized bone fragments and bone resection due to posttraumatic osteomyelitis were the main reason for bone loss (mean 11cm, range 6-20cm) in trauma patients. Average time to consolidation was 12 months (range 8-18 months). The mean follow-up for trauma patients was of 79 months (range 20-192 months). The overall success rate was 81% (90% in the oncology group and 72% in the trauma group). The revision rate was 66% (50% in the oncology group and 82% in the trauma group.).

Conclusion : Successful reconstruction of massive femoral defects with VFG depends on several prognostic factors including, age, the condition of the surrounding soft tissue and the vascularity of the remaining bone at the graft-bone interface. Mechanical stability is a further prerequisite to achieve consolidation. Using a combination of an allograft and a VFG may contribute to greater stability and may thus be advantageous in the reconstruction of massive bone defects.

TITRE EN ANGLAIS : Reconstruction of large femoral bone defects using a vascularized fibula graft. A retrospective study including 21 cases

THESE : MEDECINE SPECIALISEE – ANNEE 2018

MOTS CLES : femur reconstruction vascularized fibula bone defect

UNIVERSITE DE LORRAINE

Faculté de Médecine de Nancy
9, avenue de la Forêt de Haye
54505 VANDOEUVRE LES NANCY Cedex
