



HAL
open science

Caractéristiques échographiques et cytologiques des tumeurs NIFTP par rapport aux carcinomes papillaires

Lucie Boursier

► **To cite this version:**

Lucie Boursier. Caractéristiques échographiques et cytologiques des tumeurs NIFTP par rapport aux carcinomes papillaires. Médecine humaine et pathologie. 2018. hal-03297439

HAL Id: hal-03297439

<https://hal.univ-lorraine.fr/hal-03297439>

Submitted on 23 Jul 2021

HAL is a multi-disciplinary open access archive for the deposit and dissemination of scientific research documents, whether they are published or not. The documents may come from teaching and research institutions in France or abroad, or from public or private research centers.

L'archive ouverte pluridisciplinaire **HAL**, est destinée au dépôt et à la diffusion de documents scientifiques de niveau recherche, publiés ou non, émanant des établissements d'enseignement et de recherche français ou étrangers, des laboratoires publics ou privés.



AVERTISSEMENT

Ce document est le fruit d'un long travail approuvé par le jury de soutenance et mis à disposition de l'ensemble de la communauté universitaire élargie.

Il est soumis à la propriété intellectuelle de l'auteur. Ceci implique une obligation de citation et de référencement lors de l'utilisation de ce document.

D'autre part, toute contrefaçon, plagiat, reproduction illicite encourt une poursuite pénale.

Contact : ddoc-thesesexercice-contact@univ-lorraine.fr

LIENS

Code de la Propriété Intellectuelle. articles L 122. 4

Code de la Propriété Intellectuelle. articles L 335.2- L 335.10

http://www.cfcopies.com/V2/leg/leg_droi.php

<http://www.culture.gouv.fr/culture/infos-pratiques/droits/protection.htm>

THÈSE

pour obtenir le grade de

DOCTEUR EN MÉDECINE

Présentée et soutenue publiquement

dans le cadre du troisième cycle de Médecine Spécialisée
d'Endocrinologie, Diabétologie, Nutrition et Maladies Métaboliques

par

Lucie BOURSIER

le 10 octobre 2018

**CARACTERISTIQUES ECHOGRAPHIQUES ET
CYTOLOGIQUES DES TUMEURS NIFTP PAR RAPPORT
AUX CARCINOMES PAPILLAIRES**

Membre du Jury :

Président de thèse : Mr le Professeur Marc KLEIN
Juge : Mr le Professeur Laurent BRUNAUD
Juge : Mme le Docteur Eva FEIGERLOVA
Directrice de thèse : Mme le Docteur Léa DEMARQUET



12 juillet 2018

Président de l'Université de Lorraine :
Professeur Pierre MUTZENHARDT

Doyen de la Faculté de médecine :
Professeur Marc BRAUN

Vice-doyens

Pr Karine ANGIOI-DUPREZ, Vice-Doyen

Pr Marc DEBOUVERIE, Vice-Doyen

Asseseurs :

Premier cycle : Dr Julien SCALA-BERTOLA

Deuxième cycle : Pr Marie-Reine LOSSER

Troisième cycle : Pr Marc DEBOUVERIE

Président de Conseil Pédagogique : Pr Bruno CHENUÉL

Formation à la recherche : Dr Nelly AGRINIER

SIDES : Pr Laure JOLY

Relations Grande Région : Pr Thomas FUCHS-BUDER

CUESIM : Pr Stéphane ZUILY

Chargés de mission

Bureau de docimologie : Dr Guillaume VOGIN

Commission de prospective facultaire : Pr Karine ANGIOI-DUPREZ

Orthophonie : Pr Cécile PARIETTI-WINKLER

PACES : Dr Mathias POUSSEL

Plan Campus : Pr Bruno LEHEUP

International : Pr Jacques HUBERT

=====

DOYENS HONORAIRES

Professeur Jean-Bernard DUREUX - Professeur Jacques ROLAND - Professeur Patrick NETTER - Professeur Henry COUDANE

=====

PROFESSEURS HONORAIRES

Etienne ALIOT - Jean-Marie ANDRE - Alain AUBREGE - Gérard BARROCHE - Alain BERTRAND - Pierre BEY
Marc-André BIGARD - Patrick BOISSEL - Pierre BORDIGONI - Jacques BORRELLY - Michel BOULANGE
Jean-Louis BOUTROY - Serge BRIANÇON - Jean-Claude BURDIN - Claude BURLET - Daniel BURNEL -
Claude CHARDOT - Jean-François CHASSAGNE - François CHERRIER - Jean-Pierre CRANCE - Emile de
LAVERGNE

Jean-Pierre DESCHAMPS - Jean DUHEILLE - Jean-Bernard DUREUX - Gilbert FAURE - Gérard FIEVE - Bernard
FOLIGUET - Jean FLOQUET - Robert FRISCH - Alain GAUCHER - Pierre GAUCHER - Professeur Jean-Luc
GEORGE - Alain GERARD - Hubert GERARD - Jean-Marie GILGENKRANTZ - Simone GILGENKRANTZ - Gilles
GROSDIDIER - Oliéro GUERCI

Philippe HARTEMANN - Gérard HUBERT - Claude HURIET - Michèle KESSLER - François KOHLER

Jacques LACOSTE - Henri LAMBERT - Pierre LANDES - Marie-Claire LAXENAIRE - Michel LAXENAIRE - Alain
LE FAOU - Jacques LECLERE - Pierre LEDERLIN - Bernard LEGRAS - Jean-Pierre MALLIÉ - Philippe MANGIN -
Jean-Claude MARCHAL - Yves MARTINET - Pierre MATHIEU - Michel MERLE - Pierre MONIN - Pierre NABET -
Patrick NETTER - Jean-Pierre NICOLAS - Pierre PAYSANT - Francis PENIN - Claude PERRIN - Luc PICARD -
François PLENAT - Jean-Marie POLU - Jacques POUREL - Francis RAPHAEL - Antoine RASPILLER - Denis
REGENT - Jacques ROLAND - Daniel SCHMITT - Michel SCHMITT - Michel SCHWEITZER - Daniel SIBERTIN-
BLANC - Claude SIMON - Danièle SOMMELET - Jean-François STOLTZ - Michel STRICKER - Gilbert THIBAUT -
Gérard VAILLANT - Paul VERT

Hervé VESPIGNANI - Colette VIDAILHET - Michel VIDAILHET - Jean-Pierre VILLEMOT - Michel WEBER

=====

PROFESSEURS ÉMÉRITES

Professeur Etienne ALIOT - Professeur Gérard BARROCHE – Professeur Pierre BEY - Professeur Serge BRIANÇON - Professeur Jean-Pierre CRANCE⁽¹⁾ Professeur Gilbert FAURE - Professeur Bernard FOLIGUET – Professeur Alain GERARD – Professeur Jean-Marie GILGENKRANTZ - Professeure Simone GILGENKRANTZ - Professeur Gilles GROSDIDIER
Professeur Philippe HARTEMANN - Professeur Michèle KESSLER - Professeur François KOHLER - Professeur Alain LE FAOU Professeur Jacques LECLERE - Professeur Yves MARTINET – Professeur Patrick NETTER - Professeur Jean-Pierre NICOLAS
Professeur Luc PICARD - Professeur François PLENAT - Professeur Jean-François STOLTZ

=====

PROFESSEURS DES UNIVERSITÉS - PRATICIENS HOSPITALIERS

(Disciplines du Conseil National des Universités)

42^{ème} Section : MORPHOLOGIE ET MORPHOGENÈSE

1^{ère} sous-section : (*Anatomie*)

Professeur Marc BRAUN – Professeure Manuela PEREZ

2^{ème} sous-section : (*Histologie, embryologie et cytogénétique*)

Professeur Christo CHRISTOV

3^{ème} sous-section : (*Anatomie et cytologie pathologiques*)

Professeur Jean-Michel VIGNAUD – Professeur Guillaume GAUCHOTTE

43^{ème} Section : BIOPHYSIQUE ET IMAGERIE MÉDICALE

1^{ère} sous-section : (*Biophysique et médecine nucléaire*)

Professeur Gilles KARCHER – Professeur Pierre-Yves MARIE – Professeur Pierre OLIVIER

2^{ème} sous-section : (*Radiologie et imagerie médicale*)

Professeur René ANXIONNAT - Professeur Alain BLUM - Professeur Serge BRACARD - Professeur Michel CLAUDON Professeure Valérie CROISÉ-LAURENT - Professeur Jacques FELBLINGER - Professeur Pedro GONDIM TEIXEIRA

44^{ème} Section : BIOCHIMIE, BIOLOGIE CELLULAIRE ET MOLÉCULAIRE, PHYSIOLOGIE ET NUTRITION

1^{ère} sous-section : (*Biochimie et biologie moléculaire*)

Professeur Jean-Louis GUEANT - Professeur Bernard NAMOUR - Professeur Jean-Luc OLIVIER

2^{ème} sous-section : (*Physiologie*)

Professeur Christian BEYAERT - Professeur Bruno CHENUÉL - Professeur François MARCHAL

4^{ème} sous-section : (*Nutrition*)

Professeur Didier QUILLIOT - Professeure Rosa-Maria RODRIGUEZ-GUEANT - Professeur Olivier ZIEGLER

45^{ème} Section : MICROBIOLOGIE, MALADIES TRANSMISSIBLES ET HYGIÈNE

1^{ère} sous-section : (*Bactériologie – virologie ; hygiène hospitalière*)

Professeur Alain LOZNIÉWSKI – Professeure Evelyne SCHVOERER

2^{ème} sous-section : (*Parasitologie et Mycologie*)

Professeure Marie MACHOUART

3^{ème} sous-section : (*Maladies infectieuses ; maladies tropicales*)

Professeur Thierry MAY - Professeure Céline PULCINI - Professeur Christian RABAUD

46^{ème} Section : SANTÉ PUBLIQUE, ENVIRONNEMENT ET SOCIÉTÉ

1^{ère} sous-section : (*Épidémiologie, économie de la santé et prévention*)

Professeure Nelly AGRINIER - Professeur Francis GUILLEMIN

3^{ème} sous-section : (*Médecine légale et droit de la santé*)

Professeur Henry COUDANE

4^{ème} sous-section : (*Biostatistiques, informatique médicale et technologies de communication*)

Professeure Eliane ALBUISSON - Professeur Nicolas JAY

47^{ème} Section : CANCÉROLOGIE, GÉNÉTIQUE, HÉMATOLOGIE, IMMUNOLOGIE

1^{ère} sous-section : (*Hématologie ; transfusion*)

Professeur Pierre FEUGIER

2^{ème} sous-section : (*Cancérologie ; radiothérapie*)

Professeur Thierry CONROY - Professeur François GUILLEMIN - Professeur Didier PEIFFERT - Professeur Frédéric MARCHAL

3^{ème} sous-section : (*Immunologie*)

Professeur Marcelo DE CARVALHO-BITTENCOURT - Professeure Marie-Thérèse RUBIO

4^{ème} sous-section : (*Génétique*)

Professeur Philippe JONVEAUX - Professeur Bruno LEHEUP

48^{ème} Section : ANESTHÉSIOLOGIE, RÉANIMATION, MÉDECINE D'URGENCE, PHARMACOLOGIE ET THÉRAPEUTIQUE

1^{ère} sous-section : (Anesthésiologie-réanimation)

Professeur Gérard AUDIBERT - Professeur Hervé BOUAZIZ - Professeur Thomas FUCHS-BUDER
Professeure Marie-Reine LOSSER - Professeur Claude MEISTELMAN

2^{ème} sous-section : (Réanimation)

Professeur Pierre-Édouard BOLLAERT - Professeur Sébastien GIBOT - Professeur Bruno LÉVY

3^{ème} sous-section : (Pharmacologie fondamentale ; pharmacologie clinique ; addictologie)

Professeur Pierre GILLET - Professeur Jean-Yves JOUZEAU

4^{ème} sous-section : (Thérapeutique ; addictologie)

Professeur François PAILLE - Professeur Patrick ROSSIGNOL – Professeur Faiez ZANNAD

49^{ème} Section : PATHOLOGIE NERVEUSE ET MUSCULAIRE, PATHOLOGIE MENTALE, HANDICAP ET RÉÉDUCATION

1^{ère} sous-section : (Neurologie)

Professeur Marc DEBOUVERIE - Professeur Louis MAILLARD - Professeur Luc TAILLANDIER - Professeure Louise TYVAERT

2^{ème} sous-section : (Neurochirurgie)

Professeur Jean AUQUE - Professeur Thierry CIVIT - Professeure Sophie COLNAT-COULBOIS - Professeur Olivier KLEIN

3^{ème} sous-section : (Psychiatrie d'adultes ; addictologie)

Professeur Jean-Pierre KAHN - Professeur Raymund SCHWAN

4^{ème} sous-section : (Pédopsychiatrie ; addictologie)

Professeur Bernard KABUTH

5^{ème} sous-section : (Médecine physique et de réadaptation)

Professeur Jean PAYSANT

50^{ème} Section : PATHOLOGIE OSTÉO-ARTICULAIRE, DERMATOLOGIE ET CHIRURGIE PLASTIQUE

1^{ère} sous-section : (Rhumatologie)

Professeure Isabelle CHARY-VALCKENAERE - Professeur Damien LOEUILLE

2^{ème} sous-section : (Chirurgie orthopédique et traumatologique)

Professeur Laurent GALOIS - Professeur Didier MAINARD - Professeur François SIRVEAUX

3^{ème} sous-section : (Dermato-vénéréologie)

Professeur Jean-Luc SCHMUTZ

4^{ème} sous-section : (Chirurgie plastique, reconstructrice et esthétique ; brûlologie)

Professeur François DAP - Professeur Gilles DAUTEL - Professeur Etienne SIMON

51^{ème} Section : PATHOLOGIE CARDIO-RESPIRATOIRE ET VASCULAIRE

1^{ère} sous-section : (Pneumologie ; addictologie)

Professeur Jean-François CHABOT - Professeur Ari CHAOUAT

2^{ème} sous-section : (Cardiologie)

Professeur Edoardo CAMENZIND - Professeur Christian de CHILLOU DE CHURET - Professeur Yves JUILLIERE

Professeur Nicolas SADOUL

3^{ème} sous-section : (Chirurgie thoracique et cardiovasculaire)

Professeur Thierry FOLLIGUET - Professeur Juan-Pablo MAUREIRA

4^{ème} sous-section : (Chirurgie vasculaire ; médecine vasculaire)

Professeur Sergueï MALIKOV - Professeur Denis WAHL – Professeur Stéphane ZUILY

52^{ème} Section : MALADIES DES APPAREILS DIGESTIF ET URINAIRE

1^{ère} sous-section : (Gastroentérologie ; hépatologie ; addictologie)

Professeur Jean-Pierre BRONOWICKI - Professeur Laurent PEYRIN-BIROULET

3^{ème} sous-section : (Néphrologie)

Professeur Luc FRIMAT - Professeure Dominique HESTIN

4^{ème} sous-section : (Urologie)

Professeur Pascal ESCHWEGE - Professeur Jacques HUBERT

53^{ème} Section : MÉDECINE INTERNE, GÉRIATRIE, CHIRURGIE GÉNÉRALE ET MÉDECINE GÉNÉRALE

1^{ère} sous-section : (Médecine interne ; gériatrie et biologie du vieillissement ; addictologie)

Professeur Athanase BENETOS - Professeur Jean-Dominique DE KORWIN - Professeure Gisèle KANNY
Professeure Christine PERRET-GUILLAUME – Professeur Roland JAUSSAUD – Professeure Laure JOLY

2^{ème} sous-section : (Chirurgie générale)

Professeur Ahmet AYAV - Professeur Laurent BRESLER - Professeur Laurent BRUNAUD

3^{ème} sous-section : (Médecine générale)

Professeur Jean-Marc BOIVIN – Professeur Paolo DI PATRIZIO

54^{ème} Section : DÉVELOPPEMENT ET PATHOLOGIE DE L'ENFANT, GYNÉCOLOGIE-OBSTÉTRIQUE, ENDOCRINOLOGIE ET REPRODUCTION

1^{ère} sous-section : (Pédiatrie)

Professeur Pascal CHASTAGNER - Professeur François FEILLET - Professeur Jean-Michel HASCOET
Professeur Emmanuel RAFFO - Professeur Cyril SCHWEITZER

2^{ème} sous-section : (Chirurgie infantile)

Professeur Pierre JOURNEAU - Professeur Jean-Louis LEMELLE

3^{ème} sous-section : (Gynécologie-obstétrique ; gynécologie médicale)

Professeur Philippe JUDLIN - Professeur Olivier MOREL

4^{ème} sous-section : (Endocrinologie, diabète et maladies métaboliques ; gynécologie médicale)

Professeur Bruno GUERCI - Professeur Marc KLEIN - Professeur Georges WERYHA

55^{ème} Section : PATHOLOGIE DE LA TÊTE ET DU COU

1^{ère} sous-section : (Oto-rhino-laryngologie)

Professeur Roger JANKOWSKI - Professeure Cécile PARIETTI-WINKLER

2^{ème} sous-section : (Ophtalmologie)

Professeure Karine ANGIOI - Professeur Jean-Paul BERROD

3^{ème} sous-section : (Chirurgie maxillo-faciale et stomatologie)

Professeure Muriel BRIX

=====

PROFESSEURS DES UNIVERSITÉS

61^{ème} Section : GÉNIE INFORMATIQUE, AUTOMATIQUE ET TRAITEMENT DU SIGNAL

Professeur Walter BLONDEL

64^{ème} Section : BIOCHIMIE ET BIOLOGIE MOLÉCULAIRE

Professeure Sandrine BOSCHI-MULLER - Professeur Pascal REBOUL

65^{ème} Section : BIOLOGIE CELLULAIRE

Professeure Céline HUSELSTEIN

=====

PROFESSEUR ASSOCIÉ DE MÉDECINE GÉNÉRALE

Professeur associé Sophie SIEGRIST

=====

MAÎTRES DE CONFÉRENCES DES UNIVERSITÉS - PRATICIENS HOSPITALIERS

42^{ème} Section : MORPHOLOGIE ET MORPHOGENÈSE

1^{ère} sous-section : (Anatomie)

Docteur Bruno GRIGNON

2^{ème} sous-section : (Histologie, embryologie et cytogénétique)

Docteure Chantal KOHLER

43^{ème} Section : BIOPHYSIQUE ET IMAGERIE MÉDICALE

1^{ère} sous-section : (Biophysique et médecine nucléaire)

Docteur Antoine VERGER (stagiaire)

2^{ème} sous-section : (Radiologie et imagerie médicale)

Docteur Damien MANDRY

44^{ème} Section : BIOCHIMIE, BIOLOGIE CELLULAIRE ET MOLÉCULAIRE, PHYSIOLOGIE ET NUTRITION

1^{ère} sous-section : (Biochimie et biologie moléculaire)

Docteure Shyue-Fang BATTAGLIA - Docteure Sophie FREMONT - Docteure Isabelle AIMONE-GASTIN

Docteure Catherine MALAPLATE-ARMAND - Docteur Marc MERTEN - Docteur Abderrahim OUSSALAH

2^{ème} sous-section : (Physiologie)

Docteure Silvia DEMOULIN-ALEXIKOVA - Docteur Mathias POUSSEL – Docteur Jacques JONAS (stagiaire)

3^{ème} sous-section : (Biologie Cellulaire)

Docteure Véronique DECOT-MAILLERET

45^{ème} Section : MICROBIOLOGIE, MALADIES TRANSMISSIBLES ET HYGIÈNE

1^{ère} sous-section : (*Bactériologie – Virologie ; hygiène hospitalière*)

Docteure Corentine ALAUZET - Docteure Hélène JEULIN - Docteure Véronique VENARD

2^{ème} sous-section : (*Parasitologie et mycologie*)

Docteure Anne DEBOURGOGNE

46^{ème} Section : SANTÉ PUBLIQUE, ENVIRONNEMENT ET SOCIÉTÉ

1^{ère} sous-section : (*Epidémiologie, économie de la santé et prévention*)

Docteur Cédric BAUMANN - Docteure Frédérique CLAUDOT - Docteur Alexis HAUTEMANIÈRE

2^{ème} sous-section (*Médecine et Santé au Travail*)

Docteure Isabelle THAON

3^{ème} sous-section (*Médecine légale et droit de la santé*)

Docteur Laurent MARTRILLE

47^{ème} Section : CANCÉROLOGIE, GÉNÉTIQUE, HÉMATOLOGIE, IMMUNOLOGIE

1^{ère} sous-section : (*Hématologie ; transfusion*)

Docteure Aurore PERROT – Docteur Julien BROSEUS

2^{ème} sous-section : (*Cancérologie ; radiothérapie*)

Docteure Lina BOLOTINE – Docteur Guillaume VOGIN

4^{ème} sous-section : (*Génétique*)

Docteure Céline BONNET

48^{ème} Section : ANESTHÉSIOLOGIE, RÉANIMATION, MÉDECINE D'URGENCE, PHARMACOLOGIE ET THÉRAPEUTIQUE

2^{ème} sous-section : (*Réanimation ; Médecine d'urgence*)

Docteur Antoine KIMMOUN

3^{ème} sous-section : (*Pharmacologie fondamentale ; pharmacologie clinique ; addictologie*)

Docteur Nicolas GAMBIER - Docteure Françoise LAPICQUE - Docteur Julien SCALA-BERTOLA

4^{ème} sous-section : (*Thérapeutique ; Médecine d'urgence ; addictologie*)

Docteur Nicolas GIRERD

50^{ème} Section : PATHOLOGIE OSTÉO-ARTICULAIRE, DERMATOLOGIE ET CHIRURGIE PLASTIQUE

1^{ère} sous-section : (*Rhumatologie*)

Docteure Anne-Christine RAT

3^{ème} sous-section : (*Dermato-vénéréologie*)

Docteure Anne-Claire BURSZTEJN

4^{ème} sous-section : (*Chirurgie plastique, reconstructrice et esthétique ; brûlologie*)

Docteure Laetitia GOFFINET-PLEUTRET

51^{ème} Section : PATHOLOGIE CARDIO-RESPIRATOIRE ET VASCULAIRE

3^{ème} sous-section : (*Chirurgie thoracique et cardio-vasculaire*)

Docteur Fabrice VANHUYSE

52^{ème} Section : MALADIES DES APPAREILS DIGESTIF ET URINAIRE

1^{ère} sous-section : (*Gastroentérologie ; hépatologie ; addictologie*)

Docteur Jean-Baptiste CHEVAUX – Docteur Anthony LOPEZ (stagiaire)

53^{ème} Section : MÉDECINE INTERNE, GÉRIATRIE, CHIRURGIE GÉNÉRALE ET MÉDECINE GÉNÉRALE

2^{ème} sous-section : (*Chirurgie générale*)

Docteur Cyril PERRENOT (stagiaire)

3^{ème} sous-section : (*Médecine générale*)

Docteure Elisabeth STEYER

54^{ème} Section : DEVELOPPEMENT ET PATHOLOGIE DE L'ENFANT, GYNECOLOGIE-OBSTETRIQUE, ENDOCRINOLOGIE ET REPRODUCTION

5^{ème} sous-section : (*Biologie et médecine du développement et de la reproduction ; gynécologie médicale*)

Docteure Isabelle KOSCINSKI

55^{ème} Section : PATHOLOGIE DE LA TÊTE ET DU COU

1^{ère} sous-section : (*Oto-Rhino-Laryngologie*)

Docteur Patrice GALLET

=====

MAÎTRES DE CONFÉRENCES

5^{ème} Section : SCIENCES ÉCONOMIQUES

Monsieur Vincent LHUILLIER

7^{ème} Section : SCIENCES DU LANGAGE : LINGUISTIQUE ET PHONETIQUE GENERALES

Madame Christine DA SILVA-GENEST

19^{ème} Section : SOCIOLOGIE, DÉMOGRAPHIE

Madame Joëlle KIVITS

64^{ème} Section : BIOCHIMIE ET BIOLOGIE MOLÉCULAIRE

Madame Marie-Claire LANHERS - Monsieur Nick RAMALANJAONA

65^{ème} Section : BIOLOGIE CELLULAIRE

Madame Nathalie AUCHET - Madame Natalia DE ISLA-MARTINEZ - Monsieur Jean-Louis GELLY - Madame Ketsia HESS - Monsieur Christophe NEMOS

66^{ème} Section : PHYSIOLOGIE

Monsieur Nguyen TRAN

=====

MAÎTRES DE CONFÉRENCES ASSOCIÉS DE MÉDECINE GÉNÉRALE

Docteur Pascal BOUCHE – Docteur Olivier BOUCHY - Docteur Cédric BERBE - Docteur Jean-Michel MARTY

=====

DOCTEURS HONORIS CAUSA

Professeur Charles A. BERRY (1982)
Centre de Médecine Préventive, Houston (U.S.A)
Professeur Pierre-Marie GALETTI (1982)
Brown University, Providence (U.S.A)
Professeur Mildred T. STAHLMAN (1982)
Vanderbilt University, Nashville (U.S.A)
Professeur Théodore H. SCHIEBLER (1989)
Institut d'Anatomie de Würzburg (R.F.A)
Université de Pennsylvanie (U.S.A)
Professeur Mashaki KASHIWARA (1996)
Research Institute for Mathematical Sciences de Kyoto (JAPON)

Professeure Maria DELIVORIA-PAPADOPOULOS (1996)
Professeur Ralph GRÄSBECK (1996)
Université d'Helsinki (FINLANDE)
Professeur Duong Quang TRUNG (1997)
Université d'Hô Chi Minh-Ville (VIËTNAM)
Professeur Daniel G. BICHET (2001)
Université de Montréal (Canada)
Professeur Marc LEVENSTON (2005)
Institute of Technology, Atlanta (USA)

Professeur Brian BURCHELL (2007)
Université de Dundee (Royaume-Uni)
Professeur Yunfeng ZHOU (2009)
Université de Wuhan (CHINE)
Professeur David ALPERS (2011)
Université de Washington (U.S.A)
Professeur Martin EXNER (2012)
Université de Bonn (ALLEMAGNE)

REMERCIEMENTS

A mon maître et Président de Jury

Monsieur le Professeur Marc KLEIN

Professeur des Universités – Praticien Hospitalier d'Endocrinologie et maladies métaboliques

Merci de nous faire l'honneur de présider ce jury. Nous vous sommes profondément reconnaissants pour votre enseignement, votre bienveillance et votre soutien. Vos qualités humaines et la valeur de vos jugements sont reconnues par tous. Merci pour votre grande disponibilité, vos précieux conseils et votre bonne humeur.

Puisse ce travail rendre hommage à votre investissement.

A mon maître et Jury

Monsieur le Professeur Laurent BRUNAUD

Professeur des Universités – Praticien Hospitalier de Chirurgie générale

Merci pour l'intérêt que vous avez immédiatement porté au sujet de ma thèse. Nous vous remercions de nous faire l'honneur de juger ce travail. Veuillez recevoir ici le témoignage de notre profond respect.

A mon maître et Jury

Madame le Docteur Eva FEIGERLOVA

Maître des Conférences des Universités en Endocrinologie

Nous vous remercions pour votre implication et le stage passé à votre côté a été riche d'enseignement. Votre disponibilité et votre réactivité m'a été d'un grand secours...

Veillez trouver ici l'expression de notre profonde gratitude.

A ma directrice de thèse

Madame le Docteur Léa DEMARQUET

Assistante chef de clinique en Endocrinologie

Merci Léa de m'avoir donné l'opportunité de réaliser ce travail, de m'avoir guidé dans sa réalisation et d'avoir consacré du temps à sa relecture. Merci pour tes connaissances, ta bonne humeur et tes enseignements durant ces 3 mois ou nous avons travaillées ensemble. Trouve ici le témoignage de ma profonde reconnaissance.

A nos maître rencontrés au cours de mes semestres d'internat,

Pour vos enseignements, et pour m'avoir transmis vos connaissances avec pédagogie.

Mr le Professeur Bruno GUERCI, Mr le Professeur Didier QUILLOT, Mr le Professeur Georges WERYHA, Mr le Professeur Olivier ZIEGLER, Mme le Docteur Michèle FLORIOT, Mme le Docteur Isabelle GOT, Mme le Docteur Stéphanie JELLIMANN, Mr le Docteur Philippe BOHME, Mme le Docteur Aurèlie MALGRAS, Mme le Docteur Marie-Aude SIRVEAUX, , Mme le Docteur Véronique PASCAL-VIGNERON, Mr le Docteur Jérôme CHATELIN, Mr le Professeur Luc FRIMAT, Mr le Docteur Marc LADRIERE, Mme le Docteur Sophie GIRERD, Mr le Docteur Nicolas PETERS, Mme le Docteur Joëlle CRIDLIG, Mr le Docteur Pierre FILIPOZZI, Mme le Docteur Thérèse CREA, Mme le Docteur Stéphanie MALVAUX, Mr le Docteur Ludovic COUPEZ, Mme le Docteur Coralie METTAVANT, Mme le Docteur LERMAN, Mme le Docteur Lélia GROZA, Mr le Docteur Jacques LOUIS, Mr le Docteur Laurent DUSSELIER, Mme Le Docteur AUBERT, Mme le Docteur PANESCU et Mr le Docteur DESROZIERS, Mr le Professeur Gilles KARCHER, Mr le Professeur le Pierre-Yves MARIE, Mr le Professeur Pierre OLIVIER, Mme le Docteur Elodie CHEVALIER, Mr le Docteur Mathieu PERRIN, Mr le Docteur Hubert TISSOT, Mr le Docteur Antoine VERGER, Mr le Docteur Achraf BAHLOUL, Mme le Docteur Marine CLAUDIN.

A Mme le Docteur CREA,

J'ai bénéficié de votre enseignement et j'espère en bénéficier encore...J'admire votre efficacité et votre esprit de synthèse toujours au service du malade.

A l'équipe paramédicale des services d'Endocrinologie, Diabétologie et Nutrition

Avec qui j'ai eu la chance de travailler Céline, Patricia, Sophie, Nathalie, Alexandra, Yasmina, Pascale, Sonia, Jean-Baptiste, Clémence, Sabrina, Justine, Audrey, Laura.....

A mes collègues et amies,

Julie, mon binôme, quel plaisir de travailler avec toi et merci d'avoir toujours su tenir mon agenda pendant tout mon internat ! J'espère avoir à nouveau l'occasion de travailler avec toi.

Rebecca, merci pour ce semestre passé à tes côtés, pour m'avoir fait découvrir la nutrition et « cooking craze ».

A Laurène, Mélanie, Ania, Anne-Laure, ce fut un honneur de travailler avec vous, merci d'avoir partagé vos connaissances et vos pratiques.

Aux futurs endocrinologues, diabétologues et nutritionnistes : Sophie, Marie-Laure, Malorie, Pierre, Perrine, Rahima, Nicolas, Caroline, Marie-Ange, Helene, Cécile, Mazen. Je vous souhaite le meilleur !

A mes amies Camille, Mélanie, Justine, Ophélie, Aude, Barbara, Céline, Phillipine, Allison, Cassandre et Anne-clémence

Merci les filles d'être toujours là pour moi, pour tous les moments passés ensemble et pour votre indéfectible amitié. Nos premiers instants au collège et lycée, nos soirées à Nancy, nos vacances mémorables à Cannes et en Corse et tous nos weekends à Paris, toutes ces années sont passées tellement vite. En espérant que la vie nous réserve d'autres bons moments !

A Candice,

Merci pour ces révisions, ces confs et nos diners de D4. Nous y sommes enfin arrivées !

A Pauline, Charlène, Julie et Karine,

Merci d'être présentes dans cette dernière ligne droite et pour votre soutien.

A mes parents,

Merci pour tout l'amour que vous m'avez donné et l'éternel soutien que vous m'avez apporté. Merci pour vos encouragements constants lors de la première année de médecine, de la préparation des ECN et qui ont contribué à l'aboutissement de ce travail. Vous qui m'avez donné envie d'être médecin, aujourd'hui, je suis ici, grâce à vous !

A mes sœurs Caroline et Céline,

Merci d'être toujours là pour moi et d'avoir toujours cru en moi.

Caroline, merci de m'avoir supportée pendant notre colocation et notamment pendant la D4. C'était un réel plaisir de travailler avec toi pendant ce semestre, j'espère sincèrement que ça se reproduira par la suite.

Céline, merci d'être toujours disponible, de nous faire partager ton enthousiasme et ta joie de vivre. Bientôt ton tour d'être interne !

A ma grand-mère Ginou,

Qui a vu défiler des générations de médecins en leur apportant sagesse et soutien. Merci pour ta prévenance et d'avoir toujours cru en moi.

A tous les membres de ma famille, en particulier Chantal et Jean-François,

Merci pour votre bienveillance et vos encouragements

A mes grands-parents

Qui ne sont plus là, mais qui sont sûrement fiers de moi.

A Yiorgos et sa famille, Marie-Noëlle, Mickael, Yohan et Nikos,

Merci pour votre soutien et vos compétences linguistiques si utiles pour pallier ces difficultés de traduction pour mon travail.

A Yiorgos

Merci pour ta présence, ton soutien sans faille, tes compétences informatiques et ton amour.

SERMENT

« Au moment d'être admise à exercer la médecine, je promets et je jure d'être fidèle aux lois de l'honneur et de la probité. Mon premier souci sera de rétablir, de préserver ou de promouvoir la santé dans tous ses éléments, physiques et mentaux, individuels et sociaux. Je respecterai toutes les personnes, leur autonomie et leur volonté, sans aucune discrimination selon leur état ou leurs convictions. J'interviendrai pour les protéger si elles sont affaiblies, vulnérables ou menacées dans leur intégrité ou leur dignité. Même sous la contrainte, je ne ferai pas usage de mes connaissances contre les lois de l'humanité. J'informerai les patients des décisions envisagées, de leurs raisons et de leurs conséquences. Je ne tromperai jamais leur confiance et n'exploiterai pas le pouvoir hérité des circonstances pour forcer les consciences. Je donnerai mes soins à l'indigent et à quiconque me les demandera. Je ne me laisserai pas influencer par la soif du gain ou la recherche de la gloire.

Admise dans l'intimité des personnes, je tairai les secrets qui me sont confiés. Reçue à l'intérieur des maisons, je respecterai les secrets des foyers et ma conduite ne servira pas à corrompre les mœurs. Je ferai tout pour soulager les souffrances. Je ne prolongerai pas abusivement les agonies. Je ne provoquerai jamais la mort délibérément.

Je préserverai l'indépendance nécessaire à l'accomplissement de ma mission. Je n'entreprendrai rien qui dépasse mes compétences. Je les entretiendrai et les perfectionnerai pour assurer au mieux les services qui me seront demandés.

J'apporterai mon aide à mes confrères ainsi qu'à leurs familles dans l'adversité. Que les hommes et mes confrères m'accordent leur estime si je suis fidèle à mes promesses ; que je sois déshonorée et méprisée si j'y manque ».

TABLE DES MATIÈRES

LISTE DES ABREVIATIONS	18
LISTE DES FIGURES ET DES TABLEAUX	19
PREAMBULE	20
CONTEXTE BIBLIOGRAPHIQUE.....	21
<i>I. Les cancers thyroïdiens.....</i>	<i>21</i>
<i>II. L'échographie thyroïdienne</i>	<i>23</i>
1. Stratification du risque de malignité des nodules thyroïdiens.....	23
2. Le système TIRADS	24
3. Autres systèmes.....	25
4. Système EU-TIRADS	27
<i>III. Indication de cytoponction à l'aiguille fine</i>	<i>29</i>
<i>IV. La cytoponction à l'aiguille fine</i>	<i>30</i>
1. Déroulement de la cytoponction	30
2. Précautions et complications.....	31
3. Étude cytologique.....	32
4. La classification Bethesda.....	32
5. La biologie moléculaire.....	36
<i>V. Néoplasme folliculaire non invasif thyroïdien avec caractéristiques nucléaires papillaires (NIFTP).....</i>	<i>38</i>
1. Les variants folliculaires du carcinome papillaire.....	39
2. NIFTP : définition	39
3. Diagnostic préopératoire	41
4. Prise en charge	43
ARTICLE : Caractéristiques échographiques et cytologiques des néoplasmes folliculaires non invasifs thyroïdiens avec caractéristiques nucléaires papillaires (NIFTP) par rapport aux carcinomes papillaires	45
<i>INTRODUCTION.....</i>	<i>45</i>
<i>MATERIEL ET METHODES</i>	<i>47</i>
1. Patients	47
2. Méthode.....	47
3. Analyse statistique.....	48
<i>RESULTATS.....</i>	<i>48</i>
1. Caractéristiques générales	48
2. Caractéristiques des NIFTP.....	49
3. Comparaison NIFTP et non-NIFTP	50
<i>DISCUSSION</i>	<i>53</i>
CONCLUSION.....	56
BIBLIOGRAPHIE	57

LISTE DES ABREVIATIONS

ADN : Acide Désoxyribonucléique

ARN : Acide Ribonucléique

ATA: American Thyroid Association

BIRADS: Breast imaging reporting and data system

CHRU : Centre Hospitalier régional universitaire

CPT : carcinome papillaire thyroïdien

CMT : carcinome médullaire thyroïdien

EFVPTC : Variant folliculaire encapsulé du carcinome papillaire

EU-TIRADS: European thyroid imaging reporting and data system

ET : Écart-type

FVPTC : Variant folliculaire du carcinome papillaire

HAS : Haute Autorité de Santé

HBPM : Héparine de bas poids moléculaire

IFVPTC : Variant folliculaire invasif du carcinome papillaire

MAPK: Mitogen Activated Protein Kinase

NEM2 : Néoplasies endocriniennes multiples de type 2

NIFTP : néoplasme folliculaire non invasif avec caractéristiques nucléaires du carcinome papillaire

OMS : Organisation mondiale de la Santé

Pi3K : phosphatidylinositol 3-kinase

SFE : Société Française d'Endocrinologie

TEP-18FDG:

TIRADS: Thyroid imaging reporting and data system

VPN : Valeur prédictive négative

VPP : Valeur prédictive positive

WHO: World Health Organization

LISTE DES FIGURES ET DES TABLEAUX

Figure 1 . Évolution au cours du temps de la prévalence ajustée à l'âge et au sexe des différents types histopathologiques du carcinome papillaire thyroïdien : la forme classique, le variant folliculaire et le microcarcinome selon l'étude (10)	23
Figure 2 . Organigramme permettant de définir la classification TIRADS d'un nodule selon (15).	24
Figure 3. Algorithme de stratification de risque de malignité selon EU-TIRADS (23)	28
Figure 4. Guide visuel du score nucléaire pour le diagnostic de NIFTP selon (60) :	41
Tableau I. Correspondance entre le score de l'ATA et le système TIRADS pour l'évaluation des nodules thyroïdiens selon (19)	26
Tableau II. Classification de Bethesda selon Cibas <i>et al.</i> (35) :	35
Tableau III. Risque de malignité : Révision de la classification Bethesda (37) :	36
Tableau IV. Caractéristiques générales des patients NIFTP et non NIFTP	50
Tableau V. Caractéristiques échographiques des patients NIFTP et non-NIFTP	51
Tableau VI. Caractéristiques cytologiques des patients NIFTP et non-NIFTP	52

PREAMBULE

Ce travail de thèse se compose d'une présentation du contexte bibliographique à l'origine du travail, d'un article présentant les résultats obtenus et d'une conclusion.

CONTEXTE BIBLIOGRAPHIQUE

I. Les cancers thyroïdiens

Les cancers thyroïdiens sont rares et représentent 1 % de l'ensemble de nouveaux cas de cancers. Ils sont plus fréquents chez la femme que chez l'homme avec un sexe ratio de 3/1(1). Le diagnostic est le plus souvent porté devant un nodule thyroïdien mis en évidence lors de l'examen clinique ou de façon fortuite à l'occasion d'un examen d'imagerie. Un nodule thyroïdien est désigné comme une hypertrophie de la glande thyroïde, la majorité sont bénins mais environ 5% correspondent à des cancers thyroïdiens (2)(3). Les principaux facteurs de risque de cancer thyroïdien sont les antécédents d'irradiation cervicale ou de carcinome papillaire chez plus de deux sujets dans la même famille. Le pronostic global est bon avec une survie à 5 ans estimée à 94% tous stades et tous types histologiques confondus. Malgré cela, des métastases à distance sont observées dans 5 à 10% des cas, les localisations pulmonaires et osseuses étant les plus fréquentes (4).

Il existe plusieurs types histologiques de cancers thyroïdiens (1):

- Les carcinomes différenciés de la thyroïde sont des tumeurs malignes épithéliales de souche vésiculaire. Ils représentent 90 à 95% des cas. Ce groupe comprend :
 - Les carcinomes papillaires (85%), typiquement constitués de papilles bordées par des cellules épithéliales dont les noyaux sont caractéristiques (noyau en verre dépoli) et de follicules. Il s'agit dans la forme classique de tumeur non encapsulé, souvent multifocale et qui est bilatérale dans 20 à 80% des cas. Les métastases ganglionnaires sont fréquentes dans 50% des cas alors que les métastases à distances sont plus rares.
 - Les carcinomes folliculaires (ou vésiculaires) (5 à 10%), cancers de souche folliculaire, ne possédant pas les caractéristiques du carcinome papillaire, et pouvant ressembler à la thyroïde normale. Le diagnostic de malignité repose sur l'existence d'une invasion vasculaire et/ou capsulaire. Il est souvent unifocal et peut avoir une dissémination hémotogène responsable de métastases à distance au niveau des os et des poumons principalement.
 - Les carcinomes peu différenciés (insulaires ou oncocytaires), rares et de moins bon pronostic que les cancers différenciés.

- Les carcinomes anaplasiques sont rares (1%), ils surviennent principalement chez la personne âgée et correspondent souvent à la dédifférenciation d'un carcinome papillaire négligé. Le pronostic est péjoratif avec une survie à 1 an à 14%.
- Les carcinomes médullaires sont développés aux dépens des cellules C et représentent 5% des cancers thyroïdiens. Ils sont sporadiques ou peuvent survenir dans un contexte familial de néoplasie endocrinienne multiple notamment. Le pronostic reste globalement bon mais dépend du stade au diagnostic.

L'incidence des cancers thyroïdiens ainsi que leur présentation se sont nettement modifiées au fil du temps avec des cancers dorénavant souvent diagnostiqués au stade de microcarcinome (40% des cancers thyroïdiens opérés) en lien avec le développement des moyens diagnostiques de détection tel que l'échographie et la modification des pratiques de prise en charge (5) (6). Une étude en 2015 retrouve en France, à partir des registres des cas de carcinome papillaire thyroïdien de 8 départements français, une incidence qui a été multiplié par 6 entre la période 1982-1985 et la période 2006-2010, ce qui correspond à un taux annuel moyen de progression de 7,8% chez les hommes et 7,2% chez les femmes (7). Comme la France, l'augmentation de l'incidence des cas de carcinome papillaire est observé dans de nombreux pays (8) alors que la mortalité est en baisse chez la femme comme chez l'homme (9), reflétant le probable surdiagnostic de cancers thyroïdiens indolents.

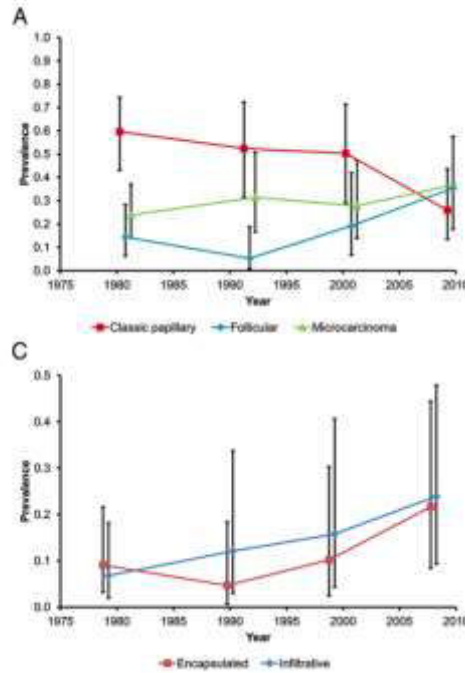


Figure 1 . Évolution au cours du temps de la prévalence ajustée à l'âge et au sexe des différents types histopathologiques du carcinome papillaire thyroïdien : la forme classique, le variant folliculaire et le microcarcinome selon l'étude (10)

II. L'échographie thyroïdienne

1. Stratification du risque de malignité des nodules thyroïdiens

L'échographie est un des examens de choix pour l'évaluation et la caractérisation initiale des nodules thyroïdiens en préopératoire. Elle est utilisée pour stratifier le risque de malignité et permet de définir les indications de cytoponction à l'aiguille fine. La prévalence échographique des nodules thyroïdiens varie entre 19% et 67% dans la population chez des personnes sans maladie thyroïdienne suspectée (11). De nombreux critères échographiques associés à une majoration du risque de cancer thyroïdien sont retrouvés dans la littérature mais avec des sensibilités et des spécificités très variables d'une étude à l'autre. Aucune caractéristique échographique seule ne peut prédire de façon fiable la malignité d'un nodule (12). Kim *et al.*, propose en 2002 une combinaison de 4 critères échographiques suspects de cancer thyroïdien : présence de microcalcifications, hypoéchogénéicité marquée, contours irréguliers et caractère plus épais que large avec une sensibilité 93,8% et une valeur prédictive négative à 95,9% (13).

2. Le système TIRADS

En 2009, Horvath et son équipe créent le premier système permettant de stratifier de manière quantitative les nodules thyroïdiens en fonction du risque de malignité : le système TIRADS, dérivé du système BIRADS, utilisé dans l'imagerie mammaire. Initialement, les scores TIRADS allaient de 1 à 6 avec un risque croissant de malignité, la sensibilité ainsi que la valeur prédictive négative étaient de 88% (14).

Ce premier système étant difficilement utilisable en pratique courante, Gilles Russ et son équipe ont élaboré un lexique, un compte rendu standardisé d'échographie thyroïdienne et un score dans le but de standardiser, de simplifier et d'uniformiser les pratiques. Pour cela, ils ont relu les comptes rendus et les images de 500 nodules chez 424 patients entre 2008 et 2010 en leur appliquant les définitions de leur atlas afin d'aboutir à une description sémiologique standardisée. Ils ont ensuite proposé un organigramme permettant de définir le score TIRADS d'un nodule en échographie avec une sensibilité de 95% et une spécificité de 68% (15).

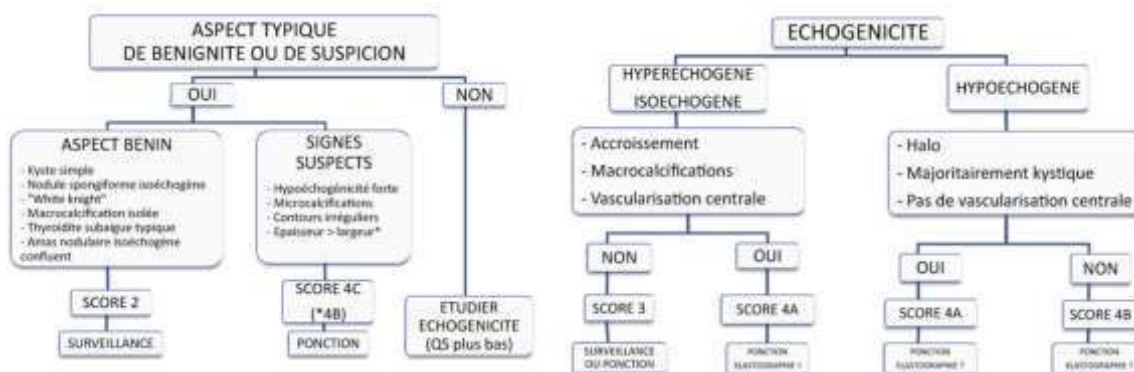


Figure 2 . Organigramme permettant de définir la classification TIRADS d'un nodule selon (15).

Afin de valider leur score et d'évaluer l'apport d'un nouvel outil échographique l'élastographie, Russ et son équipe, ont mené une étude prospective sur 4550 nodules thyroïdiens, en incluant l'apport de l'élastographie dans la caractérisation des nodules. L'élastographie est un outil évaluant de manière qualitative et/ou quantitative, en fonction des techniques, la rigidité des tissus. Elle permet d'identifier les cancers de dureté/rigidité élevée, notamment les cancers papillaires, à la différence des cancers folliculaires qui ont une rigidité non augmentée (16) . Ils ont défini la sensibilité, la spécificité et les valeurs prédictives positives et négatives des différentes méthodes : le score TIRADS seul, l'élastographie seule

et la combinaison des deux, comparé aux résultats cytologiques et aux résultats histologiques lorsque ceux-ci étaient disponibles. La sensibilité, la spécificité, la valeur prédictive négative et la précision diagnostique du score TIRADS étaient respectivement de 95,7%, 61%, 99,7% et 62%. La combinaison du score TIRADS et de l'élastographie permettait d'augmenter la sensibilité de manière significative à 98,5% mais en contrepartie faisait diminuer la spécificité et la précision diagnostique devant l'augmentation des faux positifs. Ils proposaient son utilisation lors d'une incertitude diagnostique échographique forte, notamment pour les nodules TIRADS 4A et 4B.

Dans une récente méta-analyse publiée en 2016, portant sur 10 437 nodules, la sensibilité et la spécificité du système TIRADS était à 79 et 71% respectivement (17).

3. Autres systèmes

De nombreux autres systèmes existent dans le monde : le score U en Angleterre, le score TIRADS coréen (K-TIRADS) ou alors les recommandations de l'American Thyroid Association (ATA).

Les recommandations de l'ATA (18), parues en 2015, proposent une classification des nodules thyroïdiens en échographie en 5 catégories : fortement suspect, modérément suspect, faiblement suspect, très faiblement suspect et bénin.

La classification échographique est la suivante :

- *fortement suspect* : nodule solide hypoéchogène ou mixte avec une composante solide hypoéchogène présentant une ou plusieurs caractéristiques suivantes : bords irréguliers, microcalcifications, extension extra-thyroïdienne et plus épais que large.
- *modérément suspect* : nodule solide hypoéchogène avec des bords réguliers sans extension extra-thyroïdienne, microcalcifications et pas plus épais que large
- *faiblement suspect* : nodule isoéchogène ou hyperéchogène ou nodule mixte sans extension extra-thyroïdienne, microcalcifications, bords irréguliers et pas plus épais que large
- *très faiblement suspect* : nodule spongiforme ou nodule mixte sans critères échographiques décrits plus haut
- *bénin* : nodule kystique pur

Tableau I. Correspondance entre le score de l'ATA et le système TIRADS pour l'évaluation des nodules thyroïdiens selon (19)

Classification	Caractéristiques échographiques	risque de malignité	cytoponction recommandée	
fortement suspect	nodule solide hypoéchogène ou mixte avec une composante solide hypoéchogène présentant une ou plusieurs caractéristiques suivantes : bords irréguliers, microcalcifications, extension extra-thyroïdienne et plus épais que large	>70-90%	1cm	TIRADS 4B ou 5
modérément suspect	nodule solide hypoéchogène avec des bords réguliers sans extension extra-thyroïdienne, microcalcifications et pas plus épais que	10-20%	1cm	TIRADS 4A
faiblement suspect	nodule isoéchogène ou hyperéchogène ou nodule mixte sans extension extra-thyroïdienne, microcalcifications, bords irréguliers et pas plus épais que large	5-10%	1.5cm	TIRADS 3
très faiblement suspect	nodule spongiforme ou nodule mixte sans critères échographiques décrits plus haut	<3%	2 cm	TIRADS 3 et 2
bénin	nodule kystique pur	<1%	pas de cytoponction	

Ces systèmes permettent donc de stratifier le risque de malignité des nodules thyroïdiens à l'échographie, le système TIRADS et celui de l'ATA ont été évalués de manière rétrospective dans une étude italienne et comparés aux résultats cytologiques et aux résultats histologiques quand ils étaient disponibles : la sensibilité et la valeur prédictive négative de ces 2 systèmes sont supérieures à 90%. Ces systèmes aident à sélectionner les patients pour la réalisation d'une cytoponction à l'aiguille fine.

Dans une méta-analyse récente incluant 52 études observationnelles soit un total de 12 786 nodules, Remonti *et al.*, trouvent que toutes les caractéristiques échographiques étudiées (nodule tissulaire, hypoéchogène, contours irréguliers, absence de halo périphérique, vascularisation centrale, microcalcifications, nodule isole, nodule hétérogène, nodule plus épais que large et nodule rigide en élastographie) étaient significativement associées à la malignité avec des Odds ratios variant entre 1,8 et 35,7 (21). La rigidité en élastographie, la présence de microcalcifications, les contours irréguliers et l'aspect plus épais que large avaient les spécificités les plus élevées 86.2%, 87.8%, 83.1% et 96.6% respectivement.

4. Système EU-TIRADS

En 2017, une nouvelle classification européenne EU-TIRADS, acronyme de European Thyroid Imaging-Reporting and Data System est publiée par l'équipe de Gilles Russ et correspond aux recommandations de l'European Thyroid Association. L'article comprend, comme le premier système TIRADS français, un lexique illustré, un compte rendu standardisé, un score simplifié pour la stratification du risque de malignité des nodules thyroïdiens et des recommandations pour la prise en charge de ces nodules. Le score est composé de 5 catégories allant de 1 à 5 basées sur 4 signes échographiques principaux : l'échogénicité, les microcalcifications, les contours et la forme.

EU-TIRADS 1 correspond à l'absence de nodule thyroïdien.

EU-TIRADS 2 (catégorie bénigne) inclue les nodules kystiques purs et les nodules spongiformes. Ces nodules doivent être considérés comme bénin, le risque de malignité est proche de 0% et la cytoponction n'est pas indiquée.

EU-TIRADS 3 (catégorie faible risque) englobe les nodules avec les caractéristiques suivantes : forme ovale, contours réguliers, isoéchogène ou hyperéchogène et absence de signe de malignité. Le risque de malignité varie entre 2% et 4%. La cytoponction doit être réalisée dès qu'un nodule mesure plus de 20 mm.

EU-TIRADS 4 (catégorie risque intermédiaire) correspond aux nodules de forme ovale, modérément hypoéchogène avec des contours réguliers sans signe de malignité. Le risque de malignité varie entre 6% et 17%. Le caractère modérément hypoéchogène du nodule est la principale différence entre EU-TIRADS 3 et 4. La cytoponction doit être considérée dès qu'un nodule mesure plus de 15 mm.

EU-TIRADS 5 (catégorie à risque élevé) englobe tous les nodules avec au moins une des caractéristiques suivantes : contours irréguliers, microcalcifications, hypoéchogénicité marquée et aspect plus épais que large. Le risque de malignité dans cette catégorie varie entre 26% et 87%. La grande disparité du risque de malignité peut s'expliquer par le fait que ces caractéristiques sont peu sensibles (26% à 59%) mais plus spécifiques (83-84%) et que ce

risque augmente avec le nombre de caractéristiques présentes (13) (20). La cytoponction doit être considérée pour les nodules de plus de 10 mm.

Pour passer du système TIRADS français au système EU-TIRADS : les catégories 1, 2 et 3 n'ont pas été modifiées, la catégorie 4A devient EU-TIRADS 4 et les catégories 4B et 5 sont fusionnées en EU-TIRADS 5 (21).

Des signes échographiques accessoires complètent le score permettant d'affiner l'évaluation échographique et l'indication de la cytoponction, mais également de moduler le risque au sein d'une même catégorie sans en modifier le score.

Les signes péjoratifs tels que la macrocalcification périphérique discontinue, la forme ronde, la rigidité élevée à l'élastographie, l'orientation non parallèle, la vascularisation centrale et l'extension extra-capsulaire augmentent le risque de malignité. A l'inverse, le halo fin et continu, la structure mixte, la forme aplatie, la vascularisation périphérique, les granulations colloïdales et la rigidité basse sont plutôt en faveur de la bénignité.

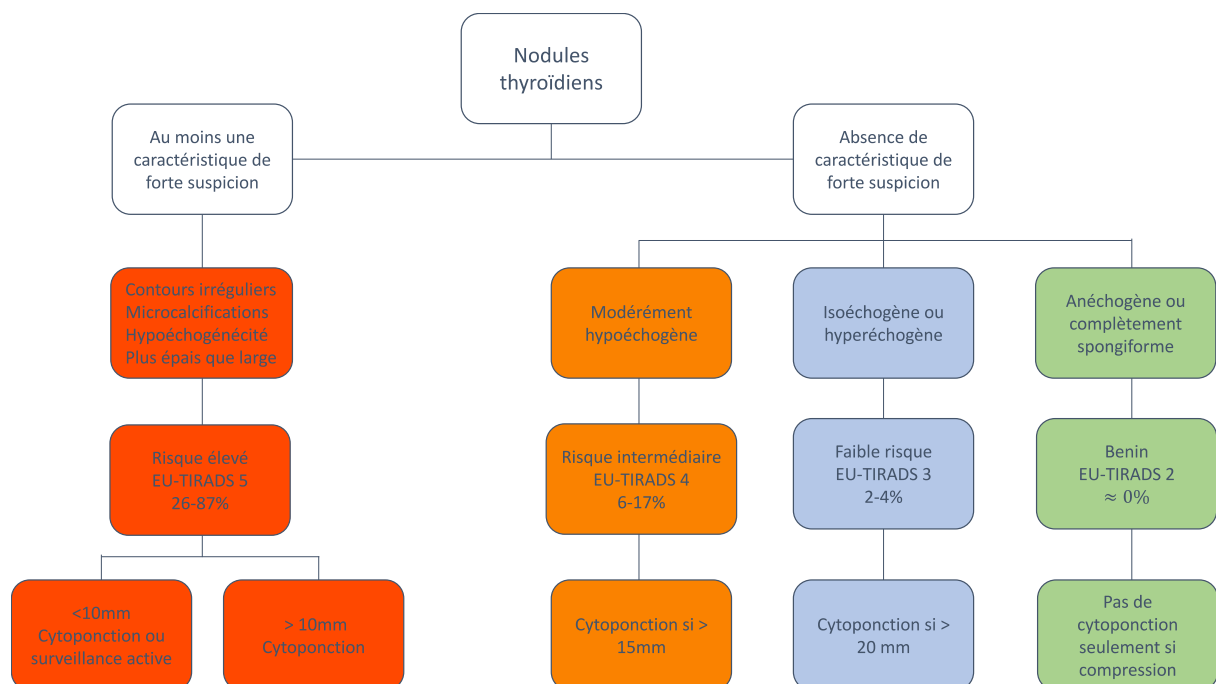


Figure 3. Algorithme de stratification de risque de malignité selon EU-TIRADS (23)

L'échographie thyroïdienne doit être complétée par l'étude des ganglions cervicaux en particulier lorsque celle-ci retrouve des nodules TIRADS 4 et 5. En présence de signes suspects échographiques, une cytoponction du ganglion doit être réalisée pour une analyse cytologique et un dosage de thyroglobuline sur liquide de rinçage.

Certains critères bien que recherchés ou utilisés dans la pratique courante tels que la vascularisation doppler en particulier la vascularisation centrale, la présence de macrocalcification, d'un halo périphérique ou la rigidité en élastographie ne font pas partie de ce nouveau système.

L'apport de l'évaluation de la vascularisation doppler des nodules thyroïdiens reste controversée dans les études (22) principalement liés à la faible sensibilité et spécificité de la vascularisation centrale et l'importante variabilité inter observateurs.

Le groupe de travail n'a également pas inclus le critère élastographie dans le système EU-TIRADS en l'absence de seuil fiable et reproductible dans la détection des nodules bénins et malins.

III. Indication de cytoponction à l'aiguille fine

En 2011, la SFE propose des recommandations pour les indications de cytoponction (23) :

- Contexte à risque : antécédent de radiothérapie externe dans l'enfance, histoire familiale de CMT ou NEM2, antécédent personnel ou familial de maladie de Cowden, de polypose familiale, de complexe de Carney, de syndrome de McCune-Albright, taux de calcitonine élevée à deux reprises, nodule accompagné d'une adénopathie suspecte, nodule découvert dans le cadre de l'évaluation d'une métastase prévalente.
- Nodule à risque :
 - Nodule ayant des caractéristiques cliniques de suspicion : dur à la palpation, signes compressifs, augmentation de volume en quelques semaines ou mois, nodule ayant augmenté de 20% en volume (ou dont deux dimensions au moins ont augmenté de 2 mm au moins) depuis la dernière estimation de taille,
 - Nodule ayant au moins deux des critères échographiques de suspicion suivants: solide et hypoéchogène, microcalcifications, limites et bords imprécis, forme plus épaisse que large, vascularisation de type IV

- Nodule repéré à l'occasion d'un TEP-18FDG avec une zone d'hypermétabolisme focal
- Nodule pour lequel les étalements cytologiques initiaux se sont révélés non contributifs, ou comportant une lésion vésiculaire de signification indéterminée.
- En cas de multinodularité sans contexte à risque ni nodule à risque (comme définis ci-dessus) : nodule de plus de 2 cm au sein d'une thyroïde pluri-nodulaire.

Des recommandations plus récentes, celles de l'American Thyroid Association (ATA) sont parues en 2015 et proposent la réalisation d'une cytoponction dans les cas suivants (24) :

- Nodule supérieur à 1 cm fortement et modérément suspect a l'échographie
- Nodule supérieur à 1,5 cm faiblement suspect a l'échographie
- Nodule supérieur à 2 cm très faiblement suspect a l'échographie

Avec la parution du nouveau système européen EU-TIRADS en 2017, les indications de cytoponction ont évoluées en parallèle. Les indications de cytoponction préconisées sont les suivantes (21) :

- Nodule inférieur ou égal à 10 mm en cas de recherche de primitif d'une métastase distante ou d'un ganglion suspect (la ponction du ganglion avec dosage de la thyroglobuline in-situ doit être systématique) ou EU-TIRADS 5 en cas d'augmentation de taille, une position juxta-capsulaire (< 2 mm)
- Nodule supérieur à 10 mm EU-TIRADS 5
- Nodule supérieur à 15 mm EU-TIRADS 4 et 5
- Nodule supérieur à 20 mm EU-TIRADS 3 à 5 ou kyste simple si compressif

IV. La cytoponction à l'aiguille fine

1. Déroulement de la cytoponction

La cytoponction à l'aiguille fine s'est peu à peu imposée comme méthode diagnostique des nodules thyroïdiens (24). C'est une technique fiable, rapide, peu invasive, peu onéreuse et associée à une faible morbidité. Elle a permis de réduire les actes chirurgicaux diagnostiques pour les nodules thyroïdiens entre 60 et 85% en sélectionnant les patients à opérer (25) en permettant de faire la distinction entre bénignité et malignité dans environ 75% des cas (26).

Elle est réalisée en ambulatoire et aucune prémédication n'est requise. Les praticiens expérimentés utilisent des aiguilles fines de 25 à 27 gauges pour la réalisation du geste. Le patient doit être informé du déroulement de l'examen, et placé en décubitus dorsal, la tête en hyperextension. Initialement faite à l'aveugle par simple palpation, elle est aujourd'hui réalisée sous guidage échographique, notamment nécessaire pour les nodules non palpables et les nodules mixtes. La technique utilisée est celle par capillarité grâce à des mouvements de va-et-vient et non par aspiration, deux à trois passages sont réalisés sur chaque nodule.

2. Précautions et complications

Il n'y a pas de contre-indication en dehors de quelques ajustements de traitement chez les patients sous antiagrégants plaquettaires et sous anticoagulants. En effet, des modifications de traitement sont préconisées par l'HAS pour les patients sous antiagrégants plaquettaires (27): maintien de l'aspirine possible, arrêt du Plavix pendant au moins 5 jours avec relai par Aspirine et en cas de bithérapie par Aspirine et Prasugrel ou Ticagrelor, un arrêt du Prasugrel est recommandé pendant 5 jours, 7 jours pour le Ticagrelor avec maintien du traitement par Aspirine seul. Le traitement initial doit être repris le plus précocement possible, le jour même, en fonction du risque de saignement.

Pour les patients sous anticoagulants, en particulier ceux sous Prévican, il est nécessaire avant le geste d'être en possession d'un INR récent de moins de 48h inférieur à 3. Concernant les nouveaux anticoagulants, un avis auprès du cardiologue référent est recommandé afin de discuter l'arrêt du traitement le jour qui précède l'examen ou le relai par HBPM. Des recommandations sont susceptibles de voir le jour et de permettre la poursuite des nouveaux anticoagulants oraux devant le peu de risque de saignement (28). Avec ces traitements, il est licite de ne réaliser qu'un passage par nodule, de limiter le nombre de nodules à ponctionner et d'éviter les ponctions bilatérales. Après le geste, il est conseillé de réaliser une compression manuelle plus longue avec un contrôle échographique et mettre en place un pansement compressif afin de limiter le risque d'hématome.

Les prélèvements sont accompagnés d'une fiche de renseignements où sont consignés les renseignements du patient, l'aspect échographique et la topographie ainsi que les prélèvements biologiques.

La douleur post-cytoponction, les hématomes mineurs et les réactions vagues sont les complications les plus fréquentes et les événements indésirables graves semblent rares (29). Une revue de la littérature réalisée en 2009, a listé les différentes complications de la cytoponction. Les complications hémorragiques, infectieuses ou de paralysie du nerf récurrent sont rarissimes.

3. Étude cytologique

Le recueil des prélèvements peut se faire selon la technique conventionnelle sur une lame sèche ou en milieu liquide. La technique conventionnelle consiste à projeter le matériel obtenu à l'aide d'une seringue sur 2 lames (maximum 3 lames) puis de l'étaler immédiatement avec une autre lame et enfin de sécher le matériel à l'air libre ou de le fixer en fonction de la coloration envisagée (simple séchage pour la coloration de May-Grünwald-Giemsa, fixation pour celle de Papanicolaou). L'autre méthode correspond à un recueil cytologique en milieu liquide développés dans les années 1990, à l'origine utilisée pour les frottis cervicaux. Le matériel est collecté dans un liquide fixateur à base de méthanol et hémolytique puis emmené au laboratoire pour centrifugation, les cellules recueillies sont ensuite étalées en monocouche sur une seule lame. La bonne conservation des éléments cellulaires, la réduction des artéfacts liés au sang et à l'inflammation et la réalisation d'examen complémentaires tels que les études immunohistochimiques et de biologie moléculaire sont les principaux avantages de cette technique (30). Les études de la littérature comparant les 2 méthodes sont discordantes. L'équipe de Nagarajan publie une étude rétrospective en 2015 comparative qui retrouve une augmentation de résultats non satisfaisants pour la technique en milieu liquide mais également une diminution du pourcentage de résultats bénins par rapport à la technique conventionnelle (31). Le même auteur publie une méta-analyse qui elle ne retrouve pas de différence entre les deux méthodes sur la proportion de résultats non satisfaisants (32).

4. La classification Bethesda

En 2007, une classification de cytologie thyroïdienne a été établie lors de la conférence de consensus à Bethesda, Maryland, au National Cancer Institute afin d'adopter une terminologie internationale commune pour la description de la cytologie thyroïdienne (33). Elle a permis de standardiser les critères diagnostiques et la prise en charge des nodules thyroïdiens en mettant

en place une définition et une description des images lésionnelles de chaque catégorie, une corrélation avec le risque potentiel de cancer et des recommandations de prise en charge pour chaque catégorie. Elle comprend 6 catégories : non diagnostique ou non satisfaisant, bénin, lésion folliculaire de signification indéterminée ou atypies de signification indéterminée, néoplasme folliculaire incluant la variété néoplasme folliculaire à cellules oncocytaires, suspect de malignité et malin. En 2012, la Société Française de Cytologie Clinique publie une version française de cette classification (34).

I Catégorie non diagnostique ou non satisfaisant :

- Moins de 6 groupes de cellules folliculaires bien préservées avec au moins dix cellules pour chacun des groupes
- Cellules folliculaires mal colorées ou mal fixées
- Ponction de kyste avec ou sans histiocytes et comportant moins de six groupes de 10 cellules vésiculaires bénignes chacun

II Catégorie bénigne :

- Nodules vésiculaires bénins, qui ont comme critères diagnostiques : préparation peu à modérément cellulaire, cellules préférentiellement disposées en lambeaux monostratifiés, au sein desquels elles sont régulièrement disposées, peu de microvésicules, noyaux sombres et petits de la taille d'une hématie, substance colloïde plus ou moins abondante et de consistance variable, histiocytes volontiers présents et souvent pigmentés, et/ou fibroblastes, cellules inflammatoires en cas de thyroïdite, oncocytes isolés ou en lambeaux, cellules dystrophiques qui bordent parfois les kystes
- Ensemble des thyroïdites (lymphocytaire ou thyroïdite d'Hashimoto, granulomateuse ou thyroïdite de De Quervain, de Riedel ou thyroïdite aiguë)

III Catégorie « lésion folliculaire de signification indéterminée » ou « atypies de signification indéterminée » :

- Cytoponctions qui comportent les critères diagnostiques suivants : quelques microfollicules ; une majorité d'oncocytes mais en nombre insuffisant pour évoquer une tumeur oncocytaire ; des modifications nucléaires focales faisant craindre un carcinome papillaire telles que modifications chromatiniennes, augmentation de la taille des noyaux, noyaux rainurés ; cellularité trop importante ; infiltrat lymphoïde discrètement atypique

IV Catégorie « néoplasme folliculaire » et « néoplasme folliculaire à cellules oncocytaires » :

- Néoplasme folliculaire : richesse cellulaire ; présence de nombreuses structures microvésiculaires et de cellules isolées ; des noyaux relativement uniformes, arrondis et parfois augmentés de taille ; des nucléoles discrets ou bien visibles ; une colloïde rare ou absente.
- Néoplasme folliculaire à cellules oncocytaires : ponctions thyroïdiennes constituées très majoritairement ou uniquement d'oncocytes, avec les critères diagnostiques suivants : richesse cellulaire modérée à marquée, oncocytes, c'est à dire des cellules de taille variable, avec un cytoplasme souvent abondant et finement granuleux avec parfois des inclusions gris-bleu au May-Grünwald-Giemsa et vertes à la coloration de Papanicolaou ; des noyaux augmentés de taille, excentrés, avec un nucléole proéminent ; des bi- ou multinucléations ; des cellules en général peu cohésives ; une colloïde habituellement absente ou peu abondante et dense

V Catégorie « suspect de malignité » :

- Tous les cas où la malignité est vraisemblable, mais ne peut être affirmée, soit parce que le nombre de cellules est insuffisant, soit parce qu'il manque un ou deux critères pour permettre un diagnostic formel.

VI Catégorie « malin » :

Présence de tous les critères cytologiques de malignité :

- Carcinome papillaire : amas cellulaires tridimensionnels ; papilles ; larges lambeaux monocouches, d'aspect syncytial ; noyaux augmentés de taille, contours nucléaires irréguliers ; noyaux rainurés longitudinalement ; chromatine granuleuse ou aspect en verre dépoli ; inclusions cytoplasmiques intranucléaires ; parfois microcalcifications ; souvent cellules géantes histiocytaires ; absence de colloïde ou colloïde peu abondante et épaisse, voire métachromique.
- Carcinome médullaire : richesse cellulaire, cellules isolées, cubiques ou polygonales, parfois étirées (aspect polymorphe assez caractéristique), d'aspect plasmocytoïde (noyaux excentrés) ; binucléations fréquentes, chromatine « poivre et sel » ; inclusions cytoplasmiques intranucléaires parfois présentes (moins typiques que dans le carcinome papillaire) ; granulations intracytoplasmiques éosinophiles au May-

Grünwald-Giemsa ; dépôts d'amylose (métachromique après coloration avec le rouge Congo), ressemblant à de la colloïde épaisse.

- Carcinome peu différencié : richesse cellulaire ; architecture microvésiculaire, insulaire, solide ou trabéculaire ; rapport nucléocytoplasmique élevé avec des noyaux globalement plus volumineux que les noyaux des cellules vésiculaires normales mais ronds, à contours réguliers, ou alors plus petits, convolutés ; absence de colloïde, ou alors colloïde en goutte dense dans les amas microvésiculaires ; parfois, nécrose et/ou mitoses.
- Carcinome anaplasique : des cellules de taille variable, épithélioïdes ou fusiformes ; des noyaux très volumineux, irréguliers, avec des nucléoles souvent proéminents ; des amas tridimensionnels ou cellules isolées ; parfois nécrose, mitoses ou inflammation à polynucléaires.
- Lymphome et métastases (carcinome du rein, sein et bronchopulmonaire notamment)

Tableau II. Classification de Bethesda selon Cibas *et al.*(35) :

Catégories selon Bethesda	Risque estimé de malignité selon le système Bethesda	Prise en charge
I : Catégorie « non diagnostique/non satisfaisante »	1-4%	Répéter cytoponction /Surveillance
II : Catégorie « bénin »	0-3%	Surveillance échographique 6-18 mois d'intervalle
III : Catégorie « atypies/lésions folliculaires de signification indéterminée »	5-15%	2 ^{ème} ponction dans un délai de 3 à 6 mois
IV : Catégorie « néoplasme folliculaire/néoplasme folliculaire à cellules oncocytaires et suspicion de néoplasmes»	15-30%	Lobectomie
V : Catégorie « suspect de malignité »	60-75%	Lobectomie ou thyroïdectomie
VI : Catégorie « malin »	97-99%	Thyroïdectomie

En 2017, une révision de la classification de Bethesda est publiée afin de s'adapter aux nouvelles données, aux nouveaux développements dans le domaine de la cytologie thyroïdienne et à l'apparition du néoplasme thyroïdien folliculaire non invasif avec caractéristiques nucléaires papillaires (NIFTP) (35). Les modifications apportées sont les suivantes :

- Les risques de malignité ont été recalculés sur la base de données après 2010 et de deux manières : lorsque NIFTP n'est pas considéré comme malin et lorsque NIFTP fait encore partie des « carcinomes »

Tableau III. Risque de malignité : Révision de la classification Bethesda (37) :

Catégories Bethesda	Risque de malignité si NIFTP ≠ Carcinome	Risque de malignité si NIFTP = Carcinome	Prise en charge
non diagnostique ou non satisfaisant	5-10%	5-10%	contrôle cytoponction
bénigne	0-3%	0-3%	suivi clinique et échographique
lésion folliculaire de signification indéterminée ou atypies de signification indéterminée	6-18%	10-30%	contrôle cytoponction, tests moléculaires ou lobectomie
néoplasme folliculaire et néoplasme folliculaire à cellules oncocytaires	10-40%	25-40%	tests moléculaires ou lobectomie
suspect de malignité	45-60%	50-75%	thyroïdectomie totale ou lobectomie
malin	94-96%	97-99%	thyroïdectomie totale ou lobectomie

- La définition de la catégorie « néoplasme folliculaire et néoplasme folliculaire à cellules oncocytaires » a été modifiée avec l'apparition des tumeurs NIFTP. Dans la classification initiale, les cas démontrant des caractéristiques nucléaires du carcinome papillaire étaient exclus de cette catégorie. Les cas associant des caractéristiques architecturales évoquant un néoplasme folliculaire et des petites modifications nucléaires (augmentation taille du noyau, irrégularité du contour nucléaire et/ou dégagement de la chromatine) peuvent être classés dans cette catégorie tant que les papilles et les pseudo-inclusions intranucléaires sont absentes. Une note doit préciser sur le compte rendu que les anomalies retrouvées soulèvent la possibilité d'un variant folliculaire invasif du carcinome papillaire ou d'une tumeur NIFTP. La distinction entre ces deux entités n'est pas possible en cytologie.
- La définition et les critères diagnostiques du sous-groupe carcinome papillaire dans la catégorie « malin » ont été reprecisés afin d'éviter les possibles faux positifs dus aux tumeurs NIFTP : seuls les cas présentant des caractéristiques classiques du carcinome papillaire (papilles vraies, corps de psammome, pseudo inclusions nucléaires) intègrent cette catégorie.

5. La biologie moléculaire

Ces dernières années, des progrès dans la connaissance des anomalies moléculaires impliqués dans la tumorigénèse à l'origine des cancers thyroïdiens ouvrent des perspectives diagnostiques, thérapeutiques et pronostiques intéressantes. Dans une étude récente, la caractérisation génétique complète du carcinome papillaire thyroïdien (CPT), grâce à la technologie de séquençage nouvelle génération, a permis de retrouver des altérations génétiques dans environ 97% des tumeurs (36). Les deux mécanismes moléculaires les plus fréquents, retrouvés dans les carcinomes thyroïdiens différenciés, sont les mutations

ponctuelles, responsables d'un changement de nucléotide unique dans la chaîne d'ADN, et les réarrangements chromosomiques, correspondant à un échange de matériel entre deux chromosomes après cassure sur chacun des chromosomes. La plupart des mutations des cancers thyroïdiens sont mutuellement exclusives et font intervenir deux voies de signalisation : la voie MAPK (Mitogen Activated Protein Kinase) majoritairement impliquée dans les cancers papillaires et celle de la Pi3K (phosphatidylinositol 3-kinase) dans les cancers folliculaires. En effet, des anomalies moléculaires activant la voie MAPK sont identifiées dans environ 70% des cancers papillaires thyroïdiens (37). Pour ces carcinomes, les principales altérations génétiques retrouvées sont les réarrangements de type RET/PTC (10-20%) (38), les mutations ponctuelles RAS (10-20%) et les mutations activatrices de l'oncogène BRAF (40-45%) (39). Ces marqueurs moléculaires semblent prometteurs d'un point de vue diagnostique notamment pour les nodules classés comme indéterminés (catégories III-IV-V selon la classification de Bethesda) en cytologie thyroïdienne. En effet, la cytoponction thyroïdienne reste indéterminée avec l'absence de diagnostic de bénignité ou de malignité dans environ 25% des cas (40). Actuellement, ces patients avec des résultats indéterminés se voient proposer une chirurgie diagnostique par lobectomie thyroïdienne qui détectera un carcinome dans seulement 20% des cas (41).

La recherche d'une mutation, telle que la mutation BRAF^{V600E}, retrouvée dans 40-45% des carcinomes papillaires (42), ne suffit pas à elle seule à détecter tous les cancers thyroïdiens et à notamment d'éviter le traitement chirurgical au patient porteur de cette mutation. Pour améliorer la sensibilité et les performances diagnostiques des tests moléculaires, la recherche d'autres mutations fréquentes peuvent être incluses dans l'analyse, avec le développement de panels moléculaires. Le premier panel testé incluait la recherche de BRAF^{V600E}, de RAS et les translocations de RET/PTC et PAX8/PPAR (43) dans une étude de Nikiforov *et al.*: 97% des nodules avec recherche de mutation positive étaient malins. L'amélioration de la sensibilité par rapport à la recherche d'un seul gène ainsi que la performance diagnostique des panels moléculaires habituellement à 7 gènes ont été validées par de nombreuses études prospectives (44). Malgré la valeur prédictive négative insuffisante pour éviter la chirurgie thyroïdienne aux patients « mutations négatives », des spécificités et valeurs prédictives positives hautes permettent de réduire la chirurgie en deux étapes, à savoir lobectomie initiale puis complément par thyroïdectomie totale (45).

Le séquençage haut débit est progressivement apparu et permet de détecter de multiples altérations génétiques avec très peu de cellules. Le kit Thyroseq en est un exemple avec le séquençage simultané de plus de 60 gènes avec la recherche de mutation ponctuelle, de fusion de gènes ou d'insertion/délétion. La performance du kit a été évaluée de façon prospective dans une étude en 2015, la sensibilité et la spécificité supérieures à 90% et une VPN de 97,2% (46) ; soit un risque de malignité d'environ 3% comparable à celui de la catégories « bénigne » selon Bethesda. Des études plus récentes et indépendantes sont venues nuancer ses résultats avec une sensibilité de 95%, une spécificité de 59% et une valeur prédictive négative de 95% (47).

Récemment, une autre technique est mise en œuvre pour différencier les nodules malins et bénins, qui utilise l'expression des miARN. Les miARN sont des acides ribonucléiques non codants qui régulent l'expression des gènes au niveau post-transcriptionnel. Le test ThyGenX comprend la recherche du panel des 7 gènes associé à l'expression des miARN. Une étude multicentrique réalisée aux États-Unis sur 109 résultats de cytoponction de catégories III ou IV selon Bethesda retrouve une VPN de 94% et une valeur prédictive positive (VPP) de 74%.

Il apparaît donc que la recherche d'anomalies moléculaires dans le matériel de cytoponction thyroïdienne peut être utile notamment sur le plan diagnostique. Comme proposé dans la nouvelle classification Bethesda 2017, certains tests de biologie moléculaire peuvent désormais s'intégrer dans la pratique courant pour les nodules de catégories III et IV. Avant cela, seule l'ATA avait statué sur l'analyse moléculaire pour la caractérisation des nodules thyroïdiens.

V. Néoplasme folliculaire non invasif thyroïdien avec caractéristiques nucléaires papillaires (NIFTP)

La distinction histologique entre carcinome papillaire et folliculaire n'est pas toujours nette ni facile pour l'anatomopathologiste. Le carcinome papillaire est classiquement constitué de papilles, structures composées d'un axe vasculo-conjonctival et bordées de cellules épithéliales et de follicules. Les noyaux de ces cellules, de taille augmentée ou allongés, se chevauchent, ont un aspect de verre dépoli, des rainures longitudinales et une clarification avec des contours irréguliers, des pseudo-inclusions et une chromatine marginée (48). De nombreux variants du carcinome papillaire sont venus enrichir la classification histologique

de l'OMS au fil du temps. Les variants représentent 20% des carcinomes papillaires : folliculaire, oncocytaire, à cellules claires, sclérosant diffus, insulaire, à cellules hautes et autres formes rares (49).

1. Les variants folliculaires du carcinome papillaire

Le variant folliculaire du carcinome papillaire (FVPTC) est un des plus fréquent entre 9 et 41% des cas de carcinome papillaire dans la littérature(50)(51)(52). Il a été décrit en 1953 pour la première fois par Crite et Hazard et le terme de FVPTC a été proposé par Rosai et Chen (53). La définition histologique de l'OMS en 2004 est la suivante : « tumeur présentant une architecture exclusivement ou presque exclusivement vésiculaire dont le diagnostic repose essentiellement sur la présence de caractéristiques cytonucléaires du carcinome papillaire ».

Deux sous-types ont été individualisés : le variant folliculaire encapsulé du carcinome papillaire thyroïdien (EFVPTC) et le variant folliculaire infiltrant du carcinome papillaire thyroïdien (IFVPTC). Le variant folliculaire infiltrant du CPT se comporte comme un CPT classique en termes de croissance cellulaire et de profil métastatique alors que le variant folliculaire encapsulé du CPT se comporte plutôt comme un adénome folliculaire thyroïdien (51). Le diagnostic d'EFVPTC non invasif est très controversé dans la littérature puisque le diagnostic de cancer repose seulement sur la présence ou non de caractéristiques nucléaires spécifiques et la présence ou non d'invasion capsulaire et/ou vasculaire. Une variabilité inter observateur élevée est retrouvée dans les différentes études (54) (55). Le faible pouvoir métastatique et le comportement indolent de l'EFVPTC non invasif ont été à de nombreuses reprises démontrés (51)(52)(56). Malgré le comportement indolent, le traitement de ce type de tumeur restait jusqu'alors le même qu'un carcinome papillaire classique, ce qui laisse envisager un probable sur-traitement de ces tumeurs (51) (57).

2. NIFTP : définition

Dans ce contexte en 2016 et en réponse à cette controverse, l'équipe de Yuri and Nikiforov a réalisé une étude rétrospective internationale dans le but de proposer des critères diagnostiques et de développer une nomenclature reflétant les caractéristiques cliniques et biologiques des EFVPTC (58). Aucun des 109 patients qui présentait un EFVPTC non invasif, suivis entre 10 et 26 ans, n'a présenté de signes de récurrence et tous étaient en vie. A

noter également, que 67 d'entre eux avaient bénéficié d'une lobectomie simple et aucun n'avait eu un traitement complémentaire par iode radioactif. Sur la base de ces résultats, l'équipe a proposé de redésigner l'EFVPTC non invasif par « noninvasive follicular thyroid neoplasm with papillary-like nuclear features » (NIFTP) afin de refléter au mieux son comportement et ses caractéristiques histopathologiques.

Six critères histologiques ont été proposés et validés pour le diagnostic de NIFTP :

- Présence d'une capsule ou d'une démarcation franche avec le tissu thyroïdien adjacent
- Croissance folliculaire avec moins de 1% de papilles, absence de corps de psammomes, moins de 30% de zones solide/insulaire/trabéculaire
- Score nucléaire 2-3 : ce score a été mis au point en regroupant en 3 catégories les principales caractéristiques nucléaires des EFVPTC non invasifs :
 - Taille et forme (agrandissement nucléaire, chevauchement, entassement et allongement)
 - Irrégularités de la membrane nucléaire (contours irréguliers, rainures et pseudo-inclusions)
 - Caractéristiques de la chromatine (dégagement avec noyaux de margination et aspect en verre dépoli)

Un système de notation a été établi dans lequel chaque catégorie de caractéristiques nucléaires reçoit un score de 0 (absence / expression insuffisante) ou 1 (présent / expression suffisante). Un guide visuel a été proposé par les auteurs afin de faciliter le diagnostic.

- Absence de vascularisation ou d'invasion capsulaire
- Absence de nécrose tumorale
- Absence d'activité mitotique (moins de 3 mitoses par champs)

L'acronyme NIFTP est approuvé par l'American Thyroid Association (ATA) et apparaît en 2017 dans la classification de la World Health Organization (WHO).

Caractéristiques nucléaires

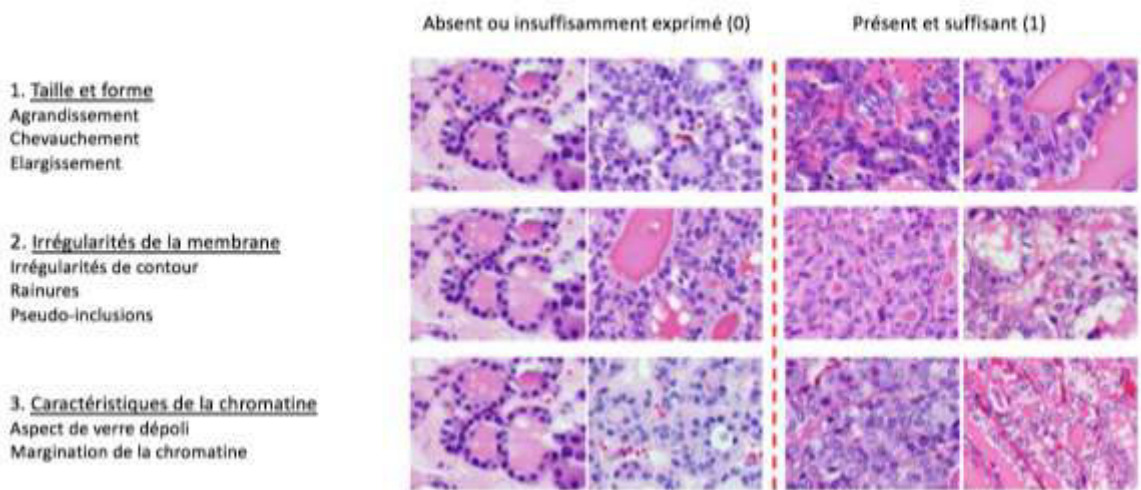


Figure 4. Guide visuel du score nucléaire pour le diagnostic de NIFTP selon (60) :

Le diagnostic de NIFTP est histologique puisque la capsule doit être examinée en totalité afin d'exclure une invasion de la capsule ou une invasion vasculaire.

3. Diagnostic préopératoire

3.1 Échographie

Les caractéristiques échographiques du FVPTC semble différentes de celles du PTC comme le démontre plusieurs études (59)(60) avec des critères non suspects en échographie (forme ovale, l'absence de microcalcification, contours réguliers) pour le FVPTC. Certaines études suggèrent même qu'il existe une corrélation entre la présence de signes échographiques péjoratifs dans le cas d'un FVPTC et le mauvais pronostic de celui-ci avec une forme infiltrative (61) (62). Dans une première étude publiée en 2017, Hahn et son équipe, ont de manière rétrospective comparé les caractères échographiques et cytologiques de 208 FVPTC (34 NIFTP et 174 non-NIFTP). A l'échographie, les tumeurs NIFTP était plus fréquemment iso- ou hyperéchogène, avec un halo périphérique et sans microcalcification, de plus en appliquant le système K-TIRADS, le groupe NIFTP a montré un taux significativement plus bas de catégories K-TIRADS 5 (forte suspicion de malignité) par rapport au groupe non-NIFTP (63). Dans une deuxième étude, ces mêmes auteurs démontrent que les caractéristiques échographiques des FVPTC (NIFTP, EFVPTC invasif et IFVPTC) étaient

significativement différentes en fonction de l'invasion tumorale (62). En appliquant le système K-TIRADS et celui de l'ATA, le groupe NIFTP était majoritaire dans la catégorie nodules faiblement suspect, le groupe EFVPTC invasif était lui majoritaire dans la catégorie nodules à risque intermédiaire et celui IFVPTC dans la catégorie des nodules fortement suspect. Cependant, les caractéristiques échographiques ne peuvent à elles seules établir un diagnostic préopératoire fiable et doivent être couplées aux résultats cytologiques de la cytoponction.

3.2 Cytoponction thyroïdienne

Des études ont examiné la distribution des cas de NIFTP parmi les six catégories de la classification Bethesda : les cas de NIFTP apparaissent dans les six catégories mais semblent se répartir majoritairement dans les catégories III, IV et V (64) (65).

L'adoption de la terminologie NIFTP a soulevé plusieurs questions quant à l'impact de ce changement sur le risque de malignité de la cytologie thyroïdienne. Des études ont démontré que ce changement diminuait de façon importante le risque de malignité des catégories « lésion folliculaire de signification indéterminée » ou « atypies de signification indéterminée », « néoplasme folliculaire » et « néoplasme folliculaire à cellules oncocytaires » et « suspect de malignité » (66) (67). Comme montré dans la figure 6, le risque de malignité de la catégorie III passe de 6-18% versus 10-30% avec l'introduction de la classe NIFTP. Cette diminution est bien moins importante dans les catégories « bénigne » et « maligne » (68). L'abaissement du risque de malignité dans les catégories « suspect de malignité » et « maligne » peut avoir un impact sur la prise en charge notamment sur le type de chirurgie. Cette modification du risque de malignité souligne la nécessité de revoir la prise en charge notamment chirurgicale, ce qui a été fait avec la nouvelle classification Bethesda 2017.

Quelques études, notamment l'étude menée par l'équipe de Brandler *et al.*, ont montré que les NIFTP possédaient des caractéristiques cytologiques de carcinome papillaire mais également d'adénome folliculaire bénin. Cependant, les cas de carcinome papillaire ont plus souvent montré de manière significative par rapport aux cas de NIFTP : des pseudo-inclusions nucléaires (86,6% dans PTC vs 8,9% dans NIFTP), la présence de papilles (70,1% dans PTC vs 5,4% dans NIFTP), d'un chevauchement nucléaire (98,5% dans PTC vs 82,1% dans NIFTP), d'un élargissement nucléaire (98,5% dans PTC vs 83,9% dans NIFTP), des irrégularités des contours nucléaires (46,3% dans PTC vs 10,7% dans NIFTP), la présence de

calcifications (22,4% dans PTC vs 3,6% dans NIFTP) et la présence d'incisures (88% dans PTC vs 35,7% dans NIFTP) (65). Une autre étude publiée en 2016, compare les cytologies des NIFTP à celles du variant folliculaire invasif du carcinome papillaire, du carcinome papillaire classique et de l'adénome folliculaire bénin : la taille des noyaux, le profil microfolliculaire et la présence d'incisures des NIFTP diffèrent de manière significative des trois autres entités. A la différence des carcinomes papillaires, la majorité des NIFTP semblent être dépourvues de structures papillaires, de pseudo-inclusions et de rainures (69). Une étude récente de Mahajan *et al.*, en 2018, retrouvait une distribution des catégories Bethesda similaire entre les NIFTP et les variants folliculaires invasifs du carcinome papillaire mais les carcinomes papillaires étaient plus fréquemment de cytologie maligne par rapport aux NIFTP (70). Ces études laissent suggérer que le diagnostic de NIFTP peut être évoqué devant des résultats de cytoponction.

3.3 Biologie moléculaire

Les NIFTP, appartenant aux tumeurs folliculaires, présentent des altérations moléculaires communes à ce groupe : les mutations RAS et les réarrangements du gène PAX8/PPAR (71) (64). Une étude en 2017, menée par Proeitti *et al.*, retrouve 31% de NIFTP présentant une mutation N-RAS (72). Le changement de terminologie en NIFTP a modifié les performances diagnostiques des tests connus, notamment du kit Thyroseq v2 performance. Des diminutions de la valeur prédictive positive et négative, respectivement à 31% et 83% contre 48% et 87% sont retrouvés après l'analyse rétrospective des résultats de cytologie thyroïdienne de catégorie III de la classification Bethesda après reclassification des EVPTC non invasif en NIFTP alors qu'on observe une hausse des valeurs à 65% et 91% pour la catégorie IV de la classification Bethesda (73). Actuellement, le diagnostic de NIFTP implique une sanction chirurgicale afin d'établir le diagnostic histologique, c'est pourquoi cette baisse de la VPP et de la VPN des tests moléculaires ne modifie pas la nécessité d'une intervention chirurgicale.

4. **Prise en charge**

L'ATA a soumis des recommandations pour la prise en charge des NIFTP qui sont similaires à celles des carcinomes papillaires de faible risque : réalisation d'une lobectomie, absence de traitement complémentaire par irathérapie et obtention en post opératoire d'un objectif de TSH entre 0.5 et 2 mUi/L (24). Le rythme de surveillance de ces patients n'est pas encore

établi, dans l'attente de données de suivi à plus long terme disponibles, l'ATA propose une surveillance occasionnelle mais non obligatoire avec une échographie cervicale associée à un dosage de thyroglobuline.

En 2017, des recommandations françaises des sociétés savantes de Médecine Nucléaire et d'Endocrinologie ont été publiées. Dans ces dernières, un traitement complémentaire par irathérapie n'est pas nécessaire pour les tumeurs NIFTP de moins de 4 cm. Cependant, pour celles de plus de 4 cm ou s'il existe un doute quant à l'analyse histologique complète de la capsule, un traitement par irathérapie peut être proposé.

ARTICLE

Caractéristiques échographiques et cytologiques des néoplasmes folliculaires non invasifs thyroïdiens avec caractéristiques nucléaires papillaires (NIFTP) par rapport aux carcinomes papillaires

INTRODUCTION

Les nodules thyroïdiens sont très fréquents dans la population générale, avec une prévalence clinique d'environ 6% chez les femmes et 1% chez les hommes (74). Cette prévalence augmente de 19% à 68 % si on inclut les nodules découverts fortuitement à l'échographie (75). La majeure partie de ces nodules sont bénins et seulement 5% sont malins (3). L'échographie associée à la cytoponction permettent de caractériser les nodules et, ainsi, de guider la prise en charge thérapeutique de ces derniers. L'incidence des cancers thyroïdiens est en augmentation depuis une trentaine d'années, notamment les cancers papillaires qui représentent environ 84% des cas de cancer thyroïdien (76). De nombreux variants des carcinomes papillaires sont venus enrichir la classification anatomopathologique et représentent environ 20% des carcinomes papillaires.

Depuis 2016, l'équipe de Nikiforov propose notamment de remplacer la dénomination des variants folliculaires encapsulés non invasifs du carcinome papillaire par l'acronyme NIFTP « néoplasme folliculaire non invasif avec caractéristiques nucléaires du carcinome papillaire », étant donné le caractère indolent et le bon pronostic de ce sous type dans la littérature. Ce changement de terminologie, mais également de classification implique la soustraction des NIFTP de la catégorie « carcinome » (58). Cette nouvelle classification impacte non seulement le risque de malignité préopératoire (68) (66) mais aussi la prise en charge opératoire et postopératoire. Le risque de malignité des cytologies thyroïdiennes est modifié avec l'introduction des tumeurs NIFTP. Ce risque de malignité diminue en particulier pour les catégories cytologiques « atypies de signification indéterminée », « néoplasme folliculaire » et « suspect de malignité », comme le précise la révision de la classification Bethesda en 2017. En ce qui concerne la prise en charge opératoire et postopératoire, les recommandations de l'American Thyroid Association (ATA) et celles des sociétés savantes françaises proposent une chirurgie conservatrice par lobectomie des tumeurs NIFTP de moins de 4 cm avec une étude exhaustive de la capsule, et l'absence

d'irathérapie complémentaire (77). Pour les tumeurs de plus de 4 cm, les recommandations ne tranchent pas et proposent un traitement optionnel complémentaire par irathérapie. Un suivi médical est par ailleurs recommandé avec une échographie cervicale associée à un dosage de thyroglobuline.

Du fait d'une prise en charge chirurgicale moins lourde, il serait intéressant de pouvoir distinguer en préopératoire les tumeurs NIFTP des carcinomes papillaires. Très peu d'études ont, à ce jour, essayé d'évaluer les caractéristiques échographiques des tumeurs NIFTP en les comparant à celles du carcinome papillaire classique ou à son variant folliculaire invasif. Hahn et son équipe, dans leur étude rétrospective, mettent en évidence l'utilité de l'échographie, qui apparaît supérieure à la cytologie dans cette étude, pour différencier les NIFTP des carcinomes papillaires. En effet, les NIFTP ont des caractéristiques échographiques non suspectes, telles que le caractère iso-ou hyperéchogène du nodule, la présence d'un halo périphérique et l'absence de microcalcifications (63). Une autre étude, menée par Brandler *et al.*, s'intéresse aux caractéristiques échographiques des NIFTP en comparaison au carcinome papillaire classique et à l'adénome folliculaire : l'aspect échographique des NIFTP est en grande partie similaire à celui de l'adénome folliculaire. Il diffère de l'aspect du carcinome papillaire du fait de la présence de critères échographiques bénins tels que la présence de contours réguliers, d'une vascularisation périnodulaire et intranodulaire et l'absence de microcalcifications (78).

En ce qui concerne la cytologie thyroïdienne, les cas de NIFTP apparaissent dans les six catégories de la classification Bethesda mais semblent se répartir majoritairement dans les catégories III, IV et V dans la littérature (64) (78). Ces résultats expliquent le fait que le risque de malignité de ces catégories est modifié de façon plus importante avec l'introduction des NIFTP. Dans l'étude citée précédemment menée par Hahn et son équipe, les NIFTP se distribuent préférentiellement dans la catégorie V de la classification Bethesda. L'étude, de l'équipe de Zaho, en 2017, compare les résultats cytologiques des NIFTP et celles du variant folliculaire invasif du carcinome papillaire : 54% des cas de NIFTP se répartissaient dans les catégories III et IV de la classification de Bethesda contre seulement 28% des cas du variant folliculaire invasif.

L'objectif de ce travail est d'identifier les différences échographiques et cytologiques entre les tumeurs NIFTP et les carcinomes papillaires classiques et à celles des variants folliculaires en préopératoire.

MATERIEL ET METHODES

Étude rétrospective monocentrique descriptive.

1. Patients

Ont été inclus dans l'étude tous les patients qui ont bénéficié d'une thyroïdectomie ou d'une lobectomie dans les services de chirurgie endocrinienne ou ORL du CHRU de Nancy avec un diagnostic histologique de carcinome papillaire, NIFTP ou de variant folliculaire de carcinome papillaire, entre le 01 janvier 2016 et le 31 mai 2018. Nous avons exclu les patients de moins de 18 ans et ceux présentant un diagnostic à l'histologie de microcarcinome papillaire (< 1cm). Au total, 83 patients ont été inclus dans l'étude.

2. Méthode

Pour l'ensemble des patients concernés, nous avons recueilli les données cliniques et paracliniques suivantes : sexe, âge, antécédent d'irradiation cervicale, antécédents familiaux de cancer thyroïdien, signes cliniques compressifs, statut biologique thyroïdien (euthyroïdie, hypothyroïdie et hyperthyroïdie).

Nous avons relevé les caractéristiques échographiques suivantes pour chaque nodule : sa taille, son échogénicité (hyperéchogène, isoéchogène, hypoéchogène, ou très hypoéchogène), sa vascularisation (périphérique, centrale ou mixte), la présence ou non de microcalcifications, son caractère tissulaire ou mixte, la présence de contours irréguliers et son classement TIRADS ou EU-TIRADS pour les nodules plus récents.

Concernant les données de cytoponction, nous avons recueilli la classification Bethesda de chaque nodule ainsi que les caractéristiques cytologiques suivantes : augmentation de la taille nucléaire et irrégularités de contours, incisure, clarification, pseudo-inclusion, chevauchement, superposition et matériel très, moyennement ou peu cellulaire.

Enfin, nous avons recherché dans le dossier hospitalier le mode de chirurgie et l'existence ou non d'une complication postopératoire (hypoparathyroïdie transitoire ou permanente, dysphonie ou hématome compressif).

3. Analyse statistique

La base de données a été anonymisée et encodée sous forme de classeur Excel. Les données ont été confiées à la plateforme d'aide à la recherche clinique.

Les variables quantitatives ont été exprimées sous forme de moyenne et d'écart-type et les variables qualitatives sous formes d'effectifs et de pourcentage. Les analyses statistiques comparatives pour les tests paramétriques ont été effectuées à l'aide d'un test du chi-deux de Pearson pour les variables qualitatives et des ANOVA (= T de Student) pour les variables quantitatives. Les comparaisons des tests non-paramétriques ont été effectuées par des tests de Fisher exact pour les variables qualitatives et des tests de Wilcoxon pour les variables quantitatives. Les analyses ont été effectuées à l'aide du logiciel SAS version 9.4 (SAS Institute, Inc, Cary, N.C.). Le seuil de significativité des tests est fixé à 5%.

RESULTATS

1. Caractéristiques générales

157 patients de plus de 18 ans ont bénéficié d'une thyroïdectomie totale ou d'une lobectomie thyroïdienne dans les services d'ORL et de chirurgie endocrinienne et générale du CHRU de Nancy avec un diagnostic histologique de tumeurs malignes thyroïdiennes entre le 01/01/2016 et le 31/05/2018. Les 24 patients présentant un diagnostic histologique de cancer médullaire, de cancer folliculaire, de cancer anaplasique, et de cancer peu différencié de la thyroïde ont été exclus. 50 patients porteurs d'un microcarcinome papillaire thyroïdien (<1cm) ont également été exclus. Au total, 83 patients ont été inclus dans notre étude.

Il s'agissait de 64 femmes (77%) et de 19 hommes (23%) avec un âge moyen de 48,3 ans (âge médian de 48 ans). Parmi eux, 4 patients avaient un facteur de risque de cancer thyroïdien : 3 patients présentaient des antécédents familiaux de cancer thyroïdien et 1 patient un antécédent de radiothérapie cervicale. 78,4% des patients étaient en euthyroïdie, 12,2% en hypothyroïdie et 9,5% en hyperthyroïdie. Les résultats histologiques se répartissaient de la manière suivante : 14 NIFTP (16,9%), 47 carcinomes papillaires classiques (56,7%), 2 adénomes folliculaires (2,4%) et 20 variants folliculaires du carcinome papillaire invasifs encapsulés ou non (24%). Les résultats échographiques préopératoires, notamment les scores TIRADS et

EU-TIRADS étaient disponibles chez 67 patients (80,7%) et les résultats cytologiques chez 61 patients (73,5%). Dans notre série, 75 patients (90,3%) ont bénéficié d'une thyroïdectomie totale et 8 patients (9,6%) d'une lobectomie thyroïdienne. La chirurgie a été compliquée chez 24 patients (30%), principalement dans les chirurgies de thyroïdectomie totale associée à un curage. L'hypoparathyroïdie transitoire était la plus fréquente des complications post-thyroïdectomie chez 14 patients suivie par la paralysie récurrentielle chez 8 patients.

2. Caractéristiques des NIFTP

Les 14 cas de NIFTP sont répertoriés chez 12 femmes et 2 hommes avec un âge moyen de 54,7 ans. Un patient avait un antécédent de radiothérapie cervicale. La majorité des patients étaient en euthyroïdie (11 patients) et 2 patients présentaient une hypothyroïdie. La taille moyenne de la tumeur en histologie était de 24mm (taille minimum 10 mm et taille maximum 60 mm). 12 NIFTP ont bénéficié d'une thyroïdectomie totale dont 2 avec un curage ganglionnaire associé et 2 d'une lobectomie thyroïdienne.

Les données échographiques préopératoires étaient disponibles pour 13 cas de NIFTP. 9 nodules étaient isoéchogènes, 2 modérément hypoéchogènes et 1 très hypoéchogène. Un nodule présentait des contours irréguliers, les autres étaient bien limités, aucun cas d'effraction capsulaire n'a été décrit et la majorité des nodules étaient solides. Des microcalcifications ont été retrouvées dans un seul cas. En appliquant la classification TIRADS, il existe 2 nodules TIRADS 2, 6 nodules TIRADS 3, 2 nodules TIRADS 4a et 3 nodules TIRADS 4b.

Les données cytologiques préopératoires étaient disponibles pour 11 cas de NIFTP. La répartition des résultats selon la classification Bethesda était la suivante : 1 nodule catégorie I « non diagnostique », 1 nodule catégorie II « bénigne », 3 nodules catégorie III « lésion folliculaire de signification indéterminée ou atypies de signification indéterminée », 2 nodules catégorie IV « néoplasme folliculaire et néoplasme folliculaire à cellules oncocytaires » et 4 nodules catégorie V « suspect de malignité ». Aucun NIFTP a été classé comme « malin » dans la catégorie VI de la classification Bethesda.

3. Comparaison NIFTP et non-NIFTP

Le groupe non-NIFTP correspond à l'association des cas de carcinome papillaire classique et de variants folliculaires invasifs encapsulés ou non. Les caractéristiques générales des 2 groupes sont listées dans le Tableau IV.

Tableau IV. Caractéristiques générales des patients NIFTP et non NIFTP

Etude/	NIFTP n=14 n (%)	Non-NIFTP n=67 n (%)	Total n=81 n (%)	p NIFTP vs non-NIFTP
Caractéristiques générales				
Femme	12 (85,7%)	50 (74,6%)	62 (76,5%)	0,5013
Homme	2 (14,3%)	17 (25,4%)	19 (23,5%)	
âge (moyenne +/- ET) (ans)	54,7 +/- 19,4	46,8 +/- 15,3	48,2 +/- 16,2	0,1546
Radiothérapie cervicale	1	0	1	0,17
ATCD familiaux de cancer thyroïdien	0	3	3	1
Biologie				
Euthyroïdie	11	46	57 (79,2%)	0,7229
Hypothyroïdie	2	6	8 (11,1%)	0,6295
Hyperthyroïdie	0	7	7 (9,7%)	0,3373
Histologie				
Variant folliculaire	/	5	/	/
Variant folliculaire encapsulé invasif	/	8	/	/
Variant folliculaire invasif	/	7	/	/
Carcinome papillaire classique	/	47	/	/
Taille de la tumeur (moyenne +/- ET) (mm)	24 +/- 16,5	20,8 +/- 14,4	21,4 +/-14,7	0,4708
Embols vasculaires	0	17 (25,4%)	17 (21%)	0,034
Infiltration de la capsule	0	12 (17,9%)	12 (14,8%)	0,1142
Chirurgie				
Thyroidectomie	12 (85,7%)	61 (91%)	73 (90,1%)	0,6239
Lobectomie	2 (14,3%)	6 (9%)	8 (9,9%)	0,6239
Curage ganglionnaire réalisé	2 (14,3%)	31 (46,3%)	33 (40,7%)	0,0373

Légende : ET : écart-type

Seuil de significativité : $p < .05$

Sur le plan échographique, les NIFTP sont retrouvés plus souvent isoéchogènes (69,2% vs 17,4%) (NIFTP vs non-NIFTP $p = .0007$) alors que les non-NIFTP plutôt très hypoéchogènes (40% vs 7,7%, $p = .01$). Il n'y avait pas de différence significative observée en ce qui concerne la composition du nodule solide ou mixte entre les deux groupes. Les non-NIFTP présentaient de façon prédominante des contours irréguliers (68,9%) alors que les nodules du groupe NIFTP étaient bien limités (92,3%) (NIFTP vs non-NIFTP $p = .0001$). Une association significative est retrouvée entre la présence de microcalcifications et le diagnostic de carcinome papillaire (NIFTP vs non-NIFTP $p = .0014$). En effet, les microcalcifications étaient présentes dans 58,1% dans le groupe non-NIFTP et seulement dans 7,7% (1 patient) du groupe NIFTP. La vascularisation doppler des nodules n'était pas significativement différente entre les deux groupes (NIFTP vs non-NIFTP $p = .4288$). En appliquant la classification TIRADS, il existait une différence significative entre les NIFTP et les non-

NIFTP avec un $p < .0001$. Les non-NIFTP se regroupaient à 84,5% dans les catégories 4b et 5 de la classification et les NIFTP étaient majoritairement à 77% dans les catégories 2,3 et 4a. Aucun nodule des NIFTP n'est classé TIRADS 5 dans notre étude (Tableau V).

Tableau V. Caractéristiques échographiques des patients NIFTP et non-NIFTP

Etude/ Caractéristiques échographiques	NIFTP n=14 n (%)	Non-NIFTP n=67 n (%)	Total n=81 n (%)	<i>p</i> NIFTP vs non-NIFTP
Echogénicité				
Isoéchogène	9 (69,2%)	8 (17,4%)	17 (28,8%)	0,0007
Hyperéchogène	0	1 (2,2%)	1 (1,7%)	1
Hypoéchogène	3 (23,1%)	16 (34,8%)	19 (32,2%)	0,5172
Très hypoéchogène	1 (7,7%)	22 (47,8%)	23 (39%)	0,0099
Données manquantes	1	20	21 (25,9%)	/
Composition				
Solide	8 (61,5%)	33 (71,7%)	41 (69,5%)	0,5091
Mixte	4 (30,8%)	13 (28,3%)	17 (28,8%)	1
Données manquantes	2	21	23 (39%)	/
Contours				
réguliers	12 (92,3%)	14 (31,1%)	26 (44,8%)	0,0001
irréguliers	1 (7,7%)	31 (68,9%)	32 (55,2%)	
Données manquantes	1	22	23 (39%)	/
Microcalcifications				
Oui	1 (7,7%)	25 (58,1%)	26 (46,4%)	0,0014
Non	12 (92,3%)	18 (41,9%)	30 (53,6%)	
Données manquantes	1	24	25	/
Vascularisation				
periphérique	3	9 (25%)	12 (28,6%)	0,4288
mixte : periphérique et intra-nodulaire	3	20 (55,6%)	23 (54,8%)	
majoritairement intra-nodulaire	0	7 (19,45)	7 (16,7%)	
Données manquantes	8	31	39 (48,1%)	/
Taille				
grand axe (moyenne+/-ET) (mm)	30 +/- 15,8	22,9 +/- 13,2	24,3 +/- 13,9	0,1002
TIRADS				
2	2 (15,4%)	0	2 (3,4%)	<0,0001
3	6 (46,2%)	1 (2,2%)	7 (12,1%)	
4a	2 (15,4%)	6 (13,3%)	8 (13,8%)	
4b	3 (23,1%)	22 (48,9%)	16 (27,6%)	
5	0	16 (35,6%)	25 (43,1%)	
Données manquantes	1	22	23 (39%)	/

Légende : ET : écart-type

Seuil de significativité : $p < .05$

Sur le plan cytologique, 6 résultats dans le groupe non-NIFTP et 1 résultat dans le groupe NIFTP étaient classés non diagnostiques de la catégorie I de la classification Bethesda. Les non-NIFTP appartenaient en majorité aux catégories V (49%) et VI (28,6%) de la classification et les NIFTP aux catégories III (27,3%), IV (18,2%) et V (36,4%). De nombreuses caractéristiques cytologiques ont été comparées entre les deux groupes mais seulement la présence de pseudo-inclusions nucléaires est retrouvée de façon significative dans le groupe non-NIFTP par rapport au groupe NIFTP ($p = .031$).

La chirurgie par thyroïdectomie totale était prédominante dans les 2 groupes (90,9% pour non-NIFTP et 85,7% pour NIFTP). Le curage ganglionnaire est retrouvé plus fréquemment dans le groupe non-NIFTP (NIFTP vs non-NIFTP $p = .037$) (Tableau VI).

Tableau VI. Caractéristiques cytologiques des patients NIFTP et non-NIFTP

Etude/ Caractéristiques cytologiques	NIFTP n=14 n (%)	Non-NIFTP n=67 n (%)	Total n=81 n (%)	<i>p</i> NIFTP vs non-NIFTP
Classification Bethesda				
I "non diagnostique"	1 (9,1%)	6 (12,2%)	7 (11,7%)	0,0045
II "bénigne"	1 (9,1%)	3 (6,1%)	4 (6,7%)	
III "lésion folliculaire de signification indéterminée ou atypies de signification indéterminée"	3 (27,3%)	1 (2%)	4 (6,7%)	
IV "néoplasme folliculaire et néoplasme folliculaire à cellules oncocytaires"	2 (18,2%)	1 (2%)	3 (5%)	
V "suspect de malignité"	4 (36,4%)	24 (49%)	28 (46,7%)	
VI "malin"	0	14 (28,6)	14 (23,3%)	
Données manquantes	3	18	21	/
Augmentation taille du noyau				
Oui	6	14	20	0,4895
Données manquantes	3	53	56	
Superposition				
Oui	1	12	13	0,1467
Données manquantes	3	31	34	
Chevauchement				
Oui	2	15	17	0,2823
Données manquantes	3	31	34	
Irrégularités de contours nucléaires				
Oui	6	26	32	0,2923
Données manquantes	3	31	34	
Incisures				
Oui	4	21	25	0,3027
Données manquantes	3	31	34	
Pseudo-inclusions				
Oui	1	18	19	0,0319
Données manquantes	3	31	34	

Légende : ET : écart-type

Seuil de significativité : $p < .05$

DISCUSSION

Les résultats de notre étude démontrent qu'il existe des différences entre les NIFTP et les carcinomes papillaires, qui peuvent faire évoquer ces diagnostics en préopératoire sur les résultats de l'échographie associés à ceux de la cytologie thyroïdienne. La proportion de NIFTP retrouvé dans notre étude est d'environ 17%, en concordance avec la littérature (13) (76). L'échogénicité des nodules, leurs limites régulières ou non, leur classification TIRADS et Bethesda sont dans notre étude significativement différents entre les NIFTP et les carcinomes papillaires.

Une des premières études qui laisse supposer que le diagnostic de NIFTP peut être évoqué au stade préopératoire, est une étude publiée par Maletta *et al.*, sur l'analyse des caractéristiques cytologiques et histologiques de 96 NIFTP. Les caractéristiques nucléaires des NIFTP sont retrouvées de manière similaire sur l'histologie et la cytologie (79).

Rosario *et al.*, en 2016, ont analysé, dans une autre étude, les résultats échographiques et cytologiques des NIFTP. Ils ont examiné et classé de façon rétrospective 120 nodules thyroïdiens correspondant à des NIFTP selon les critères échographiques de l'American Thyroid Association (ATA) et selon la classification Bethesda (80). En appliquant la classification de l'ATA, 58,3% des nodules sont classés modérément suspects, 32,5% sont classés faiblement suspect et seulement 5% sont fortement suspects. Concernant les résultats cytologiques, plus de 50% des nodules appartenaient aux catégories indéterminées (III-IV) de la classification de Bethesda et près de 25% des nodules présentaient une cytologie suspecte de malignité (catégorie V) (80), ce qui est similaire aux résultats de notre étude pour les catégories III et IV du groupe NIFTP qui représentent environ 45% et avec une proportion plus importante de nodules suspects de malignité (catégorie V), environ 36%.

Concernant les caractéristiques échographiques, nos résultats concordent avec les données de la littérature. En effet, les NIFTP décrits par Hahn et son équipe (63) sont plus fréquemment iso- ou hyperéchogène, avec un halo périphérique et sans microcalcification, comme dans notre étude. Ils ont également noté une proportion significativement plus faible de nodules classés K-TIRADS 5 (nodules associés à une forte suspicion de malignité, équivalent à la catégorie TIRADS 5) dans le groupe NIFTP par rapport au groupe non-NIFTP. Or, aucun nodule NIFTP n'est classé TIRADS 5 dans notre étude.

Brandler *et al.*, se sont intéressés spécifiquement aux caractéristiques échographiques des NIFTP en comparaison à celles des carcinomes papillaires et des adénomes folliculaires (78). Dans leur étude, la présence de microcalcifications est également associée de manière significative aux carcinomes papillaires. On retrouve également une association significative entre la présence de contours irréguliers et les CPT, ou encore entre une vascularisation doppler mixte, périnodulaire et intranodulaire et les NIFTP. A l'inverse, contrairement aux études citées précédemment et comme dans notre étude, l'échogénicité n'apparaît pas comme une caractéristique permettant de différencier les NIFTP des CPT, même si les auteurs observent tout de même une tendance à un caractère isoéchogène des NIFTP et hypoéchogène des CPT.

Dans la littérature, les cas de NIFTP apparaissent dans les six catégories de la classification de Bethesda mais semblent se rassembler majoritairement dans les catégories III, IV et V (64) (65). En effet, Brandler *et al.*, ont comparé la cytologie de 56 NIFTP et de 65 CPT, les cas de NIFTP se répartissaient de la façon suivante : catégories III (37,5%), IV (26,8%) et V (17,9%) de la classification Bethesda alors que les CPT se regroupent dans la catégorie VI pour plus de 80% d'entre eux. Dans notre étude, la proportion de NIFTP appartenant à la catégorie V de la classification est plus importante par rapport aux autres, environ 36,4%. La moindre proportion de résultats cytologiques catégorie VI de la classification (26,4%) rapporté dans notre étude peut être expliqué par l'association des carcinomes papillaires classiques et de ses variants folliculaires invasifs encapsulés ou non. Cette distribution majoritaire des NIFTP dans la catégorie V est également retrouvée dans l'étude de Hahn et son équipe. Très peu d'études ont analysé et comparé les caractéristiques cytologiques des NIFTP et des CPT. Brandler *et al.*, pour les CPT, en comparaison avec les NIFTP, retrouvaient significativement plus de pseudo-inclusions nucléaires (86,6% vs 8,9%), de papilles (70,1% vs 5,4%), de chevauchement nucléaire (98,5% vs 82,1%), d'élargissement nucléaire (98,5% vs 83,9%), d'irrégularités de contours (46,3% vs 10,7%), de calcifications (46,3% vs 10,7%), et d'incisures (88% vs 35,7%). Dans notre étude, seule la présence de pseudo-inclusions ressort comme significativement associée au CPT (NIFTP vs non-NIFTP $p = .031$). De nombreuses données manquantes, l'absence de relecture des lames par un même opérateur et le recueil de données directement sur le compte rendu anatomopathologique peuvent expliquer ces résultats.

La chirurgie par thyroïdectomie est largement dominante dans notre étude (90,3%) par rapport à la lobectomie thyroïdienne (9,6%). Dans l'étude de Zhao *et al.*, la proportion de lobectomie est plus importante et 54% des cas de NIFTP sont traités par ce type de chirurgie (64).

Le principal intérêt de cette étude est de réaliser une photographie de nos pratiques qui apparaissent conformes aux données de la littérature et semble confirmer la possibilité d'une approche diagnostique préopératoire et d'une prise en charge thérapeutique différente.

Les limites de notre étude sont nombreuses, en premier lieu son faible effectif. Les autres sont inhérentes à son caractère rétrospectif. En effet, les données manquantes en fonction de l'approche échographique ou cytologique représentent 20% à 30% de l'effectif total. Contrairement à certaines des études présentées, les résultats échographiques et cytologiques n'ont pas été validés par un même opérateur, et le recueil de données, réalisé à partir des comptes rendus disponibles, engendre une probable perte de données.

En conclusion, notre étude démontre qu'il existe des différences échographiques et cytologiques entre les NIFTP et les carcinomes papillaires. Les nodules thyroïdiens correspondant à des NIFTP confirmés par la chirurgie sont plus souvent isoéchogènes (69,2%) avec des contours réguliers (92,3%) et un score TIRADS 2,3 ou 4a. Sur le plan cytologique, ces nodules appartiennent préférentiellement aux catégories de signification indéterminée (III et IV) (45,5%) même si un tiers (36,4%) de ces nodules sont « suspect de malignité » (catégorie V) de la classification de Bethesda. Les progrès récents des tests moléculaires, apportent de nouveaux arguments diagnostiques, qui pourront être associés aux données échographiques et cytologiques pour améliorer la prise en charge. Nul doute que dans les années à venir des algorithmes décisionnels associeront ces trois types de données afin d'aboutir à une chirurgie plus conservatrice. Ces résultats vont devoir être validés dans des études prospectives dont le cadre sera défini grâce à ces premières données.

CONCLUSION

Les tumeurs portant l'acronyme NIFTP « néoplasme folliculaire non invasif avec caractéristiques nucléaires du carcinome papillaire » (anciennement nommé variant folliculaire encapsulé non invasif) ont été récemment soustraites de la catégorie des carcinomes du fait de leur caractère indolent et de leur bon pronostic. Cette modification de terminologie impacte non seulement la prise en charge clinique préopératoire et chirurgicale qui en découle mais également la prise en charge postopératoire. En effet, les sociétés savantes recommandent, pour ce type de tumeur, une chirurgie conservatrice par lobectomie sans totalisation chirurgicale nécessaire, ni d'irathérapie complémentaire. L'irathérapie peut cependant être proposée dans les cas où la tumeur mesure plus de 4 cm. Afin d'adapter au mieux la prise en charge chirurgicale, le diagnostic de NIFTP peut être suspecté en préopératoire, même si le diagnostic final reste histologique.

Dans notre étude, nous avons analysé les caractéristiques échographiques et cytologiques des NIFTP en comparaison à celles des carcinomes papillaires. Les nodules correspondant à des NIFTP sont plus isoéchogènes (69,2% vs 17,4%, $p = .0007$), avec des contours réguliers (92,3% vs 31,1%, $p = .0001$) et avec un score TIRADS 2, 3 ou 4a. Sur le plan cytologique, les NIFTP se répartissent préférentiellement dans les catégories III, IV et V alors que les CPT se situent en majorité dans les catégories V et VI de la classification de Bethesda. Seule la présence de pseudo-inclusions nucléaires ressort comme significativement associée au CPT ($p = .031$). Notre étude semble confirmer la possibilité d'une approche diagnostique préopératoire et d'une prise en charge thérapeutique différente.

Les principales limites de notre étude découlent de son caractère rétrospectif. En effet, nous avons travaillé à partir des dossiers des patients, ce qui engendre une probable perte de données. L'effectif de NIFTP recueilli et analysé est également faible.

Des études futures prospectives devront valider ces résultats. Les progrès récents des analyses moléculaires vont peut-être permettre à long terme d'améliorer la sensibilité et la spécificité du couple échographie/cytologie en préopératoire et donc d'aboutir à une chirurgie adaptée au type de tumeur et plus conservatrice.

BIBLIOGRAPHIE

- (1) Masson E. Cancers de la thyroïde [Internet]. EM-Consulte. [cité 30 mai 2018]. Disponible sur: <http://www.em-consulte.com/article/1063143/cancers-de-la-thyroïde>
- (2) SFEndocrino [Internet]. [cité 30 mai 2018]. Disponible sur: <http://www.sfendocrino.org/article/819/poly2016-item-239-ndash-ue-8-goitre-nodules-thyroidiens-et-cancers-thyroidiens>
- (3) Wémeau J-L, Sadoul J-L, d'Herbomez M, Monpeyssen H, Tramalloni J, Leteurtre E, et al. Guidelines of the French society of endocrinology for the management of thyroid nodules. *Ann Endocrinol.* sept 2011;72(4):251-81.
- (4) SFEndocrino [Internet]. [cité 30 mai 2018]. Disponible sur: <http://www.sfendocrino.org/article.php?id=673>
- (5) Leenhardt L, Grosclaude P. [Epidemiology of thyroid carcinoma over the world]. *Ann Endocrinol.* avr 2011;72(2):136-48.
- (6) Udelsman R, Zhang Y. The epidemic of thyroid cancer in the United States: the role of endocrinologists and ultrasounds. *Thyroid Off J Am Thyroid Assoc.* mars 2014;24(3):472-9.
- (7) Colonna M, Uhry Z, Guizard AV, Delafosse P, Schwartz C, Belot A, et al. Recent trends in incidence, geographical distribution, and survival of papillary thyroid cancer in France. *Cancer Epidemiol.* août 2015;39(4):511-8.
- (8) Davies L, Morris LGT, Haymart M, Chen AY, Goldenberg D, Morris J, et al. American Association of clinical endocrinologists and American college of endocrinology disease state clinical review: The increasing incidence of thyroid cancer. *Endocr Pract Off J Am Coll Endocrinol Am Assoc Clin Endocrinol.* juin 2015;21(6):686-96.
- (9) La Vecchia C, Malvezzi M, Bosetti C, Garavello W, Bertuccio P, Levi F, et al. Thyroid cancer mortality and incidence: a global overview. *Int J Cancer.* 1 mai 2015;136(9):2187-95.
- (10) Jung CK, Little MP, Lubin JH, Brenner AV, Wells SA, Sigurdson AJ, et al. The Increase in Thyroid Cancer Incidence During the Last Four Decades Is Accompanied by a High Frequency of *BRAF* Mutations and a Sharp Increase in *RAS* Mutations. *J Clin Endocrinol Metab.* févr 2014;99(2):E276-85.
- (11) Tan GH, Gharib H. Thyroid incidentalomas: management approaches to nonpalpable nodules discovered incidentally on thyroid imaging. *Ann Intern Med.* 1 févr 1997;126(3):226-31.
- (12) Reading CC, Charboneau JW, Hay ID, Sebo TJ. Sonography of thyroid nodules: a « classic pattern » diagnostic approach. *Ultrasound Q.* sept 2005;21(3):157-65.
- (13) Kim E-K, Park CS, Chung WY, Oh KK, Kim DI, Lee JT, et al. New sonographic criteria for recommending fine-needle aspiration biopsy of nonpalpable solid nodules of the thyroid. *AJR Am J Roentgenol.* mars 2002;178(3):687-91.

- (14) Horvath E, Majlis S, Rossi R, Franco C, Niedmann JP, Castro A, et al. An ultrasonogram reporting system for thyroid nodules stratifying cancer risk for clinical management. *J Clin Endocrinol Metab.* mai 2009;94(5):1748-51.
- (15) Russ G, Bigorgne C, Royer B, Rouxel A, Bienvenu-Perrard M. [The Thyroid Imaging Reporting and Data System (TIRADS) for ultrasound of the thyroid]. *J Radiol.* août 2011;92(7-8):701-13.
- (16) Lippolis PV, Tognini S, Materazzi G, Polini A, Mancini R, Ambrosini CE, et al. Is elastography actually useful in the presurgical selection of thyroid nodules with indeterminate cytology? *J Clin Endocrinol Metab.* nov 2011;96(11):E1826-1830.
- (17) Wei X, Li Y, Zhang S, Gao M. Meta-analysis of thyroid imaging reporting and data system in the ultrasonographic diagnosis of 10,437 thyroid nodules. *Head Neck.* févr 2016;38(2):309-15.
- (18) Sipos JA. Advances in ultrasound for the diagnosis and management of thyroid cancer. *Thyroid Off J Am Thyroid Assoc.* déc 2009;19(12):1363-72.
- (19) Russ G. Risk stratification of thyroid nodules on ultrasonography with the French TIRADS: description and reflections. *Ultrason Seoul Korea.* janv 2016;35(1):25-38.
- (20) Russ G, Royer B, Bigorgne C, Rouxel A, Bienvenu-Perrard M, Leenhardt L. Prospective evaluation of thyroid imaging reporting and data system on 4550 nodules with and without elastography. *Eur J Endocrinol.* mai 2013;168(5):649-55.
- (21) Russ G, Bonnema SJ, Erdogan MF, Durante C, Ngu R, Leenhardt L. European Thyroid Association Guidelines for Ultrasound Malignancy Risk Stratification of Thyroid Nodules in Adults: The EU-TIRADS. *Eur Thyroid J.* sept 2017;6(5):225-37.
- (22) Moon HJ, Kwak JY, Kim MJ, Son EJ, Kim E-K. Can vascularity at power Doppler US help predict thyroid malignancy? *Radiology.* avr 2010;255(1):260-9.
- (23) Recommandations de la Société française d'endocrinologie pour la prise en charge des nodules thyroïdiens. *Presse Médicale.* sept 2011;40(9):793-826.
- (24) Haugen BR, Alexander EK, Bible KC, Doherty GM, Mandel SJ, Nikiforov YE, et al. 2015 American Thyroid Association Management Guidelines for Adult Patients with Thyroid Nodules and Differentiated Thyroid Cancer: The American Thyroid Association Guidelines Task Force on Thyroid Nodules and Differentiated Thyroid Cancer. *Thyroid Off J Am Thyroid Assoc.* janv 2016;26(1):1-133.
- (25) Nguyen G-K, Lee MW, Ginsberg J, Wragg T, Bilodeau D. Fine-needle aspiration of the thyroid: an overview. *CytoJournal.* 29 juin 2005;2(1):12.
- (26) Gharib H, Goellner JR, Johnson DA. Fine-needle aspiration cytology of the thyroid. A 12-year experience with 11,000 biopsies. *Clin Lab Med.* sept 1993;13(3):699-709.
- (27) Haute Autorité de santé. Synthèse de la recommandation de bonne pratique: Indications de la césarienne programmée à terme. *Rev Médecine Périnatale.* juin 2012;4(2):92-5.

- (28) Lyle MA, Dean DS. Ultrasound-guided fine-needle aspiration biopsy of thyroid nodules in patients taking novel oral anticoagulants. *Thyroid Off J Am Thyroid Assoc.* avr 2015;25(4):373-6.
- (29) Gharib H, Goellner JR. Fine-needle aspiration biopsy of the thyroid: an appraisal. *Ann Intern Med.* 15 févr 1993;118(4):282-9.
- (30) Rossi ED, Raffaelli M, Zannoni GF, Pontecorvi A, Mulè A, Callà C, et al. Diagnostic efficacy of conventional as compared to liquid-based cytology in thyroid lesions: evaluation of 10,360 fine needle aspiration cytology cases. *Acta Cytol.* déc 2009;53(6):659-66.
- (31) Nagarajan N, Schneider EB, Ali SZ, Zeiger MA, Olson MT. How do liquid-based preparations of thyroid fine-needle aspiration compare with conventional smears? An analysis of 5475 specimens. *Thyroid Off J Am Thyroid Assoc.* mars 2015;25(3):308-13.
- (32) Conventional smears versus liquid-based preparations for thyroid fine-needle aspirates: a systematic review and meta-analysis. *J Am Soc Cytopathol.* 1 sept 2015;4(5):253-60.
- (33) Layfield LJ, Cibas ES, Baloch Z. Thyroid fine needle aspiration cytology: a review of the National Cancer Institute state of the science symposium. *Cytopathol Off J Br Soc Clin Cytol.* avr 2010;21(2):75-85.
- (34) Cochand-Priollet B, Vielh P, Royer B, Belleannée G, Collet J-F, Goubin-Versini I, et al. Cytopathologie thyroïdienne : le système de Bethesda 2010. *Ann Pathol.* 1 juin 2012;32(3):177-83.
- (35) Cibas ES, Ali SZ. The 2017 Bethesda System for Reporting Thyroid Cytopathology. *Thyroid Off J Am Thyroid Assoc.* nov 2017;27(11):1341-6.
- (36) Agrawal N, Akbani R, Aksoy BA, Ally A, Arachchi H, Asa SL, et al. Integrated Genomic Characterization of Papillary Thyroid Carcinoma. *Cell.* 23 oct 2014;159(3):676-90.
- (37) Kimura ET, Nikiforova MN, Zhu Z, Knauf JA, Nikiforov YE, Fagin JA. High prevalence of BRAF mutations in thyroid cancer: genetic evidence for constitutive activation of the RET/PTC-RAS-BRAF signaling pathway in papillary thyroid carcinoma. *Cancer Res.* 1 avr 2003;63(7):1454-7.
- (38) Santoro M, Carlomagno F, Hay ID, Herrmann MA, Grieco M, Melillo R, et al. Ret oncogene activation in human thyroid neoplasms is restricted to the papillary cancer subtype. *J Clin Invest.* mai 1992;89(5):1517-22.
- (39) Kondo T, Ezzat S, Asa SL. Pathogenetic mechanisms in thyroid follicular-cell neoplasia. *Nat Rev Cancer.* avr 2006;6(4):292-306.
- (40) Sclabas GM, Staerkel GA, Shapiro SE, Fornage BD, Sherman SI, Vassilopoulos-Sellin R, et al. Fine-needle aspiration of the thyroid and correlation with histopathology in a contemporary series of 240 patients. *Am J Surg.* déc 2003;186(6):702-9; discussion 709-710.
- (41) Piana S, Frasoldati A, Ferrari M, Valcavi R, Froio E, Barbieri V, et al. Is a five-category reporting scheme for thyroid fine needle aspiration cytology accurate? Experience of over 18,000 FNAs reported at the same institution during 1998-2007. *Cytopathol Off J Br Soc Clin Cytol.* juin 2011;22(3):164-73.

- (42) Xing M. BRAF mutation in thyroid cancer. *Endocr Relat Cancer*. juin 2005;12(2):245-62.
- (43) Nikiforov YE, Steward DL, Robinson-Smith TM, Haugen BR, Klopper JP, Zhu Z, et al. Molecular testing for mutations in improving the fine-needle aspiration diagnosis of thyroid nodules. *J Clin Endocrinol Metab*. juin 2009;94(6):2092-8.
- (44) Nikiforov YE, Ohori NP, Hodak SP, Carty SE, LeBeau SO, Ferris RL, et al. Impact of mutational testing on the diagnosis and management of patients with cytologically indeterminate thyroid nodules: a prospective analysis of 1056 FNA samples. *J Clin Endocrinol Metab*. nov 2011;96(11):3390-7.
- (45) Yip L, Wharry LI, Armstrong MJ, Silbermann A, McCoy KL, Stang MT, et al. A clinical algorithm for fine-needle aspiration molecular testing effectively guides the appropriate extent of initial thyroidectomy. *Ann Surg*. juill 2014;260(1):163-8.
- (46) Nikiforov YE, Carty SE, Chiosea SII, Coyne C3, Duvvuri U4, Ferris RL, et al. Impact of the Multi-Gene ThyroSeq Next-Generation Sequencing Assay on Cancer Diagnosis in Thyroid Nodules with Atypia of Undetermined Significance. *Thyroid*. 2015 Nov;25(11):1217-23
- (47) Cerda R. Large independent prospective study to evaluate the performance of ThyroSeq V.2 multigene next-generation sequencing panel analysis on cancer diagnosis in thyroid nodules with indeterminate cytology. 3 juill 2017 [cité 11 juin 2018];
- (48) Schlumberger MJ. Papillary and follicular thyroid carcinoma. *N Engl J Med*. 29 janv 1998;338(5):297-306.
- (49) Schlumberger M. [Papillary and follicular thyroid carcinoma]. *Ann Endocrinol*. juin 2007;68(2-3):120-8.
- (50) Passler C, Prager G, Scheuba C, Niederle BE, Kaserer K, Zettinig G, et al. Follicular variant of papillary thyroid carcinoma: a long-term follow-up. *Arch Surg Chic Ill* 1960. déc 2003;138(12):1362-6.
- (51) Liu J, Singh B, Tallini G, Carlson DL, Katabi N, Shaha A, et al. Follicular variant of papillary thyroid carcinoma: a clinicopathologic study of a problematic entity. *Cancer*. 15 sept 2006;107(6):1255-64.
- (52) Yu X-M, Schneider DF, Levenson G, Chen H, Sippel RS. Follicular Variant of Papillary Thyroid Carcinoma is a Unique Clinical Entity: A Population-Based Study of 10,740 Cases. *Thyroid*. oct 2013;23(10):1263-8.
- (53) Chem KT, Rosai J. Follicular variant of thyroid papillary carcinoma: a clinicopathologic study of six cases. *Am J Surg Pathol*. juin 1977;1(2):123-30.
- (54) Lloyd RV, Erickson LA, Casey MB, Lam KY, Lohse CM, Asa SL, et al. Observer variation in the diagnosis of follicular variant of papillary thyroid carcinoma. *Am J Surg Pathol*. oct 2004;28(10):1336-40.

- (55) Hirokawa M, Carney JA, Goellner JR, DeLellis RA, Heffess CS, Katoh R, et al. Observer variation of encapsulated follicular lesions of the thyroid gland. *Am J Surg Pathol*. nov 2002;26(11):1508-14.
- (56) Golding A, Shively D, Bimston DN, Harrell RM. Noninvasive Encapsulated Follicular Variant of Papillary Thyroid Cancer: Clinical Lessons from a Community-Based Endocrine Surgical Practice. *Int J Surg Oncol* [Internet]. 2017 [cité 1 juin 2018];2017. Disponible sur: <https://www.ncbi.nlm.nih.gov/pmc/articles/PMC5406735/>
- (57) Xu B, Ghossein R. Encapsulated Thyroid Carcinoma of Follicular Cell Origin. *Endocr Pathol*. sept 2015;26(3):191-9.
- (58) Nikiforov YE, Seethala RR, Tallini G, Baloch ZW, Basolo F, Thompson LDR, et al. Nomenclature Revision for Encapsulated Follicular Variant of Papillary Thyroid Carcinoma. *JAMA Oncol*. 1 août 2016;2(8):1023-9.
- (59) Yoon JH, Kwon HJ, Kim E-K, Moon HJ, Kwak JY. The follicular variant of papillary thyroid carcinoma: characteristics of preoperative ultrasonography and cytology. *Ultrason Seoul Korea*. janv 2016;35(1):47-54.
- (60) Kim DS, Kim J, Na DG, Park S-H, Kim E, Chang K-H, et al. Sonographic features of follicular variant papillary thyroid carcinomas in comparison with conventional papillary thyroid carcinomas. *J Ultrasound Med Off J Am Inst Ultrasound Med*. déc 2009;28(12):1685-92.
- (61) Rhee SJ, Hahn SY, Ko ES, Ryu JW, Ko EY, Shin JH. Follicular variant of papillary thyroid carcinoma: distinct biologic behavior based on ultrasonographic features. *Thyroid Off J Am Thyroid Assoc*. avr 2014;24(4):683-8.
- (62) Hahn SY, Shin JH, Oh YL, Kim TH, Lim Y, Choi JS. Role of Ultrasound in Predicting Tumor Invasiveness in Follicular Variant of Papillary Thyroid Carcinoma. *Thyroid Off J Am Thyroid Assoc*. sept 2017;27(9):1177-84.
- (63) Hahn SY, Shin JH, Lim HK, Jung SL, Oh YL, Choi IH, et al. Preoperative differentiation between noninvasive follicular thyroid neoplasm with papillary-like nuclear features (NIFTP) and non-NIFTP. *Clin Endocrinol (Oxf)*. mars 2017;86(3):444-50.
- (64) Zhao L, Dias-Santagata D, Sadow PM, Faquin WC. Cytological, molecular, and clinical features of noninvasive follicular thyroid neoplasm with papillary-like nuclear features versus invasive forms of follicular variant of papillary thyroid carcinoma. *Cancer Cytopathol*. mai 2017;125(5):323-31.
- (65) Brandler TC, Zhou F, Liu CZ, Cho M, Lau RP, Simsir A, et al. Can noninvasive follicular thyroid neoplasm with papillary-like nuclear features be distinguished from classic papillary thyroid carcinoma and follicular adenomas by fine-needle aspiration? *Cancer Cytopathol*. juin 2017;125(6):378-88.
- (66) Lau RP, Paulsen JD, Brandler TC, Liu CZ, Simsir A, Zhou F. Impact of the Reclassification of « Noninvasive Encapsulated Follicular Variant of Papillary Thyroid Carcinoma » to « Noninvasive Follicular Thyroid Neoplasm With Papillary-Like Nuclear Features » on the Bethesda System for Reporting Thyroid Cytopathology: A Large Academic Institution's Experience. *Am J Clin Pathol*. 20 déc 2017;149(1):50-4.

- (67) Faquin WC, Wong LQ, Afrogheh AH, Ali SZ, Bishop JA, Bongiovanni M, et al. Impact of reclassifying noninvasive follicular variant of papillary thyroid carcinoma on the risk of malignancy in The Bethesda System for Reporting Thyroid Cytopathology. *Cancer Cytopathol.* mars 2016;124(3):181-7.
- (68) Strickland KC, Howitt BE, Marqusee E, Alexander EK, Cibas ES, Krane JF, et al. The Impact of Noninvasive Follicular Variant of Papillary Thyroid Carcinoma on Rates of Malignancy for Fine-Needle Aspiration Diagnostic Categories. *Thyroid Off J Am Thyroid Assoc.* sept 2015;25(9):987-92.
- (69) Bizzarro T, Martini M, Capodimonti S, Straccia P, Lombardi CP, Pontecorvi A, et al. Young investigator challenge: The morphologic analysis of noninvasive follicular thyroid neoplasm with papillary-like nuclear features on liquid-based cytology: Some insights into their identification. *Cancer Cytopathol.* oct 2016;124(10):699-710.
- (70) Mahajan S, Agarwal S, Kocheri N, Jain D, Mathur SR, Iyer VK. Cytopathology of non-invasive follicular thyroid neoplasm with papillary-like nuclear features: A comparative study with similar patterned papillary thyroid carcinoma variants. *Cytopathology.* 1 juin 2018;29(3):233-40.
- (71) Paulson VA, Shivdasani P, Angell TE, Cibas ES, Krane JF, Lindeman NI, et al. Noninvasive Follicular Thyroid Neoplasm with Papillary-Like Nuclear Features Accounts for More Than Half of « Carcinomas » Harboring RAS Mutations. *Thyroid Off J Am Thyroid Assoc.* 2017;27(4):506-11.
- (72) Proietti A, Sartori C, Macerola E, Borrelli N, Materazzi G, Vitti P, et al. Low frequency of TERT promoter mutations in a series of well-differentiated follicular-patterned thyroid neoplasms. *Virchows Arch Int J Pathol.* déc 2017;471(6):769-73.
- (73) Valderrabano P, Khazai L, Leon ME, Thompson ZJ, Ma Z, Chung CH, et al. Evaluation of ThyroSeq v2 performance in thyroid nodules with indeterminate cytology. *Endocr Relat Cancer.* 2017;24(3):127-36.
- (74) Vander JB, Gaston EA, Dawber TR. The significance of nontoxic thyroid nodules. Final report of a 15-year study of the incidence of thyroid malignancy. *Ann Intern Med.* sept 1968;69(3):537-40.
- (75) Guth S, Theune U, Aberle J, Galach A, Bamberger CM. Very high prevalence of thyroid nodules detected by high frequency (13 MHz) ultrasound examination. *Eur J Clin Invest.* août 2009;39(8):699-706.
- (76) Fagin JA, Wells SA. Biologic and Clinical Perspectives on Thyroid Cancer. *N Engl J Med.* 15 sept 2016;375(11):1054-67.
- (77) Zerdoud S, Giraudet A-L, Leboulleux S, Leenhardt L, Bardet S, Clerc J, et al. Radioactive iodine therapy, molecular imaging and serum biomarkers for differentiated thyroid cancer: 2017 guidelines of the French Societies of Nuclear Medicine, Endocrinology, Pathology, Biology, Endocrine Surgery and Head and Neck Surgery. *Ann Endocrinol.* juill 2017;78(3):162-75.

(78) Brandler TC, Yee J, Zhou F, Cho M, Cangiarella J, Wei X-J, et al. Does noninvasive follicular thyroid neoplasm with papillary-like nuclear features have distinctive features on sonography? *Diagn Cytopathol.* févr 2018;46(2):139-47.

(79) Maletta F, Massa F, Torregrossa L, Duregon E, Casadei GP, Basolo F, et al. Cytological features of « noninvasive follicular thyroid neoplasm with papillary-like nuclear features » and their correlation with tumor histology. *Hum Pathol.* 2016;54:134-42.

(80)Rosario PW, Mourão GF, Nunes MB, Nunes MS, Calsolari MR. Noninvasive follicular thyroid neoplasm with papillary-like nuclear features. *Endocr Relat Cancer.* 2016;23(12):893-7.

VU

NANCY, le **26 septembre 2018**

Le Président de Thèse

Professeur Marc KLEIN

NANCY, le **28 septembre 2018**

Le Doyen de la Faculté de Médecine

Professeur Marc BRAUN

AUTORISE À SOUTENIR ET À IMPRIMER LA THÈSE/ 10474

NANCY, le **03 octobre 2018**

LE PRÉSIDENT DE L'UNIVERSITÉ DE LORRAINE,

Professeur Pierre MUTZENHARDT

RESUME

Introduction : L'acronyme NIFTP « néoplasme folliculaire non invasif avec caractéristiques nucléaires du carcinome papillaire », anciennement variant folliculaire non invasif encapsulé du carcinome papillaire, a été retiré de la catégorie des carcinomes du fait de son caractère indolent et son bon pronostic. Ce changement impacte la prise en charge clinique et chirurgicale puisque ces tumeurs ne nécessitent plus de thyroïdectomie totale ni d'irathérapie complémentaire pour les tumeurs de moins de 4cm. L'objectif de notre travail est d'identifier les différences préopératoires échographiques et cytologiques entre les NIFTP et les carcinomes papillaires (CPT).

Matériel et méthodes : Cette étude rétrospective inclut 81 patients qui ont bénéficié d'une thyroïdectomie totale ou d'une lobectomie avec un diagnostic histologique de carcinome papillaire, NIFTP ou de variant folliculaire invasif de carcinome papillaire, entre le 01 janvier 2016 et le 31 mai 2018. Les données de l'échographie et de la cytologie ont été analysées et comparées entre NIFTP et non-NIFTP (carcinome papillaire et variant folliculaire invasif de carcinome papillaire).

Résultats : 14 NIFTP, 67 carcinomes papillaires dont 20 variants folliculaires ont été inclus. En comparaison aux carcinomes papillaires, les nodules correspondant à des NIFTP sont plus isoéchogènes (69,2% vs 17,4%, $p = .0007$) présentent des contours réguliers (92,3% vs 31,1%, $p = .0001$) et ont un score TIRADS 2, 3 ou 4a. Sur le plan cytologique, les NIFTP se répartissent préférentiellement dans les catégories III, IV et V de la classification de Bethesda. Seule la présence de pseudo-inclusions nucléaires est ressortie comme significativement associée au groupe non-NIFTP ($p = .0031$).

Conclusion : Les NIFTP, apparaissent majoritairement non suspects à l'échographie préopératoire et de signification indéterminée à la cytologie. Ces différences par rapport aux carcinomes papillaires peuvent permettre de suspecter le diagnostic en préopératoire et d'adapter au mieux la prise en charge chirurgicale.

TITRE EN ANGLAIS : Ultrasound and cytological characteristics of NIFTP compared to papillary carcinomas

MOTS CLES : Néoplasme folliculaire thyroïdien non invasif avec caractéristiques nucléaires du carcinome papillaire (NIFTP), thyroïde, échographie, cytologie, Bethesda, carcinome papillaire

THESE : MEDECINE SPECIALISEE – ANNÉE 2017-2018

INTITULÉ ET ADRESSE DE L'UFR

Université Lorraine Faculté de Médecine
9 avenue de la Forêt de Haye
54505 Vandœuvre-lès-Nancy
