



**HAL**  
open science

## Prise en charge ortho-chirurgicale de l'insuffisance transversale du maxillaire chez l'adulte

Mickaël Chekroun

► **To cite this version:**

Mickaël Chekroun. Prise en charge ortho-chirurgicale de l'insuffisance transversale du maxillaire chez l'adulte. Médecine humaine et pathologie. 2018. hal-03297463

**HAL Id: hal-03297463**

**<https://hal.univ-lorraine.fr/hal-03297463>**

Submitted on 23 Jul 2021

**HAL** is a multi-disciplinary open access archive for the deposit and dissemination of scientific research documents, whether they are published or not. The documents may come from teaching and research institutions in France or abroad, or from public or private research centers.

L'archive ouverte pluridisciplinaire **HAL**, est destinée au dépôt et à la diffusion de documents scientifiques de niveau recherche, publiés ou non, émanant des établissements d'enseignement et de recherche français ou étrangers, des laboratoires publics ou privés.



## AVERTISSEMENT

Ce document est le fruit d'un long travail approuvé par le jury de soutenance et mis à disposition de l'ensemble de la communauté universitaire élargie.

Il est soumis à la propriété intellectuelle de l'auteur. Ceci implique une obligation de citation et de référencement lors de l'utilisation de ce document.

D'autre part, toute contrefaçon, plagiat, reproduction illicite encourt une poursuite pénale.

Contact : [ddoc-thesesexercice-contact@univ-lorraine.fr](mailto:ddoc-thesesexercice-contact@univ-lorraine.fr)

## LIENS

Code de la Propriété Intellectuelle. articles L 122. 4

Code de la Propriété Intellectuelle. articles L 335.2- L 335.10

[http://www.cfcopies.com/V2/leg/leg\\_droi.php](http://www.cfcopies.com/V2/leg/leg_droi.php)

<http://www.culture.gouv.fr/culture/infos-pratiques/droits/protection.htm>

**THÈSE**

pour obtenir le grade de

**DOCTEUR EN MÉDECINE**

Présentée et soutenue publiquement  
dans le cadre du troisième cycle de Médecine Spécialisée

Par

**CHEKROUN Mickael**

Le 23 octobre 2018

Prise en charge ortho-chirurgicale de l'insuffisance transversale du maxillaire chez l'adulte

**Membres du jury :**

M. BRIX	<b>Professeur</b>	<b>Président</b>
A.BLUM	Professeur	Juge
E. SIMON	Professeur	Directeur
J. M. MARTRETTE	Professeur	Juge
J.C. ROCHEFORT	Docteur	Juge

**Président de l'Université de Lorraine:  
Professeur Pierre MUTZENHARDT**

**Doyen de la Faculté de médecine :  
Professeur Marc BRAUN**

**Vice-doyens**

Pr Karine ANGIOI-DUPREZ, Vice-Doyen

Pr Marc DEBOUVERIE, Vice-Doyen

**Asseseurs :**

**Premier cycle :** Dr Julien SCALA-BERTOLA

**Deuxième cycle :** Pr Marie-Reine LOSSER

**Troisième cycle :** Pr Marc DEBOUVERIE

*Président de Conseil Pédagogique :* Pr Bruno CHENUÉL

*Formation à la recherche :* Dr Nelly AGRINIER

*SIDES :* Pr Laure JOLY

*Relations Grande Région :* Pr Thomas FUCHS-BUDER

*CUESIM :* Pr Stéphane ZUILY

**Chargés de mission**

*Bureau de docimologie :* Dr Guillaume VOGIN

*Commission de prospective facultaire :* Pr Karine ANGIOI-DUPREZ

*Orthophonie :* Pr Cécile PARIETTI-WINKLER

*PACES :* Dr Mathias POUSSEL

*Plan Campus :* Pr Bruno LEHEUP

*International :* Pr Jacques HUBERT

=====

**DOYENS HONORAIRES**

Professeur Jean-Bernard DUREUX - Professeur Jacques ROLAND - Professeur Patrick NETTER - Professeur Henry COUDANE

=====

**PROFESSEURS HONORAIRES**

Etienne ALIOT - Jean-Marie ANDRE - Alain AUBREGÉ - Gérard BARROCHE - Alain BERTRAND - Pierre BEY  
Marc-André BIGARD - Patrick BOISSEL - Pierre BORDIGONI - Jacques BORRELLY - Michel BOULANGE  
Jean-Louis BOUTROY - Serge BRIANÇON - Jean-Claude BURDIN - Claude BURLET - Daniel BURNEL -  
Claude CHARDOT - Jean-François CHASSAGNE - François CHERRIER - Jean-Pierre CRANCE - Emile de  
LAVERGNE

Jean-Pierre DESCHAMPS - Jean DUHEILLE - Jean-Bernard DUREUX - Gilbert FAURE - Gérard FIEVE - Bernard  
FOLIGUET - Jean FLOQUET - Robert FRISCH - Alain GAUCHER - Pierre GAUCHER - Professeur Jean-Luc  
GEORGE - Alain GERARD - Hubert GERARD - Jean-Marie GILGENKRANTZ - Simone GILGENKRANTZ - Gilles  
GROSDIDIER - Oliéro GUERCI

Philippe HARTEMANN - Gérard HUBERT - Claude HURIET - Michèle KESSLER - François KOHLER

Jacques LACOSTE - Henri LAMBERT - Pierre LANDES - Marie-Claire LAXENAIRE - Michel LAXENAIRE - Alain  
LE FAOU - Jacques LECLERE - Pierre LEDERLIN - Bernard LEGRAS - Jean-Pierre MALLIÉ - Philippe MANGIN -  
Jean-Claude MARCHAL - Yves MARTINET - Pierre MATHIEU - Michel MERLE - Pierre MONIN - Pierre NABET -  
Patrick NETTER - Jean-Pierre NICOLAS - Pierre PAYSANT - Francis PENIN - Claude PERRIN - Luc PICARD -  
François PLENAT - Jean-Marie POLU - Jacques POUREL - Francis RAPHAEL - Antoine RASPILLER - Denis  
REGENT - Jacques ROLAND - Daniel SCHMITT - Michel SCHMITT - Michel SCHWEITZER - Daniel SIBERTIN-  
BLANC - Claude SIMON - Danièle SOMMELET - Jean-François STOLTZ - Michel STRICKER - Gilbert THIBAUT -  
Gérard VAILLANT - Paul VERT

Hervé VESPIGNANI - Colette VIDAILHET - Michel VIDAILHET - Jean-Pierre VILLEMOT - Michel WEBER

=====

## PROFESSEURS ÉMÉRITES

Professeur Etienne ALIOT - Professeur Gérard BARROCHE – Professeur Pierre BEY - Professeur Serge BRIANÇON - Professeur Jean-Pierre CRANCE<sup>(1)</sup> Professeur Gilbert FAURE - Professeur Bernard FOLIGUET – Professeur Alain GERARD – Professeur Jean-Marie GILGENKRANTZ - Professeure Simone GILGENKRANTZ - Professeur Gilles GROSDIDIER  
Professeur Philippe HARTEMANN - Professeur Michèle KESSLER - Professeur François KOHLER - Professeur Alain LE FAOU Professeur Jacques LECLERE - Professeur Yves MARTINET – Professeur Patrick NETTER - Professeur Jean-Pierre NICOLAS  
Professeur Luc PICARD - Professeur François PLENAT - Professeur Jean-François STOLTZ

=====

## PROFESSEURS DES UNIVERSITÉS - PRATICIENS HOSPITALIERS

(Disciplines du Conseil National des Universités)

### 42<sup>ème</sup> Section : MORPHOLOGIE ET MORPHOGENÈSE

#### 1<sup>ère</sup> sous-section : (*Anatomie*)

Professeur Marc BRAUN – Professeure Manuela PEREZ

#### 2<sup>ème</sup> sous-section : (*Histologie, embryologie et cytogénétique*)

Professeur Christo CHRISTOV

#### 3<sup>ème</sup> sous-section : (*Anatomie et cytologie pathologiques*)

Professeur Jean-Michel VIGNAUD – Professeur Guillaume GAUCHOTTE

### 43<sup>ème</sup> Section : BIOPHYSIQUE ET IMAGERIE MÉDICALE

#### 1<sup>ère</sup> sous-section : (*Biophysique et médecine nucléaire*)

Professeur Gilles KARCHER – Professeur Pierre-Yves MARIE – Professeur Pierre OLIVIER

#### 2<sup>ème</sup> sous-section : (*Radiologie et imagerie médicale*)

Professeur René ANXIONNAT - Professeur Alain BLUM - Professeur Serge BRACARD - Professeur Michel CLAUDON Professeure Valérie CROISÉ-LAURENT - Professeur Jacques FELBLINGER - Professeur Pedro GONDIM TEIXEIRA

### 44<sup>ème</sup> Section : BIOCHIMIE, BIOLOGIE CELLULAIRE ET MOLÉCULAIRE, PHYSIOLOGIE ET NUTRITION

#### 1<sup>ère</sup> sous-section : (*Biochimie et biologie moléculaire*)

Professeur Jean-Louis GUEANT - Professeur Bernard NAMOUR - Professeur Jean-Luc OLIVIER

#### 2<sup>ème</sup> sous-section : (*Physiologie*)

Professeur Christian BEYAERT - Professeur Bruno CHENUÉL - Professeur François MARCHAL

#### 4<sup>ème</sup> sous-section : (*Nutrition*)

Professeur Didier QUILLIOT - Professeure Rosa-Maria RODRIGUEZ-GUEANT - Professeur Olivier ZIEGLER

### 45<sup>ème</sup> Section : MICROBIOLOGIE, MALADIES TRANSMISSIBLES ET HYGIÈNE

#### 1<sup>ère</sup> sous-section : (*Bactériologie – virologie ; hygiène hospitalière*)

Professeur Alain LOZNIÉWSKI – Professeure Evelyne SCHVOERER

#### 2<sup>ème</sup> sous-section : (*Parasitologie et Mycologie*)

Professeure Marie MACHOUART

#### 3<sup>ème</sup> sous-section : (*Maladies infectieuses ; maladies tropicales*)

Professeur Thierry MAY - Professeure Céline PULCINI - Professeur Christian RABAUD

### 46<sup>ème</sup> Section : SANTÉ PUBLIQUE, ENVIRONNEMENT ET SOCIÉTÉ

#### 1<sup>ère</sup> sous-section : (*Épidémiologie, économie de la santé et prévention*)

Professeure Nelly AGRINIER - Professeur Francis GUILLEMIN

#### 3<sup>ème</sup> sous-section : (*Médecine légale et droit de la santé*)

Professeur Henry COUDANE

#### 4<sup>ème</sup> sous-section : (*Biostatistiques, informatique médicale et technologies de communication*)

Professeure Eliane ALBUISSON - Professeur Nicolas JAY

### 47<sup>ème</sup> Section : CANCÉROLOGIE, GÉNÉTIQUE, HÉMATOLOGIE, IMMUNOLOGIE

#### 1<sup>ère</sup> sous-section : (*Hématologie ; transfusion*)

Professeur Pierre FEUGIER

#### 2<sup>ème</sup> sous-section : (*Cancérologie ; radiothérapie*)

Professeur Thierry CONROY - Professeur François GUILLEMIN - Professeur Didier PEIFFERT - Professeur Frédéric MARCHAL

#### 3<sup>ème</sup> sous-section : (*Immunologie*)

Professeur Marcelo DE CARVALHO-BITTENCOURT - Professeure Marie-Thérèse RUBIO

#### 4<sup>ème</sup> sous-section : (*Génétique*)

Professeur Philippe JONVEAUX - Professeur Bruno LEHEUP

**48<sup>ème</sup> Section : ANESTHÉSIOLOGIE, RÉANIMATION, MÉDECINE D'URGENCE, PHARMACOLOGIE ET THÉRAPEUTIQUE**

**1<sup>ère</sup> sous-section : (Anesthésiologie-réanimation)**

Professeur Gérard AUDIBERT - Professeur Hervé BOUAZIZ - Professeur Thomas FUCHS-BUDER  
Professeure Marie-Reine LOSSER - Professeur Claude MEISTELMAN

**2<sup>ème</sup> sous-section : (Réanimation)**

Professeur Pierre-Édouard BOLLAERT - Professeur Sébastien GIBOT - Professeur Bruno LÉVY

**3<sup>ème</sup> sous-section : (Pharmacologie fondamentale ; pharmacologie clinique ; addictologie)**

Professeur Pierre GILLET - Professeur Jean-Yves JOUZEAU

**4<sup>ème</sup> sous-section : (Thérapeutique ; addictologie)**

Professeur François PAILLE - Professeur Patrick ROSSIGNOL – Professeur Faiez ZANNAD

**49<sup>ème</sup> Section : PATHOLOGIE NERVEUSE ET MUSCULAIRE, PATHOLOGIE MENTALE, HANDICAP ET RÉÉDUCATION**

**1<sup>ère</sup> sous-section : (Neurologie)**

Professeur Marc DEBOUVERIE - Professeur Louis MAILLARD - Professeur Luc TAILLANDIER - Professeure Louise TYVAERT

**2<sup>ème</sup> sous-section : (Neurochirurgie)**

Professeur Jean AUQUE - Professeur Thierry CIVIT - Professeure Sophie COLNAT-COULBOIS - Professeur Olivier KLEIN

**3<sup>ème</sup> sous-section : (Psychiatrie d'adultes ; addictologie)**

Professeur Jean-Pierre KAHN - Professeur Raymund SCHWAN

**4<sup>ème</sup> sous-section : (Pédopsychiatrie ; addictologie)**

Professeur Bernard KABUTH

**5<sup>ème</sup> sous-section : (Médecine physique et de réadaptation)**

Professeur Jean PAYSANT

**50<sup>ème</sup> Section : PATHOLOGIE OSTÉO-ARTICULAIRE, DERMATOLOGIE ET CHIRURGIE PLASTIQUE**

**1<sup>ère</sup> sous-section : (Rhumatologie)**

Professeure Isabelle CHARY-VALCKENAERE - Professeur Damien LOEUILLE

**2<sup>ème</sup> sous-section : (Chirurgie orthopédique et traumatologique)**

Professeur Laurent GALOIS - Professeur Didier MAINARD - Professeur François SIRVEAUX

**3<sup>ème</sup> sous-section : (Dermato-vénéréologie)**

Professeur Jean-Luc SCHMUTZ

**4<sup>ème</sup> sous-section : (Chirurgie plastique, reconstructrice et esthétique ; brûlologie)**

Professeur François DAP - Professeur Gilles DAUTEL - Professeur Etienne SIMON

**51<sup>ème</sup> Section : PATHOLOGIE CARDIO-RESPIRATOIRE ET VASCULAIRE**

**1<sup>ère</sup> sous-section : (Pneumologie ; addictologie)**

Professeur Jean-François CHABOT - Professeur Ari CHAOUAT

**2<sup>ème</sup> sous-section : (Cardiologie)**

Professeur Edoardo CAMENZIND - Professeur Christian de CHILLOU DE CHURET - Professeur Yves JUILLIERE

Professeur Nicolas SADOUL

**3<sup>ème</sup> sous-section : (Chirurgie thoracique et cardiovasculaire)**

Professeur Thierry FOLLIGUET - Professeur Juan-Pablo MAUREIRA

**4<sup>ème</sup> sous-section : (Chirurgie vasculaire ; médecine vasculaire)**

Professeur Sergueï MALIKOV - Professeur Denis WAHL – Professeur Stéphane ZUILY

**52<sup>ème</sup> Section : MALADIES DES APPAREILS DIGESTIF ET URINAIRE**

**1<sup>ère</sup> sous-section : (Gastroentérologie ; hépatologie ; addictologie)**

Professeur Jean-Pierre BRONOWICKI - Professeur Laurent PEYRIN-BIROULET

**3<sup>ème</sup> sous-section : (Néphrologie)**

Professeur Luc FRIMAT - Professeure Dominique HESTIN

**4<sup>ème</sup> sous-section : (Urologie)**

Professeur Pascal ESCHWEGE - Professeur Jacques HUBERT

**53<sup>ème</sup> Section : MÉDECINE INTERNE, GÉRIATRIE, CHIRURGIE GÉNÉRALE ET MÉDECINE GÉNÉRALE**

**1<sup>ère</sup> sous-section : (Médecine interne ; gériatrie et biologie du vieillissement ; addictologie)**

Professeur Athanase BENETOS - Professeur Jean-Dominique DE KORWIN - Professeure Gisèle KANNY  
Professeure Christine PERRET-GUILLAUME – Professeur Roland JAUSSAUD – Professeure Laure JOLY

**2<sup>ème</sup> sous-section : (Chirurgie générale)**

Professeur Ahmet AYAV - Professeur Laurent BRESLER - Professeur Laurent BRUNAUD

**3<sup>ème</sup> sous-section : (Médecine générale)**

Professeur Jean-Marc BOIVIN – Professeur Paolo DI PATRIZIO

**54<sup>ème</sup> Section : DÉVELOPPEMENT ET PATHOLOGIE DE L'ENFANT, GYNÉCOLOGIE-OBSTÉTRIQUE, ENDOCRINOLOGIE ET REPRODUCTION**

**1<sup>ère</sup> sous-section : (Pédiatrie)**

Professeur Pascal CHASTAGNER - Professeur François FEILLET - Professeur Jean-Michel HASCOET  
Professeur Emmanuel RAFFO - Professeur Cyril SCHWEITZER

**2<sup>ème</sup> sous-section : (Chirurgie infantile)**

Professeur Pierre JOURNEAU - Professeur Jean-Louis LEMELLE

**3<sup>ème</sup> sous-section : (Gynécologie-obstétrique ; gynécologie médicale)**

Professeur Philippe JUDLIN - Professeur Olivier MOREL

**4<sup>ème</sup> sous-section : (Endocrinologie, diabète et maladies métaboliques ; gynécologie médicale)**

Professeur Bruno GUERCI - Professeur Marc KLEIN - Professeur Georges WERYHA

**55<sup>ème</sup> Section : PATHOLOGIE DE LA TÊTE ET DU COU**

**1<sup>ère</sup> sous-section : (Oto-rhino-laryngologie)**

Professeur Roger JANKOWSKI - Professeure Cécile PARIETTI-WINKLER

**2<sup>ème</sup> sous-section : (Ophtalmologie)**

Professeure Karine ANGIOI - Professeur Jean-Paul BERROD

**3<sup>ème</sup> sous-section : (Chirurgie maxillo-faciale et stomatologie)**

Professeure Muriel BRIX

=====

**PROFESSEURS DES UNIVERSITÉS**

**61<sup>ème</sup> Section : GÉNIE INFORMATIQUE, AUTOMATIQUE ET TRAITEMENT DU SIGNAL**

Professeur Walter BLONDEL

**64<sup>ème</sup> Section : BIOCHIMIE ET BIOLOGIE MOLÉCULAIRE**

Professeure Sandrine BOSCHI-MULLER - Professeur Pascal REBOUL

**65<sup>ème</sup> Section : BIOLOGIE CELLULAIRE**

Professeure Céline HUSELSTEIN

=====

**PROFESSEUR ASSOCIÉ DE MÉDECINE GÉNÉRALE**

Professeur associé Sophie SIEGRIST

=====

**MAÎTRES DE CONFÉRENCES DES UNIVERSITÉS - PRATICIENS HOSPITALIERS**

**42<sup>ème</sup> Section : MORPHOLOGIE ET MORPHOGENÈSE**

**1<sup>ère</sup> sous-section : (Anatomie)**

Docteur Bruno GRIGNON

**2<sup>ème</sup> sous-section : (Histologie, embryologie et cytogénétique)**

Docteure Chantal KOHLER

**43<sup>ème</sup> Section : BIOPHYSIQUE ET IMAGERIE MÉDICALE**

**1<sup>ère</sup> sous-section : (Biophysique et médecine nucléaire)**

Docteur Antoine VERGER (stagiaire)

**2<sup>ème</sup> sous-section : (Radiologie et imagerie médicale)**

Docteur Damien MANDRY

**44<sup>ème</sup> Section : BIOCHIMIE, BIOLOGIE CELLULAIRE ET MOLÉCULAIRE, PHYSIOLOGIE ET NUTRITION**

**1<sup>ère</sup> sous-section : (Biochimie et biologie moléculaire)**

Docteure Shyue-Fang BATTAGLIA - Docteure Sophie FREMONT - Docteure Isabelle AIMONE-GASTIN

Docteure Catherine MALAPLATE-ARMAND - Docteur Marc MERTEN - Docteur Abderrahim OUSSALAH

**2<sup>ème</sup> sous-section : (Physiologie)**

Docteure Silvia DEMOULIN-ALEXIKOVA - Docteur Mathias POUSSEL – Docteur Jacques JONAS (stagiaire)

**3<sup>ème</sup> sous-section : (Biologie Cellulaire)**

Docteure Véronique DECOT-MAILLERET

**45<sup>ème</sup> Section : MICROBIOLOGIE, MALADIES TRANSMISSIBLES ET HYGIÈNE**

**1<sup>ère</sup> sous-section : (*Bactériologie – Virologie ; hygiène hospitalière*)**

Docteure Corentine ALAUZET - Docteure Hélène JEULIN - Docteure Véronique VENARD

**2<sup>ème</sup> sous-section : (*Parasitologie et mycologie*)**

Docteure Anne DEBOURGOGNE

**46<sup>ème</sup> Section : SANTÉ PUBLIQUE, ENVIRONNEMENT ET SOCIÉTÉ**

**1<sup>ère</sup> sous-section : (*Epidémiologie, économie de la santé et prévention*)**

Docteur Cédric BAUMANN - Docteure Frédérique CLAUDOT - Docteur Alexis HAUTEMANIÈRE

**2<sup>ème</sup> sous-section (*Médecine et Santé au Travail*)**

Docteure Isabelle THAON

**3<sup>ème</sup> sous-section (*Médecine légale et droit de la santé*)**

Docteur Laurent MARTRILLE

**47<sup>ème</sup> Section : CANCÉROLOGIE, GÉNÉTIQUE, HÉMATOLOGIE, IMMUNOLOGIE**

**1<sup>ère</sup> sous-section : (*Hématologie ; transfusion*)**

Docteure Aurore PERROT – Docteur Julien BROSEUS

**2<sup>ème</sup> sous-section : (*Cancérologie ; radiothérapie*)**

Docteure Lina BOLOTINE – Docteur Guillaume VOGIN

**4<sup>ème</sup> sous-section : (*Génétique*)**

Docteure Céline BONNET

**48<sup>ème</sup> Section : ANESTHÉSIOLOGIE, RÉANIMATION, MÉDECINE D'URGENCE, PHARMACOLOGIE ET THÉRAPEUTIQUE**

**2<sup>ème</sup> sous-section : (*Réanimation ; Médecine d'urgence*)**

Docteur Antoine KIMMOUN

**3<sup>ème</sup> sous-section : (*Pharmacologie fondamentale ; pharmacologie clinique ; addictologie*)**

Docteur Nicolas GAMBIER - Docteure Françoise LAPICQUE - Docteur Julien SCALA-BERTOLA

**4<sup>ème</sup> sous-section : (*Thérapeutique ; Médecine d'urgence ; addictologie*)**

Docteur Nicolas GIRERD

**50<sup>ème</sup> Section : PATHOLOGIE OSTÉO-ARTICULAIRE, DERMATOLOGIE ET CHIRURGIE PLASTIQUE**

**1<sup>ère</sup> sous-section : (*Rhumatologie*)**

Docteure Anne-Christine RAT

**3<sup>ème</sup> sous-section : (*Dermato-vénéréologie*)**

Docteure Anne-Claire BURSZTEJN

**4<sup>ème</sup> sous-section : (*Chirurgie plastique, reconstructrice et esthétique ; brûlologie*)**

Docteure Laetitia GOFFINET-PLEUTRET

**51<sup>ème</sup> Section : PATHOLOGIE CARDIO-RESPIRATOIRE ET VASCULAIRE**

**3<sup>ème</sup> sous-section : (*Chirurgie thoracique et cardio-vasculaire*)**

Docteur Fabrice VANHUYSE

**52<sup>ème</sup> Section : MALADIES DES APPAREILS DIGESTIF ET URINAIRE**

**1<sup>ère</sup> sous-section : (*Gastroentérologie ; hépatologie ; addictologie*)**

Docteur Jean-Baptiste CHEVAUX – Docteur Anthony LOPEZ (stagiaire)

**53<sup>ème</sup> Section : MÉDECINE INTERNE, GÉRIATRIE, CHIRURGIE GÉNÉRALE ET MÉDECINE GÉNÉRALE**

**2<sup>ème</sup> sous-section : (*Chirurgie générale*)**

Docteur Cyril PERRENOT (stagiaire)

**3<sup>ème</sup> sous-section : (*Médecine générale*)**

Docteure Elisabeth STEYER

**54<sup>ème</sup> Section : DEVELOPPEMENT ET PATHOLOGIE DE L'ENFANT, GYNECOLOGIE-OBSTETRIQUE, ENDOCRINOLOGIE ET REPRODUCTION**

**5<sup>ème</sup> sous-section : (*Biologie et médecine du développement et de la reproduction ; gynécologie médicale*)**

Docteure Isabelle KOSCINSKI

**55<sup>ème</sup> Section : PATHOLOGIE DE LA TÊTE ET DU COU**

**1<sup>ère</sup> sous-section : (*Oto-Rhino-Laryngologie*)**

Docteur Patrice GALLET



=====

## MAÎTRES DE CONFÉRENCES

### 5<sup>ème</sup> Section : SCIENCES ÉCONOMIQUES

Monsieur Vincent LHUILLIER

### 7<sup>ème</sup> Section : SCIENCES DU LANGAGE : LINGUISTIQUE ET PHONETIQUE GENERALES

Madame Christine DA SILVA-GENEST

### 19<sup>ème</sup> Section : SOCIOLOGIE, DÉMOGRAPHIE

Madame Joëlle KIVITS

### 64<sup>ème</sup> Section : BIOCHIMIE ET BIOLOGIE MOLÉCULAIRE

Madame Marie-Claire LANHERS - Monsieur Nick RAMALANJAONA

### 65<sup>ème</sup> Section : BIOLOGIE CELLULAIRE

Madame Nathalie AUCHET - Madame Natalia DE ISLA-MARTINEZ - Monsieur Jean-Louis GELLY - Madame Ketsia HESS - Monsieur Christophe NEMOS

### 66<sup>ème</sup> Section : PHYSIOLOGIE

Monsieur Nguyen TRAN

=====

## MAÎTRES DE CONFÉRENCES ASSOCIÉS DE MÉDECINE GÉNÉRALE

Docteur Pascal BOUCHE – Docteur Olivier BOUCHY - Docteur Cédric BERBE - Docteur Jean-Michel MARTY

=====

## DOCTEURS HONORIS CAUSA

Professeur Charles A. BERRY (1982)  
*Centre de Médecine Préventive, Houston (U.S.A)*  
Professeur Pierre-Marie GALETTI (1982)  
*Brown University, Providence (U.S.A)*  
Professeure Mildred T. STAHLMAN (1982)  
*Vanderbilt University, Nashville (U.S.A)*  
Professeur Théodore H. SCHIEBLER (1989)  
*Institut d'Anatomie de Würzburg (R.F.A)*  
*Université de Pennsylvanie (U.S.A)*  
Professeur Mashaki KASHIWARA (1996)  
*Research Institute for Mathematical Sciences de Kyoto (JAPON)*

Professeure Maria DELIVORIA-  
PAPADOPOULOS (1996)  
Professeur Ralph GRÄSBECK (1996)  
*Université d'Helsinki (FINLANDE)*  
Professeur Duong Quang TRUNG (1997)  
*Université d'Hô Chi Minh-Ville (VIËTNAM)*  
Professeur Daniel G. BICHET (2001)  
*Université de Montréal (Canada)*  
Professeur Marc LEVENSTON (2005)  
*Institute of Technology, Atlanta (USA)*

Professeur Brian BURCHELL (2007)  
*Université de Dundee (Royaume-Uni)*  
Professeur Yunfeng ZHOU (2009)  
*Université de Wuhan (CHINE)*  
Professeur David ALPERS (2011)  
*Université de Washington (U.S.A)*  
Professeur Martin EXNER (2012)  
*Université de Bonn (ALLEMAGNE)*

**A Notre Maître et Présidente du Jury,**

**Madame le Professeur Muriel BRIX,**

Professeur des Universités- Praticien Hospitalier de Chirurgie maxillo-faciale.

Vous me faites l'honneur d'accepter de présider cette thèse et de juger ce travail.

Votre gentillesse, votre disponibilité et vos conseils ont été d'une aide précieuse tout au long de mon internat.

Veillez trouver ici l'expression de mon plus profond respect.

**A notre Maître et Juge,**

**Monsieur le Professeur Alain BLUM,**

Professeur des Universités- Praticien Hospitalier de Radiologie

Je suis sensible à l'honneur que vous me faites de juger ce travail.

J'espère qu'il saura retenir votre intérêt.

Veillez recevoir l'assurance de ma gratitude et de mon profond respect.

**A notre Maître, Directeur et Juge,**

**Monsieur le Professeur Etienne SIMON,**

Professeur des Universités- Praticien Hospitalier de Chirurgie Plastique et Chirurgie Maxillo-Faciale

Vous nous avez fait l'honneur de juger ce travail.

Merci de l'intérêt que vous avez bien voulu témoigner à ce travail par votre présence dans ce jury.

Nous sommes admiratifs devant votre expérience dans ce domaine de la chirurgie plastique et maxillo-faciale.

Veillez recevoir ici le témoignage de toute ma considération.

**A notre Maître et Juge,**

**Monsieur le Professeur Jean Marc MARTRETTE,**

Professeur des Universités- Praticien Hospitalier d'Odontologie

Je suis sensible à l'honneur que vous me faites de juger ce travail.

J'espère qu'il saura retenir votre intérêt.

Veillez recevoir l'assurance de ma gratitude et de mon profond respect.



**A notre Maître et Juge,**

**Monsieur le Docteur Jean Charles ROCHEFORT,**

Chef de Clinique des Universités de Chirurgie Maxillo-Faciale

Tu me fais l'honneur de juger ce travail.

Merci pour tout l'enseignement que tu as su m'apporter durant ces semestres. Je te souhaite une très belle carrière.

**A ma femme Samantha,**

Je t'aime plus que tout au monde.

Tu es la plus belle rencontre de ma vie et cette année fut magique grâce à toi.

Je te remercie d'être auprès de moi et de m'avoir toujours soutenu.

J'espère que notre famille s'agrandira bientôt. Tu es une femme formidable et sera, j'en suis certain, une maman extraordinaire.

Je t'aime.



**A mes parents,**

Papa et maman,

Merci.

Si je suis l'homme que je suis aujourd'hui, c'est grâce à vous.

Vous êtes pour moi des modèles et des exemples à suivre.

Je ne trouve pas les mots pour vous remercier autant que vous le méritez.

J'espère vous rendre fiers et ne jamais vous décevoir.

Votre fils qui vous aime.

**A mon frère Isaac,**

Tu m'impressionnes petit frère.

Tu ne t'en rends peut-être pas assez compte, mais tu peux être fier de toi. Tu es capable de choses incroyables.

Je suis fier de toi.

Je te souhaite le meilleur pour ta vie avec beaucoup de bonheur, de joie et d'amour.

Vous formez avec Emma un magnifique couple et je vous souhaite une vie accomplie.

**Emma**, prend soin de mon petit frère stp ;)

On t'adore dans la famille ! On est heureux de t'accueillir !

Je te souhaite une très belle année avec une belle réussite et un magnifique mariage.

**A ma sœur Déborah et son mari Jordan,**

Je vous souhaite une magnifique vie. Vous êtes un couple magique.

Je suis fier de ce que vous accomplissez.

Vous nous manquez ici mais à chaque fois qu'on se retrouve c'est comme si on s'était quitté la veille.

Débo, ma sœur chérie, j'espère que tu t'es remise de ta dure jeunesse entourée de 4 frères ;).

On t'aime, tu ne peux pas imaginer !

Jojo, tu rends ma sœur heureuse et je t'en remercie mon nouveau frère.

Je vous aime fort.

**A mon frère Ruben,**

Fierté.

C'est le premier mot qui me vient à l'esprit quand je pense à toi.

Ce que tu accomplis est magnifique. Sois en fier.

Tu es quelqu'un d'exceptionnel. Je te souhaite de réussir tout ce que tu entreprends et d'être heureux dans tous les domaines mon petit frère.

Fais très attention à toi.

Finis vite et bien ton service pour que tu puisses te focaliser sur ton avenir qui, j'en suis plus que certain, sera radieux.

Je t'aime petit frère.

**A mon frère Nathan,**

Babou,

Tu grandis tellement vite !

Tu es devenu un homme !

Je te souhaite une vie à ta hauteur.

Tu as tout pour réussir petit frère, profite-en.

On parlera mariage plus tard ;)

Je t'aime petit frère.

**A mes grands-parents,**

Pépé et mémé,

Je vous remercie pour tout.

Vous êtes des grands parents géniaux et je n'oublierai jamais cette année vécue chez vous !

Je vous souhaite de vivre encore de très longues années entourés de toute la famille.

Je vous aime fort.

**A mes beaux-parents,**

Mr et Mme Sion,

Merci de m'avoir accueilli comme vous l'avez fait.

Je prendrai soin de votre fille, vous pouvez avoir l'esprit tranquille.

Merci d'être présents en ce jour, cela me touche beaucoup.

Merci.

**A mes grands-parents qui nous ont quitté trop tôt,**

Papi et mamie,

J'espère que de là où vous êtes, vous me regardez avec un beau sourire et que vous êtes fiers.

Je pense à vous.



## **A tous les autres membres de ma famille**

Mes oncles, mes tantes,

Mes cousins et cousines,

Et en particulier Dan (sans qui beaucoup de choses n'auraient pas été possibles..., merci mon cousin) et Eliran.

J'espère que nous serons toujours aussi proches.

Mes beaux-frères et belles sœur : Stevens, Alexandra, Jeremy, Jessie, Anthony, Hanna, Norman

**A mes amis,**

**Jonas**, merci pour tout mon ami. Sans toi et **Manu**, ces années n'auraient pas été les mêmes.

Je peux compter sur toi pour tout (sauf les entorses graves de la cheville ;) ) et je suis fier de t'avoir comme ami.

J'espère encore de très longues années aussi proches que maintenant.

**Eliel** et **Livia**, quand vous retrouverez cette thèse dans un placard dans quelques années, vous saurez que j'ai pensé à vous à ma thèse !

**Samki** : On aura passé de très belles années ensemble grâce au Jack/ Coca 0/ glaçons à part/ dans verre à whisky.

J'espère qu'on sera amis encore très longtemps. Je vous souhaite le meilleur pour **Anael** et toi.

**Rudy** : Merci pour tous tes conseils depuis tant d'années. Tu as toujours le mot qui fait plaisir. Ton mariage était magnifique, je te souhaite une très belle vie avec **Jenn** mon ami. Le Jack/ Coca te revient aussi ;)

**Mam's et Shirley** : On vous adore mes amis. Mamou, je pense qu'on ne cessera jamais de s'embrouiller. Mais au moins ça voudra dire qu'on se voit ;) . Vous savez ce que je vous souhaite !

**Jeremy et Anaëlle et Liel et ?** : Vous êtes des amis en or. On vous adore. Merci pour votre gentillesse. On va enfin pouvoir profiter ensemble sur Paris

**Vic, Dan, Natane et Eden** : Enfin on va pouvoir se voir ! Plus d'excuse ! Vic, ma copine de longue date, merci pour toutes tes bonnes paroles depuis tant d'années. Gros bisous de nous 2 (ta phrase fétiche ;))

**Moché, Ilana et Evy** : Content de vous compter parmi mes amis proches. La prochaine raclette c'est chez nous !

**Yoyo et Eve** : Heureux de vous avoir rencontré à Nancy. J'espère qu'on se reverra bien souvent. Je pense fort à vous et à vos 2 bouts de chou !

A Sam et Jenna, Adir et Meryl, Ruben et Myriam, les Benco, les Scialom, les Taieb, les Guez, les Belouchat, les Koskas. Et bien sur leurs enfants actuels ou à venir !!

A mes co-internes : Lise (heureusement qu'on s'est soutenu quand même !), Aldo, Nasser, Kunga (Chabat Chalom !), Eliette, Kinz, Romain, Samir, Micha, Laeti, Louis, Lucie, Natacha, Antho, David, Thomas et bien d'autres !

A mes chefs : JC Rochefort (merci pour la carcino cutanée, je suis devenu bon maintenant !) Virginie, Julie, Charlène, François, Dr Milliez, Gaël, Dr Gaultier, Antoine, Helene, Juju, Corinne, Mickael.

## SERMENT

« Au moment d'être admis à exercer la médecine, je promets et je jure d'être fidèle aux lois de l'honneur et de la probité. Mon premier souci sera de rétablir, de préserver ou de promouvoir la santé dans tous ses éléments, physiques et mentaux, individuels et sociaux. Je respecterai toutes les personnes, leur autonomie et leur volonté, sans aucune discrimination selon leur état ou leurs convictions. J'interviendrai pour les protéger si elles sont affaiblies, vulnérables ou menacées dans leur intégrité ou leur dignité. Même sous la contrainte, je ne ferai pas usage de mes connaissances contre les lois de l'humanité. J'informerai les patients des décisions envisagées, de leurs raisons et de leurs conséquences. Je ne tromperai jamais leur confiance et n'exploiterai pas le pouvoir hérité des circonstances pour forcer les consciences. Je donnerai mes soins à l'indigent et à quiconque me les demandera. Je ne me laisserai pas influencer par la soif du gain ou la recherche de la gloire.

Admis dans l'intimité des personnes, je tairai les secrets qui me sont confiés. Reçu à l'intérieur des maisons, je respecterai les secrets des foyers et ma conduite ne servira pas à corrompre les mœurs. Je ferai tout pour soulager les souffrances. Je ne prolongerai pas abusivement les agonies. Je ne provoquerai jamais la mort délibérément.

Je préserverai l'indépendance nécessaire à l'accomplissement de ma mission. Je n'entreprendrai rien qui dépasse mes compétences. Je les entretiendrai et les perfectionnerai pour assurer au mieux les services qui me seront demandés.

J'apporterai mon aide à mes confrères ainsi qu'à leurs familles dans l'adversité. Que les hommes et mes confrères m'accordent leur estime si je suis fidèle à mes promesses ; que je sois déshonoré et méprisé si j'y manque ».

# **TABLE DES MATIÈRES**

INTRODUCTION.....	31
PREMIÈRE PARTIE : L'INSUFFISANCE TRANSVERSALE DE L'OS MAXILLAIRE..	32
I/ Os maxillaire.....	32
A. Mécanismes de croissance osseuse (1).....	32
1. Histogenèse .....	32
a) Définition .....	32
b) L'ossification primaire .....	32
c) L'ossification secondaire.....	32
2. Les facteurs de croissance harmonieuse .....	33
B. Croissance de l'os maxillaire (1).....	34
1. Rappels embryologiques .....	34
2. Types de croissance de l'os maxillaire .....	35
a) La croissance suturale .....	35
i. Croissance transversale.....	36
ii. Croissance antéro-postérieure.....	36
iii. Croissance verticale .....	37
b) Croissance par remodelage.....	37
i. Croissance verticale.....	38
ii. Croissance transversale.....	38
iii. Croissance antéro-postérieure.....	38
C. Rythme de croissance.....	39
D. Anatomie de l'os maxillaire. (1,7,8) .....	39
1. Os maxillaire .....	39
a) Les faces .....	41
i. Face orbitaire :.....	41
ii. Face jugale :.....	42
iii. Face postérieure :.....	43
b) La base.....	43
c) Le sommet .....	45
d) L'apophyse montante ou processus frontal .....	45

e) Le sinus maxillaire .....	45
2. Os palatin.....	46
a) Lame horizontale.....	46
b) Lame verticale .....	47
c) L'apophyse pyramidale .....	47
II. Insuffisance Transversale du maxillaire .....	48
A. Etiologies.....	48
B. Diagnostic.....	49
1. Diagnostic clinique.....	49
a) Exo-buccal.....	49
b) Endo-buccal.....	49
i. Tissus mous et muqueuse .....	49
ii. Examen dentaire .....	49
2. Etude des moulages .....	52
3. Diagnostic radiologique .....	54
DEUXIÈME PARTIE : LA PRISE EN CHARGE ORTHODONTICO-CHIRURGICALE..	58
I/ La Piézochirurgie .....	58
A. Introduction .....	58
B. La Piézo-électricité (24,25) .....	58
C. Matériel .....	60
D. Performances, avantages et inconvénients : .....	63
1. Sécurité.....	63
2. Sélectivité de l'effet de coupe .....	64
3. Hémostase et perte de sang .....	65
4. Précision de découpe.....	66
5. Effets post-opératoires.....	67
6. Temps opératoire.....	67
7. Histologie .....	68
E. Conclusion.....	69
II/ Les techniques d'expansion transversale du maxillaire chez l'adulte .....	70
A. La disjonction intermaxillaire chirurgicale piézoélectrique avant distraction orthodontique .....	71
1. Définitions.....	71

2.	Technique chirurgicale .....	72
a)	Abord.....	72
b)	Tracé de l'ostéotomie (Fig. 36) .....	73
c)	Mobilisation .....	78
d)	Corticotomies péridentaires.....	79
3.	Phase de distraction .....	80
4.	Les différents types de disjoncteurs .....	82
a)	Les disjoncteurs à appui dentaire .....	82
b)	Disjoncteur à appui osseux.....	83
c)	Disjoncteur hybride .....	86
d)	Choix du distracteur .....	86
5.	Avantages de la disjonction intermaxillaire chirurgicale avant distraction orthodontique .....	88
a)	Effets sur le Syndrome d'Apnée Obstructif du Sommeil (SAOS).....	88
b)	Effets dentaires et squelettiques au long cours.....	88
c)	Autres avantages .....	90
6.	Complications de l'expansion rapide du maxillaire chirurgicalement assistée....	90
a)	Saignement .....	90
b)	Asymétrie d'expansion.....	91
c)	Irritation et nécrose des tissus mous.....	92
d)	Douleur.....	93
e)	Atteinte du nerf maxillaire (V2).....	93
f)	Complications dentaires et parodontales.....	94
g)	Autres complications.....	96
7.	Traitement orthodontique post-opératoire.....	96
B.	Expansion transversale du maxillaire par ostéotomie de Lefort I (Ostéotomie segmentaire) .....	98
1.	Introduction .....	98
2.	Principes .....	98
a)	Phase préparatoire .....	98
b)	Préparation orthodontique pré-chirurgicale .....	99
i.	Objectifs de la préparation.....	99
ii.	Matériel orthodontique .....	103
iii.	Déroulement du traitement .....	108

c) Intervention chirurgicale .....	111
i. Abord et exposition .....	111
ii. Section de Lefort I .....	113
iii. Section médiane intermaxillaire .....	113
iv. Fracture d'abaissement du plateau palatin.....	114
v. Expansion palatine.....	115
3. Avantages et inconvénients.....	116
C. Comparaisons des deux techniques et indications .....	119
D. Ostéotomie en éventail, Note technique.....	123
CONCLUSION .....	137
BIBLIOGRAPHIE .....	138



## INTRODUCTION

L'insuffisance transversale du maxillaire est un problème fréquemment observé parmi les patients se présentant à la consultation d'orthodontie adulte. L'arcade maxillaire est souvent trop étroite par rapport à l'arcade mandibulaire. Chez l'enfant et le jeune adulte en croissance, l'expansion peut avoir lieu grâce à la synostose tardive de la suture palatine médiane.

Chez l'adulte, un déficit transversal squelettique du maxillaire sera traité en faisant appel à des techniques orthodontico-chirurgicales. Les 2 procédures possibles sont la disjonction chirurgicale avant traitement orthodontique et l'expansion chirurgicale au cours d'une ostéotomie de Lefort I.

Ces 2 procédés présentent des avantages et des inconvénients dont nous parlerons.

Ce travail fera, dans une première partie, un récapitulatif de l'anatomie et la croissance de l'os maxillaire. Nous détaillerons ensuite le principe de la chirurgie piézo-électrique, ses tenants et ses aboutissants. Ce dispositif est en effet très utilisé dans ce type d'intervention. Nous décrirons ensuite les 2 types de prise en charge. Leurs principes, leurs avantages et leurs inconvénients seront décrits.

Enfin nous parlerons d'une technique chirurgicale qu'est l'ostéotomie en éventail. Celle-ci est pratiquée pendant l'ostéotomie de Lefort I et permet l'expansion transversale du maxillaire. Nous l'illustrerons grâce un cas clinique traité au sein de notre service.

# **PREMIÈRE PARTIE : L'INSUFFISANCE TRANSVERSALE DE L'OS MAXILLAIRE.**

## I/ Os maxillaire

### A. Mécanismes de croissance osseuse (1)

#### 1. Histogenèse

##### a) Définition

L'ostéogenèse est un terme général qui englobe non seulement l'ensemble des processus responsables de la construction d'une pièce osseuse, mais aussi la croissance et les remaniements du tissu osseux.

Les pièces osseuses se forment soit par ossification du tissu conjonctif (c'est l'ossification membraneuse ou intraconjonctive), soit par ossification du tissu cartilagineux (c'est l'ossification endochondrale ou enchondrale). L'ossification est donc précédée de la constitution d'un modèle conjonctif ou d'un modèle cartilagineux. Ce modèle sera le siège d'une ossification primaire à laquelle succèdera une ossification secondaire. (Fig. 1)

##### b) L'ossification primaire

L'ossification primaire est une ossification qui se déroule dans un modèle conjonctif ou cartilagineux et qui produit un tissu osseux immature ou réticulaire (tissu osseux fibreux). Son existence est temporaire et est caractérisée par la disposition aléatoire des fibres de collagène.

##### c) L'ossification secondaire

C'est une ossification qui se produit à la place et aux dépens du tissu osseux primaire.

Elle commence par une destruction ostéoclastique du tissu osseux préexistant et est suivie d'un processus d'apposition osseuse dont les ostéoblastes sont responsables.

Ce mécanisme est indispensable pour améliorer la résistance mécanique des os nouvellement formés.

La résorption du tissu osseux primaire résulte d'une érosion du tissu osseux par les ostéoclastes qui creusent des cavités appelées 'lacunes de Howship' dans lesquelles pénètrent des bourgeons conjonctivo-vasculaires accompagnés d'ostéoblastes.

L'édification du tissu osseux secondaire provient de ces ostéoblastes qui déposent des couches concentriques de substance préosseuse ne laissant subsister à la fin qu'une lumière arrondie et étroite, le canal de Havers.

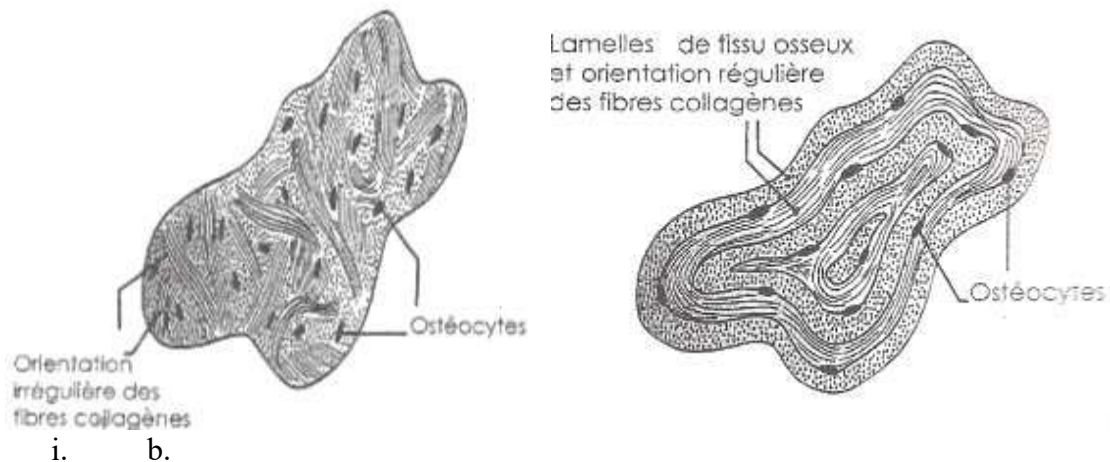


Fig.1 : Ossification primaire et secondaire (1)

- a) Schéma de la structure du tissu osseux primaire (2)
- b) Schéma de la structure du tissu osseux secondaire (2)

## 2. Les facteurs de croissance harmonieuse

L'harmonie de la croissance staturale dépend de facteurs génétiques, hormonaux et environnementaux.

Le mécanisme génétique intervenant sur la croissance concerne différents gènes impliqués dans la synthèse des hormones et de leurs récepteurs.

La croissance osseuse est régulée par plusieurs hormones comme la STH (hormone somatotrope), la Parathormone, la Calcitonine, les hormones thyroïdiennes et les hormones sexuelles.

Il existe également des facteurs nutritionnels socio-économiques, psycho-affectifs et climatiques jouant des rôles plus ou moins importants.

## B. Croissance de l'os maxillaire (1)

### 1. Rappels embryologiques

La morphologie de base de la face est mise en place entre la quatrième et la dixième semaine in utéro, par le développement et la fusion de cinq bourgeons : le processus fronto-nasal, les deux maxillaires et les deux mandibulaires, issus des premiers arcs pharyngiens.

L'os maxillaire est issu de la fusion et de la différenciation du Bourgeon Nasal Interne (BNI, à l'origine de la partie antérieure de la cloison nasale, du vomer, et de la partie antérieure des os maxillaires droit et gauche), du Bourgeon Nasal Externe (BNE, à l'origine des os nasaux et lacrymaux, de l'apophyse orbitaire des palatins, et de la partie interne des maxillaires), et de la partie supérieure du premier arc branchial appelée Bourgeon Maxillaire Supérieur (BMS, à l'origine du modèle cartilagineux de l'apophyse ptérygoïde et de la grande aile du sphénoïde, de l'enclume, du maxillaire, des os malaïres, du palatin, et des apophyses zygomatiques de l'os temporal ). (Fig. 2)

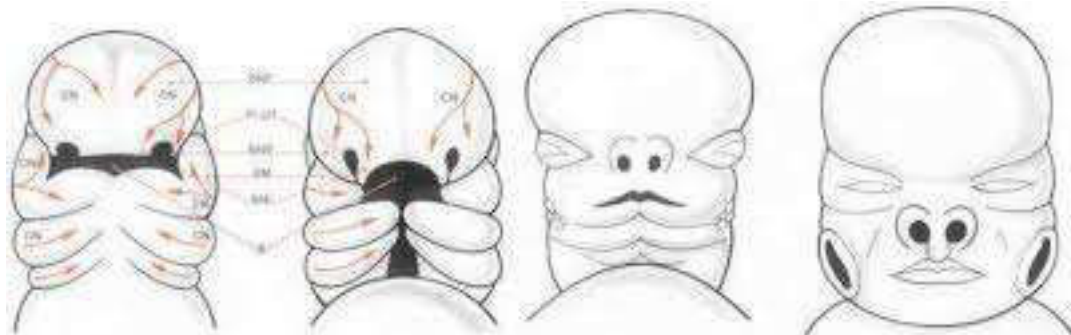


Fig.2 : Evolution de la face de la 4ème à la 9ème semaine intra-utérine (Couly in Château, CDP, Ed, Paris 1993)

BNF : Bourgeon naso-frontal ; BNE : Bourgeon nasal externe ; BNI : Bourgeon nasal interne ; BM : Bourgeon maxillaire ; Pl. olf. : Placodes olfactives ; S : Stomodéum ; Bmd : Bourgeon mandibulaire.

L'os maxillaire possède une ossification de type membraneuse (issu du tissu conjonctif). C'est donc en dehors de la capsule nasale (formée de la partie antérieure du chondroethmoïde, issu du Bourgeon Frontal, et constituant un véritable toit cartilagineux pour la cavité bucco-nasale) que vont apparaître les points d'ossification de l'os maxillaire au début de la 7ème semaine intra-utérine.

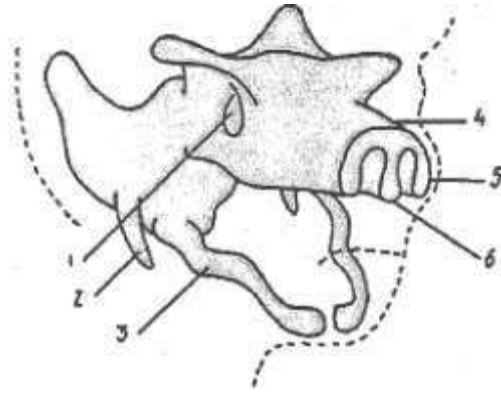


Fig.3 Masque du « loup de carnaval » (3)

1 : trou optique ; 2 : cartilage de Reichert ; 3 : cartilage de Meckel ; 4 : capsule nasale ; 5 : ébauche du cornet inférieur ; 6 : septum nasal.

Ces points d'ossification sont au nombre de deux pour chaque hémi-maxillaire :

- 1er point, antérieur : prémaxillaire ou incisif.
- 2eme point, postérieur : postmaxillaire ou sous orbitaire.

Ces points d'ossification vont s'étendre pour fusionner vers la 8eme semaine intra-utérine.

## 2. Types de croissance de l'os maxillaire

### a) La croissance suturale

L'os maxillaire est composé de plusieurs sutures (Fig. 4). Ces sutures ont une double fonction. Elles participent à la croissance de la face et elles réalisent l'union des pièces osseuses.

La croissance suturale est secondaire, adaptative et nécessite la présence de stimulateurs de croissance. **Une suture non stimulée ne croît plus mais au contraire se ferme.**

Les facteurs qui induisent la croissance suturale sont multiples. Il existe des facteurs génétiques dont le rôle est prépondérant et des facteurs environnementaux. Ces facteurs environnementaux englobent les facteurs généraux comme l'état de santé, la nutrition et le contexte psycho-affectif et des facteurs locaux comme les structures osseuses, cartilagineuses, les tissus mous et les fonctions.

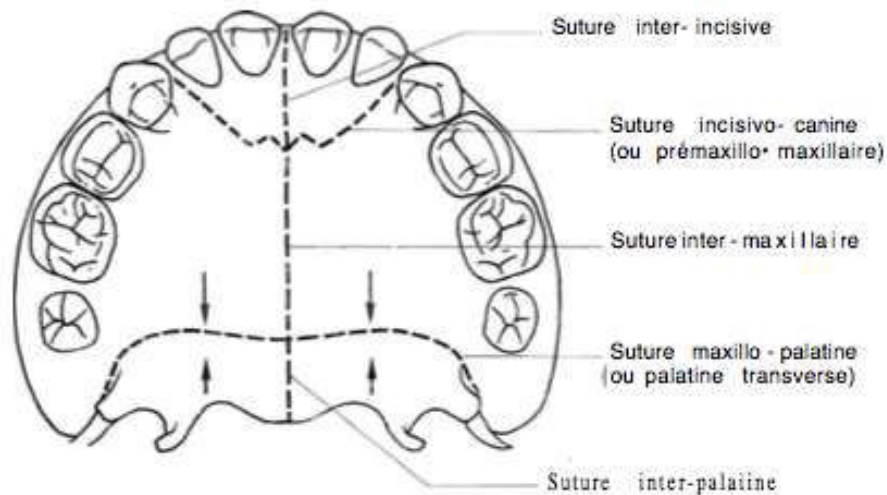


Fig. 4 : Les sutures de la voûte palatine à 5 ans.(4)

i. Croissance transversale

Selon Scott (5,6), l'accroissement en largeur du complexe naso-maxillaire est dû au rôle adaptatif des sutures sagittales qui sont des centres de croissance secondaires. Ce sont les sutures :

- inter-nasale
- inter-maxillaires
- inter-palatine
- maxillo-zygomatique
- temporo-zygomatique.

Il faut noter aussi le rôle de certaines fonctions comme le rôle de la respiration nasale dans le développement oropharyngé et le rôle de la langue prenant appui sur la voûte palatine pendant la déglutition dans le développement transversal de l'os maxillaire.

ii. Croissance antéro-postérieure

Selon Enlow, la croissance antéro-postérieure intervient au niveau des sutures cranio-faciales suivantes :

- fronto-nasale
- fronto-maxillaire
- fronto-lacrymale

- fronto-zygomatique
- temporo-zygomatique
- maxillo-zygomatique

Les tubérosités maxillaires sont par ailleurs le siège d'une apposition verticale et externe en réponse à l'allongement du maxillaire.

### iii. Croissance verticale

Elle est consécutive à la croissance des sutures :

- fronto-maxillaire
- fronto-zygomatique
- maxillo-zygomatique

#### b) Croissance par remodelage

La croissance par remodelage correspond au modelage permanent des pièces squelettiques par un phénomène continu et simultané d'apposition et de résorption au niveau du périoste. (Fig.5)

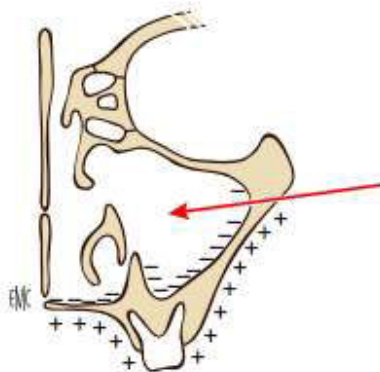


Fig. 5 : Schéma du sinus maxillaire avec phénomène de remodelage. (EMC), + : apposition, - : résorption

Selon les auteurs, la croissance par remodelage intervient après la croissance suturale tandis que d'autres émettent la théorie qu'elles sont concomitantes et adaptatives.

Selon Enlow, jusqu'à l'âge de 7 ans, le maxillaire s'accroît essentiellement grâce aux sutures.

Par la suite le remodelage, par l'intermédiaire de facteurs externes comme la musculature ou

les fonctions, prend le dessus.

i. Croissance verticale.

La croissance verticale est grandement dépendante des procès alvéolaires et du palais.

La formation des procès alvéolaire est le fait d'une apposition osseuse. La région antérieure s'abaisse en raison d'une apposition sur les faces inférieures et palatine. On assiste alors à une dérive verticale de la dent et de son alvéole. Ce phénomène est différent de celui de l'éruption d'une dent.

Le palais subit également ce phénomène de remodelage avec une résorption sur sa face nasale et une apposition sur sa face inférieure.

ii. Croissance transversale

Une apposition a lieu sur la face externe des maxillaires, mais uniquement dans la partie postérieure (prémolaire).

A terme, la forme du palais dépend de :

- La fonction respiratoire
- L'action de la langue
- L'activité de la suture palatine médiane
- L'hémi-rotation transversale des maxillaires (augmentation de la largeur inter-molaire et raccourcissement de la longueur d'arcade)
- L'accroissement antérolatéral de la région incisive grâce à la suture inter-incisive.

iii. Croissance antéro-postérieure

Elle est dépendante de :

- La croissance alvéolaire antérieure
- Des phénomènes d'apposition à la face postérieure de la lame horizontale du palatin.
- Des tubérosités maxillaires qui sont le siège d'une apposition osseuse postérieure verticale et externe.

L'accroissement postérieur est une réponse au déplacement antérieur du maxillaire (par la croissance de la base du crâne) et contribue à l'allongement de l'arcade dentaire. (Fig.6)



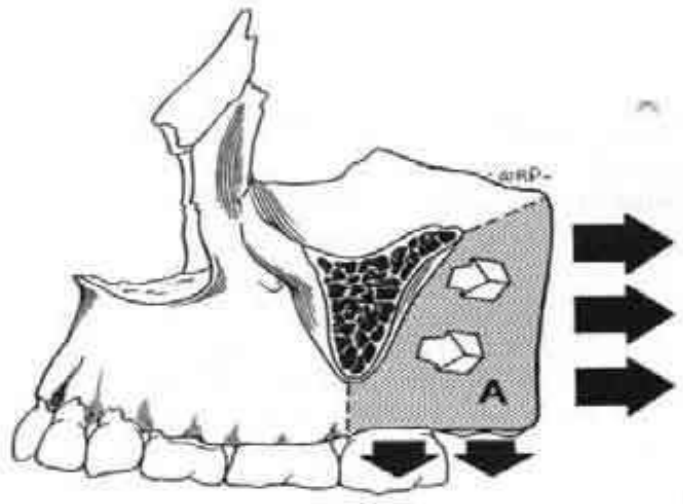


Fig. 6 : Apposition au niveau de la tubérosité maxillaire (Enlow)

### C. Rythme de croissance

Selon Björk, la croissance du maxillaire est continue de la naissance à l'adolescence mais son rythme n'est pas régulier :

- pendant la période juvénile, le rythme de croissance est de 1 mm/an.
- pendant la période pubertaire il est de 0,25 mm/an.
- pendant la période postpubertaire il est de 1,5 mm/an.

La croissance du maxillaire achevée, il existe durant toute la vie un renouvellement cellulaire et minéral du tissu osseux. C'est ce processus de régénération qui va permettre de mener des traitements orthodontiques à l'âge adulte.

### D. Anatomie de l'os maxillaire. (1,7,8)

#### 1. Os maxillaire

L'os maxillaire constitue avec son homologue controlatéral l'essentiel de l'étage moyen du massif facial. Bien qu'étant très volumineux, il est proportionnellement le plus léger des os de la face car il est creusé d'une cavité pneumatique : le sinus maxillaire.

L'os maxillaire est un os d'origine membraneuse, appartenant au viscérocrâne. Il est en relation directe avec les os de l'étage moyen du massif facial (os palatin, zgomatique, nasal, lacrymal, cornet nasal inférieur et vomer) et les os de l'étage antérieur de la base du crâne (os frontal et ethmoïde). (Fig. 7)

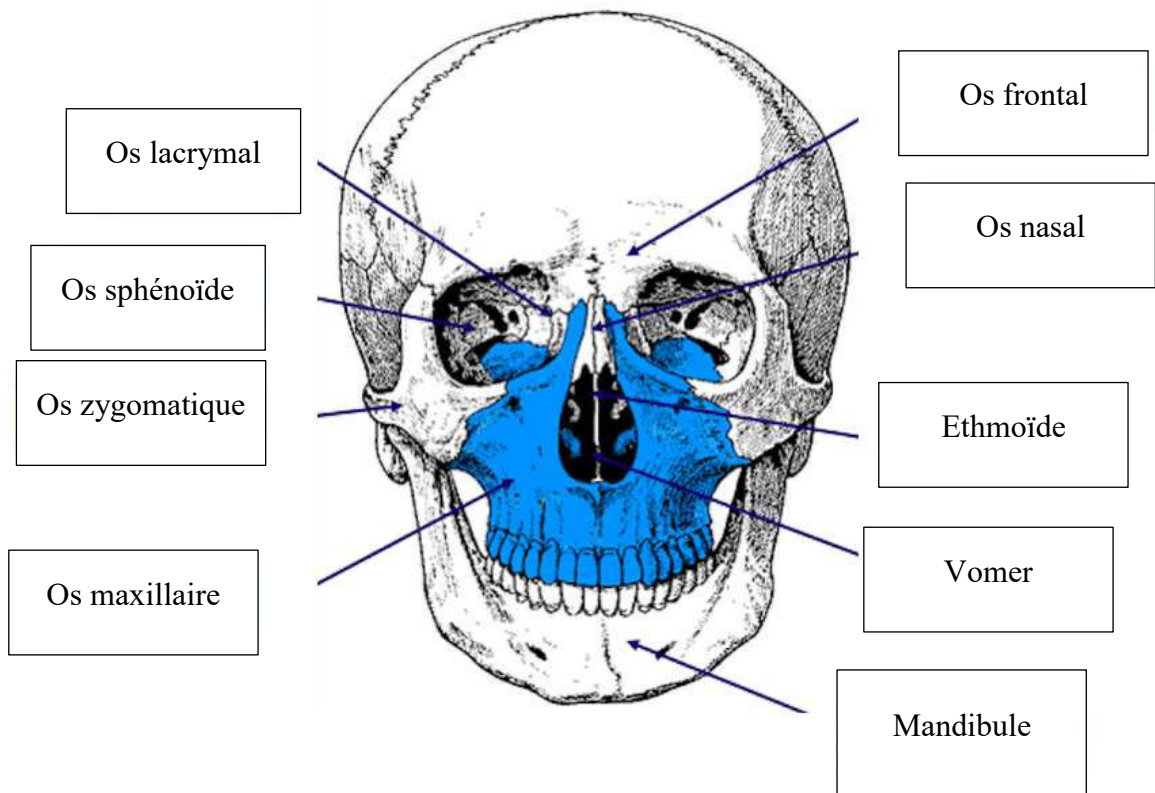


Fig. 7 : Os maxillaire et ses rapports.

La forme de l'os maxillaire est celle d'une pyramide triangulaire irrégulière, dont le sommet tronqué, orienté en dehors, s'articule avec l'os zygomatique. Sa base répond à la paroi latérale de la cavité nasale correspondante. Il présente trois faces : supérieure ou orbitaire, antérolatérale ou jugale et postéro-latérale ou infratemporale. (Fig. 8)

a) Les faces

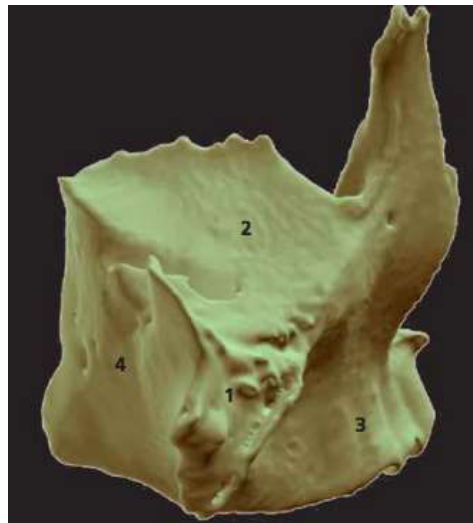


Fig. 8 : Os maxillaire ; 1 : Sommet, 2 : Face orbitaire, 3 : Face jugale, 4 : Face infratemporale (8)

i. Face orbitaire :

Elle forme la majeure partie de la paroi inférieure de la cavité orbitaire. Elle est poursuivie en arrière par le processus orbitaire de l'os palatin.

Sa moitié postérieure est marquée par le sillon infra-orbitaire qui se poursuit ensuite par le conduit infra-orbitaire, et se termine au niveau du foramen infra-orbitaire. Au sein du conduit passent les vaisseaux et le nerf infra-orbitaire. Près de l'extrémité antérieure du canal, se détache un canal intra-osseux, dans lequel passent les vaisseaux et le nerf alvéolaire antérieurs destinés au groupe dentaire incisivo-canin-maxillaire. (Fig.9)

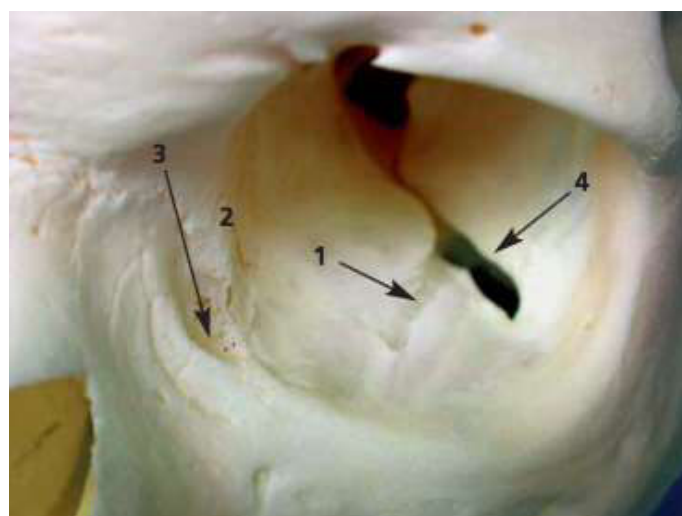


Fig. 9 : 1 : sillon infra-orbitaire, 2 : Os lacrymal, 4 : gouttière lacrymo-nasale, 4 : Fissure orbitaire inférieure. (8)

ii. Face jugale :

Concave dans son ensemble, elle est facilement palpable sous la peau. Elle est marquée par le foramen infra-orbitaire situé à 5 ou 10 mm sous le rebord orbitaire. Celui-ci est entouré au-dessus par l'insertion du muscle releveur de la lèvre supérieure et de l'aile du nez et au-dessous par l'insertion du muscle élévateur de l'angle buccal.

La racine de la canine forme une tuméfaction : la bosse canine. Au niveau des racines des incisives, la concavité osseuse donne insertion au muscle abaisseur du septum nasal.

Cette face est limitée par trois bords :

- Le bord antérieur qui présente une large échancrure, l'échancrure nasale qui s'unit avec son homologue du côté opposé pour former l'orifice antérieur des fosses nasales.
- Le bord supérieur qui forme le rebord inférieur de l'orbite
- Le bord inférieur qui répond aux alvéoles des dents maxillaires de l'incisive centrale à la première molaire.

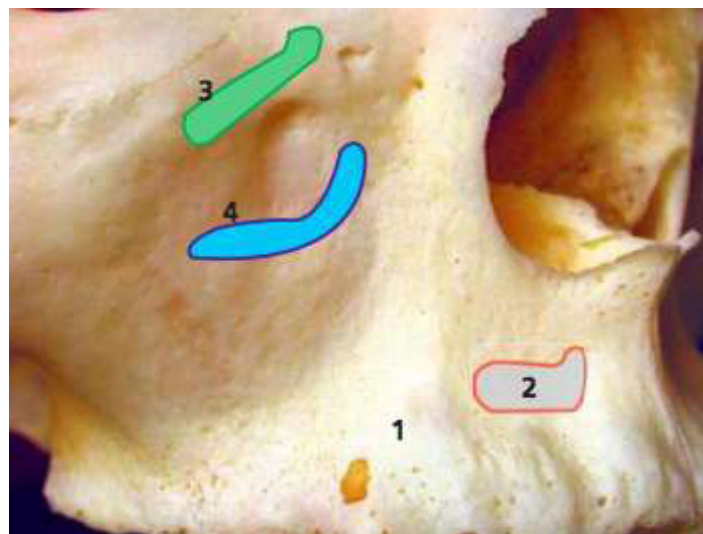


Fig. 10 : 1 : Bosse canine, 2 : Insertion du muscle abaisseur du septum nasal, 3 : Insertion du muscle releveur de la lèvre supérieure et de l'aile du nez, 4 : Insertion du muscle élévateur de l'angle buccal

iii. Face postérieure :

Cette paroi se subdivise en deux portions :

- Antérieure et latérale. Elle est légèrement concave et forme avec l'os zygomatique la fosse maxillo-zygomatique. Elle répond à la partie antérieure du corps adipeux de la joue
- Postérieure et convexe. Elle correspond à la tubérosité maxillaire qui sépare le sinus maxillaire de la fosse infratemporale, en arrière et en dehors, et de la fosse ptérygo-palatine en arrière. (Fig. 11)

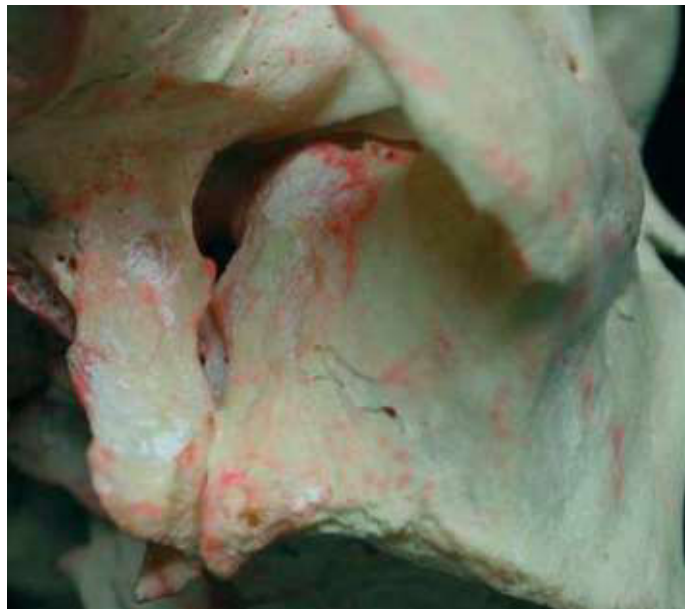

Fig. 11 : Face postérieure de l'os maxillaire.

b) La base

De forme quadrilatère, elle présente à décrire deux parties. Une partie supérieure nasale et une partie inférieure buccale, séparées par une lame horizontale, l'apophyse palatine.

L'apophyse palatine est une lame osseuse horizontale, aplatie de haut en bas, triangulaire, à sommet antérieur. Elle correspond à une grande partie de la cloison bucco-nasale. Elle est composée de :

- La face supérieure qui forme les deux tiers antérieurs du plancher de la fosse nasale.
- La face inférieure qui appartient au palais osseux, elle est criblée d'orifices

vasculaires. Son bord latéral présente souvent un sillon emprunté par le pédicule du canal grand palatin (artère et veine palatines supérieures, nerf palatin antérieur).

- Le bord externe qui s'unit à la face interne du maxillaire.
- Le bord postérieur qui s'articule avec le bord antérieur de la lame horizontale de l'os palatin.
- Le bord interne, épais, il s'unit sur la ligne médiane avec son homologue opposé.

De part et d'autre de l'apophyse palatine on a :

- Au-dessus, la crête nasale. Sa partie antérieure est plus élevée et forme la crête incisive. Celle-ci se continue en avant par une saillie triangulaire : l'épine nasale antérieure.
- Au-dessous, la suture intermaxillaire en avant de laquelle se trouve le foramen incisif, orifice de sortie du canal palatin antérieur où passent les vaisseaux et le nerf naso-palatin.

La partie supérieure ou nasale ordonne ses éléments autour du hiatus maxillaire. En arrière de ce hiatus, elle s'articule avec la lame perpendiculaire de l'os palatin. (Fig. 12)

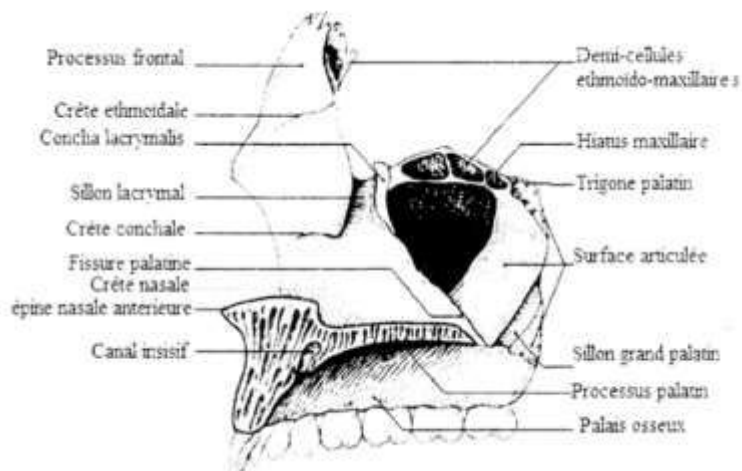


Fig.12 : Base de l'os maxillaire (1)

Au-dessus de l'orifice sinusien se trouvent deux ou trois demi-cellules maxillaires, complétées par celles de la face inférieure du labyrinthe ethmoïdal.

Le hiatus maxillaire est de forme triangulaire à base supérieure, il fait communiquer la cavité nasale avec le sinus maxillaire. Le bord inférieur de cet orifice se continue en bas et en arrière au-delà du sommet, inférieur, par la fissure palatine qui reçoit une mince lame osseuse de l'os palatin.

c) Le sommet

Tronqué, rugueux, de forme triangulaire il s'articule avec l'os zygomatique.

d) L'apophyse montante ou processus frontal

Il s'agit d'une lame osseuse, verticale, qui monte jusqu'au bord nasal de l'os frontal, entre l'os nasal (os propre du nez) en avant et l'os lacrymal en arrière. (Fig. 13)

Elle présente :

- une face latérale ou cutanée : parcourue par la crête lacrymale antérieure.
- une face médiale ou nasale : contribue à la formation de la paroi externe des fosses nasales.
- un bord antérieur qui s'articule avec l'os nasal.
- un bord postérieur qui s'articule avec l'os lacrymal.
- un sommet qui s'articule avec l'incisure nasale de l'os frontal.

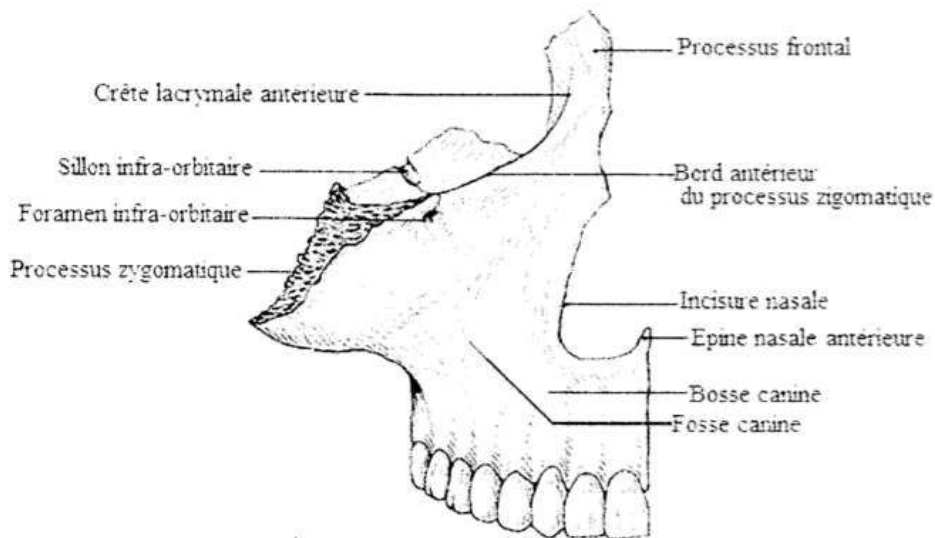


Fig. 13 : Os maxillaire, vue de face (8)

e) Le sinus maxillaire

C'est une cavité qui a la forme d'une pyramide quadrangulaire occupant la partie centrale du maxillaire. Le volume et la forme du sinus maxillaire sont variables selon les sujets.

## 2. Os palatin

Il s'agit d'une lame osseuse située en arrière de l'os maxillaire. (Fig. 14)

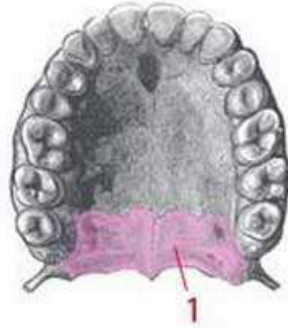


Fig. 14 : Arcade maxillaire, vue endo-buccale. 1. Os palatin. (8)

Il se compose d'une lame verticale et d'une lame horizontale qui se réunissent à angle droit. (Fig. 15)

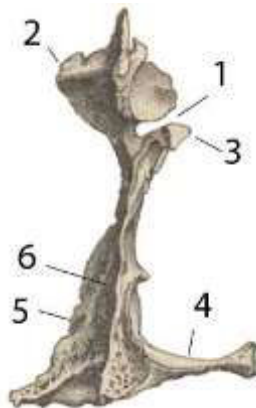


Fig. 15 : Os palatin droit, vue antérieure : 1. Echancrure du trou sphéno-palatin, 2. Apophyse orbitaire, 3. Apophyse sphénoïdale, 4. Lame horizontale, 5. Surface rugueuse de l'apophyse pyramidale s'articulant avec le bord postérieur de l'os maxillaire, 6. Gouttière. (8)

### a) Lame horizontale

De forme rectangulaire, elle est située dans le même plan que le processus palatin de l'os maxillaire qu'elle prolonge, elle est composée :

- d'une face supérieure ou nasale qui forme le tiers postérieur du plancher de la cavité nasale.
- d'une face inférieure ou palatine, constituant la moitié du tiers postérieur de la voûte palatine.
- d'un bord latéral qui adhère au bord inférieur de la lame verticale.



- d'un bord antérieur qui s'articule avec le processus palatin de l'os maxillaire.
- d'un bord postérieur, sa réunion sur la ligne médiane avec son homologue forme l'épine nasale postérieure. Il forme le bord inférieur de l'orifice postérieur de la cavité nasale.
- d'un bord médial qui s'unit à son homologue.

b) *Lame verticale*

La lame verticale est très mince, elle présente :

- Une face nasale qui forme la partie postérieure de la paroi latérale de la cavité nasale, elle est plus large à sa partie supérieure qu'à sa partie inférieure.
- Une face latérale ou ptérygo-maxillaire.

c) *L'apophyse pyramidale*

C'est un prolongement de l'os palatin qui naît de la face externe et inférieure de la lame verticale. Elle comble l'espace compris entre la tubérosité maxillaire et l'apophyse ptérygoïde du sphénoïde. A ce niveau existe un système sutural complexe qui semble rester actif durant toute la croissance. (1)

## II. Insuffisance Transversale du maxillaire

### A. Etiologies

L'hypoplasie du maxillaire est multifactorielle. (9)

Le bon développement du maxillaire est dépendant des praxies orofaciales telles que la ventilation, la déglutition, la mastication et la phonation. (10)

Ainsi une insuffisance ventilatoire nasale peut avoir des conséquences sur les structures osseuses comme :

- Une étroitesse transversale de la partie basse de l'orifice piriforme avec souvent un encombrement incisivo-canin.
- Une étroitesse des fosses nasales
- Une endognathie maxillaire
- Un défaut d'extension et de pneumatisation des sinus.

Des hypertrophies des végétations adénoïdes et des amygdales de forte taille ont également été associées à l'insuffisance transversale du maxillaire. (11)

Le rôle de la langue comme conformateur fonctionnel dans la croissance maxillo-mandibulaire a été mis en évidence par Charlier et Petrovic en 1968. (12)

Par son action centrifuge, la langue joue sur l'agrandissement de la cavité buccale tandis que les muscles oraux et péri-buccaux la restreignent. Sa position basse a donc des répercussions sur le développement du maxillaire et sur la voûte palatine. (10)

De mauvaises habitudes orales (comme la succion du pouce) peuvent donc contribuer à l'établissement d'une constriction du maxillaire supérieur. (13)

De plus, il existe une origine génétique reliée à la transmission de ce type de dysharmonie. (9)  
Des facteurs iatrogéniques (correction chirurgicale de fentes) et congénitaux ont également été observés. Certains syndromes sont d'ailleurs caractérisés par une insuffisance maxillaire (tels que les syndromes de Crouzon et Apert). (9)

## B. Diagnostic

Contrairement aux diagnostics de troubles verticaux et/ou antéro-postérieur, le diagnostic de déficit transversal du maxillaire est compliqué. L'évaluation clinique, l'analyse des modèles d'études ainsi que l'interprétation des mesures radiologiques sont recommandées dans l'établissement du diagnostic de déficit transversal du maxillaire.

### 1. Diagnostic clinique

#### a) Exo-buccal

L'examen clinique exo-buccal apporte peu d'information concernant le sens transversal car la position des bases osseuses et des procès alvéolaires est presque totalement masquée par les tissus mous.

Par contre les manifestations des dysfonctions doivent être diagnostiquées car elles ont des répercussions importantes sur la croissance faciale et notamment la croissance transversale.

Il faut donc rechercher les signes de ventilation buccale (obstruction nasale, ronflement, bouche ouverte au repos...), les troubles de la déglutition (déglutition primaire, langue basse...) et les troubles de la phonation (rhinolalie...). (10)

#### b) Endo-buccal

##### i. Tissus mous et muqueuse

Certains éléments doivent être observés car ils sont témoins de dysfonctions.

- Une gingivite marginale antérieure (en cas de ventilation buccale)
- Une position basse de la langue
- Une brièveté du frein lingual
- Une anomalie des végétations ou des tonsilles palatines
- La profondeur de la voute palatine
- Certaines caractéristiques de la muqueuse palatine comme des papilles bunoïdes marquées (signe pathognomonique de l'insuffisance transversale du maxillaire)

##### ii. Examen dentaire

Intra-arcade :

Le sens transversal s'évalue par rapport à l'axe de repère qu'est le plan sagittal médian. Tout d'abord, l'évaluation clinique comprend l'évaluation de la forme et de la symétrie de

l'arcade maxillaire, l'évaluation de la forme de la voûte palatine, et la recherche de corridors buccaux au sourire (espaces vides entre les dents et l'intérieur des joues parfois appelés triangles noirs) (9) (Fig. 16)

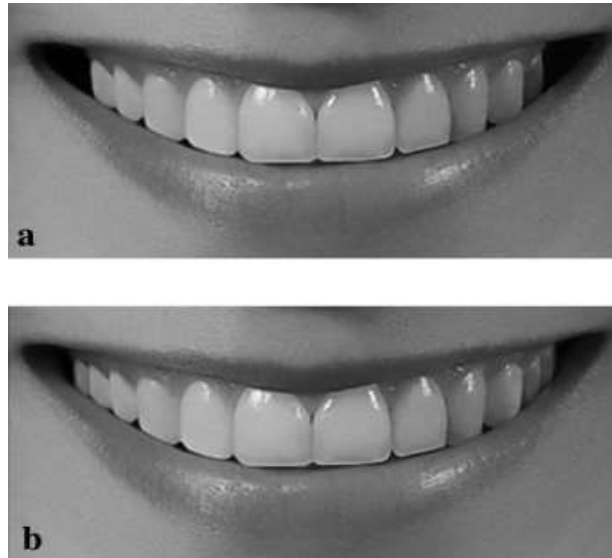


Fig. 16 : a : corridor buccaux élargis ; b : corridors buccaux étroits

L'examen de la courbe de Wilson est essentiel. On définit les courbes de WILSON comme l'ensemble des courbes reliant les cuspides vestibulaire et linguale de deux dents homologues d'une même arcade. (Fig. 17)

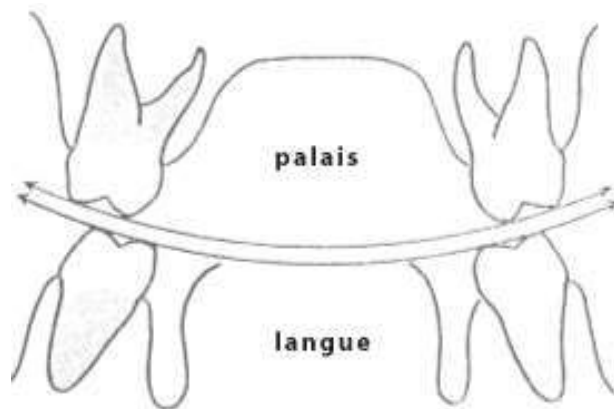


Fig. 17 : Courbe de Wilson.

Elle représente les compensations dento-alvéolaires qui peuvent se faire. Il s'agit du seul témoin d'une endognathie en présence de rapports occlusaux normaux. (10)

Un autre signe de déficit transversal est l'encombrement dentaire. Pour Bassigny, la linguocclusion bilatérale avec un encombrement incisif maxillaire est le signe d'une

endognathie maxillaire. On retrouve également souvent une mesio-palato-version des molaires maxillaires. (4)

#### Inter-arcade :

L'examen clinique inter-arcade statique doit étudier le sourire, la position concordante ou non des milieux et leur position relative par rapport au plan sagittal médian.

Il faut analyser les rapports occlusaux dans les secteurs latéraux et postérieurs. Les rapports d'occlusion normaux dans le sens transversal au niveau des dents cuspidées décrivent un surplomb positif en vestibulaire entre les dents supérieures et inférieures et un surplomb négatif en lingual.

Pour résumer, d'après Betts. (14), les principaux signes cliniques d'une insuffisance transversale du maxillaire sont la présence :

- De corridors buccaux,
- D'un articulé croisé unilatéral ou bilatéral (Fig. 18),
- D'anomalies squelettiques dans les dimensions verticale et/ou sagittale,
- D'un chevauchement sévère (signe d'encombrement) (Fig. 18),
- D'une arcade supérieure en forme de « V » ou oméga ( $\Omega$ ),
- D'une voûte palatine profonde et étroite. (9)

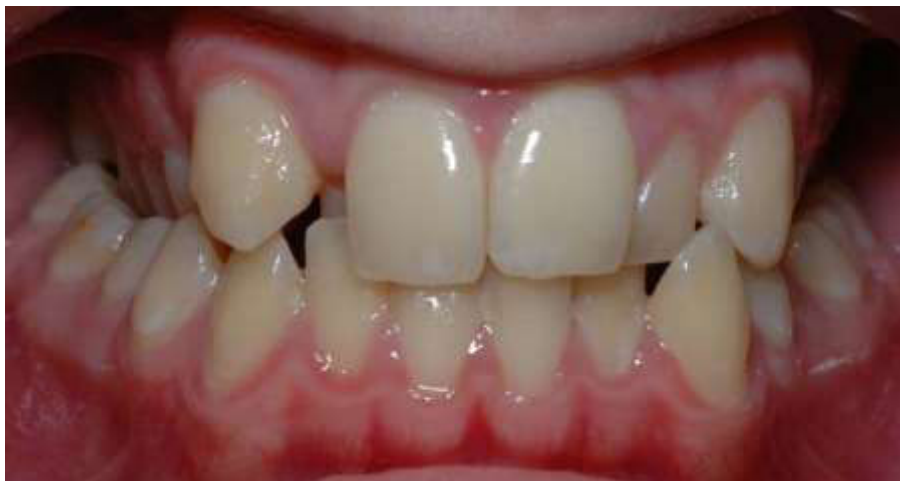

Fig. 18 : Insuffisance transversale maxillaire.

L'indice Face-arcade d'Izard (Fig. 19) précise que la largeur maximale (LM) de l'arcade dentaire supérieure (déterminée grâce aux points molaires externes) est égale à la moitié du diamètre bizygomatique osseux (BZO).

La largeur maximale d'arcade dentaire supérieure est mesurée sur les moulages entre les faces vestibulaires des molaires les plus éloignées.

Le diamètre bizygomatique cutané se calcule assez en arrière à 2/3 cm des conduits auditifs externes. On en soustrait 10mm (représentant les tissus mous) et on obtient le diamètre bizygomatique osseux.

Si LM est inférieur à  $\frac{1}{2}$  BZO, on parle d'endognathie.

Si LM est supérieur à  $\frac{1}{2}$  BZO, on parle d'exognathie.

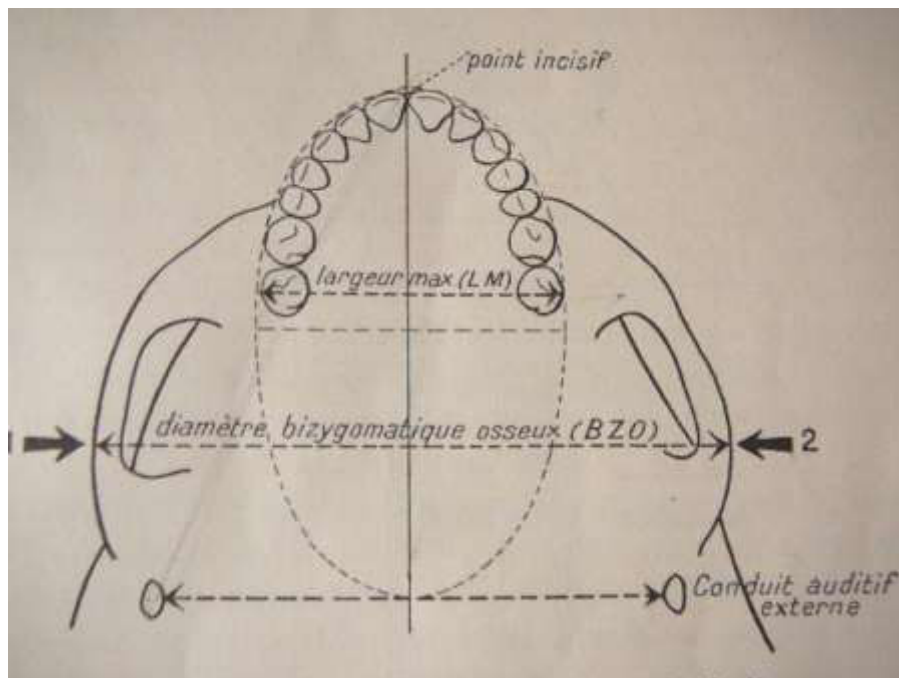


Fig.19 : Rapport d'Izard.

## 2. Etude des moulages

L'étude des moulages a un rôle primordial dans le diagnostic de cette pathologie.

Elle permet premièrement de différencier le caractère absolu ou relatif du déficit transversal.

(15)

En effet, une insuffisance transversale relative est secondaire à un décalage sagittal des bases osseuses. Le fait de corriger ce décalage par mouvement des moulages fait disparaître l'inversé d'articulé.

Par contre en cas d'insuffisance transversale absolue, la correction du décalage sagittal n'améliore pas la disposition des arcades entre elles et le déficit transversal persiste.

Inversement, un décalage sagittal, par exemple une Classe II, peut cacher une anomalie transversale. Le fait de régler le décalage squelettique sagittal et de positionner les arcades en Classe I canine peut faire apparaître un problème dans le sens transversal.

Par exemple certains cas de malocclusions de Classe II évaluées cliniquement ne semblent pas impliquer un déficit transversal maxillaire sévère. Toutefois, lorsque les modèles d'études de ces cas sont articulés afin d'obtenir une relation canine de Classe I, un manque dans la dimension transverse de 3-5 mm est souvent observé. (16)

Les moulages permettent la mesure de distances qui seront des arguments en faveur ou non du diagnostic.

Généralement, une arcade maxillaire avec une largeur transversale entre les faces linguales des premières molaires de 36 à 39 mm peut accueillir une denture de taille moyenne sans encombrement.

Par contre des arcades maxillaires de moins de 31 mm de large sont plus souvent encombrées et donc nécessitent une expansion orthopédique, orthodontique ou assistée chirurgicalement. (17)

Par ailleurs il s'agit d'un moyen permettant d'analyser les versions vestibulo-palatines des molaires. En raison de phénomènes adaptatifs, une insuffisance transversale peut être compensée par une version plus ou moins vestibulaire des dents.

Les moulages sont un moyen simple d'analyser l'axe des molaires par rapport aux bases apicales et donc de repérer ces phénomènes adaptatifs. (9)

Des molaires maxillaires inclinées vestibulairement et des molaires mandibulaires inclinées lingualemment sont typiquement les compensations dentaires qui peuvent camoufler une anomalie transversale. (Fig. 20)

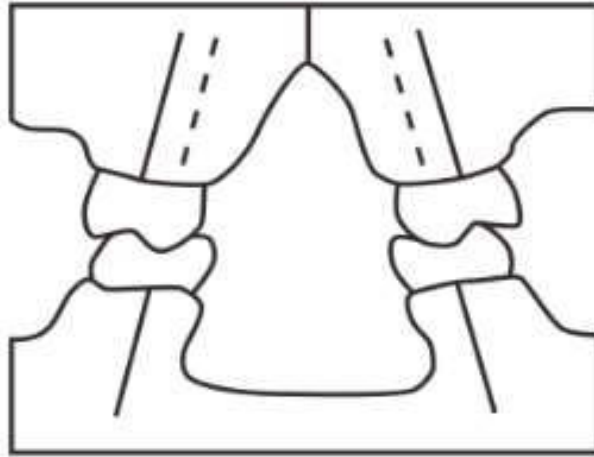


Fig. 20 : Schématisation des moules dans le cas d'une insuffisance transversale du maxillaire.

### 3. Diagnostic radiologique

Concernant les examens radiologiques il n'existe pas d'examen spécifique de cette affection.

Lehman et al. (18) ont proposé une radiographie occlusale pour évaluer l'état d'ossification de la suture médio-palatine.

Mais cet examen n'est plus pratiqué car il n'est pas fiable.

Cela en raison du fait que :

- Il existe fréquemment une superposition des structures empêchant une visualisation adéquate.
- Cette radiographie ne permet pas une visualisation de la suture inter-maxillaire dans sa portion postérieure.
- La fermeture de la suture intervient le plus souvent, dans sa partie postérieure
- Certaines études ont montré que la suture intermaxillaire ne présente pas autant de résistance que cela à l'expansion. (19)

La téléradiographie de face est considérée par Ricketts comme l'examen le plus adapté et il a décrit deux méthodes d'évaluation radiologique pour quantifier le déficit transversal (*Rocky Mountain Analysis*) à partir de cet examen. (Fig. 21)



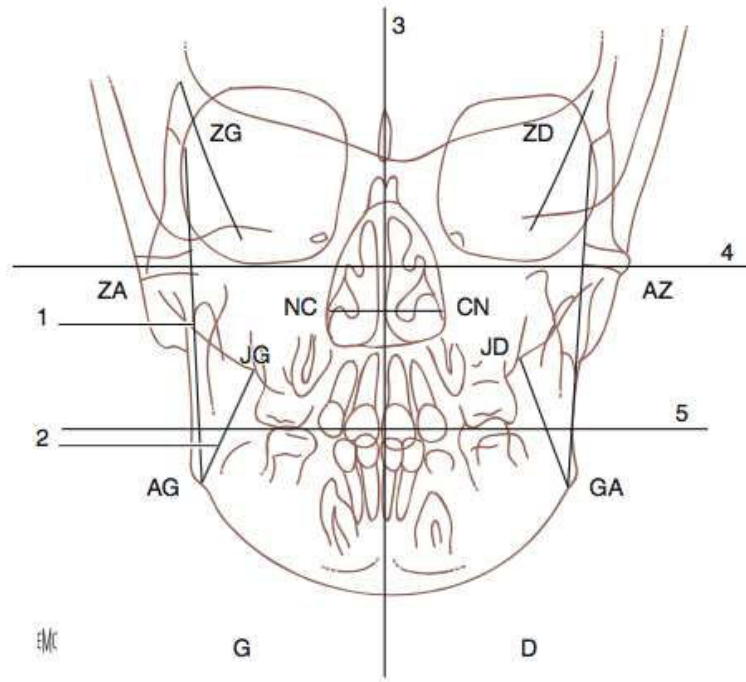


Fig.21 : Analyse de face de Ricketts,(20) ; 1. Ligne fronto-faciale ; 2. Ligne jugale ; 3 : Plan sagittal médian 4: Horizon bizygomatique JG : Point jugal gauche (intersection du contour de la tubérosité maxillaire avec l'image du processus pyramidal) ; JD : Point jugal droit (intersection du contour de la tubérosité maxillaire avec l'image du processus pyramidal) ; AG : Point antégonial gauche au fond de l'échancrure pré-angulaire ; GA : Point antégonial droit au fond de l'échancrure pré angulaire ; ZD : Point zygomatico-orbitaire sur le contour orbitaire droit à la suture fronto-malaire droite ; ZG : Point zygomatico-orbitaire gauche à la suture fronto-malaire gauche ; CN : Point nasal au niveau de la plus grande largeur de l'orifice nasal droit : NC : Point nasal au niveau de la plus grande largeur de l'orifice nasal gauche.

En utilisant ces repères, la largeur maxillaire, la largeur mandibulaire et les lignes fronto-faciales peuvent être construites. La largeur maxillaire est la mesure linéaire entre les points JD (point jugal droit) et JG (point jugal gauche). La largeur mandibulaire est la mesure linéaire entre les points AG (point antégonial gauche) et GA (point antégonial droit).

Les lignes fronto-faciales sont deux lignes latérales construites à partir de ZD (Point zygomatico-orbitaire droit), ZG (Point zygomatico-orbitaire gauche) aux points AG et GA.

Ricketts décrit ainsi deux mesures (9,21):

- Le différentiel de largeur maxillo-mandibulaire
- L'index différentiel transversal maxillo-mandibulaire

Le différentiel de largeur maxillo-mandibulaire est une mesure depuis les lignes fronto-faciales à JG et JD respectivement, le long de la ligne de largeur maxillaire. Cette mesure est calculée indépendamment de chaque côté et est comparée à une valeur normale de 10 +/- 1,5 mm.

Si cette mesure radiographique est supérieure à 10 mm, une discordance transversale entre le maxillaire et la mandibule existe. La somme des différences retrouvées de chaque côté est le déficit transversal total.

Cette méthode est utile pour déterminer l'écart total et démontrer s'il y a une plus grande différence d'un côté ou de l'autre. Cependant il n'est pas possible de déterminer quelle arcade est responsable.

L'index différentiel transversal correspond à la différence de largeur maxillo-mandibulaire attendue (normes selon âge) moins la différence de largeur maxillo-mandibulaire mesurée. Si l'index est supérieur à 5mm, une intervention chirurgicale peut être indiquée.

S'il est inférieur ou égal à 5mm, un traitement orthodontique peut corriger ou camoufler le problème squelettique transversal.

Les valeurs normales ont été suggérées pour la race caucasienne et ne sont pas considérées comme des valeurs normales pour tous les groupes ethniques.

Ces deux mesures ont été critiquées en raison des repères osseux utilisés et l'absence de prise en compte des positions dentaires. (9)

L'apport de l'imagerie tridimensionnelle dans l'indication de l'expansion maxillaire est de plus en plus précieux. La numérisation des modèles rend possible une prise de données plus large et plus fiable. Elle permet de mesurer les inclinaisons des dents et des procès alvéolaires et ainsi de quantifier les degrés de compensation dentoalvéolaire. (22) (Fig.22)

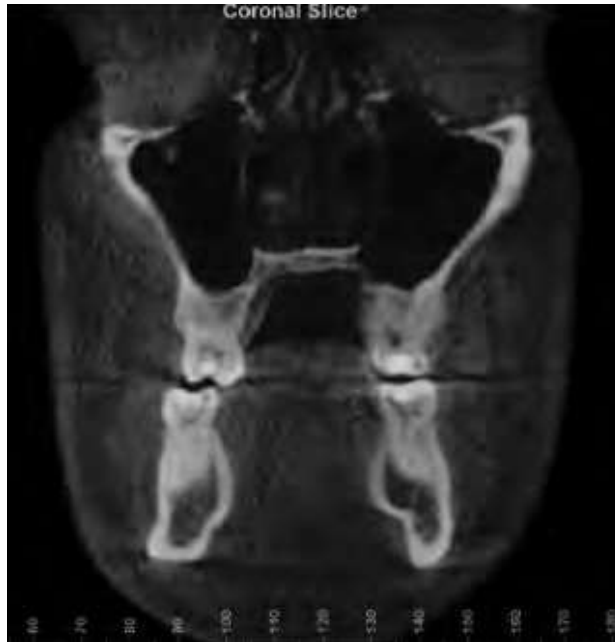

Fig. 22 : Coupes coronaires de CBCT passant par les premières molaires supérieures du patient. On visualise très bien ici l'insuffisance transversale squelettique. (23)

L'imagerie en 2 dimensions a longtemps été le standard pour représenter une région cranio-faciale en 3 dimensions.

Cependant, elle présente certains problèmes comme :

- Des distorsions d'image,
- Des artefacts,
- Une possible superposition des structures anatomiques bilatérales.

La planification des objectifs de traitement qui en résulte peut donc parfois sembler approximative. L'introduction de l'imagerie 3D et du CBCT (Cone-Beam Computed Tomography) dans notre panel thérapeutique a permis de contourner ces inconvénients. Les distorsions d'image et les erreurs de repérage des structures anatomiques ont été minimisées. Les mesures céphalométriques, le surplomb, le recouvrement, la mesure des espaces et des composants de l'arcade dentaire peuvent être obtenus avec une grande précision.

De plus, il est maintenant possible de visualiser un modèle virtuel complet de la tête du patient en fusionnant les données des trois grands types de tissus présents, en utilisant un CBCT qui permet la reconstruction des volumes osseux, associé aux modèles dentaires numériques et à une image de la reconstitution des tissus mous de la face.

# DEUXIÈME PARTIE : LA PRISE EN CHARGE ORTHODONTICO-CHIRURGICALE

## I/ La Piézochirurgie

### A. Introduction

Les ultrasons sont des ondes dont la fréquence des sons est supérieure à 20 000 Hertz. Les hommes perçoivent les ondes comprises entre 20 et 20 000 Hertz. Au-delà, elles ne sont pas perçues.

Les ultrasons ont été initialement utilisés lors de la première guerre mondiale par l'armée, pour la localisation des sous-marins par sonar. C'est dans le courant des années 40 que les ultrasons furent utilisés pour la première fois en médecine. En se basant sur le principe du sonar, les premières échographies ont vu le jour.

Les ultrasons sont en général divisés en deux catégories :

- Les ultrasons de puissance, compris entre 16000 et 1000000 Hertz, ayant la capacité de pouvoir entraîner des altérations physiques ou chimiques des milieux qu'ils traversent.
- Les ultrasons de diagnostic, compris entre 1 et 10000 Hertz, permettant de fournir des informations sur les propriétés physico-chimiques des milieux traversés, sans entraîner de modification de ceux-ci.

### B. La Piézo-électricité (24,25)

L'effet piézoélectrique a été découvert dès 1880, par les physiciens Pierre et Jacques Curie, en collaboration avec Gabriel Lippmann. Selon ces deux français, l'application de forces de compression sur certains corps solides engendrerait une charge électrique.

D'où le choix du terme "Piézo", qui provient du verbe grec "piezein", signifiant "comprimer" ou "presser".

Ces corps solides dotés d'une telle propriété ont des structures cristallines comme le Quartz, la Tourmaline, le Sel de Seignette ou le Titanate de Baryum.



Cristaux de Quartz

Aujourd'hui, les cristaux de Quartz ont été abandonnés et les pièces à main piézoélectriques sont majoritairement constituées de céramiques de structure cristalline.

On entend par "effet piézo" :

- Direct : les propriétés qu'ont certains corps solides dits "piézoélectriques" (Quartz ou céramique par exemple) à se polariser électriquement (déplacement de charges positives et négatives) sous l'action d'une force mécanique. (Fig. 22)
- Indirect ou inverse : l'ensemble des déformations (dilatation ou contraction) de certains corps dits "piézoélectriques" sous l'effet de polarisation, lors de l'application d'un champ électrique. (Fig. 23)

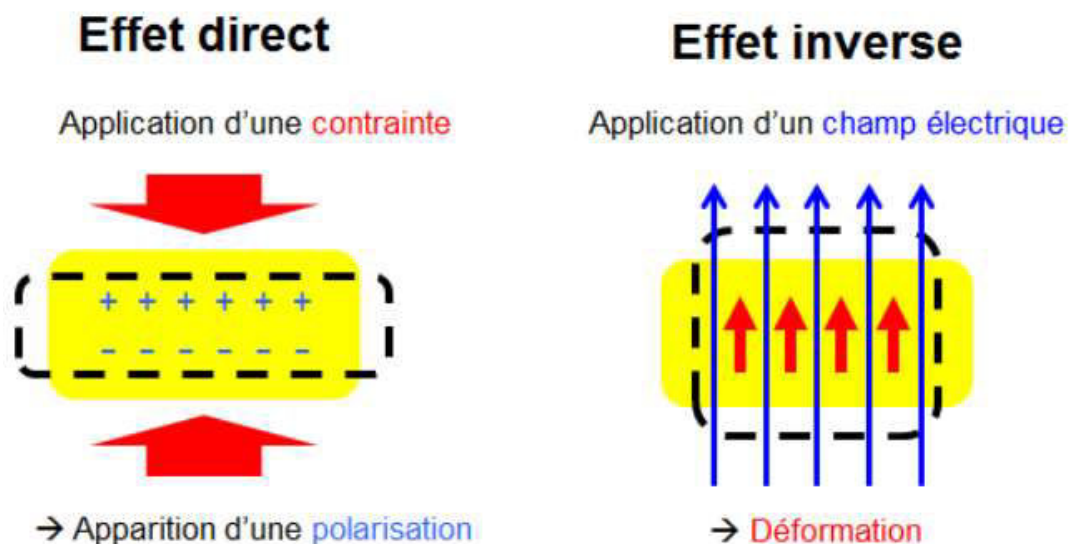


Fig. 23 : Effet piézoélectrique

Les frères Curie ont montré que le quartz soumis à une tension électrique, vibre à une fréquence très stable et bien définie. C'est pour cette propriété que le quartz est utilisé pour

fabriquer les montres et les horloges : en appliquant au quartz une tension provenant d'une pile, celui-ci vibre et permet la mesure du temps.(26)

Les pièces à mains piézoélectriques sont soumises à l'effet inverse.

Le courant électrique génère une déformation des pastilles céramiques. Le changement de polarité du champ, en les déformant de façon alternée, les fait vibrer. L'amplificateur, couplé à l'insert, augmente les déplacements vibratoires émis par les pastilles céramiques et l'insert vibre donc sur un axe longitudinal. (24,25), (Fig. 24).

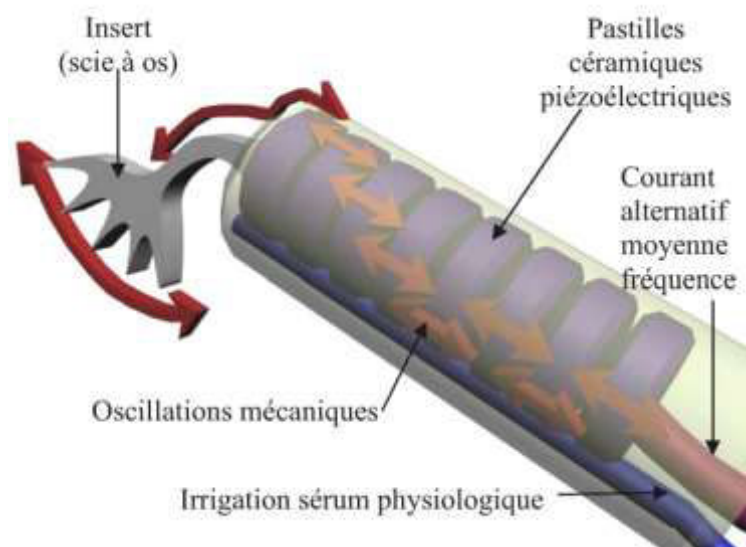


Fig. 24 : Schématisation du mode de fonctionnement de la piézochirurgie. Sous l'action d'un courant de moyenne fréquence, les pastilles de céramiques piézoélectriques empilées dans le manche subissent des variations dimensionnelles alternatives (rétraction puis relâchement en oscillations de moyenne fréquence (flèches rouges)) et transmettent leurs vibrations à l'insert vissé au manche. (27)

L'instrumentation ultrasonore utilise les micromouvements à haute fréquence générés par la pièce à main piézoélectrique qui, couplés à l'architecture de l'insert, créent un effet de coupe.

### C. Matériel

Depuis 13 ans, le matériel de Piézochirurgie a fait l'objet d'améliorations constantes. La société Mectron, qui a été la première à mettre au point la PIEZOSURGERY®, a proposé au fil des années, des machines de plus en plus performantes. D'abord dédiées à l'odontostomatologie (Dental 1 et 2), elles ont ensuite permis de réaliser plus facilement et plus rapidement des interventions de chirurgie maxillo-faciale (Dental 3) et cranio-faciales avec Mectron Médical.

L'utilisation de ce type d'instrumentation requiert l'acquisition d'un générateur (Fig. 25) qui permet de fournir un courant alternatif avec une amplitude modulée électroniquement. Il comprend aussi le système d'irrigation péristaltique permettant d'irriguer le site opératoire avec du sérum physiologique stérile.

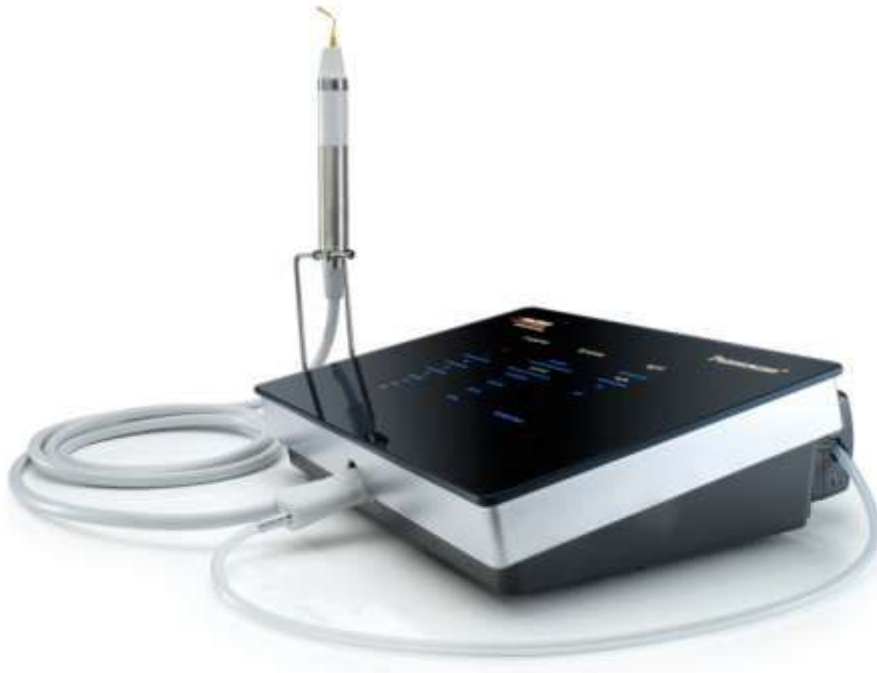

Fig. 25 : Générateur Piezosurgery Touch de chez Mectron.

Parallèlement, les inserts et les pièces à mains ont été perfectionnés (Fig. 26 et 27). En particulier, des inserts plus résistants sont apparus.

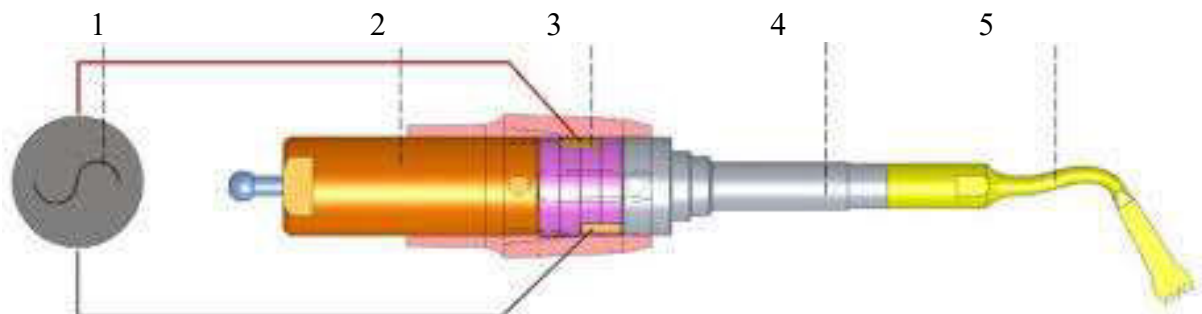


Fig. 26 : Pièce à main piézoélectrique ; 1 : Alimentation électrique ; 2 : Contre-masse ; 3 : Disques de céramique ; 4 : Amplificateur ; 5 : Insert. (28)



Fig. 27 : Inserts Mectron.

Le mouvement de va et vient transmis à l'insert tranchant, va permettre une coupe des structures dures sans affecter les structures molles. L'opérateur n'a pas à appliquer de force sur la pièce à main et laisse travailler l'insert. (Fig. 28)




Fig. 28 : Mouvements de l'insert

Pour obtenir l'effet de coupe recherché, on utilisera des inserts modifiés dont les vibrations seront à même d'entrer en résonance avec les pastilles piézoélectriques du manche. Cette résonance permet d'accroître le rendement énergétique, ce qui rendra d'autant plus efficace notre insert.



La dureté de celui-ci est accrue à l'aide d'une couche superficielle de nitrure de titane (qui donne l'aspect jaune cuivré aux inserts) parfois diamantée, ce qui permet à l'insert de s'attaquer aux matériaux les plus durs sans se briser.

#### D. Performances, avantages et inconvénients :

##### 1. Sécurité

L'intérêt majeur de la Piezosurgery<sup>®</sup> en comparaison avec les instruments rotatifs (pièce à main, scie ...) est le respect des parties molles.

Les instruments piézoélectriques utilisés pour la découpe de l'os créent des micro-vibrations qui permettent la coupe sélective de structures minéralisées uniquement sans endommager les tissus mous, même en cas de contact accidentel. (29)

Une fréquence de 25 à 29 kHz est utilisée car les micro-mouvements créés à cette fréquence ne coupent que les tissus minéralisés ; les tissus mous sont coupés à des fréquences supérieures à 50 kHz. (30)

L'absence de macro-vibrations, comme avec une fraise montée sur pièce à main ou une scie, rend l'instrument plus maniable et permet un contrôle peropératoire plus important avec une plus grande sécurité dans la coupe des zones anatomiques à risque. (29,31-33)

La chirurgie orthognatique et maxillo faciale est une pratique risquée compte tenu de sa proximité avec de nombreuses structures vasculaires et nerveuses.

L'intérêt de la chirurgie piézoélectrique est donc une diminution majeure de ce risque.

Pagotto et al. (34) rapportent dans leur méta-analyse, une différence statistiquement significative de 25% de lésions nerveuses sévères en faveur de la chirurgie piézoélectrique.

Spinelli et al. (35) montrent qu'à un mois post-opératoire d'une chirurgie orthognatique maxillo-mandibulaire, les tests nerveux sont normaux dans 38% en cas d'utilisation de la scie et dans 72% lors de l'utilisation de la piézochirurgie.

Mieux encore, l'absence totale de sensibilité à un mois est retrouvée dans 13% des cas avec la scie. Aucun cas n'est à déplorer avec la piézochirurgie.

Beziat va dans le même sens et remarque dans son étude que les tests sensitifs montrent de meilleurs résultats dans le territoire alvéolaire inférieur à cinq, dix et soixante jours après une ostéotomie sagittale mandibulaire effectuée par piézochirurgie que ceux publiés dans la littérature après un clivage classique. (31)

Toutes ces études montrent un avantage évident de l'usage de la chirurgie piézoélectrique dans le risque nerveux et vasculaire.

## 2. Sélectivité de l'effet de coupe

Grâce aux fréquences sélectionnées comprises entre 28 et 36 kHz, les générateurs de puissance sont, en mode piézotome, actifs sur les tissus durs, limitant les risques de lésion sur les tissus mous.

Le générateur peut produire par intermittence des vibrations ultrasonores de plus faible amplitude. On parle alors de signal « piézo modulé ». (Fig. 29)

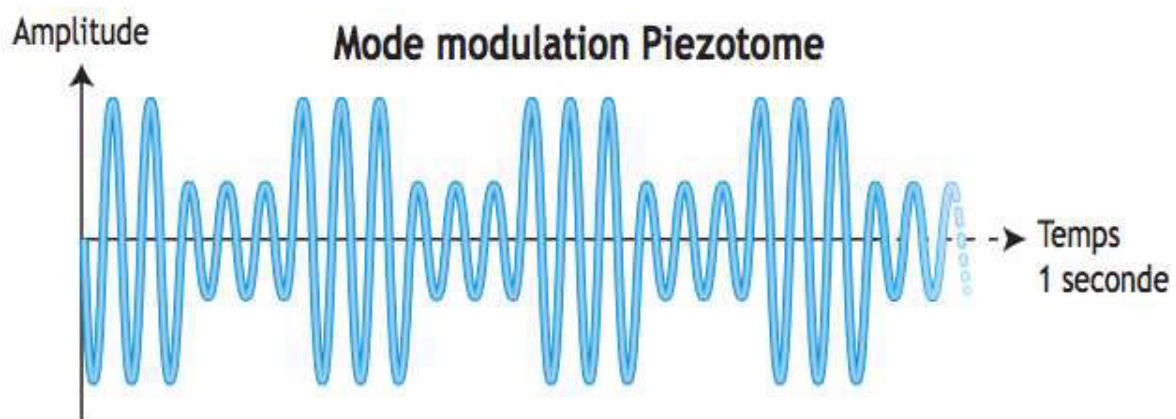


Fig. 29 : Signal piézo-modulé. (Manuel d'information, PiézoSurgery)

Ce signal modulé en amplitude, permet une relaxation tissulaire et une réparation cellulaire optimale pour une coupe nette et une meilleure cicatrisation. (28)

### 3. Hémostase et perte de sang

On observe un effet d'hémostase lors de l'utilisation de la piézo-chirurgie grâce au phénomène de cavitation.

Il s'agit d'un phénomène de micro-ébullition du liquide se produisant au niveau de toutes les interfaces solide-liquide vibrant en moyenne fréquence.

On a une rupture de la cohésion moléculaire des liquides et l'apparition de zones de dépression se remplissant de vapeur jusqu'à constituer des microbulles prêtes à imploser. Ce phénomène se produit à toutes les transitions acoustiques entre vibrations des solides et ondes ultrasonores des liquides, quel qu'en soit le sens de transmission. (27)

Lorsque le liquide entre en contact avec l'insert, on assiste donc à la création de microbulles qui vont subir une implosion avec libération d'oxygène entraînant :

- Un effet décapant
- Une diminution de l'extravasation sanguine
- Le nettoyage de la zone
- Le refroidissement de l'insert.

Il s'agit du phénomène de cavitation (fig. 30)



Fig. 30 : Phénomène de cavitation (36)

On obtient ainsi une amélioration importante de la visibilité de la zone opératoire tout en diminuant le saignement et l'élévation de la température. (25,32,35) (Fig. 31)

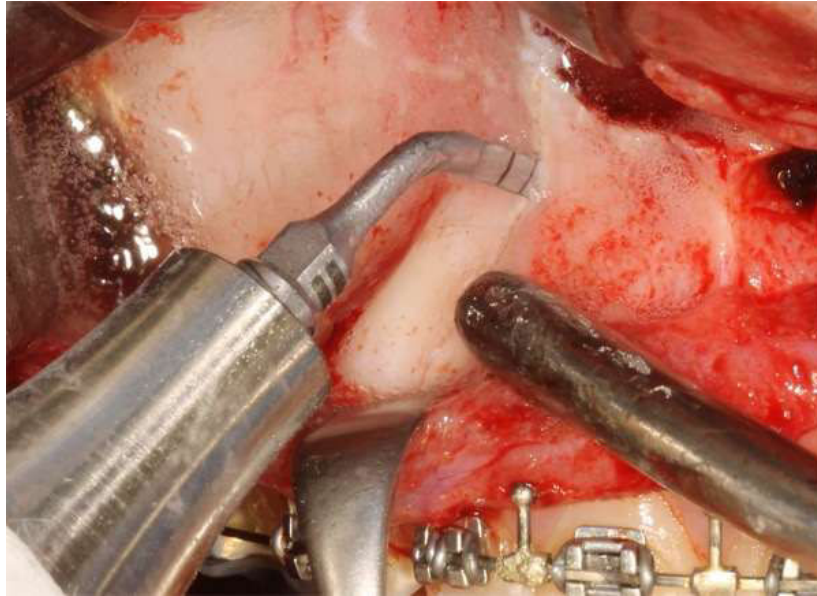


Fig. 31 : Netteté du champ opératoire lors d'une ostéotomie de Lefort réalisée à la piézochirurgie. (Photo personnelle)

Concernant la perte sanguine, plusieurs études concluent à des pertes moins importantes avec l'usage de la Piézochirurgie. Cela s'explique par le fait que les structures environnantes et notamment vasculaires, sont moins susceptibles d'être endommagées qu'avec les instruments rotatifs classiques. (37)

#### 4. Précision de découpe

Les inserts ultrasonores permettent une précision de coupe micrométrique variant de 20 à 200 microns, ce qui est plus fin que ce qui est possible de réaliser avec des instruments rotatifs. Ceci permet un trait de coupe plus précis avec moins de perte osseuse. (38) (Fig. 32)



Fig. 32 : Ostéotomie par (de gauche à droite) : fraise à os, scie oscillante, piézochirurgie. (28)

La diminution des vibrations transmises à l'insert est à l'origine de cette diminution d'épaisseur de coupe. L'absence de macrovibrations, comme avec une fraise ou une scie, rend l'instrument plus maniable et permet un contrôle opératoire beaucoup plus important et avec une plus grande précision dans la coupe des zones anatomiques difficiles. (32)

Spinelli et al. (35) relatent également une amélioration du « confort du praticien ». Pour eux, la précision de coupe est due à l'amélioration de la visibilité. Le phénomène de cavitation, vu précédemment, permet une diminution du saignement et une évacuation des débris. Ce sont ces éléments qui permettent une meilleure visibilité et donc une meilleure qualité de découpe osseuse.

De plus, les différents types d'inserts présentent des formes plus ou moins adaptées aux besoins des interventions. On peut obtenir des coupes incurvées ce qui est impossible avec les pièces à main ou scies. (39)

## 5. Effets post-opératoires

### *Gonflement post-opératoire et hématome*

Spinelli et al. (35) ont montrés avec une différence significative, une diminution du gonflement post-opératoire lors de l'utilisation du piézotome par rapport à la scie dans le cadre de chirurgie orthognatique.

Par contre il n'y a pas de diminution significative de l'hématome post opératoire.

Pour juger ces éléments, des photos ont été prises régulièrement après les interventions pour pouvoir comparer de façon objective.

### *Douleurs*

A l'aide d'échelles visuelles analogiques, Rana et al. (40) ont comparé la douleur post opératoire selon l'utilisation de la piézochirurgie ou des instruments rotatifs. Aucune différence significative n'a été mise en évidence.

## 6. Temps opératoire

Le principal inconvénient de la piézochirurgie retrouvé dans la littérature est l'augmentation du temps opératoire. (37)

Gleizal et al. (41) retrouvent par exemple une augmentation importante du temps opératoire lors de craniotomie réalisées à la piézochirurgie avec une durée moyenne de 1h10 par rapport aux 43 minutes habituelles avec les dispositifs classiques.

Mais il faut relativiser ces résultats.

Premièrement, la courbe d'apprentissage des instruments ultrasonores permet une amélioration de temps opératoire après plusieurs années d'expérience. Une diminution du temps chirurgical de 20% est retrouvée avec l'expérience. (41)

On a également une réduction, avec le temps, des problèmes de fracture d'insert. Ceux-ci doivent être utilisés comme un pinceau, sans pression émise sur l'os. Le fait d'augmenter la pression, diminue l'amplitude des mouvements de l'insert et donc son efficacité. (31)

De plus, le temps opératoire est récupéré au terme de l'intervention car la sécurité générée par le système de piézochirurgie permet de diminuer le temps passé à la protection des tissus mous. Le temps de découpe osseuse est certes augmenté mais le temps opératoire global est diminué. (31)

La précision des inserts va dans ce sens avec une découpe plus aisée et plus rapide, demandant moins de « retouche ».

## 7. Histologie

Les lésions osseuses créées par la section sont beaucoup plus néfastes lors d'une découpe mécanique qu'ultrasonique.

Récemment, une étude effectuée sur des lapins a comparé les effets de la technique chirurgicale sur la régénération osseuse (42) :

Différents critères histologiques ont été étudiés comme l'épaisseur de coupe, le type de cicatrisation (osseuse ou fibreuse), la nombre d'ostéoclastes (témoins de l'activité de remodelage) et la distance moyenne entre le site d'ostéotomie et les premiers ostéocytes viables.

- Concernant l'épaisseur du trait d'ostéotomie, on retrouve une épaisseur divisée par deux avec l'utilisation de la piézochirurgie. (Fig. 33)

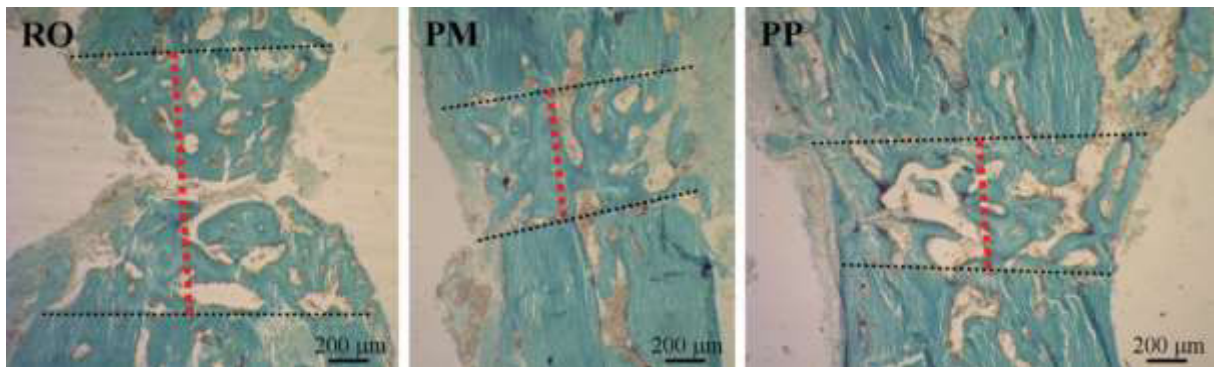


Fig. 33 : ligne rouge : épaisseur du trait d'ostéotomie. RO : rotatif ; PM : Piezosurgery® Medical ; PP : Piezosurgery® Plus. (42)

- L'activité de remodelage osseux est représentée par le nombre d'ostéoclaste par surface osseuse. Les résultats sont significatifs et montrent un nombre plus élevé d'ostéoclaste après découpe avec la piézochirurgie.
- La distance entre le site d'ostéotomie et les premiers ostéocytes viables est également en faveur de la chirurgie ultrasonore avec une distance lors de l'usage d'instruments rotatifs. (40, 41, 42, 43,44)

La majorité des études histologiques s'accordent à montrer une absence de nécrose osseuse et des berges avec plus d'ostéocytes vivants. Cela explique sûrement que le processus de réparation osseuse soit plus rapide après une découpe ultrasonique que mécanique. (31,45,46)

#### E. Conclusion

La Piezosurgery® apparaît comme une nouvelle technique de découpe osseuse ultrasonique particulièrement intéressante en chirurgie maxillo-faciale. Elle supprime ainsi deux des dangers majeurs des coupes mécaniques : les plaies des parties molles et les atteintes nerveuses. Elle permet par ailleurs une précision beaucoup plus importante que les instruments rotatifs.

Ces éléments poussent ainsi les praticiens à une utilisation plus large et plus systématique de ces instruments.

## II/ Les techniques d'expansion transversale du maxillaire chez l'adulte.

L'insuffisance transversale du maxillaire est un problème fréquemment observé parmi les patients se présentant à la consultation d'orthodontie adulte.

L'arcade maxillaire est souvent trop étroite par rapport à l'arcade mandibulaire.

Chez l'enfant et l'adolescent, le traitement de choix est la pose d'un disjoncteur intermaxillaire. L'adaptabilité des sutures faciales permettant un traitement orthopédique jusqu'à 14 ans chez les filles et 17 ans chez les garçons. (47)

Chez l'adulte, un déficit transversal squelettique du maxillaire sera traité en faisant appel à des techniques orthodontico-chirurgicales.

En effet, dès la fin de la croissance du maxillaire, à partir de 16-18 ans (discordance entre les auteurs), les sutures intermaxillaires présentent de nombreuses interdigitations et s'ossifient. (48)

L'utilisation des techniques orthopédiques n'est alors plus possible d'autant plus que les apophyses maxillo-malaires représentent des obstacles engendrant des effets iatrogènes en cas d'utilisation d'un disjoncteur :

- Fenestrations radiculaires,
- Déhiscences,
- Résorptions radiculaires,
- Douleurs,
- Œdème.

Pour réussir à déplacer les bases osseuses chez l'adulte sans provoquer de dommages parodontaux, l'expansion maxillaire orthodontico-chirurgicale apparaît donc comme une solution de choix. (47,48)

L'expansion palatine que nous provoquons repose sur :

- L'ouverture de la suture palatine médiane
- La rotation maxillaire latérale
- La version dentaire



Ces phénomènes semblent avoir des actions plus ou moins importants en fonction de la localisation de l'expansion. Ainsi dans la région postérieure, l'expansion est principalement due à la rotation maxillaire latérale et est complétée par l'ouverture de la suture et la version dentaire.

Dans le secteur antérieur, le rôle principal est joué par l'ouverture de la suture palatine médiane. (49)

#### A. La disjonction intermaxillaire chirurgicale piézoélectrique avant distraction orthodontique

##### 1. Définitions

La **disjonction chirurgicale** correspond à l'écartement chirurgical de deux structures anatomiques au niveau de leur système de jonction (dans le cas de l'os maxillaire : la suture).

La **distraction ostéogénique** du maxillaire consiste en une expansion, suivant les principes définis par Illizarov (50) pour l'allongement des membres inférieurs qui sont : après section d'un segment osseux, un écartement progressif des deux berges est créé par un distracteur et cet écart va se combler progressivement par un os néoformé de même nature que l'os d'origine.

La distraction ostéogénique est composée de cinq phases (51):

- Le temps chirurgical : il consiste à séparer l'os en deux fragments osseux par ostéotomie. Il s'agit de la section chirurgicale d'un os : les vaisseaux intramédullaires et les tissus mous sont sectionnés. Le périoste est conservé.
- La période de latence : période de temps s'étendant depuis l'ostéotomie jusqu'à l'application d'une force de traction.
- La phase de distraction proprement dite : période durant laquelle est appliquée une force de séparation graduelle et est formé un « régénérat de distraction ».
- La phase de consolidation : période commençant à l'arrêt des forces de séparation, permettant la maturation et la corticalisation du régénérat, et se terminant par le retrait du distracteur.
- La phase de remodelage : s'étendant depuis la mise en charge fonctionnelle jusqu'à l'achèvement du remodelage du régénérat.

## 2. Technique chirurgicale

Le premier temps est chirurgical. Le patient bénéficie ensuite d'un traitement orthodontique. Puis, nous le verrons plus tard, une 2eme intervention pourra être nécessaire pour une éventuelle correction dans les autres dimensions de l'espace.

Les boitiers et les bagues molaires doivent être mis en place avant l'intervention. Le distracteur doit être posé et non scellé car il faut pouvoir le retirer transitoirement au cours de l'intervention. (Fig. 34)

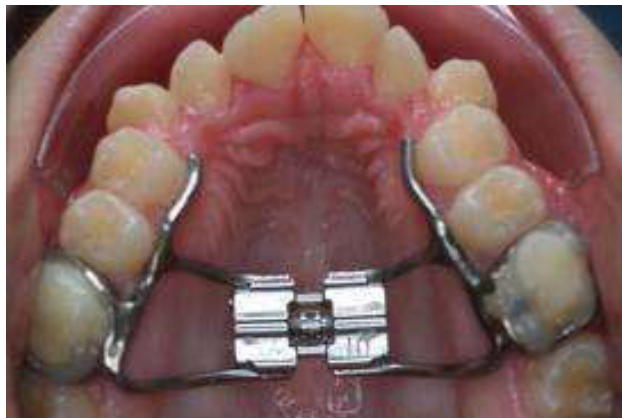

Fig. 34 : Disjoncteur inter-maxillaire, posé avant l'intervention.

Compte tenu des nombreux avantages qu'offre la piézochirurgie, il est préférable d'effectuer cette intervention à l'aide de cette technologie. (48)

### a) Abord

En fonction de l'usage ou non de corticotomie périodentaires, l'incision sera différente.

Si le praticien souhaite effectuer des corticotomies autour de chaque dent, une incision sulculaire de toutes les dents maxillaires est nécessaire. Si on ne souhaite pas en faire, on procède en faisant un abord vestibulaire identique à celui d'une ostéotomie de Lefort.

On expose amplement, grâce à un décollement muco-périosté, les faces jugales et infra-temporales du maxillaire. On poursuit notre décollement jusqu'aux orifices piriformes, au plancher des fosses nasales et à la partie basse du septum des fosses nasales. On atteint en postérieur la suture ptérygo-maxillaire. (48) (Fig. 35)

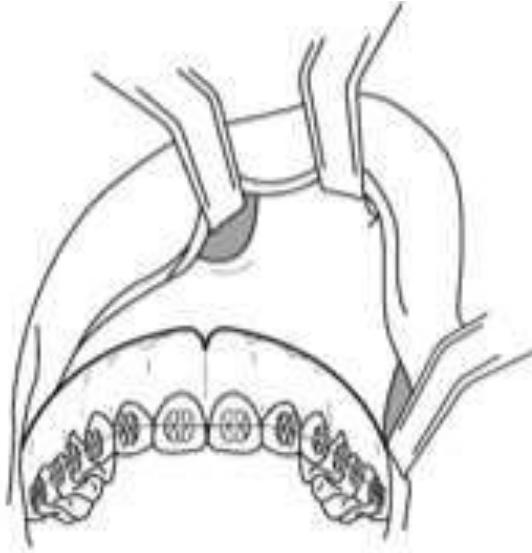


Fig. 35 : Schéma de l'exposition sous périoste depuis la suture ptérygo-maxillaire jusqu'à l'orifice piriforme.

b) Tracé de l'ostéotomie (Fig. 36)

On réalise ensuite un trait de section osseux grâce à la chirurgie piézoélectrique avec un insert MT1 10 ou OT7.

Le trait passe par les faces jugales et infra temporales, à distance des apex dentaires. On coupe ensuite les faces nasales et la suture ptérygo-maxillaire.

Enfin, on sectionne l'os alvéolaire entre les deux incisives centrales et la partie antérieure de l'os palatin. (48)

- *Ostéotomie latérale*

L'ostéotomie latérale la plus fréquente est réalisée de manière rectiligne et droite, depuis l'orifice piriforme jusqu'à la suture ptérygo-maxillaire.

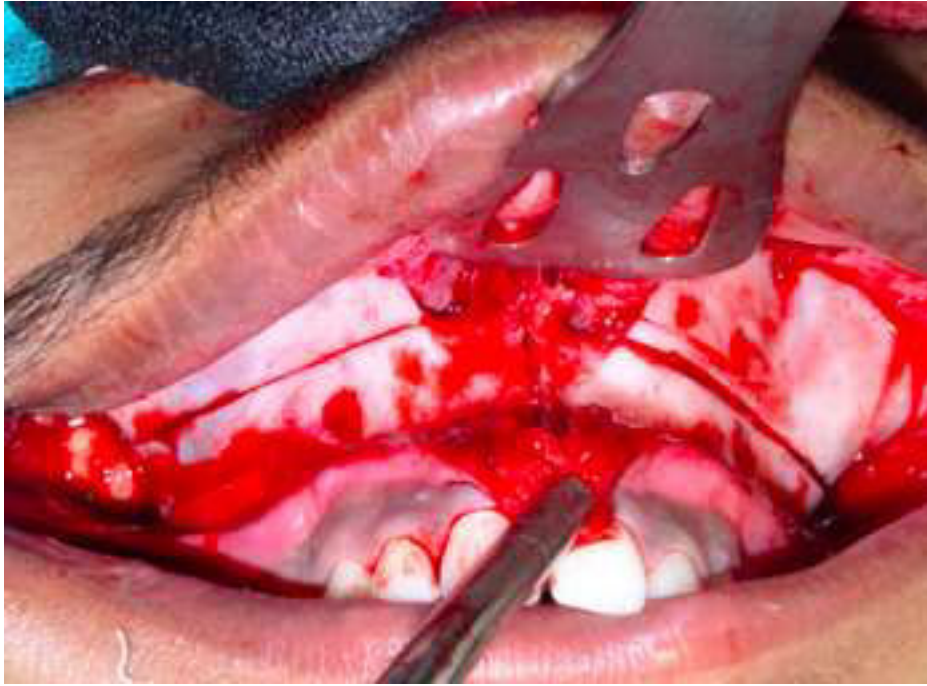

Fig. 36 : Tracé d'ostéotomie de Lefort 1 (52)

Dans une variante proposée par Betts et al., le trait d'ostéotomie est réalisé parallèlement au plan occlusal avec un trait vertical au niveau du pilier zygomatique pour diminuer la résistance pendant l'expansion. Oliveira et al. (53) n'ont montré aucune différence significative concernant l'expansion, peu importe l'inclinaison du trait d'ostéotomie latérale.

- *Disjonction ptérygo-maxillaire*

Mise à part la suture médiane palatine, les sutures périmaxillaire (zygomatoco-maxillaires, zygomatoco-temporales et ptérygo-maxillaires) représentent des zones de résistance du maxillaire lors du processus d'expansion. (54,55)

Des forces importantes sont exercées sur toutes les sutures maxillaires lors du processus de disjonction rapide. Cependant ces forces ont les conséquences orthopédiques voulues uniquement si les sutures sont encore mobilisables et donc encore ouvertes.

Grâce à la méthode des éléments finis (FEM), Holberg et son équipe (56) ont étudié les contraintes transmises à la base du crâne et à la face moyenne entre une distraction avec ou sans disjonction ptérygo-maxillaire. (Fig. 37)

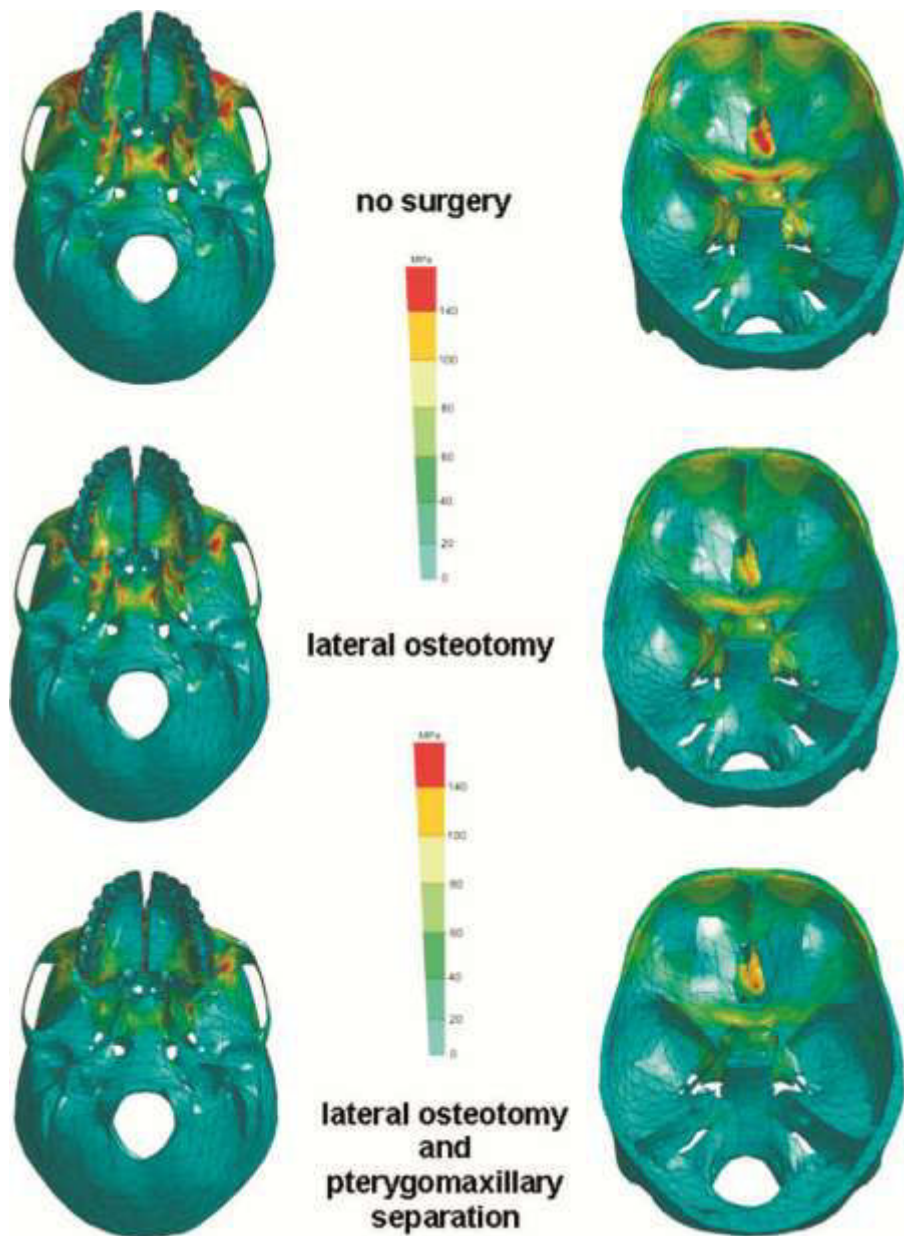


Fig. 37 : Répartition des contraintes en fonction de la technique chirurgicale utilisée (56)

Ils ont ainsi montré que les contraintes exercées sur la base du crâne et la face moyenne sont moins importantes en cas de disjonction chirurgicale ptérygo-maxillaire. Plus l'ostéotomie est étendue, plus les contraintes sont diminuées. (56)

La disjonction ptérygo-maxillaire est donc un élément protecteur du massif cranio-facial.

Anatomiquement, l'os sphénoïde est un os unique avec deux processus qui s'articulent avec les zones postérieures du maxillaire. Ainsi, la disjonction ptérygo-maxillaire devrait conduire à moins de résistance osseuse dans les régions maxillaires postérieures, ce qui entraînerait en théorie une expansion osseuse maxillaire plus facile. (Fig. 38)

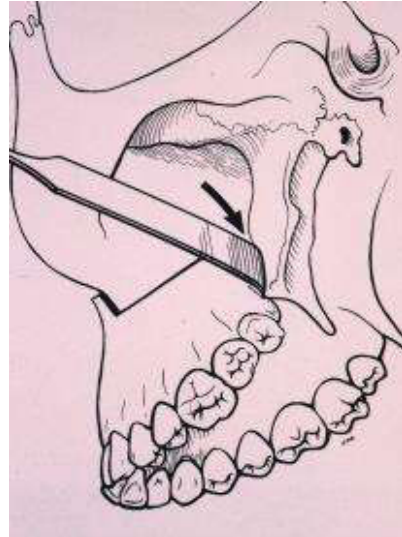


Fig. 38 : Disjonction ptérygo-maxillaire. (8)

Plusieurs études ont été menées à propos de l'intérêt ou non de la disjonction ptérygo-maxillaire.

Ferraro-Bezerra et al. (49), concluent qu'il n'existe aucune différence significative dans l'expansion du maxillaire selon l'existence ou non d'une disjonction ptérygo-maxillaire. Mais il semble, pour eux, que la disjonction puisse favoriser une plus grande expansion au niveau de la région palatine postérieure.

Dans la région antérieure, les deux méthodes ont été considérées comme égales, avec une légère tendance à une plus grande expansion de type alvéolaire lorsque la disjonction n'est pas réalisée.

Pereira et al. (57) en 2012, ont comparé trois groupes. Un groupe ayant bénéficié d'une ostéotomie de Lefort avec disjonction bilatérale, un autre groupe d'une ostéotomie de Lefort sans disjonction et un dernier groupe ayant eu une ostéotomie de Lefort avec disjonction bilatérale et une fixation de l'épine nasale antérieure avec un fil d'acier.

Les résultats furent :

- Une expansion palatine parallèle tout le long de la suture dans le premier groupe,
- Une expansion plus importante dans la partie antérieure dans le deuxième groupe et
- Une expansion palatine plus importante postérieurement dans le dernier groupe.

Ils en ont donc déduit, qu'en fonction de l'expansion souhaitée, il faut adapter la stratégie chirurgicale et que la disjonction de la jonction ptérygo-maxillaire pouvait avoir un rôle en fonction de la localisation voulue de l'expansion.

L'équipe turque de Kilic (58) a comparé les deux types d'ostéotomies en se servant de modèle en plâtre. Dix-huit patients ont été inclus dans l'étude. Le premier groupe comprenait 8 patients qui ont bénéficié d'une ostéotomie avec disjonction bilatérale. Le deuxième groupe comprenait, quant à lui, 10 patients qui n'ont pas subi de disjonction.

Les résultats montrent peu de différences.

Il semble cependant que l'action soit plus squelettique (osseuse) dans le groupe avec disjonction que dans le groupe sans.

En effet, dans le premier groupe on retrouve une plus forte augmentation de la largeur du palais que dans le groupe 2 ainsi que moins de vestibuloversion molaire.

Dans le groupe 2, l'expansion est plus importante que dans le groupe 1 au niveau de la jonction amélo-dentinaire, ce qui signifie que l'on a plus d'effets alvéolaires.

En 2015, une méta-analyse menée par Sangsari et al. (59) a tenté d'évaluer ce que l'on peut espérer comme expansion antérieure et postérieure lors du processus de distraction maxillaire avec ou sans disjonction ptérygo-maxillaire.

Aucune différence significative n'a pu être mise en évidence entre les deux groupes. Ils concluent à la nécessité de nouvelles études pour évaluer ce paramètre.

Plus récemment, Zandi et al. (60), ont mené un essai contrôlé randomisé, en double aveugle pour évaluer la nécessité de la disjonction ptérygo-maxillaire dans l'expansion transversale du maxillaire.

Là encore, aucune différence significative n'a été mise en évidence.

Les études récentes, malgré les suppositions de nombreux auteurs, vont donc dans le sens d'absence de différence de résultat significatifs peu importe la présence d'une disjonction ptérygo-maxillaire ou non. Malgré ces résultats, la disjonction est pratiquée couramment dans ce type d'intervention.

- *Section de la suture palatine médiane*

Sant'Ana et al. (61), ont étudiés l'intérêt de la section de la suture inter-maxillaire.

La technique impliquant la séparation de la suture intermaxillaire s'est avérée plus efficace que la technique sans séparation. La technique chirurgicale sans disjonction intermaxillaire a très souvent échoué et a entraîné des douleurs et un inconfort post-opératoire plus importants lors de l'activation du disjoncteur.

Certains auteurs décrivent également une procédure orthodontique pré-chirurgicale pour espacer les deux incisives maxillaires avant l'intervention et ainsi permettre une sécurité lors de la phase de disjonction chirurgicale. (62)

Il est également admis que la suture intermaxillaire s'ossifie depuis la partie postérieure vers la partie antérieure. La fermeture antérieure intervient donc plus tard dans le processus d'ossification avec une grande variation entre individus.

Goddard (63) recommande d'effectuer, dans la semaine précédant le geste, une disjonction maxillaire rapide de 1mm par jour (0,5 mm 2 fois par jour) pour ouvrir la suture palatine antérieure.

Pour eux, cette expansion maxillaire rapide diminue la nécessité d'un traitement orthodontique avant l'intervention pour espacer les deux incisives centrales et diminue le risque de complication chirurgicale.

#### c) Mobilisation

On ne mobilise pas, comme dans une ostéotomie de Lefort I, le plateau palato-dentaire, mais on complète la disjonction après avoir retiré le distracteur.

On introduit ainsi de quelques millimètres, un ostéotome mousse dans le trait de section inter-incisif et on écarte progressivement les deux hémimaxillaires en l'inclinant successivement à droite et à gauche.

Cela permet de prolonger la section le long de la suture palatine.



On peut ensuite replacer le distracteur et l'activer transitoirement pour vérifier le succès de la section inter-maxillaire. Un diastème doit en effet apparaître et se rétracter après fermeture du distracteur. (48) (Fig. 39)

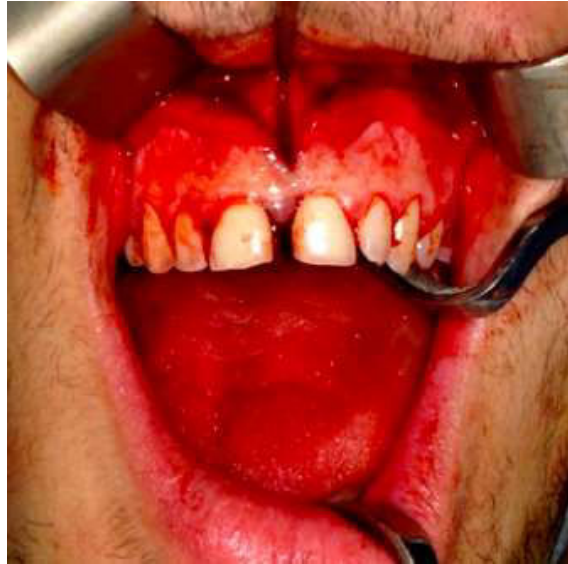

Fig. 39 : Visualisation peropératoire du diastème inter-incisif, lors de l'activation du disjoncteur de quelques millimètres. (Photo personnelle)

#### d) Corticotomies péri-dentaires

Il est possible d'effectuer des corticotomies péri-dentaires. (Fig. 40)

La corticotomie se définit comme une lésion chirurgicale contrôlée de l'os alvéolaire en vue d'induire un phénomène de remodelage osseux accéléré se traduisant par une ostéopénie transitoire et la facilitation du mouvement dentaire à son niveau. Elle ne concerne que la corticale osseuse et respecte l'os médullaire. Ces corticotomies ont pour but d'accélérer le traitement orthodontique qui aura lieu suite à l'intervention chirurgicale. (48,64)

Dans notre cas, les corticotomies peuvent concerner toutes les dents et notamment celles qui sont supports du distracteur.

On évitera simplement d'effectuer un trait sus-apical au-dessus de ces dents (dents supports) pour ne pas risquer de les déplacer. (48)

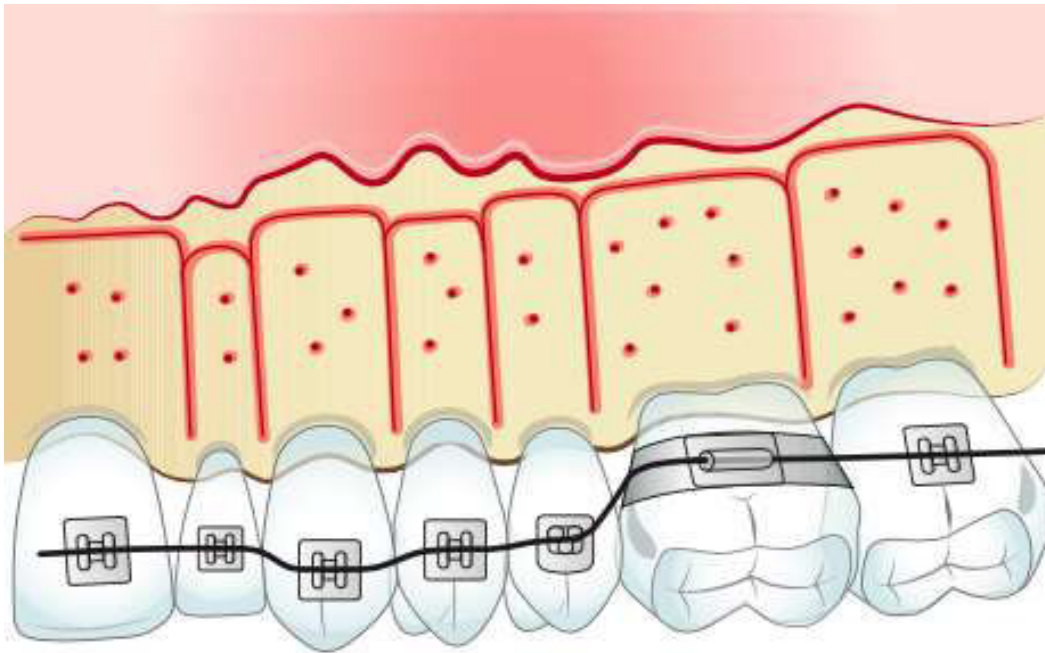


Fig. 40 : Corticotomies alvéolaires périodentaires, EMC (64)

Si on ne souhaite pas faire de corticotomie on procède de façon identique mais on effectuera notre incision plus haute dans la muqueuse vestibulaire. Cet abord est plus simple et permet des sutures en fin d'intervention plus facile à réaliser. (48)

### 3. Phase de distraction

Après une phase de latence de quelques jours, la distraction est débutée.

La période de latence pendant la première semaine postopératoire permet la formation d'un cal précoce qui sera distracté et qui favorisera l'angiogenèse et l'ostéogenèse au niveau des sites ostéotomisés.

La durée de la période de latence est sujette à discussion et il n'existe pas de consensus sur le temps d'attente nécessaire. Mais la plupart s'accordent à donner une durée nécessaire de 5 à 7 jours. (9,65)

D'autre part, il sera plus facile au patient d'accéder au vérin endobuccal, après quelques jours, lorsque l'œdème et l'inconfort local auront régressé. La cicatrisation parodontale au niveau du diastème interincisif supérieur créé sera également plus avancée. (47)

Le 3ème ou 4ème jour post opératoire, le patient a rendez-vous chez son orthodontiste pour contrôle, scellement du distracteur et éducation thérapeutique du patient et de son entourage.

L'activation du distracteur ne peut pas être faite par le patient seul et il faut apprendre la procédure à un proche.

Il existe différents protocoles de distraction qui varient selon les auteurs. Initialement, la distraction maxillaire a été comparée à celle des os longs où la vitesse de distraction était de 1mm par jour.

La différence est que, dans la distraction ostéogénique des os longs, une coupe osseuse nette est réalisée, tandis que dans le cas de l'expansion maxillaire rapide chirurgicalement assistée (SARME), la zone d'expansion se situe au site de la suture inter-maxillaire et à proximité du ligament parodontal des incisives maxillaires.

Cureton et Cuenin (62) concluent à la nécessité d'adapter la vitesse de distraction à chaque patient en fonction de la symétrie du trait de fracture au niveau interincisif et en fonction de l'état gingival du patient pour éviter toute complication pouvant survenir au niveau de la papille interdentaire.

Plus l'état gingival est correct et le trait de fracture symétrique, plus la distraction peut être rapide allant jusqu'à 1mm par jour.

Béziat (48) recommande une distraction à partir du 4eme jour post-opératoire avec un quart de tour effectué le matin et un quart de tour le soir tous les jours menant à une vitesse de distraction d'approximativement 0,5mm par jour. Ce mouvement très lent s'accompagne d'une ostéogénèse progressive et concomitante des berges suturales.

On continue cette procédure jusqu'à atteindre la quantité d'expansion voulue.

Le patient est suivi par son orthodontiste qui vérifie le bon déroulement de l'expansion tous les 7 à 10 jours. Le témoin classique de l'expansion en cours est l'apparition d'un diastème de plus en plus important au niveau inter-incisif.

Le distracteur est conservé ensuite pendant 3 mois après la fin de la distraction. (48,66) La encore, il n'existe pas de consensus sur la durée nécessaire pour une consolidation suffisante. Par exemple, Betts (14) parlera d'une durée de 6 à 12 mois avec la nécessité d'une contention pour maintenir le résultat obtenu.

#### 4. Les différents types de disjoncteurs

Le disjoncteur est l'outil qui transmet les forces nécessaires à la séparation des 2 hémimaxillaires suite à l'intervention chirurgicale.

Il existe globalement 3 types de disjoncteur : les disjoncteurs à appui dentaire, les disjoncteurs à appui osseux et les disjoncteurs hybrides (à la fois dentaires et osseux)

##### a) Les disjoncteurs à appui dentaire

Il s'agit du premier type de disjoncteur utilisé pour l'expansion transversale du maxillaire. On retrouve au sein des disjoncteurs à appui dentaire, deux types d'appareils.

L'appareil Hyrax qui est composé d'un vérin d'expansion rapide relié à l'aide de bras en acier à 2 ou 4 bagues (1eres molaires +/- 1eres prémolaires) (Fig. 41)

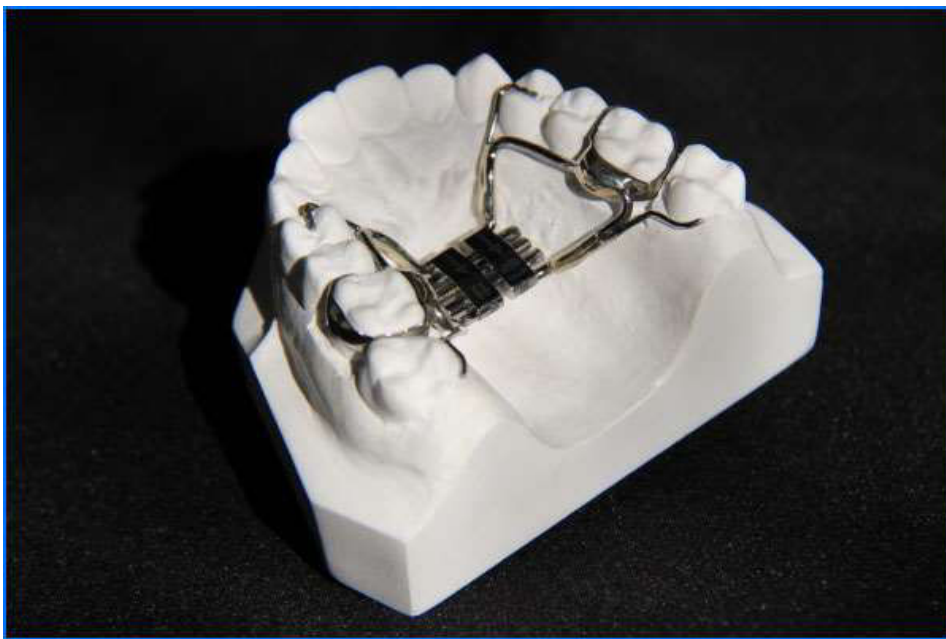

Fig. 41 : Appareil Hyrax. (Photo personnelle)

Le deuxième type d'appareil est l'appareil de Haas, auquel a été adjointe une pastille de résine palatine (acrylique) afin de délivrer des forces au niveau du palais en plus des dents. (Fig. 42) Cet acrylique permet par la suite de limiter les forces à l'origine du retour de l'os maxillaire à son état d'origine.

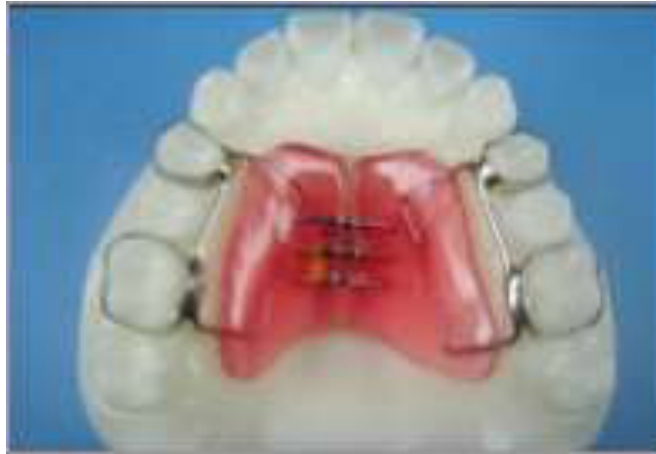

Fig. 42 : Appareil Haas. (Photo personnelle)

Ces appareils sont équivalents à ceux utilisés pour la disjonction maxillaire rapide chez l'enfant et l'adolescent.

Avantages	Inconvénients (65)
<ul style="list-style-type: none"> <li>• Recul clinique</li> <li>• Non invasif</li> <li>• Facilité de mise en place et d'accessibilité</li> <li>• Bonne stabilité pendant la phase de consolidation (3 mois)</li> <li>• Résultats satisfaisants</li> </ul>	<ul style="list-style-type: none"> <li>• Problèmes parodontaux</li> <li>• Rhizalyse</li> <li>• Fenestrations</li> <li>• Vestibuloversion des dents</li> <li>• Caries sous les bagues</li> </ul>

#### b) Disjoncteur à appui osseux

Il a été introduit par Mommaerts (67), avec comme objectif principal de supprimer les effets parasites retrouvés avec les disjoncteurs à appuis dentaires. Il ne s'appuie que sur les corticales osseuses de l'os maxillaire. (Fig. 43)

L'avantage majeur de ces distracteurs est donc que la force mécanique appliquée est directement osseuse et est plus proche des centres de résistance des hémimaxillaires

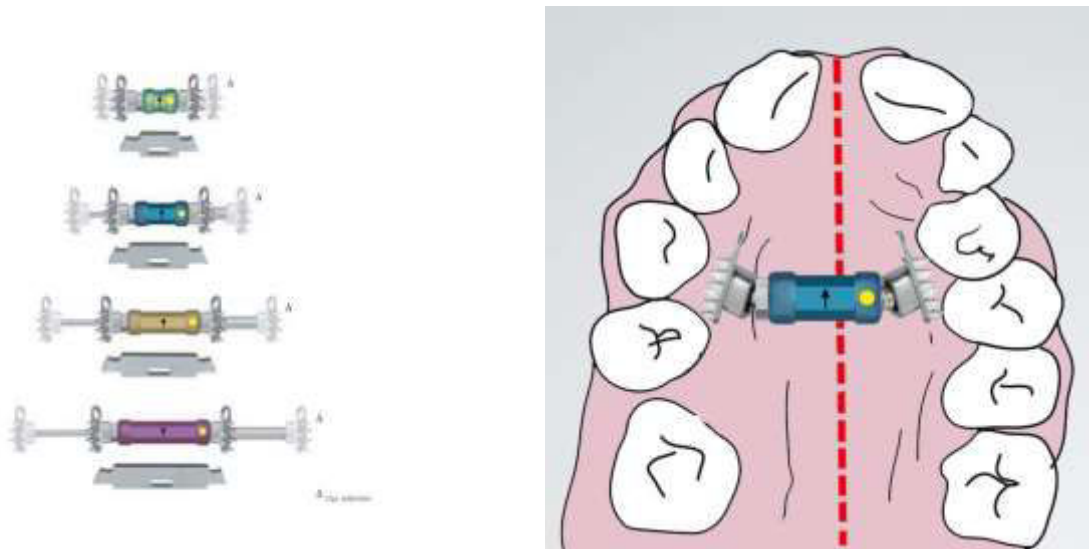


Fig. 43 : Disjoncteur à appui osseux, système de chez KLSmartin

Le système Rotterdam de chez KLS permet la prise en charge de patients présentant un déficit transversal important. Il est à appui osseux et amovible (il est en quelque sorte “planté” dans la muqueuse palatine). (Fig. 44)

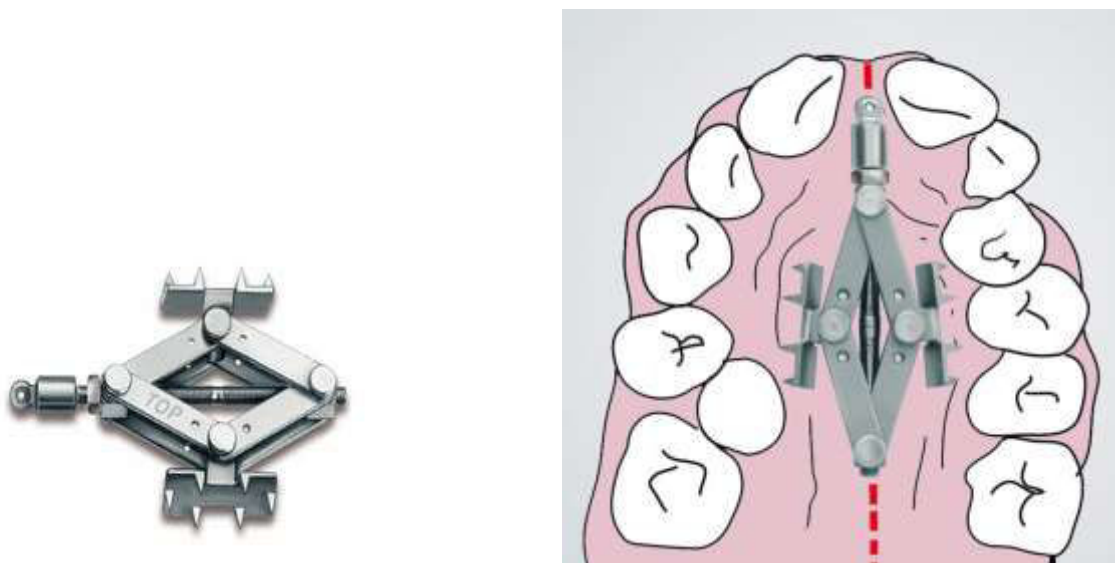


Fig. 44 : Système KLSmartin Rotterdam

Il est constitué de titane grade 2 et son design mécanique est basé sur le principe du cric de voiture. Les pointes de 2 mm de long des bras latéraux pénètrent dans l’os et fixent le distracteur sans que l’utilisation de vis ne soit nécessaire. (68)

Le design propre de ce distracteur entraîne une longueur de distraction décroissante à activation égale. Une activation de 0,6 tours au début de la distraction correspond à une longueur d'expansion de 1mm. Après 5 mm de distraction, 1,3 tours est nécessaire pour obtenir 1 mm d'expansion.

Ainsi, au cours du processus de distraction, le nombre de tours nécessaires à l'obtention de la même longueur d'expansion augmente chaque jour. C'est pourquoi, pour se rapprocher des 1 mm de distraction par jour, un protocole en 4 phases a été réalisé. (68)

Il est donc important de noter le nombre d'activations réalisées en peropératoire pour savoir où débiter sur le diagramme (Fig. 45).




Fig. 45 : Diagramme de distraction du distracteur KLS Rotterdam

Avantages	Inconvénients
a) Pas d'ancrage dentaire	a) Pose parfois difficile et invasive
b) Utile en cas d'agénésie ou état dentaire limite	b) Nécessite d'un 2eme temps opératoire lors de la dépose
	c) Risque de lésion de racine dentaire ou de l'artère palatine lors de la pose
	d) Plus couteux

c) Disjoncteur hybride

Les deux types de disjoncteurs vus précédemment présentent des inconvénients. Il a été mis en place des disjoncteurs avec appui à la fois osseux et dentaire. (Fig. 46)

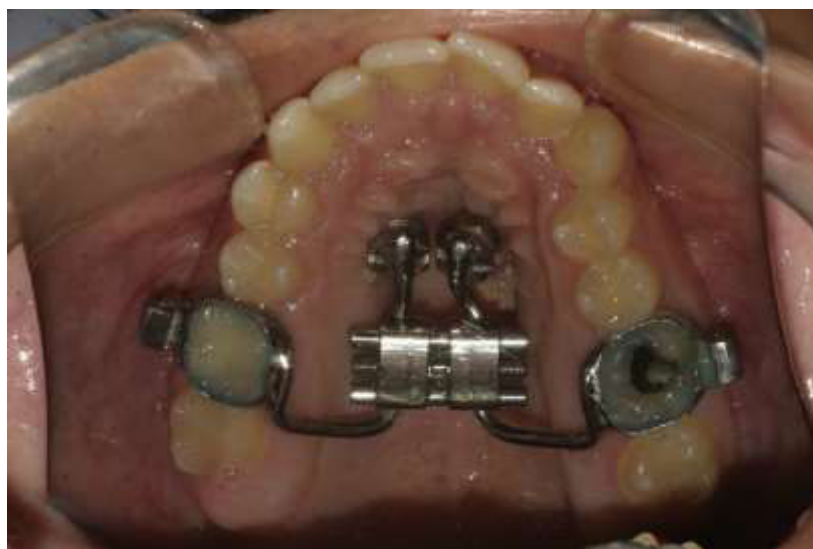


Fig. 46 : Disjoncteur hybride (69)

L'avantage de ce dispositif est de répartir l'ancrage nécessaire à la séparation des deux hémimaxillaires entre les structures osseuses et dentaires.

Les implants se trouvent dans la zone antérieure de la suture qui est une zone de moindre risque d'un point de vue anatomique (apex dentaire, artère palatine) et où la stabilité primaire est généralement très bonne. Ils sont placés à 2mm de la suture. (70)

d) Choix du distracteur

*Comparaison entre distracteur à appui osseux et dentaire*

Zandi et al. en 2014 (71) concluent, grâce à l'usage de CBCT pré et post opératoire (à 6 mois), à l'absence de différence significative sur les résultats donnés par le disjoncteur à appui osseux et le disjoncteur à appui dentaire. Cela concerne la quantité d'expansion obtenue mais également la survenue de complications qui étaient très faibles dans les deux cas.

Les dispositifs à la fois dentaires et osseux produisaient une expansion en V des structures dentosquelettiques avec un élargissement plus important au niveau de l'arcade dentaire que dans la zone du plancher nasal.



Garreau et al. (68), ont analysé le ressenti du patient pour les deux types d'appareils.

Leurs résultats ont rapporté une tolérance et une efficacité comparable pour les deux traitements ainsi qu'un niveau de satisfaction globalement bon.

Néanmoins, cette satisfaction globale est retrouvée corrélée à la facilité d'utilisation du distracteur.

Or, le distracteur à appui osseux apparaît nettement plus facile d'utilisation que le distracteur à appui dentaire. 100 % des patients traités par distracteur à appui dentaire ont eu besoin de l'aide d'une tierce personne pour réaliser les activations tandis que 70 % des patients ont activé seuls le distracteur à appui osseux.

D'un autre côté, la dépose du distracteur fut plus douloureuse pour le distracteur à appui osseux.

La tolérance a été retrouvée comparable et acceptable pour les deux groupes.

Leur conclusion est que l'utilisation d'un distracteur à appui osseux dans le cadre de la distraction orthodontique après disjonction intermaxillaire chirurgicale apparaît être une alternative efficace, simple et tolérable à l'utilisation des disjoncteurs à appui dentaire.

Une information claire sur le protocole leur semble être un élément décisif dans la réussite du traitement ainsi que pour la satisfaction globale du patient.

#### *Comparaison entre distracteur à appui dentaire et hybride*

Kayalar et al. (69) ont comparé ces deux types de disjoncteurs.

Les forces transversales ont été appliquées antérieurement aux mini-implants dans les dispositifs hybrides, avec un risque moindre de dommages parodontaux et dentaires aux prémolaires.

Les dispositifs à appui dentaire ont élargi davantage le maxillaire au niveau des premières prémolaires, mais ont entraîné une plus grande version dentaire, une résorption radiculaire et une résorption osseuse alvéolaire.

Au niveau des molaires, différents mouvements ont été observés selon les dispositifs : les appareils à appui dentaire ont entraîné un mouvement de redressement important lors des phases d'expansion et de contention, tandis que les appareils hybrides ont déplacé les premières molaires surtout lors de la phase d'expansion.

Les dispositifs hybrides minimalement invasifs, avec des effets squelettiques similaires et des effets secondaires dentaires et parodontaux moindres, constituent donc d'après eux, une alternative bénéfique aux appareils à appui dentaire.

En conclusion, aucun dispositif n'apparaît clairement comme plus efficace que les autres, même si les appareils ostéoancrés semblent représenter un dispositif très avantageux.

## 5. Avantages de la disjonction intermaxillaire chirurgicale avant distraction orthodontique

### a) Effets sur le Syndrome d'Apnée Obstructif du Sommeil (SAOS)

Le syndrome d'apnées hypopnées obstructives du sommeil est un trouble respiratoire nocturne fréquent. Il se caractérise par la survenue, pendant le sommeil, d'épisodes répétés de collapsus complets (apnées) ou incomplets (hypopnées) des voies aériennes supérieures (VAS).

Le siège de cette obstruction est principalement situé au niveau du pharynx (voile du palais et/ou en arrière de la base de langue).

Le déficit maxillaire transversal, a été rapporté comme une étiologie possible du SAOS. (72)

Vinha et al. (73) ont émis l'hypothèse qu'une plus grande cavité buccale favorise un meilleur positionnement de la langue, favorisant un plus grand espace pharyngé postérieur et ainsi une réduction conséquente de l'obstruction chez les patients atteints de SAOS.

Ils ont analysé les résultats cliniques et polysomnographique de 16 individus adultes atteints de SAOS ayant bénéficié d'une expansion rapide du maxillaire chirurgicalement assistée.

Ils ont conclu avec des résultats significatifs, que la procédure d'expansion avait été à l'origine d'une amélioration de la symptomatologie des patients (fatigue diurne, micro-éveils nocturnes), de l'index d'apnée/hypopnée (IAH), et des taux de désaturation nocturnes.

### b) Effets dentaires et squelettiques au long cours

De Gijt et al. (74) ont fait le point sur les effets dentaires et squelettiques 6 années après une expansion assistée chirurgicalement.

Ils ont ainsi montré au niveau dentaire une augmentation significative de la distance inter-canines, inter-prémolaires et inter-molaires. La stabilité de l'expansion était bonne avec une persistance à 6 ans des résultats. (Fig. 47)

Au niveau osseux, ils retrouvaient une augmentation significative de la largeur du palais ainsi qu'une stabilité du résultat dans le temps au long terme.

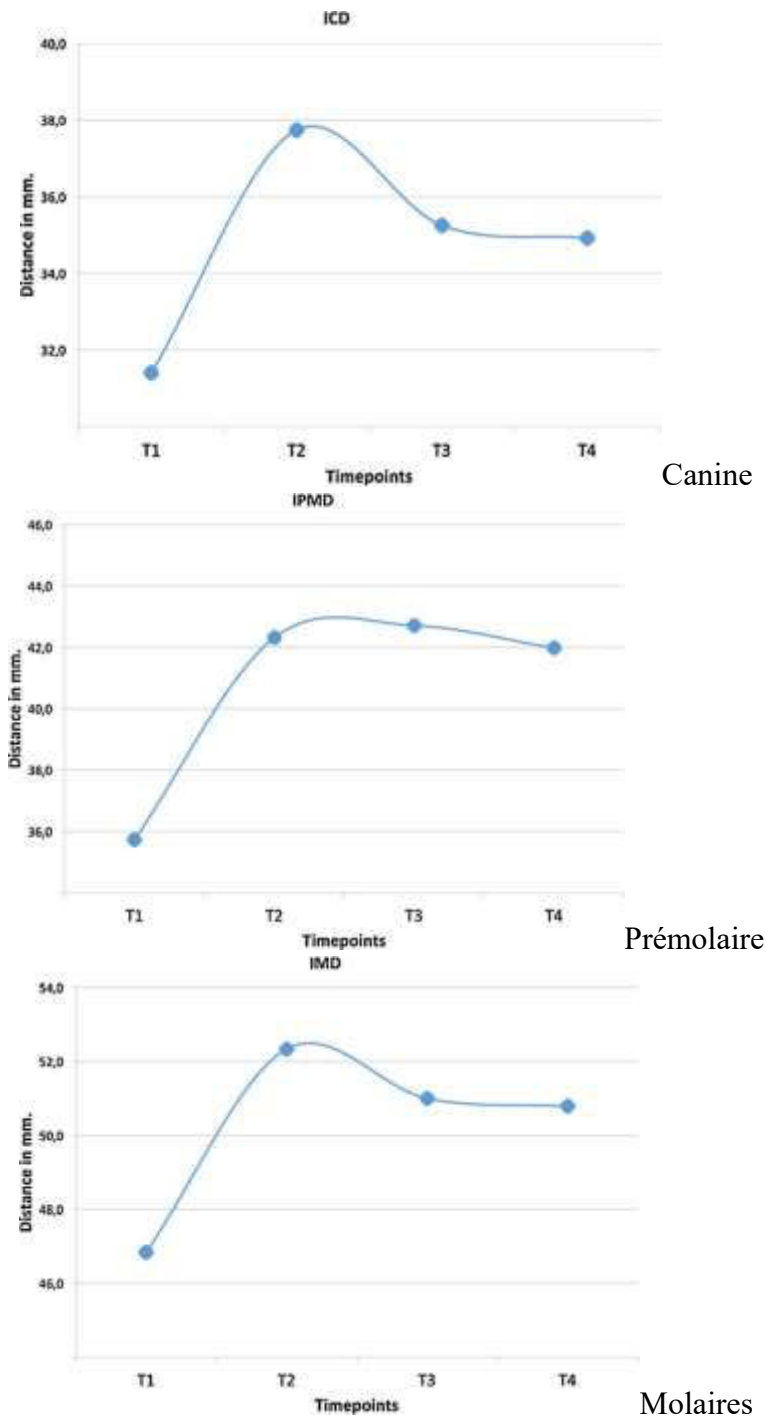


Fig. 47 : Distance inter-dentaires au long terme ; T1 : 2mois préopératoire ; T2 : 2 mois post-opératoire ; T3 : 13 mois post-opératoire ; T4 : 79 mois post-opératoire (74)

La limite de leur étude est l'absence de renseignement de la technique opératoire utilisée ainsi que du type de disjoncteur utilisé en post-opératoire.

c) Autres avantages

Betts (14) résume les avantages de cette procédure :

- Amélioration de la stabilité dentaire et squelettique
- Alignement dentaire sans nécessité d'extraction
- Amélioration esthétique par disparition des corridors buccaux
- Amélioration de la santé parodontale au long terme
- Amélioration de la respiration nasale suite à l'élargissement de la cavité (repositionnement latéral des parois nasales latérales lors de l'expansion maxillaire) (14,22,73,75)

## 6. Complications de l'expansion rapide du maxillaire chirurgicalement assistée

Comme toute intervention chirurgicale, des complications existent. Pour pouvoir juger du bénéfice d'une intervention, il faut également en connaître les risques et les potentielles complications.

L'expansion maxillaire rapide assistée chirurgicalement (SARME) est considérée comme une intervention ne présentant pas de complication grave.

Il existe néanmoins des conséquences potentiellement néfastes que le chirurgien et l'orthodontiste doivent connaître.

a) Saignement

L'hémorragie per ou post-opératoire se manifeste par un saignement nasal persistant ou bien par un saignement intra-oral.

Dergin et al. (76) ont retrouvé un saignement dans 15% des cas au premier jour. Une apparition tardive du saignement fut remarquée dans 3,3% des cas (après 8j).

Verquin et al. (77), ont retrouvé de leur côté un taux de 10,9% de saignement post-opératoire.

Aucune de ces hémorragies n'était grave et elles sont toutes rentrées dans l'ordre simplement grâce à des mesures locales, grâce à l'usage d'acide tranexamique par voie systémique ou grâce à un packing nasal. (77)

D'après Betts (78), le risque de saignement est augmenté en cas de séparation des lames ptérygoidiennes et du maxillaire.

Effectivement, selon Turvey and Fonseca (79) lors de cette procédure le risque de saignement est augmenté avec la possibilité de perforation de l'artère alvéolaire postéro-supérieure ou du plexus veineux ptérygoïdien.

Ils décrivent aussi que la distance moyenne entre la partie la plus inférieure de la jonction ptérygo-maxillaire et la partie la plus inférieure de l'artère maxillaire interne (plexus vasculaire à risque) est de 25mm.

Ainsi, lors de la séparation ptérygo-maxillaire, les ostéotomes ptérygoïdiens doivent être correctement positionnés et les variations anatomiques doit être prises en compte au maximum pour éviter les dommages directs aux structures vasculaires.

Ils ont également recommandé l'usage d'un ostéotome de 10mm de diamètre maximum chez l'adulte pour réduire le risque d'atteinte vasculaire.

Une autre source de saignement est l'atteinte de la muqueuse nasale au moment de la séparation de la suture intermaxillaire et au moment de l'ostéotomie des parois latérales qui sont en rapport direct avec la muqueuse nasale.

Un tamponnement nasal est généralement suffisant pour arrêter ce type de saignement. (76)

#### b) Asymétrie d'expansion

Une expansion asymétrique est une complication retrouvée fréquemment dans la littérature. Son taux de survenue diffère. Ainsi Williams et al. (80) et Verlinden et al. (81) retrouvaient une incidence respective de 8,33% et de 6,8% d'expansion asymétrique après distraction. (Fig. 48)

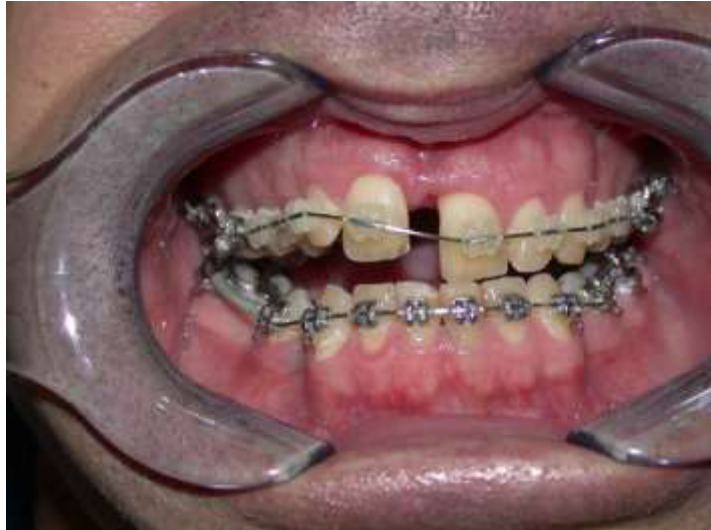

Fig. 48 : Asymétrie d'expansion à 2 semaines après SARME, (80)

D'après Dergin et al (76), la cause la plus probable d'asymétrie d'expansion est l'absence d'une ostéotomie totale et complète, notamment au niveau des parois latérales.

Pour eux, cette procédure augmente sûrement le risque de saignement mais il diminue le risque d'asymétrie.

Pour Koudstall (65), l'origine est plus en rapport avec une disjonction ptérygo-maxillaire absente ou incomplète.

La prise en charge de cette asymétrie dépend du cas et il peut aller de l'abstention thérapeutique jusqu'au traitement orthodontique ou chirurgical à distance.

c) Irritation et nécrose des tissus mous.

Une des complications fréquemment décrite est l'irritation et la nécrose des tissus mous palatins.

Les distracteurs utilisés sont en contact avec la muqueuse palatine et sont à l'origine, suite à une pression prolongée, d'une irritation des tissus pouvant conduire à une nécrose.

Williams (80) rapporte 1 cas (0,83%) de nécrose de la muqueuse palatine.

Il pourrait paraître logique que les distracteurs de type Hyrax soient moins sujets à ce type de complication étant donné l'absence d'acrylique et donc une diminution des contacts avec le palais.

Mais Dergin et al. (76) dans leur étude (60 cas) n'ont rapporté aucun cas de nécrose malgré l'usage d'appareil de type Haas.

#### d) Douleur

La procédure de SARME est considérée comme peu douloureuse.

Une augmentation de la douleur peut être corrélée à l'âge en raison d'une augmentation de la résistance à l'expansion (par le biais des interdigitations).

Dergin et al. (76) rapportent dans leur étude, 7 patients (11,6%) qui présentaient des douleurs post-opératoires persistantes et élevées. Parmi ces 7 patients, 2 ont également présenté une asymétrie d'expansion.

Verquin retrouve un taux de 7,3%. Seul un patient a dû être hospitalisé une nuit de plus en raison d'une limitation de l'alimentation.

Il est admis que les douleurs accrues survenant durant la phase de distraction sont dues à une libération incomplète des structures maxillaires. (76,77,82).

Dans l'étude de Dergin, 2 patients sur les 7 ayant des douleurs importantes, montrent une asymétrie d'expansion. Cela va dans le sens que les douleurs sont en rapport avec une libération incomplète des structures. Il est donc nécessaire en peropératoire de vérifier la mobilité des 2 hémimaxillaires comme nous l'avons vu précédemment.

Dergin et al. (76) vont même jusqu'à la nécessité de reprendre parfois chirurgicalement certains patients présentant des douleurs trop importantes pour une libération des structures.

#### e) Atteinte du nerf maxillaire (V2)

Les paresthésies secondaires à une expansion du maxillaire sont dues à une atteinte du nerf maxillaire.

Le nerf maxillaire, nerf sensitif, est une branche du nerf trijumeau innervant la zone faciale moyenne.

Ces paresthésies ont été retrouvées dans 18% des cas chez Dergin et al. (76) avec une atteinte s'étendant depuis la zone sous orbitaire jusqu'aux incisives maxillaires.

Chez Verquin (77) les chiffres sont plus élevés avec 29% de patients présentant des paresthésies.

Aucune des symptomatologies ne fut définitive.

L'explication la plus probable à ces complications mineures est l'œdème post opératoire dans la zone du nerf maxillaire et la traction des tissus mous au moment de l'intervention.

f) Complications dentaires et parodontales

L'expansion rapide du maxillaire chirurgicalement assistée est à l'origine de potentielles complications dentaires et parodontales.

*Décoloration d'une incisive centrale*

Verquin et al. (77), ont noté la décoloration d'une incisive centrale adjacente à l'ostéotomie interdentaire chez un patient (1,8%).

Williams et al.(80) ont signalé une décoloration d'une incisive centrale chez 4,2% et Koudstall et al. (65) ont trouvés une décoloration d'une incisive centrale 3 semaines après la chirurgie chez un patient (2,4%).

Verquin (77) a conclu que la décoloration des dents après une ostéotomie interdentaire résultait :

- Soit d'une agression peropératoire directe,
- Soit d'une hypoperfusion transitoire
- Soit d'une combinaison de ces deux phénomènes à l'origine d'une nécrose pulpaire.

Ozturk et al. (83), ont étudié la vascularisation des dents après une disjonction chirurgicale et il apparaît que les dents sont hypoperfusées pendant plusieurs jours après l'intervention avec un pic à 3 jours. Ils considèrent que la vascularisation atteint 60% de son état d'origine au 7eme jour post-opératoire.

D'où la nécessité d'une phase de latence de 7 jours avant de débiter la distraction.

*Résorption apicale*

Une résorption apicale fut observée chez deux patients (3,6% des cas) mais l'origine chirurgicale ou orthodontique n'a pu être mise en évidence. (77)



### *Récession gingivale et perte osseuse*

Ni Verquin, ni Dergin n'ont retrouvé de cas de récession gingivale.

Williams et al. (80) par contre, ont rapporté 12 cas de récession dont 7 cas présentant une perte osseuse importante entre les deux incisives centrales. Parmi ceux-ci 2 cas ont conduit à l'avulsion d'incisives centrales maxillaires.

De telles complications parodontales au niveau des incisives peuvent survenir en raison :

- D'une fracture osseuse non centrale,
- D'une infection du site d'ostéotomie,
- D'une activation trop rapide de l'appareil distracteur associée à une expansion inadéquate
- Ou d'une combinaison de ces facteurs.

L'ostéotomie excentrée est en effet responsable d'une séparation de la racine dentaire de son alvéole pouvant être à l'origine d'une perte dentaire dans les cas extrêmes. (Fig. 49)

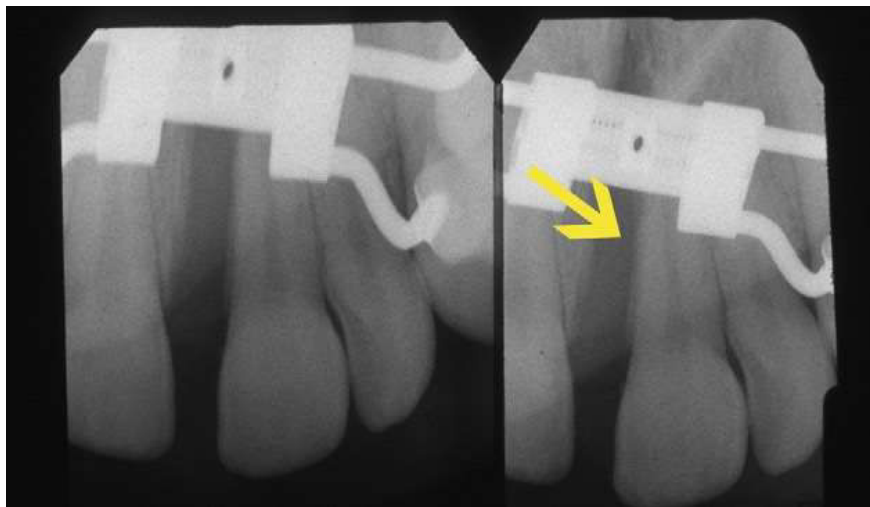

Fig. 49 : Radio montrant une perte osseuse très importante en regard de la racine de la dent 22 secondaire à un trait de fracture déplacé. (80)

Cureton et Cuenin (62), ont également rapporté ce type de complication parodontale. Ils ont conclu qu'en cas de fracture excentrée inter-radiculaire diagnostiquée, il était nécessaire de différer le début de la distraction (débuter à 15 jours) avec un rythme d'activation moindre.

Sygouros et al. (44) ont analysé les impacts dentoalvéolaires qu'avait la distraction maxillaire avec ou non une disjonction ptérygo-maxillaire.

Il est apparu qu'en fonction de l'état parodontal du patient, il peut être préférable d'effectuer une disjonction ptérygo-maxillaire peropératoire pour diminuer les contraintes sur les dents et ainsi le risque de complications parodontales.

Dergin et al. (76), ont pour hypothèse que l'absence de cas de récession au sein de leur étude est secondaire au caractère complet de leurs ostéotomies (parois latérales avec disjonction ptérygo-maxillaire) comme Sygouros le recommande.

g) Autres complications

*Acouphènes*

C'est une dysfonction du système auditif peu rapportée. Ils sont généralement doux et transitoires ne nécessitant pas de réintervention. Ils seraient secondaires à la procédure de disjonction ptérygo-maxillaire peropératoire. (76)

*Larmolement*

Dergin et al. (76) ont été les premiers à rapporter ce type de complication post-opératoire. Ils les ont retrouvés dans 5% des cas.

Ils seraient secondaires à la communication existante entre l'œil et la cavité nasale par l'intermédiaire du canal lacrymo-nasal.

7. Traitement orthodontique post-opératoire

Après l'intervention chirurgicale et la phase de distraction, l'espace entre les incisives centrales créé par la distraction doit être maintenu ouvert pour permettre une cicatrisation osseuse avant tout mouvement orthodontique. (22)

Dans un but esthétique il est possible de coller une facette en résine comme le propose Sorel (22). Cette facette permet également de contrôler la fermeture progressive du diastème. Elle est progressivement diminuée au fur et à mesure de la fermeture du diastème. (Fig. 50)

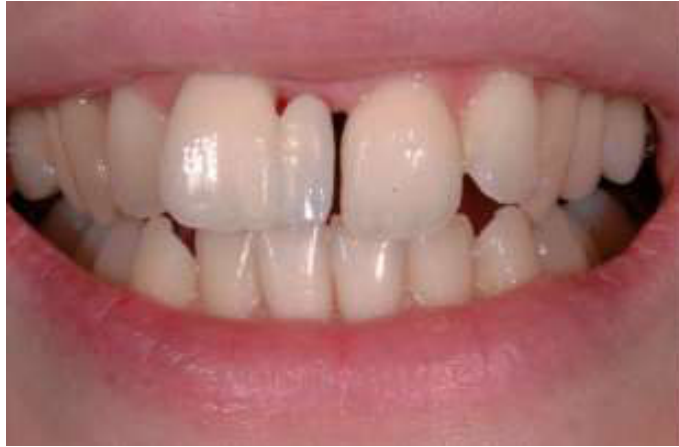

Fig. 50 : Facette inter-incisive en résine. (22)

Pour Sorel, l'appareil multi-bague n'est pas mis en place avant trois à six mois après l'intervention. (22)

Pour d'autres, le traitement orthodontique débute en général deux à quatre semaines après la fin de la distraction. (68)

Ses principaux objectifs seront :

- L'alignement, le nivellement.
- La fermeture du diastème entre les deux incisives centrales maxillaires.
- La correction des éventuelles vestibuloversion des prémolaires et molaires scellées dans l'Hyrax.
- La distalisation molaire si nécessaire ou au contraire la mésialisation de l'ensemble des hémiarcsades en fonction de la concordance des arcades maxillaire et mandibulaire.

En conclusion, la technique de disjonction chirurgicale avant traitement orthodontique est une technique connue avec de nombreuses années de recul.

Elle permet une expansion plus ou moins importante avec un risque de complication faible pour le patient.

L'inconvénient majeur de cette technique est la nécessité d'une deuxième intervention chirurgicale pour gérer les anomalies dans les autres sens de l'espace.

La prochaine partie traite d'une autre procédure permettant dans un même temps opératoire de gérer les différents sens de l'espace.

## B. Expansion transversale du maxillaire par ostéotomie de Lefort I (Ostéotomie segmentaire)

### 1. Introduction

L'ostéotomie de Lefort I consiste à détacher le plateau palato-dentaire du reste de l'os maxillaire en le sectionnant presque horizontalement au-dessus des apex dentaires et verticalement, en arrière, au niveau de la suture ptérygo-maxillaire.

On peut ainsi le « déplacer » dans les différents sens de l'espace.

Cette ostéotomie peut être complétée par une disjonction intermaxillaire qui sépare, en plus, le maxillaire en 2 hémimaxillaires sur la ligne médiane. C'est cet aspect qui nous intéresse aujourd'hui.

L'expansion du maxillaire par ostéotomie de Lefort I est un traitement ortho-chirurgical.

Il comprend 5 étapes :

- phase préparatoire (planification)
- phase orthodontique pré-chirurgicale
- phase chirurgicale
- phase orthodontique post-chirurgicale
- phase de contention et de traitement complémentaire

### 2. Principes

#### a) Phase préparatoire

La phase préparatoire correspond à une phase de concertation et de discussion entre les différents protagonistes : chirurgien, orthodontiste et patient.

Chaque praticien examine le patient séparément. Le classement des problèmes en fonction de leurs intensités et la synthèse de toutes les options thérapeutiques conduit à un plan de traitement décidé conjointement.

Ce plan de traitement est ensuite exposé et discuté avec le patient.

La demande principale du patient doit être prise en compte et doit influencer le choix thérapeutique final. Une estimation de la durée globale du traitement doit être énoncée au patient ainsi que les aspects pratiques des phases pré et post-chirurgicales.

## b) Préparation orthodontique pré-chirurgicale

### i. Objectifs de la préparation

La préparation orthodontique a pour buts (48):

- De corriger les versions compensatrices existantes
- D'aligner les arcades
- De rendre chaque hémiarcade concordante avec son antagoniste lors de la chirurgie

#### *Correction des versions compensatrices*

Toute anomalie de position des bases osseuses s'accompagne d'une anomalie similaire dentoalvéolaire avec des relations dentaires interarcade anormales. Celles-ci sont à l'origine de troubles fonctionnels qui vont entraîner des versions dentaires sous la poussée de la langue d'un côté et des lèvres de l'autre.

Par exemple, dans les classe II squelettiques, dans le sens sagittal, les incisives mandibulaires basculent vers l'avant en direction des incisives maxillaires et les incisives maxillaires en arrière en direction des incisives inférieures. (Fig. 51)

L'orthodontiste doit supprimer toutes les compensations alvéolaires et donner au chirurgien l'amplitude de déplacement nécessaire à la correction squelettique.

Il doit donc rétablir, au niveau des relations occlusales, un écart identique aux déplacements chirurgicaux envisagés.

Ainsi, il faudra passer par une phase d'aggravation des relations interarcades :

- Utilisation de tractions maxillaires inversées
- Extractions inversées (extraction de 14 24 35 45 dans les Classes II par exemple)

Dans le sens sagittal, la levée des compensations alvéolaires aggrave le surplomb et induit un déplacement des lèvres qui augmente le préjudice esthétique. (Fig. 51 et 52)

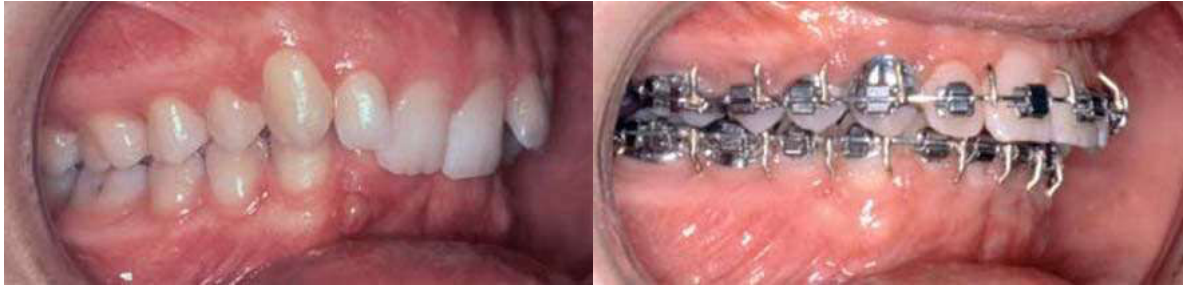

Fig. 51 : Classe II avec Supraclusion incisive, aggravation des rapports avant chirurgie. (84)

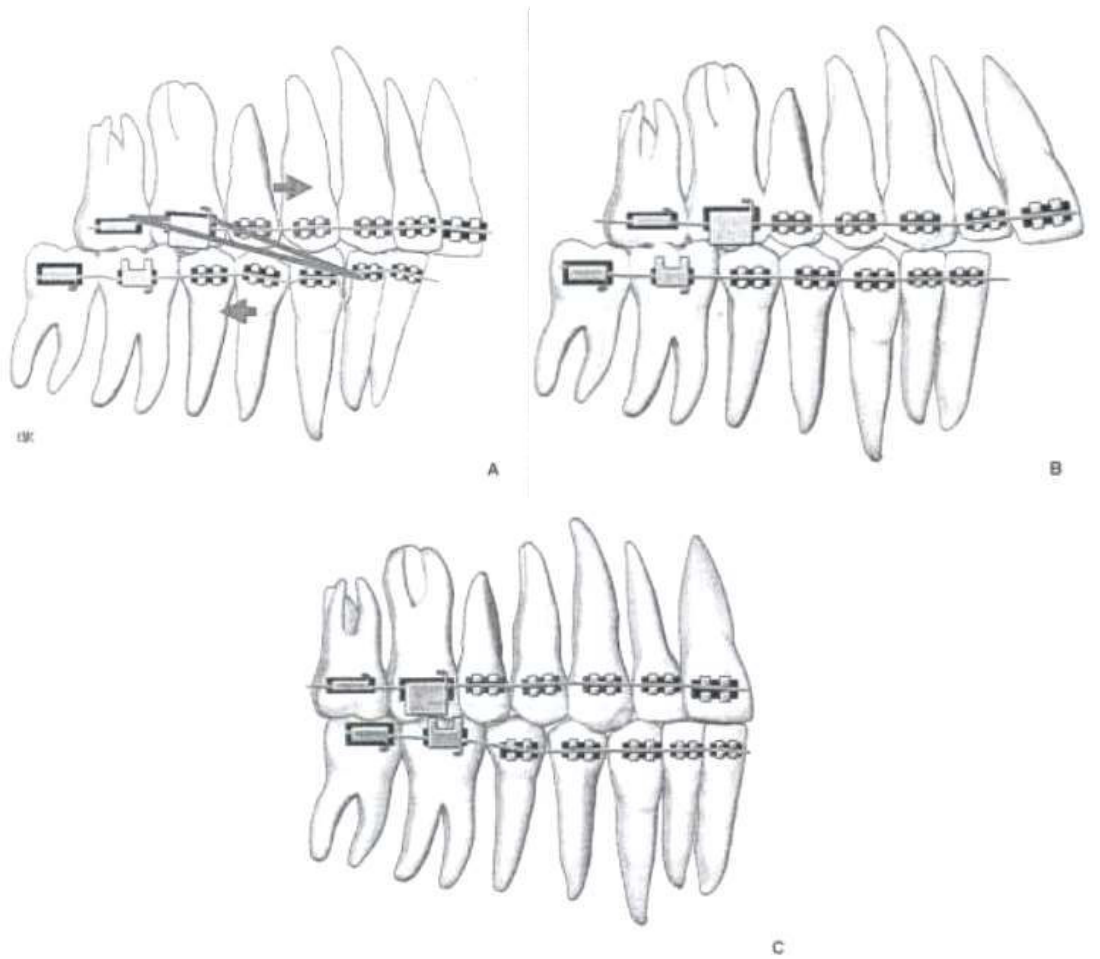


Fig. 52 : Phase de décompensation d'une classe II squelettique. A : Classe II compensée et élastiques de classe III, B : Classe II décompensée, C : Après traitement chirurgical. Extrait de l'EMC 22-066-D-10 : Chirurgie correctrice des malformations ou dysmorphoses maxillo- mandibulaires : approche diagnostique et plan de traitement. Richter M, Mossaz C, Laurent F Et Goudot P.

Le patient doit être prévenu avant le traitement des conséquences esthétiques de cette phase, parfois difficile à supporter (85).

Dans le sens transversal, la préparation va assurer une linguoversion des secteurs latéraux maxillaires pour obtenir un articulé croisé bilatéral. (86)

### *Alignement des arcades*

L'alignement dentaire englobe la correction de l'encombrement dentaire, la fermeture des diastèmes, la mise sur arcade des dents incluses et la création d'arcades elliptiques.

La correction de l'encombrement consiste à corriger les malpositions vestibulaires et linguales des dents. (Fig. 53)

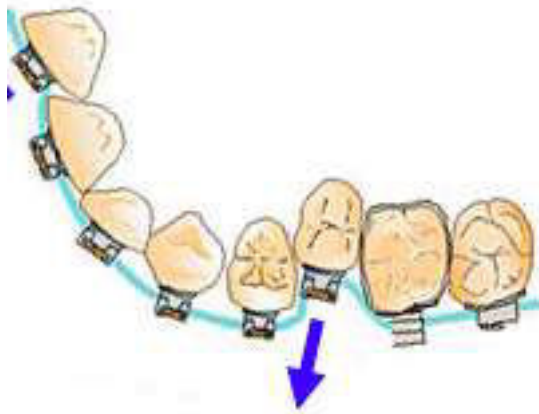


Fig. 53 : Alignement dentaire

Les diastèmes peuvent être consécutifs à une ou plusieurs pertes ou absences dentaires. On peut soit rouvrir l'espace soit le supprimer totalement en déplaçant les autres dents. (Fig. 54)

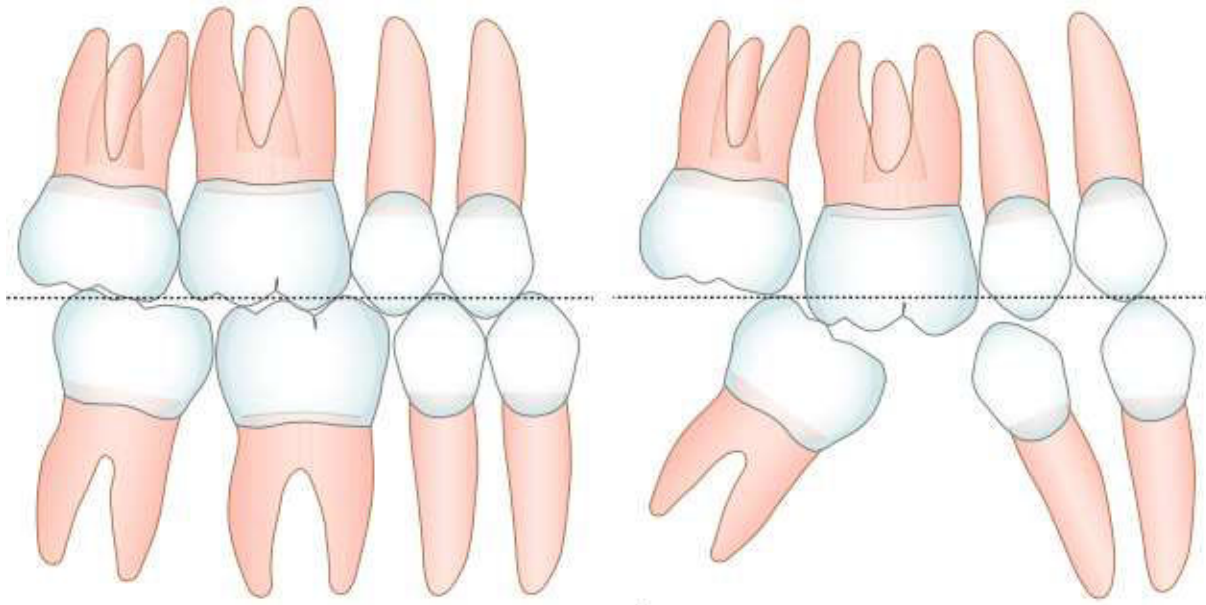


Fig. 54 : Migrations secondaires liées à la perte de 46 : mésioversion de 47, distaloversion de 45, diastème entre 44 et 45 et égression de 16. (64)

On doit enfin donner à chaque arcade une forme elliptique harmonieuse. Cette forme doit être identique à l'arcade maxillaire et à l'arcade mandibulaire.

Dans le cas contraire, on ne peut pas arriver à une congruence entre ces deux arcades.

#### *Concordance des arcades*

La correction chirurgicale n'est possible que si les arcades sont congruentes c'est à dire si leur mise en place l'une face à l'autre permet d'obtenir une classe I. (Fig. 55)

Cette concordance est le fruit des corrections précédentes.

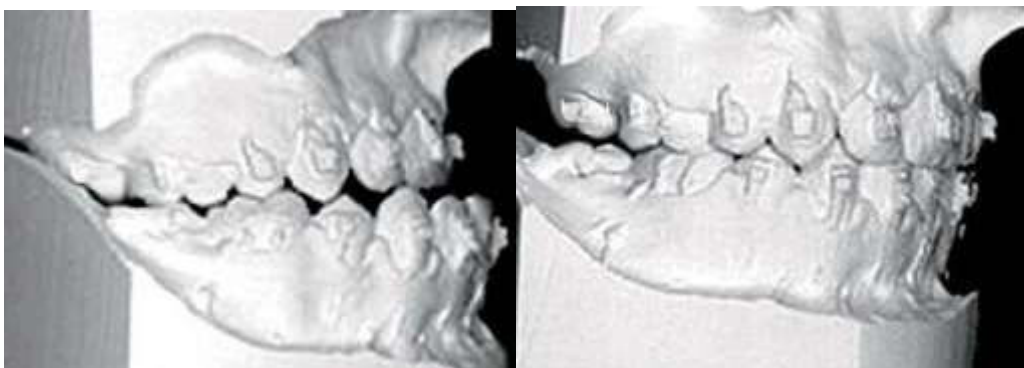


Fig. 55 : Moulages pré chirurgicaux avant et après préparation : contrôle de la congruence des arcades. (48)



Elle peut être obtenue soit d'emblée soit après adaptation transversale des arcades, c'est à dire après expansion ou contraction chirurgicale des arcades maxillaires ou mandibulaires.

La préparation va donc s'attacher à obtenir une congruence des hémiarcades droites entre elles d'une part, et des hémiarcades gauches également entre elles d'autre part.

## ii. Matériel orthodontique

Les déplacements dentaires orthodontiques sont obtenus en exerçant sur les dents des forces grâce à un matériel fixé sur chacune d'elles au début de traitement.

Il s'agit de ce que l'on nomme un traitement multi-attache qui permet de déplacer les dents dans les 3 plans de l'espace.

Il est principalement constitué de boitiers et bagues réunis entre eux par des arcs ou des élastiques.

### *Les boitiers*

Les boitiers, ou brackets, les plus utilisés actuellement sont les boitiers métalliques auto-ligaturants.

Il s'agit de pièces métalliques de petites tailles avec 2 faces et 4 bords. (Fig. 56)



Fig. 56 : Boitier métallique auto-ligaturant

Ils comportent :

- Une base, adaptée à la forme de la dent, en regard de la face vestibulaire de celle-ci.
- Une face vestibulaire, creusée d'une gorge rectangulaire horizontale dans laquelle est placé l'arc.
- Un clapet vestibulaire coulissant qui obstrue à la demande la gorge.

Ils peuvent être munis d'un crochet qui permet l'adjonction d'élastiques et/ou de chainettes élastomériques.

Ces boitiers sont **pré-informés**, c'est à dire fabriqués en fonction du mouvement que l'on souhaite faire réaliser à la dent.

Ces pré-informations sont telles qu'en fin de traitement, une fois les dents bien positionnées, le fil orthodontique qui les unit est rectiligne.

Ainsi, le boitier comporte :

- Une épaisseur de la base adaptée à chaque dent, pour un contrôle dans le plan horizontal (courbure de 1<sup>er</sup> ordre).
- Une angulation dans le sens mésio-distal pour donner un angle propre à chaque dent (courbure de 2eme ordre).
- Une inclinaison programmant le degré d'inclinaison vestibulo-lingual (courbure de 3eme ordre).

Le positionnement initial vertical des boitiers détermine la position verticale des dents en fin de traitement. Des adaptations sont donc parfois nécessaires en cours de traitement.

L'inconvénient principal de ce type de boitiers est le préjudice esthétique pour le patient causant parfois des problèmes d'acceptation de traitement.

D'autres types de boitiers ont été créés pour résoudre ce problème. Les boitiers céramiques transparents par exemple, sont plus esthétiques mais plus fragiles et plus chers que les boitiers métalliques.

Les boitiers linguaux quant à eux, sont pratiques mais inadaptés à la prise en charge chirurgicale ultérieure.

### *Les bagues*

Il s'agit de pièces cylindriques en acier ayant la forme d'une bague et enserrant parfaitement la couronne de la dent concernée. (Fig. 57)

Elles comportent sur leurs faces vestibulaires un tube dans lequel sera inséré l'arc orthodontique et un crochet qui permet l'adjonction d'élastiques intermaxillaires ou de chaînettes élastomériques.

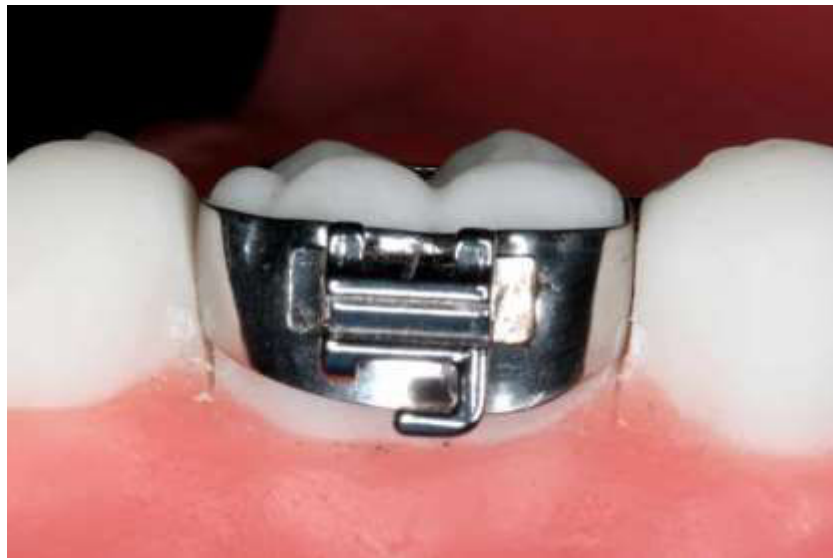

Fig. 57 : Bague molaire (Photo personnelle)

L'acier qui les compose possède des propriétés élastiques. Lors de son insertion sur la dent, la bague force un peu, le métal se détend puis la bague se resserre au niveau du collet. Une fois ajustée, elle est scellée grâce à un ciment photopolymérisable.

Les bagues ont l'avantage d'être mieux solidarisées que les tubes ou les boîtiers.

Leur inconvénient est la douleur au moment de l'insertion avec un risque de lésion gingivale également.

Actuellement, les bagues sont utilisées seulement sur les premières molaires pour permettre un ancrage suffisant aux différents mouvements nécessaires.

### *Les arcs*

Les arcs, ou fils, sont fixés aux boîtiers et réunissent les dents ensemble. Ils permettent d'appliquer sur les dents une force qui entrainera leur déplacement dans une direction déterminée.

Il existe plusieurs types de fils différant par leur composition et leur diamètre.

Les arcs ronds sont constitués d'un brin métallique rond. Leur diamètre varie (0,14 ; 0.16 ; 0.18 ; 0.20). Ils sont maintenus dans la gorge du boîtier par l'intermédiaire de ligature métallique ou élastomériques ou par la fermeture métallique du bracket auto-ligaturant.

Leur forme permet aux dents de glisser le long du fil. Plus le diamètre est petit, plus il est déformable et plus la force générée est faible.

Ils jouent donc un rôle prédominant en début de traitement. (Fig. 58)

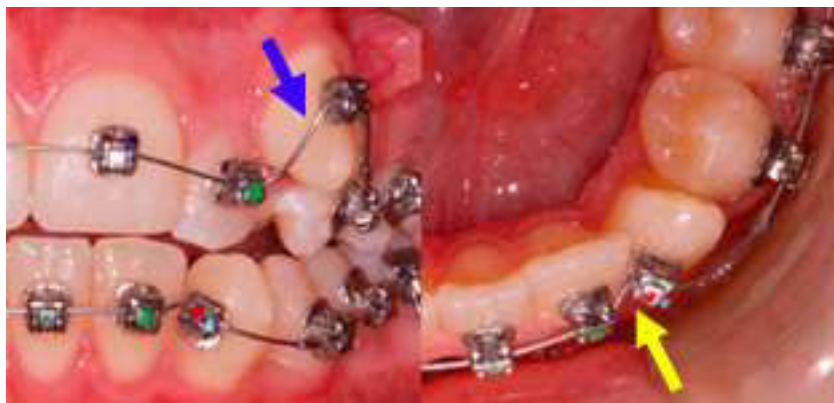

Fig. 58 : Exemple d'utilisation de fil rond

Les arcs rectangulaires sont plus difficiles à mettre en place et sont donc seulement utilisables après l'alignement initial effectué à l'aide de fils ronds.

Leur rigidité transmet des forces plus importantes à la dent. Leurs formes épousant celles des gorges des boîtiers, ils transmettent parfaitement les forces dans les différentes directions de l'espace. (Fig. 59)



Fig.59 : Fil rectangulaire au sein de la gorge du boîtier, toutes les forces sont transmises. (OrthoLemay.com)

### *Les élastiques*

Ils sont constitués de latex ou de silicone et existent en différentes épaisseurs et diamètres. Ils représentent une force active du traitement et permettent de déplacer les dents. (Fig. 60)

Leur action est dépendante de :

- Leur positionnement qui détermine la direction du mouvement
- Leur force qui est fonction de leur dimension et de l'étirement subi
- La durée de port (24h par jour idéalement)
- Leur changement quotidien (la salive entraîne leur ramollissement et donc une perte d'élasticité)

Ils sont d'utilisation facile et nécessitent une bonne collaboration de la part du patient qui les place lui-même.

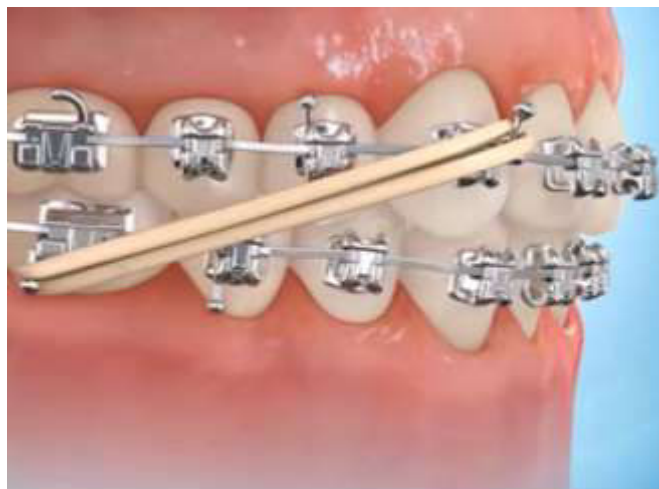

Fig. 60 : Élastiques de classe II, permettant un recul maxillaire et une avancée mandibulaire. (OrthoLemay.com)

### *Les chainettes élastomériques*

Il s'agit de chainettes élastomériques dont la force de traction est variable des anneaux (serrés, moyennement serré ou espacés).

Elles sont placées par l'orthodontiste et ne nécessitent pas d'être changées par le patient. (Fig. 61)

Elles sont placées directement autour des boitiers ou sur un crochet.

Les chainettes permettent de fermer les diastèmes et les espaces inter-dentaires.

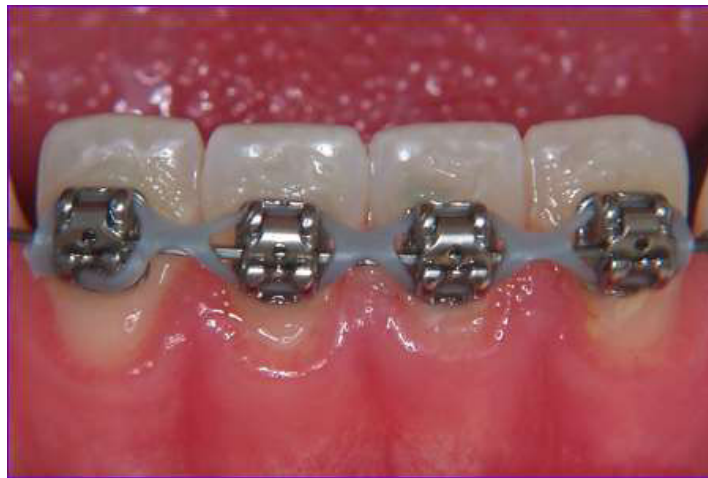

Fig. 61 : Chainette élastomériques positionnée sur les 4 incisives mandibulaires (Photo personnelle)

### iii. Déroulement du traitement

Il fait appel à la technique de **l'arc plat**. Le principe est de positionner les dents à un endroit désiré au moyen d'une succession d'arcs qui, mis sous contrainte, ont tendance à reprendre leur forme rectiligne.

Les premiers arcs sont donc souples puis de plus en plus rigides et donc exerçant de plus en plus de contraintes pour les dents.

Les fils mis en place au début sont donc ronds, très souples et de petit diamètre. Ils peuvent ainsi être déformés de façon importante pour être placés dans les gorges des différents boitiers.

Ils ont ensuite tendance à revenir à leur forme basique entraînant avec eux les dents attachées.

Ils vont donc aligner les dents dans le plan horizontal et les niveler dans le plan vertical.

Par la suite, ils sont changés pour des fils plus gros puis par des fils rectangulaires. Une préparation peut ne nécessiter que quelques fils comme beaucoup plus.

Les consultations ont généralement lieu toutes les 5 à 6 semaines sauf en cas de corticotomies associées ou les rendez-vous sont espacés de seulement 10 jours.

La durée classique d'une préparation orthodontique à une intervention chirurgicale est de 18 mois. En cas de corticotomie, cette durée peut passer à 6 mois. (48)

A la fin de la préparation, le patient est vu par le chirurgien pour juger de son opérabilité et pour réévaluer quel type d'ostéotomie est nécessaire.

Des arcs chirurgicaux sont ensuite placés par l'orthodontiste (Fig. 62). Ils permettent durant l'intervention chirurgicale de bloquer les arcades dans les positions souhaitées.

Les arcs doivent être :

- Très rigides
- Parfaitement solidaires des boîtiers, donc rectangulaires et fixés par des clapets ou des ligatures métalliques.

Les crochets des arcs chirurgicaux doivent être :

- Suffisamment longs pour dépasser en direction du vestibule
- Modelables, pour pouvoir être orientés selon les nécessités de blocage
- Parfaitement solidaires de l'arc
- En nombre suffisant : il faut un crochet par espace interdentaire.

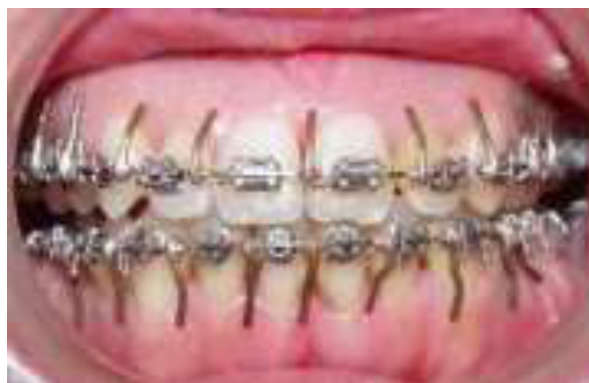

Fig. 62 : Arc chirurgical avec épérons verticaux soudés sur les arcs orthodontiques posés pour la chirurgie. (Photo personnelle)

### *Le patient est-il prêt ? (48)*

L'étude des modèles permet de déterminer si le patient est prêt et s'il existe une concordance des arcades ainsi que quelle est l'amplitude des mouvements possibles.

- Etude de chaque arcade séparément

Il faut contrôler :

- La forme générale des arcades qui doivent être harmonieuse et symétriques
- L'alignement des dents
- L'inclinaison et la décompensation des versions dentaires
- L'absence de diastème ou du moins leur répartition harmonieuse

- Etude de la congruence des modèles

En manipulant les modèles on tente de les positionner en classe I.

Lorsqu'on a un doute, il faut couper le modèle maxillaire en 2 et étudier chaque hémia arcade maxillaire avec l'arcade mandibulaire.

Il est possible, à ce stade, de mesurer la quantité d'expansion nécessaire (48). Pour cela, il faut positionner chaque hémia-arcade maxillaire en regard de l'arcade mandibulaire. On solidarise ensuite les 2 hémia-arcades maxillaires avec du plâtre.

On peut alors mesurer la quantité d'expansion nécessaire en mesurant la distance entre les molaires.

- Etude de la stabilité occlusale post-opératoire

L'occlusion obtenue doit être précise et stable. Elle nécessite 3 points d'appui (tripode). Un point antérieur incisif et un point postérieur molaire bilatéral.

- Etude de l'amplitude des mouvements sagittaux



### c) Intervention chirurgicale

L'insuffisance transversale du maxillaire chez l'adulte est rarement isolée. Il existe le plus souvent d'autres troubles associés, verticaux et/ou sagittaux.

Lors de l'intervention vu précédemment (SARME), seul le déficit transversal est pris en compte initialement. Une deuxième intervention est nécessaire par la suite pour traiter les autres troubles.

L'ostéotomie de Lefort I, permet de réaliser plusieurs actes lors de la même procédure. Il est ainsi possible de prendre en charge les troubles à la fois verticaux, sagittaux et transversaux de l'os maxillaire et de l'os mandibulaire en un seul temps opératoire.

L'ostéotomie de Lefort I découle de la description des traits de fracture de l'étage intermédiaire de la face par Le Fort au début du 20ème siècle.

Elle consiste à détacher le plateau palato-dentaire du reste du maxillaire en le sectionnant horizontalement au-dessus des apex dentaires et postérieurement, verticalement à la jonction ptérygo-maxillaire.

On peut ainsi le déplacer dans les 3 plans de l'espace et y associer une disjonction intermaxillaire pour gagner en distance transversale.

Nous allons détailler les différents temps opératoires.

#### i. Abord et exposition

Après infiltration des muqueuses à la Xylocaïne adrénalinée, l'abord chirurgical se fait par une incision vestibulaire muco-périostée à distance de la gencive attachée, de 13 à 23.

L'incision est effectuée superficiellement à la lame froide. Les plans musculo-périostés sont ensuite sectionnés jusqu'à l'os au bistouri électrique. (Fig. 63)

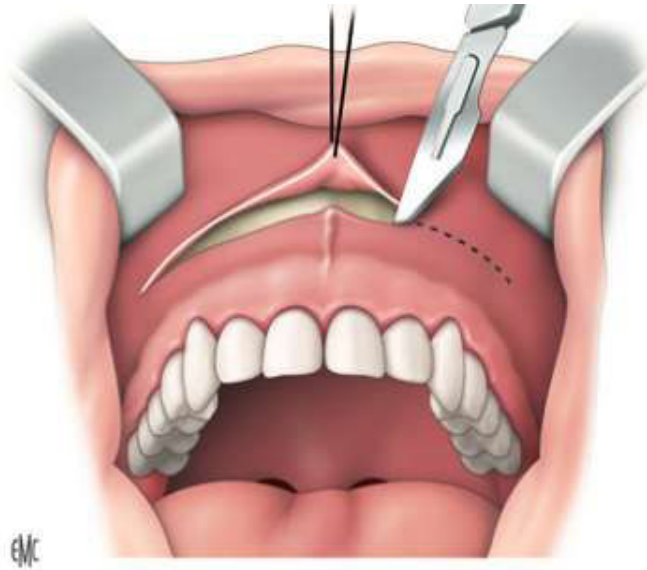


Fig. 63 : Incision vestibulaire de 13 à 23, (87)

A l'aide d'une rugine, le périoste antérieur et latéral est soulevé permettant de repérer et protéger les nerfs sous orbitaire.

La muqueuse des fosses nasales est décollée de la paroi inter-sinuso-nasale.

Le décollement sous périoste se poursuit jusqu'à la fissure ptérygo-maxillaire. (Fig. 64)

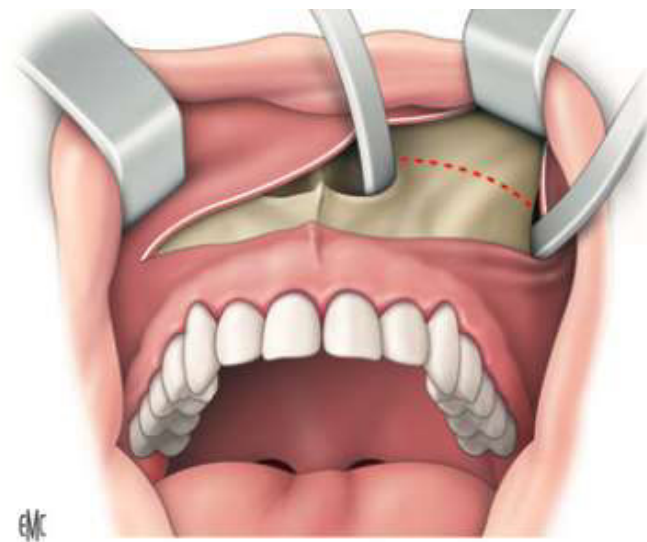


Fig. 64 : Décollement sous périoste exposant l'os maxillaire. (87)

L'ostéotomie est ensuite réalisée grâce à la Piézo-chirurgie qui présente de nombreux avantages, comme vu précédemment.

Elle sépare l'infrastructure maxillaire, comportant la portion dentée, du reste du maxillaire. Elle passe donc à travers les fosses nasales et les sinus maxillaires, en sectionnant les parois de ces cavités aériennes.

#### ii. Section de Lefort I

Elle débute par la section des parois latérales et antérieures jusqu'à rejoindre les fosses nasales. L'obliquité du trait prend en compte la hauteur de la face et des apex dentaires. La fin de l'ostéotomie consiste à réaliser une disjonction ptérygo-maxillaire grâce à une section verticale postérieure. (Fig. 65)

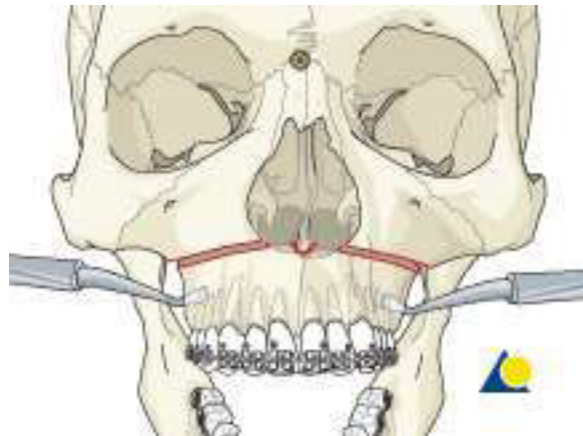


Fig. 65 : Section Lefort 1 (AO surgery)

#### iii. Section médiane intermaxillaire

Il est préférable de réaliser la section médiane du maxillaire avant la mobilisation de celui-ci car la section piézoélectrique est plus performante sur une structure osseuse immobile. (48)

On sectionne verticalement sur la ligne médiane de l'os maxillaire, depuis l'épine nasale antérieure jusqu'au bord alvéolaire des 2 incisives centrales. (Fig. 66)

Il faut rester strictement médian pour ne pas léser les apex. La section est progressivement poursuivie en arrière jusqu'à la traversée complète de l'os alvéolaire. La chirurgie piézoélectrique permet de repérer facilement la fin de la section osseuse pour éviter de blesser ou perforer la muqueuse palatine.

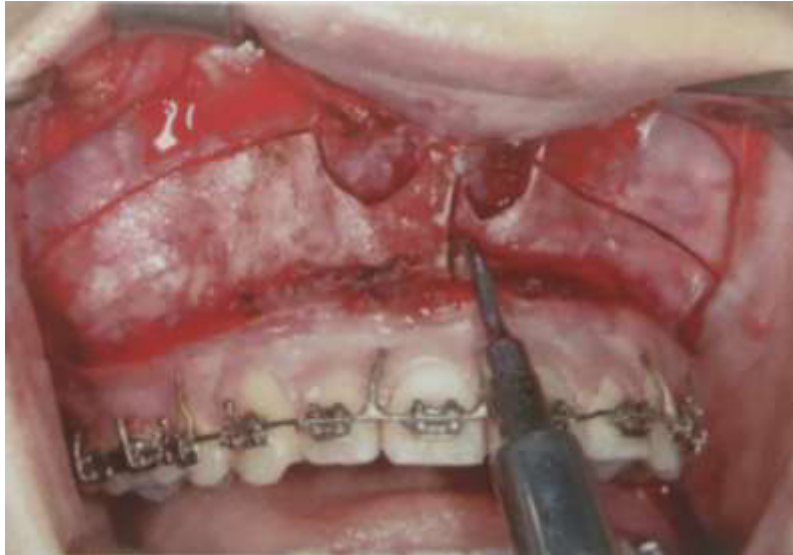

Fig. 66 : Disjonction inter-maxillaire (48)

#### iv. Fracture d'abaissement du plateau palatin

L'abaissement se fait sous contrôle de la vue à l'aide d'un distracteur permettant une descente antérieure de l'os maxillaire. Les pédicules ptérygo-palatins sont alors repérés et protégés. Le plateau palatin est abaissé postérieurement au niveau des apophyses ptérygoïdes. (Fig. 67)

A ce stade, l'os maxillaire est totalement mobilisable dans les 3 sens de l'espace. Il reste parfois des adhérences résiduelles musculaires empêchant une mobilisation totale.

Il faut exercer sur le plateau palato-dentaire une traction alternée à droite et à gauche pour le libérer de toutes ces adhérences.

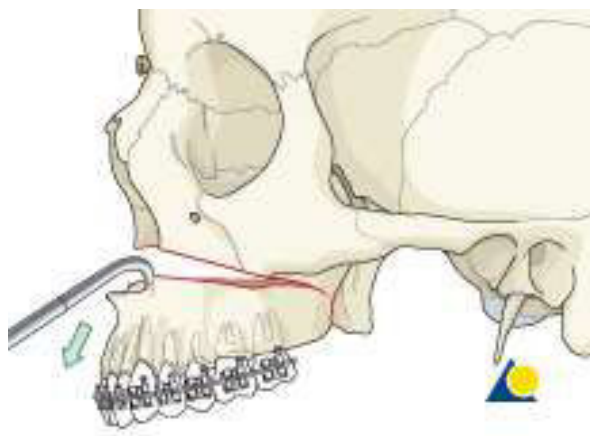


Fig. 67 : Fracture d'abaissement du maxillaire (AOsurgery)

#### v. Expansion palatine

La procédure classique consiste, à l'issue de l'ostéotomie de Lefort I, en la fragmentation du maxillaire en 3 parties.

Cette fragmentation s'effectue soit entre les dents latérales et canines, entre les canines et les prémolaires ou entre les 2 incisives centrales (88). Le choix du site de fragmentation est fonction de l'indication et du souhait du chirurgien.

On parle d'ostéotomie en Y lorsque l'ostéotomie comporte un trait médian intermaxillaire et 2 traits antérieurs réalisant ainsi une ostéotomie tripartite. (Fig. 68)

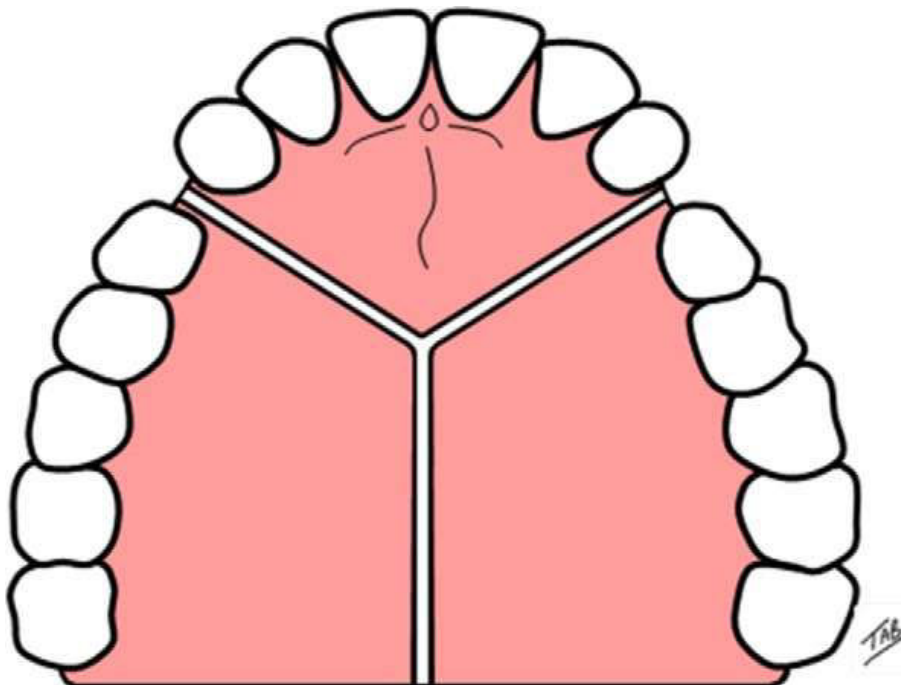


Fig. 68 : Ostéotomie tripartite. (89)

On comprend qu'il existe une multitude de schémas chirurgicaux possibles avec une division du maxillaire multiple.

Plus la segmentation est importante plus le risque de nécrose est important et plus la vascularisation doit être respectée. Une fois encore, la chirurgie piézoélectrique y trouve toute son utilité.

On bloque ensuite le patient en position d'occlusion souhaitée et on effectue l'ostéosynthèse qui est similaire à celle d'une ostéotomie de Lefort I classique. Elle est assurée par 2 plaques

en L à droite et 2 plaques en J à gauche. Elles sont disposées symétriquement de chaque côté au niveau de l'échancrure piriforme et de l'apophyse pyramidale. (Fig. 69)

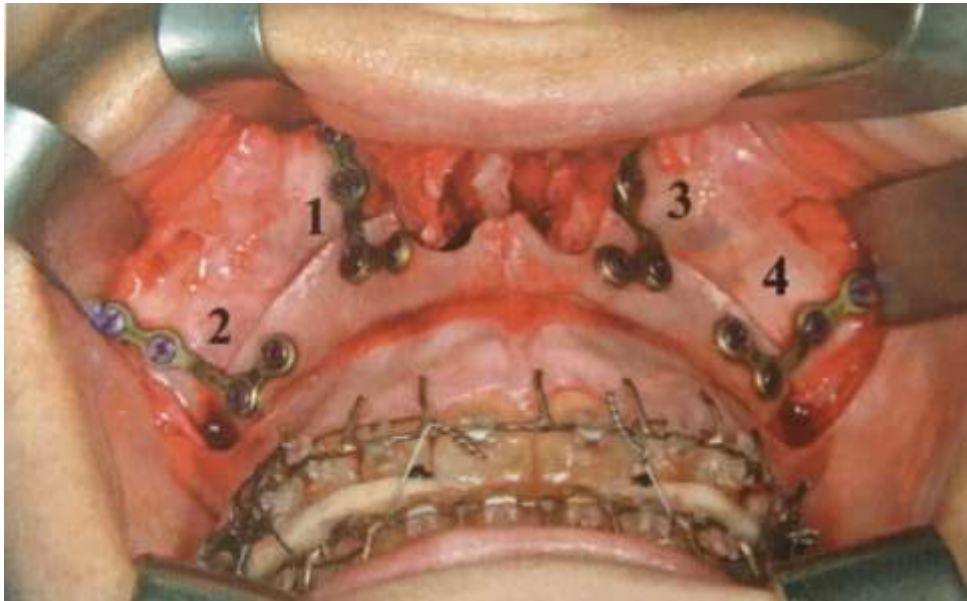


Fig. 69 : Plaques d'ostéosynthèses en place avec l'ordre de mise en place, selon Pr Béziat. (48)

On débloque ensuite le patient et on contrôle que l'occlusion est correcte et conforme avec la programmation.

Une technique d'expansion chirurgicale, prônée par le Professeur Béziat sera exposée dans un paragraphe ultérieur.

### 3. Avantages et inconvénients

L'avantage principal de l'expansion palatine par voie de Lefort I est la correction de l'endomaxillie et le réglage des décalages du sens antéro-postérieur et vertical dans le même temps chirurgical. Elle permet ainsi une correction de toutes les dysmorphoses basales dans un même temps, de ne réaliser qu'une seule anesthésie générale et d'obtenir une occlusion fonctionnelle au cours d'un seul temps opératoire. (51)

Esthétiquement, Seeberger et al. (90) font remarquer que cette technique opératoire lorsque la séparation est bipartite peut permettre d'éviter le préjudice esthétique du diastème rencontré dans l'expansion par disjonction pré orthodontique. La Fig.70 nous montre l'absence de diastème en raison de l'expansion plus importante postérieurement.

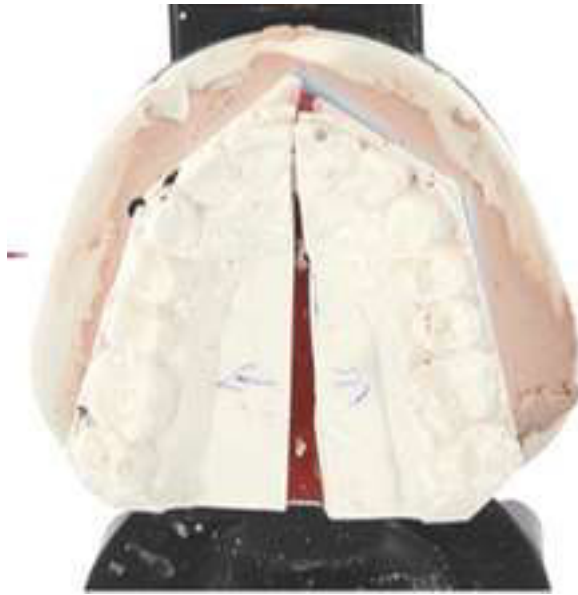

Fig. 70 : Modèle représentant une séparation bipartite de l'os maxillaire. (90)

Les inconvénients sont multiples.

Tout d'abord, certains auteurs comme Proffit et al. (91) admettent une récurrence plus importante que dans une disjonction chirurgicale pré-orthodontique. Cette récurrence serait due à la vestibuloversion dentaire qui sera amenée à disparaître par la suite (les tissus mous étant brutalement étirés, l'ostéosynthèse des maxillaires s'effectue en version vestibulaire) et également à l'absence de formation osseuse au niveau palatin.

Ce type d'expansion chirurgicale n'a, en effet, aucune action sur les tissus mous, et notamment la fibro-muqueuse palatine qui est source de traction immédiate en post-opératoire. Pour Proffit et al.(91), ce « stretching » (étirement) des tissus mous est la principale cause de récurrence. Certains auteurs préconisent ainsi une hypercorrection peropératoire afin de compenser la récurrence et le port d'un arc palatin en post-opératoire pour maintenir l'expansion pendant le traitement orthodontique. (92)

Cet aspect n'est pas confirmé par tous les auteurs.

Haas Junior et al. (93) par exemple soutiennent que la stabilité squelettique après cette intervention est correcte.

Pour eux, l'expansion squelettique étant plus stable que l'expansion dentaire, ils supposent que procéder à une chirurgie sans décompensation dentaire conventionnelle est correct d'un point de vue technique.

Ils concluent par différentes précautions pour rendre l'intervention plus prévisible et plus sûre :

- Au stade de l'orthodontie, l'expansion dentaire doit être réduite au minimum et une contention doit être maintenue après le retrait des appareils orthodontiques.
- Au stade chirurgical, l'ostéotomie devrait être limitée à deux ou trois segments, avec une segmentation supplémentaire uniquement dans les cas extrêmes.
- Une fixation rigide obligatoire.
- Et la technologie piézoélectrique devrait être utilisée si disponible.

Par ailleurs, dans ce type de prise en charge, lorsque l'insuffisance transversale est associée à une dysharmonie dento-maxillaire, une avulsion de prémolaires reste nécessaire afin que l'orthodontiste puisse aligner les dents dans de bonnes conditions.

Il arrive également que des lésions ostéolytiques surviennent. Ces lésions ne sont pas nécessairement secondaires à une atteinte pulpaire mais peuvent être dues à une atteinte lors du traitement chirurgical ou orthodontique.

Concernant ces lésions, Kahnberg et al. (94) préconisent de patienter un maximum de temps (l'apparition de signes cliniques éventuels) avant d'entreprendre un traitement endodontique.

Des résorptions osseuses dues au traitement orthodontiques peuvent aussi apparaître. (94)

Comme vu précédemment, il existe également des complications attribuées aux incisions et ostéotomies verticales comme des récessions parodontales ou des fractures dentaires.

Enfin, l'ostéotomie de Lefort I est une intervention chirurgicale considérée comme à risque et comporte des complications propres à elle comme des infections, des fistules orales, ou des lésions des dents adjacentes. Des complications nerveuses et vasculaires sont également possibles et plus graves. (93)



### C. Comparaisons des deux techniques et indications

Il existe donc 2 procédures ortho-chirurgicales pour traiter l'insuffisance transverse du maxillaire. Ces traitements ont été présentés dans les paragraphes précédents.

Il est souvent admis que l'intervention de Lefort I pour gérer le déficit transversal de l'os maxillaire est moins stable que la disjonction chirurgicale pré-orthodontique.

Plusieurs études ont ainsi comparé ces 2 plans de traitement.

En 2016, Starch-Jensen et Blæhr (95) ont publié une revue de littérature comparant la quantité et la stabilité de l'expansion transversale avec les 2 méthodes.

Leurs résultats sont les suivants :

- Expansion osseuse

**A 1 mois**, l'expansion squelettique (mesurée grâce à des marqueurs visibles sur CBCT) semble plus importante postérieurement lors de la chirurgie de Lefort I par rapport à la technique de SARME.

**A 6 mois**, les valeurs s'équilibrent et l'expansion est similaire antérieurement et postérieurement. Et cela peu importe la technique utilisée.

Une plaque de contention biodégradable permettrait une expansion plus parallèle dans le cadre des ostéotomies de Lefort I. (Fig. 71)

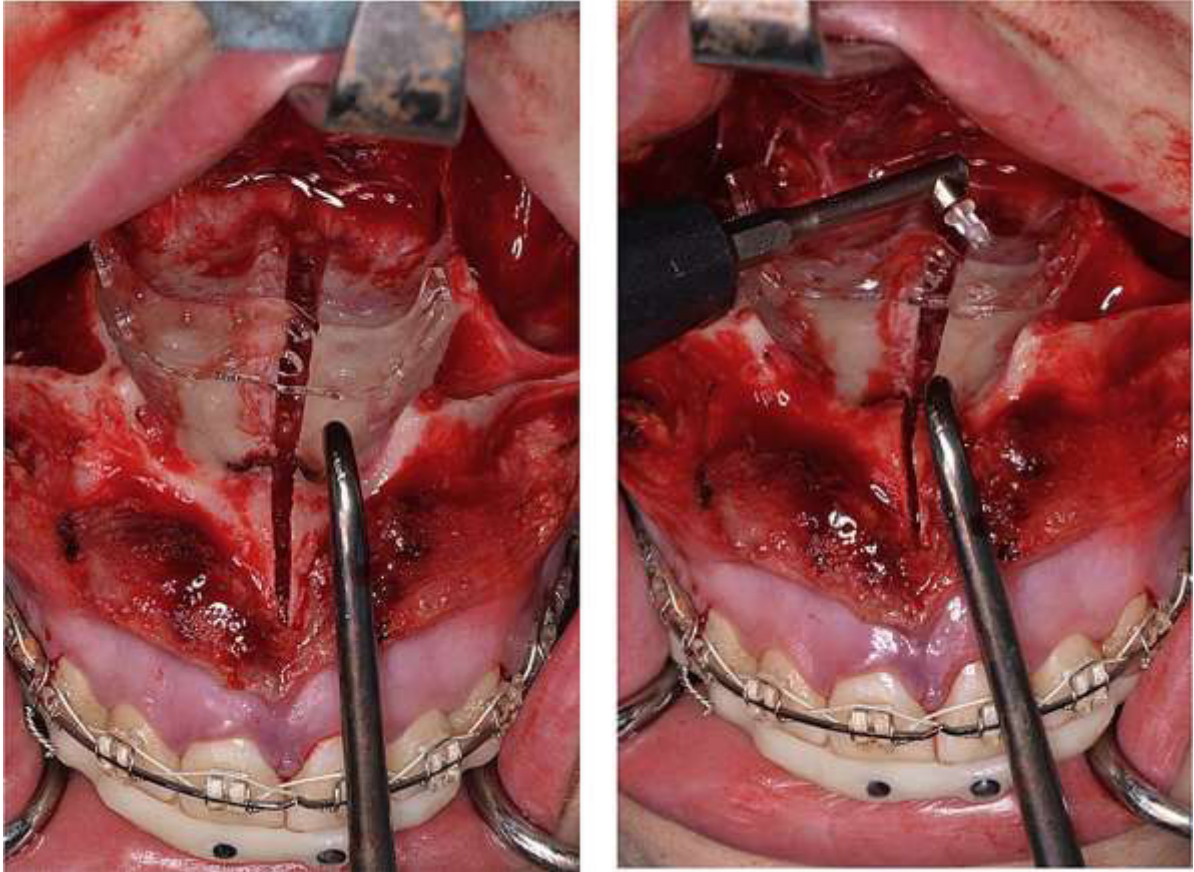


Fig. 71 : Plaque de contention maxillaire biodégradable. Elle est modulée sur l'os puis fixée. (90). Ici dans le cadre d'une séparation bipartite de l'os maxillaire.

- Expansion de l'arcade dentaire

Ils concluent que l'expansion de l'arcade dentaire **et** la rechute sont plus importantes (cliniquement et radiologiquement) dans le cadre d'une procédure de SARME avec expansion dento-portée que d'ostéotomie de Lefort I.

- Expansion transversale de l'arcade dentaire définitive

Ils concluent que les 2 techniques donnent des résultats statistiquement positifs sur l'expansion du maxillaire et que la technique de SARME semble donner des résultats plus importants mais également moins stables.

Pour cette dernière donnée, des études sont encore nécessaires pour obtenir des résultats significatifs.

- Complications

Aucune complication notable ne fut à déplorer sur l'ensemble des études incluses dans leur analyse.

Yao et al. (96) ont réalisé des CBCT pré et post opératoires (à 1 et 6 mois) avec les mesures transversales entre des points squelettiques et dentaires. Ils ont ainsi comparé les résultats des 2 techniques.

Ils concluent que :

- L'intervention de Lefort permet une expansion plus squelettique que dentaire et plus postérieure qu'antérieure.
- La disjonction chirurgicale pré-orthodontique permet une expansion plus dentaire que squelettique et avec des résultats plus importants dans la portion antérieure que postérieure.
- La récurrence est d'origine dentaire et non squelettique.

Il faut noter que la distraction était ensuite effectuée grâce à un distracteur à appui dentaire et non osseux.

Pour Marchetti et al. (97), qui ont comparé la stabilité des 2 techniques à 2 ans, l'expansion maxillaire au cours d'une ostéotomie Lefort 1 est plus stable que la disjonction inter-maxillaire pré-orthodontique (récurrence 25 % contre 36 % de toute l'amplitude du mouvement au niveau molaire). La largeur entre les 2 molaires maxillaires était augmentée d'en moyenne 7 mm avec la procédure de SARME puis diminuait de 3mm à 2 ans. L'intervention de Lefort permettait un gain de 3,8mm avec une diminution de 0,8mm en moyenne. Les cas d'ostéotomie de son étude étaient des cas de segmentation bipartite du maxillaire.

Haas Junior et al. (93) ont publié une revue de littérature concernant la stabilité de l'ostéotomie de Lefort I.

Pour eux l'ostéotomie de Lefort I donne des résultats stables dans le plan sagittal, et moins stable d'un point de vue dentaire que squelettique dans le plan transversal.

Par conséquent, selon les résultats de cette revue systématique, cette procédure ne doit pas être considérée comme particulièrement dangereuse ou instable dans le domaine de la chirurgie orthognatique et est particulièrement indiquée chez les patients nécessitant une correction tridimensionnelle du maxillaire.

Toutes ces études indiquent que les 2 techniques chirurgicales ont démontré leur efficacité. Elles sont toutes deux réalisables en pratique courante et, sous réserve d'un moyen de contention stable et rigide, la stabilité est bonne et comparable dans les 2 cas.

D'autres études au plus long terme sont donc nécessaires pour arriver à une conclusion concernant la stabilité des 2 techniques.

Nous en venons aux différentes indications.

Pour Seyed Movaghar (51), la correction chirurgicale du sens transversal est indiquée lorsque l'endognathie est supérieure à 5 mm . (Fig. 72)

- En l'absence de dysmorphose antéro-postérieure ou verticale, la disjonction chirurgicale pré-orthodontique sera choisie pour cette correction.
- S'il existe une dysmorphose antéro-postérieure ou verticale et si le déficit transversal est inférieur à 6 mm, la chirurgie de Lefort I sera indiquée.
- S'il existe une dysmorphose antéro-postérieure ou verticale et si le déficit transversal est supérieur à 6 mm, la disjonction chirurgicale pré-orthodontique sera indiquée.

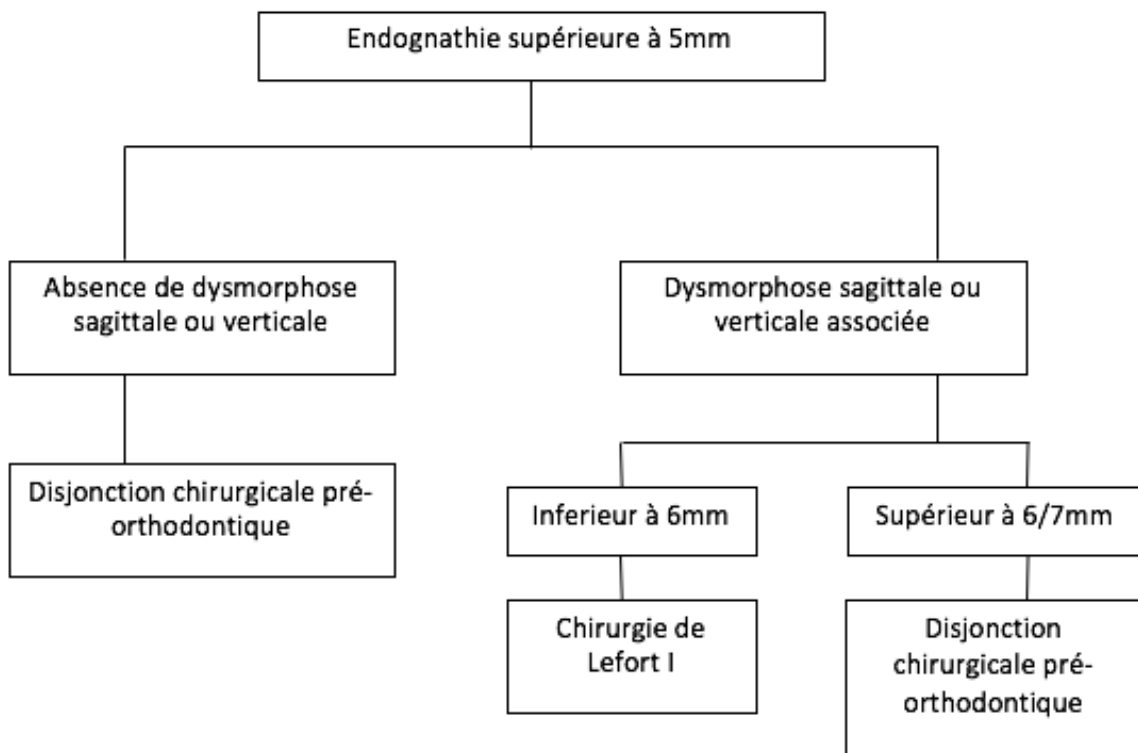


Fig. 72 : Indications de la prise en charge ortho-chirurgicale des insuffisances transversales du maxillaire. Selon Movaghar (51)

En effet pour Suri et Taneja. (9) dès que l'expansion dépasse 7-8 mm, la récurrence est inéluctable.

Béziat (98) explique cela par :

- La persistance éventuelle de vestibulo-versions en fin de préparation
- La stabilité réduite des ostéosynthèses qui n'empêchent pas des mouvements pendulaires des arcades alvéolaires
- La tendance rétractile de la muqueuse palatine
- La lenteur de la consolidation des diastèmes osseux au niveau de chaque trait d'ostéotomie.

De même Yao et al. (96) expliquent ces indications par l'impossibilité d'un gain plus important que 6 mm par une procédure d'ostéotomie de Lefort en raison des limites d'expansion des tissus mous en un temps.

#### D. Ostéotomie en éventail, Note technique

Béziat (48) décrit une technique d'expansion maxillaire différente durant l'ostéotomie de Lefort I.

Après mobilisation du plateau alvéolo-palatin, on expose la face supérieure des processus palatins maxillaires et des lames horizontales. On sectionne par piézochirurgie les processus palatins de l'os maxillaire et les lames horizontales des palatins d'avant en arrière.

On réalise alors 3,4,5 (ou plus) traits d'ostéotomie. (Fig. 73 et 74)

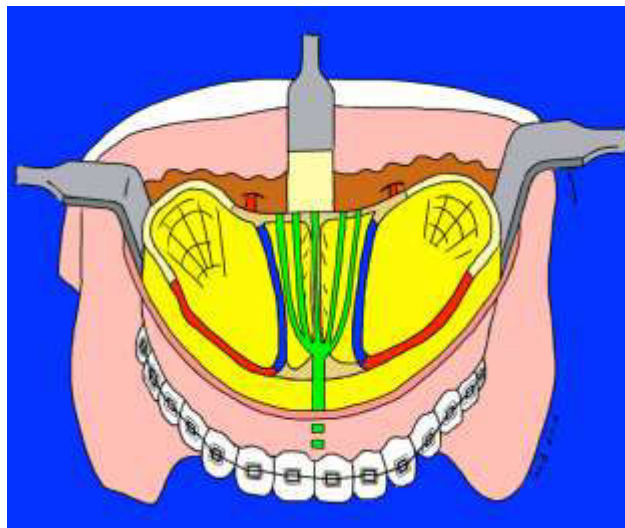


Fig. 73 : Schéma du tracé de l'ostéotomie en éventail en vue supérieure, avec l'aimable autorisation du Professeur Béziat.

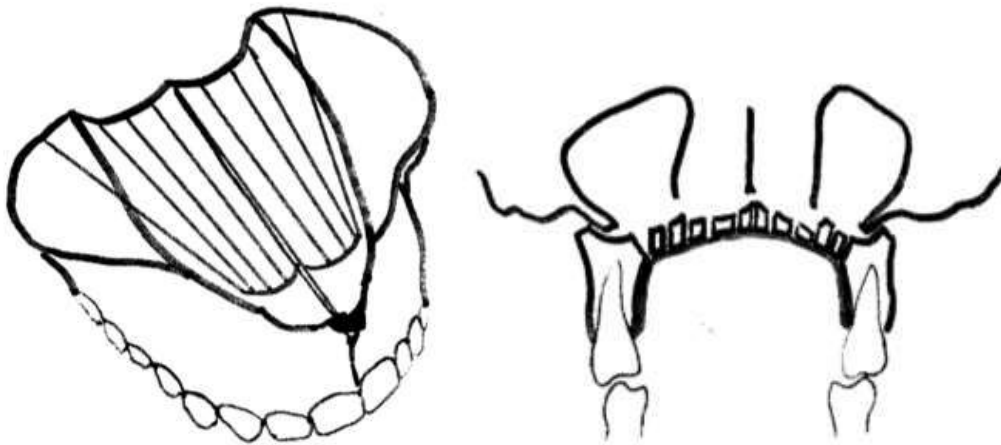


Fig. 74 : Ostéotomie en éventail. (99)

Ces traits partent de la section intermaxillaire et s'écartent en éventail jusqu'au bord postérieur des lames horizontales. Ils intéressent toute l'épaisseur du palais en respectant les parties molles grâce à la chirurgie piézoélectrique. (Fig. 75)

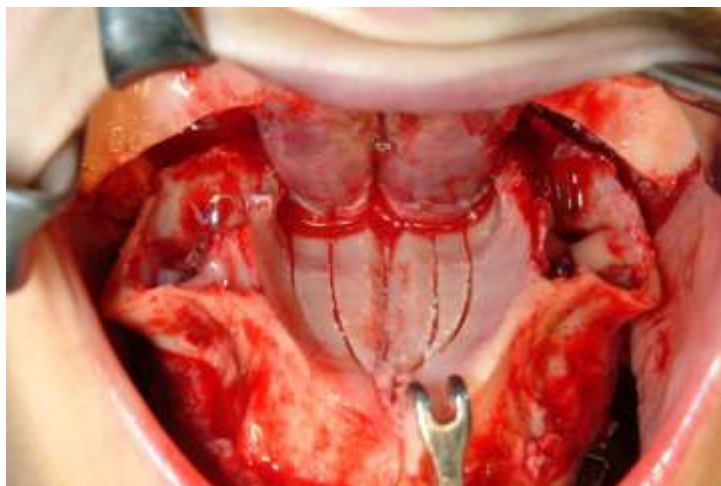


Fig. 75 : Fragmentation palatine grâce à la chirurgie piézoélectrique, avec l'aimable autorisation du Professeur Béziat.

Une fois les traits d'ostéotomie réalisés, il faut contrôler la mobilité des différents fragments en faisant bailler les hémimaxillaires avec un levier puis chaque trait avec un instrument mousse.

L'expansion se fait en abaissant le palais osseux fragmenté et la muqueuse palatine conserve sa longueur.

On considère qu'un trait d'ostéotomie permet d'écarter de 1mm les arcades alvéolaires. Le nombre de trait dépend donc de la quantité d'expansion voulue.

Le principal avantage de cette technique chirurgicale est la gestion de l'expansion par le nombre de traits d'ostéotomie et la répartition des contraintes exercées sur les tissus mous. La multiplication des zones d'extension permet en effet de diminuer les forces transmises sur la muqueuse palatine.

Les inconvénients, de par la multiplication des traits d'ostéotomie, sont par contre:

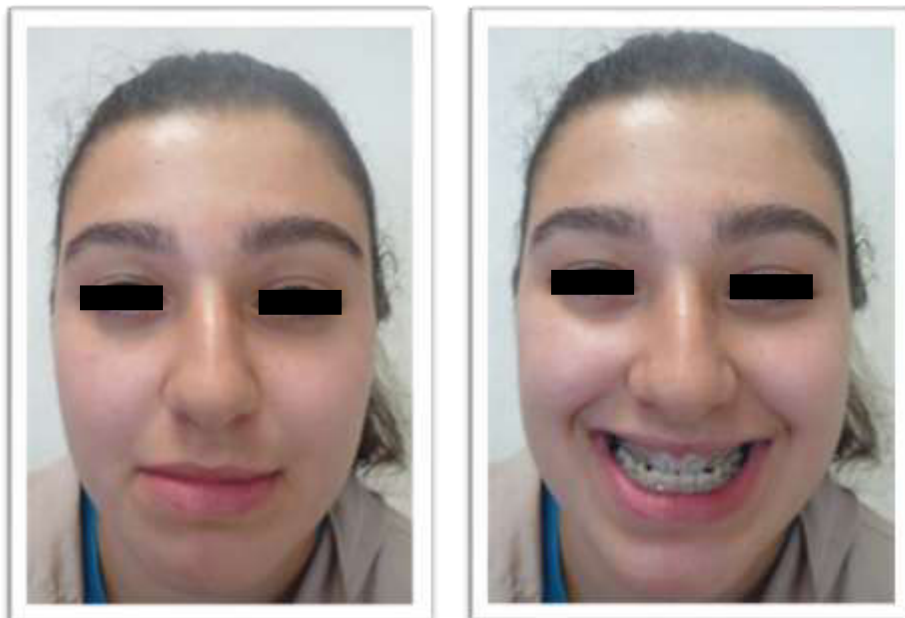- Le risque accru de nécrose des fragments osseux
- Le risque accru de lésion muqueuse.

*Cas clinique illustrant cette technique chirurgicale (Professeur Brix, Hôpital Central, Service de chirurgie maxillo-faciale et chirurgie plastique)*

Une jeune patiente de 17 ans a consulté au sein de notre service, adressée par son orthodontiste pour une prise en charge chirurgicale.

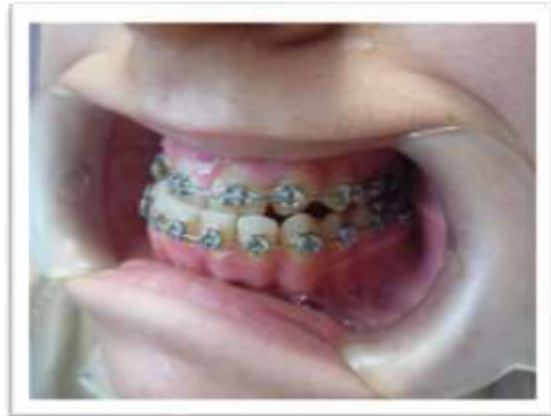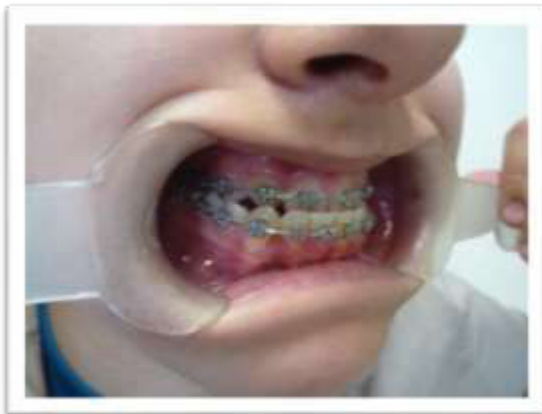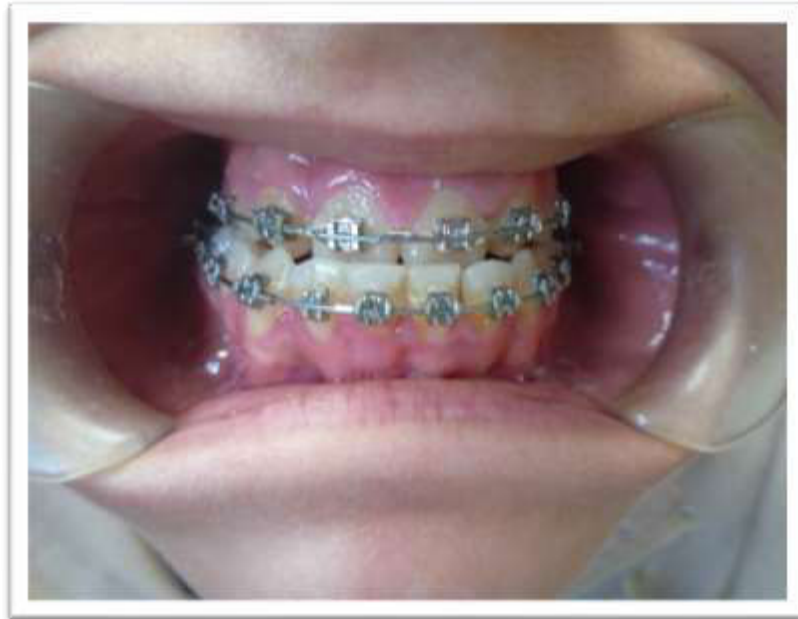Elle présente une insuffisance de croissance maxillaire associant une Classe III d'Angle avec une insuffisance transversale.

Elle arrive en fin de préparation orthodontique.



Photos 1 et 2 : Photo de face, bouche fermée et au sourire.

La patiente présente un trouble occlusal sévère avec un articulé inversé antérieur et latéral droit et une occlusion en bout à bout dans le secteur latéral gauche et postérieur. Une Classe III est également flagrante à l'examen clinique.



Photos 3,4,5 : Articulé dentaire

La dimension verticale est normale cliniquement.

La patiente souhaite une réhabilitation à la fois fonctionnelle et esthétique.



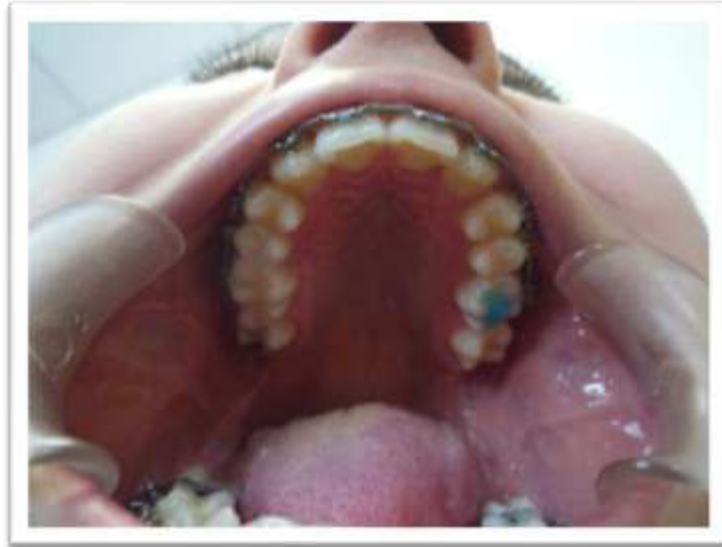

Photo 6 : hypoplasie de l'os maxillaire. Vue endo-buccale.

L'analyse des modèles d'études concorde avec la clinique.

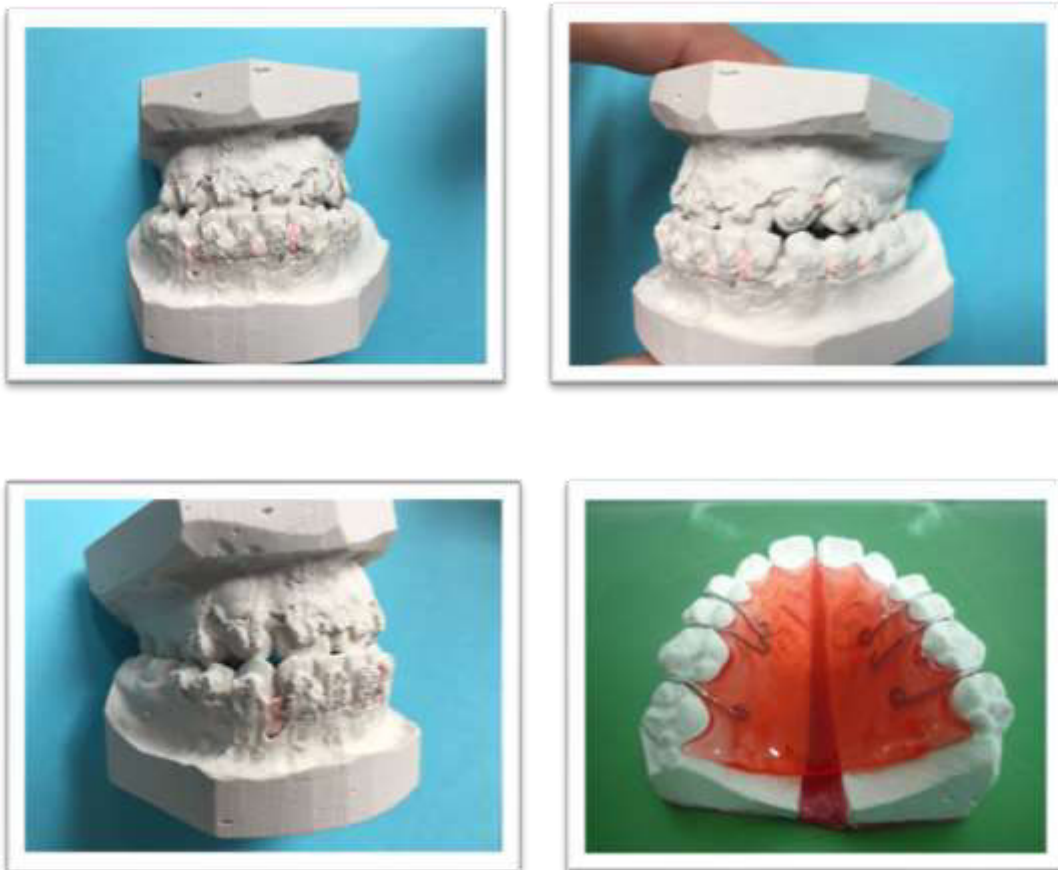

Photo 7,8,9,10 : Modèle d'études et représentation de l'expansion nécessaire.

Il existe une insuffisance transversale et sagittale du maxillaire.

La plaque palatine rouge présentée sur la photo 10 sera utilisée en per-opératoire pour effectuer le blocage dans la position voulue.

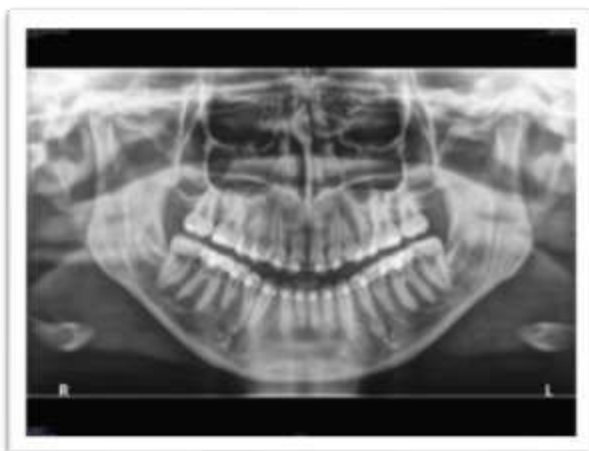
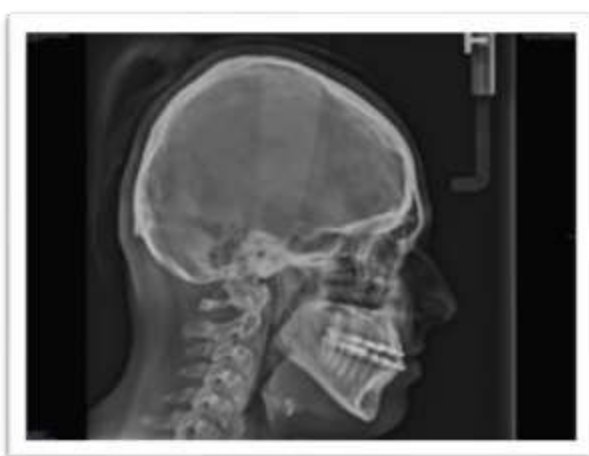
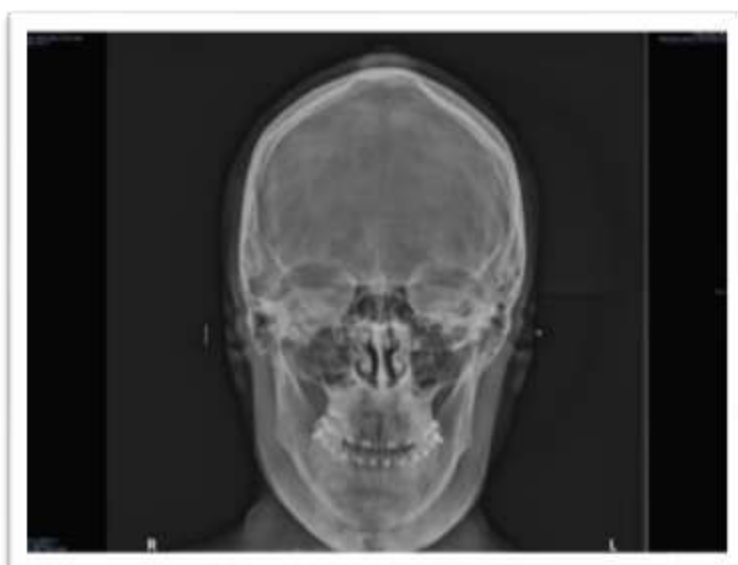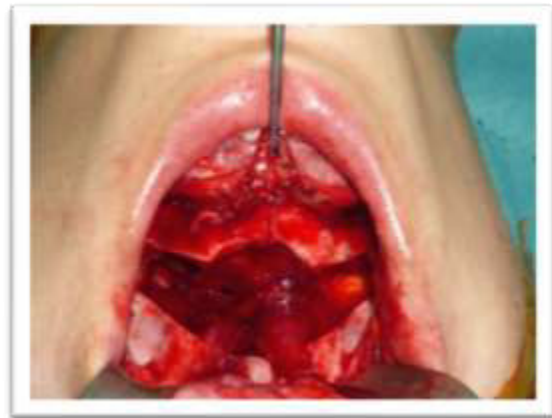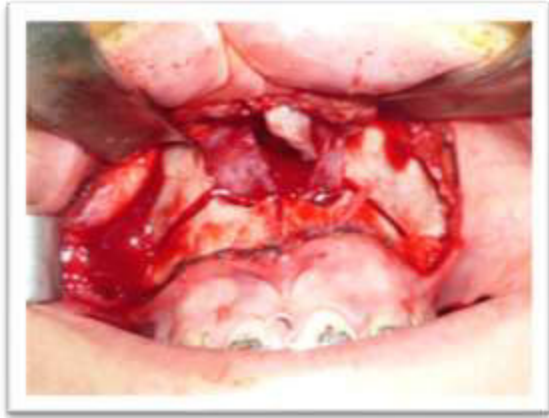Photo 11 : Panoramique dentaire préopératoire.



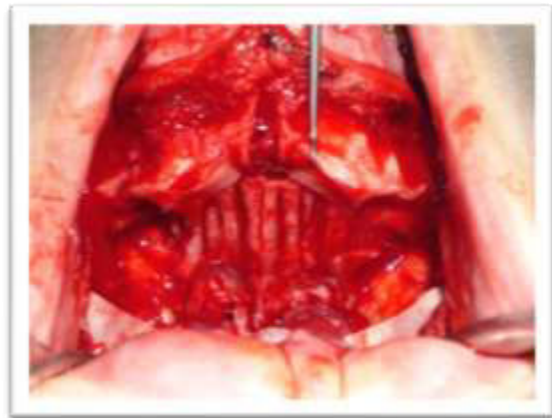
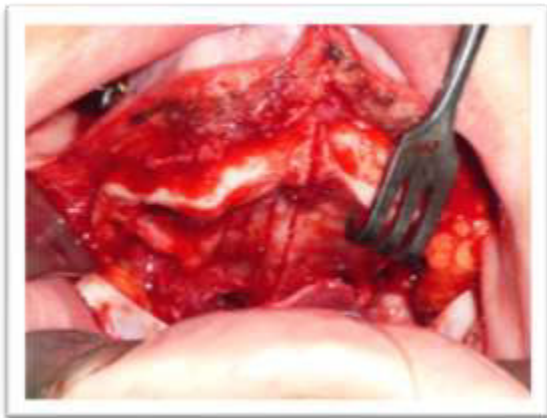
Photos 12,13 : Téléradiographies de face et profil.

Le bilan radiographique confirme le diagnostic et la nécessité d'un plan de traitement permettant de corriger à la fois le sens transversal et sagittal.

Une ostéotomie de Lefort I associant une avancée maxillaire et une expansion transversale est décidée.



Photos 14,15 : Trait d'ostéotomie de Lefort I et abaissement de l'os maxillaire.



Photos 16, 17 : Traits d'ostéotomie pour expansion transversale, 4 traits sont effectués de chaque côté du maxillaire.

Chaque trait est à l'origine du gain de 1mm d'expansion. La plaque palatine préparée en amont est utilisée pour étendre l'os maxillaire à la taille souhaitée.

De chaque côté est ligaturé un fil d'acier pour tracter les hémimaxillaires de part et d'autre. On réalise à ce moment un blocage maxillo-mandibulaire grâce à des ligatures en acier permettant de stabiliser l'os maxillaire en corrigeant à la fois le sens transversal et le sens sagittal.

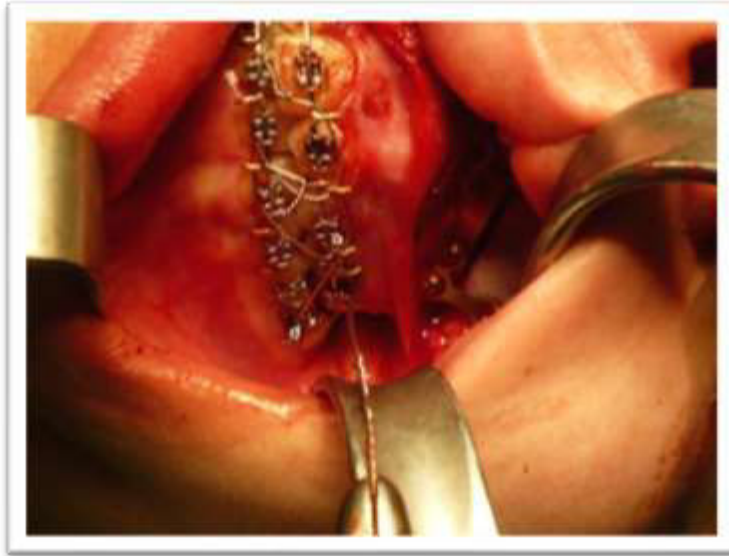

Photo 18 : Fil d'acier de traction et ligatures maxillo-mandibulaires.

L'ostéosynthèse est réalisée dans cette position.

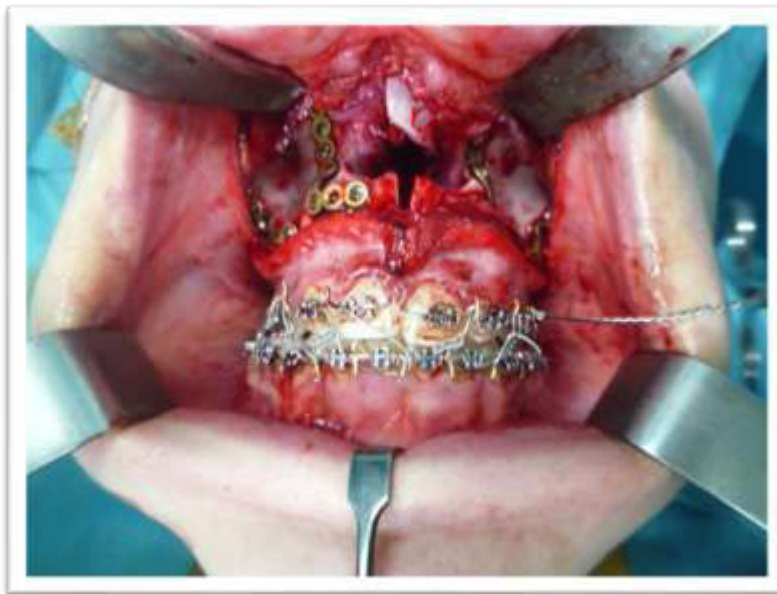


Photo 19 : Ostéosynthèse grâce à 4 plaques.

Suite à l'ostéosynthèse, les fils de blocages sont coupés et la patiente est seulement 'bloquée' avec des élastiques.

Suite à l'intervention, une plaque d'expansion à vérin est placée au niveau palatin. Cette plaque fait office de contention et de système d'expansion. L'expansion est débutée rapidement après avoir éduqué la patiente et son entourage.

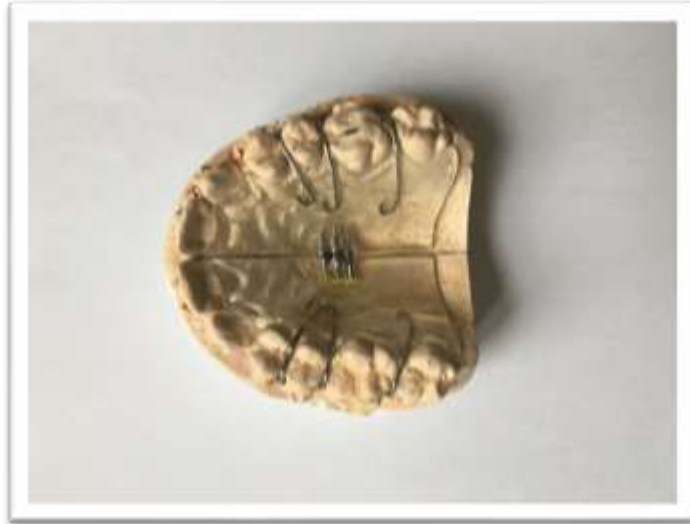

Photo 20 : Plaque à vérin placée sur son modèle en plâtre.

Elle est revue dans les jours qui suivent par son orthodontiste et la surveillance est effectuée en alternance par l'orthodontiste et le chirurgien.

A une semaine, nous avons revu la patiente. Les suites opératoires furent bonnes. L'efficacité est visible grâce à l'apparition du diastème inter-incisif.

Elle est ensuite revue à 1 mois post-opératoire.

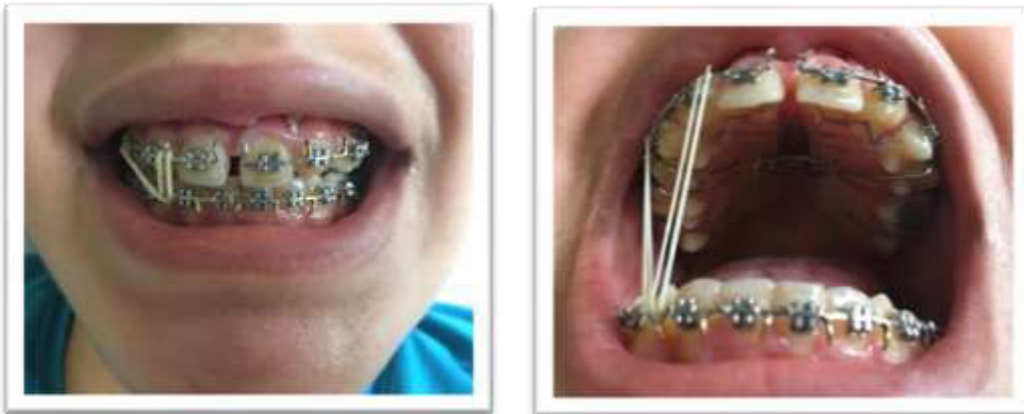
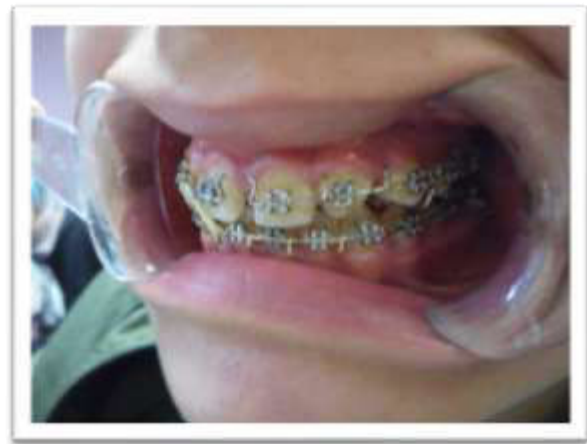
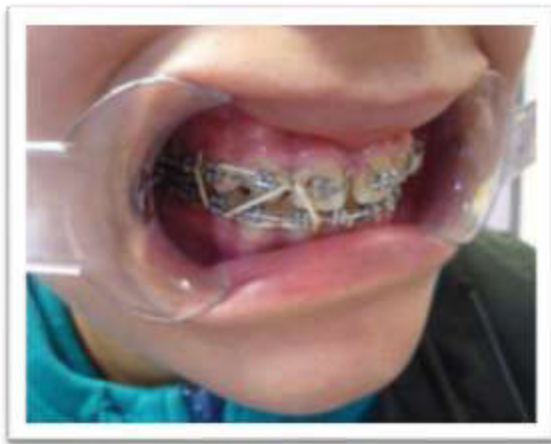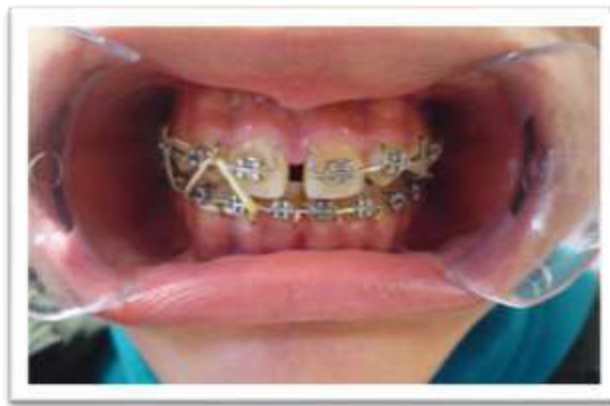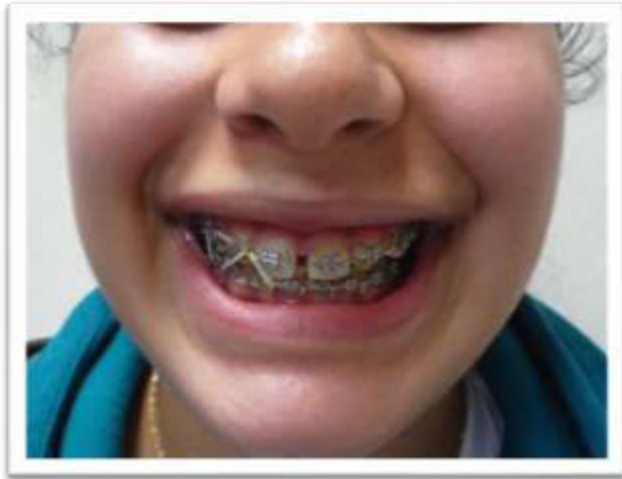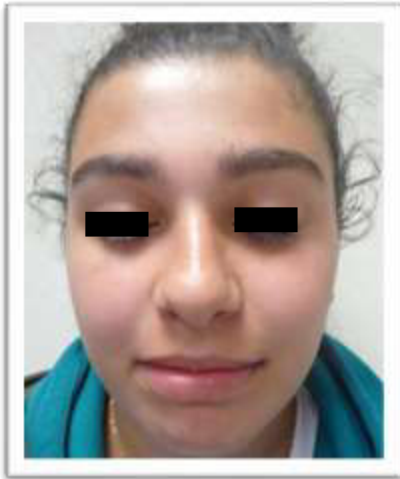Photo 21 et 22 : Contrôle clinique à 1 mois. Diastème inter-incisif. Elastiques d'engrènement à droite. Plaque à vérin en place.

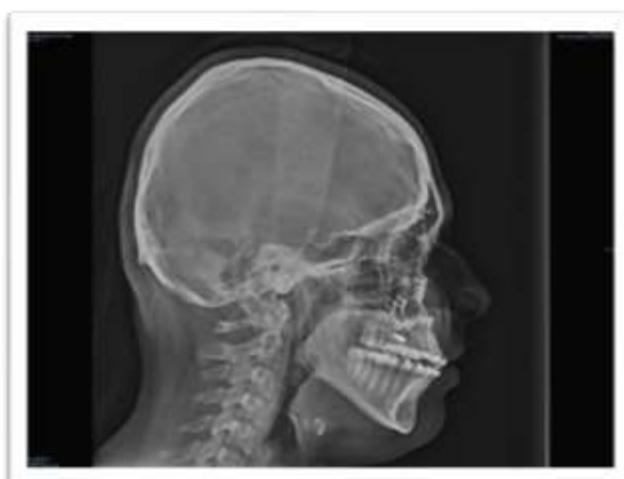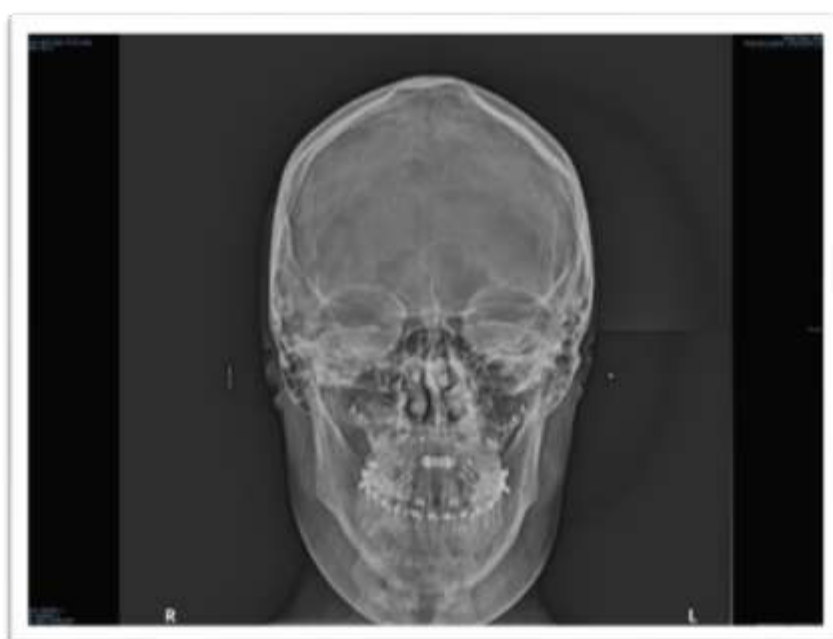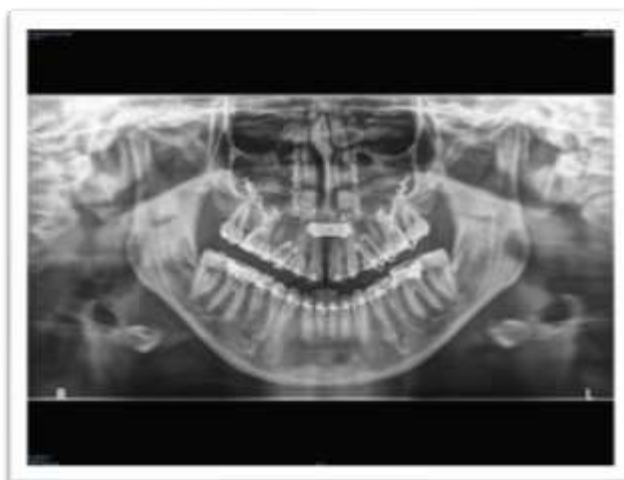A deux mois, l'examen clinique et radiologique est le suivant :



Photos 23, 24, 25, 26, 27 : Occlusion de la patiente à 2 mois.

L'aspect clinique à 2 mois est très satisfaisant avec une correction de l'insuffisance maxillaire dans le sens transversal et le sens sagittal.

La patiente est en Classe I bilatéral et les dents de l'arcade maxillaire sont en dehors des dents de l'arcade mandibulaire. L'articulé inversé a disparu.



Photos 28, 29, 30 : Bilan radiographique à 2 mois

Le bilan radiographique montre le gain pour la patiente avec une augmentation de la taille de l'os maxillaire et une correction de l'occlusion. Les rapports occlusaux apparaissent normalisés. Les dents maxillaires sont externes aux dents mandibulaires.

Une plaque palatine de contention est confectionnée jusqu'à complète cicatrisation osseuse et pour éviter la récurrence.

Nous avons réalisé un CBCT à 4 mois post-opératoire.

Cela nous permet de comparer les cone beam réalisés en 2017 et en 2018 en pré et post-opératoire.

Pour cela, nous avons utilisés les plans fixes suivant :

- L'axe passant par les dents 16 et 26 (au sein de la pulpe dentaire).
- L'axe perpendiculaire à la face occlusale des dents 16 et 26.

Nous avons pu mesurer le gain transversal acquis grâce à l'intervention.

Nous avons ainsi calculé la distance séparant la pulpe dentaire des deux dents et la distance entre les parties les plus internes des parois vestibulaires. (Photos 31, 32, 33)



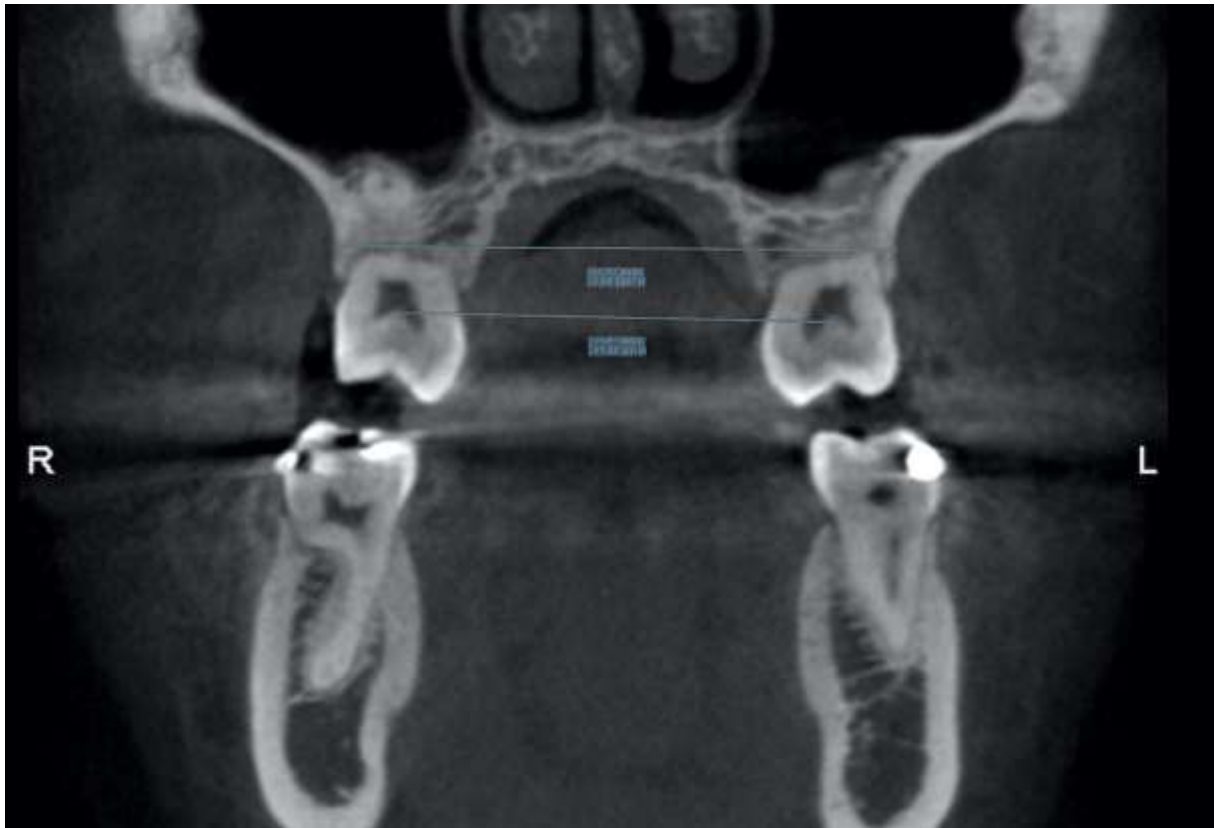


Photo 31 : Cone beam réalisé en 2017.

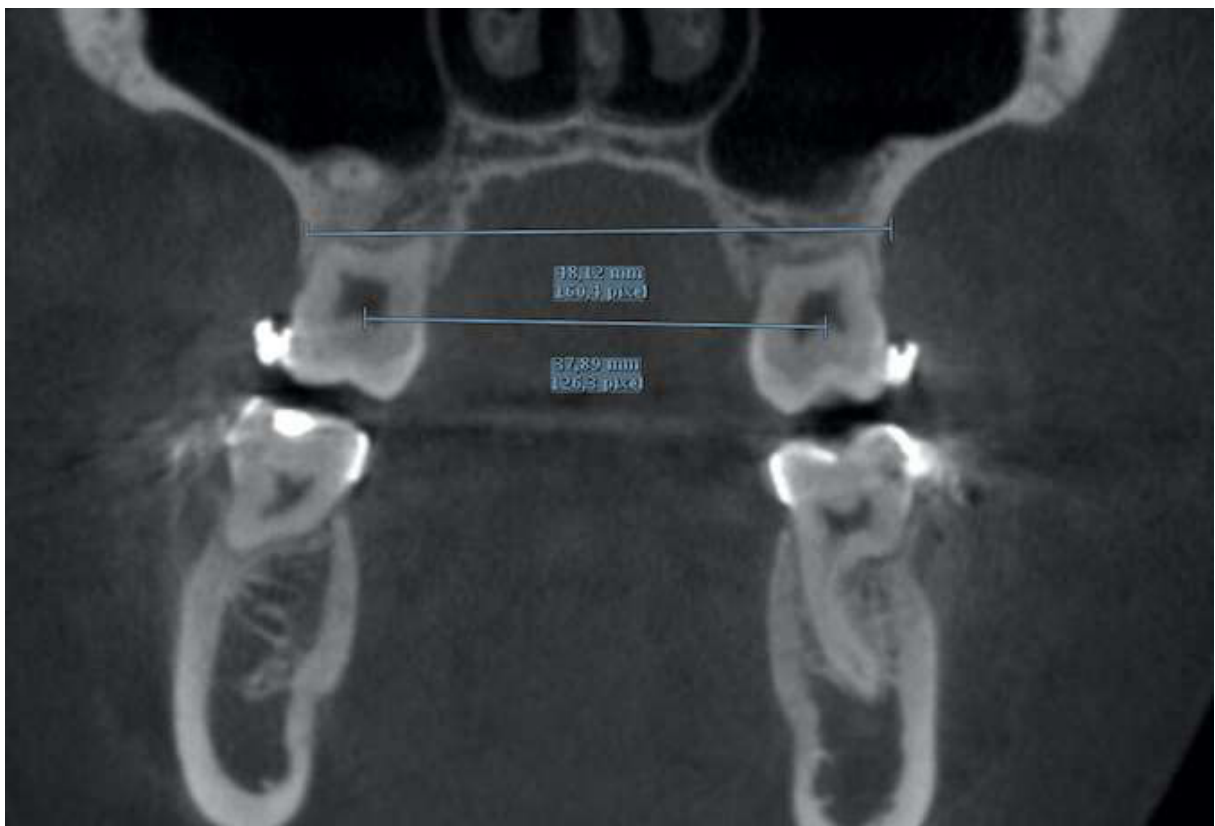


Photo 32 : Cone beam pré-opératoire

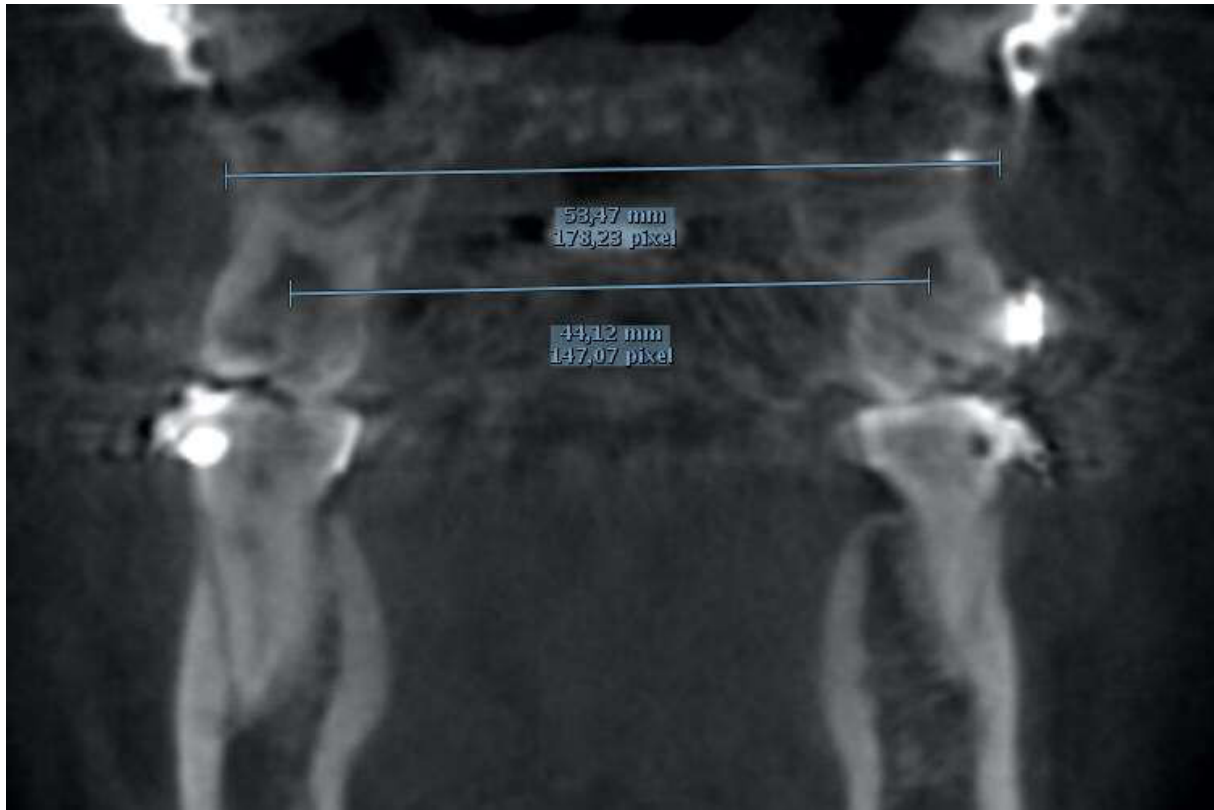


Photo 33 : Cone beam post-opératoire. Notez la présence des plaques d'ostéosynthèse et la fragmentation du plateau palatin.

	2017	Pré-opératoire	Post-opératoire
Pulpaire	36,93 mm	37,89 mm	44,12 mm
Bord vestibulaire	47,67 mm	48,12 mm	53,47 mm

On note une augmentation d'un millimètre entre le cone beam de 2017 et le cone beam pré-opératoire. Cela peut être secondaire à la préparation orthodontique effectuée entre ces deux instants.

Entre le Cone beam pré et post-opératoire, l'augmentation de la distance transversale est de l'ordre de 6mm.

Ces examens vont dans le sens des résultats obtenus cliniquement et radiologiquement.

En l'absence de repères extrêmement fiables, précis et reproductibles, nous nous devons de prendre ces résultats avec modération.

Nous pourrions réfléchir à l'usage de marqueurs osseux et/ou dentaires positionnés en pré-opératoire et visibles sur le CBCT afin de mesurer avec une précision importante les distances initiales et gagnées pendant l'intervention.

## CONCLUSION

L'insuffisance transversale du maxillaire est un motif fréquent de consultation en orthodontie adulte.

Le diagnostic est parfois difficile et la prise en charge nécessite le plus souvent une prise en charge orthodontico-chirurgicale en raison de l'inefficacité des traitements orthopédiques à l'âge adulte.

Les deux procédures les plus souvent pratiquées sont la disjonction chirurgicale avant distraction orthodontique et l'expansion maxillaire lors d'une ostéotomie de Lefort I. Ces deux techniques paraissent comparables aussi bien en terme de résultats que de stabilité. L'essor de la chirurgie piézoélectrique a contribué à l'amélioration des protocoles chirurgicaux.

Ce travail permet de faire le point sur ces deux types de prise en charge avec les données actuelles de la littérature.

Nous décrivons ensuite la technique de l'ostéotomie en éventail. Celle-ci permet une expansion du maxillaire lors de l'ostéotomie de Lefort I. Elle serait à l'origine d'après certains auteurs d'une plus grande stabilité. Les suites opératoires sont relativement simples et la distraction peut débuter quelques jours après l'intervention. Nous l'illustrons à l'aide d'un cas clinique.

Des études à grande échelle pour comparer la stabilité de ces différentes procédures seraient bénéfiques pour que des indications précises soient mises en place.

## BIBLIOGRAPHIE

1. AKNIN JJ. La croissance cranio-faciale. Editions S.I.D. 2007;
2. Poirier J, Ribadeau Dumas J-L, Bernaudin J-F. Histologie. Paris: Masson; 1995.
3. A. MUGNIER. Embryologie et developpement bucco-facial (introduction à la stomatologie infantile). Masson; 1964.
4. BASSIGNY Francis. Manuel d'orthopédie dento-faciale. MASSON.
5. Scott JH. The cranial base. Am J Phys Anthropol. sept 1958;16(3):319-48.
6. Scott JH. The growth of the human face. Proc R Soc Med. févr 1954;47(2):91-100.
7. Baker EW, Schünke M, Schulte E, Schumacher U. Anatomie tête et cou en odontostomatologie. Paris: Médecine sciences; 2012.
8. Laison F. Anatomie cranio-faciale. Paris: Masson; 1993.
9. Suri L, Taneja P. Surgically assisted rapid palatal expansion: A literature review. Am J Orthod Dentofacial Orthop. févr 2008;133(2):290-302.
10. I. Aragon, M. Rotenberg. Traitements spécifiques du sens transversal. EMC-Orthopédie dentofaciale;
11. Petrén S, Bondemark L, Söderfeldt B. A systematic review concerning early orthodontic treatment of unilateral posterior crossbite. Angle Orthod. oct 2003;73(5):588-96.
12. Charlier JP, Petrovic A, Linck G. [The chin cup and its effect on mandibular growth. Experimental studies on the rat]. Orthod Francaise. 1969;40:99-113.
13. Larsson E. The effect of dummy-sucking on the occlusion: a review. Eur J Orthod. mai 1986;8(2):127-30.
14. Betts NJ. Surgically Assisted Maxillary Expansion. Atlas Oral Maxillofac Surg Clin. mars 2016;24(1):67-77.
15. Jacobs JD, Bell WH, Williams CE, Kennedy JW. Control of the transverse dimension with surgery and orthodontics. Am J Orthod. mars 1980;77(3):284-306.
16. Tollaro I, Baccetti T, Franchi L, Tanasescu CD. Role of posterior transverse interarch discrepancy in Class II, Division 1 malocclusion during the mixed dentition phase. Am J Orthod Dentofac Orthop Off Publ Am Assoc Orthod Its Const Soc Am Board Orthod. oct 1996;110(4):417-22.

17. Howe RP, McNamara JA, O'Connor KA. An examination of dental crowding and its relationship to tooth size and arch dimension. *Am J Orthod.* mai 1983;83(5):363-73.
18. Lehman JA, Haas AJ, Haas DG. Surgical orthodontic correction of transverse maxillary deficiency: a simplified approach. *Plast Reconstr Surg.* janv 1984;73(1):62-8.
19. Lines PA. Adult rapid maxillary expansion with corticotomy. *Am J Orthod.* janv 1975;67(1):44-56.
20. A. Lambert, O. Setbon, B. Salmon, V. Sebban. *Analyse céphalométrique.* EMC.
21. Ricketts RM. Perspectives in the clinical application of cephalometrics. The first fifty years. *Angle Orthod.* avr 1981;51(2):115-50.
22. Sorel O, Chrétien N, Vo T-M. Apport de la distraction osseuse dans le traitement du sens transversal chez l'adulte. *Orthod Fr.* mars 2008;79(1):39-48.
23. Larson BE. Orthodontic Preparation for Orthognathic Surgery. *Oral Maxillofac Surg Clin N Am.* nov 2014;26(4):441-58.
24. Chirurgie orthognathique piézoélectrique: diagnostic, indications, préparation orthodontique, réalisation des plans d'occlusion, techniques chirurgicales piézoélectriques. Les Ulis (Essonne): EDP sciences; 2013.
25. SATELEC ACTEON EQUIPEMENT (Laboratoire). *Piezotome. Livret clinique.* Merignac : Satelec Acteon Equipement, 2006.
26. André Zarembowitch. *Les ultrasons.*(Que sais-je; 21). Paris : Puf, 2003.128 p. In.
27. Leclercq P, Dohan D. De l'intérêt du bistouri ultrasonore en implantologie : technologies, applications cliniques. *Implantodontie.* juill 2004;13(3):151-7.
28. MECTRON, PIEZOSURGERY touch. [En ligne]. 2008 . Disponible : <http://dental.mectron.com/products/piezosurgery/units/piezosurgeryr-touch/>.
29. Landes CA, Stübinger S, Rieger J, Williger B, Ha TKL, Sader R. Critical Evaluation of Piezoelectric Osteotomy in Orthognathic Surgery: Operative Technique, Blood Loss, Time Requirement, Nerve and Vessel Integrity. *J Oral Maxillofac Surg.* avr 2008;66(4):657-74.
30. Eggers G, Klein J, Blank J, Hassfeld S. Piezosurgery®: an ultrasound device for cutting bone and its use and limitations in maxillofacial surgery. *Br J Oral Maxillofac Surg.* oct 2004;42(5):451-3.
31. Beziat J-L, Vercellotti T, Gleizal A. Qu'est-ce que la Piezosurgery®? Intérêt en chirurgie craniomaxillofaciale. À propos de deux ans d'expérience. *Rev Stomatol Chir Maxillofac.* avr 2007;108(2):101-7.

32. Bertossi D, Lucchese A, Albanese M, Turra M, Faccioni F, Nocini P, et al. Piezosurgery Versus Conventional Osteotomy in Orthognathic Surgery: A Paradigm Shift in Treatment. *J Craniofac Surg.* sept 2013;24(5):1763-6.
33. Olate S, Pozzer L, Unibazo A, Huentequeo-Molina C, Martinez F, de Moraes M. LeFort I segmented osteotomy experience with piezosurgery in orthognathic surgery. *Int J Clin Exp Med.* 2014;7(8):2092-5.
34. Pagotto LEC, de Santana Santos T, de Vasconcellos SJ de A, Santos JS, Martins-Filho PRS. Piezoelectric versus conventional techniques for orthognathic surgery: Systematic review and meta-analysis. *J Cranio-Maxillofac Surg.* oct 2017;45(10):1607-13.
35. Spinelli G, Lazzeri D, Conti M, Agostini T, Mannelli G. Comparison of piezosurgery and traditional saw in bimaxillary orthognathic surgery. *J Cranio-Maxillofac Surg.* oct 2014;42(7):1211-20.
36. De Azevedo, E. T.; Costa, D. L.; Przysiezny, P. E. & Kluppel, L. E. Using piezoelectric system in oral and maxillofacial surgery. *Int. J. Med. Surg. Sci.*, 2(3):551-555, 2015.
37. Silva LF, Carvalho-Reis ENR, Bonardi JP, de Lima VN, Momesso GAC, Garcia-Junior IR, et al. Comparison between piezoelectric surgery and conventional saw in sagittal split osteotomies: a systematic review. *Int J Oral Maxillofac Surg.* août 2017;46(8):1000-6.
38. Escoda-Francoli J, Rodriguez-Rodriguez A, Berini-Aytes L, Gay-Escoda C. Application of ultrasound in bone surgery: Two case reports. *Med Oral Patol Oral Cirugia Bucal.* 2010;e902-5.
39. Hoigne DJ, Stübinger S, Kaenel OV, Shamdasani S, Hasenboehler P. Piezoelectric osteotomy in hand surgery: first experiences with a new technique. *BMC Musculoskelet Disord* [Internet]. déc 2006 [cité 26 juill 2018];7(1). Disponible sur: <http://bmcmusculoskeletdisord.biomedcentral.com/articles/10.1186/1471-2474-7-36>
40. Rana M, Gellrich N-C, Rana M, Piffkó J, Kater W. Evaluation of surgically assisted rapid maxillary expansion with piezosurgery versus oscillating saw and chisel osteotomy - a randomized prospective trial. *Trials.* 2013;14(1):49.
41. Gleizal A, Bera J-C, Lavandier B, Beziat J-L. Piezoelectric osteotomy: a new technique for bone surgery—advantages in craniofacial surgery. *Childs Nerv Syst.* 5 avr 2007;23(5):509-13.
42. Anesi A, Ferretti M, Cavani F, Salvatori R, Bianchi M, Russo A, et al. Structural and ultrastructural analyses of bone regeneration in rabbit cranial osteotomy: Piezosurgery versus traditional osteotomes. *J Cranio-Maxillofac Surg.* janv 2018;46(1):107-18.

43. Vercellotti T. Technological characteristics and clinical indications of piezoelectric bone surgery. *Minerva Stomatol.* mai 2004;53(5):207-14.
44. Sygouros A, Motro M, Ugurlu F, Acar A. Expansion maxillaire rapide assistée chirurgicalement. Évaluation de différentes techniques chirurgicales et de leur effet sur le complexe dento-squelettique maxillaire par tomographie volumique à faisceau conique (CBCT). Rapport préliminaire. *Orthod Fr.* juin 2014;85(2):175-87.
45. Vercellotti t.; Crovace a; a.Palermo; I.Molfetta. The piezoelectric osteotomy in orthopedics:clinical and histological evaluations (pilot study in animals). 2001;
46. Vercellotti T, De Paoli S, Nevins M. The piezoelectric bony window osteotomy and sinus membrane elevation: introduction of a new technique for simplification of the sinus augmentation procedure. *Int J Periodontics Restorative Dent.* déc 2001;21(6):561-7.
47. Gilon Y, Heymans O, Limme M, Brandt L, Raskin S. [Indications and implications of surgical maxillary expansion in orthodontic surgery]. *Rev Stomatol Chir Maxillofac.* nov 2000;101(5):252-8.
48. Jean-Luc Béziat. Chirurgie orthognathique piézoélectrique: diagnostic, indications, préparation orthodontique, réalisation des plans d'occlusion, techniques chirurgicales piézoélectriques. Les Ulis (Essonne): EDP sciences; 2013.
49. Ferraro-Bezerra M, Tavares RN, de Medeiros JR, Nogueira AS, Avelar RL, Studart Soares EC. Effects of Pterygomaxillary Separation on Skeletal and Dental Changes After Surgically Assisted Rapid Maxillary Expansion: A Single-Center, Double-Blind, Randomized Clinical Trial. *J Oral Maxillofac Surg.* avr 2018;76(4):844-53.
50. Ilizarov GA. Clinical application of the tension-stress effect for limb lengthening. *Clin Orthop.* janv 1990;(250):8-26.
51. Seyed Movaghar A, Movaghar R. Osteodistraction of the maxilla in transverse deficiency in adults: Analysis of the literature and clinical case. *Int Orthod.* juin 2011;9(2):157-78.
52. Menon S, Manerikar R, Sinha R. Surgical Management of Transverse Maxillary Deficiency in Adults. *J Maxillofac Oral Surg.* sept 2010;9(3):241-6.
53. Oliveira TFM, Pereira-Filho VA, Gabrielli MAC, Gonçalves ES, Santos-Pinto A. Effects of lateral osteotomy on surgically assisted rapid maxillary expansion. *Int J Oral Maxillofac Surg.* avr 2016;45(4):490-6.
54. Chaconas SJ, Caputo AA. Observation of orthopedic force distribution produced by maxillary orthodontic appliances. *Am J Orthod.* déc 1982;82(6):492-501.

55. Moura LB, Spin-Neto R, Sverzut CE, Monnazzi M da S, Trivellato AE, Gabrielli MAC, et al. Evaluation of the palatal split pattern in surgically rapid maxillary expansion—comparison of two techniques. *Oral Maxillofac Surg.* sept 2016;20(3):255-8.
56. Holberg C, Steinhauser S, Rudzki-Janson I. Rapid maxillary expansion in adults: cranial stress reduction depending on the extent of surgery. *Eur J Orthod.* 1 févr 2007;29(1):31-6.
57. Pereira MD, de Abreu RAM, Prado GPR, Ferreira LM. Strategies for surgically assisted rapid maxillary expansion according to the region of transverse maxillary deficiency. *Int J Oral Maxillofac Surg.* sept 2012;41(9):1127-30.
58. Kilic E, Kilic B, Kurt G, Sakin C, Alkan A. Effects of surgically assisted rapid palatal expansion with and without pterygomaxillary disjunction on dental and skeletal structures: a retrospective review. *Oral Surg Oral Med Oral Pathol Oral Radiol.* févr 2013;115(2):167-74.
59. Hamed Sangsari A, Sadr-Eshkevari P, Al-Dam A, Friedrich RE, Freymiller E, Rashad A. Surgically Assisted Rapid Palatomaxillary Expansion With or Without Pterygomaxillary Disjunction: A Systematic Review and Meta-Analysis. *J Oral Maxillofac Surg.* févr 2016;74(2):338-48.
60. Zandi M, Miresmaeili A, Heidari A, Lamei A. The necessity of pterygomaxillary disjunction in surgically assisted rapid maxillary expansion: A short-term, double-blind, historical controlled clinical trial. *J Cranio-Maxillofac Surg.* sept 2016;44(9):1181-6.
61. Sant'Ana LFM, Pinzan-Vercelino CRM, Gurgel JA, Carvalho PSP. Evaluation of surgically assisted rapid maxillary expansion with and without midpalatal split. *Int J Oral Maxillofac Surg.* août 2016;45(8):997-1001.
62. Cureton SL, Cuenin M. Surgically assisted rapid palatal expansion: orthodontic preparation for clinical success. *Am J Orthod Dentofac Orthop Off Publ Am Assoc Orthod Its Const Soc Am Board Orthod.* juill 1999;116(1):46-59.
63. Goddard R, Witherow H. Surgically assisted rapid palatal expansion (SARPE). *Br J Oral Maxillofac Surg.* janv 2011;49(1):65-6.
64. N. Moreau; J.-B. Charrier. *Corticotomies alvéolaires.* EMC, Médecine buccale; 2016.
65. Koudstaal MJ, Poort LJ, van der Wal KGH, Wolvius EB, Prahl-Andersen B, Schulten AJM. Surgically assisted rapid maxillary expansion (SARME): a review of the literature. *Int J Oral Maxillofac Surg.* oct 2005;34(7):709-14.
66. Gurgel J d. A, Malmstrom MFV, Pinzan-Vercelino CRM. Ossification of the midpalatal suture after surgically assisted rapid maxillary expansion. *Eur J Orthod.* 1 févr 2012;34(1):39-43.



67. Mommaerts MY. Transpalatal distraction as a method of maxillary expansion. *Br J Oral Maxillofac Surg.* août 1999;37(4):268-72.
68. Garreau E, Bouscaillou J, Rattier S, Ferri J, Raoul G. Bone-borne distractor versus tooth-borne distractor for orthodontic distraction after surgical maxillary expansion: The patient's point of view. *Int Orthod.* juin 2016;14(2):214-32.
69. Kayalar E, Schauseil M, Kuvat SV, Emekli U, Fıratlı S. Comparison of tooth-borne and hybrid devices in surgically assisted rapid maxillary expansion: A randomized clinical cone-beam computed tomography study. *J Cranio-Maxillofac Surg.* mars 2016;44(3):285-93.
70. Montigny M. Mini-implant assisted rapid palatal expansion: New perspectives. *J Dentofac Anom Orthod.* 2017;20(4):405.
71. Zandi M, Miresmaeili A, Heidari A. Short-term skeletal and dental changes following bone-borne versus tooth-borne surgically assisted rapid maxillary expansion: A randomized clinical trial study. *J Cranio-Maxillofac Surg.* oct 2014;42(7):1190-5.
72. Palmisano RG, Wilcox I, Sullivan CE, Cistulli PA. Treatment of snoring and obstructive sleep apnoea by rapid maxillary expansion. *Aust N Z J Med.* juin 1996;26(3):428-9.
73. Vinha PP, Eckeli AL, Faria AC, Xavier SP, de Mello-Filho FV. Effects of surgically assisted rapid maxillary expansion on obstructive sleep apnea and daytime sleepiness. *Sleep Breath.* mai 2016;20(2):501-8.
74. de Gijt JP, Gül A, Tjoa STH, Wolvius EB, van der Wal KGH, Koudstaal MJ. Follow up of surgically-assisted rapid maxillary expansion after 6.5 years: skeletal and dental effects. *Br J Oral Maxillofac Surg.* janv 2017;55(1):56-60.
75. Basciftci FA, Mutlu N, Karaman AI, Malkoc S, Küçükkolbasi H. Does the timing and method of rapid maxillary expansion have an effect on the changes in nasal dimensions? *Angle Orthod.* avr 2002;72(2):118-23.
76. Dergin G, Aktop S, Varol A, Ugurlu F, Garip H. Complications related to surgically assisted rapid palatal expansion. *Oral Surg Oral Med Oral Pathol Oral Radiol.* juin 2015;119(6):601-7.
77. Verquin M, Daems L, Politis C. Short-term complications after surgically assisted rapid palatal expansion: a retrospective cohort study. *Int J Oral Maxillofac Surg.* mars 2017;46(3):303-8.
78. Betts NJ, Vanarsdall RL, Barber HD, Higgins-Barber K, Fonseca RJ. Diagnosis and treatment of transverse maxillary deficiency. *Int J Adult Orthodon Orthognath Surg.* 1995;10(2):75-96.

79. Turvey TA, Fonseca RJ. The anatomy of the internal maxillary artery in the pterygopalatine fossa: its relationship to maxillary surgery. *J Oral Surg Am Dent Assoc* 1965. févr 1980;38(2):92-5.
80. Williams BJD, Currimbhoy S, Silva A, O’Ryan FS. Complications Following Surgically Assisted Rapid Palatal Expansion: A Retrospective Cohort Study. *J Oral Maxillofac Surg.* oct 2012;70(10):2394-402.
81. Verlinden CRA, Gooris PG, Becking AG. Complications in Transpalatal Distraction Osteogenesis: A Retrospective Clinical Study. *J Oral Maxillofac Surg.* mars 2011;69(3):899-905.
82. Lanigan DT, Hey JH, West RA. Major vascular complications of orthognathic surgery: hemorrhage associated with Le Fort I osteotomies. *J Oral Maxillofac Surg Off J Am Assoc Oral Maxillofac Surg.* juin 1990;48(6):561-73.
83. Oztürk M, Doruk C, Ozeç I, Polat S, Babacan H, Biçakci AA. Pulpal blood flow: effects of corticotomy and midline osteotomy in surgically assisted rapid palatal expansion. *J Cranio-Maxillo-fac Surg Off Publ Eur Assoc Cranio-Maxillo-fac Surg.* avr 2003;31(2):97-100.
84. Brunel J-M, Garcia C. La synergie orthodontico-chirurgicale. *Int Orthod.* juin 2006;4(2):155-97.
85. Marie-José BOILEAU. *Orthodontie De L’enfant et du Jeune Adulte.* Elsevier; 2011.
86. Raberin M, Mauhourat S. La chirurgie orthognathique : particularités des préparations orthodontico-chirurgicales. *Rev Stomatol Chir Maxillo-Faciale Chir Orale.* sept 2014;115(4):196-207.
87. G. Deffrenes, J. Ferri, E. Garreau, D. Deffrennes. *Ostéotomies maxillomandibulaires: techniques chirurgicales et indications.* EMC techniques chirurgicales, Tête et cou.; 2016.
88. Kahnberg K-E, Hagberg C. The Approach to Dentofacial Skeletal Deformities Using a Multisegmentation Technique. *Clin Plast Surg.* juill 2007;34(3):477-84.
89. Ho MW, Boyle MA, Cooper JC, Dodd MD, Richardson D. Surgical complications of segmental Le Fort I osteotomy. *Br J Oral Maxillofac Surg.* oct 2011;49(7):562-6.
90. Seeberger R, Gander E, Hoffmann J, Engel M. Surgical management of cross-bites in orthognathic surgery: Surgically assisted rapid maxillary expansion (SARME) versus two-piece maxilla. *J Cranio-Maxillofac Surg.* sept 2015;43(7):1109-12.
91. Proffit WR, Turvey TA, Phillips C. Orthognathic surgery: a hierarchy of stability. *Int J Adult Orthodon Orthognath Surg.* 1996;11(3):191-204.

92. Phillips C, Medland WH, Fields HW, Proffit WR, White RP. Stability of surgical maxillary expansion. *Int J Adult Orthodon Orthognath Surg.* 1992;7(3):139-46.
93. Haas Junior OL, Guijarro-Martínez R, de Sousa Gil AP, L. da Silva Meirelles, de Oliveira RB, Hernández-Alfaro F. Stability and surgical complications in segmental Le Fort I osteotomy: a systematic review. *Int J Oral Maxillofac Surg.* sept 2017;46(9):1071-87.
94. Kahnberg K-E, Vannas-Löfqvist L, Zellin G. Complications associated with segmentation of the maxilla: a retrospective radiographic follow up of 82 patients. *Int J Oral Maxillofac Surg.* déc 2005;34(8):840-5.
95. Starch-Jensen T, Blæhr TL. Transverse Expansion and Stability after Segmental Le Fort I Osteotomy versus Surgically Assisted Rapid Maxillary Expansion: a Systematic Review. *J Oral Maxillofac Res [Internet].* 28 déc 2016 [cité 4 sept 2018];7(4). Disponible sur: <http://www.ejomr.org/JOMR/archives/2016/4/e1/v7n4e1ht.htm>
96. Yao W, Bekmezian S, Hardy D, Kushner HW, Miller AJ, Huang JC, et al. Cone-Beam Computed Tomographic Comparison of Surgically Assisted Rapid Palatal Expansion and Multipiece Le Fort I Osteotomy. *J Oral Maxillofac Surg.* mars 2015;73(3):499-508.
97. Marchetti C, Pironi M, Bianchi A, Musci A. Surgically assisted rapid palatal expansion vs. segmental Le Fort I osteotomy: Transverse stability over a 2-year period. *J Cranio-Maxillofac Surg.* mars 2009;37(2):74-8.
98. Béziat J-L. Chirurgie de la dimension transversale. *Orthod Fr.* juin 2011;82(2):159-69.
99. Krekmanov L, Kahnberg KE. Transverse surgical correction of the maxilla. A modified procedure. *J Cranio-Maxillo-fac Surg Off Publ Eur Assoc Cranio-Maxillo-fac Surg.* nov 1990;18(8):332-4.

VU

NANCY, le **19 septembre 2018**

Le Président de Thèse

**Professeur Muriel BRIX**

NANCY, le **24 septembre 2018**

Le Doyen de la Faculté de Médecine

**Professeur Marc BRAUN**

AUTORISE À SOUTENIR ET À IMPRIMER LA THÈSE/ 10445

NANCY, le **1<sup>er</sup> octobre 2018**

LE PRÉSIDENT DE L'UNIVERSITÉ DE LORRAINE,

**Professeur Pierre MUTZENHARDT**

---

**RÉSUMÉ :**

L'insuffisance transversale du maxillaire est un motif fréquent de consultation en orthodontie adulte.

Le diagnostic est parfois difficile et la prise en charge nécessite le plus souvent une prise en charge orthodontico-chirurgicale en raison de l'inefficacité des traitements orthopédiques à l'âge adulte.

Les deux procédures les plus souvent pratiquées sont la disjonction chirurgicale avant distraction orthodontique et l'expansion maxillaire lors d'une ostéotomie de Lefort I. Ces deux techniques paraissent comparables aussi bien en terme de résultats que de stabilité. L'essor de la chirurgie piézoélectrique a contribué à l'amélioration des protocoles chirurgicaux.

Ce travail permet de faire le point sur ces deux types de prise en charge avec les données actuelles de la littérature.

Nous décrivons ensuite la technique de l'ostéotomie en éventail. Celle-ci permet une expansion du maxillaire lors de l'ostéotomie de Lefort I. Elle serait à l'origine d'après certains auteurs d'une plus grande stabilité. Les suites opératoires sont relativement simples et la distraction peut débuter quelques jours après l'intervention. Nous l'illustrons à l'aide d'un cas clinique.

Des études à grande échelle pour comparer la stabilité de ces différentes procédures seraient bénéfiques pour que des indications précises soient mises en place.

---

**TITRE EN ANGLAIS :** Orthosurgical management of maxillary transverse deficiency in adults

---

**THÈSE DE MEDECINE SPECIALISEE - Année 2017 - 2018**

---

**MOTS CLÉS :** Insuffisance transversale, Endognathie, Chirurgie Piézoélectrique, Disjonction, Distraction, Ostéotomie de Lefort, Ostéotomie en éventail.

---

**INTITULE ET ADRESSE :**

Université de Lorraine.

Faculté de médecine de Nancy.

9 Avenue de la Forêt de Haye,

54505 Vandœuvre-lès-Nancy

---