



**HAL**  
open science

## Anomalies veineuses de développement en fosse postérieure : analyse radio-anatomo-clinique

Sophie Valdenaire

► **To cite this version:**

Sophie Valdenaire. Anomalies veineuses de développement en fosse postérieure : analyse radio-anatomo-clinique. Médecine humaine et pathologie. 2018. hal-03297497

**HAL Id: hal-03297497**

**<https://hal.univ-lorraine.fr/hal-03297497>**

Submitted on 23 Jul 2021

**HAL** is a multi-disciplinary open access archive for the deposit and dissemination of scientific research documents, whether they are published or not. The documents may come from teaching and research institutions in France or abroad, or from public or private research centers.

L'archive ouverte pluridisciplinaire **HAL**, est destinée au dépôt et à la diffusion de documents scientifiques de niveau recherche, publiés ou non, émanant des établissements d'enseignement et de recherche français ou étrangers, des laboratoires publics ou privés.



## AVERTISSEMENT

Ce document est le fruit d'un long travail approuvé par le jury de soutenance et mis à disposition de l'ensemble de la communauté universitaire élargie.

Il est soumis à la propriété intellectuelle de l'auteur. Ceci implique une obligation de citation et de référencement lors de l'utilisation de ce document.

D'autre part, toute contrefaçon, plagiat, reproduction illicite encourt une poursuite pénale.

Contact : [ddoc-thesesexercice-contact@univ-lorraine.fr](mailto:ddoc-thesesexercice-contact@univ-lorraine.fr)

## LIENS

Code de la Propriété Intellectuelle. articles L 122. 4

Code de la Propriété Intellectuelle. articles L 335.2- L 335.10

[http://www.cfcopies.com/V2/leg/leg\\_droi.php](http://www.cfcopies.com/V2/leg/leg_droi.php)

<http://www.culture.gouv.fr/culture/infos-pratiques/droits/protection.htm>

**THÈSE**

pour obtenir le grade de

**DOCTEUR EN MÉDECINE**

Présentée et soutenue publiquement

dans le cadre du troisième cycle de Médecine spécialisée

par

**VALDENAIRE SOPHIE**

**Le 23 novembre 2018**

**ANOMALIES VEINEUSES DE**  
**DÉVELOPPEMENT EN FOSSE POSTÉRIEURE :**  
**Analyse radio-anatomo-clinique**

**Membres du jury :**

Monsieur le Professeur S. BRACARD

Président et directeur

Monsieur le Professeur R. ANXIONNAT

Juge

Madame la Professeure S. COLNAT-COULBOIS

Juge

Madame le Docteur E. SCHMITT

Juge

**Président de l'Université de Lorraine :**  
**Professeur Pierre MUTZENHARDT**

**Doyen de la Faculté de Médecine :**  
**Professeur Marc BRAUN**

**Vice-doyenne**  
Pr Laure JOLY

### **Assesseurs**

**Premier cycle :** Dr Julien SCALA-BERTOLA

**Deuxième cycle :** Pr Marie-Reine LOSSER

**Troisième cycle :** /

*Président de Conseil Pédagogique :* Pr Bruno CHENUÉL

*Président du Conseil Scientifique :* Pr Jean-Michel HASCOET

*Formation à la recherche :* Dr Nelly AGRINIER

*SIDES :* Pr Laure JOLY

*Relations Grande Région :* Pr Thomas FUCHS-BUDER

*CUESIM :* Pr Stéphane ZUILY

### **Chargés de mission**

*Bureau de docimologie :* Dr Guillaume VOGIN

*Orthophonie :* Pr Cécile PARIETTI-WINKLER

*PACES :* Dr Mathias POUSSEL

*International :* Pr Jacques HUBERT

=====

### **DOYENS HONORAIRES**

Professeur Jean-Bernard DUREUX - Professeur Jacques ROLAND - Professeur Patrick NETTER - Professeur Henry COUDANE

=====

### **PROFESSEURS HONORAIRES**

Etienne ALIOT - Jean-Marie ANDRE - Alain AUBREGE - Gérard BARROCHE - Alain BERTRAND - Pierre BEY - Marc-André BIGARD - Patrick BOISSEL - Pierre BORDIGONI - Jacques BORRELLY - Michel BOULANGE - Jean-Louis BOUTROY - Serge BRIANÇON - Jean-Claude BURDIN - Claude BURLET - Daniel BURNEL - Claude CHARDOT - Jean-François CHASSAGNE - François CHERRIER - Jean-Pierre CRANCE - Emile de LAVERGNE - Jean-Pierre DESCHAMPS - Jean DUHEILLE - Jean-Bernard DUREUX - Gilbert FAURE - Gérard FIEVE - Bernard FOLIGUET - Jean FLOQUET - Robert FRISCH - Alain GAUCHER - Pierre GAUCHER - Jean-Luc GEORGE - Alain GERARD - Hubert GERARD - Jean-Marie GILGENKRANTZ - Simone GILGENKRANTZ - Gilles GROSDIDIER - Philippe HARTEMANN - Gérard HUBERT - Claude HURIET - Christian JANOT - Michèle KESSLER - François KOHLER - Jacques LACOSTE - Henri LAMBERT - Pierre LANDES - Marie-Claire LAXENAIRE - Michel LAXENAIRE - Alain LE FAOU - Jacques LECLERE - Pierre LEDERLIN - Bernard LEGRAS - Jean-Pierre MALLIÉ - Philippe MANGIN - Jean-Claude MARCHAL - Yves MARTINET - Pierre MATHIEU - Michel MERLE - Daniel MOLÉ - Pierre MONIN - Pierre NABET - Patrick NETTER - Jean-Pierre NICOLAS - Pierre PAYSANT - Francis PENIN - Gilbert PERCEBOIS - Claude PERRIN - Luc PICARD - François PLENAT - Jean-Marie POLU - Jacques POUREL - Jean PREVOT - Francis RAPHAEL - Antoine RASPILLER - Denis REGENT - Jacques ROLAND - Daniel SCHMITT - Michel SCHMITT - Michel SCHWEITZER - Daniel SIBERTIN-BLANC - Claude SIMON - Danièle SOMMELET - Jean-François STOLTZ - Michel STRICKER - Gilbert THIBAUT - Gérard VAILLANT - Paul VERT - Hervé VESPIGNANI - Colette VIDAILHET - Michel VIDAILHET - Jean-Pierre VILLEMOT - Michel WEBER - Denis ZMIRO

=====

## PROFESSEURS ÉMÉRITES

Etienne ALIOT - Pierre BEY - Henry COUDANE - Serge BRIANÇON - Jean-Pierre CRANCE - Gilbert FAURE  
Bernard FOLIGUET - Jean-Marie GILGENKRANTZ - Simone GILGENKRANTZ - Michèle KESSLER –  
François KOHLER - Alain LE FAOU - Jacques LECLERE - Yves MARTINET - Patrick NETTER –  
Jean-Pierre NICOLAS - Luc PICARD - François PLENAT - Jean-Pierre VILLEMOT - Jean-François STOLTZ

=====

## PROFESSEURS DES UNIVERSITÉS - PRATICIENS HOSPITALIERS

(Disciplines du Conseil National des Universités)

### 42e Section : MORPHOLOGIE ET MORPHOGENÈSE

#### 1re sous-section : (*Anatomie*)

Professeur Marc BRAUN - Professeure Manuela PEREZ

#### 2e sous-section : (*Histologie, embryologie et cytogénétique*)

Professeur Christo CHRISTOV

#### 3e sous-section : (*Anatomie et cytologie pathologiques*)

Professeur Jean-Michel VIGNAUD - Professeur Guillaume GAUCHOTTE

### 43e Section : BIOPHYSIQUE ET IMAGERIE MÉDICALE

#### 1re sous-section : (*Biophysique et médecine nucléaire*)

Professeur Gilles KARCHER - Professeur Pierre-Yves MARIE - Professeur Pierre OLIVIER

#### 2e sous-section : (*Radiologie et imagerie médicale*)

Professeur René ANXIONNAT - Professeur Alain BLUM - Professeur Serge BRACARD –  
Professeur Michel CLAUDON - Professeure Valérie CROISÉ - Professeur Jacques FELBLINGER –  
Professeur Damien MANDRY - Professeur Pedro GONDIM TEIXEIRA

### 44e Section : BIOCHIMIE, BIOLOGIE CELLULAIRE ET MOLÉCULAIRE, PHYSIOLOGIE ET NUTRITION

#### 1re sous-section : (*Biochimie et biologie moléculaire*)

Professeur Jean-Louis GUEANT - Professeur Bernard NAMOUR - Professeur Jean-Luc OLIVIER

#### 2e sous-section : (*Physiologie*)

Professeur Christian BEYAERT - Professeur Bruno CHENUÉL - Professeur François MARCHAL

#### 3e sous-section (*Biologie cellulaire*)

Professeure Véronique DECOT- MAILLERET

#### 4e sous-section : (*Nutrition*)

Professeur Didier QUILLIOT - Professeure Rosa-Maria RODRIGUEZ-GUEANT - Professeur Olivier ZIEGLER

### 45e Section : MICROBIOLOGIE, MALADIES TRANSMISSIBLES ET HYGIÈNE

#### 1re sous-section : (*Bactériologie - virologie ; hygiène hospitalière*)

Professeur Alain LOZNIEWSKI - Professeure Evelyne SCHVOERER

#### 2e sous-section : (*Parasitologie et Mycologie*)

Professeure Marie MACHOUART

#### 3e sous-section : (*Maladies infectieuses ; maladies tropicales*)

Professeur Bruno HOEN - Professeur Thierry MAY - Professeure Céline PULCINI - Professeur Christian ABAUD

### 46e Section : SANTÉ PUBLIQUE, ENVIRONNEMENT ET SOCIÉTÉ

#### 1re sous-section : (*Épidémiologie, économie de la santé et prévention*)

Professeure Nelly AGRINIER - Professeur Francis GUILLEMIN

#### 4e sous-section : (*Biostatistiques, informatique médicale et technologies de communication*)

Professeure Eliane ALBUISSON - Professeur Nicolas JAY

### 47e Section : CANCÉROLOGIE, GÉNÉTIQUE, HÉMATOLOGIE, IMMUNOLOGIE

#### 1re sous-section : (*Hématologie ; transfusion*)

Professeur Pierre FEUGIER

#### 2e sous-section : (*Cancérologie ; radiothérapie*)

Professeur Thierry CONROY - Professeur François GUILLEMIN - Professeur Didier PEIFFERT –

Professeur Frédéric MARCHAL

#### 3e sous-section : (*Immunologie*)

Professeur Marcelo DE CARVALHO-BITTENCOURT - Professeure Marie-Thérèse RUBIO

#### 4e sous-section : (*Génétique*)

Professeur Philippe JONVEAUX - Professeur Bruno LEHEUP

## **48e Section : ANESTHÉSIOLOGIE, RÉANIMATION, MÉDECINE D'URGENCE, PHARMACOLOGIE ET THÉRAPEUTIQUE**

### **1re sous-section : (Anesthésiologie-réanimation et médecine péri-opératoire)**

Professeur Gérard AUDIBERT - Professeur Hervé BOUAZIZ - Professeur Thomas FUCHS-BUDER - Professeure Marie-Reine LOSSER - Professeur Claude MEISTELMAN

### **2e sous-section : (Médecine intensive-réanimation)**

Professeur Pierre-Édouard BOLLAERT - Professeur Sébastien GIBOT - Professeur Bruno LÉVY

### **3e sous-section : (Pharmacologie fondamentale ; pharmacologie clinique ; addictologie)**

Professeur Pierre GILLET - Professeur Jean-Yves JOUZEAU

### **4e sous-section : (Thérapeutique-médecine de la douleur ; addictologie)**

Professeur Nicolas GIRERD - Professeur François PAILLE - Professeur Patrick ROSSIGNOL - Professeur Faiez ZANNAD

## **49e Section : PATHOLOGIE NERVEUSE ET MUSCULAIRE, PATHOLOGIE MENTALE, ANDICAP ET RÉÉDUCATION**

### **1re sous-section : (Neurologie)**

Professeur Marc DEBOUVERIE - Professeur Louis MAILLARD - Professeur Sébastien RICHARD - Professeur Luc TAILLANDIER - Professeure Louise TYVAERT

### **2e sous-section : (Neurochirurgie)**

Professeur Jean AUQUE - Professeur Thierry CIVIT - Professeure Sophie COLNAT-COULBOIS - Professeur Olivier KLEIN

### **3e sous-section : (Psychiatrie d'adultes ; addictologie)**

Professeur Jean-Pierre KAHN - Professeur Vincent LAPREVOTE - Professeur Raymund SCHWAN

### **4e sous-section : (Pédopsychiatrie ; addictologie)**

Professeur Bernard KABUTH

### **5e sous-section : (Médecine physique et de réadaptation)**

Professeur Jean PAYSANT

## **50e Section : PATHOLOGIE OSTÉO-ARTICULAIRE, DERMATOLOGIE ET CHIRURGIE PLASTIQUE**

### **1re sous-section : (Rhumatologie)**

Professeure Isabelle CHARY-VALCKENAERE - Professeur Damien LOEUILLE

### **2e sous-section : (Chirurgie orthopédique et traumatologique)**

Professeur Laurent GALOIS - Professeur Didier MAINARD - Professeur François SIRVEAUX

### **3e sous-section : (Dermato-vénéréologie)**

Professeure Anne-Claire BURSZTEJN - Professeur Jean-Luc SCHMUTZ

### **4e sous-section : (Chirurgie plastique, reconstructrice et esthétique ; brûlologie)**

Professeur François DAP - Professeur Gilles DAUTEL - Professeur Etienne SIMON

## **51e Section : PATHOLOGIE CARDIO-RESPIRATOIRE ET VASCULAIRE**

### **1re sous-section : (Pneumologie ; addictologie)**

Professeur Jean-François CHABOT - Professeur Ari CHAOUAT

### **2e sous-section : (Cardiologie)**

Professeur Edoardo CAMENZIND - Professeur Christian de CHILLOU DE CHURET -

Professeur Yves JUILLIERE - Professeur Nicolas SADOUL

### **3e sous-section : (Chirurgie thoracique et cardiovasculaire)**

Professeur Juan-Pablo MAUREIRA

### **4e sous-section : (Chirurgie vasculaire ; médecine vasculaire)**

Professeur Sergueï MALIKOV - Professeur Denis WAHL - Professeur Stéphane ZUILY

## **52e Section : MALADIES DES APPAREILS DIGESTIF ET URINAIRE**

### **1re sous-section : (Gastroentérologie ; hépatologie ; addictologie)**

Professeur Jean-Pierre BRONOWICKI - Professeur Laurent PEYRIN-BIROULET

### **3e sous-section : (Néphrologie)**

Professeur Luc FRIMAT - Professeure Dominique HESTIN

### **4e sous-section : (Urologie)**

Professeur Pascal ESCHWEGE - Professeur Jacques HUBERT

## **53e Section : MÉDECINE INTERNE, GÉRIATRIE, CHIRURGIE GÉNÉRALE ET MÉDECINE GÉNÉRALE**

### **1re sous-section : (Médecine interne ; gériatrie et biologie du vieillissement ; addictologie)**

Professeur Athanase BENETOS - Professeur Jean-Dominique DE KORWIN - Professeure Gisèle KANNY

Professeure Christine PERRET-GUILLAUME - Professeur Roland JAUSSAUD - Professeure Laure JOLY

### **2e sous-section : (Chirurgie générale)**

Professeur Ahmet AYAV - Professeur Laurent BRESLER - Professeur Laurent BRUNAUD -

Professeure Adeline GERMAIN

### **3e sous-section : (Médecine générale)**

Professeur Jean-Marc BOIVIN - Professeur Paolo DI PATRIZIO

**54e Section : DÉVELOPPEMENT ET PATHOLOGIE DE L'ENFANT, GYNÉCOLOGIE-OBSTÉTRIQUE, ENDOCRINOLOGIE ET REPRODUCTION**

**1re sous-section : (*Pédiatrie*)**

Professeur Pascal CHASTAGNER - Professeur François FEILLET - Professeur Jean-Michel HASCOET - Professeur Emmanuel RAFFO - Professeur Cyril SCHWEITZER

**2e sous-section : (*Chirurgie infantile*)**

Professeur Pierre JOURNEAU - Professeur Jean-Louis LEMELLE

**3e sous-section : (*Gynécologie-obstétrique ; gynécologie médicale*)**

Professeur Philippe JUDLIN - Professeur Olivier MOREL

**4e sous-section : (*Endocrinologie, diabète et maladies métaboliques ; gynécologie médicale*)**

Professeur Bruno GUERCI - Professeur Marc KLEIN - Professeur Georges WERYHA

**55e Section : PATHOLOGIE DE LA TÊTE ET DU COU**

**1re sous-section : (*Oto-rhino-laryngologie*)**

Professeur Roger JANKOWSKI - Professeure Cécile PARIETTI-WINKLER

**2e sous-section : (*Ophthalmologie*)**

Professeure Karine ANGIOI - Professeur Jean-Paul BERROD

**3e sous-section : (*Chirurgie maxillo-faciale et stomatologie*)**

Professeure Muriel BRIX

=====

**PROFESSEURS DES UNIVERSITÉS**

**61e Section : GÉNIE INFORMATIQUE, AUTOMATIQUE ET TRAITEMENT DU SIGNAL**

Professeur Walter BLONDEL

**64e Section : BIOCHIMIE ET BIOLOGIE MOLÉCULAIRE**

Professeure Sandrine BOSCHI-MULLER - Professeur Pascal REBOUL

**65e Section : BIOLOGIE CELLULAIRE**

Professeure Céline HUSELSTEIN

=====

**PROFESSEUR ASSOCIÉ DE MÉDECINE GÉNÉRALE**

Professeure associée Sophie SIEGRIST

=====

**MAÎTRES DE CONFÉRENCES DES UNIVERSITÉS - PRATICIENS HOSPITALIERS**

**42e Section : MORPHOLOGIE ET MORPHOGENÈSE**

**1re sous-section : (*Anatomie*)**

Docteur Bruno GRIGNON

**43e Section : BIOPHYSIQUE ET IMAGERIE MÉDICALE**

**1re sous-section : (*Biophysique et médecine nucléaire*)**

Docteur Antoine VERGER

**44e Section : BIOCHIMIE, BIOLOGIE CELLULAIRE ET MOLÉCULAIRE, PHYSIOLOGIE ET NUTRITION**

**1re sous-section : (*Biochimie et biologie moléculaire*)**

Docteure Shyue-Fang BATTAGLIA - Docteure Sophie FREMONT - Docteure Catherine MALAPLATE - Docteur Marc MERTEN - Docteur Abderrahim OUSSALAH

**2e sous-section : (*Physiologie*)**

Docteure Silvia DEMOULIN-ALEXIKOVA - Docteur Mathias POUSSEL - Docteur Jacques JONAS

**45e Section : MICROBIOLOGIE, MALADIES TRANSMISSIBLES ET HYGIÈNE**

**1re sous-section : (*Bactériologie – Virologie ; hygiène hospitalière*)**

Docteure Corentine ALAUZET - Docteure Hélène JEULIN - Docteure Véronique VENARD

**2e sous-section : (*Parasitologie et mycologie*)**

Docteure Anne DEBOURGOGNE

**46e Section : SANTÉ PUBLIQUE, ENVIRONNEMENT ET SOCIÉTÉ**

**1re sous-section : (*Epidémiologie, économie de la santé et prévention*)**

Docteur Cédric BAUMANN - Docteure Frédérique CLAUDOT - Docteur Alexis HAUTEMANIÈRE

**2e sous-section : (*Médecine et Santé au Travail*)**

Docteure Isabelle THAON

**3e sous-section : (*Médecine légale et droit de la santé*)**

Docteur Laurent MARTRILLE

**47e Section : CANCÉROLOGIE, GÉNÉTIQUE, HÉMATOLOGIE, IMMUNOLOGIE**

**1re sous-section : (Hématologie ; transfusion)**

Docteure Aurore PERROT - Docteur Julien BROSEUS - Docteure Maud D'AVENI (stagiaire)

**2e sous-section : (Cancérologie ; radiothérapie)**

Docteure Lina BOLOTINE - Docteur Guillaume VOGIN

**4e sous-section : (Génétique)**

Docteure Céline BONNET

**48e Section : ANESTHÉSIOLOGIE, RÉANIMATION, MÉDECINE D'URGENCE, PHARMACOLOGIE ET THÉRAPEUTIQUE**

**1e sous-section : (Anesthésiologie-réanimation et médecine péri-opératoire)**

Docteur Philippe GUERCI (stagiaire)

**2e sous-section : (Médecine intensive-réanimation)**

Docteur Antoine KIMMOUN

**3e sous-section : (Pharmacologie fondamentale ; pharmacologie clinique ; addictologie)**

Docteur Nicolas GAMBIER - Docteure Françoise LAPICQUE - Docteur Julien SCALA-BERTOLA

**50e Section : PATHOLOGIE OSTÉO-ARTICULAIRE, DERMATOLOGIE ET CHIRURGIE PLASTIQUE**

**1re sous-section : (Rhumatologie)**

Docteure Anne-Christine RAT

**4e sous-section : (Chirurgie plastique, reconstructrice et esthétique ; brûlologie)**

Docteure Laetitia GOFFINET-PLEUTRET

**51e Section : PATHOLOGIE CARDIO-RESPIRATOIRE ET VASCULAIRE**

**3e sous-section : (Chirurgie thoracique et cardio-vasculaire)**

Docteur Fabrice VANHUYSE

**4e sous-section : (Chirurgie vasculaire ; Médecine vasculaire)**

Docteure Nicla SETTEMBRE (stagiaire)

**52e Section : MALADIES DES APPAREILS DIGESTIF ET URINAIRE**

**1re sous-section : (Gastroentérologie ; hépatologie ; addictologie)**

Docteur Jean-Baptiste CHEVAUX - Docteur Anthony LOPEZ

**53e Section : MÉDECINE INTERNE, GÉRIATRIE, CHIRURGIE GÉNÉRALE ET MÉDECINE GÉNÉRALE**

**2e sous-section : (Chirurgie générale)**

Docteur Cyril PERRENOT

**3e sous-section : (Médecine générale)**

Docteure Elisabeth STEYER

**54e Section : DEVELOPPEMENT ET PATHOLOGIE DE L'ENFANT, GYNECOLOGIE OBSTETRIQUE, ENDOCRINOLOGIE ET REPRODUCTION**

**4e sous-section : (Endocrinologie, diabète et maladies métaboliques ; Gynécologie médicale)**

Docteure Eva FEIGERLOVA (stagiaire)

**5e sous-section : (Biologie et médecine du développement et de la reproduction ; gynécologie médicale)**

Docteure Isabelle KOSCINSKI

**55e Section : PATHOLOGIE DE LA TÊTE ET DU COU**

**1re sous-section : (Oto-Rhino-Laryngologie)**

Docteur Patrice GALLET



=====

## MAÎTRES DE CONFÉRENCES

### 5e Section : SCIENCES ÉCONOMIQUES

Monsieur Vincent LHUILLIER

### 7e Section : SCIENCES DU LANGAGE : LINGUISTIQUE ET PHONETIQUE GENERALES

Madame Christine DA SILVA-GENEST

### 19e Section : SOCIOLOGIE, DÉMOGRAPHIE

Madame Joëlle KIVITS

### 64e Section : BIOCHIMIE ET BIOLOGIE MOLÉCULAIRE

Madame Marie-Claire LANHERS - Monsieur Nick RAMALANJAONA

### 65e Section : BIOLOGIE CELLULAIRE

Madame Nathalie AUCHET - Madame Natalia DE ISLA-MARTINEZ - Madame Ketsia HESS –  
Monsieur Christophe NEMOS

### 66e Section : PHYSIOLOGIE

Monsieur Nguyen TRAN

### 69e Section : NEUROSCIENCES

Madame Sylvie MULTON

=====

## MAÎTRES DE CONFÉRENCES ASSOCIÉS DE MÉDECINE GÉNÉRALE

Docteur Cédric BERBE - Docteur Olivier BOUCHY - Docteur Jean-Michel MARTY

=====

## DOCTEURS HONORIS CAUSA

Professeur Charles A. BERRY (1982)  
*Centre de Médecine Préventive, Houston (U.S.A)*

Professeur Pierre-Marie GALETTI (1982)  
*Brown University, Providence (U.S.A)*

Professeure Mildred T. STAHLMAN (1982)  
*Vanderbilt University, Nashville (U.S.A)*

Professeur Théodore H. SCHIEBLER (1989)  
*Institut d'Anatomie de Würzburg (R.F.A)*

*Université de Pennsylvanie (U.S.A)*

Professeur Mashaki KASHIWARA (1996)

*Research Institute for Mathematical Sciences de Kyoto (JAPON)*

Professeure Maria DELIVORIA-PAPADOPOULOS (1996)

Professeur Ralph GRÄSBECK (1996)  
*Université d'Helsinki (FINLANDE)*

Professeur Duong Quang TRUNG (1997)  
*Université d'Hô Chi Minh-Ville (VIËTNAM)*

Professeur Daniel G. BICHET (2001)  
*Université de Montréal (Canada)*

Professeur Marc LEVENSTON (2005)  
*Institute of Technology, Atlanta (USA)*

Professeur Brian BURCHELL (2007)

*Université de Dundee (Royaume-Uni)*

Professeur Yunfeng ZHOU (2009)

*Université de Wuhan (CHINE)*

Professeur David ALPERS (2011)

*Université de Washington (U.S.A)*

Professeur Martin EXNER (2012)

*Université de Bonn (ALLEMAGNE)*

**A notre Maître et Président de thèse,**

**Monsieur le Professeur Serge BRACARD**

Professeur des Universités.

Praticien Hospitalier de Radiologie et d'imagerie médicale.

Je vous remercie de l'honneur que vous me faites en acceptant de diriger et de présider notre thèse.

Merci pour votre aide et vos conseils durant la réalisation de ce travail.

J'ai eu le privilège de bénéficier de votre enseignement au cours de mon internat et d'admirer votre passion pour la Neuroradiologie, merci de m'avoir transmise tout ce savoir.

Veillez croire en l'expression de ma gratitude et de mon profond respect.

**A notre Maître et Juge,**

**Monsieur le Professeur René ANXIONNAT**

Professeur des Universités.

Praticien Hospitalier de Radiologie et d'imagerie médicale.

Merci d'avoir accepté de faire partie de mon jury de thèse et de juger mon travail.

Travailler avec vous en Neuroradiologie a été un réel plaisir, je vous remercie pour votre enseignement avisé tout au long de mon cursus.

Veillez croire en l'expression de ma gratitude et de ma considération.

**A notre Maître et Juge,**

**Madame la Professeure Sophie COLNAT-COULBOIS**

Professeure des Universités.  
Praticien Hospitalier de Neurochirurgie.

C'est avec spontanéité que vous avez accepté de faire partie de notre jury de thèse et je vous en remercie.

Nous sommes très reconnaissant de l'honneur que vous nous faites en acceptant de juger notre travail et espérons qu'il saura retenir votre intérêt.

Vous compter parmi les membres de notre jury est un honneur.

Soyez assuré de notre gratitude et de notre profond respect.

**A notre Maître et Juge,**

**Madame le Docteur Emmanuelle SCHMITT**

Docteur en radiologie et imagerie médicale.

Nous sommes très sensible à l'honneur que vous nous faites de juger notre travail.

Ton implication, tes conseils et ta bienveillance tout au long de mon internat m'a fait aimer la Neuroradiologie.

Tu es et resteras une source d'admiration.

Merci de m'avoir transmis ta passion pour la Neuroradiologie et particulièrement la pédiatrie, et de me l'avoir partagé avec patience et enthousiasme.

Veillez recevoir ici l'assurance de notre gratitude et de notre profond respect.

**A mes maîtres d'internat**, Monsieur le Professeur Bracard, Professeur Braun, Professeur Blum, Professeur Anxionnat, Professeur Régent, Professeur Claudon, Professeure Laurent et le Professeur Teixeira.

**A tous les chefs de clinique, assistants, Praticiens Hospitaliers et attachés** pour votre participation à ma formation et à celles de l'ensemble des internes. Travailler à vos côtés a été un grand plaisir pour moi.

**A toutes les équipes de manipulateurs, de secrétaires et d'infirmières** des services de Guilloz, de l'hôpital d'enfant, de Brabois adultes, de Neurologie à Épinal, de médecine nucléaire de Mercy, de l'ICL, de radiologie Épinal et de Neuroradiologie pour m'avoir supporté et m'avoir appris les bases de la Radiologie! Un radiologue n'est pas grand-chose sans un bon manipulateur ;-)

Une pensée particulière à **Daniel THOMAS, et au service d'Épinal** qui m'a fait aimer et choisir la Radiologie lors de mon stage d'externe il y a 7 ans... Vous resterez à mes yeux un exemple tant sur le plan professionnel que humain! J'espère que votre retraite Bretonne se passe au mieux...

**Au Docteur BEZAZ Sarah et à Doc DENNY**, les piliers «survivor» du service d'Épinal, pour la qualité de votre formation, votre gentillesse et votre disponibilité. A très vite pour faire partie de cette belle équipe et encore merci de m'accueillir!!

Au service de neuroradiologie de l'hôpital central et plus particulièrement **au Docteur Emmanuelle SCHMITT**, pour tout ce que tu m'as transmis et que tu vas encore me transmettre... travailler à tes côtés est un réel plaisir. Ne change rien surtout... **Au Docteur PLANEL Sophie**, pour ta gentillesse, ta disponibilité et ta rigueur... tu es un véritable apport pour la neuroradiologie. Merci également à **Florence, Marie-Alexia, Anne-laure, Foteini, Claire, Laure, Liang, Jean Even et tous les autres** pour m'avoir fait découvrir et aimer la neuroradiologie. A très vite...

**Aux Docteurs BEN MAHMOUD, PETIT-DENET, THEODOR et à Yalcin** du service de Médecine nucléaire de Mercy pour votre accueil et votre enseignement. 6 mois en Médecine nucléaire sera un véritable atout pour ma pratique future.

Merci au service de Neurologie d'Épinal et plus particulièrement au **Docteur Bernard HUTTIN et Alexandrine LARUE** pour mes 6 mois passé à vos côtés. Merci pour votre soutien dans une période qui n'a pas toujours été facile.

A l'ensemble de **mes collègues internes** et amis de promo...pour tous les bons moments passés en stage ou ailleurs.

Une pensée particulière **pour toi maman** partie bien trop tôt...tu aurais été fière de moi, j'en suis certaine...

A toi **Vincent**, merci pour ton soutien quotidien et sans faille. La vie est vraiment plus belle avec toi. Une nouvelle aventure vient de commencer pour nous avec la venue au monde de notre petit Hugo, certainement la meilleure... Petite pensée pour notre Julo et ses Ronrons apaisants!)

Pour vous, **Papa & Marie, Laurent & Anne laure**, pour votre amour et votre soutien sans faille durant toutes ses années. Je vous aime fort.

A ma belle-famille, mes beaux-parents d'abord, **Super JAJA et Daniel** pour votre présence. Merci de m'avoir accueilli dans votre famille... A **Damien, Clarita et Lulu** pour tout ce que vous représentez à mes yeux et la belle-famille que vous formez.

**A Clara, Matthieu, Charlotte, Jérôme, Marie et Arthur**, merci pour cette amitié si fidèle, vivement les prochaines vacances ensemble et «*vive le fromage et le chocolat*». Vous êtes toujours là dans les bons comme les mauvais moments, vous restez pour moi des amis fidèles! Merci pour votre présence et votre soutien depuis plus de dix ans...(*Pas la peine de vous réjouir de ses belles paroles, retournez à vos occupations;-)*).

**A tous les autres amis ou connaissances**, à tous ses bons moments passés à vos côtés... et aux prochains à venir!



## SERMENT

« Au moment d'être admise à exercer la médecine, je promets et je jure d'être fidèle aux lois de l'honneur et de la probité. Mon premier souci sera de rétablir, de préserver ou de promouvoir la santé dans tous ses éléments, physiques et mentaux, individuels et sociaux. Je respecterai toutes les personnes, leur autonomie et leur volonté, sans aucune discrimination selon leur état ou leurs convictions. J'interviendrai pour les protéger si elles sont affaiblies, vulnérables ou menacées dans leur intégrité ou leur dignité. Même sous la contrainte, je ne ferai pas usage de mes connaissances contre les lois de l'humanité. J'informerai les patients des décisions envisagées, de leurs raisons et de leurs conséquences. Je ne tromperai jamais leur confiance et n'exploiterai pas le pouvoir hérité des circonstances pour forcer les consciences. Je donnerai mes soins à l'indigent et à quiconque me les demandera. Je ne me laisserai pas influencer par la soif du gain ou la recherche de la gloire. Admise dans l'intimité des personnes, je tairai les secrets qui me sont confiés. Reçue à l'intérieur des maisons, je respecterai les secrets des foyers et ma conduite ne servira pas à corrompre les mœurs. Je ferai tout pour soulager les souffrances. Je ne prolongerai pas abusivement les agonies. Je ne provoquerai jamais la mort délibérément. Je préserverai l'indépendance nécessaire à l'accomplissement de ma mission. Je n'entreprendrai rien qui dépasse mes compétences. Je les entretiendrai et les perfectionnerai pour assurer au mieux les services qui me seront demandés. J'apporterai mon aide à mes confrères ainsi qu'à leurs familles dans l'adversité. Que les hommes et mes confrères m'accordent leur estime si je suis fidèle à mes promesses ; que je sois déshonorée et méprisée si j'y manque ».

# TABLE DES MATIÈRES

<b>TABLE DES MATIÈRES</b> .....	16
<b>TABLE DES FIGURES</b> .....	18
<b>LISTE DES ABRÉVIATIONS</b> .....	19
<b>I. PRÉSENTATION DU SUJET</b> .....	20
1. Généralités .....	20
2. Aspect en imagerie.....	20
3. Localisations des Anomalies Veineuses de Développement .....	24
4. Embryologie du système veineux cérébral .....	24
4.1. Développement du système veineux extra cérébral; description chronologique .....	25
4.1.1. Embryon de 2/4 semaines .....	25
4.1.2. Embryon de 4 semaines: .....	25
4.1.3. Embryon de 5mm /6 SA (stades 1 et 2 de Padget) .....	25
4.1.4. Embryon de 6 à 16 mm /7 SA (stades 3 et 4 de Padget) .....	28
4.1.5. Embryon de 8 / 9 SA (stades 5 de Padget):.....	28
4.2. Organisation du système veineux intrinsèque au parenchyme cérébral.....	30
5. Anatomie veineuse en fosse postérieure.....	32
5.1. VEINES CÉRÉBELLEUSES HÉMISPHERIQUES .....	35
5.2. VEINES VERMIENNES.....	36
5.3. VEINES PÉTREUSES.....	36
5.4. VEINES PONTIQUES SUPERFICIELLES ; VEINES DE LA MOELLE ALLONGÉE ET DU V4; VEINES MÉSENCÉPHALIQUE LATÉRALES .....	36
5.5. VEINE PRE CENTRALE .....	37
6. Anomalies veineuses de développement et clinique .....	39
7. Anomalies veineuses de développement et complications connues et décrites dans la littérature .....	39
8. Anomalie veineuse de développements et associations .....	41
8.1. AVD ET CAVERNOMES :.....	41
8.2. AVD et AUTRES ASSOCIATIONS :.....	41
9. Objectif de notre article.....	42

<b>II. ARTICLE : DEVELOPMENTAL VENOUS ANOMALIES OF THE POSTERIOR CRANIAL FOSSA: RADIOLOGICAL ANATOMY AND CLINICAL ANALYSIS OF 148 DVAS IN 125 PATIENTS</b> .....	43
1. ABSTRACT .....	44
2. Introduction.....	45
3. Materials and Methods .....	46
4. Results .....	48
5. Discussion .....	50
6. Conclusion.....	52
7. Sources of funding .....	52
8. Conflict of interest.....	52
9. References .....	53
<b>III. CONCLUSION ET PERSPECTIVE</b> .....	56
1. Origine et hypothèses au développement des AVD :.....	56
2. Anomalies Veineuses de Développement et Cavernomes .....	57
3. Anomalies Veineuses de Développement et Malformation veineuse cranio-faciale .....	59
4. Anomalies Veineuses de Développement et Malformation artério-veineuse (MAV).....	60
<b>IV. BIBLIOGRAPHIE</b> .....	62

## TABLE DES FIGURES

Figure 1 : a) Représentation schématique d'un embryon de 5mm, vue latérale <sup>11</sup>	
b) Photo anatomique d'un embryon de 5mm, vue latérale <sup>5</sup> .....	27
Figure 2 : Représentation schématique d'un embryon de 7 SA , vue latérale <sup>11</sup> .....	28
Figure 3 : Représentation schématique d'un embryon de 8 SA, vue latérale <sup>11</sup> .....	29
Figure 4 : Représentation schématique d'un embryon de 9 SA , vue latérale <sup>11</sup> .....	29
Figure 5 : Fœtus de 3 mois. <sup>11</sup> .....	30
Figure 6 : organisation du système veineux intrinsèque <sup>11</sup> . .....	31
Figure 7 : Représentation schématique du réseau veineux de la surface ventrale du tronc cérébral (d'après P. Lasjaunias, Clinical Vascular Anatomy and Variations; volume 1; 680).....	37
Figure 8 : image angiographique au temps veineux; vue latérale de la fosse postérieure (d'après P. Lasjaunias, Clinical Vascular Anatomy and Variations; volume 1; 681) .....	38
Figure 9 : représentation schématique des différentes efférences veineuses des anomalies veineuses de développement de fosse postérieure. ....	38

## LISTE DES ABRÉVIATIONS

- **AVD**: Anomalies veineuses de développement.
- **MAV**: Malformation artério-veineuse.

# I. PRÉSENTATION DU SUJET

## 1. Généralités

De manière commune, et selon Russell & Rubinstein<sup>1</sup>, il existe 4 grands types de malformations vasculaires du système nerveux central : les anomalies veineuses de développement (AVD), les cavernomes, les malformations artério-veineuses (MAV) et les malformations capillaires.

Les AVD, sujet de ce travail, sont des anomalies vasculaires cérébrales bénignes et fréquentes.

Elles sont les plus fréquentes des malformations vasculaires intracrâniennes (environ 30%). Une étude ancienne post mortem estimait la prévalence à 2,7%<sup>2</sup>; avec les techniques d'imagerie actuelle, la prévalence est estimée à 6,4%<sup>3</sup>.

Le terme d'AVD a été introduit par le Professeur Pierre Lasjaunias et ses collègues en 1986<sup>4</sup>. Appelé initialement «angiome veineux», son nom évolua en AVD, compte tenu qu'il s'agit d'une anomalie de l'anatomie intrinsèque du système veineux (et non d'une véritable malformation).

Elles sont considérées comme une variante de développement du système veineux. Il s'agit d'anomalies du système veineux drainant du parenchyme cérébral normal et correspondant histologiquement à une dilatation de multiples veines normales médullaires drainées et convergentes vers un même collecteur trans cérébral.

## 2. Aspect en imagerie

Le développement des techniques d'imagerie en coupe (scanner et IRM) a permis de montrer de manière claire le caractère «commun» de ces anomalies veineuses.

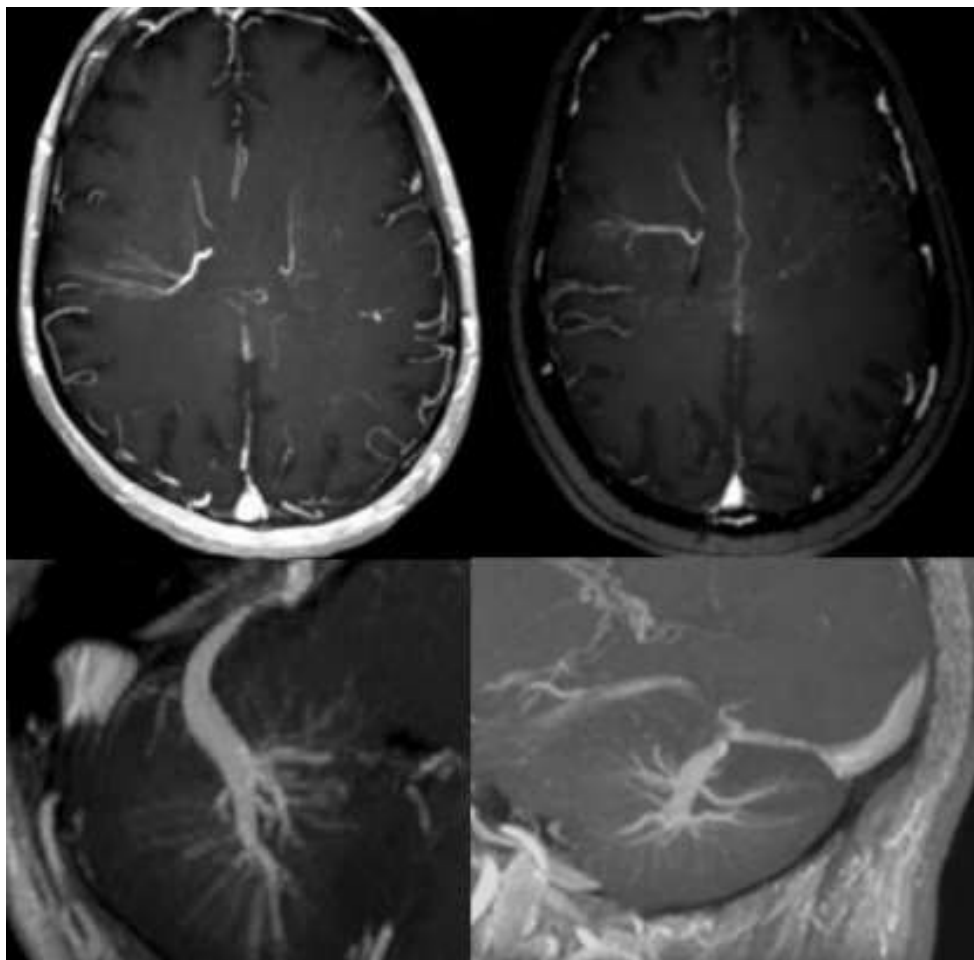
Les AVD sont composées d'un tableau de collecteurs en étoiles, drainées par un collecteur unique et ont une apparence caractéristique dite en «tête de méduse» ou en «parapluie inversé»

De manière commune, elles drainent un plus grand territoire que ce que l'on pourrait attendre d'un collecteur normal et la taille du collecteur est directement proportionnelle à la portion de parenchyme cérébral drainé.

Elles sont considérées comme congénitales parce que localement, en lieu et place de l'AVD, la zone est dépourvue de veines «normales».

Au scanner (TDM), elles apparaissent sous forme d'hyperdensité linéaire serpentineuse sans injection de produit de contraste et se rehaussent avec cet aspect typique dit «en tête de méduse» sous forme de nombreuses veines confluentes, se drainant dans une veine dilatée.

En Imagerie par Résonance Magnétique (IRM), lors de l'injection de produit gadoliné, on retrouve cette même caractéristique typique en «tête de méduse». Sur les séquences sans injection, les AVD peuvent apparaître en hyper signal Flair.



*Imagerie issue du service de Neuroradiologie; Hôpital Central; CHRU NANCY*

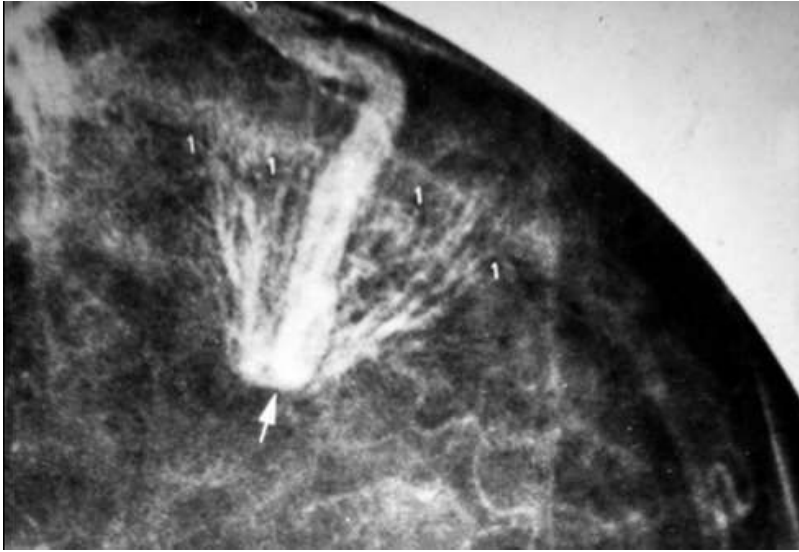
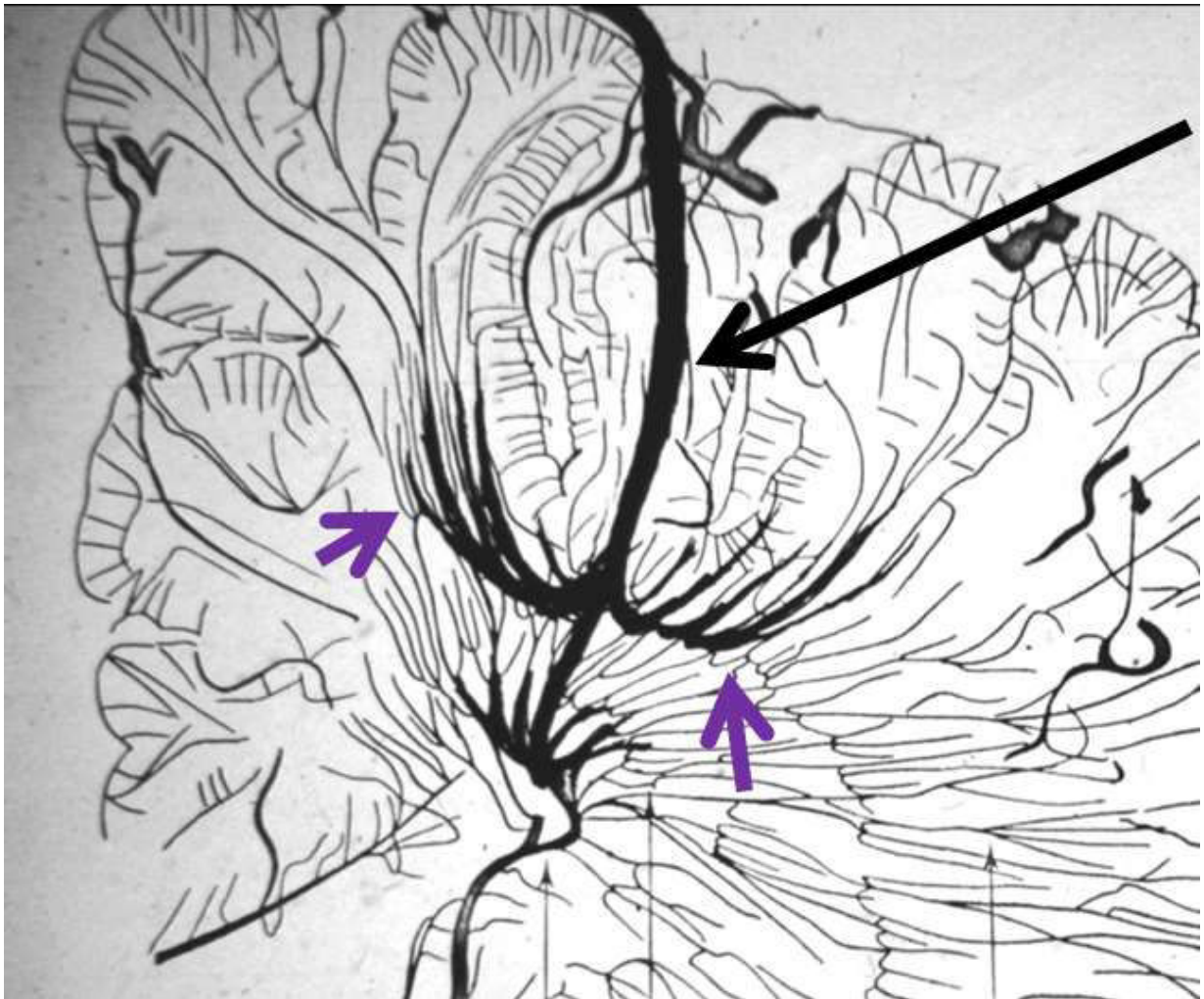

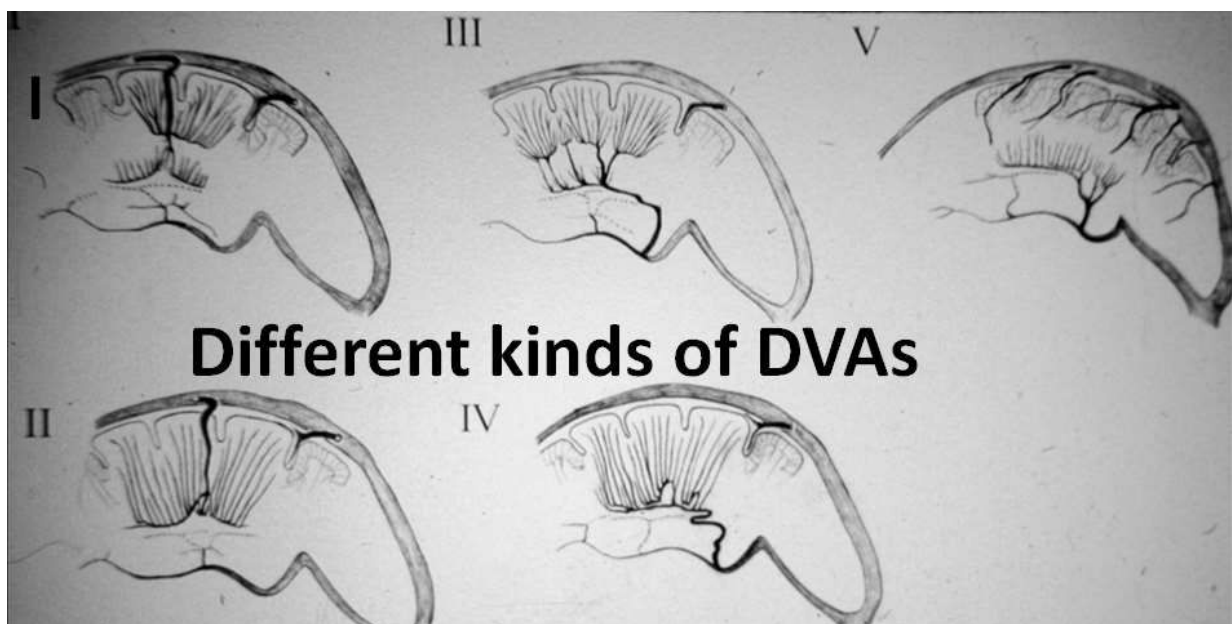
Image from Yun Peng Huang Collection, demonstrating a DVA draining superficially. <sup>5</sup>





Initialement, quand les techniques d'imagerie en coupes se sont démocratisées, et que ces AVD ont été décrites, certains chirurgiens les ont enlevés pensant, à tort, à une autre pathologie. Une erreur honnête mais tragique. En effet, la zone de cerveau, que l'AVD desservait, n'avait pas d'autre voie vers laquelle se tourner et le résultat immédiat fut un accident vasculaire cérébral ischémique.

Le Docteur Yun Peng Huang a décrit plusieurs types d'AVD selon leurs caractéristiques sémiologiques en fonction de leurs localisations (profondes ou superficielles) et de leurs drainages (profonds ou superficiels). 5 types ont été décrits (CF image ci-contre)



Bien que le parenchyme drainé par les AVD soit généralement considéré comme «normal», des anomalies du parenchyme cérébral ont été décrites en imagerie par résonance magnétique dans le territoire de l'AVD <sup>6, 7&8</sup>:

- Santucci & al <sup>6</sup> décrit que chez 28 cas sur 175 il existe **des anomalies d'intensité du signal associées dans le territoire de drainage.**
- Ruiz & al <sup>7</sup> a rapporté que le parenchyme cérébral, dans le territoire d'une DVA était **atrophique** chez 29,7% des cas, avait des **lésions de la substance blanche** chez 28,3%, et avait des **calcifications dystrophiques** dans 9,6% des cas (hypothèse que la congestion veineuse locale chronique conduit à ces phénomènes ?).

### **3. Localisations des Anomalies Veineuses de Développement**

Sus ou sous tentoriel, outre leurs localisations dans la substance blanche profonde, elles peuvent se retrouver dans le tronc cérébral, les thalamus et/ou les noyaux gris centraux.

Aucune AVD n'est décrite actuellement au niveau intra-médullaire.

Pour expliquer et surtout comprendre leur développement, plusieurs hypothèses ont été émises. Pour les comprendre, il est nécessaire de comprendre l'embryologie du système vasculaire (et principalement veineux) du système nerveux central.

### **4. Embryologie du système veineux cérébral**

L'embryologie du réseau veineux en fosse postérieure reste peu décrite.

Cette embryologie descriptive est fortement basée sur une revue de la littérature menée par le Dr George Linius Streeter, Dorcas Hager Padget en 1956<sup>9</sup> et 1957<sup>10</sup>, Okudera en 1984 et 1994 et plus tard par le Dr Yun Peng Huang et ses collègues. Travail réalisé en grande partie sur la dissection d'embryon et de fœtus.

Le système nerveux central se constitue à partir du tube neural individualisé à la deuxième semaine du développement fœtal.

*Il se divise en deux parties, le développement du système veineux extra cérébral et le développement et l'organisation du système veineux intrinsèque au parenchyme cérébral.*

*C'est la deuxième partie qui conduira à la formation des AVD.*

## **4.1. Développement du système veineux extra cérébral;** **description chronologique**

### ***4.1.1. Embryon de 2/4 semaines***

Initialement, le tube neural est ouvert et alimenté par simple diffusion du liquide amniotique.

### ***4.1.2. Embryon de 4 semaines:***

Après la fermeture (4 semaines), le tube neural est recouvert d'un tissu conjonctif dense «meninx primitiva».

Le meninx primitiva se réfère à la couverture mésenchymateuse du cerveau à partir de laquelle la matière arachnoïdienne, la pie-mère et la dure-mère se forment chez les mammifères et les oiseaux.

Ce tissu contient des boucles vasculaires primitives (plexus artério veineux précoce) développées pour la vasculogénèse à partir de l'aorte dorsale primitive et des veines cardinales.

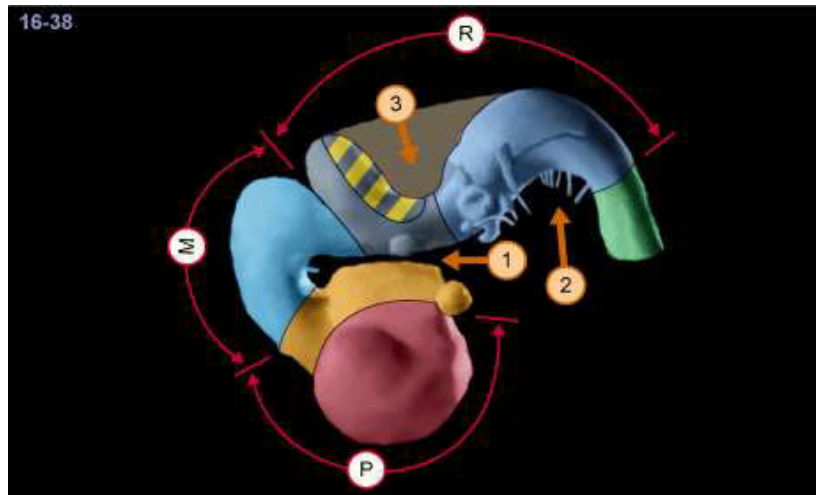
Dès la quatrième semaine du développement, la partie céphalique présente des zones dilatées, appelées les vésicules cérébrales primitives, et augmente rapidement de volume pour constituer l'ébauche du cerveau, tandis que la partie caudale, restée tubulaire et de calibre restreint, sera à l'origine de la moelle spinale.

### ***4.1.3. Embryon de 5mm /6 SA (stades 1 et 2 de Padget)***

Le développement cérébral (avec les trois vésicules prosencéphale, mésencéphale et rhombencéphale) se poursuit.

- Le prosencephale se subdivise en télencéphale (hémisphère cérébraux) et diencéphale (thalamus et hypothalamus).

- Le mésencéphale sera constitué des pédoncules cérébraux, ainsi que de la lame tectale.
- Le rhombencéphale devient métencéphale (protubérance et cervelet) et myélocéphale (bulbe).



**P:** prosencéphale (télencéphale + diencephale)

**M:** mésencéphale

**R:** rhombencéphale (métencéphale et myélocéphale)

Quand le tube neural devient trop épais pour être nourri par ce simple système extrinsèque de diffusion, se développe un système de capillaires intrinsèques par angiogenèse.

Un réseau capillaire plexiforme recouvre le tube neural et se draine médialement. Ce réseau conflue et forme la vena capitalis medialis, unique et médiane.

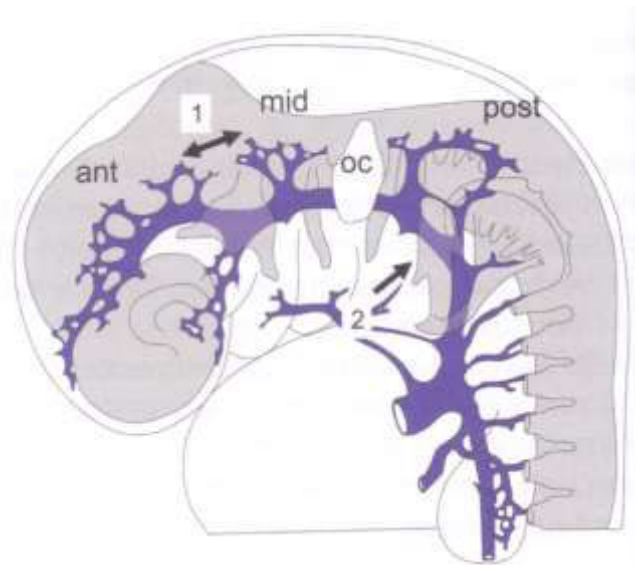
Cette veine unique médiane se dédouble et migre latéralement pour devenir dure: elle forme ainsi de chaque côté le sinus crânien primaire, structure bilatérale et symétrique.

Le sinus crânien primaire se poursuit en arrière de chaque côté par la veine cardinale antérieure, qui formera plus tard la veine jugulaire interne.

Trois plexus veineux se développent de chaque côté de ce sinus crânien primaire et drainent le tube neural via trois systèmes veineux.

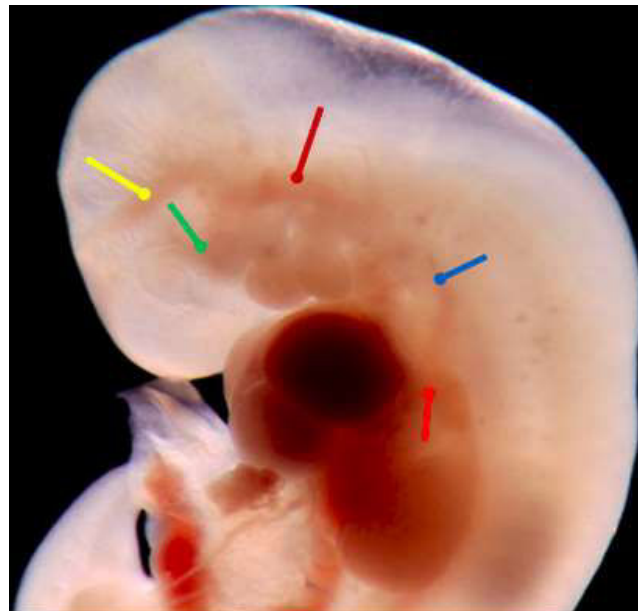
D'un point de vue anatomique, les trois plexus veineux se distinguent selon leurs rapports avec les nerfs crâniens V et VIII :

- plexus antérieur en avant du ganglion semi lunaire pour l'encéphale.
- plexus moyen entre le ganglion semi lunaire et la capsule otique pour le cervelet.
- plexus postérieur en arrière de la capsule otique pour la moelle.



**OC** : Capsule otique  
**Ant** : plexus antérieur  
**Mid** : plexus moyen  
**Post** : plexus postérieur

a)



b)

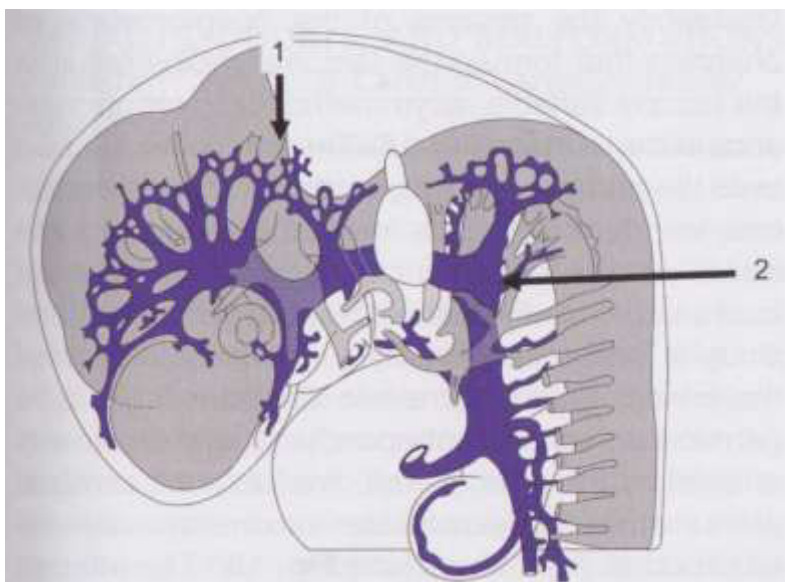
Figure 1 : a) Représentation schématique d'un embryon de 5mm, vue latérale <sup>11</sup> b) Photo anatomique d'un embryon de 5mm, vue latérale <sup>5</sup>

#### 4.1.4. Embryon de 6 à 16 mm /7 SA (stades 3 et 4 de Padget)

La collatéralisation dorsale se développe via une anastomose latérale, le sinus crânien primaire passe latéralement au nerf vague : par la translation, il devient la veine jugulaire.

Ce processus entraîne un étirement de la plupart des afférences piales médiales responsables de leur disparition : les afférences qui persistent récupéreront le drainage de celles ayant disparu et présenteront un trajet transversal.

Cela est à l'origine de la formation des veines pia arachnoïdiennes.



- 1 :** Développement de la collatéralisation dorsale.
- 2 :** Le sinus crânien primaire passe latéralement au nerf vague: par la translation, il devient la veine jugulaire.

Figure 2 : Représentation schématique d'un embryon de 7 SA, vue latérale <sup>11</sup>.

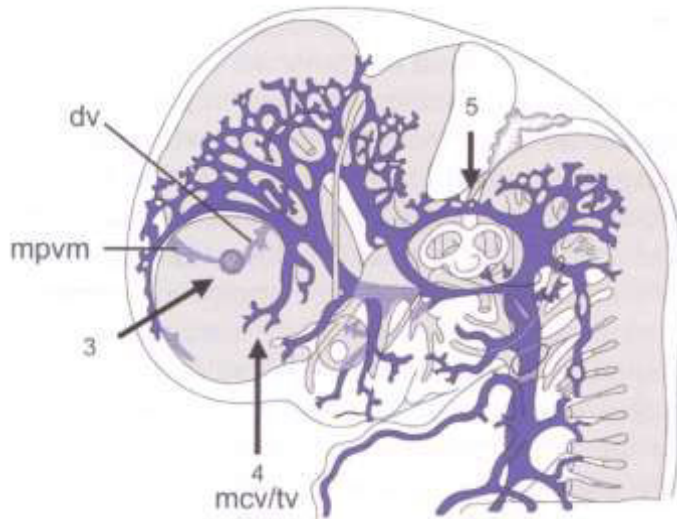
#### 4.1.5. Embryon de 8 / 9 SA (stades 5 de Padget):

En avant de l'embryon, l'involution du sinus crânien primaire et le développement d'anastomose aboutissent à la formation du sinus transverse primitif entre le plexus antérieur et moyen. Ce sinus bascule progressivement par la croissance des hémisphères et sous l'effet du développement longitudinal du télencéphale et de la flexion du cervelet se rapprochant ainsi de sa configuration définitive.

De manière concomitante, en avant du plexus antérieur, le plexus choroïde se développe.



Dans la future fosse postérieure, durant cette période, il existe une croissance de la vésicule otique qui oblitère progressivement la partie postérieure du sinus crânien primaire. Il se développe ainsi un réseau d'anastomose entre le plexus moyen et postérieur, qui seront à terme à l'origine des sinus sigmoïdes.

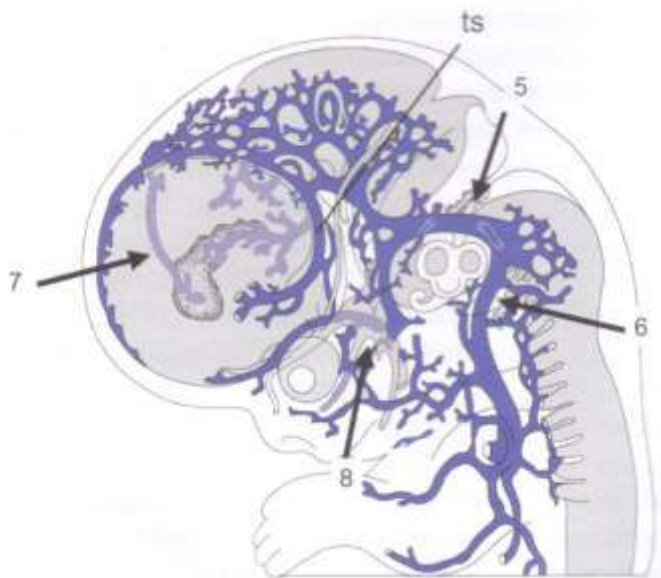


**3 :** développement en avant du plexus choroïde qui draine la veine diencéphalique (dv) et la veine de Markowski (mpvm).

**4 :** (mcv/tv): veine télencéphalique qui draine les hémisphères cérébraux et qui deviendra à terme la veine cérébrale interne.

**5 :** croissance de la vésicule otique qui oblitère progressivement le sinus crânien primaire.

Figure 3 : Représentation schématique d'un embryon de 8 SA, vue latérale<sup>11</sup>.



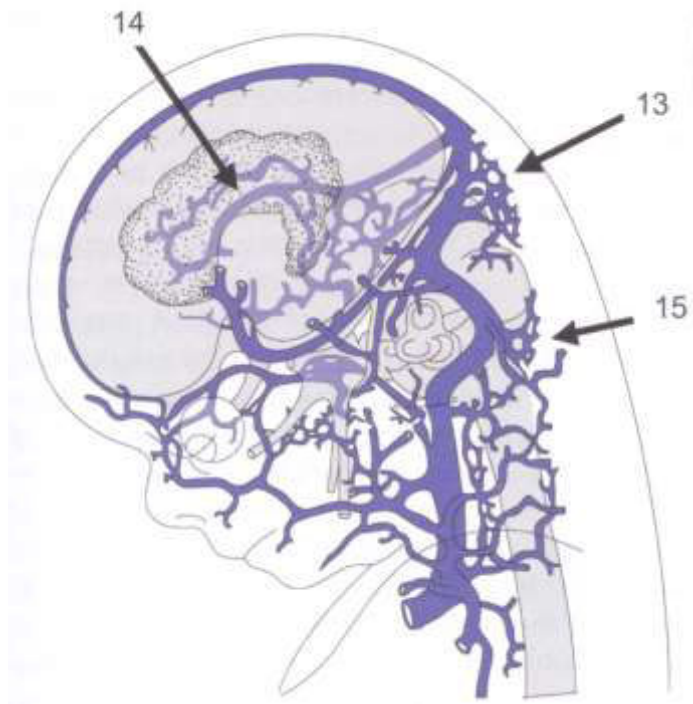
**7 :** la veine de Markowski est maintenant la veine choroïdienne principale (future veine de Galien)

**ts :** sinus transverse.

**5 et 6 :** formation des sinus sigmoïdes

**8 :** futur sinus caverneux

Figure 4 : Représentation schématique d'un embryon de 9 SA, vue latérale<sup>11</sup>.



**Anatomie veineuse proche de l'anatomie veineuse à terme:**

**14** : veine de Galien et sinus droit.

**13** : Torcular

**15** : plexus dural postérieur.

Figure 5 : Foetus de 3 mois.<sup>11</sup>

**4.2. Organisation du système veineux intrinsèque au parenchyme cérébral**

➔ *A terme, il existe deux systèmes de drainage au parenchyme cérébral : les veines de la substance blanche profonde sont drainées par le système subépendymaire vers la grande veine de Galien, tandis que le cortex et la substance blanche superficielle sont drainés vers la périphérie et le système veineux méningé.*

Pour comprendre les AVD, il est important de comprendre la structure des veines médullaires (Cf fig 6). Les veines parenchymateuses sont divisées en un drainage superficiel et un drainage profond.

- **Le drainage superficiel** inclut les veines piales, les veines corticales (cv) et sous corticales, ainsi que les veines médullaires superficielles (smv).
- **Le drainage profond** (dmv) converge vers les ventricules dans de grands collecteurs (veines sub épendymaires: sev)



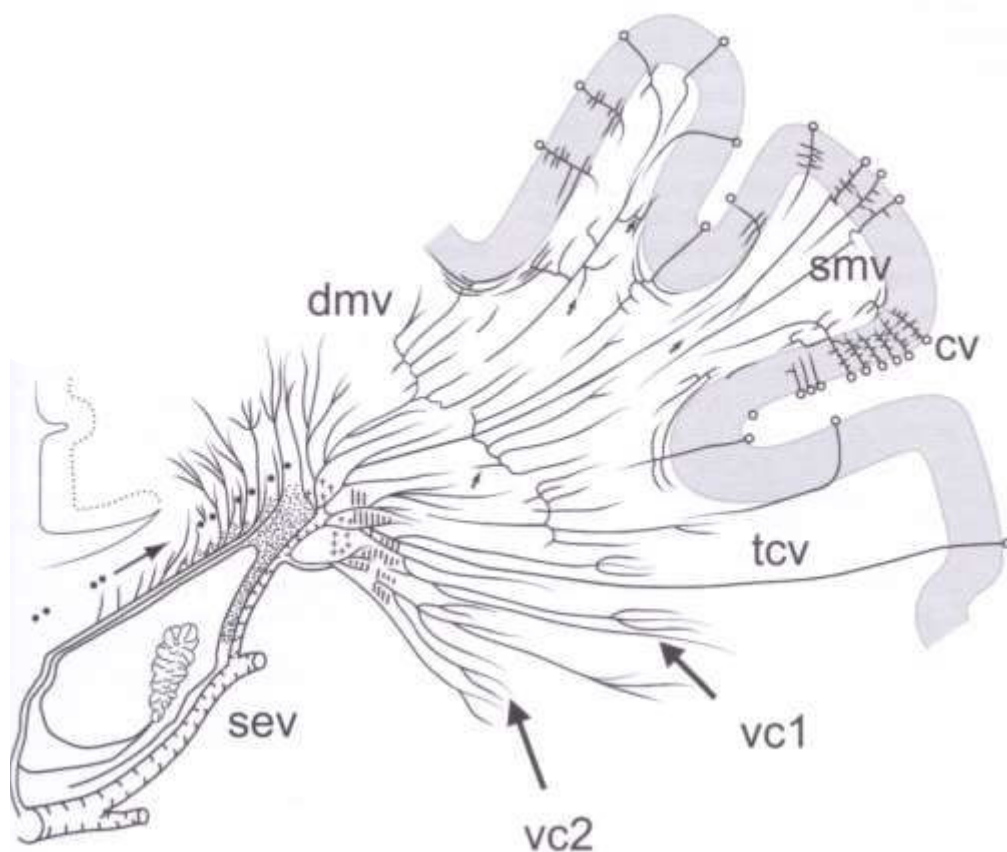


Figure 6 : organisation du système veineux intrinsèque<sup>11</sup>.

→ Avant que le système veineux intrinsèque ne se développe, le drainage veineux est strictement superficiel, méningé et choroïdien, d'où la nécessité d'avoir développé les différentes étapes du développement embryonnaire dans les paragraphes précédents.

Pendant les 6 à 8 premières semaines, le développement des ganglions de la base et d'autres structures profondes conduit à l'émergence du système veineux cérébral interne et se développent notamment les plexus choroïdes intraventriculaires.

Des canaux spécifiques d'alimentation, via le système artériel et de drainage, se développent en conséquence, et il a été démontré que le drainage veineux courait successivement à travers une veine diencephalique ventrale (=dv) vers le sinus transverse primitif et, plus important encore, à travers des veines choroïdiennes dorsales latérales proéminentes.

Le collecteur principal (cf. figure 3) des veines choroïdiennes supérieures est unique et médian et est dénommé la veine médiane pro encéphalique = mpvm (initialement décrit par Markowski en 1911). Cette veine de Markowski, unique et médiane, régresse vers la 11 SA et est remplacée par la veine de Galien.

Du fait de l'activité, le système veineux sub épendymaire se développe. Toutes les veines à ce stade sont trans cérébrales. Ensuite la croissance cérébrale impose la connexion du réseau sub épendymaire au système choroïdien et l'élongation progressive des veines trans cérébrales amène à la séparation (incomplète) des réseaux superficiels et profonds.

De ce fait l'hypothèse de la formation des AVD se comprend mal. Une des hypothèses principales est un déséquilibre dans la formation des systèmes veineux superficiels et profonds.

- A noter que le développement veineux se poursuit au-delà de la naissance, par exemple avec la maturation des connexions entre les veines sylviennes et le sinus caverneux (qui est une structure extra-durale de développement) et la diminution du sinus occipital.

## **5. Anatomie veineuse en fosse postérieure.**

Pour notre article, et ainsi comprendre les grandes voies de drainage des AVD en fosse postérieure, il est nécessaire de revenir un peu sur l'anatomie veineuse sous tentorielle<sup>12</sup>.

Le réseau veineux a été étudié par des anatomistes multiples (Duvernoy 1975-1983) et des radiologues multiples (Huang ; Wackenheim<sup>13</sup>; Lasjaunias<sup>14</sup>; Braun<sup>13</sup>...).

Sa meilleure visualisation est obtenue par angiographie veineuse par injection de produit dans les deux artères vertébrales.

Les veines de fosse postérieure peuvent également être étudiées par l'imagerie par résonance magnétique. Néanmoins, seules les veines les plus volumineuses sont visibles.

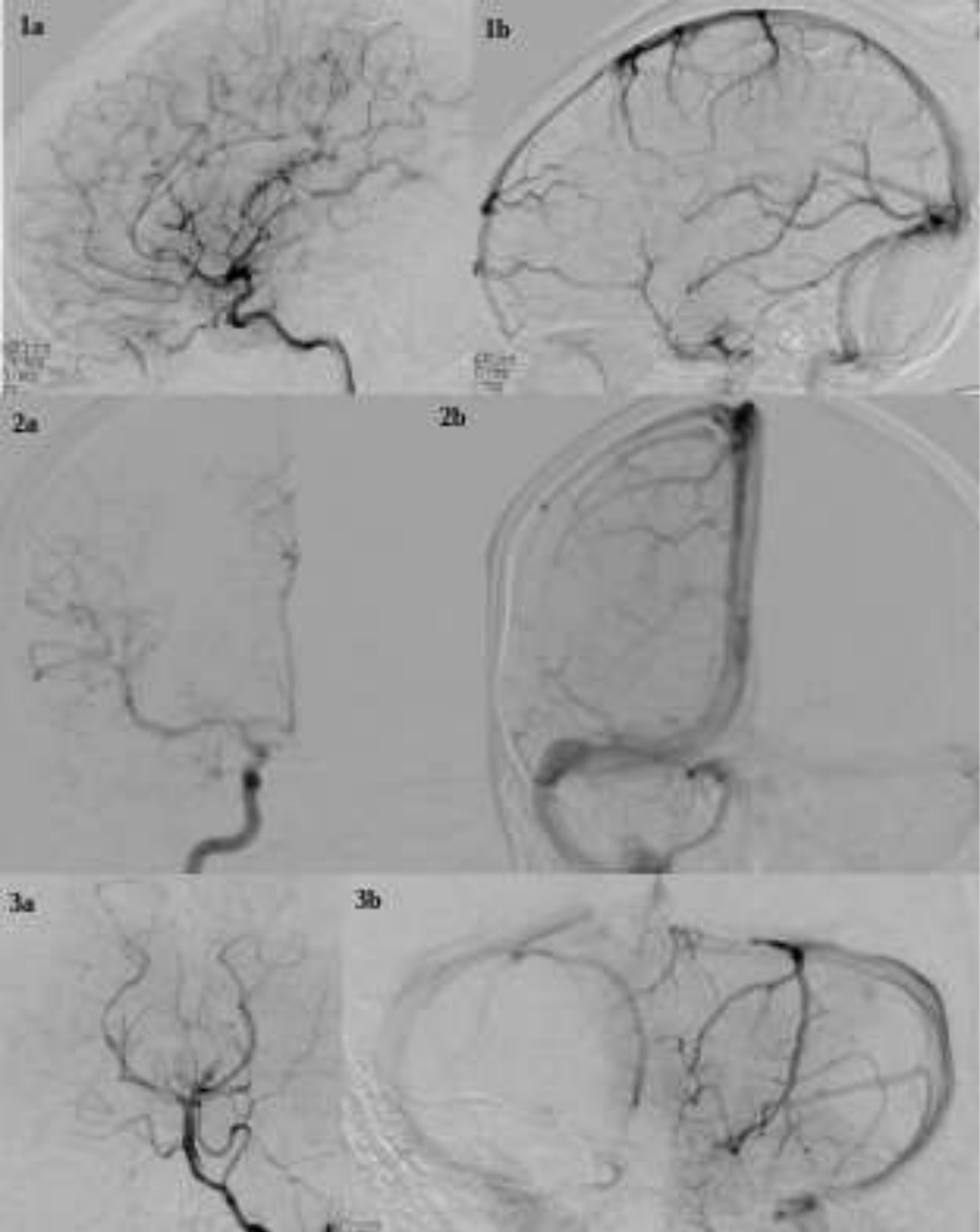
Les réseaux veineux de la fosse postérieure sont destinés au drainage du tronc cérébral et du cervelet. Le tronc cérébral est longé par deux grands collecteurs symétriques (les veines du récessus latéral du quatrième ventricule puis les veines pétreuses supérieures et inférieures) qui les drainent vers les sinus homonymes.

Ces grandes voies de drainage longitudinal déposées selon un axe cranio-caudal collectent les veines de la moelle cervicale et se drainent dans les veines basales, puis le système de l'ampoule de Galien.

Ce réseau est richement anastomosé de manière transversale par les réseaux des veines de la moelle allongée, pontique et mésencéphalique, et en dérivation se branchent également certaines veines cérébelleuses hémisphériques ventrales et vermiennes. Les territoires cérébelleux plus postérieurs et supérieurs se drainent dans les sinus de la tente du cervelet et les sinus latéraux.

Nous développerons ici les grandes veines de la fosse postérieure pour avoir une vision schématique de l'architecture en fosse postérieure pour comprendre par la suite les grandes voies de drainages des AVD.

**IMAGES ET TEMPS ANGIOGRAPHIQUE (service de Neuroradiologie de l'hôpital central ; CHRU NANCY)**

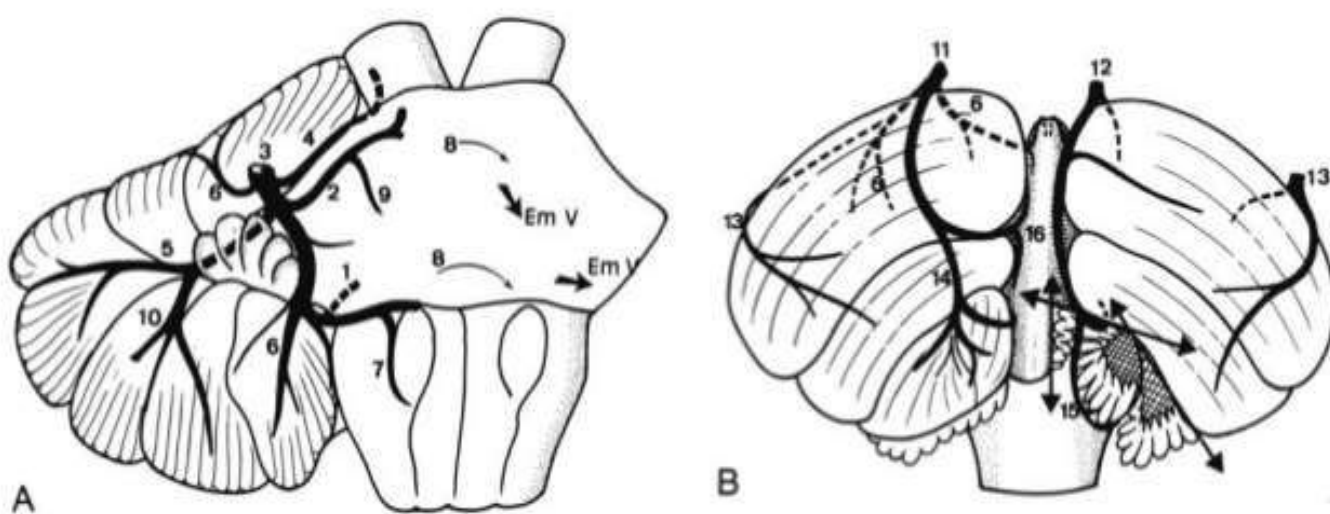


## 5.1. VEINES CÉRÉBELLEUSES HÉMISPHÉRIQUES

3 groupes de drainage de veines hémisphériques cérébelleuses peuvent être décrits selon les auteurs : postéro-supérieurs, antérieurs et postéro- inférieurs.

Les groupes supérieurs et inférieurs se drainent dans la majorité des cas dans les collecteurs de la ligne médiane, directement dans le sinus droit ou le torcular.

Le groupe des veines cérébelleuses antérieures rejoint habituellement les veines pétreuses.



**Figure 7 :** Représentation schématique du réseau veineux de la face antérieure (A) et postérieure (B) du cervelet (d'après P. Lasjaunias, *Clinical Vascular Anatomy and Variations*; volume 1; 683)

- |                                      |  |
|--------------------------------------|--|
| 1 : veine du récessus latéral.       | 9 : veine latérale du pont.              |
| 2 : veine transverse pontique.       | 10 : veine hémisphérique antérieure.     |
| 3 : veine pétreuse supérieure.       | 11 : veine hémisphérique supérieure.     |
| 4 : veine latéro-mésencéphalique.    | 12 : veine vermienne inférieure.         |
| 5 : veine de la fissure horizontale. | 13 : veine hémisphérique inférieure.     |
| 6 : veine tonsillaire antérieure     | 14 : veine rétro-tonsillaire inférieure. |
| 7 : veine latéro médullaire.         |  |
| 8 : anastomoses transverses.         |  |

## **5.2. VEINES VERMIENNES**

Le vermis cérébelleux comporte deux versants nettement individualisés : le versant supérieur et le versant inférieur dont la limite se situe au niveau de la plus grande circonférence du cervelet.

L'ensemble du système vermien inférieur se drainera dans le sinus transverse, tandis que les veines du vermis supérieurs se draineront préférentiellement dans la veine de Galien.

## **5.3. VEINES PÉTREUSES**

Elles participent à un réseau d'anastomoses longitudinales sur la face latérale de la moelle allongée puis de la protubérance. Ce réseau se termine en haut dans la veine basale via la veine mésencéphalique latérale. Il existe une veine pétreuse supérieure et une veine pétreuse inférieure.

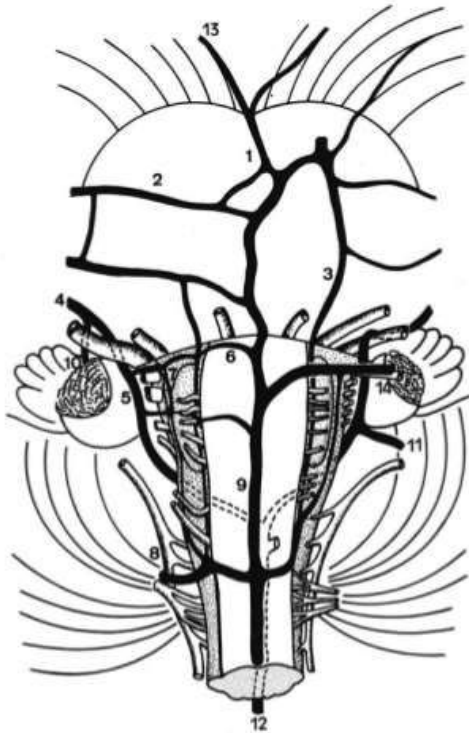
- ✗ La veine pétreuse supérieure naît de nombreuses affluences (veines pontiques transversale, veines pontotrigéminales, la veine du récessus latéral du 4ième ventricule, les veines médullaires latérales et quelques veines cérébelleuses supérieures)
- ✗ La veine pétreuse inférieure se forme à la confluence de la veine de la fissure horizontale et de la veine du récessus latérale, et se jette dans le sinus pétreux inférieur.

## **5.4. VEINES PONTIQUES SUPERFICIELLES ; VEINES DE LA MOELLE ALLONGÉE ET DU V4; VEINES MÉSENCÉPHALIQUE LATÉRALES**

Les veines pontiques superficielles forment un réseau couvrant la face antérieure et latérale du pont. Elles se drainent principalement dans le système pétreux ou vers l'avant dans le plexus clival ou le sinus caverneux.

La veine du récessus latéral du quatrième ventricule est l'un des affluents inférieurs principaux du système pétreux.

La veine mésencéphalique latérale joue un grand rôle puisqu'elle est un véritable canal de liaison entre les veines pontiques et cérébelleuses d'une part, et les veines basales d'autre part.



- 1 : veine pontique antéro-médiale.
- 2 : veine pontique transverse.
- 3 : veine pontique antéro-latérale.
- 4 : veine pétreuse.
- 5 et 8 : veine latéro-médullaire.
- 6 : veine ponto-médullaire.
- 9 : veine médullaire antéro-médiale.
- 10 : veine du récessus latéral.
- 13 : veine pédonculaire.

Figure 7 : Représentation schématique du réseau veineux de la surface ventrale du tronc cérébral (d'après P. Lasjaunias, *Clinical Vascular Anatomy and Variations*; volume 1; 680)

### **5.5. VEINE PRE CENTRALE**

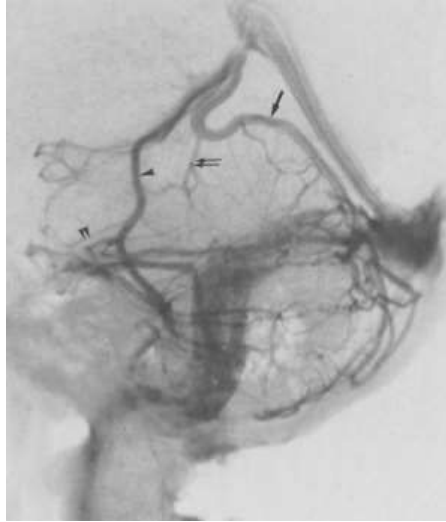
Il s'agit d'une veine vermienne antérieure, également appelée veine de la fissure cérébello-mésencéphalique, unique et médiane, qui a un trajet ascendant dans la citerne de la plaque quadrigéminale et sert de repère pour les structures du vermis cérébelleux supérieur et mésencéphalique dorsal.

De manière la plus habituelle, la veine précentrale naît de la réunion des deux affluents qui cheminent le long des pédoncules cérébelleux supérieurs (« veines des pédoncules cérébelleux supérieurs ») et se draine dans la grande veine de Galien.

La veine vermienne supérieure et la veine pré centrale peuvent se connecter au système de Galien séparément, ou se réunir dans ce que l'on appelle la veine cérébelleuse supérieure avant de rejoindre le Galien.



Compte tenu de cette particularité anatomique, il a été décidé de considérer la veine précentrale comme une entité unique, et, par conséquent, de la séparer des veines vermiennes.



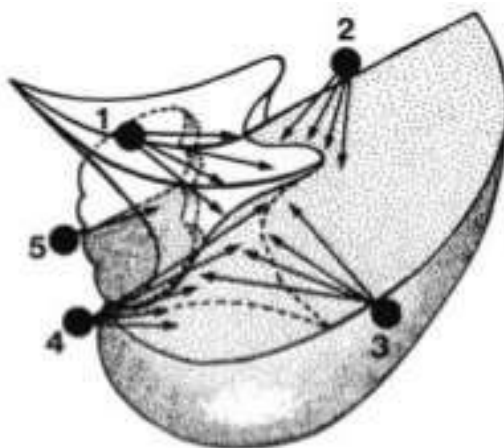
**Flèche** : veine vermienne supérieure.

**Double flèche** : veine précentrale.

**Tête de flèche** : veine latéro-mésencéphalique.

Figure 8 : image angiographique au temps veineux; vue latérale de la fosse postérieure (d'après P. Lasjaunias, Clinical Vascular Anatomy and Variations; volume 1; 681)

Après avoir compris l'anatomie et l'embryologie du système veineux en fosse postérieure, nous avons décidé d'opter pour la représentation schématique de Lasjaunias (figure 10) afin de classer les différentes efférences veineuses des AVD de fosse postérieure.



**1** : précentral.

**2** : vermien.

**3** : hémisphérique.

**4** : pétreux.

**5** : pontique.

Figure 9 : représentation schématique des différentes efférences veineuses des anomalies veineuses de développement de fosse postérieure.



## 6. Anomalies veineuses de développement et clinique

Cette anomalie est généralement découverte fortuitement sur un scanner ou une IRM réalisée dans le cadre d'un bilan de céphalées, de troubles neuropsychologiques, d'épilepsie, ou de toutes autres symptomatologies nécessitant un examen neuroradiologique.

Les deux questions naturelles sont : *benign? or not benign?*<sup>15</sup>

- *Qu'est-ce qu'une AVD et à quel point est-elle sécuritaire ou dangereuse ?*

- *Cette AVD a-t-elle quelque chose à voir avec mes symptômes ?*

Dans la majorité des cas et d'un point de vue clinique, l'AVD (isolée) n'est généralement pas considérée comme la source d'une quelconque symptomatologie.

Exceptionnellement, des signes neurologiques et/ou un examen clinique anormal peuvent être décrits, mais restent rares et sont en général liés à des complications.

## 7. Anomalies veineuses de développement et complications connues et décrites dans la littérature

Dans la majorité des cas, les complications sont généralement attribuées à des complications hémorragiques.

Garner et al<sup>16</sup> décrivent que le risque hémorragique uniquement associé à une AVD est estimé à 0,22% / an.

La grande majorité **des complications hémorragiques** est liée à un cavernome coexistant et non à l'AVD elle-même <sup>17 & 18</sup>.

Outre les cavernomes, de multiples publications médicales ont étudié les AVD et leurs implications cliniques qu'elles soient aiguës ou plus chroniques. On peut les diviser en causes mécaniques, hémodynamiques ou idiopathiques.

- En 2017, Augentein JA & al<sup>19</sup> ont décrit dans un case report un enfant auparavant

en bonne santé qui s'est présenté au service des urgences **avec un début aigu de troubles de l'état mental, de céphalées et des anomalies neurologiques focales.**

L'imagerie par résonance magnétique a révélé une AVD cérébelleuse proéminente. Il n'existait pas de manière concomitante d'autre lésion aiguë ou de processus hémorragique susceptible d'expliquer les symptômes.

- 17 publications dans la base de donnée Medline ont décrit **des hydrocéphalies secondaires** à des AVDs<sup>20</sup>; la plupart du temps, elle étaient dues à une volumineuse veine de drainage comprimant l'aqueduc de Sylvius et entraînant une hydrocéphalie sus jacente.

- **Des compressions nerveuses** ont été décrites. Derek P. Narendra and al<sup>21</sup> décrivent en 2014, dans un case report, une AVD qui vient comprimer l'émergence du nerf vestibulaire droit.

- en 2015, Jones BV & al<sup>22</sup> dans l'AJNR ont décrit que dans leur population de 580 enfants ayant une **tumeur cérébrale primitive**, la prévalence des AVDs était significativement plus importante (p= 0,003) que chez celles sans néoplasie, suggérant une association, qui peut être liée à des facteurs causatifs partagés ou des susceptibilités au développement de ces deux entités distinctes.

- en 2011, Ylimaz Kiroglu<sup>23</sup> décrit dans un case report **une thrombose de la veine de drainage** d'une AVD de fosse postérieure (partie supérieure de l'hémisphère cérébelleux gauche/ drainage hémisphérique) responsable d'une ischémie veineuse non hémorragique chez une patiente de 33 ans, qui présentait des céphalées chroniques évoluant depuis 3 semaines, avec troubles de la conscience et syncopes récente. A noter que la patiente ne présentait pas de facteurs de risque de coagulopathie.

La thrombose de la veine de drainage des AVDs sont des complications extrêmement rares, seules 22 publications sont décrites dans la littérature.

## **8. Anomalie veineuse de développements et associations**

### **8.1. AVD ET CAVERNOMES :**

Le cavernome ou « angiome caverneux » est une malformation veineuse également très fréquente (environ 0,5% à 0,7% de la population générale sur des séries autopsiques). Il s'agit de la deuxième malformation vasculaire du système nerveux central après les AVDs, mais contrairement à ces dernières, un cavernome est une chose complètement inutile à avoir dans son cerveau.

Depuis Roberson et al<sup>24</sup>, qui publia le premier cas d'association cavernome/AVD en 1974, plusieurs autres auteurs retrouvèrent cette association.

Meng and al en 2014<sup>25</sup>, sur une série de 1 839 AVDs, montre que la prévalence des cavernomes chez les patients porteurs d'au moins une AVD était significativement plus élevée que chez les patients sans AVD (11,1%). Dans cette même étude, il a aussi été montré que les cavernomes étaient plus fréquents quand les AVDs étaient infra tentorielles et multiples.

Il a été décrit également la formation de novo de cavernome autour des AVDs<sup>26 & 27</sup>. Des micro hémorragies répétées autour de AVD entraînent une fuite de sang à travers les parois des radicules veineuses et induisent la formation de cavernomes en activant des facteurs de croissance angiogéniques, tels que des facteurs de croissance de l'endothélium vasculaire= VEGF<sup>28 & 29</sup>. Hong et al<sup>30</sup> suggèrent que les cavernomes résultent de changements hémodynamiques, qui ont été attribués à l'AVD et donc que les cavernomes sont toujours dans l'aire de drainage de l'AVD (zone soumis aux changements hémodynamiques)

Plus tard, d'autres études suggèrent même que les cavernomes associés à une AVD sont plus agressifs<sup>31</sup> que les cavernomes isolés.

### **8.2. AVD et AUTRES ASSOCIATIONS :**

- Des associations entre AVD et **malformation veineuse cranio-faciale** ont été rapportées<sup>32 & 33</sup>; environ 20% des patients ayant une large anomalie veineuse cervico-faciale superficielle ont une AVD<sup>32</sup>.

La découverte d'une anomalie vasculaire cervico-faciale est un motif fréquent de consultation en médecine infantile. Il faut différencier les tumeurs vasculaires (hémangiomes infantiles) des malformations vasculaires (classification de l'ISSVA : International Society for the Study of Vascular Anomalies). Les malformations vasculaires peuvent être à prédominance veineuse (MV), lymphatique (ML) , capillaire (MC) ou artério-veineuse (MAV). Des malformations combinées, souvent syndromiques, doivent être recherchées.

La plupart de ces malformations vasculaires sont sporadiques, mais des cas familiaux existent, qui ont permis l'identification des gènes responsables de certaines malformations vasculaires<sup>34</sup>. Par exemple, les patients porteurs des mutations hétérozygotes du gène *RASA1* (5q13.3) codant pour la forme active de la protéine p21 RAS présentent des malformations capillaires atypiques associées avec une malformation à haut débit type fistule ou MAV. Cette association constitue la maladie malformation capillaire-malformation artério-veineuse (CM-AVM)

Les MAV sont également associées aux télangiectasies cutanées dans la télangiectasie hémorragique héréditaire ou maladie de Rendu-Osler (HHT, OMIM187300).

➤ De la même manière, quelques associations entre AVD et **malformation artério-veineuse (MAV)** ont été décrites depuis 1996<sup>35</sup> dans la littérature neuroradiologique et neurochirurgicale.

## 9. Objectif de notre article

Après avoir étudié l'embryologie et l'anatomie veineuse en fosse postérieure, notre article a pour but d'analyser la radio anatomie de ces AVD de fosse postérieure, et en particulier d'analyser leurs voies de drainage principales et de rechercher leurs associations ou traductions cliniques possibles.

A notre connaissance, il n'existe aucune étude réalisée sur ce sujet.

## II. ARTICLE: DEVELOPMENTAL VENOUS ANOMALIES OF THE POSTERIOR CRANIAL FOSSA: RADIOLOGICAL ANATOMY AND CLINICAL ANALYSIS OF 148 DVAS IN 125 PATIENTS

Sophie Valdenaire,MD<sup>a,b</sup>; Gabriela Hossu,PhD<sup>c</sup>; Montserrat Domingo-Ayllon, MD,Msc<sup>d</sup>; René Anxionnat,MD,PhD<sup>a,b,e</sup>; Emmanuelle Schmitt MD <sup>a,b</sup>; Serge Bracard,Md<sup>a,b,e</sup>.

<sup>a</sup> University of Lorraine, Nancy, FRANCE

<sup>b</sup> Department of Diagnostic and Therapeutic Neuroradiology, CHRU-NANCY, NANCY,54000 FRANCE.

<sup>c</sup> CIC IT, INSERM CIT 1433, Vandoeuvre les Nancy, FRANCE

<sup>d</sup> Department of Neuroradiology,UNIVERSITY HOSPITAL TARRAGONA, ESPANA.

<sup>e</sup> IADI, INSERM U 947, Vandoeuvre les Nancy, FRANCE.

### For correspondance

Sophie VALDENNAIRE,MD; Department of Diagnostic and Therapeutic Neuroradiology, CHRU Nancy, Hôpital Central, 29 Ave du Maréchal de Lattre de Tassigny, 54035 Nancy, France.E-mail: s.valdenaire@chru-nancy.fr

# 1. ABSTRACT

**Background and purpose** : Developmental venous anomalies (DVAs) are benign irregularities of the cerebral vasculature. They are common and considered as simple developmental variants of the venous system, although some possible associations and/or complications have been reported.

We sought to analyze the radiological anatomy of DVAs within the posterior cranial fossa as a function of their main routes of drainage and identify any possible clinical associations or manifestations.

**Materials and methods** : We performed a retrospective study of the radiological anatomy and clinical characteristics of posterior fossa DVAs as a function of their drainage routes (primary comparative criterion). Contingency tables and the Fisher's exact test were used to assess associations.

**Results** : We studied 148 posterior fossa DVAs from 125 patients. Venous drainage was frequently (45%) hemispheric and only rarely ( $\leq 5\%$ ) precentral or pontine. Among the 25 patients with multiple DVAs, 18 had them uniquely in the posterior fossa ( $p=0.002$ ). The Fisher's test on contingency tables illustrated significant associations for cavernous malformations and pontine ( $p=0.001$ ) and precentral ( $p=0.02$ ) drainage, as well as for cervicofacial venous malformations and hemispheric ( $p=0.04$ ) and vermian ( $p=0.03$ ) drainage.

**Conclusions** : Our study showed that when posterior fossa DVAs are multiple, they are usually strictly local. We also found significant associations between cavernous malformations and precentral and pontine drainage, and furthermore between cervicofacial venous malformations and hemispheric and vermian drainage.

**Keywords** : Developmental venous anomalies, posterior fossa, drainage.

**Abbreviations** : DVA: developmental venous anomaly; CT: computed tomography; MRI: magnetic resonance imaging

## 2. Introduction

Developmental venous anomalies (DVAs) are benign variations of the cerebral vasculature and furthermore the most frequent intracranial vascular anomaly. A postmortem study dating to 1978 reported an estimated prevalence of 2.7%<sup>1</sup>, but the advent of modern imaging technologies has refined that estimate upwards to 6.4%<sup>2</sup>. The term "developmental venous anomaly" was introduced by Lasjaunias, Burrows and Planet in 1986<sup>3</sup> but the original moniker of "venous angioma" may still be encountered in the literature. DVAs are considered to be a developmental variant of the venous system. They drain normal brain parenchyma and appear histologically as a dilation of multiple, normal, transmedullary veins that converge and drain into a same collector vein.

In computed tomography (CT) or magnetic resonance imaging (MRI), the classic, star-like collection of smaller veins all converging toward a single larger vein is referred to as the Caput medusae sign for its resemblance to the Medusa of Greek mythology.

DVAs are usually discovered fortuitously and have long been considered as clinically unimportant. Nonetheless, a number of authors have reported possible associations and/or complications, or described particular characteristics for them<sup>4,15</sup>.

For example, Santucci et al.<sup>4</sup> and Ruiz et al.<sup>5</sup> reported signal-intensity abnormalities, atrophy and dystrophic calcifications in the parenchyma of DVA drainage territories. Bleeding complications<sup>6,7</sup>, secondary hydrocephalus<sup>8</sup>, thrombosis with resulting cerebellar infarction<sup>9</sup> and nerve compression<sup>10</sup> have also been reported. In 2015, Jones et al.<sup>11</sup> reported a significantly higher rate of DVAs in children with primary cerebral tumors, suggesting that the tumors and DVAs may share causative factors. More commonly, the association between cavernous malformations (also called cavernomas) and DVAs has been well established. The prevalence of these malformations in patients with at least one DVA is estimated at 11.1%<sup>12</sup>. Associations with craniofacial venous<sup>13,14</sup> and cerebral arteriovenous<sup>15</sup> malformations have also been reported in the literature.

With the present study, we sought to analyze the radiological anatomy, and particularly the main drainage routes, of DVAs within the posterior cranial fossa, and thereafter identify any possible clinical associations or manifestations.

### **3. Materials and Methods**

#### Study population and data collection

For the present retrospective work, we identified cases of posterior fossa DVAs reported between January 2008 and December 2015 within the regional university hospitals (CHRU; this organization comprising several hospitals is considered a single center and thus we consider our study monocentric) of Nancy, France.

To do so, we searched computer records of validated radiological reports for the keywords "developmental venous anomaly", "DVA", "venous" and "angioma". For patients who underwent several examinations within the study period, we included only the first imaging study to identify a DVA.

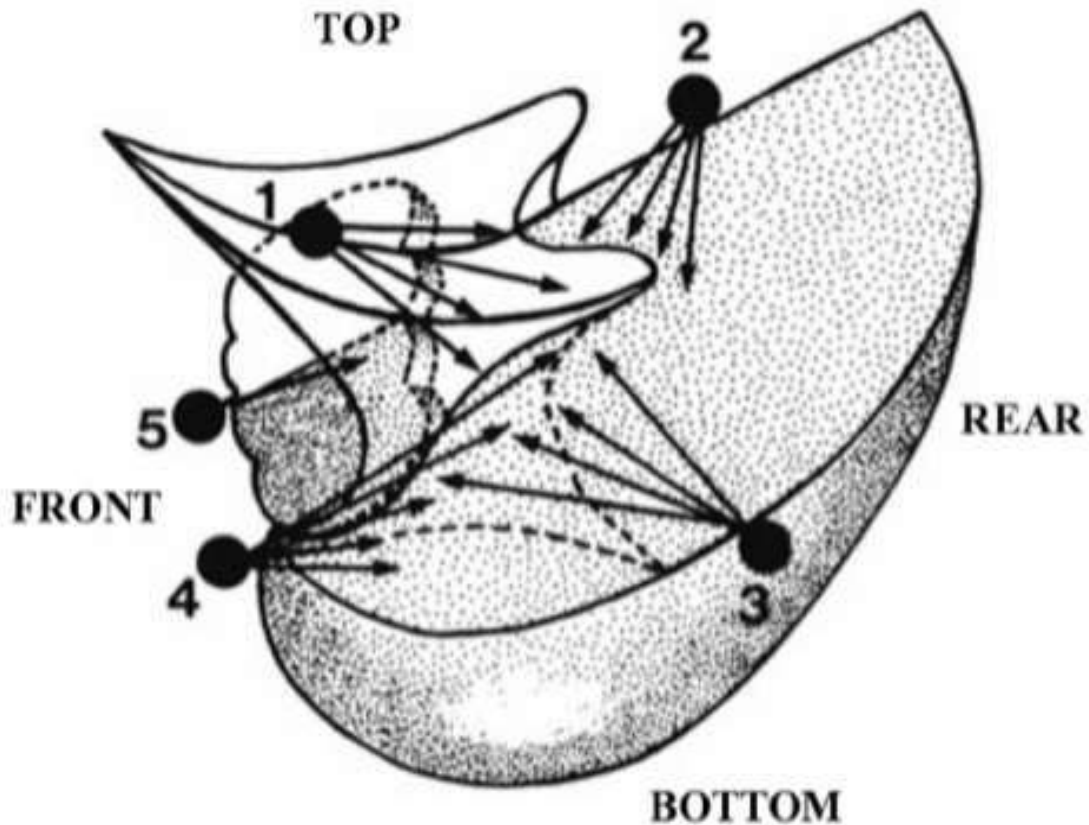
#### Diagnostic criteria

We reviewed the images of each case to confirm the diagnosis, document the diagnostic quality and determine the location and anatomical characteristics of the DVA.

More specifically, we noted: the type of imaging study (CT, MRI, use of contrast enhancement); general DVA characteristics, including drainage routes and position in the posterior fossa; indications for imaging, thus identifying six categories (headache, epilepsy, neurological deficit, monitoring of multiple sclerosis, monitoring of primary or secondary cerebral tumor, cervicofacial venous malformation); the presence of any associated vascular abnormalities (cavernoma, aneurysm, arteriovenous malformations) and their location compared to the DVA; abnormalities in surrounding tissues (hypersignals, flair, calcifications, etc.); and finally general patient characteristics such as age and sex.



The main comparative criterion was the drainage route in the posterior fossa. Lasjaunias et al.<sup>16</sup> described five posterior fossa drainage routes: precentral vein, vermian veins, hemispheric veins, petrosal veins and the anterior superficial pontine veins. We used Lasjaunias's classification for our study.



**Figure 1: Schematic representation described five posterior fossa drainage routes of the DVAs (16) 1 : precentral drainage ; 2: vermian drainage ; 3 : hemispheric drainage ; 4 :petrosal drainage ; 5 : pontine drainage**

### Statistical analyses

Contingency tables and the Fisher's exact test were used to assess associations. Statistical significance was set at  $p < 0.05$ .

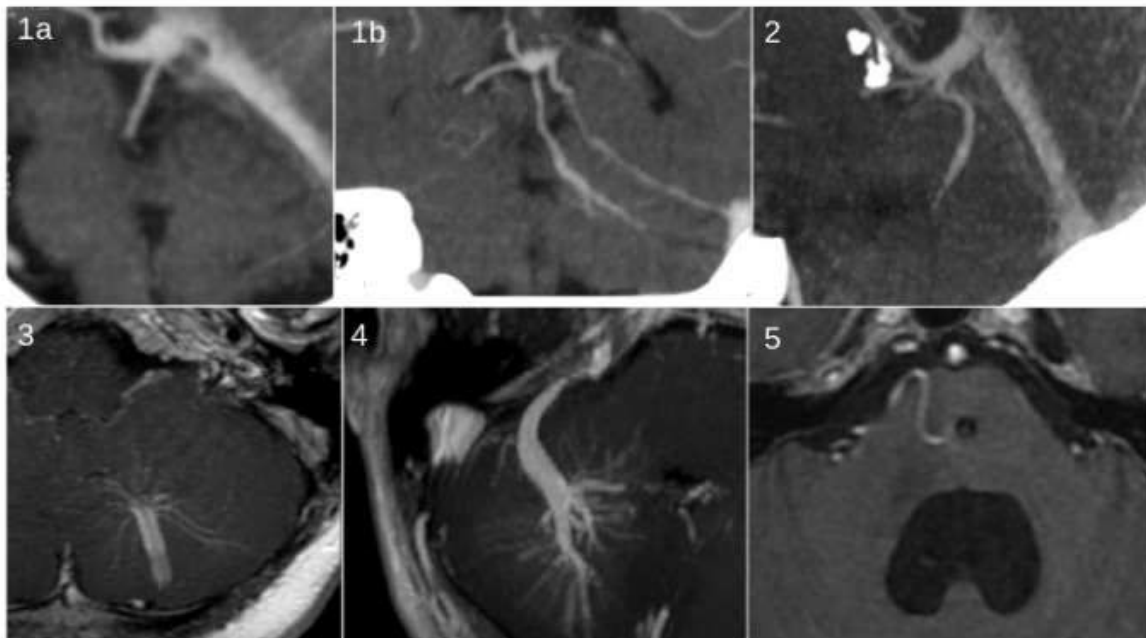
## 4. Results

### Patient and clinical characteristics

Our records search found 125 patients with at least one posterior fossa DVA. There were 64 females (51%) and 61 males (49%) with ages ranging from one to eighty-six years and showing no particularities in distribution.

Indications for imaging studies were: headache, 7 patients (<1%); epilepsy assessment, 7 patients (<1%); neurological deficit assessment (motor, visual, auditory, etc.), 28 patients (22%); cervicofacial venous malformation (known or assessment), 5 patients (<1%); intracranial tumor, 34 patients (27%); multiple sclerosis monitoring, 4 patients (<1%).

These 125 patients presented 148 posterior fossa DVAs. Among the 25 patients (20%) with multiple DVAs, 18 had them uniquely in the posterior fossa. The Fisher's exact test confirmed a significantly higher frequency of multiple DVAs uniquely in the posterior fossa ( $p=0.0002$ ).



**Figure 2: Cutting imaging (CT or MR) of the different route of drainage of DVA in posterior fossa. (16); 1a and 1b: précentral drainage CT image, Sagittal MPR and oblique coronary reformation; 2: Vermian drainage; CT image, sagittal oblique MPR reformation, 3: hemispherical drainage; MRI image, axial MIP 3D EG injected sequence, 4: petrosal drainage; MRI image, axial MIP 3D EG injected sequence, 5: Pontine drainage; MRI image, axial sequence 3D millimeter cut injected EG.**

### Main comparative criterion

Of the 148 DVAs analyzed, 67 (45%) showed hemispheric drainage, 43 (29%) petrosal drainage, 26 (18%) vermian drainage, 7 (5%) pontine drainage, and 5 (3%) precentral drainage.

### Associations with other vascular malformations

There were 22 cavernomas (15%), of which 20 were in the drainage territory of a DVA. Also, four patients were under monitoring for arteriovenous malformations, of which none were in the drainage territory, and five patients under monitoring for one or several intracranial aneurysms.

Our population comprised five patients with cervicofacial venous malformations, but none of these latter were located in the same metameric segment as the DVA. None of our patients had hereditary hemorrhagic telangiectasia or known RASA1 mutation.

### Measures of association

Cavernomas were significantly more likely to be in the DVA drainage territory when drainage was pontine ( $p=0.001$ ) or precentral ( $p=0.02$ ) but not when it was hemispheric, vermian or petrosal.

Also, significant associations were found between cervicofacial venous malformations (5 patients) and hemispheric ( $p=0.04$ ) or vermian ( $p=0.03$ ) drainage, but not pontine, precentral or petrosal drainage.

In contrast, no significant associations were found between DVA drainage territories and patient age, sex, initial clinical presentation and/or abnormalities in surrounding tissues.

## 5. Discussion

DVAs are discovered every day in neuroradiology and in the majority of cases they are clinically insignificant. Histologically, they are simple developmental variants.

DVAs are considered as congenital abnormalities in that the concerned parenchyma is deprived of its normal draining veins. Nonetheless, their signification is poorly understood. Boukobza et al.<sup>13</sup> and Bisdorff et al.<sup>27</sup> contended that they might be the result of abnormal vasculogenesis. They hypothesized that these abnormalities begin appearing between gestational weeks four and eleven, involve aplasia or early arrest of the normal development of medullary veins or their afferents, and result in the formation of compensatory venous systems. Indeed, Padget<sup>28</sup> showed that abnormal vasculogenesis can lead to anomalous veins that supplement the normal ones. But for Raybaud<sup>23</sup>, the hypothesis of an early arrest to venous development seemed poorly plausible as a DVA etiology. He argued that according to the principles of arteriovenous development, there is no reason for such an arrest, all the more so in that the cortical and subcortical regions where DVAs occur have no significant vasculature until the third trimester, implying a difficulty-conceivable arrest very late in venous development. He argued instead for the reappearance of an embryonic venous channel or the use of a pre-existing medullary vein compensating adjacent veins. Finally, the frequent association of DVAs with certain vascular pathologies (cervicofacial venous malformations and cavernomas particularly) does appear to suggest that DVAs correspond to dysplastic developmental lesions, but it remains very difficult to describe their pathophysiology.

The association between DVAs and cavernomas has been frequently described in the literature<sup>24,12</sup>. In our population of patients with at least one posterior fossa DVA, the prevalence of cavernomas was 14%, which is comparable with the rates found overall in other imaging-based works, suggesting a similar degree of specificity for detection. In their 2014 paper on 1,839 DVAs, Meng et al.<sup>12</sup> reported that the prevalence of cavernomas in patients with at least one DVA (11.1%) was significantly higher than that of patients with no DVAs (2.3%).

We have shown here that when DVAs have precentral or pontine drainage, their association with cavernomas is significantly increased. To our knowledge, the present study is the first to explore the characteristics of DVA as a function of their drainage routes.

Do these cavernomas form de novo or do they share origins with DVAs? Several studies<sup>18,19</sup> have suggested that repeated microhemorrhages around DVAs and provoking blood leaks through the walls of venous radicles induce cavernoma formation via the activation of angiogenic growth factors such as vascular endothelial growth factor<sup>20,21</sup>. Hong et al.<sup>22</sup> forward the idea that cavernomas result from hemodynamic changes brought about by DVAs and thus are always located in the drainage territories of the latter (i.e., the zone affected by the hemodynamic changes). In our study, 20 of the 22 detected cavernomas were indeed in the DVA drainage territory, a finding that appears to lend credence to the hypothesis of Hong et al.

Associations between craniofacial venous malformations and DVAs have been described<sup>13,14</sup>. For example, Boukobza et al. reported that eight (20%) of their 40 patients with the former also had the latter<sup>13</sup>. There were five patients in our study either being monitored or under assessment for cervicofacial venous malformations. In them, we did observe a significant association between these malformations and hemispheric and vermian DVA drainage. Obviously, that finding is dampened by our low number of patients with the malformation, but a larger-scale study to confirm it would be of great interest. Particularly, this association between intra and extracranial venous anomalies evokes the recent description of mutations in the RASA1 gene and their role in capillary malformation-arteriovenous malformation syndrome (. Associations between DVAs and arteriovenous malformations have also been reported<sup>25,15</sup>. In 1998, Nussbaum et al.<sup>26</sup> described a de novo arteriovenous malformation in the territory of and draining into a voluminous DVA. We however observed no arteriovenous malformations in the drainage territories of our DVAs.

## **6. Conclusion**

In our radiological anatomy analysis, DVAs in the posterior fossa showed hemispheric drainage the most frequently and precentral and pontine drainage the most rarely. We also found that in the presence of a posterior fossa DVA, any other DVAs were most likely to be found in the posterior fossa as well.

Furthermore, we showed that when DVAs have precentral or pontine drainage, their association with cavernomas is significantly increased. Finally we found significant associations also between cervicofacial venous malformations and hemispheric and vermian drainage, but larger studies are needed to confirm them.

## **7. Sources of funding**

This research did not receive any specific grant from funding agencies in the public, commercial, or not-for-profit sectors.

## **8. Conflict of interest**

We declare that we have no conflict of interest.

## 9. References

1. Sarwar M, McCormick WF. Intracerebral venous angioma: case report and review. 1978;35:323–25.
2. Gökçe E, Acu B, Beyhan M, et al. Magnetic resonance imaging findings of developmental venous anomalies. 2014;24:135–43.
3. Lasjaunias P, Burrows P, Planet C: Developmental venous anomalies (DVA): the so-called venous angioma. *Neurosurg Rev* 9: 233–242, 1986.
4. Santucci GM, Leach JL, Ying J, Leach SD, Tomsick TA: Brain parenchymal signal abnormalities associated with developmental venous anomalies: detailed MR imaging assessment. *Am J Neuroradiol* 29:1317–1323, 2008.
5. Ruiz DS, Delavelle J, Yilmaz H, Gailloud P, Piovan E, Bertramello A, Pizzini F, Rüfenacht DA: Parenchymal abnormalities associated with developmental venous anomalies. *Neuroradiology* 49: 987–995, 2007.
6. Ilms G, Bleus E, Demaerel P, Marchal G, Plets C, Goffin J, Baert AL: Simultaneous occurrence of developmental venous anomalies and cavernous angiomas. *AJNR Am J Neuroradiol*: 1994.
7. Huber G, Henkes H, Hermes M, Felber S, Terstegge K, Piepgras U: Regional association of developmental venous anomalies with angiographically occult vascular malformations. *Eur Radiol* 6: 30–37, 1996.
8. Cavallo C, Faragò G, Broggi M, Ferrolì P, Acerbi F. Developmental venous anomaly as a rare cause of obstructive hydrocephalus: literature review and a case report. 2015.
9. Kiroglu Y, Oran I, Dalbasti T, et al. Thrombosis of a drainage vein in developmental venous anomaly (DVA) leading venous infarction: a case report and review of the literature. 2011;21:197–201.
10. An anomalous developmental venous anomaly; 2014; american academy of neurology.



- 11.** *Jones BV, Linscott L, Koberlein G, Hummel TR, Leach JL: Increased Prevalence of Developmental Venous Anomalies in Children with Intracranial Neoplasms. AJNR 2015 Sep;36(9):1782-5.*
- 12.** *Guolu Meng, Chuanfeng Bai, Tengfei Yu, Zhen Wu , Xing Liu, Junting Zhang and Jizong zhao, Meng et al: The association between cerebral developmental venous anomaly and concomitant cavernous malformation: an observational study using magnetic resonance imaging, BMC Neurology 2014.*
- 13.** *Boukobza M, Enjolras O, Guichard JP, Gelbert F,Herbreteau D, Reizine D, Merland JJ: Cerebral developmental venous anomalies associated with head and neck venous malformations. Am J Neuroradiol 17: 987–994, 1996.*
- 14.** *L.L. Linscott, J.L. Leach, B. Zhang, and B.V. Jones: Brain Parenchymal Signal Abnormalities Associated with Developmental Venous Anomalies in Children and Young Adults ; PEDIATRICS 2014.*
- 15.** *Sean Mullan,M.D,D.Sc,Saeid Mojtahedi,M.D,Douglas L.Johnson,M.D,Ph.D: Cerebral venous malformation-arteriovenous malformation transition Forms; ; Departements of Surgery and Radiology, the University of Chigaco,Illinois. J Neurosurg 85:9-13, 1996.*
- 16.** *Clinical vascular Anatom and variations P.Lasjaunia ; Intracranial Venous System and infra tentoriel vein 678-695.*
- 17.** *Developmental Venous Anomaly: Benign or Not Benign.Aoki R, Srivatanakul K.Neurol Med Chir (Tokyo). 2016.*
- 18.** *Awad IA, Robinson JR, Jr., Mohanty S, Estes ML:Mixed vascular malformations of the brain: clinical and pathogenetic considerations. Neurosurgery 33:179–188; discussion 188, 19934.*
- 19.** *Rothbart D, Awad IA, Lee J, Kim J, Harbaugh R, Criscuolo GR: Expression of angiogenic factors and structural proteins in central nervous system vascular malformations. Neurosurgery 38: 915–924; discussion 924–915, 1996.*



- 20.** Awad IA, Robinson JR, Jr., Mohanty S, Estes ML: Mixed vascular malformations of the brain: clinical and pathogenetic considerations. *Neurosurgery* 33:179–188; discussion 188, 1993.
- 21.** Rothbart D, Awad IA, Lee J, Kim J, Harbaugh R, Criscuolo GR: Expression of angiogenic factors and structural proteins in central nervous system vascular malformations. *Neurosurgery* 38: 915–924; discussion 924–915, 1996.
- 22.** Hong YJ, Chung TS, Suh SH, Park CH, Tomar G, Seo KD, Kim KS, Park IK: The angioarchitectural factors of the cerebral developmental venous anomaly; can they be the causes of concurrent sporadic cavernous malformation? *Neuroradiology* 52: 883–891, 2010.
- 23.** Raybaud C. Normal and abnormal embryology and development of the intracranial vascular system. *Neurosurg Clin N Am.* 2010;21:399-426.
- 24.** Beall DP, Bell JP, Webb JR, et al, Developmental venous anomalies and cavernous angiomas: a review of the concurrence, imaging, and treatment of these vascular malformations. 2005;98:535–38.
- 25.** Developmental venous anomaly with an arteriovenous shunt and a thrombotic complication; Departments of Neurosurgery and Neuroradiology, Centre Hospitalier Universitaire Vaudois, Lausanne, Switzerland.
- 26.** Nussbaum ES, Heros RC, Madison MT, et al: The pathogenesis of arteriovenous malformations: insights provided by a case of multiple arteriovenous malformations developing in relation to a developmental venous anomaly. *Neurosurgery* 43:347–352, 1998.
- 27.** Bisdorff A, Mulliken JB, Carrico J, et al. Intracranial vascular anomalies in patients with periorbital lymphatic and lymphaticovenous malformations. *AJNR Am J Neuroradiol.* 2007;28:335-41.
- 28.** Padget DH. The cranial venous system in man in reference to development, adult configuration, and relation to the arteries. *Am J Anat.* 1956;98:307-55.

### III. CONCLUSION ET PERSPECTIVE

Comme nous l'avons vu précédemment, les AVD sont fréquentes et rencontrées de manière quotidienne dans la pratique neuroradiologique.

Dans la majorité des cas, elles n'ont pas de signification clinique et sont responsable de peu de complications.

Cette étude, basée sur l'analyse radio-anatomique, a permis de montrer que la majorité des AVD de fosse postérieure possédaient un drainage hémisphérique, tandis que les drainages pré-centraux et pontiques étaient plus rares. Il a également été mis en évidence que les AVD de fosse postérieure sont fréquemment multiples et le plus souvent purement en fosse postérieure.

Notre travail a également permis de montrer que les AVD avec un drainage pré central ou pontique sont, de manière significative, plus fréquemment associée à un cavernome. Chez les patients porteurs d'une malformation cervico-faciale veineuse, une association significative a été mise en évidence avec les drainages hémisphériques et vermien, mais ceci reste à confirmer par une étude plus large.

#### 1. Origine et hypothèses au développement des AVD :

De manière commune, les AVD sont considérées comme une anomalie congénitale, puisque localement la zone de parenchyme drainée est dépourvue de ses veines habituelles.

Cependant, leur signification reste mal comprise. Selon **Boukobza**<sup>32</sup> et **Bisdorff**<sup>36</sup>, elles résulteraient de la conséquence d'une anomalie de l'embryogenèse vasculaire. Les hypothèses évoquées sont celles d'anomalies survenant pendant les premières semaines de grossesse (4SA-11SA), résultant d'une aplasie ou d'un arrêt précoce du développement normal des veines médullaires ou de leurs afférences avec formation de systèmes veineux compensatoires. Les travaux de **Padget**<sup>9</sup> démontrent en effet qu'une vasculogénèse anormale peut conduire à une veine de drainage anormale supplémentant le drainage habituel.

**Raybaud** <sup>37</sup>, quant à lui, émet plusieurs hypothèses concernant l'origine étiologique des AVD :

- L'hypothèse d'un arrêt précoce du développement veineux lui semble peu probable car selon les principes du développement artério-veineux, il n'y a aucune raison d'observer un tel arrêt de développement, d'autant plus que la région cortico-sous-corticale, où sont situées les AVD, ne présente pas de vascularisation significative avant le dernier trimestre de grossesse, ce qui sous-entendrait un arrêt très tardif du développement veineux, difficile à concevoir.
- Les autres hypothèses sont la réapparition d'un chenal veineux embryonnaire ou encore l'utilisation d'une veine médullaire pré-existante palliant les veines adjacentes.
- Enfin, l'association fréquente des AVD à d'autres pathologies vasculaires (malformations veineuses cervico-faciales et cavernomes notamment) semble suggérer que ces anomalies veineuses correspondent à une lésion dysplasique du développement, sans pour autant préciser leur physiopathologie. Une origine génétique commune sous-jacente existe-t-elle ?

## **2. Anomalies Veineuses de Développement et Cavernomes**

Il a été reconnu dans de nombreuses publications, l'association fréquente entre AVD et cavernome <sup>38 & 25</sup>. La prévalence des cavernomes dans notre population (patients porteurs d'au moins une AVD en fosse postérieure) est estimée à 14%. Cette prévalence est globalement semblable à celle d'autres études basées sur l'imagerie (estimée en 10% et 20%) <sup>6 & 39</sup>, suggérant un degré similaire de spécificité dans la détection.

Meng and al en 2014 <sup>25</sup>, sur une série de 1 839 AVD montre que la prévalence des cavernomes (11,1%) chez les patients porteurs d'au moins une AVD était significativement plus élevée que chez les patients sans AVD. Cette étude a

également pu constater que la probabilité d'avoir un cavernome était plus importante lorsque l'AVD était infra-tentorielle, et lorsque les AVD étaient multiples.

Notre étude, quant à elle, montre de manière significative que lorsque les AVD ont un drainage pré central ou pontique, l'association à un cavernome est nettement augmentée. C'est à notre connaissance la première étude à ce jour explorant les caractéristiques des AVD en fonction de leurs voies de drainage.

Il est important de rappeler que la plupart des cavernomes sont des lésions solitaires, alors que 10 à 30% sont des formes multiples<sup>40 & 41</sup> rentrant dans des formes de cavernomatose familiale (mutation génétique CCM1, CCM2 ou CCM3). En 2010, dans l'AJNR, Peterson & al<sup>40</sup> estiment que les cavernomes familiaux sont peu susceptibles d'être associés aux AVD, et que les cavernomes sporadiques, isolés, ont un taux d'association élevé avec les AVD. Cette différence entre les caractéristiques d'imagerie des cavernomes familiaux et sporadiques suggère la possibilité d'un mécanisme de développement différent.

### ***Ces cavernomes isolés, sporadiques, se sont-ils formés de novo ? Ont-ils une origine commune avec les AVD ?***

- En 2017, Brinjikji & al<sup>42</sup>, montrent dans leur étude que la prévalence des cavernomes associés à une AVD augmente avec l'âge, suggérant alors une origine de novo de ces cavernomes.
- Plusieurs études<sup>28 & 29</sup> suggèrent que des micro hémorragies répétées autour des AVD entraînant une fuite de sang à travers les parois des radicules veineuses induiraient la formation de cavernomes en activant des facteurs de croissance angiogéniques, tels que des facteurs de croissance de l'endothélium vasculaire (VEGF).
- Hong & al<sup>30</sup> suggèrent que des facteurs angioarchitecturaux anatomiques pourraient être les facteurs clés responsables de la survenue simultanée de cavernome sporadique sur le territoire de l'AVD en perturbant le flux sanguin. Les cavernomes sporadiques résulteraient donc de changements

hémodynamiques, qui ont été attribués à l'AVD expliquant que les cavernomes sont toujours dans l'aire de drainage de l'anomalie veineuse (zone soumise aux changements hémodynamiques). Hypothèse en accord avec notre étude, puisque dans notre population, seuls 2 cavernomes sur les 22 existants ne situent pas dans l'aire de drainage de l'AVD. 3 facteurs : l'angulation aiguë de la veine médullaire ou drainante, le rétrécissement du diamètre de la veine drainante, et une tortuosité veineuse sévère pourraient induire, selon lui, des micro-lésions vasculaires à l'origine de la formation des cavernomes. Dès 1992, l'hypothèse avait été évoquée par Wilson, qui a décrit trois causes potentielles, qui pourraient conduire à une augmentation locale de la pression veineuse sur le territoire privé de son drainage veineux normal<sup>43,28 & 27</sup>. Elles sont une élévation de pression transitoire et soutenue dans une malformation veineuse, une augmentation aiguë de l'inflammation intracrânienne et de la pression veineuse et une thrombose partielle au sein du collecteur d'une malformation veineuse.

- *En extrapolant à partir de notre étude, peut-on penser que pour les AVD avec un drainage pontique ou pré central, les changements hémodynamiques soient plus importants que pour les autres drainages de fosse postérieure? et qu'il en résulterait donc une augmentation de la formation des cavernomes au contact? Hypothèse intéressante à explorer à plus grande échelle... surtout en connaissant l'histoire naturelle des cavernomes du tronc cérébral plus à risque de saignement.*

### **3. Anomalies Veineuses de Développement et Malformation veineuse cranio-faciale**

Des associations entre AVD et malformation veineuse cranio-faciale ont été rapportées<sup>32 & 33</sup> ; Selon Boukobza<sup>32</sup>, dans son étude menée sur 40 patients, environ 20% des patients ayant une large anomalie veineuse cervico-faciale superficielle ont une AVD.

Cette association entre anomalies veineuses intra crâniennes et anomalies

veineuses extra-crâniennes rappelle en particulier une mutation génétique récemment décrite, concernant le gène RASA1 (CM-AVM=Capillary malformation-arteriovenous malformation syndrome). Les troubles liés à RASA1 sont caractérisés par la présence de multiples petites malformations capillaires principalement localisées sur le visage et les membres. Environ 30% des personnes touchées ont également des MAV et/ou des fistules artério-veineuses associées, des anomalies vasculaires à écoulement rapide, qui apparaissent généralement au niveau de la peau, des muscles, des os, de la colonne vertébrale et du cerveau. La transmission est autosomique dominante.

Dans notre population, 5 patients étaient suivis ou en cours de bilan pour une malformation cervico-faciale veineuse et on a pu mettre en évidence une association significative entre les malformations cervico-faciales et un drainage hémisphérique ou vermien de l'AVD. Le faible pourcentage de malformation cervico-faciale dans notre étude relativise nos résultats, mais une étude à plus large échelle pourrait être intéressante à réaliser.

Ce lien fait suspecter une origine génétique commune sous-jacente.

#### **4. Anomalies Veineuses de Développement et Malformation artério-veineuse (MAV)**

Des associations entre AVD et MAV ont également été rapportées <sup>44 & 35</sup>.

En 2001, dans un case report Siviero Agazzi & al <sup>44</sup> décrit le cas d'un patient de 39 ans, porteur de 2 AVD temporales, dont une présentait un shunt artério-veineux se compliquant d'hémorragie sous arachnoïdienne avec thrombose d'une veine de drainage. L'hypothèse principale est que les turbulences hémodynamiques induites par la communication entre les sorties veineuses shuntées et normales était le facteur prédisposant possible de la thrombose. Les auteurs émettent alors l'hypothèse que la présence d'un shunt artério-veineux dans une AVD est un facteur de risque pour le comportement agressif de l'anomalie, rendant ces lésions plus sujettes à des complications.

Ces mêmes auteurs ont affirmé que les shunts artério-veineux et les AVD ont une origine commune liée à une formation défectueuse du manteau veineux.

Qui plus est, l'implication des AVD dans le développement des MAV a été décrite en 1998 par Nussbaum and al <sup>45</sup>. Elle est basée sur une observation où il existait une formation de novo d'une MAV au contact et se drainant dans une volumineuse AVD.

Dans notre population, aucune MAV ne se trouvait dans l'aire de drainage de l'AVD.

## IV. BIBLIOGRAPHIE

- 1:** *Russell DS Rubinstein LJ: Pathology of Tumors of the Nervous System. London: Edward Arnold; 1951:78–79.*
- 2:** *Sarwar M, McCormick WF. Intracerebral venous angioma: case report and review. 1978;35:323–25*
- 3:** *Gökçe E, Acu B, Beyhan M, et al. Magnetic resonance imaging findings of developmental venous anomalies. 2014;24:135–43*
- 4:** *Lasjaunias P, Burrows P, Planet C: Developmental venous anomalies (DVA): the so-called venous angioma. Neurosurg Rev 9: 233–242, 1986*
- 5:** <http://neuroangio.org/venous-brain-anatomy/cerebral-venous-embryology-development-and-variations/>
- 6:** *Santucci GM, Leach JL, Ying J, Leach SD, Tomsick TA: Brain parenchymal signal abnormalities associated with developmental venous anomalies: detailed MR imaging assessment. Am J Neuroradiol 29:1317–1323, 2008*
- 7:** *Ruiz DS, Delavelle J, Yilmaz H, Gailloud P, Piovan E, Bertramello A, Pizzini F, Rüfenacht DA: Parenchymal abnormalities associated with developmental venous anomalies. Neuroradiology 49: 987–995, 2007*
- 8:** *Brain Parenchymal Signal Abnormalities Associated with Developmental Venous Anomalies in Children and Young Adults. L.L. Linscott, J.L. Leach, B. Zhang, and B.V. Jones; PEDIATRICS 2014*
- 9:** *Padget DH. The cranial venous system in man in reference to development, adult configuration, and relation to the arteries. Am J Anat. 1956;98:307-55*
- 10:** *Padget DH. The development of the cranial venous system in man : from the viewpoint of comparative anatomy. Inst. C, editor 1957.*
- 11:** *Paul klimo Jr, MD .Pediatrics Vascular Neurosurgery. Volume 21;number 3. Morphogenesis of the brain venous system 409-442*



**12:** *Bracard S, Anxionnat R, braun M et al. Vascularisation cérébrale: anatomie et radioanatomie. EMC (Elsevier Masson SAS), Radiologie et imagerie médicale: Musculo squelettique -Neurologie - Maxillofaciale, 30-861-1-10,1997*

**13:** *The veins of the posterior Fossa: Normal and Pathologic Findings. A Wackenheim;J.P.Braun*

**14:** *Clinical vascular Anatom and variations P.Lasjaunia; Intracranial Venous System and infra tentorial vein 678-695*

**15:** *Developmental Venous Anomaly: Benign or Not Benign. Aoki R, Srivatanakul K.Neurol Med Chir (Tokyo). 2016*

**16:** *Garner TB, Del Curling O, Jr., Kelly DL, Laster DW: The natural history of intracranial venous angiomas. J Neurosurg 75: 715–722, 1991*

**17:** *ilms G, Bleus E, Demaerel P, Marchal G, Plets C, Goffin J, Baert AL: Simultaneous occurrence of developmental venous anomalies and cavernous angiomas. AJNR Am J Neuroradiol: 1994,*

**18:** *Huber G, Henkes H, Hermes M, Felber S, Terstegge K, Piepgras U: Regional association of developmental venous anomalies with angiographically occult*

**19:** *"It's Not a Tumor": A Rare Case of Symptomatic Cerebellar Developmental Venous Anomaly. Augenstein JA, Chapman T, McNeil MJ, Lo MD.*

**20:** *Developmental venous anomaly as a rare cause of obstructive hydrocephalus: literature review and a case report. Cavallo C, Faragò G, , Ferroli P, Acerbi F. j of nc 2015*

**21:** *An anomalous developmental venous anomaly; 2014; american academy of neurology*

**22:** *AJNR 2015 Sep;36(9):1782-5. doi: 10.3174/ajnr.A4352. Epub 2015 May 28: Increased Prevalence of Developmental Venous Anomalies in Children with Intracranial Neoplasms. Jones BV, Linscott L, Koberlein G, Hummel TR, Leach JL.*

**23:** Kiroglu Y, Oran I, Dalbasti T, et al. Thrombosis of a drainage vein in developmental venous anomaly (DVA) leading venous infarction: a case report and review of the literature. 2011;21:197–201

**24:** Roberson GH, Kase CS, Wolpow ER: Telangiectases and cavernous angiomas of the brainstem: “cryptic”vascular malformations: report of a case. *Neuroradiology* 8: 83–89, 1974

**25:** The association between cerebral developmental venous anomaly and concomitant cavernous malformation: an observational study using magnetic resonance imaging, Guolu Meng, Chuanfeng Bai, Tengfei Yu, Zhen Wu , Xing Liu, Junting Zhang and Jizong zhao, Meng et al. *BMC Neurology* 2014,

**26:** Su IC, Krishnan P, Rawal S, Krings T: Magnetic resonance evolution of de novo formation of a CM in a thrombosed developmental venous anomaly: a case report. *Neurosurgery* 73: E739–E744; discussion E745, 2013

**27:** Ciricillo SF, Dillon WP, Fink ME, Edwards MS: Progression of multiple cryptic vascular malformations associated with anomalous venous drainage: case report. *J Neurosurg* 81: 477–481, 1994

**28:** Awad IA, Robinson JR, Jr., Mohanty S, Estes ML: Mixed vascular malformations of the brain: clinical and pathogenetic considerations. *Neurosurgery* 33:179–188; discussion 188, 1993

**29:** Rothbart D, Awad IA, Lee J, Kim J, Harbaugh R, Criscuolo GR: Expression of angiogenic factors and structural proteins in central nervous system vascular malformations. *Neurosurgery* 38: 915–924; discussion 924–915, 1996

**30:** Hong YJ, Chung TS, Suh SH, Park CH, Tomar G, Seo KD, Kim KS, Park IK: The angioarchitectural factors of the cerebral developmental venous anomaly; can they be the causes of concurrent sporadic cavernous malformation? *Neuroradiology* 52: 883–891, 2010

**31:** Abdulrauf SI, Kaynar MY, Awad IA: A comparison of the clinical profile of cavernous malformations with and without associated venous malformations. *Neurosurgery* 44: 41–46; discussion 46–47, 1999

- 32:** Boukobza M, Enjolras O, Guichard JP, Gelbert F,Herbreteau D, Reizine D, Merland JJ: Cerebral developmental venous anomalies associated with head and neck venous malformations. *Am J Neuroradiol* 17: 987–994, 1996
- 33:** Head and neck superficial venous malformations N. Sigaux a, \*, L. Viremouneix b, L. Guibaud b, P. Breton a
- 34:** La génétique des anomalies vasculaires; virginie Aerts,laurence M. Boon, Miikka vikkula
- 35:** Cerebral venous malformation-arteriovenous malformation transition Forms;Sean Mullan,M.D,D.Sc,Saeid Mojtahedi,M.D,Douglas L.Johnson,M.D,Ph.D ; Departements of Surgery and Radiology, the University of Chigaco,Illinois. *J Neurosurg* 85:9-13, 1996
- 36:** Bisdorff A, Mulliken JB, Carrico J, et al. Intracranial vascular anomalies in patients with periorbital lymphatic and malformations. *AJNR Am J Neuroradiol.* 2007;28:335-41.
- 37:** Raybaud C.Nomal and anormal embryology and development of the intracranial vacular system. *Neurosurg Clin N Am.*2010;21:399-426.
- 38:** Beall DP, Bell JP, Webb JR, et al, Developmental venous anomalies and cavernous angiomas: a review of the concurrence, imaging, and treatment of these vascular malformations. 2005;98:535–38
- 39:** Huber G et al (1996) Regional association of developmental venous anomalies with angiographically occult vascular malformations.*Eur Radiol* 6(1):30–37
- 40:** Petersen TA, Morrison LA, Schrader RM, Hart BL: Familial versus sporadic cavernous malformations: differences in developmental venous anomaly association and lesion phenotype. *AJNR Am J Neuroradiol* 2010, 31(2):377–382.
- 41:** Porter RW, Detwiler PW, Spetzler RF, Lawton MT, Baskin JJ, Derksen PT,Zabramski JM: Cavernous malformations of the brainstem: experience with 100 patients. *J Neurosurg* 1999, 90(1):50–58.

**42:** *prevalence of cerebral cavernous malformations associated with developmental venous anomalies increases with age.* Waleed Brinjikji & Ali El-Rida El-Masri & John T. Wald & Kelly D. Flemming & Giuseppe Lanzino. *Childs nerv syst* 2017. DOI

**43:** *Perrini P, Lanzino G (2006) The association of venous developmental anomalies and cavernous malformations: pathophysiological, diagnostic, and surgical considerations. Neurosurg Focus 21(1):e5*

**44:** *Developmental venous anomaly with an arteriovenous shunt and a thrombotic complication; Departments of Neurosurgery and Neuroradiology, Centre Hospitalier Universitaire Vaudois, Lausanne, Switzerland*

**45:** *Nussbaum ES, Heros RC, Madison MT, et al: The pathogenesis of arteriovenous malformations: insights provided by a case of multiple arteriovenous malformations developing in relation to a developmental venous anomaly. Neurosurgery 43:347–352, 1998.*

---

## RÉSUMÉ DE LA THÈSE

**Introduction** : Les anomalies veineuses de développement (DVA) sont des anomalies vasculaires cérébrales bénignes fréquentes, considérées comme une variante de développement du système veineux. Il a été rapporté des associations et/ou complications possibles.

Cette étude a pour but d'analyser la radio anatomie de ces DVA de fosse postérieure en fonction de leurs voies de drainage principale et de rechercher leurs associations ou traductions cliniques possibles.

**Matériels et méthodes** : Les caractéristiques radio-anatomiques et cliniques de 125 patients porteurs de DVA en fosse postérieure ont été étudiées de manière rétrospective en fonction de leurs voies de drainage (critère principal). Des tests d'associations avec tableau de contingence à double entrée et des tests de Fisher ont été réalisés.

**Résultats** : Notre population est composée de 125 patients avec 148 DVA de fosse postérieure. Le drainage veineux était majoritairement hémisphérique (45%), les drainages pré-centraux et pontiques étaient minoritaires ( $\leq 5\%$ ). 25 patients présentaient des DVA multiples, dont 18 purement en fosse postérieure ( $p=0,002$ ). La réalisation de tableau de contingence avec test de Fischer a retrouvé des valeurs de  $p$  significatives (avec respectivement  $p = 0,001$  et  $0,02$ ) pour l'association cavernomes et drainages pontiques et pré-centraux. Il en était de même avec la présence de malformations cervico-faciales et les drainages hémisphériques et vermiens ( $p= 0,04$  et  $p= 0,03$ ).

**Conclusion** : Les DVA de fosse postérieure sont fréquemment multiples et le plus souvent purement en fosse postérieure. Des associations significatives ont été retrouvées entre les drainages pré-centraux et pontiques et cavernomes. Il en va de même entre les drainages hémisphériques et vermiens, et les malformations cervico-faciales.

---

**TITRE EN ANGLAIS** : Developmental venous anomalies of the posterior cranial fossa: radiological anatomy and clinical analysis of 148 DVAs in 125 patients

---

**THÈSE** : MÉDECINE SPÉCIALISÉE ANNÉE 2017-2018.

---

**MOTS CLEFS** : Anomalie veineuse de développement, fosse postérieure, voie de drainage, cavernomes.

---

INTITULÉ ET ADRESSE DE L'U.F.R

UNIVERSITÉ DE LORRAINE  
Faculté de Médecine de Nancy  
9, Avenue de la Forêt de Haye  
54505 VANDŒUVRE LES NANCY Cedex.

---