



HAL
open science

Réhabilitation implanto-portée vissée complète : taux de succès en cabinet libéral

Fanny Bertrand

► **To cite this version:**

Fanny Bertrand. Réhabilitation implanto-portée vissée complète : taux de succès en cabinet libéral. Sciences du Vivant [q-bio]. 2018. hal-03297615

HAL Id: hal-03297615

<https://hal.univ-lorraine.fr/hal-03297615>

Submitted on 23 Jul 2021

HAL is a multi-disciplinary open access archive for the deposit and dissemination of scientific research documents, whether they are published or not. The documents may come from teaching and research institutions in France or abroad, or from public or private research centers.

L'archive ouverte pluridisciplinaire **HAL**, est destinée au dépôt et à la diffusion de documents scientifiques de niveau recherche, publiés ou non, émanant des établissements d'enseignement et de recherche français ou étrangers, des laboratoires publics ou privés.



AVERTISSEMENT

Ce document est le fruit d'un long travail approuvé par le jury de soutenance et mis à disposition de l'ensemble de la communauté universitaire élargie.

Il est soumis à la propriété intellectuelle de l'auteur. Ceci implique une obligation de citation et de référencement lors de l'utilisation de ce document.

D'autre part, toute contrefaçon, plagiat, reproduction illicite encourt une poursuite pénale.

Contact : ddoc-thesesexercice-contact@univ-lorraine.fr

LIENS

Code de la Propriété Intellectuelle. articles L 122. 4

Code de la Propriété Intellectuelle. articles L 335.2- L 335.10

http://www.cfcopies.com/V2/leg/leg_droi.php

<http://www.culture.gouv.fr/culture/infos-pratiques/droits/protection.htm>

**ACADÉMIE DE NANCY-METZ
UNIVERSITÉ DE LORRAINE
FACULTÉ D'ODONTOLOGIE**

ANNÉE 2018

N°10283

THÈSE

pour le

DIPLOME D'ÉTAT DE DOCTEUR EN CHIRURGIE DENTAIRE

Par

BERTRAND Fanny

née le 21/02/1993 à Metz (Moselle)

**Réhabilitation implanto-portée vissée complète, taux de succès en
cabinet libéral.**

présentée et soutenue publiquement le 29 juin 2018

Examineurs de la thèse :

Pr. J-M.MARTRETTE :	Professeur des universités	Président
<u>Dr. J.SCHOUVER :</u>	<u>Maître de conférences</u>	<u>Directeur</u>
Dr. K.YASUKAWA :	Maître de Conférences	Juge
Dr. P.MOLARD	Intervenant	Juge

***Par délibération en date du 11 décembre 1972,
la Faculté de chirurgie dentaire a arrêté que
les opinions émises dans les dissertations
qui lui seront présentées
doivent être considérées comme propres à leurs
auteurs et qu'elle n'entend leur donner aucune
approbation ni improbation.***

Président : Professeur Pierre MUTZENHARDT

Doyen : Professeur Jean-Marc MARTRETTE

Vice-Doyens : Dr Céline CLEMENT – Dr Rémy BALTHAZARD – Dr Anne-Sophie VAILLANT

Membres Honoraires : Dr L. BABEL – Pr. S. DURIVAUX – Pr A. FONTAINE – Pr G. JACQUART – Pr D. ROZENCWEIG - Pr ARTIS - Pr M. VIVIER

Doyens Honoraires : Pr J. VADOT, Pr J.P. LOUIS

Professeur émérite : Pr M-P FILLEUL

Département Odontologie pédiatrique Sous-section 56-01	Mme	<u>DROZ Dominique</u>	Maître de Conférences *
	Mme	JAGER Stéphanie	Maître de Conférences *
	M.	PREVOST Jacques	Maître de Conférences
	Mme	HERNANDEZ Magali	Maître de Conférences Associée *
	M.	LEFAURE Quentin	Assistant
Département Orthopédie dento-faciale Sous-section 56-01	Mme	DARSAT Claire	Assistante*
	M.	<u>EGLOFF Benoît</u>	Maître de Conférences *
	Mme	GREGOIRE Johanne	Assistante
Département Prévention, épidémiologie, économie de la santé, odontologie légale Sous-section 56-02	Mme	LAWTON Mathilde	Assistante
	Mme	<u>CLÉMENT Céline</u>	Maître de Conférences *
	M.	BAUDET Alexandre	Assistant *
Département Parodontologie Sous-section 57-01	Mme	NASREDDINE Greyce	Assistante
	M.	<u>AMBROSINI Pascal</u>	Professeur des Universités *
	Mme	BISSON Catherine	Maître de Conférences *
	M.	JOSEPH David	Maître de Conférences *
	M.	PENAUD Jacques	Maître de Conférences
	M.	LACH Patrick	Assistant
	Mme	MAYER-COUPIN Florence	Assistante
	Mme	PAOLI Nathalie	Enseignante univ. – Praticien attachée*
Département Chirurgie orale Sous-section 57-01	Mme	<u>GUILLET-THIBAUT Julie</u>	Maître de Conférences *
	M.	BRAVETTI Pierre	Maître de Conférences
	Mme	PHULPIN Bérengère	Maître de Conférences *
	M.	CLERC Sébastien	Assistant*
	M.	HASNAOUI Nasr	Assistant
Département Biologie orale Sous-section 57-01	Mme	KICHENBRAND Charlène	Enseignante univ. – Praticien attachée*
	M.	<u>YASUKAWA Kazutoyo</u>	Maître de Conférences *
	M.	MARTRETTE Jean-Marc	Professeur des Universités *
Département Dentisterie restauratrice, endodontie Sous-section 58-01	Mme	EGLOFF-JURAS Claire	Assistante*
	M.	<u>MORTIER Éric</u>	Maître de Conférences *
	M.	AMORY Christophe	Maître de Conférences
	M.	BALTHAZARD Rémy	Maître de Conférences *
	M.	ENGELS-DEUTSCH Marc	Maître de Conférences
	M.	VINCENT Marin	Maître de Conférences*
	Mme	GEBHARD Cécile	Assistante
	M.	GEVREY Alexis	Assistant
Département Prothèses Sous-section 58-01	M.	GIESS Renaud	Assistant *
	M.	<u>DE MARCH Pascal</u>	Maître de Conférences
	M.	SCHOUVER Jacques	Maître de Conférences
	Mme	VAILLANT Anne-Sophie	Maître de Conférences *
	Mme	CORNE Pascale	Maître de Conférences Associée *
	M.	CIESLAK Steve	Assistant
	M.	HIRTZ Pierre	Assistant *
	M.	KANNENGIESSER François	Assistant
	Mme	MOEHREL Bethsabée	Assistante*
Département Fonction-dysfonction, imagerie, biomatériaux Sous-section 58-01	M.	VUILLAUME Florian	Assistant
	Mme	<u>STRAZIELLE Catherine</u>	Professeur des Universités *
	Mme	MOBY (STUTZMANN) Vanessa	Maître de Conférences *
	M.	SALOMON Jean-Pierre	Maître de Conférences
	Mme	WILLEMIN Anne-Sophie	Assistante Associée

Souligné : responsable de département * temps plein

Mis à jour le 08/02/2018

À notre président de thèse,

Monsieur le Professeur Jean-Marc MARTRETTE

Docteur en Chirurgie Dentaire

Spécialiste qualifié en Médecine Bucco-Dentaire

Docteur en Sciences Pharmacologiques

Habilité à Diriger des Recherches

Professeur des Universités – Praticien Hospitalier

Sous-section : Chirurgie orale ; parodontologie ; biologie orale

Doyen de la Faculté d'Odontologie de Nancy

*Vous nous faites l'honneur de présider notre thèse.
Nous vous remercions pour la qualité de votre enseignement
et votre profonde gentillesse durant ces années d'études.
Veuillez trouver dans ce travail, l'expression de nos sincères remerciements.*

À notre juge et directeur de thèse,

Monsieur le Docteur Jacques SCHOUVER

Docteur en Chirurgie Dentaire

Maître de Conférence – Praticien Hospitalier

Sous-section : Dentisterie restauratrice, endodontie, prothèse, fonction-dysfonction, imagerie, biomatériaux.

*Vous nous avez fait l'honneur d'accepter la direction de notre thèse
avec l'implication, la gentillesse et qui vous caractérisent.*

*Nous vous remercions pour votre disponibilité et
vos précieux conseils durant ce travail.*

*Un grand merci pour votre pédagogie, votre gentillesse
et vos enseignements durant notre cursus universitaire.*

*Veillez trouver dans notre travail l'expression de
notre gratitude et profond respect.*

À notre juge,

Monsieur le Docteur Kazutoyo YASUKAWA,

Docteur en Chirurgie Dentaire

Docteur en Sciences de la Vie et de la Santé

Qualification en Médecine Bucco-Dentaire

Maître de Conférences des Universités - Praticien Hospitalier

Responsable de la sous-section : Sciences biologiques (Biochimie, Immunologie, Histologie, Embryologie, Génétique, Anatomie pathologique, Bactériologie, Pharmacologie).

*Vous nous avez fait le grand honneur de participer
au jury de cette thèse.*

*Nous vous remercions pour votre pédagogie, votre accessibilité
ainsi que votre bonne humeur durant ces années d'étude.*

*Veillez trouver dans ce travail, toute le respect et
la reconnaissance que nous vous portons.*

A notre juge,

Monsieur le Docteur Philippe MOLARD,

Docteur en Chirurgie Dentaire

Diplôme universitaire de chirurgie et prothèse implantaire Paris V

Attestation d'anatomie chirurgicale Sapo

*Vous nous avez fait le grand honneur de participer
au jury de cette thèse.*

Merci pour l'investissement et l'implication dont vous avez fait part au cours de cette thèse. Je vous remercie pour les nombreux conseils et l'enseignement que vous m'avez apporté lors de ces deux premières années de pratique.

A Mon Titi,

Déjà 9 ans que tu me supportes, il t'en aura fallu de la patience et du calme... Une maison, nos chevaux, notre mimi, tout nous sourit, merci pour ton soutien durant toutes ces années. Sans toi je ne serai sûrement pas devenu dentiste et n'en serais pas la aujourd'hui. Merci je t'aime.

A ma soeur, Célia

Sans qui je n'aurai pu réussir, qui m'a toujours soutenu et encouragé dans mes choix, je t'en remercie. Reste comme tu es, ne change rien, tu as tout d'un grand chef !

A ma mamie Jo,

Un grand merci à toi ma mamie qui fut toujours présente pour moi. Tu m'as élevé et fait grandir, sans toi je ne serai sûrement pas la personne que je suis aujourd'hui... Ne change pas mamie, je serai toujours la pour toi.

A mes parents,

Pour m'avoir permis de réaliser ces études. Merci de l'éducation que vous m'avez apporté. Ce travail est le fruit de ma reconnaissance.

A mon papi Paul,

Merci papi de m'avoir accueilli chez toi durant toutes ces années et de l'éducation que tu m'as apporté.

A Flou,

Merci à ma copine, pour l'ensemble de tes conseils, ton rire, ton soutien, toujours là pour amuser la galerie. Merci de m'avoir choisi pour être la marraine de ton petit bout, cela signifie beaucoup pour moi.

A Olivier,

Toujours de bons conseils, merci pour ta bonne humeur et tes bons petits plats que nous partageons régulièrement ensemble. Je suis fière d'être la marraine de ton petit bout, merci.

A Alex et Jojo,

Merci d'avoir été là et de m'avoir souvent accueilli chez vous, je suis fière d'être tata et marraine de vos petites merveilles.

A Marraine et Lino,

Merci pour votre aide durant les années difficiles, je n'oublierai jamais.

A mes amis,

Florian, avec qui on rigole, se détend et ne pense plus à rien sauf à rire et à boire l'apéro.

A Clara, Margot et Laure pour leur bonne humeur et leurs bons petits plats. Ce stage à Thionville fut le début d'une longue amitié, je l'espère.

A Tara et P-A pour les nombreux fous rire partagés ensemble.

A Vèrène pour la correction de ma thèse, et dieu sait qu'il y avait du travail...

Et tous les copains que j'oublie.

A François,

Merci pour tout l'apprentissage que vous m'avez apporté au cours de ces deux années passées à vos côtés.

A Dr Molard,

Sans qui la thèse n'aurait pu exister, merci pour tous vos conseils

Sommaire

Introduction	12
1. Réhabilitation complète d'une arcade par prothèse fixée transvissée supra-implantaire	13
1.1 <i>Le concept All-on-four</i>	14
1.1.1 Evolution vers le concept de l'All-on-four	14
1.1.2 Etude pré-implantaire	16
1.1.3 Etape chirurgicale	22
1.1.4 Etapes prothétiques	26
1.2 <i>Restauration à 6 implants</i>	33
1.3 <i>Etudes cliniques récemment publiées</i>	38
2. Taux de succès implantaire : facteurs de risques	42
2.1 <i>L'échec implantaire</i>	43
2.1.1 L'ostéo-intégration : rappels	43
2.1.1.1 L'ostéo-intégration	43
2.1.1.2 Echec de l'ostéo-intégration	44
2.1.2 La péri-implantite	47
2.1.2.1 Définition	47
2.1.2.2 Prévalence	48
2.1.2.3 Diagnostic	48
2.1.2.4 Un point de vue nuancé sur la péri-implantite	52
2.2 <i>Les facteurs de risques influençant la péri-implantite et ostéo-intégration.</i>	54
2.2.1 Antécédent de maladie parodontale	54
2.2.2 Les habitudes tabagiques	55
2.2.3 Le diabète	59
2.2.4 La distribution des charges et le bruxisme	60
2.3 <i>Études cliniques et données bibliographiques</i>	63
3. Analyse statistique de cas de réhabilitation complète par prothèse fixée implantoportée réalisées en cabinet libéral	67
3.1 <i>Objectifs de l'étude</i>	68
3.1.1 Évaluation de la perte osseuse marginale à plus ou moins long terme	68
3.1.2 Évaluation des facteurs influençant la réussite implantaire	68
3.2 <i>Matériels et méthodes</i>	69
3.2.1 Population étudiée	69
	10

3.2.2	Descriptif du protocole opératoire	69
3.2.2.1	Etapes préopératoires	70
3.2.2.2	Etape opératoire chirurgicale	72
3.2.2.3	Etape opératoire prothétique	83
3.2.3	Recueil des données et descriptif des données recueillies	88
3.2.4	Test statistiques employés	89
3.3	<i>Descriptif de l'étude</i>	90
3.3.1	Selon le sexe	91
3.3.2	Selon le statut tabagique	92
3.3.3	Selon les antécédents de maladie parodontale	93
3.3.4	Selon la présence de diabète	94
3.3.5	Selon la localisation implantaire	95
3.3.6	Implants perdus	96
3.4	<i>Perte osseuse marginale</i>	97
3.5	<i>Influence des facteurs recueillis</i>	99
3.5.1	Sexe du patient	99
3.5.2	Tabagisme	101
3.5.3	Influence des antécédents de parodontite	103
3.5.4	Influence du diabète	104
	Parmi les 90 patients inclus dans l'étude (dont 10 pour qui les données étaient indisponibles), 5 patients sont diabétiques et 75 sont non diabétiques diagnostiqués.	105
3.6	<i>Influence du site implantaire : maxillaire vs mandibule</i>	105
3.7	<i>Évolution de la perte osseuse marginale au cours du temps chez 12 patients</i>	107
	Conclusion	110
	Annexe	112
	Iconographie	117
	Table des tableaux	122
	Bibliographie	123

Introduction

Au cours de mon cursus universitaire, j'ai eu la chance de travailler en tant qu'assistante dentaire dans un cabinet composé de plusieurs praticiens. Notamment le docteur Philippe MOLARD, pratiquant l'implantologie de manière exclusive. Il réalise quotidiennement des réhabilitations complètes par prothèses transvissées sur implants au sein de son cabinet.

C'est en 1993 que Paulo MALO publie une étude pilote proposant 4 implants uniquement, pour une réhabilitation totale mandibulaire avec mise en charge immédiate dans la même journée à l'aide d'une prothèse fixée transvissée en résine. Le concept de l'All-on-Four vient alors d'apparaître.

Ce concept est actuellement validé par un consensus à la mandibule et est en cours de validation au maxillaire.

Nous ferons un rappel de ce concept et des alternatives au cours de la première partie de thèse, en reprenant des études récemment publiées par différents auteurs.

De nombreux facteurs peuvent affecter la réussite implantaire, et provoquer des pathologies telles que la péri-implantite pouvant compromettre ce type de réhabilitations. Lors de la seconde partie de thèse nous évoquerons ces facteurs de risques et d'échec implantaire.

Le docteur Philippe MOLARD réalise depuis des années ces techniques d'implantologie. Suite aux multiples chirurgies implantaires réalisées au sein de son cabinet, de nombreuses informations ont été récoltées et ont approvisionnées une base de données.

C'est à partir de cette base de données que la thèse a vu le jour et qu'une ébauche d'étude fut réalisée.

1. Réhabilitation complète d'une arcade par prothèse fixée transvissée supra-implantaire

1.1 Le concept All-on-four

1.1.1 Evolution vers le concept de l'All-on-four

Au cours des dernières années, la technique de mise en charge immédiate, utilisée dans la réhabilitation de l'édenté complet avec des implants ostéo-intégrés, s'est accrue auprès des praticiens.

La technique de l'all on four apparaît en 1993 avec Paolo Malo. Cette technique fait suite à de nombreuses difficultés quant à la réalisation de prothèses complètes supra implantaires ou types céramo-métalliques qui nécessitent un nombre important d'implants respectant un parallélisme entre l'axe implantaire et l'axe des forces occlusales.

En effet, la résorption osseuse peut être parfois importante surtout dans la région postérieure, faisant apparaître des zones anatomiques à respecter telles que le nerf alvéolaire inférieur à la mandibule ou encore les sinus maxillaires pouvant être volumineux chez certains patients.

Plusieurs alternatives ont alors été proposées telles que le cantilever long et distal (Shackleton et al. 1994), les implants courts (Goene et al. 2005 ; Renouard et Nisand 2005 ; Malo et al. 2007) ainsi que les implants placés dans des zones spécifiques telles que la région ptérygoïde.

Les études cliniques ont démontré que l'inclinaison des implants peut être une alternative non négligeable dans la prise en charge implantaire du patient édenté complet.

Cette technique est rendue possible grâce à la possibilité de placer des implants longs dans des zones où la hauteur osseuse est importante. Cela permet :

- d'améliorer l'ancrage osseux
- diminuer la nécessité de greffe osseuse par la présence suffisante d'os plus dense dans la région antérieure maxillaire
- éviter les cantilver longs et la possibilité d'augmenter la distance entre les piliers antérieurs et postérieurs, tout en améliorant la distribution de la charge prothétique (Malò et al., 2005, Fortin et al., 2002, Zanpelis et al., 2007)

Paolo Malo publie cette étude pilote en 1993 proposant 4 implants uniquement pour une réhabilitation totale mandibulaire avec mise en charge immédiate dans la même journée à l'aide d'une prothèse fixée transvissée en résine.

Cette nouvelle technique repose sur l'inclinaison en postérieure des deux implants les plus distaux permettant d'exploiter au mieux le volume osseux restant. Celle-ci permettra un gain prothétique important, puisque la prothèse pourra contenir jusqu'à deux dents en extension, dans le but de répondre à la totalité des situations cliniques (Chiapsaco, 2003).

Le protocole All-on-4 proposé par Malò consiste en la réhabilitation des édentements mandibulaires ou maxillaires par une prothèse fixe transvissée complète avec une mise en charge immédiate sur quatre implants supports. (Malò, 2003)

Ce concept est fondé sur l'utilisation de quatre implants permettant une réhabilitation totale :

- deux implants postérieurs présentant une angulation de 45° placés en avant des sinus maxillaire ou foramens mentonniers
- deux implants antérieurs

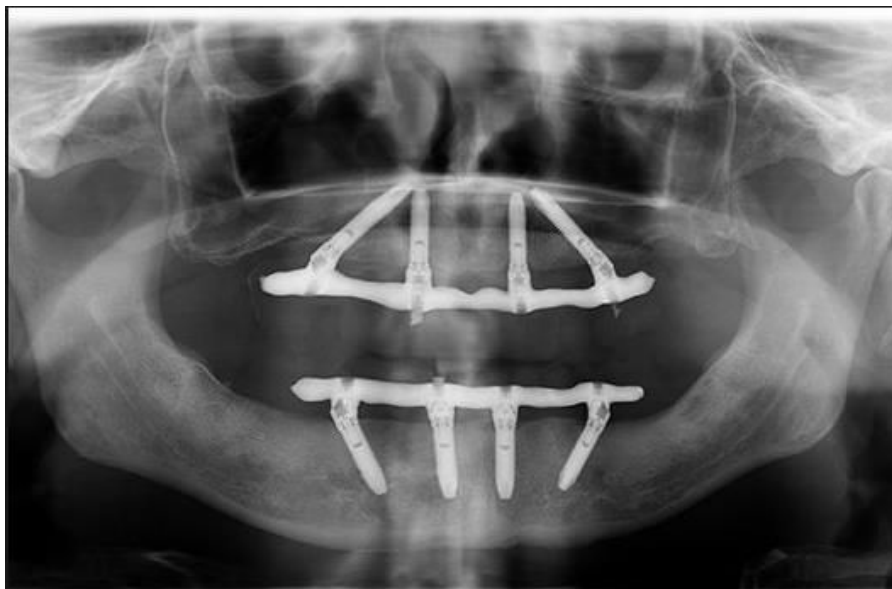

Figure 1. Radiographie panoramique de deux all on four maxillaire et mandibulaire sur lesquels sont adaptés des prothèses complètes transvissées avec une barre en titane, Nobel Biocare®

Les implants postérieurs sont des implants longs, inclinés dans un os dense, favorisant une mise en charge immédiate par l'intermédiaire d'une prothèse fixée complète, permettant la réunion des implants dans le but de compenser leur l'inclinaison et d'assurer une contention minimale nécessaire à leur ostéo-intégration. Malo recommande également l'utilisation d'un guide chirurgical fixé dans l'os.

1.1.2 Etude pré-implantaire

Une phase d'étude pré-implantaire est essentielle à toute intervention chirurgicale, celle-ci ayant pour objectif une réhabilitation complète d'une arcade.

Différents points essentiels sont à explorer tels que :

- l'indication à la réhabilitation implantaire totale ;
- les doléances du patient par rapport à une réhabilitation ;
- un besoin exprimé par le patient pour répondre à des objectifs esthétiques et de confort

Un bilan médical initial permettant de révéler certaines pathologies systémiques, traitement ou habitudes de vie compromettant l'intervention chirurgicale, l'ostéo-intégration ou cicatrisation nécessaire (Antoun et al., 2008).

Le praticien doit également être capable de déterminer les besoins, parfois non exprimés directement par le patient, sa motivation et d'établir une relation de confiance praticien/patient.

En 2011, Dada établit deux tableaux reprenant les questions principales à poser au patient (Dada, et al., 2011).

La faisabilité du projet prothétique devra également être étudié en tenant compte de différents critères :

- demande esthétique du patient
- la ou les prothèses actuelles
- dysfonctions et parafunctions
- résorption osseuse
- nécessité de réhabiliter l'arcade antagoniste
- dents restantes et leur pronostic
- hauteur prothétique disponible

La détermination de la position implantaire doit être guidée par la position idéale de la restauration finale. Le projet prothétique est le fil conducteur du traitement implantaire (selon Boghanm).

Selon Hanisch, le positionnement spatial de l'implant est un critère fondamental du succès esthétique, fonctionnel et phonétique.

L'analyse esthétique est une étape indispensable, au cours de laquelle le praticien va observer les différents éléments de la face de la manière la plus naturelle possible, d'où l'importance de la mise en confiance du patient lors de cet entretien.

C'est une étape où le praticien, aidé du patient, va déterminer les modifications possibles à apporter pour améliorer l'esthétique du patient.

D'après Fradeani plusieurs étapes sont nécessaires pour une analyse complète :

1. analyse de la face
2. analyse dento-labiale
3. analyse phonétique
4. analyse des dents
5. analyse gingivale

Dans un second temps, un examen fonctionnel déterminera les éventuelles prématurités, parafunctions (bruxisme, déglutition atypique) ou dysfonction, désordres articulaires (luxations réversibles/irréversibles de l'ATM), trouble de l'occlusion et relation inter-arcade.

Un examen des modèles d'étude du patient sur articulateur permettra d'évaluer les espaces disponibles (longueur, largeur et hauteur de l'édentement) pour un positionnement précis des implants.

L'ouverture buccale devra également être déterminée pour limiter les difficultés techniques lors de l'intervention chirurgicale ou réalisation de la prothèse par le praticien.

Un examen radiographique viendra par la suite compléter l'analyse pré-implantaire, plusieurs types de radiographies seront nécessaires :

1. Le bilan rétro-alvéolaire (long cône), est l'examen qui doit être réalisé en première intention, celui-ci est peu coûteux mais la largeur de l'os, les déformations éventuelles ainsi que l'ensemble de l'anatomie ne sont pas visualisables sur ce type de cliché. Il doit être complété par d'autres examens venant apporter les informations ci-dessus.
2. La radiographie panoramique, rapide, peu coûteuse et à faible dose de rayonnement, permet l'identification des structures osseuses maxillaires dans leur globalité, ainsi qu'une visualisation des sinus maxillaires et de la hauteur disponible. Cependant des déformations peuvent être observées telles que l'agrandissement et des artéfacts sont possibles. Ce cliché global ne suffit pas en matière d'informations apportées, il faut qu'il soit complété par d'autres examens radiographiques.

3. La tomographie volumique à faisceaux conique ou cône beam ou 3D est devenue l'examen de référence à réaliser pour apprécier l'ensemble des données nécessaires à la réhabilitation implantaire. Une résolution élevée, des artefacts diminués ainsi que des petits formats pour des études ciblées en sont les avantages. Des logiciels de traitement en 3 dimensions permettent de :

- Se déplacer dans le volume
- Effectuer des mesures
- Enregistrer l'examen sur ordinateur

Le coût de ce type d'examen est élevé et la résolution en densité est moindre.

Ces différents clichés permettront une analyse de l'état parodontal, d'éventuelles pathologies compromettant l'intervention telles que des infections ou lésions osseuses. La faisabilité implantaire devra également être déterminée (éventuels obstacles et limites anatomiques).

Il existe des zones anatomiques, à éviter lors de l'intervention chirurgicale, d'où l'importance de la préparation chirurgicale préalable permettant d'en prendre compte et de les éviter :

- foramina mentonnier : du fait de la résorption osseuse peut se trouver proche de la crête mandibulaire, attention également aux double émergences
- le nerf alvéolaire inférieur : une distance minimale de 2 mm est à respecter
- sinus maxillaires : qui peuvent parfois être volumineux ou proches de la crête lors d'une résorption importante

Les clichés radiologiques sont indispensables pour venir compléter l'examen pré-implantaire clinique.

DentaPC®, Simplant® sont des logiciels de simulation implantaire assistés par ordinateur permettant de guider le protocole implantaire en étudiant quantitativement et qualitativement l'os et de simuler le plus grand nombre de fois la mise en place des implants. Il est cependant nécessaire de posséder des logiciels spécifiques relativement coûteux.

Ces logiciels aideront à déterminer l'inclinaison des implants mais également leur longueur et leur largeur selon l'os disponible et l'axe futur de la prothèse.

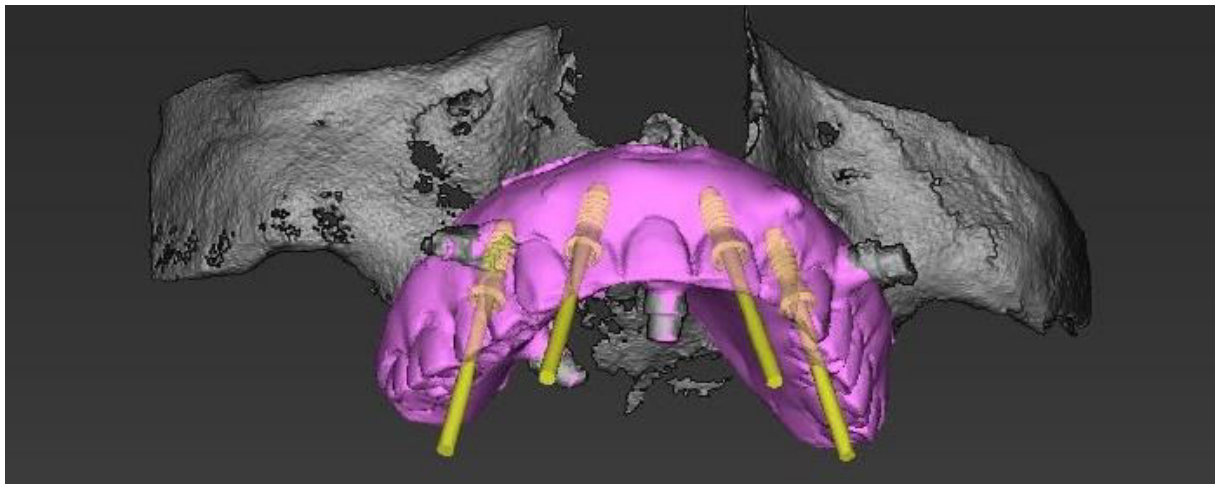


Figure 2. Exemple de simulation implantaire par logiciel 3D


Un guide radiologique doit être élaboré pour visualiser l'emplacement idéal des implants par rapport à la future prothèse (Szmuckler-Moncler, 2011). Il a un rôle anatomique, prothétique, biomécanique et esthétique.

Celui-ci est déterminé à partir d'un montage de la future prothèse (provisoire ou d'usage) permettant de confronter le projet prothétique avec le terrain osseux présent. Il permet de vérifier la concordance entre l'axe de crête et l'axe des dents futures. Les axes ne coïncident parfaitement que très rarement, la plupart du temps le choix d'un compromis entre axe implantaire (dans la limite autorisée par les bases osseuses) et axe prothétique est nécessaire.

Le guide radiologique doit être stable, rétentif, radio-opaque (dents Orthotac de la société Ivoclar-Vivadent facilitant la réalisation du guide radiologique) dans le but de fournir un diagnostic de la situation, les possibilités de traitement et sa planification.

Ce guide radiologique sera ensuite transformé en guide chirurgical, ou, un duplicata de la prothèse en résine transparente transformée en guide chirurgical peut être utilisé.

L'intrados du guide sera réduit au niveau de la zone d'intervention chirurgicale et les dents, en regard des puits de forage, doivent aussi être réduites en hauteur pour ne pas gêner l'utilisation des forêts chirurgicaux.



*Figure 3. Guide radiologique mandibulaire transformé en guide chirurgical,
NobelGuide Nobel Biocare®*

1.1.3 Etape chirurgicale

Procédure chirurgicale au maxillaire :

- incision crestale exposant la paroi osseuse vestibulaire.
- sondage de la paroi antérieure du sinus selon la technique Malo de manière à repérer la partie la plus antérieure au marqueur chirurgical (étape non nécessaire si distance suffisante entre paroi antérieure du sinus et implant, à évaluer avec la planification implantaire).
- implants distaux d'abord placés en avant du sinus maxillaire avec une inclinaison de 45° par rapport au plan d'occlusion en direction postérieure ou distale, avec au moins 4 mm de distance avec la paroi sinusale. Les 4 implants présentent également une inclinaison palatine respectant la résorption centripète de l'os maxillaire.
- implants antérieurs mis en position des incisives latérales
- sutures par des points simples
- mise en place des piliers mutli-unit droits ou anglés

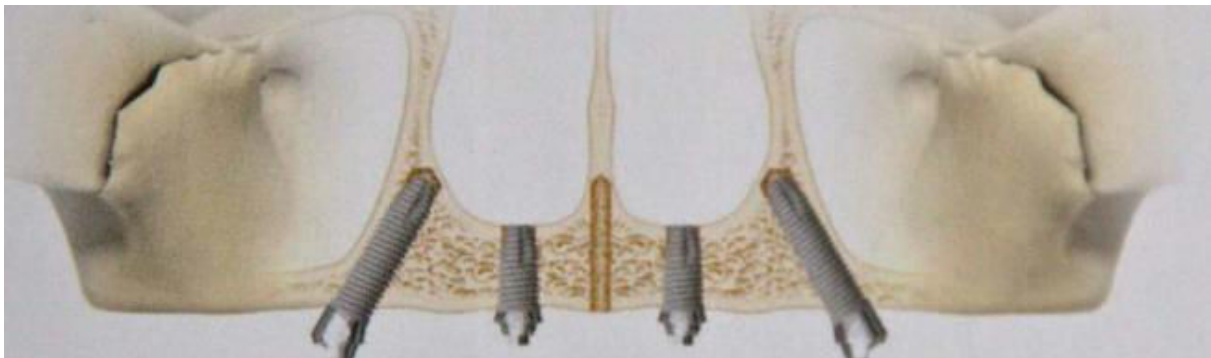


Figure 4. Nobel Biocare®

Procédure chirurgicale à la mandibule :

- incision crestale en linguale permettant de conserver au maximum la vascularisation, allant de la première prémolaire à sa controlatérale.
- implants postérieurs distaux placés en premiers en avant du trou mentonnier et inclinés de 30° par rapport au plan occlusal.
- implants antérieurs en position des incisives latérales avec inclinaison vestibulaire respectant l'inclinaison de la symphyse mandibulaire.
- sutures par des points simples.
- Mise en place des piliers multi-units (droits ou angulés), afin d'assurer le parallélisme des tiges de préhension

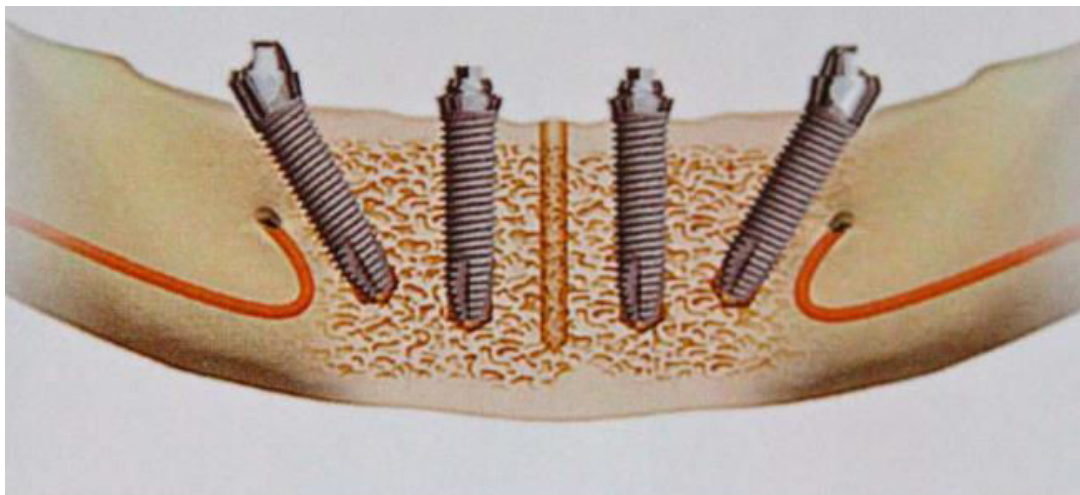


Figure 5. Nobel Biocare®

Protocole de mise en place des implants selon Paolo Malo :

- longueur des implants : 10 à 18 mm.
- diamètre : 4 mm postérieur/ 3,3 ou 4 mm antérieur.
- couple d'insertion : 35 N/cm (selon densité osseuse, la zone peut être sous préparé).
- col de l'implant au niveau de l'os.
- utilisation du guide chirurgical conçu par Paolo Malo (bande de titane préformée en relation avec la mâchoire antagoniste/stabilisée par une tige centrale logée dans un puits réalisé avec un foret de 2 mm).
- piliers multi unit serrés au torque et angulés (0°, 17°,30°), la hauteur gingivale peut également être choisie.
- Contrôle radiographique par une panoramique dentaire.

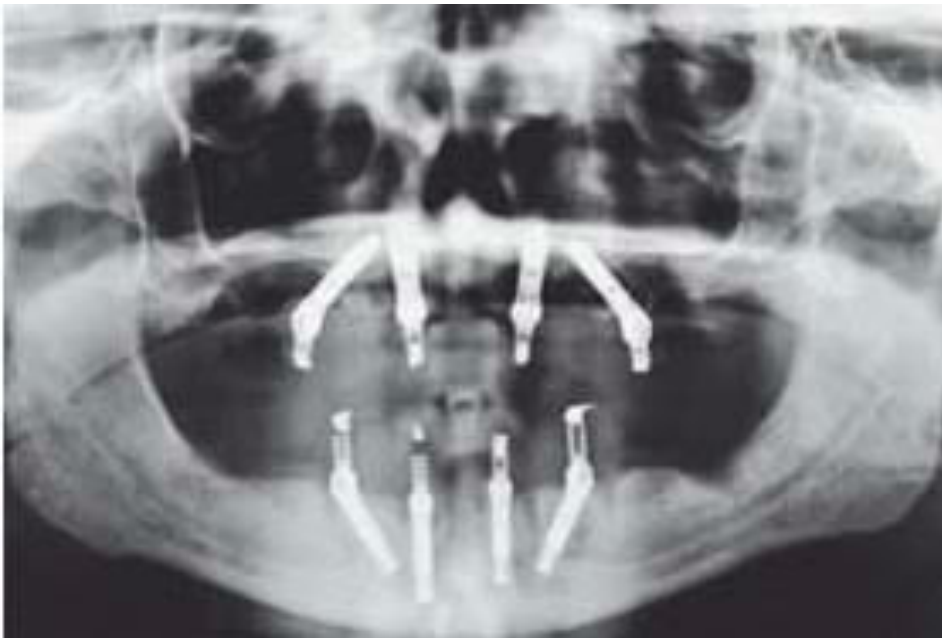


Figure 6. Radiographie panoramique présentant un cas de réhabilitation par le concept All-on-four sur les 2 arcades (Malo Paulo, 2014)

L'inclinaison des implants les plus distaux sera récupérée à l'aide de piliers implantaires angulés que l'on placera sur les implants postérieurs (30°) et antérieurs (17° à 30°). Cette inclinaison améliorera l'ancrage implantaire et leur stabilité primaire. Au maxillaire, ceux-ci sont placés en avant des sinus et à la mandibule en avant des trous mentonniers.

Cette répartition implantaire présente un avantage prothétique non négligeable : la possibilité d'extension distale de la prothèse d'usage.

Avantages du concept All on four d'après Malo :

- greffe osseuse non nécessaire
- ancrage osseux antérieur
- mise en fonction immédiate dans la même journée que l'intervention chirurgicale
- assurer une bonne fonction, une esthétique satisfaisante
- maintenance facilitée
- nouvelle dentition immédiate
- taux de succès élevé (Maxillaire : 98,42%, Mandibule : 98,75)

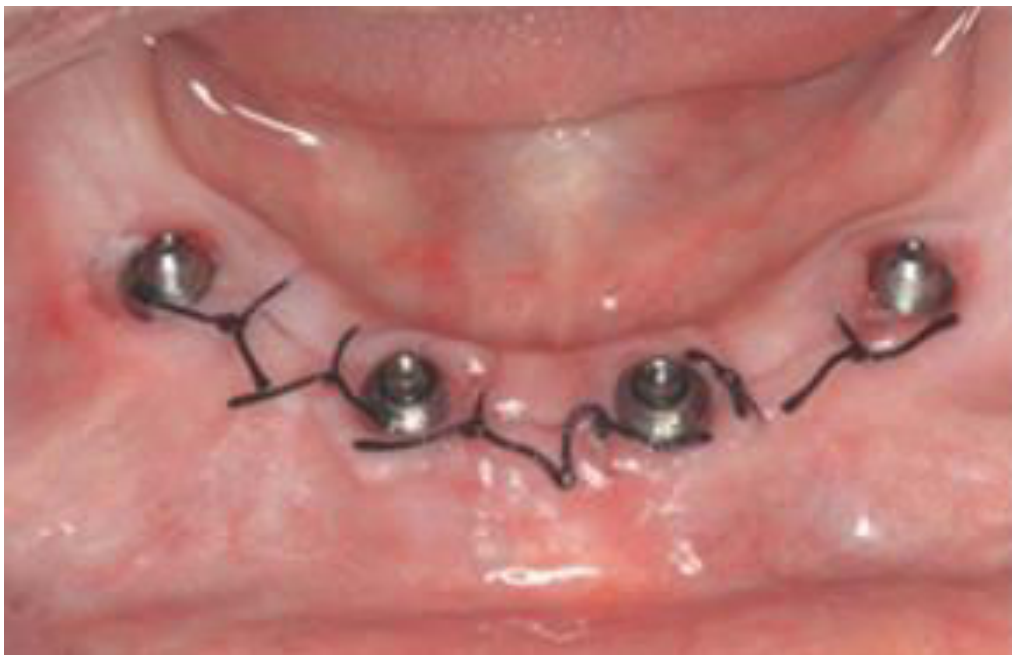

Figure 7. Photo de 4 implants mandibulaires avec piliers 10 jours après la chirurgie, (Malo Paulo, 2013)

Indication de l'utilisation de ce concept :

Toute mandibule ou maxillaire édenté complet avec une épaisseur minimale de 5 mm et une hauteur osseuse disponible de 10 mm minimum. Ces critères conditionnent le bon pronostic de réussite de la réhabilitation.

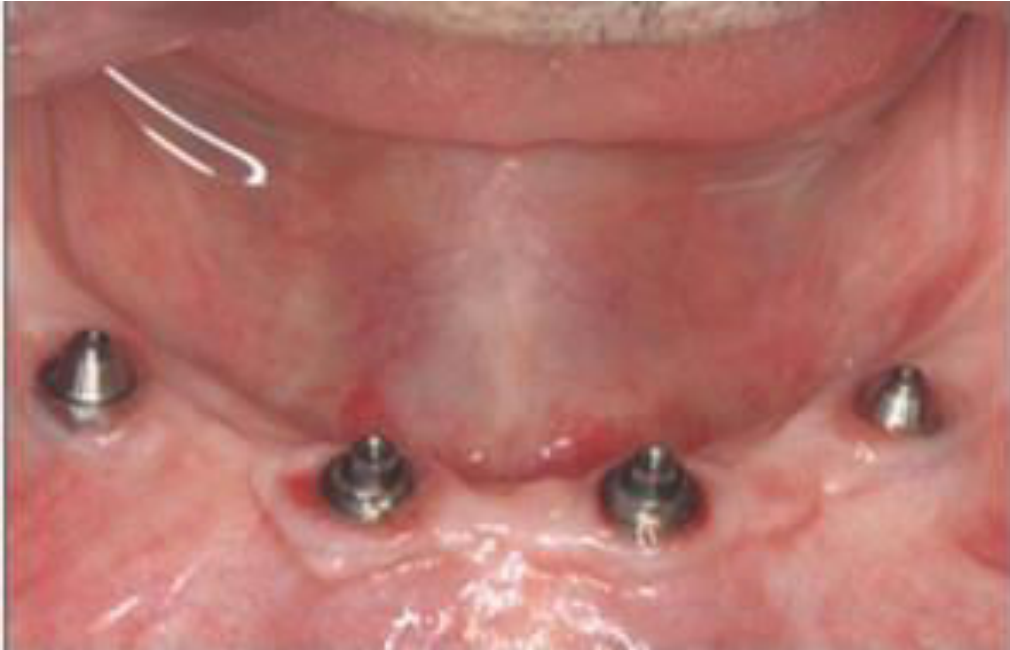

Figure 8. Photo de 4 implants mandibulaires avec piliers à 6 mois après la chirurgie, (Malo Paulo, 2013)

1.1.4 Etapes prothétiques

Une fois les implants posés, le praticien procédera à la prise d'empreinte dans le but de réaliser la prothèse immédiate, modèle de la future prothèse d'usage.

La mise en charge immédiate se fera à l'aide une prothèse en résine acrylique de 10 dents placée dans la même journée que la pose des implants.

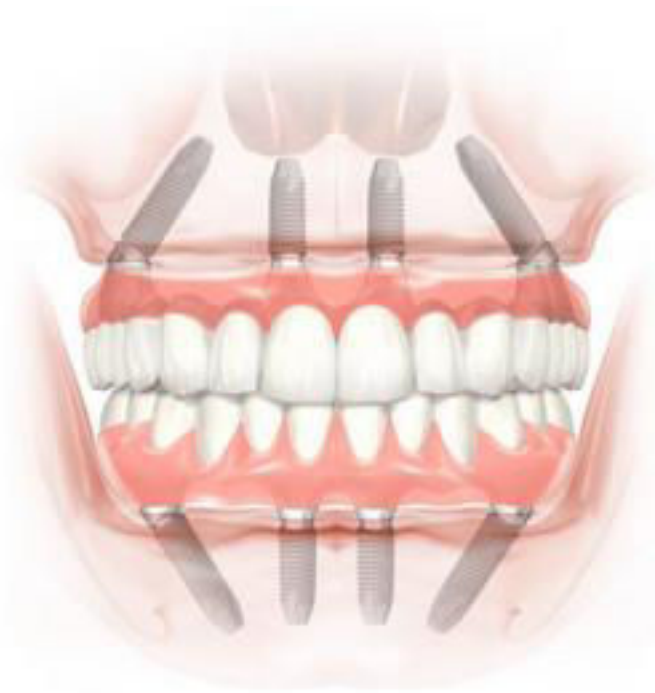

Figure 9. Image illustrant deux prothèses complètes transvissées sur 4 implants posés selon le concept de l'all on four, Nobel Biocare®

Après la mise en place des transferts implantaires, une empreinte à ciel ouvert sera réalisée à l'aide du guide chirurgical transformé en porte empreinte ou encore avec un porte empreinte du commerce.

Les transferts peuvent être reliés entre eux par l'intermédiaire de fils de contention métallique d'orthodontie, et de la résine acrylique auto-polymérisable, de type Pattern ou Duralay dans le but de les stabiliser au maximum. La mise en place des transferts devra être contrôlée par radiographie au préalable.

Le matériau utilisé pour l'empreinte peut être un silicone putty soft pour éviter que le matériau trop fluide ne se glisse sous les points de suture.

Une fois l'empreinte réalisée, l'implantologue placera les analogues implantaires en exerçant un contre couple, capital pour ne pas créer de défaut de position des transferts dans l'empreinte.

Des vis de cicatrisation seront placées le temps que la prothèse transitoire soit réalisée par le laboratoire.

La réalisation de cette prothèse transitoire immédiate est rendue possible par le fait qu'un montage directeur, avec validation esthétique et fonctionnelle de la part du praticien mais également du patient, fut réalisé au préalable.



Figure 10. Nobel Biocare®

La prothèse transitoire est une prothèse en résine acrylique sans barre en titane, qui sera composée de 10 dents uniquement, car les extensions distales compromettent l'ostéo-intégration des implants. Les vis prothétiques seront serrées à 15N/m en utilisant un contrôleur de couple.

Lors de la pose, l'occlusion doit être réglée en relation centrée avec un maximum de contact dans le plan de sustentation des implants avec une pente canine douce. Il faut éliminer tout contact dans la partie postérieure de la prothèse, c'est à dire au niveau postérieur des implants distaux.

La solution de placer une prothèse transitoire présente de nombreux avantages, tels que la possibilité d'évaluer les paramètres esthétiques et fonctionnels, mais également d'obtenir une maturation optimale des tissus mous pour permettre à la prothèse d'usage de s'intégrer dans un contexte muqueux stable et totalement cicatrisé. Ces critères permettront d'améliorer le pronostic à long terme de la prothèse d'usage.

Dans la littérature on retrouve certains protocoles où la prothèse d'usage est directement placée le jour de l'intervention, cependant, aucun intérêt n'a été démontré au niveau de la cicatrisation implantaire.

Une alimentation molle ainsi qu'une hygiène bucco-dentaire rigoureuse durant la phase de cicatrisation est primordiale au bon pronostic des implants.

Un contrôle d'occlusion se fera dans les 48h après l'intervention, ainsi que l'ablation des fils de suture, qui se fera à 10 jours de l'intervention chirurgicale.

La prothèse définitive sera posée par le praticien après validation de l'ostéo-intégration des implants par l'implantologue et une situation parodontale idéale. Il faut un chorion minimal de 2 mm de gencive attachée autour de l'implant.

Un temps de cicatrisation variable de 3 à 4 mois sera nécessaire pour parfaire l'ostéo-intégration des 4 implants et en assurer leur bon pronostic à long terme.

Les étapes cliniques de la réalisation de la prothèse d'usage :

Au préalable, le praticien aura validé l'ostéo-intégration des implants, et contrôlé le serrage des piliers multi-units à 35 N/cm pour les angulés ou 15 N/cm pour les piliers droits.

1. Empreinte de type à ciel ouvert en utilisant des polyéthers type Imprégum™ ou silicones par addition type Express® qui sont des matériaux de choix en prothèses implantaires. Une fois l'empreinte désinsérée, les analogues implantaires seront vissés sur les transferts par le praticien qui exercera un contre-couple en même temps qu'il visse les transferts pour limiter le risque de rotation des transferts ;
2. Essayage de la clé en plâtre dur pour vérifier la précision de l'empreinte réalisée. Le plâtre utilisé doit pouvoir se casser sous de faibles contraintes mécaniques comme le Snow White. Si une fracture ou fêlure de la clef est observée lors du vissage de la clef, cela souligne un défaut au moment de la prise de l'empreinte.
3. Enregistrement des relations intermaxillaires : utilisation de cires vissées ou prothèse transitoire associée(s) à un arc facial si aucune modification ne doit être apportée à la prothèse définitive par rapport à la prothèse d'usage.
4. Essayage du montage en cire : validation fonctionnelle et esthétique par le praticien et le patient
5. Essayage de la barre usinée sur laquelle les dents sont montées
6. Pose de la prothèse : la pièce prothétique sera vissée à 15 N/cm. L'occlusion devra être vérifiée et équilibrée de manière à avoir des contacts répartis sur l'ensemble de l'arcade.

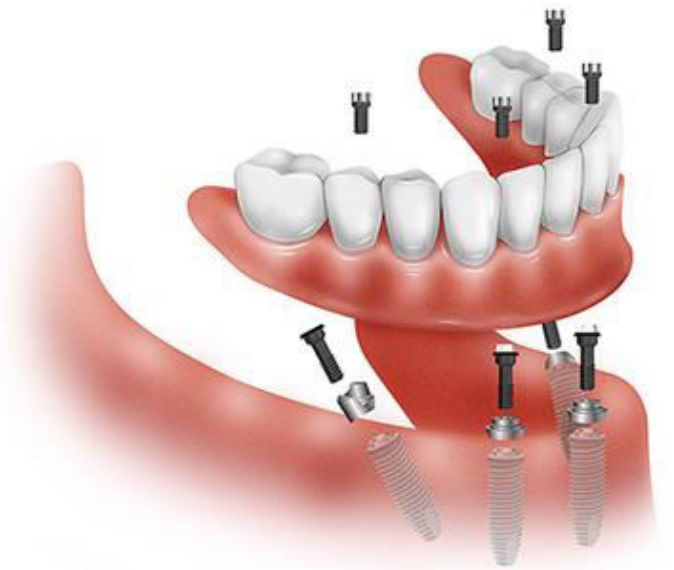


Figure 11. Image représentant les implants, les piliers multi-unit ainsi que la prothèse et les vis à la mandibule. Nobel Biocare®

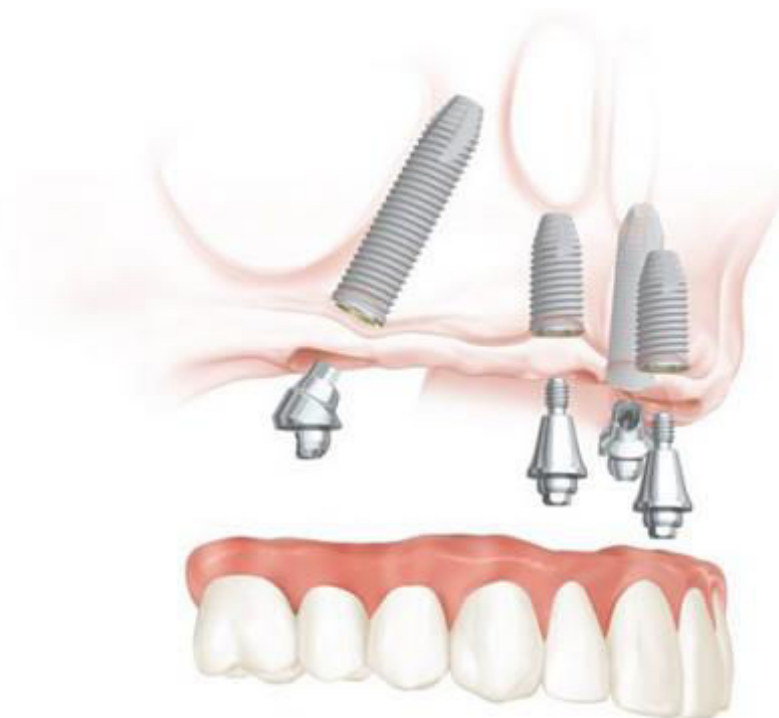

Figure 12. Image représentant les implants, les piliers multi-unit ainsi que la prothèse complète au maxillaire. Nobel Biocare®

La prothèse d'usage présentera une armature en titane usinée recouverte de fausse gencive en résine ou en céramique sur laquelle les dents seront montées. Les dents pourront être en résine ou en céramique selon l'esthétique désirée, les contraintes occlusales, et les contraintes financières sont également à prendre en considération. Une extension distale, en postérieur des implants les plus distaux, sera réalisée sur cette prothèse d'usage ce qui permettra de rétablir une longueur d'arcade importante.

Une extension de 10 à 15 mm en postérieur de l'implant le plus distal est alors permise. Cette extension distale pourrait créer un bras de levier néfaste pour les implants, mais Friberg en 1991 démontre que si l'implant incliné est réuni par une reconstitution complète à d'autres implants, ces contraintes sont alors partagées, et ce phénomène est compensé par la rigidité de la prothèse. (Friberg, 1991)

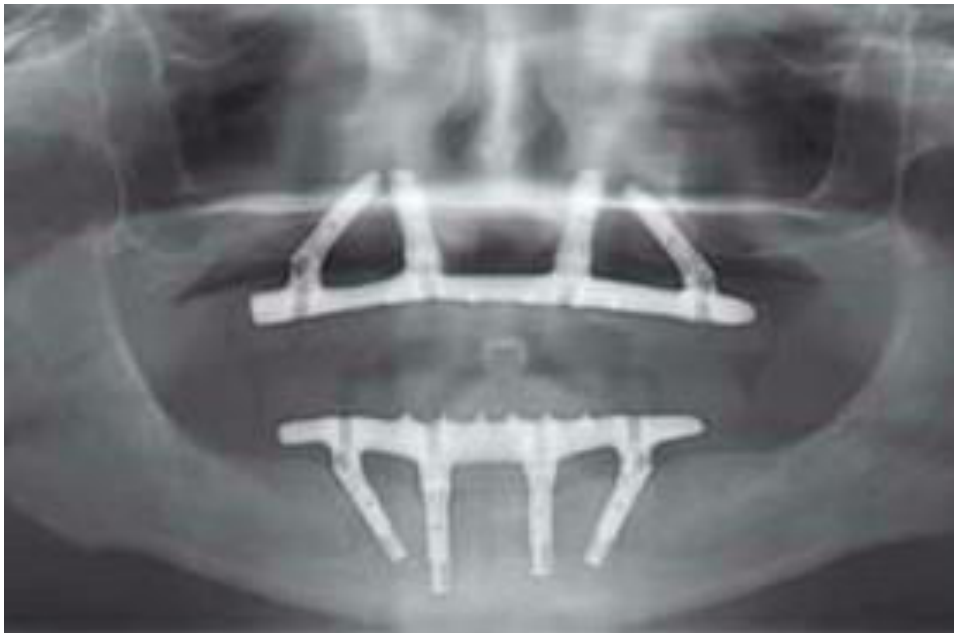


Figure 13. Radiographie de deux all on four (Malo Paulo, 2014)

1.2 Restauration à 6 implants

Une alternative au concept All-on-four existe, basée sur 6 implants, principalement réalisée au maxillaire : le concept de restauration sur 6 implants.

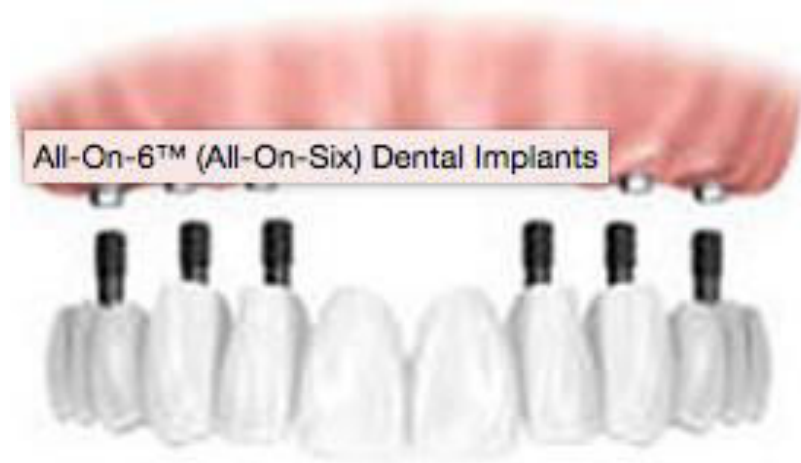

Figure 14. Image d'une prothèse transvissée sur 6 implants, Nobel Biocare®

Les données de la littérature sont rares concernant ce type de réhabilitation, à ce jour peu d'études ont été menées.

La conférence de consensus de 2014 de la Fondation pour la Réhabilitation Orale (FOR), évoquait le nombre suffisant ou nécessaire d'implants, pour une réhabilitation globale maxillaire ou mandibulaire.

Ils s'accordent à dire qu'un nombre de 4 voire 3 implants est suffisant dans le cadre des réhabilitations mandibulaires par prothèse fixée. Ces techniques ont un taux de survie suffisamment élevé.

Concernant les réhabilitations globales au maxillaire, bien qu'un nombre de 4 implants permet d'obtenir des taux de survie et de réussite élevé, ils s'accordent à dire que le placement de 1 ou 2 implants supplémentaires est possible pour des raisons anatomique (os peu dense, pauvre, de mauvais qualité), phonétique, esthétique ou encore prothétique.

Ils précisent également que si le placement de 6 implants nécessite une procédure de greffe osseuse, alors le nombre de 4 implants avec des dimensions standard (comprenant deux implants distaux inclinés) est une option de traitement stable et bien documenté.

Une étude réalisée en Allemagne à l'Université de Heidelberg, se concentrait sur les réhabilitations complètes vissées sur 6 implants au maxillaire.

Le but de cette étude était d'évaluer le taux de survie et de réussite des implants et prothèses complètes vissées et ce durant 8 années de fonction.

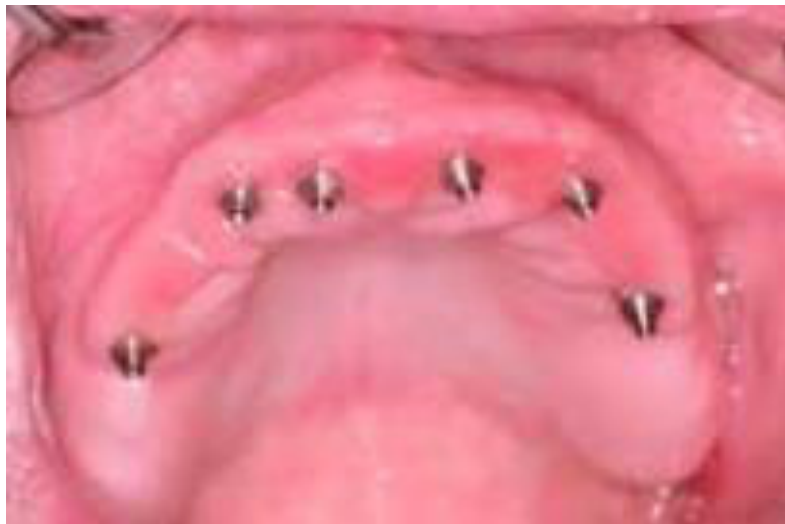

Figure 15. Photo représentant les 6 implants sur lesquels sont placés les piliers multi-units

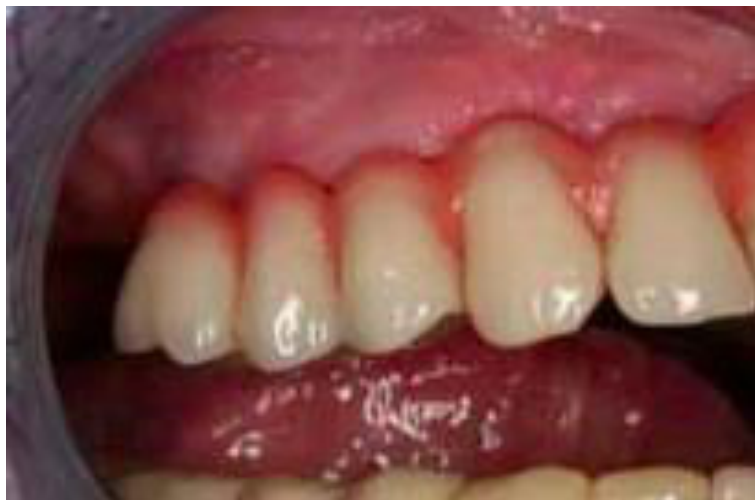

Figure 16. Photo représentant l'adaptation de la prothèse complète vissée par rapport à la crête osseuse et le chorion gingival

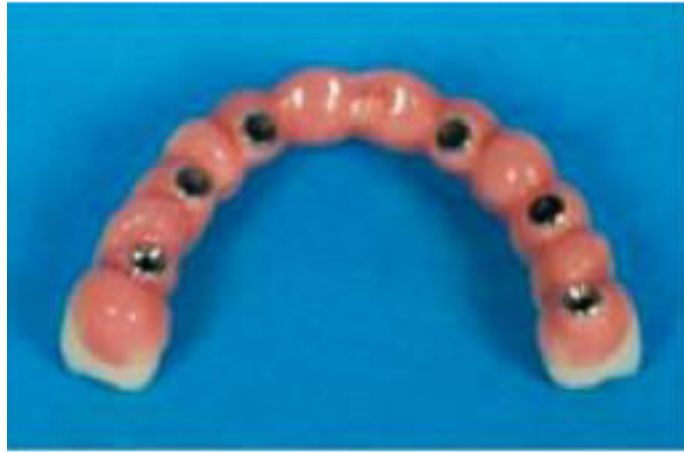

Figure 17. Photo de la prothèse complète en résine avec barre en titane

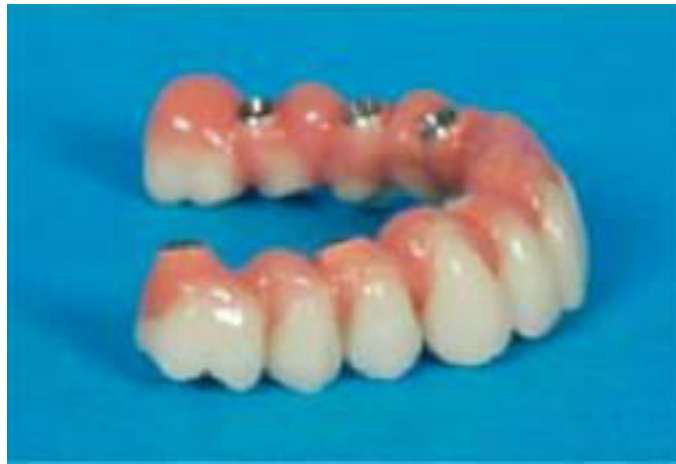

Figure 18. Photo de la prothèse complète en résine avec barre en titane

Un total de 106 implants a été posé chez 17 patients édentés complet. Le suivi des patients a été réalisé 6 mois après la mise en fonction de la prothèse d'usage puis annuellement.

Les principales variables étudiées ont été :

- la survie des implants
- le succès des implants
- le niveau osseux marginal

Deux autres objectifs définis comme secondaire ont été déterminés :

- l'atteinte parodontale à 5 ans de suivi
- la satisfaction des patients à 8 ans de suivi

Concernant les résultats de l'étude, 1 patient a été perdu de vue et 1 implant a été perdu lors de la cicatrisation, ce qui amène les résultats suivants :

- survie de l'implant à 8 ans : 99%
- taux de survie prothétique à 8 ans : 100%
- perte osseuse moyenne de crête à 8 ans : 0,3 +/- 0,72 mm.

Le taux de satisfaction général fut élevé, et les investigations microbiologiques dans le sillon péri-implantaire après 5 ans ne montre pas d'incidence plus élevée d'agents pathogènes parodontaux.

Ils en ont conclu que la prise en charge à l'aide de restaurations de l'arcade complète par prothèse vissée sur 6 implants, est un concept de traitement prévisible et réussi au vu des résultats obtenus.

Une étude rétrospective publiée en 2012, s'intéresse à la mise en charge immédiate de 4 ou 6 implants chez des patients complètement édentés.

44 patients ont bénéficié de prothèses provisoires complètes vissées en résine acrylique. Les prothèses étant reliées respectivement sur 4 ou 6 implants de la mandibule ou du maxillaire.

Les résultats ont été observés avec un suivi moyen de 17,6 mois :

- 3 des 205 implants ont été perdus et remplacés avec succès.
- Les fractures cosmétiques ont été montrées chez six patients
- un descellement de pilier
- une fracture de pilier
- une fracture d'implant
- Une fracture prothétique a été montrée chez un patient

Les résultats ont confirmé que le chargement immédiat de 4 implants mandibulaires ou de 6 implants maxillaires avec une prothèse en résine acrylique pour la rééducation de l'arcade complète est une technique fiable à court et moyen terme.

Une étude menée à l'Université de Turin en Italy, avait pour but de combler le peu de littérature disponible concernant le placement immédiat des implants après avulsions au niveau de l'arcade maxillaire.

Entre Janvier 2001 et janvier 2009, 65 patients ont été inclus dans l'étude :

- 32 femmes
- 33 hommes

L'âge moyen était de 60,5 ans.

334 implants ont été posés, et ce au niveau des zones d'extractions et chargés immédiatement.

Les patients ont été réhabilités à l'aide d'une prothèse vissée soit sur 4 implants soit sur 6 implants.

La période de suivi fut de 2 ans.

Concernant les résultats :

- toutes les prothèses sont stables
- 7 implants ont été perdus
- 100% de survie prothétique
- 97,9% de survie implantaire
- perte osseuse marginale de 1,4 mm à 1 an et de 1,6 mm à 2 ans

Les auteurs en ont conclu que le taux de survie des implants post-extractions immédiatement chargés est comparable à celui retrouvé pour les implants placés dans des zones cicatrisées au maxillaire.

D'un point de vue clinique, le chargement immédiat sur 4 ou 6 implants placés dans des zones d'avulsions peut être un moyen valable pour la prise en charge du maxillaire édenté.

1.3 Etudes cliniques récemment publiées

1. Une étude clinique réalisée en 2011 par l'équipe de Malo, s'est attardée sur le fait que la prothèse fixée complète immédiate implanto-portée à la mandibule est devenue une modalité de traitement accepté, tandis qu'au maxillaire, l'expérience de la fonction immédiate est limitée.

L'étude avait pour but de mettre en lien les résultats à moyen et long terme d'un protocole permettant la mise en place immédiate d'une prothèse sur 4 implants au maxillaire.

Cette étude rétrospective comprenait 242 patients avec 968 implants posés et immédiatement chargés ((Brånemark System® TiUnite™, Nobelspeedy™, Nobel Biocare AB) avec des prothèses acryliques complètes. L'utilisation d'un guide chirurgical facilitant la mise en place des implants fut nécessaire.

Les examens de suivi ont été effectués à 6 mois, 1 an puis tous les 6 mois et une évaluation radiographique du niveau osseux a été effectuée après 3 et 5 ans en fonction.

19 implants immédiatement chargés ont été perdus chez 17 patients donnant une estimation du taux de survie à 5 ans de 93% et 98% au niveau du patient et de l'implant respectivement.

Ils en ont conclu que les taux élevés de survie au niveau du patient et de l'implant indiquent que le concept de mise en charge immédiate sur 4 implants chez le patient édenté complet au maxillaire est viable dans le présent protocole.

2. Une récente étude datant de 2017, réalisée par Malo et son équipe évalue le taux de survie d'implants et de prothèses à 7 ans, la perte osseuse marginale à 5 ans, ainsi que l'incidence des complications mécaniques et biologiques des prothèses fixées complètes sur implant. Une mise en fonction immédiate suivant le concept de traitement All-on-4® fut pratiqué, en utilisant un protocole chirurgical guidé par ordinateur (NobelGuide®, Nobel Biocare).

Cette étude rétrospective comprenait 111 patients édentés :

- 53 bruxomanes
- 21 fumeurs
- 59 atteints de pathologies systémiques

Les résultats de l'étude se composent de :

- 11 patients perdus de vue
- taux de survie de l'implant à 7 ans de 94,5%
- taux de survie prothétique de 97,8%
- perte osseuse marginale de 1,3 mm en moyenne à 5 ans

Concernant les prothèses provisoires 91 patients ont eu des complications (dont 47 bruxomanes) telle que la fracture prothétique (66 patients).

- 33 patients ont eu des complications lors de la fonction de leur prothèse définitive comme le desserrage de la prothèse (10 patients).
- 25 patients ont, quant à eux, été impactés par une péri-implantite.

Ils en concluent que dans les limites de l'étude, on peut considérer que ce type de traitement est possible avec des résultats de survie élevés à long terme. Cependant les habitudes de vie, tel que le tabac, le bruxisme, ont un impact fortement négatif quant à la survie de l'implant mais également aux complications mécaniques et biologiques

3. Une étude datant de juin 2015 compare le résultat du traitement associé au concept All-on-four à 5 ans entre des patients réhabilités par cette technique sur une arcade ou 2 arcades.

Cette étude de cohorte rétrospective comprenait 110 patients d'âge moyen 55,5 ans. 55 patients ont subi une réhabilitation des deux arcades (groupe 1) et 55 autres une réhabilitation de l'arcade maxillaire ou mandibulaire uniquement (groupe 2) (avec pour arcade antagoniste des dents naturelles ou prothèse amovible).

Les résultats ont été menés en 2 temps :

- résultats primaires s'intéressant à la prothèse (provisoire ou définitive) et à la survie des implants
- résultats secondaires à 5 ans, évaluant le niveau d'os marginal et l'incidence des complications mécaniques et biologiques

La survie prothétique fut de 100%

Concernant les implants :

- 5 patients ont perdu 1 implant avant 1 an : taux de survie de 95,5%
- le niveau d'os marginal perdu moyen fut de 1,56 mm à 5 ans

Ils en ont conclu qu'il n'y avait pas de différence significative sur les courbes de survie des implants. Cependant, l'incidence des complications mécaniques fut plus élevée chez les patients réhabilités en prothèse complète fixée supra-implantaire au niveau des 2 arcades. Ils ont également notés que les incidences mécaniques n'ont pas eu d'impact sur la survie à long terme des prothèses ou implants

4. Une étude réalisée par Hopp, Malo et Araujo en 2017, comparait la perte osseuse marginale et la réussite implantaire entre les implants axiaux et ceux inclinés dans le cadre des réhabilitations maxillaires complètes selon le concept All-on-four.

Ce comparatif fut réalisé après 5 ans de fonction des prothèses d'usage.

Cette étude de cohorte comprenait 891 patients avec 3564 implants posés selon le concept de l'All-on-four, le temps de suivi fut de 5 ans. A 5 ans, on observe une perte d'os marginal de 1,14 mm pour les implants axiaux et de 1,19 mm pour les implants inclinés.

D'après les résultats, les niveaux de perte osseuse marginale à 5 ans de fonction, ne sont pas significativement affectés par l'orientation des implants dans l'os maxillaire.

Ils en ont conclu, dans les limites de l'étude et du suivi de 5 ans, que les implants inclinés se comportent de manière identique au niveau de la perte osseuse marginale que les implants axiaux. Ils précisent cependant que des résultats à plus long terme (10 ans) seraient nécessaires pour vérifier ces résultats.

5. Une étude publiée en 2016 permet de comparer une prothèse maxillaire à quatre et six implants après une période d'observation de cinq ans.

Cinquante sujets avec un volume osseux suffisant dans la région antérieure pour placer quatre ou six implants, ont été inclus et assignés au hasard à l'un ou l'autre groupe.

La survie de l'implant et de la prothèse totale, la performance clinique, la perte osseuse marginale et la satisfaction du patient ont été évaluées.

Quarante-six patients ont terminé le suivi de cinq ans. Un implant a échoué dans le groupe des six implants (survie à 99,2%) et aucun dans le groupe des quatre implants (survie à 100%). Aucune prothèse totale n'a dû être remplacée pendant la période d'observation et le nombre de complications était limité. La fonction clinique était bonne, sans différence dans les paramètres cliniques entre les groupes.

La résorption osseuse marginale moyenne était de $0,50 \pm 0,37$ et de $0,52 \pm 0,43$ mm dans le groupe des quatre et six implants respectivement.

La survie des implants et la satisfaction des patients étaient élevées dans les deux groupes, les paramètres cliniques favorables, la perte osseuse et les complications de la prothèse étaient mineures dans les deux groupes.

2. Taux de succès implantaire : facteurs de risques

2.1 L'échec implantaire

Les implants dentaires ont un taux de réussite scientifiquement prouvé par de nombreuses études cliniques et représentent souvent le meilleur traitement pour remplacer les dents manquantes en raison de leur efficacité et prévisibilité.

Bien que ce type de réhabilitation possède un taux de réussite important, plusieurs situations peuvent conduire à des échecs. Ces échecs peuvent être précoces durant la période d'ostéo-intégration ou tardifs lors la phase de fonction.

2.1.1 L'ostéo-intégration : rappels

2.1.1.1 L'ostéo-intégration

Le concept d'ostéo-intégration en dentisterie est évoqué pour la première fois par le Professeur Brånemark en 1977, faisant suite à la fibro-intégration de l'implant.

Ceci se définit comme un contact direct entre l'os et l'implant ou plus précisément par « une connexion directe fonctionnelle et structurelle directe entre l'os vivant et la surface d'un implant supportant une charge », si bien que la qualité de cette ostéo-intégration dépend de la zone de contact directe os/implant.

Le professeur Tomas Albrektsson a défini l'ostéo-intégration comme « une jonction directe entre l'os vivant remanié et au moins 90% de la surface de l'implant dans sa partie corticale ».

D'une manière plus clinique, un implant peut être considéré comme ostéo-intégré s'il permet un support stable et immobile à la prothèse sous charges fonctionnelles et ce sans douleur ni inflammation ou desserrage.

2.1.1.2 Echec de l'ostéo-intégration

Tout implant ostéo-intégré est considéré comme un succès, à l'inverse, tout implant déposé représente un échec.

Cliniquement l'ostéo-intégration se manifeste par (Brånemark, 1985) :

- immobilité de l'implant
- silence clinique
- résistance à des forces jusqu'à 80 N/cm
- son mat à la percussion
- image radiologique exempte de zones claires

La qualité de celle-ci est dépendante du contact direct entre os/implant.

Les critères de succès des implants sont ceux définis par Albrektsson et coll. (1986) auxquels doivent s'ajouter certaines précisions apportées par Zarb et coll. (1989).

➤ Critères d'Albrektsson et coll. (1986)

1. Un implant isolé et indépendant doit être immobile lorsqu'il est testé cliniquement
2. La radiographie ne doit montrer aucune zone radio-claire autour de l'implant
3. La perte osseuse verticale annuelle doit être inférieure à 0,2mm après la première année de mise en fonction de l'implant
4. Chaque implant doit être exempt de signes et symptômes persistants et/ou réversibles, tels que la douleur, les infections, les névropathies, les paresthésies ou l'effraction du canal mandibulaire.
5. Dans le contexte des critères mentionnés, un taux de succès de 85% à la fin d'une période d'observation de 5 ans et de 80% à la fin d'une période de 10 ans doit être le taux minimum.

➤ Critères de Zarb et coll. (1989)

1. Mobilité : le critère de l'immobilité doit être précisé. L'élasticité de l'os, en particulier au maxillaire, permet de mobiliser l'implant, même si celui-ci est correctement ostéo-intégré.
2. Espace radioclaire péri-implantaire : directement lié à la mobilité de l'implant, lui-même généré par la présence de tissu fibreux à l'interface.
3. Perte osseuse marginale : c'est un critère important pour évaluer le succès. En effet, sans une stabilité relative du niveau de l'os, l'implant est conduit à l'échec. Le niveau acceptable de perte est de 1,5 mm la première année et de 0,1 mm les années suivantes pour Adell et coll. (1981). Cox et coll. (1987) montrent une moyenne de 1,6 mm la première année et 0,13 mm les années suivantes. La limite acceptable semble donc être aux environs de 0,2 mm après la première année, la perte osseuse étant très variable selon les cas considérés.
4. Confort du patient : Un implant ne peut être considéré comme un succès si sa présence cause un inconfort au patient. Un implant perdant son ostéo-intégration génère des douleurs qui doivent entraîner sa dépose.
5. Profondeur du sillon gingivo-implantaire : Nous disposons de peu d'informations sur la relation existant entre la profondeur du sillon gingivo-implantaire et le succès. Lekholm et coll. (1986) ont montré que la présence de poches profondes n'était pas accompagnée par une accélération de la perte osseuse marginale
6. Etat gingival : les relations entre l'inflammation gingivale et le succès implantaire ne sont pas clairement définis. Bränemark et coll. (1969) ont montré, lors de leur étude sur le chien, de forts taux de succès en l'absence d'hygiène orale, causant une inflammation autour des moignons. Adell et coll. (1986) ont trouvé que 80 à 85% des implants étaient exempts

d'inflammation après trois ans, alors que la gencive adhérente n'entourait que 65% des surfaces des moignons.

7. Dommages aux dents adjacentes : complications d'origine iatrogène.
8. Atteinte du canal mandibulaire, sinus maxillaire ou plancher des fosses nasales : les implants pénétrants dans les sinus maxillaires ou fosses nasales présentent des taux de succès inférieurs bien que cette pénétration soit généralement intentionnelle face à un os de qualité insuffisante. En 1984, Bränemark montre un taux de succès de 70% à 5 ans sur le premier groupe et 72% à 10 ans sur le groupe précédent. Selon Bert (2005), lorsque la résorption osseuse maxillaire est importante, l'utilisation de la corticale osseuse de la base du sinus semble être indispensable. L'atteinte du canal mandibulaire est une complication iatrogène et sérieuse.
9. Apparence : l'implant doit permettre une réhabilitation fonctionnelle et esthétique satisfaisante.
10. Infection persistante : tout implant infecté doit être considéré comme un échec qu'il soit déposé ou non.
11. Durée d'utilisation : le taux de succès peut être élevé après 1 ou 2 ans puis baisser fortement après 4 ou 5 ans.

Ces critères furent déterminés à partir d'implants lisses, qui ne sont plus utilisés actuellement. Les implants rugueux ont vu le jour à la fin des années 80 et n'ont cessés d'évoluer, dans le but de parfaire l'ostéo-intégration des implants.

2.1.2 La péri-implantite

2.1.2.1 Définition

La péri-implantite est un processus inflammatoire d'origine infectieuse intéressant les tissus autour d'un implant ostéo-intégré et en fonction.

Les péri-implantites peuvent survenir après de nombreuses années. Elles se caractérisent par la présence d'un saignement et/ou d'une suppuration au sondage associée à une perte de l'os de soutien. Celui-ci devant être objectivé par une radiographie.

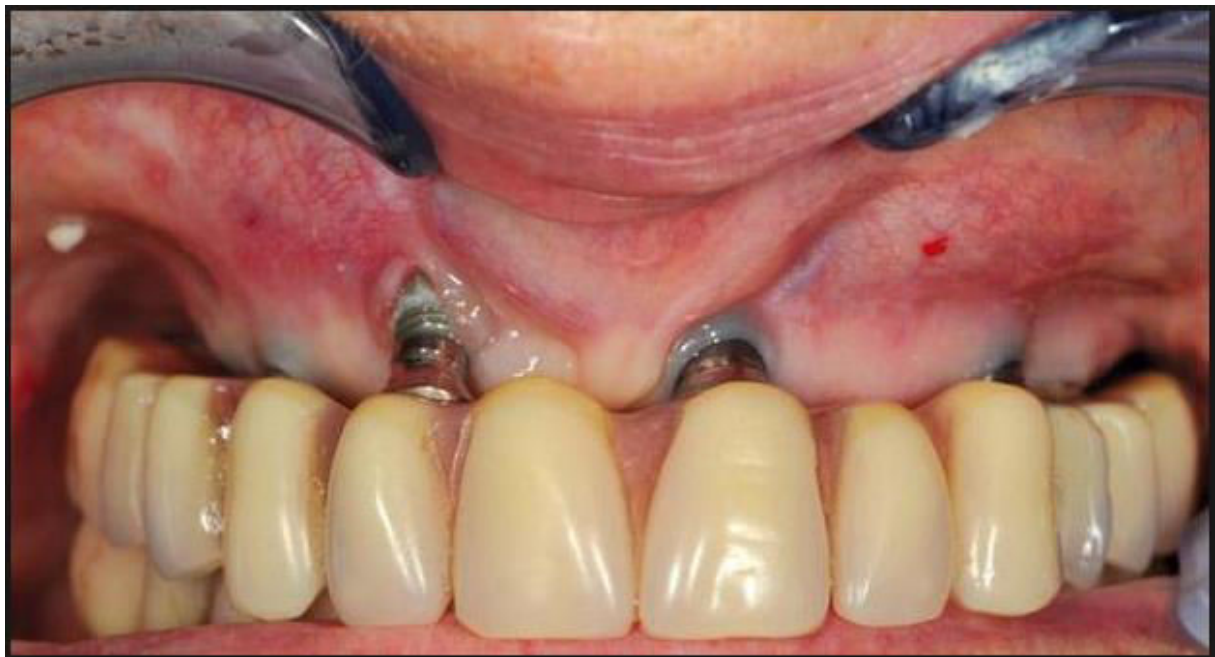

Figure 19. Photo mettant en évidence une péri-implantite au niveau des implants soutenant une prothèse complète transvissée

2.1.2.2 Prévalence

D'après l'article paru en avril 2016 dans « Journal of Prosthodontics », de nombreuses définitions de la péri-implantite existent selon les auteurs. En raison de ces différents points de vue, la prévalence de la maladie rapportée dans les études varie de 10 à 56% si on utilise le patient comme unité d'analyse et entre 4 et 43% si on utilise l'implant comme unité d'analyse.

2.1.2.3 Diagnostic

Le professeur Lisa Heitz Mayfield a réalisé, en 2008, une étude sur la littérature disponible, en utilisant un certain nombre d'outils diagnostiques dont le saignement au sondage, la suppuration, l'aspect gingival des tissus péri-implantaires et l'augmentation de la profondeur de poche. Elle souligne également l'importance de la radiographie pour évaluer les niveaux osseux de soutien des implants.

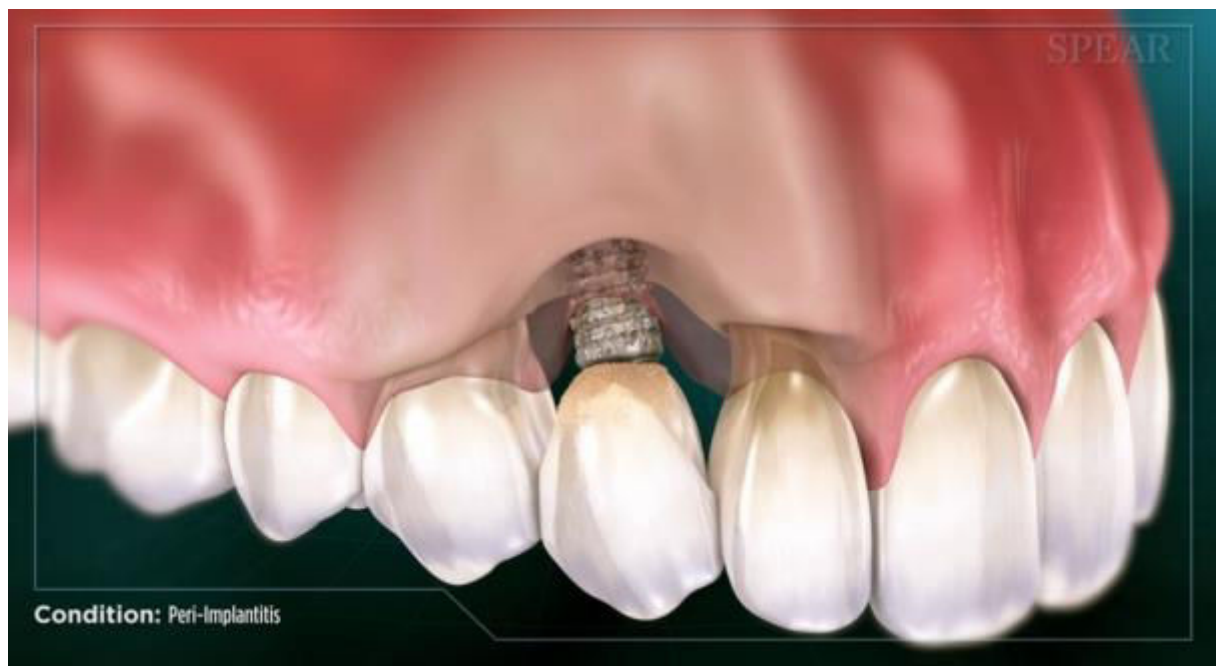

Figure 20. Image représentant une péri-implantite, Dr Navid Rahmani

Diagnostic clinique :

Il repose sur différents éléments à évaluer tels que :

- la profondeur au sondage : Le sondage est l'élément principal du diagnostic des maladies péri-implantaires. Des études ont montré que l'augmentation de la profondeur de sondage est systématiquement associée à une perte d'attache ainsi qu'à une perte osseuse marginale. Un implant correctement ostéo-intégré donne une profondeur de sondage de 3mm associée à une force de sondage de 0,25 N environ d'après de nombreuses études. Au-delà on peut considérer un sondage pathologique et non plus physiologique

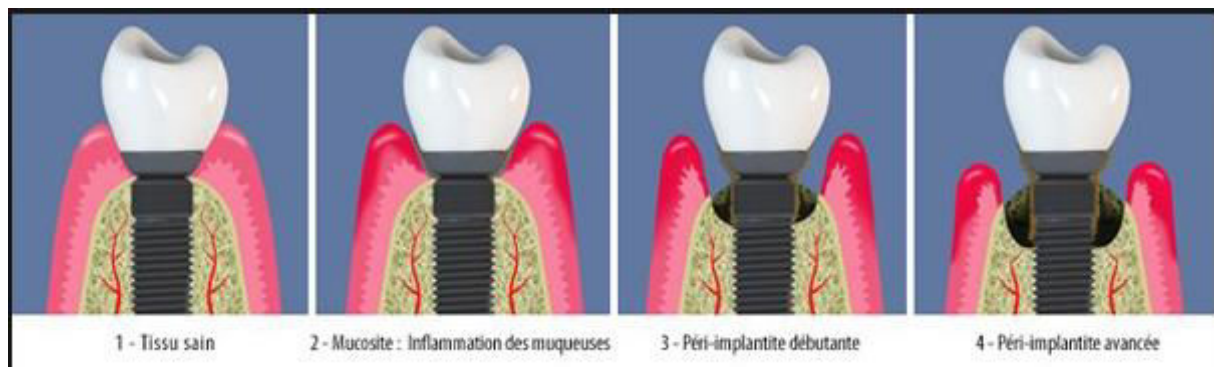

Figure 21. Schéma représentant l'évolution d'un tissu sain à une péri-implantite avancée, Dr GOËS

- Saignement au sondage (BoP) : il correspond à la présence de saignement après pénétration de la sonde parodontale dans le sulcus péri-implantaire avec une force légère soit 0,25 N tout comme sur les dents naturelles. Une étude longitudinale parue en 2000 de Luterbachet et coll, montre que la présence de saignement au sondage autour d'un implant est associée à une perte d'attache dans 100% des cas. Ils en concluent que l'absence de saignement au sondage est un facteur prédictif très fiable de la santé parodontale.

- Suppuration : Elle est toujours considérée comme signe de la présence d'une infection associée à la destruction des tissus péri-implantaires. Lors d'une péri-implantite, un suintement purulent est généralement observé en exerçant une pression sur la muqueuse entourant l'implant. Ce signe ne sera jamais retrouvé dans le cas de mucosite, il détermine un signe pathognomonique de la péri-implantite.

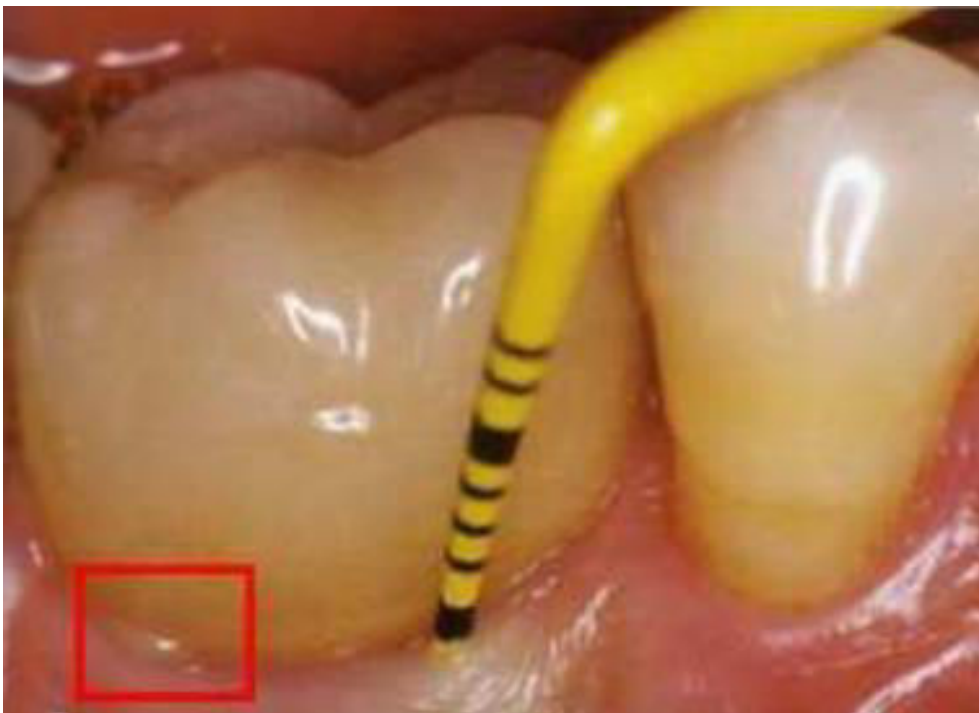

Figure 22. Vue clinique objectivant une péri-implantite associée à une suppuration, d'après Nisand et coll., 2010

- mobilité : elle est difficile à diagnostiquer dans les stades précoces de la péri-implantite, elle pose généralement le diagnostic final de d'ostéo-désintégration déterminant un signe pathognomonique de l'échec implantaire.

Diagnostic radiologique :

L'examen radiologique est essentiel dans l'estimation de la perte osseuse péri-implantaire, cependant il reste un examen complémentaire à l'examen clinique.

Au niveau radiologique, les péri-implantites se manifestent par des pertes osseuses, uniquement circonférentielle (en cuvette) à la différence de la perte osseuse autour d'une dent naturelle qui peut être verticale ou horizontale.

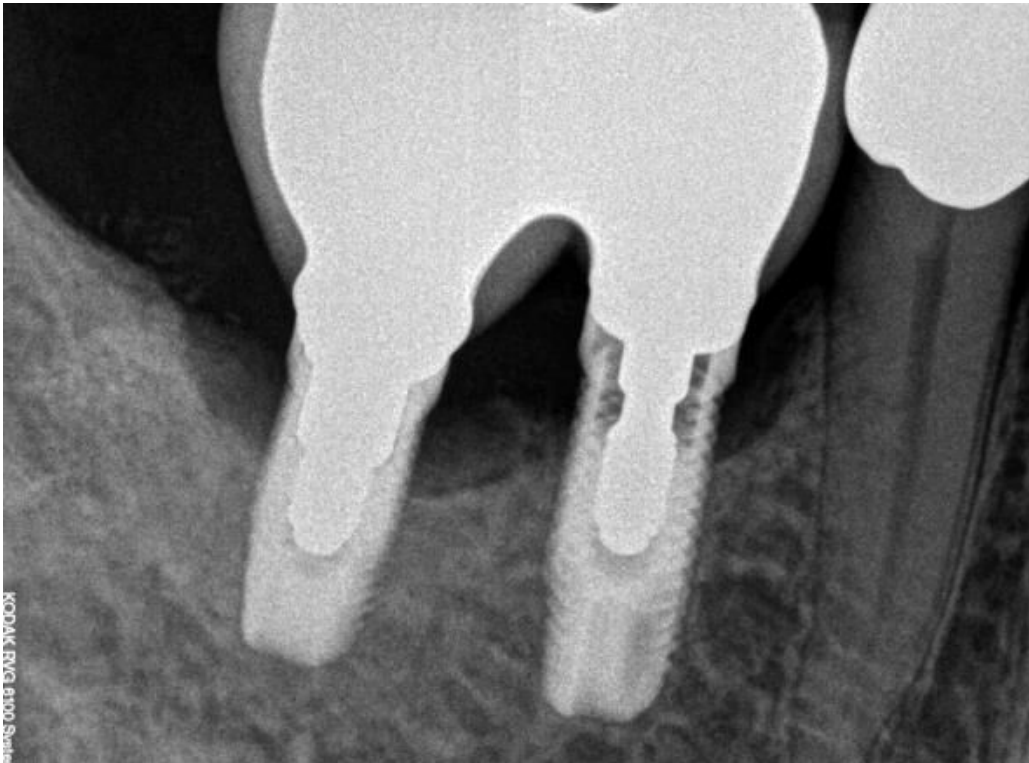


Figure 23. Radiographie rétro-alvéolaire de péri-implantite au niveau de 2 implants mandibulaires, Head face Med 2014

2.1.2.4 Un point de vue nuancé sur la péri-implantite

Un article paru en février 2016 sur NobelBiocare, dans lequel le Professeur Tomas Albrektsson s'inquiète sur l'attitude de certains praticiens qui alarment leurs patients en diagnostiquant des péri-implantites alors qu'il ne s'agit que de perte osseuse marginale.

Dr. Stefan Holst (vice-président de Nobel Biocare) au département Système implantaire et Recherche l'interroge sur la péri-implantite. Selon le professeur Tomas Albrektsson, on crée des problèmes avec des choses qui ne sont pas si problématiques car les études cliniques montrent à long terme des résultats très positifs.

Toutes les pertes osseuses qui ont lieu la première année ne sont pas systématiquement des péri-implantites. Le remodelage osseux entraîne dans certains cas une légère perte osseuse ne mettant pas en péril la stabilité de l'implant.

Puis, il évoque la péri-implantite, une maladie rare selon lui lorsque les implants ont été placés de manière raisonnée et contrôlée mais d'importance certaine (1 à 2% des implants modernes en sont atteints après 10 ans ou plus de suivi).

Lorsqu'un praticien constate une perte osseuse marginale, il doit l'examiner pour pouvoir intervenir et l'arrêter à temps y compris si il s'agit des prémices de cette pathologie appelées la mucosite. La mucosite est le premier signe d'une réaction immunologique selon lui.

Dr. Tomas Albrektsson évoque la triade des mauvais, regroupant les complications du traitement qui provoquent une perte osseuse :

- mauvais système implantaire : pour lui les praticiens doivent utiliser des systèmes documentés et validés
- mauvaise prise en charge des patients
- « mauvais patients » ou patients difficiles à traiter

Ce sont des cas pouvant conduire selon lui à long terme à des péri-implantites.

Il est important pour lui que les praticiens se renseignent sur les nouvelles recherches et résultats, dans le but de comprendre que les pertes osseuses bénignes ne sont pas des pathologies. Cependant celles-ci ne peuvent pas être ignorées bien qu'elles soient bénignes.

« *Les praticiens doivent être actifs et travailler au mieux pour nos patients* » (Dr. Tomas Alberktsson)

2.2 Les facteurs de risques influençant la péri-implantite et ostéo-intégration.

Des études cliniques passées (De Araujo Nobre et al., 2011), ont identifié plusieurs causes potentielles d'échec prématuré de l'implant telles que les habitudes tabagiques, les pathologies systémiques, la qualité osseuse, le nombre d'implants ainsi que la distribution des charges.

D'après Lisa Heitz, une mauvaise hygiène buccale, le tabagisme, le diabète, les facteurs génétiques, la consommation d'alcool et la surface de l'implant sont des indicateurs de risques potentiels de la maladie péri-implantaire.

2.2.1 Antécédent de maladie parodontale

De nombreux patients atteints de maladies parodontales ayant perdu une ou plusieurs dents ont recouru à la pose d'implant comme technique de comblement de l'espace édenté.

Les péri-implantites, tout comme les maladies parodontales, peuvent toucher les implants plusieurs mois, voire plusieurs années après la pose de l'implant et ce après une ostéo-intégration réussie. De ce fait, les études voulant montrer la relation entre la maladie parodontale et la péri-implantite doivent suivre les patients sur une durée de 5 ans minimum.

De nombreuses études épidémiologiques traitant les péri-implantites suggèrent que la maladie parodontale est un facteur de risque associé à la péri-implantite. Ces deux pathologies ont le même facteur étiologique d'origine bactérien.

Plusieurs auteurs ont mesuré l'impact de la maladie parodontale dans la survenue de la péri-implantite.

Une première étude réalisée par Van der Weijden et coll., 2005 dans laquelle ils ont évalué le succès à plus de 5 ans (long terme) des implants posés chez des patients avec des antécédents de maladies parodontales. Les résultats de l'étude ont mis en évidence une différence significative entre les patients présentant des antécédents de maladies parodontales et ceux indemnes de maladies parodontales.

Dans une revue de la littérature de 951 articles, Renvert et Persson (2009) concluent qu'un antécédent de maladie parodontale est un facteur de risque majeur de la péri-implantite.

Plus récemment une étude pilote fut menée et publiée en janvier 2018, elle avait pour objectif d'évaluer les résultats cliniques du traitement implantaire chez les patients présentant des antécédents de maladie parodontale.

Lors de cette étude la profondeur de la poche, le saignement au sondage, et les niveaux osseux péri-implantaires (sur radiographie) ont été évalués.

Les résultats obtenus permettent aux auteurs de conclure que les patients ayant des antécédents de maladie parodontale présentent un risque accru d'être affecté par une mucosite ou péri-implantite.

2.2.2 Les habitudes tabagiques

Les différents auteurs s'accordent à dire que le tabac est un facteur de risque dans la réussite implantaire.

En effet celui-ci influence la microcirculation sanguine et le métabolisme osseux au cours de l'ostéo-intégration par absorption des composants du tabac telle que la nicotine (vasoconstricteur local).

La diminution de la vascularisation ne permet plus une apposition correcte d'os sur l'implant compromettant son ostéo-intégration.

Les nécroses tissulaires post-chirurgicales sont majoritairement rapportées chez les patients fumeurs. Ces complications douloureuses nécessitent des interventions et une guérison lente sur plusieurs semaines avec, en conséquence, une perte osseuse initiale.

Le potentiel de cicatrisation osseuse se définit selon 3 catégories : BHP 1, 2, 3 (Bone Healing Potential)

- BHP 1 : os avec un potentiel de cicatrisation normal

- BHP 2 : os avec un potentiel de cicatrisation faiblement perturbé
 - Tabac < 10 cig/j
 - Diabète équilibré
 - Anémie
 - Ostéoporose
 - Déficience nutritionnelle
 - Greffe osseuse
 - Traitement corticoïde au long court
 - AINS au long court

- BHP 3 : os avec un potentiel de cicatrisation fortement diminué
 - Tabac > 10 cig/j
 - Hyperparathyroïdie
 - Thalassémie
 - Diabète non équilibré
 - Anémie importante
 - Os irradié
 - Ostéoporose sévère
 - ...

Le tabagisme entraîne une mauvaise qualité osseuse en diminuant sa densité de manière significative par rapport aux non fumeurs. Le tabac prédisposerait les fumeurs à un os de moindre qualité, de densité minérale moindre (associé à un os de type IV), augmentant de manière importante les échecs des implants posés.

Les différentes qualités osseuses selon Lekholm et Zarb (1985) :

- type I : os compact homogène
- type II : os compact entourant un noyau spongieux à trabéculatation dense
- type III : os cortical fin entourant un noyau spongieux à trabéculatation dense
- type IV : os cortical fin entourant un os spongieux peu dense

Une mauvaise qualité osseuse est généralement associée à un facteur de risque implantaire, d'autant plus si celui-ci est associé à une habitude tabagique.

D'après Renouard en 2005, un os de type II peut très bien, chez un patient fumeur avoir, un potentiel de cicatrisation faible (BHP 3).

De nombreuses études ont porté sur l'influence du tabac par rapport à la réussite implantaire, plus particulièrement sur la santé des tissus péri-implantaire. Notamment en 1998 où une étude d'Esposito et coll, affirme que l'usage du tabac entraîne un taux d'échec deux fois plus important.

En 2003, Bain a proposé un arrêt du tabac une semaine avant et 8 semaines après la pose des implants dans le but de limiter les effets néfastes du tabac et ses complications.

En 2005 BERT définit le tabac comme un facteur d'échec implantaire, influant particulièrement l'ostéo-intégration des implants. Effectivement les nécroses tissulaires post-chirurgicales sont vues essentiellement chez les patients fumeurs. Le tabac influencerait la microcirculation sanguine et le métabolisme osseux au cours de l'ostéo-intégration, ces composants sont absorbés par la muqueuse buccale et en réduisent de manière importante sa vascularisation. Ces effets ne permettent pas une apposition correcte de l'os sur l'implant et risquent de compromettre l'ostéo-intégration de celui-ci.

Beaucoup d'études relèvent une différence de succès implantaire entre fumeurs/non-fumeurs en fonction du site implantaire (mandibule/maxillaire supérieur).

Une première étude publiée en 1993 par BAIN et MOY relate 11.3% d'échecs d'ostéo-intégration chez les fumeurs pour 4.8% chez les non-fumeurs. Cette différence de taux d'échec serait significative dans toutes les situations sauf au niveau de la zone mandibulaire postérieure. Une hypothèse est avancée quant à ce résultat, qui explique que la zone antérieure est davantage exposée à la fumée de cigarette, tandis que les régions postérieures mandibulaires sont plus éloignées et éventuellement protégées par la langue. Ces résultats évoquent une éventuelle action locale du tabac.

Ces résultats sont confortés par, **DE BRUYN et COLLAERT**, en 1994, qui constatent que le facteur risque tabac n'a pas d'incidence à la mandibule.

LAMBERT, MORRIS et coll, ont étudié l'influence du tabagisme sur la perte implantaire à 3 ans. Les résultats révèlent un taux d'échec de 6.4% au maxillaire et de 5.6 à la mandibule pour les non-fumeurs tandis que chez les patients fumeurs, les implants placés échouent presque 1.6 fois plus que ceux placés à la mandibule.

Un article publié en 2004 par WOOD et VERMILYEA révèle que les traitements dentaires au niveau de la mandibule tendent à utiliser des prothèses complètes implanto-portées ce qui constituerait une barrière physique aux effets locaux de la cigarette sur les tissus péri-implantaires. Ceci pourrait expliquer en partie le fait que le tabac ait peu d'incidence à la mandibule.

Tableau 1. Reprenant différentes études faites sur l'échec implantaire chez les patients fumeurs et non-fumeurs

Auteurs	Année	% échecs non-fumeurs	% échec fumeurs
Bain, Moy	1993	4.76	11.28
De Bruyn, Collaert	1994	1.2	8.9
Kan et al.	1999	17.3	34.7
Grunder et al.	1999	1.2	1.4
Wallace	2000	6.9	16.6
Missika, Tarragano	2000	3	16
Kumar et coll.	2002	1.6	3

2.2.3 Le diabète

Il existe peu de données quant à la relation diabète et péri-implantite et les études disponibles sont rares.

Cependant, certains auteurs ont tenté d'établir une corrélation entre la présence d'un diabète et la fréquence d'apparition d'une péri-implantite. Ils n'ont pu identifier qu'une seule étude décrivant la relation entre ces deux facteurs, celle de Ferreira et coll., datant de 2006.

Cette étude qui, incluait 212 patients d'origine brésilienne tous non fumeurs, avait pour objectif, de mettre en évidence le diabète comme facteur de risque des péri-implantites.

Au moment de l'étude, l'ensemble des implants posés sont en fonction depuis plus de 6 mois et moins de 5 ans.

Les résultats de l'étude ont montré que la prévalence des mucosites est de 64,6% et celle des péri-implantites est de 8,9%. Les auteurs concluent que le diabète est associé à un risque élevé d'apparition d'une maladie péri-implantaire.

Le diabète (type I ou II) affaiblit les parois vasculaires, provoque une sensibilité aux infections et entraîne un retard de cicatrisation marqué.

Celle-ci provoque également une diminution de la minéralisation osseuse et augmente le risque de parodontite par diminution des systèmes de défense.

L'ensemble de ces mécanismes engendre un risque de perturber l'ostéo-intégration des implants posés chez le diabétique mal équilibré.

2.2.4 La distribution des charges et le bruxisme

L'implant ostéo-intégré est ankylosé dans l'os. Les forces appliquées sur la prothèse implanto-portée sont donc transmises à l'interface os/implant

Une surcharge occlusale associée à une présence bactérienne peut amplifier la réaction inflammatoire autour des implants et compromettre la survie de ceux-ci. Cette surcharge crée une perte osseuse cervicale péri-implantaire ainsi qu'une micro-fracture osseuse au niveau de l'interface os/implant.

L'os péri-implantaire est capable de s'adapter face aux contraintes exercées par l'occlusion, cependant, dans certaines situations, les contraintes répétées appliquées sur le tissu osseux peuvent entraîner un effet de fatigue se traduisant par des micro fractures ne pouvant être remaniées.

Il est important de prendre en compte :

- le nombre d'implants : le choix du nombre d'implants dépendra du volume osseux disponible, de la qualité osseuse et des impératifs prothétiques et occlusaux
- le positionnement des implants : il sera important de créer un triangle de sustentation entre les différents implants dans le but de limiter les forces latérale nocives aux implants.

Dans une étude d'Isidor en 1997, les implants soumis pendant 18 mois à des charges occlusales traumatisantes, montrent des signes de résorption progressive pouvant conduire à une simple mobilité implantaire ou bien à la perte de l'implant.

Van Stenberghe et coll (1999), ont également rapporté une augmentation significative de la perte osseuse péri-implantaire, en rapport avec une surcharge occlusale.

Cependant il existe une différence entre les résultats des différentes études disponibles, pouvant être associées au fait que plusieurs paramètres influencent le succès implantaire tels que :

- la forme de l'implant
- la flexibilité des piliers
- la présence, la durée et l'amplitude de la charge occlusale
- L'angulation de l'implant

La charge occlusale excessive se transmet aux tissus péri-implantaires entraînant une destruction osseuse supérieure à celle créée par la plaque bactérienne.

Une étude plus récente, publiée en 2014, réalisée à l'université de Valence, avait pour objectif d'étudier la relation entre la charge occlusale et les paramètres de diagnostic clinique de la péri-implantite :

- profondeur de sondage
- saignement au sondage
- rétraction gingivale
- largeur de la muqueuse kératinisée
- volume de fluide crévulaire

Chez les patients porteurs de prothèses fixes complètes implanto-portées au niveau des 2 arcades.

Les patients ont été suivis pendant au moins 12 mois après la réhabilitation des deux arcades avec des prothèses fixes implanto-portées.

Les résultats de l'étude suggèrent que les implants recevant une charge occlusale plus élevée présentent des volumes de fluide crévulaire significativement plus élevés que les implants recevant une charge occlusale classique. Suite à l'ajustage occlusal, les implants présentaient, douze mois après, le même volume de fluide crévulaire.

En 2017 une étude avait pour but de décrire les effets du bruxisme dans la perte osseuse péri-implantaire 6 ans après la mise en place d'une prothèse implanta-portée fonctionnelle, de décrire son traitement, et de proposer un diagnostic différentiel de la lésion.

Une femme de 62 ans, non fumeuse, en bonne santé, partiellement édentée a reçu 2 implants ostéo-intégrés dans la région mandibulaire gauche, qui supportaient une prothèse fixe à 3 éléments.

Six ans plus tard, la patiente a signalé le développement du bruxisme. Les résultats de l'examen clinique ont révélé une hémorragie au sondage, un approfondissement du sulcus péri-implantaire et une prolifération marginale des tissus mous. Des images radiographiques suggèrent une perte osseuse péri-implantaire.

Le traitement impliquait une thérapie anti-infectieuse et l'utilisation d'une plateforme de morsure, entraînant une récupération osseuse après 10 mois. Ces résultats ont été maintenus pendant 4 ans.

Compte tenu des contradictions existant dans la littérature, ce cas met en évidence le rôle du traumatisme de l'occlusion dans l'apparition, la progression et le traitement des lésions produites par la surcharge occlusale autour des implants ostéo-intégrés.

En outre, il fournit des antécédents cliniques sur les résultats de la thérapie anti-infectieuse associée à l'utilisation d'une plate-forme de morsure dans le traitement des lésions combinées de la mucite et des traumatismes de l'occlusion dans les implants ostéo-intégrés.

2.3 Études cliniques et données bibliographiques

Une étude publiée en 2015 par Malo visait à identifier les facteurs de risques influençant l'incidence de la pathologie péri-implantaire. Celle-ci incluait 1275 patients.

La péri-implantite est définie comme une réaction inflammatoire associée à une perte osseuse marginale autour de l'implant en fonction. Celle-ci est rapportée comme la principale cause tardive de défaillance des implants après ostéo-intégration.

D'après les critères stricts (poches péri-implantaires supérieures à 5 mm, saignement au sondage, perte osseuse marginale supérieure à 2 mm).

Les résultats de l'étude ont permis de déterminer des facteurs prédictifs de la pathologie péri-implantaire :

- la plaque bactérienne
- le saignement
- niveaux osseux sur le tiers moyen de l'implant
- ajustement non passif ou joint vis/implant non optimal
- prothèse céramo-métallique
- proximité de l'implant avec d'autres implants ou dents
- interaction entre plaque bactérienne et proximité de l'implant avec d'autres implants ou dents

En 2009 un article avait pour but d'évaluer les antécédents de parodontite traitée et le tabagisme, à la fois seuls et combinés, en tant que facteurs de risques du taux de succès implantaire.

Une recherche bibliographique a été réalisée du 1^{er} janvier 1966 au 30 juin 2008 pour évaluer certaines variables telles que :

- la survie de l'implant
- le succès de l'implant
- l'apparition de péri-implantite
- et la perte osseuse marginale

Les résultats de l'étude ont montré que chez les patients ayant des antécédents de parodontite traitée, la majorité des études ont rapporté des taux de survie des implants supérieurs à 90%. Cependant trois études de cohorte ont montré un risque plus élevé de péri-implantite chez les patients ayant des antécédents de parodontite traitée par rapports aux patients sans antécédent de parodontite.

Trois des quatre revues systématiques, ont montré que le tabagisme représente un risque élevé d'échec implantaire. Bien que la majorité des études ont rapporté des taux de survie implantaire allant de 80 à 96% chez les fumeurs, la plupart de celles-ci rapportent également que leur taux de survie est significativement inférieur à celui des non fumeurs.

En conclusion, il existe un risque important de péri-implantite chez les fumeurs par rapport aux non fumeurs. La combinaison d'antécédents de parodontite traitée et de tabagisme augmente de risque de complications de l'implant et de perte osseuse marginale.

Une revue systématique et méta-analyse de la littérature (2017) relatives à la péri-implantite chez l'homme, avaient pour objectif de regrouper l'ensemble des données sur la péri-implantite. Ces données comprenaient, la prévalence et l'incidence des péri-implantites, les résultats diagnostiques, les découvertes microbiennes, les effets des maladies systémiques et le traitement de celle-ci.

Compte tenu des limites des revues systématiques incluses, le résultat de cet aperçu suggère que:

- la survenue de péri-implantite était plus élevée chez les patients avec parodontite, chez les patients fumeurs et après 5 ans de fonction implantaire.
- le profil microbien de la péri-implantite était différent de la parodontite.
- le risque de péri-implantite était plus élevé chez les patients présentant un diabète non contrôlé et une maladie cardiovasculaire.
- il n'y avait pas de preuves solides pour suggérer l'intervention de traitement la plus efficace pour la péri-implantite, bien que la plupart des traitements de péri-implantite puissent produire des résultats positifs.
- la maintenance post-implantaire peut être cruciale chez les patients présentant un risque élevé de péri-implantite.

Une revue en 2016 s'attarde à déterminer si les antécédents de parodontite et les habitudes tabagiques pouvaient représenter un facteur de risque de péri-implantite et de perte d'implant.

De larges recherches, électroniques (MEDLINE) et manuelles, ont été menées parmi les articles publiés entre le 1er janvier 1990 et le 31 décembre 2015, soit 49332 dossiers pour l'histoire des parodontites et 3199 pour les habitudes tabagiques.

Les résultats de cette revue systématique indiquent l'histoire de la parodontite comme un facteur de risque possible pour la péri-implantite, tandis que des données insuffisantes sont présentes dans la littérature pour évaluer le rôle du tabagisme.

Cependant, les données disponibles sont encore faibles et immatures, et des études épidémiologiques solides sont nécessaires pour analyser la contribution spécifique de ces facteurs de risques potentiels.

3. Analyse statistique de cas de réhabilitation complète par prothèse fixée implanto-portée réalisées en cabinet libéral

3.1 Objectifs de l'étude

3.1.1 Évaluation de la perte osseuse marginale à plus ou moins long terme

L'évaluation de la perte osseuse marginale ainsi que son évolution est nécessaire pour permettre aux praticiens d'anticiper ce phénomène et d'en limiter l'évolution au cours des années. La mobilité et la perte implantaire étant directement liées à la quantité osseuse entourant l'implant ainsi que la quantité de gencive attachée. La mobilité implantaire peut être parfois importante et conduire à la dépose de l'implant. La perte osseuse péri-implantaire peut faire suite à une pathologie telle que la péri-implantite, ou une simple résorption au cours du temps et des divers traumatismes occlusaux.

3.1.2 Évaluation des facteurs influençant la réussite implantaire

Plusieurs facteurs peuvent compromettre la réussite implantaire, il est alors nécessaire de les identifier dans le but de les prendre en compte et d'en limiter les effets.

Les facteurs de risques sont ceux décrits précédemment :

- antécédent de parodontite
- hygiène insuffisante
- tabac
- bruxisme et distribution des charges
- diabète

Seuls certains seront évalués dans cette étude tels que le diabète, les antécédents de maladie parodontale, le tabac, et également le site implanté (maxillaire ou mandibule).

3.2 Matériels et méthodes

3.2.1 Population étudiée

L'étude fut réalisée au sein d'un cabinet libéral de Metz, le cabinet du Dr Philippe MOLARD implantologue exclusif.

90 patients ont été inclus dans l'étude, ces patients ont subi entre 2008 et 2014 une intervention de réhabilitation complète par prothèse fixée implanto-portée dont la pose des implants fut réalisée par le Dr MOLARD. Les patients sont âgés de 38 à 84 ans.

Un courrier relatant l'étude envisagée fut envoyé aux différents patients que l'on souhaitait inclure dans l'étude. En cas de refus de leur part, ceux-ci ont été exclus de la base de données.

3.2.2 Descriptif du protocole opératoire

Différentes étapes sont nécessaires à la réalisation des prothèses complètes fixées implanto-portées, nous allons voir celles réalisées par le Dr Molard. Ces étapes ont été respectées et appliquées de manière identique pour l'ensemble des patients inclus dans l'étude ci-dessous.

Le patient est généralement adressé dans le but de réaliser une réhabilitation complète implantaire pour pallier à un déficit fonctionnel, esthétique ou encore biologique.

Les patients peuvent être édentés complets ou partiels, atteints de parodontite, réhabilités avec des prothèses complètes, partielles amovibles, ou encore fixées.

3.2.2.1 Etapes préopératoires

Le but de la première consultation consiste à identifier la demande du patient ainsi que ses attentes et objectifs esthétiques et fonctionnels, tout en créant une relation de confiance entre patient/praticien. Pour identifier les besoins du patient la première consultation se base sur un interrogatoire sous forme de discussion, dans le but d'observer le patient le plus naturellement possible.

Les différentes étapes de cette première consultation :

- Questionnaire médical : permettant de mettre en avant les diverses pathologies éventuelles pouvant contre indiquer la solution implantaire, mais également les allergies et autres problèmes particuliers. (Annexe 1)
- Examen clinique :
 - Endo buccal : hygiène bucco-dentaire, dents restantes, état parodontal, éléments de réhabilitation, volume osseux, éléments anatomiques
 - Exo buccal : Dimension verticale d'occlusion, ligne du sourire, lignes de références horizontales, verticales (symétrie/asymétrie du visage)
- Examen radiologique : cône beam permettant d'apprécier le volume osseux disponible (hauteur et largeur), les éléments anatomiques tels que le nerf alvéolaire inférieur, le trou mentonnier, le foramen grand palatin, le sinus maxillaire (hauteur disponible sous sinus)
- Réalisation du plan de traitement et explication au patient
- Diaporama visionné (diaporama réalisé par le Dr MOLARD Philippe)
- Des cas similaires sont montrés au patient pour qu'il puisse s'identifier
- Réalisation du devis et explication du devis

- Eventuellement questions du patient au praticien
- Compte rendu envoyé au praticien ayant adressé le patient, qui décrit le plan de traitement proposé au patient
- Il sera toujours proposé un délai de réflexion au patient et un second rendez-vous sera fixé en cas d'incompréhensions ou de questions

Si le patient accepte le plan de traitement proposé, ainsi que le devis, les rendez-vous nécessaires à sa réalisation sont fixés avec le patient. On demande également au patient de nous apporter des photos de son visage et de son sourire avec ses dents naturelles.

Avant l'acte chirurgical implantaire, le docteur revoit le patient pour les étapes préopératoires indispensables avant tout acte de réhabilitation prothétique implantaire.

Plusieurs rendez-vous patient/praticien sont nécessaires :

- Empreintes alginate, mise en articulateur et étude du cas, lors de ce rendez-vous on récupère également les photos
- Prise des relations inter-maxillaires, modifiées ou non
- Montage directeur réalisé en cire et validé conjointement entre le patient et le praticien qui servira pour la réalisation de la prothèse complète implanto portée provisoire fixée le jour de l'intervention
- Une copie de ce montage directeur est réalisée ainsi qu'un guide chirurgical en résine transparente
- Ordonnance donnée au patient (variable selon les antécédents médicaux du patient) (Annexe 2 : exemple d'une ordonnance type)
- Consentement éclairé écrit du patient (Annexe 3)

3.2.2.2 Etape opératoire chirurgicale

Une fois l'ensemble des étapes préopératoires réalisées, l'acte chirurgical peut être programmé.

Le montage directeur en cire, le guide chirurgical, le consentement éclairé du patient sont des éléments à vérifier avant le rendez-vous d'intervention.

Le cabinet dentaire est équipé d'un bloc opératoire se composant de deux parties, un sas où se trouve la zone d'hygiène (lavage des mains, blouses etc) et une salle opératoire avec flux laminaire et apport d'air filtré en surpression où se déroule l'acte chirurgical.

Le praticien et une des assistantes sont habillés en stérile dans la première partie du bloc opératoire, et en attendant, l'autre assistante a habillé le patient (blouse, sur chaussures, charlotte) et l'a installé sur le fauteuil.

Les photos qui vont suivre ont été réalisées lors d'une intervention ayant pour but de placer 4 implants mandibulaires pour pouvoir y fixer une prothèse complète ostéo-implanto portée.

La patiente présente des couronnes céramo-métalliques sur lesquelles vient se positionner une PAPIM (prothèse amovible partielle à infrastructure métallique).

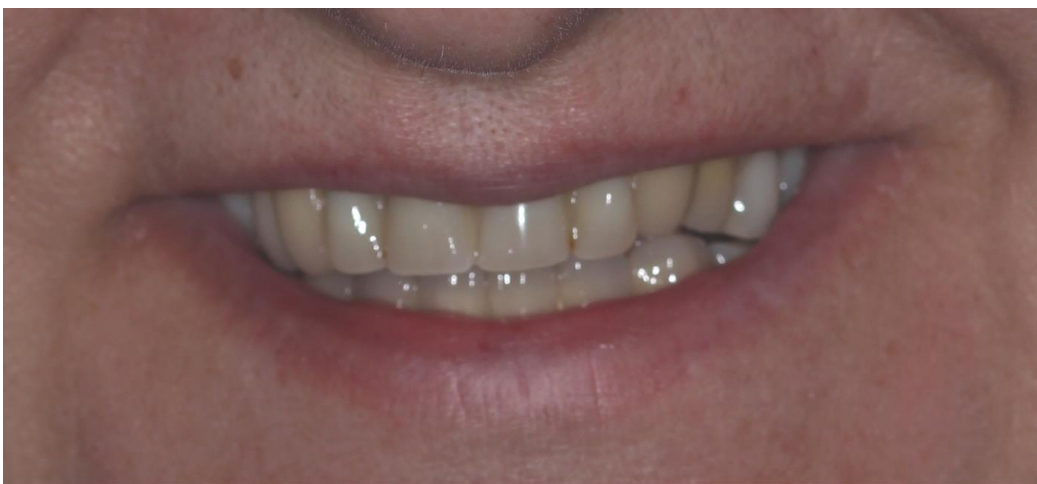

Figure 24. Photo représentant la situation initiale de face, Dr Philippe MOLARD

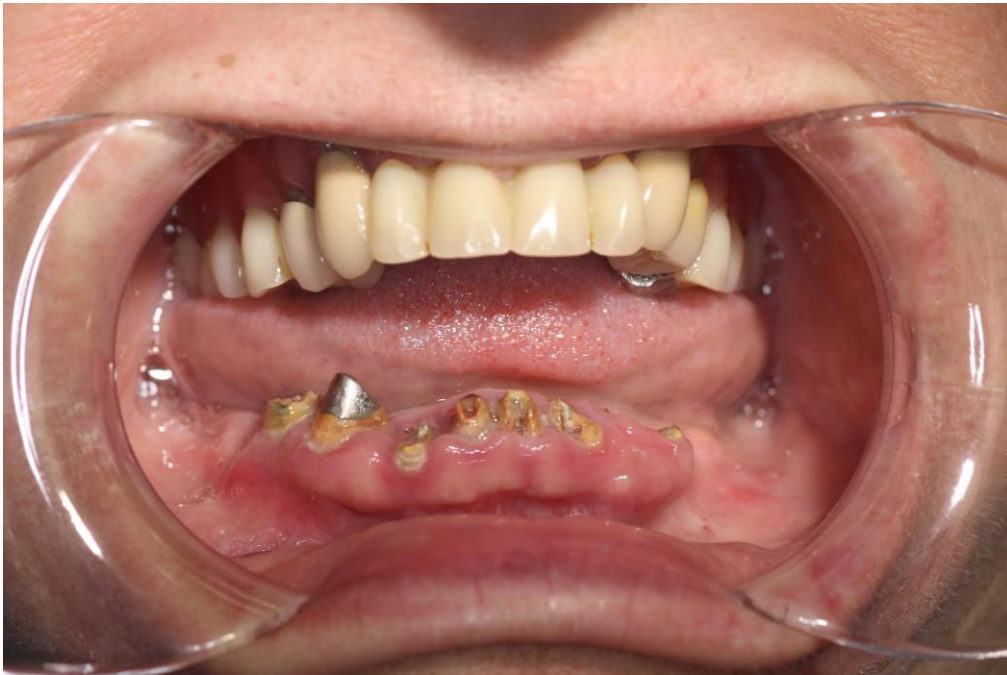

Figure 25. Photo représentant la situation initiale mandibulaire, Dr Philippe MOLARD

Les étapes opératoires se déroulent dans cet ordre :

- Désinfection buccale et péri-buccale à l'aide d'un produit antiseptique
- Anesthésie de l'arcade concernée
- Lambeaux soulevés
- Extraction des éventuelles dents résiduelles en conservant un maximum de tissus osseux (essayer de ne pas perdre la table osseuse vestibulaire)
- Régularisation des crêtes osseuses

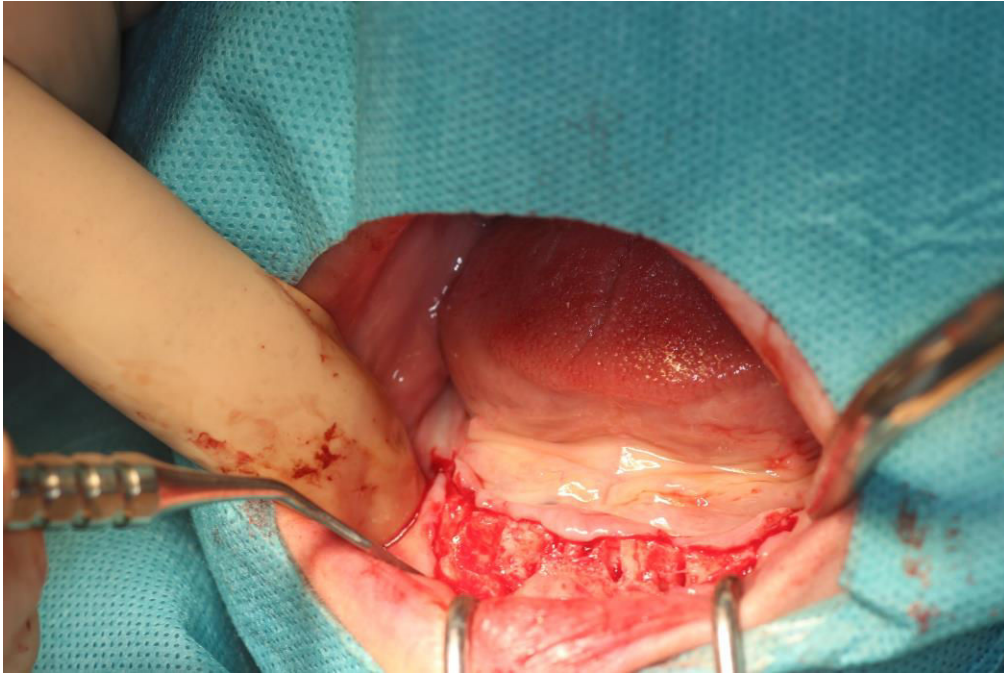


Figure 26. Photo représentant la situation une fois les extractions faites et régularisation des crêtes réalisées, Dr Philippe MOLARD

Une fois cette première partie effectuée, les implants vont pouvoir être positionnés.

- Mise en place du guide chirurgical réalisé à partir du montage directeur

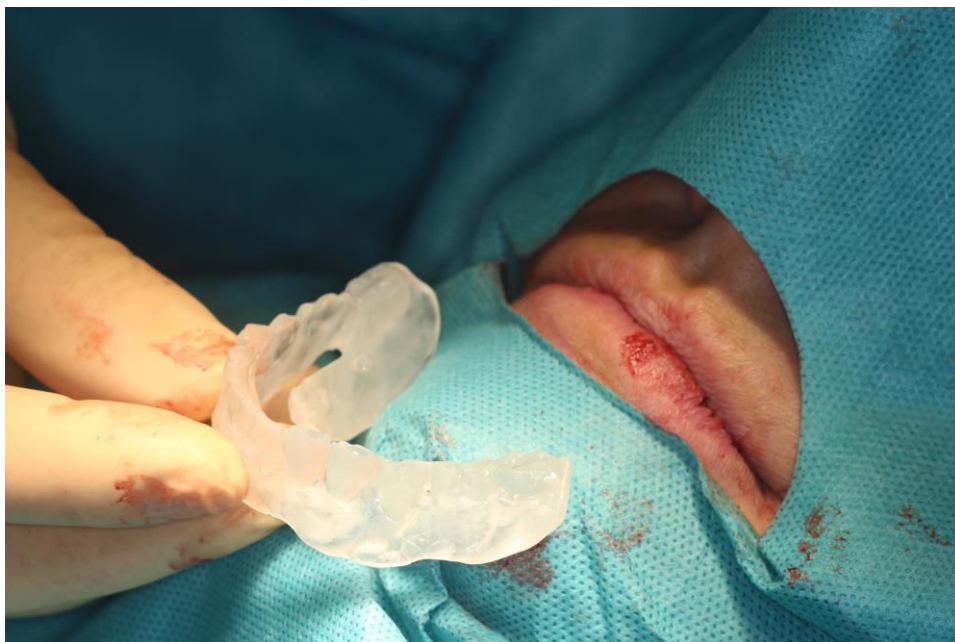

Figure 27. Photo représentant le guide chirurgical fait à partir du montage directeur, Dr Philippe MOLARD

- Réalisation du protocole de forage (respect des consignes données par le fabricant)
- Tarauder en fonction des conditions anatomiques (souvent systématique au niveau de l'os mandibulaire nettement plus dense qu'au maxillaire)

- Mise en place des implants (4, 5 ou 6 implants seront placés) : jamais moins de 10 mm de longueur et de 3,5 mm de diamètre.
 - Nobel replace
 - Nobel active
 - Nobel parallèle CC
- Vérification de la présence d'une stabilité primaire de chaque implant

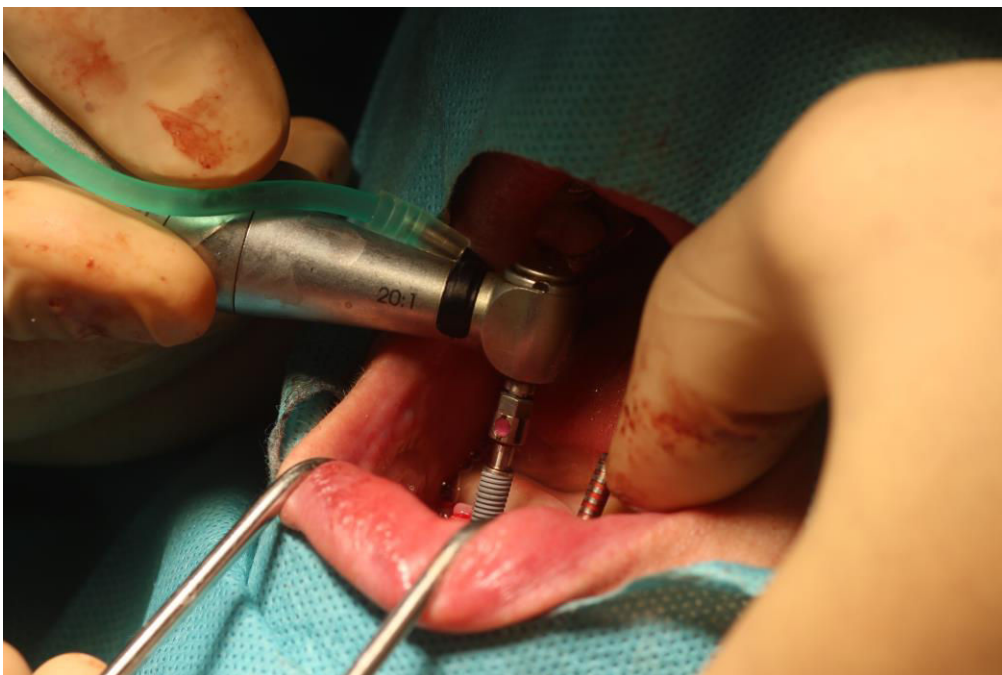


Figure 28. Photo représentant le mise en place d'un implant, Dr Philippe MOLARD

- Mise en place des piliers multi-unit et des gaines transitoires après vérification du parallélisme et de la correspondance avec le couloir prothétique d'après le guide chirurgical.
 - Postérieurs : angulés et serrés à 15 N/cm
 - Antérieurs : droits et serrés à 20 N/cm

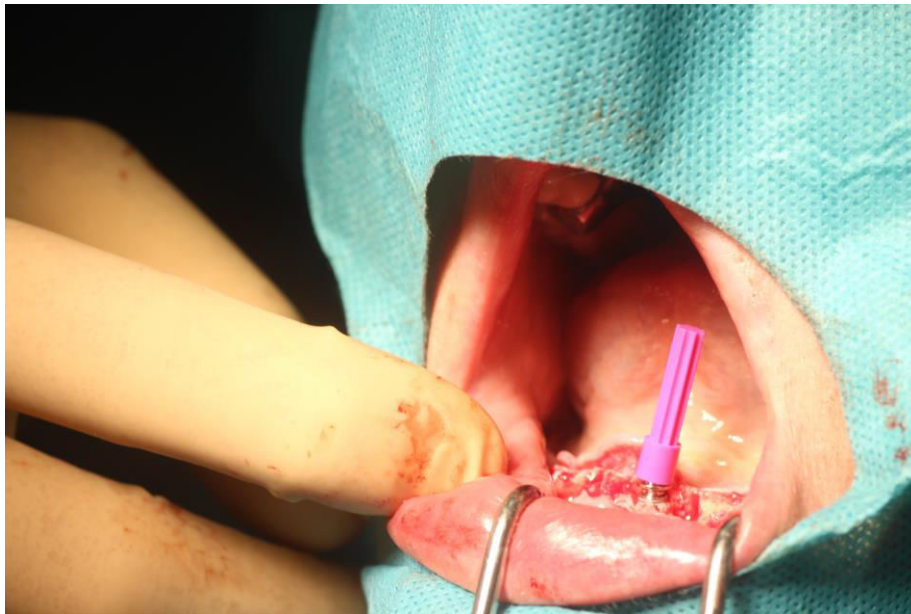


Figure 29. Photo représentant la mise en place du pilier multi-unit droit antérieur gauche, Dr Philippe MOLARD

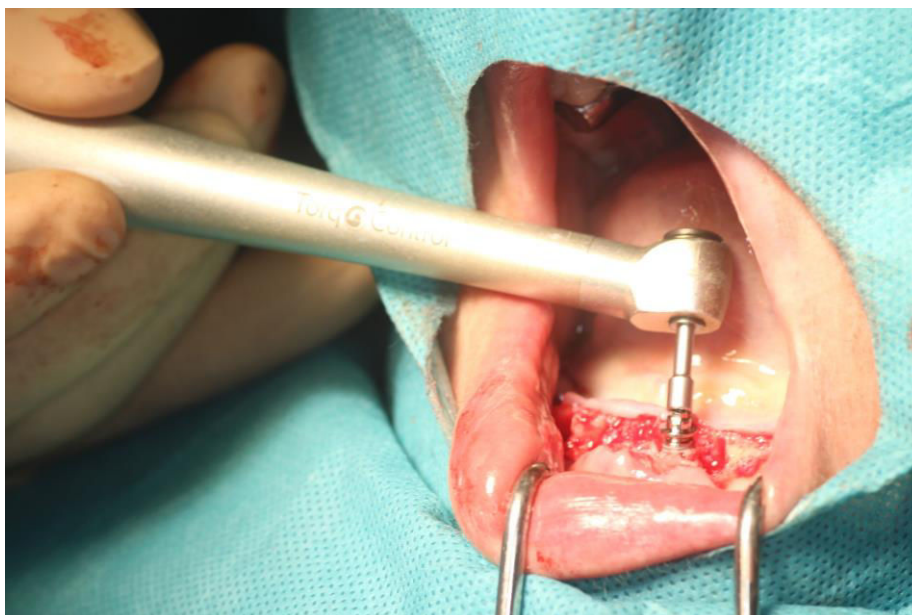


Figure 30. Photo représentant le serrage du pilier multi-unit avec clé dynamométrique, Dr Philippe MOLARD

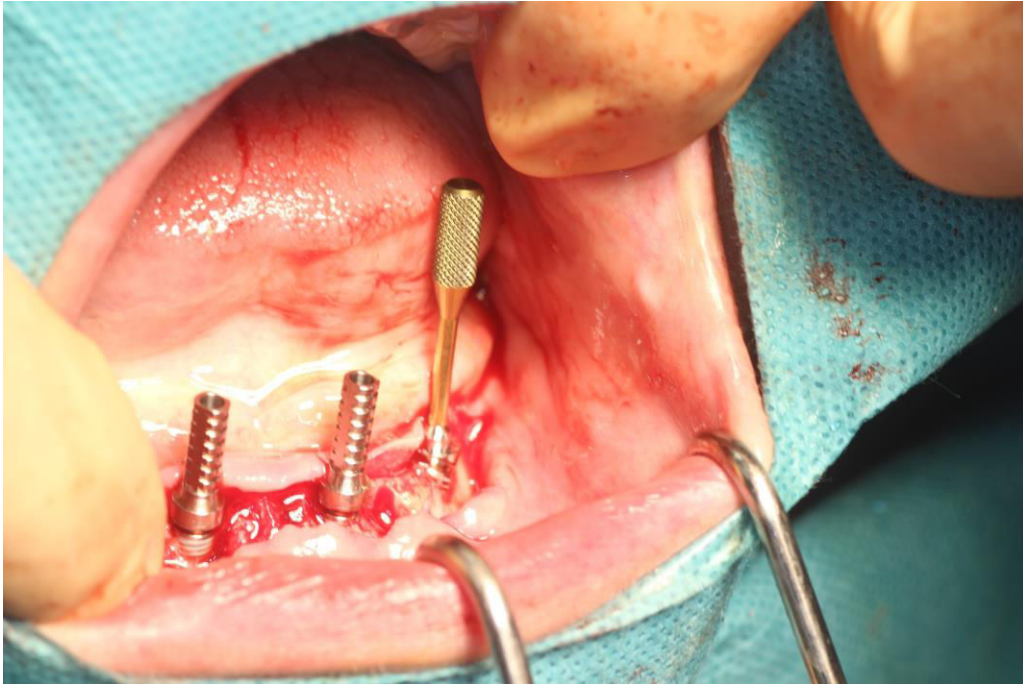


Figure 31. Photo attestant du contrôle du parallélisme des gaines transitoires, Dr Philippe MOLARD

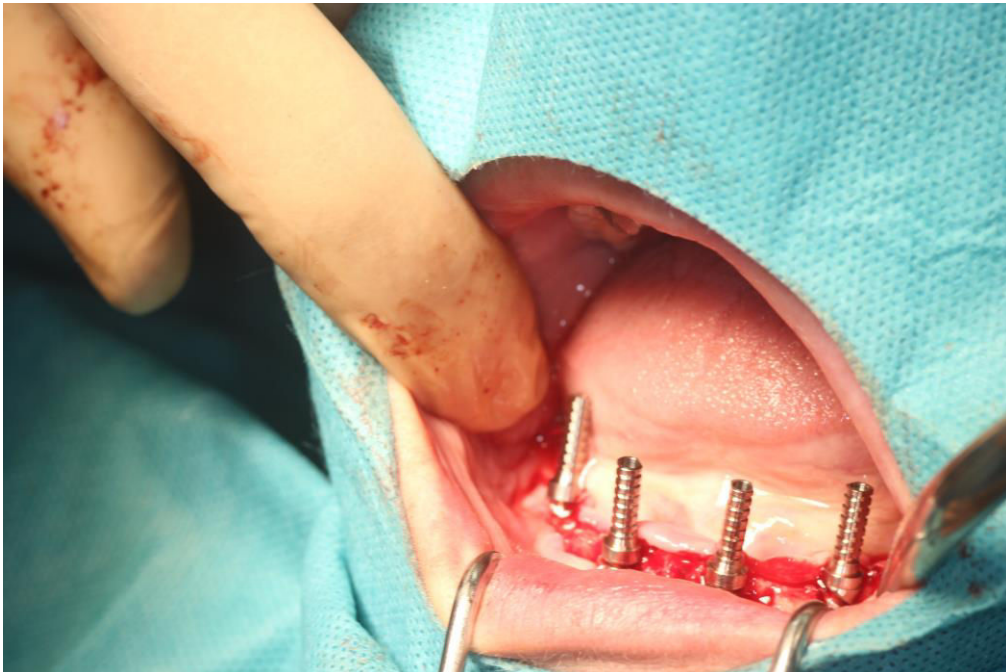


Figure 32. Photo après la mise en place des 4 implants, piliers et gaines, Dr Philippe MOLARD

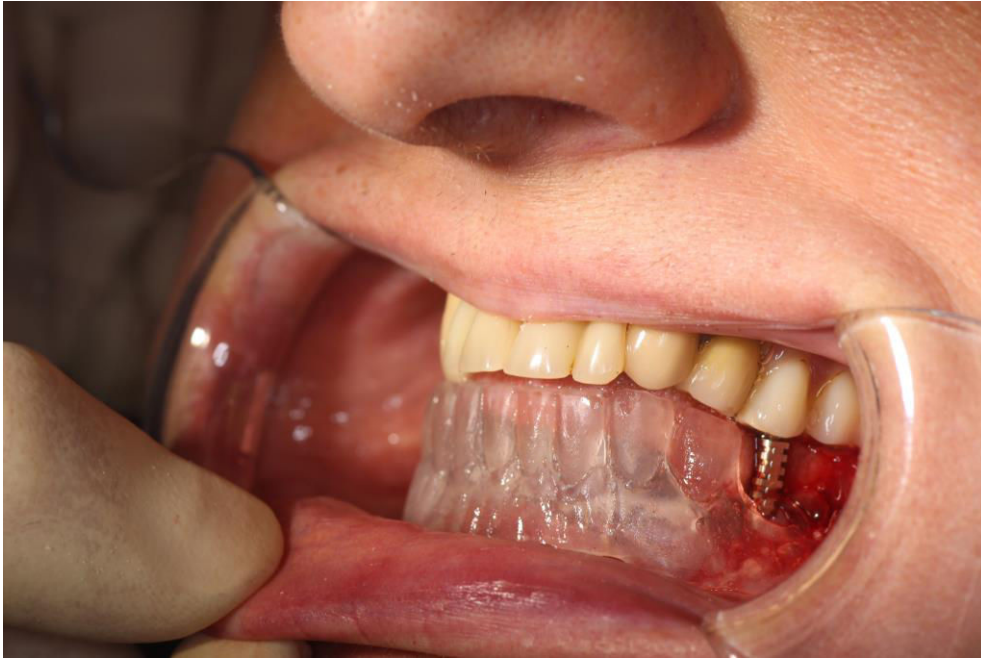

Figure 33. Photo représentant la vérification de la correspondance entre axe implantaire et couloir prothétique, Dr Philippe MOLARD

- Comblement éventuel au niveau des zones d'extractions et autour des implants, il est possible de récupérer l'os éliminé lors de la régularisation des crêtes ou bien d'utiliser des biomatériaux

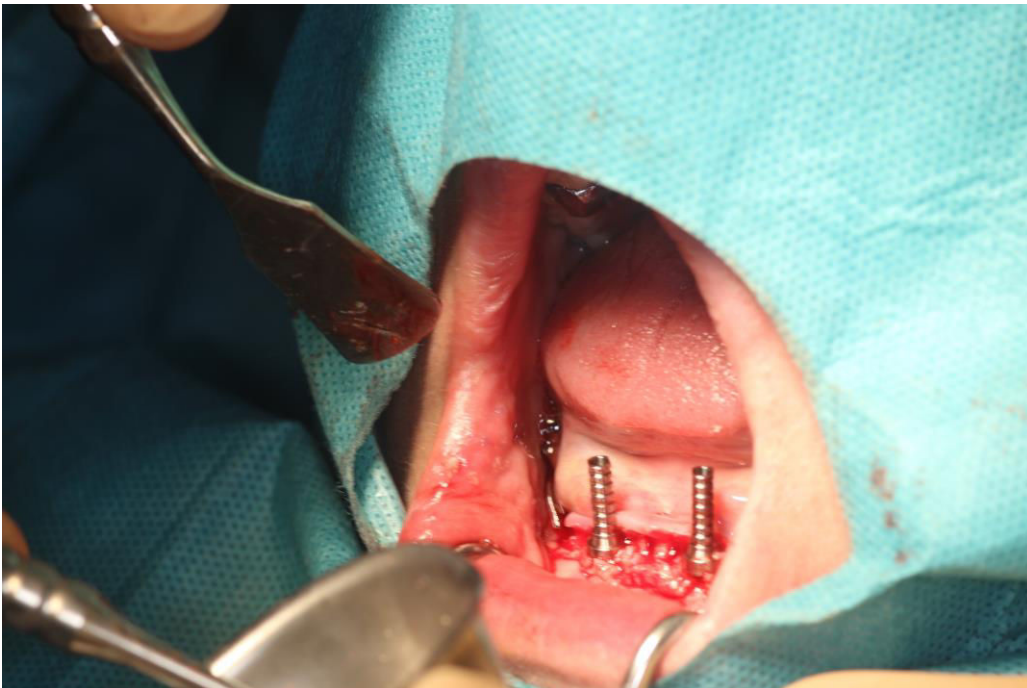


Figure 34. Photo après comblement osseux, Dr Philippe MOLARD

- Si un comblement est effectué, il y aura la mise en place d'une ou plusieurs membranes PRF (Platelet Rich Fibrin)
- Pour réaliser la membrane PRF, une prise de sang est nécessaire, celle-ci est effectuée au cabinet par une infirmière le jour de l'intervention. Le cabinet dispose d'une machine permettant de transformer le sang en une membrane de PRF.

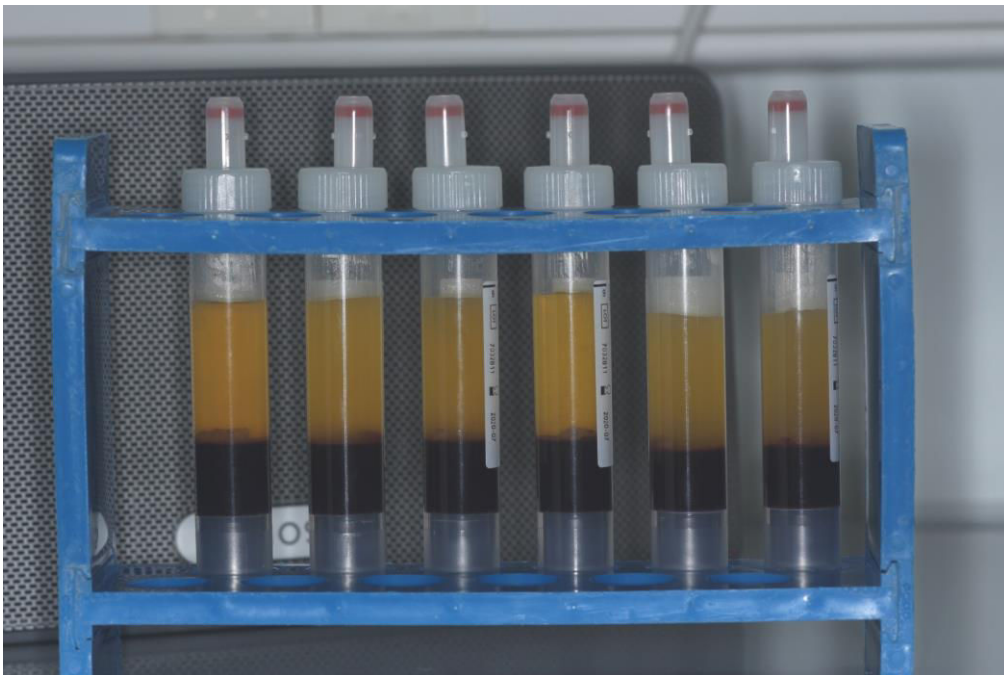


Figure 35. Photo représentant les tubes contenant les PRF, Dr Philippe MOLARD

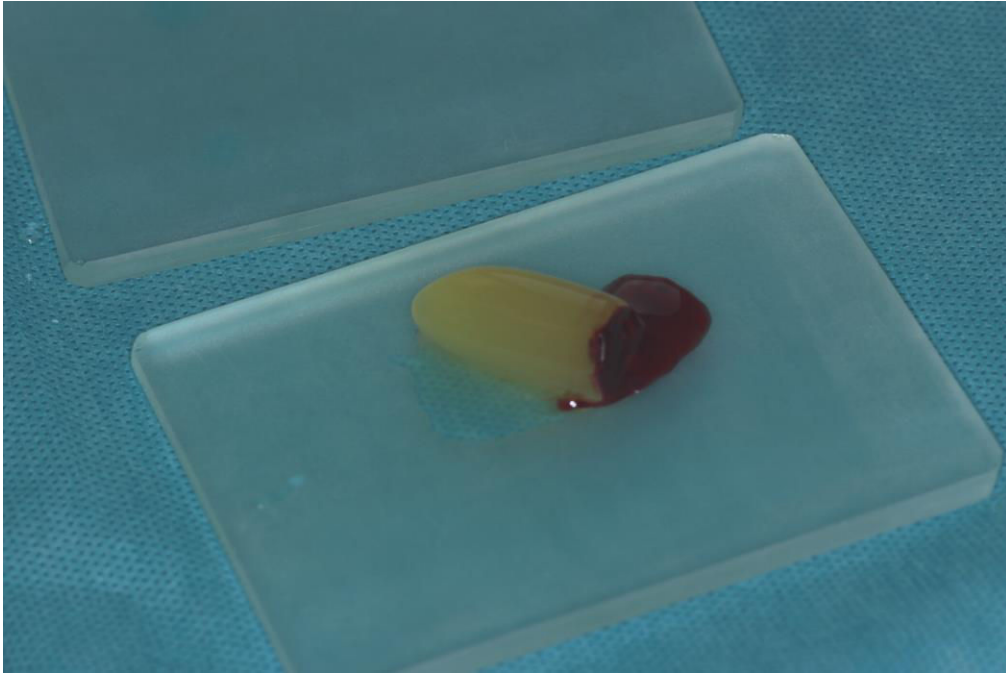

Figure 36. Photo représentant la base de la PRF, Dr Philippe MOLARD

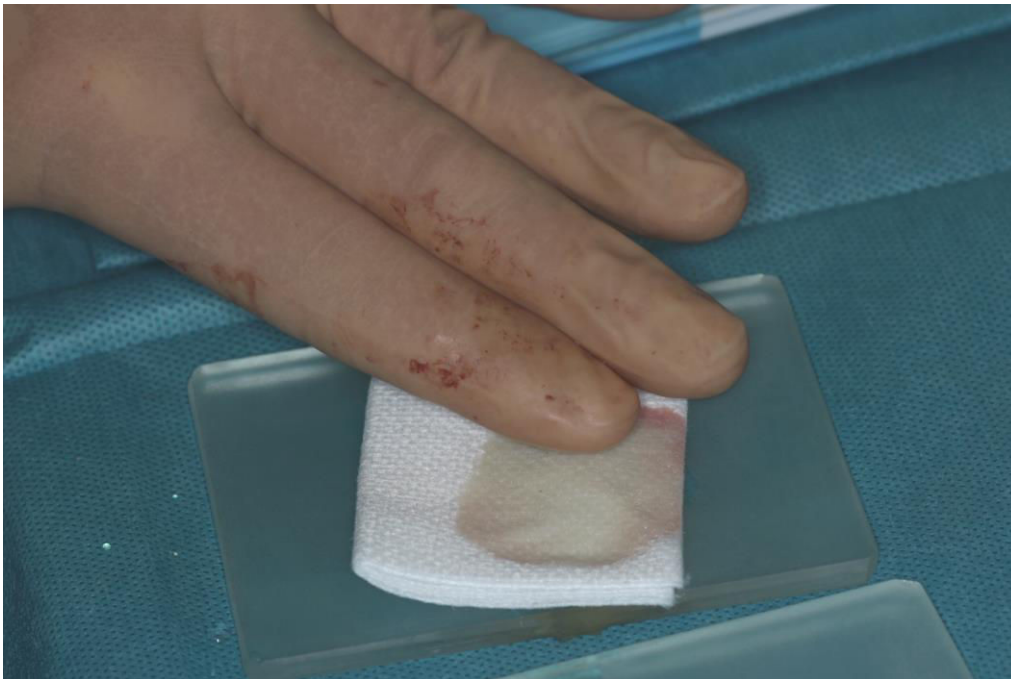


Figure 37. Photo représentant la transformation de la base en membrane PRF, Dr Philippe MOLARD

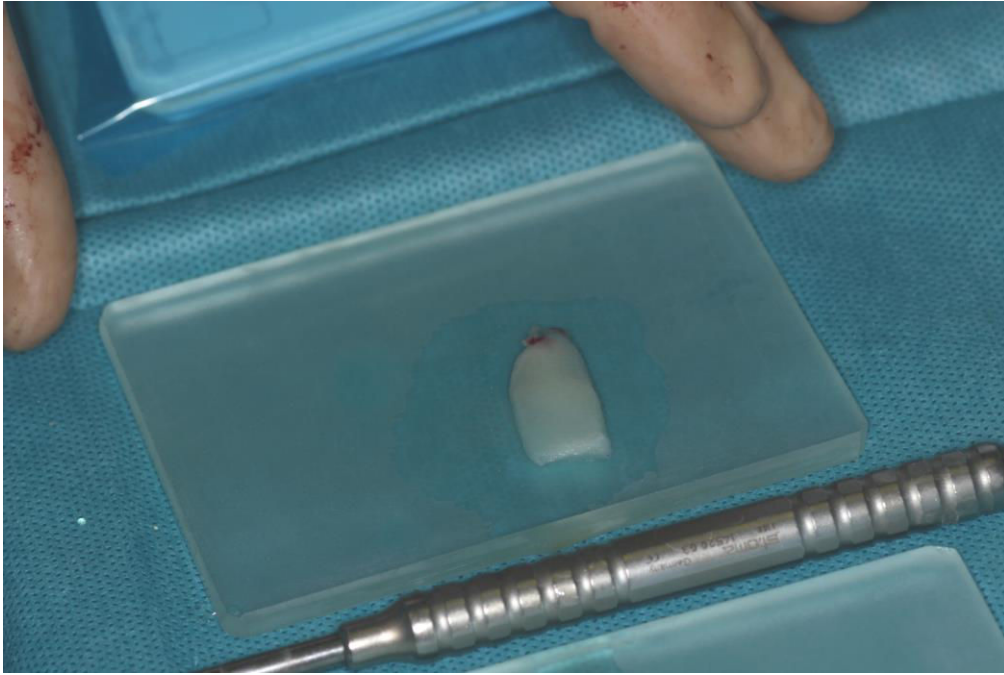


Figure 38. Photo montrant la membrane de PRF prête à être déposée, Dr Philippe MOLARD

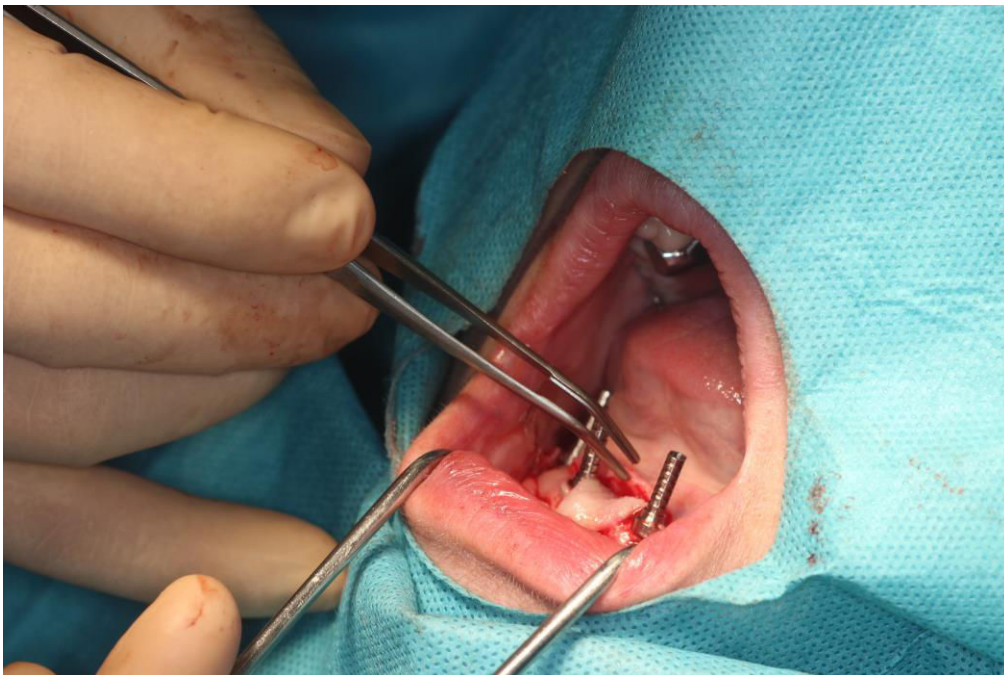

Figure 39. Photo représentant la mise en place de la membrane PRF après comblement, Dr Philippe MOLARD

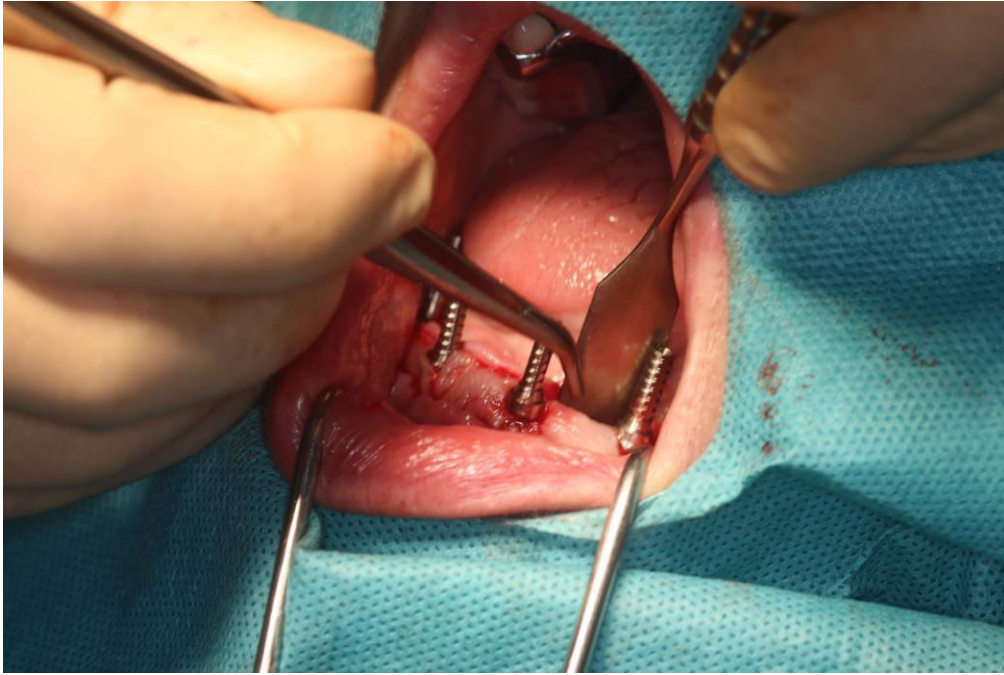


Figure 40. Photo après que toutes les membranes aient été placées, Dr Philippe MOLARD

- Lambeaux tractés pour que les berges se rejoignent de part en part
- Utilisation de fils résorbables

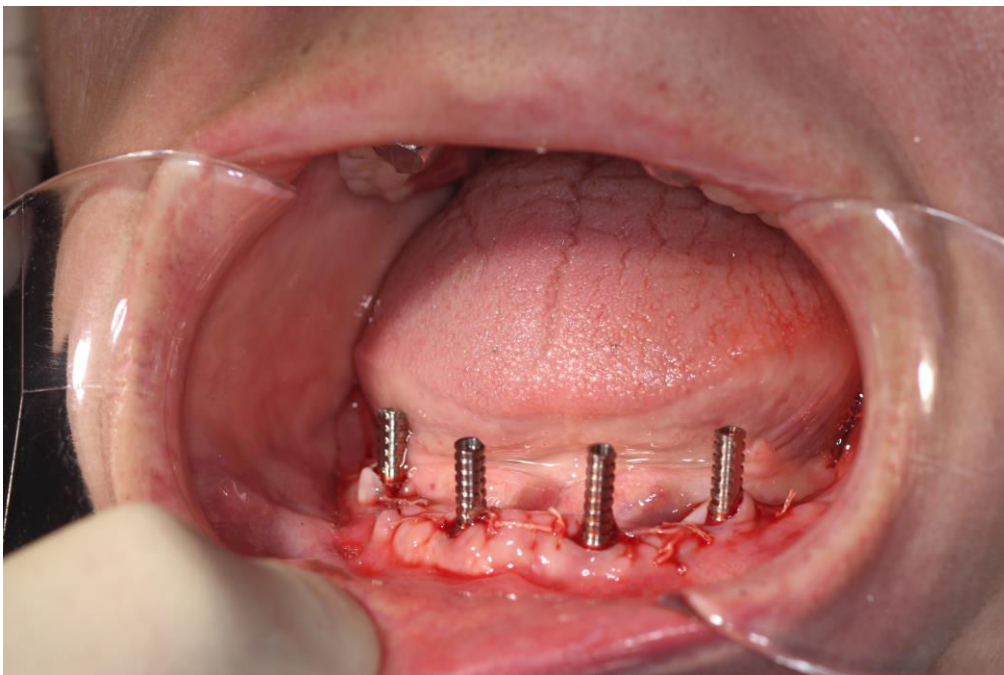


Figure 41. Photo après les sutures réalisées, Dr Philippe MOLARD

3.2.2.3 Etape opératoire prothétique

L'acte chirurgical étant effectué, il reste à réaliser l'acte prothétique aboutissant à la mise en place d'une prothèse complète implanto-portée provisoire qui sera conçue à partir du montage directeur.

- Réalisation de l'empreinte :
 - le guide chirurgical sert de porte empreinte
 - gaines coupées à l'aide d'une fraise transmétal, celles-ci servant de transfert implantaire. Les gaines sont ajustées en fonction de la nouvelle dimension verticale, donnée à partir du montage directeur préopératoire.
 - utilisation d'un silicone : Impregum R
 - empreinte prise en occlusion grâce au guide chirurgical sans interférence avec les gaines transitoires coupées
 - des capuchons de protection multi-unit sont vissés en lieu et place des gaines

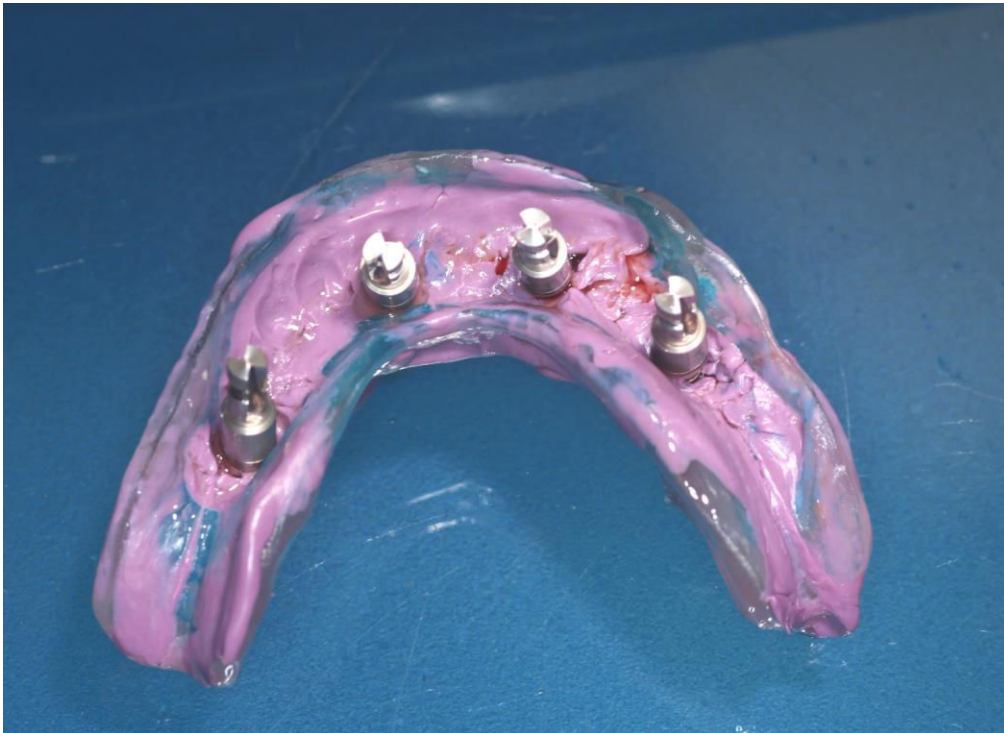

Figure 42. Photo de l'empreinte réalisée après l'intervention, Dr Philippe MOLARD

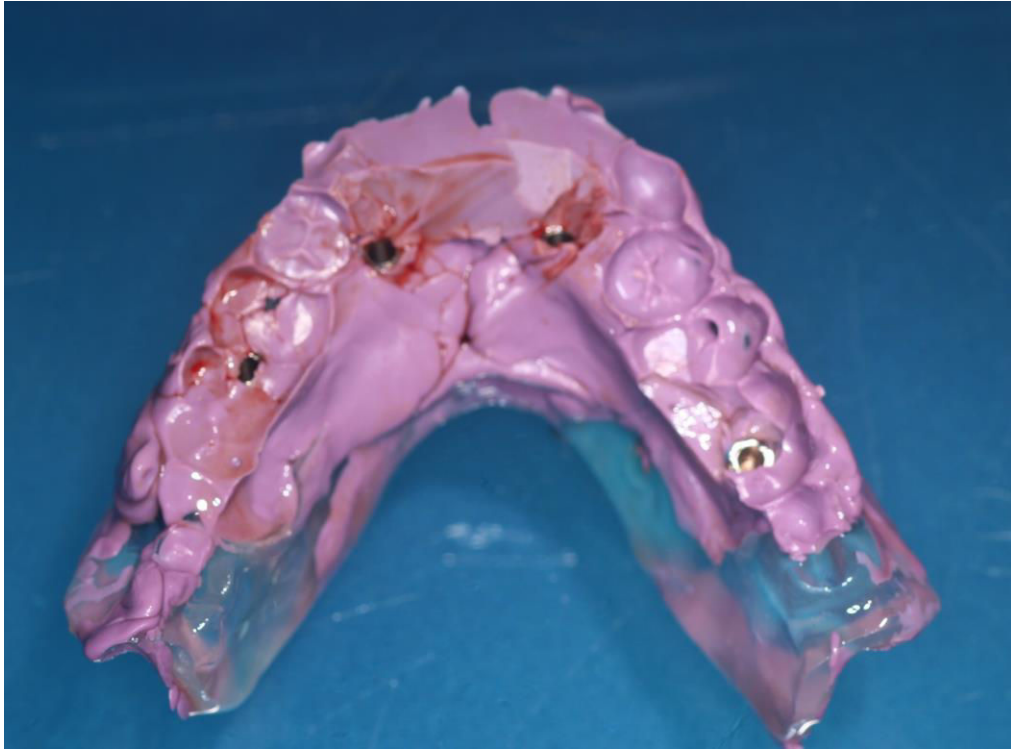


Figure 43. Photo de l’empreinte prise en occlusion, Dr Philippe MOLARD

Le patient est ensuite installé en salle de repos, équipée d’un fauteuil confortable, ainsi que d’une télévision.

Durant cette période, le laboratoire réalise la prothèse provisoire (absence de barre en titane sur la prothèse provisoire).

Enfin d'après-midi, le Dr MOLARD procède à la mise en place de la prothèse :

- Dépose des capuchons de protection et mise en place rapidement de la prothèse transitoire
- Vérifier l'absence de contraintes (bascule, insertion en force, vissage etc)
- Vérification de l'adaptation de la prothèse, de l'absence de concavités pouvant faire rétention de plaque
- Mise en place des vis, le serrage se fera en alternant une vis sur deux avec un couple de 15 N/cm
- Vérification de l'occlusion : occlusion classique avec protection de groupe ou canine, un maximum de points de contacts pour répartir au mieux les charges sur les différents implants posés

Le praticien explique les consignes d'hygiène et consignes post-opératoires au patient. (Annexe 4)

Une dernière radiographie de contrôle est réalisée (panoramique dentaire).

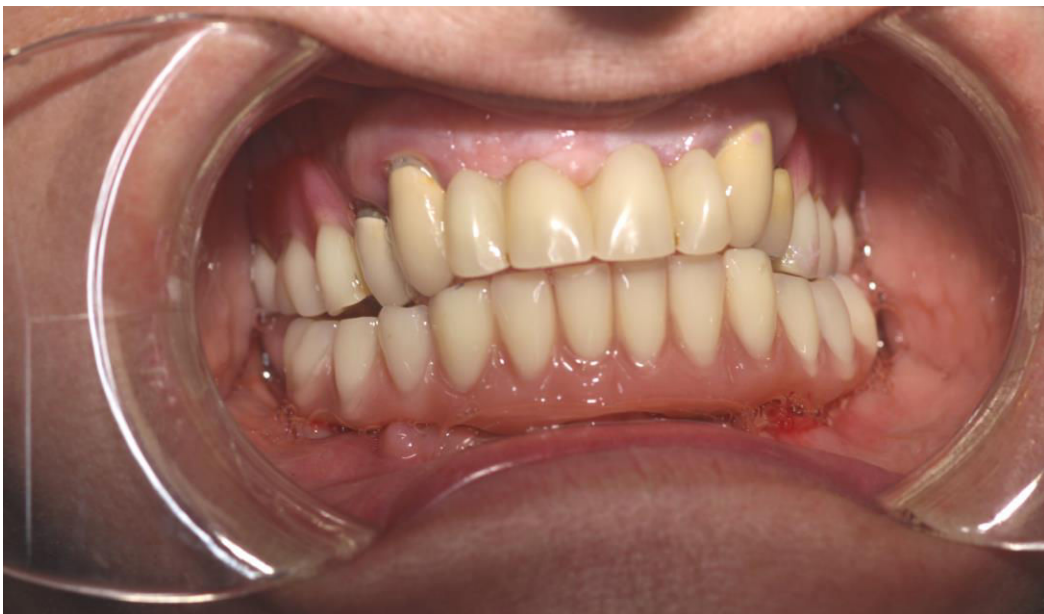

Figure 44. Photo avec prothèse provisoire positionnée, Dr Philippe MOLARD

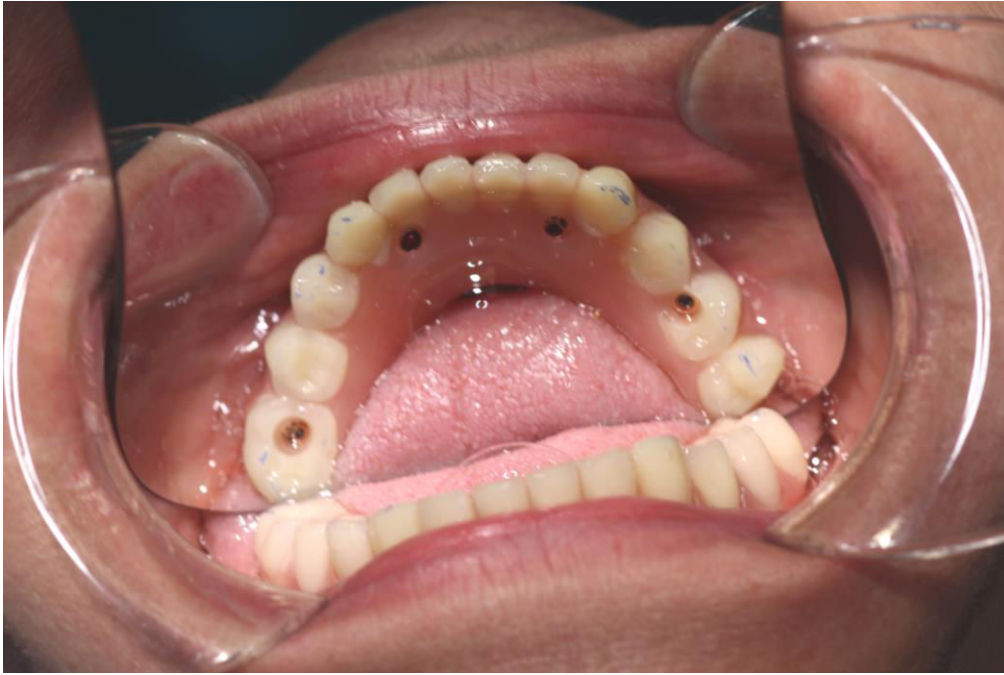

Figure 45. Photo après contrôle de l'occlusion, Dr Philippe MOLARD

Le patient revient en contrôle dès le lendemain afin de vérifier l'occlusion et de redonner les consignes d'hygiène associées au port d'une prothèse complète implanto-portée. Un broxojet est mis à la disposition du patient.

Lors de ce rendez-vous, une fiche de traçabilité des matériaux et des implants posés est remise au patient.

Un second contrôle est réalisé à une semaine de l'intervention.

- Prothèse provisoire démontée
- Fils retirés
- Gel de métronidazole est éventuellement placé sur les zones cicatricielles
- Vérification de l'hygiène et au besoin redonner les consignes
- Remise en place de la prothèse
 - Vissage manuel
 - Serrer une vis sur deux puis vérifier l'ensemble

Au bout d'un mois le patient revient au cabinet faire un nouveau contrôle des implants posés.

- Vérification de l'occlusion
- Démonter la prothèse afin de vérifier l'hygiène, la cicatrisation muqueuse et la stabilité des implants (test percussion)

Avant de réaliser la prothèse définitive chez son dentiste traitant, le patient doit réaliser un dernier contrôle chez le praticien lui ayant posé les implants.

La durée de cicatrisation osseuse varie selon la localisation (maxillaire/mandibule mais également en fonction des difficultés rencontrées lors de l'intervention telles qu'un os peu dense ou peu vascularisé, extractions, comblement etc) :

- 3 mois sont généralement suffisants pour une parfaite cicatrisation osseuse et muqueuse mandibulaire contre 4 minimum au maxillaire
- La durée de cicatrisation peut s'étendre selon le cas jusqu'à 6 mois

Lors de ce dernier contrôle avant la mise en place de la prothèse définitive, la prothèse provisoire est démontée.

- Validation des implants : son mat à la percussion, absence de douleur lors du dévissage de la prothèse, absence de signes de mucosite ou péri-implantite
- Vérification de la qualité et quantité de gencive attachée (2 mm minimum)
- Au besoin prévoir une greffe de gencive pour augmenter ou stabiliser la quantité/qualité de gencive attachée ou encore lambeau de déplacement
- Une fois les implants vérifiés, les piliers mutli-unit sont resserrés :
 - 15 N/cm pour les piliers angulés
 - 35 N/cm pour les piliers droits
- la prothèse provisoire est remise en place

Une fois que la cicatrisation osseuse et muqueuse est validée, le patient peut retourner chez son praticien pour la réalisation de la prothèse complète fixée implanto-portée définitive. Un compte rendu est alors réalisé pour le praticien, qui contient les références des implants et qui confirme la bonne ostéo-intégration de l'ensemble des implants posés.

Le patient est informé qu'un contrôle annuel est nécessaire avec réalisation ou non d'une radiographie en trois dimensions (cône beam). C'est à partir de ces radios que les données vont être en parties recueillies.

3.2.3 Recueil des données et descriptif des données recueillies

Cette étude utilise, à posteriori, une base de données récoltée depuis plusieurs années par le Dr Philippe MOLARD. Nous nous sommes servis des données disponibles et nous avons essayé d'en tirer le plus d'informations possibles.

Ont été récoltés les données suivantes :

- âge
- sexe
- fumeur/non fumeur
- diabète/non diabète
- parodontite/non parodontite
- perte osseuse marginale à 1/3/5 ans
- localisation des implants maxillaire/mandibulaire
- nombre d'implants posés
- nombre d'implants perdus

Toutes les informations recueillies ont été reportées dans un tableau excel sous forme de valeurs chiffrées et transmises à Mme CLERC URMES Isabelle, statisticienne du CHU de NANCY.

3.2.4 Test statistiques employés

Deux types de test ont été utilisés :

- tests paramétriques :
 - test du Chi-deux de Pearson
 - test T de Student
- tests non paramétriques
 - test exact de Fischer pour les variables qualitatives
 - test de Wilcoxon pour les variables quantitatives

Le test du Chi-deux permet de tester l'indépendance entre deux variables aléatoires.

Le test T de Student est un test statistique permettant de comparer les moyennes de deux groupes d'échantillons. Il s'agit donc de savoir si les moyennes des deux groupes sont significativement différentes au point de vue statistique.

Le test exact de Fischer est un test statistique utilisé pour l'analyse des tables de contingence. Ce test est utilisé en général avec des faibles effectifs mais il est valide pour toutes les tailles d'échantillons. C'est un test qualifié d'exact car les probabilités peuvent être calculées exactement plutôt qu'en s'appuyant sur une approximation.

Le test de Wilcoxon est un test statistique permettant de tester l'hypothèse selon laquelle la distribution des données est la même dans les deux groupes.

3.3 Descriptif de l'étude

Tableau 2. Descriptif global de l'étude

	Nombre/effectif	Moyenne/%
Age (ans)	90	57,8
Sexe		
Homme	35	38,9
Femme	55	61,1
Fumeur		
Manquant	1	
Non	60	67,4
Oui	29	32,6
Parodontite		
Manquant	14	
Non	26	34,2
Oui	50	65,8
Diabète		
Manquant	10	
Non	75	93,8
Oui	5	6,3
Nombre d'implants	436	
Localisation des implants		
mandibule	32	35,6
Maxillaire	58	65,8
Nombre d'implants perdus	15	3,4
Perte osseuse marginale		
A 1 an	43	1,0
A 3 ans	58	1,5
A 5 ans	31	1,7
Ecart de perte osseuse marginale		
Entre 5 et 1 an	13	0,8
Entre 5 et 3 ans	22	0,2
Entre 3 et 1 an	22	0,5

Le tableau ci-dessus présente le descriptif global des caractéristiques de tous les patients.

3.3.1 Selon le sexe

Notre étude comporte 90 patients avec une moyenne d'âge de 57,8, le patient le plus jeune à 38 ans et le plus âgé 84 ans.

Dans cette étude, 55 sont des femmes soit 61,1% et 35 sont des hommes soit 38,9% des patients inclus.

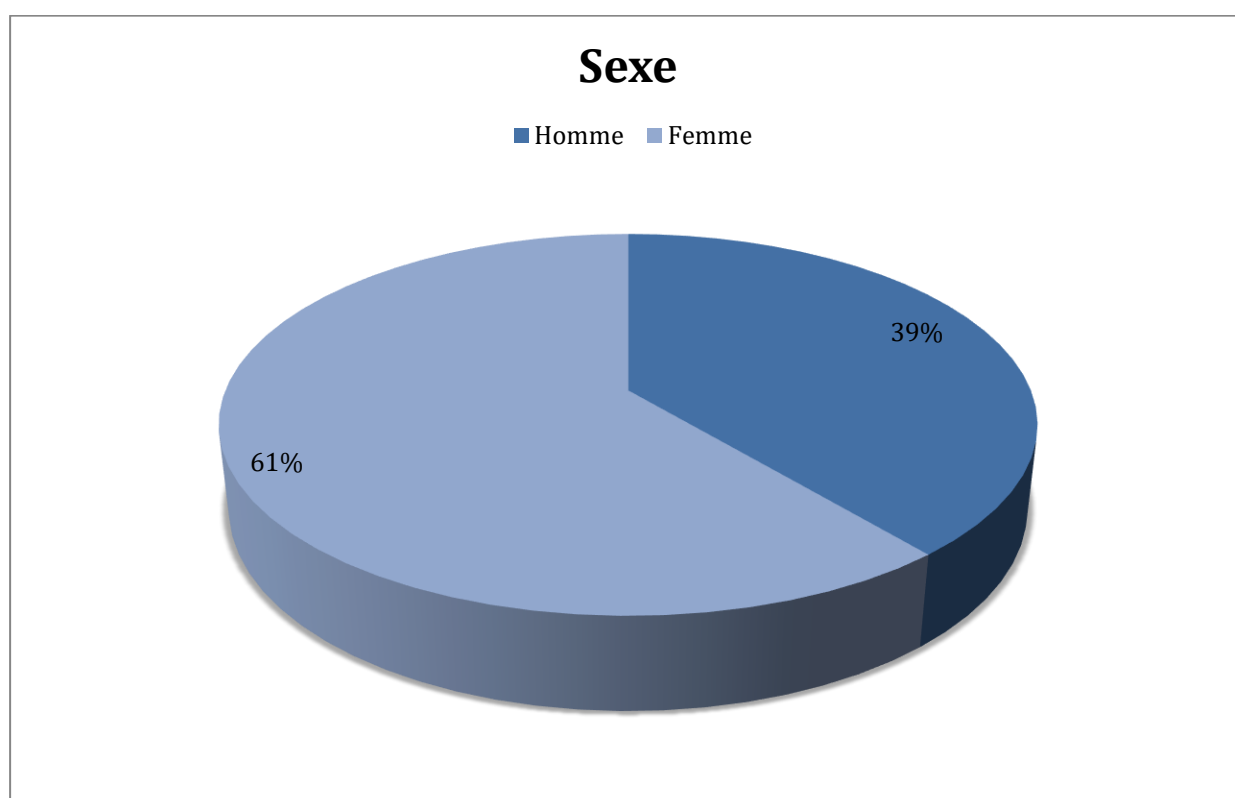


Figure 46. Secteur représentant la distribution homme/femme de notre étude.

3.3.2 Selon le statut tabagique

D'après l'analyse de la base de données, 29 patients sont fumeurs (32,6%) et 60 ne le sont pas (67,4) et il nous a manqué cette donnée pour un patient de l'étude.

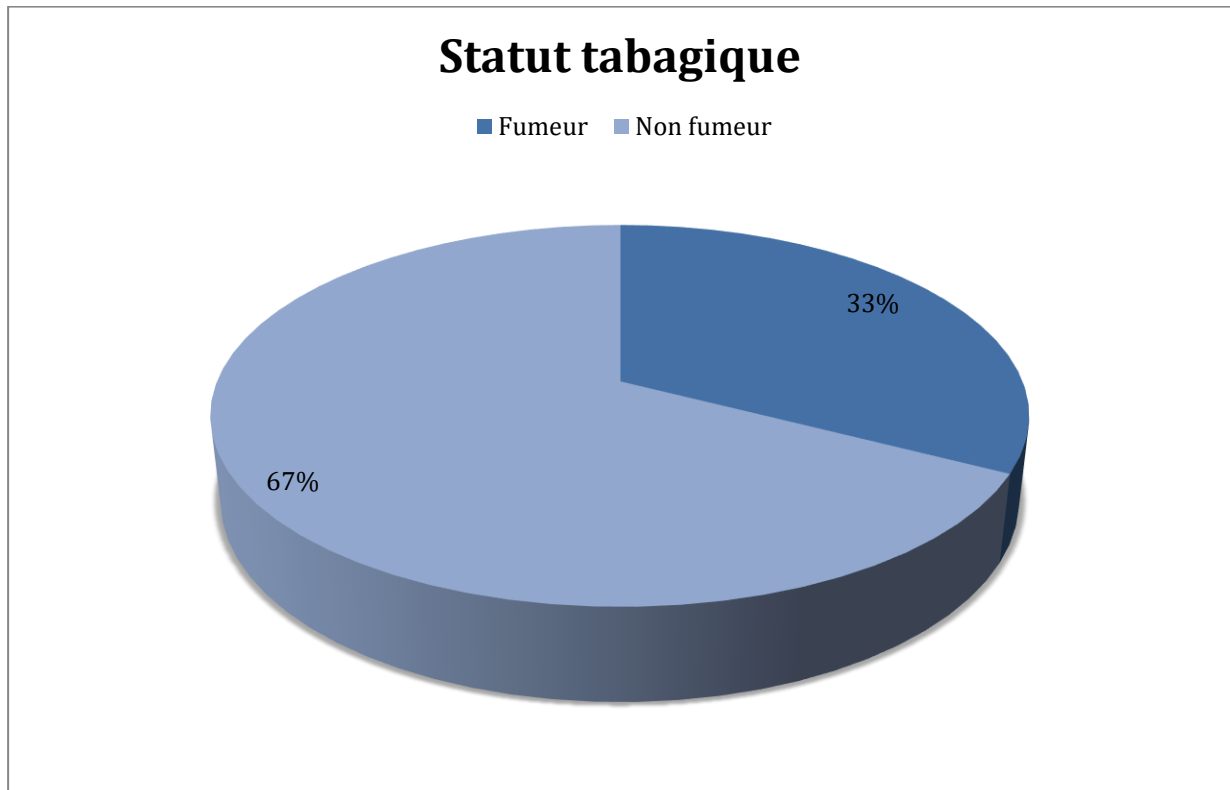


Figure 47. Secteur du statut fumeur ou non fumeur

3.3.3 Selon les antécédents de maladie parodontale

D'après le tableau, 50 des 90 patients ont des antécédents de parodontite (65,8%) et 26 en sont indemnes (34,2%). Pour 14 des patients les données étaient indisponibles.

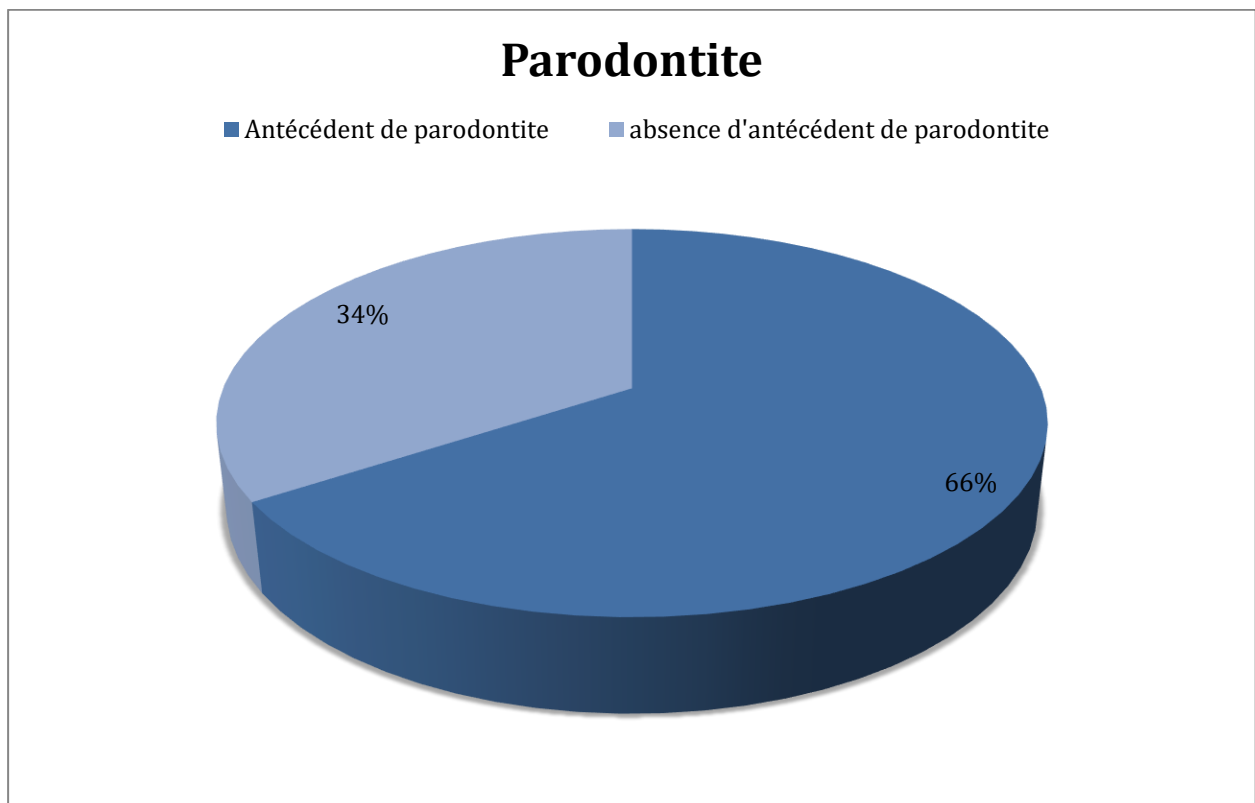


Figure 48. Secteur représentant les éventuels antécédents de maladie parodontale

3.3.4 Selon la présence de diabète

Concernant le diabète, seulement 5 (6,3%) patients en sont atteints, 75 patients (93,8%) en sont indemnes et pour 10 des patients les données étaient indisponibles.

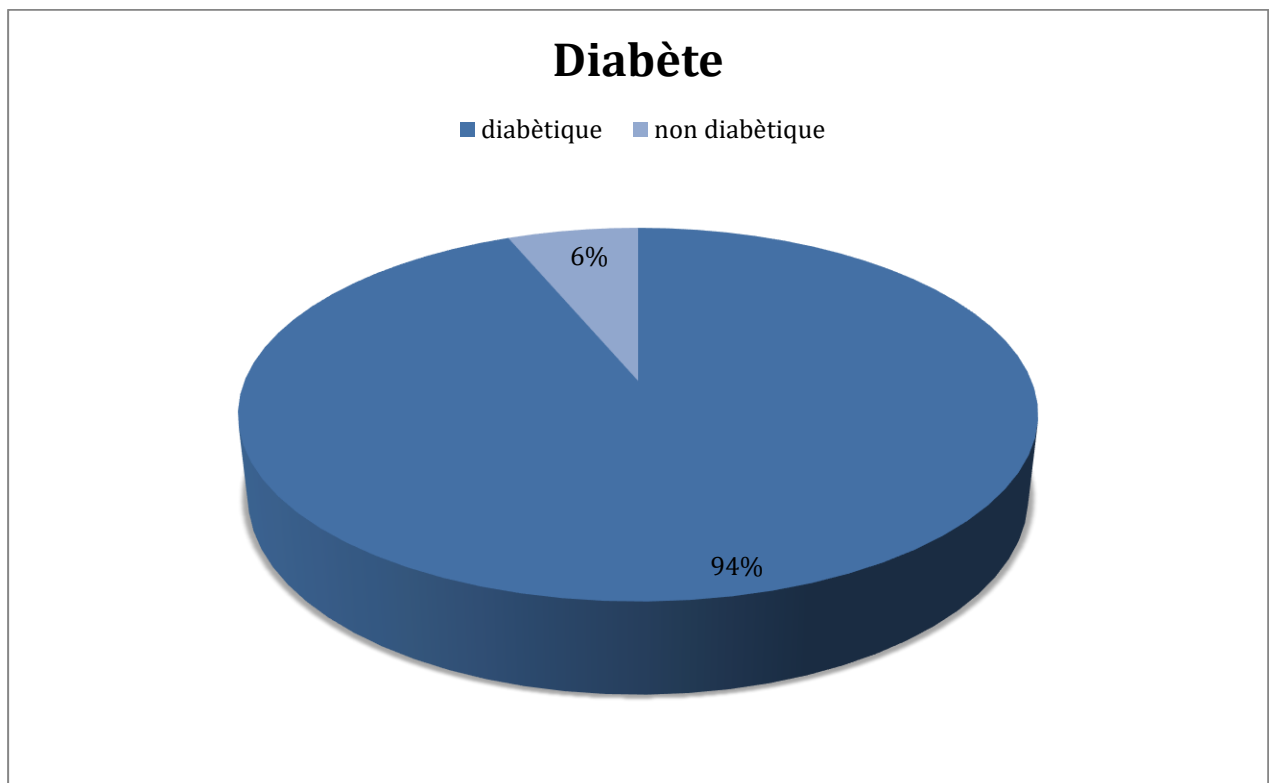


Figure 49. Secteur montrant les personnes atteintes de diabète

3.3.5 Selon la localisation implantaire

Concernant les implants, une moyenne de 4,8 implants posés chez chaque patient. Pour 58 patients (64,4%), la réhabilitation concernait la mâchoire supérieure et pour 32 patients (35,6%) la réhabilitation concernait la mandibule. Parmi l'ensemble des implants posés, soit 436 chez les 90 patients, 15 (3,44%) ont été perdus chez 8 patients différents.

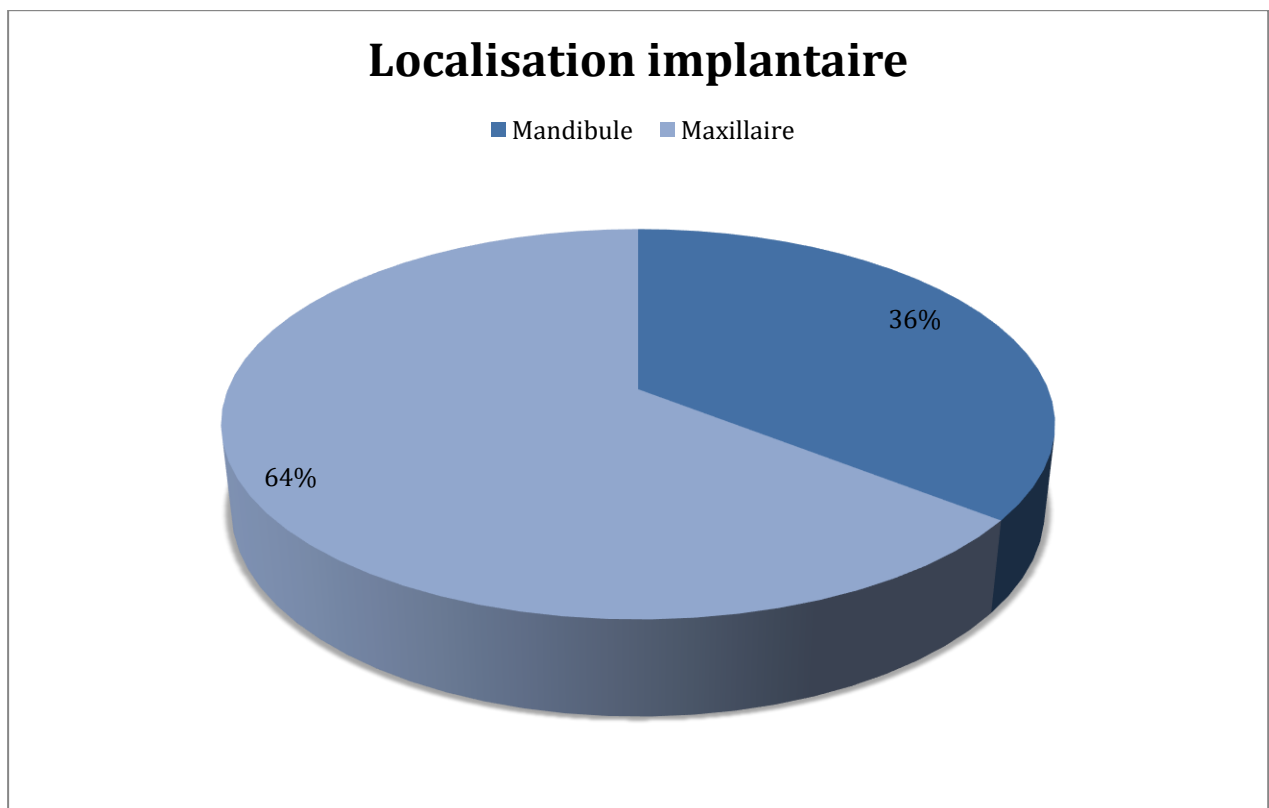


Figure 50. Secteur représentant la localisation implantaire

3.3.6 Implants perdus

Sur 436 implants posés chez 90 patients, 15 ont été perdus soit 3,4% des implants et ce chez 8 patients différents.

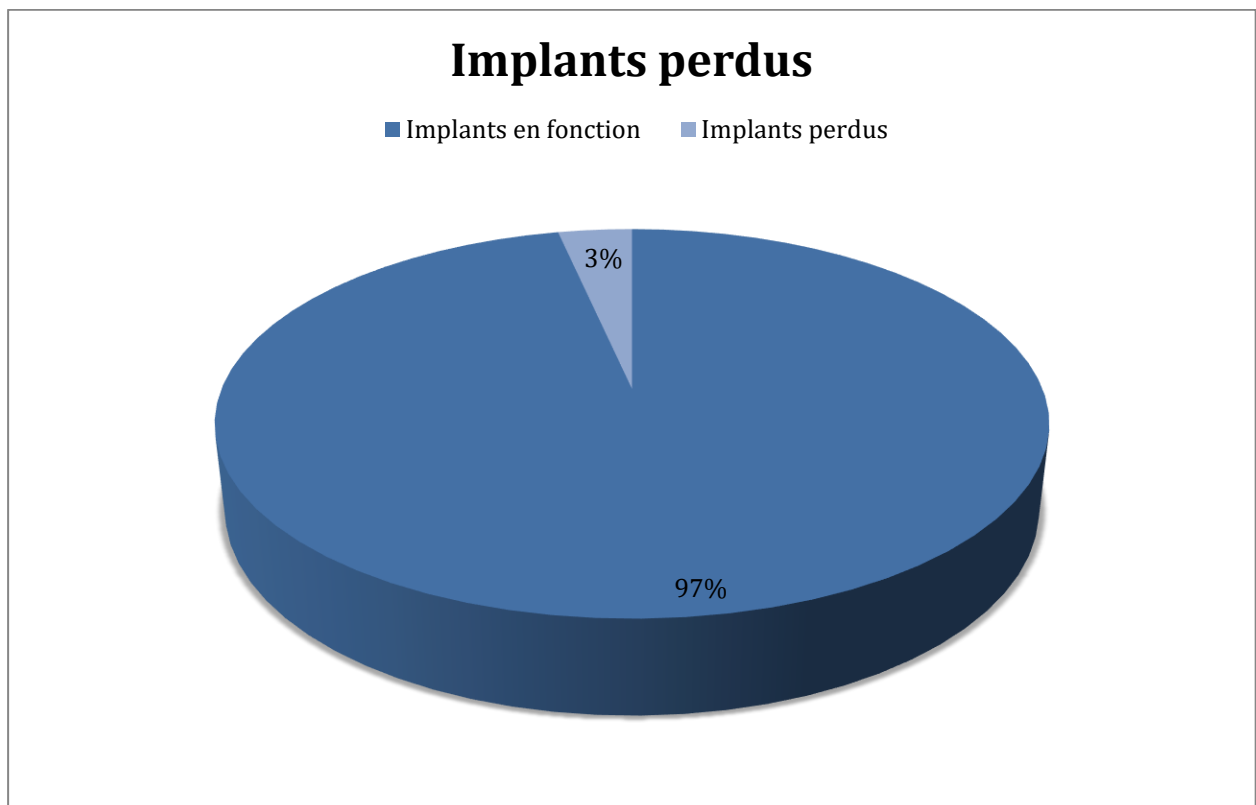


Figure 51. Secteur représentant le nombre d'implants perdus

3.4 Perte osseuse marginale

En ce qui concerne la perte osseuse marginale, celle-ci fut évaluée chez chaque patient et ce à partir de radiographies en trois dimensions.

Pour pouvoir avoir une moyenne de perte osseuse chez chaque patient, nous avons calculé la longueur d'os entourant l'implant le jour de l'intervention (une radio est réalisée après la pose des implants chez chaque patient), servant de base.

Puis la radio à 1, 3 ou 5 ans est prise, la hauteur osseuse entourant l'implant est mesurée (prise au même endroit c'est à dire en mésial ou en distal de l'implant, que sur la première radiographie).

La différence de hauteur osseuse entre chaque implant est calculée puis ensuite une moyenne de perte sur l'ensemble des implants est calculée.

Statistiques :

- À 1 an : sur 43 patients inclus, une perte osseuse moyenne de 1,0 mm fut calculée
- À 3 ans : sur 58 patients inclus, une perte osseuse moyenne de 1,5 mm fut calculée
- À 5 ans : sur 31 patients inclus, une perte osseuse moyenne de 1,7 mm fut calculée

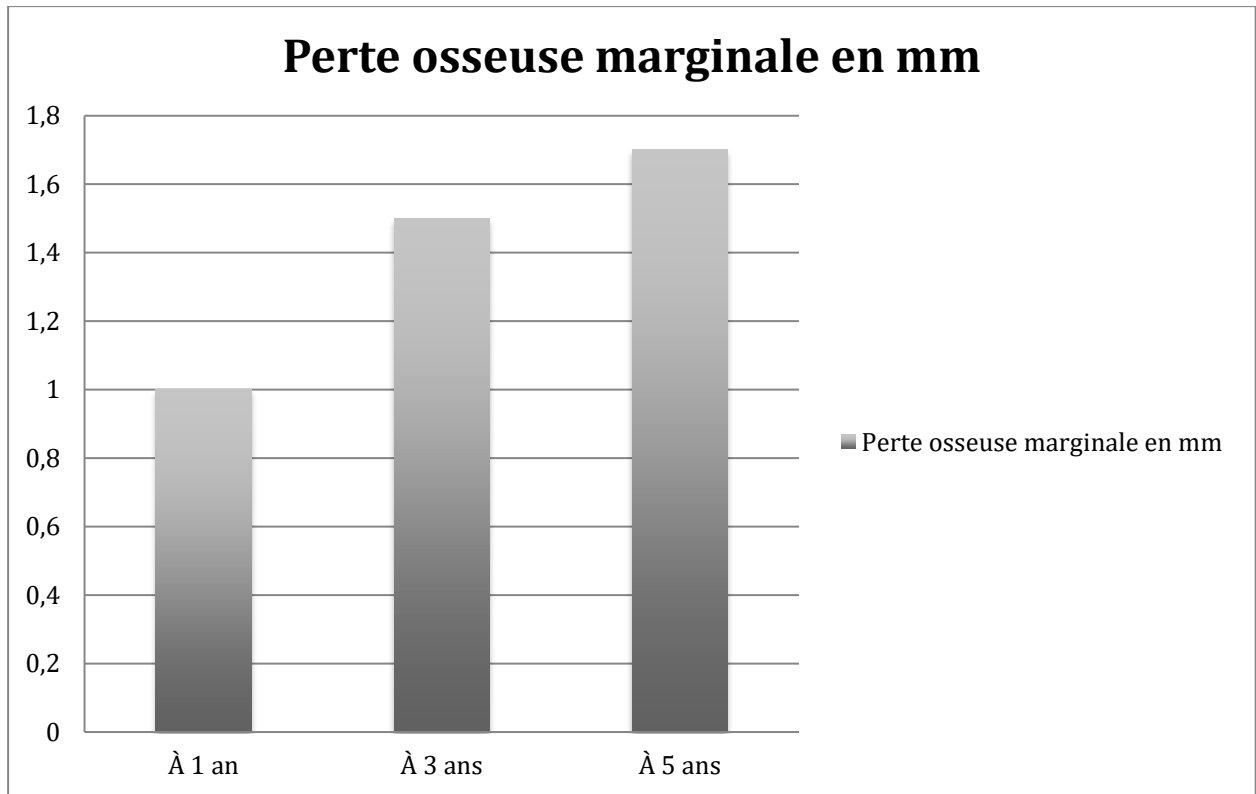


Figure 52. Histogramme représentant la perte osseuse marginale à 1,3 et 5 ans

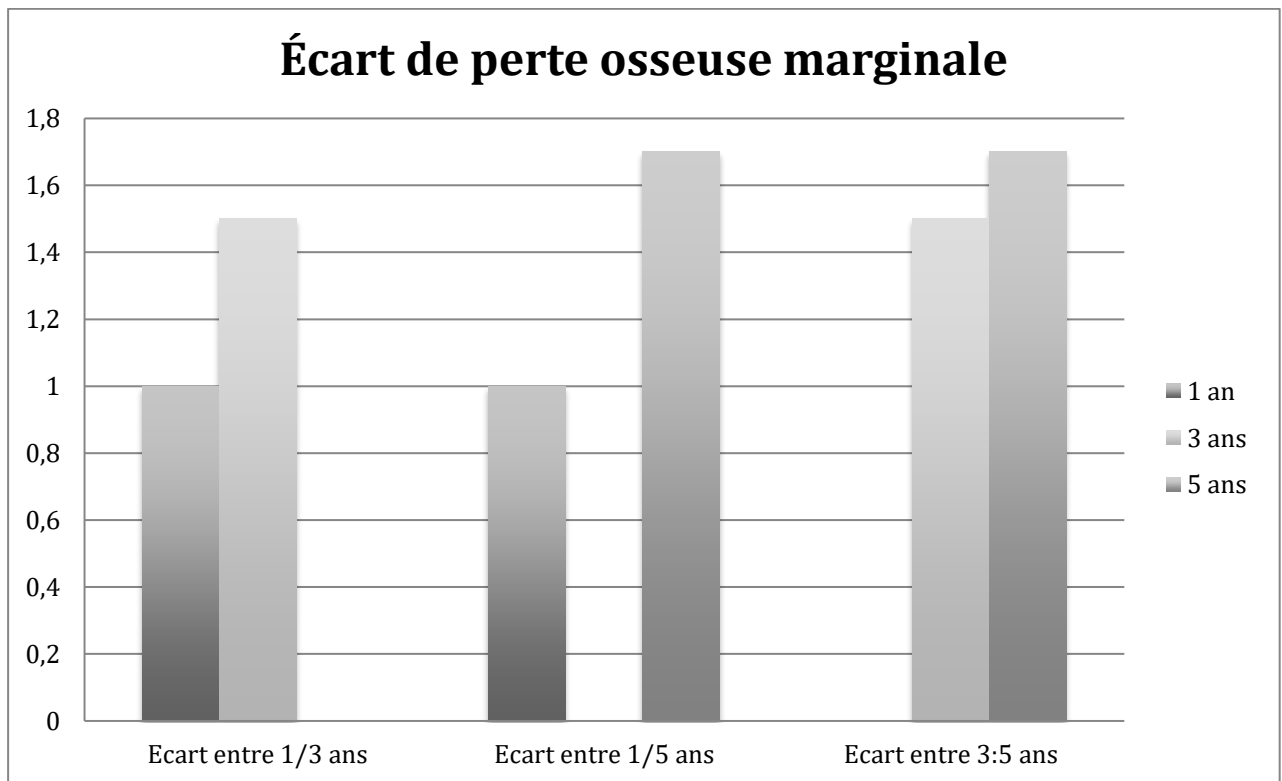


Figure 53. Histogramme représentant l'écart de perte osseuse marginale entre 1/3 ans, 1/5 ans et 3/5 ans

Ces deux graphiques ci-dessus mettent en évidence une diminution de la perte osseuse au cours du temps.

En effet, la différence de perte osseuse entre 1 an et 3 ans est de 0,5 mm alors qu'entre la perte osseuse marginale mesurée à 3 et 5 ans, la différence n'est que de 0,2 mm.

Ces résultats peuvent permettre de supposer que la résorption osseuse marginale est la plus importante les premières années de fonction de l'implant et se stabilise par la suite.

3.5 Influence des facteurs recueillis

3.5.1 Sexe du patient

Concernant la perte osseuse marginale chez l'homme :

- A 1 an : 1,1 mm
- A 3 ans : 1,6 mm
- A 5 ans : 1,6 mm

Concernant la perte osseuse marginale chez la femme :

- A 1 an : 0,8 mm
- A 3 ans : 1,5 mm
- A 5 ans : 1,7 mm

Tableau 3. comparaison de la perte osseuse marginale selon le sexe du patient

Sexe	Total N=90	1 an	3 ans	5 ans
Homme	35	1,1	1,6	1,6
Femme	55	0,8	1,5	1,7
P		0,4671	0,3186	0,5446

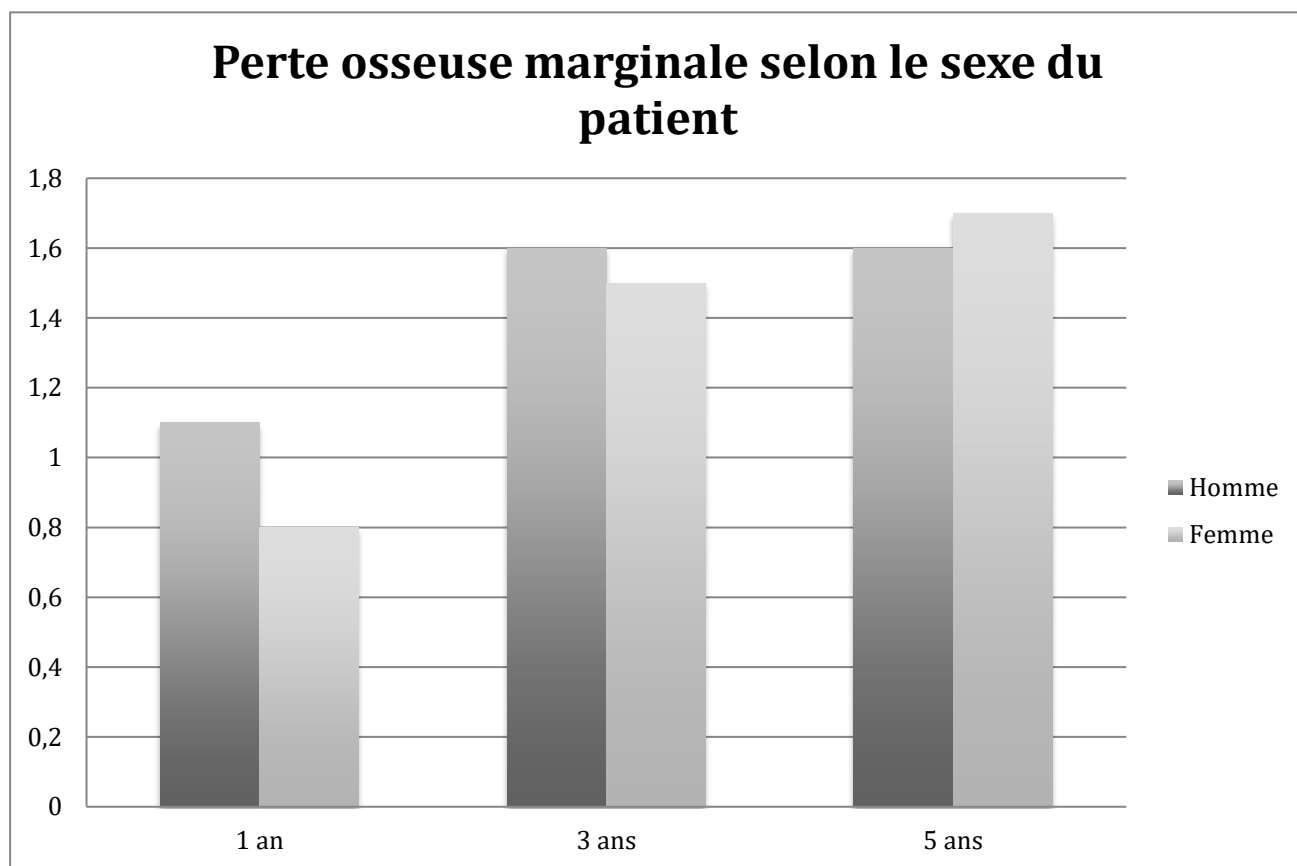


Figure 54. Histogramme de la perte osseuse marginale selon le sexe du patient

Le secteur ainsi que l'histogramme ci-dessus nous montre qu'il n'y a aucune différence selon le sexe du patient concernant la perte osseuse marginale observée et mesurée aux différentes dates.

3.5.2 Tabagisme

Etant donnée que l'étude fut réalisée à postériori de la récolte des données, nous savons seulement si le patient est fumeur ou non fumeur sans savoir le nombre de cigarettes par jour.

Tableau 4. Comparaison de la perte osseuse marginale selon le tabagisme

	Total N=89	1 an	3 ans	5 ans
Fumeur	29	1,4	2,2	1,8
Non fumeur	60	0,8	1,2	1,6
P		0,0843	0,0053	0,8525

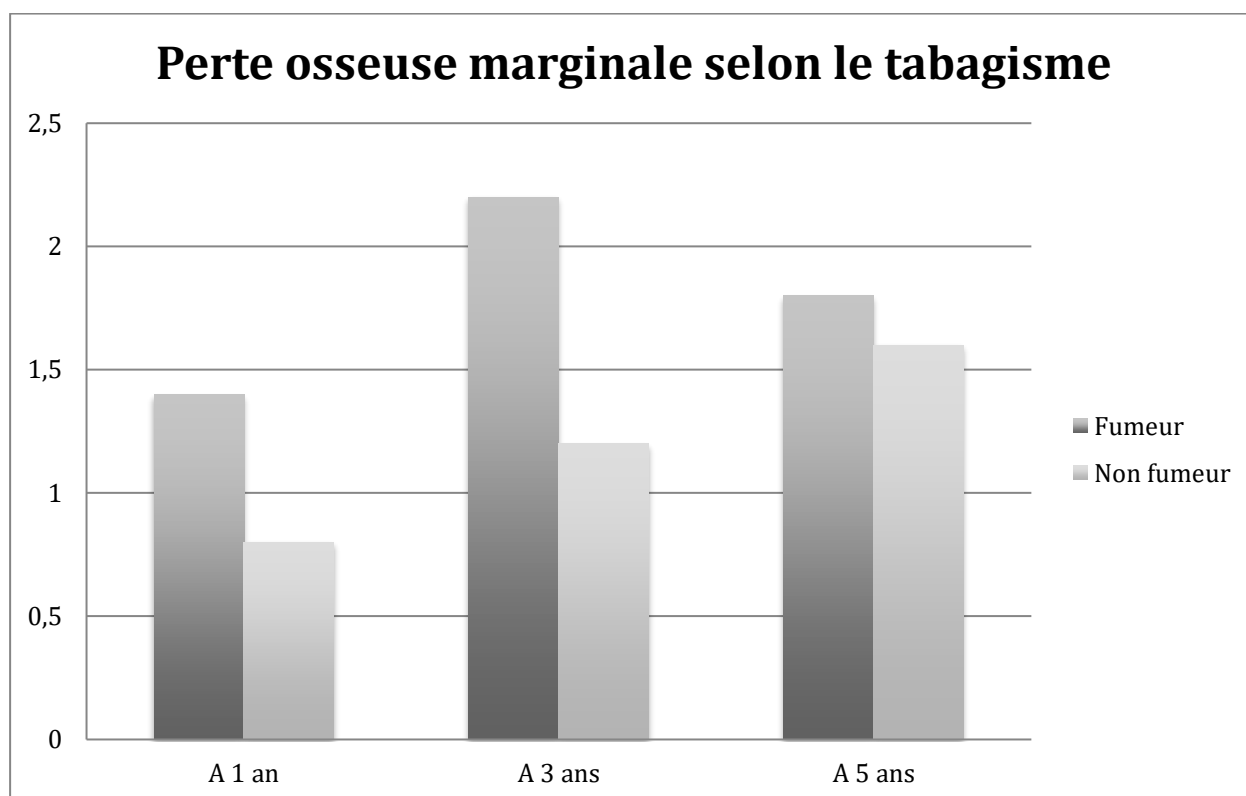


Figure 55. Histogramme comparant la perte osseuse marginale selon le tabagisme

La perte osseuse marginale chez les fumeurs est plus importante à 3 ans qu'à 5 ans, ceci vient du fait que les patients inclus à 3 et 5 ans sont différents.

Notre base de données n'était pas suffisante pour inclure les mêmes patients selon les différentes dates car je rappelle que l'étude s'est faite à postériori de la récolte des données qui au départ n'avait pas pour but de réaliser une étude et des statistiques.

Il est évident que si les patients inclus étaient les mêmes, la valeur trouvée à 5 ans serait supérieure ou identique à celle mesurée à 3 ans.

D'après les statistiques réalisées, la perte osseuse marginale chez le patient fumeur est toujours supérieure à celle mesurée chez le patient non fumeur :

- Patient fumeur
 - A 1 an : 1,4 mm
 - A 3 ans : 2,2 mm
 - A 5 ans : 1,8 mm
- Patient non fumeur
 - A 1 an : 0,8 mm
 - A 3 ans : 1,2 mm
 - A 5 ans : 1,6 mm

La valeur P de la différence de perte osseuse marginale à 3 ans entre patient fumeur et patient non fumeur étant de 0,0053, on peut en conclure que la perte osseuse est plus importante chez le patient fumeur que non fumeur.

Bien que les valeurs du patient fumeur soient toujours supérieures à celles observées chez le patient non fumeur, on ne peut pas conclure pour les dates 1 an et 5 ans comme pour la date 3 ans car la valeur P trouvée n'est pas significative.

3.5.3 Influence des antécédents de parodontite

Tableau 5. comparant la perte osseuse marginale selon les antécédents de maladie parodontale

Antécédents de maladies parodontales	Total N=76	1 an	3 ans	5 ans
Oui	50	1,1	1,7	1,5
Non	26	1	1,1	1,6
P		0,7461	0,2031	0,3461

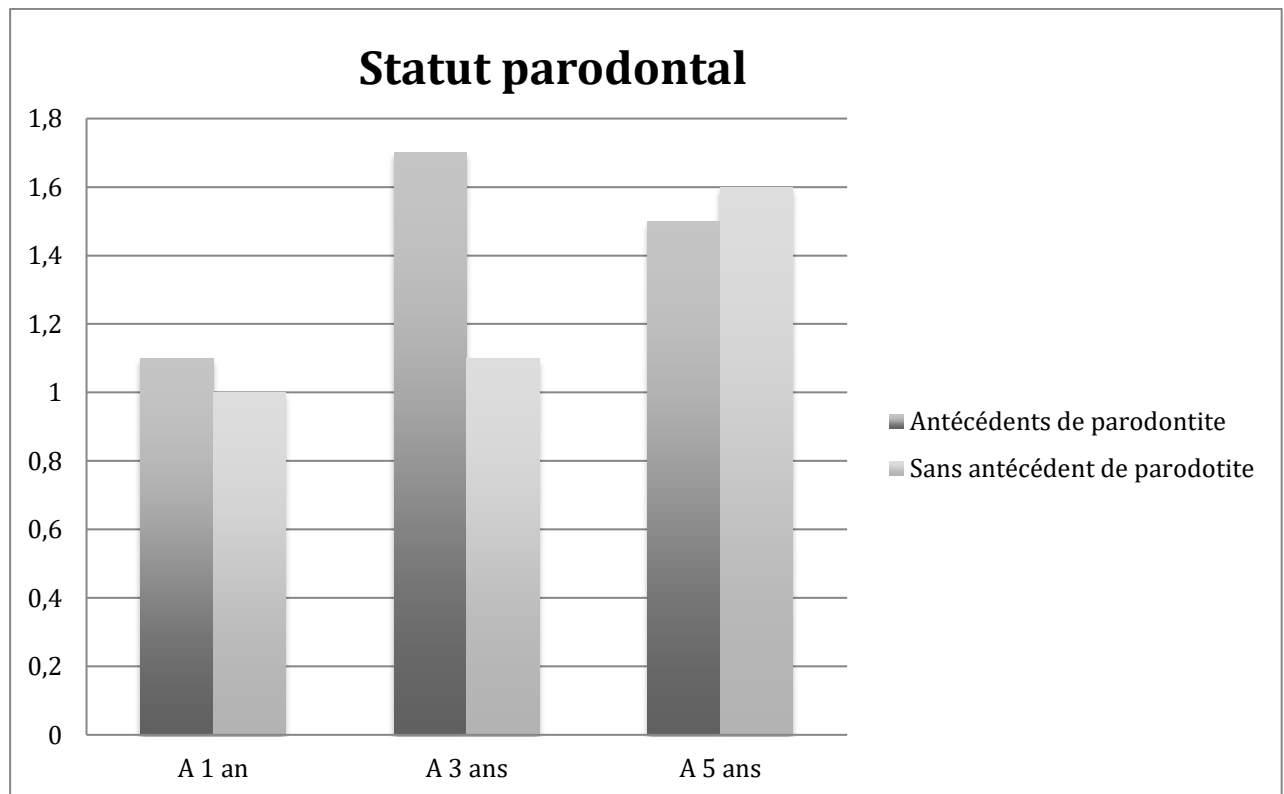


Figure 56. Histogramme mettant en évidence les pertes osseuses marginales selon le statut parodontal

Les résultats ne mettent pas en évidence de différence significative entre les valeurs mesurées selon la présence d'antécédents de maladies parodontales.

Ce résultat vient du fait, que la plupart des patients réhabilités et inclus dans l'étude, sont atteints de maladie parodontale.

En effet environ 2/3 des patients (dont l'état parodontal préalable est connu) présente des antécédents de maladie parodontale, c'est à dire 50 patients sur 76.

3.5.4 Influence du diabète

Tableau 6. Représentant la perte osseuse marginale selon la présence de diabète

Patient diabétique	Total N=80	1 an	3 ans	5 ans
Oui	5	0,9	1,8	3,5
Non	75	1	1,5	1,5
P		0,6834	0,1002	0,1104

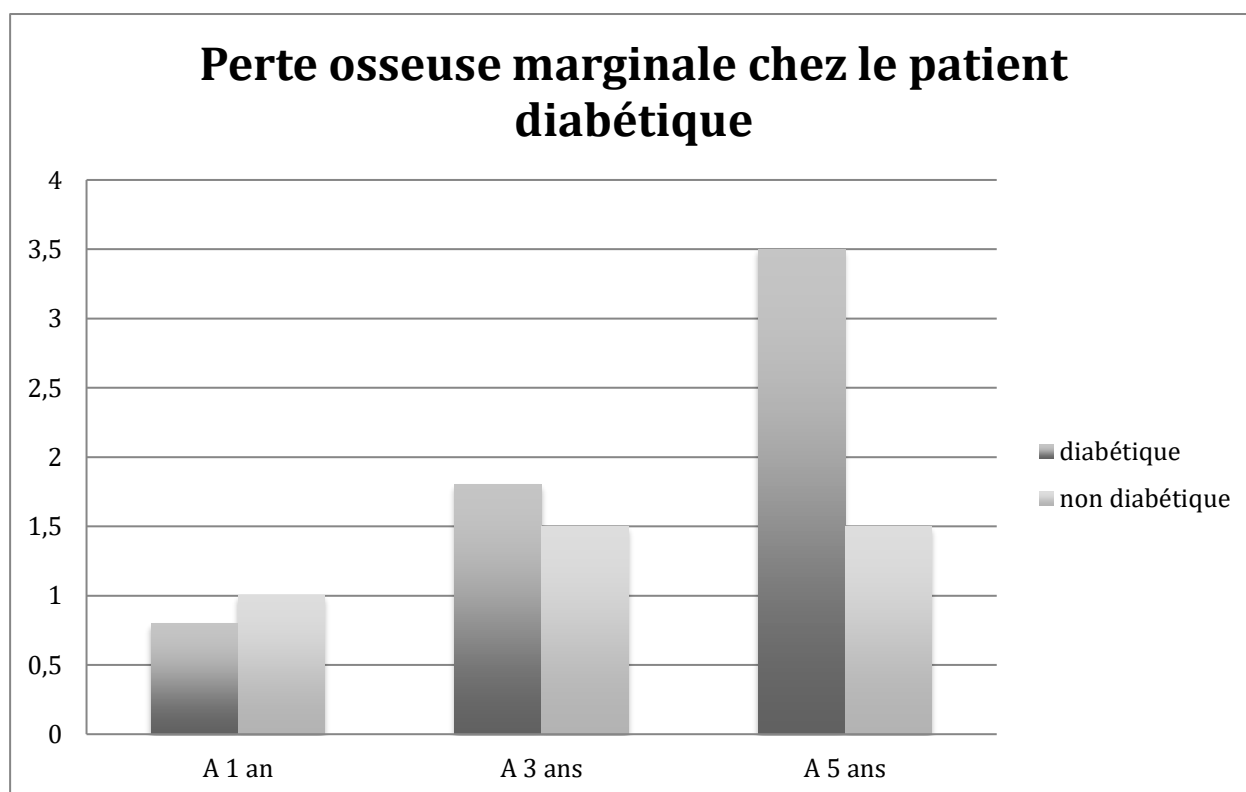


Figure 57. Histogramme représentant la perte osseuse marginale selon la présence de diabète

Parmi les 90 patients inclus dans l'étude (dont 10 pour qui les données étaient indisponibles), 5 patients sont diabétiques et 75 sont non diabétiques diagnostiqués. Chez les patients non diabétiques on observe une perte osseuse marginale de 1 mm à 1 an et de 1,5 mm à 3 et 5 ans.

Concernant les patients diabétiques, on observe une perte osseuse de 0,8 mm à 1 an, 1,8 mm à 3 ans et 3,5 mm à 5 ans. **Une valeur hautement supérieure à celle retrouvée chez les patients non diabétiques mais on ne peut en conclure que le diabète influence, au vue de la faible quantité de patients diabétiques inclus.**

3.6 Influence du site implantaire : maxillaire vs mandibule

Tableau 7. représentant la perte osseuse marginale selon le site implanté

Localisation implantaire	Total N=90	1 an	3 ans	5 ans
Maxillaire	58	0,8	1,2	1,7
Mandibule	32	1,2	2	1,5
P		0,4403	0,0374	0,8669

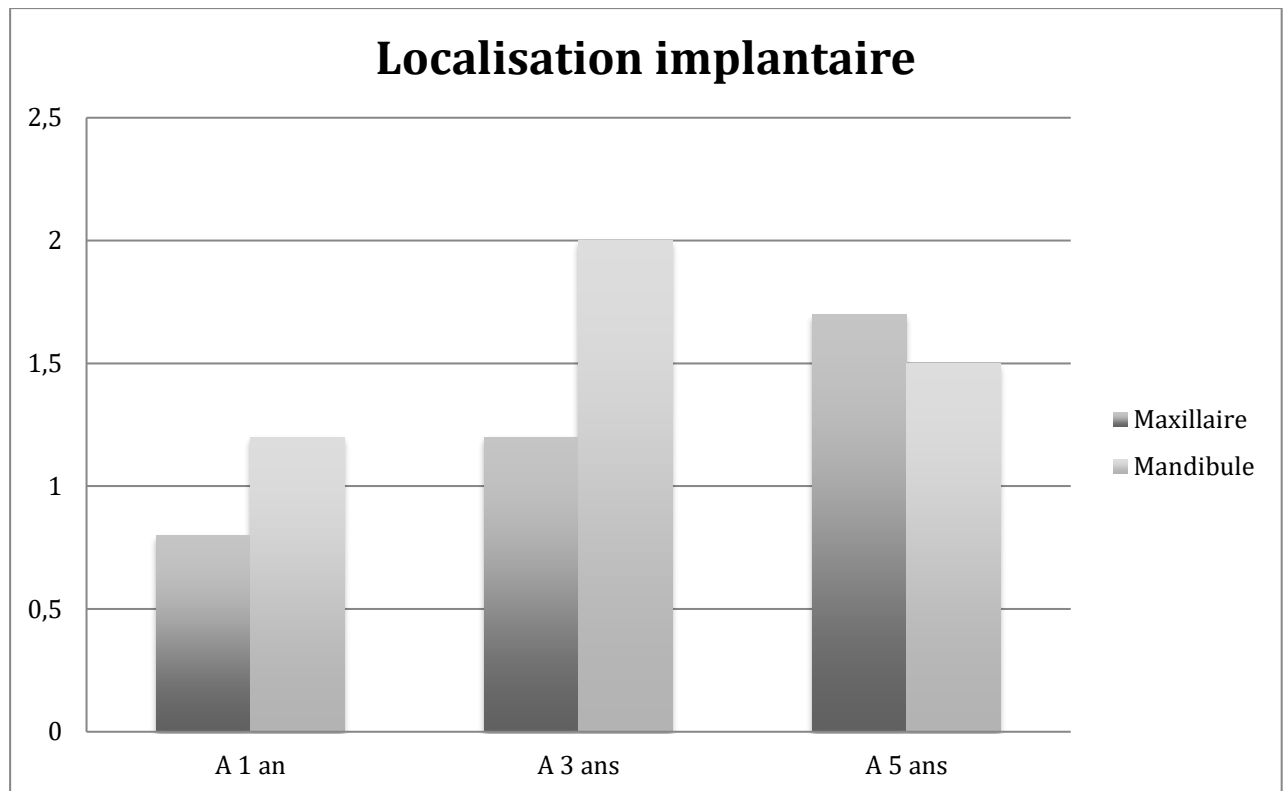


Figure 58. Histogramme représentant la perte osseuse marginale selon le site implanté

On observe sur cet histogramme, une différence significative de la perte osseuse marginale à 3 ans, entre les implants posés à la mandibule et ceux au maxillaire :

- perte osseuse moyenne de 2 mm à 3 ans à la mandibule
- perte osseuse moyenne de 1,2 mm à 3 ans au maxillaire

Soit une différence de 0,8 mm entre les deux localisations.

La valeur P de la différence de perte osseuse marginale à 3 ans entre les implants posés à la mandibule et ceux au maxillaire de 0,0374, on peut en conclure que la perte osseuse est plus importante à la mandibule qu'au maxillaire.

Ces valeurs ne se retrouvent pas pour la perte osseuse à 5 ans, ceci vient du fait que les patients inclus à 3 et 5 ans sont différents.

3.7 Évolution de la perte osseuse marginale au cours du temps chez 12 patients

Parmi l'ensemble des patients inclus, seulement 12 ont réalisé régulièrement des contrôles radiographiques chez le Dr Philippe MOLARD.

Les valeurs de perte osseuse marginale ont alors put être mesurées à 1, 3 et 5 ans pour l'ensemble de ces patients.

Si l'étude avait été réalisée avant les interventions et la récolte des données, nous aurions pu avoir plus de valeurs à vous présenter.

La récolte des données sur l'évolution de la perte osseuse marginale sur ces 12 patients se présente comme ci-dessous :

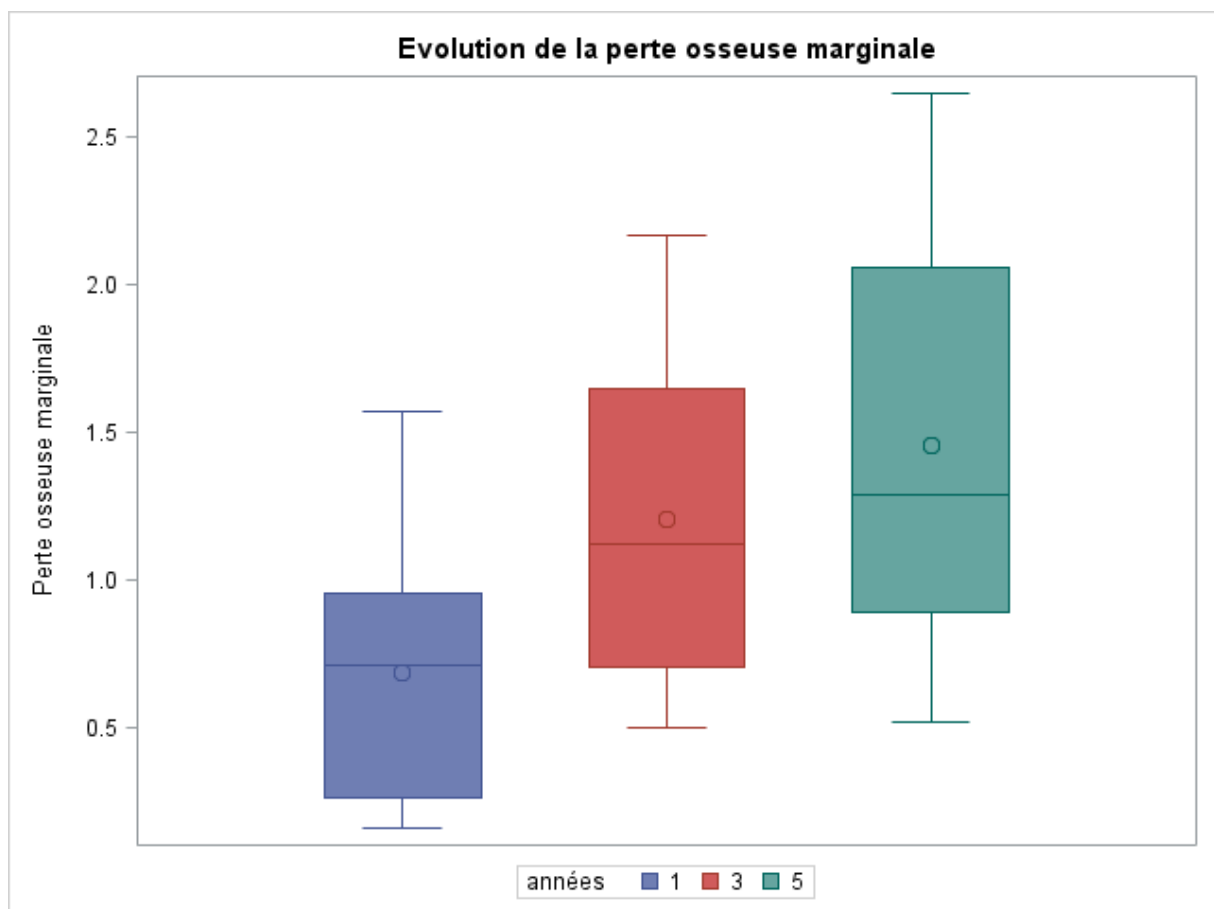


Figure 59. Graphique représentant l'évolution de la perte osseuse chez 12 patients identiques à 1, 3 et 5 ans

Concernant la perte osseuse à 1 an, celle-ci se situe généralement entre 0,2 mm et 0,95 mm (avec pour valeur la plus basse 0,1 mm et la plus haute 1,6 mm) et pour moyenne 0,75 mm de perte osseuse marginale.

Concernant la perte osseuse à 3 ans, celle-ci se situe généralement entre 0,75 mm et 1,7 mm (avec pour valeur la plus basse 0,55 mm et la plus haute 2,2 mm) et pour moyenne 1,15 mm de perte osseuse marginale.

Concernant la perte osseuse à 5 ans, celle-ci se situe généralement entre 0,9 mm et 2,1 mm (avec pour valeur la plus basse 0,75 mm et la plus haute 2,6 mm) et pour moyenne 1,25 mm de perte osseuse marginale.

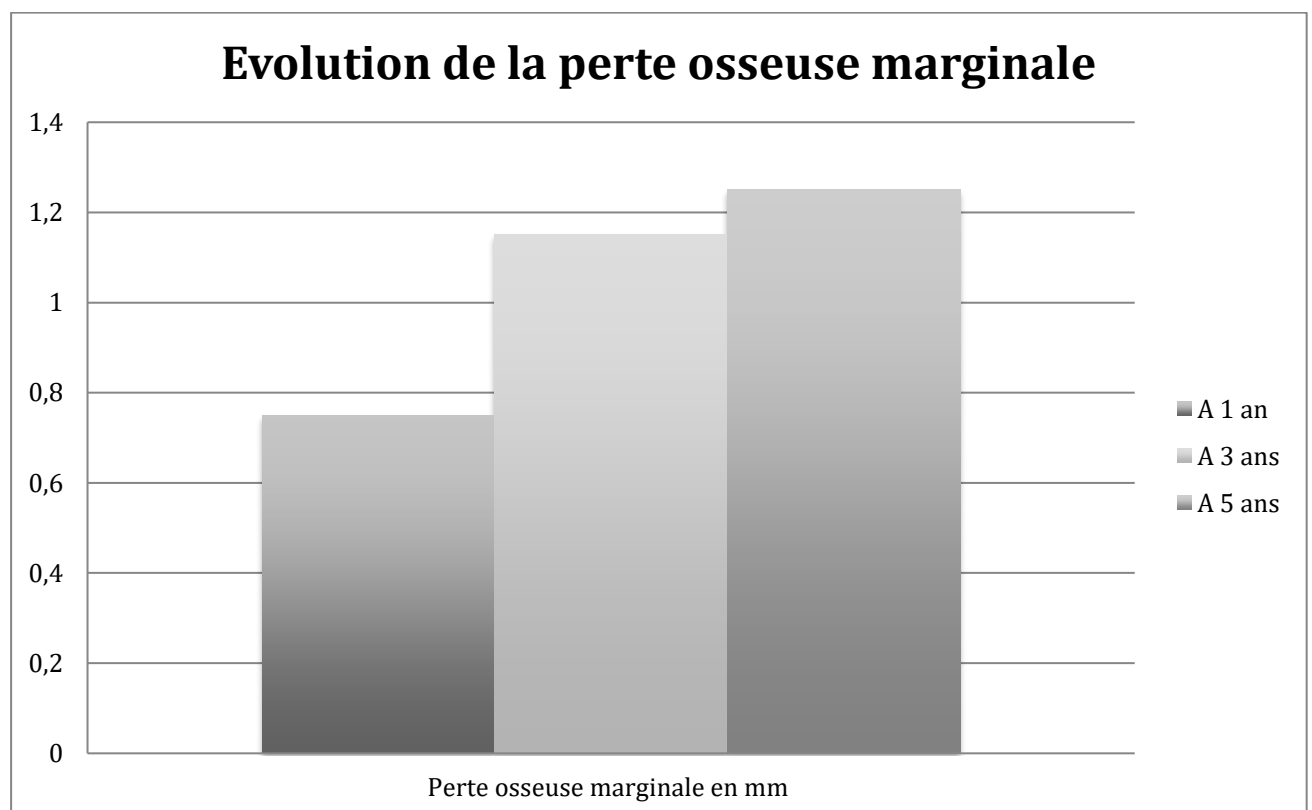


Figure 60. Histogramme représentant l'évolution moyenne de la perte osseuse marginale chez 12 patients

On constate que l'évolution de la perte osseuse marginale chez ces 12 patients commence à se stabiliser entre 3 et 5 ans, effectivement la différence de perte entre 1 an et 3 ans est de 0,40 mm et celle entre 3 ans et 5 ans étant de 0,10mm.

Ce qui suppose une plus forte résorption osseuse durant les premières années suivie par une potentielle stabilisation de cette perte.

Cela reste une hypothèse qui devrait être complétée par une étude validée sur davantage de cas similaires avec un suivi à long terme.

Conclusion

Au cours de cette étude, nous avons pu démontrer deux éléments influençant le succès implantaire, et ce, de manière significative :

- le tabac
- et la localisation implantaire mandibulaire

Le facteur de risque « tabac » est un facteur reconnu par de nombreux auteurs (Bain en 2003, Bert en 2005, etc) comme altérant l'ostéo-intégration de l'implant.

En 2016, un article a montré le tabagisme comme risque élevé d'échec implantaire avec un taux de survie implantaire inférieur à celui retrouvé chez le patient non fumeur.

Plus récemment (2017), une revue systématique et méta-analyse de la littérature, suggère que, la survenue des péri-implantites, est plus élevée chez les fumeurs et ce, après 5 ans de fonction.

Les implants posés à la mandibule ont un taux d'échec supérieur à ceux posés au maxillaire. Les données de la littérature actuelle, permettent de dire que la qualité de l'os implanté est un élément important dans la survie de l'implant. Or, l'os mandibulaire est un os nettement plus dense que l'os maxillaire, avec une corticale osseuse épaisse. La mâchoire inférieure est pauvre en éléments vasculaires si on la compare avec la mâchoire supérieure. Le risque d'échauffement de l'os au forage est un élément à prendre en considération. Ceci devrait être vérifié par une étude validée.

Nous ne trouvons pas d'influence majeure des antécédents de maladies parodontales. Ce résultat vient du fait que, la plupart des patients réhabilités et inclus dans l'étude, sont atteints de maladies parodontales (2/3 des patients inclus). Il en est de même pour le diabète, le nombre de patients diabétiques est trop faible pour pouvoir démontrer une influence.

Cette étude réalisée à posteriori de la récolte des données, doit servir de base de travail pour la mise en place d'une véritable étude validée.

D'après les résultats obtenus on peut considérer que les réhabilitations complètes vissées sur 4, 5 ou 6 implants, sont des traitements stables et prévisibles.

Cette future étude devra inclure un nombre suffisant de patients, répondant à des critères précis.

Celle-ci devra inclure des patients :

- fumeurs/non fumeurs (nombre de cigarettes par jour)
- diabétiques/non diabétiques
- atteints de maladies parodontales/indemnes de maladies parodontales
- atteints de bruxisme/indemnes de bruxisme
- présence/absence de gencive attachée saine

Il faudra également contrôler le nombre d'implants posés au maxillaire et à la mandibule ainsi que le protocole de réalisation.

Un suivi des patients au long terme serait nécessaire (assiduité des patients et rigueur des praticiens au contrôle).

Le taux de succès prothétique (absence de fracture, devissage, facette d'abrasion et d'usure) devrait être évalué.

L'influence de l'ensemble de ces facteurs de risques, sur le succès implantaire et la perte osseuse marginale, devrait être étudiée.

Il serait intéressant de pouvoir avoir recours à des hygiénistes diplômés pour assurer la maintenance de ce type de prothèse.

Annexes

Annexe 1 :



Dr Philippe MOLARD
Chirurgien Dentiste

Attestation d'Anatomie Chirurgicale
Diplôme Universitaire de Chirurgie et Prothèse Implantaire

21 rue du Pré Gondé
57070 METZ
Tel : 03 87 63 11 99
E-mail : P.MOLARD@CITYIMPLANTS.FR

Nom : _____ **Prénom :** _____
Date de naissance : / / _____ **Profession :** _____
Adresse : _____ **Tel. :** _____
Envoyé ou recommandé par : _____
Nom du médecin traitant : _____

Afin de mieux vous connaître, pouvez-vous répondre à ces quelques questions.

QUESTIONNAIRE MEDICAL

Avez-vous ou avez-vous eu des problèmes ?

- | | |
|--|--|
| <input type="checkbox"/> cardiaques
Infarctus, troubles du rythme, rhumatismes articulaires, hypertension... | <input type="checkbox"/> hématologiques
anomalie du bilan sanguin, troubles de la coagulation, prise d'anticoagulants... |
| <input type="checkbox"/> digestifs
hépatite, ulcère... | <input type="checkbox"/> respiratoires
asthme, bronchites chroniques... |
| <input type="checkbox"/> métaboliques
diabète, troubles hormonaux, thyroïdiens... | <input type="checkbox"/> rénaux
insuffisance rénale... |
| <input type="checkbox"/> neurologiques
maux de tête, perte de connaissance... | <input type="checkbox"/> ORL et ophtalmologiques
sinusites, yeux, oreilles... |
| <input type="checkbox"/> infectieux, transmissibles | <input type="checkbox"/> autres |

TOURNER SVP →

Etes-vous allergique ? (pénicilline, anesthésiques, iode,...)

Prenez-vous actuellement des médicaments ?

oui

non

Si oui le(s) quel(s) ?

Fumez-vous ? Si oui, combien de cigarettes par jours ?

En cas de grossesse

Nombre de mois

Avez-vous eu un problème particulier lors de soins dentaires précédents ?

oui

non

Si oui le(s) quel(s) ?

Anesthésie difficile, allergie, hémorragie, malaise, extractions difficiles...

Date et Signature :
(Précédée de la mention « lu et approuvé »)

Annexe 2 :

DOCTEUR Philippe MOLARD

CHIRURGIEN-DENTISTE

*Attestation d'Anatomie Chirurgicale
Diplôme Universitaire de Chirurgie et Prothèse Implantaire
Paris V
57 4 01044 3*

21 RUE DU PRE GONDE

57070 METZ

Tél. 03 87 63 11 99
Fax. 03 87 63 12 23

Le 05/02/2018

Mme

- 1 - **ADVILMED 400 mg Cpr enr 2Plq/10 (20)**
1 comprimé si douleur, maximum 4 comprimés par 24 h.
Prendre 2 comprimés 1 h avant l'intervention.
1 boîte.
- 2 - **HYALUGEL Gel buccal T/20ml**
Appliquer sur les fils après l'intervention pendant 1 semaine.
- 3 - **ARNICA MONTANA Boiron 9CH granule tube/4g**
Prendre 4 granules 4 fois par jour pendant 3 jours.
commencer la veille de l'intervention.
1 tube
- 4 - **CELESTENE 2mg Cpr disp séc E/20**
Prendre 2 comprimés le matin pendant 3 jours.
Commencer le matin de l'intervention.
- 5 - **AUGMENTIN 500 mg/62,5 mg Cpr pell adulte B/24**
1 étui de 2 comprimés le matin et le soir pendant 8 jours.
Commencer 48 h avant l'intervention.
- 6 - **BETADINE 10 % S p bain bouche/garg 10Unid/10ml**
Faire un bain de bouche la veille, le matin et une heure avant
l'intervention.
1 flacon.
- 7 - **NEXCARE COLDHOT Coussin thermique 11x12cm**
Placer au congélateur et appliquer sur la zone opérée.

Annexe 3 :



Dr Philippe MOLARD
Chirurgien Dentiste

Attestation d'Anatomie Chirurgicale
Diplôme Universitaire de Chirurgie et Prothèse Implantaire

21 rue du Pré Gondé
57070 METZ
Tel : 03 87 63 11 99

**CONSENTEMENT AVANT
INTERVENTION D'IMPLANTOLOGIE**

Nom :
Date de naissance : / /
Adresse

Prénom :
Profession :

Je soussigné(e), certifie avoir été informé(e) par le Docteur Philippe MOLARD :

- Qu'il est préférable de manger avant l'intervention ;
- Que le maquillage le jour de l'intervention est à proscrire pour les dames ;
- Que la mise en place d'implants est possible mais qu'un échec d'~~ostéointégration~~ sur un ou plusieurs implants est possible dans ce type de traitement ;
- Des traitements classiques par prothèse fixe (bridge) ou prothèse adjointe (amovible) qui seraient possibles dans mon cas ;
- De la nécessité de contrôles cliniques et radiographiques deux fois par an pendant les trois ans qui suivent l'intervention, puis une fois par an par la suite ;
- Des suites opératoires classiques et des conséquences d'un échec éventuel ;
- Que le traitement par implant n'est pas inscrit à la nomenclature de la Sécurité Sociale, et qu'en conséquence aucune prise en charge n'est possible par les Caisses d'Assurance Maladie.

Date :

Annexe 4 :



Dr Philippe MOLARD
Chirurgien Dentiste

Attestation d'Anatomie Chirurgicale
Diplôme Universitaire de Chirurgie et Prothèse Implantaire

21 rue du Pré Gondé
57070 METZ
Tel: 03 87 63 11 99

Madame, Mademoiselle, Monsieur,

Vous venez de subir une intervention, veuillez suivre scrupuleusement les consignes suivantes:

- Prendre les médicaments selon la durée et la quantité prescrite, **une douleur installée est difficile à combattre,**
- Appliquer de la glace en regard de la zone opérée plusieurs fois de suite pendant la période qui suit l'intervention,
- Ne plus faire de bain de bouche après l'intervention,
- Utiliser la brosse chirurgicale au niveau de la zone opérée,
- Ne pas manger chaud (manger tiède ou froid) le jour de l'intervention,
- Dormir la tête relevée,
- Eviter de se coucher avec la joue du côté opéré sur l'oreiller,
- Eviter d'avoir une activité physique violente pendant quelques jours,
- **Eviter de fumer et de boire de l'alcool.**
- **Ne pas brosser sur la zone opérée pendant 48 heures.**
- **Ne pas se moucher pendant une semaine.**

Il est normal que persiste un léger saignement.

Le lendemain de l'intervention, il est normal que la zone opérée soit enflée, puis bleue dans les jours qui suivent.

Si quoique ce soit vous ~~paraît~~ paraît anormal, n'hésitez pas à contacter le cabinet.

Iconographies

Fig 1. Radiographie panoramique de deux all on four maxillaire et mandibulaire sur lesquels sont adaptés des prothèses complètes transvissées avec une barre en titane

Fig 2. Exemple de simulation implantaire par logiciel 3D du Dr Lionel SELAM

Fig 3. Guide radiologique mandibulaire transformé en guide chirurgical, NobelGuide Nobel Biocare®

Fig 4. Image illustrant la position des 4 implants dans la technique de l'all on four au maxillaire

Fig 5. Image illustrant la position des 4 implants dans la technique de l'all on four à la mandibule

Fig 6. Radiographie panoramique présentant un cas de réhabilitation par le concept All-on-four sur les 2 arcades (Malo Paulo, 2014)

Fig 7. Photo de 4 implants mandibulaires avec piliers 10 jours après la chirurgie, (Malo Paulo, 2013)

Fig 8. Photo de 4 implants mandibulaires avec piliers à 6 mois après la chirurgie, (Malo Paulo, 2013)

Fig 9. Image illustrant deux prothèses complètes transvissées sur 4 implants posés selon le concept de l'all on four

Fig 10. Prothèse complète transvissée sur 4 implants

Fig 11. Image représentant les implants, les piliers multi-unit ainsi que la prothèse et les vis à la mandibule. Nobel Biocare®

Fig 12. Image représentant les implants, les piliers multi-unit ainsi que la prothèse complète au maxillaire. Nobel Biocare®

Fig 13. Radiographie de deux all on four (Malo Paulo, 2014)

Fig 14. Image représentant une prothèse complète transvissée sur 6 implants

Fig 15. Photo représentant les 6 implants sur lesquels sont placés les piliers multi-units

Fig 16. Photo représentant l'adaptation de la prothèse complète vissée par rapport à la crête osseuse et le chorion gingival

Fig 17. Photo de la prothèse complète en résine avec barre en titane

Fig 18. Photo de la prothèse complète en résine avec barre en titane

Fig 19. Photo mettant en évidence une péri-implantite au niveau des implants soutenant une prothèse complète transvissée

Fig 20. Image représentant une péri-implantite, Dr Navid Rahmani

Fig 21. Schéma représentant l'évolution d'un tissu sain à une péri-implantite avancée, Dr GOËS

Fig 22. Vue clinique objectivant une péri-implantite associée à une suppuration, d'après Nisand et coll, 2010

Fig 23. Radiographie rétro-alvéolaire de péri-implantite au niveau de 2 implants mandibulaires, Head face Med 2014

Fig 24. Photo représentant la situation initiale de face, Dr Philippe MOLARD

Fig 25. Photo représentant la situation initiale mandibulaire, Dr Philippe MOLARD

Fig 26. Photo représentant la situation une fois les extractions faites et régularisation des crêtes réalisées, Dr Philippe MOLARD

Fig 27. Photo représentant le guide chirurgical fait à partir du montage directeur, Dr Philippe MOLARD

Fig 28. Photo représentant la mise en place d'un implant, Dr Philippe MOLARD

Fig 29. Photo représentant la mise en place du pilier multi-unit droit antérieur gauche, Dr Philippe MOLARD

Fig 30. Photo représentant le serrage du pilier multi-unit avec clé dynamométrique, Dr Philippe MOLARD

Fig 31. Photo attestant du contrôle du parallélisme des gaines transitoires, Dr Philippe MOLARD

Fig 32. Photo après la mise en place des 4 implants, piliers et gaines, Dr Philippe MOLARD

Fig 33. *Photo représentant la vérification de la correspondance entre axe implantaire et couloir prothétique*

Fig 34. *Photo après comblement osseux*

Fig 35. Photo représentant les tubes contenant les PRF, Dr Philippe MOLARD

Fig 36. Photo représentant la base de la PRF, Dr Philippe MOLARD

Fig 37. Photo montrant la membrane de PRF prête à être déposée, Dr Philippe MOLARD

Fig 38. Photo représentant la transformation de la base en membrane PRF

Fig 39. Photo représentant la mise en place de la membrane PRF, Dr Philippe MOLARD

Fig 40. Photo après que toutes les membranes aient été placées, Dr Philippe MOLARD

Fig 41. Photo après les sutures réalisées, Dr Philippe MOLARD

Fig 42. Photo de l'empreinte réalisée après l'intervention, Dr Philippe MOLARD

Fig 43. Photo de l'empreinte prise en occlusion, Dr Philippe MOLARD

Fig 44. Photo avec prothèse provisoire positionnée, Dr Philippe MOLARD

Fig 45. Photo après contrôle de l'occlusion, Dr Philippe MOLARD

Fig 46. Secteur représentant la distribution homme/femme de notre étude

Fig 47. Secteur du statut fumeur ou non-fumeur

Fig 48. Secteur représentant les éventuels antécédents de maladie parodontale

Fig 49. Secteur montrant les personnes atteintes de diabète

Fig 50. Secteur représentant la localisation implantaire

Fig 51. Secteur représentant le nombre d'implants perdus

Fig 52. Histogramme représentant la perte osseuse marginale à 1,3 et 5 ans

Fig 53. Histogramme représentant l'écart de perte osseuse marginale entre 1/3 ans, 1/5 ans et 3/5 ans

Fig 54. Histogramme de la perte osseuse marginale selon le sexe du patient

Fig 55. Histogramme comparant la perte osseuse marginale selon le tabagisme

Fig 56. Histogramme mettant en évidence les pertes osseuses marginales selon le statut parodontal

Fig 57. Histogramme représentant la perte osseuse marginale selon la présence de diabète

Fig 58. Histogramme représentant la perte osseuse marginale selon le site implanté

Fig 59. Graphique représentant l'évolution de la perte osseuse chez 12 patients identiques à 1, 3 et 5 ans

Fig 60. Histogramme représentant l'évolution moyenne de la perte osseuse marginale chez 12 patients

Table des tableaux

Tableau 1. Tableau reprenant différentes études faites sur l'échec implantaire chez les patients fumeurs et non-fumeurs

Tableau 2. Descriptif global de l'étude

Tableau 3. Tableau de comparaison de la perte osseuse marginale selon le sexe du patient

Tableau 4. Tableau de comparaison de la perte osseuse marginale selon le tabagisme

Tableau 5. Tableau comparant la perte osseuse marginale selon les antécédents de maladie parodontale

Tableau 6. Tableau représentant la perte osseuse marginale selon la présence de diabète

Tableau 7. Tableau représentant la perte osseuse marginale selon le site implanté

Bibliographie

1. ADELL R, LEKHOLM U, BRÅNEMARK PI, LINDHE J, ROCKLER B, ERIKSSON B, et coll. Marginal tissue reactions at osseointegrated titanium fixtures. Swed Dent J Suppl. 1985;28:175-81.
2. AGLIARDI E, PANIGATTI S, CLERICO M, VILLA C, MALO P. Immediate rehabilitation of the edentulous jaws with full fixed prostheses supported by four implants: interim results of a single cohort prospective study. Clin Oral Implants Res. 2010; 21(5):459-65.
3. ALBREKTSSON T, ZARB G, WORTHINGTON P, ERIKSSON AR. The long-term efficacy of currently used dental implants : a review and proposed criteria of success. [SEP] Int. J Oral Maxillofac. Implants, 1986; 1(1): 11-25.
4. ALTAY MA, TOZOGLU S, YILDIRIMYAN N, ÖZARSLAN MM. Is History of Periodontitis a Risk Factor for Peri-implant Disease? A Pilot Study. Int J Oral Maxillofac Implants. 2018; 33(1): 152-160.
5. ANTOUN H, BELMON P, CHERFANE P, SITBON JM. Immediate loading of four or six implants in completely edentulous patients. Int J Periodontics Restorative Dent. 2012; 32(1): e1-9.
6. ANTOUN H, BOUSSETTA K. Facteurs de risques en implantologie : quoi de neuf ? Clinic Oct 2008 ; 29 : p 569-575.
7. ASSAF ELISE. Parodontite agressive et implantologie. [thèse d'exercice]. [Nancy] : Université de Lorraine. Faculté d'odontologie Nancy; 2015. 128p.
8. BAIN C.A .The association between the failure of dental implants and cigarette smoking. Int. J. Oral. Maxillofac. Implants, 1993; 8(6): 609-615.

9. BAIN CA. Implant installation in the smoking patient. *Periodontol* 2000. 2003; 33:185-93.
10. BEIKLER T, SCHAFFER I, FLEMMING T. Diagnostic, prévention et traitement des maladies péri-implantaires. *Titane*, 2006 ; 3(1) : 9-16.
11. BHERING CLB, MESQUITA MF, KEMMOKU DT, NORITOMI PY, CONSANI RLX, BARÃO VAR. Comparison between all-on-four and all-on-six treatment concepts and framework material on stress distribution in atrophic maxilla: A prototyping guided 3D-FEA study. *Mater Sci Eng C Mater Biol Appl*. 1 déc 2016; 69:715-25.
12. BRÅNEMARK PI, HANSSON BO, ADELL R. Osseointegrated implants in the treatment of edentulous jaw. Experience from a 10-years study period. *Scand J Plast Reconstr Surg*, 1977 ;16 : 1-132.
13. BRÅNEMARK PI, ZARB GA, ALBREKTSSON T. *Tissue integrated Prosthesis : osseointegration in Clinical Dentistry*. Chicago : Quintessence Publishing Company; 1985. p. 1-343.
14. CHIAPASCO M, GATTI C. Implant-retained mandibular overdentures with immediate loading: a 3-to 8-year prospective study on 328 implants. *Clin Implant Dent Relat Res*. 2003 ; 5(1) : 29-38.
15. CORROY AS. *Protocole All-On-Four*. Nancy : Université Henri Poincaré - Nancy 1. Faculté d'odontologie ; 2012 [consulté le 12 sept 2017]. Disponible sur: http://docnum.univ-lorraine.fr/public/BUPHA_TD_2012_CORROY_ANNE-SOPHIE.pdf
16. DADA K, DAAS M, MALO P. Esthétique et implants pour l'édenté complet maxillaire. *Quintessence Inter*. 2011 ;1. 250p.
17. DE ARAUJO NOBRE M, MANO AZUL A, ROCHA E, MALO P. Risk factors of peri-implant pathology. *Eur J Oral Sci*. 1 juin 2015;123(3):131-9.

18. DE BRUYN H., COLLAERT B. The effect of smoking on early implant failure. Clin. Oral IMPLANTS Res. 1994; 5(4): 260-264.
19. DENES M. Gestion des échecs et complications post-opératoires en implantologie. [Thèse d'exercice]. Nancy : Université Henri Poincaré - Nancy 1. Faculté d'odontologie ; 2009 [consulté le 10 nov 2017]. Disponible sur : http://docnum.univ-lorraine.fr/public/SCDPHA_TD_2009_DENES_MORGANE.pdf
20. ESPOSITO M, HIRSCH JM, LEKHOLM U, THOMSEN P^[L SEP] Biological factors contributing to failures of osseointegrated oral implants (I). Success criteria and epidemiology (II). *Ethiopathogenesis. Eur. J. Oral Sci.* 1998; 106(): pp. 527-551; 721-764.
21. FERREIRA S.D, SILVA G.L., CORTELLI J.R, COSTA J.E., COSTA F.O. Prevalence and risk variables for peri-implant disease in Brazilian subjects. *J. clin. Periodontol*, 2006; 33(Suppl. 12): 929-935.
22. FORTIN Y, SULLIVAN RM, RANGERT B. The Marius implant bridge: surgical and prosthetic rehabilitation for the completely edentulous upper jaw with moderate to severe resorption: a 5-year retrospective clinical study. *Clin Implant Dent Relat Res* 2002; 4(2): 69-77.
23. FRADEANI M. Réhabilitation esthétique en prothèse fixée. Volume 1, Analyse esthétique : une approche systématique du traitement prothétique. 2004, vol 1. Quintessence international ; 2004. p.
24. FRIBERG B. Early failure in 4641 consecutively placed Brånemark dental implants: A study from stage 1 : surgery to the connection of completed prostheses. *Int. J. Oral Maxillofac implants* 1991; 6() : 142-146.

25. GOENE R, BIANCHESI C, HÜERZELER M, DEL LUPO R, TESTORI T, DAVARPANAH M, et coll. Performance of short implants in partial restorations: 3-year follow-up of Osseotite implants. *Implant Dent.* sept 2005; 14(3): 274-80.
26. GRUNDER U., GABERTHUEL T., BOITEL N., et coll. Evaluating the clinical performance of the Osseotite implant : defining prosthetic predictability. *Compend. Contin Educ. Dent.* 1999; 20(): 628-640.
27. HEITZ-MAYFIELD LJA. Peri-implant diseases: diagnosis and risk indicators. *J Clin Periodontol.* sept 2008; 35(8 Suppl): 292-304.
28. HEITZ-MAYFIELD LJA, HUYNH-BA G. History of treated periodontitis and smoking as risks for implant therapy. *Int J Oral Maxillofac Implants.* 2009; 24 (Suppl): 39-68.
29. HOLST STEFAN. Un point de vue nuancé sur la péri-implantite [Internet]. [consulté le 10 nov 2017]. 2016. Disponible sur: https://www.nobelbiocare.com/be/fr/home/company/about-us/articles/Un_point_de_vue_nuance_sur_la_peri-implantite.html
30. ISIDOR F. Histological evaluation of peri-implant bone at implants subjected to occlusal overload or plaque accumulation. *Clin Oral Implants Res.* févr 1997; 8(1): 1-9.
31. KAN J;Y., RUNGCHARASSAENG K., LOZADA J.L., GOODACRE C.J. Effects of smoking on implant success in grafted maxillary sinuses. *J Prosthet Dent.* 1999; 82: 307-11.
32. KRIEBITZSCH_MARIE. La planification prothétique et implantaire chez l'édenté complet maxillaire supérieur [thèse d'exercice]. [Nancy] : Université de Lorraine. Faculté d'odontologie Nancy; 2013. 155p.

33. KUMAR A., JAFFIN R.A., BERMAN C. The effect of smoking on achieving osseointegration of surface-modified implants : a clinical report. *Int. J. Oral. Maxillofac. Implants.* 2002; 17(6): 816-819.
34. LAMBERT P.M., MORRIS H.F., OCHIS S. The influence of smoking on 3 year clinical success of osseointegrated dental implants. *Ann Periodontol.* 2000; 5(): 79-89.
35. LOPES A, MALO P, DE ARAUJO NOBRE M, SANCHEZ-FERNANDEZ E, GRAVITO I. The NobelGuide(®) All-on-4(®) Treatment Concept for Rehabilitation of Edentulous Jaws: A Retrospective Report on the 7-Years Clinical and 5-Years Radiographic Outcomes. *Clin Implant Dent Relat Res.* 2017; 19(2): 233-44.
36. MALO P, DE ARAUJO NOBRE M, LOPES A. The use of computer-guided flapless implant surgery and four implants placed in immediate function to support a fixed denture: preliminary results after a mean follow-up period of thirteen months. *J Prosthet Dent.* 2007; 97(6 Suppl): S26-34.
37. MALO P, DE ARAUJO NOBRE M, LOPES A. The rehabilitation of completely edentulous maxillae with different degrees of resorption with four or more immediately loaded implants: a 5-year retrospective study and a new classification. *European Journal of Oral Implantology.* sept 2011; 4(3): 227-43.
38. MALO P, DE ARAUJO NOBRE M, GONÇALVES Y, LOPES A. Long-Term Outcome of Implant Rehabilitations in Patients with Systemic Disorders and Smoking Habits: A Retrospective Clinical Study. *Clin Implant Dent Relat Res.* août 2016; 18(4): 649-65.
39. MALO P, DE ARAUJO NOBRE M, LOPES A. The use of computer-guided flapless implant surgery and four implants placed in immediate function to support a fixed denture: Preliminary results after a mean follow-up period of thirteen months. *The Journal of Prosthetic Dentistry.* 2007; 97(6Suppl): S26-34.

40. MALO P, DE ARAUJO NOBRE M, LOPES A, FRANCISCHONE C, RIGOLIZZO M. "All-on-4" Immediate-Function Concept for Completely Edentulous Maxillae: A Clinical Report on the Medium (3 Years) and Long-Term (5 Years) Outcomes: Complete Edentulous Maxilla Rehabilitation. *Clinical Implant Dentistry and Related Research*. 2012; 14(): e139-50.
41. MALO P, DE ARAUJO NOBRE MD, LOPES A, RODRIGUES R. Double Full-Arch Versus Single Full-Arch, Four Implant-Supported Rehabilitations: A Retrospective, 5-Year Cohort Study. *J Prosthodont*. juin 2015; 24(4): 263-70.
42. MALO P, RANGERT B, NOBRE M. « All on 4 » : immediate function concept with Brånemark System Implants for completely edentulous maxilla : a 1-year retrospective clinical study. *Clin Implant Relat Res*. 2005; 7(Suppl 1): 88-94.
43. MALO P, RIGOLIZZO M, NOBRE M DE, LOPES A, AGLIARDI E. Clinical outcomes in the presence and absence of keratinized mucosa in mandibular guided implant surgeries: a pilot study with a proposal for the modification of the technique. *Quintessence Int*. 2013; 44(2): 149-57.
44. MELLINGER GEOFFREY. intérêt des implants en prothèse amovible complète: concepts actuels et guide de mise en œuvre chirurgical et prothétique. [thèse d'exercice]. [Nancy] : Université de Lorraine. Faculté d'odontologie Nancy; 2011. 165p.
45. MERTENS C, STEVELING HG. Implant-supported fixed prostheses in the edentulous maxilla: 8-year prospective results. *Clin Oral Implants Res*. 2011; 22(5) : 464-72.
46. MONJE A, CATENA A, BORGNACKE WS. Association between diabetes mellitus/hyperglycaemia and peri-implant diseases: Systematic review and meta-analysis. *J Clin Periodontol*. 2017; 44(6): 636-48.

47. MOZZATI M, ARATA V, GALLESIO G, MUSSANO F, CAROSSA S. Immediate postextraction implant placement with immediate loading for maxillary full-arch rehabilitation: A two-year retrospective analysis. *J Am Dent Assoc.* 2012; 143(2): 124-33.
48. NEVES J, DE ARAUJO NOBRE M, OLIVEIRA P, MARTINS DOS SANTOS J, MALO P. Risk Factors for Implant Failure and Peri-Implant Pathology in Systemic Compromised Patients. *J Prosthodont.* 2016;
49. NOBRE M DE A, MALO P, GONÇALVES Y, SABAS A, SALVADO F. Outcome of dental implants in diabetic patients with and without cardiovascular disease: A 5-year post-loading retrospective study. *Eur J Oral Implantol.* 2016; 9(1): 87-95.
50. PASSANEZI E, SANT'ANA ACP, DAMANTE CA. Occlusal trauma and mucositis or peri-implantitis?. *J Am Dent Assoc.* 2017; 148(2): 106-12.
51. PELLICER-CHOVER H, VIÑA-ALMUNIA J, ROMERO-MILLAN J, PEÑARROCHA-OLTRA D, GARCIA-MIRA B, PEÑARROCHA-DIAGO M. Influence of occlusal loading on peri-implant clinical parameters. A pilot study. *Med Oral Patol Oral Cir Bucal.* 2014; 19(3): e302-307.
52. POMARES C, POMARES PUIG C. A retrospective study of edentulous patients rehabilitated according to the « all-on-four » or the « all-on-six » immediate function concept using flapless computer-guided implant surgery. *Eur J Oral Implantol.* 2010; 3(2): 155-63.
53. RAHMANI N. Peri-Implantitis : symptoms, causes, treatment. [consulté le 7 avr 2018]. Disponible sur: <https://www.nycdentalimplantscenter.com/peri-implantitis/>
54. RENOARD F, NISAND D. Short implants in the severely resorbed maxilla: a 2-year retrospective clinical study. *Clin Implant Dent Relat Res.* 2005; 7 (Suppl 1): S104-110.

55. RENVERT S., PERSSON G.R. Periodontitis as a potential risk factor for peri-implantitis. *J Clin Periodontol.* 2009, 36 (Suppl. 10): 9-14.
56. RENVERT S, QUIRYNEN M. Risk indicators for peri-implantitis. A narrative review. *Clin Oral Implants Res.* 2015; 26(Suppl 11): 15-44.
57. SCHWARTZ C. le tabac : impact sur le parodonte et les implants. [Thèse d'exercice]. Nancy : Université Henri Poincaré - Nancy 1. Faculté d'odontologie ; 2007 [consulté le 1 fev 2018]. Disponible sur: http://docnum.univ-lorraine.fr/public/SCDPHA_TD_2007_SCHWARTZ_CARMEN.pdf
58. SELAM DL. L'implantologie assistée par ordinateur [Internet]. 2007 [consulté le 5 avr 2018]. Disponible sur: https://www.dr-selam-chirurgien-dentiste.fr/L-implantologie-assistee-par-ordinateur_a91.html
59. SHACKLETON JL, CARR L, SLABBERT JC, BECKER PJ. Survival of fixed implant-supported prostheses related to cantilever lengths. *J Prosthet Dent.* 1994; 71(1): 23-6.
60. SLOT W, RAGHOEBAR GM, CUNE MS, VISSINK A, MEIJER HJA. Maxillary overdentures supported by four or six implants in the anterior region: 5-year results from a randomized controlled trial. *J Clin Periodontol.* 2016; 43(12): 1180-7.
61. SMEETS R, HENNINGSEN A, JUNG O, HEILAND M, HAMMÄCHER C, STEIN JM. Definition, etiology, prevention and treatment of peri-implantitis--a review. *Head Face Med.* 2014; 10(): 34.
62. STACCHI C, BERTON F, PERINETTI G, FRASSETTO A, LOMBARDI T, KHOURY A, et coll. Risk Factors for Peri-Implantitis: Effect of History of Periodontal Disease and Smoking Habits. A Systematic Review and Meta-Analysis. *J Oral Maxillofac Res.* 2016; 7(3): e3.

63. SZMUCKLER-MONCLER S, DAVARPANAH M, DAVARPANAH K, RAJZBAUM P, KHOURY PM. Le guide radiologique : indications et élaboration. *Implant* 2011 ; 17(): 35-4.
64. TAHMOUNI MOUNIR. Les péri-implantites données actuelles. Thèse d'exercice]. Nancy : Université Henri Poincaré - Nancy 1. Faculté d'odontologie ; 2009 [consulté le 10 nov 2017]. Disponible sur: http://docnum.univ-lorraine.fr/public/SCDPHA_TD_2010_TAHMOUNI_MOUNIR.pdf
65. TARRAGANO H., DAVID S., MISSIKA P. Tabagisme et implantologie. *Actual. Odonto-stomatol.*, 200; 209(): 27-45.
66. TING M, CRAIG J, BALKIN BE, SUZUKI JB. Peri-implantitis: A Comprehensive Overview of Systematic Reviews. *J Oral Implantol.* 28 nov 2017;
67. VAN DER WEIJDEN G.A., VAN BEMMEL K.M., RENVERT S. Implant therapy in partially edentulous, periodontally compromised patients: a review. *J Clin Periodontol.* 2005; 32(Suppl. 5): 506-11.
68. VAN STEENBERGHE D, NAERT I, JACOBS R, QUIRYNEN M. Influence of inflammatory reactions vs. occlusal loading on peri-implant marginal bone level. *Adv Dent Res.* 1999; 13(): 130-5.
69. WALLACE R.H. The relationship between cigarette smoking and dental implant failure. *Eur J Prosthodont Restorativ. Dent.* 2000; 8(3): 103-106.
70. WOOD, VERMILYEA, STANLEY G. et coll. A review of selected dental literature on evidence-based treatment planning for dental implants: Report of the Committee on Research in fixed Prosthodontics of the Academy of Fixed Prosthodontics. *J Prosthet Dent.* 2004; 92(5): 447-461.

71. ZAMPELIS A, RANGERT B, HEIJL L. Tilting of splinted implants for improved prosthodontic support: a two-dimensional finite element analysis (published correction appears in J Prosthet Dent 2008;99[3]: 167). J Prosthet Dent 2007; 97(6): S35-S43.
72. ZARB GA. Implant prosthodontics: the advent of osseointegration. J Can Dent Assoc. 1989; 55(5): 335.

BERTRAND Fanny - Réhabilitation implanto-portée vissée complète, taux de succès en cabinet libéral.

Nancy : 2018 - 133 pages, 7 Tableaux, 60 figures.

Thèse : Chir.-Dent : Nancy : 2018.

Mots clés :

- All-On-Four
- Prothèse complète fixée implanto-portée
- Ostéo-intégration
- Péri-implantite

Résumé :

BERTRAND Fanny - Réhabilitation implanto-portée vissée complète, taux de succès en cabinet libéral.

Thèse : Chir.-Dent : Nancy : 2018.

Au sein de la pratique prothétique actuelle, les réhabilitations complètes par prothèse fixée supra-implantaire occupent une place de plus en plus importante. Différentes techniques s'offrent aujourd'hui à nous, dans une première partie nous allons nous intéresser plus particulièrement au principe de la réhabilitation complète par l'intermédiaire de l'All on Four (ou plus) au maxillaire, et à la mandibule établis selon les connaissances actuelles. Un rappel concernant les facteurs d'échecs et de réussites concernant la pratique implantaire serait réalisé secondairement à partir des données actuellement disponibles de la littérature. À l'issue de ce rappel, à partir de données issues d'une pratique libérale implantaire stricte, nous allons analyser et observer à plus ou moins court terme (à 1 an, 3 ans, 5 ans), les réussites ou échecs aussi bien esthétiques que fonctionnels pouvant être observés chez ces patients. Nous observerons l'impact de différents facteurs connus et reconnus impliqués dans la réussite du traitement.

Examineurs de la thèse :

Pr J-M. MARTRETTE	Professeur des Universités	Président
<u>Dr J.SCHOUVER</u>	<u>Maitre de Conférences</u>	<u>Directeur</u>
Dr K.YASUKAWA	Maitre de Conférences	<u>Juge</u>
Dr P.MOLARD	Intervenant	Juge

Adresse de l'auteur :

BERTRAND Fanny
13 rue du Tagnon
54800 Doncourt-les-Conflans

Jury : Président : J.M. MARTRETTE – Professeur des Universités
Juges : J. SCHOUVER – Maître de Conférences des Universités
K. YASUKAWA – Maître de Conférences des Universités
P. MOLARD – Docteur en Chirurgie Dentaire

Thèse pour obtenir le diplôme d'État de Docteur en Chirurgie Dentaire

Présentée par : Mademoiselle BERTRAND Fanny, Patricia, Laurence

né(e) à : METZ (Moselle)

le 21 février 1993


et ayant pour titre : « **Réhabilitation implanto-portée vissée complète, taux de succès en cabinet libéral** ».

Le Président du jury



J.M. MARTRETTE

Le Doyen,
de la Faculté d'Odontologie



J.M. MARTRETTE

Autorise à soutenir et imprimer la thèse 10283

NANCY, le 18 MAI 2018

Le Président de l'Université de Lorraine



P. MUTZENHARDT