



HAL
open science

La biopulpotomie camérale comme traitement permanent de la pulpite irréversible

Christophe Dagon

► **To cite this version:**

Christophe Dagon. La biopulpotomie camérale comme traitement permanent de la pulpite irréversible. Sciences du Vivant [q-bio]. 2018. hal-03297616

HAL Id: hal-03297616

<https://hal.univ-lorraine.fr/hal-03297616v1>

Submitted on 23 Jul 2021

HAL is a multi-disciplinary open access archive for the deposit and dissemination of scientific research documents, whether they are published or not. The documents may come from teaching and research institutions in France or abroad, or from public or private research centers.

L'archive ouverte pluridisciplinaire **HAL**, est destinée au dépôt et à la diffusion de documents scientifiques de niveau recherche, publiés ou non, émanant des établissements d'enseignement et de recherche français ou étrangers, des laboratoires publics ou privés.



AVERTISSEMENT

Ce document est le fruit d'un long travail approuvé par le jury de soutenance et mis à disposition de l'ensemble de la communauté universitaire élargie.

Il est soumis à la propriété intellectuelle de l'auteur. Ceci implique une obligation de citation et de référencement lors de l'utilisation de ce document.

D'autre part, toute contrefaçon, plagiat, reproduction illicite encourt une poursuite pénale.

Contact : ddoc-thesesexercice-contact@univ-lorraine.fr

LIENS

Code de la Propriété Intellectuelle. articles L 122. 4

Code de la Propriété Intellectuelle. articles L 335.2- L 335.10

http://www.cfcopies.com/V2/leg/leg_droi.php

<http://www.culture.gouv.fr/culture/infos-pratiques/droits/protection.htm>

ACADÉMIE DE NANCY-METZ

UNIVERSITÉ DE LORRAINE

FACULTÉ D'ODONTOLOGIE

ANNÉE 2018

N°....

THÈSE

Pour le

DIPLÔME D'ETAT DE DOCTEUR EN CHIRURGIE DENTAIRE

par

Christophe DAGON

Né le 1 Juin 1991 à Besançon (Doubs)

La biopulpotomie camérale comme traitement permanent de la pulpite irréversible

Présentée et soutenue publiquement le ...

Examineurs de la thèse :

Pr J-M. Martrette	Professeur des Universités	Président
<u>Dr É. Mortier</u>	<u>Maître de Conférences des Universités</u>	<u>Directeur de thèse</u>
<u>Dr R. Balthazard</u>	<u>Maître de Conférences des Universités</u>	<u>Codirecteur de thèse</u>
Dr A-M. Gevrey	Assistant Hospitalier Universitaire	Juge

*Par délibération en date du 11 décembre 1972,
la Faculté de Chirurgie Dentaire a arrêté que
les opinions émises dans les dissertations
qui lui seront présentées
doivent être considérées comme propres à
leurs auteurs et qu'elle n'entend leur donner
aucune approbation ni improbation.*

Remerciements

À notre président de thèse,

Monsieur le Professeur Jean Marc MARTRETTE,

Docteur en Chirurgie Dentaire

Docteur en Sciences Pharmacologiques

Spécialiste qualifié en Médecine Bucco-Dentaire

Professeur des Universités – Praticien Hospitalier

Doyen de la Faculté d'Odontologie de Nancy

Habilité à diriger des Recherches

Chevalier des Palmes Académiques

Sous-section : Sciences biologiques (Biochimie, Immunologie, histologie,

Embryologie, Génétique, Anatomie pathologique, Bactériologie, Pharmacologie).

Nous vous remercions de l'honneur que vous nous
avez fait en acceptant la présidence de cette thèse.

Nous tenons à vous remercier pour votre engagement en
tant que Doyen.

Veillez trouver dans ce travail l'expression de notre
reconnaissance et de notre respect.

À notre juge et directeur de thèse,

Monsieur le Docteur Éric MORTIER,

Docteur en Chirurgie Dentaire

Docteur en Physique-Chimie de la Matière et des Matériaux - Université Henri

Poincaré

Habilité à diriger des recherches

Maître de Conférences des Universités – Praticien Hospitalier

Chef du service d'odontologie du CHRU de Nancy

Responsable de la sous-section : Odontologie Conservatrice – Endodontie

Nous sommes honorés que vous dirigiez cette thèse.

Nous nous souviendrons longtemps de vos précieux enseignements durant ces années de cours magistraux, de travaux pratiques ainsi que de clinique et de vos précieux conseils omniprésents.

Nous vous remercions vivement de votre rigueur et volonté de toujours nous améliorer.

Nous vous remercions également pour vos précieux conseils durant l'accomplissement de cette thèse et en particulier pour votre défense de la langue française et le respect des règles bibliographiques.

Soyez assuré de notre vive reconnaissance et de notre profond respect.

À notre juge et codirecteur de thèse,

Monsieur le Docteur Rémy BALTHAZARD,

Docteur en Chirurgie Dentaire

Docteur en Sciences des Matériaux

Maître de Conférences des Universités – Praticien Hospitalier

Lauréat de l'Académie Nationale de Chirurgie Dentaire

Sous-section : Odontologie Conservatrice – Endodontie

Nous vous remercions d'avoir accepté de codiriger cette thèse.

Nous vous sommes reconnaissant de la confiance et de la sympathie à notre égard pendant ces années d'études.

Nous sommes heureux d'avoir pu bénéficier de votre enseignement et de votre présence tout au long de nos études.

Veillez trouver ici notre témoignage de reconnaissance et sympathie à votre égard.

À notre juge,

Monsieur le Docteur Alexis-Michaël GEVREY

Docteur en Chirurgie Dentaire

Assistant Hospitalier Universitaire – Praticien Hospitalier

Sous-section : Odontologie Conservatrice – Endodontie

Nous vous sommes infiniment reconnaissants de l'intérêt que vous avez porté à notre travail et de votre volonté à en être juge.

Nous avons passé de très bons moments en votre compagnie durant ces années d'étude pratique en clinique que vous avez égayé par votre présence.

Veillez trouver ici notre témoignage de reconnaissance et sympathie à votre égard.

Sommaire

Liste des figures

Liste des tableaux

Introduction – Problématique

1. Indications

1.1. Réflexions sur la classification de l'inflammation pulpaire

1.2. Tests diagnostiques : indications sûres et fiables ?

1.3. Facteurs de décision

1.4. Synthèse

2. Matériaux d'obturation camérale

2.1. Hydroxyde de calcium

2.2. Les ciments tricalciques

2.3. Synthèse

2.4. Mécanismes mis en jeu

3. Protocole

3.1. Conditions de réalisation

3.2. Étapes cliniques

3.3. Exemples de biopulpotomies

4. Suivi postopératoire

4.1. Évaluation du succès du traitement

4.2. En cas d'échec

Conclusion

Bibliographie

Bibliographie électronique

Annexe

Table des matières

Liste des figures

<i>Figure 1 : exemple de pulpotomie décrit en 1974 (source : Marmasse, 1974).....</i>	<i>12</i>
<i>Figure 2 : anatomie dentaire (source : LOGOSw)</i>	<i>13</i>
<i>Figure 3 : exemple d'une dent diagnostiquée en pulpite réversible mais irréversiblement atteinte au niveau d'une zone limitée de la pulpe camérale (source : Ricucci et coll., 2014)</i>	<i>18</i>
<i>Figure 4 : exemple de pulpe camérale nécrosée en partie et de pulpe radiculaire saine sur une dent diagnostiquée en pulpite irréversible (source : Ricucci et coll., 2014) ..</i>	<i>19</i>
<i>Figure 5 : proposition de nouvelle classification de l'état pulpaire et de traitement adapté (source : Julie Roze, ADF 2017)</i>	<i>21</i>
<i>Figure 6 : évolution du potentiel réparateur de la pulpe en fonction des agressions subies (source : Paladino et coll., 2013).....</i>	<i>28</i>
<i>Figure 7 : mécanismes de réparation dentinaire en fonction de l'activité de la lésion carieuse (source : Cooper et coll., 2010).....</i>	<i>29</i>
<i>Figure 8 : illustration de la vitesse de progression d'une lésion carieuse (source : Julie Roze, ADF 2017).....</i>	<i>30</i>
<i>Figure 9 : formation de pont dentaire après pulpotomie réalisée avec plusieurs matériaux : (A et B) MTA, (C et D) hydroxyde de calcium, (E et F) Biodentine® (source : Bakhtiar et coll., 2017).....</i>	<i>43</i>
<i>Figure 10 : courbes de survie de Kaplan-Meier concernant le type de restauration finale (source : Kunert et coll., 2015)</i>	<i>49</i>
<i>Figure 11 : biopulpotomie au MTA ; photographies : (A) préopératoire, (B) après hémostase, (C) coiffage au MTA, (D) restauration coronaire à la résine composite ; radiographies : (E) préopératoire, (F à H) postopératoire à 12 et 18 mois (source : Galani et coll., 2017)</i>	<i>50</i>
<i>Figure 12 : biopulpotomie d'une prémolaire au MTA ; (A) radiographie préopératoire, (B) mise en place du champ opératoire, (C) éviction carieuse et camérale, (D à F) radiographies postopératoires à 1, 3 et 10 mois (source : Chueh et Chiang, 2010) ..</i>	<i>51</i>
<i>Figure 13 : biopulpotomies au MTA (source : Simon et coll., 2013)</i>	<i>51</i>
<i>Figure 14 : comparaison de l'intensité des douleurs postopératoires sur 7 jours entre une pulpotomie définitive et un traitement endocanalaire (source : Galani et coll., 2017)</i>	<i>52</i>
<i>Figure 15 : illustration de l'index périapical (source : Orstavik et coll., 1986)</i>	<i>53</i>

Figure 16 : taux de survie de la pulpe après pulpotomie en fonction de la présence ou non d'un pont dentinaire (source : Kunert et coll., 2015)54

Liste des tableaux

Tableau 1 : facteurs de décision pour le traitement permanent de la pulpite irréversible par biopulpotomie camérale	32
<i>Tableau 2 : caractéristiques des ciments d'obturation camérale</i>	<i>40</i>
<i>Tableau 3 : synthèse des études menées sur la biopulpotomie camérale des dents permanentes matures</i>	<i>55</i>

Introduction – Problématique

La pulpotomie se définit comme la « section et [le] retrait de la pulpe vivante limités à sa partie coronaire ou au début de la pulpe radiculaire » (Lasfargues et Machtou, 2010). La pulpe radiculaire est laissée en place et peut ensuite être coiffée par un matériau approprié ; cette procédure correspond à la réalisation d'un coiffage pulpaire profond.

Cette technique est connue et pratiquée depuis de nombreuses années. En effet, la première pulpotomie fut réalisée en 1866 par Chase et ne comportait pas de coiffage pulpaire. Cette pratique initiale fut ensuite améliorée par Gysi en 1899 par l'introduction d'une pâte permettant de coiffer la pulpe radiculaire résiduelle. Cependant, le premier à expliquer et étudier cette méthode est Witzel en 1972. En France, elle a été encouragée par Mahé et Roy (Marmasse, 1974).

La pulpotomie possède plusieurs indications en fonction du type de denture et de la maturation de la dent :

- thérapeutique de la pulpite des dents temporaires,
- traitement d'attente pour les dents permanentes immatures dont l'objectif est de maintenir temporairement la vitalité de la pulpe radiculaire permettant le développement radiculaire complet avec fermeture de la constriction apicale (Beer et coll., 2008),
- traitement d'urgence de la pulpite irréversible pour les dents définitives matures ; cette étape est alors complétée par le traitement endodontique complet.

Au cours de ce travail, nous nous intéresserons à la pulpotomie décrite comme traitement d'urgence de la pulpite irréversible. Elle est aujourd'hui encore considérée comme une thérapeutique d'urgence et temporaire mais nous verrons dans quelles conditions ce traitement peut se justifier comme intervention définitive.

La pulpite, pathologie inflammatoire, est principalement d'origine bactérienne mais peut aussi faire suite à un traumatisme avec exposition pulpaire. L'exposition pulpaire (cariieuse ou traumatique) apparaît après la perte des tissus amélaire et dentinaire. L'intégralité du tissu pulpaire caméral est alors supprimée pour ne conserver que la pulpe radiculaire saine. Après obtention de l'hémostase la cavité est obturée avec un matériau de coiffage pulpaire.

Cette technique a évolué au fil du temps. Initialement, une fois l'éviction de la pulpe camérale réalisée, la chambre pulpaire était laissée vide. Puis, un pansement arsenical « dévitalisant » était déposé dans la chambre et le praticien effectuait ensuite l'antisepsie des filets radiculaires et leurs coiffages à l'aide de produits susceptibles de les conserver en l'état (eugénol et oxyde de zinc). On parlait alors d'« amputation-momification » ou de « pulpotomie après escharification » (Marmasse, 1974).

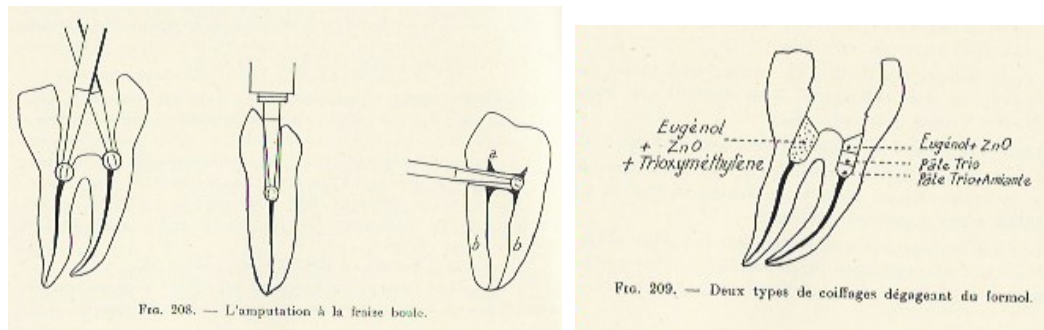


Figure 1 : exemple de pulpotomie décrit en 1974 (source : Marmasse, 1974)

Les matériaux utilisés dans cette technique ont ensuite évolué avec l'apparition d'éléments tels que l'hydroxyde de calcium et maintenant les ciments disilicate tricalciques.

L'arrivée de ces nouveaux matériaux de coiffage et plus précisément des ciments contenant du silicate tricalcique permet de remettre à jour cette technique. Elle fut longtemps considérée comme une méthode mineure et peu efficace. Elle a même été qualifiée de traitement de facilité. Or, ces derniers matériaux permettent une obturation plus étanche et un résultat plus efficace. Ils possèdent diverses propriétés sur la pulpe comme la bioactivation cellulaire, la diminution de l'inflammation et la synthèse de facteur de croissance. Nous expliquerons plus précisément la méthode d'action de ces matériaux et les facteurs mis en jeu au sein de la pulpe.

- Rappel sur les tissus dentino-pulpaire

La dentine est un tissu conjonctif minéralisé avasculaire, innervé et perméable. Elle est située sous l'émail, dans la portion coronaire de la dent et sous le cément dans sa portion radiculaire. Ce tissu est en très étroit lien avec son tissu sous-jacent, la pulpe, qu'il entoure et protège.

En poids, la dentine est composée de 70% de cristaux d'hydroxyapatite, de 20% de matière organique (90% de collagène et 10% d'autres protéines) et de 10% d'eau.

On distingue trois types de dentine : la dentine primaire, secondaire et tertiaire. La dentine primaire est sécrétée en première intention au cours du développement de la dent. Elle conditionne la forme générale de la couronne et de la racine. La dentine secondaire est sécrétée physiologiquement après l'éruption de la dent. Cette dentinogenèse provoque la réduction de taille de la chambre pulpaire et des canaux radiculaires. Elle sécrète également en continue de la dentine péricanaliculaire, phénomène dénommé également minéralisation ou calcification. La dentine tertiaire est, quant à elle, sécrétée en réponse à une agression afin de protéger la pulpe sous-jacente.

La pulpe est un tissu conjonctif qui comble la partie centrale de la dent et se trouve encapsulée au cœur de la dentine. La forme générale de la pulpe correspond en plus réduit à la forme extérieure générale de la dent (Figure 2).

L'anatomie pulpaire est divisée en deux zones :

- une partie large dans la couronne : la chambre pulpaire ; la pulpe à cet endroit est alors appelée la pulpe camérale,
- une partie plus étroite dans les racines, au niveau du canal radiculaire, la pulpe est alors nommée pulpe radiculaire.

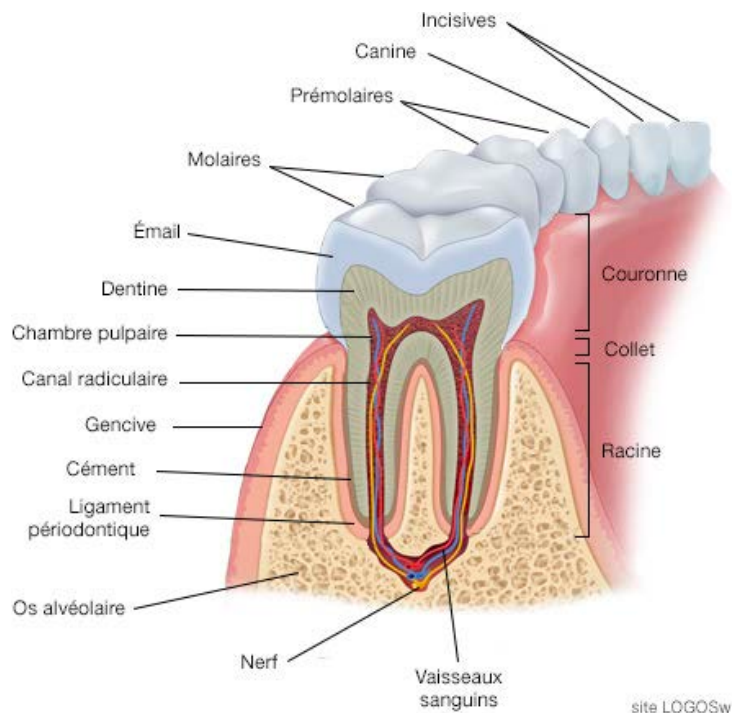


Figure 2 : anatomie dentaire (source : LOGOSw)

La chambre pulpaire comporte des cornes pulpaires plus ou moins larges et plus ou moins hautes, généralement situées sous les cuspidés. Au niveau de l'apex radiculaire, la pulpe se termine par un orifice nommé le foramen apical. Les éléments vasculo-nerveux provenant du desmodonte traversent cet orifice. Au cours du temps, elle peut subir d'importantes modifications morphologiques (due à des traumatismes, à du bruxisme, à des lésions carieuses etc.).

La pulpe joue un triple rôle physiologique :

- elle produit la dentine grâce à ses odontoblastes ;
- elle assure la nutrition et la sensibilité de la dentine par son réseau vasculaire et nerveux ;
- elle édifie sous certaines conditions une nouvelle dentine.

La pulpe est un tissu conjonctif lâche composée de cellules dispersées dans une matrice extracellulaire (MEC). Les odontoblastes sont des cellules pulpaires qui s'organisent en groupe, formant une palissade unicellulaire à la périphérie de la pulpe. Ceux-ci sont pourvus d'un long prolongement odontoblastique inséré dans un *tubuli* dentinaire. Les odontoblastes représentent la première ligne de défense au niveau de la dent en étant les premières cellules à entrer en contact avec les bactéries. Ces cellules captent l'information à l'extérieur de la dentine et s'activent en cas de contact avec des bactéries. Cette activation permet à l'odontoblaste de s'éloigner de l'infection en formant de la dentine réactionnelle. De plus, il transmet l'information aux cellules sous-jacentes afin d'initier le phénomène inflammatoire. Aussi, dès qu'une carie touche la dentine, on observe une activation inflammatoire.

Cette pulpe contient également de nombreuses cellules effectrices innées dont les principales sont les neutrophiles, les phagocytes (monocytes et macrophages) et les lymphocytes. Ces cellules phagocytaires participent à la surveillance immunitaire de la pulpe et assurent une réponse rapide en cas d'invasion bactérienne. Les macrophages sont les cellules immunitaires majoritaires dans la pulpe dentaire.

Les odontoblastes sont des cellules sans potentiel de renouvellement. Lors d'une agression provoquant la dégénérescence des odontoblastes ce sont d'autres cellules qui vont se différencier en odontoblastes pour sécréter la dentine réactionnelle (ou dentine tertiaire). Ces cellules souches sont appelées cellules de Höhl. Cependant, si l'agression est trop importante, elles disparaissent et la dentine réparatrice est alors sécrétée par des « odontoblastes-like » issus de la différenciation des cellules souches

pulpaire. La présence de ces cellules souches dans la pulpe offre des possibilités très intéressantes pour l'élaboration de nouvelles techniques d'ingénierie tissulaire et de dentisterie régénératrice.

La pulpe est logée dans un espace quasiment clos. Elle est donc normalement à l'abri des agresseurs présents dans le milieu extérieur et en particulier des bactéries. Toutefois, la destruction des tissus durs va l'exposer aux irritants exogènes. Ceux-ci peuvent être des agents physiques, chimiques ou biologiques.

La source principale d'irritation pulpaire est la présence de micro-organismes vivants dans la carie dentaire. Ces bactéries produisent des toxines qui empruntent les canalicules dentinaires pour pénétrer dans la pulpe. Lorsque la carie atteint la dentine, une réaction inflammatoire commence au niveau de la pulpe dentaire. Ces réactions de défense tentent d'empêcher la pénétration des irritants bactériens. Dans ce but, elle provoque la sclérose dentinaire et la sécrétion de dentine réactionnelle. Lorsque les défenses immunitaires sont dépassées par l'agression, l'inflammation s'étend et peut atteindre la totalité du tissu pulpaire jusqu'à la nécrose.

Le mot « pulpite » est une contraction du mot « pulpe » et du suffixe « -ite » qui désigne l'inflammation. La pulpite est donc une pathologie inflammatoire de la pulpe dentaire en réponse à une stimulation nocive provenant principalement d'irritants d'origine microbienne. Cette inflammation a pour objectif l'élimination des agents responsables des dommages cellulaires, la détersion des cellules nécrotiques et des tissus lésés, ainsi que l'initiation de la réparation tissulaire.

Au premier stade de la pulpite, les phénomènes inflammatoires entraînent une hyperémie qui provoque une augmentation du nombre des molécules et cellules de l'immunité sur le site. Ceci induit un accroissement de la pression intra-pulpaire qui va activer les fibres nerveuses et provoquer l'apparition de la douleur.

La pulpite est dite réversible lorsque la pulpe peut revenir à des conditions physiologiques lorsque le *stimulus* a cessé. Au cours de la lésion carieuse, si les bactéries ne sont pas éliminées, l'inflammation pulpaire se poursuit et peut devenir irréversible. La pulpe présente alors de faibles chances de revenir à un état normal à l'arrêt de la stimulation. La nécrose pulpaire, stade ultime de cette inflammation, résulte le plus souvent d'une agression bactérienne continue de longue durée.

- Classification de l'état pulpaire

Il existe deux classifications de l'état pulpaire couramment décrites. Tout d'abord on retrouve la classification clinique de Baume (Baume, 1962) :

- stade I : atteinte pulpaire asymptomatique ;
carie profonde ou dent lésée accidentellement, sans atteinte pulpaire inflammatoire ; susceptible d'être traitée et protégée par un coiffage, en particulier sur une pulpe jeune.
- stade II : pulpite réversible ;
pulpe avec symptômes cliniques, atteinte de manière réversible, dont on s'efforcera de conserver la vitalité.
- stade III : pulpite irréversible ;
pulpe vivante atteinte d'inflammation irréversible, dont on ne pourra conserver la vitalité.
- stade IV : nécrose pulpaire ;
pulpe nécrosée avec ou sans infection de la dentine radiculaire, avec ou sans complications périradiculaires.

La seconde classification utilisée est la classification histologique de Seltzer et Bender (Seltzer et coll., 1963) :

- stade 1 : pulpe intacte, non enflammée, état physiologique sain, cellules et vaisseaux sanguins normaux ;
- stade 2 : pulpe atrophiée suite à la sénescence, volume réduit, présence de dentine réparatrice, palissade d'odontoblastes rétrécie ;
- stade 3 : pulpe encore intacte, infiltrée de cellules inflammatoires chroniques parsemées ; stade encore réversible ;
- stade 4 : pulpite aiguë caractérisée par des phénomènes vasculaires, stade encore réversible si la cause est une procédure opératoire pas trop violente, ou lors d'un processus carieux ;
- stade 5 : pulpite chronique partielle avec nécrose liquéfiante et ischémique partielle ;
- stade 6 : pulpite chronique totale ;
- stade 7 : nécrose pulpaire totale.

La classification de Seltzer et Bender est graduelle. Elle représente le tableau histologique de la pulpe en fonction de la progression inflammatoire. Cependant, le clinicien ne peut accéder aux observations histologiques de l'état pulpaire. Il doit se contenter des signes cliniques subjectifs et objectifs, de l'interrogatoire ainsi que des examens complémentaires.

La classification de Baume a le mérite d'être plus simple mais n'essaye pas d'établir une corrélation entre la clinique et l'histologie. Elle prévoit un stade réversible charnière où la décision de conserver la pulpe est prise.

Cependant, plusieurs questions se posent alors. Comment et sur quels critères prenons-nous la décision d'un traitement endodontique lorsque la pulpe contient en son sein des phénomènes inflammatoires irréversibles ? Dans quelles conditions une pulpe atteinte de façon irréversible au niveau clinique peut, au niveau histologique, être altérée de manière réversible ou partiellement irréversible et donc conservée partiellement ?

Nous verrons ensemble comment le traitement de la pulpite peut s'accommoder de l'extension de l'état inflammatoire au sein de la pulpe et comment la biopulpotomie peut, par conséquent, être adaptée dans certaines situations. Elle est indiquée dans des circonstances particulières que nous allons préciser en détaillant les différents facteurs de décision à prendre en compte. Elle répond également à plusieurs impératifs dans sa réalisation et à l'aide de différents matériaux.

De plus, l'apparition de nouveaux matériaux permet à cette ancienne technique d'obtenir plus de chances de succès. En effet, ils permettent un succès et une fiabilité accrue de cette technique. La pulpotomie autorise aussi une économie tissulaire certaine et prolonge ainsi la pérennité de l'organe dentaire.

Malheureusement, il arrive que cette méthode ne soit pas adaptée à la situation clinique. Nous verrons comment repérer ces situations, ces échecs éventuels, leurs causes et les recours à notre disposition.

1. Indications

1.1. Réflexions sur la classification de l'inflammation pulpaire

Comme décrit en introduction, il existe plusieurs classifications et celles-ci sont fondées, soit sur l'aspect clinique de la pulpite, soit sur l'aspect histologique. Cependant, afin de délivrer le traitement le plus adéquat, un compromis entre ces deux nomenclatures est nécessaire.

Depuis une cinquantaine d'années de nombreux auteurs tentent d'établir une corrélation et d'adapter la terminologie diagnostique. Toutefois, la notion d'irréversibilité reste purement clinique et ne correspond pas à une vérité histologique. Une étude (Ricucci et coll., 2014) a postulé que l'état irréversible sur le plan histologique serait caractérisé par l'apparition d'une zone nécrotique dans le tissu pulpaire (Figure 3). Mais même avec des critères histologiques précis, la corrélation entre les signes diagnostiques et les observations histologiques sont incomplètes.

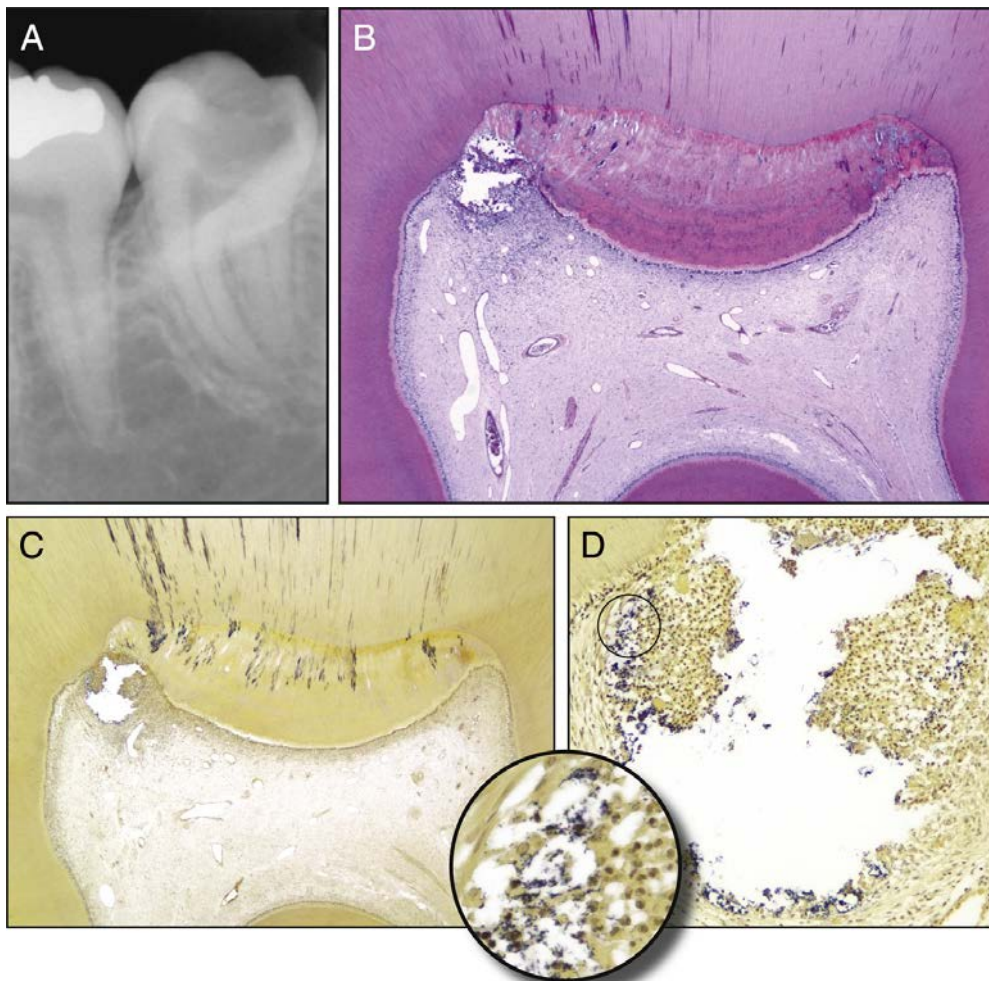


Figure 3 : exemple d'une dent diagnostiquée en pulpite réversible mais irréversiblement atteinte au niveau d'une zone limitée de la pulpe camérale (source : Ricucci et coll., 2014)

Par conséquent, de nombreuses pulpes diagnostiquées avec une pulpite irréversible ont le potentiel de guérir après la mise en œuvre de traitements minimalement invasifs ou « légers » appropriés (Ricucci et coll., 2014). Souvent, seul le tissu pulpaire situé dans la chambre pulpaire est irrémédiablement enflammé, le traitement endodontique serait alors inutile (Figure 4). Ainsi, les symptômes de la pulpite et le diagnostic pulpaire doivent être considérés avec soin et suivis d'une intervention appropriée.

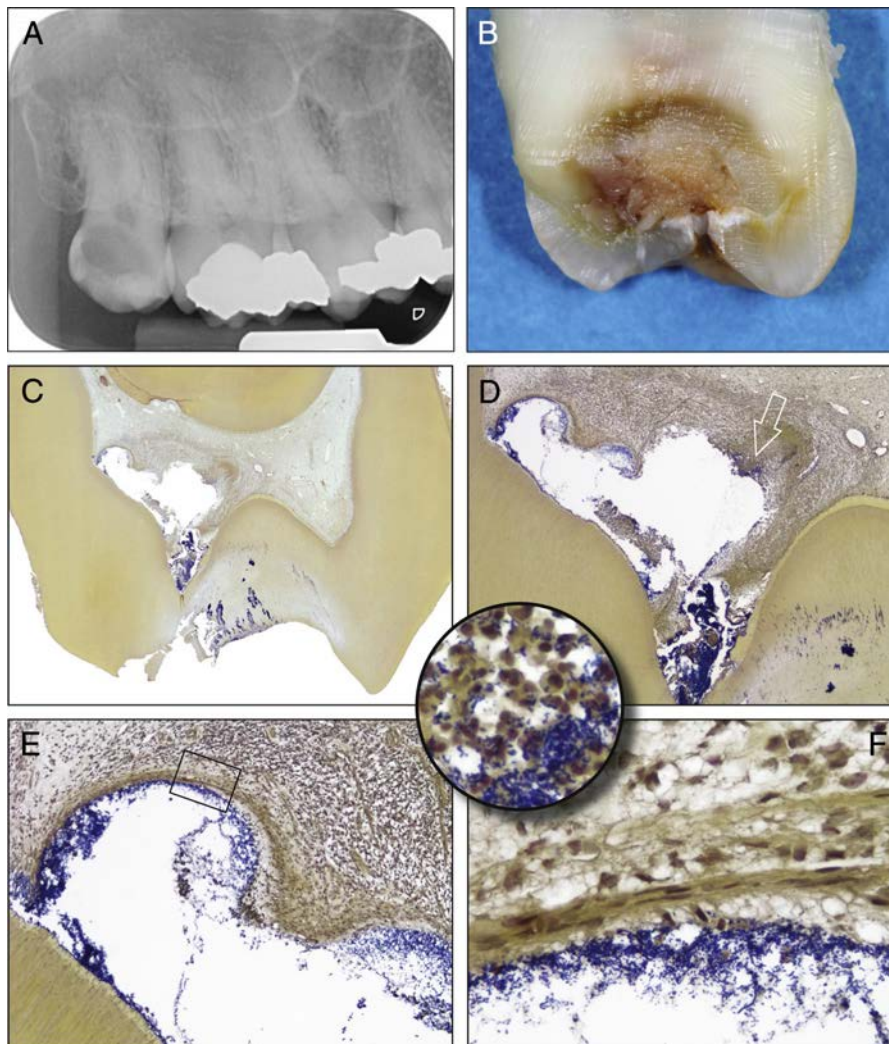


Figure 4 : exemple de pulpe camérale nécrosée en partie et de pulpe radiculaire saine sur une dent diagnostiquée en pulpite irréversible (source : Ricucci et coll., 2014)

Dans ce sens et pour sortir de la dichotomie pulpite réversible/coiffage – pulpite irréversible/traitement endodontique, on peut envisager une typologie basée sur un gradient de pulpite permettant un traitement adapté à chaque stade.

Une proposition de classification tente de modifier les critères du diagnostic clinique de la pulpite reliant le diagnostic aux traitements mini-invasifs. Le but est de supprimer les tissus fortement enflammés et de laisser le tissu vital non irrité en place (Wolters et coll., 2017). Cela signifie qu'il existe toujours un tissu pulpaire vital qui a le potentiel de cicatriser s'il est correctement géré.

Ainsi, on peut différencier quatre stades de la pulpite : initiale, légère, modérée et sévère. Cette classification ne considère pas le tissu pulpaire comme un seul et unique tissu que l'on doit conserver ou retirer. Elle essaye d'indiquer le degré d'inflammation de la pulpe et jusqu'à quel point elle peut être conservée ou non afin de fournir le traitement le plus conservateur possible. Ces différents stades se fondent sur l'atteinte de la lésion carieuse, sur les antécédents de la dent et sur l'extrapolation faite des signes cliniques et radiologiques, à défaut de posséder un outil permettant de connaître l'état histologique ou moléculaire de la pulpe dentaire.

La pulpite initiale correspond à une lésion carieuse sans atteinte de la pulpe. Il n'y a aucune réaction inflammatoire au sein de la pulpe. La pulpe peut avoir une réponse accentuée mais non prolongée au test de froid, non sensible au test de percussion et aucune douleur spontanée. La symptomatologie est légère et provoquée. Un coiffage indirect est alors indiqué (Wolters et coll., 2017).

La pulpite légère évoque une lésion carieuse plus importante avec une symptomatologie plus conséquente. Les *stimuli* au froid, à la chaleur et au sucré entraînent une réaction exacerbée et prolongée mais qui s'atténue. La dent peut être sensible à la percussion. Selon la situation histologique correspondant à ces résultats, il semblerait que l'inflammation locale soit limitée à la pulpe de la couronne. Le tissu pulpaire est inflammatoire en regard de la lésion carieuse et peut être réversible ou non. Cette pulpite légère peut être traitée par coiffage direct ou indirect (Wolters et coll., 2017).

La pulpite modérée représente une atteinte carieuse avec altération pulpaire. Dans ce cas, le tissu pulpaire est inflammatoire mais il peut ne pas l'être dans sa totalité. Ainsi, le tissu pulpaire radiculaire ou même une partie coronaire peut encore être sain ou revenir à l'état normal après un traitement adapté. La dent présente des symptômes clairs : une réaction forte et prolongée au froid et une sensibilité à la percussion. La médication indiquée sera la biopulpotomie camérale ou le traitement endodontique (Wolters et coll., 2017).

Enfin, la pulpite sévère correspond à l'infiltration bactérienne de tout le système endocanalaire provoquant un phénomène inflammatoire du tissu pulpaire complet. La douleur est spontanée, sévère et s'aggrave en position couchée. La réaction est claire aux *stimuli* de chaleur et de froid. La dent est très sensible au toucher et à la percussion. La thérapeutique adaptée sera alors le traitement endodontique (Wolters et coll., 2017).

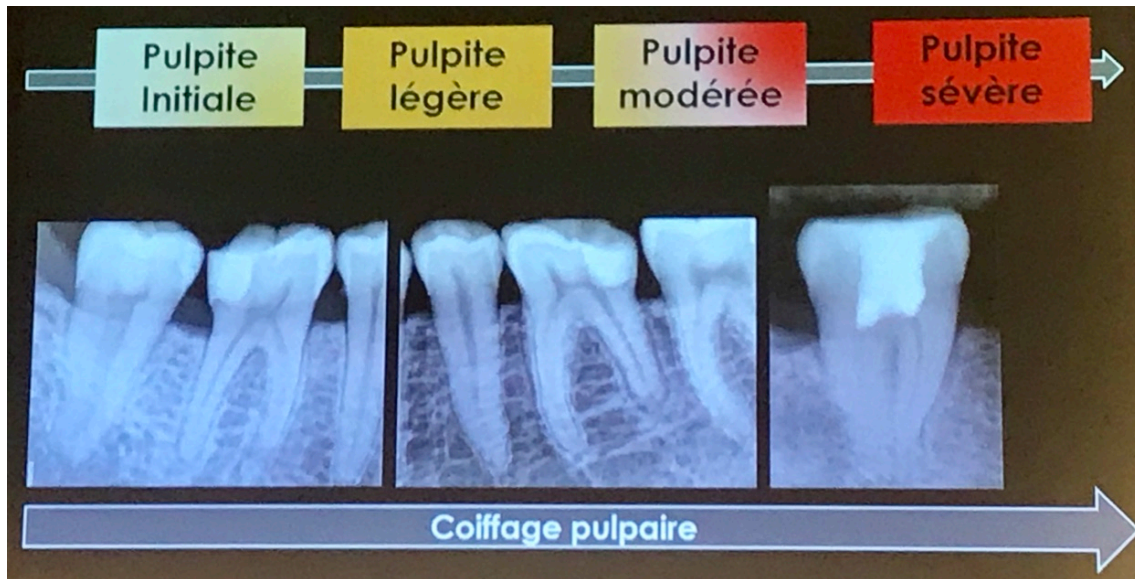


Figure 5 : proposition de nouvelle classification de l'état pulpaire et de traitement adapté (source : Julie Roze, ADF 2017)

Ce classement, bien qu'empirique et ne pouvant pas s'appuyer sur le réel état histologique de la dent, permet cependant de distinguer plusieurs stades de pulpite avec, pour chacun, un traitement adapté. Ceci autorise de proposer les soins les plus conservateurs possibles pour chaque situation. Bien sûr, cette seule classification ne permet pas de prendre la décision thérapeutique et d'autres facteurs, que nous allons détailler, sont à prendre en compte.

1.2. Tests diagnostiques : indications sûres et fiables ?

Le but de ces tests diagnostiques est de reproduire la douleur et de tester la sensibilité pulpaire. Pour ce faire, grâce à différentes techniques, nous allons essayer de reproduire le *stimulus* responsable du phénomène douloureux ressenti par le patient.

La vitalité ou la nécrose de la pulpe dentaire, et plus important encore, la nature réversible ou non de la pulpite est déterminée en fonction de ces tests diagnostiques. En effet, l'évaluation précise des conditions de la pulpe est primordiale pour la bonne planification du traitement. En fonction de leurs diagnostics, basés sur ces tests, les cliniciens décident d'une restauration conservatrice, d'une médication de la pulpe vitale ou d'un traitement endocanalair.

1.2.1. Tests thermiques

Il existe plusieurs tests thermiques de sensibilité couramment utilisés. Pour être fiables, ces examens s'effectuent sur dent sèche au niveau du tiers cervical coronaire.

La théorie hydrodynamique de Brännström est à la base de l'explication de la réponse à ces tests. Ils entraînent des mouvements de fluides intra-tubulaires au niveau des prolongements odontoblastiques qui vont alors stimuler mécaniquement les fibres nerveuses responsables de la sensibilité (Brännström, 1986).

- Test de sensibilité au froid

Ce contrôle est réalisé à l'aide d'une boulette de coton réfrigérée par un cryo-spray. Elle est appliquée sur la zone centrale de la face vestibulaire sans toucher la gencive ou toute autre dent.

L'application du coton réfrigéré provoque le refroidissement de l'émail et de la dentine entraînant un mouvement du fluide dentinaire vers l'extérieur. Cette réaction provoque une sensation de douleur aiguë, localisée et reproductible (Brännström, 1986).

Le cryo-spray réfrigérant peut être constitué de tétrafluoroéthane, à l'instar du dichlorofluorométhane qui tend à ne plus être utilisé, ou de glace carbonique. Les températures varient selon les molécules entre -28 à -56°C (Paladino et coll., 2013).

On obtient quatre types de réponses correspondant à quatre diagnostics.

- Pas de réponse : nécrose pulpaire ou réponse faussement négative ;
- légère à modérée qui disparaît rapidement après le *stimulus* : pulpe saine ;
- forte qui disparaît rapidement après le *stimulus* : probabilité de pulpite réversible ;
- forte qui perdure après le *stimulus* : pulpite irréversible.

- Test de sensibilité au chaud

Ce test s'effectue avec de la pâte de Kerr ou un bâtonnet de gutta-percha chauffé. Le cône de gutta-percha se ramollit à partir de 65°C. Il est alors appliqué sur une dent séchée et préalablement vaselinée.

L'application de chaud entraîne une augmentation de température de l'émail puis de la dentine provoquant un mouvement du fluide dentinaire vers l'intérieur avec pour conséquence la sensation douloureuse (Brännström, 1986).

Les réponses seront les mêmes que celles du test au froid. En revanche, un *stimulus* douloureux puissant et rémanent indique précisément une inflammation irréversible de la pulpe. De plus, une réponse exacerbée serait caractéristique d'une nécrose complète du tissu pulpaire avec des complications infectieuses périradiculaires. En effet, dans ce cas précis, la chaleur apportée par notre test provoque une expansion des gaz produits lors de la nécrose, à l'intérieur de la dent, ce qui exerce une pression sur les fibres nerveuses pulpaire résiduelles et périradiculaires (Weine et coll., 1977).

Ce test peut cependant causer des modifications irréversibles de la pulpe. Il est donc à réaliser avec précaution. De plus, sa fiabilité est moins bonne que le test au froid (Chen et Abbott, 2009).

Ces tests ne sont pas constants et fiables dans toutes les situations. Ainsi, des réponses négatives sont retrouvées sur des dents vivantes immatures auprès de jeunes patients. Sur les dents pluriradiculées, un test peut être positif grâce à la présence de tissu vivant dans une des racines alors que les autres sont nécrosées. De plus, il faut prendre en compte que les obturations coronaires en composite sont des isolants thermiques, tandis que les obturations métalliques sont des conducteurs thermiques (Pitt Ford et Patel, 2004). Enfin, cette technique reste « praticien dépendant » et la réponse subjective donnée par les patients dépend de leur sensibilité et de leur crainte.

Au cours de ces dernières années, certaines études ont tenté d'évaluer l'exactitude de ces tests de sensibilité en rapport avec le statut histologique de la pulpe. Elles ont démontré une bonne correspondance entre le diagnostic clinique et histologique de l'état de la pulpe, en particulier pour les cas de pulpe normale et de pulpite réversible (Ricucci et coll., 2014 ; Naseri et coll., 2017). Au contraire, d'autres

études montrent une corrélation relativement faible entre ces tests et l'état pathologique (Giuroiu et coll., 2015).

Ces expériences ne sont donc pas totalement fiables : 10 à 16 % des résultats à ces tests sont ainsi faux. Cela peut également s'expliquer par le fait que le tissu nerveux est très résistant aux processus inflammatoires et qu'il peut ainsi rester réactif même s'il existe une nécrose en cours (Abd-Elmeguid et Yu, 2009).

1.2.2. Test de percussion

Ce test est réalisé par pression sur la dent avec le manche d'un instrument. La percussion de la face occlusale ou du bord libre est dite axiale, alors que le choc sur les faces vestibulaire et linguo-palatine se nomme transversale. La percussion peut aussi être plus sélective, comme par exemple en testant chaque cuspide l'une après l'autre.

La réponse à ce test comporte deux modalités. Il faut noter la réponse douloureuse ou non à cette percussion et également le son provoqué par celle-ci. Un son mat traduira certainement une ankylose, tandis qu'un son clair et sec indiquera une dégénérescence calcique de la pulpe. La percussion n'apporte que peu de renseignements sur l'état inflammatoire pulpaire. Cependant une maladie parodontale, une pathologie sinusienne ou un trauma occlusal peuvent entraîner une douleur à ce test.

1.2.3. Test électrique

Ce test s'effectue grâce à un appareil qui envoie un courant électrique, couramment de 1 mA et réglable de 15 à 300 V.

Le patient doit ressentir des fourmillements ou une sensation de chaleur lorsque la pulpe est vitale. Ce test ne mesure pas le degré d'inflammation pulpaire et seule une réponse oui/non est obtenue. Il nous renseigne seulement sur la vitalité ou la nécrose pulpaire.

1.2.4. Test moléculaire

Les tests décrits ci-dessus permettent de signifier si la dent est en souffrance ou non et parfois de quelle pathologie elle est atteinte. Ils ne permettent cependant pas d'avoir d'indications sur l'état histologique et inflammatoire de la pulpe dentaire.

Afin d'évaluer le devenir d'une dent *in situ*, nous avons trois échelles à différencier : au niveau macroscopique, au niveau histologique et au niveau moléculaire.

De plus en plus de recherches se concentrent sur l'établissement d'un diagnostic à partir de marqueurs moléculaires. En effet, un tel outil pourrait être un dispositif extrêmement intéressant s'il était utilisable en pratique quotidienne et pouvait préciser l'état inflammatoire de la pulpe, l'étendue de cette inflammation et son caractère réversible ou non. Cependant, de nombreuses avancées sont encore nécessaires.

Plusieurs études se sont intéressées aux marqueurs de l'inflammation pulpaire afin de créer un tel outil (Zanini et coll., 2017). Des variations quantitatives et qualitatives des cellules ou molécules inflammatoires ont été démontrées. Celles-ci sont corrélées à la profondeur de la carie, à la proximité pulpaire de la lésion et donc à l'état inflammatoire de la pulpe. L'apparition de ces marqueurs biologiques pourrait objectiver la limite d'atteinte de la pulpe à ne pas dépasser pour envisager sa conservation.

Cependant, tant que ces outils diagnostics ne sont pas disponibles, le praticien doit se contenter d'utiliser les éléments à sa disposition, à savoir l'anamnèse dentaire pour définir la douleur rapportée par le patient, et l'utilisation de tests thermiques et électriques dont la fiabilité demeure relative.

1.3. Facteurs de décision

Connaître la pulpe, son histologie, sa biologie et sa physiologie permet de mieux comprendre les procédures thérapeutiques adaptées à son état. Grâce à ces connaissances, le clinicien est en mesure d'évaluer le potentiel régénérateur du tissu pulpaire après sa procédure thérapeutique et de décider, en accord avec son patient, quel traitement paraît le plus opportun.

Comme nous l'avons expliqué ci-dessus, les moyens d'identification et de contrôle de la présence de tissu inflammatoire dans une pulpe exposée sont d'une part, aléatoires et d'autre part, non suffisants. Néanmoins, aucun autre moyen n'est actuellement disponible pour améliorer le diagnostic *in situ*. De cette insuffisance découle directement l'impossibilité de lister les indications cliniques formelles du traitement par biopulpotomie camérale comme traitement définitif de la pulpite irréversible.

Toutefois, certaines caractéristiques que nous allons détailler, vont nous permettre de pouvoir envisager ou non le traitement de biopulpotomie camérale pour la pulpite irréversible.

1.3.1. Symptomatologie

L'interrogatoire symptomatologique du patient est un élément majeur du diagnostic de l'état pulpaire. Il sert à l'orienter mais ne suffit pas au diagnostic. L'absence de symptômes signifie généralement l'absence d'inflammation pulpaire. Cependant la pulpite irréversible peut être non douloureuse. Dans ce cas, seul l'examen clinique et radiologique confirmera l'état pulpaire.

Il doit permettre de répondre à différentes questions.

- Depuis quand ?
- Quelle localisation ?
- Quelle intensité ?
- Quelle durée ?
- Quelle fréquence ?
- Quel type de douleur ?
- Facteurs déclenchants/aggravants/soulageants ?

Une symptomatologie douloureuse est associée à l'inflammation pulpaire. Il faut distinguer les douleurs provoquées de celles dites spontanées. Les douleurs provoquées proviennent de processus inflammatoires pulpaires mineurs et réversibles. Les douleurs spontanées se produisent en l'absence de *stimulus* et perdurent après l'arrêt de celui-ci. Ces dernières sont associées à une inflammation pulpaire majeure et irréversible ou à une nécrose pulpaire.

Pour la pulpite irréversible avec symptôme douloureux, le patient ressent une douleur sourde, lancinante avec irradiation, difficile à localiser, spontanée, exacerbée par le chaud, persistante, à prédominance nocturne. Les crises sont favorisées par le décubitus et les douleurs sont réfractaires aux antalgiques.

Ces données essentielles restent néanmoins subjectives et doivent être corroborées par des tests diagnostiques, l'examen clinique et radiologique.

1.3.2. Examen radiologique

Le cliché radiographique est un élément indispensable avant la prise de décision du traitement et même avant de poser le diagnostic. Il nous renseigne peu

sur l'état de santé pulpaire. Il ne doit donc pas se substituer aux autres tests et facteurs de décision mais les compléter. L'examen rétro-alvéolaire est le plus indiqué, il peut être réalisé à l'aide d'angulateurs afin d'obtenir le maximum d'informations pertinentes pour établir ou confirmer le diagnostic et choisir la thérapeutique adaptée.

Il permet la découverte de lésions carieuses, parfois discrètes cliniquement (pulpite irréversible sans douleur) et de leurs extensions. La lésion carieuse est généralement au contact du tissu pulpaire ou à proximité. De plus, la présence d'une restauration juxta-pulpaire ou d'une image radioclaire débutante est un élément important pour affiner le diagnostic et adapter au mieux le geste thérapeutique. La radiographie permet également d'anticiper d'éventuelles difficultés anatomiques importantes (rétraction pulpaire, position particulière de la chambre pulpaire, différence d'axe entre la couronne et la racine, etc.) (Paladino et coll., 2013).

1.3.3. Âge du patient

L'âge du patient a longtemps été un facteur déterminant sur la conservation du tissu pulpaire en cas d'agression. En effet, les dents possèdent un pouvoir de cicatrisation et de réparation propre qui est conditionné par l'état de la pulpe dentaire. Plus le tissu pulpaire est jeune, plus le potentiel réparateur est grand (Trope, 2008) ; par contre, avec le vieillissement, il diminue. Néanmoins, il ne faut pas surestimer ou sous-estimer ce potentiel réparateur du complexe dentinopulpaire (Chazel et coll., 2006).

Les résultats d'une revue systématique et d'une méta-analyse de la littérature (Alqaderi et coll., 2016) indiquent que l'âge n'est pas un facteur de risque après 10 ans de suivi chez les patients âgés de 8 à 80 ans. De plus, quatre études de la présente recherche ont inclus des patients jusqu'à 50 ans et ont rapporté des taux élevés de réussite, suggérant que la pulpotomie pourrait fonctionner avec succès chez les personnes plus âgées comme chez les patients jeunes. Aussi, de nombreux essais cliniques de réussite du soin par biopulpotomie comme traitement permanent de la pulpite irréversible concernent des patients de tout âge. Il en résulte que ce n'est pas un facteur de risque pour la réussite du traitement et qu'il peut ainsi être envisagé à tout moment (Asgary et Eghbal 2013; Asgary et al. 2014, 2015; Kunert et al. 2015; Galani et al. 2017; Taha et Khazali 2017)

1.3.4. Âge de la dent

L'âge de la dent correspond à l'historique dentaire, c'est-à-dire la capacité de réponse que l'on peut attendre de la pulpe.

L'historique de la dent est très important et doit être pris en compte. L'absence d'agressions (atteinte carieuse ou fraisage antérieur) laisse intact le potentiel initial de cicatrisation pulpaire et augure ainsi du bon pronostic de réussite du traitement. En effet, à chaque agression, le potentiel réparateur de la pulpe est altéré ce qui provoque un vieillissement prématuré de la pulpe. Cette sénescence limite les possibilités de cicatrisation ultérieure et une dent déjà altérée par des pathologies carieuses peut donc être incapable de réagir positivement aux agressions ultérieures (Figure 6).

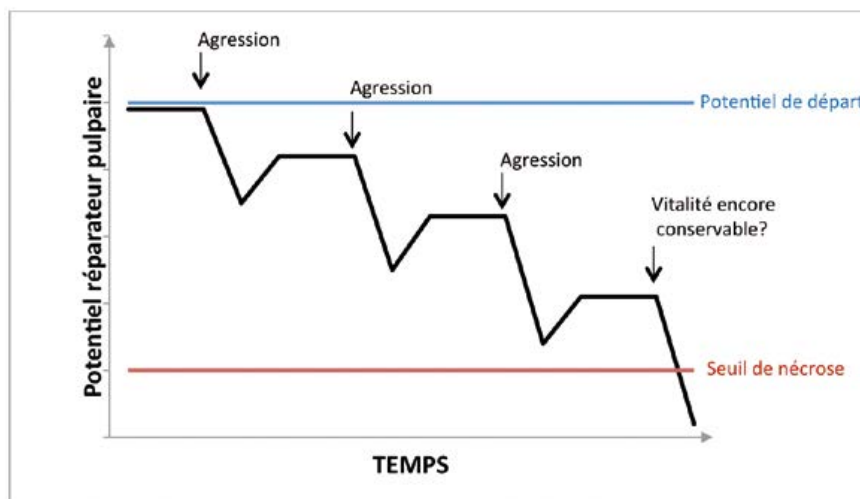


Figure 6 : évolution du potentiel réparateur de la pulpe en fonction des agressions subies (source : Paladino et coll., 2013)

Enfin, une certaine vigilance doit être observée en présence de restaurations anciennes, perméables ou de caries secondaires. Elles sont souvent le siège de niches bactériennes dans les couches profondes de la dentine. Dans certains cas, la dent peut présenter un état inflammatoire asymptomatique et évoluer de l'inflammation pulpaire à la nécrose de façon insidieuse.

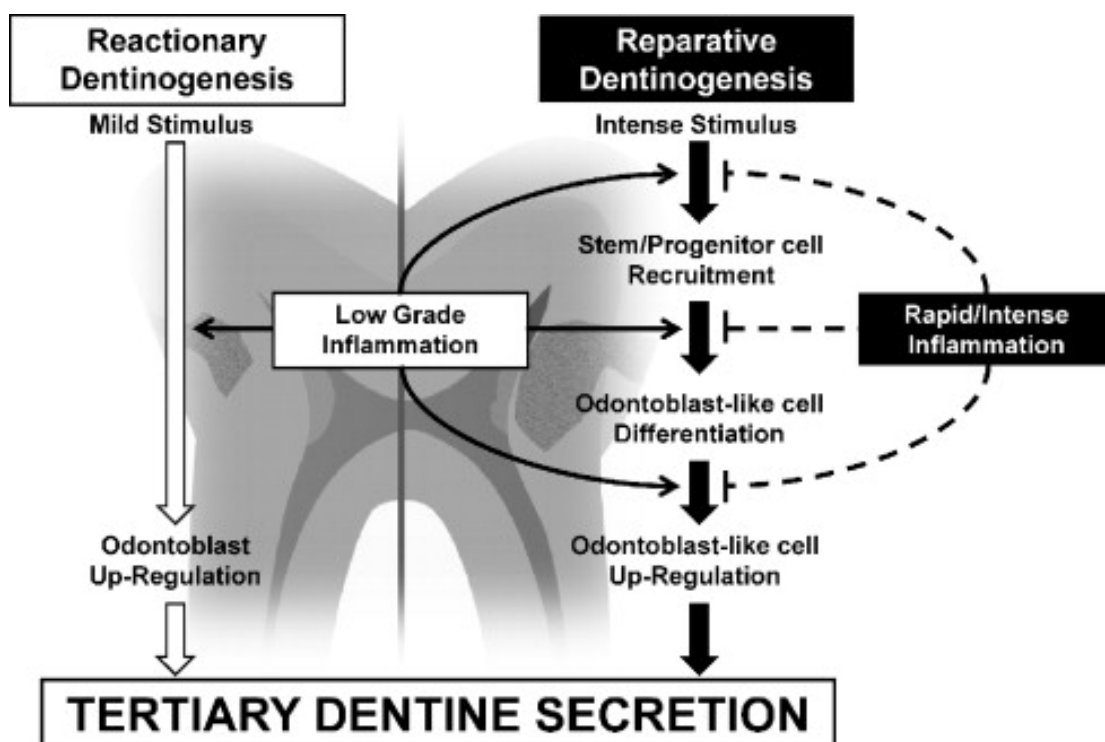
1.3.5. Caractéristiques de la lésion

Le cas le plus favorable pour la biopulpotomie permanente est celui de la fracture coronaire avec exposition de la pulpe camérale au milieu extérieur. Dans ce cas, le tissu pulpaire est sain ou commence à s'inflammer et alors la cicatrisation à l'aide des matériaux adaptés sera aisée.

La situation de la lésion carieuse à l'origine de la pulpite irréversible peut renseigner sur l'état inflammatoire de la pulpe. Cela peut prédire l'indication et même la réussite du traitement par biopulpotomie. En effet, une lésion carieuse atteignant la pulpe en occlusal ou en regard d'une corne pulpaire peut, si elle n'est pas trop étendue, ne concerner qu'une partie limitée de la pulpe camérale. En revanche, une lésion carieuse au niveau proximal ou au niveau du collet pourra plus facilement et plus rapidement atteindre la pulpe radiculaire. De plus, les dents ayant des caries proximales sont souvent trop délabrées pour permettre un bon joint coronaire et l'isolement parfait de la dent, qui sont parmi les facteurs les plus importants affectant le succès de la pulpotomie (Varun Kumar et coll., 2016). Une potentielle reconstitution endodontique pourrait être réalisée mais accentue les risques d'échec et complique la procédure opératoire.

L'activité de la lésion carieuse peut également nous aiguiller sur l'état de la pulpe sous-jacente. En effet, une lésion carieuse à évolution lente ou encore plus lorsqu'elle est arrêtée, n'aura pas eu d'effet néfaste sur la pulpe si ce n'est la création de dentine tertiaire réactionnelle et une rétraction de la pulpe. A contrario, une lésion carieuse à progression rapide aura pu contaminer la pulpe car cette dernière n'aura pas eu le temps de se protéger (Figures 7) (Cooper et coll., 2010).

Figure 7 : mécanismes de réparation dentinaire en fonction de l'activité de la lésion carieuse (source : Cooper et coll., 2010)



Nous pouvons visualiser cette « vitesse » de progression carieuse de manière clinique (Figure 8) ce qui nous permet d'estimer le stade de l'inflammation pulpaire sous-jacent.

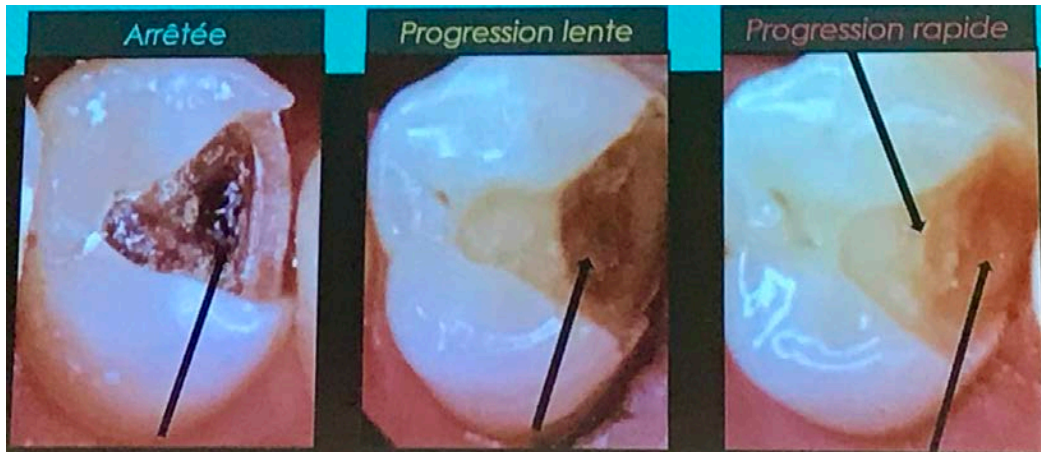


Figure 8 : illustration de la vitesse de progression d'une lésion carieuse (source : Julie Roze, ADF 2017)

1.3.6. Gestion de l'hémostase

Une fois le diagnostic de pulpite irréversible posé, le traitement d'urgence consiste, pour les dents pluriradiculées, en la biopulpotomie. Ce geste temporaire sera traditionnellement suivi du traitement endodontique. Lors de cette ouverture de la chambre camérale, on réalise l'excavation des tissus cariés puis de la totalité de la pulpe camérale.

A cet instant, la décision de réaliser une biopulpotomie comme traitement définitif de la pulpite peut ne pas être encore prise. C'est à cette étape qu'intervient le plus important facteur de décision à cette option thérapeutique. En effet, une fois l'excavation de la pulpe camérale, l'indication et la réussite du traitement reposent sur l'obtention d'une hémorragie pulpaire et par la suite son hémostase.

L'hémorragie est un signe important pour le diagnostic de pulpite irréversible. Une pulpe vivante comme décrite en introduction est vascularisée et donc l'éviction de celle-ci entraîne un saignement. L'anesthésie nécessaire pour réaliser la biopulpotomie contient couramment de l'adrénaline qui provoque la vasoconstriction des vaisseaux irriguant la pulpe dentaire et devrait donc limiter ce saignement. Par conséquent, il est normal que la pulpe ne saigne pas même si elle est lésée.

Cependant, une pulpe inflammatoire va augmenter son débit sanguin afin d'apporter plus de médiateurs de l'inflammation. Cette réaction déclenche la douleur ressentie par les patients mais explique également un saignement parfois important lors de l'éviction pulpaire sous anesthésie contenant des vasoconstricteurs.

Au contraire, si aucun saignement n'apparaît, c'est que soit la pulpe est saine soit elle est inflammatoire mais le saignement est tari par les vasoconstricteurs, ou cela peut signifier une absence de vascularisation et donc une très probable nécrose des tissus. Dans cette dernière situation, il est nécessaire de réaliser le traitement endodontique comme traitement permanent. Cependant, il n'existe aucun moyen de différencier ces trois situations à l'heure actuelle.

Une fois l'éviction pulpaire réalisée et l'apparition d'une hémorragie, il est maintenant nécessaire d'obtenir une hémostase. Cette coagulation peut être obtenue par compression (à l'aide par exemple d'un coton, imbibé ou non de produit hémostatique) sur les tissus pulpaire résiduels.

Si cette hémostase n'est pas obtenue après 15 minutes maximum (Taha et coll., 2017), on peut considérer que les reliquats de tissu pulpaire sont inflammatoires et que leur éviction est nécessaire. Au contraire, l'obtention d'une hémostase prouve le bon état physiologique des tissus restants et donc le traitement par biopulpotomie peut être considéré. Dans tous les cas, tant que le contrôle de l'hémostase n'est pas obtenu il est impensable de réaliser un coiffage de quelque sorte qu'il soit.

L'obtention de cette hémostase, ainsi que de l'hémorragie au moment de l'ouverture camérale, peut être faussée par l'utilisation de vasoconstricteur comme expliqué ci-dessus. C'est pour cela que cette étape est importante mais encore imprécise et empirique quant à la prise de décision thérapeutique. Elle doit être corrélée à tous les autres facteurs de décision cités précédemment.

1.4. Synthèse

	Facteurs de décision positifs	Facteurs de décision négatifs
Symptomatologie	Douleurs <ul style="list-style-type: none"> - aiguës, - spontanées, - rémanentes, - référées, - irradiantes, - favorisées par le décubitus, - réfractaires aux antalgiques. 	Pas de douleurs Douleurs provoquées
Tests diagnostiques	Test au froid : +++ Test au chaud : +++ Test de percussion : 0 Test électrique : oui	Test au froid : --- Test au chaud : --- Test de percussion : 0/+++ Test électrique : non
Examen radiologique	Lésion carieuse et extension Restauration juxta-pulpaire	Absence de lésion carieuse Signe de lésion périradiculaire
Age du patient	Indifférent	
Age de la dent	Absence de fraisage ou de carie antérieure	Infiltration sous anciennes restaurations Carie secondaire
Caractéristiques de la lésion	Traumatisme Carie d'évolution rapide Situation occlusale	Carie d'évolution lente Situation proximale ou au collet
Hémorragie	+/- (vasoconstricteurs)	
Hémostase	Indispensable	Non obtenue

Tableau 1 : facteurs de décision pour le traitement permanent de la pulpite irréversible par biopulpotomie camérale

Le tableau présenté ci-dessus, permet de recenser les facteurs positifs et négatifs indiquant la thérapeutique de biopulpotomie comme traitement permanent de la pulpite irréversible.

De plus, afin de faciliter la prise de décision, un arbre décisionnel est proposé en annexe 1. Cet outil doit permettre de suivre un chemin qui, corrélé à notre examen et nos tests, nous indique dans quels cas ce traitement est le plus opportun. Il permet de proposer le cas idéal aboutissant à la pulpotomie permanente (bulles vertes), mais prend également en compte les différentes possibilités pouvant mener le praticien à choisir d'effectuer cette thérapeutique. Enfin, il indique dans quelles situations cette thérapeutique n'est pas envisageable et propose un autre traitement adapté. Cet outil facilite la prise de décision, en aucun cas il ne remplace les examens et tests mis à disposition du praticien ainsi que son appréciation personnelle.

2. Matériaux d'obturation camérale

2.1. Hydroxyde de calcium

2.1.1. Généralités

L'hydroxyde de calcium a été popularisé en endodontie à partir de 1966 par Frank. Depuis, ce matériau prend part dans plusieurs traitements et de nombreuses études ont permis de mettre en évidence ses multiples propriétés mais aussi ses limites thérapeutiques.

Appelé chaux éteinte, sa formule est $\text{Ca}(\text{OH})_2$. Il est obtenu par une réaction exothermique entre de la chaux vive et de l'eau.

Il existe sous forme pure ou commerciale et peut être utilisé dans de nombreux traitements conservateurs de la vitalité pulpaire ou comme antiseptique intracanalair. Sa forme pure, produit par le mélange de poudre et d'eau stérile lui confère un pH très alcalin (pH entre 12,5 et 12,8 en fonction de la forme galénique) lui procurant une activité antimicrobienne importante. Les préparations commerciales utilisent des fluidifiants permettant une meilleure mise en place et augmente la radio-opacité (Claisse et coll., 2014).

2.1.2. Propriétés chimiques et physiques

Il est peu soluble dans l'eau (1,19g/l à 25°C). Il est parfois accompagné d'un véhicule aqueux ce qui lui permet de mieux diffuser dans la dentine mais cela le rend peu stable dans le temps. L'étanchéité de l'hydroxyde de calcium n'étant pas constante ni très bonne, il n'est pas considéré comme un matériau assurant l'herméticité.

Son pH très alcalin est agressif pour les tissus mais ceci est compensé par sa faible solubilité empêchant sa diffusion alcaline toxique. L'élément clé de l'efficacité de l'hydroxyde de calcium est sa dislocation en ions calciques Ca^{2+} et hydroxydes OH^- dans le milieu où il est placé.

L'hydroxyde de calcium est instable et se transforme lentement au contact du gaz carbonique atmosphérique par recarbonisation en carbonate de calcium CaCO_3 au contact de gaz carbonique.

2.1.3. Propriétés biologiques

L'hydroxyde de calcium possède des propriétés biologiques intéressantes. Il est notamment antiseptique, anti-inflammatoire, hémostatique et inducteur de minéralisation. Ces trois avantages sont conférés par la dissociation du matériau en ions Ca^{2+} et OH^- .

- Effet antiseptique

Cette propriété repose sur la causticité des ions hydroxydes provoquant une alcalinisation du milieu ce qui entraîne la destruction de la membrane cellulaire bactérienne et la dénaturation de leur ADN. Peu de micro-organismes peuvent survivre en milieu très alcalin et par conséquent les bactéries en contact direct avec l'hydroxyde de calcium seront rapidement détruites (Stuart et coll., 2006).

Un autre effet bactéricide de l'hydroxyde de calcium est la neutralisation des endotoxines bactériennes. Il joue ainsi le rôle de barrière physique contre la pénétration bactérienne.

Une dernière action antimicrobienne serait liée à l'absorption du gaz carbonique qui se trouve être le nutriment essentiel des bactéries anaérobies (Siqueira et Lopes, 1999).

- Effet anti-inflammatoire

Tout d'abord, le pH alcalin de l'hydroxyde de calcium stoppe l'acidose inflammatoire par phénomène de tampon.

De plus, l'apparition d'ions calcium va permettre de limiter l'inflammation environnante par contraction des sphincters pré-capillaires et par diminution de la perméabilité plasmique. Cela facilitera l'apport de facteurs inflammatoires.

Enfin, ces ions calciums favorisent l'activation du complément impliqué notamment dans l'immunité innée (Vermorel et Selli, 2015).

- Effet hémostatique

L'hydroxyde de calcium induit une hémostase locale par sa libération de calcium. En effet, ces ions calciques sont un facteur indispensable à l'agrégation plaquettaire et au fonctionnement de facteurs de coagulation vitamine K dépendant.

- Effet reminéralisant

L'hydroxyde de calcium va initier une reminéralisation lors de son action coagulante. En effet, le tissu lésé par l'ischémie de contact va permettre une néoformation de tissus minéralisés. Ainsi, via les fibroblastes se fera la minéralisation du tissu fibro-cicatriciel. Le calcium permettant cette minéralisation ne provient pas du matériau mais de la vascularisation pulpaire.

2.2. Les ciments tricalciques

Ces ciments minéraux à usage dentaire sont apparus en 1993 avec le *Mineral Trioxyde Aggregate* (MTA). Ils sont dérivés du ciment de Portland et font l'objet de nombreuses études démontrant leurs excellentes biocompatibilité, bioactivité et herméticité.

2.2.1. Mineral Trioxyde Aggregate (MTA)

- Généralités

Le MTA est décrit pour la première fois dans la littérature en 1993 par Torabinejad. Il est composé essentiellement de ciment de Portland (75%) de calcium, de silice, de phosphate et d'oxygène (oxyde de calcium à 65% et dioxyde de silice à 21%). De l'oxyde de bismuth a été ajouté pour obtenir une certaine radio-opacité. Il se présente sous forme de poudre aux fines particules hydrophiles qui mélangée à de l'eau stérile va durcir.

La préparation du MTA se fait donc par mélange de poudre avec de l'eau stérile, dans un rapport de trois pour un, formant un gel colloïdal qui durcit et se transforme en une structure parfaitement ferme et imperméable. Il doit être préparé immédiatement avant son utilisation.

Le temps de travail du MTA est de 5 minutes, si le praticien patiente au-delà avant son utilisation, alors le matériau se déshydrate et prend la consistance de sable sec. Le temps de prise est d'environ 2h45 (Torabinejad et coll., 1995). Cette durée peut être diminuée par l'ajout de chlorure de calcium qui la fait chuter à 17 minutes (Ber et coll., 2007).

De nouvelles formulations de MTA en capsules apparaissent facilitant la manipulation tout en diminuant le temps de prise du ciment.

- Propriétés chimiques et physiques

La réaction de prise du MTA est décrite comme une réaction d'hydratation des silicates dicalciques et tricalciques. Quand le MTA est mélangé à l'eau, deux phases se forment :

- une phase cristalline composée essentiellement d'oxyde de calcium,
- une phase amorphe de phosphate de calcium.

Ce matériau possède une résistance à la compression qui augmente avec le temps passant de 14,3 MPa à 24 heures à 43,4 MPa à 21 jours (Tanomaru-Filho et coll., 2012). Elle reste inférieure à celle des différents matériaux de restaurations coronaires connus et donc ne permet pas de l'envisager comme telles. Les caractéristiques de dureté du MTA sont liées au ratio poudre/liquide, au taux d'humidité autour du matériau et à la quantité d'air emprisonnée dans le mélange.

La libération d'ions calcium va conférer un pH initial alcalin qui varie 3 heures après le mélange de 10,2 à 12,5 (Torabinejad et coll., 1995). Cette valeur est proche de celle de l'hydroxyde de calcium, lui conférant donc les mêmes propriétés. Cependant, ce pH diminue au fil du temps.

Le MTA est insoluble après la prise (Torabinejad et coll., 1995). Cette absence de solubilité est primordiale pour sa biocompatibilité et son maintien dans le temps. Cependant, si le ratio poudre/liquide n'est pas respecté, une certaine solubilité peut apparaître. De plus, il présente une excellente étanchéité car il se dilate pendant sa prise.

- Propriétés biologiques

Le MTA n'est pas efficace contre les bactéries anaérobies strictes mais présente une action antibactérienne sur les bactéries facultatives. Cette propriété est liée à son pH élevé et à la diffusion de substances par le MTA.

Il est parfaitement biocompatible et présente un faible degré de toxicité. Dans certains cas, il a été retrouvé une grande adhérence des cellules environnantes sur le biomatériau évoquant une très bonne biocompatibilité et une absence de cytotoxicité. De plus, il semble que le MTA engendre moins d'inflammation pulpaire que l'hydroxyde de calcium.

Il induit la formation de tissus minéralisés. Apposé sur un tissu pulpaire lésé, le MTA va induire une angiogenèse ainsi qu'une néovascularisation. Il va également

permettre une prolifération odontoblastique à proximité de la zone endommagée. De plus, la pulpe forme une structure cristalline entourée de cellules indifférenciées, ce qui aboutira à terme à la formation d'une matrice fibrodentinaire. Ceci permettra par la suite, l'expression du phénotype des cellules odontoblastes-*like* à l'origine de la formation d'un pont dentinaire. Cette formation minéralisée, de meilleure qualité, apparaît plus rapidement que celle formée par l'hydroxyde de calcium.

2.2.2. Biodentine®

- Généralités

C'est un ciment silicate tricalcique mais purement de synthèse ; il est différent du ciment de Portland et les composants sont hautement purifiés. On note également la présence d'oxyde de zirconium pour le rendre radio opaque.

Cette poudre ne se mélange pas avec de l'eau stérile mais avec du chlorure de calcium, déclenchant une réaction chimique complexe. Le chlorure de calcium va agir comme accélérateur de prise. C'est à lui que l'on doit la prise relativement rapide du matériau (9 à 12 minutes) par comparaison à celle des autres ciments tricalciques. Le temps de travail du matériau est de 6 minutes selon le fabricant (Septodont) et sa prise complète se fait au 14^e jour, lorsque les mouvements et les recombinaisons ioniques disparaissent (Claisse et coll., 2014).

- Propriétés chimiques et physiques

La résistance à la compression de ce ciment est importante grâce à la diminution du ratio poudre/liquide par rapport au MTA, atteignant ainsi une résistance allant jusqu'à 72,6MPa (Grech et coll., 2013). Cette grande robustesse lui permet d'être utilisé comme matériau de restauration coronaire et donc il n'a pas à être recouvert par un autre matériau permettant de limiter les interfaces.

La Biodentine® perd sa cohésion lors d'une exposition à l'eau pendant sa prise. Une isolation du site opératoire est donc nécessaire (Grech et coll., 2013). Il est de toute manière évident qu'une biopulpotomie doit être réalisée sous champ opératoire afin d'éviter toute colonisation bactérienne de l'endodonte.

C'est un ciment alcalin et sa résistance de liaison est altérée à des faibles valeurs de pH.

Le manque d'oxyde de bismuth rend la Biodentine® moins radio-opaque. Cette absence est justifiée par une volonté de conserver la pureté des produits utilisés cependant, elle peut parfois gêner l'évaluation radiologique d'une dent.

- Propriétés biologiques

La biocompatibilité de la Biodentine® est similaire à celle du MTA et n'entraîne pas de cytotoxicité, à l'instar de l'hydroxyde de calcium. Elle possède également un pouvoir de bio-induction qui peut se présenter en trois points (Gandolfi et coll., 2013) : une formation d'apatite stable, une stimulation de signaux génétiques et une libération ionique.

La formation de cristaux d'apatite se réalise au contact du tissu pulpaire. Cette apatite va ensuite être colonisée par les cellules pulpaires qui vont secondairement fabriquer le pont dentinaire.

Certaines études ont démontré que le ciment Biodentine® induit la prolifération et l'activation de certains gènes mis en jeu dans la stimulation et la réparation des tissus durs (Jung et coll., 2014).

Les ions libérés par ce matériau sont les ions calcium et hydroxyde qui vont permettre une induction et une régulation de la minéralisation. Des ions silicone vont également être relâchés et permettront la sélection et la stimulation cellulaire (Laurent et coll., 2008).

De plus, la mise en place du biomatériau corrélée à une parfaite asepsie du site ne provoque pas d'inflammation du tissu sous-jacent.

Enfin, tout comme le MTA, le ciment Biodentine® possède une excellente adaptation et étanchéité. Elle entraîne la formation de *tags* minéraux par recristallisation de calcium et phosphate au sein des tubulis dentinaires. Cela permet d'augmenter la surface de contact et d'améliorer l'adaptation entre le matériau et la dent. Grâce à ceci, il devient le matériau de choix pour protéger la pulpe en prévenant d'éventuelles infiltrations secondaires.

2.3. Synthèse

Caractéristiques	Hydroxyde de calcium	MTA	Biodentine®
Faisabilité clinique	Mise en œuvre facile	Chronophage	Moins chronophage
Temps de travail	Dépend de la forme	2 à 5 minutes (selon les marques)	6 minutes
Temps de prise	Dépend de la forme	17 minutes à 2 heures (selon les marques)	12 minutes
Coût	Faible	Élevé	Acceptable
Résistance à la compression	N/D	14,3 MPa (à 24h) 43,4 MPa (à 21j)	57,1 MPa (à 24h) 72,6 MPa (à 28j)
Radio-opacité	Identique à la dentine	Suffisante pour se distinguer de la dentine	Moins radio-opaque que le MTA
Étanchéité	Non étanche	Bonne étanchéité	Étanche
Biocompatibilité	Acceptable	Très bonne	Très bonne
Action antiseptique	Action antimicrobienne et antifongique	Pas d'activité notable	Pas d'activité notable
Bioactivité	Inducteur dans la formation de pont dentinaire	Pont dentinaire formé de meilleur qualité (que Ca(OH) ₂)	Pont dentinaire de meilleur qualité (que Ca(OH) ₂) et formation plus rapide (que MTA)

Tableau 2 : caractéristiques des ciments d'obturation camérale

Après comparaison des éléments ci-dessus (Tableau 2), nous pouvons convenir que l'hydroxyde de calcium, de par son manque d'étanchéité et la moins bonne qualité du pont dentinaire formé, n'est plus un matériau d'intérêt pour notre thérapeutique. En revanche, les caractéristiques du MTA et du ciment Biodentine® en font les matériaux les plus indiqués dans la pulpotomie.

D'autres produits commercialisés sous de différentes marques et portant d'autres noms sont également des ciments tricalciques et peuvent, à priori, être utilisés comme ciment d'obturation pour la biopulpotomie permanente (TotalFill® de FKG,

Bioaggregate® de Innovatrice BioCeramix, MM-MTA® de Micromega ...). Cependant, il n'existe pas assez d'études publiées avec ces matériaux pour valider leurs effets. Malgré tout, étant des ciments tricalciques, ils possèdent les propriétés nécessaires à la mise en place de certains mécanismes indispensables à l'arrêt de la toxicité bactérienne et à l'activation de la formation d'un pont minéralisé à partir de cristaux d'apatite que nous allons détailler.

2.4. Mécanismes mis en jeu

L'utilisation de ciment tricalcique permet une meilleure obturation de l'endodonte. Ce gain est permis grâce aux propriétés de ces ciments : biocompatibilité et bioactivité.

Leurs mécanismes d'action ont été résumés en quatre points (Parirokh et Torabinejad, 2010) :

- création d'un environnement inhospitalier pour la croissance de bactéries,
- formation d'hydroxyapatite comme structure minérale sur sa surface,
- libération d'ions Ca^{2+} favorisant l'attachement cellulaire et la prolifération,
- modulation de la production de cytokines et encouragement de cellules formant des tissus durs à se différencier et migrer.

2.4.1. Inhibition de la croissance bactérienne

Les propriétés antibactériennes et antifongiques des ciments tricalciques sont controversées avec des rapports contradictoires. Plusieurs études ont indiqué qu'ils ont un effet antimicrobien limité contre certains micro-organismes ; cette activité antibactérienne est limitée aux bactéries facultatives et non aux bactéries anaérobies strictes (Torabinejad et coll., 1995). Les ciments tricalciques sont un puissant inhibiteur de croissance de *Staphylococcus aureus*, *Enterococcus faecalis* et *Pseudomonas aeruginosa*. En effet, leurs propriétés antimicrobiennes peuvent être attribuées à leur pH élevé. Un pH égal à 12 peut inhiber la croissance de la plupart des micro-organismes.

De plus, ils provoquent des changements dans la signalisation du calcium intracellulaire bactérien, tandis que la supplémentation en fer, présent dans ces matériaux, prévient la cytotoxicité et l'apoptose (Rathinam et coll., 2016).

2.4.2. Précipitation de cristaux d'apatite

L'une des caractéristiques d'un biomatériau au silicate tricalcium est sa capacité à former une couche semblable à l'apatite sur sa surface lorsqu'il entre en contact avec des fluides physiologiques. Des recherches ont montré qu'il peut conduire et induire la formation de tissus durs (Parirokh et Torabinejad, 2010).

Ces ciments libèrent la majorité de leur composants cationiques dans les fluides tissulaires et principalement l'ion calcium. Le calcium est peu soluble dans les fluides tissulaires et réagit ainsi avec les phosphates tissulaires et se précipite. La précipitation en surface de l'hydroxyapatite se poursuit progressivement jusqu'à la structure interne, ce qui peut modifier la constitution globale de la composition du matériau d'obturation. La formation d'apatite est une caractéristique commune des biomatériaux contenant du silicate de calcium. Ils possèdent la particularité de former un précipité d'hydroxyapatite en présence de phosphate composant une interface naturelle avec la dentine.

Le ciment mis en place se dissocie progressivement ce qui conduit à la nucléation des cristaux d'hydroxyapatite et la précipitation ultérieure de ces cristaux remplit les espaces microscopiques présents entre le ciment et les parois dentinaires. Le joint mécanique initial entre le ciment tricalcique et la paroi dentinaire est converti en un joint chimique.

2.4.3. Réponse cellulaire et minéralisation

Les cellules souches présentes au sein du tissu pulpaire sont des cellules indifférenciées pluripotentes, c'est-à-dire qu'elles ont la capacité de se différencier en cellules spécialisées matures. Ces cellules souches proviennent des cellules mésenchymateuses dérivées de la crête neurale embryonnaire. Elles présentent une grande capacité odontogénique et une dentinogenèse remarquable. En raison de leurs capacités anti-inflammatoires, ces cellules souches peuvent survivre dans des situations inflammatoires extrêmes et continuer à jouer un rôle important au cours de la régénération pulpaire (Rathinam et coll., 2016).

La différenciation des cellules souches en cellules sécrétant des odontoblastes est primordiale dans la formation de la dentine réparatrice, et l'induction de cette différenciation est l'une des caractéristiques d'un ciment tricalcique. Dans plusieurs études, il a été démontré qu'une lignée cellulaire pulpaire indifférenciée odontoblastique se transforme en une lignée cellulaire pulpaire différenciée (Zanini et

coll., 2012 ; Eid et coll., 2013 ; Pérard et coll., 2013). Les cellules entrent donc dans une voie odontoblastique (Stein et coll., 2004). Ces études ont également démontré que le placement de ciment tricalcique sur le tissu pulpaire provoque la prolifération, la migration et la différenciation de cellule de type odontoblastique qui produisent une matrice de collagène. Ces effets sont associés à l'induction d'une angiogenèse et une néovascularisation. La matrice formée est ensuite minéralisée : la pulpe produit initialement de l'ostéodentine suivie d'une formation de pont dentinaire tertiaire quelques mois après le coiffage pulpaire.

Cette formation de pont dentinaire est primordiale dans la réussite du traitement et sa durabilité. Les différents matériaux à notre disposition ont des efficacités différentes sur cette propriété comme démontré ci-dessus. Les ciments tricalciques sont ceux qui forment un pont dentinaire de meilleur qualité, continu et sa formation est plus rapide (Figure 9).

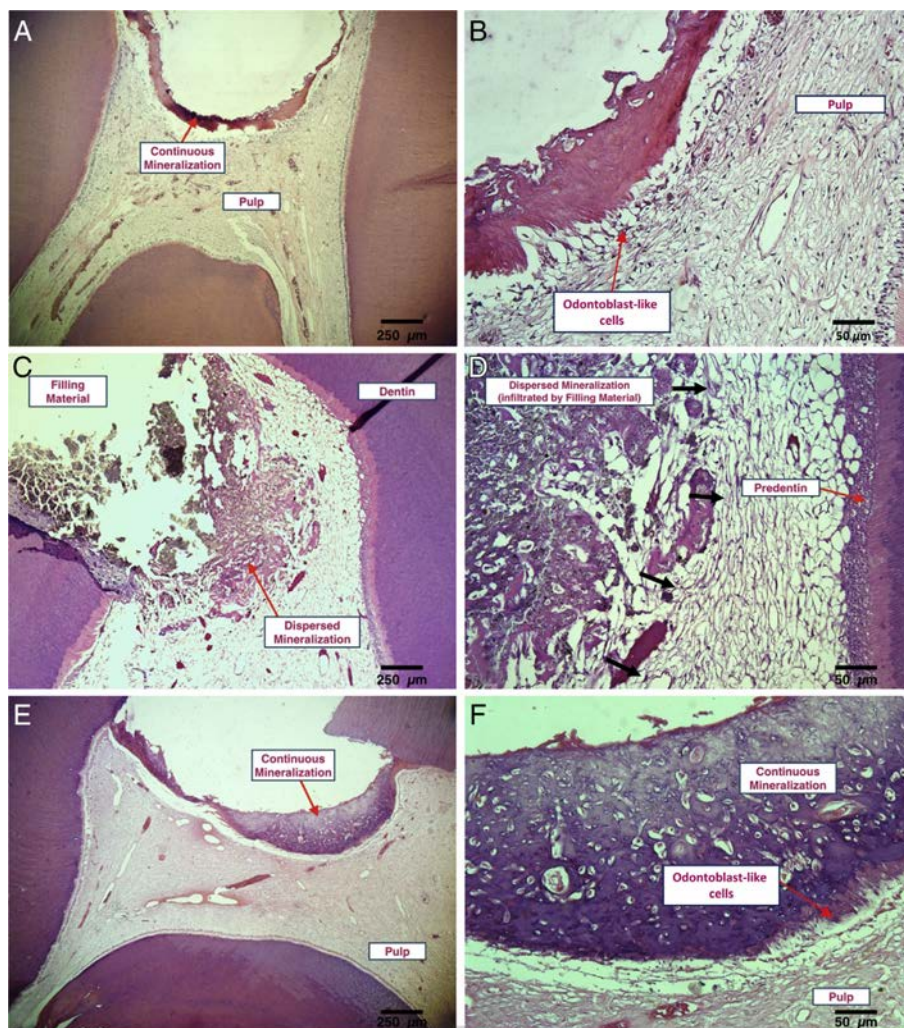


Figure 9 : formation de pont dentaire après pulpotomie réalisée avec plusieurs matériaux : (A et B) MTA, (C et D) hydroxyde de calcium, (E et F) Biodentine® (source : Bakhtiar et coll., 2017)

Il a donc été démontré que les ciments tricalciques induisent une réponse cellulaire positive lorsqu'ils sont appliqués directement sur la pulpe dentaire (Bonson et coll., 2004 ; Nakayama et coll., 2005). Ils possèdent également un effet sur l'activation des mitoses des cellules progénitrices et stimulent la formation de tissus durs (Dammachke et coll., 2010). In vitro, il a été découvert la production de gènes inducteur d'une matrice de minéralisation, les ARNm, et une expression protéique de marqueurs cellulaires possédant un rôle dans le processus de minéralisation (Thomson et coll., 2003).

De plus, les propriétés physico-chimiques attribuées aux matériaux contenant du disilicate tricalcique favorisent la dentinogenèse réparatrice en activant les facteurs de croissance présents dans la dentine. Des molécules de signalisation, le facteur de croissance TGF- β , le facteur de stimulation des macrophages FSC-GM et les interleukines IL-1 α et IL-1 β , sont stimulés par la libération des ions calcium (Okiji et Yoshida, 2009 ; An et coll., 2012).

3. Protocole

3.1. Conditions de réalisation

La réalisation d'une biopulpotomie camérale comme traitement permanent de la pulpite irréversible sur une dent permanente mature doit être préalablement associée à une explication claire et compréhensible par le patient. Celui-ci doit être en possession de ses moyens afin de comprendre et valider cette thérapeutique.

Il n'existe pas de facteurs de risques systémiques tels que le tabagisme, l'hypertension, une pathologie cardio-vasculaire ou d'autres maladies systémiques. De plus, l'âge, le sexe et le nombre de rendez-vous nécessaires afin de réaliser la pulpotomie ne sont pas des facteurs de risques significatifs à la réussite de cette thérapeutique (Kunert et coll., 2015).

Plusieurs conditions doivent être respectées pour réaliser ce traitement :

- les principes d'économie tissulaire doivent nous inciter à conserver la pulpe vivante au maximum,
- la prise de décision est fondée sur l'évaluation de l'état inflammatoire de la pulpe,
- les thérapeutiques de coiffage doivent être menées dans les meilleures conditions d'asepsie,
- le contrôle de l'inflammation est le facteur clé du succès de la cicatrisation pulpaire,
- les matériaux de coiffage recommandés sont les ciments à base de silicate de calcium, ou à défaut l'hydroxyde de calcium,
- les pulpes jeunes répondent mieux au traitement,
- les situations les plus favorables concernent les expositions pulpaires traumatiques récentes, où l'inflammation est limitée,
- ces thérapeutiques nécessitent une information du patient, un consentement éclairé et un suivi.

Pour le moment il n'existe pas de codification de cet acte en classification commune des actes médicaux (CCAM) sur dent mature (existe sur dent immature : Hbfd006) car le référentiel de la haute autorité de santé (HAS) d'endodontie en déconseille la pratique. Cependant, comme nous venons de le montrer avec l'utilisation des nouveaux matériaux à notre disposition et les études déjà réalisées,

c'est un acte en accord avec les données actuelles de la science. Il peut être utilisé le code CCAM du coiffage pulpaire Hbfd010 conforme au « Parage de plaie de la pulpe d'une dent avec coiffage » correspondant à l'acte pratiqué mais à l'entrée des canaux radiculaires plutôt qu'à l'endroit de l'effraction pulpaire.

3.2. Étapes cliniques

En synthétisant les protocoles cliniques menés dans de nombreuses études, il est possible de définir un protocole unique, réalisé et réalisable par tout praticien (Caliskan, 1993 ; Çalişkan, 1995 ; McDougal et coll., 2004 ; Eghbal et coll., 2009 ; Bjørndal et coll., 2010 ; Chueh et Chiang, 2010 ; Asgary et Eghbal, 2013 ; Barngkgei et coll., 2013 ; Simon et coll., 2013 ; Asgary et coll., 2014, 2015 ; Dubuisson, 2015 ; Kunert et coll., 2015 ; Alqaderi et coll., 2016 ; Grewal et coll., 2016 ; Soni, 2016 ; Varun Kumar et coll., 2016 ; Bakhtiar et coll., 2017 ; Galani et coll., 2017 ; Qudeimat et coll., 2017 ; Taha et coll., 2017 ; Taha et Khazali, 2017 ; Thi, 2017 ; Taha et Abdelkhader, 2018).

3.2.1. Anesthésie

L'anesthésie est, une fois le diagnostic de pulpite irréversible confirmé, le premier geste à effectuer. En fonction de la localisation, il est recommandé d'effectuer une anesthésie locale ou locorégionale, par voie para-apicale (pour les molaires maxillaires) ou par voie tronculaire ou intra-osseuse (pour les molaires mandibulaires).

Le produit anesthésique n'a pas d'effet sur l'acte thérapeutique et donc qu'importe la molécule utilisée. Cependant, l'anesthésie à base d'articaine est la plus conseillée car elle est la plus efficace et possède le moins d'effets secondaires ou allergiques.

L'utilisation de vasoconstricteurs est une problématique pour le traitement par biopulpotomie camérale. En effet, l'avantage des vasoconstricteurs est qu'ils renforcent l'action anesthésique et augmentent la durée d'action. On peut ainsi utiliser de faibles concentrations et quantités d'anesthésiques. De plus, en retardant la diffusion d'anesthésique dans la circulation générale, ils réduisent la toxicité générale de la base anesthésique. Toutefois, ils provoquent une diminution du saignement de la zone d'intervention ce qui peut interférer dans le diagnostic peropératoire et donc fausser l'indication de cette thérapeutique. Au vu du temps nécessaire à la réalisation

du geste et de la douleur potentiellement provoquée chez les patients, l'utilisation de vasoconstricteurs reste la plus indiquée et pratiquée dans les études.

3.2.2. Mise en place du champ opératoire

Le traitement par biopulpotomie nécessite une asepsie stricte et indique donc formellement la pose d'une digue dentaire avec crampon.

Ce champ opératoire permet en effet de conserver le tissu pulpaire radiculaire sain à l'abri d'une potentielle contamination bactérienne due à la salive. Il permet également de conserver le site opératoire dans un milieu sec, préférable pour la mise en place et le maintien du ciment d'obturation camérale (solubilité de la biodentine lors de sa prise).

3.2.3. Éviction carieuse

L'éviction carieuse se fait, après anesthésie et pose du champ opératoire complète, sous irrigation abondante, à l'aide d'une fraise diamantée sur turbine ou sur contre-angle bague rouge pour l'émail et les restaurations présentes, et d'une fraise carbure de tungstène sur contre-angle réducteur pour les tissus cariés.

3.2.4. Pulpotomie camérale

L'éviction de la pulpe camérale se fait sous irrigation abondante, à l'aide d'une fraise boule diamantée stérile sur contre-angle rouge ou turbine, ou d'une fraise carbure de tungstène stérile sur contre-angle réducteur, ou encore d'un excavateur manuel stérile.

La totalité du tissu caméral doit être enlevée, seule la pulpe aux entrées des canaux radiculaires est conservée. Certains préconisent de réaliser une pulpotomie partielle en cas de lésion pulpaire limitée (Bjørndal et coll., 2010 ; Bakhtiar et coll., 2017 ; Taha et Khazali, 2017) ; cependant, l'étendue de l'inflammation pulpaire étant inconnue, il est difficile de savoir où s'arrêter. Il est donc conseillé de réaliser une pulpotomie complète. A l'inverse, d'autres études préconisent de supprimer également les premiers millimètres de pulpe radiculaires au niveau des entrées canalaire (Alqaderia et coll., 2014).

3.2.5. Hémostase

La vitalité de la pulpe est confirmée par la présence de tissus pulpaire hémorragiques au sein de tous les canaux. Si l'un d'entre eux ou aucun ne saigne alors la pulpectomie doit être envisagée.

À l'aide d'un coton ou d'une compresse stérile, l'hémostase est obtenue en compression pendant quelques minutes. Après son obtention, la cavité peut être rincée par une solution antiseptique (ex : hypochlorite de sodium à de faibles concentrations, chlorexidine à 2%...).

Si après 15 minutes de compressions renouvelées (Taha et coll., 2017) il n'y a toujours pas d'hémostase alors il faut réaliser la pulpectomie.

3.2.6. Obturation camérale

L'application du matériau de coiffage se fait au contact direct de la pulpe.

- Au MTA

Le MTA existe sous forme de poudre présente dans des sachets à mélanger à de l'eau distillée pour obtenir une pâte prête à l'emploi ou sous forme de capsule pré-dosée à vibrer. Les proportions poudre/liquide sont de 3/1.

Il est appliqué en épaisseur de 2 millimètres, à l'aide d'un fouloir, d'une spatule à bouche ou d'un porte amalgame avec embout en polytétrafluoroéthylène (PTFE ou Téflon®). Ce coiffage est ensuite recouvert d'un coton humide favorisant la prise du matériau et enfin d'une restauration provisoire.

- Au ciment Biodentine®

Le ciment Biodentine® est conditionné sous forme de capsule pré-dosée.

Après avoir ouvert la capsule de poudre, cinq gouttes de liquide contenu dans la dosette sont à déposer à l'intérieur de la capsule, puis une vibration de 30 secondes dans un vibreur à amalgame est requise.

Pour appliquer le matériau, les spatules du kit peuvent être utilisées ou un fouloir ou une spatule à bouche peuvent être employés. Le matériau peut alors faire office de matériau temporaire sur toute la hauteur de la cavité d'accès.

3.2.7. Obturation coronaire

Le matériau de restauration définitif importe peu en soi. Cependant, l'avenir de notre thérapeutique dépend de l'étanchéité de notre coiffage caméral ainsi que de celle de la restauration le recouvrant. Il est donc nécessaire que ce matériau permette une bonne étanchéité, prévienne toute recontamination bactérienne et rétablisse la fonction de la dent.

L'objectif de la restauration coronaire est d'assurer une étanchéité dans le temps afin de prévenir la percolation bactérienne en direction pulpaire. À ce sujet, une étude a démontré que le taux de survie d'une résine composite était plus faible que celui d'une restauration à l'amalgame, lui-même plus faible qu'une restauration par une couronne prothétique (Figure 10).

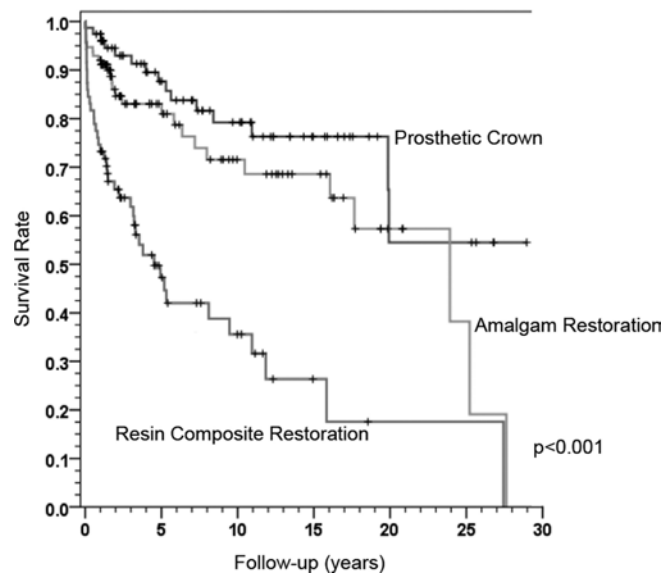


Figure 10 : courbes de survie de Kaplan-Meier concernant le type de restauration finale (source : Kunert et coll., 2015)

Ce choix de restauration coronaire se fait en fonction des tissus résiduels sains de la dent et en fonction du risque carieux individuel du patient. Elle doit respecter, elle aussi, le gradient thérapeutique et encourager au maximum l'économie tissulaire. Dans les études citées ci-dessus, on retrouve par exemple des obturations coronaires à la résine composite (Figures 11 et 12) (Chueh et Chiang, 2010 ; Galani et coll., 2017), à l'amalgame (Eghbal et coll., 2009 ; Asgary et Eghbal, 2013), au ciment verre ionomère avec adjonction de résine (CVIMAR) (Barngkgei et coll., 2013 ; Alqaderi et coll., 2016 ; Qudeimat et coll., 2017) ; certaines dents vivantes ont même été couronnées pour des raisons de fragilité (Figure 13) (Simon et coll., 2013).

3.2.8. Rendez-vous de contrôle

Un suivi de contrôle doit être réalisé à une semaine pour rassurer le patient sur l'évolution de la thérapeutique et engager, si besoin, le traitement endocanalaire en cas de douleurs intenses persistantes.

Puis, un rendez-vous à 3 mois est indiqué afin d'observer l'évolution de la dent. Des examens cliniques et radiologiques sont réalisés afin de s'assurer de la conservation de la vitalité pulpaire et l'absence de signes d'inflammation périradiculaire.

Un suivi de 6 mois a été considéré par plusieurs études comme suffisant pour les dents traitées par pulpotomie (Caliskan, 1993 ; Zanini et coll., 2016 ; Taha et Abdelkader, 2018). Un suivi à long terme est cependant toujours souhaitable pour révéler les échecs tardifs.

3.3. Exemples de biopulpotomie

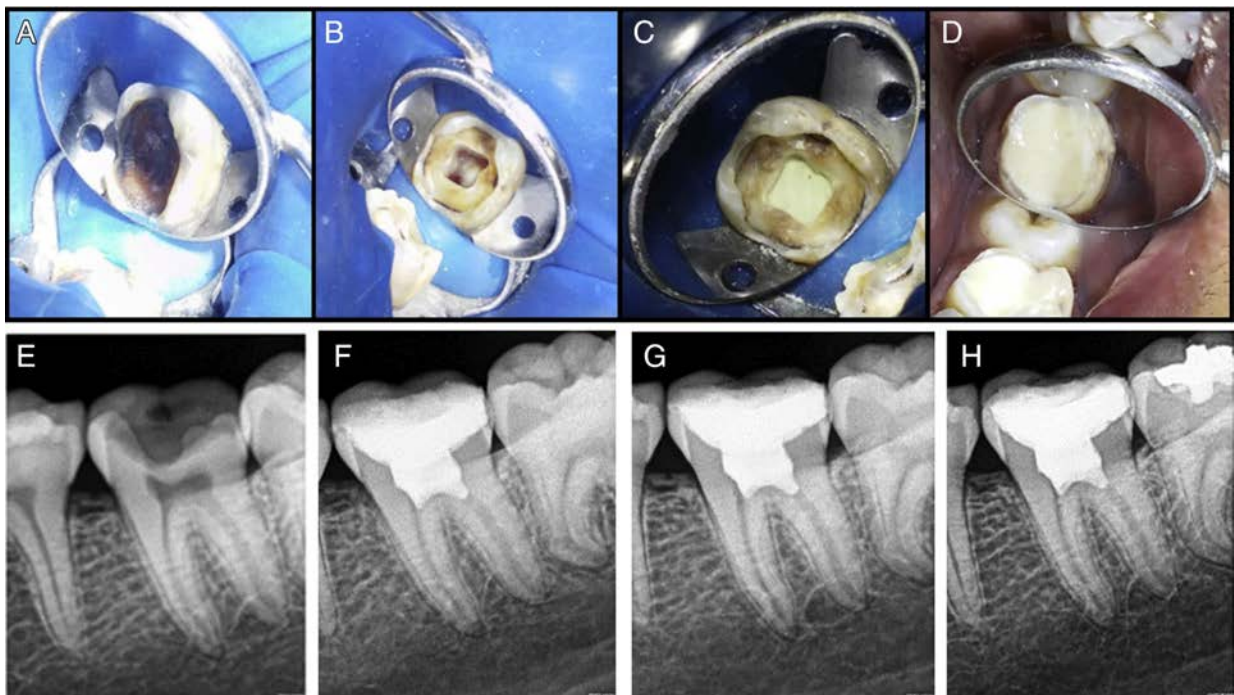


Figure 11 : biopulpotomie au MTA ; photographies : (A) préopératoire, (B) après hémostase, (C) coiffage au MTA, (D) restauration coronaire à la résine composite ; radiographies : (E) préopératoire, (F à H) postopératoire à 12 et 18 mois (source : Galani et coll., 2017)

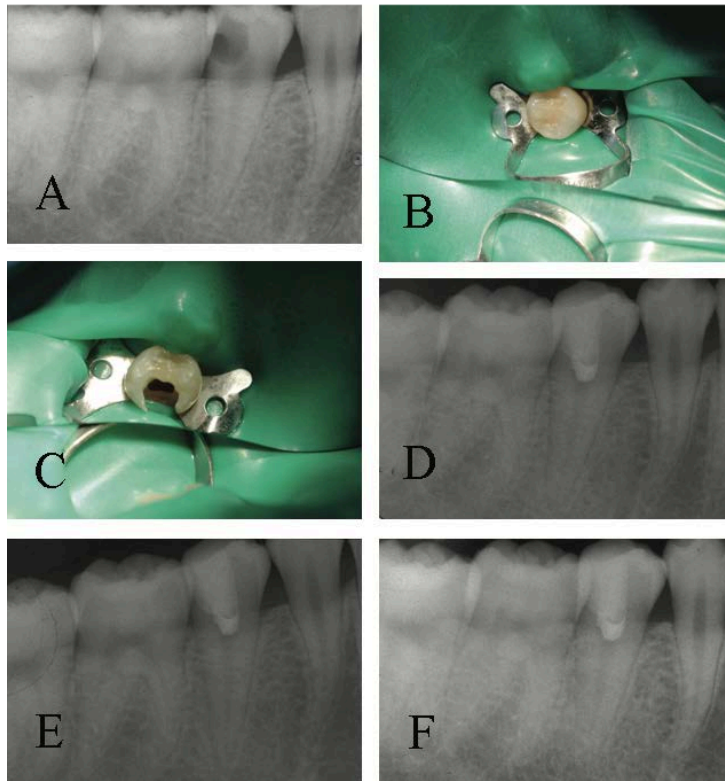


Figure 12 : biopulpotomie d'une prémolaire au MTA ; (A) radiographie préopératoire, (B) mise en place du champ opératoire, (C) éviction carieuse et camérale, (D à F) radiographies postopératoires à 1, 3 et 10 mois (source : Chueh et Chiang, 2010)

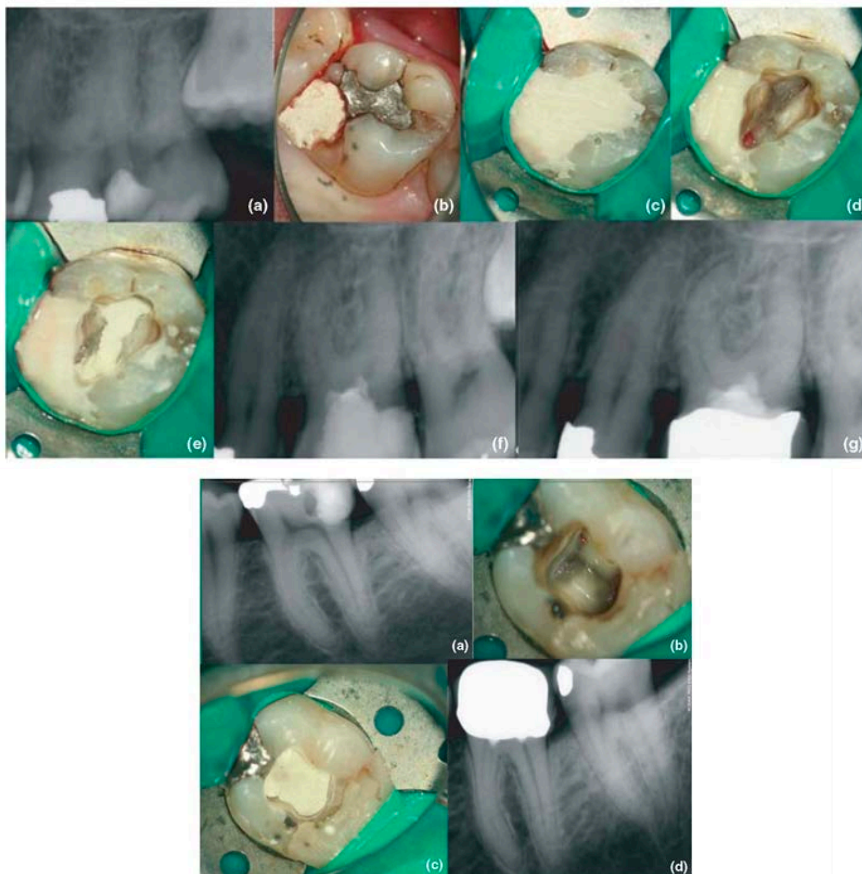


Figure 13 : biopulpotomies au MTA (source : Simon et coll., 2013)

4. Suivi postopératoire

4.1. Évaluation du succès du traitement

Le traitement est considéré comme cliniquement réussi s'il n'apparaît pas de douleur spontanée à la suite de celui-ci. La dent doit également être fonctionnelle, sans sensation d'inconfort à la percussion ou à la mastication. Elle doit répondre positivement aux tests de vitalité pulpaire, et une palpation, une mobilité normale et une gencive saine doivent être observées.

Il peut subsister certaines sensations désagréables ou même des douleurs pendant les premiers jours après le traitement. Elles peuvent nécessiter une prise médicamenteuse d'antalgique. Dans ce cas, une prise d'anti-inflammatoire non stéroïdien à dose antalgique (ibuprofène 1200mg par jour en trois prises) est conseillée. Afin de ne pas confondre cette douleur postopératoire avec l'échec de notre traitement, les patients doivent être prévenus de ces potentielles complications.

Elles apparaissent régulièrement peu de temps après l'acte mais l'intensité diminue au fil du temps et ces désagréments peuvent subsister pendant 7 jours. Ces douleurs postopératoires sont moins fréquentes et moins longues que celles présentes après un traitement endocanalair (Galani et coll., 2017). Elles disparaissent assez rapidement avec l'absence de douleurs modérées ou sévères à partir du 2^e jour postopératoire et l'absence totale de douleur au 6^e jour postopératoire (Figure 14).

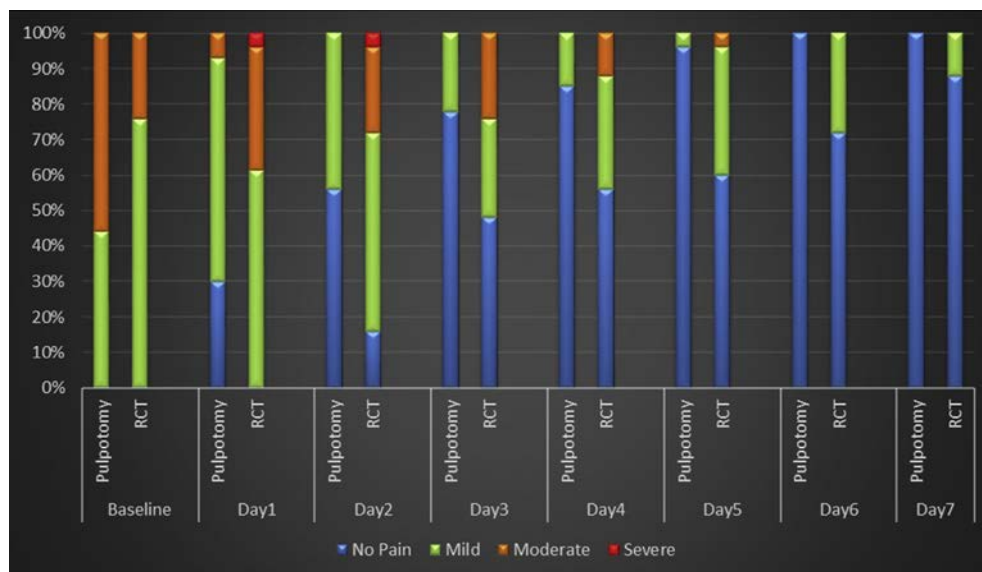


Figure 14 : comparaison de l'intensité des douleurs postopératoires sur 7 jours entre une pulpotomie définitive et un traitement endocanalair (source : Galani et coll., 2017)

La thérapeutique peut être considérée radiologiquement réussie si la dent ne présente pas de pathologie périradiculaire, de résorption interne ou de résorption radiculaire.

La plupart des études décrites ci-dessus utilisent l'index périapical pour déterminer l'état physiologique périapical (Orstavik et coll., 1986). Ce classement distingue cinq stades (Figure 15) :

1. absence de lésion périapicale,
2. absence probable de lésion périapicale,
3. présence incertaine de lésion périapicale,
4. présence probable de lésion périapicale,
5. présence assurée de lésion périapicale.

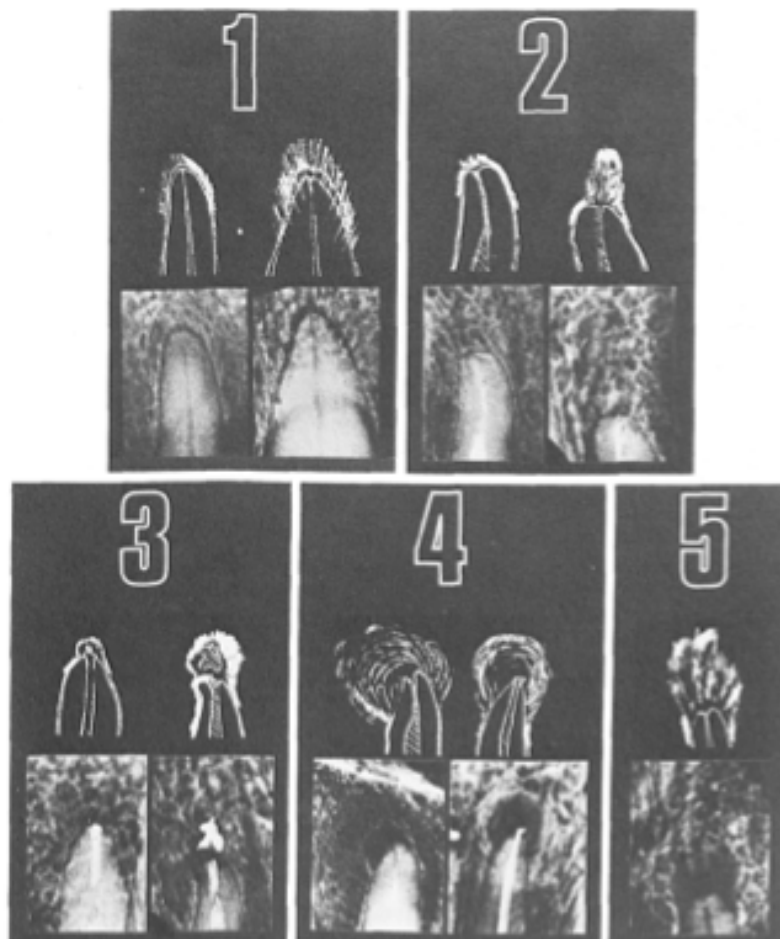


Figure 15 : illustration de l'index périapical (source : Orstavik et coll., 1986)

Les dents, avant pulpotomie, présentaient un index périapical (PAI) égal à 1. Au suivi radiographique, il a été considéré que le traitement était réussi pour un PAI = 1 et incertain si le PAI = 2 (Galani et coll., 2017 ; Taha et coll., 2017 ; Taha et Khazali, 2017 ; Taha et Abdelkader, 2018).

En plus de la réussite du traitement, son efficacité dans le temps est renforcée lorsque la formation d'une barrière dentinaire au contact du coiffage est observée (Figure 16). En effet, afin de conserver un maximum d'étanchéité, la formation d'un pont dentinaire joue un rôle primordial. Il exprime, de plus, le bon état de santé pulpaire qui, débarrassé de son agent agressif et de son état inflammatoire, reprend ses fonctions normales telle que la sécrétion de dentine tertiaire.

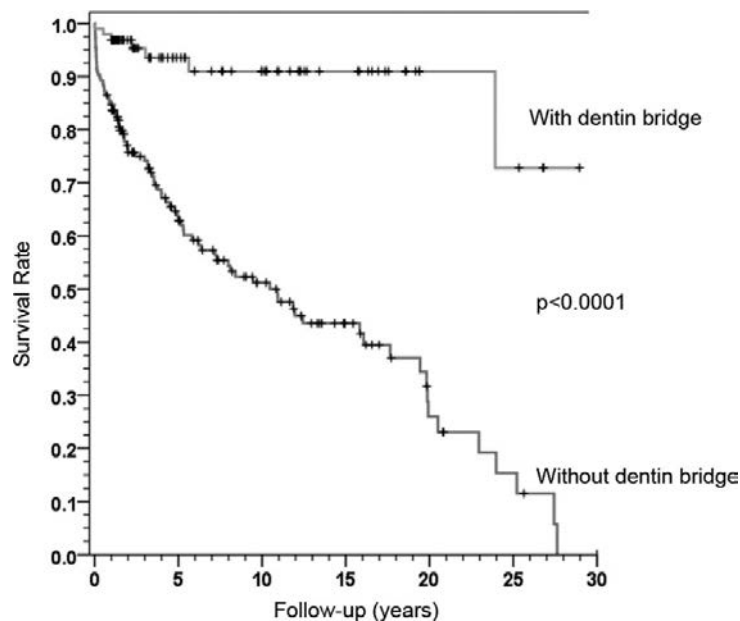


Figure 16 : taux de survie de la pulpe après pulpotomie en fonction de la présence ou non d'un pont dentinaire (source : Kunert et coll., 2015)

Enfin, certaines études ont décrit un succès radiologique lors de la visualisation d'une calcification canalaire (Varun Kumar et coll., 2016). Ce facteur peut inquiéter car, en cas de nouvelle intervention endodontique nécessaire, il est plus difficile de réaliser un traitement endocanalaire de bonne qualité en présence de canaux calcifiés. Néanmoins, il peut être considéré comme un facteur de réussite. En effet, tant que la dent ne présente pas de symptômes cliniques ni de lésion péri-apicale, une calcification des canaux signifie une obturation « naturelle » du canal endocanalaire, ce qui est *in fine* le but de tout traitement endodontique. C'est sur le même principe que se fonde le bénéfice de l'édification du pont dentinaire comme expliqué ci-dessus.

Tableau 3 : synthèse des études menées sur la biopulpotomie camérale des dents permanentes matures

Auteur et année	Nombre d'individu	Tranche d'âge	Suivi	Matériau utilisé	Taux de succès clinique
(Caliskan, 1993)	24 patients	10 à 22 ans	12 à 48 mois	Hydroxyde de calcium	91,6%
(Çalışkan, 1995)	25 patients	10 à 24 ans	16 à 72 mois	Hydroxyde de calcium	92%
(McDougal et coll., 2004)	73 patients	18 à 65 ans	12 mois	IRM®	À 6 mois : 90% À 12 mois : 78%
(Eghbal et coll., 2009)	14 patients	16 à 23 ans	2 mois	MTA	100%
(Bjørndal et coll., 2010)	58 patients	18 à 49 ans	12 mois	Hydroxyde de calcium	33,15%
(Chueh et Chiang, 2010)	1 patient	19 ans	3 à 10 mois	MTA	100%
(Simon et coll., 2013)	17 patients	7 à 54 ans	12 à 24 mois	MTA	82%
(Barngkgei et coll., 2013)	10 patients	17 à 54 ans	24 à 42 mois	MTA	100%
(Alqaderia et coll., 2014)	25 patients	10 à 15 ans	1 à 17 mois	MTA	90%
(Asgary et coll., 2014)	166 patients	9 à 65 ans	24 mois	Hydroxyde de calcium	98,19%
(Swati A Borkar et Ida Ataide, 2015)	4 patients	18 à 26 ans	18 mois	Biodentine®	100%
(Kunert et coll., 2015)	273 patients	8 à 79 ans	10 ans et plus	Hydroxyde de calcium	À 1 an : 89% À 2 ans : 83% À 3 ans : 81% À 4 ans : 76% À 5 ans : 75% À 10 ans : 63%
(Asgary et coll., 2015)	137 patients	9 à 65 ans	5 ans	Hydroxyde de calcium	À 5 ans : 78,1%
(Varun Kumar et coll., 2016)	54 patients	14 à 32 ans	12 mois		A 7 jours : 93,75% À 6 et 12 mois : 85,4%
				Hydroxyde de calcium	À 6 et 12 mois : 81,2%
				MTA	À et 12 mois 83,3%
				PRF	À 6 et 12 mois : 92,8%
(Soni, 2016)	1 patient	12 ans	18 mois	Biodentine®	100%
(Taha et coll., 2017)	42 patients (51 dents)	11 à 51 ans	3 ans	MTA	À 3 mois : 100% À 6 mois : 100% À 1 an : 97,5% À 3 ans : 92,7%
(Taha et Khazali, 2017)	49 patients	20 à 52 ans	2 ans	Hydroxyde de calcium	À 6 mois : 62% À 1 an : 55% À 2 ans : 43%
				MTA	À 6 mois : 84% À 1 an : 83% À 2 ans : 85%
(Galani et coll., 2017)	26 patients	15 à 36 ans	18 mois	MTA	85%
(Taha et Abdelkader, 2018)	52 patients (64 dents)	19 à 69 ans	1 an	Biodentine®	À 6 mois : 98,4% À 1 an : 93,6%

Au vu des résultats des différentes expérimentations ci-dessus (Tableau 3), nous pouvons conclure que la biopulpotomie a un très bon pronostic (84,6% de réussite en moyenne sur toutes ces études). On remarque également que le taux de succès le plus élevé est atteint avec le ciment Biodentine® comme matériau de coiffage et qu'il chute fortement lorsque l'hydroxyde de calcium est utilisé.

Néanmoins, il est à noter que ces études sont relativement peu nombreuses, comportent peu de patients et se caractérisent parfois par un court suivi. Il n'empêche que cette technique est décrite et conseillée depuis plusieurs décennies (Chase, 1866) et qu'avec l'apparition de ces nouveaux matériaux de coiffage aux propriétés biologiques incomparables, il semble évident qu'elle devient une solution thérapeutique adaptée à certaines situations dans un gradient thérapeutique qui se veut conservateur.

On note également que le coiffage à l'aide d'un caillot de fibrine appelé *platelet-rich-fibrin* (PRF) plutôt qu'un ciment tricalcique fourni de très bons résultats. On peut ainsi penser qu'une thérapeutique avec des éléments propres à chaque patient pourrait avoir des effets similaires voire supérieur qu'avec ces biomatériaux. En effet, les éléments nécessaires à la formation d'un pont dentinaire sont déjà présents dans la dentine et le plasma et pourraient donc parfaitement convenir pour cette thérapeutique. Peu d'études sont cependant encore réalisées à ce jour pour valider cette thérapeutique (Varun Kumar et al. 2016).

4.2. En cas d'échec

4.2.1. Découverte de l'échec

L'échec de la pulpotomie comme traitement permanent de la pulpite irréversible pour une dent mature correspond donc cliniquement à une douleur spontanée, sévère et persistante, une sensibilité aux percussions, le développement d'un œdème, ou une réponse négative aux tests de sensibilités pulpaires. Elle peut également correspondre radiologiquement à la formation d'une lésion inflammatoire périradiculaire d'origine endodontique, l'apparition de résorption interne ou une rhizalyse radiculaire.

La découverte d'un échec peut ainsi se faire, soit de manière évidente par le patient (persistance de la douleur), soit de manière fortuite lors d'un contrôle par le praticien (contrôle radiographique ou tests de sensibilité).

Il est tout d'abord conseillé de prévenir le patient de ces potentiels échecs et de la procédure à suivre en cas d'apparition d'un des facteurs qu'il peut objectiver.

En cas de douleurs présentes et sévères après 7 jours postopératoires, le risque d'échec est alors avéré et une consultation chez un praticien est nécessaire pour soulager le patient (Galani et coll., 2017 ; Taha et Khazali, 2017). Ces sensations désagréables peuvent parfois survenir au cours des 3 premiers mois et, dans de tels cas, un examen clinique doit être mené afin d'évaluer l'état pulpaire.

Ensuite, un contrôle doit être effectué à 3 mois en l'absence de signal d'alerte pour tester la sensibilité pulpaire et effectuer un contrôle radiologique. Lors de son contrôle annuel, le praticien doit évaluer l'évolution de cette dent par examen radiologique si besoin et par les tests diagnostiques.

Pour ces derniers, il paraît évident qu'ils seront plus compliqués à réaliser étant donné que la pulpe vitale sera confinée dans les racines et donc à distance de l'origine du *stimulus* que nous appliquons sur la couronne. Par conséquent, ces tests ne sont pas le meilleur indicateur de succès du traitement. Il leur sera préféré la radiographie de contrôle qui indique la présence ou non d'une lésion inflammatoire périradiculaire d'origine endodontique. Sa présence montre que le tissu pulpaire n'a pu réguler l'inflammation contenue en son sein et s'est propagée jusqu'aux tissus périradiculaires. On considère que le traitement a échoué à partir d'un PAI = 3 (Galani et coll., 2017 ; Taha et coll., 2017 ; Taha et Khazali, 2017 ; Taha et Abdelkhalder, 2018).

4.2.2. Origine de l'échec

Comme décrit ci-dessus, la pulpotomie consiste à placer un biomatériau au contact de la pulpe ayant un double effet. Tout d'abord, il assure l'étanchéité et prévient le passage de bactéries vers le tissu pulpaire radiculaire. Le second effet est de stimuler la mise en place d'une barrière minéralisée à son contact ce qui renforce potentiellement l'étanchéité. Cette double étanchéification est très importante car celle du matériau diminue avec le temps et des bactéries pourraient s'infiltrer et atteindre cette seconde barrière (Simon, 2018).

Les échecs apparaissent régulièrement dans deux temporalités différentes, chacune d'origine différente.

En effet, on appelle un échec immédiat, l'apparition de douleur persistante tout de suite après le traitement ou l'apparition de signes d'alerte ressentis par le patient

avant le rendez-vous de contrôle à 3 mois. Ces contretemps sont liés à un problème de diagnostic préopératoire. Dans ce cas, soit la pulpite irréversible atteignait également la pulpe radiculaire, soit celle-ci n'était plus en mesure de se régénérer. Les processus de conservation pulpaire n'étant plus opérationnel, l'inflammation a progressé d'où la persistance des symptômes.

Au-delà de 3 mois après l'intervention, il s'agit d'un échec retardé. Celui-ci est lié à une percolation bactérienne qui a permis à de nouveaux micro-organismes de provoquer un phénomène inflammatoire au sein du tissu pulpaire restant. Cette inflammation peut créer, soit une nouvelle apparition de pulpite irréversible au sein du système canalaire, soit une nécrose pulpaire radiculaire.

L'infiltration bactérienne se produit en premier lieu au niveau de l'obturation coronaire. En effet, cette restauration peut, au fil du temps, subir des modifications entraînant une diminution de son étanchéité. De ce fait, on observe une déhiscence entre la couche du matériau d'obturation et la paroi dentaire où les bactéries s'infiltrent et provoquent l'apparition d'une nouvelle lésion carieuse.

Cependant, ces bactéries seront normalement stoppées par le matériau de coiffage pulpaire profond. Il est par conséquent important d'utiliser le produit le plus étanche possible. Dans le cas où ce dernier n'est pas suffisamment étanche ou perd cette propriété suite à une exposition bactérienne prolongée, une inflammation des tissus pulpaires restants est observée, voire même une colonisation bactérienne des canaux radiculaires.

4.2.3. Traitement

L'échec de la biopulpotomie correspond à la pulpite des tissus pulpaires radiculaires restants ou à leur nécrose. Le traitement adéquat consiste au traitement endodontique complet. Celui-ci peut se faire en un seul ou deux temps.

La biopulpectomie peut d'abord être temporaire, à l'hydroxyde de calcium, afin de permettre la cessation de l'exsudation des tissus périapicaux. Puis, soit en premier lieu s'il y a absence d'exsudation, soit en second lieu, une obturation tridimensionnelle à la gutta percha ou aux ciments biocéramiques endocanalaire est réalisée.

Par ailleurs, on peut concevoir que cette pulpite se localise dans une seule racine et que seule celle-ci nécessite une obturation complète. Il n'existe cependant pas d'étude sur ce sujet pour le moment.

Conclusion

Comme il a été décrit, la pulpe enflammée à la suite de caries profondes peut être traitée cliniquement en préservant le tissu pulpaire radiculaire réversiblement atteint en réalisant une biopulpotomie. Cependant, le choix du traitement par biopulpotomie, par opposition à la biopulpectomie, reste encore un sujet controversé. En effet, le traitement endodontique complet présente certains inconvénients notoires. La perte de tissu dentaire affectant potentiellement les qualités mécaniques de l'organe dentaire, son temps opératoire long, le nombre de visites éventuellement requis pour le réaliser intégralement, son coût économique au vu de la relativement faible valorisation des honoraires dans la CCAM en sont les plus marquants.

Depuis l'apparition des nouveaux ciments tricalciques, la biopulpotomie camérale redevient une technique thérapeutique envisageable aux avantages multiples. Grâce à ces matériaux « intelligents », on observe un regain d'intérêt pour les techniques de coiffage. Dans ces traitements, la pulpotomie permanente s'inscrit pleinement dans les concepts de dentisterie actuelle orientés vers l'économie tissulaire.

Cette alternative au traitement endodontique complet apparaît séduisante, tant du fait de son apparente simplicité clinique, que du résultat obtenu démontré dans différentes études. Pour autant, elle n'est pas sans limite. Nous avons montré qu'elle ne s'effectue que dans des indications précises, selon un protocole spécifique et à l'aide de matériaux biocompatibles possédant des propriétés biomécaniques et biochimiques satisfaisantes.

Enfin, cette technique n'est pas sans recours et peut tout à fait, en cas d'échec ou de réapparition de symptômes, faire l'objet d'un traitement endodontique complet.

De nouvelles possibilités peuvent et doivent accompagner cette technique.

En premier lieu, un outil de diagnostic histologique ou moléculaire permettrait aux praticiens de constater la correspondance – oui ou non – de l'état dentaire clinique et de l'état pulpaire réel.

De plus, des études au sujet de la biopulpotomie comme traitement permanent de la pulpite irréversible sur un plus grand nombre d'échantillons sont en cours (Simon, 2016).

Enfin, l'utilisation de PRF comme matériau de coiffage pulpaire profond permet d'obtenir de très bons résultats.

De nouvelles perspectives sont peut-être en train de s'ouvrir : des études sont en cours afin d'évaluer l'utilisation de tissu dentinaire prélevé sur le patient qui est un réservoir de facteur de croissance minéralisé. Ces facteurs de croissance minéralisés, et surtout le TGF- β , présents dans la dentine cariée qui est excavée ou prélevée sur des dents extraites préalablement, permettrait d'assurer un pronostic encore meilleur.

Enfin, le recouvrement du coiffage pulpaire profond apparaît essentiel pour le succès du traitement. Le choix de la restauration coronaire se fait avec pour objectif la meilleure étanchéité possible. Dans ce sens, grâce aux techniques de collage actuelles, les restaurations collées indirectes type onlay/overlay semblent adaptées et en accord avec le principe recherché d'économie tissulaire.

Bibliographie

1. Abd-Elmeguid A, Yu DC. Dental Pulp Neurophysiology: Part 2. Current diagnostic tests to assess pulp vitality. *J Can Dent Assoc.* 2009; 75(2): 139-43.
2. Alqaderi H, Lee C-T, Borzangy S, Pagonis TC. Coronal pulpotomy for cariously exposed permanent posterior teeth with closed apices: a systematic review and meta-analysis. *J Dent.* 2016; 44: 1-7.
3. Alqaderia HE, Al-Mutawaa SA, Qudeimat MA. MTA pulpotomy as an alternative to root canal treatment in children's permanent teeth in a dental public health setting. *J Dent.* 2014; 42(11): 1390-5.
4. An S, Gao Y, Ling J, Wei X, Xiao Y. Calcium ions promote osteogenic differentiation and mineralization of human dental pulp cells: implications for pulp capping materials. *J Mater Sci Mater Med.* 2012; 23(3): 789-95.
5. Asgary S, Eghbal MJ. Treatment outcomes of pulpotomy in permanent molars with irreversible pulpitis using biomaterials: a multi-center randomized controlled trial. *Acta Odontol Scand.* 2013; 71(1): 130-6.
6. Asgary S, Eghbal MJ, Fazlyab M, Baghban AA, Ghoddusi J. Five-year results of vital pulp therapy in permanent molars with irreversible pulpitis: a non-inferiority multicenter randomized clinical trial. *Clin Oral Investig.* 2015; 19(2): 335-41.
7. Asgary S, Eghbal MJ, Ghoddusi J. Two-year results of vital pulp therapy in permanent molars with irreversible pulpitis: an ongoing multicenter randomized clinical trial. *Clin Oral Investig.* 2014; 18(2): 635-41.
8. Bakhtiar H, Nekoofar MH, Aminishakib P, Abedi F, Naghi Moosavi F, Esnaashari E, et coll. Human pulp responses to partial pulpotomy treatment with TheraCal as compared with biodentine and proroot MTA: a clinical trial. *J Endod.* 2017; 43(11): 1786-91.
9. Barngkgei IH, Halboub ES, Alboni RS. Pulpotomy of symptomatic permanent teeth with carious exposure using mineral trioxide aggregate. *Iran Endod J.* 2013; 8(2): 65-8.
10. Baume L. Essai d'une classification clinique des pulpopathies. *Méd Hyg.* 1962; 20(549): 419.

11. Beer R dentiste, Baumann MA, Kielbassa AA, Le Sueur-Almosni F. Atlas de poche d'endodontie. Paris : Flammarion médecine-sciences ; 2008. (Atlas de poche). 229p.
12. Ber BS, Hatton JF, Stewart GP. Chemical Modification of ProRoot MTA to Improve Handling Characteristics and Decrease Setting Time. *J Endod.* 2007; 33(10): 1231-4.
13. Bjørndal L, Reit C, Bruun G, Markvart M, Kjældgaard M, Näsman P, et coll. Treatment of deep caries lesions in adults: randomized clinical trials comparing stepwise vs. direct complete excavation, and direct pulp capping vs. partial pulpotomy. *Eur J Oral Sci.* 2010; 118(3): 290-7.
14. Bonson S, Jeansonne BG, Lallier TE. Root-end Filling Materials Alter Fibroblast Differentiation. *J Dent Res.* 2004; 83(5): 408-13.
15. Brännström M. The hydrodynamic theory of dentinal pain: sensation in preparations, caries, and the dentinal crack syndrome. *J Endod.* 1986; 12(10): 453-7.
16. Caliskan MK. Success of Pulpotomy in the Management of Hyperplastic Pulpitis. *Int Endod J.* 1993; 26(2): 142-8.
17. Çalışkan MK. Pulpotomy of carious vital teeth with periapical involvement. *Int Endod J.* 1995; 28(3): 172-6.
18. Chazel J-C, Esber S, Kouassi M, Pélissier B. Pulpopathies iatrogènes. Étiologies, prévention et traitements. *EMC Odontol.* 2006 ; 23(8) : 1-12.
19. Chen E, Abbott PV. Dental Pulp Testing: A Review. *Int J Dent.* 2009; 2009: 1-12.
20. Chueh L-H, Chiang C-P. Histology of Irreversible Pulpitis Premolars Treated with Mineral Trioxide Aggregate Pulpotomy. *Oper Dent.* 2010; 35(3): 370-4.
21. Claisse A, Barril-Cochet I, Cochet J-Y, Flouriot A-C, Guigand M, Oriez D, et coll. Obturation canalaire. Paris : Association dentaire française ; 2014. (Dossiers ADF). 64p.
22. Cooper PR, Takahashi Y, Graham LW, Simon S, Imazato S, Smith AJ. Inflammation–regeneration interplay in the dentine–pulp complex. *J Dent.* 2010; 38(9): 687-97.
23. Dammaschke T, Stratmann U, Wolff P, Sagheri D, Schäfer E. Basic Research: Direct Pulp Capping with Mineral Trioxide Aggregate: An Immunohistologic Comparison with Calcium Hydroxide in Rodents. *J Endod.* 2010; 36(5): 814-9.

24. Dubuisson E. Etude de suivi des pulpotomies réalisées sur dents permanentes [Thèse d'exercice]. [Clermont-Ferrand] : Université d'Auvergne Clermont-Ferrand I ; 2015. 35p.
25. Eghbal MJ, Asgary S, Baglue RA, Pairokh M, Ghodduzi J. MTA pulpotomy of human permanent molars with irreversible pulpitis. *Aust Endod J.* 2009; 35(1): 4-8.
26. Eid AA, Niu L, Primus CM, Opperman LA, Pashley DH, Watanabe I, et coll. In Vitro Osteogenic/Dentinogenic Potential of an Experimental Calcium Aluminosilicate Cement. *J Endod.* 2013; 39(9): 1161-6.
27. Galani M, Tewari S, Sangwan P, Mittal S, Kumar V, Duhan J. Comparative Evaluation of Postoperative Pain and Success Rate after Pulpotomy and Root Canal Treatment in Cariously Exposed Mature Permanent Molars: A Randomized Controlled Trial. *J Endod.* 2017; 43(12): 1953-62.
28. Gandolfi MG, Siboni F, Polimeni A, Bossù M, Riccitiello F, Rengo S, et coll. In Vitro Screening of the Apatite-Forming Ability, Biointeractivity and Physical Properties of a Tricalcium Silicate Material for Endodontics and Restorative Dentistry. *Dent J.* 2013; 1(4): 41-60.
29. Giuroiu CL, Căruntu I-D, Lozneau L, Melian A, Vataman M, Andrian S. Dental Pulp: Correspondences and Contradictions between Clinical and Histological Diagnosis. *BioMed Res Int.* 2015; 2015: 1-7.
30. Grech L, Mallia B, Camilleri J. Characterization of set Intermediate Restorative Material, Biodentine, Bioaggregate and a prototype calcium silicate cement for use as root-end filling materials. *Int Endod J.* 2013; 46(7): 632-41.
31. Grewal N, Salhan R, Kaur N, Patel HB. Comparative evaluation of calcium silicate-based dentin substitute (Biodentine®) and calcium hydroxide (pulpdent) in the formation of reactive dentin bridge in regenerative pulpotomy of vital primary teeth: triple blind, randomized clinical trial. *Contemp Clin Dent.* 2016; 7(4): 457-63.
32. Jung S, Mielert J, Kleinheinz J, Dammaschke T. Human oral cells' response to different endodontic restorative materials: an in vitro study. *Head Face Med.* 2014; 10(1): 9.
33. Kunert GG, Kunert IR, da Costa Filho LC, de Figueiredo JAP. Permanent teeth pulpotomy survival analysis: retrospective follow-up. *J Dent.* 2015; 43(9): 1125-31.
34. Lasfargues J-J, Machtou P. Dictionnaire francophone des termes d'odontologie conservatrice : endodontie & odontologie restauratrice. Paris : Espace ID ; 2010. 112p.

35. Laurent P, Camps J, De Méo M, Déjou J, About I. Induction of specific cell responses to a Ca₃SiO₅-based posterior restorative material. *Dent Mater.* 2008; 24(11): 1486-94.
36. Marmasse A. *Dentisterie opératoire. Tome 1 : Thérapeutique endodontique.* Paris : J.B. Baillière ; 1974. 731p.
37. McDougal RA, Delano EO, Caplan D, Sigurdsson A, Trope M. Success of an alternative for interim management of irreversible pulpitis. *J Am Dent Assoc.* 2004; 135(12): 1707-12.
38. Nakayama A, Ogiso B, Tanabe N, Takeichi O, Matsuzaka K, Inoue T. Behaviour of bone marrow osteoblast-like cells on mineral trioxide aggregate: morphology and expression of type I collagen and bone-related protein mRNAs. *Int Endod J.* 2005; 38(4): 203-10.
39. Naseri M, Khayat A, Zamaheni S, Shojaeian S. Correlation between Histological Status of the Pulp and Its Response to Sensibility Tests. *Iran Endod J.* 2017; 12(1): 20-4.
40. Okiji T, Yoshiba K. Reparative Dentinogenesis Induced by Mineral Trioxide Aggregate: A Review from the Biological and Physicochemical Points of View. *Int J Dent.* 2009; 2009: 1-12.
41. Orstavik D, Kerekes K, Eriksen HM. The periapical index: A scoring system for radiographic assessment of apical periodontitis. *Dent Traumatol.* 1986; 2(1): 20-34.
42. Paladino F, Toledano C, Serfaty R. Estimer l'état pulpaire. *Réal Clin.* 2013; 24(4): 253-64.
43. Parirokh M, Torabinejad M. Mineral Trioxide Aggregate: A Comprehensive Literature Review - Part III: Clinical Applications, Drawbacks, and Mechanism of Action. *J Endod.* 2010; 36(3): 400-13.
44. Pérard M, Clerc JL, Meary F, Pérez F, Tricot-Doleux S, Pellen-Mussi P. Spheroid model study comparing the biocompatibility of Biodentine and MTA. *J Mater Sci Mater Med.* 2013; 24(6): 1527-34.
45. Pitt Ford TR, Patel S. Technical equipment for assessment of dental pulp status. *Endod Top.* 2004; 7(1): 2-13.
46. Qudeimat MA, Alyahya A, Hasan AA. Mineral trioxide aggregate pulpotomy for permanent molars with clinical signs indicative of irreversible pulpitis: a preliminary study. *Int Endod J.* 2017; 50(2): 126-34.

47. Rathinam E, Rajasekharan S, Chitturi RT, Declercq H, Martens L, De Coster P. Gene Expression Profiling and Molecular Signaling of Various Cells in Response to Tricalcium Silicate Cements: A Systematic Review. *J Endod.* 2016; 42(12): 1713-25.
48. Ricucci D, Loghin S, Siqueira JF. Correlation between Clinical and Histologic Pulp Diagnoses. *J Endod.* 2014; 40(12): 1932-9.
49. Seltzer S, Bender IB, Ziontz M. The dynamics of pulp inflammation: correlations between diagnostic data and actual histologic findings in the pulp. *Oral Surg Oral Med Oral Pathol.* 1963; 16(7): 846-71.
50. Simon S. Coiffage pulpaire : quelles sont les raisons des échecs ?. *Inf Dent.* 2018 ; 100(17/18) : 28-9.
51. Simon S, Zanini M, Djole SX, Charpentier E, Smith AJ, Lumley PJ, et coll. Should pulp chamber pulpotomy be seen as a permanent treatment? Some preliminary thoughts. *Int Endod J.* 2013; 46(1): 79-87.
52. Siqueira IF, Lopes HP. Mechanisms of antimicrobial activity of calcium hydroxide: a critical review. *Int Endod J.* 1999; 32(5): 361-9.
53. Soni HK. Biodentine Pulpotomy in Mature Permanent Molar: A Case Report. *J Clin Diagn Res.* 2016; 10(7): 9-11.
54. Stein GS, Lian JB, Wijnen AJ van, Stein JL, Montecino M, Javed A, et coll. Runx2 control of organization, assembly and activity of the regulatory machinery for skeletal gene expression. *Oncogene.* 2004; 23(24): 4315-29.
55. Stuart CH, Schwartz SA, Beeson TJ, Owatz CB. *Enterococcus faecalis*: Its Role in Root Canal Treatment Failure and Current Concepts in Retreatment. *J Endod.* 2006; 32(2): 93-8.
56. Swati A Borkar, Ida Ataide. Biodentine pulpotomy several days after pulp exposure: Four case reports. *J Conserv Dent.* 2015; 18(1): 73-8.
57. Taha NA, Abdelkhader SZ. Outcome of full pulpotomy using Biodentine in adult patients with symptoms indicative of irreversible pulpitis. *Int Endod J.* 2018; 10p.
58. Taha NA, Ahmad MB, Ghanim A. Assessment of Mineral Trioxide Aggregate pulpotomy in mature permanent teeth with carious exposures. *Int Endod J.* 2017; 50(2): 117-25.

59. Taha NA, Khazali MA. Partial Pulpotomy in Mature Permanent Teeth with Clinical Signs Indicative of Irreversible Pulpitis: A Randomized Clinical Trial. *J Endod.* 2017; 43(9): 1417-21.
60. Tanomaru-Filho M, Morales V, da Silva GF, Bosso R, Reis JMSN, Duarte MAH, et coll. Compressive Strength and Setting Time of MTA and Portland Cement Associated with Different Radiopacifying Agents. *Int Sch Res Netw.* 2012; 2012: 4.
61. Thi C-M. La pulpotomie cervicale sur dent permanente mature, une alternative aux traitements endodontiques ? : proposition d'un protocole de recherche clinique [Thèse d'exercice]. [Paris] : Université Paris Descartes ; 2017. 84p.
62. Thomson TS, Berry JE, Somerman MJ, Kirkwood KL. Cementoblasts Maintain Expression of Osteocalcin in the Presence of Mineral Trioxide Aggregate. *J Endod.* 2003; 29(6): 407-12.
63. Torabinejad M, Hong CU, McDonald F, Pitt Ford T r. Physical and chemical properties of a new root-end filling material. *J Endod.* 1995; 21(7): 349-53.
64. Trope M. Regenerative potential of dental pulp. *J Endod.* 2008; 34(7): 13-7.
65. Kumar V, Juneja R, Duhan J, Sangwan P, Tewari S. Comparative evaluation of platelet-rich fibrin, mineral trioxide aggregate, and calcium hydroxide as pulpotomy agents in permanent molars with irreversible pulpitis: a randomized controlled trial. *Contemp Clin Dent.* 2016; 7(4): 512-8.
66. Vermorel B, Selli T. Les matériaux dans le traitement des perforations: M.T.A®, Biodentine®, Hydroxyde de calcium [Thèse d'exercice]. [Lyon] : Claude Bernard Lyon I ; 2015. 58p.
67. Weine FS, Smulson MH, Herschman JB, Gerstein H, Lévy S. Thérapeutique endodontique. Paris : J. Prélat ; 1977. 503p.
68. Wolters WJ, Duncan HF, Tomson PL, Karim IE, McKenna G, Dorri M, et coll. Minimally invasive endodontics: a new diagnostic system for assessing pulpitis and subsequent treatment needs. *Int Endod J.* 2017; 50(9): 825-9.
69. Zanini M, Hennequin M, Cousson P-Y. A Review of Criteria for the Evaluation of Pulpotomy Outcomes in Mature Permanent Teeth. *J Endod.* 2016; 42(8): 1167-74.
70. Zanini M, Meyer E, Simon S. Pulp Inflammation Diagnosis from Clinical to Inflammatory Mediators: A Systematic Review. *J Endod.* 2017; 43(7): 1033-51.

71. Zanini M, Sautier JM, Berdal A, Simon S. Biodentine Induces Immortalized Murine Pulp Cell Differentiation into Odontoblast-like Cells and Stimulates Biomineralization. *J Endod.* 2012; 38(9): 1220-6.

Bibliographie électronique

1. PULPSAVE [Internet]. 2016 [consulté le 12 mai 2018]. Disponible sur : <http://pulpsave.weebly.com/>

Annexe

Annexe 1 –
Arbre décisionnel de la
biopulpotomie **comme**
traitement permanent de la
pulpite irréversible

Indications idéales de la biopulpotomie définitive

Facteurs positifs Facteurs négatifs

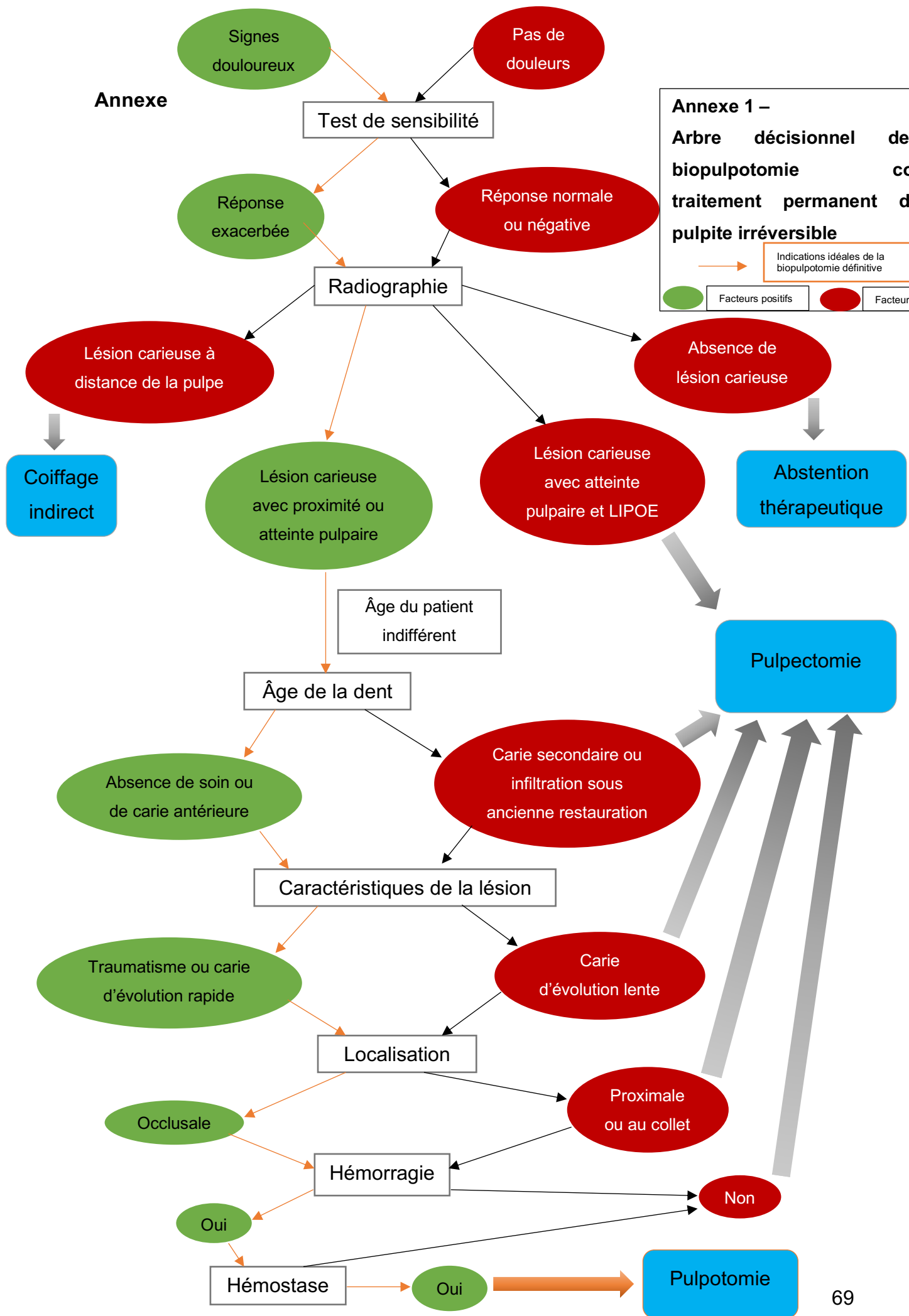


Table des matières

Sommaire	7
Liste des figures	8
Liste des tableaux	10
Introduction – Problématique	11
1. Indications	18
1.1. Réflexions sur la classification de l'inflammation pulpaire	18
1.2. Tests diagnostiques : indications sûres et fiables ?	21
1.2.1. Tests thermiques	22
• Test de sensibilité au froid	22
• Test de sensibilité au chaud	23
1.2.2. Test de percussion	24
1.2.3. Test électrique	24
1.2.4. Test moléculaire	24
1.3. Facteurs de décision	25
1.3.1. Symptomatologie	26
1.3.2. Examen radiologique	26
1.3.3. Âge du patient	27
1.3.4. Âge de la dent	28
1.3.5. Caractéristiques de la lésion	28
1.3.6. Gestion de l'hémostase	30
1.4. Synthèse	32
2. Matériaux d'obturation camérale	34
2.1. Hydroxyde de calcium	34
2.1.1. Généralités	34
2.1.2. Propriétés chimiques et physiques	34
2.1.3. Propriétés biologiques	35
• Effet antiseptique	35
• Effet anti-inflammatoire	35
• Effet hémostatique	35
• Effet reminéralisant	36
2.2. Les ciments tricalciques	36
2.2.1. <i>Mineral Trioxide Aggregate (MTA)</i>	36
• Généralités	36

• Propriétés chimiques et physiques	37
• Propriétés biologiques	37
2.2.2. Biodentine®	38
• Généralités.....	38
• Propriétés chimiques et physiques	38
• Propriétés biologiques	39
2.3. Synthèse.....	40
2.4. Mécanismes mis en jeu	41
2.4.1. Inhibition de la croissance bactérienne.....	41
2.4.2. Précipitation de cristaux d'apatite	42
2.4.3. Réponse cellulaire et minéralisation	42
3. Protocole.....	45
3.1. Conditions de réalisation	45
3.2. Étapes cliniques.....	46
3.2.1. Anesthésie	46
3.2.2. Mise en place du champ opératoire.....	47
3.2.3. Éviction carieuse.....	47
3.2.4. Pulpotomie camérale.....	47
3.2.5. Hémostase.....	48
3.2.6. Obturation camérale.....	48
• Au MTA.....	48
• Au ciment Biodentine®.....	48
3.2.7. Obturation coronaire.....	49
3.2.8. Rendez-vous de contrôle.....	50
3.3. Exemples de biopulpotomie.....	50
4. Suivi postopératoire.....	52
4.1. Évaluation du succès du traitement.....	52
4.2. En cas d'échec.....	56
4.2.1. Découverte de l'échec.....	56
4.2.2. Origine de l'échec	57
4.2.3. Traitement.....	58
Conclusion.....	59
Bibliographie	61
Bibliographie électronique	68

Annexe	69
Table des matières	70

DAGON Christophe – La biopulpotomie comme traitement permanent de la pulpite irréversible

Nancy 2018 : 74 pages ; 16 figures ; 3 tableaux.

Th. : Chir.- Dent. : Nancy : 2018

Mots-clés :

- Biopulpotomie
- Ciments silicates tricalciques
- Dent mature
- Pulpite irréversible

Résumé :

La pulpite irréversible est une pathologie fréquemment rencontrée au cabinet dentaire. Au fil des années, de nombreuses thérapeutiques ont été décrites. Depuis l'apparition de nouveaux ciments tricalciques, certaines techniques opératoires redeviennent d'actualité : c'est le cas de la biopulpotomie camérale. Cette dernière constitue une thérapeutique d'usage d'une dent atteinte de pulpite irréversible, tout en préservant la vitalité de la pulpe radicaire, c'est-à-dire sans réaliser la biopulpectomie. Cette technique s'inscrit pleinement dans les concepts de dentisterie actuelle prônant l'économie tissulaire.

Cette alternative au traitement endodontique complet apparaît comme séduisante. Pour autant, elle n'est pas sans limite. Notre objectif est d'en détailler les indications et d'en décrire les matériaux et les techniques opératoires. Nous aborderons également la notion de succès attendu d'une telle thérapeutique tandis que nous nous interrogerons sur les recours possibles en cas d'échec.

Membres du jury :

Pr J-M. MARTRETTE	Professeur des universités	Président
Dr É. MORTIER	<u>Maître de Conférences des Universités</u>	<u>Directeur de thèse</u>
Dr R. BALTHAZARD	<u>Maître de Conférences des Universités</u>	<u>Codirecteur de thèse</u>
Dr A-M. GEVREY	Assistant Hospitalier Universitaire	Juge

Adresse de l'auteur :

Christophe DAGON,
57 rue de Dole
25000 BESANCON