



HAL
open science

L'implant médio-symphysaire unique pour la stabilisation des prothèses complètes mandibulaires : une alternative thérapeutique ?

Camille Béliard

► To cite this version:

Camille Béliard. L'implant médio-symphysaire unique pour la stabilisation des prothèses complètes mandibulaires : une alternative thérapeutique ?. Sciences du Vivant [q-bio]. 2018. hal-03297629

HAL Id: hal-03297629

<https://hal.univ-lorraine.fr/hal-03297629>

Submitted on 18 Oct 2021

HAL is a multi-disciplinary open access archive for the deposit and dissemination of scientific research documents, whether they are published or not. The documents may come from teaching and research institutions in France or abroad, or from public or private research centers.

L'archive ouverte pluridisciplinaire **HAL**, est destinée au dépôt et à la diffusion de documents scientifiques de niveau recherche, publiés ou non, émanant des établissements d'enseignement et de recherche français ou étrangers, des laboratoires publics ou privés.



AVERTISSEMENT

Ce document est le fruit d'un long travail approuvé par le jury de soutenance et mis à disposition de l'ensemble de la communauté universitaire élargie.

Il est soumis à la propriété intellectuelle de l'auteur. Ceci implique une obligation de citation et de référencement lors de l'utilisation de ce document.

D'autre part, toute contrefaçon, plagiat, reproduction illicite encourt une poursuite pénale.

Contact : ddoc-thesesexercice-contact@univ-lorraine.fr

LIENS

Code de la Propriété Intellectuelle. articles L 122. 4

Code de la Propriété Intellectuelle. articles L 335.2- L 335.10

http://www.cfcopies.com/V2/leg/leg_droi.php

<http://www.culture.gouv.fr/culture/infos-pratiques/droits/protection.htm>

**ACADÉMIE DE NANCY-METZ
UNIVERSITÉ DE LORRAINE
FACULTÉ D'ODONTOLOGIE**

ANNÉE 2018

N° 10361

THÈSE

Pour le

**DIPLÔME D'ÉTAT DE DOCTEUR
EN CHIRURGIE DENTAIRE**

Par

BELIARD Camille

Née le 13 Mars 1993 à Besançon (25)

**L'IMPLANT MÉDIO-SYMPHYSAIRE UNIQUE POUR LA STABILISATION
DES PROTHÈSES COMPLÈTES MANDIBULAIRES :
UNE ALTERNATIVE THÉRAPEUTIQUE ?**

Présentée et soutenue publiquement le 26 Octobre 2018

Examineurs de la thèse :

Pr. J-M. MARTRETTE	Professeur des Universités	Président
<u>Dr. J. SCHOUVER</u>	<u>Maître de Conférences des Universités</u>	<u>Directeur</u>
<u>Dr. P. HIRTZ</u>	<u>Assistant Hospitalo- Universitaire</u>	<u>Codirecteur</u>
Dr. H. VITTE	Docteur en Chirurgie Dentaire	Juge

*Par délibération en date du 11 décembre 1972,
la Faculté de Chirurgie Dentaire a arrêté que
les opinions émises dans les dissertations
qui lui seront présentées
doivent être considérées comme propres à
leurs auteurs et qu'elle n'entend leur donner
aucune approbation ni improbation.*

Président : Professeur Pierre MUTZENHARDT

Doyen : Professeur Jean-Marc MARTRETTE

Vice-Doyens : Dr Céline CLEMENT – Dr Rémy BALTHAZARD – Dr Anne-Sophie VAILLANT

Membres Honoraires : Dr L. BABEL – Pr. S. DURIVAUX – Pr A. FONTAINE – Pr G. JACQUART – Pr D. ROZENCWEIG - Pr ARTIS - Pr M. VIVIER

Doyens Honoraires : Pr J. VADOT, Pr J.P. LOUIS

Professeur émérite : Pr M-P FILLEUL

Département Odontologie pédiatrique Sous-section 56-01	Mme DROZ Dominique	Maître de Conférences *
	Mme JAGER Stéphanie	Maître de Conférences *
	M. PREVOST Jacques	Maître de Conférences
	Mme HERNANDEZ Magali	Maître de Conférences Associée *
	M. LEFAURE Quentin	Assistant
Département Orthopédie dento-faciale Sous-section 56-01	Mme DARSAT Claire	Assistante*
	M. EGLOFF Benoît	Maître de Conférences *
	Mme GREGOIRE Johanne	Assistante
Département Prévention, épidémiologie, économie de la santé, odontologie légale Sous-section 56-02	Mme CLÉMENT Céline	Maître de Conférences *
	M. BAUDET Alexandre	Assistant *
	Mme NASREDDINE Greyce	Assistante
Département Parodontologie Sous-section 57-01	M. AMBROSINI Pascal	Professeur des Universités *
	Mme BISSON Catherine	Maître de Conférences *
	M. JOSEPH David	Maître de Conférences *
	M. PENAUD Jacques	Maître de Conférences
	M. LACH Patrick	Assistant
	Mme MAYER-COUPIN Florence	Assistante
	Mme PAOLI Nathalie	Enseignante univ. – Praticien attachée*
Département Chirurgie orale Sous-section 57-01	Mme GUILLET-THIBAUT Julie	Maître de Conférences *
	M. BRAVETTI Pierre	Maître de Conférences
	Mme PHULPIN Bérengère	Maître de Conférences *
	M. CLERC Sébastien	Assistant*
	M. HASNAOUI Nasr	Assistant
Département Biologie orale Sous-section 57-01	Mme KICHENBRAND Charlène	Enseignante univ. – Praticien attachée*
	M. YASUKAWA Kazutoyo	Maître de Conférences *
	M. MARTRETTE Jean-Marc	Professeur des Universités *
Département Dentisterie restauratrice, endodontie Sous-section 58-01	Mme EGLOFF-JURAS Claire	Assistante*
	M. MORTIER Éric	Maître de Conférences *
	M. AMORY Christophe	Maître de Conférences
	M. BALTHAZARD Rémy	Maître de Conférences *
	M. ENGELS-DEUTSCH Marc	Maître de Conférences
	M. VINCENT Marin	Maître de Conférences*
	Mme GEBHARD Cécile	Assistante
	M. GEVREY Alexis	Assistant
Département Prothèses Sous-section 58-01	M. GIESS Renaud	Assistant *
	M. DE MARCH Pascal	Maître de Conférences
	M. SCHOUVER Jacques	Maître de Conférences
	Mme VAILLANT Anne-Sophie	Maître de Conférences *
	Mme CORNE Pascale	Maître de Conférences Associée *
	M. CIESLAK Steve	Assistant
	M. HIRTZ Pierre	Assistant *
	M. KANNENGIESSER François	Assistant
	Mme MOEHREL Bethsabée	Assistante*
	M. VUILLAUME Florian	Assistant
Département Fonction-dysfonction, imagerie, biomatériaux Sous-section 58-01	Mme STRAZIELLE Catherine	Professeur des Universités *
	Mme MOBY (STUTZMANN) Vanessa	Maître de Conférences *
	M. SALOMON Jean-Pierre	Maître de Conférences
	Mme WILLEMIN Anne-Sophie	Assistante Associée

Souligné : responsable de département

* temps plein

Mis à jour le 08/02/2018

À NOTRE PRÉSIDENT DE THÈSE,

Monsieur le Professeur Jean-Marc MARTRETTE

Docteur en Chirurgie Dentaire

Spécialiste qualifié en Médecine Bucco-Dentaire

Docteur en Sciences Pharmacologiques

Habilité à Diriger des Recherches

Professeur des Universités - Praticien Hospitalier

Sous-section : Chirurgie orale ; parodontologie ; biologie orale

Doyen de la faculté d'odontologie de Nancy

Vous nous avez fait l'honneur d'accepter la présidence de notre jury de thèse.

Nous vous remercions pour votre disponibilité et votre bienveillance tout au long de notre cursus.

Veillez trouver ici le témoignage de notre reconnaissance et de notre profond respect.

À NOTRE JUGE ET DIRECTEUR DE THÈSE,

Monsieur le Docteur Jacques SCHOUVER,

Docteur en Chirurgie Dentaire

Maîtres de Conférences des Universités - Praticien Hospitalier

Sous-section : Dentisterie restauratrice, endodontie, prothèses, fonction-dysfonction, imagerie, biomatériaux

Nous vous remercions pour l'honneur que vous nous avez fait en acceptant de diriger cette thèse.

Nous nous souviendrons de la qualité de votre enseignement prodigué durant nos années d'étude.

Que ce travail soit pour vous l'expression de notre gratitude et de notre profond respect.

À NOTRE JUGE ET CODIRECTEUR DE THÈSE,

Monsieur le Docteur Pierre HIRTZ,

Docteur en Chirurgie dentaire

Assistant Hospitalo-Universitaire

Sous-section : Dentisterie restauratrice, endodontie, prothèses, fonction-dysfonction, imagerie, biomatériaux

Vous nous avez fait le grand plaisir d'accepter de codiriger cette thèse.

Nous vous remercions sincèrement pour votre confiance, votre sympathie et tout le temps que vous nous avez consacré pour la correction de ce travail.

Nous vous sommes également très reconnaissante pour votre disponibilité, votre patience et votre enseignement durant notre apprentissage clinique.

Que ce travail soit pour vous la preuve de notre gratitude et de la sympathie que nous vous témoignons.

À NOTRE JUGE,

Monsieur le Docteur Hervé VITTE,

Docteur en Chirurgie Dentaire

Nous sommes très honorée de votre présence en tant que juge.

Nous vous remercions sincèrement pour la chance et la confiance que vous nous avez données en tant que collaboratrice.

Nous vous remercions également pour le partage de vos connaissances chaque jour, votre gentillesse et votre patience.

Veillez trouver dans ce travail l'expression de notre profond respect et de notre reconnaissance.

Table des matières

TABLE DES ABREVIATIONS	11
INTRODUCTION	12
1. INTERETS DES IMPLANTS POUR LA STABILISATION DES PROTHESES AMOVIBLES COMPLETES MANDIBULAIRES	13
1.1. Prothèse amovible complète mandibulaire traditionnelle.....	13
1.1.1. Présentation et facteurs d'équilibre	13
1.1.2. Rappels des éléments anatomiques à la mandibule	14
1.1.3. Limites de rétention, stabilisation et sustentation	17
1.1.4. Différentes solutions thérapeutiques pour pallier au manque de rétention et de stabilité.....	18
1.2. Prothèse amovible complète supra-implantaire (PACSI).....	22
1.2.1. Présentation et historique.....	22
1.2.2. Choix du concept implantaire	26
1.2.3. Systèmes d'attachements	29
2. ETAPES DE MISE EN ŒUVRE PROTHETIQUES ET CHIRURGICALES	47
2.1. Projets et stratégies prothétiques	47
2.1.1. Deux alternatives possibles.....	47
2.1.2. Démarche clinique.....	48
2.2. Phase préopératoire	49
2.2.1. Examen clinique	49
2.2.2. Examens complémentaires	54
2.3. Phase chirurgicale d'implantation symphysaire unique	65
2.3.1. Prémédication	65
2.3.2. Anesthésie	66
2.3.3. Incision.....	67

2.3.4. Exposition du site opératoire	68
2.3.5. Mise en place de l'implant	69
2.3.6. Sutures.....	70
2.3.8. Mise en charge.....	72
2.4. Phase prothétique.....	79
2.4.1. Transformation directe de la prothèse existante en PACSI.....	79
2.4.2. Réfection totale de la base de la prothèse existante	82
2.4.3. Réalisation d'une nouvelle prothèse à partir du duplicata de la prothèse existante.....	83
2.4.4. Maintenance.....	86
3. COMPARAISON DES SYSTEMES DE STABILISATION SUR UN ET SUR DEUX IMPLANTS : REVUE DE LITTERATURE	92
3.1. Satisfaction des patients.....	92
3.2. Coût financier du traitement	94
3.3. Chirurgie.....	95
3.4. Taux de survie implantaire.....	95
3.5. Perte osseuse péri-implantaire.....	97
3.6. Maintenance prothétique	98
3.6.1. Comparaison du nombre d'événements de maintenance	99
3.6.2. Comparaison de l'incidence des fractures de prothèses	100
3.7. Comportement biomécanique	101
3.7.1. Comparaison entre un et deux implants	101
3.7.2. Influence du nombre d'implant sur le comportement biomécanique d'une prothèse amovible complète sur implant.....	104
3.7.3. Influence du nombre d'implant sur le mouvement d'une prothèse sur implant	107
3.8. Tableau comparatif.....	110

CONCLUSIONS.....	111
REFERENCES BIBLIOGRAPHIQUES.....	112
REFERENCES BIBLIOGRAPHIQUES ELECTRONIQUES	119
LISTE DES FIGURES	120
LISTE DES TABLEAUX.....	124

Table des abréviations

Afssaps : Agence française de sécurité sanitaire des produits de santé

EVA : Echelle Visuelle Analogique

IRM : Imagerie par Résonance Magnétique

ISQ : Quotient de Stabilité de l'Implant

PAC : Prothèse Amovible Complète

PACSI : Prothèse Amovible Complète Supra-Implantaire

PACSR : Prothèse Amovible Complète Supra-Radiculaire

RIM : Relations Intermaxillaires

Introduction

Durant les dernières années, malgré les progrès réalisés en matière de prévention bucco-dentaire et de traitement des maladies carieuses et parodontales, le nombre d'édentés totaux est en augmentation croissante dans le monde. En France, ils seraient actuellement plus de 5 millions. Ce phénomène s'explique principalement par l'allongement de l'espérance de vie et par l'augmentation proportionnelle des édentements avec l'âge (SFTET 2015).

La rétention et la stabilisation des prothèses complètes, principalement à la mandibule, sont souvent insuffisantes pour le patient, en particulier lorsque l'édentement est ancien et la résorption osseuse avancée. Celui-ci voit alors bien souvent sa qualité de vie en pâtir. L'arrivée de l'implantologie a ainsi permis d'augmenter la stabilité des prothèses amovibles et, de fait, améliorer le quotidien des patients édentés.

Dans les consensus de McGill et de York, la mise en place de deux implants stabilisant une prothèse complète mandibulaire est considérée comme le traitement de référence à proposer en premier choix au patient édenté (Feine et al. 2002 ; Thomason et al. 2009).

Cependant, en raison du coût du traitement, de nombreux patients abandonnent cette option thérapeutique. Afin de réduire le coût et le temps de traitement, la mise en place d'un implant unique médio-symphysaire a été proposée comme une alternative pour les patients âgés. La procédure a été décrite pour la première fois en 1997 dans une étude prospective ayant suivi 21 patients durant 5 ans (Cordioli et al. 1997).

Dès lors, de nombreuses études cliniques ont été conduites afin de vérifier la validité de cette thérapeutique, et ont présenté des résultats encourageants. Nous verrons donc en détails les différentes étapes chirurgicales et prothétiques de cette nouvelle option thérapeutique, et nous présenterons ses avantages et ses inconvénients en la comparant au traitement standard par deux implants.

1. Intérêts des implants pour la stabilisation des prothèses amovibles complètes mandibulaires

1.1. Prothèse amovible complète mandibulaire traditionnelle

1.1.1. Présentation et facteurs d'équilibre

La prothèse amovible complète traditionnelle est le traitement de base proposé à un édenté total. L'objectif du praticien est alors de réussir à remplacer les dents perdues par l'élaboration de prothèses efficaces tout en respectant les impératifs biologiques et socioculturels (Pompignoli et al. 2011). Pour cela, il devra respecter les règles propres à la prothèse complète afin de satisfaire le patient à la fois sur le plan esthétique et fonctionnel.

Les différents facteurs d'équilibre d'une prothèse complète doivent être connus afin d'obtenir une bonne tenue de la prothèse et ainsi le confort du patient. Ils sont rassemblés dans la triade de Housset qui comprend la sustentation, la stabilisation et la rétention.

La sustentation dans un premier temps, correspond à l'ensemble des forces s'opposant à l'enfoncement de la prothèse dans les tissus de soutien. En prothèse amovible complète elle va dépendre de l'étendue des surfaces d'appui et de la qualité des tissus ostéomuqueux.

La stabilisation, ensuite, représente les forces contrant les mouvements de translation horizontale ou de rotation de la prothèse. Elle sera modulée, en prothèse complète, en fonction des rapports intermaxillaires, de l'équilibration des surfaces occlusales mais aussi par la nature du profil des extrados prothétiques (Rignon-Bret 2002).

La rétention, enfin, se définit comme l'ensemble des forces luttant contre l'éloignement de la prothèse de sa surface d'appui. Elle est obtenue en prothèse complète par l'exploitation des limites fonctionnelles de la musculature périphérique et linguale avec la création d'un joint périphérique (Rignon-Bret et Rignon-Bret 2002).

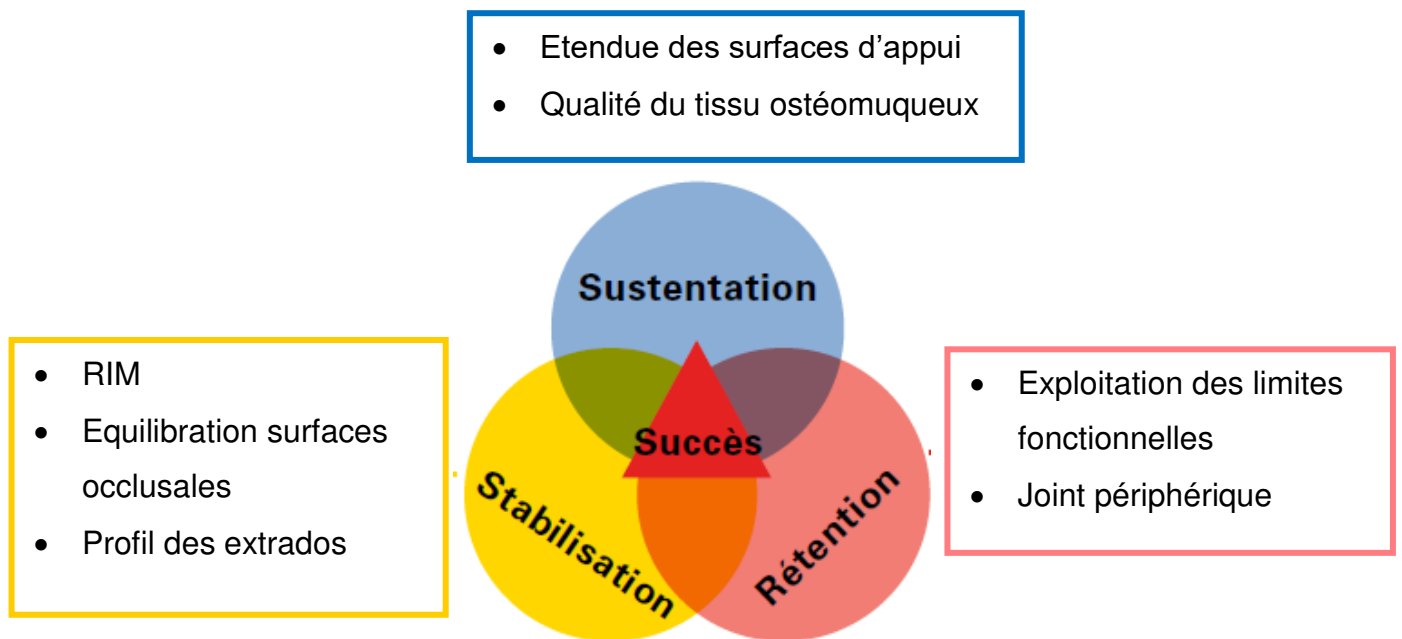


Figure 1 : La triade de Housset (d'après Marcelat et Petrier 2014)

1.1.2. Rappels des éléments anatomiques à la mandibule

1.1.2.1. Crêtes osseuses

Il existe différents types de crêtes osseuses (fig. 2) :

- La crête **idéale** est haute, avec des parois parallèles qui permettent d'assurer une bonne sustentation et stabilisation. Ce cas se rencontre rarement chez le patient édenté.
- La crête **moyenne** est, quant à elle, rencontrée plus fréquemment. Elle est moins haute, avec des parois obliques et donc moins favorable à l'équilibre de la prothèse.
- La crête est dite **plate** lorsqu'il ne persiste plus que de l'os basal sans aucun relief. Il s'agit du cas le plus défavorable pour la stabilisation prothétique.
- La crête **négative**, enfin, se caractérise par une résorption complète de l'os alvéolaire. Le canal dentaire se retrouve en surface de l'os, il faudra donc en tenir compte et soulager l'intrados prothétique pour éviter des douleurs dues à la sollicitation du nerf alvéolaire inférieur. Cette crête reste plus favorable que la

crête plate pour l'équilibre prothétique car de petits reliefs peuvent permettre une meilleure stabilisation.

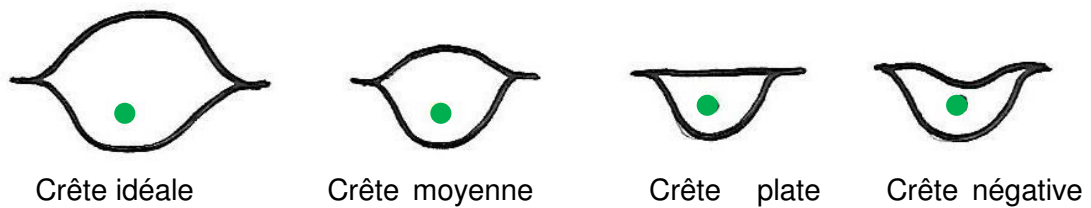


Figure 2 : Les différents types de crête osseuse avec en vert le nerf alvéolaire inférieur (source : document personnel)

1.1.2.2. Lignes obliques internes et externes

La ligne oblique externe correspond à l'insertion du muscle buccinateur, tandis que la ligne oblique interne est le lieu d'insertion des muscles mylo-hyoïdiens. Ces lignes doivent être palpées afin de les repérer car elles matérialisent les bords prothétiques.

1.1.2.3. Apophyses géni

Il s'agit de petites saillies osseuses au nombre de quatre situées sur le versant lingual de la mandibule, de part et d'autre de la ligne médiane. Les deux apophyses supérieures permettent l'insertion du muscle génioglosse alors que les deux inférieures correspondent à l'insertion du muscle géniohyoïdien.

1.1.2.4. Tubercules rétromolaires

Situés à l'extrémité postérieure des crêtes, ils sont importants à repérer car ils interviennent de façon importante dans la sustentation de la prothèse. Les ligaments ptérygomandibulaires s'insèrent à leur extrémité postérieure. La prothèse doit donc recouvrir uniquement les deux tiers des tubercules rétromolaires afin de ne pas gêner les ligaments.

1.1.2.5. Organes périphériques

- **Zone lingual antérieure :**

On observe au niveau de la ligne médiane l'insertion du muscle génioglosse.

De chaque côté du muscle, on note la présence de replis muqueux appelés franges sublinguales. Il s'agit de l'abouchement des canaux excréteurs des glandes sublinguales. Cette zone est très importante à repérer puisque c'est elle qui permettra d'obtenir le joint sublingual nécessaire à la rétention de la prothèse. Pour cela, il faut un contact entre frange et prothèse afin d'enfermer le film salivaire et créer le joint.

- **Zone vestibulaire antérieure**

Elle est marquée par la présence des freins incisifs et canins et du muscle orbiculaire des lèvres.

- **Zone vestibulaire postérieure**

Au niveau des premières molaires, la mandibule présente une zone plate et large. Il s'agit des poches de Fish. Il est possible de réaliser des extensions de la prothèse dans ces zones.

Le muscle masseter possède une insertion verticale à ce niveau, il faudra veiller à libérer cette zone pour ne pas blesser le patient.

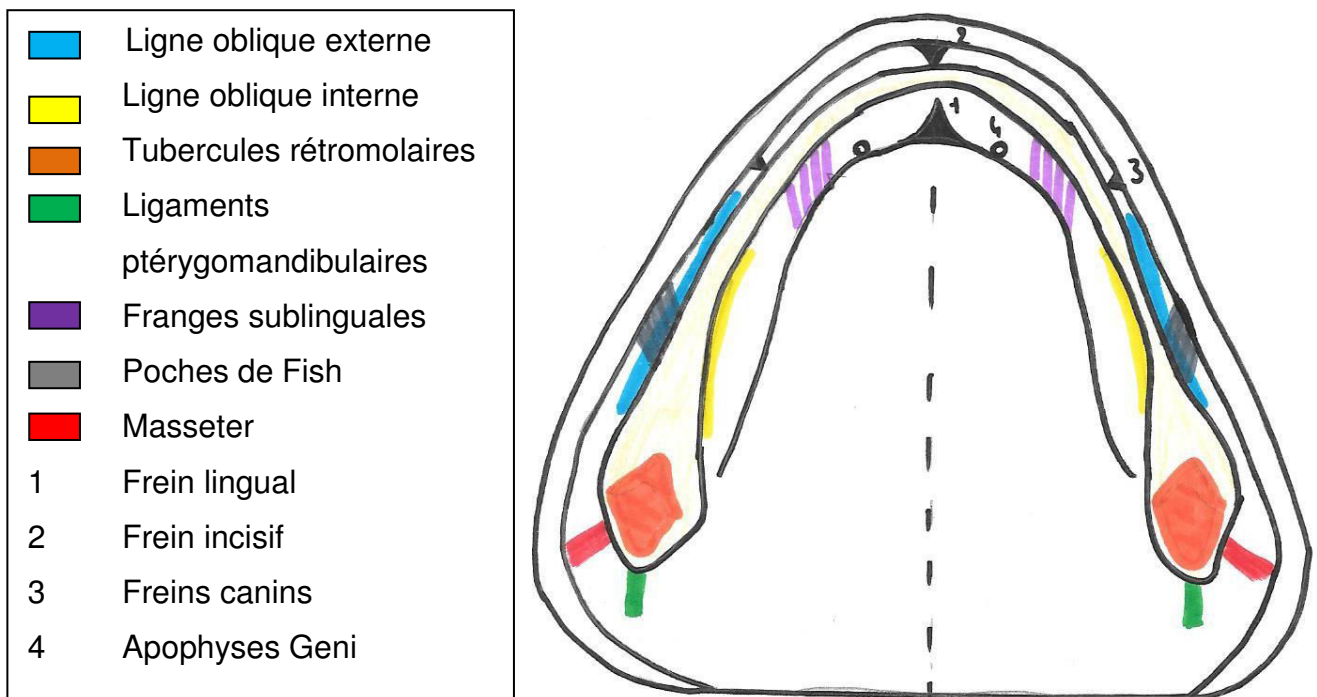


Figure 3 : Zones remarquables à la mandibule (source : document personnel)

1.1.3. Limites de rétention, stabilisation et sustentation

L'équilibre d'une prothèse amovible complète traditionnelle mandibulaire est généralement plus difficile à obtenir que celui d'une prothèse maxillaire pour de nombreuses raisons. En effet, les **muscles et organes périphériques** mandibulaires présentent une puissance supérieure par rapport au maxillaire, source de mouvement de la prothèse (Postaire et al. 2006) :

- La langue est un organe qui va avoir tendance à déstabiliser la prothèse mandibulaire en fonction de son volume, sa largeur, sa mobilité et sa puissance. De plus, il faut tenir compte du niveau de l'insertion du frein lingual dont dépendra l'élaboration du joint sublingual.
- La profondeur du vestibule, et la présence des franges sublinguales sont à observer car elles sont indispensables à l'établissement du joint périphérique.

L'étude des **surfaces d'appui** est primordiale car celles-ci conditionnent la stabilité de la prothèse.

- La bonne qualité du tissu de revêtement permettra une bonne rétention et sustentation.
- Le volume des crêtes osseuses mandibulaires, élément majeur contribuant à l'équilibre de la prothèse, est très inférieur au maxillaire puisque celui-ci présente un palais. De plus, concernant leur hauteur, la résorption des crêtes alvéolaires est le plus souvent moins importante au maxillaire qu'à la mandibule.
- La qualité du trigone rétromolaire intervient également dans la stabilisation de la prothèse.

Enfin, la **salive** est un élément à prendre en compte car nécessaire à une rétention correcte. En effet, la création d'un joint périphérique satisfaisant dépendra de la quantité mais également de la qualité de la salive, puisqu'un mince film salivaire est enfermé sous l'intrados prothétique créant ainsi le joint.

1.1.4. Différentes solutions thérapeutiques pour pallier au manque de rétention et de stabilité

Aujourd'hui, le manque de stabilité prothétique est une des doléances majeure du porteur de prothèse complète mandibulaire avec l'esthétique. Ainsi, dans le but d'améliorer la rétention et la stabilité des prothèses complètes mandibulaires, plusieurs modalités thérapeutiques sont à notre disposition, qui devront être adaptées à la situation clinique, à la demande du patient ainsi qu'à ses possibilités économiques.

1.1.4.1. Empreinte piézographique

L'empreinte piézographique est une possibilité qui s'adresse aux patients présentant une résorption importante des crêtes osseuses en particulier à la mandibule, celles-ci devenant plates ou négatives. Elle peut également être utilisée chez les patients édentés depuis longtemps, sans prothèse, et dont les muscles ont pris des positions inhabituelles avec le temps.

Cette technique consiste à enregistrer, lors de la fonction, les forces musculaires qui s'opposent entre la langue et la sangle buccinato-labiale (Fajri et al. 2009). Il s'agit d'une étape supplémentaire dans la conception de la prothèse, se situant après la réalisation de l'empreinte secondaire et avant l'enregistrement des rapports intermaxillaires.

Elle va, par conséquent, permettre d'enregistrer l'espace prothétique mandibulaire, défini par R. Devin comme « le volume dans lequel on doit inscrire la prothèse pour lui assurer une stabilité maximale. Il est matérialisé par l'enregistrement dans une pâte plastique-piézographe, des pressions exercées par les différents groupes musculaires antagonistes au niveau des arcades dentaires ».

Les matériaux utilisés pour cette empreinte sont généralement les résines acryliques à prise retardée, les résines auto-polymérisantes ou encore les silicones.

La technique d'enregistrement la plus couramment utilisée est celle décrite par le Professeur Klein, pour laquelle il a recouru à la phonation (Fajri et al. 2009).

Les différents phonèmes que le patient doit prononcer en fonction de la zone à enregistrer sont représentés sur le schéma ci-dessous :

- Région buccinatrice : « SIS » répétés six fois et « SO » une fois
- Région antérieure linguale : l'action centrifuge de la langue est obtenue par la prononciation de « TE » et « DE »
- Région antérieure vestibulaire : l'action centripète provient des lèvres au moment de l'émission du « SE », « ME », et « PE ».

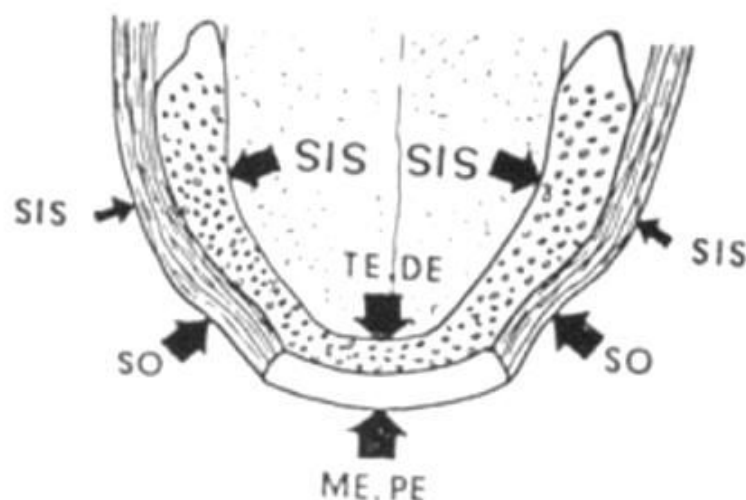


Figure 4 : Phonèmes en fonction du secteur enregistré (d'après : Samoian 1992)

Ainsi l’empreinte piézographique va permettre de majorer la stabilité de la prothèse mandibulaire en intégrant la fonction des muscles et organes périphériques en rapport avec celle-ci. L’extrados va alors occuper exactement l’espace prothétique disponible, facilitant son acceptation par le patient et renforçant l’équilibre prothétique.

1.1.4.2. Prothèse complète supra-radriculaire

La prothèse complète supra-radriculaire va permettre un gain important de rétention par rapport à la prothèse traditionnelle. En outre, elle présente d’autres avantages, psychologique notamment, puisqu’elle permet la conservation de certaines dents. Sur le plan physiologique, le maintien de la proprioception desmodontale entraîne une bien meilleure efficacité masticatoire qui peut aller jusqu’à 90% (Fajri et al. 2009). Enfin, anatomiquement, le niveau osseux sera préservé au niveau des dents restantes, accroissant ainsi la stabilité prothétique.

La prothèse complète supra-radriculaire est indiquée chez des patients présentant des racines résiduelles ou des dents mandibulaires dont la topographie est favorable, idéalement en position canine, avec une bonne valeur intrinsèque et extrinsèque. En effet le traitement radriculaire de ces dents doit être parfaitement hermétique, l’absence de carie sous gingivale doit être vérifiée ainsi que la qualité du parodonte qui entoure les dents (hauteur osseuse résiduelle et bandeau de gencive attachée suffisants).

Les attachements positionnés sur les racines résiduelles permettant le gain de rétention peuvent être de deux types : les attachements intracoronaires axiaux ou les barres d’ancrage. Celles-ci présentent des indications limitées et sont plus difficiles à mettre en œuvre mais possèdent l’avantage d’assurer une contention des dents utilisées et stabilisent davantage la prothèse. Les barres seront utilisées lorsque la hauteur prothétique disponible est suffisante, les axes radiculaires sont parallèles et quand la crête antérieure est approximativement rectiligne avec des piliers qui ne dépassent pas les canines en distal.

1.1.4.3. Prothèse amovible complète supra-implantaire

La prothèse amovible supra-implantaire est la troisième possibilité thérapeutique augmentant la rétention prothétique en l'absence de dents ou de racines résiduelles. Elle sera décrite en détail dans le deuxième chapitre de cette partie.

1.2. Prothèse amovible complète supra-implantaire (PACSI)

1.2.1. Présentation et historique

La prothèse amovible complète supra-implantaire est définie comme « une prothèse complète qui recouvre et s'appuie partiellement sur des implants dentaires » (O. Boucher et al. 2005).

Les implants associés à leurs attachements permettent un gain de rétention prothétique important et améliorent ainsi la qualité de vie de l'édenté total.

Dans son rapport de juillet 2008, la Haute Autorité de Santé définit les implants comme « des dispositifs destinés à créer, au maxillaire ou à la mandibule des ancrages stables, résistants, efficaces, non iatrogènes et durables sur lesquels s'adapte une prothèse amovible ou fixée, en vue d'améliorer la fonction, le confort et l'esthétique du patient ».

Si, à l'heure actuelle, l'implantologie n'est plus une technique novatrice expérimentale, il a fallu de nombreuses années de recherche afin d'obtenir des résultats satisfaisant grâce à l'ostéointégration.

1.2.1.1. Rappels historiques sur l'implantologie

Dès l'Antiquité les hommes ont pratiqué l'implantologie, en témoignent divers matériaux retrouvés dans certaines alvéoles de crânes humains (ivoire, dent de bovin, métal...) (Cavézian 2007).

Au cours des siècles de nombreuses tentatives seront réalisées mais c'est le XXème siècle qui sera déterminant. En effet, en 1947, Formiggini est le premier à concevoir un véritable implant endo-osseux en tantale. Dès lors, beaucoup de pionniers vont se succéder : Scialom et ses implants aiguille, Linkow et ses implants lame, Dahl, Goldberg et Gershkoff sont, eux, adeptes des implants juxta-osseux. A l'époque on essaye de reproduire une dent naturelle avec son ligament en recherchant une fibrointégration. Or, cette fibrose entraînait une résorption osseuse, une inflammation et la perte de l'implant.

Dans les années 1970 on commence à étudier la biocompatibilité des matériaux avec l'implant en céramique de Sandhaus.

En 1982, le Professeur Bränemark met en évidence dans ses travaux le principe de l'ostéointégration entre l'implant et l'os qu'il définit comme « la connexion directe anatomique et fonctionnelle entre un os vivant et sain et la surface d'un implant supportant une charge ». Ce contact entre os et implant est indispensable à obtenir afin d'assurer la pérennité des implants dans le tissu osseux.

Ces publications, montrant l'intérêt d'obtenir une ostéointégration et non une fibrointégration, marquent le début de l'implantologie moderne. Depuis, les progrès réalisés et les connaissances acquises permettent d'affirmer la fiabilité de cette discipline.

1.2.1.2. Consensus de McGill

Le rapport de Consensus de McGill, établi en Mai 2002, juge la prothèse complète mandibulaire stabilisée par deux implants para-symphysaires comme étant le premier choix de traitement à proposer à l'édenté total mandibulaire (Feine et al. 2002).

En effet, en regard des nombreuses études réalisées, il apparait que les porteurs de prothèse amovible supra implantaire présentent une qualité de vie améliorée par rapport aux porteurs de prothèse complète traditionnelle. La prothèse est plus stable, les deux implants permettant au patient de retrouver 70% de son efficacité masticatoire (contre 30% pour la prothèse conventionnelle) et ainsi de manger des aliments plus variés et durs. Certaines études montrent que leur état nutritionnel est amélioré ce qui a un impact positif sur la santé générale, en particulier chez les personnes âgées, vulnérables à la malnutrition. En outre, ces patients disent se sentir mieux et parler plus facilement avec la prothèse stabilisée par deux implants.

Concernant le coût du traitement, il est certes plus élevé mais la différence avec une prothèse conventionnelle n'est pas si importante et il devrait pouvoir être accessible à chaque édenté.

En conclusion de ce Consensus, il apparaît que la prothèse mandibulaire complète stabilisée par deux implants est le traitement de référence chez l'édenté complet mandibulaire et que l'on se doit de le proposer en premier lieu au patient.

1.2.1.3. Consensus de York

En Avril 2009 le rapport de Consensus de York est publié. Il vient confirmer le Consensus de McGill en s'appuyant sur des données récentes dont la plupart proviennent d'essais cliniques randomisés de bonne qualité.

Depuis l'arrivée de l'implantologie, plusieurs possibilités thérapeutiques sont envisageables pour le patient édenté. Le Consensus réaffirme que la prothèse complète traditionnelle doit être considérée comme une solution secondaire par rapport à la prothèse supra implantaire. Aujourd'hui un ensemble important de preuves permet de soutenir que la prothèse retenue par deux implants mandibulaires doit être proposée en premier choix et comme le traitement minimum pour un patient édenté (Thomason et al. 2009).

1.2.1.4. Avantages et inconvénients de la PACSI

Actuellement, pour un édenté complet mandibulaire, trois alternatives thérapeutiques sont possibles : la prothèse amovible complète traditionnelle, la prothèse complète supra-implantaire et la prothèse fixée sur implants.

Afin de choisir la solution prothétique la plus adaptée il est nécessaire d'identifier les besoins, les motivations et les possibilités financières du patient en tenant compte de la situation clinique.

La PACSI représente une alternative intéressante chez l'édenté complet mandibulaire puisqu'elle permet une amélioration de la rétention prothétique. De plus, le niveau de satisfaction des patients envers la PACSI est élevé et comparable à celui de la prothèse fixée sur implants (Rignon-Bret 2002).

Le choix thérapeutique se fera également en fonction des habitudes du patient et des possibilités pour lui d'entretenir sa prothèse correctement. En effet, une restauration implanto-portée nécessite une certaine dextérité et une maintenance plus

rigoureuse, ce qui peut s'avérer compliqué chez un patient âgé. Sur le long terme, les PACSI mandibulaire présentent moins de complications que la prothèse fixée sur implants (Rignon-Bret 2002).

Au niveau du soutien esthétique de la lèvre inférieure, les résultats sont plus satisfaisants grâce à la PACSI qui possède une fausse gencive. Néanmoins, cela entraîne un encombrement en bouche plus important par rapport à la solution fixe (Rignon-Bret 2002).

Un autre avantage de la PACSI est sa possibilité de gérer un décalage squelettique des bases osseuses lorsque les rapports intermaxillaires sont défavorables (classe squelettique II ou III) (Toquet et al. 2009).

La présence d'une prothèse complète maxillaire orientera notre choix en faveur d'une PACSI afin de respecter l'harmonie entre arcade supérieure et inférieure (Toquet et al. 2009).

Un autre facteur intervenant est celui de la durée du traitement et de la simplicité du protocole sur le plan technique et chirurgical. Le temps de réalisation de la prothèse supra implantaire sera plus court et la difficulté du traitement moindre que la solution fixe.

Enfin, le coût du traitement est très variable selon la solution choisie. En effet, la prothèse fixée implanto-portée est beaucoup plus onéreuse que la PACSI. Cette dernière est plus chère que la prothèse traditionnelle mais le surcoût reste raisonnable.

Tableau 1 : Les différents facteurs décisionnels chez un patient édenté mandibulaire (d'après Toquet et al. 2009)

	Prothèse complète traditionnelle	PACSI	Prothèse fixée sur implants
Confort	Red	Yellow	Green
Maintenance	Green	Yellow	Red
Encombrement	Red	Red	Green
Coût	Green	Yellow	Red
Durée du traitement	Green	Yellow	Red

1.2.2. Choix du concept implantaire

En fonction de la qualité et du volume osseux disponibles on pourra déterminer le nombre, la taille et le diamètre des implants qu'il est possible de mettre en place pour chaque cas.

Il est à noter que le site parasymphysaire mandibulaire, entre les forams mentonniers, est très favorable à la pose d'implant du fait de l'absence d'obstacles anatomiques majeurs et de la quantité et qualité de l'os à ce niveau souvent très bonnes. De plus, il s'agit d'une région facilement accessible pour le chirurgien et pour laquelle les suites opératoires sont moindres (Rignon-Bret 2002).

1.2.2.1. Types d'implants

D'après Rignon-Bret, la longueur minimale des deux implants placés symétriquement doit être de 10 mm.

Lors de la mise en place d'un implant unique pour stabiliser une prothèse mandibulaire, aucune étude ne rapporte l'utilisation d'implant dont la longueur est inférieure à 10 mm (Alsabeeha et al. 2009).

Concernant leur diamètre, il est nécessaire d'avoir une épaisseur minimale de crête osseuse de 6 mm dans le sens vestibulo lingual pour la mise en place d'implants de diamètre standard, à savoir 3,75 ou 4 mm. Lorsque la largeur de la crête osseuse est insuffisante, le recours aux mini-implants peut-être envisageable. Alsabeeha et coll. proposent en 2008 la stabilisation d'une prothèse complète mandibulaire à l'aide d'un implant unique de large diamètre (8 mm). Cela augmenterait la surface de contact entre implant et os par rapport aux implants de diamètre standard de même longueur. Cela permettrait également de réduire les contraintes appliquées sur l'os péri-implantaire et enfin cela offrirait une meilleure stabilité des prothèses. Néanmoins, des essais cliniques randomisés sont nécessaires pour recommander l'utilisation de tels implants de façon routinière (Alsabeeha et al. 2009).

Pour garantir le succès de l'ostéointégration, la forme, la surface et le matériau de l'implant sont des facteurs importants. Il existe de très nombreuses formes d'implants mais les études démontrent que la forme de vis permet une meilleure stabilité primaire et secondaire de l'implant grâce au filetage. En effet, celui-ci permet d'optimiser le contact initial, d'augmenter la stabilité primaire, d'accroître la surface de contact et de diminuer les contraintes à l'interface os-implant. Pour le matériau, le titane est la référence en implantologie. Enfin, un implant avec une surface rugueuse permettra un meilleur degré d'ostéointégration qu'une surface lisse (Rignon-Bret et al. 2003).

1.2.2.2. Nombre d'implants

Deux à quatre implants peuvent être placés dans la région symphysaire mandibulaire, mais l'apport de deux implants d'au moins 10 mm de longueur suffit pour obtenir un résultat positif (Rignon-Bret 2002).

Si les implants sont courts (moins de 10 mm), il est recommandé d'augmenter le nombre d'implants. Aussi, il est conseillé dans le cas des mini-implants (diamètre de

1,8 à 2,1 mm) d'en placer au minimum quatre à la mandibule dans la région symphysaire.

En 1997, Cordioli et coll. décrivent pour la première fois un nouveau concept, celui de l'utilisation d'un implant unique médio-symphysaire pour la stabilisation des prothèses complètes mandibulaire. L'article publié se base sur une étude prospective de 5 ans incluant 21 patients d'une moyenne d'âge de 74 ans. Depuis, divers auteurs ont étudié cette technique avec des résultats pour la plupart encourageants (Cordioli et al. 1997).

1.2.2.3. Positionnement des implants

En fonction de l'étude pré-implantaire, on aura le choix entre trois possibilités de situation des implants, dans le cas de la mise en place de deux implants ou plus. Les implants devront être placés de façon symétrique en position des incisives latérales, des canines ou des premières prémolaires (Postaire et al. 2006).

- **La position incisive latérale** : si une barre est envisagée, l'écart entre les deux implants doit permettre de placer au moins un cavalier.
- **La position canine** : c'est la situation la plus fréquente et la plus favorable mécaniquement (Daas 2008). A ce niveau, le volume osseux est souvent conséquent avec un volume prothétique lingual suffisant. De plus, c'est la position la plus distale des implants qui permette encore le choix entre attachements axiaux ou barre.
- **La position première prémolaire** : elle ne permet que l'usage des attachements axiaux. Elle nécessite plus de hauteur prothétique et n'est utilisée, en général, qu'en dernier recours.

Lorsque l'on a recours à la mise en place d'un implant unique pour stabiliser une prothèse mandibulaire, il sera placé au **milieu de la symphyse mandibulaire**.

1.2.3. Systèmes d'attachements

1.2.3.1. Généralités et cahier des charges

Un attachement est un système mécanique qui assure le lien entre la prothèse et les implants intra osseux. Il possède une partie mâle qui se place en bouche, et une partie femelle à l'intérieur de la prothèse. Ainsi, l'attachement avec son implant offrent un complément de rétention important à la prothèse complète.

Un système d'attachement doit répondre à un cahier des charges précis (Postaire et al. 2006) :

- Il doit avoir une mise en œuvre simple au niveau clinique ainsi qu'au laboratoire de prothèse.
- Son volume doit être réduit afin de ne pas modifier le profil des extrados prothétiques.
- Il doit être biocompatible.
- Il doit permettre une hauteur de pilier implantaire qui dépasse de 1 mm la gencive marginale, pour éviter la prolifération de celle-ci sur l'attachement.
- Son entretien doit être facile pour le patient.
- Il doit assurer une efficacité rétentive suffisante (supérieure à 5N).
- Il doit permettre une réintervention et une maintenance simples.
- Son activation et sa désactivation doivent être possibles et faciles.

1.2.3.2. Types d'attachements utilisés

Il existe principalement trois types d'attachements utilisés en PACSI : la barre de rétention, les attachements axiaux et les attachements aimantés. Les deux premiers sont les systèmes les plus efficaces, le dernier tend à être complètement abandonné.

- **La barre de rétention**

La barre va permettre de relier les implants en place sur l'arcade édentée, répartissant ainsi les forces entre les différents piliers implantaires. Elle est composée d'une partie mâle qui est la barre et d'une partie femelle représentée par

les cavaliers, qui, placés dans l'intrados de la prothèse, vont venir s'encliqueter sur la barre lors de l'insertion de la prothèse et ainsi apporter un complément de rétention. De nombreux modèles de barre existent mais la barre d'Ackermann est le type le plus classique et le plus utilisé.

La barre n'est pas utilisée dans le cadre de la mise en place d'un implant unique pour stabiliser une prothèse complète mandibulaire puisqu'elle nécessite la mise en place d'au moins deux implants, elle ne sera donc pas plus détaillée.

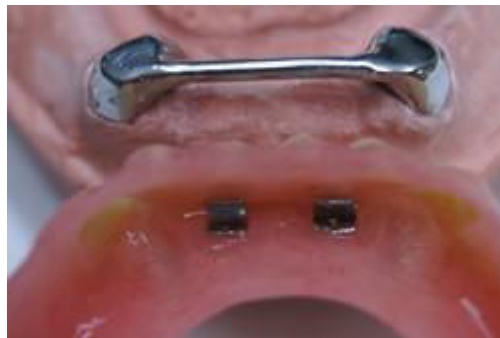

Figure 5 : Barre de rétention d'Ackermann (source : Surel et Bondu 2010)

- **Les attachements axiaux**

Ils sont également composés d'une partie mâle, vissée dans l'implant, et d'une partie femelle, solidaire de l'intrados de la prothèse, qui se présente sous la forme d'une capsule rétentive et qui vient s'encliqueter dans la partie mâle. Il est nécessaire de choisir des systèmes présentant différentes hauteurs afin d'adapter la hauteur de la partie mâle, l'implant étant plus ou moins enfoui et la fibromuqueuse ayant une épaisseur variable.

Les systèmes d'attachements axiaux sont nombreux et variés mais on peut les classer en trois groupes en fonction de leur mode de rétention (Rignon-Bret et Mariani 2008) :

- Rétention obtenue par friction directe entre partie mâle et femelle grâce à des **lamelles métalliques**, activables, incluses ou non dans des boîtiers métalliques. Celles-ci s'écartent et viennent se resserrer autour de la partie mâle de forme sphérique. Il s'agit des systèmes Dalbo-B®, Dalbo-Plus®, Dalbo-Z®, Ceka®.



Figure 6 : Système Dalbo-Plus® (source : Gardon-Mollard 2014)

- Rétention obtenue par friction directe entre partie mâle et femelle grâce à des **attaches en plastique**, non activables, incluses ou non dans des boîtiers métalliques. Il s'agit des systèmes Locator®, Supra-Snap®, Preci-Ball®, Preci-Clix®, Era-system®, Dalbo-Rotex®...



Figure 7 : Système Locator® (source : Gardon-Mollard 2014)

- Rétention obtenue par verrouillage entre la partie femelle, formée d'un boîtier contenant un anneau en silicone (système O-Ring®) ou métallique (système C-Spring®) et partie mâle de forme sphérique.



Figure 8 : Système O-Ring (source : Gardon-Mollard 2014)

A noter que l'on évolue progressivement vers une standardisation des systèmes d'attachements axiaux avec les piliers boules de 2,25 mm de diamètre, qui peuvent recevoir différents types de boîtiers (Dalbo®, Supra-Snap®, C-Sring®...).

- **Les attachements magnétiques**

Peu utilisés, ils sont à éviter à cause de leur faible pouvoir rétentif comparé à celui des attachements axiaux et des barres. De plus, ils ont tendance à se corroder, à retenir la plaque dentaire et leur efficacité diminue avec le temps. En outre, les patients sont moins satisfaits avec ce type d'attachement.

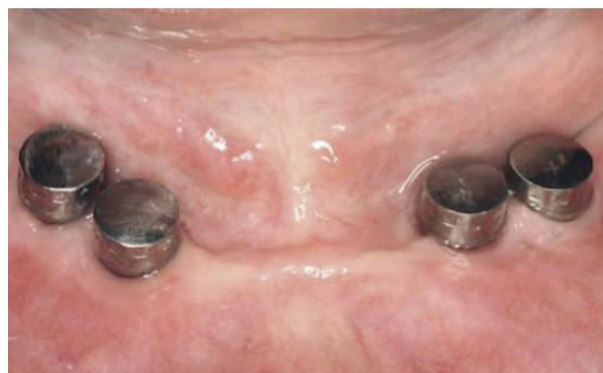

Figure 9 : Attachements magnétiques (source : Boeckler et al. 2009)

1.2.3.3. Critères de choix des systèmes d'attachement

Afin d'obtenir le meilleur équilibre possible de la prothèse, il convient de choisir avec soin le système d'attachement le plus approprié. Ce choix sera basé à la fois sur des critères généraux, qui dépendent des caractéristiques intrinsèques du système, et sur des critères qui seront spécifiques à la situation clinique du patient.

Ainsi, l'évaluation de ces différents critères nous orientera parmi les différentes connexions implanto-prothétiques à notre disposition en PACSI, à savoir : la barre de rétention, les attachements axiaux et les attachements magnétiques.

1.2.3.3.1. Critères généraux

Nous avons vu précédemment que l'attachement doit remplir un cahier des charges très précis. Malheureusement, aucun attachement ne présente toutes ces qualités. Un cahier des charges minimal peut alors être utilisé, regroupant les critères généraux auxquels doit répondre le système d'attachement : simplicité, fiabilité et efficacité (Fromentin 2003).

- **Simplicité**

Le système d'attachement doit être simple, aussi bien pour le praticien que pour le prothésiste dentaire. Sa conception doit permettre une compréhension rapide de son fonctionnement, de sa mise en œuvre avec l'utilisation d'un petit nombre d'instruments spécifiques, ainsi que de sa maintenance.

Selon une étude de Walton et coll. de 2002, il n'existe pas de différence significative de durée ou du nombre de séances nécessaire à la réalisation d'une prothèse stabilisée par une barre de rétention ou par deux attachements axiaux. Néanmoins, d'après Assémat-Tessandier, la simplicité du protocole serait en faveur des attachements axiaux, la barre nécessitant une réalisation prothétique plus sophistiquée (Fromentin 2003).

Pour les patients, le dispositif doit être aisé à nettoyer quotidiennement et doit permettre une insertion prothétique facile, particulièrement chez les personnes âgées.

L'étude de Wismeijer et coll. de 1999 rapporte que l'hygiène des attachements axiaux semble être plus facile que pour les barres de rétention, lesquelles demandent le passage des brossettes interdentaires et du fil dentaire. Concernant les attachements magnétiques, leur forme favoriserait la rétention de plaque dentaire.

- **Efficacité**

Le système d'attachement doit apporter le complément de rétention nécessaire et suffisant à l'équilibre prothétique souhaité par le patient (Fromentin 2003).

Une force de rétention de 10 à 20 Newtons (N) serait nécessaire pour retenir efficacement une prothèse amovible pendant la fonction. Grâce à des études in vitro, la force de traction nécessaire pour désinsérer un cavalier en métal précieux, à l'état neuf, de sa barre de rétention a pu être mesurée à environ 12 à 13 N. Concernant les attachements axiaux, les valeurs varient entre 5 et 30 N en fonction du type d'attachement. Pour les attachements magnétiques, les résultats sont plus faibles, ce qui tend à abandonner ce dispositif de rétention au profit des deux autres types.

- **Fiabilité**

Le comportement du système d'attachement au cours du temps va dépendre de la situation clinique mais aussi des matériaux qui le constituent (Fromentin 2003).

Le phénomène d'usure va entraîner une diminution de la rétention initiale. Ainsi, la prise en compte de la fréquence, de la rapidité et de la simplicité des protocoles de maintenance doit intervenir dans le choix du dispositif. Selon Rignon-Bret, la réintervention avec les attachements axiaux est plus aisée, il suffit de changer la vis du pilier, contrairement aux barres dont le positionnement des cavaliers en bouche est plus compliquée (Rignon-Bret 2002).

Il est préférable de privilégier un attachement en métal précieux, qui semble être le matériau le plus fiable et dont la maintenance est plus aisée. Les dispositifs à éléments rétentifs élastiques ou en plastiques doivent être remplacés régulièrement en cas d'usure, ce qui peut être perçu comme une maintenance astreignante pour le patient mais aussi pour le praticien.

Pour Walton et coll., les attachements axiaux utilisés dans l'étude (attachements sphérique de 2.25 mm de diamètre avec parties rétentives en titane, de faible qualité selon les auteurs) sont moins fiables que les barres de rétention. Toutefois, dans la littérature, les avis concernant la fiabilité des systèmes sont partagés. Pour ce qui est des attachements magnétiques, l'apparition de phénomènes de corrosion intra-buccale vient confirmer la nécessité de les éviter (Fromentin 2003).

1.2.3.3.2. Critères spécifiques de la situation clinique

Le choix du système d'attachement doit également se fonder sur la situation clinique du patient qui va orienter ou parfois imposer un dispositif plutôt qu'un autre. Sept critères principaux doivent alors être pris en compte.

- **Forme de la crête mandibulaire**

Il existe, sur le plan horizontal, trois formes de crête édentée mandibulaire : trapézoïdale, arrondie et ogivale (Fromentin 2003).

Seule la crête trapézoïdale facilite la réalisation d'une barre de rétention. En effet, plus la crête antérieure est arrondie et plus la barre, reliant les deux implants en position canine, aura une forme curviligne ce qui risque de créer un bras de levier défavorable. Afin de diminuer la courbure de la barre il est nécessaire de réaliser un surcontour prothétique lingual, entraînant un handicap fonctionnel majeur.

Ainsi, pour le cas des crêtes arrondies ou ogivales, il sera préférable, soit de choisir des attachements axiaux, soit d'augmenter le nombre d'implants afin de segmenter la courbure en différentes parties rectilignes permettant ainsi la réalisation d'une barre de rétention. Dans ce cas de figure, les cavaliers n'étant pas alignés, cela limite les possibilités de rotation de la prothèse.

La figure 10 montre le tracé prospectif (en bleu) d'une barre rectiligne correctement située entre deux implants localisés en 33 et 43 sur une arcade édentée trapézoïdale. La figure 11, quant à elle, illustre le cas d'une arcade ogivale sur laquelle les tracés prospectifs (en rouge) d'une barre de conjonction reliant deux implants en situation 33 et 43 ont été réalisés. On observe un tracé rectiligne en surcontour dans la zone sublinguale et un tracé curviligne amenant un porte à faux

antérieur de la barre. Le choix le plus judicieux dans cette situation est donc la réalisation de deux attachements axiaux.

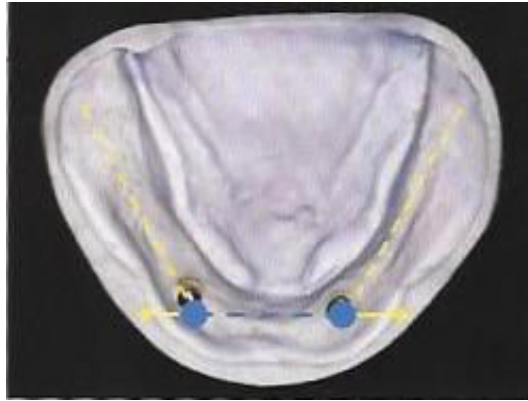

Figure 10: Arcade édentée mandibulaire trapézoïdale (source : Fromentin 2003)

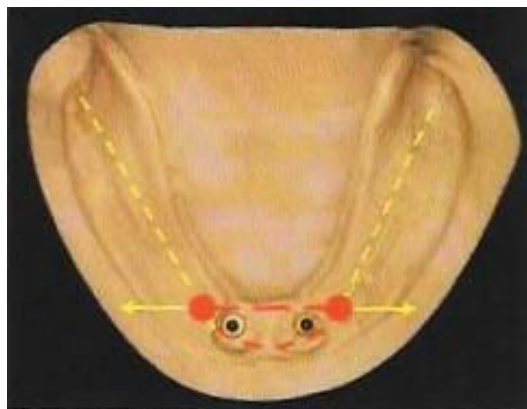


Figure 11 : Arcade édentée mandibulaire ovale (source : Fromentin 2003)

- **Degré de résorption et qualité osseuse**

Dans le cas d'un os de type IV dans la classification de Lekholm et Zarb ou d'un os basal très résorbé, il est plus prudent d'augmenter le nombre d'implants et de les solidariser par une barre de rétention rigidifiant le système implantaire (Fromentin 2003).

Lorsque la hauteur osseuse mandibulaire devient inférieure à 12 mm, l'insertion d'au moins 4 implants réunis par un système rigide est recommandée. Les attachements axiaux sont alors fortement déconseillés.

Tableau 2 : Classification de Lekholm et Zarb (source : Stephan et al. 2003)

Qualité d'os résiduel	Quantité d'os résiduel
I Os très corticalisé	A Persistance de la majorité de la crête alvéolaire
II Epaisse couche d'os cortical autour d'un cœur d'os trabéculaire dense	B Résorption modérée de l'os alvéolaire
III Mince couche d'os cortical autour d'un cœur d'os trabéculaire dense	C Résorption importante de l'os alvéolaire
IV Très fine couche d'os cortical autour d'un cœur d'os trabéculaire de faible densité	D Résorption modérée de l'os basal
	E Résorption importante de l'os basal

- **Espace inter-crête**

Il sera déterminé grâce à l'examen clinique initial et à la conception des prothèses avant la mise en place des implants. Dans certaines situations, l'espace peut être réduit par les organes périphériques (macroglossie, frein lingual court) ou par une dimension verticale diminuée. On estime que 7 mm de hauteur sur 5 mm de largeur permettent de placer la majeure partie des système d'attache (Louis et al. 2016).

Lorsque l'espace est limité, les attachements axiaux seront préconisés. Il est également possible de choisir des attachements de taille réduite.

Concernant la barre de rétention, son volume étant important, la situation doit être évaluée au préalable, à l'aide d'un montage prospectif et d'une clef de positionnement.

- **Aparallélisme implantaire**

Si les attachements axiaux autorisent une très faible divergence des implants de 5 à 15 degrés, cela va néanmoins augmenter l'usure du dispositif rétentif. Lorsque les implants sont strictement parallèles ou très peu divergents, les attachements axiaux seront donc indiqués. Il existe néanmoins des systèmes d'attachements axiaux à rattrapage d'angulation (Stern Era®, ABA®) qui permettent de compenser l'aparallélisme des implants (Fromentin 2003).

La barre de rétention permet de rattraper les axes implantaires puisque chaque pilier supporte la barre qui est transvissée dans son axe. Ainsi, en cas de divergence importante des implants, la barre sera plutôt préconisée.

- **Distance inter-implantaire**

Elle est importante à prendre en compte essentiellement pour les barres de rétention. En effet, il est nécessaire de pouvoir placer au moins un cavalier entre les deux implants. Pour cela une distance minimale de 8 à 10 mm entre les faces proximales adjacentes de deux implants est nécessaire (Rignon-Bret et Mariani 2008).

La distance ne doit pas non plus être trop importante au risque de déformer la barre durant la fonction. Selon Fromentin, elle doit être de 15 mm maximum, ce qui contre indique les barres lorsque les implants sont placés en distal de la position canine.

- **Mise en charge fonctionnelle des implants**

Les barres de rétention sont indiquées en cas de mise en charge immédiate des implants. En effet, pour ce concept, récent chez l'édenté total, il est impératif d'obtenir une bonne stabilité primaire des implants afin de garantir une ostéointégration correcte. La barre va alors jouer le rôle d'un fixateur externe chirurgical en plus d'assurer la rétention prothétique (Fromentin 2003).

- **Coût du traitement**

D'après Fromentin, les attachements axiaux sont légèrement moins chers que les composants des barres de rétention. Toutefois, en tenant compte des séances de réalisation au fauteuil, d'ajustement, de réparation et de maintenance, plus nombreuses pour les attachements axiaux, les coûts moyens des deux dispositifs sont sensiblement égaux.

Tableau 3 : Comparaison des différents types de systèmes d'attachements supra-implantaires (d'après Fromentin 2003)

	Attachements magnétiques	Attachements axiaux	Barres de rétention
Simplicité de mise en œuvre	+++	+++	++
Simplicité d'entretien par le patient	+	++	+
Efficacité rétentive	-	++	+++
Fiabilité	-	++	++
Crête mandibulaire trapézoïdale	+	++	+++
Crête curviligne ou ogivale	+	+++	+
Résorption importante et/ou faible qualité osseuse	-	+	+++
Espace intercrête et/ou volume prothétiques limités	+	+++	-
Aparallélisme implantaire	+	+	++
Faible distance inter-implantaire	-	++	-
Mise en charge immédiate	-	-	+++

+++ : excellent, ++ : bien, + : acceptable, - : insuffisant

1.2.3.3.3. Comparaison de différents systèmes d'attache- ments lors de la mise en place d'un implant unique

De nombreuses études ont été menées afin de comparer différents systèmes d'attache-ment dans le cadre du traitement par un seul implant.

- **Rétention** (Alsabeeha et al. 2010a)

Dans une étude in vitro publiée en 2010, Alsabeeha et coll. ont mesuré la force de rétention de 6 systèmes d'attache-ment : deux nouveaux prototypes d'attache-ment boule, un de 7,9 mm et l'autre de 5,9 mm de diamètre avec la partie mâle revêtue de nitrure de titane et la partie femelle en plastique, un attache-ment boule standard de 2,25 mm de diamètre en alliage de titane avec la partie femelle en alliage d'or et enfin trois attache-ments Locator® avec chacun une capsule rétentive blanche, rose ou bleue.

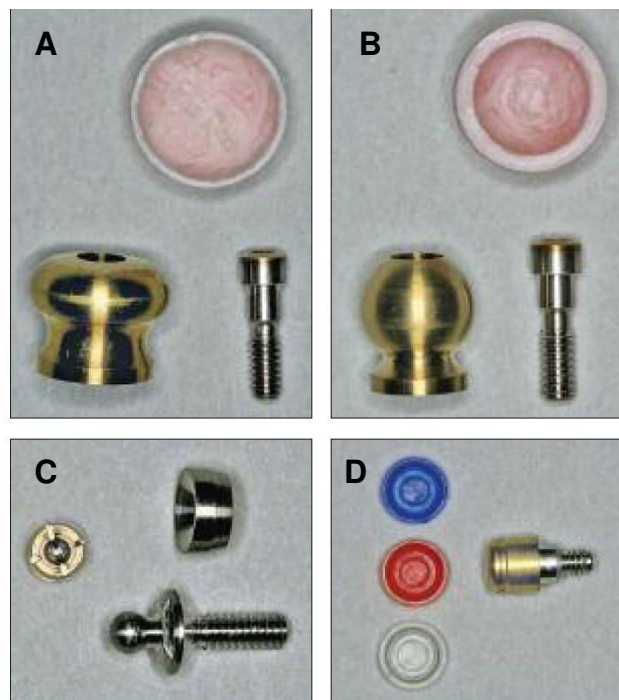


Figure 12 : Les différents systèmes d'attache-ment utilisés dans l'étude : les attache-ments boule de 7,9 mm (A), 5,9 mm (B) et 2,25 mm de diamètre (C), et l'attache-ment Locator® avec les trois capsules blanche, rose et bleue (D) (source : Alsabeeha et al. 2010)

L'attachement boule de 7,9 mm de diamètre obtient la force de rétention la plus importante (37 N en moyenne) tandis que l'attachement Locator® avec la capsule bleue présente la force la plus faible (4 N). Pour les autres, on obtient dans l'ordre décroissant de force : l'attachement boule de 5,9 mm (32 N), l'attachement boule standard (17 N) puis les attachements Locator® blanc (12 N) et rose (9 N).

Cette force de rétention plus importante pour les attachements de large diamètre s'explique par la présence d'une surface de contact plus grande entre partie mâle et femelle ce qui permet une zone de friction augmentée. Toutefois, ces attachements présentent l'inconvénient de nécessiter plus de place au niveau de l'intrados prothétique ce qui implique un risque augmenté de fracture de la prothèse. De plus, ils ne doivent pas compromettre la phonation ou l'esthétique de la prothèse.

La limite de cette étude réside dans l'étude de la force de rétention qui n'a été évaluée que pendant la désinsertion simulée de la prothèse. Or, on sait que durant la mastication la prothèse retenue par un seul implant a tendance à tourner dans de nombreuses directions. Malheureusement ces mouvements sont difficiles à simuler in vitro.

Par conséquent, l'utilisation des nouveaux attachements boule de large diamètre à la place des attachements boule standards nécessitent d'autres recherches in vitro et des essais cliniques. Néanmoins cette étude démontre leur force de rétention supérieure par rapport aux autres systèmes pour une prothèse retenue par un implant unique.

- **Propriétés mécaniques et maintenance**

Etude 1 (Alsabeeha et al. 2011a) :

Alsabeeha et coll. ont également observé, dans une autre étude, les performances cliniques et les propriétés des matériaux de trois systèmes d'attachement : l'attachement boule de 5,9 mm de diamètre avec revêtement en nitrure de titane et matrice en plastique, l'attachement boule standard de 2,25 mm de diamètre sans revêtement et matrice en alliage d'or et enfin l'attachement Locator® avec revêtement en nitrure de titane et matrice en nylon.

Ils ont enregistré le nombre et le type d'événement de maintenance pour chaque système durant un an. Ils ont également étudié la solidité et le module d'élasticité des attachements à l'aide de la technique de nanoindentation. Enfin les pièces ont été examinées après un an d'utilisation au microscope électronique.

Il ressort de cette étude que les attachements avec un revêtement en **nitru de titane**, quelque soit le système, présentent des performances cliniques et un comportement à l'usure plus favorable que les parties mâles sans revêtement. L'association d'une partie mâle sans revêtement et d'une partie femelle en alliage d'or entraîne une perte étendue de matière avec abrasion du matériau et est donc à éviter. De plus, les matrices en nylon ont montrées plus de déformation et d'altération que les matrices en plastique, ce qui semble être corrélé à leur réponse au fluage.

L'attachement boule large de 5,9 mm de diamètre avec un revêtement en nitru de titane et une partie femelle en plastique semble rassembler une bonne résistance à l'usure, des performances cliniques favorables et une force de rétention élevée, comparé aux deux autres systèmes testés. Il peut donc être recommandé pour les patients traités par un implant unique stabilisant une prothèse complète mandibulaire.

Etude 2 (Alsabeeha et al. 2011b) :

Dans une deuxième étude menée en 2011, Alsabeeha et coll. ont suivi 36 patients traités par un implant unique, répartis en trois groupes selon le diamètre implantaire et le système d'attachement utilisé :

- Groupe 1 (groupe de contrôle) : implant de diamètre standard (3,75 mm) et attachement boule standard de 2,25 mm de diamètre avec matrice en alliage d'or.
- Groupe 2 : implant de large diamètre (8 mm) avec attachement boule large (5,9 mm).
- Groupe 3 : implant de diamètre standard (4 mm) et attachement Locator®.

Là encore, au bout d'un an de suivi, le système d'attachement boule de large diamètre est celui qui semble nécessiter un besoin en maintenance moindre comparé aux deux autres. Dans cette étude différents inconvénients ressortent concernant l'attachement Locator® : besoin fréquent de remplacer la capsule rétentive, tendance à l'accumulation de nourriture et de plaque au niveau de la partie femelle et difficultés rencontrées pour le nettoyage correct de l'attachement chez des personnes âgées avec une dextérité moindre. L'attachement boule standard présente également des besoins en maintenance spécifiques.

- **Comparaison de différents systèmes avec l'attachement magnétique**

Aimant vs attachement boule (Ismail et al. 2015)

Ismail et coll. ont observé durant deux ans, 10 patients ayant reçu un implant unique médio-symphysaire associé, soit à un attachement boule, soit à un attachement magnétique. La comparaison a porté sur la satisfaction des patients et les éventuelles doléances, l'indice d'inflammation gingivale, ainsi que l'évaluation radiographique du niveau osseux.

Concernant la satisfaction des patients elle s'est améliorée de manière significative au niveau de la stabilité prothétique, de la rétention et de l'esthétique. En revanche, la différence entre les deux groupes n'est pas jugée significative.

Une légère inflammation gingivale est à noter pour les deux groupes ainsi qu'une perte osseuse minime, sans toutefois de différence significative entre les deux.

Les attachements magnétiques, associés aux implants ostéointégrés, transmettent moins de force à ceux-ci par rapport aux autres systèmes d'attachement puisque la partie femelle est libre de glisser ou de tourner sur la partie mâle durant la fonction masticatoire. Les attachements boules quant à eux ont été conçus pour réduire et répartir la charge transmise de l'implant à l'os alvéolaire. Ils permettent des mouvements multidirectionnels et agissent comme un amortisseur des forces.

En conclusion, les auteurs estiment qu'un implant unique retenant une prothèse complète mandibulaire à l'aide d'attachement boule ou magnétique est un traitement facile à mettre en œuvre, qui demande une maintenance aisée au domicile pour conserver une bonne santé gingivale et qui obtient des résultats cliniques satisfaisants.

Aimant vs Locator® (Cheng et al. 2012b)

L'étude de Cheng et coll. de 2012 a permis de comparer l'attachement magnétique et l'attachement Locator au niveau de la satisfaction du patient et de l'efficacité masticatoire. Douze patients ont reçu un implant médio-symphysaire associé soit à l'attachement magnétique, soit au Locator®. Au bout de 3 mois, les systèmes d'attachement ont été échangés, permettant ainsi à chaque patient de tester les deux types durant 3 mois.

La satisfaction des patients a été évaluée juste avant la mise en place de l'attachement, puis 3 mois après à l'aide d'une échelle visuelle analogique portant sur le confort, l'élocution, la capacité masticatoire, la rétention, la stabilité et enfin la satisfaction globale. L'efficacité masticatoire a également été mesurée avant et 3 mois après la mise en place de l'attachement en utilisant une technique consistant à filtrer les résidus de nourriture après mastication pendant 30 secondes.

Il résulte de cette étude que les deux attachements testés améliorent l'efficacité masticatoire d'environ 45% sans différence significative entre les deux. Concernant la satisfaction, elle s'est aussi considérablement améliorée, sans différence significative entre les attachements au niveau de la satisfaction globale, du confort, de l'élocution et de la rétention. En revanche, les résultats sont légèrement supérieurs au niveau de la capacité masticatoire ressentie par le patient pour l'attachement Locator®. Au final, 8 patients sur 12 ont préféré le Locator®.

Au vu de la taille de l'échantillon, aucune conclusion définitive ne peut être formulée mais les résultats suggèrent que la force de rétention de l'attachement magnétique au cours de la fonction masticatoire pourrait ne pas être aussi forte que celle indiquée dans les études in vitro. En effet, la force magnétique est plus importante lorsque la force est verticale, par contre elle est faible quand les forces sont latérales.

La prothèse est ainsi facilement délogée en présence de forces latérales pendant la mastication. Cette résistance réduite peut néanmoins représenter un avantage puisque les charges transmises à l'implant sont ainsi diminuées.

Pour les patients présentant une résorption importante de la crête alvéolaire, le Locator® ou l'attachement boule semblent plus appropriés, la force de rétention étant supérieure. L'autre avantage du Locator® est sa possibilité d'ajuster la force de rétention grâce aux différentes capsules disponibles. Chez les personnes âgées dont la dextérité manuelle est parfois réduite, une force de rétention inférieure peut être préférable.

Conclusion générale sur les différents types d'attachement utilisés lors de la mise en place d'un implant unique :

Même si d'autres études et essais cliniques sont nécessaires, la majorité des études à notre disposition actuellement semblent désigner l'attachement boule de large diamètre comme supérieur aux autres systèmes. Néanmoins il ne peut encore être utilisé de façon standard à la place des attachements de 2,25 mm de diamètre faute de recherches plus approfondies.

2. Etapes de mise en œuvre prothétiques et chirurgicales

2.1. Projets et stratégies prothétiques

2.1.1. Deux alternatives possibles

Chez un patient édenté désirant une prothèse amovible complète supra-implantaire, il existe deux possibilités de stratégies de traitement (Rignon-Bret et Mariani 2008).

- La première consiste à réaliser la chirurgie implantaire dans un premier temps, puis la prothèse dans un second temps. Cette option est risquée puisque chez l'édenté total le chirurgien est privé de tout repère pouvant l'aider à placer correctement les implants. De plus, il ne possède pas de guide matérialisant le projet prothétique pour l'orienter. Par conséquent, il est possible de se trouver face à une situation délicate où les implants ostéo-intégrés ne sont pas dans le « couloir prothétique » et sont donc inexploitablement ou implique la réalisation d'importants compromis au niveau des bords ou des profils des extradados.

- La seconde possibilité, la plus recommandée, est d'élaborer la prothèse avant la chirurgie implantaire. Ceci permet d'étudier la faisabilité du projet implantaire, la prothèse complète représentant le montage directeur idéal. Pour cela, la prothèse complète doit être conçue et réalisée en respectant les règles conventionnelles de la prothèse amovible complète et répondre aux critères de qualité d'une prothèse classique. Elle doit posséder une sustentation et une stabilisation correcte, les implants n'apportant qu'un complément de rétention (Rignon-Bret et al. 2003b).

Cette prothèse déjà portée et « intégrée » par le patient va alors pouvoir avoir différents rôles :

- Valider le projet prothétique sur les plans esthétique, fonctionnel et occlusal
- Objectiver l'espace prothétique disponible pour les piliers implantaires et le système d'attachement
- Permettre la réalisation d'un guide d'imagerie puis d'un guide chirurgical
- Assurer la temporisation entre le traitement chirurgical et prothétique

2.1.2. Démarche clinique

Il existe trois possibilités thérapeutiques dont le choix sera fonction de la situation clinique et du souhait du patient après avoir exposé les avantages et les inconvénients de chaque alternative (Rignon-Bret et Mariani 2008).

- **Transformation directe de la prothèse complète existante en PACSI**

Pour cela la prothèse existante doit remplir tous les critères de qualité ; dans le cas contraire une nouvelle prothèse complète correctement conçue est réalisée puisqu'« on ne stabilise par des implants qu'une prothèse parfaitement conçue ». Cette solution est la plus économique. Son inconvénient majeur est la différence de qualité dans le temps entre la résine chémo-polymérisable utilisée et thermopolymérisable de la base prothétique.

- **Réfection intégrale de la base prothétique**

Le montage des dents est alors conservé. Cette solution est également peu coûteuse mais prive le patient de sa prothèse pendant quelques jours, le temps de la transformer au laboratoire.

- **Réaliser une nouvelle prothèse à partir de l'existante**

Un duplicata de la prothèse existante va permettre l'élaboration d'un guide radiologique, transformé ensuite en guide chirurgical et enfin en porte-empreinte occluso-adapté. L'avantage de cette alternative est de ne jamais priver le patient de sa prothèse, la prothèse existante permettant la transition entre la PAC et la PACSI. L'inconvénient est financier puisque deux prothèses sont réalisées, la PAC conventionnelle (dans le cas où l'ancienne prothèse n'est pas qualitativement satisfaisante) puis la PACSI.

2.2. Phase préopératoire

La réalisation d'un examen clinique précis ainsi que l'écoute des souhaits et doléances du patient permettent de poser un diagnostic et d'orienter le choix thérapeutique vers une proposition adaptée. Les examens complémentaires viendront, par la suite, confirmer la solution envisagée.

2.2.1. Examen clinique

Lors de l'examen clinique il s'agit de collecter de nombreuses informations relatives aux souhaits du patient ainsi qu'à sa santé, d'apprécier la situation clinique afin de pouvoir poser l'indication de PACSI, qui sera, par la suite confirmée par les examens complémentaires.

2.2.1.1. Entretien avec le patient

Dans un premier temps, l'examen débute par un échange avec le patient.

2.2.1.1.1. Aspect psychologique du patient

Au cours de la discussion il est nécessaire de cerner sa personnalité (anxieuse, méfiante, coopérative...), sa motivation (forte, peu existante voire inexistante) ainsi que la nature exacte de sa demande (esthétique, fonctionnelle...). En fonction de ces différents éléments le praticien va devoir exposer les différentes possibilités thérapeutiques au patient, leurs avantages et inconvénients et également leurs limites. Il s'agit d'une obligation d'information envers le patient, néanmoins, le praticien pourra l'orienter vers un traitement qui semble plus adapté à sa demande. Il est indispensable de respecter un délai de réflexion, la décision finale revenant au patient, le praticien ayant un rôle de conseil uniquement (Gouët et al. 2012).

2.2.1.1.2. Indications de la PACSI

Afin de guider le patient correctement, il convient de connaître les différentes indications de chacune des thérapeutiques. Les indications de la PACSI sont les suivantes :

- **Aptitude à assurer une hygiène quotidienne**

Il est indispensable de s'assurer de la possibilité pour le patient d'entretenir quotidiennement ses prothèses ainsi que de réaliser une hygiène orale des systèmes d'attachements. En outre, il doit être capable d'insérer et d'enlever sa prothèse sans problème. Ainsi, les patients atteints d'arthrose, de déficits psychomoteurs ou encore de troubles visuels se verront plutôt proposer une « thérapeutique classique » (Rignon-Bret et Mariani 2008).

- **Espace prothétique**

Un espace de 7 mm de haut et 5 mm de large est nécessaire pour permettre de placer la majorité des attachements.

- **Nature de l'arcade antagoniste**

L'arcade antagoniste doit permettre d'assurer une occlusion bilatéralement équilibrée de la prothèse complète. Dans le cas contraire elle doit également être réhabilitée afin de retrouver un schéma occlusal garantissant l'équilibre fonctionnel de la future prothèse.

- **Résorption osseuse importante**

Elle est à l'origine d'une instabilité prothétique, la surface d'appui de la prothèse étant réduite. Les implants sont alors un moyen de rétention complémentaire (Rignon-Bret et Mariani 2008).

- **Mouvements incontrôlés des muscles péribuccaux et de la langue**

Ils déstabilisent la prothèse ce qui est source d'inconfort et de résorption.

- **Echec de la prothèse conventionnelle**

2.2.1.1.3. Etat général du patient

Le dialogue avec le patient doit se poursuivre par l'évaluation de son état général. Par le biais d'un questionnaire de santé on recherchera les antécédents médicaux, les pathologies installées, les traitements, les antécédents chirurgicaux ainsi que les allergies. En effet, certaines pathologies ou traitements contre-indiquent totalement la chirurgie ou nécessitent des précautions spécifiques. L'état physiologique et psychologique du patient devra également être pris en compte (Gouët et al. 2012).

On distingue les contre-indications générales, qui peuvent être absolues ou relatives, et les contre-indications locales, qui sont définitives ou temporaires et seront évaluées à l'aide d'examen complémentaires.

En cas de doute, il est indispensable de se mettre en relation avec le médecin traitant ou spécialiste afin de discuter de l'indication et des éventuelles précautions à prendre.

- **Contre-indications générales**

Il s'agit des contre-indications communes à toutes les techniques de chirurgie orale. Elles sont absolues, c'est-à-dire qu'elles excluent totalement la chirurgie, ou relatives, quand la pose d'implants peut être envisagée en agissant au cas par cas et avec prudence.

- Contre-indications absolues

Les patient présentant les affections suivantes ne pourront subir de chirurgie et se verront donc proposer une autre thérapeutique (Gouët et al. 2012) :

- Cardiopathies à risque élevé d'endocardite infectieuse
- Infarctus ou Accident Vasculaire Cérébral récent
- Insuffisance cardiaque sévère, arythmie sévère
- Rhumatisme articulaire aigu
- Maladie immuno-dépressive (SIDA...) ou patient dont le système immunitaire est affaibli ou supprimé
- Patient sous immunosuppresseur au long cours ou en attente d'une transplantation d'organe
- Pathologie maligne diagnostiqué ou en court de traitement

- Leucémie aiguë, neutropénie sévère, néoplasie évolutive
 - Insuffisance rénale chronique
 - Patient irradié au niveau de la sphère oro-faciale
 - Hyperparathyroïdie
 - Ostéomalacie, maladie de Paget, ostéogénèse incomplète
 - Thalassémie, drépanocytose
- Contre-indications relatives
 - Hypertension artérielle suivie et équilibrée
 - Infarctus de moins de 6 mois, angine de poitrine installée
 - Insuffisance respiratoire
 - Ostéoporose
 - Traitement par biphosphonates
 - Diabète mal ou non contrôlé
 - Traitement antithrombotique
 - Corticothérapie au long cours
 - Maladie auto immune (polyarthrite, lupus, sclérodermie...)
 - Hémophilie
 - Epilepsie
 - Problèmes psychiatriques ou psychologiques
 - Patient âgé
 - Tabagisme, toxicomanie, alcoolisme
 - Grossesse

- **Contre-indications locales**

Il s'agit des contre-indications rencontrées au niveau de la cavité buccale. Elles peuvent être définitives ou temporaires (Rousseau et Gigonzac 2003).

- Contre-indications définitives
 - Volume osseux insuffisant dans le sens vertical et transversal
 - Proximité d'éléments anatomiques
 - Faible densité osseuse (l'allongement du temps de mise en nourrice permet néanmoins d'obtenir une ostéointégration similaire à un os de densité normale)

- Contre-indications temporaires
 - Hygiène bucco-dentaire impossible ou insatisfaisante
 - Infections d'origine dentaire ou parodontale
 - Occlusion défavorable (la réhabilitation de l'arcade antagoniste est nécessaire)
 - Pathologie muqueuse au niveau du site implantaire

2.2.1.2. Examen exobuccal

L'examen clinique, après la discussion avec le patient, se continue par l'examen exobuccal de celui-ci.

Le visage est examiné de face tout d'abord. La symétrie, la forme (carré, ovoïde, allongée) et le parallélisme des lignes remarquables sont appréciés.

Le profil facial ensuite est observé, afin de se faire une idée rapide sur l'évaluation de la hauteur et des rapports entre les trois étages de la face et appréhender la dimension verticale d'occlusion correcte ou à rétablir (Louis et al. 2016).

Il convient d'être attentif car l'édentement mandibulaire entraîne des modifications du profil facial avec l'apparition d'un pseudo-prognathisme et des changements tissulaires de la région mento-labiale (Maman et al. 2003).

Au niveau de la musculature, le tonus musculaire est évalué ainsi que l'aspect externe des lèvres (hauteur, tonicité, perlèches...).

Enfin, les articulations sont examinées par la palpation qui va renseigner le praticien sur les capacités articulaires du patient, la présence éventuelle de craquement, claquement, d'une déviation en ouverture/fermeture ou d'une douleur (même si chez l'édenté total les réactions algiques sont rares). Le trajet et l'amplitude de l'ouverture buccale sont contrôlés également (Louis et al. 2016).

2.2.1.3. Examen endobuccal

L'examen endobuccal fait suite à l'examen exobuccal. Il va permettre d'observer les tissus osseux et mous ainsi que les organes périphériques de la cavité buccale, mais

surtout de prévoir les éventuelles difficultés opératoires pour le praticien. Tous les éléments anatomiques de la mandibule (décrits précédemment au point 1.1.2) doivent être examinés minutieusement, la crête ainsi que les tissus de revêtement doivent être palpés.

Un traitement pré-prothétique peut alors s'avérer nécessaire, ayant pour objectif d'assainir la situation clinique et d'améliorer l'intégration de la future prothèse (Rignon-Bret et Mariani 2008). La présence de fibromes, de brides, d'insertion musculaire ou de freins au niveau du vestibule nécessitera une chirurgie muco-gingivale. Les crêtes irrégulières ou trop fines seront modifiées ainsi que les parties saillantes au niveau du sommet de la crête (Maman et al. 2003).

L'arcade antagoniste doit également être observée afin de juger si les courbes occlusales sont correctes permettant une occlusion bilatéralement équilibrée de la prothèse complète. Dans le cas contraire sa réhabilitation est nécessaire.

2.2.2. Examens complémentaires

Leur seul but est de confirmer ou d'infirmer les données fournies par une observation clinique rigoureuse pratiquée en amont (Louis et al. 2016).

2.2.2.1. Examens médicaux

Un bilan médical peut être prescrit en cas de doute, pour confirmer la possibilité de réaliser la chirurgie sans risque. Il peut également mettre en évidence une anomalie nécessitant des précautions particulières lors de l'intervention.

2.2.2.2. Risques anatomiques de la région symphysaire mandibulaire

Différents obstacles anatomiques peuvent être rencontrés au niveau de la symphyse mandibulaire. Ils doivent être repérés et analysés grâce à l'imagerie afin de prévoir les précautions spécifiques lors de l'intervention chirurgicale pour les protéger.

La classification de Charrier répertorie trois types d'obstacles différents (Maman et al. 2003):

- L'obstacle **majeur** : il représente un risque d'infirmité définitive. Il s'agit principalement de la présence d'éléments vasculo-nerveux de gros diamètre.
- L'obstacle **lacunaire** : il est à l'origine de deux risques, celui de complications postopératoires sérieuses qui imposeront la dépose de l'implant et celui du manque de stabilité qui affecte le pronostic biomécanique de l'implant.
- L'obstacle **de voisinage** : il complique l'acte chirurgical car il correspond aux petits éléments nerveux ou vasculaires à proximité du site opératoire.

Pour rappel : le **nerf alvéolaire inférieur** est une branche du nerf mandibulaire (V3) issu lui-même du nerf trijumeau (V). Il pénètre dans la mandibule par le foramen mandibulaire puis chemine en avant dans le canal mandibulaire. Il vient innervé les trois molaires, la seconde prémolaire ainsi que leur gencive labiale. Il se divise ensuite en deux rameaux terminaux : le **nerf mentonnier** qui sort de la mandibule au niveau du foramen mentonnier et innerve la lèvre inférieure et le menton, et le **nerf incisif** qui poursuit son chemin dans le canal mandibulaire pour innervé la première prémolaire, la canine et les incisives ainsi que leur gencive.

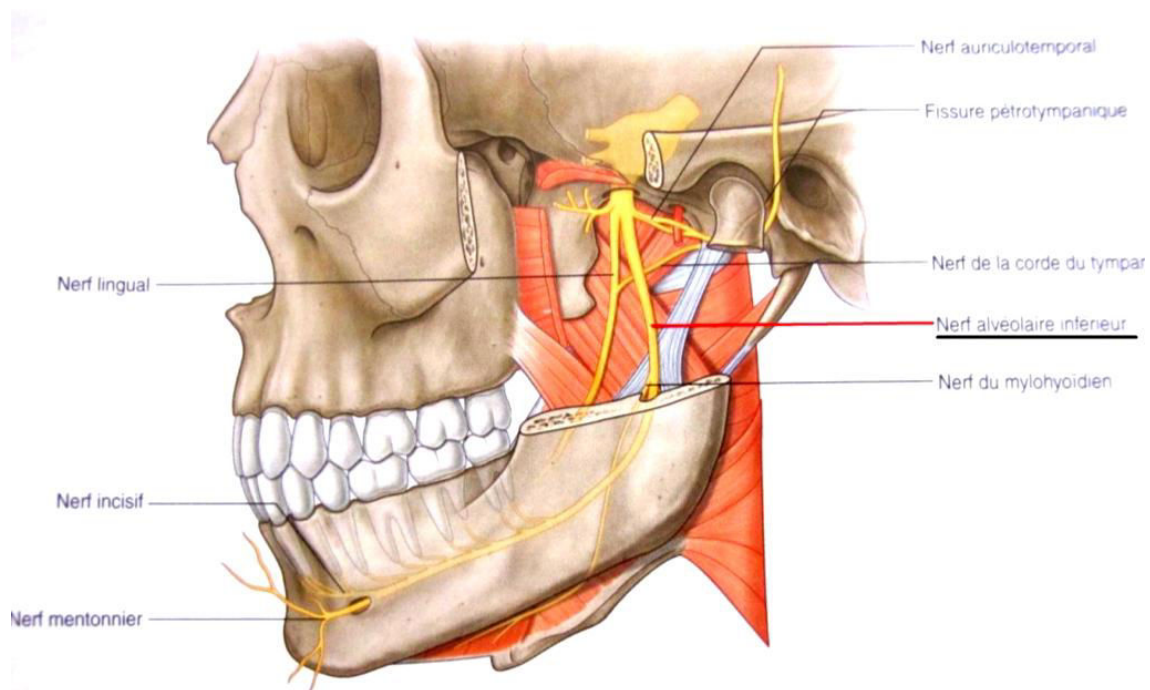


Figure 13 : Vue latérale du nerf alvéolaire inférieur (Drake et al. 2009)

Dans la région symphysaire, les obstacles majeurs sont donc les **foramens mentonniers** avec le **nerf mentonnier**. Celui-ci émerge du foramen en formant généralement une boucle antérieure qu'il faudra détecter radiologiquement. Il est alors nécessaire de respecter une distance de sécurité de 2 mm par rapport au nerf pour ne pas le léser (Gouët et al. 2012).

La position du foramen mentonnier est variable dans les plans horizontaux et verticaux et semble différer selon l'origine ethnique pour le plan horizontal. Chez les Caucasiens, par exemple, le foramen est généralement situé entre les apex des deux prémolaires, tandis qu'il est plus proche de l'apex de la deuxième prémolaire pour les Chinois. Il peut parfois se trouver en position plus antérieure (canine) ou postérieure (première molaire), d'où l'importance de le localiser précisément à l'aide des techniques radiologiques (Romanos et Greenstein 2009).

Le seul obstacle lacunaire de cette zone est la **fosse sublinguale** dont il faudra analyser la morphologie pour éviter un forage dans le plancher buccal. **L'artère sublinguale** présente des branches qui contournent la symphyse mentonnière et pénètre parfois la corticale linguale. La lésion d'une de ses branches, généralement en cas de concavité linguale importante, entraîne un saignement qui va créer un hématome dans le plancher buccal. Le patient peut alors présenter des difficultés à déglutir ou respirer, il s'agit d'une urgence médicale nécessitant une hospitalisation pour ligaturer ou coaguler l'artériole (Maman et al. 2003).

Une étude de Oettlé et coll. a démontré que le risque d'atteinte de l'artère sublinguale lors d'une chirurgie implantaire au milieu de la mandibule est plus important chez les **femmes édentées**. Il est convenu qu'une distance de 1 mm entre l'implant et les bords vestibulaires et linguaux de la mandibule est nécessaire afin de placer l'implant dans les meilleures conditions. Ainsi, le diamètre standard implantaire étant de 4 mm, une largeur osseuse de 6 mm minimum est nécessaire. De plus, les auteurs recommandent d'avoir recours à l'imagerie en trois dimensions de façon systématique avant une intervention dans ce secteur, la visualisation de l'artère étant difficile par les techniques de radiographie conventionnelle (Oettlé et al. 2015).

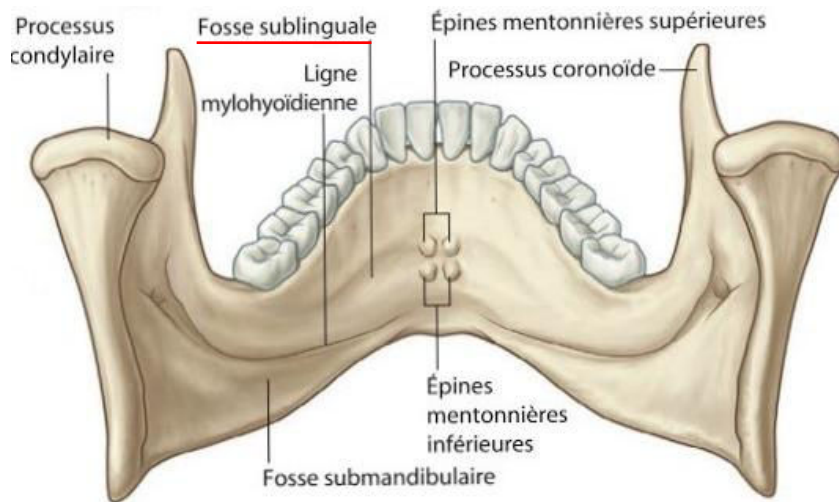


Figure 14 : Vue postérieure de la mandibule (source : Drake et al. 2017)

Enfin, le **canal incisif** représente l'obstacle de voisinage de cette région. Comme rappelé précédemment, il poursuit le trajet du canal mandibulaire dans la partie antérieure de la mandibule. Selon Maman et coll., le canal incisif n'est pas répertorié dans les obstacles majeurs car la rupture de ce pédicule n'entraînerait pas de déficit nerveux ou vasculaire.

Néanmoins, plusieurs études ont rapporté des troubles de la sensibilité à type de paresthésie, d'hypoesthésie ou troubles de la sensibilité des dents antérieures, à la suite de chirurgies implantaires ou de prélèvements osseux dans cette zone. La persistance de troubles sensitifs suite aux chirurgies réalisées dans cette région évoque l'implication probable du canal incisif et de son paquet vasculo-nerveux. En outre, des douleurs lors du forage ou la survenue d'un saignement abondant ont déjà été mentionnés. Ils témoignent de l'atteinte du pédicule vasculo-nerveux et viennent perturber le bon déroulement de l'intervention et la mise en place de l'implant (Thomas et al. 2012).

Le diamètre moyen du canal incisif à son origine (site de la première prémolaire) varie selon les études entre 1,3 mm et 3,1 mm et présente donc une grande analogie avec le canal mandibulaire vu l'importance de son diamètre. Plus en avant, au niveau de la canine, le canal incisif présente encore un diamètre supérieur à 1 mm, certains pouvant exceptionnellement atteindre 3 mm, et même des cas dépassant les 5 mm ont été répertoriés (Thomas et al. 2012).

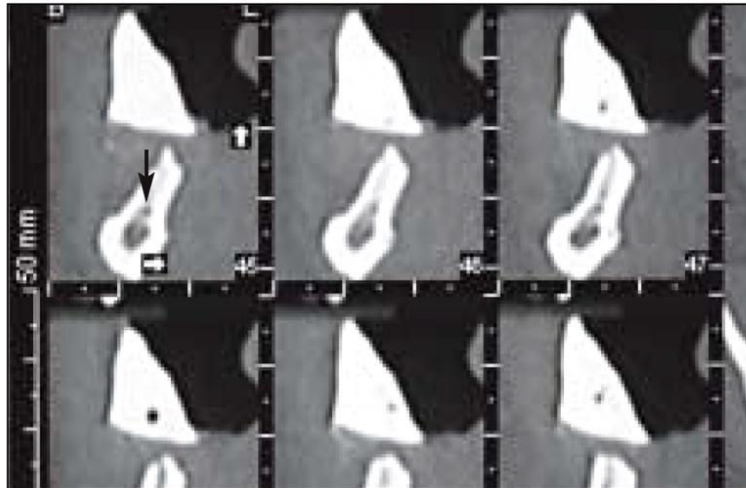


Figure 15 : Coupe transversale du secteur incisive latérale montrant un canal incisif large (flèche) (source : Romanos et Greenstein 2009)

Ainsi, ces études démontrent que le canal incisif ne peut être systématiquement ignoré. Au vu des différences interindividuelles constatées il apparaît nécessaire d'examiner et de localiser précisément le canal incisif grâce aux examens tridimensionnels. Un canal incisif conséquent doit interpeller le chirurgien et le respect d'une distance de sécurité de 2 mm est alors recommandé.

En tous les cas, nous avons un devoir de prudence et d'information du patient quant au rapport bénéfice/risque lors d'une chirurgie pratiquée à proximité du canal incisif.

2.2.2.3. Radiographie panoramique

Chez l'édenté total, la radiographie panoramique (ou orthopantomogramme) va nous fournir de nombreux renseignements. Celle-ci nous donnera une idée sur la hauteur d'os résiduel, la situation des trous mentonniers et le trajet du nerf dentaire inférieur, la présence d'éventuelles dents ou racines incluses, la symétrie des branches montantes... (Louis et al. 2016).

Cependant, il s'agit là d'une image bidimensionnelle qui ne donne donc pas d'information exacte sur le volume osseux et présente des déformations. On peut alors dire que l'orthopantomogramme permet de « débroussailler le terrain » avant la réalisation d'examens plus précis.

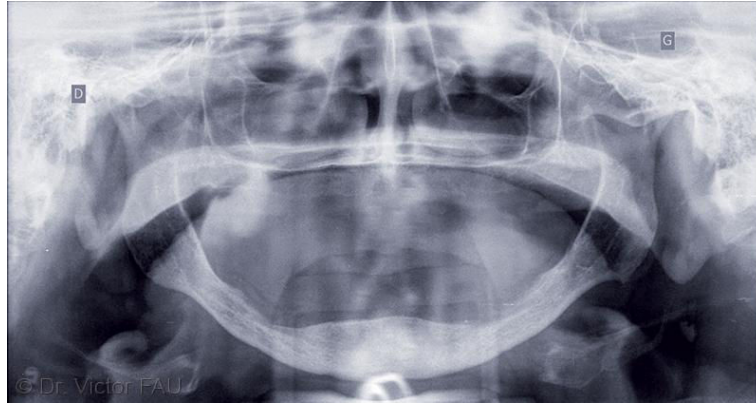


Figure 16 : Radiographie panoramique montrant une résorption maxillo-mandibulaire importante avec toutefois une hauteur osseuse correcte dans le secteur antérieur mandibulaire (source : Fau, Limbour, Ravalec, Gastard 2016)

2.2.2.4. Cone Beam

Plusieurs équipes d'implantologie orale s'accordent à dire que, pour la pose d'implants dans la région symphysaire, un orthopantomogramme et une téléradiographie de profil suffisent. La téléradiographie permettra de connaître la morphologie et l'orientation de la crête osseuse (sans toutefois renseigner sur la présence d'une concavité paramédiane). Ainsi, avec ces deux examens radiographiques et l'examen clinique qui permet d'estimer l'épaisseur de la crête, la radiographie en trois dimensions ne serait pas nécessaire d'un point de vue strictement chirurgical (Maman et al. 2003).

Or, la détermination du point d'émergence et de l'orientation de l'implant grâce au guide d'imagerie est indispensable pour éviter de se trouver avec un implant ostéointégré mais inexploitable prothétiquement. En effet, il faut toujours avoir à l'esprit que c'est le projet prothétique qui dicte la position de l'implant et non l'inverse. Le guide radiologique n'étant pas exploitable avec les techniques radiographiques conventionnelles, un examen tomодensitométrique doit donc être prescrit systématiquement.

2.2.2.4.1. Intérêts du cone beam

La tomographie volumique numérisée à faisceau conique ou cone beam est devenu un outil indispensable pour le chirurgien-dentiste. Il permet, notamment en implantologie, d'obtenir des informations précises sur la qualité et le volume osseux disponible, de visualiser avec exactitude la position des éventuels obstacles anatomiques et de détecter une possible pathologie ne pouvant être mise en évidence par la radiologie conventionnelle. En outre, il peut fournir des images en taille réelle, autorisant la réalisation de mesures sur l'image et, grâce à un logiciel de simulation implantaire, il sera possible de sélectionner les implants et prévoir leur positionnement afin de valider le projet chirurgico-prothétique (Gouët et al. 2012).

La scanner quant à lui est peu à peu abandonné au profit du cone beam. En effet, celui-ci présente de nombreux avantages par rapport au scanner :

- La qualité de l'image pour les tissus durs est supérieure
- L'irradiation du patient est moindre
- Les artefacts métalliques sont atténués
- L'acquisition de l'image est plus rapide, le patient est assis
- Le coût de l'appareil est plus abordable et il peut être installé en cabinet dentaire contrairement au scanner réservé aux centres d'imagerie

Son inconvénient est son défaut de précision dans l'analyse des parties molles qui est donc réservée au scanner ou à l'IRM.

2.2.2.4.2. Guide radiologique (ou guide d'imagerie)

- **Rôles du guide radiologique**

Le guide radiologique va nous servir à repérer et choisir sur l'examen tomodynamométrique les sites implantaires idéaux, compatibles avec le volume de la prothèse amovible complète mandibulaire (Rignon-Bret et Mariani 2008). Il permet de déterminer le point d'émergence des implants et leur orientation dans les plans frontal et sagittal (Maman et al. 2003). En résumé, il fixe les impératifs prothétiques en les confrontant aux impératifs chirurgicaux. Ainsi, c'est bien la prothèse qui va dicter la position de l'implant.

- **Réalisation du guide radiologique**

A partir de la prothèse complète d'usage conçue en respectant les critères esthétiques et fonctionnels, un duplicata est réalisé en résine transparente.

Les repères radio-opaques peuvent ensuite être placés de deux façons différentes (Postaire et al. 2003) :

- Soit, avant la mise en moufle, des cylindres en élastomère sont situés sur la crête pour préfigurer l'encombrement des systèmes de rétention et une épaisseur minimale de résine nécessaire pour assurer une résistance suffisante de la prothèse sans nuire au profil des extrados. Ils sont donc inclus dans le duplicata. Leur position et orientation se fait en fonction de clés vestibulaires et linguales permettant de visualiser l'espace disponible pour la construction supra implantaire.

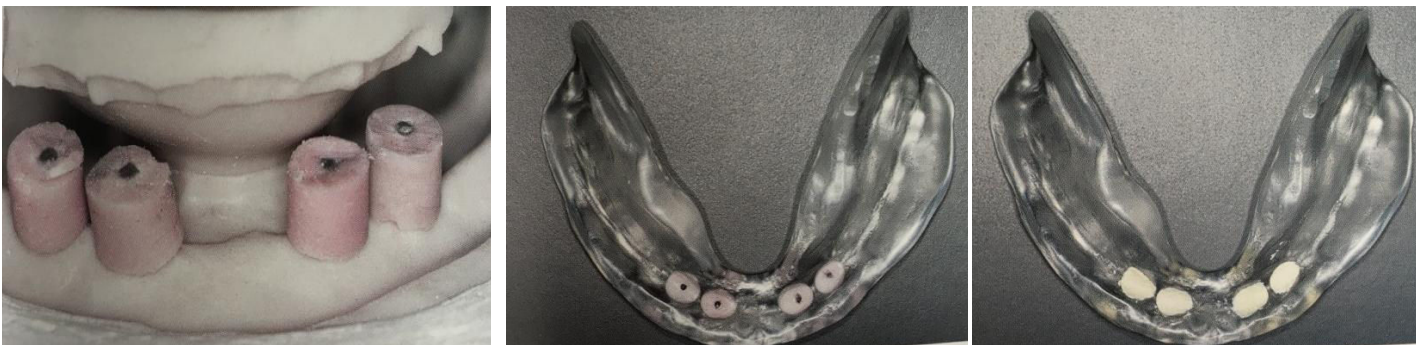

Figure 17 : Les cylindres d'élastomère sont positionnés sur le modèle en fonction de la clef linguale de la prothèse existante, puis sont inclus dans le duplicata en résine et enfin sont remplacés par le ciment oxyphosphate de zinc (source : Postaire et al. 2006).

- Soit en forant des puits de 2 mm de diamètre en regard des incisives latérales, canines et premières prémolaires. Un forage au niveau de la ligne médiane sera aussi réalisé dans le cadre de la mise en place d'un implant unique médio-symphysaire. Ces forages devront tenir compte du volume prothétique disponible et du parallélisme nécessaire entre les implants. Des rainures horizontales sont également réalisées à mi-distance du bord et des faces occlusales du côté vestibulaire et du côté lingual afin d'objectiver le volume de la prothèse.

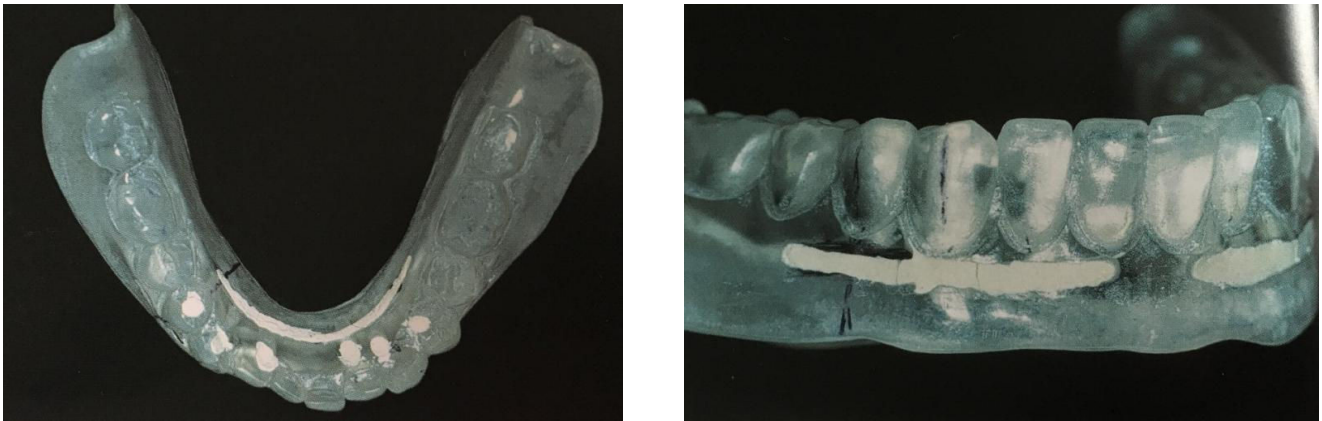


Figure 18 : Visualisation des perforations de l'extrados au niveau incisivo-canin et de la première prémolaire, ainsi que les rainures horizontales au milieu du berceau lingual et au milieu de l'extrados vestibulaire (source : Postaire et al. 2006).

Les cylindres ou les puits sont ensuite remplis avec un matériau radio-opaque, tel que le ciment à l'oxyphosphate de zinc.

Il est également possible d'utiliser des guides totalement radio-opaque par enduction de sulfate de Baryum (à 20% maximum). Le forage des sites implantaires s'effectue au travers du matériau radio-opaque et apparaissent donc radio-claires. Cette technique permet de visualiser directement le relief et l'épaisseur de la fibromuqueuse (Postaire et al. 2006).

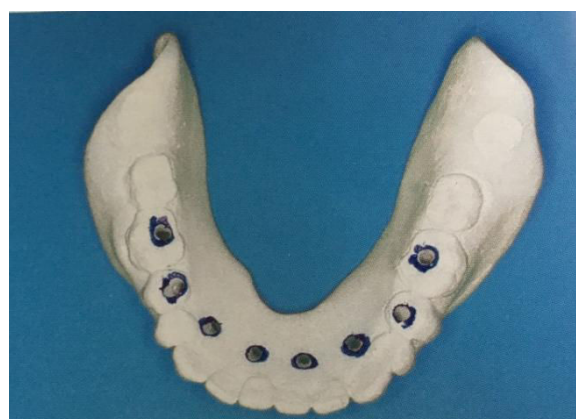

Figure 19 : Guide d'imagerie avec adjonction de sulfate de Baryum (source : Postaire et al. 2006)

- **Analyse de l'imagerie**

Le cone beam est réalisé avec le guide radiologique en bouche, et le patient doit serrer en occlusion sur le guide pendant l'examen. Eventuellement une cale en résine peut-être réalisée afin d'assurer un bon calage occlusal (Postaire et al. 2006).

L'examen des coupes obtenues par l'imagerie tridimensionnelle va nous permettre de valider ou non le positionnement et les axes implantaires choisis ainsi qu'à évaluer l'épaisseur de la muqueuse et le volume prothétique disponible. Une réflexion doit alors s'en suivre entre le praticien chargé de la phase chirurgicale et celui de la phase prothétique, afin de choisir les sites et axes implantaires dans le but de concilier impératifs prothétiques et anatomiques. (Postaire et al. 2003).

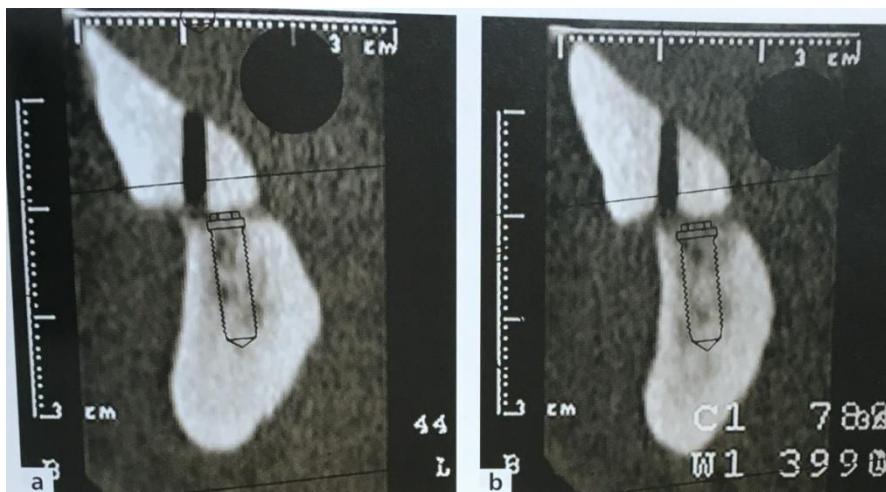


Figure 20 : Coupes de reconstruction vestibulo-linguale au niveau de 32 et 42 dans un cas de crête plate très résorbée. L'axe implantaire sur le guide est partiellement en dehors du volume osseux, des modifications des axes implantaires seront donc nécessaires pour concilier impératifs prothétiques et anatomiques (source : Rignon-Bret et Mariani 2008)

2.2.2.4.3. Guide chirurgical

Le guide chirurgical a pour but d'aider l'implantologiste à placer les implants tel que le plan de traitement le prévoit. Son intérêt est primordial notamment chez l'édenté total car, une fois les lambeaux réclinés, le chirurgien bénéficie de peu de repères

visuels pour placer les implants, en particulier si la crête édentée est très résorbée ou plate (Rignon-Bret et Mariani 2008).

Le guide radiologique, une fois les axes implantaires validés, va alors être transformé afin de pouvoir servir de guide chirurgical.

Pour cela, il va en premier lieu être débarrassé des repères radio-opaques, puis, des puits de forage sont réalisés selon l'orientation choisie avec un foret chirurgical de 3 mm de diamètre. Pour augmenter la précision du positionnement de l'implant, des canons de forage métallique (de 2,1 mm de diamètre) peuvent être inclus dans le guide.

En regard de la zone d'intervention, la partie inférieure du guide doit être évidée sur quelques millimètres d'épaisseur pour éviter de gêner sa mise en place après le soulèvement du lambeau ainsi que pour faciliter le contrôle visuel de l'acte chirurgical (Postaire et al. 2003).

Enfin, les dents en regard des puits de forage devront être réduites en hauteur afin de ne pas entraver l'action des forets chirurgicaux (Postaire et al. 2006).

Un fil de renfort métallique peut également être mis en place pour augmenter la rigidité du guide.

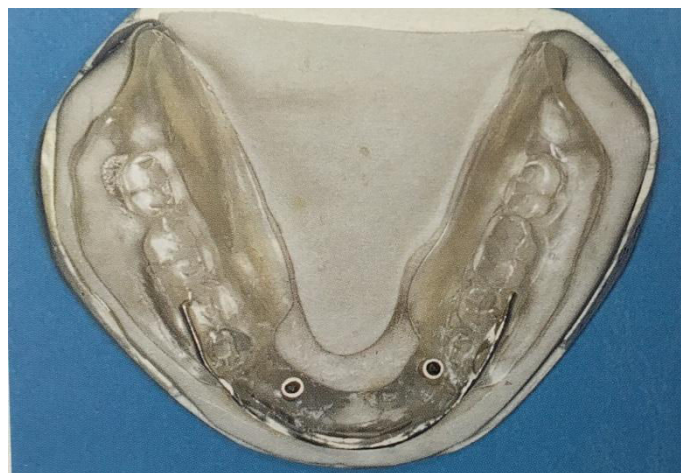

Figure 21 : Guide chirurgical avec canons de forage et fil de renfort. La zone de l'intervention a été dégagée (source : Postaire et al. 2006)

2.3. Phase chirurgicale d'implantation symphysaire unique

2.3.1. Prémédication

Bien qu'une asepsie rigoureuse soit pratiquée lors de l'intervention, la cavité buccale demeure un milieu septique et le risque d'infection lors de la mise en place chirurgicale d'implants reste présent. Afin de protéger le patient, celui-ci était classiquement placé sous **antibioprophylaxie**, qui consiste en la prise de 2 grammes d'amoxicilline, une heure avant l'intervention (ou 600 grammes de clindamycine en cas d'allergie aux pénicillines). Depuis les nouvelles recommandations de l'Afssaps (Agence française de sécurité sanitaire des produits de santé) de 2011, l'antibioprophylaxie n'est plus recommandée pour la pose d'implant dans la population générale mais uniquement chez le patient immunodéprimé (Gouët et al. 2012).

Tableau 4 : Recommandations de prescription d'une antibiothérapie prophylactique pour les actes chirurgicaux en implantologie (source : Afssaps 2011)

Actes bucco-dentaires invasifs	Patient		
	population générale	immunodéprimé	à haut risque d'endocardite infectieuse
Chirurgie préimplantaire :			
Élévation du plancher sinusien avec ou sans matériau de comblement	R	R*	acte contre-indiqué
Grefte osseuse en onlay	R _C	R*	acte contre-indiqué
Membrane de régénération osseuse ou matériau de comblement	R	R*	acte contre-indiqué
Chirurgie implantaire :			
Pose de l'implant	-	R*	acte contre-indiqué
Dégagement de l'implant	-	R*	acte contre-indiqué
Chirurgie des péri-implantites :			
Lambeau d'accès, comblement, greffe osseuse, membrane	-	R*	acte contre-indiqué

-- prescription non recommandée.

R: prescription recommandée.

En indice: grade de la recommandation. Si celui-ci n'est pas indiqué, comprendre « Accord professionnel ».

* Chez le patient immunodéprimé, le rapport entre bénéfice de l'intervention et risque infectieux devra être pris en compte.

Un **anti-inflammatoire stéroïdien** peut également être prescrit dans le but de limiter les effets indésirables de l'inflammation (œdème des tissus). Généralement la prednisolone est administrée, à raison de 1 mg/kg, à commencer la veille de l'intervention au matin et à poursuivre pendant 3 jours (Gouët et al. 2012).

Un **antalgique**, type paracétamol, donné avant le début de la chirurgie, va permettre de prévenir la douleur postopératoire en prenant le relais de l'anesthésie local dès la fin de son action.

Si elle est jugée nécessaire par le chirurgien, une **prémédication sédatrice** (anxiolytique de type hydroxyzine) peut être prescrite afin d'atténuer l'anxiété du patient avant l'intervention. Elle doit être prise 1h avant l'intervention et éventuellement la veille au soir.

Enfin, un **bain de bouche** au gluconate de chlorhexidine, d'environ une minute, est réalisé par le patient juste avant le début de la chirurgie, permettant d'abaisser le taux de bactéries intra buccales. De même, une **décontamination** des tissus péri-buccaux, cutanés et muqueux, à l'aide d'une solution antiseptique est pratiquée afin de diminuer les germes pouvant potentiellement infecter le site d'intervention.

Ces prescriptions sont évidemment à adapter suivant l'état de santé du patient, ses traitements ainsi que ses éventuelles allergies, et il est également nécessaire de tenir compte de la difficulté opératoire.

2.3.2. Anesthésie

L'intervention chirurgicale débute par l'anesthésie locale du site à implanter, et doit être étendue au-delà afin d'atteindre les tissus avoisinants. Une infiltration locale est réalisée en vestibulaire au niveau antérieur mandibulaire, très apicalement, complétée ensuite par une infiltration de la zone côté lingual. La molécule anesthésique utilisée est généralement l'articaine, associée à un vasoconstricteur tel que l'adrénaline, à un dosage de 1/100 000, permettant de limiter le saignement et de prolonger la durée d'anesthésie (Alsabeeha et al. 2009).

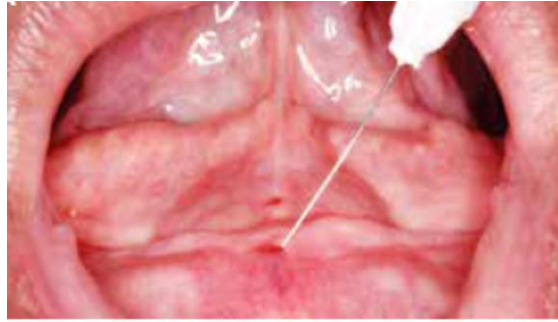


Figure 22 : Infiltration locale au niveau de la région médiane mandibulaire (source : Rodrigues Leles et al. 2015)

2.3.3. Incision

En premier lieu, afin d'être le moins invasif possible, il peut être utile de marquer, au niveau muqueux, le site d'implantation défini préalablement grâce à l'imagerie. Pour cela, le praticien a recours au guide chirurgical fabriqué précédemment et décontaminé dans une solution de chlorhexidine pendant 30 minutes. A l'aide d'un foret de 2 mm passant à travers le guide, un repère est réalisé sur la muqueuse au niveau de la crête mandibulaire antérieure (Alsabeeha et al. 2009).

Une incision est pratiquée par la suite au sommet de la crête, qui s'étend de 15 mm de part et d'autre du repère muqueux. Le contact osseux doit être recherché durant le tracé (Alsabeeha et al. 2009).

Cette procédure, peu invasive et limitant l'exposition du site chirurgical, va permettre de diminuer les suites opératoires telles que saignement, douleur et tuméfaction, et maintient un apport vasculaire maximal à l'os sous-jacent (Fortin et al. 2002).

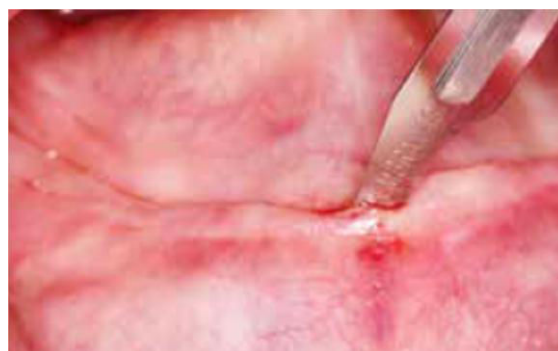

Figure 23 : Petite incision linéaire au sommet de la crête (source : Rodrigues Leles et al. 2015)

2.3.4. Exposition du site opératoire

Après l'incision, un lambeau muco-périosté de pleine épaisseur est levé, exposant le tissu osseux mandibulaire antérieur (Alsabeeha et al. 2009). Les instruments, syndesmotomes faucille, décolleurs, doivent rester au contact osseux et des points d'appuis stables doivent être recherchés, la fibromuqueuse étant souvent très adhérente (Maman et al. 2003). La dissection du côté lingual permettra la recherche d'une éventuelle concavité (Alsabeeha et al. 2009).

Lors de cette étape, le foramen mentonnier représente un risque anatomique en particulier lorsqu'il se trouve en position crestale. L'imagerie permet de le localiser et ainsi de respecter la marge de sécurité pendant la chirurgie (Maman et al. 2003).

Une régularisation de la crête osseuse peut être envisagée après le décollement si celle-ci présente des zones saillantes, une largeur insuffisante ou encore si l'espace occluso-prothétique est limité. Lors de cette régularisation, la crête doit être orientée parallèlement au plan d'occlusion et des contrôles réguliers avec le guide chirurgical doivent être effectués. (Postaire et al. 2006).

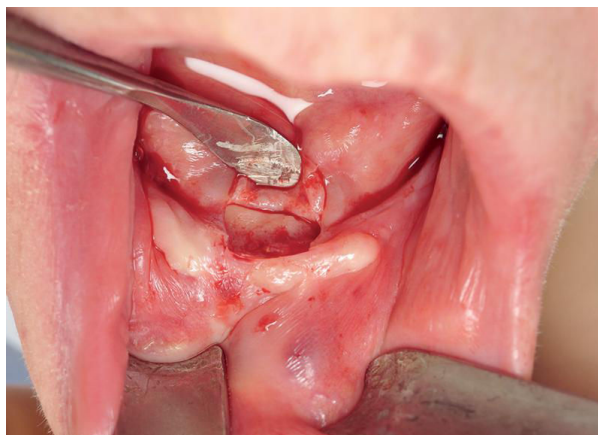


Figure 24 : Réalisation d'un lambeau peu invasif (source : Fau, Limbour, Ravalec, Gastard 2016)

2.3.5. Mise en place de l'implant

Le guide chirurgical est à nouveau mis en bouche et permet dans un premier temps de percer la corticale à la fraise boule à l'emplacement prévu pour la mise en place de l'implant. Il est parfois nécessaire de demander au patient de fermer la bouche pour positionner le guide et obtenir une bonne stabilité de celui-ci (Maman et al. 2003).

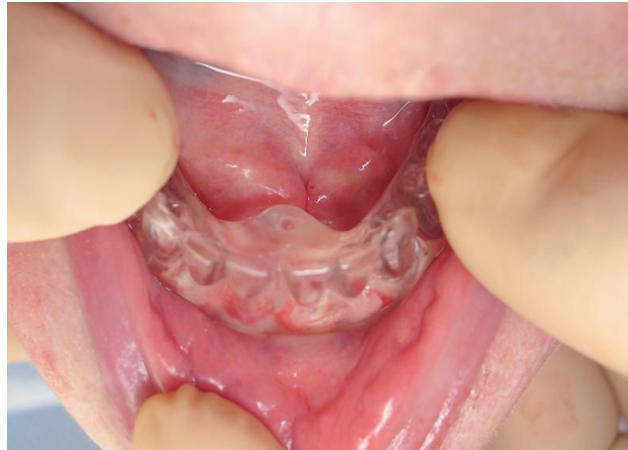

Figure 25 : Insertion du guide chirurgical (source : Fau, Limbour, Ravalec, Gastard 2016)

Dans un deuxième temps, le foret pilote de 2 mm de diamètre est passé au travers du guide, pointé sur le marquage de la crête, puis les forets de diamètres croissants sont utilisés en respectant le protocole établi par le fabricant (vitesse de rotation, couple de forage, débit de l'irrigation) (Fau, Limbour, Ravalec, Gastard 2016).

En fonction de la densité osseuse rencontrée lors du forage, un taraudage peut être nécessaire en particulier pour les os de type I et II (selon la classification de Lekholm et Zarb vue précédemment) afin de faciliter l'insertion de l'implant (Alsabeeha et al. 2009).

Enfin, l'implant est inséré en position juxta-osseuse, à vitesse réduite avec un couple de vissage contrôlé (en général 40 N.cm ou plus). Une vis de cicatrisation est ensuite placée dessus dans le cas d'une mise en fonction immédiate. (Fau, Limbour, Ravalec, Gastard 2016).

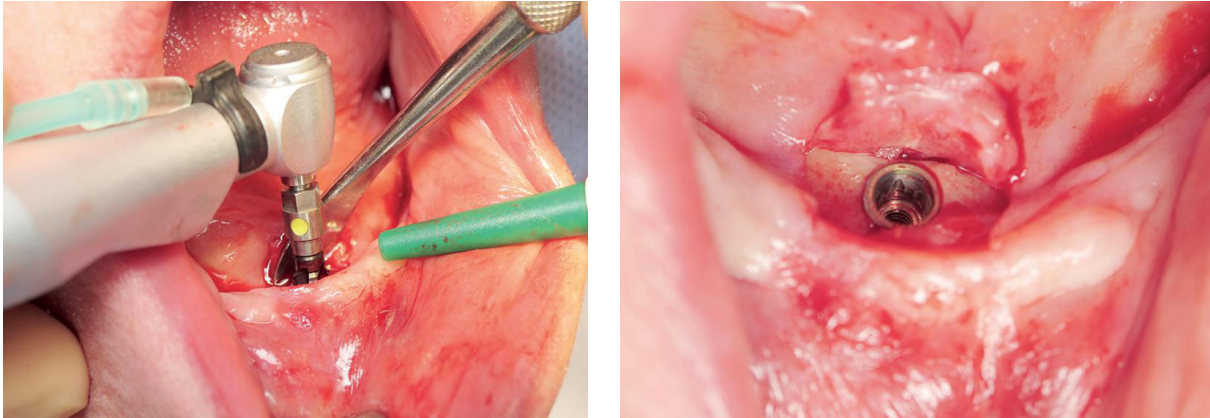


Figure 26 : Insertion de l'implant (source : Fau, Limbour, Ravalec, Gastard 2016)

2.3.6. Sutures

Les sutures sont réalisées par points séparés avec du fil fin (Vicryl 3.0 ou 4.0), de manière à obtenir un bandeau de gencive kératinisée tout autour du pilier (Fau, Limbour, Ravalec, Gastard 2016).

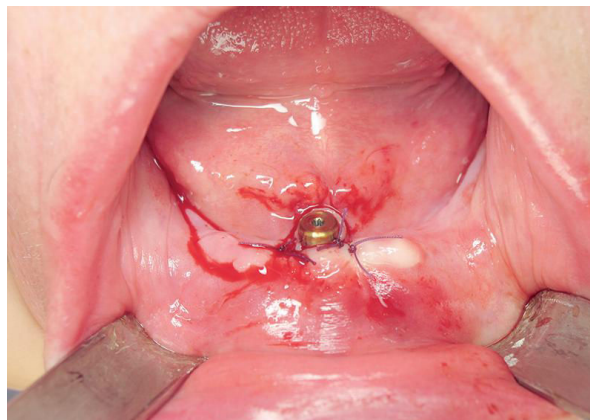


Figure 27 : Réalisation des sutures (source : Fau, Limbour, Ravalec, Gastard 2016)

Une radiographie panoramique peut être réalisée à la fin de l'intervention afin de contrôler la position et l'axe de l'implant.

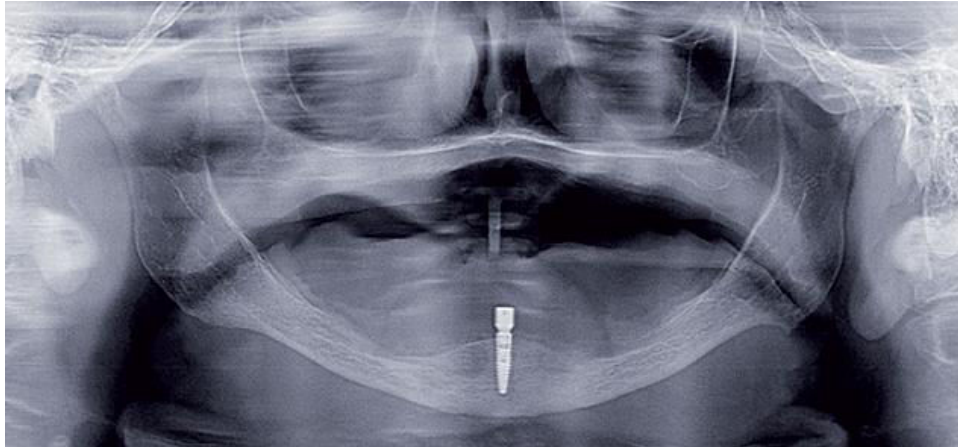


Figure 28 : Contrôle radiologique (source : Fau, Limbour, Ravalec, Gastard 2016)

2.3.7. Recommandations post opératoires

Elles consistent à donner des informations sur les suites possibles (hématome, douleurs, saignements), des conseils alimentaires (nourriture plutôt molle, pas trop chaude) et des impératifs d'hygiène (utilisation d'une brosse à dent chirurgicale, bains de bouche, arrêt du tabac...) (Rignon-Bret et Mariani 2008).

Une poche de glace peut être appliquée au niveau mentonnier juste après la chirurgie (Maman et al. 2003).

Une prescription post-opératoire est réalisée comprenant généralement (Fau, Limbour, Ravalec, Gastard 2016) :

- Un antibiotique : Amoxicilline 1g, 3 fois par jour pendant 6 jours
- Un anti-inflammatoire stéroïdien selon les cas : 4 mg de Bétaméthasone par jour pendant 4 jours
- Un antalgique : Paracétamol 1g en cas de douleur
- Du bain de bouche à la Chlorhexidine pendant 10 jours, qui ne sera commencé que le lendemain de l'intervention

Le patient est ensuite revu à 8 jours pour la dépose des sutures.

2.3.8. Mise en charge

2.3.8.1. Définitions

La mise en charge est la procédure qui permet à l'implant de recevoir des forces. La classification de Payne et coll. a permis de définir les différents termes de mise en charge (Rignon-Bret et al. 2003) :

- **Mise en charge immédiate** : les implants sont mis en charge le jour de la chirurgie ou quelques jours après.
- **Mise en charge différée** : après une période de cicatrisation de 3 à 6 mois, une seconde intervention est réalisée pour mettre en charge les implants.
- **Mise en charge précoce** : une seconde procédure est également réalisée mais dans un délai plus court que pour la mise en charge différée (20 à 28 jours).
- **Mise en charge progressive** : un matériau de rebasage non rigide est interposé entre les piliers implantaires et la prothèse posée le jour de l'intervention.

2.3.8.2. Conditions nécessaires pour avancer la mise en charge

Une mise en charge immédiate ou précoce présente de nombreux avantages. Pour le patient, le traitement est plus rapide puisqu'il n'a plus à attendre les 3 à 6 mois de cicatrisation et il est plus rapidement satisfait avec une prothèse stable et esthétique dès la fin de l'intervention. En outre, il ne subira pas de deuxième chirurgie ce qui permet de réduire le coût du traitement et présente un avantage psychologique et biologique (Rignon-Bret et al. 2003).

Néanmoins, pour pouvoir avancer la mise en charge, différentes règles doivent être respectées (Rignon-Bret et al. 2003) :

- La **stabilité primaire** lors de la mise en place de l'implant doit être correcte.
- La **longueur** des implants doit être de 10 mm minimum.
- La **qualité osseuse** doit être bonne, l'os doit être de type I, II ou III selon la classification de Lekholm et Zarb (l'os de type IV est un motif d'exclusion).
- Le **tabac** et le **bruxisme** sont souvent des facteurs d'exclusion.

Dans leurs études sur la mise en charge immédiate d'un implant unique retenant une prothèse mandibulaire, Liddelw et Henry, et Kronstrom et coll, s'appuient également, pour s'assurer de la bonne stabilité primaire, sur **l'analyse de fréquence de résonance (RFA)** afin de déterminer le **quotient de stabilité de l'implant (ISQ)**. La RFA consiste à envoyer des impulsions magnétiques sur une petite tige métallique vissée à l'implant. La tige va alors vibrer et sa fréquence de résonance est lue au moyen d'une sonde qui va ensuite la convertir en une valeur ISQ. Pour que l'implant puisse être mis en charge immédiatement, Liddelw et Henry estiment que la valeur de l'ISQ doit être de minimum **60**. Dans le cas contraire une vis de couverture est mise en place et une chirurgie en deux temps est alors réalisée (Liddelw et Henry 2007). Néanmoins à ce jour, aucune conclusion fondée sur les preuves ne permet de définir une valeur critique de l'ISQ ou du couple d'insertion au-dessus de laquelle l'implant peut être mis en charge immédiatement (Kronstrom et al. 2010).

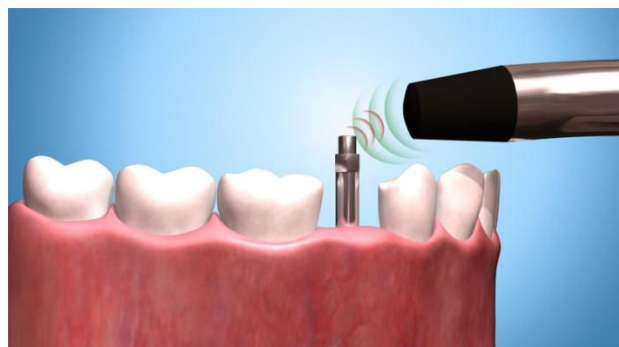


Figure 29 : Illustration d'une analyse de fréquence de résonance (source : Baker 2016)

2.3.8.3. Mise en charge immédiate : procédure

Lorsque toutes les conditions énoncées ci-dessus sont réunies la mise en charge immédiate peut-être réalisée.

Pour ce faire, immédiatement après la chirurgie, le système d'attachement est serré avec une clef dynamométrique sur l'implant selon le couple de vissage préconisé par le fabricant, en respectant une distance de 2 mm entre le col de l'implant et la muqueuse.

Ensuite, deux méthodes sont possibles pour mettre en place la partie femelle dans l'intrados de la prothèse. La méthode directe consiste à solidariser la partie femelle directement en bouche, au moyen d'une résine acrylique chémopolymérisable (Liddelow et Henry 2007). Dans la méthode indirecte, une empreinte est réalisée et envoyée au laboratoire avec la prothèse. C'est le prothésiste qui va alors placer l'attachement dans l'intrados et réaliser également un rebasage. La prothèse est ensuite remise au patient le jour même après vérification de la stabilité, de la rétention ainsi que de l'occlusion (Kronstrom et al. 2010).

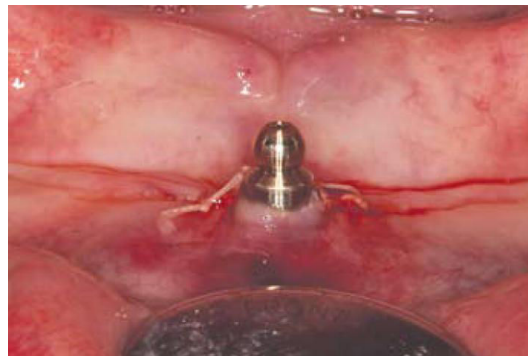


Figure 30 : Situation post-opératoire après mise en place de l'attachement (source : Liddelow et Henry 2007)

Les patients sont contraints pendant 6 semaines à une alimentation molle et à enlever la prothèse la nuit. Des bains de bouche à la Chlorhexidine à 0,2% doivent être effectués pendant une semaine après la chirurgie et une brosse à dent souple doit être utilisée pour le contrôle de plaque une semaine après l'intervention (Liddelow et Henry 2007). Il peut-être conseillé également de ne pas enlever la prothèse pendant 24 heures pour limiter la formation d'un œdème (Kronstrom et al. 2010).

Concernant la mise en charge progressive :

Contrairement à la mise en charge immédiate, après la chirurgie, une vis de cicatrisation est placée sur l'implant (et non l'attachement). L'intrados de la prothèse est évidé en regard de la vis, et un rebasage est réalisé à l'aide d'un conditionneur tissulaire qui va sertir l'émergence de l'implant et améliorer d'emblée la stabilité prothétique. **Six semaines** après la chirurgie, la vis est enlevée et le système d'attachement peut-être mis en place (Fau, Limbour, Ravalec, Gastard 2016).

Liddelow et Henry ont montré, dans leur étude prospective sur la mise en charge immédiate d'un implant unique, que la mise en place pendant 6 semaines d'un matériau de rebasage souple permet une maturation plus complète de la muqueuse péri-implantaire. Cette procédure, non seulement inhibe la prolifération tissulaire, mais est également plus confortable durant la période de cicatrisation des tissus mous (Liddelow et Henry 2007).

2.3.8.4. Mise en charge immédiate : résultats

2.3.8.4.1. Etude de Liddelow et Henry (Liddelow et Henry 2010)

Liddelow et Henry, dans leur étude prospective de 2010, ont suivi durant 36 mois, trente-cinq patients traités par un implant unique stabilisant une prothèse complète mandibulaire avec mise en charge immédiate de l'implant.

Sur les trente-cinq implants mis en place, trois n'ont pas pu être mis en charge immédiatement en raison d'une stabilité primaire insuffisante (couple d'insertion inférieur à 45 Ncm ou RFA en dessous de 60 ISQ, deux conditions nécessaires dans cette étude pour procéder à la mise en charge immédiate) ; un protocole classique en deux temps chirurgicaux a donc été réalisé et ces trois patients n'ont ainsi pas été inclus dans l'étude. De plus, un patient est décédé 18 mois après la chirurgie. Enfin, un patient a été choisi pour recevoir une prothèse fixée sur implant au maxillaire 18 mois après l'implantation. Trois implants supplémentaires ont donc été posés à la mandibule pour s'opposer à la prothèse fixée maxillaire.

Trente patients ont donc réellement été inclus dans l'étude. Parmi eux, vingt-trois ont reçu un implant avec une surface oxydée et sept ont été traités avec un implant usiné.

Le **taux de survie implantaire** à 36 mois pour les implants oxydés est de **100%**. En revanche, trois échecs implantaires sont survenus sur les sept implants usinés mis en place (au bout de 6 à 8 semaines après l'implantation). Au vu de la taille du groupe traité par implants usinés, les résultats statistiques n'ont pas pu être considérés comme fiables.

Tableau 5 : Détails de l'évolution des implants mis en charge immédiatement (d'après Liddelow et Henry 2010)

Longueur (mm)	Implants Usinés		Implants oxydés	
	Succès	Echec	Succès	Echec
10	0	0	1	0
11,5	1	0	9	0
13	2	2	7	0
15	2	0	4	0
18	2	1	4	0
Total	7	3 (42,9%)	25	0 (0%)

Concernant **l'évolution de la valeur de l'ISQ**, elle est restée élevée et a même légèrement **augmenté** pour atteindre 67 à 70 pour les implants oxydés.

Au bout des 36 mois, la **mesure du niveau osseux péri-implantaire** à l'aide de radiographies péri apicales a montré une résorption moyenne **inférieure à 1 mm** pour les implants oxydés. Après la première année de mise en charge, une résorption de 0,13 mm par an a été enregistrée.

Concernant le **niveau de satisfaction** des patient, il s'est significativement **amélioré** à 3 mois et s'est maintenu jusqu'aux 36 mois.

En conclusion, cette étude de 36 mois montre que la mise en charge immédiate d'un implant unique avec une surface oxydée et stabilisant une prothèse complète mandibulaire peut-être une modalité thérapeutique intéressante chez le patient édenté ayant des ressources financières moindres, dans les limites de l'étude et de ses recherches. Elle met en évidence un excellent taux de survie implantaire en utilisant des implants à surface oxydée et une considérable amélioration du niveau de satisfaction des patients.

2.3.8.4.2. Etude de Kronstrom et coll. (Kronstrom et al. 2014)

Kronstrom et coll. ont réalisé en 2014, une étude prospective randomisée sur la mise en charge immédiate de prothèses complètes mandibulaires retenues par un et deux implants.

Ils ont suivi pendant 3 ans trente-six patients totalement édentés, répartis en deux groupes selon le nombre d'implants reçus, celui-ci étant déterminé selon un mode aléatoire informatisé.

Sur les trente-six sujets, neuf ont perdus leur(s) implant(s) au cours de la première année (trois patients ont perdu leur seul implant, un patient a perdu les deux, et cinq patients ont perdu un des deux implants mis en place). Trois patients ont été « perdus de vue » et donc exclus de l'étude, une personne est décédée, une est tombée gravement malade et trois ont déménagé. Au final, dix-neuf personnes ont donc réellement pu être suivies durant les 3 années.

Entre le 12^{ème} et le 36^{ème} mois, aucun autre échec implantaire n'est survenu. Par conséquent, le risque en cas de mise en charge immédiate semble être plus important durant la phase de cicatrisation initiale puis diminue au fur et à mesure du processus d'ostéointégration. Pour cette étude, contrairement à celle de Liddelow et Henry, aucune valeur ISQ minimale et aucun couple d'insertion minimum n'était requis pour la mise en charge immédiate. Elle a ainsi permis de mettre en évidence un lien significatif entre la valeur de l'ISQ et le risque d'échec implantaire. En effet, les résultats montrent un risque d'échec 11% plus élevé par unité ISQ, c'est-à-dire que plus l'ISQ est bas et plus le risque est important.

Le **taux de survie implantaire** relatif à cette étude est donc de **82%** à 3 ans. Il n'a pas été démontré que le nombre d'implants supportant la prothèse ait une influence sur le résultat.

La **perte moyenne de niveau osseux** péri-implantaire est plutôt basse, elle est de **0,86 mm** à 3 ans, sans différence significative entre les deux groupes.

Un des points intéressants de cette étude concerne l'évolution de la valeur de l'**ISQ**. En effet, celle-ci a significativement **augmenté** au cours des 36 mois dans les deux groupes, ce qui met en évidence une amélioration du contact entre implant et os au

cours du temps. Cette évolution surprenante, jamais rencontrée dans d'autre étude similaire, pourrait s'expliquer par l'utilisation d'implant de type « Groovy » pour lesquels les rainures au niveau du filetage de l'implant favoriseraient la cicatrisation osseuse péri-implantaire.

Tableau 6 : Valeur moyenne de l'ISQ à la base et à 36 mois (d'après : Kronstrom et al. 2014)

Variable	Groupe 1	Groupe 2
Valeur moyenne de l'ISQ à la base	73,9 (étendue 61-85) (n=17)	75,8 (étendue 63-85) (n=19)
Valeur moyenne de l'ISQ à 36 mois	81,9 (étendue 77-91) (n=11)	83,0 (étendue 69-90) (n=8)

Concernant la **satisfaction** des patients, elle a **augmenté** significativement au cours de la première année et est restée élevée dans les deux groupes à 36 mois, sans grande différence entre les deux.

En conclusion, cette étude ne met pas en évidence de différence significative entre les patients traités par un et deux implants. Ainsi, la réduction du coût du traitement, la diminution de la durée de la chirurgie ainsi que la simplification du protocole, la maintenance plutôt facilitée et un score de satisfaction semblable entre les deux groupes sont autant d'arguments permettant de suggérer qu'une prothèse complète mandibulaire retenue par un implant unique mis en charge immédiatement est une alternative acceptable au protocole classique de stabilisation prothétique par deux implants.

2.4. Phase prothétique

Comme vu précédemment au point 2.1.2, il existe trois alternatives possible pour réaliser la prothèse complète sur implant : la prothèse peut être transformée en PACSI directement, avec une **réfection totale** de la base, ou encore en confectionnant une **nouvelle prothèse** complète à partir de l'existante.

2.4.1. Transformation directe de la prothèse existante en PACSI

Il s'agit d'une méthode très utilisée concernant la prothèse complète retenue par un seul implant, le protocole étant facilité et le coût moindre. Cette option s'adresse en particulier aux cas simples (PAC maxillaire s'opposant à une PACSI par exemple), puisqu'elle reste moins précise que la réalisation d'une nouvelle prothèse.

Deux possibilités existent alors pour le positionnement de l'attachement, la **méthode directe** pour laquelle la prothèse est transformée directement en bouche, et la **méthode indirecte** qui fait intervenir le laboratoire de prothèse.

2.4.1.1. Méthode directe : protocole (Rignon-Bret et Mariani 2008)

- La partie mâle de l'attachement est vissée sur l'implant puis la base prothétique est évidée en regard de celle-ci. L'absence de contact entre l'attachement et la prothèse doit être vérifiée visuellement, et éventuellement à l'aide d'un élastomère de basse viscosité.
- Une rainure périphérique de rétention peut-être réalisée dans la résine de la prothèse au niveau de la perforation afin d'améliorer la liaison mécanique avec la résine chémostomérizable.
- De la vaseline est appliquée sur la prothèse, sauf au niveau de la zone évidée, afin de faciliter le retrait des excès de résine après la solidification de la partie femelle.
- Un dispositif pour créer un espacement et empêcher la résine de fuser dans les contre dépouilles est mis en place sur le pilier (bague en teflon, anneau de silicone ou rondelle de digue en caoutchouc).

- La partie femelle de l'attachement est placée sur la partie mâle, la prothèse est ensuite mise en bouche.
- La résine chémopolymérisable est déposée au niveau de la perforation de la prothèse puis le patient est guidé en occlusion. La prise du matériau se fait donc sous contrôle occlusal.
- Une fois que la résine de solidarisation est complètement prise, la prothèse est désinsérée. Les excès de résine sont alors éliminés, un polissage est réalisé.

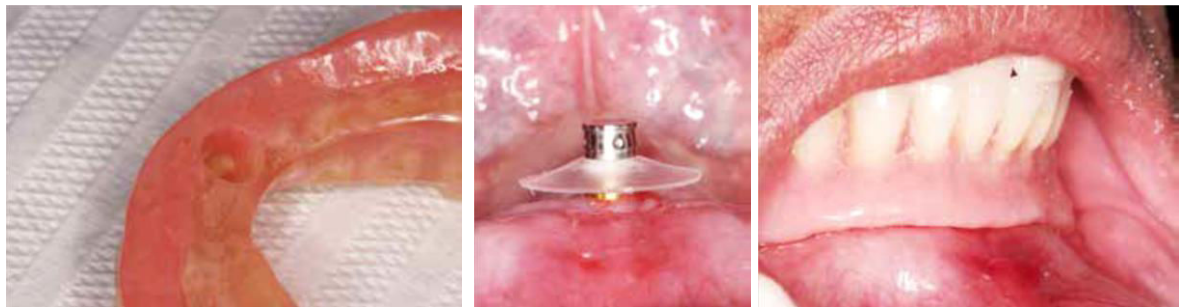

Figure 31 : Evidement de l'intrados prothétique, mise en place de la bague de teflon et prise du matériau sous contrôle occlusal (source : Rodrigues Leles et al. 2015)

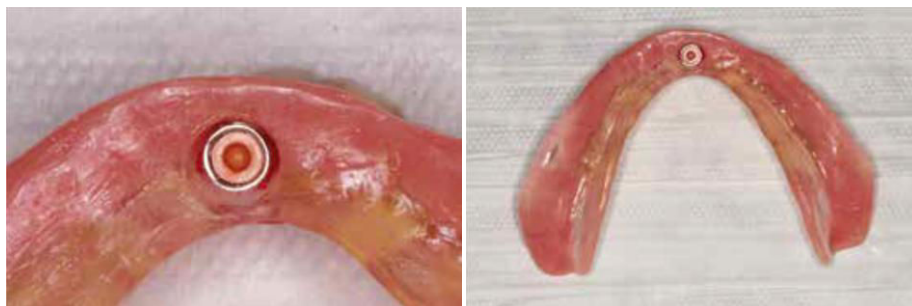

Figure 32 : Intrados de la prothèse mandibulaire après mise en place de l'attachement (source : Rodrigues Leles et al. 2015)

Cette méthode, qui paraît simple, peut s'avérer délicate en pratique. En effet, la manipulation de la résine et la maîtrise de la polymérisation en bouche n'ai pas aisé. La salive peut nuire à la densité et à la qualité de l'état de surface de la résine. De plus, le temps de prise du matériau est souvent assez long et peut s'accompagner d'une réaction exothermique désagréable pour le patient. Enfin, la correction de bulles est plutôt laborieuse avec la résine acrylique (Louis et al. 2016).

2.4.1.2. Méthode indirecte : protocole (Louis et al. 2016)

Ces difficultés rencontrées lors de la solidarisation directement en bouche peuvent être évitées en passant par l'intermédiaire du laboratoire ; il s'agit de la méthode indirecte.

- Clinique : Après le vissage de la partie mâle dans l'implant, l'intrados prothétique est évidé comme dans la méthode directe. Une empreinte est alors réalisée. Pour cela, le matériau d'empreinte (silicone light) est injecté autour de l'attachement en bouche ainsi que dans l'évidement de la prothèse. Celle-ci est alors mise en place et l'empreinte est prise sous contrôle occlusal.
- Laboratoire : L'empreinte est ensuite envoyée au laboratoire de prothèse qui va placer l'analogue de la partie mâle dans l'empreinte puis couler le modèle de travail au plâtre dur. La partie femelle avec son système d'espacement est liée au moyen de cire à la partie mâle. Enfin, la partie femelle est solidarisée à l'intrados prothétique avec de la résine autopolymérisable, qui va être soigneusement polie après sa prise.
- Clinique : La prothèse est mise en bouche, et la friction des parties femelles est éventuellement ajustée.

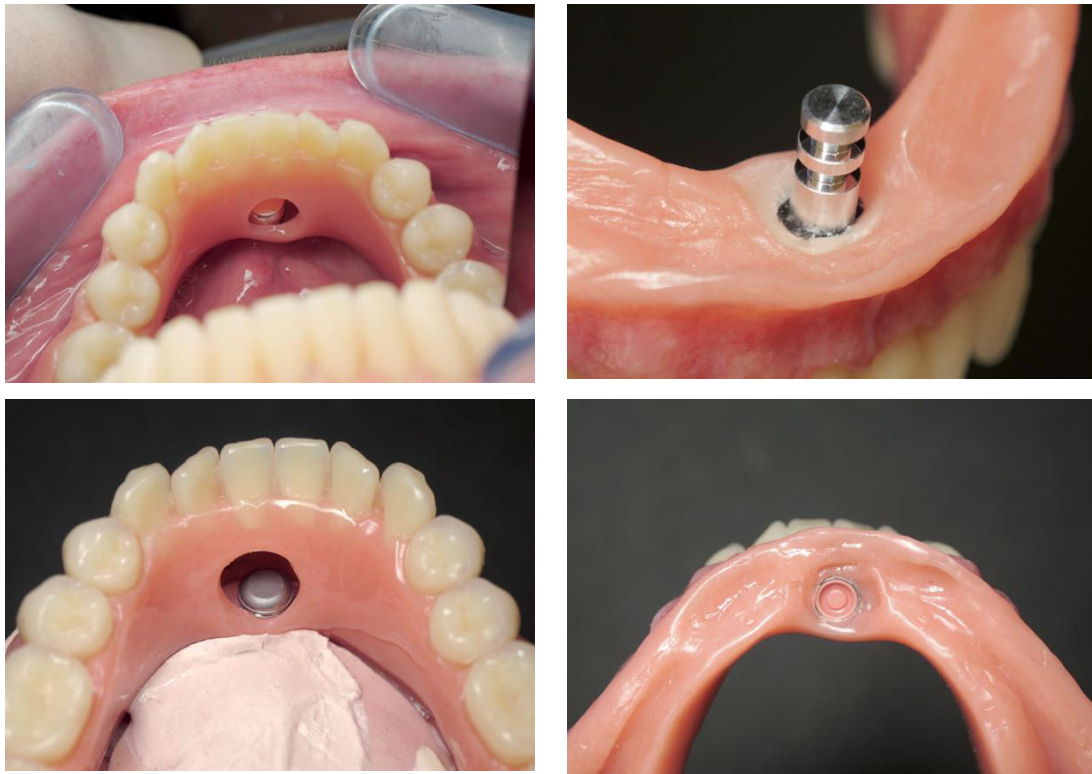


Figure 33 : Evidement de la prothèse, mise en place de l'analogue après l'empreinte, repositionnement de la prothèse sur le modèle de travail et intrados après solidarisation de la partie femelle (source : Fau, Limbour, Ravalec, Gastard 2016)

2.4.2. Réfection totale de la base de la prothèse existante (Rignon-Bret et Mariani 2008)

On peut avoir recours à la réfection intégrale de la base prothétique pour transformer la prothèse complète en PACSI mais également pour réadapter la PACSI, la surface d'appui se modifiant avec le temps.

Pour cela, la prothèse est perforée en regard de l'attachement puis une empreinte fonctionnelle est réalisée (dans le cas d'une réadaptation de la prothèse, la partie femelle est retirée de la prothèse). L'occlusion est enregistrée à l'aide d'un articulé de Tench à la pâte de Kerr. L'analogue est placé dans l'empreinte qui est envoyée au laboratoire. Celui-ci va couler le modèle de travail de façon classique et le place en articulateur avec le modèle antagoniste grâce au Tench réalisé précédemment. Le laboratoire met en place l'attachement de la même façon que dans la méthode indirecte et la réfection totale de la base prothétique est effectuée suivant les techniques classiques.

2.4.3. Réalisation d'une nouvelle prothèse à partir du duplicata de la prothèse existante (Rignon-Bret et Mariani 2008)

- Clinique : Réalisation de l'empreinte fonctionnelle

Le duplicata de la prothèse, transformée en guide radiologique puis chirurgical, va maintenant servir de porte empreinte occluso-adapté. Pour cela, de la résine chémo polymérisable est ajoutée au niveau des volets vestibulaires et linguaux (supprimés auparavant pour le guide chirurgical). Le porte-empreinte est perforé en regard de l'attachement, l'absence d'interférence est contrôlée (fig. 34). L'empreinte fonctionnelle peut alors être réalisée.

Rignon-Bret propose une empreinte en deux temps afin de tenir compte de la différence de dépressibilité entre la fibromuqueuse de la crête et les implants. Dans un premier temps, un surfaçage est réalisé avec un matériau de basse viscosité sous pression digitale (les polysulfures ou les polyéthers de moyenne et basse viscosité sont les matériaux de choix pour cette étape). Le praticien maintient le porte-empreinte tandis que le patient est invité à réaliser les mouvements fonctionnels en suivant la chronologie de l'empreinte fonctionnelle mandibulaire. Une fois le matériau pris, les excès sont supprimés, en particulier au niveau du trigone rétromolaire. Un articulé de Tench est effectué ensuite afin d'enregistrer la relation centrée. Le matériau d'empreinte est éliminé au niveau de la perforation du porte-empreinte et le deuxième temps de l'empreinte peut alors être réalisé. Il s'agit d'injecter un matériau polyéther de moyenne viscosité au niveau de la perforation, l'empreinte étant préalablement replacée en bouche. Le patient serre en occlusion jusqu'à la prise complète du matériau. Cette étape a pour objectif d'enregistrer, sous contrôle occlusal, la situation des piliers implantaires. L'analogue du pilier est correctement placé dans l'empreinte après la prise grâce à la rigidité du matériau (fig. 35).

- Laboratoire

L'empreinte est traitée classiquement, le modèle mandibulaire et son antagoniste sont montés en articulateur. La partie femelle peut-être placée et la maquette en cire est élaborée en respectant le volume prothétique, le montage des dents et les profils d'extrados du porte empreinte.

- Clinique

On procède au cabinet à l'essayage et à la validation de la maquette en cire, puis deux clés sont réalisées, vestibulaires et linguales, afin de visualiser l'espace prothétique disponible pour inclure et situer idéalement l'ensemble du système d'attachement en fonction des dents prothétiques et des profils d'extrados (fig. 36).

- Laboratoire

La suite des étapes de laboratoire est classique et aboutit à la confection d'une prothèse complète mandibulaire contenant la matrice dans son intrados (fig. 37).

- Clinique : Mise en bouche de la PACSI

La prothèse est mise en bouche, en premier lieu avec l'attachement désactivé, pour vérifier la rétention, stabilisation et sustentation de la prothèse. Puis l'attachement est progressivement activé jusqu'à obtenir une rétention complémentaire suffisante et satisfaisante pour le patient.

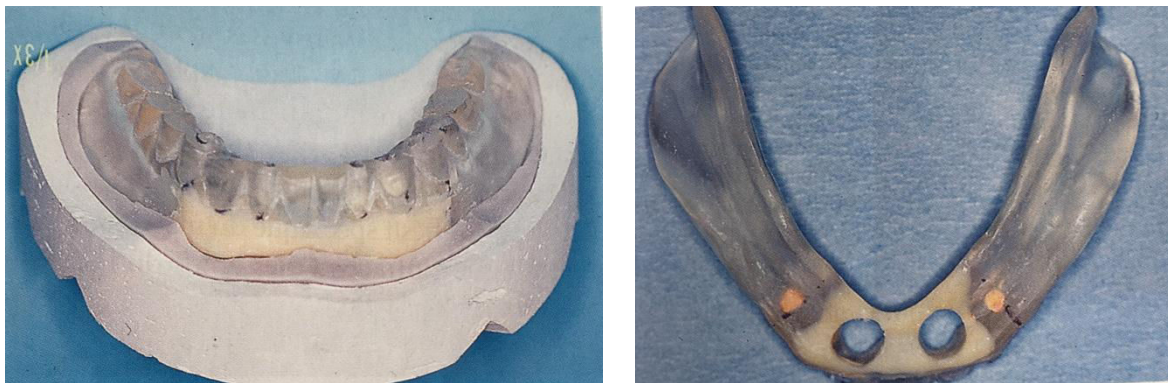


Figure 34 : Transformation du guide chirurgical en porte empreinte occluso-adapté puis perforation en regard de l'attachement (source : Rignon-Bret et Mariani 2008)

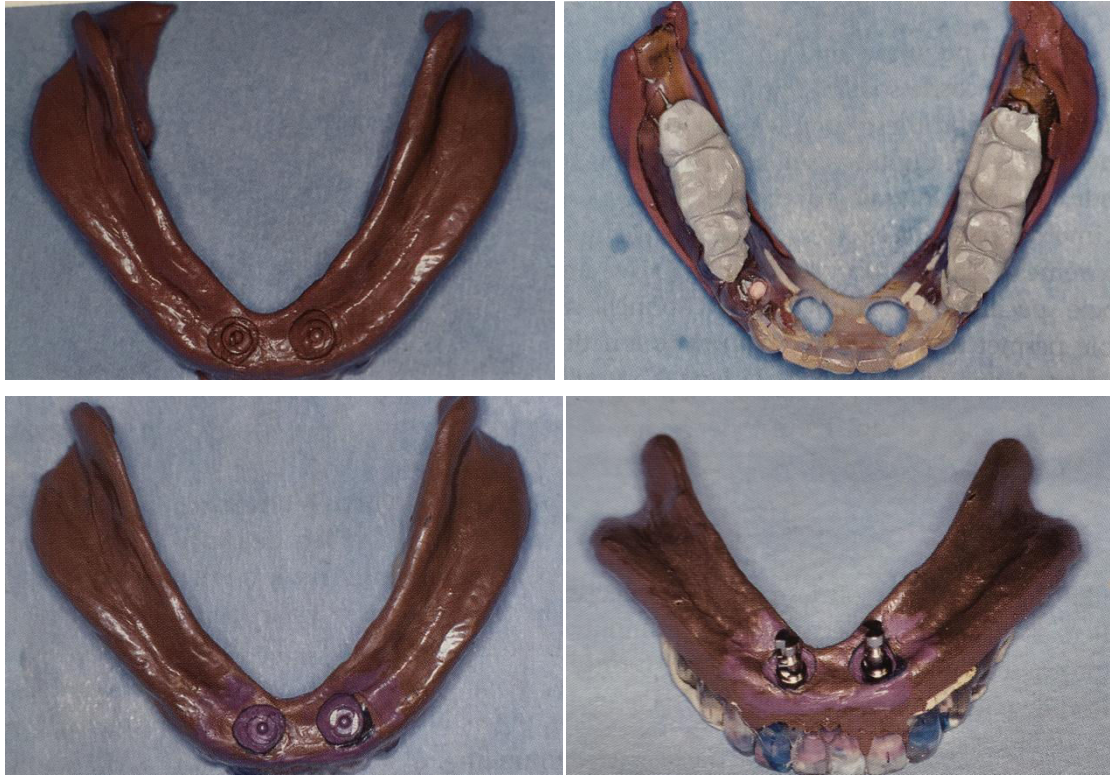

Figure 35 : Premier temps de l’empreinte, articulé de Tench, deuxième temps et mise en place des analogues (source : Rignon-Bret et Mariani 2008)

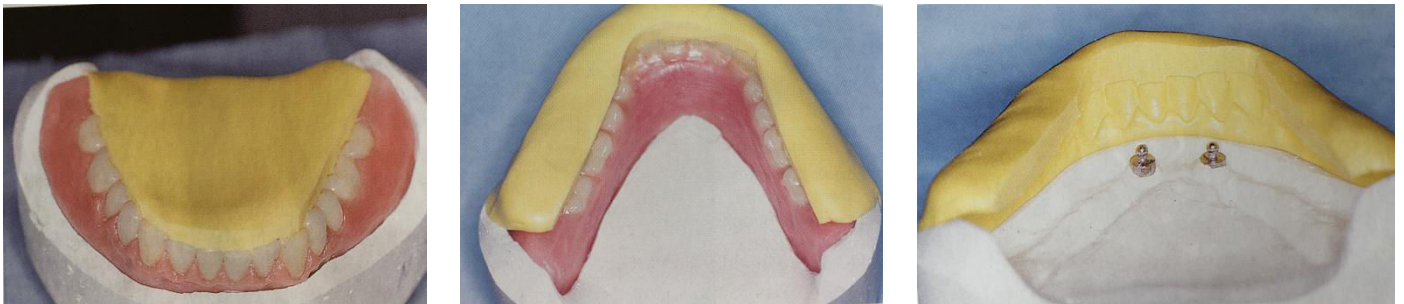

Figure 36 : Réalisation des clefs linguale et vestibulaire de la maquette en cire (source : Rignon-Bret et Mariani 2008)

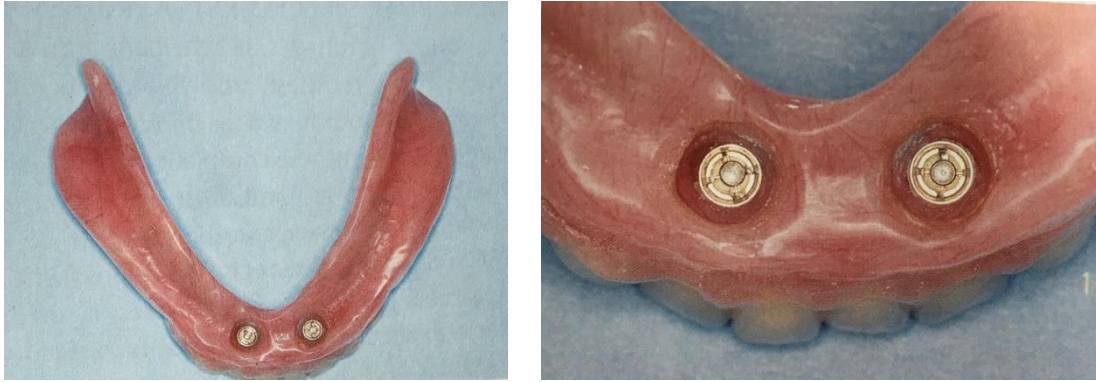


Figure 37 : Intrados de la PACSI (source : Rignon-Bret et Mariani 2008)

2.4.4. Maintenance

Le patient est revu à une semaine, un mois puis tous les six mois. Ces contrôles permettent de recueillir les éventuelles doléances du patient, de vérifier l'occlusion, l'efficacité de l'attachement, et également de procéder au nettoyage prophylactique du pilier implantaire et de la prothèse.

Les complications pouvant survenir pendant la maintenance et le succès à long terme du traitement choisi sont deux points importants à prendre en compte, aussi bien pour le praticien que pour le patient. Concernant la prothèse mandibulaire sur implant, les problèmes peuvent se présenter à différents niveaux : implant, attachement, surface d'appui et prothèse.

Toutes les études s'accordent à dire que le risque de réintervention est le plus important durant la première année de suivi. Passé cette période l'occlusion et la surface d'appui sont stabilisées, l'attachement est rodé et l'équilibre tissulaire et prothétique est atteint (Rignon-Bret et Mariani 2008).

2.4.4.1. Hygiène orale (Rignon-Bret et Mariani 2008)

L'implication du patient pour maintenir une hygiène correcte, au niveau du pilier implantaire mais également au niveau de la prothèse, est indispensable et conditionne le succès prothétique à moyen et long terme.

Le praticien doit enseigner à son patient l'hygiène orale, en recommandant un matériel adapté (en particulier chez les patients dont la dextérité et l'acuité visuelle sont diminuées) et en expliquant son utilisation. Ces conseils doivent être donnés le jour de l'insertion prothétique, oralement et à l'écrit au moyen d'une fiche récapitulant le matériel et les produits à utiliser, des informations sur l'alimentation, le suivi et l'entretien des prothèses.

Au quotidien un brossage doit être réalisé après chaque repas. Concernant le nettoyage de l'attachement en bouche et dans la prothèse, une brosse à dents manuelle monotouffe ou une brosse électrique avec embout spécifique peuvent être utilisées. Un gel à 0,2% de chlorhexidine peut être utilisé en association avec le brossage, mais l'usage de dentifrice est déconseillé car il risque d'endommager le système de connexion.

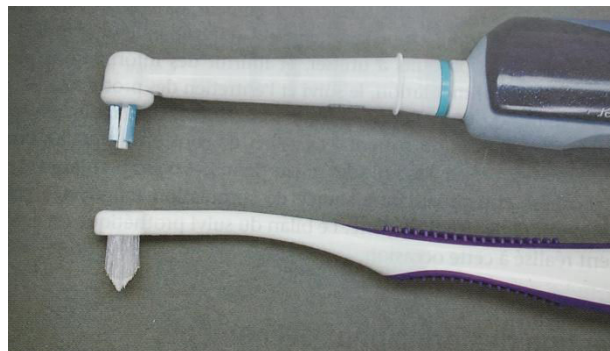


Figure 38 : Brosses adaptées au nettoyage de l'attachement en bouche et dans la prothèse (source : Rignon-Bret et Mariani 2008)

Pour la prothèse, une brosse double face « spéciale prothèses » est recommandée, une face étant destinée à l'intrados prothétique et l'autre aux dents. La prothèse est nettoyée au savon de marseille et correctement rincée. Elle est décontaminée deux fois par semaine en l'immergeant dans une solution de bain de bouche à la chlorhexidine pendant 15 minutes.

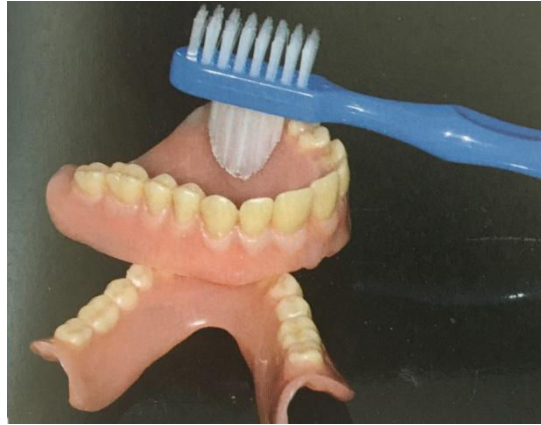

Figure 39 : Brosse à prothèses (source : Louis et al. 2016)

Les muqueuses doivent également être brossées à l'aide d'une brosse à dents à poils très souples.

2.4.4.1. L'implant

La perte de l'implant est considérée comme la plus importante complication chirurgicale.

Dans leur revue de littérature publiée en 2016, Mahoorkar et coll. ont recensé 20 études traitant de l'implant unique stabilisant une prothèse complète mandibulaire. Au total, 346 implants ont été posés dans toutes ces études. Le nombre d'implants ayant survécu est de 336 ce qui engendre un taux de réussite implantaire de presque 98%. Sur les 10 implants perdus, 6 l'ont été après mise en charge immédiate (il s'agit des études de Liddelow et Henry et de Kronstrom et coll. vues précédemment).

Néanmoins, le succès à long terme de ces implants ne peut être confirmé présentement, les études ayant des durées limitées (de un à cinq ans) et les critères de succès étant différents d'une étude à l'autre. D'autres études longitudinales sont donc nécessaires pour affirmer avec certitude le succès implantaire à long terme du traitement (Mahoorkar et al. 2016).

2.4.4.2. La surface d'appui

Ulcérations, blessures ou lésions érythémateuses peuvent apparaître au niveau de la fibromuqueuse et sont liées au port de la prothèse amovible. Elles sont toutefois moins fréquentes que pour la PAC conventionnelle car la prothèse est plus stable (Rignon-Bret et Mariani 2008).

La résorption postérieure est également une complication pouvant survenir. En effet, la présence d'un seul implant stabilisant la prothèse peut engendrer un « effet rotule » et entraîner un défaut d'adaptation de la prothèse sur les surfaces d'appui ostéo-muqueuses. Des rebasages réguliers doivent donc être réalisés et la réfection complète de la base prothétique doit être envisagée en moyenne tous les cinq ans. (Fau, Limbour, Ravalec, Gastard 2016).

2.4.4.3. Le système d'attachement

Il est reconnu que le risque de défaillance pouvant survenir au niveau du système d'attachement est plus important durant la première année de fonction.

L'usure du système d'attachement supportant une prothèse complète au cours du temps entraîne une perte de rétention. Cette usure résulte d'un processus complexe entraînant une perte de matériau d'une ou de deux surfaces qui sont en mouvement l'une contre l'autre. Les mécanismes impliqués peuvent être l'adhésion, l'abrasion, la fatigue, la corrosion ou encore la déformation. Ces modifications de surface semblent être liées à la dureté ainsi qu'au module d'élasticité du matériau (Alsabeeha et al. 2011b).

Le changement régulier (pour les attachements non activables) ou la réactivation (pour les attachements activables) des matrices fait donc partie intégrante de la maintenance de ces dispositifs supraimplantaires et le patient doit en être averti. Le recours à un seul implant médian, plus sollicité que dans le cadre d'une prothèse stabilisée par deux implants parasymphysaires, entraîne de fait un risque de rapprocher les séances de maintenance (Fau, Limbour, Ravalec, Gastard 2016).

Dans une étude de 6 ans portant sur l'implant unique stabilisant une prothèse complète mandibulaire, les auteurs rapportent que l'intervention de maintenance la

plus fréquente est la réactivation des matrices, suivie par le changement de la partie femelle (Passia et al. 2015).

Le dévissage du pilier, les fractures de vis de piliers ainsi que les fractures de l'attachement sphérique sont des complications devenues rares désormais et qui surviennent généralement après 3 ans (Rignon-Bret et Mariani 2008).

2.4.4.4. La prothèse

La complication prothétique la plus fréquemment décrite est la fracture de la prothèse au niveau de l'attachement, l'épaisseur de résine étant la plus faible à ce niveau (Fau, Limbour, Ravalec, Gastard 2016).

Dans ce sens, les résultats de l'étude de Passia et coll., menée durant 6 ans, montrent un nombre élevé de fractures prothétiques (8 fractures sont survenues sur les 11 patients de l'étude). Les auteurs préviennent qu'il convient d'informer correctement le patient sur cette possible complication prothétique (Passia et al. 2015).

Par conséquent, certains auteurs ont proposé le renforcement de la base prothétique à proximité de l'attachement afin d'augmenter la résistance aux contraintes et ainsi prévenir la fracture de la prothèse. Grageda et Rieck ont publié en 2014 un rapport clinique sur une patiente traitée par un implant unique médio symphysaire retenant une prothèse avec renfort métallique. La présence de cette armature renforce la résine dans la zone de l'attachement et diminue ainsi le risque de fracture (Grageda et Rieck 2014).

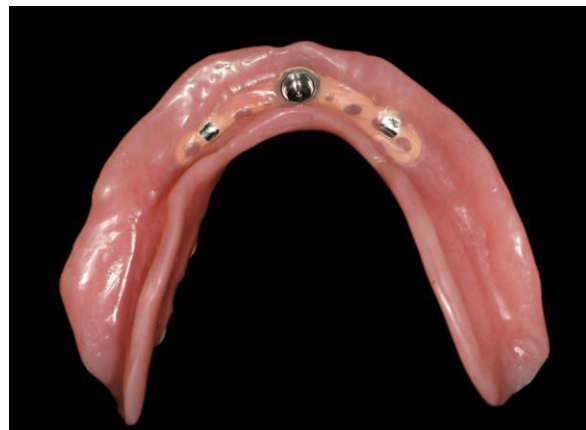

Figure 40 : Prothèse avec renfort métallique (source : Grageda et Rieck 2014)

Le rebasage régulier de la base prothétique doit également être réalisé fréquemment, et est lié à la résorption des surfaces d'appui postérieures (vu précédemment au point 2.4.4.2).

Conclusion générale sur la maintenance prothétique :

La fréquence des événements pouvant survenir lors de la maintenance nécessite des visites régulières chez le praticien afin de gérer correctement les éventuelles complications prothétiques et de préserver le traitement à long terme (Nogueira et al. 2018).

3. Comparaison des systèmes de stabilisation sur un et sur deux implants : revue de littérature

Plusieurs études ont été menées dans le but de comparer le traitement par un et deux implants stabilisant une prothèse complète mandibulaire. Cette comparaison porte sur différents points qui seront étudiés successivement : la satisfaction des patients, le coût du traitement, la chirurgie, le taux de survie implantaire, la perte osseuse péri-implantaire et enfin le comportement biomécanique d'une prothèse retenue par un et deux implants. Dans toutes ces études la prothèse sur implant mandibulaire s'oppose à une prothèse complète maxillaire.

3.1. Satisfaction des patients

Dans la majorité des études **l'échelle visuelle analogique (EVA)** est utilisée afin d'évaluer la satisfaction des patients. Il s'agit d'une réglette sur laquelle se trouve une ligne horizontale ou verticale, de 10 cm de long, graduée de 0 à 10 ou parfois de 0 à 100. L'une des extrémités correspond à 0 et indique une insatisfaction totale tandis que l'autre extrémité correspond à 10 ou 100 et représente une pleine satisfaction. Le patient doit placer le curseur ou faire un trait sur l'échelle afin d'indiquer son degré de satisfaction. Le score est ensuite obtenu en mesurant la distance (en mm ou cm) à partir du 0 jusqu'au marquage du patient.

Bryant et coll. ont réalisé un essai randomisé comparant la satisfaction ainsi que la maintenance chez des patients traités par un ou deux implants retenant une prothèse complète mandibulaire. Les patients ont été interrogés avant l'intervention, deux mois après la mise en place des attachements, à un an, trois ans et enfin à cinq ans (Bryant et al. 2015).

Les résultats montrent qu'après deux mois de traitement le score de satisfaction a augmenté de façon très significative pour les deux groupes par rapport au score de base avant le traitement, atteignant une moyenne de plus de 80. Ce niveau de satisfaction est resté élevé après 5 ans, avec une moyenne de 69 chez les patients ayant reçu un seul implant (groupe 1) et de 77 pour ceux en ayant reçu deux (groupe 2). Dans l'ensemble, le groupe 1 a présenté un score de satisfaction plus bas que le

groupe 2 tout au long de l'étude, la différence n'étant néanmoins pas significative entre les deux groupes. Cette variation entre les deux groupes pourrait s'expliquer par le besoin en maintenance plus important pour le groupe 1 qui aurait entraîné une relative insatisfaction chez ses participants. Cette hypothèse reste toutefois incertaine et les niveaux de satisfaction relativement élevés dans les deux groupes.

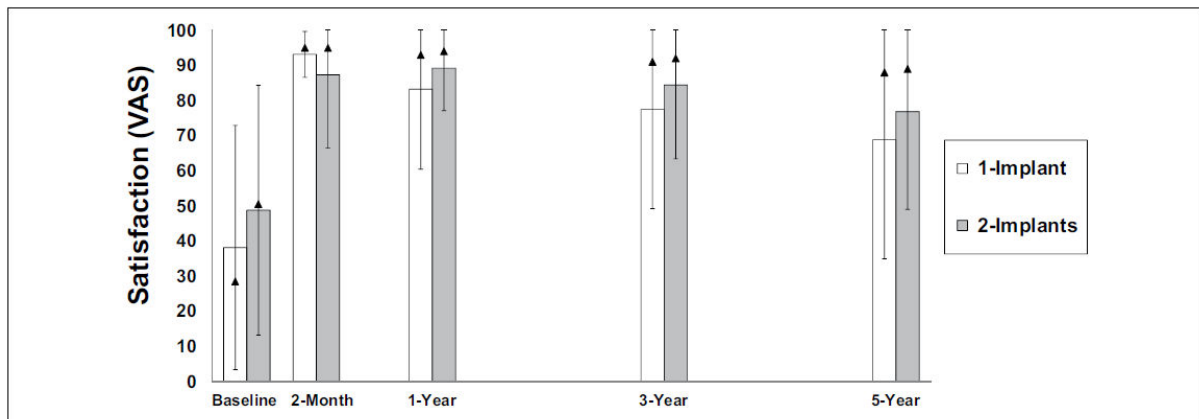


Figure 41 : Score de satisfaction moyen pour les deux groupes à chaque étape (source : Bryant et al. 2015)

Globalement, toutes les études viennent confirmer que la prothèse complète sur implant est beaucoup plus satisfaisante pour le patient que la prothèse conventionnelle. Concernant la prothèse retenue par un implant unique, les résultats des études montrent **un niveau de satisfaction comparable** au traitement par deux implants (Walton et al. 2009 ; Cheng et al. 2012a ; Kronstrom et al. 2014 ; Tavakolizadeh et al. 2015 ; Bryant et al. 2015).

Dans certaines études, un questionnaire évaluant la **qualité de vie** liée à la santé bucco-dentaire a été utilisé. Il s'agit notamment de l'étude randomisée de Kronstrom et coll. à propos de la mise en charge immédiate pour les traitements par un et deux implants. Dans cet essai clinique, un questionnaire a été développé afin de mesurer la qualité de vie des patients. Il contient 19 questions concernant les fonctions orales, la capacité à mâcher, les problèmes rencontrés avec les prothèses liés à l'adaptation, la douleur ou l'inconfort, mais aussi sur le ressenti des patients, à savoir s'ils étaient gênés ou s'ils trouvaient la vie plus ou moins satisfaisante avec leur prothèse. Chaque question possède 5 réponses possibles, codées de 1 (réponse

négative) à 5 (réponse positive). Les patients ont répondu au questionnaire avant la confection des prothèses, à 6 mois puis tous les ans.

Les résultats montrent que le score de satisfaction mesuré par le questionnaire a significativement augmenté à 12 mois, en comparaison au score de base calculé avant la réalisation des nouvelles prothèses. A 36 mois ce score est resté élevé. Aucune différence significative n'a été observée entre les deux groupes (Kronstrom et al. 2014).

3.2. Coût financier du traitement

La mise en place d'une prothèse complète stabilisée sur deux implants est considérée comme le traitement de référence chez l'édenté total mandibulaire (Feine et al. 2002).

Néanmoins pour de nombreuses personnes âgées présentant des difficultés financières, les coûts liés à ce traitement restent inabordables. Une étude de Takanashi et coll. datant de 2004 a montré que le coût direct de la prothèse sur deux implants (comprenant le coût du travail, du matériel, des médicaments, ainsi que les frais de laboratoire et de radiographie) est **2,4 fois supérieur** à la prothèse conventionnelle (Takanashi et al. 2004).

La mise en place d'un implant unique chez l'édenté complet mandibulaire pourrait être une alternative plus économique à la prothèse sur deux implants. Dans l'étude de Walton et coll. de 2009, le coût des traitements par un et deux implants a été comparé ainsi que le temps nécessaire pour chacun (temps opératoire, maintenance...). Il en ressort que le coût médian pour le traitement par un seul implant est légèrement **au-dessus de la moitié** du coût pour deux implants (957 \$ contre 1679 \$). Concernant le temps passé, il est significativement réduit pour l'implant unique puisque le gain de temps est de **22%** lors du placement de l'implant, de **24 %** pour les complications post-chirurgicales et les ajustements pendant les 6 semaines d'ostéointégration et de **16 %** lors de la mise en place de l'attachement (Walton et al. 2009).

Ainsi, grâce à la réduction du coût et au gain de temps, le traitement par un seul implant peut-être une option plus abordable pour les patients présentant des difficultés avec la prothèse conventionnelle mais ne pouvant économiquement prétendre à une prothèse stabilisée sur deux implants.

3.3. Chirurgie

La mise en place d'un implant unique présente également des avantages chirurgicaux potentiels.

En premier lieu le placement de l'implant au milieu de la symphyse mandibulaire réduit les risques de **complications per-opératoires**. En effet, il s'agit d'une région présentant peu d'obstacles anatomiques (vus précédemment au point 2.2.2.2), le foramen mentonnier ayant une position postérieure à la zone médiane de la symphyse. Ainsi, le risque de paresthésies liées à l'atteinte du nerf alvéolaire inférieur est moindre par rapport à la mise en place de deux implants (Walton et al. 2009).

Un autre avantage de cette zone est qu'elle est **facilement accessible** pour le chirurgien et représente un **excellent site** pour la mise en place d'un implant en termes de qualité et de quantité d'os.

Le protocole chirurgical requiert un accès minimal au niveau des tissus et nécessite moins de temps, ce qui atténue le **caractère invasif** du geste chirurgical. Ainsi, dans le rapport clinique de Krennmair et Ulm portant sur 9 patients gériatriques, ceux-ci n'ont rapporté aucune ou seulement des plaintes minimales durant la période post-opératoire. Les auteurs estiment que cette procédure chirurgicale, plus simple et moins longue, est intéressante pour les patients âgés, pouvant présenter des risques médicaux généraux (Krennmair et Ulm 2001).

3.4. Taux de survie implantaire

Une méta-analyse a été publiée en 2014, comparant le taux de survie implantaire après mise en charge, entre un et deux implants supportant une prothèse mandibulaire. Elle s'est appuyée sur 30 publications dont 2 essais randomisés

contrôlés comparant les deux traitements et 28 études prospectives, présentant tous une période d'observation supérieure à 12 mois et un nombre de participants au-delà de 10.

Concernant les essais cliniques randomisés (dont le niveau de preuve est considéré comme le plus haut) étudiant les deux possibilités thérapeutiques, ils n'ont montré **aucune différence significative** entre les deux groupes au niveau de la survie implantaire. Il faut néanmoins souligner que le protocole de mise en charge était différent entre les deux études, l'une utilisant la mise en charge immédiate et l'autre la mise en charge progressive. Cela peut représenter un facteur important puisque la plupart des échecs implantaires ont tendance à se produire initialement, c'est-à-dire avant la mise en charge. De plus, les périodes d'observation étaient différentes (3 et 5 ans) mais la comparaison est néanmoins possible car les échecs implantaires des deux études ne sont survenues que durant la première année.

Pour les études prospectives incluses dans la méta-analyse, celles portant sur le traitement par un seul implant sont au nombre de trois et présentent un taux de survie allant de **91,7 à 100%**. Au total 72 implants ont été posés sur 72 patients avec un seul échec implantaire rapporté.

Les études prospectives incluses, ayant pour objet le placement de deux implants pour stabiliser une prothèse mandibulaire, sont au nombre de 25. Au total 1572 implants ont été posés sur 786 patients et seulement 35 échecs implantaires ont été rapportés ce qui entraîne un taux de survie allant de **90,4 à 100%**.

Les résultats de cette méta-analyse montrent qu'il n'existe pas de différence significative entre les traitements par un et deux implants concernant la survie implantaire après la mise en charge. Ces conclusions doivent néanmoins être traitées avec prudence, l'analyse comportant uniquement deux essais cliniques randomisés. Cependant les périodes d'observation étant de 3 et 5 ans, ceci apportent du poids aux résultats de ces études (Srinivasan et al. 2016).

En outre, dans deux revues systématiques ayant pour objectif de déterminer s'il existe un nombre idéal d'implant pour supporter une prothèse complète mandibulaire, les auteurs ont conclu que le taux de survie implantaire est élevé, et ce

quelque soit le nombre d'implant. Le risque d'échec implantaire ne varie pas considérablement en fonction du nombre d'implant (Roccuzzo et al. 2012 ; Lee et al. 2012).

3.5. Perte osseuse péri-implantaire

Tavakolizadeh et coll. ont comparé, dans une étude de 2015, la perte osseuse péri-implantaire ainsi que la satisfaction des patients traités par un ou deux implants mis en charge immédiatement. Pour cela, vingt patients ont été suivis durant un an. Afin de mesurer cette perte osseuse, des radiographies péri apicales ont été réalisées à l'aide d'un angulateur adapté, immédiatement après la mise en place des implants, puis à 6 et 12 mois post opératoire. Des repères ont été placés sur l'angulateur dans le but de le replacer toujours dans la même position à chaque mesure.



Figure 42 : Angulateur en vue de dessus et vue latérale (source Tavakolizadeh et al. 2015)

La distance entre le premier filetage de l'implant et le point le plus coronaire de l'os en contact avec l'implant a été mesuré à l'aide d'un grossissement $\times 1,5$. La perte osseuse pour chaque implant a ensuite été calculée en faisant la moyenne de la résorption à droite et à gauche. Des difficultés ont été rencontrées pour le suivi radiographique en raison de la mise en place du film qui interférait avec les bords prothétiques.

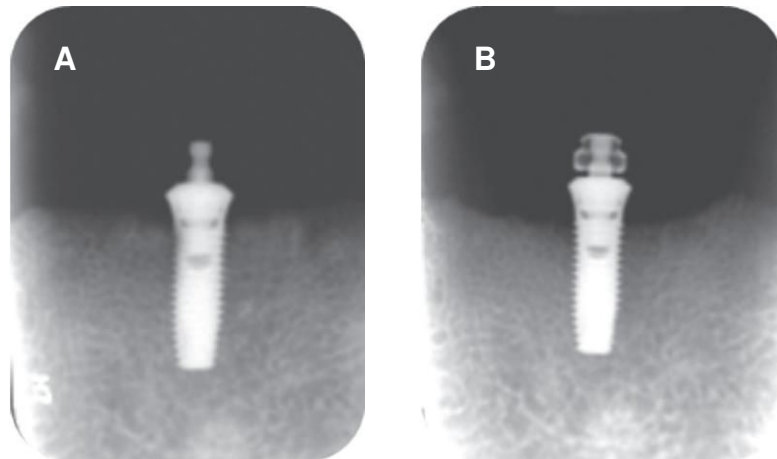


Figure 43 : Radiographies périapicales juste après l'insertion de l'implant (A) et 12 mois après (B) (source : Tavakolizadeh et al. 2015)

Aucune radioclarité péri-implantaire n'a été observée et aucun implant n'a montré de mobilité. Une légère augmentation de la perte osseuse a été constatée au cours du temps. Pour le groupe avec un seul implant, la résorption osseuse est de $0,6 \pm 0,67$ mm et pour le groupe avec deux implants elle est de $0,6 \pm 0,51$ mm au bout d'un an. **Aucune différence significative n'a été mise en évidence entre les deux groupes.**

La perte osseuse péri-implantaire est un des critères de succès implantaire les plus importants. Les critères de réussite utilisés dans cette étude spécifient qu'il ne faut pas plus de 1 mm de perte osseuse durant la première année et pas plus de 0,1 mm de résorption par an. Des études avec un suivi à long terme sont donc nécessaires afin de confirmer le succès implantaire.

3.6. Maintenance prothétique

Comme nous l'avons vu au point 2.4.4, les événements survenant durant la période de maintenance peuvent être de différentes natures : remplacement ou activation de la matrice, rebasage de la prothèse ou encore fracture prothétique.

3.6.1. Comparaison du nombre d'événements de maintenance (Bryant et al. 2015)

L'étude de Bryant et coll. décrite précédemment pour la satisfaction des patients, a également comparé la maintenance prothétique durant cinq ans chez 86 patients recevant un ou deux implants. **Elle ne met pas en évidence de différence significative entre les deux groupes** en ce qui concerne le nombre d'événements de maintenance. Néanmoins, le groupe traité par l'implant unique a nécessité plus de rebasage ou de remplacement de la prothèse et le nombre de fracture prothétique est clairement supérieur au groupe recevant deux implants. Presque tous les participants ont eu besoin d'au moins un ajustement (réactivation de la matrice ou resserage de la partie mâle sur l'implant par exemple), remplacement (pour des composants perdus ou abimés) ou rattachement (d'une matrice délogée de la prothèse par exemple) d'un composant du système d'attachement (Tableau 7).

Tableau 7 : Association entre le nombre de patients (P) et le nombre d'événements de maintenance (E) au niveau de la prothèse et du système d'attachement durant 5 ans (d'après Bryant et al. 2015)

Nombre d'événements survenus au niveau de la prothèse							
Groupe	Temps	Réparation de fracture		Rebasage		Remplacement (nouvelle prothèse)	
		P	E	P	E	P	E
1 implant (n=29)	2 mois	1	2	0	0	0	0
	1 an	4	5	0	0	0	0
	3 ans	7	13	4	4	3	3
	5 ans	12	22	8	11	6	7
2 implants (n=33)	2 mois	1	1	0	0	0	0
	1 an	2	3	0	0	0	0
	3 ans	6	10	5	9	2	2
	5 ans	7	13	7	12	3	3

Nombre d'événements survenus au niveau du système d'attachement							
Groupe	Temps	Ajustement		Rattachement		Remplacement	
		P	E	P	E	P	E
1 implant (n=29)	2 mois	4	4	1	1	0	0
	1 an	15	30	4	4	0	0
	3 ans	20	60	12	19	6	8
	5 ans	23	91	15	29	15	20
2 implants (n=33)	2 mois	5	9	1	2	0	0
	1 an	13	35	4	6	2	2
	3 ans	21	89	7	24	10	25
	5 ans	25	138	12	39	14	46

En conclusion les auteurs estiment que le groupe traité par l'implant unique présente un besoin plus important en maintenance prothétique avec, en particulier, plus de fractures prothétiques.

3.6.2. Comparaison de l'incidence des fractures de prothèses (Gonda et al. 2010)

Durant 17 mois, Gonda et coll. ont répertorié le nombre de fractures de prothèses complètes mandibulaires observées sur des patients traités par un ou deux implants. Sur les 85 participants à l'étude, 17 fractures sont survenues sur 13 patients. Neuf participants ayant reçu un seul implant ont subi 11 fractures tandis que pour le groupe à deux implants, 4 participants ont présenté 6 fractures.

Tableau 8 : Comparaison du nombre de fractures prothétiques sur des patients ayant reçu un ou deux implants (source : Gonda et al. 2010)

	Pas de fracture	Fracture	Total
Un implant	33 (78,6%)	9 (21,4%)	42
Deux implants	39 (90,7%)	4 (9,3%)	43
Total	72 (84,7%)	13 (15,3 %)	85

Le taux de fracture est donc de 21% pour le groupe avec un implant et de 9% pour le groupe avec deux implants. Toutefois cette différence n'est pas statistiquement significative. Il a également été relevé que les fractures ont tendance à survenir dans la zone adjacente à l'implant, où les contraintes appliquées sont importantes.

3.7. Comportement biomécanique

3.7.1. Comparaison entre un et deux implants (Maeda et al. 2008)

Maeda et coll. ont mené en 2007 une étude *in vitro* afin de comparer et expliquer le comportement biomécanique des prothèses retenues par un et deux implants. Pour cela, trois types d'attachement ont été utilisés : un attachement boule et deux attachements magnétiques, un plat et un en forme de dôme. Une charge statique de 50N a été appliquée sur cinq zones différentes de la surface occlusale : première molaire droite et gauche, canine droite et gauche et ligne médiane (fig. 44). La force latérale transmise à l'attachement a pu être enregistrée grâce à quatre jauges de contraintes miniatures placées sur celui-ci. Les déplacements de la prothèse ont également été mesurés grâce à un numériseur en trois dimensions au niveau de cinq points.

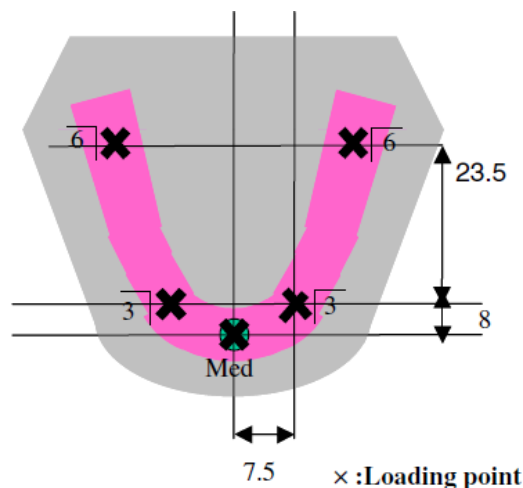


Figure 44 : Localisations des cinq points de charge (source : Maeda et al. 2008)

Pour la force latérale sur l'attachement, elle était significativement plus importante pour l'implant unique par rapport aux deux implants, lorsque la charge était appliquée au niveau médian, et ce, quelque soit le type d'attachement. Elle était également

supérieure à celle reçue par les deux implants dans les deux cas suivants : lorsque la charge était appliquée sur la canine avec l'attachement magnétique plat et lorsque la charge était appliquée sur la molaire avec l'attachement magnétique en dôme. En revanche, les forces enregistrées étaient significativement plus faibles pour l'implant unique avec l'attachement boule lorsque la charge était au niveau molaire, et aucune différence significative n'a été relevée entre l'implant unique et les deux implants avec l'attachement magnétique plat.

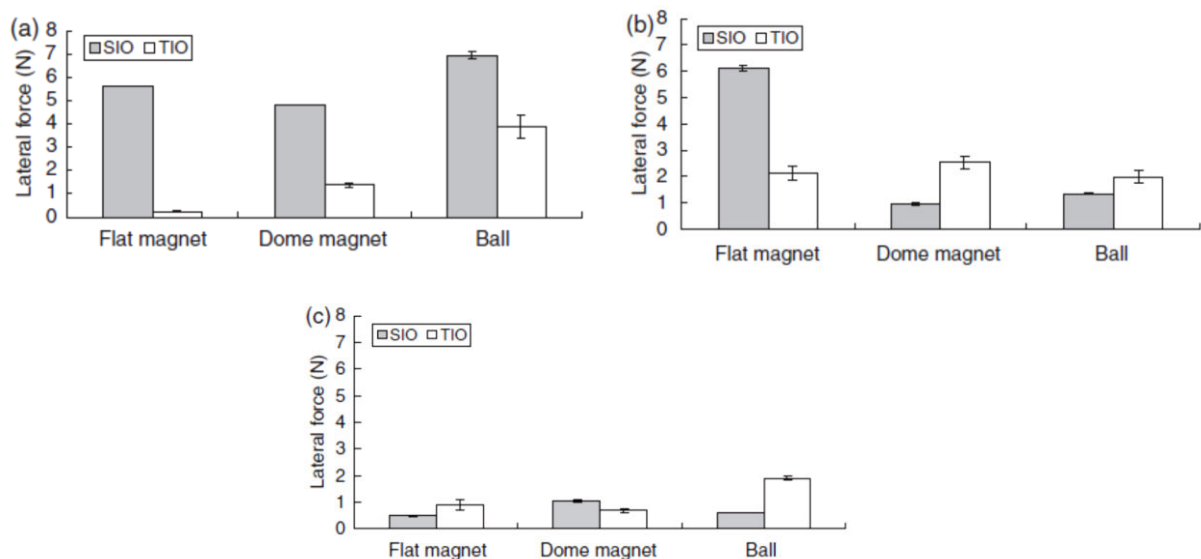


Figure 45 : Force latérale reçue par l'implant unique (SIO) et les deux implants (TIO) retenant une prothèse complète mandibulaire lorsqu'une charge est appliquée sur la ligne médiane (a), au niveau canine (b) et au niveau première molaire (c) (source : Maeda et al. 2008)

Concernant les mouvements de la prothèse, le total des déplacements enregistrés est inférieur pour l'implant unique. Néanmoins, aucune différence significative n'a été démontrée entre implant unique et deux implants dans la région médiane et molaire avec les dômes et les attachements boules. Les déplacements étaient plus importants pour l'implant unique lorsque l'attachement magnétique plat était utilisé.

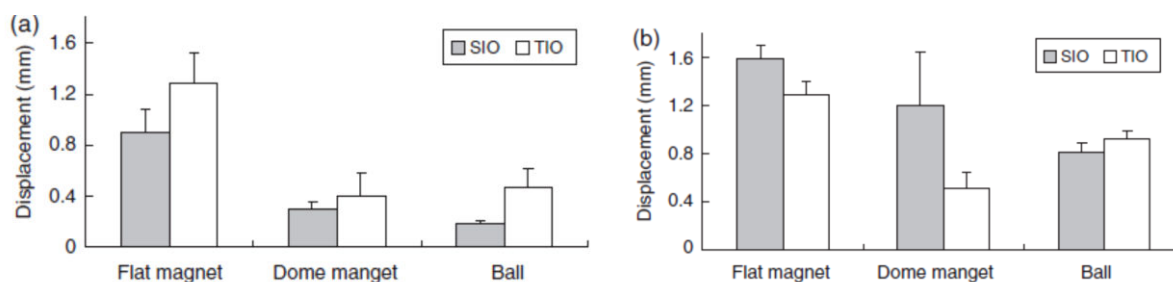


Figure 46 : Déplacements de la prothèse au niveau médian (a) et première molaire (b) (source : Maeda et al. 2008)

Cette étude nous montre qu'en termes de stabilité, il est préférable d'avoir recours à des attachements plus volumineux, comme l'attachement boule, les mouvements prothétiques étant inférieures lorsque ce type d'attachement est utilisé. Celui-ci présente toutefois l'inconvénient d'augmenter le risque de forces latérales transmises à l'implant. Les attachements magnétiques, quant à eux, et particulièrement celui en forme de dôme, entraînent moins de force latérales avec pratiquement la même quantité de mouvement de la prothèse que l'attachement boule.

En outre, Maeda et coll. ont mis en évidence que plus la distance entre l'implant et le point de charge est grande, plus la force latérale transmise à l'implant est faible et plus les mouvements de la prothèse sont importants. Ainsi, pour l'implant unique, lorsque les charges sont appliquées au niveau médian, les mouvements horizontaux de la prothèse sont transformés en mouvements rotatifs autour de l'axe de l'implant, augmentant les forces latérales mais diminuant le mouvement de la prothèse. Ces résultats suggèrent que la zone médiane de la mandibule pourrait coïncider avec le centre de rotation de la base prothétique, fournissant la justification biomécanique du succès clinique de l'implant unique stabilisant une prothèse complète mandibulaire.

Pour conclure, bien que des études in vivo soient nécessaires pour la validation clinique de cette technique, les auteurs estiment que l'implant unique associé à un attachement magnétique en dôme ou un attachement boule présente un comportement biomécanique similaire aux deux implants retenant une prothèse, en ce qui concerne les forces latérales sur l'attachement et les mouvements de la prothèse soumise à des charges fonctionnelles au niveau molaire.

3.7.2. Influence du nombre d'implant sur le comportement biomécanique d'une prothèse amovible complète sur implant (Liu et al. 2013)

L'objectif de l'étude *in vitro* de Liu et coll. est de comparer la répartition des contraintes au niveau de l'os péri-implantaire, la tension sur les attachements et la stabilité de la prothèse retenue par un, deux, trois ou quatre implants à l'aide de la méthode des éléments finis. L'attachement Locator® est utilisé durant les tests. Trois types de charge sont appliqués sur la prothèse de chaque modèle : une charge verticale et une charge inclinée de 100 N au niveau de la première molaire ainsi qu'une charge verticale de 100 N au niveau incisif.

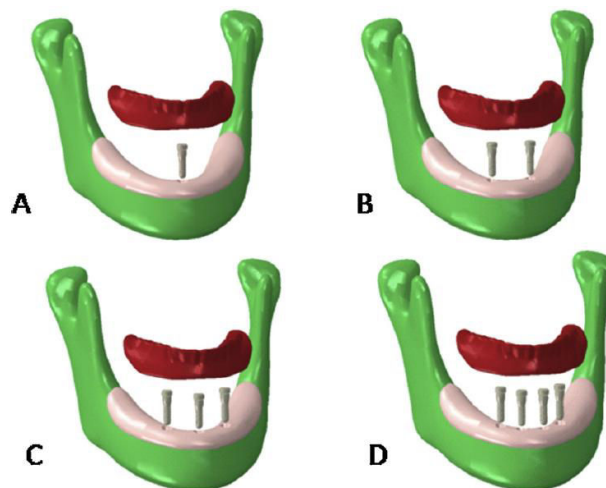


Figure 47 : Modèles des mandibules édentées avec leur composants prothétiques : modèle avec l'implant unique (modèle A), modèle avec deux implants (modèle B), modèle avec trois implants (modèle C) et modèle avec quatre implants (modèle D) (source : Liu et al. 2013)

Les résultats montrent que pour tous les modèles, les **contraintes maximales enregistrées au niveau de l'os péri-implantaire** étaient en dessous du seuil de tolérance physiologique de l'os. D'autres études n'ont pas mis en évidence de différence significative concernant la résorption osseuse péri-implantaire entre les prothèses retenues par un, deux ou quatre implants, ce qui indique que les contraintes se situent dans le seuil physiologique et ont peu d'effet sur le taux de survie implantaire. Pour les modèles A, C et D, les auteurs ont observé que la valeur de contrainte péri-implantaire maximale augmente avec le nombre d'implant. Pour

l'implant unique, la majorité de la force est transmise à la muqueuse. Lorsque le nombre d'implant augmente, la force de mastication est davantage partagée par les implants mais est moins supportée par la muqueuse, entraînant une augmentation de la contrainte maximale sur l'os péri-implantaire.

Concernant la **tension sur les attachements**, il faut noter que, pour la charge verticale au niveau incisif simulant l'action de couper avec les dents antérieures, la valeur maximale au niveau des attachements du modèle B est trois fois supérieure aux trois autres modèles. Cela suggère que des dommages sur les attachements pourraient survenir plus facilement lorsque deux implants retiennent une prothèse mandibulaire. L'étude rapporte que la tension sur les attachements était plus faible pour l'implant unique que pour les trois autres modèles. Lorsque les dents antérieures sont sollicitées, la prothèse retenue par un seul implant a tendance à tourner sur l'implant, d'un côté à l'autre, et va s'incliner aléatoirement d'un côté (fig. 48). Ceci permet à la crête alvéolaire de supporter la charge occlusale à la place de l'attachement.

La **pression sur la muqueuse et la surface de contact entre la prothèse et la muqueuse** ont également été relevées. Il ressort que pour le modèle B, la pression maximale sur la muqueuse est la plus élevée par rapport aux autres modèles, en particulier pour la charge verticale au niveau incisif. Pour l'implant unique, la surface de contact entre prothèse et muqueuse est beaucoup plus importante que pour les trois autres modèles, provoquant ainsi moins de pression sur la muqueuse. Ceci s'explique par la rotation de la prothèse sur l'implant, comme vu précédemment.

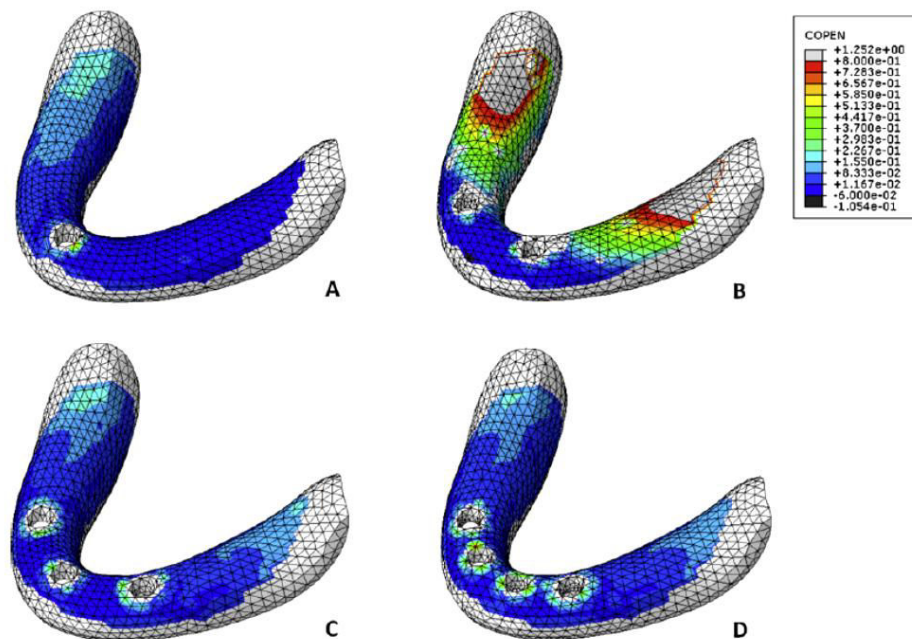


Figure 48 : Répartition de la surface de contact entre prothèse et muqueuse sous une charge verticale au niveau incisif. Le ton froid correspond aux zones où le contact avec la prothèse est étroit, tandis que le ton chaud indique les zones où la prothèse est séparée de la muqueuse (source : Liu et al. 2013)

Ces résultats suggèrent que le recours à un seul implant pour stabiliser une prothèse complète n'entraîne pas une concentration des contraintes au niveau de l'os péri-implantaire, provoque une tension faible au niveau de l'attachement et serait donc une option thérapeutique réalisable pour le patient édenté. Le traitement par deux implants montre quant à lui une contrainte péri-implantaire relativement importante lors de l'utilisation des incisives, avec une tension élevée sur les attachements. L'ajout d'un troisième implant entre les deux premiers serait une solution chez les patients rapportant un mouvement de rotation constant de la prothèse. En tous les cas, ces résultats doivent être traités avec prudence, les modèles utilisés déviant sur certains points par rapport à la situation clinique réelle. Des études cliniques sont nécessaires afin de confirmer ces résultats.

3.7.3. Influence du nombre d'implant sur le mouvement d'une prothèse sur implant (Oda et al. 2017)

En 2016, Oda et coll. ont mené une étude in vitro afin d'évaluer le mouvement d'une prothèse mandibulaire en fonction du nombre d'implants qui la stabilise. Dans cette étude l'attachement Locator® a également été utilisé. Trois possibilités thérapeutiques ont donc été comparées : la mise en place d'un implant unique au milieu de la symphyse, la mise en place de deux implants en position incisive latérale et enfin la mise en place de trois implants, deux en position canine et le troisième au niveau de la ligne médiane (fig. 49). Des charges verticales de 50N (considérées comme la force occlusale moyenne pour les patients édentés) ont été appliquées sur quatre zones différentes : au niveau de la ligne médiane antérieure, en position canine gauche, prémolaire gauche et première molaire gauche (fig. 50). Pour chaque situation les déplacements verticaux et horizontaux au niveau du bord distal droit ont été enregistrés ainsi que le mouvement vertical au point de charge.

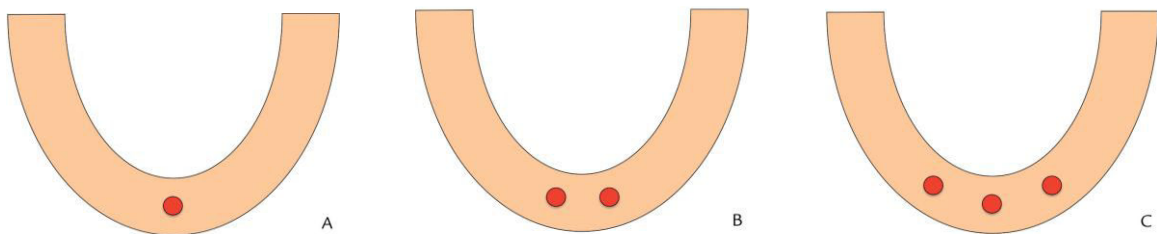


Figure 49 : Position des implants : implant unique (A), deux implants (B) et trois implants (C) (source : (Oda et al. 2017)

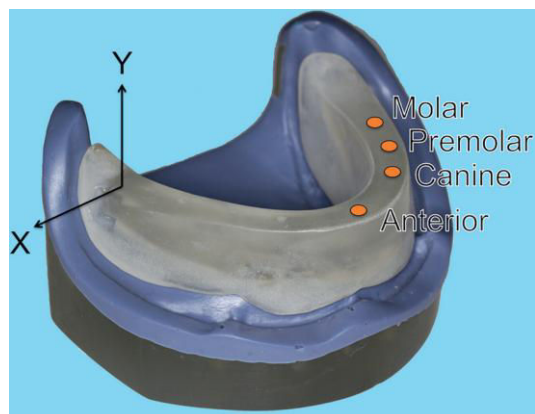


Figure 50 : Position des différents points de charge et mouvements de la base prothétique, horizontaux (X) et verticaux (Y) (source : Oda et al. 2017)

Concernant le déplacement vertical au niveau du bord distal droit de la prothèse, le traitement par deux implants présente des mouvements significativement plus importants que pour les deux autres configurations lorsque la charge est appliquée en antérieur. En effet, la prothèse sur deux implants a tendance à tourner facilement autour de ligne formée entre les deux implants. Pour l'implant unique, la bonne adaptation entre la base prothétique et le modèle mandibulaire utilisé dans l'étude explique les faibles mouvements de rotation. En revanche, dans les conditions orales réelles, l'implant unique peut entraîner des mouvements complexes de la prothèse, celui-ci ne pouvant limiter la direction du mouvement.

Pour le déplacement horizontal, là encore le traitement par deux implants montre des déplacements supérieurs au traitement par un seul implant quand la charge est antérieure. De plus il est à noter que les déplacements horizontaux, quelque soit le point de charge, sont inférieurs aux déplacements verticaux pour toutes les positions implantaires.

Enfin, l'ampleur du déplacement vertical au point de charge est significativement plus élevée pour les deux implants que pour trois, lorsque la charge est antérieure.

Les résultats de cette étude confirment l'hypothèse selon laquelle le mouvement prothétique est affecté par le nombre d'implants lorsque **la charge est antérieure**. En effet, pour les charges au niveau canine, prémolaire et molaire, aucune différence significative en termes de déplacement n'a été mesurée entre les trois options implantaires.

Indépendamment du nombre d'implants, lorsque les charges sont situées dans les zones antérieure et canine, les mouvements verticaux indiquent que la prothèse est enfoncée dans la mandibule au point de charge et s'élève au niveau du bord distal. Ceci résulte en une rotation autour de l'implant. En revanche lorsque la charge est postérieure (prémolaire, molaire), bien que la prothèse s'enfonce également dans la mandibule au point de charge, elle tourne très peu et se soulève légèrement au bord distal. Ainsi, afin d'éviter ces mouvements verticaux lorsque la charge est antérieure, la prothèse ne doit pas présenter de contacts occlusaux antérieurs.

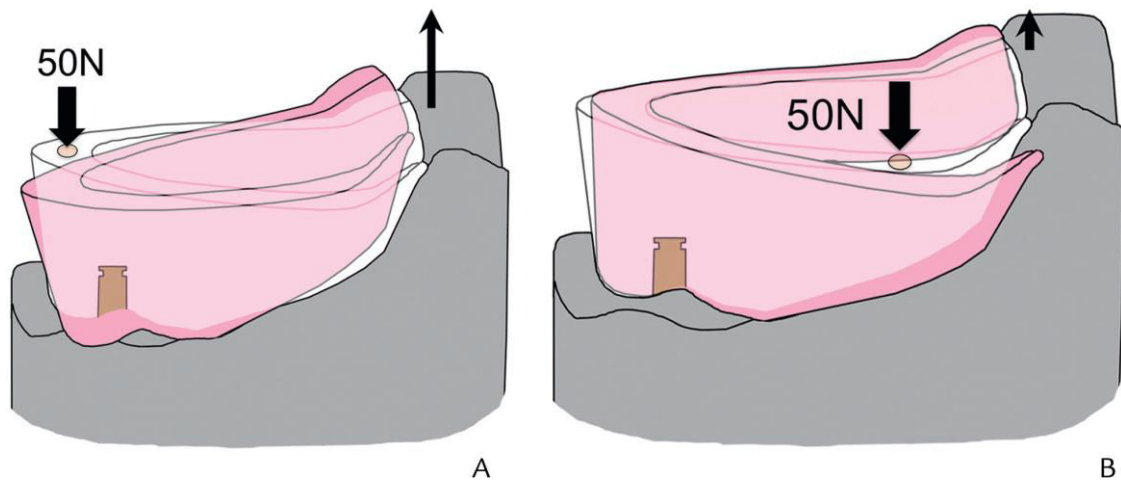


Figure 51 : Mouvement vertical de la prothèse sous une charge antérieure (A) et postérieure (B) (source : Oda et al. 2017)

En conclusion, il faut retenir que l'utilisation de deux implants pour stabiliser une prothèse mandibulaire entraîne une rotation plus aisée de la prothèse lors de la mastication avec les dents antérieures, comparée à l'utilisation d'un ou de trois implants. Néanmoins ces résultats sont à considérer avec prudence s'agissant d'une étude in vitro avec des conditions différentes de la situation réelle intra-orale.

Il est à noter que, dans le cadre de la mise en place d'un implant unique, il est important de tirer profit de l'anatomie et de la dynamique musculaire du patient afin d'augmenter la stabilité de la prothèse et de diminuer les sollicitations transmises à l'implant. L'exploitation des zones rétro-mylo-hyoïdiennes en réalisant des extensions latérales peut aider à la stabilisation et limiter la rotation de la prothèse (Fau, Limbour, Ravalec, Gastard 2016 ; Schneider et Synan 2011).

3.8. Tableau comparatif

Tableau 9 : Comparaison entre les traitements par un et deux implants stabilisant une prothèse complète mandibulaire (source : document personnel)

Paramètres	Deux implants	Implant unique symphysaire
Satisfaction	=	=
Coût	2,4 × la prothèse conventionnelle	1,31 × la prothèse conventionnelle
Chirurgie / Complications post-opératoires	Risque plus élevé d'atteinte du nerf alvéolaire inférieur, temps de chirurgie 22% plus long	Moins de risque de complication, temps de chirurgie plus court
Taux de survie implantaire	=	=
Perte osseuse péri-implantaire	=	=
Maintenance prothétique :		
• Attachement	+	++
• Fracture prothétique	+	++
• Rebasage	+	++
Comportement biomécanique	=	=

Conclusions

La stabilisation d'une prothèse complète mandibulaire par un implant médian unique est une alternative thérapeutique fonctionnelle et économique, qui a le potentiel pour devenir le nouveau traitement standard minimum pour les patients âgés. Elle peut également s'avérer être une stratégie de secours en cas de résorption mandibulaire importante, de pathologie générale sévère ou de difficultés financières. Le patient doit néanmoins être averti des possibles complications prothétiques et du suivi clinique et radiologique régulier qui s'impose alors.

Les mini implants, dont le diamètre est réduit (inférieur à 3 mm), représentent également une autre possibilité de traitement ayant pour avantages un moindre coût et une chirurgie moins invasive par rapport au traitement par deux implants standards. Il est recommandé d'en placer quatre pour stabiliser une prothèse complète mandibulaire et leur mise en place peut-être réalisée sans lever de lambeau dans la plupart des cas. Lemos et coll. ont réalisé en 2017 une revue systématique sur les mini implants supportant une prothèse complète, et montrent que leur utilisation chez le patient édenté est une alternative thérapeutique possible, avec un taux de survie élevé des mini implants et une amélioration de la satisfaction et de la qualité de vie des patients (Lemos et al. 2017).

Des résultats sur le long terme avec des études cliniques randomisées ayant une durée supérieure à 10 ans sont toutefois nécessaires avant de recommander ces deux options thérapeutiques de façon routinière.

Références Bibliographiques

1. Abdelkoui A, Lakhssassi N, Merzouk N, Berrada S.

Prothèse amovible complète retenue par un implant symphysaire médian. J Stomatol Oral Maxillofac Surg. 2017; 118(2): 132-5.

2. Alqutaibi AY, Esposito M, Algabri R, Alfahad A, Kaddah A, Farouk M, et al.

Single vs two implant-retained overdentures for edentulous mandibles: a systematic review. Eur J Oral Implantol. 2017; 10(3): 243-61.

3. Alsabeeha N, Atieh M, Swain MV, Payne AGT.

Attachment Systems for Mandibular Single-Implant Overdentures: An In Vitro Retention Force Investigation on Different Designs. Int J Prosthodont. 2010; 23(2): 160-6.

4. Alsabeeha N, Payne AGT, De Silva RK, Swain MV.

Mandibular single-implant overdentures: a review with surgical and prosthodontic perspectives of a novel approach. Clin Oral Implants Res. 2009; 20(4): 356-65.

5. Alsabeeha NHM, De Silva RK, Thomson WM, Payne AGT.

Primary stability measurements of single implants in the midline of the edentulous mandible for overdentures. Clin Oral Implants Res. 2010; 21(5): 563-6.

6. Alsabeeha NHM, Payne AGT, De Silva RK, Thomson WM.

Mandibular single-implant overdentures: preliminary results of a randomised-control trial on early loading with different implant diameters and attachment systems. Clin Oral Implants Res. 2011; 22(3): 330-7.

7. Alsabeeha NHM, Swain MV, Payne AGT.

Clinical performance and material properties of single-implant overdenture attachment systems. Int J Prosthodont. 2011; 24(3): 247-54.

8. Barai, Jaju, Tidke, Rathi.

FEM analysis of single implant retained mandibular overdenture with four different attachment types: A review. Int J Healthc Biomed Res. 2016; 4(2): 29-34.

9. Boeckler A, Ehring C, Morton D.

Tour d'horizon des attachements pour PAC supra implantaire. Implant. 2009 ; 18(4) : 301-8.

10. Bryant SR, Walton JN, MacEntee MI.

A 5-year randomized trial to compare 1 or 2 implants for implant overdentures. J Dent Res. 2015; 94(1): 36-43.

11. Cavézian R.

Évolution historique du concept implantaire : passé, présent et futur des moyens prédictifs d'imagerie. Actes Société Fr Hist Art Dent. 2007 ; 12 : 35-9.

12. Cheng T, Ma L, Liu XL, Sun GF, He XJ, Huo JY, et al.

Use of a single implant to retain mandibular overdenture: A preliminary clinical trial of 13 cases. J Dent Sci. 2012; 7(3): 261-6.

13. Cheng T, Sun G, Huo J, He X, Wang Y, Ren YF.

Patient satisfaction and masticatory efficiency of single implant-retained mandibular overdentures using the stud and magnetic attachments. J Dent. 2012; 40(11): 1018-23.

14. Cordioli G, Majzoub Z, Castagna S.

Mandibular overdentures anchored to single implants: A five-year prospective study. J Prosthet Dent. 1997; 78(2): 159-65.

15. Daas M.

Contribution à l'étude du comportement biomécanique de l'environnement d'un implant dentaire [Thèse de doctorat]. [Metz] : Université Paul Verlaine de Metz. 2008. 170p.

16. Drake R, Wayne Vogl, Mitchell A.

Gray's anatomy for students. Londres : Churchill Livingstone Edition; 2009. 1136p.

17. Duval E.

Etude comparative des différents systèmes d'attachement en prothèse implanto-stabilisée [Thèse d'exercice]. [Nantes] : Université de Nantes. Faculté d'odontologie de Nantes ; 2014. 73p.

18. Fajri L, Benfdil F, El mohtarim B, El wady W, Abdedine A.

La prothèse complète mandibulaire : stabilité et rétention. Actual Odonto-Stomatol. 2009 ; (247) : 267-86.

19. Fau, Limbour, Ravalec, Gastard.

Stabilisation d'une prothèse adjointe complète mandibulaire par un implant unique médio-symphysaire. Strat Prothétique. 2016 ; 16(2) : 121-30.

20. Feine JS, Carlsson GE, Awad MA, Chehade A, Duncan WJ, Gizani S, et al.

The McGill consensus statement on overdentures. Mandibular two-implant overdentures as first choice standard of care for edentulous patients. Gerodontology. 2002; 19(1): 3-4.

21. Fortin T, Champleboux G, Bianchi S, Buatois H, Coudert JL.

Precision of transfer of preoperative planning for oral implants based on cone-beam CT-scan images through a robotic drilling machine. *Clin Oral Implants Res.* 2002; 13(6): 651-6.

22. Fromentin.

Critères de choix des systèmes d'attachements en prothèse amovible complète supra-implantaire (PACSI). *Réal Clin.* 2003 ; 14(2) : 161-71.

23. Gonda T, Maeda Y, Walton JN, MacEntee MI.

Fracture incidence in mandibular overdentures retained by one or two implants. *J Prosthet Dent.* 2010; 103(3): 178-81.

24. Gouët E, Azria D, Amzalag J, Amzalag A.

Codes de la réussite en implantologie orale. Paris : Éd. Med'com. ; 2012. 304p.

25. Grageda E, Rieck B.

Metal-reinforced single implant mandibular overdenture retained by an attachment: a clinical report. *J Prosthet Dent.* 2014; 111(1): 16-9.

26. Harder S, Wolfart S, Egert C, Kern M.

Three-year clinical outcome of single implant-retained mandibular overdentures—Results of preliminary prospective study. *J Dent.* 2011; 39(10): 656-61.

27. Ismail HA, Mahrous AI, Banasr FH, Soliman TA, Baraka Y.

Two Years Retrospective Evaluation of Overdenture Retained by Symphyseal Single Implant Using Two Types of Attachments. *J Int Oral Health JIOH.* 2015; 7(6): 4-8.

28. Krennmair G, Ulm C.

The symphyseal single-tooth implant for anchorage of a mandibular complete denture in geriatric patients: a clinical report. *Int J Oral Maxillofac. Implants.* 2001; 16(1): 98-104.

29. Kronstrom M, Davis B, Loney R, Gerrow J, Hollender L.

A prospective randomized study on the immediate loading of mandibular overdentures supported by one or two implants: a 12-month follow-up report. *Int J Oral Maxillofac Implants.* 2010; 25(1): 181-8.

30. Kronstrom M, Davis B, Loney R, Gerrow J, Hollender L.

A prospective randomized study on the immediate loading of mandibular overdentures supported by one or two implants; a 3 year follow-up report. *Clin Implant Dent Relat Res.* 2014; 16(3): 323-9.

31. Lee JY, Kim HY, Shin SW, Bryant SR.

Number of implants for mandibular implant overdentures: a systematic review. J Adv Prosthodont. 2012; 4(4): 204-9.

32. Lemos CAA, Verri FR, Batista VE de S, Júnior JFS, Mello CC, Pellizzer EP.

Complete overdentures retained by mini implants: A systematic review. J Dent. 2017; 57: 4-13.

33. Liddel G, Henry P.

The immediately loaded single implant-retained mandibular overdenture: a 36-month prospective study. Int J Prosthodont. 2010; 23(1): 13-21.

34. Liddel GJ, Henry PJ.

A prospective study of immediately loaded single implant-retained mandibular overdentures: preliminary one-year results. J Prosthet Dent. 2007; 97(6 Suppl): S126-137.

35. Liu J, Pan S, Dong J, Mo Z, Fan Y, Feng H.

Influence of implant number on the biomechanical behaviour of mandibular implant-retained/supported overdentures: a three-dimensional finite element analysis. J Dent. 2013; 41(3): 241-9.

36. Louis JP, Chevalley F, Helfer M, Corroy AS.

Traiter l'édenté total. Paris : Espace I.D. ; 2016. 334p.

37. Maeda Y, Horisaka M, Yagi K.

Biomechanical rationale for a single implant-retained mandibular overdenture: an in vitro study. Clin Oral Implants Res. 2008; 19(3): 271-5.

38. Mahoorkar S, Bhat S, Kant R.

Single implant supported mandibular overdenture: A literature review. J Indian Prosthodont Soc. 2016; 16(1): 75-82.

39. Maman L, Lesclous P, Tramba P.

Spécificité de l'intervention chirurgicale en prothèse amovible supra-implantaire mandibulaire. Réal Clin. 2003 ; 14(2) : 187-98.

40. Marcelat, Petrier.

La prothèse amovible complète maxillaire stabilisée sur implants. Strat Prothétique. 2014 ; 14(5) : 325-32.

41. Nischal K, Chowdhary R.

Early Loaded Single Implant Reinforced Mandibular Overdenture. Case Rep Dent. 2016; 2016: 1-4.

42. Nogueira TE, Aguiar FMO, De Barcelos BA, Leles CR.

A 2-year prospective study of single-implant mandibular overdentures: Patient-reported outcomes and prosthodontic events. Clin Oral Implants Res. 2018; [PMID 29663516].

43. O. Boucher C, H. Kingery CR, LeRoy, Sears, Trapozzano, Werner.

The Glossary of Prosthodontic Terms. J Prosthet Dent. 2005; 94(1): 10-92.

44. Oda K, Kanazawa M, Takeshita S, Minakuchi S.

Influence of implant number on the movement of mandibular implant overdentures. J Prosthet Dent. 2017; 117(3): 380-385.

45. Oetlé AC, Fourie J, Human-Baron R, van Zyl AW.

The midline mandibular lingual canal: importance in implant surgery. Clin Implant Dent Relat Res. 2015; 17(1): 93-101.

46. Passia N, Wolfart S, Kern M.

Six-year clinical outcome of single implant-retained mandibular overdentures--a pilot study. Clin Oral Implants Res. 2015; 26(10): 1191-4.

47. Pompignoli M, Doukhan JY, Raux D.

Prothèse complète : clinique et laboratoire. Rueil-Malmaison : Éditions CdP ; 2011. 353p.

48. Postaire M, Daas M, Dada K, Rignon-Bret C.

Prothèses et implants pour l'édenté complet mandibulaire. Paris : Berlin : Chicago [etc] : Quintessence international ; 2006. 115p.

49. Postaire M, Rignon-Bret C, Daas M, Renouard F, Rignon-Bret JM.

Conception des prothèses amovibles complètes supra-implantaires mandibulaires. Réal Clin. 2003 ; 14(2) : 199-212.

50. Rignon-Bret C, Daas M, Bernaudin E, Jacquemin S.

Perspectives en prothèse amovible complète supra-implantaire mandibulaire. Réal Clin. 2003 ; 14(2) : 225-35.

51. Rignon-Bret C, Mariani P.

Attachements et prothèses complètes supra-radicaux et supra-implantaires. Paris : Éd. CdP ; 2008. 213p.

52. Rignon-Bret C, Rignon-Bret JM.

Prothèse amovible complète, prothèse immédiate, prothèses supraradiculaire et implantaire. Rueil-Malmaison : Éd. CdP, Groupe Liaisons ; 2002. 213p.

53. Rignon-Bret, Descamp, Bernaudin, Bloch, Hadida.

Stratégie de traitement en prothèse amovible complète supra-implantaire mandibulaire. *Réal Clin.* 2003 ; 14(2) : 141-59.

54. Rocuzzo M, Bonino F, Gaudio L, Zwahlen M, Meijer HJA.

What is the optimal number of implants for removable reconstructions? A systematic review on implant-supported overdentures. *Clin Oral Implants Res.* 2012; 23(Suppl 6): 229-37.

55. Rodrigues Leles C, Hartmann R, Rodrigues Leles JL, Nogueira T.

The single implant retained overdenture: a less invasive approach to improve the conventional mandibular denture. Dans : Orlato Rossetti PH, Cardoso Bonachela W. 50 Years of Osseointegration: Reflections and Perspectives. Sao Paulo : VM Cultural; 2015. p72-85.

56. Romanos GE, Greenstein G.

The incisive canal. Considerations during implant placement: case report and literature review. *Int J Oral Maxillofac Implants.* 2009; 24(4): 740-5.

57. Rousseau C, Gigonzac B.

L'implantologie dans le traitement de l'édenté total. *Inf Dent.* 2003 ; (37) : 2717-28.

58. Samoian R.

Apport des techniques piezographiques en prothèse adjointe totale. *Actual Odonto-Stomatol.* 1992 ; (177) : 157-77.

59. Schneider GB, Synan WJ.

Use of a single implant to retain a mandibular complete overdenture on the compromised atrophic alveolar ridge: a case report. *Spec Care Dent.* 2011; 31(4): 138-42.

60. Srinivasan M, Makarov NA, Herrmann FR, Müller F.

Implant survival in 1- versus 2-implant mandibular overdentures: a systematic review and meta-analysis. *Clin Oral Implants Res.* 2016; 27(1): 63-72.

61. Stephan G, Ringot O, Mariani P.

Prothèse complète maxillaire à complément de rétention implantaire. *Réal Clin.* 2003 ; 14(2) : 213-23.

62. Takanashi Y, Penrod JR, Lund JP, Feine JS.

A cost comparison of mandibular two-implant overdenture and conventional denture treatment. *Int J Prosthodont.* 2004; 17(2): 181-6.

63. Tavakolizadeh S, Vafae F, Khoshhal M, Ebrahimzadeh Z.

Comparison of marginal bone loss and patient satisfaction in single and double-implant assisted mandibular overdenture by immediate loading. *J Adv Prosthodont.* 2015; 7(3): 191-8.

64. Thomas A, Felizardo R, Carpentier P.

Le canal incisif mandibulaire : risque anatomique ? Etude tomodensitométrique et applications cliniques. *Rev Odontostomatol.* 2012 ; 41 : 139-52.

65. Thomason JM, Feine J, Exley C, Moynihan P, Müller F, Naert I, et al.

Mandibular two implant-supported overdentures as the first choice standard of care for edentulous patients--the York Consensus Statement. *Br Dent J.* 2009; 207(4): 185-6.

66. Toquet T, Briot M, Exbrayat P.

La prothèse adjointe complète supra-implantaire mandibulaire : données actuelles et protocole de réalisation. *Fil Dent.* 2009 ; (44) : 26-30.

67. Walton JN, Glick N, Macentee MI.

A randomized clinical trial comparing patient satisfaction and prosthetic outcomes with mandibular overdentures retained by one or two implants. *Int J Prosthodont.* 2009; 22(4): 331-9.

68. Wolfart S, Braasch K, Brunzel S, Kern M.

The central single implant in the edentulous mandible: improvement of function and quality of life. A report of 2 cases. *Quintessence Int Berl Ger* 1985. 2008; 39(7) :541-8.

Références bibliographiques électroniques

69. Afssaps.

Prescription des antibiotiques en pratique buccodentaire [Internet]. 2011 [cité le 27 janvier 2018]. Disponible sur : <https://sfe-endo.fr/wp-content/uploads/2017/05/Prescription-des-antibiotiques-en-pratique-buccodentaire.pdf>

70. Baker E.

Implant Stability [Internet]. 2016 [cité le 3 mars 2018]. Disponible sur : <http://teethandtitanium.com/implant-stability/>

71. Drake R, Mitchell A, Richardson P, Tibbitts R, Wayne Vogl, Scott J.

Gray's atlas d'anatomie humaine [Internet]. Elsevier Masson. 2017 [cité le 16 décembre 2017]. Disponible sur : https://books.google.fr/books?id=ksUmDwAAQBAJ&printsec=frontcover&hl=fr&source=gbg_ge_summary_r&cad=0#v=onepage&q&f=false

72. Gardon-Mollard G.

PACSI : Quels attachements axiaux ? [Internet]. 2014 [cité le 13 avril 2018]. Disponible sur : <https://www.idweblogs.com/e-implanto-proth/pacsi-quels-attachements-axiaux/>

73. Laboratoire Surel-Bondu.

Barre d'Ackerman [Internet]. 2010 [cité le 13 avril 2018]. Disponible sur : <http://www.labosurelbondu.fr/album/attachements/#barre-dackerman-jpg>

74. SFTET (Société Française des Traitements de l'Édenté Total).

Le mot du président [Internet]. 2015 [cité le 16 juin 2018]. Disponible sur : <https://www.sftet.com/le-mot-du-president>

Liste des figures

Figure 1 : La triade de Housset (d'après Marcelat et Petrier 2014)	14
Figure 2 : Les différents types de crête osseuse avec en vert le nerf alvéolaire inférieur (source : document personnel)	15
Figure 3 : Zones remarquables à la mandibule (source : document personnel)	17
Figure 4 : Phonèmes en fonction du secteur enregistré (d'après : Samoian 1992) ..	19
Figure 5 : Barre de rétention d'Ackermann (source : Surel et Bondu 2010)	30
Figure 6 : Système Dalbo® (source : Gardon-Mollard 2014)	31
Figure 7 : Système Locator® (source : Gardon-Mollard 2014)	31
Figure 8 : Système O-Ring (source : Gardon-Mollard 2014).....	32
Figure 9 : Attachements magnétiques (source : Boeckler et al. 2009).....	32
Figure 10 : Arcade édentée mandibulaire trapézoïdale. Schéma montrant le tracé prospectif (en bleu) d'une barre rectiligne correctement située entre deux implants localisés en 33 et 43 (source : Fromentin 2003).....	36
Figure 11 : Arcade édentée mandibulaire ogivale. Schéma montrant les tracés prospectifs (en rouge) d'une barre de jonction reliant deux implants en situation 33 et 43 avec un tracé rectiligne en surcontour dans la zone sublinguale et un tracé curviligne amenant un porte à faux antérieur de la barre. Le choix le plus judicieux dans cette situation est la réalisation de deux attachements axiaux (source : Fromentin 2003)	36
Figure 12 : Les différents systèmes d'attachement utilisés dans l'étude : les attachements boule de 7,9 mm (A), 5,9 mm (B) et 2,25 mm de diamètre (C), et l'attachement Locator® avec les trois capsules blanche, rose et bleue (D) (source : Alsabeeha et al. 2010).....	41
Figure 13 : Vue latérale du nerf alvéolaire inférieur (Drake et al. 2009).....	55
Figure 14 : Vue postérieure de la mandibule (source : Drake et al. 2017).....	57
Figure 15 : Coupe transversale du secteur incisive latérale montrant un canal incisif large (flèche) (source : Romanos et Greenstein 2009)	58

Figure 16 : Radiographie panoramique montrant une résorption maxillo-mandibulaire importante avec toutefois une hauteur osseuse correcte dans le secteur antérieur mandibulaire (source : Fau, Limbour, Ravalec, Gastard 2016)	59
Figure 17 : Les cylindres d'élastomère sont positionnés sur le modèle en fonction de la clef linguale de la prothèse existante, puis sont inclus dans le duplicata en résine et enfin sont remplacés par le ciment oxyphosphate de zinc (source : Postaire et al. 2006).	61
Figure 18 : Visualisation des perforations de l'extrados au niveau incisivo-canin et de la première prémolaire, ainsi que les rainures horizontales au milieu du berceau lingual et au milieu de l'extrados vestibulaire (source : Postaire et al. 2006).....	62
Figure 19 : Guide d'imagerie avec adjonction de sulfate de Baryum (source : Postaire et al. 2006).....	62
Figure 20 : Coupes de reconstruction vestibulo-linguale au niveau de 32 et 42 dans un cas de crête plate très résorbée. L'axe implantaire sur le guide est partiellement en dehors du volume osseux, des modifications des axes implantaires seront donc nécessaires pour concilier impératifs prothétiques et anatomiques (source : Rignon-Bret et Mariani 2008)	63
Figure 21 : Guide chirurgical avec canons de forage et fil de renfort. La zone de l'intervention a été dégagée (source : Postaire et al. 2006).....	64
Figure 22 : Infiltration locale au niveau de la région médiane mandibulaire (source : Rodrigues Leles et al. 2015).....	67
Figure 23 : Petite incision linéaire au sommet de la crête (source : Rodrigues Leles et al. 2015).....	67
Figure 24 : Réalisation d'un lambeau peu invasif (source : Fau, Limbour, Ravalec, Gastard 2016).....	68
Figure 25 : Insertion du guide chirurgical (source : Fau, Limbour, Ravalec, Gastard 2016)	69
Figure 26 : Insertion de l'implant (source : Fau, Limbour, Ravalec, Gastard 2016) ..	70
Figure 27 : Réalisation des sutures (source : Fau, Limbour, Ravalec, Gastard 2016)	70
Figure 28 : Contrôle radiologique (source : Fau, Limbour, Ravalec, Gastard 2016) ..	71

Figure 29 : Illustration d'une analyse de fréquence de résonance (source : Baker 2016)	73
Figure 30 : Situation post-opératoire après mise en place de l'attachement (source : Liddelow et Henry 2007).....	74
Figure 31 : Evidement de l'intrados prothétique, mise en place de la bague de teflon et prise du matériau sous contrôle occlusal (source : Rodrigues Leles et al. 2015) ..	80
Figure 32 : Intrados de la prothèse mandibulaire après mise en place de l'attachement (source : Rodrigues Leles et al. 2015).....	80
Figure 33 : Evidement de la prothèse, mise en place de l'analogue après l'empreinte, repositionnement de la prothèse sur le modèle de travail et intrados après solidarisation de la partie femelle (source : Fau, Limbour, Ravalec, Gastard 2016)	82
Figure 34 : Transformation du guide chirurgical en porte empreinte occluso-adapté puis perforation en regard de l'attachement (source : Rignon-Bret et Mariani 2008).	84
Figure 35 : Premier temps de l'empreinte, articulé de Tench, deuxième temps et mise en place des analogues (source : Rignon-Bret et Mariani 2008)	85
Figure 36 : Réalisation des clefs linguale et vestibulaire de la maquette en cire (source : Rignon-Bret et Mariani 2008).....	85
Figure 37 : Intrados de la PACSI (source : Rignon-Bret et Mariani 2008)	86
Figure 38 : Brosses adaptées au nettoyage de l'attachement en bouche et dans la prothèse (source : Rignon-Bret et Mariani 2008).....	87
Figure 39 : Brosse à prothèses (source : Louis et al. 2016).....	88
Figure 40 : Prothèse avec renfort métallique (source : Grageda et Rieck 2014)	90
Figure 41 : Score de satisfaction moyen pour les deux groupes à chaque étape (source : Bryant et al. 2015)	93
Figure 42 : Angulateur en vue de dessus et vue latérale (source Tavakolizadeh et al. 2015)	97
Figure 43 : Radiographies périapicales juste après l'insertion de l'implant (A) et 12 mois après (B) (source : Tavakolizadeh et al. 2015)	98
Figure 44 : Localisations des cinq points de charge (source : Maeda et al. 2008)..	101

Figure 45 : Force latérale reçue par l'implant unique (SIO) et les deux implants (TIO) retenant une prothèse complète mandibulaire lorsqu'une charge est appliquée sur la ligne médiane (a), au niveau canine (b) et au niveau première molaire (c) (source : Maeda et al. 2008).....	102
Figure 46 : Déplacements de la prothèse au niveau médian (a) et première molaire (b) (source : Maeda et al. 2008)	103
Figure 47 : Modèles des mandibules édentées avec leur composants prothétiques : modèle avec l'implant unique (modèle A), modèle avec deux implants (modèle B), modèle avec trois implants (modèle C) et modèle avec quatre implants (modèle D) (source : Liu et al. 2013).....	104
Figure 48 : Répartition de la surface de contact entre prothèse et muqueuse sous une charge verticale au niveau incisif. Le ton froid correspond aux zones où le contact avec la prothèse est étroit, tandis que le ton chaud indique les zones où la prothèse est séparée de la muqueuse (source : Liu et al. 2013).....	106
Figure 49 : Position des implants : implant unique (A), deux implants (B) et trois implants (C) (source : (Oda et al. 2017)	107
Figure 50 : Position des différents points de charge et mouvements de la base prothétique, horizontaux (X) et verticaux (Y) (source : Oda et al. 2017).....	107
Figure 51 : Mouvement vertical de la prothèse sous une charge antérieure (A) et postérieure (B) (source : Oda et al. 2017)	109

Liste des tableaux

Tableau 1 : Les différents facteurs décisionnels chez un patient édenté mandibulaire (d'après Toquet et al. 2009).....	26
Tableau 2 : Classification de Lekholm et Zarb (source : Stephan et al. 2003)	37
Tableau 3 : Comparaison des différents types de systèmes d'attachements supra-implantaires (d'après Fromentin 2003)	40
Tableau 4 : Recommandations de prescription d'une antibiothérapie prophylactique pour les actes chirurgicaux en implantologie (source : Afssaps 2011)	65
Tableau 5 : Détails de l'évolution des implants mis en charge immédiatement (d'après Liddelow et Henry 2010)	76
Tableau 6 : Valeur moyenne de l'ISQ à la base et à 36 mois (d'après : Kronstrom et al. 2014).....	78
Tableau 7 : Association entre le nombre de patients (P) et le nombre d'événements de maintenance (E) au niveau de la prothèse et du système d'attachement durant 5 ans (d'après Bryant et al. 2015).....	99
Tableau 8 : Comparaison du nombre de fractures prothétiques sur des patients ayant reçu un ou deux implants (source : Gonda et al. 2010)	100
Tableau 9 : Comparaison entre les traitements par un et deux implants stabilisant une prothèse complète mandibulaire (source : document personnel)	110

BELIARD Camille – L’implant médio-symphysaire unique pour la stabilisation des prothèses complètes mandibulaires : une alternative thérapeutique ?

NANCY 2018 : 128 pages ; 51 ill. ; 9 tab.

Th. : Chir-Dent. : NANCY 2018

Mots-clés : Prothèse dentaire complète inférieure - Implants dentaires - Chirurgie dentaire

BELIARD Camille – L’implant médio-symphysaire unique pour la stabilisation des prothèses complètes mandibulaires : une alternative thérapeutique ?

Th. : Chir-Dent. : Nancy 2018

Grâce aux progrès de la médecine nous assistons aujourd’hui à une augmentation de l’espérance de vie et de ce fait à un vieillissement de la population. Malgré la prévention et l’amélioration des techniques, le nombre de personnes édentées est croissant dans le monde.

Dans le rapport de Consensus de McGill de 2002, la stabilisation d’une prothèse complète mandibulaire par deux implants para-symphysaires est considérée comme le traitement standard minimum que l’on doit proposer chez l’édenté total mandibulaire. Néanmoins le nombre d’implant minimum nécessaire pour améliorer la qualité de vie des patients peut-être discuté. La mise en place d’un implant unique médio-symphysaire pour la stabilisation d’une prothèse amovible complète mandibulaire a été décrite pour la première fois en 1997 par Cordioli et coll. Depuis, de nombreuses études démontrant l’intérêt de ce concept ont été réalisées.

Les objectifs de ce travail sont de présenter les indications et les contre-indications de la stabilisation d’une prothèse complète mandibulaire par un implant unique ainsi que les avantages et les inconvénients de cette thérapeutique.

Les différentes étapes prothétiques et chirurgicales sont décrites.

Enfin, une synthèse de la littérature concernant le pronostic de cette thérapeutique est présentée, en le comparant au système de stabilisation par deux implants.

Membres du jury :

Pr J.M. MARTRETTE

Professeur des Universités

Président

Dr J. SCHOUVER

Maître de Conférences des Universités

Directeur

Dr P. HIRTZ

Assistant Hospitalier Universitaire

Codirecteur

Dr H. VITTE

Docteur en Chirurgie Dentaire

Juge

Nom et adresse de l’auteur :

BELIARD Camille

9 rue de Gravelle

25660 MORRE

Jury : Président : J.M. MARTRETTE – Professeur des Universités
 Juges : J. SCHOUVER – Maître de Conférences des Universités
 P. HIRTZ – Assistant Hospitalo-Universitaire
 H. VITTE – Docteur en Chirurgie-Dentaire

Thèse pour obtenir le diplôme d'État de Docteur en Chirurgie Dentaire

Présentée par : **Mademoiselle BELIARD Camille, Marie, Charlotte**

né(e) à : **BESANÇON (Doubs)**

le **13 mars 1993**

et ayant pour titre : « **L'implant médio-symphysaire unique pour la stabilisation des prothèses complètes mandibulaires : une alternative thérapeutique ?** ».

Le Président du jury



J.M. MARTRETTE

Le Doyen,
de la Faculté d'Odontologie



J.M. MARTRETTE

Autorise à soutenir et imprimer la thèse **10361**

NANCY, le

Le Président de l'Université de Lorraine



P. MUTZENHARDT