



**HAL**  
open science

# Prothèse composite : choix du concept occlusal et simulation du projet prothétique

Tara Seger

► **To cite this version:**

Tara Seger. Prothèse composite : choix du concept occlusal et simulation du projet prothétique. Sciences du Vivant [q-bio]. 2018. hal-03297636

**HAL Id: hal-03297636**

**<https://hal.univ-lorraine.fr/hal-03297636v1>**

Submitted on 23 Jul 2021

**HAL** is a multi-disciplinary open access archive for the deposit and dissemination of scientific research documents, whether they are published or not. The documents may come from teaching and research institutions in France or abroad, or from public or private research centers.

L'archive ouverte pluridisciplinaire **HAL**, est destinée au dépôt et à la diffusion de documents scientifiques de niveau recherche, publiés ou non, émanant des établissements d'enseignement et de recherche français ou étrangers, des laboratoires publics ou privés.



## AVERTISSEMENT

Ce document est le fruit d'un long travail approuvé par le jury de soutenance et mis à disposition de l'ensemble de la communauté universitaire élargie.

Il est soumis à la propriété intellectuelle de l'auteur. Ceci implique une obligation de citation et de référencement lors de l'utilisation de ce document.

D'autre part, toute contrefaçon, plagiat, reproduction illicite encourt une poursuite pénale.

Contact : [ddoc-thesesexercice-contact@univ-lorraine.fr](mailto:ddoc-thesesexercice-contact@univ-lorraine.fr)

## LIENS

Code de la Propriété Intellectuelle. articles L 122. 4

Code de la Propriété Intellectuelle. articles L 335.2- L 335.10

[http://www.cfcopies.com/V2/leg/leg\\_droi.php](http://www.cfcopies.com/V2/leg/leg_droi.php)

<http://www.culture.gouv.fr/culture/infos-pratiques/droits/protection.htm>

**ACADÉMIE DE NANCY-METZ**

**UNIVERSITÉ DE LORRAINE**

**FACULTÉ D'ODONTOLOGIE**

ANNÉE 2018

N°10505

---

**THÈSE**

pour le

**DIPLÔME D'ÉTAT DE DOCTEUR EN CHIRURGIE DENTAIRE**

par

**Tara SEGER**

Née le 18 août 1993 à Metz (Moselle)

**PROTHÈSE COMPOSITE : CHOIX DU CONCEPT OCCLUSAL ET  
SIMULATION DU PROJET PROTHÉTIQUE**

Présentée et soutenue publiquement le 7 Décembre 2018

**Examineurs de la thèse :**

Pr. J-M. MARTRETTE	Professeur des Universités	Président
<u>Dr. J. SCHOUVER</u>	<u>Maître de Conférences des Universités</u>	<u>Directeur de thèse</u>
Dr. B. MOEHREL	Assistante Hospitalo-Universitaire	Juge
Dr. H. VITTE	Docteur en Chirurgie Dentaire	Juge

**ACADÉMIE DE NANCY-METZ**

**UNIVERSITÉ DE LORRAINE**

**FACULTÉ D'ODONTOLOGIE**

ANNÉE 2018

N°10505

---

**THÈSE**

pour le

**DIPLÔME D'ÉTAT DE DOCTEUR EN CHIRURGIE DENTAIRE**

par

**Tara SEGER**

Née le 18 août 1993 à Metz (Moselle)

**PROTHÈSE COMPOSITE : CHOIX DU CONCEPT OCCLUSAL ET  
SIMULATION DU PROJET PROTHÉTIQUE**

Présentée et soutenue publiquement le 7 Décembre 2018

**Examineurs de la thèse :**

Pr. J-M. MARTRETTE	Professeur des Universités	Président
<u>Dr. J. SCHOUVER</u>	<u>Maître de Conférences des Universités</u>	<u>Directeur de thèse</u>
Dr. B. MOEHREL	Assistante Hospitalo-Universitaire	Juge
Dr. H. VITTE	Docteur en Chirurgie Dentaire	Juge

*Par délibération en date du 11 décembre 1972, la Faculté de Chirurgie Dentaire a arrêté que les opinions émises dans les dissertations qui lui seront présentées doivent être considérées comme propre à leurs auteurs et qu'elle n'entend leur donner aucune approbation ni improbation*

Président : Professeur Pierre MUTZENHARDT

Doyen : Professeur Jean-Marc MARTRETTE

Vice-Doyens : Dr Céline CLEMENT – Dr Rémy BALTHAZARD – Dr Anne-Sophie VAILLANT

Membres Honoraires : Dr L. BABEL – Pr. S. DURIVAUX – Pr A. FONTAINE – Pr G. JACQUART – Pr D. ROZENCWEIG - Pr ARTIS - Pr M. VIVIER

Doyens Honoraires : Pr J. VADOT, Pr J.P. LOUIS

Professeur émérite : Pr M-P FILLEUL

<b>Département Odontologie pédiatrique</b> <b>Sous-section 56-01</b>	Mme	<b><u>DROZ Dominique</u></b>	Maître de Conférences *
	Mme	JAGER Stéphanie	Maître de Conférences *
	M.	PREVOST Jacques	Maître de Conférences
	Mme	HERNANDEZ Magali	Maître de Conférences *
	M.	LEFAURE Quentin	Assistant
	Mme	DARSAT Claire	Assistante*
<b>Département Orthopédie dento-faciale</b> <b>Sous-section 56-01</b>	M.	<b><u>EGLOFF Benoît</u></b>	Maître de Conférences *
	Mme	GREGOIRE Johanne	Assistante
	Mme	LAWTON Mathilde	Assistante
<b>Département Prévention, épidémiologie, économie de la santé, odontologie légale</b> <b>Sous-section 56-02</b>	Mme	<b><u>CLÉMENT Céline</u></b>	Maître de Conférences *
	M.	BAUDET Alexandre	Assistant *
	Mme	NASREDDINE Greyce	Assistante
<b>Département Parodontologie</b> <b>Sous-section 57-01</b>	M.	<b><u>AMBROSINI Pascal</u></b>	Professeur des Universités *
	Mme	BISSON Catherine	Maître de Conférences *
	M.	JOSEPH David	Maître de Conférences *
	M.	LACH Patrick	Assistant
	Mme	MAYER-COUPIN Florence	Assistante
	Mme	PAOLI Nathalie	Enseignante univ. – Praticien attachée*
<b>Département Chirurgie orale</b> <b>Sous-section 57-01</b>	Mme	<b><u>GUILLET-THIBAUT Julie</u></b>	Maître de Conférences *
	M.	BRAVETTI Pierre	Maître de Conférences
	Mme	PHULPIN Bérengère	Maître de Conférences *
	M.	CLERC Sébastien	Assistant*
	M.	HASNAOUI Nasr	Assistant
	Mme	KICHENBRAND Charlène	Enseignante univ. – Praticien attachée*
<b>Département Biologie orale</b> <b>Sous-section 57-01</b>	M.	<b><u>YASUKAWA Kazutoyo</u></b>	Maître de Conférences *
	M.	MARTRETTE Jean-Marc	Professeur des Universités *
	Mme	EGLOFF-JURAS Claire	Assistante*
<b>Département Dentisterie restauratrice, endodontie</b> <b>Sous-section 58-01</b>	M.	<b><u>MORTIER Éric</u></b>	Professeur des Universités *
	M.	AMORY Christophe	Maître de Conférences
	M.	BALTHAZARD Rémy	Maître de Conférences *
	M.	ENGELS-DEUTSCH Marc	Maître de Conférences
	M.	VINCENT Marin	Maître de Conférences*
	Mme	GEBHARD Cécile	Assistante
	M.	GEVREY Alexis	Assistant
	M.	GISS Renaud	Assistant *
	M.	<b><u>DE MARCH Pascal</u></b>	Maître de Conférences
<b>Département Prothèses</b> <b>Sous-section 58-01</b>	M.	SCHOUVER Jacques	Maître de Conférences
	Mme	VAILLANT Anne-Sophie	Maître de Conférences *
	Mme	CORNE Pascale	Maître de Conférences Associée *
	M.	CIESLAK Steve	Assistant
	M.	HIRTZ Pierre	Assistant *
	M.	MAILLET Maxime	Assistant
	Mme	MOEHREL Bethsabée	Assistante
	M.	VUILLAUME Florian	Assistant
	M.	<b><u>STRAZIELLE Catherine</u></b>	Professeur des Universités *
<b>Département Fonction-dysfonction, imagerie, biomatériaux</b> <b>Sous-section 58-01</b>	Mme	<b><u>STRAZIELLE Catherine</u></b>	Professeur des Universités *
	Mme	MOBY (STUTZMANN) Vanessa	Maître de Conférences *
	M.	SALOMON Jean-Pierre	Maître de Conférences

Souligné : responsable de département

\* temps plein

Mis à jour le 01/09/2018

## **À NOTRE PRÉSIDENT DE THÈSE**

### **Monsieur le Professeur Jean-Marc MARTRETTE**

Docteur en Chirurgie Dentaire

Spécialiste qualifié en Médecine Bucco-Dentaire

Docteur en Sciences Pharmacologiques

Habilité à Diriger des Recherches

Professeur des Universités – Praticien Hospitalier

Sous-section : Chirurgie orale ; parodontologie ; biologie orale

Doyen de la Faculté d'Odontologie de Nancy

*Vous nous faites l'honneur de présider notre jury de thèse.*

*Nous vous remercions pour votre disponibilité et pour l'écoute que vous portez aux étudiants.*

*Veillez trouver ici l'expression de notre reconnaissance et notre profond respect.*

## **À NOTRE DIRECTEUR DE THÈSE**

### **Monsieur le Docteur Jacques SCHOUVER**

Docteur en Chirurgie Dentaire

Maître de Conférences des Universités – Praticien hospitalier

Sous-section : Dentisterie restauratrice, endodontie, prothèses, fonction-dysfonction, imagerie, biomatériaux

*Vous nous avez fait l'honneur de diriger notre thèse.*

*Nous vous remercions de votre disponibilité pour la rédaction de ce travail.*

*Nous vous remercions également pour votre pédagogie ainsi que la richesse de vos enseignements.*

*Nous nous souviendrons de votre sympathie et de votre humour tout au long de nos années d'étude.*

*Veillez trouver ici l'expression de notre sincère admiration et de notre profond respect.*



## **À NOTRE JUGE**

**Monsieur le Docteur Hervé VITTE**

Docteur en Chirurgie Dentaire

Attaché universitaire

*Nous vous remercions de la spontanéité avec laquelle vous avez accepté de faire partie de notre jury.*

*Nous avons été sensibles à votre écoute et votre bienveillance.*

*Veillez trouver ici le témoignage de notre reconnaissance et de notre profonde estime.*

## **À NOTRE JUGE**

### **Madame la Docteur Bethsabée MORHEL**

Docteur en Chirurgie Dentaire

Assistante Hospitalo-Universitaire

Sous-section : Dentisterie restauratrice, endodontie, prothèses, fonction-dysfonction, imagerie, biomatériaux

*Nous vous remercions d'avoir accepté de faire partie de ce jury.*

*Nous nous souviendrons de votre douceur et de votre amabilité en clinique, ainsi que votre rigueur de travail faisant de vous un exemple à suivre.*

*Veillez trouver ici toute l'expression de notre gratitude.*

### **À Paul,**

Un ami devenu un amour, merci pour ta présence à mes côtés, pour ton soutien de tous les jours, pour ta patience et tout l'amour que tu me donnes. Tu as donné une direction à ma vie, et j'espère la continuer à tes côtés le plus longtemps possible. À nos futurs enfants et notre futur mariage ? Je t'aime.

### **À mes parents,**

Pour leur soutien, leur confiance, leur amour, et l'exemple qu'ils sont devenus pour moi. J'ai une chance inouïe d'avoir été autant épaulée et de l'être encore, d'avoir pu évoluer dans un climat chaleureux et plein de confiance. Je vous dois tout ce que je suis aujourd'hui et vous en remercie. J'espère vous rendre fiers. Je sais que vous serez toujours là pour moi. Je vous aime pour toujours.

### **Aux frangins/frangines,**

À Tom, mon petit frère devenu grand, un départ plein de chamailleries pour aujourd'hui devenir complices et je l'espère de plus en plus proche. Je te souhaite beaucoup de réussite aussi bien professionnelle que dans ta vie personnelle.

À Loïse, ma grande sœur, pour avoir toujours la pêche, pour toujours voir la vie du bon côté, et pour rester une éternelle enfant.

À tous nos souvenirs de vacances tous les trois, nos rires, nos chansons Disney, nos blagues pourries signant notre appartenance à la famille Seger... Je serais toujours présente pour vous, je vous aime.

### **À mes grands-parents,**

Merci à Papy Jean, à Mamie Angèle, à Papy Robert et à Mamie Georgette pour votre amour et ces souvenirs partagés.

## **Aux cabanois,**

À Claire, ma vieille copine, avec qui j'ai sûrement partagé le plus d'activités : depuis le CP jusqu'à aujourd'hui. Nos jeux de sociétés, les loups, les leçons de solfège, de piano, les chorégraphies dans le patio, les vacances au ski... Un grand merci aussi à mon papa n°2, Christian, et à toute la famille.

À Margot, à nos nuits blanches en compagnie (virtuelle) d'Hugh Laurie et de Johnny Depp, à nos parties de cartes interminables, nos palmashow wess, à nos cas(sos) dont nous aurons encore toute la vie à discuter.

À Renaud, pire ennemi devenu meilleur ami, j'ai toujours admiré ta duplicité : sûrement l'une des personnes les plus brillantes que je connaisse et aussi l'une des personnes les plus accros aux émissions honteuses à regarder, à nos soirées Nancéiennes du jeudi soir, où tu jouais au meilleur pâtissier pour ravir mes papilles, symbole d'une amitié tellement vraie et pleines de confessions intimes ...

À Liza, notre artiste dont je suis tellement fière, avoir quelqu'un de si originale dans ses amis proches. À nos années collèves, lycées, à nos prises de têtes et à nos Bélérophones, j'ai tellement de souvenirs avec toi, j'aimerais te voir plus souvent.

Et RIP à notre cabane, et à notre arbre, notre mûrier, avec -oui Claire - des mûres dedans, et à nos initiales gravées. Des amis aussi proches que des frères et sœurs, rien besoin de se prouver, une confiance et un franc parlé. J'espère que l'on continuera nos gouters tous les cinq, dans 20, 30, 40 ans. Merci d'être là, je vous aime.

### **À Caroline,**

À nos 22 ans d'amitié (ohlala tu te rends compte...), à nos étés passés chez l'une, chez l'autre, nos Habbo Hotel, nos films d'horreur les soirs, qui se sont transformés en réalité (la pieuvre me donne encore des frissons...). Je suis fière d'avoir une amie comme toi, si proche malgré une distance depuis la maternelle.

### **À Anais,**

Ma jumelle sur tous les points, depuis toujours... Je pourrais rédiger une thèse sur nos souvenirs. Ça a commencé au collège et ça continue encore aujourd'hui : entre le hand, nos soirées, nos Roummiikoub, nos jeux de l'oie grandioses, nos secrets, nos angoisses, nos moments fous. Tu es l'amie qui me connaît le plus, qui est la plus importante, et à qui je souhaite le meilleur du monde. Je t'aime nénette.

### **À Ninon,**

Ma vieille copine, le handball nous a réunies un jour et j'espère que rien ne nous séparera, même si Madame la ministre est fort occupée, sa présence est fort indispensable à mon équilibre personnel ! Mouhaha. J'ai passé tellement de moments forts à tes côtés, tu es ancrée dans ma vie pour toujours ma Ninouche. Je tiens énormément à toi.

### **À Julia,**

Quatre ans de collège passés collés serrés avec toi, toujours aussi importante à mes yeux. À nos soirées en boîte, à nos après-midis à Augny, à nos secrets, à nos fous rires, et surtout à toutes les hontes de notre vie. Je te souhaite tout le bonheur que tu mérites.

## **Aux plus drôles, aux plus fous, aux dentistes endiablés :**

À Marion et Marc, un pur bonheur que de passer du temps avec vous. 100% de rigolade assurée certes, mais aussi une complicité et une vraie amitié se sont créés entre nous et je vous remercie énormément pour votre sincérité et votre présence.

À Kévin, la personne la plus drôle à mes yeux (je précise bien à mes yeux), les fous rires les plus intenses pour les raisons les plus inexplicables, à nos pomplaaards, à nos conneries, mais pas seulement, à la personne que tu es profondément et que j'admire.

À Margot, ma biche, merci pour nos années passées ensemble, j'en garde que de merveilleux souvenirs. Je suis fière de t'avoir à mes côtés.

À Aurore, pour ta joie de vivre, nos souvenirs de basketteuses, et pour la personne superbe que tu es.

À Vivi, tu es une personne avec un énorme cœur et c'est toujours un bonheur d'échanger avec toi.

À Justine, pour ton sens de la fête, tes rires, tes chants à tue-tête, ta danse endiablée et tes portes fenêtrées.

À Isabelle, pour ton sourire, ton écoute, ta sérénité.

De simples copains de fac devenus une véritable famille, qui j'espère ne s'éloignera pas trop avec le temps.

À Fanny et P-a, mes deux acolytes de promos, mes deux gros sacs de parmesan qui m'ont fait passer des années pleines de rire.

À Marion P, pour ton amitié, ta présence, ta compréhension et ton intelligence qui fait de toi une personne que j'admire.

À Johann, une rencontre superbe dès la P2, que de rires à tes côtés, depuis les TP jusqu'à aujourd'hui. Je suis très heureuse de connaître quelqu'un comme toi.

Merci à tous mes grands binômes de fac, Renaud, Luc, Matthieu, Aurore..., à mes petits binômes de fac, Pierrick et Alexis, un vrai bonheur d'avoir partagé des moments avec vous, toujours dans le sourire et la bonne humeur ; et ma petite Cécile, une rencontre magnifique, merci pour ta sincérité, ton écoute, et ton amitié. Et un grand merci à mes camarades de stage, Marion, William et Antoine pour leur folie, j'ai passé un excellent semestre à vos côtés.

### **À la superbe équipe de Homécourt,**

Merci aux dentistes Philippe, Marina et Julien, pour m'avoir accueillie au sein de votre cabinet et pour votre aide précieuse. Vous m'avez beaucoup fait progresser dans ma vie professionnelle, toujours dans la sympathie et l'écoute.

Merci aux assistantes, Nathalie, Laurence, Séverine et surtout Pascale, pour votre sourire, pour votre rigueur et votre professionnalisme. Vous m'êtes d'une grande aide dans ce début de métier. C'est une joie de travailler dans une ambiance si sympathique à vos côtés.

Merci également à tous les professeurs et encadrants qui m'ont fait évoluer tout au long de ces années d'études.

# Sommaire

## Introduction

### 1. Choix du concept occlusal

- 1.1. Occlusion statique : choix de la position de référence
  - 1.1.1. Dans le sens vertical
  - 1.1.2. Dans le sens horizontal
- 1.2. Occlusion dynamique
  - 1.2.1. La propulsion
  - 1.2.2. La diduction
  - 1.2.3. Les courbes fonctionnelles

### 2. Simulation du projet prothétique

- 2.1. Avant-propos, comment monter en articulateur ?
  - 2.1.1. Enregistrement des relations intermaxillaires
    - 2.1.1.1. Choix de la DVO
    - 2.1.1.2. Enregistrement de la position de référence
  - 2.1.2. Montage des modèles sur articulateur
    - 2.1.2.1. Montage du modèle maxillaire
    - 2.1.2.2. Montage du modèle mandibulaire
- 2.2. Montage directeur et céroplasties
- 2.3. Prothèses transitoires
- 2.4. Apport des nouvelles technologies dans la simulation prothétique

### 3. Cas cliniques

## Conclusion



## Table des figures

Figure 1 : Patient avec perte de DVO, lèvres pincées, vue de face et de profil .....	22
Figure 2 : Égalité des trois étages de la face .....	24
Figure 3 : L'OIM coïncide avec la RC : les condyles sont centrés dans leurs fosses glénoïdes .....	25
Figure 4 : Contacts punctiformes, répartis harmonieusement sur l'arcade supérieure .....	26
Figure 5 : Rotation mandibulaire autour de l'axe charnière .....	27
Figure 6 : Absence de calage : pas d'affrontements de dents pluricuspidées .....	28
Figure 7 : Choix de la position de référence en fonction de la situation clinique initiale .....	28
Figure 8 : Création d'un calage en prothèse composite .....	30
Figure 9 : Mouvement de propulsion .....	31
Figure 10 : Vue sagittale de deux PAC, contacts postérieurs équilibrants lors du bout à bout incisif .....	33
Figure 11 : Schéma d'une classe IV : les crochets Bonwill et demi Bonwill postérieurs permettent de diminuer le bras de levier .....	34
Figure 12 : Classe I modification 1. Nécessité d'équilibrer l'occlusion en postérieur	35
Figure 13 : Latéralité droite : le glissement s'effectue du côté travaillant ; avec contacts du côté gauche (non travaillant) assurant l'équilibre prothétique .....	37
Figure 14 : Vue occlusale mandibulaire de la réhabilitation .....	39
Figure 15 : Vue occlusale maxillaire de la réhabilitation .....	39
Figure 16 : Vue occlusale de la réhabilitation mandibulaire .....	40
Figure 17 : Vue occlusale de la réhabilitation maxillaire .....	40
Figure 18 : PAPIM remplaçant 12, 13, 14, 15, 16, 24, 25, 26, 27 .....	41
Figure 19 : Edentement droit étendu de la 12 à la 16 .....	41
Figure 20 et Figure 21 : PAPIM mandibulaire, classe III modification 1 .....	42
Figure 22 : Prothèse amovible complète, vue occlusale .....	42
Figure 23 : Vue latérale du montage directeur .....	42
Figure 24 : Courbe de Spee .....	44
Figure 25 : Courbe de Wilson .....	44

Figure 26 : Schéma représentant les traitements à effectuer pour respecter les courbes fonctionnelles.....	46
Figure 27 : La pente condylienne .....	50
Figure 28: Cire percée.....	54
Figure 29 : Technique bimanuelle de Dawson, vue de face et de profil .....	55
Figure 30 : Manipulation monomanuelle, cire maintenue de la main gauche, et manipulation de la main droite.....	56
Figure 31 : Support de cire dure avec cire Aluwax®.....	57
Figure 32 : Support de cire dure aménagée .....	57
Figure 33 : Une seule cire est nécessaire, absence de contact entre la base d'occlusion et les dents en fermeture, puis le patient est amené sans contrainte à fermer en RC. ....	58
Figure 34 : Absence de calage postérieur avec DVO définie par les dents antérieures. Chevrons sur la maquette maxillaire, Aluwax® sur la maquette mandibulaire .....	59
Figure 35 : Nécessité de deux maquettes d'occlusion.....	59
Figure 36 : Arc facial en place, le patient maintient la fourchette, puis transfert sur articulateur.....	61
Figure 37 : <i>Wax up</i> sur 27 et montage directeur sur 24-25-26 .....	62
Figure 38 : a) Modèles en plâtre issus de l'état initial à gauche, des <i>waxs-up</i> à droite - b) Clé en silicone issue des <i>waxs-up</i> ... - c) Permettant la réalisation des <i>mock ups</i> en bouche.....	63
Figure 39 : Vue des arcades supérieure et inférieure d'un patient dont la DVO est correcte et conservée .....	65
Figure 40 : <i>Wax ups</i> et montages directeurs .....	65
Figure 41 : Le montage directeur guide le volume, la hauteur, les faces occlusales des prothèses fixes .....	67
Figure 42 : Prothèse de recouvrement mandibulaire .....	70
Figure 43 : Boitier et capteur Occlusense.....	71
Figure 44 : Visualisation des contacts et de leur intensité .....	71
Figure 45 : Capteur T Scan .....	71
Figure 46 : La table de montage virtuelle permet de placer arbitrairement le modèle maxillaire virtuel.....	74
Figure 47 : Articulateur SAM réel et son homologue virtuel après numérisation .....	74
Figure 48 : Repères marqués à l'aide de pastilles métalliques.....	75

Figure 49 : Système Modjaw : la patiente mastique et ses modèles s'animent en temps réel sur l'écran .....	76
Figure 50 : Digital Smile Design : modélisation du sourire.....	78
Figure 51 : Un mock up est réalisé à l'aide d'une gouttière issue du modèle imprimé .....	79
Figure 52 : OIM du patient, abrasions multiples, édentements non compensés.....	81
Figure 53 : Cette vue de face bouche fermée objective la chute de DVO .....	81
Figure 54 : Situation initiale : vue occlusale maxillaire.....	81
Figure 55 : Situation initiale : vue occlusale mandibulaire .....	81
Figure 56 : Modèles en plâtre montés à la bonne DVO : vue de droite, vue de de face et vue de gauche .....	82
Figure 57 : Montage directeur et coronoplasties.....	85
Figure 58 : Cires diagnostiques, vue latérale droite.....	85
Figure 59 : Cires diagnostiques, vue latérale gauche.....	85
Figure 60 : Essai du montage directeur en bouche .....	85
Figure 61 : Prothèses provisoires en place.....	86
Figure 62 : Couronnes provisoires 23-24-25-26 .....	86
Figure 63 : Couronnes provisoires sur 45 et 47 .....	86
Figure 64 : Les inlay cores et piliers implantaire sont réalisés en fonction du montage directeur, aménageant la place pour la céramique.....	87
Figure 65 : Le montage directeur sert de stop occlusal pour enregistrer la RIM une fois les IC en place.....	87
Figure 66 : La clé issue du wax up permet de contrôler si l'épaisseur est suffisante pour la céramique.....	87
Figure 67 : CCM fraisées sur 37-45-47.....	87
Figure 68 : Le montage directeur permet de vérifier l'harmonie occlusale à l'essayage des prothèses fixes.....	87
Figure 69 : Couronnes céramo métalliques fraisées sur 23-24-25-26, et sur implants sur 13-14 .....	87
Figure 70 : Prothèse amovible à infrastructure métallique à la mandibule remplaçant : 35-36-44 .....	88
Figure 71 : Prothèse amovible à infrastructure métallique au maxillaire remplaçant : 15-16-12-11-21-22.....	88
Figure 72 et Figure 73 : Intégration prothétique d'usage .....	88

Figure 74 : Radiographie panoramique au stade initial.....	89
Figure 75 : Montage directeur : vues de face, et de profil.....	91
Figure 76, Figure 77, Figure 78: Le montage directeur dicte la hauteur et le volume des inlay cores.....	92
Figure 79, Figure 80 : Contrôle des IC en bouche .....	92
Figure 81: Montage directeur et couronnes fraisées sur 45, 43, 33.....	93
Figure 82 : Le montage directeur sert à l'élaboration des couronnes fraisées sur 17, 25, 26.....	93
Figure 83, Figure 84 Figure 85 : Montage directeur et couronnes à l'état de biscuit : vérification de la hauteur occlusale, du volume prothétique, des contacts occlusaux, des courbes fonctionnelles. ....	93
Figure 86 et Figure 87 : Intégration des prothèses d'usage : vue occlusale de l'arcade maxillaire et de l'arcade mandibulaire.....	94
Figure 88 et Figure 89 : Intégration prothétique : vues intrabuccale en OIM:, et vue exobuccale. ....	94
Figure 90 : Situation initiale, en OIM.....	95
Figure 91 : Situation initiale : vue occlusale de l'arcade maxillaire .....	95
Figure 92 : RIM, <i>wax ups</i> et montage directeur à la nouvelle DVO et en relation centrée : vue latérale gauche .....	96
Figure 93 : RIM, <i>wax ups</i> et montage directeur à la nouvelle DVO et en relation centrée : vue de face .....	96
Figure 94 : Montage directeur simulant la PAPIM 6 dents, <i>et wax ups</i> simulant les couronnes solidarisées .....	96
Figure 95 : Simulation du projet prothétique : courbe de Spee peu marquée.....	96
Figure 96 : Simulation du projet prothétique : visualisation de la courbe de Wilson .	96
Figure 97 : Gouttière transparente réalisée à partir des céroplasties, servant de guide aux étapes prothétiques d'usage .....	96
Figure 98 : Prothèses transitoires en place .....	96
Figure 99 et Figure 100: Inlay cores et attachements distaux réalisés selon la gouttière transparente .....	96
Figure 101 : Prothèses d'usage, en OIM .....	96
Figure 102 : Vue exobuccale : le sourire est naturel et les prothèses sont intégrées par le patient.....	96
Figure 103 : Classification de Kennedy-Applegate et exemples de subdivisions .....	96

## Introduction

La prothèse combinée désigne l'association de la prothèse fixée – sur dents naturelles ou sur implants - et de la prothèse amovible partielle, au sein d'une même arcade.

Son recours est très courant en dentisterie omnipratique puisqu'il regroupe l'ensemble des cas où l'indication d'une prothèse amovible est posée, et où le besoin de recourir à la prothèse fixée s'en suit après analyse du cas.

La prothèse amovible va être proposée lorsque :

- Les édentements ne peuvent pas être comblés uniquement par de la prothèse fixée plurale : selon la règle de Johnson, « *la surface radiculaire globale des points d'appuis doit être supérieure à celle présumée des dents remplacées.* »
- Lorsqu'il n'y a pas de possibilités de réalisation totale par implants : pour raisons médicales ou médicamenteuses (risque d'endocardite infectieuse, traitements par biphosphonates ...), pour des raisons biomécaniques (hauteur d'os insuffisante, ouverture buccale limitée empêchant la mise en place instrumentale), pour des raisons financières (Schittly et Schittly, 2012).
- Lorsque la résorption osseuse est telle qu'il est plus judicieux de combler la place disponible par de la résine
- Lorsque la répartition des dents sur l'arcade est favorable à la stabilité prothétique

Avec la nécessité de recourir à la prothèse fixée : (Jardel et Derrien, 2002).

- Pour reconstituer une dent conservable :
  - Trop fragile pour être gardée en tant que telle, surtout lorsqu'elle va être porteuse de crochet ou d'appui coronaire
  - Où les coronoplasties seraient mutilantes, en dehors des limites amélaire.
- Pour solidariser des dents afin de renforcer leur valeur extrinsèque
- Pour corriger un axe ou une morphologie défavorable

- Pour permettre de créer des courbes occlusales fonctionnelles lorsque la dent est en dehors du plan d'occlusion
- Pour intégrer en son sein des éléments du châssis en réalisant des couronnes fraisées, aménageant la place pour un bras de calage, un taquet occlusal etc.(Chaiyabutr et Brudvik, 2008)
- Pour créer des zones de retrait ou de guidage permettant la rétention prothétique
- Pour créer un attachement de précision afin d'éviter un crochet inesthétique.

Dès lors, la prothèse mixte s'impose comme une pratique très courante.

L'objectif de toute prothèse est d'obtenir un résultat pérenne, stable, esthétique, confortable, favorisant les fonctions manducatrices que sont la respiration, la mastication, la phonation, la déglutition.

La prothèse combinée réhabilite les arcades de manière globale, facilitant la création d'un cadre fonctionnel et esthétique dans son ensemble : les éléments fixes sont au service de la prothèse amovible, contribuant à sa stabilité, sa rétention, sa sustentation ainsi qu'au renforcement de l'esthétique en permettant d'éviter les crochets disgracieux (Duval, 2010). Elle permet de solliciter les propriocepteurs dentaires et les extérocepteurs muqueux en répartissant les forces sur les dents naturelles et les dents prothétiques.

Pour répondre à ces exigences esthétiques, fonctionnelles et mécaniques, il est indispensable d'obtenir un parfait équilibre prothétique, ceci passe nécessairement par une occlusion fonctionnelle (Begin, 2000).

La compréhension et l'analyse de l'occlusion est l'une des clés de la réussite prothétique. En effet, de nombreux échecs (instabilité, fracture, inconfort) sont souvent dus à une simple erreur occlusale (Peck, 2016).

Après analyse clinique, radiographique, et analyse sur articulateur, l'indication d'une réhabilitation globale par prothèse composite peut être posée (De March et coll., 2015). Il est ensuite nécessaire de définir des critères de réhabilitation prothétique, dans un

ordre de priorité, pour répondre aux objectifs visés (Ré et coll., 2017). La première partie présentera ces critères de choix du concept occlusal, à l'aide de cas cliniques.

Une fois les choix conceptuels posés, il est nécessaire de passer par une étape de simulation de notre projet pour le valider en conditions réelles, du point de vue fonctionnel mais aussi esthétique. La seconde partie présentera les moyens de réaliser cette simulation, puis évoquera quelques nouvelles technologies.

En dernière partie, des cas cliniques illustreront et expliqueront les choix de concepts occlusaux choisis pour des réhabilitations par prothèses combinées.

Les prothèses sur implants type all on four ou barre implantaire ne seront pas abordées ici.

Il n'est pas question de traiter tous les cas cliniques possibles car il y en a une infinité ; mais de donner des règles de bases, selon les cas les plus souvent retrouvés ; des exemples de cas cliniques particuliers seront donnés.

Les termes et abréviations utilisés sont considérés comme acquis. (Cf. annexe 1.)

## **1. Choix du concept occlusal**

Le concept occlusal désigne l'ensemble des engrenements occlusaux, statiques et dynamiques que l'on va choisir pour la réhabilitation prothétique.

L'occlusion est la clé de l'intégration prothétique : la gestion d'une bonne occlusion assure une stabilité prothétique, minimisant les bascules, les décrochements, les rotations.

L'association de la prothèse amovible et de la prothèse fixée implique une dualité au niveau des contacts occlusaux. Sur ce sujet, la règle absolue est qu'il faut toujours favoriser la proprioception desmodontale. Le ligament entourant la racine des dents comporte des récepteurs proprioceptifs très précis, qui discriminent tout contact, tout changement minime d'intensité de forces, de consistance. Ceci permet de protéger la cavité buccale en adaptant les contractions des muscles masticateurs. Selon qu'on ait un caillou en bouche ou un raisin, les muscles auront immédiatement l'ordre de ne pas mordre avec la même intensité, protégeant ainsi l'ensemble dento-musculo-articulaire (Schittly et Schittly, 2012).

Un patient appareillé cherchera toujours à trouver un contact entre ses dents. En aucun cas, que ce soit en occlusion statique ou en occlusion dynamique, on privilégiera des contacts sur dents artificielles au dépend des dents naturelles ou restaurées par prothèse fixée : la difficulté est d'harmoniser les contacts entre prothèse amovible et prothèse fixe/dents naturelles.

### **1.1. Occlusion statique : choix de la position de référence**

La position de référence est la position de la mandibule par rapport au maxillaire choisie pour reconstruire l'OIM thérapeutique du patient. C'est la base de toute réhabilitation, elle est choisie dès le départ.



Rappelons le principe de protection mutuelle : les dents postérieures protègent les dents antérieures dans les mouvements d'ouverture et de fermeture (occlusion statique), et les dents antérieures protègent les dents postérieures dans les mouvements de diduction et de propulsion (occlusion dynamique).

#### 1.1.1. Dans le sens VERTICAL : la dimension verticale d'occlusion

Selon Orthlieb, « *la DVO est la hauteur de l'étage inférieur de la face lorsque les dents sont en occlusion.* » (Orthlieb et coll., 2000).

C'est le premier critère à analyser et à recréer chez le patient, pour donner une harmonie au niveau du visage et une fonction occlusale.

La DVO se définit d'après des critères exobuccaux :

Quand le patient est en OIM, une diminution de la DVO se manifeste par des lèvres plissées, pincées, de la perlèche commissurale, un affaissement de l'étage inférieur de la face avec plis et rides donnant un effet vieillissant.

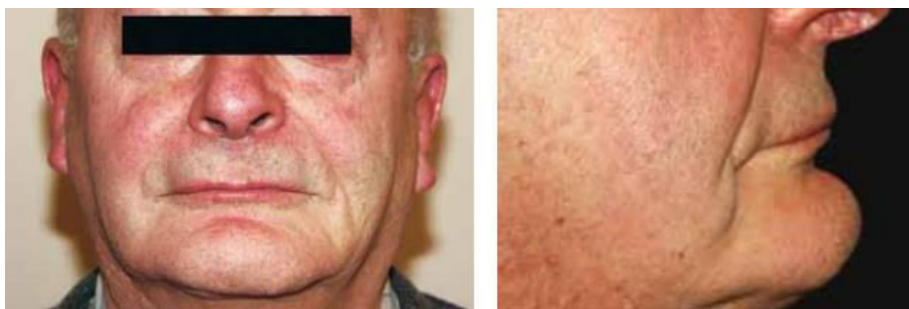

Figure 1 : Patient avec perte de DVO, lèvres pincées, vue de face et de profil

(source : Helfer et coll., 2013)

Un excès de DVO se manifeste au contraire par des lèvres difficiles à joindre, des muscles masticateurs développés, des dents en occlusion pendant la respiration, (c'est-à-dire que la DVO correspond à la dimension verticale de repos).

Si la DVO du patient est harmonieuse, on la conserve ; dans le cas contraire, il faut la recréer : retrouver une nouvelle DVO et l'enregistrer par l'intermédiaire de cires d'occlusion. Il existe de nombreuses techniques pour rechercher la DVO, principalement :

- ✓ On recherche la dimension verticale de repos (DVR), qui correspond à la hauteur de l'étage inférieur de la face lorsque le patient est en position détendue et qu'il respire calmement. Cette hauteur est mesurée. Il faut alors retirer 2 millimètres à cette mesure pour obtenir la DVO, garantissant l'espace libre d'inocclusion.

- ✓ L'égalité des trois étages de la face est aussi recherchée pour donner un visage naturel, à moduler selon l'âge et du sexe du patient.

L'étage supérieur de la face se situe entre la ligne d'implantation des cheveux et la ligne ophriaque (la ligne des sourcils). Le deuxième étage entre la ligne ophriaque et la ligne horizontale passant par le point sous nasal, et l'étage inférieur entre les lignes passant par le point sous nasal et celle passant par le menton.

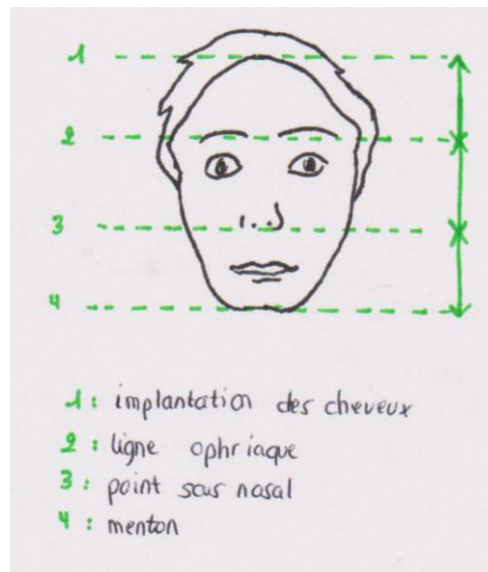


Figure 2 : Égalité des trois étages de la face

(source : document personnel)

- ✓ Les lèvres doivent se joindre naturellement, sans effort.
- ✓ La DVO peut se confirmer par des tests phonétiques, par exemple lorsque le patient prononce le son « S » correctement, la position est très proche de la position d'occlusion (test de Silverman) (Etienne et coll., 2010 ; Garrido, 2017).

La mesure est réalisée entre deux points cutanés du patient marqués au feutre.

### 1.1.2. Dans le sens HORIZONTAL

Il y a deux positions possibles :

- L'occlusion d'intercuspidie maximale (OIM), position définie par les dents
- La relation centrée (RC), position articulaire.

D'après Orthlieb et Coll (2000), « *L'occlusion d'intercuspidie maximale est la position d'occlusion où le rapport d'engrènement dentaire se caractérise par le maximum de contact inter arcades et où l'intensité des contractions isométriques est maximale. Ce rapport est indépendant de la situation des condyles dans les fosses mandibulaires.* »

- « *Elle permet une position mandibulaire précise, unique, médiane et répétitive favorisant une fonction musculaire automatique et simple.* » (Orthlieb et coll., 2000).

Si la DVO mesurée chez le patient est correcte et conservée, on regarde en bouche si l'occlusion du patient permet la conservation ou non de son OIM. Pour cela, on la compare avec la relation centrée par l'intermédiaire de modèles montés sur articulateur.

L'OIM est choisie comme position de référence lorsque le patient possède une occlusion qualifiée de fonctionnelle :

C'est une occlusion physiologique, qui se rapproche de la normocclusion, On définit des rapports occlusaux physiologiques lorsque l'OIM est proche de la RC, c'est-à-dire :

- Qu'il n'y a pas de décentrage mandibulaire transversal,

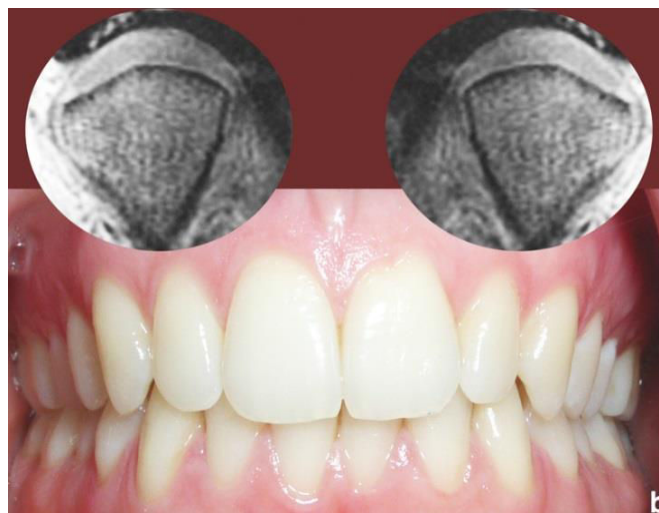


Figure 3 : L'OIM coïncide avec la RC : les condyles sont centrés dans leurs fosses glénoïdes (source : Orthlieb et coll., 2016)

- Que l'OIM est en légère antéposition par rapport à la RC (1mm maximum),

- Que la mandibule est stabilisée par au moins trois couples de dents antagonistes pluri cuspidées,
- Que les contacts inter arcades sont répartis harmonieusement sur les dents cuspidées,

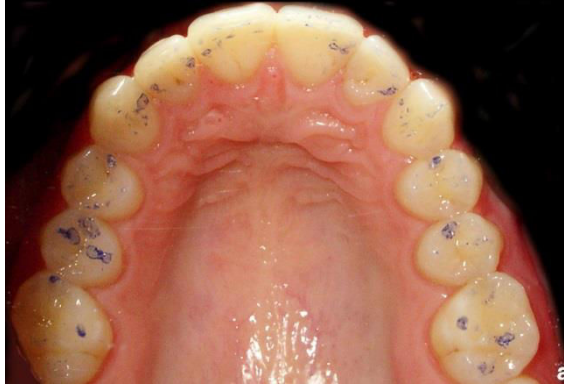

Figure 4 : Contacts punctiformes, répartis harmonieusement sur l'arcade supérieure

(source : Orthlieb et coll., 2016)

- Qu'il existe un guidage antérieur fonctionnel, symétrique, sans interférences non travaillantes, ainsi qu'une absence quelconque de douleurs,
- Que la DVO doit être validée et conservée pour pouvoir rester en OIM.

Il faut toujours privilégier la position en OIM si elle est fonctionnelle car la proprioception desmodontale des dents est très fine et garder cette position est bien plus physiologique et confortable pour le patient.

Si la DVO est à modifier, on recréera forcément une nouvelle OIM en RC ; les contacts proprioceptifs seront absolument à conserver. Pour cela, les dents dont la hauteur n'est pas suffisante seront couronnées afin de conserver les contacts occlusaux.

D'après la définition des membres du Collège National d'Odontologie, la relation centrée est la « *situation condylienne de référence la plus haute, réalisant une coaptation bilatérale condylo-disco-temporale, simultanée et transversalement stabilisée, suggérée et obtenue par contrôle non forcé, réitérative dans un temps donné et une posture corporelle donnée. Elle est enregistrable à partir d'un mouvement de rotation mandibulaire sans contact dento-dentaire.* » (Archien et coll., 2004).

C'est une position de référence articulaire, sans rapport avec les dents.

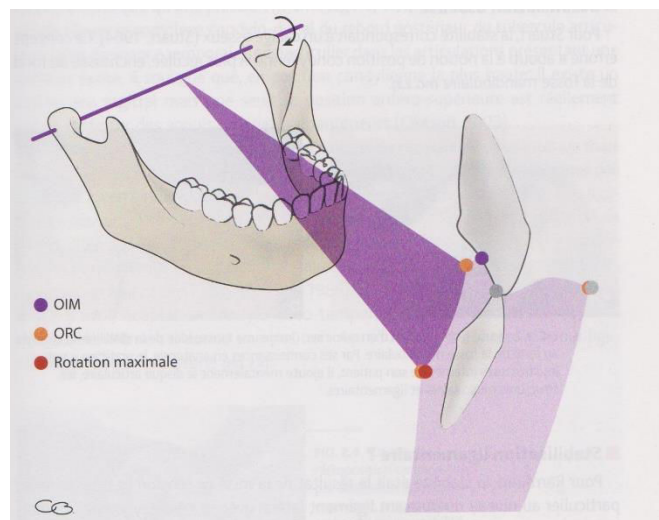


Figure 5 : Rotation mandibulaire autour de l'axe charnière

(source : Orthlieb, 2009)

Elle est choisie lorsque l'OIM du patient n'est pas fonctionnelle et risque d'être pathogène, ou alors qu'elle est inexistante.

On la choisit donc lorsque :

- Il existe un décentrage mandibulaire

- Le calage postérieur est insuffisant, moins de 3 couples de dents pluri cuspidées

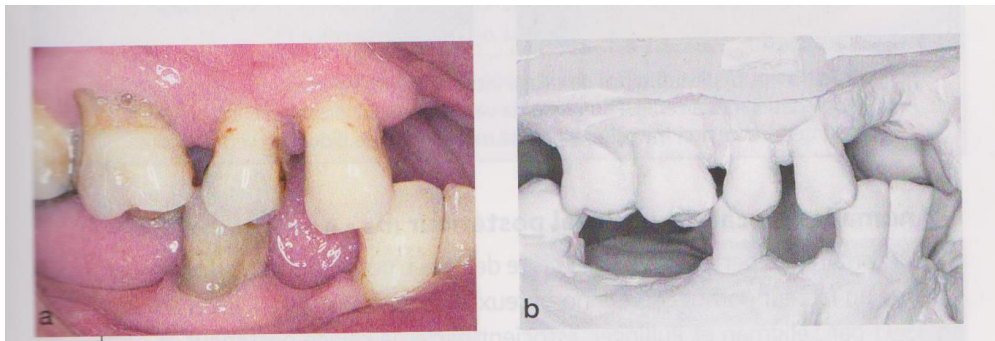


Figure 6 : Absence de calage : pas d'affrontements de dents pluricuspidées

(source : Orthlieb, 2009)

- La DVO est à modifier
- Le guidage antérieur n'est pas fonctionnel

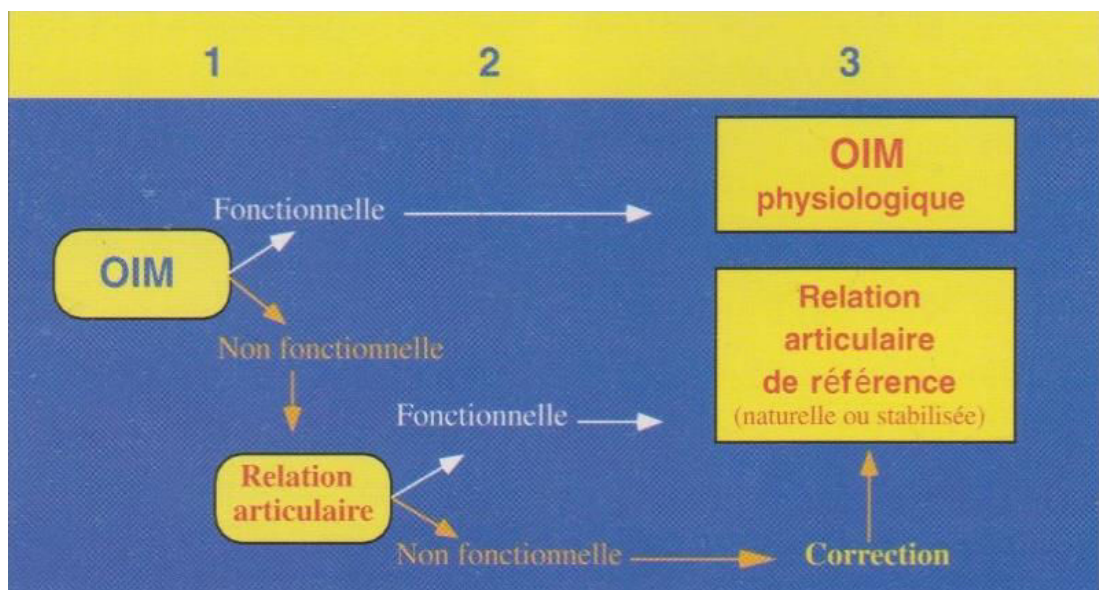


Figure 7 : Choix de la position de référence en fonction de la situation clinique initiale

(source : Orthlieb et coll., 2000)

Ce sujet porte sur la réhabilitation par prothèse combinée, il est rare d'avoir un besoin de prothèse fixe et de prothèse amovible lorsque la DVO et l'OIM du patient sont déjà

parfaites. Dans la plupart des cas, la réhabilitation se fera en RC et non en OIM ; Il faudra alors trouver la DVO correcte, puis reconstruire l'OIM dans la position de RC.

En pratique, le praticien travaille les cires d'occlusion dans le sens vertical, en hauteur, jusqu'à arriver à la DVO harmonieuse décrite précédemment. Une fois la hauteur satisfaisante, l'enregistrement des relations intermaxillaires doit se faire dans le sens horizontal, c'est-à-dire en relation centrée.

L'enregistrement de la RIM se doit d'être la plus fiable et la plus précise possible pour assurer un montage en articulateur du modèle inférieur précis. Elle doit être reproductible et enregistrer la position mandibulaire dans le sens vertical (DVO) ET dans le sens sagittal (RC).

Plusieurs techniques sont décrites pour obtenir cette position condylienne.

La RIM enregistrée permet l'étude du cas sur articulateur.

On peut alors mesurer de combien de millimètres la DVO doit être augmentée par rapport à la situation initiale.

Pour recréer l'OIM statique, on doit obtenir : (Jacquemont et Laviolle, 2016)

- Un CENTRAGE : il définit la position mandibulaire en OIM dans les trois dimensions de l'espace. L'OIM est alors comparée à la RC.
  - Dans le sens vertical : une OIM à la DVO correcte
  - Dans le sens sagittal : une OIM correspondant à la relation centrée
  - Dans le sens transversal, aucune déviation latérale entre OIM et RC

Si la RIM a été correctement enregistrée en RC, il suffit de conserver cette position sur l'articulateur pour la reconstruction prothétique.

- Un CALAGE : il correspond à la stabilité mandibulaire en OIM, il est assuré par les prémolaires et les molaires (protection mutuelle). Pour cela, il faut que les arcades soient stables et continues, c'est-à-dire rétablir des points de contact entre les dents, et que la mandibule soit stable en OIM, c'est-à-dire des contacts



occlusaux punctiformes et répartis de manière harmonieuse et en grande quantité au niveau des arcades dentaires. Idéalement, on recherche un tripodisme : c'est-à-dire que pour une dent, les points de calage sont sur les versants d'une même fosse ou d'une même cuspidé.

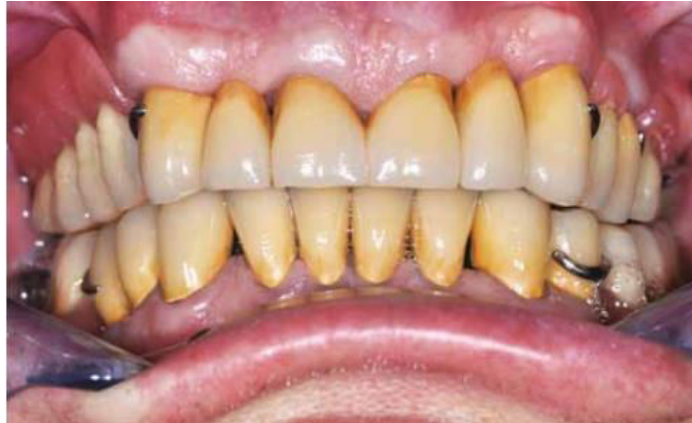

Figure 8 : Création d'un calage en prothèse composite  
(source : Helfer et coll., 2013)

La question se pose ensuite de savoir comment réhabiliter en fonction de nos données, sur quoi va s'appuyer le calage ?

- Sur de la prothèse amovible ?
- Sur de la prothèse fixe sur dents naturelles ?
- Sur de la prothèse fixe sur implants ?

(Soenen et Brousseau, 2014).

La position de référence choisie découle d'une analyse fonctionnelle et est immuable.

La reconstruction en statique doit obtenir en OIM des contacts nombreux, répartis de manière équitable à gauche et à droite, sur prothèse amovible et fixe.

## 1.2. Occlusion dynamique

L'occlusion dynamique représente l'ensemble des mouvements d'accès à l'OIM, dans le plan sagittal (propulsion) et dans le plan frontal (diduction). Elle est prise en charge par les dents antérieures. Selon le principe de protection mutuelle en dynamique, les dents antérieures protègent les dents postérieures dans les mouvements d'excursion mandibulaire. Ces mouvements sont à l'origine de déstabilisation prothétique, c'est la raison pour laquelle le concept occlusal choisi pour la réhabilitation doit être murement réfléchi.

La classification utilisée pour les différents types d'édentements est celle de Kennedy-Applegate. (Cf. annexe 2.).

### 1.2.1. La propulsion

Le guidage antérieur, la propulsion, est le pro glissement de la mandibule vers l'avant. Idéalement, ce mouvement est pris en charge par les dents antérieures, c'est-à-dire un pro glissement des incisives mandibulaires le long des faces palatines des incisives maxillaires.

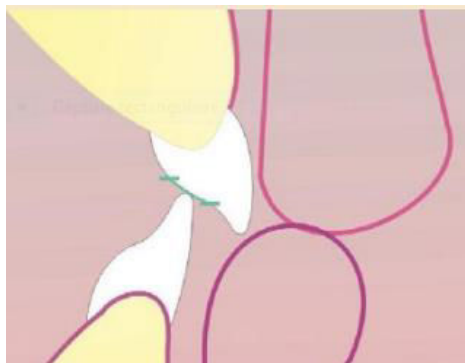


Figure 9 : Mouvement de propulsion

source : (Escure, 2000)

On peut définir deux catégories :

- Le guidage antérieur pur

Seules les dents antérieures prennent en charge le guidage. Il y a alors une désocclusion des secteurs postérieurs lors de la propulsion. Ceci est la situation la plus favorable. On la choisit par exemple pour réhabiliter un édentement de classe I (Santoni, 2004).

- Le guidage avec interférences postérieures (balancée)

Elle implique des contacts simultanés antérieurs ET postérieurs sur dents artificielles durant le mouvement de proglissement. C'est la déstabilisation prothétique qui impose ce choix. Cette occlusion balancée permet de diminuer les mouvements de désinsertion et de rotation prothétique (Santoni, 2004 ; Jourda, 2015).

Il faut toujours privilégier la proprioception desmodontale donc favoriser le guidage sur des dents naturelles ou restaurées par prothèse fixée (Fradeani et Barducci, 2010) .

Lorsqu'une dent antérieure est absente, il faut dans l'idéal la remplacer avec de la prothèse fixée, par l'intermédiaire d'un bridge ou de pose d'implants, afin d'obtenir un guidage antérieur pur (Abdelkoui et coll., 2011).

*Comment définir le concept occlusal en propulsion ?*

- Présence du secteur incisif :

Pour les cas favorables type classe I, II ou III de Kennedy Applegate, avec présence des incisives – naturelles ou réhabilitées par de la prothèse fixe sur dents ou sur implants - le concept de guidage antérieur pur sera choisi. Ainsi, la prothèse amovible qui remplacera les dents postérieures ne subira pas de mouvements déstabilisants.

- Absence du secteur incisif :

C'est le cas dans les classes IV ou dans toutes les autres classes (I, II, III) avec modifications dans le secteur antérieur. Dans l'idéal, on reconstitue le guidage par de la prothèse fixe si c'est possible et l'on se retrouve dans le cas précédent. Si ce n'est pas possible, alors ce seront les dents artificielles qui devront prendre en charge le guidage.

Dans quel cas équilibre-t-on alors ?

- S'il y a au moins une prothèse amovible complète (PAC), il faut automatiquement une équilibration postérieure.

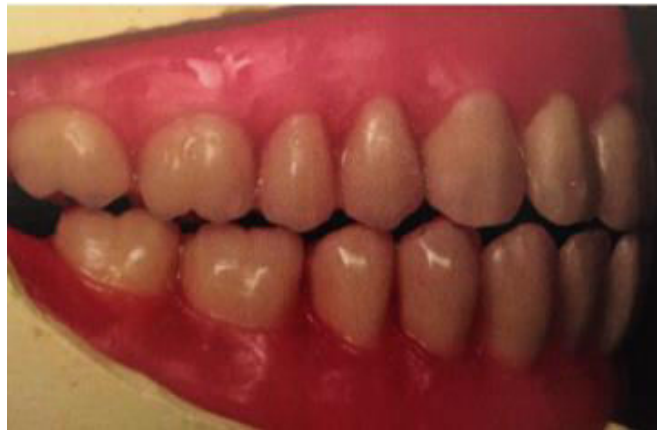

Figure 10 : Vue sagittale de deux PAC, contacts postérieurs équilibrants lors du bout à bout incisif

(source : cours du Dr Helfer)

- En classe IV pure (édentement antérieur). À la mandibule, le mouvement propulsif comprime la prothèse en arrière et la stabilise ; un guidage pur pris en charge uniquement par les dents artificielles est possible sans déstabilisation prothétique. À l'inverse, au maxillaire, ce mouvement entraîne une rotation verticale de la prothèse autour d'un axe passant par les dents les plus mésiales, bordant l'édentement (Martin, 2007). Un guidage pur est alors peu favorable mais est obligatoire si la classe IV est pure, du fait de l'impossibilité d'équilibrer en postérieur. Pour contrer ce bras de levier important, il faut aller chercher des

points de rétention qui s'en éloignent le plus possible, soit le plus postérieur possible, à l'aide de crochets de Bonwill par exemple (Aktop, 2015).

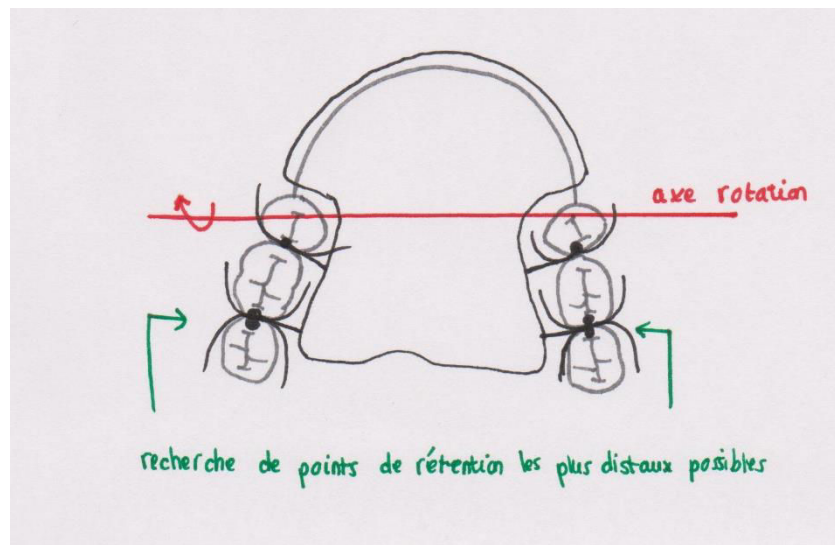


Figure 11 : Schéma d'une classe IV : les crochets Bonwill et demi Bonwill postérieurs permettent de diminuer le bras de levier

(source : document personnel)

- Pour les cas d'édentements antérieurs auxquels s'ajoutent un ou plusieurs édentements postérieurs ; c'est le cas des classes I, II et III avec modifications concernant le secteur antérieur. Le choix d'équilibrer ou non la prothèse va alors dépendre de la possibilité ou non de stabiliser le châssis. Ceci dépendra de l'amplitude de l'édentement et de la valeur des dents résiduelles :
  - La valeur intrinsèque des dents : traitement endodontique correct, absence d'image apicale, absence de symptomatologie spontanée et provoquée à la percussion,
  - La valeur extrinsèque : il faut un rapport couronne/racine favorable et un parodonte résistant c'est à dire un os dense, une gencive attachée (kératinisée) de 2mm au minimum, et une mobilité physiologique.
  - On note aussi la présence de couronnes fraisées qui permettent d'accueillir le châssis très favorablement et d'augmenter ainsi sa rétention.

- Si l'édentation postérieure est bilatérale ou unilatérale de grande étendue, sans calage postérieur, la stabilité du châssis n'est pas suffisante donc on équilibrera l'occlusion.

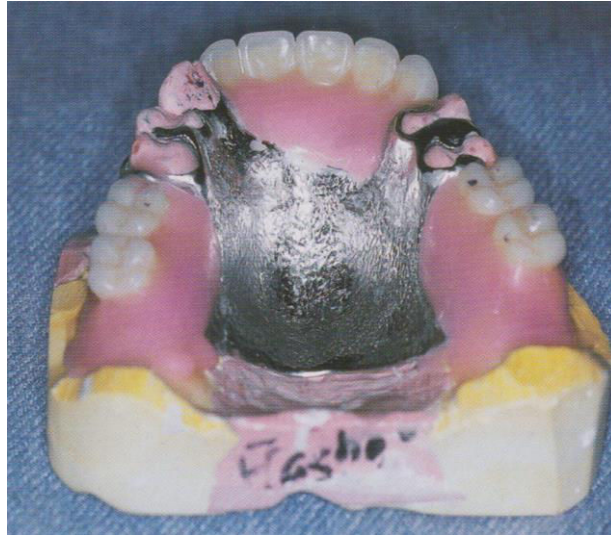


Figure 12 : Classe I modification 1. Nécessité d'équilibrer l'occlusion en postérieur

(source : Carr et Brown, 2011)

Nous sommes ici dans un sujet de réhabilitation globale.

Chaque arcade représente donc une certaine instabilité du fait de l'édentement et de son amplitude, avec des forces de désinsertion qu'il faut contrer, par cette notion d'occlusion balancée.

Seulement, si l'arcade antagoniste doit aussi être réhabilitée par prothèse composite, les schémas occlusaux choisis pour l'arcade mandibulaire et ceux pour l'arcade maxillaire peuvent se heurter. La priorité sera donc de stabiliser la prothèse à l'arcade la moins stable (Cheylan).

Il faut donc effectuer des aménagements à l'arcade opposée pour se trouver dans un cadre favorable pour l'arcade la plus instable.

Voici un classement des édentements, du plus instable au plus stable :

- Classe V : l'édentement antérieur libre de grande étendue représente une grande difficulté
- Édentement total
- Classe IV : édentement antérieur, bascule par soulèvement de la prothèse au niveau antérieur
- Classe II : édentement postérieur libre unilatéral, grande difficulté à maîtriser l'effet de rotation longitudinale : bascule passant par l'axe de crête
- Classe I : édentement postérieur libre bilatéral : l'axe de rotation passe par les dernières dents bordant l'édentement et provoque une rotation antérieure
- Classe III : édentement encastré, la stabilité étant assurée par une meilleure répartition des appuis.

Il y a donc une infinité de possibilités d'édentations, seules les plus fréquentes seront abordées.

Par exemple, si l'une des arcades est réhabilitée par de la prothèse amovible complète, l'occlusion sera obligatoirement équilibrée en postérieur. Que l'arcade antagoniste soit dentée ou soit une classe IV, on devra alors réhabiliter cette arcade antagoniste pour se retrouver avec une occlusion balancée.

### 1.2.2. La diduction

C'est l'ensemble des mouvements dynamiques qui ramènent la mandibule à l'OIM depuis les côtés. C'est la trajectoire d'accès à l'OIM.

- Fonction canine

Le guidage sur dents naturelles ou restaurées par des prothèses fixées est toujours à privilégier. La fonction idéale est la fonction canine pure. C'est-à-dire que dès le

mouvement de translation en latéralité, on obtient une désocclusion des secteurs postérieurs avec une prise en charge du mouvement uniquement par la canine ; dent à la racine robuste, conçue pour résister aux mouvements latéraux (Karoubi et Bueche, 2009).

- Fonction de groupe

On parle de fonction de groupe lorsque la canine mais aussi d'autres dents du côté travaillant participent au guidage latéral. On parle de fonction de groupe antérieure lorsque la canine et une ou plusieurs incisives du même côté participent au guidage, et de fonction de groupe postérieure lorsque la canine et les prémolaires ou molaires participent. Toujours en l'absence d'interférences non travaillantes.

- Occlusion équilibrée ou équilibrée

On parle d'occlusion équilibrée lorsqu'au mouvement terminal de diduction, on obtient des contacts côté travaillant ET côté non travaillant.

C'est le concept occlusal choisi dès lors où l'on est en présence d'une prothèse amovible complète. En effet, les forces de désinsertion sont telles qu'il faut équilibrer la prothèse dans tous ses mouvements.

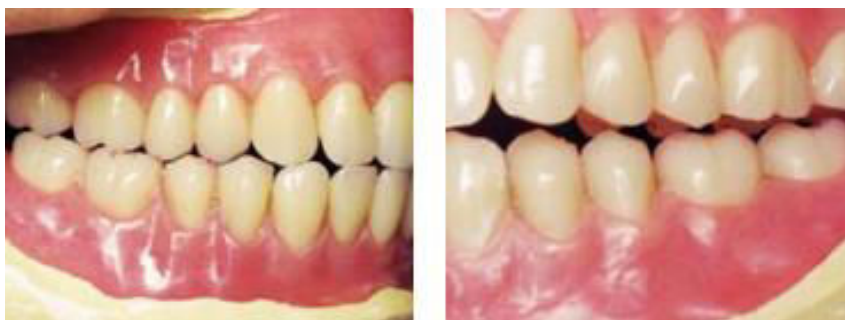

Figure 13 : Latéralité droite : le glissement s'effectue du côté travaillant ; avec contacts du côté gauche (non travaillant) assurant l'équilibre prothétique (source : Helfer et coll., 2010)



Ce concept est aussi choisi dans des cas particuliers de PAPIM où l'équilibration est possible et permet de contrer l'instabilité et la rotation prothétique.

*Comment choisir le concept occlusal en diduction ?*

Le guidage est indépendant à droite et à gauche.

Pour définir le choix du concept occlusal en latéralité, simplifions en séparant la bouche par quadrants ; ainsi on évaluera le secteur supérieur droit, puis le secteur supérieur gauche, le secteur inférieur droit, puis le secteur inférieur gauche.

Comme pour le mouvement de propulsion, les décisions propres à chaque quadrant peuvent ne pas correspondre à l'arcade antagoniste. Le principe reste le même : c'est la prothèse jugée la moins stable qui définira le concept occlusal.

Rappelons que lors du plan de traitement, le guidage canin est toujours à privilégier. Il est donc indispensable en cas d'absence d'une ou de plusieurs canines de proposer une solution fixe au patient (Boilevin, 2015).

- La canine est présente ou restaurée par de la prothèse fixée (sur dent ou sur implant) : fonction canine souhaitée
- La canine est absente (réhabilitée par de l'amovible), que choisir ?
  - Une fonction de groupe seulement si la stabilisation du châssis le permet
  - Une occlusion balancée s'il y a présence d'un édentement controlatéral ne permettant pas de stabiliser le châssis, et qu'il est alors possible d'équilibrer l'occlusion grâce aux dents prothétiques.

Il y a donc 6 possibilités pour chaque arcade :

- Fonction canine des deux côtés
- Fonction canine d'un côté, fonction de groupe de l'autre
- Fonction canine d'un côté, occlusion balancée de l'autre
- Fonction de groupe d'un côté, occlusion balancée de l'autre
- Fonction de groupe des deux côtés
- Occlusion balancée bilatérale

Illustrons quelques-unes de ces possibilités à l'aide de cas cliniques :

- Fonction canine des deux côtés

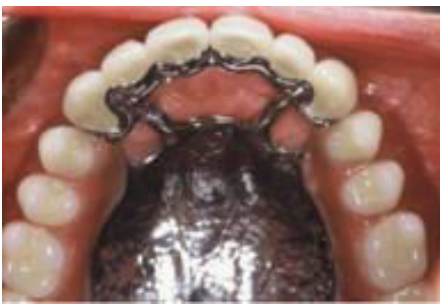

Figure 14 : Vue occlusale maxillaire de la réhabilitation

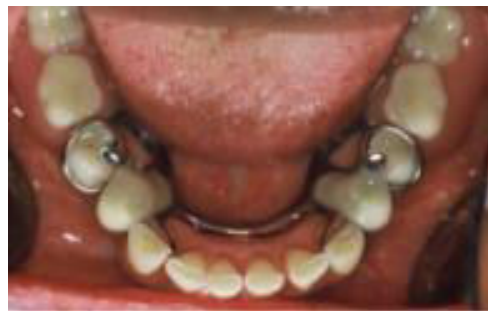

Figure 15 : Vue occlusale mandibulaire de la réhabilitation

(source : Begin, 2011)

Les deux arcades sont réhabilitées par prothèse composite, avec présence des quatre canines, restaurées par prothèses fixes. Le guidage canin pur s'impose des deux côtés.

- Fonction canine d'un côté, fonction de groupe de l'autre

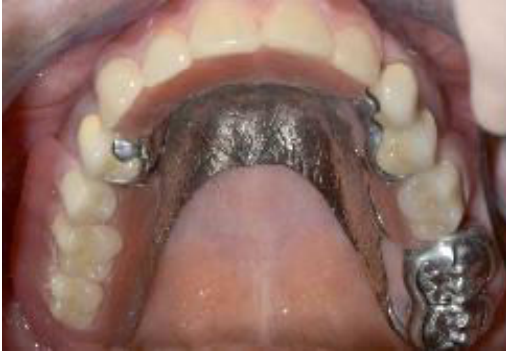

Figure 16 : Vue occlusale de la  
réhabilitation maxillaire

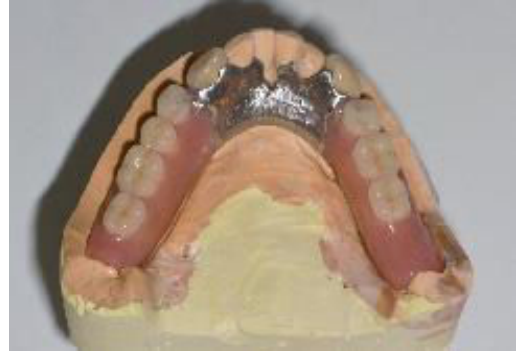

Figure 17 : Vue occlusale de la  
réhabilitation mandibulaire

(source : Schittly, 2016)

A la mandibule, l'édentement est de classe I, les canines sont présentes donc la question d'équilibration ne se pose pas.

Au maxillaire, l'édentement est de classe II modification 2 (édentement postérieur unilatéral, avec deux segments édentés supplémentaires).

C'est au maxillaire que la prothèse est la plus instable.

Du côté gauche, la 23 est présente, face à la 33 donc la fonction canine gauche s'impose.

A droite, la 13 est une dent artificielle, donc on peut étendre le guidage latéral en faisant une fonction de groupe avec la 14 qui est une dent naturelle.

- Fonction canine d'un côté, occlusion balancée de l'autre

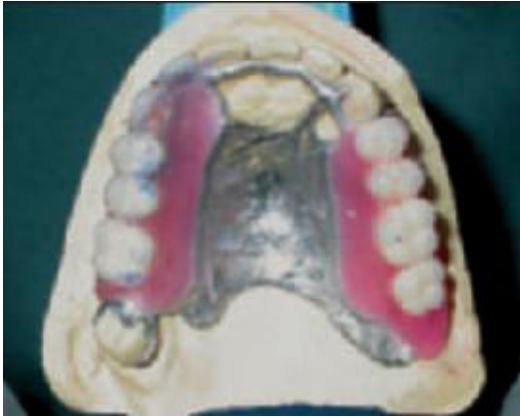

Figure 18 : PIPIM remplaçant 12, 13, 14, 15, 16, 24, 25, 26, 27

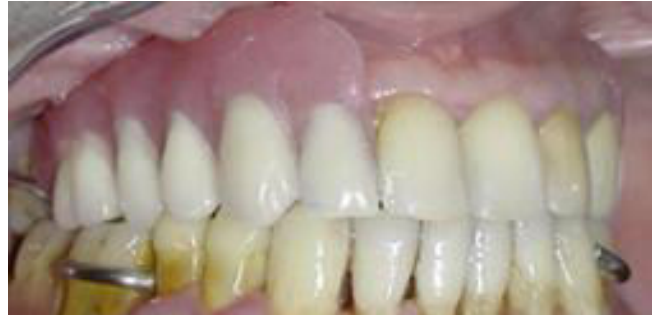

Figure 19 : Édentement droit étendu de la 12 à la 16

(source : Fajri et coll., 2015)

La prothèse la moins stable est la PIPIM supérieure, de classe II modification 1.

Du côté gauche, la fonction canine s'impose car la 23 est restaurée par prothèse fixée, et la 33 est naturelle.

Du côté droit, nous avons un édentement étendu de la 12 à la 16, et un édentement controlatéral de 24 à 27, qui nous permet alors de faire une occlusion équilibrée en diduction droite. C'est à dire qu'au mouvement terminal de latéralité droite, des contacts seront obtenus à gauche, limitant alors le soulèvement de la PIPIM le long de l'axe de la crête.

- Occlusion balancée bilatérale :

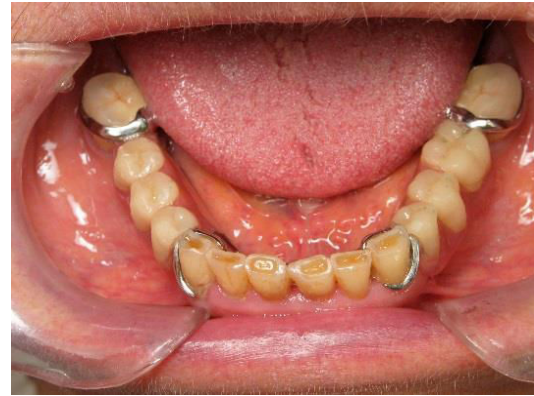
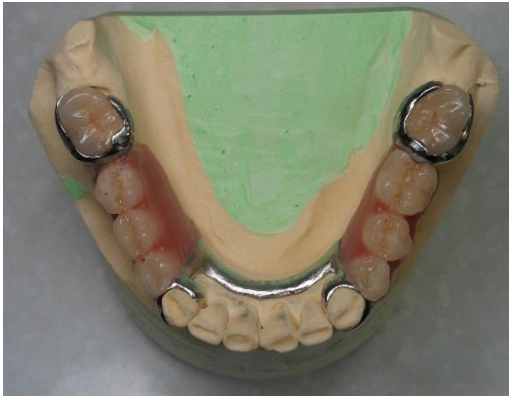
Figure 20 et Figure 21 : PAPIM mandibulaire, classe III modification 1

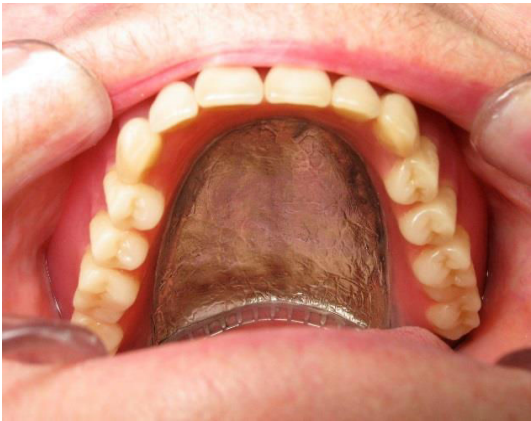

Figure 22 : Prothèse amovible complète, vue occlusale

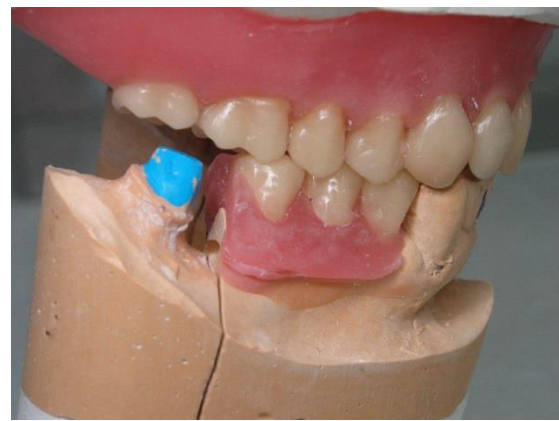


Figure 23 : Vue latérale du montage directeur

(source : photographies du Dr Schouver)

A la mandibule, nous avons un édentement de classe III modification 1, réhabilité par une PAPIM 6 dents.

Au maxillaire se trouve une prothèse amovible complète.

A l'arcade inférieure, les incisives et les canines sont présentes. Si on se référait uniquement à cette arcade, on réaliserait un guidage antérieur pur et une fonction canine droite et gauche. Cependant, la priorité étant à l'arcade la moins stable, le

schéma occlusal choisi sera l'occlusion balancée bilatérale. D'où la nécessité de réhabiliter le bas en fonction du haut, c'est-à-dire de couronner 47 et 37 et de remplacer 34-35-36-44-45-46 par une PAPIM pour que des contacts postérieurs équilibrent la prothèse complète et que les courbes fonctionnelles soient recrées.

### 1.2.3. Les courbes fonctionnelles

Le plan de référence occlusal est la surface abstraite de construction prothétique sur laquelle les contacts occlusaux antagonistes se localiseront dans l'espace.

Le terme de plan d'occlusion est inapproprié car il n'a rien de rectiligne ; il est en réalité composé d'une multitude de courbes.

Ces courbes fonctionnelles ou courbes de compensation permettent une orientation du plan occlusal dans les 3 sens de l'espace, favorisant un équilibre prothétique par une occlusion dynamique fonctionnelle, en adéquation avec le concept occlusal choisi.

On distingue la courbe de Spee dans le plan sagittal, et la courbe de Wilson dans le plan frontal.

D'après le dictionnaire de prothèse odontologique, la courbe de Spee est la « *courbe sagittale à concavité supérieure issue de la cuspide de la canine mandibulaire et qui suit l'alignement des pointes cuspidiennes vestibulaires des prémolaires et molaires mandibulaires* » (Archien et coll., 2004).



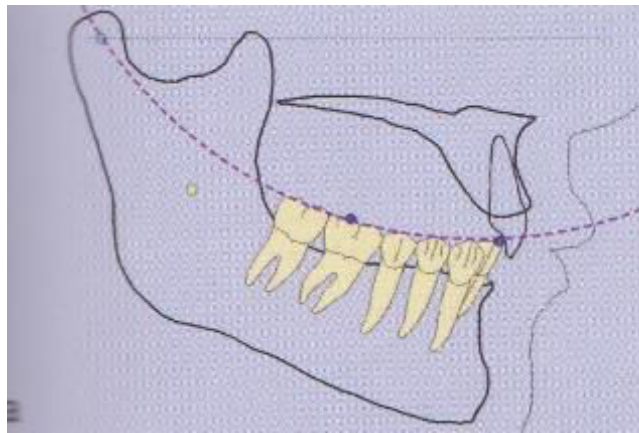


Figure 24 : Courbe de Spee

(source : Orthlieb J-D 2011)

Dans le plan frontal, on distingue la courbe de Wilson :

« *Courbe frontale, concave en général vers le haut, réunissant les sommets des cuspides vestibulaires et linguales de deux dents homologues* » (Archien et coll., 2004).

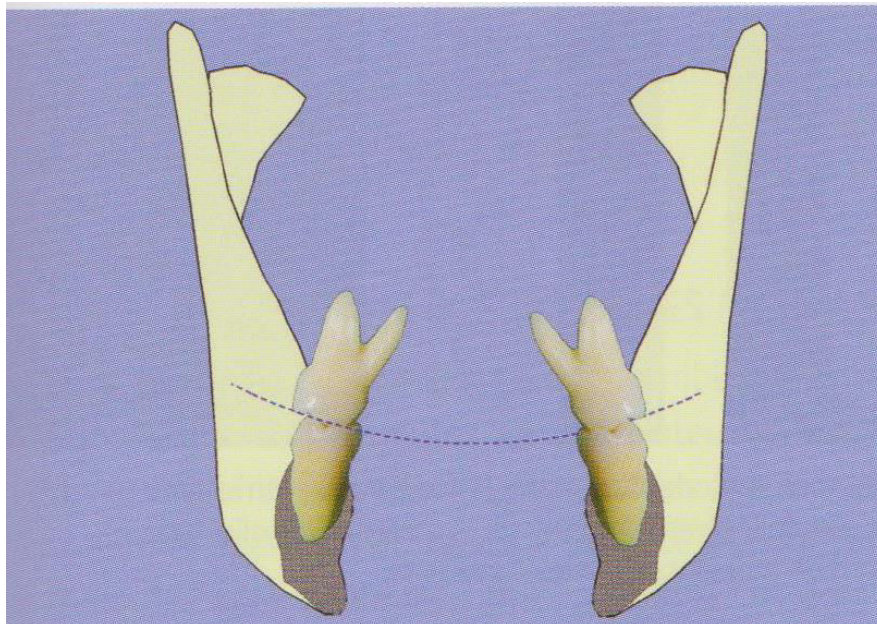


Figure 25 : courbe de Wilson

(source : Orthlieb, 2011)

Ces courbes participent à la construction harmonieuse du plan d'occlusion.

Ce plan occlusal a pour objectif de favoriser une occlusion fonctionnelle favorisant la mastication, mais aussi de participer à la stabilité prothétique. Les faces occlusales seront alors orientées dans les trois sens de l'espace en fonction du plan occlusal, afin de faire en sorte que les forces masticatrices soient réparties harmonieusement, et que leur direction soit perpendiculaire aux surfaces d'appui ; afin d'assurer la stabilité prothétique.

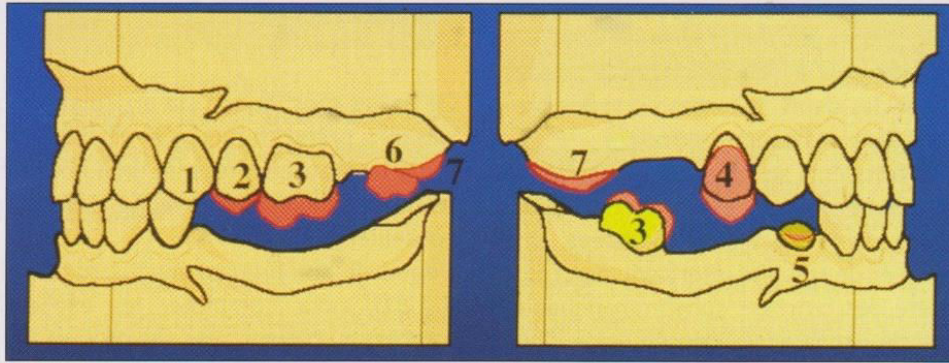
Au niveau dynamique :

- En propulsion, si le concept choisi est le guidage antérieur pur, la courbe de Spee doit permettre la désocclusion des secteurs postérieurs lors du mouvement et être peu arquée. Si le choix est d'équilibrer les contacts en postérieur, la courbe se devra d'être bien plus marquée.
- En diduction, si une fonction canine ou une fonction de groupe est recherchée, la courbe de Wilson sera moins marquée afin de permettre le désengrènement du côté non travaillant. Si des contacts équilibrants sont recherchés, la courbe sera plus marquée.

On comprend alors que le non-respect de ces courbes, avec des dents en dehors du plan d'occlusion - comme des dents égressées par exemple - va générer des interférences nocives.

Les aménagements et traitements prothétiques à effectuer en découlent.





**Figure 8.13** Schéma permettant d'expliquer aux patients les différents aménagements possibles pour favoriser la création d'une occlusion stable et confortable :

- 1 : simple correction de prématurité ;
- 2 : coronoplastie intéressant l'émail ;
- 3 : coronoplastie imposant une dépulpage avec ou sans reconstruction par prothèse fixée ;
- 4 : coronoplastie, traitement endodontique et allongement coronaire ;
- 5 : conservation d'une racine pour favoriser la sustentation et la stabilisation d'une PAP (type prothèse supraradiculaire) ;
- 6 : extraction de dents de faible valeur extrinsèque, empiétant sur l'espace prothétique ;
- 7 : plastie de crête, de tubérosité.

**Figure 26** : Schéma représentant les traitements à effectuer pour respecter les courbes fonctionnelles (source : Schittly et Schittly, 2012)

Le plan d'occlusion suit des règles anatomiques : on peut définir qu'à l'avant, il passe par le bord de la lèvre inférieure (où se situeront les bords incisifs des incisives mandibulaires) et à l'arrière par les 2/3 de la hauteur du trigone rétro molaire. C'est selon ce plan - et donc selon ces courbes fonctionnelles - que seront montées les futures dents artificielles, et que seront modelés les *wax ups*.

Ce qu'il faut retenir :

La reconstruction prothétique est à rétablir selon des critères classés par ordre d'importance :

- La DVO
- L'OIM
- Le guidage antérieur
- Les courbes fonctionnelles

Ces critères définissent le schéma occlusal retenu, qui est la clé de l'intégration prothétique.

C'est la prothèse la plus instable qui dicte le schéma occlusal à adopter :

La prothèse fixée est réalisée en fonction de la prothèse amovible, avec priorité à la prothèse amovible la moins stable.

## 2. Simulation du projet prothétique

Le choix de réhabiliter les arcades par prothèse amovible ou fixée fait suite à une analyse pré prothétique sur articulateur, non développée ici. La simulation du projet prothétique fait suite à cette analyse qui permet de :

- Mesurer la hauteur de DVO à remonter et donc d'en déduire des solutions thérapeutiques
- Matérialiser le différentiel OIM/RC dans les cas où la DVO est conservée
- Voir l'espace disponible, la hauteur prothétique
- Analyser les modèles au paralléliseur afin de définir un axe d'insertion
- De cet axe d'insertion découlent les lignes guides et les zones de guidage à obtenir
- Découlent alors les indications d'améloplasties additives, soustractives, ainsi que celles de prothèses fixées fraisées pour créer des zones de guidage, en fonction de l'axe d'insertion (Fouilloux et coll., 2002).

La simulation du projet prothétique se matérialise par des cires diagnostiques. Les secteurs édentés, réhabilités par prothèse amovible, seront matérialisés par un montage directeur. Les secteurs réhabilités par de la prothèse fixe – sur implants ou sur dents naturelles – seront matérialisés par des *wax ups*.

Cette simulation émane forcément d'un montage sur articulateur.

La simulation d'un projet sur cire est indispensable lors d'une réhabilitation par prothèse composite.

En effet, il intervient à plusieurs moments de la séquence thérapeutique :

- Pour se rendre compte de la place disponible au niveau de la hauteur prothétique
- Analyser les différentes possibilités de réalisation
- Valider la DVO, le calage, l'OIM : le schéma occluso-prothétique statique

- Pour évaluer le guidage antérieur
- Valider le rendu esthétique
- Pour réaliser des clés en silicone une fois le projet validé pour réaliser les prothèses provisoires, les inlay-cores, l'armature, la céramique, guider le positionnement des attachements
- Pour servir de guide chirurgical implantaire
- Pour servir de prothèse transitoire en polymérisant le montage directeur.
- Pour informer le patient de manière concrète

(Fajri et coll., 2016 ; Benyahia et coll., 2016).

## **2.1. Avant-propos, comment monter en articulateur ?**

L'articulateur est un dispositif mécanique qui simule les articulations temporo-mandibulaires du patient, ses rapports dentaires statiques, ainsi que sa cinématique mandibulaire. Il tente de reproduire le plus précisément possible les trajectoires mandibulaires du patient. Il permet l'élaboration des prothèses en se rapprochant au maximum de la bouche du patient ; il est par conséquent indispensable à la réalisation des montages directeurs.

Rappelons brièvement la trajectoire mandibulaire :

Lors du mouvement d'ouverture initial, les condyles mandibulaires entrent en rotation pure autour de l'axe charnière, axe passant par le centre de rotation des condyles. Cette rotation pure est reproductible donc transférable sur articulateur.

Lors du mouvement de propulsion de la mandibule, le condyle a un trajet vers l'avant et vers le bas en glissant le long du tubercule temporal. La pente condylienne correspond à l'angle entre le plan axio-orbitaire et le trajet effectué par le condyle jusqu'au bout à bout incisif.

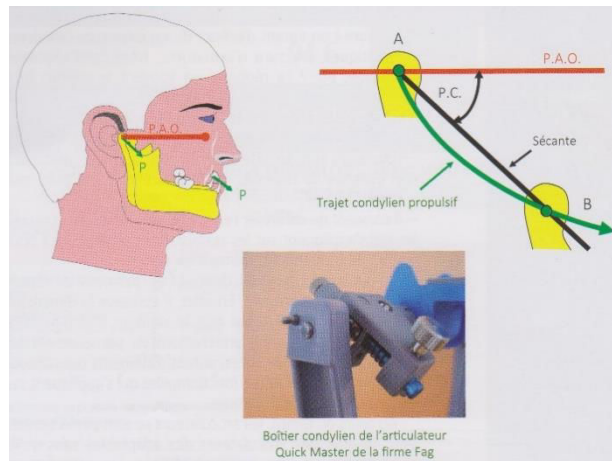


Figure 27 : La pente condylienne

(source : Dupas et Hue, 2016)

Lors du mouvement de diduction, les condyles mandibulaires ont un trajet dissymétrique. Le condyle situé du côté travaillant – c'est-à-dire du côté du mouvement latéral -, est le condyle pivotant, qui effectue une rotation sur lui-même ainsi qu'une légère translation vers le haut, l'arrière et le dehors.

Au même moment, du côté non travaillant (opposé au mouvement latéral), le condyle orbitant effectue une translation d'environ 1cm vers le bas, le dedans et l'avant, avec une très légère rotation. C'est l'angle de Bennet, qui est une valeur réglable sur l'articulateur grâce aux boîtiers condyliens.

L'anatomie de l'articulation temporo mandibulaire est la principale difficulté lors de la simulation sur articulateur. La pente condylienne et l'angle de Benett font partie des déterminants postérieurs de l'occlusion, que l'on tente d'approcher avec le plus de précision possible (Fajri et coll., 2016).

Lorsque le guidage existant est conservé, ces valeurs peuvent être programmées à l'aide d'enregistrements en mordu intrabuccaux. Le patient est invité à serrer les dents en position maximum de latéralité, avec interposition de cire Moyco® ou de silicone, afin d'enregistrer la position d'excursion latérale. Chaque enregistrement permet de régler le boîtier condylien du côté controlatéral.

Lorsque le guidage est à reconstruire, aucune référence clinique fiable n'existe, il est nécessaire de réaliser une axiographie, ou de passer par une programmation simplifiée de l'articulateur, par une méthode de calcul à partir de mesures réalisées sur une radiographie panoramique (Dupas et Hue, 2016).

Une fois le guidage simulé et validé, on peut créer un plateau incisif individualisé sur l'articulateur en positionnant de la résine auto polymérisable sur la table incisive et en modélisant le guidage (Begin, 2000).

### 2.1.1. Enregistrement des relations intermaxillaires

L'enregistrement de la RIM se réalise à différents moments du traitement.

Dans ce sujet, la RIM sert à monter les modèles d'études sur articulateur afin d'étudier le cas, de planifier et de simuler le projet prothétique.

La prise des RIM aura aussi lieu plus tard lors des séquences cliniques de prothèse afin de transmettre la relation intermaxillaire au laboratoire.

Elle doit être la plus fiable et la plus précise possible pour assurer un montage en articulateur du modèle inférieur précis. Elle doit être reproductible et enregistrer la position mandibulaire dans le sens vertical (DVO) et dans le sens sagittal (RC).

Pour enregistrer cette situation mandibulaire, il faut des structures de soutien dures des deux côtés, interposées par un matériau mou. Les structures dures sont soit les surfaces occlusales des dents, soit une base d'occlusion rigide, recouverte ensuite par un matériau plus fluide.

Les matériaux d'enregistrement doivent répondre à des exigences particulières :

- Moindre résistance en phase plastique : comportement visco élastique
- Temps de travail suffisamment long
- Temps de prise court
- Stabilité dimensionnelle

- Précision de surface
- Rigidité
- Résistance au fluage : déformation du matériau sous son propre poids

Les matériaux de base les plus utilisés sont :

- La cire Moyco® : très cassante à froid mais très rigide donc peu déformable.
- La résine Pattern : surtout utilisée comme base dure pour réaliser un index occlusal lors d'une édentation unilatérale
- Le silicone

Les matériaux de rebasage :

- La cire Aluwax® non toilée : très plastique à chaud, avec une prise très rapide, ce qui en fait un très bon matériau d'enregistrement. Une fois chauffée, le patient est guidé dans la position de référence jusqu'à obtenir un contact et la cire se refroidit rapidement et stabilise le rapport sans déformations.
- Les pâtes oxydes de Zinc eugénol : la prise est très rapide et ils présentent l'avantage d'une grande précision de surface et d'une stabilité dimensionnelle qui perdure dans le temps (Escure, 2000).

#### 2.1.1.1. Choix de la DVO

Comme expliqué dans le premier chapitre, la DVO se valide à l'aide de nombreux critères, notamment :

- ✓ L'égalité des trois étages de la face
- ✓ Les tests phonétiques
- ✓ L'absence de contacts dentaires au repos
- ✓ Les lèvres qui se joignent sans effort et sans s'affaisser

Le but étant de créer un cadre fonctionnel combinant une position non contraignante pour les ATM, une aisance musculaire, des rapports occlusaux naturels, dans lequel le patient est à l'aise et ne nécessite aucun effort.

Si la DVO reste inchangée, le réglage des maquettes en cire se fera en fonction de la place disponible entre les arcades.

Si la DVO doit être augmentée, cela implique la réalisation de deux maquettes d'occlusion, où aucun contact dentaire ne subsistera. Le bourrelet maxillaire est réglé en premier à l'aide du plan de Fox.

#### 2.1.1.2. Enregistrement de la position de référence

*Pour les cas simples où l'OIM du patient est conservée :*

L'OIM est la position de référence choisie si elle coïncide parfaitement avec la RC, que le calage est présent, que le guidage est satisfaisant, et que la DVO est conservée. Si les modèles coïncident sans hésitation, il n'y a pas besoin de cire d'occlusion. En effet, l'épaisseur de cire aurait plus de chances de fausser le repositionnement des modèles en rajoutant une épaisseur inutile. Si le calage présent suffit à repositionner les modèles mais qu'il subsiste un léger doute, on peut réaliser une cire percée à l'aide d'une plaque de cire Moyco®, réchauffée dans un bol d'eau à 52°C, n'incluant que les secteurs molaires et prémolaires.



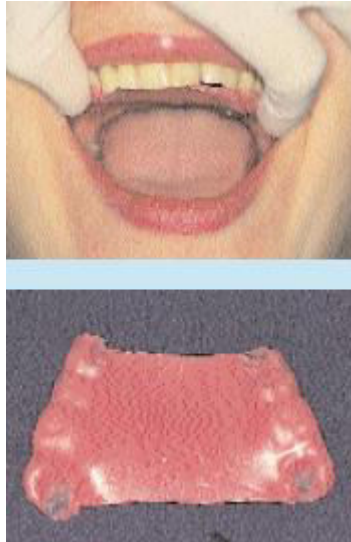


Figure 28: Cire percée

(source : Escure, 2000)

S'il on a un édentement plus étendu, on réalise une base d'occlusion en cire dure au niveau du secteur édenté. On vérifie qu'en OIM, les dents ne touchent pas la cire, on vient alors positionner de la cire Aluwax® chaude, puis le patient est invité à fermer en OIM.

*Pour les cas de réhabilitation étendue, il est rare de conserver l'OIM du patient.*

Il faut alors enregistrer la position de relation centrée.

Lors de cette séance, il faut dans un premier temps détendre le patient. Une position ne sera pas fidèle à la réalité si elle est enregistrée en tension. Le patient ne doit pas se concentrer dessus mais être détendu, naturel.

Pendant l'enregistrement, le patient aura une tendance naturelle à fermer en occlusion de convenance ; il faut alors interposer un matériau entre ses deux arcades pour déprogrammer le patient et obtenir un relâchement musculaire. Ceci peut se faire à l'aide d'une butée occlusale antérieure, ou simplement par interposition de rouleaux salivaires au niveau incisif. Il faut juste obtenir une désocclusion des secteurs postérieurs.

Le principe est de mobiliser la mandibule du patient en prenant nous même le contrôle, et qu'il soit complètement détendu, qu'il se laisse faire. On guide alors le patient dans un mouvement de fermeture, sans forcer en arrière, pour amener les condyles dans leur fosse mandibulaire. Il faut par ailleurs avoir déjà déterminé la DVO, si elle est modifiée, pour obtenir un stop occlusal.

Il y a plusieurs techniques pour enregistrer la relation centrée :

Dawson a décrit une technique bimanuelle, où le praticien se place derrière le patient, mais cette technique a pour désavantage de ne pas pouvoir tenir en bouche le matériau d'enregistrement, de ne pas visualiser le patient de face, et a pour risque de forcer la mandibule trop en arrière.

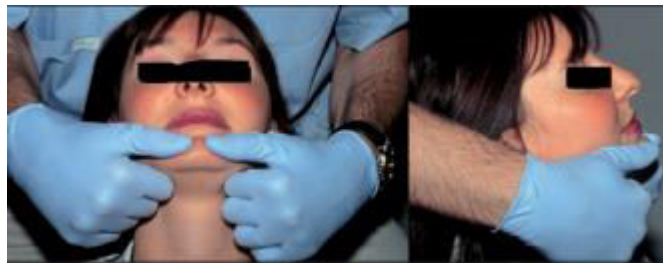


Figure 29 : Technique bimanuelle de Dawson, vue de face et de profil

(source : Orthlieb et coll., 2008)

La technique monomanuelle permet au praticien de tenir à l'aide du pouce et de l'index le matériau d'enregistrement, et de l'autre main, de guider la mandibule du patient. Il place son pouce au niveau de la lèvre inférieure, et l'index sous le menton, puis exerce des petits mouvements verticaux jusqu'à ce qu'il sente que le patient se laisse complètement aller. Ce mouvement correspond à la rotation pure des condyles. Lorsque le relâchement est obtenu, le matériau de rebasage vient marquer les dents antagonistes ou la cire d'occlusion, sans aucune contrainte forcée de la part du praticien.

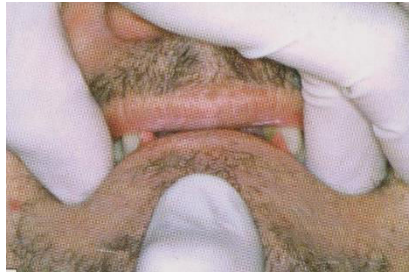

Figure 30 : Manipulation monomanuelle, cire maintenue de la main gauche, et manipulation de la main droite  
(source : Schittly et Schittly, 2012)

En fonction de la conservation ou non de la DVO et de l'étendue des édentements, la technique d'enregistrement diffère (Bonjour, 2012) :

✚ La DVO est conservée et l'appui est majoritairement dentaire :

On réalise une cire dure à l'aide de cire Moyco®. Pour enregistrer la relation centrée, on réchauffe une épaisseur de cire Moyco® dans de l'eau à 52° puis on la plaque sur le modèle maxillaire pour obtenir de fines indentations. Il faut alors découper la cire le long des bords vestibulaires pour faciliter son insertion en bouche. La cire est réchauffée de manière égale et progressive dans de l'eau à 52°. La cire est placée en bouche selon les indentations et maintenue par le praticien à l'aide de 2 doigts placés au niveau des prémolaires. L'autre main tient le menton du patient et la manipulation en RC commence. Il faut obtenir une rotation pure de la mandibule, sans aucune résistance de la part du patient. On guide alors le patient. Une fois les indentations obtenues, on confirme la position en recommençant, mais en ajoutant de la cire Aluwax® chaude ou du ciment Temp bond® du côté mandibulaire pour préciser les contacts.

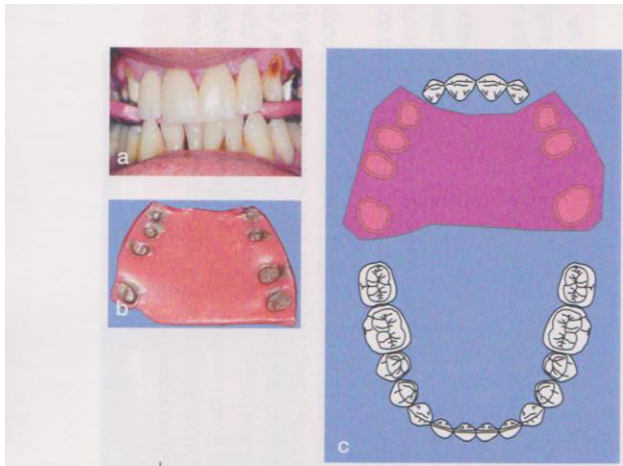


Figure 31 : Support de cire dure avec cire Aluwax®

(source : Orthlieb, 2009)

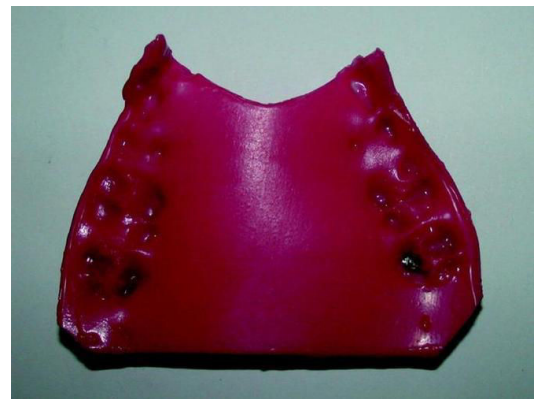

Figure 32 : Support de cire dure aménagée

(source : Esclassan et coll., 2003)

✚ La DVO est conservée mais il y a une perte de calage :

L'appui devient en partie muqueux et des bourrelets d'occlusion sont nécessaires. Ceux-ci sont réalisés en cire dure pour la base, et un matériau fluide de rebasage permettra l'engrènement et l'enregistrement. En fonction du cas, il nécessitera soit une soit deux cires. Rappelons que les maquettes d'occlusion doivent être rigides, stables, et doivent simuler les futures dents en soutenant les tissus mous du patient donc leur épaisseur et leur hauteur doivent être adaptées.

- Absence de calage nécessitant une seule maquette d'occlusion

Une cire est nécessaire à l'arcade la moins dentée si le marquage des dents cuspidées antagonistes suffit ensuite à repositionner les modèles. On réalise alors des bourrelets d'occlusion en cire dure, qui ne touchent pas les dents antagonistes, on rajoute de

l'Aluwax® que l'on chauffe et l'on fait fermer le patient en RC, sans forcer. La DVO est définie par les dents antérieures qui créent un stop occlusal lors de la fermeture.

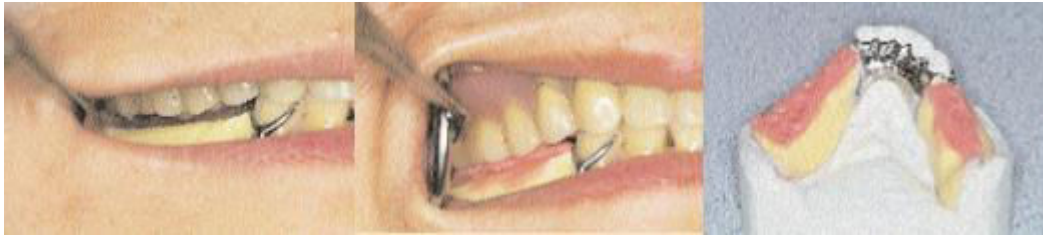

Figure 33 : Une seule cire est nécessaire, absence de contact entre la base d'occlusion et les dents en fermeture, puis le patient est amené sans contrainte à fermer en RC.

(source : Escure, 2000)

Dans ce cas, les modèles ne s'engrènent que d'un côté et des erreurs sont possibles du fait de la bascule du côté sans calage. On peut alors simplement réaliser un index occlusal du côté édenté, à l'aide de résine Pattern et de ciment Temp bond®. Il permettra de repositionner les modèles sans bascule.

- Absence de calage nécessitant deux maquettes d'occlusion :

Lorsque les édentements supérieurs et inférieurs ne permettent pas de repositionner les modèles entre eux, deux cires sont nécessaires.

Prenons l'exemple d'une absence totale de calage postérieur avec absence de dents pluricuspidées, avec une DVO conservée par le contact occlusal au niveau antérieur. Il est nécessaire de réaliser deux cires : une en haut et une en bas. Lorsque le patient ferme en ORC, les cires de base ne doivent pas se toucher, afin que seul le matériau de rebasage imprime les contacts. Le bourrelet en cire maxillaire est chevronné, puis de la cire Aluwax® réchauffée est mise en place sur le bourrelet du bas. On mobilise alors la mandibule selon le mouvement de rotation pure jusqu'à faire fermer le patient naturellement jusqu'au contact.

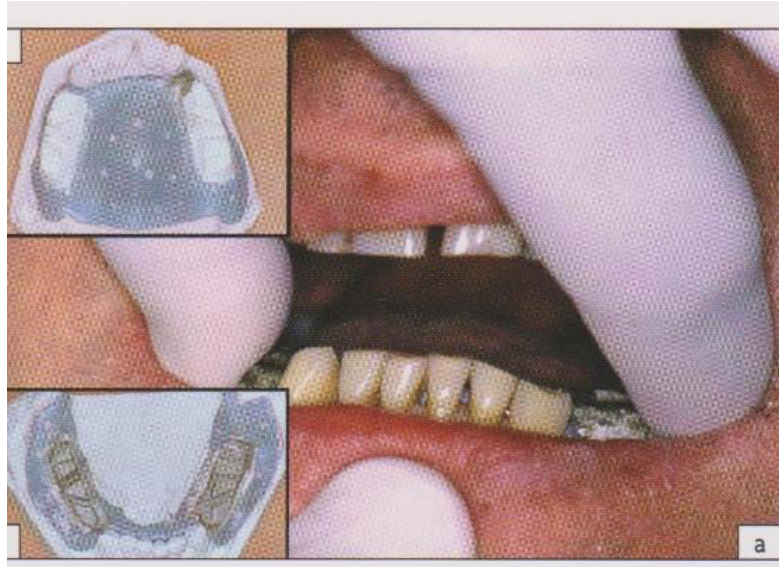

Figure 34 : Absence de calage postérieur avec DVO définie par les dents antérieures.  
Chevrons sur la maquette maxillaire, Aluwax® sur la maquette mandibulaire

(source : Schittly et Schittly, 2012)

- ✚ Lorsque la DVO est modifiée, il est indispensable de faire deux maquettes d'occlusion, avec absence de contacts dentaires.

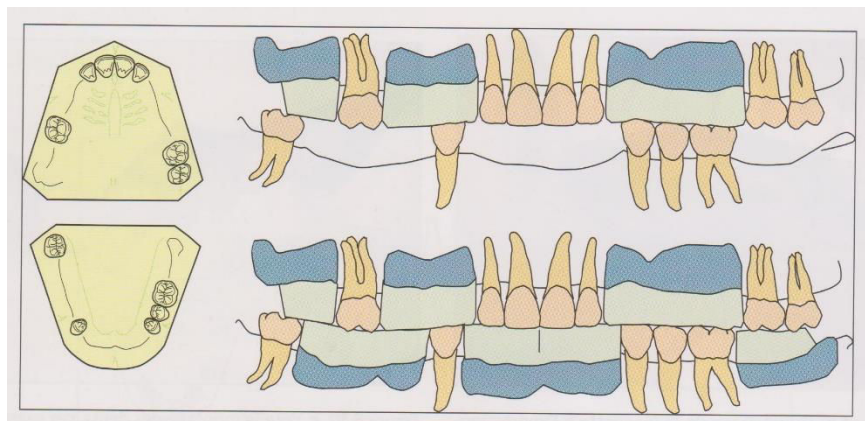


Figure 35 : Nécessité de deux maquettes d'occlusion

(source : Schittly et Schittly, 2012)

## 2.1.2. Montage des modèles sur articulateur

### 2.1.2.1. Montage du modèle maxillaire

Pour monter le modèle maxillaire en articulateur, il y a deux solutions. Pour les cas complexes, seule la seconde est à utiliser :

- La table de montage, orientée selon le plan de Camper, plan sagittal anatomique passant par le tragus et le point sous nasal. C'est un plan de transfert qui oriente le maxillaire du patient selon une angulation théorique de  $10^\circ$  par rapport au plan axio-orbitaire. La table de montage est alors également orientée de  $10^\circ$  par rapport à la branche supérieure de l'articulateur, valeur tout à fait arbitraire et discutable car tous les patients n'ont pas le maxillaire orienté sagittalement de  $10^\circ$  par rapport au plan axio-orbitaire, et n'ont pas le maxillaire parfaitement droit dans le plan frontal.
- L'arc facial, seule technique valable pour les cas globaux. La branche supérieure de l'articulateur correspond au plan axio-orbitaire du patient (le plan joignant l'axe charnière et le point sous orbitaire) (Jeannin et Millet, 2016).

L'arc facial situe le maxillaire par rapport au plan axio-orbitaire du patient, enregistre cette position, puis permet de la transférer sur l'articulateur.

Le plan axio-orbitaire du patient est matérialisé à l'aide du compas fixé à l'aide d'ergots intra auriculaires à l'arrière, et d'un appui nasal à l'avant.

Ce plan est relevé de manière approchée puisque les ergots de l'arc facial positionnés au niveau des oreilles ne font que s'approcher du centre de rotation des condyles et l'appui nasal tente de s'approcher du point sous orbitaire du patient.

La fourchette occlusale matérialise le plan occlusal et permet de situer le maxillaire précisément par rapport au plan axio-orbitaire que l'on tend à approcher.

L'arc facial permet d'obtenir la position réelle du maxillaire par rapport au plan axio-orbitaire qui lui, est relevé de manière approchée.



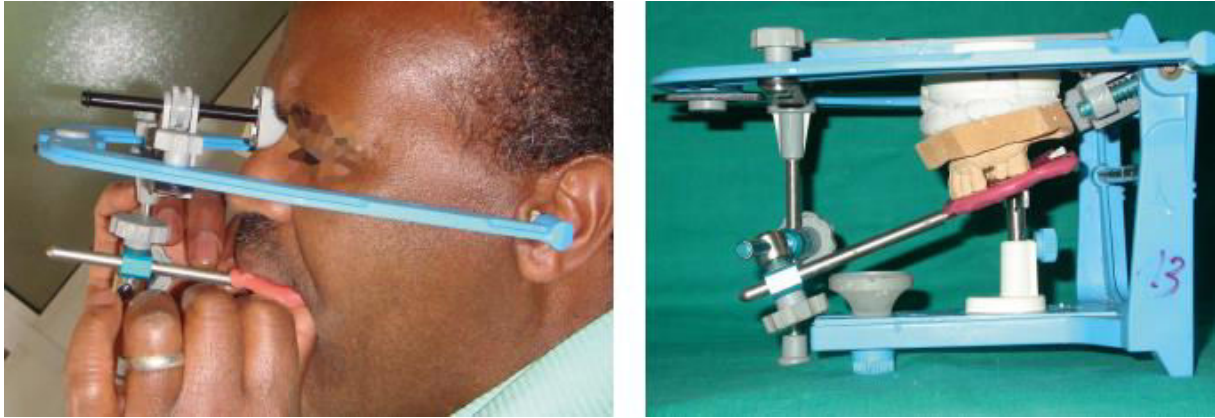

Figure 36 : Arc facial en place, le patient maintient la fourchette, puis transfert sur articulateur

(source : Fajri et coll., 2016)

Le modèle maxillaire est monté sur l'articulateur : le plan axio-orbitaire est approché mais on a la véritable inclinaison dans tous les plans du modèle maxillaire par rapport à la branche supérieure de l'articulateur.

#### 2.1.2.2. Montage du modèle mandibulaire

Une fois le modèle maxillaire monté en articulateur, les cires d'occlusion sont positionnées sur lui ainsi que le modèle mandibulaire. Le montage se fait à l'endroit, on retourne la branche supérieure de l'articulateur en maintenant bien les modèles et la cire, puis on retourne le tout sur la table de montage mandibulaire couverte de plâtre. La tige incisive est réglée à zéro. C'est un montage à l'endroit.



### Ce qu'il faut retenir

Que l'on monte le modèle maxillaire à l'aide d'une table de transfert ou d'un arc facial, il n'y aura aucune incidence sur l'occlusion statique : elle restera inchangée puisque les RIM permettent le positionnement correct du modèle mandibulaire. Ce sera uniquement l'occlusion dynamique donnée par l'articulation qui changera ; d'où l'importance d'utiliser l'arc facial pour une plus grande précision.

## 2.2. Montage directeur et céroplasties

Pour le montage directeur, il s'agit de simuler la future prothèse amovible, à l'aide d'un montage de dents sur cire. Il permet de guider la réalisation prothétique amovible en préfigurant le résultat final.

Les céroplasties ou *wax ups* sont la simulation des futures restaurations fixes, implantaires ou dento-portées. La forme anatomique des futures couronnes est réalisée à l'aide de cire sur le modèle en plâtre, à partir des informations fournies au laboratoire, c'est-à-dire après montage en articulateur dans la position de référence choisie (Gurrea et Bruguera, 2014).

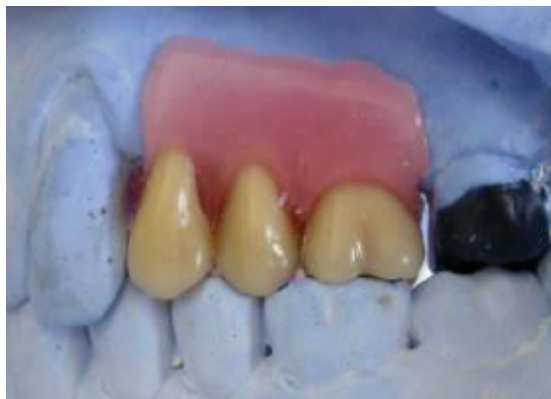

Figure 37 : *Wax up* sur 27 et montage directeur sur 24-25-26

(source : Fajri et coll., 2016)

Au stade de la simulation, plusieurs critères de réalisation sont déjà définis :

- Le choix de l'axe d'insertion prothétique et donc des lignes guides et de la morphologie des couronnes fixées
- Le choix du concept occlusal

Pour pouvoir être analysées en situation réelle, ces céroplasties doivent être transférées en bouche avec le montage directeur. Pour cela, on réalise un *mock up* (Gaillard et Bellamy, 2016 ; Felenc, 2017).

L'empreinte du *wax up* est réalisée à l'aide d'une clé en silicone par condensation. On transfère alors la clé en bouche, en injectant de la résine que l'on vient presser sur les dents, afin de visualiser en bouche le rendu global.

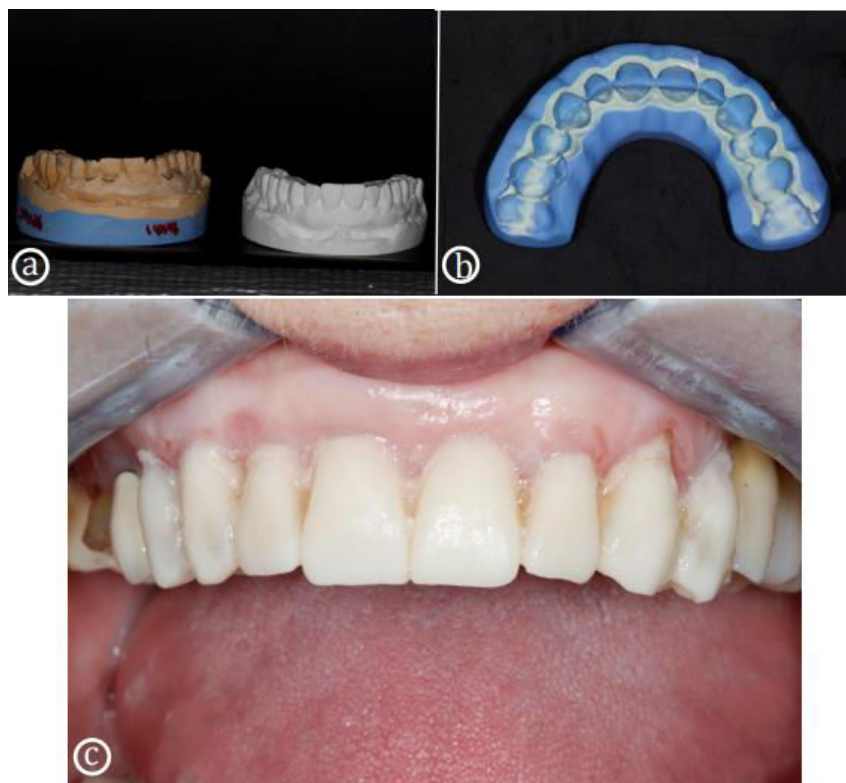


Figure 38 : a) Modèles en plâtre issus de l'état initial à gauche, des waxes-up à droite - b) Clé en silicone issue des waxes-up ... - c) Permettant la réalisation des *mock ups* en bouche

(source : Bayzelon et Venet, 2016)

Avant de servir à l'élaboration prothétique, l'ensemble de la simulation (montages directeurs et *mock ups*) doit être validé, à savoir :

- Valider le schéma occluso prothétique préalablement choisi
  - En statique : valider la DVO, l'OIM, le calage.
    - ✓ En exobuccal : La DVO est évaluée à l'aide des critères esthétiques faciaux décrits précédemment,
    - ✓ En intrabuccal, l'occlusion statique est vérifiée à l'aide de papier à articuler : en OIM, elle doit présenter des contacts nombreux, harmonieusement répartis sur l'ensemble des arcades, symétriques, sur le montage directeur ainsi que sur les *mock ups* : le calage doit être restauré et s'établir harmonieusement entre les prothèses amovibles et prothèses fixées (Laviolle et D'Incau, 2016).
  - En dynamique : Il faut valider le guidage en propulsion et en diduction en vérifiant si les contacts obtenus sont conformes à notre choix de concept occlusal. Le papier d'occlusion choisi est alors d'une autre couleur afin de différencier les contacts dynamiques des contacts statiques. Celui-ci est inséré entre les arcades et les mouvements de diduction sont alors analysés côté par côté. Il faudra alors obtenir soit un guidage canin, soit une fonction de groupe, avec ou sans interférences balancées, en adéquation avec le concept occlusal dynamique choisi. La même chose en propulsion, avec ou sans interférences postérieures.
  - Matérialiser le plan d'occlusion, les morphologies occlusales, les hauteurs cuspidiennes des *mock ups* et des dents artificielles, formant des courbes occlusales harmonieuses, toujours en adéquation avec les schémas occlusaux prédéterminés.
  
- Valider le rendu esthétique global (Puchades et coll.,2015). Si la simulation intéresse le secteur antérieur, le guidage est vérifié du point de vue fonctionnel, mais le cadre facial et le cadre dento-labial peuvent être grandement changés par la nouvelle dimension verticale, la nouvelle composition dentaire, le soutien de lèvres, la ligne des collets etc. Le rendu peut alors donner une nouvelle personnalité et doit plaire au patient.

C'est une étape clé de validation : c'est à ce stade que tous les changements sont encore possibles. Par exemple, une DVO sur ou sous-évaluée, un soutien de lèvre

trop prononcé, des dents trop grandes, un concept occlusal à équilibrer etc. Les changements à effectuer sont notés, et les séances ultérieures vont permettre de valider le projet prothétique avant la réalisation finale (Regragui et coll., 2011).

Ces cires sont une simulation donc se modifient comme on le souhaite par ajout ou retrait de résine. Ils sont la maquette du travail à réaliser.

C'est un véritable outil de communication, aussi bien avec le prothésiste dentaire qu'avec le patient (Carr et Brown, 2011).

*Voici un exemple de réhabilitation globale.*

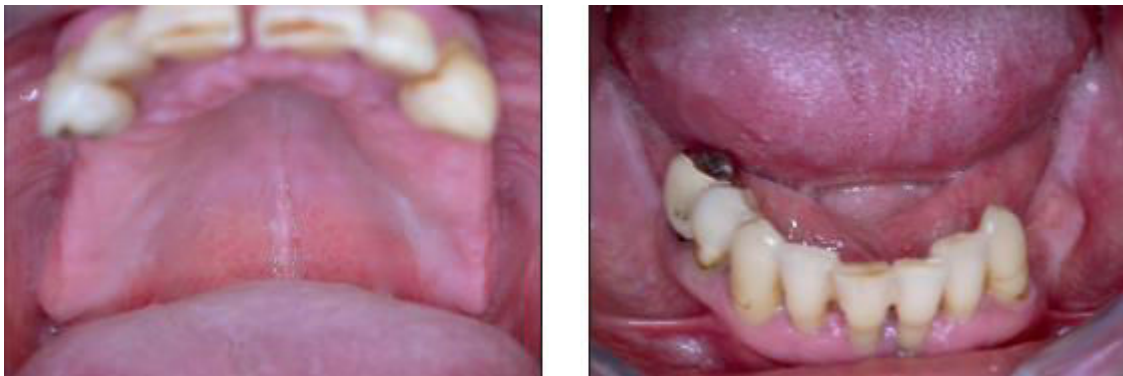

Figure 39 : Vue des arcades supérieure et inférieure d'un patient dont la DVO est correcte et conservée

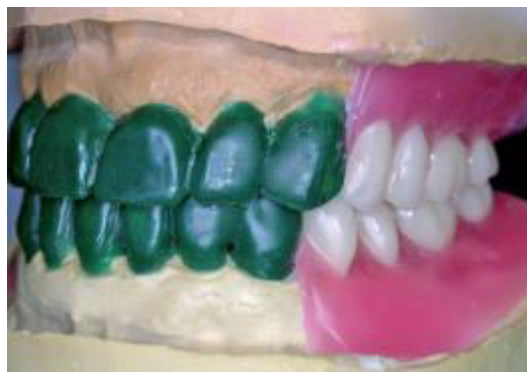

Figure 40 : Wax ups et montages directeurs

(source : Iraqui et coll., 2014)

*La DVO du patient a été conservée, un arc facial a permis le montage en articulateur du modèle maxillaire. Une axiographie a permis de régler les boîtiers condyliens de l'articulateur.*

*La simulation par montages directeurs et wax ups permet de visualiser le projet prothétique, en respectant le concept occlusal choisi : ici, tous les secteurs incisivo-canins sont réhabilités par de la prothèse fixée, imposant un guidage antérieur pur et une fonction canine de chaque côté. Les courbes fonctionnelles sont peu arquées pour obtenir la désocclusion postérieure souhaitée.*

Une fois validées en situation réelle, ces cires de simulation vont permettre de préciser la nature des traitements à effectuer et d'élaborer les prothèses transitoires (Bouziane et coll., 2007).

Puis, le montage directeur associé aux céroplasties va ensuite servir de guide pour toutes les étapes de réalisation des prothèses d'usage. En effet, les futures prothèses d'usage doivent être la copie conforme des prothèses transitoires, réalisées à partir du montage directeur et des *wax ups*.

Les cires diagnostiques vont avoir comme fonctions :

- Pour les *wax ups*, des clés en silicone sont confectionnées afin de guider la réalisation des prothèses provisoires fixées, par méthode directe (directement au fauteuil) ou indirecte (au laboratoire de prothèse).  
Pour le praticien, les *wax ups* permettent de guider les préparations périphériques, les améloplasties, mais aussi de confectionner des guides chirurgicaux pour la pose d'implants.  
Pour le prothésiste, elles vont servir de guide pour la confection des inlay cores, des armatures métalliques, de la céramique, guider le positionnement des attachements, des aménagements fraisés. Les préparations dentaires ne sont pas réalisées au hasard mais en fonction de ces céroplasties validées.
- Pour le montage directeur, il peut être polymérisé (Iraqi et coll., 2014) afin de :
  - Fixer la relation maxillo-mandibulaire tout au long des étapes prothétiques, évitant de refaire les étapes de cires,
  - Permettre de guider la réalisation des prothèses d'usage fixes par rapport à la prothèse d'usage amovible qu'il représente,

- Servir de porte empreinte individuel (Fajri et coll., 2016 ; Benyahia et coll., 2016).

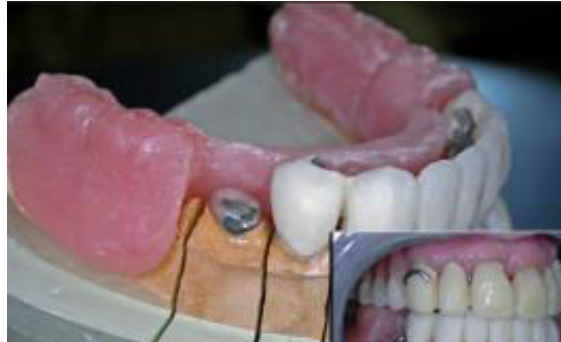

Figure 41 : Le montage directeur guide le volume, la hauteur, les faces occlusales des prothèses fixes

(source : Iraqui et coll., 2014)

### 2.3. Prothèses transitoires

Une fois la simulation par montage directeur et céroplasties validée, la validation du futur schéma occluso-prothétique et esthétique passe par l'élaboration de prothèses transitoires. En effet, les modifications apportées en bouche peuvent être importantes et il faut une certaine adaptation par le patient avant de se lancer dans la confection des prothèses d'usage.

Le terme de prothèse « transitoire » ne fait pas que référence à une notion de temps comme le terme de prothèse « provisoire », mais aussi à une notion de *transition* vers un nouvel état. Une évolution vers la prothèse d'usage.

Le montage directeur validé est alors mis en moufle et remplacé par de la résine afin d'obtenir une prothèse amovible partielle transitoire.

Les prothèses transitoires fixes sont mises en place après préparations dentaires. Elles sont soit réalisées au fauteuil à l'aide de la clé en silicone issue du *wax up*, soit

au laboratoire, par double pressée, le rendu esthétique et la résistance étant améliorés par cette technique indirecte.

Les prothèses transitoires amovibles et fixes servent de prototypes pour la prothèse d'usage : elles sont juges de la faisabilité prothétique. Elles doivent être la copie conforme des prothèses d'usage.

Leurs objectifs et leurs exigences sont similaires.

Les prothèses transitoires amovibles doivent :

- Corriger un éventuel dysfonctionnement musculo-articulaire,
- Rétablir/maintenir les fonctions de base : mastication, phonation, déglutition :
  - Dents artificielles montées dans l'espace prothétique
  - Occlusion fonctionnelle en rapport avec le concept occlusal prédéfini : restitution du calage postérieur, éventuelle participation au guidage antérieur en fonction du concept choisi
- Permettre le rétablissement de l'esthétique, l'adaptation psychologique du patient pour les cas où la morphologie faciale est chamboulée
- Temporiser jusqu'à obtention d'une cicatrisation ostéo muqueuse, par exemple après avulsions multiples, chirurgie osseuse (crêtes, tubérosités) ou muqueuse (greffes, lambeaux). Pour cela, l'intrados doit être bien adapté aux tissus mous sous-jacents, et bien poli
- Evaluer l'adaptation du patient à ces nouvelles références, surtout en cas de modification de DVO.

Les prothèses fixées transitoires doivent de la même manière :

- Rétablir/maintenir les fonctions de l'appareil manducateur à l'aide d'une morphologie adéquate : forme de contour, sillons occlusaux, points de contacts

ajustés, limite cervicale adaptée, embrasures dégagées, espace biologique respecté...

- Temporiser jusqu'à la cicatrisation après intervention chirurgicale, comme par exemple une élongation coronaire, ou la pose d'implant en secteur esthétique,
- Valider l'esthétique des dents antérieures, la ligne du sourire, le soutien de lèvres etc.

Une fois le terrain cicatrisé, il est parfois nécessaire de recourir à des prothèses dites de seconde génération. Ce sont de nouvelles prothèses transitoires modifiées afin de corriger et d'améliorer la situation des prothèses de première génération (par exemple après une cicatrisation implantaire).

Toute anomalie doit être corrigée par de nouvelles prothèses transitoires (par exemple une DVO qui doit être modifiée, des dents trop longues, etc.).

Les modifications seront réalisées jusqu'à l'adaptation complète du nouvel état. Lorsque la cicatrisation éventuelle est obtenue, ainsi que l'adaptation du patient et la validation, les étapes prothétiques d'usage peuvent commencer avec comme guide la simulation prothétique ainsi que les prothèses provisoires.

En cas de reconstruction du guidage, il est alors possible de créer un plateau incisif personnalisé grâce aux modèles avec les prothèses transitoires en place, afin de reproduire les faces palatines sur les prothèses d'usage.

On peut également avoir recours à des prothèses amovibles de recouvrement. Ce traitement alternatif a l'avantage d'être peu coûteux et plus restreint en préparations tissulaires. C'est une petite prothèse réalisée en résine, avec possibilité d'intrados métallique, reposant sur le tissu dentaire résiduel. C'est un bon moyen d'élever et d'évaluer la nouvelle DVO, de recréer des courbes fonctionnelles et un plan d'occlusion (Zanardi et coll., 2016).



Cependant, il y a peu d'études concernant ces prothèses dans la littérature. Sa pérennité en tant que prothèse définitive reste à évaluer : son indication réside pour le moment uniquement en tant que prothèse transitoire.

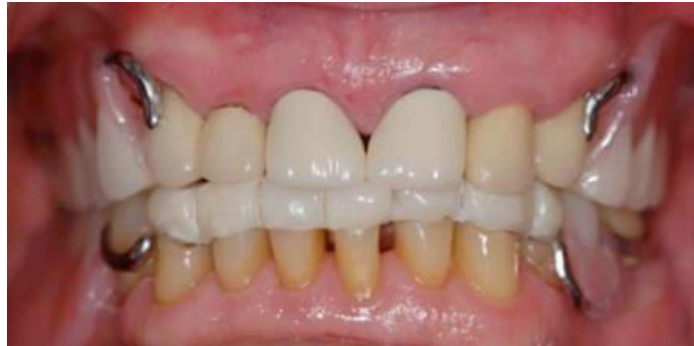

Figure 42 : Prothèse de recouvrement mandibulaire

(source : Patel et Bencharit, 2009)

## **2.4. Apport des nouvelles technologies dans la simulation prothétique**

### **2.4.1. Les capteurs électroniques**

Il existe aujourd'hui des systèmes électroniques permettant d'identifier les contacts occlusaux, et de mesurer leur intensité, leur force. Prenons l'exemple de deux systèmes :

- L'occlusense

C'est un appareil électronique commercialisé chez Bausch®, contenant un boîtier électronique dans lequel s'insère le capteur occlusal, qui est un film de 60 microns d'épaisseur. Les données sont envoyées par wifi et directement visualisables sur une tablette informatique munie de l'application.

Le tout est placé en bouche, les contacts occlusaux sont visualisables en 3D ou en 2D, sous forme de graphique, montrant la localisation des contacts ainsi que leur chronologie et leur intensité, à l'aide d'une palette de 256 couleurs.

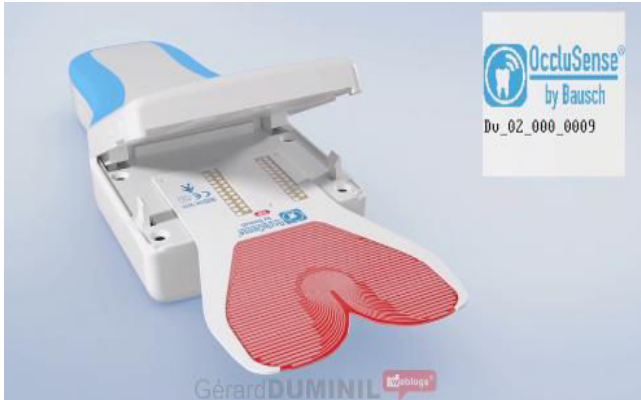

Figure 43 : Boitier et capteur Occlusense



Figure 44 : Visualisation des contacts et de leur intensité

(source : Duminil, 2017)

- Le T Scan :

C'est un autre dispositif également composé d'un capteur et d'un boitier, permettant de mesurer la force et la chronologie des contacts (Kerstein et coll., 2013).

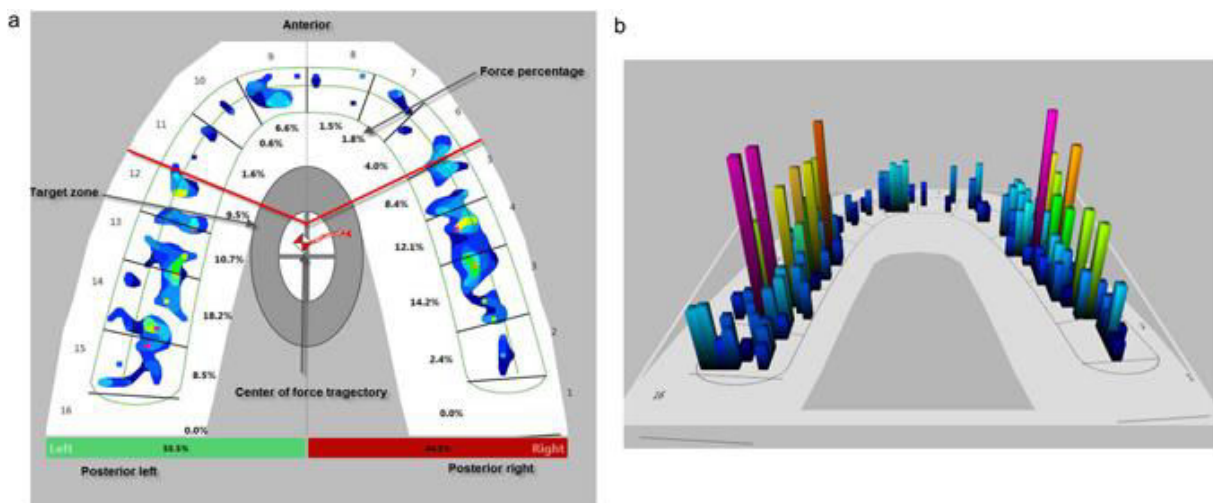


Figure 45 : Capteur T Scan

(source : Agbaje et coll., 2017)

Ces outils permettent d'analyser la présence de prématurités, d'interférences, de manière pédagogique et ludique, en évitant le papier d'occlusion. Ils peuvent être utilisés aussi bien lors de l'essai des montages directeurs et des *mock ups*, que lors de l'analyse des prothèses provisoires après plusieurs mois de port, et aussi lors de la réalisation des prothèses d'usage (Majithia et coll., 2015).

#### 2.4.2. Articulateur virtuel

La conception fabriquée assistée par ordinateur (CFAO) n'est plus une nouveauté dans le domaine de la prothèse fixée. Elle se compose d'une unité de numérisation, d'une unité de conception et d'une unité de fabrication.

L'unité de numérisation se compose d'une caméra optique intrabuccale qui scanne les surfaces dentaires. Le principe est basé sur la projection d'un rayonnement lumineux dont les caractéristiques initiales sont connues, et l'analyse de sa déformation par les surfaces enregistrées : c'est la différence entre le rayon incident et le rayon projeté qui génère ces données, converties numériquement (Richard, 2016).

Les données sont affichées directement à l'écran grâce au logiciel d'acquisition qui constitue l'unité de conception.

Une fois les deux arcades numérisées, on enregistre l'occlusion en scannant soit :

- Une position en OIM conservée par le patient, et en positionnant la caméra en vestibulaire : ce cliché vestibulaire permet au logiciel de mettre les deux arcades en relation,
- Une position en RC à l'aide de cales en cire.

Les deux arcades numérisées sont affichées à l'écran et l'occlusion peut être examinée de tous les côtés. On peut faire pivoter les images afin d'obtenir une vue linguale.

Aujourd'hui, les logiciels de CFAO sont dotés d'une option d'articulateur virtuel, simulant les mouvements des arcades dentaires dans les trois dimensions de l'espace.

Ils sont semblables aux articulateurs mécaniques mais toute la modélisation se fait dans l'espace, virtuellement, à l'aide d'une interface numérique.

L'empreinte optique des deux arcades, ainsi que l'empreinte avec des cires d'occlusion permettent d'obtenir les modèles virtuels sur le logiciel de CAO.

La difficulté est la même que pour leurs homologues mécaniques, c'est-à-dire situer le modèle maxillaire dans l'espace, et reproduire le plus fidèlement possible la trajectoire mandibulaire.

Il existe plusieurs types d'articulateurs virtuels. Les articulateurs mathématiques et les articulateurs totalement adaptables (Koralakunte et Aljanakh, 2014).

- Les premiers reproduisent la trajectoire mandibulaire selon des valeurs mathématiques, un peu à l'image des articulateurs mécaniques. Les paramètres des déterminants postérieurs peuvent être réglés mais la trajectoire mandibulaire n'est pas individualisée.

Pour ces articulateurs, le modèle maxillaire est soit :

- Monté à l'aide d'une table de montage virtuelle orientée selon une valeur arbitraire, mais ce cas ne concerne que des restaurations encastrées de faible étendue. La précision étant la même qu'un montage manuel à l'aide de la table de montage, l'intérêt reste faible.

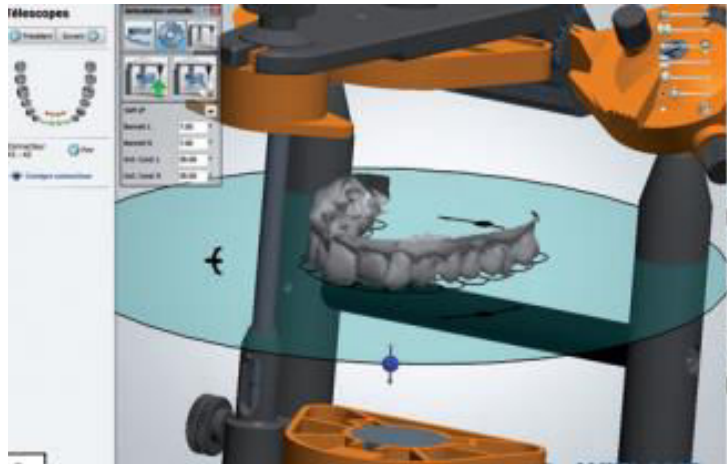


Figure 46 : La table de montage virtuelle permet de placer arbitrairement le modèle maxillaire virtuel

(source : Jaisson et coll., 2013)

- Soit un montage en articulateur réel est réalisé à l'aide d'un arc facial et de RIM conventionnelles, puis l'ensemble est numérisé : le double montage. Ce système est obligatoire lors des réhabilitations globales, lorsque la position de référence change, que le guidage est à reconstruire (Jaisson et coll., 2013).



Figure 47 : Articulateur SAM réel et son homologue virtuel après numérisation

(source : Cruces, 2016)

- De nouvelles techniques permettent de transférer directement le modèle maxillaire sur l'articulateur virtuel à l'aide d'un arc facial virtuel, selon l'axe axio-orbitaire du patient, en s'affranchissant des moulages et de l'arc facial traditionnels.

Les arcades, le plan axio-orbitaire, et le plan d'occlusion sont scannés à l'aide de pastilles métalliques placées sur des points de référence donnés (Solaberrieta et coll., 2014). En effet, dès que la réhabilitation est globale, l'utilisation d'un arc facial est indispensable et la chaîne virtuelle est rompue.

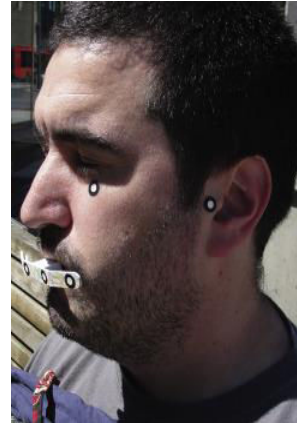

Figure 48 : Repères marqués à l'aide de pastilles métalliques (source : Solaberrieta et coll., 2015)

- Les articulateurs totalement adaptables permettent de simuler de manière individualisée les trajectoires mandibulaires, à partir de données réelles.

Il existe aujourd'hui des systèmes tentant de s'approcher encore plus de la cinématique mandibulaire en enregistrant électroniquement sa trajectoire. Les différents systèmes peuvent utiliser les rayons infrarouges, les ultra-sons, les ondes électromagnétiques (Belleville, 2016).

Prenons l'exemple du système ModJaw®. Il se compose d'une caméra infrarouge, d'une gouttière mandibulaire, d'un diadème renseignant la position de la tête, et des réflecteurs à infra rouges situés sur le diadème, et sur un système attaché aux incisives mandibulaires. Un stylet permet d'indiquer les points condyliens, l'épine nasale inférieure et le point inter incisif.

Le patient effectue des mouvements et les moulages s'animent en temps réel sur l'écran, devant le patient qui peut alors observer son cycle de mastication.

Les données peuvent être exportées au laboratoire de prothèse afin d'être transmises sur articulateur virtuel, notamment les paramètres des déterminants postérieurs car ce

système enregistre les déplacements condyliens. On peut aussi enregistrer la position de relation centrée.

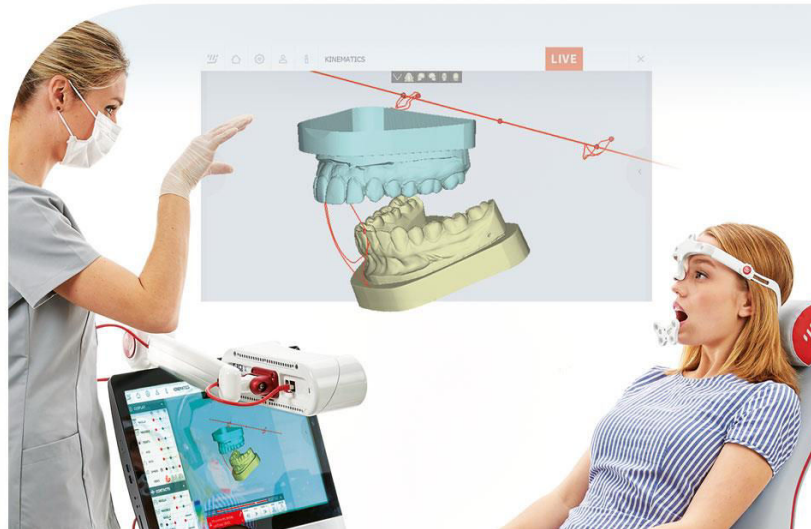


Figure 49 : Système Modjaw : la patiente mastique et ses modèles s'animent en temps réel sur l'écran

(source : site modjaw.fr)

Cette nouvelle technologie a pour objectif initial de permettre le diagnostic occlusal, de visualiser le cycle masticatoire, de visualiser les points de contacts en dynamique, trouver des interférences etc., mais il est aussi indiqué pour comparer l'évolution de l'occlusion du patient une fois le traitement prothétique effectué ou pour évaluer les prothèses transitoires à l'aide de la superposition des modèles.

Quel est l'intérêt en prothèse composite ?

➤ *Dans le diagnostic pré prothétique :*

L'articulateur virtuel a l'avantage de s'affranchir des modèles et de pouvoir analyser l'occlusion statique et dynamique du patient, ainsi que son cycle masticatoire dans les trois sens de l'espace.

➤ *Dans la simulation du projet prothétique :*

Une fois les modèles scannés, la RIM, les trajectoires mandibulaires obtenus, il est tout à fait possible de simuler le projet à l'aide de *wax ups* et de montages directeurs virtuels. Le tout est visible directement à l'ordinateur mais n'est pas transposable en bouche.

➤ *Dans la réalisation des prothèses :*

- *Au niveau de la réalisation de prothèses fixes, la CFAO n'est plus une nouveauté.*
- *Au niveau de la réalisation de prothèses amovibles,*

Il est aujourd'hui possible de réaliser des prothèses amovibles complètes uniquement par CFAO, mais il reste impossible de s'affranchir des empreintes et des modèles conventionnels pour enregistrer les tissus mous, ainsi que des RIM conventionnelles qui seront ensuite scannées (Girault, 2015).

Pour les PAPIM, les châssis métalliques peuvent être conçus par CFAO mais la même limite persiste : les empreintes optiques ne tiennent pas compte de la dualité tissulaire (Cheylan et coll., 2017).

Une fois le châssis réalisé à l'aide d'empreintes optiques, il est nécessaire de réaliser une empreinte tertiaire conventionnelle pour enregistrer les tissus mous. De plus, le montage des dents ne peut se faire uniquement sur articulateur mécanique (Baixe et coll., 2017).

Nous pouvons imaginer dans un futur proche, que l'ensemble de la chaîne de réalisation soit entièrement numérique. Depuis les empreintes numériques, en passant par la position du maxillaire par rapport à l'axe charnière sans arc facial, la RIM, avec la relation centrée déterminée virtuellement.



### 2.4.3. Les logiciels de simulation esthétique : le Smile Design

Pour les cas esthétiques, il est possible de réaliser le projet prothétique du nouveau sourire de manière virtuelle, à l'aide de logiciels de conception du sourire (Zanardi et coll., 2016). Il s'agit de superposer des photographies du patient et de modéliser le sourire à l'aide de normes esthétiques dentaires (symétrie et dominance des incisives centrales, rapport hauteur/longueur, forme des bords incisifs etc.) et faciales (forme du visage, épaisseur des lèvres, sourire gingival, parallélisme de la ligne du sourire avec la ligne bi pupillaire etc.).

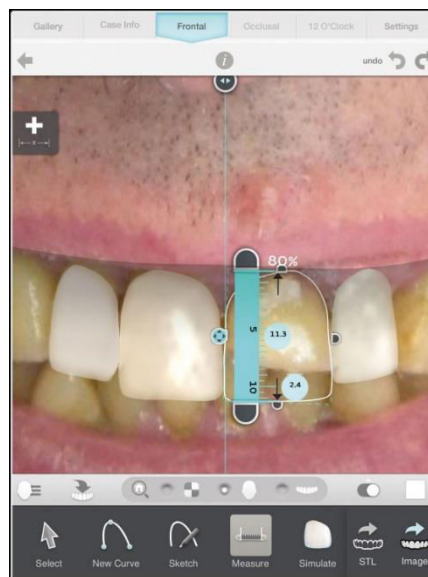


Figure 50 : Digital Smile Design : modélisation du sourire

(source : Landwerlin, 2016)

Plusieurs marques ont développé leur propre logiciel de conception esthétique (Smile Designer Pro de Tech®, Smile Composer de 3Shape®, Cerec Smile Design de Sirona®). Ils sont capables de transférer le projet virtuel dans un logiciel de CFAO (Quentin, 2017).

Certains logiciels (comme le Nemo DSD 3D de Nemo®) permettent d'imprimer en trois dimensions le modèle issu du projet esthétique, dans le but de réaliser le *mock up* afin de vérifier le projet en situation réelle. Des clés en silicone ou des gouttières permettent

de transférer le projet en bouche, puis, après validation, de réaliser les prothèses transitoires, ensuite, de guider les préparations périphériques.

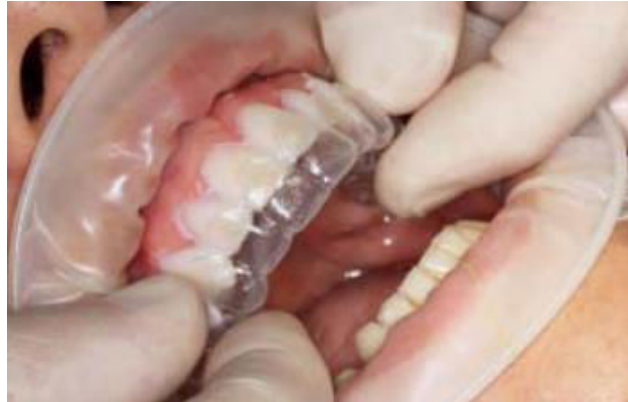

Figure 51 : Un *mock up* est réalisé à l'aide d'une gouttière issue du modèle imprimé

(source : Coachman et coll., 2017)

### **3. Cas cliniques**

Toutes les photographies ci-après appartiennent au Docteur J. Schouwer. Elles sont issues de ses propres patients et m'ont gracieusement été proposées pour illustrer cette dernière partie.

#### **3.1. Cas n°1**

Monsieur D. consulte pour une réhabilitation globale afin de retrouver une harmonie faciale ainsi qu'une mastication correcte.

A l'examen clinique exo buccal, on voit tout de suite que ce patient présente un étage inférieur complètement effondré, des lèvres affaissées, témoignant d'une chute totale de DVO.

A l'examen clinique endobuccal, les édentements sont multiples, il reste 14-23-24-25-26-27 au maxillaire et 47-45-43-42-41-32-33-34-36-37 à la mandibule. Toutes les dents sont abrasées, sans égression compensatoire : signe supplémentaire d'une baisse de DVO.

Son occlusion statique (OIM) et dynamique (propulsion et diduction) est pathogène. Il n'y a pas de calage correct, pas de guidage : la réhabilitation est globale, tout est à recréer pour se retrouver dans un cadre fonctionnel et esthétique favorable.

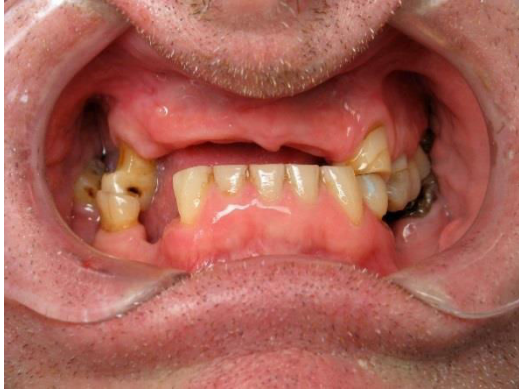

Figure 52 : OIM du patient, abrasions multiples, édentements non compensés

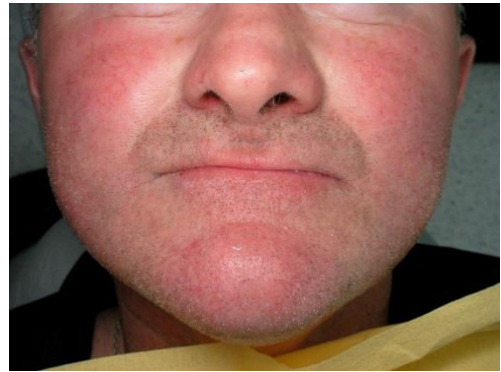


Figure 53 : Cette vue de face bouche fermée objective la chute de DVO

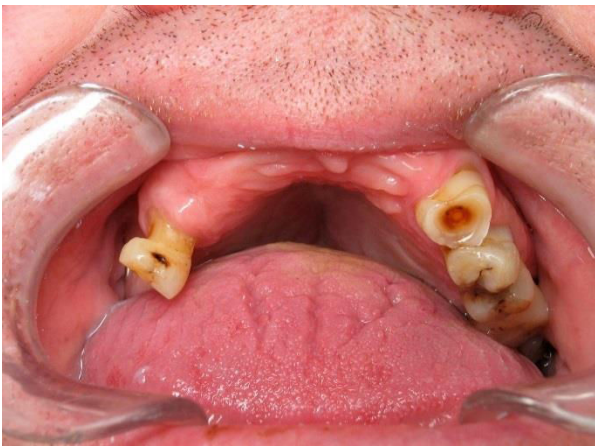

Figure 54 : Situation initiale : vue occlusale maxillaire

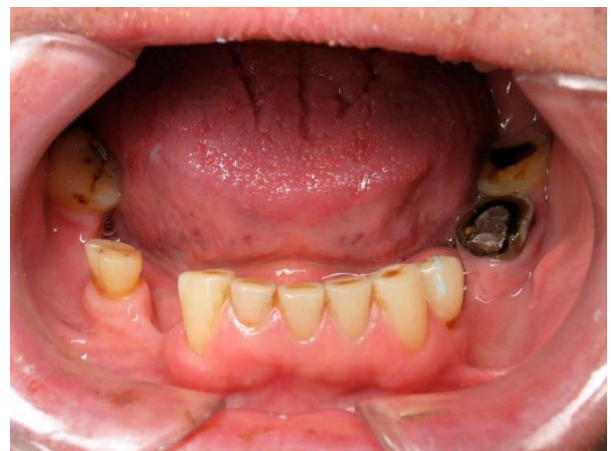

Figure 55 : Situation initiale : vue occlusale mandibulaire

Comme la DVO doit être réhaussée, la position de référence est forcément la position de relation centrée. On recrée alors une nouvelle OIM, à la nouvelle DVO, en position de relation centrée.

Les contacts proprioceptifs du patient seront conservés en passant par de la prothèse fixée.

La DVO est recherchée puis mesurée à l'aide des critères exo buccaux esthétiques et phonatoires décrits précédemment, puis enregistrée pour être transférée sur articulateur. Un arc facial permet de monter le modèle maxillaire sur articulateur.

Le différentiel entre la DVO initiale et la DVO correcte mesurée est de 4 millimètres.



Figure 56 : Modèles en plâtre montés à la bonne DVO : vue de droite, vue de de face et vue de gauche

Après avulsion de la dent numéro 14, nous avons un édentement unilatéral de grande étendue au maxillaire, de classe II de Kennedy Applegate. C'est une classe d'édentement très instable du fait de la rotation autour de l'axe de crête édentée.

Les implants sont alors une solution pour se retrouver en classe II modification 1 (édentement libre unilatéral et édentement antérieur), très avantageux pour :

- S'opposer au mouvement de rotation
- Assurer une stabilité de la prothèse amovible
- Obtenir un guidage canin bilatéral

Décisions thérapeutiques :

- Prothèse amovible à infrastructure métallique à la mandibule remplaçant : 35-36-44
- Prothèse amovible à infrastructure métallique au maxillaire remplaçant : 15-16-12-11-21-22
- Couronnes céramo-métalliques fraisées sur 37-45-47 et sur 23-24-25-26, et sur implants sur 13-14
- Facettes en céramiques sur 43, 42, 41, 32, 33.

La DVO doit être remontée de 4mm, on ne peut pas rattraper 4mm uniquement avec la prothèse amovible maxillaire, il est donc indispensable de remonter la hauteur des incisives mandibulaires par des facettes.

1. Quel concept occlusal en statique ?

La DVO doit être remontée de 4 millimètres.

La position de référence sera la relation centrée.

2. Quel concept occlusal en dynamique ?

A la mandibule, nous avons un édentement de classe 3 modification 2 ; au maxillaire, un édentement de type 2 modification 1. La prothèse la moins stable est la prothèse maxillaire, c'est donc elle qui va guider le concept occlusal à adopter.

- **Propulsion :**

Les quatre incisives mandibulaires seront restaurées par facettes ; alors que les quatre incisives maxillaires seront remplacées par la prothèse amovible. La prothèse maxillaire est donc prioritaire.

Doit-on alors équilibrer en postérieur ?

Le mouvement de propulsion sur des dents artificielles est certes déstabilisant, mais la stabilité de la prothèse est garantie par la répartition des appuis : il y a un bon polygone de sustentation, des couronnes fraisées sur 13-14-23-24-25-26 qui participent à la stabilisation et à la rétention du châssis. De plus, il est impossible d'équilibrer en postérieur car il faudrait des dents artificielles bilatéralement en postérieur.

- **Diduction**

Du côté gauche, la présence d'un couple de canines naturelles 23-33 oriente directement le choix d'un guidage canin pur, qu'il faudra recréer par de la prothèse fixe pour augmenter la DVO.

Du côté droit, les implants posés en position 13 et 14 permettent de restaurer la fonction de guidage avec la canine antagoniste, qui sera restaurée par une facette.

Une fonction de groupe sera alors à recréer en diduction droite. Les deux couronnes seront solidarisées afin de répartir les forces en latéralité.

→ **Nouvelle DVO**

→ **En position de relation centrée**

→ **Guidage antérieur pur à créer**

→ **Guidage canin gauche à créer**

→ **Fonction de groupe en diduction droite**

→ **Pas d'interférences non travaillantes**

→ **Courbes fonctionnelles à créer dans le plan d'occlusion**

Pour simuler le projet prothétique, les données nécessaires sont transmises au laboratoire, à savoir :

- Les décisions de traitements prothétiques amovibles et fixes
- L'axe d'insertion prothétique
- Le montage en articulateur qui contient :
  - Le montage du modèle maxillaire à l'aide d'un arc facial
  - Les cires d'occlusion à la nouvelle DVO et en position de RC
  - La situation de la lèvre inférieure est marquée sur la cire inférieure pour guider le montage des incisives mandibulaires, point de départ du plan d'occlusion.
  - Le montage du modèle mandibulaire
- Le concept occlusal choisi

Le laboratoire réalise un montage directeur ainsi que des coronoplasties additives, à la nouvelle DVO. Les facettes incisivo-canines et les CCM sur implants sont simulées à l'aide du montage directeur.



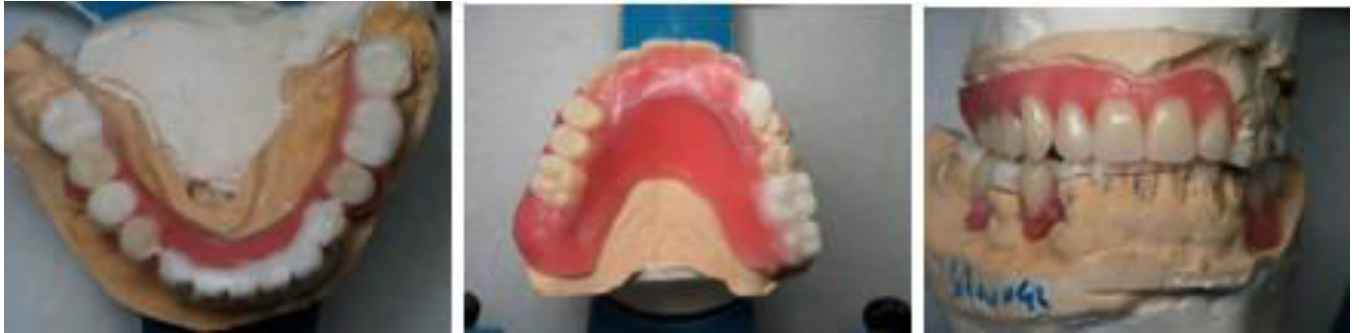

Figure 57 : Montage directeur et coronoplasties

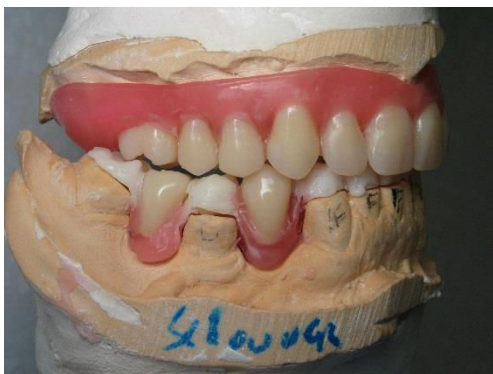

Figure 58 : Cires diagnostiques, vue latérale droite

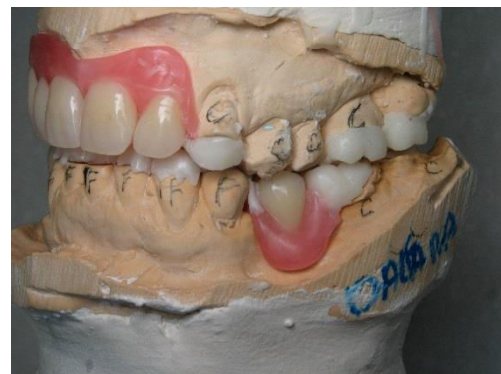

Figure 59 : Cires diagnostiques, vue latérale gauche

En vue sagittale, la courbe de Spee est peu marquée, favorisant le désengrènement postérieur lors du guidage antérieur.

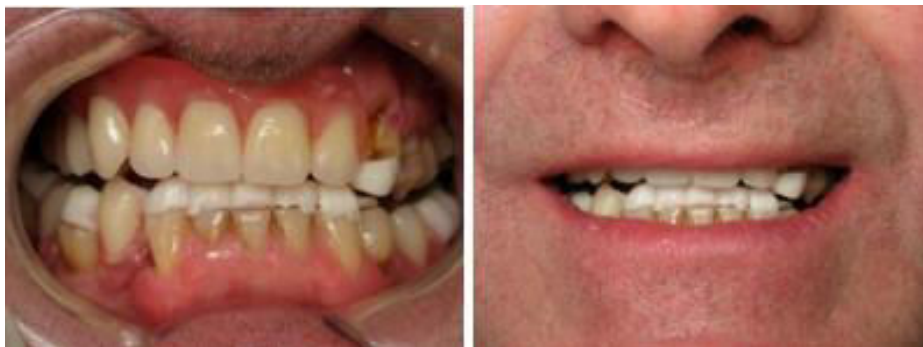

Figure 60 : Essai du montage directeur en bouche



Une fois la simulation validée du point de vue esthétique et fonctionnel, il faut valider ces nouvelles références en conditions réelles par des prothèses transitoires :

- Polymérisation du montage directeur
- Couronnes provisoires et coronoplasties additives

Laissant le temps aux implants de s'ostéointégrer.

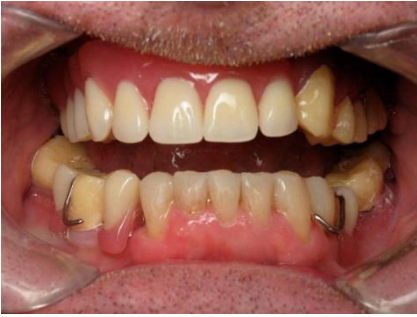

Figure 61 : Prothèses provisoires en place

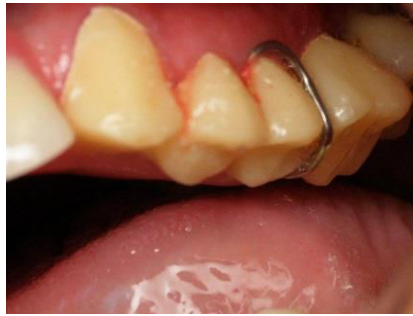

Figure 62 : Couronnes provisoires 23-24-25-26

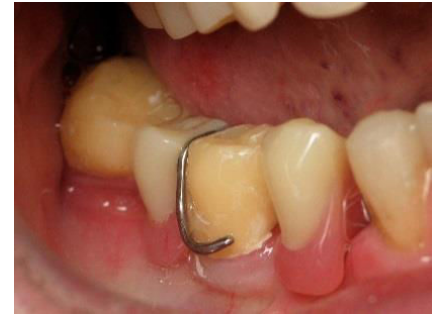

Figure 63 : Couronnes provisoires sur 45 et 47

La DVO étant augmentée de 4 millimètres, il faut laisser le patient sous provisoire le temps de juger de l'adaptation à cette nouvelle hauteur.

Après ostéointégration des implants en site 13 et 14, les étapes prothétiques peuvent commencer. Les étapes de réalisation des prothèses d'usage ne sont pas abordées dans ce sujet mais il est important de souligner que le montage directeur sert de guide de réalisation tout au long des étapes.

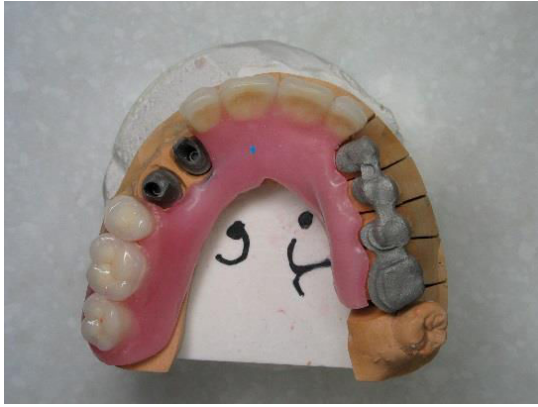

Figure 64 : Les inlay cores et piliers implantaires sont réalisés en fonction du montage directeur, aménageant la place pour la céramique.

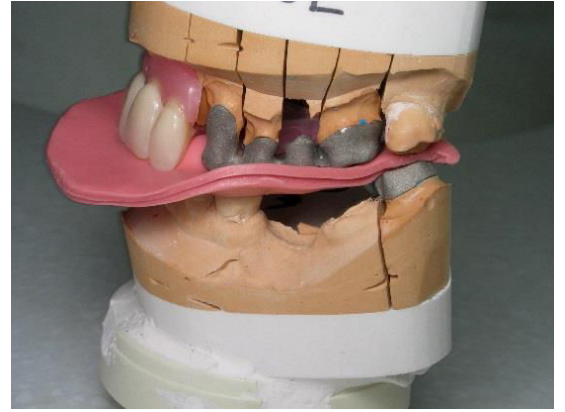


Figure 65 : Le montage directeur sert de stop occlusal pour enregistrer la RIM une fois les IC en place

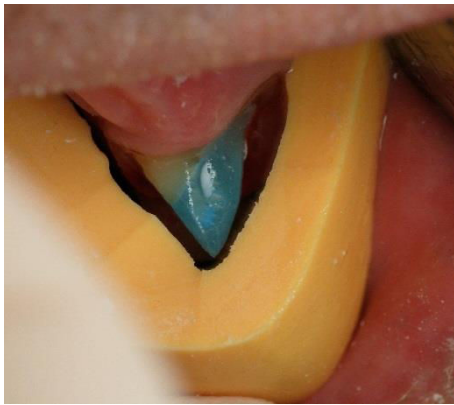

Figure 66 : La clé issue du wax up permet de contrôler si l'épaisseur est suffisante pour la céramique

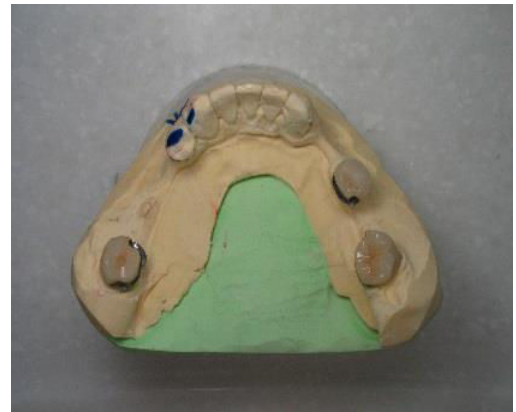

Figure 67 : CCM fraisées sur 37-45-47

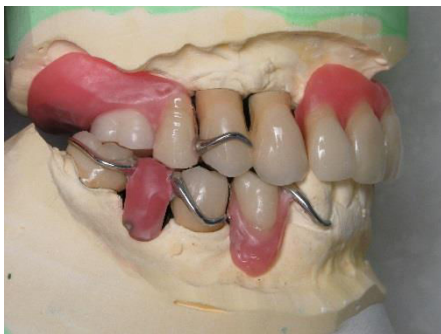

Figure 68 : Le montage directeur permet de vérifier l'harmonie occlusale à l'essayage des prothèses fixes

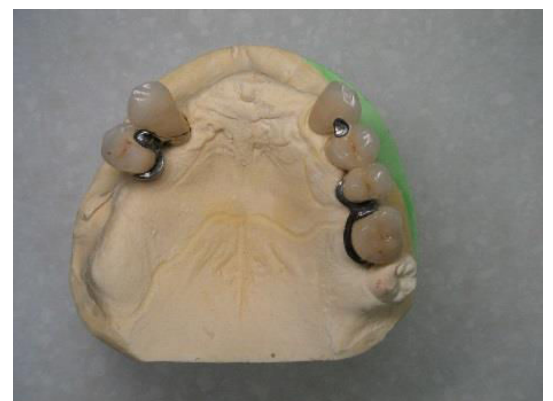

Figure 69 : Couronnes céramo métalliques fraisées sur 23-24-25-26, et sur implants sur 13-14

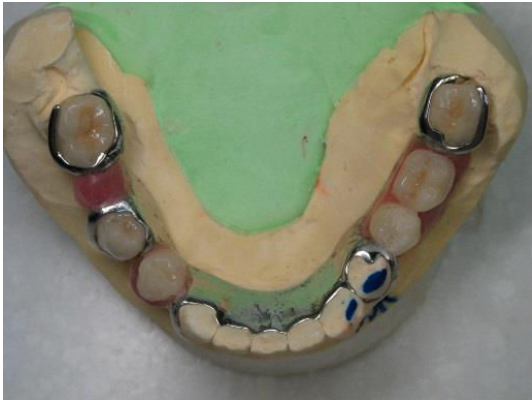

Figure 70 : Prothèse amovible à infrastructure métallique à la mandibule remplaçant : 35-36-44

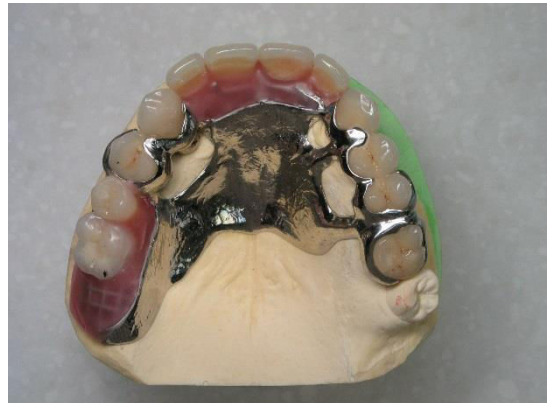

Figure 71 : Prothèse amovible à infrastructure métallique au maxillaire remplaçant : 15-16-12-11-21-22

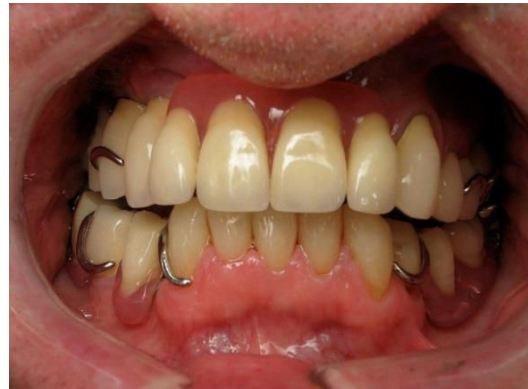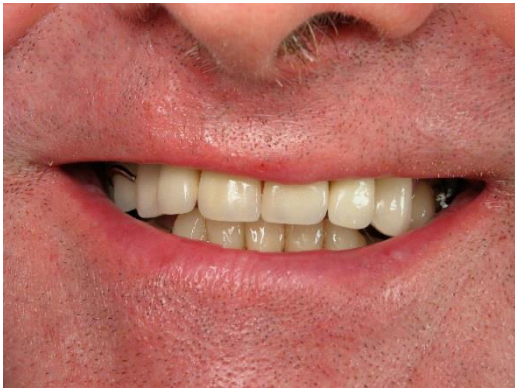


Figure 72 et Figure 73 : Intégration prothétique d'usage

### 3.2. Cas n°2

Madame V présente un édentement très important. Les dents n° 17, 25, 26 sont présentes au maxillaire, 45, 43, 33 à la mandibule. Celles-ci seront toutes conservées.

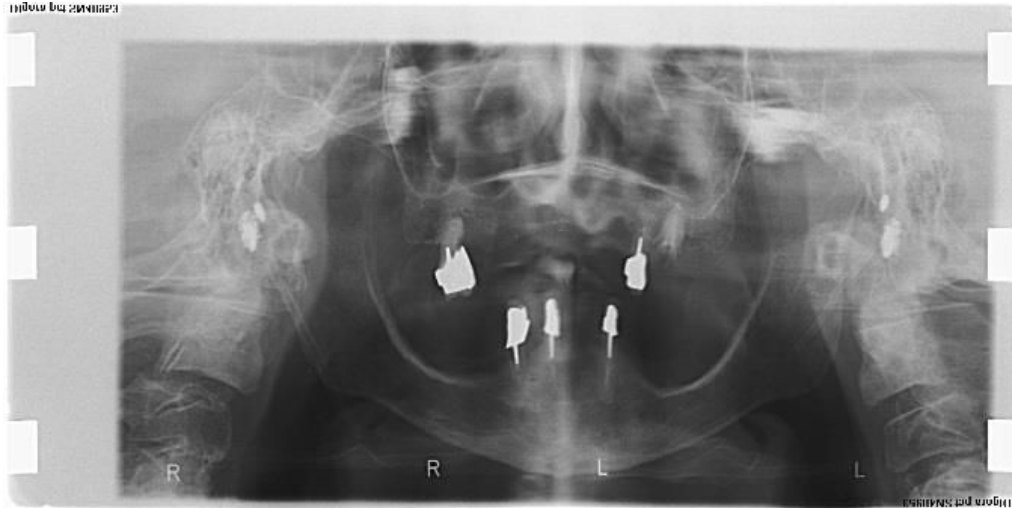


Figure 74 : Radiographie panoramique au stade initial

L'édentement est de classe V au maxillaire, c'est-à-dire un édentement antérieur de très grande étendue, puisqu'il manque de 16 à 24, très déstabilisant.

L'édentement est de classe I modification 2 à la mandibule.

Il est évident que le calage est inexistant. Il faut retrouver une DVO, et recréer une nouvelle OIM à la hauteur choisie.

Toutes les fonctions de centrage, calage, guidage sont à recréer.

Les implants ne sont pas possibles chez la patiente. Il aurait été favorable de positionner des implants afin de renforcer la rétention prothétique et de recréer un guidage canin (Wolfart et coll, 2013).

Le choix de traitement sera alors :

- CCM fraisée sur 17, 25, 26, 45, 43, 33
- PAPIM remplaçant 47, 46 44, 42, 41, 32, 34, 35, 36, 37
- PAPIM remplaçant 16, 15, 13, 12, 11, 21, 22, 23.

La DVO est validée par rapport aux critères préalablement cités, puis la situation est enregistrée puis transférée sur articulateur.

1. Quel concept occlusal en statique ?

Nouvelle OIM en position de relation centrée, à la nouvelle DVO.

2. Quel concept occlusal en dynamique ?

- **Propulsion :**

La prothèse la moins stable est la prothèse maxillaire, l'étendue de l'édentement antérieur entraîne une rotation de la prothèse lors des mouvements de propulsion. Seulement, l'équilibration postérieure n'est pas possible en raison de l'absence de dents artificielles (17, 25, 26 restaurées par prothèses fixes). Du moins, on peut proposer d'étendre le guidage au-delà des incisives.

A la mandibule, le mouvement de propulsion comprime la prothèse en arrière donc la déstabilisation est bien moindre qu'au maxillaire. De plus, la présence de dents artificielles en position 36-37-46-47 permet d'obtenir une occlusion équilibrée en postérieur lors du mouvement de propulsion.

- **Diduction :**

Du côté droit, il faut faire une fonction de groupe, puisqu'il est impossible d'équilibrer du côté controlatéral : les dents postérieures étant des prothèses fixes. La fonction de groupe pourra être étendue depuis la 12 jusqu'à la 15.

De plus, les couronnes fraisées secteur droit permettent d'asseoir le châssis et d'éviter la désinsertion prothétique ; mais le cas reste peu favorable.

Du côté gauche, la fonction peut être étendue à la 25 (restaurée par de la prothèse fixe), et on peut rechercher des contacts équilibrants sur 15/16 face à 46/47.

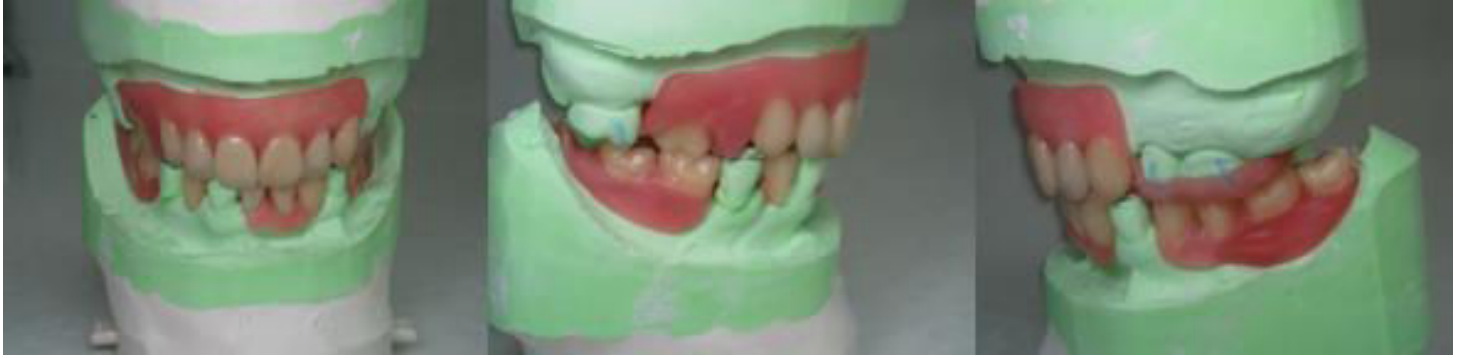

Figure 75 : Montage directeur : vues de face, et de profil

- Nouvelle DVO
- En position de relation centrée
- Guidage antérieur pur à créer
- Fonction de groupe postérieure gauche avec équilibrage côté non travaillant
- Fonction de groupe en diduction droite
- Courbes fonctionnelles à créer dans le plan d'occlusion

Le montage directeur sert ensuite à l'élaboration des prothèses d'usage :



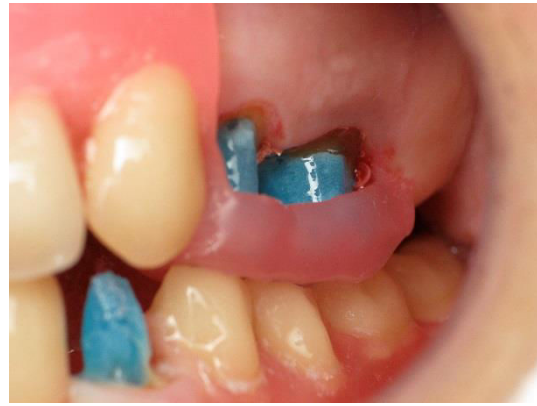
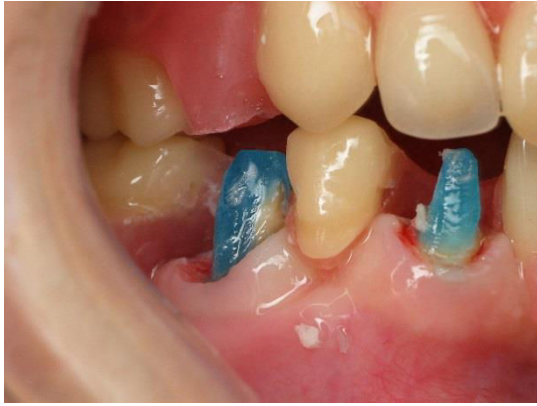
Figure 76, Figure 77, Figure 78 : Le montage directeur dicte la hauteur et le volume des inlay cores

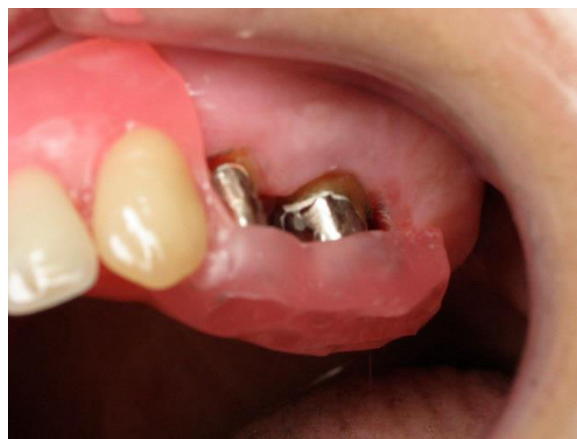
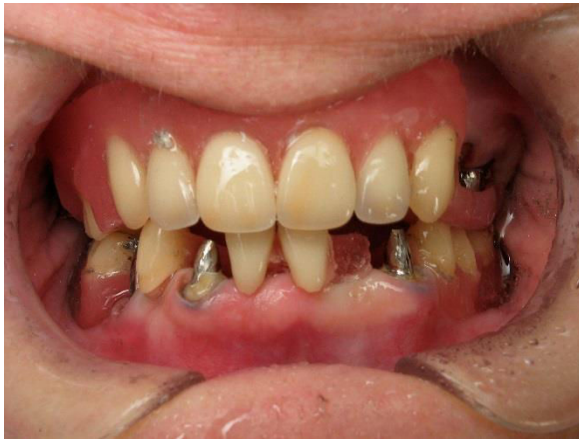
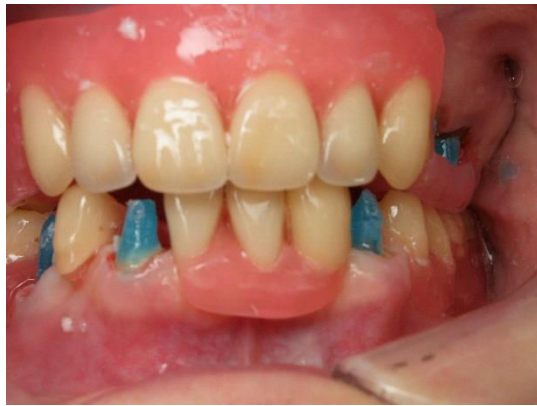Figure 79 et Figure 80 : Contrôle des IC en bouche

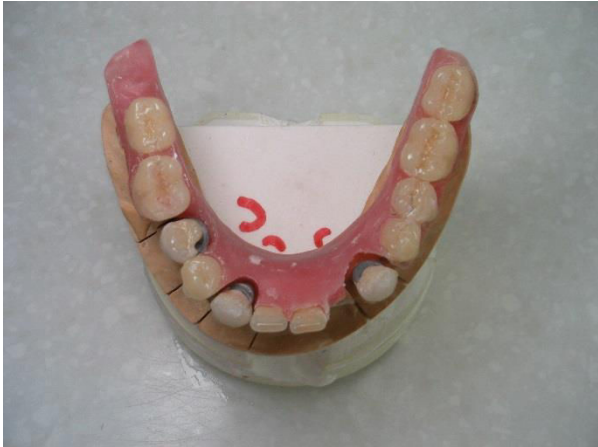

Figure 81 : Montage directeur et couronnes fraisées sur 45, 43, 33

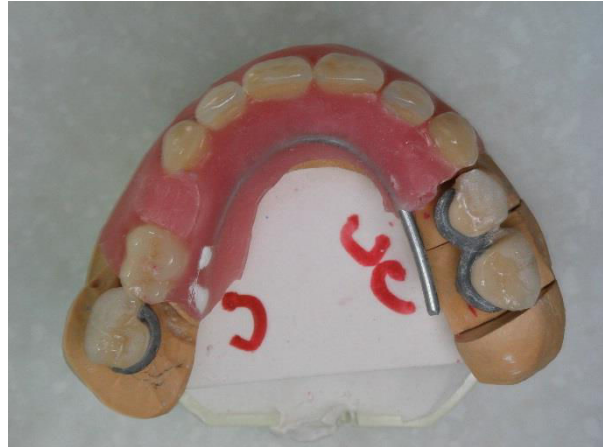

Figure 82: Le montage directeur sert à l'élaboration des couronnes fraisées sur 17, 25, 26

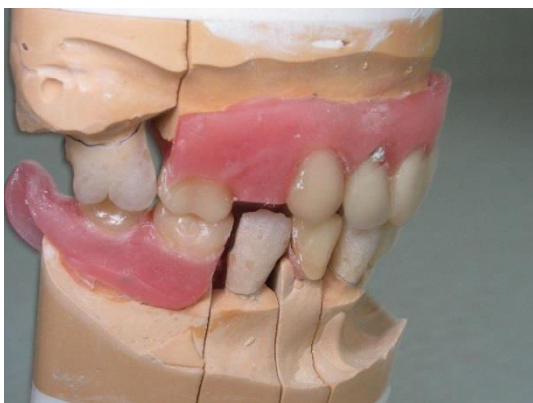
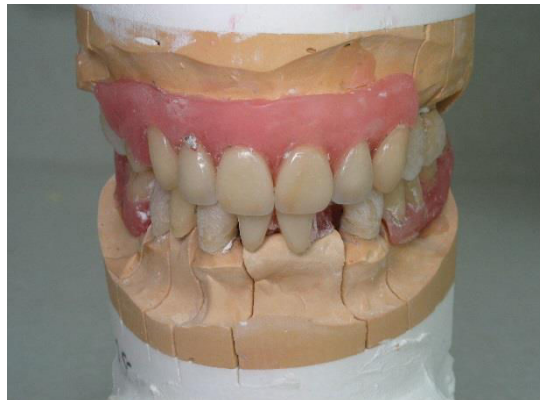
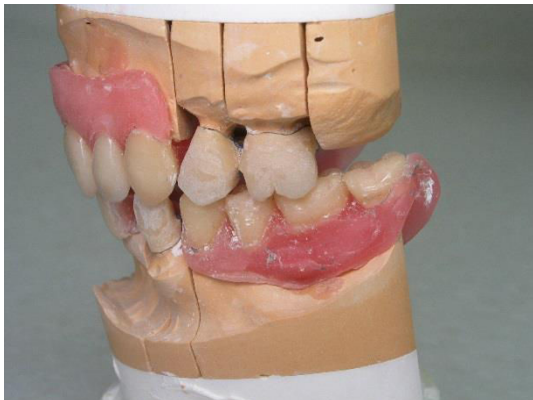
Figure 83, Figure 84, Figure 85 : Montage directeur et couronnes à l'état de biscuit : vérification de la hauteur occlusale, du volume prothétique, des contacts occlusaux, des courbes fonctionnelles.



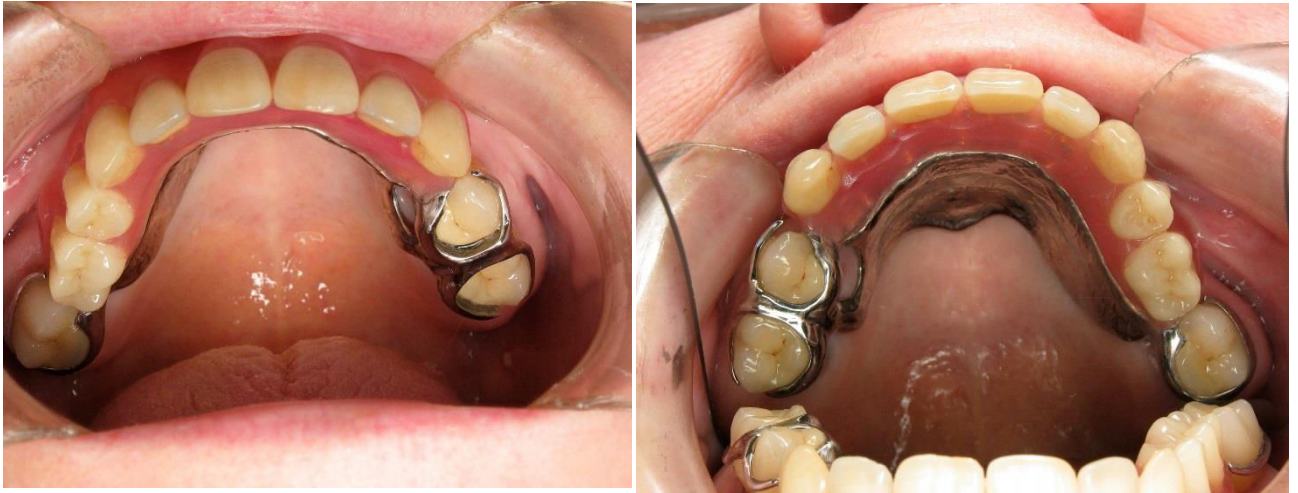

Figure 86 et Figure 87 : Intégration des prothèses d'usage : vue occlusale de l'arcade maxillaire et de l'arcade mandibulaire

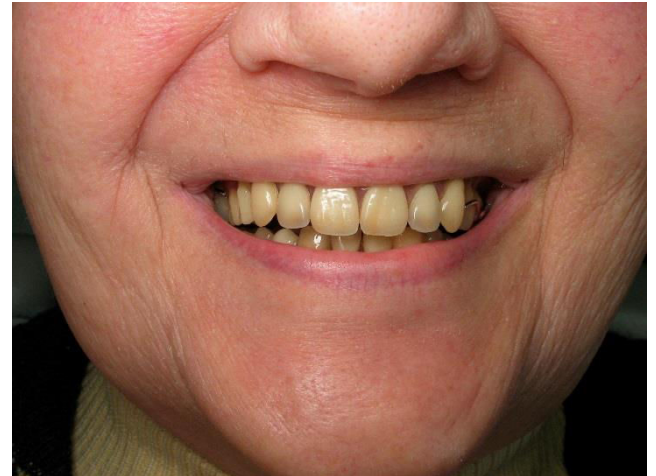
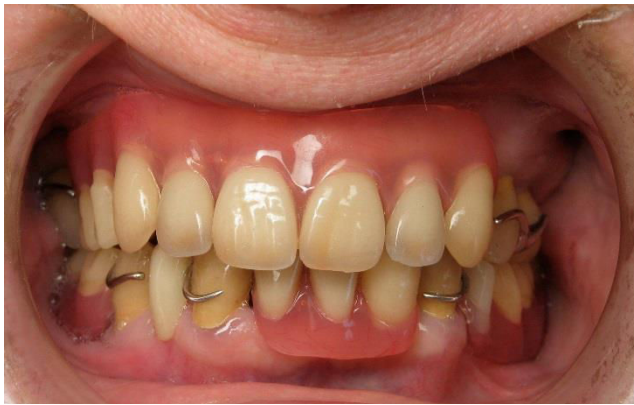
Figure 88 et Figure 89 : Intégration prothétique : vues intrabuccale en OIM, et vue exobuccale.

### 3.3. Cas n°3

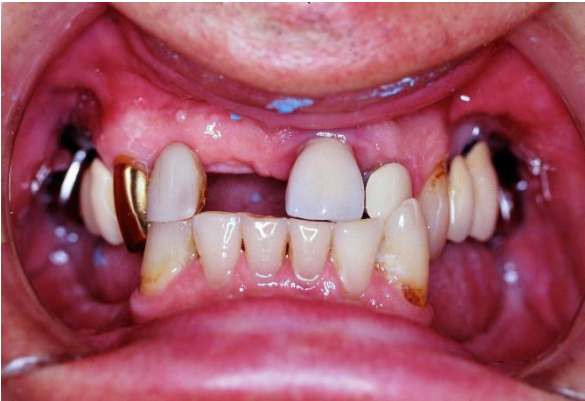

Figure 90 : Situation initiale, en OIM

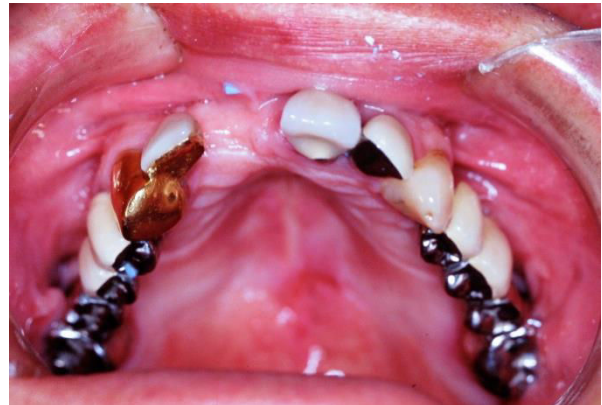

Figure 91 : Situation initiale : vue occlusale de l'arcade maxillaire

Monsieur K. consulte pour une réhabilitation globale.

À l'examen clinique exobuccal, la chute de DVO est objectivée.

À l'examen endobuccal, le bloc incisivo-canin est présent à la mandibule : l'édentement est de classe I Kennedy.

À l'arcade maxillaire, les dents n° 17, 14, 13, 21, 22, 23, 25, 27 sont présentes mais l'esthétique est fortement altérée par l'absence de remplacement de la dent n°11, ainsi que par la présence de couronnes et de bridges inadaptés, un mélange de couronnes coulées, céramo-métalliques et en or, des courbes altérées par des édentements postérieurs non compensés.

Il n'y a aucun calage car aucune dent pluricuspidée n'est présente à la mandibule.

On observe une occlusion inversée : le guidage antérieur est inexistant.

Pour évaluer les possibilités thérapeutiques, la première chose à faire est d'enregistrer la relation intermaxillaire à une nouvelle DVO et en relation centrée, et de transférer la situation sur l'articulateur, par l'intermédiaire d'un arc facial.

Décisions thérapeutiques :

- Bridge complet maxillaire
- PAPIM mandibulaire remplaçant 34-35-36-37-44-45-46-47.
- Couronnes solidarisées sur le bloc incisivo canin mandibulaire avec attachements distaux sur 33 et 43.

1. Quelle concept occlusal en statique ?

Position de RC à la nouvelle DVO

2. Quel concept en dynamique ?

Le choix du concept dynamique s'impose facilement par la présence du bloc incisivo canin mandibulaire et de la restauration fixe à l'arcade maxillaire.

En propulsion, on recherchera un guidage antérieur pur, en diduction, une fonction canine de chaque côté.

**→ Nouvelle DVO**

**→ En position de relation centrée**

**→ Guidage antérieur pur à créer**

**→ Fonction canine bilatérale**

**→ Courbes fonctionnelles à créer dans le plan d'occlusion**

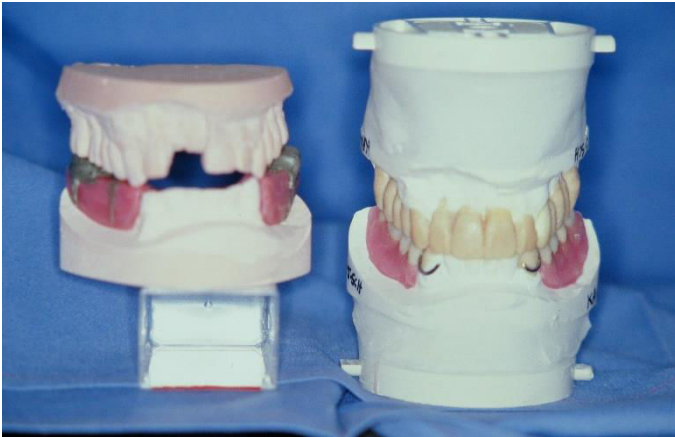

Figure 92 : RIM, *wax ups* et montage directeur à la nouvelle DVO et en relation centrée : vue de face

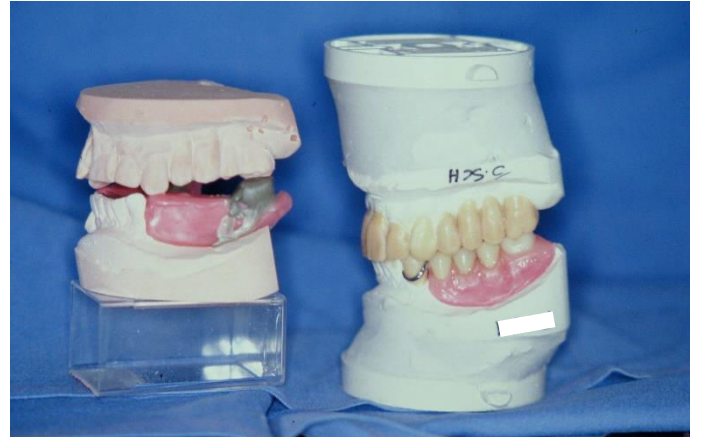

Figure 93 : RIM, *wax ups* et montage directeur à la nouvelle DVO et en relation centrée : vue latérale gauche

Le montage directeur de la prothèse amovible est réalisé, ainsi que les *wax ups* simulant le futur bridge complet au maxillaire, et les couronnes solidarisées à la mandibule.

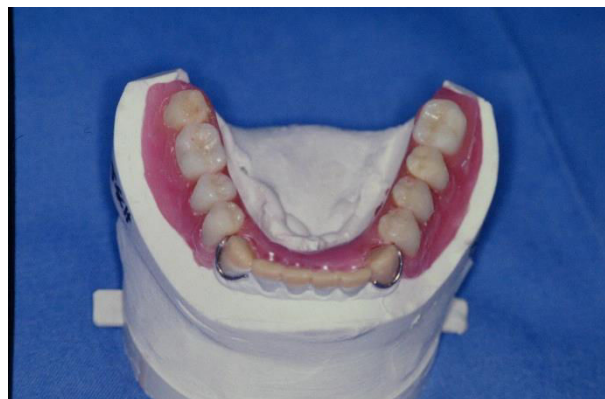

Figure 94 : Montage directeur simulant la PAPIM 6 dents, et *wax ups* simulant les couronnes solidarisées

Les courbes de Spee et de Wilson sont peu marquées, favorisant un guidage antérieur et latéral sans interférences postérieures.



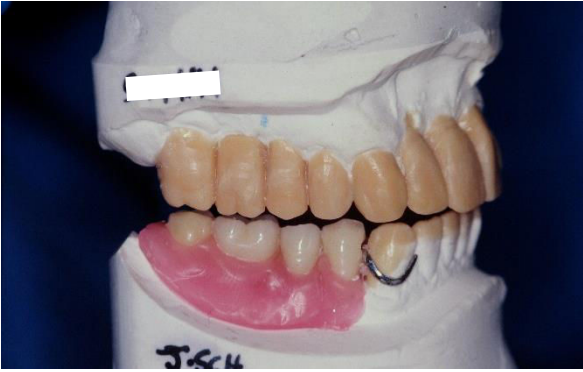


Figure 95 : Simulation du projet prothétique :  
courbe de Spee peu marquée

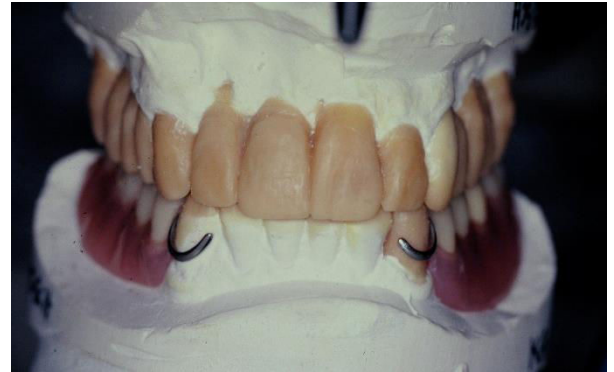

Figure 96 : Simulation du projet prothétique :  
visualisation de la courbe de Wilson

La simulation du projet prothétique permet la visualisation et la matérialisation des solutions thérapeutiques, il permet d'élaborer le plan de traitement.

Puis une fois validé en bouche, il permet de guider la réalisation des prothèses d'usage.

Une gouttière transparente est réalisée au maxillaire, pour guider les préparations, ainsi que les inlay cores, en fonction du volume dévolu à la céramique. Elle permet également de réaliser les prothèses transitoires fixées.

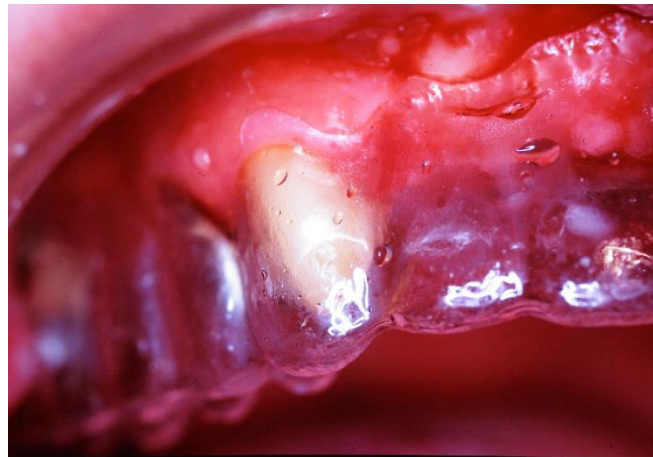


Figure 97 : Gouttière transparente réalisée à partir des céroplasties, servant de guide aux étapes prothétiques d'usage

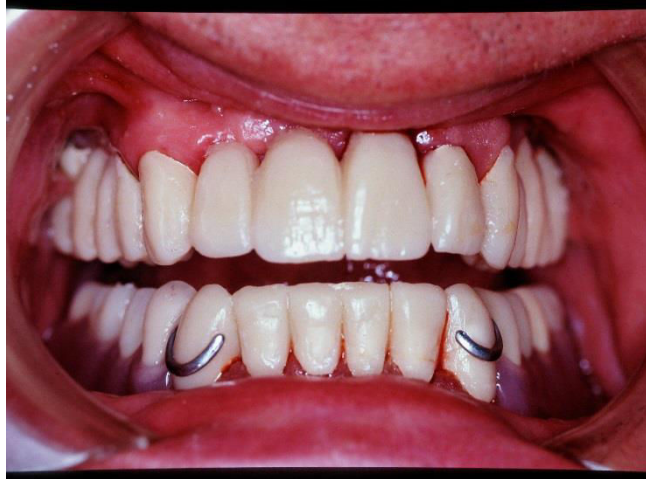

Figure 98 : Prothèses transitoires en place

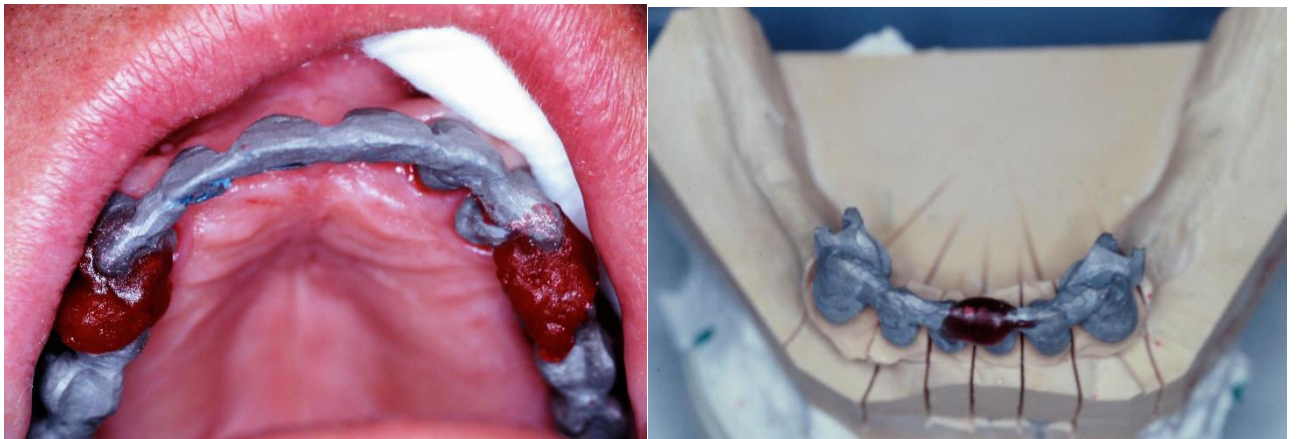

Figure 99 et Figure 100 : Inlay cores et attachements distaux réalisés selon la gouttière transparente

Les inlay cores et la position des attachements sont réalisés en fonction des céroplasties.

Le montage directeur ainsi que la gouttière maxillaire permettent de conserver la RIM pendant les étapes de prothèses d'usage.

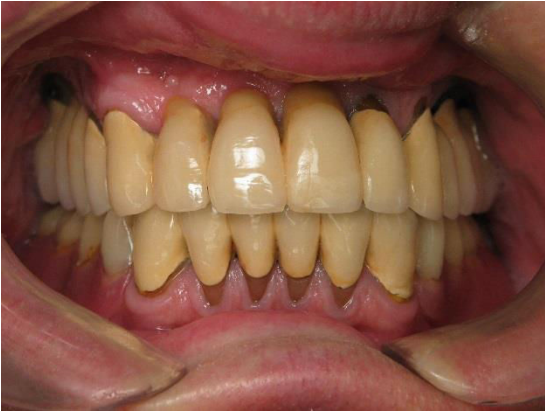

Figure 101 : Prothèses d'usage, en OIM

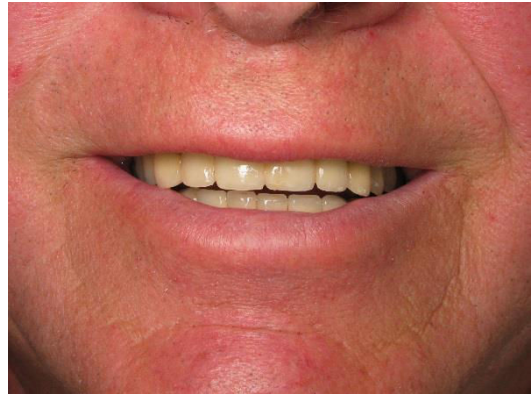

Figure 102 : Vue exobuccale : le sourire est naturel et les prothèses sont intégrées par le patient

## Conclusion

Réussir la réhabilitation prothétique du patient édenté partiel est un véritable défi pour le chirurgien-dentiste. L'intégration occlusale est la clé de la pérennité prothétique. Les règles fondamentales en matière d'occlusion sont consensuelles. Cependant, l'alliance de la prothèse fixée et de la prothèse amovible entraîne un nombre incalculable de cas cliniques, parfois très complexes, bousculant les consensus habituels et obligeant le praticien à faire des concessions.

Le choix du concept occlusal statique peut être parfaitement maîtrisé par une analyse occlusale logique et bien menée, le choix le plus courant en prothèse combinée sera une position en RC à la DVO définie.

Le concept occlusal dynamique nécessite plus de réflexion. La notion la plus importante reste la priorité à la prothèse la moins stable, en favorisant la prise en charge du guidage antérieur par la prothèse fixe. Lorsque le guidage antérieur pur n'est pas possible et que la stabilité du châssis n'est pas suffisante, il faudra alors rechercher des contacts équilibrants du côté non travaillant.

Ces difficultés sont inhérentes à la stabilisation des prothèses amovibles. Néanmoins, la stabilisation et la rétention apportées au châssis par les prothèses fixées fraisées et les attachements permettent de faire tendre les concepts occlusaux de la prothèse amovible vers ceux de la prothèse fixée (Chaiyabutr et Brudvik, 2008).

La simulation du projet prothétique reste une étape incontournable pour les reconstructions prothétiques globales. Il évalue la faisabilité du projet, valide le concept occlusal pré choisi, et représente un véritable outil de communication avec le patient, qui peut alors donner un accord beaucoup plus éclairé et s'impliquer totalement dans le projet ; plus encore grâce aux nouveaux outils numériques.

L'objectif serait de pouvoir élaborer une prothèse composite de A à Z, sans rompre la chaîne numérique. La prise d'empreinte numérique pour les tissus mous reste



cependant un écueil technique non solutionné. Des avancées techniques demeurent nécessaires afin de rester le plus fidèle possible à la complexité du système manducateur.

A ce jour, il reste impossible de s'affranchir des méthodes classiques, dont la parfaite maîtrise est indispensable pour tout praticien.

## Références bibliographiques

1. Abdelkoui A, Fajri L, Ennibi O.K, Abdedine A. Traitement d'un édentement maxillaire unilatéral de grande étendue : démarche diagnostique et clinique. Cah Prothese. 2011 ; (154) : 11-8.
2. Archien C, Begin M, Thepin J-C, Unger F. Dictionnaire de prothèse odontologique. Paris : SNPMD ; 2004. 94p.
3. Baixe S, Pilavyan E, Taddei C, Etienne O. La prothèse partielle à châssis métallique : de l'empreinte optique à la fabrication additive. Real Clin. 2017 ; 28(1) : 45-55.
4. Begin M. Traitement de l'édentement partiel par la prothèse composite : les attachements glissières. Les Cahiers de l'ADF. 2000 ; 8 : 18-23.
5. Benyahia H, Fajri L, Rohkssi H, Merzouk N, Berrada S. La prothèse composite dans la gestion esthétique et biomécanique d'un édentement unilatéral de grande étendue. Stratégie prothétique. 2016 ; 16(3) : 177-84.
6. Boilevin A. Traitements prothétiques des édentements partiels par prothèse amovible : apport de l'implantologie [Thèse d'exercice]. [Nantes] : Université de Nantes. Unité de formation et de recherche d'odontologie ; 2015. 73p.
7. Carr AB, Brown DT. McCracken's removable partial prosthodontics. St. Louis: Mosby; 2011. 400p.
8. Cheylan J-M, Fouilloux I, Sireix C. Gestion numérique de l'occlusion en prothèse amovible partielle : montage des dents et réalisation des selles. Real Clin. 2017 ; 28(1) : 57-63.
9. Coachman C, Calamita MA, Sesma N. Dynamic Documentation of the Smile and the 2D/3D Digital Smile Design Process. Int J Periodontics Restorative Dent. 2017; 37(2): 183-93.
10. De March P, Vaillant-Corroy A-S, Corne P. Restauration prothétique globale : la stratégie du compromis raisonné. Cah Prothese. 2015 ; (170) : 9-22.
11. Dupas P-H, Hue O. Programmation simplifiée de l'articulateur : importance de la pente condylienne. Cah Prothese. 2016 ; (174) : 45-57.
12. Duval F. Le plan de traitement en prothèse composite : illustration à propos d'un cas de prothèse composite bimaxillaire [Thèse d'exercice]. [Rennes] : Université de Rennes 1. UFR d'odontologie de Rennes ; 2010. 149p.
13. Felenc S. La séance de mock up. Inf Dent. 2017 ; 99(9) : 16-21.
14. Fouilloux I, Hurtado S, Beguin M. Prothèse composite : la communication clinicien - prothésiste. Stratégie prothétique. 2002 ; 2(1) : 15-27.

15. Fradeani M, Barducci G. Réhabilitation esthétique en prothèse fixée 2 traitement prothétique. Paris : QI ; 2010. 600p.
16. Gaillard C, Bellamy J. Réhabilitation complète : combiner esthétique, fonction et biologie. Cah Prothese. 2016 ; (173) : 59-70.
17. Gurrea J, Bruguera A. Wax up and mock up. A guide for anterior periodontal and restorative treatments. Int J Esthet Dent. 2014; 9(2): 146-62.
18. Helfer M, Bemmer J, Louis J-P. Equilibration occlusale en prothèse amovible complète. Stratégie prothétique. 2010 ; 10(3) : 215-24.
19. Helfer M, Demangel P, Vermande G. Restauration de la fonction et de l'esthétique à l'aide de prothèses combinées. Stratégie prothétique. 2013 ; 13(2) : 1-10.
20. Iraqui O, Berrada S, Benfdil F, Merzouk N. Montage directeur polymérisé en prothèse composite. Cah Prothese. 2014 ; (165) : 43-51.
21. Jacquemont M, Laviolle O. Analyse clinique, diagnostic et approche thérapeutique d'une réhabilitation prothétique avec perte de dimension verticale. Cah Prothese. 2016 ; (174) : 70-7.
22. Jaisson M, Felenc S, Nocent O. La gestion de l'occlusion par les systèmes de CFAO : les critères de choix. Cah Prothese. 2013 ; (161) : 39-52.
23. Jardel V, Derrien G. Examen clinique de l'édenté partiel et indications thérapeutiques générales. EMC - Odontologie. 2002 : 1-11. [Article 23-265-A-10].
24. Jeannin C, Millet C. Rapport intermaxillaire. EMC - Odontologie. 2008 ; 3(1) : 1-9. [Article 28-696-C-10].
25. Jourda G. Prothèses partielles amovibles simples, combinées et sur implants : nouveau regard, nouvelles conceptions Tome 1. Courtaboeuf : EDP Sciences ; 2015. 219p.
26. Landwerlin O. CFAO, Nouvelles stratégies esthétiques assistées par ordinateur. Stratégie prothétique. 2016 ; 16(1) : 5-13.
27. Laviolle O, D'Incau E. Prothèse fixée et prothèse amovible partielle. Dans : Walter B. Prothèse fixée : approche clinique. Malakoff : Editions CdP ; 2016. p. 297-317.
28. Orthlieb J-D. Gnathologie fonctionnelle volume 1 : occlusion et restauration prothétique. Rueil Malmaison : Editions CdP ; 2009. 171p.
29. Orthlieb J-D. Gnathologie fonctionnelle volume 2 : occlusion et reconstruction prothétique. Rueil Malmaison : Editions CdP ; 2011. 195p.
30. Orthlieb J-D, Brocard D, Schittly J, Maniere-Ezvan A. Occlusodontie pratique. Rueil-Malmaison : Editions CdP ; 2000. 232p.

31. Orthlieb J-D, Darmouni L, Pedinielli A, Jouvin Darmouni J. Fonctions occlusales : aspects physiologiques de l'occlusion dentaire humaine. EMC - Médecine buccale. 2013 ; 8(1) : 1-11. [Article 28-080-D-10].
32. Peck C. Biomechanics of occlusion – implications for oral rehabilitation. J Oral Rehabil. 2016; (43): 205-214.
33. Puchades M, Fehmer V, Hammerle C, Sailer I. Advanced smile diagnostics using CAD/CAM moks-ups. Int J Esthet Dent. 2015; 10(3): 374-391.
34. Ré J-P, Giraudeau A, Jeany M, Geslin A, Orthlieb J-D. Stabilisation de l'occlusion d'intercuspidie maximale avec augmentation de la dimension verticale d'occlusion et rétablissement du guidage. Rev Odont Stomat. 2017 ; 46(3) : 240-51.
35. Regragui A, Slaoui J, Merzouk N, Abdedine A, Berrada S. La prothèse composite dans la gestion esthétique et biomécanique d'un édentement postérieur au maxillaire. Cah Prothese. 2011 ; (154) : 55-64.
36. Santoni P. Maîtriser la prothèse amovible partielle. Rueil-Malmaison : Editions CdP ; 2004. 185p.
37. Schittly J. Altérations esthétiques et fonctionnelles sévères : traitement global par prothèses composites. Cah Prothese. 2016 ; (175) : 59-72.
38. Schittly J, Schittly E. Prothèse amovible partielle Clinique et laboratoire. Rueil-Malmaison : Editions CdP ; 2012. 254p.
39. Soenen A, Brousseau J. La restauration du calage postérieur : une priorité dans les réhabilitations prothétiques globales. Cah Prothese. 2014 ; (168) : 9-19.
40. Solaberrieta E, Otegi JR, Mínguez R, Etxaniz O. Improved digital transfer of the maxillary cast to a virtual articulator. J Prosthet Dent. 2014; 112(4): 921-924.
41. Wolfart S, Moll D, Hilgers R-D, Wolfart M, Kern M. Implant placement under existing removable dental prostheses and its effect on oral health-related quality of life. Clin Oral Implants Res. 2013; 24(12): 1354-1359.

## Références bibliographiques électroniques

42. Agbaje JO, Castele EV de, Salem AS, Anumendem D, Shaheen E, Sun Y, et coll. Assessment of occlusion with the T-Scan system in patients undergoing orthognathic surgery. Sci Rep [Internet]. 2017 [consulté le 4 décembre 2017]; 7. Disponible sur : <https://www.ncbi.nlm.nih.gov/pmc/articles/PMC5509719/>
43. Aktop Valentin. Les restaurations de prothèse fixée destinées à recevoir des prothèses amovibles partielles à infrastructure métallique [Thèse d'exercice]. [Nancy] : Université de Lorraine. Faculté d'Odontologie de Nancy ; 2015 [consulté le 06 août 2018]. 132p. Disponible sur : [http://docnum.univ-lorraine.fr/public/BUPHA\\_TD\\_2015\\_AKTOP\\_VALENTIN.pdf](http://docnum.univ-lorraine.fr/public/BUPHA_TD_2015_AKTOP_VALENTIN.pdf)
44. Bayzelon L, Venet L. Gestion de l'occlusion dans la réhabilitation antérieure avec prothèse conjointe fixe : illustration par un cas clinique [Thèse d'exercice]. [Lyon] : Université Claude Bernard Lyon 1. Faculté d'Odontologie de Lyon ; 2016 [consulté le 05 février 2017]. Disponible sur : <http://www.sudoc.abes.fr/xslt//DB=2.1/SET=3/TTL=1/SHW?FRST=2>
45. Belleville R de. Simulation virtuelle de l'occlusion dynamique : possibilités actuelles et perspectives [Thèse d'exercice]. [Bordeaux] : Université de Bordeaux. UFR des Sciences d'Odontologie ; 2016 [consulté le 02 octobre 2017]. 121p. Disponible sur <https://dumas.ccsd.cnrs.fr/dumas-01347704/document>
46. Bonjour S. L'enregistrement des relations intermaxillaires : des techniques classiques aux nouvelles approches par CFAO. Application à différents cas cliniques [Thèse d'exercice]. [Nancy] : Université Henri Poincaré. Faculté d'Odontologie de Nancy ; 2012 [consulté le 08 août 2018]. 132p. Disponible sur : [http://docnum.univ-lorraine.fr/public/BUPHA\\_TD\\_2012\\_BONJOUR\\_SOPHIE.pdf](http://docnum.univ-lorraine.fr/public/BUPHA_TD_2012_BONJOUR_SOPHIE.pdf)
47. Bouziane A, Berrada S, Benzati N. Apport des cires de diagnostic et des prothèses d'attente dans les cas prothétiques complexes. Actual Odonto-Stomatol [Internet]. 2007 [consulté le 07 juin 2018] ; (239) : 247-260. Disponible sur : <https://aos.edp-dentaire.fr/articles/aos/pdf/2007/03/aos2007239p247.pdf>
48. Chaiyabutr Y, Brudvik JS. Removable partial denture design using milled abutment surfaces and minimal soft tissue coverage for periodontally compromised teeth: A clinical report. J Prosthet Dent [Internet]. 2008 [consulté le 07 juin 2018]; 99(4): 263-6. Disponible sur : <http://linkinghub.elsevier.com/retrieve/pii/S002239130860058X>
49. Cheylan J-M. Le facteur occlusal en prothèse amovible partielle [Internet]. [consulté le 7 juin 2018]. Disponible sur : <https://www.sop.asso.fr/les-journees/comptes-rendus/8-l-occlusion-sans-douleur/6>
50. Cruces A. Les articulateurs virtuels [Thèse d'exercice]. [Lille] : Université Lille 2. Faculté de chirurgie dentaire de Lille ; 2016 [consulté le 04 août 2018].

Disponible sur : <http://pepite-depot.univ-lille2.fr/nuxeo/site/esupversions/3274ac53-f4a7-4dd2-b4be-1f1c887dea7d>

51. Duminil G. Contrôle de l'occlusion avec de nouvelles technologies. Rev Odont Stomat [Internet]. 2017 [consulté le 16 novembre 2017] ; 46(3) : 197-210. Disponible sur : [https://www.sop.asso.fr/admin/documents/ros/ROS0000444/Rev\\_Odont\\_Stomat\\_2017\\_46\\_p197-210.pdf?v1.02](https://www.sop.asso.fr/admin/documents/ros/ROS0000444/Rev_Odont_Stomat_2017_46_p197-210.pdf?v1.02)
52. Escure S. Enregistrement de l'occlusion en prothèse amovible. Les Cahiers de l'ADF [Internet]. 2000 [consulté le 21 mai 2018] ; (8) : 24-35. Disponible sur : <http://www.adf.asso.fr/images/thesaurus/cah8article4.pdf>
53. Etienne O, Lefevre S, Trotzier F, Magniez P, Weber I, Taddéi C et coll. Restaurer la dimension verticale. Cah Prothese [Internet]. 2010 [consulté le 07 avril 2018] ; (150) : 13-20. Disponible sur : <http://pro.editionsmdp.fr/bases-doc.univ-lorraine.fr/revues/les-cahiers-de-prothese/article/n-150/restaurer-la-dimension-verticale.html>
54. Fajri L, Berrada S, Merzouk N. L'articulateur dans l'étude pré-prothétique en Prothèse amovible partielle – Partie 1. Actual Odonto-Stomatol [Internet]. 2016 [consulté le 25 mai 2018] ; (276) : 1-7. Disponible sur : <http://aos.edp-dentaire.fr/articles/aos/abs/2016/03/aos2016276article4/aos2016276article4.html>
55. Quentin G. Projet esthétique virtuel : "comparaison des outils numériques" [Thèse d'exercice]. [Paris] : Université Paris Descartes. Faculté d'Odontologie de Paris ; 2017 [consulté le 24 août 2018]. 72p. Disponible sur : <https://dumas.ccsd.cnrs.fr/dumas-01494608/document>
56. Garrido L. DVO thérapeutique : critères de décision et impératifs cliniques [Thèse d'exercice]. [Bordeaux] : Université de Bordeaux. UFR des Sciences d'Odontologie ; 2017 [consulté le 06 avril 2018] : 80p. Disponible sur : <https://dumas.ccsd.cnrs.fr/dumas-01468814/document>
57. Girault G. L'articulateur virtuel : possibilités actuelles. [Thèse d'exercice]. [Bordeaux] : Université de Bordeaux. UFR des Sciences d'Odontologie ; 2015 [consulté le 17 octobre 2017]. 89p. Disponible sur : <https://dumas.ccsd.cnrs.fr/dumas-01252219/document>
58. Karoubi A, Bueche S. Canine maxillaire et prothèse amovible partielle. Actual Odonto-Stomatol [Internet]. 2009 [consulté le 20 mai 2018] ; (245) : 27-35. Disponible sur : <http://aos.edp-dentaire.fr/10.1051/aos/2008049>
59. Kerstein RB, Thumati P, Padmaja S. Force Finishing and Centering to Balance a Removable Complete Denture Prosthesis Using the T-Scan III Computerized Occlusal Analysis System. J Indian Prosthodont Soc [Internet]. 2013 [consulté le 04 décembre 2017]; 13(3): 184-8. Disponible sur : <https://www.ncbi.nlm.nih.gov/pmc/articles/PMC3732729/>

60. Koralakunte PR, Aljanakh M. The role of virtual articulator in prosthetic and restorative dentistry. *J Clin Diagn Res* [Internet]. 2014 [consulté le 23 juin 2018]; 8(7). Disponible sur : <https://www.ncbi.nlm.nih.gov/pmc/articles/PMC4149170/>
61. Majithia IP, Arora V, Anil Kumar S, Saxena V, Mittal M. Comparison of articulating paper markings and T Scan III recordings to evaluate occlusal force in normal and rehabilitated maxillofacial trauma patients. *Med J Armed Forces India* [Internet]. 2015 [consulté le 04 décembre 2017]; 71(2): 382-388. Disponible sur : <https://www.ncbi.nlm.nih.gov/pmc/articles/PMC4705179/>
62. Martin H. Choix du concept occlusal en prothèse amovible partielle en fonction de la classe d'édentement [Thèse d'exercice]. [Nancy] : Université de Lorraine. Faculté d'Odontologie de Nancy ; 2007 [consulté le 02 octobre 2017]. 92p. Disponible sur : [http://docnum.univ-lorraine.fr/public/SCDPHA\\_TD\\_2007\\_MARTIN\\_HELENE.pdf](http://docnum.univ-lorraine.fr/public/SCDPHA_TD_2007_MARTIN_HELENE.pdf)
63. Patel MB, Bencharit S. A Treatment Protocol for Restoring Occlusal Vertical Dimension Using an Overlay Removable Partial Denture as an Alternative to Extensive Fixed Restorations: A Clinical Report. *Open Dent J* [Internet]. 2009 [consulté le 04 août 2018]; 3: 213-218. Disponible sur : <https://www.ncbi.nlm.nih.gov/pmc/articles/PMC2776309/>
64. Richard A-M. L'empreinte optique intra-buccale et ses applications dans les différentes disciplines en odontologie [Thèse d'exercice]. [Rennes] : Université De Rennes 1]. UFR d'Odontologie ; 2016 [consulté le 21 novembre 2017]. 212p. Disponible sur : <https://ecm.univ-rennes1.fr/nuxeo/site/esupversions/2bd75e69-7f88-4402-bd78-23226b7a89ca?inline>
65. Zanardi P, Zanardi R, Stegun R, Sesma N, Costa B, Lagana D. The use of the Digital Smile Design Concept as an Auxiliary tool in aesthetic rehabilitation : a case report. *Open Dent J* [Internet]. 2016 [consulté le 02 octobre 2017]; (10): 28-34. Disponible sur : <https://www.ncbi.nlm.nih.gov/pmc/articles/PMC4780488/>
66. Zanardi PR, Santos MS, Stegun RC, Sesma N, Costa B, Laganá DC. Restoration of the Occlusal Vertical Dimension with an Overlay Removable Partial Denture: A Clinical Report. *J Prosthodont* [Internet]. 2016 [consulté le 04 août 2018]; 25(7): 585-588. Disponible sur : <https://www.ncbi.nlm.nih.gov/pubmed/26376203>

## **ANNEXE 1 : Abréviations**

ATM : Articulations temporo-mandibulaires

CFAO : Conception fabriquée et assistée par ordinateur

DVO : Dimension verticale d'occlusion

IC : Inlay-core

OIM : Occlusion d'intercuspidie maximale

ORC : Occlusion de relation centrée

PAPIM : Prothèse amovible partielle à infrastructure métallique

PF : Prothèse fixée

PA : Prothèse amovible

RC : Relation centrée

RIM : Relation inter maxillaires



**ANNEXE 2 : Classification de Kennedy-Applegate**

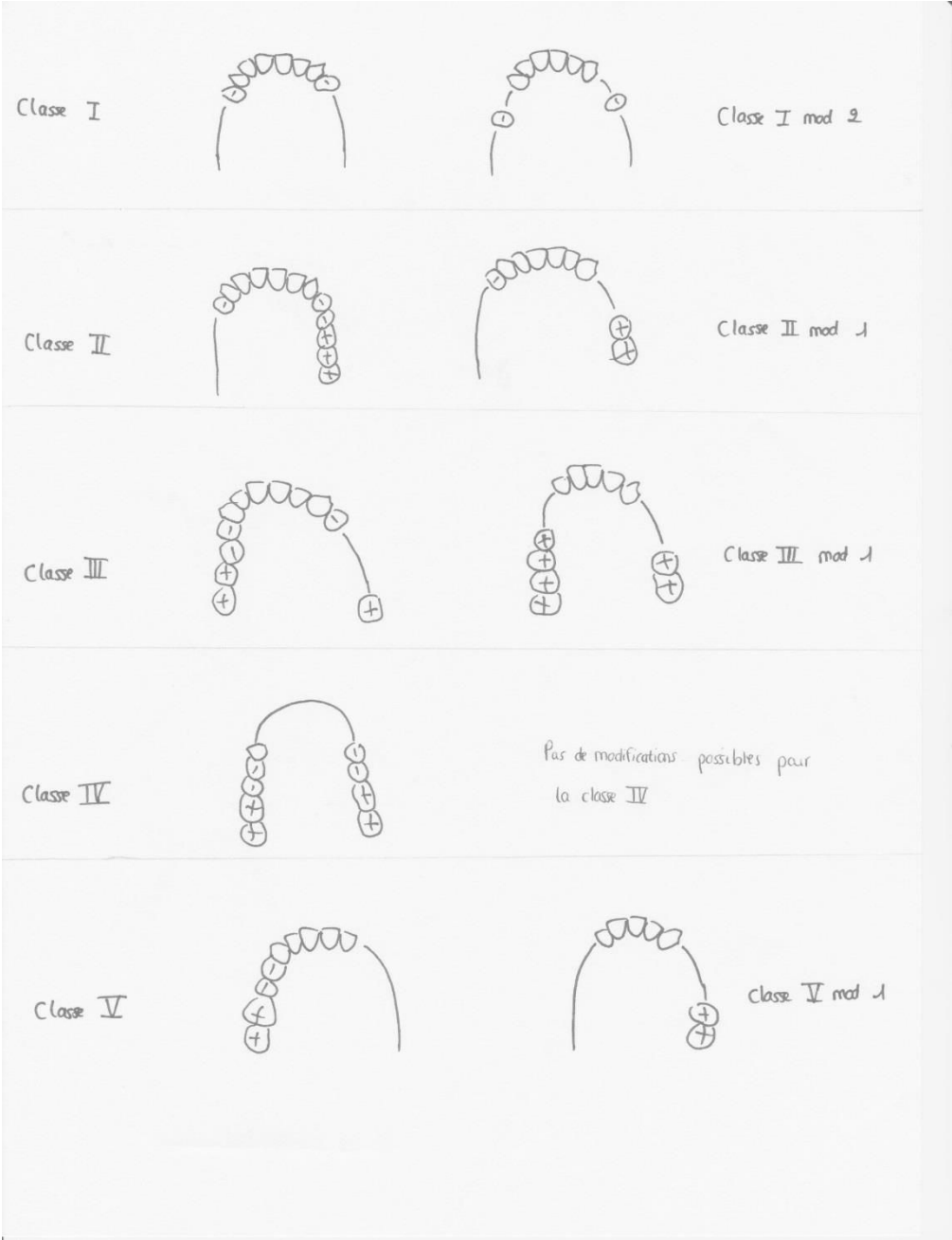


Figure 103 : Classification de Kennedy-Applegate et exemples de subdivisions

(source : document personnel, d'après Santoni, 2004)

Classe I : édentement postérieur libre bilatéral

Classe II : édentement postérieur libre unilatéral

Classe III : édentement encastré, excepté le secteur antérieur

Classe IV : édentement antérieur encastré

Classe V : édentement de grande étendue, limité mésialement par une incisive, dent qui ne peut pas servir de support

Classe VI : édentement encastré unilatéral de faible étendue, peu utilisée. La prothèse fixée seule est le traitement de choix

Pour définir la grande classe d'un édentement, l'édentement le plus postérieur prime.

Les secteurs édentés supplémentaires ainsi que leur nombre sont mentionnés par le terme *modification*, abrégé *mod*, suivi du nombre de secteurs édentés.

Les dents de sagesse ne sont pas prises en compte dans la classification car elles ne sont pas remplacées.

# Table des matières

<b>1. Choix du concept occlusal .....</b>	<b>21</b>
1.1. Occlusion statique : choix de la position de référence .....	21
1.1.1. Dans le sens VERTICAL : la dimension verticale d'occlusion .....	22
1.1.2. Dans le sens HORIZONTAL.....	24
1.2. Occlusion dynamique .....	31
1.2.1. La propulsion.....	31
1.2.2. La diduction.....	36
1.2.3. Les courbes fonctionnelles.....	43
<b>2. Simulation du projet prothétique.....</b>	<b>48</b>
2.1. Avant propos, comment monter en articulateur ? .....	49
2.1.1. Enregistrement des relations intermaxillaires .....	51
2.1.1.1. Choix de la DVO .....	52
2.1.1.2. Enregistrement de la position de référence .....	53
2.1.2. Montage des modèles sur articulateur.....	60
2.1.2.1. Montage du modèle maxillaire.....	60
2.1.2.2. Montage du modèle mandibulaire .....	61
2.2. Montage directeur et céroplasties.....	62
2.3. Prothèses transitoires.....	67
2.4. Apport des nouvelles technologies dans la simulation prothétique .....	70
2.4.1. Les capteurs électroniques.....	70
2.4.2. Articulateur virtuel .....	72
2.4.3. Les logiciels de simulation esthétique : le Smile Design.....	78
<b>3. Cas cliniques .....</b>	<b>80</b>
3.1. Cas n°1 .....	80
3.2. Cas n°2.....	88
3.3. Cas n°3.....	95

Jury : Président : J.-M. MARTRETTE – Professeur des Universités  
Juges : J. SCHOUVER – Maître de Conférences des Universités  
B. MOEHREL – Assistante Hospitalo-Universitaire  
H. VITTE – Exercice privé

Thèse pour obtenir le diplôme d'État de Docteur en Chirurgie Dentaire

Présentée par : **Madame SEGER Tara, Jeanne**

né(e) à : **Metz (Moselle)**

le **18 août 1993**

et ayant pour titre : « **Prothèse composite : Choix du concept occlusal et simulation du projet prothétique** ».

Le président du jury



J.-M. MARTRETTE

Le doyen,  
de la faculté d'odontologie



J.M. MARTRETTE

Autorise à soutenir et imprimer la thèse *10505*

NANCY, le **16 OCT. 2018**

Le président de l'université de Lorraine

  
P. MUTZENHARDT

SEGER Tara – Prothèse composite : Choix du concept occlusal et simulation du projet prothétique

Nancy 2018 : 113 pages. 103 figures.

Th. : Chir.-Dent. : Nancy : 2018

**Mots-clefs :**

- Prothèse composite
- Concept occlusal
- Projet prothétique

**Résumé :**

Les réhabilitations par prothèse composite requièrent une analyse clinique rigoureuse, afin de parvenir à l'amélioration des fonctions manducatrices et de l'esthétique.

Ces fonctions – comme la mastication ou la phonation - sont source de forces déstabilisatrices nuisant à la stabilité et au confort prothétique. Pour répondre aux exigences esthétiques, fonctionnelles et mécaniques, il est indispensable d'obtenir un parfait équilibre prothétique, ceci passe nécessairement par une occlusion fonctionnelle.

La compréhension et l'analyse de l'occlusion en amont de la reconstruction est l'une des clés de la réussite prothétique.

La première partie présentera les différents choix de concept occlusaux, statiques et dynamiques, en définissant des critères de réhabilitation prothétique dans un ordre de priorité. Une fois les choix conceptuels posés, il est nécessaire de passer par une étape de simulation de notre projet pour le valider en conditions réelles, du point de vue fonctionnel mais aussi esthétique. La seconde partie présentera les moyens de réaliser cette simulation prothétique, puis évoquera quelques nouvelles technologies.

Enfin, nous illustrerons à travers trois cas cliniques réhabilités par prothèse composite, les concepts occlusaux choisis et les simulations prothétiques correspondantes.

**Membres du jury :**

Pr. J-M. MARTRETTE	Professeur des Universités	Président
<u>Dr. J. SCHOUVER</u>	<u>Maître de Conférences des Universités</u>	<u>Directeur de thèse</u>
Dr. B. MOEHREL	Assistante Hospitalo-Universitaire	Juge
Dr. H. VITTE	Docteur en Chirurgie Dentaire	Juge

**Adresse de l'auteur**

Tara SEGER  
8 rue des Joncs  
57950 MONTIGNY-LES-METZ