



HAL
open science

La contention parodontale : concepts et données actuelles

Artem Rosovetskyy

► **To cite this version:**

Artem Rosovetskyy. La contention parodontale : concepts et données actuelles. Sciences du Vivant [q-bio]. 2018. hal-03297639

HAL Id: hal-03297639

<https://hal.univ-lorraine.fr/hal-03297639v1>

Submitted on 23 Jul 2021

HAL is a multi-disciplinary open access archive for the deposit and dissemination of scientific research documents, whether they are published or not. The documents may come from teaching and research institutions in France or abroad, or from public or private research centers.

L'archive ouverte pluridisciplinaire **HAL**, est destinée au dépôt et à la diffusion de documents scientifiques de niveau recherche, publiés ou non, émanant des établissements d'enseignement et de recherche français ou étrangers, des laboratoires publics ou privés.



AVERTISSEMENT

Ce document est le fruit d'un long travail approuvé par le jury de soutenance et mis à disposition de l'ensemble de la communauté universitaire élargie.

Il est soumis à la propriété intellectuelle de l'auteur. Ceci implique une obligation de citation et de référencement lors de l'utilisation de ce document.

D'autre part, toute contrefaçon, plagiat, reproduction illicite encourt une poursuite pénale.

Contact : ddoc-thesesexercice-contact@univ-lorraine.fr

LIENS

Code de la Propriété Intellectuelle. articles L 122. 4

Code de la Propriété Intellectuelle. articles L 335.2- L 335.10

http://www.cfcopies.com/V2/leg/leg_droi.php

<http://www.culture.gouv.fr/culture/infos-pratiques/droits/protection.htm>

**ACADEMIE DE NANCY- METZ
UNIVERSITE DE LORRAINE
FACULTE D'ODONTOLOGIE**

ANNÉE 2018

N° 10 555

THÈSE

pour le

DIPLÔME D'ÉTAT DE DOCTEUR EN CHIRURGIE DENTAIRE

par

Rosovetskyy Artem

Né le 19 juillet 1990 à Berditchev (Ukraine)

**La contention parodontale :
concepts et données actuelles**

Présentée et soutenue publiquement le 20 décembre 2018

Examineurs de la thèse :

Pr P. AMBROSINI	Professeur des Universités	Président
Dr D. JOSEPH	Maître de Conférences des universités	Juge
<u>Dr N. PAOLI</u>	<u>Professeur certifiée</u>	<u>Directeur</u>
Dr M. SENG	Assistante Hospitalo-universitaire	Juge

**ACADEMIE DE NANCY- METZ
UNIVERSITE DE LORRAINE
FACULTE D'ODONTOLOGIE**

ANNÉE 2018

N° 10 555

THÈSE

pour le

DIPLÔME D'ÉTAT DE DOCTEUR EN CHIRURGIE DENTAIRE

par

Rosovetskyy Artem

Né le 19 juillet 1990 à Berditchev (Ukraine)

**La contention parodontale :
concepts et données actuelles**

Présentée et soutenue publiquement le 20 décembre 2018

Examineurs de la thèse :

Pr P. AMBROSINI	Professeur des Universités	Président
Dr D. JOSEPH	Maître de Conférences des universités	Juge
<u>Dr N. PAOLI</u>	<u>Professeur certifiée</u>	<u>Directeur</u>
Dr M. SENG	Assistante Hospitalo-universitaire	Juge

« Par délibération du 11 décembre 1972, la Faculté de Chirurgie Dentaire a arrêté que les opinions émises dans les dissertations qui lui seront présentées doivent être considérées comme propre à leurs auteurs et qu'elle n'entend leur donner approbation ni improbation »

Président : Professeur Pierre MUTZENHARDT

Doyen : Professeur Jean-Marc MARTRETTE

Vice-Doyens : Dr Céline CLEMENT – Dr Rémy BALTHAZARD – Dr Anne-Sophie VAILLANT

Membres Honoraires : Dr L. BABEL – Pr. S. DURIVAUX – Pr A. FONTAINE – Pr G. JACQUART – Pr D. ROZENCWEIG - Pr ARTIS - Pr M. VIVIER

Doyens Honoraires : Pr J. VADOT, Pr J.P. LOUIS

Professeur émérite : Pr M-P FILLEUL

Département Odontologie pédiatrique Sous-section 56-01	Mme	<u>DROZ Dominique</u>	Maître de Conférences *
	Mme	JAGER Stéphanie	Maître de Conférences *
	M.	PREVOST Jacques	Maître de Conférences
	Mme	HERNANDEZ Magali	Maître de Conférences *
	M.	LEFAURE Quentin	Assistant
	Mme	DARSAT Claire	Assistante*
Département Orthopédie dento-faciale Sous-section 56-01	M.	<u>EGLOFF Benoît</u>	Maître de Conférences *
	Mme	GREGOIRE Johanne	Assistante
	Mme	LAWTON Mathilde	Assistante
Département Prévention, épidémiologie, économie de la santé, odontologie légale Sous-section 56-02	Mme	<u>CLÉMENT Céline</u>	Maître de Conférences *
	M.	BAUDET Alexandre	Assistant *
	Mme	NASREDDINE Greyce	Assistante
Département Parodontologie Sous-section 57-01	M.	<u>AMBROSINI Pascal</u>	Professeur des Universités *
	Mme	BISSON Catherine	Maître de Conférences *
	M.	JOSEPH David	Maître de Conférences *
	M.	LACH Patrick	Assistant
	Mme	MAYER-COUPIN Florence	Assistante
	Mme	PAOLI Nathalie	Enseignante univ. – Praticien attachée*
Département Chirurgie orale Sous-section 57-01	Mme	<u>GUILLET-THIBAUT Julie</u>	Maître de Conférences *
	M.	BRAVETTI Pierre	Maître de Conférences
	Mme	PHULPIN Bérangère	Maître de Conférences *
	M.	CLERC Sébastien	Assistant*
	M.	HASNAOUI Nasr	Assistant
Département Biologie orale Sous-section 57-01	Mme	KICHENBRAND Charlène	Enseignante univ. – Praticien attachée*
	M.	<u>YASUKAWA Kazutoyo</u>	Maître de Conférences *
	M.	MARTRETTE Jean-Marc	Professeur des Universités *
Département Dentisterie restauratrice, endodontie Sous-section 58-01	Mme	EGLOFF-JURAS Claire	Assistante*
	M.	<u>MORTIER Éric</u>	Professeur des Universités *
	M.	AMORY Christophe	Maître de Conférences
	M.	BALTHAZARD Rémy	Maître de Conférences *
	M.	ENGELS-DEUTSCH Marc	Maître de Conférences
	M.	VINCENT Marin	Maître de Conférences*
	Mme	GEBHARD Cécile	Assistante
	M.	GEVREY Alexis	Assistant
	M.	GIESS Renaud	Assistant *
	M.	<u>DE MARCH Pascal</u>	Maître de Conférences
Département Prothèses Sous-section 58-01	M.	SCHOVER Jacques	Maître de Conférences
	Mme	VAILLANT Anne-Sophie	Maître de Conférences *
	Mme	CORNE Pascale	Maître de Conférences Associée *
	M.	CIESLAK Steve	Assistant
	M.	HIRTZ Pierre	Assistant *
	M.	MAILLET Maxime	Assistant
	Mme	MOEHREL Bethsabée	Assistante
	M.	VUILLAUME Florian	Assistant
	Mme	<u>STRAZIELLE Catherine</u>	Professeur des Universités *
Département Fonction-dysfonction, imagerie, biomatériaux Sous-section 58-01	Mme	MOBY (STUTZMANN) Vanessa	Maître de Conférences *
	M.	SALOMON Jean-Pierre	Maître de Conférences

Souligné : responsable de département * temps plein

Mis à jour le 01/09/2018

REMERCIEMENTS

À NOTRE PRESIDENT DU JURY,

Monsieur le Professeur Pascal AMBROSINI

Docteur en Chirurgie Dentaire

Docteur de l'Université Henri Poincaré, Nancy 1

Vice-Doyen au budget et aux affaires hospitalières

Professeur des Universités - Praticien Hospitalier

Habilité à diriger des Recherches

Responsable de la sous-section : Parodontologie

Vous nous avez fait l'honneur d'accepter la direction de cette thèse.

Nous vous sommes reconnaissants pour la grande disponibilité et la gentillesse dont vous avez toujours fait preuve à notre égard.

Nous nous souviendrons de la qualité de l'enseignement théorique et clinique que vous nous avez prodigué pendant nos années d'études.

Veillez trouver l'expression de nos remerciements les plus sincères.

À NOTRE JUGE ET DIRECTEUR DE THESE,

Madame le Docteur Nathalie Paoli

Docteur en Chirurgie Dentaire

Professeur certifié

Sous-section : Parodontologie

Nous vous remercions de l'honneur que vous nous avez fait en acceptant la présidence de cette thèse.

Nous portons une grande estime à la gentillesse, la sympathie et la disponibilité dont vous avez fait preuve au cours de nos études.

Nous vous sommes infiniment reconnaissant pour votre implication, votre soutien, votre aide et votre patience tout au long de la rédaction.

Veillez trouver ici l'expression de notre profond respect et de nos sincères remerciements.

À NOTRE JUGE,

Monsieur le Docteur Joseph David

Docteur en Chirurgie Dentaire

Maître de Conférences

Sous – section : Parodontologie

Nous vous remercions pour la spontanéité avec laquelle vous avez accepté de faire partie du jury de notre thèse.

Nous avons apprécié la qualité de votre enseignement et votre bonne humeur durant toutes nos années d'étude.

Veillez trouver ici le témoignage de notre vive reconnaissance.

À NOTRE JUGE,

Madame Seng Marilynne

Docteur en Chirurgie Dentaire

Assistante Hospitalo-Universitaire

Sous – section : Orthopédie Dento-faciale

Nous sommes sensibles à l'intérêt que vous avez porté à notre travail en acceptant d'en être le juge.

Nous vous exprimons notre respectueuse considération.

SOMMAIRE

INTRODUCTION

1. LES CONCEPTS DE LA CONTENTION PARODONTALE.....	18
1.1 DEFINITION DE LA CONTENTION PARODONTALE.....	18
1.1.1 <i>Objectifs de la contention</i>	18
1.1.2 <i>Principes biologiques</i>	22
1.1.3 <i>Principes mécaniques</i>	24
1.2 LES INDICATIONS DE LA CONTENTION PARODONTALE.....	28
1.2.1 <i>Répartir les forces occlusales sur un parodonte affaibli</i>	28
1.2.2 <i>Prévenir la migration</i>	28
1.2.3 <i>Optimiser les manœuvres thérapeutiques</i>	29
1.2.4 <i>Améliorer le contrôle de plaque</i>	30
1.2.5 <i>Améliorer le confort et la fonction masticatoire</i>	30
1.2.6 <i>Améliorer l'esthétique du patient</i>	30
1.3 LES CONTRE-INDICATIONS DE LA CONTENTION PARODONTALE.....	31
1.3.1 <i>La présence d'un édentement important</i>	31
1.3.2 <i>Une occlusion défavorable</i>	31
1.3.3 <i>Un important différentiel de mobilité entre les dents</i>	31
1.3.4 <i>Une hygiène insuffisante</i>	31
1.3.5 <i>Volume pulpaire trop important</i>	32
1.3.6 <i>Non respect de l'esthétique</i>	32
1.4 PLACE DE LA CONTENTION DANS LE TRAITEMENT DE LA PARODONTITE : A QUEL MOMENT ?.....	33
1.4.1 <i>Au début du traitement parodontal</i>	33
1.4.2 <i>En cours de traitement</i>	33
1.4.3 <i>Après le traitement parodontal</i>	33
2. LES DIFFERENTES SORTES DE CONTENTIONS ET LES DONNEES ACTUELLES.....	34
2.1 LES CONTENTIONS TEMPORAIRES.....	35
2.1.1 <i>Systèmes fixes</i>	35
2.1.2 <i>Systèmes mobiles (amovibles)</i>	39
2.2 LES CONTENTIONS AMBIVALENTES.....	40
2.2.1 <i>Les dispositifs amovibles</i>	41
2.2.2 <i>Les dispositifs fixes avec préparations coronaires</i>	42
2.2.3 <i>Les dispositifs fixes sans préparation coronaire</i>	47
2.3 LES CONTENTIONS DEFINITIVES.....	50
2.3.1 <i>Les inlays-onlays proximaux</i>	50
2.3.2 <i>L'attelle métallique coulée collée</i>	50
2.3.3 <i>Prothèse fixée plurale</i>	51
2.4 DONNEES ACTUELLES DES TECHNIQUES DE CONTENTION.....	52
2.4.1 <i>Contentions en fibre de verre en méthode directe</i>	52
2.4.2 <i>La contention circonférentielle réinventée</i>	56
2.4.3 <i>Les complications possibles des fils et des composites à fibre renforcée collés</i>	67
2.4.4 <i>L'attelle en zirconium : une contention d'avenir en Parodontologie ?</i>	69
2.4.5 <i>Un nouveau matériau de contention orthodontique : Le PEEK</i>	83
2.5 SYNTHÈSE DES DIFFÉRENTS SYSTÈMES DE CONTENTIONS.....	87
3. CONCLUSION.....	88

LISTE DES FIGURES

Figure 1 : Les traumatismes occlusaux primaires et secondaires	21
Figure 2 : Principe du polygone de contention d'après MANSON J. 1975	24
Figure 3 : Principe de ROY	25
Figure 4 : Principe de la localisation verticale	26
Figure 5 : Principe de la dent terminale	27
Figure 6 : Contention par des ligatures métalliques	35
Figure 7 : Ligature en huit avant la mise en place du composite	36
Figure 8 : Ligature en points de machine à coudre	36
Figure 9 : Solidarisation des dents au composite sans moyen de rétention	38
Figure 10 : Une plaque de Hawley	39
Figure 11 : Gouttière occlusale en plastique moulé amovible	39
Figure 12 : Coupe sagittale montrant les bords d'une gouttière occlusale	40
Figure 13 : Attelle d'Elbrecht	41
Figure 14 : Ligatures « en huit » après préparation des dents	42
Figure 15 : Ligatures "en huit" masquées par du composite après préparation	42
Figure 16 : L'attelle de Ceria Cerosi	43
Figure 17 : L'attelle de Berliner	44
Figure 18 : L'attelle en U d'Abjean	45
Figure 19 : Radiographie rétro-alvéolaire d'une contention en U d'Abjean	45
Figure 20 : Vue palatine d'une grille d'Ellman couverte de composite	47
Figure 21 : Attelle en fibre synthétique vue linguale	48
Figure 22 : Attelle coulée collé au maxillaire	51
Figure 23 : Examen des tissus de soutien avec une sonde parodontale	53
Figure 24 : Aspect des dents après assainissement du parodonte	53
Figure 25 : Fixation de la fibre de verre sur les surfaces dentaires	53
Figure 26 : Aspect final, vue linguale	54
Figure 27 : Aspect final, vue vestibulaire	54
Figure 28 : Aspect initial	55
Figure 29 : Application de l'attelle en fibre de verre sur les surfaces dentaires	55
Figure 30 : Aspect final en occlusion, vue vestibulaire	55
Figure 31 : Aspect final en vue linguale	55
Figure 32 : Photo préopératoire	63
Figure 33 : Radiographie rétroalvéolaire	63
Figure 34 : Marquage grossier des futures préparations	63
Figure 35 : Dents après préparations	63
Figure 36 : Dent 41 extraite et l'alvéole curetée	63
Figure 37 : On vérifie la position et la forme du pontique	63
Figure 38 : Ligature en place prête à recevoir le composite	64
Figure 39 : Ligature au niveau du pontique	64
Figure 40 : Photo post-opératoire après polissage	64
Figure 41 : Photo préopératoire	65
Figure 42 : Après préparations et mordançage	65
Figure 43 : Positionnement de la ligature Dacron en une seule étape	66
Figure 44 : Photo post-opératoire	66
Figure 45 : La modélisation CFAO de la barre linguale	72
Figure 46 : conception de la barre de zirconium par CFAO	72
Figure 47 : Barre de zirconium avant le collage	72
Figure 48 : Essayage de la barre sur le modèle avant collage	72
Figure 49 : Barre de zirconium collée deux ans post-op	73
Figure 50 : Situation initiale avec 41 et 31 mobiles	78
Figure 51 : Préfabrication de l'attelle avec un composite	78
Figure 52 : Contention en zircone avant le collage	78
Figure 53 : Champ opératoire isolé à l'aide d'une digue	78

Figure 54 : Attelle collée vue vestibulaire	78
Figure 55 : Attelle collée vue linguale	78
Figure 56 : Situation après élimination du tartre supra et sous gingivale vue vestibulaire	81
Figure 57 : Situation après élimination	81
Figure 58 : Conception de la contention sur le modèle à l'écran.....	81
Figure 59 : Conception de la contention sur le modèle à l'écran.....	81
Figure 60 : Réalisation d'un bloc en résine pour voir la bonne adaptation	82
Figure 61 : Pièce en zircone après frittage	82
Figure 62 : Surfaces dentaires après mordantage	82
Figure 63 : Aspect de la contention après collage et polissage des surfaces.....	82
Figure 64 : Modèle imprimé en 3D avec la réalisation du dispositif de contention en vue linguale	85
Figure 65 : Contention avec les supports de positionnement	85
Figure 66 : Vérification de la bonne adaptation en bouche grâce aux cales vestibulaires	85
Figure 67 : Dispositif de contention après collage (vue linguale)	85
Figure 68 : Dispositif de contention après collage (vue vestibulaire)	85

LISTE DES TABLEAUX

Tableau 1 : Comparaison des différentes méthodes de contention.....	57
Tableau 2 : Comparaison de deux groupes de patients avec deux contentions différentes	76
Tableau 3 : Les différents systèmes de contention selon leur place dans le plan de traitement parodontal : types, indications, avantages et inconvénients	87

Introduction

La parodontite est une maladie plurifactorielle, dont l'étiologie principale est infectieuse, qui entraîne une destruction des tissus de soutien de la dent. En l'absence d'un traitement approprié et d'un manque de motivation de la part du patient ou de son incapacité à éliminer efficacement la plaque dentaire, la parodontite peut avoir comme conséquences possibles sur l'organe dentaire : une mobilité, une migration et parfois même sa perte.

En effet, avec la perte d'attache, l'os alvéolaire disparaît progressivement, les dents deviennent mobiles et perdent leurs points de contacts, les différentes pressions (occlusales, linguales etc....) font migrer les dents et une destruction très avancée ou totale des tissus de soutien aboutit à la perte de la dent.

La mobilité est un des symptômes, avec le saignement, qui amène le plus fréquemment un patient atteint d'une parodontite à consulter un praticien.

Le mécanisme de la mobilité a été étudié par Mühlemann qui différencie la mobilité physiologique et la mobilité pathologique.

La mobilité physiologique est le mouvement possible par le fait que la dent n'est pas ankylosée dans son alvéole grâce à l'existence du desmodonte qui se déforme lorsqu'une force est appliquée sur la dent. Cette mobilité peut se faire dans le plan vertical ou horizontal et légèrement en rotation. Elle est quasiment invisible et ne peut pas de manière notable aller au-delà de l'épaisseur du ligament alvéolo-dentaire même si la flexibilité osseuse peut donner une mobilité supplémentaire imperceptible.

On peut dans certaines circonstances voir cette mobilité « normale » augmenter légèrement et de manière temporaire.

C'est le cas des **mobilités transitoires physiologiques** liées à un épaissement du ligament parodontal engendré lors d'une hypofonction (désocclusion prolongée nocturne) ou lors d'une augmentation de la vascularisation du ligament par des hormones vaso-actives (période menstruelle, grossesse).

C'est également le cas des **mobilités transitoires iatrogènes** liées à une inflammation du ligament que l'on peut observer après une chirurgie parodontale (qui sectionne les fibres supra-crestales) ou péri-apicale, un traitement endodontique, un traitement orthodontique ou encore après une extraction dentaire (sur les dents adjacentes à la dent extraite).

Ces mobilités transitoires physiologiques ou iatrogènes sont spontanément réversibles sans traitement.

La mobilité pathologique, quant à elle, peut être la conséquence d'une augmentation de l'épaisseur du desmodonte, liée à son inflammation, et/ou de la diminution du tissu de soutien de la dent. Elle peut être réversible ou irréversible.

La mobilité accrue réversible liée à l'inflammation du desmodonte, peut avoir des étiologies différentes comme un traumatisme lié à un choc sur la dent, un traumatisme occlusal, une mauvaise réhabilitation prothétique, une infection d'origine endodontique ou parodontale. Ces éléments pouvant être isolés ou combinés. Ce type de mobilité peut être, s'il n'y a pas eu de perte d'attache, totalement **réversible** avec un traitement étiologique adapté.

La mobilité pathologique peut aussi être la conséquence d'un parodonte réduit lié à la diminution de la hauteur des tissus de soutien détruits par la progression d'une parodontite (Pouliquen, 2004). Même si le parodonte est assaini, ce qui réduit la mobilité, il persiste **une mobilité non réversible**, du fait de la perte de support osseux accompagnant la perte d'attache.

Face à une mobilité pathologique la première chose à faire est **le traitement étiologique de la composante réversible** de la mobilité.

La réalisation et la reprise des traitements endodontiques des dents concernées, l'élimination de l'inflammation parodontale, l'ajustage de l'occlusion, la modification et l'amélioration de la réhabilitation des prothèses de mauvaise qualité en place doivent être entrepris (Zaghez, 2008).

Les prothèses fixées ou amovibles iatrogènes doivent être modifiées ou remplacées. En effet le non-respect de l'équilibration occlusale (morphologie occlusale, courbes d'occlusion), de la conception des crochets et châssis des prothèses amovibles ou des lois mécaniques régissant les extensions prothétiques va créer des déséquilibres et une sollicitation des dents accrues ou selon des axes inadaptés, ce qui peut provoquer des mobilités.

Les problèmes infectieux ou inflammatoires qui peuvent apparaître au niveau de l'espace péri-apical puis progresser le long du desmodonte doivent être traités par un traitement endodontique rigoureux en essayant d'éliminer au maximum les micro-organismes et leurs toxines.

Une occlusion pathologique ou perturbée doit être corrigée avec un ajustement occlusal. Cela consiste à modifier les surfaces occlusales par addition ou soustraction afin d'avoir une harmonie occlusale qui soit stable et fonctionnelle. Cet examen occlusal doit être évalué en statique et en dynamique afin d'observer les trajets masticatoires qui mettent en évidence les obstacles occlusaux (Pouliquen, 2004). Si les désordres occlusaux s'avèrent plus importants il peut être nécessaire d'avoir recours à des traitements de restaurations collées type inlay, onlay, et overlay, des traitements prothétiques ou un traitement orthodontique.

Le traitement de l'inflammation parodontale non chirurgicale et chirurgicale permet de réduire de façon significative la mobilité dentaire. L'éducation à l'hygiène orale, le détartrage et le débridement des poches parodontales permettent de supprimer l'inflammation tissulaire en permettant la reformation du collagène, la disparition de l'œdème et une recalcification de l'os alvéolaire avec reformation des corticales. Le traitement chirurgical augmente, de manière temporaire, la mobilité après l'intervention car il y a suppression de l'attache épithéliale et conjonctive. Cette mobilité se réduit avec la cicatrisation en une quinzaine de jours avec une hygiène irréprochable. La maintenance doit être périodique afin de réévaluer l'état parodontal, le contrôle de plaque et les effets thérapeutiques. Il faut revoir les patients tous les 4 à 6 mois afin de faire un suivi de leur motivation (Bouchard, 2015).

Après avoir traité ces mobilités réversibles, le praticien pourra **évaluer les mobilités résiduelles irréversibles**. Si cette mobilité résiduelle représente une gêne fonctionnelle ou un facteur de risque pour les autres dents, on pourra envisager

d'extraire les dents mobiles avec un support parodontal trop réduit. Cependant, une dent avec une mobilité dentaire accrue, due à une perte du support osseux, peut être conservée tant que le parodonte est assaini et que les fonctions ne sont pas perturbées (Bouchard, 2015).

Les conséquences des parodontites peuvent avoir des répercussions esthétiques, fonctionnelles ou encore psychologiques non négligeables sur la vie des patients. Et la mobilité en particulier peut induire une anxiété, un comportement parafonctionnel et parfois même un arrêt de brossage par peur de perdre la dent. Il est donc important, pour pallier cette mobilité, de proposer au patient une solution qui pourra être provisoire ou définitive afin d'améliorer le confort et la fonction.

La diminution de la mobilité est possible grâce aux différents types de contentions avec des propriétés et des indications propres à chacune. Le but du traitement consiste non seulement à responsabiliser le patient par rapport à sa maladie en lui donnant les bons conseils mais surtout à proposer un moyen de contention efficace destiné à réduire les effets néfastes de la mobilité pour obtenir un meilleur pronostic. C'est donc surtout un traitement symptomatique qui peut être fait de façon temporaire, semi-définitive ou définitive.

Nous ferons donc le point sur les différentes techniques de contention depuis certaines méthodes dites historiques mais qui peuvent toujours avoir cours jusqu'aux dernières techniques utilisant des moyens technologiques actuels comme la CFAO. En effet, grâce à l'utilisation de la CFAO, nous allons étudier deux matériaux intéressants et peu connus dans le domaine de la parodontologie. Tout d'abord la zircone dont on connaît déjà l'utilisation surtout en prothèse, puis le Peek qui est un matériau assez innovant en odontologie et dont l'utilité est aussi prouvée dans d'autres domaines médicaux.

Après avoir exposé les concepts de la contention parodontale, nous décrirons les différentes thérapeutiques anciennes et actuelles pour gérer la mobilité avant, pendant et après le traitement parodontal.

1. Les concepts de la contention parodontale

1.1 Définition de la contention parodontale

D'après l'Académie Américaine de Parodontologie, c'est « un dispositif destiné à stabiliser les dents mobiles dont l'extraction est reportée ou non envisagée ». On admet de plus en plus que la mobilité résiduelle des dents avec une importante perte des tissus de soutien même après un traitement parodontal doit être prise en compte afin de garantir un résultat à plus au moins long terme. Ces dents doivent être gérées comme un ensemble et non individuellement afin de garantir la meilleure fonction possible. Cet objectif est réalisable grâce aux contentions parodontales (Eles et coll., 2010).

La contention parodontale est un traitement symptomatique de la mobilité dentaire. Elle a pour but principal de créer un milieu favorable au confort du patient et à la guérison parodontale après traitement des causes. Cette contention doit permettre de répartir l'ensemble des forces occlusales sur l'ensemble des dents solidarisées sans compromettre les capacités du parodonte. La contention doit donc maintenir les dents concernées dans la meilleure position possible permettant aux forces d'être transmises le plus axialement possible. De plus, la contention permet de faciliter le brossage rendu plus compliqué avec la mobilité des dents. Les traumatismes sont également limités grâce à la contention permettant une meilleure cicatrisation des tissus parodontaux (Joseph et coll., 2015).

1.1.1 Objectifs de la contention

Avant de réaliser une contention parodontale, il faudrait connaître les objectifs de cette dernière.

- **Immobilisation :**

Quand un membre du corps est fracturé, l'immobilisation permet une guérison lente. Ceci est également valable au niveau dentaire quand les dents ont un support parodontal affaibli. Une parodontite active, seule ou combinée à une parafonction peut être compliquée par des facteurs intrinsèques comme l'âge, le sexe ou les maladies systémiques tel que le diabète, et les facteurs extrinsèques, comme le tabac, le niveau socio-économique ou encore le stress. Le repos occlusal fourni par une attelle de

contention aide à neutraliser certains facteurs occlusaux défavorables qui aggravent l'effet d'une maladie inflammatoire existante telle que la parodontite. Les dents touchées par la parodontite sont souvent plus mobiles en raison d'un espace ligamentaire élargi et l'un des objectifs principaux de la contention est de permettre le rétablissement d'un espace ligamentaire normal. Un patient souffrant de parodontite avancée avec de nombreux défauts osseux peut avoir besoin d'un ajustement occlusal par meulage sélectif et d'un dispositif de contention comme traitement initial ou pré-chirurgical. En effet, une mobilité minimale est entre autres nécessaire pour envisager une chirurgie de traitement des lésions infra-osseuses par comblement. La mise en place de la contention permet aussi de distinguer un défaut intra-alvéolaire causé par une inflammation et un élargissement en entonnoir provoqué par une force occlusale excessive et prolongée. Cette dernière peut disparaître en effet spontanément avec la mise en place de la contention et la soustraction de la dent du traumatisme occlusal.

- **Redistribution des forces :**

La stabilisation de dents atteintes de parodontite par une contention augmente la résistance aux différentes forces. La redistribution de forces par une contention permet d'éviter que la force excessive sur une seule dent ne dépasse la capacité d'adaptation du tissu environnant et que ces mouvements de secousse, qui peuvent contribuer à une perte osseuse supplémentaire dans une parodontite existante soient diminués.

- **Redirection des forces :**

Les effets de la contention permettent une redirection plus axiale des forces sur toutes les dents incluses dans l'attelle. Théoriquement, la force occlusale sur une molaire inclinée mésialement aura une composante mésiale et une apicale, mais pas de composante orientée selon le grand axe de la dent. La contention sur de telles dents va compenser cet effet de l'inclinaison qui rend les forces occlusales iatrogènes.

- **Préservation de l'intégrité de l'arcade :**

La contention restaure les parties proximales dues aux dents manquantes ou aux dents qui ont migré offrant plus de confort au patient en réduisant également les bourrages alimentaires.

- **Restauration de la stabilité fonctionnelle :**

Une contention associée au remplacement des dents manquantes si nécessaire, rétablit non seulement une occlusion fonctionnelle, mais stabilise également les dents

piliers mobiles restantes. Toutes les dents manquantes ne doivent pas forcément être remplacées, cependant, il faut peser le pour et le contre inhérent à la fabrication de toute prothèse.

- **Confort psychologique :**

La mobilité des dents peut devenir si importante que les patients craignent parfois de les perdre. La stabilisation par contention améliore non seulement la fonction, mais elle permet également de restaurer la sensation de dents plus solides ainsi que le confort et l'apparence. L'esthétique et le confort sont les bases de la contention parodontale, cependant, elle ne doit pas être utilisée à mauvais escient. De nombreux patients qui nécessitent une stabilisation à long terme par l'utilisation de prothèses fixes sont plus intéressés par les avantages esthétiques qui résultent d'un tel traitement que par les qualités fonctionnelles améliorées. L'utilisation d'une procédure chère et irréversible ne doit pas être basée uniquement sur les demandes esthétiques du patient.

- **Thérapie occlusale :**

La thérapie occlusale est entreprise pour corriger un traumatisme occlusal qui peut être la conséquence de contacts prématurés, d'interférences, de surcharges occlusales et/ou de bruxisme. Il faut bien différencier le traumatisme occlusal primaire du traumatisme occlusal secondaire (figure 1). Dans le traumatisme occlusal primaire, les forces occlusales dépassent la capacité d'adaptation sur une dent avec un parodonte normal. Le traumatisme occlusal secondaire résulte lui des forces occlusales excessives sur une dent avec un parodonte réduit (Kathariya et coll., 2016).

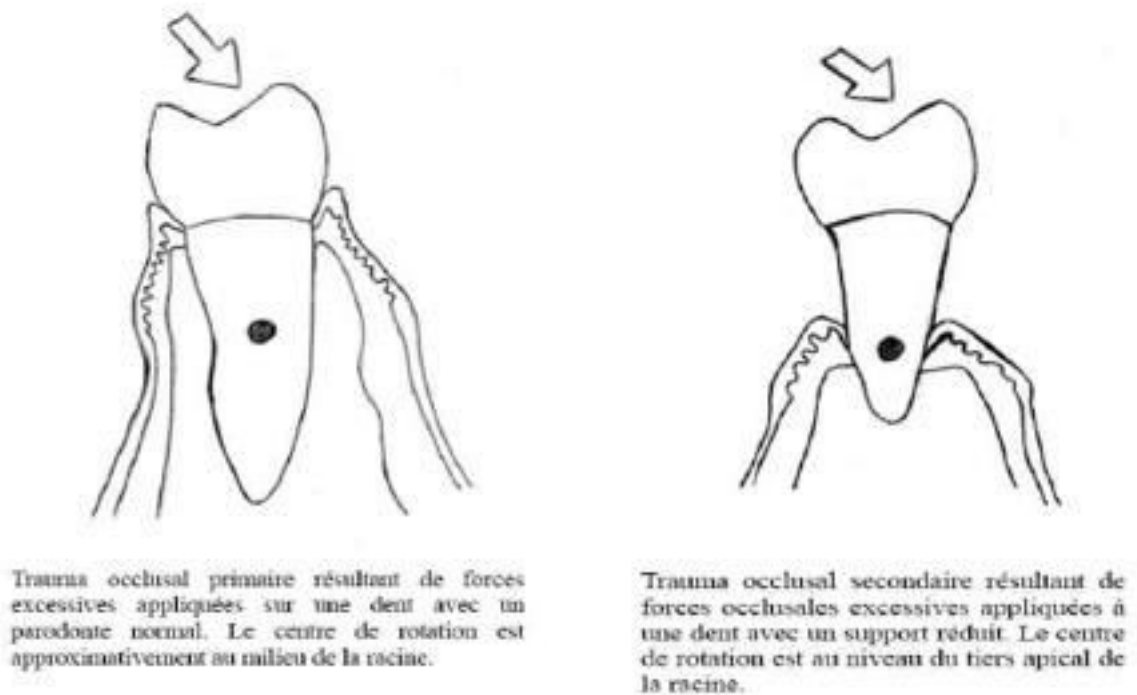


Figure 1 : Les traumatismes occlusaux primaires et secondaires (source : Guibert 2012)

La mobilité est une des manifestations de ce traumatisme. Cette mobilité peut être causée par l'inflammation du parodonte, une perte d'attache parodontale ou des forces fonctionnelles ou parafunctionnelles sur les dents. La contention parodontale a longtemps été considérée comme une composante importante du traitement occlusal. Les objectifs de la thérapie occlusale sont (Serio, 1999) :

1. Contrôler la force qui se produit sur l'articulation temporo mandibulaire.
2. Contrôler la charge que reçoivent les dents de sorte que les capacités du parodonte ne soient pas dépassées.
3. Permettre une relation occlusale sans symptômes pathologiques pour les muscles de la mastication.

La contention parodontale peut être appliquée à ces objectifs lorsqu'il y a présence de dents mobiles. Lemmerman a conclu dans sa revue de 1976, que la stabilisation des dents était indiquée après un traumatisme occlusal, dans le cadre d'une thérapie

occlusale, comme prévention de la dérive mésiale, comme remplacement des dents manquantes et comme traitement d'un traumatisme secondaire (Rajeev et Jalaluddin, 2017).

1.1.2 Principes biologiques

- **Une entrave minimale à l'hygiène orale.**

La contention ne doit pas empêcher un contrôle de plaque correct. Les critères suivants doivent donc être respectés lors de sa confection :

- Une limitation au maximum du surcontour responsable d'une accumulation de plaque
- Le respect de l'attache biologique supracrestale.
- La réalisation de limites supra-gingivales.
- Le respect des embrasures permettant le passage des brossettes interdentaires.
- Un polissage rigoureux afin de limiter la rétention de plaque.

- **Une équilibration occlusale optimale**

Cette équilibration occlusale désigne toutes les modifications thérapeutiques des tissus dentaires par addition ou soustraction permettant de rétablir l'occlusion la plus équilibrée possible. L'objectif étant d'avoir un fonctionnement optimal de tout le système manducateur avant la réalisation de la contention. Si la contention est en place provisoirement, un réglage occlusal sommaire devra être entrepris. Les fonctions telles que le calage, le guidage et le centrage devront être correctement étudiées et corrigées si nécessaires. Les calages dentaires intra-arcades et inter-arcades sont modifiés afin d'avoir une distribution des forces occlusales sur un maximum de dents. Une correction du centrage va nous permettre de mettre en relation fonctionnelle la position d'intercuspidation maximale (PIM) et la position mandibulaire afin que les condyles soient positionnés de façon symétrique dans leur cavité glénoïde. La fonction de guidage peut également être rectifiée, les interférences occlusales néfastes lors de la propulsion ou des latéralités sont éliminées. La contention ne doit donc pas

perturber l'occlusion afin d'optimiser son efficacité et de ne pas induire de nouvelles pathologies occlusales (Pouliquen, 2004).

- **Le confort et l'esthétique du patient**

Le patient doit se sentir à l'aise avec la contention. Si les surcontours sont nécessaires, ils ne devront pas être irritants pour l'environnement ni perturber les fonctions manducatrices telles que l'élocution ou la déglutition. De plus, la contention doit être acceptable esthétiquement (Demba, 2005).

- **Une augmentation du nombre de piliers**

D'après la loi d'ANTE de 1926, il devrait y avoir autant de surface desmodontale résiduelle que de surface ligamentaire à remplacer (Ante, 1926). Cette loi garantit la solidité de l'ensemble prothétique face aux forces occlusales. On peut effectivement admettre que quand les dents manquantes sont remplacées par les dents prothétiques, les différentes pressions occlusales reçues normalement par les surfaces ligamentaires manquantes sont transmises au niveau des dents piliers.

Aujourd'hui, lorsqu'on remplace des dents par de la prothèse fixée ou par un dispositif de contention, si la répartition des piliers est harmonieuse, on peut réaliser des restaurations convenables avec seulement 50% des surfaces desmodontales résiduelles (décrit par ANTE). Ce sont surtout les valeurs extrinsèques et intrinsèques propres à chaque organe dentaire qui vont nous guider dans le choix thérapeutique.

La valeur intrinsèque comprend :

- La quantité de tissus dentaires qui reste après exérèse de la carie et préparation de la dent pour recevoir une couronne prothétique ou une contention.
- La présence ou non d'une restauration corono-radiculaire, dans le cas où la dent a une destruction coronaire importante. La préparation du logement du tenon radiculaire et le tenon lui-même vont fragiliser la dent.
- Le nombre de racines et leur morphologie, autrement dit la surface ligamentaire totale de la dent.

Pour un sujet atteint de parodontite, la valeur extrinsèque de la dent est moindre et dépend de :

- La perte du tissu osseux : plus la parodontite est avancée et plus le support osseux est réduit.
- La répartition des dents et les malpositions (rotation version ou égression) au sein de l'arcade.
- La qualité des tissus mous telle que la quantité de la gencive attachée.

La pose de la contention doit se faire en étroite collaboration avec le remplacement des dents manquantes. La valeur extrinsèque des dents encore présentes doit être étudiée, l'occlusion soigneusement réglée surtout si la parodontite est à un stade avancé (Pouliquen, 2004).

1.1.3 Principes mécaniques

- **Le principe du polygone de contention**

La surface du polygone qui circonscrit les dents contenues doit être la plus grande possible pour plus d'efficacité. Autrement dit, il faut toujours un maximum de dents pour une meilleure contention. La surface du polygone A est inférieure à celle du polygone B du fait d'un nombre de dents contenues inférieur (figure 2). Par ailleurs, les forces qui sont appliquées à l'arcade doivent s'inscrire à l'intérieur de ce polygone (Pouliquen, 2004).

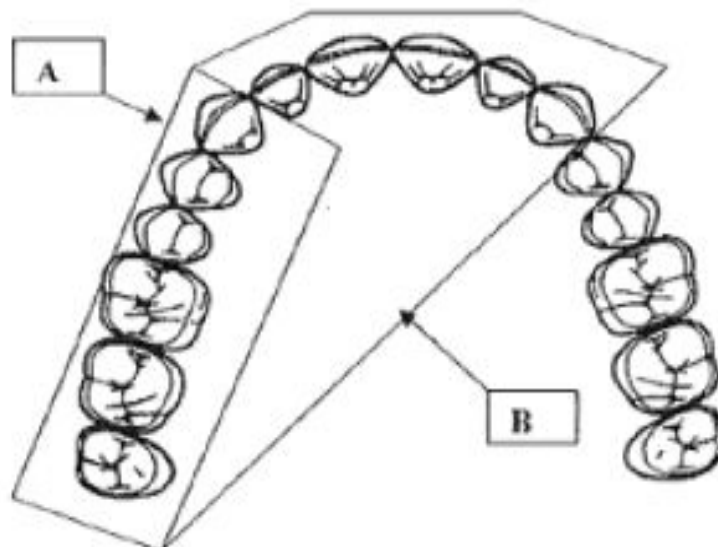


Figure 2 : Principe du polygone de contention d'après MANSON J. 1975 (source : Pouliquen,2004)

- **Le principe de ROY (1923)**

Ce principe montre que les dents ont une direction préférentielle de mobilité vestibulo linguale (Held et Chaput, 1959)

- pour les prémolaires et les molaires, c'est le plan frontal

- pour les incisives, c'est le plan sagittal

- pour les canines, c'est le plan bissecteur aux deux autres plans (figure 3).

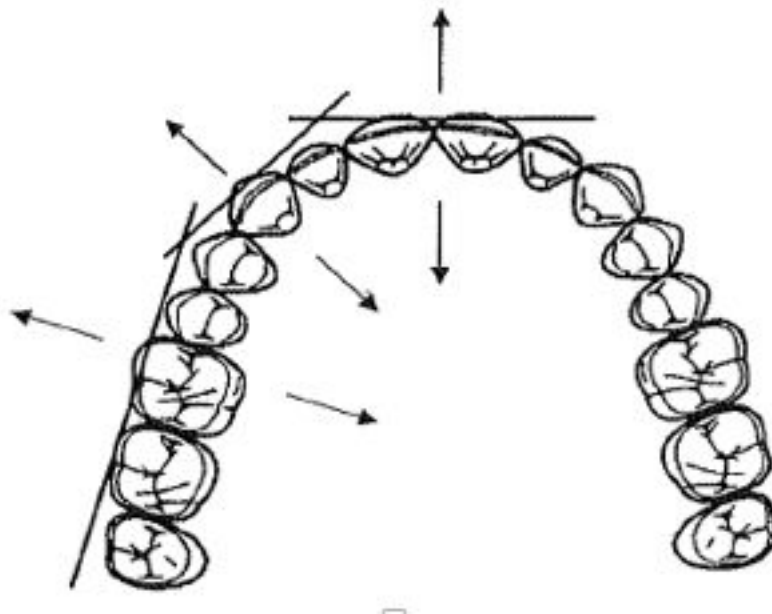


Figure 3 : Principe de ROY (source : Pouliquen 2004)

Pour avoir la meilleure efficacité de la contention, il est important de réunir les 3 secteurs afin que les axes de mobilité s'opposent.

- **Le principe de la localisation verticale**

En 1979, Trevoux nous explique que le dispositif de contention doit être le plus éloigné possible du centre de rotation dentaire et donc le plus près possible du bord occlusal de la dent. Ainsi, il y a une meilleure résistance aux forces exercées sur les dents dans leur partie extra-alvéolaire. La contention ne permet pas de réduire complètement la mobilité mais de diminuer cette dernière en préservant une mobilité résiduelle qui doit être raisonnable. La position de la contention est conditionnée par l'occlusion du patient. Si une supraclusion est présente, le praticien sera obligé de placer l'attelle plus apicalement. Parfois, dans les situations où la contention perturbe l'occlusion statique ou dynamique, on aura recours à des préparations dentaires plus ou moins invasives pour permettre son emplacement. Sur la figure suivante, la contention B est placée plus près des surfaces occlusales que la contention A. L'ensemble du dispositif dans la situation B sera moins mobile que dans la situation A (figure 4).

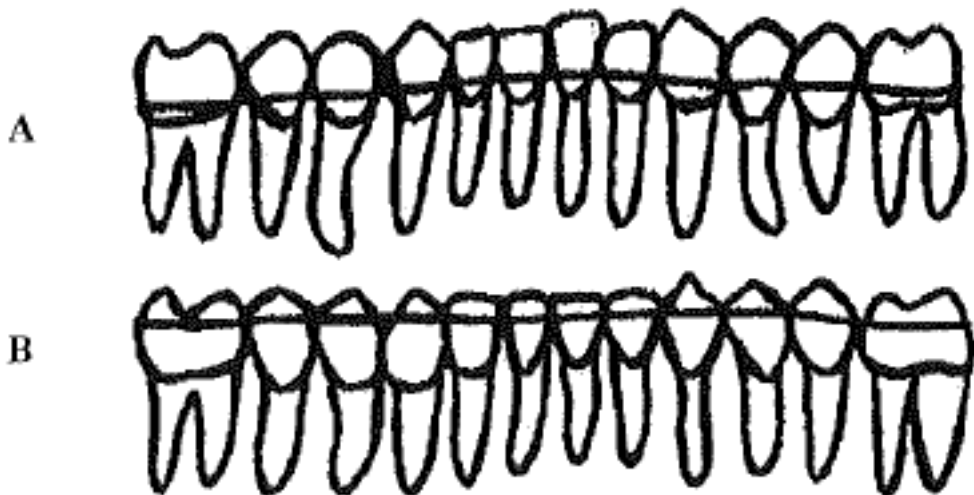


Figure 4 : Principe de la localisation verticale (source : Pouliquen, 2004)

- **Le principe de la dent terminale**

Pour Hirsch et Barelle en 1970, les dents les plus exposées aux forces exogènes dans un système de contention sont les dents terminales car elles ne sont liées que par un seul côté. Il faut donc choisir les dents terminales avec des tissus de soutien résistants pour supporter ces forces. Sur la figure ci-dessous, les premières molaires ont un support osseux satisfaisant dans la situation A, elles sont donc comprises dans la contention. Dans la situation B, ces dernières ont un support osseux affaibli et ne pourront donc pas supporter des forces exogènes, elles ne peuvent donc pas être les dents terminales de la contention, on privilégiera alors les deuxièmes prémolaires comme dents terminales de la contention.

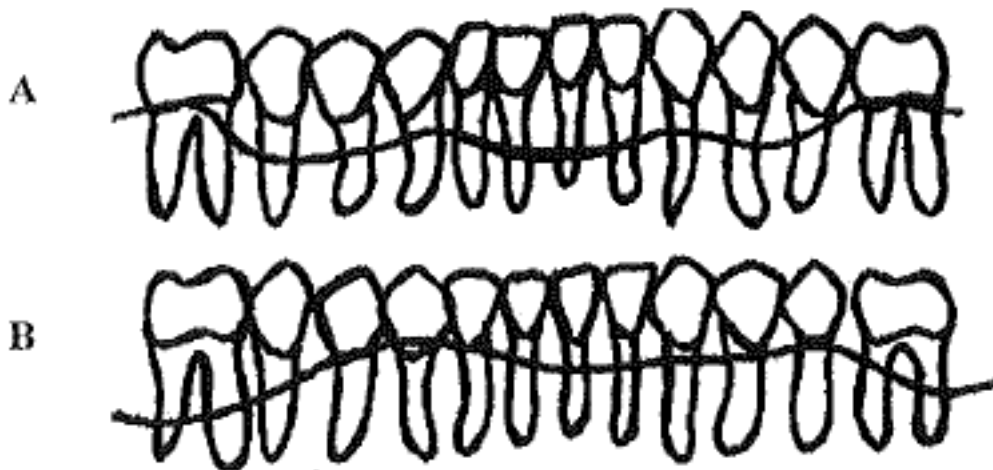


Figure 5 : Principe de la dent terminale (source : Pouliquen, 2004)

1.2 Les indications de la contention parodontale

1.2.1 Répartir les forces occlusales sur un parodonte affaibli

Les parodontites entraînent des mobilités plus ou moins sévères selon l'importance de la destruction osseuse, et la morphologie de la dent. En cas de parodontite avancée, la destruction des tissus est très marquée. Même après un traitement étiologique et un terrain redevenu sain, la mobilité peut persister de façon progressive car les tissus de soutien ne résistent plus aux forces occlusales lors de la mastication. La contention a alors toute sa place pour contrer ces forces. Cette augmentation de la mobilité peut également s'exprimer par une sollicitation des dents aux supports réduits par un crochet de prothèse, par des parafunctions tel que le bruxisme ou des tics buccaux. L'indication de la contention n'est pas justifiée pour les mobilités accrues quand l'occlusion fonctionnelle est thérapeutique et que la mobilité est auto-limitée. Dans ce cas, les dents se retrouvent dans un « couloir d'équilibre » entre le support parodontal assaini, les lèvres et les joues d'une part, et la pression linguale d'autre part.

1.2.2 Prévenir la migration

La migration pathologique est décrite comme le déplacement dentaire survenant lorsque l'équilibre des facteurs qui maintiennent la position de la dent est perturbé par la parodontite. Cette migration est plus fréquente dans les secteurs antérieurs. La santé des tissus de soutien ainsi que la modification des forces exercées sur les dents en sont les deux principaux facteurs étiologiques. L'inflammation du parodonte lors de la parodontite provoque une destruction osseuse créant ainsi un déséquilibre entre la dent et les forces occlusales et musculaires. La dent subit donc un déséquilibre de part et d'autre et n'est plus capable de maintenir sa position normale sur l'arcade. La pression du tissu de granulation contenu dans les poches parodontales peut également contribuer au déplacement. Cette migration est donc surtout due à un affaiblissement du parodonte. L'importance, la direction ou la fréquence des forces exercées peuvent être modifiées et provoquer une migration pathologique. Plus le parodonte est affaibli et moins les forces ont besoin d'être importantes pour provoquer un déplacement. On observe souvent une modification des forces lors d'une extraction non compensée, un traumatisme occlusal ou une pression anormale des joues ou de la langue. Quand la parodontite est soignée, les dents peuvent reprendre leur position normale mais une correction orthodontique est généralement nécessaire. Cependant,

si la destruction osseuse est asymétrique sur l'un des côtés de la dent, la cicatrisation parodontale se fera dans la nouvelle position, c'est à dire du côté de la destruction osseuse moindre, ce qui provoquera une position anormale qui peut être pathologique à terme. Deux situations cliniques pour empêcher ces migrations. Suite à une parodontite, la migration est un des premiers signes cliniques, on pourra donc avoir recours à la contention dès le début du traitement afin d'empêcher ces migrations. Cette contention sera donc en place provisoirement et pourra être corrigée après le traitement s'il y a un préjudice esthétique. L'orthodontie pourra être une solution intéressante à la fin du traitement parodontal pour rétablir les rapports d'occlusion normaux et obtenir ainsi une occlusion thérapeutique.

1.2.3 Optimiser les manœuvres thérapeutiques

Le dispositif de contention est utilisé pour faciliter les manœuvres thérapeutiques, on l'utilise ainsi comme contention provisoire préopératoire ou peropératoire. Cela permet de contenir les dents très mobiles lors d'un premier détartrage pour éviter de les perdre. Elle permet également de mieux gérer les points d'appui et de pression des instruments sur les surfaces des racines avant un surfaçage. Si on doit élaborer une contention définitive indirecte, on peut contenir les dents concernées pour la prise d'empreinte afin de les maintenir dans la position souhaitée. Avant un acte tel que le surfaçage ou un traitement chirurgical, la contention permettrait de prévenir l'augmentation de la mobilité consécutive à ces actes. En 1979 Galer et Coll. (Egelberg, 1993) ont ainsi étudié la mobilité après un traitement de chirurgie osseuse correctrice sur 2 groupes avec et sans attelles. Ils ont pu observer une plus importante mobilité dans le groupe sans attelle sur une période de 3 semaines par rapport au groupe avec attelles. Cette contention a donc permis de contrer les mobilités post-opératoires dues au traitement chirurgical. Pour Heinz (Heinz, 1996), la contention servirait à maintenir les sutures d'un lambeau d'accès pour qu'il reprenne la place qu'on a déterminée. Les contentions fabriquées dans ce cadre sont pour la plupart provisoires et sont incluses dans la démarche thérapeutique parodontale. C'est seulement après le traitement et la cicatrisation des tissus parodontaux ainsi que l'analyse de la mobilité résiduelle que l'on pourra juger de la nécessité ou pas d'une contention parodontale définitive.

1.2.4 Améliorer le contrôle de plaque

Le contrôle de plaque rigoureux est un facteur essentiel de la maintenance parodontale et du maintien du résultat obtenu. Une mobilité dentaire accrue peut avoir une incidence sur ce contrôle de plaque. Le patient aura du mal à passer le fil ou les bossettes interdentaires et de faire un brossage efficace sur des dents mobiles qu'il mobilisera davantage. Par ailleurs, la crainte de provoquer une blessure gingivale par le brossage rendra inefficace ce contrôle de plaque chez certains patients. La contention est donc indiquée pour ces raisons, les dents mobiles seront stabilisées dans une seule position, ce qui va rendre le contrôle de plaque plus aisé.

1.2.5 Améliorer le confort et la fonction masticatoire

Les dents présentant une mobilité accrue peuvent nuire à la fonction masticatoire. La contention permet de répartir les forces masticatoires sur l'ensemble des dents contenues, la résistance à la pression occlusale de l'ensemble est ainsi supérieure à celle d'une seule dent, la mastication est donc plus efficace. Néanmoins, le patient devra choisir son mode de nutrition par risque de provoquer des forces trop importantes et de décoller le dispositif de contention. Cette contention permet aussi au patient de se sentir bien psychologiquement, les dents étant contenues dans un dispositif, la peur de les perdre n'est plus la même que sans contention, le patient est donc rassuré.

1.2.6 Améliorer l'esthétique du patient

Cette notion d'amélioration de l'esthétique est subjective puisque les dents atteintes par la parodontite ont souvent une exposition radiculaire du fait de la perte du support parodontal surtout dans les secteurs incisivo-canins. Les migrations, avec apparition ou aggravation de béances, de diastèmes et d'égression, sont également souvent présentes après une parodontite et sources de désagréments esthétiques. L'esthétique interviendrait dans un deuxième temps puisque la mobilité dentaire est avant tout un problème fonctionnel mais l'utilisation d'une contention permettrait tout de même d'améliorer l'esthétique en association avec un traitement orthodontique adapté.

1.3 Les contre-indications de la contention parodontale.

Ces contre-indications peuvent être absolues ou bien relatives selon le côté où la balance bénéfiques/risques penchera et des solutions qui pourront être trouvées à la problématique, ce qui sera propre à chacun et devra être évalué au cas par cas.

1.3.1 La présence d'un édentement important

Sur un terrain parodontal affaibli, les dents n'ont plus les mêmes valeurs extrinsèques par rapport aux dents sur un terrain sain. Si l'édentement est de grande étendue et que les piliers sont répartis de façon non harmonieuse, la contention fixe ne peut être réalisée pour la stabilisation des mobilités et le remplacement des dents, il faudra alors choisir la prothèse amovible ou l'implantologie.

1.3.2 Une occlusion défavorable

Il faut bien examiner les rapports d'occlusion surtout en occlusion d'intercuspidation maximale, lors des mouvements de diduction et pendant le cycle masticatoire. On pourra ainsi évaluer si l'espace nécessaire au dispositif de contention est suffisant pour ne pas interférer avec la fonction. Lorsqu'il existe une pathologie occlusale comme le traumatisme, le bruxisme et les dysfonctionnements de l'appareil manducateur, la contention est contre indiquée. Ces pathologies doivent être traitées avant d'envisager la contention.

1.3.3 Un important différentiel de mobilité entre les dents

Les dents atteintes après une parodontite ne le sont pas de la même façon. Les tissus de soutien n'ont pas la même hauteur d'une zone à l'autre, les mobilités sont donc différentes. Ce différentiel de mobilité peut être un facteur d'échec important. En fonction de la technique de contention, il faut réussir à stabiliser les dents pendant la prise d'empreinte dans les techniques indirectes ou pendant la pose du renfort dent par dent dans les techniques directes.

1.3.4 Une hygiène insuffisante

Une hygiène buccale déficiente se traduisant par des dépôts de plaques et de tartre ne permet pas d'envisager la contention. Grâce aux contentions provisoires pré et peropératoires, on pourra ainsi évaluer la motivation du patient quant à la suite du traitement. Le contrôle de plaque doit être encore plus strict avec une contention

puisqu'on apporte des zones de rétention supplémentaires. La motivation du patient doit donc être évaluée avant, pendant et après le traitement (Pouliquen, 2004)

1.3.5 Volume pulpaire trop important

Les dispositifs intra-coronaires, qui demandent une altération de l'intégrité des tissus dentaires avec des préparations plus ou moins importantes, peuvent être contre indiqués en cas de volume pulpaire important, en particulier chez le sujet jeune, car cette situation augmente le risque pour la vitalité pulpaire et pour la pérennité de la contention.

1.3.6 Non respect de l'esthétique

Comme nous le verrons en exposant les différents types de contention, certains dispositifs ne respectent en aucune manière le critère esthétique. Certaines autres techniques comme les dispositifs intracoronaires noyés dans du composite ont un rendu plus esthétique mais peuvent ne plus l'être en présence de diastèmes importants qui laisseraient voir le passage du fil métallique.

Ainsi les dispositifs actuels, comme nous le verront sont tournés vers la recherche d'une technicité pouvant assurer l'efficacité de la contention tout en respectant le rendu esthétique.

1.4 Place de la contention dans le traitement de la parodontite : à quel moment ?

La contention peut être utilisée tout le long du traitement parodontal.

1.4.1 Au début du traitement parodontal

Elle permet de soulager le patient en immobilisant des dents douloureuses à la pression et permet également l'assainissement du parodonte lors de la thérapeutique initiale comme le détartrage ou le surfaçage. Elle est alors dite temporaire et peut être réalisée en urgence.

1.4.2 En cours de traitement

Cette contention peut être utilisée afin d'optimiser les résultats de la chirurgie parodontale, en particulier pour les chirurgies à visée régénératrices, et permettre l'équilibration occluso-fonctionnelle. Elle est dans ce cas également temporaire pour permettre au praticien d'évaluer les résultats de sa thérapeutique.

1.4.3 Après le traitement parodontal

Elle permet une stabilisation des dents à long terme quand le parodonte est assaini. Il s'agit alors d'une contention permanente (Zaghez, 2008).

2. Les différentes sortes de contentions et les données actuelles

Afin d'obtenir le meilleur bénéfice thérapeutique d'une contention dans la pratique clinique d'aujourd'hui, le praticien ne doit pas seulement comprendre la nature du mécanisme de la contention, mais doit surtout être précis dans le diagnostic du problème. Plusieurs éléments doivent être étudiés avant la confection d'une contention tels que savoir si elle doit être temporaire ou permanente, connaître le nombre de dents concernées, les rapports occlusaux et les habitudes buccales du patient.

Selon le concept actuel de la contention parodontale, la perte osseuse au niveau antérieur de la mandibule augmente les tensions sur le support osseux restant, tandis que la contention réduit ces tensions. Autrement dit, il a été démontré que l'ampleur des valeurs de tension mesurées est influencée par la localisation de la dent, la surface de la mandibule et le niveau de charge. L'utilisation de la contention sans support de résine composite et de système adhésif ne devrait pas être indiqué pour une contention parodontale à long terme. Les données actuelles révèlent que les contentions qui utilisent la résine composite et un système adhésif ont une réponse biomécanique, dans l'os de soutien, qui reste identique aux différents niveaux de tensions pouvant être exercée sur les dents.

Une contention cassée pose un problème thérapeutique et doit être remplacée. Les attelles constituées de fil et de résine composite contiennent une interface avec des matériaux qui ont différents modules d'élasticité. Ces interfaces peuvent être plus sensibles à la fatigue et réduire l'espérance de vie. Des attelles avec des matériaux de renfort ayant des propriétés élastiques similaires et qui permettent une liaison plus homogène permettent de transférer les charges occlusales et réduisent ainsi les zones de concentration des contraintes. Ceci permet de mieux résister à la fracture et à la fatigue (Rajeev et Jalaluddin 2017).

2.1 Les contentions temporaires

Les contentions temporaires doivent répondre à plusieurs impératifs souvent divergents. L'esthétique reste souvent une priorité absolue pour le patient tandis que pour le praticien les mots clés sont plutôt efficacité et respect des tissus bucco-dentaires (Dhenain, 2017).

2.1.1 Systèmes fixes

Les contentions fixées utilisées durant quelques jours à quelques mois peuvent être formées de fils métalliques par exemple. Cependant, pour des raisons esthétiques, on évite de les utiliser en vestibulaire. Ces dents sont donc le plus souvent solidarisées avec une résine composite après mordantage avec ou sans préparation de cavités. Ces attelles sont faciles à réaliser sous digue mais sont peu durables car un simple collage sans cavités, rainures ou autres moyens de rétention ne tiennent pas suffisamment longtemps. Les fractures peuvent apparaître, surtout lorsque plus de 3 ou 4 dents sont reliées.

- **Contention par fils**

- ⇒ **Ligature en échelle**

Il s'agit souvent d'un fil d'acier de 0,4 mm posé sur les faces vestibulaires et palatines du groupe de dents à fixer et dont les deux extrémités sont enroulées en un toron. Puis chaque dent est maintenue par des ligatures interdentaires reliant les 2 parties du fil, l'une en vestibulaire, l'autre en lingual ou palatin. Des butées en résine peuvent être fixées après un mordantage afin d'éviter le déplacement apical du fil (Figure 6)

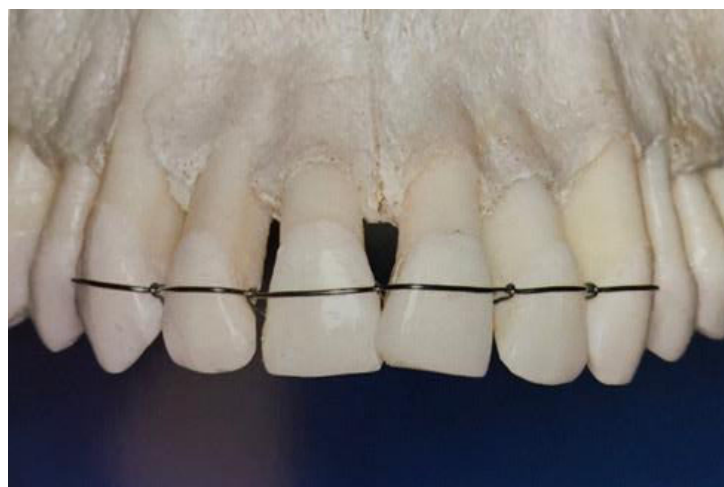

Figure 6 : Contention par des ligatures métalliques (source : Wolf et coll., 2004)

⇒ **Ligature en huit**

Le fil est enroulé autour d'une des deux dents terminales de la série des dents à contenir, de telle façon, que l'on puisse dégager un chef lingual et un chef vestibulaire. Les deux chefs passent ensuite de manière alternative en vestibulaire et en lingual en se croisant au niveau de l'espace interdentaire. Au niveau de la dernière dent à contenir, on effectue un cerclage et un toron disto-lingual (Dhenain,2017). (Figure 7)

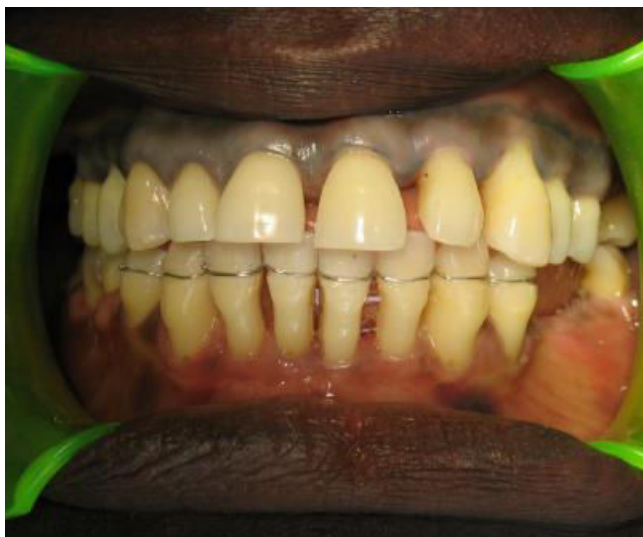

Figure 7 : Ligature en huit avant la mise en place du composite (source : Demba, 2005)

⇒ **Ligature en points de machine à coudre (figure 8)**

Semblable à la ligature en huit, le fil est placée en position supragingivale et peut être laissé en place plusieurs semaines. Facilement réalisable et économique, son principal défaut est l'impossibilité de la resserrer de manière efficace. Par ailleurs, sa position constitue un handicap pour un bon contrôle de plaque.



Figure 8 : Ligature en points de machine à coudre (source : Zaghez, 2008)

⇒ **Ligature en fils de soie floche**

Ce type de ligature est employé pour une brève durée, le plus souvent le temps de permettre un détartrage ou un surfaçage des dents présentant une mobilité avancée. Elle se fait avec du fil de soie ciré à la façon d'une ligature métallique : on commence avec un double cerclage cervical de la première dent en fermant avec un double nœud. Les dents suivantes sont entourées au-dessus du cingulum en faisant un double nœud proximal puis on termine sur la dernière dent comme sur la première (Demba, 2005). Ce dispositif est très rapide et facile à réaliser mais la nature du matériau même la rend impropre à une utilisation prolongée (Zaghez,2009).

Ce type de contention n'est presque plus utilisé car l'esthétique est rarement respectée et son utilité est limitée.

- **Contention au composite**

Après la pose de la digue, les dents sont nettoyées et séchées puis les surfaces d'émail proximales sont mordancées et reliées par une résine composite fluide. Il est primordial de respecter les embrasures des dents concernées afin de permettre l'hygiène interdentaire (Wolf et coll., 2004) (figure 9). C'est un acte rapide et esthétique, réalisé essentiellement pour améliorer le confort du patient car la faible surface de collage la rend très fragile.

Une autre technique directe et plus résistante existe utilisant le Brush-dip® qui appartient à la familles des colles avec un potentiel adhésif propre (Dahan, 2014).

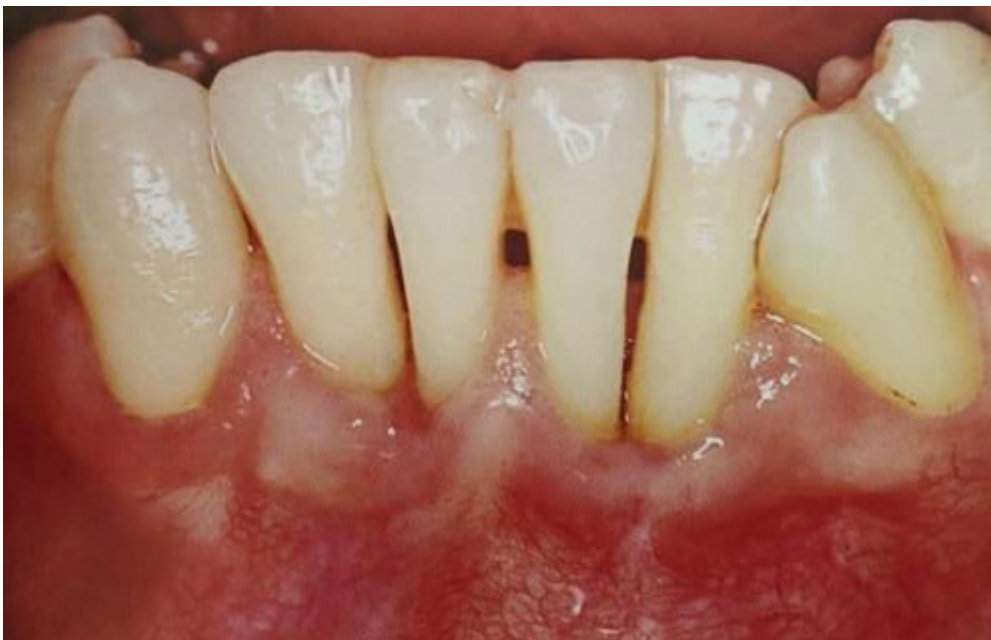

Figure 9 : Solidarisation des dents au composite sans moyen de rétention (source :Wolf et coll., 2004)

2.1.2 Systèmes mobiles (amovibles)

- **La plaque de Hawley (figure 10)**

C'est un appareil orthodontique qui peut en fin de traitement orthodontique servir de contention parodontale.

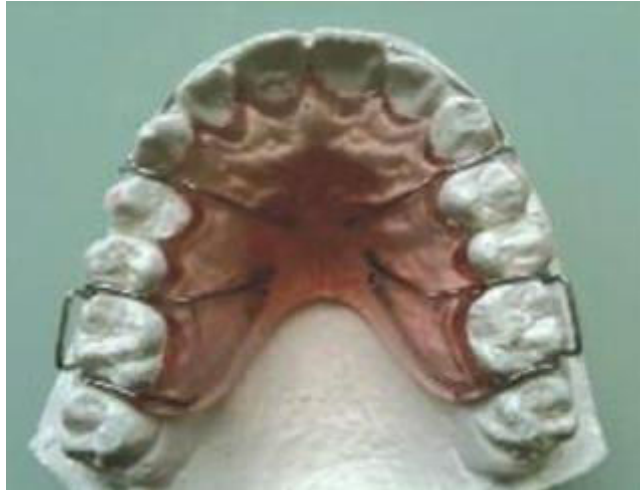

Figure 10 : Une plaque de Hawley (source : Guez et Philip-alliez 2011)

- **La gouttière occlusale (Wolf et coll., 2004) (figure 11)**

Ce dispositif doit être utilisé de courte durée pour contenir les dents. Le bord de la gouttière doit dépasser légèrement l'équateur (ligne de plus grand contour) des faces vestibulaire et palatine de la dent (flèches noires) (figure 12) en direction cervicale dans le but d'assurer une contention solide et rétentive.

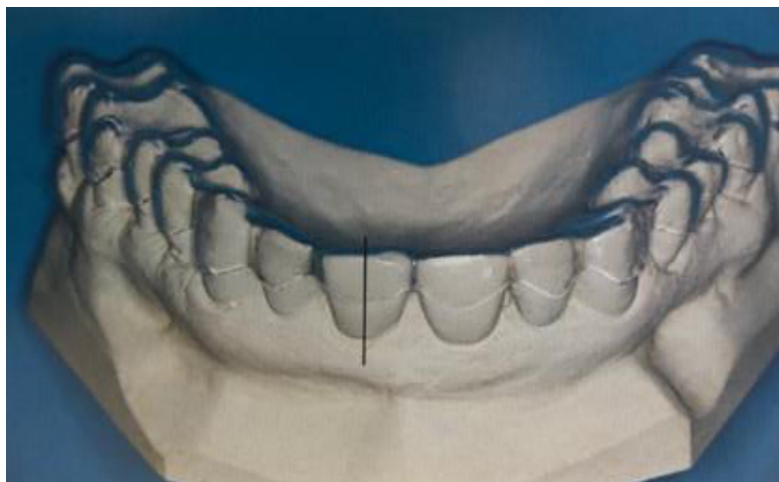

Figure 11 : Gouttière occlusale en plastique moulé amovible (source : Wolf et coll., 2004)

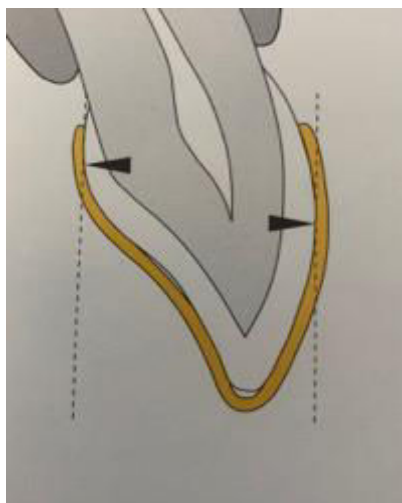


Figure 12 : Coupe sagittale montrant les bords d'une gouttière occlusale (source : Wolf et coll., 2004)

2.2 Les contentions ambivalentes

Avec l'arrivée sur le marché des matériaux composites de plus en plus performants et esthétiques au cours de ces dernières années, utilisés seuls ou avec un renfort par des fils ou des grilles métalliques ou synthétiques, il y a eu un réel progrès dans la réalisation des dispositifs de contention semi-définitives en parodontie. Les composites étant en effet des matériaux avec des propriétés esthétiques et mécaniques supérieures à celle des résines acryliques qui nécessitaient pour une meilleure rétention, la création des sillons intra-coronaires. Pour un renfort optimal, un renfort par un élément métallique constitue toujours une garantie de meilleure résistance de la contention (Zaghez, 2008). Les contentions semi-définitives ou encore appelées contentions ambivalentes, permettent, dans le cas d'un plan de traitement complexe, de réévaluer les résultats avant de passer à une contention définitive. Sa durée de vie peut être de quelques mois à quelques années et un contrôle régulier devra être effectué pour s'assurer de son efficacité et de son intégrité (Demba, 2005). Certaines de ces contentions peuvent être temporaires ou permanentes (Dhenain, 2017).

2.2.1 Les dispositifs amovibles

Ce sont des contentions qui ne sont plus utilisées aujourd'hui mais il est intéressant de les connaître pour comprendre leur évolution.

On distingue :

- L'attelle d'Elbrecht (figure 13) : il s'agit d'un châssis métallique ressemblant à une PAPIM mais sans les dents dessus
- L'attelle de Von Weissenfluh : un peu plus esthétique que celle d'Elbrecht mais présente une difficulté de réalisation et une fréquence de récurrence de carie plus élevée.

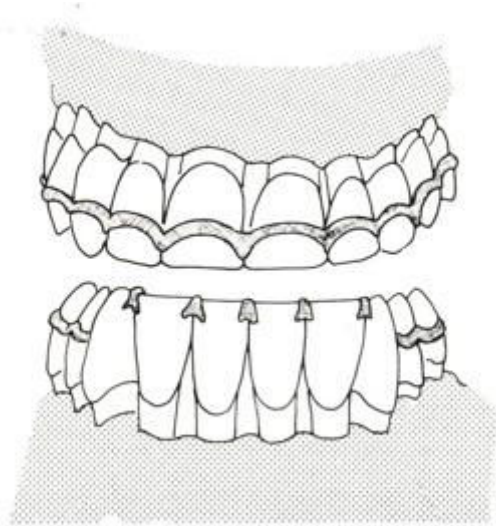

Figure 13 : Attelle d'Elbrecht (source : Demba, 2005)

Les avantages des dispositifs amovibles :

- Ils demandent une préparation quasi nulle des dents contrairement à certaines attelles fixes ;
- On peut aisément retirer ces appareils, ce qui permet un bon contrôle de l'hygiène orale et un meilleur entretien de l'appareil de contention ;
- On peut également facilement les transformer et les réparer. En cas de perte d'une dent naturelle par exemple, on peut ajouter une dent artificielle sur leur châssis ;
- Le prix est souvent moindre par rapport à celui des contentions fixes.

Les inconvénients des dispositifs amovibles :

- Ils sont souvent moins rigides et donc l'immobilisation peut être insuffisante ;
- Le fait d'enlever et de remettre l'appareil peut avoir un effet traumatisant sur les dents ;
- Si l'appareil n'est plus porté pendant un certain temps, l'insertion peut devenir compliquée.

2.2.2 Les dispositifs fixes avec préparations coronaires

Ces dispositifs nécessitent des préparations coronaires sur les faces linguales et/ou palatines voir des préparations périphériques.

- **L'attelle péri-coronaire**

Il s'agit d'une ligature d'acier (0,3 mm) (figure 14) tendue autour des dents au moyen de torons selon le modèle en huit ou en échelle comme décrit précédemment mais incluse dans des préparations coronaires et masquée par du composite (figure 15). La préparation se fait uniquement sur les faces vestibulaires et proximales pour préserver une esthétique convenable.

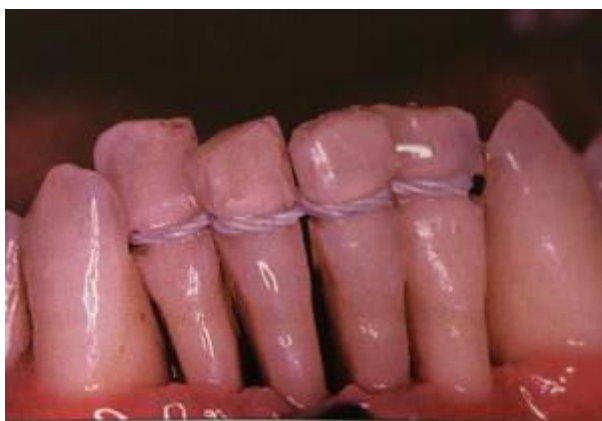

Figure 14 : Ligatures « en huit » après préparation des dents (source : Bercy et Tenenbaum, 1996)

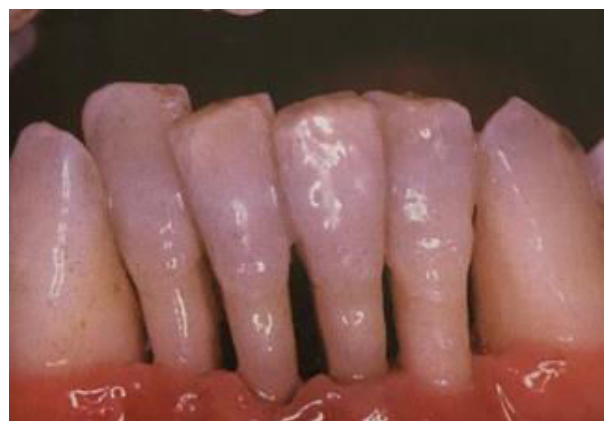

Figure 15 : Ligatures "en huit" masquées par du composite après préparation (source : Bercy et Tenenbaum, 1996)

- **L'attelle de Ceria Cerosi**

Le principe de ce type de contention est de placer un renfort (le plus souvent un fil métallique) dans une tranchée qui relie toutes les dents à contenir puis de noyer l'ensemble dans du composite (figure 16).

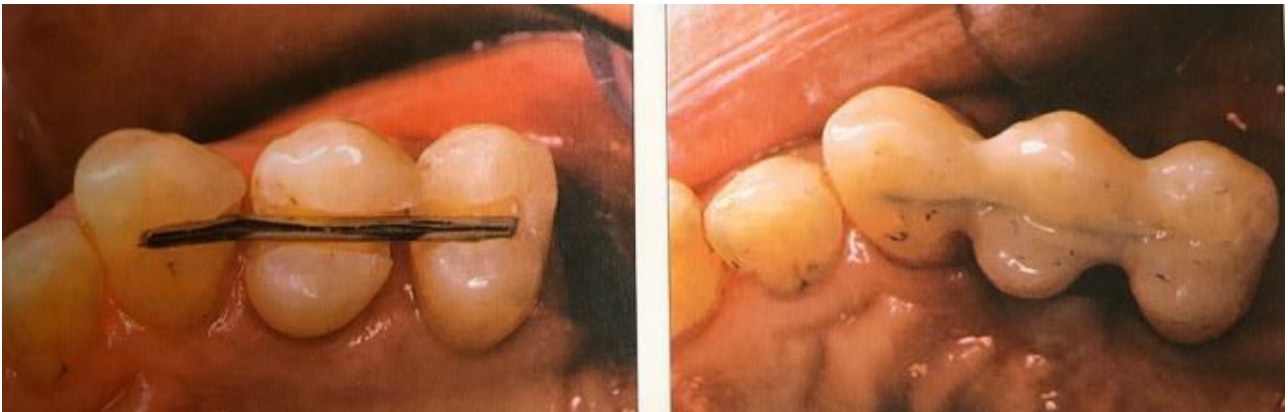


Figure 16 : L'attelle de Ceria Cerosi (source : Bercy et Tenenbaum, 1996)

C'est une technique qui est facile à réaliser et l'esthétique est acceptable. Elle permet une bonne stabilité dentaire et on peut l'utiliser en antérieur comme en postérieur.

Le principal inconvénient est le délabrement dentaire qui demande une anesthésie préventive et entraîne un risque d'effraction pulpaire. Autre inconvénient : la mobilité des dents n'est pas bloquée dans les 3 dimensions de l'espace : il peut en effet se créer une rotation autour du fil ce qui fait en général casser le composite autour de la contention. Pour remédier à cela, il est préférable d'utiliser un fil tressé afin d'éviter cette rotation.

- **L'attelle de Berliner (figure 17)**

Il s'agit du même système que l'attelle de Ceria Cerosi mis à part que l'attelle de Berliner n'intéresse que deux dents adjacentes et non pas un groupe de dents à contenir. C'est un système assez fragile et le contrôle des forces s'exerçant sur la dent est moyen (Dhenain, 2017).

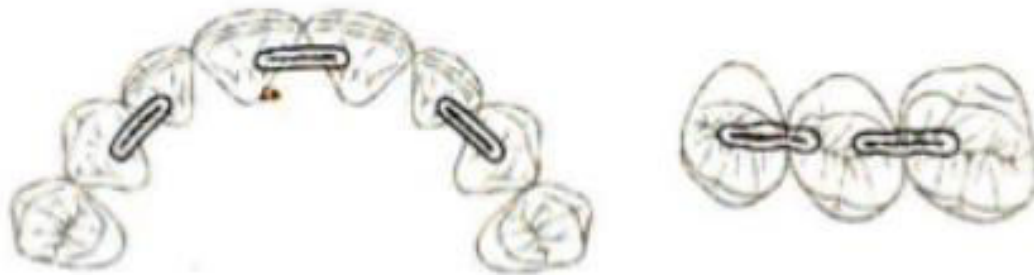

Figure 17 : L'attelle de Berliner (source, Zaghez, 2008)

- **L'attelle en U d'Abjean (figure 18 et 19)**

C'est un dispositif qui permet de lier les dents, deux à deux, grâce à un cavalier métallique en forme de U. Cela nécessite donc de fraiser des puits dentinaires sur les dents à contenir ainsi qu'une petite gorge pour les relier. Enfin, les cavaliers sont placés et noyés dans du composite. Le fil métallique reste bien caché à condition qu'il n'y a pas de diastème, on obtient ainsi une bonne esthétique (Abjean et Genon, 1983).

Toutefois, l'absence de continuité dans ce système apporte des inconvénients :

- Ce dispositif est long à mettre en place (Apiou, 2016).
- Les mobilités des dents contenues doivent être assez proches afin d'éviter les effets de cisaillement
- La préparation des puits parallèles demande un contrôle de l'indice de Le Huche afin d'éviter la perforation ou la lésion pulpaire (Dhenain, 2017).

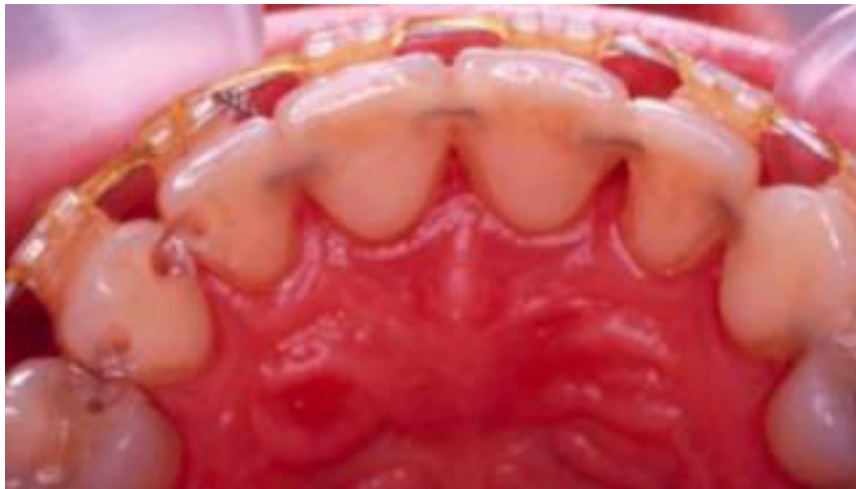

Figure 18 : L'attelle en U d'Abjean (source : Viennot et Pernier 2011)

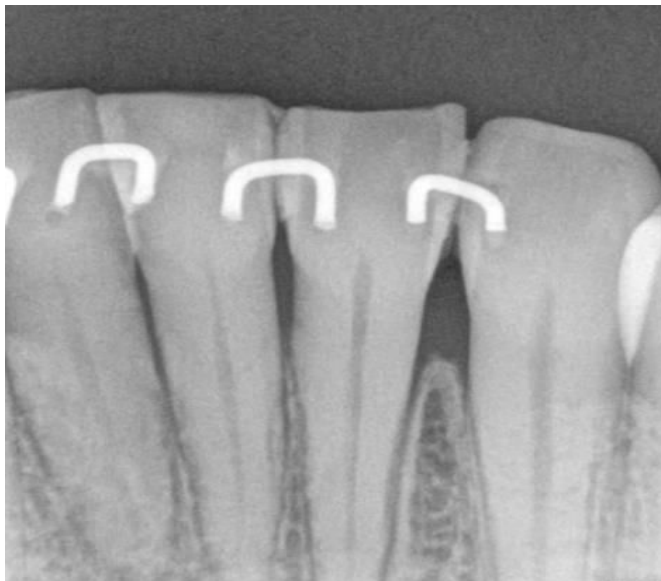


Figure 19 : Radiographie rétro-alvéolaire d'une contention en U d'Abjean (source : Hebken, 2011)

- **Les prothèses fixées transitoires**

Lorsque la maladie parodontale est à un stade très avancé, il est important de s'assurer de la pérennité des résultats du traitement parodontal avant d'entreprendre la réalisation des prothèses fixées définitives tout en permettant la contention des dents piliers.

Les couronnes solidarisiées permettent de reconstruire les dents fortement délabrées et de contenir les dents dont la mobilité est augmentée. Quant aux bridges, ils vont également permettre de remplacer des dents absentes. Ces prothèses vont donc permettre de rendre l'esthétique, les fonctions et l'équilibre occlusal.

Les prothèses transitoires entrent dans un plan de traitement global et peuvent être facilement modifiées à tout moment.

Leur mise en place nous permet de juger le projet prothétique final et d'évaluer la faisabilité et l'intégration des futures prothèses définitives.

La mobilité des dents peut parfois compliquer la prise d'empreinte et être source d'erreur sur l'enregistrement des positions dentaires (Dhenain,2017).

2.2.3 Les dispositifs fixes sans préparation coronaire

- La grille d'Ellman (figure 20)

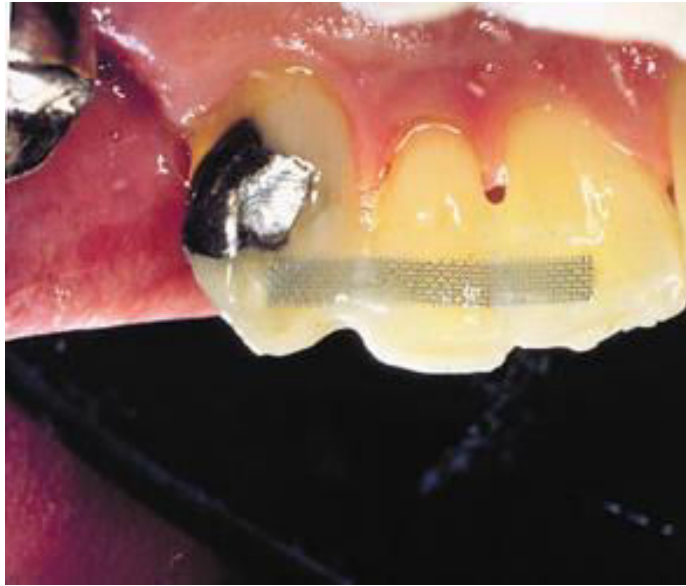

Figure 20 : Vue palatine d'une grille d'Ellman couverte de composite (source : Anterior Splint Kit)

Ce dispositif peut s'appliquer en lingual ou en palatin des dents concernées. Elle est façonnée en fonction de l'anatomie des dents supports afin de respecter au mieux les embrasures et permettre l'hygiène inter-dentaire. Une première couche de composite doit être placée sur les dents pour poser ensuite la grille et l'enrober entièrement.

Cette technique est simple à réaliser mais nécessite de bien contrôler l'occlusion. Rapide à réaliser et esthétique, elle respecte parfaitement l'intégrité dentaire et permet un bon contrôle de plaque. L'épaisseur du composite et la largeur de la grille rendent l'ensemble très rigide pouvant provoquer l'absence de mobilité physiologique. Cette épaisseur peut parfois provoquer une gêne fonctionnelle. Enfin, sa longévité dépend de l'opérateur (isolation avec digue et technique de collage utilisée) et des fractures peuvent survenir s'il y a présence d'un bras de levier important (Dhenain 2017).

- **Les attelles en fibres synthétiques (figure 21)**

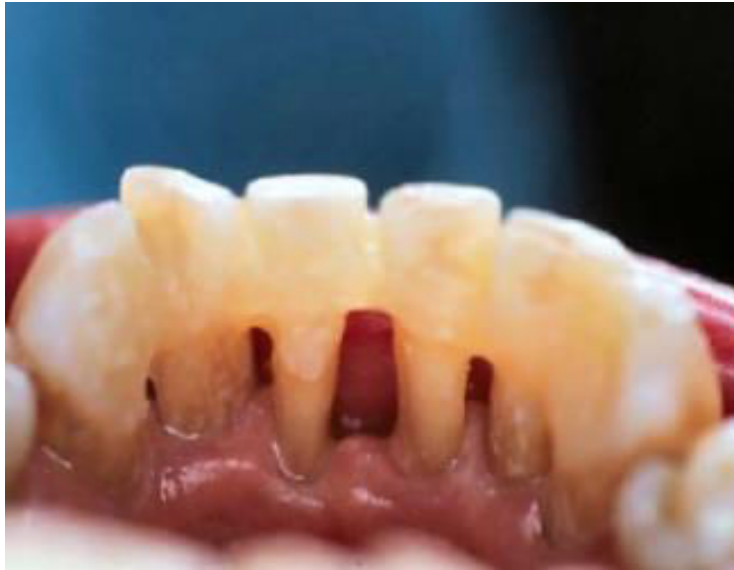

Figure 21 : Attelle en fibre synthétique vue linguale
(source : Dhenain, 2017)

Afin de pallier les défauts esthétiques du fil métallique et de garder l'intégrité des dents, les matériaux fibrés ont été développés. Ce sont en général des fibres de verre (Splint-it®, Vectris®) ou des fibres de polyéthylène (Ribbond-DHM®) (Goldberg et Burstone, 1992).

Avant d'effectuer le collage, on découpe la longueur de la fibre nécessaire à la contention. On dépose une petite quantité de composite sur une dent à l'extrémité du groupe à contenir, on y dépose la fibre et on polymérise rapidement. On fait exactement la même opération pour le reste des dents à contenir pour les relier les unes aux autres puis on noie toute la fibre dans du composite (Cautain et Aboudharam, 2010).

Ces attelles sont esthétiques et peuvent être réalisées en méthode directe ou indirecte (Dursun et coll., 2014). Il y a possibilité de ré-intervenir en cas de problème, et leur espérance de vie est supérieure aux attelles métalliques (Cautain et Aboudharam, 2010).

Ces fibres possèdent une propriété mécanique intéressante qui est l'anisotropie ; c'est à dire qu'elles ont un comportement différent selon les forces qui s'appliquent à la contention. Cette propriété est surtout utile lorsque les dents présentent des malpositions ou qu'elles ne sont pas alignées, ce qui permet à la contention de bien absorber les contraintes.

Certaines fibres peuvent être traitées chimiquement afin d'améliorer leur liaison avec le composite. Ces traitements chimiques demandent des précautions d'emploi strictes afin d'éviter toute contamination et mettre en péril leur propriétés physico-chimiques. Le succès de ces techniques est très dépendant de l'opérateur, les protocoles de collage selon le fabricant doivent parfaitement être respectés. La qualité de la silanisation des fibres semble être la cause principale des fractures (Brauchli et coll., 2009).

2.3 Les contentions définitives

2.3.1 Les inlays-onlays proximaux

De la même façon que les couronnes solidarisées, les inlay-onlay proximaux peuvent être utiles lorsque deux dents adjacentes sont délabrées et présentent une mobilité augmentée. Ils peuvent être réalisés en composite, céramique ou en métal coulé.

2.3.2 L'attelle métallique coulée collée (figure 22)

Il s'agit d'un dispositif intra coronaire peu délabrant, collé sur des faces linguales ou palatines préalablement préparées.

L'adhésion des différents systèmes de collage est plus importante sur l'émail que sur la dentine, la préparation se limite donc autant que possible à la surface amélaire. Les congés doivent être supra gingivales et marqués par un congé large pour favoriser la lecture de l'empreinte. Deux rainures verticales proximales doivent être réalisées pour la stabilité de l'attelle. Ces rainures devront être parallèles et invisibles en vue vestibulaire. On peut parfois réaliser des puits dentinaires cingulaires afin d'augmenter encore plus la rétention et ils facilitent également le bon positionnement de l'attelle lors du collage. Il faut faire attention au bord libre des incisives qui doit être être préservé sur la face palatine de manière à ce qu'on ne voit pas le métal par transparence une fois que la contention est collée.

Il y a donc une séance pour la préparation et l'empreinte afin que le laboratoire puisse confectionner la pièce. L'intrados de l'attelle peut également nécessiter un traitement spécial pour augmenter les forces d'adhésion : mordantage chimique ou électrochimique et un sablage.

Au retour du laboratoire, la pièce métallique est essayée et retouchée si besoin puis collée à l'aide d'une résine de collage en respectant le protocole propre à chaque fabricant. Une élimination des excès de colle, polissage puis contrôle de l'occlusion sont effectués pour terminer la séquence clinique (Celie, 2009).

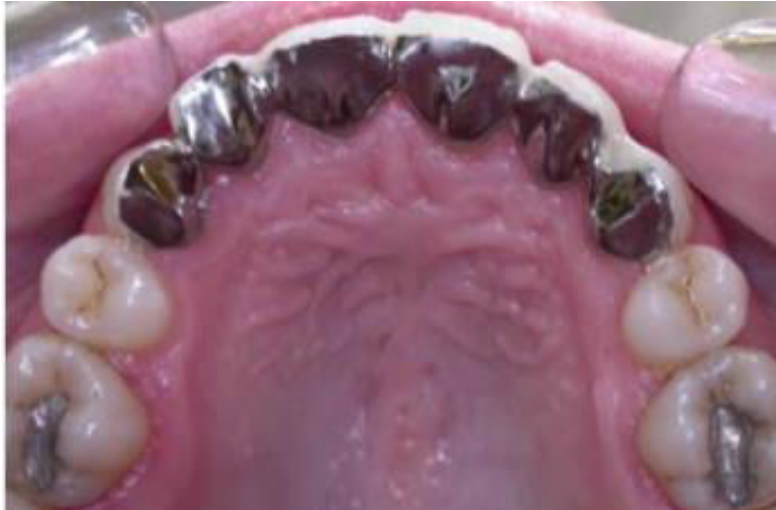

Figure 22 : Attelle coulée collé au maxillaire (source : Dhenain, 2017)

2.3.3 Prothèse fixée plurale

Quand le parodonte est réduit, les couronnes solidarisées et les bridges sont réalisés de façon provisoire et mis en place pendant plusieurs mois afin d'évaluer la situation parodontale. Le but est de surveiller l'évolution de la maladie parodontale et la motivation du patient envers le contrôle de plaque.

L'objectif de la prothèse fixée plurale est de réparer les dents fortement délabrées, de remplacer les dents absentes, tout en immobilisant les piliers. Lorsque les piliers présentent une mobilité physiologique, les couronnes unitaires seront préférables (Viennot et coll.,2005). Cette technique présente l'avantage d'être très esthétique mais son coût est élevé et la mise en œuvre assez délicate.

Les indications des contentions sont assez limitées mais elles assurent surtout un confort fonctionnel considérable. Il est important de comprendre que les contentions parodontales ne permettent pas de regagner du volume osseux, mais ces dispositifs favorisent la cicatrisation parodontale en diminuant les mobilités et en favorisant le contrôle de plaque (Demba, 2005).

Avec le développement de nouveaux matériaux de plus en plus biocompatibles et esthétiques, grâce notamment au progrès du numérique, nous allons nous intéresser à des techniques nouvelles en essayant de préserver au mieux l'intégrité des tissus dentaires.

2.4 Données actuelles des techniques de contention

2.4.1 Contentions en fibre de verre en méthode directe

L'information visuelle a un impact majeur sur la vie des gens de sorte qu'aujourd'hui les patients sont de plus en plus exigeants d'un point de vue esthétique.

Du point de vue parodontal, on doit assurer un aspect normal de la gencive avec un contour gingival permettant l'hygiène inter-proximale.

- **Matériaux et méthode de réalisation**

Il s'agit ici d'un dispositif utilisant les fibres de verre afin de permettre la contention. La méthode est la suivante :

- Tout d'abord un assainissement parodontal est pratiqué à l'aide des ultrasons et manuellement à l'aide des curettes parodontales si nécessaire. On peut également pulvériser de la poudre de bicarbonate de sodium avec Prophy-Jet (Cavitron Prophy-Jet de Densply ®)
- L'étape suivante comprend l'isolation du champ opératoire avec la mise en place de la digue en fonction des dents concernées
- On utilise la technique de mordantage-rinçage en 2 temps : Un acide orthophosphorique à 37% et un adhésif Single Bond 2 de 3M Espe ®. On applique tout d'abord l'acide de mordantage pendant 15 secondes, puis d'un rinçage également de 15 secondes et enfin séchage. On procède ensuite à l'application de l'adhésif en deux couches. La première, suivie d'un séchage doux avec un jet d'air, et la deuxième application, suivie d'un séchage et d'une photopolymérisation de 5 secondes pour chaque dent.
- La prochaine étape consiste à appliquer la fibre de verre (Interlig, Angelus®) sur les faces linguales des dents à traiter, fixée temporairement avec le composite photopolymérisable fluide Filtek Supreme Flow (3M Espe®). La photopolymérisation est réalisée pendant 10 secondes sur chaque dent. Lorsque la fibre a été positionnée et fixée au bon endroit, un apport final est réalisé à l'aide du composite fluide puis chaque apport est photopolymérisé pendant 10 secondes.
- La digue est enlevée délicatement, l'occlusion est vérifiée afin d'éviter les contacts prématurés et l'élimination du surplus du matériau est effectuée.

- **Cas clinique 1 :**

Patient de sexe masculin âgé de 45 ans et souffrant d'une récession gingivale généralisée dans le secteur incisivo-canin inférieur. Au niveau de 42 et 32, la récession est de 3 mm. Au niveau de 31,41,33 et 43 cette récession est de 5 mm. Il y a surtout une présence de mobilité de degré 2 selon la classification de Muhlemann au niveau de 41 et 31. Une contention de tout le groupe incisivo-canin a été réalisée (Figures 20 à 24).

Figure 23 à 27 (source : Ionaş et coll., 2016)

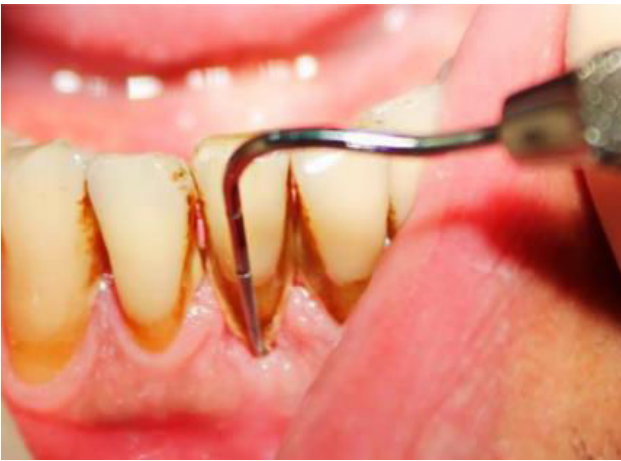

Figure 23 : Examen des tissus de soutien avec une sonde parodontale

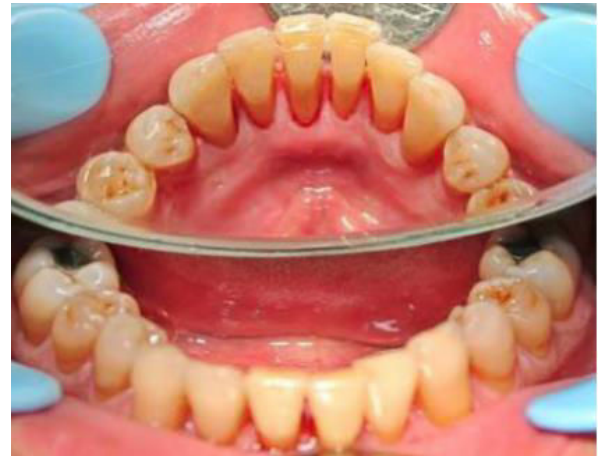

Figure 24 : Aspect des dents après assainissement du parodonte

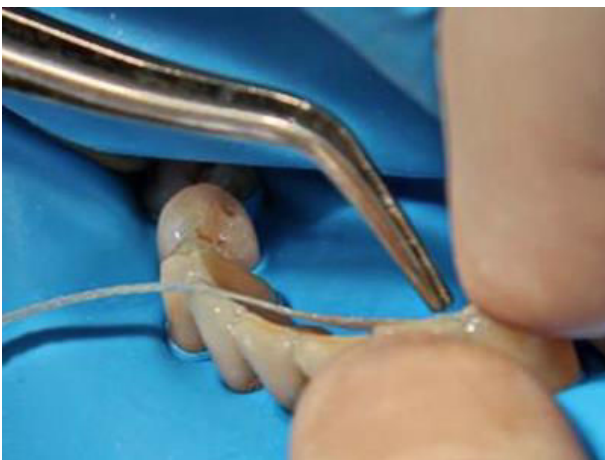

Figure 25 : Fixation de la fibre de verre sur les surfaces dentaires

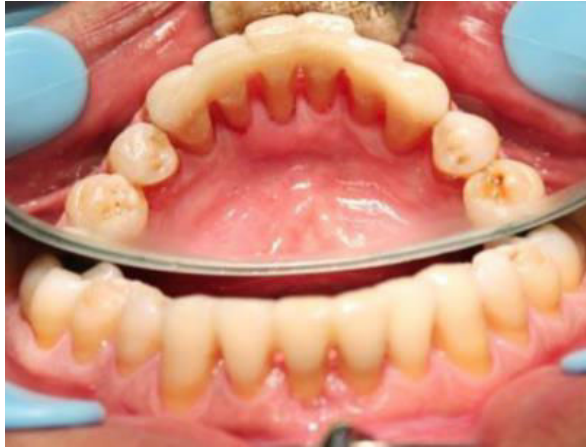

Figure 26 : Aspect final, vue linguale

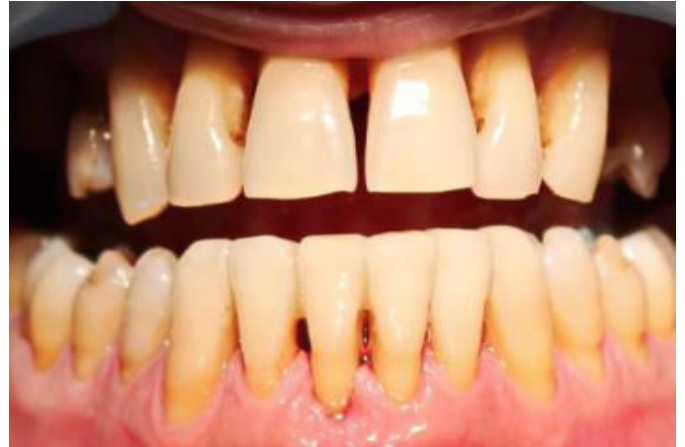

Figure 27 : Aspect final, vue vestibulaire

- **Cas clinique 2 :**

Patient de sexe masculin âgé de 72 ans. La 31 et la 41 présentent une mobilité de degré 2 selon la classification de Muhlemann et il y a une récession gingivale de l'ensemble du bloc incisivo-canin inférieur.

Une immobilisation par attelle en fibre de verre a été réalisée pour tout le bloc (figures 25 à 28)

Figure 28 à 31 (source : Ionaş et coll., 2016)

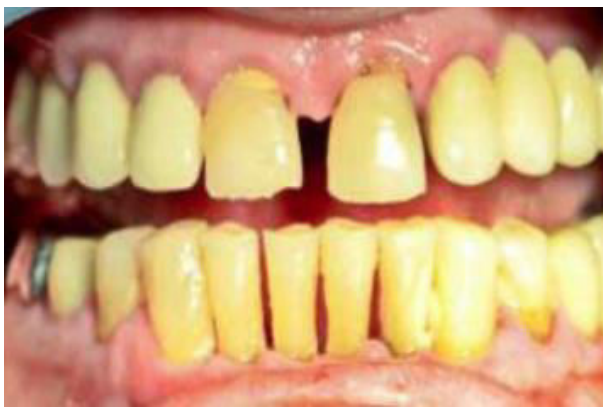

Figure 28 : Aspect initial

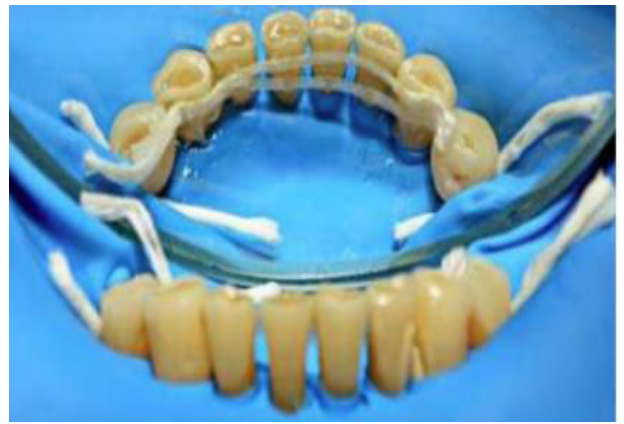

Figure 29 : Application de l'attelle en fibre de verre sur les surfaces dentaires

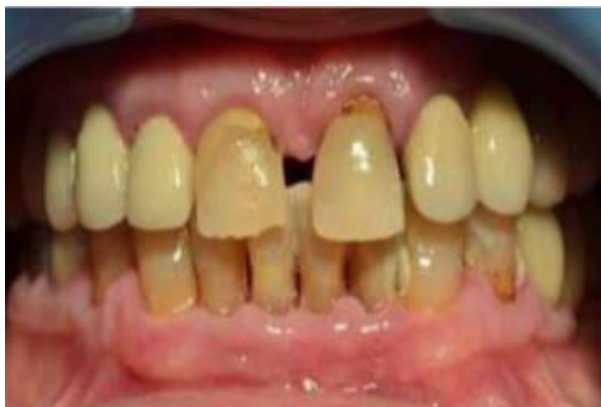

Figure 31 : Aspect final en occlusion, vue vestibulaire

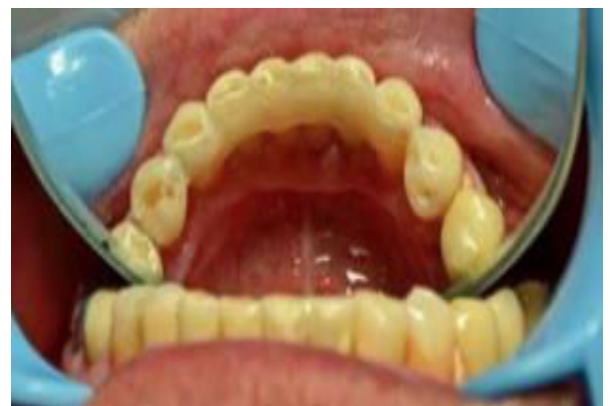

Figure 30 : Aspect final en vue linguale

Résultats

Les techniques d'immobilisation de dents mobiles représentent une solution thérapeutique fréquente dans le traitement des mobilités dentaires de degré 1 ou 2 de Muhlemann (Sekhar et coll.,2011 ; Bhavsar Neeta, 2002). La littérature montre que l'application de la contention sur les dents atteintes de parodontites, améliore, dans la plupart des cas, la trophicité du parodonte et diminue considérablement le degré de mobilité (Mosedale, 2007 ; Stoller et Green, 1981). Aucun effet secondaire n'a été signalé pour un tel traitement. En tant que thérapeutique supplémentaire aux traitements spécifiques à la parodontite, le caractère eutrophique de l'attelle permet un effet cicatrisant sur les tissus parodontaux. De plus, l'aspect esthétique de l'attelle a une influence positive sur la psychologie du patient. Une amélioration fonctionnelle et esthétique immédiate après le traitement motive le patient à coopérer et à maintenir le résultat.

- **Conclusion**

Cette contention est une technique esthétique utilisée pour l'immobilisation des dents atteintes de parodontites et présentant une mobilité accrue. Ayant des résultats durables, elle peut être utilisée efficacement pour un contrôle à long terme de l'évolution de la maladie parodontale. Cette technique est le plus souvent utilisée pour le bloc incisivo-canin inférieur même si elle peut également être utilisée pour le bloc supérieur. Contrairement aux fils métalliques, l'avantage procuré par la fibre de verre est son esthétique.

2.4.2 La contention circonférentielle réinventée

Les dents antérieures qui ont un parodonte fragilisé compliquent souvent le traitement complet. Ainsi, l'esthétique du patient, l'hygiène, l'immobilisation et le coût doivent être adaptées pour chaque situation clinique. Alors que de nombreuses techniques de traitement répondent à certains de ces critères, la contention circonférentielle réinventée est une solution intéressante à long terme qui les satisfait tous de manière fiable (Tableau 1).

Tableau 1 : Comparaison des différentes méthodes de contention (source :Wank et Spring, 2015)

Critères	Type de contention				
	Prothèse partielle fixe	L'attelle coulée collé	Fibre linguale renforcée	Circonférentielle Dacron (DuPont®)	Fil circonférentiel
Rigidité 3D	+++	+++	+	++	+++
Esthétique	++	—	+	+++	+++
Prix	---	--	—	+++	+++
Difficulté technique	+	---	+++	++	++
Préparation conservatrice	--	+	+++	+++	++
Forme d'embrasure	—	+	-	+++	+++
Inclusion pontique	+++	+	+	++	+++
Support de racine requis	---	--	+	+++	+++
Efficacité clinique	--	---	+++	++	++
Succès à long terme	++	+	--	+++	+++
Facilement réparable/ révisable	--	---	++	+++	+++

Dans la pratique clinique, les patients présentant une atteinte parodontale importante montrent souvent, paradoxalement, une volonté de garder leurs dents restantes alors que le support parodontal restant empêche la plupart des types de restauration. Dans de tels cas, les auteurs préfèrent mettre en place une contention parodontale circonférentielle. Ces attelles circonférentielles ainsi qu'un bon apprentissage et une motivation à l'hygiène orale permettent la préservation et le renforcement des dents qui, si elles n'étaient pas immobilisées entre elles-mêmes, seraient perdues (Pollack, 1999).

Dans chaque cas que nous allons examiner ici, les principales plaintes des patients impliquaient des dents antérieures manquantes ou sans espoir avec des dents adjacentes fortement mobiles. Les deux cas ont été compliqué par le refus du patient d'envisager d'extraire les autres dents mobiles. De plus, les prothèses fixées étaient contre-indiquées par le mauvais pronostic parodontal. Dans les deux cas, il y a présence d'un traumatisme occlusal de type II entretenant la mobilité des dents antérieures, l'inconfort du patient et l'inefficacité masticatoire. L'immobilisation est donc nécessaire dans les deux cas (Sekhar et coll., 2011 ; Soares et coll., 2011).

Pour de nombreux praticiens, un bridge fixe est la meilleure méthode d'attelle jamais envisagée. Cette technique permet certes une rigidité tridimensionnelle supérieure, un bon compromis esthétique et de la rentabilité, mais ses inconvénients comprennent parfois des exigences réduites de rapport couronne-racine, un délabrement significatif des dents, un coût pour le praticien et le patient ainsi qu'une complication de l'hygiène. Historiquement, les attelles linguales coulées ont été entreprises pour éviter ces inconvénients, mais la difficulté de mise en place, le temps passé au fauteuil, les problèmes de rétentions et les dépenses ont souvent retreint leur application. En conséquence, de nombreux praticiens utilisent aujourd'hui un composite lingual renforcé par des fibres comme contention à moyen terme. Cette technique tire son efficacité d'une liaison chimique améliorée pour une fabrication directe en une seule étape, peu coûteuse, relativement facile à mettre en place et avec une possibilité d'incorporer des pontiques (Freilich et coll., 1998 ; Kumbuloglu et coll., 2011).

Cependant, une attelle uniquement linguale ne peut pas dissiper correctement les forces d'occlusion sur les dents antérieures maxillaires. De plus, les problèmes de

volumes et d'esthétique lingual justifient rarement le cout des matériaux et les techniques de contention intra coronaire avec un renfort fibré nécessitent des préparations importantes pour des taux de survie prévisibles (Meiers et coll., 1998 ; Freilich et coll., 2002).

Dans l'expérience des auteurs, aucune méthode d'immobilisation à long terme des dents antérieures avec un traumatisme occlusal ne surpasse l'attelle circonférentielle. Cette contention répond à toutes les exigences du praticien : une rigidité tridimensionnelle importante ; une anatomie inter-proximale respectant les embrasures et permettant ainsi une bonne hygiène ; simplicité relative de la technique ; généralement en une seule étape (Berthold et coll., 2011 ; Greenfield et Nathanson, 1980). Les patients apprécient son efficacité, son coût moindre et son esthétique. Cette contention est suffisamment rigide pour permettre l'incorporation d'un pontique lorsqu'il y a un édentement et dont la seule alternative serait une prothèse amovible. En outre, les attelles circonférentielles nécessitent une préparation minimale de la dent, tout en ayant une bonne résistance, avec un accès facile pour les réparations ou les caries proximales (Soares et coll., 2011). Bien que toutes les contentions ont des limites et des complications, les essais cliniques montrent que les complications de l'acier inoxydable tressé et des ligatures collées au composite sont les plus faciles à réparer parmi les différents types d'attelles (Foek et coll., 2013 ; Edelhoff et Sorensen, 2002). En général, les attelles circonférentielles démontrent d'excellents taux de survie à long terme avec le moins de préparation nécessaire.

Une fois que toutes les données ont été évaluées, que le traumatisme occlusal de type II a été diagnostiqué, les facteurs pronostiques doivent être discutés avant que les dents ne soient immobilisées par une attelle de contention (Siegel et coll., 1999). Après la mise en place de la contention, du détartrage et tout autre thérapie parodontale nécessaire, les dents stabilisées présentent une meilleure cicatrisation et une réduction des poches parodontales. De plus, un faible mouvement des dents avant la mise en place de la contention peut être fait pour optimiser l'alignement, améliorer l'hygiène et les relations occlusales des dents traumatisées. Ceci est souvent nécessaire lorsque la perte de points de contacts entre les dents antérieures et la perte de la dimension verticale suivent un traumatisme occlusal secondaire dû à une perte de support postérieur. L'élimination des malocclusions qui transmettraient des forces excessives aux parties secondaires saines lorsqu'elles sont retenues constitue une

partie essentielle du diagnostic avant le traitement, en particulier lorsqu'une attelle circonférentielle comporte un pontique (Berthold et coll., 2011). En d'autres termes, une évaluation occlusale approfondie et l'établissement d'une occlusion protectrice sont une nécessité.

- **Procédure clinique**

La préparation de rainure circonférentielle doit avoir une réduction vestibulaire horizontale de 1,5 mm de profondeur pour permettre le blocage esthétique de la ligature par du composite et jusqu'à 1 mm sur toutes les autres faces, juste assez pour incorporer et recouvrir la ligature sans changer le contour de la dent. La rainure circonférentielle peut être préparée avec toute fraise plate et à paroi parallèles. La détérioration de l'émail pour la macro rétention est contre-indiqué dans de telles restaurations avec uniquement de la résine composite. En option, on peut faire de longs biseaux lorsqu'on manque de surface pour augmenter la micro rétention. Les dents préparées doivent être isolées, mordancées sélectivement et collées à l'aide d'un adhésif auto-mordacent pour maximiser la rétention chimique tout en éliminant la sensibilité postopératoire.

Une ligature de fil offre une rigidité importante, bien qu'elle nécessite une attention supplémentaire aux détails pour des résultats esthétiques parfaits. Lorsque les contacts proximaux sont larges et/ou que les dents concernées sont légèrement mobiles, une ligature Dacron blanche translucide tressée (DuPont®) peut être utilisée permettant ainsi une meilleure esthétique. Que ce soit la ligature de fil ou la ligature Dacron, la macro rétention offerte par la ligature tressée améliore la rétention du composite en interproximal. Après avoir traité les préparations, on utilise 2 ou 3 fils souples en acier inoxydable de 0,010 de diamètre pour le collage. Ces fils sont tressés ensemble en utilisant des porte-aiguilles. La décision de placer 2 ou 3 fils est basée sur la rigidité et la rétention qu'on souhaite avoir avec des considérations incluant le nombre de pontiques par piliers, l'importance de la perte osseuse et la taille des contacts interproximaux. Le milieu de la ligature est serré contre la paroi axiale de la première préparation, le fil est ensuite traversé sur lui-même dans l'espace interproximal suivant avant d'injecter un composite fluide noyant la ligature et remplissant la totalité de la préparation. Une fois que le composite est photo polymérisé, l'incrément initial de composite maintient le fil fermement en place,

permettant la répétition du processus pour chaque dent. Le pontique est préparé de manière identique aux autres dents piliers, qu'il soit préfabriqué, fabriqué sur mesure ou d'une dent extraite. La seule chose à laquelle on doit faire attention, c'est que les pontiques doivent être soigneusement positionnés et vérifiés au niveau de l'occlusion et au niveau gingival avant le durcissement définitif pour assurer l'harmonie occlusale et santé gingivale. Une fois que le processus est répété jusqu'à la dent finale, les deux extrémités libres du fil sont tordues contre les préparations et englobées dans du composite fluide pour terminer la stabilisation. Le succès à long terme de cette attelle restauratrice rivalise avec celui d'un bridge en prothèse fixée, mais ses plus grands avantages sont sa préparation à minima, son faible potentiel de décollement, son nettoyage aisé, une facilité de réparation si besoin et une morphologie respectant la forme des dents naturelles sans atteinte gingivale.

- **Cas clinique 1 :**

Les avantages mentionnés ci-dessus sont démontrés dans ce cas. Le patient a présenté un désir de sauver ses dents compromises à tout prix. En post-opératoire, la dent numéro 41 a été diagnostiquée comme étant en phase terminale, nécessitant un remplacement (figures 29 et 30). Du point de vue parodontal, un bridge était contre-indiqué et une prothèse amovible ne fournirait pas la fixation nécessaire surtout avec des dents voisines avec un faible parodonte. Cette incisive a donc été extraite, mais on la garde pour l'utiliser comme pontique. La teinte nécessaire de la résine composite injectable a été choisie, et le niveau des contacts proximaux a été marqué au crayon (figure 31). Une fois les dents préparées grossièrement avec une rainure circonférentielle et le niveau gingival étant marqué sur la dent numéro 41 (figure 32), on procède à l'extraction atraumatique de la 41, en prenant bien soins de cureter l'alvéole pour ne pas laisser de tissu de granulation. La dent a été réséquée apicalement au niveau de la marge gingivale marqué préalablement, retouché afin d'avoir une forme ovale et scellé au niveau de l'apex avec une mince couche de ciment verre ionomère (Fuji I [GC America]®) (figure 33). Une fois la dent désinfectée et polie, le ciment verre ionomère permet en fait de sceller le système endodontique et de créer une interface favorable avec les tissus mous. Le positionnement du pontique a été ensuite vérifié en bouche, confirmant à la fois le respect de l'occlusion et les bords gingivaux (figure 34).

Le fil tressé a été traité en surface avec un adhésif de protection universel (Scotchbond Universal [3M ESPE]®), puis séché. Ensuite, les préparations ont été isolées et l'émail a été attaqué avec un gel d'acide phosphorique à 37% (Kerr). Après le mordantage sélectif des dents préparées, un adhésif auto-mordant (BeautiBond [Shofu Dental]®) a été vigoureusement appliqué sur la dentine et l'émail, séché à l'air puis photopolymérisé. Le milieu du fil tressé a été enroulé autour de la dent distale numéro 43 en s'entrecroisant entre les dents numéro 43 et 42 (figure 35). Ensuite, le fil a bien été adapté à la paroi axiale de la préparation et un composite fluide (Tetric Evo Flow [Ivoclar Vivadent]®) a été injecté pour englober complètement le fil et dépasser légèrement de la dent numéro 43.

Après la photopolymérisation, la ligature a été stabilisée passivement en distal de la 42, et le même processus d'adaptation du fil à la préparation, de traversé interproximale et de remplissage excessif de la préparation avec un composite fluide a été répété sur la 42. On répète la même opération sur la dent numéro 41 qui permet de créer le pontique, sa position occlusal et gingival étant préalablement vérifiée. En atteignant la dent finale, les extrémités des deux fils ont été torsadé ensemble jusqu'à ce qu'elles soient stables mais passives, et le fil en excès a été coupé au niveau de la rainure avant que la préparation ne soit remplie de composite fluide et photopolymérisé. Ensuite, un contrôle rigoureux de l'occlusion en statique et en dynamique a été vérifié sur les dents concernées par la contention avec une feuille de papier articulé de 8 µm. Cette étape étant très importante car le traumatisme occlusal est un des facteurs étiologiques de la mobilité dentaire pathologique. La fonction occlusale étant assurée, les surplus de composite sont retirés et polis afin d'avoir un meilleur rendu esthétique (figure 36).

Figures 32 à 40 (source : Wank et Spring, 2015)

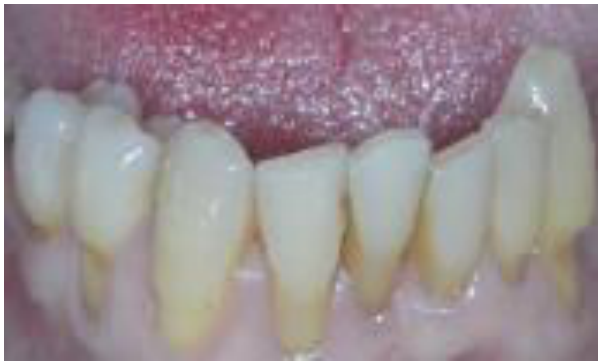

Figure 32 : Photo préopératoire




Figure 33 : Radiographie rétroalvéolaire

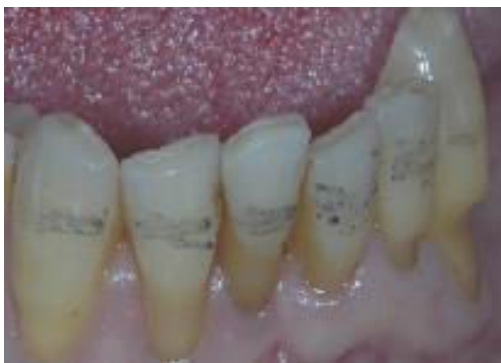

Figure 34 : Marquage grossier des futures préparations

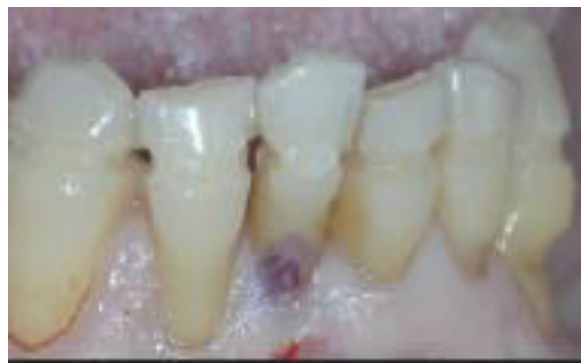

Figure 35 : Dents après préparations

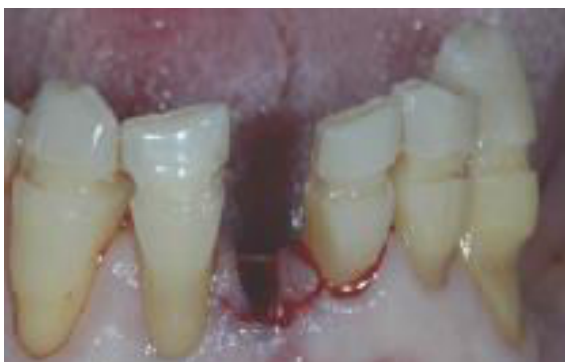

Figure 36 : Dent 41 extraite et l'alvéole curetée

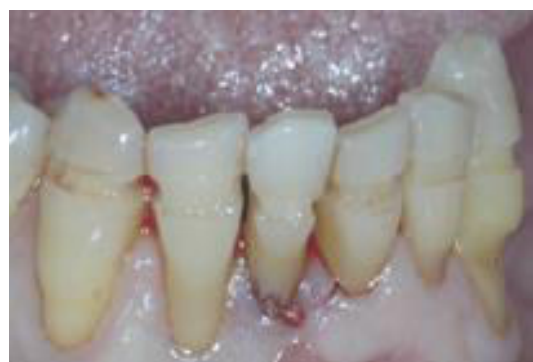

Figure 37 : On vérifie la position et la forme du pontique

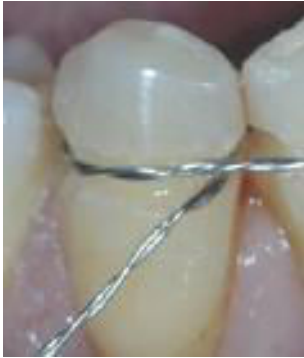

Figure 38 : Ligature en place prête à recevoir le composite

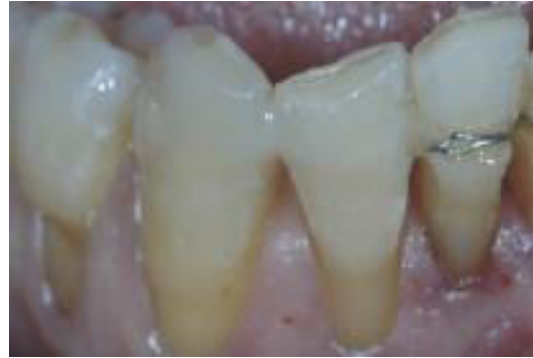

Figure 39 : Ligature au niveau du pontique

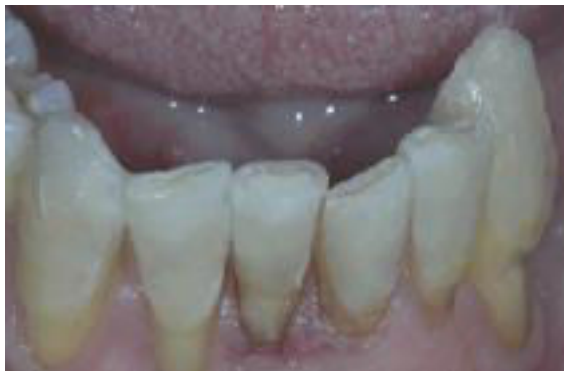

Figure 40 : Photo post-opératoire après polissage

- **Cas clinique 2 :**

Le patient présentait un traumatisme occlusal de type II et une atteinte parodontale importante (Figure 38). Le manque d'os sur le site de la 32 excluait la solution implantaire et le patient voulait à tout prix conserver ses dents restantes. Les radiographies rétro-alvéolaires ont révélé un support osseux inadéquat des dents bordant l'édentement pour un bridge fixe, ce qui, de plus, aurait nécessité un délabrement dentaire important. L'atteinte parodontale de ce patient était moins avancée que dans le cas clinique 1, donc une attelle circonférentielle et esthétique, à l'aide de Dacron® tressé, était possible. La ligature Dacron® étant plus souple qu'une ligature métallique, elle peut être placée immédiatement dans les préparations (Figure 40). Ceci augmente à la fois l'efficacité et la simplicité de la procédure mais limite la rigidité, ce qui est déconseillé dans les cas d'atteinte parodontale plus avancée, de points de contact serrés et ou quand les pontiques sont multiples. La technique de restauration reste la même que dans le cas 1 sauf qu'une dent prothétique a été choisie pour le pontique (figure 39). Le patient était très satisfait du résultat et de la stabilité de l'ensemble (figure 41) et les auteurs étaient convaincus que l'attelle stabiliserait l'occlusion, éliminerait l'inflammation traumatique et augmenterait le confort du patient en rétablissant la fonction et l'esthétique.

Figures 41 à 44 (source : Wank et Spring, 2015)

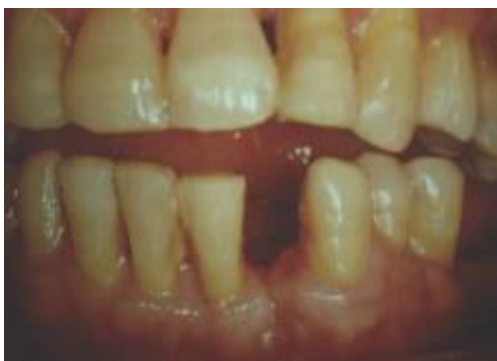

Figure 41 : Photo préopératoire

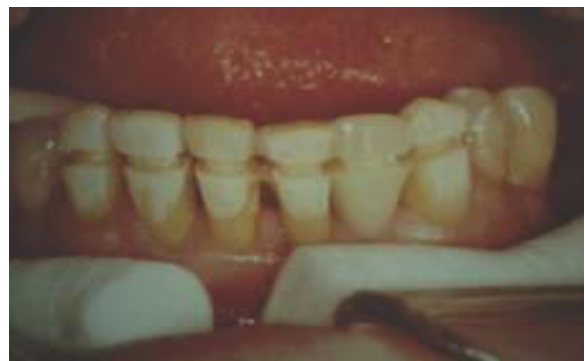

Figure 42 : Après préparations et mordançage

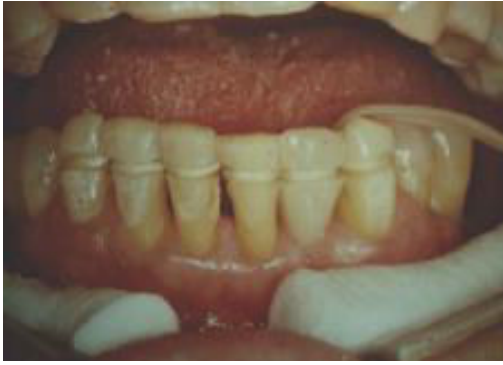

Figure 43 : Positionnement de la ligature Dacron en une seule étape

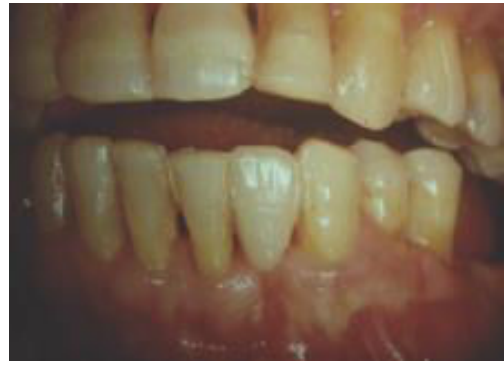

Figure 44 : Photo post-opératoire

- **Résultats**

Ces attelles réduisent la charge des dents au parodonte affaibli par l'alignement axial des forces et leur distribution à l'ensemble des piliers, réduisant ainsi la mobilité et l'inflammation. De plus, les contacts proximaux sont stabilisés, les zones de bourrage sont éliminées et la mobilité et la migration des dents sont évitées. Par conséquent, les attelles empêchent une hypermobilité des dents pendant la mastication, éliminant ainsi l'inconfort du patient et les traumatismes sur le parodonte. Les attelles doivent répartir efficacement les forces masticatoires sur les dents piliers restantes car lorsque la force sur une dent dépasse sa capacité d'adaptation parodontale, le traumatisme occlusal se produit lorsque des forces occlusales excessives sont appliquées à une dent faisant partie de la contention, la force nuisible est dissipée dans tous les tissus parodontaux des dents contenues. Ainsi, une occlusion durable et fonctionnelle, conçue lors de la planification du traitement et confirmée en post-opératoire est cruciale.

Cette technique de contention peut être utilisée de manière transitoire sur les dents au parodonte réduit pour évaluer la faisabilité des prothèses fixes car la procédure est atraumatique, économique et esthétique avec des préparations minimales et n'engage pas le patient d'avoir recours à un recouvrement prothétique complet de ses dents. Cette attelle permet un bon contrôle de plaque et n'est donc ni cariogène, ni pro-inflammatoire. Elle est facilement réparable et suffisamment rigide. De plus, cette technique permet, si nécessaire, l'extraction d'une dent en urgence sans compromettre le reste de la contention. L'analyse de chaque cas est la chose la plus importante de tout traitement. Le praticien doit établir des critères de succès pour le parodonte fragilisé. Lorsque la perte osseuse est importante et lorsque le

rétablissement d'un parodonte sain constitue l'objectif principal, une attelle est indiquée.

- **Conclusion**

L'attelle circonférentielle réinventée est utilisée comme dispositif hygiénique et esthétique pour les dents antérieures avec un parodonte réduit, soit comme attelle de transition, soit comme une restauration permanente, en fonction du diagnostic du praticien et des objectifs thérapeutiques pour le patient (Wank et Spring, 2015).

2.4.3 Les complications possibles des fils et des composites à fibre renforcée collés

Les attelles de contention linguales sont généralement utilisées pour la contention à moyen ou long terme. Cependant, la fracture de ces attelles et leur décollement sont fréquents. Les principaux facteurs déterminant la longévité et le succès des dispositifs de contention linguaux sont le type de matériau, le type de résine composite utilisée pour le collage, le nombre d'éléments inclus dans le dispositif et l'emplacement de la contention au maxillaire ou à la mandibule.

Le matériau de fixation le plus couramment utilisé est le fil d'acier inoxydable, dont la rigidité et les propriétés peuvent varier. Initialement, les dispositifs de contention linguaux étaient fabriqués à partir de fil rond relativement épais (0,7 à 0,8 mm) liés uniquement aux extrémités de la zone de contention. Avec ce type de dispositif, la largeur intercanine pouvait être bien préservée en permettant facilement l'accessibilité à l'hygiène inter-proximales mais la rotation des incisives était possible car elles n'étaient pas collées au dispositif. Un fil multibrins plus fin (0,4 à 0,5 mm) collé à chaque dent a été introduit pour résoudre ce problème. Cependant, ce genre de dispositif augmentait la susceptibilité à l'accumulation de plaque et présentait des taux d'échec plus élevés en raison de la rupture du fil et du décollement de la résine. Par la suite, un composite à fibre renforcée (CRF) a été introduit pour remplacer le fil d'acier inoxydable, permettant ainsi une meilleure adhérence chimique. Les CRF devaient renforcer la résistance de collage en transférant les charges agissant sur le complexe de contention sur les fibres de verre. En effet, l'interface de liaison de deux matériaux ayant des propriétés physiques différentes (fil métallique et résine composite) seraient éliminés. Néanmoins, des échecs de contention se sont toujours produits et les études cliniques n'ont pas révélé de résultat significatif. Par conséquent,

le fil en acier inoxydable multibrins est toujours le matériau le plus fréquemment utilisé pour les dispositifs de contention.

Les causes des échecs de contention linguale ne sont toujours pas claires. Les problèmes les plus fréquents des dispositifs en métal sont la défaillance de l'interface fil-composite, la rupture du fil et le décollement des morceaux de composite au niveau de l'interface composite-émail. Cette défaillance d'interface fil-composite est imputable à deux facteurs principaux. Tout d'abord, le composite recouvrant la contention, généralement en petite amas de résine, devient plus mince et plus fragile en raison de l'abrasion causée par le brossage et la mastication. Cela entraîne à son tour le décollement de l'attelle du plot de résine, qui reste lui stable à la surface de la dent. Deuxièmement, la propagation de fissures internes due au mouvement constant du dispositif de contention entre les plots de résine lors du mouvement physiologique de la dent est liée à une défaillance de l'interface fil-composite. Ceci est également une cause possible de rupture du dispositif en raison de l'accumulation de contraintes aux points de flexion. D'autre part, la défaillance de l'interface composite-émail est imputable à la défaillance du collage de la résine. Le décollement du plot de résine de la surface de la dent est principalement associé à des procédures de collage déficientes, telles qu'un contrôle de l'humidité inadéquat ou une mauvaise manipulation du matériau de résine. Par ailleurs, l'augmentation de la mobilité dentaire due à l'élargissement de l'espace desmodontal ou au manque de support osseux pourrait entraîner une détérioration de l'adhérence à l'interface composite-émail.

Les taux d'échec et de survie in vivo des contention linguales étudiés avec des tests in vitro avec différents sorte de matériaux de contention ont des résultats très controversés. Dans un rapport clinique récent sur les dispositifs de contention en métal et en CRF, il a été suggéré que les attelles en fil multibrins classiques demeuraient la norme de référence en matière de contention et que l'utilisation des attelles en CRF était déconseillé en raison de leur taux d'échec élevé (12% contre 51%, respectivement). De même, il a été rapporté que les dispositifs en fil multibrins étaient nettement supérieurs aux dispositifs renforcés de ruban de polyéthylène. D'autre part, une étude de suivi clinique récente d'une durée de 6 ans n'a montré aucune différence significative entre les dispositifs CRF et fil multibrins ; les résultats ont indiqué que les dispositifs CRF pourraient constituer une alternative viable aux dispositifs de fil multibrins. Deux études cliniques récentes ont montré un taux d'échec de 37,9% sur une période de 6 mois avec de attelles en fils multibrins et un taux de survie de 94,8%

sur une période de 4,5 ans avec les attelles CRF. Du point de vue de l'adhérence, la force de décollement des contentions en CRF ne dépend pas du type d'agent de liaison utilisé. Le désaccord entre ces études implique que des recherches plus poussées sont nécessaires pour établir une conclusion (Foek et coll., 2013).

2.4.4 L'attelle en zirconium : une contention d'avenir en Parodontologie ?

- **L'attelle en zirconium comme dispositif de contention mandibulaire fixe en Orthodontie.**

Les alliages d'acier inoxydable contenant du nickel (8-12%) et du chrome (17-22%) sont très utilisés dans la pratique quotidienne de l'orthodontie ou comme contention en parodontologie. Le nickel améliore la propriété anticorrosive de l'alliage et diminue la ductilité tandis que le chrome facilite la formation d'un film passif anticorrosif. Ces métaux posent des problèmes concernant leur biocompatibilité en fonction de leurs performances dans la cavité buccale. L'environnement oral est particulièrement propice à la biodégradation des métaux de type électrochimique à cause de leurs propriétés ioniques, thermiques et de leur sensibilité aux enzymes bactériens. La salive constitue un milieu idéal conduisant à la libération d'ions métalliques. Les risques potentiels pour la santé liés à l'exposition au nickel et au chrome ont été étudiés pendant longtemps. Ces risques incluent l'hypersensibilité, la dermatite, l'asthme et la cytotoxicité. Les modifications de la muqueuse buccale et le potentiel mutagène sont également pris en compte.

Plusieurs études ont évalué les niveaux salivaires de nickel et de chrome dans les fluides biologiques (in vitro) et dans la cavité buccale (in vivo). Dans tous les cas, les concentrations n'ont jamais atteint des niveaux toxiques. Toutefois, la tolérance au métal et la toxicité ne sont pas bien comprises. Ainsi, on peut supposer que même des concentrations non toxiques peuvent produire des modifications cytotoxiques. En d'autres termes, l'exposition à long terme, comme lors d'un traitement orthodontique ou d'une contention parodontale utilisant les mêmes matériaux, pourrait limiter le temps de récupération nécessaire pour la réparation cellulaire. La biocompatibilité est

un réel problème car les praticiens ne veulent pas utiliser des matériaux présentant un risque d'effets toxiques chez leurs patients. L'étude de cas suivant décrit pour la première fois une attelle de zirconium à conception et fabrication assistée par ordinateur (CFAO) comme dispositif mandibulaire fixe avec un suivi de deux ans chez une patiente ayant subi un traitement orthodontique et ayant des hypersensibilités au métal.

⇒ **Etude de cas**

L'étude concerne une femme de 22 ans se plaignant de maux de tête depuis 18 mois avec des épisodes sévères durant environ 6 heures, arrivant environ deux fois par mois. La douleur était surtout localisée sur les régions pariétales, se propageant au niveau de l'orbite. Ces douleurs étaient accompagnées de nausées. Cette patiente a été évalué par plusieurs spécialistes excluant les pathologies neurologiques, ophtalmologiques et ORL. La tomodensitométrie crânienne (TDM) et l'IRM n'ont révélé aucune pathologie. Les traitements précédents ont consisté en administration d'analgésiques non stéroïdiens, de la kinésithérapie, des applications de compresses chaudes et froides et des traitements au laser de faible intensité. Aucun de ces traitements ne soulageait la patiente de manière satisfaisante. Certains spécialistes ont donc supposé qu'il y avait peut-être un problème au niveau de son appareil orthodontique. Cette patiente avait un appareil orthodontique fixe au niveau de l'arcade inférieure avec l'extraction de la première prémolaire droite et la fermeture de l'espace avec un résultat de traitement très satisfaisant.

L'examen clinique a montré une bonne hygiène orale sans signes de maladie parodontale. L'occlusion était correcte sans troubles des articulations temporo-mandibulaires. Toutefois, la patiente a signalé que ses maux de tête ont commencé 4 semaines après la pose de l'appareil orthodontique. Il a donc été décidé à ce stade d'envoyer la patiente vers un centre spécialisé pour tester la biochimie salivaire, en particulier la sensibilité au nickel et au chrome.

Après concertations avec le neurologue de la patiente, il a été décidé de retirer son appareil orthodontique le plus rapidement possible et de lui proposer une barre de contention en zirconium à conception et fabrication assistée par ordinateur (CFAO). Les objectifs du traitement étaient d'enlever son dispositif orthodontique et de contenir les dents dans la position actuelle avec un dispositif de contention mandibulaire fixe, biocompatible et esthétique, en vue de résoudre les douleurs de la patiente.

⇒ **Procédure du traitement**

Des cavités de 2 mm de profondeur ont été préparées sur les surfaces occlusales des premières prémolaires. Les *brackets* orthodontiques étaient recouvertes de cire avant la prise d'empreinte et l'empreinte définitive des dents mandibulaires a été faite avec un matériau à base d'alginate. Le modèle a été coulé avec du plâtre de type IV. Ce modèle de travail a été ensuite monté sur un articulateur et scanné avec le scanner S600 ARTI (Ice Zirkon®, Zirkozahn-ZA9246A, Italie) pour transférer les repères de référence de l'arcade mandibulaire directement dans le logiciel (figure 42). La conception CFAO incluait une largeur de 1,8 mm et une barre de zirconium de 1,4 mm d'épaisseur s'étendant sur la surface linguale des dents inférieures de canine à canine à 3.5 mm du bord de la gencive. Les préparations occlusales au niveau de prémolaires ont également été reliés à la barre (figure 43). La conception finale a été directement préparée à l'aide du système Screw-Tec® de Zirkozahn.

Le zirconium n'adhère pas chimiquement à l'émail, par conséquent, la surface interne de la barre fraisée faisant face aux dents a été manuellement réduite et placée sous une lampe infrarouge pour sécher pendant 40 minutes, puis frittée pendant une nuit à 1600 ° C dans un four de frittage Zirkonofen 700. Ensuite, une fine couche de céramique feldspathique a été cuite sur la barre (figure 44) puis a été sablée, mordancée à l'acide fluorhydrique et silanisée alors que la partie externe était glacée. La barre a ensuite été essayée dans la bouche de la patiente pour vérifier la bonne adaptation et le respect du parodonte. Cette contention a été ensuite collé avec deux types de colles à double polymérisation (Variolink II® et RelyX ARC®). Une légère réduction occlusale du côté gauche était nécessaire pour éviter une suroclusion (figure 45).

Figures 45 à 49 (source : Zreaqat et coll., 2017)

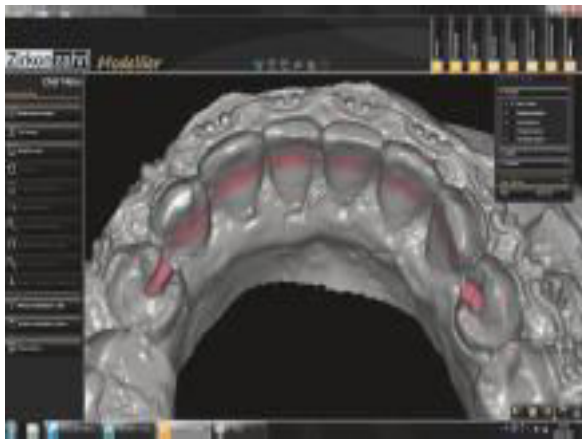

Figure 45 : La modélisation CFAO de la barre linguale

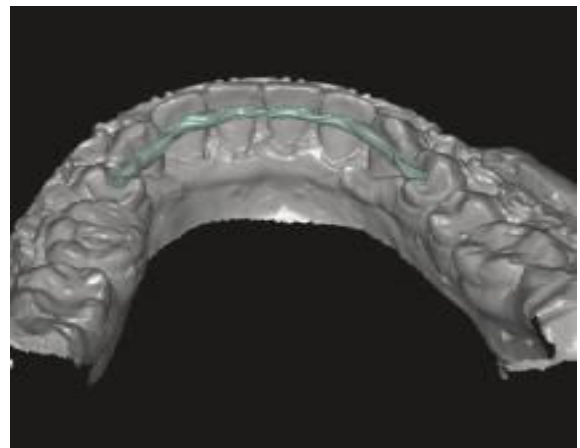


Figure 46 : conception de la barre de zirconium par CFAO

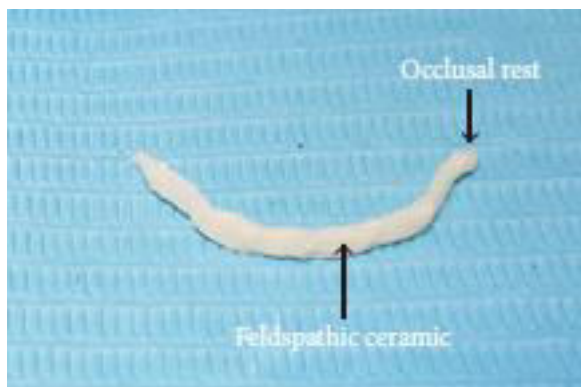

Figure 47 : Barre de zirconium avant le collage

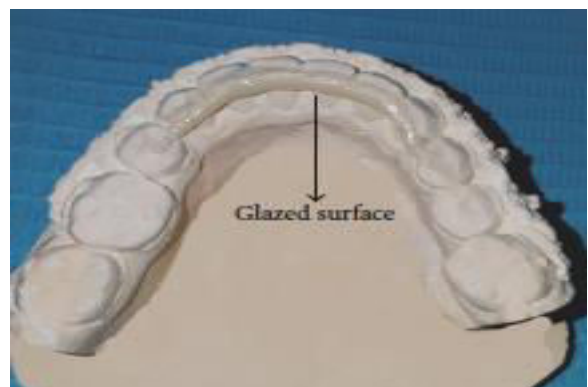

Figure 48 : Essayage de la barre sur le modèle avant collage

⇒ Résultats du traitement

La patiente a signalé un soulagement des douleurs deux semaines après la pose du dispositif de contention et ces douleurs disparaissaient complètement 6 semaines après. Une analyse par spectromètre d'absorption atomique a été effectuée pour tester les taux de chrome et de nickel et a montré des concentrations négligeables pouvant alors expliquer l'arrêt de plaintes de la patiente. La patiente a été revue régulièrement pendant deux ans et ne s'est plainte d'aucune douleur (figure 46).

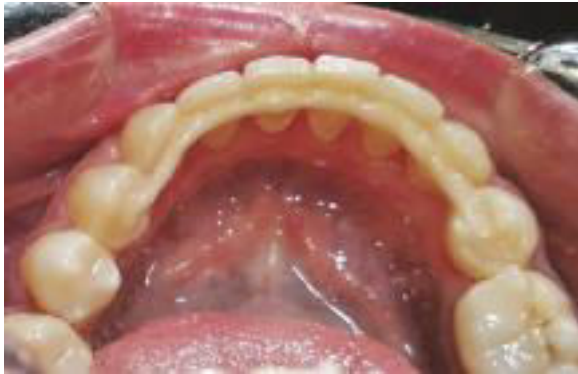

Figure 49 : Barre de zirconium collée deux ans post-op

⇒ **Conclusion**

La contention est la phase du traitement orthodontique qui maintient les dents dans leurs positions. Cette contention après un traitement orthodontique actif est essentielle pour prévenir les récives car la stabilité post-traitement est imprévisible.

L'avantage de la technologie CFAO réside dans la facilité et l'exactitude des détails de réplication tels que les contre-dépouilles, les préparations ou encore les plans de guidage avec des corrections minimales. Les céramiques à base de zircone sont des matériaux de choix pour la réhabilitation buccale en raison de leur résistance mécanique élevée, leur résistance à la flexion et de leur biocompatibilité à long terme. Les propriétés mécaniques des céramiques à base de zircone sont largement supérieures à celles des autres céramiques dentaires avec leur résistance à la flexion de 900 à 1200 MPa, leur résistance à la fracture de 9 à 10 MPa et leur résistance à la compression de 2000 MPa. Bien que leur fragilité devienne préoccupante, les contentions en zirconium sont dans ce cas protégées en étant éloignés des zones à charge fonctionnelles, ce qui réduit fortement le risque d'écaillage.

L'environnement buccal est considéré comme hostile et relativement corrosif et les matériaux métalliques constituent un facteur de stress cellulaire important. La toxicité des métaux est une conclusion commune dans les études liées à la biocompatibilité des matériaux orthodontiques. Toutefois, les mécanismes cellulaires et moléculaires responsables de cette prédilection ne sont toujours pas clairs. Les travaux futurs permettront peut-être de mieux comprendre les effets cliniques de la corrosion. De plus, l'apport de l'utilisation de la CFAO pour le collage à la surface linguale de canine

à canine ne faisait que renforcer un état parodontal sain. Cette technique pourrait être considérée comme une nouvelle méthode de fabrication des contentions en orthodontie mais également en parodontologie. Avec leur excellente biocompatibilité et leurs propriétés mécaniques élevées, les céramiques à base de zirconium constituent une excellente alternative au métal pour ce type de dispositif (Zreagat et coll. 2017).

- **L'attelle en zirconium en parodontologie**

Le dioxyde de zirconium (ZrO_2) présente un intérêt particulier en dentisterie depuis quelques années. La compatibilité biologique et de la zirconium a été confirmée depuis plus de 30 ans par son utilisation réussie en médecine, comme par exemple pour les articulations du genou et de la hanche. La stabilité fonctionnelle élevée et la résistance à la corrosion, ainsi que des caractéristiques esthétiques et mécaniques irréprochables constituent les principaux avantages indéniables de ce matériau. La zirconium n'irrite pas les tissus et ne provoque pas de réactions allergiques. Des études récentes confirment la réduction de l'adhérence bactérienne à la surface de la zirconium jusqu'à 40% par rapport au titane présentant la même rugosité de surface. De plus, il ne participe pas aux processus galvaniques et laisse passer les rayons X. Contrairement aux produits à base de métal, l'utilisation de la zirconium élimine presque complètement le problème de la sensibilité à la température dû à l'isolation thermique et à la faible conductivité thermique, intrinsèques aux éléments tout en céramique. Le dioxyde de zirconium est capable de supporter des charges qui dépassent de manière significative toutes les charges présentes dans la cavité buccale.

⇒ **Principe de réalisation**

Un nettoyage approfondi des dents mobiles et des dents supports en supprimant tartre et plaque dentaire est réalisé avant les empreintes. On procède ensuite aux empreintes des deux arcades en utilisant de préférence un matériau à base de silicone pour leur précision. Les modèles doivent être coulés avec du plâtre dur. Puis, sur le modèle, il faut modeler l'attelle sur la surface des dents mobiles et les dents de soutien incluses dans le dispositif d'attelle à l'aide d'un composite photo polymérisable. Lors de cette modélisation, il faut tenir compte de la distance entre le bord cervical de l'attelle et le bord marginal de la gencive, qui doit être au moins de 3 mm, tandis que la distance entre le bord occlusal et le bord libre des dents doit être de 1 à 2 mm. On polymérise une fois la modélisation terminée. Une correction est effectuée si

nécessaire puis on polit la surface externe jusqu'à une épaisseur d'au moins 0,5 mm. Ensuite, en utilisant une machine de fraisage manuel de la marque ZIRKONZAHN, nous allons réaliser une contention en zircone en copiant la contention obtenue à partir du composite. Dans le processus de copie sur la fraiseuse, il y a un agrandissement technologique de la fabrication de l'attelle de zircone de 20-30%, car lors de la cuisson de la contention dans le four de la société ZirkonZahn, lui donnant les dimensions et la dureté finales, s'accompagne un retrait de dioxyde de zirconium de 20-30%. Après cela, la contention en zircone obtenue est placée dans un four pour le frittage final. Ce processus de frittage de la zircone dure 13 heures. Cette cuisson se caractérise par une montée lente et régulière de la température et un refroidissement également lent et régulier, dont 4 heures avec une température maximale de 1580 degrés Celsius. Après frittage final de la contention en zircone, on procède au polissage de la surface externe en utilisant une fraise diamantée refroidie à l'eau sur une turbine. L'épaisseur finale de la contention doit être d'au moins 0,3 mm. Les distances par rapport au bord marginal de la gencive et au bord libre des dents doivent être strictement respectées comme précédemment sur le modèle en composite. Une correction peut être effectuée avec des fraises diamantées refroidies à l'eau avec une turbine. La surface de la contention faisant face aux dents de l'attelle est traitée avec une sableuse à l'oxyde d'aluminium de 50 microns pour créer une rétention mécanique. Après cette étape, le champ opératoire de la cavité buccale doit être isolé des fluides buccaux par un dispositif approprié. On mordance à l'acide phosphorique pendant 15 secondes les faces des dents concernées par la contention puis on rince pendant 15-20 secondes, on élimine l'excès d'humidité, on sèche et on applique un adhésif capable de se lier à un composite à double polymérisation, l'excès d'adhésif est éliminé avec de l'air puis polymérisé pendant 20 secondes. Le même adhésif doit être appliqué sur la surface interne de la contention faisant face aux dents incluses dans l'attelle, l'excès doit être éliminé puis on polymérise pendant 20 secondes. On applique ensuite le composite à double polymérisation d'environ 0,5 mm d'épaisseur sur la surface interne de la contention ainsi que sur les dents incluses dans la contention. On fixe l'attelle en dioxyde de zirconium sur la surface des dents, on enlève les excès et on polymérise le tout. On effectue ensuite un polissage en utilisant des instruments à polir le composite.

Pendant deux ans, cette méthode de contention (groupe 1) a été testée cliniquement et comparée au groupe témoin (groupe 2) par les méthodes de contention des dents

mobiles dans le traitement complexe des maladies parodontales (Tableau 2). Dans le groupe 2, il s'agissait d'une contention sans préparation à l'aide d'un fil et du composite.

L'examen des patients après 1 à 3 ans, démontre que cette technique de contention utilisant la zircone peut être utilisée dans la pratique comme la plus durable et la plus fiable répondant aux exigences esthétique des patients (Adamchik et coll., 2010).

Tableau 2 : Comparaison de deux groupes de patients avec deux contentions différentes (source : Adamchik et coll., 2010)

Groupe	Nombre de patients	Nombre de complications	Satisfaction esthétique	Durabilité
Numéro 1	23	1	100%	96%
Numéro 2	21	5	75%	76%

⇒ Étude de cas

Une patiente âgée de 43 ans, s'est plainte de mobilité dans la partie antérieure mandibulaire. A l'examen clinique, une mobilité de degré I-II est observée au niveau des dents antérieures de la mandibule (figure 47). Sur la radio panoramique, on confirme des pertes osseuses localisées au niveau antérieur de la mandibule. Lors du sondage, la profondeur des poches était de 3 à 4 mm. Une parodontite chronique localisée de gravité modérée a donc été diagnostiquée. Le traitement a consisté à retirer plaque et tartre supra et sous gingivale des dents atteintes de parodontites dans le but de réaliser une contention parodontale en zirconium.

Des empreintes sont ensuite réalisées des deux arcades grâce à la « technique sandwich » en utilisant comme base le matériau "BISICO SI soft superhydrophil®" et "BISICO S2 superhydrophi®" comme matériau de correction de la marque BISICO. Les modèles sont coulés en utilisant du plâtre dur. Ensuite, sur le modèle on utilise un composite photopolymérisable de marque ZirkonZahn pour modéliser la contention sur la surface des dents mobiles et des dents supports entrant dans le dispositif de

contention (figure 48). On polymérise ensuite l'attelle. Puis, à l'aide d'une fraiseuse manuelle de la marque ZIRKONZAHN et d'un modèle industriel de zircone, on fabrique la contention en zircone en copiant l'attelle faite avec du composite. Cette contention en zircone est ensuite placée dans un four de la marque Zirkonzahn pour le frittage final. Après frittage de la contention, on procède au polissage de la surface externe à l'aide de fraise diamanté sous spray. Bien respecter la distance entre le bord cervical de la contention et le bord de la gencive marginal qui doit être au moins de 3 mm, tandis que la distance entre le bord occlusal et le bord libre de dents doit être de 1 à 2 mm. L'épaisseur finale de la contention ne doit pas être inférieure à 0,3 mm (figure 49). La surface interne de la contention doit être traitée avec des particules d'alumine de 50 microns, pour créer une rétention afin d'améliorer l'adhérence de la zircone. Après cette étape, on isole la partie opératoire des fluides buccaux afin de travailler proprement et d'éviter toute contamination (figure 50). On mordance avec de l'acide phosphorique pendant 15 secondes les surfaces des dents supports (32, 42) et les dents mobiles (31,41), on rince abondamment pendant 15-20 secondes, on élimine l'excès d'humidité et on sèche. On applique ensuite l'adhésif « Contax » de la marque « DMG® », on élimine l'adhésif en excès avec de l'air puis on polymérise pendant 20 secondes. On applique ce même adhésif sur la face interne de la contention en enlevant les excès et en polymérisant également 20 secondes. On applique le composite à double polymérisation « PermaCem » de la marque « DMG® », d'une couche d'épaisseur d'environ 0,5 mm sur les surfaces dentaires et sur la face interne de la contention. On fixe ensuite l'attelle en zircone sur la surface préparée des dents, on élimine les excès et on polymérise le tout (figures 53 et 54). La polymérisation de l'adhésif et du composite de collage a été réalisée avec une lampe à photopolymérisation « Degulux sonft-star » de la marque « Degussa® ». La dernière étape consiste à polir les limites de la contention avec les tissus dentaires.

Cette patiente a été suivie pendant 2 ans sans aucune plainte, sans aucune coloration le long du bord de la contention et des tissus dentaires.

Ce dispositif de contention répond à des exigences de durabilité et d'esthétique élevées (Adamchik et coll., 2010).

Figures 50 à 55 (source : Adamchik et coll., 2010)

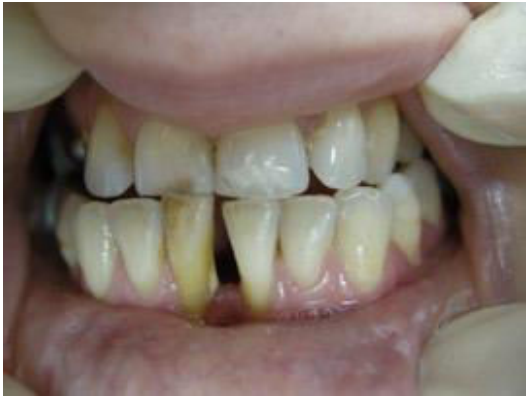

Figure 50 : Situation initiale avec 41 et 31 mobiles

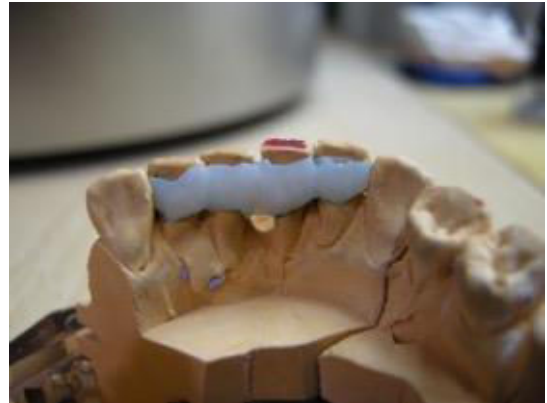

Figure 51 : Préfabrication de l'attelle avec un composite



Figure 52 : Contention en zircone avant le collage

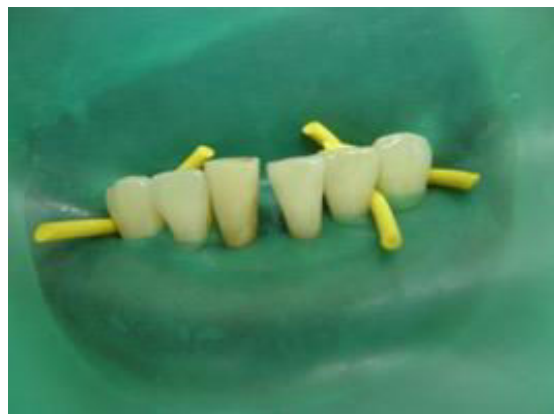

Figure 53 : Champ opératoire isolé à l'aide d'une digue

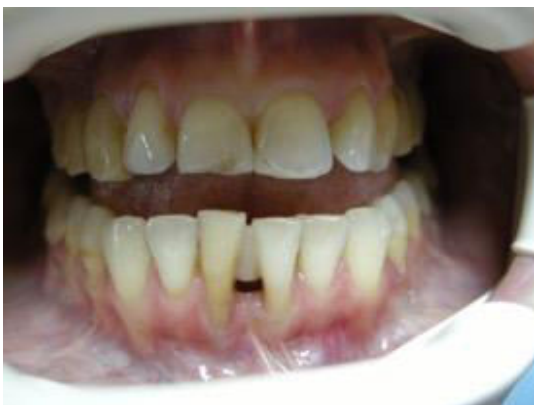

Figure 54 : Attelle collée vue vestibulaire

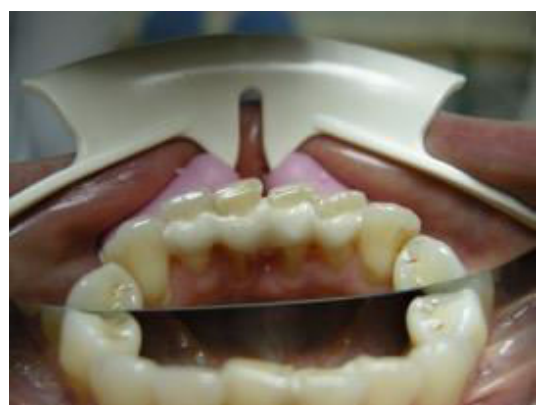

Figure 55 : Attelle collée vue linguale

- **L'apport de la CFAO dans la réalisation des contentions en zirconium**

La CFAO en dentisterie a été inventée et mise au point par le Dr François Duret en 1973. D'après lui, les matériaux d'empreintes et les différentes manipulations effectuées entraînent souvent des erreurs, c'est pour cette raison qu'il propose l'empreinte optique. Dans les années 2000 sont apparus des systèmes de CFAO dédiés à la conception et à la fabrication de prothèses dentaires uniquement (Fage et coll., 2008). Cependant, au jour d'aujourd'hui, le champ d'application de la CFAO a largement évolué grâce à la progression des technologies numériques des scanners de numérisation 3D. Cette technique permet notamment la conception et la fabrication de châssis métalliques de prothèses amovibles, de prothèses sur implants ou de différents appareils orthodontiques. Néanmoins, la réalisation des contentions collées en technique CFAO est encore méconnue en parodontologie.

La CFAO se fait en trois étapes différentes. Premièrement, l'acquisition de l'image grâce à la prise d'empreinte numérique. Cette acquisition permet d'obtenir les modèles d'études à l'écran et de les placer en occlusion. Les données seront ensuite enregistrées au format STL (stéréolithographie) et pourront ainsi être envoyées informatiquement au laboratoire. La seconde étape correspond à la conception assistée par ordinateur. Cette étape permet de réaliser le design de la contention sur les modèles à l'écran. Enfin, la dernière étape correspond à la fabrication automatisée de la pièce de contention avec le matériau choisi grâce à une méthode d'usinage.

On a vu précédemment que la contention en zircone fabriquée par la CFAO dans le domaine de l'Orthodontie était une alternative intéressante. On peut donc s'intéresser à l'utilisation de la CFAO pour la réalisation des contentions en zircone dans le domaine de la Parodontologie (Medio et coll., 2017).

⇒ **La contention parodontale en zirconium réalisée par CFAO**

Les contentions en zirconium ne sont pas très répandues et nous n'avons pas suffisamment de recul clinique pour affirmer avec certitude leur efficacité à long terme. Cependant, les études menées depuis quelques temps sont prometteuses. Avec la CFAO, l'utilisation de la zircone devient encore plus intéressante du fait de la qualité

de l'empreinte et de l'usinage qui nous permettent d'avoir des pièces de très grande qualité tout en respectant l'environnement buccal.

⇒ **Exemple d'une contention parodontale en zircone réalisée par CFAO**

Cas clinique :

Une femme âgée de 48 ans en bonne santé générale présentant une parodontite chronique généralisée avec des mobilités de degré 2 au niveau de 31 et 41 et de degré 1 au niveau de 32 et 42. Des récessions gingivales plus au moins importantes sont présentes dans tous les secteurs. Le souhait de la patiente était surtout de conserver le plus longtemps possible ses dents. Après discussion, il a été convenu de réaliser une contention esthétique en zirconium avec le système Cerec (CFAO).

La première chose consistait à éliminer tout le tartre supra et sous gingival en motivant la patiente à une hygiène orale optimale (figures 53 et 54). Nous pouvions ensuite procéder aux différentes étapes de réalisation de la contention.

La première consistait à réaliser une empreinte optique et la conception de la contention sur les modèles à l'écran (figure 55 et 56). Ensuite, toutes ces informations sont envoyées au laboratoire pour procéder à l'usinage.

Le laboratoire réalise tout d'abord un bloc en plastique pour voir si le fraisage et l'adaptation au modèle sont corrects (figure 57). Une fois cette étape validée, l'usinage de la pièce en zircone peut commencer. La pièce en zircone étant réalisée (figure 58), le prothésiste peut procéder aux différents traitements (sablage de l'intrados, polissage etc.). Le jour du collage de la pièce, il est impératif d'isoler le champ opératoire avec une digue afin d'éviter toute contamination.

Après l'avoir essayé en bouche, la pièce doit être décontaminée, rincée et séchée à l'air comprimé. On peut ensuite préparer les dents concernées par la contention en appliquant un agent de mordantage pendant 15 secondes (figure 59). On rince abondamment et on sèche les surfaces dentaires. Le collage dans cet exemple est réalisé avec le Duolink® de chez Bisico®. Il faut bien respecter les conseils d'utilisation du fabricant pour optimiser les résultats. Une fois le collage effectué, la digue dentaire peut être retirée et les surfaces dentaires polies soigneusement (figure 60). Un

contrôle de l'occlusion statique et dynamique doit également avoir lieu pour éviter toute interférence. (Ivetol, 2007)

Figures 56 à 63 (source : Ivetol, 2007)

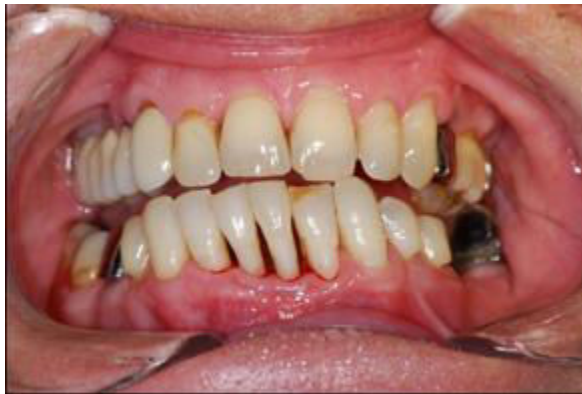

Figure 56 : Situation après élimination du tartre supra et sous gingivale vue vestibulaire

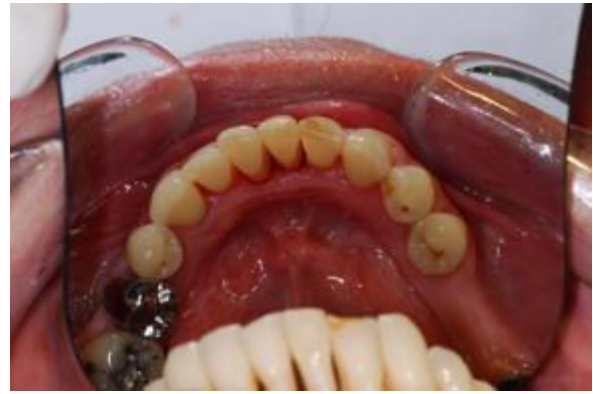

Figure 57 : Situation après élimination

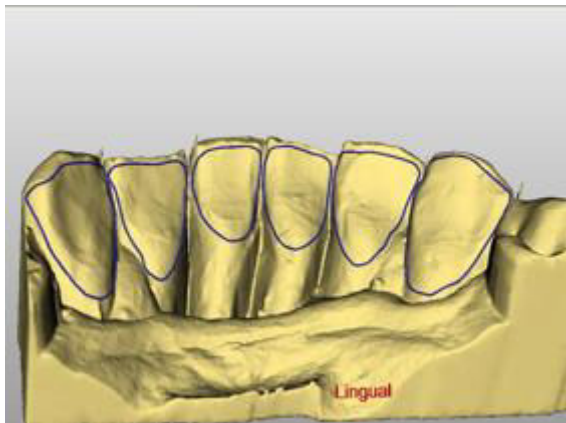

Figure 58 : Conception de la contention sur le modèle à l'écran

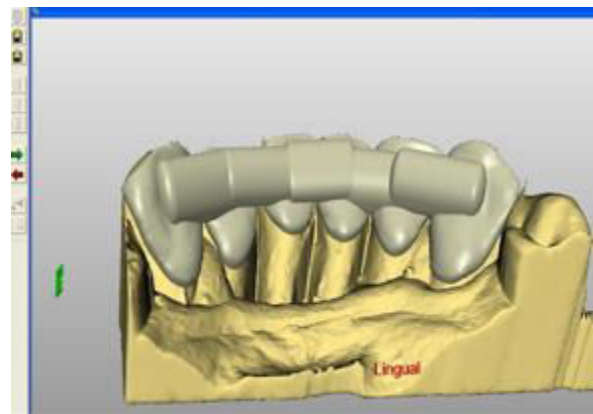


Figure 59 : Conception de la contention sur le modèle à l'écran

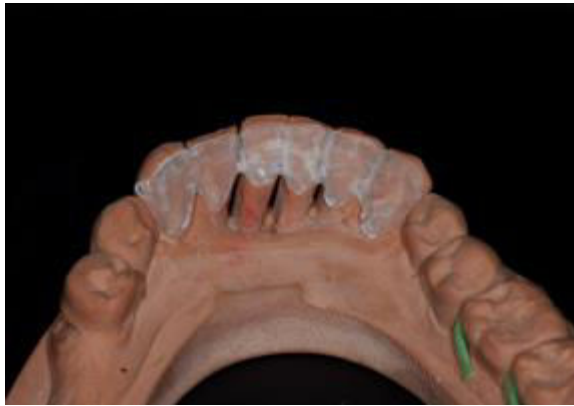

Figure 60 : Réalisation d'un bloc en résine pour voir la bonne adaptation

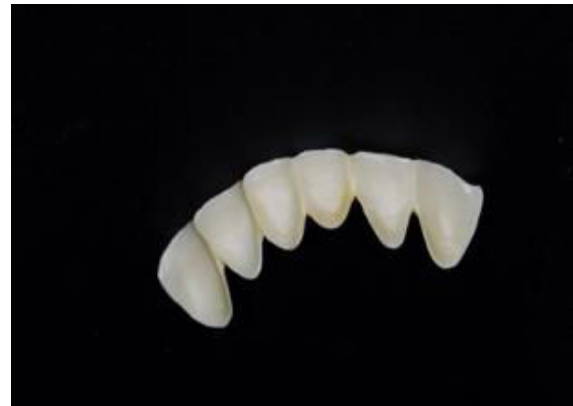

Figure 61 : Pièce en zircone après frittage

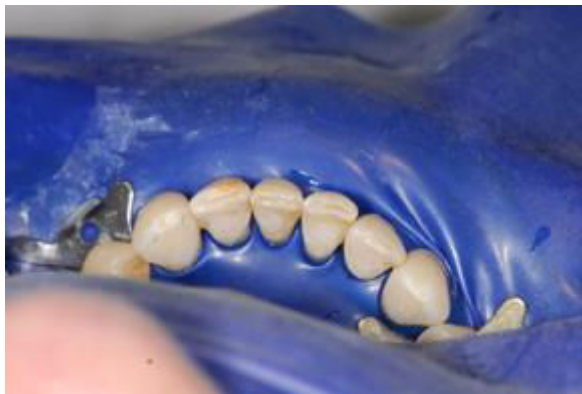

Figure 62 : Surfaces dentaires après mordançage

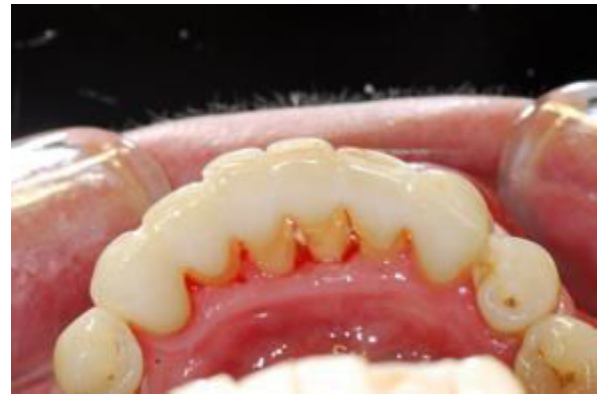

Figure 63 : Aspect de la contention après collage et polissage des surfaces

⇒ **Conclusion**

Cet exemple de contention parodontale en zircone réalisé par la CFAO nous permet de dire que la zircone est sans doute un matériau d'avenir dans ce domaine. De par ses qualités de biocompatibilité, d'esthétique et de solidité élevées, la zircone est un matériau qu'il serait intéressant d'étudier davantage dans ce domaine d'application. Un de ses inconvénients reste le prix assez élevé mais également sa rigidité qui serait peut-être néfaste à long terme pour les dents contenues. Afin de pérenniser la durée et la qualité de cette contention, il est primordial de respecter le protocole de collage

du fabricant et de travailler sous digue afin d'éviter toute contamination. Des études futures nous apporteront certainement plus de précision quant à la longévité et la qualité de la zircone en tant que contention parodontale.

2.4.5 Un nouveau matériau de contention orthodontique : Le PEEK

Il s'agit d'un polymère thermopressé connu sous le nom de PEEK pour Poly éther éther cétone. C'est un matériau incolore qui est maintenant largement utilisé en ingénierie et en technologie. Le PEEK possède d'excellentes propriétés de résistance chimique et mécanique, même lorsque la température est très élevée. Il présente une résistance élevée à la biodégradation dans les environnements organiques et aqueux. Il présente également une résistance élevée à la traction de 90 à 100 MPa avec un module d'élasticité de 3,6 MPa.

Ce matériau est couramment utilisé dans un certain nombre de domaines d'applications médicales telles que les implants médicaux, l'imagerie par IRM et la neurochirurgie et bien d'autres. Il est aussi utilisé dans les industries de la technologie aérospatiale et de la chimie car en raison de ses propriétés uniques, il peut parfaitement fonctionner sous charge et à des températures très élevées.

Avec le développement des technologies numériques, l'impression tridimensionnelle a ouvert de nouveaux champs d'application au PEEK, notamment pour les appareils orthodontiques, les structures de prothèse partielle et bien d'autres. Avec ces avancées technologiques, il est possible de fraiser le PEEK en utilisant le fraisage de précision dans une machine à commande numérique à cinq axes. Ce matériau n'est pas considéré comme un polymère à mémoire de forme, mais les développements récents permettent d'y parvenir, ce qui a permis de nouvelles applications médicales.

Les récents développements de PEEK en complément du numérique nous ont permis de confectionner un nouveau type de dispositif de contention utilisant le balayage numérique puis la conception de l'appareil. Il est donc possible de produire une attelle de contention PEEK fraisée par NimroDental à Londes. Ce matériau donne un dispositif de haute résistance dans les tons blancs pour permettre une rétention passive des dents. L'épaisseur du dispositif peut être réglée en fonction de la situation

clinique, mais une épaisseur de 0.8 mm semble suffisante, ce qui nous permet donc d'avoir un dispositif fin et confortable tout en conservant une légère mobilité physiologique des dents. Cette attelle peut être collée en utilisant les techniques classiques de collage.

- **Cas clinique :**

Une femme de 45 ans se présente après achèvement d'un traitement orthodontique avec le système Invisalign®. Elle a un dispositif de contention type Vivera®, cependant, elle le trouve trop volumineux et demande donc un dispositif de contention plus discret et permanent pour éviter les récives dans le secteur incisivo-canin inférieur. Plusieurs solutions lui ont été proposées et elle choisit le PEEK comme dispositif de contention.

⇒ **Procédure de traitement :**

Une numérisation intra-orale numérique est réalisée à l'aide du logiciel Sirona Cerec Omnicam CEREC Ortho. Le fichier est ensuite transmis dans le laboratoire NimroDental à Londres.

Un modèle imprimé en 3D est fabriqué et la contention est fraisée (figure 1 et 2). Le dispositif est fabriqué avec des supports sur les faces vestibulaires de 33 et 43 afin de permettre un positionnement plus facile de la contention (figure 3). Il est très important que l'attelle soit collée passivement. Les dents sont ensuite isolées, modancées avec un gel d'acide phosphorique à 37%, puis rincées. L'adhésif Adhese Universal VivaPen® d'Ivoclar Vivadent® est utilisé selon le protocole recommandé par le fabricant. Il s'agit d'un adhésif universel photopolymérisable pour les procédures de collage direct et indirect. Il est compatible avec toutes les techniques de collage.

Une résine composite fluide Venus® Flow de Kulzer est ensuite appliquée sur les faces linguales des dents et l'attelle est mise en place. Une photopolymérisation est effectuée sur toutes les dents concernées par le dispositif. Les supports vestibulaires sont enlevés et tous les excès sont retirés (figure 4 et 5). L'occlusion est ensuite vérifiée et les conseils d'hygiène orale ont été expliqués.

Figures 64 à 68 (source : Zachrisson, 2018)

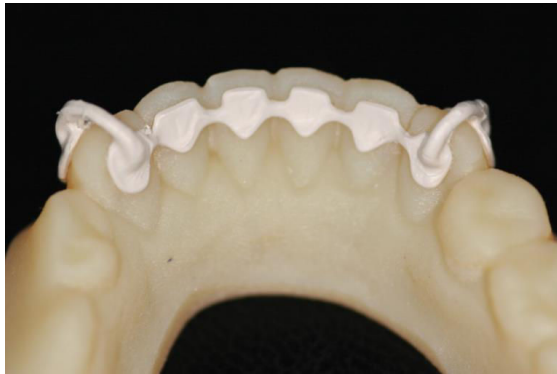

Figure 64 : Modèle imprimé en 3D avec la réalisation du dispositif de contention en vue linguale

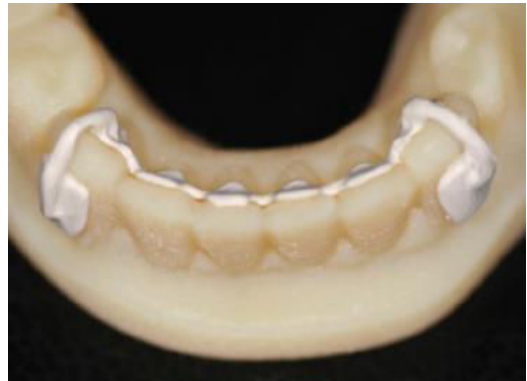

Figure 65 : Contention avec les supports de positionnement

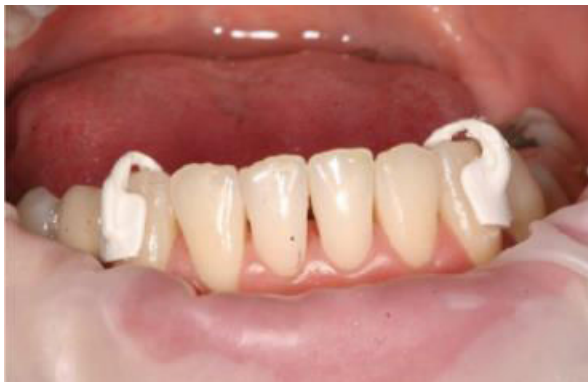

Figure 66 : Vérification de la bonne adaptation en bouche grâce aux cales vestibulaires

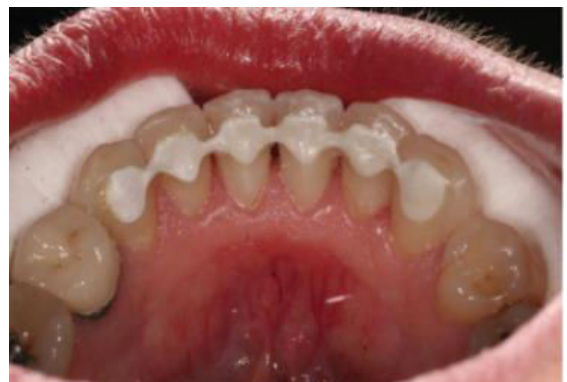

Figure 67 : Dispositif de contention après collage (vue linguale)

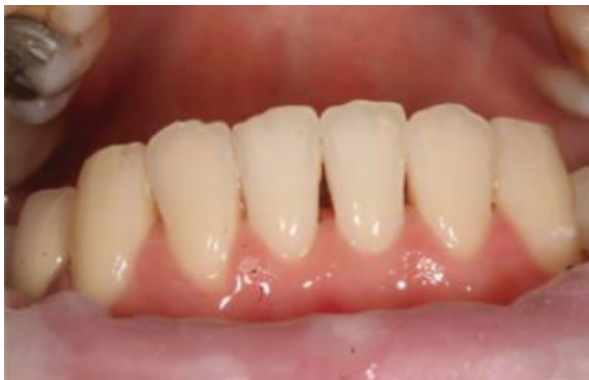

Figure 68 : Dispositif de contention après collage (vue vestibulaire)

Les outils et matériaux utilisés pour cette procédure sont :

- Attelle PEEK de NimroDental
- Logiciel Cerec Ortho avec un système Omecam Cerec a/c
- Composite Venus Flox de Kulzer
- Adhésif Adhese Universal VivaPen d'Ivoclar Vivadent

⇒ **Conclusion :**

L'expertise de NomroDental et ses machines de haute technologie permettent de fournir aux patients un dispositif de contention économique, de haute résistance avec une bonne esthétique. De plus, le PEEK possède une excellente biocompatibilité et peut être collé aisément à l'aide des techniques classiques de collage. Ce dispositif peut être produit à partir d'une empreinte ou de manière totalement numérique à l'aide des techniques de scan intra-oral. Il permet également une flexibilité limitée pour maintenir une fonction physiologique (Zachrisson, 2018).

On peut donc s'intéresser de plus près à ce matériau dans le domaine de la parodontologie et en particulier dans les contentions parodontales. Ses propriétés de biocompatibilité, de résistance élevée et d'esthétique en font un matériau intéressant. De plus, sa conception et sa fabrication sont facilitées par le développement du numérique améliorant ainsi la précision et en facilitant les procédures cliniques. Enfin, ce dispositif pourrait être une alternative aux contentions en zircone grâce notamment à un coût moins élevé.

2.5 Synthèse des différents systèmes de contentions

Tableau 3 : Les différents systèmes de contention selon leur place dans le plan de traitement parodontal : types, indications, avantages et inconvénients

	Contentions temporaires	Contentions semi-définitives	Contentions définitives	
			Contentions classiques	Contentions et CFAO
Indications	Au début et en cours du traitement parodontal	Contention de transition après le traitement parodontal et peut rester en place de façon définitive	Après le traitement parodontal	Pendant et surtout après le traitement parodontal
Les différents systèmes de contention principalement utilisés	<ul style="list-style-type: none"> - Contention par fils - Contention au composite 	<ul style="list-style-type: none"> - L'attelle de Ceria Cerosi - L'attelle en huit - Les prothèses fixes transitoires 	<ul style="list-style-type: none"> - Les inlays-onlays proximaux - L'attelle métallique coulée collée - Prothèse fixée plurale 	<ul style="list-style-type: none"> - La contention en zirconium - la contention en PEEK
Principaux avantages/inconvénients	<ul style="list-style-type: none"> - Facile et rapide à utiliser - Peu résistante, décollement et fractures fréquents 	<ul style="list-style-type: none"> - Résistance plus élevée - Demande parfois un délabrement dentaire important 	<ul style="list-style-type: none"> - Grande résistance mécanique - Parfois inesthétique 	<ul style="list-style-type: none"> - Solidité très élevée et excellente biocompatibilité - Prix élevé surtout pour la zircone

3. Conclusion

La contention parodontale est une thérapeutique qui s'inscrit dans un plan de traitement global de la parodontite et de la mobilité dentaire. Ses buts principaux sont de permettre :

1. Un meilleur contrôle de plaque, car celui-ci est plus difficile sur une dent mobile.
2. Une thérapeutique parodontale de soutien facilitée pour le parodontiste.
3. Une répartition des forces sur toutes les dents contenues.
4. Une stabilité favorisant les fonctions manducatrices (mastication, l'élocution).
5. Un soutien psychologique pour le patient en améliorant son confort et en favorisant son esthétique.

Les contentions peuvent être temporaires, semi-définitives ou définitives, fixes ou amovibles, réalisées en méthode directe ou indirecte. Il n'existe donc pas de contention idéale et chaque cas doit être étudié de façon précise afin de savoir quel type de dispositif est le plus approprié. Avant de poser une contention, il est impératif de connaître les principes biologiques et mécaniques qui répondent à des critères précis.

L'utilisation du fil d'acier en tant que contention parodontale existe depuis longtemps et présente de nombreux avantages. Cependant il ne permet pas le respect des critères esthétiques dans un certain nombre de cas. De plus, son manque de biocompatibilité peut provoquer des intolérances chez certains patients.

Ainsi, l'arrivée sur le marché des fibres synthétiques, a permis d'apporter une solution plus biocompatible tout en assurant des résultats esthétiques et durables.

Les dents qui nécessitent le plus souvent une contention sont les dents du bloc incisivo-canin maxillaire et mandibulaire mais on peut également solidariser les dents postérieures en utilisant par exemple un dispositif tel que l'attelle de Ceria Cerosi.

Grâce à l'utilisation de la CFAO, la zircone devient un matériau intéressant pour la contention. Leur utilisation existe depuis 1 à 2 ans en Orthodontie et elle est nouvelle en parodontologie. L'intérêt de la CFAO réside dans la facilité et l'exactitude de l'enregistrement des détails et de la fidélité de leur réplique qui en font une aide très intéressante. L'intérêt de la zircone, quant à elle, réside dans son respect de l'esthétique, son importante biocompatibilité et ses propriétés mécaniques élevées. Cependant, sa rigidité, qui pourrait être néfaste pour les dents contenues. Des études futures nous apporteront certainement plus de réponses quant à sa longévité et sa qualité en tant que contention parodontale.

Le Peek est un matériau de plus en plus étudié dans le domaine de l'odontologie surtout avec le développement du numérique. Ses propriétés sont très intéressantes et il pourrait être une alternative remplaçant la zircone dans certains cas. On connaît déjà son utilité dans le domaine de la prothèse et de l'implantologie mais son utilisation en tant que contention est peu connue. Son utilisation récente en Orthodontie et en particulier en tant que dispositif de contention nous permet de réfléchir à son utilisation en tant que contention parodontale. En effet, de par ses qualités de biocompatibilité, de résistance et d'esthétique, il remplit les critères d'une contention de qualité.

BIBLIOGRAPHIE

Références bibliographiques papiers :

2. Abjean J, Genon P. L'attelle en U : contention intra coronaire. J Parodontol. 1983 ; 2(4) : 305-320.
4. Ante I. The fundamental principles of abutments. Michigan State Dent Soc Bull. 1926; 8:14-23.
6. Bercy P, Tenenbaum H. Parodontologie du diagnostic à la pratique. Bruxelles : De Boeck ; 1996. p. 240.
9. Bouchard P. Parodontologie et dentisterie implantaire. Paris : Lavoisier Médecine ; 2015. p. 603-614.
42. Rajeev R, Jalaluddin M. Periodontal Splint: The Current Concept. Beau Bassin: Lambert Academic Publishing; 2017. p. 67.

Références bibliographiques électroniques :

1. Zaghez Mounir. Contention [Internet]. 13:42:31 UTC [cité 7 nov 2018]. Disponible sur: <https://fr.slideshare.net/AbdeldjalilGadra/contention-53195309>
3. Adamchik A, Adamchik A, Vishniak I. Оценка эффективности шинирования шиной из диоксида циркония и материала «Glasspan» при заболеваниях пародонта. Кубанский научный медицинский вестник номер 1 [Internet]. 2010 [consulté le 4 juill 2018] ; 1(36) : 16-18. Disponible sur : <https://cyberleninka.ru/article/v/otsenka-effektivnosti-shinirovaniya-shinoy-iz-dioksida-tsirkoniya-i-materiala-glasspan-pri-zabolevaniyah-parodonta>
5. Apiou PJ, Vulcain PJ-M. Odontologie Questions d'Internat [Internet]. 2016 [consulté le 30 sept 2016]. Disponible sur : http://ancien.odonto.univ-rennes1.fr/old_site/qip124.htm#6

7. Berthold C, Auer FJ, Potapov S, Petschelt A. Influence of wire extension and type on splintringidity—evaluation by a dynamic and a static measuring method. *Dent Traumatol.* 2011; 27(6): 422-43.
8. Bhavsar Neeta V. Periodontal splints A Boon or a Bane?. *J Indian Soc Perio.* 2002; 5: 21-5.
10. Brauchli L, Pintus S, Steineck M, Lüthy H, Wichelhaus A. Shear modulus of 5 flowable composites to the EverStick Ortho fiber-reinforced composite retainer: an in-vitro study. *Am J Orthod Dentofac Orthop.* 2009; 135(1): 54-8.
11. Cautain C, Aboudharam G. Réalisation d'une attelle de contention : utilisation d'un composite autoadhésif, le Vertise™ Flow. *Clinic.* 2010 ; 31 : 655-64.
12. Celie A. Les migrations dentaires secondaires à la maladie parodontale chez l'adulte : étiologie et conduite à tenir [Thèse d'exercice]. [Nantes] : Université de Nantes. Unité de formation et de recherche d'odontologie ; 2009. 162 p.
13. Dahan L. Technique de contention directe : utilisation du Brush-dip®. *Clinic.* 2014 ; 35 : 541- 5.
14. Demba G. Contribution à l'étude et au traitement de la mobilité dentaire en parodontie [Thèse d'exercice]. [Dakar]: Université Cheikh anta diop. Faculté de médecine, de pharmacie et d'odontologie ; 2005. 95 p.
15. Dhenain J. Contention sur parodonte réduit [Thèse d'exercice]. [Toulouse] : Université Paul Sabatier. Faculté de chirurgie dentaire ; 2017. 44 p.
16. Dursun É, Maire C-H, Meyer L. Orthopédie dento-faciale - odontologie pédiatrique. Paris : Maloine ; 2014. 208 p.
17. Edelhoff D, Sorensen JA. Tooth structure removal associated with various preparation designs for anterior teeth. *J Prosthet Dent.* 2002; 87(5): 503-509.
18. Egelberg J. Parodontics: the scientific way synopses of human clinical studies. Copenhagen: Munksgaard, 1993.
19. Eley B, Soory M, Manson J. Periodontics. New York: Elsevier; 2010. p. 389.
20. Fage M, Raynal J, Margerit J. La CFAO directe aujourd'hui, principes généraux. *Inf Dent.* 2008 ; 90(38) : 2273-5.
21. Foek DL, Yetkiner E, Ozcan M. Fatigue resistance, debonding force, and failure type of fiber-reinforced composite, polyethylene ribbon-reinforced, and braided stainless steel wire lingual retainers in vitro. *Korean J Orthod.* 2013; 43(4): 186-192.

- 22.** Freilich MA, Duncan JP, Meiers JC, Goldberg AJ. Preimpregnated, fiber-reinforced prostheses. Part I. Basic rationale and complete-coverage and intracoronal fixed partial denture designs. *Quintessence Int.* 1998; 29(11): 689-696.
- 23.** Freilich MA, Meiers JC, Duncan JP, Eckrote KA, Goldberg AJ. Clinical evaluation of fiber-reinforced fixed bridges. *J Am Dent Assoc.* 2002; 133(11): 1524-1534.
- 24.** Goldberg AJ, Burstone CJ. The use of continuous fiber reinforcement in dentistry. *Dent Mater.* 1992; 8(3): 197-202.
- 25.** Greenfield DS, Nathanson D. Periodontal splinting with wire and composite resin: a revised approach. *J Periodontol.* 1980; 51(8): 465-468.
- 26.** Guez C, Philip-Alliez C. Contention orthodontique : revue de synthèse et protocoles cliniques. *Rev Odonto Stomat.* 2011 ; 40(4) : 261-79.
- 27.** Guibert S. La contention en parodontologie : indications [Thèse d'exercice]. [Nantes] : Université de Nantes. Unité de formation et de recherche d'odontologie ; 2012. 63 p.
- 28.** Hebken. Contention Abjean?. Dans : Eugenol [Internet]. 2011 [consulté le 26 oct 2018]. Disponible sur : <https://www.eugenol.com/sujets/393514-contention-abjean>
- 29.** Heinz B. Fabrication and strategic significance of a special resin composite splint in advanced periodontitis. *Quintessence Int.* 1996; 27(1): 41-51
- 30.** Held AJ, Chaput A. Les parodontolyses : pathologie, clinique, thérapeutique. Paris : Julien Prélat ; 1959. 360 p.
- 31.** Ionaș M, Stănilă A, Ionaș T-H. Splinting - a New Method of Aesthetic Periodontal Immobilization. *IJDM.* 2016; 20(3): 190- 3.
- 32.** Ivetol I. Fil de contention. Dans : Eugenol [Internet]. 2007 [consulté le 13 juin 2018]. Disponible sur : <https://www.eugenol.com/sujets/288634-fil-de-contention>
- 33.** Joseph C, Dridi S-M, Courson F. La contention dans tous les cas... [Internet]. *Information Dentaire.* [cité 10 déc 2017]. Disponible sur: http://65430983298_1_1364259600.id.elteq.net/011025-23166-La-contention-dans-tous-les-cas.html 3

- 34.** Kathariya R, Devanoorkar A, Golani R, Shetty N, Venu V, Yunis Saleem Bhat M. To Splint or Not to Splint: The Current Status of Periodontal Splinting. *J Int Acad Periodontol.* 2016; 18(2): 45- 56.
- 35.** Kumbuloglu O, Saracoglu A, Ozcan M. Pilot study of unidirectional E-glass fibre reinforce composite resin splints: up to 4.5-year clinical follow-up. *J Dent.* 2011; 39(12): 871-877.
- 36.** Lemmerman K. Rationale for stabilization. *J Periodontol.* 1976; 47(7): 405-411.
- 37.** Medio M, Martin C, Pourrat F. L'apport de la CFAO dans la réalisation des contentions orthodontiques collées CAD/CAM retainers. *Rev Orthop Dento Faciale.* 2017 ; 51(2) : 309-317.
- 38.** Meiers JC, Duncan JP, Freilich MA, Goldberg AJ. Preimpregnated, fiber-reinforced prostheses. Part II. Direct applications: splints and fixed partial dentures. *Quintessence Int.* 1998; 29(12): 761-768.
- 39.** Mosedale RF. Current indications and methods of periodontal splinting. *Dent Update.* 2007; 34(3): 168-78.
- 40.** Pollack RP. Non-crown and bridge stabilization of severely mobile, periodontally involved teeth. A 25-year perspective. *Dent Clin North Am.* 1999; 43(1): 77-103.
- 41.** Pouliquen R. Les attelles de contention collées en parodontologie [Thèse d'exercice]. [Nantes] : Université de Nantes. Unité de formation et de recherche d'odontologie ; 2004. 113 p.
- 43.** Sekhar LC, Koganti VP, Shankar BR, Gopinath A. A comparative study of temporary splints: bonded polyethylene fiber reinforcement ribbon and stainless-steel wire + composite resin splint in the treatment of chronic periodontitis. *J Contemp Dent Pract.* 2011; 12(5): 343-9.
- 44.** Serio G.F. Clinical rationale for tooth stabilization and splinting. *Dent Clin North Am.* 1999; 43(1): 1-6
- 45.** Siegel SC, Driscoll CF, Feldman S. Tooth stabilization and splinting before and after periodontal therapy with fixed partial dentures. *Dent Clin North Am.* 1999; 43(1): 45-76.
- 46.** Soares PB, Fernandes Neto AJ, Magalhães D, Versluis A, Soares CJ. Effect of bone loss simulation and periodontal splinting on bone strain: Periodontal splints and bone strain. *Arch Oral Biol.* 2011; 56(11): 1373-1381.

- 47.** Stoller NH, Green PA. A Comparison of a Composite Restorative Material and Wire Ligation as Methods of Stabilizing Excessively Mobile Mandibular Anterior Teeth. *J Periodontol.* 1981; 52(8): 451-4.
- 48.** Trevoux M. La contention en parodontologie. *Actual Odontostomatol.* 1979 ; 127 (4) : 419-453.
- 49.** Viennot S, Malquarti G, Allard Y, Pirel C. Différents types de bridges. *EMC - Odontol.* 2005 ; 1(2) : 107-140.
- 50.** Viennot S, Pernier C. La contention chez l'adulte. *L'Orthodontie Française.* mars 2011 ; 82(1) : 145- 154.
- 51.** Wank G, Spring P. The Circumferential Splint Reinvented. *Dent Today.* 2015; 34(5): 56-7.
- 52.** Wolf HF, Rateitschak EM, Rateitschak KH. *Parodontologie.* 3^e édition. Paris : Masson ; 2005. 532 p.
- 53.** Zreaqat M, Hassan R, Hanoun AF. A CAD/CAM Zirconium Bar as a Bonded Mandibular Fixed Retainer: A Novel Approach with Two-Year Follow-Up. *Case Rep Dent.* 2017; 2017: 1-4. doi: 10.1155/2017/1583403.

TABLE DES MATIÈRES

INTRODUCTION

1.	LES CONCEPTS DE LA CONTENTION PARODONTALE.....	18
1.1	DEFINITION DE LA CONTENTION PARODONTALE.....	18
1.1.1	<i>Objectifs de la contention</i>	18
	• Immobilisation :	18
	• Redistribution des forces :	19
	• Redirection des forces :.....	19
	• Préservation de l'intégrité de l'arcade :.....	19
	• Restauration de la stabilité fonctionnelle :	19
	• Confort psychologique :	20
	• Thérapie occlusale :	20
1.1.2	<i>Principes biologiques</i>	22
	• Une entrave minimale à l'hygiène orale.	22
	• Une équilibration occlusale optimale	22
	• Le confort et l'esthétique du patient	23
	• Une augmentation du nombre de piliers.....	23
1.1.3	<i>Principes mécaniques</i>	24
	• Le principe du polygone de contention	24
	• Le principe de ROY (1923).....	25
	• Le principe de la localisation verticale	26
	• Le principe de la dent terminale	27
1.2	LES INDICATIONS DE LA CONTENTION PARODONTALE	28
1.2.1	<i>Répartir les forces occlusales sur un parodonte affaibli</i>	28
1.2.2	<i>Prévenir la migration</i>	28
1.2.3	<i>Optimiser les manœuvres thérapeutiques</i>	29
1.2.4	<i>Améliorer le contrôle de plaque</i>	30
1.2.5	<i>Améliorer le confort et la fonction masticatoire</i>	30
1.2.6	<i>Améliorer l'esthétique du patient</i>	30
1.3	LES CONTRE-INDICATIONS DE LA CONTENTION PARODONTALE.	31
1.3.1	<i>La présence d'un édentement important</i>	31
1.3.2	<i>Une occlusion défavorable</i>	31
1.3.3	<i>Un important différentiel de mobilité entre les dents</i>	31
1.3.4	<i>Une hygiène insuffisante</i>	31
1.3.5	<i>Volume pulpaire trop important</i>	32
1.3.6	<i>Non respect de l'esthétique</i>	32
1.4	PLACE DE LA CONTENTION DANS LE TRAITEMENT DE LA PARODONTITE : A QUEL MOMENT ?	33
1.4.1	<i>Au début du traitement parodontal</i>	33
1.4.2	<i>En cours de traitement</i>	33
1.4.3	<i>Après le traitement parodontal</i>	33
2.	LES DIFFÉRENTES SORTES DE CONTENTIONS ET LES DONNÉES ACTUELLES.....	34
2.1	LES CONTENTIONS TEMPORAIRES.....	35
2.1.1	<i>Systèmes fixes</i>	35
	• Contention par fils	35
	⇒ Ligature en échelle.....	35

⇒	Ligature en huit.....	36
⇒	Ligature en points de machine à coudre.....	36
⇒	Ligature en fils de soie floche	37
•	Contention au composite.....	38
2.1.2	<i>Systèmes mobiles (amovibles).....</i>	39
•	La plaque de Hawley	39
•	La gouttière occlusale	39
2.2	LES CONTENTIONS AMBIVALENTES	40
2.2.1	<i>Les dispositifs amovibles.....</i>	41
2.2.2	<i>Les dispositifs fixes avec préparations coronaires.....</i>	42
•	L'attelle péri-coronaire	42
•	L'attelle de Ceria Cerosi	43
•	L'attelle de Berliner	44
•	L'attelle en U d'Abjean.....	44
•	Les prothèses fixées transitoires.....	45
2.2.3	<i>Les dispositifs fixes sans préparation coronaire</i>	47
•	La grille d'Ellman	47
•	Les attelles en fibres synthétiques.....	48
2.3	LES CONTENTIONS DEFINITIVES.....	50
2.3.1	<i>Les inlays-onlays proximaux.....</i>	50
2.3.2	<i>L'attelle métallique coulée collée</i>	50
2.3.3	<i>Prothèse fixée plurale</i>	51
2.4	DONNEES ACTUELLES DES TECHNIQUES DE CONTENTION.....	52
2.4.1	<i>Contentions en fibre de verre en méthode directe</i>	52
•	Matériaux et méthode de réalisation	52
•	Cas clinique 1 :	53
•	Cas clinique 2 :	55
•	Résultats	56
•	Conclusion.....	56
2.4.2	<i>La contention circonférentielle réinventée</i>	56
•	Procédure clinique	60
•	Cas clinique 1 :	61
•	Cas clinique 2 :	65
•	Résultats	66
•	Conclusion.....	67
2.4.3	<i>Les complications possibles des fils et des composites à fibre renforcée collés</i>	67
2.4.4	<i>L'attelle en zirconium : une contention d'avenir en Parodontologie ?</i>	69
•	L'attelle en zirconium comme dispositif de contention mandibulaire fixe en Orthodontie	69
⇒	Etude de cas.....	70
⇒	Procédure du traitement	71
⇒	Résultats du traitement.....	72
⇒	Conclusion	73
•	L'attelle en zirconium en parodontologie	74
⇒	Principe de réalisation	74
⇒	Étude de cas.....	76
•	L'apport de la CFAO dans la réalisation des contentions en zirconium	79
⇒	La contention parodontale en zirconium réalisée par CFAO	79
⇒	Exemple d'une contention parodontale en zircone réalisée par CFAO	80
⇒	Conclusion	82
2.4.5	<i>Un nouveau matériau de contention orthodontique : Le PEEK</i>	83
•	Cas clinique :	84
⇒	Procédure de traitement :	84
⇒	Conclusion :	86
2.5	SYNTHESE DES DIFFERENTS SYSTEMES DE CONTENTIONS	87
3.	CONCLUSION.....	88

Jury : Président : P. AMBROSINI – Professeur des Universités
Juges : N. PAOLI – Enseignante universitaire – Praticien attachée
D. JOSEPH – Maître de Conférences des Universités
M. SENG – Assistante

Thèse pour obtenir le diplôme d'État de Docteur en Chirurgie Dentaire

Présentée par : **Monsieur ROSOVETSKYY Artem**

né(e) à : **Berditchev (Ukraine)**

le **19 juillet 1990**

et ayant pour titre : « **LA CONTENTION PARODONTALE : Concepts et données actuelles** ».

Le Président du jury



P. AMBROSINI

Le Doyen,
de la Faculté d'Odontologie



FACULTÉ
D'ODONTOLOGIE
DE LORRAINE

J.M. MARTRETTE

Autorise à soutenir et imprimer la thèse *no 555*

NANCY, le *26 NOV. 2018*

Le Président de l'Université de Lorraine



P. MUTZENHARDT

ROSOVETSKYY Artem – La contention parodontale : Concepts et données actuelles.

Nancy 2018 : 100 pages. 68 figures ; 3 tableaux

Th. : Chir.-Dent. : Nancy 2018

Mots-clefs : Contention – Attelle – Parodontite – Mobilité

Résumé :

L'une des conséquences de la parodontite non traitée est la mobilité dentaire. Il est donc important, pour pallier cette mobilité, de proposer au patient une solution qui pourra être provisoire ou définitive afin d'améliorer le confort et la fonction. Ceci est possible grâce aux contentions parodontales.

Nous verrons dans un premier temps les concepts de la contention parodontale avec ses objectifs, ses principes, ses indications et ses contre-indications. Puis, nous évoquerons la place de la contention dans le plan de traitement de la parodontite.

Nous ferons ensuite le point sur les différentes techniques de contention depuis certaines méthodes dites historiques mais qui peuvent toujours avoir cours jusqu'aux dernières techniques utilisant des moyens technologiques actuels comme la CFAO. En effet, grâce à l'utilisation de la CFAO, nous allons étudier deux matériaux intéressants et peu connus dans le domaine de la parodontologie. Tout d'abord la zircone dont on connaît déjà l'utilisation surtout en prothèse, puis le Peek qui est un matériau assez innovant en odontologie et dont l'utilité est aussi prouvée dans d'autres domaines médicaux.

Membres du jury :

Pr P. AMBROSINI	Professeur des Universités	Président
Dr D. JOSEPH	Maître de Conférences des universités	Juge
<u>Dr N. PAOLI</u>	<u>Professeur certifiée</u>	<u>Directeur</u>
Dr M. SENG	Assistante Hospitalo-universitaire	Juge

Artem ROSOVETSKYY
10 Route de Trois Maisons
57370 PHALSBOURG

ROSOVETSKYY Artem – La contention parodontale : Concepts et données actuelles.

Nancy 2018 : 100 pages. 68 figures ; 3 tableaux

Th. : Chir.-Dent. : Nancy 2018

Mots-clefs : Contention – Attelle – Parodontite – Mobilité

Résumé :

L'une des conséquences de la parodontite non traitée est la mobilité dentaire. Il est donc important, pour pallier cette mobilité, de proposer au patient une solution qui pourra être provisoire ou définitive afin d'améliorer le confort et la fonction. Ceci est possible grâce aux contentions parodontales.

Nous verrons dans un premier temps les concepts de la contention parodontale avec ses objectifs, ses principes, ses indications et ses contre-indications. Puis, nous évoquerons la place de la contention dans le plan de traitement de la parodontite.

Nous ferons ensuite le point sur les différentes techniques de contention depuis certaines méthodes dites historiques mais qui peuvent toujours avoir cours jusqu'aux dernières techniques utilisant des moyens technologiques actuels comme la CFAO. En effet, grâce à l'utilisation de la CFAO, nous allons étudier deux matériaux intéressants et peu connus dans le domaine de la parodontologie. Tout d'abord la zircone dont on connaît déjà l'utilisation surtout en prothèse, puis le Peek qui est un matériau assez innovant en odontologie et dont l'utilité est aussi prouvée dans d'autres domaines médicaux.

Membres du jury :

Pr P. AMBROSINI	Professeur des Universités	Président
Dr D. JOSEPH	Maître de Conférences des universités	Juge
<u>Dr N. PAOLI</u>	<u>Professeur certifiée</u>	<u>Directeur</u>
Dr M. SENG	Assistante Hospitalo-universitaire	Juge

Artem ROSOVETSKYY
10 Route de Trois Maisons
57370 PHALSBOURG