HAL
open science

Performances du T1 mapping et de l'association T1 mapping et séquences de diffusion en IRM hépatique dans la caractérisation des lésions focales sur foie sain

Julia Weiss

To cite this version:

Julia Weiss. Performances du T1 mapping et de l'association T1 mapping et séquences de diffusion en IRM hépatique dans la caractérisation des lésions focales sur foie sain. Médecine humaine et pathologie. 2019. hal-03297687

HAL Id: hal-03297687

https://hal.univ-lorraine.fr/hal-03297687

Submitted on 23 Jul 2021

HAL is a multi-disciplinary open access archive for the deposit and dissemination of scientific research documents, whether they are published or not. The documents may come from teaching and research institutions in France or abroad, or from public or private research centers.

L'archive ouverte pluridisciplinaire **HAL**, est destinée au dépôt et à la diffusion de documents scientifiques de niveau recherche, publiés ou non, émanant des établissements d'enseignement et de recherche français ou étrangers, des laboratoires publics ou privés.

UNIVERSITÉ DE LORRAINE

AVERTISSEMENT

Ce document est le fruit d'un long travail approuvé par le jury de soutenance et mis à disposition de l'ensemble de la communauté universitaire élargie.

Il est soumis à la propriété intellectuelle de l'auteur. Ceci implique une obligation de citation et de référencement lors de l'utilisation de ce document.

D'autre part, toute contrefaçon, plagiat, reproduction illicite encourt une poursuite pénale.

Contact : ddoc-thesesexercice-contact@univ-lorraine.fr

LIENS

Code de la Propriété Intellectuelle. articles L 122. 4
Code de la Propriété Intellectuelle. articles L 335.2- L 335.10
http://www.cfcopies.com/V2/leg/leg_droi.php
http://www.culture.gouv.fr/culture/infos-pratiques/droits/protection.htm

UNIVERSITÉ DE LORRAINE FACULTÉ DE MÉDECINE

2019

THÈSE POUR LE DIPLÔME D'ÉTAT DE DOCTEUR EN MÉDECINE

Présentée et soutenue publiquement

le 22 mars 2019

par

Julia WEISS

née le 29 mars 1990 à Colmar

PERFORMANCES DU T1 MAPPING ET DE L'ASSOCIATION T1 MAPPING ET SÉQUENCES DE DIFFUSION EN IRM HÉPATIQUE DANS LA CARACTÉRISATION DES LÉSIONS FOCALES SUR FOIE SAIN

JURY

Mme le Professeur Valérie LAURENT	Présidente
M. le Professeur Jacques FELBLINGER	Juge
M. le Professeur Ahmet AYAV	Juge
M. le Docteur Xavier ORRY	Juge

Président de l'Université de Lorraine :
Professeur Pierre MUTZENHARDT

Doyen de la Faculté de Médecine :
Professeur Marc BRAUN

Vice-doyenne :
Pr Laure JOLY

Assesseurs :

Premier cycle : Dr Julien SCALA-BERTOLA
Deuxième cycle : Pr Marie-Reine LOSSER
Troisième cycle : Pr Laure JOLY
SIDES : Dr Julien BROSEUS
Formation à la recherche : Dr Nelly AGRINIER
Relations Grande Région : Pr Thomas FUCHS-BUDER
CUESIM : Pr Stéphane ZUILY

Chargés de mission

Bureau de docimologie : Dr Guillaume VOGIN
Orthophonie : Pr Cécile PARIETTI-WINKLER
PACES : Dr Mathias POUSSEL
International : Pr Jacques HUBERT
Vie Facultaire : Dr Philippe GUERCI

Président de Conseil Pédagogique : Pr Louise TYVAERT
Président du Conseil Scientifique : Pr Jean-Michel HASCOET

==========

DOYENS HONORAIRES

Professeur Jean-Bernard DUREUX - Professeur Jacques ROLAND - Professeur Patrick NETTER - Professeur Henry COUDANE

==========

PROFESSEURS HONORAIRES

Etienne ALIOT - Jean-Marie ANDRE - Alain AUBREGE - Gérard BARROCHE - Alain BERTRAND - Pierre BEY
Marc-André BIGARD - Patrick BOISSEL – Pierre BORDIGONI - Jacques BORRELLY - Michel BOULANGE
Jean-Louis BOUTROY – Serge BRIANÇON - Jean-Claude BURDIN - Claude BURLET - Daniel BURNEL - Claude CHARDOT Jean-François CHASSAGNE - François CHERRIER – Henry COUDANE - Jean-Pierre CRANCE - Emile de LAVERGNE
Jean-Pierre DESCHAMPS - Jean-Bernard DUREUX - Gilbert FAURE - Gérard FIEVE - Bernard FOLIGUET - Jean FLOQUET
Robert FRISCH - Alain GAUCHER - Pierre GAUCHER - Jean-Luc GEORGE - Alain GERARD - Hubert GERARD
Jean-Marie GILGENKRANTZ - Simone GILGENKRANTZ -Gilles GROSDIDIER - Philippe HARTEMANN - Gérard HUBERT
Claude HURIET - Michèle KESSLER - François KOHLER - Henri LAMBERT - Pierre LANDES - Marie-Claire LAXENAIRE
Michel LAXENAIRE - Alain LE FAOU - Jacques LECLERE - Pierre LEDERLIN - Bernard LEGRAS - Jean-Pierre MALLIÉ
Philippe MANGIN – François MARCHAL - Jean-Claude MARCHAL – Yves MARTINET - Pierre MATHIEU Michel MERLE
Daniel MOLÉ - Pierre MONIN - Pierre NABET – Patrick NETTER - Jean-Pierre NICOLAS - Francis PENIN - Claude PERRIN
Luc PICARD - François PLENAT - Jean-Marie POLU - Jacques POUREL - Francis RAPHAEL - Antoine RASPILLER
Denis REGENT - Jacques ROLAND - Daniel SCHMITT - Michel SCHMITT - Michel SCHWEITZER - Daniel SIBERTIN-BLANC

Claude SIMON - Danièle SOMMELET - Jean-François STOLTZ -Michel STRICKER - Gilbert THIBAUT - Paul VERT
Hervé VESPIGNANI - Colette VIDAILHET - Michel VIDAILHET - Jean-Pierre VILLEMOT - Michel WEBER – Denis ZMIROU

==========

PROFESSEURS ÉMÉRITES

Etienne ALIOT - Pierre BEY - Henry COUDANE - Serge BRIANÇON - Jean-Pierre CRANCE - Gilbert FAURE
Bernard FOLIGUET - Jean-Marie GILGENKRANTZ - Simone GILGENKRANTZ - Michèle KESSLER - François KOHLER
Alain LE FAOU - Jacques LECLERE - Yves MARTINET - Patrick NETTER - Jean-Pierre NICOLAS - Luc PICARD
François PLENAT - Jean-Pierre VILLEMOT

==========

PROFESSEURS DES UNIVERSITÉS - PRATICIENS HOSPITALIERS

(Disciplines du Conseil National des Universités)

42e Section : MORPHOLOGIE ET MORPHOGENÈSE

1re sous-section : *(Anatomie)*
Professeur Marc BRAUN – Professeure Manuela PEREZ
2e sous-section : *(Histologie, embryologie et cytogénétique)*
Professeur Christo CHRISTOV
3e sous-section : *(Anatomie et cytologie pathologiques)*
Professeur Jean-Michel VIGNAUD – Professeur Guillaume GAUCHOTTE

43e Section : BIOPHYSIQUE ET IMAGERIE MÉDICALE

1re sous-section : *(Biophysique et médecine nucléaire)*
Professeur Gilles KARCHER – Professeur Pierre-Yves MARIE – Professeur Pierre OLIVIER
2e sous-section : *(Radiologie et imagerie médicale)*
Professeur René ANXIONNAT - Professeur Alain BLUM - Professeur Serge BRACARD - Professeure Valérie CROISÉ - Professeur Jacques FELBLINGER – Professeur Damien MANDRY - Professeur Pedro GONDIM TEIXEIRA

44e Section : BIOCHIMIE, BIOLOGIE CELLULAIRE ET MOLÉCULAIRE, PHYSIOLOGIE ET NUTRITION

1re sous-section : *(Biochimie et biologie moléculaire)*
Professeur Jean-Louis GUEANT - Professeur Bernard NAMOUR - Professeur Jean-Luc OLIVIER
2e sous-section : *(Physiologie)*
Professeur Christian BEYAERT - Professeur Bruno CHENUEL
3e sous-section *(Biologie cellulaire)*
Professeure Véronique DECOT-MAILLERET
4e sous-section : *(Nutrition)*
Professeur Didier QUILLIOT - Professeure Rosa-Maria RODRIGUEZ-GUEANT - Professeur Olivier ZIEGLER

45e Section : MICROBIOLOGIE, MALADIES TRANSMISSIBLES ET HYGIÈNE

1re sous-section : *(Bactériologie – virologie ; hygiène hospitalière)*
Professeur Alain LOZNIEWSKI – Professeure Evelyne SCHVOERER
2e sous-section : *(Parasitologie et Mycologie)*
Professeure Marie MACHOUART
3e sous-section : *(Maladies infectieuses ; maladies tropicales)*
Professeur Bruno HOEN - Professeur Thierry MAY - Professeure Céline PULCINI - Professeur Christian RABAUD

46e Section : SANTÉ PUBLIQUE, ENVIRONNEMENT ET SOCIÉTÉ

1re sous-section : *(Épidémiologie, économie de la santé et prévention)*
Professeure Nelly AGRINIER - Professeur Francis GUILLEMIN
4e sous-section : *(Biostatistiques, informatique médicale et technologies de communication)*
Professeure Eliane ALBUISSON - Professeur Nicolas JAY

47e Section : CANCÉROLOGIE, GÉNÉTIQUE, HÉMATOLOGIE, IMMUNOLOGIE

1re sous-section : *(Hématologie ; transfusion)*
Professeur Pierre FEUGIER
2e sous-section : *(Cancérologie ; radiothérapie)*
Professeur Thierry CONROY - Professeur François GUILLEMIN - Professeur Didier PEIFFERT - Professeur Frédéric

MARCHAL
3e sous-section : ***(Immunologie)***
Professeur Marcelo DE CARVALHO-BITTENCOURT - Professeure Marie-Thérèse RUBIO
4e sous-section : ***(Génétique)***
Professeur Philippe JONVEAUX - Professeur Bruno LEHEUP

48e Section : ANESTHÉSIOLOGIE, RÉANIMATION, MÉDECINE D'URGENCE, PHARMACOLOGIE ET THÉRAPEUTIQUE

1re sous-section : ***(Anesthésiologie-réanimation et médecine péri-opératoire)***
Professeur Gérard AUDIBERT - Professeur Hervé BOUAZIZ - Professeur Thomas FUCHS-BUDER
Professeure Marie-Reine LOSSER - Professeur Claude MEISTELMAN
2e sous-section : ***(Médecine intensive-réanimation)***
Professeur Pierre-Édouard BOLLAERT - Professeur Sébastien GIBOT - Professeur Bruno LÉVY
3e sous-section : ***(Pharmacologie fondamentale ; pharmacologie clinique ; addictologie)***
Professeur Pierre GILLET - Professeur Jean-Yves JOUZEAU
4e sous-section : ***(Thérapeutique-médecine de la douleur ; addictologie)***
Professeur Nicolas GIRERD - Professeur François PAILLE - Professeur Patrick ROSSIGNOL - Professeur Faiez ZANNAD

49e Section : PATHOLOGIE NERVEUSE ET MUSCULAIRE, PATHOLOGIE MENTALE, HANDICAP ET RÉÉDUCATION

1re sous-section : ***(Neurologie)***
Professeur Marc DEBOUVERIE - Professeur Louis MAILLARD - Professeur Sébastien RICHARD - Professeur Luc TAILLANDIER Professeure Louise TYVAERT
2e sous-section : ***(Neurochirurgie)***
Professeur Jean AUQUE - Professeur Thierry CIVIT - Professeure Sophie COLNAT-COULBOIS - Professeur Olivier KLEIN
3e sous-section : ***(Psychiatrie d'adultes ; addictologie)***
Professeur Jean-Pierre KAHN – Professeur Vincent LAPREVOTE - Professeur Raymund SCHWAN
4e sous-section : ***(Pédopsychiatrie ; addictologie)***
Professeur Bernard KABUTH
5e sous-section : ***(Médecine physique et de réadaptation)***
Professeur Jean PAYSANT

50e Section : PATHOLOGIE OSTÉO-ARTICULAIRE, DERMATOLOGIE ET CHIRURGIE PLASTIQUE

1re sous-section : ***(Rhumatologie)***
Professeure Isabelle CHARY-VALCKENAERE - Professeur Damien LOEUILLE
2e sous-section : ***(Chirurgie orthopédique et traumatologique)***
Professeur Laurent GALOIS - Professeur Didier MAINARD - Professeur François SIRVEAUX
3e sous-section : ***(Dermato-vénéréologie)***
Professeure Anne-Claire BURSZTEJN - Professeur Jean-Luc SCHMUTZ
4e sous-section : ***(Chirurgie plastique, reconstructrice et esthétique ; brûlologie)***
Professeur François DAP - Professeur Gilles DAUTEL - Professeur Etienne SIMON

51e Section : PATHOLOGIE CARDIO-RESPIRATOIRE ET VASCULAIRE

1re sous-section : ***(Pneumologie ; addictologie)***
Professeur Jean-François CHABOT - Professeur Ari CHAOUAT
2e sous-section : ***(Cardiologie)***
Professeur Edoardo CAMENZIND - Professeur Christian de CHILLOU DE CHURET - Professeur Yves JUILLIERE
Professeur Nicolas SADOUL
3e sous-section : ***(Chirurgie thoracique et cardiovasculaire)***
Professeur Juan-Pablo MAUREIRA
4e sous-section : ***(Chirurgie vasculaire ; médecine vasculaire)***
Professeur Sergueï MALIKOV - Professeur Denis WAHL – Professeur Stéphane ZUILY

52e Section : MALADIES DES APPAREILS DIGESTIF ET URINAIRE

1re sous-section : ***(Gastroentérologie ; hépatologie ; addictologie)***
Professeur Jean-Pierre BRONOWICKI - Professeur Laurent PEYRIN-BIROULET
3e sous-section : ***(Néphrologie)***
Professeur Luc FRIMAT - Professeure Dominique HESTIN
4e sous-section : ***(Urologie)***

Professeur Pascal ESCHWEGE - Professeur Jacques HUBERT

53e Section : MÉDECINE INTERNE, GÉRIATRIE, CHIRURGIE GÉNÉRALE ET MÉDECINE GÉNÉRALE
1re sous-section : *(Médecine interne ; gériatrie et biologie du vieillissement ; addictologie)*
Professeur Athanase BENETOS - Professeur Jean-Dominique DE KORWIN - Professeure Gisèle KANNY
Professeure Christine PERRET-GUILLAUME – Professeur Roland JAUSSAUD – Professeure Laure JOLY
2e sous-section : *(Chirurgie générale)*
Professeur Ahmet AYAV - Professeur Laurent BRESLER - Professeur Laurent BRUNAUD – Professeure Adeline GERMAIN
3e sous-section : *(Médecine générale)*
Professeur Jean-Marc BOIVIN – Professeur Paolo DI PATRIZIO

54e Section : DÉVELOPPEMENT ET PATHOLOGIE DE L'ENFANT, GYNÉCOLOGIE-OBSTÉTRIQUE, ENDOCRINOLOGIE ET REPRODUCTION
1re sous-section : *(Pédiatrie)*
Professeur Pascal CHASTAGNER - Professeur François FEILLET - Professeur Jean-Michel HASCOET
Professeur Emmanuel RAFFO - Professeur Cyril SCHWEITZER
2e sous-section : *(Chirurgie infantile)*
Professeur Pierre JOURNEAU - Professeur Jean-Louis LEMELLE
3e sous-section : *(Gynécologie-obstétrique ; gynécologie médicale)*
Professeur Philippe JUDLIN - Professeur Olivier MOREL
4e sous-section : *(Endocrinologie, diabète et maladies métaboliques ; gynécologie médicale)*
Professeur Bruno GUERCI - Professeur Marc KLEIN - Professeur Georges WERYHA

55e Section : PATHOLOGIE DE LA TÊTE ET DU COU
1re sous-section : *(Oto-rhino-laryngologie)*
Professeur Roger JANKOWSKI - Professeure Cécile PARIETTI-WINKLER
2e sous-section : *(Ophtalmologie)*
Professeure Karine ANGIOI - Professeur Jean-Paul BERROD
3e sous-section : *(Chirurgie maxillo-faciale et stomatologie*
Professeure Muriel BRIX

==========
PROFESSEURS DES UNIVERSITÉS

61e Section : GÉNIE INFORMATIQUE, AUTOMATIQUE ET TRAITEMENT DU SIGNAL
Professeur Walter BLONDEL

64e Section : BIOCHIMIE ET BIOLOGIE MOLÉCULAIRE
Professeure Sandrine BOSCHI-MULLER - Professeur Pascal REBOUL

65e Section : BIOLOGIE CELLULAIRE
Professeure Céline HUSELSTEIN

==========
PROFESSEUR ASSOCIÉ DE MÉDECINE GÉNÉRALE
Professeure associée Sophie SIEGRIST

==========
MAÎTRES DE CONFÉRENCES DES UNIVERSITÉS - PRATICIENS HOSPITALIERS

42e Section : MORPHOLOGIE ET MORPHOGENÈSE
1re sous-section : *(Anatomie)*
Docteur Bruno GRIGNON

43e Section : BIOPHYSIQUE ET IMAGERIE MÉDICALE
1re sous-section : *(Biophysique et médecine nucléaire)*
Docteur Antoine VERGER

44e Section : BIOCHIMIE, BIOLOGIE CELLULAIRE ET MOLÉCULAIRE, PHYSIOLOGIE ET NUTRITION
1re sous-section : ***(Biochimie et biologie moléculaire)***
Docteure Shyue-Fang BATTAGLIA - Docteure Sophie FREMONT - Docteure Catherine MALAPLATE - Docteur Marc MERTEN - Docteur Abderrahim OUSSALAH
2e sous-section : ***(Physiologie)***
Docteure Silvia DEMOULIN-ALEXIKOVA - Docteur Mathias POUSSEL – Docteur Jacques JONAS

45e Section : MICROBIOLOGIE, MALADIES TRANSMISSIBLES ET HYGIÈNE
1re sous-section : ***(Bactériologie – Virologie ; hygiène hospitalière)***
Docteure Corentine ALAUZET - Docteure Hélène JEULIN - Docteure Véronique VENARD
2e sous-section : (Parasitologie et mycologie)
Docteure Anne DEBOURGOGNE

46e Section : SANTÉ PUBLIQUE, ENVIRONNEMENT ET SOCIÉTÉ
1re sous-section : ***(Epidémiologie, économie de la santé et prévention)***
Docteur Cédric BAUMANN - Docteure Frédérique CLAUDOT - Docteur Alexis HAUTEMANIÈRE
2e sous-section ***(Médecine et Santé au Travail)***
Docteure Isabelle THAON
3e sous-section ***(Médecine légale et droit de la santé)***
Docteur Laurent MARTRILLE

47e Section : CANCÉROLOGIE, GÉNÉTIQUE, HÉMATOLOGIE, IMMUNOLOGIE
1re sous-section : ***(Hématologie ; transfusion)***
Docteure Aurore PERROT – Docteur Julien BROSEUS – Docteure Maud D'AVENI (stagiaire)
2e sous-section : ***(Cancérologie ; radiothérapie)***
Docteure Lina BOLOTINE – Docteur Guillaume VOGIN
4e sous-section : ***(Génétique)***
Docteure Céline BONNET

48e Section : ANESTHÉSIOLOGIE, RÉANIMATION, MÉDECINE D'URGENCE, PHARMACOLOGIE ET THÉRAPEUTIQUE
1e sous-section : ***(Anesthésiologie-réanimation et médecine péri-opératoire)***
Docteur Philippe GUERCI (stagiaire)
2e sous-section : ***(Médecine intensive-réanimation)***
Docteur Antoine KIMMOUN
3e sous-section : ***(Pharmacologie fondamentale ; pharmacologie clinique ; addictologie)***
Docteur Nicolas GAMBIER - Docteure Françoise LAPICQUE - Docteur Julien SCALA-BERTOLA

50e Section : PATHOLOGIE OSTÉO-ARTICULAIRE, DERMATOLOGIE ET CHIRURGIE PLASTIQUE
1re sous-section : ***(Rhumatologie)***
Docteure Anne-Christine RAT
4e sous-section : ***(Chirurgie plastique, reconstructrice et esthétique ; brûlologie)***
Docteure Laetitia GOFFINET-PLEUTRET

51e Section : PATHOLOGIE CARDIO-RESPIRATOIRE ET VASCULAIRE
3e sous-section : ***(Chirurgie thoracique et cardio-vasculaire)***
Docteur Fabrice VANHUYSE
4e sous-section : ***(Chirurgie vasculaire ; Médecine vasculaire)***
Docteure Nicla SETTEMBRE (stagiaire)

52e Section : MALADIES DES APPAREILS DIGESTIF ET URINAIRE
1re sous-section : ***(Gastroentérologie ; hépatologie ; addictologie)***
Docteur Jean-Baptiste CHEVAUX – Docteur Anthony LOPEZ

53e Section : MÉDECINE INTERNE, GÉRIATRIE, CHIRURGIE GÉNÉRALE ET MÉDECINE GÉNÉRALE
2e sous-section : (Chirurgie générale)
Docteur Cyril PERRENOT

54e Section : DEVELOPPEMENT ET PATHOLOGIE DE L'ENFANT, GYNECOLOGIE OBSTETRIQUE, ENDOCRINOLOGIE ET REPRODUCTION
4e sous-section : *(Endocrinologie, diabète et maladies métaboliques ; Gynécologie médicale)*
Docteure Eva FEIGERLOVA (stagiaire)
5e sous-section : *(Biologie et médecine du développement et de la reproduction ; gynécologie médicale)*
Docteure Isabelle KOSCINSKI

55e Section : PATHOLOGIE DE LA TÊTE ET DU COU
1re sous-section : *(Oto-Rhino-Laryngologie)*
Docteur Patrice GALLET

==========

MAÎTRES DE CONFÉRENCES

5e Section : SCIENCES ÉCONOMIQUES
Monsieur Vincent LHUILLIER

7e Section : SCIENCES DU LANGAGE : LINGUISTIQUE ET PHONETIQUE GENERALES
Madame Christine DA SILVA-GENEST

19e Section : SOCIOLOGIE, DÉMOGRAPHIE
Madame Joëlle KIVITS

64e Section : BIOCHIMIE ET BIOLOGIE MOLÉCULAIRE
Madame Marie-Claire LANHERS - Monsieur Nick RAMALANJAONA

65e Section : BIOLOGIE CELLULAIRE
Madame Nathalie AUCHET - Madame Natalia DE ISLA-MARTINEZ - Madame Ketsia HESS Monsieur Christophe NEMOS

66e Section : PHYSIOLOGIE
Monsieur Nguyen TRAN

69e Section : NEUROSCIENCES
Madame Sylvie MULTON

==========

MAÎTRES DE CONFÉRENCES ASSOCIÉS DE MÉDECINE GÉNÉRALE
Docteur Cédric BERBE - Docteur Olivier BOUCHY - Docteur Jean-Michel MARTY

==========

DOCTEURS HONORIS CAUSA
Professeur Charles A. BERRY (1982)
Centre de Médecine Préventive, Houston (U.S.A)
Professeur Pierre-Marie GALETTI (1982)
Brown University, Providence (U.S.A)
Professeure Mildred T. STAHLMAN (1982)
Vanderbilt University, Nashville (U.S.A)
Professeur Théodore H. SCHIEBLER (1989)
Institut d'Anatomie de Würtzburg (R.F.A)
Université de Pennsylvanie (U.S.A)
Professeur Mashaki KASHIWARA (1996)
Research Institute for Mathematical Sciences de Kyoto (JAPON)
Professeure Maria DELIVORIA-PAPADOPOULOS (1996)
Professeur Ralph GRÄSBECK (1996)
Université d'Helsinki (FINLANDE)
Professeur Duong Quang TRUNG (1997)
Université d'Hô Chi Minh-Ville (VIÊTNAM)
Professeur Daniel G. BICHET (2001)
Université de Montréal (Canada)
Professeur Marc LEVENSTON (2005)
Institute of Technology, Atlanta (USA)
Professeur Brian BURCHELL (2007)
Université de Dundee (Royaume-Uni)
Professeur Yunfeng ZHOU (2009)
Université de Wuhan (CHINE)
Professeur David ALPERS (2011)
Université de Washington (U.S.A)
Professeur Martin EXNER (2012)
Université de Bonn (ALLEMAGNE)

REMERCIEMENTS

Merci à mon maître et présidente de thèse,

Madame Le Professeur Valérie Laurent,

Professeur des Universités – Praticien Hospitalier en Radiologie et Imagerie Médicale dans le service d'Imagerie Brabois Adultes du CHRU de Nancy.

Je vous remercie de l'honneur que vous me faites de présider et juger ma thèse.
Je vous remercie également de m'avoir proposé ce sujet si intéressant et de m'avoir accompagnée tout au long de ce travail de thèse.
J'ai apprécié votre enthousiasme et votre disponibilité dans cette étape importante de mon internat.

Veuillez trouver dans cette thèse, l'expression de ma sincère gratitude et de mon plus grand respect.

Merci à mon maître et juge,

Monsieur Le Professeur Jacques Felblinger,

Professeur des Universités – Praticien Hospitalier en Radiologie dans le service de Recherche et de Développement en Imagerie du CHRU de Nancy.

Je vous remercie de l'honneur que vous me faites de juger ma thèse.
J'espère qu'elle saura attirer votre intérêt.

Veuillez trouver dans cette thèse, l'expression de ma sincère gratitude et de mon plus grand respect.

Merci à mon maître et juge,

Monsieur Le Professeur Ahmet Ayav,

Professeur des Universités – Praticien Hospitalier en Chirurgie Hépato-biliaire et Digestive dans le service de Chirurgie Générale et Digestive de Brabois du CHRU de Nancy.

Je vous remercie de l'honneur que vous me faites de juger ma thèse.
J'espère qu'elle saura attirer votre intérêt.

Veuillez trouver dans cette thèse, l'expression de ma sincère gratitude et de mon plus grand respect.

Merci à mon maître et juge,

Monsieur Le Docteur Xavier Orry,

Praticien Hospitalier dans le service d'Imagerie Brabois Adultes du CHRU de Nancy.

Je te remercie de l'honneur que tu me fais de juger ma thèse.

Ce fut un réel plaisir et une chance de pouvoir découvrir et apprendre la radiologie diagnostique et interventionnelle avec toi.
Merci pour ta constance, ta rigueur et ton goût de la précision.
J'aurai appris énormément de ces deux semestres à tes côtés.

Tu trouveras dans cette thèse, l'expression de ma sincère gratitude et de mon plus grand respect.

Merci à mes parents,

Ma force. Merci pour les montagnes que vous déplacez chaque jour depuis 28 ans pour me rendre heureuse et épanouie. Merci pour votre soutien, votre aide au quotidien, même de loin. Je ne trouverai jamais les mots justes pour vous dire combien je vous aime et combien je vous suis reconnaissante de m'avoir portée jusqu'ici.

Merci à mes proches,

Manou, Hubert, Marie, Louise, Suzel, Guillaume, Alexis et JP, mes soleils.
Dany et Christian qui m'auront toujours forcée à avoir plus que 19/20.
Francis, pour m'avoir montré la voie, cru en moi et guidée sur ce chemin.

Merci à mes quatre anges gardiens,

Qui veillent sur moi depuis leur nuage.
J'espère que je vous rends fiers.

Merci à mes amis du lycée (et d'avant),

Sara, Romain, Cédric, Guillaume, Laurent, Mary-Ca et Marie-Alix
Même si nos chemins nous ont séparés, parfois aux quatre coins du monde, notre amitié est restée intacte. Pour tout ça, merci.

Merci à mes amis de fac,

Romain (toujours là), Robin, Marion et Emma.

Merci à mes compagnons de voyage,

Solène, ma gossip girl préférée,
Ayla et Marie, mes blondes,
Alex, Gautier, Matthias et Pierre,
Charles, Christophe, Omar et Romain.
Je n'aurais jamais cru faire de si belles rencontres de l'autre côté des Vosges.

A tous mes co-internes durant ces 5 années, pour ces moments de rigolade (et de travail) !

Merci au Professeur Valérie Laurent et à son équipe pour ces deux semestres à Brabois qui m'auront donné le goût de l'imagerie diagnostique et de la précision. Merci pour votre sens du travail, votre bonne humeur et votre aide chaque jour.

Merci au Professeur Alain Blum et à son équipe pour ces deux semestres à Guilloz qui m'auront appris la rigueur, le goût du travail et de la performance.

Merci au Professeur Serge Bracard et à son équipe pour ces deux semestres en Neuroradiologie. Merci pour votre bonne humeur et votre aide.

Merci au Professeur Afshin Gangi et à son équipe de m'avoir donné envie de faire ce métier. Merci pour cette fabuleuse expérience dans votre service. Vous êtes d'une humilité et d'une humanité rare, ce dont la radiologie a grand besoin. Merci pour votre générosité et votre joie de vivre.
La radiologie interventionnelle ne serait pas la même sans vous.

Merci au Professeur Denis Régent pour son incroyable savoir et sa pédagogie. Au risque de vous contredire, c'est une grande fierté pour moi de pouvoir dire, à qui veut l'entendre, que « j'ai un jour croisé votre chemin ».

Merci à tous mes seniors, chefs de clinique et assistants pendant ces 5 années,
Monsieur Hennequin, Adriana et Toufik,
Pedro, Anne, Anne-Sophie, Ariane, Chloé, Jacques, JB, Marion, Matthias, Pierre, Rachid, Omar, Waled, les guilloziens,
Anne-Sophie, Auréline, Guillaume, Isabelle, Marie, Matthieu, Mélanie, Stéphanie, Xavier, les braboisiens,
Manu, Sophie, Anne-Laure, Laure, Liang, Marie-Alexia, Rémi, Romain, les neurorad.

Merci aux manipulateurs, pour votre travail, votre aide et vos conseils.

On ne vous le dit sûrement pas assez, mais qu'est-ce qu'on a besoin de vous…

J'espère n'oublier personne, si c'est le cas ce n'est pas volontaire et je m'en excuse.

Merci à tous d'avoir fait de moi une radiologue.

SERMENT

Au moment d'être admise à exercer la médecine, je promets et je jure d'être fidèle aux lois de l'honneur et de la probité.

Mon premier souci sera de rétablir, de préserver ou de promouvoir la santé dans tous ses éléments, physiques et mentaux, individuels et sociaux.

Je respecterai toutes les personnes, leur autonomie et leur volonté, sans aucune discrimination selon leur état ou leurs convictions. J'interviendrai pour les protéger si elles sont affaiblies, vulnérables ou menacées dans leur intégrité ou leur dignité. Même sous la contrainte, je ne ferai pas usage de mes connaissances contre les lois de l'humanité.

J'informerai les patients des décisions envisagées, de leurs raisons et de leurs conséquences.
Je ne tromperai jamais leur confiance et n'exploiterai pas le pouvoir hérité des circonstances pour forcer les consciences.
Je donnerai mes soins à l'indigent et à quiconque me les demandera.
Je ne me laisserai pas influencer par la soif du gain ou la recherche de la gloire.

Admise dans l'intimité des personnes, je tairai les secrets qui me seront confiés. Reçue à l'intérieur des maisons, je respecterai les secrets des foyers. Ma conduite ne servira pas à corrompre les mœurs.

Je ferai tout pour soulager les souffrances. Je ne prolongerai pas abusivement les agonies. Je ne provoquerai jamais la mort délibérément.

Je préserverai l'indépendance nécessaire à l'accomplissement de ma mission. Je n'entreprendrai rien qui dépasse mes compétences. Je les entretiendrai et les perfectionnerai pour assurer au mieux les services qui me seront demandés.

J'apporterai mon aide à mes confrères ainsi qu'à leurs familles dans l'adversité.

Que les hommes et mes confrères m'accordent leur estime si je suis fidèle à mes promesses ; que je sois déshonorée si j'y manque.

LISTE DES ABREVIATIONS

ADC : Apparent Diffusion Coefficient

CHC : Carcinome Hépato-Cellulaire

GRE : Gradient d'Echo

HNF : Hyperplasie Nodulaire Focale

IRM : Imagerie par Résonance Magnétique

IP-OP: In Phase-Out of Phase

LI-RADS : Liver Imaging Reporting And Data System

NASH : Non Alcoholic Steato-Hepatitis

RF : RadioFréquence

SE : Spin Echo

TE : Temps d'Echo

TR : Temps de Répétition

TABLE DES MATIÈRES

I. PRÉSENTATION DU SUJET 20
1. GÉNÉRALITÉS 21
2. PRINCIPALES LÉSIONS FOCALES HÉPATIQUES 22
2.1. ÉPIDÉMIOLOGIE 22
2.2. KYSTES BILIAIRES ET HÉMANGIOMES 23
2.2.1. Kystes biliaires 23
2.2.1.1. Anatomopathologie
2.2.1.2. Imagerie
2.2.2. Hémangiomes
2.2.2.1. Anatomopathologie
2.2.2.2. Imagerie
2.3. HNF ET ADÉNOMES 27
2.3.1. HNF
2.3.1.1. Anatomopathologie
2.3.1.2. Imagerie
2.3.2. Adénomes
2.3.2.1. Anatomopathologie
2.3.2.2. Imagerie
2.4. LÉSIONS MALIGNES 32
3. BASES ET PRINCIPES DE L'IRM HÉPATIQUE 34
3.1. GÉNÉRALITÉS 34
3.2. PHÉNOMÈNE DE RÉSONANCE MAGNÉTIQUE NUCLÉAIRE 34
3.2.1. Notion de moment magnétique et fréquence de Larmor
3.2.2. Notion d'aimantation macroscopique
3.2.3. Phénomènes de relaxation
3.2.3.1. Relaxation longitudinale T1
3.2.3.2. Relaxation transversale T2
3.3. ACQUISITION ET FORMATION D'UNE IMAGE IRM 38
3.3.1. Notion de gradient et transformée de Fourier
3.3.2. Séquences écho de spin
3.3.3. Séquences écho de gradient
3.4. SÉQUENCES FONCTIONNELLES 41
3.4.1. Séquences de diffusion
3.4.1.1. Principes physiques
3.4.1.2. Mesure de la diffusion
3.4.1.3. Applications cliniques
3.4.1.3.1. Imagerie des lésions focales
3.4.1.3.2. Pathologies hépatiques diffuses
3.4.1.3.3. Surveillance après traitement
3.4.2. Séquences T1 « mapping »
3.4.2.1. Principes physiques
3.4.2.2. Mesure du T1
3.4.2.3. Applications cliniques
II. ARTICLE 49
III. SYNTHÈSE 70
IV. RÉFÉRENCES BIBLIOGRAPHIQUES 76

PRÉSENTATION DU SUJET

1. GÉNÉRALITÉS

La caractérisation des lésions focales hépatiques est une motivation récurrente de demande d'examen d'imagerie, tant dans un contexte de pathologie tumorale sous-jacente que lors de la découverte fortuite sur un examen d'imagerie antérieur.

En effet, les avancées techniques de l'imagerie en coupe ont conduit à la découverte inopinée de plus en plus de lésions focales et de taille de plus en plus petite, lésions devenues un nouveau challenge pour les cliniciens prescripteurs [1].

Depuis quelques années déjà, l'IRM hépatique avec injection de Gadolinium est devenue le « gold standard » dans ce bilan de caractérisation, étant donné une résolution en contraste élevée, lui permettant de mieux distinguer les différents contingents d'une lésion et ainsi de mieux la définir.

L'IRM hépatique fait désormais partie des recommandations internationales dans la caractérisation des lésions focales sur foie sain supposées bénignes [1].

Néanmoins, les préoccupations concernant l'injection de chélates de Gadolinium et ses potentiels dépôts au sein des noyaux gris centraux et du cervelet [2] nous obligent à essayer de trouver de nouveaux moyens afin de remplacer les séquences avec injection, sans toutefois dégrader les performances de l'IRM en termes de caractérisation lésionnelle.

Les séquences T1 « mapping » trouvent ici tout leur intérêt puisqu'il s'agit de séquences fonctionnelles, basées sur l'étude de la relaxation du T1, directement corrélé à la composition des lésions et de leur environnement direct.
Largement utilisée en IRM cardiaque dans l'évaluation du myocarde, de nombreuses études se sont déjà attachées à démontrer son intérêt en IRM hépatique, notamment dans l'évaluation de la fibrose [3–9].

Ces résultats prometteurs nous laissent à penser que le champ d'application des séquences T1 « mapping » en IRM hépatique pourrait s'élargir à la caractérisation non plus du parenchyme mais des lésions focales.

Plusieurs études ont déjà démontré son intérêt dans la caractérisation de certaines lésions focales après injection de chélates de Gadolinium [10,11] et dans l'évaluation pronostique de lésions malignes primitives telle que le CHC [12–14].

Le but de notre étude était de déterminer les performances du T1 « mapping » en IRM hépatique et de son association avec les séquences de diffusion dans la caractérisation des lésions focales sur foie sain afin de pouvoir, à l'avenir, s'affranchir de l'injection systématique de chélates de Gadolinium.

2. PRINCIPALES LÉSIONS FOCALES HÉPATIQUES

2.1. ÉPIDÉMIOLOGIE [1]

Les lésions focales hépatiques sont définies comme des plages de tissu identifiées comme anormales par rapport au foie sous-jacent. L'avènement de l'imagerie en coupe et le recours de plus en plus fréquent à l'imagerie a entraîné la découverte fortuite de plus en plus de lésions focales hépatiques. En effet, entre 1996 et 2000 aux Etats Unis, l'utilisation de l'échographie aurait doublé, celle du scanner triplé et celle de l'IRM quadruplé.

Les lésions focales hépatiques primitives bénignes les plus fréquemment retrouvées en pratique clinique sont :

- Les hémangiomes : 0.4 à 20 % de la population ;
- Les kystes biliaires : 15 à 18 % de la population ;
- Les HNF : 0.3 à 3 % de la population ;
- Les adénomes : 0.007 à 0.012 % de la population.

2.2. KYSTES BILIAIRES ET HÉMANGIOMES

2.2.1. Kystes biliaires [15]

Les kystes biliaires ou kystes hépatiques font partie des lésions focales hépatiques bénignes les plus fréquentes, classés dans la catégorie des lésions kystiques congénitales.

Il s'agit de lésions communiquant avec l'arbre biliaire et prenant leur origine probablement dans le tissu hamartomateux.

Ils sont le plus souvent découverts chez la femme et sont asymptomatiques dans la majeure partie des cas.

Il s'agit de lésions uniques ou multiples.

2.2.1.1. Anatomopathologie

Les kystes biliaires contiennent un liquide séreux et sont délimités par une fine paroi constituée d'un épithélium cuboïdal, identique à celui des canaux biliaires.

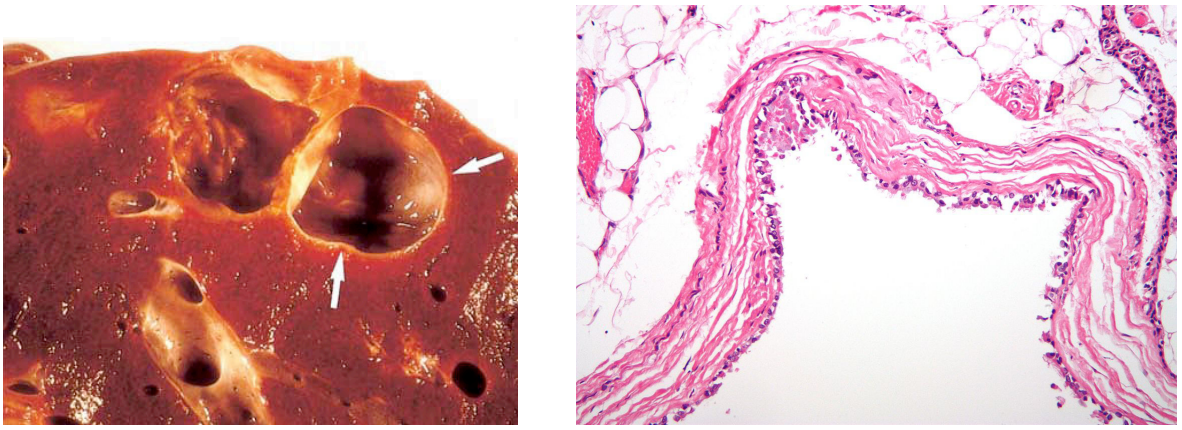

A gauche, macroscopie d'un kyste biliaire typique délimité par une fine cloison au sein du parenchyme hépatique sain
A droite, microscopie d'un kyste biliaire typique dont les parois sont revêtues d'un épithélium cuboïde

2.2.1.2. Imagerie

Les kystes biliaires sont typiquement ronds ou ovalaires, bien limités.

Au scanner, les kystes se manifestent sous la forme de lésions hypodenses, sans rehaussement de leur paroi ni de leur contenu après injection de produit de contraste iodé.

Scanner abdomino-pelvien au temps portal : kyste biliaire du segment IVA

En IRM, les kystes se manifestent sous la forme de lésions en franc hypersignal diffusion et T2 liquidien, sans rehaussement de leur paroi ni de leur contenu après injection de chélates de Gadolinium.

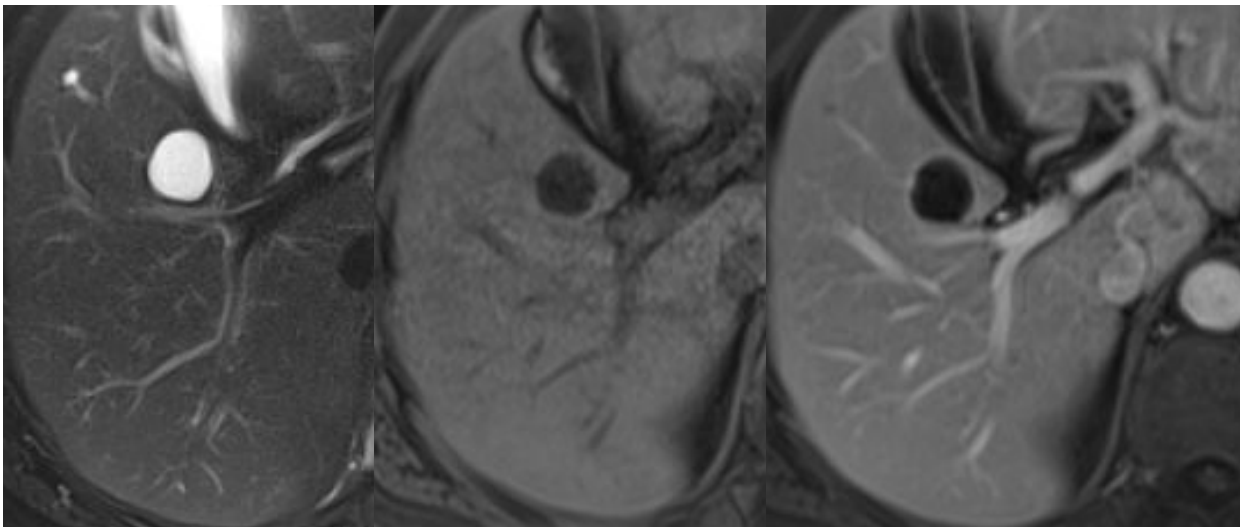

IRM hépatique en séquences (gauche à droite) T2 FS, T1 FS et T1 FS après injection au temps portal : kyste biliaire à la jonction des segments IVA et B

Une complication rare de ces kystes est l'hémorragie intra-kystique, qui se manifestera par une hyperdensité spontanée de ces lésions au scanner et un hypersignal T1 spontané en IRM.

2.2.2. Hémangiomes [16]

L'hémangiome est la lésion focale hépatique bénigne la plus fréquente.

Ils sont le plus souvent découverts chez la femme (sex ratio F/H : 2 :1) et sont asymptomatiques dans la majeure partie des cas.

Il s'agit de lésions uniques ou multiples.

2.2.2.1. Anatomopathologie

Les hémangiomes sont des tumeurs mésenchymateuses constituées de cavités vasculaires de taille variable, remplies de sang, entourées par une couche simple de cellules endothéliales planes, supportées par un tissu conjonctif fibreux.

Ils peuvent contenir des calcifications et des thromboses.

Il en existe deux sous-types histologiques : l'hémangiome caverneux et l'hémangiome capillaire dit « hémangiome à flux rapide » contenant des espaces vasculaires plus réduits.

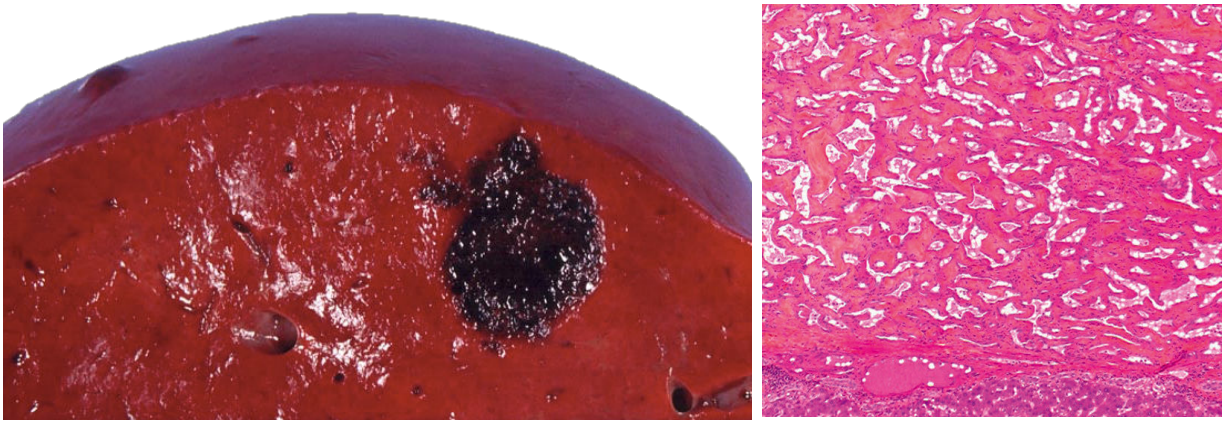

A gauche, macroscopie d'un hémangiome typique avec composante hémorragique au sein du parenchyme hépatique sain
A droite, microscopie d'un hémangiome typique contenant de multiples lacs vasculaires remplis de sang

2.2.2.2. Imagerie

Les hémangiomes sont typiquement arrondis ou ovalaires, parfois mal limités.

Au scanner, les hémangiomes se manifestent sous la forme de lésions hypodenses, se rehaussant de façon centripète après injection de produit de contraste iodé avec dans un premier temps une prise de contraste artérielle intense et nodulaire en périphérie de la lésion puis un remplissage progressif aux temps portal et tardif.

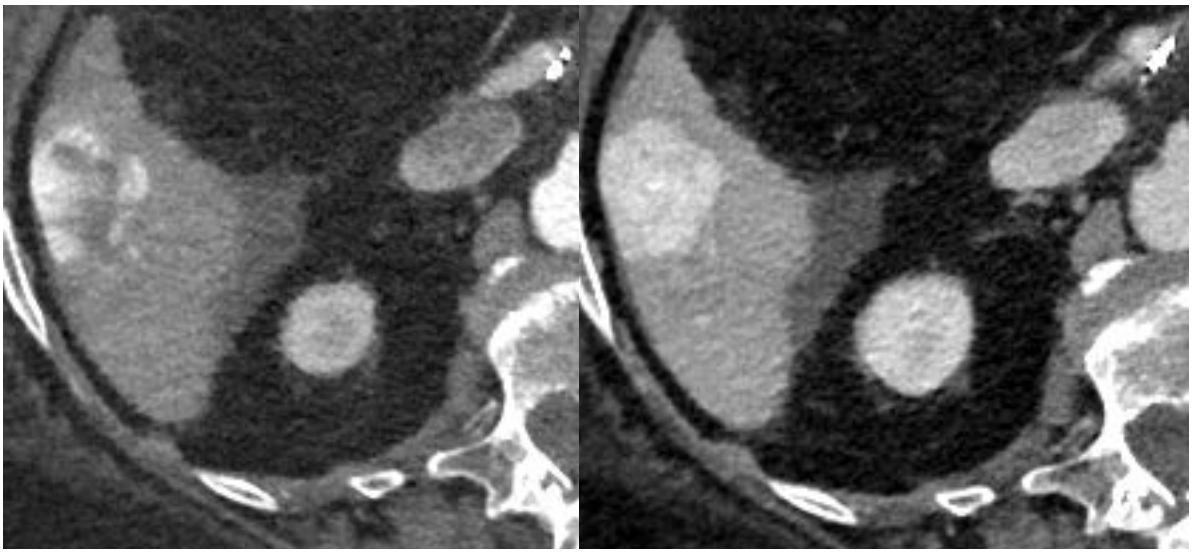

Scanner abdomino-pelvien aux temps (gauche à droite) artériel et portal : hémangiome du segment VI

En IRM, les hémangiomes se manifestent sous la forme de lésions en franc hypersignal diffusion et T2 liquidien, présentant la même cinétique de rehaussement qu'au scanner.

La sensibilité et la spécificité de l'IRM avec séquences T2 SE et T1 après injection multiphasique de chélates de Gadolinium sont actuellement de 98%.

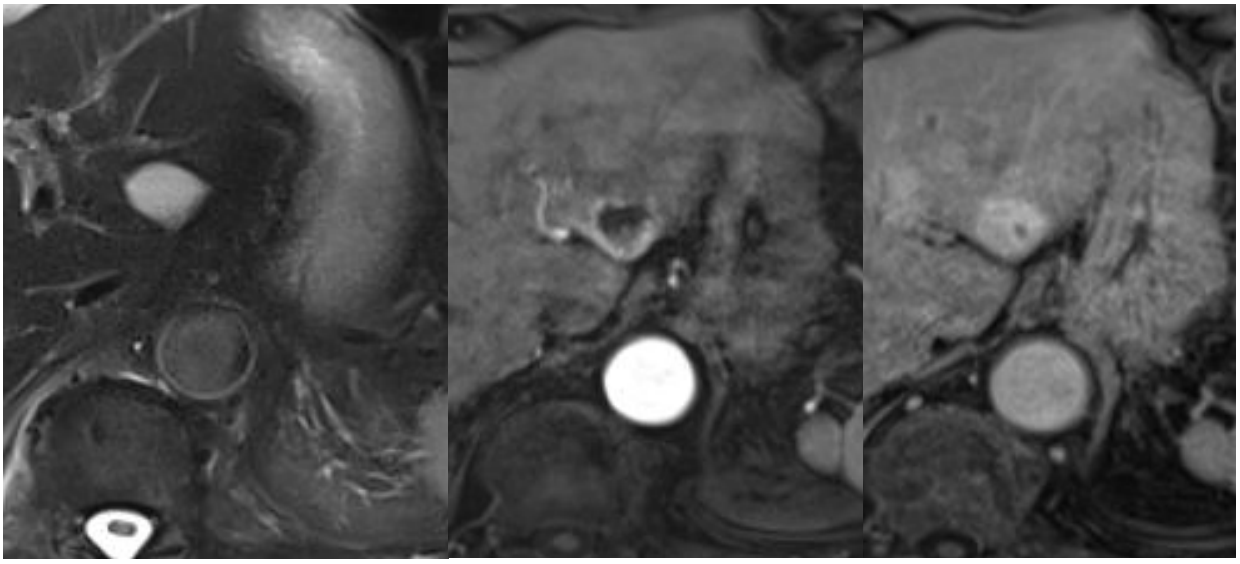

IRM hépatique en séquences (gauche à droite) T2 FS, T1 FS après injection aux temps artériel et portal : hémangiome du segment II

En cas d'hémangiome capillaire, dit « à flux rapide », le rehaussement sera intense et homogène dès le temps artériel avec une homogénéisation voire un lavage aux temps portal et tardif.

2.3. HNF ET ADÉNOMES

2.3.1. HNF [17]

L'HNF est la troisième lésion focale hépatique bénigne la plus fréquente.
Les hyperplasies nodulaires focales sont considérées comme des lésions régénératives.
La physiopathologie de ces lésions reste méconnue bien qu'une origine vasculaire semble en cause dans leur développement.

2.3.1.1. Anatomopathologie

Les HNF sont des lésions composées de rangées de cellules hépatocytaires normales organisées en une à deux couches, séparées par des sinusoïdes contenant à la fois des cellules endothéliales et des cellules de Küpffer (macrophages propres au foie).
Des septas fibreux délimitent plusieurs lobules et se rejoignent au centre de la lésion pour constituer une « cicatrice » fibreuse centrale.

Il existe, au sein de ces septa, des artérioles à parois épaisses, lui conférant un caractère hypervasculaire en imagerie.

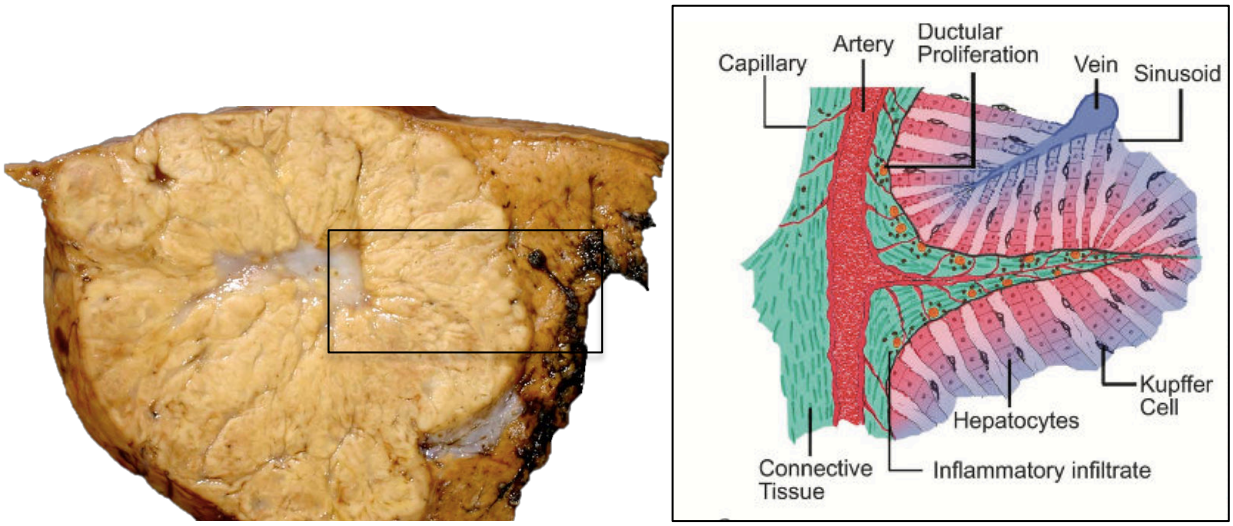

A gauche, macroscopie d'une HNF typique avec une périphérie quasi-semblable au parenchyme hépatique normal et une cicatrice fibreuse centrale
A droite, schéma d'un « lobule » d'HNF avec ses différents constituants

2.3.1.2. Imagerie

Les HNF sont des lésions typiquement arrondies, polylobées, bien limitées.

Au scanner, elles se manifestent sous la forme de lésions iso voire discrètement hypodenses avant injection. Après injection de produit de contraste iodé, il existe généralement un rehaussement radiaire intense de la lésion au temps artériel, à l'exception de la cicatrice fibreuse centrale. Il existe ensuite une homogénéisation de la lésion concomitamment à un rehaussement progressif de la cicatrice fibreuse centrale.

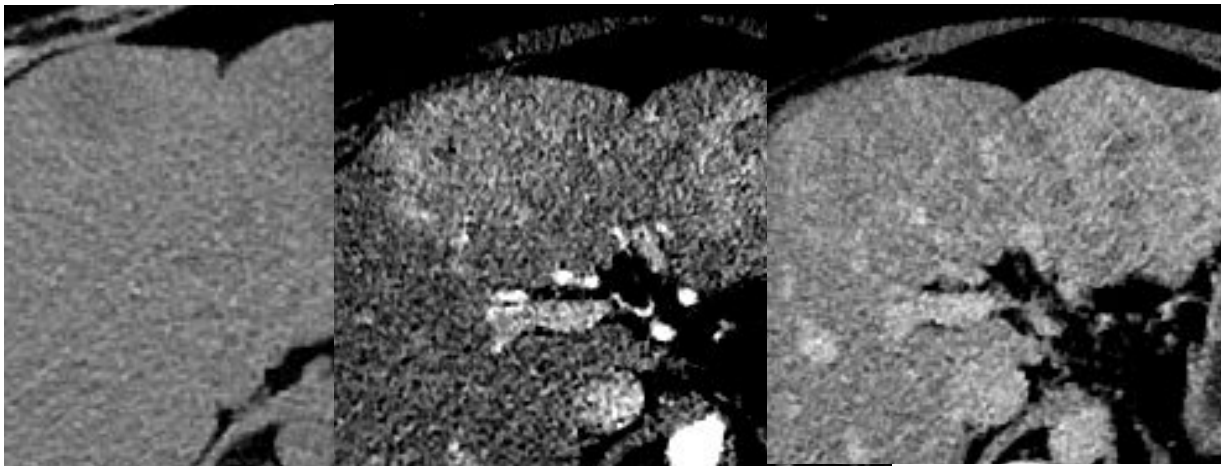

Scanner abdomino-pelvien (gauche à droite et de haut en bas) sans injection et après injection aux temps artériel et tardif : volumineuses HNF des segments II et IVA

En IRM, les HNF se manifestent sous la forme de lésions en iso- ou en discret hyposignal T1 et en iso- ou discret hypersignal T2 tissulaire. La cinétique de rehaussement après injection de chélates de Gadolinium est similaire à celle observée au scanner.

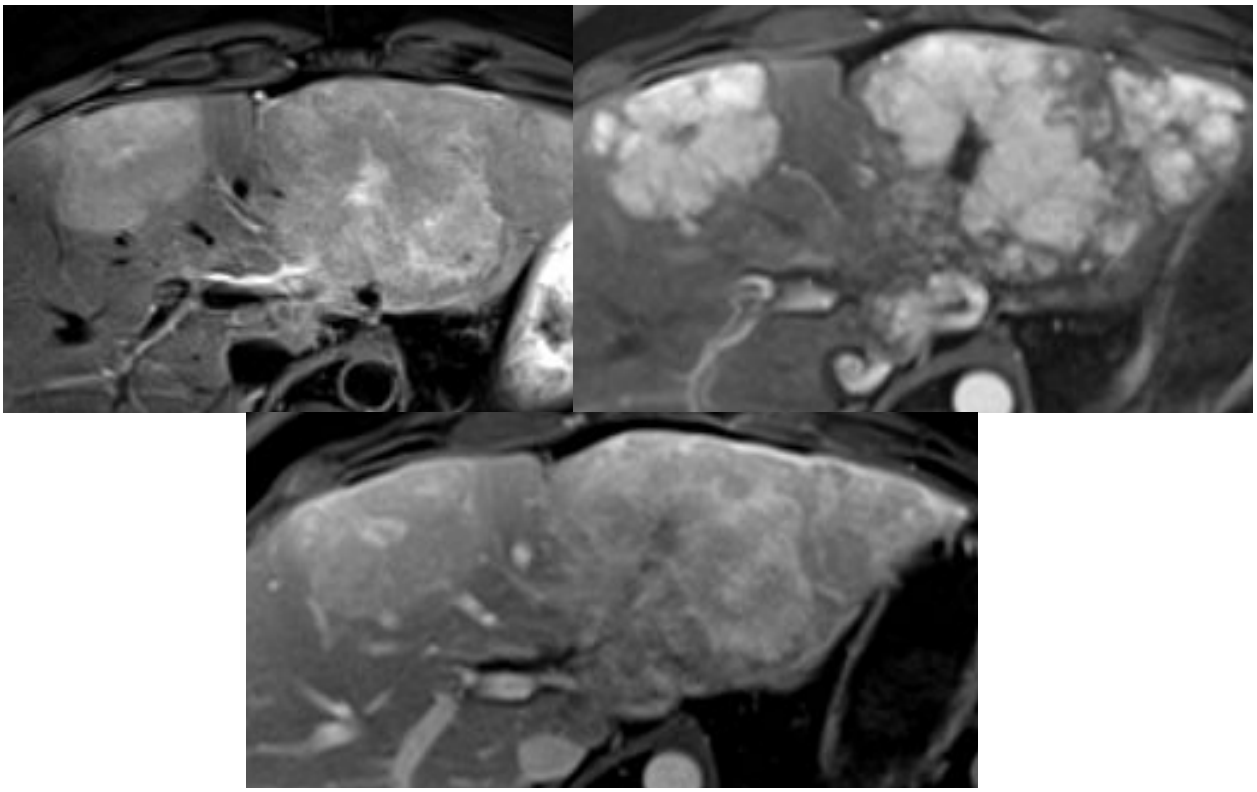

IRM hépatique en séquences (gauche à droite et de haut en bas) T2 FS, T1 FS après injection aux temps artériel et tardif : volumineuses HNF des segments II et IVA

2.3.2. Adénomes [18,19]

Les adénomes hépatiques sont considérés comme des tumeurs bénignes rares (1/million en l'absence de contraception orale).

Ils sont classiquement retrouvés chez la femme dans un contexte de contraception oestro-progestative (30-40/million).

La physiopathologie de ces lésions reste méconnue bien que la présence de troubles de la vascularisation hépatique semble être impliquée dans leur développement.

Il s'agit de lésions uniques dans la plupart des cas (70-80% des cas).

2.3.2.1. Anatomopathologie

Les adénomes sont constitués de couches de cellules hépatocytaires-like séparées par des sinusoïdes dilatés perfusés par une artériole périphérique.

Les adénomes peuvent contenir des dépôts intra- et inter-cellulaires de graisse correspondant à l'aspect macroscopique parfois retrouvé.

La capsule de ces adénomes est le plus souvent incomplète.

Il n'y a pas de canaux biliaires au sein de ces lésions.

On distingue 4 sous-types histologiques :

- Télangiectasique/Inflammatoire ;
- TC1/HNF-α ou sous-type H ;
- β-caténine ou sous-type BH ;
- Inclassables.

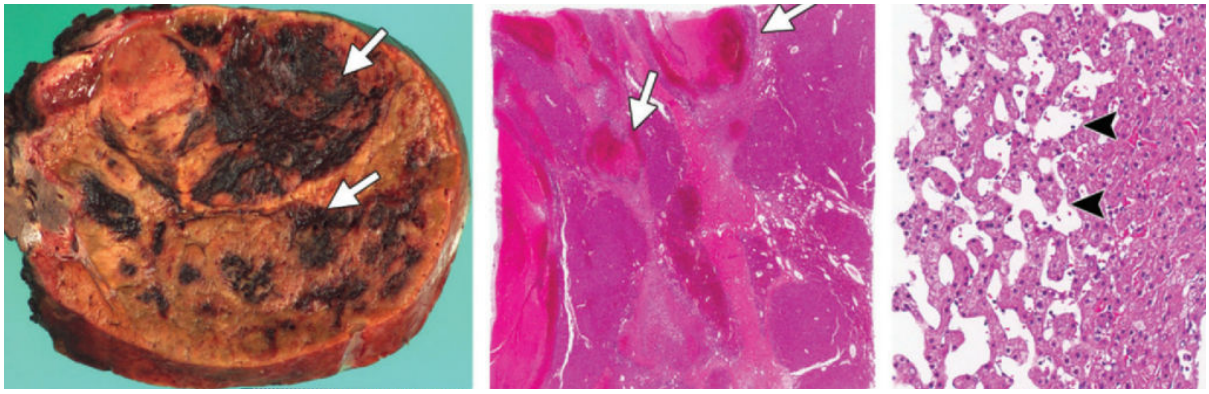

A gauche, macroscopie d'un adénome inflammatoire avec plusieurs plages d'hémorragie intra-lésionnelle
Au centre, microscopie à l'hématoxyline mettant en évidence des plages hémorragiques
A droite, microscopie montrant une dilatation des sinusoïdes

2.3.2.2. Imagerie

Les adénomes sont généralement arrondis, bien limités.

Les remaniements hémorragiques intra-lésionnels sont fréquents.

Ils sont rarement calcifiés.

Au scanner, les adénomes se manifestent sous différentes formes en fonction de leur contenu ; ils seront:

- Iso-denses en l'absence de remaniements hémorragiques ou d'un contenu graisseux ;
- Hypo-denses en présence d'un contenu graisseux ;
- Hyper-denses en présence de remaniements hémorragiques.

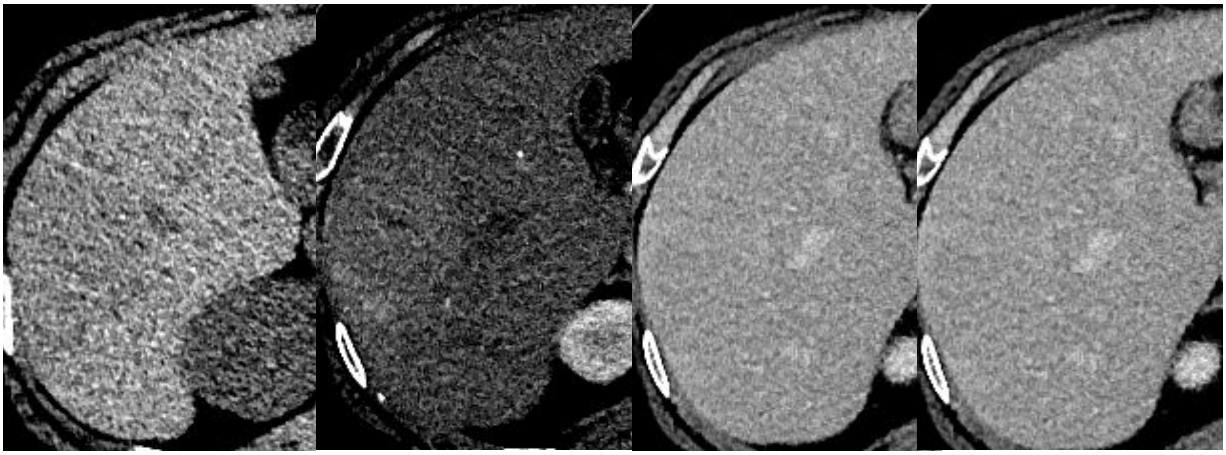

Scanner abdomino-pelvien (gauche à droite) sans injection et après injection aux temps artériel, portal et tardif : adénome du segment VI

Après injection de produit de contraste iodé et en IRM, le signal dépendra avant tout du sous-type histologique :

- Les adénomes télangiectasiques seront en iso- ou discret hyper-signal T1, sans chute de signal sur les séquences en opposition de phase, en hypersignal T2 tissulaire et présenteront un rehaussement intense dès le temps artériel, persistant sur les temps portal et tardif ;
- Les adénomes HNF-α seront en hyper- ou iso-signal T1, avec une chute de signal sur les séquences en opposition de phase, en iso-signal T2 et présenteront un rehaussement modéré au temps artériel avec homogénéisation progressive aux temps portal et tardif ;
- Les adénomes β-caténine seront en discret hypersignal T1, sans chute de signal sur les séquences en opposition de phase, en hypersignal T2 et présenteront un rehaussement artériel intense avec possible « wash out » aux temps portal et tardif, mimant le CHC.

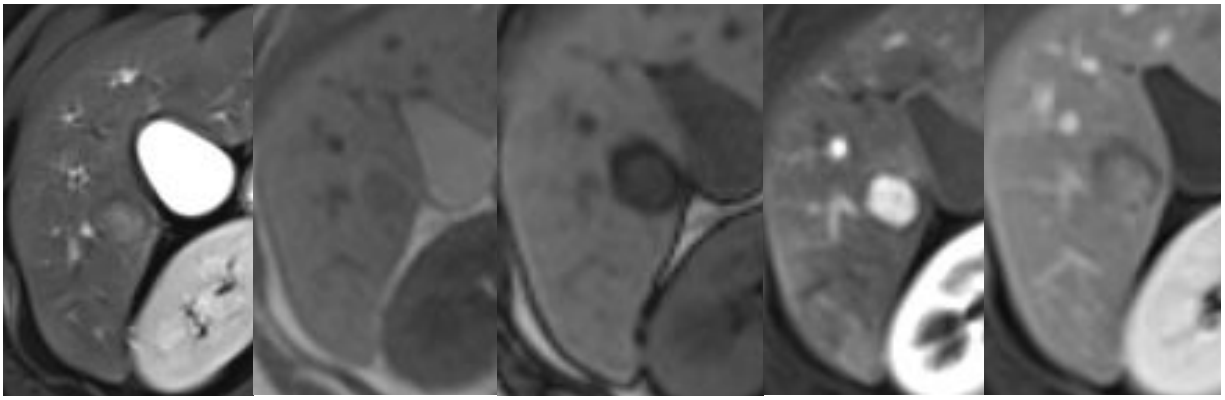

IRM hépatique en séquences (gauche à droite) T2 FS, T1 IN, T1 OP, T1 FS après injection aux temps artériel et tardif : adénome stéatosique (HNF-α) du segment VI

2.4. LÉSIONS MALIGNES [20–22]

Les lésions malignes les plus fréquentes sur foie sain sont les métastases, dépassant largement les tumeurs malignes primitives.

La recherche de métastases hépatiques est un enjeu majeur dans la démarche diagnostique du patient cancéreux puisqu'elle conditionne la suite de la prise en charge thérapeutique et le pronostic de la maladie primitive.

L'imagerie pré-thérapeutique aura pour but la détection, la caractérisation de ces lésions et sa différenciation avec les lésions bénignes. Là encore, l'IRM trouve tout son intérêt grâce à une résolution en contraste nettement supérieure au scanner, améliorant sa sensibilité dans la détection des lésions secondaires.

Enfin, le bilan d'extension hépatique permettra également de classer ces lésions secondaires en lésions hypo-vasculaires ou hyper-vasculaires.

En imagerie, les aspects des métastases hépatiques seront très variables en fonction de la néoplasie primitive et du foie sous-jacent.

Néanmoins, la caractéristique le plus fréquemment retrouvée sera le rehaussement en cocarde dès les temps précoce après injection de chélates de Gadolinium.

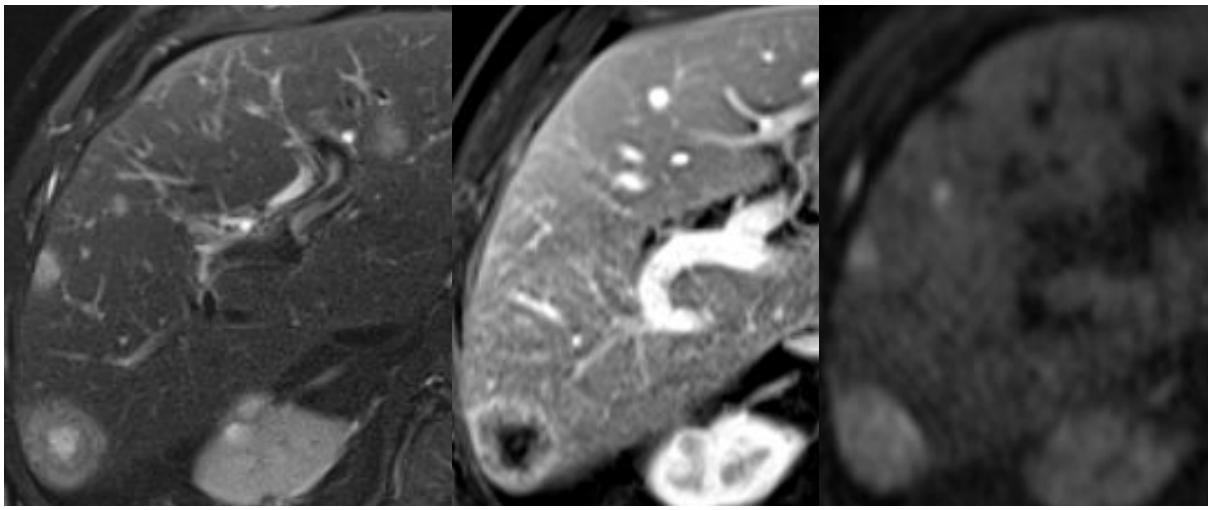

IRM hépatique en séquences (gauche à droite) T2 FS, T1 FS après injection au temps portal et diffusion : métastases hépatiques d'un cancer colo-rectal

Le CHC sur foie sain, quant à lui, reste une lésion tumorale hépatique primitive de survenue exceptionnelle (0,32% dans la plus grande série de CHC mondiale[23]), souvent découvert à des stades avancés étant donné un temps de latence prolongé. La forme histologique la plus fréquente est le carcinome fibro-lamellaire dont la présentation en imagerie ressemble à celle de l'HNF avec notamment la présence d'une cicatrice fibreuse centrale.

Il existe néanmoins quelques différences entre ces deux lésions [24]:

- la cicatrice fibreuse centrale est souvent le siège de calcifications ;
- la cicatrice fibreuse centrale est en hyposignal sur les séquences pondérées T2 ;
- le rehaussement de la lésion est le plus souvent hétérogène ;
- il existe souvent un défaut de rehaussement de la cicatrice centrale au temps tardif.

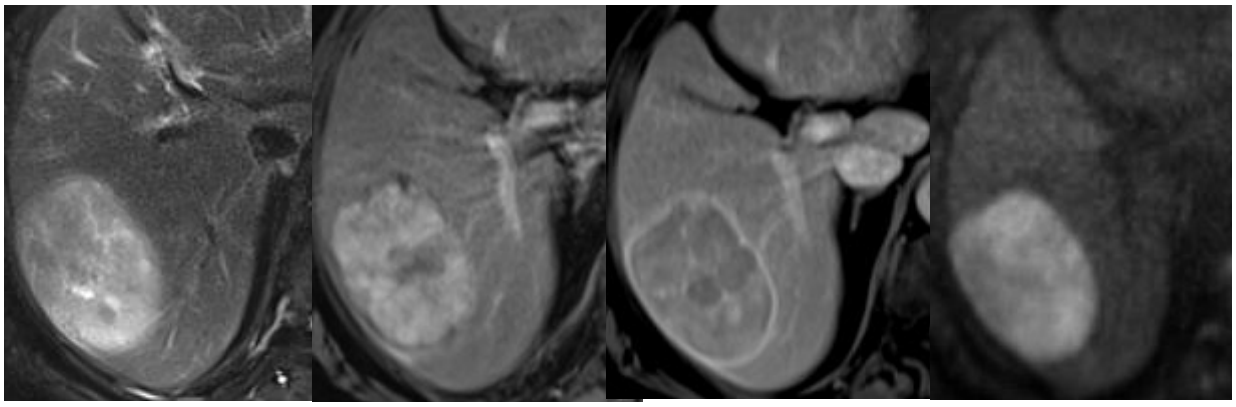

IRM hépatique en séquences (gauche à droite) T2 FS, T1 FS après injection au temps artériel et tardif et diffusion : CHC sur foie sain du segment VII

3. BASES ET PRINCIPES DE L'IRM HÉPATIQUE

3.1. GÉNÉRALITÉS

L'imagerie par résonance magnétique est une technique d'imagerie en coupe basée sur le phénomène de résonance magnétique nucléaire permettant d'obtenir une image en 2D ou 3D d'un volume donné. L'IRM est une méthode d'imagerie de l'eau et du tissu graisseux stockés dans un volume d'organe, permettant une bonne caractérisation lésionnelle par son excellente résolution en contraste.

Les protocoles standard recommandés dans l'exploration des lésions focales hépatiques incluent des séquences pondérées T2 sans et avec saturation de la graisse, des séquences pondérées T1 IP/OP, des séquences de diffusion et des séquences pondérées T1 sans et avec injection multiphasique de chélates de Gadolinium.

3.2. PHÉNOMÈNE DE RÉSONANCE MAGNÉTIQUE NUCLÉAIRE

3.2.1. Notion de moment magnétique et fréquence de Larmor

La résonance magnétique nucléaire consiste à étudier les modifications d'aimantation des noyaux d'une substance sous l'action d'un champ magnétique fixe B0 et d'un champ magnétique tournant B1.

Etant donné que l'IRM morphologique est principalement une imagerie des molécules d'eau, ce phénomène de résonance est étudié sur les noyaux d'hydrogène, constitués d'un seul proton ou d'une seule particule chargée. Ces particules tournent et induisent un moment cinétique (spin) aligné sur son axe de rotation. Etant chargées, ces particules induisent également un vecteur d'aimantation microscopique appelé « moment magnétique », aligné sur le même axe de rotation.

Dans un milieu donné contenant de multiples noyaux d'hydrogène (ou protons) et en l'absence de champ magnétique, les protons vont s'orienter dans des directions aléatoires, par conséquence sans vecteur d'aimantation macroscopique. En revanche, l'application d'un champ magnétique extérieur va orienter les protons selon l'axe de ce champ magnétique autour duquel les protons vont tourner selon un mouvement de précession à une fréquence appelée fréquence de Larmor (soit le nombre de rotations par seconde) :

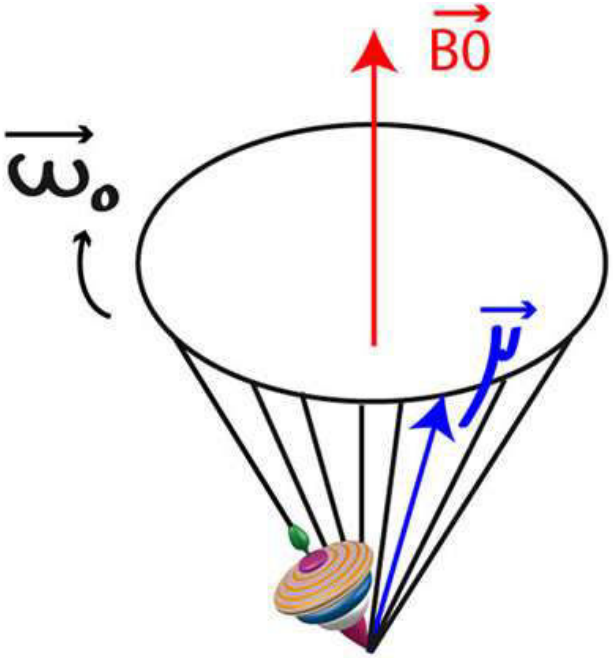

$$\omega = \gamma \, . \, B0$$

La fréquence de Larmor est donc proportionnelle à une constante γ correspondant au rapport gyromagnétique, valant 42,85MHz pour le noyau d'Hydrogène. Elle est également proportionnelle au champ magnétique Bo correspondant le plus souvent aujourd'hui à 1,5 Tesla avec une fréquence de Larmor calculée à 63,855MHz.

3.2.2. Notion d'aimantation macroscopique

Dans un champ magnétique Bo, les protons vont s'orienter selon l'axe de ce champ, selon un axe « parallèle » ou « anti-parallèle ». Dans un milieu donné, il y a un peu plus de protons dans le sens « parallèle » (statistique de Baltzmann) ce qui va créer un vecteur d'aimantation macroscopique dans l'axe de Bo.

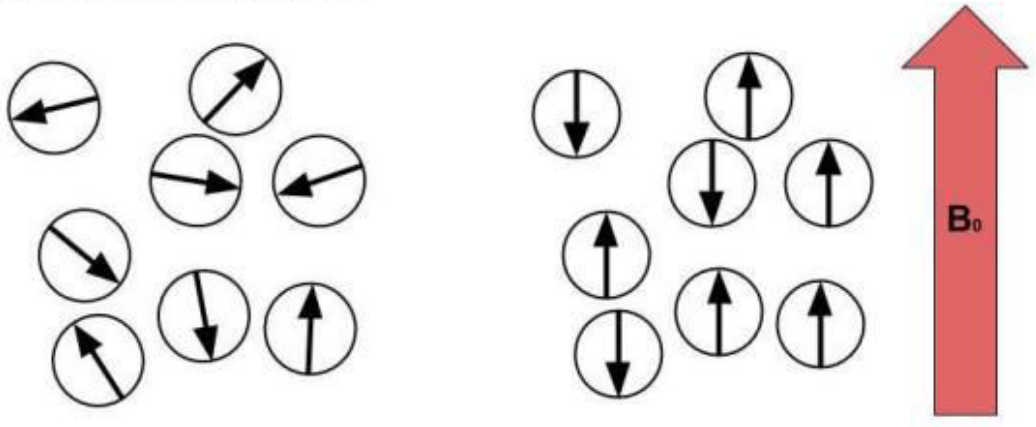

Cette aimantation dans l'axe de Bo correspond à la composante longitudinale de l'aimantation d'un proton.

La composante transversale de l'aimantation macroscopique provient de la phase des protons (ou spins). Chaque proton tourne sur lui-même (en plus de tourner autour de Bo), en conséquence des petits champs magnétiques locaux sont créés par les protons eux-mêmes en interagissant avec les autres protons de proximité. A l'équilibre, dans un champ magnétique Bo, les protons tournent donc chacun à une vitesse angulaire légèrement différente de la fréquence de Larmor. Les spins sont alors dits « déphasés » et l'aimantation transversale est par conséquent nulle. La mise en phase des spins va créer une aimantation macroscopique transversale.

3.2.3. Phénomènes de relaxation

L'aimantation tissulaire peut être divisée en une composante longitudinale et une composante transversale dans un champ magnétique Bo avec à l'équilibre une aimantation longitudinale dans l'axe de Bo et une aimantation transversale nulle. L'excitation des protons par une onde de radiofréquence ou champ magnétique B1 de vitesse angulaire égale à la fréquence de Larmor et de 90° par rapport à l'axe de Bo va avoir un double effet :

- disparition de la composante longitudinale (passage de protons du sens « parallèle » à « anti-parallèle » et donc égalisation des contingents) ;
- apparition d'une composante transversale (rephasage des spins).

3.2.3.1. Relaxation longitudinale T1

L'impulsion d'une onde de radiofréquence à 90° fait disparaître la composante longitudinale de l'aimantation par translation de l'excès de spins « parallèles » vers l'état d'énergie « anti-parallèle ». Cet effet est transitoire, car à l'arrêt de l'impulsion de RF, les spins vont revenir à leur état d'équilibre avec une réapparition progressive de l'aimantation longitudinale soit une « relaxation longitudinale ». Cette réapparition s'effectue selon une exponentielle croissante dépendante d'une constante de temps caractéristique d'un tissu donné.

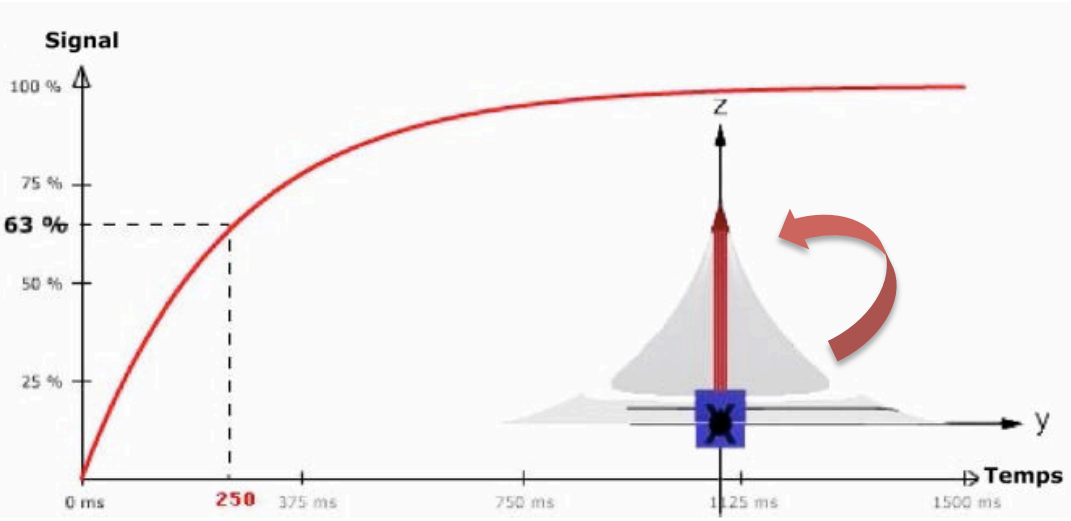

3.2.3.2. Relaxation transversale T2

L'impulsion de radiofréquence à 90° va induire l'apparition d'une composante transversale de l'aimantation par rephasage des spins. A l'arrêt de l'impulsion, les spins vont progressivement se déphaser et la composante transversale de l'aimantation va disparaître soit une « relaxation transversale ». Cette disparition de l'aimantation s'effectue selon une exponentielle décroissante dépendante d'une constante de temps caractéristique d'un tissu donné.

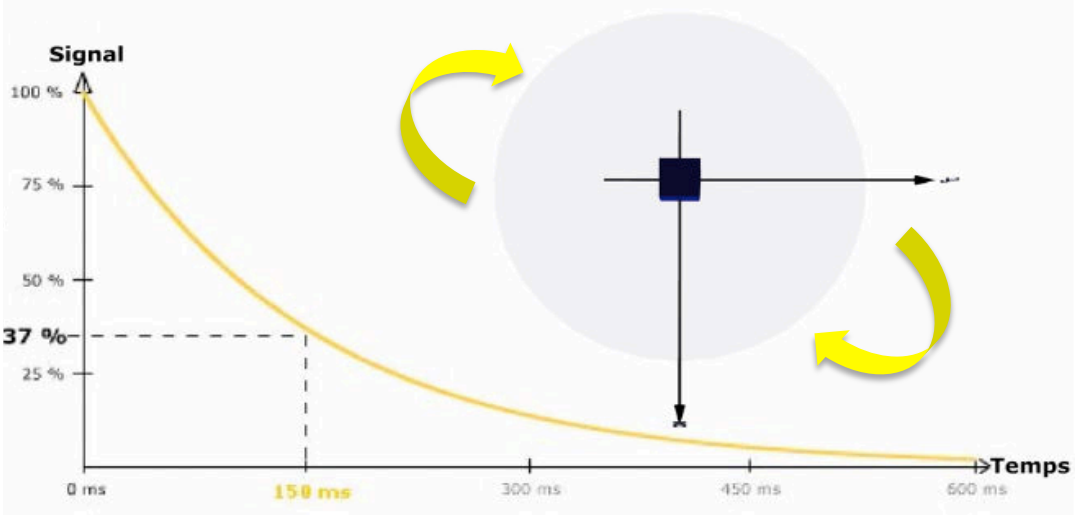

3.3. ACQUISITION ET FORMATION D'UNE IMAGE IRM

3.3.1. Notion de gradient et transformée de Fourier

Une image IRM est formée à partir de la mesure de l'onde de radiofréquence émise par les phénomènes de relaxation précédemment décrits au sein d'un volume donné. Un organe est découpé en plusieurs coupes tridimensionnelles, elles-mêmes subdivisées en voxels, plus ou moins nombreux selon la matrice choisie. La formation de l'image nécessite l'utilisation de trois gradients successifs :

- le gradient de sélection de coupe pour sélectionner un seul plan dans le volume donné ;
- le gradient de fréquence correspondant au gradient de lecture servant à réceptionner plusieurs fréquences dans le plan sélectionné ;
- le gradient de codage de phase appliqué autant de fois que le nombre de lignes.

L'analyse du signal induit par la relaxation des spins dans un voxel après impulsion d'une onde de radiofréquence va permettre d'obtenir une cartographie des différentes fréquences contenues dans ce signal au sein de l'espace K. La double transformée de Fourier va permettre de passer d'une image fréquentielle à une image anatomique en coupe avec des contrastes dépendants des paramètres d'acquisition et de pondération.

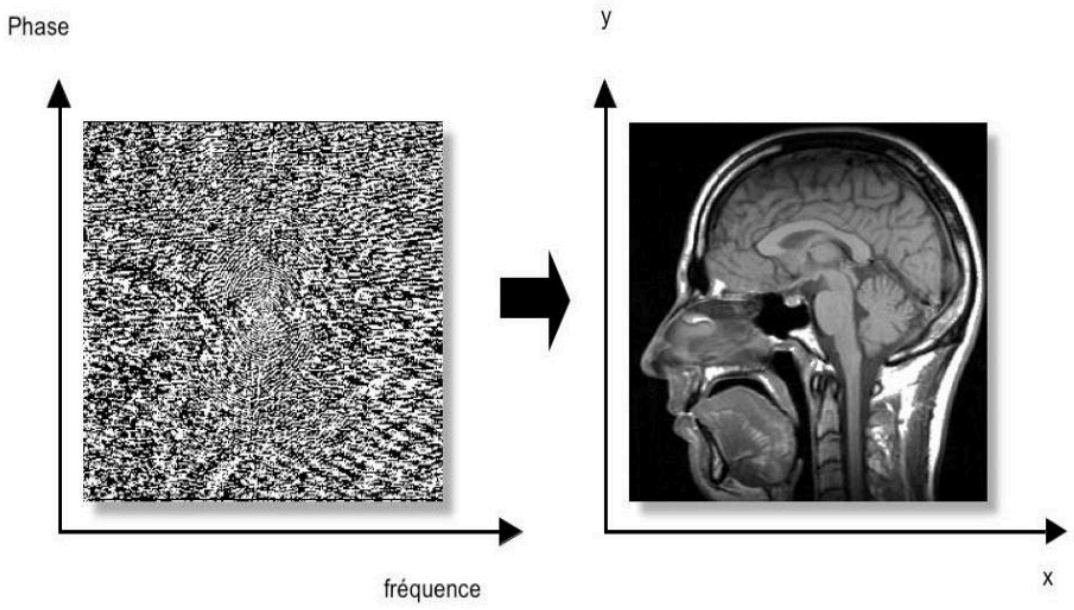

Le centre du plan de Fourier code le contraste (résolution en contraste) tandis que la périphérie code la forme (résolution spatiale).

3.3.2. Séquence écho de spin

L'impulsion de 90° induit un rephasage des spins avec apparition d'une composante transversale de l'aimantation. Ces spins vont rapidement se déphaser à la fin de cette impulsion en rapport avec les inhomogénéités de B0, mais également entre les spins eux-mêmes. Au bout de la moitié d'un temps appelé « temps d'écho » (TE) correspondant donc à TE/2, une impulsion RF de 180° est appliquée et va donc inverser le déphasage des spins. Par conséquent, au bout du même temps TE/2, les spins seront à nouveau en phase, créant un signal appelé « écho de spin ». Ce procédé permet de s'affranchir des inhomogénéités de B0 mais pas des inhomogénéités entre les spins. Chaque cycle d'impulsion va servir schématiquement à la formation d'une ligne de l'image où TR correspond au temps de répétition entre chaque impulsion de 90° et TE au temps d'écho, donc au moment du recueil du signal.

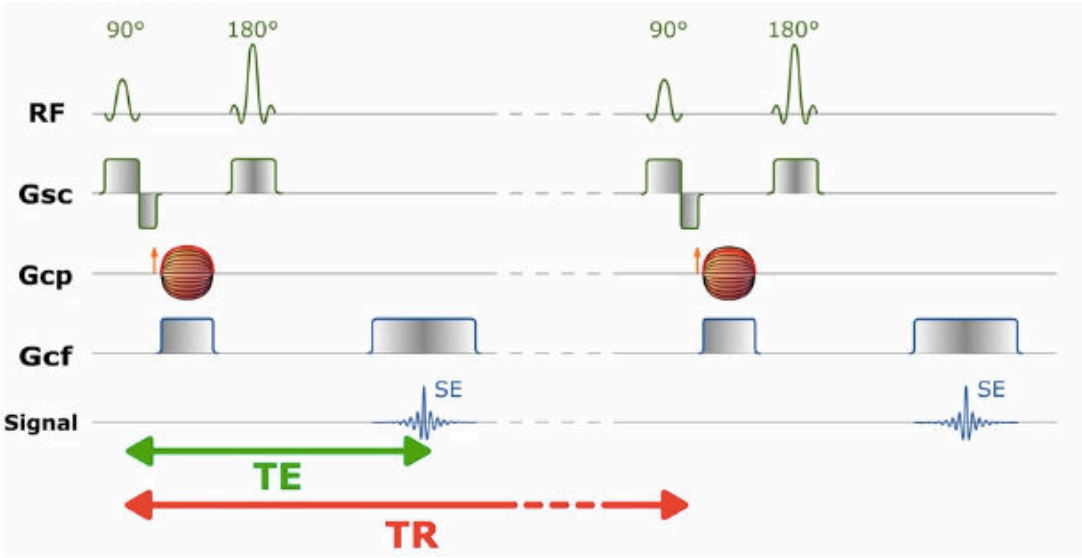

3.3.3. Séquence écho de gradient

L'impulsion initiale se fait selon un angle de bascule inférieur à 90°, diminuant ainsi la quantité d'aimantation basculée. Le retour à l'équilibre s'effectue plus rapidement car il persiste une aimantation transversale résiduelle. Cela permet de diminuer le temps de répétition entre chaque impulsion.

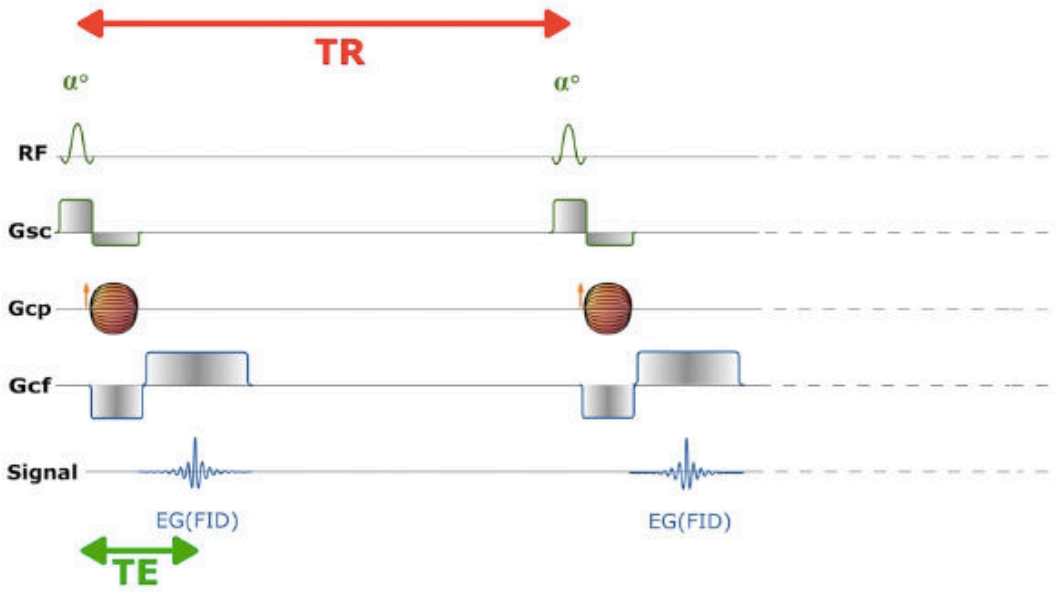

3.4. SÉQUENCES FONCTIONNELLES

3.4.1. Séquences de diffusion

3.4.1.1. Principes physiques [25–27]

Les séquences de diffusion sont basées sur les mouvements browniens aléatoires des molécules d'eau dans un espace tri-dimensionnel.

Dans un environnement libre, les molécules d'eau peuvent diffuser aisément dans toutes les directions alors que leurs mouvements sont beaucoup plus complexes au sein des tissus biologiques.

Le signal et le contraste des séquences de diffusion sont basés sur les différences de mobilité des protons au sein des tissus.

Dans un tissu hyper-cellulaire, la tortuosité de l'espace extra-cellulaire et la densité en membranes cellulaires hydrophobes restreint le coefficient apparent de diffusion des protons. Au contraire, dans un environnement liquidien ou nécrotique, le coefficient apparent de diffusion est augmenté et les protons « libres ».

Les propriétés de diffusion dans les différents tissus donnent donc une information quant à la cellularité du tissu et à l'intégrité des membranes cellulaires.

Stejskal et Tanner en 1965 [28] ont été les premiers à observer et mesurer la diffusion de l'eau en IRM. Ils ont modifié une séquence pondérée T2 en appliquant des paires de gradients de diffusion symétriques de part et d'autre de l'impulsion de 180°. Les protons de l'eau en mouvement sont alors déphasés par le premier gradient de diffusion et non complètement rephasés après le second gradient, aboutissant à une diminution du signal mesuré.

Depuis, la séquence de diffusion est devenue un outil indispensable de l'imagerie morphologique et fonctionnelle.

L'imagerie de diffusion du foie est désormais utilisée quotidiennement en utilisant des gradients de diffusion tri-dimensionnels (gradients b). Cependant, les mouvements de l'eau surviennent préférentiellement dans certaines directions au sein d'un tissu étant donné la présence d'obstacles limitant les mouvements moléculaires dans certaines directions.

3.4.1.2. Mesure de la diffusion [25]

Bien que plusieurs séquences permettent la mesure de la diffusion, en IRM hépatique, la méthode la plus utilisée est celle du single-shot spin-echo (SE) echo-planar.

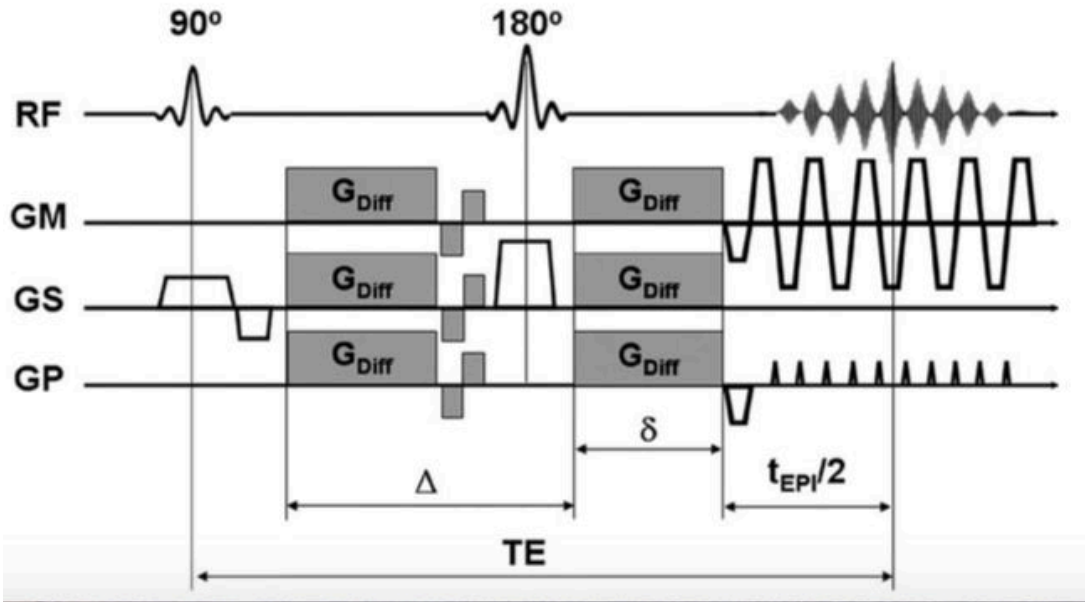

Etant donné leur sensibilité intrinsèque aux mouvements de diffusion, ces séquences sont également très sensibles à tous les autres mouvements, notamment respiratoires. Les séquences de diffusion sont actuellement conçues pour éviter ces artéfacts.

L'imagerie de diffusion hépatique est généralement réalisée avant l'injection de chélates de Gadolinium, bien que ceux-ci ne semblent pas affecter le calcul de l'ADC. L'acquisition peut se faire en respiration libre ou avec trigger respiratoire.

Les séquences single-shot SE echo-planar en apnée sont rapides à acquérir et l'ensemble du parenchyme hépatique est évalué en habituellement 1 ou 2 apnées de 20 à 30 secondes maximum.

Les inconvénients des séquences de diffusion sont principalement liés aux artéfacts sur le foie gauche en rapport avec les mouvements cardiaques. Ces artéfacts seraient augmentés en cas d'acquisition en apnée.

Compte tenu du temps de relaxation T2 relativement court du parenchyme hépatique normal, les valeurs de b sont en pratique inférieures à 1000 sec/mm2.
L'application de valeurs de b faibles (inférieures à 100-150 sec/mm2) annule le signal vasculaire intra-hépatique, donnant lieu aux dites « black blood images », améliorant ainsi la détection des lésions focales. A contrario, l'application de valeurs de b élevées (supérieures à 500 sec/mm2) améliore la caractérisation des lésions focales. Il est donc préférable d'utiliser plusieurs gradients de b (faibles et élevés) en imagerie hépatique.

Les séquences de diffusion donnent donc une information qualitative et quantitative.
Tout d'abord, l'analyse qualitative permet la détection et la caractérisation de lésions en se basant sur les différences d'atténuation des tissus. Les tissus hyper-cellulaires tels que les tumeurs ou les abcès montreront une restriction d'ADC tandis que les liquides ou les tissus nécrotiques montreront une augmentation de l'ADC.
Néanmoins, l'intensité de signal observée sur les séquences de diffusion dépend à la fois de la diffusivité des protons et du temps de relaxation T2 du tissu étudié. Une lésion pourrait donc montrer une restriction de l'ADC soit en raison d'un temps de relaxation T2 allongé soit en raison d'une faible mobilité des molécules d'eau ; il s'agit de l'effet « T2 shine-through ».
Ensuite, les valeurs d'ADC peuvent être appréciées soit visuellement soit en positionnant des ROI au sein d'une lésion étudiée afin de mesurer la valeur moyenne d'ADC.

	b0	High b	ADC
Benign Lesion (E.g. cystic-necrotic lesion)	○	●	○
Malignant Lesion (E.g. Metastasis)	○	○	●
T2 shine through (E.g. cyst-hemangioma)	○	○	○

3.4.1.3. Applications cliniques [27]

Ses applications en imagerie hépatique sont nombreuses.

3.4.1.3.1. Imagerie des lésions focales

Les séquences de diffusion sont utilisées dans la détection des lésions focales. En effet, pour des valeurs de b élevées, l'atténuation du parenchyme hépatique normal sous-jacent augmente le contraste avec les lésions focales, améliorant ainsi leur détection.

La diffusion est notamment utile dans la détection des lésions péri-vasculaires et sous-capsulaires périphériques, difficilement détectables sur les séquences pondérées T2 standard.

En outre, combinées aux séquences avec injection de Gadolinium, ces séquences améliorent de façon significative la sensibilité à la détection des métastases hépatiques (cancer colo-rectal, tumeur neuro-endocrine), en particulier pour les lésions inférieures à 10 mm de grand axe [29,30].

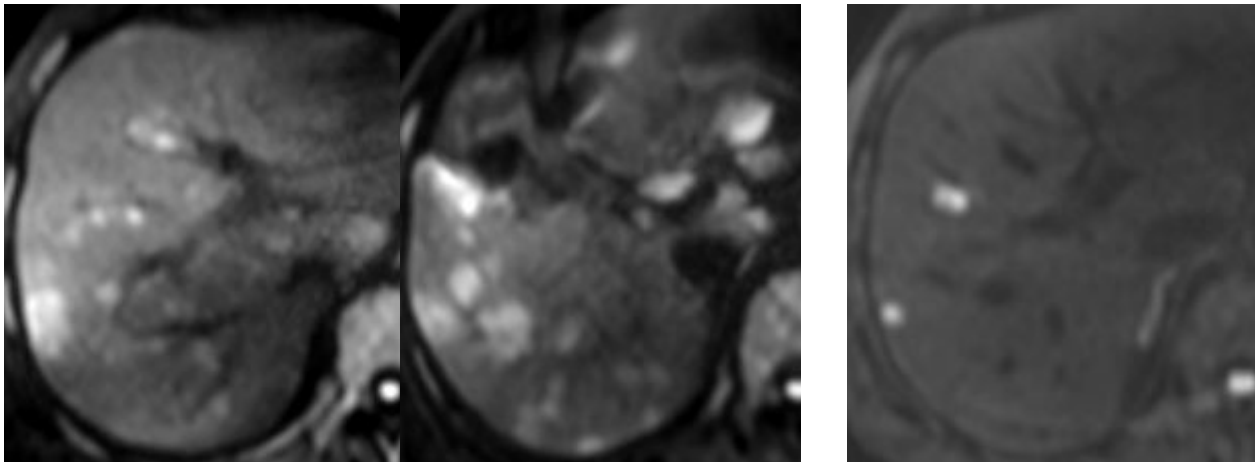

IRM hépatique en séquences de diffusion : métastases hépatiques de TNE du grêle à gauche ; métastases hépatiques de cancer colo-rectal à droite

De la même façon, les séquences de diffusion améliorent de façon significative la détection des lésions tumorales hépatiques primitives telles que le CHC et le cholangiocarcinome intra-hépatique sur foie cirrhotique ou non cirrhotique.

Les séquences de diffusion sont également utilisées dans la caractérisation des lésions focales. Il est désormais admis que les valeurs d'ADC des lésions bénignes sont significativement plus élevées que celles des lésions malignes [31].

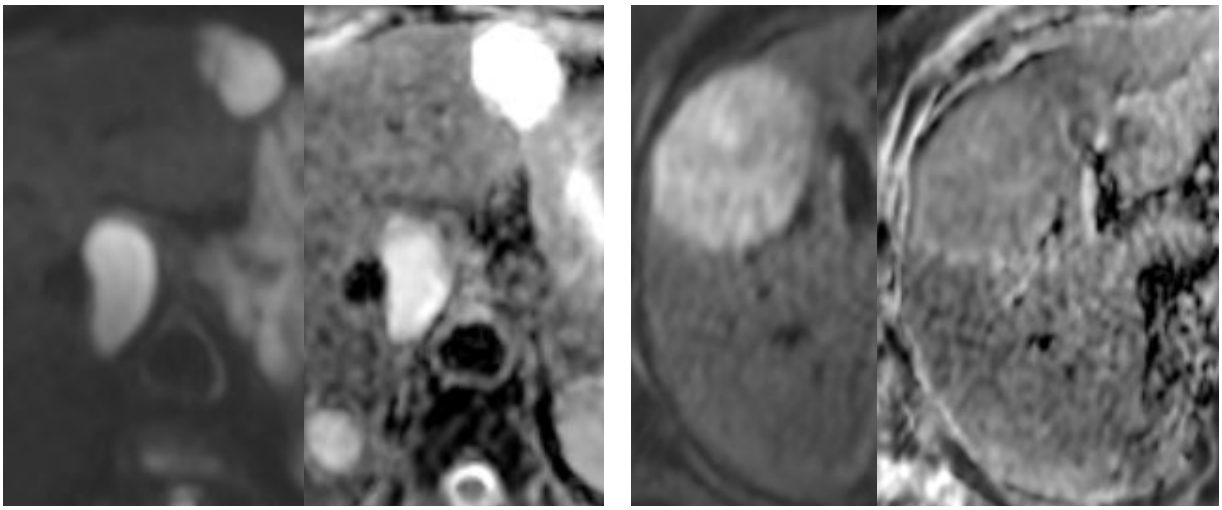

IRM hépatique en séquences de diffusion avec cartographies d'ADC : kystes biliaires des segments I et II hépatiques (gauche) ; CHC du segment IV (droite)

Néanmoins, aucun « cut-off » n'a à ce jour été trouvé afin de différencier ces deux types de lésions. En effet, il semble exister un chevauchement des valeurs d'ADC des lésions bénignes solides et des lésions malignes et ces valeurs sont donc à interpréter avec précaution et en combinaison avec d'autres séquences fonctionnelles telles que les séquences injectées [32].

Enfin, des études récentes se sont attachées à démontrer l'intérêt des séquences de diffusion dans la gradation histo-pathologique des CHC [33]. Les CHC peu différenciés avec invasion micro-vasculaire semblent présenter des valeurs d'ADC plus basses que les CHC bien et modérément différenciés. Un cut-off de 1.175 x 10-3 mm2/s est admis comme facteur prédictif d'invasion micro-vasculaire.

3.4.1.3.2. Pathologies hépatiques diffuses

Des études préliminaires ont tenté de démontrer la corrélation entre les valeurs quantitatives dérivées des séquences IVIM-diffusion dans la NASH [34]. Il semblerait que la diffusion des molécules d'eau soit diminuée en cas de stéatose, bien que les valeurs d'ADC ne soient pas directement corrélées aux donnés histologiques.

De la même façon, de nombreuses études se sont attachées à démontrer une corrélation entre les valeurs d'ADC et le stade de fibrose afin d'éviter le recours à la biopsie hépatique, actuellement méthode diagnostique de référence dans la

quantification de la fibrose [35,36]. A ce jour, aucun résultat significatif n'a été mis en évidence, mais d'autres investigations semblent nécessaires.

3.4.1.3.3. Surveillance après traitement

Que ce soit après traitement local ou systémique des lésions hépatiques malignes, de nombreuses études ont démontré l'intérêt des séquences de diffusion dans l'évaluation de la réponse tumorale par rapport aux méthodes morphologiques traditionnelles de mesure que sont les critères RECIST et WHO. En effet, l'ADC est utilisé dans ce cas comme un biomarqueur puisque des variations de ses valeurs après traitement précéderaient les variations en taille et permettraient donc une évaluation plus précoce et plus précise de la réponse tumorale [37–39].

Après ablation percutanée par exemple, des valeurs d'ADC inférieures à 1.145 x 10-3 mm2/s au sein de la zone d'ablation à 1 mois du traitement par radiofréquence seraient en faveur d'une récidive tumorale locale [40].

Après chimio-embolisation également, l'ADC est utile pour évaluer la nécrose tumorale et prédire la réponse tumorale, de façon similaire aux séquences avec injection de Gadolinium [41–43].

Après radiothérapie stéréotaxique, les séquences de diffusion amélioreraient les performances diagnostiques de l'IRM hépatique standard en augmentant la détection des portions tumorales encore viables [44].

Enfin, une augmentation de l'ADC après traitement systémique combiné chimiothérapie + anti-angiogéniques serait un facteur de réponse tumorale avec des valeurs d'ADC plus élevées chez les répondeurs que chez les non-répondeurs [45].

3.4.2. Séquences T1 « mapping »

La séquence « T1 mapping » correspond à l'application au niveau du foie d'une séquence déjà utilisée de manière courante en imagerie cardiaque, notamment dans la caractérisation des lésions ischémiques.

Plusieurs études ont déjà démontré son intérêt dans l'évaluation de la fibrose hépatique [3,7,9,36].

Plus récemment, des études ont mis en évidence une utilité de cette séquence après injection de Gadolinium, dans la caractérisation des lésions focales [11].

En revanche, aucun essai n'a à ce jour étudié ses bénéfices dans la caractérisation des lésions focales en l'absence d'injection préalable de chélates de Gadolinium.

3.4.2.1. Principes physiques

La mesure du temps de relaxation T1 consiste à recueillir la composante magnétique longitudinale des spins après avoir été déphasés de leur état d'équilibre par une impulsion de radiofréquence pour inverser la magnétisation. Le temps de relaxation T1 correspond à la récupération de la magnétisation longitudinale. La vitesse de retour à l'état d'équilibre des spins dépend essentiellement de leurs interactions avec le milieu environnant. Les cartographies T1 seront donc un reflet direct de la composante lésionnelle.

Le principe du T1 « mapping » est d'acquérir plusieurs images à des pondérations T1 différentes et d'adapter les intensités de signal de l'image à l'équation de relaxation du T1 [46].

3.4.2.2. Mesure du T1 « mapping »

La mesure du T1 se fait selon la méthode des angles variables [46]. Il s'agit d'une mesure du T1 3D initialement proposée par M. Chen en imagerie cérébrale [47].

Elle consiste en la répétition de plusieurs acquisitions de séquences 3D GRE avec différents angles de bascule de l'aimantation.

Cette méthode est basée sur l'échantillonnage de la courbe du signal de la séquence 3D GRE en fonction de l'angle α.

L'inconvénient de cette méthode est sa grande sensibilité aux hétérogénéités du champ B1. Pour y pallier, une correction est nécessaire, basée sur l'acquisition d'une carte B1. La correction, valable pour de faibles angles de bascule, repose sur la connaissance de l'erreur T1 induite par l'erreur de B1 mesurée.

3.4.2.3. Applications cliniques

Le premier travail sur l'évaluation du T1 en imagerie hépatique date de 1981 et portait sur la quantification de la fibrose [48]. Depuis le développement récent des séquences T1 « mapping » single-shot en apnée, de nombreuses études se sont attachées à confirmer ces premiers résultats.

En effet, il est désormais admis que les valeurs de T1 « mapping » sont fortement corrélées au degré de fibrose avec des valeurs de T1 significativement plus basses en cas de cirrhose sévère [3,7,9,36,49].
Ces résultats permettraient de s'affranchir de la biopsie hépatique, actuellement « gold standard » dans la prise en charge diagnostique et la gradation de la fibrose hépatique.

Par ailleurs, concernant la caractérisation des lésions focales, des études de plus en plus nombreuses s'attachent à démontrer l'intérêt du T1 « mapping » dans leur caractérisation.
Peng Z. et al. ont d'ailleurs mis en évidence une réduction significative des valeurs de T1 « mapping » après injection à la phase hépato-biliaire en cas de CHC comparativement aux valeurs de l'HNF et de l'hémangiome caverneux [11].

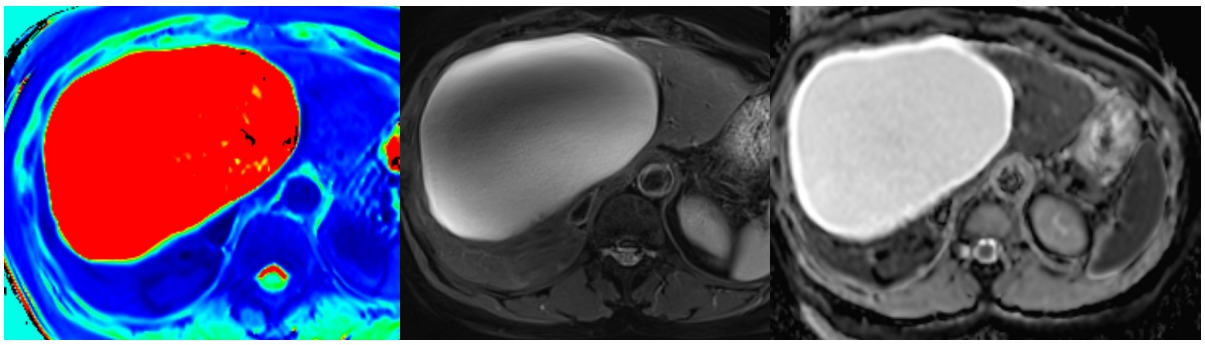

IRM hépatique en séquences (gauche à droite) T1 mapping, T2 FS et ADC : volumineux kyste biliaire du foie droit

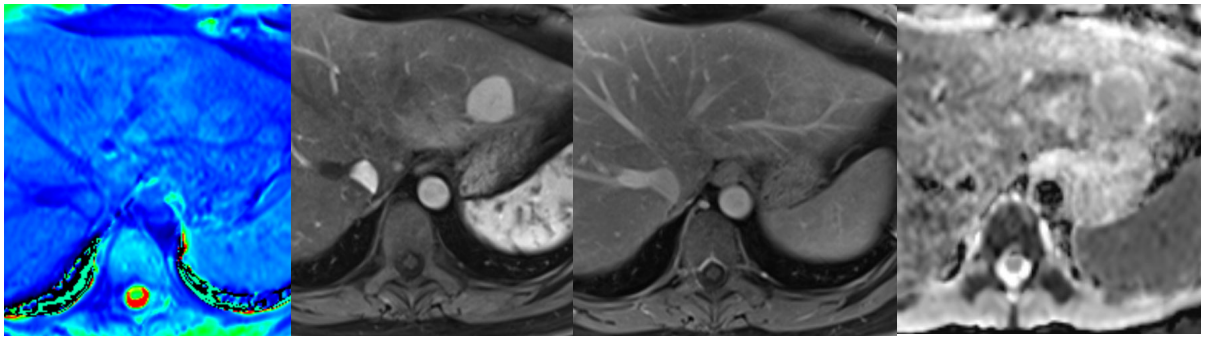

IRM hépatique en séquences (gauche à droite) T1 mapping, T1 FS après injection au temps artériel, T1 FS après injection au temps portal et ADC : HNF du segment II

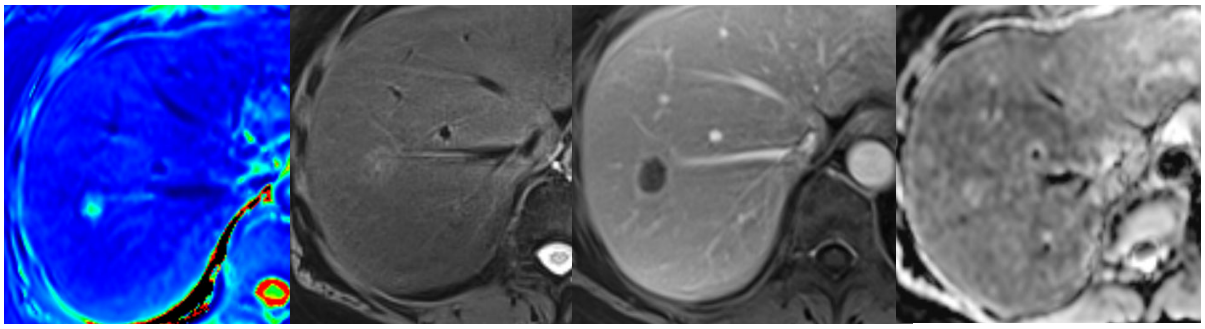

IRM hépatique en séquences (gauche à droite) T1 mapping, T2 FS, T1 FS après injection au temps tardif et ADC : métastase de TNE gastrique du segment VII

ARTICLE

MRI CHARACTERIZATION OF LIVER FOCAL LESIONS USING T1 MAPPING AND DIFFUSION-WEIGHTED IMAGING

ABSTRACT

Purpose: The aim of our study was to determine the diagnostic performance of T1 mapping sequences prior Gadolinium injection and its combination with diffusion-weighted-imaging for focal liver lesions characterization on healthy liver.

Material and methods: This retrospective single-center and observational study included all patients between November 2016 and March 2017 referred to our Department of Radiology for exploring focal liver lesion larger than 15 mm, of fortuitous findings or prior imaging exploration without underlying liver disease. A region of interest was positioned within the lesion on T1 and ADC maps and the mean value pixels intensity was compared to healthy liver parenchymal. T1 ratio was defined as the ratio between T1 value of the lesion and T1 value of healthy liver; ADC ratio was defined as the ratio between ADC value of the lesion and ADC value of healthy liver. Lesion characterization was based on histological study or standard post-contrast MRI findings.

Results: In total, 208 lesions were analyzed and pooled into 3 groups: biliary cyst/hemangioma/cystic benign lesion; focal nodular hyperplasia/adenoma; malignant tumor. For a T1 ratio < 1.4, 77% of the lesions were focal nodular hyperplasia/adenomas; for T1 ratio between 1.4 and 2.4, 74.7% of the lesions were malignant tumors and when T1 ratio > 2.4, 54.3% of the lesions were biliary cysts/hemangiomas/cystic benign lesions. When combining a T1 ratio < 1,4 and an ADC ratio < 1.4, 87.5% of the lesions were focal nodular hyperplasia/adenomas but the difference with 77%was not statistically significative. When combining a T1 ratio between 1,4 and 2,4 and an ADC ratio between 1.4 and 2, 83.1% of the lesions were malignant tumors but the difference was not statistically significative with 74,7%. When combining a T1 ratio > 2,4 and an ADC ratio > 2, 81.2% of the lesions were biliary cysts/hemangiomas/cystic benign lesions and the difference with 54,3% was statistically significative ($p<0.05$).

Conclusions: Pre-contrast T1 mapping is a promising functional imaging biomarker for the characterization of liver focal lesions since it is directly related to the lesion components and its immediate environment. When T1mapping is combined with other functional sequences such as diffusion-weighted imaging, the diagnostic performance of focal liver lesion is improved especially in cystic benign lesions.

KEYWORDS

Liver MRI
T1 mapping
Diffusion-weighted imaging
Focal liver lesion

ABBREVIATIONS

ADC: Apparent Diffusion Coefficient
DWI: Diffusion Weighted Imaging
FNH : Focal Nodular Hyperplasia
HCC : Hepatocellular Carcinoma
LI-RADS: Liver Imaging – Reporting And Data System
MRI: Magnetic Resonance Imaging
ROI: Region Of Interest
SPAIR: SPectral Attenuated Inversion Recovery
TSE: Turbo Spin Echo
VIBE: Volume Interpolated Breath Examination

INTRODUCTION

Over the past 30 years, magnetic resonance imaging (MRI) has become the reference imaging method for the characterization of focal liver lesions. This characterization is currently based on the combination of morphological and functional sequences with Gadolinium injection [1]. Although still insufficiently investigated, several recent studies have nonetheless observed a non-negligible amount of gadolinium chelate deposits in the basal ganglia and cerebellum [2]. Consequently, it is important to reduce the number of indications for gadolinium injection for the exploration of focal liver lesions. Diffusion-weighted imaging (DWI) is a functional MRI sequence, used on daily routine in liver MRI for lesion detection but it is still limited for characterization [3–6]. Pre-contrast and post-contrast T1 mapping were used to study the physiopathology of different chronic liver diseases and seems to represent an efficient diagnostic tool such as in cirrhotic liver [7–16]. T1 relaxation time is directly related to the nature of the studied lesion and its immediate environment whereas; diffusion-weighted imaging is related to water molecules motion in extracellular space.

Thus, the aim of the present study was to determine the diagnostic performance of T1 mapping and its combination with diffusion-weighted imaging to characterize focal liver lesions relative to healthy liver.

MATERIAL AND METHODS

1. Study

This retrospective, single-center observational study was conducted from November 2016 to August 2017.

2. Ethical and legal aspects

In accordance with article 22-2 of the modified French Data Protection Act, the study was registered at the Bureau of Data Protection of the University Hospital of Nancy under the number R 2018-018. All data were anonymized at the time of collection.

3. Patients

Inclusion criteria were patients with age of 18 years or older, referred to the Department of Radiology for MRI exploration of liver, lesions larger than 15 mm long axis, of fortuitous findings or prior imaging examination and non-carriers of underlying liver disease.

Exclusion criteria were patients with age under 18 years, pregnant women, patients with cirrhosis or documented liver disease, lesions less than 15 mm long axis and low image quality on T1 and ADC maps due to kinetic artifacts.

4. Clinical parameters

The clinical parameters collected at baseline were age and sex of the patient.

5. MRI methods

All MRI examinations were performed at 3T (MAGNETOM Skyra, Siemens Healthcare, Erlangen, Germany). An 18-channel body-matrix coil and a 32-channel posterior spine coil were used for signal reception. Patients were scanned in supine position, feet first and the duration of the MRI examination was about 30 minutes.

All patients underwent liver MRI with the following routine transverse MRI sequences:

(i) **T2-weighted TSE sequence using BLADE technique and respiratory-triggered and SPAIR fat suppression was acquired using** TR/TE=2180m/91ms, slice thickness (ST) 5mm, FOV 400mm, matrix size 320x320. Acquisition time was 2mins50s.

(ii) **Diffusion-weighted echo-planar sequence using a respiratory-triggered and SPAIR fat suppressed with three b values** (50, 500 and 800s/mm2) was acquired. The MRI parameters were TR/TE=3100m/57ms, 5mm ST, 380mm FOV, matrix size 96x150 and acquisition time was 3min28s ADC map was computed inline according to the mono-exponential curve;

(iii) **T1 in-phase (IP)/out-phase (OP) sequence** was acquired using 140ms TR, 1.30ms (IP) TE1, 2.52ms (OP) TE2, 5mm ST, 380mm FOV, 208x320 matrix size, flip angle 63° and acquisition time of 39 seconds;

(iv) **T1-weighted volume** was acquired using interpolated breath hold examination (VIBE) sequence (TR/TE=5ms/2,3ms) and variable flip angle (3° and 15°). Prior the T1mapping VIBE sequence, a **B1 map** of the entire liver was acquired to correct the effect of B1 inhomogeneity. Automatic color-coded T1 mapping with corrected B1-inhomegeneity was calculated inline. **Breath hold T1 VIBE** sequence was acquired before and after Gadolinium injection (Dotarem 2mL/s; 0.2cc/kg) at arterial phase (20 seconds), portal venous phase (80 seconds) and a late phase (2 minutes). The MRI parameters were as follow: TR/TE= 3.7ms/1.4ms, flip angle of 14°, 3mm ST, 380mm FOV, matrix size 135x224; SPAIR fat suppression and acquisition time was 20 seconds for each phase..

Acquisition parameters for T1 maps were as follows:

(i) **B1 Map**: TR = 5050ms; TE = 1.83ms; slice thickness = 8mm; field-of-view = 381mm; matrix = 52x64; flip angle 80 °;

(ii) 3D-**T1 mapping** after B1 correction (VIBE sequence): TR = 5ms; TE = 2.3ms; slice thickness = 4mm; field-of-view = 305mm; matrix = 360x448; flip angle 1 = 3 °; flip angle 2 = 15 °.

6. <u>Image analysis</u>

Each lesion was characterized either by histological analysis or by standard liver MRI with gadolinium injection.

Nine types of lesions were defined as:

(i) **Biliary cyst**: T2 hypersignal fluid lesion, non-enhanced after gadolinium injection (Figure 1);

(ii) **Hemangioma**: T2 hypersignal fluid lesion, with enhancement in « peripheral clumps » at arterial phase, progressively filling centripetally at the portal and late phases;

(iii) **FNH**: iso-signal or T2 hypersignal tissue lesion with intense and early periphery enhancement, homogenization at portal phase and progressive enhancement of a central scar at late phase (Figure 2);

(iv) **Adenoma**: iso-signal or hypersignal T2 tissue lesion, with a drop in signal intensity in T1 OP image (steatotic adenoma) and intense and early homogeneous enhancement (telangiectatic adenoma) with or without "wash-out" at portal phase (adenoma with beta-catenin mutation);

(v) **Malignant fibrous lesion**: iso-signal or hypersignal T2 tissue lesion with progressive enhancement at late phase;

(vi) **Malignant cystic lesion**: heterogeneous T2 hypersignal fluid lesion with peripheral enhancement;

(vii) **Malignant hypervascular lesion**: iso-signal or hypersignal T2 tissue lesion with intense contrast enhancement at arterial time and « wash out » at portal and late times (Figure 3);

(viii) **Benign cystic lesion**: T2 hypersignal fluid legion, more or less heterogeneous, non-enhanced after injection;

(ix) **Benign tissue lesion**: iso-signal or hypersignal T2 tissue lesion, with possibly a fatty component, not enhanced after injection or enhanced gradually after injection.

The lesions were then pooled into 3 groups according to their T2 and T1 contrast after gadolinium injection:

(i) Biliary cysts/hemangiomas/benign cystic lesions
(ii) FNH/adenomas
(iii) Malignant lesions

ROI measurements were performed in archived images (Picture Archiving and Communication System (PACS)) (version 4.1, 2014).

All measurements were performed by a junior radiologist with 5 years' experience (JW) and reviewed by a senior radiologist specialized in Hepato-Biliary Imaging with 15 years' experience (VL).

The quantitative analysis of the lesions was performed on T1 and ADC maps by positioning a region of interest (ROI) within the lesion (ROI area > 70% of the lesion area size).

Quantitative analysis of healthy liver was performed on T1 maps by manual positioning 3 ROIs (area size from 100 to 105 mm2) and excluding the vascular structures and possible artifacts: one ROI in the left liver (segments VII or VIII), one ROI in the right liver (segments II or III) and the last ROI in segment IV. ADC measurement was performed by manual positioning a ROI (area size from 100 to 105mm2) in segment VI.

The mean value of pixel intensity of each ROI was considered as the reference measurements.

Additionally, the **T1 ratio** variable was defined as the ratio between the T1 of the lesion and the T1 of healthy liver. Similarly, **ADC ratio** was defined as the ratio between the ADC of the lesion and the ADC of the healthy parenchymal liver.

Continuous variables are expressed as mean ± standard deviation (SD) and qualitative variables are expressed as frequency and percentages.
Non-parametric tests were performed using Fisher's exact test for qualitative variables and Wilcoxon test for quantitative variables.

A value of $p < 0.05$ was considered to indicate a statistical significant.

Statistical analyses were performed using SAS software version 9.4 (SAS Institute, Inc., Cary, N.C.).

RESULTS

1. Patients and lesions

A total of 147 patients were included (75 women and 72 men). Mean age at the time of the MRI examination was 57.3 years (SD 16.4) and the patient characteristics are summarized in Table 1.

A total of 208 lesions were analyzed and the mean lesion size was 34mm (SD 24,5). The lesions were categorized into 9 lesion types: biliary cyst (36, 17.3%), hemangioma (39, 18.8%), FNH (21, 10.1%), adenoma (19; 9.1%), malignant fibrous lesions (47, 22.6%), malignant cystic lesions (14, 6.7%), malignant hypervascular lesions (22, 10.6%), benign cystic lesions (6, 2.9%) and benign tissue lesions (4, 1.9%).

The « **malignant fibrous lesions** » type included 19 colorectal adenocarcinoma metastases (40.4%), 3 thyroid carcinoma metastases (6.4%), 3 cholangiocarcinomas (6.4%), 3 neuroendocrine pancreatic tumor metastases (6.4%), 3 pancreatic adenocarcinoma metastases (6.4%), 3 rectal neuroendocrine

tumor metastases (6.4%), 3 bladder carcinoma metastases (6.4%), 2 gastric adenocarcinoma (4.2%), 2 malignant adrenocortical carcinoma metastases (4.2%), 1 cholangiocarcinoma metastasis (2.1%), 1 esophageal adenocarcinoma metastasis (2.1%), 1 colonic metastatic GIST (2.1%), 1 renal carcinoma metastasis (2.1%), 1 breast carcinoma metastasis (2.1%) and 1 histiocytic sarcoma (2.1%).
The « **malignant cystic lesions** » type was composed of 6 colorectal adenocarcinoma metastases (42.8%), 4 small intestinal neuroendocrine tumor metastases (28.6%), 2 esophageal adenocarcinoma metastases (14.2%) and 2 pancreatic neuroendocrine tumor metastases (14.2%).
The « **malignant hypervascular lesions** » type included 9 hepatocellular carcinomas (40.9%), 4 small intestinal neuroendocrine tumor metastases (18.2%), 3 colorectal adenocarcinoma metastases (13.6%), 2 pancreatic neuroendocrine tumor metastases (9.1%), 1 thyroid carcinoma metastasis (4.5%), 1 pancreatic adenocarcinoma metastasis (4.5%), 1 cholangiocarcinoma metastasis (4.5%) and 1 melanoma metastasis (4.5%).

The « **benign cystic lesions** » type comprised 4 abscesses (66.7%), 1 biliary cystadenoma (16.7%) and 1 alveolar echinococcosis (16.7%).
The « **benign tissue lesions** » type included 2 alveolar echinococcoses (50%), 1 undifferentiated benign lesion (25%) and 1 steatotic area (25%).
The 3 pooled lesion categories included: 81 biliary cysts/angiomas/benign cystic lesions (39.7%); 40 FNH/adenomas (19.6%), and 83 malignant lesions (40.7%).
Benign tissue lesions were excluded from the pooled diagnostic analysis.

Most lesions were located in the left liver (segment VI: 39, 18.8%, segment VII: 44, 21.2%, segment VIII: 44, 21.2%).

The signal on the T2 sequences was homogeneous for 148 lesions (71.2%), heterogeneous for 42 lesions (20.2%) while 18 lesions (8.7%) presented 2 components.

Mean T1 was 2221.3ms (SD 236.6ms) for cysts and hemangiomas, 2563.5ms (SD 463.7ms) for benign cystic lesions, 1295.6ms (SD 64.5ms) for FNH and adenomas, 1507.4ms (SD 111.6ms) for malignant tumors and 915.5ms (SD 74.5ms) for benign tissue lesions (Figure 4).

Mean ADC was 2611.7mm^2/s (SD 175.0mm^2/s) for cysts and hemangiomas, 2510.3 mm^2/s (SD 240.0mm^2/s) for benign cystic lesions, 1318.0 mm^2/s (SD 97.2mm^2/s) for FNH and adenomas, 1307.1 mm^2/s (SD 140.1mm^2/s) for malignant tumors and 985.5 mm^2/s (SD 197.3mm^2/s) for benign tissue lesions (Figure 5).

Mean T1 value for healthy liver was 859.5ms (SD 27.4ms) in segment VIII, 903.5ms (SD 25.2) in segment IV and 891.3ms (SD 36.3ms) in segment II. The mean value of the overall healthy liver was 885.4ms (SD 128ms).

The mean ADC for healthy liver was 971.7 mm^2/s (SD 101.0mm^2/s).

Mean values of T1 and ADC of the lesions and healthy liver are reported in Table 2.

2. **<u>Correlation between T1 mapping and lesion diagnosis</u>**

A statistical difference in mean T1 ratio value was found between biliary cysts/hemangiomas/benign cystic lesions (mean±SD=2.6±1.0), FNH/adenomas (1.4±1.9) and malignant lesions (1.7± 0.5) ($p<0.0001$), respectively.

When T1 ratio value was under 1.4, 77,5% of the lesions were FNH/adenomas. When T1 ratio value was from 1.4 to 2.4, 74,7% of the lesions were malignant lesions. And, when T1 ratio was above 2.4, 54,3% of the lesions were biliary cysts/hemangiomas/benign cystic lesions (Figures 6).

3. Correlation between ADC and lesion diagnosis

A statistical difference was observed for mean ADC ratio value between biliary cysts/hemangiomas/benign cystic lesions (2.7±0.9), FNH/adenomas (1.2±0.5) and malignant lesions (1.5±0.6) ($p<0.0001$), respectively.

When ADC ratio was under 1.4, 65% of the lesions were FNH/adenomas. When ADC ratio value was from 1.4 to 2, 36.1% of the lesions were malignant lesions. And, when ADC ratio was above 2, 74.1% of the lesions were biliary cysts/hemangiomas/benign cystic lesions (Figures 7).

4. Correlation between T1 mapping and ADC-lesion diagnosis

By combining ADC ratio < 1.4 and T1 ratio < 1.4, 87.5% (95% CI, 77%-98%) of the lesions were FNH/adenomas. This was not statistically different to 77.5% (65 - 90%) found for the condition of T1 ratio < 1.4 only.
When 1.4 < ADC ratio < 2 and 1.4 < T1 ratio is used, 83.1% of the lesions were malignant lesions. The increase from 74.7% (65%-84%) to 83.1% (75%-91%) was not significant.
When ADC ratio > 2 and the T1 ratio > 2.4 were combined, 80.2% of the lesions were biliary cysts/angiomas/benign cystic lesions. A clear increase in characterization rate was observed from 53.3% (42-64%) to 80.2% (71.5-88.9%) and it was statistically significant ($p <0.005$) (Figures 8, 9).

DISCUSSION

This study aimed at exploring the diagnostic performance of T1 mapping and diffusion-weighted imaging (DWI) in the characterization of focal liver lesion on healthy liver. In fact, I clinical routine, the MRI characterization of focal liver lesions is performed using the injection of contrast medium. Post-contrast MRI of the liver allows the analysis of various lesional components, including the vascular, the extra-vascular compartments as well as the extracellular compartment such as the interstitial medium. This analysis enables defining a semiology corresponding to the macroscopic characteristics of focal liver lesions with good diagnostic yields [1,17–20]. However, in a certain number of cases, a transparietal biopsy is necessary to characterize a lesion with certainty in order to define the therapeutic strategy.
Both quantitative diffusion and T1 mapping imaging sequences provide additional data and a better characterization of the focal lesions. To our knowledge, the present study is the only study to compare pre-contrast 3D T1 mapping of the entire liver parenchyma prior diffusion weighted imaging for focal lesion characterization. The main result of our study is that T1 mapping is better than DWI in discriminating benign solid lesions and malignant lesions.

DWI allows obtaining quantitative values of the movement of water molecules across tissues expressed in mm^2/s, using the apparent diffusion coefficient (ADC) [21,22].
This technique consists in a microscopic analysis of the displacement of water molecules in the interstitial space. The greater the amount of cellular elements constituting the interstitial area, the lesser the displacement of the water molecules, and thus the more ADC will be lowered compared to normal tissue.
Clinical applications were initially studied for liver fibrosis [22] although the standard deviations very quickly proved to be too high to be able to discriminate and circumvent the transparietal biopsy to establish the Metavir score.
Previous works have focused on focal liver lesions with the main objectives to detect and to differentiate benign lesions and malignant lesions.

For instance, it was found a significant increase of the sensitivity for detection of hepatic metastases of colorectal cancer or neuroendocrine tumors (NET) when post-contrast liver MRI and DWI are combined [3,23–26], whereas when used alone, DWI remains less sensitive than post-contrast liver MRI. Similarly, DWI is also important in hepatocellular carcinomas (HCC) diagnosis according to American guidelines (LI-RADS) [27] but not for Asian guidelines where is based only on multiphasic post-contrast MRI [28–30].

The second objective of this imaging was to optimize the characterization of focal liver lesions owing to ADC values. Furthermore, it has been shown that ADC values were higher in benign lesions and lower in malignant lesions, although cut-offs values are still under discussion due to wide range found in previous studies [4,6,22].
The second objective of this imaging was to optimize the characterization of focal liver lesions owing to ADC values. Furthermore, it has been shown that ADC values were higher in benign lesions and lower in malignant lesions, although cut-offs values are still under discussion due to wide range found in previous studies [4,6,22].

Using ADC measurements and cut-off values, Mungai et al. [31] showed a correct classification of non-cystic lesions into benign and malignant lesions in over of 50% of cases. More precisely, when a cut-off ADC value of 1.0 x 10-3mm^2/s was used, a risk larger than 90% was found of malignant lesions (ADC<1.0 x 10^{-3}mm^2/s) and of benign lesions (ADC > 1.5 x 10^{-3}mm^2/s). Moreover, when ADC value was below1.066 x 10^{-3}mm2/s, a 76.3% sensitivity and an 86.6% specificity was found for malignant non-cystic lesions.

In another previous study, Parsai et al. [4], analyzed several focal liver lesions in order to define the cut-off value to differentiate benign and malignant lesions.
The reported mean ADC values were comparable to the findings of present study: 2.66 ± 0.41 10^{-3} mm^2/s for cysts; 1.62 ± 0.33 10^{-3} mm2/s for hemangiomas; 1.19 ± 0.25 10-^{3} mm2/s for FNH; 1.12 ± 0.13 10^{-3} mm 2/s for adenomas; 1.07 ± 0.25 10^{-3} mm2/s for HCC and 1.04 ± 0.20 10^{-3} mm2/s for metastases.
The threshold value for differentiating between benign and malignant lesions was 1.6 10^{-3} mm2/s.
Nevertheless, this threshold did not allow differentiating the malignant lesions from solid benign lesions with again high standard deviations precluding their discriminative value for a given patient.

More recently, Calistri et al. [6] demonstrated the interest of quantitative analysis of diffusion imaging associated with non-injected sequences in the characterization of focal liver lesions. In this study, the sensitivity and specificity for the characterization of focal liver lesions were increased by 13.5% and 6.5%, respectively. Moreover, the addition of a quantitative analysis of diffusion maps (ADC measurement) to the non-injected sequences improved the characterization/classification by 9%.

Zarghampour et al. [32] recently proposed a decision algorithm to differentiate the various hypervascular liver tumors (adenomas, NFH and hepatocellular carcinoma) by combining the analysis of arterial time enhancement and the apparent diffusion coefficient (ADC).

While DWI has become essential for detection, it nonetheless remains limited in terms of characterization. In the present study, our results are concordant with those of the literature: the cystic lesions had a very high ADC while no differentiation was possible between malignant solid lesions and benign solid lesions. An ADC ratio < 1.4 favored benign solid lesions in only 65% of cases. ADC ratio > 2 was able to evoke a cyst or hemangioma in 74% of cases.

The second quantitative imaging technique is T1 mapping. This technique allows measuring the amount of water molecules in the extracellular matrix independently of the surrounding tissue and therefore

independently of the movement of these water molecules within the tissues, contrary to diffusion imaging.

T1 mapping was initially used in cardiac disease [33]. The indications for liver diseases are more recent, with this technique preferentially used for comparison before and after injection of gadolinium in order to analyze the % of T1 shortening.
This technique has notably been used for liver fibrosis research by Katsube T. et al. [14] in which T1 relaxation times before and after injection were found significantly longer in Child-Pugh cirrhotic livers compared to normal liver.

This technique was also used to optimize tumor characterization and the T1 relaxation times were compared before and after Gadolinium injection [34–36], including for differentiating between benign and malignant lesions, for distinguishing the different grades of HCC, or correlating the risk of recurrence of HCC after hepatectomy.
However, all of these studies were carried out with T1 mapping techniques performed on a slice-to-slice basis, with each individual image section having a breath hold duration of 19s.

To our knowledge, no study has assessed pre-injection relaxation values in comparison to adjacent normal liver.
With MRI techniques improvements, it is nowadays possible to acquire 3D images of T1 relation time of the entire liver in a single breath hold of approximately 19s. The T1mapping sequence used in the present study was based a dual flip angle VIBE sequence with parallel imaging (CAIPIRINHA: Controlled Aliasing in Parallel Imaging Results in Higher Acceleration.) achieving high acceleration factor. This allows exploring the entire liver in only one breath hold and thus obtains T1 relaxation time values for all of the imaged lesions.

With regard to the T1 mapping, the values obtained herein for the biliary cyst/hemangioma group were very high. These data are consistent with previous work [35] and can be explained by the fact that the absolute amount of "water" within these lesions is substantial. These data are furthermore correlated with the ADC data since consisting of free and unimpeded water.

No significant difference was found in T1 mappings of the benign solid FNH/adenoma lesions and healthy liver parenchymal. A T1 ratio < 1.4 corresponded to FNH and/or adenomas in 77% of cases. These findings may be due to a hyper-vascularization of these lesions that increases the T1 relaxation time. The T1 mapping of malignant solid lesions was statistically significantly higher than the healthy liver parenchymal and also higher than the benign lesions. A T1 ratio between 1.4 and 2.4 was suggestive of a malignant lesion in 74.7% of cases. In this case, the performance diagnosis of T1ratio was superior compared to ADC.
This is likely explained by two phenomena: an abundant extracellular matrix and hypervascularization. In certain malignant lesions, a long T1 relaxation time is related to the abundance of extracellular matrix such as in fibrous tumors, e.g. cholangiocarcinoma or hepatic metastases of colorectal cancers. Other types of malignant lesions show a high T1 relaxation time not because of abundant interstitial content but because of the hypervascular nature that again increases relaxation times, such as in the case of HCCs.
The T1 mapping value hence obtained provides an excellent way to estimate the quantity of water within each lesion and when reported relative to the healthy adjacent liver, represents an excellent predictive value of its benign or malignant nature. Given the fact that benign solid lesions have a low water content, they are more vascularized than the healthy liver tissue that explains their higher values.
Conversely, in malignant lesions, regardless of their type, whether highly vascularized or fibrous, their water content is significantly larger: in HCC because they are highly vascularized and in hepatic

metastases or cholangiocarcinomas due to significant edema. T1 mapping thus allows providing diagnostic assistance according to the overall quantity of water, and is less restrictive than diffusion that analyzes extracellular water movements. Thus, T1 mapping provide additional physiological information compared to DWI.
The results obtained in the present study thus appear much better in T1 mapping than in DWI for lesion characterization, especially for discriminating benign solid lesions from malignant lesions. This technique therefore appears promising and should be included in current protocols in order to obtain additional parameters for lesion characterization.

POTENTIAL BIASES AND LIMITATIONS

The present study contains certain limitations. First, given its preliminary nature and conducted in a single center with only two radiologists (one junior and one senior), the latter precludes the analysis of its reproducibility.
Secondly, given the innovative nature of T1 mapping in liver MRI, our experience was limited, particularly in the interpretation of images and artifacts.
Other multicenter prospective studies are needed to confirm these first results and to compare non-contrast injected MRI with T1 « mapping » sequences vs. standard MRI with gadolinium injection.

In conclusion, T1 mapping has a higher discriminative ability for the characterization of focal liver lesions than DWI since involving an analysis of the water content (including extracellular matrix and perfusion bed) of a lesion while excluding the specificities of its environment.
T1 mapping is moreover simple to perform with shorther acquisition time (single breath hold), and does not require contrast medium injection. Finally, analysis of all recorded lesions is possible during a single acquisition.

AUTHOR CONTRIBUTIONS

JW, VL and MB concepted and designed the study. JW, AA and VL collected the data. JW and MB analysed the data. JW, JSL, KA and VL writed the manuscript. All authors revised and approved the final manuscript to be published.

FUNDING

This research did not receive any specific grant from funding agencies in the public, commercial, or not-for-profit sectors.

CONFLICTS OF INTEREST

KA is employed by Siemens Healthcare SAS, Saint-Denis, France.

ACKNOWLEDGMENT

None.

REFERENCES

[1] on behalf of the Practice Parameters Committee of the American College of Gastroenterology, Marrero JA, Ahn J, Rajender Reddy K. ACG Clinical Guideline: The Diagnosis and Management of Focal Liver Lesions. Am J Gastroenterol 2014;109:1328–47. doi:10.1038/ajg.2014.213.
[2] Dekkers IA, Roos R, van der Molen AJ. Gadolinium retention after administration of contrast agents based on linear chelators and the recommendations of the European Medicines Agency. Eur Radiol 2018;28:1579–84. doi:10.1007/s00330-017-5065-8.
[3] Vilgrain V, Esvan M, Ronot M, Caumont-Prim A, Aubé C, Chatellier G. A meta-analysis of diffusion-weighted and gadoxetic acid-enhanced MR imaging for the detection of liver metastases. Eur Radiol 2016;26:4595–615. doi:10.1007/s00330-016-4250-5.
[4] Parsai A, Zerizer I, Roche O, Gkoutzios P, Miquel ME. Assessment of diffusion-weighted

imaging for characterizing focal liver lesions. Clin Imaging 2015;39:278–84. doi:10.1016/j.clinimag.2014.09.016.
[5] Parikh T, Drew SJ, Lee VS, Wong S, Hecht EM, Babb JS, et al. Focal Liver Lesion Detection and Characterization with Diffusion-weighted MR Imaging: Comparison with Standard Breath-hold T2-weighted Imaging. Radiology 2008;246:812–22. doi:10.1148/radiol.2463070432.
[6] Calistri L, Castellani A, Matteuzzi B, Mazzoni E, Pradella S, Colagrande S. Focal Liver Lesions Classification and Characterization: What Value Do DWI and ADC Have? J Comput Assist Tomogr 2016;40:701–8. doi:10.1097/RCT.0000000000000458.
[7] Aubé C, Racineux PX, Lebigot J, Oberti F, Croquet V, Argaud C, et al. [Diagnosis and quantification of hepatic fibrosis with diffusion weighted MR imaging: preliminary results]. J Radiol 2004;85:301–6.
[8] Ba-Ssalamah A, Bastati N, Wibmer A, Fragner R, Hodge JC, Trauner M, et al. Hepatic gadoxetic acid uptake as a measure of diffuse liver disease: Where are we? J Magn Reson Imaging JMRI 2017;45:646–59. doi:10.1002/jmri.25518.
[9] Banerjee R, Pavlides M, Tunnicliffe EM, Piechnik SK, Sarania N, Philips R, et al. Multiparametric magnetic resonance for the non-invasive diagnosis of liver disease. J Hepatol 2014;60:69–77. doi:10.1016/j.jhep.2013.09.002.
[10] Luetkens JA, Klein S, Träber F, Schmeel FC, Sprinkart AM, Kuetting DLR, et al. Quantification of Liver Fibrosis at T1 and T2 Mapping with Extracellular Volume Fraction MRI: Preclinical Results. Radiology 2018;288:748–54. doi:10.1148/radiol.2018180051.
[11] Li Z, Sun J, Hu X, Huang N, Han G, Chen L, et al. Assessment of liver fibrosis by variable flip angle T_1 mapping at 3.0T: Assessing Liver Fibrosis by VFA T_1 Mapping. J Magn Reson Imaging 2016;43:698–703. doi:10.1002/jmri.25030.
[12] Sheng RF, Wang HQ, Yang L, Jin KP, Xie YH, Fu CX, et al. Assessment of liver fibrosis using T1 mapping on Gd-EOB-DTPA-enhanced magnetic resonance. Dig Liver Dis Off J Ital Soc Gastroenterol Ital Assoc Study Liver 2017;49:789–95. doi:10.1016/j.dld.2017.02.006.
[13] Yang Q, Yu T, Yun S, Zhang H, Chen X, Cheng Z, et al. Comparison of multislice breath-hold and 3D respiratory triggered T1 ρ imaging of liver in healthy volunteers and liver cirrhosis patients in 3.0 T MRI. J Magn Reson Imaging JMRI 2016;44:906–13. doi:10.1002/jmri.25253.
[14] Katsube T, Okada M, Kumano S, Hori M, Imaoka I, Ishii K, et al. Estimation of liver function using T1 mapping on Gd-EOB-DTPA-enhanced magnetic resonance imaging. Invest Radiol 2011;46:277–83. doi:10.1097/RLI.0b013e318200f67d.
[15] Zhou Z-P, Long L-L, Qiu W-J, Cheng G, Huang L-J, Yang T-F, et al. Evaluating segmental liver function using T1 mapping on Gd-EOB-DTPA-enhanced MRI with a 3.0 Tesla. BMC Med Imaging 2017;17:20. doi:10.1186/s12880-017-0192-x.
[16] Cassinotto C, Feldis M, Vergniol J, Mouries A, Cochet H, Lapuyade B, et al. MR relaxometry in chronic liver diseases: Comparison of T1 mapping, T2 mapping, and diffusion-weighted imaging for assessing cirrhosis diagnosis and severity. Eur J Radiol 2015;84:1459–65. doi:10.1016/j.ejrad.2015.05.019.
[17] Mortelé KJ, Ros PR. Cystic focal liver lesions in the adult: differential CT and MR imaging features. Radiogr Rev Publ Radiol Soc N Am Inc 2001;21:895–910. doi:10.1148/radiographics.21.4.g01jl16895.
[18] Hussain SM, Terkivatan T, Zondervan PE, Lanjouw E, de Rave S, IJzermans JNM, et al. Focal Nodular Hyperplasia: Findings at State-of-the-Art MR Imaging, US, CT, and Pathologic Analysis. RadioGraphics 2004;24:3–17. doi:10.1148/rg.241035050.
[19] Grazioli L, Federle MP, Brancatelli G, Ichikawa T, Olivetti L, Blachar A. Hepatic adenomas: imaging and pathologic findings. Radiogr Rev Publ Radiol Soc N Am Inc 2001;21:877–92; discussion 892–4. doi:10.1148/radiographics.21.4.g01jl04877.
[20] Klotz T, Montoriol P-F, Da Ines D, Petitcolin V, Joubert-Zakeyh J, Garcier J-M. Hepatic haemangioma: Common and uncommon imaging features. Diagn Interv Imaging 2013;94:849–59. doi:10.1016/j.diii.2013.04.008.
[21] Bammer R. Basic principles of diffusion-weighted imaging. Eur J Radiol 2003;45:169–84.
[22] Taouli B, Koh D-M. Diffusion-weighted MR Imaging of the Liver. Radiology 2010;254:47–66. doi:10.1148/radiol.09090021.
[23] Koh D-M, Collins DJ, Wallace T, Chau I, Riddell AM. Combining diffusion-weighted MRI with Gd-EOB-DTPA-enhanced MRI improves the detection of colorectal liver metastases. Br J Radiol 2012;85:980–9. doi:10.1259/bjr/91771639.
[24] Niekel MC, Bipat S, Stoker J. Diagnostic imaging of colorectal liver metastases with CT, MR

imaging, FDG PET, and/or FDG PET/CT: a meta-analysis of prospective studies including patients who have not previously undergone treatment. Radiology 2010;257:674–84. doi:10.1148/radiol.10100729.
[25] d'Assignies G, Fina P, Bruno O, Vullierme M-P, Tubach F, Paradis V, et al. High sensitivity of diffusion-weighted MR imaging for the detection of liver metastases from neuroendocrine tumors: comparison with T2-weighted and dynamic gadolinium-enhanced MR imaging. Radiology 2013;268:390–9. doi:10.1148/radiol.13121628.
[26] Floriani I, Torri V, Rulli E, Garavaglia D, Compagnoni A, Salvolini L, et al. Performance of imaging modalities in diagnosis of liver metastases from colorectal cancer: a systematic review and meta-analysis. J Magn Reson Imaging JMRI 2010;31:19–31. doi:10.1002/jmri.22010.
[27] Cerny M, Chernyak V, Olivié D, Billiard J-S, Murphy-Lavallée J, Kielar AZ, et al. LI-RADS Version 2018 Ancillary Features at MRI. RadioGraphics 2018:180052. doi:10.1148/rg.2018180052.
[28] Omata M, Cheng A-L, Kokudo N, Kudo M, Lee JM, Jia J, et al. Asia–Pacific clinical practice guidelines on the management of hepatocellular carcinoma: a 2017 update. Hepatol Int 2017;11:317–70. doi:10.1007/s12072-017-9799-9.
[29] Kokudo N, Hasegawa K, Akahane M, Igaki H, Izumi N, Ichida T, et al. Evidence-based Clinical Practice Guidelines for Hepatocellular Carcinoma: The Japan Society of Hepatology 2013 update (3rd JSH-HCC Guidelines): 3rd JSH-HCC Guidelines. Hepatol Res 2015;45:n/a – n/a. doi:10.1111/hepr.12464.
[30] Yoon JH, Park J-W, Lee JM. Noninvasive Diagnosis of Hepatocellular Carcinoma: Elaboration on Korean Liver Cancer Study Group-National Cancer Center Korea Practice Guidelines Compared with Other Guidelines and Remaining Issues. Korean J Radiol 2016;17:7. doi:10.3348/kjr.2016.17.1.7.
[31] Mungai F, Morone M, Villanacci A, Bondioni MP, Mazzoni LN, Grazioli L, et al. Diffusion Weighted MR and Apparent Diffusion Coefficient Measurement in Classification and Characterization of Noncystic Focal Liver Lesions: Does a Clinical Role Exist? Medicine (Baltimore) 2014;93:e40. doi:10.1097/MD.0000000000000040.
[32] Zarghampour M, Fouladi DF, Pandey A, Ghasabeh MA, Pandey P, Varzaneh FN, et al. Utility of volumetric contrast-enhanced and diffusion-weighted MRI in differentiating between common primary hypervascular liver tumors: Volumetric MRI to Diagnose Liver Tumors. J Magn Reson Imaging 2018;48:1080–90. doi:10.1002/jmri.26032.
[33] Taylor AJ, Salerno M, Dharmakumar R, Jerosch-Herold M. T1 Mapping. JACC Cardiovasc Imaging 2016;9:67–81. doi:10.1016/j.jcmg.2015.11.005.
[34] Peng Z, Jiang M, Cai H, Chan T, Dong Z, Luo Y, et al. Gd-EOB-DTPA-enhanced magnetic resonance imaging combined with T1 mapping predicts the degree of differentiation in hepatocellular carcinoma. BMC Cancer 2016;16:625. doi:10.1186/s12885-016-2607-4.
[35] Peng Z, Li C, Chan T, Cai H, Luo Y, Dong Z, et al. Quantitative evaluation of Gd-EOB-DTPA uptake in focal liver lesions by using T1 mapping: differences between hepatocellular carcinoma, hepatic focal nodular hyperplasia and cavernous hemangioma. Oncotarget 2017;8:65435–44. doi:10.18632/oncotarget.18918.
[36] Wang W-T, Zhu S, Ding Y, Yang L, Chen C-Z, Ye Q-H, et al. T1 mapping on gadoxetic acid-enhanced MR imaging predicts recurrence of hepatocellular carcinoma after hepatectomy. Eur J Radiol 2018;103:25–31. doi:10.1016/j.ejrad.2018.03.027.

Figure 1 : Biliary cyst: a) fluid hyperintensity on T2-weighted sequences; b) fluid hyperintensity on T1 maps; c) and d) no enhancement after injection; e) fluid hyper-intensity on ADC maps

Figure 2 : FNH: a) iso-or tissue hyperintensity on T2-weighted sequences; b) iso-intensity on T1 maps; c) intense peripheral enhancement at arterial time; d) progressive enhancement of the central fibrous scar; e) iso-hyperintensity on ADC maps

Figure 3 : HCC: a) iso-or tissue hyperintensity on T2-weighted sequences; b) iso-intensity on T1 maps; c) and d) intense arterial enhancement with late wash-out; e) iso-hyperintensity on ADC maps

		N	%/moy	ET	Med	Q1	Q3	Min	Max
Number of patients		147	1,5	0,7	1	1	2	1	3
Age		11908	57,3	16,4	59	46	70	15	89
Sex	Men Women	72 75	48,9 51,1						
Diagnosis	Biliary cyst Hemangioma FNH Adenoma Fibrous malignant tumor Cystic malignant tumor Hypervasculary malignant tumor Cystic benign lesion Tissue benign lesion	36 39 21 19 47 14 22 6 4	17,3 18,8 10,1 9,1 22,6 6,7 10,6 2,9 1,9						
Pooled diagnosis	Biliary cyst/Hemangioma/Cystic benign lesion FNH/Adenoma Malignant lesion Tissue benign lesion	81 40 83 4	38,9 19,2 39,9 2						
Localization	1 2 3 4 5 6 7 8	2 30 15 28 6 39 44 44	1 14,4 7,2 13,5 2,9 18,8 21,2 21,2						
Size (mm)		7067	34	24,3	27	19	38	15	162
T2-weighted signal	Homogeneous 2 contingents Heterogeneous	148 18 42	71,2 8,7 20,2						

Table 1 : Study population

Figure 4 : T1 values of lesions

Figure 5 : ADC values of lesions

	Mean T1 (ms)	Mean ADC (mm2/s)
Biliary cysts/Hemangiomas	2221,3 (SD 236,6)	2611,7 (SD 175,0)
Benign cystic lesions	2563,5 (SD 463,7)	2510,3 (SD 240,0)
FNH/adenomas	1295,6 (SD 64,5)	1318,0 (SD 97,2)
Benign tissue lesions	915,5 (SD 74,5)	985,5 (SD 197,3)
Malignant tumors	1507,4 (SD 111,6)	1307,1 (SD 140,1)
Healthy liver	885,4 (SD 128)	971,7 (SD 101,0)

Table 2 : Mean T1 and ADC values for pooled lesions

Benign tissue lesion

Figure 6 : T1 ratio

Benign tissue lesion

Figure 7 : ADC ratio

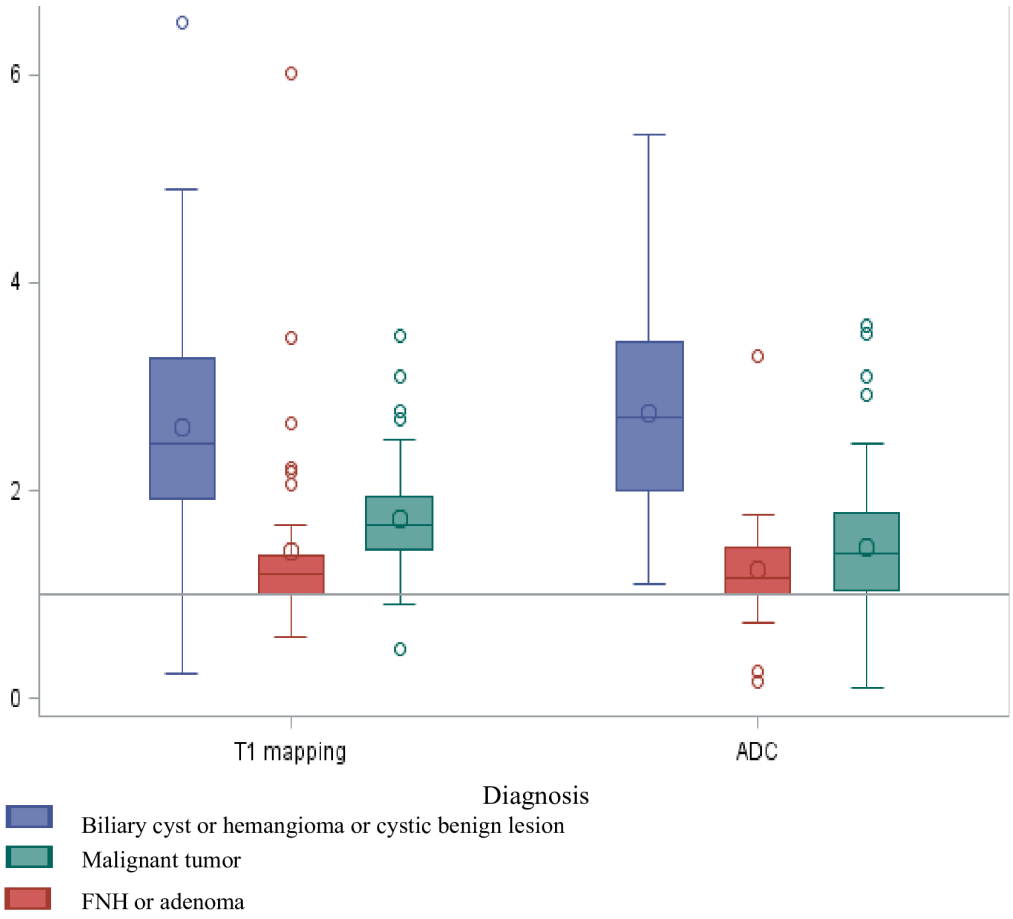

Figure 8 : T1 and ADC ratios

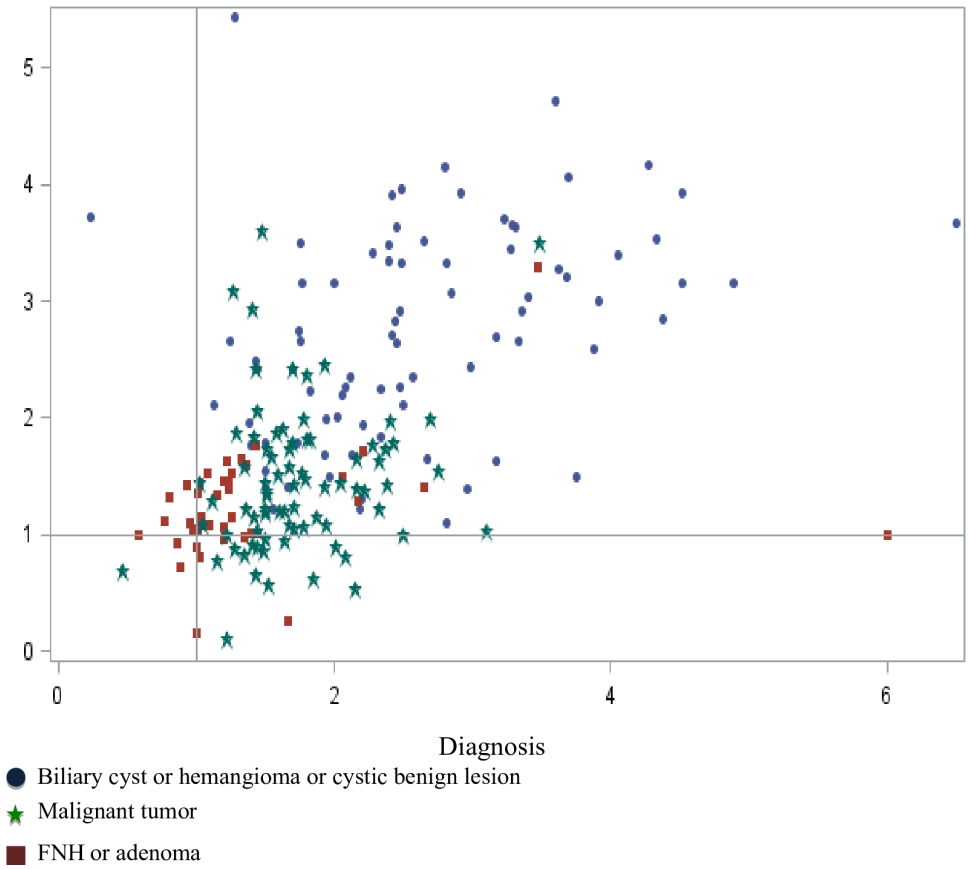

Figure 9: T1 ratio related to ADC ratios

SYNTHÈSE

La caractérisation de lésions focales en IRM est une demande quotidienne d'exploration hépatique et est devenue, depuis l'avènement de l'imagerie en coupe, un nouveau challenge pour les médecins prescripteurs.

En 30 ans, l'IRM est devenue le "gold standard" pour la détection et la caractérisation de ces lésions, étant donné l'excellente résolution en contraste qui lui est propre.
Les protocoles standard actuels reposent sur l'association de séquences morphologiques et fonctionnelles après injection de chélates de Gadolinium.
Cependant, les interrogations récentes sur les dépôts de chélates de Gadolinium au sein des noyaux gris centraux et du cervelet nous amènent à réduire progressivement les indications à l'injection.
Il s'agirait donc de s'appuyer désormais sur des séquences morphologiques et fonctionnelles sans injection.

L'imagerie de diffusion, basée sur l'étude des mouvements d'eau extra-cellulaires, est une séquence fonctionnelle utilisée quotidiennement en IRM hépatique dans la détection des lésions focales, en particulier des métastases de cancers colo-rectaux et de tumeurs neuro-endocrines [29–31,50].
Son rôle dans la caractérisation des lésions focales reste néanmoins encore limité. Bien qu'il semble que les valeurs d'ADC soient plus élevées dans les lésions bénignes que les lésions malignes, aucune valeur seuil n'a été définie à ce jour, étant donné de nombreux chevauchements, notamment entre les lésions bénignes solides et les tumeurs malignes [31,32].

Le T1 "mapping", quant à lui, déjà largement utilisé en IRM cardiaque pour l'étude du myocarde dans les pathologies ischémiques aigues ou chroniques [51,52] semble être un nouvel outil diagnostique performant, puisque directement lié à la nature du tissu étudié et à son environnement direct.

En IRM hépatique, plusieurs études ont déjà démontré l'intérêt du T1 mapping avant et/ou après injection de Gadolinium dans l'évaluation du parenchyme hépatique,

notamment dans les pathologies hépatiques chroniques telle que la cirrhose [3–9,36,49,53–55].

Concernant les lésions focales hépatiques, peu d'études ont à ce jour étudié les bénéfices de cette nouvelle séquence fonctionnelle. Dans la littérature, les seules recherches sur le sujet concernent l'évaluation du T1 "mapping" lésionnel avant et après injection afin de déterminer un pourcentage de réduction du temps de relaxation T1 [11].

À notre connaissance, aucune autre étude ne s'est intéressée au T1 "mapping" avant injection. Le but de notre étude était donc d'évaluer d'une part, les performances diagnostiques du T1 "mapping" avant injection de Gadolinium et d'autre part, celles de l'association T1 « mapping »-séquences de diffusion dans la caractérisation des lésions focales sur foie sain.

Les premières applications cliniques de l'imagerie de diffusion en IRM hépatique furent l'évaluation de la fibrose. Cependant, les déviations standard trop élevées n'ont pas permis de discriminer foie sain et pathologique et de sursoir à la biopsie hépatique afin d'établir le score Metavir.

Plus tard, d'autres études se sont intéressées à l'intérêt des séquences de diffusion dans la détection des lésions focales hépatiques. Dans ce domaine, les recherches se sont avérées plus concluantes, puisqu'il est désormais admis que l'imagerie de diffusion, associée aux séquences avec injection de Gadolinium, améliore de façon significative la détection des lésions focales, notamment des métastases de cancers colo-rectaux et de tumeurs neuro-endocrines [30,50].
Il en est de même dans l'imagerie des carcinomes hépato-cellulaires, puisque l'ADC fait partie intégrante des critères de malignité selon les recommandations américaines LI-RADS [56].

En revanche, le rôle des séquences de diffusion dans la caractérisation des lésions focales reste bien plus limité. Bien que plusieurs études aient démontré que les valeurs d'ADC soient significativement plus élevées en cas de lésion bénigne [32], l'ampleur des déviations standard entraînant un chevauchement des valeurs d'ADC entre les lésions bénignes solides et les lésions malignes n'ont pas permis de définir des valeurs seuils.

Dans ce domaine, les séquences de diffusion sont donc à corréler aux données des séquences morphologiques et des séquences fonctionnelles après injection de Gadolinium.
En effet, Calistri et al. [32] ont mis en évidence une augmentation de la sensibilité et de la spécificité dans la caractérisation des lésions focales hépatiques en associant les valeurs d'ADC aux séquences morphologiques avant injection.

Notre étude rapporte des résultats concordants avec les données de la littérature puisque les lésions kystiques bénignes avaient des valeurs d'ADC très élevées et les lésions malignes des valeurs plus faibles, sans pouvoir les différencier des lésions bénignes solides.

Tout comme l'imagerie de diffusion, les séquences T1 "mapping", basée sur l'étude de l'eau extra-cellulaire indépendamment du tissu environnant, ont d'abord trouvé une application clinique dans la classification des pathologies hépatiques diffuses et notamment dans la cirrhose. Katsube et al. ont en effet démontré que les temps de relaxation T1 avant et après injection étaient allongés en cas de cirrhose comparativement au foie normal.

La technique est de plus en plus utilisée dans l'optimisation de la caractérisation lésionnelle en comparant les temps de relaxation avant et après injection. Ainsi, Peng et al. [11] ont montré une différence significative entre le carcinome hépato-cellulaire, les hémangiomes caverneux et les HNF avec un pourcentage de réduction du temps de relaxation T1 significativement plus faible en cas de CHC.

D'autre part, cette séquence semble également utile dans la prise en charge ultérieure des CHC puisqu'elle permettrait d'évaluer le risque de récurrence après hépatectomie [14].

Dans notre étude, après avoir regroupé les lésions étudiées en 3 groupes, nous avons comparé les valeurs de T1 "mapping" à celles du foie sain et obtenu un rapport T1 "mapping" lésion/foie sain relativement discriminant entre les différents groupes : pour un rapport < 1,4, 77 % étaient des HNF/adénomes ; pour un rapport entre 1,4 et 2,4, 74,7% étaient des lésions malignes ; pour un rapport > 2,4, 54,3% étaient des kystes biliaires/hémangiomes/lésions kystiques bénignes. Il existait une différence significative entre les T1 ratio des différents groupes (p<0,0001).

Pour les lésions kystiques, nos résultats sont similaires à ceux de la littérature.
Pour les lésions bénignes solides (HNF/adénomes), les valeurs de T1 étaient proches de celles du foie sain, ce que l'on comprend bien étant donné la nature hépatocytaire de leurs cellules et la faible teneur en eau de ces lésions. Certaines lésions montraient cependant des T1 plus élevés, ce qui peut s'expliquer par la nature hypervasculaire de ces lésions.
Par ailleurs, le T1 des lésions malignes était significativement plus élevé que celui du foie sain et que des lésions bénignes solides (HNF/adénomes). Ceci s'expliquerait par deux phénomènes : une matrice extra-cellulaire abondante et une hypervascularisation tumorale.
Le T1 « mapping » permet donc une meilleure différenciation entre les lésions bénignes solides et les lésions malignes grâce à sa capacité à évaluer l'excédent d'eau extra-cellulaire, tandis que la diffusion n'évalue que les mouvements d'eau extra-cellulaires.

En ajoutant à ces données un rapport ADC lésion/foie sain < 1,4, 87,5 % des lésions étaient des HNF/adénomes ; un rapport entre 1,4 et 2, 83,1% étaient des lésions malignes ; un rapport > 2, 80,2% étaient des kystes biliaires/hémangiomes/lésions kystiques bénignes. La différence était statistiquement significative pour le groupe kyste/hémangiome/lésions kystiques bénignes.

Ces résultats démontrent la complémentarité de ces deux techniques en termes de caractérisation lésionnelle.

Notre étude comportait cependant quelques limites. La première est qu'il s'agit d'une étude préliminaire menée dans un seul centre, par deux radiologues (un junior et un senior). Ensuite, étant donné le caractère novateur des séquences T1 « mapping », notre expérience était faible sur le sujet, notamment dans l'interprétation du signal de l'image et des artéfacts.

D'autres études multi-centriques semblent nécessaires afin de confirmer ces premiers résultats et le rôle du T1 « mapping » en pratique courante.

En conclusion, notre étude a permis de démontrer l'intérêt du T1 « mapping » dans la caractérisation des lésions focales hépatiques grâce à une excellente capacité à étudier l'eau extra-cellulaire et ainsi à mieux différencier les lésions bénignes solides des lésions malignes.
Les séquences de diffusion gardent toujours un intérêt diagnostique puisqu'elles améliorent de façon significative la performance des séquences T1 « mapping » dans la caractérisation des lésions kystiques bénignes.

RÉFÉRENCES BIBLIOGRAPHIQUES

[1] on behalf of the Practice Parameters Committee of the American College of Gastroenterology, Marrero JA, Ahn J, Rajender Reddy K. ACG Clinical Guideline: The Diagnosis and Management of Focal Liver Lesions. Am J Gastroenterol 2014;109:1328–47. doi:10.1038/ajg.2014.213.
[2] Dekkers IA, Roos R, van der Molen AJ. Gadolinium retention after administration of contrast agents based on linear chelators and the recommendations of the European Medicines Agency. Eur Radiol 2018;28:1579–84. doi:10.1007/s00330-017-5065-8.
[3] Sheng RF, Wang HQ, Yang L, Jin KP, Xie YH, Fu CX, et al. Assessment of liver fibrosis using T1 mapping on Gd-EOB-DTPA-enhanced magnetic resonance. Dig Liver Dis Off J Ital Soc Gastroenterol Ital Assoc Study Liver 2017;49:789–95. doi:10.1016/j.dld.2017.02.006.
[4] Zhou Z-P, Long L-L, Qiu W-J, Cheng G, Huang L-J, Yang T-F, et al. Comparison of 10- and 20-min hepatobiliary phase images on Gd-EOB-DTPA-enhanced MRI T1 mapping for liver function assessment in clinic. Abdom Radiol N Y 2017;42:2272–8. doi:10.1007/s00261-017-1143-2.
[5] Zhou Z-P, Long L-L, Qiu W-J, Cheng G, Huang L-J, Yang T-F, et al. Evaluating segmental liver function using T1 mapping on Gd-EOB-DTPA-enhanced MRI with a 3.0 Tesla. BMC Med Imaging 2017;17:20. doi:10.1186/s12880-017-0192-x.
[6] Nakagawa M, Namimoto T, Shimizu K, Morita K, Sakamoto F, Oda S, et al. Measuring hepatic functional reserve using T1 mapping of Gd-EOB-DTPA enhanced 3T MR imaging: A preliminary study comparing with 99m Tc GSA scintigraphy and signal intensity based parameters. Eur J Radiol 2017;92:116–23. doi:10.1016/j.ejrad.2017.05.011.
[7] Luetkens JA, Klein S, Träber F, Schmeel FC, Sprinkart AM, Kuetting DLR, et al. Quantification of Liver Fibrosis at T1 and T2 Mapping with Extracellular Volume Fraction MRI: Preclinical Results. Radiology 2018;288:748–54. doi:10.1148/radiol.2018180051.
[8] Yoon JH, Lee JM, Kim E, Okuaki T, Han JK. Quantitative Liver Function Analysis: Volumetric T1 Mapping with Fast Multisection B_1 Inhomogeneity Correction in Hepatocyte-specific Contrast-enhanced Liver MR Imaging. Radiology 2017;282:408–17. doi:10.1148/radiol.2016152800.
[9] Yang Q, Yu T, Yun S, Zhang H, Chen X, Cheng Z, et al. Comparison of multislice breath-hold and 3D respiratory triggered T1 ρ imaging of liver in healthy volunteers and liver cirrhosis patients in 3.0 T MRI. J Magn Reson Imaging JMRI 2016;44:906–13. doi:10.1002/jmri.25253.
[10] Yoshimura N, Saito K, Saguchi T, Funatsu T, Araki Y, Akata S, et al. Distinguishing hepatic hemangiomas from metastatic tumors using T1 mapping on gadoxetic-acid-enhanced MRI. Magn Reson Imaging 2013;31:23–7. doi:10.1016/j.mri.2012.06.026.
[11] Peng Z, Li C, Chan T, Cai H, Luo Y, Dong Z, et al. Quantitative evaluation of Gd-EOB-DTPA uptake in focal liver lesions by using T1 mapping: differences between hepatocellular carcinoma, hepatic focal nodular hyperplasia and cavernous hemangioma. Oncotarget 2017;8:65435–44. doi:10.18632/oncotarget.18918.
[12] Peng Z, Jiang M, Cai H, Chan T, Dong Z, Luo Y, et al. Gd-EOB-DTPA-enhanced magnetic resonance imaging combined with T1 mapping predicts the degree of

differentiation in hepatocellular carcinoma. BMC Cancer 2016;16:625. doi:10.1186/s12885-016-2607-4.
[13] Chen CY, Chen J, Xia CC, Huang ZX, Song B. T1 mapping combined with Gd-EOB-DTPA-enhanced magnetic resonance imaging in predicting the pathologic grading of hepatocellular carcinoma. J Biol Regul Homeost Agents 2017;31:1029–36.
[14] Wang W-T, Zhu S, Ding Y, Yang L, Chen C-Z, Ye Q-H, et al. T1 mapping on gadoxetic acid-enhanced MR imaging predicts recurrence of hepatocellular carcinoma after hepatectomy. Eur J Radiol 2018;103:25–31. doi:10.1016/j.ejrad.2018.03.027.
[15] Mortelé KJ, Ros PR. Cystic focal liver lesions in the adult: differential CT and MR imaging features. Radiogr Rev Publ Radiol Soc N Am Inc 2001;21:895–910. doi:10.1148/radiographics.21.4.g01jl16895.
[16] Klotz T, Montoriol P-F, Da Ines D, Petitcolin V, Joubert-Zakeyh J, Garcier J-M. Hepatic haemangioma: Common and uncommon imaging features. Diagn Interv Imaging 2013;94:849–59. doi:10.1016/j.diii.2013.04.008.
[17] Hussain SM, Terkivatan T, Zondervan PE, Lanjouw E, de Rave S, IJzermans JNM, et al. Focal Nodular Hyperplasia: Findings at State-of-the-Art MR Imaging, US, CT, and Pathologic Analysis. RadioGraphics 2004;24:3–17. doi:10.1148/rg.241035050.
[18] Grazioli L, Federle MP, Brancatelli G, Ichikawa T, Olivetti L, Blachar A. Hepatic adenomas: imaging and pathologic findings. Radiogr Rev Publ Radiol Soc N Am Inc 2001;21:877–92; discussion 892–4. doi:10.1148/radiographics.21.4.g01jl04877.
[19] Katabathina VS, Menias CO, Shanbhogue AKP, Jagirdar J, Paspulati RM, Prasad SR. Genetics and Imaging of Hepatocellular Adenomas: 2011 Update. RadioGraphics 2011;31:1529–43. doi:10.1148/rg.316115527.
[20] Zech CJ, Herrmann KA, Reiser MF, Schoenberg SO. MR imaging in patients with suspected liver metastases: value of liver-specific contrast agent Gd-EOB-DTPA. Magn Reson Med Sci MRMS Off J Jpn Soc Magn Reson Med 2007;6:43–52.
[21] Pedro MS, Semelka RC, Braga L. MR imaging of hepatic metastases. Magn Reson Imaging Clin N Am 2002;10:15–29.
[22] Bouomrani S, Kilani I, Nouma H, Slama A, Beji M. Carcinome hépatocellulaire non fibrolamellaire sur foie sain. Pan Afr Med J 2014;18. doi:10.11604/pamj.2014.18.155.2762.
[23] Giannini EG, Marenco S, Bruzzone L, Savarino V, Farinati F, Del Poggio P, et al. Hepatocellular carcinoma in patients without cirrhosis in Italy. Dig Liver Dis Off J Ital Soc Gastroenterol Ital Assoc Study Liver 2013;45:164–9. doi:10.1016/j.dld.2012.08.018.
[24] Albiin N. MRI of Focal Liver Lesions. Curr Med Imaging Rev 2012;8:107–16. doi:10.2174/157340512800672216.
[25] Bammer R. Basic principles of diffusion-weighted imaging. Eur J Radiol 2003;45:169–84.
[26] Taouli B, Koh D-M. Diffusion-weighted MR Imaging of the Liver. Radiology 2010;254:47–66. doi:10.1148/radiol.09090021.
[27] Shenoy-Bhangle A, Baliyan V, Kordbacheh H, Guimaraes AR, Kambadakone A. Diffusion weighted magnetic resonance imaging of liver: Principles, clinical applications and recent updates. World J Hepatol 2017;9:1081–91. doi:10.4254/wjh.v9.i26.1081.

[28] Stejskal EO, Tanner JE. Spin Diffusion Measurements: Spin Echoes in the Presence of a Time-Dependent Field Gradient. J Chem Phys 1965;42:288–92. doi:10.1063/1.1695690.
[29] Vilgrain V, Esvan M, Ronot M, Caumont-Prim A, Aubé C, Chatellier G. A meta-analysis of diffusion-weighted and gadoxetic acid-enhanced MR imaging for the detection of liver metastases. Eur Radiol 2016;26:4595–615. doi:10.1007/s00330-016-4250-5.
[30] d'Assignies G, Fina P, Bruno O, Vullierme M-P, Tubach F, Paradis V, et al. High sensitivity of diffusion-weighted MR imaging for the detection of liver metastases from neuroendocrine tumors: comparison with T2-weighted and dynamic gadolinium-enhanced MR imaging. Radiology 2013;268:390–9. doi:10.1148/radiol.13121628.
[31] Parikh T, Drew SJ, Lee VS, Wong S, Hecht EM, Babb JS, et al. Focal Liver Lesion Detection and Characterization with Diffusion-weighted MR Imaging: Comparison with Standard Breath-hold T2-weighted Imaging. Radiology 2008;246:812–22. doi:10.1148/radiol.2463070432.
[32] Calistri L, Castellani A, Matteuzzi B, Mazzoni E, Pradella S, Colagrande S. Focal Liver Lesions Classification and Characterization: What Value Do DWI and ADC Have? J Comput Assist Tomogr 2016;40:701–8. doi:10.1097/RCT.0000000000000458.
[33] Okamura S, Sumie S, Tonan T, Nakano M, Satani M, Shimose S, et al. Diffusion-weighted magnetic resonance imaging predicts malignant potential in small hepatocellular carcinoma. Dig Liver Dis Off J Ital Soc Gastroenterol Ital Assoc Study Liver 2016;48:945–52. doi:10.1016/j.dld.2016.05.020.
[34] Joo I, Lee JM, Yoon JH, Jang JJ, Han JK, Choi BI. Nonalcoholic fatty liver disease: intravoxel incoherent motion diffusion-weighted MR imaging-an experimental study in a rabbit model. Radiology 2014;270:131–40. doi:10.1148/radiol.13122506.
[35] Aubé C, Racineux PX, Lebigot J, Oberti F, Croquet V, Argaud C, et al. [Diagnosis and quantification of hepatic fibrosis with diffusion weighted MR imaging: preliminary results]. J Radiol 2004;85:301–6.
[36] Cassinotto C, Feldis M, Vergniol J, Mouries A, Cochet H, Lapuyade B, et al. MR relaxometry in chronic liver diseases: Comparison of T1 mapping, T2 mapping, and diffusion-weighted imaging for assessing cirrhosis diagnosis and severity. Eur J Radiol 2015;84:1459–65. doi:10.1016/j.ejrad.2015.05.019.
[37] Koh D-M, Scurr E, Collins D, Kanber B, Norman A, Leach MO, et al. Predicting response of colorectal hepatic metastasis: value of pretreatment apparent diffusion coefficients. AJR Am J Roentgenol 2007;188:1001–8. doi:10.2214/AJR.06.0601.
[38] Schraml C, Schwenzer NF, Martirosian P, Bitzer M, Lauer U, Claussen CD, et al. Diffusion-weighted MRI of advanced hepatocellular carcinoma during sorafenib treatment: initial results. AJR Am J Roentgenol 2009;193:W301–7. doi:10.2214/AJR.08.2289.
[39] Tam HH, Collins DJ, Brown G, Chau I, Cunningham D, Leach MO, et al. The role of pre-treatment diffusion-weighted MRI in predicting long-term outcome of colorectal liver metastasis. Br J Radiol 2013;86:20130281. doi:10.1259/bjr.20130281.
[40] Barat M, Fohlen A, Cassinotto C, Jannot AS, Dautry R, Pelage J-P, et al. One-month apparent diffusion coefficient correlates with response to radiofrequency

ablation of hepatocellular carcinoma. J Magn Reson Imaging JMRI 2017;45:1648–58. doi:10.1002/jmri.25521.
[41] Mannelli L, Kim S, Hajdu CH, Babb JS, Clark TWI, Taouli B. Assessment of tumor necrosis of hepatocellular carcinoma after chemoembolization: diffusion-weighted and contrast-enhanced MRI with histopathologic correlation of the explanted liver. AJR Am J Roentgenol 2009;193:1044–52. doi:10.2214/AJR.08.1461.
[42] Kamel IR, Liapi E, Reyes DK, Zahurak M, Bluemke DA, Geschwind J-FH. Unresectable hepatocellular carcinoma: serial early vascular and cellular changes after transarterial chemoembolization as detected with MR imaging. Radiology 2009;250:466–73. doi:10.1148/radiol.2502072222.
[43] Kamel IR, Bluemke DA, Eng J, Liapi E, Messersmith W, Reyes DK, et al. The role of functional MR imaging in the assessment of tumor response after chemoembolization in patients with hepatocellular carcinoma. J Vasc Interv Radiol JVIR 2006;17:505–12. doi:10.1097/01.RVI.0000200052.02183.92.
[44] Park HJ, Kim SH, Jang KM, Lim S, Kang TW, Park HC, et al. Added value of diffusion-weighted MRI for evaluating viable tumor of hepatocellular carcinomas treated with radiotherapy in patients with chronic liver disease. AJR Am J Roentgenol 2014;202:92–101. doi:10.2214/AJR.12.10212.
[45] Cui Y, Zhang X-P, Sun Y-S, Tang L, Shen L. Apparent diffusion coefficient: potential imaging biomarker for prediction and early detection of response to chemotherapy in hepatic metastases. Radiology 2008;248:894–900. doi:10.1148/radiol.2483071407.
[46] Morrell GR, Schabel MC. An analysis of the accuracy of magnetic resonance flip angle measurement methods. Phys Med Biol 2010;55:6157–74. doi:10.1088/0031-9155/55/20/008.
[47] Chen P-F, Steen RG, Yezzi A, Krim H. Joint brain parametric T1-map segmentation and RF inhomogeneity calibration. Int J Biomed Imaging 2009;2009:269525. doi:10.1155/2009/269525.
[48] Smith FW, Mallard JR, Reid A, Hutchison JMS. NUCLEAR MAGNETIC RESONANCE TOMOGRAPHIC IMAGING IN LIVER DISEASE. The Lancet 1981;317:963–6. doi:10.1016/S0140-6736(81)91731-1.
[49] Banerjee R, Pavlides M, Tunnicliffe EM, Piechnik SK, Sarania N, Philips R, et al. Multiparametric magnetic resonance for the non-invasive diagnosis of liver disease. J Hepatol 2014;60:69–77. doi:10.1016/j.jhep.2013.09.002.
[50] Koh D-M, Collins DJ, Wallace T, Chau I, Riddell AM. Combining diffusion-weighted MRI with Gd-EOB-DTPA-enhanced MRI improves the detection of colorectal liver metastases. Br J Radiol 2012;85:980–9. doi:10.1259/bjr/91771639.
[51] Taylor AJ, Salerno M, Dharmakumar R, Jerosch-Herold M. T1 Mapping. JACC Cardiovasc Imaging 2016;9:67–81. doi:10.1016/j.jcmg.2015.11.005.
[52] Kim PK, Hong YJ, Im DJ, Suh YJ, Park CH, Kim JY, et al. Myocardial T1 and T2 Mapping: Techniques and Clinical Applications. Korean J Radiol 2017;18:113. doi:10.3348/kjr.2017.18.1.113.
[53] Katsube T, Okada M, Kumano S, Hori M, Imaoka I, Ishii K, et al. Estimation of liver function using T1 mapping on Gd-EOB-DTPA-enhanced magnetic resonance imaging. Invest Radiol 2011;46:277–83. doi:10.1097/RLI.0b013e318200f67d.

[54] Henninger B, Kremser C, Rauch S, Eder R, Zoller H, Finkenstedt A, et al. Evaluation of MR imaging with T1 and T2* mapping for the determination of hepatic iron overload. Eur Radiol 2012;22:2478–86. doi:10.1007/s00330-012-2506-2.
[55] Ba-Ssalamah A, Bastati N, Wibmer A, Fragner R, Hodge JC, Trauner M, et al. Hepatic gadoxetic acid uptake as a measure of diffuse liver disease: Where are we? J Magn Reson Imaging JMRI 2017;45:646–59. doi:10.1002/jmri.25518.
[56] Cerny M, Chernyak V, Olivié D, Billiard J-S, Murphy-Lavallée J, Kielar AZ, et al. LI-RADS Version 2018 Ancillary Features at MRI. RadioGraphics 2018:180052. doi:10.1148/rg.2018180052.