HAL
open science

Lymphohistiocytose hémophagocytaire chez un patient traité par dabrafenib et trametinib pour un mélanome métastatique

Marion Mariano-Bourin

To cite this version:

Marion Mariano-Bourin. Lymphohistiocytose hémophagocytaire chez un patient traité par dabrafenib et trametinib pour un mélanome métastatique. Médecine humaine et pathologie. 2019. hal-03297709

HAL Id: hal-03297709

https://hal.univ-lorraine.fr/hal-03297709

Submitted on 23 Jul 2021

HAL is a multi-disciplinary open access archive for the deposit and dissemination of scientific research documents, whether they are published or not. The documents may come from teaching and research institutions in France or abroad, or from public or private research centers.

L'archive ouverte pluridisciplinaire **HAL**, est destinée au dépôt et à la diffusion de documents scientifiques de niveau recherche, publiés ou non, émanant des établissements d'enseignement et de recherche français ou étrangers, des laboratoires publics ou privés.

UNIVERSITÉ DE LORRAINE

AVERTISSEMENT

Ce document est le fruit d'un long travail approuvé par le jury de soutenance et mis à disposition de l'ensemble de la communauté universitaire élargie.

Il est soumis à la propriété intellectuelle de l'auteur. Ceci implique une obligation de citation et de référencement lors de l'utilisation de ce document.

D'autre part, toute contrefaçon, plagiat, reproduction illicite encourt une poursuite pénale.

Contact : ddoc-thesesexercice-contact@univ-lorraine.fr

LIENS

Code de la Propriété Intellectuelle. articles L 122. 4
Code de la Propriété Intellectuelle. articles L 335.2- L 335.10
http://www.cfcopies.com/V2/leg/leg_droi.php
http://www.culture.gouv.fr/culture/infos-pratiques/droits/protection.htm

UNIVERSITÉ DE LORRAINE **FACULTÉ DE MÉDECINE DE NANCY**

2019

THÈSE

Pour obtenir le grade de

DOCTEUR EN MÉDECINE

Présentée et soutenue publiquement

Dans le cadre du troisième cycle de Médecine Spécialisée

Par

Marion MARIANO-BOURIN

Le 7 Mai 2019

Lymphohistiocytose hémophagocytaire chez un patient traité par dabrafenib et trametinib pour un mélanome métastatique

Examinateurs de la thèse :

M. le Professeur Jean-Luc SCHMUTZ	Président
M. le Professeur Pierre FEUGIER	Juge
Mme le Professeur Anne-Claire BURSZTEJN	Juge
Mme le Docteur Florence GRANEL-BROCARD	Juge
Mme le Docteur Ambre MARZOUKI-ZEROUALI	Juge

Président de l'Université de Lorraine :
Professeur Pierre MUTZENHARDT

Doyen de la Faculté de Médecine :
Professeur Marc BRAUN

Vice-doyenne
Pr Laure JOLY

Assesseurs :

Premier cycle : Dr Julien SCALA-BERTOLA
Deuxième cycle : Pr Marie-Reine LOSSER
Troisième cycle : Pr Laure JOLY
SIDES : Dr Julien BROSEUS
Formation à la recherche : Pr Nelly AGRINIER
Relations Grande Région : Pr Thomas FUCHS-BUDER
CUESIM : Pr Stéphane ZUILY

Chargés de mission

Bureau de docimologie : Dr Guillaume VOGIN
Orthophonie : Pr Cécile PARIETTI-WINKLER
PACES : Dr Mathias POUSSEL
International : Pr Jacques HUBERT
Vie Facultaire : Dr Philippe GUERCI

Président de Conseil Pédagogique : Pr Louise TYVAERT
Président du Conseil Scientifique : Pr Jean-Michel HASCOET

==========
DOYENS HONORAIRES

Professeur Jean-Bernard DUREUX - Professeur Jacques ROLAND - Professeur Patrick NETTER - Professeur Henry COUDANE

==========
PROFESSEURS HONORAIRES

Etienne ALIOT - Jean-Marie ANDRE - Alain AUBREGE - Gérard BARROCHE - Alain BERTRAND - Pierre BEY
Marc-André BIGARD - Patrick BOISSEL – Pierre BORDIGONI - Jacques BORRELLY - Michel BOULANGE
Jean-Louis BOUTROY – Serge BRIANÇON - Jean-Claude BURDIN - Claude BURLET - Daniel BURNEL - Claude CHARDOT Jean-François CHASSAGNE - François CHERRIER – Henry COUDANE - Jean-Pierre CRANCE - Emile de LAVERGNE
Jean-Pierre DESCHAMPS - Jean-Bernard DUREUX - Gilbert FAURE - Gérard FIEVE - Bernard FOLIGUET - Jean FLOQUET
Robert FRISCH - Alain GAUCHER - Pierre GAUCHER - Jean-Luc GEORGE - Alain GERARD - Hubert GERARD
Jean-Marie GILGENKRANTZ - Simone GILGENKRANTZ -Gilles GROSDIDIER - Philippe HARTEMANN - Gérard HUBERT
Claude HURIET - Michèle KESSLER - François KOHLER - Henri LAMBERT - Pierre LANDES - Marie-Claire LAXENAIRE
Michel LAXENAIRE - Alain LE FAOU - Jacques LECLERE - Pierre LEDERLIN - Bernard LEGRAS - Jean-Pierre MALLIÉ
Philippe MANGIN – François MARCHAL - Jean-Claude MARCHAL – Yves MARTINET - Pierre MATHIEU Michel MERLE
Daniel MOLÉ - Pierre MONIN - Pierre NABET – Patrick NETTER - Jean-Pierre NICOLAS - Francis PENIN - Claude PERRIN
Luc PICARD - François PLENAT - Jean-Marie POLU - Jacques POUREL - Francis RAPHAEL - Antoine RASPILLER
Denis REGENT - Jacques ROLAND - Daniel SCHMITT - Michel SCHMITT - Michel SCHWEITZER - Daniel SIBERTIN-BLANC
Claude SIMON - Danièle SOMMELET - Jean-François STOLTZ - Michel STRICKER - Gilbert THIBAUT - Paul VERT
Hervé VESPIGNANI - Colette VIDAILHET - Michel VIDAILHET - Jean-Pierre VILLEMOT - Michel WEBER – Denis ZMIROU

==========
PROFESSEURS ÉMÉRITES

Etienne ALIOT - Pierre BEY - Henry COUDANE - Serge BRIANÇON - Jean-Pierre CRANCE - Gilbert FAURE
Bernard FOLIGUET - Jean-Marie GILGENKRANTZ - Simone GILGENKRANTZ - Michèle KESSLER - François KOHLER
Alain LE FAOU - Jacques LECLERE - Yves MARTINET - Patrick NETTER - Jean-Pierre NICOLAS - Luc PICARD
François PLENAT - Jean-Pierre VILLEMOT

==========
PROFESSEURS DES UNIVERSITÉS - PRATICIENS HOSPITALIERS
(Disciplines du Conseil National des Universités)

42e Section : MORPHOLOGIE ET MORPHOGENÈSE
1re sous-section : *(Anatomie)*
Professeur Marc BRAUN – Professeure Manuela PEREZ
2e sous-section : *(Histologie, embryologie et cytogénétique)*
Professeur Christo CHRISTOV
3e sous-section : *(Anatomie et cytologie pathologiques)*
Professeur Jean-Michel VIGNAUD – Professeur Guillaume GAUCHOTTE

43e Section : BIOPHYSIQUE ET IMAGERIE MÉDICALE
1re sous-section : *(Biophysique et médecine nucléaire)*
Professeur Gilles KARCHER – Professeur Pierre-Yves MARIE – Professeur Pierre OLIVIER
2e sous-section : *(Radiologie et imagerie médicale)*
Professeur René ANXIONNAT - Professeur Alain BLUM - Professeur Serge BRACARD - Professeure Valérie CROISÉ - Professeur Jacques FELBLINGER – Professeur Damien MANDRY - Professeur Pedro GONDIM TEIXEIRA

44e Section : BIOCHIMIE, BIOLOGIE CELLULAIRE ET MOLÉCULAIRE, PHYSIOLOGIE ET NUTRITION
1re sous-section : *(Biochimie et biologie moléculaire)*
Professeur Jean-Louis GUEANT - Professeur Bernard NAMOUR - Professeur Jean-Luc OLIVIER
2e sous-section : *(Physiologie)*
Professeur Christian BEYAERT - Professeur Bruno CHENUEL
3e sous-section *(Biologie cellulaire)*
Professeure Véronique DECOT-MAILLERET
4e sous-section : *(Nutrition)*
Professeur Didier QUILLIOT - Professeure Rosa-Maria RODRIGUEZ-GUEANT - Professeur Olivier ZIEGLER

45e Section : MICROBIOLOGIE, MALADIES TRANSMISSIBLES ET HYGIÈNE
1re sous-section : *(Bactériologie – virologie ; hygiène hospitalière)*
Professeur Alain LOZNIEWSKI – Professeure Evelyne SCHVOERER
2e sous-section : *(Parasitologie et Mycologie)*
Professeure Marie MACHOUART
3e sous-section : *(Maladies infectieuses ; maladies tropicales)*
Professeur Bruno HOEN - Professeur Thierry MAY - Professeure Céline PULCINI - Professeur Christian RABAUD

46e Section : SANTÉ PUBLIQUE, ENVIRONNEMENT ET SOCIÉTÉ
1re sous-section : *(Épidémiologie, économie de la santé et prévention)*
Professeure Nelly AGRINIER - Professeur Francis GUILLEMIN
4e sous-section : *(Biostatistiques, informatique médicale et technologies de communication)*
Professeure Eliane ALBUISSON - Professeur Nicolas JAY

47e Section : CANCÉROLOGIE, GÉNÉTIQUE, HÉMATOLOGIE, IMMUNOLOGIE
1re sous-section : *(Hématologie ; transfusion)*
Professeur Pierre FEUGIER
2e sous-section : *(Cancérologie ; radiothérapie)*
Professeur Thierry CONROY - Professeur François GUILLEMIN - Professeur Didier PEIFFERT - Professeur Frédéric MARCHAL
3e sous-section : *(Immunologie)*
Professeur Marcelo DE CARVALHO-BITTENCOURT - Professeure Marie-Thérèse RUBIO

4e sous-section : *(Génétique)*
Professeur Philippe JONVEAUX - Professeur Bruno LEHEUP

48e Section : ANESTHÉSIOLOGIE, RÉANIMATION, MÉDECINE D'URGENCE, PHARMACOLOGIE ET THÉRAPEUTIQUE

1re sous-section : *(Anesthésiologie-réanimation et médecine péri-opératoire)*
Professeur Gérard AUDIBERT - Professeur Hervé BOUAZIZ - Professeur Thomas FUCHS-BUDER
Professeure Marie-Reine LOSSER - Professeur Claude MEISTELMAN
2e sous-section : *(Médecine intensive-réanimation)*
Professeur Pierre-Édouard BOLLAERT - Professeur Sébastien GIBOT - Professeur Bruno LÉVY
3e sous-section : *(Pharmacologie fondamentale ; pharmacologie clinique ; addictologie)*
Professeur Pierre GILLET - Professeur Jean-Yves JOUZEAU
4e sous-section : *(Thérapeutique-médecine de la douleur ; addictologie)*
Professeur Nicolas GIRERD - Professeur François PAILLE - Professeur Patrick ROSSIGNOL - Professeur Faiez ZANNAD

49e Section : PATHOLOGIE NERVEUSE ET MUSCULAIRE, PATHOLOGIE MENTALE, HANDICAP ET RÉÉDUCATION

1re sous-section : *(Neurologie)*
Professeur Marc DEBOUVERIE - Professeur Louis MAILLARD - Professeur Sébastien RICHARD - Professeur Luc TAILLANDIER Professeure Louise TYVAERT
2e sous-section : *(Neurochirurgie)*
Professeur Jean AUQUE - Professeur Thierry CIVIT - Professeure Sophie COLNAT-COULBOIS - Professeur Olivier KLEIN
3e sous-section : *(Psychiatrie d'adultes ; addictologie)*
Professeur Jean-Pierre KAHN – Professeur Vincent LAPREVOTE - Professeur Raymund SCHWAN
4e sous-section : *(Pédopsychiatrie ; addictologie)*
Professeur Bernard KABUTH
5e sous-section : *(Médecine physique et de réadaptation)*
Professeur Jean PAYSANT

50e Section : PATHOLOGIE OSTÉO-ARTICULAIRE, DERMATOLOGIE ET CHIRURGIE PLASTIQUE

1re sous-section : *(Rhumatologie)*
Professeure Isabelle CHARY-VALCKENAERE - Professeur Damien LOEUILLE
2e sous-section : *(Chirurgie orthopédique et traumatologique)*
Professeur Laurent GALOIS - Professeur Didier MAINARD - Professeur François SIRVEAUX
3e sous-section : *(Dermato-vénéréologie)*
Professeure Anne-Claire BURSZTEJN - Professeur Jean-Luc SCHMUTZ
4e sous-section : *(Chirurgie plastique, reconstructrice et esthétique ; brûlologie)*
Professeur François DAP - Professeur Gilles DAUTEL - Professeur Etienne SIMON

51e Section : PATHOLOGIE CARDIO-RESPIRATOIRE ET VASCULAIRE

1re sous-section : *(Pneumologie ; addictologie)*
Professeur Jean-François CHABOT - Professeur Ari CHAOUAT
2e sous-section : *(Cardiologie)*
Professeur Edoardo CAMENZIND - Professeur Christian de CHILLOU DE CHURET - Professeur Yves JUILLIERE
Professeur Nicolas SADOUL
3e sous-section : *(Chirurgie thoracique et cardiovasculaire)*
Professeur Juan-Pablo MAUREIRA
4e sous-section : *(Chirurgie vasculaire ; médecine vasculaire)*
Professeur Sergueï MALIKOV - Professeur Denis WAHL – Professeur Stéphane ZUILY

52e Section : MALADIES DES APPAREILS DIGESTIF ET URINAIRE

1re sous-section : *(Gastroentérologie ; hépatologie ; addictologie)*
Professeur Jean-Pierre BRONOWICKI - Professeur Laurent PEYRIN-BIROULET
2e sous-section : *(Chirurgie viscérale et digestive)*
Professeur Ahmet AYAV - Professeur Laurent BRESLER - Professeur Laurent BRUNAUD – Professeure Adeline GERMAIN

3e sous-section : *(Néphrologie)*
Professeur Luc FRIMAT - Professeure Dominique HESTIN
4e sous-section : *(Urologie)*
Professeur Pascal ESCHWEGE - Professeur Jacques HUBERT

53e Section : MÉDECINE INTERNE, GÉRIATRIE ET MÉDECINE GÉNÉRALE
1re sous-section : *(Médecine interne ; gériatrie et biologie du vieillissement ; addictologie)*
Professeur Athanase BENETOS - Professeur Jean-Dominique DE KORWIN - Professeure Gisèle KANNY
Professeure Christine PERRET-GUILLAUME – Professeur Roland JAUSSAUD – Professeure Laure JOLY
3e sous-section : *(Médecine générale)*
Professeur Jean-Marc BOIVIN – Professeur Paolo DI PATRIZIO

54e Section : DÉVELOPPEMENT ET PATHOLOGIE DE L'ENFANT, GYNÉCOLOGIE-OBSTÉTRIQUE, ENDOCRINOLOGIE ET REPRODUCTION
1re sous-section : *(Pédiatrie)*
Professeur Pascal CHASTAGNER - Professeur François FEILLET - Professeur Jean-Michel HASCOET
Professeur Emmanuel RAFFO - Professeur Cyril SCHWEITZER
2e sous-section : *(Chirurgie infantile)*
Professeur Pierre JOURNEAU - Professeur Jean-Louis LEMELLE
3e sous-section : *(Gynécologie-obstétrique ; gynécologie médicale)*
Professeur Philippe JUDLIN - Professeur Olivier MOREL
4e sous-section : *(Endocrinologie, diabète et maladies métaboliques ; gynécologie médicale)*
Professeur Bruno GUERCI - Professeur Marc KLEIN - Professeur Georges WERYHA

55e Section : PATHOLOGIE DE LA TÊTE ET DU COU
1re sous-section : *(Oto-rhino-laryngologie)*
Professeur Roger JANKOWSKI - Professeure Cécile PARIETTI-WINKLER
2e sous-section : *(Ophtalmologie)*
Professeure Karine ANGIOI - Professeur Jean-Paul BERROD
3e sous-section : *(Chirurgie maxillo-faciale et stomatologie*
Professeure Muriel BRIX

==========
PROFESSEURS DES UNIVERSITÉS

61e Section : GÉNIE INFORMATIQUE, AUTOMATIQUE ET TRAITEMENT DU SIGNAL
Professeur Walter BLONDEL

64e Section : BIOCHIMIE ET BIOLOGIE MOLÉCULAIRE
Professeure Sandrine BOSCHI-MULLER - Professeur Pascal REBOUL

65e Section : BIOLOGIE CELLULAIRE
Professeure Céline HUSELSTEIN

==========
PROFESSEUR ASSOCIÉ DE MÉDECINE GÉNÉRALE
Professeure associée Sophie SIEGRIST

==========
MAÎTRES DE CONFÉRENCES DES UNIVERSITÉS - PRATICIENS HOSPITALIERS

42e Section : MORPHOLOGIE ET MORPHOGENÈSE
1re sous-section : *(Anatomie)*
Docteur Bruno GRIGNON

43e Section : BIOPHYSIQUE ET IMAGERIE MÉDICALE
1re sous-section : *(Biophysique et médecine nucléaire)*
Docteur Antoine VERGER

44e Section : BIOCHIMIE, BIOLOGIE CELLULAIRE ET MOLÉCULAIRE, PHYSIOLOGIE ET NUTRITION
1re sous-section : *(Biochimie et biologie moléculaire)*
Docteure Shyue-Fang BATTAGLIA - Docteure Sophie FREMONT - Docteure Catherine MALAPLATE - Docteur Marc MERTEN - Docteur Abderrahim OUSSALAH
2e sous-section : ***(Physiologie)***
Docteure Silvia DEMOULIN-ALEXIKOVA - Docteur Mathias POUSSEL – Docteur Jacques JONAS

45e Section : MICROBIOLOGIE, MALADIES TRANSMISSIBLES ET HYGIÈNE
1re sous-section : *(Bactériologie – Virologie ; hygiène hospitalière)*
Docteure Corentine ALAUZET - Docteure Hélène JEULIN - Docteure Véronique VENARD
2e sous-section : (Parasitologie et mycologie)
Docteure Anne DEBOURGOGNE

46e Section : SANTÉ PUBLIQUE, ENVIRONNEMENT ET SOCIÉTÉ
1re sous-section : *(Epidémiologie, économie de la santé et prévention)*
Docteur Cédric BAUMANN - Docteure Frédérique CLAUDOT - Docteur Alexis HAUTEMANIÈRE
2e sous-section *(Médecine et Santé au Travail)*
Docteure Isabelle THAON
3e sous-section *(Médecine légale et droit de la santé)*
Docteur Laurent MARTRILLE

47e Section : CANCÉROLOGIE, GÉNÉTIQUE, HÉMATOLOGIE, IMMUNOLOGIE
1re sous-section : *(Hématologie ; transfusion)*
Docteure Aurore PERROT – Docteur Julien BROSEUS – Docteure Maud D'AVENI (stagiaire)
2e sous-section : *(Cancérologie ; radiothérapie)*
Docteure Lina BOLOTINE – Docteur Guillaume VOGIN
4e sous-section : *(Génétique)*
Docteure Céline BONNET

48e Section : ANESTHÉSIOLOGIE, RÉANIMATION, MÉDECINE D'URGENCE, PHARMACOLOGIE ET THÉRAPEUTIQUE
1e sous-section : *(Anesthésiologie-réanimation et médecine péri-opératoire)*
Docteur Philippe GUERCI (stagiaire)
2e sous-section : *(Médecine intensive-réanimation)*
Docteur Antoine KIMMOUN
3e sous-section : *(Pharmacologie fondamentale ; pharmacologie clinique ; addictologie)*
Docteur Nicolas GAMBIER - Docteure Françoise LAPICQUE - Docteur Julien SCALA-BERTOLA

50e Section : PATHOLOGIE OSTÉO-ARTICULAIRE, DERMATOLOGIE ET CHIRURGIE PLASTIQUE
1re sous-section : ***(Rhumatologie)***
Docteure Anne-Christine RAT
4e sous-section : ***(Chirurgie plastique, reconstructrice et esthétique ; brûlologie)***
Docteure Laetitia GOFFINET-PLEUTRET

51e Section : PATHOLOGIE CARDIO-RESPIRATOIRE ET VASCULAIRE
3e sous-section : *(Chirurgie thoracique et cardio-vasculaire)*
Docteur Fabrice VANHUYSE
4e sous-section : *(Chirurgie vasculaire ; Médecine vasculaire)*
Docteure Nicla SETTEMBRE (stagiaire)

52e Section : MALADIES DES APPAREILS DIGESTIF ET URINAIRE
1re sous-section : *(Gastroentérologie ; hépatologie ; addictologie)*
Docteur Jean-Baptiste CHEVAUX – Docteur Anthony LOPEZ
2e sous-section : (Chirurgie viscérale et digestive)
Docteur Cyril PERRENOT

54e Section : DEVELOPPEMENT ET PATHOLOGIE DE L'ENFANT, GYNECOLOGIE-OBSTETRIQUE, ENDOCRINOLOGIE ET REPRODUCTION
4e sous-section : *(Endocrinologie, diabète et maladies métaboliques ; Gynécologie médicale)*
Docteure Eva FEIGERLOVA (stagiaire)
5e sous-section : *(Biologie et médecine du développement et de la reproduction ; gynécologie médicale)*
Docteure Isabelle KOSCINSKI

55e Section : PATHOLOGIE DE LA TÊTE ET DU COU
1re sous-section : *(Oto-Rhino-Laryngologie)*
Docteur Patrice GALLET

==========
MAÎTRES DE CONFÉRENCES

5e Section : SCIENCES ÉCONOMIQUES
Monsieur Vincent LHUILLIER

7e Section : SCIENCES DU LANGAGE : LINGUISTIQUE ET PHONETIQUE GENERALES
Madame Christine DA SILVA-GENEST

19e Section : SOCIOLOGIE, DÉMOGRAPHIE
Madame Joëlle KIVITS

64e Section : BIOCHIMIE ET BIOLOGIE MOLÉCULAIRE
Madame Marie-Claire LANHERS - Monsieur Nick RAMALANJAONA

65e Section : BIOLOGIE CELLULAIRE
Madame Nathalie AUCHET - Madame Natalia DE ISLA-MARTINEZ - Madame Ketsia HESS - Monsieur Christophe NEMOS

66e Section : PHYSIOLOGIE
Monsieur Nguyen TRAN

69e Section : NEUROSCIENCES
Madame Sylvie MULTON

==========
MAÎTRES DE CONFÉRENCES ASSOCIÉS DE MÉDECINE GÉNÉRALE
Docteur Cédric BERBE - Docteur Olivier BOUCHY - Docteur Jean-Michel MARTY

==========
DOCTEURS HONORIS CAUSA

Professeur Charles A. BERRY (1982)
Centre de Médecine Préventive, Houston (U.S.A)
Professeur Pierre-Marie GALETTI (1982)
Brown University, Providence (U.S.A)
Professeure Mildred T. STAHLMAN (1982)
Vanderbilt University, Nashville (U.S.A)
Professeur Théodore H. SCHIEBLER (1989)
Institut d'Anatomie de Würtzburg (R.F.A)
Professeur Mashaki KASHIWARA (1996)
Research Institute for Mathematical Sciences de Kyoto (JAPON)

Professeure Maria DELIVORIA-PAPADOPOULOS (1996) *Université de Pennsylvanie (U.S.A)*
Professeur Ralph GRÄSBECK (1996)
Université d'Helsinki (FINLANDE)
Professeur Duong Quang TRUNG (1997)
Université d'Hô Chi Minh-Ville (VIÊTNAM)
Professeur Daniel G. BICHET (2001)
Université de Montréal (Canada)
Professeur Marc LEVENSTON (2005)
Institute of Technology, Atlanta (USA)

Professeur Brian BURCHELL (2007)
Université de Dundee (Royaume-Uni)
Professeur Yunfeng ZHOU (2009)
Université de Wuhan (CHINE)
Professeur David ALPERS (2011)
Université de Washington (U.S.A)
Professeur Martin EXNER (2012)
Université de Bonn (ALLEMAGNE)

REMERCIEMENTS

À NOTRE MAITRE ET PRÉSIDENT DE THÈSE

Monsieur le Professeur Jean-Luc SCHMUTZ

Professeur des Universités

Praticien Hospitalier de Dermatologie et Vénéréologie, CHRU Nancy

Vous nous faites l'honneur de juger et présider cette thèse.

Vous nous avez accueillis dans votre spécialité et transmis vos connaissances et votre passion pour la Dermatologie.

Vous nous avez encouragés avec bienveillance tout au long de notre cursus.

Nous vous en sommes infiniment reconnaissants.

Veuillez trouver dans ce travail l'expression de notre admiration et de notre profond respect.

À NOTRE MAITRE ET JUGE

Monsieur le Professeur Pierre FEUGIER
Professeur des Universités
Praticien Hospitalier d'Hématologie, CHRU Nancy

Nous vous remercions de l'honneur que vous nous faites en acceptant de juger ce travail.
Nous vous remercions des connaissances que vous nous ferez partager.
Nous souhaitons exprimer par votre présence l'importance de la collaboration entre nos disciplines.
Veuillez trouver dans cette thèse l'expression de notre plus grand respect, de notre sincère admiration et de notre gratitude.

À NOTRE MAITRE ET JUGE

Madame le Professeur Anne-Claire BURSZTEJN
Professeur des Universités
Praticien Hospitalier en Dermatologie et Vénéréologie, CHRU Nancy

Nous vous remercions de l'honneur que vous nous faites en acceptant de juger et corriger ce travail.
Nous vous sommes reconnaissants de nous avoir fait partager votre passion, vos connaissances et votre expérience en Dermatologie et en Pédiatrie.
Merci de nous avoir toujours aidés, soutenus et conseillés tout au long de ces années d'internat.
Veuillez trouver dans cette thèse l'expression de notre plus grand respect, de notre sincère admiration et de notre gratitude.

À NOTRE JUGE

Madame le Docteur Florence GRANEL-BROCARD

Praticien Hospitalier de Dermatologie et Vénéréologie, CHRU Nancy

Nous vous remercions de l'honneur que vous nous faites en acceptant de juger et corriger ce travail.

Nous vous sommes reconnaissants de nous avoir fait partager votre passion, vos connaissances et votre expérience en Dermatologie et en Oncologie.

Nous vous remercions de l'attention et du soutien que vous portez à nos projets d'orientation en Onco-Dermatologie.

Veuillez trouver dans cette thèse l'expression de notre plus grand respect, de notre sincère admiration et de notre gratitude.

À NOTRE JUGE

Madame le Docteur Ambre MARZOUKI-ZEROUALI

Chef de Clinique des Universités

Assistante des Hôpitaux en Dermatologie et Vénéréologie, CHRU Nancy

Nous vous remercions de l'honneur que vous nous avez fait en acceptant de diriger ce travail.

Merci pour votre confiance, et votre soutien au quotidien.

Merci pour votre disponibilité, vos encouragements, et votre optimisme.

Merci pour vos précieux conseils et nuances que vous avez apportés à ce travail.

Veuillez trouver dans ce travail l'expression de notre admiration et de notre grand respect.

À ma famille :

À mes parents, merci pour votre amour et votre soutien tout au long de ces années. À Maman, Marie-Carmen, merci pour cette complicité, ces instants tisanes, ces virées shopping et ces voyages afin de me changer les idées. Tu as su me donner de précieux conseils et me transmettre ta passion pour la dermatologie, un grand merci. A Papa, Jean-Louis, merci pour ta patience, tes bons petits plats réconfortants, ces séjours ressourçant en Bretagne. Tu as su m'écouter et me transmettre ta générosité, un grand merci. Merci de vous réunir en ce jour, cela me touche énormément, je vous aime.

À mon grand frère, Guillaume, merci pour ton soutien depuis ces nombreuses années. Merci de m'avoir protégée, merci de tes conseils avisés de frère ainé. Merci pour ton excentricité, pour tous les fous rires et toutes les belles découvertes en ta compagnie. Je t'aime.

À mes grands-parents, notamment Georgette et Jacinta, qui se sont envolées bien trop tôt.

À mes oncles et tantes : merci pour ces chaleureux moments en famille, si précieux à mes yeux. À Thérèse, merci pour ton génie, ta patience, tu as su nous transmettre une partie de ton immense savoir. À André et Minouche, merci pour votre générosité et votre chaleureux accueil strasbourgeois, Noel n'aurait pas la même saveur sans vous. Merci à Jean-Pierre et Jacqueline. Merci à Jacqueline. À Eliane et Thierry, merci de m'avoir chérie depuis ma tendre enfance, merci pour ces airs de Bach au réveil, merci pour votre soutien et votre écoute infaillibles. À Zito, merci pour ton soutien, merci d'être le fin cuisinier de nos belles réunions de famille. À Bernard et Nadia, merci pour votre soutien et votre gentillesse. À Liliane et Michel, merci pour votre soutien et vos paniers garnis de Florac (et la tarte aux pommes bien sûr) qui ont égayés de nombreuses séances de révisions. À Marie-Claude, merci pour ton soutien, ta gentillesse et ta bienveillance.

À mes cousins-cousines ; Xavier, Vincent et Stéphanie, Valérie et Bruno, Julie, Natacha, Juliette et Nicolas, Alain et Louise. Sorry Juju, tu ne m'auras pas convertie à l'anesthésie, c'était bien tenté☺. Merci Xavier pour ta confiance dans le corps médical, plein de pensées.

Et aux petits derniers : Clément, Lucien, Maelle, Lucas, Eva, Pierre, Julia, Emile et Elisabeth. Merci pour vos rires et votre spontanéité.

Aux équipes qui m'ont accompagnée lors de ma formation :

À l'équipe de Dermatologie du CHU de Nancy

Au Dr Claire Poreaux, merci pour les connaissances que tu as su me transmettre tant en hospitalisation qu'en consultation, merci pour ta gentillesse et ta bienveillance.

Au Dr Fadia Doumat-Batch, merci pour ta disponibilité et ta sympathie lors des consultations d'astreinte.

Au Dr Laurent Charbit, merci Chef ☺, merci pour ton soutien tout au long de l'internat, merci d'avoir guidé mes premiers pas d'interne, de m'avoir transmis avec patience tes connaissances, d'avoir égayer les contre-visites (petite pensée pour Fatou et Eliette). Merci pour ta bonne humeur, ta gentillesse, ton réconfort, tes talents culinaires, et ton imagination débordante en termes de surnom.

Au Dr Sandra Moawad, merci pour ta gentillesse et ton soutien lors de ce premier semestre à Nancy, toujours un petit bonbon dans la poche pour me remonter le moral.

Au Dr Fanny Brault, merci pour votre beau duo avec Lolo. Merci pour ton aide et ton soutien. Merci pour ces consultations d'astreintes mémorables. Merci pour ces petites notes de drama ajoutées aux stories dermato. Merci de m'avoir appris à scinder le monde en Gryffondor et Serpentard.

À l'équipe de Dermatologie du CHR de Metz-Thionville

Au Dr François Truchetet, merci pour votre sens du partage, vous avez su nous transmettre votre passion pour la dermatologie, votre gentillesse, votre disponibilité et votre dévouement pour les patients.

Et à toute l'équipe : Dr Jean Pouaha, Dr Philippe Muller, Dr Amélie Schoeffler, Dr Anne-Laure Liegeon, Dr Axelle Bonhomme, Dr Gabrielle Clerc ; merci de nous transmettre vos connaissances dans la bonne humeur.

À l'équipe de Médecine Interne du CH de Verdun

Au Dr Pascal Bindi et au Dr Jean-François Roche, merci pour votre encadrement lors de mon premier semestre, de votre écoute lors des situations difficiles, ce fut un plaisir de travailler avec vous.

À l'équipe d'Oncologie médicale du CHR de Thionville

Au Dr Makiese et au Dr Al Aukla, merci pour vos conseils en oncologie. Merci de m'avoir transmis votre empathie pour les patients.

Et à l'équipe de Radiothérapie de l'ICL

Notamment au Dr Sophie Renard, merci de m'avoir transmis sa passion pour la curiethérapie.

À mes amis et co-internes :

À mes amies tourangelles :

À mes amies tourangelles qui me sont chères. Merci pour votre amitié et votre soutien infaillibles depuis tant d'années. Merci pour tous ces moments mémorables : Alice #StPalQuiberon, Alisson #Trivialpourcuite, Ambre #Lisboa, Anna #11novembre, Annaëlle #Petiteféebrassouples, Lora #PrincesseHuiledolive, Marion #400coups. Malgré nos divers exils aux quatre coins de la France voire du monde, les retrouvailles sont toujours un véritable plaisir. Je vous aime.

À Sabrina, ma co-externe de choc. Merci pour ces révisions intensives avec leurs vagues émotionnelles intenses. Merci pour cet externat rythmé de fous rires, de préparations Alsa, de révisions et prévisions géographiques, de siestes insolites … Merci pour cette belle amitié. #Tic et Tac

À mes co-internes de Dermatologie :

À ma promo : tout particulièrement au Docteur Léa ! Merci pour ces semestres en ta compagnie, un beau duo de choc. Merci pour ces interservices et détersions thionvilloises, pour ces aérosols accompagnés des derniers potins, pour ton coaching personnel, pour cette belle amitié qui en résulte. À Emmanuelle, Béatrice et Laurie, merci pour ces belles aventures de DES et DESC, pour votre dynamisme et votre joie de vivre.

Aux plus jeunes : Jordane, pour ta bonne humeur permanente malgré ton rôle de référente, Hélène pour tes chorées endiablées avec les Dion's, Estelle pour ton dynamisme, Diane pour ta gentillesse et ta douceur.

Aux ainées : Tannvir et Zineb pour leurs conseils d'internes avisés, Anne pour ta bienveillance et gentillesse, ton côté Poufsouffle va me manquer, Julie pour ton mémoire sans lequel je n'aurai pas eu la chance de découvrir cachalot merdeux, Camille et Hélène pour votre humour et vos rires communicatifs.

À Ambre, merci pour ta gentillesse et ton écoute. Merci d'avoir été un soutien sans faille tout au long de l'internat. Merci pour tous ces fous rires suite à tes péripéties de chat noir. Merci de m'avoir hébergée lorsque j'étais SDF en Lorraine. Merci d'être revenue parmi nous à Nancy. Maintenant, je compte sur toi pour m'enseigner l'art de la pédagogie.

A mes co-internes rencontrés dans diverses contrées lorraines :

Merci de m'avoir fait découvrir et apprécier la Lorraine en votre compagnie. Merci pour tous ces bons moments, je ne garderai que de très bons souvenirs de vous. Les Verdunois : Piotr notre Président et le fameux Baileylait, Thomas et les coconuts, Antoine et nos longues pauses déjeuners, Zaza toujours dans la lune, Gaëlle et ses mains de fée, Marina qui s'attaque au videur, Cyril qui agite sa baguette magique. Les Nancéiens : Louise et ses histoires sentimentales, Martin et ses excursions nocturnes, Fabien et sa gentillesse, Morgane et son excentricité, Rati et ses fous rires, Mathilde et son utopie. Les Thionvillois : Anna Lisa et son charme italien, Kevin et Soline quand le sud débarque en Lorraine, Manon et Julien pour leur note bobo et le caviar d'aubergine, Jean et Jordane avec leur touche de bonne humeur tourangelle, Pierre-Antoine et sa minimal, Pol et Alex les piliers de soirées, Vincent et son énergie débordante, Laura et son talent au karaoké, Marie et son grain de folie, Charles et Hugo et leur humour de cardiologue, Gabriel et son monde parallèle d'interniste.

À Lucie et Lucie, merci pour ce Trio. Merci pour votre précieux soutien psychologique, pour ce rituel hebdomadaire accompagné de ces petits salés (#Berthoms), pour nos fous rires notamment suite aux confessions de Lucie S. après quelques verres, pour ces cocktails partagés #LeBrutal, pour ces superbes voyages en votre compagnie. Merci pour cette belle amitié. À Andréa, pour nous supporter et tenter en vain de nous convertir au crossfit.

A tous ceux que j'ai oublié et qui me sont chers …

SERMENT

« Au moment d'être admise à exercer la médecine, je promets et je jure d'être fidèle aux lois de l'honneur et de la probité. Mon premier souci sera de rétablir, de préserver ou de promouvoir la santé dans tous ses éléments, physiques et mentaux, individuels et sociaux. Je respecterai toutes les personnes, leur autonomie et leur volonté, sans aucune discrimination selon leur état ou leurs convictions. J'interviendrai pour les protéger si elles sont affaiblies, vulnérables ou menacées dans leur intégrité ou leur dignité. Même sous la contrainte, je ne ferai pas usage de mes connaissances contre les lois de l'humanité. J'informerai les patients des décisions envisagées, de leurs raisons et de leurs conséquences. Je ne tromperai jamais leur confiance et n'exploiterai pas le pouvoir hérité des circonstances pour forcer les consciences. Je donnerai mes soins à l'indigent et à quiconque me les demandera. Je ne me laisserai pas influencer par la soif du gain ou la recherche de la gloire.

Admise dans l'intimité des personnes, je tairai les secrets qui me sont confiés. Reçue à l'intérieur des maisons, je respecterai les secrets des foyers et ma conduite ne servira pas à corrompre les mœurs. Je ferai tout pour soulager les souffrances. Je ne prolongerai pas abusivement les agonies. Je ne provoquerai jamais la mort délibérément.

Je préserverai l'indépendance nécessaire à l'accomplissement de ma mission. Je n'entreprendrai rien qui dépasse mes compétences. Je les entretiendrai et les perfectionnerai pour assurer au mieux les services qui me seront demandés.

J'apporterai mon aide à mes confrères ainsi qu'à leurs familles dans l'adversité.

Que les hommes et mes confrères m'accordent leur estime si je suis fidèle à mes promesses ; que je sois déshonorée et méprisée si j'y manque ».

TABLE DES MATIERES

I) PRESENTATION DU SUJET 20

II) ARTICLE 41

Background 42
Case report 42
Discussion 43
Conclusion 44
References 45
Figures 46

III) OUVERTURES ET PERSPECTIVES 47

IV) BIBLIOGRAPHIE 52

I) PRESENTATION DU SUJET

La lymphohistiocytose hémophagocytaire (HLH) appartient aux syndromes hémophagocytaires. Elle résulte d'une stimulation inappropriée des lymphocytes cytotoxiques et des macrophages, entrainant une phagocytose anormale des éléments figurés du sang.

La première description d'une « réticulose médullaire histiocytaire » date de 1939, par Scott et Robb-Smith. Ce syndrome associait des signes cliniques (fièvre, altération rapide de l'état général, syndrome tumoral lymphoïde périphérique) et biologiques (pancytopénie, prolifération histiocytaire médullaire). En 1979, Risdall met en évidence l'existence d'un « syndrome hémophagocytaire réactionnel » résultant d'une prolifération histiocytaire non maligne mais incontrôlée témoignant d'une réponse immunitaire inadaptée (1). En 1987, l'*Histiocyte Society* classe les histiocytoses en trois groupes : les histiocytoses langerhansiennes (classe I), non langerhansiennes (classe II) et malignes (classe III). La lymphohistiocytose hémophagocytaire (HLH) appartient aux histiocytoses non langerhansiennes (classe II) caractérisées par une prolifération lymphocytaire T CD8 et histiocytaire macrophagique bénigne, ainsi que par des taux sériques très élevés de certaines cytokines (TNF-a, INF-c, IL-12, M-CSF, IL-6, IL-1, IL-8...). En 2016, cette classification est révisée suite à l'amélioration des connaissances sur l'histologie, le phénotype, les altérations moléculaires et les caractéristiques cliniques et paracliniques des histiocytoses. Cette classification comprend maintenant 5 groupes : dépendantes des cellules de Langerhans (L), cutanée ou cutanéo-muqueuse (C), maligne primitive (M), la maladie de Rosai-Dorfman (R) et la lymphohistiocytose hémophagocytaire (H). La HLH est une classe à part entière, subdivisée en HLH primaire d'origine génétique et celle secondaire, réactionnelle à une infection, une maladie auto-immune, une pathologie tumorale ou iatrogène (2).

Les HLH sont peu fréquentes. L'incidence n'est pas définie précisément, elle est de l'ordre de 1 à 10 cas par million et par an chez l'enfant et de 1 sur 100 000 cas par an chez l'adulte. Sa fréquence réelle est probablement sous-estimée (3). En effet, une étude de 20 patients hospitalisés en réanimation pour un choc septique associé à une thrombopénie inexpliquée, a mis en évidence sur leur myélogramme une hémophagocytose chez 12 d'entre eux, soit 60% (4).

Les signes cliniques sont aspécifiques. Les signes généraux sont souvent très marqués. On constate une fièvre fréquemment très élevée (> 39°C), avec une altération de l'état général sévère (asthénie intense et amaigrissement). Il s'y associe fréquemment un syndrome tumoral lymphoïde périphérique (hépato-splénomégalie dans 50% des cas, adénopathies dans 35% des cas). Une atteinte hépatique peut se manifester par des signes hémorragiques, des vomissements, un ictère cutanéo-muqueux, et dans de rares cas par des hémorragies digestives. L'infiltration lymphohistiocytaire hémophagocytaire peut concerner tous les organes notamment : pulmonaire, cardiaque, rénale, cérébrale ou cutanée, ce qui engendre des manifestations cliniques diverses moins fréquentes. Concernant les atteintes dermatologiques, elles sont variées : éruption maculo-papuleuse, purpura, érosions des muqueuses, ulcères cutanés, nodules hypodermiques. La panniculite histiocytaire cytophagique est une forme très rare de panniculite. C'est une entité dermatologique spécifique du HLH. Elle est peu rapportée et souvent déclenchée par une infection sur un terrain immunodéprimé. Cliniquement, il existe des nouures et des nodules inflammatoires, de siège et de taille variable, évoluant vers une forme ulcérée ou fistulisée (Figure 1). Elle est potentiellement associée à une hémopathie lymphoïde maligne T, d'où la nécessité de réaliser plusieurs biopsies à la recherche d'un réarrangement clonal T. Il existe d'ailleurs de grandes similitudes avec un sous-type de lymphome T : le lymphome T de type panniculite sous-cutanée, dont le lien reste encore à établir. La panniculite histiocytaire cytophagique serait la forme précurseur, moins agressive, cependant le pronostic reste défavorable (5,6). L'atteinte neurologique est rare, et plus fréquente dans les formes d'HLH familiale. Elle peut se manifester par une leptoméningite, une méningoencéphalite, une névrite optique, une neuropathie sensitivomotrice, et met en jeu le pronostic vital (7). Le diagnostic clinique est difficile car les signes cliniques peuvent être confondus avec ceux d'un éventuel facteur déclenchant infectieux. Le diagnostic est souvent tardif, avec une évolution rapide vers une défaillance multiviscérale atypique.

Figure 1 : Iconographie de panniculite histiocytaire cytophagique(6).

A) Large plaque érythémateuse violacée ulcérée sur la cuisse
B) Plaques infiltrées avec des zones ulcérées, atrophiées, et hyperpigmentées
C) Plaques érythémateuses infiltrées, érosives, ulcérées et crouteuses d'un lymphome à cellules T ressemblant à une panniculite sous-cutanée
D) Nodules sous-cutanés légèrement érythémateux d'un lymphome T de type panniculite sous-cutanée.

Les signes biologiques associés doivent orienter le diagnostic vers une HLH. L'anomalie biologique principale devant faire suspecter le diagnostic d'HLH est une bicytopénie voire une pancytopénie. En effet, suite à une hémophagocytose intra-médullaire

associée à une libération de facteurs plasmatiques inhibant l'hématopoïèse, une anémie et une thrombopénie sont précoces et fréquentes. La leucopénie est plus rare et tardive. Il peut exister des stigmates d'hémolyse et une augmentation des lactates déshydrogénases (LDH). L'hyperferritinémie est un bon reflet du stress oxydatif. Allen *et al.,* ont mis en évidence qu'un taux de ferritine supérieur à 10 000 mg/L était sensible à 90% et spécifique à 96% d'une HLH (8). Son taux semble corrélé à l'activité de la maladie et au pronostic. Suite à une analyse multivariée, Grangé *et al*., ont mis en évidence qu'un seuil de ferritine supérieur à 2 000 µg/L prédit le décès avec une sensibilité de 71% et une spécificité de 76% (9). Concernant l'hémostase, une hypofibrinogénémie est fréquente, voire une coagulation intravasculaire disséminée (CIVD) de pronostic plus sombre. Une hypertriglycéridémie est fréquente suite au déficit en lipoprotéine lipase. L'atteinte hépatique est fréquente, d'intensité variable, avec initialement une cytolyse (5-10N), accompagnée d'une insuffisance hépatocellulaire (hypoalbuminémie, baisse du facteur V), la cholestase est plus tardive. Une insuffisance rénale peut se développer tardivement. Une hyponatrémie par sécrétion inappropriée d'hormones antidiurétiques est possible. De pratique non courante, le taux plasmique des récepteurs solubles de l'interleukine 2 (IL-2) est élevé, l'activité des cellules *Natural Killer* (NK) est déprimée voire inexistante (3).

Tableau 1 : Fréquence des signes cliniques et biologiques au cours de l' HLH (10,11)

Clinique	**(%)**	**Biologique**	**(%)**
Fièvre	81.4	Leucopénie	67.7
Hépatomégalie	44.8	Thrombopénie	86.8
Splénomégalie	42.8	Anémie	81.4
Adénopathies	34.9	Hypofibrinémie	34.9
Signes neurologiques	4.2	Anomalies hépatiques	67.1
Atteinte pulmonaire	1	Hypertriglycéridémie	NR
Atteinte cutanée	8.2	Hyperferritinémie	NR

NR : Non renseigné

Devant un tableau clinico-biologique évocateur, l'examen diagnostic de référence, le plus sensible, est le myélogramme. En effet, la confirmation diagnostique est histologique avec la mise en évidence d'histiocytes et de macrophages hémophages avec un taux supérieur variant, selon les auteurs, de 0,2 à 2% des éléments nucléés (Figure 2). Cependant, un myélogramme normal n'élimine pas le diagnostic, car les histiocytes sont parfois très peu nombreux ou difficilement quantifiables. De même, la mise en évidence d'une hémophagocytose n'est pas spécifique de l'HLH ; on peut l'observer lors d'autres pathologies hématologiques notamment lors d'une hémolyse, de transfusions itératives, d'une nutrition parentérale prolongée ou même lors d'une bactériémie. Par ailleurs, il n'y a pas de parallélisme entre la sévérité du syndrome clinique et le nombre d'hémophages constatés. Au stade initial, l'activité hématopoïétique peut rester conservée avec une cellularité médullaire normale, voire accrue (pour les mégacaryocytes). En cours d'évolution, une diminution des précurseurs des lignées érythroïdes et granulocytaires s'installe. La mise en évidence d'hémophagocytose au premier examen n'est pas toujours évidente. En aucun cas la confirmation diagnostique histologique ne doit retarder la prise en charge thérapeutique (12).

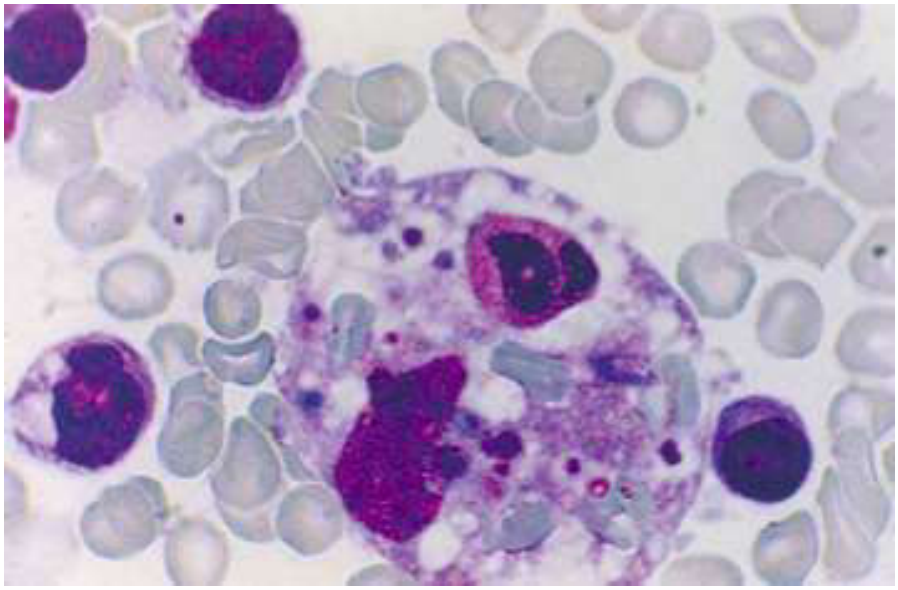

Figure 2 : Myélogramme(10) : hémophagocytose, macrophage phagocytant des polynucléaires neutrophiles et des hématies

Une biopsie d'autres localisations témoignant de l'infiltration histiocytaire peut être réalisée pour confirmer le diagnostic, cependant leur histologie est souvent aspécifique. La biopsie ostéo-médullaire est un examen intéressant permettant de confirmer le diagnostic d'une part, et d'autre part d'orienter vers l'étiologie associée avec la mise en évidence d'un

lymphome sous-jacent ou d'une infection telle qu'une tuberculose. L'analyse en immunohistochimie de la biopsie ostéo-médullaire avec un marquage des macrophages par le *cluster differenciation* (CD)163 faciliterait le diagnostic d'hémophagocytose (3). La biopsie hépatique met en évidence une infiltration histiocytaire des capillaires sinusoïdes, d espaces portes et parfois une nécrose hépatocellulaire (13). Une majoration de l'activité hémophagocytaire dans la pulpe rouge associée à une déplétion lymphocytaire de la pulpe blanche est mise en évidence sur la biopsie splénique. Au niveau ganglionnaire, l'architecture est conservée, avec une infiltration histiocytaire prédominant au niveau sinusoïde. La biopsie cutanée met en évidence une panniculite lobulaire avec un infiltrat à prédominance histiocytaire (5).

Des critères diagnostiques internationaux ont été rédigés en 1991 puis mis à jour en 2004 par l'*Histiocyte Society*. Les recommandations diagnostiques initiales de 1991 par l'*Histiocyte Society* reconnaissaient 5 critères cliniques et paracliniques : une fièvre, une splénomégalie, une cytopénie affectant 2 ou 3 lignées du sang périphérique, une hypertriglycéridémie ou une hypofibrinogénémie, associée à une hémophagocytose prouvée cytologiquement sur un prélèvement de moelle osseuse, de rate ou ganglionnaire. Suite à une analyse systématique génétique des adolescents ou adultes atteints d'HLH, des mutations génétiques ont été mises en évidence notamment *PRF1, UNC13D, STXBP2, STX11, SH2D1A ou BIRC4* dans 7 à 14% des cas (14). Une mise à jour des critères diagnostiques a ensuite été proposée en 2004, avec l'introduction de données moléculaires (mutations génétiques identifiées). Ces mutations génétiques confirment à elles seules le diagnostic d'HLH. De même, l'amélioration des techniques d'analyses biologiques a permis d'ajouter 3 nouveaux critères diagnostiques : la nette régression d'activité voire l'inactivité des cellules NK, une hyperferritinémie supérieure à 500mg/L et l'augmentation des récepteurs solubles de l'IL2 supérieure à 2400U/mL.

Tableau 2 : Critères diagnostiques HLH-2004 de l'*Histiocyte Society*(15)

Les critères diagnostiques HLH-2004 de l'Histiocyte Society

Le diagnostic d'HLH nécessite soit :

- Un critère moléculaire de mutation génétique : PRF1, UNC31D, STXBP1, RAB27A, STX11, SH2D1A ou XIAP

- Ou 5 critères sur 8
  - Fièvre ≥ 38,5°C
  - Splénomégalie
  - Cytopénie affectant 2 ou 3 lignées
    - Hémoglobine < 90g/L
    - Plaquettes <100 G/L
    - Neutrophiles < 1G/L
  - Hypertriglycéridémie et/ou hypofibrinogénémie
    - Triglycérides ≥ 3mmol/L
    - Fibrinogène ≤ 1,5g/L
  - Hémophagocytose confirmée histologiquement
  - Peu ou Pas d'activités des Cellules NK
  - Ferritine ≥ 500 mg/L
  - CD25 circulant (ou Récepteur soluble de l'IL2) ≥ 2400U/ml

Fardet *et al.,* une équipe française, a réalisé une étude rétrospective multicentrique en 2014E, sur les critères diagnostiques les plus pertinents au diagnostic d'HLH. Ils ont identifiés 3 critères cliniques (immunodépression, fièvre, organomégalie), 5 critères biologiques (hyperferritinémie, hypertriglycéridémie, augmentation des ASAT, cytopénie, et hypofibrinogénémie) et enfin un critère histologique avec la mise en évidence d'une hémophagocytose au myélogramme (Tableau 3). Chaque critère est pondéré afin d'obtenir un score : le H-Score. Le H-Score permet d'évaluer la probabilité d'une HLH à plus de 99% s'il est ≥ 250, et inversement d'éliminer une HLH avec un risque de 1% s'il est≤ 90. Ce score est disponible sur internet (http://saintantoine.aphp.fr/score/) (16).

Tableau 3 : Critères du H-Score. Chaque critère est pondéré afin d'obtenir un score : le H-Score. Le H-Score permet d'évaluer la probabilité d'une HLH à plus de 99% s'il est ≥ 250, et inversement d'éliminer une HLH avec un risque de 1% s'il est≤ 90. Formulaire disponible sur le site internet de l'Hôpital Universitaire Saint Antoine, appartenant à L'Assistance Publique des Hôpitaux de Paris. (http://saintantoine.aphp.fr/score/)(16).

Immunodépression connue	Oui Non
Température maximale (C)	< 38,4 38,4-39,4 >39,4 Inconnue
Hépatomégalie	Oui Non Inconnue
Splénomégalie	Oui Non Inconnue
Taux d'Hémoglobine le plus bas	≤ 9,2 g/dL > 9,2g/dL Inconnu
Taux de Leucocytes le plus bas	≤ 5000/mm^3 > 5000/mm^3 Inconnu
Taux de Plaquettes le plus bas	≤ 110 000/mm^3 > 110 000/mm^3 Inconnu
Ferritinémie la plus élevée (ng/mL)	< 2000 2000 – 6000 > 6000 Inconnue
Triglycéridémie la plus élevée (g/L)	< 1,5 1,5-4 > 4 Inconnue
Fibrinogénémie la plus basse (g/L)	≤ 2,5 > 2,5 Inconnue
ASAT ou SGOT (UI/L)	< 30 ≥ 30 Inconnu
Hémophagocytose mise en évidence sur un myélogramme	Oui Non Inconnue
HSCORE	
PROBABILITE (%)	

Concernant les étiologies d'HLH, Henter et le *Study Group of the Histiocyte Society* distinguent les formes d'HLH primitives, héréditaires, survenant principalement dans l'enfance, et les formes secondaires de l'adulte, réactionnelles à une infection, une pathologie tumorale, une maladie systémique ou iatrogènes (2).

Les HLH primaires, regroupent les maladies héréditaires du système immunitaire, avec activation lymphocytaire T et macrophagique. Elles touchent essentiellement les nouveau-nés et les nourrissons avec des antécédents familiaux connus. Les étiologies prépondérantes sont l'HLH familiale, le syndrome de Chediak-Higashi, le syndrome de Griscelli et le syndrome de Putrillo.

L'HLH familiale est l'étiologie principale des HLH primaires. C'est une maladie monogénique, de transmission autosomique récessive. C'est une entité rare, survenant dans la première année de vie voire *in utero*, dans 70% des cas. Elle est souvent déclenchée par une infection virale notamment une primo-infection à Epstein Barr Virus (EBV). Des mutations inactivatrices du gène de la perforine et des gènes impliqués dans le trafic des granules cytotoxiques ont été identifiées. Les manifestations neurologiques concernent environ 50% des enfants, et mettent en jeu le pronostic vital. L'évolution est létale en l'absence de traitement. Grâce aux chimiothérapies et immunosuppresseurs, plus ou moins associés à une allogreffe de moelle osseuse, la survie s'est nettement améliorée, avec un taux de survie à 3 ans évalué à 65% (17).

Le syndrome de Chediak-Higashi résulte d'une mutation du gène *LYST* engendrant un défaut de cytotoxicité des lymphocytes T NK. Il se manifeste par un syndrome de dilution pigmentaire (cutané et oculaire) et une immunodépression. Cela se traduit par un morphotype particulier avec des cheveux aux reflets argentés, une hépato-splénomégalie, associé à des infections cutanéo-respiratoires récurrentes (Figure 3). Les stigmates biologiques pouvant faire évoquer le diagnostic sont : des myéloblastes et promyélocytes contenant des grandes granulations intra-cytoplasmiques peroxydase positive, une hyperéosinophilie et une neutropénie. L'examen trichoscopique met en évidence des mottes pigmentaires disposées de façon régulière (Figure 4)(18).

Figure 3 : Photographie d'un enfant atteint du Syndrome de Chediak-Higashi(18) : Cheveux aux reflets argentés associés à des cils et poils blancs.



Figure 4 : Microscopie composée, sous faible puissance (× 10)(18) : granules de mélanine de diamètre réguliers, uniformément répartis, de tailles plus importantes que des cheveux normaux

Le syndrome de Griscelli est un syndrome voisin du syndrome de Chediak-Higashi (Figure 5). L'absence de grandes granules intra-cytoplasmiques différencie ces deux syndromes, ainsi que l'examen trichoscopique mettant en évidence des mottes pigmentaires disposées (Figure6)(19). Il résulte de mutations de gènes codant pour la myosine 5A et la protéine rab27A, provoquant un défaut d'attachement de la granule lytique à la membrane. La dilution pigmentaire de ces syndromes s'explique par un défaut de transfert de la mélanine vers le kératinocyte.

Figure 5 : Photographie d'un enfant atteint du Syndrome de Griscelli (20): Cheveux et sourcils argentés.

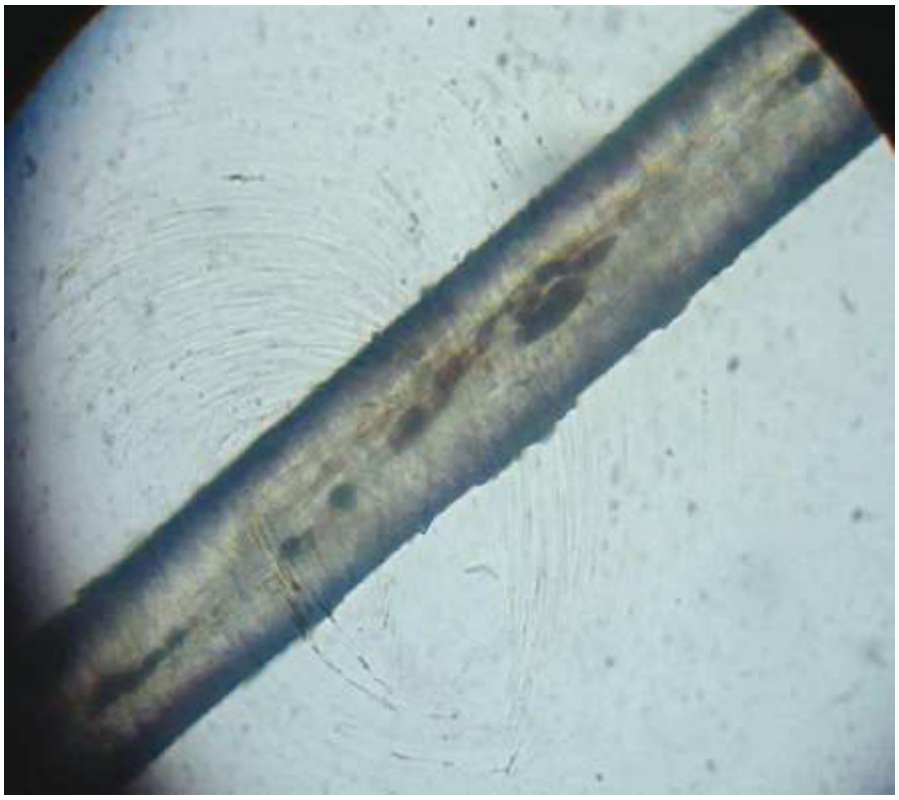

Figure 6 : Examen trichoscopique d'un enfant atteint du Syndrome de Griscelli (20) : mottes pigmentaires disposées de façon irrégulière.

Putrillo décrit le syndrome lymphoprolifératif lié à l'X. Ce syndrome se déclare dans les premiers mois de vie, chez des garçons antérieurement sains, lors d'une primo-infection à EBV. Il évolue vers une mononucléose fatale ou vers un lymphome de Burkitt, une aplasie médullaire ou une agammaglobulinémie (10).

Les HLH secondaires sont rencontrés plus fréquemment chez l'adulte, souvent immunodéprimé de façon acquise ou iatrogène (15).

Les étiologies infectieuses sont les plus fréquentes, notamment virales avec une nette prédominance des virus du groupe Herpes (EBV et Cytomégalovirus (CMV)). Ceci implique la réalisation d'un bilan infectieux systématique complet afin d'entreprendre des traitements spécifiques si besoin (*polymerase chain reaction* (PCR) EBV, CMV, Herpes virus de type 6 et 7 et parvovirus B19, Sérologies Virus de l'Immunodéficience Humaine VIH). Concernant les infections bactériennes, ce sont les mycobactéries, les bactéries pyogènes (salmonelles) ou intracellulaires les plus fréquemment impliquées. Ceci s'explique par l'intrication d'une infection et de pathologies sous-jacentes notamment un terrain immunodéprimé, sensible aux infections opportunistes (21).

Concernant les HLH d'origine maligne, on distingue les HLH induites par la tumeur (lors du diagnostic initial ou lors d'une rechute) et les HLH induites par les chimiothérapies. On constate une forte prédominance d'étiologie hématologique lymphoproliférative. En effet, une HLH est rapportée dans 35% des cas de lymphome malin non hodgkinien avec une prédominance des lymphomes T (anaplasique CD30 ou NK), associés à l'EBV, souvent angiotropes (14). Ramos et al, mettent en évidence dans leur revue de la littérature, une proportion d'HLH induites par un lymphome T ou NK de 35%, par un lymphome B de 32%, par une leucémie de 6%, par un lymphome de Hodgkin de 6%, par une autre atteinte hématologique de 14%, par une tumeur solide de 3%, et par une néoplasie non spécifiée dans 3% des cas (15). Ils estiment qu'environ 50% des cas publiés d'HLH sont induits par une néoplasie. Cette proportion augmente avec l'âge. En effet, chez l'enfant ou l'adolescent, un contexte malin est retrouvé dans uniquement 8% des cas (23). Lehmberg *et al,* recommandent dans leur consensus, un dépistage systématique d'une infection ou d'une néoplasie sous-jacente pour chaque cas d'HLH de l'adulte. Le bilan néoplasique doit comporter *a minima* : une formule sanguine et un myélogramme à la recherche de blastes, ainsi qu'une radiographie pulmonaire et une échographie ou un scanner abdominal à la recherche d'un syndrome tumoral périphérique. Les autres examens complémentaires sont à évaluer au cas par cas. En effet, toute lésion cutanée ou ganglionnaire suspecte doit être prélevée. Dans les populations à risque de néoplasie (personne âgée, infectée par l'EBV, immunodéprimée par le VIH ou lors de cytopénies inexpliquées dans certaines maladies auto-immunes), un scanner abdomino-pelvien ou une Tomographie par Emission de Positons (TEP) peuvent être réalisés (22). Les formes associées aux cancers solides sont plus rares (3%). On les constate principalement lors d'un envahissement métastatique médullaire, de divers primitifs connus (ovaire, gastrique, nasopharynx, pulmonaire à petites cellules, tumeur germinale, rhabdomyosarcome …). L'HLH induit par un mélanome est donc rare. En effet, uniquement cinq cas sont rapportés dans la littérature, tous les patients étaient en progression et l'évolution fut rapidement fatale (24,25). L'intrication de divers facteurs déclenchants est possible : pour nos patients atteints de mélanome, l'HLH peut être réactionnelle à la tumeur, aux traitements anti-cancéreux (immunothérapies ou thérapies ciblées), ou à une infection opportuniste ou une réactivation virale associées.

L'HLH peut être secondaire à une maladie systémique (lupus érythémateux systémique, maladie de Still, polyarthrite rhumatoïde, sarcoïdose, sclérodermie, connectivites mixtes). Il existe souvent des cofacteurs déclenchants associés : immunodépression iatrogène, infection opportuniste, association à un lymphome. On parle de syndrome d'activation

macrophagique (SAM), par extrapolation, lors d'une HLH secondaire à une maladie systémique. Initialement, le terme de SAM était réservé lors d'une HLH diagnostiquée au cours d'une arthropathie juvénile idiopathique puis lors d'autres pathologies rhumatologiques (26). En 2002, suite à la publication d'Athreya, les rhumatologues s'accordent à n'utiliser plus qu'un seul terme d'HLH réactionnelle afin d'harmoniser la communication et d'améliorer la prise en charge multidisciplinaire de cette entité (27).

D'autres situations plus exceptionnelles d'HLH ont été décrites : suite à des transfusions, des nutritions parentérales, des vaccinations, des traitements anti-épileptiques … (10)

En conclusion, les étiologies de HLH réactionnelles sont dominées par la triade infection, immunodépression innée ou acquise (VIH, néoplasie, traitement anti-cancéreux) et lymphome. Dans 20% des cas, aucune étiologie n'est mise en évidence.

Tableau 4 : Classification des lymphohistiocytoses hémophagocytaires simplifiée (2)

Classification des lymphohistiocytoses hémophagocytaires (HLH) simplifiée

HLH primaires monogéniques NB : épisode aigu souvent déclenché par une infection virale	HLH par défaut de cytotoxicité HLH par activation anormale de l'inflammasome HLH associées à d'autres affections mendéliennes HLH familiale d'origine inconnue		
HLH secondaires (apparemment non mendéliennes)	Infection	Virus Bactéries Parasites Champignons	
	Pathologie tumorale	Déclenchant spécifiquement la HLH (souvent inaugurale)	Hémopathies Cancers solides Indéfinie
		HLH pendant la chimiothérapie HLH associée au cancer, sans précision	
	Maladies systémiques, auto-immunes ou auto-inflammatoires (syndrome d'activation macrophagique) Transplantation d'organes ou de moelle Iatrogène par activation immune (surtout lymphocytaire T) Iatrogène par immunosuppression HLH associées à d'autres pathologies, apparemment non génétiques		
HLH d'origine inconnue			

Le pronostic d'une HLH est sévère avec un taux de mortalité évalué entre 22 et 62% en fonction des séries de cas (11). Le pronostic vital est lié à la gravité de la poussée de l'HLH, ainsi qu'à la pathologie sous-jacente. Cela survient dans un contexte de pathologies sévères, la cause du décès n'est pas toujours univoque.

L'évolution d'une HLH familiale est constamment fatale en l'absence de traitement. Le taux de survie est actuellement évalué entre 50 et 70 % après traitement.

Les facteurs de mauvais pronostic sont : un âge supérieur à 30 ans, un lymphome sous-jacent, une CIVD, une anémie inférieure à 10g/dL, une thrombopénie inférieure à 100 000/mm^3, une hyperferritinémie supérieure à 500µg/L, une augmentation de la bilirubine et des phosphatases alcalines, un taux de facteur de nécrose tumorale α (TNFα) ou d'interféron γ (IFNγ) ou de récepteurs solubles d'IL2 élevés (28,29).

Les facteurs de meilleur pronostic sont : les infections virales, les infections à germes intracellulaires, un traitement spécifique précoce (29).

En cas d'évolution favorable, les symptômes et anomalies biologiques se normalisent en une à huit semaines. De rares cas de rechute sont décrits dans les cas d'HLH réactionnelles. Concernant les HLH familiales, elles peuvent récidiver notamment au niveau cérébral. Si l'évolution est défavorable, le décès survient dans les 4 à 8 semaines suite à une défaillance multiviscérale, une hémorragie ou une surinfection souvent fongique (notamment aspergillaire).

Il n'existe actuellement aucune recommandation de schéma thérapeutique spécifique de l'HLH secondaire. Toutes les propositions actuelles s'appuient sur des séries de cas, essentiellement pédiatriques. C'est une urgence thérapeutique. L'objectif immédiat du traitement est de supprimer l'état d'hyper-inflammation avant qu'il n'évolue vers une défaillance multiviscérale.

Une prise en charge multidisciplinaire notamment avec les réanimateurs est nécessaire. Les défaillances d'organes sont palliées par des mesures de suppléance (hémodynamiques, respiratoires, hydroéléctrolytiques). A noter, si l'HLH est active, que le rendement transfusionnel est mauvais. De même, les facteurs de croissance granulocytaires, en cas de neutropénie, sont souvent délétères. L'administration de *granulocyte macrophage colony-stimulating factor* (GM-CSF) est contre-indiquée (30,31). Il faut veiller à traiter tout éventuel facteur déclenchant : antibiothérapie probabiliste, arrêt du traitement imputable … Il ne faut pas hésiter à débuter un traitement agressif en urgence, avant même l'obtention des résultats du bilan étiologique (32).

Pour les formes familiales, l'évolution naturelle est constamment défavorable. La greffe de moelle osseuse allogénique a totalement modifié le pronostic de cette maladie. En effet, en première intention une combinaison de chimiothérapie et d'immunosuppresseurs (dexaméthasone et ciclosporine A ou étoposide) est essayée, puis en cas d'HLH sévère ou

résistant, une allogreffe est réalisée. Cela a permis d'augmenter le taux de survie entre 50 et 70%. Des injections intrathécales de méthotrexate sont proposées en cas d'atteinte neurologique centrale (17).

Pour les HLH secondaires, la corticothérapie est recommandée à la posologie de 1mg/kg/jour, notamment lors de maladies auto-immunes. Si une hémopathie est suspectée, il est recommandé de réaliser la biopsie avant de débuter les corticoïdes, ceux-ci pouvant rendre l'interprétation de la biopsie difficile (33).

L'étoposide est recommandé dans les formes sévères (cytopénies, défaillance d'organe), même en l'absence d'étiologie identifiée ou d'infections résistantes aux traitements anti-infectieux entrepris. Il doit être débuté précocement. L'association à une corticothérapie ne doit pas être systématique, notamment si des preuves histologiques sont nécessaires. L'étoposide ne négative pas les prélèvements contrairement à la corticothérapie (34).

La place des immunoglobulines intraveineuses est discutée. Les études thérapeutiques de l'HLH sont principalement pédiatriques. Elles montrent une efficacité partielle des immunoglobulines, et ne sont pas recommandées en première intention (35).

Concernant les biothérapies, les anti TNFα pourraient avoir un effet délétère avec des cas rapportés d'HLH déclenchés par des antiTNFα (36,37).

Pour les étiologies infectieuses, avec un virus du groupe Herpes identifié (CMV, HSV, VZV), un traitement antiviral est efficace, de même en cas de VIH. Pour les autres virus notamment l'EBV, aucun antiviral n'est recommandé. L'étoposide est recommandé en cas d'infection sévère à l'EBV.

Pour les étiologies lymphoprolifératives, une polychimiothérapie voire des biothérapies antiCD20 (rituximab) ou antiCD25 (daclizumab) peuvent être envisagées (3). La polychimiothérapie comprendra préférentiellement de l'étoposide. Par exemple en cas de R-CHOP (rituximab, cyclophosphamide, doxorubicine, vincristine et prednisone) pour un lymphome B, l'étoposide remplacera la vincristine (22,38).

Pour les formes sévères d'HLH associées à une poussée d'une maladie auto-immune, des traitements immunosuppresseurs peuvent être ajoutés à la corticothérapie, comme des cures d'endoxan (35). *A contrario*, si l'HLH survient chez un patient immunodéprimé suite à la prise de médicaments immunosuppresseurs, une diminution de ses traitements peut être nécessaire.

Des traitements sont en cours d'étude : globulines anti-thymocytes, anticorps monoclonaux antiCD25 présents sur les lymphocytes T et B matures (alemtuzumab), anti-interféron gamma (emapalumab), anti-récepteur de l'IL6 (tocilizumab) inhibiteurs de tyrosine kinase (ruxolitinib inhibiteur de JAK2) (14,38,39).

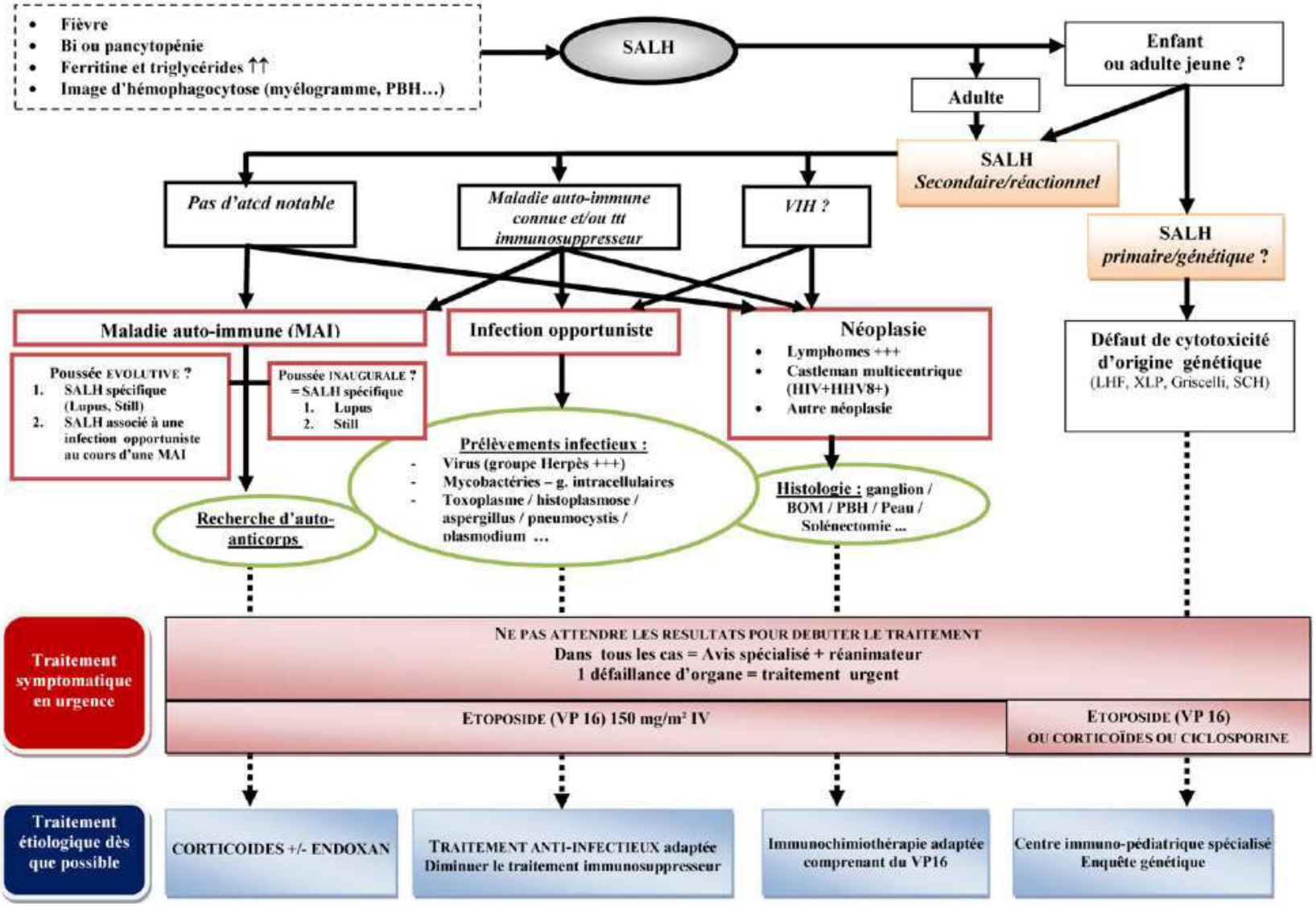

Figure 7 : Conduite à tenir devant une HLH (35)

Pour rappel, la réponse immunitaire physiologique de Th1 s'effectue grâce à une coopération entre histiocytes, macrophages et lymphocytes T (LT) CD8 cytotoxiques et NK. Lors d'une agression par un agent pathogène, il s'établit une coopération entre ces cellules afin d'augmenter l'efficience du système cytotoxique et la prolifération des macrophages. Cette réponse est habituellement initiée par l'immunité naturelle NK et par les macrophages. Après avoir phagocyté les agents pathogènes, les macrophages présentent leurs antigènes en surface. Les macrophages présentateurs d'antigène activent et favorisent la réplication des lymphocytes T CD8 et NK via la sécrétion d'IL2 et TNFα. En retour les LT CD8 et NK sécrètent de l'interféron γ, du TNFα, du GM-CSF, et le récepteur soluble à l'IL2, provoquant une auto-amplification et une hypercytokinémie.

Les manifestations clinico-biologiques d'une HLH s'expliquent par une hyperactivation lymphocytaire cytotoxique (CD8 et NK), provoquant une hypercytokinémie d'origine lymphocytaire et macrophagique (Tableau 5). L'hypercytokinémie stimule en permanence cette boucle d'auto-amplification expliquant la symptomatologie.

Tableau 5 : Effets clinico-biologiques des cytokines dans le HLH

Effets cytokiniques	Cytokines impliquées
Fièvre	TNFα, IL-1, IL-6
Cytopénie	TNFα, IL-1, IFNγ
Elévation des transaminases	TNFα, IL-1
Hypertriglycéridémie	TNFα, M-CSF
Inhibition de la lipoprotéine lipase	TNFα
Hypofibrinogénémie, CIVD	IL-1, TNFα, IFNγ
Troubles neurologiques	IL-1, TNFα
Basse activité NK	TNFα
Infiltration lymphohistiocytaire	IL-1, IL-2, TNFα
Hémophagocytose	M-CSF, IFNα, IFNγ
Insuffisance rénale	IL-6

Grâce à la mise en évidence de diverses mutations génétiques des HLH primaires, des mécanismes physiopathologiques complémentaires ont pu être démontrés. En effet, toutes les mutations altèrent la cytotoxicité des cellules LT CD8 ou NK, sans altérer leurs capacités à activer et à produire des cytokines. Cela engendre une activation normale mais inefficace du système lymphocytaire. Il en résulte d'une part la persistance de l'agent causal, et d'autre part, la pérennisation par les macrophages de l'activation et de la prolifération de ces mêmes

lymphocytes inefficaces. Les cellules cytotoxiques stimulent en retour l'activation macrophagique. La boucle s'auto-amplifie ainsi de façon incontrôlée (17).

Plusieurs mécanismes sont identifiés : soit par anomalie du contenu effecteur des granules cytotoxiques (ex : mutation de la perforine), soit par leur capacité de migration à la membrane cellulaire (ex : mutation gène *MUNC13-4* indispensable à la fusion à la membrane cellulaire des granules).

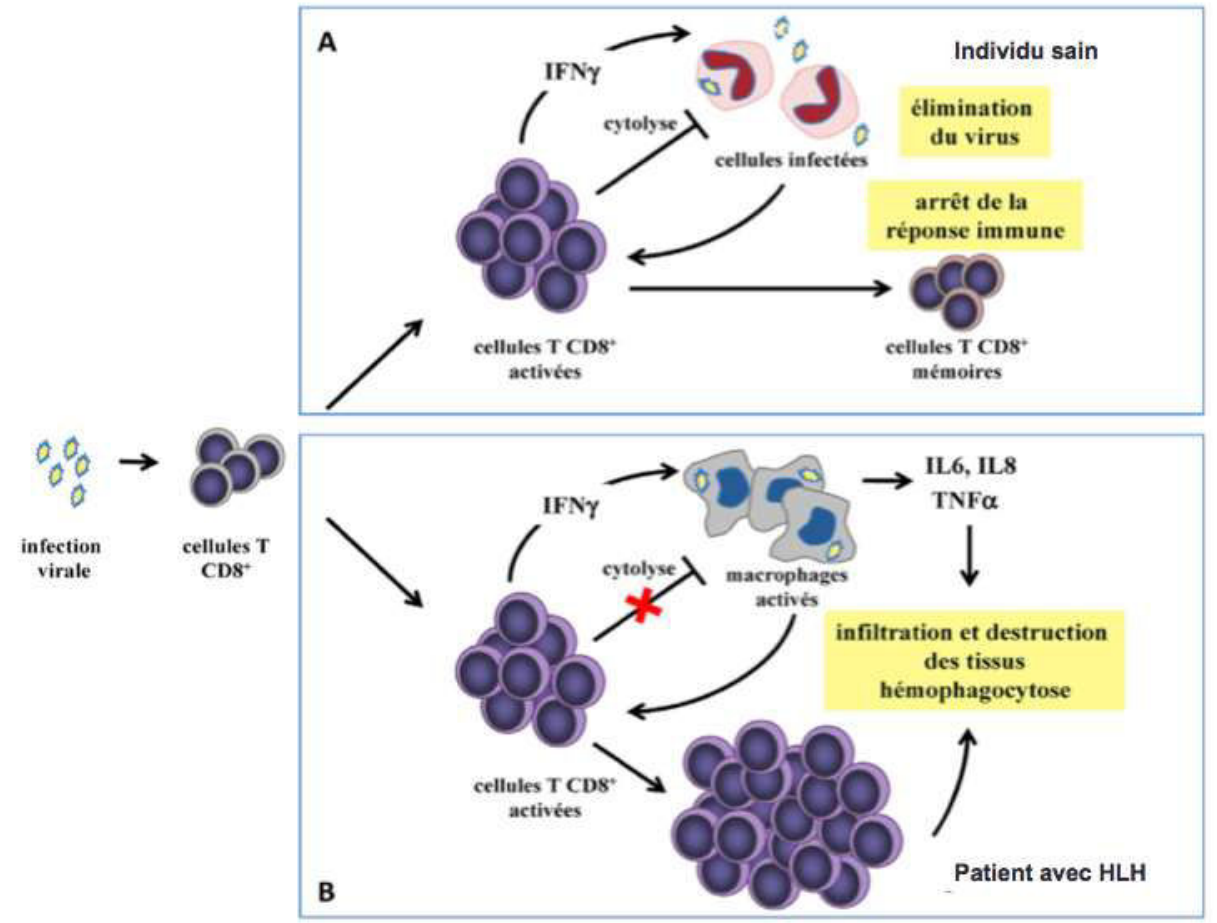

Figure 8: Mécanismes physio-pathologiques du HLH. A) Réponse physiologique Th1 chez un individu sain B) Réponse immunitaire surexprimée et inefficace chez un patient présentant une HLH (17).

Les HLH d'origine maligne, regroupent les HLH engendrées par la tumeur, ou par le traitement anti-cancéreux. L'incidence des HLH d'origine maligne est évaluée à 1% avec une médiane de survie de 1,5 à 2,5 mois (14). La tumeur engendre un état d'hyperinflammation via une stimulation persistante d'antigène tumoral et d'hypersécrétion réactionnelle cytokinique. D'autres facteurs peuvent se surajouter : un terrain immunodéprimé héréditaire prédisposant, des chimiothérapies altérant l'homéostasie immunitaire, des infections

opportunistes. Pour le mélanome, les HLH surviennent soit dans le cadre d'une progression de leur mélanome, ou sont secondaires aux traitements anti-cancéreux (immunothérapie ou thérapies ciblées).

En effet, plusieurs associations d'HLH et de mélanomes métastatiques ont été décrites. Les patients présentaient une progression rapidement évolutive de leur mélanome et le pronostic était fatal dans la majorité des cas (24).

Par ailleurs, plusieurs cas d'HLH sont décrits dans la littérature sous immunothérapie par anti- *Programmed cell Death* (PD)1 et anti- *Cytotoxic-T-Lymphocyte-Antigen* (CTLA)4 (40,41). De nombreuses complications auto-immunes sont connues lors des traitements par immunothérapie. En ce qui concerne le système immunitaire, l'hypothèse suggérée est la multiplication des molécules co-inhibitrices pour réduire les lésions tissulaires, entrainant alors un épuisement des lymphocytes T. Les antiPD1 réactivent ces lymphocytes T épuisés provoquant alors une activation immunitaire soutenue inefficace responsable de l'HLH (42).

Concernant les cas d'HLH après introduction de thérapies ciblées, seuls 3 cas ont été décrits après introduction de dabrafenib/trametinib (43,44). A noter que ces 3 patients étaient traités dans le mois précédent par des antiPD1. L'évolution a été favorable pour l'ensemble des cas après corticothérapie (0,5 à 1mg/kg/jour). La physiopathologie est mal connue. Les antiBRAF et antiMEK inhibent la voie des MAP Kinases et augmentent l'antigénicité des cellules de mélanome. Il a été mis en évidence sur des échantillons tumoraux l'accumulation de cellules cytotoxiques et des taux sériques augmentés de cytokines pro-inflammatoires, chez les patients traités par antiBRAF et antiMEK. On peut donc supposer que cela engendre une sur-stimulation immunitaire provoquant une HLH (44,45).

D'autres cas sous thérapies ciblées sont décrits par Castel *et al*. Ils mettaient en évidence un facteur déclenchant commun par une réactivation virale d'EBV (46).

Nous rapportons l'observation originale d'un patient ayant présenté une HLH, sous thérapie ciblée par dabrafenib-trametinib, en relai d'une première ligne par immunothérapie par antiPD1 (nivolumab), contrastant avec la réponse clinique de son mélanome métastatique, sans facteur déclenchant infectieux mis en évidence.

II) ARTICLE

Case-report: a hemophagocytic lymphohistiocytosis in a metastatic melanoma patient traited with dabrafenib and trametinib, following nivolumab.

Words: 552 max 600

M.MARIANO-BOURIN MD[1], A. MARZOUKI-ZEROUALI MD[1], F.GRANEL-BROCARD MD[1], N.PETITPAIN PharmD[2], J-L. SCHMUTZ MD, PhD[1], A-C. BURSZTEJN MD, PhD[1]

[1]Department of Dermatology and Venereology, CHRU de Nancy, rue du Morvan, 54500 Vandoeuvre-les-Nancy, France

[2] Regional Center of Pharmacovigilance, CHRU de Nancy, 29 avenue du Maréchal de Lattre de Tassigny, 54000 Nancy, France

Corresponding author: Anne-Claire BURSZTEJN, CHRU Nancy, Département de Dermatologie, Nancy, F-54000, France. Tel: 0383157146, email: ac.bursztejn@chru-nancy.fr

No funding source

No conflict of interest to declare

No previous publication or submission

Background

Hemophagocytic lymphohistiocytosis (HLH) is a rare excessive immune. HLH may be primitive, or secondary to an infection, a malignant tumor, an autoimmune disease or iatrogenic. The diagnosis is often late with a mortality rate evaluated at 50%, but yet no recommendation for treatment is published. We present a case of HLH in a metastatic melanoma patient, treated by a combined therapy of dabrafenib-trametinib, contrasting with clinical response.

Case report

A 43-year-old Caucasian man was diagnosed with a superficial spreading malignant melanoma (Breslow 6mm, T4N1aM0, stage IIIC 8th edition of AJCC), treated by surgery. Two years later, subcutaneous metastases were detected. The patient was included in a phase III clinical trial associating nivolumab and ipilimumab. After six months of treatment, new metastatic lesions with BRAF V600E mutation were disclosed. A treatment with dabrafenib ($300mg.d^{-1}$) and trametinib ($2mg.d^{-1}$) was initiated fifteen days after the last perfusion of nivolumab.

Eleven days later, the patient was hospitalised for asthenia, maculopapular exanthema, fever (41°C) and lymphadenopathy, contrasting with the decrease of the subcutaneous infiltration. Laboratory test revealed: thrombocytopenia ($93x10^9.L^{-1}$) followed by pancytopenia (Hemoglobinemia $94g.L^{-1}$, Leukocytes $3,65\ x10^9.\ L^{-1}$), hypertriglyceridemia ($5,01mmol.L^{-1}$), hyperferritinaemia (335820.22 $pmol.L^{-1}$), disseminated intravascular coagulation, elevated LDH ($73,11\mu kat.L^{-1}$), acute kidney injury (creatininemia 3094 $\mu mol.L^{1}$) with oligo-anuria and a hepatic cytolysis at 6N. The H-Score was 251 defining a 99,4% probability of HLH. The infectious explorations were negative. HLH was confirmed by bone marrow aspiration. The patient was transferred to the intensive care unit. Dabrafenib and trametinib were

discontinued. Probabilistic antibiotherapy with cefotaxime/ordinazole, prednisolone 1mg/kg and etoposide 200 mg was initiated.

Twenty-four hours later, the patient was afebrile and resumed a diuresis. Seven days later, skin rash and abnormal laboratory findings decreased. Corticosteroid therapy was gradually decreased. Sixteen days later, a switch of vemurafenib and cobimetinib was initiated and gradually increased to half-dose, without HLH recurrence. Fourteen months later, he still is on partial remission without any recurrence of HLH. (Figure 1)

Discussion

One of the common causes of HLH are malignant causes. In melanoma, HLH occurs either as part of a progression of their melanoma or as a result of immunotherapy.[1]

Only three HLH cases have been previously reported after dabrafenib/trametinib treatment. Including our case, the antiPD1 drug (associated with nivolumab (3 cases) or pembrolizumab(1 case)) was stopped one month earlier in all cases. [2,3] BRAF inhibitors increase excessive cytokine production by acting on MAP's signaling pathways . Immunotherapy could potentiate an excessive immune activation causing HLH. [2]

All patients previously described with HLH and metastatic melanoma were experiencing disease progression and the prognosis was fatal in the majority of cases. [4] On the opposite, our patient was in clinical and paraclinical remission.

Due to severe prognosis of HLH, a rapid diagnosis is necessary. Treatment of HLH is not unanimously established. Precipitating factors must be treated. Etoposide has better efficacy in neoplasic cases.[5],[6]

In all previous HLH cases due to combined therapy, the treatment was restarted and corticosteroid therapy gradually decreased. HLH never relapsed. Corticosteroid therapy certainly improves immune tolerance in such cases.

Conclusion

We report a case of HLH in a metastatic melanoma patient, treated by dabrafenib and trametinib, following nivolumab, contrasting with a clinical response, with a rapid favorable outcome after etoposide and corticosteroid therapy, without recurrence when reintroducing a combined therapy of vemurafenib and cobimetinib.

The transition between immunotherapy and combinated therapy may induce HLH.

References

1. Daver N, McClain K, Allen CE, et al. A consensus review on malignancy-associated hemophagocytic lymphohistiocytosis in adults. *Cancer*. 2017;123(17):3229-3240. doi:10.1002/cncr.30826

2. Sasaki K, Uehara J, Iinuma S, et al. Hemophagocytic lymphohistiocytosis associated with dabrafenib and trametinib combination therapy following pembrolizumab administration for advanced melanoma. *Ann Oncol Off J Eur Soc Med Oncol*. 2018;29(7):1602-1603. doi:10.1093/annonc/mdy175

3. Umemura H, Yamasaki O, Morizane S, Iwatsuki K. Possible macrophage activation in melanoma patients receiving combined kinase inhibitor therapy following anti-PD-1 therapy: a cytokine profiling study of two cases. *Ann Oncol Off J Eur Soc Med Oncol*. 2017;28(10):2624-2625. doi:10.1093/annonc/mdx325

4. Cordel N, Le Corvaisier-Piéto C, Young P, et al. Syndrome d'activation macrophagique et mélanome métastatique : 3 cas. *Ann Dermatol Vénéréologie*. 2000;127(12):1077. doi:AD-12-2000-127-12-0151-9638-101019-ART7

5. Sadaat M, Jang S. Hemophagocytic lymphohistiocytosis with immunotherapy: brief review and case report. *J Immunother Cancer*. 2018;6(1):49. doi:10.1186/s40425-018-0365-3

6. Stabler S, Becquart C, Dumezy F, Terriou L, Mortier L. Hemophagocytic lymphohistiocytosis in patients with metastatic malignant melanoma. *Melanoma Res*. 2017;27(4):377-379. doi:10.1097/CMR.0000000000000354

Figures

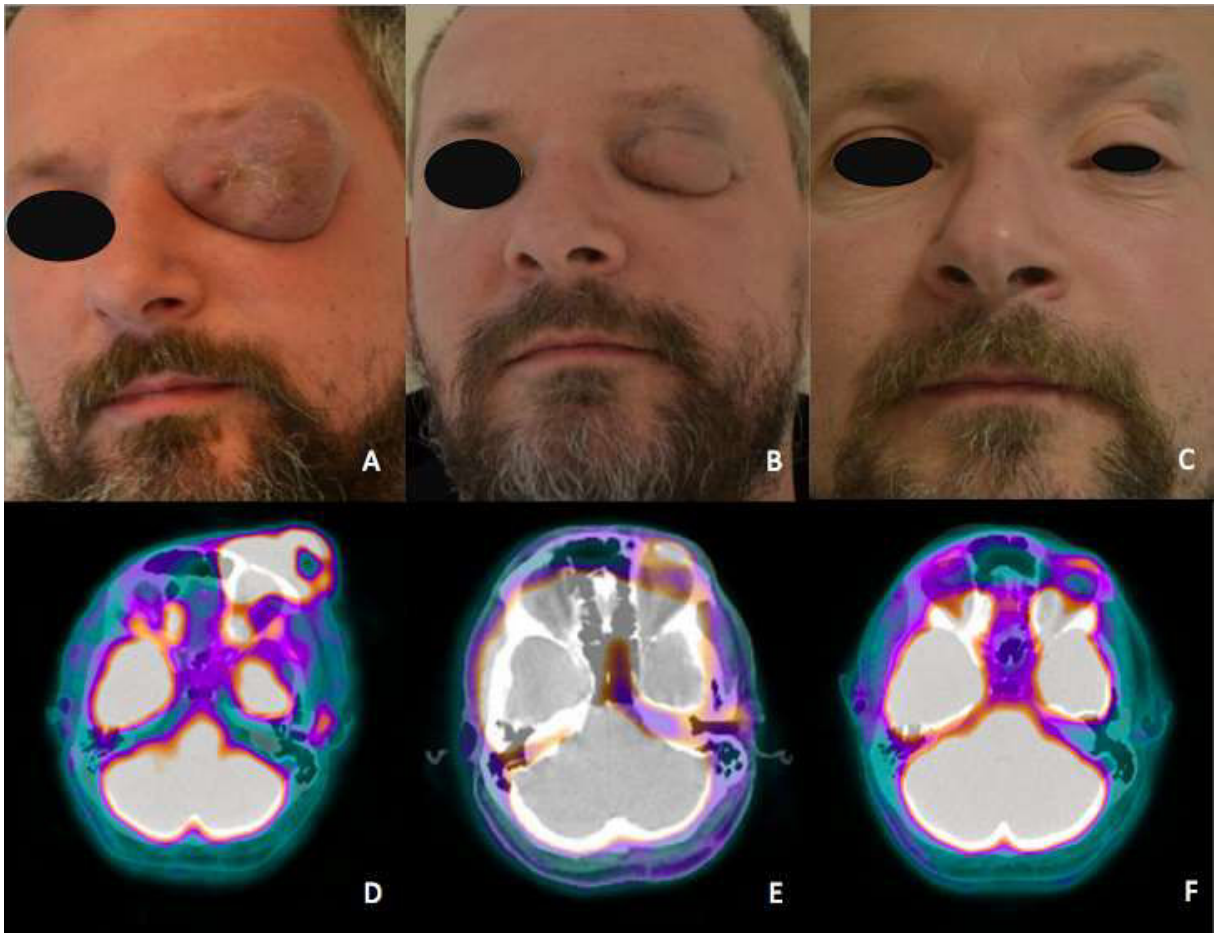

Figure 1:

Photographs: Favorable clinical evolution, regression of left subcutaneous eyelid infiltration (A) when he was hospitalised for HLH, eleven days after initiation of dabrafenib/trametinib (B) two months after reintroducing vemurafenib/cobimetinib (C) fourteen months after reintroducing vemurafenib/cobimetinib

Corresponding axial Positron Emission Tomography Scan: Regression of left palpebral hypermetabolism (D) SUVmax 17.5 (E) SUVmax 3.5 (F) SUVmax 0,5

III) OUVERTURES ET PERSPECTIVES

Nous rapportons le cas original d'un patient suivi pour un mélanome multi-métastatique, en progression après une première ligne d'immunothérapie, présentant une HLH à J11 d'introduction de dabrafenib / trametinib contrastant avec une réponse clinique tumorale.

C'est le quatrième cas de ce type dans la littérature. Trois autres cas d'HLH après introduction de dabrafenib/trametinib ont été décrits (43,44). Les trois cas et notre patient étaient tous traités par antiPD1 (3 par nivolumab, 1 par pembrolizumab) le mois précédent l'introduction de la thérapie ciblée. De même, plusieurs cas d'HLH ont été décrits lors d'un traitement par antiPD1 (42).

La physiopathologie de l'HLH n'est pas encore élucidée. Blackburn *et al.,* ont mis en évidence lors d'une étude *in vivo* chez la souris, atteinte d'un déficit en syntaxin-11 simulant une HLH primaire, l'absence de développement spontané d'une HLH après infection par un virus de chorioméningite lymphocytaire (modèle utilisé pour activer les lymphocytes T). Cependant après injection d'antiPD1, les souris développent une HLH létale (47). De même Gordon *et al*, ont publié une étude *in vivo* chez la souris, mettant en évidence une augmentation des macrophages lors d'une exposition tumorale, associée à une expression de PD1 inversement liée à leur puissance phagocytaire. L'ajout d'un antiPD1, a permis d'observer une augmentation de la phagocytose des cellules tumorales par les macrophages. On peut donc imaginer une sur-stimulation de la phagocytose par les antiPD1 (48). Concernant les inhibiteurs des proto-oncogènes B-*Rapidly Accelerated Fibrosarcoma* (antiBRAF) et les inhibiteurs de la protéine kinase activée par un agent mitogène (antiMEK), il a été mis en évidence sur des échantillons tumoraux : l'accumulation de cellules cytotoxiques et des taux sériques augmentés de cytokines pro-inflammatoires. Wierzbicka et Naji rapportent, par exemple, deux cas de réactions médicamenteuses inflammatoires multisystémiques induites par le dabrafenib et le tramenitib. Les concentrations d'IL6 chez ces patients étaient supérieures à dix fois la normale. Le drabrafenib et le trametinib provoquent une inhibition du récepteur de l'IL6, engendrant une suppression du rétrocontrôle négatif de la synthèse d'lL6 (49). De même, les concentrations d'IL6, IL10 et IFNγ rapportées dans les cas d'HLH sous thérapie ciblée décrits par Umemura *et al.* étaient très augmentées (44). Or, on sait que l'HLH est secondaire à un « orage » cytokinique. L'immunothérapie

délivrée antérieurement potentialiserait probablement l'HLH lors du relai thérapeutique par thérapie ciblée.

Dans notre pratique courante, ce relai thérapeutique devient fréquent, notamment depuis l'obtention de l'Autorisation de mise sur le marché (AMM) des antiPD1 en première ligne de traitement, chez les patients atteints de mélanome métastatique avec un statut BRAF muté en progression lente et l'obtention prochaine de l'AMM pour ces molécules en traitement adjuvant. Notre patient était justement inclus dans un protocole étudiant l'efficacité des antiPD1 chez les patients progresseurs lents possédant la mutation BRAF avant l'obtention de l'AMM.

Le diagnostic d'HLH est souvent tardif suite à un défaut d'enseignement lors des études médicales générales. Grâce au H-Score développé par Fardet *et al,* nous pouvons estimer la probabilité d'une HLH et la dépister plus précocement (16). Lors du relai thérapeutique, il serait donc intéressant de surveiller sur le plan clinique et paraclinique : la température, l'absence de syndrome tumoral périphérique, et d'ajouter une surveillance des triglycérides et de la ferritinémie à notre surveillance habituelle (formule sanguine, fonction rénale, fonction hépatique), afin de dépister précocement une HLH.

En effet, le pronostic de l'HLH est sombre, avec un taux de survie oscillant entre 22 et 59% selon les études (29). La prise en charge thérapeutique précoce est un facteur de bon pronostic identifié (28,29). Au moindre symptôme évocateur, la recherche d'un facteur déclenchant prime, afin d'adapter la prise en charge thérapeutique de façon optimale. Pour nos patients atteints de mélanome métastatique, nous devons orienter nos examens complémentaires afin d'éliminer un facteur déclenchant infectieux (bilan infectieux dont les PCR virales EBV, CMV, HSV1 et 2, VZV), néoplasique (scanner thoraco-abdomino-pelvien : progression tumorale, ou deuxième néoplasie associée), iatrogène (immunothérapie, thérapie ciblée, soins de support dont la nutrition parentérale) et réaliser un examen histologique tel qu'un myélogramme afin de confirmer le diagnostic. La place d'une antibiothérapie probabiliste ou d'une corticothérapie systématique n'est pas définie dans la littérature. Aux vues des similitudes cliniques avec un sepsis sévère atypique associé à une hyperthermie majeure prolongée, une antibiothérapie probabiliste à large spectre est fréquemment introduite. De plus, la présence d'une infection associée est fréquente et ne permet pas d'éliminer une HLH d'origine maligne sous-jacente (22).

Aucun résultat d'examen complémentaire ne doit retarder la prise en charge thérapeutique. Concernant les HLH d'origine maligne, induites par une progression tumorale ou secondaire aux traitements, il n'existe aucune étude prospective. En raison de l'hétérogénéité des patients dans les séries publiées, aucune conclusion claire n'a pu être réalisée. On ne connaît donc pas la meilleure conduite à tenir, notamment si le traitement de l'HLH prime sur le traitement de la malignité ou si une prise en charge combinée doit être adoptée.

Des études ont prouvé l'efficacité d'un traitement précoce par étoposide. L'étoposide est un produit cytotoxique agissant sur le fuseau et les topo-isomérases 2. Il doit être débuté précocement à la posologie de 150 mg/m2 en intra-veineux, en dose unique. Une deuxième dose est possible en cas d'HLH réfractaire. Cela reste peu fréquent (35). Son tropisme particulier pour la lignée des monocytes-macrophages, permet une évolution rapidement favorable en 24 à 48H, avec une résolution de l'hémophagocytose se traduisant cliniquement par une apyrexie. De plus, il augmente la survie à long terme de 90 vs 56% s'il est administré précocement (13,29). Pour notre patient, l'évolution a en effet été très rapidement favorable avec une apyrexie et une reprise de la diurèse en vingt-quatre heures. En parallèle, il faut veiller à adapter notre traitement au facteur déclenchant identifié : antibiothérapie, suspension de l'immunothérapie ou de la thérapie ciblée, relai thérapeutique en cas de progression tumorale. Stabler *et al.* rapportent un cas d'HLH chez une patiente atteinte d'une progression rapide d'un mélanome multimétastatique, l'évolution a été favorable après introduction en urgence d'une thérapie ciblée par dabrafenib et tramétinib, associée à une antibiothérapie probabiliste et une cure d'étoposide. Aucune corticothérapie n'a été nécessaire (25). La corticothérapie a démontré son efficacité dans de nombreux cas d'HLH notamment d'origine maligne. Elle est parfois réalisée en première ligne avant l'étoposide, ou associée à l'étoposide ou isolée. La posologie habituelle est de 0.5 à 1mg/kg/jour. Certains auteurs critiquent l'utilisation d'étoposide suite au risque leucémogène de ce produit (50,51). Les études thérapeutiques concernent principalement des enfants atteints d'HLH primaires, pour lesquels plusieurs cures sont réalisées. Le risque de leucémie secondaire dépend de la dose reçue d'étoposide. Le risque cumulé à 5 ans est estimé entre 0 et 18,7% chez des patients ayant reçus des doses comprises entre 5 200mg/m^2 et 19 200mg/m^2. Aucun cas de leucémie secondaire suite à une injection unique d'étoposide n'a été rapporté dans la littérature (33,51). Pour nos patients atteints d'HLH d'origine maligne, la balance bénéfice/risque de l'étoposide, nous incite à réaliser précocement ce traitement.

Concernant les trois cas rapportés d'HLH après introduction de dabrafénib et tramétinib et notre cas : la thérapie ciblée a été reprise chez trois patients à dose progressivement croissante sous couvert d'une corticothérapie, sans récidive d'HLH. Sasaki *et al*., ont suspendu le traitement pendant seize jours, puis repris à 1/3 de dose le dabrafenib et à ½ dose le trametinib avec une majoration progressive jusqu'à la dose optimale en 5 mois, sous couvert de 30 mg de prednisolone (43). Concernant les cas d'Umemura *et al.,* le traitement a été suspendu une semaine, puis repris à ½ dose et majoré à dose pleine en 3 mois, associé à 20 mg de prednisolone, leur second cas était en rémission complète, et aucun traitement anti-néoplasique n'a été repris (44). Concernant notre cas, après seize jours d'arrêt, nous avons effectué un relai par vemurafenib à ½ dose puis introduit une semaine plus tard le cobimetinib à 2/3 de dose. Le patient étant en rémission partielle, nous n'avons pas majoré la posologie jusqu'à la dose pleine. Dans tous les cas décrits, lors de la reprise du traitement par thérapie ciblée, les patients étaient en cours de décroissance de corticoïdes, ils n'ont jamais récidivé de l'HLH (43,44).

L'immunothérapie dont les antiPD1 est connue pour engendrer de nombreux effets secondaires auto-immuns, notamment des hépatites, des pneumopathies ou des endocrinopathies telles que des hypophysites auto-immunes. Le délai de survenue observé varie entre deux et vingt semaines, notamment pour les endocrinopathies (52,53). L'évolution de ces complications est favorable sous corticothérapie. La corticothérapie améliore la tolérance immunitaire. Pour améliorer la tolérance du relai entre l'immunothérapie et la thérapie ciblée, une corticothérapie systématique pourrait être envisagée.

En résumé, pour notre pratique future, il serait envisageable de proposer à nos patients une corticothérapie préventive lors du relai thérapeutique afin de contrer d'éventuels effets indésirables tardifs auto-immuns secondaires aux immunothérapies. Devant des signes cliniques ou paracliniques suspects d'HLH, le traitement anti-cancéreux doit être suspendu, l'équipe de réanimation prévenue et un traitement par étoposide débuté précocement afin de traiter spécifiquement l'HLH maligne. Lehmberg *et al*., recommandent une reprise précoce du traitement anti-tumoral dès la résolution de l'HLH (22).

Dans la littérature, les cas rapportés d'HLH associés aux mélanomes, se développaient lors d'une progression tumorale (24). La physiopathologie suspectée, était une suractivation inefficace du système immunitaire en réponse à une prolifération tumorale intense. Or, notre

patient était en réponse clinique avec une nette régression de l'infiltration tumorale sous-cutanée palpébrale et en réponse paraclinique sur le scanner, uniquement après 11 jours de traitement. Existe-t-il un syndrome de relargage cytokinique lors de l'introduction du traitement ? Des cas de relargages cytokiniques sont décrits sous antiPD1 dans la littérature, mais aucun sous antiBRAF ni antiMEK (54,55). Au cours de ces syndromes de relargages cytokyniques, on constate des symptômes similaires à l'HLH, comme une fièvre élevée, une tachycardie, une hypotension, des œdèmes diffus, une éruption cutanée aspécifique, une cytolyse hépatique, des troubles de la coagulation, cependant il y est associé fréquemment un tableau clinique d'hypoxie et de détresse respiratoire, non observé chez notre patient. Dans les cas rapportés d'effets indésirables des thérapies ciblées, les concentrations des cytokines circulantes étaient augmentées (49,56). Cependant la physiopathologie reste inconnue. L'HLH est induite par un « orage cytokinique ». L'HLH est souvent multifactorielle. Chez nos patients sous thérapies ciblées, l'HLH peut être induite par le mélanome d'une part et par l'hypercytokinémie induite par les thérapies ciblées d'autre part.

En conclusion, nous rapportons le quatrième cas d'un patient suivi pour un mélanome métastatique, en progression après une première ligne d'immunothérapie, présentant une HLH à J11 d'introduction de dabrafenib / trametinib contrastant avec une réponse clinique. L'évolution a été rapidement favorable, et sans récidive lors de la réintroduction du traitement par thérapie ciblée vemurafenib/cobimetinib. Lors du relai entre immunothérapie et thérapie ciblée, le déclenchement de l'HLH semble plus fréquent. Il faut rester vigilant afin de réaliser un diagnostic précoce et débuter un traitement spécifique rapidement. L'intérêt d'une corticothérapie systématique est à discuter.

IV) BIBLIOGRAPHIE

1. Risdall RJ, McKenna RW, Nesbit ME, Krivit W, Balfour HH, Simmons RL, et al. Virus-associated hemophagocytic syndrome: a benign histiocytic proliferation distinct from malignant histiocytosis. Cancer. 1979;44:993-1002.

2. Emile J-F, Abla O, Fraitag S, Horne A, Haroche J, Donadieu J, et al. Revised classification of histiocytoses and neoplasms of the macrophage-dendritic cell lineages. Blood. 2016;127:2672-81.

3. Papo T. Syndromes hémophagocytaires. Syndrome d'activation des macrophages. EM C - Traité Médecine AKOS. 2018;13:1-8.

4. Stéphan F, Thiolière B, Verdy E, Tulliez M. Role of hemophagocytic histiocytosis in the etiology of thrombocytopenia in patients with sepsis syndrome or septic shock. Clin Infect Dis. 1997;25:1159-64.

5. Velter C, Lipsker D. Panniculites cutanées. Rev Med Interne. 2016;37:743-50.

6. Marzano AV, Berti E, Paulli M, Caputo R. Cytophagic histiocytic panniculitis and subcutaneous panniculitis-like T-cell lymphoma: report of 7 cases. Arch Dermatol. 2000;136:889-96.

7. Horne A, Trottestam H, Aricò M, Egeler RM, Filipovich AH, Gadner H, et al. Frequency and spectrum of central nervous system involvement in 193 children with haemophagocytic lymphohistiocytosis. Br J Haematol. 2008;140:327-35.

8. Allen CE, Yu X, Kozinetz CA, McClain KL. Highly elevated ferritin levels and the diagnosis of hemophagocytic lymphohistiocytosis. Pediatr Blood Cancer. 2008;50:1227-35.

9. Grangé S, Buchonnet G, Besnier E, Artaud-Macari E, Beduneau G, Carpentier D, et al. The Use of Ferritin to Identify Critically Ill Patients With Secondary Hemophagocytic Lymphohistiocytosis. Crit Care Med. 2016;44:e1045-53.

10. Karras A, Hermine O. Hemophagocytic syndrome. Rev Med Interne. 2002;23:768-78.

11. Créput C, Galicier L, Oksenhendler E, Azoulay E. Syndrome d'activation lymphohistiocytaire : revue de la littérature, implications en réanimation. Reanimation. 2005;14:604-13.

12. Gupta A, Tyrrell P, Valani R, Benseler S, Weitzman S, Abdelhaleem M. The role of the initial bone marrow aspirate in the diagnosis of hemophagocytic lymphohistiocytosis. Pediatr Blood Cancer. 2008;51:402-4.

13. Favara BE. Histopathology of the liver in histiocytosis syndromes. Pediatr Pathol Lab Med. 1996;16:413-33.

14. Daver N, McClain K, Allen CE, Parikh SA, Otrock Z, Rojas-Hernandez C, et al. A consensus review on malignancy-associated hemophagocytic lymphohistiocytosis in adults. Cancer. 2017;123:3229-40.

15. Ramos-Casals M, Brito-Zerón P, López-Guillermo A, Khamashta MA, Bosch X. Adult haemophagocytic syndrome. Lancet. 2014;383:1503-16.

16. Fardet L, Galicier L, Lambotte O, Marzac C, Aumont C, Chahwan D, et al. Development and validation of the HScore, a score for the diagnosis of reactive hemophagocytic syndrome. Arthritis Rheumatol. 2014;66:2613-20.

17. Moshous D, Cros G, Héritier S, Chomton M, Neven B, Picard C, et al. Syndromes d'activation lymphohistiocytaire constitutionnels. Revue d'Oncologie Hématologie Pédiatrique. 2013;1:104-10.

18. Reddy RR, Babu BM, Venkateshwaramma B, Hymavathi C. Silvery hair syndrome in two cousins: Chediak-Higashi syndrome vs Griscelli syndrome, with rare associations. Int J Trichology. 2011;3:107-11.

19. Bourlond F, Cribier B, Lipsker D. Diagnostic simple des syndromes de Griscelli et de Chediak-Higashi : dilution pigmentaire et tige pilaire. Ann Dermatol Venereol. 2018;145:S210-1.

20. Sahana M, Sacchidanand S, Hiremagalore R, Asha G. Silvery grey hair: clue to diagnose immunodeficiency. Int J Trichology. 2012;4:83-5.

21. Gonzalez F, Vincent F, Cohen Y. Syndrome d'activation macrophagique d'origine infectieuse : étiologies et prise en charge. Réanimation. 2009;18:284-90.

22. Lehmberg K, Nichols KE, Henter J-I, Girschikofsky M, Greenwood T, Jordan M, et al. Consensus recommendations for the diagnosis and management of hemophagocytic lymphohistiocytosis associated with malignancies. Haematologica. 2015;100:997-1004.

23. Lehmberg K, Sprekels B, Nichols KE, Woessmann W, Müller I, Suttorp M, et al. Malignancy-associated haemophagocytic lymphohistiocytosis in children and adolescents. Br J Haematol. 2015;170:53-49.

24. Cordel N, Le Corvaisier-Piéto C, Young P, Lenormand B, Courville P, Soubrane J-C, et al. Syndrome d'activation macrophagique et mélanome métastatique : 3 cas. Ann Dermatol Venereol. 2000;127:1077-9.

25. Stabler S, Becquart C, Dumezy F, Terriou L, Mortier L. Hemophagocytic lymphohistiocytosis in patients with metastatic malignant melanoma. Melanoma Res. 2017;27:377-9.

26. Grom AA. Macrophage activation syndrome and reactive hemophagocytic lymphohistiocytosis: the same entities? Curr Opin Rheumatol. 2003;15:587-90.

27. Athreya BH. Is macrophage activation syndrome a new entity? Clin Exp Rheumatol. 2002;20:121-3.

28. Kaito K, Kobayashi M, Katayama T, Otsubo H, Ogasawara Y, Sekita T, et al. Prognostic factors of hemophagocytic syndrome in adults: analysis of 34 cases. Eur J Haematol. 1997;59:247-53.

29. Arca M, Fardet L, Galicier L, Rivière S, Marzac C, Aumont C, et al. Prognostic factors of early death in a cohort of 162 adult haemophagocytic syndrome: impact of triggering disease and early treatment with etoposide. Br J Haematol. 2015;168:63-8.

30. Tsuda H, Shirono K. Possible role of macrophage-colony stimulating factor in the development of hemophagocytic syndrome. Eur J Haematol. 1995;54:197.

31. Rouphael NG, Talati NJ, Vaughan C, Cunningham K, Moreira R, Gould C. Infections associated with haemophagocytic syndrome. Lancet Infect Dis. 2007;7:814-22.

32. Buyse S, Teixeira L, Galicier L, Mariotte E, Lemiale V, Seguin A, et al. Critical care management of patients with hemophagocytic lymphohistiocytosis. Intensive Care Med. 2010;36:1695-702.

33. Jordan MB, Allen CE, Weitzman S, Filipovich AH, McClain KL. How I treat hemophagocytic lymphohistiocytosis. Blood. 2011;118:4041-52.

34. Imashuku S. Advances in the management of hemophagocytic lymphohistiocytosis. Int J Hematol. 2000;72:1-11.

35. Michot J-M, Hié M, Galicier L, Lambotte O, Michel M, Bloch-Queyrat C, et al. Le syndrome d'activation lymphohistiocytaire de l'adulte. Rev Med Interne. 2013;34:85-93.

36. Sawar H, Espinoza LR, Gedalia A. Macrophage activation syndrome and etanercept in children with systemic juvenile rheumatoid arthritis. J Rheumatol. 2004;31:623.

37. Araki D, Fujii H, Matsumura M, Yamagishi M, Yachie A, Kawano M. Etanercept-induced lupus accompanied by hemophagocytic syndrome. Intern Med. 2011;50:1843-8.

38. Brisse E, Matthys P, Wouters CH. Understanding the spectrum of haemophagocytic lymphohistiocytosis: update on diagnostic challenges and therapeutic options. Br J Haematol. 2016;174:175-87.

39. Daver N, Kantarjian H. Malignancy-associated haemophagocytic lymphohistiocytosis in adults. Lancet Oncol. 2017;18:169-71.

40. Hantel A, Gabster B, Cheng JX, Golomb H, Gajewski TF. Severe hemophagocytic lymphohistiocytosis in a melanoma patient treated with ipilimumab + nivolumab. J Immunother Cancer. 2018;6:73.

41. Satzger I, Ivanyi P, Länger F, Kreipe H-H, Schaper-Gerhardt K, Beutel G, et al. Treatment-related hemophagocytic lymphohistiocytosis secondary to checkpoint inhibition with nivolumab plus ipilimumab. Eur J Cancer. 2018;93:150-3.

42. Malissen N, Lacotte J, Du-Thanh A, Gaudy-Marqueste C, Guillot B, Grob J-J. Macrophage activation syndrome: A new complication of checkpoint inhibitors. Eur J Cancer. 2017;77:88-9.

43. Sasaki K, Uehara J, Iinuma S, Doi H, Honma M, Toki Y, et al. Hemophagocytic lymphohistiocytosis associated with dabrafenib and trametinib combination therapy following pembrolizumab administration for advanced melanoma. Ann Oncol. 2018;29:1602-3.

44. Umemura H, Yamasaki O, Morizane S, Iwatsuki K. Macrophage activation during therapy. Ann Oncol. 2017;28:2624-5.

45. Wilmott JS, Haydu LE, Menzies AM, Lum T, Hyman J, Thompson JF, et al. Dynamics of chemokine, cytokine, and growth factor serum levels in BRAF-mutant melanoma patients during BRAF inhibitor treatment. J Immunol. 2014;192:2505-13.

46. Castel M, Mignard C, Andrieu E, Duval Modeste A-B, Joly P. Réactivation EBV compliquée d'un syndrome d'activation macrophagique chez 3 patients traités pour un mélanome métastatique. Ann Dermatol Venereol. 2017;144:S306-7.

47. Blackburn SD, Shin H, Freeman GJ, Wherry EJ. Selective expansion of a subset of exhausted CD8 T cells by alphaPD-L1 blockade. Proc Natl Acad Sci USA. 2008;105:15016-21.

48. Gordon SR, Maute RL, Dulken BW, Hutter G, George BM, McCracken MN, et al. PD-1 expression by tumour-associated macrophages inhibits phagocytosis and tumour immunity. Nature. 2017;545:495-9.

49. Wierzbicka-Hainaut E, Naji M. Réaction médicamenteuse inflammatoire multisystémique induite par l'association anti-BRAF/anti-MEK : implication de l'IL6 ? Ann Dermatol Venereol. 2016;143:S376-7.

50. Ehl S. Etoposide for HLH: the limits of efficacy. Blood. 2017;130:2692-3.

51. Ezoe S. Secondary Leukemia Associated with the Anti-Cancer Agent, Etoposide, a Topoisomerase II Inhibitor. Int J Environ Res Public Health. 2012;9:2444-53.

52. Friedman CF, Proverbs-Singh TA, Postow MA. Treatment of the Immune-Related Adverse Effects of Immune Checkpoint Inhibitors: A Review. JAMA Oncol. 2016;2:1346-53.

53. González-Rodríguez E, Rodríguez-Abreu D, Spanish Group for Cancer Immuno-Biotherapy (GETICA). Immune Checkpoint Inhibitors: Review and Management of Endocrine Adverse Events. The Oncologist. 2016;21:804-16.

54. Kogure Y, Ishii Y, Oki M. Cytokine Release Syndrome with Pseudoprogression in a Patient with Advanced Non-Small Cell Lung Cancer Treated with Pembrolizumab. J Thorac Oncol. 2019;14:e55-7.

55. Rotz SJ, Leino D, Szabo S, Mangino JL, Turpin BK, Pressey JG. Severe cytokine release syndrome in a patient receiving PD-1-directed therapy. Pediatr Blood Cancer. 2017;e26642.

56. Ilieva KM, Correa I, Josephs DH, Karagiannis P, Egbuniwe IU, Cafferkey MJ, et al. Effects of BRAF mutations and BRAF inhibition on immune responses to melanoma. Mol Cancer Ther. 2014;13:2769-83.

VU

NANCY, **le 04 avril 2019**	NANCY, **le 09 avril 2019**
Le Président de Thèse	Le Doyen de la Faculté de Médecine
Professeur Jean-Luc SCHMUTZ	**Professeur Marc BRAUN**

AUTORISE À SOUTENIR ET À IMPRIMER LA THÈSE/**10672**

NANCY, le 11 avril 2019

LE PRÉSIDENT DE L'UNIVERSITÉ DE LORRAINE,

Professeur Pierre MUTZENHARDT

RESUME DE LA THESE :

Introduction : La lymphohistiocytose hémophagocytaire (HLH) est une pathologie rare dont le pronostic est sévère. Il existe les HLH primaires génétiques et les secondaires d'origine infectieuse, maligne, auto-immune, ou iatrogène. Nous rapportons l'observation d'un patient ayant présenté un HLH sous dabrafenib-trametinib, contrastant avec la réponse clinique de son mélanome métastatique.

Observation : Un homme de 43 ans, suivi pour un mélanome, traité chirurgicalement, était en progression 2 ans après. Il a été inclus dans un protocole associant le nivolumab à l'ipilimumab. Après 6 mois de traitement, il progressait au niveau sous-cutané. Son statut BRAF était muté, un traitement par dabrafenib-trametinib était débuté. A J11, il était hospitalisé pour altération de l'état général, associée à un exanthème, une fièvre et des adénopathies, contrastant avec une nette régression tumorale sous-cutanée. Biologiquement : on notait une pancytopénie (Hémoglobine 9,4g/dL, Leucocytes 3,65 G/L), une hypertriglycéridémie (4,43g/L), une hyperferritinémie (149440 µg/L), une hypofibrinogènémie à 0,9g/L. Le diagnostic de HLH était confirmé histologiquement sur un myélogramme. En réanimation, le dabrafenib et trametinib ont été arrêtés, une antibiothérapie probabiliste, une corticothérapie à 1mg/kg associée à une cure d'étoposide 150mg/m^2 ont été entrepris. A J7, le patient est rentré à domicile avec une décroissance des corticoïdes. Le traitement par vemurafenib et cobimetinib a été repris progressivement jusqu'à demi-dose. Quatorze mois après son HLH, le patient est toujours en rémission partielle, et n'a présenté aucun évènement intercurrent notamment pas de récidive d'HLH.

Ouvertures et Perspectives : Trois cas d'HLH sous dabrafenib/trametinib ont été décrits, un mois après la dernière perfusion d'antiPD1. La physiopathologie est mal connue. L'HLH semble plus fréquent lors du relai immunothérapie-thérapie ciblée. Le pronostic de cette pathologie est sévère. Un traitement précoce améliore la survie, notamment par étoposide pour les HLH d'origine maligne. Pour notre pratique courante, lors du relai thérapeutique immunothérapie-thérapie ciblée, il serait intéressant de surveiller la ferritinémie et la triglycéridémie afin de dépister précocement une HLH. Par ailleurs, l'intérêt d'une corticothérapie systématique serait à discuter.

TITRE EN ANGLAIS: Case-report : a hemophagocytic lymphohistiocytosis in a metastatic melanoma patient treated with dabrafenib and trametinib, following nivolumab.

THESE : MEDECINE SPECIALISEE - DERMATOLOGIE et VENEREOLOGIE – Année 2019

MOTS CLES : Lymphohistiocytose hémophagocytaire ; Dabrafenib ; Trametinib ; Mélanome

ADRESSE FACULTE :
UNIVERSITE DE LORRAINE
Faculté de Médecine de Nancy
9, avenue de la Forêt de haye BP 20199
54505 Vandœuvre-Lès-Nancy Cedex