



HAL
open science

Les stratégies implantaires pour l'édentement partiel postérieur au maxillaire

Lise Damette

► **To cite this version:**

Lise Damette. Les stratégies implantaires pour l'édentement partiel postérieur au maxillaire. Sciences du Vivant [q-bio]. 2019. hal-03297987

HAL Id: hal-03297987

<https://hal.univ-lorraine.fr/hal-03297987v1>

Submitted on 23 Jul 2021

HAL is a multi-disciplinary open access archive for the deposit and dissemination of scientific research documents, whether they are published or not. The documents may come from teaching and research institutions in France or abroad, or from public or private research centers.

L'archive ouverte pluridisciplinaire **HAL**, est destinée au dépôt et à la diffusion de documents scientifiques de niveau recherche, publiés ou non, émanant des établissements d'enseignement et de recherche français ou étrangers, des laboratoires publics ou privés.



AVERTISSEMENT

Ce document est le fruit d'un long travail approuvé par le jury de soutenance et mis à disposition de l'ensemble de la communauté universitaire élargie.

Il est soumis à la propriété intellectuelle de l'auteur. Ceci implique une obligation de citation et de référencement lors de l'utilisation de ce document.

D'autre part, toute contrefaçon, plagiat, reproduction illicite encourt une poursuite pénale.

Contact : ddoc-thesesexercice-contact@univ-lorraine.fr

LIENS

Code de la Propriété Intellectuelle. articles L 122. 4

Code de la Propriété Intellectuelle. articles L 335.2- L 335.10

http://www.cfcopies.com/V2/leg/leg_droi.php

<http://www.culture.gouv.fr/culture/infos-pratiques/droits/protection.htm>

ACADÉMIE DE NANCY-METZ
UNIVERSITÉ DE LORRAINE
FACULTÉ D'ODONTOLOGIE

ANNÉE 2019

N° 10565

THÈSE

Pour le

DIPLÔME D'ÉTAT DE DOCTEUR EN CHIRURGIE DENTAIRE

par

Lise DAMETTE

née le 8 Août 1992 à Metz (Moselle)

**Les stratégies implantaires pour l'édentement
partiel postérieur au maxillaire**

présentée et soutenue publiquement le Mardi 15 janvier 2019

Examineurs de la thèse :

Pr P. AMBROSINI	Professeur des universités	Président
<u>Dr D. JOSEPH</u>	<u>Maître de Conférences</u>	<u>Directeur de thèse</u>
Dr B. MOEHREL	Assistante Hospitalo-universitaire	Juge
Dr M. VITALI	Attachée	Juge

*Par délibération en date du 11 décembre 1972,
la Faculté de Chirurgie Dentaire a arrêté que
les opinions émises dans les dissertations
qui lui seront présentées
doivent être considérées comme propres à
leurs auteurs et qu'elle n'entend leur donner
aucune approbation ni improbation.*

Président : Professeur Pierre MUTZENHARDT

Doyen : Professeur Jean-Marc MARTRETTE

Vice-Doyens : Dr Céline CLEMENT – Dr Rémy BALTHAZARD – Dr Anne-Sophie VAILLANT

Membres Honoraires : Dr L. BABEL – Pr. S. DURIVAUX – Pr A. FONTAINE – Pr G. JACQUART – Pr D. ROZENCWEIG - Pr ARTIS - Pr M. VIVIER

Doyens Honoraires : Pr J. VADOT, Pr J.P. LOUIS

Professeur émérite : Pr M-P FILLEUL

Département Odontologie pédiatrique Sous-section 56-01	Mme <u>DROZ Dominique</u>	Maître de Conférences *
	Mme JAGER Stéphanie	Maître de Conférences *
	M. PREVOST Jacques	Maître de Conférences
	Mme HERNANDEZ Magali	Maître de Conférences *
	M. LEFAURE Quentin	Assistant
Département Orthopédie dento-faciale Sous-section 56-01	Mme DARSAT Claire	Assistante*
	M. <u>EGLOFF Benoît</u>	Maître de Conférences *
	Mme GREGOIRE Johanne	Assistante
Département Prévention, épidémiologie, économie de la santé, odontologie légale Sous-section 56-02	Mme <u>CLÉMENT Céline</u>	Maître de Conférences *
	M. BAUDET Alexandre	Assistant *
	Mme NASREDDINE Greyce	Assistante
Département Parodontologie Sous-section 57-01	M. <u>AMBROSINI Pascal</u>	Professeur des Universités *
	Mme BISSON Catherine	Maître de Conférences *
	M. JOSEPH David	Maître de Conférences *
	M. LACH Patrick	Assistant
	Mme MAYER-COUPIN Florence	Assistante
	Mme PAOLI Nathalie	Enseignante univ. – Praticien attachée*
Département Chirurgie orale Sous-section 57-01	Mme <u>GUILLET-THIBAUT Julie</u>	Maître de Conférences *
	M. BRAVETTI Pierre	Maître de Conférences
	Mme PHULPIN Bérengère	Maître de Conférences *
	M. CLERC Sébastien	Assistant*
	M. HASNAOUI Nasr	Assistant
	Mme KICHENBRAND Charlène	Enseignante univ. – Praticien attachée*
Département Biologie orale Sous-section 57-01	M. <u>YASUKAWA Kazutoyo</u>	Maître de Conférences *
	M. MARTRETTE Jean-Marc	Professeur des Universités *
	Mme EGLOFF-JURAS Claire	Assistante*
Département Dentisterie restauratrice, endodontie Sous-section 58-01	M. <u>MORTIER Éric</u>	Professeur des Universités *
	M. AMORY Christophe	Maître de Conférences
	M. BALTHAZARD Rémy	Maître de Conférences *
	M. ENGELS-DEUTSCH Marc	Maître de Conférences
	M. VINCENT Marin	Maître de Conférences*
	Mme GEBHARD Cécile	Assistante
	M. GEVREY Alexis	Assistant
	M. GIESS Renaud	Assistant *
Département Prothèses Sous-section 58-01	M. <u>DE MARCH Pascal</u>	Maître de Conférences
	M. SCHOUVER Jacques	Maître de Conférences
	Mme VAILLANT Anne-Sophie	Maître de Conférences *
	Mme CORNE Pascale	Maître de Conférences Associée *
	M. CIESLAK Steve	Assistant
	M. HIRTZ Pierre	Assistant *
	M. MAILLET Maxime	Assistant
	Mme MOEHREL Bethsabée	Assistante
	M. VUILLAUME Florian	Assistant
	Département Fonction-dysfonction, imagerie, biomatériaux Sous-section 58-01	Mme <u>STRAZIELLE Catherine</u>
Mme MOBY (STUTZMANN) Vanessa		Maître de Conférences *
M. SALOMON Jean-Pierre		Maître de Conférences

Souligné : responsable de département

* temps plein

Mis à jour le 01/09/2018

Remerciements

À notre président de thèse,

Monsieur le Professeur Pascal AMBROSINI,

Docteur en Chirurgie Dentaire

Docteur de l'Université Henri Poincaré, Nancy-I

Habilité à diriger des Recherches

Professeur des Universités – Praticien Hospitalier

Responsable de la Sous-section : Parodontologie

Nous vous remercions de l'honneur que vous nous avez fait en acceptant la présidence de cette thèse. Nous vous remercions pour la qualité de vos enseignements et pour votre disponibilité envers les étudiants.

Nous vous prions de trouver ici le témoignage de notre gratitude et de notre profond respect.

À notre directeur de thèse,

Monsieur le Docteur David JOSEPH,

Docteur en Chirurgie Dentaire

Maître de Conférences des Universités / Praticien Hospitalier

Sous-section : Parodontologie

Vous nous avez fait l'honneur de superviser ce travail.

Nous sommes heureux d'avoir pu bénéficier de votre enseignement et de votre présence tout au long de nos études. Vos compétences nous ont permis de progresser tout au long de notre cursus.

Veillez trouver ici le témoignage de notre profond respect et de nos remerciements les plus sincères.

À notre juge,

Madame le Docteur Bethsabée MOEHREL,

Docteur en Chirurgie Dentaire
Assistante Hospitalo-Universitaire
Sous-section : Prothèse

Nous vous remercions d'avoir accepté avec gentillesse de prendre part à notre jury.

Nous avons toujours pu compter sur votre disponibilité et nous vous en sommes profondément reconnaissants.

Nous vous remercions de nous avoir permis de vous assister au cabinet et au bloc opératoire de la faculté.

Veillez trouver ici l'expression de nos sincères remerciements.

À notre juge,

Madame le Docteur Marine VITALI,

Docteur en Chirurgie Dentaire

Attachée

Sous-section : Parodontologie

Nous vous remercions pour la gentillesse et la spontanéité avec lesquelles vous avez accepté de faire partie de notre jury de thèse.

Veillez trouver ici l'expression de nos sincères remerciements.

SOMMAIRE

Liste des figures

Liste des tableaux

Introduction

1. Élévation du plancher sinusien

1.1. Approche par voie latérale

1.1.1. Avec greffe osseuse

1.1.2. Sans greffe osseuse

1.2. Approche par voie transalvéolaire

1.2.1. Définition

1.2.2. Indications

1.2.3. Avec ou sans comblement osseux

1.2.4. Protocole

1.2.5. Avantages et limites

1.2.6. Complications

2. Implants

2.1. Implants courts et ultracourts

2.1.1. Définition

2.1.2. Indications

2.1.3. Procédure

2.1.4. Longueur et diamètre

2.1.5. État de surface

2.1.6. Rapport couronne/implant

2.1.7. Avantages

2.1.8. Limites et complications

2.2. Implants zygomatiques

2.2.1. Généralités

2.2.2. Indications

2.2.3. Protocole

2.2.4. Avantages

2.2.5. Limites et complications

3. Analyse de la littérature

3.1. Élévations du plancher sinusien

3.1.1. Approche par voie latérale

3.1.2. Approche par voie transalvéolaire

3.2. Implants courts et ultra-courts

3.3. Implants zygomatiques

3.4. Synthèse : arbre décisionnel

Conclusion

Bibliographie

Bibliographie électronique

LISTE DES FIGURES

Figure 1 : classification de la typologie osseuse selon Lekholm et Zarb en 1985 (Davarpanah et coll., 2012)	13
Figure 2 : schématisation de la technique de soulèvement de sinus par voie latérale (Davarpanah et coll., 2012)	18
Figure 3 : illustrations schématiques, photographies cliniques et radiographies montrant l'élévation du plancher sinusien latéral sans greffe osseuse (Lundgren et coll., 2017).....	21
Figure 4 : schématisation de la technique de Summers (Checchi et coll., 2010).....	26
Figure 5 : radiographie montrant le rapport couronne implant (Barausse et coll., 2018)	34
Figure 6 : radiographies panoramiques préopératoire et postopératoire de la pose d'un implant zygomatique dans le secteur maxillaire postérieur partiellement édenté (Petrungaro et coll., 2018)	36
Figure 7 : schématisation représentant le trajet de l'implant zygomatique (Mense et coll., 2017).....	37
Figure 8 : radiographie panoramique illustrant la solidarisation prothétique entre un implant zygomatique et une dent (Azevedo et al. 2018).....	38
Figure 9 : photographie du trajet de deux implants zygomatiques vu au travers de la fenêtre latérale (Mense et coll., 2017)	40
Figure 10 : diagramme de flux de la stratégie de recherche pour la thérapeutique par soulèvement sinusien	43
Figure 11 : diagramme de flux de la stratégie de recherche pour la thérapeutique par implant court.....	49
Figure 12 : diagramme de flux de la stratégie de recherche pour la thérapeutique par implant zygomatique.....	51
Figure 13 : arbre décisionnel représentant les différentes stratégies implantaires pour l'édentement partiel postérieur au maxillaire	55

LISTE DES TABLEAUX

Tableau 1 : analyse récente de la littérature sur les taux de survie de l'implant long associé à une élévation sinusienne par voie latérale	45
Tableau 2 : analyse récente de la littérature sur les taux de survie de l'implant long associé à une élévation sinusienne par voie transalvéolaire	47
Tableau 3 : analyse récente de la littérature sur les taux de survie de l'implant court	50
Tableau 4 : analyse récente de la littérature sur les taux de survie de l'implant zygomatique	53

INTRODUCTION

L'édentement partiel postérieur au maxillaire est une situation clinique rencontrée au quotidien dans nos cabinets dentaires. Elle correspond à la perte d'un ou plusieurs organes dentaires présents au niveau du maxillaire à partir de la première prémolaire.

Cette perte dentaire entraîne deux phénomènes physiologiques : la résorption de la crête osseuse et la pneumatisation du sinus maxillaire.

La résorption de l'os maxillaire postérieur est centripète, c'est-à-dire que cette diminution est plus importante du côté vestibulaire. Elle est associée à une résorption de l'os dans le sens vertical.

Elle s'accompagne également, quasi systématiquement, d'une pneumatisation du sinus maxillaire adjacent. Ce phénomène consiste en l'augmentation du volume de la cavité sinusienne au dépend de l'os maxillaire. Il se produit pendant le temps de cicatrisation suite à une avulsion. La pneumatisation s'arrête dès lors que le tissu osseux présent dans l'alvéole est cicatrisé et que l'os alvéolaire est mature (Sharan et Madjar, 2008).

Une autre particularité de ce secteur est la faible densité de l'os. Cela entraîne une stabilité primaire insuffisante et donc un taux de réussite implantaire moins élevé (Davaranah, 2011). Cette densité osseuse a été classée par différents auteurs, la plus utilisée dans les études est celle décrite par Lekholm et Zarb en 1985. Elle comporte quatre types de densité osseuse (figure 1) :

- type I : os dense homogène corticalisé,
- type II : couche épaisse d'os compact entourant un noyau dense d'os spongieux,
- type III : couche fine d'os cortical entourant un noyau d'os spongieux dense,
- type IV : couche très fine d'os cortical entourant un noyau d'os spongieux peu dense.

L'os présent au niveau du secteur maxillaire postérieur présente une densité de type IV.

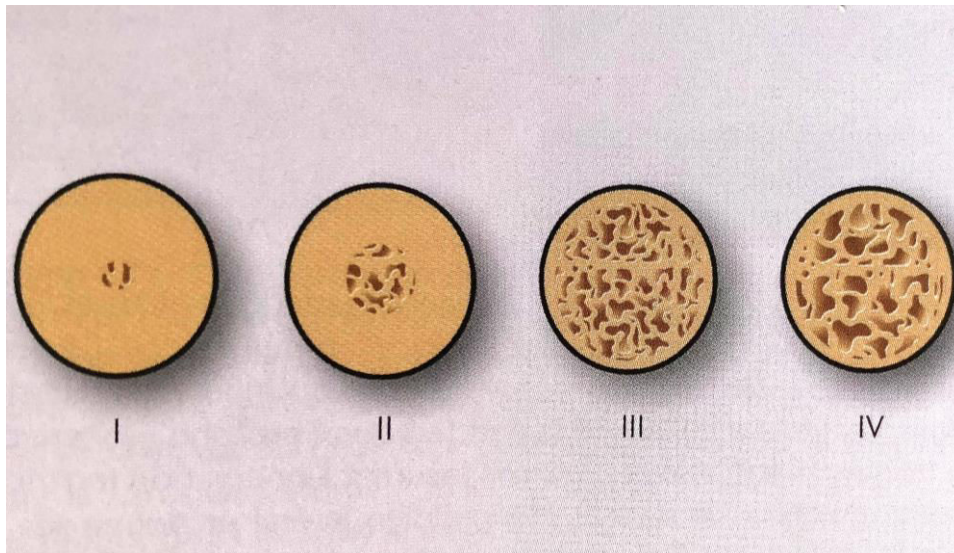


Figure 1 : classification de la typologie osseuse selon Lekholm et Zarb en 1985
(Davaranah et coll., 2012)

Ces différentes modifications, qui font suites à la perte dentaire, provoquent donc une diminution de la hauteur osseuse résiduelle et cette perte peut compliquer la reconstruction implantaire.

À ce jour, différentes stratégies thérapeutiques peuvent nous permettre de contourner ce défaut osseux.

Dans un premier temps, les soulèvements sinusiers ont été décrits. Ils consistent à récupérer une hauteur osseuse acceptable, le plus souvent par l'intermédiaire d'un comblement osseux. Dans la plupart des cas, la mise en place d'un implant de longueur standard est alors possible dans de bonnes conditions osseuses.

Il existe deux techniques.

La greffe sinusienne par abord latéral qui a été décrite pour la première fois par Boyne et James en 1980. Celle-ci consiste à créer une fenêtre latérale au niveau du sinus en regard de l'édentement afin d'y déposer une greffe osseuse.

En 1986, Tatum décrit une autre technique, la greffe osseuse par une approche crestale avec mise en place d'un implant simultané. La membrane sinusienne est alors soulevée à travers l'os crestal en utilisant des ostéotomes. Summers apporte quelques modifications en 1994, et en 2000, Cosci introduit une série de forets atraumatiques pour la membrane sinusienne.

De plus, depuis quelques années, le soulèvement de la membrane sinusienne mais sans apposition de greffe est décrit. En effet, la création d'un espace vide peut suffire à une nouvelle formation osseuse.

Dans un deuxième temps, des alternatives à ces soulevés sinusiens, invasifs et difficilement acceptés par nos patients, sont apparues. Il s'agit des implants courts, ultracourts, voir zygomatiques. Ces solutions permettent de réduire les prérequis à la chirurgie implantaire ainsi que le nombre de soulevé de sinus.

En effet, depuis les travaux du professeur Brånemark, il est considéré que plus un implant est long, plus son taux de succès est élevé. Cette longueur permet d'avoir un rapport couronne/implant favorable et de diminuer les contraintes sur le tissu osseux environnant. Malgré ces recommandations, des auteurs ont utilisé des implants plus courts et ont obtenu des résultats comparables à moyen terme (Nisand et Renouard, 2014 ; Srinivasan et coll., 2014 ; Malmstrom et coll., 2016).

Historiquement, un implant de moins de 12 mm était considéré comme un implant court. Depuis, la définition a beaucoup évolué mais il n'existe pas, à ce jour, de consensus sur la longueur de ces implants.

Le but de ce travail est de permettre au chirurgien de faire un choix face à une situation clinique.

Nous allons dans une première partie exposer les différentes techniques d'élévation sinusienne en détaillant les indications et les limites de celles-ci.

Puis nous allons nous intéresser aux alternatives existantes comme les implants courts, les implants ultra-courts et les implants zygomatiques.

Pour finir, au travers de notre analyse de la littérature récente, nous déterminerons quel traitement est le plus adapté à chaque situation clinique.

1. ÉLEVATION DU PLANCHER SINUSIEN

L'élévation du plancher sinusien est une technique décrite depuis les années 1980. Son objectif est d'augmenter la hauteur osseuse résiduelle entre le sommet de la crête osseuse et le plancher sinusien, afin de permettre la pose de l'implant. Elle reste encore à ce jour, une thérapeutique de choix pour permettre une reconstruction implantaire du maxillaire postérieur.

Cette technique peut être réalisée par voie d'abord latérale ou crestale et peut se faire avec ou sans greffe osseuse. De plus, l'intervention peut être exécutée en un temps chirurgical, la mise en place de l'implant se fait alors immédiatement après l'élévation sinusienne ; ou en deux temps chirurgicaux, la mise en place de l'implant est différée lors d'une seconde intervention chirurgicale.

Le choix de la technique repose sur différents paramètres :

- la hauteur et la largeur osseuse résiduelle,
- l'anatomie intra sinusienne,
- le nombre de dents à remplacer,
- la stabilité primaire (la quantité et la qualité de l'os, le type d'implant).

1.1. Approche par voie latérale

L'élévation du plancher sinusien par voie latérale est une procédure chirurgicale « ouverte » qui augmente la hauteur osseuse sous le sinus maxillaire pour permettre la mise en place d'un implant de longueur standard. L'abord latéral consiste à créer une fenêtre osseuse vestibulaire afin de soulever la membrane sinusienne, appelée aussi membrane de Schneider.

1.1.1. Avec greffe osseuse

- Définition et indications

Cette élévation du plancher sinusien est généralement associée à une greffe osseuse ou à un matériau de substitut osseux (MSO). Cette greffe est déposée après la préparation implantaire, entre l'os maxillaire et la membrane sinusienne surélevée.

La principale indication de ce type de chirurgie est une hauteur osseuse résiduelle sous sinusienne inférieure ou égale à 5 mm ne permettant pas une insertion correcte d'un implant de taille standard (Lundgren et coll., 2017).

Cette technique est généralement préférée lorsque plusieurs implants sont à mettre en place dans le secteur (Davarpanah et coll., 2012).

- Comblement osseux

Nous avons à notre disposition différentes origines d'apports osseux possibles pour réaliser ce comblement. Tout d'abord, le greffon peut être d'origine humaine, autogène (prélèvement sur le même individu) ou allogène (prélèvement sur un autre individu). Nous pouvons également utiliser un greffon d'origine animale (xénogreffe) ou d'origine minérale (greffe alloplastique) (Duan et coll., 2017).

Ce greffon peut se présenter sous forme de particules ou de bloc. Il a été démontré que, l'utilisation de bloc osseux présente plus de morbidité et de défaillances comparée à la mise en place de l'implant dans une greffe particulaire (Pjetursson et coll., 2008 ; Felice et coll., 2014).

La greffe autogène, prélevée sur un autre site mais sur le même patient, a pendant longtemps été considérée comme le « *gold standard* ». Les sites donneurs peuvent être intra-oraux, comme la tubérosité maxillaire, le zygoma ou la symphyse mentonnière ou bien extra-oraux, comme la crête iliaque, le tibia ou la partie supérieure du crâne cérébral (Pjetursson et coll., 2008). Cette technique permet une forte activation de la formation osseuse et un court temps de cicatrisation, mais la morbidité du site donneur est importante. De plus, une anesthésie générale est souvent nécessaire pour un prélèvement extra-osseux, et l'os autogène a le défaut de se résorber rapidement.

L'allogreffe provient de banques spécialisées, elle est d'origine humaine mais prélevée sur un autre individu. Ces prélèvements osseux subissent différents traitements. Il en existe deux grands groupes : les FDBA (*frozen dried bone allograft*) et les DFDBA (*demineralized frozen dried bone allograft*).

La xénogreffe, utilisant de l'os d'origine animale, ne permet pas la formation d'un nouvel os mais reste stable dans le temps, c'est-à-dire qu'il a des propriétés

ostéoconducteurs et non ostéoinducteurs. Le plus souvent, ces MSO proviennent de bovins ou de porcins.

Les matériaux alloplastiques sont d'origine synthétique comme les bioverres, les phosphates de calcium synthétiques ou les hydroxyapatites synthétiques. Utiliser un substitut osseux de ce type permet de réduire le volume nécessaire d'os autogène à récolter (Pjetursson et coll., 2008).

Avec l'évolution des techniques et l'utilisation de différents MSO nous observons des associations entre les différents greffons : les greffes composites. Les greffes autogènes peuvent ainsi être utilisées en combinaison avec de l'os d'origine animal, des substituts osseux synthétiques ou des allogreffes. Ces associations permettent de meilleurs taux de réussite par rapport à la greffe autogène seule.

Dans cette situation clinique, le chirurgien attend du matériau qu'il ait la capacité d'induire la formation d'un nouvel os, d'ostéointégrer l'implant et d'être stable dans le temps. Cependant, à l'heure actuelle, ce matériau de comblement sinusien idéal n'existe pas (Antoun, 2011 ; Davarpanah, 2011 ; Deffrennes et coll., 2013 ; Jensen et coll., 2013 ; Lundgren et coll., 2017).

- Protocole

Après l'anesthésie et les incisions, le chirurgien réalise le soulèvement du lambeau de pleine épaisseur. Ce lambeau doit exposer la face latérale du maxillaire permettant alors de délimiter le volet osseux à l'aide d'instruments rotatifs ou de la piézochirurgie. Cette fenêtre osseuse vestibulaire peut être détachée du reste du maxillaire ou bien orientée horizontalement vers le sinus pour servir de nouveau plancher sinusien (Figure 2).

Ensuite, le décollement de la muqueuse sinusienne est effectué. Cette étape est très délicate. Une fois le décollement terminé, la préparation du site implantaire est réalisée. Nous mettons en place le comblement osseux, puis l'implant est inséré. Un dernier apport de greffon peut être déposé afin de combler la fenêtre osseuse.

Pour recouvrir ce volet, une membrane est mise en place, elle peut être résorbable ou non. Un meilleur taux de réussite a été démontré à plusieurs reprises dans différentes études lors de l'utilisation d'une membrane (Pjetursson et coll., 2008 ; Lundgren et coll., 2017).

Pour finir, le lambeau est remplacé et des sutures sans tension sont réalisées (Antoun, 2011).

Historiquement, les instruments rotatifs sont utilisés pour délimiter la fenêtre osseuse. Depuis les années 2000, la piézochirurgie, outil ultrasonique, permet d'actualiser ces techniques en permettant une plus grande précision, en améliorant la sécurité et en réduisant les suites opératoires. Les instruments piézoélectriques pourraient réduire le risque de perforation. Cependant, toutes les études ne sont pas du même avis (Khayat, 2018).

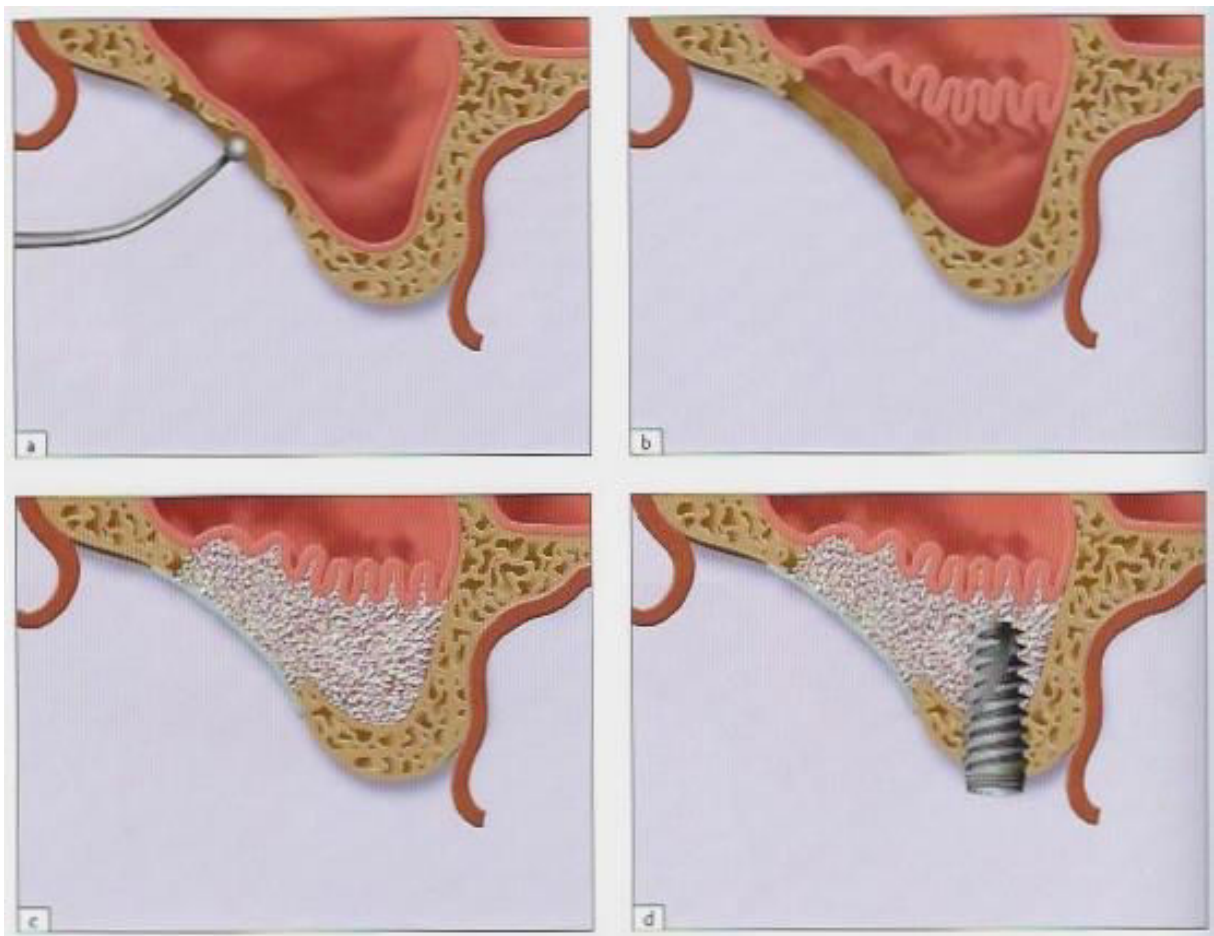


Figure 2 : schématisation de la technique de soulèvement de sinus par voie latérale (Davarpanah et coll., 2012)

- Complications

Les complications sont rares pour cette chirurgie.

La plus évidente et la plus fréquente est la perforation de la membrane sinusienne. L'incidence de cette complication est de 0% à 25% (Lundgren et coll., 2017). Cependant, il semble qu'elle induit rarement un échec de l'implant. Néanmoins, le matériau de greffe peut migrer à l'intérieur du sinus et bloquer l'ostium sinusien empêchant le drainage naturel et donc infecter le sinus.

Une autre complication pouvant survenir est l'hémorragie peropératoire suite à une lésion de l'artère alvéolo-antrale. Ce saignement provoque un manque de visibilité et donc une augmentation du risque de perforation. Il peut également entraîner un risque d'hématome et ainsi compromettre le résultat de la greffe (Antoun, 2011). Il est donc important de bien visualiser cette artère lors de l'examen radiographique préopératoire et d'adapter la localisation de la fenêtre. Celle-ci doit être réalisée en dessous de l'artère lorsque la hauteur de la crête est suffisante.

La résorption du greffon est une autre complication possible. Elle engendre une diminution du volume osseux prévu. Cette résorption, quand elle est précoce, peut contre-indiquer la mise en place de l'implant lorsqu'une technique en deux temps est préférée.

Enfin, d'autres complications sont possibles comme une déhiscence de plaie, une infection post-opératoire, une communication bucco-sinusienne, une sinusite aiguë et une lésion du nerf sous orbitaire (Antoun, 2011 ; Lundgren et coll., 2017).

1.1.2. Sans greffe osseuse

- Définition et protocole

L'élévation de la membrane sinusienne par abord latéral peut également être réalisée sans comblement osseux. La mise en place de l'implant est alors toujours immédiate, en un seul temps chirurgical.

La technique chirurgicale débute de façon similaire. Cependant la partie inférieure de la fenêtre osseuse doit se situer 5 mm au dessus du plancher du sinus.

La membrane sinusienne est ensuite élevée, ce qui va permettre de contenir le futur caillot sanguin dans un espace clos à trois parois. Ce caillot, contenant des facteurs de croissance, entraîne la régénération osseuse autour des implants et induit la cicatrisation osseuse (Borges et coll., 2011 ; Duan et coll., 2017).

La préparation du site implantaire peut débuter tout en maintenant élevée la membrane. Une fois l'implant mis en place, la fenêtre osseuse est remplacée et stabilisée.

- Indications

Le facteur décisif pour le choix de cette technique est la stabilité primaire de l'implant. Différents facteurs vont influencer sur cette stabilité primaire comme la hauteur et la largeur de la crête osseuse, la densité osseuse et le type d'implant (Lundgren et coll., 2017).

De plus, le choix de cette technique se fait en fonction de la quantité osseuse résiduelle et de la longueur de l'implant que nous voulons mettre en place. En effet, le gain en terme de hauteur osseuse est plus élevé lorsque la taille de l'implant est importante et que la hauteur d'os résiduel est faible (Ribben et Thor, 2016). Ce gain osseux est déterminé par l'espace vide généré par la longueur de l'implant qui dépasse de l'os résiduel. L'implant joue le rôle de tuteur pour la membrane sinusienne en la maintenant surélevée et en créant ainsi un espace libre sous celle-ci. Dans cet espace se forme le caillot sanguin comportant tous les éléments nécessaires à une néoformation osseuse. La longueur d'implant saillant diminue au fur et à mesure que l'os se forme dans l'espace vide (Figure 3).

Une hauteur osseuse native modérée et une stabilité primaire de l'implant sont donc les deux conditions incontournables pour la réalisation d'une élévation de la membrane sinusienne sans comblement osseux. Et c'est uniquement dans ces conditions que la réalisation de greffes peut ne pas être nécessaire.

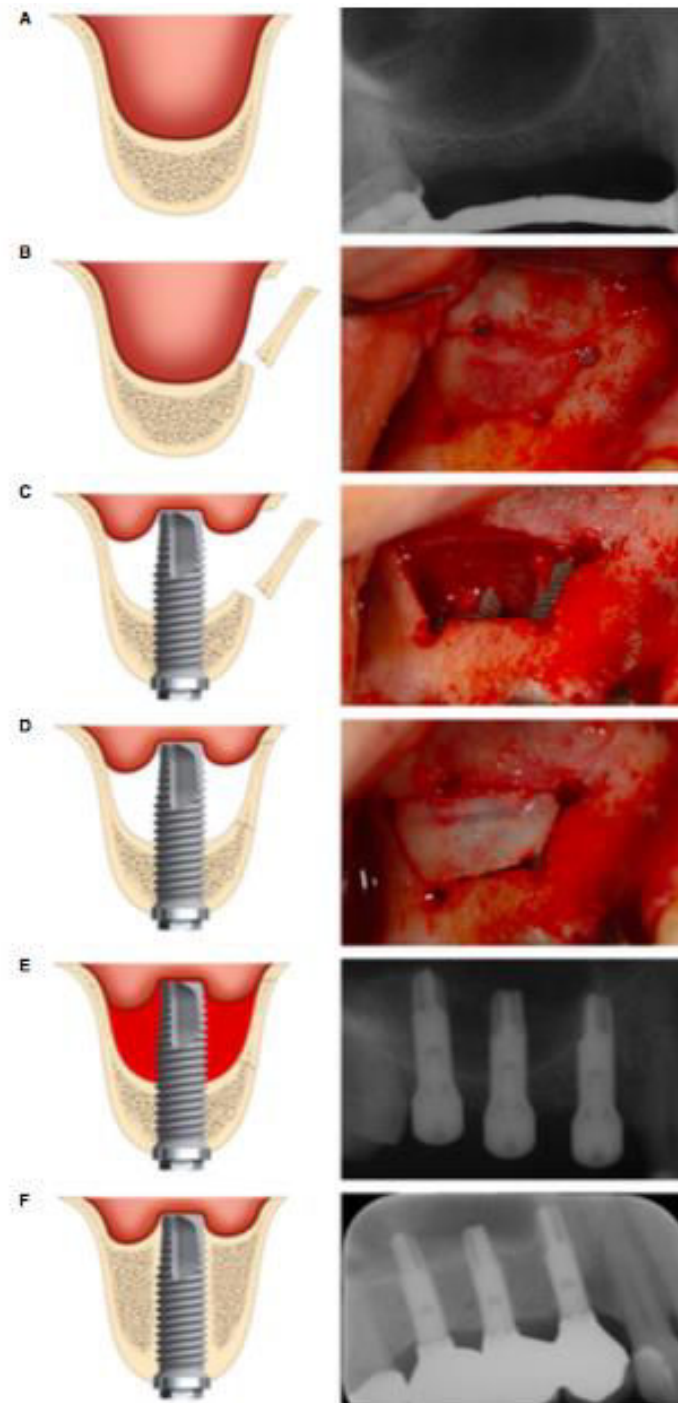


Figure 3 : illustrations schématiques, photographies cliniques et radiographies montrant l'élévation du plancher sinusien latéral sans greffe osseuse (Lundgren et coll., 2017)

- Avantages et limites

Le premier avantage de cette technique est son moindre coût qui s'explique par l'absence de frais de matériaux, ainsi que par la diminution du temps et de la

complexité opératoire. De plus, elle évite une morbidité potentielle du site donneur en cas de greffe autogène (Ribben et Thor, 2016).

D'après une étude récente, cette technique semble être prédictible et stable dans le temps (Duan et coll., 2017).

Ce procédé est d'autant plus intéressant qu'il ne paraît pas être plus risqué que lorsqu'il est accompagné d'un comblement osseux. En effet, d'après l'étude de Borges et coll. datant de 2011, il a été démontré qu'en réalisant un soulèvement de sinus avec ou sans greffe osseuse, le gain osseux et la survie de l'implant sont comparables à court terme (Borges et coll., 2011). De plus, le taux de réussite à long terme a été calculé à 100 % à 64,6 mois (Verdugo et coll., 2017).

Néanmoins, certains auteurs s'accordent à dire qu'une limite à cette technique est la quantité d'os nouvellement formé qui ne peut excéder 4 mm (Borges et coll., 2011 ; Duan et coll., 2017). Au contraire, d'autres auteurs ont prouvé un gain supérieur à 4 mm lorsque les implants mis en place sont plus longs et que la hauteur native est faible (Ribben et Thor, 2016 ; Verdugo et coll., 2017).

- Complications

Les différents auteurs montrent peu de complications pour cette technique. Une perforation de la membrane sinusienne peut être révélée lors de l'intervention, mais elle n'empêche pas la formation d'os et n'influence pas le taux de survie de l'implant.

1.2. Approche par voie transalvéolaire

1.2.1. Définition

L'abord par voie transalvéolaire est aussi appelé crestal. Cette technique est réalisée sans fenêtre latérale mais au travers de l'os crestal et se révèle donc moins invasive. Le plancher du sinus est alors fracturé pour être remonté et la membrane sinusienne est ainsi soulevée au travers du site implantaire à l'aide d'ostéotomes.

L'ostéotome est un instrument chirurgical utilisé à l'aide d'un maillet pour fracturer la corticale sinusienne. Il permet de condenser l'os latéralement. L'intervention nécessite plusieurs ostéotomes de diamètres différents.

Un matériau de comblement doit ensuite être utilisé avec la technique princeps. Il servira d'amortisseur pour lever la membrane sinusienne sans risque de perforation. Cependant, la nécessité de cette greffe est remise en question par certains auteurs. En effet, comme pour la technique par voie latérale, la création d'un compartiment vide sans apport osseux se remplira de sang et devrait suffire à la création d'un nouvel os (Perelli et coll., 2017).

1.2.2. Indications

Tous les auteurs ne sont pas en accord quant aux indications de cette technique. Nombre de différences sont observées, notamment au niveau de la hauteur osseuse résiduelle nécessaire.

D'après Lundgren, l'indication se pose pour une hauteur osseuse résiduelle d'au moins 5 mm et une perte dentaire unique. Dans cette situation, le soulèvement de sinus par voie crestale est une alternative fiable et moins invasive à la fenêtre latérale (Lundgren et coll., 2017).

Au contraire, une autre étude démontre que la chirurgie par voie crestale est une indication recevable uniquement lorsque la hauteur osseuse résiduelle est de 6 mm ou plus (Stefanski et coll., 2017).

Depuis quelques années, ces indications sont bouleversées par l'apparition de nouvelles études qui ont démontré un succès thérapeutique pour une hauteur sous sinus inférieure à 5 mm associée à un implant de courte longueur (longueur inférieure ou égale à 8,5 mm) (Nedir et coll., 2013, 2017 ; Anitua et coll., 2015). En effet, ce traitement consiste à soulever la membrane sinusienne par voie transalvéolaire et à mettre en place un implant court sans comblement.

Ce choix de type d'implant permet de réduire les aménagements osseux et ainsi éviter le recours à la technique par fenêtre latérale. Cela rend donc possible l'augmentation du nombre d'indication pour l'approche par voie crestale (Anitua et coll., 2017). Ces résultats peuvent être associés à des grandes avancées au niveau de la conception des implants et de leurs surfaces.

Cette hauteur osseuse résiduelle détermine également la chronologie lors de la pose de l'implant. En effet l'implant peut être mis en place en même temps que ce geste opératoire de soulèvement de sinus, nous parlons alors de pose immédiate ou

technique en un temps. L'implant peut également être posé lors d'une deuxième intervention, après le soulèvement de sinus, nous parlons alors de pose différée de l'implant ou de technique en deux temps.

Un protocole en deux temps chirurgicaux est préféré lorsque la hauteur osseuse résiduelle est limitée ou lorsque la stabilité primaire est déficiente (Davaranah et coll., 2012).

De plus, l'indication doit se fonder sur la longueur de l'implant choisie et donc de la régénération osseuse possible autour de l'implant qui émerge sous la membrane sinusienne. Avec une technique crestale associée ou non à un matériau de comblement, cette régénération osseuse apicale atteint en moyenne 3 à 4 mm (Davaranah et coll., 2012).

L'aisance du décollement de la membrane est également un critère de choix. En effet, lorsque ce décollement paraît compliqué à la radiographie, une technique crestale peut être préférée. Celle-ci permet de réaliser le décollement de la membrane sinusienne sur une plus petite distance par rapport à une technique latérale.

1.2.3. Avec ou sans comblement osseux

Un dernier choix reste à faire sur la mise en place ou non d'un matériau de comblement.

La formation d'un os nouveau par voie crestale sans apport de matériau de comblement osseux a été démontrée (Nedir et coll., 2006). La membrane est soulevée et cet espace libre est occupé par le caillot sanguin qui provoque une néoformation osseuse. D'après Nedir, le gain osseux est plus important lorsque la hauteur résiduelle osseuse est limitée et que la hauteur de l'émergence implantaire dans le sinus est grande. En effet, cela peut induire un plus grand espace inoccupé pour le caillot sanguin et donc pour la nouvelle formation osseuse (Nedir et coll., 2006). L'avantage principal de cette technique est qu'elle supprime le risque d'échappement de matériaux de comblement lors d'une perforation de la membrane (Davaranah et coll., 2012).

Néanmoins, un matériau de comblement peut être utilisé. Celui-ci permet d'amortir les chocs liés à la fracture du plancher sinusien, de s'interposer entre la

membrane et l'ostéotome lors du soulèvement de la membrane et de maintenir le volume de l'espace qui a été formé (Davarpanah et coll., 2012).

1.2.4. Protocole

Après avoir anesthésié la zone concernée, des incisions crestale et sulculaires sont réalisées et le lambeau est soulevé.

L'emplacement du futur implant est déterminé et la perforation de la corticale osseuse à l'aide d'une fraise à os stérile en forme de boule est réalisée. La préparation du site implantaire est effectuée à l'aide de plusieurs ostéotomes de diamètres différents (pour l'os de type III et IV) ou à l'aide de forets (pour l'os de type II). Cette préparation se fait jusqu'à une distance de 1 à 2 mm par rapport au plancher du sinus. Lorsque l'os est dense, le maillet peut être utilisé afin de faciliter la progression des ostéotomes. Le dernier ostéotome inséré doit être d'un diamètre inférieur de 1 mm par rapport au diamètre de l'implant choisi et doit être placé à 1 mm du plancher sinusien. Le site implantaire est alors préparé.

La fracture du plancher sinusien est l'étape suivante. Elle nécessite l'utilisation d'un premier ostéotome et d'un maillet qui permet de repousser de 1 mm en direction apicale le plancher sinusien. Lors de cette étape, le diamètre de l'ostéotome utilisé est impérativement plus fin que le dernier utilisé pour la préparation du site implantaire, afin de limiter l'expansion de la préparation implantaire.

Ensuite, il est nécessaire d'élargir cette fracture à l'aide d'un deuxième ostéotome dont le diamètre est toujours plus petit que le dernier utilisé pour la préparation du site implantaire.

Enfin, un dernier ostéotome est employé : il est utilisé une seule et unique fois.

L'intégrité de la membrane sinusienne peut alors être examinée à l'aide d'une jauge de profondeur (Perelli et coll., 2017).

La mise en place d'un matériau de comblement si nécessaire est faite à ce moment de l'intervention. Le greffon est alors introduit dans la cavité de forage et repoussé par un ostéotome.

Enfin, l'implant est inséré si une technique en un temps est pratiquée. Pour une technique en deux temps l'implant sera mis en place lors d'une seconde intervention chirurgicale, après cicatrisation osseuse (Figure 4).

Différents facteurs vont décider du temps de cicatrisation avant le chargement de l'implant, notamment la quantité et la qualité de l'os résiduel, ainsi que la stabilité primaire de l'implant (Lalo et coll., 2005 ; Antoun 2011 ; Davarpanah et coll., 2012 ; Lundgren et coll., 2017).

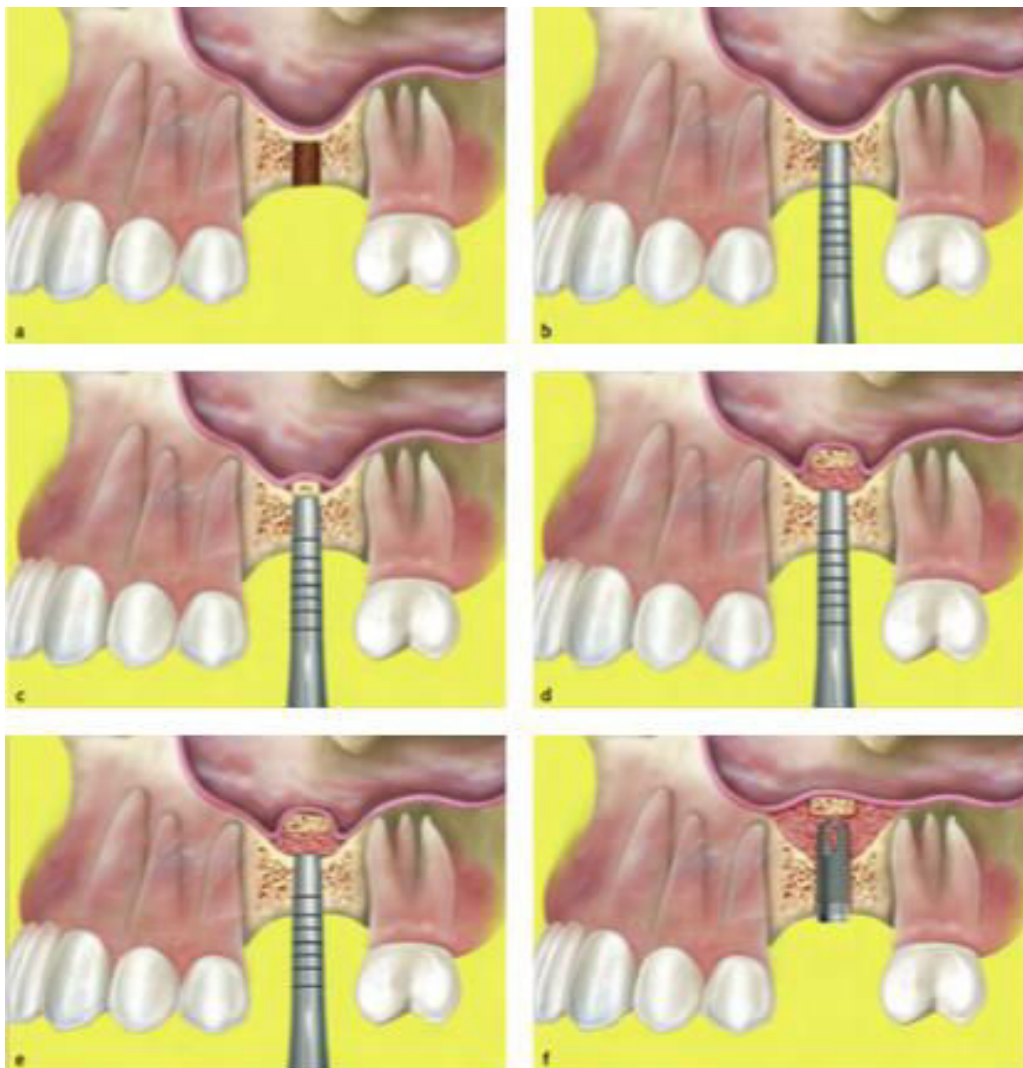


Figure 4 : schématisation de la technique de Summers (Checchi et coll., 2010)

1.2.5. Avantages et limites

Le premier avantage de cette technique est qu'elle est moins invasive que l'abord par voie latérale. Le champ opératoire comporte moins d'éléments nobles à prendre en

compte pour limiter les complications. Les suites opératoires sont très faibles, la durée de l'intervention est souvent réduite et cette technique est moins onéreuse.

De plus, les implants sont souvent placés de façon simultanée, ce qui permet une chirurgie unique. Cette technique permet de placer des implants de longueur standard ou des implants courts en fonction de la situation clinique.

Le soulèvement de sinus par abord crestal permet aussi de densifier l'os recevant l'implant, car il utilise des ostéotomes qui le « compriment » (Davaranah et coll., 2012 ; Lundgren et coll., 2017).

Bien que cette technique semble séduisante de par son apparente facilité clinique et ses moindres risques, elle comporte cependant certains inconvénients.

Les limites de cette technique se trouvent principalement dans ses indications. Un minimum d'os résiduel disponible d'environ 3 mm est nécessaire pour pouvoir réaliser cette chirurgie avec un succès implantaire. De plus, le gain en terme d'hauteur d'os semble inférieur à celui obtenu avec la technique par voie latérale (Cannizzaro et coll., 2009 ; Esposito et coll., 2010).

Une autre limite de cette technique est le manque de visibilité puisque le soulèvement du sinus se fait à l'aveugle (Lo Giudice et coll., 2015).

1.2.6. Complications

La proportion de complications peropératoires et postopératoires semble très faible.

La perforation de la membrane en est la plus fréquente, comme pour la technique par voie latérale. Elle peut se rencontrer à différentes étapes de l'intervention et plus particulièrement au moment du forage ou au moment du décollement de la membrane mais reste difficile à apprécier. Le matériau de comblement peut alors migrer dans le sinus maxillaire. La conduite à tenir dépend de l'étendue de la perforation et se gère au cas par cas. Cette complication semble être cependant beaucoup moins fréquente que lors de la chirurgie par voie latérale (Davaranah et coll., 2012 ; Lo Giudice et coll., 2015 ; Stefanski et coll., 2017). Cependant, cette technique est réalisée « à l'aveugle » et par conséquent, la perforation de la membrane sinusienne peut passer inaperçue (Pjetursson et Lang, 2014).

D'autres complications peuvent se présenter mais elles sont également très rares, comme une infection sinusienne ou une hémorragie postopératoire (Pjetursson et Lang, 2014).

2. IMPLANTS

2.1. Implants courts et ultracourts

La mise en place d'un implant court ou ultra court dans le secteur maxillaire postérieur édenté permet sa reconstruction prothétique sans avoir recours aux techniques chirurgicales spécifiques et invasives décrites précédemment (Davarpanah et coll., 2012).

D'après des études récentes, il a été démontré que les implants courts de 5 à 8 mm de longueur peuvent être une alternative fiable aux procédures d'augmentation classiques (Esposito et coll., 2014 ; Felice et coll., 2016).

2.1.1. Définition

Il n'existe pas à ce jour de consensus sur la définition d'un implant court. Certains auteurs le définissent comme un implant de moins de 10 mm, d'autres moins de 8 mm voire de 5 mm (Davarpanah et coll., 2012 ; Srinivasan et coll., 2014 ; Pereira et Antoun, 2015).

Nous nous fonderons sur l'étude de Nisand et Renouard dans laquelle ils décrivent un implant court comme ayant une longueur inférieure ou égale à 8 mm. Tandis qu'un implant est défini d'ultracourt lorsque la longueur est inférieure ou égale à 5 mm (Nisand et Renouard, 2014).

2.1.2. Indications

Dans la région maxillaire postérieure, le choix entre une chirurgie de greffe de sinus avec mise en place d'un implant de taille standard, ou un placement d'un implant court sans greffe peut se poser en présence d'une hauteur osseuse sous-sinusienne comprise entre 5 et 7 mm (Pereira et Antoun, 2015).

À nouveau, tous les auteurs ne sont pas tout à fait d'accord en ce qui concerne les indications.

En effet, d'après Nunes, la hauteur osseuse minimale à la pose d'un implant court est de 6 à 7 mm et la largeur minimale de la crête pour la reconstruction implantaire est de 6 mm (Nunes et coll., 2013).

Une récente étude a démontré qu'une hauteur résiduelle entre 4 et 8 mm peut être suffisante pour la mise en place d'implants courts ou ultracourts (Felice et coll., 2016).

Enfin, d'après Nisand et Renouard, lorsque la hauteur résiduelle est égale à 7 mm, un implant court peut être mis en place. Lorsque cette hauteur est de 5 ou 6 mm la décision est fondée sur les facteurs de risque pour la perte osseuse marginale (par exemple les antécédents parodontaux), sur la qualité osseuse ainsi que sur l'âge du patient. Et lorsque la hauteur est inférieure à 5 mm une greffe sous sinusienne est recommandée (Nisand et Renouard, 2014).

Ces différences d'indications en rapport avec la hauteur osseuse résiduelle sont certainement en rapport avec les diverses définitions de la longueur de l'implant court.

La mise en place d'un implant court peut également être précédée par une chirurgie d'élévation sous sinusienne par un abord crestal. Dans ce cas, les indications peuvent être élargies. Et la mise en place d'un implant court de 8 mm peut être envisagée avec une hauteur osseuse résiduelle de seulement 3 à 6 mm (Cannizzaro et coll., 2009).

Ces implants courts peuvent être porteurs de tout type de prothèse : fixée ou amovible (Jain et coll., 2016).

L'implant peut supporter une couronne fixée unique. Une réhabilitation plurale peut également être mise en place. Et dans ce deuxième cas, les couronnes sont supportées par deux implants courts, ou bien un implant court et un implant long. Ces dernières seront le plus souvent solidarisées (Davaranah et coll., 2012 ; Jain et coll., 2016). En effet, la pose de plusieurs implants avec une prothèse fixée solidarisée permet une répartition optimale des forces occlusales et donc une diminution du stress et des contraintes (Anitua et coll., 2017).

Cependant, il n'y a, à ce jour, aucune recommandation sur la solidarisation entre les implants, ni sur le nombre d'implant nécessaire (Nisand et Renouard, 2014).

2.1.3. Procédure

Les différentes étapes du protocole implantaire sont similaires à une pose d'implant classique. Après une désinfection et une anesthésie de la zone, une incision crestale et une élévation de lambeau de pleine épaisseur sont réalisées. La préparation du site d'implantation est effectuée à l'aide de forets de diamètres croissants. La mise en place de l'implant doit suivre les recommandations du fabricant. Si besoin un comblement osseux peut être réalisé. La vis de couverture est mise en place et le lambeau est remplacé et suturé.

Une ordonnance d'antalgique et de bain de bouche est donnée au patient et les conseils postopératoires sont expliqués. D'après l'Afssaps (agence française de sécurité sanitaire des produits de santé), la prescription d'antibiotiques n'est pas recommandée pour les patients non immunodéficients (Ansm, 2011).

Après 3 mois, les étapes prothétiques peuvent débuter (Esposito et coll., 2014 ; Felice et coll., 2016 ; Rossi et coll., 2016).

2.1.4. Longueur et diamètre

Pendant des années et suite aux recherches du professeur Brånemark, les implants les plus longs possibles ont été préférés. En effet, plus un implant est long, plus la surface de contact entre l'os et l'implant augmente. Un implant long permet également d'améliorer sa stabilité primaire et le rapport entre la taille de la couronne et la taille de l'implant est favorable.

Mais un implant long possède également des inconvénients, comme le temps de préparation osseuse et le risque de surchauffe osseuse. Dans ce secteur, il augmente également le risque de perforation sinusale. De plus, dans le maxillaire postérieur, la hauteur osseuse résiduelle est parfois insuffisante pour la mise en place de ces implants longs sans une chirurgie de soulèvement de sinus préalable (Nisand et Renouard, 2014). Les implants courts et ultracourts représentent alors une alternative fiable à ces interventions chirurgicales complexes (Jain et coll., 2016).

Pendant longtemps, les cliniciens utilisaient peu les implants courts car ils semblaient ne pas bien dissiper les contraintes occlusales (Pereira et Antoun, 2015). Cependant, la partie de l'implant recevant le plus de contraintes est celle qui se situe au niveau de l'os crestal. En effet, très peu de stress est transféré à la partie apicale

de l'implant. Par conséquent, une réduction de la taille de l'implant ne semble pas interférer dans la distribution des contraintes. Néanmoins, une augmentation de la longueur de l'implant permet une meilleure stabilité primaire (Lee et coll., 2005 ; Pereira et Antoun, 2015 ; Jain et coll., 2016).

Les praticiens ont tenté de compenser la faible longueur de ces implants par une augmentation de leur diamètre (Pereira et Antoun, 2015 ; Felice et coll., 2016).

Les auteurs ne sont pas tous en accord. En effet, l'étude dirigée par Monje démontre que plus l'implant est large et plus le taux de défaillances est élevé (Monje et coll., 2013). Alors que dans la méta-analyse dirigée par Kim, un taux de réussite inférieur a été démontré pour les implants courts de 6 ou 7 mm de diamètre par rapport à ceux de 5 mm de diamètre (Kim et coll., 2018).

Cependant, la répartition des contraintes semble être différente selon le diamètre de l'implant (Pereira et Antoun, 2015). Un diamètre augmenté serait efficace pour augmenter la stabilité primaire et également pour distribuer les contraintes occlusales dans l'os environnant (Lee et coll., 2005 ; Jain et coll., 2016). En répartissant les charges occlusales, l'augmentation du diamètre pourrait réduire la perte osseuse marginale potentielle.

Enfin, la largeur de la crête résiduelle peut limiter l'utilisation de ces implants de grands diamètres. L'utilisation de ces implants peut également induire une sur-instrumentation et une génération de chaleur importante (Lee et coll., 2005). Des essais sur l'efficacité des implants courts de 5 mm de long avec des diamètres de 4 à 5 mm doivent être réalisés (Esposito et coll., 2011).

2.1.5. État de surface

Les premières études réalisées avec des implants courts ont montré des taux de succès plus faibles que les implants longs dans l'os augmenté (Jain et coll., 2016). En effet, d'après une étude de 1998, il a été démontré un taux de succès de 95% pour les implants de 13 mm et un taux de succès de seulement 75% pour les implants de 7 mm (Wyatt et Zarb, 1998).

Ces études antérieures présentaient les résultats d'implants courts avec une surface usinée (Srinivasan et coll., 2014). Alors que, dans la pratique actuelle, la majorité des implants posés sont à surface rugueuse.

En effet, une revue systématique de la littérature semble montrer un taux de survie supérieur pour les surfaces rugueuses comparées aux surfaces lisses (Annibali et coll., 2012). Les implants courts à surface rugueuse semblent avoir un taux de réussite similaire aux implants longs, alors que les implants courts à surface lisse semblent avoir plus de défaillances que les implants longs (Malmstrom et coll., 2016).

Cette évolution concernant la surface de l'implant permet d'augmenter la superficie de contact os-implant, et une meilleure stabilité primaire de l'implant est alors observée (Nisand et Renouard, 2014 ; Pereira et Antoun, 2015). Depuis ces avancées scientifiques, nous notons dans les résultats des études une réelle augmentation des taux de survie implantaire. Les taux de survie des implants courts sont comparables aux taux de survie des implants longs dans l'os augmenté (Nisand et Renouard, 2014 ; Malmstrom et coll., 2016).

Ces progrès en terme de rugosité de surface nous permettent d'envisager une utilisation plus fiable des implants courts, et cela même dans de l'os de type IV rencontré dans la région maxillaire postérieure (Nédélec, 2011).

2.1.6. Rapport couronne/implant

Dans le secteur maxillaire postérieur, la résorption osseuse s'accompagne le plus souvent d'une augmentation de l'espace entre le maxillaire et la mandibule. Cela induit une hauteur excessive de l'espace prothétique, la future couronne se trouvant alors allongée (Nisand et Renouard, 2014).

Le ratio couronne/implant (figure 5) correspond au rapport entre la hauteur de la restauration prothétique et la taille de l'implant (Pereira et Antoun, 2015).

Pour les dents naturelles, un ratio couronne/racine maximum de 1/1 est favorable, c'est-à-dire que la longueur intra-osseuse de la racine doit être au moins égale à la hauteur de la restauration prothétique. Beaucoup de cliniciens ont appliqué ce résultat aux implants. Dans ce secteur, le ratio se trouve généralement supérieur à 1/1, ce qui aboutit à une réticence à l'utilisation des implants courts, et l'utilisation d'implants longs est alors privilégiée (Pereira et Antoun, 2015). Cependant, bien qu'un ratio maximum de 1/1 soit valable pour les dents naturelles, il ne s'applique pas aux implants (Nédélec, 2011 ; Brincat, 2017).

En effet, une étude démontre qu'un ratio de 2/1 n'affecte pas le succès de l'implant court (Birdi et coll., 2010). Un rapport élevé peut provoquer une défaillance de l'implant par une perte osseuse plus importante. Mais les nouveaux concepts implantaire ainsi que la rugosité des surfaces implantaire, permettent une meilleure répartition des charges occlusales et donc un succès malgré un ratio de 2/1 (Jain et coll., 2016).

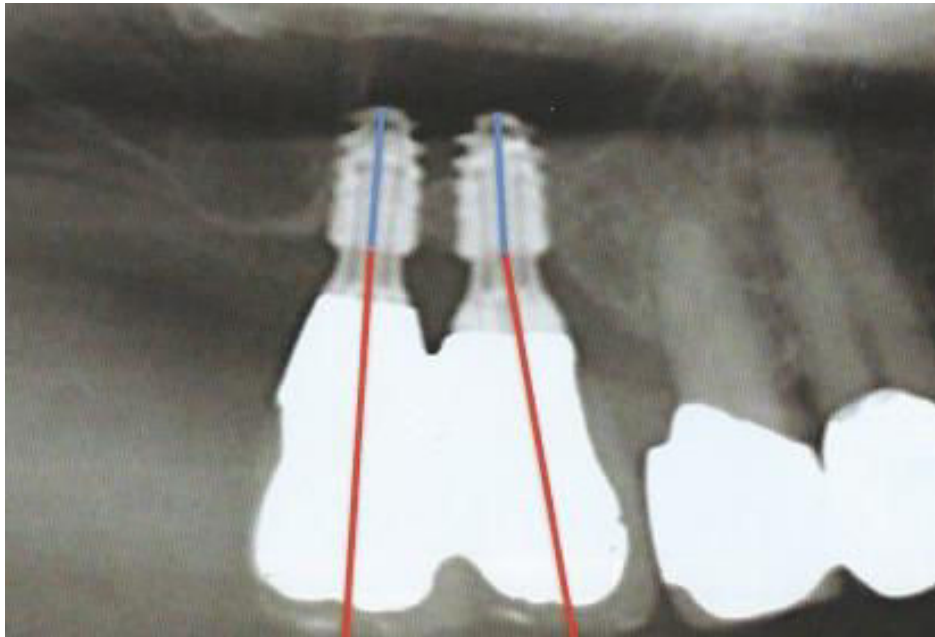


Figure 5 : radiographie montrant le rapport couronne implant (Barausse et coll., 2018)

2.1.7. Avantages

Le premier avantage de cette alternative est la réduction du nombre de recours à l'augmentation osseuse sous sinusienne. Cela permet une morbidité moindre, un coût réduit et une diminution du temps de traitement. Cette thérapeutique permet également de simplifier les procédures et donc la prise en charge des patients (Esposito et coll., 2014 ; Pereira et Antoun 2015).

Ces implants permettent de diminuer le risque de lésions des structures anatomiques vitales comme le sinus et d'éviter un contact avec les dents adjacentes (Davaranah et coll., 2012). Cela prévient donc toutes les complications liées à ces chirurgies, comme la perforation de la membrane de Schneider par exemple (Jain et coll., 2016).

La préparation implantaire est moins longue et nécessite des instruments plus simples et des forets plus courts ce qui réduit le risque de surchauffe osseuse pendant le forage (Jain et coll., 2016 ; Kim et coll., 2018).

2.1.8. Limites et complications

Les complications pour les implants courts sont rarement liées à la chirurgie et il existe peu de morbidité. Dans l'étude de Cannizzaro en 2013, nous retrouvons un cas de fracture du revêtement de la céramique, une vis de pilier desserrée et une muqueuse hypertrophique et hémorragique autour d'un implant chez un patient n'ayant pas respecté les séances de maintenance parodontale (Cannizzaro et coll. 2013).

Pour les patients porteurs d'implants courts, comme pour les implants conventionnels, il est recommandé de suivre un traitement de soutien afin de prévenir et d'éviter la perte osseuse marginale au cours du temps. L'implant étant court une perte osseuse minime peut aboutir beaucoup plus rapidement à la perte de l'implant que pour un implant long. Cependant, le retrait de l'implant court est une procédure plus simple et plus conservatrice de l'os par rapport à un implant plus long (Nisand et Renouard 2014 ; Felice et coll., 2018).

2.2. Implants zygomatiques

Les différentes solutions thérapeutiques décrites auparavant permettent de recréer un volume osseux approprié à la mise en place d'un implant conventionnel de longueur standard ou bien, de s'adapter à la hauteur osseuse résiduelle en mettant en place un implant court. Une alternative fiable à ces thérapeutiques est le recours à des implants zygomatiques pour la réhabilitation implantaire des maxillaires atrophiés (Esposito et coll., 2018). En effet, le taux de survie est élevé, supérieur à 90 % d'après Pi-Urgell, tandis que le taux de complications apparues est faible (Pi-Urgell et coll., 2012).

2.2.1. Généralités

Les implants zygomatiques ont été introduits par Brånemark en 1998, particulièrement pour le traitement des patients édentés totaux avec une atrophie sévère du maxillaire. Ils ont également été développés pour ancrer une reconstruction maxillo-faciale suite à un délabrement important du maxillaire notamment dans les cas de cancers de la face, et pour les patients présentant des traumatismes ou des malformations congénitales (Neugarten et coll., 2017 ; Azevedo et coll., 2018).

Ces implants ont tout d'abord été insérés dans des cas d'édentement complet. Cependant, ils ne se limitent pas à cette indication et sont actuellement utilisés dans des situations d'édentement partiel postérieur (figure 6).

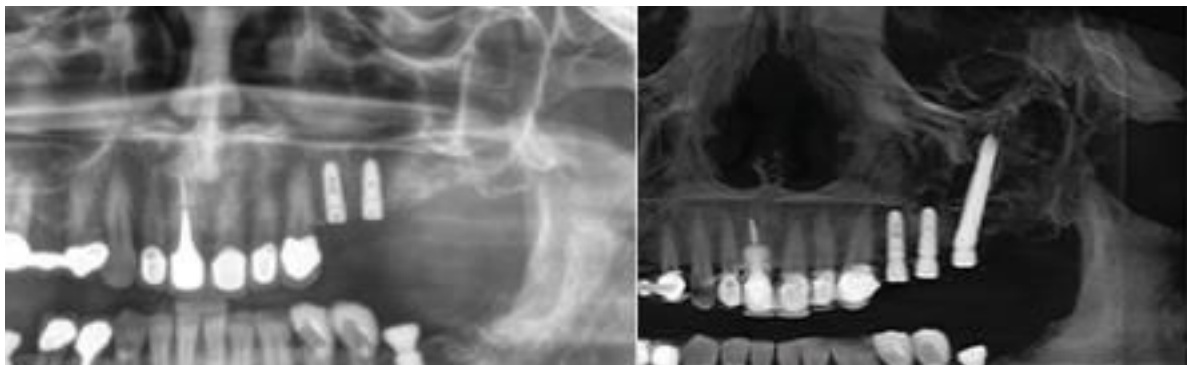


Figure 6 : radiographies panoramiques préopératoire et postopératoire de la pose d'un implant zygomatique dans le secteur maxillaire postérieur partiellement édenté (Petrungaro et coll., 2018)

L'insertion de cet implant se réalise à travers la crête alvéolaire et engage le corps de l'os zygomatique. À l'origine, les implants traversaient le sinus maxillaire pour s'accrocher dans l'os zygomatique (figure 7). Du fait du trajet de l'implant, la partie coronaire se retrouvait dans le palais. Aujourd'hui, une technique extra-sinusale a été développée afin d'éviter cette émergence palatine pour privilégier sur la crête alvéolaire (Pi-Urgell et coll., 2012 ; Neugarten et coll., 2017 ; Esposito et coll., 2018).

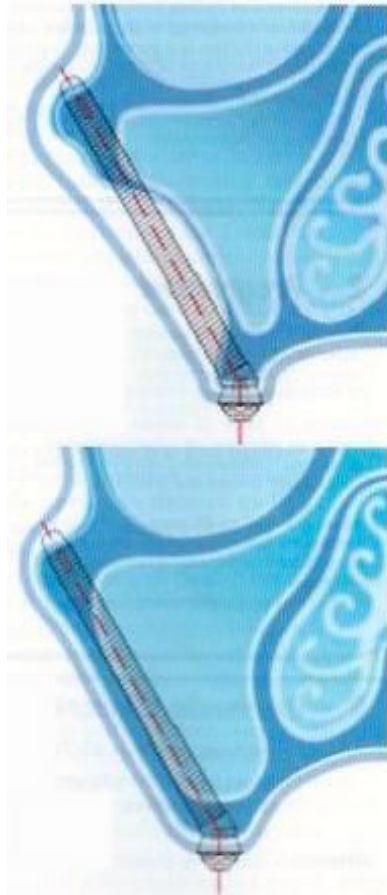


Figure 7 : schématisation représentant le trajet de l'implant zygomatique (Mense et coll., 2017)

Cette technique est donc intéressante en cas de défaut osseux, puisqu'elle permet d'engager de l'os sur un site distant. L'os zygomatique ayant une densité osseuse très élevée, il permet une stabilité suffisante de l'implant (Neugarten et coll., 2017).

L'implant zygomatique est un implant en titane avec une surface rugueuse. Dans sa conception initiale, la surface était lisse et usinée. Sa surface actuelle permet une meilleure ostéointégration (Massereau et coll., 2017).

Il est disponible en 8 longueurs différentes de 30 à 52,5 mm. Le diamètre apical est de 4 mm, et il s'élargit vers la partie coronaire jusqu'à 4,5 mm. L'implant a donc une forme conique qui permet une augmentation de la stabilité.

La connexion est inclinée pour faciliter la réhabilitation prothétique et éviter une émergence palatine de l'implant. En effet, il y a un angle de 30 à 60° entre l'implant et la face occlusale.

L'implant zygomatique unique provoquerait un déséquilibre des forces occlusales. Il serait donc nécessaire d'avoir un implant zygomatique sur l'os zygomatique opposé pour équilibrer les forces et assurer la longévité de la réhabilitation. Cependant, aucune étude n'a prouvé que la réhabilitation est impossible sans cet implant controlatéral. L'article de Azevedo en 2018 sur la réhabilitation partielle par des implants zygomatiques, propose l'utilisation d'implant zygomatique unilatérale associés à des implants conventionnels ou à des dents adjacentes (figure 8). Cette association permettrait d'apporter une retenue supplémentaire et d'éviter les contraintes mécaniques (Azevedo et al. 2018).

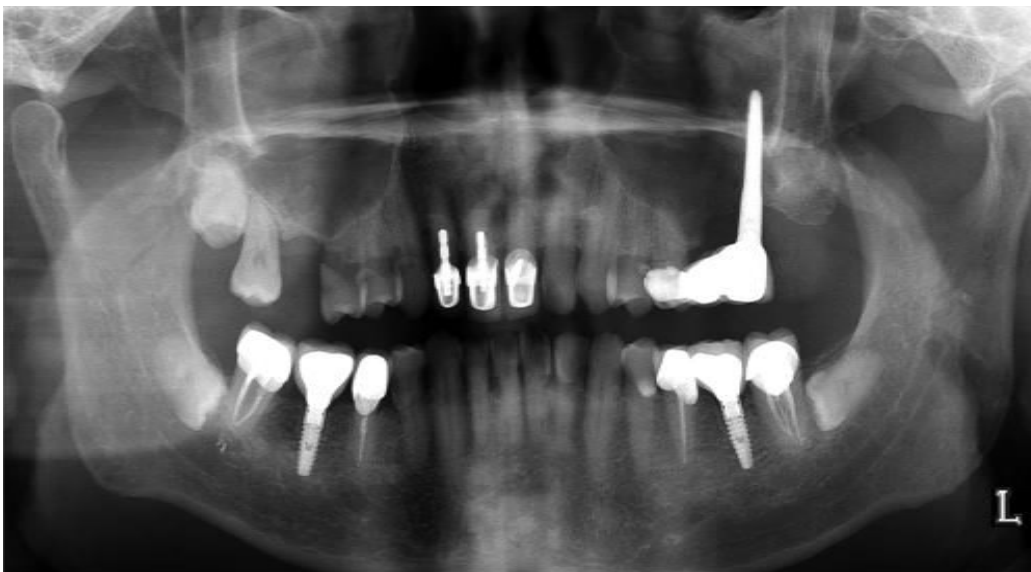

Figure 8 : radiographie panoramique illustrant la solidarisation prothétique entre un implant zygomatique et une dent (Azevedo et al. 2018)

2.2.2. Indications

La pose d'implant zygomatique est indiquée lorsque le maxillaire est partiellement ou totalement édenté et que le volume osseux est simplement insuffisant pour la pose d'implant conventionnel en postérieur. Selon Aparicio, une résorption sévère du maxillaire correspond à une hauteur osseuse résiduelle inférieure à 4 mm (Aparicio et coll., 2008). Le plus souvent, et notamment dans l'étude de Azevedo, les patients ont tous un antécédent d'échec d'augmentation de greffe osseuse : cette technique serait donc seulement proposée en seconde intention (Azevedo et coll., 2018).

2.2.3. Protocole

D'après notre recherche bibliographique, nous pouvons convenir d'un protocole similaire au sein de plusieurs études (Verdino et Mardenalom ; Otto et coll., 2010 ; Miglioranca et coll., 2011 ; Pi-Urgell et coll., 2012 ; Neugarten et coll., 2017 ; Esposito et coll., 2018).

Cette intervention chirurgicale peut être effectuée sous anesthésie générale, sous anesthésie locale avec sédation intraveineuse, ou sous anesthésie locale seule. La décision est prise avec le patient. En complément, des anesthésies sont réalisées localement pour réduire le saignement et contrôler les douleurs postopératoires.

Suites aux incisions crestales et verticales, la première étape est le soulèvement du lambeau de pleine épaisseur pour exposer toute la paroi antérolatérale du maxillaire jusqu'à l'os zygomatique.

Une fenêtre osseuse de 10 x 5 mm dans la paroi du sinus maxillaire peut être créée afin de contrôler la séquence de forage et de guider le placement de l'implant zygomatique (figure 9).

Le forage débute par la détermination du point d'entrée de l'implant à la fraise boule sur la crête alvéolaire. Cette étape délicate préfigure le point d'ancrage de l'implant dans l'os zygomatique qui se doit d'être haut dans l'os. Il faut également veiller à préserver un maximum de tissu osseux au niveau de l'émergence sur la crête ce qui permet de prévenir les communications bucco-sinusiennes possibles.

Ensuite, la réalisation du forage continue en direction de l'os zygomatique toujours à l'aide de la fraise boule, le long de la paroi latérale du sinus maxillaire jusqu'à atteindre l'os zygomatique. Le forage fait suite avec un foret de 2,9 mm de diamètre jusqu'à ce que la couche spongieuse de l'os zygomatique soit dépassée.

Une jauge de profondeur permet de faire un choix sur la longueur de l'implant zygomatique à placer. Cette longueur est définie comme étant inférieure de 2 mm à la mesure obtenue avec la jauge.

L'ostéotomie est élargie au fur et à mesure avec une séquence de forets spécifiques décrite par le fabricant. Il y a un foret hélicoïdal de 2,9 mm, deux forets pilotes de 2,9 mm et 3,5 mm puis un foret hélicoïdal de 3,5 mm.

L'implant est alors inséré. Une fois l'émergence dans l'os zygomatique visualisé, l'orientation de la tête de l'implant est adaptée à la restauration prothétique future.

Le lambeau est refermé et les consignes postopératoires sont données au patient.

La mise en charge peut être soit immédiate, soit en deux temps chirurgicales. Les taux de réussite sont très élevés dans les deux choix (supérieurs à 90%) (Pi-Urgell et coll. 2012).

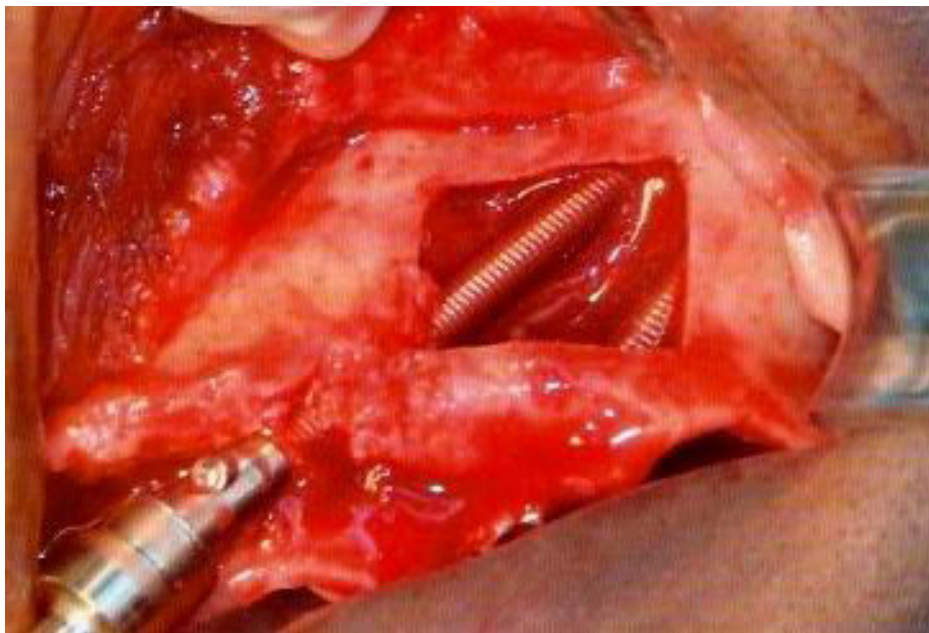


Figure 9 : photographie du trajet de deux implants zygomatiques vu au travers de la fenêtre latérale (Mense et coll., 2017)

2.2.4. Avantages

Les implants zygomatiques sont décrits dans la littérature comme une bonne alternative aux techniques d'augmentation osseuse. Ils sont sûrs et prévisibles. Le nombre d'interventions chirurgicales est diminué, la durée du traitement global est donc largement raccourcie. Le coût du traitement est moindre. La morbidité est quasiment inexistante du fait de l'absence de site donneur. Et ils permettent de retrouver une fonction précoce (Neugarten et coll., 2017; Azevedo et coll., 2018; Esposito et coll., 2018).

La technique récente extra sinusienne permet d'éviter l'intervention au niveau du sinus et donc les problèmes sinusaux dépendants. Cette technique a d'autres avantages, notamment l'émergence de l'implant sur la crête et non au niveau du palais. Cela rend plus facile la conception de la prothèse et son nettoyage par le patient (Miglioranca et coll., 2011).

Il a été décrit que les patients acceptent plus facilement ce type de chirurgies du fait des avantages cités ci-dessus.

2.2.5. Limites et complications

Pour la mise en place d'implant zygomatique, les complications sont peu nombreuses, grâce à l'utilisation de la nouvelle technique qui permet de ne plus pénétrer dans le sinus maxillaire.

Certaines complications sont tout de même possibles. Des lésions orbitaires et des saignements postopératoires ont été décrits (Pi-Urgell et coll., 2012). Des lésions nerveuses ont également été retrouvées notamment une paresthésie des nerfs infra-orbitaire, zygomatique ou facial. Des troubles de la sensibilité sur la peau peuvent apparaître mais ces lésions sont souvent transitoires de 1 semaine à 3 mois (Esposito et coll., 2018).

Des pathologies du sinus maxillaires se sont également manifestées suite à l'intervention. Dans la plupart des cas, les pathologies du sinus sont résolues après traitement et sont souvent sans conséquences (Pi-Urgell et coll., 2012). Le placement des implants zygomatiques à l'extérieur du sinus permet d'éviter les problèmes sinusiens.

Une communication bucco-sinusienne est également possible.

Soulignons également que la plupart des échecs des implants zygomatiques se sont produits avant la mise en charge des implants.

3. ANALYSE DE LA LITTÉRATURE

Comme nous l'avons vu précédemment, pour répondre à notre problématique il existe trois solutions thérapeutiques :

- les élévations de sinus (approche latérale ou transalvéolaire),
- les implants courts,
- les implants zygomatiques.

À travers cette analyse récente de la littérature, nous voulons évaluer les taux de réussite de ces thérapeutiques afin de répondre au mieux aux différentes situations cliniques.

Les recherches de cette analyse de la littérature ont été effectuées de 2015 à 2018 dans la base de données PUBMED.

La recherche a été réalisée afin d'inclure uniquement des études comparatives, des essais cliniques contrôlés et des essais contrôlés randomisés.

3.1. Élévations du plancher sinusien

Les mots clés pour cette recherche sont : « sinus floor elevation ».

Les critères d'inclusions choisis sont :

- types d'étude : essais contrôlés randomisés, essais cliniques contrôlés et études comparatives,
- date de publications : entre 2015 et 2018,
- édentement partiel postérieur au maxillaire.

Les critères d'exclusions choisis sont :

- suivi de moins de 6 mois,
- étude de moins de 10 patients,
- études non rédigées en langue anglaise.

Les résultats de la recherche : un total de 324 études ont été trouvées lors de cette première recherche. Une nouvelle recherche a été effectuée avec un nouveau critère : le type de publication.

Le premier type de publication est l'étude clinique contrôlée. 38 études ont été trouvées dans PUBMED. Après lecture des titres, 15 articles ont été retenus et après lecture des articles, 10 articles ont finalement été retenus.

Pour la deuxième recherche, les études comparatives ont été recherchées et 38 études ont été trouvées. Après lecture des titres, 10 articles ont été retenus et suite à la lecture des articles, 8 ont été retenus.

Pour la troisième recherche sur des études contrôlées et randomisées, 33 études ont été retrouvées. 11 articles ont été retenus suite à la lecture des titres et au final 7 articles ont été retenus après lecture des articles.

Sur les 25 articles retenus à la fin de la lecture, seulement 12 sont inclus puisque 13 étaient similaires.

Après lecture des articles, les études ont été classées en fonction de la technique de soulèvement sinusien : latérale ou transalvéolaire.

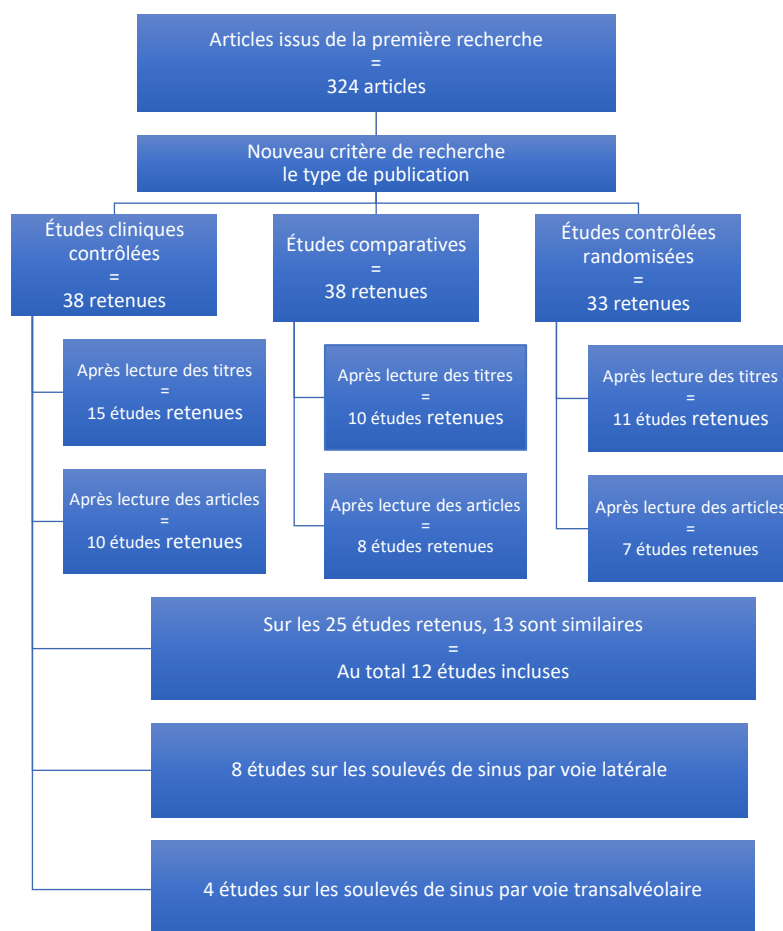


Figure 10 : diagramme de flux de la stratégie de recherche pour la thérapeutique par soulèvement sinusien

3.1.1. Approche par voie latérale

D'après notre analyse de la littérature (tableau 1), nous observons que la plupart des études ont été réalisées pour une hauteur osseuse résiduelle moyenne entre 4 et 8 mm. Les implants mis en place lors de cette technique sont des implants compris entre 10 et 15 mm.

Ces études montrent un taux de réussite élevé, entre 82,9% et 100% ce qui prouve que cette technique est fiable. Les études de cette revue de la littérature de 2015 à 2018 ont un suivi post-opératoire de 1 à 3 ans en moyenne mais la fiabilité de cette technique a été démontré à plus long terme notamment dans l'étude de Soydan (Soydan et coll., 2015).

Nous pouvons en conclure qu'avec une hauteur résiduelle de 4mm ou plus en moyenne, la littérature récente montre un taux de réussite très important (à partir de 82,9%). Cela en fait donc une technique fiable comme stratégie thérapeutique de l'édentement postérieur maxillaire.

Tableau 1 : analyse récente de la littérature sur les taux de survie de l'implant long associé à une élévation sinusienne par voie latérale

AUTEURS	TECHNIQUE ET OBJECTIFS	NOMBRE D'IMPLANT	SUIVI	RÉSULTATS
(Soydan et coll., 2015)	Étude comparative sur les taux de survie des implants associés à un soulevé de sinus par voie latérale Hauteur osseuse résiduelle : de 1 à 8 mm	59 patients et 82 implants	De 5 à 8 ans	Taux de survie : 95%
(Thoma et coll., 2015)	Étude comparative entre l'utilisation d'implants courts de 6 mm et d'implants de 11 à 15 mm associés à un soulevé de sinus par voie latérale Hauteur osseuse résiduelle : 5 à 7 mm	51 patients 70 implants	1 an	Taux de survie cumulé : 98,6%
(Bechara et coll., 2017)	Étude comparative entre l'utilisation d'implants courts de 6 mm et d'implants > ou = à 10 mm associés à un soulevé de sinus par voie latérale Hauteur osseuse résiduelle supérieure ou égale à 4 mm	20 patients avec 45 implants	3 ans	Taux de survie : 95,6%
(Pohl et coll., 2017)	Étude comparative entre l'utilisation d'implants courts de 6 mm et d'implants de 11 à 15 mm associés à un soulevé de sinus par voie latérale Hauteur osseuse résiduelle : 5 à 7 mm	49 patients dans le groupe greffé (68 implants)	3 ans	Taux de survie : 100%
(Yu et coll., 2017)	Étude comparative entre l'utilisation d'implants courts de 6,5 mm et d'implants de 11 à 12,5 mm associés à un soulevé de sinus par voie latérale Hauteur osseuse résiduelle : 4 à 5 mm	38 patients dans l'étude : 41 implants	2 ans	Taux de survie : 97,6%
(Bolle et coll., 2018)	Étude comparative entre l'utilisation d'implants ultracourts de 4 mm et d'implants de 10 mm associés à un soulevé de sinus par voie latérale Hauteur osseuse résiduelle : 4 à 5 mm	11 patients 41 implants	1 an	7 implants standards ont échoués chez 4 patients Taux de survie : 82,9%
(Gastaldi et coll., 2018)	Étude comparative entre l'utilisation d'implants courts de 5 mm et d'implants de 10 mm associés à un soulevé de sinus par voie latérale. Hauteur osseuse résiduelle : 4 à 6 mm	20 patients 37 implants	3 ans	Taux de survie : 100%
(Taschieri et coll., 2018)	Étude comparative entre l'utilisation d'implants courts de 6,5 ou 8,5 mm et d'implants > ou = à 10 mm associés à un soulevé de sinus par voie latérale Hauteur osseuse résiduelle : 4 à 7 mm	25 patients 58 implants	3 ans	Taux de survie cumulé : 100%

3.1.2. Approche par voie transalvéolaire

La synthèse de la littérature récente effectuée (tableau 2) montre que les études ont été réalisées pour une hauteur d'os résiduelle de 6 à 7 mm en association avec des implants standards. La longueur de ces implants varie de 10 à 12 mm.

La dernière étude utilise des implants courts pour une hauteur osseuse résiduelle moindre (inférieure ou égale à 4 mm) (Nedir et coll., 2017). Celle-ci compare la pose d'un implant court associée à un soulèvement sinusien par voie transalvéolaire. Avec ou sans greffe osseuse, elle montre que le taux de réussite est similaire. Cette étude comporte cependant peu de participants et de nouvelles études avec un plus grand nombre de participant seraient intéressantes.

Cette technique montre de très bons résultats (de 90% à 100%) et ce pour des durées de suivi de 2 à 5 ans. Un suivi postopératoire plus long serait nécessaire pour juger de la durabilité de ce traitement.

Nous pouvons en conclure que cette technique est sûre et prédictible.

Tableau 2 : analyse récente de la littérature sur les taux de survie de l'implant long associé à une élévation sinusienne par voie transalvéolaire

AUTEURS	TECHNIQUE ET OBJECTIFS	NOMBRE D'IMPLANT	SUIVI	RÉSULTATS
(Bae et coll., 2015)	Étude rétrospective sur l'élévation du sinus par voie crestale (implant de 10 à 12 mm) Hauteur osseuse résiduelle : de 5,5 à 9 mm	85 patients et 126 implants	2 ans	Taux de réussite : 98,45%
(Markovic et coll., 2016)	Étude comparative entre l'utilisation d'implant de 10 mm associée à un soulevé de sinus par voie crestale avec ou sans greffe osseuse. Hauteur osseuse résiduelle : de 6 à 7 mm	45 patients : 180 implants	2 ans après le chargement	Taux de réussite : 100% Pas de différence significative avec ou sans greffe pour la stabilité de l'implant
(Gastaldi et coll., 2017)	Étude comparative entre l'utilisation d'implants courts de 5 ou 6 mm et d'implants de 10 mm associés à un soulevé de sinus par voie crestale. Hauteur osseuse résiduelle : 5 à 7 mm	10 patients 18 implants	3 ans	Taux de survie : 100%
(Nedir et coll., 2017)	Étude comparative entre l'utilisation d'implants courts de 8 mm associés ou non à un soulevé de sinus par voie crestale Hauteur osseuse résiduelle : inférieure ou égale à 4 mm	12 patients : 37 implants courts	5 ans	Taux de réussite : Groupe sans greffe 94,1% Groupe avec greffe 90%

3.2. Implants courts et ultracourts

Les mots clés pour cette recherche sont : « short dental implant » et « maxillary ».

Les critères d'inclusions choisis sont :

- types d'étude : essais contrôlés randomisés, essais cliniques contrôlés et études comparatives,
- date de publications : entre 2015 et 2018,
- définitions des implants courts (inférieur ou égal à 8 mm),
- édentement partiel postérieur au maxillaire.

Les critères d'exclusions choisis sont :

- suivi de moins de 6 mois,
- hauteur résiduelle de plus de 7 mm ou ne la mentionnant pas,
- étude de moins de 10 patients,
- études non rédigées en langue anglaise.

Les résultats de la recherche : un total de 171 études ont été trouvées lors de cette première recherche. Une nouvelle recherche a été effectuée avec un nouveau critère : le type de publication.

Le premier type de publication est l'étude clinique contrôlée. 28 études ont été trouvées dans PUBMED. Après lecture des titres, 18 articles ont été retenus et après lecture des articles, 8 articles ont finalement été retenus.

Pour la deuxième recherche, les études comparatives ont été recherchées et 25 études ont été trouvées. Après lecture des titres, 11 articles ont été retenus et suite à la lecture des articles, 4 ont été retenus.

Pour la troisième recherche sur des études contrôlées et randomisées, 26 études ont été retrouvées. 17 articles ont été retenus suite à la lecture des titres et au final 8 articles ont été retenus après lecture des articles.

Sur les 20 articles retenus à la fin de la lecture, seulement 8 sont incluses puisque 12 étaient similaires.

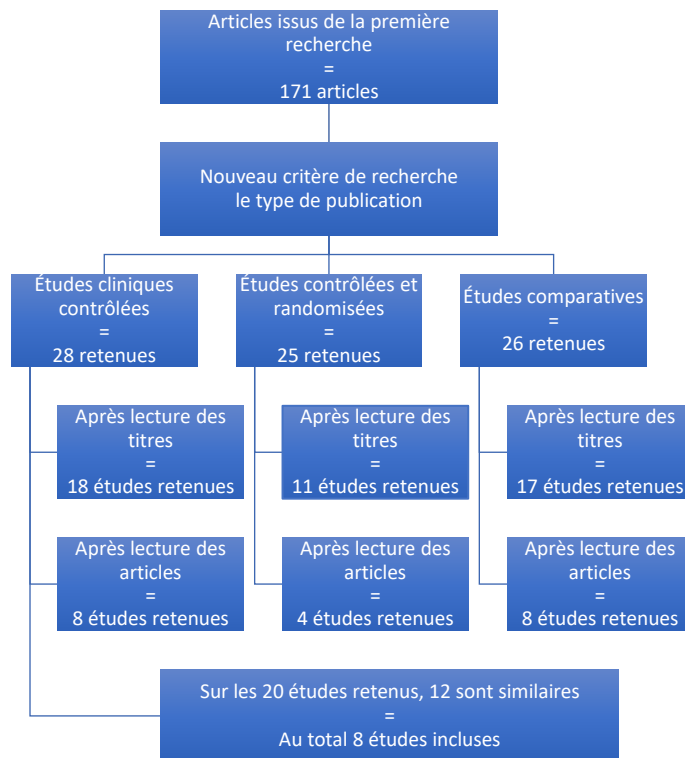


Figure 11 : diagramme de flux de la stratégie de recherche pour la thérapie par implant court

La revue de la littérature (tableau 3) a pour objectif de déterminer l'efficacité des implants courts inférieurs ou égaux à 8 mm et des implants ultra courts inférieurs ou égaux à 5 mm dans le secteur maxillaire postérieur partiellement édenté.

Cette synthèse met en évidence l'utilisation d'implants courts pour une hauteur résiduelle de 4 à 7 mm.

Toutes les études de notre recherche ont fait l'objet d'une comparaison entre l'utilisation des implants courts et l'utilisation d'implants standards dans un os augmenté soit par voie latérale soit par voie crestale exceptée une étude. Celle-ci compare l'utilisation d'implants courts avec ou sans comblement osseux (Nedir et coll., 2017).

Comme dans les autres parties, les temps de suivi sont corrects (de 1 à 5 ans) mais ne permettent pas d'avoir des connaissances précises sur la survie au long terme de cette technique. Des études sur une plus longue période sont nécessaires.

D'après notre revue de la littérature résumée dans le tableau ci-dessous, nous pouvons conclure que les implants courts sont une bonne alternative à la mise en place d'implants standards dans l'os augmenté puisque les taux de survie sont très élevés de 97 % à 100 %. Ces taux sont pour la plupart similaires aux taux de survie des implants standards dans l'os augmenté.

Tableau 3 : analyse récente de la littérature sur les taux de survie de l'implant court

AUTEURS	TECHNIQUE ET OBJECTIFS	NOMBRE D'IMPLANT	SUIVI	RÉSULTATS
(Thoma et coll., 2015)	Étude comparative entre l'utilisation d'implants courts de 6 mm et d'implants de 11 à 15 mm associés à un soulevé de sinus par voie latérale Hauteur osseuse résiduelle : 5 à 7 mm	50 patients 67 implants	1 an	Taux de survie cumulé : 97%
(Bechara et coll., 2017)	Étude comparative entre l'utilisation d'implants courts de 6 mm et d'implants > ou = à 10 mm associés à un soulevé de sinus par voie latérale Hauteur osseuse résiduelle supérieure ou égale à 4 mm	33 patients avec 45 implants courts	3 ans	Taux de survie : 100%
(Gastaldi et coll., 2017)	Étude comparative entre l'utilisation d'implants courts de 5 ou 6 mm et d'implants de 10 mm associés à un soulevé de sinus par voie crestale. Hauteur osseuse résiduelle : 5 à 7 mm	10 patients 16 implants courts	3 ans	Taux de survie : 100%
(Nedir et coll., 2017)	Étude comparative entre l'utilisation d'implants courts de 8 mm associés ou non à un soulevé de sinus par voie crestale Hauteur osseuse résiduelle : inférieure ou égale à 4 mm	12 patients : 37 implants	5 ans	Taux de réussite : Groupe sans greffe 94,1% Groupe avec greffe 90%
(Pohl et coll., 2017)	Étude comparative entre l'utilisation d'implants courts de 6 mm et d'implants de 11 à 15 mm associés à un soulevé de sinus par voie latérale Hauteur osseuse résiduelle : 5 à 7 mm	45 patients dans le groupe implants courts (avec 61 implants courts)	3 ans	Taux de survie : 100% dans les deux groupes
(Yu et coll., 2017)	Étude comparative entre l'utilisation d'implants courts de 6,5 mm et d'implants de 11 à 12,5 mm associés à un soulevé de sinus par voie latérale Hauteur osseuse résiduelle : 4 à 5 mm	38 patients : 38 implants courts et 41 implants standards	2 ans	Taux de survie : 100% pour les implants courts
(Bolle et coll., 2018)	Étude comparative entre l'utilisation d'implants ultracourts de 4 mm et d'implants de 10 mm associés à un soulevé de sinus par voie latérale Hauteur osseuse résiduelle : 4 à 5 mm	10 patients : 37 implants courts	1 an	3 implants courts ont échoués chez 2 patients Taux de survie : 91,9%
(Gastaldi et coll., 2018)	Étude comparative entre l'utilisation d'implants courts de 5 mm et d'implants de 10 mm associés à un soulevé de sinus par voie latérale. Hauteur osseuse résiduelle : 4 à 6 mm	20 patients 36 implants	3 ans	1 implant court a échoué Taux de survie : 97,2%

3.3. Implants zygomatiques

Pour les implants zygomatiques, les critères d'inclusions et d'exclusions sont modifiés. D'après ceux utilisés précédemment, aucune étude ne pouvait entrer dans cette analyse de la littérature.

Les mots clés choisis sont : « zygomatic implant » et « partially edentulous ».

Les critères d'inclusions choisis sont :

- date de publications : entre 2015 et 2018,

Les critères d'exclusions choisis sont :

- édentement complet uniquement,
- suivi de moins de 6 mois,
- études non rédigées en langue anglaise.

Les résultats de la recherche : seulement 7 études ont été trouvées. Après lecture des titres, 3 études ont été retenus et après lecture des études, 1 étude a été retenue.

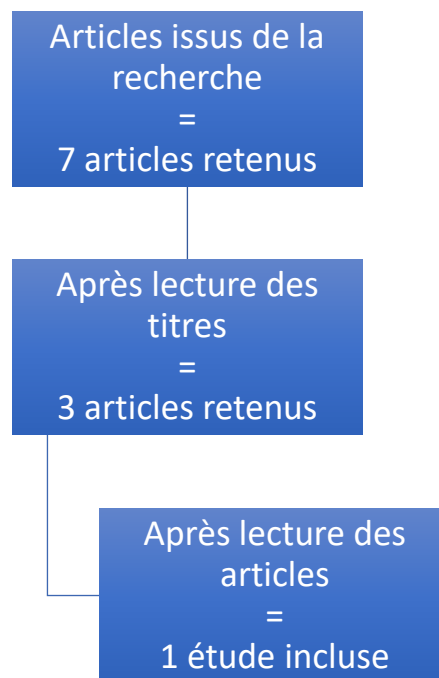


Figure 12 : diagramme de flux de la stratégie de recherche pour la thérapie par implant zygomatique

D'après la revue de la littérature (tableau 4), nous observons un taux de réussite supérieur à 98%. Il faut souligner que les résultats se basent sur une seule étude et qu'il est donc difficile d'en tirer des conclusions.

De plus, nous devons prendre en compte que ces implants zygomatiques n'ont pas tous pour but de remplacer un édentement postérieur partiel mais parfois un édentement complet. Nous pouvons tout de même espérer que ces bons résultats pour l'édentement complet soient également valables pour l'édentement partiel.

Nous pouvons en conclure que l'utilisation d'implants zygomatiques dans les régions postérieures du maxillaire semble être une solution fiable et prédictible, bien que cette technique ne soit pas encore assez documentée et étudiée en nombre et sur le long terme.

Tableau 4 : analyse récente de la littérature sur les taux de survie de l'implant zygomatique

AUTEUR	TECHNIQUE ET OBJECTIFS	NOMBRE D'IMPLANT	SUIVI	RÉSULTATS
(Araujo et coll., 2017)	Étude rétrospective sur l'utilisation d'implant zygomatique pour les patients atteints de maxillaire sévèrement résorbé (Edentement partiel et complet)	129 implants zygomatiques (37 patients) - 28 ont reçu 4 ZI - 8 patients ont reçu 2 ZI - 1 patient a reçu 1 ZI	De 10 mois à 5 ans	Taux de survie : 98,44%

3.4. Synthèse : arbre décisionnel

Cet arbre décisionnel (figure 13) a été proposé comme une aide au clinicien dans le choix de la stratégie implantaire au maxillaire postérieur partiellement édenté. Il ne constitue pas une directive à suivre mais permet d'aiguiller le praticien sur la ou les thérapeutiques les plus adaptées à la situation clinique.

La hauteur osseuse résiduelle est l'indicateur à prendre en compte avant de déterminer la solution adéquate. Les valeurs de cette hauteur correspondent à celles retrouvées dans notre analyse de la littérature. Ce ne sont pas des valeurs absolues mais elles nous permettent de visualiser différents degrés de résorption osseuse.

Le choix de la technique de la pose de l'implant (différée ou simultanée) lors des soulèvements de sinus se fait en fonction de la stabilité primaire obtenue. Une stabilité satisfaisante permet une pose simultanée de l'implant.

Pour chaque technique, nous avons fait apparaître dans cette figure les avantages et les inconvénients majeurs.

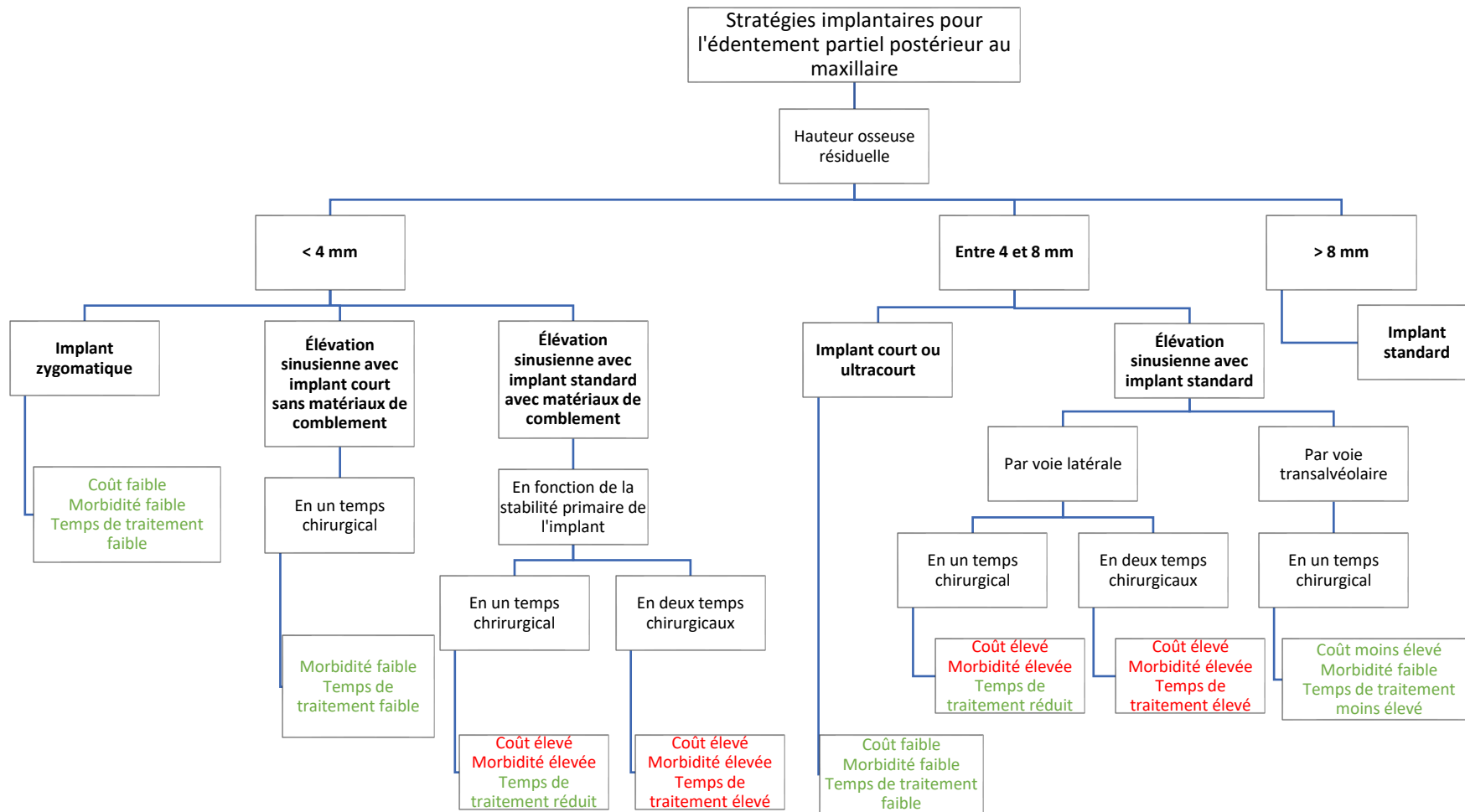


Figure 13 : arbre décisionnel représentant les différentes stratégies implantaies pour l'édentement partiel postérieur au maxillaire

CONCLUSION

Les stratégies implantaire pour l'édentement partiel postérieur au maxillaire sont complexes et multiples.

Nous avons détaillé tout au long de notre travail les différentes solutions thérapeutiques possibles dans ce secteur et les difficultés qui découlent de chaque technique.

La technique la plus ancienne est celle du soulevé de sinus par voie latérale, qui a connu des évolutions en terme de technique chirurgicale, de matériaux de greffe voir même d'absence de matériaux. Grâce à ces avancées, cette technique invasive reste toujours d'actualité dans notre panel thérapeutique.

En parallèle, s'est développé le soulevé du sinus par voie transalvéolaire, moins invasif mais avec des indications plus spécifiques. Celle-ci a prouvé ses bénéfices lors d'utilisation d'implants standards mais également avec la mise en place des implants courts.

Les implants de courte longueur (longueur inférieure ou égale à 8 mm) et les implants ultracourts (longueur inférieure ou égale à 5 mm) sont une bonne alternative à la réhabilitation implantaire sans chirurgie d'augmentation. Mais peuvent également être associés à des greffes osseuses dans les cas les plus extrêmes.

En dernier recours, les implants zygomatiques peuvent être utilisés pour palier un défaut osseux important. Même si les études sont encore peu nombreuses pour la reconstruction d'un édentement partiel, cette utilisation semble prometteuse. Cette technique s'éloigne cependant du champ de travail du chirurgien-dentiste, et celui-ci doit donc travailler avec des chirurgiens formés à cette technique chirurgicale spécifique.

Pour conclure, la prise en charge du patient doit envisager toutes les options thérapeutiques possibles en fonction des données cliniques et radiologiques effectuées. Il n'existe pas à ce jour de consensus strict sur la technique à employer en fonction du cas. Nous avons proposé un outil (figure 13) pour faciliter la prise de décisions du clinicien.

BIBLIOGRAPHIE

1. Anitua E, Alkhraist MH, Pias L, Orive G. Association of transalveolar sinus floor elevation, platelet rich plasma, and short implants for the treatment of atrophied posterior maxilla. *Clin Oral Implants Res.* 2015; 26(1): 69-76.
2. Anitua E, Flores J, Alkhraisat MH. Transcrestal Sinus Floor Augmentation by Sequential Drilling and the Use of Plasma Rich in Growth Factors. *Int J Oral Maxillofac Implants.* 2017; 32(3): e167-73.
3. Annibali S, Cristalli M p., Dell Aquila D, Bignozzi I, La Monaca G, Pilloni A. Short Dental Implants: A Systematic Review. *J Dent Res.* 2012; 91(1): 25-32.
4. Antoun H. Les greffes de sinus en implantologie. Rueil-Malmaison : Édition CdP ; 2011. 269p.
5. Aparicio C, Ouazzani W, Hatano N. The use of zygomatic implants for prosthetic rehabilitation of the severely resorbed maxilla. *Periodontol 2000.* 2008; 47: 162-71.
6. Araújo RTE, Sverzut AT, Trivellato AE, Sverzut CE. Retrospective Analysis of 129 Consecutive Zygomatic Implants Used to Rehabilitate Severely Resorbed Maxillae in a Two-Stage Protocol. *Int J Oral Maxillofac Implants.* 2017; 32(2): 377-84.
7. Azevedo A, Soares M, Merli L, Caminero C. Zygomatic Implants for Partial Maxillary Rehabilitation. *J Odontol.* 2018; 2(2): 1-4.
8. Bae O-Y, Kim Y-S, Shin S-Y, Kim W-K, Lee Y-K, Kim S-H. Clinical Outcomes of Reamer- vs Osteotome-Mediated Sinus Floor Elevation with Simultaneous Implant Placement: A 2-Year Retrospective Study. *Int J Oral Maxillofac Implants.* 2015; 30(4): 925-30.
9. Barausse C, Maranesi T, Pistilli R, Felice P. Implants courts : alternative à la régénération osseuse. *Dentoscope.* 2018 ; (198) : 14-28.

10. Bechara S, Kubilius R, Veronesi G, Pires JT, Shibli JA, Mangano FG. Short (6-mm) dental implants versus sinus floor elevation and placement of longer (≥ 10 -mm) dental implants: a randomized controlled trial with a 3-year follow-up. *Clin Oral Implants Res.* 2017; 28(9): 1097-107.
11. Birdi H, Schulte J, Kovacs A, Weed M, Chuang S-K. Crown-to-Implant Ratios of Short-Length Implants. *J Oral Implantol.* 2010; 36(6): 425-33.
12. Bolle C, Felice P, Barausse C, Pistilli V, Trullenque-Eriksson A, Esposito M et coll. 4 mm long vs longer implants in augmented bone in posterior atrophic jaws: 1-year post-loading results from a multicentre randomised controlled trial. *Eur J Oral Implantol.* 2018; 11(1): 31-47.
13. Borges FL, Dias RO, Piattelli A, Onuma T, Cardoso LAG, Salomão M, et al. Simultaneous Sinus Membrane Elevation and Dental Implant Placement Without Bone Graft: A 6-Month Follow-Up Study. *J Periodontol.* 2011; 82(3): 403-12.
14. Cannizzaro G, Felice P, Leone M, Viola P, Esposito M. Early loading of implants in the atrophic posterior maxilla: lateral sinus lift with autogenous bone and Bio-Oss versus crestal mini sinus lift and 8-mm hydroxyapatite-coated implants. A randomised controlled clinical trial. *Eur J of Oral Implantol.* 2009; 2(1): 25-38.
15. Cannizzaro G, Felice P, Minciarelli AF, Leone M, Viola P, Esposito M. Early implant loading in the atrophic posterior maxilla: 1-stage lateral versus crestal sinus lift and 8 mm hydroxyapatite-coated implants. A 5-year randomised controlled trial. *Eur J of Oral Implantol.* 2013; 6(1): 13-25.
16. Checchi L, Felice P, Antonini ES, Cosci F, Pellegrino G, Esposito M. Crestal sinus lift for implant rehabilitation: a randomised clinical trial comparing the Cosci and the Summers techniques. A preliminary report on complications and patient preference. *Eur J of Oral Implantol.* 2010; 3(3): 221-32.
17. Davarpanah M, Szmukler-Moncler S, Davarpanah K, De Corbière S. Simplification des greffes sinusiennes. Paris : Éditions Quintessence international ; 2011. 202p.

18. Davarpanah M, Szmukler-Moncler S, Rajzbaum P, Vacher C, Corbière S de, Zyman P. Manuel d'implantologie clinique : concepts, intégration des protocoles et esquisses de nouveaux paradigmes. Rueil-Malmaison : Éditions CdP ; 2012. 656p.
19. Deffrennes D, Khoury G, Khoury E, Guérin T. Greffe osseuse sinusienne à visée implantaire. Actual odonto-stomato. 2013 ; (264) : 20-6.
20. Duan D-H, Du Y, Pan J, Fu J-H, Qi W, Wang H-L. Graft-Free Maxillary Sinus Floor Elevation: A Systematic Review and Meta-Analysis. J Periodontol. 2017; 88(6): 550-64.
21. Esposito M, Davo R, Marti-Pages C, Ferrer-Fuertes A, Ippolito DR, Felice P, et coll. Immediately loaded zygomatic implants vs conventional dental implants in augmented atrophic maxillae: 4 months post-loading results from a multicentre randomised controlled trial. Eur J Oral Implantol. 2018; 11(1): 11-28.
22. Esposito M, Grusovin MG, Rees J, Karasoulos D, Felice P, Alissa R, et coll. Effectiveness of sinus lift procedures for dental implant rehabilitation: a Cochrane systematic review. Eur J Oral Implantol. 2010; 3(1): 7-26.
23. Esposito M, Pellegrino G, Pistilli R, Felice P. Rehabilitation of posterior atrophic edentulous jaws: prostheses supported by 5 mm short implants or by longer implants in augmented bone? One-year results from a pilot randomised clinical trial. Eur J Oral Implantol. 2011; 4(1): 21-30.
24. Esposito M, Pistilli R, Barausse C, Felice P. Three-year results from a randomised controlled trial comparing prostheses supported by 5-mm long implants or by longer implants in augmented bone in posterior atrophic edentulous jaws. Eur J Oral Implantol. 2014; 7(4): 383-95.
25. Felice P, Barausse C, Masi I, Checchi L, Pistilli R, Sammartino G, et coll. Posterior jaws rehabilitated with partial prostheses supported by 4.0 x 4.0 mm or by longer implants: One-year post-loading results from a multicenter randomised controlled trial. Eur J Oral Implantol. 2016; 9(1): 35-45.

26. Felice P, Barausse C, Pistilli V, Piattelli M, Ippolito DR, Esposito M. Posterior atrophic jaws rehabilitated with prostheses supported by 6 mm long × 4 mm wide implants or by longer implants in augmented bone. 3-year post-loading results from a randomised controlled trial. *Eur J Oral Implantol.* 2018; 11(2): 175-87.
27. Felice P, Pistilli R, Piattelli M, Soardi E, Barausse C, Esposito M. 1-stage versus 2-stage lateral sinus lift procedures: 1-year post-loading results of a multicentre randomised controlled trial. *Eur J Oral Implantol.* 2014; 7(1): 65-74.
28. Gastaldi G, Felice P, Pistilli R, Barausse C, Trullenque-Eriksson A, Esposito M. Short implants as an alternative to crestal sinus lift: a 3-year multicentre randomised controlled trial. *Eur J Oral Implantol.* 2017; 10(4): 391-400.
29. Gastaldi G, Felice P, Pistilli V, Barausse C, Ippolito DR, Esposito M. Posterior atrophic jaws rehabilitated with prostheses supported by 5 × 5 mm implants with a nanostructured calcium-incorporated titanium surface or by longer implants in augmented bone. 3-year results from a randomised controlled trial. *Eur J Oral Implantol.* 2018; 11(1): 49-61.
30. Jain N, Gulati M, Garg M, Pathak C. Short Implants: New Horizon in Implant Dentistry. *J Clin Diagn Res.* 2016; 10(9): 14-7.
31. Jensen T, Schou S, Gundersen HJG, Forman JL, Terheyden H, Holmstrup P. Bone-to-implant contact after maxillary sinus floor augmentation with Bio-Oss and autogenous bone in different ratios in mini pigs. *Clin Oral Implants Res.* 2013; 24(6): 635-44.
32. Khayat P. Préparation du volet osseux : piézotome ou instrument rotatif. *ID inf dent.* 2018 ; 100 (21) : 38-40.
33. Kim S-Y, Ku J-K, Kim H-S, Yun P-Y, Kim Y-K. A retrospective clinical study of single short implants (less than 8 mm) in posterior edentulous areas. *J Adv Prosthodont.* 2018; 10(3): 191-6.
34. Lalo J, Broukhris G, Djemil M, Beleh M. Technique sécurisée d'élévation du plancher du sinus maxillaire par voie crestale par ostéotome à « butée ». *Implantodontie.* 2005 ; 14 (2) : 62-70.

35. Lee J-H, Frias V, Lee K-W, Wright RF. Effect of implant size and shape on implant success rates: a literature review. *J Prosthet Dent.* 2005; 94(4): 377-81.
36. Lo Giudice G, Iannello G, Terranova A, Lo Giudice R, Pantaleo G, Cicciù M. Transcrestal Sinus Lift Procedure Approaching Atrophic Maxillary Ridge: A 60-Month Clinical and Radiological Follow-Up Evaluation. *Int J Dent.* 2015; 2015: 1-8.
37. Lundgren S, Cricchio G, Hallman M, Jungner M, Rasmusson L, Sennerby L. Sinus floor elevation procedures to enable implant placement and integration: techniques, biological aspects and clinical outcomes. *Periodontol 2000.* 2017; 73(1): 103-20.
38. Malmstrom H, Gupta B, Ghanem A, Cacciato R, Ren Y, Romanos GE. Success rate of short dental implants supporting single crowns and fixed bridges. *Clin Oral Implants Res.* 2016; 27(9): 1093-8.
39. Markovic A, Mijacic T, Calvo-Guirado JL, Delgado-Ruiz RA, Janjic B, Abboud M. Two-Center Prospective, Randomized, Clinical, and Radiographic Study Comparing Osteotome Sinus Floor Elevation with or without Bone Graft and Simultaneous Implant Placement. *Clin Implant Dent Relat Res.* 2016; 18(5): 873-82.
40. Massereau E, Romanet I, Richard O, Tavitian P, Lafont J, Chossegros C. Implants zygomatiques : mise au point. *La lettre de stomatologie.* 2017 ; (75) : 1-9.
41. Mense C, Richard O, Tavitian P. Les implants zygomatiques. *ID inf dent.* 2017 ; 99 (32) : 98-9.
42. Miglioranza R m., Coppede A, Rezende R c. I. d., de Mayo T. Restoration of the Edentulous Maxilla Using Extrasinus Zygomatic Implants Combined with Anterior Conventional Implants: A Retrospective Study. *Int J Oral Maxillofac Implants.* 2011 ; 26(3): 665-72.

43. Monje A, Fu J-H, Chan H-L, Suárez López del Amo F, Galindo-Moreno P, Catena A, et coll. Do Implant Length and Width Matter for Short Dental Implants (6- 9 mm)? A Meta-Analysis of Prospective Studies. *J Periodontol*. 2013; 84(12): 1783-91.
44. Nédélec O. Intérêts et limites des implants courts. *Actual odonto-stomatol*. 2011 ; (253) : 55-61.
45. Nedir R, Bischof M, Vazquez L, Szmukler-Moncler S, Bernard JP. Osteotome sinus floor elevation without grafting material: a 1-year prospective pilot study with ITI implants. *Clin Oral Implants Res*. 2006; 17(6): 679-86.
46. Nedir R, Nurdin N, Abi Najm S, El Hage M, Bischof M. Short implants placed with or without grafting into atrophic sinuses: the 5-year results of a prospective randomized controlled study. *Clin Oral Implants Res*. 2017; 28(7): 877-86.
47. Nedir R, Nurdin N, Khoury P, Perneger T, Hage ME, Bernard J-P, et coll. Osteotome sinus floor elevation with and without grafting material in the severely atrophic maxilla. A 1-year prospective randomized controlled study. *Clin Oral Implants Res*. 2013; 24(11): 1257-64.
48. Neugarten J, Tuminelli FJ, Walter L. Two Bilateral Zygomatic Implants Placed and Immediately Loaded: A Retrospective Chart Review with Up-to-54-Month Follow-up. *Int J Oral Maxillofac Implants*. 2017; 32(6): 1399-403.
49. Nisand D, Renouard F. Short implant in limited bone volume. *Periodontol* 2000. 2014; 66(1): 72-96.
50. Nunes LS de S, Bornstein MM, Buser D, Sendi P. Anatomical Characteristics and Dimensions of Edentulous Sites in the Posterior Maxillae of Patients Referred for Implant Therapy. *Int J Periodontics Restorative Dent*. 2013; 33(3): 337-45.
51. Otto T, Held U, Rohner D. Une alternative thérapeutique en cas d'atrophie sévère du maxillaire? Présentation d'un cas clinique. *Rev Mens Suisse Odontostomatol*. 2010 ; 120 : 43-50.

52. Pereira S, Antoun H. Les implants courts. *ID inf dent.* 2015 ; (15-16) : 2-10.
53. Perelli M, Abundo R, Corrente G, Saccone C, Arduino PG. Sinus Floor Elevation with Modified Crestal Approach and Single Loaded Short Implants: A Case Report with 4 Years of Follow-Up. *Case Rep Dent.* 2017; 2017: 1-7.
54. Petrungaro PS, Kurtzman GM, Gonzales S, Villegas C. Zygomatic Implants for the Management of Severe Alveolar Atrophy in the Partial or Completely Edentulous Maxilla. *Compend Contin Educ Dent.* 2018; 39(9): 636-45.
55. Pi-Urgell J, Mir-Mari J, Figueiredo R, Gay-Escoda C. Réhabilitation de maxillaires atrophiques en utilisant des implants zygomatiques. *Implants.* 2012; 20-7.
56. Pjetursson BE, Lang NP. Sinus floor elevation utilizing the transalveolar approach. *Periodontol 2000.* 2014; 66(1): 59-71.
57. Pjetursson BE, Tan WC, Zwahlen M, Lang NP. A systematic review of the success of sinus floor elevation and survival of implants inserted in combination with sinus floor elevation Part I: Lateral approach. *J Clin Periodontol.* 2008; 35(8 Suppl): 216-40.
58. Pohl V, Thoma DS, Sporniak-Tutak K, Garcia-Garcia A, Taylor TD, Haas R, et coll. Short dental implants (6 mm) versus long dental implants (11–15 mm) in combination with sinus floor elevation procedures: 3-year results from a multicentre, randomized, controlled clinical trial. *J Clinical Periodontol.* 2017; 44(4): 438-45.
59. Riben C, Thor A. Follow-Up of the Sinus Membrane Elevation Technique for Maxillary Sinus Implants without the Use of Graft Material. *Clin Implant Dent Relat Res.* 2016; 18(5): 895-905.
60. Rossi F, Botticelli D, Cesaretti G, De Santis E, Storelli S, Lang NP. Use of short implants (6 mm) in a single-tooth replacement: a 5-year follow-up prospective randomized controlled multicenter clinical study. *Clin Oral Implants Res.* 2016; 27(4): 458-64.

61. Sharan A, Madjar D. Maxillary sinus pneumatization following extractions: a radiographic study. *Int J Oral Maxillofac Implants*. 2008; 23(1): 48-56.
62. Soydan SS, Cubuk S, Bayrak B, Uckan S. Comparative Evaluation of Simultaneous Maxillary Sinus Floor Elevation and Implant Placement with Residual Bone Heights Greater or Less than 5 mm. *Int J Oral Maxillofac Implants*. 2015; 30(1): 179-83.
63. Srinivasan M, Rieder P, Moraguez O, Belser UC, Bernard J-P, Vazquez L. Survival rates of short (6mm) micro-rough surface implants: a review of literature and meta-analysis. *Clin Oral Implants Res*. 2014; 25(5): 539-45.
64. Stefanski S, Svensson B, Thor A. Implant survival following sinus membrane elevation without grafting and immediate implant installation with a one-stage technique: an up-to-40-month evaluation. *Clin Oral Implants Res*. 2017; 28(11): 1354-9.
65. Taschieri S, Lolato A, Testori T, Francetti L, Fabbro MD. Short dental implants as compared to maxillary sinus augmentation procedure for the rehabilitation of edentulous posterior maxilla: Three-year results of a randomized clinical study. *Clin Implant Dent Relat Res*. 2018; 20(1): 9-20.
66. Thoma DS, Haas R, Tutak M, Garcia A, Schincaglia GP, Hämmerle CHF. Randomized controlled multicentre study comparing short dental implants (6 mm) versus longer dental implants (11–15 mm) in combination with sinus floor elevation procedures. Part 1: demographics and patient-reported outcomes at 1 year of loading. *J Clin Periodontol*. 2015; 42(1): 72-80.
67. Verdugo F, Uribarri A, Laksmana T, D'addona A. Long-term stable vertical bone regeneration after sinus floor elevation and simultaneous implant placement with and without grafting. *Clin Implant Dent Relat Res*. 2017; 19(6): 1054-60.
68. Wyatt CCL, Zarb GA. Treatment Outcomes of Patients With Implant-Supported Fixed Partial Protheses. *Int J Oral Maxillofac Implants*. 1998; 13(2): 204-11.

69. Yu H, Wang X, Qiu L. Outcomes of 6.5-mm Hydrophilic Implants and Long Implants Placed with Lateral Sinus Floor Elevation in the Atrophic Posterior Maxilla: A Prospective, Randomized Controlled Clinical Comparison. *Clin Implant Dent Relat Res.* 2017; 19(1): 111-22.

BIBLIOGRAPHIE ELECTRONIQUE

1. Brincat T. Echecs implantaire : recours aux implants courts et ultra-courts, une alternative stratégique, fiable et peu invasive [Internet]. Le Fil Dentaire ; 2017 [consulté le 23 juillet 2018]. Disponible sur : <https://www.lefildentaire.com/articles/clinique/implantologie/echecs-implantaires-recours-aux-implants-courts-et-ultra-courts-une-alternative-strategique-fiable-et-peu-invasive/>
2. Ansm (Agence nationale de sécurité du médicament et des produits de santé). Prescription des antibiotiques en pratique bucco-dentaire [Internet]. 2011 [consulté le 20 octobre 2018] Disponible sur : [https://www.ansm.sante.fr/Dossiers/Antibiotiques/Odonto-Stomatologie/\(offset\)/5](https://www.ansm.sante.fr/Dossiers/Antibiotiques/Odonto-Stomatologie/(offset)/5)
3. Verdino J-B, Mardenalom D. Apport des implants trans-zygomatiques dans le traitement du maxillaire supérieur partiellement ou totalement édenté. [Internet]. Acio. [consulté 27 septembre 2018]. Disponible sur : <http://acio.fr/wp-content/uploads/2015/07/ARTICLE-MONACO.pdf>

TABLE DES MATIERES

SOMMAIRE.....	9
LISTE DES FIGURES	10
LISTE DES TABLEAUX	11
INTRODUCTION	12
1. ÉLÉVATION DU PLANCHER SINUSIEN	15
1.1. Approche par voie latérale	15
1.1.1. Avec greffe osseuse	15
• Définition et indications	15
• Comblement osseux	16
• Protocole	17
• Complications.....	18
1.1.2. Sans greffe osseuse	19
• Définition et protocole	19
• Indications	20
• Avantages et limites	21
• Complications.....	22
1.2. Approche par voie transalvéolaire.....	22
1.2.1. Définition	22
1.2.2. Indications.....	23
1.2.3. Avec ou sans comblement osseux.....	24
1.2.4. Protocole.....	25
1.2.5. Avantages et limites	26
1.2.6. Complications	27

2. IMPLANTS.....	29
2.1. Implants courts et ultracourts.....	29
2.1.1. Définition.....	29
2.1.2. Indications.....	29
2.1.3. Procédure.....	30
2.1.4. Longueur et diamètre.....	31
2.1.5. État de surface.....	32
2.1.6. Rapport couronne/implant.....	33
2.1.7. Avantages.....	34
2.1.8. Limites et complications.....	35
2.2. Implants zygomatiques.....	35
2.2.1. Généralités.....	35
2.2.2. Indications.....	38
2.2.3. Protocole.....	39
2.2.4. Avantages.....	40
2.2.5. Limites et complications.....	41
3. Analyse de la littérature.....	42
3.1. Élévations du plancher sinusien.....	42
3.1.1. Approche par voie latérale.....	44
3.1.2. Approche par voie transalvéolaire.....	46
3.2. Implants courts et ultracourts.....	48
3.3. Implants zygomatiques.....	51
3.4. Synthèse : arbre décisionnel.....	54
CONCLUSION.....	56
BIBLIOGRAPHIE.....	57
BIBLIOGRAPHIE ÉLECTRONIQUE.....	66

DAMETTE Lise – Les stratégies implantaires pour l'édentement partiel postérieur au maxillaire

Nancy 2019 : 69 pages. 13 figures ; 4 tableaux.

Th. : Chir.- Dent. : Nancy : 2019

Mots-clés :

- édentement partiel postérieur maxillaire
- élévation sinusienne
- implant dentaire
- implant zygomatique

Résumé :

La gestion de l'édentement partiel postérieur au maxillaire constitue un défi thérapeutique pour le chirurgien dentiste. La résorption post extractionnelle associée à la pneumatisation du sinus peut compliquer les réhabilitations implantaires dans ce secteur.

Au cours de ce travail nous ferons le point sur les différentes options thérapeutiques décrites dans la littérature. L'élévation de sinus avec ou sans greffe osseuse, les implants courts ou ultracourts et même l'utilisation d'implants zygomatiques constituent les principales options chirurgicales implantaires dans cette situation.

Au travers de notre analyse récente de la littérature, nous déterminerons quel traitement est le plus adapté à chaque situation clinique.

Membres du jury :

Pr P. AMBROSINI	Professeur des universités	Président
<u>Dr D. JOSEPH</u>	<u>Maître de Conférences</u>	<u>Directeur de thèse</u>
Dr B. MOEHREL	Assistante Hospitalo-universitaire	Juge
Dr M. VITALI	Attachée	Juge

Adresse de l'auteur :

Lise Damette
68 avenue de Dole
25410 Saint-vit

Jury : Président : P. AMBROSINI – Professeur des Universités
Juges : D. JOSEPH – Maître de Conférences des Universités
B. MOEHREL – Assistante Hospitalo-Universitaire
M. VITALI – Attachée

Thèse pour obtenir le diplôme d'État de Docteur en Chirurgie Dentaire

Présentée par : **Madame DAMETTE Lise**

né(e) à : **Metz (Moselle)**

le **8 août 1992**

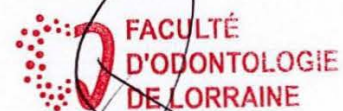et ayant pour titre : « **Les stratégies implantaires pour l'édentement partiel postérieur au maxillaire** ».

Le président du jury



P. AMBROSINI

Le doyen,
de la faculté d'odontologie



J.M. MARTRETTE

Autorise à soutenir et imprimer la thèse **10565**

NANCY, le **17 DEC. 2018**

Le président de l'université de Lorraine



P. MUTZENHARDT