



HAL
open science

Complications et échecs en prothèse transitoire implantaire unitaire

Antoine Rapenne

► **To cite this version:**

Antoine Rapenne. Complications et échecs en prothèse transitoire implantaire unitaire. Sciences du Vivant [q-bio]. 2019. hal-03297989

HAL Id: hal-03297989

<https://hal.univ-lorraine.fr/hal-03297989>

Submitted on 18 Oct 2021

HAL is a multi-disciplinary open access archive for the deposit and dissemination of scientific research documents, whether they are published or not. The documents may come from teaching and research institutions in France or abroad, or from public or private research centers.

L'archive ouverte pluridisciplinaire **HAL**, est destinée au dépôt et à la diffusion de documents scientifiques de niveau recherche, publiés ou non, émanant des établissements d'enseignement et de recherche français ou étrangers, des laboratoires publics ou privés.



AVERTISSEMENT

Ce document est le fruit d'un long travail approuvé par le jury de soutenance et mis à disposition de l'ensemble de la communauté universitaire élargie.

Il est soumis à la propriété intellectuelle de l'auteur. Ceci implique une obligation de citation et de référencement lors de l'utilisation de ce document.

D'autre part, toute contrefaçon, plagiat, reproduction illicite encourt une poursuite pénale.

Contact : ddoc-thesesexercice-contact@univ-lorraine.fr

LIENS

Code de la Propriété Intellectuelle. articles L 122. 4

Code de la Propriété Intellectuelle. articles L 335.2- L 335.10

http://www.cfcopies.com/V2/leg/leg_droi.php

<http://www.culture.gouv.fr/culture/infos-pratiques/droits/protection.htm>

**ACADÉMIE DE NANCY – METZ
UNIVERSITÉ DE LORRAINE
FACULTÉ D'ODONTOLOGIE**

Année 2019

N°10567

THÈSE

pour le

DIPLÔME D'ÉTAT DE DOCTEUR EN CHIRURGIE DENTAIRE

par

Antoine RAPENNE

Né le 16 janvier 1992 à Nancy (54)

**COMPLICATIONS ET ÉCHECS EN PROTHÈSE TRANSITOIRE
IMPLANTAIRE UNITAIRE**

Présentée et soutenue publiquement le 18 janvier 2019

Examineurs de la thèse :

Pr. J.-M. MARTRETTE

Dr. J. SCHOUVER

Dr. P. HIRTZ

Dr. D. JOSEPH

Professeur des universités

Maître de Conférences

Assistant hospitalo-universitaire

Maître de Conférences

Président

Co-directeur

Co-directeur

Juge

*Par délibération en date du 11 décembre 1972,
la Faculté de Chirurgie Dentaire a arrêté que
les opinions émises dans les dissertations
qui lui seront présentées
doivent être considérées comme propres à
leurs auteurs et qu'elle n'entend leur donner
aucune approbation ni improbation*

Président : Professeur Pierre MUTZENHARDT

Doyen : Professeur Jean-Marc MARTRETTE

Vice-Doyens : Dr Céline CLEMENT – Dr Rémy BALTHAZARD – Dr Anne-Sophie VAILLANT

Membres Honoraires : Dr L. BABEL – Pr. S. DURIVAUX – Pr A. FONTAINE – Pr G. JACQUART – Pr D. ROZENCWEIG - Pr ARTIS - Pr M. VIVIER

Doyens Honoraires : Pr J. VADOT, Pr J.P. LOUIS

Professeur émérite : Pr M-P FILLEUL

Département Odontologie pédiatrique Sous-section 56-01	Mme	DROZ Dominique	Maître de Conférences *
	Mme	JAGER Stéphanie	Maître de Conférences *
	M.	PREVOST Jacques	Maître de Conférences
	Mme	HERNANDEZ Magali	Maître de Conférences *
	M.	LEFAURE Quentin	Assistant
Département Orthopédie dento-faciale Sous-section 56-01	Mme	DARSAT Claire	Assistante*
	M.	EGLOFF Benoît	Maître de Conférences *
	Mme	GREGOIRE Johanne	Assistante
Département Prévention, épidémiologie, économie de la santé, odontologie légale Sous-section 56-02	Mme	CLÉMENT Céline	Maître de Conférences *
	M.	BAUDET Alexandre	Assistant *
	Mme	NASREDDINE Greyce	Assistante
Département Parodontologie Sous-section 57-01	M.	AMBROSINI Pascal	Professeur des Universités *
	Mme	BISSON Catherine	Maître de Conférences *
	M.	JOSEPH David	Maître de Conférences *
	M.	LACH Patrick	Assistant
	Mme	MAYER-COUPIN Florence	Assistante
	Mme	PAOLI Nathalie	Enseignante univ. – Praticien attachée*
Département Chirurgie orale Sous-section 57-01	Mme	GUILLET-THIBAUT Julie	Maître de Conférences *
	M.	BRAVETTI Pierre	Maître de Conférences
	Mme	PHULPIN Bérengère	Maître de Conférences *
	M.	CLERC Sébastien	Assistant*
	M.	HASNAOUI Nasr	Assistant
	Mme	KICHENBRAND Charlene	Enseignante univ. – Praticien attachée*
Département Biologie orale Sous-section 57-01	M.	YASUKAWA Kazutoyo	Maître de Conférences *
	M.	MARTRETTE Jean-Marc	Professeur des Universités *
	Mme	EGLOFF-JURAS Claire	Assistante*
Département Dentisterie restauratrice, endodontie Sous-section 58-01	M.	MORTIER Éric	Professeur des Universités *
	M.	AMORY Christophe	Maître de Conférences
	M.	BALTHAZARD Rémy	Maître de Conférences *
	M.	ENGELS-DEUTSCH Marc	Maître de Conférences
	M.	VINCENT Marin	Maître de Conférences*
	Mme	GEBHARD Cécile	Assistante
	M.	GEVREY Alexis	Assistant
	M.	GIESS Renaud	Assistant *
	M.	DE MARCH Pascal	Maître de Conférences
Département Prothèses Sous-section 58-01	M.	SCHOUVER Jacques	Maître de Conférences
	Mme	VAILLANT Anne-Sophie	Maître de Conférences *
	Mme	CORNE Pascale	Maître de Conférences Associée *
	M.	CIESLAK Steve	Assistant
	M.	HIRTZ Pierre	Assistant *
	M.	MAILLET Maxime	Assistant
	Mme	MOEHREL Bethsabée	Assistante
	M.	VUILLAUME Florian	Assistant
Département Fonction-dysfonction, imagerie, biomatériaux Sous-section 58-01	Mme	STRAZIELLE Catherine	Professeur des Universités *
	Mme	MOBY (STUTZMANN) Vanessa	Maître de Conférences *
	M.	SALOMON Jean-Pierre	Maître de Conférences

Souligné : responsable de département

* temps plein

Mis à jour le 01/09/2018

REMERCIEMENTS

À NOTRE PRÉSIDENT DU JURY DE THÈSE

Monsieur le Professeur Jean-Marc MARTRETTE

Docteur en Chirurgie Dentaire

Docteur en sciences pharmacologiques

Spécialiste qualifié médecine bucco-dentaire

Habilité à diriger des recherches

Professeur des Universités – Praticien Hospitalier

Doyen de la faculté d'odontologie de Lorraine

Sous-section : Biologie orale

Vous nous avez fait l'honneur d'accepter la présidence de ce jury de thèse.

Nous vous remercions pour la qualité pédagogique et humaine dont vous nous avez fait preuve au cours de nos années passées au sein de la faculté d'odontologie.

Soyez assuré de notre reconnaissance et de notre profond respect.

À NOTRE JUGE ET CO-DIRECTEUR DE THÈSE

Monsieur le Docteur Jacques SCHOUVER

Docteur en Chirurgie Dentaire

Docteur en Sciences Odontologiques

Maître de Conférences – Praticien Hospitalier

Sous-section : Prothèse

Nous apprécions grandement l'honneur que vous nous avez fait en acceptant de co-diriger cette thèse.

La qualité et la rigueur de votre travail sont un modèle que nous nous efforcerons modestement de suivre.

Veillez trouver ici le témoignage de notre grande admiration et de notre profond respect.

À NOTRE JUGE ET CO-DIRECTEUR DE THÈSE

Monsieur le Docteur Pierre HIRTZ

Docteur en Chirurgie Dentaire
Assistant Hospitalo-Universitaire
Sous-section : Prothèse

Nous vous sommes vivement reconnaissant d'avoir accepté de co-diriger cette thèse.

Votre grande disponibilité ainsi que vos précieux conseils ont permis de mener à bien la réalisation de ce travail.

Veillez trouver ici le témoignage de notre amitié et de notre profonde gratitude.

À NOTRE JUGE

Monsieur le Docteur David JOSEPH

Docteur en Chirurgie Dentaire

Docteur de l'Université de Lorraine, mention science de la vie et de la santé

Maître de Conférences – Praticien Hospitalier

Sous-section : Parodontologie

Nous vous sommes très reconnaissants d'avoir accepté cette invitation pour siéger au sein de ce jury.

Votre savoir, vos compétences et votre soutien nous ont aidé à progresser tout au long de nos études.

Veillez trouver ici le témoignage de notre reconnaissance et de notre profonde estime.

INTRODUCTION

PARTIE UNE : Implant unitaire et période de temporisation

- Mise en place d'un implant et période de temporisation
- Rôle et objectifs des prothèses transitoires
- Types de réalisations prothétiques transitoires et techniques de mise en œuvre

PARTIE DEUX : Complications et échecs implanto-prothétiques pendant la phase de temporisation

- Généralités et définitions des complications et échecs en implantologie prothétique
- Complications et échecs d'ordre biomécanique et structurel
- Complications et échecs d'ordre biologique

PARTIE TROIS : Cas clinique

CONCLUSION

Table des figures

Figure 1 : distances minimum entres deux implants (source : Davarpanah M, Rajzbaum P, Caraman M. Les implants en odontologie : l'essentiel pratique. Cdp. Rueil-malmaison; 2015. (Memento). F2.2c, p.12).....	18
Figure 2 : mise en place d'un implant selon l'axe mesio distal (source : Brägger U, Heitz-Mayfield LJA. Prévention des complications biologiques. Dans : Heitz-Mayfield LJA. Guide de traitement iti volume 8 : complications biologiques et mecaniques en implantologie dentaire. Berlin : Quintessence publishing ; 2015. P. 92-93.).....	18
Figure 3 : mise en place d'un implant dans le plan transversal (source : Brägger U, Heitz-Mayfield LJA. Prévention des complications biologiques. Dans : Heitz-Mayfield LJA. Guide de traitement iti volume 8 : complications biologiques et mécaniques en implantologie dentaire. Berlin : Quintessence publishing ; 2015. P. 92-93.).....	19
Figure 4 : étapes de préparation du site implantaire (source : Leclercq P, Dohan SL, Dohan DM. Implantologie axiale : procédures chirurgicales et stratégies prothétiques. 2008; f11, préparation du site implantaire; p.8-9.).....	19
Figure 5 : différents protocoles implantaires (source : Martinez H, Renault P, Renault G. Les implants : chirurgie et prothèse : choix thérapeutique stratégique. Rueil-Malmaison: Cdp; 2008. (JPIO). F1-1, schéma de la chronologie globale des différents protocoles dans le traitement implantaire; p. 2.).....	24
Figure 6 : gestion du profil d'émergence avant et après l'utilisation d'une prothèse transitoire (source : Wittneben JG, Buser D, Belser UC, Brägger U. Peri-implant soft tissue conditioning with provisional restorations in the esthetic zone: the dynamic compression technique. Int J Periodontics Restorative Dent. 2013;33(4):447-55. F2, schematic illustration of the dynamic compression technique; p. 448.).....	27
Figure 7 : temporisation de l'édentement au niveau de 21 et 22 à l'aide d'une prothèse amovible à plaque base résine (source : Cho SC, Shetty S, Froum S, Elian N, Tarnow D. Fixed and removable provisional options for patients undergoing implant treatment. Compend Contin Educ Dent Jamesburg Nj 1995. 2007;28(11):604-8; quiz 609, 624. F1-2, tissue-borne provisional removable partial denture; p. 605.).....	30
Figure 8 : temporisation de l'édentement en position 21 à l'aide d'une prothèse amovible à plaque base resine (source : Schittly J, Russe P, Hafian H, Formes cliniques, rôles et réalisation des prothèses transitoire en implantologie. Cah prothese. 2007;(140). F5a 5b, p.4.).....	31

Figure 9 : patient présentant un édentement au niveau de 12 et 22 après traitement orthodontique. Des dents du commerce ont été placées au niveau des édentements (source : Richelme J, Rignon-Bret C, Étienne O. La temporisation et les empreintes en implantologie. Paris: Quintessence international; 2013. (Réussir).f 3-1 3-2, p. 44.).....	33
Figure 10 : la gouttière utilisée comme contention orthodontique est mise en place avec les deux dents du commerce en position 12 et 22 (source : Richelme J, Rignon-Bret C, Etienne O. La temporisation et les empreintes en implantologie. Paris: Quintessence international; 2013. (Réussir). F3-3 3-4, p. 45.).....	33
Figure 11 : utilisation d'un bridge 11-(21)-22 pour temporiser après la mise en place d'un implant en position 21 (source : Gamborena I, Blatz MB, Pariente I. Évolution : protocoles actuels pour implants unitaires antérieurs. Paris: Quintessence international; 2015. Bridge provisoire; p.150-151.).....	35
Figure 12 : utilisation de la dent extraite collée (source : Gamborena I, Blatz MB, Pariente I. Évolution : protocoles actuels pour implants unitaires antérieurs. Paris: Quintessence international; 2015. Dent naturelle; p.148-149.).....	37
Figure 13 : dent du commerce collée avec une résine composite sur les dents adjacentes (source : Bilhan H, Geckili O, Mumcu E. The use of definitive implant abutments for the fabrication of provisional crowns: a case series. J Periodontal Implant Sci. 2011;41(5):248-52. F2, intra-oral view of the artificial maxillary lateral tooth positioned in the edentulous place).....	37
Figure 14 : mise en place d'un bridge collé dans le cadre d'un édentement au niveau de 22 (source : Ibbetson R. Clinical considerations for adhesive bridgework. Dent Update. 2004;31(5):254-6, 258, 260 passim. F4, p.280).....	40
Figure 15 : bridge cantilever en emax (source: Tirlet G, Attal J. Les bridges collés cantilever en vitroceramique renforcée au disilicate de lithium. Réalité cliniques. 2015;26(1):35-6. F2, vue d'un bridge cantilever en emax mordance, silane et prêt à être collé; p.42).....	41
Figure 16 : une dent en résine a été mise en place sur un arc orthodontique (source : Priest G. Esthetic potential of single-implant provisional restorations: selection criteria of available alternatives. J esthet restor dent off publ am acad esthet dent al. 2006;18(6):326-38; discussion 339. F7, p.331).....	44
Figure 17 : temporisation à l'aide d'une prothese amovible partielle qui a été évidée au niveau des implants (source : Schouwer J).....	48

Figure 18 : temporisation à l'aide d'une gouttière thermoformée (source : Gamborena I, Blatz MB, Pariente I. Évolution : protocoles actuels pour implants unitaires antérieurs. Paris: Quintessence international; 2015. p. 148-149.).....	48
Figure 19 : arc orthodontique utilisé comme prothèse transitoire après la pose des implants (source : Favot IM, Cuzin JF, Schouver J, Pongas D, Tisserand A, Penaud J. Transitional prosthodontic treatment on implant: a new orthodontic proposal. Int Orthod. 2010;8(4):399-408. F3, p. 404).....	50
Figure 20 : cas final après cicatrisation (source : Favot IM, Cuzin JF, Schouver J, Pongas D, Tisserand A, Penaud J. Transitional prosthodontic treatment on implant: a new orthodontic proposal. Int Orthod. 2010;8(4):399-408. F5-6, p.406-407).....	50
Figure 21 : la couronne de la dent avulsée est utilisée pour réaliser la prothèse transitoire (source : Penaud J).....	53
Figure 22 : couronne transitoire en place en position 21 faite à partir de la dent naturelle (source : Penaud J).....	53
Figure 23 : prothèse supra implantaire scellée vs transvissée (d'après : Winston Chee. Dear doctor, inc. [en ligne]. [image], cemented crown vs. Screw-retained crown; [modifié le 5/1/2011; cité le 02/12/2018]. Disponible : https://www.deardocor.com/inside-the-magazine/issue-17/how-crowns-attach-to-dental-implants/).....	58
Figure 24 : altération de l'état de surface de l'implant suite à l'utilisation d'ultrasons (source : Bert M, Behar T. Gestion pratique des complications en implantologie. France: Edp Sciences; 2016. (Repères). F2-11 et 2-13, le titane est un métal fragile; p. 34.)	65
Figure 25 : différence entre la prothèse scellée et la prothèse vissée (source : d'après marylebone implant centre [en ligne]. [image], screw retained vs cemented implant crown; [modifié le 22/03/2016; cité le 02/12/2018]. Disponible : https://maryleboneimplantcentre.co.uk/blog/screw-retained-v-cemented-implant-crown/).....	67
Figure 26 : le serrage de la vis de prothèse met en place des forces permettant le maintien du pilier contre l'implant (source : Herpe B. Connexion implant-pilier : analyse des choix stratégiques des grands systèmes implantaires [thèse d'exercice]. [Bordeaux]: Université de Bordeaux. Faculté des sciences d'odontologie; 2014. 69p. F14, résultante des forces au sein de la vis; p. 26.).....	68

Figure 27 : retrait d'un fragment de vis bloqué dans le pas de vis à l'aide d'un tourne à gauche (source d'après : neo biodent. Youtube [en ligne]. [video], neo biotech screw removal kit screw remover [modifié le 13/03/2015 cité le 02/12/2018]. Disponible : https://www.youtube.com/watch?v=4uf4grx-o8w).....	71
Figure 28 : filetage faussé (source : Bert M, Behar T. Gestion pratique des complications en implantologie. France: Edp Sciences; 2016. (Repères). F 5-4 a 5-6, p.75.).....	72
Figure 29 : première complication lors d'un rendez-vous de contrôle, la prothèse provisoire a subi une rotation. La partie en résine s'est désolidarisée du pilier provisoire en titane (source : Wolfart S, Harderm S, Reich S, Sailer I, Weber V. Implant prosthodontics: a patient-oriented concept: planning, treatment procedures, longevity, esthetics, function, dental technology. Berlin: Quintessence International; 2016. F 25-32 et 25-33, p. 576.).....	74
Figure 30 : le même patient, 3 semaines plus tard, la prothèse provisoire s'est fracturée (source : Wolfart S, Harderm S, Reich S, Sailer I, Weber V. Implant prosthodontics: a patient-oriented concept: planning, treatment procedures, longevity, esthetics, function, dental technology. Berlin: Quintessence International; 2016.f 25-34 a 25-36, p. 576.).....	75
Figure 31 : fracture d'un pilier en alumine (source : Gamborena I, Blatz MB, Pariente I. Évolution: protocoles actuels pour implants unitaires antérieurs. Paris: Quintessence International; 2015. Mauvais choix de pilier et du design; p. 298.).....	77
Figure 32 : fracture d'un pilier en zircone suivit de la fracture d'un pilier en alumine (source : Gamborena I, Blatz MB, Pariente I. Évolution: protocoles actuels pour implants unitaires antérieurs. Paris: Quintessence International; 2015. Position de l'implant erronée et choix incorrecte du pilier; p. 299.).....	79
Figure 33 : implant en position 15 fracturé (source : Therry I. Les complications implantaire: la fracture d'implant. Implantol prothetique [en ligne]. [image], 2015 [cite le 13 oct 2018]; disponible : https://www.idweblogs.com/e-implanto-proth/complications-implantaires-fracture-dimplant/).....	81
Figure 34 : deux radiographies du thorax (source : Cossellu G, Farronato G, Carrassi A, Angiero F. Accidental aspiration of foreign bodies in dental practice: clinical management and prevention. Gerodontology. 2015;32(3):229-33. F 2 et 4, p. 231.).....	81
Figure 35 : l'excès de ciment non retiré a été à l'origine d'une infection des tissus péri-implantaire (source : Pauletto N, Lahiffe BJ, Walton JN. Complications associated with excess cement around crowns on osseointegrated implants: a clinical report. Int J Oral Maxillofac Implants. 1999;14(6):865-8. F1, p.866.).....	92

Figure 36 : technique avec un analogue en silicone pour limiter les excès de ciments (source : Wadhvani C., Piñeyro A. Technique for controlling the cement for an implant crown. J Prosthet Dent. 2009;102(1):57-8. F 1 et 2, p.1 et 2.).....	92
Figure 37 : prothèse provisoire dans le cas d'une insuffisance gingivale (source : Gamborena I, Blatz MB, Pariente I. Evolution : protocoles actuels pour implants unitaires antérieurs. Paris: quintessence international; 2015. Scénario clinique 1; p. 275.).....	94
Figure 38 : situation idéale avec une abondance de gencive (source : Gamborena I, Blatz MB, Pariente I. Évolution : protocoles actuels pour implants unitaires antérieurs. Paris: quintessence international; 2015.scénario clinique 2; p. 276-277.).....	95
Figure 39 : pression trop importante de la provisoire sur la gencive (source : Gamborena I, Blatz MB, Pariente I. Évolution : protocoles actuels pour implants unitaires antérieurs. Paris: quintessence international; 2015. Scénario clinique 3; p. 279.).....	95
Figure 40 : la position trop haute et trop vestibulée de cet implant en position 21 entraîne un échec esthétique (source : Clavel E. La gestion des tissus mous péri-implantaires au laboratoire [thèse d'exercice]. [Nancy]: Université de Lorraine. Faculté d'odontologie de Nancy; 2010. 201p. F47, emplacement inadéquat de cet implant en position 21; p. 57).....	100
Figure 41 : situation initiale avec la dent 12 en place (source : Penaud J, 2010)....	101
Figure 42 : implant en place (source : Penaud J, 2010).....	101
Figure 43 : une prothèse provisoire transvissée a été utilisée. La couronne de la dent extraite est utilisée pour réaliser la couronne transitoire et la limite cervicale est terminée à l'aide de résine composite soigneusement polie (source : Penaud J, 2010).....	101
Figure 44 : la couronne transitoire est mise en bouche, l'occlusion statique et dynamique est réglée pour que la couronne soit en inoclusion complète (source : Penaud J, 2010).....	102
Figure 45 : empreinte pour la prothèse d'usage avec de l'impregum©, l'analogue est vissé sur le transfert (source : Schouver J, 2010).....	102
Figure 46 : la prothèse transitoire a guidé la cicatrisation et a permis la mise en place d'un profil d'émergence adapté (source : Schouver J, 2010).....	102
Figure 47 : le pilier d'usage est mis en place et le biscuit est essayé (source : Schouver J, 2010).....	103

Figure 48 : couronne d'usage le jour de la pose (source : Schouver J, 2010).....	103
Figure 49 : suivis à 2 mois, 2ans, 3 ans et 8 ans (source : Schouver J, 2010, 2012, 2013, 2018).....	104

Table des tableaux

Tableau 1 : indications, avantages et inconvénients des différentes options de temporisation précédent la chirurgie implantaire.....	45
--	----

INTRODUCTION

Après avoir connu ses débuts à la fin des années 1960 avec les travaux du Dr Brånemark, l'implantologie dentaire moderne est aujourd'hui une discipline incontournable pour la restauration esthétique et fonctionnelle des édentés partiels et totaux.

Cette discipline a révolutionné la dentisterie en à peine quelques décennies. Les protocoles implantaires ont évolués progressivement vers une diminution du temps de traitement, une diminution du nombre d'interventions chirurgicales et une amélioration des résultats escomptés sur le plan biologique, esthétique et fonctionnel.

Le taux de succès de ce type de traitement est élevé mais il n'est pas de 100% et il peut aboutir dans certains cas à des complications ou à des échecs. L'identification des facteurs pouvant jouer un rôle dans l'initiation et la progression des problèmes rencontrés au niveau de l'implant, de la prothèse qu'il supporte, et des tissus péri-implantaire est essentielle pour que le traitement se solde par un succès.

Au cours de ce travail, nous verrons dans un premier temps le déroulement de la pose d'un implant et le fonctionnement du processus de cicatrisation qui s'opère autour de cet implant. Nous détaillerons les différentes options disponibles en termes de prothèse transitoire pour les traitements concernés par un implant unitaire et nous verrons les indications de ces prothèses, leurs avantages et leurs inconvénients respectifs.

Dans un second temps, nous développerons les complications et les échecs qui peuvent survenir au cours du traitement implanto-prothétique. Nous examinerons les moyens disponibles pour éviter et anticiper ces imprévus qui peuvent être évités, ainsi que la démarche à adopter si nous y sommes confrontés.

1 Mise en place d'un implant et période de temporisation

1.1 Mise en place d'un implant

- Définition

Les implants sont des dispositifs destinés à créer, au maxillaire ou à la mandibule, des ancrages stables, résistants, efficaces, non iatrogène, durables, sur lesquels s'adapte une prothèse amovible ou fixée dans le but de redonner au patient, partiellement ou complètement édenté, une fonction adéquate, un confort satisfaisant et une esthétique compatible avec toute fonction sociale. (Bodin, 2008)

- Considérations prothétiques dans le cadre de la pose d'un implant

Dans le cadre d'un traitement implantaire pour un édentement unitaire, les marges de manœuvre prothétiques sont réduites notamment si le positionnement de l'implant n'est pas idéal. Un bilan pré implantaire complet doit être réalisé et doit permettre de mettre en évidence toutes les difficultés auxquelles le praticien sera confronté. Un examen clinique et radiographique est réalisé suivi d'une planification logicielle de la chirurgie à venir comme par exemple sur le logiciel de planification dentaire Simplant® (Dentsply Sirona, York, Etats-Unis).

Le positionnement de l'implant doit parfaitement respecter les paramètres prothétiques. L'analyse de l'espace prothétique disponible ainsi que l'analyse du volume osseux doivent être réalisés avec soin. (Davaranah et coll., 2015)

Un espace prothétique vertical et mésio-distal suffisant est indispensable et la pose de l'implant devra respecter un certain nombre de règles :

-la distance minimale entre un implant et une dent au niveau de l'espace proximal est de 1,5 mm,

-la distance minimale entre deux implants au niveau de l'espace proximal est de 3 mm (Tarnow et coll., 2000), (figure 1)

-le point d'émergence implantaire doit être centré par rapport à la dent à restaurer, (figure 2)

-les axes dentaires et implantaires doivent coïncider,

-le diamètre de l'implant doit être adapté à la dent à remplacer,

-la subsistance d'au moins 1,5 mm d'os autour de l'implant notamment en vestibulaire et en lingual. (Clavel, 2010; Davarpanah et coll., 2015) (figure 3)




Figure 1 : Implants mis en place en respectant les distances minimum au niveau de la flèche bleu alors que l'espace n'est pas suffisant au niveau de la flèche rouge, une lyse osseuse verticale s'est mise en place (source : Davarpanah et Szmukler - Moncler, 2007)




Figure 2 : Schéma présentant les zones de confort (en vert) et de danger (en rouge) concernant la mise en place de l'implant selon l'axe mésio-distal (source : Brägger et Heitz-Mayfield, 2015)

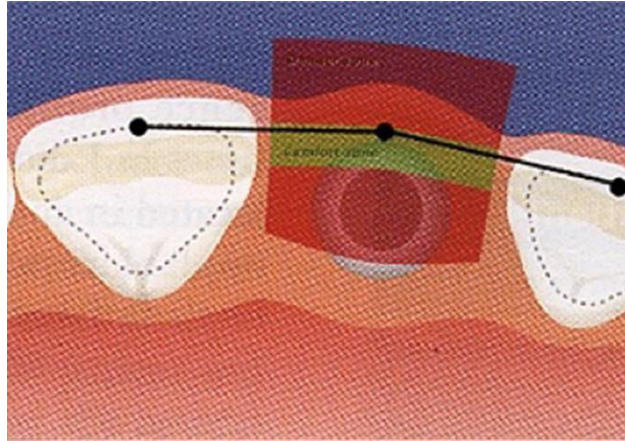


Figure 3 : Schéma illustrant les zones de confort (en vert) et de danger (en rouge) concernant la mise en place de l'implant dans le plan transversal (source : Brägger et Heitz-Mayfield, 2015)

La chirurgie doit être la plus atraumatique possible (figure 4). Lors du forage, il est important de ne pas dépasser 47 degrés Celsius sur une période de plus d'une minute, sans quoi la cicatrisation pourra être compromise. Une élévation de température est observée si l'irrigation n'est pas suffisamment abondante, si l'os est particulièrement corticalisé ou si les forets utilisés sont émoussés.

L'implant ne doit pas être contaminé pour ne pas compromettre l'adhésion cellulaire à sa couche d'oxyde.

Enfin, il faut éviter tout contact avec l'implant lui-même et se mettre dans des conditions d'asepsie rigoureuses. (Bodin, 2008)

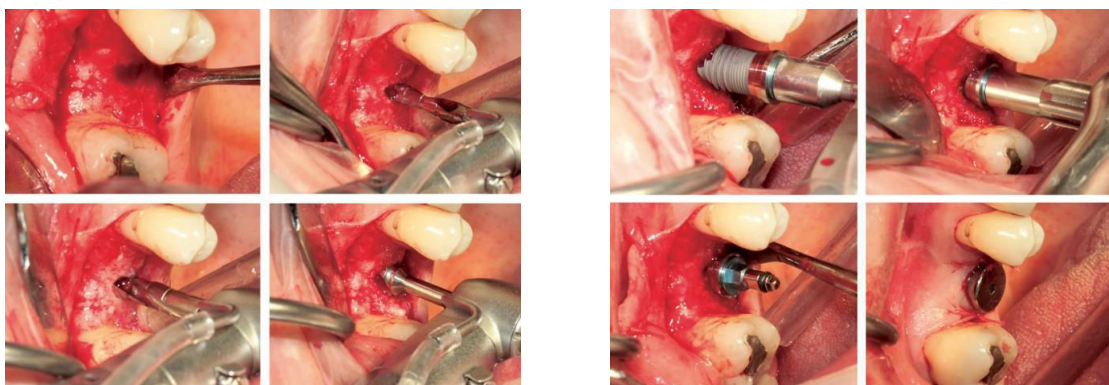


Figure 4 : à gauche, préparation du site implantaire avec l'incision et le décollement du lambeau, forage initial, forage intermédiaire et forage terminal. Suivit à droite, de la mise en place de l'implant avec la technique en un temps chirurgical ou mise en fonction immédiate : insertion de l'implant à l'aide d'un contre-angle réducteur, blocage final à l'aide d'une clé manuelle, mise en place de la vis de cicatrisation et sutures sans passer par une phase de mise en nourrice (source : Leclercq et coll., 2008)

1.2 L'ostéointégration implantaire

- Historique

Les travaux de l'équipe suédoise composée du Dr Brånemark et de ses collaborateurs, portant sur le titane et ses alliages, marquent à la fin des années 1960, le début de l'implantologie moderne. Ces travaux vont se baser sur le principe de l'ostéointégration : les implants en titane vont être placés en bouche avec pour objectif l'instoration d'une ankylose de l'implant dans l'os vivant (Brånemark et coll. 1969; Brånemark, 1983; Kasemo, 1983).

L'ostéointégration se définit comme une jonction anatomique et fonctionnelle entre l'os vivant remanié et la surface de l'implant mis en charge. Une coaptation directe structurale et fonctionnelle entre l'os vivant et la surface implantaire est mise en place. (Leclercq et coll., 2008)

- Processus physiologique de la cicatrisation osseuse

L'ostéointégration va se dérouler en plusieurs phases :

-Au moment de la chirurgie, l'implant est maintenu dans l'os grâce à sa stabilité primaire qui correspond à une stabilité mécanique. L'ancrage va dépendre de la densité osseuse, du volume osseux disponible, de la forme générale de l'implant et de la séquence de forage utilisée. Le torque d'insertion de l'implant (aussi appelé couple de serrage) doit être de 25 N.cm pour une stabilité primaire optimale. Un torque d'insertion trop faible entraînera une stabilité primaire moindre et un torque d'insertion trop élevé peut être à l'origine d'une résorption osseuse excessive au niveau péri implantaire suite à la compression.

-La stabilité primaire va baisser progressivement au cours des 6 premières semaines de cicatrisation pour être remplacée par une stabilité biologique.

Une fois l'implant en place, les cellules ostéogéniques migrent vers la surface de l'implant pour enclencher l'ossification. (Davies, 2003) Lorsqu'elles se trouvent au contact de l'implant, elles se différencient en ostéoblaste et débutent la sécrétion d'une matrice collagénique qui est une matrice ostéoïde, c'est-à-dire un os immature et peu résistant. Cet os immature va servir de base au remaniement biologique entre les parois osseuses et l'implant. (Brånemark, 1983)

-Un os du corps qui s'est fracturé, va nécessiter une immobilisation pour cicatriser dans de bonnes conditions. (Goodman et Aspenberg, 1993) L'os péri-implantaire

aura les mêmes besoins : l'os immature nouvellement formé autour de l'implant dentaire ne doit pas être soumis à des micromouvements de plus de 50 à 150 μm pendant la phase de cicatrisation osseuse, et ceci afin d'éviter l'encapsulation de l'implant par du tissu fibreux (Cameron et coll., 1973; Szmukler-Moncler et coll., 1998, 2000).

Dans cette phase de stabilité secondaire, un os néoformé va fixer l'implant là où il a été placé. Il s'agit d'un os lamellaire puis haversien qui va prendre place autour de l'implant : c'est un os mature.

-Autour du troisième mois, la prothèse implanta portée d'usage est mise en place sous des contraintes occlusales et l'os va continuer à se remodeler avec une réabsorption ostéoclastique suivie par une apposition lamellaire.

- Critères de réussite de l'ostéointégration

Il existe de nombreuses classifications (Karthik et coll., 2013) pour valider l'ostéointégration d'un implant mais les critères de réussite principaux sont :

-l'absence de mobilité

-l'absence de douleur

-la présence d'un son mat à la percussion

-l'absence de liseré radioclaire à la radiographie rétroalvéolaire de contrôle (Albrektsson et coll., 1986) .

Il est possible d'ajouter à ces critères historiques :

-l'absence d'infection

-une gencive attachée présente en quantité suffisante.

1.3 Place de la temporisation dans les différents protocoles implantaire

- Les différents protocoles implantaires (Chen et coll., 2004)

-Le protocole historique en deux temps chirurgicaux avec mise en nourrice de l'implant: il s'agit du protocole préconisé initialement par l'école suédoise. L'implant est mis dans l'os et une vis de couverture est placée sur l'implant. Le site opératoire est suturé en plaçant la gencive par-dessus le tout, il s'agit de la mise en nourrice. Après une période de temporisation de 3 à 4 mois à la mandibule et 6 mois au maxillaire, l'implant est désenfoui, l'ostéointégration est contrôlée et la vis de couverture est déposée pour être remplacée par une vis de cicatrisation. La gencive est suturée autour de cette vis. La prothèse va être réalisée après cicatrisation de la muqueuse, c'est-à-dire entre 2 et 6 semaines ou 6 à 8 semaines quand une technique parodontale d'aménagement muqueux autour de l'implant est pratiquée. Ce protocole a une fiabilité thérapeutique largement démontrée mais est de moins en moins utilisé parce qu'il existe d'autres techniques permettant des délais de temporisation plus courts.

-Le protocole en un temps chirurgical ou mise en fonction immédiate : l'implant est mis en place et la vis de cicatrisation est posée le jour même. La cicatrisation de l'os et de la muqueuse se font en même temps. Une fois la cicatrisation obtenue, au bout de 3 à 4 mois à la mandibule et 6 mois au maxillaire, la prothèse provisoire ou directement la prothèse d'usage peuvent être mis en place. Ce protocole a également une fiabilité thérapeutique largement démontré et il permet de réduire les délais de cicatrisation mais présente un risque de compression de l'implant pendant la cicatrisation tissulaire.

-Le protocole avec la mise en charge précoce ou rapide : historiquement, les premiers implants furent posés chez des patients avec un os de faible qualité et en quantité faible. La conception des implants n'était pas optimisée et ils étaient courts, le protocole chirurgical était perfectible et les prothèses supra implantaires pouvaient être améliorées sur le plan biomécanique. (Szmukler-Moncler et coll., 2000)
Avec les progrès réalisés dans le domaine de l'implantologie, si l'os est de bonne qualité, il peut être envisageable d'abaisser à 3 mois au maxillaire et 2 mois à la

mandibule le temps global de cicatrisation tissulaire avant la mise en charge. La période de cicatrisation des tissus mous est comprise dans le temps de cicatrisation osseuse. C'est un gain de temps considérable. Pour ce faire, il est cependant nécessaire de s'assurer de la qualité suffisante de l'os et de mettre en place une prothèse de temporisation qui n'entraîne aucune force nocive sur la vis de cicatrisation (Cochran et coll., 2002; Romanos et coll., 2016).

-Le protocole avec mise en temporisation immédiate transitoire ou mise en esthétique immédiate : le même jour, l'implant est posé et la provisoire est mise en place sans aucun contact occlusal, que cela soit en occlusion statique ou dynamique. L'implant va tout de même subir l'action des muscles : la langue, les lèvres et la joue. C'est un protocole réservé aux cas antérieurs. Ce type de protocole a pu être mis en place suite à plusieurs innovations, aux progrès dans la conception des implants tel que : l'indexation de la connexion implantaire, l'augmentation du diamètre des implants et le travail fait sur leur état de surface. (Sullivan, 2003; Aguirre-Zorzano et coll., 2011)

-Le protocole avec mise en charge immédiate : ce protocole est destiné uniquement à l'édenté total. Plusieurs implants sont posés et ils seront mis en charge le jour de la pose, c'est-à-dire qu'il y aura des contacts entre les deux prothèses antagonistes dès le jour de la pose des implants. Le bridge transitoire rigide va agir comme un fixateur externe orthopédique et empêcher les micromouvements implantaires. La prothèse d'usage est mise en place après confirmation de l'ostéointégration.

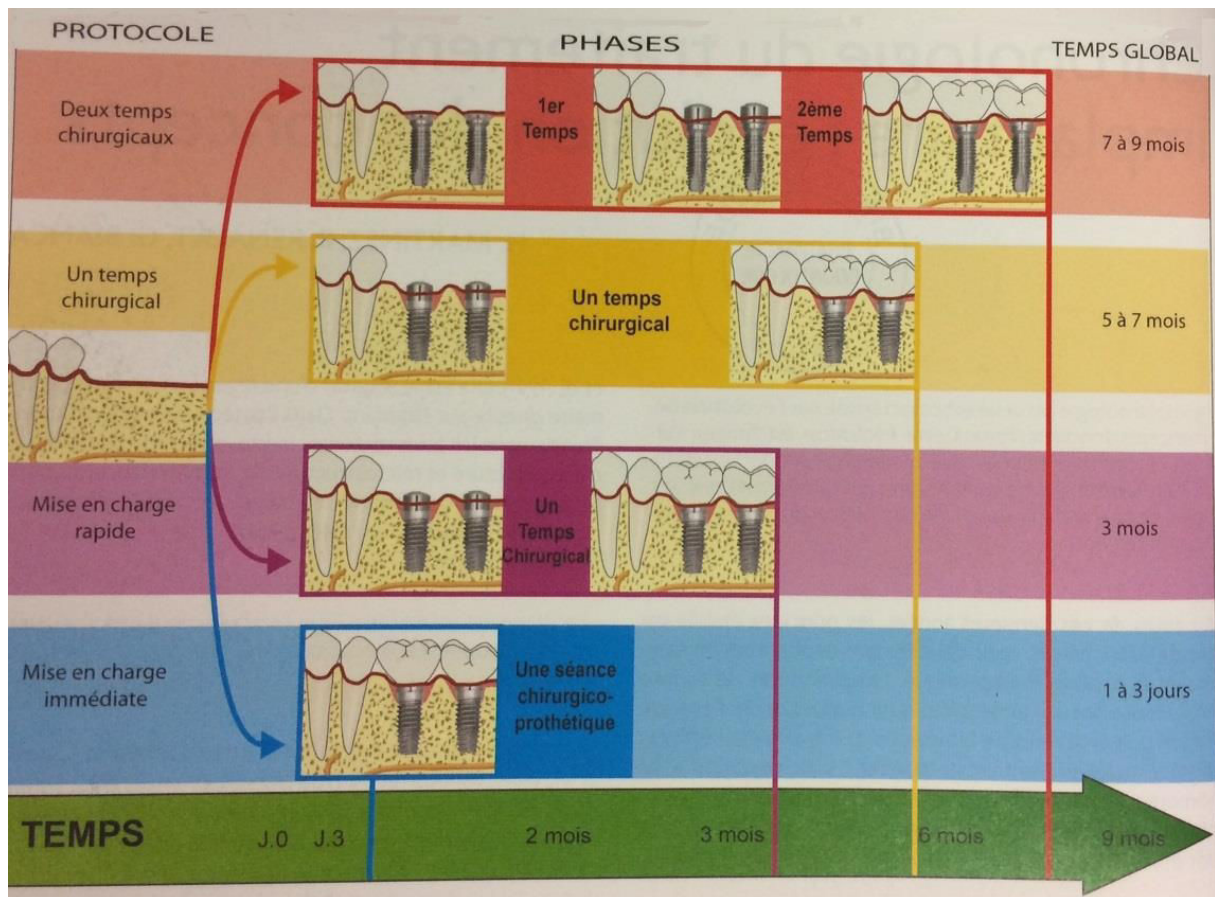


Figure 5 : Schéma de la chronologie globale des différents protocoles dans le traitement implantaire (source : Martinez et coll., 2008)

2 Rôles et objectifs des prothèses transitoires

2.1 Définition

La temporisation en implantologie correspond à la phase prothétique entre l'édentation et la mise en place de la prothèse d'usage. (Richelme et coll., 2013)

La prothèse transitoire peut être définie comme une prothèse réalisée ayant pour objectif d'améliorer l'esthétique, permettre une stabilisation de la situation et/ou de la fonction pour une période limitée. La prothèse transitoire est conçue pour être remplacée par une prothèse d'usage après une période de temps donnée. (Ferro, 2005)

- Point sémantique :

La prothèse temporaire correspond à une prothèse faite en urgence et dont le rôle est d'assurer un minimum d'esthétique.

La prothèse provisoire ou transitoire permet d'assurer la transition jusqu'à la prothèse d'usage. Elle s'approche de la prothèse finale, elle va aider au modelage des tissus environnants et guider leur cicatrisation puis va permettre l'évaluation de la régénération papillaire. Elle sert également de modèle pour la construction de la prothèse d'usage.

La prothèse d'attente va quant à elle être utilisée dans le cadre d'une mise en charge progressive où la prothèse est modifiée au fur et à mesure de l'évolution des tissus adjacents. (Bouvet-Gerbettaz, 2004; Clavel, 2010)

- Deux phases peuvent être définies au cours de la période de temporisation
-une phase dite « passive » où la prothèse transitoire remplira un rôle principalement esthétique, et cela, sans transmettre de forces à l'implant sous-jacent une fois qu'il est en place.

- une phase de temporisation dite « active » où la prothèse est implanto-portée et va avoir un effet sur le feston gingival et sur le tissu osseux. (Goudot et Lacoste, 2013)

2.2 Objectifs de la prothèse transitoire sur implant

2.2.1 Objectifs lors de la phase de temporisation passive

-Rétablir l'esthétique : la prothèse transitoire va accompagner le patient à partir du moment où sa dent est perdue jusqu'à sa restauration.

-Assurer le confort psychologique : l'apparence du sourire est conservée voire améliorée et le patient n'aura que peu ou pas de gênes au cours de sa vie sociale, professionnelle et affective.

-Protéger le site opératoire et guider la cicatrisation : la prothèse transitoire, si elle est bien réglée, va limiter les forces transmises aux éléments sous-jacents. Cela va permettre à une greffe osseuse de ne pas être trop sollicitée ou à l'implant de ne pas subir de micromouvements qui seraient délétères à son ostéointégration. Elle protège également les dents résiduelles des conséquences d'une surcharge occlusale (mobilité, migration, fracture...).

2.2.2 Objectifs lors de la phase de temporisation active

-Valider le projet prothétique avec le patient : la prothèse transitoire va préfigurer la couronne d'usage et il sera possible durant cette période d'apporter des modifications à la couronne transitoire afin que le praticien et le patient soient satisfaits du résultat esthétique et fonctionnel avant de commencer la couronne d'usage. Elle valide aussi le montage directeur qui aura pu être réalisé.

-Rétablir une occlusion stable à une DVO correcte et maintien de l'équilibre dans la stabilité intra et inter-arcade : l'espace mésiodistal d'origine est conservé grâce aux points de contacts présents sur la prothèse transitoire.

-Aménager les tissus mous péri-implantaires au niveau des papilles et du profil d'émergence : ce rôle est essentiel pour la réussite esthétique des cas antérieurs. Les implants ont une section cylindrique, ce qui n'est pas le cas des dents naturelles. La prothèse transitoire va permettre de maintenir les tissus mous et de guider leur

cicatrisation. Cet aménagement des tissus mous permet à la restauration d'usage d'avoir un profil d'émergence permettant une intégration esthétique optimale. Le profil d'émergence, en implantologie, correspond à la partie transmuqueuse qui va du col implantaire au sommet de la gencive marginale. Il va permettre de passer de l'implant présentant une section ronde, à une section semblable à celle de la dent à remplacer. Un profil d'émergence adapté facilitera une intégration harmonieuse de la prothèse d'usage dans son environnement. (Finot, 2017)

-Protéger et régénérer les papilles grâce aux points de contact la prothèse transitoire. La prothèse transitoire va guider la maturation gingivale. Ces points de contacts permettent également d'éviter les bourrages alimentaires en inter-dentaires.

-Préparer les tissus mous à l'empreinte : une temporisation sur 3 à 4 mois va permettre une stabilisation et une maturation des tissus mous (figure 6)

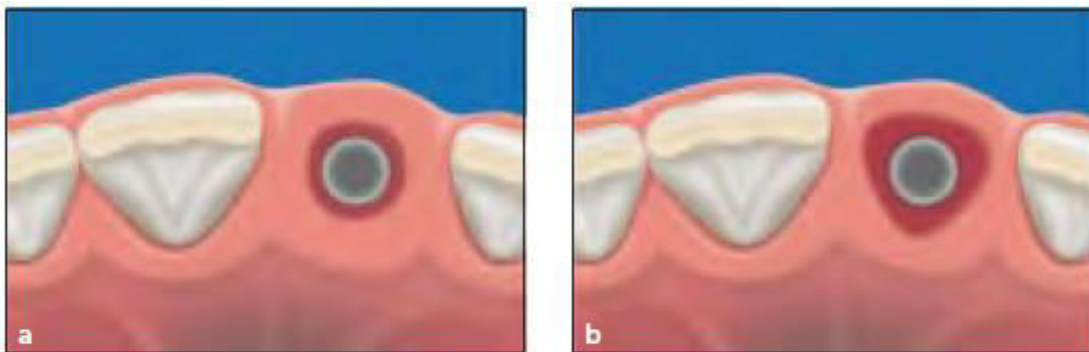


Figure 6 : gestion du profil d'émergence avant et après l'utilisation d'une prothèse transitoire (source : Wittneben et coll., 2013)

3 Types de réalisations prothétiques transitoires et techniques de mises en œuvre

3.1 Options de temporisation avant la chirurgie implantaire

3.1.1 Absence de prothèse de temporisation

- Indication

Ce type de temporisation est indiqué dans le secteur postérieur.

- Avantages

Cette option a pour avantage d'être simple et va éviter le coût de la prothèse provisoire. Il n'y a pas de contraintes sur les implants et cela limite le nombre de rendez-vous.

- Inconvénients

Cette solution de temporisation ne va pas permettre la mise en forme des tissus mous. De plus, cette solution de temporisation induit un préjudice esthétique et social en secteur antérieur ou en secteur postérieur pour les patients ayant un sourire large. Elle doit donc se restreindre aux cas d'édentement en secteur postérieur voire en antérieur à la mandibule si les dents inférieures sont peu visibles à distance sociale.

3.1.2 Prothèse amovible partielle à plaque base résine

- Indications

Cette prothèse de temporisation permet de répondre rapidement à une situation d'urgence pour les édentements antérieurs. La prothèse amovible doit répondre aux impératifs de sustentation, stabilisation, rétention. L'appui palatin ou au niveau des crêtes mandibulaires doit être suffisamment large et être réparti sur un nombre suffisant de dents cuspidées afin de pallier une sustentation réduite de la selle antérieure. (Schittly et coll., 2007)

Les résines souples avec le matériau Valplast® sont à proscrire car étant composées en nylon thermoplastique conférant de la souplesse à la prothèse, elles transféreront

les forces verticales de mastication à l'implant sous-jacent une fois sa pose réalisée. (Davarpanah et coll., 2015)

- Avantages

Plusieurs avantages sont à observer : le coût financier est réduit et cette option est rapide d'exécution. Ce type de prothèse est facilement réadaptée, y compris pour les cas de patients trop jeunes pour recevoir un implant si le maxillaire et la mandibule sont encore en croissance.

Le contrôle de la cicatrisation est aisé car c'est un appareil amovible. Il va pouvoir servir de guide d'imagerie ou de guide chirurgical. Il n'y a pas besoin de préparer les dents résiduelles. L'hygiène orale est facilitée. De plus, cette option peut être utile pour évaluer la perte de tissus et déterminer le type d'approche chirurgicale nécessaire pour regagner du volume.

- Inconvénients

Cette solution prothétique n'est pas adaptée en cas de réflexe nauséux important et l'aspect amovible de la prothèse peut parfois être difficile à accepter sur le plan psychologique. La phonation peut être gênée et une perte tissulaire est observable s'il y a une compression de la zone de l'édentement.

Les crochets sont inesthétiques et peuvent gêner l'occlusion chez les patients où il n'y a pas assez d'espace en inter-dentaire. Ce type de prothèse ne guide pas la cicatrisation des tissus mous. (Priest, 2006; Richelme et coll., 2013)

- Mise en œuvre

Un compas à pointe sèche est utilisé pour mesurer la partie la plus saillante des versants latéraux vestibulaire du maxillaire et linguaux à la mandibule pour choisir le porte empreinte le plus adapté au patient.

Il est préférable de le choisir en métal et non perforé, avec jonc périphérique de rétention (Rim lock®). Un adhésif adapté est mis en place sur le porte-empreinte.

Le porte-empreinte est garni d'alginat, en évitant d'en mettre en excès sur la partie postérieure.

Prise d'empreinte à la mandibule : les dents sont séchées puis de l'alginat est mis en place sur les faces occlusales avec le doigt. Le porte empreinte est d'abord appliqué antérieurement pour occuper le vestibule et régler la position antéro-

postérieure puis basculé lentement vers l'extrémité de l'arcade en demandant au patient de dégager et tirer légèrement la langue. Le porte empreinte est alors maintenu fermement sans pression jusqu'à la prise complète du matériau. Il est désinséré et l'empreinte est contrôlée : il ne doit pas y avoir d'arrachement de matériau, et le matériau à empreinte doit être soutenu partout (si ce n'est pas le cas le porte empreinte peut être trop petit ou alors sa mise en place en bouche était imparfaite), et l'absence de bulles ou de manque de matériau est vérifié (Orthlieb, 2009). Le retrait des excès de matériau dépassant du porte-empreinte est fait immédiatement et l'empreinte est désinfectée.

Prise d'empreinte au maxillaire : les mêmes manipulations qu'à la mandibule sont reprises. Il est important de faire fuser le matériau d'abord dans le vestibule antérieur en soulevant la lèvre pour favoriser le centrage, puis de basculer le porte empreinte vers la partie postérieure jusqu'à l'apparition du matériau au-delà de la limite postérieure du porte empreinte. À cet instant il faut cesser toute pression et maintenir le porte empreinte immobile jusqu'à la prise complète de l'alginat. (Schittly et coll., 2012)

La prise de la couleur, de la forme et de la dimension des dents est faite.

Les empreintes sont envoyées au prothésiste qui va couler les modèles, réaliser de la prothèse amovible partielle en cire et mettre en place une dent du commerce : le choix de la couleur, de la forme, de la dimension et le montage des dents prothétiques sont conduits en fonction des dents adjacentes et antagonistes restantes. (Esclassan et coll., 2003)

La cire est ensuite remplacée par de la résine par un procédé de polymérisation. Une fois les finitions faites par le prothésiste, la prothèse peut être insérée dans la cavité buccale du patient. Les réglages de l'occlusion statique et dynamique sont réalisés. (Esclassan et coll., 2003) (figure 7 et 8)

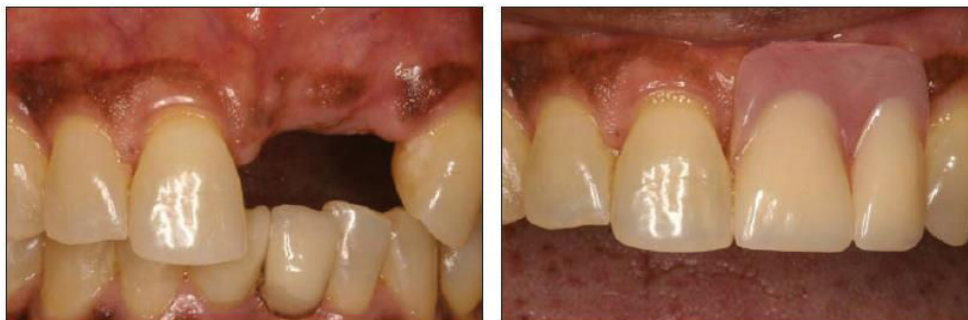

Figure 7 : temporisation de l'édentement au niveau de 21 et 22 à l'aide d'une prothèse amovible à plaque base résine. (source : Cho et coll., 2007)

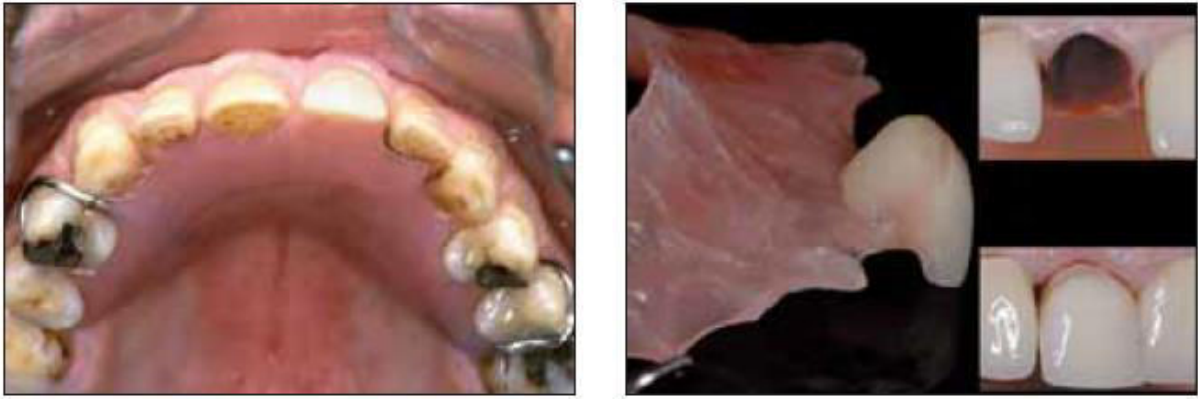

Figure 8 : temporisation de l'édentement en position 21 à l'aide d'une prothèse amovible à plaque base résine (source : Schittly et coll., 2007)

3.1.3 Prothèse amovible partielle à infrastructure métallique

Ce type de temporisation présente les mêmes avantages et inconvénients qu'une prothèse amovible partielle résine mais il sera plus rétentif et sollicitera moins les dents résiduelles. Plus rigide, la prothèse amovible à infrastructure métallique protège mieux l'implant qu'une prothèse résine mais une préparation des dents devra être faite pour aménager le logement des taquets.

De plus, elle est plus coûteuse donc elle sera utilisée que si la prothèse à infrastructure métallique est préexistante à la pose d'implant. En l'absence de prothèse pré-existante ce type de prothèse n'est pas proposé en période de temporisation. (Bouvet-Gerbettaz, 2004)

3.1.4 Gouttière thermoformée

- Indications

Ce type de temporisation est indiqué pour les temporisations de très courtes durées et s'adresse à des patients qui acceptent la suroccclusion liée au dispositif.

- Avantages

La gouttière thermoformée dispose de plusieurs avantages : la restauration de l'esthétique se fait de façon simple et rapide, les modifications sont faciles à entreprendre, le retrait est aisé et le coût est faible. Le praticien peut la réaliser au cabinet ou demander au prothésiste de la réaliser au laboratoire.

Contrairement aux prothèses amovibles partielles, les crochets inesthétiques sont absents. C'est une solution dento-portée : lorsque la gouttière est ajustée correctement elle n'exerce aucune force verticale sur l'implant et va protéger les tissus mous dans la zone du pontique pendant la période de cicatrisation. (Priest, 2006; Cho et coll., 2007; Santosa, 2007)

- Inconvénients

Différents inconvénients sont à prendre en compte lorsque le praticien oriente son choix vers ce type de temporisation : l'aspect amovible de cette solution peut gêner certains patients, l'esthétique est discutable, le confort est modéré et reste inférieur à une solution fixée. Elle peut gêner la phonation et l'encombrement dû à la gouttière va perturber l'occlusion et la mastication. (Richelme et coll., 2013) Elle s'utilise pour une durée limitée dans le temps car elle s'use vite et peut casser. (Gamborena et coll., 2015)

- Mise en œuvre

La prise des empreintes haut et bas est faite puis les modèles sont coulés en plâtre. Une dent du commerce ou la dent extraite est placée au niveau de l'édentement sur le modèle en plâtre, en étant fixée aux dents adjacentes avec de la résine. L'utilisation de cire pour maintenir la dent en place sur le modèle est à éviter car la cire risque de fondre avec la chaleur dégagée lors de la réalisation de gouttière. La vérification de la dent ajoutée est faite de telle sorte qu'elle ne gêne pas l'occlusion lors de la confrontation des modèles haut et bas. (Priest, 2006)

Une feuille de plastique est thermoformée sur le modèle en plâtre, puis la gouttière est découpée en suivant le collet des dents. L'utilisation de ciseaux de Mayo courbes est conseillée.

Une dent du commerce, ou la couronne de la dent extraite, est incluse dans la gouttière au niveau de l'édentement et le tout est mis en bouche. Il faut contrôler l'occlusion statique et dynamique pour avoir des contacts généralisés sur la gouttière. Puis, les bords de la gouttière sont vérifiés de telle sorte qu'ils ne blessent pas le patient. Les bords de la prothèse et l'élément intermédiaire sont polis (figure 9 et 10).

Les explications portant sur la mise en place et le retrait de la gouttière ainsi que sur son entretien sont donnés au patient : il est important de lui préciser que la gouttière

ne doit pas être lavée à l'eau chaude ou placée près d'une source de chaleur tel qu'un radiateur par exemple, au risque de la déformer. (Moskowitz et coll., 1997; Schittly et coll., 2007)

Les gouttières thermoformées peuvent être retrouvés sous différents termes au sein de la littérature : le système Invisalign® correspond à des gouttières thermoformées que le patient change régulièrement au fil de l'évolution de son traitement orthodontique ; le terme d'essix retainer peut aussi être retrouvé et correspond à une gouttière thermoformée dont la forme ne change pas, et qui sert de contention suite à un traitement orthodontique.

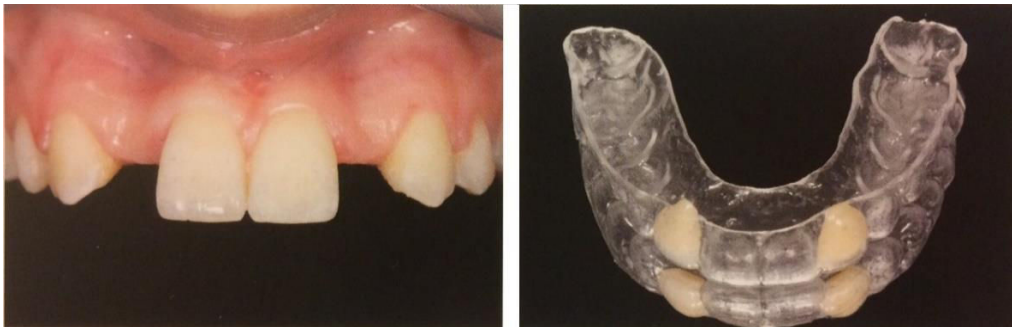


Figure 9 : patient présentant un édentement au niveau de 12 et 22 après traitement orthodontique. Des dents du commerce ont été placées au niveau des dents manquantes (source : Richelme et coll., 2013)

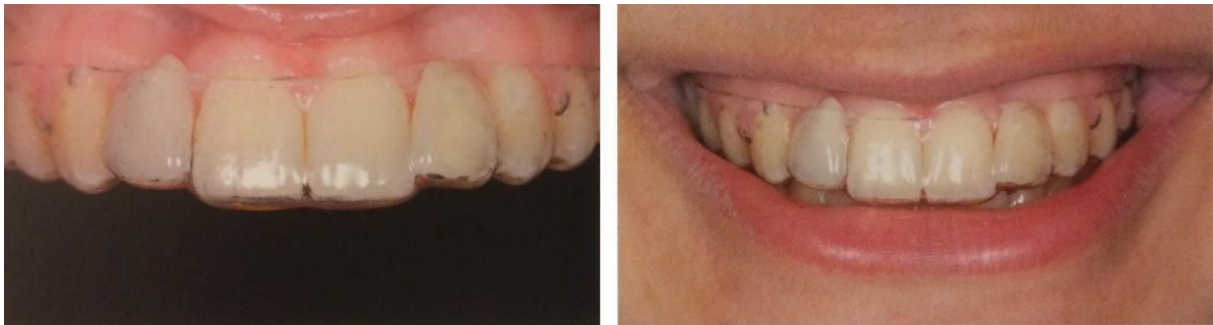

Figure 10 : la gouttière utilisée comme contention orthodontique est mise en place avec les deux dents du commerce en position 12 et 22 (source : Richelme et coll., 2013)

3.1.5 Bridge provisoire dento porté conventionnel

- Indications

Ce type de temporisation est indiqué pour le cas d'un édentement encastré, où les deux dents bordant l'édentement vont être couronnées mais dont la valeur résiduelle

ne permet pas forcément d'envisager de les utiliser comme pilier d'un bridge 3 éléments.

Cette solution n'est envisageable que si le praticien décide de changer les deux couronnes adjacentes à l'implant en même temps que la restauration unitaire supra-implantaire. Cette option est également envisageable si le praticien souhaite remodeler les tissus mous au niveau de la zone édentée en plaçant un implant de manière à recréer un profil gingivale plus harmonieux.

- Avantages

Cette option est très intéressante car il s'agit d'une solution fixe, adaptable, relativement simple à réaliser, donnant une bonne esthétique et fournissant une efficacité à moyen et long terme. Son insertion et sa désinsertion sont aisées. C'est une solution confortable pour le patient, qui va permettre aussi de préfigurer la future prothèse d'usage.

- Inconvénients

Le principal inconvénient est l'indication pour cette option qui reste rare. Ce type de temporisation n'est pas envisageable si les couronnes adjacentes sont saines ou si elles présentent des couronnes conservables.

Les couleurs disponibles sont assez limitées quand le bridge est fait au fauteuil. Le bridge transitoire peut être préparé par le prothésiste ce qui permet d'optimiser la couleur mais cette option est relativement coûteuse.

Le risque de descellement existe et est dépendant de la qualité des dents supports. (Priest, 2006; Richelme et coll., 2013)

- Mise en œuvre

Les dents utilisées comme piliers de bridge sont retouchées si la préparation coronopériphérique n'est pas satisfaisante. La prothèse transitoire est réalisée par le prothésiste ou par le chirurgien-dentiste au fauteuil (figure 11).

Le bridge provisoire peut ensuite être scellé au ciment de scellement provisoire. Les excès de ciment sont retirés et l'occlusion statique et dynamique est vérifiée. (Gamborena et coll., 2015)

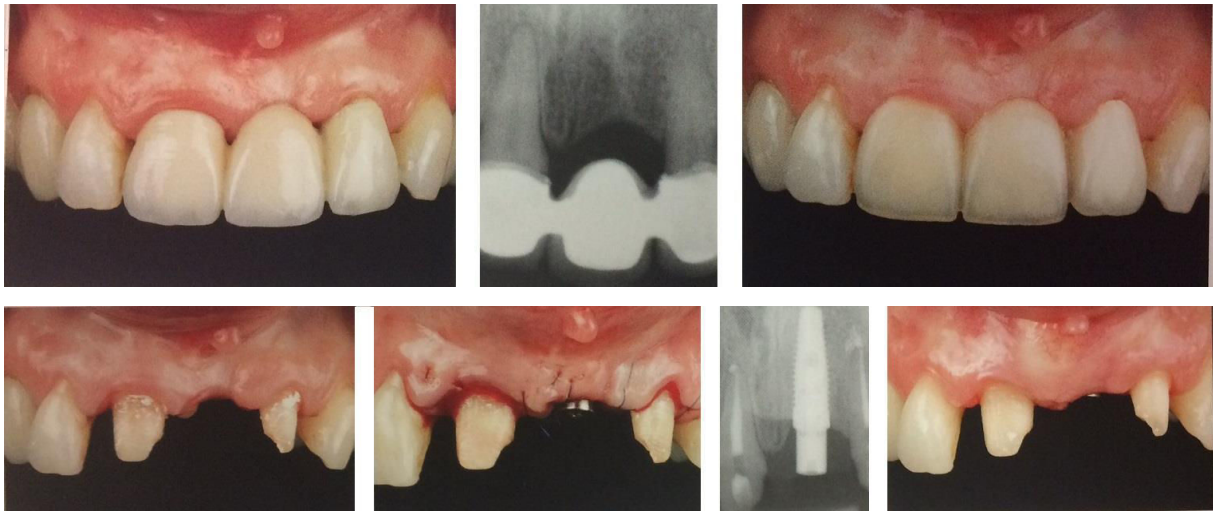


Figure 11 : utilisation d'un bridge 11-(21)-22 comme temporisation après la mise en place d'un implant en position 21. (source : Gamborena et coll., 2015)

3.1.6 Collage de la dent extraite ou d'une dent du commerce

- Indications

Dans le cadre d'un édentement compris entre des dents adjacentes intactes ou avec de petites restaurations chez un patient dans un schéma occlusal favorable, il est possible de coller la dent avulsée ou une dent du commerce pendant la phase de temporisation. L'esthétique dépendra surtout de la quantité de résine composite nécessaire en proximale pour coller la dent : si la quantité est importante le résultat peut être inesthétique. La présence de diastème peut contre-indiquer cette méthode de temporisation. Il est important de bien respecter le protocole de collage afin d'obtenir une bonne stabilité pendant toute la période de cicatrisation. La présence de prothèse fixée sur les dents adjacentes à l'édentement contre indique ce type de temporisation. (Richelme et coll., 2013)

- Avantages

Cette option est simple, rapide, présente un faible coût pour restaurer l'esthétique du sourire et offre au patient une solution de temporisation fixe. C'est aussi un excellent indicateur et outil de diagnostic pour évaluer les futures modifications et résorptions des tissus mous. (Gamborena et coll., 2015)

- Inconvénients

Concernant les inconvénients, ce type de temporisation reste difficile à modifier, il n'est envisageable que pour des durées limitées et enfin les insertions et désinsertions sont délicates à gérer car il est nécessaire de trouver un équilibre dans la technique de collage afin d'éviter des descellements trop fréquents, tout en permettant de décoller et recoller la dent lors des différentes séances au fauteuil.

- Mise en œuvre

Un index incisale de repositionnement en résine est réalisé avant l'avulsion de la dent. Cela permettra de replacer plus facilement la couronne dans sa position initiale. (Wolfart et coll., 2016)

L'avulsion de la dent est réalisée de la manière la plus atraumatique possible. La mise en place de la digue reste le gold standard quant au collage mais si son positionnement correct n'est pas possible, la mise en place d'un hémostatique local dans l'alvéole et la réalisation de suture procure des conditions de siccité suffisante vu le caractère provisoire de ce type de collage. (Schittly et coll., 2007)

La dent extraite, ou la dent du commerce, est taillée afin d'être adaptée à l'espace de l'édentement. La partie cervicale est retouchée avec une résine composite afin de lui donner une forme en obus puis cette partie est soigneusement polie. L'index incisale de repositionnement est utilisé pour vérifier que la dent reprend correctement sa place au niveau de l'édentement.

La surface des dents adjacentes est dépolie en regard de l'édentement et est mordancée avec un gel d'acide ortho-phosphorique à 37% pendant 30 secondes sur ces surfaces amélaire. Les surfaces sont ensuite rincées avec la soufflette air/eau pendant 30 secondes.

Il faut ensuite sécher, sans assécher la surface, mettre en place l'adhésif, utiliser de façon légère la soufflette pour étaler l'adhésif et éliminer les solvants, et le tout est photopolymérisé selon les recommandations du fabricant.

La mise en place de la dent se fait grâce à l'index incisale de repositionnement. De la résine composite est placée en mésial et distal de la dent puis la résine composite est photo-polymérisée selon les recommandations du fabricant. L'index et de la digue sont retirés (figure 12 et 13).

Le contrôle de l'occlusion statique et dynamique est réalisé : l'absence de toute contrainte sur le site concerné est nécessaire. (Schittly et coll., 2007)

- Remarque

Il est possible de renforcer le collage de la dent avec une bandelette de fibres de verre ou de fibres de Téflon associées (ex : Ribbond® Bondable Reinforcement, Ribbon; Ribbond Inc, Seattle, Wash., USA) qui est placé en lingual de la dent à coller et qui va aller jusqu'aux dents adjacentes. (Eskitaşcioglu et coll., 2004; Wolfart et coll., 2016)

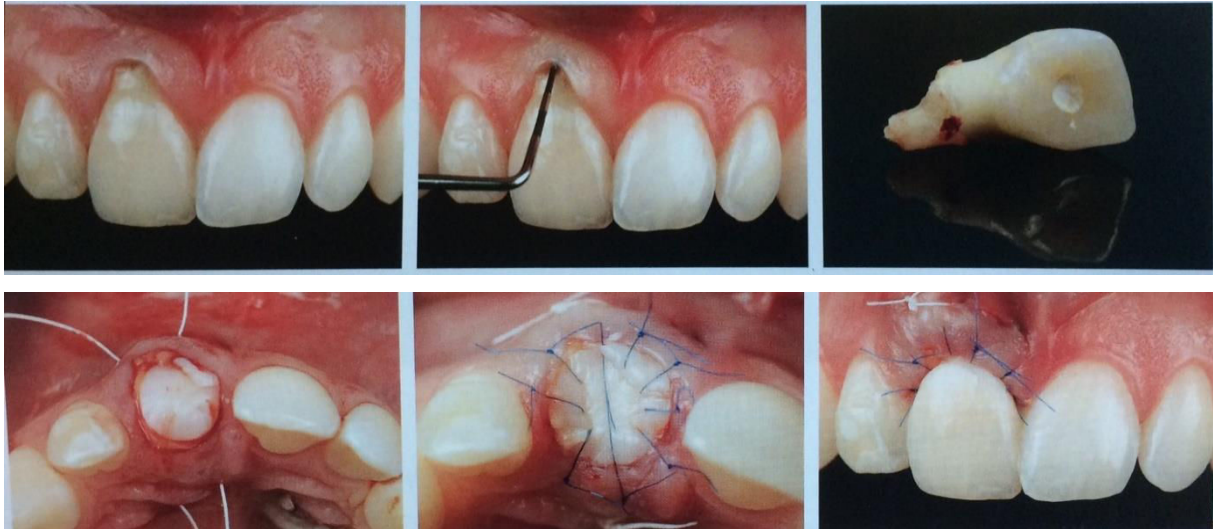


Figure 12 : utilisation de la dent extraite collée (source : Gamborena et coll., 2015)

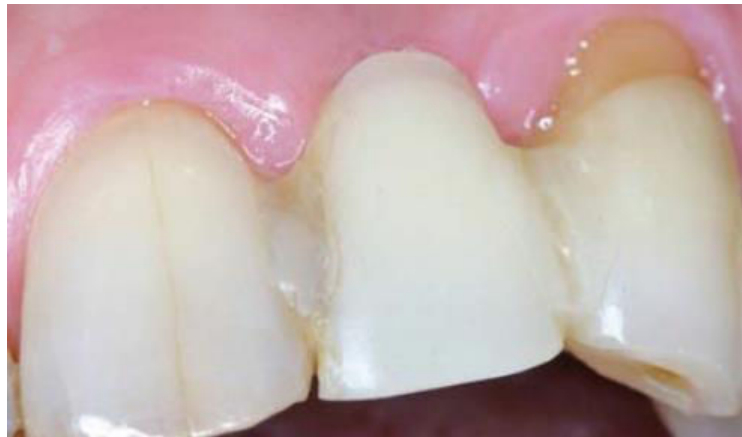

Figure 13 : Dent du commerce (Optodent®, Bayer, Leverkusen, Germany) collée avec une résine composite sur les dents adjacentes (source : Bilhan et coll., 2011)

3.1.7 Bridge collé à ailette métallique ou maryland bridge

- Indications

Ce type de temporisation est indiqué dans le cas d'un édentement encastré où les dents adjacentes sont saines et où le patient présente une occlusion favorable avec un faible recouvrement ou une béance. Le patient ne doit pas présenter de parafunctions tel qu'un bruxisme ou de l'onychophagie. Le bridge collé peut être utilisé dans les cas de temporisation sur le long terme, notamment chez les patients jeunes encore en croissance.

- Avantages

Le bridge collé présente de multiples avantages : il n'est pas toujours nécessaire de préparer les dents adjacentes. De plus, c'est une solution fixe et esthétique qui va être efficace à moyen et long terme, ce qui est intéressant notamment lorsque le plan de traitement prévoit des travaux plus longs, comme par exemple une greffe osseuse.

- Inconvénients

Le bridge collé présente cependant plusieurs inconvénients : les modifications sont difficiles, l'insertion et la désinsertion sont difficiles et le risque de décollement est présent. Cette solution représente un coût élevé. De moins bons résultats sont observés en secteur postérieur. Dans le cas de dents adjacentes fines ou translucide l'armature métallique peut être visible par transparence. Cette solution est irréalisable au maxillaire chez un patient avec trop fort recouvrement. De plus, il existe un risque de fracture du bridge lors de son décollement. (Priest, 2006)

- Mise en œuvre

Les empreintes des arcades maxillaire et mandibulaire sont réalisées avant l'avulsion et la coulée des modèles en plâtre est faite. La réalisation du bridge se fait au laboratoire : il est possible de creuser le plâtre sur 3 mm au niveau du futur édentement ce qui permettra une fois le bridge en place de modeler les tissus mous pendant la période de cicatrisation. L'intermédiaire de bridge doit avoir une forme ovoïde et entrera de 3 mm dans l'alvéole. La future position de la crête après la mise en place de l'implant doit être préfigurée lors de l'élaboration de l'armature, afin de

prévoir les modifications successives de l'intermédiaire en résine sans que l'armature métallique n'empêche la réalisation de ces modifications.

Les ailettes du bridge sont en métal non précieux de 0,7 mm d'épaisseur minimum. Il est possible de faire un index de repositionnement par le laboratoire ou en bouche avant l'avulsion pour faciliter le remplacement du bridge une fois la dent avulsée. Des micro-rétentions mécaniques sont réalisées sur les ailettes par sablage réactif pendant moins de 1 minute. Ce sablage est réalisable au cabinet dentaire ou au laboratoire du prothésiste.

La dent est avulsée de la manière la plus atraumatique possible puis le bridge est collé en bouche sous digue : les dents adjacentes sont mordancées, rincées à l'eau et séchées, l'email prend un aspect blanc crayeux. La colle est appliquée sur les ailettes du bridge et sur les dents supports. La mise en place du bridge est faite en exerçant une pression continue pendant la prise du matériau. Le contrôle de la position du bridge peut être réalisé avec une clé de repositionnement. Les excès de colle sont retirés et un contrôle de l'occlusion statique et dynamique est fait.

Etant donné que le bridge devra être collé et recollé plusieurs fois pendant la phase de temporisation du traitement, il peut être intéressant de faire des ailettes plus petites que la normale ou d'utiliser un primer auto mordançant afin de faciliter les décollages prévus pour les étapes ultérieures du traitement. (figure 14)

- Remarque

Le fait de préparer les dents supports permet d'améliorer la retention du bridge collé sur le long terme, ainsi préparer la dent support permet de passer le temps de survie moyen de la prothèse de 6 ans +/- 0,9 à 9,1 ans +/- 0,2. Pour des temporisations relativement courtes, préparer la dent support ne semble pas indispensable. (Ibbetson, 2004; Balasubramaniam, 2017)

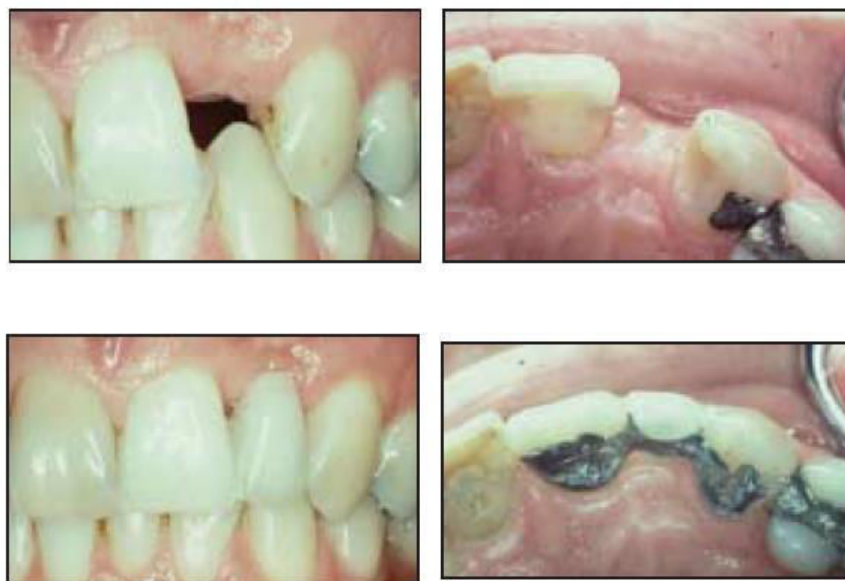

Figure 14 : Mise en place d'un bridge collé dans le cadre d'un édentement au niveau de 22 (source : Ibbetson, 2004)

3.1.8 Variantes du bridge collé à ailettes métalliques

- Variantes au niveau des matériaux

Les bridges en résine composite de haute résistance à matrice polymère renforcé par des fibres vont avoir plusieurs avantages par rapport aux bridges à armature métallique : une meilleure adhésion, un coût moins élevé et une esthétique moins délicate à gérer, cependant ils vont nécessiter de préparer le pilier dentaire, les réparations en cas de fracture sont difficiles et l'esthétique n'est pas forcément stable dans le temps. Les principaux matériaux utilisés pour renforcer la résine composite vont être les fibres de verre, le polyéthylène de haut poids moléculaire et les fibres de Kevlar.

Il existe aussi des bridges collés vitrocéramique renforcée au disilicate de lithium ou en céramique : In-Ceram® Alumina ou Zirconia. Ils sont très esthétiques et sont biocompatible mais ils aussi plus coûteux, nécessitent une préparation du pilier dentaire et en cas de fracture de matériaux, ils ne sont pas réparables. La préparation de la dent qui servira de pilier au bridge est assez importante afin de permettre une épaisseur de matériau suffisante dans les zones sollicitées par des contraintes mécaniques au niveau de la zone de liaison avec l'intermédiaire de bridge. Ce type de bridge est compliqué à gérer lors des pose et dépose car il va

avoir tendance à fracturer. Les bridges tout-céramique ne sont donc pas recommandés pour la temporisation au cours d'un traitement implantaire (figure 15). (Miettinen et Millar, 2013)

- Variantes au niveau de l'architecture

Le bridge collé peut prendre appui sur une ou deux dents. Les termes de cantilever ou de bridges collés en extension sont utilisés lorsque la prothèse ne prend appui que sur un pilier dentaire. Des études ont montrées que prendre appui sur un seul pilier entraîne un plus faible risque d'échec et une plus grande longévité pour le bridge. En prenant appui sur un seul pilier la durée de vie moyenne du bridge collé passe de 7,8 ans à 9,8 ans. (Miettinen et Millar, 2013)

Cette différence peut s'expliquer par la mobilité différentielle entre les deux dents supports du bridge collé qui va créer des contraintes au niveau de ce dernier, et cela entraîne in fine, le décollage partiel de l'un des deux piliers.

Les autres avantages du bridge cantilever sont : une esthétique améliorée, une hygiène plus simple à gérer, la prothèse est moins traumatisante sur le plan biologique et la présence d'une ailette unique réduit le risque de décollage non détecté. (Thoma et coll., 2017)

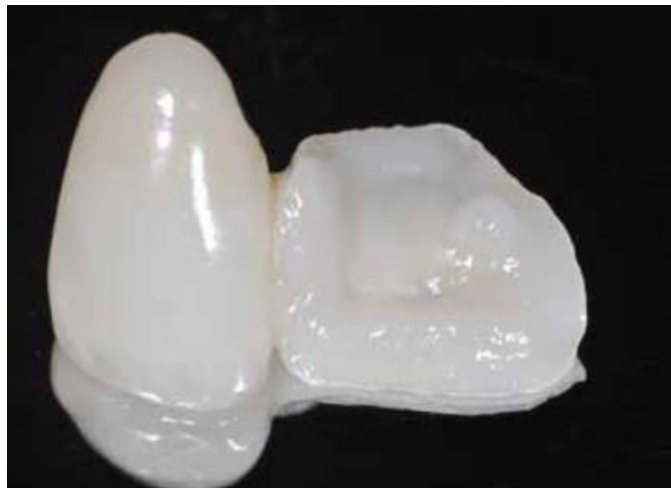

Figure 15 : Vue d'un bridge cantilever en Emax mordancé, silané et prêt à être collé (Source : Tirlet et Attal, 2015)

3.1.9 Bridge collé sur des bases orthodontiques (ou TOBBI) et temporisation par fil orthodontique avec adjonction de dent résine

- Indications

Le concept TOBBI ou temporary orthodontic bonding bridge for implant est une variante du bridge collé. Ce type de temporisation est indiqué pour les cas d'édentement encastré.

Deux types de temporisation qui utilisent un fil orthodontique sont retrouvés :

-Soit un arc orthodontique est mis en place spécialement pour la temporisation

-Soit le patient a un traitement orthodontique de prévu, auquel cas l'orthodontiste peut coller une dent en résine sur le fil orthodontique au niveau du site édenté.

Il est important de respecter les protocoles de collage pour éviter tout décollement dans le cadre du concept TOBBI. (Martinez et coll., 2008; Favot et coll., 2010)

- Avantages

Ces solutions proposent plusieurs avantages : absence de préparation des dents supports, solution de temporisation fixe, validation esthétique du projet, solution efficace à moyen et long terme et il est possible de modifier la dent permettant la temporisation au cours de l'avancement du traitement orthodontique. De plus, ces solutions évitent la compression des tissus sous-jacents.

- Inconvénients

Ces solutions de temporisation présentent plusieurs inconvénients : l'occlusion est non fonctionnelle, l'aspect financier est assez important et ce type de temporisation nécessite d'être en lien avec un prothésiste qui est formé à leur réalisation. De plus cela demande du matériel spécifique. Des fractures ou des décollements sont ont pu être observés chez certains patients.

Le concept TOBBI, se basant sur le collage, s'accompagne d'inconvénients qui lui sont propres : le temps de collage est important et il est important de respecter les protocoles pour éviter toute majoration du risque de décollement de la prothèse.

- Mise en œuvre

Les empreintes maxillaire et mandibulaire sont réalisées et coulées en plâtre dur. Pour le concept TOBBI, un fil métallique est préalablement façonné et soudé sur une base orthodontique (partie qui sera collée sur la dent), et y est ajouté une rétention pour fixer la dent à remplacer : une dent du commerce de prothèse amovible ou une dent élaborée au laboratoire en résine composite ou en résine acrylique peuvent être utilisés. La dent est fixée à la rétention, le bridge est maintenant utilisable en bouche. Le bridge est collé sous digue avec un composite de collage et il pourra être décollé avec un insert ultra sonore sans eau : les vibrations accompagnées de chaleur permettent le décollement.

Il est aussi envisageable de sceller l'appareil orthodontique. Pour ce faire une empreinte alginate maxillaire et mandibulaire est prise et un élastique de séparation orthodontique est mis en place entre les première et deuxième molaires. La prothèse de temporisation est réalisée au laboratoire. Une fois l'intervention chirurgicale finie, les élastiques de séparation orthodontique sont retirés et l'arc métallique supportant la dent provisoire est scellé avec un ciment verre ionomère sur les deuxièmes molaires. Le retrait du fil orthodontique lors des étapes ultérieures du traitement se fera à l'aide d'une pince orthodontique. (Favot et coll., 2010)

Une fois la prothèse en place, il est important de donner les conseils d'hygiène orale pour éviter l'accumulation de plaque dentaire au niveau du site chirurgical. Un fil dentaire avec une première partie rigide tel que le fil dentaire Superfloss® (Oral-B, Procter et Gamble, Cincinnati, Ohio) est intéressant pour faciliter le passage entre la gencive et la prothèse transitoire et ainsi éviter l'accumulation de plaque et résidus alimentaires à ce niveau.

Dans le cadre d'un patient en cours de traitement orthodontique, il est possible d'ajouter une dent prothétique au dispositif orthodontique afin d'améliorer l'esthétique. Le temps de temporisation peut être long dans certains cas car l'appareil orthodontique doit être en place assez longtemps pour obtenir un espace suffisant au niveau coronaire et corriger l'éventuelle convergence des racines bordants l'édentement. (figure 16) (Schittly et coll., 2007)

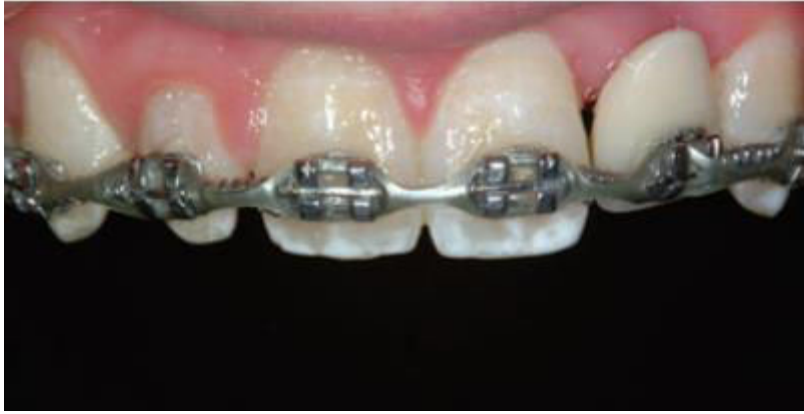

Figure 16 : une dent en résine a été mise en place en position 22 en attendant que la croissance osseuse de ce patient jeune soit terminée (source : Priest, 2006)

Tableau 1 : indications avantages et inconvénients des différentes options de temporisation précédant la chirurgie implantaire.

Type de temporisation	Indications	Avantages	Inconvénients
Absence de temporisation	-secteur postérieur	-simple -diminue le coût du traitement	-préjudice esthétique pour les sourires larges -pas de préparation des tissus mous
PAP (prothèse amovible partielle) résine	-édentement antérieur	-rapide à réaliser -simple à réadapter -coût limité -hygiène oral facilité	-pas adapté en cas de reflexe nauséux important -peut être dur à accepter psychologiquement -gène la phonation -peu ou pas de préparation des tissus mous
PAP à infrastructure métallique	-le patient possède déjà une PAP à infrastructure métallique qui va être utilisée en période transitoire	-mêmes avantages que la PAP résine mais sera plus stable tout en présentant un coût financier plus important	-même inconvénients que la PAP résine mais impose en plus une préparation des dents porteuses de taquets -indiqué comme prothèse d'usage, ne pas en réaliser une qui servirait seulement à la période transitoire
Gouttière thermoformée	-temporisation de courte durée	-méthode simple et rapide pour restaurer l'esthétique -retrait aisé -coût faible	-peut être dur à accepter psychologiquement -l'encombrement dû à la gouttière va perturber l'occlusion -s'use rapidement
Bridge provisoire dento-porté	-édentement encastré entre deux dents à couronner	-solution fixe -bonne esthétique -durable -confortable pour le patient	-indication restreinte -choix de la couleur limité -risque de descellement
Collage d'une dent extraite ou dent du commerce	-édentement encastré entre deux dents qui ne sont pas couronnées -schéma occlusal favorable	-simple -rapide -solution fixe -coût limité	-désinsertion compliquée à gérer -difficile à modifier -peu durable
Bridge collé à ailettes métalliques	-édentement encastré entre deux dents qui ne sont pas couronnées -schéma occlusal favorable	-esthétique -solution fixe -efficace à moyen et long terme	-désinsertion compliquée à gérer -difficile à modifier -coûteux -protocole de collage
Bridge collé en cantilever	-identiques au bridge collé à ailette métalliques	-identique au bridge collé à ailettes métallique tout en améliorant l'esthétique et la tenue sur le long terme	-identiques au bridge collé à ailettes métalliques
Temporisation par un fil orthodontique et adjonction de dent en résine	-patient en cours de traitement orthodontique -mise en place d'un dispositif spécialement pour la temporisation	-solution fixe -esthétique -pas de préparation des dents	-coût élevé -le praticien et le prothésiste doivent être formés

3.2 Options de temporisation à l'issue de la chirurgie implantaire

3.2.1 Modification de prothèse de temporisation existante

3.2.1.1 Absence de prothèse de temporisation

Dans certains cas la prothèse transitoire n'améliore ni l'esthétique, ni la cicatrisation et l'absence prothèse de temporisation reste la meilleure option. Dans le secteur antérieur, l'absence de temporisation est exceptionnelle à cause des inconvénients induits par l'édentement non compensé sur le plan esthétique et social. L'absence de temporisation peut être plus facilement acceptée à la mandibule.

Dans le secteur postérieur, surtout dans le cadre d'un édentement non visible lorsque le patient va sourire, l'absence de temporisation peut être une solution intéressante car elle évite la réalisation et le coût d'un provisoire ainsi qu'une partie des rendez-vous de contrôle. (Martinez et coll., 2008)

3.2.1.2 Prothèse amovible partielle

Les prothèses amovibles complètes sont muco-portées, c'est-à-dire qu'elles vont prendre appui sur l'os maxillaire et mandibulaire au travers d'un tissu fibro-muqueux. Plusieurs études mettent en évidence que la mise en place de résine souple (Coe Soft® de GC par exemple) en regard du site implantaire en prothèse amovible complète permet de diminuer les contraintes reçues par les implants lors de la mastication. (Bacchi et coll., 2012; Dos Santos et coll., 2012, 2013).

La prothèse amovible partielle à plaque base résine est ostéo-mucoportée ce qui va nécessiter d'éviter la prothèse amovible partielle en regard de l'implant afin d'éviter tout contact entre la prothèse amovible et la muqueuse à ce niveau.

Il faut vérifier que ni le rebord de la prothèse, ni le pontique ne soient en contact avec les tissus mous ou le pilier de cicatrisations. (Gamborena et coll., 2015)

L'utilisation de cire ou de silicone dans l'intrados prothétique en regard du site implantaire confirmera cette absence de contacts. Cet espace entre prothèse et site implantaire devra être contrôlé régulièrement. (Priest, 2006)

Il est important de ne pas utiliser une prothèse amovible partielle en résines souple (matériau Valplast®) car la souplesse de la prothèse n'empêchera pas le transfert de

forces à l'implant, ce qui peut perturber l'ostéointégration implantaire et être nocif pour le parodonte ainsi que les papilles adjacentes.(Davarpanah et coll. 2015)

Une relative instabilité est nuisible pour le site implantaire, surtout en cas de greffe osseuse. Il faut préférer des prothèses d'étendue importante.

Il y a un risque de provoquer des opérculisations de la muqueuse et perturber l'ostéointégration des implants à cause des micromouvements de la prothèse (les micromouvements doivent être inférieurs à 50 à 150 μm) (Cameron et coll., 1973; Szmukler-Moncler et coll., 1998)

Le modelage de la gencive par ce type de provisoire est quasiment absent ce qui peut poser des soucis pour des cas esthétiques (figure 17).

L'absence de préparation des tissus mous et le risque de transmettre des forces délétères au niveau de l'implant en nourrice font de ce type de prothèse transitoire un moyen de temporisation qui n'est pas à privilégier.

- Remarques

Dans le cas de prothèse amovible partielle à infrastructure métallique, la prothèse est ostéo-muco-dento-portée ce qui la rend plus stable que celle à plaque base résine. C'est un avantage important pour limiter les forces sur l'implant en cours d'ostéointégration mais cela implique également que la retouche de la prothèse peut être compliquée : si le métal est trop fin après la retouche, le risque de fracture est important.

L'architecture du châssis métallique peut ainsi limiter les possibilités de retouche. Si le châssis ne peut être adapté correctement, la prothèse est alors inutilisable car elle pourrait perturber l'ostéointégration de l'implant.

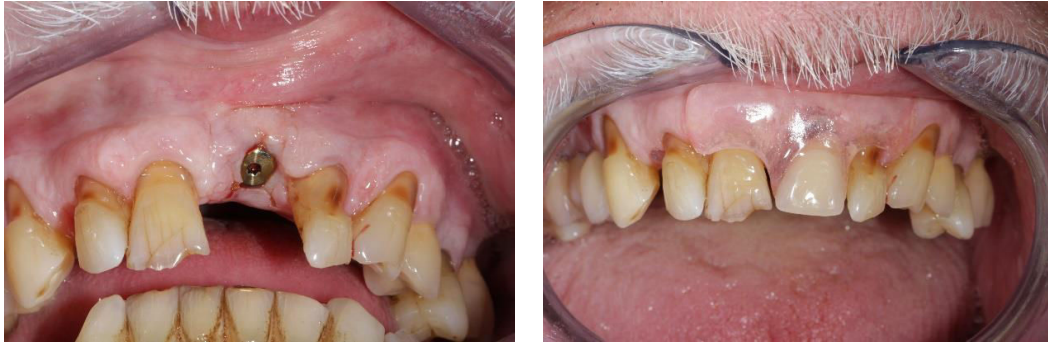

Figure 17 : temporisation à l'aide d'une prothèse amovible partielle qui a été évidée au niveau des implants. L'absence de préparation des tissus mous par ce type de prothèse est à noter (source : Schouver)

3.2.1.3 Gouttière thermoformée

Il est possible d'utiliser une gouttière thermoformée pendant plusieurs jours en attendant l'élaboration de la prothèse provisoire du patient par le laboratoire. La dent du commerce ou la dent extraite qui est dans la gouttière est retaillée de façon à n'avoir aucun contact avec le site implantaire et permettra ainsi de protéger les tissus mous dans la zone du pontique pendant la phase de cicatrisation (figure 18). Une utilisation de ce type de gouttière n'est pas recommandée sur le long terme car elle s'use vite et peut casser. (Davaranah et coll., 2015; Gamborena et coll., 2015)

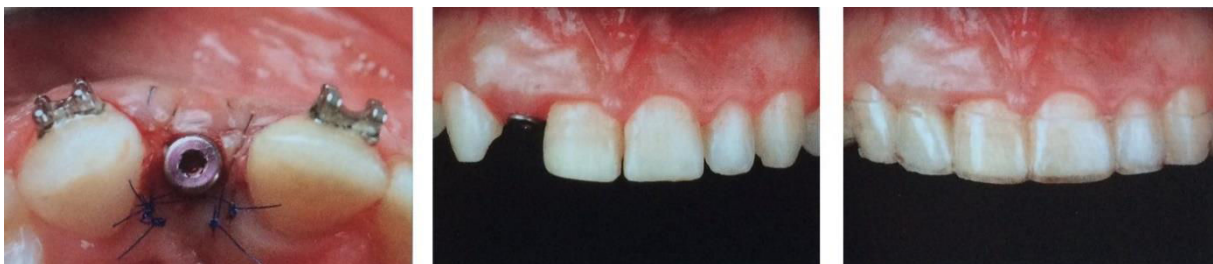

Figure 18 : temporisation à l'aide d'une gouttière thermoformée (source : Gamborena et coll., 2015)

3.2.1.4 Bridge provisoire dento-porté conventionnel

Le bridge provisoire est descellé, l'implant est mis en place. L'intermédiaire du bridge est évidé et rebasé pour être adapté à la nouvelle topographie tissulaire du site chirurgical sans qu'il ne mette de contraintes sur celui-ci. L'occlusion statique et dynamique est contrôlée. Plusieurs rebasages peuvent être prévus au fur et à

mesure de la maturation des tissus afin que la prothèse transitoire ne vienne pas gêner la cicatrisation. Une fois la cicatrisation obtenue, les couronnes d'usage des dents bordant l'implant pourront être réalisées en même temps que la couronne sur implant. (Martinez et coll., 2008; Gamborena et coll., 2015)

3.2.1.5 Bridge collé

Le bridge collé est posé dans un premier temps puis décollé à l'aide d'ultrason le jour de la chirurgie et recollé lors de la phase d'ostéo intégration. Le bridge sera décollé et recollé à chaque étape de la réalisation prothétique. (Martinez et coll., 2008)

L'adhésion, lors d'un second collage après une phase chirurgicale (premier temps implantaire ou greffe), devient plus aléatoire sans un nouveau traitement de surface de l'intrados. (Banerji et coll., 2005; Richelme et coll., 2013)

3.2.1.6 TOBBI : temporary orthodontic bonding bridge for implant

Lorsqu'il a été collé, son retrait se fait à l'aide d'insert à ultra son en alternant avec et sans irrigation pour altérer la colle, sans échauffer la pulpe. L'insert à ultra son va permettre de rapidement décoller chacun des braquets individuellement puis le décollement est achevé en exerçant un léger mouvement de levier à l'aide d'une spatule d'Hollenbach, positionnée entre la base et la dent support. L'intrados des bases orthodontiques sera nettoyé des restes de colle à l'aide d'une sableuse ou d'une fraise diamantée grain fin. Les dents supports sont nettoyées des restes de colle à l'aide d'une fraise Arkansas. Puis, l'acte chirurgical est réalisé. L'absence de contact entre le site implantaire et la prothèse de temporisation est contrôlé. Le TOBBI peut être de nouveau collé.

Lorsqu'il est scellé, l'arc orthodontique est retiré à l'aide d'une pince orthodontique, les restes de ciment de scellement sont retirés sur la dent et sur les bagues et l'acte chirurgical peut débuter. Une fois l'implant posé, il est possible de resceller l'arc orthodontique.

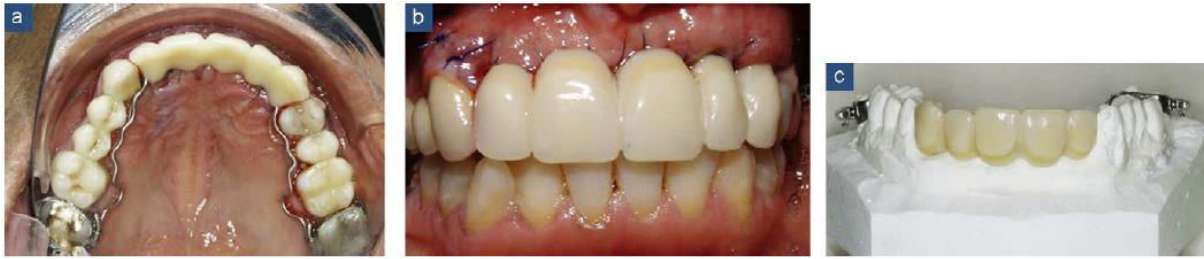

Figure 19 : vue intra orale de la patiente avec sa prothèse transitoire en place après la pose des implants (source : Favot et coll., 2010)

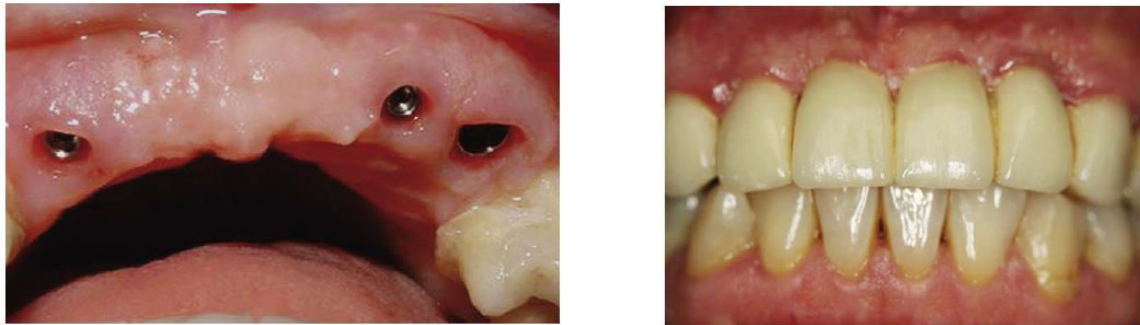

Figure 20 : la gencive a cicatrisée sans subir de compression. Cas final avec la prothèse d'usage implanto-portée (source : Favot et coll., 2010)

3.2.2 Mise en esthétique immédiate

- Indications

Dans le cadre de la mise en esthétique immédiate, la réalisation de la couronne transitoire se fait dans la même séance que la pose de l'implant ou dans les 24 heures s'il y a un passage par le laboratoire. Pour ce type de protocole, la stabilité primaire de l'implant doit être supérieure à 30 N.cm afin d'éviter des micromouvements supérieurs à 100 μ m qui nuiraient à l'ostéointégration. Les indications de ce protocole se limitent aux dents antérieures, parfois jusqu'aux prémolaires si l'implant a une stabilité primaire suffisante.

La couronne transitoire doit être plus courte et mise-en sous occlusion. Elle ne doit pas interférer avec l'occlusion statique ou dynamique et ne doit être soumise à aucune force en dehors des forces labiales et linguales. (Richelme et coll., 2013)

- Avantages

Ce protocole a plusieurs avantages : le confort et l'esthétique de cette solution sont supérieurs aux autres possibilités de temporisation. L'architecture gingivale est maintenue et cela va permettre l'évaluation de la profondeur du sulcus et de la hauteur de la papille avant la mise en place de la restauration d'usage.

La maturation des tissus mous se fait en même temps que l'ostéointégration. La gencive une fois cicatrisée sera prête à recevoir la restauration d'usage et aura le profil d'émergence avec une forme de dent et non d'un cylindre comme c'est le cas quand une vis de cicatrisation est utilisée.

Le patient voit le potentiel de la restauration d'usage. Ce mode opératoire diminue le temps de travail au fauteuil une fois la restauration en place. (Richelme et coll., 2013; Davarpanah et coll., 2015)

- Inconvénients

La mise en esthétique immédiate présente cependant plusieurs inconvénients : le coût est augmenté à cause des étapes de laboratoire et du temps passé au fauteuil. Ce protocole est à réserver au secteur esthétique uniquement et est opérateur dépendant. La coordination avec le laboratoire doit être efficace.

Le patient doit impérativement respecter les consignes post opératoire durant toute la période d'ostéointégration implantaire. (Richelme et coll., 2013)

- Mise en œuvre

L'implant est mis en place et si sa stabilité primaire est suffisante, la couronne transitoire va pouvoir être solidarisée à l'implant dans la séance. Elle ne sera démontée qu'une fois l'ostéointégration complète de l'implant terminée.

La temporisation transvissée est à préférer à la temporisation scellée car elle ne nécessite pas l'utilisation de ciment.

Dans le cadre d'une temporisation vissée, une coquille provisoire de type moule ion® (3M, Maplewood, Minnesota) est retouchée pour avoir les dimensions adaptées à la situation clinique. Un pilier provisoire antirotationnel est vissé sur l'implant et est retouché de manière à laisser un espace suffisant à la réalisation de la prothèse provisoire. Le moule ion est essayé. Une fois adapté, une ouverture est taillée sur sa face lingual / palatine. Ensuite la couronne est placée sur le pilier avec peu de résine auto polymérisable.

L'ensemble pilier provisoire/couronne est ensuite dévissé de l'implant puis il est transvissé sur la réplique d'implant pour être terminé en dehors de la cavité buccale. Le profil d'émergence est réalisé à l'aide d'une résine composite fluide qui est placé entre la couronne et la base du pilier provisoire. Les résines composites n'étant pas biocompatibles il est important d'obtenir l'état de surface le plus lisse possible pour que la prothèse soit tolérée au mieux par les tissus mous.

La couronne provisoire est ensuite vissée sur l'implant. Un cliché radiographique de contrôle est pris afin de s'assurer de la bonne assise de la couronne. L'occlusion statique et dynamique est contrôlée. Une fois que tous les contacts sont supprimés, le puits de vis peut être obturé avec du téflon (PTFE), ou de la gutta percha puis de la résine composite fluide ou du CVI.

L'usage du coton pour obturer le puits de vis est fortement déconseillé car c'est un élément putrescible et une colonisation bactérienne va pouvoir se mettre en place. Ces bactéries vont prendre place dans un milieu qui leur est favorable : un milieu anaérobie avec une température ambiante relativement élevée. (Moráquez et Belser 2010; Tarica et coll., 2010; Schoenbaum et coll., 2017)

Dans le cadre d'une temporisation scellée le risque de laisser du ciment au niveau du site implantaire est présent, cependant ce type de temporisation permet de prendre en charge les cas où l'implant est trop angulé pour une solution transvissée et il permet aussi de mettre en place directement le pilier d'usage ce qui est bénéfique pour les tissus parodontaux.

Le pilier est mis en place sur l'implant et est taillé pour pouvoir recevoir une couronne provisoire. Un moule ion est rebasé sur le pilier avec de la résine auto polymérisable. L'obtention d'une réplique de pilier va faciliter les manipulations de la couronne provisoire. La couronne provisoire est réajustée et polie et peut ensuite être scellée sur le pilier implantaire. Il est possible de vaseliner les faces externes de la couronne pour faciliter par la suite le retrait du ciment. Les excès de ciment sont soigneusement retirés avec une curette non métallique afin de ne pas nuire à l'état de surface de l'implant. Une radiographie de contrôle est prise afin de s'assurer de la mise en place correcte de la couronne et l'absence d'excès de ciment de scellement. L'occlusion statique et dynamique est contrôlée afin de laisser la couronne provisoire en totale inoclusion. (Guillon, 2017)

- Remarque

Il est possible de passer par un laboratoire de prothèse pour réaliser la prothèse provisoire mais cette solution intéresse plutôt le remplacement de plusieurs dents car son coût est plus élevé et augmente le nombre de séances cliniques. (Schittly et coll., 2007)

Il est également possible d'utiliser la couronne de la dent extraite pour réaliser la prothèse provisoire, une fois taillée à 2 ou 3 mm de la jonction amélo-cémentaire et évidée, elle s'utilise comme un moule ion©. (Margeas 2006; Chen et Pow 2008; David 2008; Ntounis et coll., 2012)

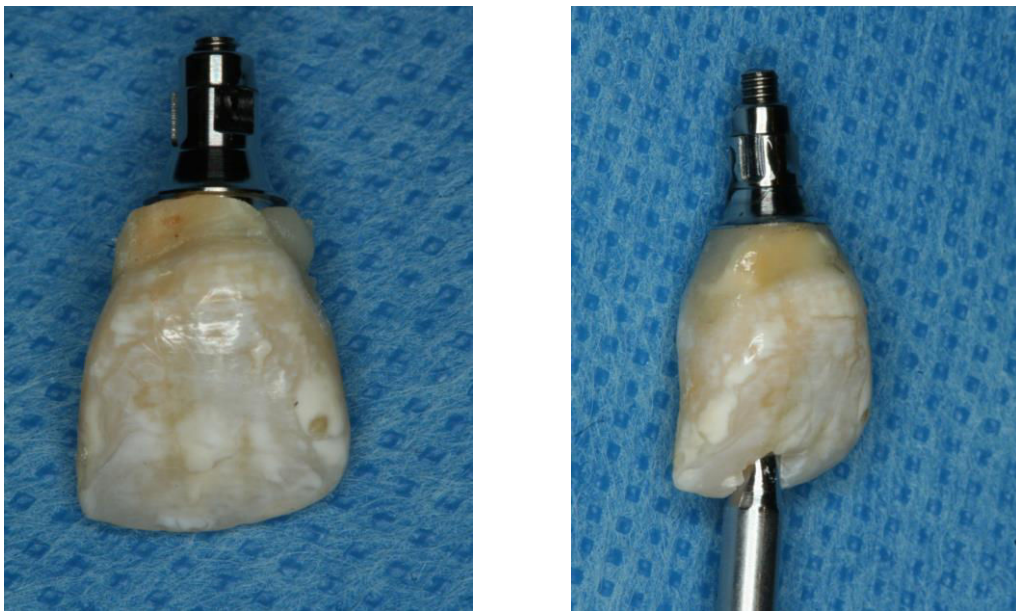

Figure 21 : Utilisation comme couronne provisoire de la dent du patient qui vient d'être avulsée (source : Penaud)

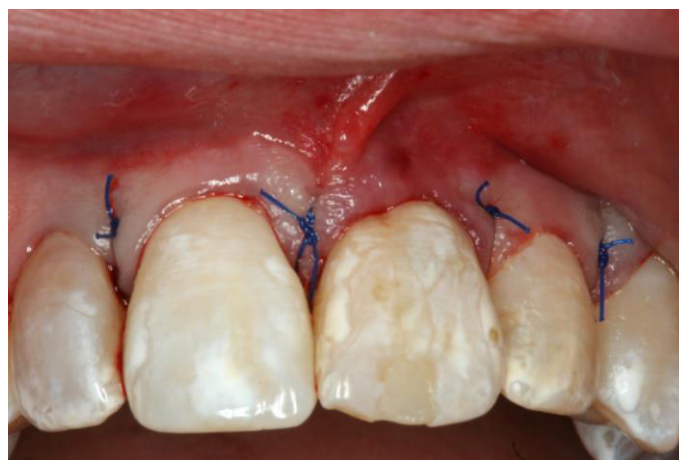

Figure 22 : Couronne transitoire en place en position 21 faite à partir de la dent naturelle (source : Penaud)

3.3 Option de temporisation en phase post-implantaire

3.3.1 Absence de prothèse de temporisation

- Indication

Cette solution peut être utilisée pour les cas d'édentement postérieur où aucun traitement ODF n'est prévu.

- Avantage

Cette solution permet de réduire le coût du traitement ainsi que le temps passé au fauteuil.

- Inconvénient

L'absence de prothèse transitoire ne permet pas la sculpture des tissus mous.

- Mise en œuvre

La vis de cicatrisation est retirée et placée dans du sérum physiologique. L'empreinte est prise et la vis de cicatrisation est remise en place. L'empreinte est envoyée au laboratoire qui s'occupe de réaliser le pilier et la couronne. Le pilier et la couronne d'usage sont mis en place dans la séance suivante.

3.3.2 Prothèse provisoire transvissée

- Indications

La prothèse transitoire transvissée est indiquée dans les édentements antérieurs pour gérer l'esthétique et dans les édentements postérieurs en cas de traitement ODF. La position du puit d'accès de la vis doit être en palatin ou lingual de couronne.

- Avantages

Ce type de temporisation présente de multiples avantages : cette prothèse va permettre la validation esthétique et fonctionnelle du projet prothétique ainsi que la validation occlusale du projet. C'est une solution fixe. Son démontage aisé et sa mise en place ne nécessite pas l'utilisation de ciment de scellement. Sa mise en place

facilite la cicatrisation des tissus mous et un travail sur la forme de la couronne provisoire va permettre de préparer le feston gingival pour la prothèse d'usage. (Nam et Aranyarachkul, 2015)

Ce type de prothèse supra implantaire peut être utilisé quand la hauteur entre la dent antagoniste et l'implant est faible (4mm ou plus). (Wittneben et coll., 2017)

- Inconvénients

La prothèse provisoire transvissée s'accompagne aussi de plusieurs inconvénients à prendre en compte :

-l'axe implantaire doit impérativement être favorable, sans quoi l'utilisation d'une prothèse scellée sera nécessaire

-L'anatomie tridimensionnelle des dents doit se plier au positionnement du puit d'accès de la vis et entraîne des difficultés dans la réalisation de la prothèse. L'anatomie occlusale de la prothèse peut être altérée à cause du puit de vis et ainsi entraîner des difficultés d'équilibration occlusale. Si le puit est mal placé la résine peut être trop fine par endroit et présenter un risque de fracture.

-la résistance au dévissage et à la fracture de vis sont moindres.

-le pilier sera, tout comme la couronne, provisoire, ce qui n'offre pas la possibilité de mettre un pilier d'usage à ce stade pour ce type de temporisation. (Ntounis et coll., 2012)

- Mise en œuvre

Un pilier provisoire anti rotationnel est mis en place sur l'implant, il est retouché afin de ne pas être en contact avec les dents antagonistes en occlusion. Le pilier pourra être en PEEK ou en titane (Santing et coll., 2012). Le puit est protégé par une boulette de coton et une obturation provisoire de type Cavit®. Une couronne unitaire creuse est essayée et retouchée pour correspondre à la situation clinique. Une fois la forme validée, la couronne est perforée pour laisser un accès au puit de vis présent au niveau du pilier, et la couronne est contrôlée afin de ne pas gêner en occlusion. La coquille est remplie sans excès avec de la résine acrylique auto polymérisable.

Une fois la résine prise, le Cavit® et le coton sont retirés du puit de vis et l'ensemble est dévissé pour être fini en dehors de la bouche sur un analogue implantaire. La partie cervicale de la prothèse est finie avec une résine composite fluide qui va ensuite être polie très soigneusement.

La prothèse provisoire peut être mise en bouche et vissée, un contrôle de l'occlusion est réalisé et enfin le puit de vissage peut être obturé avec du téflon ou de la gutta percha, puis une résine composite ou un CVI, le matériau d'obturation du puit de vissage ne doit pas interférer en occlusion que cela soit en statique ou en dynamique.

A chaque démontage la prothèse transvissée est simplement dévissée en passant par le puit, et en fin de séance la prothèse est revissée et l'orifice du puit est obturé.

3.3.3 Prothèse provisoire scellée

- Indications

La prothèse provisoire scellée est indiquée pour les édentements antérieurs afin de gérer l'esthétique, et pour les édentements postérieurs dans le cadre de traitement ODF en cours. Ce type de temporisation est à privilégier par rapport à la prothèse vissée quand l'axe de l'implant ne permet pas l'émergence de la vis en position palatine. L'utilisation de ce type de temporisation va permettre de récupérer des axes implantaires défavorables. Elle nécessite la mise en place d'un pilier sur lequel elle sera scellée. (Antoun et coll., 2016)

Lorsque le praticien a le choix, les prothèses provisoires scellées ne sont pas à privilégier par rapport aux prothèses transvissées pendant la période transitoire. En effet, la présence de ciment représente un risque de pollution du site chirurgical et le retrait de la provisoire scellée est délicat car l'utilisation d'un arrache couronne serait traumatique pour l'implant en cours d'ostéointégration et est contre indiqué. Pour son retrait, soit la provisoire est détruite, soit un accès au puit de vis est trouvé en palatin/lingual et l'ensemble pilier et couronne est dévissé.

- Avantages

Ce type de temporisation présente de multiples avantages :

Il n'y a pas besoin de puit pour la vis, ce qui implique une anatomie des surfaces occlusales respectée et donc une équilibration occlusale facilitée.

Il est possible avec ce type de prothèse provisoire de récupérer des axes implantaires défavorables. (Ntounis et coll., 2012)

La réalisation de la prothèse transitoire est facilitée, et les techniques de laboratoire sont proches de la prothèse conventionnelle.

Il est possible de mettre un pilier provisoire ou directement un pilier d'usage, L'avantage de la deuxième possibilité est de limiter le nombre de manipulations de la gencive.

La prothèse provisoire scellée a une résistance importante du dévissage de pilier sur implant et une résistance à la fracture de vis élevée, le ciment cèdera avant la vis dans la plupart des cas.

La prothèse provisoire va améliorer le profil d'émergence, aider à la mise en place de papille gingivale autour de la future prothèse d'usage et permettre une personnalisation du contour gingival au cours de la phase de cicatrisation. (Ganddini et coll., 2005)

- Inconvénients

L'inconvénient majeur avec ce type de prothèse est le risque de débordement de ciment de scellement en sous gingival : la prothèse provisoire scellée est déconseillée lorsque les limites de restauration ou les implants sont très enfouis car le retrait des excès de ciment va être très compliqué.

D'autres inconvénients concernent le descellement de la prothèse qui peut être spontané ou au contraire, difficile quand le patient est au fauteuil. L'épaisseur de ciment est variable ce qui va modifier la transmission des contraintes occlusales.

Si un pilier se dévisse sous une prothèse scellée sur implant, il y a de fortes chances que la couronne provisoire soit détruite lors de la manipulation. (Wittneben et coll., 2017)

- Mise en œuvre

Le pilier provisoire ou d'usage est essayé puis mis en place. Il est possible en technique scellée de redresser l'axe implantaire à l'aide d'un pilier qui peut être angulé jusqu'à 15 degrés. Certains piliers peuvent subir des retouches mineures pour s'adapter au mieux à la situation clinique. Du téflon ou de la gutta percha est inséré dans le puit de vis du pilier afin d'éviter que du ciment de scellement aille s'y loger. (Ntounis et coll., 2012)

Une couronne unitaire creuse est mise en place sur le pilier et réglée de telle manière à ne pas gêner l'occlusion. Une fois la forme validée, de la résine auto

polymérisable est mise en place sans excès dans la coquille. La couronne est insérée et désinsérée sur le pilier jusqu'à la fin de la prise de la résine. Les limites de la prothèse sont ensuite soigneusement polies. (Wittneben et coll., 2013) La couronne est ensuite scellée au ciment de scellement provisoire, les excès de ciment sont ensuite retirés avec une curette manuelle en titane pur, carbone plastique ou en céramique, des inserts ultrasoniques en plastique ou en Téflon® ou encore des aéropolisseurs avec embout à usage unique spécialement développés pour la péri-implantologie afin de ne pas altérer la surface de l'implant. Il est possible de mettre de la vaseline sur le bord extérieur de la couronne pour faciliter le retrait du ciment. Un cliché radiographique retro alvéolaire est pris afin de vérifier l'absence de ciment de scellement résiduel qui pourrait induire une inflammation des tissus péri-implantaire. A chaque démontage la prothèse scellée devra être nettoyée et remis en place avec précaution en évitant les fusées de ciment sous les piliers. L'occlusion statique et dynamique est contrôlée.

- Remarque

L'utilisation d'une chape provisoire est possible, elle sera choisie en fonction du diamètre du pilier et de son angulation. Elle est placée sur le pilier avant de mettre la résine auto polymérisable dans la couronne creuse. Une fois la résine prise, l'ensemble couronne et chape est retiré et peut être placé sur une réplique d'implant pour les finitions. L'utilisation d'une chape présente plusieurs avantages : cela limite le risque de pollution du parodonte par la résine ou le monomère, la mise en œuvre est plus rapide et la phase de finition des bords de la prothèse est facilitée. (Schittly et coll., 2007; Ntounis et coll., 2012; Moris et coll., 2015)

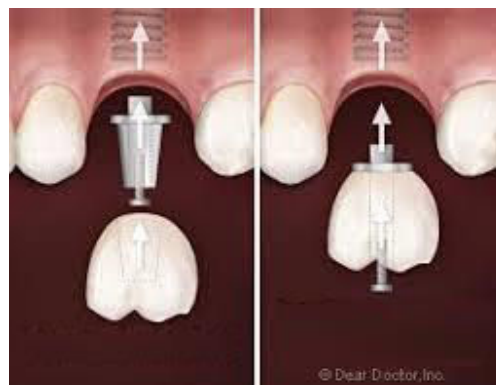


Figure 23 : l'illustration de gauche montre une prothèse supra implantaire scellée, l'illustration de droite montre une prothèse supra implantaire vissée (d'après : dear doctor, Inc.)

1 Généralités et définitions des complications et échecs en implantologie prothétique

La définition d'une complication selon le petit Robert correspond à un concours de circonstances susceptible de créer des embarras, d'augmenter une difficulté. Dans un registre plus médical une complication correspond à un phénomène pathologique qui survient au cours d'une maladie, sans lui être spécifique, et qui l'aggrave généralement. (Quevauvilliers, 2009)

L'échec correspond à l'insuccès, c'est le contraire du succès, de la réussite. (Rey et Verdier, 2017)

Plusieurs classifications existent pour définir le succès implantaire. Les critères de succès qui selon Albrektsson T, sont les suivants :

- Un implant isolé, non relié doit être immobile quand il est testé cliniquement.
- L'examen radiographique rétroalvéolaire sans distorsion ne doit révéler aucune zone radio-claire au niveau de l'interface os-implant.
- L'implant individuel se caractérise par une absence de signe et de symptôme persistant et/ou irréversible de douleur, d'infection, de nécrose, de paresthésie ou d'effraction du canal dentaire inférieur.
- La perte osseuse est inférieure à 0,2 mm par an après la première année de mise en fonction de l'implant.
- En présence des critères mentionnés, un taux de succès de 85% à la fin d'une période d'observation de 5 ans et 80 % à la fin d'une période d'observation de 10 ans constituent un critère minimum de succès.

Les critères suivants peuvent être ajoutés : épaisseur de gencive attachée présente en quantité suffisante. (Karthik et coll., 2013)

Si l'implant remplit tous ces critères, le traitement peut être considéré comme un succès. Il est possible de rencontrer au cours du traitement certaines complications qui sont généralement temporaires et réversibles, cependant si ces difficultés sont irréversibles elles peuvent généralement être considérées comme un échec.

Un implant sera considéré comme un échec si son ablation a dû être réalisée. La mobilité implantaire observée cliniquement est une indication absolue d'ablation. Les indications relatives pour le retrait d'un implant sont diverses et peuvent être entre autres, une infection sévère et incurable des tissus mous, une douleur persistante au niveau de l'implant, une paresthésie ou un inconfort persistant. Tous les événements indésirables doivent être notés dans le dossier en incluant les informations portant sur les conditions d'apparition, la durée les différentes mesures prises (échelle de la douleur, sondage...) et également la disparition de ces symptômes. Tout événement indésirable ne se solde pas par le retrait de l'implant. (Roos et coll., 1997)

Une grande partie des échecs et complications détaillés par la suite vont être liées à une mucosite ou une péri-implantite. Une mucosite correspond à une pathologie dans laquelle la présence d'une inflammation est limitée aux tissus mous péri-implantaire accompagné d'aucun signe de perte osseuse, une fois la période de remaniement osseux initiale terminée. La réaction inflammatoire au cours de la mucosite est réversible. La péri-implantite correspond à un processus inflammatoire autour d'un implant. Elle inclut une inflammation des tissus mous, associé à une perte plus ou moins importante du support osseux. (Lang et coll., 2011; Tenenbaum, 2013)

Les complications et les échecs peuvent être ordonnés selon plusieurs classifications :

Classification en fonction de la sévérité des évènements indésirables rencontrés au cours d'un traitement en fonction de l'impact pour le patient : (Roos et coll., 1997)

-faible, c'est-à-dire acceptable pour le patient avec absence de gêne significative au cours des activités normales du patient.

-modérée, c'est-à-dire acceptable pour le patient mais il y a la présence d'une restriction significative au cours des activités normales du patient.

-sévère, c'est-à-dire qui n'est pas supportable pour le patient et le traitement doit être modifié ou abandonné.

Classification des évènements indésirables au niveau technique en fonction de la difficulté clinique à les prendre en charge : (Pjetursson et coll., 2007)

-évènement majeur tel que la fracture implantaire ou perte de la supra structure implantaire.

-évènement intermédiaire tel qu'une fracture de pilier, fracture de céramique ou complication au niveau esthétique ou phonétique.

-évènement mineur tel que le dévissage de vis de prothèse ou de pilier, perte de rétention d'une prothèse scellée, éclat au niveau de la céramique qui peut être poli, nécessité de retouche occlusale.

Classification en fonction de l'étape du traitement à laquelle l'évènement indésirable apparait: (Galasso et Favero, 2013)

-après la phase de chirurgie : compression du site opéré par une prothèse

-pendant la prise d'empreinte : malposition implant, dommage causé au filetage de l'implant ou à sa connexion, ingestion ou inhalation d'instrument.

-pendant la phase prothétique : malposition de l'implant, problème technique, dommage causé au filetage de l'implant, tête de vis pour le pilier implantaire qui est endommagée, problèmes liés au ciment de scellement, ingestion ou inhalation d'instruments.

-pendant les contrôles : mobilité de la prothèse, inflammation gingivale, fracture, problème esthétique, problèmes d'occlusion, problèmes phonétiques, morsure de la langue ou des joues, perte de l'implant.

2 Complications et échecs au niveau biomécanique et structurel

2.1.1 Décollement du bridge collé à répétition

- Étiologie et signe clinique

Le décollement d'un bridge correspond à la complication la plus fréquente avec ce type de temporisation, la fracture au niveau de la céramique vient en seconde place. (Pjetursson et coll., 2007; Miettinen et Millar, 2013; Balasubramaniam, 2017; Thoma et coll., 2017) Les décollements peuvent avoir pour origine un traumatisme sur le bridge ou un défaut dans la conception du bridge qui entraîne des forces trop importantes sur la colle et in fine son décollement.

Pjetursson et coll. rapportent dans une de leur étude qu'un bridge se décolle dans 19,2% des cas pour une période de 5 ans. (Thoma et coll., 2017) Plus le bridge se décolle tôt, plus les chances qu'il se décolle à nouveau sont élevées. (Creugers et Käyser, 1992)

Banerji S. et coll. ont réalisé une étude sur l'utilisation d'un bridge collé en temporisation lors d'un traitement implantaire pour un édentement unitaire portant sur 69 bridges à une ailette sur dent non préparée. 15,9% des bridges se sont descellés pendant la période de cicatrisation entre l'avulsion de la dent et la mise en place de l'implant ; 27,5% des bridges se sont descellés pendant la période de cicatrisation entre la mise en place de l'implant et la pose de la prothèse supra implantaire. (Banerji et coll., 2005)

Plusieurs facteurs peuvent expliquer une augmentation du risque de décollement à partir du moment où le bridge s'est décollé une fois : la capacité de rétention d'une ou des ailettes peut s'être détériorée, la conception du bridge n'est pas forcément idéale (la préparation du pilier peut être déficiente, la position et/ou la taille d'une ou des ailettes peut être inadéquate), la capacité de rétention du pilier dentaire peut s'être détériorée ou cela peut être du à des facteurs inconnus liés au patients (indications incorrectes) (Creugers et Käyser, 1992)

- Diagnostic

Le décollement d'une ou deux ailettes du bridge est observé. Dans 95% des cas le patient remarque de lui-même que le bridge se décolle. (Creugers et Käyser, 1992)

- Traitement

En dehors du cas où le bridge se décolle suite à un choc, il a toutes les chances de se décoller à nouveau à l'avenir. Il faut alors choisir de recoller ou de refaire le bridge. Plusieurs éléments sont à prendre en compte : combien de temps le bridge doit-il rester en place et quel est l'origine du décollement ? Il faut voir si le patient a développé de nouvelles parafunctions, vérifier si l'occlusion a changé, contrôler l'occlusion statique et dynamique et s'assurer de la suppression des contacts lors des mouvements mandibulaire en latéralité.

Les parafunctions sont à identifier et à éliminer: onychophagie, habitude de mordre sur un stylo. Si un bruxisme est repéré, la prescription d'une gouttière peut être prise en considération. (Durey et coll., 2011)

Si la décision est prise de recoller le bridge il faut nettoyer soigneusement les ailettes du bridge (par sablage à l'alumine de préférence) et s'assurer du retrait de tous les résidus de colle au niveau de la dent. Il faut ensuite respecter le protocole de collage. Audenino et coll. et Ibbetson R ont mis en évidence que l'utilisation de la digue lors du collage réduisait le risque de décollement des restaurations (Audenino et coll., 2006 ; Ibbetson, 2004). Cependant, Marinello et coll. rapportent ne pas avoir de différence significative quant à l'utilisation ou non de la digue lors des collages (Marinello et coll., 1987). L'occlusion statique et dynamique sont ensuite contrôlées.

Si seulement l'une des deux ailettes se décolle, soit la deuxième ailette est détachée à l'aide d'ultrason soit il est possible de couper l'ailette décollée et de transformer le bridge en cantilever qui ne prendra appui plus que sur un de ses deux piliers initiaux. (Durey et coll., 2011)

- Conseils au patient

Une fois le bridge en place il est intéressant de reprendre les règles d'hygiène pour éviter une inflammation des tissus mous sous-jacents ou une carie au niveau du pilier. (Pjetursson et coll., 2007, 2008)

Un rappel est fait au patient sur l'importance de ne pas mordre ou mâcher des aliments durs et éviter de mordre des objets durs (ongles, stylo...) (Banerji et coll., 2005)

2.1.2 Altération de la surface implantaire

- Maintenance et altération de la surface implantaire

Le retrait du tartre et du biofilm bactérien est un acte de maintenance essentiel en prévention et traitement d'une infection péri-implantaire. La qualité de ce nettoyage va avoir un rôle dans la stabilité au long terme de l'implant, or tous les instruments n'ont pas une efficacité équivalente et certains peuvent augmenter la rugosité de la surface du col implantaire. (Duarte et coll., 2009)

- Différents instruments disponibles

Une curette en métal ou un insert à ultra son en métal vont retirer le biofilm mais ils vont également altérer la surface de l'implant. (Rühling et coll., 1994; Meschenmoser et coll., 1996; Cross-Poline et coll., 1997; Champetier, 2016; Lang et coll., 2016)

Une curette en plastique ne va pas modifier la surface de l'implant et va retirer une partie du biofilm. (Meschenmoser et coll., 1996; Augthun et coll., 1998; Schmäge et coll., 2012)

Une curette en titane peut également être utilisée mais les résultats sont moins intéressants que pour une curette en plastique. (Schmäge et coll., 2012)

Une curette en carbone va avoir peu d'impact sur la surface implantaire mais aura également peu d'effet sur le biofilm (Schmäge et coll., 2012)

Un laser Er:YAG va avoir un impact sur le biofilm sans modifier la surface de l'implant. (Kreisler et coll., 2002)

Un rinçage avec de la chlorexidine ne va pas altérer la surface implantaire mais ne va pas non plus retirer le biofilm déjà présent. (Augthun et coll., 1998)

L'utilisation de l'air abrasion va permettre une bonne élimination du biofilm et aura un effet limité sur les surfaces implantaires. (Schwarz et coll., 2009; Schmäge et coll., 2012; Bennani et coll., 2015; Louropoulou et coll., 2015; Renvert et Polyzois 2015) Son utilisation doit cependant se faire avec précaution car il être à l'origine d'un emphysème sous cutané. (Uehara et coll., 2007; Bassetti et coll., 2014)

Des inserts pour détartréur en polymère conçu pour le nettoyage des cols implantaires montrent de très bon résultat par rapport à l'élimination du biofilm et cela sans altérer la surface du col implantaire (ex : insert SONICflex implant avec partie en plastique à usage unique (PEEK) de chez Kavo®) (Schmage et coll., 2012)

L'utilisation d'instruments inadaptés va rendre la surface du col implantaire plus rugueuse et faciliter l'adhésion du biofilm bactérien. Cela va également limiter les adhésions cellulaires du parodonte à l'implant (figure 24). (Kuempel et coll., 1995; Schmage et coll., 2012)

Il est donc important de bien choisir ses instruments lors de la maintenance des implants et d'éviter au maximum les instruments métalliques.




Figure 24 : l'utilisation d'ultra son pour le nettoyage de l'implant entraîne une alteration de l'état de surface de l'implant au niveau macroscopique et microscopique (source : Bert et Behar, 2016)

La période transitoire qui ne s'étend que sur quelques mois. Des maintenances professionnelles approfondies comme celles citées plus haut ne sont nécessaires que pour les cas où il y a une mauvaise observance des règles d'hygiène de la part du patient.

Il faut préférer les inserts en PEEK ou les curettes en plastique si une maintenance est nécessaire.

2.1.3 Descellement de la couronne provisoire

- **Étiologie**

Le descellement d'une couronne provisoire est causé par une surcharge occlusale, le non-respect du protocole de scellement fourni par le fabricant, le non-respect des

consignes par le patient (alimentation dure ou collante), le choix du ciment de scellement ou par un défaut dans la réalisation de la prothèse provisoire qui lui donne une faible rétention. (Kim et coll., 2006; Pan et coll., 2006, 2015; Aguirre-Zorzano et coll., 2011)

La rétention d'une restauration peut être influencée par plusieurs facteurs tels que l'angle de convergence, la hauteur et la surface du pilier implantaire. (Moris et coll., 2015)

Les prothèses provisoires vissées ne sont pas concernées par ce type de complication.

- Diagnostic

Le diagnostic est aisé en prothèse unitaire, la couronne est mobile et sur le point de se desceller ou elle n'est déjà plus sur le pilier. Il faut faire attention au risque d'ingestion et d'inhalation avec ce type de complication.

- Traitement

Le ciment restant sur le pilier implantaire et dans l'intrados de la couronne provisoire est retiré. La couronne est mise sur le pilier implantaire pour vérifier que son adaptation est toujours bonne puis le pilier implantaire est séché à la soufflette. Le ciment est préparé selon les recommandations du fabricant et mis en place sans excès dans l'intrados de la prothèse puis la prothèse est mise en place sur le pilier implantaire. Les excès de ciment sont retirés soigneusement. (Liaw et coll., 2015; Hanif et coll., 2017)

Il faut bien contrôler l'occlusion une fois la couronne en place, un descellement de couronne, à l'image du dévissage d'une vis implantaire, doit être un signal d'alarme pour le praticien qui devra trouver l'origine de ce type de complication : si l'origine n'est pas identifié cela peut mener à des complications plus graves et plus difficiles à prendre en charge dans un avenir plus ou moins proche. (Michalakis et coll., 2000)

La prothèse transitoire transvissée ne présente pas ce risque et étant la solution la plus utilisée, ce type de complication est relativement rare.

2.1.4 Dévissage de la vis de prothèse ou de pilier

- Définition

La vis de pilier correspond à la vis qui solidarise le pilier implantaire à l'implant en prothèse scellée. La vis de prothèse correspond à la vis qui solidarise la couronne supra implantaire à l'implant en prothèse transvissée.




Figure 25 : différence entre la prothèse scellée et la prothèse vissée (source : d'après maryleboneimplantcentre, 2016)

- Étiologie et signe clinique

Lorsqu'une pièce prothétique est correctement intégrée et vissée, sa stabilité permet d'obtenir un vissage efficace dans le temps, une radiographie peut être prise pour vérifier l'ajustage correct des différents éléments. Lorsque l'adaptation de la pièce prothétique est mauvaise, la pièce prothétique sera instable et cela entraînera des contraintes sur la vis. Une angulation de l'implant ou des forces occlusales trop importantes peuvent également entraîner des contraintes importantes. Ces contraintes sont à l'origine de dévissages à répétition, puis de fractures. (Byrne et coll., 2006; Denes 2009; Cabello et coll., 2013)

Cela peut également être dû à une suroccclusion qui entraîne une latéralisation de l'ensemble pilier/coiffe, qui va solliciter la vis et, in fine, entraîner un dévissage après des cycles répétés de sollicitations. Un défaut de vissage peut également être à l'origine d'un dévissage.

Le maintien du joint fait entre la vis et l'implant est obtenu quand les forces de serrage exercées par la vis sont supérieures aux forces séparatrices agissant sur l'ensemble. (Byrne et coll., 2006)

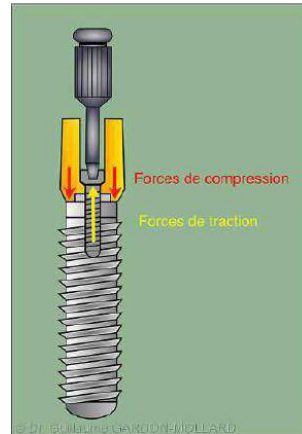


Figure 26 : le serrage de la vis de prothèse met en place des forces permettant le maintien du pilier contre l'implant (source : Herpe, 2014)

Paulo Malo & coll. dans une étude portant sur 594 implants unitaires a rapporté 14 dévissages de la vis de prothèse (soit sur 2,4% des implants) et 24 dévissages de la vis de pilier (soit sur 4,2% des implants). Cependant ces statistiques portent sur une moyenne de 7 ans suivant la pose de l'implant, elles intègrent donc la phase de temporisation mais également la période concernée par la prothèse d'usage. (Maló et coll., 2015)

Concernant les signes cliniques du dévissage, le principal va être la mobilité de la structure supra implantaire. Pour faire le diagnostic différentiel avec la fracture de l'implant ou sa perte d'ostéointégration, il faut regarder où se situe le centre de rotation de la mobilité et utiliser la radiographie. (Bert et Behar, 2016)

- Diagnostic

Lorsque le centre de rotation est placé à la jonction implant pilier c'est-à-dire assez haut, il s'agit d'un simple dévissage qui sera confirmé par une radiographie. Le revissage résoudra le problème.

Si le centre de rotation de la mobilité se situe plus bas il faut chercher du côté de la fracture implantaire ou de la perte d'ostéointégration osseuse, ce qui pourra être confirmé par une radiographie. Si cela est avéré la dépose de l'implant est nécessaire. (Bert et Behar, 2016)

- Traitement

Pour la vis de prothèse, il faut retirer la résine composite obturant le puit de vis, resserrer la vis, sans clé dynamométrique, juste à la main. Puis remettre une boulette de téflon ou de la gutta percha dans le puit pour éviter que la résine composite n'obture le puit de vis dans sa totalité. Le puit est ensuite obturé avec une résine composite et le contrôle de l'occlusion est réalisé.

Pour la vis de pilier il faut déposer la couronne scellée et resserrer la vis de pilier avec une clé dynamométrique ou un contre angle dynamométrique s'il s'agit du pilier d'usage. Une boulette de téflon ou de gutta percha est mise en place dans le puit de vis et la couronne provisoire est rescellée. Les excès de ciment sont retirés et l'occlusion est vérifiée. (Denes, 2009)

Si la vis de pilier n'est pas retirable, il faut alors dévisser le pilier et en remettre un nouveau. (Galasso et Favero, 2013)

Il faut faire attention : un dévissage est rarement dû à un défaut de serrage : les vis prothétiques sont délibérément créées pour être le point faible du système, en se dévissant ou en se fracturant elles évitent à d'autres pièces indispensables de poser problème. Un dévissage doit être le signal d'alarme qui doit entraîner une recherche d'un éventuel défaut d'adaptation de la prothèse transitoire ou un défaut dans l'occlusion. (Galasso et Favero, 2013)

Remarque : la clef dynamométrique utilisé pour mettre en place les prothèses d'usage sont à renvoyer au fabricant occasionnellement afin de s'assurer de la bonne correspondance entre la valeur de couple réglée et la valeur réelle. (Herpe, 2014)

- Moyen de prévention

Il faut anticiper les dévissages en mettant un matériau dans le puits de vis (téflon ou gutta percha), ainsi si un dévissage se présente sa prise en charge sera plus aisée car l'accès à la tête de la vis sera facilité.

Des cas ont été rapporté où le praticien avait mis un point de colle dans le filetage pour limiter les devissages à repetition : il ne faut en aucun cas suivre cet exemple, si la cause des dévissages n'est pas traitée cela ne fera qu'entraîner une fracture de la vis et in fine la dépose de l'implant car le retrait du fragment de la vis sera très surement impossible. (Bert et Behar, 2016)

Pendant la période transitoire, les vis de prothèses sont serrées à la main, sans l'aide de clé ou de contre angle dynamométrique. Le couple de serrage est donc plus faible qu'en prothèse d'usage. Cependant, ces prothèses étant en inoclusion complète, le risque de dévissage reste limité.

2.1.5 Fracture de la vis de prothèse ou de pilier

- **Étiologie et signe clinique**

Elle est causée le plus souvent par une inadaptation de la prothèse, une suroccclusion sur la prothèse sur l'implant concernée ou un défaut dans l'axe de l'implant. Une couronne laissée mobile sur un implant peut également être à l'origine d'une fracture de la vis.

Elle est généralement précédée par plusieurs dévissages, qui fragilisent petit à petit la vis qui finalement se fracture. (Jamcoski et coll., 2014; Bert et Behar, 2016)

Y compris en englobant les 5 ans suivant la pose de l'implant, la fréquence d'une fracture de vis reste faible. (Maalhigh-Fard et Jacobs, 2010; Salinas et Eckert, 2010)

- **Diagnostic**

Dans le cadre de la prothèse unitaire le diagnostic est aisé, la partie prothétique n'est plus liée à l'implant et un fragment de vis est visible dans le filetage implantaire à la radiographie.

- **Traitement**

Il faut retirer le fragment de vis qui est resté dans le filetage de l'implant. Pour ce faire il ne faut jamais utiliser une pointe à ultrason car la vis n'est pas maintenue par du ciment dans l'implant : les ultrasons ne sont d'aucun intérêt et peuvent même altérer la surface du filetage ce qui complique, voire empêche le retrait du fragment de vis.

Il ne faut pas non plus utiliser de fraise pour faire une encoche dans le fragment de vis : les fraises tournant à droite, cela aura tendance à visser encore plus le fragment et à le bloquer avec une certaine pression au fond du filetage.

Pour une vis de prothèse, si elle est libre dans le filetage, l'utilisation d'une sonde droite ou d'une fraise gros grain maintenu dans une turbine non reliée à l'unité dentaire peut être utilisée pour faire remonter le fragment : une fois qu'il dépasse, il est possible d'attraper le fragment avec une pince. (Bert et Behar, 2016)

Si la vis est bloquée dans le filetage il est possible d'utiliser l'un de ces instruments (Taira et Sawase, 2012): Screw Removal Tool (Zimmer, Warsaw, Indiana, États-Unis), Retrieval Instruments (Nobel Biocare, Zurich, Switzerland), Neo Screw Remover Kit (Neobiotech, Seoul, Korea), Implant Repair Kit (ITI, Waldenburg, Switzerland)...

Ces systèmes contiennent un « centreur » et un jeu de foret « tourne-à-gauche » qui vont permettre de ressortir le fragment :

Le centreur est placé au-dessus de l'implant pour éviter une déviation de l'axe lors du forage du corps de la vis fracturée. (Image 1)

Un premier foret à l'extrémité travaillante est mis dans le pertuis du centreur et le micromoteur est actionné en marche arrière afin de permettre un vissage anti horaire (de droite à gauche). Une fois l'encoche réalisée dans le fragment de vis, le foret est retiré (Images 2 et 3).

Une deuxième clé est insérée dans l'encoche, elle va s'ancrer dans le fragment dans le sens du dévissage jusqu'à s'y bloquer. La force de rotation, toujours dans le sens du dévissage, donnée par la clé se transmet à la vis fracturée qui va finir par sortir de son logement. (Images 4 et 5)

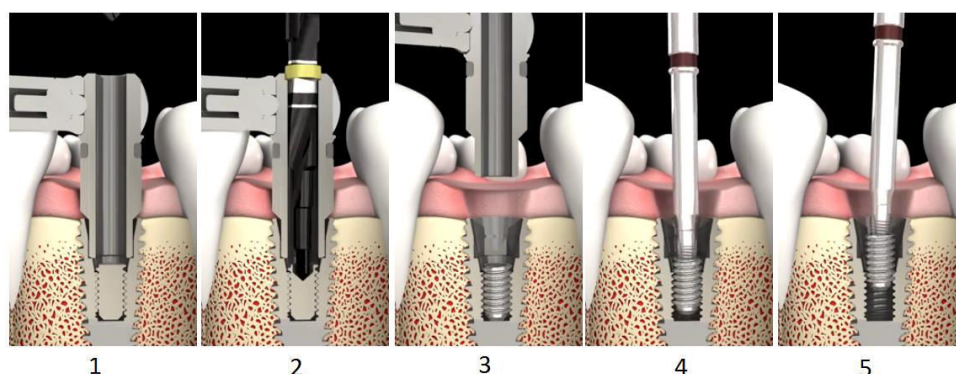


Figure 27 : retrait d'un fragment de vis bloqué dans le pas de vis à l'aide d'un tourne à gauche (source d'après : Vidéo démonstration Neo Biotech Screw removal Kit Screw Remover publiée par neo biodent le 13 mars 2015 <https://www.youtube.com/watch?v=4Uf4gRx-o8w>)

Quand le retrait du fragment de vis est impossible certains auteurs proposent des solutions plus ou moins originales (Pow et Wat, 2006; Satterthwaite et Rickman, 2008; Canpolat et coll., 2014; Gupta et coll., 2014; Flanagan, 2016) mais la plupart du temps l'ablation de l'implant est inévitable. (Bert et Behar, 2016)

- Moyens de prévention

Après avoir vissé les éléments, la prise d'un cliché radiographique permet de s'assurer que tous les éléments sont correctement insérés.

Des dévissages à répétition sont un signal d'alarme. Il faut en chercher la cause avant de remettre la vis en place sinon cela peut mener à une fracture de cette dernière.

2.1.6 Filetage endommagé

- Étiologie, signe clinique et symptômes

La vis est mise en place selon le mauvaise axe et le praticien force sur le pas de vis ce qui va endommager le filetage, le cas se rencontre surtout avec des implants postérieurs où la visibilité n'est pas forcément bonne. Cela peut également être causé par l'utilisation d'une mauvaise vis utilisée par erreur et que le praticien va tenter de faire entrer en force dans le filetage. Le passage d'un insert à ultrason peut lui aussi endommager le filetage.

Une fois le filetage faussé, l'élément à visser se replacera systématiquement dans l'axe erroné.




Figure 28 : Une fois l'axe faussé, les éléments suivants suivront le nouvel axe et ne pourront plus être vissés en entier. (Source : Bert et Behar, 2016)

- Diagnostic

Le diagnostic est aisé, le vissage devient difficile voire impossible, la vis ne descend pas jusqu'au bout du pas de vis.

- Traitement

L'implant peut devenir inutilisable si le filetage n'est pas rectifié. Le traitement nécessitera un système avec taraud adapté au filetage intérieur de l'implant, par exemple le taraud 3i© (Biomet 3i, Palm Beach Gardens, Floride, États-Unis) qui est adapté au filetage intérieur de la connexion standardisée « Branemark ».

Le taraud présente une pointe mousse et des spires qui apparaissent progressivement. Il faut le mettre dans le bon axe du filetage, il est possible de faire un cliché radiographique pour en être assuré. Puis le visage du taraud va rectifier les filets endommagés et permettre de retrouver l'axe initial du filetage. (Galasso et Favero, 2013; Bert et Behar, 2016)

- Moyen de prévention

Ne pas forcer lors du vissage des différents éléments.

Remarque : pour le vissage des éléments de la prothèse d'usage, il faut toujours insérer les vis à la main, et seulement une fois dans les spires du filetage, utiliser une clé ou un contre angle dynamométrique.

2.1.7 Fracture de la résine au niveau de la couronne provisoire

- Étiologie

L'absence de résilience ligamentaire sur les restaurations implantaires peut entraîner des fractures de résine composant la couronne si le matériau est utilisé en épaisseur trop fine.

Un mélange énergétique de la résine peut incorporer des bulles dans la prothèse provisoire ce qui est également à l'origine d'une fragilité dans sa structure et qui peut causer des fractures.

La position du puit destiné à la vis en or peut également fragiliser la structure de la prothèse provisoire.

Ce type de complication est peu développé dans la littérature, dans une étude de Paulo Malo et coll. ce phénomène est pourtant rencontré dans 9,6% des patients traités. (Maló et coll., 2015) Les articles de littérature porteront plus souvent sur les fractures de matériau cosmétiques des prothèses d'usage. Ce phénomène se retrouve sous le terme de chipping qui correspond à un petit éclat au niveau de la couronne d'usage en céramique. (Ozcan et coll., 2006; Pjetursson et coll., 2007; Crauste, 2015)

- Diagnostic

La prothèse provisoire est incomplète en bouche.

- Traitement

Si l'éclat est de petite taille, il est possible de combler le manque de matériau au fauteuil.

Si la partie fracturée est plus importante il faudra refaire une nouvelle prothèse provisoire en respectant les épaisseurs minimales de matériau et bien régler l'occlusion (figure 29 et 30). (Santing et coll., 2012)

L'utilisation de prothèse transitoire faite au laboratoire par un prothésiste est conseillée pour les temporisations de longue durée. (Santing et coll., 2015)

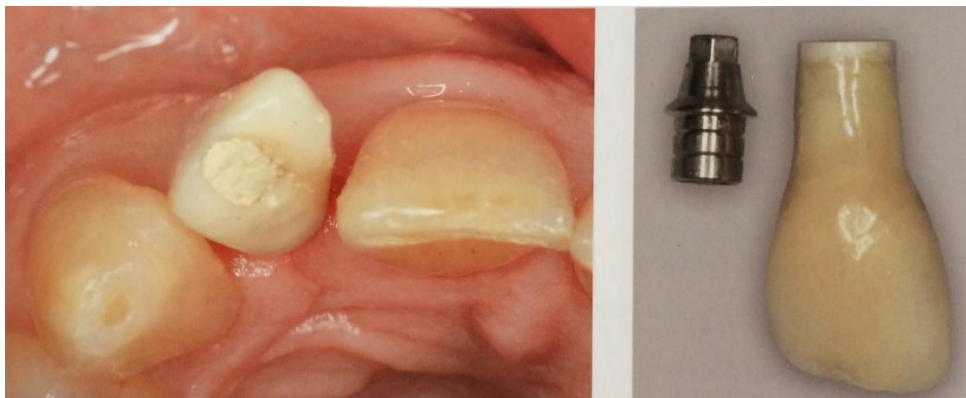

Figure 29 : Première complication lors d'un rendez-vous de contrôle, la prothèse provisoire a subi une rotation. La partie en résine s'est désolidarisée du pilier provisoire en titane. (source : Wolfart et coll., 2016)

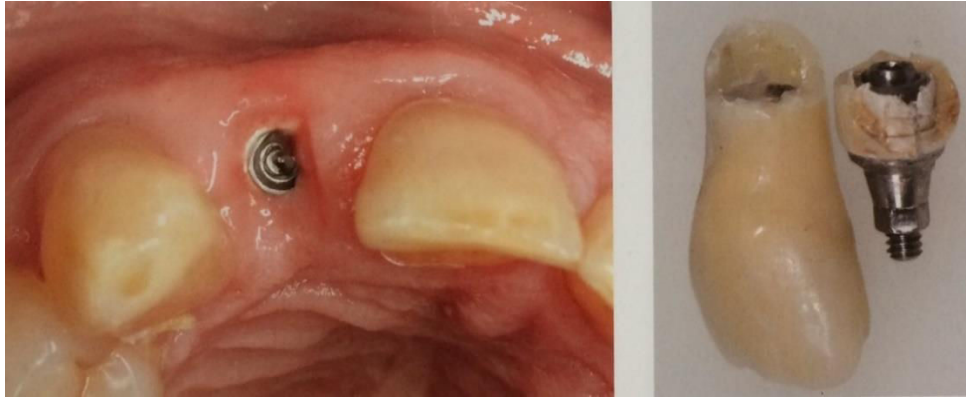


Figure 30 : Même patient 3 semaines plus tard, la prothèse provisoire s'est fracturée.
(source : Wolfart et coll., 2016)

2.1.8 Fracture du pilier prothétique

- Étiologie

Il s'agit d'un évènement peu répandu qui n'est que rarement détaillé dans la littérature. Les cas retrouvés concernent la mise en place de piliers d'usages en alumine ou zircone (figure 31 et 32). Les causes sont variables.

La retouche d'un pilier préfabriqué va diminuer la rétention de la prothèse qui y sera scellée. (Farzin et coll., 2014) Ces retouches vont également fragiliser les piliers : en effet un cut back trop important va affiner certaines parois, les rendant plus susceptibles à la fracture. Des forces excessives sur le pilier peuvent également le solliciter plus que la normale et entraîner sa fracture. (Maalhagh-Fard et Jacobs, 2010; Joda et Brägger, 2015)

- Diagnostic

Le pilier est fracturé sous la prothèse provisoire scellée. Le patient sent que la prothèse se desserre ou il vient en urgence car la couronne s'est désolidarisée de l'implant. (Crauste, 2015)

- Traitement

L'ablation du pilier est faite et un nouveau pilier sera réalisé, en respectant les épaisseurs de parois autour du puits de vis lors de la réalisation de pilier en zircone et en alumine. (Maalhagh-Fard et Jacobs, 2010)

- Prévention

Utiliser des matériaux adaptés à la situation clinique : l'alumine et la zircone sont des matériaux qui ont un très bon rendu au niveau esthétique mais qui sont également des matériaux cassants. L'examen clinique doit être rigoureux afin d'éviter de passer à côté d'éléments susceptibles de contre-indiquer ce type de matériau. Les piliers en alliage métallique sont ductiles et vont ainsi avoir une plus grande tolérance à la fracture, la vis de prothèse cèdera généralement avant le pilier. (Att et coll., 2006; Sailer et coll., 2009; Apicella et coll., 2011)

Des implants mis en place de manière trop angulée entraîne nécessairement l'affinement de l'une des parois du pilier afin de respecter le volume prothétique de la future restauration. Cet affinement peut potentiellement entraîner une fracture de ce pilier. L'utilisation d'un guide chirurgical pour les cas complexes peut être utile.

Remarque : l'étude de Santing et coll. met en évidence l'absence de différence concernant la résistance à la fracture des piliers en PEEK (polyetheretherketone) et des piliers en titane. (Santing et coll., 2012)

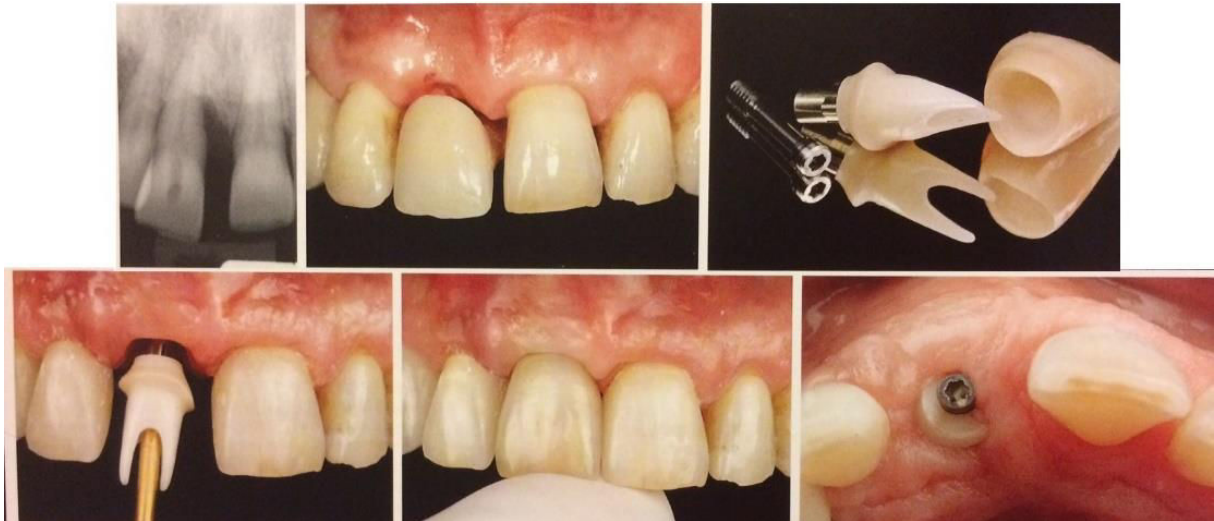

Figure 31 : Fracture dans les 24 heures après la pose d'un pilier en alumine suite à un cut back trop important. Il s'agit d'une fracture après la pose de la couronne d'usage mais les délais d'apparition des complications mettent en évidence qu'un non-respect des indications des matériaux peut se traduire par des complications dans un délai très court (source : Gamborena et coll., 2015)

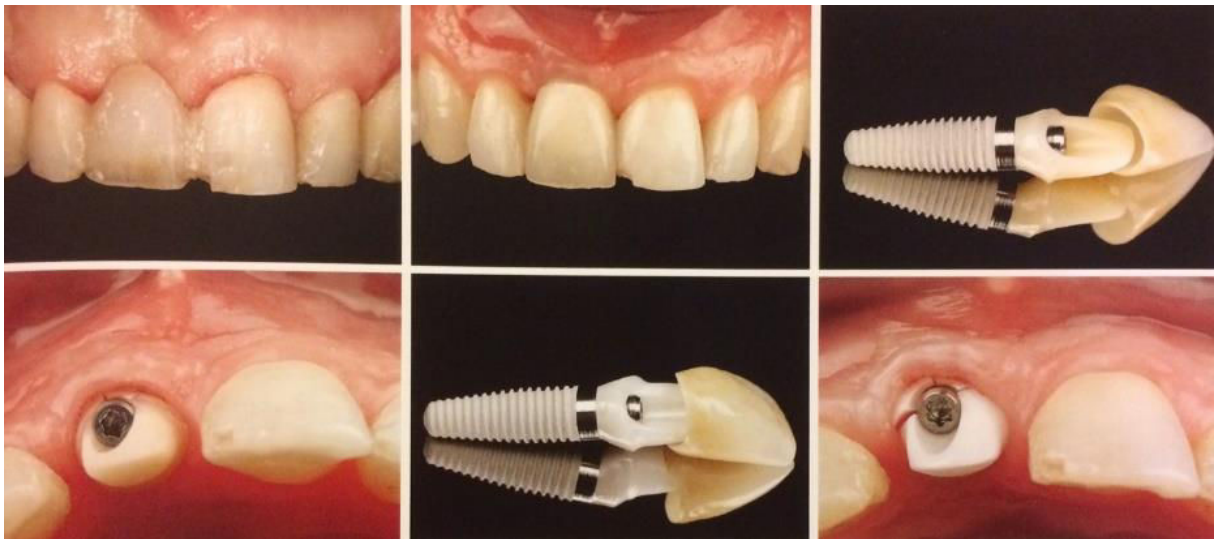


Figure 32 : Fracture d'un pilier en zircone suivit de la fracture d'un pilier en alumine et cela au moment du vissage du pilier sur un pilier angulé entraînant nécessairement un affinement de la paroi disto vestibulaire pour rester dans le volume prothétique de la future restauration. Un pilier en alliage précieux a finalement été choisi et la restauration 7 ans après est toujours en place (source : Gamborena et coll., 2015)

2.1.9 Fracture de l'implant

- Étiologie

C'est un évènement très rare, (Zarb et Schmitt 1990; Quirynen et coll., 1992; Pjetursson et coll., 2007; Oh et Barnes, 2016) d'autant plus en prothèse transitoire car ces fractures sont principalement des fractures de fatigue, c'est-à-dire causées par des contraintes faibles mais qui se répètent dans le temps (2 à 3 ans en général). (Galasso et Favero, 2013)

Les causes d'une fracture implantaire peuvent être : un diamètre d'implant trop faible, une prothèse mal réalisée qui entraîne des contraintes anormales sur l'implant, un défaut dans l'implant (figure 33). (Osman et coll., 2013)

- Diagnostic

La prothèse supra implantaire est mobile ou n'est plus en place, le patient peut présenter des douleurs. Un trait de fracture peut être objectivé à la radiographie.

- Traitement

L'implant doit être retiré : soit l'implant n'est pas correctement ostéointégré et l'ablation de l'implant se fera avec un tourne-à-gauche ce qui va dévisser l'implant de son logement osseux ;

Soit l'implant est correctement ostéointégré et l'ablation se fera à l'aide d'un trépan de diamètre légèrement supérieur à celui de l'implant. Il faut utiliser le trépan avec une vitesse lente pour éviter un échauffement osseux. Une fois l'implant retiré, il sera possible remettre un nouvel implant, de préférence après une période de cicatrisation. (Galasso et Favero, 2013; Oguz et coll., 2015)

Les fractures d'implants sont principalement des fractures de fatigue. En dehors d'un défaut majeur dans l'implant, les cas de fractures ne seront pas rencontrés pendant la période transitoire qui s'étend sur quelques mois.

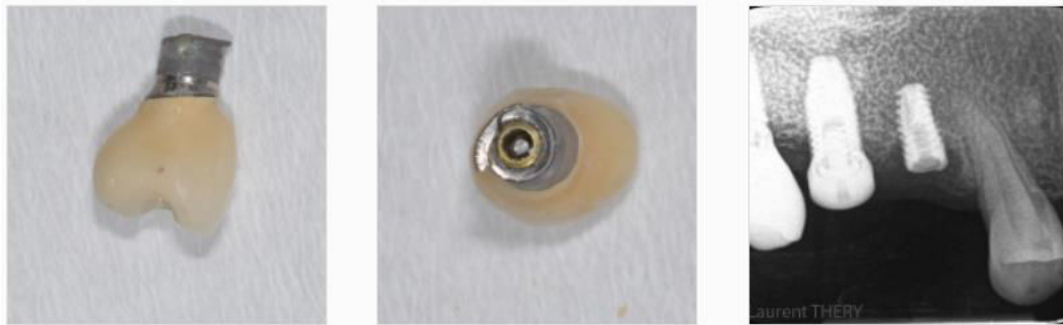


Figure 33 : Implant en position 15 fracturé (source : Therry, 2015)

2.1.10 Ingestion / inhalation

- Étiologie

Les instruments de petite taille utilisés en dentisterie peuvent échapper au praticien et se retrouver dans le système digestif ou respiratoire. (Pingarrón Martín et coll., 2010; Cossellu et coll., 2015; Yadav et coll., 2015) Cela peut être causé par un protocole prothétique inadapté, un instrument non sécurisé par fil dentaire, une organisation du cabinet ou une position du patient inadaptée, une miniaturisation des éléments, un réflexe pharyngé augmenté, un patient qui fait des mouvements nombreux ou qui bouge de manière inattendue.

Le patient peut également avaler ou inhaler la prothèse provisoire si elle se désolidarise de l'implant.

- Signe clinique et symptômes

L'instrument n'est plus en bouche. Un objet qui passe l'oropharynx est le plus souvent avalé car lors du passage dans le système respiratoire une toux réflexe se met en place, permettant de l'éjecter dans la plupart des cas.

Quand l'instrument est avalé le patient ne ressent rien le plus souvent. Si l'instrument reste bloqué au niveau de l'oropharynx, des déglutitions successives rapides sont observés ainsi qu'une hypersialorrhée. Si l'instrument se bloque au niveau œsophagien le patient peut avoir une sensation de lourdeur parfois de douleur. Si l'instrument passe dans l'estomac il n'y a pas de signes cliniques particuliers. Des vomissements peuvent être le signe d'une perforation. (Bert et Behar, 2016)

Une fois que l'instrument a atteint l'intestin grêle seul la valve iléo-caecale peut faire obstacle à son élimination. (Bert et Behar, 2016)

Quand l'instrument est inhalé, le patient peut être asymptomatique ou alors différents symptômes peuvent être observés tel qu'une toux, une gêne respiratoire à l'inspiration et à l'expiration, un sifflement audible sans stéthoscope voir une asphyxie accompagnée de cyanose dans les cas les plus graves. L'inhalation accidentelle d'un composant implantaire est une complication grave pouvant mettre en jeu le pronostic vital du patient, si ce composant se bloque au niveau des cordes vocales. (Greenstein et coll., 2008)

- Diagnostic

La réalisation d'une radiographie thoracique faite en urgence dans un service de radiologie va permettre de localiser l'instrument et mettre en évidence l'ingestion ou l'inhalation d'un instrument. (figure 34)

Il faut mettre dans l'intitulé de l'examen : radiographie thoracique pour recherche de corps étranger suite à des soins dentaires, et décrire l'instrument en question.

- Prise en charge

Il est important d'informer le patient. Le patient doit essayer de retirer l'instrument, si cela échoue, il faut regarder si le patient présente une gêne à la respiration. Y compris en l'absence de symptômes, le patient est adressé au service des urgences pour une radiographie thoracique et/ou abdominale afin de localiser l'instrument. Si l'instrument a été avalé et est non coupant, il y a peu de soucis à avoir, il faudra simplement s'assurer que l'évacuation de l'instrument suit son cours dans les voies naturelles. Des radiographies peuvent être réalisées pour suivre l'évolution de l'instrument dans le système digestif. L'utilisation de laxatif n'est pas conseillée et peut même augmenter le risque de perforation. (Ratnadya et coll., 2014)

Si le patient montre des signes d'asphyxie il faut immédiatement appeler les secours et les informer de la gravité de la situation. Il faut ensuite tenter la manœuvre de Heimlich.

Si l'instrument a été inhalé même en l'absence d'asphyxie une prise en charge hospitalière en urgence est de mise et l'instrument sera retiré par bronchoscopie.

- Moyen de prévention

Il faut sécuriser les instruments avec du fil dentaire. Le fil dentaire peut être fixé à une bague en or qui est stérilisable. (Ratnaditya et coll., 2014) Utiliser des instruments qui sont maintenus sur un contre angle est également un moyen d'éviter que l'instrument ne parte dans l'oropharynx du patient.

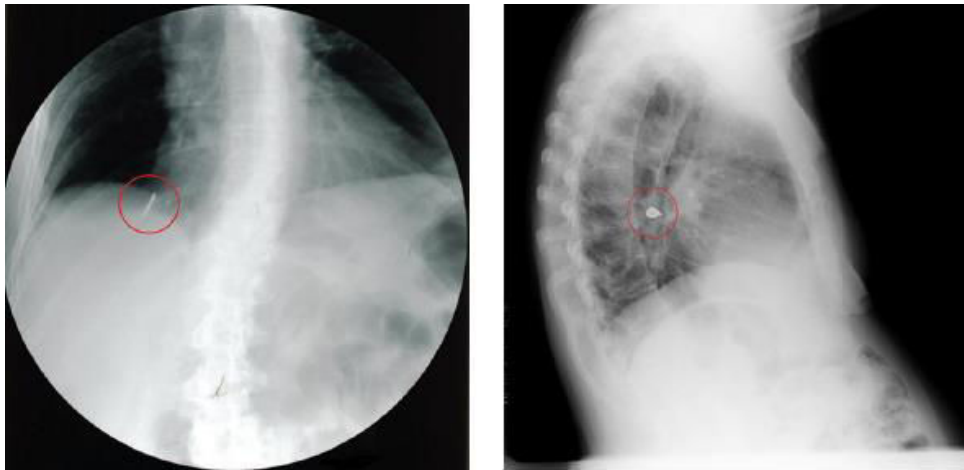


Figure 34 : deux radiographies du thorax : sur l'image de gauche une fraise est visible dans le poumon droit, sur l'image de droite une couronne dentaire est visible sur le cliché pris en vue latérale (source : Cossellu et coll., 2015)

3 Complications et échecs d'ordres biologiques

3.1 Différents types de complications et échecs d'ordre biologique

3.1.1 Mucosite

- Étiologie

La mucosite correspond à une inflammation des tissus mous péri-implantaire. La partie transmuqueuse de l'implant est en contact avec les tissus gingivaux de la cavité buccale, la salive et les bactéries. Un biofilm va se développer. La formation et la persistance de ce biofilm microbien autour de l'implant induit une lésion inflammatoire dans le tissu conjonctif.

- Diagnostic

Elle est retrouvée chez les patients avec une hygiène déficiente. De la plaque dentaire est visible en bouche, la gencive est rouge et œdématiée et elle peut saigner au brossage ou au passage de la sonde. (Jepsen et coll., 2015)

- Traitement

Il faut faire lors des rendez-vous de contrôle un examen complet et une évaluation de la qualité des tissus péri-implantaires. Il est important de regarder où il y a de la plaque et/ou des saignements qui sont signe d'un défaut d'hygiène oral.

Un indice de plaque peut être utilisé pour contrôler l'évolution de l'hygiène d'une séance à l'autre. (Lang et coll., 2014)

L'utilisation du révélateur de plaque peut être une aide utile pour faire comprendre où se situe la plaque résiduelle au niveau de la bouche du patient.

La prothèse peut être retirée afin de bien nettoyer la zone. Les instructions portant sur l'éducation à l'hygiène bucco-dentaire sont revues avec le patient en rappelant l'intérêt de l'hygiène en inter-dentaire. Ces instructions doivent être personnalisées et répétées. Il faut montrer au patient en bouche les zones qui sont correctement nettoyées et celle où il y a des progrès à faire. (Tonetti et coll., 2015)

L'éducation à l'hygiène bucco-dentaire comporte également le choix minutieux des ustensiles utilisés par le patient : brosse à dent et kit pour hygiène inter-dentaire

adaptés aux besoins du patient. L'utilisation d'une brosse à dent électrique est conseillée aux patients présentant une limitation dans leur dextérité manuelle, comme personnes âgées par exemple. La technique de brossage est expliquée et l'hygiène inter-dentaire est revue avec le patient pour trouver ce qui est le plus adapté à ses besoins et préférences. (Renvert et Polyzois, 2015; Fjeld et coll., 2018)

- Moyens de prévention

Il est important de bien placer les points de contact de la couronne, respecter les embrasures et prévoir un espace au niveau de la papille qui permet le passage du fil dentaire ou des brossettes interdentaire. Il faudra également polir suffisamment la couronne provisoire, donner un enseignement à l'hygiène orale adapté au patient, ajuster la limite cervicale parfaitement au pilier, bien retirer les excès de ciment qui peuvent empêcher l'hygiène en inter-dentaire et retenir la plaque bactérienne. (Naud, 2010; Galasso et Favero, 2013)

Une couronne en sur-contour ou avec des limites inadaptées va complexifier l'hygiène orale et favoriser l'accumulation de plaque. (Cagna et coll., 2011; Jepsen et coll., 2015)

Le polissage de la prothèse provisoire est essentiel et va réduire fortement la quantité de plaque accumulée à la surface de la prothèse. (Perez Davidi et coll., 2007)

La motivation à l'hygiène doit être reprise à chaque séance. (Apatzidou et coll., 2014; Tonetti et coll., 2015)

3.1.2 Non ostéointégration

- Étiologie

Une fois l'implant mis en place il possède une stabilité mécanique qui va être progressivement remplacé par une stabilité biologique, c'est-à-dire que des cellules ostéogénique vont mettre en place de l'os néoformé au contact de l'implant pour lui assurer une stabilité durable. Dans certaine situation cette ostéointégration n'a pas lieu. L'implant est mobile et douloureux.

Les causes peuvent être diverses :

- échauffement de l'os lors de la chirurgie
- condition d'asepsie insuffisante lors de la chirurgie

- mauvaise cicatrisation chez un patient fumeur
- mise en charge prématurée de l'implant
- compression excessive de l'os lors de la mise en place de l'implant qui entraîne une ischémie des cellules osseuses ce qui aboutit à court terme à une nécrose et à une « douleur du troisième jour » nécessitant la dépose de l'implant

Les délais sont très variables : dans le livre de Galasso et coll., un implant est perdu au bout de 20 jours, (Galasso et Favero, 2013) dans l'étude de Lang et coll., un implant est perdu au bout de 2 mois. (Lang et coll., 2014)

- Diagnostic

Au moment de mettre en place les piliers de cicatrisations, les implants sont mobiles. La non-ostéointégration s'accompagne généralement de douleur au niveau de l'implant concerné. (Lang et coll., 2014)

- Traitement

L'ablation de l'implant est réalisée et la mise en place d'un nouvel implant sera faite.

3.1.3 Fibro intégration

- Historique

Avant les années 1970, l'obtention d'une interface fibreuse péri-implantaire était souhaitable pour de nombreux auteurs. (Abraham, 2014) Les praticiens cherchaient à mimer la nature et à obtenir l'équivalent d'un ligament péri-implantaire. Une fibro intégration était obtenue car les matériaux utilisés n'étaient pas bio compatibles (acier ou tantale).

Actuellement, la fibro intégration a été abandonnée en raison de son faible taux de succès et du fait qu'elle entraîne une perte de l'implant à terme : l'orientation des fibres du tissu fibreux est parallèle aux surfaces de l'os et de l'implant, ce qui ne permet pas le maintien de l'implant dans la cavité buccale. La fibro intégration est considérée comme un échec. (Leclercq et coll., 2008)

- Étiologie

Les causes sont diverses :

-absence de biocompatibilité des matériaux.

-présence de micromouvements trop importants lors de la cicatrisation : des mouvements entre la surface de l'implant et l'os qui l'entoure pendant la période de cicatrisation vont empêcher le processus d'ostéointégration et favoriser la mise en place d'une interface fibreuse. Les micromouvements supérieurs à 50 à 150 micromètres sont à éviter. (Szmukler-Moncler et coll., 1998, 2000; Ntounis et coll., 2012; Chrcanovic et coll., 2014)

-une consommation de tabac qui va réduire la vascularisation nécessaire à la cicatrisation. (Strietzel et coll., 2007; Renvert et Quirynen, 2015; Prasant et coll., 2016)

-mobilité de l'implant lors de sa mise en place, ce qui peut être le cas pour une implantation dans un os de type IV (l'os corticale est très mince et entoure un os spongieux peu dense) ou lorsque le site osseux a été préparé de manière excessive avant la mise en place de l'implant. Si l'implant manque de stabilité, soit un implant plus long ou de plus gros diamètre est mis en place si le volume osseux disponible le permet, soit le site est refermé et l'implant sera posé que 6 à 8 semaines lors d'une réintervention. L'immobilisation de l'implant doit être totale à la fin de l'intervention. (Greenstein et coll., 2008; Bert et Behar, 2016)

-échauffement osseux pendant la mise en place de l'implant : il ne faut pas dépasser 42 degrés Celsius pendant 1 minute, sans quoi le risque d'obtenir une fibrose de l'implant apparaît. À 50 degrés Celsius pendant une minute, l'os est remplacé par du tissu fibreux. À 47 degrés Celsius pendant 5 minutes, il y a une fibrose osseuse avec une ostéogénèse occasionnelle. (Bert et Behar, 2016)

- Signes cliniques et diagnostic

L'implant présente une zone radio-claire à la radiographie avec parfois une lyse osseuse associée. Au niveau clinique, l'implant est mobile et peut présenter une fistule.

Une sensibilité à la pression peut être observée. (Bouvet-Gerbettaz, 2004; Bert et Behar, 2016)

- **Traitement**

L'histologie et la clinique ont mis en évidence que le tissu osseux peut être remplacé par du tissu fibreux en raison de plusieurs facteurs. En revanche, du tissu fibreux n'est jamais remplacé par du tissu osseux. La fibro-intégration d'un implant est irréversible et est considérée comme un échec implantaire précoce. La seule thérapeutique disponible sera l'ablation de l'implant. Après le retrait de l'implant il existe entre lui et l'os, du tissu fibreux plus ou moins inflammatoire qui est difficile à retirer intégralement. Il ne sera donc pas possible de remettre un implant immédiatement et un délai de 6 semaines sera à respecter afin d'avoir suffisamment d'os mature pour permettre une immobilisation correcte du nouvel implant. La remise en place après 6 semaines d'un nouvel implant se fait avec une prévision de succès de 96%. (Ntounis et coll., 2012; Bert et Behar, 2016)

La prothèse transitoire doit être espacée du site implantaire et doit être contrôlée régulièrement afin d'éviter toute mise en charge non contrôlée de manière prématurée. (Bouvet-Gerbettaz, 2004)

3.1.4 Résorption osseuse et perte d'ostéointégration

- **Étiologie, signe clinique et symptômes**

Albrektsson et coll. montre que la perte osseuse verticale est de 1,5 mm la première année de mise en fonction puis est inférieure à 0,2 mm par an après la première année passée. (Albrektsson et coll., 1986)

Au-delà de cette résorption considérée comme « physiologique », une résorption plus rapide peut se mettre en place et cela peut être du : à une surcharge occlusale, une péri-implantite, une fracture de l'implant, une mise en charge prématurée par une prothèse provisoire inadaptée, une cause iatrogène tel qu'un retrait incomplet de ciment sous gingival, un patient fumeur (Strietzel et coll., 2007; Gapski et coll., 2008; Chang et coll., 2013; Smeets et coll., 2014; Liaw et coll., 2015)

Lors de la période initiale de mise en charge, si l'os a été traumatisé pendant la chirurgie ou si l'ostéointégration est incomplète, l'implant va rapidement devenir mobile et douloureux à la pression et la faible surface de contact os implant est trop faible pour résister aux contraintes et une ostéolyse de surcharge se met en place. (Bouvet-Gerbettaz, 2004)

Un implant de diamètre important laissant des parois osseuses résiduelles de moins de 1mm autour de lui peut également être la cause d'une résorption osseuse.

La péri-implantite correspond à la réaction inflammatoire des tissus entourant l'implant : la flore bactérienne buccale va rapidement coloniser les muqueuses péri-implantaire. Le biofilm laissé en place va avoir un rôle significatif dans l'initiation et la progression de la péri-implantite. (Lang et coll., 2011; Figuero et coll., 2014; Renvert et Polyzois, 2015; Renvert et coll., 2018; Heitz-Mayfield et Salvi, 2018)

La dernière classification en date remonte à juin 2018, retrouvée dans « A new classification scheme for periodontal and peri-implant diseases and conditions - Introduction and key changes from the 1999 classification » par G Caton J et coll. Elle ne sera pas détaillée ici car ce type d'échec n'intervient généralement qu'après la phase de temporisation.

Ce type de pathologie péri-implantaire entraîne des pertes osseuses avec des lésions en cuvette et cela avec un rythme relativement lent. Il n'y a, a priori, pas d'informations dans la littérature sur des péri-implantite autour de implant portant une prothèse provisoire ; cette pathologie touchera les implants porteurs d'une prothèse d'usage.

- Diagnostic

Une perte osseuse est visible à la radiographie, pour les cas les plus avancés l'implant est mobile et cause des douleurs.

L'utilisation du frémitus peut être utile pour détecter un problème au niveau d'un implant : le frémitus est une technique de palpation de l'occlusion dans laquelle le praticien pose son index sur la face vestibulaire de la dent à examiner et lors des mouvements de fermeture et de latéralité, et le praticien sent ou non un déplacement de la dent. Si l'occlusion est correctement réglée aucun déplacement n'est perceptible. (Kundapur et coll., 2009)

Le sondage à l'aide d'une sonde parodontale, de préférence en plastique, peut être utile pour voir où se situe le niveau d'attache des tissus mous. La résistance au sondage est plus faible pour un implant que pour une dent, il faut donc réaliser le sondage délicatement avec une force inférieure à 0,25 N. (Gratet, 2015)

- Traitement

Une fois l'ostéointégration perdue la ré-ostéointégration semble quasiment impossible. En cas d'incident aigu l'ablation de l'implant est quasiment systématique. (Leclercq et coll., 2008)

Si la résorption n'est pas trop importante il faut voir si une greffe de tissus conjonctifs peut compenser cette perte au niveau esthétique, et la cause de la résorption doit être traitée afin de stopper le processus de destruction osseux.

- Prévention

Le praticien doit être le plus atraumatique possible au cours de la chirurgie. Il faut respecter les délais de cicatrisation avant de mettre en place la mise en charge. (Bouvet-Gerbetaz, 2004)

3.2 Facteurs à l'origine des échecs et complications d'ordre biologique

3.2.1 Surocclusion

- Étiologie, signe clinique et symptômes

Le tissu osseux est un tissu baro-sensible c'est-à-dire qu'il s'adapte aux conditions biomécaniques qu'il subit.

Si une surcharge occlusale est en place : à court et moyen terme, des fractures de composants prothétiques seront observables, ainsi que des dévissages et descellements ; à long terme, le tissu osseux va s'organiser pour se tenir à distance de la stimulation, il se résorbe. (Miyata et coll., 2000; Chang et coll., 2013; Davarpanah et coll., 2015; D'Adhemar de Lantagnac, 2017)

Si l'ostéointégration est encore en cours, une surcharge occlusale peut la stopper et entraîner dans certains cas une fibro intégration de l'implant menant le traitement implantaire à un échec.

La suroclusion peut-être due à un mauvais réglage de l'occlusion lors de la pose de la prothèse, un début de descellement de la prothèse ou un dévissage de la vis de prothèse. (Ntounis et coll., 2012)

Mijiritsky et coll. relève, dans une de leurs études, la perte d'un implant à cause d'une suroclusion : le dévissage du pilier transitoire a engendré une suroclusion et

des forces trop importantes sur l'implant ce qui a entraîné sa non ostéointégration. L'ablation de l'implant a dû être réalisée. (Mijiritsky et coll., 2009)

- Diagnostic

Le patient mord sur du papier d'occlusion de 10 micromètres d'épaisseur puis le praticien contrôle l'absence de contacts en OIM et lors des mouvements de propulsion et de diduction.

Il faut faire attention aux faux négatifs ! Un contact occlusal peut ne pas laisser de trace sur la prothèse provisoire dans les cas de présence de salive, d'un ruban marqueur usagé ou d'une marque effacée par un frottement ou un deuxième contact. Un vrai contact occlusal se matérialise par des traces concordantes maxillaires et mandibulaires. (Orthlieb, 2009)

La présence du ligament parodontal permet à une dent de se déplacer de 25 à 100 micromètres dans le sens vertical et de 56 à 108 micromètres dans le sens vestibulo-lingual/palatin. Un implant, quant à lui, ne pourra se déplacer que 3 à 5 micromètres dans le sens vertical et de 10 à 50 micromètres dans le sens vestibulo-lingual/palatin. L'occlusion devra être réglée au plus fin, car l'absence de ligament empêche toute adaptation ou répartition des forces liées aux surcharges occlusales, ce qui peut entraîner une perte définitive plus ou moins rapide de l'os péri-implantaire. (Gross, 2008)

- Traitement

Le praticien vérifie que la prothèse provisoire est correctement mise en place, car une insertion partielle peut être à l'origine de suroclusion.

La prothèse provisoire est ensuite retouchée jusqu'à ce que plus aucune coloration n'apparaisse sur la prothèse provisoire lors des contrôles de l'occlusion statique et dynamique.

Le patient doit avoir une alimentation molle pendant 2 semaines à 5 mois après la pose de l'implant afin d'éviter des forces trop importantes sur l'implant. (Kan et coll., 2003)

3.2.2 Hiatus entre pilier et col implantaire

- Étiologie, signe clinique et symptômes

La présence d'un hiatus entre le pilier et le col implantaire peut être due à la vis de prothèse qui se desserre ou une mauvaise adaptation entre implant et pilier. Une mauvaise adaptation est exceptionnelle, ce type de pièce étant usiné et non coulé, ce qui limite les erreurs possibles. (Schittenhelm et coll., 2013)

Des points de contacts trop marqués peuvent également empêcher l'insertion de la pièce prothétique en entier.

La présence de cet espace entraîne une accumulation de plaque entre la prothèse et le pilier, il peut se mettre en place une inflammation gingivale ainsi qu'une accumulation de tissus de granulation pouvant aboutir à une fistule. Une fracture de vis peut également survenir dans les cas de dévissage. (Pauletto et coll., 1999; Assenza et coll., 2006)

- Diagnostic

L'opérateur peut observer une mobilité de la supra structure implantaire en bouche et la radiographie met en évidence un espace entre le pilier et le col implantaire. La couronne est en suroccclusion.

- Traitement

Vérifier que le pilier est remis correctement et qu'il est stable, la radiographie objective son placement correct, la vis est remise en place.

Pour les cas de dévissage, la piste d'une occlusion mal réglée est à chercher afin d'éviter un renouvellement de la complication.

3.2.3 Élimination incomplète du ciment prothétique

- Étiologie, signe clinique et symptômes

L'excès de ciment en sous-gingivale va être à l'origine d'une accumulation de plaque dentaire et aura un effet irritant pour la gencive. Une inflammation est observée autour de l'implant du au retrait incomplet du ciment de scellement. Cela peut également entraîner la mise en place d'une fistule au niveau de la gencive. Le patient peut se plaindre de douleur. (Pauletto et coll., 1999; Wilson 2009; Sailer et coll., 2012; Yuzbasioglu, 2014; Renvert et Quirynen, 2015)

Plus la position de la limite pilier-couronne est sous-gingivale, plus la quantité de ciment non-déecté est importante. La limite couronne pilier est placée idéalement entre 1 et 1,5 mm en sous-gingivale. Une limite enfouie de 2 mm ou plus sous la gencive est à éviter car le risque de laisser du ciment résiduel y est plus important, et cela, même si l'opérateur est persuadé d'avoir retiré la totalité du ciment. De plus, les radiographies ne doivent pas être considérées comme une méthode parfaitement fiable pour évaluer la présence ou non de ciment de scellement. (Linkevicius et coll., 2013; Jepsen et coll., 2015; Vindasiute et coll., 2015)

- Diagnostic

La gencive montre des signes d'inflammation, un saignement au sondage peut être présent et un exsudat inflammatoire peut être visible au niveau du sulcus gingivale. (Pauletto et coll., 1999)

Du ciment peut être visible en bouche au niveau du sulcus et/ou à la radiographie. Au départ sa présence peut être asymptomatique mais peut entraîner une fistule ou une récession gingivale. Un contact prématuré peut mettre en évidence que la prothèse transitoire ne soit pas enfoncée correctement sur le pilier.

Attention, la radiographie rétro alvéolaire ne mettra en évidence les excès de ciment qu'en mésial et distal de l'implant et non en vestibulaire, lingual et palatin car il s'agit d'imagerie en deux dimensions. La présence de ciment sous gingivale est une des premières pistes à explorer pour trouver la cause d'une inflammation gingivale autour d'une prothèse scellée. (Wilson, 2009; Grandi et coll., 2012)

- Traitement

-Soit la prothèse transitoire est retirée sans endommager ni la couronne ni le pilier, auquel cas, un accès est disponible pour retirer tout le ciment et la couronne peut être scellée à nouveau. Les excès de ciment sont ensuite soigneusement retirés.

-Soit la dépose de la couronne est plus compliquée, auquel cas, un simple retrait du ciment avec curettes manuelles et du fil dentaire est réalisé.

Des contrôles sont réalisés régulièrement pour surveiller l'absence de symptômes dus à d'éventuels excès de ciment passés inaperçus.

Attention un excès de ciment non retiré peut être à l'origine d'une destruction osseuse autour de l'implant qui peut être très importante et cela en seulement quelques semaines. (Gapski et coll., 2008; Aguirre-Zorzano et coll., 2011)

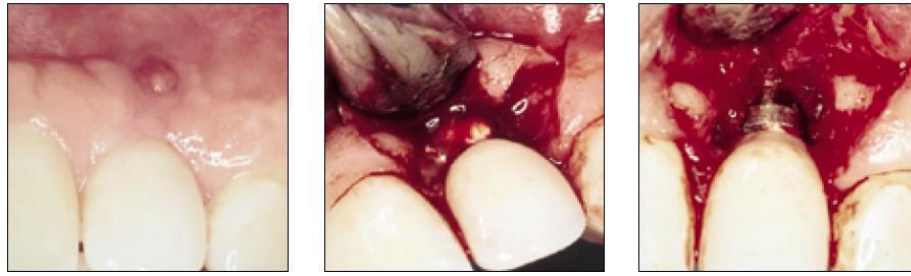


Figure 35 : L'excès de ciment non retiré a été à l'origine d'une infection des tissus péri-implantaire (source : Pauletto et coll., 1999)

- Prévention

Lors du scellement, il est important d'utiliser la bonne quantité de ciment, inutile d'en mettre plus que nécessaire, cela ne fera que plus de ciment à retirer une fois le ciment pris. Certains auteurs ont imaginé l'utilisation d'un analogue du pilier fait au fauteuil pour réaliser un pré-scellement en dehors de la cavité buccale et ainsi limiter au maximum les excès de ciment. (Wadhvani et Piñeyro, 2009; Yuzbasioglu, 2014) La mise en place de pilier personnalisé permet de maîtriser la profondeur à laquelle se trouve le joint de ciment et évite qu'il ne soit trop enfoui, facilitant ainsi le retrait du ciment.

L'utilisation d'aide optique permettra de détecter plus facilement d'éventuels résidus de ciment.

L'utilisation de ciment radio opaque permet de vérifier après la prise d'un cliché radiographique de contrôle, que la plus grande partie du ciment a été retirée. (Ntounis et coll., 2012)

Revoir le patient au bout d'une semaine est intéressant pour repérer tôt l'apparition de modification au niveau de la muqueuse qui pourrait signer la présence de ciment en sous-gingivale. (Pauletto et coll., 1999)



Figure 36 : Technique avec un analogue en silicone : (A) un espaceur est mis dans l'intrados de la couronne, puis un silicone light est mis en place dans la couronne (B) analogue en silicone (C) mise en place du ciment dans l'intrados de la couronne, insertion de l'analogue en silicone, retrait des excès de ciment, retrait de l'analogue et mise en place de la couronne en bouche avec la quantité juste suffisante de ciment. (source : Wadhvani et Piñeyro, 2009)

3.2.4 Gestion incorrecte des tissus mous

- Étiologie, signe clinique et symptômes

L'utilisation d'une prothèse transitoire implanto-portée va permettre de préparer le feston gingival pour la prothèse d'usage. A l'inverse, l'utilisation d'une prothèse transitoire de manière inadaptée peut empêcher une cicatrisation correcte des tissus mous péri-implantaires.

L'avulsion d'une dent entraîne une perte de tissu vestibulaire, l'aplatissement puis la disparition des papilles interproximales. La couronne transitoire va permettre une cicatrisation correcte des tissus mous. Les secteurs antérieurs nécessitent presque toujours une greffe de tissus conjonctifs. (Gamborena et coll., 2015)

- Diagnostic

Pour une bonne intégration de l'implant au niveau des tissus mous péri-implantaire il faudra la présence d'un épithélium sulculaire d'une attache épithéliale et d'une attache conjonctive de 2 à 3 mm d'épaisseur.

Si cette attache épithéliale est moins importante ou si elle est traumatisée lors de la chirurgie ou lors des étapes prothétiques, le résultat esthétique et la réussite du traitement sur le long terme peut être compromis.

- Traitement

La prothèse transitoire doit assurer le soutien des tissus mous dont la papille gingivale, avoir un profil d'émergence adapté, permettre l'hygiène en interdentaire, éviter les bourrages alimentaires grâce à des points de contacts corrects, avoir une adaptation cervicale de qualité sans débordement ni sur contour et avoir eu un polissage soigneux. (Clavel, 2010)

Le patient doit être vu en contrôle tous les dix jours le premier mois pour voir comment évolue la cicatrisation afin de faire les retouches nécessaires afin d'éviter d'éventuelles récessions qu'il pourrait être difficile de corriger par la suite.

Si une pression importante est exercée par la prothèse provisoire sur les tissus mous, une récession est à prévoir et à l'inverse une pression faible entraîne un maintien du niveau gingival. Le profil d'émergence de la prothèse transitoire doit être concave. (Nam et Aranyarachkul, 2015)

Dans le cadre d'une insuffisance gingivale, et en l'absence d'une greffe de tissus conjonctifs, le niveau de la gencive peut être trop faible. Soit le patient accepte une greffe de tissus conjonctifs soit la provisoire est mise en place et la réaction des tissus est observée. La situation de la gencive est réévaluée tous les dix jours et le praticien fait ensuite le point au bout de 3 mois. Le manque d'esthétique peut éventuellement convaincre le patient de faire la greffe au bout des 3 mois, sinon la couronne implanto-portée d'usage est réalisée, le patient étant au courant du résultat attendu grâce à l'aspect de la prothèse transitoire.

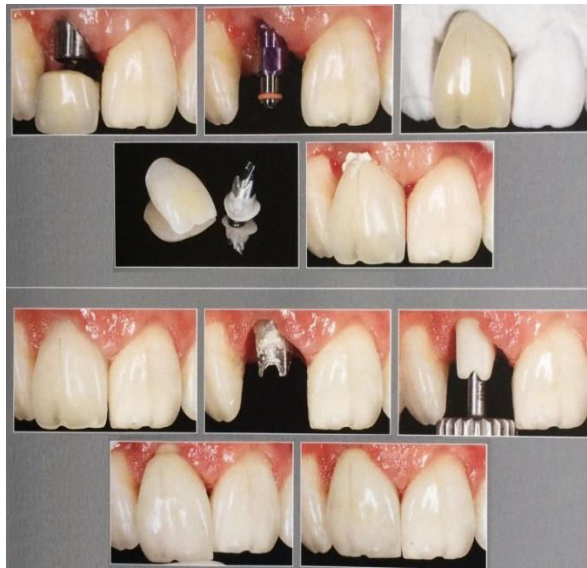

Figure 37 : la cicatrisation se fait autour de la couronne provisoire mettant en évidence un manque de hauteur gingivale. (source : Gamborena et coll., 2015)

Dans le cadre d'une abondance de gencive, il est possible d'augmenter au fur et à mesure le bombé vestibulaire de la provisoire afin de mettre en place une récession contrôlée de la gencive et permettre un alignement avec le collet de la dent adjacente.

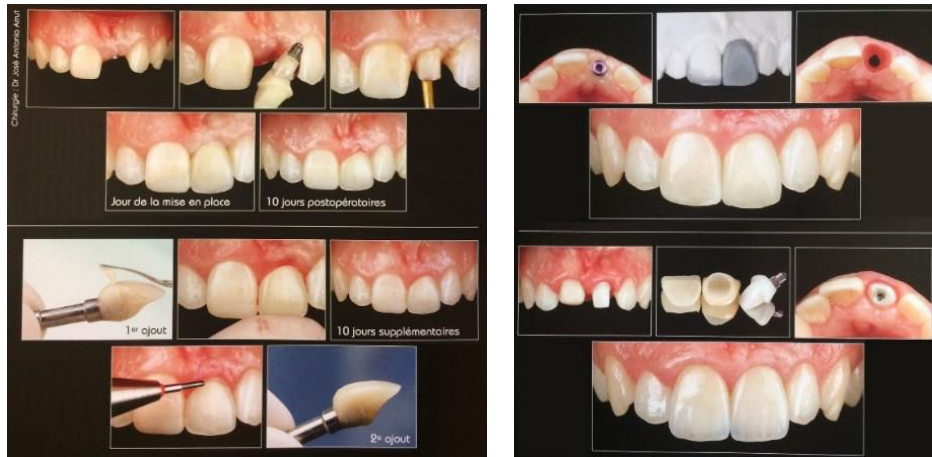

Figure 38 : chirurgie réalisée par Dr José Antonio Arrut le bombé est progressivement augmenté jusqu'à obtenir la limite gingivale désirée. (source : Gamborena et coll., 2015)

Dans le cadre d'une pression trop importante sur les tissus mous due à un bombé vestibulaire trop marqué de la prothèse transitoire, cette dernière sera à l'origine d'une récession de la gencive (Bilhan et coll., 2011 ; Gamborena et coll., 2015)

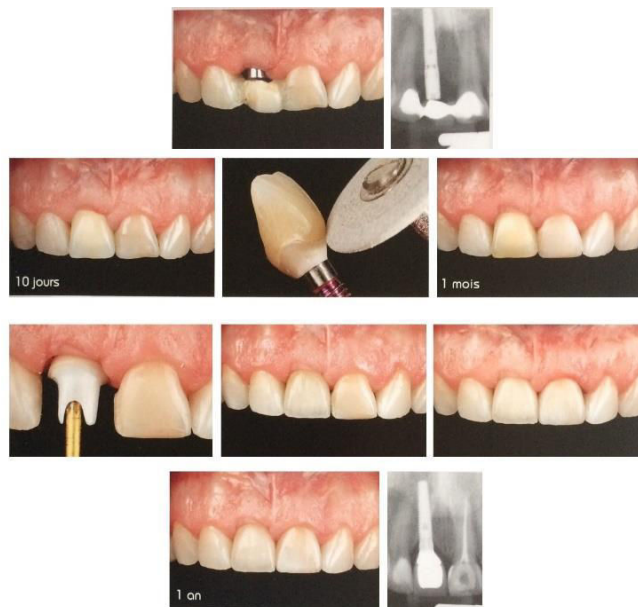

Figure 39 : le bombé trop marqué a entraîné une récession vestibulaire. (source : Gamborena et coll., 2015)

3.2.5 Compression des tissus péri-implantaire par la prothèse provisoire

- Étiologie et signe clinique

La prothèse amovible vient appuyer sur la muqueuse et sur l'implant. La présence de contact entre une prothèse amovible et le site chirurgical peut être causée par une mauvaise gestion de la compressibilité des tissus mous péri-implantaire. En effet, la muqueuse présentant une certaine dépressibilité, les prothèses amovibles muco portées seront toujours plus ou moins instables, surtout si elles sont de faibles étendues.

Les cas avec une muqueuse fine, une implantation peu profonde ou après une extraction implantation immédiate peuvent être plus sensibles à ce type de contact.

La présence de contact sur la muqueuse et l'implant peut être à l'origine d'une mise en charge prématurée de l'implant et empêcher l'ostéointégration implantaire.

Cliniquement, une inflammation de la gencive est observée, ainsi qu'une éventuelle exposition totale ou partielle de la vis de couverture ou une exposition de la membrane utilisée dans les cas de reconstruction osseuse guidée.

Un intermédiaire de bridge trop proche de la gencive après la chirurgie peut également être à l'origine d'une compression du site pouvant entraîner des douleurs. (Bouvet-Gerbettaz, 2004)

- Diagnostic

Des contacts sont mis en évidence entre la prothèse transitoire et l'implant.

La vis de couverture peut être visible en partie ou en totalité à travers la gencive.

Si une procédure de reconstruction osseuse a été utilisée, la membrane de cicatrisation peut également devenir visible en bouche. L'exposition précoce d'une membrane pendant la période de cicatrisation peut entraver l'efficacité de la régénération osseuse guidée autour des tissus péri-implantaires. (Simion et coll., 1994)

- Traitement

Le praticien devra contrôler à nouveau l'occlusion statique et dynamique. La prothèse transitoire sera retouchée : l'intrados sera vérifié à l'aide d'un silicone light

et en cas d'appuis sur le site chirurgical il sera évidé jusqu'à ce qu'il n'y ait de nouveau plus de contact.

Certains auteurs recommandent de ne pas porter la prothèse amovible pendant toute la période de cicatrisation des tissus péri-implantaire.

L'utilisation d'un matériau de rebasage souple peut être utile pour limiter les forces transmises à l'implant sous-jacent. (Emmer et coll., 1999)

Quand un rebasage avec une résine souple est réalisé, des contrôles réguliers doivent être réalisés car la résine finit par durcir et l'état de surface de la résine se dégrade.

Pour les cas où la vis de couverture est exposée pendant la période de cicatrisation une réintervention est nécessaire car cela peut être une source potentielle d'infection si ce n'est pas pris en charge : le praticien contrôle que les vis ne sont pas desserrées et nettoyage de la zone à la chlorexidine. Le praticien prescrit un bain de bouche et une brosse à dent souple pour l'hygiène orale.

Une alimentation molle est préconisée pour éviter une mise en charge précoce de l'implant.

3.2.6 Successions de pose et dépose de la structure supra implantaire

- **Étiologie**

Au cours du traitement implantaire, sur la période allant de la mise en place de l'implant à la pose de la prothèse d'usage, le praticien est amené à manipuler plusieurs fois la partie transgingivale de la reconstruction : entre autres, lors de la mise en place du pilier provisoire, lors de la mise en place du transfert pour la prise d'empreinte et lors de la mise en place du pilier d'usage.

Plusieurs études chez l'animal (Abrahamsson et coll., 1997) et chez l'homme (Grandi et coll., 2012; Esposito et coll., 2017; Tallarico et coll., 2018) mettent en évidence qu'un nombre élevé de ces manipulations aurait un effet délétère sur le maintien de l'os et de la gencive péri-implantaire et que ces manipulation seraient à limiter au maximum.

L'enchaînement des déconnexions pourrait être à l'origine de:

-dommages au niveau du tissu conjonctif ayant pour conséquence une récession gingivale et une résorption osseuse,

-déformations de la partie interne de l'implant pouvant donner in fine une instabilité du pilier implantaire,

-contaminations bactériennes de la zone entre l'implant et le pilier (Saito et coll., 2016; Tallarico et coll., 2018)

- Prévention

Limiter au maximum le nombre de vissage / dévissage du pilier, il faut être sûr de sa technique d'empreinte afin d'éviter de la reprendre à plusieurs reprises.

L'utilisation d'un pilier d'usage directement après la chirurgie est une technique de plus en plus utilisée. Cette technique est retrouvée dans la littérature sous le terme anglo-saxon « one abutement one time ». Cela permet de se passer du pilier provisoire et ainsi diminuer le nombre de déconnexion du pilier. Le pilier est conçu avec une limite 0,5 mm de distance du sulcus afin de mettre à distance le ciment de scellement de l'os et faciliter son retrait. La muqueuse péri-implantaire peut cicatriser directement sur le pilier d'usage sans être à nouveau traumatisée lors du changement pilier provisoire / pilier d'usage. (Ntounis et coll., 2012; Rompen, 2012; Wolfart et coll., 2016)

Lors de la prise d'empreinte, il faut vérifier que le transfert ne présente pas d'interférence avec les structures environnantes : s'il touche une dent par exemple cela peut empêcher son vissage complet et l'empreinte ne sera pas fidèle à la situation en bouche, ce qui nécessitera une nouvelle séance d'empreinte et de nouveau la dépose et la pose du pilier. Il faut donc passer du fil dentaire entre le transfert et la structure environnante afin de vérifier qu'il existe bel et bien un espace. Une radiographie pour vérifier la bonne position du transfert est possible. (Galasso et Favero, 2013)

Le pilier d'usage ne peut être mis en place après la chirurgie que pour les restaurations scellées, les restaurations vissées devront nécessairement avoir un pilier provisoire puis un pilier d'usage, le pilier et la couronne étant solidaire le changement de l'un des éléments ne peut se faire sans changer l'autre. (Grandi et coll., 2012)

L'utilisation du pilier d'usage permet également de réduire le coût du traitement en s'exemptant du coût du pilier provisoire. (Bilhan et coll., 2011)

La phase de conditionnement des tissus gingivaux péri-implantaire reste nécessaire pour obtenir un rendu esthétique idéal. (Furze et coll., 2016)

Remarque : une étude d'Esposito et coll. met en évidence aucune différence entre le groupe de patient avec déconnexions répétées et le groupe composé de patients chez qui le patient reçoit directement le pilier d'usage. (Luongo et coll., 2015) Cependant, cette étude était réalisée sur un suivi à court terme (4 mois), la même étude sur un an rejoint la conclusion, qu'avec les limites de l'étude, les déconnexions répétées sont nuisibles à l'attache gingivale et ont un effet délétère sur le niveau osseux. (Esposito et coll., 2017)

3.2.7 Mauvaise position de l'implant au niveau du site osseux

- **Étiologie, signe clinique et symptômes**

La pose de l'implant doit être guidée par la position de la future prothèse plus que par l'os. Si l'implant est mis en place et que l'os résiduel est trop fin autour de l'implant, l'os aura tendance à se résorber et la gencive sera plus fine avec une tendance à la récession gingivale.

Un implant dont l'axe serait trop peu vestibulé entraîne une restauration en sur-contour, une hygiène orale plus compliquée et des forces occlusales ne s'exerçant pas selon l'axe de l'implant. (Clavel, 2010)

- **Diagnostic**

Le niveau de la gencive et de l'os est plus bas que prévu. L'implant peut être trop proche d'un autre implant, trop proche d'une dent adjacente, être trop angulé, ou présenter un mauvais alignement par rapport au collet des dents adjacentes. (Galasso et Favero, 2013)

- **Traitement**

La réalisation d'une greffe de conjonctif enfouie peut compenser les cas de petites récessions. Si l'implant a une position qui le rend inexploitable sur le plan prothétique son ablation et la mise en place d'un nouvel implant sont nécessaires.

L'utilisation d'un guide chirurgical peut être intéressante pour les cas les plus complexes.

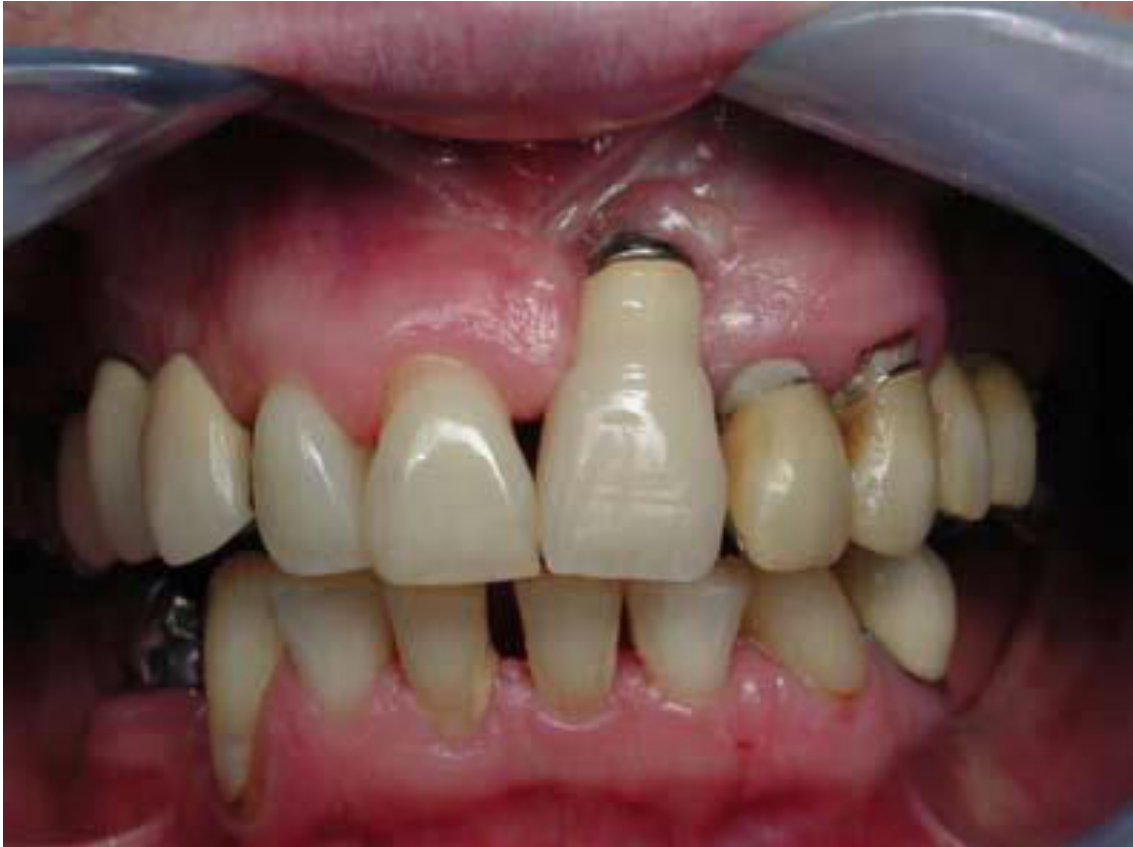

Figure 40 : La position trop haute et trop vestibulée de cet implant en position 21 entraîne un échec esthétique (source : Clavel, 2010)

PARTIE TROIS : Cas clinique

Madame P. se présente au cabinet avec une résorption interne au niveau de la 12. La patiente est âgée d'une quarantaine d'année, elle ne présente pas de problème de santé et a une très bonne hygiène oral. Le traitement sélectionné a été l'extraction implantation avec mise en esthétique immédiate.

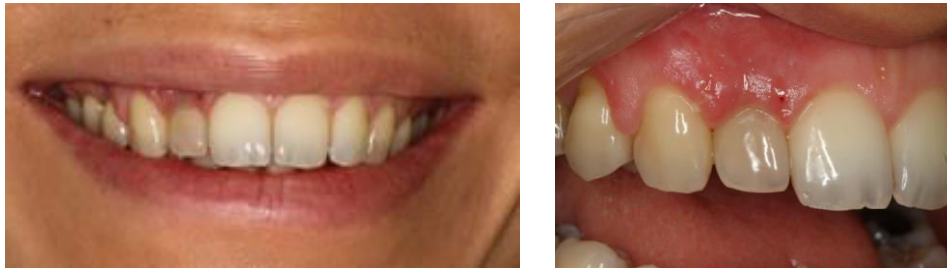

Figure 41 : situation initiale avec la dent 12 en place et qui présente une résorption interne (source : Penaud, 2010)

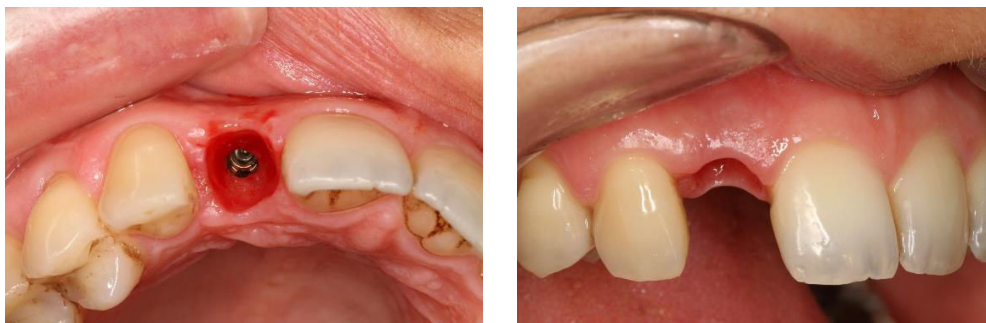

Figure 42 : implant en place, l'avulsion de manière la plus atraumatique possible permet de conserver l'architecture de la gencive qui doit ensuite être maintenue et protégée à l'aide d'une prothèse transitoire (source : Penaud, 2010)



Figure 43 : une prothèse provisoire transvissée a été utilisée. La prothèse provisoire a été réalisée en utilisant la couronne de la dent extraite. De la résine autopolymérisable fait le lien entre la couronne évidée et le pilier provisoire. La limite cervicale est terminée à l'aide de résine composite soigneusement polie (source : Penaud, 2010)

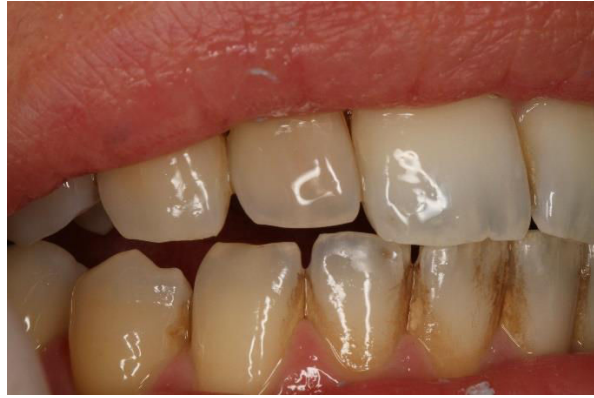
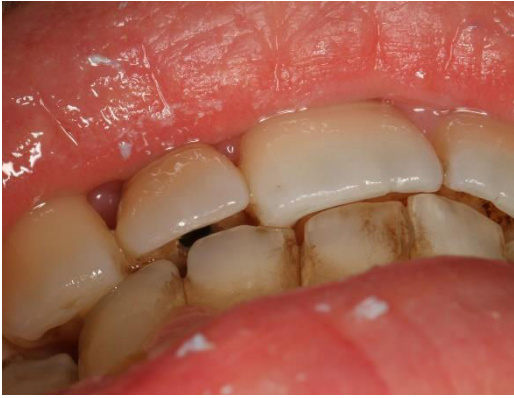
Figure 44 : la couronne transitoire est mise en bouche. L'occlusion statique et dynamique est réglée pour que la couronne soit en inoclusion complète (source : Penaud, 2010)

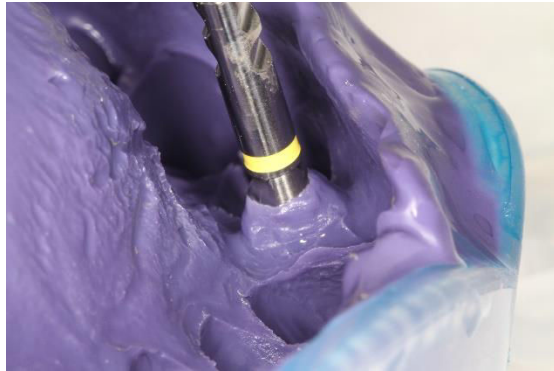
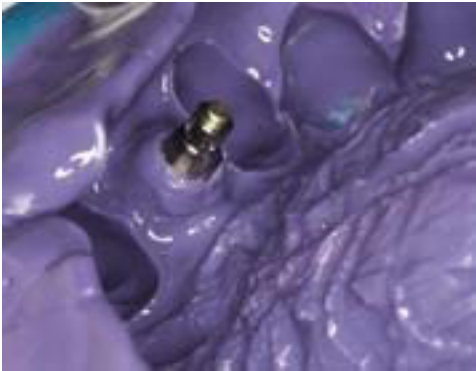

Figure 45 : empreinte pour la prothèse d'usage avec de l'impregum®, l'analogue est vissé sur le transfert (source : Schouver, 2010)

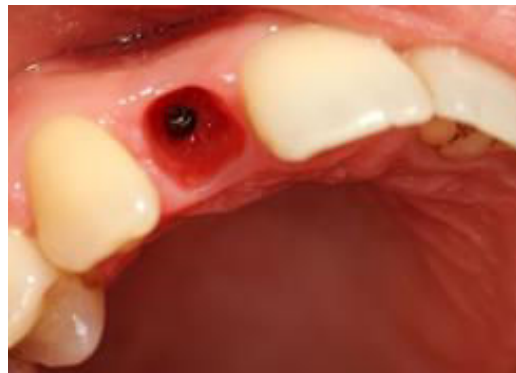
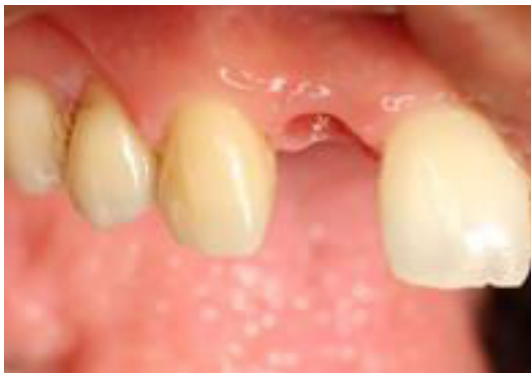
Figure 46 : la prothèse transitoire a guidé la cicatrisation et a permis la mise en place d'un profil d'émergence adapté (source : Schouver, 2010)

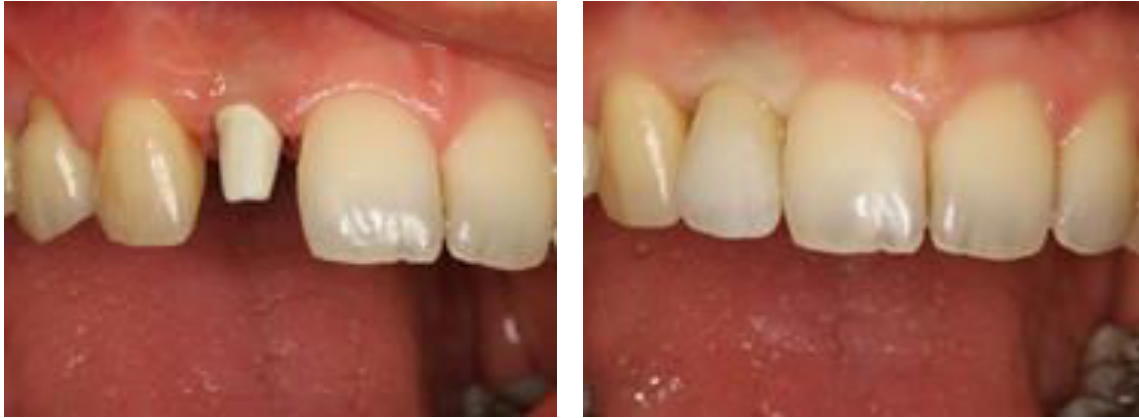

Figure 47 : le pilier d'usage est mis en place, il s'agit d'un pilier en titane sur laquelle a été mis en place une fine couche de composite. Le biscuit est essayé (source : Schouver, 2010)

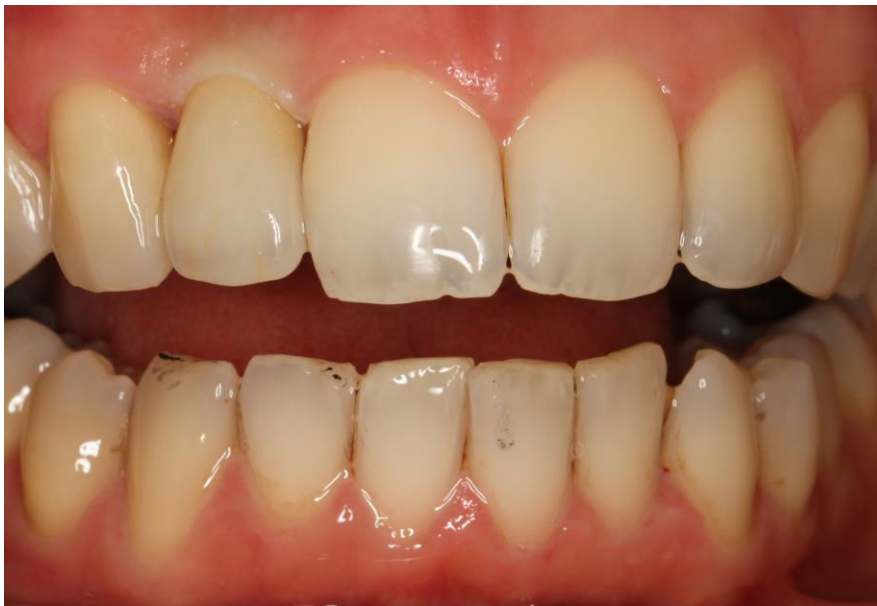

Figure 48 : couronne d'usage le jour de la pose. La gencive blanchit légèrement au niveau du collet de 12 signe d'une compression des tissus mous à l'insertion de la couronne (source : Schouver, 2010)

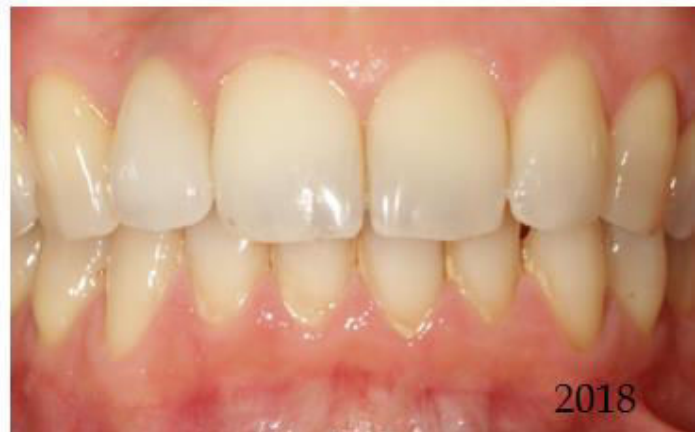
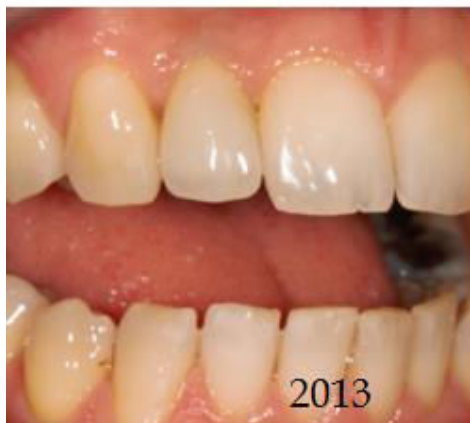
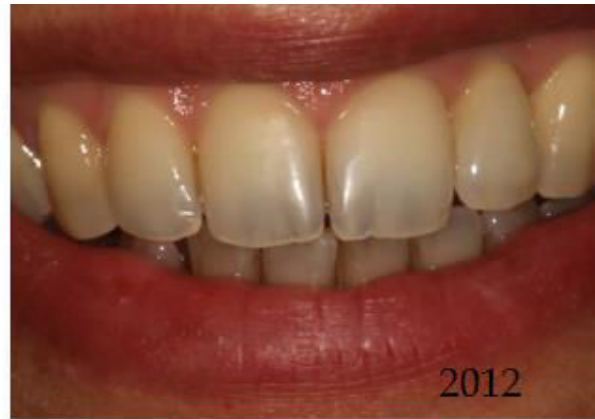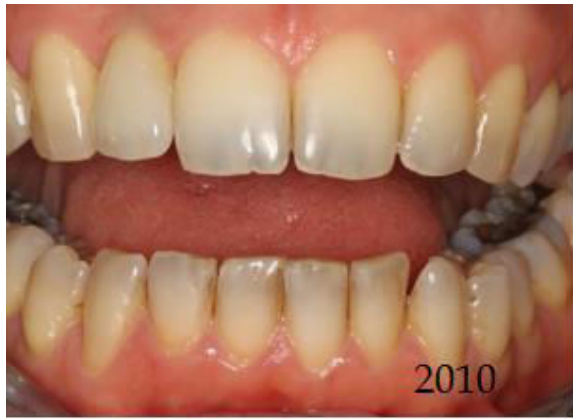Figure 49 : suivis à 2 mois, 2ans, 3 ans et 8 ans. Les papilles sont remontées combler les espaces interdentaires pour se maintenir à un niveau identique aux dents adjacentes. Une forme de couronne adaptée associée à une très bonne hygiène et un suivis régulier ont permis un très bon maintien des tissus mous au fil des années (source : Schouver, 2010, 2012, 2013, 2018)

Conclusion

Depuis ses premiers pas à la fin des années 1960, l'implantologie orale moderne basée sur le principe de l'ostéointégration, a grandement évolué pour devenir une discipline incontournable en odontologie.

La manière de gérer la période de cicatrisation qui suit la pose d'un implant a également connu de nombreuses évolutions. Les recommandations ont évolué afin d'aboutir à une période de transition plus courte et offrant des solutions plus esthétiques et plus confortables pour le patient. Ces évolutions permettent également un meilleur respect de la biologie des tissus osseux et péri-implantaire.

Nous avons vu qu'une planification correcte du cas clinique, basée sur un examen clinique et radiologique minutieux, une planification logicielle et chirurgicale rigoureuse, permettent de réaliser le traitement implantaire dans les meilleures conditions possibles.

De nombreuses solutions prothétiques sont offertes au praticien dans le cadre de la temporisation sur implant unitaire : prothèse transitoire amovible, dento-porté ou implanto-porté. La situation clinique de chaque patient détermine quel type de temporisation est envisageable. La prothèse transitoire devra être respectueuse des tissus environnants, tout en apportant esthétique et confort au patient.

La gestion des tissus représente un élément clé dans les cas d'implantologie. Une gestion correcte de ces tissus doit se faire dès l'avulsion de la dent non conservable. Une fois la dent extraite, il appartient au praticien de conserver au mieux ces tissus et de les guider dans leur cicatrisation en optant pour la méthode de temporisation la plus adaptée au patient en fonction des dernières données acquises de la science.

Les prothèses amovibles transitoires, bien que plutôt simples au niveau de leur réalisation présentent de très nombreux inconvénients et rendront difficile la réussite des cas cliniques antérieurs car elles ne modèlent pas les tissus muqueux et ne permettront pas la conservation de l'écrin gingivale entourant la future prothèse d'usage.

Partant de ce constat, la technique de mise en esthétique immédiate a vu le jour. Elle présente un avantage certain sur les autres méthodes de temporisation. En mettant en place la prothèse provisoire le jour de la pose de l'implant, elle permet un respect et une conservation des tissus péri-implantaire, en plus d'offrir au patient le confort de compenser l'édentement le jour de la chirurgie implantaire.

Cependant, cette technique présente des indications précises et ne peut pas être utilisée systématiquement, sans quoi des complications ou des échecs peuvent survenir. Quand cette méthode n'est pas indiquée, l'utilisation d'un bridge collé permet d'assurer une esthétique intéressante tout en limitant les risques de traumatisme sur l'implant.

Toutes ces évolutions vont de pair avec la simplification des protocoles et l'amélioration de leurs résultats. Mais elles n'ont pas permis d'éliminer totalement le risque de complications et d'échecs lors du traitement implantaire. Ces échecs et complications sont d'origines variées et de gravités variables. Il revient au praticien de se montrer consciencieux à chaque étape du traitement afin de diminuer ce risque. Si des complications sont rencontrées, le chirurgien-dentiste doit les prendre en charge sans attendre, trouver leur origine et les traiter afin d'éviter l'apparition d'échecs qui se solderait par la non-ostéointégration implantaire.

Table des matières

Table des figures	9
Table des tableaux	15
INTRODUCTION	16
PARTIE UNE : Implant unitaire et période de temporisation	17
1 Mise en place d'un implant et période de temporisation	17
1.1 Mise en place d'un implant	17
1.2 L'ostéointégration implantaire	20
1.3 Place de la temporisation dans les différents protocoles implantaire	22
2 Rôles et objectifs des prothèses transitoires	25
2.1 Définition	25
2.2 Objectifs de la prothèse transitoire sur implant	26
2.2.1 Objectifs lors de la phase de temporisation passive	26
2.2.2 Objectifs lors de la phase de temporisation active	26
3 Types de réalisations prothétiques transitoires et techniques de mises en œuvre	28
3.1 Options de temporisation avant la chirurgie implantaire	28
3.1.1 Absence de prothèse de temporisation	28
3.1.2 Prothèse amovible partielle à plaque base résine	28
3.1.3 Prothèse amovible partielle à infrastructure métallique	31
3.1.4 Gouttière thermoformée	31
3.1.5 Bridge provisoire dento porté conventionnel	33
3.1.6 Collage de la dent extraite ou d'une dent du commerce	35
3.1.7 Bridge collé à ailette métallique ou maryland bridge	38
3.1.8 Variantes du bridge collé à ailettes métalliques	40
3.1.9 Bridge collé sur des bases orthodontiques (ou TOBBI) et temporisation par fil orthodontique avec adjonction de dent résine	42
3.2 Options de temporisation à l'issue de la chirurgie implantaire	46
3.2.1 Modification de prothèse de temporisation existante	46
3.2.2 Mise en esthétique immédiate	50
3.3 Option de temporisation en phase post-implantaire	54

3.3.1	Absence de prothèse de temporisation	54
3.3.2	Prothèse provisoire transvissée.....	54
3.3.3	Prothèse provisoire scellée	56

PARTIE DEUX : Complications et échecs implanto-prothétiques pendant la phase de temporisation

	59	
1	Généralités et définitions des complications et échecs en implantologie prothétique.....	59
2	Complications et échecs au niveau biomécanique et structurel.....	62
2.1.1	Décollement du bridge collé à répétition.....	62
2.1.2	Altération de la surface implantaire	64
2.1.3	Descellement de la couronne provisoire.....	65
2.1.4	Dévissage de la vis de prothèse ou de pilier	67
2.1.5	Fracture de la vis de prothèse ou de pilier.....	70
2.1.6	Filetage endommagé.....	72
2.1.7	Fracture de la résine au niveau de la couronne provisoire	73
2.1.8	Fracture du pilier prothétique.....	75
2.1.9	Fracture de l'implant.....	78
2.1.10	Ingestion / inhalation.....	79
3	Complications et échecs d'ordres biologiques	82
3.1	Différents types de complications et echecs d'ordre biologique	82
3.1.1	Mucosite	82
3.1.2	Non ostéointégration	83
3.1.3	Fibro intégration.....	84
3.1.4	Résorption osseuse et perte d'ostéointégration	86
3.2	Facteurs à l'origine des échecs et complications d'ordre biologique	88
3.2.1	Surocclusion.....	88
3.2.2	Hiatus entre pilier et col implantaire.....	89
3.2.3	Élimination incomplète du ciment prothétique	90
3.2.4	Gestion incorrecte des tissus mous.....	93
3.2.5	Compression des tissus péri-implantaire par la prothèse provisoire.....	96
3.2.6	Successions de pose et dépose de la structure supra implantaire	97
3.2.7	Mauvaise position de l'implant au niveau du site osseux	99

PARTIE TROIS : Cas clinique	101
Conclusion.....	105
Table des matières	107
Bibliographie.....	110

Bibliographie

1. Abraham CM. A brief historical perspective on dental implants, their surface coatings and treatments. *Open Dent J.* 2014; 8: 50-5.
2. Abrahamsson I, Berglundh T, Lindhe J. The mucosal barrier following abutment dis/reconnection. An experimental study in dogs. *J Clin Periodontol.* 1997; 24(8): 568-72.
3. Afrashtehfar KI, Belser UC. Prevention and management of cheek and/or tongue biting related to posterior implant-supported fixed dental prostheses (ISFDPs). *J Prosthodont.* 2018. doi: 10.1111/jopr.12912.
4. Aguirre-Zorzano L-A, Rodríguez-Andrés C, Estefanía-Fresco R, Fernández-Jiménez A. Immediate temporary restoration of single-tooth implants: prospective clinical study. *Med Oral Patol Oral Cirugia Bucal.* 2011; 16(6): e794-799.
5. Albrektsson T, Zarb G, Worthington P, Eriksson AR. The long-term efficacy of currently used dental implants: a review and proposed criteria of success. *Int J Oral Maxillofac Implants.* 1986; 1(1): 11-25.
6. Antoun H, Cherfane P, Sojod B. Consecutive case series of healed single-molar sites immediately restored with wide-diameter implants: a 1-year evaluation. *Int J Dent.* 2016; 2016: 5645892. doi: 10.1155/2016/5645892.
7. Apatzidou DA, Zygogianni P, Sakellari D, Konstantinidis A. Oral hygiene reinforcement in the simplified periodontal treatment of 1 hour. *J Clin Periodontol.* 2014; 41(2): 149-56.
8. Apicella D, Veltri M, Balleri P, Apicella A, Ferrari M. Influence of abutment material on the fracture strength and failure modes of abutment-fixture assemblies when loaded in a bio-faithful simulation. *Clin Oral Implants Res.* 2011; 22(2): 182-8.
9. Assenza B, Artese L, Scarano A, Rubini C, Perrotti V, Piattelli M, et coll. Screw vs cement-implant-retained restorations: an experimental study in the beagle. Part 2. Immunohistochemical evaluation of the peri-implant tissues. *J Oral Implantol.* 2006; 32(1): 1-7.
10. Att W, Kurun S, Gerds T, Strub JR. Fracture resistance of single-tooth implant-supported all-ceramic restorations: an in vitro study. *J Prosthet Dent.* 2006; 95(2): 111-6.

11. Audenino G, Giannella G, Morello GM, Ceccarelli M, Carossa S, Bassi F. Resin-bonded fixed partial dentures: ten-year follow-up. *Int J Prosthodont.* 2006; 19(1): 22-3.
12. Augthun M, Tinschert J, Huber A. In vitro studies on the effect of cleaning methods on different implant surfaces. *J Periodontol.* 1998; 69(8): 857-64.
13. Bacchi A, Consani RLX, Mesquita MF, dos Santos MBF. Influence of different mucosal resiliency and denture relines on stress distribution in peri-implant bone tissue during osseointegration. A three-dimensional finite element analysis. *Gerodontology.* 2012; 29(2): e833-837.
14. Balasubramaniam GR. Predictability of resin bonded bridges - a systematic review. *Br Dent J.* 2017; 222(11): 849-58.
15. Banerji S, Sethi A, Dunne SM, Millar BJ. Clinical performance of Rochette bridges used as immediate provisional restorations for single unit implants in general practice. *Br Dent J.* 2005; 199(12): 771-5.
16. Bassetti M, Bassetti R, Sculean A, Salvi GE. Subcutaneous emphysema following non-surgical peri-implantitis therapy using an air abrasive device: a case report. *Swiss Dent J.* 2014; 124(7-8): 807-17.
17. Bennani V, Hwang L, Tawse-Smith A, Dias GJ, Cannon RD. Effect of Air-Polishing on Titanium Surfaces, Biofilm Removal, and Biocompatibility: A Pilot Study. *BioMed Res Int.* 2015; 491047. doi: 10.1155/2015/491047.
18. Bert M, Behar T. Gestion pratique des complications en implantologie. Les Ulis : EDP Sciences ; 2016. 321 p. (Repères).
19. Bilhan H, Geckili O, Mumcu E. The use of definitive implant abutments for the fabrication of provisional crowns: a case series. *J Periodontal Implant Sci.* 2011; 41(5): 248-52.
20. Bodin T, HAS (Haute Autorité de Santé). Conditions de réalisation des actes d'implantologie orale : environnement technique [Internet]. 2008 [consulté le 10/03/2018]. Disponible sur : https://www.has-sante.fr/portail/upload/docs/application/pdf/2008-07/rapport_implantologie_orale_vd.pdf
21. Bouvet-Gerbetaz S. Les prothèses de temporisation en implantologie [Thèse d'exercice]. [Nancy] : Université de Lorraine. Faculté d'odontologie de Nancy ; 2004. 141 p.

22. Brägger U, Heitz-Mayfield LJA. Guide de traitement ITI volume 8 : complications biologiques et mécaniques en implantologie dentaire. Berlin : Quintessence international ; 2015. 214 p. (ITI Treatment guide).
23. Brånemark PI. Osseointegration and its experimental background. *J Prosthet Dent.* 1983; 50(3): 399-410.
24. Brånemark PI, Adell R, Breine U, Hansson BO, Lindström J, Ohlsson A. Intra-osseous anchorage of dental prostheses. I. Experimental studies. *Scand J Plast Reconstr Surg.* 1969; 3(2): 81-100.
25. Byrne D, Jacobs S, O'Connell B, Houston F, Claffey N. Preloads generated with repeated tightening in three types of screws used in dental implant assemblies. *J Prosthodont.* 2006; 15(3): 164-71.
26. Cabello G, Rioboo M, Fábrega JG. Immediate placement and restoration of implants in the aesthetic zone with a trimodal approach: soft tissue alterations and its relation to gingival biotype. *Clin Oral Implants Res.* 2013; 24(10): 1094-100.
27. Cagna DR, Massad JJ, Daher T. Use of a powered toothbrush for hygiene of edentulous implant-supported prostheses. *Compend Contin Educ Dent Jamesburg NJ* 1995. 2011; 32(4): 84-8.
28. Cameron HU, Pilliar RM, Macnab I. The effect of movement on the bonding of porous metal to bone. *J Biomed Mater Res.* 1973; 7(4): 301-11.
29. Canpolat C, Ozkurt-Kayahan Z, Kazazoğlu E. Management of a fractured implant abutment screw: a clinical report. *J Prosthodont.* 2014; 23(5): 402-5.
30. Champetier S. La résorption osseuse péri-implantaire après ostéointégration [Thèse d'exercice]. [Marseille]: Aix-Marseille Université. Faculté d'odontologie; 2016. 70 p.
31. Chang M, Chronopoulos V, Mattheos N. Impact of excessive occlusal load on successfully-osseointegrated dental implants: a literature review. *J Investig Clin Dent.* 2013; 4(3): 142-50.
32. Chen ST, Wilson TG, Hämmerle CHF. Immediate or early placement of implants following tooth extraction: review of biologic basis, clinical procedures, and outcomes. *Int J Oral Maxillofac Implants.* 2004; 19 Suppl: 12-25.
33. Chen ZF, Pow EHN. A technique for the fabrication of an immediate implant-supported provisional restoration using a fractured natural tooth. *J Prosthet Dent.* 2008; 100(2): 157-8.

34. Cho S-C, Shetty S, Froum S, Elian N, Tarnow D. Fixed and removable provisional options for patients undergoing implant treatment. *Compend Contin Educ Dent Jamesburg NJ* 1995. 2007; 28(11): 604-8; quiz 609, 624.
35. Chrcanovic BR, Albrektsson T, Wennerberg A. Immediate nonfunctional versus immediate functional loading and dental implant failure rates: a systematic review and meta-analysis. *J Dent*. 2014; 42(9): 1052-9.
36. Clavel E. La gestion des tissus mous peri- implantaires au laboratoire [Thèse d'exercice]. [Nancy] : Université de Lorraine. Faculté d'odontologie de Nancy ; 2010. 201 p.
37. Cochran DL, Buser D, ten Bruggenkate CM, Weingart D, Taylor TM, Bernard J-P, et coll. The use of reduced healing times on ITI implants with a sandblasted and acid-etched (SLA) surface: early results from clinical trials on ITI SLA implants. *Clin Oral Implants Res*. 2002; 13(2): 144-53.
38. Cossellu G, Farronato G, Carrassi A, Angiero F. Accidental aspiration of foreign bodies in dental practice: clinical management and prevention. *Gerodontology*. 2015; 32(3): 229-33.
39. Crauste E. Utilisation des piliers céramiques en prothèse fixée implantaire [Thèse d'exercice]. [Nantes] : Université de Nantes. Faculté d'odontologie de Nantes ; 2015. 134 p.
40. Creugers NH, Käyser AF. An analysis of multiple failures of resin-bonded bridges. *J Dent*. 1992; 20(6): 348-51.
41. Cross-Poline GN, Shaklee RL, Stach DJ. Effect of implant curets on titanium implant surfaces. *Am J Dent*. 1997; 10(1): 41-5.
42. D'Adhemar de Lantagnac M. Evolution des connectiques implantaires : Etat actuel des connaissances [Thèse d'exercice]. [Marseille] : Aix-Marseille Université. Faculté d'odontologie ; 2017. 96 p.
43. Davarpanah M, Rajzbaum P, Caraman M. Les implants en odontologie : l'essentiel pratique. Rueil-Malmaison : CdP ; 2015. 169 p. (Mémento).
44. Davarpanah M, Szmukler-Moncler S. Théorie et pratique de la mise en charge immédiate. Paris : Quintessence international ; 2007. 359 p.
45. David R. Provisional restoration for an osseointegrated single maxillary anterior implant. *J Can Dent Assoc*. 2008; 74(7): 609-12.
46. Davies JE. Understanding peri-implant endosseous healing. *J Dent Educ*. 2003; 67(8): 932-49.

47. Denes M. Gestion des échecs et complications post-opératoires en implantologie [Thèse d'exercice]. [Nancy] : Université de Lorraine. Faculté d'odontologie de Nancy ; 2009. 321 p.
48. Dos Santos MBF, Bacchi A, Consani RLX, Mesquita MF. Influence of thickness and area of reline on the stress distribution in peri-implant bone during the healing period: a three-dimensional finite element analysis. *Gen Dent.* 2012; 60(4): e231-236.
49. Dos Santos MBF, Consani RLX, Mesquita MF. Influence of different soft liners on stress distribution in peri-implant bone tissue during healing period. A 3D finite element analysis. *J Oral Implantol.* 2013; 39(5): 575-81.
50. Duarte PM, Reis AF, de Freitas PM, Ota-Tsuzuki C. Bacterial adhesion on smooth and rough titanium surfaces after treatment with different instruments. *J Periodontol.* 2009; 80(11): 1824-32.
51. Durey KA, Nixon PJ, Robinson S, Chan MFW-Y. Resin bonded bridges: techniques for success. *Br Dent J.* 2011; 211(3): 113-8.
52. Emmer TJ, Emmer TJ, Vaidyanathan J, Vaidyanathan TK. Measurement of submucosal forces transmitted to dental implants. *J Oral Implantol.* 1999; 25(3): 155-60.
53. Esclassan R, Esclassan-Noirrit E, Lacoste-Ferré M-H, Guyonnet J-J. Prothèse adjointe partielle : occlusion, choix et montage des dents. Polymérisation des bases. *EMC dentistry.* 2004 ; 1(1) : 2-24.
54. Eskitaşcioglu G, Eskitaşcioglu A, Belli S. Use of polyethylene ribbon to create a provisional fixed partial denture after immediate implant placement: a clinical report. *J Prosthet Dent.* 2004; 91(1): 11-4.
55. Esposito M, Bressan E, Grusovin MG, D'Avenia F, Neumann K, Sbricoli L, et coll. Do repeated changes of abutments have any influence on the stability of peri-implant tissues? One-year post-loading results from a multicentre randomised controlled trial. *Eur J Oral Implantol.* 2017; 10(1): 57-72.
56. Farzin M, Torabi K, Ahangari AH, Derafshi R. Effect of abutment modification and cement type on retention of cement-retained implant supported crowns. *J Dent Tehran Iran.* 2014; 11(3): 256-62.
57. Favot L-M, Cuzin J-F, Schouver J, Pongas D, Tisserand A, Penaud J. Transitional prosthodontic treatment on implant: A new orthodontic proposal. *Int Orthod.* 2010; 8(4): 399-408.

58. Ferro KJ. The glossary of prosthodontic terms. *J Prosthet Dent.* 2005; 94(1): 10-92.
59. Figuero E, Graziani F, Sanz I, Herrera D, Sanz M. Management of peri-implant mucositis and peri-implantitis. *Periodontol 2000.* 2014; 66(1): 255-73.
60. Finot M. Profil d'émergence implantaire : préparation et enregistrement pour la phase prothétique [Thèse d'exercice]. [Toulouse] : Toulouse III - Paul Sabatier. Faculté d'odontologie ; 2017. 67 p.
61. Fjeld KG, Eide H, Mowe M, Sandvik L, Willumsen T. A 1-year follow-up of a randomized clinical trial with focus on manual and electric toothbrushes' effect on dental hygiene in nursing homes. *Acta Odontol Scand.* 2018; 76(4): 257-61.
62. Flanagan D. Management of a Fractured Implant Abutment Screw. *J Oral Implantol.* 2016; 42(6): 508-11.
63. Furze D, Byrne A, Alam S, Wittneben J-G. Esthetic Outcome of Implant Supported Crowns With and Without Peri-Implant Conditioning Using Provisional Fixed Prosthesis: A Randomized Controlled Clinical Trial. *Clin Implant Dent Relat Res.* 2016; 18(6): 1153-62.
64. Galasso L, Favero GA. Atlas of Complications and Failures in Implant: Guidelines for a Therapeutic Approach. Milan: Quintessenza ed.; 2013. 331 p.
65. Gamborena I, Blatz MB, Parienté L. Évolution : protocoles actuels pour implants unitaires antérieurs. Paris : Quintessence international ; 2015. 424 p.
66. Ganddini MR, Tallents RH, Ercoli C, Ganddini R. Technique for fabricating a cement-retained single-unit implant-supported provisional restoration in the esthetic zone. *J Prosthet Dent.* 2005; 94(3): 296-8.
67. Gapski R, Neugeboren N, Pomeranz AZ, Reissner MW. Endosseous implant failure influenced by crown cementation: a clinical case report. *Int J Oral Maxillofac Implants.* 2008; 23(5): 943-6.
68. Goodman S, Aspenberg P. Effects of mechanical stimulation on the differentiation of hard tissues. *Biomaterials.* 1993; 14(8): 563-9.
69. Goudot P, Lacoste J-P stomatologue. Guide pratique d'implantologie. Issy-les-Moulineaux : Elsevier Masson ; 2013. 248 p. (Pratique dentaire).
70. Grandi T, Guazzi P, Samarani R, Garuti G. Immediate positioning of definitive abutments versus repeated abutment replacements in immediately loaded implants: effects on bone healing at the 1-year follow-up of a multicentre randomised controlled trial. *Eur J Oral Implantol.* 2012; 5(1): 9-16.

71. Gratet J. Gestion des complications en implantologie [Thèse d'exercice]. [Nancy] : Université de Lorraine. Faculté d'odontologie de Nancy ; 2015. 218 p.
72. Greenstein G, Cavallaro J, Romanos G, Tarnow D. Clinical recommendations for avoiding and managing surgical complications associated with implant dentistry: a review. *J Periodontol.* 2008; 79(8): 1317-29.
73. Gross MD. Occlusion in implant dentistry. A review of the literature of prosthetic determinants and current concepts. *Aust Dent J.* 2008; 53 (Suppl 1): S60-68.
74. Guillon C. La mise en esthetique immediate [Thèse d'exercice]. [Nancy] : Université de Lorraine. Faculté d'odontologie de Nancy ; 2017. 84 p.
75. Gupta V, Prithviraj D, Muley N. A new restorative technique for the perishing implant due to abutment screw fracture. *J Oral Implantol.* 2014; 40(6): 755-7.
76. Hanif A, Qureshi S, Sheikh Z, Rashid H. Complications in implant dentistry. *Eur J Dent.* 2017; 11(1): 135-40.
77. Heitz-Mayfield LJA, Salvi GE. Peri-implant mucositis. *J Periodontol.* 2018; 89 (Suppl 1): S257-66.
78. Herpe B. Connexion Implant-Pilier : analyse des choix stratégiques des grands systèmes implantaires [Thèse d'exercice]. [Bordeaux] : Université de Bordeaux. Faculté des sciences d'odontologie ; 2014. 69 p.
79. Ibbetson R. Clinical considerations for adhesive bridgework. *Dent Update.* 2004; 31(5): 254-6, 258, 260 passim.
80. Jamcoski VH, Faot F, de Mattias Sartori IA, Vieira RA, Tiossi R. Occlusal concepts application in resolving implant prosthetic failure: case report. *J Oral Implantol.* 2014; 40(2): 203-10.
81. Jepsen S, Berglundh T, Genco R, Aass AM, Demirel K, Derks J, et coll. Primary prevention of peri-implantitis: managing peri-implant mucositis. *J Clin Periodontol.* 2015; 42 (Suppl 16): S152-157.
82. Joda T, Brägger U. Management of a complication with a fractured zirconia implant abutment in the esthetic zone. *Int J Oral Maxillofac Implants.* 2015; 30(1): 21-3.
83. Kan JYK, Rungcharassaeng K, Lozada J. Immediate placement and provisionalization of maxillary anterior single implants: 1-year prospective study. *Int J Oral Maxillofac Implants.* 2003; 18(1): 31-9.

84. Karthik K, Sivakumar V, Sivaraj R, Thangaswamy V. Evaluation of implant success: A review of past and present concepts. *J Pharm Bioallied Sci.* 2013; 5(Suppl 1): S117-9.
85. Kasemo B. Biocompatibility of titanium implants: surface science aspects. *J Prosthet Dent.* 1983; 49(6): 832-7.
86. Kim Y, Yamashita J, Shotwell JL, Chong K-H, Wang H-L. The comparison of provisional luting agents and abutment surface roughness on the retention of provisional implant-supported crowns. *J Prosthet Dent.* 2006; 95(6): 450-5.
87. Kreisler M, Kohnen W, Marinello C, Götz H, Duschner H, Jansen B, et coll. Bactericidal effect of the Er:YAG laser on dental implant surfaces: an in vitro study. *J Periodontol.* 2002; 73(11): 1292-8.
88. Kuempel DR, Johnson GK, Zaharias RS, Keller JC. The effects of scaling procedures on epithelial cell growth on titanium surfaces. *J Periodontol.* 1995; 66(3): 228-34.
89. Kundapur PP, Bhat KM, Bhat GS. Association of trauma from occlusion with localized gingival recession in mandibular anterior teeth. *Dent Res J.* 2009; 6(2): 71-4.
90. Lang LA, Turkyilmaz I, Edgin WA, Verrett R, Garcia LT. Immediate restoration of single tapered implants with nonoccluding provisional crowns: a 5-year clinical prospective study. *Clin Implant Dent Relat Res.* 2014; 16(2): 248-58.
91. Lang MS, Cerutis DR, Miyamoto T, Nunn ME. Cell Attachment Following Instrumentation with Titanium and Plastic Instruments, Diode Laser, and Titanium Brush on Titanium, Titanium-Zirconium, and Zirconia Surfaces. *Int J Oral Maxillofac Implants.* 2016; 31(4): 799-806.
92. Lang NP, Berglundh T, Working Group 4 of Seventh European Workshop on Periodontology. Periimplant diseases: where are we now? - Consensus of the Seventh European Workshop on Periodontology. *J Clin Periodontol.* 2011; 38 (Suppl 11): 178-81.
93. Leclercq P, Dohan SL, Dohan DM. Implantologie axiale : procédures chirurgicales et stratégies prothétiques. *EMC Médecine buccale.* 2008 : 1-29 [Article 23-330-A-16].
94. Liaw K, Delfini RH, Abrahams JJ. Dental Implant Complications. *Semin Ultrasound CT MR.* 2015; 36(5): 427-33.

95. Linkevicius T, Vindasiute E, Puisys A, Linkeviciene L, Maslova N, Puriene A. The influence of the cementation margin position on the amount of undetected cement. A prospective clinical study. *Clin Oral Implants Res.* 2013; 24(1): 71-6.
96. Louropoulou A, Slot DE, Van der Weijden F. Mechanical self-performed oral hygiene of implant supported restorations: a systematic review. *J Evid-Based Dent Pract.* 2014; 14 Suppl: 60-9.
97. Louropoulou A, Slot DE, Van der Weijden F. Influence of mechanical instruments on the biocompatibility of titanium dental implants surfaces: a systematic review. *Clin Oral Implants Res.* 2015; 26(7): 841-50.
98. Luongo G, Bressan E, Grusovin MG, d'Avenia F, Neumann K, Sbricoli L, et coll. Do repeated changes of abutments have any influence on the stability of peri-implant tissues? Four-month post-loading preliminary results from a multicentre randomised controlled trial. *Eur J Oral Implantol.* 2015; 8(2): 129-40.
99. Maalhagh-Fard A, Jacobs LC. Retrieval of a stripped abutment screw: a clinical report. *J Prosthet Dent.* 2010; 104(4): 212-5.
100. Maló P, de Araújo Nobre M, Lopes A, Ferro A, Gravito I. Single-Tooth Rehabilitations Supported by Dental Implants Used in an Immediate-Provisionalization Protocol: Report on Long-Term Outcome with Retrospective Follow-Up. *Clin Implant Dent Relat Res.* 2015; 17 (Suppl 2): e511-519.
101. Margeas RC. Predictable periimplant gingival esthetics: use of the natural tooth as a provisional following implant placement. *J Esthet Restor Dent.* 2006; 18(1): 5-12.
102. Marinello CP, Kerschbaum T, Heinenberg B, Hinz R, Peters S, Pfeiffer P, et coll. Experiences with resin-bonded bridges and splints - a retrospective study. *J Oral Rehabil.* 1987; 14(3): 251-60.
103. Martinez H, Renault P dentiste, Renault G. Les implants : chirurgie et prothèse : choix thérapeutique stratégique. Rueil-Malmaison : CdP ; 2008. 379 p. (JPIO).
104. Meschenmoser A, d'Hoedt B, Meyle J, Elßner G, Korn D, Hämmerle H, et coll. Effects of Various Hygiene Procedures on the Surface Characteristics of Titanium Abutments. *J Periodontol.* 1996; 67(3): 229-35.
105. Michalakis KX, Pissiotis AL, Hirayama H. Cement failure loads of 4 provisional luting agents used for the cementation of implant-supported fixed partial dentures. *Int J Oral Maxillofac Implants.* 2000; 15(4): 545-9.

106. Miettinen M, Millar BJ. A review of the success and failure characteristics of resin-bonded bridges. *Br Dent J.* 2013; 215(2): E3.
107. Mijiritsky E, Mardinger O, Mazor Z, Chaushu G. Immediate provisionalization of single-tooth implants in fresh-extraction sites at the maxillary esthetic zone: up to 6 years of follow-up. *Implant Dent.* 2009; 18(4): 326-33.
108. Miyata T, Kobayashi Y, Araki H, Ohto T, Shin K. The influence of controlled occlusal overload on peri-implant tissue. Part 3: A histologic study in monkeys. *Int J Oral Maxillofac Implants.* 2000; 15(3): 425-31.
109. Moráquez OD, Belser UC. The use of polytetrafluoroethylene tape for the management of screw access channels in implant-supported prostheses. *J Prosthet Dent.* 2010; 103(3): 189-91.
110. Moris ICM, Oliveira JE de, Faria ACL, Ribeiro RF, Rodrigues RCS. In Vitro Fit and Cementation Resistance of Provisional Crowns for Single Implant-Supported Restorations. *Braz Dent J.* 2015; 26(5): 468-73.
111. Moskowitz EM, Sheridan JJ, Celenza F, Tovilo K, Muñoz AM. Essix appliances. Provisional anterior prosthesis for pre and post implant patients. *N Y State Dent J.* 1997; 63(4): 32-5.
112. Nam J, Aranyarachkul P. Achieving the Optimal Peri-implant Soft Tissue Profile by the Selective Pressure Method via Provisional Restorations in the Esthetic Zone. *J Esthet Restor Dent.* 2015; 27(3): 136-44.
113. Naud PO. Occlusion et prothèses fixées provisoires [Thèse d'exercice]. [Nantes] : Université de Nantes. Faculté d'odontologie de Nantes ; 2010. 151 p.
114. Ntounis A, Nguyen M, Pelekanos S, O'Neal SJ, Liu P-R. Screw- Versus Cement-Retained Restorations for Provisionalization of Implants. *Clin Adv Periodontics.* 2012; 2(3): 200-16.
115. Oguz Y, Cinar D, Bayram B. Removal of fractured implants and replacement with new ones. *J Oral Implantol.* 2015; 41(1): 85-7.
116. Oh S-L, Barnes D. Managing a fractured implant: A clinical report. *J Prosthet Dent.* 2016; 115(4): 397-401.
117. Orthlieb J-D. Gnathologie fonctionnelle Volume 1 Occlusion et restauration prothétique. Rueil Malmaison : CdP ; 2009. 171 p. (Mémento).

118. Osman RB, Ma S, Duncan W, De Silva RK, Siddiqi A, Swain MV. Fractured zirconia implants and related implant designs: scanning electron microscopy analysis. *Clin Oral Implants Res.* 2013; 24(5): 592-7.
119. Ozcan M, van der Sleen JM, Kurunmäki H, Vallittu PK. Comparison of repair methods for ceramic-fused-to-metal crowns. *J Prosthodont.* 2006; 15(5): 283-8.
120. Pan Y-H, Lin T-M, Liu P-R, Ramp LC. Effect of Luting Agents on Retention of Dental Implant-Supported Protheses. *J Oral Implantol.* 2015; 41(5): 596-9.
121. Pan Y-H, Ramp LC, Lin C-K, Liu P-R. Comparison of 7 luting protocols and their effect on the retention and marginal leakage of a cement-retained dental implant restoration. *Int J Oral Maxillofac Implants.* 2006; 21(4): 587-92.
123. Pauletto N, Lahiffe BJ, Walton JN. Complications associated with excess cement around crowns on osseointegrated implants: a clinical report. *Int J Oral Maxillofac Implants.* 1999; 14(6): 865-8.
124. Perez Davidi M, Beyth N, Sterer N, Feuerstein O, Weiss EI. Effect of liquid-polish coating on in vivo biofilm accumulation on provisional restorations: part 1. *Quintessence Int Berl Ger 1985.* 2007; 38(7): 591-6.
125. Pingarrón Martín L, Morán Soto MJ, Sánchez Burgos R, Burgueño García M. Bronchial impaction of an implant screwdriver after accidental aspiration: report of a case and revision of the literature. *Oral Maxillofac Surg.* 2010; 14(1): 43-7.
126. Pjetursson BE, Brägger U, Lang NP, Zwahlen M. Comparison of survival and complication rates of tooth-supported fixed dental prostheses (FDPs) and implant-supported FDPs and single crowns (SCs). *Clin Oral Implants Res.* 2007; 18 (Suppl 3): 97-113.
127. Pjetursson BE, Tan WC, Tan K, Brägger U, Zwahlen M, Lang NP. A systematic review of the survival and complication rates of resin-bonded bridges after an observation period of at least 5 years. *Clin Oral Implants Res.* 2008; 19(2): 131-41.
128. Pow EHN, Wat PYP. A technique for salvaging an implant-supported crown with a fractured abutment screw. *J Prosthet Dent.* 2006; 95(2): 169-70.
129. Prasant MC, Thukral R, Kumar S, Sadrani SM, Baxi H, Shah A. Assessment of Various Risk Factors for Success of Delayed and Immediate Loaded Dental Implants: A Retrospective Analysis. *J Contemp Dent Pract.* 2016; 17(10): 853-6.

130. Priest G. Esthetic potential of single-implant provisional restorations: selection criteria of available alternatives. *J Esthet Restor Dent.* 2006; 18(6): 326-38; discussion 339.
131. Quevauvilliers J. Dictionnaire médical avec atlas anatomique. 6e édition. Elsevier Masson ; 2009. 1533 p.
132. Quirynen M, Naert I, van Steenberghe D, Nys L. A study of 589 consecutive implants supporting complete fixed prostheses. Part I: Periodontal aspects. *J Prosthet Dent.* 1992; 68(4): 655-63.
133. Ratnadiya A, Ravuri S, Tadi DP, Kandregula CR, Kopuri RC, Pentakota VG. A simplified method of preventing implant hex drive from aspiration or accidental swallowing during stage two implant recovery. *J Int Soc Prev Community Dent.* 2014; 4(Suppl 1): S23-25.
134. Renvert S, Persson GR, Pirih FQ, Camargo PM. Peri-implant health, peri-implant mucositis, and peri-implantitis: Case definitions and diagnostic considerations. *J Periodontol.* 2018; 89 (Suppl 1): S304-12.
135. Renvert S, Polyzois IN. Clinical approaches to treat peri-implant mucositis and peri-implantitis. *Periodontol 2000.* 2015; 68(1): 369-404.
136. Renvert S, Quirynen M. Risk indicators for peri-implantitis. A narrative review. *Clin Oral Implants Res.* 2015; 26 (Suppl 11): 15-44.
137. Rey-Debove A, Verdier F. Le Petit Robert : dictionnaire alphabétique et analogique de la langue française. Édition des 50 ans. Paris : le Robert ; 2017. 3022 p.
138. Richelme J, Rignon-Bret C, Étienne O. La temporisation et les empreintes en implantologie. Paris : Quintessence international ; 2013. 128 p. (Réussir).
139. Romanos G, Grizas E, Laukart E, Nentwig G-H. Effects of Early Moderate Loading on Implant Stability: A Retrospective Investigation of 634 Implants with Platform Switching and Morse-Tapered Connections. *Clin Implant Dent Relat Res.* 2016; 18(2): 301-9.
140. Rompen E. The impact of the type and configuration of abutments and their (repeated) removal on the attachment level and marginal bone. *Eur J Oral Implantol.* 2012; 5 Suppl: S83-90.
141. Roos J, Sennerby L, Lekholm U, Jemt T, Gröndahl K, Albrektsson T. A qualitative and quantitative method for evaluating implant success: a 5-year retrospective analysis of the Brånemark implant. *Int J Oral Maxillofac Implants.* 1997; 12(4): 504-14.

142. Rühling A, Kocher T, Kreuzsch J, Plagmann HC. Treatment of subgingival implant surfaces with Teflon-coated sonic and ultrasonic scaler tips and various implant curettes. An in vitro study. *Clin Oral Implants Res.* 1994; 5(1): 19-29.
143. Sailer I, Mühlemann S, Zwahlen M, Hämmerle CHF, Schneider D. Cemented and screw-retained implant reconstructions: a systematic review of the survival and complication rates. *Clin Oral Implants Res.* 2012; 23 (Suppl 6): 163-201.
144. Sailer I, Sailer T, Stawarczyk B, Jung RE, Hämmerle CHF. In vitro study of the influence of the type of connection on the fracture load of zirconia abutments with internal and external implant-abutment connections. *Int J Oral Maxillofac Implants.* 2009; 24(5): 850-8.
145. Saito H, Chu SJ, Reynolds MA, Tarnow DP. Provisional Restorations Used in Immediate Implant Placement Provide a Platform to Promote Peri-implant Soft Tissue Healing: A Pilot Study. *Int J Periodontics Restorative Dent.* 2016; 36(1): 47-52.
146. Salinas T, Eckert S. Implant-supported single crowns predictably survive to five years with limited complications. *J Evid-Based Dent Pract.* 2010; 10(1): 56-7.
147. Santing HJ, Kleverlaan CJ, Werner A, Feilzer AJ, Raghoobar GM, Meijer HJA. Occlusal wear of provisional implant-supported restorations. *Clin Implant Dent Relat Res.* 2015; 17(1): 179-85.
148. Santing HJ, Meijer HJA, Raghoobar GM, Özcan M. Fracture strength and failure mode of maxillary implant-supported provisional single crowns: a comparison of composite resin crowns fabricated directly over PEEK abutments and solid titanium abutments. *Clin Implant Dent Relat Res.* 2012; 14(6): 882-9.
149. Santosa RE. Provisional restoration options in implant dentistry. *Aust Dent J.* 2007; 52(3): 234-42; quiz 254.
150. Satterthwaite J, Rickman L. Retrieval of a fractured abutment screw thread from an implant: a case report. *Br Dent J.* 2008; 204(4): 177-80.
151. Schittenhelm B, Karl M, Graef F, Heckmann S, Taylor T. Effect of various fixation parameters on strain development of screw- and cement-retained implant-supported restorations. *Quintessence Int Berl Ger 1985.* 2013; 44(6): 409-16.
152. Schittly J, Russe P, Hafian H. Formes cliniques, rôles et réalisation des prothèses transitoire en implantologie. *Cah Prothèse.* 2007 ; (140) : 1-12.

153. Schittly J, Schittly E, Millet P, Svoboda J-M. Prothèse amovible partielle : clinique et laboratoire. Rueil-Malmaison : CdP ; 2012. 254 p. (Collection JPIO).
154. Schmage P, Thielemann J, Nergiz I, Scorziello TM, Pfeiffer P. Effects of 10 cleaning instruments on four different implant surfaces. *Int J Oral Maxillofac Implants*. 2012; 27(2): 308-17.
155. Schoenbaum TR, Wadhvani C, Stevenson RG. Covering the Implant Prosthesis Screw Access Hole: A Biological Approach to Material Selection and Technique. *J Oral Implantol*. 2017; 43(1): 39-44.
156. Schwarz F, Ferrari D, Popovski K, Hartig B, Becker J. Influence of different air-abrasive powders on cell viability at biologically contaminated titanium dental implants surfaces. *J Biomed Mater Res B Appl Biomater*. 2009; 88(1): 83-91.
157. Simion M, Baldoni M, Rossi P, Zaffe D. A comparative study of the effectiveness of e-PTFE membranes with and without early exposure during the healing period. *Int J Periodontics Restorative Dent*. 1994; 14(2): 166-80.
158. Smeets R, Henningsen A, Jung O, Heiland M, Hammächer C, Stein JM. Definition, etiology, prevention and treatment of peri-implantitis--a review. *Head Face Med*. 2014; 10: 34.
159. Strietzel FP, Reichart PA, Kale A, Kulkarni M, Wegner B, Küchler I. Smoking interferes with the prognosis of dental implant treatment: a systematic review and meta-analysis. *J Clin Periodontol*. 2007; 34(6): 523-44.
160. Sullivan DY. Anterior single-tooth dental implant restorations: now is the perfect time to recall significant contributions. *J Esthet Restor Dent*. 2003; 15(5): 305-12.
161. Szmukler-Moncler S, Piattelli A, Favero GA, Dubruille JH. Considerations preliminary to the application of early and immediate loading protocols in dental implantology. *Clin Oral Implants Res*. 2000; 11(1): 12-25.
162. Szmukler-Moncler S, Salama H, Reingewirtz Y, Dubruille JH. Timing of loading and effect of micromotion on bone-dental implant interface: review of experimental literature. *J Biomed Mater Res*. 1998; 43(2): 192-203.
163. Taira Y, Sawase T. A modified technique for removing a failed abutment screw from an implant with a custom guide tube. *J Oral Implantol*. 2012; 38(2): 165-9.

164. Tallarico M, Caneva M, Meloni SM, Xhanari E, Covani U, Canullo L. Definitive Abutments Placed at Implant Insertion and Never Removed: Is It an Effective Approach? A Systematic Review and Meta-Analysis of Randomized Controlled Trials. *J Oral Maxillofac Surg.* 2018; 76(2): 316-24.
165. Tarica DY, Alvarado VM, Truong ST. Survey of United States dental schools on cementation protocols for implant crown restorations. *J Prosthet Dent.* 2010; 103(2): 68-79.
166. Tarnow DP, Cho SC, Wallace SS. The effect of inter-implant distance on the height of inter-implant bone crest. *J Periodontol.* 2000; 71(4): 546-9.
167. Tenenbaum H. Péri-implantites. *EMC Odontol.* 2013; 8(2): 1-7.
168. Therry L. Les complications implantaies : la fracture d'implant [Internet]. 2015 [consulté le 13 oct 2018]. Disponible sur : <https://www.idweblogs.com/e-implanto-proth/complications-implantaires-fracture-dimplant/>
169. Thoma DS, Sailer I, Ioannidis A, Zwahlen M, Makarov N, Pjetursson BE. A systematic review of the survival and complication rates of resin-bonded fixed dental prostheses after a mean observation period of at least 5 years. *Clin Oral Implants Res.* 2017; 28(11): 1421-32.
170. Tirlet G, Attal J. Les Bridges collés cantilever en vitrocéramique renforcée au disilicate de lithium. *Réalité Cliniques.* 2015;26(1):35-6.
171. Tonetti MS, Eickholz P, Loos BG, Papapanou P, van der Velden U, Armitage G, et coll. Principles in prevention of periodontal diseases: Consensus report of group 1 of the 11th European Workshop on Periodontology on effective prevention of periodontal and peri-implant diseases. *J Clin Periodontol.* 2015; 42 (Suppl 16): S5-11.
172. Uehara M, Okumura T, Asahina I. Subcutaneous cervical emphysema induced by a dental air syringe: a case report. *Int Dent J.* 2007; 57(4): 286-8.
173. Vindasiute E, Puisys A, Maslova N, Linkeviciene L, Peciuliene V, Linkevicius T. Clinical Factors Influencing Removal of the Cement Excess in Implant-Supported Restorations. *Clin Implant Dent Relat Res.* 2015; 17(4): 771-8.
174. Wadhvani C, Piñeyro A. Technique for controlling the cement for an implant crown. *J Prosthet Dent.* 2009; 102(1): 57-8.
175. Wilson TG. The positive relationship between excess cement and peri-implant disease: a prospective clinical endoscopic study. *J Periodontol.* 2009; 80(9): 1388-92.

176. Wittneben J-G, Buser D, Belser UC, Brägger U. Peri-implant soft tissue conditioning with provisional restorations in the esthetic zone: the dynamic compression technique. *Int J Periodontics Restorative Dent.* 2013; 33(4): 447-55.
177. Wittneben J-G, Joda T, Weber H-P, Brägger U. Screw retained vs. cement retained implant-supported fixed dental prosthesis. *Periodontol 2000.* 2017; 73(1): 141-51.
178. Wolfart S, Harderm S, Reich S, Sailer I, Weber V. *Implant prosthodontics: a patient-oriented concept: planning, treatment procedures, longevity, esthetics, function, dental technology.* Berlin: Quintessence international; 2016. 711 p.
179. Yadav RK, Yadav HK, Chandra A, Yadav S, Verma P, Shakya VK. Accidental aspiration/ingestion of foreign bodies in dentistry: A clinical and legal perspective. *Natl J Maxillofac Surg.* 2015; 6(2): 144-51.
180. Yuzbasioglu E. A modified technique for extraoral cementation of implant retained restorations for preventing excess cement around the margins. *J Adv Prosthodont.* 2014; 6(2): 146-9.
181. Zarb GA, Schmitt A. The longitudinal clinical effectiveness of osseointegrated dental implants: the Toronto study. Part III: Problems and complications encountered. *J Prosthet Dent.* 1990; 64(2): 185-94.

RAPENNE Antoine – COMPLICATIONS ET ECHECS EN PROTHÈSE TRANSITOIRE IMPLANTAIRE UNITAIRE

Nancy 2019 : 125 pages. 49 figures ; 1 tableau.

Th. Chir.- Dent. : Nancy 2019

Mots clefs :

- implant dentaire
- échec
- complication
- prothèse transitoire
- période transitoire
- restauration supra-implantaire
- édentement unitaire

Résumé :

La prothèse transitoire sur implant tient une place importante dans la prise en charge d'un cas clinique traité avec une restauration prothétique supra implantaire. La prothèse transitoire va permettre le rétablissement rapide de l'esthétique. Mais elle a également un rôle essentielle dans le maintien des tissus mous et dans la réussite globale du traitement.

La phase de temporisation prothétique pendant l'ostéo-integration implantaire doit répondre à des impératifs fonctionnels, biologiques, biomécaniques et esthétiques. Les possibilités sont nombreuses en termes de prothèses transitoires. Il faudra choisir avec soin le type de temporisation pour éviter au maximum d'engendrer des complications implantaires pouvant mener à l'échec du traitement.

La finalité de ce travail est : de présenter et de comparer les différentes prothèses provisoires existantes, de détailler les règles que ces prothèses doivent respecter afin de remplir leur rôle, le tout sans qu'elles ne nuisent à l'ostéointégration implantaire.

Ensuite, chaque type complications existants en période transitoire est détaillé ; la responsabilité des prothèses transitoires face aux complications et échecs en implantologie est étudiée. Des solutions sont passées en revue pour éviter ces complications et ces échecs ainsi que la conduite à tenir si ces imprévus sont rencontrés.

Membres du Jury :

Pr. JM MARTRETTE	Professeur des universités	Président
<u>Dr. J SCHOUVER</u>	<u>Maître de Conférences</u>	<u>Co- directeur</u>
<u>Dr. P HIRTZ</u>	<u>Assistant hospitalo-universitaire</u>	<u>Co- directeur</u>
Dr. D JOSEPH	Maître de Conférences	Juge

Jury : Président : J.M. MARTRETTI – Professeur des Universités
Juges : J. SCHOUVER – Maître de Conférences des Universités
P. HIRTZ – Assistant Hospitalo-Universitaire
D. JOSEPH – Maître de Conférences des Universités

Thèse pour obtenir le diplôme d'État de Docteur en Chirurgie Dentaire

Présentée par : **Monsieur RAPENNE Antoine, Maxime, Paul**

né(e) à : Nancy (Meurthe-et-Moselle)

le 16 janvier 1992

et ayant pour titre : « **Échecs et complications en prothèse implantaire transitoire unitaire** »

Le président du jury



J. M. MARTRETTI

Le doyen
de la faculté d'odontologie



J.M. MARTRETTI

Autorise à soutenir et imprimer la thèse 10567

NANCY, le 17 DEC. 2010

Le président de l'université de Lorraine



P. MUTZENHARDT