



**HAL**  
open science

# Prise en charge des traumatismes en denture temporaire : du traitement d'urgence à la gestion des complications

Sarah Chopineaux

## ► To cite this version:

Sarah Chopineaux. Prise en charge des traumatismes en denture temporaire : du traitement d'urgence à la gestion des complications. Sciences du Vivant [q-bio]. 2019. hal-03297991

**HAL Id: hal-03297991**

**<https://hal.univ-lorraine.fr/hal-03297991>**

Submitted on 23 Jul 2021

**HAL** is a multi-disciplinary open access archive for the deposit and dissemination of scientific research documents, whether they are published or not. The documents may come from teaching and research institutions in France or abroad, or from public or private research centers.

L'archive ouverte pluridisciplinaire **HAL**, est destinée au dépôt et à la diffusion de documents scientifiques de niveau recherche, publiés ou non, émanant des établissements d'enseignement et de recherche français ou étrangers, des laboratoires publics ou privés.



## AVERTISSEMENT

Ce document est le fruit d'un long travail approuvé par le jury de soutenance et mis à disposition de l'ensemble de la communauté universitaire élargie.

Il est soumis à la propriété intellectuelle de l'auteur. Ceci implique une obligation de citation et de référencement lors de l'utilisation de ce document.

D'autre part, toute contrefaçon, plagiat, reproduction illicite encourt une poursuite pénale.

Contact : [ddoc-thesesexercice-contact@univ-lorraine.fr](mailto:ddoc-thesesexercice-contact@univ-lorraine.fr)

## LIENS

Code de la Propriété Intellectuelle. articles L 122. 4

Code de la Propriété Intellectuelle. articles L 335.2- L 335.10

[http://www.cfcopies.com/V2/leg/leg\\_droi.php](http://www.cfcopies.com/V2/leg/leg_droi.php)

<http://www.culture.gouv.fr/culture/infos-pratiques/droits/protection.htm>

**ACADÉMIE NANCY-METZ  
UNIVERSITÉ DE LORRAINE  
FACULTÉ D'ODONTOLOGIE**

ANNÉE 2019

N° 10582

---

**THÈSE**

pour le

**DIPLÔME D'ÉTAT DE DOCTEUR EN CHIRURGIE DENTAIRE**

par

**Sarah CHOPINEAUX**

Née le 21 Juillet 1988 à Mont-Saint-Martin (Meurthe et Moselle)

**Prise en charge des traumatismes en denture temporaire :  
du traitement d'urgence à la gestion des complications**

Présentée et soutenue publiquement le 25 Janvier 2019

Examineurs de la thèse :

Pr É. MORTIER

Dr D. DROZ

Dr M. HERNANDEZ

Dr C. DARSAT

Professeur des Universités

Maître de Conférences des Universités

Maître de Conférences des Universités

Assistant Hospitalier Universitaire

Président de Jury

Directrice de thèse

Directrice de thèse

Juge

*« Par délibération en date du 11 décembre 1972, la Faculté de Chirurgie Dentaire a arrêté que les opinions émises dans les dissertations qui lui seront présentées doivent être considérées comme propre à leurs auteurs et qu'elle n'entend leur donner aucune approbation ni improbation »*

**Président : Professeur Pierre MUTZENHARDT**

**Doyen : Professeur Jean-Marc MARTRETTE**

Vice-Doyens : Dr Céline CLEMENT – Dr Rémy BALTHAZARD – Dr Anne-Sophie VAILLANT

Membres Honoraires : Dr L. BABEL – Pr. S. DURIVAUX – Pr A. FONTAINE – Pr G. JACQUART – Pr D. ROZENCWEIG - Pr ARTIS - Pr M. VIVIER

Doyens Honoraires : Pr J. VADOT, Pr J.P. LOUIS

Professeur émérite : Pr M-P FILLEUL

<b>Département Odontologie pédiatrique</b> <b>Sous-section 56-01</b>	Mme <a href="#">DROZ Dominique</a>	Maître de Conférences *
	Mme JAGER Stéphanie	Maître de Conférences *
	M. PREVOST Jacques	Maître de Conférences
	Mme HERNANDEZ Magali	Maître de Conférences *
	M. LEFAURE Quentin	Assistant
<b>Département Orthopédie dento-faciale</b> <b>Sous-section 56-01</b>	Mme DARSAT Claire	Assistante*
	M. <a href="#">EGLOFF Benoît</a>	Maître de Conférences *
	Mme GREGOIRE Johanne	Assistante
<b>Département Prévention, épidémiologie, économie de la santé, odontologie légale</b> <b>Sous-section 56-02</b>	Mme <a href="#">CLÉMENT Céline</a>	Maître de Conférences *
	M. BAUDET Alexandre	Assistant *
	Mme NASREDDINE Greyce	Assistante
<b>Département Parodontologie</b> <b>Sous-section 57-01</b>	M. <a href="#">AMBROSINI Pascal</a>	Professeur des Universités *
	Mme BISSON Catherine	Maître de Conférences *
	M. JOSEPH David	Maître de Conférences *
	M. LACH Patrick	Assistant
	Mme MAYER-COUPIN Florence	Assistante
	Mme PAOLI Nathalie	Enseignante univ. – Praticien attachée*
<b>Département Chirurgie orale</b> <b>Sous-section 57-01</b>	Mme <a href="#">GUILLET-THIBAUT Julie</a>	Maître de Conférences *
	M. BRAVETTI Pierre	Maître de Conférences
	Mme PHULPIN Bérengère	Maître de Conférences *
	M. CLERC Sébastien	Assistant*
	M. HASNAOUI Nasr	Assistant
	Mme KICHENBRAND Charlène	Enseignante univ. – Praticien attachée*
<b>Département Biologie orale</b> <b>Sous-section 57-01</b>	M. <a href="#">YASUKAWA Kazutoyo</a>	Maître de Conférences *
	M. MARTRETTE Jean-Marc	Professeur des Universités *
	Mme EGLOFF-JURAS Claire	Assistante*
<b>Département Dentisterie restauratrice, endodontie</b> <b>Sous-section 58-01</b>	M. <a href="#">MORTIER Éric</a>	Professeur des Universités *
	M. AMORY Christophe	Maître de Conférences
	M. BALTHAZARD Rémy	Maître de Conférences *
	M. ENGELS-DEUTSCH Marc	Maître de Conférences
	M. VINCENT Marin	Maître de Conférences*
	Mme GEBHARD Cécile	Assistante
	M. GEVREY Alexis	Assistant
	M. GIESS Renaud	Assistant *
<b>Département Prothèses</b> <b>Sous-section 58-01</b>	M. <a href="#">DE MARCH Pascal</a>	Maître de Conférences
	M. SCHOUVER Jacques	Maître de Conférences
	Mme VAILLANT Anne-Sophie	Maître de Conférences *
	Mme CORNE Pascale	Maître de Conférences Associée *
	M. CIESLAK Steve	Assistant
	M. HIRTZ Pierre	Assistant *
	M. MAILLET Maxime	Assistant
	Mme MOEHREL Bethsabée	Assistante
	M. VUILLAUME Florian	Assistant
<b>Département Fonction-dysfonction, imagerie, biomatériaux</b> <b>Sous-section 58-01</b>	Mme <a href="#">STRAZIELLE Catherine</a>	Professeur des Universités *
	Mme MOBY (STUTZMANN) Vanessa	Maître de Conférences *
	M. SALOMON Jean-Pierre	Maître de Conférences

Souligné : responsable de département \* temps plein

Mis à jour le 01/09/2018

## REMERCIEMENTS

## À NOTRE PRÉSIDENT DE THÈSE

**Monsieur le Professeur Éric MORTIER**

Docteur en Chirurgie Dentaire

Docteur en Physique-Chimie de la Matière et des Matériaux – Université Henri Poincaré

Professeur des Universités – Praticien Hospitalier

Habilité à diriger des recherches

Chef du service d'odontologie du CHRU de Nancy

Responsable de la sous-section : Odontologie Conservatrice -Endodontie

*Nous vous remercions de l'honneur que vous nous avez fait en acceptant la présidence de notre jury de thèse.*

*Nous avons été touchés par votre bienveillance, votre gentillesse et tout le soutien portés à notre égard lors de notre apprentissage clinique.*

*Nous portons une grande estime à la qualité de votre enseignement et la disponibilité dont vous avez fait preuve tout au long de nos études*

*Veillez trouver ici le témoignage de notre profond respect et de nos remerciements les plus sincères.*

## À NOTRE DIRECTRICE DE THÈSE

**Madame le Docteur Dominique DROZ**

Docteur en Chirurgie Dentaire

Maître de Conférences des Universités – Praticien Hospitalier

Responsable de la sous-section : Odontologie Pédiatrique

*Nous vous remercions de l'honneur que vous nous avez fait en acceptant la direction de notre travail.*

*Nous portons une grande estime à la qualité de votre enseignement et la disponibilité dont vous avez fait preuve au long de nos études.*

*Veillez trouver dans ce travail l'expression de notre gratitude et de notre plus profond respect.*



## **À NOTRE DIRECTRICE DE THÈSE**

**Madame le Docteur Magali HERNANDEZ**

Docteur en Chirurgie Dentaire

Maître de Conférences des Universités – Praticien Hospitalier

Sous-section : Odontologie pédiatrique

*Nous vous remercions de la confiance que vous nous avez fait en acceptant la direction de notre travail.*

*Nous vous remercions pour toute l'attention portée à notre égard, pour vos précieux conseils, votre confiance et votre soutien durant toute l'élaboration de cet ouvrage.*

*Veillez trouver dans ce travail l'expression de notre gratitude et de notre plus profond respect.*

## À NOTRE JUGE

**Madame le Docteur Claire DARSAT**

Docteur en Chirurgie Dentaire  
Assistante Hospitalo-Universitaire-Praticien Hospitalier  
Sous-section : Odontologie pédiatrique

*Nous vous vous sommes infiniment reconnaissants de la spontanéité avec laquelle vous avez accepté de juger cette thèse.*

*Nous sommes sensibles à la gentillesse, la sympathie, la disponibilité et la patience dont vous avez fait preuve durant toute l'élaboration de cet ouvrage.*

*Veillez trouver ici le témoignage de notre plus grande estime et de nos remerciements les plus sincères.*

**À ma mamie chérie,**

Merci d'avoir été la mamie parfaite et de nous avoir fait partagé autant de délicieux moments à tes côtés.

Pour ton amour qui m'a fait grandir, je pense tendrement à toi et te dédie affectueusement cette thèse.

Je t'aimerai toujours.

## **À MA FAMILLE,**

À mes parents, vous qui avez toujours cru en moi, si je présente cette thèse aujourd'hui c'est grâce à vous. Merci pour votre éducation, votre soutien et surtout votre amour de tous les jours.

Je resterai toujours votre petite Sarah, je vous aime.

À mon frère Gauthier, merci du soutien que tu m'apportes, je suis heureuse de t'avoir à mes côtés aujourd'hui.

Tu sais te montrer plein de surprises et tu continues de m'impressionner chaque jour, tu peux être fier de l'homme que tu es devenu. Je t'aime.

À mes tantes, oncle, cousins et belles cousines. Anita, Benoît, Danielle, Isabelle, Jean-Claude, Jessica, Lysiane, Pauline, Stéphane. Merci pour vos encouragements et vos doux mots d'amours.

À Ève, Chloé, Mathis, Louis et Rose, mes petits amours.

À tonton Jacky.

## **À MES AMIS**

À Isabeau, pour ton soutien indéfectible et ton inégalable générosité. Pour les merveilleux moments partagés et tous ceux que je veux encore vivre avec toi, merci ma biche.

À ma Marie, pour ta gentillesse, ton amitié. Merci d'être toujours présente pour moi et pour vivre ensemble ces inoubliables moments.

À Sélen, pour ton amitié et le bonheur de passer du temps avec toi. Et si je l'ai fait, tu peux le faire !

À Claire, pour ton sourire quotidien, ta disponibilité et ta bienveillance sans faille, je ne te dirai jamais assez merci.

À Agathe pour toutes les soirées filles et les moments drôles que l'on a déjà vécu et tous ceux à venir.

À Charline pour tes multiples encouragements même à distance et notre inoubliable « colloc' », merci.

À Émilie, ma fidèle amie malgré la distance et les années !

À Blanche, Thomas et Hugo.

À Alice, Anne-Laure, Cécile C, Cécile J, Clémence, Constance, Flora, Lise, Alexandre, Anthony, Aurélien, Maxime, Sébastien, Thomas D, Thomas S et à tous ceux que j'ai eu le plaisir de rencontrer pendant mes études.

À notre inoubliable team « HANDICAP'ABLE » Manon P, Manon T, Adrien, Mathieu, Morane.

À Quentin, je suis heureuse de te compter parmi mes proches aujourd'hui.

**À tous ceux qui m'ont aidée et formée pendant mes études,**

Au cabinet des Docteurs Boulangeot, Mathis et Payon-Scherrer.

Au cabinet des Docteurs Brunshwig et Jadoul.

Au service d'Odontologie de Thionville, un grand merci au Docteur Anastasio pour sa patience et son dévouement.

## **SOMMAIRE**

<b>LISTE DES FIGURES.....</b>	<b>14</b>
<b>LISTE DES TABLEAUX .....</b>	<b>21</b>
<b>INTRODUCTION.....</b>	<b>22</b>
<b>1. Caractéristiques de la traumatologie orale chez l'enfant.....</b>	<b>22</b>
1.1. Classification.....	23
1.2. Épidémiologie.....	26
1.3. Prévention.....	29
1.4. La consultation post-traumatique chez l'enfant.....	30
<b>2. Prise en charge des traumatismes en denture temporaire.....</b>	<b>48</b>
2.1. Prise en charge des traumatismes des tissus parodontaux .....	49
2.2. Prise en charge des traumatismes des tissus dentaires et alvéolaires .. .....	60
<b>3. Conséquences des traumatismes des dents temporaires.....</b>	<b>72</b>
3.1. Répercussions en denture temporaire.....	72
3.2. Répercussions en denture permanente .....	93

## **LISTE DES FIGURES**

Figure 1 : Tuméfaction pré-tragienne discrète liée à la fracture du condyle chez un enfant de 4 ans (source : Vazquez <i>et al.</i> 2016) .....	34
Figure 2 : Exposition osseuse au-delà de la ligne muco-gingivale (source : Welbury et Gregg 2006) .....	38
Figure 3 : Cas d'un enfant victime d'une fracture symphysaire. A : Examen clinique révélant un hématome sublingual après le traumatisme d'un enfant de 10 mois. B : Fracture symphysaire visible sur un cliché rétro-alvéolaire (source : Andreasen <i>et al.</i> 2007) .....	39
Figure 4 : L'occlusion antérieure inversée indique une fracture alvéolaire mandibulaire (source : Sixou et Robert 2007) .....	42
Figure 5 : Réalisation d'un mordue occlusal. A : Un film de taille 2 est placé entre les deux arcades (grand axe du film entre les commissures labiales). B : Le rayon forme un angle de 45° à 60° avec le film (source : Vanderzwalme-Gouvernaire et Naulin-Ifi 2016) .....	43
Figure 6 : Radiographie latérale (source : Naulin-Ifi 2011) .....	43
Figure 7 : Corps étranger logé dans un tissu mou observé radiologiquement (source : Welbury et Gregg 2006) .....	44
Figure 8 : Saignement sulculaire indiquant une subluxation (source : Courson 2015) .....	49
Figure 9 : Cas d'extrusion, le bord libre de 51 est plus bas que celui de sa controlatérale (source : Charland <i>et al.</i> 2005b).....	51
Figure 10 : Cas d'extrusion, le mordue occlusal révèle un élargissement du ligament parodontal (source : Charland <i>et al.</i> 2005b) .....	51
Figure 11 : Cas de luxation latérale d'une incisive centrale gauche chez un enfant de 4 ans. A : Le bord libre de l'incisive centrale gauche est déplacé en palatin. B : L'incisive luxée apparaît radiologiquement plus courte que l'incisive centrale droite non luxée, la racine s'est donc déplacée en vestibulaire (source : Flores <i>et al.</i> 2007a) .....	53



Figure 12 : Manœuvre de repositionnement d'une incisive centrale temporaire luxée (source : Flores <i>et al.</i> 2007a).....	54
Figure 13 : Impaction sévère de l'incisive centrale droite temporaire (source : Courson 2015).....	56
Figure 14 : Cliché occlusal révélant l'impaction de l'incisive centrale (source : Courson 2015).....	57
Figure 15 : Fêlure amélaire horizontale sur 51 (source : Charland <i>et al.</i> 2005b).....	60
Figure 16 : Exposition pulpaire traumatique d'une incisive centrale temporaire droite (source : Charland <i>et al.</i> 2005b) .....	63
Figure 17 : Fracture corono-radulaire sur 61 (source : Flores 2002).....	65
Figure 18 : Trait de fracture corono-radulaire radioclaire visible sur un cliché rétro-alvéolaire (source : Flores 2002) .....	65
Figure 19 : Légère extrusion de 61 associée à un saignement sulculaire (source : Courson 2015).....	67
Figure 20 : Fracture radulaire horizontale visible sur un cliché retro-alvéolaire (source : Courson 2015).....	67
Figure 21 : Radiographie des fractures radulaires des deux incisives centrales temporaires maxillaire nécessitant la pose d'une contention (source : Nam <i>et al.</i> 2017) .....	68
Figure 22 : Déplacement du bloc incisif mandibulaire suspectant une fracture alvéolaire (source : Flores <i>et al.</i> 2007a) .....	70
Figure 23 : Prévalence des complications en denture temporaire à la suite d'un traumatisme (d'après Borum et Andreasen 1998).....	73
Figure 24 : Prévalences de certaines complications observées en denture temporaire selon le type de traumatisme subi (source : Borum et Andreasen 1998) .....	75
Figure 25 : Cas de résorption radulaire inflammatoire externe. A : Aspect clinique de la racine après avulsion. B : Aspect radiologique (source : Charland <i>et al.</i> 2006)	77
Figure 26 : Ankylose de 61 après impaction (source : Jung <i>et al.</i> 2016) .....	78

Figure 27 : Types de résorptions radiculaires atypiques selon Rubel (source : Holan <i>et al.</i> 2015).....	79
Figure 28 : Suivi radiologique d'une résorption radiculaire atypique. a : Radiographie occlusale initiale présentant les fractures radiculaires de 51 et 61. b : Radiographie 16 mois post-traumatisme. c : Radiographie 22 mois post-traumatisme révélant une résorption radiculaire atypique, avec une lamina dura intacte et l'absence de processus inflammatoire. d : Radiographie montrant l'exacerbation du processus de résorption et la perte totale du fragment apical (source : Nam <i>et al.</i> 2017) .....	79
Figure 29 : Aspect clinique d'un pulse granuloma (source : Padmanabhan <i>et al.</i> 2013) .....	80
Figure 30 : Vue intrabuccale d'une fenestration apicale (source : Kimura <i>et al.</i> 2017) .....	81
Figure 31 : Vue intrabuccale d'une récession gingivale totale (source : Kimura <i>et al.</i> 2017) .....	81
Figure 32 : Vue intrabuccale d'une récession gingivale partielle (source : Kimura <i>et al.</i> 2017).....	82
Figure 33 : Coloration ponctuelle coronaire rose vestibulaire et palatine sur 51 signant une résorption inflammatoire interne (source : Petel et Fuks 2016) .....	83
Figure 34 : Mordu occlusal révélant une lésion radioclaire au centre de la couronne sans connexion avec la pulpe (source : Petel et Fuks 2016).....	83
Figure 35 : Dyschromie rouge affectant la couronne d'une incisive centrale temporaire à la suite d'une impaction (Diab et ElBadrawy 2000) .....	85
Figure 36 : Dyschromie grise affectant la couronne d'une incisive centrale temporaire (source : Diab et ElBadrawy 2000) .....	86
Figure 37 : Dyschromie jaune affectant la couronne d'une incisive centrale temporaire (source : Diab et ElBadrawy 2000).....	87
Figure 38 : Suivi radiologique d'une oblitération canalaire post-traumatique de 51. A : Radiographie initiale de l'impaction de 51. B : Radiographie à 3 mois post-impaction, on note le début d'une calcification et la rééruption de la dent. C : Radiographie à 6	

mois post-traumatisme confirmant la calcification pulpaire par la disparition de tissu pulpaire (source : Mello-Moura <i>et al.</i> 2011) .....	91
Figure 39 : Incisive temporaire centrale droite présentant une hyperplasie pulpaire. L'absence de tissu dur coronaire rend impossible la réhabilitation conservatrice. (source : D. Droz et M. Hernandez) .....	92
Figure 40 : Rapports anatomiques des dentures temporaire et permanentes (Andreasen et Flores 2007) .....	93
Figure 41 : Coupe histologique illustrant les relations anatomiques entre les deux dentures (source : Flores <i>et al.</i> 2007a) .....	94
Figure 42 : Effets possibles des traumatismes en denture temporaire sur les germes des dents permanentes (source : Tsukiboshi 2012) .....	95
Figure 43 : Schéma de l'exfoliation d'une incisive temporaire illustrant les rapports entre la racine temporaire en cours de rhizolyse et le bord incisif de dent permanente en cours d'éruption (source : Crescini et Doldo 2002) .....	98
Figure 44 : Schéma illustrant l'atteinte du germe lors d'une impaction selon l'âge au moment du traumatisme : A1-A2 de 1 à 3 ans ; B1-B2 à partir de 4 ans (source : Tardif <i>et al.</i> 2008) .....	98
Figure 45 : Répartition des séquelles observées en denture permanente selon l'âge au moment du traumatisme (d'après : Da Silva Assunção <i>et al.</i> 2009a) .....	99
Figure 46 : Représentation de la prévalence de chaque type de traumatisme lors de séquelles en denture permanente (d'après : Andreasen et Flores 2007) .....	101
Figure 47 : Schéma illustrant l'application d'une force en lingual d'une couronne temporaire, responsable du déplacement de l'apex vers la couronne de la dent successivelle (Andreasen et Jacobsen 2009) .....	102
Figure 48 : Graphique représentant la distribution des séquelles en denture permanente à la suite d'un traumatisme des dents temporaires (d'après : do Espírito Santo Jácomo et Campos 2009) .....	105
Figure 49 : Hypominéralisations en miroir, pathognomoniques d'une origine traumatique. Une discoloration amélaire brune de l'émail sans hypoplasie est visible	

sur 22, et l'incisive mandibulaire latérale gauche présente une coloration blanche (source : Denis <i>et al.</i> 2013).....	106
Figure 50 : Schéma illustrant le possible mécanisme de formation d'hypominéralisation sur une incisive permanente lors d'un traumatisme en denture temporaire (source : Andreasen et Flores 2007) .....	107
Figure 51 : Hypominéralisation associée à une hypoplasie d'une incisive latérale gauche mandibulaire (source : Holan et Needleman 2014).....	109
Figure 52 : Cas d'un enfant atteint de diverses hypoplasies à la suite d'une impaction en denture temporaire. A : La radiographie réalisée 4 ans après le traumatisme révèle l'hypoplasie des incisives centrales maxillaires permanentes n'ayant pas encore fait leur éruption B : L'examen clinique réalisé 6 ans après le traumatisme montre une hypoplasie circulaire de l'émail associée à une dilacération au niveau de l'incisive centrale droite, et une hypoplasie sur la face vestibulaire de 21 (source : Gomes <i>et al.</i> 2010) .....	109
Figure 53 : Schéma illustrant le possible mécanisme de formation d'hypoplasie sur une incisive permanente lors d'un traumatisme en denture temporaire (Andreasen et Flores 2007) .....	110
Figure 54 : Cas de dilacérations coronaires chez un enfant de 13 ans ayant subi un traumatisme à l'âge de 1 an et demi. A : Cliniquement, les couronnes de 11 et 21 montrent une dilacération orientée en palatin. B : Aspect radiographique des dilacérations coronaires (source : Açikgöz <i>et al.</i> 2013) .....	112
Figure 55 : A. Visualisation de dilacérations coronaires par <i>cone beam</i> B. Appréciation de la localisation de la dilacération sur 11 (source : D. Droz et M. Hernandez).....	112
Figure 56 : Schéma illustrant le possible mécanisme de dilacération coronaire d'une incisive permanente lors d'un traumatisme en denture temporaire (Andreasen et Flores 2007) .....	113
Figure 57 : Cas particulier d'anomalie coronaire chez un enfant de 5 ans. A : La radiographie révèle l'inversion de l'incisive temporaire et son impaction dans la couronne de la dent successioennelle. B : 6 mois après l'avulsion de la dent temporaire, la malformation coronaire de l'incisive centrale permanente est bien	

visible radiologiquement. C : L'aspect de la déformation et la présence d'hypoplasie sur la couronne de 21 sont apparents cliniquement après l'éruption (source : Turgut <i>et al.</i> 2006).....	114
Figure 58 : Cas d'une angulation radiculaire. A : Incisives permanentes présentant un aspect clinique normal. B : Radiographie révélant la coudure mésiale de l'incisive centrale droite due à un traumatisme d'impaction à l'âge de 4 ans (source : Jung <i>et al.</i> 2016).....	115
Figure 59 : L'effet « œil de bœuf » ou cible est visible sur une rétro-alvéolaire et objective la dilacération radiculaire (Walia <i>et al.</i> 2016).....	117
Figure 60 : Schémas illustrant le possible mécanisme menant à une dilacération radiculaire. A : Proximité entre une incisive temporaire et le germe successional entre 2 et 3 ans. B : Proximité entre une incisive temporaire et le germe successional entre 4 et 5 ans (Période favorable aux dilacérations radiculaires). C : La force verticale traumatique subie par l'incisive temporaire se transmet au germe sous-jacent. D : La partie coronaire minéralisée de la dent permanente subie un changement de direction alors que la position de la racine est maintenue et poursuit son développement .....	118
Figure 61 : Cas de dilacération radiculaire vestibulaire. A. Cliché extra-oral 7 mois après le traumatisme. B. Mise en évidence de la malposition lors de l'intervention. C. Repositionnement de la dent permanente. D. Aspect radiologique 1 an après l'intervention. E. Aspect clinique 3 ans après l'intervention. F. Aspect radiologique 3 ans après l'intervention (source : Spoerri <i>et al.</i> 2015) .....	121
Figure 62 : Duplication radiculaire d'une incisive centrale gauche (source : (Maghsoudlou <i>et al.</i> 2013).....	122
Figure 63 : Cliché rétro-alvéolaire chez un enfant de 9 ans ayant subi un traumatisme à l'âge de 2 ans. Un arrêt de l'édification radiculaire de 11 est associé au d (Nelson-Filho <i>et al.</i> 2008).....	123
Figure 64 : Schéma illustrant le possible mécanisme menant à l'arrêt de formation radiculaire d'une incisive permanente lors d'un traumatisme en denture temporaire (source : Andreasen et Flores 2007). .....	124

Figure 65 : Prise en charge d'une formation odontoïde d'une incisive latérale droite. A : Photographie intra-orale présentant un retard d'éruption de 12 associée à une hypoplasie de 11 chez un enfant de 14 ans. B : Radiographie révélant la formation odontoïde de l'incisive latérale droite. C : Photographie exposant la malformation au cours de la chirurgie d'exérèse. D : Photographie post-opératoire de l'odontome avulsé. (source : Lenzi *et al.* 2015)..... 126

Figure 66 : Schéma illustrant le possible mécanisme de formation d'un odontome (source : Andreasen et Flores 2007) ..... 127

Figure 67 : Cas de kyste dentigère chez un enfant de 4 ans ayant subi un traumatisme 5 mois auparavant. A : Rétro-alvéolaire initiale révélant une zone radioclaire autour d'un germe n'ayant pas encore fait son éruption. B : Aspect clinique 1 mois après la marsupialisation. C : Rétro alvéolaire 3 mois après le traitement, on note la régression de la lésion et le repositionnement adéquat de l'incisive permanente (source : Gondim Juliana Oliveira *et al.* 2008) ..... 129

Figure 68 : Cas de kyste dentigère chez un enfant de 5 ans ayant subi un traumatisme à l'âge de 4 ans. A : Rétro-alvéolaire initiale révélant une zone radioclaire entourée par une bordure radio-opaque entourant une incisive centrale permanente gauche. B : Radiographie panoramique dévoile le déplacement des germes de l'incisive latérale et de la canine gauche permanente. C : Aspect clinique du kyste dentigère après énucléation et avulsion de l'incisive centrale permanente (source : Sannomiya *et al.* 2007)..... 129

## **LISTE DES TABLEAUX**

Tableau 1 : Traumatismes des tissus parodontaux (d'après : Malmgren <i>et al.</i> 2012).....	24
Tableau 2 : Traumatismes des tissus dentaires et alvéolaires (d'après : Malmgren <i>et al.</i> 2012).....	25
Tableau 3 : Séquelles des traumatismes concernant la teinte de la dent (d'après : Nancy et Naulin-Ifi 2016).....	88
Tableau 4 : Signes cliniques et radiologiques permettant de diagnostiquer la nécrose des dents temporaires (d'après : Naulin-Ifi 2011).....	89
Tableau 5 : L'odontogenèse des dents permanentes d'après Logan et Kronfeld (1935) modifiée par Schour (1960) (d'après : Lautrou et Gaspard 1998).....	96
Tableau 6 : Stades de Nolla dans l'odontogenèse des dents permanentes (d'après : Nolla 1960).....	97
Tableau 7 : Types de séquelles observés en fonction de l'âge de l'enfant (d'après : Jung <i>et al.</i> 2016).....	100

## **INTRODUCTION**

Près d'un enfant sur trois est affecté par un traumatisme bucco-dentaire avant l'âge de 6 ans. Souvent minimisés, les traumatismes en denture temporaire constituent avec les infections, les vraies urgences en Odontologie Pédiatrique.

La consultation consécutive au traumatisme correspond souvent à la première visite de l'enfant chez le dentiste et se manifeste parfois par une coopération difficile. Malgré ce contexte, le praticien doit mener une prise en charge rapide et spécifique. Les premiers objectifs du diagnostic et du traitement sont de soulager la douleur, offrir les meilleures possibilités thérapeutiques en denture temporaire et prévenir les dommages sur le germe successional.

Les conséquences des traumatismes peuvent s'observer en denture temporaire et en denture permanente. Les différents facteurs de risques, les mécanismes de formation et les caractéristiques cliniques et radiologiques de ces complications seront développés dans ce travail. Ces connaissances permettront de comprendre, traiter ou éviter leur développement.

Certains traumatismes ne sont pas suivis de consultation soit parce que les parents en sous-estiment les effets, soit parce qu'ils passent inaperçus. Il apparaît donc indispensable de savoir reconnaître et traiter les lésions d'origine traumatique ou leurs potentielles séquelles lorsqu'elles se révèlent de manière fortuite.

### **1. Caractéristiques de la traumatologie orale chez l'enfant**

Les enfants représentent une population à risque pour les traumatismes dentaires et alvéolaires (Tardif *et al.* 2008). En effet, 18% des traumatismes survenant entre 0 et 6 ans concernent la région orale, ce qui en fait le deuxième traumatisme le plus courant pour cette tranche d'âge (Malmgren *et al.* 2012).

Les lésions traumatiques doivent être abordées de manière clinique et plusieurs classifications sont proposées dans la littérature afin d'orienter leur diagnostic.



## 1.1. Classification

La classification clinique des traumatismes alvéolo-dentaires généralement retenue dans la littérature est celle d'Andreasen et Andreasen, adaptée de celle de l'Organisation Mondiale de la Santé (OMS) (Flores 2002). Elle s'applique aux dents temporaires et permanentes et décrit les traumatismes suivants :

Traumatismes des tissus parodontaux (Tableau 1):

- Contusion
- Subluxation
- Luxations :
  - o Luxation latérale
  - o Impaction (Luxation intrusive)
  - o Extrusion (Luxation extrusive)
  - o Avulsion

Traumatismes des tissus durs dentaires, de la pulpe et des tissus alvéolaires (Tableau 2) :

- Fracture amélaire
- Fracture amélo-dentinaire
- Fracture coronaire complexe (avec exposition pulpaire)
- Fracture corono-radiculaire
- Fracture radiculaire
- Fracture alvéolaire

Les recommandations pour le traitement des traumatismes en denture temporaire éditées par l'*International Association of Dental Traumatology* (IADT) sont basées sur cette classification. Elle sera donc le guide de la deuxième partie de notre travail consacrée à la prise en charge des traumatismes.

Tableau 1 : Traumatismes des tissus parodontaux (d'après : Malmgren *et al.* 2012).






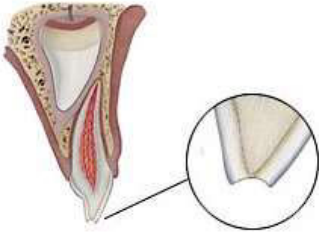


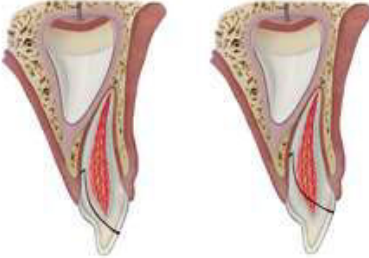


<p>Contusion et subluxation</p>	 <p>A cross-sectional diagram of a tooth showing a contusion and subluxation. The tooth is partially displaced from its normal position, and there is visible damage to the surrounding alveolar bone and periodontal ligament.</p>
<p>Extrusion</p>	 <p>A cross-sectional diagram of a tooth showing an extrusion injury. The tooth is significantly displaced upwards from its normal position, with a clear gap between the tooth and the alveolar bone.</p>
<p>Luxation latérale</p>	 <p>Two cross-sectional diagrams of a tooth showing lateral luxation. The tooth is displaced laterally from its normal position, and the alveolar bone is fractured on the side of displacement.</p>
<p>Impaction</p>	 <p>Two cross-sectional diagrams of a tooth showing impaction. The tooth is driven into the alveolar bone, causing significant damage to the surrounding bone and soft tissue.</p>
<p>Expulsion</p>	 <p>A diagram showing a tooth with an expulsion injury. The tooth is completely separated from the alveolar bone and is lying on the surface below the socket.</p>

Tableau 2 : Traumatismes des tissus dentaires et alvéolaires (d'après : Malmgren *et al.* 2012)

<p>Fissure et fracture de l'émail</p>	
<p>Fracture amélo-dentinaire sans exposition pulpaire</p>	
<p>Fracture amélo-dentinaire avec exposition pulpaire</p>	
<p>Fracture corono-radiculaire Simple ou complexe</p>	
<p>Fracture radiculaire</p>	
<p>Fracture alvéolaire</p>	

## 1.2. Épidémiologie

- Prévalence

La revue de littérature proposée par Glendor en 2008 témoigne d'une forte prévalence des traumatismes alvéolo-dentaires en denture temporaire qui varie de 9,4 à 36,8% (Glendor 2008). Selon la taille des échantillons, d'autres études ont rapporté une prévalence des traumatismes s'élevant jusque 53,9 à 60,5% (Vuletić *et al.* 2014; Holan et Yodko 2017).

- Âge

Chez l'enfant de 6 mois à 6 ans, certaines périodes vont montrer une augmentation de la fréquence des traumatismes bucco-dentaires. La première correspond à l'apprentissage de la marche, aux environs de l'âge d'un an. Ces très jeunes enfants sont davantage exposés du fait du manque de réflexes protecteurs (Charland *et al.* 2005a). Le deuxième pic entre 3 à 4 ans est dû au début de l'interaction de l'enfant avec son environnement (Naulin-Ifi et Dorignac 1994).

Plus de 50% des traumatismes en denture temporaire se produisent avant l'âge de 3 ans, respectivement 24,1% et 29,23 % à 1 et 2 ans (Mendoza-Mendoza *et al.* 2015).

- Sexe

Les garçons semblent universellement identifiés comme étant une fois et demi plus à risque face aux traumatismes bucco-dentaires que les filles (Charland *et al.* 2005a). Ce sex-ratio serait particulièrement lié à la pratique d'une activité turbulente, notamment chez des garçons plus âgés.

D'autres études, s'intéressant aux traumatismes occasionnés avant l'âge de 2 ans et lors de chutes au domicile contredisent ce lien (Garcia Godoy *et al.* 1987; Bastone *et al.* 2000; Mendoza-Mendoza *et al.* 2015). En effet, étant donné que la majorité des traumatismes se produit durant cette période, les deux sexes semblent exposés aux mêmes facteurs de risques (Vuletić *et al.* 2014).

- Étiologies

La plupart des accidents surviennent au domicile (68,7%) mais d'autres se produisent dans la rue ou à l'école (do Espírito Santo Jácomo et Campos 2009).

Les chutes sont responsables de plus de la moitié des traumatismes, qu'elles soient dues au jeune âge ou liées à une pathologie. Les activités sportives (notamment la bicyclette ou la piscine), les impacts avec un objet ou les chocs contre un autre enfant sont également des causes de traumatismes bucco-dentaires (do Espírito Santo Jácomo et Campos 2009).

Enfin, certains actes de maltraitance sont malheureusement parfois à l'origine de lésions bucco-dentaires. Dans 75% des cas de maltraitance, des lésions de la face sont retrouvées. Parmi elles, les lésions endo-buccales semblent sous-évaluées (6%) car souvent méconnues (Vazquez *et al.* 2016).

- Facteurs de risque

Il existe plusieurs critères individuels ou contextuels qui prédisposent aux traumatismes, notamment lorsqu'ils interagissent entre eux. Il s'agit de facteurs oraux (dents protrusives, recouvrement labial inadéquat), environnementaux (contexte socio-économique défavorisé) ou comportementaux (sportif, obésité, hyperactivité) (Corrêa-Faria *et al.* 2016). D'autres facteurs de risque ont également été décrits tels que l'épilepsie, les déficiences auditives ou visuelles ou les difficultés d'apprentissage (Glendor 2009).

- Caractéristiques anatomo-physiologiques orales de l'enfant

La traumatologie infantile est définie comme une pathologie intéressant un os jeune, un os en période de croissance et une structure osseuse compartimentée (Andreasen et Andreasen 1990). L'enfant est un individu en constante évolution. Les structures osseuses et dentaires subissent des phases de maturation et vont présenter des degrés de résistance différents face à un même traumatisme (Tardif *et al.* 2008).

Chez l'enfant de moins de 6 ans, l'os alvéolaire présente de larges espaces médullaires contenant une vascularisation sanguine et lymphatique importante. Les trabéculations sont peu nombreuses, la minéralisation plus faible, les corticales externes peu épaisses et la lamina dura fine. L'os alvéolaire est donc peu dense, moins rigide et plus flexible (Gupta 2011).

La physiologie de la denture temporaire est quant à elle marquée par des phases d'édification, de stabilisation puis de rhizolyse radiculaire. Ces modifications physiologiques vont influencer la nature de certains traumatismes. Les incisives centrales dont la formation radiculaire est totale entre 1 et 3 ans sont plus favorables aux impactions. À partir de 4 ans, la résorption débute, et les autres types de luxation (expulsion, extrusion, luxation latérale) deviennent plus fréquents (Gupta 2011).

La plasticité osseuse, la faible résistance du ligament parodontal, la longueur radiculaire plus courte, la force directionnelle (plutôt verticale chez le très jeune) sont des facteurs qui favorisent les déplacements dentaires (luxations) aux fractures (von Arx 1993). Malgré la fragilité du parodonte due à son immaturité, celui-ci bénéficie d'un potentiel réparateur élevé (Dard *et al.* 1992)

La traumatologie bucco-dentaire chez l'enfant est également spécifique par la présence des dents temporaires et des germes des dents permanentes intra-osseux (Vazquez *et al.* 2016). Cette particularité explique pourquoi les chocs en denture temporaire se répercutent sur la denture permanente. Avec la résorption progressive de la racine on voit diminuer le risque de complications pour l'os alvéolaire et le germe sous-jacent (Tardif *et al.* 2008). Les séquelles des dents permanentes engendrées lors traumatismes en denture temporaire seront abordées dans la dernière partie de ce travail.

Le stade physiologique de la dent temporaire ainsi que son rapport avec la dent permanente sont donc des facteurs à considérer dans les décisions thérapeutiques.

- Types de traumatismes

La plupart des traumatismes touchent les dents antérieures, spécialement au maxillaire, les incisives centrales et latérales. Habituellement, une seule dent est lésée mais certains traumatismes plus sévères peuvent impliquer plusieurs dents (Glendor 2008).

Andreasen *et al.* (2007) considèrent les luxations comme les formes de traumatisme les plus fréquentes en denture temporaire. Parmi elles, l'impaction (29,3%) suivie par l'expulsion (14,1%) sont les plus recensées (do Espírito Santo Jácomo et Campos 2009). Mendoza (2015) confirme ces résultats et explique la forte prévalence de luxations en raison des caractéristiques anatomo-physiologiques orales de l'enfant. D'autres études rapportent un nombre plus important de fractures qui passeraient inaperçues (Cunha *et al.* 2001; Pugliesi *et al.* 2004).

La prévalence de chaque type de traumatisme peut varier en fonction de facteurs vus précédemment tels que l'activité pratiquée ou l'âge de l'enfant. Par exemple, les accidents sportifs semblent favoriser les luxations latérales alors que les traumatismes causés en bicyclette engendrent davantage d'expulsions ou d'extrusions (Soporowski *et al.* 1994)

### **1.3. Prévention**

La prévention dite « primaire » a pour objectif de limiter la survenue des traumatismes en denture temporaire, en s'intéressant à leurs facteurs étiologiques et leurs facteurs de risque. Des mesures d'information et d'éducation doivent être dispensées aux parents afin qu'ils appliquent certaines règles de sécurité (Droz 2016).

Avant l'âge de 6 ans, les traumatismes se produisent lors d'activités de la vie quotidienne et les chutes sont la cause la plus fréquente. Bien que les risques liés à l'apprentissage de la marche soient difficiles à maîtriser, quelques conseils peuvent être prodigués pour éviter certaines chutes courantes :

- Un enfant n'est pas laissé seul et non attaché sur une chaise haute
- L'utilisation d'un siège de sécurité de bain empêche les chutes sur le rebord de la baignoire

- Des barrières sont recommandées pour protéger l'accès aux escaliers.
- L'utilisation du trotteur ou « youpala » est à considérer avec précaution puisqu'il est à l'origine de nombreuses chutes dans les escaliers chez l'enfant de moins d'un an. Le Canada en a d'ailleurs interdit la vente et l'importation depuis 2005 (Droz 2016).

Lors de la pratique d'activités sportives, des dispositifs peuvent être recommandés voire imposés.

- En bicyclette le port du casque est obligatoire.
- Des protections intra-buccales (PIB) sont obligatoires en compétition et à l'entraînement pour la pratique de plusieurs sports (boxe, football américain). Les PIB dits « pédiatriques » peuvent être proposées à tout âge mais le coût reste un facteur limitant.
- La pratique du roller est fortement déconseillée avant l'âge de 5 ans (Droz 2016)

Lors d'une visite de contrôle, le praticien peut prévenir ou limiter le développement de certains facteurs de risques oraux. En effet, les dysmorphoses sont souvent la conséquence de para-fonctions comme les habitudes de succion non nutritive (tétine, doigts) ou de dysfonctions comme la ventilation buccale ou la déglutition atypique (Droz 2016). Le traitement des dysmorphies faciales peut être considéré comme un moyen indirect de prévention des traumatismes dentaires (Tardif *et al.* 2008).

Une prévention dite secondaire, c'est-à-dire une fois que le traumatisme s'est produit, est également importante. Il s'agit de sensibiliser la population à la conduite à tenir en cas de traumatisme afin de prévenir la survenue de complications.

#### **1.4. La consultation post-traumatique chez l'enfant**

La survenue d'un traumatisme bucco-dentaire est une urgence dont la prise en charge précoce améliore le pronostic. Bien que l'enfant soit souvent algique, choqué et stressé par la peur du dentiste ou d'un contexte inconnu, son examen doit être réalisé le plus rapidement possible. Il est parfois nécessaire de rassurer dans un premier temps les parents avant de réussir à apaiser l'enfant. La consultation d'urgence doit être méthodique et s'organiser autour d'une anamnèse précise, suivie



d'examens clinique et radiologique complets. Toutes les données obtenues permettent d'énoncer le diagnostic, délivrer le traitement approprié et rédiger le certificat médical initial.

Les premières informations sont souvent recueillies par téléphone. Dès ce premier contact, il est impératif d'identifier les urgences vitales ou fonctionnelles afin de les adresser auprès des services de médecine spécialisés. Pour ce faire, le praticien posera les questions suivantes :

- L'enfant a-t-il présenté une perte de connaissance lors du traumatisme ?
- L'enfant rapporte-t-il des vomissements, céphalées, une perte d'équilibre, un trouble de la vue ?

Afin d'écarter une éventuelle inhalation, le praticien peut demander aux parents de vérifier sur place l'intégrité de l'objet blessant ou de retrouver une dent expulsée.

#### 1.4.1. Anamnèse

L'anamnèse poursuivie au cabinet doit préciser les circonstances du traumatisme ainsi que l'état de santé du patient.

Afin de connaître les modalités du traumatisme, l'anamnèse doit répondre à plusieurs questions incontournables et systématiques (Sixou et Robert 2007) :

- QUAND ? La date et l'heure renseignent sur le délai de prise en charge puisque ce facteur est déterminant dans la décision thérapeutique.
- OÙ ? Le lieu de survenue permet d'évaluer un risque de contamination et la nécessité d'instaurer une antibiothérapie et une vaccination antitétanique.
- COMMENT ? Les caractéristiques du choc (nature, point d'impact, direction et l'intensité) déterminent le type et l'étendue des lésions traumatiques. Lors d'un choc direct, la dent subit l'impact d'un objet dont la forme, la taille et la masse sont à considérer. Les lésions parodontales sont plus fréquentes face à une masse de frappe grande mais de faible vitesse (choc au sol). À l'inverse lorsque la vitesse est grande et la masse de frappe faible, les fractures sont davantage observées (choc avec un caillou). La direction du choc influence le sens de déplacement de la dent (intrusion, luxation latérale, expulsion). Lors d'un choc indirect, notamment lors de

chute sur le menton, les lésions sont fréquentes au niveau des molaires postérieures ainsi qu'au niveau des condyles.

Puis, le praticien se renseigne sur le contexte du traumatisme (accident domestique, sportif, causé par un tiers ou non) et sur l'existence d'un objet traumatisant. La tenue en bouche d'un crayon ou d'un bâton de sucette augmente le risque de lésions des tissus mous, et la présence d'une tétine lors de la chute d'un enfant favorise les luxations.

L'anamnèse s'intéresse ensuite aux antécédents médicaux et dentaires du patient. L'état de santé général de l'enfant est évalué en recherchant de potentiels risques allergiques, hémorragiques, infectieux et les traitements en cours. Le statut vaccinal est vérifié notamment pour le tétanos et surtout en présence de plaies souillées. Les antécédents de traumatismes dentaires doivent être renseignés car ils peuvent justifier certaines observations cliniques (dent absente), radiologiques (oblitération pulpaire) ou encore influencer le traitement et le pronostic.

Enfin, il ne faut jamais oublier qu'un acte de maltraitance peut être à l'origine d'un traumatisme oral. Des incohérences entre l'histoire de l'accident et les lésions présentes doivent attirer l'attention du praticien. Il a pour obligation d'avertir les Autorités médicales ou les Administrations chargées des actions sanitaires et sociales (Naulin-Ifi et Dorignac 1994).

#### 1.4.2. Examen clinique

L'examen ne se limite pas à la cavité buccale puisqu'il s'intéresse à la sphère oro-faciale et à la région cervicale. Il nécessite pour chaque structure une observation et une palpation minutieuses. Le contrôle radiographique et la technique d'imagerie utilisée dépendent du tableau clinique. L'examen doit être complet et détaillé, accompagné de schémas et si possible de photographies. Toutes ces informations seront consignées dans le Certificat Médical Initial (CMI).

- Examen exo-buccal

Le praticien nettoie préalablement les tissus blessés avec un antiseptique doux sur une compresse. Il limite ainsi la contamination bactérienne et permet de constater

l'importance et l'étendue des lésions. Chez l'enfant, l'aspect des blessures n'est pas systématiquement lié à la gravité réelle des lésions. Les œdèmes post-traumatiques apparaissent rapidement et leur taille peut sembler disproportionnée (Vazquez *et al.* 2016).

Le praticien doit observer et noter :

- La présence d'asymétrie faciale, de déformation. Les blessures de la face et du crâne jugées complexes ou graves seront orientées pour une prise en charge spécialisée.
- L'existence d'hémorragies extériorisées (épistaxis, otorragie) ou non (hémorragie déglutie). Un saignement nasal peut évoquer une fracture des os propres du nez.
- La situation et le type (contusions, abrasions, lacérations) des plaies cutanées ou labiales (intéressant la lèvre sèche). En effet, la localisation de certaines blessures peut expliquer le mécanisme du traumatisme et doit amener le praticien à rechercher d'autres lésions associées. Par exemple, les lésions mentonnières sont souvent engendrées lors de chutes et doivent faire suspecter un traumatisme de l'articulation temporo-mandibulaire.
- La présence d'œdèmes, hématomes et leur localisation. Un œdème du menton suggère une possible fracture symphysaire (Naulin-Ifi 2005). Lorsque les hématomes sont sub-mandibulaires ou sub-mentaux ils peuvent facilement et rapidement devenir inflammatoires et progresser en direction du cou. Une couverture antibiotique d'amoxicilline est indiquée afin de prévenir ce type complications (Welbury et Gregg 2006).
- Le chemin d'ouverture buccale. Une déviation ou une limitation de celui-ci peut révéler une fracture condylienne ou un déplacement méniscal (Naulin-Ifi 2005).

Le praticien complète l'examen clinique par une palpation minutieuse de différentes structures:

- Les reliefs osseux : plancher sous orbitaire, épine nasale, arcade zygomatique et bord basilaire de la symphyse se révèlent douloureux à la palpation en cas de fractures.
- Les muqueuses subissent parfois l'inclusion de corps étrangers (dent, gravier ou une partie de l'objet à l'origine du traumatisme).

Il est important de ne pas négliger les chocs sur le menton et en cela, la présence de plaie, hématome ou œdème doit attirer notre attention. En effet, ce type de traumatisme est très fréquent et est à l'origine de nombreuses fractures des condyles entre 3 et 7 ans. D'autres signes comme une légère tuméfaction pré-tragienne ou une douleur à la palpation et à la mobilisation de la région pré-auriculaire sont parfois observés mais ils sont souvent très discrets chez le très jeune enfant (Vazquez *et al.* 2016). L'examen fonctionnel, la palpation et l'examen radiologique de l'articulation temporo-mandibulaire sont indispensables pour confirmer le diagnostic.

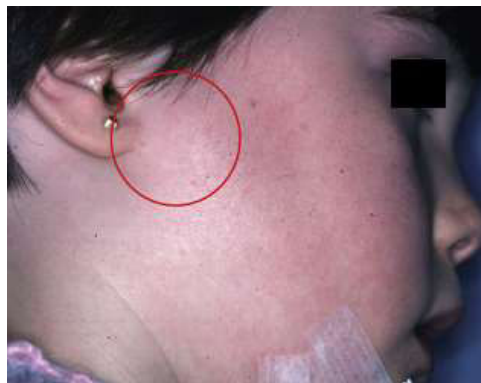

Figure 1 : Tuméfaction pré-tragienne discrète liée à la fracture du condyle chez un enfant de 4 ans (source : Vazquez *et al.* 2016)

- Examen endo-buccal

Les traumatismes oraux peuvent toucher les tissus mous, dentaires et/ou osseux. La situation clinique semble souvent très sévère car l'enfant a tendance à garder la bouche ouverte et à refuser d'avaler, ce qui entraîne une accumulation de sang et de salive importante (Welbury et Gregg 2006). Les muqueuses et les dents sont donc nettoyées à l'aide de sérum physiologique et d'une compresse afin de juger plus facilement l'importance des lésions et d'éliminer les corps étrangers.

- ✓ Examen des tissus mous

Les tissus mous sont fréquemment atteints lors de traumatisme. Malheureusement, alors que ces lésions ont l'obligation d'être rapportées dans le CMI, leur examen clinique est souvent négligé (Tardif *et al.* 2008). Les sièges des lésions sont

multiples ; lèvres et freins, langue, joues, muqueuse gingivale, palais, paroi postérieure du pharynx. Les muqueuses peuvent être blessées par les dents ou par un corps étranger, et elles s'associent parfois à des lésions osseuses.

Le praticien observe l'ensemble des tissus mous de la cavité buccale et de ses annexes (versant cutané puis muqueux des lèvres). La localisation, la profondeur et la taille de la lésion, la coalescence spontanée des berges ou le caractère hémorragique persistant déterminent le mode de prise en charge.

#### - Les plaies labiales

Les traumatismes labiaux sont très fréquents chez l'enfant et touchent aussi bien la lèvre supérieure qu'inférieure. Ils résultent soit d'auto-morsure, soit d'un éclatement dû à une interposition de la lèvre entre l'objet blessant et le « mur » formé par la structure dento-osseuse (Tardif *et al.* 2008). Quand une brèche muqueuse est observée, la recherche (palpation et observation) de corps étrangers (débris dentaire, graviers) est systématique car ils peuvent passer inaperçus en cas d'œdème labial important. Un contrôle radiologique est souvent nécessaire et recommandé. La prise de cliché radiographique des lèvres est réalisée en diminuant le kV.

Toutes les plaies sont préalablement nettoyées avec une compresse imbibée d'antiseptique non alcoolisé (type Chlorhexidine ou povidone iodée) puis rincées à l'aide de sérum physiologique. Le praticien évalue la nécessité de points de suture et la possibilité d'une prise en charge au cabinet selon l'importance de la plaie et la coopération de l'enfant.

Dans le cas d'une simple abrasion, une médication antalgique est prescrite et des soins locaux sont recommandés pendant la période de cicatrisation (pulvérisation d'eau thermale ou d'antiseptique non alcoolisé après les repas suivie de l'application d'un corps gras). Une consultation de contrôle sera effectuée à 7 jours (Nguyen 2016).

Dans le cas d'une plaie sectionnant la muqueuse et lorsque l'enfant est coopérant, des points de suture simples sont réalisés par le praticien au cabinet. Une médication antalgique est prescrite et des soins locaux post-opératoires sont

recommandés pendant la période de cicatrisation (pulvérisation d'eau thermale ou d'antiseptique non alcoolisé après les repas). Une consultation de contrôle sera effectuée à 7 jours. Si la coopération est difficile, la prise en charge est effectuée sous sédation consciente, voire sous anesthésie générale (Nguyen 2016).

Dans le cas d'une plaie labiale plus profonde intéressant le muscle orbiculaire en plus de la muqueuse, un pansement compressif est réalisé si possible temporairement avant d'adresser le patient pour une prise en charge en service de chirurgie maxillo-faciale (Nguyen 2016).

Dans le cas d'une plaie labiale transfixiante et en cas de coopération difficile, l'enfant est adressé à un service de chirurgie maxillo-faciale afin d'effectuer l'acte sous anesthésie générale. La suture peut être envisagée au cabinet à l'aide ou non de sédation consciente si la coopération est possible (Nguyen 2016).

Dans le cas d'une plaie labiale intéressant le versant cutané avec une perte de substance et présentant un éventuel préjudice esthétique, une prise en charge en service de chirurgie maxillo-faciale est nécessaire (Vazquez *et al.* 2016).

Enfin, les lacérations du frein labial supérieur sont relativement habituelles lors de l'apprentissage de la marche et ne sont pas nécessairement suturées. Ce type de blessures est plus rare en dehors de cette période, c'est à dire chez l'enfant de moins de 8 mois ou âgé de plus de 2-3 ans. Une discordance entre le récit du traumatisme et les types de plaies rencontrées peuvent faire suspecter un acte de maltraitance (Vazquez *et al.* 2016).

#### - Les plaies linguales

Les traumatismes linguaux sont assez fréquents et généralement causés lors d'auto-morsure. La langue possède une remarquable capacité de guérison et les cicatrices disparaissent avec le temps (Welbury et Gregg 2006). Des fragments dentaires peuvent se retrouver impactés et doivent être recherchés.

Toutes les plaies sont préalablement nettoyées avec une compresse imbibée d'antiseptique non alcoolisé (type Chlorhexidine ou povidone iodée) puis rincées au

sérum physiologique avant d'évaluer la nécessité de sutures et de décider leur réalisation sous anesthésie locale ou générale.

Dans le cas d'une simple abrasion, une médication antalgique est prescrite et des soins locaux sont recommandés pendant la période de cicatrisation (pulvérisation d'eau thermale après les repas). Une consultation de contrôle sera effectuée à 7 jours (Nguyen 2016).

Dans le cas d'une plaie dont la profondeur n'excède pas 1mm, une médication antibiotique et antalgique est prescrite et des soins locaux sont recommandés pendant la période de cicatrisation (pulvérisation d'eau thermale après les repas). Une consultation de contrôle sera effectuée à 7 jours (Nguyen 2016).

Dans le cas d'une plaie dont la profondeur excède 1mm ou transfixiante, une prise en charge en service de chirurgie maxillo-faciale est nécessaire.

#### - Les plaies gingivales

Les plaies de la muqueuse gingivale indiquent souvent une atteinte de l'os sous-jacent en raison de l'adhérence de la fibromuqueuse sur la corticale (Tardif *et al.* 2008). Une dilacération s'étendant au-delà de la ligne muco-gingivale à la mandibule doit faire rechercher une fracture symphysaire associée.

Parfois la lésion muqueuse est minime mais révèle une exposition osseuse (Figure 2). Lorsque les conditions le permettent les sutures sont réalisées. Dans le cas contraire, la cicatrisation se fera spontanément sous couverture antibiotique et soins locaux antiseptiques (Welbury et Gregg 2006; Tardif *et al.* 2008).

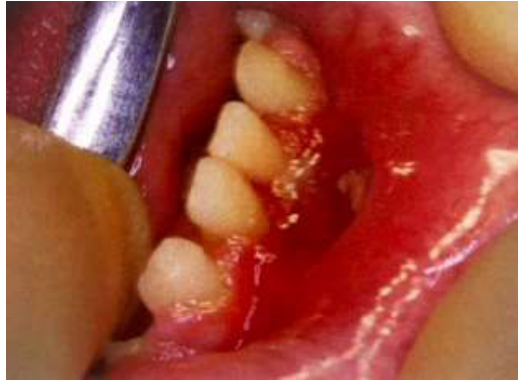

Figure 2 : Exposition osseuse au-delà de la ligne muco-gingivale (source : Welbury et Gregg 2006)

- Les plaies du palais et de la paroi postérieure du pharynx

Ces traumatismes sont plutôt fréquents vers l'âge de 4 ans car ils surviennent lorsque l'enfant chute avec un objet en bouche (sucette, crayon, bâton). Dans la majorité des cas les lésions sont bénignes, mais certains risques existent : infection de la lésion, perforation palatine avec communication bucco-sinusienne ou bucco-nasale, ou encore une lésion de l'artère carotide interne (Nguyen 2016).

Toutes les plaies sont préalablement nettoyées avec une compresse imbibée d'antiseptique non alcoolisé (type Chlorhexidine ou povidone iodée) puis rincées à l'aide de sérum physiologique. Le praticien détermine la prise en charge selon la forme clinique de la plaie.

Dans le cas d'abrasions, une médication antalgique est prescrite et des soins locaux sont recommandés pendant la période de cicatrisation (pulvérisation d'eau thermale après les repas). Une consultation de contrôle sera effectuée à 7 jours (Nguyen 2016).

Dans le cas de plaies avec perte de substance muqueuse sans lambeau, une médication antibiotique et antalgique est prescrite et des soins locaux sont recommandés pendant la période de cicatrisation (pulvérisation d'eau thermale après les repas). Une consultation de contrôle sera effectuée à 7 jours (Nguyen 2016).

Dans le cas de perforation du palais ou de la paroi postérieure du pharynx est inférieure à 5 mm, une médication antibiotique (amoxicilline + acide clavulanique) et



antalgique est prescrite et des soins locaux sont recommandés pendant la période de cicatrisation (pulvérisation d'eau thermale après les repas). Une consultation de contrôle sera effectuée à 7 jours (Nguyen 2016).

Dans le cas de plaies de la muqueuse du palais ou de la paroi postérieure du pharynx avec lambeau ou lors d'une perforation des tissus supérieure à 5 mm, une prise en charge en service de chirurgie maxillo-faciale est indispensable (Nguyen 2016).

#### - Les plaies du plancher buccal

La muqueuse buccale est parfois marquée par des hématomes dont certaines localisations révèlent parfois une lésion plus profonde. Par exemple, la présence d'un hématome sublingual peut suggérer une fracture symphysaire (Figure 3) (Andreasen *et al.* 2007).

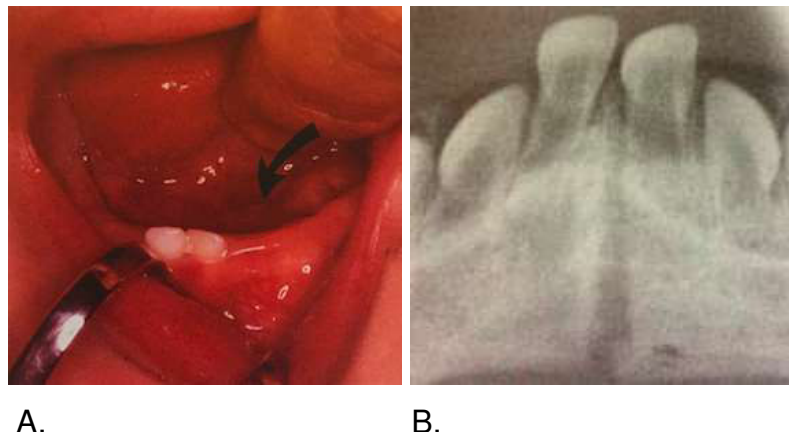


Figure 3 : Cas d'un enfant victime d'une fracture symphysaire. A : Examen clinique révélant un hématome sublingual après le traumatisme d'un enfant de 10 mois. B : Fracture symphysaire visible sur un cliché rétro-alvéolaire (source : Andreasen *et al.* 2007)

#### ✓ Examen des tissus durs

Le traumatisme peut atteindre une ou plusieurs dents et chacune doit être examinée séparément. Le contrôle des dents postérieures ne doit pas être négligé car elles sont fréquemment atteintes en cas de chute sur le menton.

L'observation clinique a pour but de constater :

- L'intégrité dentaire : fracture coronaire (avec ou sans exposition pulpaire), corono-radulaire, radulaire, fissures (objectivées par transillumination à la lampe à photopolymériser).
- La présence d'un possible saignement sulculaire.
- Une modification de la couleur de la couronne. Une dyschromie précoce (deux ou trois semaines après le traumatisme) ne signifie pas une perte de vitalité. Par contre elle témoigne d'une pathologie pulpaire lorsqu'elle apparaît plusieurs semaines ou mois après le traumatisme. Les différents aspects cliniques et leur prise en charge seront développés dans la partie portant sur les complications en denture temporaire.

Le praticien effectue ensuite divers tests :

- Évaluation de la mobilité

La mobilité d'une dent traumatisée est liée au degré d'étirement de ces fibres desmodontales ou à la présence d'une fracture radulaire ou alvéolaire. Sa mobilité est comparée à celle de sa controlatérale si celle-ci est présente sur l'arcade et est non traumatisée (Vanderzwalme-Gouvernaire et Naulin-Ifi 2016).

Une mobilité en direction horizontale peut indiquer une fracture radulaire. Le degré de mobilité renseigne sur la localisation du trait de fracture, plus il est apical, moins le fragment coronaire est mobile. Lorsque la mobilisation d'une dent induit le déplacement d'un segment de plusieurs dents, elle révèle une fracture de l'os alvéolaire.

Un déplacement vestibulo-lingual peut également être observé dans les cas de luxations traumatiques.

Une mobilité axiale marque une atteinte parodontale qui peut être accompagnée d'un saignement sulculaire.

Une immobilité peut quant à elle suggérer une impaction ou un déplacement latéral dans les cas de luxation latérale.

A noter qu'en denture temporaire, selon l'âge du patient, une mobilité physiologique peut être observée en fonction du stade de rhizolyse. Cette mobilité ne doit pas être confondue avec une mobilité pathologique observable suite à un traumatisme. Il

convient donc de déterminer l'âge dentaire radiologiquement afin de différencier une mobilité pathologique d'une mobilité physiologique.

Enfin, l'accentuation de la mobilité observée immédiatement après le traumatisme ne détermine pas le pronostic (Vanderzwalme-Gouvernaire et Naulin-lfi 2016).

- Tests de sensibilité pulpaire

Les tests de vitalité en denture temporaire (thermique ou électrique) ne sont pas fiables pour déterminer le statut du tissu pulpaire. En effet, la coopération ou les réponses peu objectives de l'enfant rendent difficile leur interprétation (Naulin-lfi et Dornac 1994).

En denture temporaire, la nécrose du tissu pulpaire se diagnostique en général par la manifestation de signes infectieux cliniques (abcès ou fistule) ou radiologiques (lésion inflammatoire périapicale d'origine endodontique).

- Tests de percussion

Ce test est effectué délicatement, avec le manche d'un miroir métallique ou avec l'index, mais il reste peu utilisé en denture temporaire (Vanderzwalme-Gouvernaire et Naulin-lfi 2016).

Une sensibilité par tapotement vertical indique une atteinte parodontale et/ou vasculaire. Un son métallique à la percussion axiale révèle une ankylose (Naulin-lfi 2011).

- Examen de l'occlusion

Les modifications d'occlusion et les défauts d'alignements dentaires sont étudiés car ils expriment aussi bien une simple luxation dentaire qu'une importante fracture alvéolaire (Figure 4). Lorsque la position d'intercuspidie maximale est perturbée, voire inversée, elle peut être réduite dans un premier temps en soulageant l'occlusion (Ciment Verre Ionomère posé sur molaires).

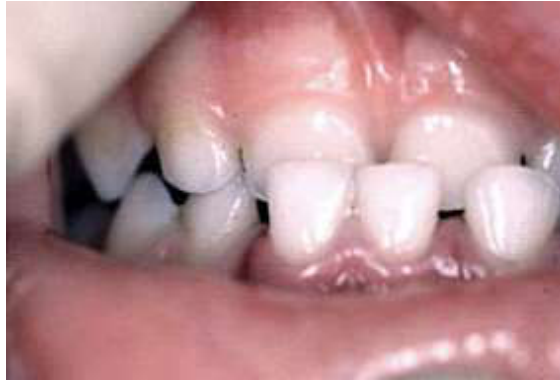

Figure 4 : L'occlusion antérieure inversée indique une fracture alvéolaire mandibulaire (source : Sixou et Robert 2007)

#### 1.4.3. Examen radiologique

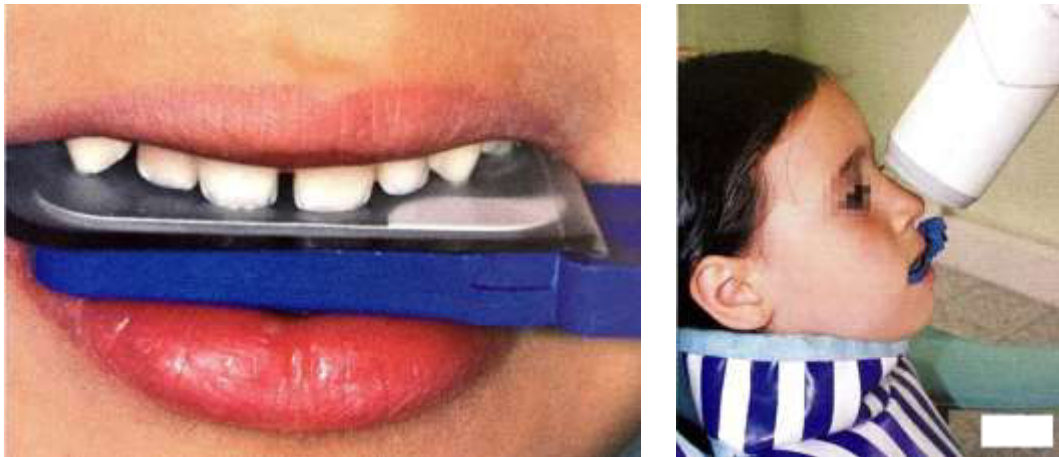Il s'agit de l'examen complémentaire obligatoire pour confirmer ou infirmer le diagnostic évoqué par l'examen clinique. Il permet également la découverte fortuite de certaines lésions en l'absence de signes cliniques. Il est enfin indispensable pour déterminer le stade physiologique des dents temporaires lésées et apprécier les rapports anatomiques avec les dents permanentes successionales.

Différentes méthodes de radiographies sont utilisables selon le type de lésion suspectée et la coopération de l'enfant.

- Le mordu occlusal

C'est la technique intra orale la plus couramment réalisée car elle est facilement acceptée par l'enfant. Le mordu occlusal permet de visualiser la position des germes des dents permanentes par rapport aux apex des dents temporaires correspondantes. Il met en évidence les déplacements axiaux ou non de la dent, les fractures radiculaire et alvéolaires (Pierre *et al.* 2018b).

Le film est placé horizontalement entre les arcades et le cône est dirigé vers le maxillaire ou la mandibule (Figure 5). Une dent temporaire qui apparaît plus longue que sa controlatérale signifie que l'apex est déplacé en lingual, et s'est donc rapproché du follicule de la dent successorale. Une dent plus courte par rapport à sa controlatérale indique un déplacement de l'apex en vestibulaire (Nancy et Naulin-lfi 2016).



A.

B.

Figure 5 : Réalisation d'un mordu occlusal. A : Un film de taille 2 est placé entre les deux arcades (grand axe du film entre les commissures labiales). B : Le rayon forme un angle de  $45^{\circ}$  à  $60^{\circ}$  avec le film (source : Vanderzwalm-Gouvernaire et Naulin-Ifi 2016)

- Le cliché latéral

Il s'agit d'une méthode extraorale, donc assez facilement réalisable chez l'enfant. Le film est placé contre la joue, perpendiculairement au plan occlusal et le rayon est dirigé à  $90^{\circ}$  par rapport au film en doublant le temps d'exposition (Figure 6). Ce cliché permet de visualiser le sens de déplacement de la dent traumatisée, d'apprécier la distance qui sépare l'apex de la dent temporaire de son germe successional, et de vérifier l'intégrité de la lame osseuse vestibulaire (Pierre *et al.* 2018b).

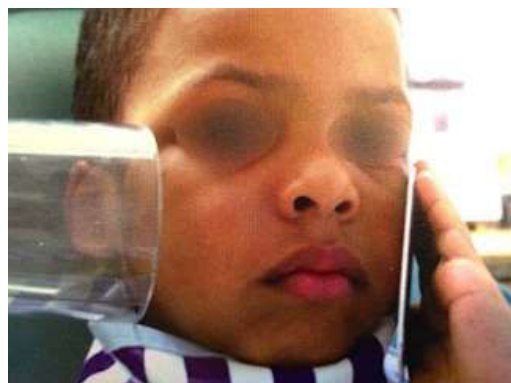

Figure 6 : Radiographie latérale (source : Naulin-Ifi 2011)

- Les radiographies rétro-alvéolaires

Plusieurs incidences radiographiques sont nécessaires. Un premier cliché orthocentré sert de référence puis est combiné à deux clichés excentrés latéralement de 20° en mésial et 20° en distal, afin de visualiser les fractures coronaires et corono-radiculaires (Naulin-lfi et Dorignac 1994). Ces incidences permettent de visualiser les fractures coronaires et corono-radiculaires. Deux clichés angulés selon le grand axe de la dent de 20° en direction apicale et occlusale sont réalisés en cas de suspicion de fracture radiculaire. Les clichés sont réalisés si possible à l'aide d'angulateurs de Rim pour permettre la reproductibilité (Pierre *et al.* 2018b).

- La radiographie des tissus mous

La prise de clichés radiographiques permet de déceler certains corps étrangers enfouis dans les muqueuses (Figure 7). Un film de taille 0 ou 2 est interposé entre la lèvre et les dents, ou sous la langue tirée et le temps d'exposition est diminué de 25 à 50 % (Pierre *et al.* 2018b).



Figure 7 : Corps étranger logé dans un tissu mou observé radiologiquement (source : Welbury et Gregg 2006)

- La radiographie panoramique

Elle est indiquée uniquement en cas de suspicion de fracture osseuse des bases maxillaires ou des condyles (Vanderzwalme-Gouvernaire et Naulin-Ifi 2016). Cet examen ne doit pas être considéré comme un examen de « débrouillage ».

- Le scanner

Il est envisagé si un doute subsiste entre les signes cliniques et la symptomatologie ou si la zone traumatique s'étend au-delà du complexe alvéolo-dentaire (Pierre *et al.* 2018b). Il est utilisé en cas de suspicion de fractures condyliennes ou pour certaines fractures de la portion dentée lorsque les superpositions des germes dentaires gênent la lisibilité de la fracture sur le cliché panoramique.

- Autres

Une radiographie thoracique doit être réalisée en cas d'inhalation suspectée ou avérée d'un corps étranger.

#### 1.4.4. Certificat médical initial

Le Certificat Médical Initial (CMI) doit être réalisé pour tout traumatisme, même mineur. Il atteste de faits médicaux constatés personnellement par le praticien. Il s'établit avant toute intervention thérapeutique et conclut la consultation d'urgence. Le CMI est un document médico-légal qui doit permettre à son destinataire d'obtenir des prestations soit auprès de la sécurité sociale (Article R. 4127-234 du Code de la santé publique), soit auprès d'un organisme privé ou avant de déclencher une procédure judiciaire (Levigne 2011). Le praticien doit remettre le CMI en main propre au responsable légal de l'enfant et en conserver une copie.

La rédaction de Certificats Médicaux Initiaux est trop souvent négligée en denture temporaire. Ils sont pourtant fondamentaux pour le suivi dans le temps des traitements et des complications éventuelles en denture temporaire ou permanente.

Les informations sont consignées selon un cadre précis et doivent comprendre (Levigne 2011):

- L'identification du praticien assortie de la formule « Je soussigné Dr X, certifie »
- L'identité de la victime (nom, prénom, date de naissance), suivie de la formule « certifie avoir examiné ce jour M.Y »
- Les circonstances de l'accident (date, heure, lieu, tiers impliqués) sont relatées « au dire de »
- Les constatations cliniques (description détaillée des lésions)
- Le traitement immédiat réalisé
- Le pronostic du traumatisme
- L'arrêt de scolarité
- Le cachet et la signature du praticien

Le certificat ne doit inclure aucun plan de traitement ni devis concernant des soins, interventions ou prothèses futures mais doit mentionner les réserves exprimées.

Les examens radiographiques et les photographies éventuelles seront joints (Simonet et Fortier 2016).

Exemple d'un certificat médical initial chez l'enfant (Simonet et Fortier 2016) :



Dr P. X...  
Chirurgien-Dentiste  
Ou Établissement/Service  
Fonction du signataire  
Adresse précise et complète

Je soussigné Dr P. X..., docteur en chirurgie dentaire, certifie avoir reçu en consultation le (date)... le jeune..... âgé de..... ou (né le....) accompagné de .....  
Il me dit avoir été victime d'un accident le..... (date déclarée de l'accident).

(Ne pas décrire les circonstances de l'accident dont le praticien n'a pas été le témoin)

J'ai constaté (description précise des lésions) :

- À l'examen clinique :  
Constatations extra-orales  
Constatations endobuccales
- À l'examen radiographique :

(On peut faire mention éventuellement de l'état antérieur. Toutefois, il semble préférable de ne pas le faire, même si on est le chirurgien-dentiste traitant habituel. Un expert pourra toujours, par la suite, interroger le praticien, en tant que « sachant », dans le cadre d'une expertise, si nécessaire.)

En urgence, j'ai pratiqué.....(décrire les traitements mis en œuvre en urgence).

Toutes les réserves d'usage doivent être formulées concernant le devenir de la dent (ou des dents) traumatisée(s) et, éventuellement, des dents voisines et antagonistes, en particulier au sujet :

- De son édification radiculaire (dents immatures) ;
- De la (ou leur) vitalité pulpaire ;
- De son (ou de leur) devenir fonctionnel et esthétique ;
- Des complications possibles pouvant intervenir pendant la phase de croissance ;
- Des interférences pouvant se produire à l'occasion d'un traitement orthodontique ;
- Des possibilités de restauration prothétique permanente à l'âge adulte.

Un suivi clinique régulier sera indispensable pendant toute la phase d'établissement de la denture adulte.

L'ITT (*interruption de travail ou arrêt de scolarité pour l'enfant*) a été de.....jours.

Certificat rédigé à la demande de.... (*des parents ou ayant droit*) ..... (*nom de l'enfant*) sur leur demande et remis en mains propres pour faire valoir ce que de droit.

Date, cachet et signature

## **2. Prise en charge des traumatismes en denture temporaire**

Les informations recueillies lors de la consultation post-traumatique sont corrélées à la classification d'Andreasen (*voir partie 1*) afin d'établir un diagnostic précis et exhaustif des lésions présentes. La prise en charge des traumatismes est ensuite guidée par les recommandations de l'IADT (*International Association of Dental Traumatology*) mais le traitement dispensé en denture temporaire diffère de celui appliqué en denture permanente (Flores *et al.* 2007b). Bien que l'approche thérapeutique ne garantisse pas une issue favorable, elle maximise les chances de succès.

Si le délai écoulé depuis le traumatisme et la sévérité du traumatisme sont à prendre en compte, les facteurs suivants sans rapport avec le traumatisme sont également à considérer pour la prise de décision thérapeutique :

- le stade physiologique de la dent temporaire
- la coopération de l'enfant
- l'état de santé général
- les traumatismes répétitifs
- la proximité entre l'apex et le germe sous-jacent

Les observations cliniques et radiologiques qui permettent d'établir le diagnostic seront détaillées pour chaque type de traumatisme. Nous décrivons alors les traitements appropriés ainsi que le suivi des dents temporaires. La priorité est d'éviter les dommages du germe successional afin de préserver l'intégrité de la dent permanente. Les pronostics concernant les potentielles complications en denture temporaire et permanente sont donnés à titre informatif, ils ne sont pas décrits de manière exhaustive puisqu'ils seront développés dans la troisième partie de ce travail.

Nous évoquerons ici la prise en charge d'une incisive maxillaire puisqu'elles sont affectées dans 90% des traumatismes de denture temporaire.

## 2.1. Prise en charge des traumatismes des tissus parodontaux

### 2.1.1. Contusion et subluxation

- Observations cliniques

La dent est sensible à la percussion et à la palpation mais ne présente pas de déplacement. En cas de subluxation, la mobilité est légèrement accentuée et un saignement sulculaire est associé (Figure 8) (Malmgren *et al.* 2012).

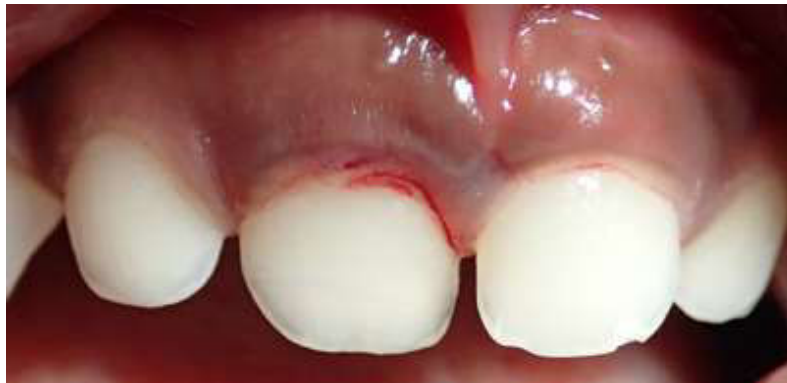

Figure 8 : Saignement sulculaire indiquant une subluxation (source : Courson 2015)

- Observations radiologiques

La radiographie rétro-alvéolaire ne met en évidence aucun élargissement de l'espace desmodontal. Le mordue occlusal confirme l'absence de déplacement (Malmgren *et al.* 2012).

- Traitement

La situation ne nécessite aucun traitement local.

- Prescriptions et recommandations post-opératoires

Antalgique de type Paracétamol (50mg/Kg/j).

Des conseils sont prodigués aux parents afin d'optimiser la guérison et prévenir toutes complications dans la mesure du possible :

- Alimentation molle pendant 7 jours.

- Hygiène bucco-dentaire : brossage doux avec une brosse à dents souple et application locale de Chlorhexidine 0.1 % à l'aide d'un coton tige sur zone blessée, deux fois par jour pendant 1 semaine.
- Déconseiller les habitudes de succion non nutritives (doigt ou tétine).
- Les activités à risque sont à éviter pour empêcher la survenue d'un « sur-traumatisme ».
- L'entourage de l'enfant doit veiller à l'apparition de symptômes indiquant une complication (écoulements gingivaux, augmentation de la mobilité) (Nancy et Naulin-lfi 2016; Pierre *et al.* 2018b).

- Suivi et pronostic

Un contrôle clinique s'effectue à 1 semaine, puis à 6-8 semaines (Malmgren *et al.* 2012).

La mobilité de la dent traumatisée est normale dans les 2 semaines suivant le traumatisme. Les complications en denture temporaire sont rares mais l'apparition d'une dyschromie rouge est possible quelques jours après le traumatisme. Plus rarement, une coloration grise ou jaune peut être observée. De même, un arrêt de l'édification radiculaire si le traumatisme intéresse une dent temporaire dont l'édification radiculaire n'est pas achevée (avant l'âge de 2 ans et 2,5 ans pour les incisives centrales et latérales respectivement) (Malmgren *et al.* 2012).

Les séquelles en denture permanente sont encore plus exceptionnelles. Toutefois, des dyschromies coronaires ou des anomalies d'éruption peuvent se développer, notamment lorsque des complications sont apparues en denture temporaire (Pierre *et al.* 2018a).

### 2.1.2. Extrusion

- Observations cliniques

La dent est partiellement déplacée en dehors de l'alvéole dans l'axe de la dent en direction coronaire (Figure 9). Elle apparaît plus longue et plus mobile (Malmgren *et al.* 2012).

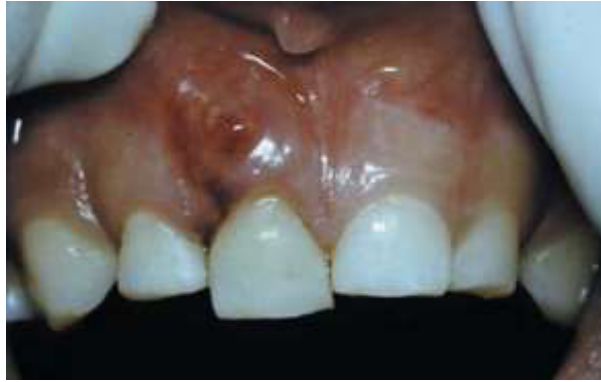

Figure 9 : Cas d'extrusion, le bord libre de 51 est plus bas que celui de sa controlatérale (source : Charland *et al.* 2005b)

- Observations radiologiques

L'espace desmodontal apical est augmenté et le déplacement de la dent est visible (Figure 10). Aucune fracture alvéolaire n'est observée (Malmgren *et al.* 2012).

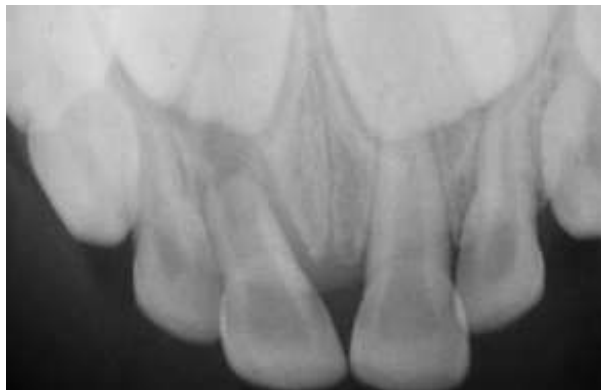

Figure 10 : Cas d'extrusion, le mordue occlusal révèle un élargissement du ligament parodontal (source : Charland *et al.* 2005b)

- Traitement

Le décision thérapeutique est basée sur le degré de déplacement, de mobilité, le délai de consultation, le stade physiologique de la dent temporaire et la coopération de l'enfant (Pierre *et al.* 2018a) :

- En cas d'extrusion mineure sans interférence occlusale : abstention thérapeutique (repositionnement spontané) ou simple meulage.
- En cas d'extrusion inférieure à 3 mm, d'une dent temporaire au stade I (dent immature jusqu'à 2 ans et demi pour les incisives supérieures) et d'un enfant

coopérant : repositionnement passif avec les doigts sous anesthésie locale et mise en place d'une contention 1 à 2 semaines.

- En cas d'extrusion importante, d'interférence occlusale ou pour les dents temporaires rhizalysées (stade III) : avulsion est recommandée.

- Prescriptions et recommandations post-opératoires

Antalgique de type Paracétamol (50mg/Kg/j)

Ces conseils sont prodigués aux parents afin d'optimiser la guérison et éviter toutes complications dans la mesure du possible :

- Alimentation molle pendant 7 jours.

- Hygiène bucco-dentaire : brossage doux avec une brosse à dents souple et application locale de Chlorhexidine 0.1 % à l'aide d'un coton tige sur zone blessée, deux fois par jour pendant 1 semaine.

- Éviter les activités à risque dans le but de prévenir la survenue d'un « sur-traumatisme ».

- Éviter « l'acte » de succion digitale ou d'une sucette.

- L'entourage de l'enfant doit veiller à l'apparition de symptômes conduisant à une complication (écoulements gingivaux, augmentation de la mobilité) (Nancy et Naulin-lfi 2016; Pierre *et al.* 2018b).

- Suivi et pronostic

Un premier contrôle clinique s'effectue à 1 semaine.

Des contrôle cliniques et radiologiques sont réalisés à 6-8 semaines, à 6 mois, puis à 1 an (Malmgren *et al.* 2012).

Les complications en denture temporaire sont rares. Toutefois, une dyschromie transitoire (rouge, jaune ou grise), un arrêt du développement (si le traumatisme intéresse une dent temporaire dont l'édification radiculaire n'est pas achevée), une résorption radiculaire ou une nécrose pulpaire peuvent se produire (Pierre *et al.* 2014b).

Les complications en denture permanente sont rares. Des dyschromies coronaires, hypoplasies amélares ou des anomalies de l'éruption sont observées selon l'âge au moment du traumatisme (Pierre *et al.* 2014b).

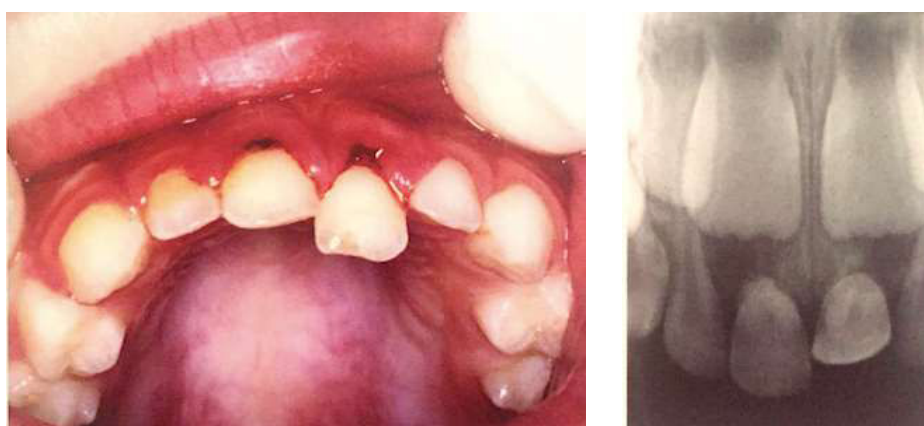### 2.1.3. Luxation latérale

Il s'agit du traumatisme le plus fréquemment observé en denture temporaire.

- Observations cliniques

La dent est déplacée latéralement dans une direction qui dépend du type de choc reçu et présente peu ou pas de mobilité. Le déplacement de la couronne est généralement palatin avec fracture des corticales alvéolaires lorsque le choc est frontal (Figure 11.A). Cette position palatine peut induire une interférence occlusale et perturber l'occlusion (Pierre *et al.* 2014b).

À l'inverse, un traumatisme occasionné par une chute avec un objet en bouche provoque un déplacement de la couronne en vestibulaire et de la racine en palatin. Cette situation présente davantage de risque pour le germe puisque l'apex de la dent temporaire s'en rapproche.



A.

B.

Figure 11 : Cas de luxation latérale d'une incisive centrale gauche chez un enfant de 4 ans. A : Le bord libre de l'incisive centrale gauche est déplacé en palatin. B : L'incisive luxée apparaît radiologiquement plus courte que l'incisive centrale droite non luxée, la racine s'est donc déplacée en vestibulaire (source : Flores *et al.* 2007a)

- Observations radiologiques

Le cliché occlusal est recommandé afin de visualiser le rapport entre l'apex et le germe de la dent succédantelle et cela en comparant la position de la dent luxée par rapport à sa controlatérale. Si la racine est déplacée en palatin, elle apparaît radiologiquement plus longue que celle de la dent controlatérale, l'apex se rapproche

du germe sous-jacent. Si le déplacement de l'apex est en direction vestibulaire, la racine de la dent luxée semble plus courte (Figure 11.B)

Le cliché latéral est utilisé pour déterminer la position de l'apex déplacé par rapport à la dent permanente sous-jacente et permettra de constater la présence d'une fracture alvéolaire (Pierre *et al.* 2018b).

- Traitement

La décision thérapeutique est fonction de la direction et de l'importance du déplacement, ainsi que du stade physiologique de la dent temporaire.

- En cas de déplacement minime de l'apex en vestibulaire, ne créant pas d'interférence occlusale : on laisse la dent se repositionner spontanément grâce à la poussée linguale (Malmgren *et al.* 2012).

- En cas de déplacement l'apex en vestibulaire et de la couronne en palatin générant une interférence occlusale et d'une dent temporaire immature (stade I) ; la dent peut être repositionnée sous anesthésie locale en exerçant une légère pression en même temps en vestibulaire et en palatin avec si possible la réalisation d'une contention pendant 2 à 3 semaines (Figure 12) (Malmgren *et al.* 2012).

Lorsque l'interférence occlusale est légère et que le repositionnement est impossible, une légère retouche des bords incisifs des incisives maxillaire et mandibulaire peut être effectuée. De même, une béance peut être créée temporairement en mettant en place des CVI sur les molaires afin permettre un repositionnement spontané des incisives luxées (Flores *et al.* 2007a).

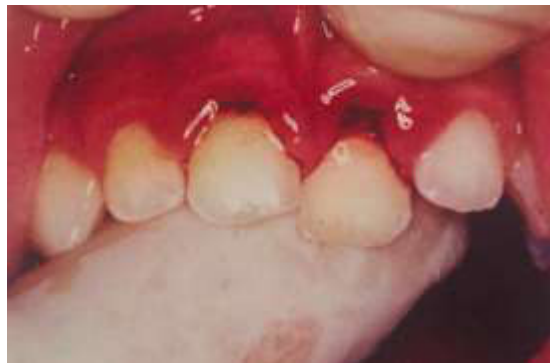

Figure 12 : Manœuvre de repositionnement d'une incisive centrale temporaire luxée  
(source : Flores *et al.* 2007a)



- En cas d'occlusion perturbée sans possibilité de correction, d'apex déplacé en palatin, ou de stade physiologique II ou III ; l'avulsion est recommandée. Des précautions sont prises lors de l'extraction pour ne pas léser le germe, les mors du davier sont placés en proximal en évitant les mouvements de luxation et l'utilisation d'élevateurs est déconseillée (Malmgren *et al.* 2012).

- En présence d'une paroi alvéolaire fracturée et déplacée, celle-ci est repositionnée par pression digitale douce (Pierre *et al.* 2014b).

- Prescriptions et recommandations post-opératoires

Antalgique de type Paracétamol (50mg/Kg/j)

Ces conseils sont prodigués aux parents afin d'optimiser la guérison et éviter toutes complications dans la mesure du possible :

- Alimentation molle pendant 14 jours.

- Hygiène bucco-dentaire : brossage doux avec une brosse à dents souple et application locale de Chlorhexidine 0.1 % à l'aide d'un coton tige sur zone blessée, 2 fois par jour pendant 1 semaine.

- Éviter « l'acte » de succion digitale ou d'une sucette.

- Éviter les activités à risque dans le but de prévenir la survenue d'un « sur-traumatisme ».

- L'entourage de l'enfant doit veiller à l'apparition de symptômes conduisant à une complication (écoulements gingivaux, augmentation de la mobilité) (Nancy et Naulin-Ifi 2016; Pierre *et al.* 2018b).

- Suivi et pronostic

Un contrôle clinique s'effectue à 1 semaine, puis à 2-3 semaines. Des contrôles cliniques et radiologiques sont réalisés à 6-8 semaines, puis tous les 6 mois jusqu'à l'éruption de la dent successienne (Pierre *et al.* 2014b).

Les complications en denture temporaire sont rares. Toutefois, une dyschromie transitoire (rouge, jaune ou grise), un arrêt du développement (si le traumatisme intéresse une dent temporaire dont l'édification radulaire n'est pas achevée) ou une nécrose pulpaire peuvent se produire (Pierre *et al.* 2014b).

Les complications en denture permanente sont rares. On pourra observer des dyschromies coronaires, hypoplasies amélares ou des anomalies de l'éruption (Pierre *et al.* 2014b).

#### 2.1.4. Impaction

- Observations cliniques

La dent est déplacée partiellement ou totalement dans l'os alvéolaire en direction apicale (Figure 13).

Si l'impaction est partielle, le sens de déplacement de la dent se constate cliniquement. Une vestibulo-version de la couronne suggère que la racine se projette en palatin et que l'apex se rapproche du germe sous-jacent. Une chute avec un objet en bouche favorise ce type de déplacement (Tove *et al.* 2013). La courbure vestibulaire des racines des incisives supérieures prédispose les impactions en direction labiale (Gupta 2011).

Une voussure vestibulaire est palpable en cas de compression ou de fracture de l'os alvéolaire et on note une absence de mobilité (Pierre *et al.* 2014a).

La classification de Von Arx (1995) détermine 3 grades de sévérité d'intrusion (Gupta 2011).

Stade I : léger ; plus de 50% de la couronne est visible

Stade II : modéré ; moins de 50% de la couronne est visible

Stade III : sévère ; intrusion totale

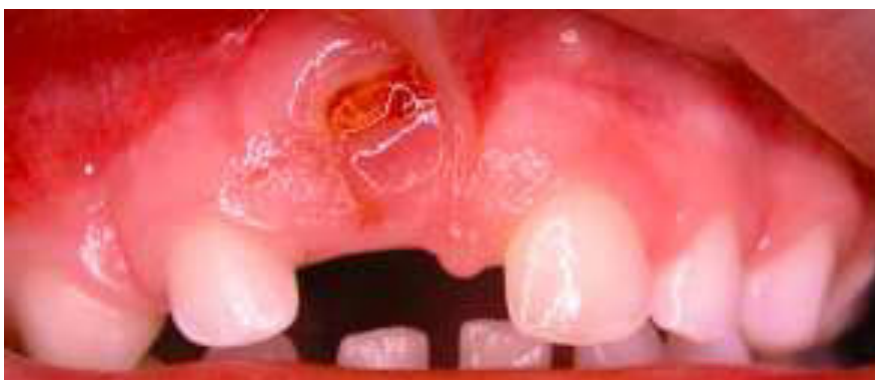

Figure 13 : Impaction sévère de l'incisive centrale droite temporaire (source : Courson 2015)

- Observations radiologiques

Lorsque l'impaction est totale, l'examen radiologique permet d'établir le diagnostic différentiel d'une expulsion ou d'une fracture radiculaire du 1/3 apical avec expulsion du fragment coronaire.

Le cliché occlusal est recommandé pour vérifier le sens de déplacement de la racine de la dent temporaire (Figure 14). La dent traumatisée apparaît plus longue si elle est forcée en direction du germe sous-jacent mais ne permet pas de déterminer la distance qui la sépare du germe.

En cas de traumatisme des 2 incisives centrales, le cliché latéral permet de visualiser la distance entre l'apex de la dent temporaire et le germe successional, ainsi que les fractures de l'os vestibulaire. Il est également essentiel pour s'assurer que la dent n'ait pas pénétré la cavité nasale (Pierre *et al.* 2014a).

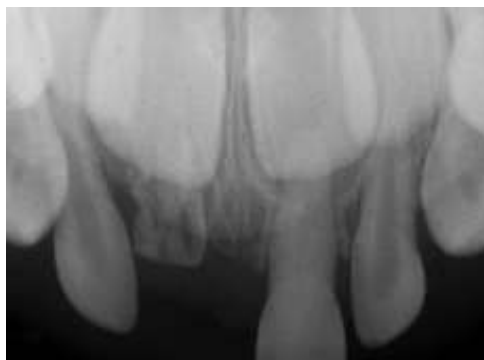

Figure 14 : Cliché occlusal révélant l'impaction de l'incisive centrale (source : Courson 2015)

- Traitement

Deux types de traitements sont déterminés par l'examen radiologique et dépendent de la direction de l'impaction (Malmgren *et al.* 2012) :

- En cas de déplacement de l'apex en vestibulaire ; l'éruption spontanée de la dent est attendue.

- En cas de déplacement forcé en direction du germe ; l'avulsion est recommandée.

Des précautions sont prises lors de l'extraction pour ne pas léser le germe, les mors du davier se placent en proximal sans mouvements de luxation et l'utilisation d'élevateurs est évitée (Flores *et al.* 2007a).

- En cas de fracture alvéolaire, la corticale est repositionnée délicatement et la dent est extraite car sa rééruption échoue généralement (Gupta 2011).

- Prescriptions et recommandations post-opératoires

Antalgique de type Paracétamol (50mg/Kg/j)

Ces conseils sont prodigués aux parents afin d'optimiser la guérison et éviter toutes complications dans la mesure du possible :

- Alimentation molle pendant 14 jours.
- Hygiène bucco-dentaire : brossage doux avec une brosse à dents souple et application locale de Chlorhexidine 0.1 % à l'aide d'un coton tige sur zone blessée, 2 fois par jour pendant 1 semaine.
- Éviter « l'acte » de succion digitale ou d'une sucette.
- Éviter les activités à risque dans le but de prévenir la survenue d'un « sur-traumatisme ».
- L'entourage de l'enfant doit veiller à l'apparition de symptômes conduisant à une complication (écoulements gingivaux, augmentation de la mobilité) (Nancy et Naulin-lfi 2016; Pierre et al. 2018b).

- Suivi et pronostic

Un premier contrôle clinique s'effectue à 1 semaine. Des contrôles cliniques et radiologiques sont réalisés à 3-4 semaines, 6-8 semaines puis tous les ans jusqu'à l'éruption de la dent permanente successionnelle (Malmgren *et al.* 2012).

Le pronostic d'éruption spontanée dépend de la direction, de la sévérité, de l'intensité d'impaction et de la présence d'habitudes déformantes de succion (Gupta 2011). Le changement spontané de position est généralement rapide lorsqu'il s'agit de dents temporaires immatures. Si le repositionnement ne s'effectue pas correctement, les dents impactées restent en infraclusion, leur résorption physiologique est retardée et l'éruption des dents permanentes perturbée (Tove *et al.* 2013).

Lorsqu'il s'agit d'un stade I, la rééruption spontanée est attendue dans un délai de 1 à 6 mois. Si aucun signe n'est décelable au bout du 2ème mois ou si la mobilité de la dent est absente, l'ankylose est suspectée et l'avulsion recommandée.

Lorsqu'il s'agit d'un stade II ou III, la rééruption est rare (Gupta 2011).

D'autres complications peuvent être observées en denture temporaire telles que les dyschromies ou les infections péri-apicales.

Les séquelles en denture permanente sont dans ces situations très fréquentes et comptent parmi les plus sévères (Andreasen et Ravn 1971).

#### 2.1.5. Expulsion

- Observations cliniques

L'alvéole apparaît vide et la dent doit être entièrement en dehors de la cavité buccale.

- Observations radiologiques

L'examen radiologique permet d'établir le diagnostic différentiel d'une impaction complète ou d'une fracture radiculaire du 1/3 apical avec expulsion du fragment coronaire (Pierre *et al.* 2014a).

L'anamnèse du contexte traumatique et la recherche de la dent traumatisée sont primordiales afin d'éliminer les risques d'inhalation. S'il réside le moindre doute quant à la localisation de la dent, la prescription d'examens complémentaires de type radiographie pulmonaire est indispensable.

- Traitement

La dent ne doit pas être réimplantée.

- Prescriptions et recommandations post-opératoires

Antalgique de type Paracétamol (50mg/Kg/j)

Ces conseils sont prodigués aux parents afin d'optimiser la guérison et éviter toutes complications dans la mesure du possible :

- Alimentation molle pendant 7 jours.
- Hygiène bucco-dentaire : brossage doux avec une brosse à dents souple et application locale de Chlorhexidine 0.1 % à l'aide d'un coton tige sur zone blessée, 2 fois par jour pendant 1 semaine.
- L'entourage de l'enfant doit veiller à l'apparition de symptômes de potentielles complications d'autres dents traumatisées (écoulements gingivaux, augmentation de mobilité) (Nancy et Naulin-Ifi 2016; Pierre *et al.* 2018b).

- Suivi et pronostic

Un contrôle clinique s'effectue à 1 semaine. Des contrôles cliniques et radiologiques sont réalisés à 6 mois puis tous les ans jusqu'à l'éruption de la dent permanente successivelle (Malmgren *et al.* 2012).

Le choix de ne pas réimplanter une dent temporaire est lié au risque d'endommager le germe sous-jacent lors de l'acte de réimplantation. Il s'explique aussi par le risque de développer une surinfection des dents temporaires nécrosées (Sigurdsson et Bourguignon 2007).

Les complications en denture permanente sont fréquentes.

## 2.2. Prise en charge des traumatismes des tissus dentaires et alvéolaires

### 2.2.1. Fissure et fracture de l'émail

- Observations cliniques

La perte de substance intéresse uniquement l'émail (Figure 15).

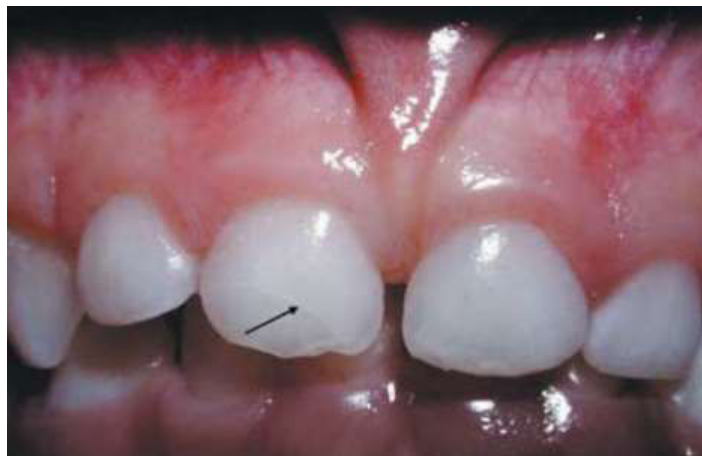

Figure 15 : Fêlure amélaire horizontale sur 51 (source : Charland *et al.* 2005b)

- Observations radiologiques

Aucune anomalie visible.

- Traitement

Un simple polissage est effectué pour arrondir les bords tranchants. Un vernis fluoré est appliqué en présence de sensibilités (Nancy et Naulin-Ifi 2016).

- Prescriptions et recommandations post-opératoires

Ces conseils sont prodigués aux parents afin d'optimiser la guérison et éviter toutes complications dans la mesure du possible :

- Éviter les activités à risque dans le but de prévenir la survenue d'un « sur-traumatisme ».
- Hygiène bucco-dentaire : brossage doux avec une brosse à dents souple et application locale de Chlorhexidine 0.1 % à l'aide d'un coton tige sur zone blessée, 2 fois par jour pendant 1 semaine.
- L'entourage de l'enfant doit veiller à l'apparition de symptômes de potentielles complications d'autres dents traumatisées (écoulements gingivaux, augmentation de la mobilité) (Nancy et Naulin-Ifi 2016; Pierre *et al.* 2018b).

- Suivi et pronostic

Aucun suivi n'est nécessaire. Le pronostic est très favorable pour les deux dentures.

### 2.2.2. Fracture amélo-dentinaire sans exposition pulpaire

- Observations cliniques

La perte de substance intéresse l'émail et la dentine sur une surface plus ou moins étendue mais sans exposition du tissu pulpaire.

- Observations radiologiques

La distance entre la pulpe et le trait de fracture est évaluée par la prise de cliché rétro-alvéolaire.

- Traitement

La reconstitution à la résine composite est le choix à privilégier lorsque la perte de substance est importante et si la coopération du patient le permet.

Dans les autres cas les tubulis sont scellés à la résine composite fluide ou une reconstitution au CVI suffit (Malmgren *et al.* 2012).

- Prescriptions et recommandations post-opératoires

Ces conseils sont prodigués aux parents afin d'optimiser la guérison et d'éviter, dans la mesure du possible, toute complication :

- Hygiène bucco-dentaire : brossage doux avec une brosse à dents souple et application locale de Chlorhexidine 0.1 % à l'aide d'un coton tige sur zone blessée, 2 fois par jour pendant 1 semaine.
- Éviter les activités à risque dans le but de prévenir la survenue d'un « sur-traumatisme ».
- L'entourage de l'enfant doit veiller à l'apparition de symptômes de potentielles complications d'autres dents traumatisées (écoulements gingivaux, augmentation de la mobilité) (Nancy et Naulin-Ifi 2016; Pierre *et al.* 2018b).

- Suivi et pronostic

Le contrôle clinique est effectué à 3-4 semaines (Malmgren *et al.* 2012).

La prévalence de complication en denture temporaire est très faible.

Le développement de séquelles en denture permanente est exceptionnel, il est lié au risque de nécrose du tissu pulpaire de la dent temporaire.

### 2.2.3. Fracture amélo-dentinaire avec exposition pulpaire

- Observations cliniques

La perte de substance intéresse l'émail, la dentine et expose le tissu pulpaire (Figure 16). Elle s'explique par la dimension importante de la chambre pulpaire, et sa fréquence varie de 0 à 3,2% (Ram *et al.* 1994).



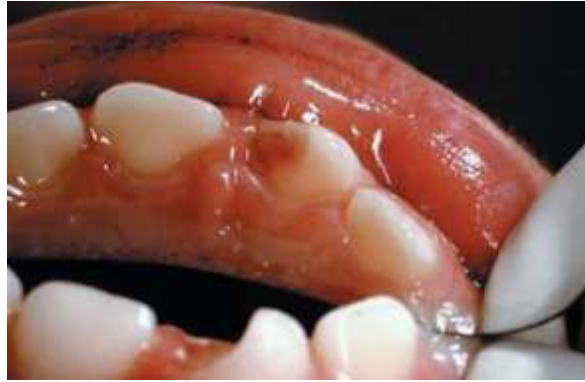

Figure 16 : Exposition pulpaire traumatique d'une incisive centrale temporaire droite  
(source : Charland *et al.* 2005b)

- Observations radiologiques

Cet examen permet d'évaluer le stade physiologique de la dent traumatisée, facteur essentiel dans la décision thérapeutique et de visualiser le trait de fracture (Muller-Bolla 2014).

- Traitement

Il est admis que la préservation de la vitalité pulpaire s'envisage sur les dents temporaires complètement édifiées voire immatures, en réalisant un coiffage pulpaire ou une pulpotomie partielle (Flores *et al.* 2007b). À l'heure actuelle, avec l'émergence de nouveaux matériaux bioactifs, l'intérêt de l'hydroxyde de calcium semble remis en cause, et l'utilisation de MTA® ou Biodentine® lui sont préférés.

De nombreux facteurs interviennent dans l'orientation thérapeutique (Nancy *et Naulin-lfi* 2016) :

- En cas d'exposition minimale, récente (<48heures), et d'un stade I ; le coiffage pulpaire ou la pulpotomie sont recommandés.
- En cas d'exposition de plus grande étendue, de plus de 48 heures, ou d'un stade II ; la pulpectomie à l'eugénate est recommandée.
- En présence d'un stade III ou d'un patient non coopérant ; l'avulsion est indiquée.

- Prescriptions et recommandations post-opératoires

Ces conseils sont prodigués aux parents afin d'optimiser la guérison et d'éviter, dans la mesure du possible, toute complication :

- Hygiène bucco-dentaire : brossage doux avec une brosse à dents souple et application locale de Chlorhexidine 0.1 % à l'aide d'un coton tige sur zone blessée, 2 fois par jour pendant 1 semaine.
- Éviter les activités à risque dans le but de prévenir la survenue d'un « sur-traumatisme ».
- L'entourage de l'enfant doit veiller à l'apparition de symptômes conduisant à une complication (écoulements gingivaux, augmentation de la mobilité) (Nancy et Naulin-lfi 2016; Pierre *et al.* 2018b).

- Suivi et pronostic

Un contrôle clinique est effectué à 1 semaine. Des contrôles cliniques et radiologiques sont réalisés à 6-8 semaines puis à 1 an (Malmgren *et al.* 2012).

Le pronostic dépend de la taille de l'exposition pulpaire, du délai de consultation, du stade physiologique de la dent traumatisée et de l'association éventuelle avec des lésions parodontales (Pierre *et al.* 2014c). Les complications observables en denture temporaire peuvent être : une infection péri-apicale (lié au risque de nécrose du tissu pulpaire de la dent temporaire) ou un arrêt du développement radiculaire (si le traumatisme intéresse une dent temporaire dont l'édification radiculaire n'est pas achevée).

Les séquelles en denture permanente sont rares. Elles sont principalement occasionnées lors de la diffusion d'un processus infectieux, suite à la nécrose de la dent temporaire traumatisée.

#### 2.2.4. Fractures corono-radiculaires

- Observations cliniques

Le trait de fracture s'étend sous le bord gingival en exposant ou non la pulpe (Figure 17) (Pierre *et al.* 2014c). Le fragment peut être mobile, faiblement ou modérément déplacé et toujours attaché (Nancy et Naulin-lfi 2016).

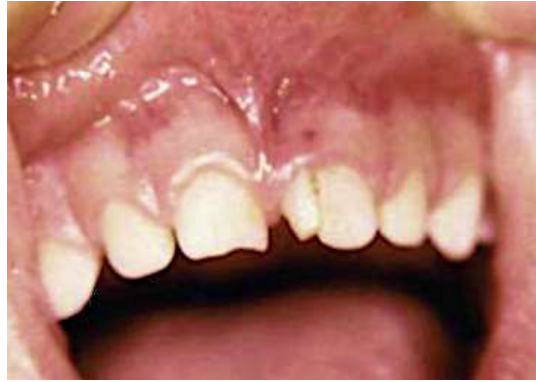

Figure 17 : Fracture corono-radriculaire sur 61 (source : Flores 2002)

- Observations radiologiques

Le cliché occlusal objective le nombre de fragments mais la limite apicale du trait de fracture est généralement non visible (Figure 18) (Pierre *et al.* 2014c).

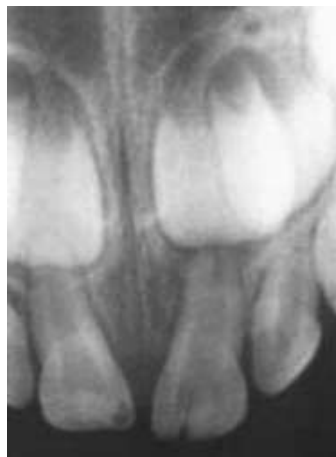

Figure 18 : Trait de fracture corono-radriculaire radioclaire visible sur un cliché rétro-alvéolaire (source : Flores 2002)

- Traitement

La décision thérapeutique dépend de la coopération du patient et de la possibilité de reconstruction après l'avulsion du fragment coronaire fracturé.

Lorsque la fracture est supra gingivale et que l'enfant est coopérant, un traitement conservateur peut-être envisagé. La pulpotomie (en présence d'une pulpe saine) ou la pulpectomie (en cas de pulpe inflammatoire ou nécrosée) sont dans cette situation presque toujours inévitables.

Dans la plupart des cas, le volume à reconstituer est trop importante par rapport au support dentaire restant, l'avulsion du fragment coronaire fracturé est alors

recommandée. Si l'extraction de la partie apicale présente un risque pour le germe, elle sera laissée en place et la résorption du fragment sera surveillée.

- Prescriptions et recommandations post-opératoires

Antalgique de type Paracétamol (50mg/Kg/j) en cas d'avulsion.

Ces conseils sont prodigués aux parents afin d'optimiser la guérison et d'éviter, dans la mesure du possible, toute complication :

- Alimentation molle pendant 14 jours.
- Hygiène bucco-dentaire : brossage doux avec une brosse à dents souple et application locale de Chlorhexidine 0.1 % à l'aide d'un coton tige sur zone blessée, 2 fois par jour pendant 1 semaine.
- Éviter les activités à risque dans le but de prévenir la survenue d'un « sur-traumatisme ».
- L'entourage de l'enfant doit veiller à l'apparition de symptômes conduisant à une complication (écoulements gingivaux, augmentation de la mobilité) (Nancy et Naulin-lfi 2016; Pierre *et al.* 2018b).

- Suivi et pronostic

Un contrôle clinique est effectué à 1 semaine. Des contrôles cliniques et radiologiques sont ensuite réalisés à 6-8 semaines puis à tous les ans jusqu'à l'éruption de la dent permanente succédant (Malmgren *et al.* 2012).

Le pronostic dépend de la taille de l'exposition pulpaire, du délai de consultation, du stade physiologique de la dent traumatisée et de l'association éventuelle avec des lésions parodontales (Pierre *et al.* 2014c).

Des signes défavorables tels qu'une infection péri-apicale (en cas de nécrose pulpaire de la dent temporaire) ou un arrêt du développement radicaire (si la dent temporaire est immature) peuvent être observés à la suite du traumatisme.

Les séquelles en denture permanente sont rares. Elles sont principalement occasionnées lors de la diffusion d'un processus infectieux, suite à la nécrose de la dent temporaire traumatisée.

### 2.2.5. Fractures radiculaires

- Observations cliniques

Le fragment coronaire est généralement mobile, il peut être déplacé et créer une interférence occlusale (Figure 19) (Pierre *et al.* 2014c).

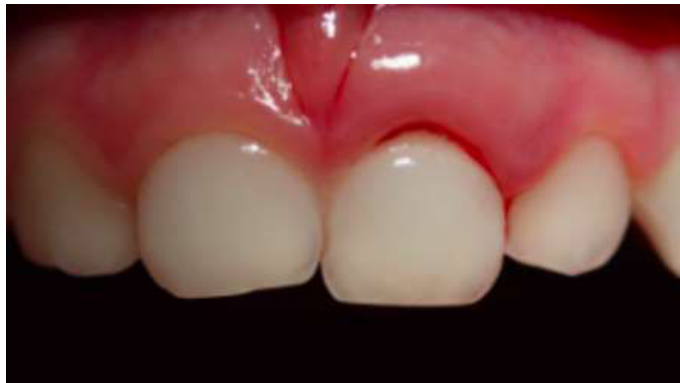

Figure 19 : Légère extrusion de 61 associée à un saignement sulculaire (source : Courson 2015)

- Observations radiologiques

La fracture se situe principalement à la moitié ou au 1/3 apical radulaire. La prise de cliché radiographique permet de déterminer la localisation du trait de fracture et le stade physiologique de la dent temporaire traumatisée (Figure 20).

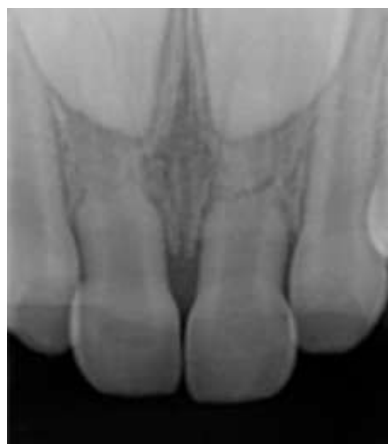

Figure 20 : Fracture radulaire horizontale visible sur un cliché retro-alvéolaire (source : Courson 2015)

- Traitement

- En l'absence de déplacement et lorsqu'il n'existe aucune communication entre le trait de fracture et la cavité buccale, l'abstention est préférée (Naulin-Ifi 2005).
- Si le déplacement est minime, la dent repositionnable et l'enfant coopérant, la thérapeutique peut être discutée. L'IADT recommande la pose d'une contention souple pendant 4 semaines (Figure 21) (Malmgren *et al.* 2012). Cependant l'AAPD déconseille ce traitement et préconise l'avulsion (American Academy on Pediatric Dentistry Council on Clinical Affairs 2008).
- Pour les autres cas où la partie coronaire est déplacée ou lorsqu'il existe une communication avec la cavité buccale, seul le fragment coronaire est à extraire. La portion apicale est laissée en place jusqu'à ce qu'elle se résorbe physiologiquement. Elle reste généralement vivante car le paquet vasculo-nerveux n'est a priori pas atteint (Pierre *et al.* 2014c).

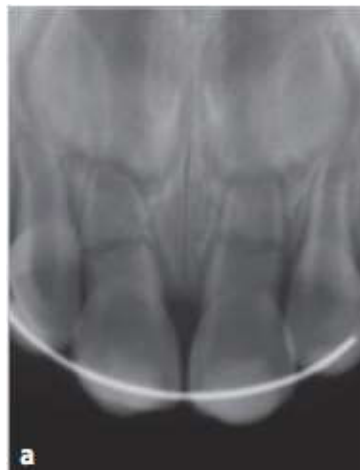

Figure 21 : Radiographie des fractures radiculaires des deux incisives centrales temporaires maxillaire nécessitant la pose d'une contention (source : Nam *et al.* 2017)

- Prescriptions et recommandations post-opératoires

Antalgique de type Paracétamol (50mg/Kg/j) en cas d'avulsion.

Ces conseils sont prodigués aux parents afin d'optimiser la guérison et éviter toutes complications dans la mesure du possible :

- Alimentation molle pendant 14 jours.

- Hygiène bucco-dentaire : brossage doux avec une brosse à dents souple et application locale de Chlorhexidine 0.1 % à l'aide d'un coton tige sur zone blessée, 2 fois par jour pendant 1 semaine.
- Éviter les activités à risque dans le but de prévenir la survenue d'un « sur-traumatisme ».
- Éviter « l'acte » de succion digitale ou d'une sucette.
- L'entourage de l'enfant doit veiller à l'apparition de symptômes conduisant à une complication (écoulements gingivaux, augmentation de la mobilité) (Nancy et Naulin-lfi 2016; Pierre *et al.* 2018b).

- Suivi et pronostic

Le suivi dépend du traitement réalisé.

- Si le fragment coronaire est conservé : un contrôle clinique est effectué à 1 semaine, puis à 6-8 semaines. Un contrôle clinique et radiologique est réalisé à 1 an jusqu'à l'exfoliation des 2 fragments.
- Si le fragment est avulsé : un contrôle clinique et radiologique est effectué tous les ans jusqu'à la résorption de la portion apicale.

Le pronostic de la dent temporaire est plutôt favorable car on retrouve souvent une cicatrisation entre les deux fragments ou une résorption physiologique de la portion apicale.

Le pronostic de la dent permanente est très favorable car il n'y a pas de dommages directes sur le germe sous-jacent (Malmgren *et al.* 2012).

#### 2.2.6. Fractures alvéolaires

- Observations cliniques

La fracture concerne un fragment entier de la mâchoire et toutes les dents incluses dans ce segment sont mobiles. La portion est souvent déplacée et perturbe l'occlusion (Figure 22) (Nancy et Naulin-lfi 2016). Le déplacement dépend de la direction de l'impact (Flores *et al.* 2007a).

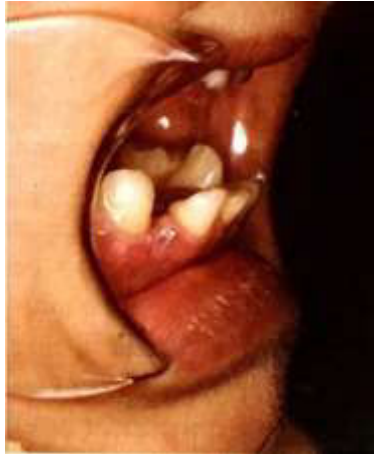

Figure 22 : Déplacement du bloc incisif mandibulaire suspectant une fracture alvéolaire (source : Flores *et al.* 2007a)

- Observations radiologiques

Une fracture horizontale au niveau des apex des dents temporaires et des germes sous-jacents est visible sur un cliché occlusal. Un cliché latéral permet visualiser la relation entre les traits de fractures, les dents temporaires et les germes des dents permanentes sous-jacents et si le fragment est déplacé en direction labiale (Malmgren *et al.* 2012).

- Traitement

Tous les segments déplacés doivent être remplacés afin de rétablir l'occlusion. L'anesthésie générale est souvent nécessaire (Flores *et al.* 2007a). Une contention est réalisée pour une durée de 4 semaines et les dents présentes au niveau du trait de fracture requièrent une surveillance (Nancy et Naulin-Ifi 2016).

- Prescriptions et recommandations post-opératoires

Antalgique de type Paracétamol (50mg/Kg/j)

Ces conseils sont prodigués aux parents afin d'optimiser la guérison et éviter toutes complications dans la mesure du possible :

- Alimentation molle pendant 14 jours.
- Hygiène bucco-dentaire : brossage doux avec une brosse à dents souple et application locale de Chlorhexidine 0.1 % à l'aide d'un coton tige sur zone blessée, 2 fois par jour pendant 1 semaine.



- Éviter les activités à risque dans le but de prévenir la survenue d'un « sur-traumatisme ».
- Éviter « l'acte » de succion digitale ou d'une sucette.
- L'entourage de l'enfant doit veiller à l'apparition de symptômes conduisant à une complication (écoulements gingivaux, augmentation de la mobilité) (Nancy et Naulin-lfi 2016).

- Suivi et pronostic

Le contrôle clinique s'effectue à 1 semaine. Des contrôles cliniques et radiologiques sont réalisés à 3-4 semaines (avec la dépose de la contention), puis à 6-8 semaines et tous les ans jusqu'à l'éruption de la dent permanente (Malmgren *et al.* 2012).

En denture temporaire, des signes d'infections péri-apicales ou de résorptions radiculaires externes inflammatoires sont parfois observées.

D'autres perturbations peuvent être attendues en denture permanente, elles nécessitent donc un suivi jusqu'à leur éruption complète (Malmgren *et al.* 2012).

### **3. Conséquences des traumatismes des dents temporaires**

Les traumatismes survenus en denture temporaire sont susceptibles de se répercuter à court, moyen ou long terme. En effet, malgré un tableau clinique asymptomatique ou une thérapeutique adaptée, l'évolution des lésions traumatiques et leurs conséquences cliniques peuvent être extrêmement variables. Une grande retenue doit donc être de mise autant sur la condition de la denture temporaire que sur celle de la denture permanente dans le Certificat Médical Initial.

Il est indispensable pour le praticien d'informer les parents sur ces potentielles complications et d'instaurer un suivi afin de prévenir ou limiter leurs effets en denture temporaire ou permanente.

#### **3.1. Répercussions en denture temporaire**

Une dent temporaire ayant subi un traumatisme peut, malgré un traitement précoce adapté et un suivi rigoureux, évoluer de manière défavorable. Les complications post-traumatiques peuvent se développer au niveau pulpaire ou parodontal et possèdent diverses étiologies : nécrose pulpaire, hyperhémie pulpaire, hémorragie pulpaire, oblitération pulpaire (camérale et/ou radulaire), résorptions inflammatoires, perte prématurée de la dent temporaire (Holan 2004). Parmi les manifestations cliniques, ce sont principalement les dyschromies coronaires qui alertent les parents.

Le développement d'éventuelles anomalies dépend des caractéristiques individuelles de l'enfant et du potentiel de cicatrisation des structures lésées (Mello-Moura *et al.* 2011). La plupart des diagnostics des complications se posent à partir de la 6<sup>ème</sup> semaine et pendant la première année suivant le traumatisme (Lauridsen *et al.* 2017). Nous verrons dans la dernière partie de ce travail que certaines de ces complications précoces non traitées peuvent participer au développement de séquelles à long terme. Le traitement des complications en denture temporaire s'envisage donc toujours en vue de préserver l'intégrité du germe successional.

### 3.1.1. Prévalence des complications en denture temporaire

Selon Borum et Andreasen (1998), plus d'une dent temporaire sur deux présente des complications à la suite d'un traumatisme. Cette prévalence est importante et s'explique par le fait que plusieurs manifestations post-traumatiques peuvent apparaître pour une même dent (Figure 23).

L'âge et le type de traumatisme sont considérés comme des facteurs de risque, bien que ce dernier soit discuté dans la littérature.

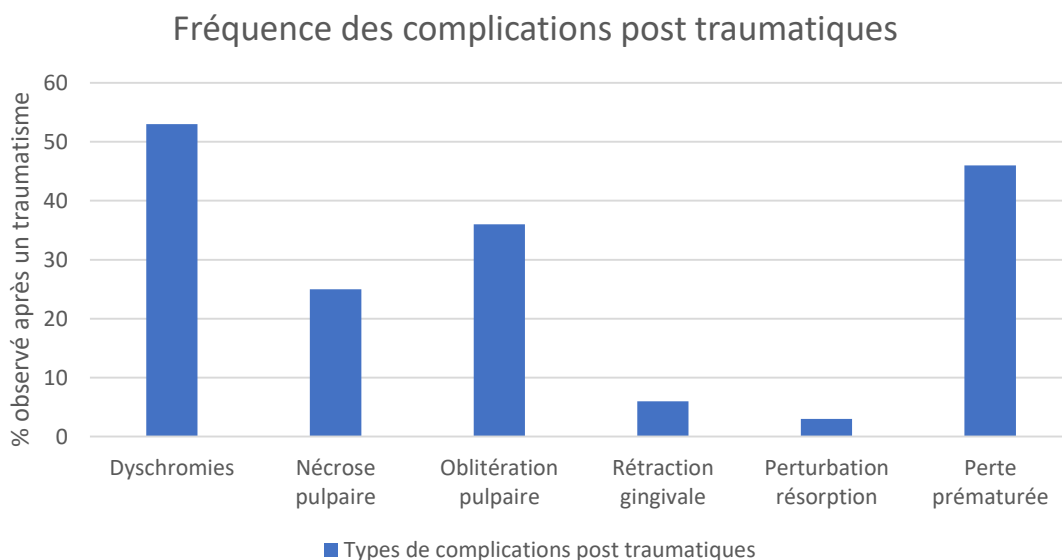


Figure 23 : Prévalence des complications en denture temporaire à la suite d'un traumatisme (d'après Borum et Andreasen 1998)

- Prévalence des complications en fonction de l'âge

Le risque de complication post-traumatique est lié au stade de développement radiculaire au moment du traumatisme. Dans l'étude de Soporowski (1994), il apparaît deux périodes pour lesquelles la probabilité de développer une complication durant la première année post-traumatique est plus faible. Elles correspondent aux enfants âgés de moins de 2 ans ou de plus de 5 ans chez lesquels les apex sont ouverts avec un large pédicule vasculo-nerveux. À l'inverse, cette prévalence est plus élevée entre 2 et 3 ans, lorsque le traumatisme se produit sur des dents matures.

- Prévalence des complications en fonction du type de traumatisme

Alors que certains auteurs n'attribuent pas d'association significative entre le type de traumatisme et la prévalence des différentes séquelles, d'autres études s'accordent sur plusieurs corrélations.

Pour Borum et Andreasen (1998), Qassem *et al.* (2014) et Lauridsen *et al.* (2017), les impactions en denture temporaire apparaissent comme les traumatismes présentant le plus de complications (Figure 24).

Les mécanismes physiques et physio-pathologiques mis en jeu lors d'un traumatisme semblent expliquer le processus de formation de certaines complications.

Dans les cas de luxation, c'est le paquet vasculo-nerveux qui subit le plus de dommages. La compression, la rupture des fibres ligamentaires ou la réponse inflammatoire locale créées dans l'espace parodontal induisent dans un premier temps une ischémie pulpaire. La perméabilité sanguine augmente alors pour compenser ce déficit mais peut mener à une hyperhémie ou une hémorragie (Qassem *et al.* 2015). En denture temporaire, la richesse du réseau vasculaire et la largeur du foramen apical facilitent le phénomène de revascularisation. Cette caractéristique favorable au maintien de la vitalité pulpaire est cependant également propice à la contamination bactérienne de la pulpe en présence d'une infection. Lorsque le traumatisme est sévère et les dommages du paquet vasculo-nerveux durables, l'ischémie est permanente et responsable du développement de nécroses (Qassem *et al.* 2014). Les cellules de l'espace desmodontal des dents temporaires sont plus sensibles aux enzymes inflammatoires et induisent davantage de résorptions radiculaires par rapport aux dents permanentes.

D'après Aldrigui (2013), les traumatismes des tissus durs avec exposition pulpaire sont associés au développement de nécrose. Il attribue cette relation à une contamination pulpaire par des micro-organismes.

Certaines complications peuvent être qualifiées de iatrogènes lorsqu'elles résultent d'actes réalisés lors du traitement initial. Selon Soporowki (1994), le repositionnement d'une luxation latérale favorise la survenue de nécroses alors que la remise en place d'une dent impactée diminue ce risque. La réimplantation des

dents temporaires est totalement contre-indiquée car elle augmente considérablement le risque de manifestation post-traumatique.

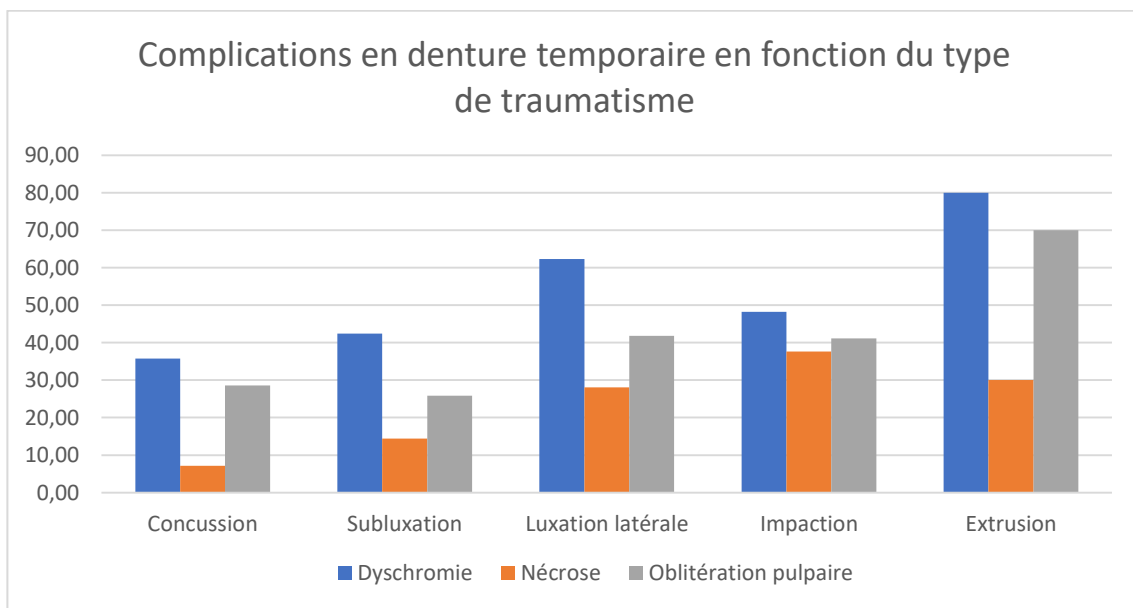


Figure 24 : Prévalences de certaines complications observées en denture temporaire selon le type de traumatisme subi (source : Borum et Andreasen 1998)

### 3.1.2. Complications parodontales

Nous décrivons ici les séquelles touchant aux tissus gingivaux, osseux ou initiées à partir de l'espace desmodontal.

- Résorptions radiculaires externes

Les résorptions pathologiques expriment une perte anormale et progressive de dentine, de cément et/ou de tissu osseux pouvant conduire à une perte prématurée de la dent (Nam *et al.* 2017). Elles se classent en 3 catégories correspondant à des étiologies différentes ; les résorptions de surface, les résorptions inflammatoires, et les résorptions de remplacement. Chaque type possède des caractéristiques radiologiques propres et distinctes des résorptions physiologiques. Ces éléments facilitent le diagnostic différentiel et permettent dans 70% des cas une identification durant la première année suivant le traumatisme (Nam *et al.* 2017). L'âge, la sévérité et la répétition de traumatismes sont des facteurs qui favorisent ces résorptions

pathologiques. Une dent traumatisée plusieurs fois présente 2,6 fois plus de risque de développer ce type de complication comparée à un traumatisme unique (Cardoso et Rocha 2008). Le traitement recommandé dans un contexte de résorption pathologique est généralement l'avulsion (de Vasconcelos Cunha Bonini *et al.* 2009).

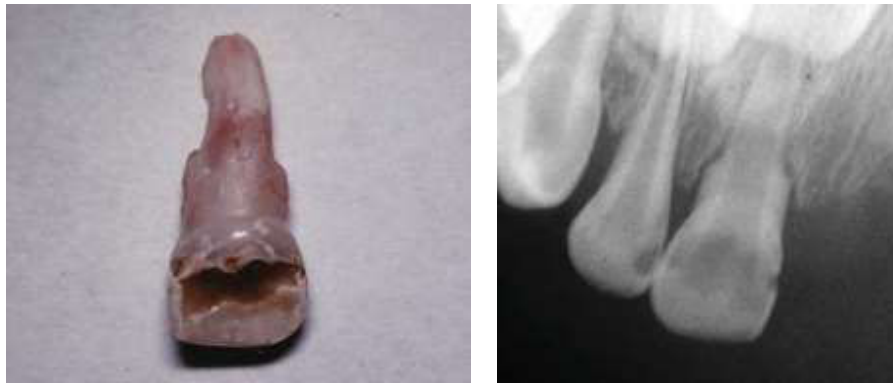Des études ont décrit d'autres formes de résorptions radiculaires liées à un antécédent traumatique. Celles-ci ne sont pas considérées comme pathologiques, elles sont présentées comme atypiques (Holan *et al.* 2015; Nam *et al.* 2017).

- ✓ Les résorptions radiculaires inflammatoires (IRR : *Inflammatory Root Resorption*)

Elles représentent entre 7,2 et 14 % des complications rencontrées en denture temporaire, et sont les plus fréquentes au niveau parodontal (Kenwood et Seow 1989; Borum et Andreasen 1998).

Ces résorptions reflètent un processus inflammatoire qui induit la destruction conjointe de tissus au niveau de la surface radiculaire et de l'os adjacent (Figure 25). Le développement de ces séquelles semble plus propice lorsque le traumatisme se produit sur une dent en cours de rhizolyse car la résorption est favorisée par l'augmentation de cellules inflammatoires présentes durant cette période (Qassem *et al.* 2014). Les IRR peuvent être associées à une nécrose pulpaire, il s'agit généralement de dents grisées de façon permanente qui développent un abcès et une résorption inflammatoire des années après le traumatisme (Holan 2004; Cardoso et Rocha 2008).

Le diagnostic radiologique révèle une lésion radioclaire élargie aux contours diffus entre la surface radiculaire et l'os alvéolaire (Flores *et al.* 2007a). Le traitement endodontique ou l'avulsion doivent être réalisés en présence d'une dent nécrosée car l'absence de traitement mène à la perte prématurée de la dent (Qassem *et al.* 2014).



A.

B.

Figure 25 : Cas de résorption radiculaire inflammatoire externe. A : Aspect clinique de la racine après avulsion. B : Aspect radiologique (source : Charland *et al.* 2006)

✓ Les résorptions de remplacement

Les résorptions de remplacement sont peu fréquentes puisqu'elles comptent pour seulement 1% des complications des dents temporaires (Borum et Andreasen 1998). Lors d'impactions, les résorptions sont observées entre 2,4 et 6 % des cas et elles sont associées à une ankylose (Diab et ElBadrawy 2000).

Ce type de résorption se caractérise par une perte de substance au niveau de la surface radiculaire qui se comble par du tissu osseux (Holan *et al.* 2015). Ce processus conduit à une absence de rééruption spontanée d'une dent impactée quand il intéresse une grande partie de la racine, voire à une ankylose lorsque la friction entre la racine et les fragments osseux est trop importante. L'ankylose se diagnostique cliniquement par un bruit sourd à la percussion (Diab et ElBadrawy 2000).

Radiologiquement, c'est la disparition de la lamina dura qui évoque ce processus.

L'avulsion immédiate est recommandée afin d'éviter l'ankylose de la dent temporaire et ses risques sur l'éruption de la dent succédantelle (Figure 26) (Diab et ElBadrawy 2000).

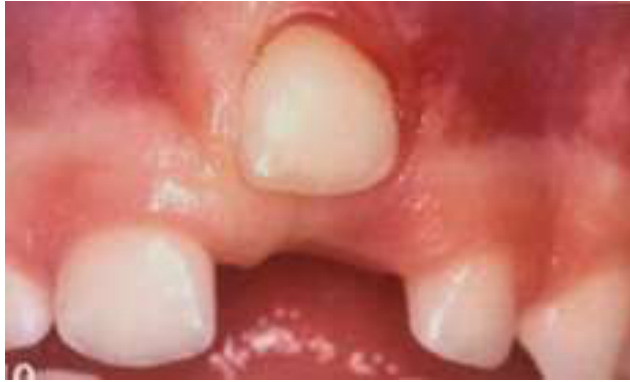

Figure 26 : Ankylose de 61 après impaction (source : Jung *et al.* 2016)

✓ Les résorptions de surface

Il s'agit d'une réponse locale du cément suite au traumatisme du ligament parodontal et de la racine. Ce type de résorption ne progresse pas et cicatrise en deux à trois semaines sans traitement. Ces réactions très superficielles dont la réparation est spontanée ne sont pas souvent diagnostiquées radiologiquement, elles sont donc rarement décrites (Nam *et al.* 2017).

✓ Les résorptions radiculaires atypiques (ARR : *Atypical Root Resorption*)

Également appelées résorptions radiculaires irrégulières, semi-lunaires ou circonférentielles, elles se distinguent des formes pathologiques par des indentations latérales ou apicales. Elles sont considérées comme un nouveau modèle de cicatrisation rencontré lors de fractures radiculaires. Elles ne requièrent pas l'avulsion des dents affectées, mais leur exfoliation précoce n'est pas négligeable (Figure 28) (Nam *et al.* 2017).

Rubel a classé ces types de résorption selon 4 modèles (Figure 27) (Holan *et al.* 2015 ; Nam *et al.* 2017) :

Type I : La résorption est circonférentielle sans perte de la totalité de la longueur radiculaire.

Type II : La résorption est conique. (« Ice cream »)

Type III : La résorption est arrondie ou réduite de la moitié radiculaire.

Type IV : La résorption est une combinaison de II et III



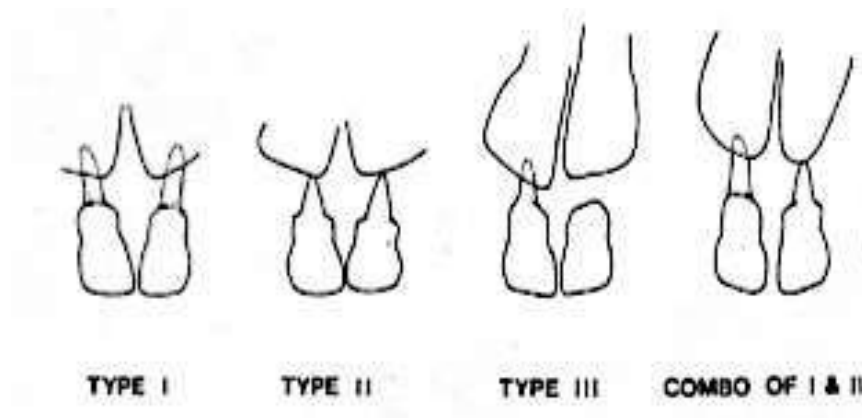


Figure 27 : Types de résorptions radiculaire atypiques selon Rubel (source : Holan *et al.* 2015)

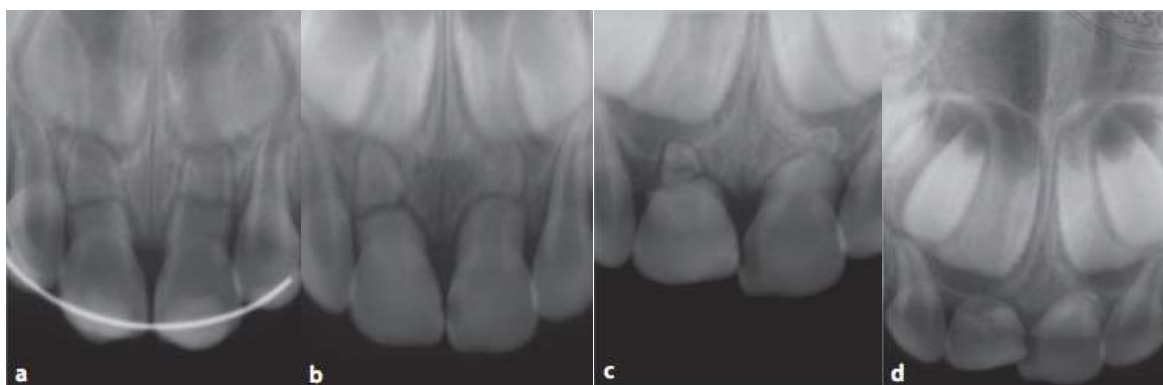

Figure 28 : Suivi radiologique d'une résorption radiculaire atypique. a : Radiographie occlusale initiale présentant les fractures radiculaire de 51 et 61. b : Radiographie 16 mois post-traumatisme. c : Radiographie 22 mois post-traumatisme révélant une résorption radiculaire atypique, avec une lamina dura intacte et l'absence de processus inflammatoire. d : Radiographie montrant l'exacerbation du processus de résorption et la perte totale du fragment apical (source : Nam *et al.* 2017)

✓ Les altérations de la résorption physiologique

Elles sont assez rarement observées au niveau d'incisives traumatisées et comptent pour moins de 4% des complications post-traumatiques (3,1%) (Borum et Andreasen 1998). Il existe pourtant une association significative entre la nécrose pulpaire et l'altération (accélération ou retard) de la rhizalyse de la dent traumatisée. L'action conjuguée des résorptions physiologique et pathologique serait responsable de

l'accélération du processus. En effet, la disparition physiologique du ciment permettrait le passage des toxines ou bactéries de la pulpe nécrotique à travers les tubuli dentinaires jusqu'à la surface externe de la racine pour y stimuler une résorption externe inflammatoire (Holan 2004). Enfin, des études ont rapporté qu'en denture temporaire, les cellules du ligament parodontal sont plus susceptibles aux cytokines pro-inflammatoires comparées à ces mêmes cellules en denture permanente (Cordeiro *et al.* 2011).

- Autres complications parodontales

- ✓ Le pulse granuloma

La littérature n'a rapporté qu'un unique cas, pour lequel on observe l'apparition d'un épaissement gingival (sulculaire) quelques jours après le traumatisme. Le pulse granuloma est dû à une réaction inflammatoire spécifique, granulomateuse, liée à la rétention de corps légumineux dans les tissus mous, un saignement à la palpation a été observé (Figure 29). Radiologiquement, il n'y a aucun signe d'inflammation, de fracture radiculaire ou de résorption pathologique. Cette masse peut néanmoins provoquer le déplacement des éléments dentaires, responsable d'une légère mobilité et d'interférence occlusale. Le traitement consiste en un débridement chirurgical puis l'application locale de povidone iodée. Les auteurs réaffirment alors l'importance de la recherche des corps étrangers et la réalisation de soins désinfectants lorsque la muqueuse buccale est lésée (Padmanabhan *et al.* 2013).

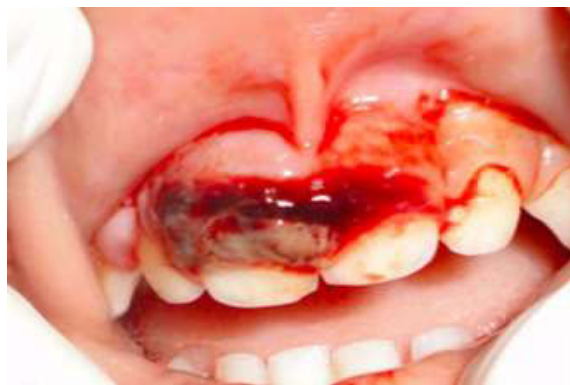

Figure 29 : Aspect clinique d'un pulse granuloma (source : Padmanabhan *et al.* 2013)

- ✓ Les pathologies gingivo-osseuses (OGP : *Osseo Gingival Pathology*)

Il n'existe dans la littérature aucune définition des pathologies gingivo-osseuses, mais Kimura les décrit et classifiés selon 3 types : la fenestration apicale (AF), la récession gingivale totale (TGR) et la récession gingivale partielle (PGR) (Kimura *et al.* 2017) (Figure 31 ; Figure 32 ; Figure 32).

Les rétractions gingivales représentent 6,7 % des complications et 80% d'entre elles sont diagnostiquées dans les 2 mois suivant le traumatisme (Borum et Andreasen 1998). Dans les rares cas de fenestration apicale, l'avulsion de la dent est préférée. Ce type de complication va dans certains cas altérer le chemin d'éruption de la dent permanente.

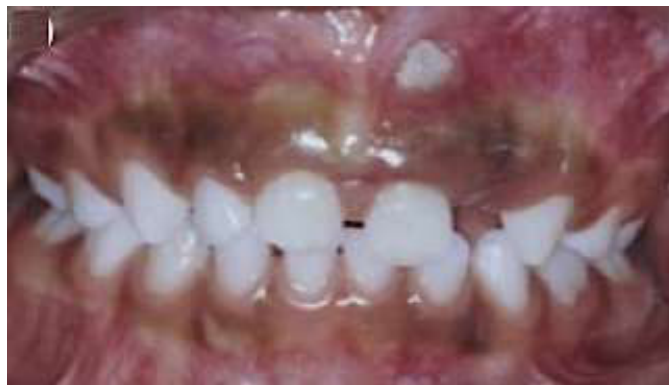

Figure 30 : Vue intrabuccale d'une fenestration apicale (source : Kimura *et al.* 2017)

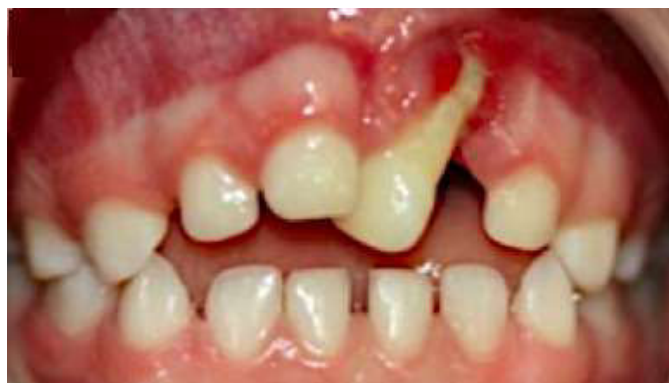

Figure 31 : Vue intrabuccale d'une récession gingivale totale (source : Kimura *et al.* 2017)

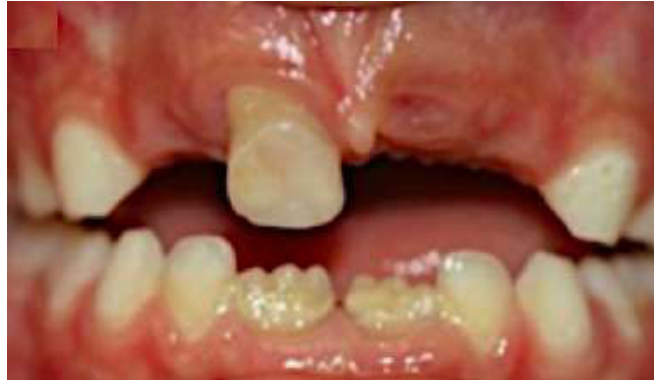

Figure 32 : Vue intrabuccale d'une récession gingivale partielle (source : Kimura *et al.* 2017)

### 3.1.3. Complications pulpaire

Alors que l'état pulpaire en denture temporaire est difficilement appréciable à l'aide des différents tests cliniques de routine (vitalité, percussion), certaines modifications physiologiques subies par la pulpe vont se manifester cliniquement au niveau coronaire et permettre d'orienter le praticien dans son diagnostic.

- Les résorptions inflammatoires internes

Elles sont rarement observées, représentant moins de 2% des complications de traumatisme en denture temporaire (Holan 2004). Ce processus pathologique débute dans la pulpe puis s'étend en résorbant la dentine adjacente de façon transitoire ou progressive. La plupart des cas de résorption interne sont asymptomatiques et sont découverts fortuitement radiologiquement (Petel et Fuks 2016). Le premier signe diagnostique est radiologique et se caractérise par un élargissement circulaire plus ou moins centré sur le canal (Figure 34). Par la suite, la résorption se manifeste cliniquement sous la forme d'une dyschromie rose ponctuelle coronaire, appelée « Pink spot » (Figure 33).

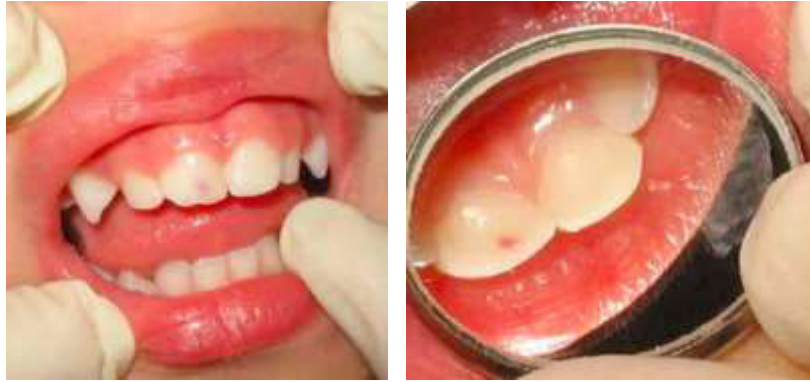

Figure 33 : Coloration ponctuelle coronaire rose vestibulaire et palatine sur 51 signant une résorption inflammatoire interne (source : Petel et Fuks 2016)

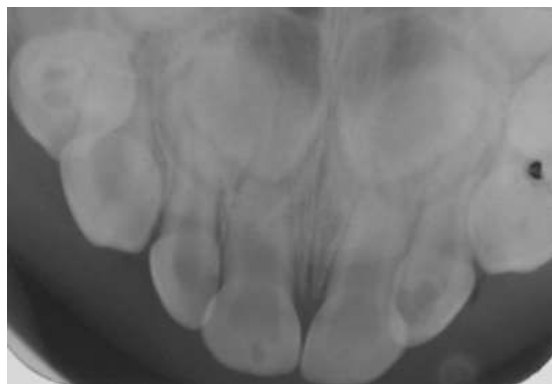

Figure 34 : Mordu occlusal révélant une lésion radioclaire au centre de la couronne sans connexion avec la pulpe (source : Petel et Fuks 2016)

Il existe 3 possibilités de traitement acceptées dans la littérature : l'abstention, la pulpectomie ou l'avulsion. Lorsque la résorption progresse, la pulpectomie est recommandée le plus tôt possible avant qu'elle ne conduise à la perforation et mène à la perte de la dent (Petel et Fuks 2016).

La pulpotomie partielle (Cvek Pulpotomie) a récemment été proposée comme traitement alternatif afin de préserver la vitalité d'une partie de la pulpe coronaire et permettre l'apposition dentinaire dans la portion cervicale (Petel et Fuks 2016). Cette technique, décrite par Ram (1994) dans le traitement des expositions pulpaires traumatiques en denture temporaire, semble convenir aux deux situations puisqu'elles présentent toutes deux une pulpe saine (non contaminée par du tissu carieux).

- Les dyschromies

L'altération de la couleur d'une couronne est une manifestation post-traumatique fréquente en denture temporaire car elle s'observe sur plus d'une dent sur deux (Flores *et al.* 2007a). Les colorations peuvent apparaître après seulement quelques semaines, voire après plusieurs mois, sous la forme de teinte rouge, jaune ou grise, de façon transitoire ou permanente (Borum et Andreasen 1998; Holan 2004). Ces dyschromies expriment cliniquement les modifications histo-physiologiques d'une pulpe lésée, mais nous verrons que ces symptômes ne doivent pas être considérés comme le seul facteur déterminant notre thérapeutique (Holan 2004).

- ✓ Colorations brunes ou rouges

Les colorations rouges sont liées aux phénomènes hémorragiques qui se produisent au sein du tissu pulpaire à la suite d'un traumatisme (Figure 35).

Un traumatisme des tissus de soutien, même mineur, déclenche une hyperhémie (augmentation du flux sanguin) pulpaire ainsi qu'une augmentation de la pression des vaisseaux. Cette congestion peut provoquer une rupture des capillaires et une diffusion des hématies dans le tissu pulpaire.

Lorsque le traumatisme occasionne la section du paquet vasculo-nerveux, le saignement est directement intra-pulpaire.

Ces deux types de traumatisme conduisent donc à la lyse des hématies qui libèrent leur hémoglobine qui se dégrade en hémosidérine et en hématoïdine. Ces produits de dégradation pénètrent les tubuli dentinaires et colorent l'ensemble de la couronne en rouge.

Ce signe clinique est réversible si la pulpe survit au traumatisme, les pigments sanguins se résorbent et la dent retrouve sa teinte d'origine. On observe souvent le passage d'une coloration rouge à grise en quelques semaines correspondant à l'évolution du processus de dégradation des produits sanguins (Diab et ElBadrawy 2000).

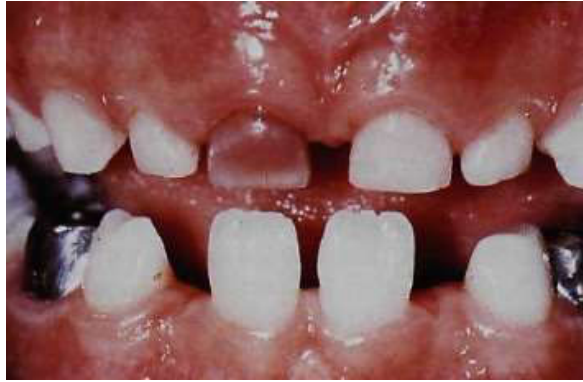

Figure 35 : Dyschromie rouge affectant la couronne d'une incisive centrale temporaire à la suite d'une impaction (Diab et ElBadrawy 2000)

#### ✓ Colorations grises

Cliniquement, l'apparence des dents dyschromiées est variable dans le temps. Les couronnes peuvent prendre des teintes allant du gris clair au noir, évoluer vers le jaune, retrouver leur couleur d'origine ou conserver le même aspect grisé (Figure 36).

Les dyschromies grises sont parfois transitoires, 78% d'entre elles deviennent jaunes et une grande majorité (72,1% des dyschromies grises transitoires) développe des oblitérations canalaires (Borum et Andreasen 1998). Cela indique la persistance de la vitalité pulpaire (Holan 2004).

Lorsque les colorations grises sont permanentes, elles sont très souvent associées à la survenue de nécroses pulpaires (65,7% d'après Borum et Andreasen 1998). Cependant, plus de la moitié d'entre elles restent asymptomatiques jusqu'à l'éruption de la dent permanente successivelle (Holan 2004). D'après Holan, la dent est présumée saine tant qu'il n'y a pas d'autre symptôme clinique ou radiologique évocateur d'infection tel qu'une lésion péri-apicale, un abcès, un écoulement purulent, une augmentation de la mobilité ou une sensibilité à la percussion. Plusieurs études s'accordent donc sur le fait que la coloration grise d'une dent suivant un traumatisme est un signe important mais non prédictif de nécrose pulpaire (Holan 2004).



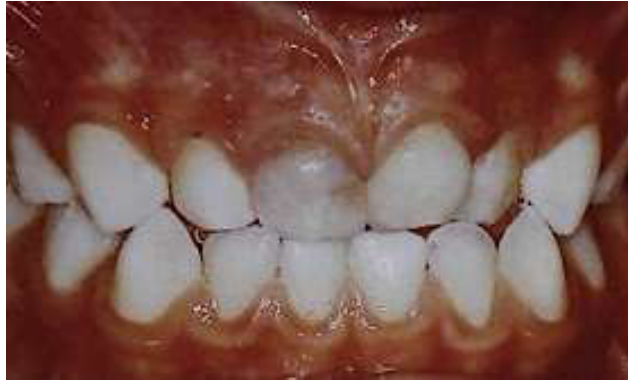

Figure 36 : Dyschromie grise affectant la couronne d'une incisive centrale temporaire  
(source : Diab et ElBadrawy 2000)

La réalisation d'un traitement endodontique préventif n'est pas recommandée tant que la dent est asymptomatique. Le suivi clinique et radiologique est privilégié, et une intervention s'envisage uniquement lorsque le diagnostic de nécrose est posé, en présence de signes infectieux. La pulpectomie ou l'avulsion sont déterminés en fonction du stade physiologique de la dent traumatisée et de la coopération du patient. Le germe sous-jacent ne risque pas de dommages tant que le contenu nécrotique reste localisé au sein de l'espace pulpaire (Holan 2004).

#### ✓ Colorations Jaunes

Elles sont fréquentes puisqu'elles représentent entre 30 et 40% des complications post-traumatiques (Borum et Andreasen 1998 ; Diab et ElBadrawy 2000). Elles font généralement suite à une première dyschromie coronaire grise puis la dent prend une teinte jaune sous l'effet d'une dégénérescence calcique (Figure 37).

En cas d'impaction, 81,5 à 100% des dents présentant une coloration jaune sont associées à une oblitération pulpaire partielle ou totale (Diab et ElBadrawy 2000).

Lorsqu'une dent dyschromiée n'est pas associée à une oblitération de la pulpe, le risque de développer une nécrose pulpaire est majoré (Aldrigui *et al.* 2013).

Néanmoins, les dents présentant des colorations coronaires jaunâtres développent significativement moins de pathologies nécessitant une intervention thérapeutique, comparées aux dents grisées de façon permanente (Holan 2004).



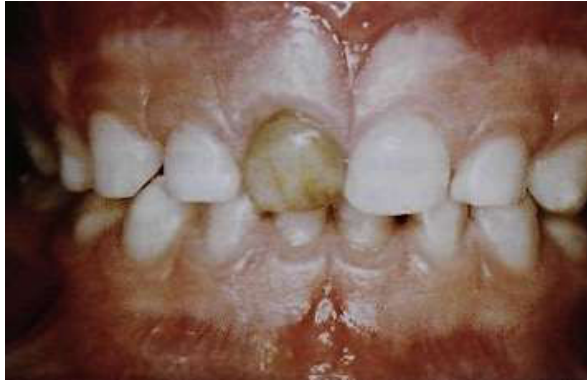

Figure 37 : Dyschromie jaune affectant la couronne d'une incisive centrale temporaire (source : Diab et ElBadrawy 2000)

En première intention, une surveillance régulière est recommandée. Les dents temporaires dyschromiées et présentant une oblitération pulpaire montrent une résorption physiologique et l'éruption des dents successives est normale.

Dès l'apparition de signes cliniques ou radiologiques d'une infection, ou face à un défaut de résorption, l'avulsion de la dent temporaire est habituellement réalisée (Diab et ElBadrawy 2000).

#### ✓ Corrélation entre dyschromie et statut pulpaire

Alors que les colorations rouges et jaunes reflètent clairement les conditions de la pulpe (hémorragie intra-pulpaire ou résorption interne et oblitération pulpaire respectivement), cette corrélation semble davantage discutée pour les dents grisées (Holan 2004).

À l'inverse, les dents traumatisées non dyschromiées présentent également des modifications pulpaire ; 17,7% développent une oblitération canalaire et 25% une nécrose pulpaire (Borum et Andreasen 1998).

Plusieurs études, comme Soxman (1984) et Croll (1987) (*in* Holan 2004) ne relèvent pas d'association significative entre la modification de teinte de la couronne et le statut histologique pulpaire. Le changement de teinte de la dent n'est donc pas à considérer comme seul facteur déterminant le statut pulpaire, mais davantage comme un symptôme à corrélérer aux autres éléments cliniques et radiologiques dans l'établissement du diagnostic (Borum et Andreasen 1998).

Face aux divers, avis une synthèse décrivant les étiologies et conséquences possibles associées aux différentes dyschromies coronaires est néanmoins proposée (Tableau 3).

Tableau 3 : Séquelles des traumatismes concernant la teinte de la dent (d'après : Nancy et Naulin-Ifi 2016)

Couleur	Etiologie possible	Conséquences possibles
Rose	Résorption interne.	Exfoliation précoce.
Gris temporaire	Hyperémie légère.	Pas d'effet apparent.
Gris	Hémorragie dans les tubuli et pigmentation.	Abcès. Avulsion même après traitement radiculaire parfois.
Jaune	Oblitération canalaire.	Exfoliation retardée. Éruption ectopique dent permanente. Asymptomatique.

- Nécrose pulpaire

La nécrose du tissu pulpaire est fréquente, elle est rapportée pour une dent temporaire traumatisée sur 4. Elle se développe rapidement puisqu'elle se diagnostique en général 6 à 8 semaines après le traumatisme (Flores *et al.* 2007a; Borum et Andreasen 1998). La mort des cellules de la pulpe résulte soit d'une anoxie induite par le mécanisme traumatique, soit de la propagation d'une infection (Aldrigui *et al.* 2013). Le diagnostic de nécrose pulpaire repose sur l'histoire de la symptomatologie, la réponse à différents tests (Partie 1) et les examens cliniques et radiologiques (Naulin-Ifi 2011). Les tests de vitalité étant difficilement interprétables en denture temporaire, les signes cliniques et radiologiques sont déterminants dans l'évaluation de la vitalité pulpaire (Tableau 4). Le diagnostic de nécrose sera confirmé en per-opératoire par l'absence de saignement lors de l'effraction pulpaire.

Tableau 4 : Signes cliniques et radiologiques permettant de diagnostiquer la nécrose des dents temporaires (d'après : Naulin-lfi 2011)

Gencive	Gonflement/ Abscès parulique/Fistule
Dent	Couleur grise
Palpation	Mobilité augmentée Fluctuation de la muqueuse
Anamnèse	Douleur à la mastication
Test au froid	Négatif
Test électrique	Négatif
Test de percussion	Positif
Examen radiologique	Radio-clarté parodontale : apicale ou inter-radiculaire Résorption radiculaire externe
Saignement lors de l'effraction pulpaire peropératoire	Pas de saignement ni à l'effraction ni après la pulpotomie cervicale

La pulpectomie est réalisable en cas de nécrose sans complication parodontale, pour les dents temporaires au stade II et si l'enfant est coopérant. L'avulsion est indiquée pour les dents temporaires nécrosées au stade I et III ou présentant une complication parodontale (Naulin-lfi 2011).

Bien que la coloration grise d'une couronne soit souvent associée au développement d'une nécrose du tissu pulpaire, 25% des dents temporaires traumatisées se nécrosent sans présenter ce signe préalablement (Borum et Andreasen 1998). Malheureusement trop souvent considéré comme signe majeur, la dyschromie grise

d'une dent temporaire traumatisée n'est donc pas à considérer comme seul élément diagnostique mais le suivi de ces dents apparaît primordial.

En plus des potentielles complications locales (cellulite), nous verrons dans la dernière partie de ce travail que l'expansion d'une nécrose pulpaire est capable d'entraîner des répercussions à plus long terme. En effet, suite à l'inflammation ou à l'infection pulpaire de la dent temporaire, la dent permanente peut présenter des problèmes d'éruption et/ ou de développement tels que les hypoplasies, les anomalies morphologiques coronaires, les kystes dentigères ou l'arrêt total de la formation radiculaire (Cordeiro et Rocha 2005).

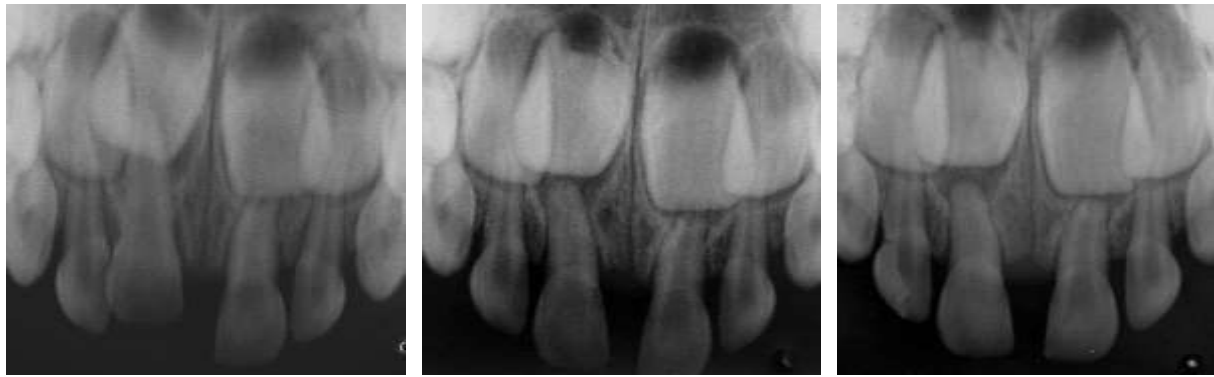
- Oblitérations pulpaires

La prévalence de ces complications peut varier de 6,1% à 35,9%. Parfois, l'oblitération canalaire est l'unique preuve d'un traumatisme passé. L'absence de symptôme clinique associé à cette complication pourrait alors expliquer que ces chiffres ne soient pas plus élevés (Mello-Moura *et al.* 2011). Ce signe radiologique peut donc être observé pour une dent ne présentant aucune dyschromie, mais dans la plupart des cas, la dent apparaît jaune ou temporairement grise (Flores *et al.* 2007a).

Ce phénomène est dû à l'accumulation de cristaux de phosphates calciques à la suite d'activités cellulaires et nerveuses incontrôlables (Mello-Moura *et al.* 2011). Cette manifestation prouve que la pulpe est vitale car les odontoblastes ont la capacité de sécréter du tissu dentinaire (Jung *et al.* 2016).

Le développement d'oblitérations pulpaires est davantage associé aux traumatismes de type luxations par rapport aux fractures coronaires (Borum et Andreasen 1998; Qassem *et al.* 2014).

La comparaison des clichés radiographiques permet d'établir le diagnostic d'oblitération pulpaire. En effet, cette dernière se traduit radiologiquement par une diminution de la taille de la chambre pulpaire (Mello-Moura *et al.* 2011). L'apposition de tissus minéralisés à l'intérieur de celle-ci, tend à la rendre moins radio-claire, et donc plus difficilement différenciable du tissu dentinaire (Figure 38).



A.

B.

C.

Figure 38 : Suivi radiologique d'une oblitération canalaire post-traumatique de 51. A : Radiographie initiale de l'impaction de 51. B : Radiographie à 3 mois post-impaction, on note le début d'une calcification et la rééruption de la dent. C : Radiographie à 6 mois post-traumatisme confirmant la calcification pulpaire par la disparition de tissu pulpaire (source : Mello-Moura *et al.* 2011)

Aucun traitement n'est indiqué pour ce type de complication. Un suivi clinique et radiologique est toutefois nécessaire car une nécrose secondaire peut survenir dans 0 à 13% des cas (Flores *et al.* 2007a).

- Polype pulpaire « *pulp polyp* » ou « *hyperplastic pulpitis* »

Il s'agit d'un phénomène clinique rare, mais qui peut s'exprimer lors de traumatismes ayant entraîné une exposition pulpaire (fracture coronaire, corono-radiculaire ou radiculaire). L'inflammation chronique et irréversible de la pulpe se manifeste cliniquement par un bourgeon de muqueuse qui se projette en dehors de la chambre pulpaire. Cette excroissance est la plupart du temps rougeâtre et sa taille dépasse celle de la couronne dentaire (Figure 39). La présence d'un « *pulp polyp* » ne doit pas influencer le choix de traitement de la dent traumatisée. Le traitement conservateur (pulpectomie) reste la meilleure thérapeutique excepté dans les cas où la fracture est défavorable à toute réhabilitation (Jabbar *et al.* 2013).

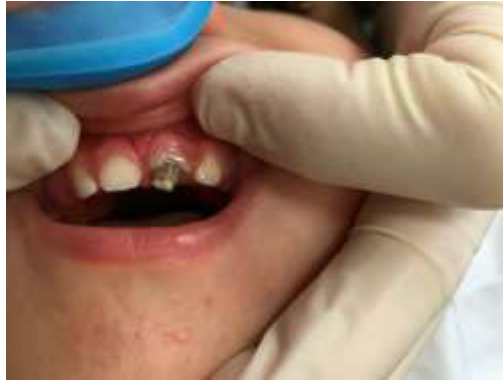

Figure 39 : Incisive temporaire centrale droite présentant une hyperplasie pulpaire. L'absence de tissu dur coronaire rend impossible la réhabilitation conservatrice.  
(Source : D. Droz et M. Hernandez)

#### 3.1.4. Perte prématurée de la dent temporaire

Dans un contexte traumatique, la perte prématurée d'une dent temporaire peut résulter : de l'expulsion directe au moment du choc, de l'avulsion réalisée suite au traumatisme ou suite à une complication, de l'exfoliation précoce causée par une résorption radiculaire accélérée (Holan et Needleman 2014).

Cette perte prématurée est capable de perturber la mastication ou l'apprentissage du langage. De même, elle peut favoriser le développement de mauvaises habitudes orales ou générer une perte d'espace. Ces complications peuvent provoquer à plus long terme un défaut de croissance osseuse, une éruption ectopique ou retardée de la dent successonnelle voire entraîner sa rétention (Borum et Andreasen 1998). La diminution de la longueur d'arcade du secteur antérieur est certaine lorsque la perte des incisives temporaires se produit avant l'éruption des canines (Naulin-lfi 2005). Le maintien d'espace chez l'enfant demandeur et coopérant permet, en plus d'améliorer l'esthétique, d'éviter ces complications fonctionnelles.

### 3.2. Répercussions en denture permanente

12 à 74,1% des traumatismes en denture temporaire interfèrent sur le développement des germes sous-jacents et induisent diverses anomalies (do Espírito Santo Jácomo et Campos 2009). Les séquelles observées en denture permanente sont fréquentes car les deux dentures sont anatomiquement très proches (Figure 40).

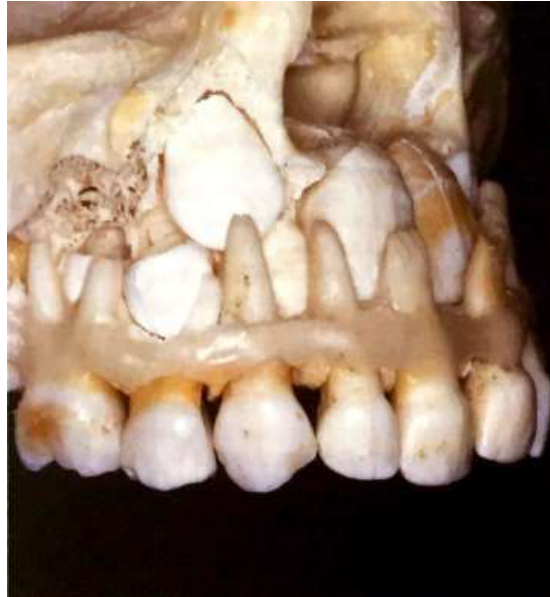

Figure 40 : Rapports anatomiques des dentures temporaire et permanentes (source : Andreasen et Flores 2007)

Ces anomalies ont été répertoriées et classées par Andreasen et Ravn (1971) en dix entités clinico-pathologiques :

- Colorations blanches ou jaunes-brunes de l'émail
- Colorations blanches ou jaunes-brunes de l'émail avec hypoplasie
- Dilacération coronaire
- *Odontome-like formation*
- Duplication radiculaire
- Angulation radiculaire vestibulaire
- Angulation radiculaire latérale ou dilacération
- Arrêt partiel ou complet de la formation radiculaire
- Séquestration du germe de la dent permanente
- Perturbation de l'éruption

Les objectifs seront d'identifier les facteurs de risque, ainsi que les mécanismes conduisant à la formation de ces séquelles. L'étiologie traumatique de ces lésions, notamment en cas de découverte fortuite, sera abordée afin d'orienter nos thérapeutiques vers le traitement approprié.

Dès lors que 90% des traumatismes en denture temporaire concernent les incisives, il n'est pas étonnant de noter que la plupart des séquelles s'observent au niveau des incisives permanentes maxillaires et mandibulaires.

### 3.2.1. Pathogénie des séquelles en denture permanentes

Les apex des dents temporaires sont anatomiquement très proches des germes sous-jacents et habituellement séparés par une mince couche de tissu conjonctif fibreux (Figure 41) (Christophersen *et al.* 2005). La denture successionnelle est donc vulnérable en cas de traumatisme en denture temporaire car elle peut être aisément atteinte et endommagée de manière directe ou indirecte (Caprioglio *et al.* 1990).

- Les lésions sont dites directes lorsque l'effet sur le germe est immédiat. Elles sont générées par le déplacement de la dent temporaire au moment du traumatisme, ou lors d'un repositionnement. Il s'agit principalement d'anomalies de développement.
- Les lésions sont dites indirectes lorsqu'elles sont dues aux complications du traumatisme. Le germe peut être touché suite à la contusion du tissu osseux qui l'entoure ou à la diffusion d'un processus infectieux. Elles peuvent correspondre à des anomalies d'éruption de la dent permanente ou à des anomalies de structure (notamment de l'émail).



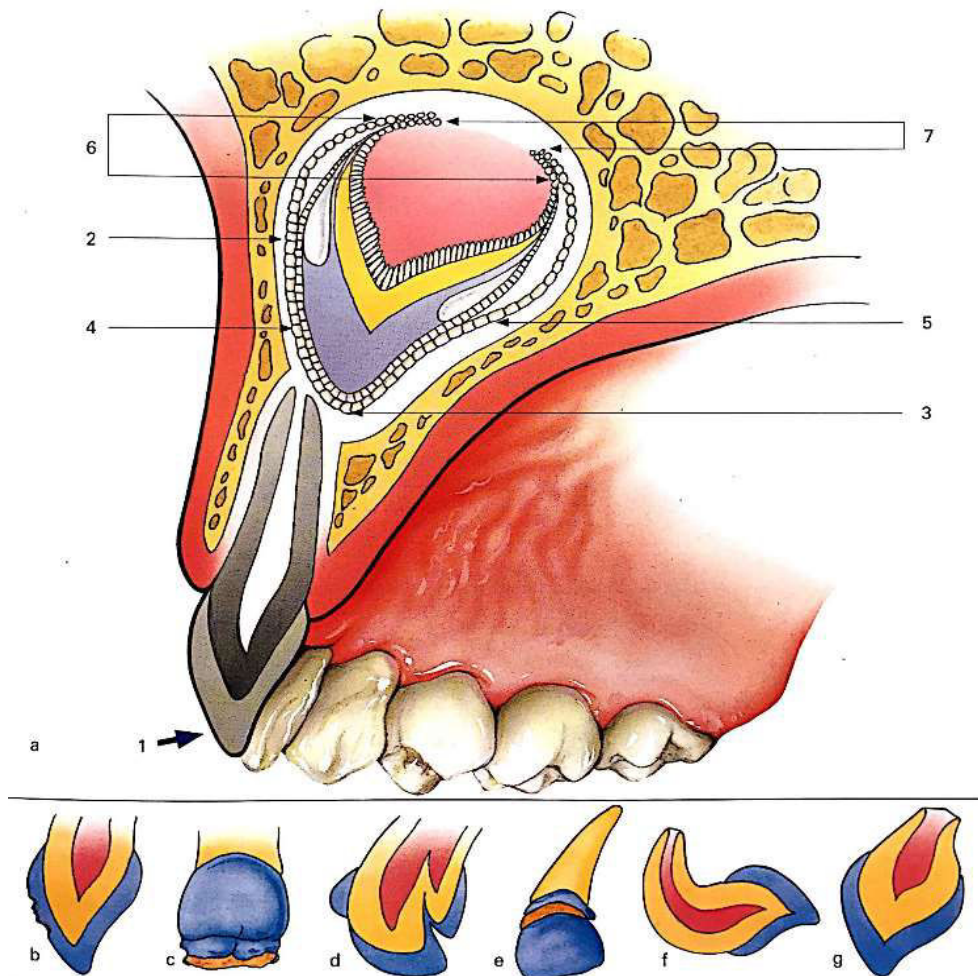
Figure 41 : Coupe histologique illustrant les relations anatomiques entre les deux dentures (source : Flores *et al.* 2007a)



La sévérité des séquelles de la denture permanente dépend :

- du stade de développement du germe (âge de l'enfant)
- du traumatisme de la dent temporaire

En effet, en fonction de ces deux facteurs, l'atteinte du germe peut être différente et les répercussions en denture permanente variables (Figure 42).



- Partie (a) : Aires (2 à 7) où la force traumatique (1) peut être délivrée au germe sous-jacent à travers la dent temporaire.
- Dommages attendus en fonction de la zone lésée : (b) Hypoplasies et hypominéralisations amélares. (c) Malformations coronaires. (d) Dilacérations coronaires. (e) Angulations radiculaires. (f) Dilacérations radiculaires. (g) Arrêt de formation du germe.

Figure 42 : Effets possibles des traumatismes en denture temporaire sur les germes des dents permanentes (source : Tsukiboshi 2012)

- Répercussions en denture permanente en fonction de l'âge

✓ Rappels physiologiques

Les incisives temporaires sont les premières dents à apparaître en bouche vers l'âge de 6 mois. La phase de denture temporaire est donc concomitante à l'odontogenèse des dents permanentes (Tableau 5). Un épisode traumatique qui se produit avant l'âge de 7 ans est alors capable d'altérer le développement des germes successionnels, notamment au niveau des dents antérieures. Le développement embryonnaire des dents permanentes est divisé en 10 phases d'édifications, les stades de Nolla (Tableau 6). Des perturbations au cours de ce processus physiologique conduisent à des anomalies de forme, de structure ou de position, localisées au niveau coronaire, radiculaire, ou englobant le germe entier.

Tableau 5 : L'odontogenèse des dents permanentes d'après Logan et Kronfeld (1935) modifiée par Schour (1960) (d'après : Lautrou et Gaspard 1998)

Type de dents	Début de minéralisation	Couronne achevée	Âge d'éruption	Édification complète
Incisive centrale	3-4 mois	4-5 ans	6-8 ans	9-10 ans
Incisive latérale	3-10 mois	4-5 ans	7-9 ans	10-11 ans
Canine	4-5 mois	6-7 ans	9-12 ans	13-15 ans
1 <sup>ère</sup> Prémolaire	1,5-2 ans	5-6 ans	9-10 ans	12-13 ans
2 <sup>ème</sup> Prémolaire	2-2,5 ans	6-7 ans	10-12 ans	12-14 ans
1 <sup>ère</sup> Molaire	Naissance	2,5-3 ans	6-7 ans	9-10 ans
2 <sup>ème</sup> Molaire	2,5-3 ans	7-8 ans	11-13 ans	14-16 ans
3 <sup>ème</sup> Molaire	8-10 ans	12-16 ans	17-21ans	18-25 ans

Tableau 6 : Stades de Nolla dans l'odontogenèse des dents permanentes (d'après : Nolla 1960)

Stade de Nolla	Étape de développement
0	Absence de crypte
1	Présence de crypte
2	Calcification initiale
3	1/3 coronaire édifié
4	2/3 coronaire édifiés
5	Couronne presque totalement édifiée
6	Couronne totalement édifiée
7	1/3 radiculaire édifié
8	2/3 radiculaire édifiés
9	Racine presque totalement édifiée. Apex ouvert
10	Racine totalement édifiée. Apex fermé

Les changements physiologiques liés à l'odontogenèse des dents permanentes et à la rhizalyse des dents temporaires vont, au cours du temps, modifier les rapports anatomiques entre les deux dentures (Figure 43). Initialement, les germes des incisives permanentes occupent une position apicale et linguale par rapport à la racine de la dent temporaire puis le développement de la dent successinnelle se poursuit dans le plan sagittal selon un chemin d'éruption dirigé vers le bas et vers l'avant (Lautrou et Gaspard 1998). De 3 à 6 ans la dent permanente se développe verticalement pendant que la dent temporaire est en cours de rhizalyse (Crescini et Doldo 2002). Smith et Rapp (*in* do Espírito Santo Jácomo et Campos 2009) démontrent que la relation reste étroite entre les deux dentures, en effet la distance entre l'apex de l'incisive centrale temporaire et le bord incisif de l'incisive permanente est quasiment constante puisqu'elle est de 2,97 mm à l'âge de 3 ans et de 1,97 mm à 6 ans. Les conditions anatomiques variant selon l'âge de l'enfant, l'atteinte traumatique de la dent successinnelle peut donc être différente (Figure 44).

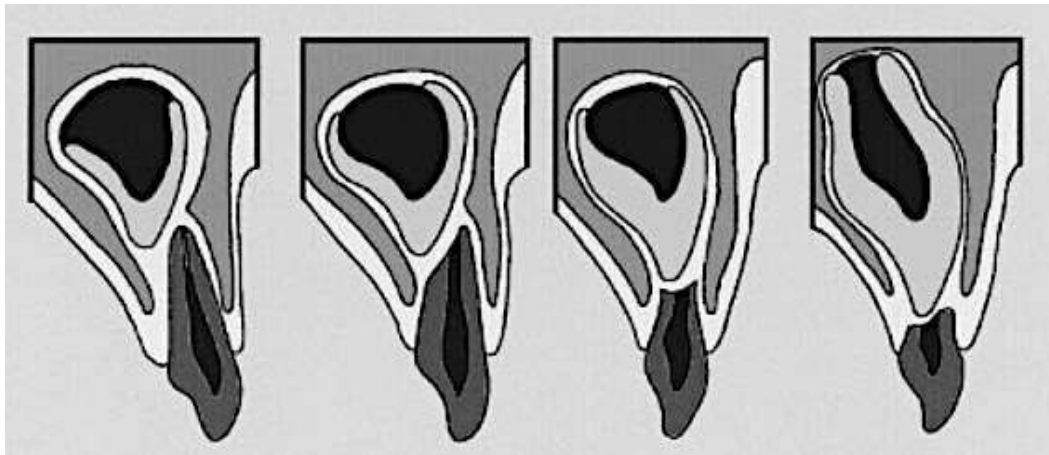


Figure 43 : Schéma de l'exfoliation d'une incisive temporaire illustrant les rapports entre la racine temporaire en cours de rhizalyse et le bord incisif de dent permanente en cours d'éruption (source : Crescini et Doldo 2002)

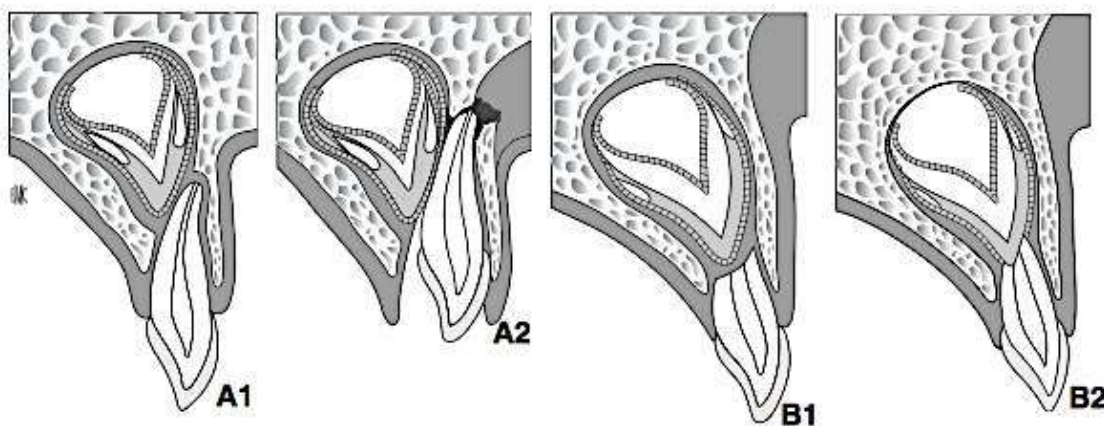


Figure 44 : Schéma illustrant l'atteinte du germe lors d'une impaction selon l'âge au moment du traumatisme : A1-A2 de 1 à 3 ans ; B1-B2 à partir de 4 ans (source : Tardif *et al.* 2008)

✓ Prévalence

De nombreuses études ont montré que le développement de séquelles en denture permanente est influencé par l'âge au moment du traumatisme. Plus l'enfant est jeune, plus le développement du germe est susceptible d'être altéré, les traumatismes ayant lieu avant l'âge de 3 ans représentent plus de la moitié des séquelles observées en denture permanente (Figure 45) (Da Silva Assunção *et al.*

2009). D'après Andreasen (2007), le risque de présenter des dommages en denture permanente après un traumatisme en denture temporaire était de : 63% chez l'enfant de moins de 2 ans ; 53% entre 3 et 4 ans et 24% après l'âge de 5 ans. La prévalence de séquelle sur le germe successional est plus élevée avant l'âge de 2 ans en raison d'un os peu calcifié, donc plus fragile, et moins protecteur en cas de traumatisme (Selliseth 1970).

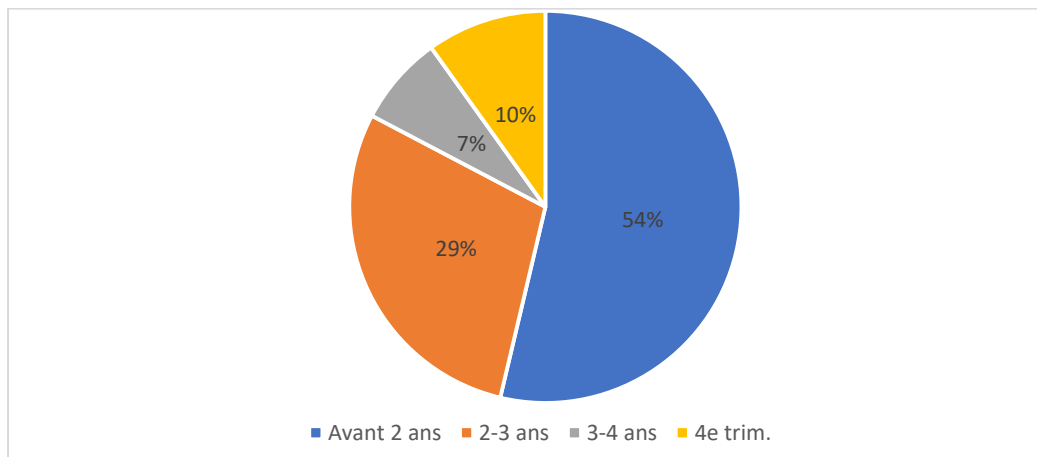


Figure 45 : Répartition des séquelles observées en denture permanente selon l'âge au moment du traumatisme (d'après : Da Silva Assunção *et al.* 2009a)

#### ✓ Types de séquelles

Différents types de séquelles ont été observés en denture permanente en fonction de l'âge au moment du traumatisme (Da Silva Assunção *et al.* 2009). En effet, le développement de ces anomalies dépend du stade physiologique des deux dentures, en particulier de l'état de minéralisation coronaire et d'édification radiculaire de la dent permanente, ainsi que du stade de rhizalyse des dents temporaires (Tableau 7).

Les défauts coronaires sont le plus souvent associés aux traumatismes subis avant l'âge de 3 ans. Cette période correspondant à l'amélogenèse des incisives permanentes (stades 1 à 5 de Nolla), ce sont les phases de sécrétion et de maturation de l'émail qui sont affectées (Flores *et al.* 2007a). Une altération de l'alignement des améloblastes durant leur phase sécrétoire (avant l'âge de 3 ans)

sera responsable d'une formation incomplète et irréversible de la matrice amélaire conduisant à des anomalies de structure ou de forme. La minéralisation se poursuit quant à elle après l'édification coronaire jusqu'à l'éruption de la dent, elle peut alors être perturbée jusque l'âge de 7 ans. Les séquelles observables au niveau coronaire en denture permanente peuvent donc se présenter sous la forme d'hypoplasies, d'hypominéralisations ou de dilacérations.

La racine des incisives est plus vulnérable aux chocs lorsqu'ils se produisent pendant son édification, entre 3 et 4 ans (Diab et elBadrawy 2000). Les anomalies radiculaires se développent quand la gaine de Hertwig est touchée, déplacée voire distordue.

D'après Von Arx (1995), exceptées les colorations amélares, tous les autres types de séquelles sont corrélées à l'âge au moment du traumatisme.

Tableau 7 : Types de séquelles observés en fonction de l'âge de l'enfant (d'après : Jung *et al.* 2016)

Âge de l'enfant	Moins de 2 ans	3-4 ans	5-7 ans
Stade de développement des incisives temporaires	Incisive temporaire immature (Stade I)	Incisive temporaire mature (Stade II)	Incisive temporaire en cours de rhizalyse (Stade III)
Stade de développement des germes des incisives permanentes	Minéralisation du tiers incisif et moyen de la couronne	Minéralisation coronaire dernier 1/3 coronaire.	Rhizagenèse en cours. Minéralisation coronaire achevée.
Nature des traumatismes observés	Au niveau coronaire : Colorations avec ou sans hypoplasies, dilacérations. Au niveau radiculaire : dédoublements. Formations odontoïdes	Au niveau coronaire : Colorations souvent sans hypoplasies. Au niveau radiculaire : Dilacérations. Formations odontoïdes	Au niveau coronaire : Colorations sans hypoplasies. Au niveau radiculaire : Dilacérations et arrêt de formation.

- Répercussions en fonction du mécanisme du traumatisme

Ce sont principalement les traumatismes de type luxation qui se répercutent sur la denture succédanée (von Arx 1993). En effet, le germe sous-jacent est le plus souvent lésé par un mécanisme direct, c'est à dire lors du déplacement de la dent temporaire. De nombreuses études dont l'objectif était de vérifier l'existence d'une association entre le type de traumatisme subi et la survenue de séquelles en denture permanente, n'ont pas toujours pu établir de relation significative.

#### ✓ Prévalence

D'après do Espírito Santo Jácomo et Campos (2009), il n'existe pas d'association statistique significative entre la prévalence des séquelles en denture permanente et le type de traumatisme subi. Cependant, les impactions et les expulsions sont les types de traumatismes qui génèrent le plus de séquelles sur la denture succédanée. D'après Andreasen (2007), les anomalies en denture permanente surviennent dans 69% des cas d'impactions, 52% des cas d'expulsions, 34% des cas d'extrusions et 27% des cas de subluxations.

Sur l'ensemble des traumatismes subis en denture temporaire, les séquelles en denture permanente observées sont donc dans plus de la moitié des cas dues à une expulsion ou à une impaction (Figure 46).

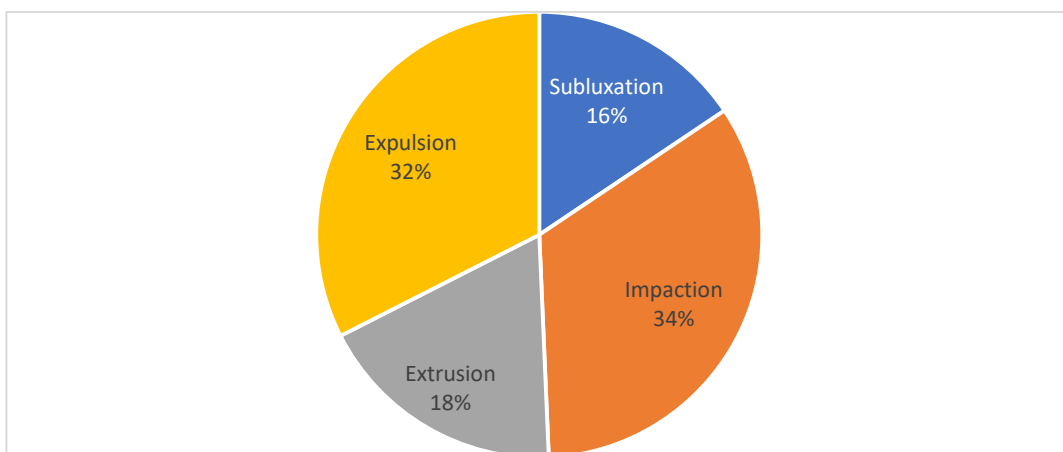


Figure 46 : Représentation de la prévalence de chaque type de traumatisme lors de séquelles en denture permanente (d'après : Andreasen et Flores 2007)

## ✓ Types de séquelles

Les mécanismes de formation des séquelles des dents permanentes présentés dans la dernière partie de ce travail, permettent de comprendre que les modalités du traumatisme peuvent influencer sur le type et la sévérité des dommages.

Cependant, la nature de traumatisme (impaction, extrusion...) ne peut à elle seule déterminer le développement d'un type de séquelle. La direction et l'intensité du choc affectent la gravité du traumatisme et donc la sévérité des anomalies.

Dans le cas où la force s'applique sur la face linguale de la couronne de la dent temporaire, celle-ci se dirige en vestibulaire alors que la racine s'oriente en palatin vers le follicule, et favorise la lésion du germe (Figure 47). À l'inverse, lorsque le choc est frontal, l'apex de la dent temporaire se dirige plutôt en labial et s'éloigne de la couronne de la dent permanente (Diab et elBadrawy 2000).

L'intensification de la force, notamment en cas d'impactions totales ou de fractures alvéolaires ou mandibulaires, peut induire des lésions plus étendues, plus profondes (taille des hypominéralisations) ou encore léser plusieurs germes (Diab et elBadrawy 2000).

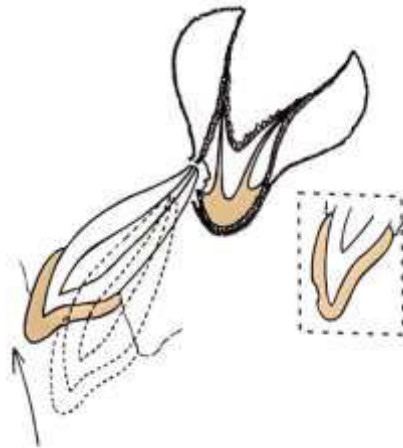


Figure 47 : Schéma illustrant l'application d'une force en lingual d'une couronne temporaire, responsable du déplacement de l'apex vers la couronne de la dent successivelle (Andreasen et Jacobsen 2009)

Les impactions constituent la première cause de séquelles post-traumatiques mais elles sont également celles qui s'associent aux malformations les plus sévères. Bien que la majorité des lésions observables sur les dents permanentes soient des



hypominéralisations avec ou sans hypoplasies (44% d'après Ravn 1976), d'autres anomalies telles que les hypoplasies, les dilacérations coronaires, les angulations radiculaires, les perturbations de l'éruption ou l'arrêt partiel ou total de l'édification radiculaire peuvent être observées (Flores *et al.* 2007a).

En cas d'expulsion, la lésion des germes sous-jacents est favorisée par l'angulation de la racine de la dent temporaire. Au cours du traumatisme, elle induit un léger mouvement de rotation qui déplace l'apex jusqu'au contact du bord incisif de la dent permanente. D'après l'étude de Christophersen (2005), plus l'enfant est jeune, plus le risque de développer des anomalies après une expulsion est important.

(Ravn 1976) associe significativement les malformations coronaires et radiculaires les plus graves aux avulsions traumatiques. (Andreasen et Ravn 1971; Scerri *et al.* 2010), la survenue d'hypominéralisations et d'hypoplasies amélares est plus fréquente à la suite d'impactions.

- Autres facteurs associés à la survenue de séquelles en denture permanente

Bien que les séquelles en denture permanente semblent majoritairement s'initier au moment du traumatisme, la thérapeutique adoptée en première intention peut parfois causer ou favoriser leur développement (Andreasen et Ravn 1971).

D'après Altun (2009), la nécrose de la dent temporaire est une évolution défavorable retrouvée très fréquemment après une impaction (vu dans les complications en denture temporaire). Si l'infection s'étend dans les tissus péri-apicaux, elle occasionne une inflammation qui, lorsqu'elle se propage autour du germe, est capable de perturber l'odontogenèse. Cela peut se traduire par des hypominéralisations de l'émail avec ou sans hypoplasie, et dans les cas les plus sévères par un arrêt du développement du germe (Brook et Winter 1975). Dans ce cas, l'atteinte de la dent permanente n'est pas immédiate lors du traumatisme, c'est une complication en denture temporaire qui se répercute sur la denture permanente.

Le dommage des dents permanentes est également possible lors d'une manœuvre de repositionnement trop forte ou selon une orientation inadéquate dans les cas

d'extrusion ou de luxation latérale. Des conséquences similaires aux impactions sont observables telles que les dilacérations, les impactions ou encore la déviation du chemin d'éruption. Ces séquelles se retrouvent également parfois après des tentatives de réimplantation de dents temporaires expulsées, bien que les recommandations excluent cette thérapeutique. Dans ces situations, l'infection est très fréquente, elle doit être identifiée afin d'éviter la propagation du processus jusqu'au germe.

Enfin, l'ankylose d'une dent temporaire traumatisée peut être responsable de l'éruption retardée ou ectopique de la dent succédanée (Diab et ElBadrawy 2000)

Dans les cas d'impactions, le risque de développer une séquelle ne semble pas plus élevé dans les cas où la ré éruption spontanée est attendue, comparé aux situations où l'avulsion immédiate est réalisée. L'étude réalisée par Ravn en 1976 confirme que les séquelles sont initiées au moment du choc et que la thérapeutique a peu d'incidence sur leur développement (Diab et elBadrawy 2000).

## Conclusion

La forme et la sévérité des anomalies sont donc associées à de nombreux facteurs tels que l'âge, le degré de résorption radiculaire de la dent temporaire, l'intensité et la nature du traumatisme et le stade de développement du germe de la dent permanente (de Fátima Guedes de Amorim *et al.* 2011).

La distribution des séquelles en denture permanente observées à la suite de traumatismes subis entre 1 et 7 ans proposée par do Espírito Santo Jácomo et Campos (2009) est présentée dans la Figure 48.

D'après (Flores 2002), les impactions ou les avulsions subies avant l'âge de deux ans induisent les séquelles les plus sévères.

Le classement des séquelles par ordre de sévérité de la plus grave à la plus légère est proposé par (do Espírito Santo Jácomo et Campos 2009).

Séquestration du germe > Odontome > Arrêt partiel ou total de la formation radiculaire > Dilacération coronaire > Dilacération radiculaire > Duplication radiculaire > Hypominéralisation amélaire avec ou sans hypoplasie > Anomalies d'éruption

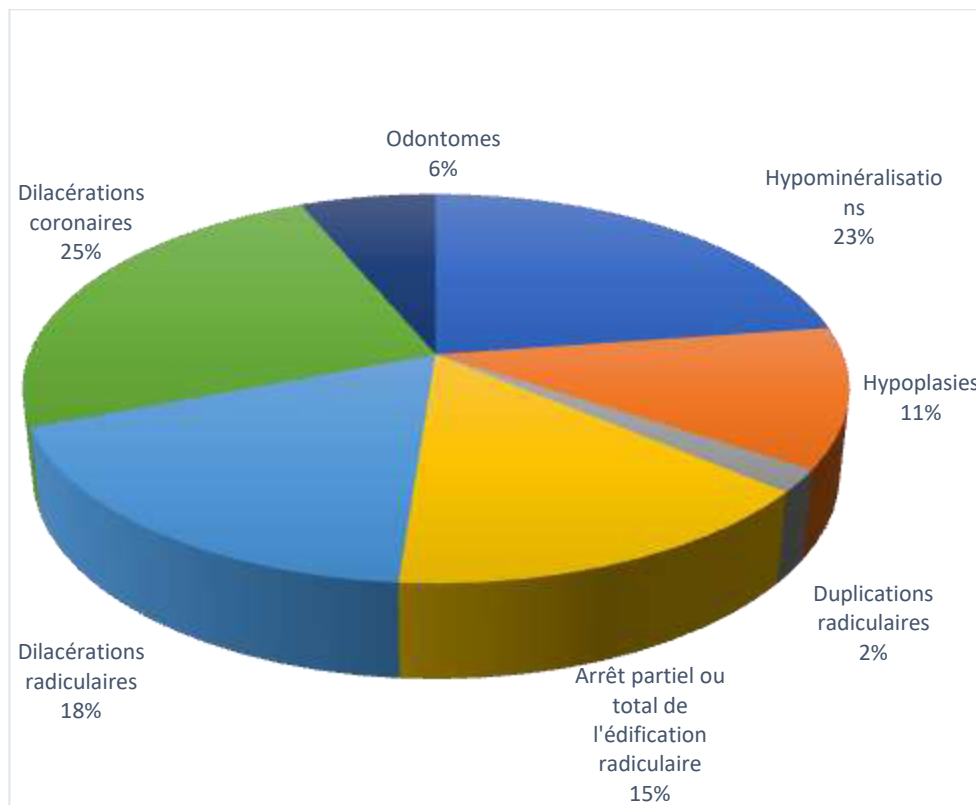


Figure 48 : Graphique représentant la distribution des séquelles en denture permanente à la suite d'un traumatisme des dents temporaires (d'après : do Espírito Santo Jácomo et Campos 2009)

### 3.2.2. Les séquelles coronaires

Les séquelles en denture permanente concernent la partie coronaire dans 42% des cas de traumatismes en denture temporaire (Skaare *et al.* 2013). Cette prévalence s'explique par la proximité de la couronne de la dent permanente avec l'apex de la dent temporaire et par le fait que la majorité des traumatismes ait lieu entre 2 et 4 ans (Altun *et al.* 2009a).

Les couronnes des dents permanentes peuvent présenter des anomalies de forme et de structure. Le diagnostic de certaines lésions amélaire doit permettre d'identifier l'origine traumatique et la différencier des autres étiologies possibles : génétique (amélogénèse), idiopathique (MIH), ou acquise (fluorose). Les principales formes de séquelles coronaires retrouvées en denture permanente sont les hypoplasies et les hypominéralisations (do Espírito Santo Jácomo et Campos 2009).

- Les hypominéralisations

- ✓ Caractéristiques cliniques et radiologiques

Ces séquelles sont les plus fréquentes puisqu'elles correspondent à des traumatismes survenant entre 2 et 7 ans. Les hypominéralisations peuvent être retrouvées seules (23% des cas de traumatismes) ou associées à d'autres défauts coronaires (hypoplasie, dilacération).

Les zones hypo-calcifiées correspondent à des colorations principalement vestibulaires, opaques, bien délimitées, dont la taille varie d'un point blanc à une surface jaune-brune plus large (Figure 49). Leur localisation intéresse principalement le tiers incisif et signe un traumatisme subi avant 3 ans (Da Silva Assunção *et al.* 2009). Bien que cette forme soit parfois très inesthétique, elle est la moins sévère des séquelles coronaires post-traumatiques.

L'examen radiologique ne permet pas de détecter ces lésions, elles ne sont donc diagnostiquées qu'après l'éruption dentaire.

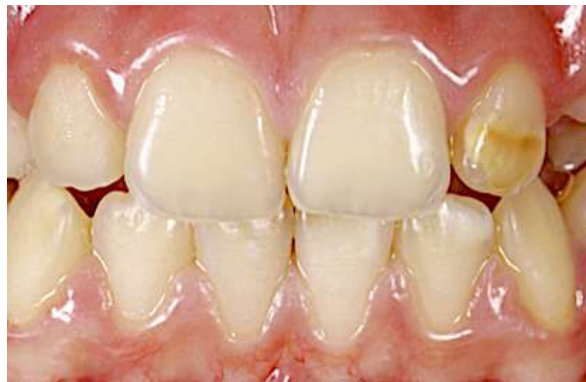

Figure 49 : Hypominéralisations en miroir, pathognomoniques d'une origine traumatique. Une discoloration amélaire brune de l'émail sans hypoplasie est visible sur 22, et l'incisive mandibulaire latérale gauche présente une coloration blanche (source : Denis *et al.* 2013)

- ✓ Principe de formation

La coloration blanche correspond à une faible minéralisation de l'émail à l'endroit même du traumatisme (Figure 50). Si un saignement a lieu dans les tissus péri-apicaux (principalement en cas d'impaction sévère) les produits de dégradation de l'hémoglobine s'intègrent à la partie qui se minéralise et sont responsables d'une coloration jaune-brune locale (Andreasen et Flores 2007). Le processus de maturation de la minéralisation de l'émail est continu jusqu'au moment de l'éruption de la dent, cela constitue donc une longue période à risque pour la formation d'hypominéralisation (Diab et elBadrawy 2000).

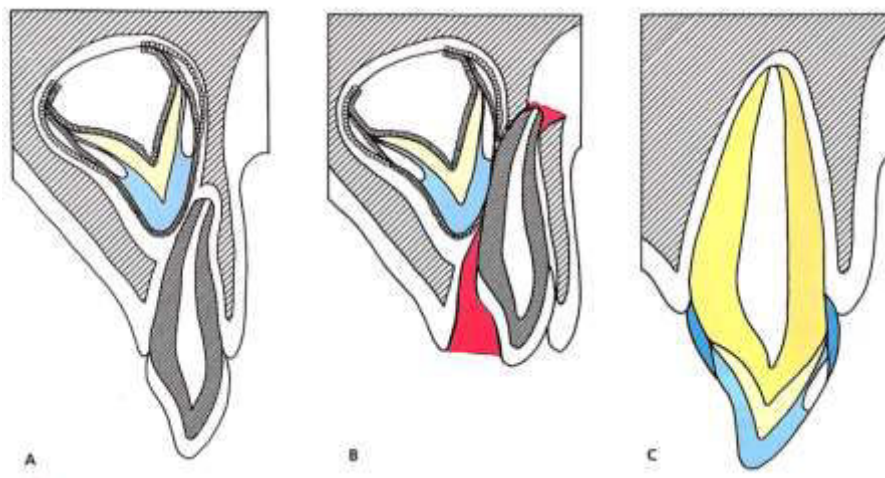


Figure 50 : Schéma illustrant le possible mécanisme de formation d'hypominéralisation sur une incisive permanente lors d'un traumatisme en denture temporaire (source : Andreasen et Flores 2007)

✓ Prise en charge des hypominéralisations

- La technique d'érosion/infiltration

Elle permet une conservation tissulaire maximale puisque les taches vont être masquées grâce à un effet trompe l'œil généré par l'infiltration de résine dans les microporosités de l'émail (Tirlet *et al.* 2013). Cette thérapeutique a été initialement indiquée dans le traitement des caries débutantes. La littérature suggère son utilisation dans le cadre d'hypominéralisations post-traumatiques mais les protocoles demandent encore à être précisés selon les caractéristiques cliniques. En effet, les résultats semblent meilleurs lorsque cette technique est précédée d'un

éclaircissement et qu'elle est réalisée sur un émail mature. Dans certains cas de lésion plus profonde « l'infiltration en profondeur » semble nécessaire (Attal *et al.* 2013).

- La micro abrasion

La micro-abrasion amélaire permet l'élimination de la couche la plus superficielle de l'émail *via* l'utilisation d'une pâte associant à la fois un agent érosif et un agent abrasif. C'est une technique simple, mais dont les résultats cliniques obtenus dépendent directement de l'épaisseur des anomalies de structure et/ou de la couleur à traiter. Si la dyschromie s'étend profondément dans l'émail et la dentine, la micro-abrasion est contre-indiquée (Minoux et Serfaty 2013).

- Les hypoplasies de l'émail

- ✓ Caractéristiques cliniques et radiologiques

Le développement d'hypoplasie est fréquent en denture permanente puisqu'il s'observe dans 12% des cas de traumatisme des dents temporaires (Andreasen et Flores 2007).

L'hypoplasie correspond à une perte de substance amélaire qui s'accompagne d'une dyschromie blanche ou jaune-brune (Figure 51) Cette anomalie se forme généralement lorsque le traumatisme se produit avant l'âge de 3 ans, elle est très souvent associée à une impaction de la dent temporaire (Diab et elBadrawy 2000). Ce type de défaut est responsable de l'augmentation de la sensibilité dentinaire ainsi que de la susceptibilité carieuse (Sandhu *et al.* 2014). Le diagnostic de ces anomalies est possible avant l'éruption de la dent permanente.

Radiologiquement, l'émail défectueux apparaît sous la forme de zones radio-claires (Figure 52).

Une forme plus sévère mais moins fréquente, appelée hypoplasie circulaire, correspond à un défaut de surface plus important et caractérisé par une fine bande indentée horizontale qui encercle la couronne (Christophersen *et al.* 2005).

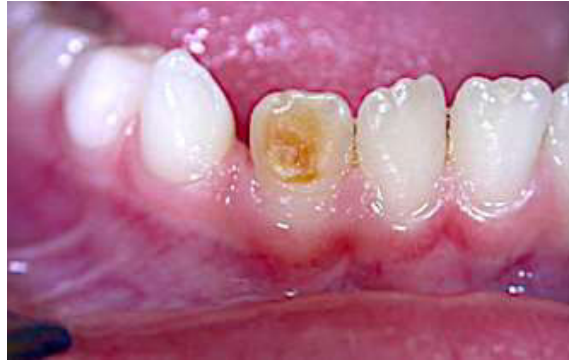
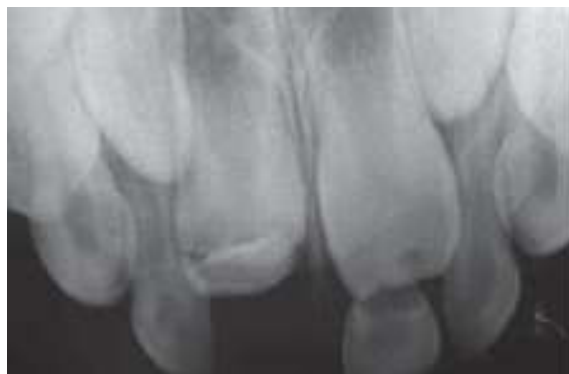
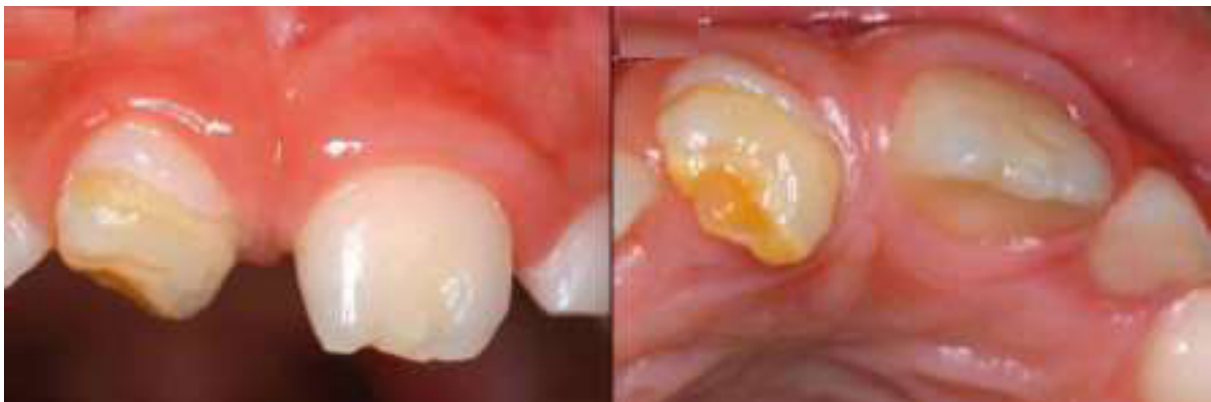Figure 51 : Hypominéralisation associée à une hypoplasie d'une incisive latérale gauche mandibulaire (source : Holan et Needleman 2014)



A.



B.

Figure 52 : Cas d'un enfant atteint de diverses hypoplasies à la suite d'une impaction en denture temporaire. A : La radiographie réalisée 4 ans après le traumatisme révèle l'hypoplasie des incisives centrales maxillaires permanentes n'ayant pas encore fait leur éruption B : L'examen clinique réalisé 6 ans après le traumatisme montre une hypoplasie circulaire de l'émail associée à une dilacération au niveau de l'incisive centrale droite, et une hypoplasie sur la face vestibulaire de 21 (source : Gomes *et al.* 2010)



✓ Principe de formation

Les défauts de l'émail (rainures ou fosses) reflètent les dommages subis par la matrice amélaire avant sa minéralisation (Andreasen et Flores 2007). L'amélogénèse peut être perturbée directement lors d'un traumatisme ou secondairement à la diffusion d'un processus infectieux d'une dent temporaire. La nécrose du tissu pulpaire d'une dent temporaire induit un processus inflammatoire apical qui modifie localement le pH et désorganise alors les améloblastes (Diab et elBadrawy 2000). Parfois les améloblastes sont détruits de façon irréversible et conduisent à l'arrêt total de la formation de la matrice amélaire (Figure 53).

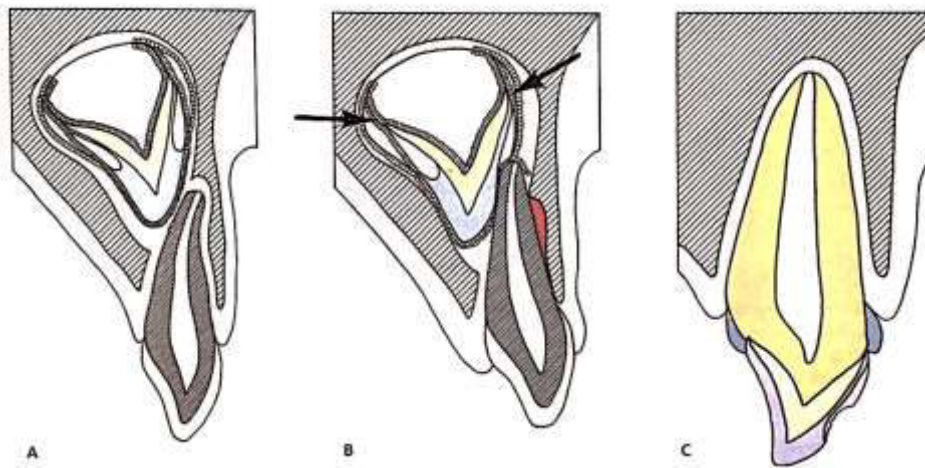


Figure 53 : Schéma illustrant le possible mécanisme de formation d'hypoplasie sur une incisive permanente lors d'un traumatisme en denture temporaire (Andreasen et Flores 2007)

✓ Prise en charge des hypoplasies amélares

Le choix thérapeutique dépend de l'étendue et de la profondeur des lésions. Le traitement de première intention consiste en la restauration conservatrice composite classique ou stratifiée.

Lorsque le défaut occupe la quasi-totalité de la face vestibulaire, la réalisation de facette peut être proposée. En présence d'une hypoplasie circulaire, la réhabilitation esthétique et fonctionnelle à l'aide d'une couronne prothétique est généralement nécessaire quand l'âge le permet.

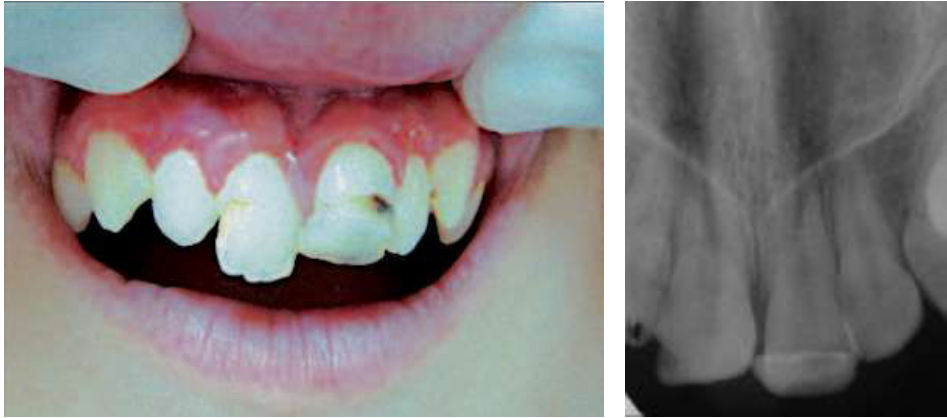

- Les dilacérations coronaires
  - ✓ Caractéristiques cliniques et radiologiques

Cette séquelle est observée pour seulement 3 % des traumatismes subis en denture temporaire, mais elle conduit à un pronostic de la dent permanente plus grave que les autres défauts coronaires (Andreasen et Flores 2007). Elle est majoritairement retrouvée à la suite d'une impaction ou d'une expulsion survenue entre 1,5 et 3,5 ans (von Arx 1993).

La déformation de la couronne est marquée par la déviation d'une partie ou de la totalité de la couronne par rapport à l'axe longitudinal de la dent (Figure 54). Ce déplacement est plutôt palatin au maxillaire, et labial à la mandibule (Mellara *et al.* 2012). D'autres séquelles telles que des hypoplasies ou hypo-calcifications sont associées dans la plupart des cas (von Arx 1995; Bolhari *et al.* 2016). Les zones de dilacérations dépourvues d'émail constituent un accès privilégié pour les bactéries. Ces dents sont susceptibles de développer une nécrose du tissu pulpaire même en l'absence évidente de carie (Mellara *et al.* 2012).

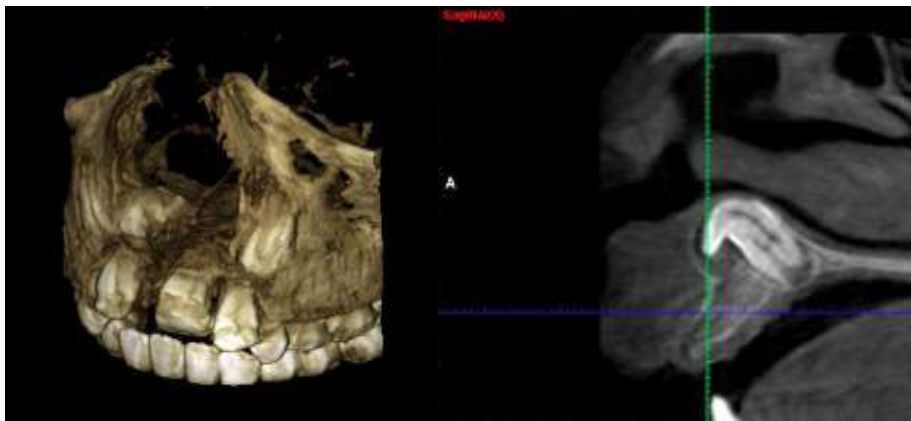Les radiographies panoramiques, rétro-alvéolaires ou occlusales permettent de suspecter la présence d'une couronne dilacérée avant même son éruption. Les clichés occlusaux font apparaître une dent raccourcie par rapport à sa controlatérale, et la réalisation d'incidences latérales aide à évaluer la direction de l'angulation. Ces techniques conventionnelles ne sont cependant pas suffisantes et l'utilisation de l'imagerie sectionnelle est nécessaire afin de confirmer et de visualiser la localisation de la dilacération (Figure 55). L'examen radiologique précoce est donc essentiel pour identifier les complications pulpaires, la sévérité de la dilacération afin d'évaluer le pronostic de la dent et d'en déterminer le plan de traitement.



A.

B.

Figure 54 : Cas de dilacérations coronaires chez un enfant de 13 ans ayant subi un traumatisme à l'âge de 1 an et demi. A : Cliniquement, les couronnes de 11 et 21 montrent une dilacération orientée en palatin. B : Aspect radiographique des dilacérations coronaires (source : Açikgöz *et al.* 2013)



A.

B.

Figure 55 : A. Visualisation de dilacérations coronaires par *cone beam* B. Appréciation de la localisation de la dilacération sur 11 (source : D. Droz et M. Hernandez)

✓ Principe de formation

La dilacération correspond littéralement à une anomalie due à une perturbation entre les parties minéralisées et non-minéralisées du germe dentaire (*British Standards Institution* 1983). Le développement de cette anomalie est favorisé lorsque le

traumatisme se produit au cours de l'édification coronaire de la dent permanente. En effet, le choc de la dent temporaire sur la dent permanente induit le déplacement non axial d'un tissu dur déjà formé par rapport à la matrice amélaire qui n'est pas encore minéralisée (Figure 56). La formation radulaire qui se poursuit va donc former un angle avec la portion coronaire déplacée (Diab et elBadrawy 2000).

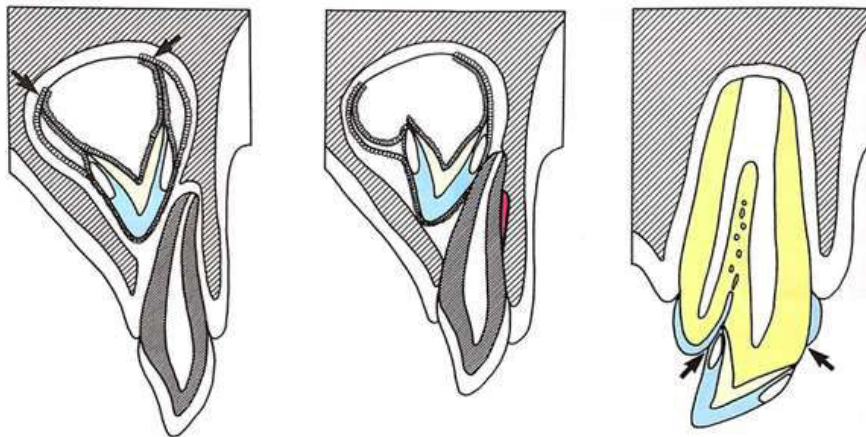


Figure 56 : Schéma illustrant le possible mécanisme de dilacération coronaire d'une incisive permanente lors d'un traumatisme en denture temporaire (source : Andreasen et Flores 2007)

✓ Prise en charge des dilacérations coronaires

50% des dents présentant ce type de séquelle restent incluses. L'éruption des 50% restant est normale ou orientée en direction labiale ou linguale (Andreasen et Flores 2007).

En traitement de première intention, et afin de prévenir une nécrose, la partie dilacérée est éliminée dès qu'elle est accessible en bouche. Une restauration transitoire en résine composite ou une couronne provisoire est proposé en attendant que le traitement esthétique définitif puisse être réalisé.

Un retard d'éruption observé en denture mixte peut révéler la rétention de la dent permanente. Le dégagement chirurgical est alors nécessaire et souvent suivi d'un réalignement orthodontique (Pomarico *et al.* 2005).

Lorsque le traitement chirurgical est impossible ou a échoué (ankylose, exposition radulaire, résorption externe), la dent est extraite et la fermeture ou la conservation de l'espace doit être décidée. Si une réhabilitation prothétique fixe ou implantaire

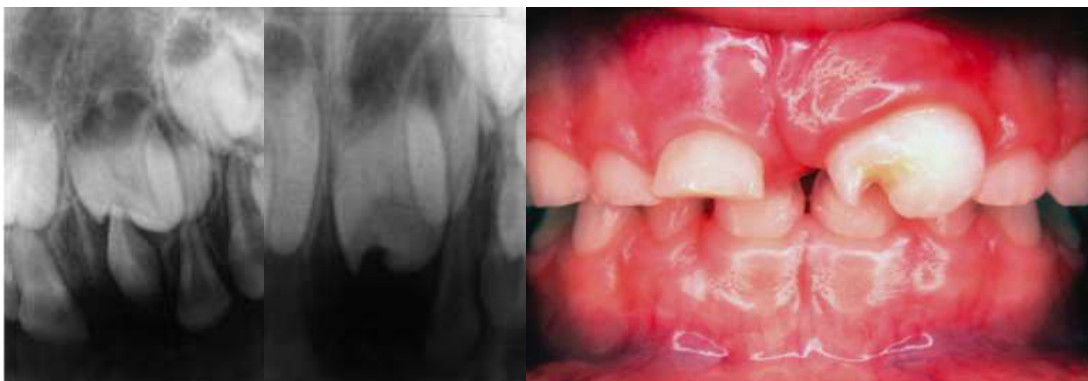
future est envisagée, un mainteneur d'espace est nécessaire. Dans le cas où la séquelle touche une incisive latérale, le déplacement et la coronoplastie de la canine adjacente est une solution thérapeutique envisageable, à discuter avec l'orthodontiste.

- Malformation coronaire atypique

Un développement inhabituel de la couronne d'une dent permanente dû à un traumatisme en denture temporaire peut être observé. Turgut (2006) rapporte un cas :

- À l'examen clinique, l'incisive temporaire centrale gauche est absente et les parents rapportent un antécédent de traumatisme à l'âge de 8 mois.
- À l'examen radiologique, on découvre que la dent temporaire est impactée, retournée, et que la partie coronaire pénètre la couronne de la dent permanente (Figure 57). Il s'avère qu'au moment du traumatisme la portion radiculaire n'était pas édifiée.

La violence du choc a facilité la rotation de la dent, et cette inversion a favorisé la sévérité de la séquelle.



A.

B.

C.

Figure 57 : Cas particulier d'anomalie coronaire chez un enfant de 5 ans. A : La radiographie révèle l'inversion de l'incisive temporaire et son impaction dans la couronne de la dent successionnelle. B : 6 mois après l'avulsion de la dent temporaire, la malformation coronaire de l'incisive centrale permanente est bien visible radiologiquement. C : L'aspect de la déformation et la présence d'hypoplasie sur la couronne de 21 sont apparents cliniquement après l'éruption (source : Turgut *et al.* 2006)

### 3.2.3. Les séquelles radiculaires

Elles sont plus rares que les anomalies coronaires et correspondent à un traumatisme plus tardif, ayant souvent lieu après l'âge de 3 ans.

- Les angulations radiculaires

Il existe une confusion des termes dans la littérature. Pour Andreasen (2007) les angulations correspondent à des séquelles de type dilacération radiculaire.

- ✓ Caractéristiques cliniques et radiologiques

Cette séquelle peut se développer à la suite d'un traumatisme subi entre 2 et 5 ans (Jung *et al.* 2016). Il s'agit d'une courbure régulière de la racine qui résulte d'un processus graduel (Figure 58).

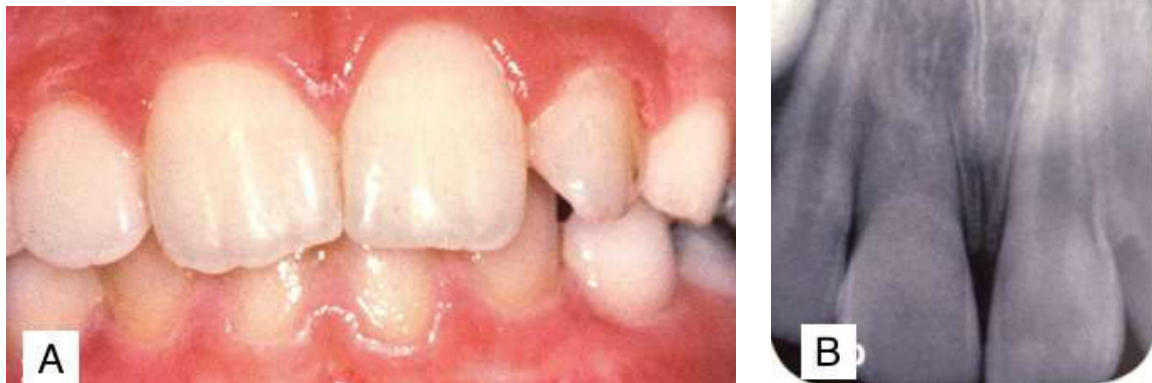

Figure 58 : Cas d'une angulation radiculaire. A : Incisives permanentes présentant un aspect clinique normal. B : Radiographie révélant la courbure mésiale de l'incisive centrale droite due à un traumatisme d'impaction à l'âge de 4 ans (source : Jung *et al.* 2016)

### ✓ Principe de formation

Le terme « angulation » se distingue de la « dilacération » de par le mécanisme responsable de la formation de l'anomalie (Walia *et al.* 2016). Dans ce cas, la direction de développement de la racine est progressivement modifiée sans que le germe n'ait subi de déplacement brutal. Le tissu cicatriciel qui se forme à la suite d'une avulsion précoce d'une dent temporaire semble constituer un obstacle sur le chemin d'éruption capable de dévier le germe en cours d'édification radiculaire (Flores *et al.* 2007a).

### ✓ Prise en charge

Lorsqu'une dent est retenue et que l'espace est suffisant, une traction ortho-chirurgicale peut être tentée. En cas d'échec ou si le traitement est impossible, l'avulsion sera réalisée (Jung *et al.* 2016).

#### • Les dilacérations radiculaires

Bien qu'il n'y ait pas de consensus sur l'étiologie exacte des dilacérations, il est admis que les traumatismes entre 4 et 5 ans sont à l'origine de ces séquelles pour les dents antérieures (Andreasen et Flores 2007). Leur développement est cependant rare puisqu'elles représentent moins de 5% des complications post-traumatiques (Pomarico *et al.* 2005).

### ✓ Caractéristiques cliniques et radiologiques

La racine présente localement une coudure qui peut être vestibulaire, palatine, mésiale ou distale. Comme pour les dilacérations coronaires, l'anomalie radiculaire résulte d'une perturbation entre les parties minéralisées et non minéralisées du germe. Le cas principalement décrit dans la littérature est dénommé par Andreasen « angulation vestibulaire », ou par Moreau « *scorpion tooth* ». La dilacération peut se manifester cliniquement de diverses manières par un défaut d'éruption de la dent dilacérée, une rétention de la dent temporaire traumatisée, une fenestration de la corticale palatine ou vestibulaire, ou être asymptomatique.

Dans le cas d'une dilacération radiculaire vestibulaire au maxillaire, la palpation de deux zones distinctes peut aider au diagnostic. Le fond du sulcus de part et d'autre de l'épine nasale présente d'ordinaire une dépression, mais dans cette situation on ressent un léger gonflement correspondant au cingulum de la dent dilacérée. De plus, l'apex de la dent est palpable à travers la muqueuse palatine sous la forme d'un petit nodule dur (Walia *et al.* 2016).

Une dilacération radiculaire peut être décelée avant même l'éruption par le biais de radiographies panoramique, rétro-alvéolaire ou occlusale. Les clichés rétro-alvéolaires permettent l'observation des dilacérations latérales, et les clichés occlusaux révèlent une angulation vestibulaire lorsque la dent apparaît raccourcie par rapport à sa controlatérale. Ces techniques conventionnelles ne sont cependant pas suffisantes et l'utilisation de l'imagerie sectionnelle est nécessaire afin de confirmer et de visualiser la localisation exacte de l'anomalie. Un aspect radiologique caractéristique de la dilacération radiculaire vestibulaire est décrit comme semblable à une cible ou un œil de bœuf « *bull's eye* » (Figure 59).

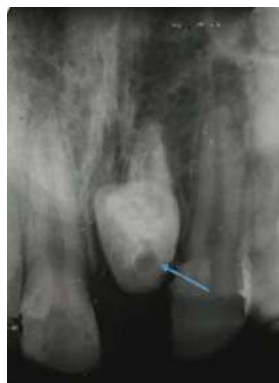

Figure 59 : L'effet « œil de bœuf » ou cible est visible sur une rétro-alvéolaire et objective la dilacération radiculaire (source : Walia *et al.* 2016)

✓ Principe de formation

La forme la plus commune de dilacération est celle qui présente une angulation radiculaire associée à une version de la couronne en direction vestibulaire.

La période critique de formation de cette séquelle se situe entre 4 et 5 ans, lorsque la racine temporaire est en cours de rhizolyse et proche du germe (Figure 60.B). La



force du choc se transmet selon l'axe longitudinal de l'incisive temporaire depuis le bord incisif jusqu'à son extrémité apicale. Lorsque l'apex vient percuter la couronne de la dent permanente sous-jacente, la force traumatique générée est transférée selon une ligne oblique depuis le point d'impact coronaire jusqu'à un point situé sur la face vestibulaire de la racine en cours de formation. Ce mécanisme provoque la rotation de la portion premièrement minéralisée comprenant la totalité de la couronne et une partie de la racine (Figure 60.C). La gaine de Hertwig qui n'a pas été déplacée par le traumatisme poursuit donc l'édification radriculaire selon l'axe initial de la dent permanente, créant alors un angle avec la portion déviée (Figure 60.D). Le pli radriculaire marque la scission entre les parties minéralisées avant et après le traumatisme. Le niveau de développement de l'anomalie sur la racine dépend donc de son stade de développement au moment du traumatisme.

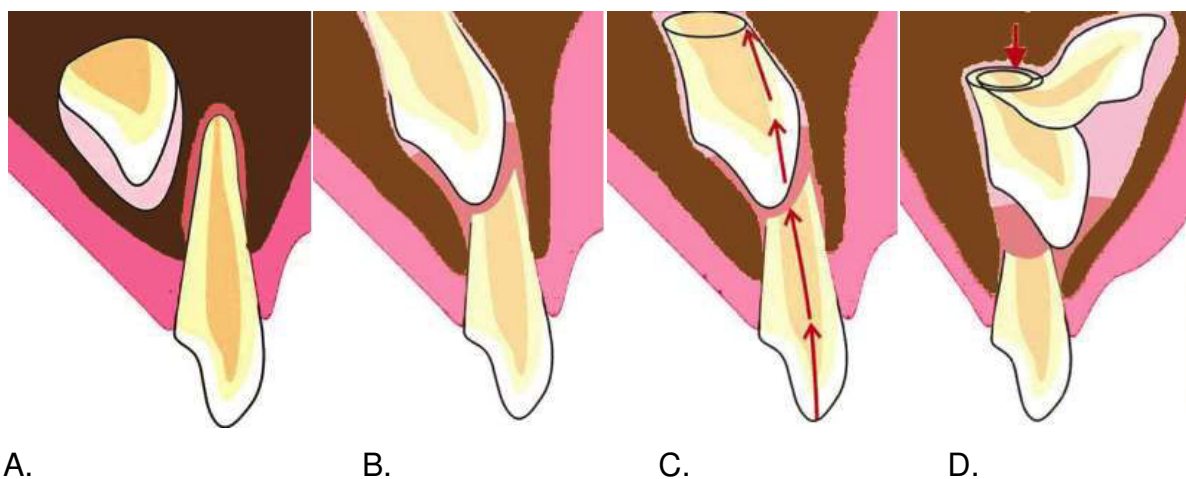


Figure 60 : Schémas illustrant le possible mécanisme menant à une dilacération radriculaire. A : Proximité entre une incisive temporaire et le germe successional entre 2 et 3 ans. B : Proximité entre une incisive temporaire et le germe successional entre 4 et 5 ans (Période favorable aux dilacérations radiculaires). C : La force verticale traumatique subie par l'incisive temporaire se transmet au germe sous-jacent. D : La partie coronaire minéralisée de la dent permanente subie un changement de direction alors que la position de la racine est maintenue et poursuit son développement (source : Walia *et al.* 2016)



## ✓ Prise en charge des dilacérations radiculaires

Ce type de séquelle doit être diagnostiqué le plus tôt possible car la thérapeutique va dépendre du stade de développement radiculaire.

Le traitement de première intention lorsque la dent dilacérée est totalement édiflée vise à la préserver grâce à une traction ortho-chirurgicale. Cette thérapeutique est complexe car la dent peut nécessiter un traitement endodontique voire une résection apicale en cas d'exposition radiculaire. Dans cette situation, les risques d'ankylose ou de résorption sont à envisager. si le traitement est impossible ou a échoué, l'avulsion est nécessaire.

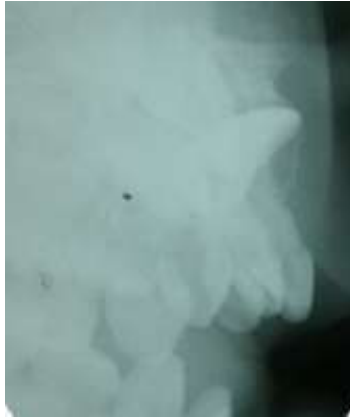
Une prise en charge précoce permet la mise en place d'un traitement ortho-chirurgical interceptif (Figure 61). On cherche à induire le développement de la portion radiculaire non calcifiée selon une nouvelle orientation qui se rapproche de la direction d'origine que possède la couronne, tout en conservant la vitalité pulpaire et l'intégrité de la racine. Le taux de succès de cette solution thérapeutique dépend de la position et de la direction de la dent impactée, du degré de formation radiculaire, de la sévérité de la dilacération et de l'espace disponible sur l'arcade (Andreasen et Flores 2007; Topouzelis *et al.* 2010). Le pronostic est meilleur si la dent présente une édification radiculaire incomplète, un angle de dilacération obtus et une position proche de la crête marginale (Farronato *et al.* 2009).

Si aucun traitement n'est mené en temps voulu, on peut assister à une rétention de la dent, une déviation des milieux, une perte d'espace due à la migration des dents adjacentes et un défaut des niveaux de la crête alvéolaire. Les conditions cliniques deviennent défavorables à la conduite du traitement conservateur et la dent est avulsée.

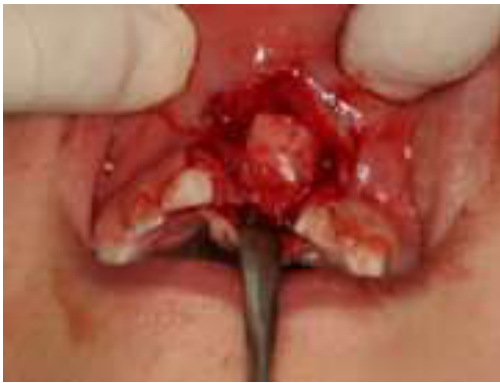D'autres thérapeutiques alternatives « d'autotransplantation » ont démontré leur succès dans la littérature mais sont malheureusement encore peu réalisées. La réimplantation d'incisive dilacérée présentée par Maia et Vieira (2005) est un procédé qui permet de conserver la dent du patient, d'en restaurer l'esthétique relativement rapidement, et ceci à un coût assez faible. La remise en place idéale de la dent est souvent impossible car même si la couronne retrouve une position appropriée, la racine risque une exposition à travers l'os vestibulaire. On procède alors à une inversion de la dent lors de sa réimplantation ; la face vestibulaire est placée en lingual et la face palatine se retrouve du côté vestibulaire, l'angulation radiculaire

devient palatine. Cette technique nécessite de restaurer l'esthétique et l'occlusion à l'aide de composite ou d'une prothèse fixe. Les risques d'ankylose et de résorption externe ou interne existent, la dévitalisation peut être réalisée soit « en prévention », c'est à dire 3 semaines après l'autotransplantation ; soit après l'apparition de complications pulpaire.

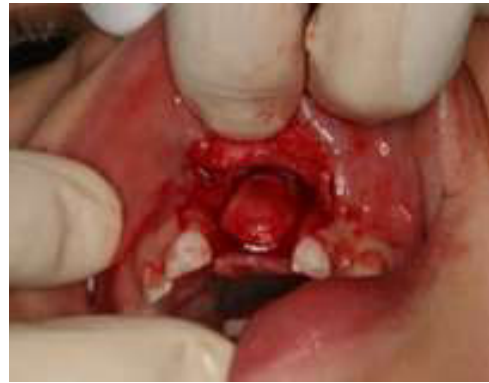Plusieurs études européennes ont démontré que l'autotransplantation de prémolaire présente un succès important si la procédure technique, décrite par Slagvold et Bjercke (1974) et Andreasen *et al.* (1990), est respectée (Czochrowska *et al.* 2000). La réussite de ce traitement implique que la formation radiculaire ne soit pas terminée afin d'obtenir une revascularisation pour préserver la vitalité pulpaire et conserver le potentiel de rééruption pour induire la croissance de l'os alvéolaire. Cette solution thérapeutique peut donc être mise en place plus tardivement que le traitement ortho-chirurgicale de première intention, car l'édification de la racine des prémolaires s'achève vers l'âge de 13 ans.



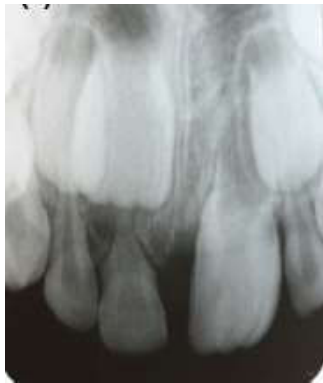A.



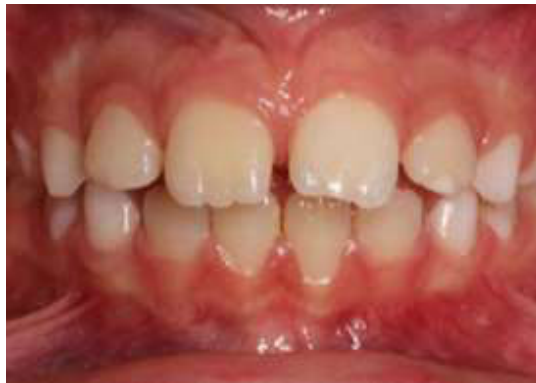B.



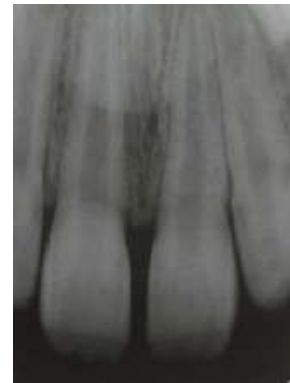C.



D.



E.



F.

Figure 61 : Cas de dilacération radiculaire vestibulaire. A. Cliché extra-oral 7 mois après le traumatisme. B. Mise en évidence de la malposition lors de l'intervention. C. Repositionnement de la dent permanente. D. Aspect radiologique 1 an après l'intervention. E. Aspect clinique 3 ans après l'intervention. F. Aspect radiologique 3 ans après l'intervention (source : Spoerri *et al.* 2015)

- Les duplications radiculaires
  - ✓ Caractéristiques cliniques et radiologiques

Ces séquelles sont très rares. Elles surviennent à la suite d'une impaction sévère vers l'âge de 2 ans alors que seule la moitié de la couronne est formée (Diab et elBadrawy 2000; Andreasen et Flores 2007). Classiquement, on distingue une racine mésiale et une racine distale, mais le cas de duplication en vestibulaire et palatin a également été décrit dans la littérature par Coutinho (2011). Le principal moyen diagnostique est radiologique mais l'anamnèse et l'apparence de la couronne peuvent eux aussi se révéler déterminants (Figure 62). Bien que l'aspect esthétique de la couronne soit presque toujours compromis, ce n'est pas le cas pour la condition pulpaire (Coutinho *et al.* 2011).

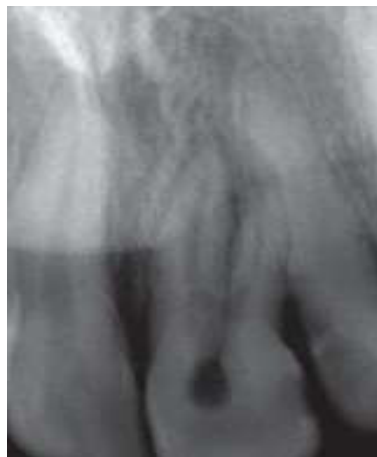

Figure 62 : Duplication radiculaire d'une incisive centrale gauche (source : (Maghsoudlou *et al.* 2013)

- ✓ Principe de formation

Le dédoublement de la racine résulte d'un choc au niveau de la zone de réflexion amélaire (Andreasen et Flores 2007).

✓ Prise en charge des duplications radiculaires

Une malformation coronaire s'associe parfois au dédoublement radiculaire sans qu'il n'y ait de modification de l'état de la pulpe ; seule la réhabilitation esthétique est alors nécessaire (Coutinho *et al.* 2011). Le risque de développer une nécrose suite à la pénétration de bactéries à travers l'émail perméable est favorisé en présence de plus plusieurs séquelles. La pathologie pulpaire apparaît sous la forme d'une lésion péri-apicale et nécessite le traitement endodontique des deux racines.

• Arrêt partiel ou total de l'édification radiculaire

✓ Caractéristiques cliniques et radiologiques

Cette complication est rare (2%) puisqu'elle résulte d'un traumatisme se produisant tardivement, entre 5 et 7 ans. Malgré une formation radiculaire incomplète on observe souvent une éruption prématurée de la dent permanente. On peut également s'attendre à son exfoliation précoce du fait d'un parodonte inadéquat. La rétention de la dent permanente est plutôt retrouvée dans les contextes d'impaction (Andreasen et Flores 2007). Le diagnostic de cette anomalie peut être évoqué radiologiquement lorsque deux dents controlatérales présentent une asymétrie de rhizogénèse (Figure 63) (Jung *et al.* 2016).

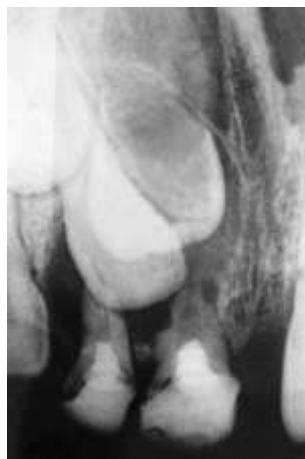

Figure 63 : Cliché rétro-alvéolaire chez un enfant de 9 ans ayant subi un traumatisme à l'âge de 2 ans. Un arrêt de l'édification radiculaire de 11 est associé au développement d'une infection péri-apicale (source : Nelson-Filho *et al.* 2008)

✓ Principe de formation

Le sous-développement du germe peut être la conséquence de son propre défaut d'éruption suite à la perte prématurée de la dent temporaire. Parfois, c'est l'endommagement de la gaine de Hertwig qui empêche l'édification radiculaire en formant une ligne calcio-traumatique qui sépare le tissu dur formé avant et après le traumatisme (Figure 64). Dans d'autres cas, on observe que la nécrose d'une dent temporaire traumatisée chez un très jeune enfant induit un arrêt de la formation radiculaire (Andreasen et Flores 2007).

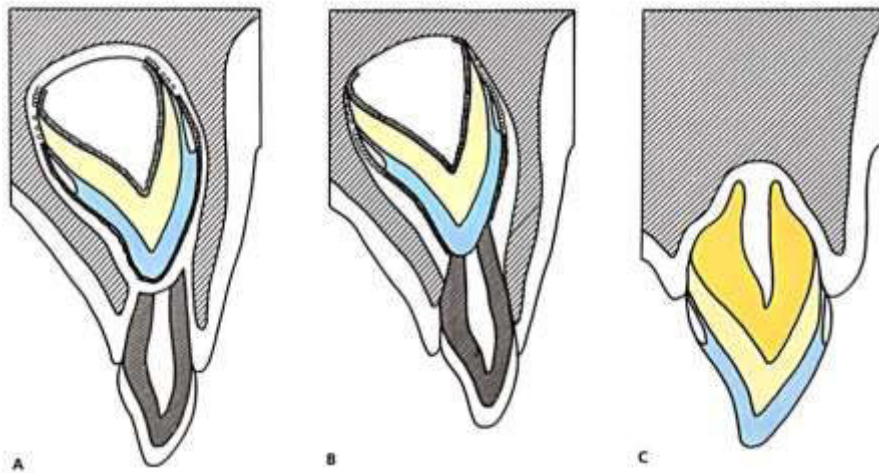


Figure 64 : Schéma illustrant le possible mécanisme menant à l'arrêt de formation radiculaire d'une incisive permanente lors d'un traumatisme en denture temporaire (source : Andreasen et Flores 2007).

✓ Prise en charge

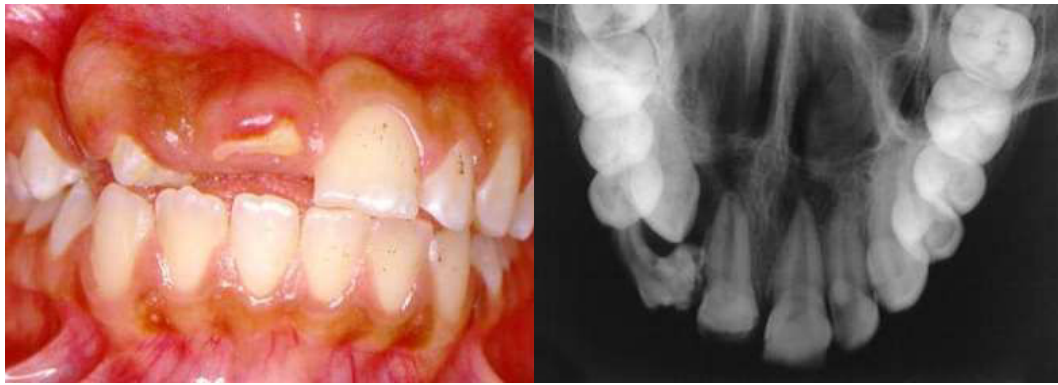Le pronostic est assez mauvais du fait d'un contexte parodontal fragile et d'un ratio couronne/racine défavorable.

Un rare cas d'édification radiculaire partielle due à une hypoplasie a été présenté par Tewari et Pandey (2010). L'aspect des racines à la fois fines et courtes, démontre qu'en cas de soins conservateurs, prothétiques ou orthodontiques le faible rapport couronne/racine ne privilégie pas ces traitements (Tewari et Pandey 2010).

### 3.2.4. Les séquelles affectant l'ensemble du germe

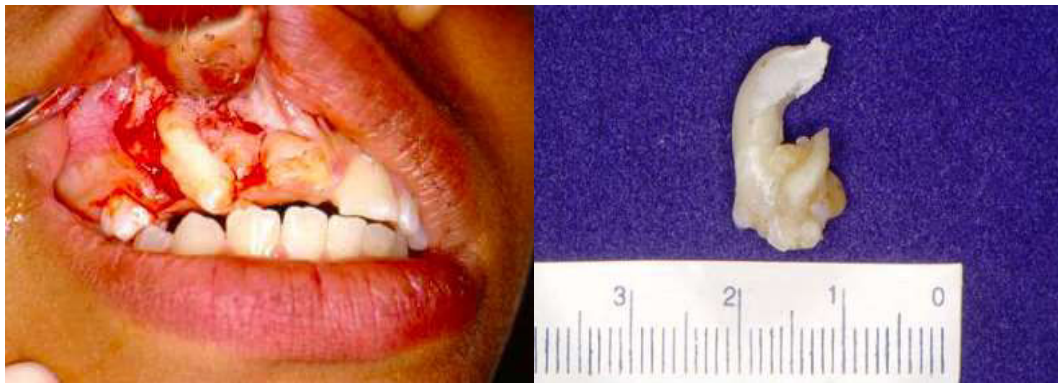- Les formations odontoïdes
  - ✓ Caractéristiques cliniques et radiologiques

Ces séquelles sont observées à la suite de traumatismes survenant entre 1 et 3 ans, mais leur fréquence reste faible. Cette anomalie d'aspect tumoral est classiquement asymptomatique. Elle correspond à des malformations du germe entier dont l'OMS décrit deux formes radio-cliniques. L'odontome complexe comporte tous les tissus dentaires organisés de manière plus ou moins structurée. Radiologiquement on distingue une masse radio-opaque de tissus minéralisés, ressemblant légèrement à une dent, et pouvant avoir une racine relativement normale voire très rudimentaire (Andreasen et Flores 2007). L'odontome composé est constitué d'une collection de structures dentaires primitives qui varient en taille, en nombre et en forme. Le cliché occlusal permet en général une meilleure visualisation de l'anomalie (Lenzi *et al.* 2015).



A.

B.



C.

D.

Figure 65 : Prise en charge d'une formation odontoïde d'une incisive latérale droite. A : Photographie intra-orale présentant un retard d'éruption de 12 associée à une hypoplasie de 11 chez un enfant de 14 ans. B : Radiographie révélant la formation odontoïde de l'incisive latérale droite. C : Photographie exposant la malformation au cours de la chirurgie d'exérèse. D : Photographie post-opératoire de l'odontome avulsé. (source : Lenzi *et al.* 2015)

#### ✓ Principe de formation

Un odontome se développe quand le traumatisme perturbe les premiers stades de l'odontogenèse de la dent permanente et induit un clivage du germe (von Arx 1993). Les cellules sont normales mais présentent un défaut d'organisation structurale, les tissus sont alors disposés de manière anarchique (Figure 66).



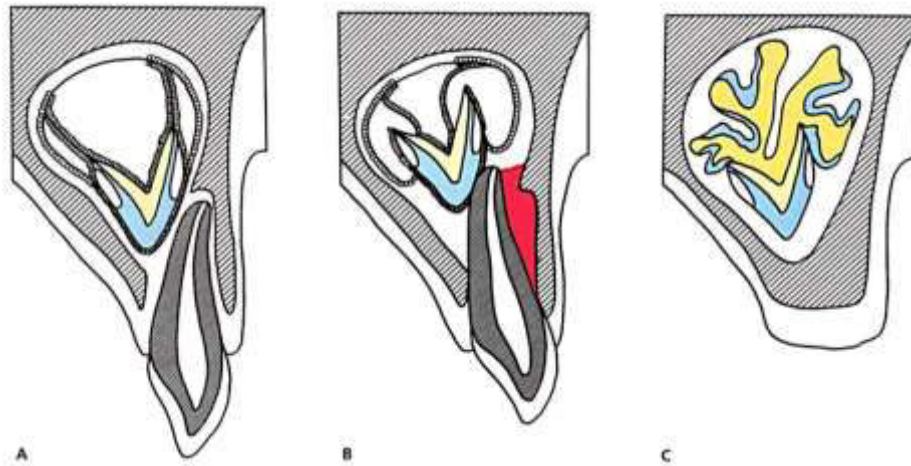


Figure 66 : Schéma illustrant le possible mécanisme de formation d'un odontome  
(source : Andreasen et Flores 2007)

✓ Prise en charge

L'avulsion de l'odontome est dans la plupart des cas réalisée car il ne présente ni intérêt esthétique, ni fonctionnel. Le traitement chirurgical est immédiat lorsque l'éruption des dents adjacentes est gênée par la formation odontoïde (Figure 65). En cas de lésion peu importante et n'interférant pas dans la mise en place de la denture, l'avulsion peut être reportée. En effet, si l'anomalie est détectée à un stade précoce, sa localisation souvent haute dans l'os maxillaire risque de compliquer les procédures chirurgicales ou d'endommager les germes adjacents (Shaked *et al.* 2008).

- Les séquestrations de germe

Cette séquelle très rare résulte de traumatismes sévères, principalement lors d'impaction totale. Une séquestration correspond à l'arrêt de la formation de la dent permanente qui se caractérise par un germe sous développé et une formation radiculaire inadéquate. Une éruption très précoce du germe est toutefois observable (Andreasen et Flores 2007).

Ce phénomène peut être associé à une infection chronique péri-radulaire de la dent temporaire dont le processus inflammatoire se propage dans le sac folliculaire et mène à une résorption osseuse.

Radiologiquement l'image radioclaire de l'inflammation folliculaire s'observe autour du germe, et le contour de la crypte est diffus.

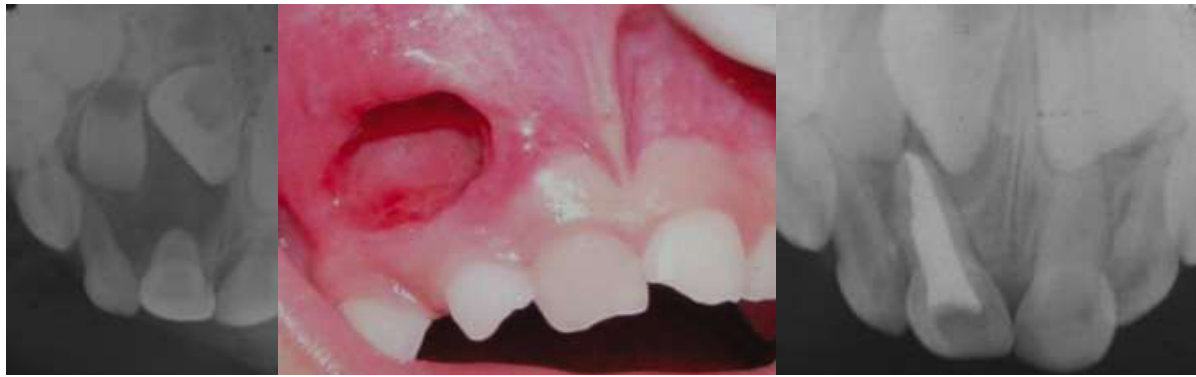Le traitement de cette complication nécessite la prescription d'antibiotiques et une intervention chirurgicale afin d'énucléer le germe ainsi que les tissus de granulation l'entourant (Diab et elBadrawy 2000).

Complication de la séquestration en kyste dentigère, folliculaire, coronodentaire ou péri-coronaire.

La localisation au niveau des incisives centrales permanentes ne représente que 1,5% de l'ensemble des kystes dentigères (Bharath *et al.* 2011). L'étiologie traumatique est encore discutée, mais quelques cas dans la littérature et confirment que la nécrose d'une dent temporaire peut être à l'origine de ces lésions. Lorsqu'un processus infectieux se développe, il engendre une inflammation péri-apicale qui induit une accumulation de fluide entre l'épithélium amélaire réduit et la couronne de la dent permanente et mène à l'enkystement (Gondim Juliana Oliveira *et al.* 2008). Il s'agit généralement d'une entité unique asymptomatique. Elle peut causer le déplacement de la dent affectée et cela s'observe cliniquement par une asymétrie faciale. Radiologiquement, il s'agit d'une lésion radioclaire uniloculaire aux contours bien définis qui entoure la couronne d'une dent n'ayant pas encore fait son éruption. En cas d'infection, le kyste peut devenir symptomatique et présenter des limites radiologiques plus floues.

#### ✓ Prise en charge

L'approche conservatrice consiste en la marsupialisation du kyste et la surveillance de l'éruption de la dent permanente (Figure 67) (Gondim Juliana Oliveira *et al.* 2008). La dent temporaire sera quant à elle soit traitée endodontiquement, soit avulsée. Dans les cas où l'hygiène et la coopération sont insuffisantes, l'énucléation kystique est réalisée en même temps que l'avulsion de la dent permanente (Figure 68) (Sannomiya *et al.* 2007; Bharath *et al.* 2011).

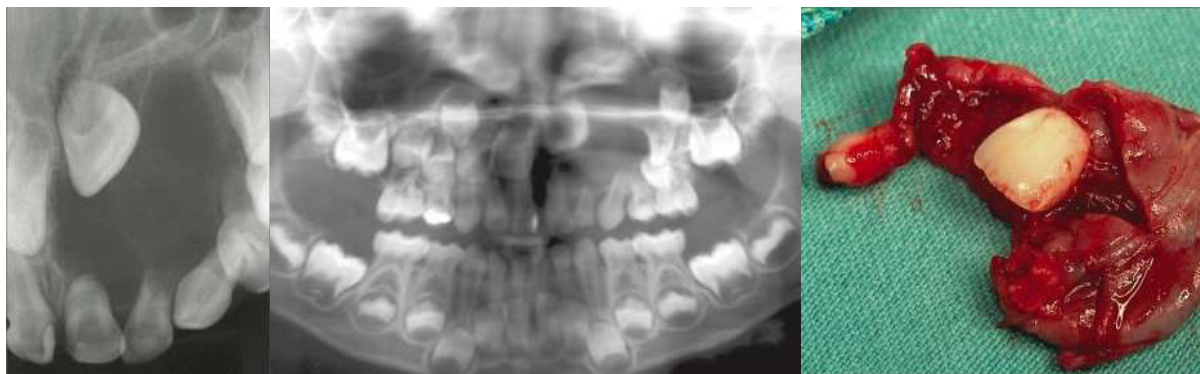

A.

B.

C.

Figure 67 : Cas de kyste dentigère chez un enfant de 4 ans ayant subi un traumatisme 5 mois auparavant. A : Rétro-alvéolaire initiale révélant une zone radioclaire autour d'un germe n'ayant pas encore fait son éruption. B : Aspect clinique 1 mois après la marsupialisation. C : Rétro alvéolaire 3 mois après le traitement, on note la régression de la lésion et le repositionnement adéquat de l'incisive permanente (source : Gondim Juliana Oliveira *et al.* 2008)



A.

B.

C.

Figure 68 : Cas de kyste dentigère chez un enfant de 5 ans ayant subi un traumatisme à l'âge de 4 ans. A : Rétro-alvéolaire initiale révélant une zone radioclaire entourée par une bordure radio-opaque entourant une incisive centrale permanente gauche. B : Radiographie panoramique dévoile le déplacement des germes de l'incisive latérale et de la canine gauche permanente. C : Aspect clinique du kyste dentigère après énucléation et avulsion de l'incisive centrale permanente (source : Sannomiya *et al.* 2007)

- Les anomalies d'éruption

Lorsqu'un enfant subit un traumatisme en denture temporaire, la mise en place de la dent successioennelle est perturbée dans 18% des cas.

Un retard d'éruption peut être directement lié à une anomalie du germe ou résulter de complications post-traumatiques de la denture temporaire. Les défauts physiques de la dent permanente tels que les dilacérations coronaires ou radiculaires ou les formations odontoïdes peuvent compliquer l'éruption et donc en rallonger sa durée. Un retard d'éruption est également fréquemment associé à une perte prématurée de la dent temporaire, en particulier entre 3 et 4 ans quand la rhizalyse n'a pas commencé (Holan et Needleman 2014). En effet, la formation d'une épaisse couche fibreuse au niveau du site d'avulsion constitue un obstacle qui va prolonger le processus éruptif. Un défaut de rhizalyse de la dent temporaire, dû à une résorption de remplacement voire à une ankylose peut également entraîner une rétention de la dent successioennelle. L'avulsion de la dent temporaire suffit généralement à induire la ré éruption spontanée de la dent successioennelle. Le retard d'éruption constitue parfois un important signe clinique d'inclusion qui nécessite une prise en charge précoce. Lorsque les parents s'en préoccupent, il est souvent trop tard car l'enfant présente une denture mixte et les traitements conservateurs offrent alors un pronostic moins favorable.

L'éruption d'une incisive permanente est au contraire accélérée dans les cas où la perte de la dent temporaire a lieu vers 4-5 ans, et spécialement si la résorption osseuse a été initiée par l'infection de la dent traumatisée (Diab et elBadrawy 2000).

L'éruption ectopique d'une dent permanente peut être attendue lorsque le germe a subi un déplacement au cours d'un traumatisme. Les malpositions résultent parfois d'un défaut de guidage lors de l'éruption, consécutif à l'avulsion précoce de la dent temporaire. Brin et al. ont d'ailleurs observé davantage de malpositions des incisives permanentes lorsqu'elles succédaient à des dents temporaires perdues prématurément (34%), par rapport aux cas où la perte est « non précoce » (Holan et Needleman 2014). Enfin, certaines malformations (dilacération, angulation) peuvent conduire la dent à modifier son chemin d'éruption.

## CONCLUSION

Les traumatismes affectant la denture temporaire sont estimés à tort comme bénins car dans l'esprit collectif « les dents de lait finissent par tomber ». Or, nous avons pu voir dans notre travail qu'ils constituent un problème de santé publique de par leur fréquence et des potentielles conséquences en terme de coûts et de traitements à court ou à long terme.

Le chirurgien-dentiste doit considérer tout traumatisme comme une urgence. Leurs formes cliniques sont variées et nécessitent pour chacune une prise en charge rapide et spécifique. La coopération de l'enfant, le stade physiologique de la dent temporaire, la nature du traumatisme et le stade de développement de la dent permanente vont orienter la décision thérapeutique mais la priorité sera toujours donnée à la préservation du germe. Outre le traitement d'urgence, le praticien assure un rôle essentiel de prévention au regard des nombreuses complications que les traumatismes sont capables de générer.

En effet, les répercussions traumatiques sont observées aussi bien en denture temporaire qu'en denture permanente. Le suivi à court terme permet de prévenir ou limiter le développement de certaines complications en denture temporaire. Les séquelles en denture permanentes, bien que souvent initiées au moment du traumatisme seront quant à elles interceptées ou diagnostiquées le plus précocement possible afin d'engager un traitement adapté.

Malheureusement, près de la moitié des traumatismes en âge préscolaire ne sont pas suivi de consultation, il apparait donc capital d'informer les parents sur les nombreux risques de complications post-traumatiques afin d'en limiter les effets.

## BIBLIOGRAPHIE

1. Açığöz A, Koyutürk AE, Gündüz K, Avsever H. Crown Dilaceration with Discoloration and Hypoplasia of Maxillary Permanent Central Incisors After Trauma to the Primary Dentition: Case Report. *Turk Klin J Dent Sci.* 2013; 19(3): 220-4.
2. Aldrigui JM, Cadioli IC, Mendes FM, Antunes JLF, Wanderley MT. Predictive factors for pulp necrosis in traumatized primary incisors: a longitudinal study. *Int J Paediatr Dent.* 2013; 23(6): 460-9.
3. Altun C, Cehreli ZC, Güven G, Acikel C. Traumatic intrusion of primary teeth and its effects on the permanent successors: A clinical follow-up study. *Oral Surg Oral Med Oral Pathol Oral Radiol Endodontology.* 2009a; 107(4): 493-8.
4. Altun C, Ozen B, Esenlik E, Guven G, Gürbüz T, Acikel C, et coll. Traumatic injuries to permanent teeth in Turkish children, Ankara. *Dent Traumatol.* 2009b; 25(3): 309-13.
5. American Academy on Pediatric Dentistry Council on Clinical Affairs. Guideline on management of acute dental trauma. *Pediatr Dent.* 2009 2008; 30(7 Suppl): 175-83.
6. Andreasen FM, Andreasen JO, Tsukiboshi M. Examination and diagnosis of Dental Injuries. Dans : Andreasen JO . *Textbook and Color Atlas of Traumatic Injuries to the Teeth.* Oxford : Blackwell Munksgaard ; 2007. p. 255-79.
7. Andreasen JO, Andreasen FM. Dental traumatology: quo vadis. *Endod Dent Traumatol.* 1990; 6(2): 78.
8. Andreasen JO, Flores MT. Injuries to Developing Teeth. Dans : Andreasen JO. *Textbook and Color Atlas of Traumatic Injuries to the Teeth.* Oxford : Blackwell Munksgaard ; 2007. p. 542-79.
9. Andreasen JO, Ravn JJ. The effect of traumatic injuries to primary teeth on their permanent successors. II. A clinical and radiographic follow-up study of 213 teeth. *Scand J Dent Res.* 1971; 79(4): 284-94.
10. Andreasen JO, Sundström B, Ravn JJ. The effect of traumatic injuries to primary teeth on their permanent successors I. A clinical and histologic study of 117 injured permanent teeth. *Scand J Dent Res.* 1971; 79(4): 219-83.
11. von Arx T. Developmental disturbances of permanent teeth following trauma to the primary dentition. *Aust Dent J.* 1993; 38(1): 1-10.
12. von Arx T. Deciduous tooth intrusions and the odontogenesis of the permanent teeth. Developmental disorders of the permanent teeth following intrusion injuries to the deciduous teeth. *Schweiz Monatsschrift Zahnmed* 1995; 105(1): 11-7.

13. Attal J-P, Denis M, Atlan A, Vennat E, Tirlet G. L'infiltration en profondeur : un nouveau concept pour le masquage des taches blanches de l'émail. Partie 1. *Inf Dent*. 2013 ; 74-9.
14. Bastone EB, Freer TJ, McNamara JR. Epidemiology of dental trauma: a review of the literature. *Aust Dent J*. 2000; 45(1): 2-9.
15. Bharath KP, Revathy V, Poornima S, Subba Reddy VV. Dentigerous cyst in an uncommon site: a rare entity. *J Indian Soc Pedod Prev Dent*. 2011; 29(6 Suppl 2): 99-103.
16. Bolhari B, Pirmoazen S, Taftian E, Dehghan S. A Case Report of Dilacerated Crown of a Permanent Mandibular Central Incisor. *J Dent Tehran Univ Med Sci*. 2016; 13(6): 448-52.
17. Borum MK, Andreasen JO. Sequelae of trauma to primary maxillary incisors. I. Complications in the primary dentition. *Endod Dent Traumatol*. 1998; 14(1): 31-44.
18. British Standards Institution. British Standard glossary of dental terms BS4492. [1st revision]. Vol. BS. London: B.S.I.; 1983. 114 p.
19. Brook AH, Winter GB. Developmental arrest of permanent tooth germs following pulpal infection of deciduous teeth. *Br Dent J*. 1975; 139(1): 9-11.
20. Caprioglio D, Falconi P, Vernole B, Auriol F, Fortier J-P. Les traumatismes des dents antérieures en pédodontie. Paris : Masson ; 1990. 139 p.
21. Cardoso M, Rocha MJ de C. Identification of factors associated with pathological root resorption in traumatized primary teeth. *Dent Traumatol*. 2008; 24(3): 343-9.
22. Charland R, Champagne M, Salvail P, Mercier R, Gagnon S, Shoghikian É, et coll. Traumatismes des dents antérieures primaires et permanentes : Deuxième partie, mécanismes d'action, épidémiologie, paramètres additionnels et facteurs prédisposants. *J dent Qué*. 2005a ; 42 : 499-502.
23. Charland R, Salvail P, Champagne M, Gagnon S, Shoghikian É, Mackay P et coll. Traumatismes des dents antérieures primaires : séquelles. *J Ordre Dent Qué*. 2006 ; 43 : 257-65.
24. Charland R, Salvail P, Champagne M, Mercier R, Gagnon S, Shoghikian É, et coll. Traumatismes des dents antérieures primaires et permanentes : Première partie : Classification. *J L'Ordre Dent Qué*. 2005b ; 447-53.
25. Christophersen P, Freund M, Harild L. Avulsion of primary teeth and sequelae on the permanent successors. *Dent Traumatol*. 2005; 21(6): 320-3.
26. Cordeiro MMR, Rocha MJ de C. The effects of periradicular inflammation and infection on a primary tooth and permanent successor. *J Clin Pediatr Dent*. 2005; 29(3): 193-200.

27. Cordeiro MMR, Santos BZ, Reyes-Carmona JF, Figueiredo CP. Primary teeth show less protecting factors against root resorption. *Int J Paediatr Dent.* 2011; 21(5): 361-8.
28. Corrêa-Faria P, Martins CC, Bönecker M, Paiva SM, Ramos-Jorge ML, Pordeus IA. Clinical factors and socio-demographic characteristics associated with dental trauma in children: a systematic review and meta-analysis. *Dent Traumatol.* 2016; 32(5):367-78.
29. Coutinho T, Lenzi M, Simões M, Campos V. Duplication of a permanent maxillary incisor root caused by trauma to the predecessor primary tooth: clinical case report. *Int Endod J.* 2011;44(7): 688-95.
30. Crescini A, Doldo T. Dilaceration and angulation in upper incisors consequent to dental injuries in the primary dentition: orthodontic management. *Prog Orthod.* 2002; 3(1): 29-41.
31. Cunha RF, Pugliesi DMC, De Mello Vieira AE. Oral trauma in Brazilian patients aged 0-3 years. *Dent Traumatol.* 2001; 17(5): 206-8.
32. Czochrowska EM, Stenvik A, Album B, Zachrisson BU. Autotransplantation of premolars to replace maxillary incisors: A comparison with natural incisors. *Am J Orthod Dentofacial Orthop.* 2000; 118(6): 592-600.
33. Da Silva Assunção LR, Ferelle A, Iwakura MLH, Cunha RF. Effects on permanent teeth after luxation injuries to the primary predecessors: a study in children assisted at an emergency service. *Dent Traumatol.* 2009; 25(2): 165-70.
34. Dard M, Fraysse C, Scheffer F. Parodonte de l'enfant. Dans : EMC - Stomatologie. Paris ; 1992. (Fasc. 23415 C).
35. Denis M, Atlan A, Vennat E, Tirlet G, Attal J-P. Taches blanches de l'émail : diagnostic et anatomopathologie : deux données indispensables pour bien les traiter (partie 1). *Int Orthod.* 2013 ; 11(2) : 139-65.
36. Diab M, ElBadrawy HE. Intrusion injuries of primary incisors. Part II: Sequelae affecting the intruded primary incisors. *Quintessence Int.* 2000; 31(5): 335-41.
37. Diab M, elBadrawy HE. Intrusion injuries of primary incisors. Part III: Effects on the permanent successors. *Quintessence Int.* 2000; 31(6): 377-84.
38. Droz D. Prévention des traumatismes. Dans : Naulin-lfi C. Traumatologie clinique - De la théorie à la pratique. Paris : Espace ID ; 2016. p. 299-315.
39. do Espírito Santo Jácomo DR, Campos V. Prevalence of sequelae in the permanent anterior teeth after trauma in their predecessors: a longitudinal study of 8 years. *Dent Traumatol.* 2009; 25(3): 300-4.
40. Farronato G, Maspero C, Farronato D. Orthodontic movement of a dilacerated maxillary incisor in mixed dentition treatment. *Dent Traumatol.* 2009; 25(4):451-6.



41. de Fátima Guedes de Amorim L, Estrela C, da Costa LRRS. Effects of traumatic dental injuries to primary teeth on permanent teeth - a clinical follow-up study. *Dent Traumatol.* 2011; 27(2): 117-21.
42. Flores M., Holan G, Borum M, Andreasen J. Injuries to the Primary Dentition. Dans : Andreasen JO. Textbook and color atlas of traumatic injuries to the teeth. Oxford : Blackwell Munksgaard ; 2007a. p. 516-41.
43. Flores MT. Traumatic injuries in the primary dentition. *Dent Traumatol.* 2002; 18(6): 287-98.
44. Flores MT, Malmgren B, Andersson L, Andreasen JO, Bakland LK, Barnett F, et coll. Guidelines for the management of traumatic dental injuries. III. Primary teeth. *Dent Traumatol.* 2007b; 23(4): 196-202.
45. Garcia-Godoy F, Garcia-Godoy F, Garcia-Godoy FM. Primary teeth traumatic injuries at a private pediatric dental center. *Dent Traumatol.* 1987; 3(3): 126-9.
46. Glendor U. Epidemiology of traumatic dental injuries--a 12 year review of the literature. *Dent Traumatol.* 2008; 24(6): 603-11.
47. Glendor U. Aetiology and risk factors related to traumatic dental injuries – a review of the literature. *Dent Traumatol.* 2009; 25(1): 19-31.
48. Gomes A, Messias L, Delbem A, Cunha R-F. Perturbation du développement d'une incisive permanente incluse due à un traumatisme de la dent primaire. *J - Can Dent Assoc.* 2010 ; 76 : a57.
49. Gondim Juliana Oliveira, Neto José Jeová Siebra Moreira, Nogueira Renato Luís Maia, Giro Elisa Maria Aparecida. Conservative management of a dentigerous cyst secondary to primary tooth trauma. *Dent Traumatol.* 2008; 24(6): 676-9.
50. Gupta M. Intrusive luxation in primary teeth - Review of literature and report of a case. *Saudi Dent J.* 2011; 23(4): 167-76.
51. Holan G. Development of clinical and radiographic signs associated with dark discolored primary incisors following traumatic injuries: a prospective controlled study. *Dent Traumatol.* 2004; 20(5): 276-87.
52. Holan G, Needleman HL. Premature loss of primary anterior teeth due to trauma - potential short- and long-term sequelae. *Dent Traumatol.* 2014; 30(2): 100-6.
53. Holan G, Yodko E. Radiographic evidence of traumatic injuries to primary incisors without accompanying clinical signs. *Dent Traumatol.* 2017; 33(2): 133-6.
54. Holan G, Yodko E, Sheinvald-Shusterman K. The association between traumatic dental injuries and atypical external root resorption in maxillary primary incisors. *Dent Traumatol.* 2015; 31(1): 35-41.
55. Jabbar NSA, Aldrigui JM, Braga MM, Wanderley MT. Pulp polyp in traumatized primary teeth – a case–control study. *Dent Traumatol.* 2013; 29(5): 360-4.

56. Jung S, Obry F, Bahi S, Mathis R, Manière M-C. Séquelles des traumatismes des dents temporaires. Dans : Naulin-lfi C. Traumatologie clinique - De la théorie à la pratique. Paris : Espace ID ; 2016. p. 221-41.
57. Kenwood M, Seow WK. Sequelae of trauma to the primary dentition. *J Pedod.* 1989; 13(3): 230-8.
58. Kimura JS, Aldrigui JM, de Carvalho P, Wanderley MT. Osseo-gingival pathology as sequelae of dental trauma to the primary upper incisor: a case series. *Int J Paediatr Dent.* 2017; 27(2): 128-34.
59. Koch G, Poulsen S. *Pediatric dentistry: a clinical approach.* Oxford: Wiley-Blackwell; 2009. 360 p.
60. Lauridsen E, Blanche P, Amaloo C, Andreasen JO. The risk of healing complications in primary teeth with concussion and subluxation injury - a retrospective cohort study. *Dent Traumatol.* 2017; 33 (5): 337-344.
61. Lautrou A, Gaspard M. *Anatomie dentaire.* Paris : Milan : Barcelone : Masson ; 1998. 264 p.
62. Lenzi MM, Alexandria AK, Ferreira DMTP, Maia LC. Does trauma in the primary dentition cause sequelae in permanent successors? A systematic review. *Dent Traumatol.* 2015; 31(2): 79-88.
63. Levigne P. Droits d'auteur : Certificat médical initial. *Droit Médecine Bucco-Dent.* 2011 ; 1(4) : 205-8.
64. Maia RL, Vieira APGF. Auto-transplantation of central incisor with root dilaceration: Technical note. *Int J Oral Maxillofac Surg.* 2005; 34(1): 89-91.
65. Malmgren B, Andreasen JO, Flores MT, Robertson A, DiAngelis AJ, Andersson L, et coll. Guidelines for the Management of Traumatic Dental Injuries: 3. Injuries in the Primary Dentition. *Pediatr Dent.* 2012; 39(6): 420-8.
66. Mellara T de S, Nelson-Filho P, Queiroz AM de, Santamaria Júnior M, Silva RAB da, Silva LAB da. Crown dilaceration in permanent teeth after trauma to the primary predecessors: report of three cases. *Braz Dent J.* 2012; 23(5): 591-6.
67. Mello-Moura A c. v., Bonini G a. v. c., Zardetto C g. d. c., Rodrigues C r. m. d., Wanderley M t. Pulp Calcification in Traumatized Primary Teeth: Prevalence and Associated Factors. *JOURNAL OF CLINICAL PEDIATRIC DENTISTRY.* 2011; 35(4): 383-8.
68. Mendoza-Mendoza A, Iglesias-Linares A, Yañez-Vico RM, Abalos-Labruzzi C. Prevalence and complications of trauma to the primary dentition in a subpopulation of Spanish children in southern Europe. *Dent Traumatol Off Publ Int Assoc Dent Traumatol.* 2015; 31(2): 144-9.
69. Nam OH, Kim MS, Kim G-T, Choi SC. Atypical root resorption following root fractures in primary teeth. *Quintessence Int Berl Ger* 1985. 2017; 48(10): 793-7.

70. Nancy J, Naulin-Ifi C. Traumatismes des dents temporaires. Dans : Naulin-Ifi C. Traumatologie clinique - De la théorie à la pratique. Espace ID. Paris, France; 2016. p. 199-219.
71. Naulin-Ifi C. Odontologie pédiatrique clinique. Rueil-Malmaison : Éd. CdP ; 2011. 327p.
72. Naulin-Ifi C, Dorignac G. Traumatismes dentaires : du diagnostic au traitement. Paris : Ed. CdP ; 1994.
73. Nelson-Filho P, Silva RAB, Leonardo MR, de Freitas AC, Assed S. Arrest of root formation in a permanent maxillary central incisor subsequent to trauma and pulp necrosis to the primary predecessor. Dent Traumatol Off Publ Int Assoc Dent Traumatol. 2008; 24(5): e53-55.
74. Nguyen T. Prise en charge des plaies de la cavité buccale chez l'enfant. Dans : Naulin-Ifi C. Traumatologie clinique - De la théorie à la pratique. Espace ID. Paris, France ; 2016. p. 181-6. (Médecine buccale).
75. Nolla CM. The Development of the Permanent Teeth. J Dent Child. 1960; 254-66.
76. Padmanabhan MY, Aparna R, Karthikeyani S, Dinakar J, Manickaraj M. Pulse granuloma as a complication following dental trauma in children. J Dent Child Chic Ill. 2013; 80(3): 121-5.
77. Petel R, Fuks A. Pink Spot - Literature Review and Case Report. J Clin Pediatr Dent. 2016; 40(5): 353-5.
78. Pierre A, Naulin-Ifi C, Joseph C, Courson F, Muller-Bolla M. Traumatismes des tissus parodontaux et osseux des dents temporaires : contusion, subluxation, extrusion et luxation latérale. Dans : Collège des enseignants en odontologie pédiatrique. Guide d'odontologie pédiatrique - La clinique par la preuve. [Malakoff] : Éditions CdP ; 2018a. p. 379-82.
79. Pierre A, Naulin-Ifi C, Joseph C, Courson F, Vaysse F, Muller-Bolla M. Consultation de l'enfant traumatisé. Dans : Collège des enseignants en odontologie pédiatrique. Guide d'odontologie pédiatrique - La clinique par la preuve. [Malakoff] : Éditions Cdp ; 2018b. p. 368-72.
80. Pierre A, Naulin-Ifi C, Joseph C, Ravinet C. Traumatismes des tissus parodontaux et muqueux des dents temporaires : intrusion et expulsion. Dans : Collège des enseignants en odontologie pédiatrique. Fiches pratiques d'odontologie pédiatrique. [Rueil-Malmaison] : Éditions CdP ; 2014a. p. 233-6.
81. Pierre A, Naulin-Ifi C, Joseph C, Ravinet C, Muller-Bolla M. Traumatismes des tissus parodontaux et muqueux des dents temporaires : extrusion et luxation latérale. In: Fiches pratiques d'odontologie pédiatrique. Collège des enseignants en odontologie pédiatrique. [Rueil-Malmaison] : Éditions CdP ; 2014b. p. 229-32.

82. Pierre A, Roy E, Joseph C, Muller-Bolla M. Fractures des dents temporaires. Dans : Collège des enseignants en odontologie pédiatrique. Fiches pratiques d'odontologie pédiatrique. [Rueil-Malmaison]: Éditions CdP ; 2014c. p. 237-41.
83. Pomarico L, de Souza IPR, Primo LG. Multidisciplinary therapy for treating sequelae of trauma in primary teeth: 11 years of follow-up and maintenance. *Quintessence Int Berl Ger* 1985. 2005; 36(1): 71-5.
84. Pugliesi DMC, Cunha RF, Delbem ACB, Sundefeld MLMM. Influence of the type of dental trauma on the pulp vitality and the time elapsed until treatment: a study in patients aged 0-3 years. *Dent Traumatol Off Publ Int Assoc Dent Traumatol*. 2004; 20(3): 139-42.
85. Qassem A, Goettems M, Torriani DD, Pappen FG. Radicular maturity level of primary teeth and its association with trauma sequelae. *Dent Traumatol Off Publ Int Assoc Dent Traumatol*. 2014; 30(3): 227-31.
86. Qassem A, Martins N da M, da Costa VPP, Torriani DD, Pappen FG. Long-term clinical and radiographic follow up of subluxated and intruded maxillary primary anterior teeth. *Dent Traumatol Off Publ Int Assoc Dent Traumatol*. 2015; 31(1): 57-61.
87. Ram D, Odontol D, Holan G. Partial pulpotomy in a traumatized primary incisor with pulp exposure: case report. 1994; 16(1): 46-8.
88. Ravn JJ. Developmental disturbances in permanent teeth after intrusion of their primary predecessors. *Scand J Dent Res*. 1976; 84(3): 137-41.
89. Sandhu M, Gulia S, Nagpal M, Sachdev V. Circular enamel hypoplasia: a rare enamel developmental disturbance in permanent teeth. *J Clin Diagn Res JCDR*. 2014; 8(8): ZD39-40.
90. Sannomiya EK, Nogueira M de Q, Diniz M de C, Pacca FOT, Dalben G da S. Trauma-induced dentigerous cyst involving the anterior maxilla. *J Dent Child Chic Ill*. 2007; 74(2): 161-4.
91. Scerri E, Gatt G, Camilleri S, Mupparapu M. Morphologic and developmental disturbances of permanent teeth following trauma to primary dentition in a selected group of Maltese children. *Quintessence Int Berl Ger* 1985. 2010; 41(9): 717-24.
92. Selliseth NE. The significance of traumatised primary incisors on the development and eruption of permanent teeth. *Rep Congr Eur Orthod Soc*. 1970; 443-59.
93. Sennhenn-Kirchner S, Jacobs H-G. Traumatic injuries to the primary dentition and effects on the permanent successors – a clinical follow-up study. *Dent Traumatol*. 2006; 22(5): 237-41.

94. Shaked I, Peretz B, Ashkenazi M. Development of odontoma-like malformation in the permanent dentition caused by intrusion of primary incisor – a case report. *Dent Traumatol.* 2008; 24(3): e395-7.
95. Sigurdsson A, Bourguignon C. Avulsions. Dans : Berman LH. *A clinical guide to dental traumatology.* Saint-Louis : Mosby-Elsevier ; 2007. p. 99-126.
96. Simonet P, Fortier JP. Dossier et certificat médical : obligations légales. Dans : Naulin-Ifi C. *Traumatologie clinique - De la théorie à la pratique.* Espace ID. Paris, France ; 2016. p. 337-46. (Médecine buccale).
97. Skaare AB, Maseng Aas A-L, Wang NJ. Enamel defects in permanent incisors after trauma to primary predecessors: inter-observer agreement based on photographs. *Dent Traumatol.* 2013; 29(2): 79-83.
98. Smith RJ, Rapp R. A cephalometric study of the developmental relationship between primary and permanent maxillary central incisor teeth. *ASDC J Dent Child.* 1980; 47(1): 36-41.
99. Soporowski NJ, Allred EN, Needleman HL. Luxation injuries of primary anterior teeth--prognosis and related correlates. *Pediatr Dent.* 1994; 16(2): 96-101.
100. Spoerri A, Signorelli C, Waes H. Surgical repositioning of a developing maxillary central incisor. A case report. *Int J Paediatr Dent.* 2015; 25(4): 305-8.
101. Tardif A, Misino J, Péron J-M. Traumatismes dentaires et alvéolaires. *EMC - Médecine buccale.* 2008 ; 3(1) : 1-14. [28-390-C-10]
102. Tewari N, Pandey RK. Root hypoplasia: an unusual sequela to primary tooth trauma. *Dent Traumatol Off Publ Int Assoc Dent Traumatol.* 2010; 26(1): 115-7.
103. Tirllet G, Chabouis HF, Attal J-P. Infiltration, a new therapy for masking enamel white spots: a 19-month follow-up case series. *Eur J Esthet Dent.* 2013; 8(2): 180-90.
104. Topouzelis N, Tsaousoglou P, Pisoka V, Zouloumis L. Dilaceration of maxillary central incisor: a literature review. *Dent Traumatol.* 2010; 26(5): 427-33.
105. Tove MMS de, Bakayoko-Ly R, N'guessan AK, N'cho-Oka E. Conduite à tenir devant l'intrusion des incisives centrales temporaires. *Médecine Buccale Chir Buccale.* 2013; 19(4): 263-6.
106. Tsukiboshi M. *Treatment planning for traumatized teeth.* Chicago: Quintessence Pub; 2012. 231 p.
107. Turgut MD, Tekçiçek M, Canoglu H. An unusual developmental disturbance of an unerupted permanent incisor due to trauma to its predecessor - a case report. *Dent Traumatol Off Publ Int Assoc Dent Traumatol.* 2006; 22(5): 283-6.

108. Vanderzwalme-Gouvernaire A, Naulin-Ifi C. La consultation du patient traumatisé. Dans : Naulin-Ifi C. Traumatologie clinique - De la théorie à la pratique. Espace ID. Paris, France ; 2016. p. 63-74. (Médecine buccale).
109. de Vasconcelos Cunha Bonini GA, Marcenes W, Oliveira LB, Sheiham A, Bönecker M. Trends in the prevalence of traumatic dental injuries in Brazilian preschool children. Dent Traumatol. 2009; 25(6): 594-8.
110. Vazquez M-P, Kadlub N, Soupre V, Galliani E, Neiva-Vaz C, Pavlov I, *et al.* Plaies et traumatismes de la face de l'enfant. Ann Chir Plast Esthét. 2016 ; 61(5) : 543-59.
111. Vuletić M, Škaričić J, Batinjan G, Trampuš Z, Čuković Bagić I, Jurić H. A retrospective study on traumatic dental and soft-tissue injuries in preschool children in Zagreb, Croatia. Bosn J Basic Med Sci. 2014; 14(1): 12-5.
112. Walia PS, Rohilla AK, Choudhary S, Kaur R. Review of Dilaceration of Maxillary Central Incisor: A Multidisciplinary Challenge. Int J Clin Pediatr Dent. 2016; 9(1): 90-8.
113. Welbury RR, Gregg T. Managing dental trauma in practice. London : Quintessence ; 2006. 112 p.

#### Bibliographe électronique

114. Courson F. Trauma : Aide au diagnostic des traumatismes dentaires en odontologie pédiatrique. [Internet]. 2015. [consulté le 31 janvier 2018]. Disponible sur: <http://www.trauma-app.org/index.html>
115. Minoux M, Serfaty R. Micro-abrasion amélaire : techniques et précautions [Internet]. LEFILDENTAIRE magazine dentaire. 2013. [consulté le 15 mars 2018]. Disponible sur: <https://www.lefildentaire.com/articles/clinique/esthetique/micro-abrasion-amelaire-techniques-et-precautions/>
116. Sixou JL, Robert JC. Traumatismes des dents. Université de Rennes [Internet]. 2007. Fig, Fracture radiculaire [consulté le 5 février 2018] ; p 27. Disponible sur: <http://desco.ovh/wp-content/uploads/2018/07/trauma-dentaires-pedo.pdf>

## **TABLE DES MATIÈRES**

<b>LISTE DES FIGURES.....</b>	<b>14</b>
<b>LISTE DES TABLEAUX .....</b>	<b>21</b>
<b>INTRODUCTION.....</b>	<b>22</b>
<b>1. Caractéristiques de la traumatologie orale chez l'enfant.....</b>	<b>22</b>
1.1. Classification .....	23
1.2. Épidémiologie.....	26
1.3. Prévention.....	29
1.4. La consultation post-traumatique chez l'enfant .....	30
1.4.1. Anamnèse .....	31
1.4.2. Examen clinique.....	32
1.4.3. Examen radiologique .....	42
1.4.4. Certificat médical initial .....	45
<b>2. Prise en charge des traumatismes en denture temporaire .....</b>	<b>48</b>
2.1. Prise en charge des traumatismes des tissus parodontaux .....	49
2.1.1. Contusion et subluxation .....	49
2.1.2. Extrusion .....	50
2.1.3. Luxation latérale.....	53
2.1.4. Impaction .....	56
2.1.5. Expulsion .....	59
2.2. Prise en charge des traumatismes des tissus dentaires et alvéolaires ..	
.....	60
2.2.1. Fissure et fracture de l'émail .....	60
2.2.2. Fracture amélo-dentinaire sans exposition pulpaire.....	61

2.2.3.	Fracture amélo-dentinaire avec exposition pulpaire.....	62
2.2.4.	Fractures corono-radiculaires.....	64
2.2.5.	Fractures radiculaires.....	67
2.2.6.	Fractures alvéolaires.....	69
<b>3.</b>	<b>Conséquences des traumatismes des dents temporaires.....</b>	<b>72</b>
<b>3.1.</b>	<b>Répercussions en denture temporaire.....</b>	<b>72</b>
3.1.1.	Prévalence des complications en denture temporaire.....	73
3.1.2.	Complications parodontales.....	75
3.1.3.	Complications pulpaires.....	82
3.1.4.	Perte prématurée de la dent temporaire.....	92
<b>3.2.</b>	<b>Répercussions en denture permanente.....</b>	<b>93</b>
3.2.1.	Pathogénie des séquelles en denture permanentes.....	94
3.2.2.	Les séquelles coronaires.....	105
3.2.3.	Les séquelles radiculaires.....	115
3.2.4.	Les séquelles affectant l'ensemble du germe.....	125
	<b>CONCLUSION.....</b>	<b>131</b>
	<b>BIBLIOGRAPHIE.....</b>	<b>132</b>



**CHOPINEAUX Sarah. Prise en charge des traumatismes en denture temporaire : du traitement d'urgence à la gestion des complications**

Nancy 2019 : 142 pages. 68 figures. 7 tableaux.

Th.: Chir.-Dent. : Nancy 2019

**Mots-clefs :**

- Traumatisme
- Dents temporaires
- Complications
- Traitements
- Dentes permanentes

**Résumé :**

Les accidents sur dents temporaires vont concerner 30% des enfants de moins de 7 ans. Ils constituent alors l'une des causes les plus fréquentes de consultation d'urgence pédodontique au cabinet. Cette prise en charge revêt un caractère particulier pour le praticien qui doit mener un diagnostic sûr et précis dans un contexte souvent chargé d'anxiété. L'objectif principal est de soulager la douleur de l'enfant le plus rapidement possible et mettre en place le traitement adapté à la situation. En effet, les dents temporaires étant en contact étroit avec les dents successives, le traitement initial et le suivi seront primordiaux afin de prévenir l'apparition d'éventuelles séquelles.

**Membres du jury :**

M. É. MORTIER	Professeur des Universités	Président
<u>Mme D. DROZ</u>	Maître de Conférences des Universités	<u>Directrice</u>
<u>Mme M. HERNANDEZ</u>	Maître de Conférences des Universités	<u>Directrice</u>
Mme C. DARSAT	Assistant Hospitalier Universitaire	Juge

**Adresse de l'auteur :**

Sarah CHOPINEAUX  
29 B AVENUE DU 20<sup>ÈME</sup> CORPS  
54 000 NANCY



UNIVERSITÉ  
DE LORRAINE



FACULTÉ  
D'ODONTOLOGIE  
DE LORRAINE

Jury : Président : É. MORTIER – Professeur des Universités  
Juges : D. DROZ – Maître de Conférences des Universités  
M. HERNANDEZ – Maître de Conférences des Universités  
C. DARSAT – Assistant Hospitalo-Universitaire

## Thèse pour obtenir le diplôme d'État de Docteur en Chirurgie Dentaire

Présentée par : **Madame CHOPINEAUX Sarah**

né(e) à : **Mont-Saint-Martin (Meurthe)**

le **21 juillet 1988**

et ayant pour titre : « **Prise en charge des traumatismes en denture temporaire : du traitement d'urgence à la gestion des complications.** ».

Le président du jury

  
É. MORTIER

Le doyen,  
de la faculté d'odontologie

  
FACULTÉ  
D'ODONTOLOGIE  
DE LORRAINE  
J.M. MARTRET

Autorise à soutenir et imprimer la thèse 10582

NANCY, le 08 JAN 2019

Le président de l'université de Lorraine

  
P. MUTZENHARDT