



**HAL**  
open science

# Prévisualisation esthétique du résultat final lors d'un traitement prothétique : mock up réel ou mock up virtuel

Sofian El Yaacoubi

► **To cite this version:**

Sofian El Yaacoubi. Prévisualisation esthétique du résultat final lors d'un traitement prothétique : mock up réel ou mock up virtuel. Sciences du Vivant [q-bio]. 2019. hal-03298000

**HAL Id: hal-03298000**

**<https://hal.univ-lorraine.fr/hal-03298000v1>**

Submitted on 23 Jul 2021

**HAL** is a multi-disciplinary open access archive for the deposit and dissemination of scientific research documents, whether they are published or not. The documents may come from teaching and research institutions in France or abroad, or from public or private research centers.

L'archive ouverte pluridisciplinaire **HAL**, est destinée au dépôt et à la diffusion de documents scientifiques de niveau recherche, publiés ou non, émanant des établissements d'enseignement et de recherche français ou étrangers, des laboratoires publics ou privés.



## AVERTISSEMENT

Ce document est le fruit d'un long travail approuvé par le jury de soutenance et mis à disposition de l'ensemble de la communauté universitaire élargie.

Il est soumis à la propriété intellectuelle de l'auteur. Ceci implique une obligation de citation et de référencement lors de l'utilisation de ce document.

D'autre part, toute contrefaçon, plagiat, reproduction illicite encourt une poursuite pénale.

Contact : [ddoc-thesesexercice-contact@univ-lorraine.fr](mailto:ddoc-thesesexercice-contact@univ-lorraine.fr)

## LIENS

Code de la Propriété Intellectuelle. articles L 122. 4

Code de la Propriété Intellectuelle. articles L 335.2- L 335.10

[http://www.cfcopies.com/V2/leg/leg\\_droi.php](http://www.cfcopies.com/V2/leg/leg_droi.php)

<http://www.culture.gouv.fr/culture/infos-pratiques/droits/protection.htm>

**ACADÉMIE DE NANCY – METZ UNIVERSITÉ DE LORRAINE**  
**FACULTÉ D'ODONTOLOGIE**

ANNÉE 2019

N°10627

**THÈSE**

pour le

**DIPLÔME D'ÉTAT DE DOCTEUR EN CHIRURGIE DENTAIRE**

par

**Sofian EL YAACOUBI**

Né le 13 avril 1991 à Dijon (Côte d'Or)

**Prévisualisation esthétique du résultat  
final lors d'un traitement prothétique :  
mock up réel ou mock up virtuel**

Présentée et soutenue publiquement le  
5 avril 2019

**Examineurs de la thèse :**

Pr. J-M. MARTRETTE	Professeur des Universités	Président
<u>Dr. J. SCHOUVER</u>	<u>Maître de Conférences</u>	<u>Directeur</u>
Dr. D. JOSEPH	Maître de Conférences	Juge
Dr G. NASREDDINE	Assistante Hospitalière	Juge

*Par délibération en date du 11 décembre 1972,  
la Faculté de Chirurgie Dentaire a arrêté que  
les opinions émises dans les dissertations  
qui lui seront présentées  
doivent être considérées comme propres à  
leurs auteurs et qu'elle n'entend leur donner  
aucune approbation ni improbation.*



**À notre Président de thèse**

**Monsieur le Professeur MARTRETTE Jean-Marc**

Docteur en Chirurgie Dentaire

Docteur en sciences pharmacologiques

Spécialiste qualifié médecine bucco-dentaire

Habilité à diriger des recherches

Professeur des Universités - Praticien Hospitalier

Doyen de la faculté d'odontologie de Lorraine

*Nous vous remercions de nous avoir  
fait l'honneur de présider notre thèse.*

*Nous sommes très reconnaissants  
pour votre grande disponibilité et votre  
écoute durant ces années d'études.*

*Veillez trouver dans ce travail  
l'expression de mes sentiments respectueux  
et de ma profonde considération.*

**À notre Juge et Directeur de thèse,  
Monsieur le Docteur SCHOUVER Jacques**

Docteur en Chirurgie Dentaire

Docteur en sciences odontologiques

Maître de Conférences - Praticien Hospitalier

*Nous vous remercions d'avoir dirigé  
cette thèse. Mais également pour votre aide,  
votre patience et votre qualité de  
compréhension tout au long de ce travail.*

*Veillez trouver ci-joint le témoignage  
de ma grande sympathie et de ma réelle  
reconnaissance.*

**À notre Juge,**

**Monsieur le Docteur JOSEPH David**

Docteur en Chirurgie Dentaire

Docteur de l'Université de Lorraine, mention sciences de la vie et de la santé

Maître de Conférences - Praticien Hospitalier

*Nous vous remercions d'avoir accepté  
d'être membre du jury. Nous avons apprécié  
le partage de votre enthousiasme et de vos  
expériences, durant ces années  
d'enseignements et pour la confiance  
accordée durant les stages passés auprès  
de vous.*

*Veillez trouver ci-joint l'expression de  
ma gratitude et de mon estime.*



**À notre Juge,  
Madame le Docteur NASREDDINE Greyce**

Docteur en Chirurgie Dentaire  
Assistante Hospitalo-Universitaire

*Pour avoir eu la gentillesse d'être  
présent dans le jury de thèse. Nous avons  
apprécié votre enthousiasme et votre  
disponibilité.*

*Veillez trouver ici l'expression de  
notre sincère gratitude.*

Je dédie ce travail à toute les personnes qui ont contribué de près ou de loin à cette réussite.

**À ma famille,**

**Ma mère**, pour sa gentillesse et son amour incommensurable. Tu as su nous élever et nous éduquer du mieux que tu pouvais. Je te suis reconnaissant pour tout et je ne serai jamais arrivé jusque là sans toi. Merci pour tout.

**Mon père**, un homme et un père exemplaire qui est prêt à tous les sacrifices pour ses enfants. Tu attires la sympathie et le respect et tu nous as toujours amené à nous dépasser. Je te suis profondément reconnaissant pour les sacrifices que tu as fait pour nous rendre meilleurs.

**À mes grands parents**, qui ont toujours été bon envers moi et qui m'ont toujours soutenu.

**Mes frères et ma sœur**, merci pour vos soutiens et encouragements, j'espère avoir correctement joué mon rôle de grand frère. Je vous souhaite la réussite dans vos études, votre vie privée et spirituelle.

**Mon oncle, Bébère 52, le professeur et mes tantes**, merci pour vos conseils avisés vous avez été comme des grands frères et des grandes sœurs durant toute mon enfance jusqu'à l'âge adulte.

**Mes petits cousins et cousines**, toujours là pour me faire rire et me faire crier

**À ma belle famille**, merci pour votre soutien et encouragement durant la fin de mes études.

**À ma femme Nadia**, je remercie Dieu de t'avoir mis sur mon chemin, tu es la personne qui me fallait, ma moitié mon âme sœur qui a su m'aider et m'accompagner durant mes études. Merci pour ton amour, tu m'as rendu meilleur et je vais tout faire pour que l'on vive de la meilleure des manières cette aventure à deux, dans la joie et la complicité. Tu es mon pilier et je souhaite tout construire autour de toi.

**À mes amis d'enfance : Tawfik, Radouane, Slimane, Emilien, Medup, Walid, Jamal, Malik**, avec qui j'ai étudié, grandi et surtout avec qui je me suis bien amusé.

Merci pour votre soutien et encouragement durant mes années d'études et merci pour toutes ses parties de foot.

**À Si Soufiane**, mon compagnon de route durant les années de TP, on aura bien mangé et pris quelques kilos ensemble.

**À mes camarades de promo, Kahan et Sarah**, malgré notre sérieux on aura bien rigolé durant les cours et la clinique. Je vous souhaite la réussite dans votre vie.

**À Abdelmottalib**, mon binôme de sport mais à la fin qui s'est transformé en binôme de fastfood. Je te souhaite la réussite dans la fin de tes études et pour ton CSCT et j'espère être présent à ta thèse si Dieu le veut.

**À la team P1 de Dijon : Ali, les deux Mohamed, Nader, Jamal, Mehdi**, merci pour votre soutien et votre aide durant ces années difficiles.

**À la team résidence**, que j'ai rencontré et appris à connaître, merci pour toutes ces soirées aux discussions riches et continues.

Enfin je remercie **DIEU**, pour ses bienfaits « Ô Dieu quand je perds espoir en mes projets aide moi à me rappeler que ton plan pour ma vie est meilleur que mes rêves ».

**PRÉVISUALISATION ESTHÉTIQUE DU RÉSULTAT FINAL LORS D'UN  
TRAITEMENT PROTHÉTIQUE : *MOCK UP* RÉEL OU *MOCK UP* VIRTUEL**

# SOMMAIRE

## LISTE DES FIGURES

## INTRODUCTION

### 1. LES COMPOSANTS ESTHÉTIQUES DU SOURIRE

#### 1.1. La place du sourire dans notre société

#### 1.2. La composante faciale

1.2.1. Les lignes horizontales

1.2.2. Les étages de la face

1.2.3. Le profil du visage

#### 1.3. La composante gingivale

1.3.1. Les biotypes gingivaux

1.3.2. Les papilles interdentaires

1.3.3. Le point Zénith

1.3.4. Les lignes du sourire

1.3.5. Le cadre labial

#### 1.4. La composante dentaire

1.4.1. La forme des dents

1.4.2. L'état de surface

1.4.3. Les dimensions relatives

1.4.4. Les axes dentaires

1.4.5. La couleur des dents

### 2. LE *MOCK UP*

#### 2.1. Définition

#### 2.2. Le *mock up* réel

2.2.1. Méthode et conception du *mock up* issu de la transposition du *wax up*

2.2.2. Le *mock up* en technique direct

2.2.3. Le *mock up* réalisé par le prothésiste : technique indirect

2.2.4. Avantages et inconvénients

#### 2.3. Le *mock up* virtuel

2.3.1. Méthode et conception

2.3.2. Le SKYN concept

2.3.3. Avantages et inconvénients

## **2.4. Les matériaux**

# **3. LES OUTILS NUMÉRIQUES DE L'ANALYSE ESTHÉTIQUE : L'EXEMPLE DU DIGITAL SMILE DESIGN®**

## **3.1. Origine**

## **3.2. Présentation de l'application**

## **3.3. Méthode et protocole**

3.3.1. Acquisition d'images et vidéos

3.3.2. Analyse esthétique selon les principes directeurs

3.3.3. Planification visuelle

3.3.4. Maquettes de simulations

3.3.5. La restauration définitive

## **3.4. Intérêt et utilisation au quotidien**

## **CONCLUSION**

## **BIBLIOGRAPHIE**

## **TABLE DES MATIÈRES**

## LISTE DES FIGURES

Figure 1 : Les lignes horizontales et verticale du visage (source : Fradeani, 2006)....	3
Figure 2 : Déviation de la ligne médiane (source : Fradeani, 2006).....	4
Figure 3 : Les étages de la face (source : Club scientifique dentaire, 2012).....	5
Figure 4 : Profil normal (2014).....	6
Figure 5 : Les différents profils (source : Pravin, 2016).....	6
Figure 6 : Une gencive saine (source : Margossian, 2016).....	8
Figure 7 : Les différentes parties du parodonte (source : Ben Salma, 2018).....	8
Figure 8 : L'espace biologique (source : Gharibi et coll., 2009).....	9
Figure 9 : Les différents types parodontaux (source : Borghetti et Monnet-Corti, 2000) .....	10
Figure 10 : à gauche parodonte fin et festonné ; à droite parodonte plat et épais (source : Les implants dentaire, 2009).....	11
Figure 11 : Le col papillaire (source : Genon et coll., 2005).....	12
Figure 12 : Perte de la papille interdentaire (source : Ménard, 2017).....	12
Figure 13 : Le zénith gingival (source : Chu et coll., 2009).....	13
Figure 14 : Les différentes lignes du sourire (source : Liébart et coll., 2004).....	14
Figure 15 : Ligne du sourire très haute (source : Liébart et coll., 2004).....	15

Figure 16 : Ligne du sourire haute (source : Liébart et coll., 2004).....	15
Figure 17 : Ligne du sourire moyenne (source : Liébart et coll., 2004).....	15
Figure 18 : Ligne du sourire basse (source : Liébart et coll., 2004).....	16
Figure 19 : La ligne E ou ligne de Ricketts (source : Paris et Faucher, 2003).....	17
Figure 20 : Dimension des lèvres, $4H=L$ (source : Hue, 2008).....	17
Figure 21 : courbe du sourire harmonieuse (source : Hue, 2008).....	18
Figure 22 : les différentes tailles du corridor buccal (source : Nascimento et coll., 2012).....	18
Figure 23 : les différentes formes de l'incisive centrale (D'après : Clément, 2015)...	19
Figure 24 : différents états de surface (A) présence des périkymaties, (B) effacement léger de l'état de surface chez un adulte, (C) état de surface lisse chez une personne âgée (source : D'Incau et coll., 2014).....	20
Figure 25 : application du nombre d'or en dentisterie selon Levin (source : Roge, 2015).....	21
Figure 26 : proportion du bec incisivo canin maxillaire (source : Clément, 2015).....	22
Figure 27 : Les axes dentaires (source : Clément, 2015).....	22
Figure 28 : Le cylindre de Munsell prenant en compte par ordre d'importance les trois paramètres de la lumière (source : D'Incau et coll., 2014).....	23
Figure 29 : la luminosité d'une dent (D'Incau et coll., 2014).....	23



Figure 30 : La représentation de la teinte d'une dent (source : D'Incau et coll., 2014)..	24
Figure 31 : La saturation est augmentée au niveau du collet de la dent (source : D'Incau et coll., 2014).....	24
Figure 32 : Les critères fondamentaux objectifs et subjectifs (source : Magne et Belser, 2003).....	25
Figure 33 : Situation initiale du patient (source : Harichane, 2016).....	27
Figure 34 : Céroplastie diagnostic sur le modèle d'étude (source : Harichane, 2016) .....	28
Figure 35 : Clé en silicone du modèle d'étude (source : Harichane, 2016).....	29
Figure 36 : Mise en place de la résine composite au niveau de la clé d'isomoulage (source : Harichane, 2016).....	29
Figure 37 : Elimination des excès de résine au bistouri (source : Magne et coll., 2008).....	30
Figure 38 : Modification du <i>mock up</i> avec une résine flow (à gauche) et photopolymérisation de la résine (à droite) (source : Harichane, 2016).....	30
Figure 39 : Aperçu du masque diagnostic fini et poli en bouche (source : Harichane, 2016).....	31
Figure 40 : Maquette diagnostic en résine composite réalisée à main levée (source : Ivoclar Vivadent blog, 2017).....	32
Figure 41 : <i>Mock up</i> réalisé par le prothésiste (source : Magne et Douglas, 1999) .....	33

Figure 42 : Utilisation du <i>mock up</i> comme guide de préparations (source : Gaillard, 2012).....	35
Figure 43 : Lignes fortes et règle du cadrage en photographie dentaire (source : D'incau, 2016).....	37
Figure 44 : Modification numérique de la forme des dents pour l'élaboration du nouveau sourire (source : Clausen, 2017).....	39
Figure 45 : Essayage du <i>mock up</i> virtuel (source : Clausen, 2017).....	39
Figure 46 : La chaîne de la CFAO (source : Klouz, 2018).....	40
Figure 47 : Classification des chaînes CFAO (source : Klouz, 2018).....	41
Figure 48 : Disque de résine en teinte A3 usiné (source : document personnel).....	42
Figure 49 : Fraiseuse pour l'usinage des pièces prothétiques (source : document personnel).....	42
Figure 50 : Cupules en résine issues de l'impression 3D (source : UNPPD et CNIF, 2009).....	43
Figure 51 : Essayage en bouche des cupules imprimées (source : Sastre, 2015)....	44
Figure 52 : Réalisation d'une clé en silicone transparent (source : Sastre, 2015).....	44
Figure 53 : Mise en place de la résine composite et photopolymérisation à travers la clé en silicone transparent (source : Sastre, 2015).....	44
Figure 54 : Les modèles antérieurs selon Jan Hajitò (source : Gaillard et Bellamy, 2017).....	45

Figure 55 : Modèle Skyn choisi pour la fabrication du <i>mock up</i> (source : Gaillard et Bellamy, 2017).....	46
Figure 56 : Application du matériau composite dans la clé en silicone (source : Gaillard et Bellamy, 2017).....	46
Figure 57 : Facettes en composites issues de la clé en silicone (source : Gaillard et Bellamy, 2017).....	46
Figure 58 : SKYN concept selon Paulo Kano (source : Gaillard et Bellamy, 2017)...	47
Figure 59 : Résine UNIFAST Trad® de chez GC (source : GC EUROPE, 2018).....	50
Figure 60 : Composite fluide Structur3® (source : Harichane , 2016).....	51
Figure 61 : Bloc de résine C-Temp® usiné (source : Pelissier, 2010).....	52
Figure 62 : Les six photographies de bases pour la conception numérique du sourire (source : Chmielewski, 2016).....	56
Figure 63 : Maintien de la position fixe de la tête du patient à l'aide d'une boîte de gants (source : Chmielewski, 2016).....	57
Figure 64 : Mise en place d'un morceau de canule d'aspiration pour maintenir un écart de 2mm entre les incisives supérieures et inférieures (source : Chmielewski, 2016).....	58
Figure 65 : Première option pour prendre le cliché en vue de 12 heures (source : Chmielewski, 2016).....	58
Figure 66 : Deuxième option pour le cliché en vue de 12 heures (source : Chmielewski, 2016).....	59

Figure 67 : Prise de vue occlusale de l'arcade supérieur (source : Chmielewski, 2016).....	59
Figure 68 : Photographie du visage avec les lignes de références horizontale et verticale (source : Coachman et Calamita, 2012).....	61
Figure 69 : La courbure du sourire (source : Coachman et Calamita, 2012).....	62
Figure 70 : Détermination de la largeur idéale des dents (source : Coachman et Calamita, 2012).....	62
Figure 71 : Détermination de la longueur de l'incisive centrale (source : Coachman et Calamita, 2012).....	63
Figure 72 : Tracé de courbe gingivale à gauche et papillaire à droite (source : Coachman et Calamita, 2012).....	63
Figure 73 : La courbe vermillon visible en vue de 12 heures (source : Coachmann et Calamita, 2012).....	64
Figure 74 : La courbure de l'arcade dentaire en vue occlusale (source : Coachman et Calamita, 2012).....	64
Figure 75 : Les lignes de transferts (source : Coachman et Calamita, 2012).....	65
Figure 76 : Tracé de la nouvelle forme du bloc incisivo-canin (source : Coachman et Calamita, 2012).....	66
Figure 77 : Maquette numérique terminée (source : Clausen, 2017).....	66
Figure 78 : Calibrage de la règle numérique (source : Coachman et Calamita, 2012).....	67

Figure 79 : Mesure de l'écart entre la ligne horizontale et la gencive marginale du bloc incisivo canin (à gauche) et mesure entre l'écart de la ligne médiane du visage et la ligne médiane dentaire (à droite) (source : Coachman et Calamita, 2012).....	68
Figure 80 : Transfère des mesures et reproduction de la croix sur le modèle en plâtre (source : Coachman et Calamita, 2012).....	68
Figure 81 : Réalisation du <i>wax up</i> à partir de la planification numérique par l'application DSD (source : Coachman et Calamita, 2012) .....	69
Figure 82 : Superposition de l'analyse faite au DSD sur un logiciel de CFAO (source : Coachman et Calamita, 2012).....	70
Figure 83 : Réalisation des rainures à travers le <i>mock up</i> avec une fraise de Touati (source : Heichelbech et Toledano, 2017).....	70
Figure 84 : restaurations définitives en céramiques (source : Coachman et Calamita, 2012).....	71
Figure 85 : Résultat final issu de la conception numérique du sourire (source : Coachman et Calamita, 2012).....	71
Figure 86 : Exemple de superposition de modélisation implantaire (source : Coachman et Calamita, 2012).....	73
Figure 87 : modélisation de l'allongement coronaire nécessaire (source : Coachman et Calamita, 2012).....	73
Figure 88 : Guide pour la réalisation de la gingivectomie (source : Coachman et Calamita, 2012).....	73

## **Introduction :**

Dans notre société actuelle, l'esthétique et l'image que nous renvoyons prend une part de plus en plus grande, notamment l'importance du sourire, qui est un outil pour tisser des liens sociaux. Ces dernières années, les patients ont été mieux informés via les médias et internet sur leur santé bucco dentaire. De ce fait, ils se sentent beaucoup plus concernés et la demande de réhabilitation esthétique du sourire ne cesse de croître dans nos cabinets dentaires.

Par ailleurs, la beauté peut être quelque chose de subjectif et un sourire esthétique varie d'un individu à l'autre, il n'y a pas de norme définie. Le praticien doit donc collaborer avec son patient et le guider pour que les deux parties soient satisfaites du résultat final de la réhabilitation prothétique. Pour aider le chirurgien dentiste à définir un cadre esthétique et harmoniser le sourire, des critères ont été mis en évidence. Concernant la collaboration avec son patient, un outil va aider le clinicien pour prévisualiser le résultat final et permettre au patient de valider le plan de traitement ; il s'agit du *mock up* ou masque de diagnostic. Ce masque diagnostic est réalisé de différentes manières, soit par le prothésiste dentaire ou le dentiste, soit avec l'aide d'outils numériques pour la modélisation informatique du sourire.

Dans un premier temps, nous allons énumérer les différents composants esthétiques du sourire. Par la suite nous définirons le *mock up* et les étapes de sa fabrication. Enfin nous terminerons par l'analyse de la première application de conception numérique du sourire ; le Digital Smile Design®.

## 1. Les composantes esthétiques du sourire

### 1.1. La place du sourire dans notre société

Le sourire est un moyen de communication facial universel permettant d'exprimer un sentiment de joie, de plaisir. Sur le plan fonctionnel, il s'agit de la tension des différents muscles peauciers qui animent le masque cutané de la face. Ils sont responsables de l'expression de la mimique.

Selon E. Lejoyeux et F. Flageul « *la prédominance de l'image dans la société actuelle se caractérise par des sourires éclatants, où des dents toujours blanches et parfaitement alignées renvoient une image de la jeunesse et de la séduction.* »

En effet, tous les jours, dans les médias, on renvoie l'importance d'avoir un sourire « parfait » et l'esthétique prend une part de plus en plus importante dans notre société, en particulier celle du sourire. La demande ne cesse de croître et devient l'un des principaux motifs de consultation au cabinet dentaire.

Pour O. Hue et MV. Berteretche « *l'esthétique se définit comme la science de la beauté dans la nature et les arts.* »

Le beau, la beauté, est quelque chose de subjectif, lié à une émotion, un ressenti, une chose plaisante ou déplaisante. Ainsi, pour le patient, la perception d'un joli sourire se fera en fonction de son ressenti personnel, de son expérience passée, et de l'image renvoyée par notre société de ce qui est esthétique ou pas. L'apparence physique est également un facteur de discrimination humaine, c'est pourquoi, les patients sont de plus en plus inquiets du regard des autres et du résultat final des travaux entrepris au niveau de leurs dents.

Le sourire n'est pas uniquement constitué de dents, il faut voir le visage dans sa globalité, ainsi, tous les tissus de la face et les proportions doivent être en harmonie.

Pour entreprendre une réhabilitation esthétique et fonctionnelle, il faut élaborer une méthode de prise en charge ayant pour but l'analyse d'un maximum de critères esthétiques pour diminuer la part de subjectivité, tout en répondant aux attentes du patient. Ainsi, on peut procéder de cette manière :

- L'analyse psychologique : les motivations et les demandes du patient,

- L'analyse des différents critères esthétiques,
- L'étude esthétique : empreintes d'études, moulages, photos...
- Les propositions thérapeutiques : masques diagnostiques (*mock up*),
- L'essayage et validation des propositions,
- Réalisation des travaux,
- Maintenance,

## 1.2. La composante faciale

La face est définie comme la partie antérieure de la tête humaine. Pour l'analyser, il faut d'abord regarder les proportions et les différentes parties qui la compose. Le chirurgien dentiste doit procéder à une inspection statique du massif facial du patient. Il doit se placer en face de celui-ci, ni trop près, ni trop éloigné, il doit être à distance d'une conversation normale.

### 1.2.1. Les lignes horizontales

On observe différentes lignes qui vont juger de la symétrie du visage.

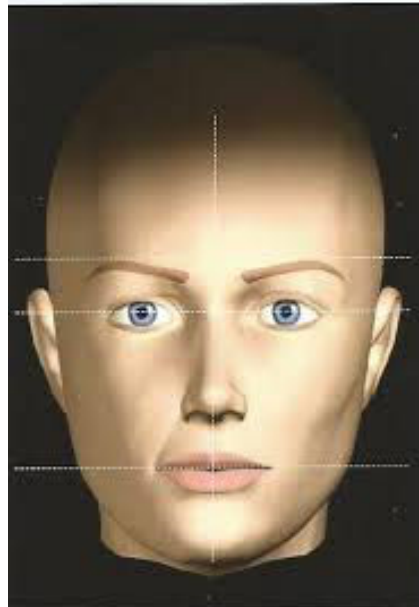


Figure 1 : Les lignes horizontales et verticale du visage (source : Fradeani, 2006)



On peut noter trois lignes horizontales :

- La ligne biophriacque : elle joint les deux points les plus supérieurs de la convexité des sourcils.
- La ligne bipupillaire : elle joint les deux points qui passe par le centre des yeux.
- La ligne bicommissurale : elle joint les deux commissures labiales de part et d'autre de la bouche.

La ligne bipupillaire est la référence, elle est la plus couramment utilisée, un manque de parallélisme entre cette ligne, le collet des incisives centrales, le plan incisif et le plan d'occlusion va perturber l'harmonie du sourire. En effet, les yeux et la bouche représente les deux points forts du visage.

On trouve également une ligne verticale :

- La ligne médiane : elle joint la glabelle (la région inter-sourcilière), le philtrum (le sillon vertical qui représente la partie médiane de la lèvre antérieure), et la pointe du menton.

La ligne médiane ou ligne de force, c'est le point de symétrie du visage. Elle ne peut être modifiée que par voie chirurgicale, lorsqu'elle est déviée elle perturbe l'harmonie du visage. Les dents doivent être positionnés sur cette ligne, mais on peut accepter un décalage entre celle-ci et la ligne inter-incisive à condition de conserver la verticalité des dents.

Plus on aura des lignes horizontales parallèles entre elles, et une ligne verticale perpendiculaire à ces dernières, plus l'aspect du visage sera harmonieux.

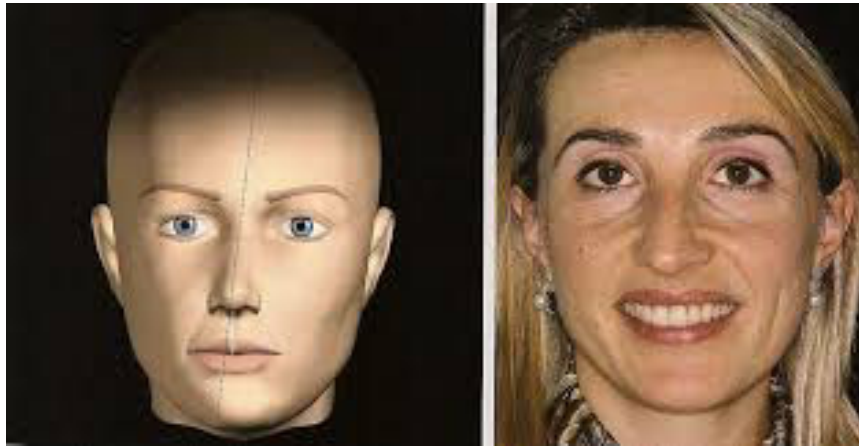

Figure 2 : Déviation de la ligne médiane (source : Fradeani, 2006)

### 1.2.2. Les étages de la face

La face peut être découpée en trois étages équivalents, un étage supérieur, moyen et inférieur.

L'étage supérieur s'étend de la ligne d'implantation des cheveux jusqu'à la glabella (ou point sus nasal qui se trouve au centre de la ligne sus orbitaire).

L'étage moyen va du point sus nasal au point sous nasal.

L'étage inférieur est délimité par le point sous nasal et le gnathion, c'est le point le plus déclive du bord inférieur du menton.

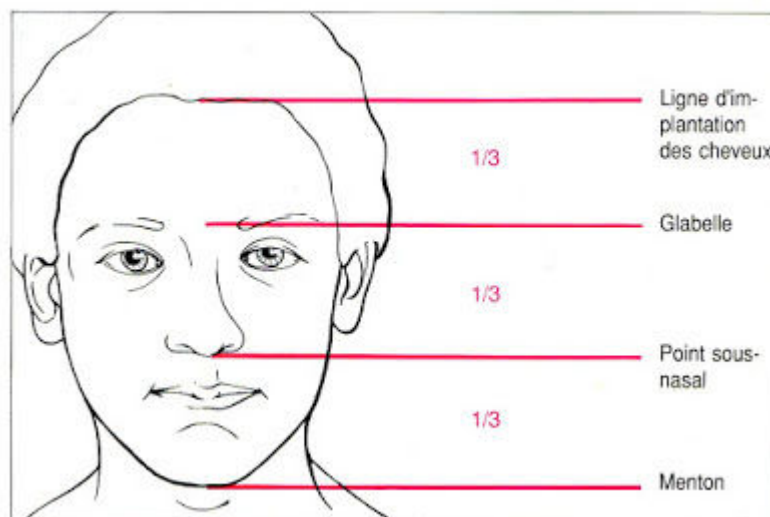


Figure 3 : Les étages de la face (source : Club scientifique dentaire, 2012)

Les proportions idéales pour une face harmonieuse sont d'un tiers de la hauteur totale de la face par étage.

Lors de la réhabilitation prothétique, on pourra modifier l'étage inférieur en augmentant ou diminuant la dimension verticale pour redonner de l'harmonie à l'ensemble du visage.

### 1.2.3. Le profil du visage

Habituellement, l'analyse esthétique se fait face au patient et l'étude du profil intéresse plus souvent la spécialité de l'orthodontie. Cependant, le profil peut s'avérer utile lors de l'élaboration d'un plan de traitement pour résoudre des problématiques occlusales et esthétiques.

Pour une première analyse, un bilan photographique va nous donner de précieuses indications.

Il y'a trois points importants à connaître :

- La glabelle : c'est la zone proéminente entre les deux sourcils.
- Le point sous nasal : c'est la zone de transition entre le septum nasal et la lèvre supérieure.
- Le pogonion : c'est la pointe la plus antérieure du contour du menton.

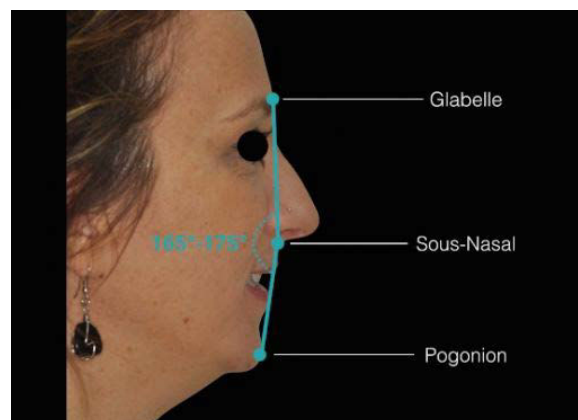


Figure 4 : Profil normal (2014)

Pour étudier les différents types de profils, il faut relier ces trois points entre eux pour former un angle, et c'est à partir de cet angle qu'on pourra définir le profil facial du patient. La valeur standard de cet angle est comprise entre 165 degrés et 175 degrés.

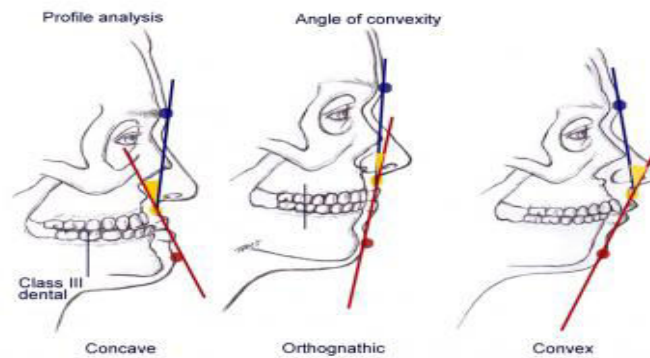


Figure 5 : Les différents profils (source : Pravin, 2016)

On a observé précédemment que l'angle formé par les différents points avoisinait les 170 degrés, ce qui donnait un profil normal.

Lorsque le pogonion est en retrait, on observe une fermeture de l'angle facial, ce qui va nous donner un profil convexe, souvent cela indique une malocclusion de classe II. Si le pogonion est en position avancée l'angle est alors plus ouvert et on va avoir un profil concave (C), signant fréquemment une malocclusion de classe III.

### 1.3. La composante gingivale

Lorsque nous effectuons une analyse du sourire, les tissus mous jouent un rôle prépondérant dans l'harmonie de ce dernier.

Nous allons faire quelques rappels concernant les tissus parodontaux sains et voir les différents types et classifications que l'on trouve dans la littérature.

#### 1.3.1. Les biotypes gingivaux

Le biotype gingival a un impact significatif sur la thérapie restauratrice. De ce fait, l'identification du biotype parodontal est importante. Les tissus épais et minces réagissent différemment à l'inflammation et aux traumatismes.

Le parodonte désigne l'ensemble des tissus de soutiens des dents, il est composé de la gencive, du ligament alvéolodentaire, de l'os alvéolaire et du cément.

Cliniquement, une gencive saine est de couleur rose pâle et a l'aspect d'une peau d'orange. Le liseré gingival doit suivre de façon harmonieuse le collet de la dent.

Une modification de sa couleur, de sa forme, de son aspect, sont signe d'une inflammation.

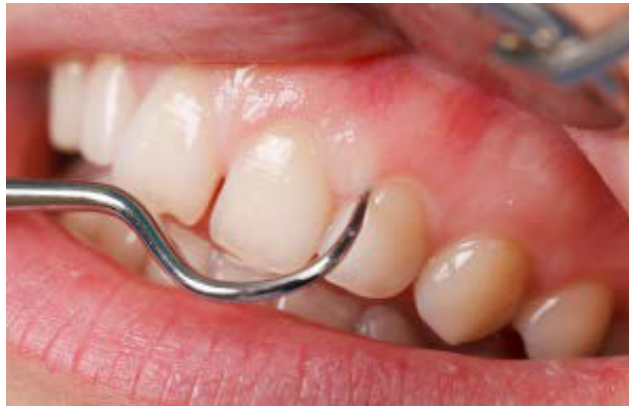

Figure 6 : Une gencive saine (source : Margossian, 2016)

La gencive est une fibromuqueuse qui recouvre l'os alvéolaire et elle peut être divisé en trois zones :

- La gencive libre ou marginale,
- La gencive attachée ou adhérente,
- La gencive intermédiaire (ou papillaire).

La gencive libre est mobile, elle est délimitée par le fond du sulcus et le rebord de la gencive marginale. Elle a un aspect festonné, lorsque cette dernière se trouve au niveau proximal, on l'appelle papille interdentaire. La partie sulculaire n'est pas kératinisé, c'est une zone sensible et susceptible d'être atteinte par les bactéries.

La gencive attachée est parfaitement immobile et kératinisée. Elle est reliée à l'os par un réseau de fibres de collagènes ce qui lui donne un aspect piqueté en peau d'orange. Cette gencive est limitée dans sa partie coronaire par le sillon marginal et dans sa partie apicale par la ligne mucogingivale.

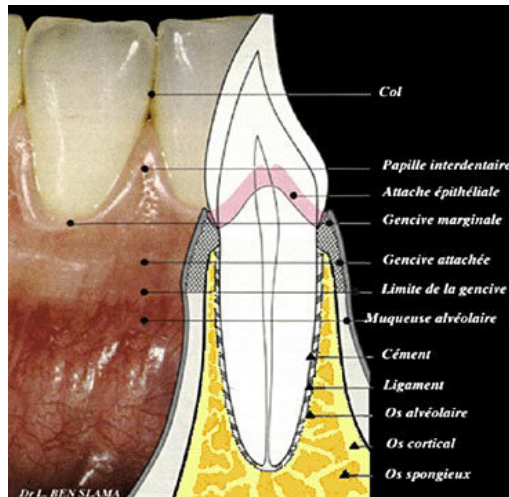


Figure 7 : Les différentes parties du parodonte (source : Ben Salma, 2018)

La gencive se termine au niveau de la jonction mucogingivale et continue du côté alvéolaire par la muqueuse alvéolaire qui recouvre la face interne des lèvres et des joues. Du côté lingual la gencive se prolonge par la muqueuse du plancher buccal.

Gargiulo et coll. ont mis en évidence la notion d'espace biologique. Cet espace biologique est défini comme l'espace physiologique, délimité au niveau coronaire par l'épithélium de jonction et dans sa partie apicale par l'attache conjonctive supra-crestale. Cet espace est toujours présent, mais il peut varier d'un individu à l'autre. Cet espace biologique a un rôle de protection des structures du parodonte profond et la violation de ce dernier va provoquer une migration de l'attache épithélio-conjonctive ce qui peut perturber l'harmonie d'une réhabilitation prothétique avec les dents adjacentes.

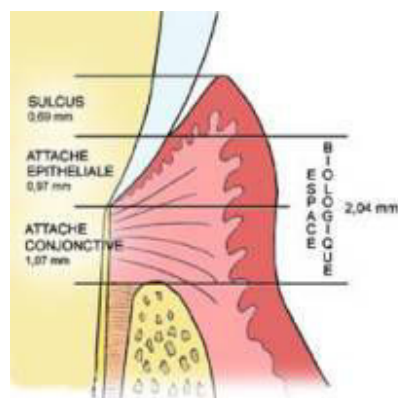


Figure 8 : L'espace biologique (source : Gharibi et coll., 2009)

Il existe différentes classifications parodontales ayant pour objectif d'indiquer au praticien le terrain parodontal du patient pour l'aider dans la thérapeutique qu'il veut entreprendre. En effet, suivant l'état des tissus parodontaux le résultat d'une restauration prothétique peut varier et parfois il est nécessaire d'instaurer un traitement parodontal au préalable pour réaliser un travail prothétique dans de bonnes conditions et avoir une réhabilitation fonctionnelle et esthétique.

Ces différentes classifications vont prendre en compte différents facteurs tels :

- La hauteur de la gencive
- L'épaisseur gingivale
- L'allure du contour gingival et de l'os sous jacent

En 1980, Maynard et Wilson ont mis en place une classification qui définit quatre types parodontaux (Maynard et Wilson, 1980).

- Type I :

On a une dimension de tissu kératinisé normale ; une épaisseur vestibulo-linguale normale ou idéale des procès alvéolaires.

Cliniquement, cela se traduit par une hauteur des tissus kératinisés de 3 à 5 mm ; à la palpation on note un parodonte épais ; une dimension suffisante de gencive attachées qui sépare le bord gingival libre de la muqueuse alvéolaire mobile.

- Type II :

On a une dimension de tissu kératinisé réduite ; une épaisseur vestibulo-linguale normale ou idéale des procès alvéolaires.

Cliniquement, cela se traduit par une hauteur des tissus kératinisés inférieure à 2 mm ; un parodonte normal à la palpation.

- Type III :

On a une dimension de tissu kératinisé normale, une épaisseur mince des procès alvéolaires.

Cliniquement, la hauteur des tissus kératinisées de 3 à 5 mm ; à la palpation l'os et les racines dentaires sont palpables.

- Type IV :

On a une dimension de tissu kératinisé réduite ; une épaisseur vestibulo-linguale mince des procès alvéolaires.

Cliniquement, la hauteur des tissus kératinisés est inférieure à 2 mm et l'os et les racines peuvent être palpés.

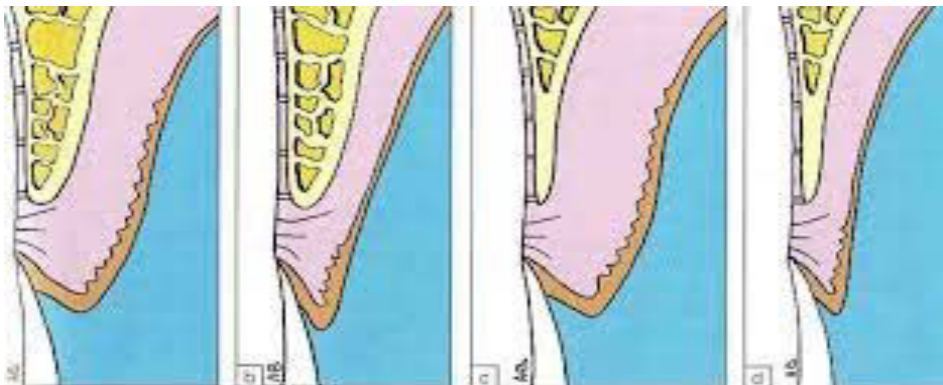


Figure 9 : Les différents types parodontaux (source : Borghetti et Monnet-Corti, 2000)

Selon Maynard, les patients présentant un parodonte de type III et IV sont considérés à risques et devront être suivis.

En 1989, Seibert et Lindhe mettent en place une classification avec deux biotypes parodontaux suivant le complexe mucogingival et l'os alvéolaire sous jacent (Seibert et Lindhe, 1969).

On retrouve alors :

- Un parodonte plat et épais :

Il est caractérisé par une gencive plate, épaisse, peu festonnée et bien kératinisée. Les papilles sont trapues ; les dents larges et plutôt carrées.

- Un parodonte fin et festonné :

Il est caractérisé par une gencive fine, festonnée et peu kératinisée. Les papilles sont fines et longues ; les dents sont souvent fines et allongées et de formes triangulaires.

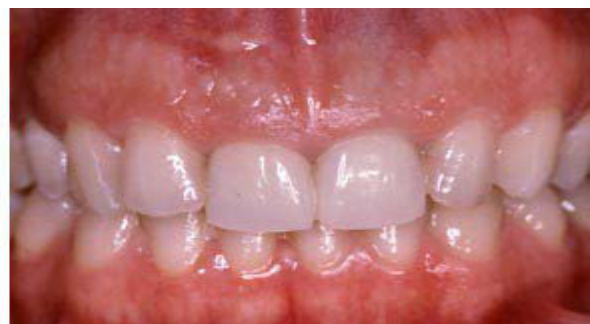
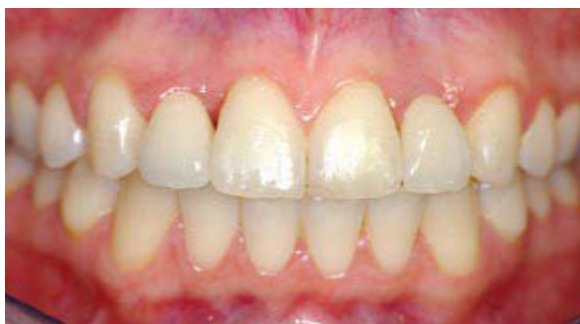


Figure 10 : à gauche parodonte fin et festonné ; à droite parodonte plat et épais  
(source : Les implants dentaire, 2009)

### 1.3.2. Les papilles interdentaires

La gencive papillaire est une zone à laquelle on doit y prêter une attention particulière. La papille est le nom donné à la gencive libre marginale au niveau interproximal des dents naturelles, sous le point de contact (figure 9).

Sa morphologie est déterminée par les dents adjacentes et la crête osseuse sous-jacente. Elle est formée par deux triangles ; la papille vestibulaire et la papille linguale qui se réunissent sous le point de contact par l'intermédiaire d'une partie concave que l'on appelle le col.

Elle suit le relief osseux et la forme des dents adjacentes, c'est pour cela que l'on retrouve différentes formes suivant que l'on soit dans le secteur postérieur où la concavité est importante, alors qu'au niveau antérieur la concavité diminue et on se retrouve avec une forme plate voire convexe.

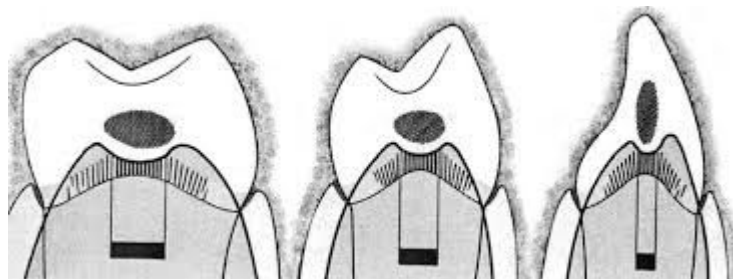


Figure 11 : Le col papillaire (source : Genon et coll., 2005)

La papille interdentaire joue différents rôles, tels que : fonctionnel dans la mastication ; barrière de protection parodontale ; phonétique et un rôle esthétique dans le sourire.

En effet, lors d'une réhabilitation prothétique, il faut tout faire pour préserver cette papille, plus particulièrement lors des traitements implantaires. Si cette dernière n'est pas préservée, elle va disparaître et on va avoir l'apparition d'un espace triangulaire foncé, on parle alors de « triangle noir gingival ».

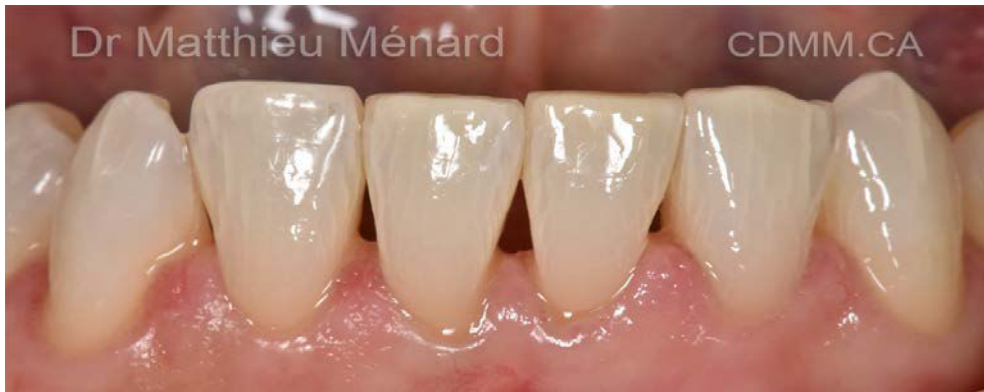

Figure 12 : Perte de la papille interdentaire (source : Ménard, 2017)

### 1.3.3. Le point zénith

On a vu précédemment, que la santé et l'architecture du complexe mucogingival avaient un rôle important dans l'esthétique du sourire, notamment au niveau des dents antérieures maxillaires. Ainsi, une perturbation de la symétrie et du contour gingival peuvent mettre en péril l'harmonie du sourire.

L'analyse du sourire a mis en évidence des relations entre les dents, le contour gingival et la morphologie labiale.

Un des paramètres cliniques important de la morphologie gingivale est le point zénith, qui est définie comme le point le plus apicale de la gencive marginale.

Au niveau des incisives et canines maxillaires, il se situe en position distale par rapport à l'axe de la dent, en particulier au niveau des incisives centrales, ce qui donne un collet de forme triangulaire excentrée (Magne et Belser, 2003).

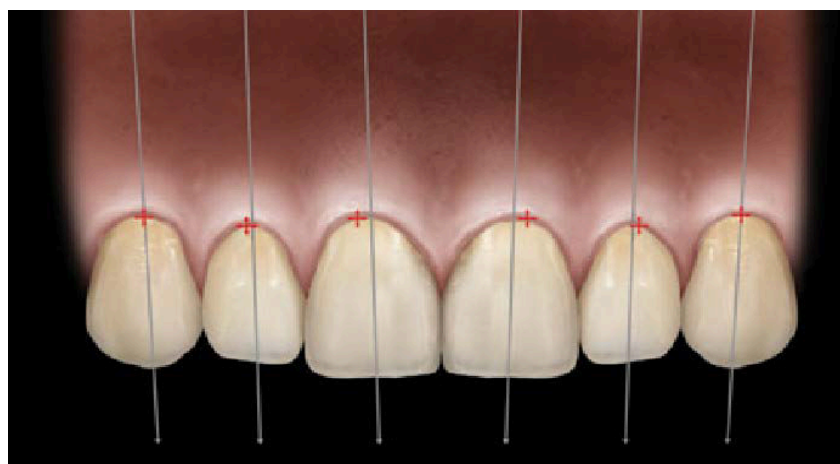


Figure 13 : Le zénith gingival (source : Chu et coll., 2009)

L'architecture parabolique de la gencive est nettement guidée par la position du zénith gingival, qui a une orientation spatiale distincte dans le sens mésiodistal et apico-coronales. Il y a une persistante ambiguïté dans la littérature concernant l'exacte position du zénith gingival et de son placement dans l'incisive centrale maxillaire, l'incisive latérale et la canine. (Kolte et coll., 2018)

Certaines études ont révélé un déplacement distal du zénith gingival dans la partie antérieure du maxillaire, mais le positionnement de ce dernier n'est pas universel.

La fréquence et l'étendue du déplacement distal sont dépendantes de la dent. Il est plus grand pour l'incisive centrale que pour l'incisive latérale, qui, à son tour, est plus grand que pour la canine. La prise en considération de ces conclusions peut améliorer l'approche clinique du complexe dento-gingival et améliorer de même la gestion dento-parodontale des procédures de restaurations antérieures (El Yamani et Soualhi, 2012).

#### 1.3.4. La ligne du sourire

Le sourire fait partie d'un ensemble et son harmonie dépend de l'équilibre entre les différents éléments du visage, il n'y a donc pas de « sourire type ».

Le sourire est le résultat d'une relation entre trois éléments :

- Les dents
- Les lèvres
- La gencive

Lors d'un sourire, différents muscles sont sollicités et vont permettre le mouvement des lèvres et ainsi découvrir les dents et les gencives. Cependant, la visibilité de ces dernières, varie d'un individu à l'autre. Donc, suivant la visibilité du parodonte en fonction de la position de la ligne du sourire au cours d'un sourire naturel ou forcé à permis d'instaurer une classification (Liébart et coll., 2004)

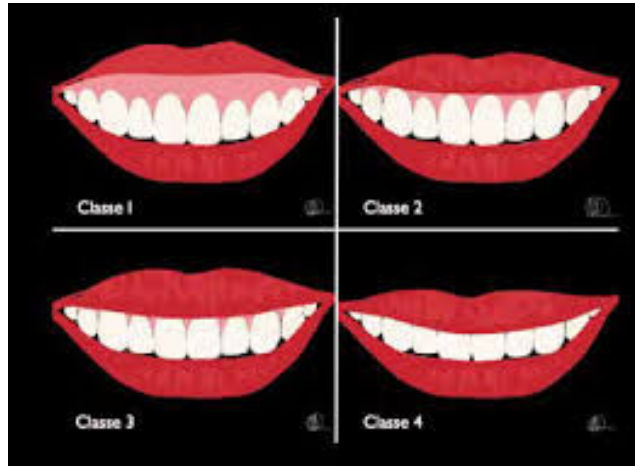

Figure 14 : Les différentes ligne du sourire (source : Liébart et coll., 2004)

- Classe I : Ligne du sourire très haute,  
Plus de 2 mm de gencive marginale visible, ou plus de 2 mm de part et d'autre de la jonction amélo-cémentaire pour le parodonte réduit mais sain.

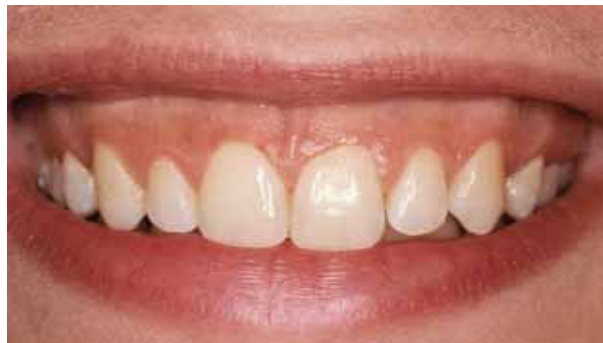

Figure 15 : Ligne du sourire très haute (source : Liébart et coll., 2004)

- Classe II : Ligne du sourire haute,  
Entre 0 et 2 mm de gencive marginale visible, ou entre 0 et 2 mm de part et d'autre de la jonction amélo-cémentaire pour le parodonte réduit mais sain.

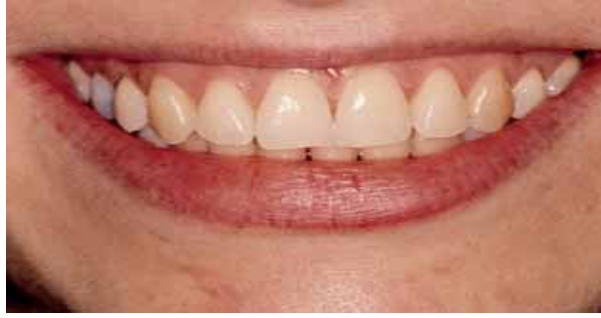

Figure 16 : Ligne du sourire haute (source : Liébart et coll., 2004)

- Classe III : Ligne du sourire moyenne,  
La gencive marginale n'est pas visible. On aperçoit les espaces dentaires et les embrasures gingivales.

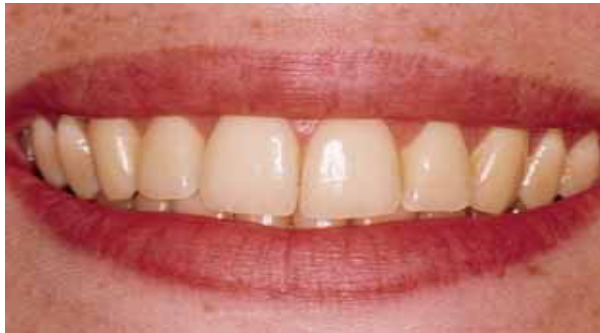

Figure 17 : Ligne du sourire moyenne (source : Liébart et coll., 2004)

- Classe IV : Ligne du sourire basse,  
Les embrasures gingivales et la jonction amélo-cémentaire ne sont pas visibles.

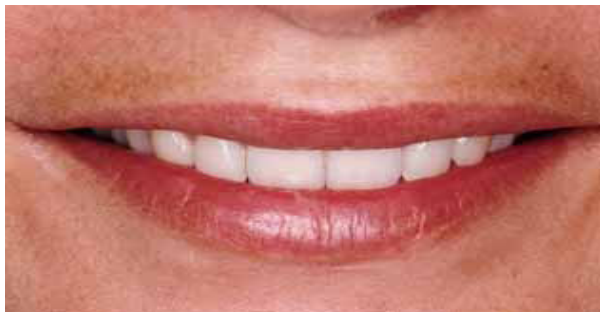

Figure 18 : Ligne du sourire basse (source : Liébart et coll., 2004)

Le traitement prothétique sera influencé suivant la position de cette ligne du sourire. En effet, si on a une ligne du sourire basse, les limites prothétiques pourront être supra-sulculaire, on ne sera pas dans l'obligation d'avoir des collets parfaitement symétriques. À l'inverse, si on se retrouve avec une ligne du sourire très haute, le patient sera à risque au niveau esthétique, les limites devront être intra-sulculaire pour une meilleure intégration esthétique, la pose d'implant devra parfaitement être planifiée de sorte à ne pas voir le titane de l'implant à travers la gencive et il sera nécessaire de faire un traitement parodontal si les collets ne sont pas symétriques.

### 1.3.5. Le cadre labial

Le sourire est également dépendant de l'anatomie des lèvres, cependant, en tant que chirurgien dentiste, on ne peut pas apporter de modifications au niveau de celles-ci. Suivant la forme de ces dernières, on pourra jouer sur la position et le recouvrement des dents pour harmoniser le sourire. D'après Olivier Hue, « *Le cadre labial est un cadre à la fois statique et dynamique. Au repos, l'incontinence labiale masque les unités dentaires, alors que lors du sourire celles-ci apparaissent, mettant en exergue l'organisation des dents* » (Hue, 2008).

La position des lèvres peut être évaluée grâce à la ligne E ou ligne de Ricketts, cette ligne est tangente entre la pointe du nez et la pointe du menton. En effet, la lèvre inférieure se trouve 2 mm en arrière et la lèvre supérieure 4 mm, mais il peut exister des variations selon les individus (Hue, 2008).

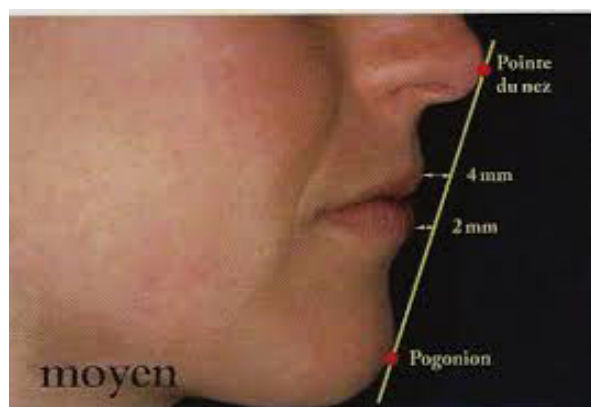


Figure 19 : La ligne E ou ligne de Ricketts (source : Paris et Faucher, 2003)

La dimension des lèvres est définie par un rapport géométrique, selon lequel, la longueur des lèvres est égale à quatre fois la hauteur (Hue, 2008).

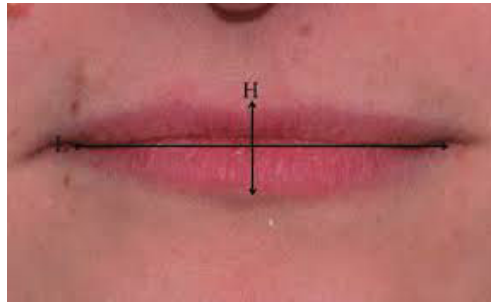


Figure 20 : Dimension des lèvres,  $4H=L$  (source : Hue, 2008)

Un autre critère qui peut jouer sur l'aspect du sourire est l'exposition des dents au repos. Le bord libre des dents est plus ou moins visible et ce degré de visibilité varie en fonction de l'âge, du sexe et de la morphologie labiale.

En effet, chez les sujets jeunes, les dents maxillaires sont les plus visibles, alors que lorsqu'on avance en âge, vers 30-40 ans, l'exposition de ces dernières diminue au profit des dents mandibulaires, ce qui est moins favorable au niveau esthétique.

Par ailleurs, chez les femmes, la visibilité des dents maxillaires est de 3,4 mm et 0,5 mm pour les dents mandibulaires, cela représente le double par rapport aux hommes. Enfin, si on a une lèvre supérieure courte, les dents maxillaires seront très visibles et on verra moins les dents mandibulaires et inversement, si on a une lèvre longue, le degré de visibilité des dents s'inverse (Hue, 2008).

Lors du sourire, le bord libre des dents antéro-supérieures repose sur la lèvre inférieure et doit suivre la courbe formée par celle-ci, il s'agit d'une courbe du sourire harmonieuse et idéale.

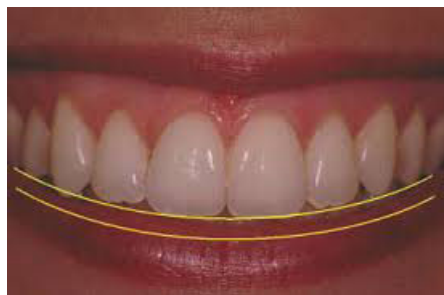


Figure 21 : courbe du sourire harmonieuse (source : Hue, 2008)

Une autre notion a son importance dans l'harmonie d'une sourire, il s'agit du corridor buccal. Selon Olivier Hue, « *Le corridor buccal est l'espace qui apparaît lors du sourire entre les faces vestibulaires des dents maxillaires et la face interne des joues. Cet espace contribue à la création d'une perspective à la fois par la création d'une ligne de fuite et par la diminution de la luminosité des dents* ».

Le concept de corridor buccal est apparu dans les années 50 dans le souci d'assurer des prothèses d'apparences naturelles. Cet aspect de l'esthétique du sourire, appelé aussi espace noir latéral ou espace négatif latéral.

Bien que certaines informations sur la taille idéale du corridor buccal soient disponibles dans la littérature, elles reposent pour la plupart sur des opinions cliniques, alors que les études scientifiques traitant de cette question ont donné des résultats controversés. Plusieurs études ont montré que les sourires larges avec des couloirs buccaux plus étroits sont perçus comme plus attrayants. Par ailleurs, d'autres auteurs ont noté que la largeur du couloir buccal n'affectait pas la manière dont le sourire était jugé du point de vue esthétique (Nascimento et coll., 2012).

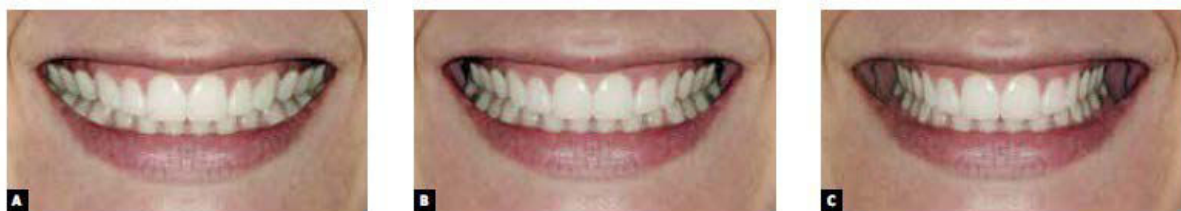

Figure 22 : les différentes tailles de corridor buccal (source : Nascimento et coll., 2012)

(A) absence de corridor, (B) corridor normal, (C) corridor large

#### 1.4. La composante dentaire

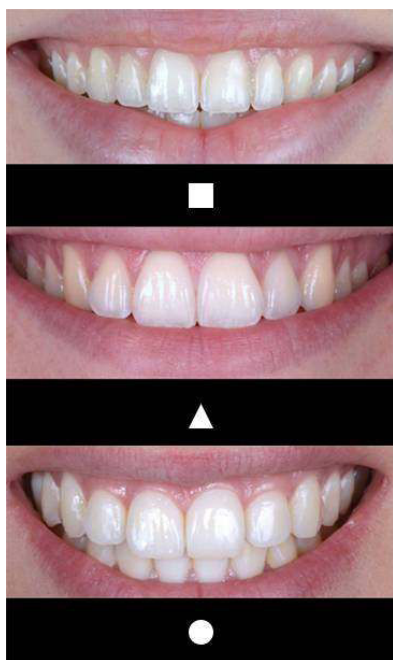
En plus des différents critères vus précédemment, les dents ont une importance primordiale dans la notion d'esthétique et en particulier le bloc incisivo-canin maxillaire. Dans notre société actuelle, un « beau » sourire est défini par des dents blanches et parfaitement alignées. Cependant, il n'existe pas de norme universelle sur la forme, la taille ou la teinte de l'unité dentaire. En effet, un sourire esthétique peut varier d'un individu à l'autre et suivant la morphologie du patient, la forme du visage, l'âge, la couleur de la peau, des yeux et des cheveux, la composante dentaire sera différente.



### 1.4.1. La forme des dents

Dans l'analyse d'un sourire, l'incisive centrale maxillaire, de part sa position centrale prédominante en fait une dent particulière. Cette dent possède des caractéristiques particulières qui sont à identifier et à reproduire pour harmoniser un sourire.

On distingue trois grandes familles d'incisive centrale, le morphotype rectangulaire ou carré, triangulaire et ovoïde. Il n'y a pas de forme plus esthétique que l'autre, mais tout dépend de l'harmonie et de l'intégration de la dent dans le sourire et le visage du patient.



Les contours mésiaux et distaux sont droits et parallèles et délimitent un collet large ; le bord incisif est rectiligne.

Le contour distal est beaucoup plus incliné que le mésial, ce qui délimite un collet étroit ; le bord incisif est large et légèrement courbé.

Les contours mésiaux et distaux sont courbes et délimitent un collet étroit ; le bord incisif est étroit et arrondi

Figure 23 : les différentes formes de l'incisive centrale (D'après : Clément, 2015)

Selon une étude menée par le docteur Lasserre en 2007 sur un échantillon européen de cent personnes entre 25 et 45 ans, la répartition suivant la forme de l'incisive a été la suivante : rectangulaire (58%), triangulaire (21%) et ovoïde (21%).

La forme de la dent est capitale dans la réussite d'un traitement esthétique.

### 1.4.2. L'état de surface dentaire

Selon l'âge du patient, l'état de surface de l'unité dentaire varie. On trouve des macrogéographies qui représentent les variations de l'état de surface visible à l'œil nu. Elles représentent l'anatomie de la dent dans le sens vertical et sont constituées des sillons, des lobes et des fosses.

Il existe également des microgéographies, qui représentent les lignes horizontales et verticales et sont constituées des résidus de croissances, des périkymaties ; ceux sont des lignes onduleuses à la surface de l'émail (Vincent, 2015).

La surface dentaire a une influence sur la réflexion de la lumière. Elle est plus marquée chez les jeunes patients, la lumière est alors plus réfléchi ce qui donne l'impression de dents très claires (Clément, 2015).

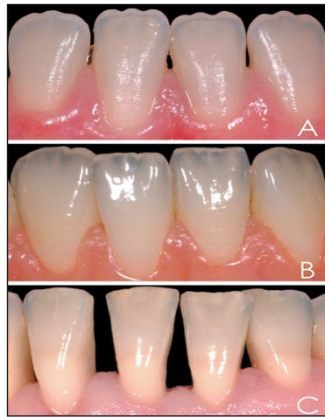

Figure 24 : différents états de surfaces (A) présence des périkymaties, (B) effacement léger de l'état de surface chez un adulte, (C) état de surface lisse chez une personne âgée (source : D'Incau et coll., 2014)

#### 1.4.3. Les dimensions relatives

Selon Pesson et coll. « *Le nombre d'or est le partage considéré comme le plus harmonieux d'une grandeur en deux parties inégales. Sa valeur numérique est de 1,618 ou 0,618 son inverse. Décrit par les Grecs comme le standard de la beauté, il est encore d'actualité et influence la vision de l'harmonie* ».

On peut donc se demander si cette notion de nombre d'or peut être appliquée en odontologie. Ce concept a été introduit en dentisterie en 1973 par Lombardi (Lombardi, 1973). Selon lui, les dents antérieures sont plus esthétiques visuellement lorsque les largeurs visibles des faces vestibulaires sont proportionnelles au nombre d'or.

L'application de ce système à l'esthétique dentaire est facilitée par la description et l'inclusion d'une grille dentaire pour le segment antérieur (Levin, 1979).

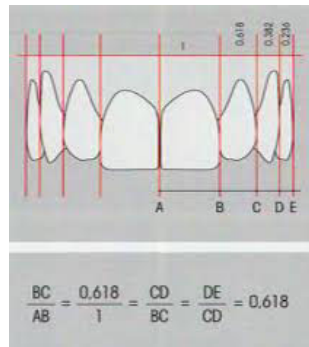


Figure 25 : application du nombre d'or en dentisterie selon Levin (source : Roge, 2015)

Une hauteur moyenne de 10,5 mm et une largeur de 9,2 mm soit un rapport de 87%. Il a été demandé à différents observateurs de sélectionner des sourires esthétiques et il en est sorti une moyenne plus élevée quand aux dimensions de l'incisive centrale, soit 11 mm en hauteur et 9,6 mm de largeur. Les incisives de grandes tailles embellissent le sourire, cette remarque sera reprise lors des traitements prothétiques avec « le concept de l'incisive centrale dominante » (Lasserre, 2010).

Cependant, la notion de proportion est plus importante que la notion de dimension. Ainsi, à partir du rapport hauteur sur largeur il est possible de différencier les dents longues des dents courtes. Le rapport idéal pour les incisives centrales est d'environ 80% et de 70% pour les latérales et les canines.

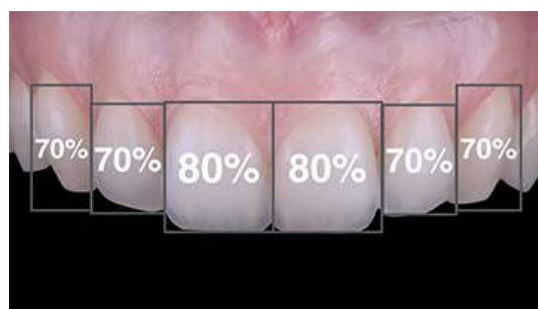


Figure 26 : proportion du boc incisivo canin maxillaire (source : Clément, 2015)

#### 1.4.4. Les axes dentaires

Les dents présentent une inclinaison de mésiale en distale dans le sens corono-apicale par rapport à la ligne médiane. L'inclinaison est plus importante au niveau des canines.

Cet alignement axiale doit être symétrique par rapport à l'axe sagittal médian

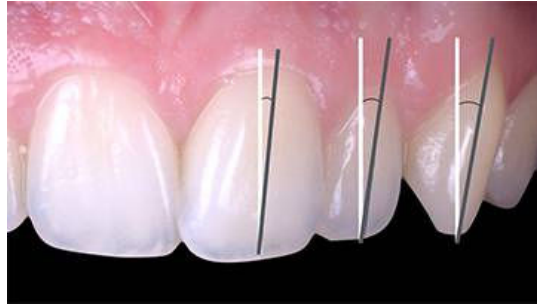

Figure 27 : Les axes dentaires (source : Clément, 2015)

#### 1.4.5. La couleur de la dent

Le choix de la couleur d'une dent lors d'une réhabilitation prothétique apporte la touche finale à notre traitement. Lorsqu'on fait une réhabilitation complète, on a plus de liberté quant au choix de la couleur, mais lorsque qu'on fait un traitement partiel on doit choisir par mimétisme en fonction des dents voisines.

Munsell, en 1905, a déterminé trois paramètres principaux de la couleur : la luminosité, la teinte et la saturation.

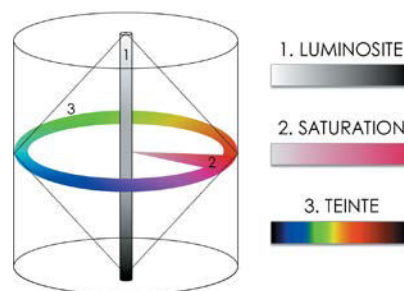


Figure 28 : Le cylindre de Munsell prenant en compte par ordre d'importance les trois paramètres de la lumière (source : D'Incau et coll., 2014)

- La luminosité : (brillance ou valeur lumineuse)

Elle est définie comme la quantité de lumière réfléchi. Suivant la quantité de lumière, l'objet apparaît plus ou moins gris. Si toute la lumière est réfléchi l'objet apparaît blanc, au contraire si rien n'est réfléchi l'objet sera noir. C'est l'élément principal à

identifier, elle dépend de l'épaisseur de l'émail et de sa minéralisation (Millet et Weiss, 2010).

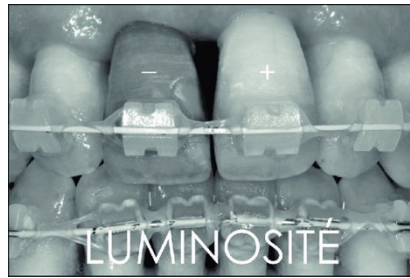


Figure 29 : la luminosité d'une dent (D'Incau et coll., 2014)

- La teinte : (tonalité chromatique)

Elle est définie par la longueur d'onde réfléchi par un objet, elle fait partie du spectre du visible. C'est le facteur qui a le moins d'influence.

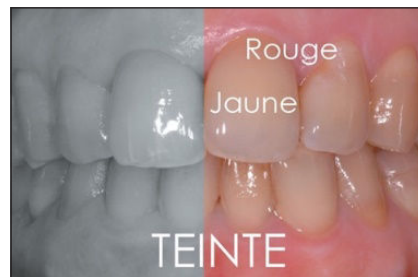

Figure 30 : La représentation de la teinte d'une dent (source : D'Incau et coll., 2014)

- La saturation :

C'est l'intensité de la couleur, par le nombre de pigment qu'elle contient elle définit sa pureté. Selon le diagramme de Munsell elle évolue horizontalement. La saturation augmente en direction du collet de la dent.

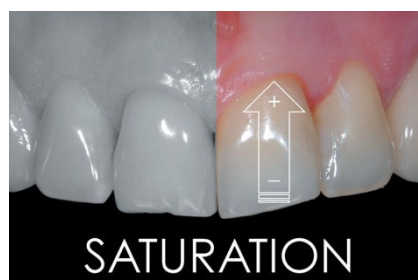

Figure 31 : La saturation est augmentée au niveau du collet de la dent (source : D'Incau et coll., 2014)

Il existe également des paramètres complémentaires à connaître pour augmenter le mimétisme et l'intégration esthétique de la couleur.

**L'opacité et la translucidité**, qui sont les caractéristiques d'un corps capable de permettre ou d'empêcher le passage de la lumière.

**La fluorescence**, est la capacité d'un matériau à absorber l'énergie lumineuse et de la restituer sous forme d'un rayonnement visible.

**L'opalescence**, est la propriété optique d'un corps transparent ou translucide qui lui donne une teinte laiteuse et des reflets irisés rappelant ceux de l'opale (D'Incau et coll., 2014).

Tous ces paramètres d'analyse esthétique décrits ci-dessus sont des outils d'aide à la réalisation de plan de traitement faisant participer le patient à l'élaboration de son sourire.

Nous pouvons résumer ces différents critères au sein d'un schéma et la forme reste l'élément principal de la réussite esthétique.

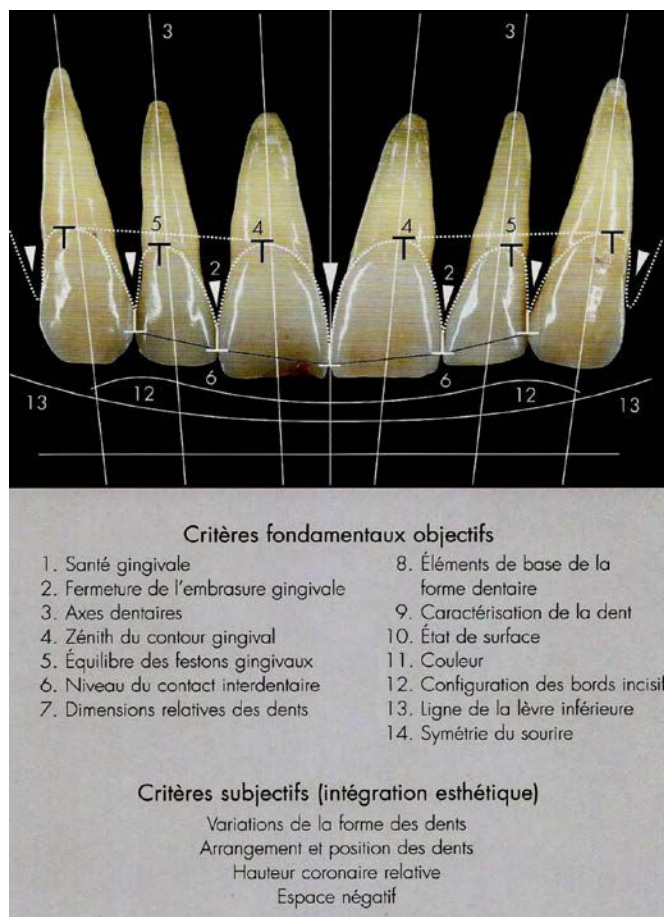


Figure 32 : Les critères fondamentaux objectifs et subjectifs (source : Magne et Belser, 2003)

## 2. Le *mock up*

Aujourd'hui, lorsque nous effectuons une réhabilitation prothétique et que l'accent est mis sur l'esthétique, le patient a des attentes auxquelles nous devons apporter des réponses. Une des causes d'échec dans ce genre de traitement restaurateur peut être une mauvaise communication entre le soignant et le soigné. Pour remédier à cela, le chirurgien dentiste dispose d'outils qui vont lui permettre de montrer au patient le

résultat final dans les conditions réelles d'utilisation. Une des aides mis à sa disposition est le *mock up* ou masque de diagnostic.

## **2.1. Définition**

Le *mock up* est un artifice provisoire en composite ou en résine, utilisé dans les traitements cosmétiques. Ce masque de diagnostic préfigure le résultat prothétique final sur des dents non préparées. Il peut se présenter sous la forme de couronnes ou de facettes provisoires qui seront ensuite placées directement dans la cavité buccale du patient durant quelques jours. Cette maquette va ainsi permettre au chirurgien dentiste de s'assurer que le projet prothétique est réalisable au niveau technique et voir également si le résultat conviendrait au patient.

Tout d'abord, au niveau esthétique, valider avec ce dernier si le volume, la forme la couleur des futures dents s'intègrent bien au sourire. Sur le plan fonctionnel, ce masque nous permettra de voir l'adaptation des tissus mous, de la gencive autour de la future restauration, la phonation et son élocution pourront également être contrôlées. Enfin, la partie psychologique du patient ne doit pas être oubliée. La modification du sourire peut parfois perturber un patient et il faut un certain temps d'adaptation. Le *mock up* situé in vivo pendant plusieurs jours va lui permettre de se préparer à sa future prothèse, il pourra montrer son nouveau sourire à ses proches et voir s'il lui correspond bien (Harichane, 2016 ; Ibraimi, 2016).

Ce masque diagnostic peut être fait de différentes manière, il peut être réalisé au cabinet par le chirurgien dentiste, au laboratoire par le prothésiste ou avec l'aide d'application informatique d'une manière virtuelle en deux dimensions.

## **2.2. Le *mock up* réel**

Cette technique est faite au cabinet dentaire par le chirurgien dentiste ou bien au laboratoire par le prothésiste. Elle peut être réalisé en un seul temps, directement au fauteuil par le chirurgien dentiste avec l'aide de matériau présent au cabinet, tel que des résines composites ; ou bien en deux temps en faisant un masque diagnostic issu de la transposition d'une cire diagnostic ou *wax up*. Dans un premier temps, nous



allons voir comment faire un *mock up* à partir d'un *wax up*, c'est la technique qui est le plus souvent utilisée.

### 2.2.1. Méthode et conception du *mock up* issu de la transposition du *wax up*

Une fois le plan de traitement établi en concertation avec le patient, le praticien va passer à la modélisation du projet prothétique. La réalisation de ce masque diagnostic issu de la transposition d'une céroplastie diagnostic se fait en plusieurs étapes que nous allons développer.

#### **Etape 1 : Empreintes primaires pour modèles d'études**

Cette première phase est réalisée au cabinet dentaire par le chirurgien dentiste. Elle consiste en la prise de deux empreintes, une du maxillaire et une de la mandibule avec des portes empreintes adaptés à la taille des arcades. Le matériau de choix utilisé est l'alginate. Une fois la prise d'empreintes terminées, elles seront emballées et envoyées au laboratoire du prothésiste.

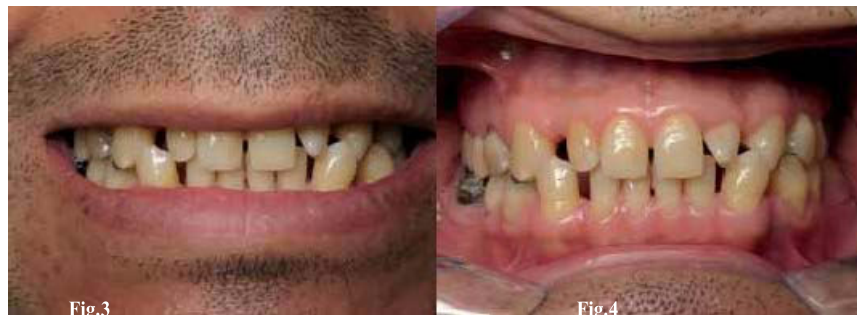

Figure 33 : Situation initiale du patient (source : Harichane, 2016)

#### **Etape 2 : Coulée des modèles d'études**

À partir des empreintes de la bouche du patient, le prothésiste va procéder à la couler des modèles d'études au plâtre. Il va introduire le plâtre au niveau des empreintes, il peut s'aider d'un pinceau pour l'étaler, ensuite on peut passer les empreintes sur un vibreur pour éviter la formation de bulles (Claire, 2004). Une fois la prise du matériau

effectuer on va procéder au démoulage de l’empreinte. Les modèles seront alors montés sur un articulateur grâce à un arc facial de transfert, pour que le prothésiste puisse sculpter la cire en respectant l’occlusion et la fonctionnalité des différents groupes de dents. L’objectif du *wax up* est de modéliser en trois dimensions le plan de traitement. Sur les recommandations du dentiste, qui lui transmet les mesures exactes à corriger, il va harmoniser et rendre le sourire esthétique. Une petite gorge peut être faite au niveau du collet des dents pour permettre à la résine d’avoir une meilleure adaptation au niveau gingivale.

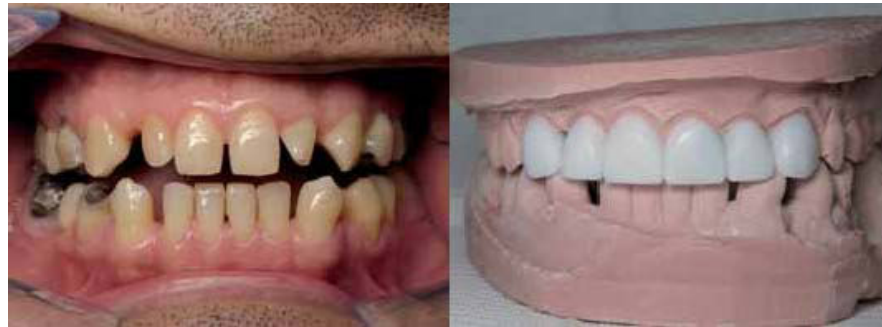

Figure 34 : Céroplastie diagnostic sur le modèle d'étude (source : Harichane, 2016)

### **Etape 3 : Transposition du *mock up* issu du *wax up***

Le praticien reçoit les modèles avec la cire diagnostic. Le chirurgien dentiste va réaliser une clé en silicone pour procéder à un isomoulage de la céroplastie. La clé sera faite en silicone de haute viscosité de type putty pour un meilleur résultat. Le silicone va être placé sur le modèle en plâtre, il devra recouvrir une à deux dents au-delà de celles qui seront restaurées et ce jusqu'à son durcissement. Une fois la prise obtenue, on retire la clé du modèle en plâtre. Des retouches seront nécessaires pour pouvoir l'introduire dans la cavité buccale du patient. Nous pouvons créer des événements au niveau des embrasures avec l'aide d'un bistouri pour permettre au matériau de fuser et ainsi éliminer plus facilement les excès.

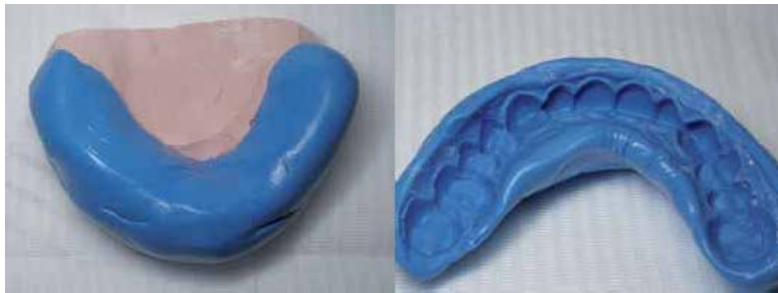

Figure 35 : Clé en silicone du modèle d'étude (source : Harichane, 2016)

#### **Etape 4 : Insertion du *mock up* en bouche**

Une fois la clé obtenue, nous devons vérifier que celle-ci s'insère d'une manière passive et qu'elle est correctement positionnée. Le terrain doit être préparé en séchant les dents et les muqueuses. Ensuite, la résine composite y sera injectée, dans cet exemple il s'agit d'une résine autopolymérisable, il faut attendre que la résine devienne mate avant d'insérer le tout au niveau de la cavité buccale. Lors de l'insertion nous devons garder une pression digitale sur la clé pour éviter le phénomène d'expansion de prise. Lorsque la résine commence à durcir, il faut retirer les excès au niveau des événements créés. Quand le matériau a terminé sa polymérisation nous pourrions procéder à la désinsertion de l'ensemble. Le masque diagnostic va rester en bouche, il n'est pas collé ou scellé mais il utilise une rétention de type mécanique.

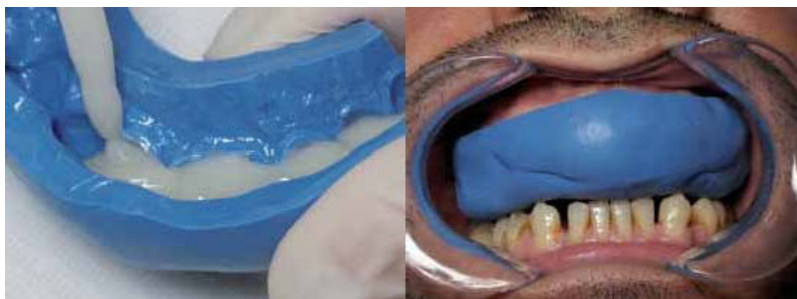

Figure 36 : Mise en place de la résine composite au niveau de la clé d'isomoulage (source : Harichane, 2016)

#### **Etape 5 : Finition**

Enfin, une fois la clé en silicone retirée, le *mock up* est en bouche. Il faut alors procéder au retrait des excès de résine en palatin et en vestibulaire des dents restaurées. L'élimination des retraits se fait avec l'aide d'une lame froide de type bistouri.

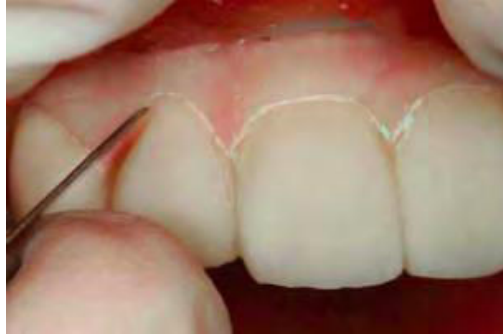

Figure 37 : Elimination des excès de résine au bistouri (source : Magne et coll., 2008)

Nous avons également la possibilité de modifier le masque diagnostique si besoin. En effet, nous pouvons soit ajouté du volume si on veut rallonger une dent ou pour augmenter l'épaisseur en vestibulaire, avec de la résine fluide photopolymérisable de notre cabinet. Une diminution du volume peut être envisageable par soustraction en fraisant le *mock up*.

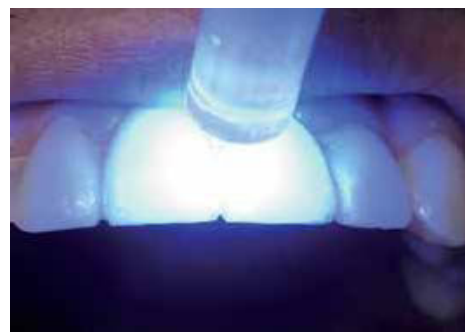
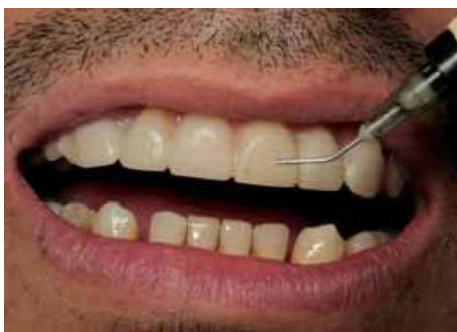
Figure 38 : Modification du *mock up* avec une résine flow (à gauche) et photopolymérisation de la résine (à droite) (source : Harichane, 2016)

Les modifications terminées, nous allons polir minutieusement la maquette provisoire pour lui donner un aspect lisse et un meilleur rendu esthétique. La finition des

embrasures et des collets se fait à l'aide d'une fraise diamantée pointue de granulométrie très fine.

Le patient peut alors repartir avec le *mock up* en bouche et ainsi voir à quoi ressemblera son futur sourire et permettre de valider le projet esthétique.

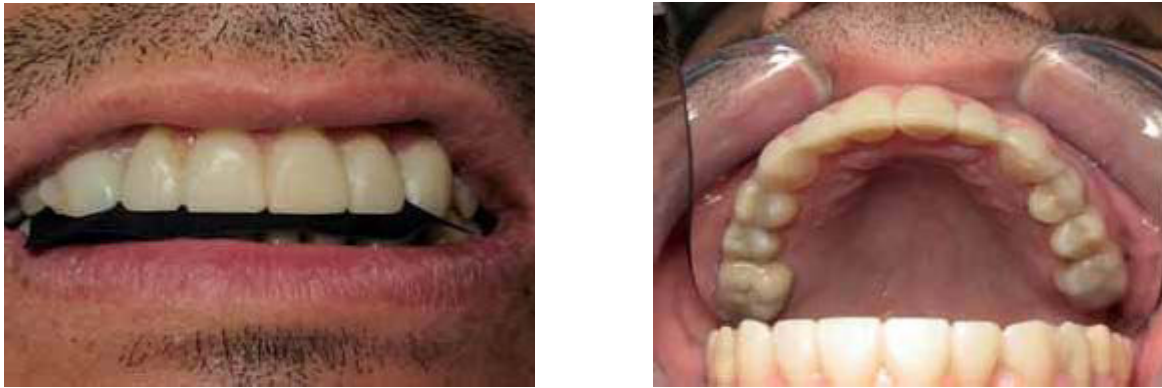

Figure 39 : Aperçu du masque diagnostique fini et poli en bouche (source : Harichane, 2016)

### 2.2.2. Le *mock up* en technique direct

Il est possible de réaliser une maquette diagnostic directement au fauteuil. La méthode de sculpture à main levée consiste à appliquer un matériau de type résine composite directement sur les dents préalablement séchées. Le chirurgien dentiste, va modifier les unités dentaires impliquées dans le projet de restauration en augmentant le volume ou la taille selon l'analyse esthétique qui a été faite. Une fois le résultat souhaité obtenu, nous allons photopolymériser la résine composite pour la faire durcir. Le patient aura immédiatement une idée du projet prothétique établi et ce dernier pourra le valider ou non. Des modifications sont possibles, soit en rajoutant de la résine composite pour augmenter les volumes, soit avec l'aide de fraises diamantées pour diminuer de la matière. Cette maquette peut être une aide pour la réalisation du *wax up* qui sera plus précis.

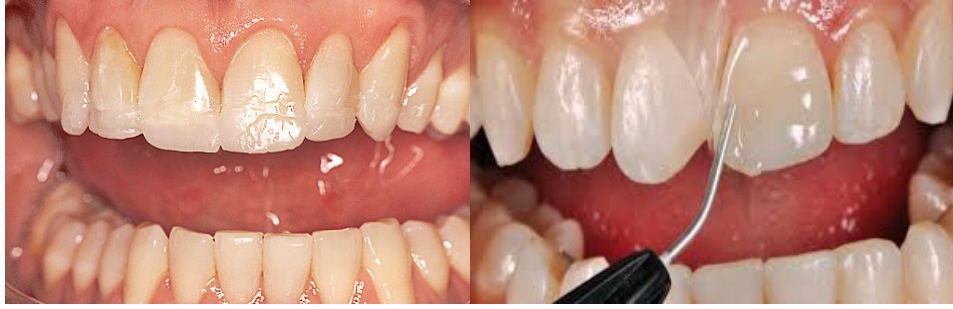

Figure 40 : Maquette diagnostic en résine composite réalisée à main levée (source : Ivoclar Vivadent blog, 2017)

### 2.2.3. Le *mock up* réalisé par le prothésiste : technique indirect

Le masque diagnostic est réalisé par le prothésiste dans certains cas de restaurations de grandes étendues ou bien avec des patients exigeants au niveau esthétique et qui n'ont pas été satisfait par le rendu du *mock up* réalisé au fauteuil par le chirurgien dentiste.

À partir de l'empreinte d'étude et des informations issues de l'analyse esthétique, le prothésiste va couler les modèles d'études et réaliser lui-même la maquette diagnostic. L'esthétique sera meilleure car il dispose de résines acryliques de différentes translucidités pour jouer sur le mimétisme des dents adjacentes et sur la différence entre l'émail et la dentine. Contrairement au *mock up* issu de la transposition du *wax up*, la rétention ne sera pas mécanique. En effet, ce masque diagnostic aura un rôle de restauration provisoire et après l'essayage et la validation il devra être scellé avec du ciment provisoire sans eugénol pour ne pas perturber le collage des futures prothèses. Du fait de la supériorité des propriétés mécaniques et esthétiques, la période d'essai en bouche pourra être rallongée, ce qui peut être intéressant si le projet nécessite des phases de cicatrisations tissulaires.

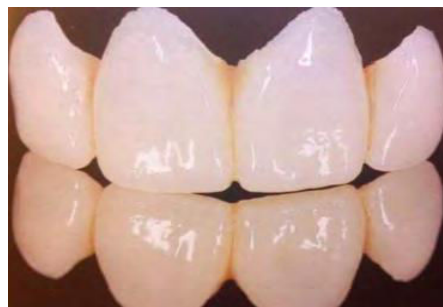

Figure 41 : *Mock up* réalisé par le prothésiste (source : Magne et Douglas, 1999)

#### 2.2.4. Avantages et inconvénients du *mock up* réel

- **Avantages :**

L'un des des principaux points positifs du *mock up* est la communication avec le patient. En effet, la relation soignant-soigné a évolué et le patient s'investit de plus en plus dans sa santé et particulièrement dans les traitements dentaires de réhabilitation esthétique. Le plus souvent, le patient se présente au cabinet avec une idée très précise mais qui pour différentes raisons n'est pas toujours réalisable. Il faut donc instaurer une relation de confiance avec le chirurgien dentiste pour pouvoir concilier les avis des deux parties. La demande esthétique est de plus en plus grande et l'image que l'on renvoi dans notre société est importante tant au niveau professionnel, qu'au niveau personnel. Comme nous avons vu auparavant, l'analyse d'un sourire à des critères objectifs avec des codes précis, mais également des critères subjectifs, car ce qui peut être considéré comme beau pour l'un ne l'est pas forcément pour l'autre. Nous devons effectuer un travail d'équipe pour aboutir à un résultat esthétique. Le dentiste apporte sa technicité et son savoir faire et le patient est là pour effectuer ses demandes et ses attentes. Cependant, le fait d'expliquer avec des mots techniques ne va pas aider le patient à bien comprendre et à se représenter son futur sourire. C'est ici que le rôle du *mock up* devient intéressant, comme le dit l'expression, « *une image vaut mille mot* ». Le soigné va avoir un aperçu immédiat en bouche du résultat du projet esthétique. À cette étape, nous allons savoir si nous poursuivons le traitement dans cette direction, ou bien si des modifications seront nécessaires. Le patient se sentira plus en confiance pour les étapes suivantes.

Lors de certaines réhabilitations esthétiques, le changement est tel qu'il peut perturber le patient et son entourage et cela peut avoir des répercussions plus ou moins importantes sur le plan psychologique de ce dernier. Le *mock up* va aider à l'adaptation progressive du nouveau sourire durant la phase transitoire qui peut aller jusqu'à deux semaines ou plus si nécessaire. La modification ne sera pas uniquement esthétique, suivant le projet établi une modification du volume des unités dentaires peut entraîner une perturbation de l'élocution du patient sur certaines syllabes. Il lui faudra donc un certains temps pour rééduquer sa langue au nouveau volume présent en bouche et ainsi avoir une meilleure prononciation des mots. De ce fait, lors de la pose des

éléments prothétiques terminaux le patient ne ressentira plus cette modification de volume en bouche.

Le masque de diagnostic a également un intérêt pour le praticien. En effet, il pourra apprécier dans les conditions réelles la faisabilité de son plan de traitement. Les étapes de prothèses réalisées au laboratoire se font sur des modèles issus d'empreintes faites au cabinet dentaire par le chirurgien dentiste. Ensuite le prothésiste coule les modèles et il les monte sur articulateur. L'essayage in vivo du masque de prévisualisation esthétique va permettre au chirurgien dentiste de tester la fonctionnalité dans les conditions réelles et voir si les volumes des futures restaurations conviendront au patient.

Dans certains cas de réhabilitation, pour harmoniser le sourire on doit procéder à des chirurgies des tissus environnants, par exemples, des greffes gingivales ou des élongations coronaires pour augmenter la taille d'une dent. Le *mock up* pourra être utilisé pour fabriquer des prothèses transitoires qui seront mises en place directement après l'intervention chirurgicale pour permettre une parfaite cicatrisation adaptée à la future forme des dents réhabilitées.

Enfin, lorsque le *mock up* est validé par le praticien et le patient, il pourra servir de guide pour les préparations dentaires nécessaire pour réaliser les prothèses. Prenons l'exemple des facettes céramiques au niveau du secteur antérieur, les critères de préparations étant précis, le chirurgien dentiste pourra tailler directement à travers la résine en faisant des rainures contrôlées pour avoir une profondeur de taille homogène qui respectera le profil de la dent.

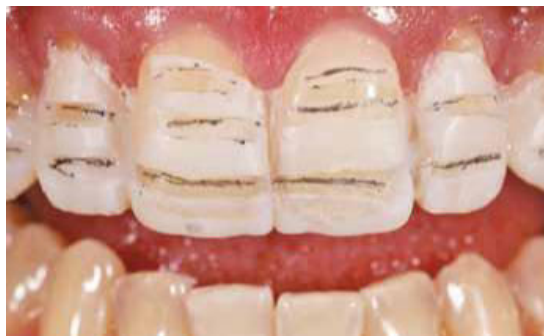

Figure 42 : Utilisation du *mock up* comme guide de préparations (source : Gaillard, 2012)



- **Inconvénients :**

Cette technique nécessite un temps supplémentaire au fauteuil et des étapes de laboratoire en plus, ce qui peut engendrer un coût supplémentaire pour le patient, d'autant plus si le masque en résine est réalisé par le prothésiste.

Du fait qu'il n'y a pas de préparations dentaire au préalable, nous n'avons pas beaucoup de place pour le matériau, ce qui rend le *mock up* très fragile. Le patient devra faire attention lors de la période d'essai pour le préserver. Il est également difficile de retirer la maquette provisoire sans la détruire.

Dans certains cas, où des dents sont en malpositions, il sera impossible de réaliser une maquette de diagnostic sans faire de préparations dentaire au préalable, ce qui va rendre le traitement irréversible.

### **2.3. Le *mock up* virtuel**

L'ère du numérique a pris part dans tous les domaines professionnels de notre société, et l'exercice dentaire n'y échappe pas. En effet, de plus en plus de cabinet sont équipés de nouvelles technologies numériques. Ces nouveaux outils sont particulièrement utilisés dans les traitements de réhabilitation esthétique du sourire. Cette approche numérique offre une nouvelle forme de communication rapide et interactive avec le patient.

#### **2.3.1. Méthodes et conceptions**

Cette technique consiste en la création d'un *mock up* numérique. En effet, grâce à des logiciels de conception du sourire, nous pourrions directement établir notre projet prothétique sur ordinateur avec la collaboration du patient. Ce dernier va participer directement et étape par étape à l'élaboration de son nouveau sourire.

Le praticien va élaborer un plan de traitement sur mesure, il pourra définir les positions et formes idéales des dents qui pourront correspondre à la forme de votre visage. Avec l'aide de photographies exobuccales et endobuccales, des données numériques et de

modèles composites, le projet prothétique pourra être simulé en bouche et validé par le patient.

Avant de commencer toutes planifications, il faut d'abord s'assurer de connaître et comprendre les attentes et les objectifs du patient pour son nouveau sourire (Veszprémi, 2015).

- **Documentation photographique :**

Une série d'image numérique à haute résolution sera prise à l'aide d'un appareil photographique pour avoir une connaissance précise de la relation positionnelle entre les dents, la gencive et les lèvres. Différents types d'appareil peuvent être utilisé à condition qu'ils peuvent effectuer des prises de vues rapprochées et qu'ils dispensent une source lumineuse puissante et homogène.

Certaines notions sont importantes à savoir pour que la scène photographiée soit harmonieuse. En odontologie, le paramètre important à respecter est le cadrage. Cela correspond à la position du sujet photographié dans les limites du cadre du viseur de l'appareil photographique. En générale, pour les photographies exobuccales on utilise deux types de cadrage ; frontal et latéral, et pour les vues endobuccales trois types ; frontal, latéral et occlusal (D'Incau, 2016).

Nous avons vu dans notre première partie qu'il existe des lignes fortes horizontales et verticales au niveau de la face, elles serviront de repère pour la prise des différents clichés.

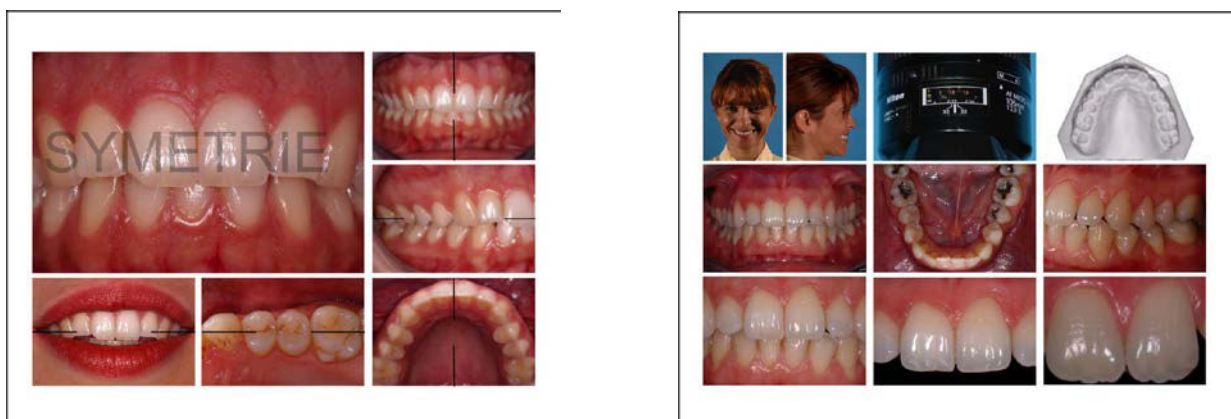

Figure 43 : Lignes fortes et règle du cadrage en photographie dentaire (source : D'incau, 2016)

Le patient sera positionné à un mètre d'un fond non réfléchissant de couleur noir, gris clair ou bleu roi. En vue de face repère est la ligne bipupillaire, de profil la tête sera inclinée selon le plan de Frankfort. Les lunettes et bijoux seront retirés et les cheveux longs attachés pour visualiser les repères articulaires (D'Incau, 2016).

Plusieurs photographies seront alors prises :

- Cliché de la face entière au repos
- Cliché de la face entière avec un sourire et les dents apparentes
- Cliché de l'arcade maxillaire avec les dents apparentes
- Cliché occlusal de l'arcade maxillaire
- Cliché de profil

Des images vidéos peuvent également venir compléter les photographies. Cela permettra de mieux visualiser la dynamique du sourire ainsi que les mouvements labiaux.

- **Importation des données sur le logiciel**

Les données recueillies devront être transférées au logiciel pour pouvoir effectuer la planification du projet prothétique. La photographie du visage avec les dents apparentes devra être paramétrée en fonction des lignes horizontales et verticales avant d'entreprendre la planification numérique, c'est l'étape la plus importante pour créer un sourire en harmonie avec le reste du visage. La ligne de référence est la ligne bipupillaire elle est tracée sur la photographie et ensuite la deuxième ligne de référence, la ligne médiane, est également reproduite sur le cliché.

- **Planification numérique**

Lorsque les images sont intégrées dans le logiciel d'élaboration numérique, le chirurgien dentiste va analyser le sourire initial et observe les modifications qui seront entreprises pour le rendre esthétique.

La ligne bipupillaire et la ligne médiane vont être transférées au niveau du sourire, en effet, pour respecter l'harmonie du visage le projet prothétique va utiliser ces deux lignes comme point de repère pour la modification de la forme et de la position des

unités dentaires. La ligne du sourire va également être définie pour compléter le cadre antérieur à restaurer. Nous pourrons alors jouer sur la forme, la position des dents ainsi que sur la position des tissus gingivaux en travaillant sur la ligne des collets. Il est important de calibrer les modèles avec les photographies pour qu'ils puissent parfaitement s'ajuster.

Une fois que nous avons identifié la courbe de voûte et le segment avec lesquels nous voulons travailler, les dents seront choisies à partir d'une vaste bibliothèque et les différents éléments dentaires seront placés au niveau de l'arcade concerné pour créer le sourire parfait.

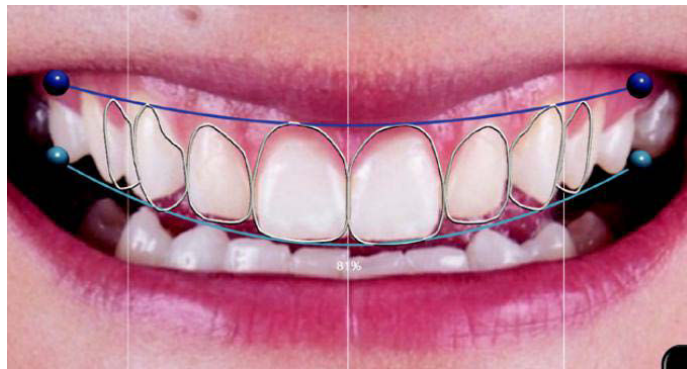

Figure 44 : Modification numérique de la forme des dents pour l'élaboration du nouveau sourire (source : Clausen, 2017)

Ce travail se fait en étroite collaboration avec le patient jusqu'à l'obtention d'un *mock up* virtuel, il aura une vision du résultat final du projet prothétique et il donnera son accord pour continuer ou alors apporter des modifications sur le masque diagnostic jusqu'à ce que ce dernier lui corresponde.

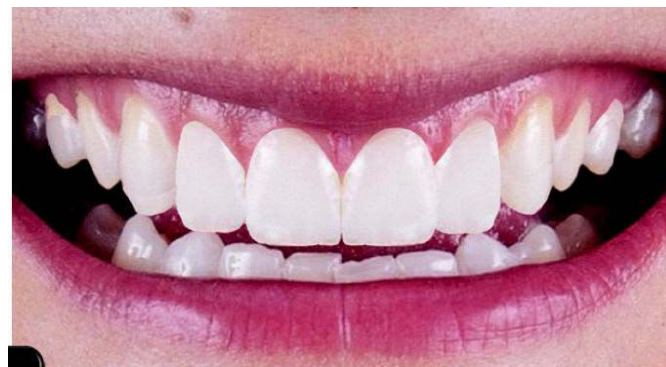

Figure 45 : Essayage du *mock up* virtuel (source : Clausen, 2017)

- **Production des modèles numériques**

Une fois le *mock up* numérique terminé, la production des modèles peut se faire de deux manières différentes.

Dans le premier protocole, les données numériques vont être envoyées au prothésiste qui possède l'installation nécessaire pour les étudier. À partir de là, sur un modèle en plâtre de la bouche du patient, le technicien de laboratoire va transposer l'analyse numérique effectuée par le praticien en céroplastie diagnostique. Il fait le lien entre le virtuel et le réel. Lorsque la cire est terminée, une clé en silicone servira de transfert pour la réalisation du *mock up* par le chirurgien dentiste comme décrit précédemment dans la thèse, dans la partie *mock up* réel. La première phase de cette technique est virtuelle et les étapes de la seconde partie sont celles du *mock up* réel. De ce fait, on parle de *mock up virtuel* indirect.

La deuxième solution est d'usiner directement la maquette esthétique en passant par une chaîne de conception fabrication assistée par ordinateur (CFAO). Cette méthode est entièrement numérique et c'est cette dernière que nous allons approfondir dans cette partie. La CFAO est un ensemble de moyens technologiques coordonnés qui permettent l'enregistrement des données cliniques sous forme numérique, la modélisation virtuelle et la fabrication d'un dispositif médical sur mesure (Klouz, 2018).



Figure 46 : La chaîne de la CFAO (source : Klouz, 2018)

Si le praticien est entièrement équipé en matériel il peut réaliser toute les étapes dans son cabinet, on parle de CFAO direct.

Par ailleurs, si au moins une étape est réalisée au laboratoire, il s'agit de CFAO semi-direct. Souvent, l'acquisition est faite au cabinet dentaire, la modélisation peut être

faite également au cabinet ou au laboratoire et la fabrication est faite au laboratoire de prothèse.

Enfin, une autre possibilité, la CFAO indirect, l’empreinte est une empreinte chimico-manuelle faite par le praticien et toutes les autres étapes sont réalisé par prothésiste.

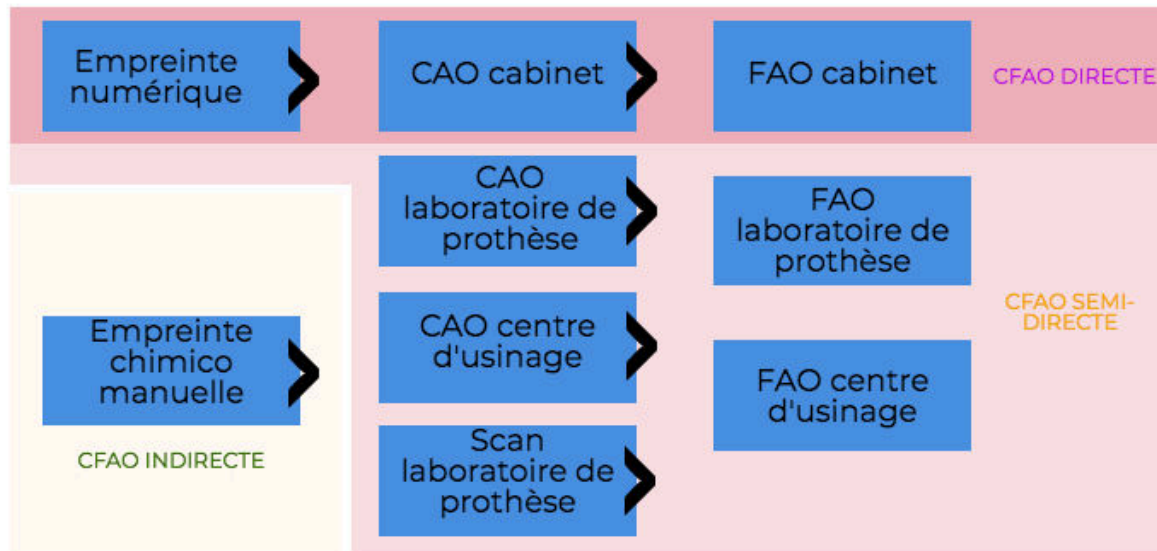


Figure 47 : Classification des chaîne CFAO (source : Klouz, 2018)

Le but de la CFAO est de transformer la modélisation prothétique en 2D en un *mock up* numérique imprimé en 3D qui sera fidèle au projet de réhabilitation esthétique validé par le praticien et le patient.

- **Réalisation des maquettes : mise en place du prototype**

La fabrication de la maquette esthétique est une étape importante dans le traitement prothétique, il s’agit de la concrétisation du projet esthétique.

La CFAO utilise deux procédés de fabrication : additive et soustractive

#### Par soustraction

Il s’agit de l’usinage, le prototype est directement taillé dans un bloc de matériau à l’aide d’une fraise. Le *mock up* pourra donc être directement utilisé comme restauration provisoire (Klouz, 2018).

Pour cela, il faut envoyer au prothésiste la modélisation effectuée au format STL, pour stéréolithographie, c'est un fichier qui pourra être directement exploitable par les logiciels d'usinage. Ensuite avec l'aide d'un logiciel de CFAO dentaire ouvert, qui permet de travailler avec des formats neutres tels que les fichier STL il va pouvoir choisir le centre d'usinage le plus approprié. Le prothésiste va analyser informatiquement la pièce à usiner, sélectionner la position des différents points d'attaches et lancer l'usinage.

L'usinage se fait avec l'aide d'une fraiseuse qui utilise une fraise en carbure de tungstène et il est possible d'usiner différents matériaux. Ici pour les *mock up*, on va utiliser des disques en résines, différentes teintes sont disponibles pour respecter l'intégration esthétique de la maquette diagnostic.



Figure 48 : Disque de résine en teinte A3 usiné (source : document personnel)



Figure 49 : Fraiseuse pour l'usinage des pièces prothétiques (source : document personnel)

### Par addition

La fabrication se fait par ajout de matière, elle est née dans les années 80, cette technique a permis la mise en forme d'objet en résine photo-polymérisable pour la validation de forme et un usage de maquette. Aujourd'hui le grand public la nomme l'impression 3D, les trois formes les plus connues sont :

- La FDM (*Fused Deposition Modeling*)
- La stéréolithographie par polymérisation ou SLA (Stéréolithographie Appartus)
- MFM (Micro Fusion Laser)

La FDM consiste à chauffer un filament de polymère thermoplastique qui sera déposer à travers une buse couche par couche jusqu'à l'obtention de l'objet désiré.

La SLA est une technique qui utilise la polymérisation progressive d'une résine sensible au traitement par rayon laser. La résine liquide est chauffée par le laser ce qui provoque sa polymérisation et son durcissement.

La MFM est particulièrement utilisée pour des pièces métalliques.

L'avènement de l'impression 3D nous permet en clinique d'avoir un *mock up* imprimé. Les cupules en résine sont une reproduction exacte du modèle numérique. Une fois l'essayage validée le praticien va réaliser une clé en silicone directement en bouche pour avoir un moule des cupules. Ensuite, il remplira la clé en résine composite pour modeler la maquette diagnostic (Klouz, 2018).



Figure 50 : Cupules en résine issues de l'impression 3D (source : UNPPD et CNIF, 2009)



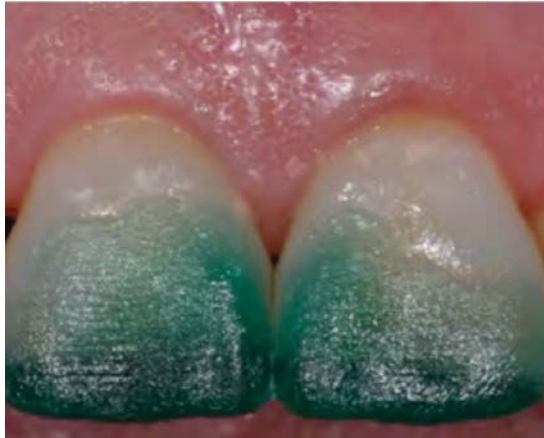

Figure 51 : Essayage en bouche des cupules imprimées (source : Sastre, 2015)



Figure 52 : Réalisation d'une clé en silicone transparent (source : Sastre, 2015)



Figure 53 : Mise en place de la résine composite et photopolymérisation à travers la clé en silicone transparent (source : Sastre, 2015)

### 2.3.2. Le Skyn concept

- **Origine :**

Le docteur Jan Hajitò a développé un concept de modèles de dents antérieures qui représentent des arcades dentaires de « belles formes », qu'il a nommé Anteriores. L'ensemble est composé de 47 modèles en polyuréthane de haute qualité, dont 42 modèles maxillaires et 5 mandibulaires. Les dents représentées vont de 14 à 24 et 34 à 44. La couleur gris neutre des modèles a été choisie de manière à ce que la forme et la structure de surface soient reconnues dans toutes les conditions d'éclairage.

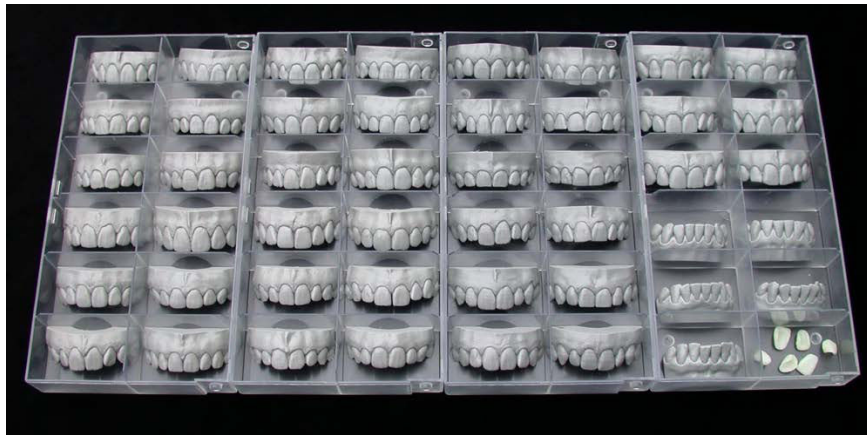

Figure 54 : Les modèles antérieurs selon Jan Hajitò (source : Gaillard et Bellamy, 2017)

Le choix du modèle se fait en fonction du souhait du patient et des logiciels de conception numérique du sourire. Une clé en silicone du modèle est réalisée, une fine couche de matériau composite sera appliquée à l'intérieur de la clé et on polymérise l'ensemble sur le modèle du patient. Les facettes en céramiques sont ajustées sur le modèle et maintenues par de la cire. Le *wax up* terminé, un duplicata en plâtre dur est réalisé et des clés de préparations en silicones seront faites pour modeler les *mock up*.

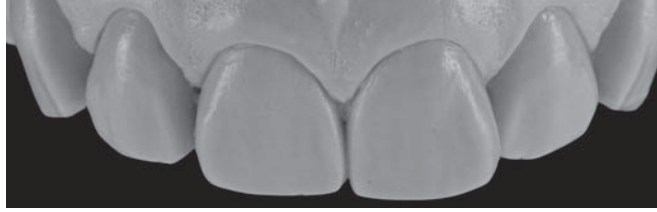

Figure 55 : Modèle Skyn choisi pour la fabrication du *mock up* (source : Gaillard et Bellamy, 2017)

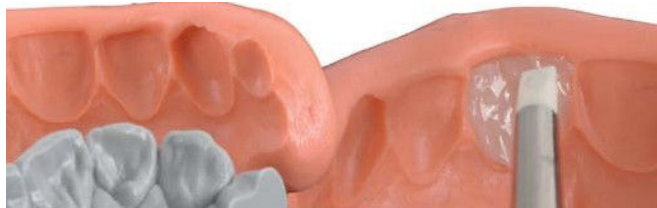

Figure 56 : Application du matériau composite dans la clé en silicone (source : Gaillard et Bellamy, 2017)

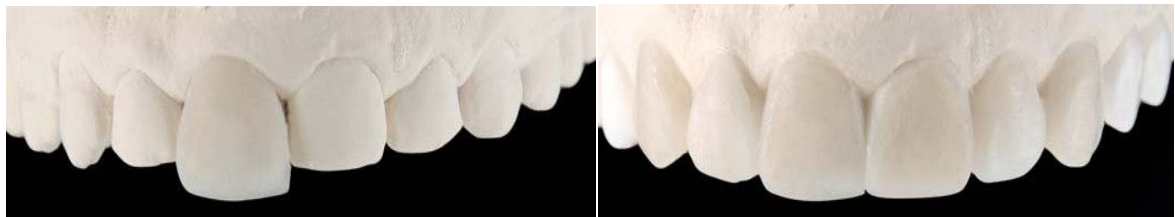

Figure 57 : Facettes en composites issues de la clé en silicone (source : Gaillard et Bellamy, 2017)

- **Les modèles SKYN :**

À partir des modèles antérieurs de Hajitò, le docteur Paulo Kano va effectuer une sélection exclusive, c'est l'inventeur du SKYN concept.



Figure 58 : SKYN concept selon Paulo Kano (source : Gaillard et Bellamy, 2017)

L'institut Paulo Kano est un pionnier dans l'utilisation des techniques de réadaptation dans cette modalité.

En 2010, le professeur Paulo Kano a créé la technique, qui a été publiée en 2013 par Quintessence Publishing sous le nom AST (*Anatomic Shell Technique*). Par la suite, il a été nommé Skyn Concept et s'appelle aujourd'hui SKIN - NDS (*Natural Digital Smile*).

SKIN est un concept qui révolutionne la manière de réaliser des restaurations dentaires, en atteignant l'excellence en termes de fonction et de physiologie. Il propose d'imiter la morphologie des dents naturelles et peut être utilisé dans plusieurs indications de réhabilitations orales.

Cette nouvelle technique fait appel aux technologies de CFAO les plus avancées, permettant d'extraire un maximum de précision, de qualité et de rapidité, lors de l'obtention de restaurations en céramique. Il permet une plus grande prévisibilité des résultats et une réduction importante des étapes cliniques et de laboratoire. Le portefeuille de morphologie SKIN comprend des bases de données numériques ou des modèles physiques, permettant la création illimitée de sourires grâce aux nombreuses compositions dentaires.

L'utilisation de mécanismes numériques rend possible le fraisage micrométrique, supérieur à ce qui pourrait être réalisé par les capacités humaines, ce qui permet un ajustement précis des pièces en céramique, aboutissant à une cimentation parfaite. La

méthode SKIN permet de créer des *mock up*, mais aussi des restaurations définitives, telles que des facettes, des couronnes, des réhabilitations de la bouche complète, des prothèses implantaires et des guides chirurgicaux. Il en résulte une esthétique personnalisée, en fonction des choix du patient (Kano et coll., 2013).

### 2.3.3. Avantages et inconvénients

- **Avantages :**

L'un des points forts des logiciels numériques d'analyse du sourire est la communication, que se soit avec le patient, le prothésiste ou bien d'autres acteurs de la santé dans les projets de réhabilitations prothétiques pluridisciplinaires. En effet, le stockage et la transmission des données est facilité par l'informatique. Contrairement au matériau d'empreinte classique utilisés dans la dentisterie il n'y a pas de risque de modifications dues au transport et variations de températures.

Les *mock up* virtuels peuvent servir d'outils marketing. Le patient va directement participer à l'élaboration de ses prothèses. Il aura rapidement une idée précise du résultat final et pourra se projeter sur son nouveau sourire et y apporter facilement des modifications jusqu'à ce qu'il soit satisfait. Il ne faut pas oublier que dans les critères d'analyse esthétique nous avons des critères objectifs avec des références précises et des critères subjectifs qui peuvent varier d'un individu à l'autre. Donc le chirurgien dentiste, seul, ne peut effectuer le projet esthétique, il a besoin de l'aide du patient pour que les deux parties soient satisfaites du résultat.

La conception numérique peut également servir d'outils pédagogiques pour aider le patient à comprendre les difficultés liées à son traitement.

Le résultat final correspondra parfaitement au projet établi. En effet, les outils d'analyses sont très précis, des mesures sont effectuées pour les proportions et la position des différents éléments dentaires. Lors de l'usinage dans les techniques de CFAO, la précision des machines est supérieure à celle de l'homme, donc le résultat sera fidèle à la modélisation effectuée auparavant.

- **Inconvénients :**

L'utilisation et la manipulation de ces outils numériques dépendent de la compétence du praticien. En effet, le *mock up* fabriqué sera fidèle à la modélisation numérique. Il faut donc avoir une bonne maîtrise du sujet pour effectuer une planification de qualité.

Le *mock up* numérique va permettre au patient de juger uniquement de l'aspect visuel. Or, lors de réhabilitations prothétiques, le volume en bouche sera différent et sur l'ordinateur le patient ne pourra pas s'en rendre compte. De plus, la prévisualisation des restaurations est uniquement statique, nous ne pouvons pas effectuer les réglages occlusaux nécessaires.

Le modèle numérique est limité au niveau du choix de la teinte et de l'aspect de l'état de surface de la dent.

Le prix des équipements informatiques, des logiciels, de l'appareil photographique est assez conséquent et aura un impact sur le coût du traitement global pour le patient.

Enfin, le laboratoire de prothèse avec lequel nous travaillons doit être équipé d'un matériel compatible avec le notre, pour recevoir et confectionner les travaux demandés.

#### **2.4. Les matériaux utilisés pour la confection des masques diagnostics**

Le *mock up* est un élément provisoire qui à une durée limitée dans le temps. Il existe différents matériaux pour la réalisation de ces maquettes diagnostics, mais ils doivent respecter un cahier des charges qui est le suivant (Koubi et coll., 2011):

- Manipulation aisée
- Reproduction fidèle de l'état de surface
- Absence de réaction exothermique
- Prise rapide
- Finition aisée

Deux types de matériaux sont utilisés pour la conception des masques de prévisualisation, les résines acryliques et les résines composites

- **Les résines acryliques :**

Elles sont classées dans les matières plastiques dites thermoplastiques. On distingue trois groupes : les acrylates, les méthacrylates et les cyanoacrylates.

La résine acrylique est un matériau utilisé dans le domaine de l'odontologie. Elle se présente souvent sous la forme liquide-poudre, le liquide est un monomère et la poudre un polymère (Tronet et Pinet-Dessein 2009).

La résine UNIFAST trad® est utilisée pour la fabrication d'élément provisoire. On procède au mélange liquide poudre pendant 10 à 15 secondes, on attend que le mélange devienne mat, on le met en place dans la clé en silicone et on insère le tout en bouche. Deux à trois minutes après, nous pouvons désinsérer l'ensemble. Il est possible de rebaser l'élément prothétique avec l'aide d'un pinceau que l'on trempe dans le monomère et dans la poudre. Cependant cette résine présente quelques inconvénients :

- Forte expansion de prise, qui nécessite de bien maintenir la clé en silicone jusqu'au durcissement de la résine
- Exothermie de prise qui peut atteindre 40 degrés Celsius
- La difficulté de reproduire la teinte naturel d'une dent
- Elle présente un état de surface poreux



Figure 59 : Résine UNIFAST Trad® de chez GC (source : GC EUROPE, 2018)

- **Les résines composites :**

C'est un matériau constitué d'une matrice organique résineuse et d'un renfort de charges. Un agent de couplage, un silane, assure la cohésion de ces deux matériaux. Elles peuvent être classées en fonction de leurs viscosités, modes de polymérisation, indications cliniques et de la taille des charges. En 1956, Bowen crée le Bis GMA (diméthacrylate glycidique de bisphénol A), elle possède les caractéristiques suivantes (Raskin, 2010) :

- Un cycle aromatique qui rigidifie la molécule
- La présence d'un cycle phénol qui permet de diminuer la rétraction de prise
- Les hydroxyles qui entraînent une viscosité importante de la matrice non polymérisée.

Ces matériaux à base de résine Bis GMA répondent parfaitement au cahier des charges, à savoir, ils disposent de l'avantage esthétique des résines composites sans les inconvénients des résines méthacrylates qui sont l'exo thermie et la forte contraction de prise, ce qui en fait un matériau de choix pour la confection des *mock up* (Koubi et coll., 2011).

Prenons l'exemple de la résine composite fluide auto polymérisable à froid, Structur3® de chez Voco. Il est souvent utilisé pour réaliser les bridges et couronnes provisoires. Il a des propriétés optiques intéressantes qui permettent de reproduire la teinte naturelle d'une dent et il possède une large gamme allant de la teinte A1 à A3,5 ; B ; C et *bleach light* (Harichane, 2016).

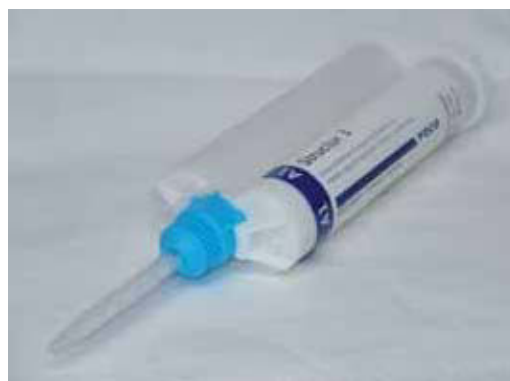

Figure 60 : Composite fluide Structur3® (source : Harichane , 2016)



- **Les blocs de résine pour l'usinage CFAO :**

Il existe des blocs de résine où le *mock up* peut directement être usiné par la technique de soustraction vu précédemment. Le système Everest utilise une résine de haute performance. Le matériau est une résine polymère renforcée en fibre de verre. Elle possède une grande résistance mécanique et une faible solubilité dans un milieu aqueux. Les restaurations usinées dans ces blocs de résines procurent un confort au patient de part ses propriétés optimales (Pelissier, 2010).

- Un état de surface lisse
- Des limites marginales non agressive pour les tissus mous
- La légèreté du matériau
- Une faible solubilisation du matériel

Ces lingotins conçus pour le système Kavo® porte le nom commercial de C-Temp®.

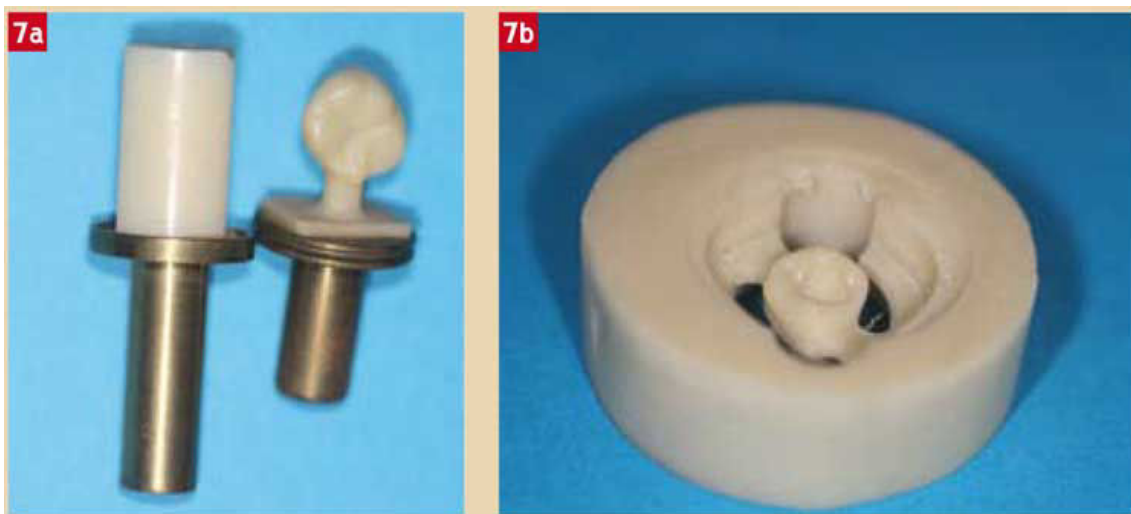


Figure 61 : Bloc de résine C-Temp® usiné (source : Pelissier, 2010)

### **3. Les outils numériques de l'analyse esthétique : l'exemple du Digital Smile Design®**

Actuellement, il existe plusieurs logiciels et applications pour l'analyse numérique du sourire. Nous avons choisi de vous présenter le pionnier, le Digital Smile Design® (DSD).

#### **3.1. Origine**

Cette application numérique a été développée par le docteur Christian Coachman dans les années 2000. Le Dr Coachman a obtenu son diplôme à l'école de médecine dentaire à l'université de Sao Paulo en 2002. Il a également participé au programme de spécialisation en céramique, au centre de formation Ceramoart, dirigé par le Dr Dario Adolfi, et il y est devenu instructeur (Goose et Hopper, 2019).

Parallèlement à ses études de chirurgien dentiste, Christian Coachman a travaillé comme prothésiste dentaire et c'est à partir de ce moment qu'il a commencé à développer le DSD, lorsqu'il a compris que le travail du prothésiste pouvait être amélioré (Gaillard, 2016).

#### **3.2. Présentation de l'application**

L'application est basée sur l'analyse des proportions faciales et dentaire du patient. À l'aide d'une série prédéterminée de photographie numérique et de vidéos de hautes qualités comprenant la relation entre les dents, la gencive, les lèvres, le sourire, avec les traits du visage en mouvements et l'expression des émotions (Goose et Hopper, 2019).

Le DSD vient compléter les outils classiques à la disposition du chirurgien dentiste, en rationalisant les différents éléments du sourire. Un protocole du visage a été mis au point pour permettre aux concepteurs de créer le cadre du sourire. L'intégration entre le sourire en 2D et le monde numérique en 3D a été développée, ce qui a permis un flux de travail numérique complet sur une plateforme logicielle interdisciplinaire.

Les dispositifs pourront être conçus numériquement et produits, pour rendre le résultat final semblable au projet présenté au patient (Gaillard, 2016).

Le DSD est un protocole conceptuel polyvalent qui offre des avantages, tels que :

- Le diagnostic est aidé par une évaluation esthétique intra et extra-orale du patient.
- La communication est améliorée entre les membres de l'équipe.
- Les patients ont une meilleure perception visuelle du plan de traitement envisagé, ils se sentiront donc plus concernés et plus motivés par leur santé bucco dentaire.
- L'efficacité clinique est plus prévisible grâce à la technologie numérique.

### **Le diagnostic esthétique :**

Lorsqu'un nouveau patient se présente à notre cabinet avec des préoccupations esthétiques, de nombreux facteurs importants peuvent être négligés. Un protocole de photographie ainsi que l'analyse esthétique vont permettre au praticien de visualiser et d'analyser les problèmes qu'il ne peut pas remarquer sur le plan clinique. Les lignes de références du visage et les différentes formes des unités dentaires peuvent facilement être représentées sur l'application DSD.

### **La communication :**

Traditionnellement, la conception du sourire est réalisée par le prothésiste dentaire. En effet, il sculpte une céroplastie diagnostic pour créer les formes et les arrangements dentaires de la future restauration finale, en suivant les directives fournies par le chirurgien dentiste. L'information donnée peut être insuffisante car le prothésiste ne voit pas le sourire dans son ensemble et il se fie au dentiste. La restauration finale peut donc différer par rapport aux attentes du patient. Le coordinateur du traitement développe une relation de confiance avec le patient et il a les capacités de mieux communiquer les préférences personnelles du soigné. La conception du sourire répondra d'avantages à ses attentes et les résultats sont susceptibles d'être bien meilleurs. En ce qui concerne l'esthétique, il y a quatre points importants qui doivent être contrôlés afin d'améliorer la prévisibilité et de mieux répondre aux attentes des

patients : Le plan horizontal de référence ; la ligne médiane du visage ; la conception du sourire (la forme des dents et leurs dispositions) et la couleur. La question est de savoir comment transférer précisément ces informations de la face du patient, à la bouche et jusqu'à la restauration finale. L'objectif principal du protocole DSD est de faciliter ce processus.

### **Le retour d'informations :**

Le DSD permet une évaluation précise des résultats obtenus dans chaque phase du traitement. La séquence de traitement est organisée sur des diapositives avec des photographies, des vidéos, des notes, des graphiques et des dessins. A tout moment, les membres de l'équipe soignante peuvent accéder à cette présentation pour suivre et analyser le travail prévu. Avec la règle numérique, les dessins et les lignes de référence, des comparaisons aisées peuvent être faites entre les photographies avant et après traitement. Ces comparaisons permettent de déterminer si le traitement a suivi avec succès le plan initial ou si d'autres procédures sont nécessaires pour améliorer le résultat final. Ce contrôle constant assure la réussite du résultat final et offre un excellent outil d'apprentissage pour toute l'équipe interdisciplinaire. L'application DSD sert également de bibliothèque en ayant pour références les différentes procédures de traitement. Les cliniciens peuvent revoir les traitements effectués il y a quelques années et apprendre des résultats passés.

### **La gestion des patients :**

Cette application peut être utilisée comme un outil marketing pour motiver le patient, un outil pédagogique pour expliquer les questions liées au traitement, et un outil d'évaluation en comparant les photographies avant et après la réhabilitation du sourire. De plus, la bibliothèque de diapositives des différents traitements antérieurs peut être utilisée pour montrer aux patients les solutions prothétiques réalisables. La présentation de la planification du traitement sera beaucoup plus efficace parce que le DSD permet aux patients de visualiser les multiples facteurs responsables de leurs problèmes bucco dentaires.

### 3.3. Méthode et protocole

L'application DSD utilise le logiciel Keynote® pour le travail en *iwork* sur MacOS. Cependant, des logiciels similaires tels que Microsoft Power Point® peuvent être utilisés avec quelques ajustements mineurs. Keynote® permet une manipulation simple des images numériques ainsi que l'ajout des lignes de références, des formes dentaires et des mesures sur les images cliniques.

#### 3.3.1. Acquisition d'images et vidéos

Le protocole de conception du sourire numérique DSD selon le docteur Coachman requiert au moins six photographies de bases (Chmielewski, 2016) :

- Une vue de face rétractée avec les dents écartées
- Une vue de face avec un large sourire
- Une vue d'un des profils avec les lèvres et les dents en contacts
- Une vue du même profil avec un grand sourire
- Une vue de 12 heures
- Une vue occlusale de l'arcade maxillaire supérieure, des incisives centrales aux premières prémolaires minimum

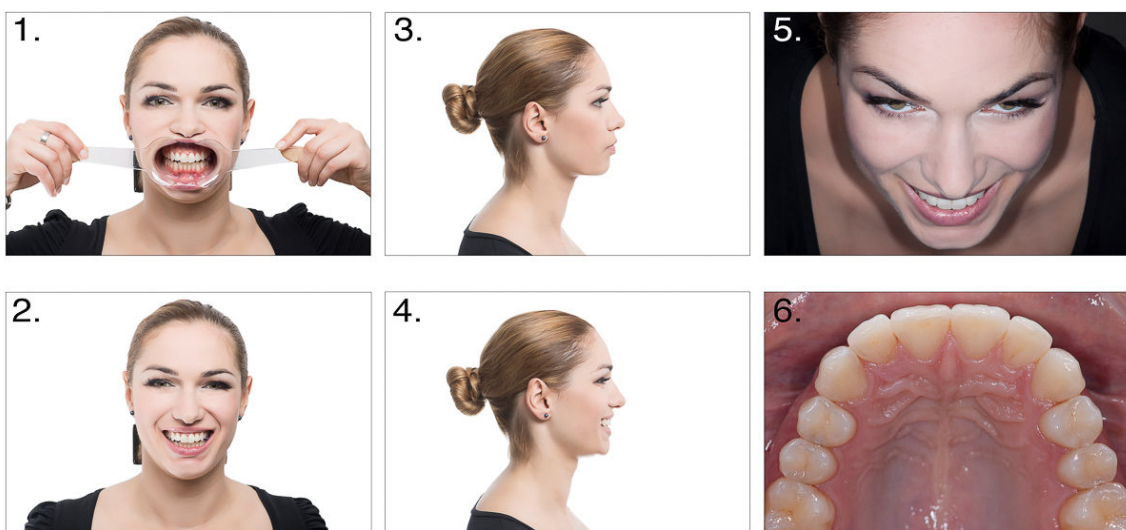

Figure 62 : Les six photographies de bases pour la conception numérique du sourire  
(source : Chmielewski, 2016)

Ces photographies peuvent être réalisées à l'aide d'un appareil photo reflex numérique, mais également avec un smartphone ou une tablette. Les deux premières photographies du visage en vue de face doivent être prises avec la tête en position fixe. Ces plans sont importants pour la planification et les transitions appropriées entre les vues rétractées et les vues avec sourire.

Pour que le patient garde la même position, on met ce dernier en position assise sur un tabouret près du mur ou de la porte et on place une boîte de gants entre le cou du patient et le mur. On lui demande d'appuyer doucement sur la boîte de gants pour la maintenir en position.



Figure 63 : Maintien de la position fixe de la tête du patient à l'aide d'une boîte de gants (source : Chmielewski, 2016)

Pour la prise de vue de face avec les dents écartées, on place deux écarteurs photos dans la bouche du patient qu'il va maintenir avec la bouche ouverte. De plus, il faut garder le même espace entre les deux arcades, pour cela, on découpe un morceau d'une canule d'aspiration ou bien on place deux rouleaux de coton salivaire entre les molaires et le patient ferme la bouche jusqu'à obtenir un espace de 2 mm entre les incisives supérieures et inférieures, mais attention au risque de déviation de la mandibule.

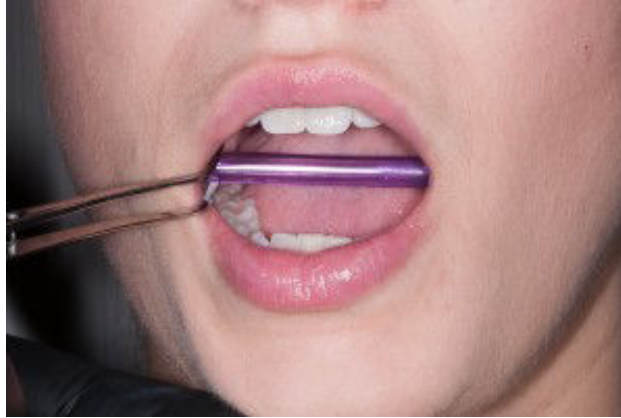

Figure 64 : Mise en place d'un morceau de canule d'aspiration pour maintenir un écart de 2mm entre les incisives supérieures et inférieures (source : Chmielewski, 2016)

Une fois la photographie de face avec les dents écartées prise, on demande au patient de ne pas bouger, on retire délicatement les écarteurs, le patient regarde droit dans la lentille et il sourit ou alors faire prononcer le son « ééé » sans modifier la position de sa tête.

Pour le cliché en vue de 12 heures, deux options sont possibles :

Le patient est installé au fauteuil en position horizontale. On se positionne derrière lui, on dirige l'appareil photo pour voir dans le viseur la tête du patient du menton au front et on demande au patient de sourire et de regarder l'objectif sans bouger la tête.



Figure 65 : Première option pour prendre le cliché en vue de 12 heures (source : Chmielewski, 2016)

La deuxième option pour prendre cette photographie est de placer le patient sur un tabouret en appuyant ses coudes sur ces genoux. Il faut que la tête du patient soit en position détendue. On se met à l'avant du patient, on lui demande de sourire et de lever les yeux en direction de l'objectif mais sans bouger la tête.



Figure 66 : Deuxième option pour le cliché en vue de 12 heures (source : Chmielewski, 2016)

Pour la dernière vue, occlusale, nous avons également deux possibilités :

- Avec un miroir occlusal intra oral
- Le patient est assis sur un tabouret la tête levée



Figure 67 : Prise de vue occlusale de l'arcade supérieur (source : Chmielewski, 2016)



Des vidéos viennent compléter la documentation photographique. En effet, il est difficile de saisir un cadre idéal dans une photographie statique. La beauté du sourire vient du mouvement et de l'intégration dynamique des dents, des gencives, des lèvres et du visage.

Le protocole vidéo pour le DSD est constitué de huit vidéos ; quatre pour le processus de conception du sourire et quatre vidéos complémentaires. De même que pour les photographies, la tête du patient doit garder la même position entre les différentes vidéos (Coachman et Calamita, 2012).

#### **Quatre vidéos pour la conception du sourire :**

- Une vidéo faciale en vue frontale, avec écarteur et avec un large sourire
- Une vidéo faciale en vue de profil, une avec les lèvres et les dents au repos et une avec un large sourire
- Une vidéo en vue de 12 heures, avec les lèvres rétractées pour que l'on puisse voir les bords incisifs des six dents antérieures. Cette image doit montrer les relations entre la ligne médiane du visage, la ligne bipupillaire, la ligne bicommissurale et le vermillon de la lèvre inférieure.
- Une vidéo en vue occlusale, on film en vision direct, sans miroir occlusal

#### **Quatre vidéos complémentaires pour l'analyse fonctionnelle et structurelle :**

- Une vidéo centrée sur le visage avec une courte interview du patient avec des questions basiques pour récolter des informations importantes sur ses désirs et ses attentes
- Un gros plan centré sur la bouche du patient, on le fait compter de zéro à dix pour qu'il prononce les sons « F, V, S »
- Une vidéo fonctionnelle intra orale, avec des écarteurs on demande au patient d'effectuer des mouvements fonctionnels (diduction et propulsion) et des mouvements de mastication
- Une vidéo structurelle intra orale, avec des écarteurs on film la surface occlusale de l'arcade supérieure et inférieure

L'analyse vidéo du visage devrait guider le processus de conception du sourire qui se fait sur des images statiques en 2D et 3D. Les photographies et vidéos seront téléchargées et insérées dans l'application DSD pour la conception du sourire.

### 3.3.2. Analyse esthétique selon les principes directeurs

Les photographies de trois vues principales (faciale, occlusale et 12 heures) seront sélectionnées et avec l'aide de la règle numérique, l'ajout des lignes de références et des dessins, nous allons pouvoir créer le cadre du sourire. La création de ce cadre est le point de départ de la conception numérique du sourire et il peut être décrit en huit étapes (Coachman, 2012).

#### **1<sup>ère</sup> étape : l'arc facial numérique et les lignes de références**

Deux lignes de références doivent être placées au centre de l'image : la ligne bipupillaire et la ligne médiane du visage. Ces deux lignes sont perpendiculaires entre elles et forment une croix derrière laquelle on va placer la photographie du visage de la patiente avec un large sourire. La ligne bipupillaire doit être la première ligne de référence pour établir le plan horizontal. Après détermination du plan horizontal, la ligne médiane du visage est décrite en fonction des caractéristiques faciales telles que la glabelle, le nez et le menton.

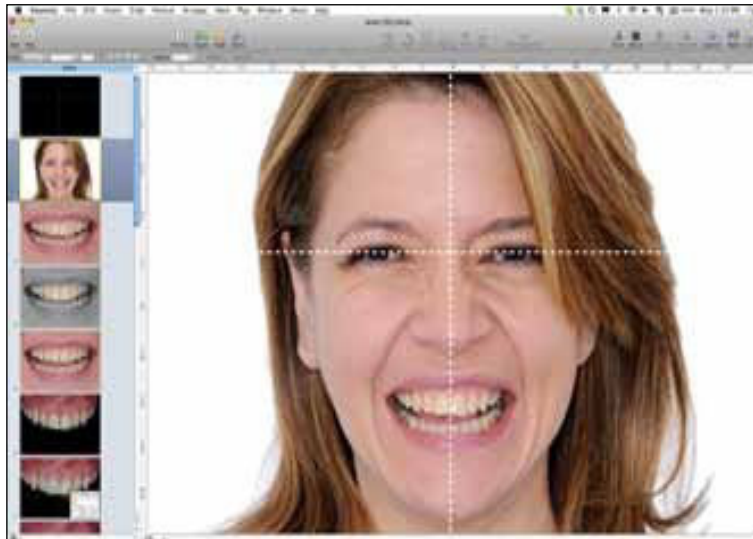


Figure 68 : Photographie du visage avec les lignes de références horizontale et verticale (source : Coachman et Calamita, 2012)

## 2<sup>ème</sup> étape : La courbe du sourire

La courbe du sourire doit être harmonieuse, elle doit suivre la courbure de la lèvre inférieure et le bord libre des incisives doit être au niveau du vermillon. Nous devons également analyser le corridor buccal et voir s'il faut élargir ou diminuer la courbure de l'arc du sourire.

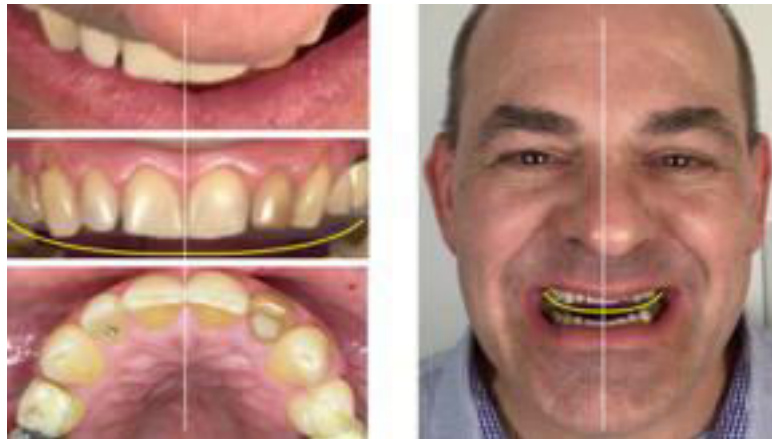

Figure 69 : La courbure du sourire (source : Coachman et Calamita, 2012)

## 3<sup>ème</sup> étape : La largeur du bloc incisivo canin

Pour déterminer la largeur idéale des incisives centrales, latérales et des canines, il est préférable d'utiliser le concept RED (*Reccurring Esthetic Dental*) introduit par Ward (Azimi et coll., 2016). Des lignes verticales seront tracées pour délimiter les proportions idéales de chaque dent.

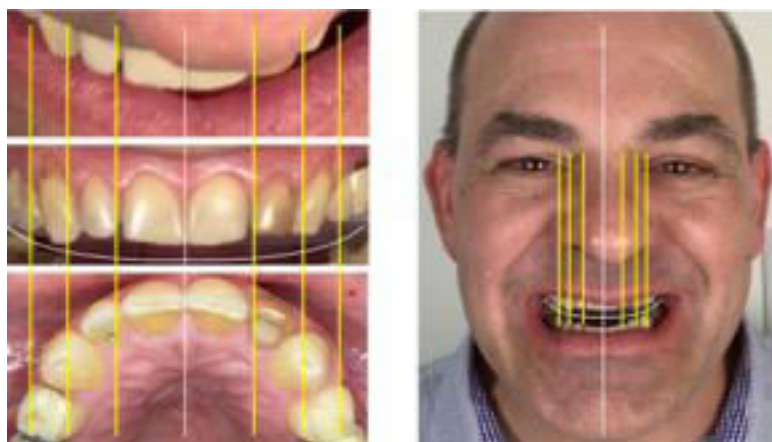


Figure 70 : Détermination de la largeur idéale des dents (source : Coachman et Calamita, 2012)

#### 4<sup>ème</sup> étape : Détermination de la proportion de l'incisive centrale

Le rapport idéal largeur/longueur de la centrale est de 80%. Etant donné que nous avons la position du bord libre et la largeur, nous serons en mesure de positionner le point zénith de l'incisive centrale. Nous aurons alors des rectangles qui représentent les nouvelles proportions au niveau de chaque dent pour pouvoir dessiner les nouveaux contours du bloc incisivo canin.

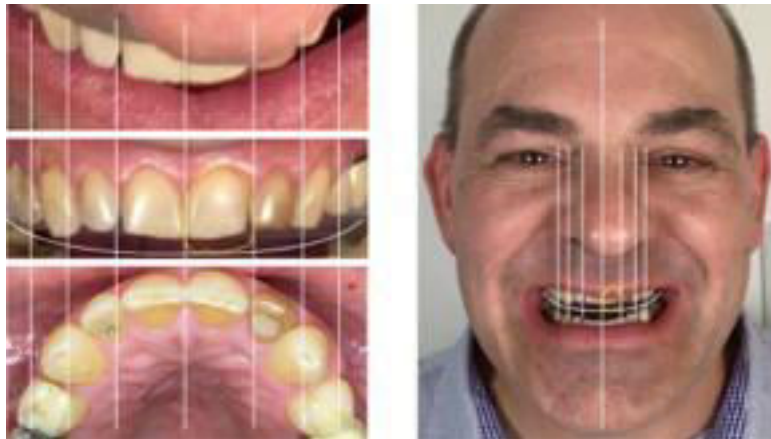


Figure 71 : Détermination de la longueur de l'incisive centrale (source : Coachman et Calamita, 2012)

#### 5<sup>ème</sup> et 6<sup>ème</sup> étapes : La courbe gingivale et papillaire :

La courbe gingivale relie les points les plus cervicaux au niveau de la gencive marginale tandis que la courbe papillaire relie les points les plus coronaux des papilles inter-dentaires.

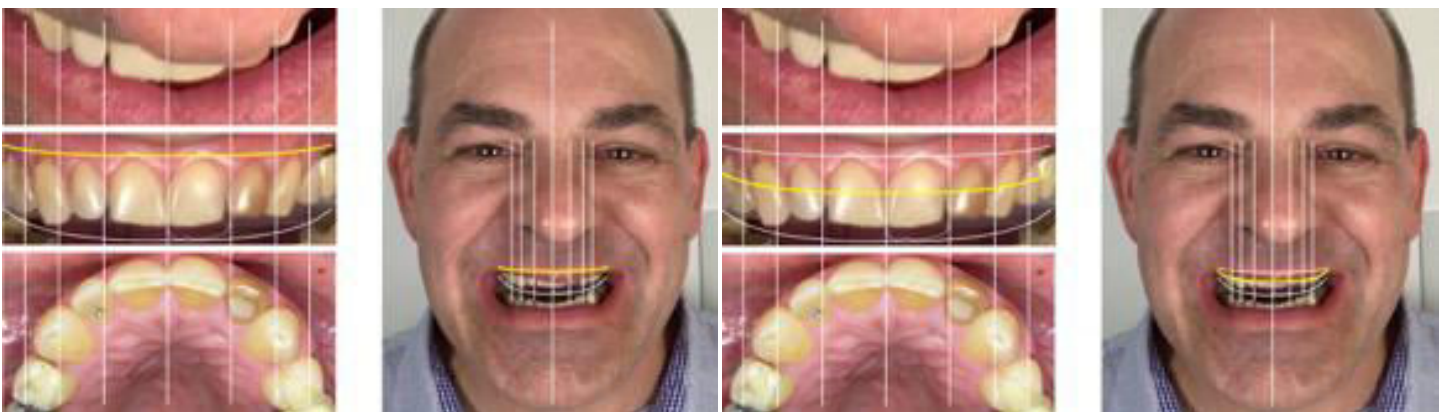

Figure 72 : Tracé de courbe gingivale à gauche et papillaire à droite (source : Coachman et Calamita, 2102)

### 7<sup>ème</sup> étape : La courbe vermillon :

Cette courbe sera visible sur la photographie en vue de 12 heures. Elle permet de voir l'inclinaison palatine idéale du bloc maxillaire antérieur par rapport à la lèvre inférieure.

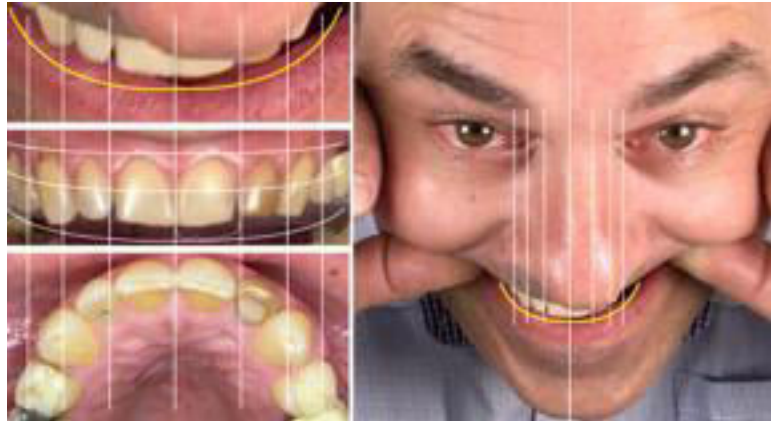


Figure 73 : La courbe vermillon visible en vue de 12 heures (source : Coachmann et Calamita, 2012)

### 8<sup>ème</sup> étape : La courbe de l'arcade maxillaire en vue occlusale :

En vue frontale nous pouvons observer si l'arcade dentaire est trop étroite ou trop large par rapport au reste du visage. Il est également intéressant de l'observer en vue occlusale pour visualiser la position des dents les unes par rapport aux autres et ainsi remarquer la présence de diastème ou de chevauchement.

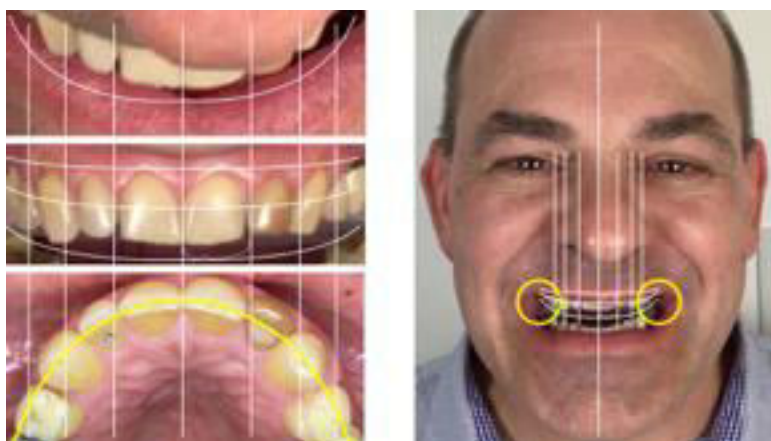


Figure 74 : La courbure de l'arcade dentaire en vue occlusale (source : Coachman et Calamita, 2012)

Une fois toutes ces étapes réalisées, le cadre du sourire est défini. À partir de ce moment la conception numérique du nouveau sourire peut commencer.

### 3.3.3. La planification visuelle

Le cadre du sourire délimité, le clinicien va pouvoir zoomer sur la photographie en vue frontale pour se centrer sur la bouche du patient. La croix représentée par la ligne bipupillaire et la ligne médiane va être transférée au sourire pour analyser la relation entre les lignes du visage, les lèvres, les dents et la gencive. Le repositionnement de la croix sur le sourire du patient se fait à l'aide de trois lignes de transfert :

- Une ligne qui va de la pointe de la canine à la pointe de la canine controlatérale (représentée en vert sur la figure 71)
- Une ligne au départ du milieu du bord incisif de l'incisive centrale jusqu'au milieu du bord incisif de la centrale controlatérale (représenté en jaune)
- Une ligne médiane inter-dentaire entre les deux incisives centrales qui s'étend de la pointe de la papille à l'embrasure incisive (représenté en rouge)

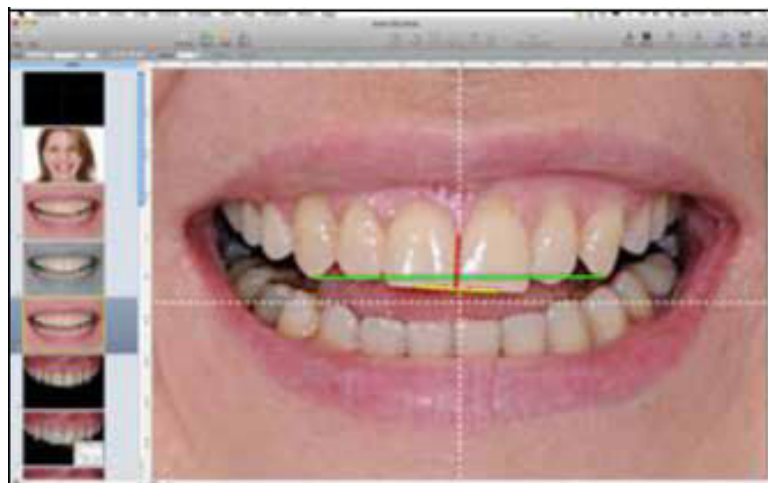


Figure 75 : Les lignes de transfert (source : Coachman et Calamita, 2012)

Les proportions du nouveau bloc incisivo-canin étant établi par le cadre du sourire, les contours de la future prothèse peuvent être dessinés sur la photographie. La forme des dents sera choisie suivant la morphologie du visage, les désirs du patient et les critères esthétiques vus dans la première partie.

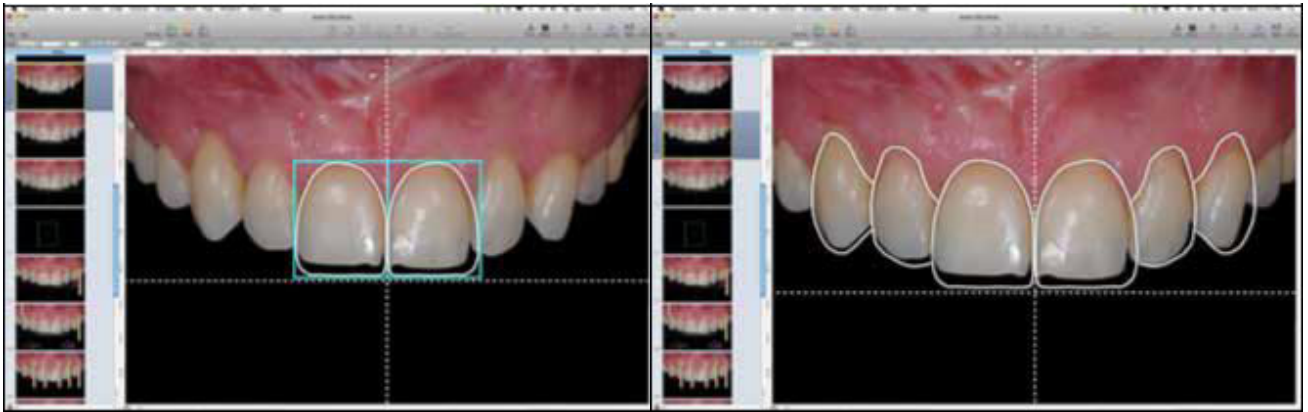


Figure 76 : Tracé de la nouvelle forme du bloc incisivo-canin (source : Coachman et Calamita, 2012)

Le fait de superposer le futur sourire sur la photographie va permettre au patient de comprendre ce qui n'allait pas et les changements opérés pour harmoniser son sourire. Il ne restera plus qu'à choisir l'état de surface et la couleur des éléments dentaires pour que le *mock up* numérique soit terminé.

Différentes textures dentaires sont proposées sur l'application DSD. Il suffit de réaliser un copier/coller et d'adapter la proportion de l'élément dentaire au cadre du sourire. Une fois le bloc antérieur terminé, on retire tous les tracés précédemment réalisé sur la photographie pour que le patient puisse se rendre compte du visuel de son nouveau sourire.

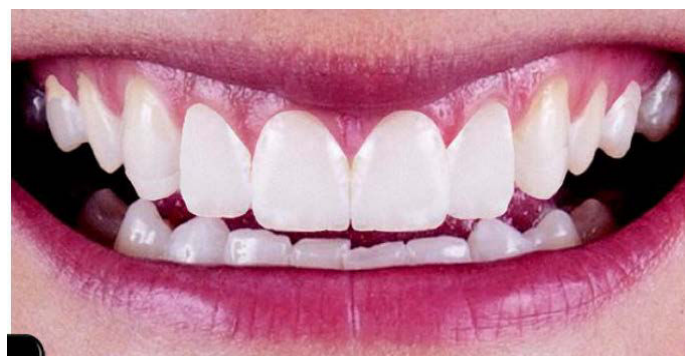

Figure 77 : Maquette numérique terminée (source : Clausen, 2017)

Lorsque que la planification du projet esthétique est validé par le patient, elle va être traduite dans un projet tri dimensionnel, soit analogique en réalisant une céroplastie diagnostic ou en numérique en utilisant la chaîne de conception fabrication assistée par ordinateur (voir la partie sur la production des modèles numériques)

#### 3.3.4. Maquettes de simulations

- **Le *mock up* analogique**

Une règle numérique peut être calibrée sur la photographie intra orale en mesurant sur le modèle en plâtre la longueur de l'une des incisives centrales et en la reportant sur l'ordinateur. Une fois calibré, le clinicien pourra effectuer des mesures nécessaires directement sur l'application. Ces mesures seront une aide très précieuse pour que le prothésiste réalise une céroplastie identique au plan de traitement validé par le chirurgien dentiste et le patient.

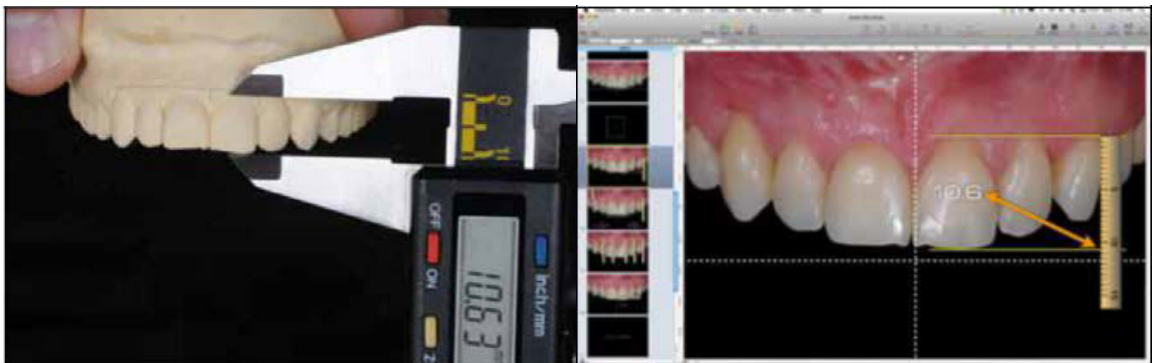

Figure 78 : Calibrage de la règle numérique (source : Coachman et Calamita, 2012)

Pour aider le technicien dentaire, la ligne horizontale va être déplacé au-dessus de la gencive marginale des six dents antérieures. L'espace entre cette ligne et la gencive marginale de chaque dent est mesuré en utilisant la règle numérique. Les résultats sont notés et seront reportés sur le modèle en plâtre de la bouche du patient à l'aide d'un pied à coulisse. Les points obtenus vont être reliés entre eux pour recréer cette ligne horizontale. On réitère l'opération pour le transfère de la ligne verticale. Mais comme cette dernière est perpendiculaire à la ligne horizontale, une seule mesure est nécessaire pour pouvoir la reporter. La distance entre la ligne médiane du visage et la



ligne médiane dentaire est mesuré sur l'ordinateur et on la transfère sur le modèle en plâtre. La croix est alors reproduite sur le modèle et à partir de ce moment, il est possible de transférer toutes les informations nécessaires pour la réalisation du *wax up*.

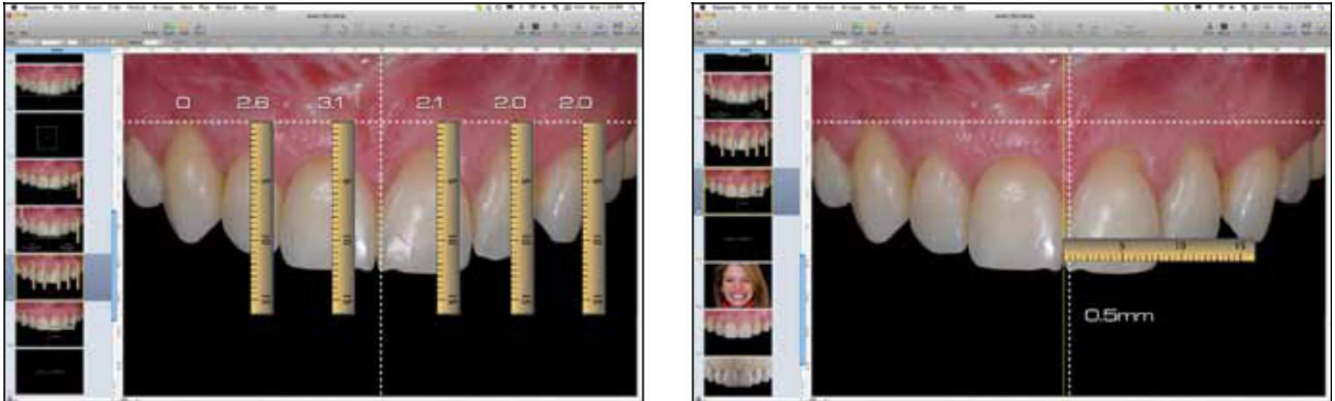


Figure 79 : Mesure de l'écart entre la ligne horizontale et la gencive marginale du bloc incisivo canin (à gauche) et mesure entre l'écart de la ligne médiane du visage et la ligne médiane dentaire (à droite) (source : Coachman et Calamita, 2012)

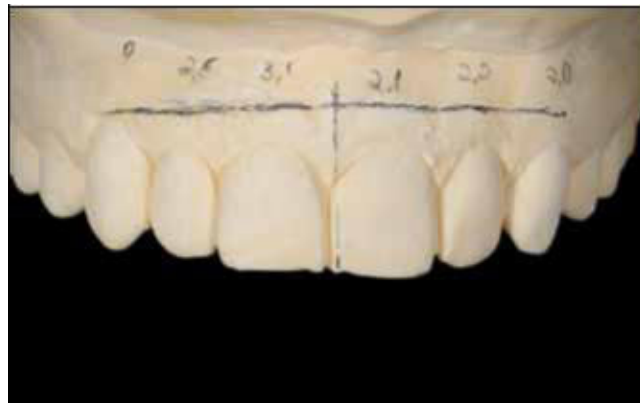


Figure 80 : Transfère des mesures et reproduction de la croix sur le modèle en plâtre (source : Coachman et Calamita, 2012)

La céroplastie diagnostic terminée, le clinicien va pouvoir l'utiliser pour réaliser le masque esthétique et l'essayer dans les vraies conditions d'utilisation.

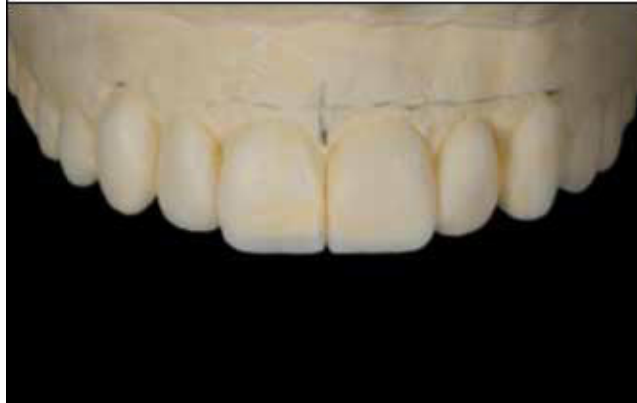

Figure 81 : Réalisation du *wax up* à partir de la planification numérique par l'application DSD (source : Coachman et Calamita, 2012)

Le *mock up* sera issu de la transposition du *wax up*. En effet, on réalise un moulage en silicone de la céroplastie directement sur le modèle en plâtre. Une fois durci, on prépare la clé en silicone pour faciliter l'insertion de la clé en bouche. Par la suite, la clé en silicone sera rempli de résine composite fluide auto polymérisable et le tout sera inséré dans la cavité buccale du patient. Lorsque la résine durcie, on retire la clé en silicone, on poli la maquette de simulation pour que le patient se rende compte du projet entrepris et qu'il s'habitue au futur volume de ses nouvelles dents. Il pourra également la garder en bouche quelques jours et la faire valider par son entourage (conférer le paragraphe 2.2.1).

- **Le *mock up* numérique**

Le DSD connect va permettre de transférer les informations du projet en 2D réalisé avec le Keynote ou le Power Point dans un logiciel de CAO ouvert compatible avec ce dernier. Ainsi, toutes les lignes de références, le cadre du sourire et la nouvelle forme des dents seront intégrés dans le logiciel de CFAO.

Le fichier 3D final au format STL sera exporter vers une machine qui usinera la maquette diagnostique.

Une fois usinée, elle sera polie et essayée en bouche. Si le *mock up* est validé il sera scellé avec un ciment provisoire sans eugénol pour ne pas altérer le collage des restaurations définitives.

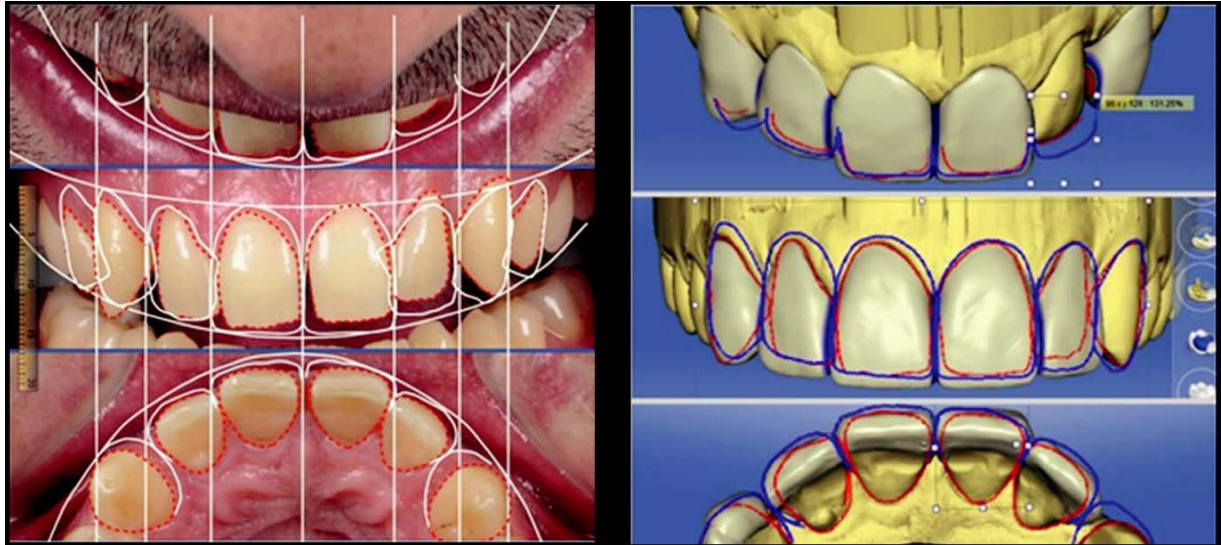


Figure 82 : Superposition de l'analyse faite au DSD sur un logiciel de CFAO (source : Coachman et Calamita, 2012)

### 3.3.5. La restauration définitive

La dernière étape du traitement est la conception et la pose des restaurations définitives. La préparation périphérique des dents va se faire directement à travers le *mock up* pour respecter le projet esthétique. Des rainures horizontales sont réalisées à la fraise boule diamantée ou d'une fraise de Touati, tout en contrôlant la profondeur à travers le *mock up*.

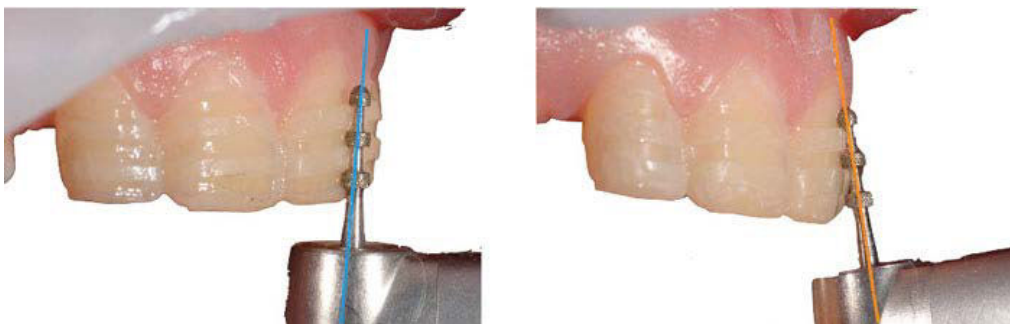


Figure 83 : Réalisation des rainures à travers le *mock up* avec une fraise de Touati (source : Heichelbech et Toledano, 2017)

Une trace au crayon de papier va marquer le fond des rainures pour délimiter la profondeur maximale. La maquette de simulation peut alors être retirée et le chirurgien dentiste peut terminer le reste des préparations.

La technique d'empreinte est classique, la déflexion gingivale est obtenue à l'aide de cordonnets placés dans le sulcus autour des dents préparées ou à l'aide d'une pâte de rétraction gingivale. On procède ensuite à la prise d'empreintes avec deux silicones de viscosités différentes, un putty et un light et en un seul temps. Une empreinte de l'arcade antagoniste est également réalisée, mais cette fois-ci en alginate. Le tout est envoyé au prothésiste pour qu'il réalise les restaurations définitives en céramique.

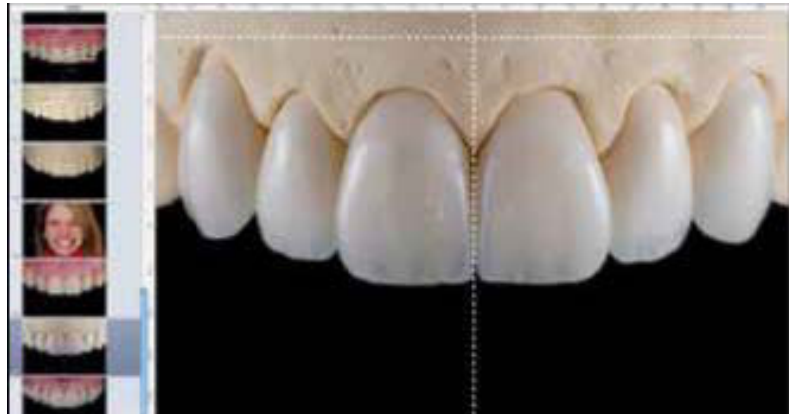


Figure 84 : restaurations définitive en céramique (source : Coachman et Calamita, 2012)

Le clinicien va procéder à l'essayage des pièces prothétiques. Lorsque que l'adaptation et l'esthétique sont validées, il va pouvoir poser le champ opératoire et coller les éléments prothétiques en commençant par les incisives centrales.

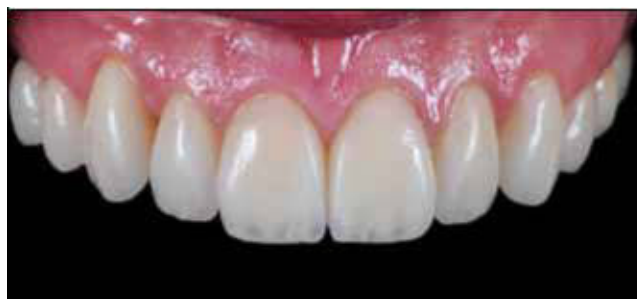

Figure 85 : Résultat final issu de la conception numérique du sourire (source : Coachman et Calamita, 2012)

### **3.4. Intérêt et utilisation au quotidien**

L'utilisation de la documentation photographique et des vidéos du sourire associée au protocole DSD peut rendre le diagnostic plus efficace et les plans de traitement plus cohérents. Les séquences de travail seront alors plus logiques et directes avec une réduction des risques et une amélioration des résultats. Le placement des références, des lignes et autres formes sur les photographies numériques extra et intra orales élargit la vision du diagnostic de l'équipe dentaire et aide à évaluer les limites, les facteurs de risques et les principes esthétiques des cas étudiés.

Le patient participe davantage à l'élaboration de son sourire et il est accompagné étape par étape pour que ses désirs et ses attentes soient réalisables en fonction de sa situation clinique.

Le concept du sourire est un outil multi usage qui peut aider les professionnels de santé et l'équipe technique au cours de différents traitements. L'application DSD n'est pas cantonnée uniquement au traitement esthétique antérieur, elle peut être utilisée dans plusieurs domaines que nous allons citer d'une manière non exhaustive.

En orthodontie, l'outil de communication peut avoir un rôle important dans les échanges entre l'orthodontiste et le chirurgien dentiste. Une première planification est envoyée à l'orthodontiste pour présager les déplacements dentaires nécessaire pour harmoniser le sourire.

On peut également être utile dans la chirurgie guidée pour la pose d'implants. En effet l'implantologie permet de réhabiliter la fonction et l'esthétique de nos patients. Cependant, elle doit être en corrélation permanente avec l'environnement osseux et muqueux du patient mais surtout avec la prothèse finale de se dernier. Il est donc nécessaire de planifier un traitement implantaire afin d'éviter de mauvaises surprises esthétiques et fonctionnelles. Avec le protocole DSD il est possible d'intégrer les documents médicaux du patient, les radiographies et les scanners et il est tout à fait possible d'élaborer l'emplacement des éléments prothétiques à partir de ses documents pour prévisualiser le futur emplacement des implants et ainsi faciliter l'étape chirurgicale.

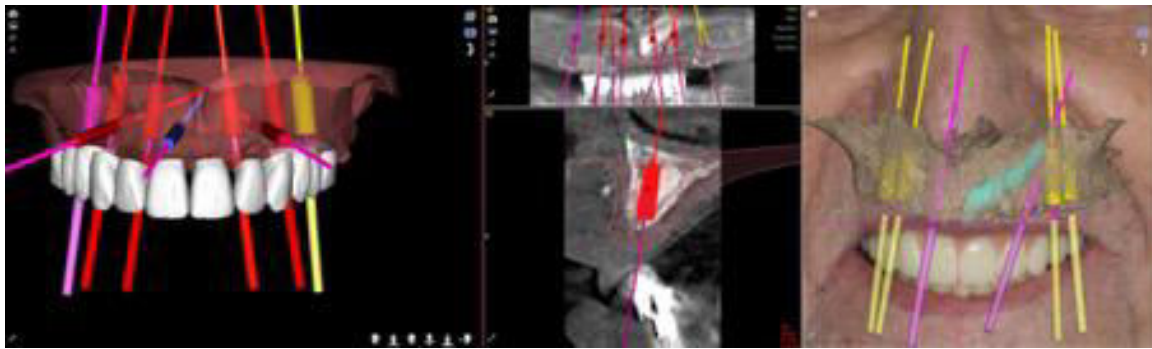


Figure 86 : Exemple de superposition de modélisation implantaire (source : Coachman et Calamita, 2012)

Enfin l'application peut servir pour des petites chirurgies muco gingivales pour augmenter par exemple la hauteur coronaire. La modélisation numérique permettra de planifier l'allongement nécessaire pour améliorer l'esthétique. Ceci aboutira à la création d'un guide pour délimiter la hauteur gingivale qui sera retirée.

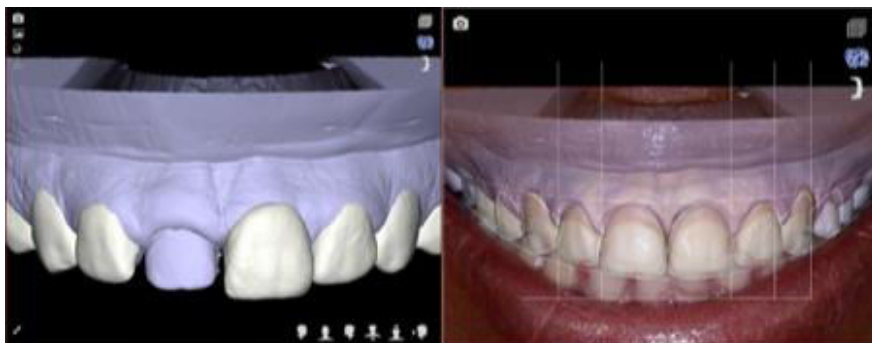


Figure 87 : modélisation de l'allongement coronaire nécessaire (source : Coachman et Calamita, 2012)

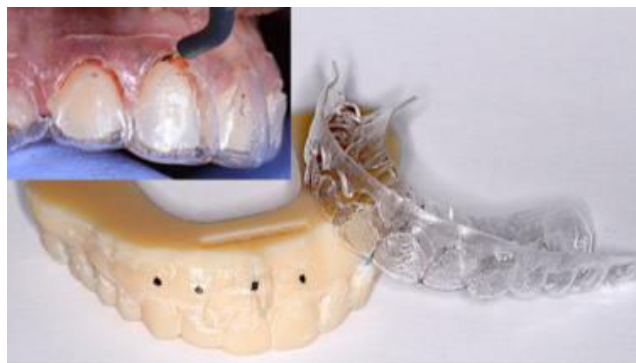

Figure 88 : Guide pour la réalisation de la gingivectomie (source : Coachman et Calamita, 2012)

Le protocole DSD facilite la communication entre les différents acteurs de la santé bucco dentaire et offre de nombreuses possibilités d'utilisation. Il faut tout de même maîtriser l'application pour pouvoir bénéficier pleinement des outils mis à notre disposition, c'est pour cela qu'il existe des formations pour se perfectionner. Nous sommes en pleine ère du numérique et notre profession n'y échappe pas, et de plus en plus de cabinet dentaire s'équipe en technologie informatique.

Ce qu'il faut retenir, concernant l'analyse numérique du sourire, est que cette dernière est un outil d'aide au diagnostic pour le dentiste et un outil de communication avec son patient. En effet, même si le patient à une représentation en 2D du projet prothétique, cela ne lui suffira pas pour se rendre compte réellement de ses futures prothèses. Il est absolument nécessaire de traduire cette modélisation 2D en un *mock up* 3D. Comme vu précédemment, il peut être fait soit de manière analogique en passant par une étape de céroplastie diagnostique ou de manière numérique en passant par une chaîne de CFAO. De part ce que nous avons pu observer, si le prothésiste avec lequel nous travaillons est équipé du matériel nécessaire, il est préférable de réaliser le *mock up* en passant par la chaîne numérique. Les étapes y sont plus courtes, il n'y a pas besoin d'empreinte physico chimique et on évite le risque d'erreur lors de l'étalonnage de la règle numérique pour réaliser le *wax up*. De plus, il existe plusieurs logiciels de CAO ouverts pour lire les fichiers de modélisations et ainsi pour lancer l'usinage des pièces prothétiques qui seront fidèles à l'analyse numérique établie.

## Conclusion :

L'explosion de la demande esthétique oblige le chirurgien dentiste à s'adapter et à satisfaire au mieux ses patients. Il doit donc connaître les points importants et les lignes de références du visage ainsi que les différents critères esthétiques fondamentaux. Le praticien doit également savoir faire l'analyse du sourire de son patient pour établir un diagnostic correct et élaborer un plan de traitement cohérent et complet pour répondre à la demande de ce dernier. Ces critères vont guider pas à pas le clinicien et l'aider dans sa démarche thérapeutique.

Cependant, le dentiste ne peut pas recréer un nouveau sourire en tenant compte uniquement de ces critères esthétiques. En effet, les demandes et attentes du patient doivent être prises en considération. La beauté est subjective et l'avis du patient dans ce genre de réhabilitation est important. L'un des principaux échecs durant ces traitements est dû à une mauvaise communication et compréhension entre le soignant et le soigné. C'est ici que le *mock up* joue un rôle primordial. Ce masque va prédire le résultat final et permettre au patient de se projeter avec son futur sourire. Le chirurgien dentiste va tester son plan de traitement et voir s'il est réalisable sur le plan fonctionnel. Une fois cette étape validée par les deux parties, le prothésiste pourra confectionner les prothèses définitives. Nous avons vu que le *mock up* pouvait être réalisé de différentes manières ; on a le *mock up* dit « réel » et le *mock up* virtuel. La première technique est plus utile sur les cas simples qui nécessite une prise en charge rapide avec un moindre coût car il n'y a pas besoin d'un plateau technique important. Le *mock up* virtuel quant à lui est utile pour les cas complexes avec de grandes réhabilitations qui oblige à une prise en charge pluridisciplinaire. La communication et les échanges d'informations seront facilités entre les différents acteurs.

Aujourd'hui, le numérique est omniprésent et plusieurs applications dédiées à la dentisterie esthétique ont vu le jour. Le pionnier de ces outils numériques est le Digital Smile Design®. Il est capable d'effectuer une analyse esthétique complète et proposer plusieurs solutions prothétiques, mais également dans d'autres domaines tels que l'implantologie, l'orthodontie et la chirurgie. De nombreuses applications ont été créées à la suite du DSD. Ce sont de bons outils marketing car ils permettent aux patients de visualiser directement les modifications apportées à leur sourire. L'analyse digitale est



devenue un véritable outil thérapeutique et de communication permettant d'asseoir et valider un plan de traitement à visée esthétique.

## BIBLIOGRAPHIE

### Références papiers :

1. Borghetti A, Monnet-Corti V. Chirurgie plastique parodontale. 2<sup>e</sup> édition. Rueil-Malmaison : CDP ; 2008. 449 p.
2. Bouchard P. Parodontologie & dentisterie implantaire. Volume 2 : Thérapeutiques chirurgicales. Paris : Lavoisier ; 2015. 457 p.
3. Bouchard P, Fremont M, Sanz M. Parodontologie et dentisterie implantaire. Volume 1 : Médecine parodontale. Paris : Lavoisier Medecine Science ; 2014. 682 p.
4. Charruel S, Perez C, Foti B, Camps J, Monnet-Corti V. Gingival contour assessment: clinical parameters useful for esthetic diagnostic and treatment. J Periodontol. 2008; 79(5): 785-801.
5. Chu SJ, Tan JHP, Stappert CFJ, Tarnow DP. Gingival zenith positions and levels of the maxillary anterior dentition. J Esthet Restor Dent. 2009; 21(2): 113-20.
6. Coachman C, Calamita MA, Coachman FG, Coachman RG, Sesma N. Facially generated and cephalometric guided 3D digital design for complete mouth implant rehabilitation: A clinical report. J Prosthet Dent. 2017; 117(5): 577-86.
7. Dodds M, Laborde G, Devictor A, Maille G, Sette A, Margossian P. Les références esthétiques : la pertinence du diagnostic au traitement. Strat Prothétique. 2014 ; 14(3) : 1-8.
8. Edelhoff D, Schweiger J, Stimmer Mayr M, Guth JF. CAD/CAM-generates high density polymer restorations for the pretreatment of complex cases : a case report. Quintessence int. 2012; 43(6): 67-457.
9. El Yamani A, Soualhi H. Evaluation quantitative du déplacement du zénith gingival dans la dentition maxillaire antérieure. EDP Science. 2012 ; 258 : 97-102.

10. Fradeani M. Réhabilitation esthétique en Prothèse Fixée. Volume 1 : analyse esthétique, une approche systématique du traitement prothétique. Paris : Quintessence international ; 2006. 352 p.
11. Gaillard C. Intérêt du mock up en dentisterie esthétique. *Inf Dent*. 2012 ; 94 (10) : 1-5.
12. Gaillard C, Bellamy J. De la planification numérique au mock up et à la restauration finale. *Reflect*. 2017 ; 1(6) : 6-9.
13. Garber DA, Salama M-A. The aesthetic smile: diagnosis and treatment. *Periodontol* 2000. 1996; 11: 18-28.
14. Garguilo AW, Wentz F-M, Orban B. Dimension and relations of the dentogingival junction in humans. *J Periodontal*. 1961; 32: 261-267.
15. Gurel G. Les facettes céramiques de la théorie à la pratique. Paris : Quintessence international ; 2005. 496 p.
16. Kano P, RFA Silva N, Van Dooren E, Xavier C, Forencz J, Lacerda E. Improving aesthetics in CAD/CAM dentistry anatomic shell technique. *Cosmet Dent*. 2013; 7(4): 18-21.
17. Kolte AP, Kolte RA, Ahuja C. Assessment of gingival zenith position and its level relative to age and gender in maxillary anterior teeth. *Quintessence Int*. 2018; 49(9): 761.
18. Kunkela J. Anterior CAD/CAM restorations. Web conference: International Aesthetic Master 2015; 5 décembre 2015
19. Lejoyeux E, Flageul F. Les dents, le sourire...et l'art. *Rev Ortho Dento Faciale*. 2013 ; 47 : 11-28.

20. Levin EI. Dental esthetics and the golden proportions. J Prosthet Dent. 1978; 40(3): 244-252.
21. Liebart MF, Fouque De Ruelle C, Santini A, Dillier FL, Monnet-Corti V, Glise JM et coll. Smile line and periodontium visibility. Perio. 2004; 1(1): 17-25.
22. Liebart MF, Monnet-Corti V, Fouque-Deruelle C, Santini A, Glise JM, Borghetti A. Sourire : l'incontournable esthétique gingivale. ID Inf Dent. 2011 ; 93(10) : 14-20.
23. Linden A. Logiciel de conception numérique du sourire et CFAO pour créer un mock up et les restaurations définitives. Dental Tribune. 2016 ; 1 : 6-7.
24. Lombardi RE. A method for classification of errors in dental esthetics. J Prosthet Dent. 1979; 32(5): 501-513.
25. Lombardi RE. The principles of visual perception and their clinical application to denture aesthetics. J Prosthet Dent. 1973; 29(4): 358-382.
26. Mack MR, Perspective of facial esthetics in dental treatment planning. J Prosthet Dent. 1996; 75(2): 169-176.
27. Magne P, Belser U. Novel porcelain laminate preparation approach driven by a diagnostic mock up. J Esthet Rest Dent. 2004; 16(1): 7-18.
28. Magne P, Douglas WH. Rationalization of esthetic restoration dentistry based on biomimetics. J Esthet Dent. 1999; 11(1) : 5-15.
29. Magne P, Magne M. Use of additive wax up and direct intraoral mock up for enamel preservation with porcelain laminate veneers. J Esthet Dent. 2006; 1(1): 10-19.
30. Magne P, Belser U. Restaurations adhésives en céramiques sur dents antérieures, approche biomimétique. Paris : Quintessence international ; 2003. 414 p.

31. Magne P, Reshab M, Cascione D. Diagnostic mock up as an objective tool for predictable outcomes with porcelain laminate veneers in esthetically demanding patients : a clinical report. *The journal of Prosthet Dent.* 2008; 99(5): 333-339.
32. Mahdaoui K, Worthalter E. Dentisterie adhésive et esthétique. *Clinic.* 2016 ; 342(1) : 15-18.
33. Mattos CML, Santana RB. A quantitative evaluation of the spatial displacement of the gingival zenith in the maxillary anterior dentition. *J Periodontal.* 2008; 79(10): 1880-1885.
34. Maynard J. *Mucogingival considerations for the adolescent patient.* Chicago: Quintessence Publishing Co; 1998. 412 p.
35. Maynard J, Wilson R. Diagnosis and management of mucogingival problems in children. *Dent Clin North Am.* 1980; 24(4): 683-703.
36. Maynard J, Wilson R. Physiologic Dimensions of the Periodontium Significant to the restorative Dentist. *J Periodontal.* 1979; 50(4): 170-4.
37. Muller DPD. Détermination du nombre d'or et ses implications dans le montage esthétique des dents prothétiques chez le sujet mélanoderme ivoirien. *Rev. Col. Odonto-stomatol. Afr. Chir. Maxillo-fac.* 2012 ; 19(2) : 11-19.
38. Nascimento DC, Santos ÊR dos, Machado AWL, Bittencourt MAV. Influence of buccal corridor dimension on smile esthetics. *Dental Press J Orthod.* 2012; 17(5): 145-50.
39. Paris JC, Faucher AJ. *Le guide esthétique, comment réussir le sourire de vos patients.* Paris : Quintessence International ; 2003. 309 p.
40. Paris JC, Ortet S, Larmy A, Brouillet JL, Faucher AJ. Smile esthetics : a methodology for success in complex case. *Eur J Esthet Dent.* 2011; 6(1): 50-74.

41. Seibert J, Lindhe J. Esthetics and periodontal therapy. J Clin Periodontal. 1969; 3(1): 477-514.
42. Simon H, Magne P. Clinically based diagnostic wax up for optimal esthetics : the diagnostic mock up. J Calif Dent Assoc. 2008; 36(5): 355-362.
43. Tronet J, Pinet-Dessein J. La résine acrylique. Orthod Fr. 2009 ; 80(1) : 49-50.
44. Van Heusden A. Approche prothétique rationnelle et conservatrice de patients présentant une usure dentaire avancée. Rev Odont Stomat. 2014 ; 43 : 251-268.
45. Wheeler R-C. Complete crown form and periodontium. J Prothet Dent. 1961; 11(4) : 722-734.

Références électroniques :

46. Chauvel B, Turpin YL. Les matériaux à empreinte [Internet]. 2010 [consulté le 5 déc 2018]. Disponible sur : <http://campus.cerimes.fr/odontologie/enseignement/chap13/site/html/cours.pdf>
47. Clausen T. 3shape dental system : solutions innovantes de CAO et de numérisation 3D. 2017 [consulté le 19 déc 2018]. Disponible sur : <https://www.3shape.com/-/media/files/brochures/dental/3shape-dental-system-2017-fr.pdf?la=en>
48. Clément M. Esthétique du sourire [Internet]. 2015 [consulté le 27 nov 2018]. Disponible sur : <http://drmarieclement.com/p996992/>
49. D’Incau E. Manuel de photographie dentaire [Internet]. 2016 [consulté le 17 déc 2018]. Disponible sur : [https://www.researchgate.net/publication/309589187\\_Manuel\\_de\\_photographie\\_dentaire](https://www.researchgate.net/publication/309589187_Manuel_de_photographie_dentaire)
50. D’Incau E, Pia J-P, Pivet J. Couleur et choix de la teinte en odontologie [Internet]. 2014 [consulté le 28 nov 2018]. Disponible sur :

[https://www.researchgate.net/figure/La-luminosite-sapprecie-facilement-en-retirant-la-chromaticite-des-couleurs-lci-la\\_fig2\\_282253110](https://www.researchgate.net/figure/La-luminosite-sapprecie-facilement-en-retirant-la-chromaticite-des-couleurs-lci-la_fig2_282253110)

51. Gaillard C. Technique de prévisualisation : projet esthétique et guide de préparation dentaire. [Internet]. 2014 [consulté le 19 déc 2018]. Disponible sur : <https://www.lefildentaire.com/articles/clinique/esthetique/technique-de-previsualisation-projet-esthetique-et-guide-de-preparation-dentaire/>
52. Gaillard C. Le Digital Smile Design au service de l'Art [Internet]. 2016 [consulté le 7 janv 2019] ; (120). Disponible sur : <https://www.lefildentaire.com/interviews/edito/le-digital-smile-design-au-service-de-l-art/>
53. GC Europe. Unifast TRAD - Acrylique pour restaurations provisoires [Internet]. 2018 [consulté le 26 déc 2018]. Disponible sur : <https://www.gceurope.com/products/unifasttrad/>
54. Gharibi A, Kissa J, Ousehal L. L'élongation coronaire chirurgicale [Internet]. 2009 [consulté le 25 oct 2018]. Disponible sur : <https://www.lecourrierdudentiste.com/dossiers-du-mois/lelongation-coronaire-chirurgicale.html>
55. Goose A, Hopper C. Digital Smile Design [Internet]. 2019 [consulté le 7 janv 2019]. Disponible sur: <http://www.digitalsmiledesign.com/about-dsd/founder/>
56. Hajtò J. Anteriores [Internet]. 2013 [consulté le 21 déc 2018]. Disponible sur: <http://anteriores.de/>
57. Hue O. le sourire en prothèse ou l'éloge du sourire. Actualités Odontostomatologiques [Internet]. 2008 [consulté le 26 nov 2018] ; 242 : 129-141. Disponible sur : <https://docplayer.fr/25001375-Le-sourire-en-prothese-ou-l-elogue-du-sourire.html>
58. Ibraimi D. Mock-up: An Aid in the Different Steps in Aesthetic Dental Treatment. European Scientific Journal [Internet]. 2016 [consulté le 5 déc 2018] ; 12(6) : 290-298.

Disponible sur: [https://www.researchgate.net/publication/296640050\\_Mock-up\\_An\\_Aid\\_in\\_the\\_Different\\_Steps\\_in\\_Aesthetic\\_Dental\\_Treatment](https://www.researchgate.net/publication/296640050_Mock-up_An_Aid_in_the_Different_Steps_in_Aesthetic_Dental_Treatment)

59. Ivoclar Vivadent blog. Four red hot tips for creating esthetic anterior restorations [Internet]. 2017 [consulté le 10 déc 2018]. Disponible sur: <https://blog.ivoclarvivadent.com/dentist/en/four-red-hot-tips-for-creating-esthetic-anterior-restorations>
60. Klouz H. La CFAO dentaire : une vision globale [Internet]. 2018 [consulté le 20 déc 2018]. Disponible sur : <https://www.3dcelo.com/2018/03/12/la-cfao-dentaire-une-vision-globale/>
61. Koubi SA, Weisrock G, Margossian P, Laborde G, Tassery H. Gestion d'un échec lors d'une réhabilitation d'un sourire à l'aide de facettes en céramiques : à propos d'un cas clinique. 2011 [consulté le 6 déc 2018]. Disponible sur : [https://www.sop.asso.fr/admin/documents/ros/ROS0000287/Rev\\_Odont\\_Stomat\\_2011\\_40\\_p33-50.pdf](https://www.sop.asso.fr/admin/documents/ros/ROS0000287/Rev_Odont_Stomat_2011_40_p33-50.pdf)
62. Lanoiselee E. Enregistrement et transmission de la couleur en dentisterie [Internet]. 2017 [consulté le 28 nov 2018]. Disponible sur : <https://www.dentalespace.com/praticien/formationcontinue/enregistrement-et-transmission-de-couleur-en-dentisterie/>
63. Lasserre JF. Les critères de l'esthétique dento-gingivale [Internet]. 2010 [consulté le 23 oct 2018]. Disponible sur : <https://www.lefildentaire.com/articles/clinique/esthetique/focus-clinic-l-esthetique-dento-gingivale/>
64. Les implants dentaires. Dentisterie esthétique et implant dentaire. Edentement antérieur [Internet]. 2009 [consulté le 29 oct 2018]. Disponible sur : <https://www.les-implants-dentaires.com/esthetique/implant.htm>
65. Menard M. Triangle noir [Internet]. 2017 [consulté le 29 oct 2018]. Disponible sur : <http://cdmm.ca/fermeture-de-triangle-noir/>



66. Millet P, Weiss P. Propriétés physiques des biomatériaux dentaires [Internet]. 2010 [consulté le 28 nov 2018]. Disponible sur : <http://campus.cerimes.fr/odontologie/enseignement/chap5/site/html/4.html>
67. Pelissier B. Matériaux et CFAO dentaire [Internet]. 2010 [consulté le 27 déc 2018]. Disponible sur : <https://www.lefildentaire.com/articles/pratique/fiche-clinique/materiaux-et-cfao-dentaire/>
68. Pravin P. Orthognathic Surgery : Background, History of the Procedure, Problem. 2016 [consulté le 28 nov 2018]. Disponible sur: <https://emedicine.medscape.com/article/1279747-overview>
69. Raskin A. Les résines composites [Internet]. 2010 [consulté le 26 déc 2018]. Disponible sur : <http://campus.cerimes.fr/odontologie/enseignement/chap10/site/html/cours.pdf>
70. UNPPD (Union Nationale Patronale des Prothésiste Dentaire), CNIF (Centre National d'Innovation et de Formation des Prothésistes Dentaires). Guide de la CFAO dentaire [Internet]. 2009 [consulté le 20 déc 2018]. Disponible sur: <http://www.cnifpd.fr/guidecfao/informations.html>
71. Vermeulen J, Pellissier T, Charalampakis K. Waxup - Mockup [Internet]. [consulté le 3 déc 2018]. Disponible sur : <https://cabinet-dentaire-flumet.fr/content/waxup-mockup-traitement-dents>
72. Veszprémi S. Conception numérique du sourire [Internet]. 2015 [consulté le 17 déc 2018]. Disponible sur : <https://evergreendent.fr/soins-dentaires-a-letranger/conception-numerique-du-sourire/>
73. Vincent J. Optimiser l'état de surface et le rendu esthétique des résines composites [Internet]. 2015 [consulté le 28 nov 2018]. Disponible sur : <http://www.dentissime.com/regions/paca/vaucluse/optimiser-etat-surface-rendu-esthetique-resines-composites/>

## TABLE DES MATIÈRES

<b>SOMMAIRE.....</b>	<b>11</b>
<b>LISTE DES FIGURES.....</b>	<b>13</b>
<b>INTRODUCTION.....</b>	<b>20</b>
<b>1. LES COMPOSANTS ESTHETIQUE DU SOURIRE.....</b>	<b>21</b>
<b>1.1. La place du sourire dans notre société.....</b>	<b>21</b>
<b>1.2. La composante faciale.....</b>	<b>22</b>
1.2.1. Les lignes horizontales .....	22
1.2.2. Les étages de la face .....	24
1.2.3. Le profil du visage .....	24
<b>1.3. La composante gingivale.....</b>	<b>26</b>
1.3.1. Les biotypes gingivaux.....	26
1.3.2. Les papilles interdentaires.....	30
1.3.3. Le point Zénith.....	31
1.3.4. Les lignes du sourire .....	33
1.3.5. Le cadre labial .....	35
<b>1.4. La composante dentaire.....</b>	<b>38</b>
1.4.1. La forme des dents .....	38
1.4.2. L'état de surface.....	39
1.4.3. Les dimensions relatives .....	40
1.4.4. Les axes dentaires .....	41
1.4.5. La couleur des dents.....	42
<b>2. LE MOCK UP.....</b>	<b>45</b>
<b>2.1. Définition.....</b>	<b>45</b>
<b>2.2. Le mock up réel.....</b>	<b>46</b>
2.2.1. Méthode et conception du mock up issu de la transposition du wax up....	46
2.2.2. Le mock up en technique direct.....	50
2.2.3. Le mock up réalisé par le prothésiste : technique indirect.....	51
2.2.4. Avantages et inconvénients.....	52
<b>2.3. Le mock up virtuel.....</b>	<b>54</b>

2.3.1. Méthode et conception.....	54
2.3.2. Le SKYN concept.....	63
2.3.3. Avantages et inconvénients.....	66
<b>2.4. Les matériaux.....</b>	<b>67</b>
<b>3. LES OUTILS NUMERIQUE DE L'ANALYSE ESTHETIQUE : L'EXEMPLE DU DIGITAL SMILE DESIGN®.....</b>	<b>71</b>
<b>3.1. Origine.....</b>	<b>71</b>
<b>3.2. Présentation de l'application.....</b>	<b>71</b>
<b>3.3. Méthode et protocole.....</b>	<b>74</b>
3.3.1. Acquisition d'images et vidéos.....	74
3.3.2. Analyse esthétique selon les principes directeurs.....	79
3.3.3. Planification visuelle.....	83
3.3.4. Maquettes de simulation.....	86
3.3.5. La restauration définitive.....	88
<b>3.4. Intérêt et utilisation au quotidien.....</b>	<b>90</b>
<b>CONCLUSION.....</b>	<b>93</b>
<b>BIBLIOGRAPHIE.....</b>	<b>95</b>
<b>TABLE DES MATIERES.....</b>	<b>103</b>

