



HAL
open science

Les reconstitutions coronoradicales par matériau inséré en phase plastique

Paul Bourlon

► **To cite this version:**

Paul Bourlon. Les reconstitutions coronoradicales par matériau inséré en phase plastique. Sciences du Vivant [q-bio]. 2019. hal-03298002

HAL Id: hal-03298002

<https://hal.univ-lorraine.fr/hal-03298002v1>

Submitted on 23 Jul 2021

HAL is a multi-disciplinary open access archive for the deposit and dissemination of scientific research documents, whether they are published or not. The documents may come from teaching and research institutions in France or abroad, or from public or private research centers.

L'archive ouverte pluridisciplinaire **HAL**, est destinée au dépôt et à la diffusion de documents scientifiques de niveau recherche, publiés ou non, émanant des établissements d'enseignement et de recherche français ou étrangers, des laboratoires publics ou privés.



AVERTISSEMENT

Ce document est le fruit d'un long travail approuvé par le jury de soutenance et mis à disposition de l'ensemble de la communauté universitaire élargie.

Il est soumis à la propriété intellectuelle de l'auteur. Ceci implique une obligation de citation et de référencement lors de l'utilisation de ce document.

D'autre part, toute contrefaçon, plagiat, reproduction illicite encourt une poursuite pénale.

Contact : ddoc-thesesexercice-contact@univ-lorraine.fr

LIENS

Code de la Propriété Intellectuelle. articles L 122. 4

Code de la Propriété Intellectuelle. articles L 335.2- L 335.10

http://www.cfcopies.com/V2/leg/leg_droi.php

<http://www.culture.gouv.fr/culture/infos-pratiques/droits/protection.htm>

ACADÉMIE DE NANCY-METZ
UNIVERSITÉ DE LORRAINE
FACULTÉ D'ODONTOLOGIE

ANNÉE 2019

N°10659

THÈSE

pour le

DIPLÔME D'ÉTAT DE DOCTEUR EN CHIRURGIE DENTAIRE

par

Paul BOURLON

Né le 16 juin 1992 à Essey-lès-Nancy (Meurthe-et-Moselle)

<p>LES RECONSTITUTIONS CORONORADICULAIRES PAR MATÉRIAU INSÉRÉ EN PHASE PLASTIQUE</p>

Présentée et soutenue publiquement le 26 Avril 2019

Examineurs de la thèse :

Pr. J-M. MARTRETTE	Professeur des Universités	Président
<u>Dr. J. SCHOUVER</u>	<u>Maître de Conférences des Universités</u>	<u>Directeur de thèse</u>
Dr. M. VINCENT	Maître de Conférences des Universités	Juge
Dr. C. EGLOFF-JURAS	Assistante Hospitalo-Universitaire	Juge
Dr. R. GIESS	Assistant Hospitalo-Universitaire	Juge

Par délibération en date du 11 décembre 1972, la Faculté de Chirurgie Dentaire a arrêté que les opinions émises dans les dissertations qui lui seront présentées doivent être considérées comme propre à leurs auteurs et qu'elle n'entend leur donner aucune approbation ni improbation.

**Président : Professeur Pierre MUTZENHARDT
MARTRETTE**

Doyen : Professeur Jean-Marc

Vice-Doyens : Dr Céline CLEMENT – Dr Rémy BALTHAZARD – Dr Anne-Sophie VAILLANT

Membres Honoraires : Dr L. BABEL – Pr. S. DURIVAUX – Pr A. FONTAINE – Pr G. JACQUART – Pr D. ROZENCWEIG -
Pr ARTIS - Pr M. VIVIER

Doyens Honoraires : Pr J. VADOT, Pr J.P. LOUIS

Professeur émérite : Pr M-P FILLEUL

Département Odontologie pédiatrique Sous-section 56-01	Mme <u>DROZ Dominique</u>	Maître de Conférences *
	Mme JAGER Stéphanie	Maître de Conférences *
	M. PREVOST Jacques	Maître de Conférences
	Mme HERNANDEZ Magali	Maître de Conférences *
	M. LEFAURE Quentin	Assistant
Département Orthopédie dento-faciale Sous-section 56-01	Mme DARSAT Claire	Assistante*
	M. <u>EGLOFF Benoît</u>	Maître de Conférences *
	Mme GREGOIRE Johanne	Assistante
Département Prévention, épidémiologie, économie de la santé, odontologie légale Sous-section 56-02	Mme LAWTON Mathilde	Assistante
	Mme <u>CLÉMENT Céline</u>	Maître de Conférences *
	M. BAUDET Alexandre	Assistant *
Département Parodontologie Sous-section 57-01	Mme NASREDDINE Greyce	Assistante
	M. <u>AMBROSINI Pascal</u>	Professeur des Universités *
	Mme BISSON Catherine	Maître de Conférences *
	M. JOSEPH David	Maître de Conférences *
	M. LACH Patrick	Assistant
Département Chirurgie orale Sous-section 57-01	Mme MAYER-COUPIN Florence	Assistante
	Mme PAOLI Nathalie	Enseignante univ. – Praticien attachée*
	Mme <u>GUILLET-THIBAUT Julie</u>	Maître de Conférences *
	M. BRAVETTI Pierre	Maître de Conférences
	Mme PHULPIN Bérengère	Maître de Conférences *
	M. CLERC Sébastien	Assistant*
Département Biologie orale Sous-section 57-01	M. HASNAOUI Nasr	Assistant
	Mme KICHENBRAND Charlène	Enseignante univ. – Praticien attachée*
	M. <u>YASUKAWA Kazutoyo</u>	Maître de Conférences *
Département Dentisterie restauratrice, endodontie Sous-section 58-01	M. MARTRETTE Jean-Marc	Professeur des Universités *
	Mme EGLOFF-JURAS Claire	Assistante*
	M. <u>MORTIER Éric</u>	Professeur des Universités *
	M. AMORY Christophe	Maître de Conférences
	M. BALTHAZARD Rémy	Maître de Conférences *
	M. ENGELS-DEUTSCH Marc	Maître de Conférences
	M. VINCENT Marin	Maître de Conférences*
Mme GEBHARD Cécile	Assistante	
Département Prothèses Sous-section 58-01	M. GEVREY Alexis	Assistant
	M. GIESS Renaud	Assistant *
	M. <u>DE MARCH Pascal</u>	Maître de Conférences
	M. SCHOUVER Jacques	Maître de Conférences
	Mme VAILLANT Anne-Sophie	Maître de Conférences *
	Mme CORNE Pascale	Maître de Conférences Associée *
	M. CIESLAK Steve	Assistant
	M. HIRTZ Pierre	Assistant *
	M. MAILLET Maxime	Assistant
Mme MOEHREL Bethsabée	Assistante	
Département Fonction-dysfonction, imagerie, biomatériaux Sous-section 58-01	M. VUILLAUME Florian	Assistant
	Mme <u>STRAZIELLE Catherine</u>	Professeur des Universités *
	Mme MOBY (STUTZMANN) Vanessa	Maître de Conférences *
	M. SALOMON Jean-Pierre	Maître de Conférences

Souligné : responsable de département

* temps plein

Mis à jour le 01/09/2018

À NOTRE PRÉSIDENT DE THÈSE

Monsieur le Professeur Jean-Marc MARTRETTE

Docteur en Chirurgie Dentaire

Docteur en sciences pharmacologiques

Spécialiste qualifié médecine bucco-dentaire

Habilité à Diriger des Recherches

Professeur des Universités – Praticien Hospitalier

Doyen de la faculté d'odontologie de Lorraine

Sous-section : Chirurgie orale, parodontologie, biologie orale

Vous nous faites l'honneur de présider notre jury de thèse.

Nous vous remercions pour votre disponibilité et pour l'écoute que vous portez aux étudiants.

Veillez trouver ici l'expression de notre reconnaissance et notre profond respect.

À NOTRE DIRECTEUR DE THÈSE
Monsieur le Docteur Jacques SCHOUVER

Docteur en Chirurgie Dentaire

Maître de Conférences – Praticien hospitalier

Sous-section : Dentisterie restauratrice, endodontie, prothèses, fonction-dysfonction, imagerie, biomatériaux

Vous nous avez fait l'honneur de diriger notre thèse.

Nous avons eu la chance de découvrir le métier de la plus belle des façons en tant qu'assistant dans votre cabinet.

Nous vous remercions pour votre pédagogie, votre bienveillance ainsi que la pertinence de vos enseignements.

Nous nous souviendrons de votre bonne humeur tout au long de nos années d'étude.

Veillez trouver ici l'expression de notre profonde admiration.

À NOTRE JUGE

Monsieur le Docteur Vincent MARIN

Docteur en Chirurgie Dentaire

Maître de Conférences – Praticien Hospitalier

Sous-section : Dentisterie restauratrice, endodontie, prothèses, fonction-dysfonction, imagerie, biomatériaux

Nous vous remercions de faire partie de notre jury de soutenance.

C'est pour nous l'occasion de vous remercier pour votre pédagogie, votre sourire permanent et la qualité de votre encadrement tout au long de nos études.

Veillez trouver ici toute l'expression de notre gratitude.

À NOTRE JUGE

Madame le Docteur Claire EGLOFF-JURAS

Docteur en Chirurgie Dentaire

Spécialiste qualifié en médecine bucco-dentaire

Ancienne interne en médecine bucco-dentaire

Assistante Hospitalo-Universitaire

Sous-section : Chirurgie orale, parodontologie, biologie orale

Nous vous remercions d'avoir accepté de faire partie de ce jury.

Nous nous souviendrons de la qualité de votre encadrement et de votre pédagogie en secteur clinique.

Veillez trouver ici toute l'expression de notre gratitude.

À NOTRE JUGE

Monsieur le Docteur Renaud GIESS

Docteur en Chirurgie Dentaire

Assistant Hospitalo-Universitaire

Sous-section : Dentisterie restauratrice, endodontie, prothèses, fonction-dysfonction, imagerie, biomatériaux

Nous vous remercions de votre participation à notre jury de thèse.

Nous saluons votre bonne humeur, votre humour et votre gentillesse.

Veillez trouver ici le témoignage de notre reconnaissance et de notre amitié.

À Tara

À Toi, ma Tara, à tout ce qui fait de toi un être exceptionnel. Ta présence à mes côtés depuis plus de 5 ans n'est certainement pas la chose la plus reposante mais assurément la plus belle qui ne me soit jamais arrivée. Tu es belle, intelligente, sportive, joyeuse, drôle, ... Je suis impatient de partir avec toi dans tous les coins de France et de construire ma vie avec toi. Je t'aime.

À ma mère

Merci pour tout ce que tu m'as appris, pour l'amour que tu me donnes et d'être toujours là pour moi. Les épreuves de la vie peuvent être parfois difficiles mais le lien d'amour nous unissant est inaltérable.

À mon père

Tu as toujours été un exemple à suivre pour moi. Merci d'avoir réussi à te faire sentir présent en étant souvent occupé. Tu m'as permis d'avoir une enfance heureuse et pleinement épanouie.

À Régine

Merci pour l'immense rôle que tu as joué dans mon enfance, pour tout ce que tu m'as appris et pour le temps passé à mes côtés. Ta place dans ma vie est plus importante que tu ne l'imagines.

À mes grands-parents Jeanne et Pierre

Je ne connais personne aussi jeune d'esprit que vous. Vous avez été tous les deux les premiers docteurs Bourlon de notre grande famille. Il est certain que votre exemple n'y est pas pour rien dans la multiplication du phénomène. Je vous remercie pour votre amour, votre présence, tous les moments passés ensemble et de parvenir encore à réunir notre famille.

À Marie

C'est une vraie chance d'avoir une sœur aussi gentille, radieuse et jolie que toi. Les nombreux moments passés ensemble ne font que me conforter dans l'idée que tu es quelqu'un d'exceptionnel. Je suis fier de toi et suis certain que tu seras une mère géniale.

À Juju et Fanfan

Depuis toujours, c'est un plaisir de partager de bons moments avec vous. Les vacances, repas et fêtes de famille sont bien trop rares à mon goût ! Vous m'êtes très chers et avez une grande place dans mon cœur.

À Agathe, Thibaut et Jacques

Merci d'accompagner au quotidien mon frère et mes sœurs, de les rendre heureux et de me permettre d'être 4 fois tonton. N'hésitez d'ailleurs pas à faire évoluer ce chiffre (à la hausse évidemment !).

À mes neveux Camille, Henri, Jean et ...

J'attends un compte rendu détaillé de ce travail pour la semaine prochaine, et les excuses « je ne sais pas encore lire » ou « je ne suis pas encore né » ne sont pas recevables.

À tout le reste de ma famille

À ma marraine **Éli**. Ta gentillesse et ta générosité sont souvent d'un grand réconfort.

À mon parrain **Doudou**. Ta joie de vivre et ton humour me font toujours passer de très bons moments en ta compagnie.

À mes tantes, oncles, cousines et cousins.

À mes beaux-parents Sylvie et Claude et mes beaux Tom et Loïse

C'est toujours avec plaisir que je passe votre porte à Montigny. Vous êtes des beaux-parents exceptionnels, vous êtes joyeux, accueillants, généreux, parfois un peu râleurs (surtout l'un des deux) lorsque le valet forcé est accompagné que de 7 et de 8. C'est un plaisir de faire partie de votre famille. J'attends avec impatience les prochaines vacances tous ensemble.

Aux castels

À Thibaut, Marion, Alexandre, Élodie, Gauthier, Justine, Arnaud, Lucie, Léo, Claire, Florian, Johanna ...

J'ai eu la chance de grandir avec une bande d'amis incroyables comme vous. Nous nous connaissons tous très bien (parfois d'ailleurs un peu trop), notre enfance commune dans le Saulnois fut un trésor.

Mes souvenirs sont si nombreux entre les spectacles de théâtre, les matches (dans mon souvenir souvent les défaites) du Handball club du Saulnois, les soirs de nouvel an (et la mirabelle aspirée à la paille), le collège La Passepierre, le groupe instrumental, les fabuleuses années d'internat au lycée (avec ses batailles de polochon et alarmes incendies au milieu de la nuit), les vacances à Sainte-Maxime, ...

C'est pour ça que je veux vous dire à tous un grand merci d'avoir si souvent été présents dans ma vie et de l'être encore aujourd'hui !

Aux Boloss

J'ai passé de très jolis moments avec vous et des images avec chacun d'entre vous me viennent à l'esprit, je n'oublierai pas de sitôt que j'ai pu porter plainte avec du caca dans le coffre de la voiture à Avignon avec **Marc** et **Kévin**, j'ai réussi à tenir 1 min 30 à un jeu télé mondialement connu avec la belle **Margot**, tenter de regarder le feu d'artifice du 14 juillet depuis le roof top d'**Aurore** et **Vivi** mais ne voir que l'église Saint-Epvre qui « gâchait » la vue. Je n'arrive pas à compter les « non mais on en parle que ... » de **Marion**. Et je repense en souriant à la réaction (légèrement retardée)

de **Justine** avec un ballon de proto ou les fins de soirée (cette fois ci un peu prématurées) d'**Isa** un verre à la main.

Mais je repense aussi au proverbe « qui mange une figue, ... », aux Noël des bolloss auxquels nous avons participé (et aussi à celui que nous avons raté), au dieu grec Néfertiti, aux « c'est pas tu ! c'est vous ! », au jacuzzi, aux fins de galas dentaires compliquées, aux rattrapages, aux baies vitrées, aux têtes de Victoria Beckham, à la coupe du Monde, à Célestine, à Poligny ... et je suis très impatient en pensant à tous les futurs mariages, bébés, maisons, etc.

À tous ceux qui m'ont accompagné pendant mes années d'études

À mes binômes en clinique et en stage, à tous ceux qui m'ont accompagné en amphi ou au fauteuil et notamment à **Anaïs** et **Johann**.

Aux enseignants et encadrants de la faculté qui m'ont permis de progresser dans mon exercice. Et aux dentistes qui m'ont accueilli en tant que stagiaire, assistant, remplaçant ou collaborateur, et à leurs équipes.

Sommaire

Qu'est-ce qu'une reconstitution coronoradiculaire par matériau inséré en phase plastique avec tenon fibré ?

- Une Reconstitution coronoradiculaire
- Associant une résine
- Et un ou plusieurs tenons fibrés

Les Indications de la RMIPP

- Facteurs intrinsèques à la dent
- Facteurs extrinsèques à la dent

Séquence clinique à travers un cas, du traitement endodontique jusqu'à la couronne provisoire

Liste des Figures

Figure 1 : Schéma d'une reconstitution coronoradiculaire (source : document personnel).....	20
Figure 2 : Gradient thérapeutique (source : document personnel d'après Pia et Soenen, 2013, Guerrieri et coll., 2011)	21
Figure 3 : Inlays Cores en alliage précieux destinés à des incisives centrales maxillaires (source : Brousseau et coll., 2011)	23
Figure 4 : Dents 11 et 21 avant le scellement des inlays cores (source : Brousseau et coll., 2011).....	24
Figure 5 : Dents 11 et 21 après le scellement des inlays cores et prêts à accueillir la couronne (source : Brousseau et coll., 2011)	24
Figure 6 : Radiographie des dents 11 et 21 après le scellement des inlays cores (source : Brousseau et coll., 2011)	24
Figure 7 : Schéma de la composition d'une résine composite (source : document personnel).....	25
Figure 8 : Résine de reconstitution core-X TM flow® du laboratoire Dentsply Sirona ..	28
Figure 9 : Résine de reconstitution Luxa Core® du laboratoire DMG	28
Figure 10 : Résine de reconstitution Gradia® Core du laboratoire GC	29
Figure 11 : Résine de reconstitution MultiCore Flow du laboratoire Ivoclar Vivadent	29
Figure 12 : Schéma d'une reconstitution coronoradiculaire par matériau inséré en phase plastique avec tenon fibré (source : document personnel).....	34
Figure 13 : Tenons en fibre de verre Relyx TM Fiber Post® du laboratoire 3M ESPE, diamètre 1,1mm ; 1,3mm ; 1,6mm ; 1,9 mm (source : 3M ESPE)	35
Figure 14 : Répartition des contraintes coronaires au sein de la racine d'une dent vitale, d'une dent restaurée par une RMIPP et d'une dent restaurée par un inlay core. (source : Koubi et coll., 2008)	36
Figure 15 : Schéma d'une reconstitution par Matériau Inséré en Phase Plastique "classique" (source : Clunet-Coste et coll., 2017)	37
Figure 16 : Schéma du principe d'une reconstitution dentaire corono-radiculaire à l'aide de plusieurs micro-tenons fasciculés. (source : Clunet-Coste et coll., 2017).....	38
Figure 17 : Coffret de reconstitution du laboratoire Voco comportant un adhésif, une résine de reconstitution et les micro-tenons Rebuilda Post GT ® (source : Voco)	39

Figure 18 : Microtenons, à gauche présentés en vrac et à droite sous forme de fagots (source : Clunet-Coste et coll., 2017)	39
Figure 19 : Notice d'utilisation des tenons Biolight PLUS ®, 1) choix du fagot de tenons 2) enduction du canal et des tenons avec de la résine de reconstitution 3) insertion des tenons 4) dispersion des micro-tenons dans tout le canal 5) photopolymérisation 6) préparation périphérique du faux moignon reconstitué (source : Bio Composants Médicaux)	40
Figure 20 : Molaire après taille périphérique présentant un trottoir de tissu sain qui sera cerclé par la couronne périphérique (source : Gardon-Mollard, 2013)	44
Figure 21 : Schéma de l'effet ferrule (source : Gardon-Mollard, 2013)	45
Figure 22 : Schéma de dents reconstituées grâce à des RCR en fonction du niveau osseux (source : document personnel)	47
Figure 23 : Incisives reconstituées par différentes sortes de reconstitutions coronoradiculaires, à gauche : inlay core, à droite: RMIPP avec tenon fibré (source : Seguela et coll., 2011)	51
Figure 24 : Vue occlusale de la dent 47 avant le traitement (source : Pia et Soenen, 2013)	55
Figure 25 : Radiographie de 47 avant traitement (source : Pia et Soenen, 2013)	56
Figure 26 : Dent 47 après la désobturation du traitement endodontique initial (source : Pia et Soenen, 2013)	57
Figure 27 : Dent 47 après obturation endodontique finale et dépose de la reconstitution pré-endodontique (source : Pia et Soenen, 2013)	58
Figure 28 : Radiographie de dent 47 après obturation endodontique (source : Pia et Soenen, 2013)	58
Figure 29 : Foret Largo n°1 Dentsply Sirona (diamètre 50/100 de mm) (source : Dentsply Sirona)	60
Figure 30 : Insert ultrasonique diamanté pour préparation coronoradiculaire PM4 du laboratoire Actéon (source : Actéon, 2017)	60
Figure 31 : Essayage du tenon fibré dans le canal (source : Pia et Soenen, 2013) .	62
Figure 32 : Radiographie de la dent après désobturation du canal distal et avec le tenon fibré en place (source : Pia et Soenen, 2013)	62
Figure 33 : Découpe du tenon à la longueur déterminée (source : Pia et Soenen, 2013)	63

Figure 34 : Coffrages Paraform® du laboratoire Coltène Whaledent (source : Coltène Whaledent, 2017)	64
Figure 35 : Silanisation du tenon (source : Pia et Soenen, 2013).....	64
Figure 36 : Seringue d'acide phosphorique à 37% pour le mordantage (source : Coltène Whaledent, 2017)	65
Figure 37 : Mise en place d'adhésif (source : Pia et Soenen, 2013).....	66
Figure 38 : Séchage de l'adhésif (source : Pia et Soenen, 2013).....	66
Figure 39 : Elimination d'excès d'adhésif avec un cône de papier (source : Pia et Soenen, 2013)	67
Figure 40 : Photopolymérisation de l'adhésif (source : Pia et Soenen, 2013)	67
Figure 41 : Insertion résine dans le canal (source : Pia et Soenen, 2013)	68
Figure 42 : Insertion du tenon et apport supplémentaire de résine (source : Pia et Soenen, 2013).....	68
Figure 43 : Photopolymérisation de la reconstitution (source : Pia et Soenen, 2013).....	69
Figure 44 : Dent 47 après la dépose du champ opératoire et la taille périphérique (source : Pia et Soenen, 2013)	69
Figure 45 : Dent 47 reconstituée par la couronne d'usage (source : Pia et Soenen, 2013)	71
Figure 46 : Résumé des étapes de la réalisation du traitement endodontique, de la RMIPP et de l'empreinte en une seule séance clinique (source : document personnel)	72

Liste des Tableaux

Tableau 1: : Avantages et Inconvénients des différents systèmes adhésifs. (source : Guerrieri et coll., 2011)	32
Tableau 2 : Exemples de produits utilisables en combinaison pour une RCR adhésive (source : Guerrieri et coll., 2011)	32
Tableau 3 : Tableau de prise de décision entre une reconstitution coronaradiculaire foulée (RCRF) ou coulée (RCRC) (source : Bolla, 2014)	43

Introduction

La restauration de la dent dépulpée est un défi posé quotidiennement à tous les chirurgiens-dentistes. Le potentiel des matériaux et techniques de collage offre une multitude de solutions possibles pour préserver l'organe dentaire. Dans l'optique de respecter le gradient thérapeutique et une dentisterie a minima, le choix de la restauration doit découler de la quantité de tissus dentaires sains disponibles.

Même lorsque la dégradation est telle que le couronnement de la dent semble inéluctable, le chirurgien-dentiste doit toujours respecter le principe d'économie tissulaire. La reconstitution coronoradiculaire par matériau inséré en phase plastique (RMIPP) est à ce titre une solution moderne, pérenne, exploitant la racine grâce à l'utilisation d'un tenon collé via une résine composite de reconstitution et pouvant être utilisée dans de nombreux cas à la place de l'inlay core. Ses modalités d'utilisation sont malgré tout exigeantes et demandent au praticien une rigueur d'exécution.

Dans une première partie, nous décrivons la RMIPP et détaillerons ses composants. Dans un second temps nous déterminerons ses indications. Enfin, nous décrivons le protocole clinique. À travers un cas, nous expliquerons qu'il est possible de réaliser le traitement endodontique, la RMIPP ainsi que la couronne provisoire et l'empreinte pour la couronne d'usage dans une seule et même séance clinique.

1 Qu'est-ce qu'une restauration coronoradiculaire par matériau inséré en phase plastique avec tenon fibré ? :

1.1 Une Reconstitution coronoradiculaire

1.1.1 Définition

La reconstitution coronoradiculaire (RCR) est un élément de prothèse fixée permettant à une dent dépulpée et délabrée de recevoir une suprastructure prothétique. Cette structure peut être une simple couronne ou un élément d'un bridge ou d'une prothèse fixée plurale. Sans cet élément, la racine résiduelle ne présenterait pas assez de tissus dentaires pour supporter une couronne (Decup et coll., 2011).

La RCR rétablit un moignon coronaire sur lequel la couronne sera scellée ou collée. Elle possède une extension logée dans le système canalaire de la dent permettant de réaliser un ancrage radiculaire. Ce dernier permet d'apporter un complément de rétention à la prothèse (Brousseau et coll., 2011).

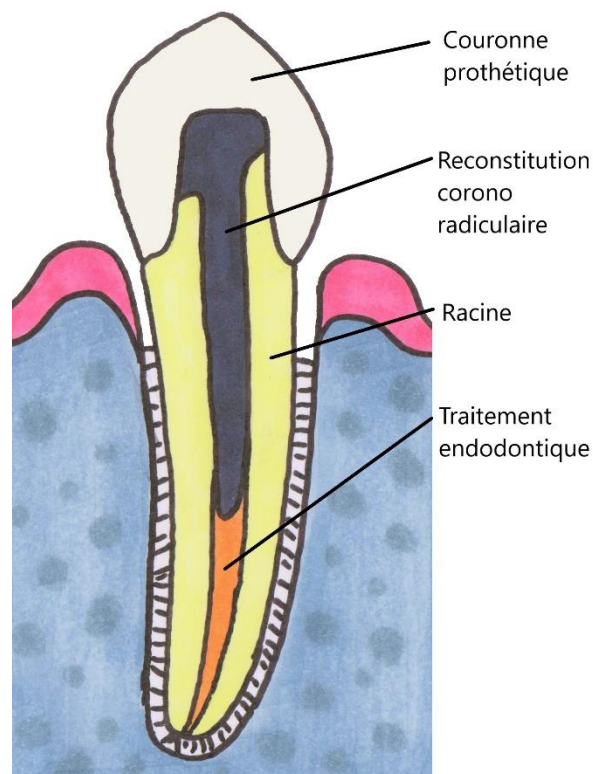


Figure 1 : Schéma d'une reconstitution coronoradiculaire (source : document personnel)

On fait appel à une RCR lorsque la dent est trop délabrée pour être reconstituée grâce à une restauration partielle collée directe (obturation à la résine composite ou

au ciment verre-ionomère (CVI) au fauteuil) ou bien grâce à une restauration partielle collée indirecte (Facettes, Inlays, Onlays, Overlays) ou encore par Endocouronnes (d'Incau et coll., 2011).

Dans l'arsenal du chirurgien-dentiste, la couronne associée à la RCR est la dernière option thérapeutique avant l'avulsion de la dent. Le remplacement de la dent se fera alors par un implant dentaire (Attal et coll., 2014 ; Leforestier et Allard, 2014).

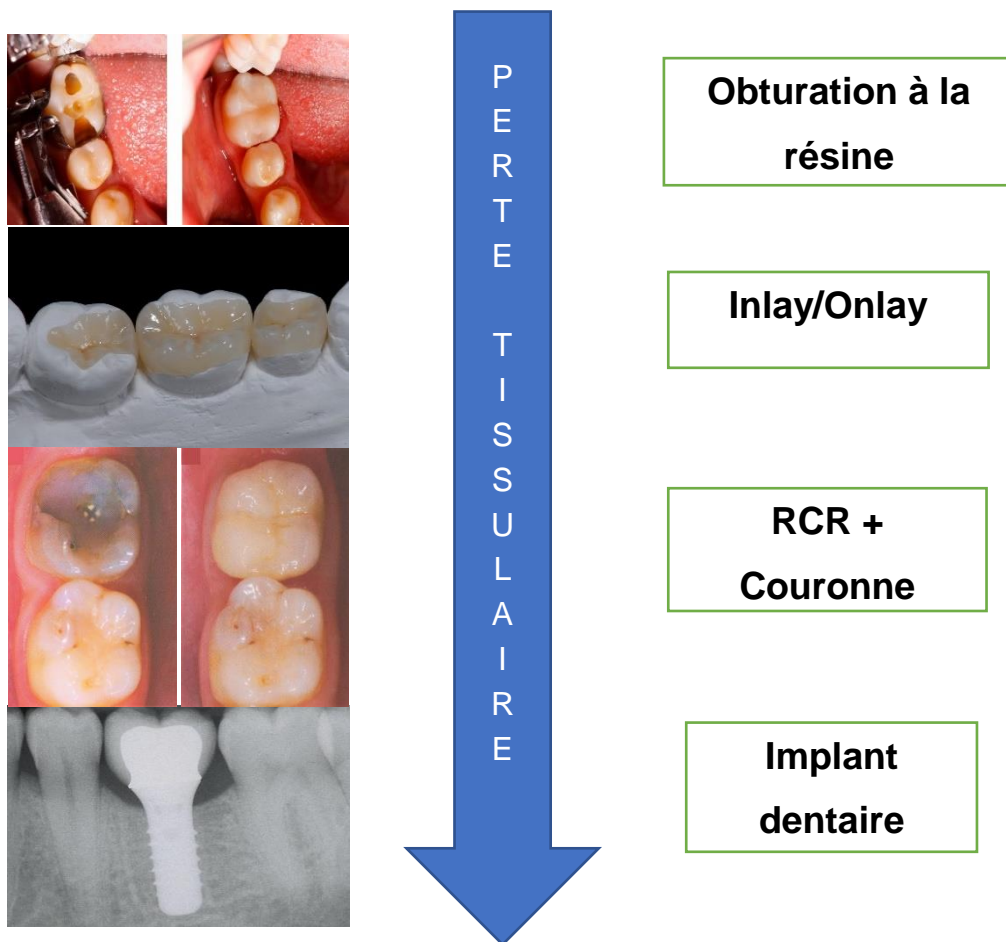


Figure 2 : Gradient thérapeutique (source : document personnel d'après Pia et Soenen, 2013, Guerrieri et coll., 2011)

1.1.2 La RCR idéale

Une RCR correctement réalisée doit aboutir à une unité biomécanique (racine, RCR, couronne) qui soit pérenne sur les plans biologique et structurel. Elle doit idéalement :

- Préserver les tissus dentaires résiduels, il faut respecter le principe de dentisterie *a minima* en étant le moins mutilant possible lors de la réalisation de la RCR.
- Assurer la rétention de la couronne en reconstituant les tissus perdus et ainsi permettre la restauration de la morphologie coronaire.
- Être biocompatible.
- Permettre une restauration esthétique, d'une couleur proche de la dentine.
- Posséder un module d'élasticité proche des tissus dentaires résiduels et une résistance mécanique adaptée aux contraintes subies.
- Répartir harmonieusement, au sein de la racine, les contraintes subies au niveau coronaire, afin d'obtenir une cohésion coronoradiculaire.
- Maintenir l'étanchéité apicale du traitement endodontique tout en permettant un possible retraitement endodontique en cas d'échec du traitement initial (Brousseau et coll., 2011 ; Bolla, 2014).

1.1.3 L'autre reconstitution coronoradiculaire : L'Inlay Core

L'inlay core et la reconstitution coronoradiculaire par matériau inséré en phase plastique (RMIPP) sont les deux types de RCR pouvant être réalisées. L'inlay core est la plus courante des RCR pratiquée à ce jour en France et le praticien doit souvent choisir entre l'inlay core et la RMIPP pour reconstituer une dent.

C'est une technique indirecte de reconstitution coronoradiculaire. Il comporte une étape de laboratoire pendant laquelle la RCR est réalisée principalement en métal (alliage métallique non noble, semi précieux ou précieux) par le prothésiste à partir d'une empreinte de la racine résiduelle, ou alors en bouche directement avec de la résine et un tenon calcinable. Elle peut également être fabriquée pour tout ou partie

avec de la céramique pour des raisons d'esthétique ou de biocompatibilité (Laplanche et Allard, 2014).

L'inlay core exploite la rétention du canal de façon macro-mécanique, c'est grâce au parallélisme des parois du canal qu'il apporte une rétention à la suprastructure prothétique supportée. Il est scellé ou collé dans le canal grâce à un ciment de scellement ou une colle et ce sont les forces de friction qui s'opposent à sa désinsertion (Oudin-Gendrel et Raux 2014).

Il nécessite une préparation importante et parfois mutilante de la racine pour éliminer toutes les contre-dépouilles de la chambre pulpaire et du canal qui s'opposent à l'insertion complète de la pièce. En outre, le module d'élasticité de l'inlay core, constitué de céramique ou d'alliage métallique, est beaucoup plus important que celui de la dentine et de l'émail entraînant parfois des fractures radiculaires en concentrant les forces mécaniques en un point de la racine (Zimmerli et Strub, 2013).

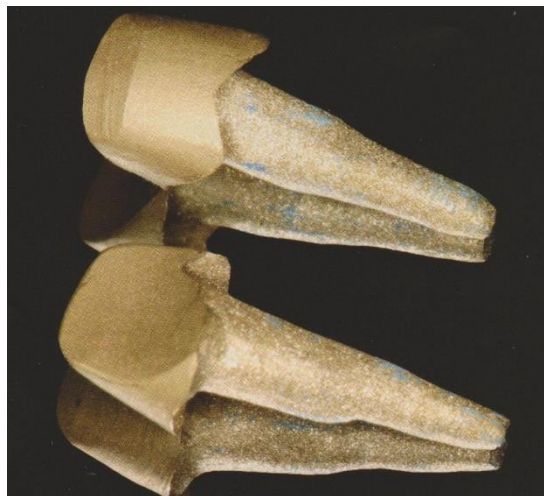

Figure 3 : Inlays Cores en alliage précieux destinés à des incisives centrales maxillaires (source : Brousseau et coll., 2011)

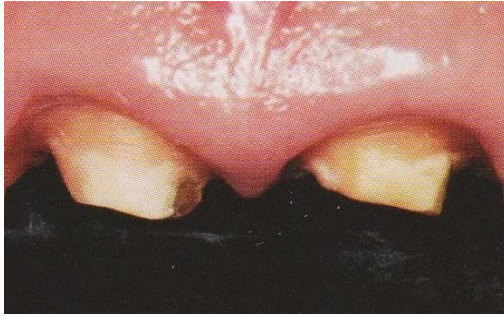

Figure 4 : Dents 11 et 21 avant le scellement des inlays cores (source : Brousseau et coll., 2011)

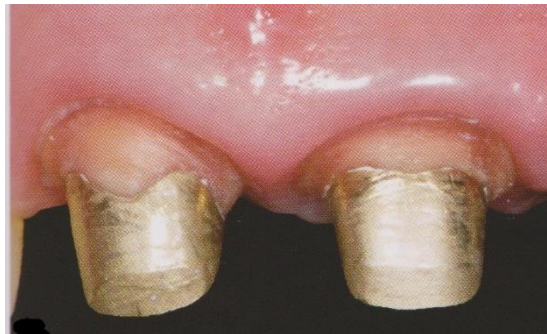

Figure 5 : Dents 11 et 21 après le scellement des inlays cores et prêts à accueillir la couronne (source : Brousseau et coll., 2011)

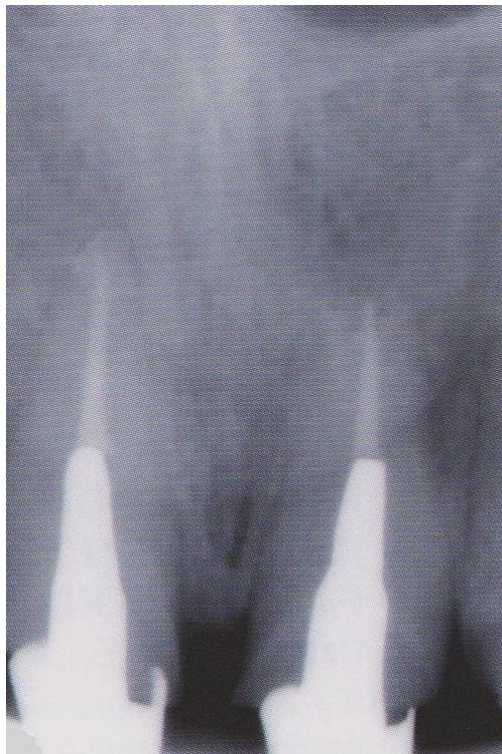

Figure 6 : Radiographie des dents 11 et 21 après le scellement des inlays cores (source : Brousseau et coll., 2011)

Cette pièce est scellée ou collée à la racine par le praticien, une empreinte de la préparation est ensuite réalisée pour la fabrication de la couronne d'usage (Brousseau et coll., 2011).

Les indications pour la réalisation d'un inlay core et d'une RMIPP se superposent en partie, lorsque le praticien aura le choix entre les deux reconstitutions, il devra toujours choisir la RMIPP car elle est plus conservatrice selon le gradient thérapeutique (Rocca et Krejci, 2011; Walter et Dartevelle, 2014). Dans les situations de perte tissulaire importante, il reste cependant l'unique alternative.

1.2 Associant une résine composite

La RMIPP est donc une RCR, composée en partie de résine composite. La résine composite est un matériau constitué d'une matrice organique résineuse associée à des charges capables de se lier entre elles grâce à un agent de couplage appelé silane. Comme tout matériau composite, les propriétés mécaniques de l'ensemble sont supérieures à celles de chaque matériau pris indépendamment (Jager, 2011 ; Chaumont, 2012 ; Ancel, 2016).

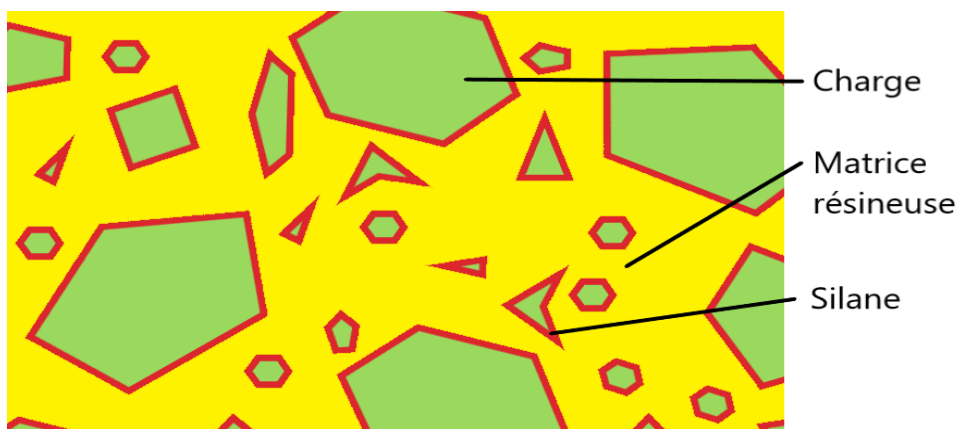


Figure 7 : Schéma de la composition d'une résine composite
(source : document personnel)

1.2.1 Propriétés de la résine

La résine composite nécessaire pour la réalisation d'une RMIPP doit présenter des caractéristiques particulières.

Les résines composites microhybrides hautement chargées sont les matériaux de choix pour la RMIPP, leur taux de charge doit se situer aux alentours de 70% en poids. Le terme microhybride désigne un composite avec des charges de différentes tailles allant de 0,1 à 10 µm de diamètre, avec la majorité des charges inférieures à 1 µm de diamètre. La diversité de taille des charges permet un renforcement de la matrice résineuse en empêchant la propagation des fissures en son sein, ce qui améliore les propriétés mécaniques de l'ensemble (Jager, 2011).

Elles doivent présenter une viscosité assez basse pour permettre l'injection de la résine au fond du canal mais suffisamment élevée pour que la reconstitution du moignon coronaire s'effectue dans le même geste sans affaissement. L'utilisation de moule permet également de diminuer l'affaissement de la partie coronaire. On peut également utiliser deux matériaux de viscosités différentes : l'un pour réaliser l'ancrage radiculaire et l'autre pour le rétablissement du moignon coronaire, afin de profiter de résines aux propriétés mécaniques plus faciles à manipuler (Marty, 2013).

Les caractéristiques mécaniques doivent être les plus proches possible de celles de la dentine. Le module d'élasticité doit être compris entre 25 et 50 GPa afin de diminuer le risque de fracture radiculaire en amortissant et dissipant les contraintes.

La résine peut être à prise :

- chémopolymérisable : le mélange des composants déclenche la réaction de polymérisation.
- duale : La résine est à la fois chémopolymérisable et photopolymérisable. C'est-à-dire que la réaction de polymérisation est déclenchée à la fois par l'exposition des photons de la lampe à photopolymériser et à la fois par le mélange des composants. L'anatomie canalaire ne permet pas l'utilisation de résine uniquement photopolymérisable, l'intensité lumineuse permettant le déclenchement de la réaction de polymérisation est insuffisante au fond du canal (Vreven et coll. 2005).

Le retrait lors de la polymérisation doit être faible afin d'éviter la percolation du joint de collage et conserver l'étanchéité. La prise duale du matériau engendre une prise plus rapide au niveau coronaire qu'au niveau radiculaire, pas ou peu exposé aux photons de la lampe. Cette polymérisation lente permet une meilleure dissipation des contraintes de prise.

Concernant la couleur de la résine, le praticien peut choisir entre une couleur très proche de la dentine qui permet d'améliorer considérablement les qualités optiques de la restauration prothétique (lorsqu'une couronne céramo-céramique sera choisie en secteur antérieur par exemple), ou bien une couleur qui contraste légèrement avec la couleur de la dentine ce qui permet une dépose plus aisée de la restauration corono-radiculaire collée en cas de réintervention endodontique. Il existe différentes viscosités, flow ou normale, en fonction du cas clinique.

Elle doit être radio-opaque pour être visualisée sur les clichés radiographiques.

Le conditionnement idéal pour l'application de la résine composite est la seringue auto-mélangeuse avec embout très fin, pour atteindre le fond du canal (Guerrieri et al. 2011).

1.2.2 Exemples de résine

La plupart des fabricants de produits dentaires proposent des résines de reconstitutions, voici quelques exemples disponibles sur le marché.

- Core-X™ flow® du laboratoire Dentsply Sirona

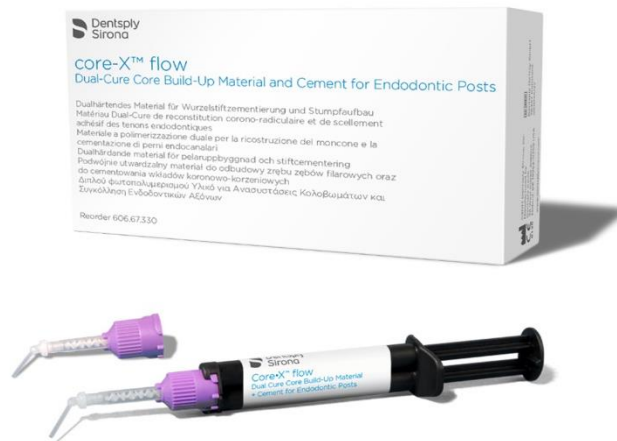

Figure 8 : Résine de reconstitution core-X™flow® du laboratoire Dentsply Sirona

- Luxa Core® du laboratoire DMG

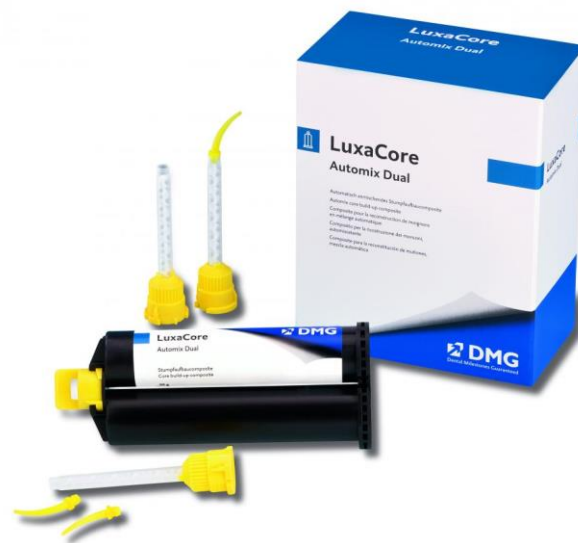

Figure 9 : Résine de reconstitution Luxa Core® du laboratoire DMG

- Gradia® Core du laboratoire GC

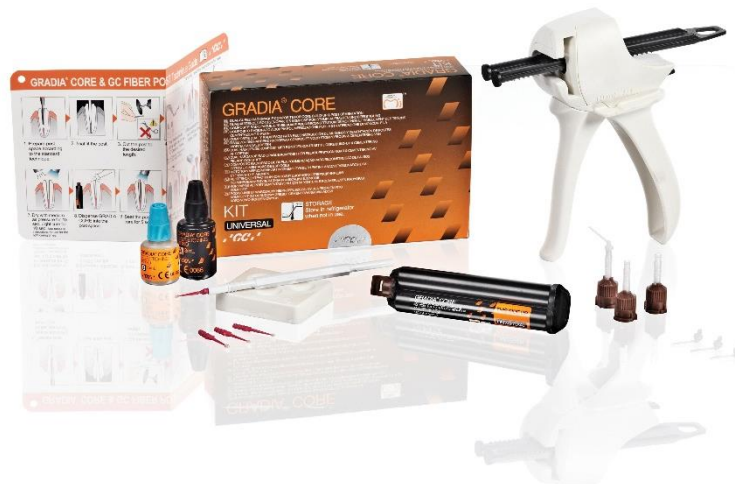

Figure 10 : Résine de reconstitution Gradia® Core du laboratoire GC

- MultiCore® Flow du laboratoire Ivoclar Vivadent



Figure 11 : Résine de reconstitution MultiCore Flow du laboratoire Ivoclar Vivadent

Ces quatre exemples de résines de reconstitution sont présentés sous forme de pistolets ou seringues automélangeurs associés à des embouts fins permettant l'insertion de la résine au fond du canal. Ces résines sont à prise duale et nécessitent une photopolymérisation en plus de la chimopolymérisation qui est amorcée dès le mélange des deux composants.

1.2.3 Adhésion aux tissus dentaires

Le collage permet de lier les tissus dentaires, le tenon et les matériaux composites, créant un joint le plus étanche possible, il permet d'obtenir une rétention à l'ensemble de la reconstitution en favorisant la conservation des tissus dentaires sains (d'Incau et coll., 2011).

- Principe d'adhésion :

Le collage à la dentine est possible grâce à l'adhésion micromécanique de la résine avec les fibres de collagène et la dentine inter et intra canaliculaire. L'ensemble constitué de la dentine, des protéines collagéniques et de la résine composite forme ce qu'on appelle la couche hybride (Jager, 2011).

Du fait de la perte de substance dentaire coronaire et de l'exploitation du canal radiculaire par la RCR, le collage à la dent s'effectue en majorité sur de la dentine radiculaire (intracanalinaire) qui diffère de la dentine coronaire couramment exploitée par les praticiens pour les restaurations adhésives quotidiennes (Ubal dini et coll., 2018).

Du point de vue anatomique, la dentine intraradiculaire présente une grande densité de canalicules au niveau caméral. Cette densité diminue à mesure que la dentine devient plus apicale, les canalicules devenant beaucoup moins nombreux et de plus gros diamètre. Cet élément implique donc que l'adhésion est plus forte au niveau de la chambre pulpaire et diminue à mesure qu'on approche de l'apex.

La dentine a subi de nombreuses modifications de par les traitements mécaniques et chimiques subis préalablement au collage. Ainsi le fraisage nécessaire à l'éviction carieuse, et l'action mécanique des instruments endodontiques recouvrent la dentine d'une boue dentinaire (smear layer) inhibant l'adhésion. L'obturation endodontique utilise en outre des produits chimiques notamment l'eugénol qui fait baisser les valeurs d'adhésion en inhibant la polymérisation. L'hypochlorite de sodium utilisé comme solvant et désinfectant lors du traitement de racine peut oxyder la surface dentinaire (Tjan et Nemetz, 1992 ; Bataillon-Linez et coll., 2010 ; Guerrieri et coll., 2011 ; Oudin-Gendrel et Raux, 2014).

- Systèmes adhésifs :

Actuellement deux grands systèmes d'adhésion, le système Mordançage et Rinçage (M&R) et le Système Auto-Mordançant (SAM), sont à notre disposition pour effectuer le collage.

Le système M&R est composé d'une phase de mordançage des tissus dentaires à l'acide orthophosphorique à 37% suivie du rinçage et de l'application de l'adhésif précédé ou non par l'application d'un primaire (M&R2 ou M&R3). Le système SAM est plus simple à mettre en œuvre, le SAM en 2 temps est composé d'un primaire acide (acide plus faible que l'acide orthophosphorique) et de l'adhésif sans autre étape. Le SAM en 1 temps est directement constitué d'un adhésif acide. Il est appliqué à la brosse et polymérisé sans autre traitement. La faiblesse de l'acide utilisé dans les SAM provoque une moins bonne adhésion de la résine à la dent par rapport au système M&R. Le mordançage a pour effet d'augmenter considérablement les anfractuosités de la surface dentinaire.

Le système M&R est à privilégier par rapport aux SAM pour la réalisation des RCR collées. Le mordançage permet de meilleures valeurs d'adhésion et participe au nettoyage de surface du canal en éliminant la pollution chimique du traitement endodontique. En contrepartie, ce système est plus complexe à utiliser et demande un apprentissage de l'opérateur en ce qui concerne la gestion du taux d'humidité (Guerrieri et coll., 2011).

Au vu de l'anatomie canalaire, l'adhésif ne peut pas avoir un mode de prise uniquement par photopolymérisation, il doit être soit autopolymérisant - le mélange de deux composants déclenche automatiquement la réaction de polymérisation - soit dual, c'est-à-dire que la polymérisation est déclenchée à la fois par une exposition aux photons et par le mélange des composants (Bartala et Brousseau, 2013).

Tableau 1 : Avantages et Inconvénients des différents systèmes adhésifs. (source : Guerrieri et coll., 2011)

Les systèmes adhésifs ...		
	Avantages	Inconvénients
M&R	<ul style="list-style-type: none"> • Participent au nettoyage de la dentine • Éliminent en partie les problèmes liés à la pollution de surface • Présentent de meilleures valeurs d'adhérence 	<ul style="list-style-type: none"> • Gestion complexe du taux d'hydratation dentinaire, protocole rigoureux • Opérateur-dépendant
SAM	<ul style="list-style-type: none"> • Simplification de la procédure de mise en œuvre • Diminution du risque de contamination salivaire et sanguine (pas de rinçage, protocole plus court) 	<ul style="list-style-type: none"> • Risque d'incompatibilité entre les monomères acides du SAM et les activateurs chimiques de polymérisation du composite de reconstitution • Valeurs d'adhérence moindres

Les adhésifs utilisés pour les reconstitutions doivent être compatibles avec la résine employée. Il est nécessaire de respecter les indications du fabricant. Voici un tableau condensant les associations possibles selon plusieurs fabricants.

Tableau 2 : Exemples de produits utilisables en combinaison pour une RCR adhésive (source : Guerrieri et coll., 2011)

Fabricant	Composite Automix	Système adhésif dual	Tenons fibrés
Ivoclar Vivadent	MultiCore Flow	Excite DSC	FRC Postec Plus
Coltène Whaledent	ParaCore	ParaBond	Tenax fiber white, Parapost fiber Lux
Dentsply	Core X Flow	XP Bond + activator	DT Light post
Itena	Dento Core	IperBond + activator	Dentoclic Transludent glass fiber
3M ESPE	RelyX Unicem (il s'agit d'une résine autoadhésive)	-	RelyX Fiber Post
Voco	Rebilda DC	Solo Bond Plus	
Bisico	Best Core	All Bond 2	Endo Light post
GC	Gradia Core		

1.2.4 Autres matériaux de reconstitution :

- L'amalgame :

Historiquement, le premier matériau utilisé pour effectuer une reconstitution coronoradiculaire a longtemps été l'amalgame dentaire associé bien souvent avec un tenon fileté. Cette technique est désormais complètement obsolète en raison de la taille mutilante nécessaire à la rétention de l'amalgame, des risques de corrosion métallique, des risques de fractures lors du vissage du tenon dans la racine et de l'absence de reconstitution esthétique.

- Les CVIMAR :

Les ciments verre ionomères modifiés par adjonction de résine se lient directement avec les tissus dentaires sans utilisation d'adhésif et d'étapes de mordantage. Ils apparaissent alors indiqués pour la reconstitution coronoradiculaire. Or, leurs propriétés mécaniques actuelles ne sont pas suffisantes à ce jour pour une reconstitution pérenne (Bolla, 2014).

1.3 Et un ou plusieurs tenons

1.3.1 Rôle du tenon :

Le tenon est un renfort de la reconstitution coronoradiculaire. La résine seule comme matériau de reconstitution n'a pas la solidité et la résistance mécanique nécessaire pour recevoir une couronne. C'est un tuteur pour la résine de reconstitution (Guerrieri et coll., 2011). Il est un renfort fibré de la reconstitution et permet d'augmenter la surface d'adhésion de la reconstitution coronoradiculaire en exploitant la surface de tissus disponible à l'intérieur du canal. Sa rétention est obtenue par collage aux tissus dentaires, contrairement à l'inlay core dont la rétention est assurée par la friction avec les parois dentaires (Rocca et Krejci, 2011).

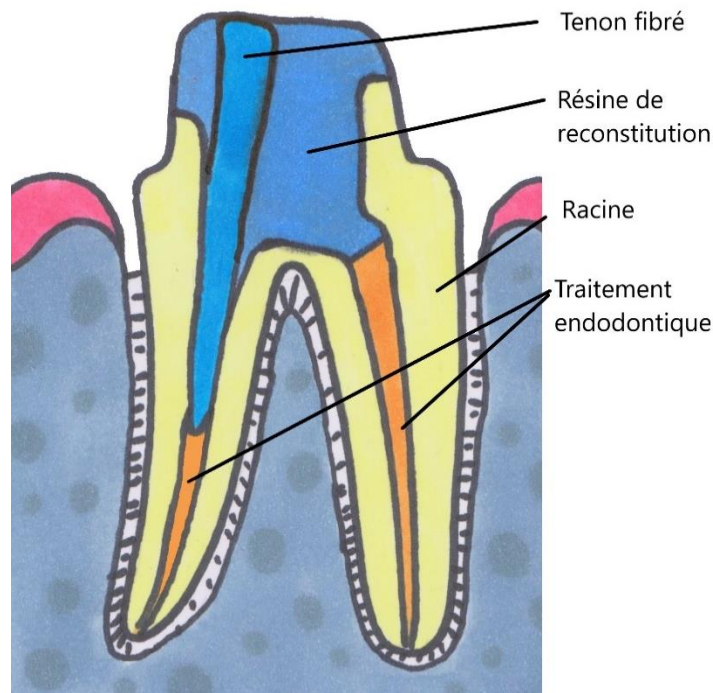


Figure 12 : Schéma d'une reconstitution coronoradiculaire par matériau inséré en phase plastique avec tenon fibré (source : document personnel)

1.3.2 Composition

Ils sont composés pour environ 60 % de fibres de quartz ou de verre unidirectionnelles, parallèles entre elles dans la grande longueur du tenon. Ces fibres sont liées grâce à une matrice de résine époxy ou de polyester. La matrice résineuse des tenons peut également contenir des microcharges de zircone qui donne la radio opacité au matériau (Bataillon-Linez et coll., 2010).

Il existe également des tenons à base de fibres de carbone, mais ils sont de couleur noire et provoquent une coloration de la reconstitution.

1.3.3 Propriétés

Le tenon est translucide, il laisse passer la lumière permettant en partie la transmission des photons lumineux pour la photopolymérisation de la résine dans la partie radiculaire. Cette transmission est toutefois faible et l'utilisation d'une résine

duale permet de pallier le manque de transmission de la lumière au niveau canalaire. Sa translucidité est recherchée et permet d'obtenir une reconstitution esthétique.



Figure 13 : Tenons en fibre de verre Relyx™ Fiber Post® du laboratoire 3M ESPE, diamètre 1,1mm ; 1,3mm ; 1,6mm ; 1,9 mm (source : 3M ESPE)

Le module d'élasticité du tenon est proche de celui de la dentine, permettant la constitution de l'unité biomécanique entre le tenon, la résine composite et la dent. Leur faible rigidité par rapport à la dentine diminue les risques de fractures par rapport à une reconstitution métallique (d'Incau et coll., 2011; El Figuigui et coll., 2016)

Les tenons en fibre de verre ou de quartz sont anisotropes. L'anisotropie est une propriété mécanique qui signifie que la résistance du matériau est variable en fonction de la direction des forces subies. Pour le tenon, la résistance sera plus importante dans le sens axial que dans le sens transversal tout comme l'est la dent (Guerrieri et coll., 2011).

Le titane, l'or ou les alliages communément utilisés pour des inlay core sont isotropes : leur résistance ne varie pas en fonction de la direction de la contrainte subie. C'est pour cela qu'ils sont source de contraintes mécaniques localisées.

Les reconstitutions coronoradiculaires avec tenons ont donc un module d'élasticité proche de la dentine et l'anisotropie dans le sens axial leur donne des propriétés mécaniques proches de la dent donnant l'homogénéité à l'ensemble formé par la dent et la RCR (Bataillon-Linez et coll., 2010).

On obtient, grâce au tenon, une reconstitution coronoradiculaire qui dissipe les forces coronaires au sein de toute la racine contrairement à l'inlay core qui a tendance à concentrer les forces à la pointe du tenon. C'est pourquoi le taux de fracture

radiculaire est plus faible avec l'utilisation d'un tenon fibré qu'avec celle d'un tenon coulé en métal (Corne et coll., 2016).

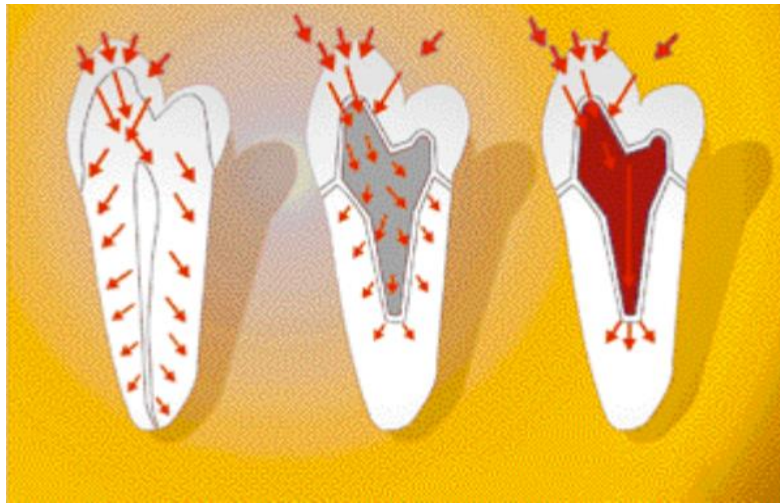


Figure 14 : Répartition des contraintes coronaires au sein de la racine d'une dent vitale, d'une dent restaurée par une RMIPP et d'une dent restaurée par un inlay core. (source : Koubi et coll., 2008)

Le tenon collé peut être plus court qu'un tenon métallique coulé car la rétention se fait alors exclusivement grâce au collage à la dentine radiculaire. Ce collage est beaucoup plus fort dans la partie cervicale du canal que dans la partie apicale. Cette propriété permet d'économiser du tissu dentaire et de respecter l'anatomie canalaire.

1.3.4 Le nouveau concept des tenons multifasciculés

- Principe

Un matériau composite est constitué de l'assemblage de plusieurs matériaux de natures différentes, une matrice ou résine et des renforts (des charges ou des éléments fibreux plus ou moins longs). Leur association est complémentaire et permet d'aboutir à un matériau dont les performances recherchées sont supérieures à celles des composants pris séparément. D'un point de vue physique, le but des renforts est de supporter les contraintes mécaniques et le but de la matrice est de maintenir les renforts ensemble et de distribuer les efforts entre eux. L'exemple le plus connu de matériau composite est sans doute le béton armé, composé de béton - qui est une

matrice - et de barres d'acier qui représentent les renforts (Gendre 2011 ; Berthelot 2013).

La RMIPP avec tenon fibré est un élément composite en elle-même car elle est constituée de résine composite et d'un tenon qui est un renfort. Actuellement, les RMIPP sont réalisées avec un maitre tenon unique de diamètre allant de 1 à 2 mm. La RMIPP possède donc un unique renfort. Or, plus la structure du matériau composite est constituée d'un enchevêtrement de fibres et de résine, plus la structure présente des qualités mécaniques élevées (Berthelot, 2013).

C'est à partir de ce principe qu'a été élaborée l'idée de remplacer l'unique maitre tenon par une multitude de petits tenons appelés micro-tenons, ayant tous une direction différente, occupant un plus grand volume de la reconstitution et ne laissant pas de résine sans renfort. Sur la figure ci-dessous, on observe bien que le maitre tenon soutient la résine seulement sur une partie de la reconstitution et que par conséquent son rôle de soutien de la reconstitution est limité à la partie distale de la dent.

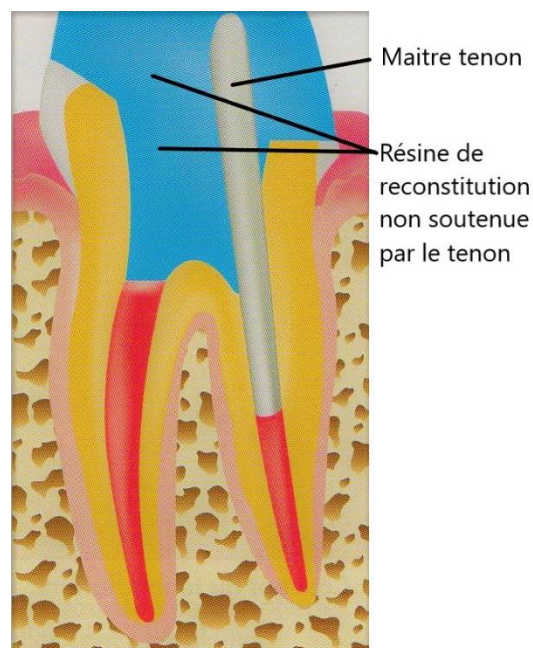


Figure 15 : Schéma d'une reconstitution par Matériau Inséré en Phase Plastique "classique" (source : Clunet-Coste et coll., 2017)

En revanche sur la figure qui suit, tout l'espace de reconstitution est envahi par des micro tenons, renforçant la résistance de la structure par la diminution de la proportion

de résine par rapport aux tenons, mais aussi par l'augmentation de la surface de contact entre la résine et les tenons.

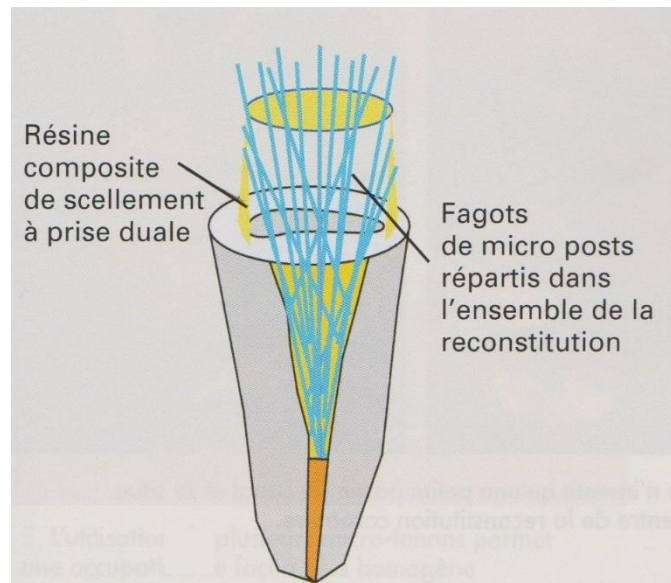


Figure 16 : Schéma du principe d'une reconstitution dentaire coronoradiculaire à l'aide de plusieurs micro-tenons fasciculés. (source : Clunet-Coste et coll., 2017)

Le système canalaire d'une dent est rarement cylindro-conique comme le sont les tenons fibrés. Les incisives présentent un canal de section triangulaire au niveau caméral et les prémolaires souvent de section ovale. L'utilisation des micro-tenons permet d'exploiter une plus grande partie de l'anatomie canalaire. Un tenon unique se retrouve souvent au centre de la reconstitution, à distance de la zone périphérique (zone de joint entre la dent et la reconstitution) qui présente le plus de contraintes mécaniques. L'enchevêtrement des micro-tenons permet d'exploiter cette zone périphérique. La reconstitution présente alors une structure homogène avec un arrangement spatial architecturé ce qui augmente les propriétés physiques (Clunet-Coste et coll., 2017; Pulito, 2017; De La Osa, 2018).

- Mise en œuvre

Le laboratoire Voco propose le Rebuilda Post GT® et le laboratoire Bio Composants Médicaux propose les tenons biolight PLUS®.

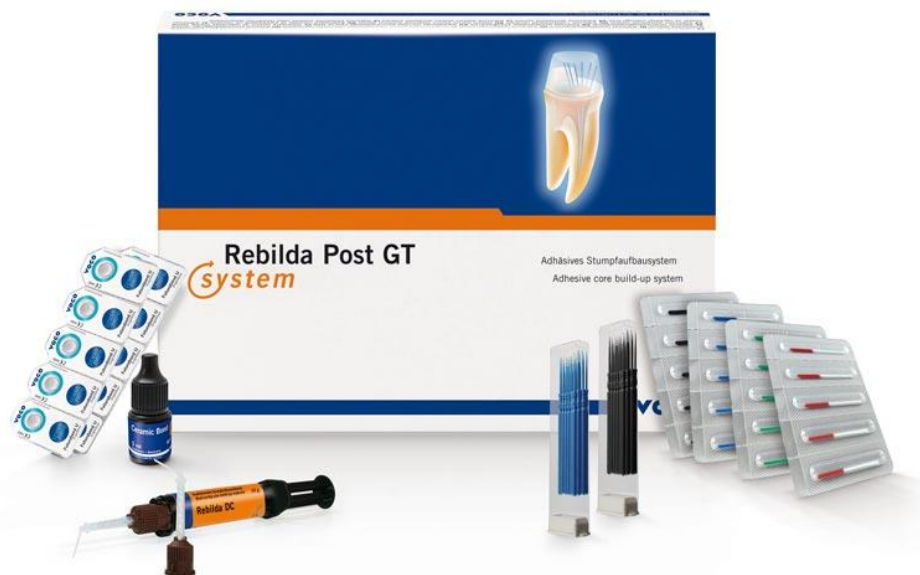

Figure 17 : Coffret de reconstitution du laboratoire Voco comportant un adhésif, une résine de reconstitution et les micro-tenons Rebuilda Post GT ® (source : Voco)

Ces différents systèmes présentent les micro-tenons sous forme de fagots de 4, 6, 9 ou 12 tenons liés entre eux grâce à un cercle coloré en caoutchouc, les micro-tenons ont un diamètre de 0,3mm.




Figure 18 : Microtenons, à gauche présentés en vrac et à droite sous forme de fagots (source : Clunet-Coste et coll., 2017)

Le praticien choisit le ou les fagots nécessaires à la reconstitution du faux moignon en fonction du diamètre et de l'anatomie du canal, le but étant d'en mettre le plus grand nombre dans le plus de directions différentes. Le canal est ensuite préparé par mordançage et enduction d'adhésif. Puis la résine de reconstitution est insérée dans le canal. Ensuite, les tenons enduits de résine sont insérés à leur tour. Les micros tenons sont disséminés dans tout le volume à l'aide d'une sonde, puis la résine canalaire est photopolymérisée. Enfin, un deuxième apport de résine permet de réaliser la reconstitution coronaire, il est également photopolymérisé et la reconstitution est ensuite préparée pour recevoir une couronne.

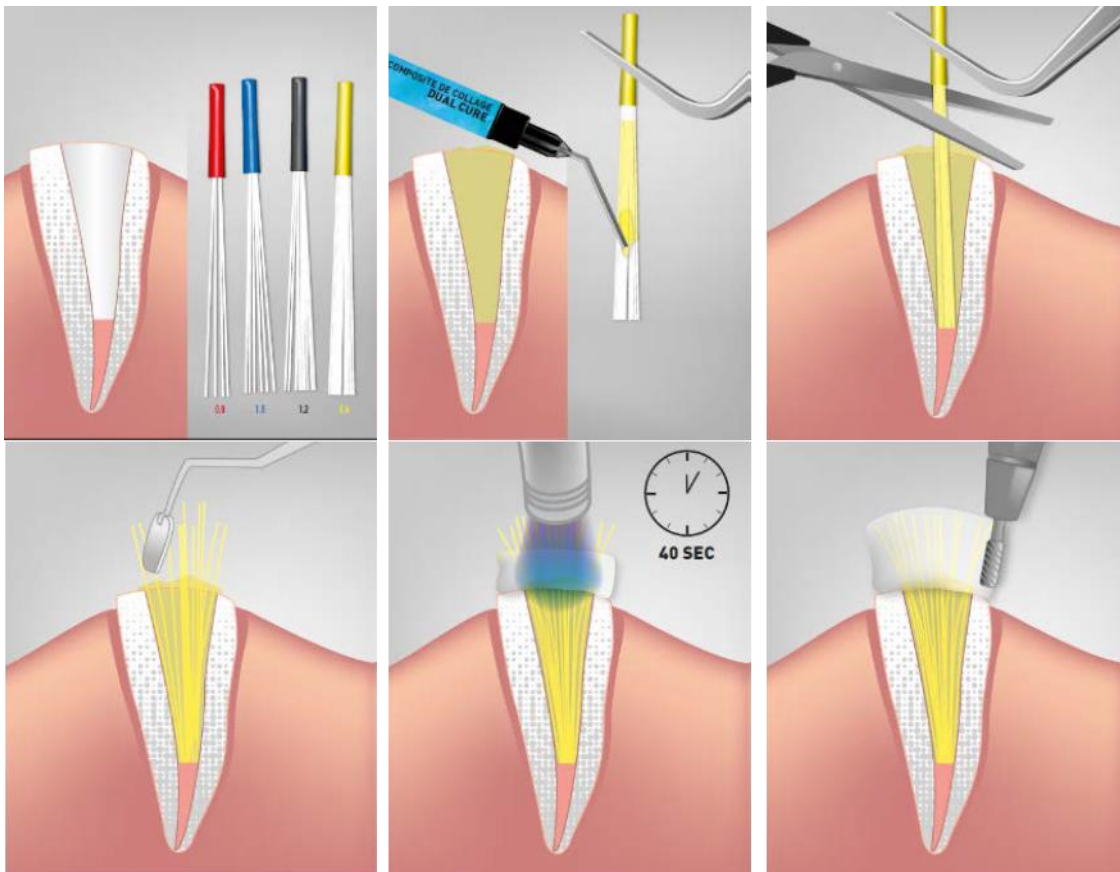


Figure 19 : Notice d'utilisation des tenons Biolight PLUS®, 1) choix du fagot de tenons 2) enduction du canal et des tenons avec de la résine de reconstitution 3) insertion des tenons 4) dispersion des micro-tenons dans tout le canal 5) photopolymérisation 6) préparation périphérique du faux moignon reconstitué (source : Bio Composants Médicaux)

Ce qu'il faut retenir :

La RMIPP est une reconstitution coronoradiculaire collée qui représente une alternative à l'inlay core.

Elle est constituée :

- D'une résine composite associée à un système adhésif à prise duale permettant un taux de conversion élevé même au fond du canal
- D'un ou plusieurs tenons en fibre de verre ou de quartz qui exploitent le canal radiculaire pour augmenter la surface de collage et donc la rétention

Elle a pour avantage d'économiser les tissus dentaires car ne demande pas de taille aussi mutilante qu'un inlay core. Son module d'élasticité proche de la dentine lui procure des qualités mécaniques permettant une reconstitution pérenne car les forces sont dissipées au sein de la racine.

2 Les Indications de la RMIPP

En chirurgie dentaire, l'une des clés de la pérennité des travaux réalisés est le respect des indications. Le praticien peut parfois, par manque de recul clinique, par précipitation ou en voulant faire des compromis, réaliser des travaux qui vont au-delà des indications. C'est alors que surviennent les échecs en prothèse.

Les indications de la RMIPP sont précises et définies dans cette deuxième partie.

2.1 Facteurs intrinsèques à la dent

2.1.1 Parois résiduelles

Le nombre, la hauteur et l'épaisseur des parois coronaires restantes doivent être évalués après la réalisation de la taille périphérique pour la couronne. Ce n'est qu'après cette préparation que l'indication peut être posée.

Tableau 3 : Tableau de prise de décision entre une reconstitution coronoradiculaire foulée (RCRF) ou coulée (RCRC) (source : Bolla, 2014)

	RCF ou RCRF				
Nombre de parois	4	3	2	1	0
Hauteur des parois	totale	2/3	1/3	0	
Epaisseur des parois	>1mm			<1mm	
				RCRC	

Il est nécessaire de conserver au minimum deux parois coronaires pour réaliser une RMIPP. Une paroi validée pour la réalisation de la RCR doit faire au minimum 1/3 de la hauteur coronaire (ou environ 2 mm), faire 1 mm d'épaisseur et avoir une limite supra gingivale (Guerrieri et coll., 2011 ; Pia et Soenen, 2013 ; Bolla, 2014 ; Lai et coll., 2016). Lorsque ces conditions ne sont pas respectées, on choisit de réaliser un inlay core.

Il est aussi indispensable de pouvoir garantir un sertissage de la totalité de la racine par la couronne. On appelle « *ferrule effect* » l'effet protecteur obtenu par le recouvrement de structures dentaires saines par la couronne sur toute sa circonférence (Sreedevi et coll., 2015). La dentine résiduelle est enchâssée dans la couronne sur toute la périphérie de la dent, ce qui diminue le risque de fracture radiculaire ainsi que le risque de descellement de la couronne. On peut être amené à réaliser une élévation coronaire ou bien une traction orthodontique sur la dent afin d'être dans de bonnes conditions pour réaliser la couronne (Da Silva et coll., 2002 ; Pereira et coll., 2006 ; Juloski et coll., 2012)

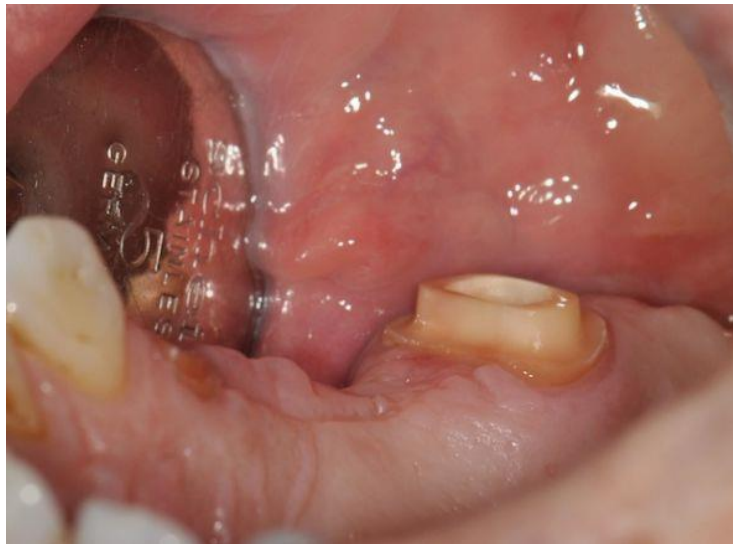

Figure 20 : Molaire après taille périphérique présentant un trottoir de tissu sain qui sera cerclé par la couronne périphérique (source : Gardon-Mollard, 2013)

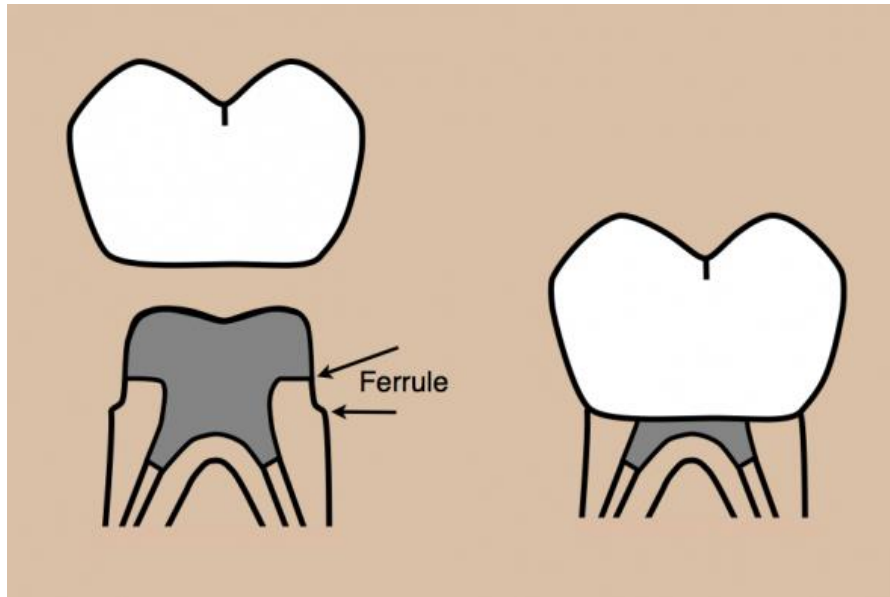


Figure 21 : Schéma de l'effet ferrule (source : Gardon-Mollard, 2013)

2.1.2 Limite cervicale

La limite cervicale de la reconstitution doit se trouver en position supragingivale, il est impossible d'obtenir de bonnes conditions de collage avec une limite sous gingivale. Cet impératif découle de l'impossibilité de placer un champ opératoire sur une dent avec une limite cervicale trop basse (Pia et Soenen, 2013).

2.1.3 Racine

Un soin tout particulier doit être apporté à l'observation de la racine. La partie radiculaire de la reconstitution doit idéalement être aussi longue que la partie coronaire qui soutient la couronne.

On entend par partie radiculaire la partie de la reconstitution qui est dans la racine soutenue par de l'os. Il faut se méfier des dents au parodonte réduit. Le niveau osseux doit être observé à la radiographie.

Il faut aussi garantir l'étanchéité apicale par le traitement endodontique en conservant au minimum 4 à 5 mm de gutta percha. Il est donc nécessaire d'évaluer la longueur de la racine pour s'assurer de la faisabilité de la reconstitution.

De plus, il est nécessaire d'avoir une racine assez rectiligne pour permettre l'insertion du tenon fibré.

Pour les dents pluriradiculées, c'est la racine présentant la plus grande résistance et qui sera la plus rectiligne qui sera préparée pour recevoir le tenon. Dans la majorité des cas, ce seront les racines distales des molaires mandibulaires et les racines palatines des prémolaires et molaires maxillaires (Bataillon-Linez et coll., 2010).

2.1.4 Parodonte :

Préalablement au traitement prothétique de la dent, il est nécessaire de prendre en charge la dent du point de vue parodontal pour s'assurer de la pérennité du traitement. Une prothèse réalisée sur un parodonte pathologique aura une espérance de vie diminuée. De plus, l'espace biologique des dents reconstituées par des prothèses subit plus de modifications que celui des dents naturelles, d'où l'importance d'obtenir un parodonte sain.

La présence de poches parodontales, de récessions ou l'insuffisance de gencive attachée sur la dent peut nécessiter la réalisation de greffes gingivales préprothétiques pour stabiliser le parodonte et/ou de surfaçages radiculaires (Etienne et Roos 2011; Barthet et coll., 2016).

Le niveau d'os alvéolaire autour de la racine est un élément déterminant, une alvéolyse horizontale peut contre indiquer la réalisation d'une RCR. La partie radiculaire (compris dans le sens de racine clinique c'est-à-dire la partie de la racine sous le niveau d'os) de la RCR doit en effet être au moins aussi longue que la partie coronaire (compris dans le sens de couronne clinique c'est-à-dire la partie de la dent supra osseuse).

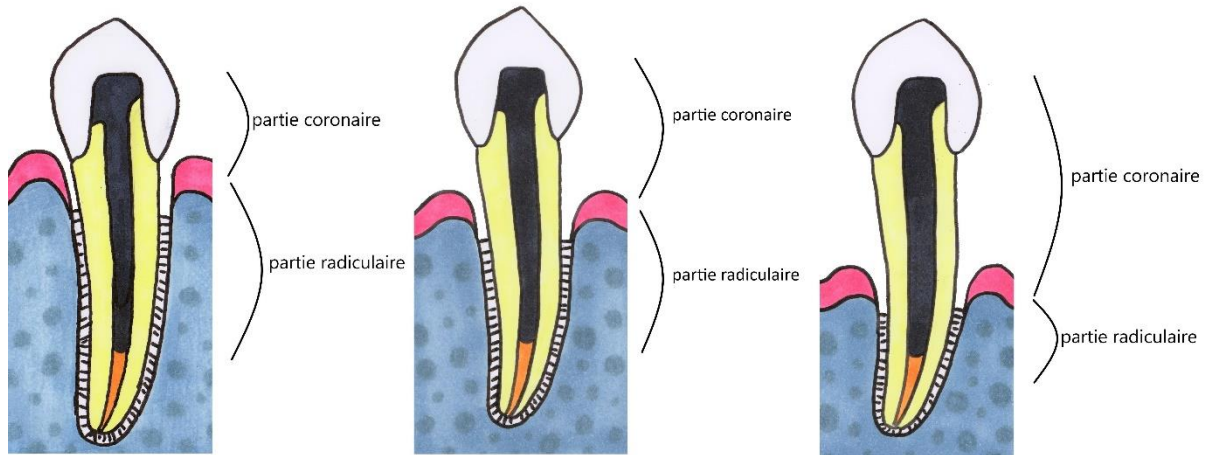


Figure 22 : Schéma de dents reconstituées grâce à des RCR en fonction du niveau osseux (source : document personnel)

Sur la figure précédente, la première dent présente un niveau d'os optimal pour être reconstituée par une RCR. La seconde dent - bien qu'ayant un parodonte réduit et une alvéolyse horizontale - est encore reconstituable grâce à une RCR car sa partie coronaire est aussi longue que sa partie radiculaire. Enfin la troisième dent présente un niveau d'os insuffisant pour être reconstituée par une RCR, la partie de la RCR radiculaire étant beaucoup plus petite que la partie coronaire.

2.1.5 Traitement endodontique

Il n'est pas toujours nécessaire de reprendre le traitement endodontique d'une dent avant de réaliser une RMIPP. Si la dent est asymptomatique et présente à la radiographie une obturation dense, allant à l'apex avec un os sain, on choisira de ne pas retraiter la dent. On procédera en revanche au retraitement endodontique dans les cas suivants :

- Bien évidemment lorsque la dent présente des signes cliniques de parodontite apicale chronique ou aiguë, tel que des douleurs, des sensibilités à la percussion, ou des manifestations infectieuses.
- Lorsque la dent présente des signes radiologiques de lésion inflammatoire péri-radicaire d'origine endodontique (LIPOE), visualisée par une lacune radioclaire au niveau péri-radicaire.

- Lorsque la radiographie met en évidence une insuffisance de mise en forme initiale du canal (canal pas assez élargi) ou un manque d'obturation qualitatif (gutta percha qui n'est pas condensée suffisamment ou obturation au ciment laissant apparaître une image intracanalalaire peu radiopaque) ou une obturation à distance de l'apex signant une erreur de longueur de travail.
- Lorsque l'obturation coronaire de la dent a présenté un défaut d'étanchéité. L'obturation coronaire temporaire (de type Cavit® ou IRM®) mise en place après le traitement initial ne doit pas perdurer plus de 3 à 4 semaines. Une dent présentant une obturation permanente coronaire défectueuse (amalgame fracturé, dent avec reprise de carie sous l'obturation coronaire) doit être retraitée (Etienne et Roos, 2011 ; Bouillaguet et Rocca, 2012 ; Simon, 2018).

Ce qu'il faut retenir :

Les critères à respecter sont :

- 2 parois résiduelles minimum
- Parois de 2 mm de hauteur et 1 mm d'épaisseur minimum
- Des limites supra gingivales pour un collage optimal
- Un parodonte sain avec de la gencive attachée
- Une racine suffisamment longue et rectiligne pour recevoir le tenon
- Un traitement endodontique de qualité en conservant au moins 4 mm d'obturation apicale

2.2 Facteurs extrinsèques à la dent

2.2.1 Position de la dent sur l'arcade

La restauration coronoradiculaire préprothétique d'une dent dépulpée présente un risque d'échec 4 fois plus élevé dans le secteur antérieur que postérieur (Bolla 2014).

- Dents postérieures

Les dents postérieures subissent principalement des forces axiales, de compression. La RCR foulée sera plus souvent indiquée en postérieur qu'en antérieur. Lorsque la dent est peu délabrée, la surface de collage coronoradiculaire est importante et l'indication de RCR adhésive est fréquente. Un tenon fin, peu délabrant servira de tuteur à l'extension radriculaire de la restauration et sera placé dans la racine la plus rectiligne et la plus large (Guerrieri et coll., 2011)

- Dents antérieures

La prise en charge du guidage repose sur les incisives et les canines, ces dents subissent alors des forces transversales plutôt qu'axiales (Orthlieb, 2011 ; Seger, 2018).

En secteur antérieur, la RMIPP est possible mais sur une dent moins délabrée que dans le secteur postérieur, les forces subies provoquent plus souvent une fracture de la racine ou de la restauration, les forces de flexion étant plus importantes qu'en postérieur. Son indication sur une dent antérieure dépend de l'épaisseur, de la hauteur et du nombre des parois résiduelles. Le canal et la racine doivent pouvoir recevoir un tenon de diamètre plus important (Guerrieri et coll., 2011).

2.2.2 Suprastructure prothétique envisagée

Il est nécessaire de connaître la nature de la suprastructure envisagée pour envisager la faisabilité d'une RMIPP à tenon fibré d'un point de vue mécanique et esthétique.

- Mécanique

La nature des contraintes imposées à la reconstitution coronaradiculaire dépend de la suprastructure envisagée sur la dent. La RMIPP sera bien indiquée pour une couronne unitaire simple à condition de respecter les indications détaillées précédemment.

Il faut être plus prudent lorsque la dent subit des contraintes plus élevées. Une dent porteuse de crochet de stellite ou pilier de bridge nécessitera une plus grande résistance. La RMIPP pourra être utilisée à condition d'avoir des parois résiduelles plus nombreuses ou plus épaisses que normalement nécessaires pour une couronne unitaire. Lorsqu'il sera contre-indiqué de réaliser la RMIPP on choisira alors de réaliser une reconstitution coronaradiculaire coulée (Belser, 2010).

En outre, pour la réalisation de bridge avec plusieurs piliers, il est plus facile d'obtenir le parallélisme nécessaire lorsque les RCR sont réalisées par le prothésiste au laboratoire à partir de modèles en plâtre. Il dispose en effet d'un paralléliseur.

- Esthétique

La RMIPP présente également l'avantage d'être une reconstitution esthétique permettant la réalisation de couronnes céramo-céramiques qui sont légèrement translucides (Jubert, 2013 ; Seguela et d'Incau, 2015).

La résine est de la couleur de la dentine contrairement à l'inlay core qui peut être visible à travers la couronne. La RMIPP permet le biomimétisme. De plus la résine est un substrat favorable pour le collage des couronnes céramocéramiques (Guerrieri et coll., 2011 ; Seguela et coll., 2011).

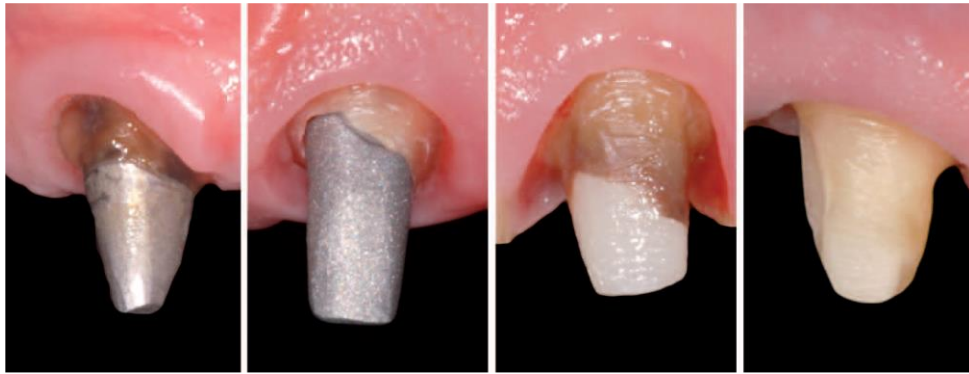

Figure 23 : Incisives reconstituées par différentes sortes de reconstitutions coronoradiculaires, à gauche : inlay core, à droite: RMIPP avec tenon fibré (source : Seguela et coll., 2011)

2.2.3 Parafonctions

Le bruxisme contre-indique la réhabilitation par RMIPP, les contraintes imposées à la reconstitution par un bruxomane sont importantes. Il est nécessaire d'avoir des parois plus épaisses et nombreuses pour réaliser une RCR collée. Il faudra évaluer l'intensité du bruxisme (surfaces d'usure, perte de DVO, fissures dentaires) et tenter de le diminuer (psychothérapie, gouttières) avant de réaliser une RMIPP chez ces patients (Bolla, 2014).

2.2.4 Facilité clinique

- Compliance du patient :

La réalisation d'une RMIPP nécessite obligatoirement la pose d'un champ opératoire afin d'obtenir les conditions optimales de séchage pour obtenir un collage satisfaisant. Le patient doit être capable de supporter le champ opératoire (Guerrieri et coll., 2011).

La réalisation de la RMIPP nécessite aussi une photopolymérisation efficace : en secteur postérieur, le patient doit présenter une ouverture de bouche suffisante afin

d'avoir un accès aisé lors de la reconstitution pour insérer les différents instruments (pistolet automélangeur, lampe à photopolymériser) (Bataillon-Linez et coll., 2010)

- Coût :

Le prix des matériaux de reconstitution peut paraître élevé mais la réalisation d'une reconstitution coronoradiculaire collée est réalisable en une seule séance clinique ce qui représente un gain de temps au fauteuil. De plus, elles peuvent être réalisées sous certaines conditions dans la même séance que le traitement endodontique (Guerrieri et coll., 2011).

Concernant la prise en charge par la sécurité sociale, une nouvelle convention entre les syndicats de chirurgiens-dentistes et la sécurité sociale est entrée en vigueur à la date du 1^{er} avril 2019 et parue au journal officiel de la république française le 25 août 2018. La reconstitution coronoradiculaire collée correspond au code CCAM HBMD042 « *restauration d'une dent par matériau inséré en phase plastique avec ancrage radiculaire* ». C'est un acte au tarif opposable valorisé à 79,53 euros en 2019, ce code sera à terme valorisé à 100 euros en 2021 lorsque les nouveaux tarifs de la convention seront appliqués (sous réserve de respect des clauses de revoyure).

Dans le même temps, la réalisation d'un inlay core pris en charge auparavant sur la base de 122,55 euros par la sécurité sociale sera diminué pour atteindre 90 euros en 2021 avec un plafond d'honoraire équivalent à 175 euros pour les paniers à reste à charge 0 (Ministère des solidarités et de la santé, 2018).

Au vu de ces changements de tarifs, la réalisation d'une reconstitution coronoradiculaire collée paraîtra un peu plus avantageuse qu'auparavant pour le chirurgien-dentiste français conventionné.

Ce qu'il faut retenir :

Certaines situations doivent être soumises à une attention particulière. La faisabilité de la RMIPP doit être réévaluée sérieusement afin que les indications soient largement remplies pour :

- Le secteur antérieur qui reçoit des forces transversales et en cisaillement
- Les dents porteuses de crochets de prothèse amovible ou pilier de bridge
- Le patient bruxomane

Elle présente en revanche le grand avantage d'être une reconstitution esthétique car le faux moignon obtenu est de couleur proche de la dentine.

3 Séquence clinique à travers un cas, du traitement endodontique jusqu'à la couronne provisoire

La RMIPP est une technique de reconstitution réalisable au cours de la même séance que le traitement endodontique. Cette particularité permet de réaliser en une seule et même séance clinique l'éviction carieuse, le traitement de la racine, la reconstitution coronoradiculaire, l'empreinte de la préparation et la couronne provisoire.

Cette troisième partie développe le protocole de réalisation de la RMIPP à travers un cas clinique.

3.1 Situation initiale et choix de la RCR

La dent numéro 47 de cette patiente a été reconstituée à l'aide d'un tenon vissé dans le canal distal et de la résine composite. La morphologie coronaire est inadaptée, la dent est colorée par le tenon et le joint de résine est discontinu.

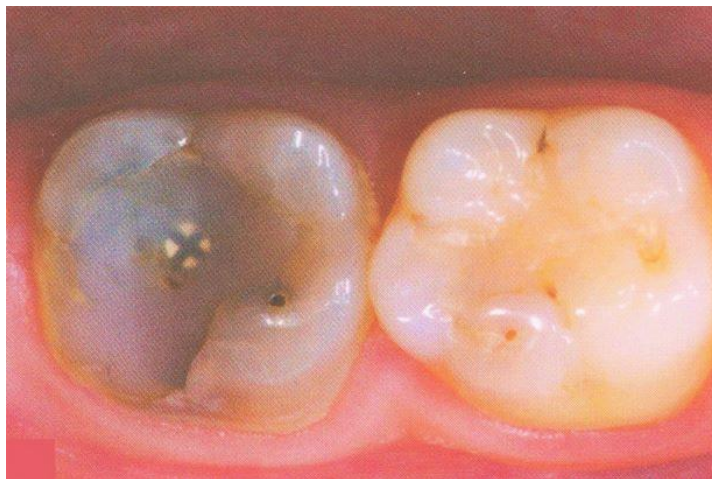

Figure 24 : Vue occlusale de la dent 47 avant le traitement (source : Pia et Soenen, 2013)

La radiographie permet d'objectiver un traitement endodontique insuffisant en longueur comme en densité. Cette dent ne présente toutefois pas de symptomatologie clinique. La racine distale supporte un tenon métallique vissé dans la racine qui peut être source de fracture radiculaire et qui apporte peu de rétention à la reconstitution.

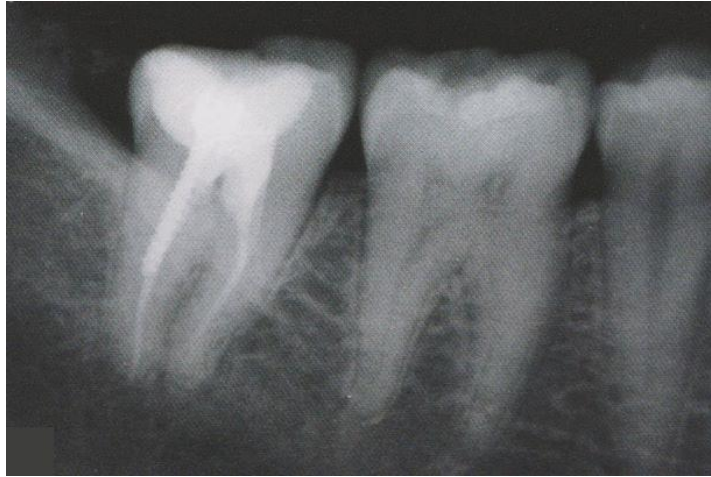

Figure 25 : Radiographie de 47 avant traitement (source : Pia et Soenen, 2013)

Ce n'est qu'après l'éviction carieuse totale, et l'assurance d'être en présence de tissus dentaires sains que l'on peut poser l'indication de la RCR foulée. Cette dent conserve les parois mésiale, linguale et vestibulaire. Avec trois parois saines, il est indiqué de réaliser une reconstitution coronoradiculaire collée sur cette dent (Pia et Soenen, 2013).

3.2 Traitement endodontique

Le retraitement endodontique est effectué sous champ opératoire (digue dentaire) après la réalisation de la reconstitution pré-endodontique au CVI. L'ancienne obturation à la gutta percha est déposée, la dent est mise en forme grâce à la rotation continue.

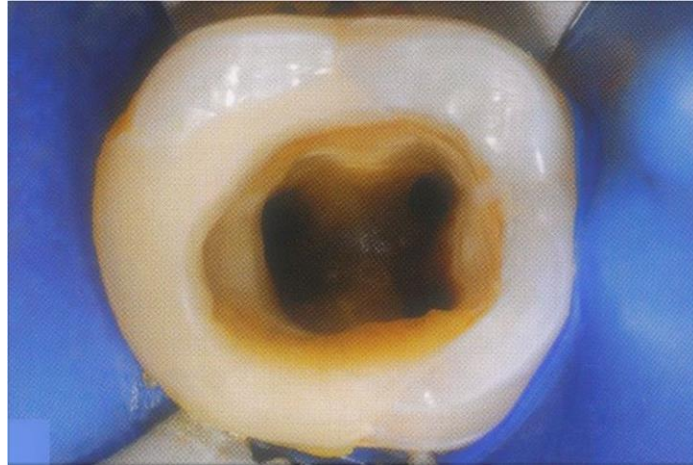

Figure 26 : Dent 47 après la désobturation du traitement endodontique initial (source : Pia et Soenen, 2013)

Après une nouvelle mise en forme canalaire, l'obturation endodontique est réalisée. La technique d'obturation à la gutta percha doit être obligatoirement thermoplastique afin de pouvoir réaliser la RMIPP dans la même séance que le traitement endodontique, car ces techniques donnent une étanchéité immédiate à l'obturation endodontique (Bataillon-Linez et al., 2010 ; Vincent, 2011).

Les techniques d'obturation à froid ou les obturations aux ciments biocéramiques ne permettent pas une restauration coronoradiculaire immédiate car leur temps de prise est long. Les étapes de collage nuisent à la maturation des ciments endodontiques si elles sont commencées trop tôt (Simon, 2016).

La réussite d'un traitement endodontique dépend grandement de la qualité de son étanchéité. La temporisation entre la réalisation du traitement endodontique et l'obturation coronaire est de ce fait une période critique pour le traitement endodontique. A partir de 4 semaines d'obturation temporaire à l'IRM®, on retrouve des bactéries dans le système canalaire. La réalisation de l'obturation coronaire permanente doit donc être réalisée le plus rapidement possible après le traitement endodontique et si possible au cours de la même séance que l'obturation du système canalaire (Martin, 2004).

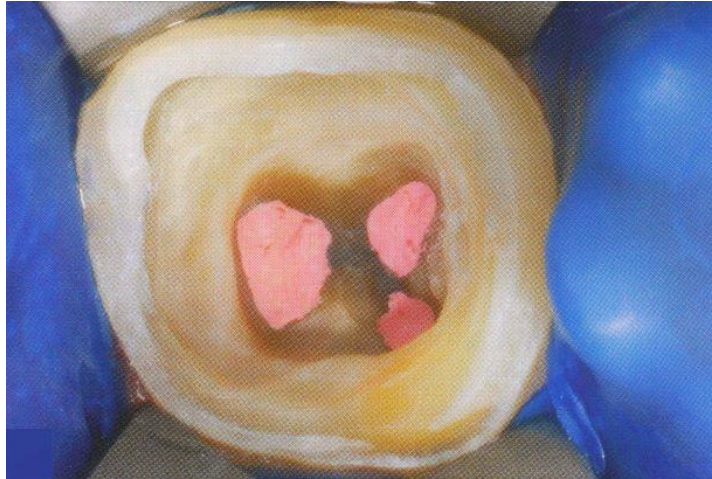


Figure 27 : Dent 47 après obturation endodontique finale et dépose de la reconstitution pré-endodontique (source : Pia et Soenen, 2013)

La radiographie post-opératoire permet d'objectiver une mise en forme canalaire plus travaillée qu'initialement ainsi qu'une obturation allant jusqu'à l'apex et de meilleure densité.

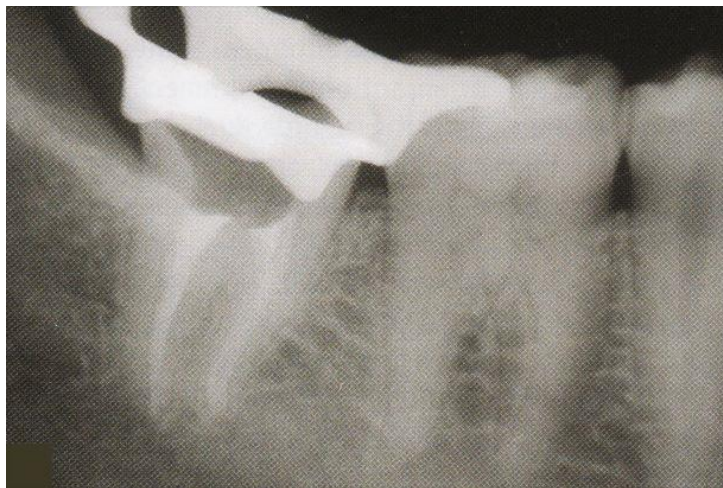


Figure 28 : Radiographie de dent 47 après obturation endodontique (source : Pia et Soenen, 2013)

Les techniques d'obturation compatibles avec la réalisation d'une RMIPP en une seule séance

- La technique mixte ou combinée, qui associe un compactage latéral à froid et un compactage à chaud vertical grâce à l'utilisation d'un thermocompacteur
- La compaction verticale à chaud ou technique de Schilder et ses techniques dérivées telles que le Système B[®], Bee Fill[®], Obtura[®]
- Les techniques utilisant des tuteurs à l'obturation comme les systèmes Thermafil[®], Herofill[®] ou ProTaper Next[®]

3.3 Pré-préparation périphérique

Après le traitement endodontique, il faut déposer la reconstitution pré-endodontique au CVI et réaliser une première préparation périphérique qui soit de dépouille, afin de préparer les parois pour qu'elles fassent au minimum 1 mm d'épaisseur. Si elles sont plus fines, il faut diminuer leur hauteur pour obtenir l'épaisseur suffisante.

Seule la préparation périphérique doit être de dépouille, il faut conserver les contre dépouilles internes qui participent à la pérennité de la reconstitution (Guerrieri et coll., 2011).

3.4 Préparation et nettoyage du canal

3.4.1 Action mécanique

La préparation mécanique du canal pour une RMIPP ne nécessite pas d'alésage important. L'économie du maximum de tissus dentaires doit être observée.

Il est nécessaire de respecter le canal et de ne pas l'élargir inutilement car on risque de fragiliser la racine ou de réaliser une perforation. Un canal plus élargi n'apportera pas plus de rétention à la reconstitution.

Il faut supprimer la gutta percha et le ciment de scellement sur toutes les parois afin de permettre le collage. Il est nécessaire de conserver au minimum 4 à 5 mm d'obturation apicale de gutta percha. La longueur de la reconstitution intracanalinaire doit être au minimum égale à la longueur coronaire (Koubi et coll., 2008).

La désobturation du canal peut se faire à chaud en retirant par petites portions la gutta percha avec un instrument. Ensuite le passage de forets Largo - avec un contrôle de la longueur à l'aide de stops - complète la désobturation et le nettoyage des parois canalaire, des alésoirs peuvent également être utilisés pour compléter le nettoyage des parois. On peut également utiliser des techniques de nettoyage telles que l'aéro-abrasion ou les inserts ultrasonores diamantés afin de parfaire la préparation (Guerrieri et coll., 2011 ; El Figuigui et coll., 2016).



Figure 29 : Foret Largo n°1 Dentsply Sirona (diamètre 50/100 de mm) (source : Dentsply Sirona)



Figure 30 : Insert ultrasonique diamanté pour préparation coronoradiculaire PM4 du laboratoire Actéon (source : Actéon, 2017)

3.4.2 Action chimique

Un lavage chimique peut compléter l'action mécanique des instruments pour nettoyer les parois dentaires. Les surfaces sont exposées à une solution d'EDTA liquide à 17 %. C'est un solvant minéral qui permet l'élimination des boues dentinaires et l'accès aux tubules dentinaires. Il peut être suivi d'une décontamination du canal grâce à une solution à la chlorhexidine ou d'hypochlorite de sodium pour éliminer le plus de bactéries possible (Laplanche et Allard 2014).

Le canal est maintenant préparé et nettoyé pour recevoir la RMIPP.

3.5 Choix du tenon et du coffrage

3.5.1 Tenon :

Le principe du tenon passif dicte le choix du tenon fibré. C'est le tenon qui doit s'adapter au canal et non le canal qui doit être élargi pour recevoir le tenon. Il ne doit pas y avoir de friction avec les parois canalaires lors de l'insertion afin d'avoir toujours de la résine entre le tenon et les surfaces dentaires. On place le tenon en butée avec la gutta percha résiduelle, on marque le tenon à l'aide d'un crayon puis on le découpe à l'aide d'un disque diamanté à la longueur déterminée (d'Incau et coll., 2011).

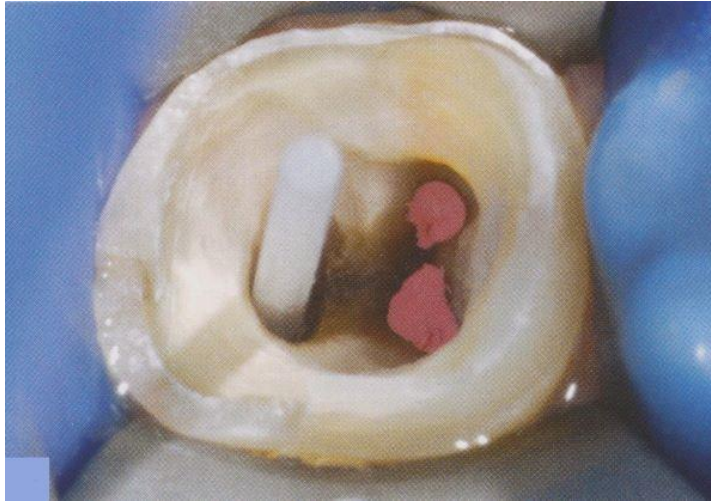

Figure 31 : Essayage du tenon fibré dans le canal (source : Pia et Soenen, 2013)

Il est conseillé de prendre une radiographie de la dent avec le tenon en place pour s'assurer de la bonne longueur de la partie radiculaire de la reconstitution et de vérifier que les parois sont bien dépourvues de matériau d'obturation.

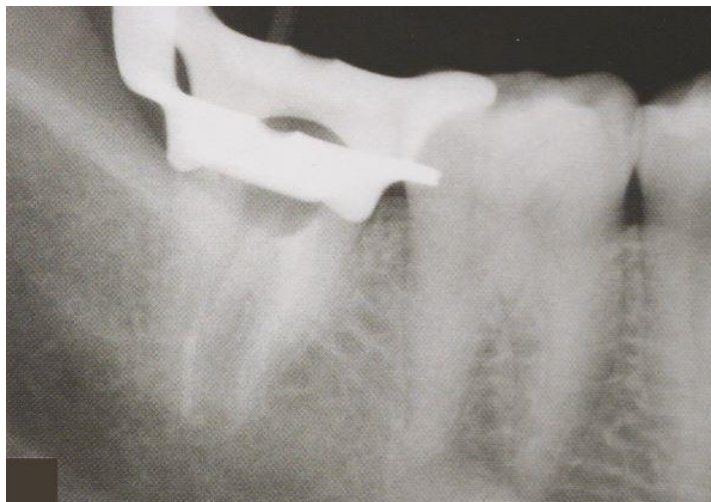


Figure 32 : Radiographie de la dent après désobturation du canal distal et avec le tenon fibré en place (source : Pia et Soenen, 2013)

En général dans le secteur postérieur, le tenon est plus fin que dans le secteur antérieur, on trouvera les plus gros tenons pour les reconstitutions des incisives et des canines maxillaires qui ont un canal unique de plus gros diamètre (Guerrieri et coll., 2011).

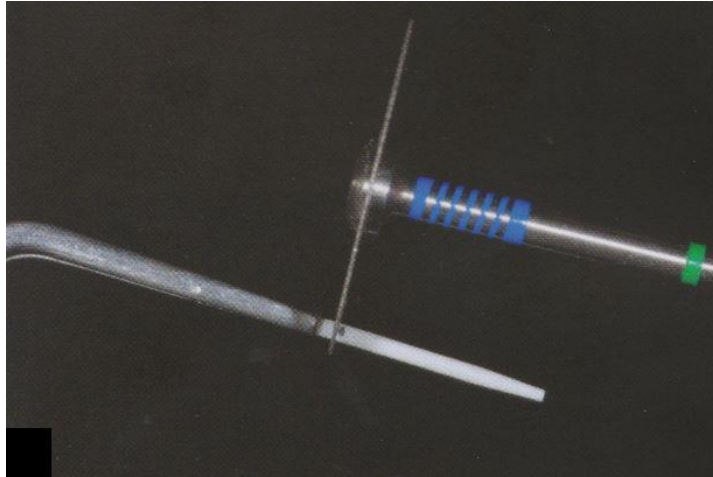


Figure 33 : Découpe du tenon à la longueur déterminée (source : Pia et Soenen, 2013)

Le tenon découpé est ensuite plongé dans un bain d'alcool afin de le décontaminer et de le dégraisser avant les étapes de collage.

3.5.2 Coffrage :

La résine a pour impératif d'atteindre aisément le fond du logement canalaire, elle est par conséquent d'une viscosité assez faible, ce qui peut poser des difficultés pour établir le moignon coronaire.

Deux types de coffrage peuvent alors être envisagés. Lorsqu'on dispose de 3 parois, l'utilisation d'une matrice métallique suffira à contenir la résine de reconstitution.

Lorsque le délabrement coronaire est plus important, l'utilisation de moules en plastique du commerce est aussi possible préfigurant la forme finale de la reconstitution avant la taille. Elle a pour avantage de comprimer le matériau et d'éviter l'apparition de bulles en son sein, génératrices de fragilités. Il faut choisir le bon moule avec le tenon découpé en place dans la racine, il ne doit pas appuyer sur le tenon. Le moule permet également d'effectuer la polymérisation à l'abri de l'oxygène qui inhibe la polymérisation (Guerrieri et coll., 2011).



Figure 34 : Coffrages Paraform[®] du laboratoire Coltène Whaledent (source : Coltène Whaledent, 2017)

3.6 Adhésion

3.6.1 Conditionnement du tenon

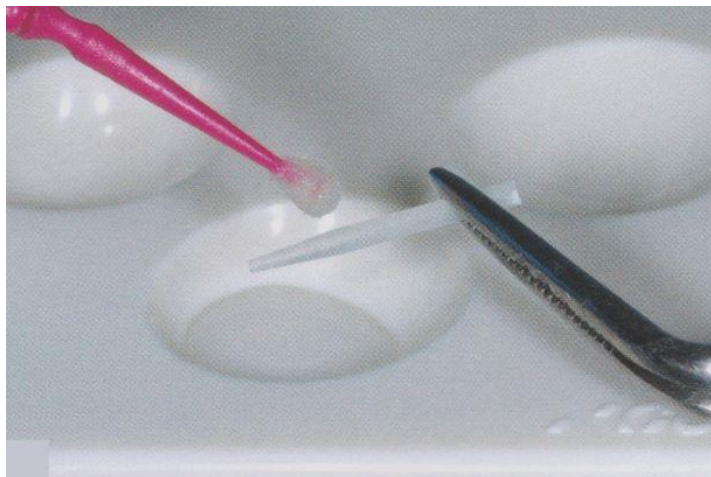


Figure 35 : Silanisation du tenon (source : Pia et Soenen, 2013)

Le tenon est silanisé afin de préparer ses fibres de verre à l'adhésion à la résine composite. Il est enduit de silane qui agit pendant une minute puis il est séché à l'air

chaud. Il est prêt pour l'étape de collage à la résine composite (Bartala et Lastrade, 2016).

3.6.2 Conditionnement des surfaces dentaires

- Mordançage

En cas d'utilisation d'un système Mordançage & Rinçage (M&R), le canal est tout d'abord traité avec un gel d'acide phosphorique à 37% pendant 15 secondes, puis rincé abondamment à l'eau de façon à éliminer tout l'acide même au fond du canal, une seringue remplie d'eau peut être utilisée pour atteindre le fond du canal et s'assurer de l'élimination complète du gel.

Le canal est ensuite séché, d'abord à l'aide de la soufflette puis grâce à des cônes de papier. Le séchage ne doit pas être trop important, il ne faut pas assécher la dentine pour pouvoir conserver une matrice de collagène qui participe à la couche hybride (Zimmerli et Strub 2013).

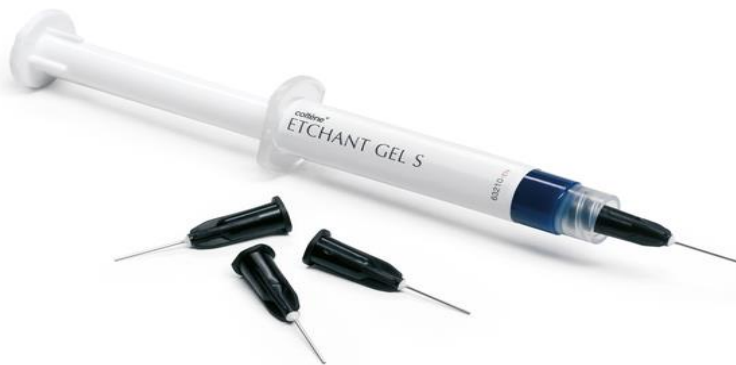

Figure 36 : Seringue d'acide phosphorique à 37% pour le mordançage (source : Coltène Whaledent, 2017)

- Adhésif

L'adhésif est alors appliqué à l'aide d'une microbrossette jusqu'au fond du canal. Les solvants de l'adhésif et les excès sont éliminés à l'aide de la soufflette et d'une pointe de papier insérée dans le canal. Un excès d'adhésif polymérisé pourrait en effet s'opposer à l'insertion complète du tenon préalablement essayé au fond du canal (Walter et Le Guehenec, 2016).

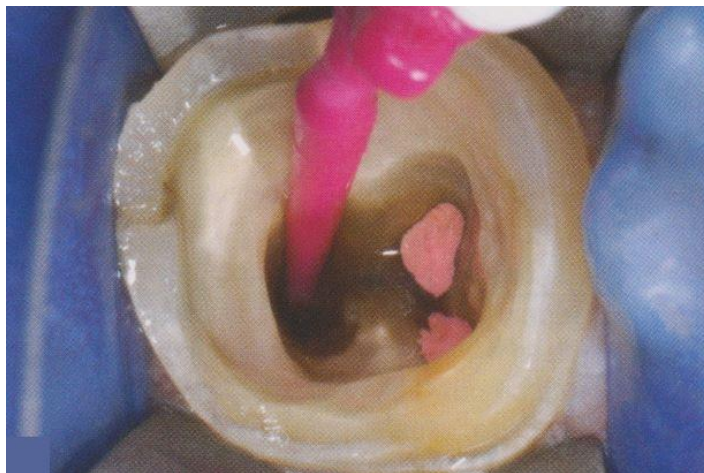


Figure 37 : Mise en place d'adhésif (source : Pia et Soenen, 2013)

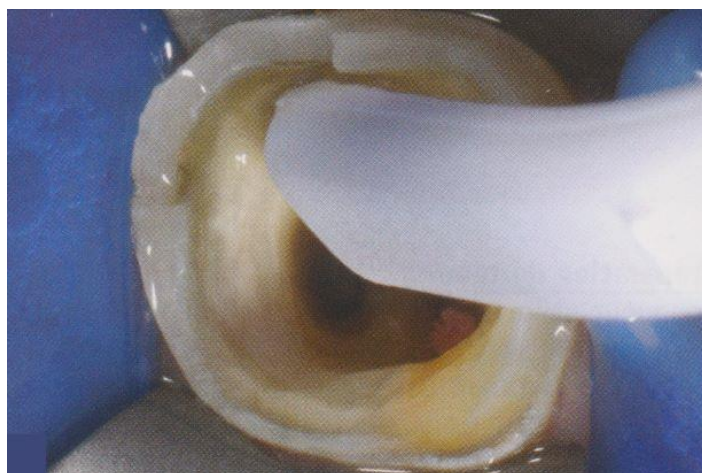


Figure 38 : Séchage de l'adhésif (source : Pia et Soenen, 2013)

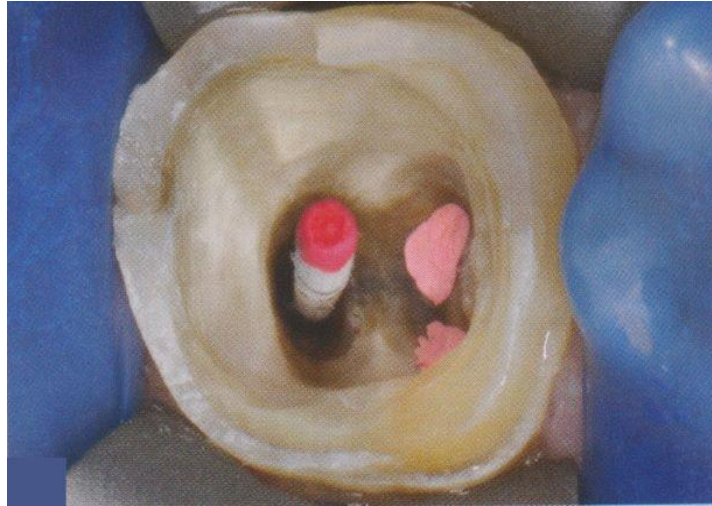

Figure 39 : Elimination d'excès d'adhésif avec un cône de papier (source : Pia et Soenen, 2013)

L'adhésif est à prise duale, la plupart du temps présenté sous forme de deux flacons à mélanger ou d'applicateurs à activer par compression. La polymérisation commence dès le mélange des deux composants et l'application dans le canal. La photopolymérisation permet d'accélérer la polymérisation de l'adhésif (Walter et al. 2016).

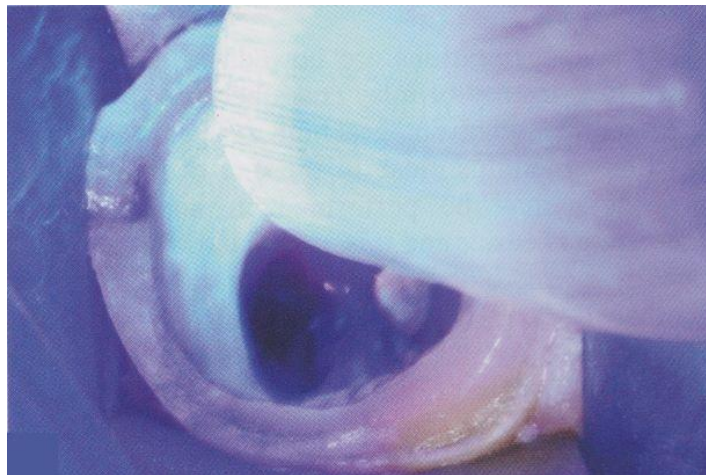


Figure 40 : Photopolymérisation de l'adhésif (source : Pia et Soenen, 2013)

3.7 Application du composite de reconstitution et du tenon

L'embout fin du pistolet automélangeur est mis en place au fond du canal, la résine est appliquée dans le canal. La pression du matériau fait remonter le pistolet

dans le canal. La remontée du pistolet sous la pression de la résine permet d'éviter la formation de bulles d'air dans la reconstitution.

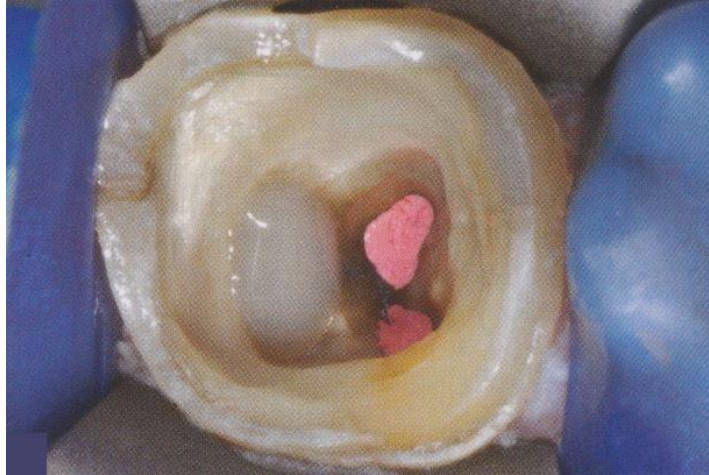

Figure 41 : Insertion résine dans le canal (source : Pia et Soenen, 2013)

Le tenon est alors inséré avec des mouvements de va-et-vient pour répartir la résine tout autour de façon homogène. Une fois le tenon en place, le pistolet est repris pour le recouvrir et compléter l'apport de résine. C'est à ce moment que l'on peut utiliser un moule en cas de manque de parois (le moule est rempli directement avec la résine et appliqué en bonne position sur le tenon) (Bouillaguet et Rocca, 2012).

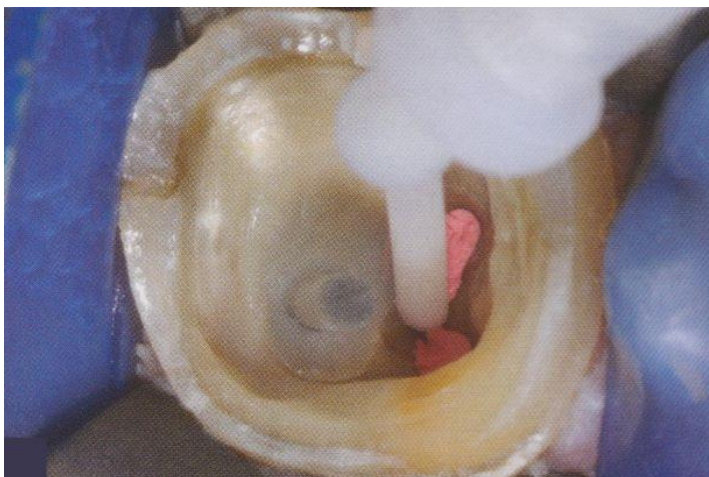

Figure 42 : Insertion du tenon et apport supplémentaire de résine (source : Pia et Soenen, 2013)

La reconstitution est ensuite photopolymérisée pendant au minimum 40 secondes par face. La résine étant duale, il faut respecter le temps de prise de la résine (pour sa partie chimopolymérisable) qui est en général de 5 minutes.

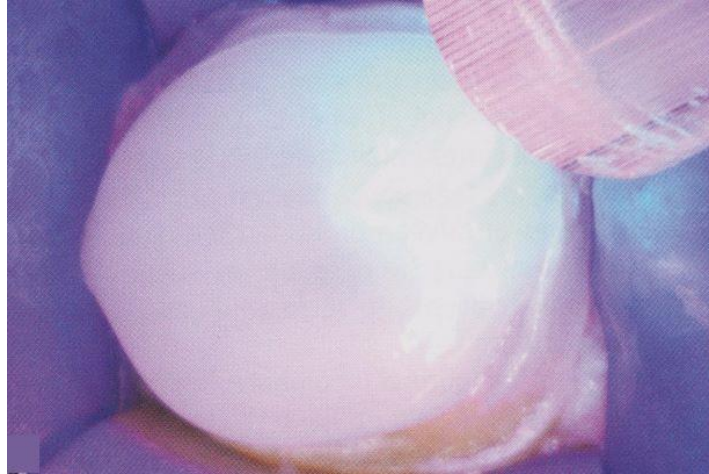

Figure 43 : Photopolymérisation de la reconstitution (source : Pia et Soenen, 2013)

3.8 Préparation périphérique

Dès que la polymérisation de la reconstitution est achevée, le champ opératoire est retiré et la préparation périphérique de la dent peut être réalisée à l'aide d'une fraise à congé. La dent est préparée en fonction du type de couronne d'usage choisi.

La taille doit être de dépouille, respecter l'homothétie et laisser l'épaisseur nécessaire à la future prothèse (Aboudharam, 2014).

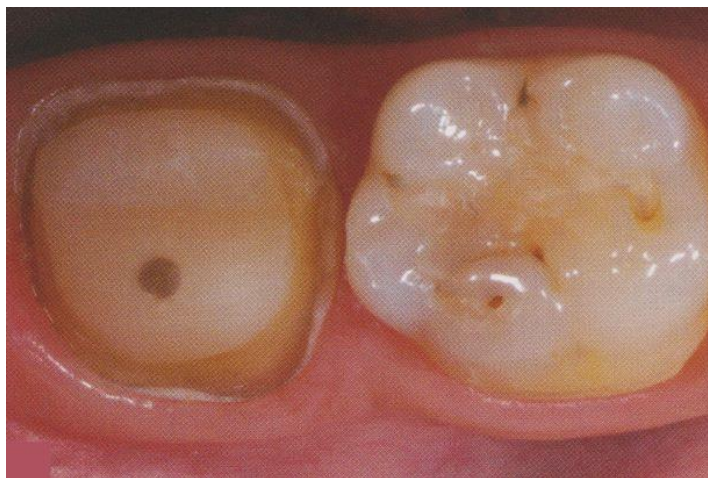

Figure 44 : Dent 47 après la dépose du champ opératoire et la taille périphérique (source : Pia et Soenen, 2013)

3.9 Couronne provisoire

La couronne provisoire est réalisée à la suite de la préparation. En fonction du cas elle est produite à l'aide d'une coque préformée (moule Ion®), grâce à la technique d'isomoulage ou du monobloc ou encore préparée au laboratoire de prothèse à partir d'un wax-up.

3.10 Empreinte

L'empreinte en prothèse fixée a pour but d'enregistrer les tissus durs au sein de leur environnement tissulaire. On réalise dans la même séance l'empreinte du pilier pour la fabrication de la couronne d'usage uniquement si la gencive est saine et stabilisée et qu'il n'est pas nécessaire d'attendre une cicatrisation osseuse après le traitement endodontique.

En cas d'inflammation parodontale, une temporisation grâce à la couronne provisoire permet la cicatrisation du parodonte. L'empreinte pourra alors être réalisée dans de bonnes conditions sans saignements sulculaires et avec un bon accès aux limites cervicales de la préparation (Plard et coll., 2018).

En cas de lésion osseuse d'origine endodontique, la mise sous couronne provisoire permet de temporiser pendant la cicatrisation de la lésion. Si le traitement endodontique est efficace et qu'on observe une redensification osseuse à la radiographie, la couronne d'usage et donc l'empreinte pourront être réalisées.

3.11 Situation finale

La couronne d'usage réalisée au laboratoire est scellée dans une séance clinique ultérieure. Elle peut également être collée en fonction de la situation clinique.

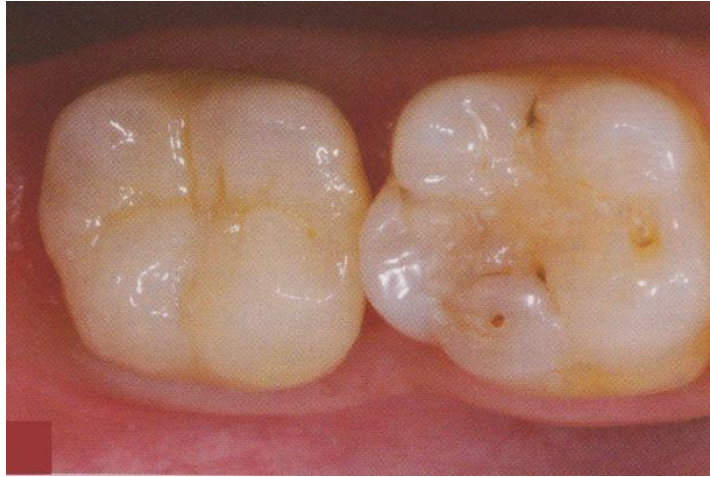


Figure 45 : Dent 47 reconstituée par la couronne d'usage (source : Pia et Soenen, 2013)

À travers ce cas nous avons donc vu qu'il était possible d'optimiser au maximum le nombre de séances cliniques pour la réalisation d'une couronne sur RMIPP. En effet pendant la première séance, il est possible de réaliser le traitement endodontique, la RCR, la couronne transitoire et l'empreinte pour la couronne d'usage. Dans les cas idéaux, il est donc envisageable de réaliser une couronne en seulement deux séances cliniques.

C'est aussi un gain de temps pour le patient qui revient de moins nombreuses fois et pour le praticien. En effet, la journée idéale d'un chirurgien-dentiste est une journée avec des rendez-vous longs pour économiser les temps d'installation et éviter l'augmentation du volume d'instruments à stériliser.

La Figure suivante résume le déroulé du protocole en rappelant certains éléments indispensables pour pouvoir passer d'une étape à la suivante.

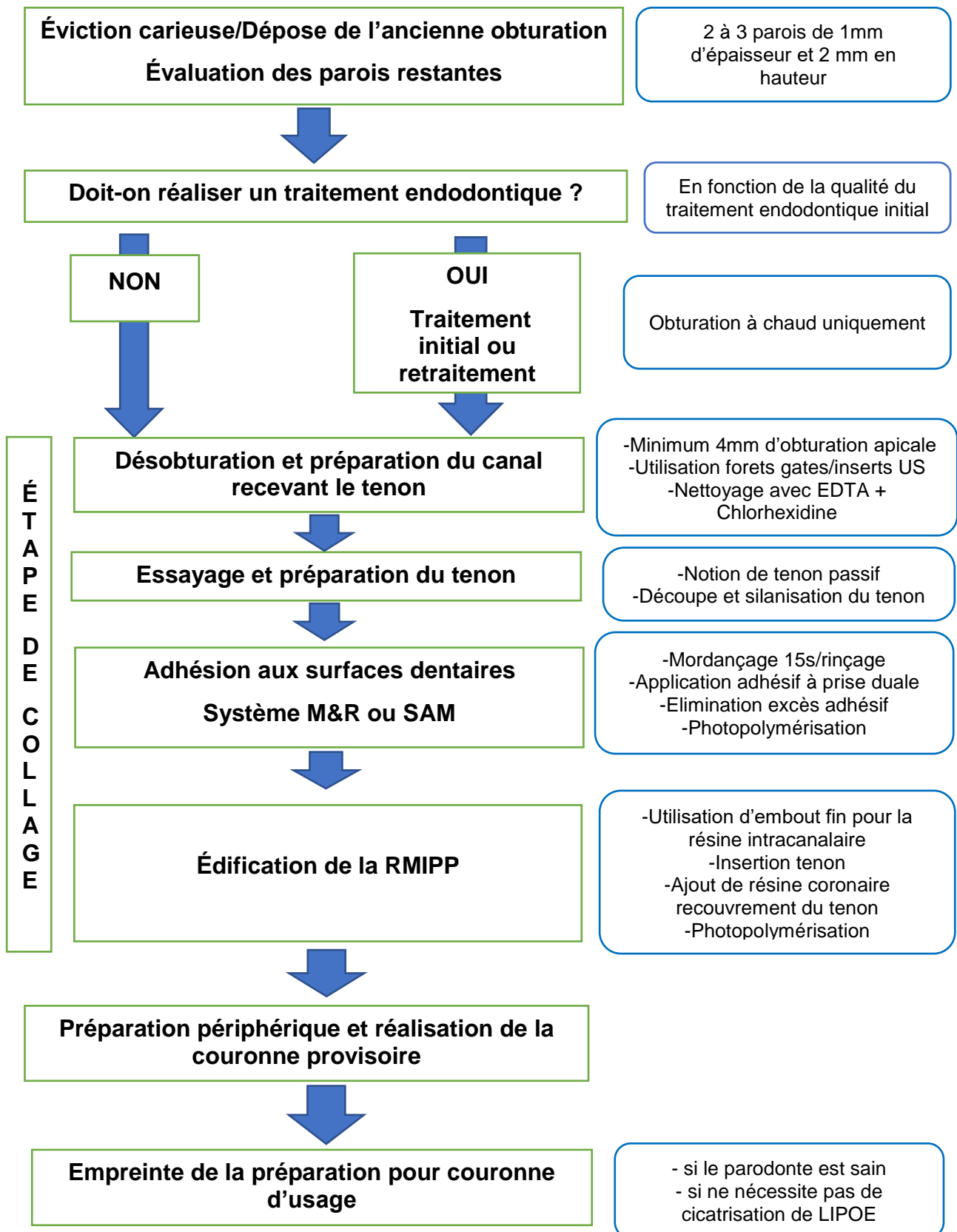


Figure 46 : Résumé des étapes de la réalisation du traitement endodontique, de la RMIPP et de l'empreinte en une seule séance clinique (source : document personnel)

Conclusion

Le couronnement d'une dent passe encore trop souvent par la réalisation systématique d'un inlay core. Or pour de nombreux cas, il est possible de réaliser une reconstitution par matériau en phase plastique. Cette technique est en constante évolution grâce aux progrès de la dentisterie adhésive. Elle permet la réalisation d'une reconstitution coronoradiculaire directement au fauteuil. Elle est plus économe en tissu, plus esthétique et mécaniquement plus proche des propriétés de la dent. Elle associe une résine composite fluide à un tenon en fibre de verre soutenant la résine collée aux tissus dentaires.

Le protocole de réalisation d'une RMIPP demande en revanche de la rigueur dans son exécution ; la pose du champ opératoire est un impératif. La désobturation, le nettoyage et la préparation de la dentine radiculaire nécessitent une attention toute particulière car ils sont la clé de la qualité et pérennité de l'adhésion.

L'édification d'une RMIPP a enfin l'avantage de pouvoir être réalisée dans la même séance clinique que le traitement endodontique. Il est possible d'envisager la réalisation successive du traitement endodontique, de la reconstitution coronoradiculaire, de la couronne provisoire et de l'empreinte pour la couronne d'usage.

C'est un domaine dans lequel les évolutions techniques sont permanentes, outre les qualités des résines composites qui continuent d'évoluer, le tenon unique pourra être remplacé par une multitude de micro-tenons plus respectueux encore de l'anatomie dentaire.

Références bibliographiques

1. Aboudharam G. Reconstruction préprothétique par technique directe. Dans : Bolla M. Restaurer la dent dépulpée. Paris : Éditions Espace id ; 2014. p. 43-53.
2. Ancel H. Techniques actuelles de restauration adhésive des dents postérieures dépulpées [Thèse d'exercice]. [Nancy] : Université de Lorraine. Faculté d'Odontologie ; 2016. 152 p.
3. Attal J, Cheron R, Moussally C. Les restaurations partielles. Dans : Bolla M. Restaurer la dent dépulpée. Paris : Éditions Espace id ; 2014. p. 69-85.
4. Bartala M, Brousseau J. Reconstitution coronoradiculaire adhésive et couronne céramocéramique. Réal Clin. 2013 ; 24(3) : 213-20.
5. Bartala M, Lastrade A. Les reconstitutions corono-radiculaires en 2016. Inf Dent. 2016 ; 98 (15/16) : 20-7.
6. Barthet P, Armand S, Sancier A, Galibourg A, Laurencin S. Prothèse fixée et parodonte. Dans : Walter B. Prothèse fixée : approche clinique. Malakoff : Editions CdP ; 2016. p. 77-100.
7. Bataillon-Linez P, Linez M, Deveaux E. Les RMIPP à tenon fibré : quand, pourquoi, comment ?. Rev Odonto Stomatol. 2010 ; 39(3) :187-209.
8. Belser U. Changement de paradigme en prothèse conjointe. Réal Clin. 2010 ; 21(2) : 79-85.
9. Berthelot J-M. Mécanique des Matériaux et Structures Composites. Le Mans : Éditions ISMANS ; 2013. 667 p.
10. Bolla M. Restaurer la dent dépulpée. Paris : Éditions Espace id ; 2014. Possibilités thérapeutiques et critères décisionnels ; p. 21-30.
11. Bouillaguet S, Rocca G-T. Restaurations coronaires et corono-radiculaires des dents dépulpées. Dans : Simon S, Machtou P, Pertot W-J. Endodontie. Rueil-Malmaison : Editions CdP ; 2012. p. 309-18.

12. Brousseau J, Bartala M, Blanchard J, Fauny S. Restaurations coronoradiculaires coulées (inlay-cores) : indications et procédures. *Réal Clin.* 2011 ; 22(1) : 57-64.
13. Chaumont P-E. La photopolymérisation des résines composites : données actuelles [Thèse d'exercice]. [Nancy] : Université Henri Poincaré. Faculté d'odontologie de Nancy ; 2012. 103 p.
14. Clunet-Coste B, Bartala M, Maneuf B, Cieren C, Sarrazin F. Reconstitution corono-radicaire fibro-architecturée, Intérêts des micro-tenons. *Inf Dent.* 2017 ; 99(23) : 16-25.
15. Corne P, De March P, Vaillant-Corroy A. Quelle est la juste place des restaurations coronoradiculaires directes collées en odontologie?. *Strat Prothétique.* 2016 ; 16(1) : 25-39.
16. Da Silva N, Raposo L, Versluis A, Fernandes-Neto A, Soares C. The effect of post, core, crown type, and ferrule presence on the biomechanical behavior of endodontically treated bovine anterior teeth. *J Prosthet Dent.* 2002; 88(3): 297-301.
17. De La Osa A. Les tenons anatomiques fasciculés : un nouveau moyen d'ancrage radicaire [Thèse d'exercice]. [Lille] : Université de Lille. Faculté d'odontologie de Lille ; 2018. 88 p.
18. Decup F, Marczak E, Soenen A, Guerrieri A. L'état « dent dépulpée » : données essentielles. *Réal Clin.* 2011 ; 22(1) : 5-13.
19. El Figuigui L, Nani H, El Yamani A. Les reconstitutions corono-radicales esthétiques par tenons en fibres de verre : quand ? pourquoi ? et comment?. *Strat Prothétique.* 2016 ; 16(5) : 345-50.
20. Etienne O, Roos T. Conserver ou extraire ?. *Réal Clin.* 2011 ; 22(1) : 15-24.
21. Guerrieri A, Jouanny G, Besnault C, Decup F. Restaurations coronoradiculaires adhésives : indications et procédures. *Réal Clin.* 2011 ; 22(1) : 65-72.
22. d'Incau E, Bartala M, Dos-Santos A. Traitement de la dent dépulpée postérieure : la stratégie de préservation. *Réal Clin.* 2011 ; 22(1) : 43-56.

23. Jager S. Les résines composites fluides : données actuelles [Thèse d'exercice]. [Nancy] : Université Henri Poincaré. Faculté d'odontologie de Nancy ; 2011. 142 p.
24. Jubert P. les reconstitutions coronoradiculaires sous couronne céramo céramique [Thèse d'exercice]. [Nantes] : Université de Nantes. UFR d'odontologie ; 2013. 92 p.
25. Juloski J, Radovic I, Goracci C, Vulicevic Z, Ferrari M. Ferrule effect- a litterature review. J Endod. 2012; 38(1): 11-9.
26. Koubi S, Weissrock G, Tassery H, Brouillet J. Reconstitutions coronoradiculaires collées fibrées qu'en est-il ?. Inf Dent. 2008 ; 90(25) : 1382-92.
27. Lai C, Jacquemont M, Laviolle O. Reconstitution corono-radicaire et bilan pré-implantaire. Cah Proth. 2016 ; (176) : 50-61.
28. Laplanche O, Allard Y. Reconstruction préprothétique par technique indirecte. Dans : Bolla M. Restaurer la dent dépulpée. Paris : Éditions Espace id ; 2014. p. 55-68.
29. Leforestier E, Allard Y. Les endocouronnes. Dans : Bolla M. Restaurer la dent dépulpée. Paris : Éditions Espace id ; 2014. p. 87-102.
30. Martin D. La temporisation endoprothétique : aspects cliniques. Réal Clin. 2004 ; 15(1) : 55-66.
31. Marty S. Nouvelle approche pour le choix d'une reconstitution coronoradiculaire dans le secteur postérieur basée sur la comparaison des superficies de dentine résiduelle disponible et nécessaire pour le collage [Thèse d'exercice]. [Toulouse] : Université Toulouse III. Faculté d'odontologie ; 2013. 97 p.
32. Orthlieb J-D. Gnathologie fonctionnelle, volume 2 : occlusion et reconstruction prothétique. Rueil Malmaison : Editions CdP ; 2011. 195 p.
33. Oudin-Gendrel A, Raux F. Reconstitution corono-radicaire : sceller ou coller ? Dans : Bolla M. Restaurer la dent dépulpée. Paris : Éditions Espace id ; 2014. p. 31-42.

34. Pereira JR, de Ornelas F, Rodrigues Conti PC, Lins do Valle A. Effect of a crown ferrule on the fracture resistance of endodontically treated teeth restored with prefabricated posts. *J Prosthet Dent.* 2006; 95(1): 50-4.
35. Pia J-P, Soenen A. Restaurations coronoradiculaires adhésives simplifiées. *Rev Odontostomatol.* 2013 ; 42(2) : 135-46.
36. Plard H, Ravalec X, Perrin J. Comment optimiser les empreintes « conventionnelles » en prothèse fixée ? *Strat Prothétique.* 2018 ; 18(4) : 287-98.
37. Pulito OD. Les micro-tenons fasciculés : une nouvelle alternative dans la reconstitution d'une dent dépulpée [Thèse d'exercice]. [Nice] : Université de Nice Sophia-Antipolis. Faculté d'odontologie ; 2017. 38 p.
38. Rocca G, Krejci I. Restaurations adhésives pour dent dépulpée. L'alternative au tout couronne. *Réal Clin.* 2011 ; 22(1) : 25-32.
39. Seger T. Prothèse composite : choix du concept occlusal et simulation du projet prothétique [Thèse d'exercice]. [Nancy] : Université de Lorraine. Faculté d'odontologie de Nancy ; 2018. 113 p.
40. Seguela V, d'Incau E. Les restaurations corono-radiculaires Du continuum biomécanique au continuum optique. *Inf Dent.* 2015 ; ?(29) 2-10.
41. Seguela V, Soenen A, Laviolle O, Bartala M. Reconstitution corono-radiculaire et systèmes tout-céramique. *Cah Prothèse.* 2011 ; (155) : 15-27.
42. Simon S. Intérêt des biocéramiques en endodontie. *Dent Trib.* 2016 ; 8(11) : 38-40.
43. Simon S. L'endodontie de A à Z : traitements et retraitements. Malakoff : Éditions CdP ; 2018. 293 p.
44. Sreedevi S, Sanjeev R, Raghavan R, Abraham A, Rajamani T, Govind G. An In Vitro Study on the Effects of Post-Core Design and Ferrule on the Fracture Resistance of Endodontically Treated Maxillary Central Incisors. *J Int Oral Health.* 2015; 7(8): 37-41.

45. Tjan A, Nemetz H. Effect of eugenol-containing endodontic sealer on retention of prefabricated posts luted with adhesive composite resin cement. *Quintessence Int.* 1992; 23: 839-44.
46. Ubaldini ALM, Benetti AR, Sato F, Pascotto RC, Medina Neto A, Baesso ML, et coll. Challenges in luting fibre posts: Adhesion to the post and to the dentine. *Dent Mater.* 2018; 34(7): 1054-62.
47. Vincent M. Obturation canalaire en endodontie : techniques actuelles [Thèse d'exercice]. [Nancy] : Université Henri Poincaré. Faculté d'odontologie de Nancy ; 2011. 149 p.
48. Walter B, Darteville P. Préparations coronaires périphériques et préparations corono-radiculaires. Malakoff : Éditions CdP ; 2014. 110 p.
49. Walter B, Le Guehenec L. Reconstitutions corono-radiculaires. Dans : Walter B, Sailer I, Barthet P, De March P, Dot D, et coll. Prothèse fixée : approche clinique. Malakoff : Editions CdP ; 2016. p. 245-63.
50. Walter B, Sailer I, Barthet P, De March P, Dot D. Prothèse fixée : approche clinique. Malakoff : Editions CdP ; 2016. 329 p.
51. Zimmerli B, Strub M. Systèmes d'ancrage. Dans : Lussi A, Schaffner M, Zimmerli B, Neuhaus K, Strub M, et coll. Évolution en odontologie restauratrice. Paris : Quintessence international ; 2013. p. 143-9.

Références bibliographiques numériques

52. Gendre L. Matériaux composites et structures composites [Internet]. 2011 [consulté le 9 févr 2019].

Disponible sur :

<http://eduscol.education.fr/sti/sites/eduscol.education.fr.sti/files/ressources/pedagogiques/6570/6570-materiaux-composites-et-structures-composites-ens.docx>

53. Ministère des solidarités et de la santé. Convention nationale organisant les rapports entre les chirurgiens-dentistes libéraux et l'assurance maladie [Internet]. 2018 [consulté le 14 février 2019].

Disponible sur :

https://www.ameli.fr/sites/default/files/Documents/449078/document/conv_chirurgiens_dentistes_jo_25_08_2018.pdf

54. Vreven J, Raskin A, Sabbagh J, Vermeesch G, Leloup G. Résines composites. Dans : EMC Odontologie [Internet] ; 2005 [consulté le 18 janv 2019].

Disponible sur :

https://www.researchgate.net/publication/266891290_Resines_composites

Annexe I : Abréviations

CVI : Ciment Verre Ionomère

CVIMAR : Ciment Verre Ionomère Modifié par Adjonction de Résine

EDTA : acide Éthylène-Diamine-Tétra-Acétique

LIPOE : Lésion Inflammatoire Périradiculaire d'Origine Endodontique

M&R : Mordançage et Rinçage

RCR : Reconstitution CoronoRadiculaire

RCRC : Reconstitution CoronoRadiculaire Coulée

RCRF : Reconstitution CoronoRadiculaire Foulée

RMIPP : Reconstitution par Matériau Inséré en Phase Plastique

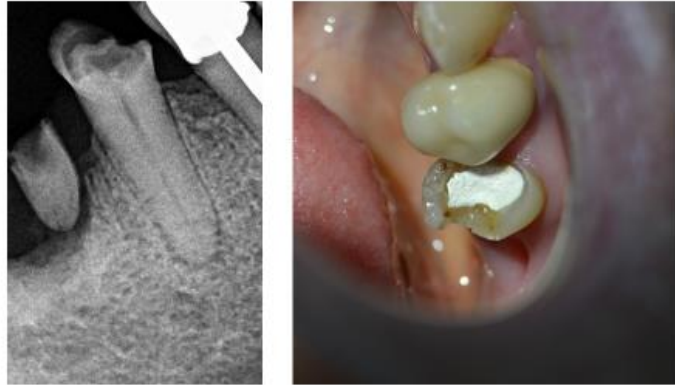
SAM : Système Auto-Mordançant

US : UltraSon

Annexe II : Cas clinique personnel

Présentation du cas clinique

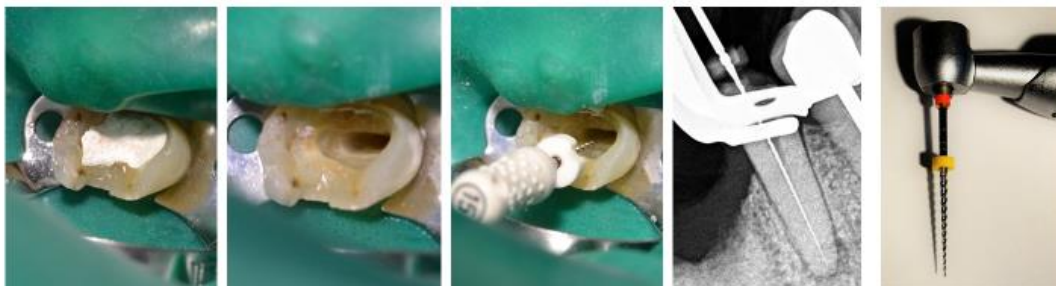
- Premier RDV
- Traitement d'urgence
- Pulpite sur dent n°45



Un rendez vous long est donné pour réaliser toutes les étapes suivantes dans le même temps opératoire.

Traitement endodontique

- Pose du champ opératoire, Cathétérisme initial et détermination LT
- Mise en forme canalaire Rotation continue



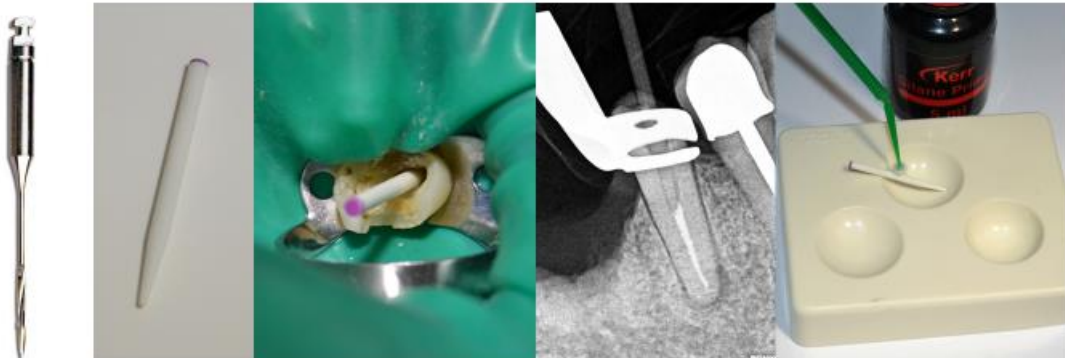Traitement endodontique

- Désinfection, essai du cône
- Obturation endodontique par thermocompactage



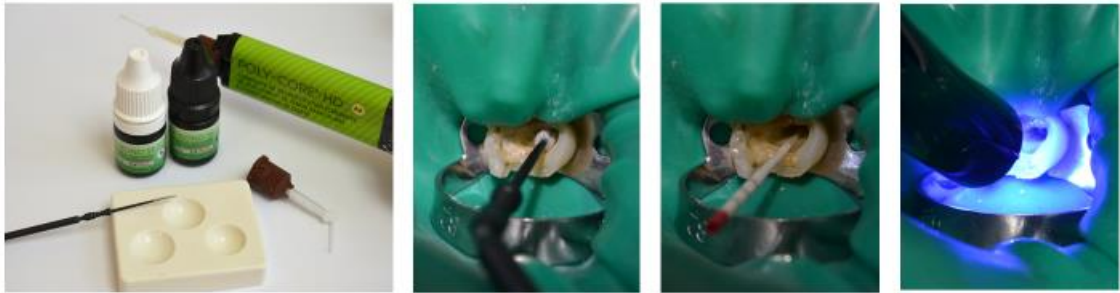
Réalisation de la RMIPP

- Préparation logement tenon (foret Largo) et essai et préparation du tenon



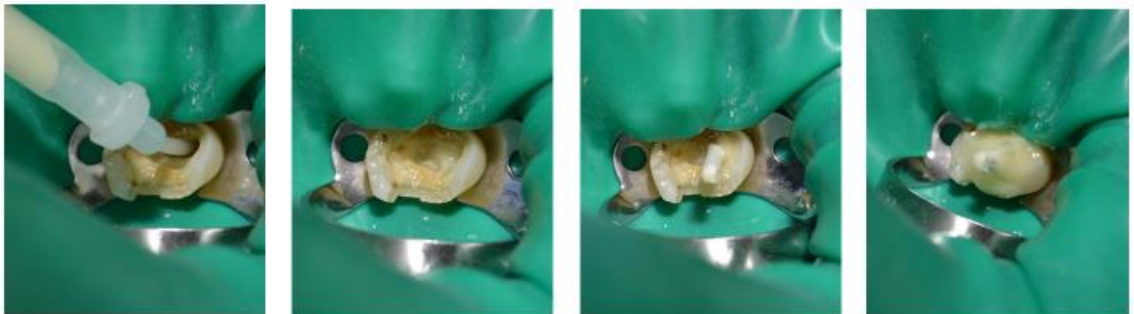Réalisation de la RMIPP

- Adhésif à prise duale (photopolymérisable et chémopolymérisable)
- SAM système auto-mordant



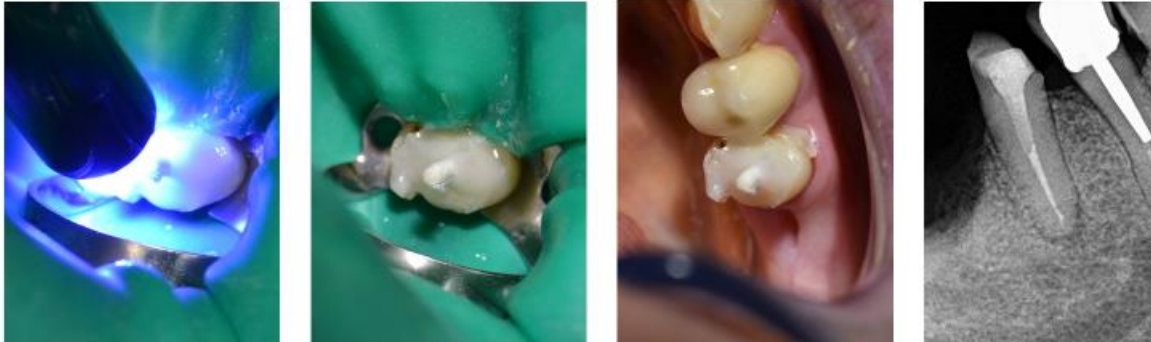Réalisation de la RMIPP

- Montage de la RMIPP



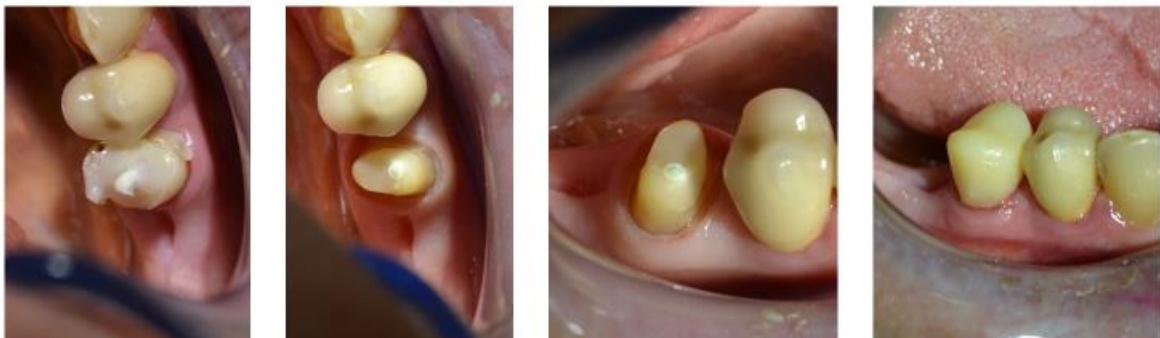Réalisation de la RMIPP

- Photopolymérisation et dépose du champ opératoire



Préparation du pilier et Provisoire

- Taille homothétique pour recevoir couronne d'usage et réalisation de la provisoire



Empreinte de la préparation

- Technique silicone double mélange pour la réalisation de couronne d'usage



Table des matières

Sommaire	13
Liste des Figures	14
Liste des Tableaux	17
Introduction.....	18
1 Qu'est-ce qu'une restauration coronoradiculaire par matériau inséré en phase plastique avec tenon fibré ? :.....	19
1.1 Une Reconstitution coronoradiculaire.....	20
1.1.1 Définition.....	20
1.1.2 La RCR idéale.....	22
1.1.3 L'autre reconstitution coronoradiculaire : L'Inlay Core	22
1.2 Associant une résine composite.....	25
1.2.1 Propriétés de la résine	26
1.2.2 Exemples de résine	27
1.2.3 Adhésion aux tissus dentaires	30
1.2.4 Autres matériaux de reconstitution :.....	33
1.3 Et un ou plusieurs tenons	33
1.3.1 Rôle du tenon :.....	33
1.3.2 Composition	34
1.3.3 Propriétés.....	34
1.3.4 Le nouveau concept des tenons multifasciculés	36
2 Les Indications de la RMIPP	42
2.1 Facteurs intrinsèques à la dent	43
2.1.1 Parois résiduelles.....	43
2.1.2 Limite cervicale	45
2.1.3 Racine.....	45
2.1.4 Parodonte :	46

2.1.5	Traitement endodontique	47
2.2	Facteurs extrinsèques à la dent	49
2.2.1	Position de la dent sur l'arcade	49
2.2.2	Suprastructure prothétique envisagée	49
2.2.3	Parafonctions	51
2.2.4	Facilité clinique	51
3	Séquence clinique à travers un cas, du traitement endodontique jusqu'à la couronne provisoire	54
3.1	Situation initiale et choix de la RCR.....	55
3.2	Traitement endodontique.....	56
3.3	Pré-préparation périphérique.....	59
3.4	Préparation et nettoyage du canal.....	59
3.4.1	Action mécanique	59
3.4.2	Action chimique.....	61
3.5	Choix du tenon et du coffrage	61
3.5.1	Tenon :.....	61
3.5.2	Coffrage :	63
3.6	Adhésion	64
3.6.1	Conditionnement du tenon	64
3.6.2	Conditionnement des surfaces dentaires	65
3.7	Application du composite de reconstitution et du tenon.....	67
3.8	Préparation périphérique	69
3.9	Couronne provisoire	70
3.10	Empreinte.....	70
3.11	Situation finale.....	70
	Conclusion.....	73
	Références bibliographiques	74

Références bibliographiques numériques	79
Annexe I : Abréviations.....	80
Annexe II : Cas clinique personnel	81
Table des matières	86

BOURLON Paul – Les Reconstitutions coronoradiculaires par matériau inséré en phase plastique
Nancy 2019 : 83 pages. 46 figures ; 3 tableaux.

Th. : Chir.-Dent. : Nancy 2019

Mots-clefs :

- Reconstitution coronoradiculaire
- Dentisterie adhésive
- Tenon fibré
- Résine composite
- Dent dépulpée

Résumé :

La réhabilitation d'une dent dépulpée et fortement délabrée nécessite une préparation coronoradiculaire permettant à la dent de recevoir une couronne périphérique. La reconstitution par matériau inséré en phase plastique est l'un des deux types de reconstitution coronoradiculaire réalisable par le chirurgien-dentiste. Alliant l'utilisation d'un tenon en fibre de verre ou de quartz et une résine composite fluide, cette restauration permet le respect de l'économie tissulaire, elle est pérenne et esthétique. Son protocole clinique reste cependant exigeant et opérateur dépendant, mais il peut être réalisé directement après le traitement endodontique et être suivi par l'empreinte pour la couronne d'usage. Toutes ces étapes en une seule séance optimisent le temps clinique et donnent une étanchéité immédiate au traitement endodontique.

Membres du jury :

Pr. J-M. MARTRETTE	Professeur des Universités	Président
<u>Dr J. SCHOUVER</u>	<u>Maître de Conférences des Universités</u>	<u>Directeur de thèse</u>
Dr M. VINCENT	Maître de Conférences des Universités	Juge
Dr C. EGLOFF-JURAS	Assistante Hospitalo-Universitaire	Juge
Dr R. GIESS	Assistant Hospitalo-Universitaire	Juge

Adresse de l'auteur :

Paul BOURLON
1 B, route de Morville
57170 Château-Salins