



HAL
open science

La pigmentation gingivale physiologique : prise en charge de la demande esthétique

Antoine André

► **To cite this version:**

Antoine André. La pigmentation gingivale physiologique : prise en charge de la demande esthétique. Sciences du Vivant [q-bio]. 2019. hal-03298003

HAL Id: hal-03298003

<https://hal.univ-lorraine.fr/hal-03298003v1>

Submitted on 23 Jul 2021

HAL is a multi-disciplinary open access archive for the deposit and dissemination of scientific research documents, whether they are published or not. The documents may come from teaching and research institutions in France or abroad, or from public or private research centers.

L'archive ouverte pluridisciplinaire **HAL**, est destinée au dépôt et à la diffusion de documents scientifiques de niveau recherche, publiés ou non, émanant des établissements d'enseignement et de recherche français ou étrangers, des laboratoires publics ou privés.



AVERTISSEMENT

Ce document est le fruit d'un long travail approuvé par le jury de soutenance et mis à disposition de l'ensemble de la communauté universitaire élargie.

Il est soumis à la propriété intellectuelle de l'auteur. Ceci implique une obligation de citation et de référencement lors de l'utilisation de ce document.

D'autre part, toute contrefaçon, plagiat, reproduction illicite encourt une poursuite pénale.

Contact : ddoc-thesesexercice-contact@univ-lorraine.fr

LIENS

Code de la Propriété Intellectuelle. articles L 122. 4

Code de la Propriété Intellectuelle. articles L 335.2- L 335.10

http://www.cfcopies.com/V2/leg/leg_droi.php

<http://www.culture.gouv.fr/culture/infos-pratiques/droits/protection.htm>

**ACADÉMIE DE NANCY – METZ
UNIVERSITÉ DE LORRAINE
FACULTÉ D'ODONTOLOGIE**

ANNÉE 2019

N°

THÈSE

pour le

DIPLÔME D'ÉTAT DE DOCTEUR EN CHIRURGIE DENTAIRE

par

Antoine ANDRÉ

Né le 22 septembre 1991 à Laxou (MEURTHE-ET-MOSELLE)

**La pigmentation gingivale physiologique :
prise en charge de la demande esthétique**

Présentée et soutenue publiquement le 26 avril 2019

Examineurs de la thèse :

<u>Pr. P. AMBROSINI</u>	<u>Professeur des Universités</u>	<u>Président et Directeur</u>
Dr. V. MOBY-STUTZMANN	Maître de Conférences des Universités	Juge
Dr. D. JOSEPH	Maître de Conférences des Universités	Juge
Dr. C. JURAS	Assistante Hospitalo-Universitaire	Juge

*Par délibération en date du 11 décembre 1972,
la Faculté de Chirurgie Dentaire a arrêté que
les opinions émises dans les dissertations
qui lui seront présentées
doivent être considérées comme propre à
leurs auteurs et qu'elle n'entend leur donner
aucune approbation ni improbation.*

**Président : Professeur Pierre MUTZENHARDT****Doyen : Professeur Jean-Marc MARTRETTE**

Vice-Doyens : Dr Céline CLEMENT – Dr Rémy BALTHAZARD – Dr Anne-Sophie VAILLANT

Membres Honoraires : Dr L. BABEL – Pr. S. DURIVAUX – Pr A. FONTAINE – Pr G. JACQUART – Pr D. ROZENCWEIG - Pr ARTIS - Pr M. VIVIER

Doyens Honoraires : Pr J. VADOT, Pr J.P. LOUIS

Professeur émérite : Pr M-P FILLEUL

Département Odontologie pédiatrique Sous-section 56-01	Mme	<u>DROZ Dominique</u>	Maitre de Conférences *
	Mme	JAGER Stéphanie	Maitre de Conférences *
	M.	PREVOST Jacques	Maitre de Conférences
	Mme	HERNANDEZ Magali	Maitre de Conférences *
	M.	LEFAURE Quentin	Assistant
Département Orthopédie dento-faciale Sous-section 56-01	Mme	DARSAT Claire	Assistante*
	M.	<u>EGLOFF Benoît</u>	Maitre de Conférences *
	Mme	GREGOIRE Johanne	Assistante
Département Prévention, épidémiologie, économie de la santé, odontologie légale Sous-section 56-02	Mme	<u>CLÉMENT Céline</u>	Maitre de Conférences *
	M.	BAUDET Alexandre	Assistant *
	Mme	NASREDDINE Greyce	Assistante
Département Parodontologie Sous-section 57-01	M.	<u>AMBROSINI Pascal</u>	Professeur des Universités *
	Mme	BISSON Catherine	Maitre de Conférences *
	M.	JOSEPH David	Maitre de Conférences *
	M.	LACH Patrick	Assistant
	Mme	MAYER-COUPIN Florence	Assistante
	Mme	PAOLI Nathalie	Enseignante univ. – Praticien attachée*
Département Chirurgie orale Sous-section 57-01	Mme	<u>GUILLET-THIBAUT Julie</u>	Maitre de Conférences *
	M.	BRAVETTI Pierre	Maitre de Conférences
	Mme	PHULPIN Bérengère	Maitre de Conférences *
	M.	CLERC Sébastien	Assistant*
	M.	HASNAOUI Nasr	Assistant
	Mme	KICHENBRAND Charlène	Enseignante univ. – Praticien attachée*
Département Biologie orale Sous-section 57-01	M.	<u>YASUKAWA Kazutoyo</u>	Maitre de Conférences *
	M.	MARTRETTE Jean-Marc	Professeur des Universités *
	Mme	EGLOFF-JURAS Claire	Assistante*
Département Dentisterie restauratrice, endodontie Sous-section 58-01	M.	<u>MORTIER Éric</u>	Professeur des Universités *
	M.	AMORY Christophe	Maitre de Conférences
	M.	BALTHAZARD Rémy	Maitre de Conférences *
	M.	ENGELS-DEUTSCH Marc	Maitre de Conférences
	M.	VINCENT Marin	Maitre de Conférences*
	Mme	GEBHARD Cécile	Assistante
	M.	GEVREY Alexis	Assistant
	M.	GIESS Renaud	Assistant *
Département Prothèses Sous-section 58-01	M.	<u>DE MARCH Pascal</u>	Maitre de Conférences
	M.	SCHOUVER Jacques	Maitre de Conférences
	Mme	VAILLANT Anne-Sophie	Maitre de Conférences *
	Mme	CORNE Pascale	Maitre de Conférences Associée *
	M.	CIESLAK Steve	Assistant
	M.	HIRTZ Pierre	Assistant *
	M.	MAILLET Maxime	Assistant
	Mme	MOEHREL Bethsabée	Assistante
	M.	VUILLAUME Florian	Assistant
Département Fonction-dysfonction, imagerie, biomatériaux Sous-section 58-01	Mme	<u>STRAZIELLE Catherine</u>	Professeur des Universités *
	Mme	MOBY (STUTZMANN) Vanessa	Maitre de Conférences *
	M.	SALOMON Jean-Pierre	Maitre de Conférences

Souligné : responsable de département

* temps plein

Mis à jour le 01/09/2018

REMERCIEMENTS

À NOTRE PRÉSIDENT ET DIRECTEUR DE THÈSE,

Monsieur le Professeur Pascal AMBROSINI,

Docteur en Chirurgie Dentaire

Docteur de l'Université Henri Poincaré Nancy I

Habilité à diriger des Recherches

Professeur des Universités – Praticien Hospitalier

Sous-section : Chirurgie orale ; Parodontologie ; Biologie orale

Responsable du département de Parodontologie

Vous nous avez fait l'honneur de diriger cette thèse. Nous vous remercions pour vos conseils et votre disponibilité tout au long de la réalisation de ce travail.

Nous nous souviendrons également de la qualité de l'enseignement théorique et clinique que vous nous avez prodigués pendant nos années d'études.

Veillez trouver ici l'expression la plus sincère de notre immense gratitude.

À NOTRE JUGE,

Madame le Docteur Vanessa MOBY-STUTZMANN,

Docteur en Chirurgie Dentaire

Docteur de l'Université Henri Poincaré Nancy I

Maître de Conférences des Universités – Praticien Hospitalier

Sous-section : Dentisterie restauratrice, Endodontie, Prothèses, Fonction-Dysfonction, Imagerie, Biomatériaux

Nous sommes très honorés que vous ayez accepté de siéger à notre jury de thèse.

Nous vous remercions pour votre enseignement, votre disponibilité et le partage de votre expérience clinique tout au long de nos années d'études.

Veillez trouver ici l'expression de notre gratitude la plus sincère et de notre profond respect.

À NOTRE JUGE,

Monsieur le Docteur David JOSEPH,

Docteur en Chirurgie Dentaire

Maître de Conférences des Universités – Praticien Hospitalier

Sous-section : Chirurgie orale ; Parodontologie ; Biologie orale

Vous nous avez fait l'honneur de faire partie du jury de cette thèse.

Nous vous exprimons notre profonde reconnaissance pour votre enseignement et votre accompagnement tout au long de ces années.

Nous tenions tout particulièrement à vous adresser nos plus sincères remerciements pour votre implication dans le programme Erasmus, qui nous a permis d'effectuer une partie de notre cursus à l'étranger et qui fut un enrichissement personnel inestimable.

À NOTRE JUGE,

Madame le Docteur Claire JURAS,

Docteur en Chirurgie Dentaire

Spécialiste qualifiée en Médecine Bucco-Dentaire

Ancienne Interne en Médecine Bucco-Dentaire

Assistante Hospitalo-Universitaire

Sous-section : Chirurgie orale ; Parodontologie ; Biologie orale

*Nous vous remercions sincèrement pour
l'intérêt que vous avez bien voulu porter à
notre travail en acceptant de siéger à notre
jury.*

*Veillez trouver ici l'expression de notre
plus grand respect et de notre sincère
gratitude.*

SOMMAIRE

LISTE DES FIGURES	11
LISTE DES TABLEAUX	15
INTRODUCTION	16
PARTIE I : La pigmentation buccale physiologique : caractéristiques générales et diagnostics différentiels	18
1. La pigmentation buccale physiologique	18
1.1. Caractéristiques cliniques	18
1.2. Données épidémiologiques	21
1.3. Physiologie de la pigmentation.....	22
1.4. Histologie	28
2. Évaluation clinique de la pigmentation gingivale physiologique : les différentes classifications existantes	28
2.1. L'indice de pigmentation buccale (DOPI)	28
2.2. Hedin Melanin Index (Hedin, 1977).....	30
2.3. L'indice de pigmentation gingivale par Kumar et coll.	31
2.4. Indice de pigmentation gingivale par Peeran et coll.	31
3. Diagnostics différentiels de la pigmentation gingivale physiologique	32
3.1. Lésions pigmentées d'origine mélanique	34
3.2. Lésions pigmentées non mélaniques	46
PARTIE II : Pigmentation gingivale physiologique : contexte de la demande esthétique et prise en charge	56
1. La gencive dans l'esthétique du sourire	56
1.1. Paramètres anatomiques	56
1.2. Paramètres subjectifs.....	58
2. Prise en charge et approche esthétique	60
2.1. La demande esthétique.....	60
2.2. L'anamnèse esthétique	60
2.3. L'examen clinique	61
PARTIE III : Dépigmentation gingivale	62
1. Techniques de dépigmentation gingivale	62
1.1. Méthodes chirurgicales	62
1.2. Méthodes chimiques	80
1.3. Recommandations post-opératoires	82
2. Complications post-opératoires	83
2.1. Complication suite à une procédure de dépigmentation gingivale par cryothérapie	83
2.2. Complication suite à une procédure de dépigmentation gingivale utilisant le laser Er:YAG	84
3. Repigmentation	85
4. Revue de la littérature concernant les techniques de dépigmentation gingivale	89
4.1. Présentation de la revue	89

4.2.	Discussion des résultats	94
CONCLUSION		96
RÉFÉRENCES BIBLIOGRAPHIQUES		98
RÉFÉRENCES BIBLIOGRAPHIQUES ÉLECTRONIQUES		107
TABLE DES MATIÈRES		108

LISTE DES FIGURES

Figure 1 : pigmentation gingivale ethnique visible sur la gencive attachée et les papilles interdentaires. La gencive marginale est épargnée. (source : Szpirglas et Ben Slama, 1999).....	19
Figure 2 : pigmentation gingivale physiologique, les couleurs sont variables, allant du brun clair au noir. (sources : a) Meleti et coll., 2008 ; b) Lee et coll., 2011 ; c) Gupta et coll., 2014 ; d) Grover et coll., 2014).....	19
Figure 3 : autres cas de pigmentations gingivales physiologiques, sous forme de macules, aux bords bien définis. (sources : a) Farnoosh, 1990 ; b) Feller et coll., 2014 ; c) Gupta et coll., 2015 ; d) Lee et coll., 2011)	20
Figure 4 : pigmentation buccale physiologique étendue à la gencive marginale. (source : Feller et coll., 2014)	20
Figure 5: pigmentation buccale physiologique sur le palais dur. (source : Feller et coll., 2014).....	20
Figure 6 : pigmentation buccale physiologique sur la langue. (source : Meleti et coll., 2008)	21
Figure 7 : pigmentation buccale physiologique sur la lèvre. (source : Feller et coll., 2014)	21
Figure 8 : représentation schématique d'un mélanocyte. (source : Szpirglas et Ben Slama, 1999)	24
Figure 9 : représentation schématique d'un mélanocyte au sein de l'épithélium, Les mélanosomes sont transférés aux kératinocytes via les dendrites mélanocytaires. (source : d'après Longvert, 2012).....	25
Figure 10 : voies de synthèse des mélanines (source : d'après Longvert, 2012)	27
Figure 11 : division des arcades en 32 sites. (source : Dummett et Gupta, 1964)....	29
Figure 12 : arbre de synthèse présentant les différentes lésions pigmentées de la cavité buccale.....	33
Figure 13 : macule mélanotique buccale siégeant sur.....	35
Figure 14 : nævus bleu sur la gencive attachée en lingual. (source : Pennacchiotti et coll., 2018).....	36
Figure 15 : mélanoacanthome sur la gencive attachée formé en deux semaines. (source : Tapia et coll., 2011)	37
Figure 16 : forme multifocale de mélanoacanthomes, 5 lésions visibles sur le palais et la gencive palatine. (source : Yarom et coll., 2007)	37

Figure 17 : mélanome endobuccal, sous forme maculaire sur la gencive attachée en vestibulaire (flèches), aspect nodulaire en palatin. (source : Müller, 2010)	38
Figure 18 : mélanome endobuccal sur la gencive attachée vestibulaire. (source : Magremanne et Vervaet, 2008)	38
Figure 19 : mélanose tabagique. (source : Müller, 2010)	39
Figure 20 : lichen plan jugal associé à une plage de pigmentation ardoisée.....	41
Figure 21 : pigmentation gingivale dans le cas de la maladie d'Addison.....	42
Figure 22 : syndrome de Peutz-Jeghers, pigmentations siégeant sur le nez, les lèvres et la muqueuse buccale. (source : Higham et coll., 2010).....	43
Figure 23 : pigmentations maculaires observées dans le syndrome de Laugier-Hunziker. (source : Luzur et coll., 2016)	45
Figure 24 : syndrome de Laugier-Hunziker, pigmentations maculaires siégeant sur les mains et mélanonychie longitudinale. (source : Sachdeva et al. 2011).....	45
Figure 25 : sarcome de Kaposi présent sur la gencive attachée maxillaire. (source : Silverman, 1987)	46
Figure 26 : tatouage à l'amalgame gingival en regard d'un édentement maxillaire. (source : DG DentaGama, 2014).....	47
Figure 27 : tatouage à l'amalgame des papilles interdentaires à la mandibule. (source : DG DentaGama, 2014).....	47
Figure 28 : tatouage gingival visible au maxillaire, induit par électrogalvanisme dû à la présence de restaurations coronaires multiples. (source : TheDentalist, 2014)....	48
Figure 29 : coloration induite par un traitement à la minocycline. (source : Fradet et Godbout, 2013).....	50
Figure 30 : liseré de Burton dans le cas d'une intoxication au plomb (source : Helmich et Lock, 2018)	52
Figure 31 : tatouage gingival ethnique de 2 ans d'âge (à gauche) et de 16 ans d'âge (à droite). (source : Rawal et coll., 2007).....	53
Figure 32 : arbre décisionnel de prise en charge pour le diagnostic et la gestion des lésions pigmentées (source : d'après Meleti et coll., 2008)	54
Figure 33 : arbre décisionnel pour le diagnostic des lésions pigmentées (source : d'après Kauzman et coll., 2004)	55
Figure 34 : sourire gingival dévoilant une pigmentation mélanique inhomogène et asymétrique. (source : Zarone et coll., 2017)	58
Figure 35 : a) situation pré-opératoire : pigmentation gingivale physiologique maxillaire et mandibulaire ; b-c) situation per-opératoire : élimination de la gencive	

pigmentée à l'aide d'un bistouri ; d) situation post-opératoire immédiatement après la procédure de dépigmentation, le tissu conjonctif est exposé ; e) situation post-opératoire un an après l'intervention, la gencive ne présente plus les pigmentations mélaniques d'origine. (source : Kumara Ajeya et coll., 2011) 63

Figure 36 : a) situation pré-opératoire : pigmentation gingivale physiologique maxillaire et mandibulaire ; b) situation per-opératoire : élimination de la gencive pigmentée à l'aide d'une fraise diamantée ; c) situation post-opératoire immédiatement après la procédure de dépigmentation ; d) mise en place d'un pansement parodontal sur la gencive dénudée ; f) situation post-opératoire un mois après l'intervention, ré-épithélialisation complète du site sans trace de pigmentation mélanique ; f) situation post-opératoire 6 mois, absence de repigmentation. (source : Kasagani et coll., 2012) 65

Figure 37 : a) situation pré-opératoire : pigmentation gingivale physiologique maxillaire et mandibulaire ; b) situation per-opératoire : dépigmentation par électrochirurgie ; c) situation post-opératoire immédiatement après la procédure de dépigmentation (électrochirurgie réalisée uniquement sur l'hémi-arcade maxillaire droite) ; d) situation post-opératoire 7 jours après l'intervention. (source : Kasat et Bhusari, 2011) 67

Figure 38 : a) situation pré-opératoire : pigmentation gingivale physiologique maxillaire et mandibulaire ; b) situation per-opératoire : dépigmentation par électrochirurgie à très haute fréquence, l'électrode est placée au contact de la gencive ; c) situation post-opératoire immédiatement après la procédure de dépigmentation ; d) situation post-opératoire 10 jours après l'intervention (source : Sherman et coll., 2009) 69

Figure 39 : a) situation pré-opératoire : pigmentation gingivale physiologique maxillaire et mandibulaire ; b) situation per-opératoire : après application de TFE, obtention d'une zone blanche bien délimitée de congélation ; c) situation post-opératoire 4 jours après l'intervention : desquamation de l'épithélium visible ; d) situation post-opératoire 7 jours après l'intervention : la gencive est dépigmentée, une plage de pigmentation résiduelle est néanmoins visible à la mandibule ; e) situation per-opératoire : seconde application de TFE afin d'éliminer les pigmentations résiduelles ; f) situation post-opératoire : la gencive est rose sans trace de pigmentation (source : Arian et Gürkan, 2007) 72

Figure 40 : a) situation pré-opératoire : pigmentation gingivale physiologique maxillaire et mandibulaire ; b) situation post-opératoire immédiatement après la procédure de dépigmentation au moyen d'un laser Er:YAG, la gencive pigmentée a été totalement retirée ; c) situation post-opératoire une semaine après le traitement : la ré-épithélialisation est en cours, la gencive reste ulcérée à certains endroits ; d) situation post-opératoire trois mois après le traitement : ré-épithélialisation complète, obtention d'une gencive saine rose corail. (source : Rosa et coll., 2007) 75

Figure 41 : a) situation pré-opératoire : pigmentation gingivale physiologique maxillaire et mandibulaire ; b) situation post-opératoire au maxillaire immédiatement après la greffe épithélio-conjonctive ; c) situation post-opératoire à la mandibule immédiatement après la greffe épithélio-conjonctive ; d) situation post-opératoire 4

ans et demi après la procédure chirurgicale, aucun phénomène de repigmentation gingivale par la mélanine n'est constatée. (Tamizí et Taheri, 1996)..... 77

Figure 42 : a) situation pré-opératoire : pigmentation gingivale physiologique maxillaire ; b) situation post-opératoire 12 mois après la procédure chirurgicale (seule l'hémi-arcade gauche a été greffée avec une matrice dermique acellulaire) ; c) situation pré-opératoire sur l'hémi-arcade maxillaire gauche : hyperpigmentation gingivale physiologique visible ; d) situation post-opératoire immédiatement après la greffe d'une matrice dermique acellulaire ; e) situation post-opératoire une semaine après la greffe ; f) situation post-opératoire 12 mois après la procédure chirurgicale, aucun phénomène de repigmentation gingivale par la mélanine n'est constatée. (source : Pontes et coll., 2006)..... 79

Figure 43 : application du gel d'ascorbyle glucoside sur le côté gauche (au niveau des flèches), et du placebo sur le côté droit. a) situation initiale ; b) situation après 12 semaines de traitement, une légère atténuation de la pigmentation est constatée. (Shimada et coll., 2009)..... 82

Figure 44 : a) situation pré-opératoire : la pigmentation gingivale physiologique au maxillaire et à la mandibule ; b) situation post-opératoire 2 jours après l'intervention : nécrose superficielle visible à droite à la mandibule entre 41 et 43 ; c) situation post-opératoire 2 semaines après l'intervention ; d) situation post-opératoire un mois après l'intervention : un séquestre osseux est visible ; e) situation post-opératoire après le retrait du séquestre osseux ; f) situation post-opératoire un mois après retrait du séquestre osseux, récession gingivale de 2mm sur 42 et 43. (source : Özcan et coll., 2015)..... 84

Figure 45 : a) situation pré-opératoire : la pigmentation gingivale physiologique sous forme maculaire est visible au maxillaire et à la mandibule ; b) situation post-opératoire immédiatement après l'intervention : exposition de l'os alvéolaire mandibulaire (au niveau des flèches) ; c) situation post-opératoire une semaine après l'intervention : retard de cicatrisation au niveau de l'exposition osseuse ; d) situation post-opératoire 4 semaines après l'intervention : cicatrisation presque complète avec persistance d'une cicatrice au niveau de 42-43. (source : Lee et coll., 2011) 85

Figure 46 : système de protection dentaire afin de faciliter la procédure de dépigmentation gingivale sur la gencive marginale et la papille interdentaire, sans endommager les dents adjacentes. À gauche, utilisation d'une clef en silicone et à droite, utilisation d'un élévateur à périoste anodisé. (source : Esen et coll., 2004)... 86

Figure 47 : cas de repigmentation chez un patient traité par la technique au bistouri. a) situation pré-opératoire : pigmentation gingivale physiologique au maxillaire et à la mandibule ; b) situation post-opératoire immédiatement après l'intervention, la gencive pigmentée n'a pas pu être retirée dans son intégralité au niveau des papilles interdentaires ; c-d-e-f) situation post-opératoire à 1-3-6-12 mois après l'intervention : ré-épithélialisation complète mais existence de zones de repigmentation qui s'étendent et s'intensifient au niveau des papilles interdentaires. (source : Anoop et coll., 2012)..... 88

LISTE DES TABLEAUX

Tableau 1 : intensité de la pigmentation buccale selon l'évaluation DOPI.....	29
Tableau 2 : Hedin Melanin Index (source des illustrations : Hedin, 1977).....	30
Tableau 3 : indice de pigmentation gingivale (Kumar et coll., 2012).....	31
Tableau 4 : indice de pigmentation gingivale (d'après : Peeran et coll., 2014).....	31
Tableau 5 : liste des médicaments responsables de pigmentations buccales (d'après : Müller, 2010).....	50
Tableau 6 : classification de la ligne du sourire par Liébart et coll., 2004	57
Tableau 7 : avantages et inconvénients de la technique chirurgicale au bistouri	63
Tableau 8 : avantages et inconvénients de l'abrasion à la fraise diamantée.....	65
Tableau 9 : avantages et inconvénients de l'électrochirurgie	67
Tableau 10 : avantages et inconvénients de l'électrochirurgie haute fréquence.....	69
Tableau 11 : avantages et inconvénients de la cryothérapie.....	73
Tableau 12 : avantages et inconvénients de la chirurgie laser	75
Tableau 13 : avantages et inconvénients de la greffe épithélio-conjonctive	77
Tableau 14 : avantages et inconvénients de la matrice dermique acellulaire	80
Tableau 15 : revue des différentes études cliniques sur le prise en charge esthétique de la pigmentation gingivale physiologique (d'après : Farid et coll., 2017).....	90
Tableau 16 : tableau de synthèse des différentes techniques chirurgicales de dépigmentation gingivale.....	97

INTRODUCTION

Dans notre société, le sourire est un moyen de communication non verbale permettant de transmettre de nombreuses émotions. Il est globalement assimilé à une attitude positive, synonyme de bonheur, confiance en soi, sympathie, beauté... Pour un grand nombre d'individus, présenter un sourire attractif tourne à l'obsession. Non accepté par le patient, il peut devenir source de complexes, impactant sa vie sociale.

L'appréciation esthétique du sourire est avant tout fondée sur son intégration harmonieuse au sein du visage. Plusieurs critères, essentiellement subjectifs, entrent en considération et certains concernent la gencive et sa pigmentation naturelle.

En effet, au cours de la phonation ou du sourire, le mouvement des lèvres peut laisser apparaître la gencive et révéler les possibles pigmentations physiologiques. Pour certains, elles sont considérées comme un trait de caractérisation, pour d'autres, elles sont jugées disgracieuses et inesthétiques

Les préoccupations esthétiques croissantes parmi les patients les amènent à consulter pour retirer ces zones pigmentées et retrouver à leurs yeux un sourire esthétiquement agréable. Grâce à l'avancée des technologies et aux connaissances actuelles, plusieurs protocoles ont été élaborés puis mis en pratique, offrant au chirurgien-dentiste un large éventail de techniques permettant de répondre à cette demande.

Dans un premier temps, ce travail présentera de manière détaillée la pigmentation gingivale physiologique afin d'en exposer les caractéristiques fondamentales et de permettre de la différencier des autres lésions pigmentées de la muqueuse buccale. Ces dernières seront décrites puis organisées dans un arbre décisionnel de prise en charge afin de guider le chirurgien-dentiste dans sa démarche clinique.

La pigmentation gingivale physiologique sera ensuite abordée dans un contexte esthétique avec l'intention de comprendre l'origine de la demande et de ce fait, proposer une prise en charge adaptée.

Enfin, les différentes techniques de dépigmentation gingivale seront inventoriées avec, pour chacune d'elles, la présentation du protocole opératoire, des résultats post-opératoires, des avantages et des inconvénients.

PARTIE I : LA PIGMENTATION BUCCALE PHYSIOLOGIQUE : CARACTÉRISTIQUES GÉNÉRALES ET DIAGNOSTICS DIFFÉRENTIELS

En biologie, la **pigmentation** est définie par la formation et l'accumulation normale ou pathologique de pigments dans les tissus.

Ainsi, le terme de « **pigmentation buccale** » s'applique à un large éventail de situations cliniques caractérisées par la présence de pigments endogènes ou exogènes dans les tissus buccaux.

L'aspect général de la muqueuse buccale saine dépend de plusieurs facteurs : du niveau de kératinisation, de sa vascularisation et du tissu sous-jacent (muscle, os ou cartilage).

La couleur de la muqueuse varie naturellement en fonction de la quantité de pigments qu'elle contient. Plusieurs pigments endogènes ont été mis en évidence notamment la mélanine, l'hémoglobine, l'hémosidérine et le carotène.

Concernant la pigmentation buccale physiologique, le principal pigment retrouvé est la **mélanine**. (Çiçek et Ertas, 2003 ; Kauzman et coll., 2004)

1. La pigmentation buccale physiologique

La pigmentation buccale **physiologique** est aussi retrouvée dans la littérature sous le nom de pigmentation buccale **ethnique** ou **raciale**. (Abdel Moneim et coll., 2017)

1.1. Caractéristiques cliniques

La gencive est le tissu buccal le plus fréquemment pigmenté. La pigmentation siège principalement en vestibulaire, sur la gencive attachée et les papilles interdentaires, épargnant généralement la gencive marginale.

Elle forme une **bande uniforme, bilatérale, symétrique et bien délimitée**.

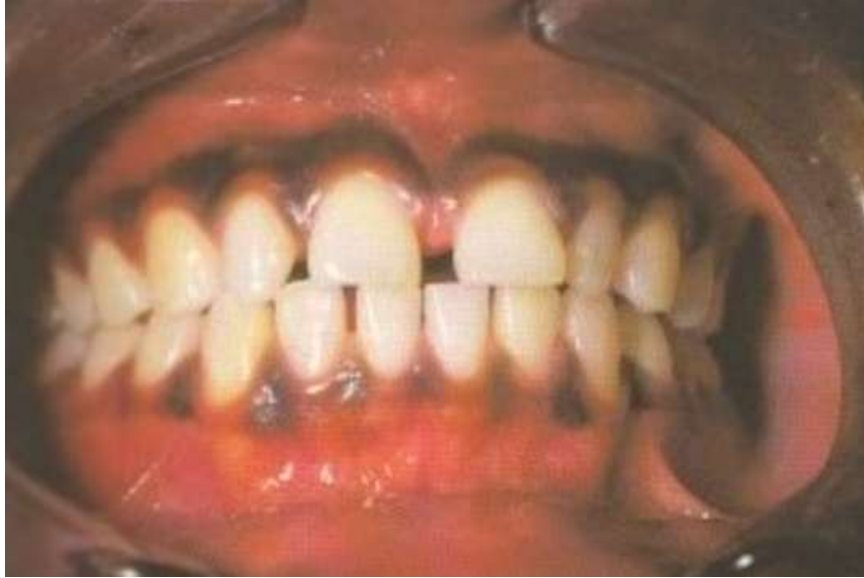

Figure 1 : pigmentation gingivale ethnique visible sur la gencive attachée et les papilles interdentaires. La gencive marginale est épargnée. (source : Szpirglas et Ben Slama, 1999)

La couleur est variable, allant du **brun clair** au **brun très foncé** voire au **noir**.

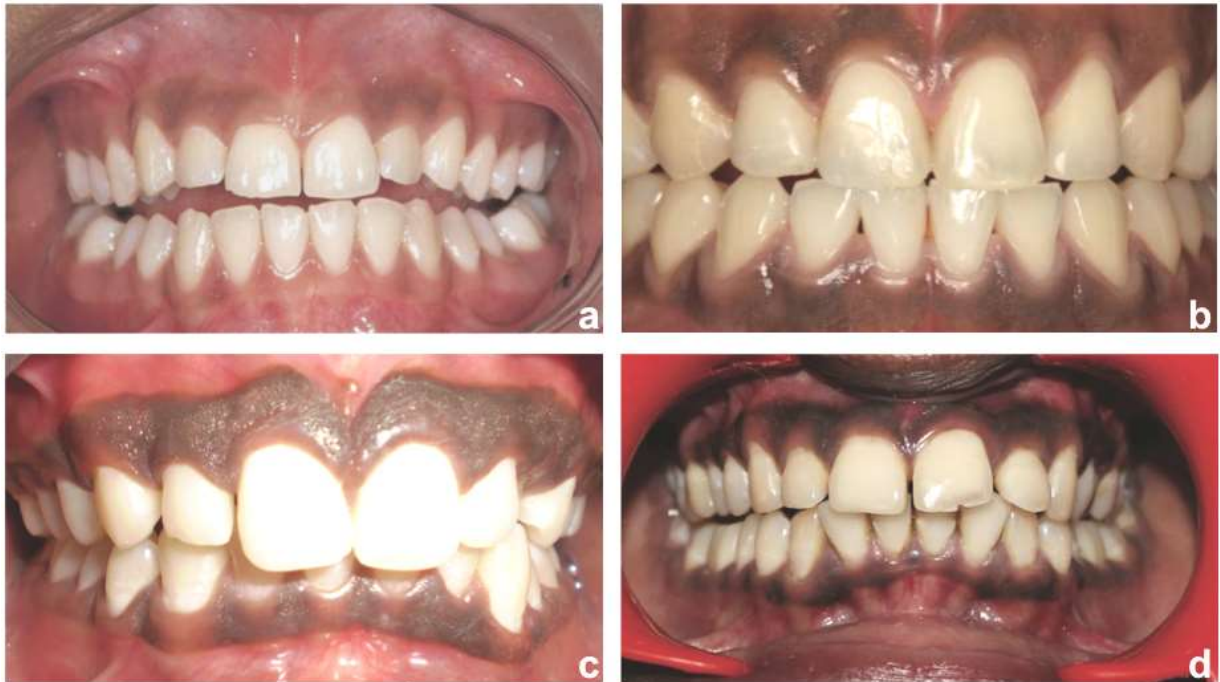

Figure 2 : pigmentation gingivale physiologique, les couleurs sont variables, allant du brun clair au noir. (sources : a) Meleti et coll., 2008 ; b) Lee et coll., 2011 ; c) Gupta et coll., 2014 ; d) Grover et coll., 2014)

Malgré tout, l'aspect de ces pigmentations est changeant et elles peuvent être retrouvées sous forme de **macules** de **tailles variables**, **solitaires** ou **multiples**, aux **bords bien délimités**. (Feller et coll., 2014)

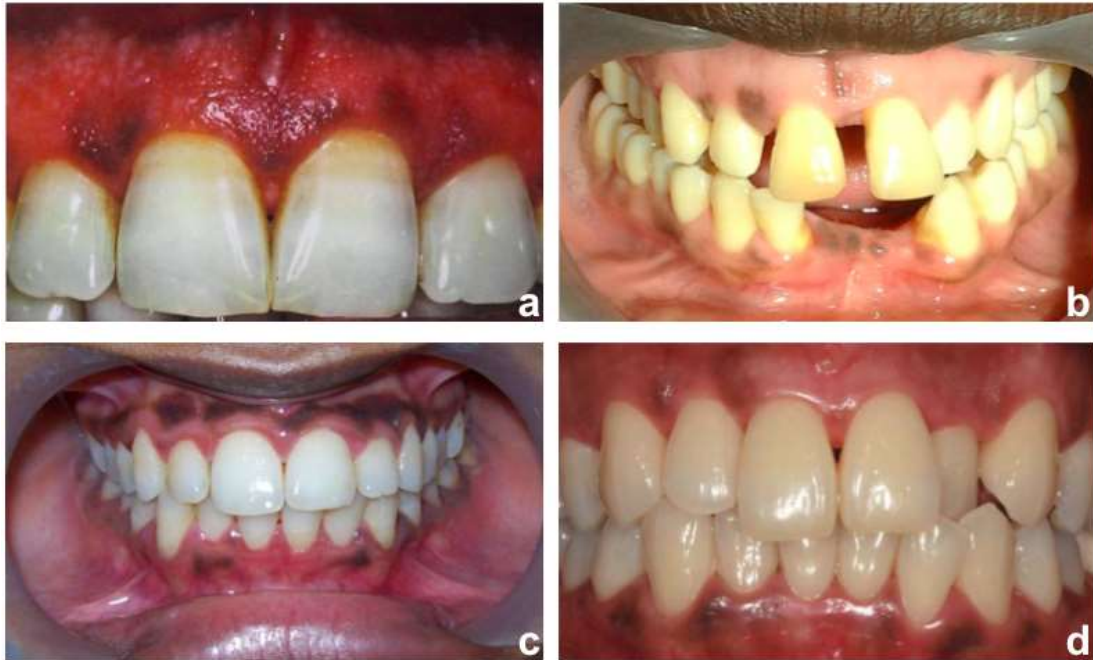

Figure 3 : autres cas de pigmentations gingivales physiologiques, sous forme de macules, aux bords bien définis. (sources : a) Farnoosh, 1990 ; b) Feller et coll., 2014 ; c) Gupta et coll., 2015 ; d) Lee et coll., 2011)

Concernant leur localisation, elles peuvent s'étendre à la gencive marginale et/ou à d'autres tissus buccaux (tels que le palais dur et mou, la muqueuse alvéolaire, les lèvres, la langue).

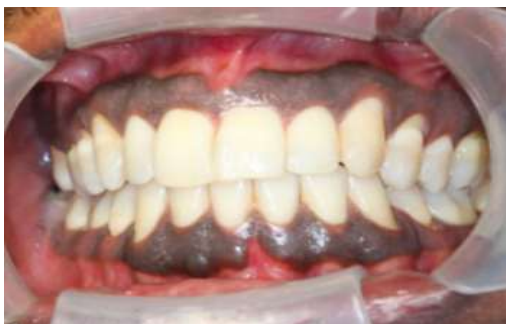

Figure 4 : pigmentation buccale physiologique étendue à la gencive marginale. (source : Feller et coll., 2014)

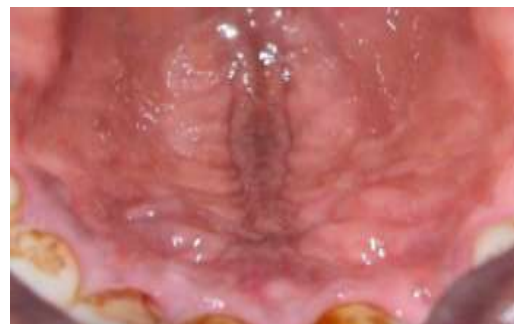

Figure 5: pigmentation buccale physiologique sur le palais dur. (source : Feller et coll., 2014)

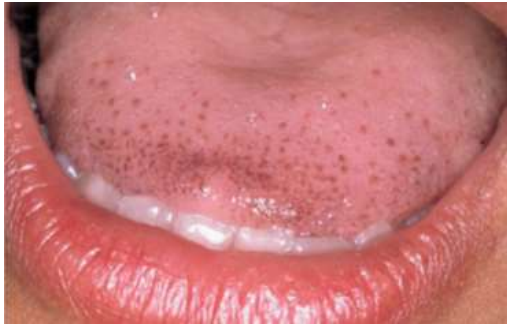

Figure 6 : pigmentation buccale physiologique sur la langue. (source : Meleti et coll., 2008)

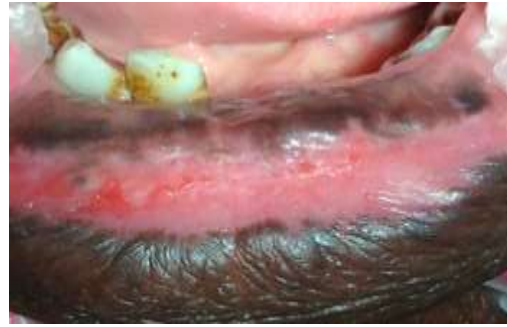

Figure 7 : pigmentation buccale physiologique sur la lèvre. (source : Feller et coll., 2014)

La pigmentation buccale physiologique est **asymptomatique** et **bénigne**. **Aucun traitement** n'est requis, excepté pour des raisons esthétiques.

1.2. Données épidémiologiques

La pigmentation buccale physiologique est un caractère propre à chaque être humain.

En 1946, Dummett énumère plusieurs populations concernées : « les français, les algériens, les chinois, les indiens, les allemands, les roumains, les natifs d'Asie mineure, les italiens, les philippins, les aborigènes, les grecques, les syriens, les juifs... ». (Dummett, 1946)

Des études réalisées dans des groupes fermés de populations (tels que les juifs d'Israël avec Gorsky, les enfants juifs d'origine yéménite avec Steigmann ou les indiens du Sud avec Ponnaiyan) ont démontré l'origine génétique de la pigmentation buccale physiologique. (Steigmann, 1965 ; Gorsky et coll., 1984 ; Ponnaiyan et coll., 2013)

La peau et la gencive ont une structure histologique quasiment similaire : il est logique de penser que pour un même individu, la pigmentation de ces deux tissus est la même. Les études ont statistiquement confirmé une corrélation entre l'intensité de la pigmentation cutanée et la pigmentation buccale. Les résultats indiquent que les personnes avec une couleur de peau foncée ont plutôt tendance à présenter des tissus buccaux fortement pigmentés. À l'inverse, à mesure que la couleur de la peau s'éclaircit, la pigmentation buccale s'atténue.

Cependant, Dummett nuance cette conclusion en remarquant que les pigmentations buccales ne sont pas retrouvées systématiquement chez les personnes à la peau foncée et réciproquement, des pigmentations ont souvent été mises en évidence chez les caucasiens (c'est-à-dire de personnes à la peau claire), mettant alors en doute la constance d'une telle association. (Dummett, 1946; Steigmann, 1965 ; Gorsky et coll., 1984 ; Ponnaiyan et coll., 2013)

Toutes les études s'accordent à dire qu'il n'y a pas de corrélations entre la pigmentation et le sexe : elle est décrite de la même manière aussi bien chez l'homme que chez la femme. (Brown, 1964 ; Steigmann, 1965 ; Gorsky et coll., 1984 ; Ponnaiyan et coll., 2013)

Cependant les résultats diffèrent concernant l'apparition et l'évolution de la pigmentation buccale en fonction de l'âge. Pour Monash, elles se développent durant les vingt premières années de la vie. Prinz dit que les pigmentations n'apparaissent pas durant l'enfance mais qu'elles sont cliniquement observables après la puberté. Dummett et Barens les observent sur les gencives de nouveau-nés, trois heures après leur naissance. Brown écrit que les pigmentations observées sur la gencive s'atténuent avec l'âge et qu'à l'inverse, elles s'intensifient sur l'intérieur des joues et du palais. Pour Steigmann, ainsi qu'Amir et coll., elles sont présentes dès l'enfance et semblent s'intensifier avec l'âge. Gorsky et coll. n'observent pas de modifications avec le temps (son échantillon étant composé de sujets tous âgés de plus de 18 ans, les pigmentations sont déjà présentes avant cet âge) (Brown, 1964 ; Steigmann, 1965 ; Dummett et Barens 1967 ; Gorsky et coll., 1984 ; Amir et coll., 1991)

1.3. Physiologie de la pigmentation

Chez l'homme, la coloration des tissus biologiques est principalement déterminée par la **mélanine**. Sa synthèse et l'ensemble des mécanismes qui la contrôlent forment un processus complexe appelé **mélanogenèse**.

Elle débute au sein des mélanocytes par la synthèse des mélanines dans les mélanosomes, ces derniers sont ensuite transférés aux kératinocytes environnants, qui vont ultérieurement transporter le pigment et éventuellement le dégrader. (Démarchez, 2017)

1.3.1. Les mélanocytes

Ils ont été identifiés pour la première fois dans l'épithélium buccal par Becker en 1927. Quelques années plus tard, ils ont été isolés à partir d'échantillons de tissu gingival par Laidlaw et Cahn. (Dummett et Barends, 1967)

Ils sont histologiquement et structurellement similaires aux mélanocytes épidermiques. (Eisen, 2000)

Durant la vie intra-utérine, les **mélanoblastes** (précurseurs des mélanocytes) migrent depuis la crête neurale vers l'épiderme et les follicules pileux, s'y multiplient puis se différencient. Au niveau buccal, ils sont situés dans la couche basale de l'épithélium.

En microscopie électronique, ces cellules hautement spécialisées se caractérisent par un petit noyau rond, un appareil de Golgi souvent bien développé et un cytoplasme clair avec des dendrites minces s'étendant entre les kératinocytes adjacents. Ils se distinguent des kératinocytes par l'absence de tonofilaments et de desmosomes. (Meleti et coll., 2008)

Au niveau buccal, les mélanocytes sont retrouvés en nombre constant dans les différents sites muqueux. Ils y sont par ailleurs retrouvés en proportion quasiment identique chez tous les êtres humains, quelle que soit leur couleur de peau. Chaque mélanocyte est en relation avec environ 36 kératinocytes. C'est l'activité des mélanocytes, et non pas leur nombre, qui est responsable des différences de pigmentation observées entre les populations. (Passeron et coll., 2005 ; Farid et coll., 2017)

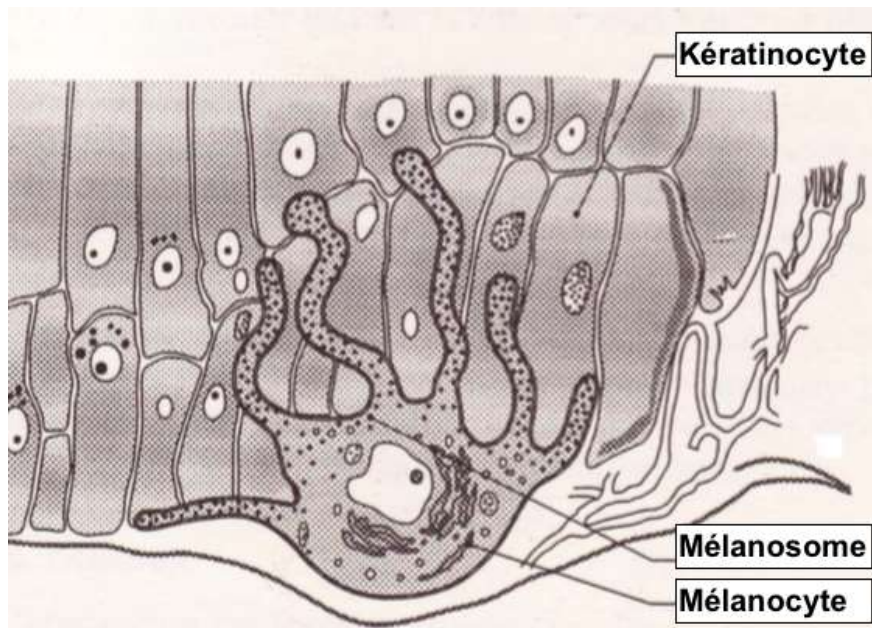


Figure 8 : représentation schématique d'un mélanocyte. (source : Szpirglas et Ben Slama, 1999)

1.3.2. Les mélanosomes

Les mélanosomes font partie de la famille des lysosomes sécrétoires et résultent de l'association de protéines membranaires avec différentes enzymes mélanogéniques.

Au sein des mélanocytes, les mélanosomes vont subir une maturation durant laquelle quatre stades pourront être différenciés en fonction de leur morphologie : les stades I et II (correspondant aux prémélanosomes), le stade III (avec l'apport des enzymes mélanogéniques dans les prémélanosomes puis le début de la synthèse des mélanines) et le stade IV (correspondant aux mélanosomes matures, remplis de mélanine).

Les mélanosomes synthétisent deux types de mélanine. Leur structure varie selon le type de mélanine produit :

- les **eumélanosomes**, de forme ovale au stade IV, synthétise l'eumélanine
- les **phaémélanosomes**, de forme arrondie au stade IV, synthétise la phéomélanine.

La quantité de mélanosomes témoigne de l'activité des mélanocytes : plus ils sont nombreux, plus l'activité mélanocytaire est importante.

Durant la mélanogénèse, les mélanosomes sont transportés à l'extrémité des dendrites mélanocytaires où ils seront ensuite transférés aux kératinocytes adjacents. Dans ces derniers, les mélanosomes sont organisés soit de manière isolée soit groupés en complexe au-dessus de leur noyau afin de les protéger des radiations UV. (Passeron et coll., 2005 ; Meleti et coll., 2008 ; Démarchez, 2017)

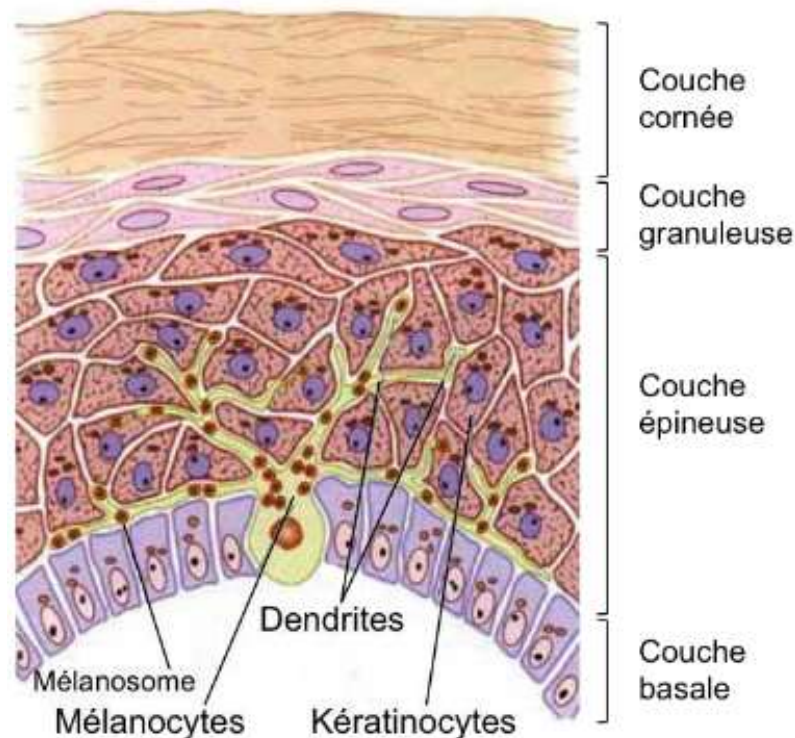


Figure 9 : représentation schématique d'un mélanocyte au sein de l'épithélium, Les mélanosomes sont transférés aux kératinocytes via les dendrites mélanocytaires. (source : d'après Longvert, 2012)

1.3.3. Les mélanines

Les mélanines sont des polymères présentant différents degrés de polymérisation et d'oxydation. Leur taille est approximativement de 0,3 microns et leur masse moléculaire de 20 000.

Lerner et Fitzpatrick donne leur composition approximative : 57% de carbone, 30% d'oxygène, 9% d'azote, 3,5% d'hydrogène et une quantité variable de soufre. (Dummett et Barrens, 1967)

Il existe deux types de mélanine :

- l'**eumélanine** : un pigment de couleur brun-noir qui, en quantité importante, donne aux téguments leur coloration foncée brun-noir. Son pouvoir d'absorption des UV est total.
- la **phéomélanine** : un pigment de couleur jaune-rouge retrouvé en grande quantité chez les personnes à la peau claire. Son pouvoir d'absorption des UV est bien inférieur à celui de l'eumélanine.

- **Rôle des mélanines**

Dans la peau, la mélanine protège l'ADN des effets ionisants et dommageables du rayonnement ultraviolet. Elle dissipe 99,9% des rayons UV absorbés, réduisant les risques de brûlures ou de tumeurs malignes cutanées.

Cependant, le rôle des mélanines dans la pigmentation buccale reste incertain. Elle agirait probablement en faveur de la diminution du processus inflammatoire dans les tissus gingivaux. (Gulati et coll., 2016)

- **Synthèse des mélanines**

Dans les mélanosomes, trois enzymes clefs jouent un rôle majeur dans la production de mélanine :

- la **tyrosinase**
- **Tyrp1** (Tyrosinase-related protein 1)
- **Dct** (DOPAchrome tautomérase) ou **Tyrp2** (Tyrosinase-related protein 2)

Ces enzymes sont codées par trois gènes distincts et possèdent des activités catalytiques différentes.

La tyrosinase catalyse les deux premières étapes, communes aux deux types de mélanine, par hydroxylation de la **tyrosine** en 3,4-dihydroxyphenylalanine (**DOPA**) et oxydation de la DOPA en **DOPAquinone**.

Pour la synthèse de l'eumélanine, s'en suit une cascade de réactions faisant intervenir les enzymes Tyrp1, Tyrp2 et la tyrosinase.

Concernant la phéomélanine, interviennent des composés soufrés (le soufre est présent dans le mélanocyte sous la forme d'un acide aminé, la cystéine). (Démarchez, 2017)

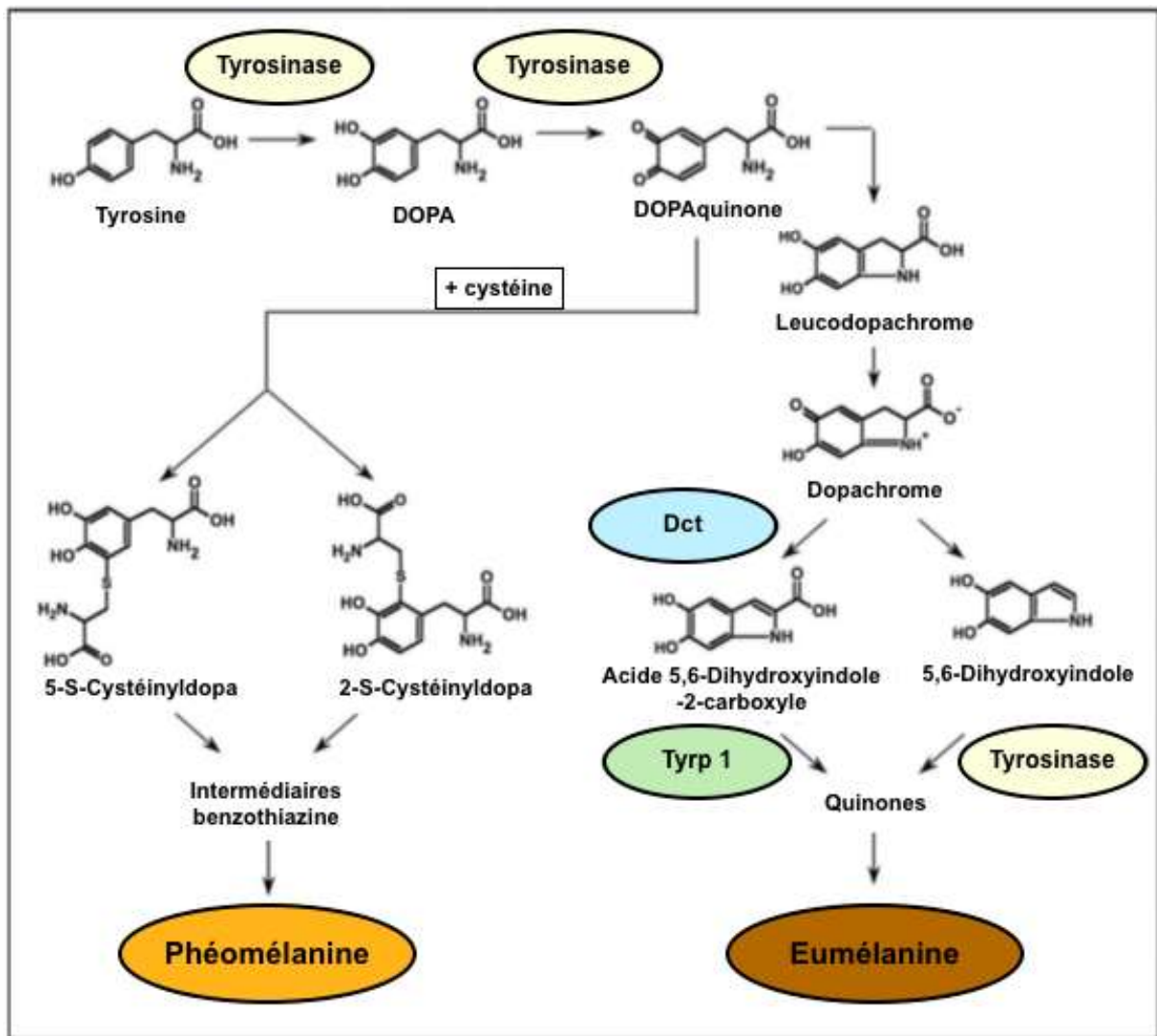


Figure 10 : voies de synthèse des mélanines (source : d'après Longvert, 2012)

• Régulation de la mélanogénèse

Trois facteurs majeurs régulent la synthèse des mélanines :

- ❖ les gènes de la pigmentation : environ 130 ont été recensés et interviennent dans chaque étape de la mélanogénèse, c'est-à-dire de l'embryogénèse du système mélanocytaire à l'élimination des mélanines. (Ortonne, 2008)
- ❖ les hormones :
 - l' α MSH (hormone hypophysaire qui, en stimulant la tyrosinase, induit une augmentation de la mélanogénèse)
 - l'ACTH (hormone cortico-surrénalienne qui, en stimulant la production d' α MSH, va induire une augmentation de la mélanogénèse)

- les hormones sexuelles (les œstrogènes diminuent le taux de MSH circulante et la progestérone l'augmente, impactant ainsi la mélanogenèse). (Matthieu, 2007)
- ❖ les rayons UV : ils stimulent la mélanogenèse dans le but de renforcer la photoprotection cutanée. (Ortonne, 2008)

1.4. Histologie

Les coupes histologiques de gencive pigmentée présentent les caractéristiques de la gencive saine. Une biopsie ne montrera ni augmentation du nombre de mélanocytes, ni leur migration dans les couches supérieures de l'épithélium. Une présence accrue de mélanine sera observable dans la couche basale voire occasionnellement dans la *lamina propria* superficielle. Les mélanosomes sont visibles individuellement dans le cytoplasme des kératinocytes de la lame basale jusqu'aux couches épithéliales les plus superficielles. (Müller, 2010)

2. Évaluation clinique de la pigmentation gingivale physiologique : les différentes classifications existantes

Concernant la pigmentation gingivale physiologique, deux aspects peuvent faire l'objet d'une classification : sa **distribution sur la gencive** et son **intensité**. Actuellement plusieurs systèmes de classification des pigmentations gingivales physiologiques existent. (Peeran et coll., 2014)

2.1. L'indice de pigmentation buccale (DOPI)

En 1964, Dummett et Gupta proposent le DOPI (Dummett-Gupta Oral Pigmentation Index) comme outil épidémiologique permettant d'évaluer quantitativement la pigmentation gingivale chez un individu.

L'évaluation de la gencive se fait arcade par arcade. Chacune est divisée en 32 sites (16 en vestibulaire et 16 en lingual/palatin). Chaque site correspond à l'espace

gingival normalement investi par la denture adulte, il reste le même si des édentements sont constatés, la pigmentation étant indépendante de la présence ou de l'absence de dents.

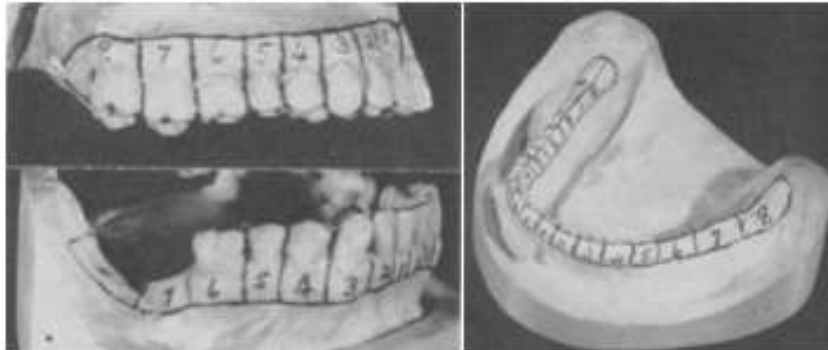


Figure 11 : division des arcades en 32 sites. (source : Dummett et Gupta, 1964)

La méthode consiste à attribuer une valeur numérique pour ces 32 espaces en fonction de la situation clinique :

- 0 = pas de pigmentation clinique (tissu rose)
- 1 = pigmentation clinique légère (tissu brun clair léger)
- 2 = pigmentation clinique modérée (tissu marron ou mixte rose / marron)
- 3 = pigmentation clinique élevée (tissu brun ou bleu-noir)

Les 32 valeurs sont totalisées puis divisées par 32 : le résultat obtenu correspond à l'évaluation DOPI pour une arcade. Les résultats sont ensuite comparés à l'échelle contenue dans le tableau suivant pour déterminer le niveau de pigmentation d'un individu.

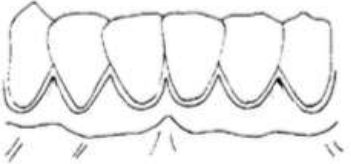
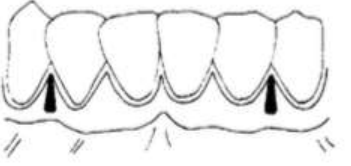
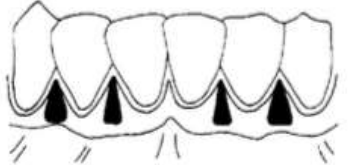
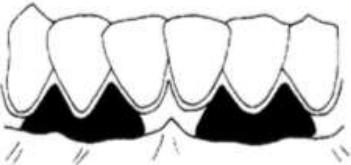
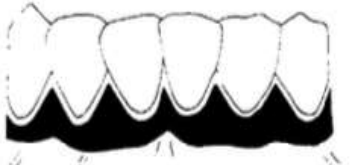
Tableau 1 : intensité de la pigmentation buccale selon l'évaluation DOPI

RÉSULTAT	INTENSITÉ DE LA PIGMENTATION
0	Pas de pigmentation gingivale
0,031 – 0,99	Pigmentation gingivale légère
1,0 – 1,9	Pigmentation gingivale moyenne
2,0 – 3,0	Pigmentation gingivale élevée

2.2. Hedin Melanin Index (Hedin, 1977)

Cette classification a été initialement réalisée par Hedin afin d'étudier cliniquement la fréquence et l'extension de la pigmentation mélanique dans les cas de mélanose tabagique. Son utilisation s'est néanmoins étendue à l'étude de la pigmentation gingivale physiologique, puisque plusieurs auteurs en font usage dans leurs travaux.

Tableau 2 : Hedin Melanin Index (source des illustrations : Hedin, 1977)

TYPE	DISTRIBUTION DE LA PIGMENTATION	
0	Pas de pigmentation gingivale	
I	Une ou deux taches isolées, non reliées en ruban	
II	Plus de trois taches isolées, non reliées en ruban	
III	Formation d'un ou plusieurs rubans courts	
IV	Formation d'un ruban continu occupant une large zone de canine à canine	

2.3. L'indice de pigmentation gingivale par Kumar et coll.

Tableau 3 : indice de pigmentation gingivale (Kumar et coll., 2012)

TYPE	DISTRIBUTION DE LA PIGMENTATION
0	Pas de pigmentation
1	Tache(s) brune(s) à noire(s)
2	Larges taches brunes à noires
3	Pigmentations brunes à noires s'étendant sur la gencive marginale et attachée

2.4. Indice de pigmentation gingivale par Peeran et coll.

Tableau 4 : indice de pigmentation gingivale (d'après : Peeran et coll., 2014)

TYPE	SITUATION CLINIQUE
0	Gencive rose corail, pas de pigmentation gingivale
1	Pigmentation mélanique gingivale légère , solitaire ou diffuse, impliquant la gencive antérieure, avec ou sans atteinte de la gencive postérieure
2	Pigmentation mélanique gingivale modérée à sévère , solitaire ou diffuse, impliquant la gencive antérieure, avec ou sans atteinte de la gencive postérieure
3	Pigmentation mélanique gingivale impliquant uniquement la gencive postérieure

Un système de classification fournit un cadre rationnel et scientifique nécessaire à l'étude des différentes situations cliniques. Il facilite la communication entre les professionnels de santé et son utilisation généralisée permet d'obtenir des données comparables. De plus, il doit permettre de planifier le traitement de manière ordonnée et aide à hiérarchiser les soins en fonction des besoins.

Aucune des trois premières classifications ne fait état simultanément de l'intensité et de la distribution de la pigmentation gingivale physiologique.

À ce jour, la plupart des chirurgiens-dentistes, dans leurs articles, combinent alors le DOPI et l'indice de pigmentation gingivale de Hedin ou de Kumar pour présenter leurs cas cliniques.

Seule la dernière classification en date, proposée par Peeran et coll. et encore très peu utilisée, permet de corrélérer ces deux aspects et de déterminer ainsi l'éventuel besoin d'un traitement. **Selon lui, un praticien peut recommander un traitement esthétique pour des cas de type 1 ou 2.** (Peeran et coll., 2014)

3. Diagnostics différentiels de la pigmentation gingivale physiologique

La pigmentation gingivale ethnique doit être différenciée des autres lésions pigmentées pouvant être retrouvées dans le milieu buccal. En effet, certaines manifestations buccales peuvent présenter un potentiel malin ou être le symptôme d'une maladie systémique. Il est primordial de rester vigilant et d'informer le patient si la situation se présente, afin de le diriger vers les spécialistes compétents pour une prise en charge appropriée.

Un diagnostic précis pourra être posé après un examen clinique minutieux (anamnèse, examens médicaux et paramédicaux si besoin).

Il est important d'enregistrer les différents paramètres tels que le site d'apparition, l'âge des lésions, un changement d'apparence depuis la découverte, une pathologie associée, une prise de médicaments, des symptômes associés tels que des démangeaisons, un inconfort, une douleur...

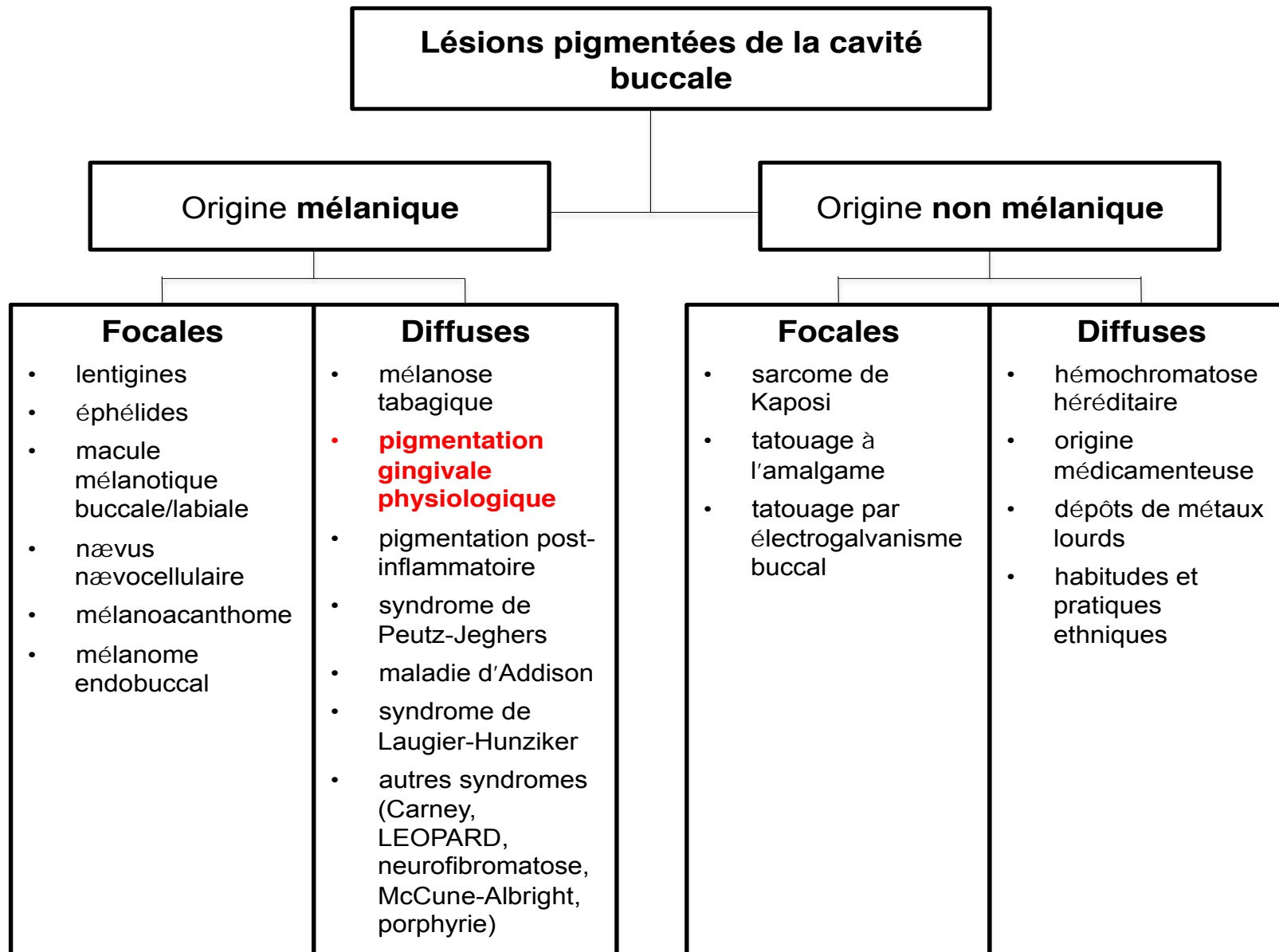


Figure 12 : arbre de synthèse présentant les différentes lésions pigmentées de la cavité buccale

3.1. Lésions pigmentées d'origine mélanique

3.1.1. Pigmentations focales

- **Lentigine**

Définition et caractéristiques cliniques : la lentigine est une lésion maculaire bénigne bien limitée, de couleur brune, le plus souvent retrouvée sur les lèvres. Sa taille, de quelques millimètres à 10 mm, est stable.

Histologie : l'examen montre une hyperplasie mélanocytaire, un allongement des crêtes épithéliales et une décharge pigmentaire dans le chorion superficiel

Conduite à tenir : aucun traitement n'est requis.

(Kumar et coll., 2012 ; Fricain et Sibaud, 2017)

- **Éphélides**

Définition et étiologies : nommées communément « taches de rousseur ». L'exposition au soleil stimule l'activité mélanocytaire : elles ont tendance à apparaître autour de la bouche et des lèvres en été et s'éclaircissent voire disparaissent totalement en hiver. Elles sont principalement retrouvées à tout âge chez les individus à la peau claire.

Caractéristiques cliniques : multiples macules brunes, solitaires, arrondies et bien délimitées, de taille inférieure à 5 mm qui se développent principalement au niveau du bord vermillon des lèvres et dans la zone péri-orale.

Histologie : l'examen révèle une hypermélaninose basale sans acanthose ou hyperplasie mélanocytaire.

Conduite à tenir : aucun traitement n'est requis.

(Gaeta et coll., 2002 ; Fricain et Sibaud, 2017)

- **Macule mélanotique buccale ou labiale**

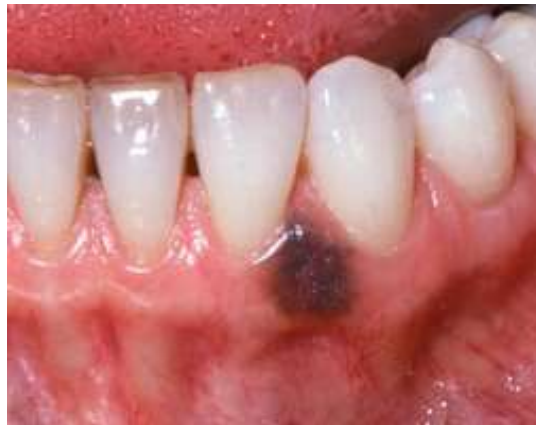

Figure 13 : macule mélanotique buccale siégeant sur la gencive attachée mandibulaire (source : VisualDx, 2009)

Définition et étiologie : c'est la lésion mélanocytaire buccale la plus fréquemment retrouvée. Le mécanisme de développement de ces macules est controversé (processus physiologique ou réactif ?) et l'hypothèse d'une prédisposition génétique a été émise. Une prédominance féminine a été constatée. Son exposition au soleil ne provoque aucune transformation.

Caractéristiques cliniques : macule pigmentée bénigne, généralement solitaire (même si des cas présentant des lésions multiples ont été observés), de forme arrondie, aux bords réguliers, avec un diamètre d'environ 2 à 10 mm et de couleur homogène brun foncé à noir. Elle siège avant tout sur le vermillon de la lèvre inférieure et la gencive maxillaire, mais peut aussi être retrouvée sur la muqueuse jugale ou le palais.

Histologie : l'examen microscopique objective une acanthose avec une augmentation du dépôt mélanique et de mélanophages dans la couche basale et/ou la *lamina propria*. Dans les localisations orales, le nombre de mélanocytes est le plus souvent normal.

Conduite à tenir : pas de traitement nécessaire, excepté pour raisons esthétiques, auquel cas une exérèse pourra être réalisée.

(Gaeta et coll., 2002 ; Meleti et coll., 2008 ; Müller, 2010 ; Fricain et Sibaud, 2017)

- **Nævus nævocellulaire**

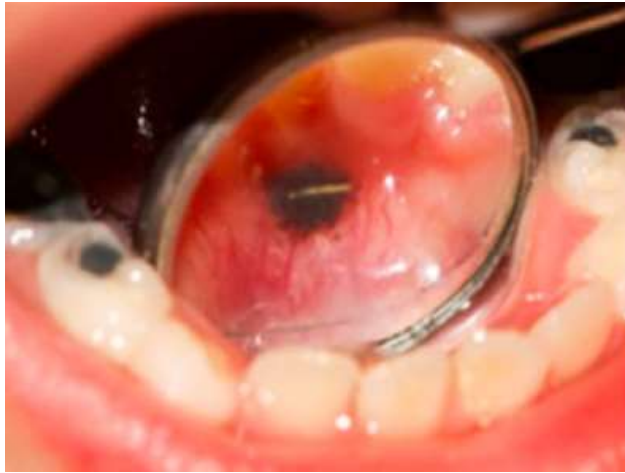

Figure 14 : nævus bleu sur la gencive attachée en lingual. (source : Pennacchiotti et coll., 2018)

Définition et étiologie : cette tumeur est rarement retrouvée au niveau buccal, son origine est encore mal comprise. Elle est en générale découverte entre 20 et 40 ans.

Caractéristiques cliniques : lésion maculaire, asymptomatique, bien délimitée, hyperpigmentée de nuances de gris-brun-bleuâtre selon la profondeur des cellules næviques, de taille variable n'excédant généralement pas 1 cm de diamètre. La lésion est surélevée dans deux tiers des cas (facteur précieux de différenciation des autres lésions pigmentées). Les sites fréquemment affectés sont le bord vermillon des lèvres, la gencive et le palais dur.

Histologie : à ce niveau, trois types de nævi peuvent être différenciés selon la localisation des cellules næviques :

- le nævus nævocellulaire intramuqueux, constitué de cellules ovoïdes ou arrondies, regroupées en thèques dans le chorion. C'est le plus fréquent (50% des nævi de la cavité buccale).
- le nævus nævocellulaire jonctionnel, constitué de cellules de formes variables, regroupées en thèques, dans les couches profondes de l'épithélium sur la couche basale.
- le nævus nævocellulaire composé, composé de cellules à la fois en position jonctionnelle et regroupées en thèques dans le chorion.

Il existe aussi le nævus bleu (30% des nævi de la cavité buccale), caractérisé par la prolifération des cellules dans le tissu conjonctif profond à une certaine distance de l'épithélium de surface, ce qui explique sa couleur bleue.

Conduite à tenir : les nævi ne peuvent pas être cliniquement différenciés du mélanome précoce et le risque d'évolution vers le mélanome malin, favorisé par des facteurs irritatifs, est non négligeable. L'exérèse systématique de ces lésions est à la fois pratique et souhaitable.

(Eisen, 2000 ; Gaeta et coll., 2002 ; Kauzman et coll., 2004 ; Fricain et Sibaud, 2017)

- **Mélanoacanthome**

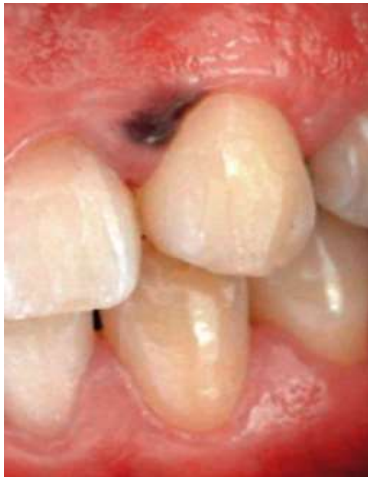

Figure 15 : mélanoacanthome sur la gencive attachée formé en deux semaines. (source : Tapia et coll., 2011)

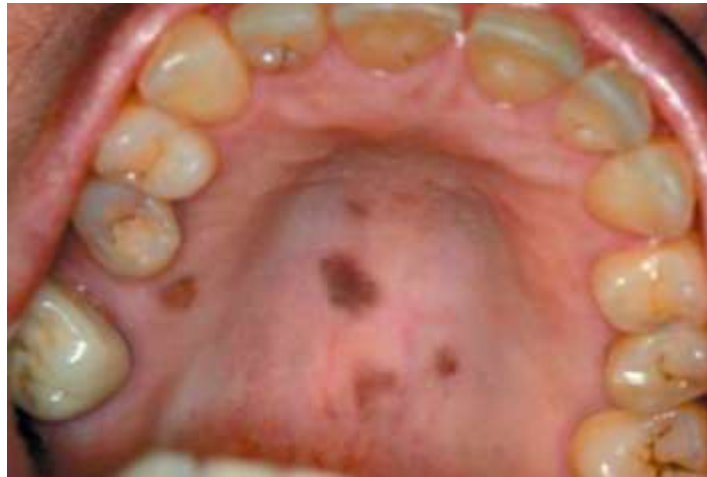

Figure 16 : forme multifocale de mélanoacanthomes, 5 lésions visibles sur le palais et la gencive palatine. (source : Yarom et coll., 2007)

Définition et étiologie : C'est une lésion rare et bénigne, cependant remarquable par son développement rapide. Son origine n'est pas clairement définie, elle résulterait d'un traumatisme ou d'une irritation. Elle est principalement décrite chez les femmes d'origine africaine de 30-40 ans.

Caractéristiques cliniques : macule solitaire (des formes multifocales ou diffuses ont aussi été décrites), plane ou légèrement surélevée, bien délimitée, hyperpigmentée de couleur brun foncé à noir et asymptomatique, pouvant atteindre

plusieurs centimètres. Elle concerne principalement la muqueuse jugale mais aussi la gencive, les lèvres et le palais.

Histologie : mise en évidence d'une prolifération de mélanocytes répartis dans un épithélium acanthosique, avec spongiose fréquente, parfois associé à une incontinence pigmentaire et à un infiltrat inflammatoire dermique.

Conduite à tenir : réalisation d'une biopsie pour exclure l'hypothèse du mélanome. Il régresse spontanément ou après élimination incomplète (dans le cas de biopsie incisionnelle par exemple).

(Eisen, 2000 ; Meleti et coll., 2008 ; Müller, 2010 ; Fricain et Sibaud, 2017)

- **Mélanome endobuccal**

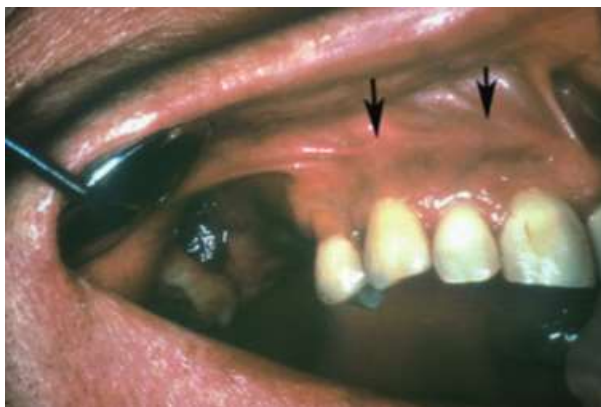


Figure 17 : mélanome endobuccal, sous forme maculaire sur la gencive attachée en vestibulaire (flèches), aspect nodulaire en palatin. (source : Müller, 2010)

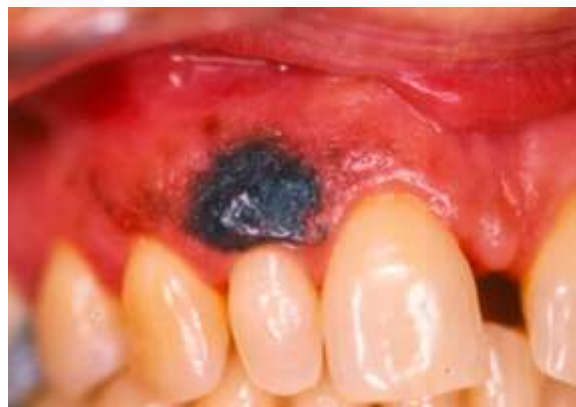

Figure 18 : mélanome endobuccal sur la gencive attachée vestibulaire. (source : Magremanne et Vervaet, 2008)

Définition et étiologies : le mélanome endobuccal reste rare - il représente moins de 1% de toutes les tumeurs malignes orales - mais est néanmoins de mauvais pronostic. Le taux de survie à 5 ans varie de 5 à 20% en raison d'un diagnostic souvent tardif. Cette tumeur peut se développer à tout âge, avec un pic situé à 60 ans, observée en plus grande incidence chez l'homme que chez la femme. C'est une néoplasie maligne qui part soit *de novo* des mélanocytes, soit d'une lésion mélanocytaire bénigne.

Caractéristiques cliniques : à un stade précoce, une ou plusieurs macules asymptomatiques, hyperpigmentées brunes ou noires, aux bords typiquement asymétriques et irréguliers sont observées. La lésion est évolutive, une expansion rapide associée à un aspect nodulaire, des ulcérations, des saignements et des douleurs peuvent être constatés. Le mélanome endobuccal s'observe principalement sur la muqueuse maxillaire (70-80% des cas) au niveau du palais, de la gencive et de la muqueuse alvéolaire.

Histologie : l'épithélium muqueux est anormal présentant de grands mélanocytes atypiques et un excès de mélanine.

Conduite à tenir : une biopsie et une analyse immunohistochimique sont nécessairement réalisées pour confirmer le diagnostic. Une recherche de métastases loco-régionales ou à distance est également à effectuer. Dans tous les cas, la prise en charge thérapeutique (exérèse chirurgicale, radiothérapie, chimiothérapie) doit être discutée et validée en réunion de concertation pluridisciplinaire.

(Eisen, 2000 ; Çiçek et Ertas, 2003 ; Kauzman et coll., 2004 ; Fricain et Sibaud, 2017)

3.1.2. Pigmentations diffuses

- **Mélanose tabagique**

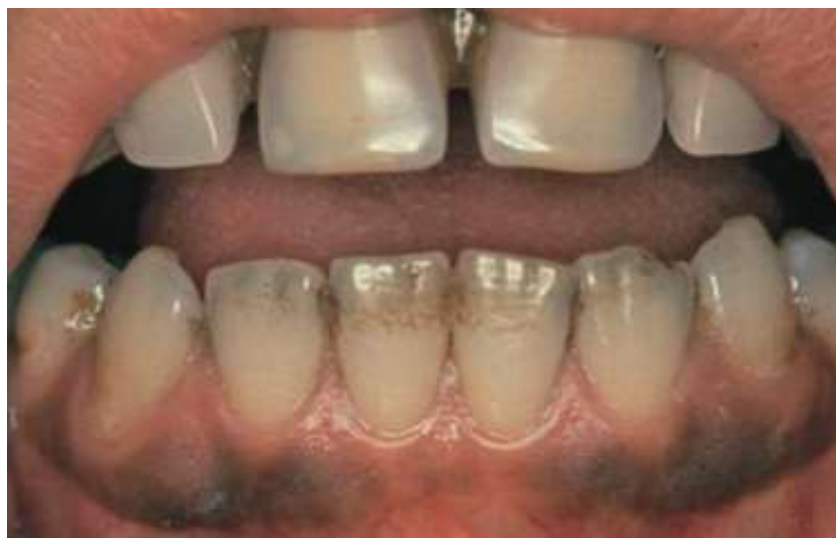

Figure 19 : mélanose tabagique. (source : Müller, 2010)

Définition et étiologie : le tabagisme peut induire une pigmentation orale diffuse chez les personnes à la peau claire et l'accentuer chez les patients à la peau foncée. Cette pigmentation serait causée par une production accrue de mélanine en réponse à la chaleur et / ou à l'exposition à la fumée de tabac. La production de mélanine semble avoir un effet protecteur contre les agents nocifs contenus dans la fumée (parallèlement à un modèle accepté pour la peau, certains auteurs ont émis l'hypothèse que la mélanine pourrait jouer un rôle dans la détoxification des amines polycycliques, de la nicotine et du benzopyrène).

La mélanose tabagique apparaît chez 21,5% des fumeurs. Les femmes sont plus touchées que les hommes, suggérant un possible effet synergique entre les hormones sexuelles féminines et les composants contenus dans le tabac. Certains auteurs ont noté une augmentation significative de la mélanose gingivale chez les enfants ayant des parents fumeurs.

L'intensité de la pigmentation est liée à la durée d'exposition et à la quantité de tabac consommé.

Caractéristiques cliniques : la lésion se présente généralement sous la forme de multiples macules pigmentées brunes ou noires, de moins de 1 cm de diamètre, localisées principalement au niveau de la face vestibulaire antérieure de la gencive et des papilles interdentaires de la mandibule. Elles peuvent s'étendre à l'ensemble de la muqueuse buccale.

Histologie: d'un point de vue histologique, une augmentation de la quantité de mélanine s'observe dans la couche basale de l'épithélium. Il peut y avoir des mélanophages dans le tissu conjonctif sous-jacent. Il n'y a pas de mélanine détectée dans la partie supérieure de l'épithélium.

Conduite à tenir : une biopsie doit être effectuée en cas d'élévation de la surface et d'augmentation de l'intensité pigmentaire. La mélanose du fumeur est bénigne, elle ne nécessite pas de traitement et disparaît généralement dans les trois ans suivant l'arrêt du tabac.

(Kauzman et coll., 2004 ; Meleti et coll., 2008 ; Müller, 2010 ; Gulati et coll., 2016)

- **Pigmentation post-inflammatoire**

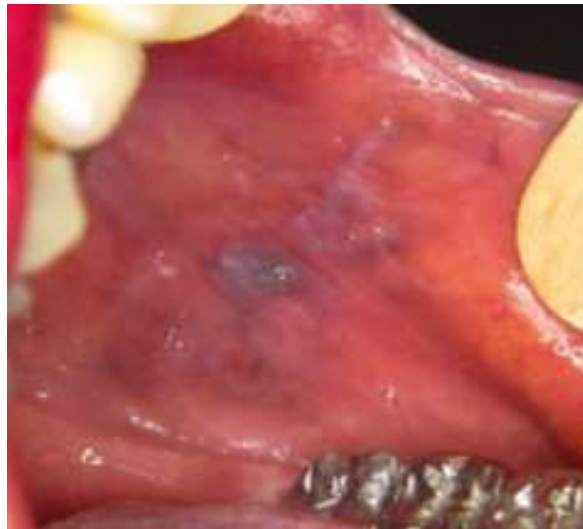


Figure 20 : lichen plan jugal associé à une plage de pigmentation ardoisée.
(source : Fricain et Sibaud, 2017)

Définition et étiologie : des lésions muqueuses inflammatoires de longue date, principalement causées par un *lichen nigricans*, peuvent induire une pigmentation séquellaire sur la muqueuse buccale. Elles sont plus fréquemment retrouvées chez les individus à la peau foncée. Cette pigmentation peut persister longtemps après la résolution du lichen plan. La pathogenèse de la pigmentation post-inflammatoire reste inexpliquée (les changements dégénératifs au sein de la couche basale conduiraient à une incontinence pigmentaire).

Caractéristiques cliniques : plusieurs zones pigmentées brun-noir mal limitées sont observées, associées à des stries kératosiques typiques du lichen plan (mais ces dernières peuvent être absentes, compliquant le diagnostic).

Histologie : il y a une augmentation de la production de mélanine par les mélanocytes, qui s'accumule dans les macrophages du tissu conjonctif superficiel parfois associé à un infiltrat lympho-plasmocytaire sous la membrane basale.

(Gaeta et coll., 2002 ; Kauzman et coll., 2004 ; Abdel Moneim et coll., 2017 ; Fricain et Sibaud, 2017)

- **Maladie d'Addison**

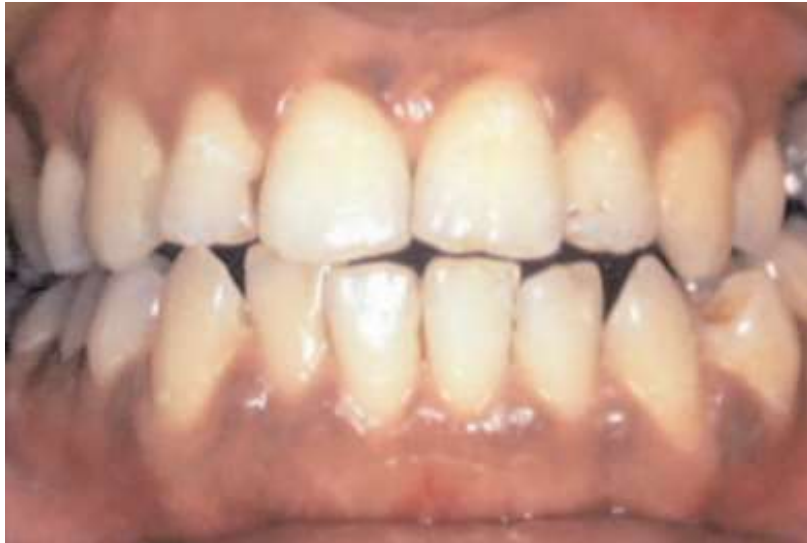

Figure 21 : pigmentation gingivale dans le cas de la maladie d'Addison.
(source : Kauzman et coll., 2004)

Définition et étiologies : la maladie d'Addison, aussi nommée insuffisance surrénalienne chronique primaire, est une maladie endocrinienne rare qui résulte d'un défaut de sécrétion des hormones produites par les glandes surrénales - glucocorticoïdes (cortisol) et minéralocorticoïdes (aldostérone) - par destruction du cortex surrénalien.

Le manque d'hormones cortico-surréaliennes dans le sang va induire la production de l'hormone corticotrope (ACTH) par le lobe antérieur de l'hypophyse, qui va produire les hormones mélanotropes.

Les principales causes évoquées sont une atteinte auto-immune, une infection (tuberculose, VIH...) ou des métastases surrénaliennes.

Caractéristiques cliniques : dans un tiers des cas, le symptôme initial retrouvé est l'hyperpigmentation diffuse de la peau et des muqueuses.

L'examen de la cavité buccale révèle une pigmentation diffuse variant du brun au noir impliquant habituellement les gencives, la langue, la muqueuse buccale et le palais dur. Cette pigmentation se développe et progresse durant la vie adulte et est habituellement accompagnée de manifestations systémiques (asthénie, nausée et vomissements, douleurs abdominales, constipation ou diarrhée, perte de poids et hypotension artérielle).

Histologie : une biopsie des lésions buccales montre des acanthoses avec des granules argent-positif dans les cellules de la couche basale. La mélanine est également observée dans cette couche.

Conduite à tenir : les patients présentant ces symptômes doivent être adressés pour des examens médicaux et biologiques afin d'évaluer les taux sériques d'ACTH (élevé), de cortisol (faible) et des électrolytes (potassium élevé, sodium faible).

La prise en charge consiste en un traitement de la cause sous-jacente et à l'administration d'hormones de substitution.

(Eisen, 2000 ; Gaeta et coll., 2002 ; Kauzman et coll., 2004 ; Gulati et coll., 2016)

- **Syndrome de Peutz-Jeghers**

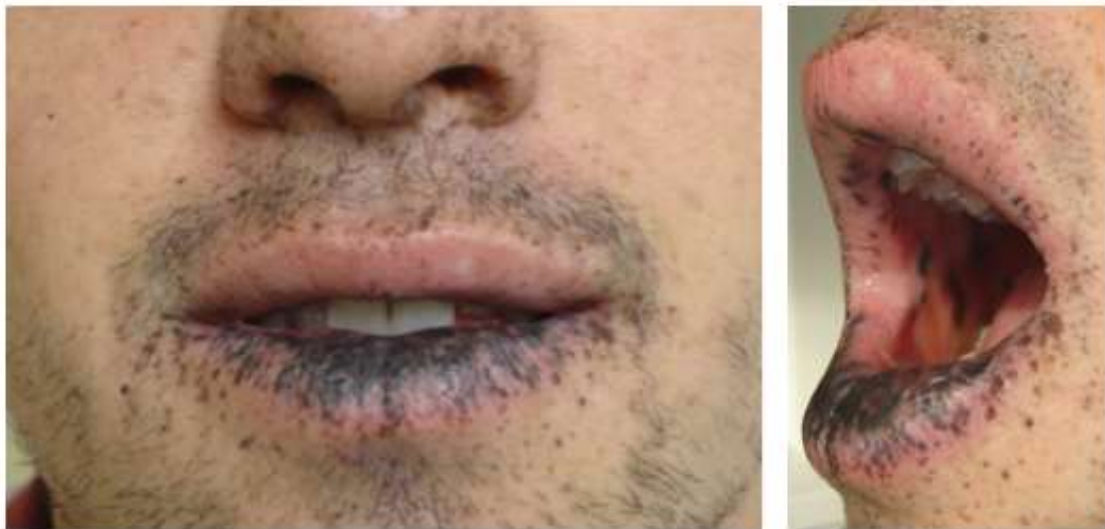

Figure 22 : syndrome de Peutz-Jeghers, pigmentations siégeant sur le nez, les lèvres et la muqueuse buccale. (source : Higham et coll., 2010)

Définition et étiologie : le syndrome de Peutz-Jeghers est une maladie génétique rare à transmission autosomique dominante, associée à la mutation du gène LKB1 situé sur le bras court du chromosome 19.

Il est caractérisé par une polypose hamartomateuse gastro-intestinale associée à une lentiginose péri-orificielle.

Caractéristiques cliniques :

- Lentiginose péri-orificielle : macules pigmentées ovales ou rondes, souvent confluentes, de tailles allant de 1 à 5 mm de diamètre et de nuances de brun variées.

Le degré de pigmentation et d'atteinte orale est variable selon les individus affectés.

Principalement ces macules sont retrouvées sur les lèvres (particulièrement la lèvre inférieure), sur les muqueuses buccales (la langue, le palais et la gencive sont moins souvent touchés) et autour du nez et des yeux. En cutané, elles siègent au niveau palmo-plantaires et sur le visage.

Alors que les lésions cutanées s'estompent et disparaissent souvent après la puberté, les macules sur la muqueuse peuvent persister.

- Polypose gastro-intestinale
- Néoplasies associées (digestives et extra-digestives)

Histologie : caractérisée par une augmentation de mélanine dans la couche basale, sans augmentation du nombre de mélanocytes.

Conduite à tenir : les taches mélaniques sont bénignes et ne nécessitent pas de traitement (aucune preuve documentée de transformation maligne des lésions cutanéomuqueuses). Le suivi concerne surtout les polypes gastro-intestinaux afin de contrôler le possible développement de tumeurs malignes internes. L'absence d'identification des manifestations orales au cours des dix premières années de la vie peut expliquer le retard fréquent de diagnostic qui se fait souvent à la troisième décennie de la vie. Par conséquent, les patients adultes atteints de macules orales et péri-orales pigmentées de longue date ont besoin d'une évaluation gastro-entérologique pour rechercher les polypes intestinaux concomitants.

(Eisen, 2000 ; Gaeta et coll., 2002 ; Higham et coll., 2010 ; Kauzman et coll., 2004 ; Meleti et coll., 2008)

- **Syndrome de Laugier-Hunziker**

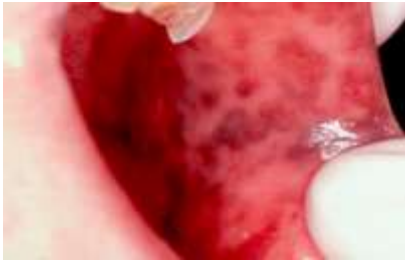


Figure 23 : pigmentations maculaires observées dans le syndrome de Laugier-Hunziker. (source : Luzur et coll., 2016)



Figure 24 : syndrome de Laugier-Hunziker, pigmentations maculaires siégeant sur les mains et mélanonychie longitudinale. (source : Sachdeva et al. 2011)

Définition et étiologie : le syndrome de Laugier-Hunziker est un trouble inhabituel, rare, acquis et bénin de la pigmentation. Une prépondérance féminine est notée et l'âge médian au diagnostic est de 42 ans. Aucune maladie systémique n'est associée, les causes restent inconnues.

Caractéristiques cliniques : la pigmentation se compose de macules, généralement rondes ou ovales, occasionnellement linéaires, qui peuvent varier en couleur allant du brun au gris ardoise voire au noir. Elle affecte les lèvres (en particulier la lèvre inférieure), la muqueuse jugale et, dans la moitié des cas, les ongles des mains et des pieds sous forme de stries longitudinales pigmentées. Des pigmentations siégeant sur le palais dur et mou, la gencive, le plancher de la bouche et la langue ont été observées.

Une pigmentation maculaire sur des secteurs tels que la paume des mains, les pieds, la région anale et l'œsophage est parfois observée. Les changements peuvent être progressifs, c'est-à-dire se développer au fil du temps et alors passer inaperçus.

Histologie : l'hyperpigmentation est localisée à la couche basale de l'épithélium en raison d'une accumulation de mélanine dans les kératinocytes basaux. Les mélanocytes sont normaux en nombre et en taille, attestant du caractère bénin de ces pigmentations.

Conduite à tenir : face à ces patients, il est essentiel d'établir un examen médical approfondi afin d'éliminer tous les diagnostics différentiels possibles. Aucun traitement n'est requis.

(Lenane et coll., 2001; Gaeta et coll., 2002 ; Moore et coll., 2004)

- **Autres**

D'autres pathologies, peuvent se manifester par des macules multiples cutanées, les atteintes de la muqueuse orale sont possibles mais restent exceptionnelles : syndrome de Carney, syndrome LEOPARD, neurofibromatose, syndrome d'Albright, porphyrie, incontinentia pigmenti... (Fricain et Sibaud, 2017)

3.2. Lésions pigmentées non mélaniques

3.2.1. Pigmentations focales

- **Sarcome de Kaposi**

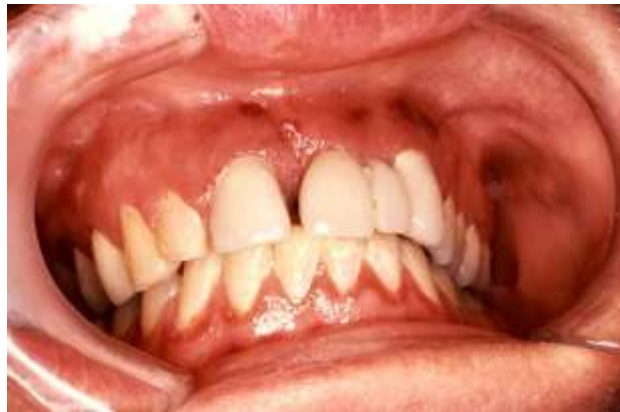

Figure 25 : sarcome de Kaposi présent sur la gencive attachée maxillaire. (source : Silverman, 1987)

Définition et étiologie : le sarcome de Kaposi est induit très probablement par le virus HHV8 de la famille des herpèsvirus, sur un terrain immunodéprimé (principalement observé chez les patients infectés par le virus de l'immunodéficience humaine VIH). C'est une tumeur cutanéomuqueuse et viscérale d'origine endothéliale.

Caractéristiques cliniques : au niveau buccal, le sarcome de Kaposi affecte le plus souvent le palais dur, la gencive et la langue. Les lésions précoces apparaissent comme des macules de couleur brune à pourpre violacé, parfois légèrement surélevées. Les lésions avancées apparaissent sous forme nodulaire en rouge foncé sur des plaques pourpres pouvant présenter des ulcérations, des saignements et des nécroses.

Histologie : le diagnostic définitif nécessite une biopsie dont l'examen anatomopathologique objective des cellules endothéliales fusiformes, des fentes vasculaires allongées et une extravasation d'hématies.

(Kauzman et coll., 2004 ; Fricain et Sibaud, 2017)

- **Tatouage à l'amalgame**

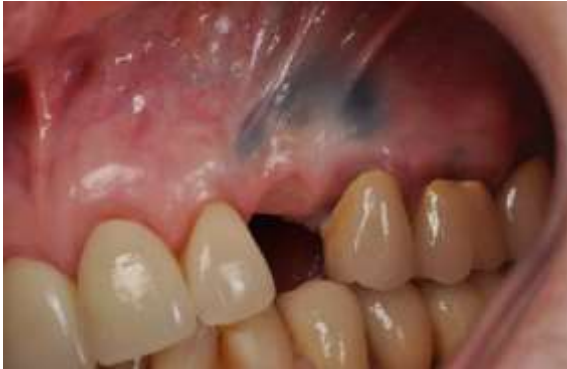

Figure 26 : tatouage à l'amalgame gingival en regard d'un édentement maxillaire. (source : DG DentaGama, 2014)

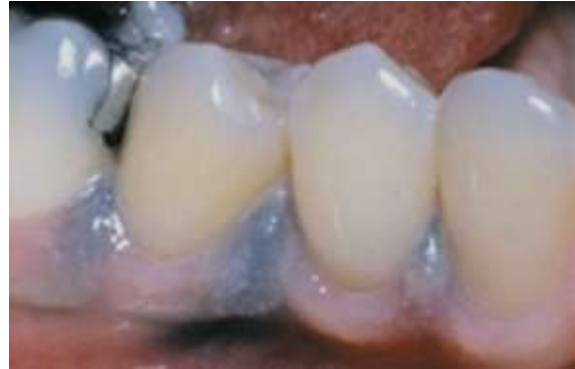

Figure 27 : tatouage à l'amalgame des papilles interdentaires à la mandibule. (source : DG DentaGama, 2014)

Définition et étiologie : il correspond à l'introduction accidentelle d'amalgame dentaire au sein des tissus mous intra-buccaux, généralement lors de soins effectués par le chirurgien-dentiste (lors de la condensation ou de la dépose de matériaux proche de muqueuses abrasées, par l'introduction de particules métalliques dans le périoste lors d'extractions dentaires...).

Caractéristiques cliniques : sous forme de macules solitaires ou multiples, non douloureuses, de couleur gris-bleuté voire noir (l'intensité variant en fonction de la profondeur des particules d'amalgame dans les tissus), de taille variable allant de 0,1 à 2 cm. Il siège principalement sur la gencive et la muqueuse alvéolaire mais peut aussi être retrouvé au niveau du palais dur et du plancher de bouche.

Histologie : les particules d'amalgame sont visibles, dispersées dans le tissu conjonctif et parfois dans les parois des vaisseaux. Des granules brunâtres dans les cellules phagocytaires ou le cytoplasme de fibroblastes ont également été mises en évidence, pouvant expliquer la propagation locale de la pigmentation lors de la migration de ces cellules contenant du métal.

Conduite à tenir : la présence de débris d'amalgame dans les tissus intra-buccaux peut dans certains cas être objectivée par une radiographie (image radio-opaque). Si le diagnostic est incertain, une biopsie sera réalisée surtout si le tatouage est de grande taille, irrégulier et d'aspect changeant. Il ne nécessite pas de prise en charge particulière sauf pour raisons esthétiques.

(Eisen, 2000 ; Meleti et coll., 2008 ; Müller, 2010)

- **Tatouage par électrogalvanisme buccal**

Les métaux contenus dans les restaurations dentaires prothétiques ou amalgames se comportent comme des éléments galvaniques susceptibles de créer des phénomènes électrolytiques, une fois plongés dans le milieu buccal humide (salive, fluide gingival).

Une interaction entre le métal le moins noble (anode) vers l'autre (cathode) se crée, ayant pour conséquence un relargage d'ions métalliques par dégradation progressive de l'anode, induisant parfois des tatouages gingivaux.

(Cheylan et Archien, 2005)

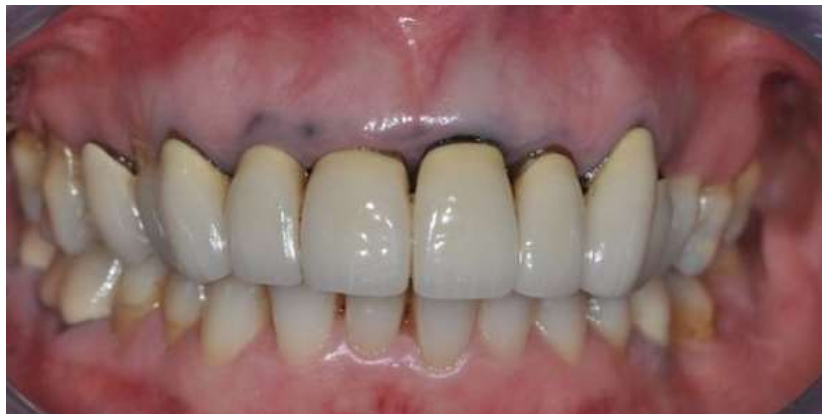

Figure 28 : tatouage gingival visible au maxillaire, induit par électrogalvanisme dû à la présence de restaurations coronaires multiples. (source : TheDentalist, 2014)

3.2.2. Pigmentations diffuses

- **Hémochromatose héréditaire**

Cette pathologie chronique, due à une anomalie génétique, se caractérise par l'absorption excessive au niveau intestinal du fer contenu dans les aliments. Il en résulte une accumulation progressive du fer dans l'organisme au niveau du foie, du cœur, de la peau et des muqueuses. L'hyperpigmentation homogène de la muqueuse buccale, de couleur gris-brun à brun foncé et des gencives, apparaît dans 15 à 25% des cas. Aucun traitement spécifique des pigmentations n'est préconisé.

(Çiçek et Ertas, 2003 ; Fricain et Sibaud, 2017)

- **Origine médicamenteuse**

Plusieurs médicaments ont été répertoriés comme pouvant induire une hyperpigmentation de la muqueuse buccale. Les lésions se développent de façon progressive et asymptomatique et sont généralement découvertes fortuitement. Cliniquement, des macules pigmentées plus ou moins diffuses sont observées, de couleur brun, noir ou gris-bleu, variant en fonction de la molécule inductrice et de sa localisation. Leurs présences sont ubiquitaires mais l'atteinte palatine est assez évocatrice d'une origine médicamenteuse.

Le mécanisme à l'origine de ces pigmentations reste indéterminé et plusieurs étiologies sont évoquées :

- la formation de complexes médicaments (ou ses métabolites) – fer/hémosidérine ou mélanine
- la couleur intrinsèque de la molécule (clofazimine)
- la stimulation de la mélanogenèse (chimiothérapie)
- la stimulation de l'ACTH (ketoconazole, contraceptifs oraux)
- la pigmentation post-inflammatoire

Tableau 5 : liste des médicaments responsables de pigmentations buccales (d'après : Müller, 2010)

Antipaludéens de synthèse :

Chloroquine, hydroxychloroquine

Antibiotiques :

Minocycline, tétracycline

Antifongique :

Kétoconazole

Antimycobactérien :

Clofazimine

Antirétroviraux :

Zidovudine (AZT)

Anticancéreux :

Bléomycine, busulfan, tacromilus, cyclophosphamide, doxorubicine, hydroxyurée

Cardiaques :

Amiodarone, quinidine

Antipsychotique:

Chlorpromazine

Œstrogène :

Contraceptifs oraux

Un des exemples les plus étudiés est celui de la **minocycline**, une tétracycline synthétique utilisée dans le traitement à long terme de l'acné vulgaire réfractaire, la rosacée et une variété de maladies dermatologiques et infectieuses. Il provoque dans la majorité des cas une coloration noire de l'os alvéolaire : visible à travers la muqueuse sus-jacente, cette dernière semble alors pigmentée (observable plus particulièrement au niveau de la muqueuse alvéolaire antérieure maxillaire et mandibulaire).

La pigmentation se développe de manière dose-dépendante après plusieurs mois de traitement et s'atténue lentement après l'arrêt.

La pigmentation de la muqueuse buccale elle-même est rare mais peut être observée au niveau de la gencive, du palais dur, des lèvres, de la langue et des muqueuses jugales et se manifeste par une coloration variant du bleu-noir au gris.

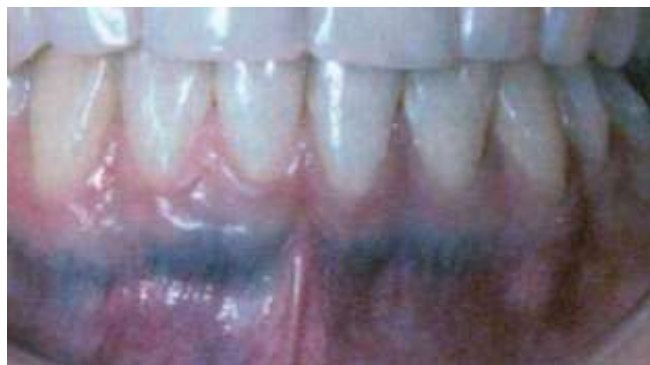

Figure 29 : coloration induite par un traitement à la minocycline. (source : Fradet et Godbout, 2013)

Un autre exemple est celui de la **chloroquine** qui est utilisée dans le traitement du paludisme, mais aussi du lupus érythémateux et systémique, et de la polyarthrite rhumatoïde. La coloration des muqueuses associée à ce médicament est décrite comme bleu-gris ou bleu-noir, et dans la plupart des cas, seul le palais dur est impliqué. La mise en évidence de ces pigmentations nécessite un contrôle ophtalmologique systématique à la recherche de dépôts rétiens, qui peuvent induire une rétinopathie irréversible.

(Eisen, 2000 ; Kauzman et coll., 2004 ; Fricain et Sibaud, 2017)

- **Dépôt de métaux lourds**

Les concentrations accrues de métaux lourds (plomb, bismuth, mercure, argent, arsenic et or) dans le sang représentent une cause connue de coloration de la muqueuse buccale. Chez les adultes, la cause la plus fréquente est l'exposition professionnelle aux vapeurs de métaux lourds. L'intoxication par ces métaux était plus fréquemment observée dans le passé, quand il était d'usage de les utiliser à des fins thérapeutiques (exemple des sels mercuriels pour le traitement de la syphilis). Une autre source possible d'exposition pouvant être citée est l'eau contaminée au plomb.

Des zones diffuses de pigmentations buccales (la couleur variant en fonction des métaux : noir pour le plomb, grisâtre pour le mercure, bleu-gris pour l'argent, verdâtre pour le cuivre) sont généralement observées par la présence d'un liseré grisâtre le long de la gencive marginale (liseré de Burton dans l'intoxication au plomb).

Selon le type de métal impliqué, un certain nombre de signes et symptômes systémiques peuvent être associés lors d'une exposition chronique. La prise en charge réside principalement dans la reconnaissance et le traitement de la cause afin d'éviter les effets toxiques systémiques graves.

(Eisen, 2000 ; Kauzman et coll., 2004 ; Meleti et coll., 2008 ; Fricain et Sibaud, 2017)

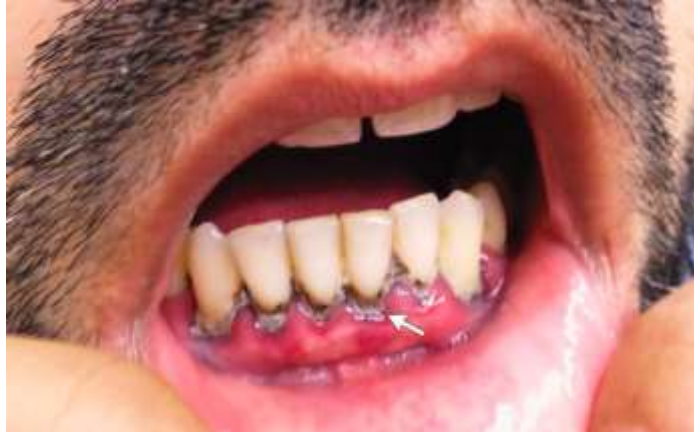

Figure 30 : liseré de Burton dans le cas d'une intoxication au plomb (source : Helmich et Lock, 2018)

- **Habitudes et pratiques ethniques**

Plusieurs pratiques et habitudes culturelles ont pour conséquence, volontaire ou non, de pigmenter les muqueuses.

C'est le cas du **tatouage gingival traditionnel**, une pratique culturelle commune à plusieurs groupes ethniques africains, plus répandue en Afrique de l'Ouest. Cette pigmentation d'origine exogène, de coloration bleuâtre si le tatouage est récent à rose-grisâtre si plus ancien, est généralement limitée à la gencive attachée vestibulaire maxillaire, et s'étend habituellement entre les deuxièmes prémolaires, parfois entre les premières molaires. Ce tatouage est retrouvé presque exclusivement chez les femmes.

La procédure traditionnelle du tatouage gingival, rapportée du Sénégal en 1974, est typiquement réalisée à l'aide de suie produite par la combustion d'un morceau de tissu de coton imbibé d'huile d'arachide et de karité. La suie est d'abord appliquée sur la gencive, qui est ensuite piquée à de multiples reprises par des aiguilles en acier ou des épines végétales. Le processus est répété cinq à sept fois dans la même session, jusqu'à ce que le résultat désiré soit obtenu. Il peut être réitéré quelques années plus tard.

Cette pratique est à ce jour toujours réalisée dans les mêmes conditions et perdure principalement pour des raisons esthétiques, permettant aux dents d'apparaître plus blanches, un critère de beauté très recherché dans certaines sociétés africaines.

La biopsie met en évidence la présence de pigments dans le tissu conjonctif gingival, dispersés au hasard entre les fibres de collagène. Dans les cas les plus typiques, le pigment s'accumule le long des artérioles de la gencive, suivant leurs trajectoires.

Une absence de réaction inflammatoire associée aux dépôts de pigments est observée. (Rawal et coll., 2007 ; Fricain et Sibaud, 2017)

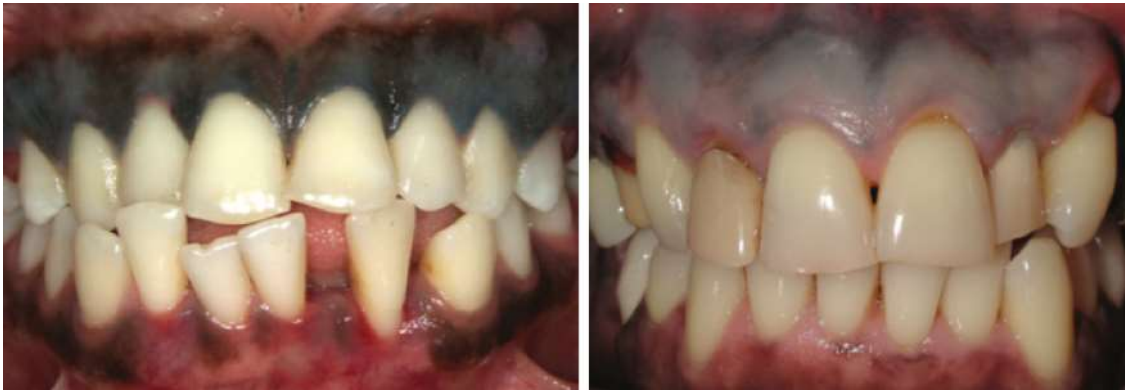

Figure 31 : tatouage gingival ethnique de 2 ans d'âge (à gauche) et de 16 ans d'âge (à droite). (source : Rawal et coll., 2007)

La **mastication de différents produits d'origine végétale** est décrite dans la littérature comme étant une cause de pigmentation de la muqueuse buccale. Sont cités :

- l'écorce de *Juglans regia* (noyer commun), comme pratique de nettoyage des dents par les populations de la péninsule arabique ou d'Asie du Sud-Est.
- les noix d'arec, aussi connues sous le nom de noix de bétel, pour leurs vertus stimulantes, en Inde et au Pakistan.
- les cotylédons des graines de *Cola nitida*, pour leurs vertus stimulantes et coupe-faim, en Afrique de l'Ouest.
- les feuilles de *Catha edulis*, pour leurs vertus stimulantes et euphorisantes, en Afrique de l'Est et en Arabie. (Ashri et Gazi, 1990)

Les arbres décisionnels, présentés dans les pages suivantes, ont pour vocation de résumer ce qui a été décrit précédemment et de guider le chirurgien-dentiste dans sa démarche clinique.

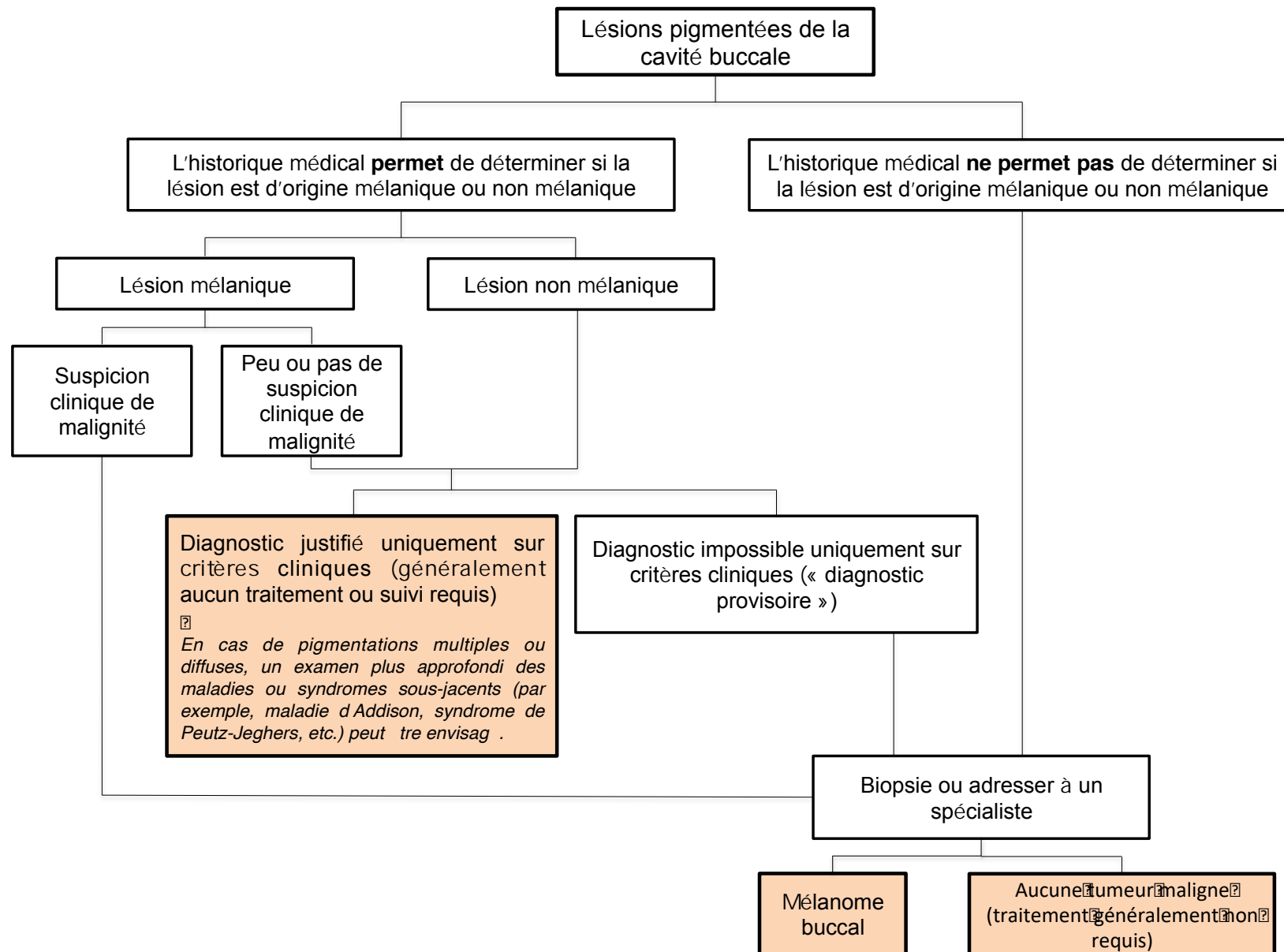


Figure 32 : arbre décisionnel de prise en charge pour le diagnostic et la gestion des lésions pigmentées (source : d'après Meleti et coll., 2008)

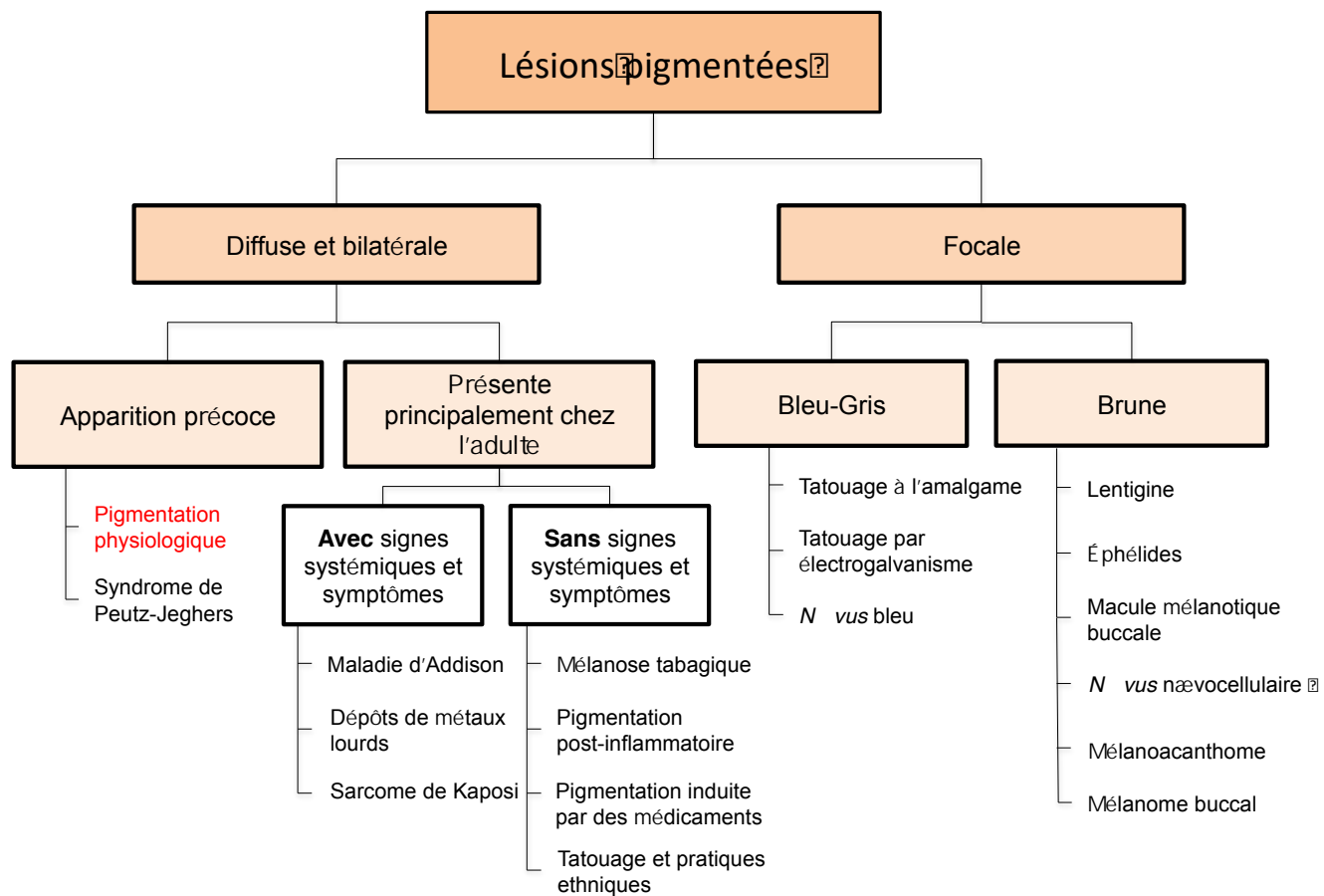


Figure 33 : arbre décisionnel pour le diagnostic des lésions pigmentées (source : d'après Kauzman et coll., 2004)

PARTIE II : PIGMENTATION GINGIVALE PHYSIOLOGIQUE : CONTEXTE DE LA DEMANDE ESTHÉTIQUE ET PRISE EN CHARGE

La pigmentation gingivale physiologique est bénigne et asymptomatique. Aucun traitement n'est requis, excepté pour des raisons esthétiques.

Il est intéressant de placer la pigmentation gingivale physiologique dans un contexte esthétique afin d'évaluer son impact dans le sourire et comprendre les raisons pour lesquelles elle peut devenir indésirable.

1. La gencive dans l'esthétique du sourire

1.1. Paramètres anatomiques

L'appréciation d'un sourire ne dépend pas uniquement de la position, de la taille, de la forme et de la couleur des dents, mais également de la position dynamique des lèvres et de la visibilité de la gencive. L'ensemble dents-lèvres-gencive est supposé former une entité harmonieuse qui s'intègre dans le cadre facial. (Garber et Salama, 1996)

Au cours du sourire, le degré de contraction des muscles péri-oraux dévoile plus ou moins les éléments dentaires et gingivaux. La position du bord inférieur de la lèvre supérieure par rapport à ces derniers permet de définir la **ligne du sourire**.

Liébart et coll. (2004) ont établi une classification concernant la visibilité du parodonte en fonction de la position de cette ligne, détaillée dans le tableau 6.

Tableau 6 : classification de la ligne du sourire par Liébart et coll., 2004

<p>Classe I ligne du sourire très haute</p>	<p>Plus de 2 mm de gencive marginale sont visibles (ou plus de 2 mm apicalement à la jonction amélo-cémentaire (JEC) sur un parodonte réduit mais sain). Apparenté au sourire gingival.</p>	
<p>Classe II ligne du sourire haute</p>	<p>De 0 à 2 mm de gencive marginale ou apicalement à la JEC sont visibles.</p>	
<p>Classe III ligne du sourire moyenne</p>	<p>Ne découvre que les espaces interdentaires, remplis ou non par les papilles.</p>	
<p>Classe IV ligne du sourire basse</p>	<p>Le parodonte n'est pas visible.</p>	

Un sourire est dit gingival si plus de 2 mm de gencive est visible (classe I de Liébart et coll.). Plus la lèvre supérieure s'élève, plus les dents et les gencives sont visibles et plus leur valeur dans l'esthétique du sourire est grande.

Dans l'absolu, une quantité excessive de tissu mou n'est pas inesthétique si les règles d'harmonie du complexe lèvres-dents-gencive sont respectées. C'est plutôt l'agencement et la qualité de la gencive exposée qui peut impacter l'esthétique.

Dans ces conditions d'excès de découverture, la gencive pigmentée alors visible peut rompre avec l'harmonie du sourire, particulièrement quand la pigmentation est inhomogène et asymétrique. L'attraction visuelle se fait sur la sphère orale et l'ensemble peut être perçu négativement par le patient et son entourage. (Paris et Faucher, 2004 ; Borghetti et coll., 2017)

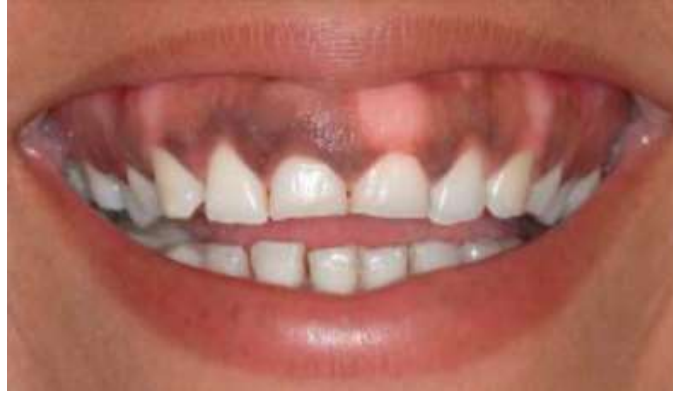

Figure 34 : sourire gingival dévoilant une pigmentation mélanique inhomogène et asymétrique. (source : Zarone et coll., 2017)

1.2. Paramètres subjectifs

1.2.1. Perception des pigmentations par les patients

Batra et coll. (2018) ont conçu une étude pour connaître le ressenti de personnes extérieures au domaine de l'odontologie lorsqu'elles sont confrontées à différentes situations gingivales.

Pour cela, une photographie du « sourire idéal » a été volontairement modifiée pour produire une série d'images présentant chacune l'une des caractéristiques gingivales suivantes :

- une inflammation gingivale plus ou moins sévère
- une pigmentation physiologique plus ou moins prononcée
- des variations des contours, positionnements et zéniths gingivaux (avec et sans récession)
- des papilles interdentaires laissant plus ou moins apparaître les « triangles noirs ».

Chaque situation est évaluée puis classée de la plus à la moins attrayante.

Il en ressort que **la gencive pigmentée est perçue négativement**, classée avant-dernière devant les « triangles noirs ». De plus, il est à noter que les participants à l'étude jugent plus négativement les pigmentations maculaires asymétriques par rapport à une pigmentation diffuse, laquelle passe plus inaperçue par son aspect homogène.

L'interprétation de ces résultats indique que la couleur de la gencive est une situation plus facilement identifiable pour un œil non exercé, et donc un critère esthétique majeur hautement perceptible du point de vue des patients.

1.2.2. L'influence culturelle

La perception de la beauté et de ses différents critères varient d'une société à l'autre et donne lieu à ce qui est communément appelé « canons de beauté ». Ces derniers sont définis comme les différentes normes déterminant la beauté parfaite chez l'homme et la femme. Elles sont très différentes d'une époque à l'autre en fonction des modes et des goûts.

Les médias de masse jouent un rôle prépondérant dans la culture actuelle en diffusant sans cesse des images de visages « parfaits ». Cet idéal pénètre insidieusement les esprits et suscite le désir de s'y conformer. Le modèle idéal de beauté devient la norme à atteindre, au risque que tous ceux qui s'en écartent se sentent critiqués voir anormaux. (Paris et Faucher, 2004)

L'esthétique dentaire n'échappe pas à la règle. Ainsi le maintien de traditions ou l'apparition de nouveaux canons instaurent des critères esthétiques standardisés et donnent lieu à de nombreuses pratiques, toutes réalisées en vue d'atteindre cet idéal de beauté.

En Europe occidentale ou en Amérique du Nord, la tendance est au sourire éclatant, sans défaut, aux dents blanches encadrées par une gencive rose pâle : dans ce contexte, la pigmentation gingivale physiologique est difficilement acceptée.

En revanche, en Afrique de l'Ouest, la coloration permanente de la gencive par l'introduction de pigments foncés afin d'accentuer le contraste avec les dents et en faire ressortir la blancheur est un critère de beauté qui a encore son importance aujourd'hui. (Rawal et coll., 2007)

Ainsi la culture influe plus ou moins les comportements de chacun.

Selon les paramètres anatomiques, le ressenti individuel et l'influence culturelle, la pigmentation gingivale physiologique peut devenir un défaut auquel les patients ne s'accrochent pas. Ce rejet amène les patients à consulter le chirurgien-dentiste afin de trouver une solution à cette situation jugée indésirable.

2. Prise en charge et approche esthétique

2.1. La demande esthétique

Elle naît d'un désir de changement suscité par une insatisfaction vis-à-vis de son corps et de soi, pour se rapprocher des canons de beauté servant de référence. Le jugement esthétique négatif causé par un écart à la norme s'accompagne de la crainte de se trouver exclu. La dépréciation de soi est à l'origine du recours à l'intervention. (Paris et Faucher, 2004)

Pour la pigmentation gingivale physiologique, la demande est simple : le patient se plaint de « taches noires sur la gencive » qu'il veut faire disparaître pour avoir une « gencive rose ».

2.2. L'anamnèse esthétique

Le traitement de la pigmentation gingivale physiologique étant réalisé à des fins purement esthétiques, plusieurs points sont alors à considérer :

- comprendre et analyser la demande du patient.
- évaluer sa motivation : une coopération optimale est nécessaire du début jusqu'à la fin du traitement.
- l'informer quant aux données actuelles de la science et des capacités de réussite du traitement.
- obtenir son consentement éclairé.
- évaluer l'aspect psychologique de sa demande : y'a-t-il un réel préjudice esthétique ?
- connaître son historique médical, ses éventuels pathologies et/ou ses antécédents médicaux, pouvant contre-indiquer la chirurgie.

L'anamnèse esthétique permet d'une part de poser un diagnostic thérapeutique clair en s'appuyant sur les volontés du patient et d'autre part de créer et maintenir une relation praticien-patient favorable. Cette première étape facilitera en second lieu l'examen clinique et l'élaboration d'un plan de traitement adapté à la demande du patient. (Moha, 2018)

2.3. L'examen clinique

Un bilan parodontal complet doit être réalisé :

- évaluation de la santé parodontale : absence de gingivite / parodontite. Le traitement ne pourra être mis en œuvre que sur un parodonte sain.
- contrôle de l'hygiène bucco-dentaire : elle doit être irréprochable, avec absence de plaque dentaire. Un détartrage sera réalisé en amont si nécessaire.
- évaluation du biotype gingival : analyser l'épaisseur des tissus gingivaux afin de choisir la technique de dépigmentation la plus adéquate. Pour une gencive attachée de faible épaisseur, le risque d'exposition osseuse ou d'apparition de récession sera plus grand.
- analyse esthétique :
 - juger le degré d'exposition de la pigmentation gingivale lors du sourire ou de la prise de parole pour déterminer la hauteur de la ligne du sourire.
 - évaluer la pigmentation en fonction de l'index de Peeran et coll.

Une pigmentation gingivale de type 1 ou 2 selon l'index de Peeran et coll., révélée par une ligne du sourire haute (classe 1 ou 2 selon Liébart et coll.) sont les indications favorables pour le recours à une procédure de dépigmentation gingivale. (Peeran et coll., 2014)

PARTIE III : DÉPIMENTATION GINGIVALE

La dépigmentation gingivale peut être définie comme une **intervention de chirurgie plastique parodontale** dans laquelle la pigmentation gingivale physiologique est éliminée ou atténuée par diverses techniques.

La dépigmentation est un traitement de choix dans lequel l'esthétique, devenue une préoccupation, est souhaitée par le patient.

1. Techniques de dépigmentation gingivale

1.1. Méthodes chirurgicales

1.1.1. Technique chirurgicale au bistouri

L'élimination chirurgicale de la gencive pigmentée à l'aide d'un bistouri est l'une des premières techniques de dépigmentation qui a été expérimentée. Elle reste encore à ce jour la plus souvent utilisée.

La technique consiste à retirer chirurgicalement l'épithélium gingival pigmenté ainsi qu'une couche du tissu conjonctif sous-jacent. Le tissu conjonctif dénudé cicatrise en formant un nouvel épithélium dépourvu de pigmentation mélanique.

Protocole

- anesthésie locale de la zone de travail par infiltration para-apicale.
- à l'aide d'un bistouri (lame 15), élimination de l'épithélium pigmenté et d'une fine couche du tissu conjonctif sous-jacent.
- contrôle du saignement par compression d'une gaze stérile sur la plaie.
- rinçage du site au sérum physiologique pour le nettoyage et l'arrêt du saignement.
- mise en place d'un pansement parodontal type Coe-Pack sur le tissu conjonctif exposé pour une durée de 7 à 10 jours.
- réévaluation 7 à 10 jours plus tard pour retirer le pansement parodontal et contrôler la cicatrisation.

Suivi post-opératoire et résultats

Les différentes études portant sur cette technique décrivent une guérison sans complication post-opératoire. À un mois, la ré-épithélialisation de la zone est complète et la cicatrisation est satisfaisante. Une gencive rose, en bonne santé, d'aspect normal et aux lignes de contour inchangées est observée.

(Almas, 2002 ; Kasat et Bhusari, 2011; Kasagani et coll., 2012 ; Murthy et coll., 2012 ; Thangavelu et coll., 2012 ; Ribeiro et coll., 2014)

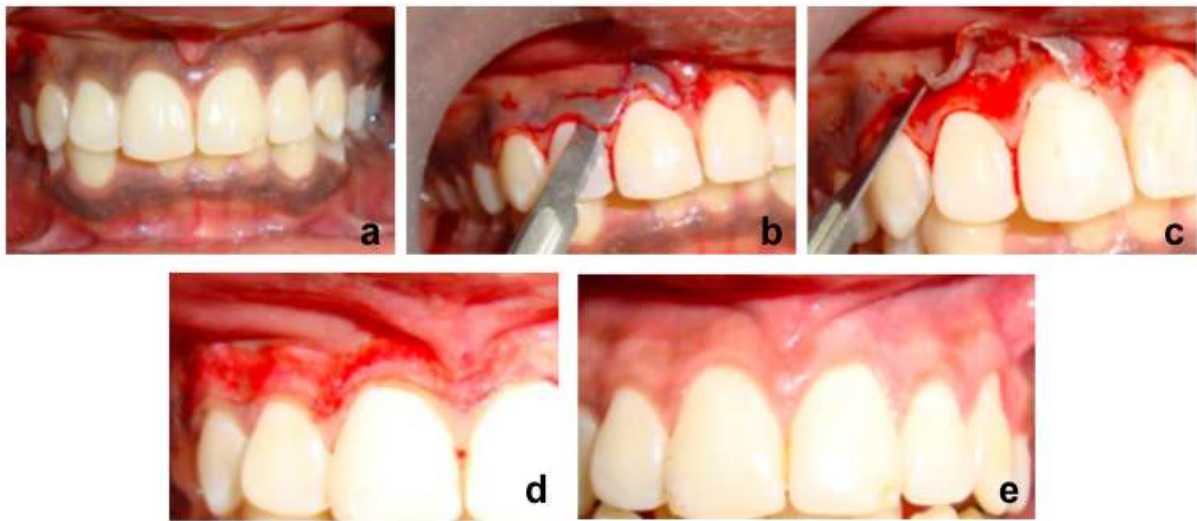


Figure 35 : a) situation pré-opératoire : pigmentation gingivale physiologique maxillaire et mandibulaire ; b-c) situation per-opératoire : élimination de la gencive pigmentée à l'aide d'un bistouri ; d) situation post-opératoire immédiatement après la procédure de dépigmentation, le tissu conjonctif est exposé ; e) situation post-opératoire un an après l'intervention, la gencive ne présente plus les pigmentations mélaniques d'origine. (source : Kumara Ajeya et coll., 2011)

Tableau 7 : avantages et inconvénients de la technique chirurgicale au bistouri

Avantages	Inconvénients
<ul style="list-style-type: none">- protocole facile à mettre en œuvre- matériel simple d'utilisation- équipement basique, économique pour le chirurgien-dentiste	<ul style="list-style-type: none">- saignements incommodes pendant et après la procédure- durée d'intervention plus longue par rapport aux autres techniques- gênes et douleurs possibles pendant la période postopératoire pouvant interférer dans les activités quotidiennes et le bien-être des patients

1.1.2. Abrasion gingivale à la fraise diamantée

L'épithélium pigmenté ainsi qu'une fine couche de tissu conjonctif sont retirés à l'aide d'une fraise diamantée montée sur un contre-angle rouge à grande vitesse. Sur le même principe que la technique au bistouri, l'objectif est d'obtenir par cicatrisation, la formation d'un nouvel épithélium exempt de pigmentations.

Protocole

- anesthésie locale de la zone de travail par infiltration para-apicale.
- à l'aide d'une fraise diamantée montée sur un contre-angle rouge à grande vitesse, élimination de la couche épithéliale jusqu'à ce que le tissu conjonctif blanchâtre soit exposé. Le geste consiste à exercer une légère pression sur la gencive en effectuant des mouvements de « coups de pinceau », sans maintenir la fraise au même endroit, sous irrigation abondante. Il est recommandé d'utiliser une fraise boule de grand diamètre (2mm ou 2,5mm), les petites fraises ayant tendance à faire des petites piqûres dans la gencive et nécessitant une correction supplémentaire.
- contrôle du saignement par compression d'une gaze stérile sur la plaie.
- rinçage du site au sérum physiologique pour le nettoyage et l'arrêt du saignement.
- mise en place d'un pansement parodontal type Coe-Pack sur le tissu conjonctif exposé pour une durée de 7 à 10 jours.
- réévaluation 7 à 10 jours plus tard pour retirer le pansement parodontal et contrôler la cicatrisation.

Résultats

Les différentes études décrivent une guérison satisfaisante, sans complications post-opératoires, de légères douleurs les jours suivant l'intervention peuvent survenir. Le processus de cicatrisation pour une ré-épithélialisation complète dure 3 à 4 semaines.

(Ko et coll., 2010 ; Kathariya et Pradeep, 2011 ; Lee et coll., 2011; Kasagani et coll., 2012 ; Murthy et coll., 2012)

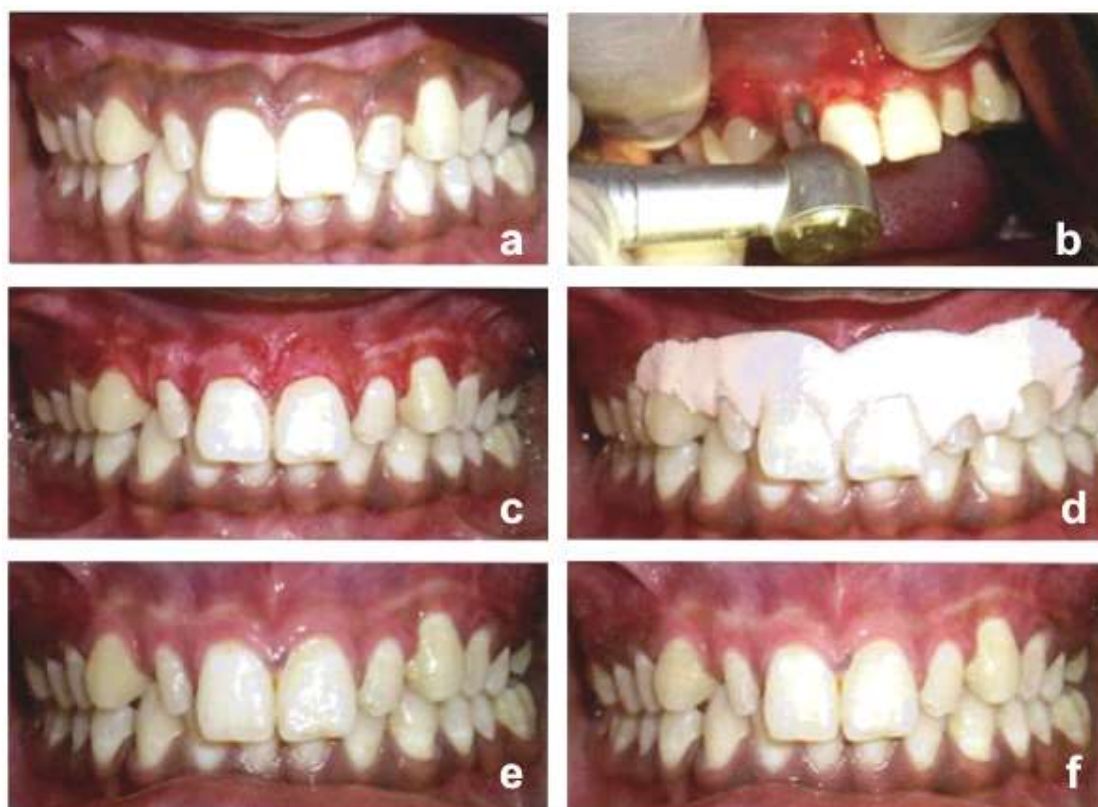

Figure 36 : a) situation pré-opératoire : pigmentation gingivale physiologique maxillaire et mandibulaire ; b) situation per-opératoire : élimination de la gencive pigmentée à l'aide d'une fraise diamantée ; c) situation post-opératoire immédiatement après la procédure de dépigmentation ; d) mise en place d'un pansement parodontal sur la gencive dénudée ; e) situation post-opératoire un mois après l'intervention, ré-épithélialisation complète du site sans trace de pigmentation mélanique ; f) situation post-opératoire 6 mois, absence de repigmentation. (source : Kasagani et coll., 2012)

Tableau 8 : avantages et inconvénients de l'abrasion à la fraise diamantée

Avantages	Inconvénients
<ul style="list-style-type: none"> - protocole simple nécessitant un minimum de temps et d'effort - équipement basique, économique pour le chirurgien-dentiste - la procédure peut être répétée dans les mêmes zones sans limitations cliniques ni dommages permanents pour les pigmentations résiduelles ou si une repigmentation est constatée 	<ul style="list-style-type: none"> - saignements incommodes pendant et après la procédure - précautions supplémentaires à prendre pour contrôler la vitesse et la pression de la fraise sur le tissu gingival afin d'éviter les risques de récessions et de lésions du périoste et de l'os sous-jacent - précautions vis-à-vis des dents adjacentes pour éviter les pertes d'émail

1.1.3. Électrochirurgie

L'électrochirurgie consiste en l'application d'un courant alternatif de haute fréquence sur les tissus biologiques. L'impédance au passage du courant dans le tissu va générer de la chaleur et produire deux effets chirurgicaux : la coupe et la coagulation.

Le bistouri électrique trouve ainsi son intérêt en chirurgie buccale car il permet la réalisation de coupes nettes associées à une hémostase directe.

Protocole

- anesthésie locale de la zone de travail par infiltration para-apicale.
- utilisation d'une électrode à boucle pour retirer l'épithélium pigmenté. Le geste consiste en de légers « coups de pinceau ». L'extrémité du bistouri est maintenue constamment en mouvement (son maintien à un endroit donné pouvant entraîner une accumulation excessive de chaleur et la destruction des tissus).
- irrigation et nettoyage de la surface exposée avec du sérum physiologique.
- couverture de la zone chirurgicale par un pansement parodontal type Coe-Pack durant 7 à 10 jours.
- réévaluation 7 à 10 jours plus tard pour retirer le pansement parodontal et contrôler la cicatrisation.

Résultat

Le temps de cicatrisation est plus long, la ré-épithélialisation complète est observée 4 à 5 semaines après l'intervention.

(Kasat et Bhusari, 2011 ; Kathariya et Pradeep, 2011 ; Kasagani et coll., 2012 ; Thangavelu et coll., 2012)

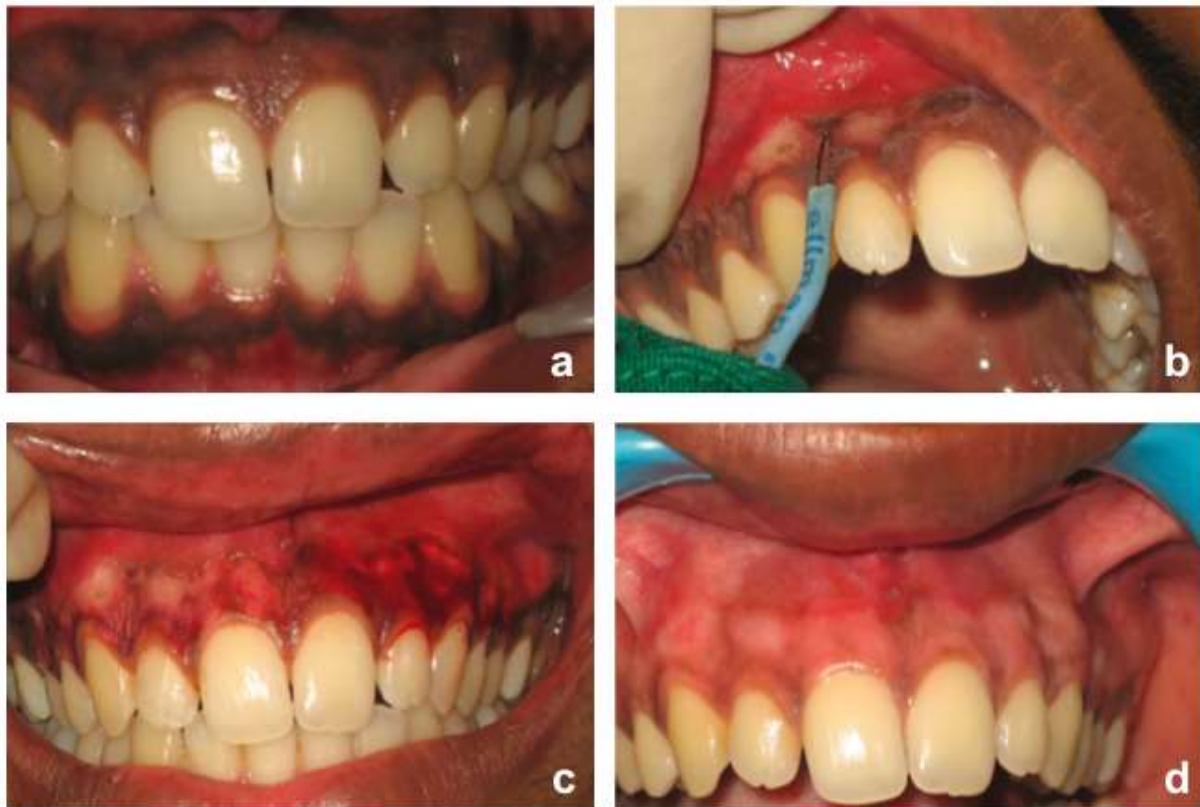


Figure 37 : a) situation pré-opératoire : pigmentation gingivale physiologique maxillaire et mandibulaire ; b) situation per-opératoire : dépigmentation par électrochirurgie ; c) situation post-opératoire immédiatement après la procédure de dépigmentation (électrochirurgie réalisée uniquement sur l'hémi-arcade maxillaire droite) ; d) situation post-opératoire 7 jours après l'intervention. (source : Kasat et Bhusari, 2011)

Tableau 9 : avantages et inconvénients de l'électrochirurgie

Avantages	Inconvénients
<ul style="list-style-type: none"> - très peu de saignements grâce à la coagulation directe du site opératoire - champ opératoire plus propre, meilleure visibilité 	<ul style="list-style-type: none"> - matériel coûteux (posséder un kit d'électrochirurgie) - nécessite plus de compétences et la parfaite connaissance du matériel utilisé - risque de destruction indésirable de tissus en cas d'application prolongée ou répétée - risques de brûlures - contre-indiqué chez le porteur de stimulateurs cardiaques - odeurs et fumées désagréables

1.1.4. Radiochirurgie ou électrochirurgie à très haute fréquence

La radiochirurgie est une forme d'électrochirurgie plus avancée qui utilise un courant alternatif de très haute fréquence allant de 3,0 MHz à 4,0 MHz (4,0 MHz étant la fréquence optimale). L'électrode reste froide et son passage sur le tissu biologique entraîne la vaporisation de l'eau intracellulaire. Cela permet la réalisation d'incisions microscopiques fines avec un minimum de saignement, sans émission de chaleur délétère et donc sans carbonisation des tissus environnants.

Protocole

- une anesthésie topique peut suffire, les patients signalent peu ou pas d'inconfort pendant la procédure de dépigmentation. Une gêne minime est signalée si une tentative de contact prolongé avec le tissu est tentée avec l'électrode active. Dans les zones de forte pigmentation, une anesthésie locale de la zone de travail par infiltration para-apicale peut être réalisée.
- simple contact sur les zones pigmentées avec l'extrémité de l'électrode, la retirer dès que le tissu autour devient blanchâtre.

Résultat

Un léger érythème est observé sur les bords du site chirurgical. La ré-épithélialisation est complète environ 10 jours plus tard.

Deux semaines après l'opération, une deuxième intervention peut être réalisée pour éliminer les pigmentations résiduelles. Certaines études rapportent une guérison plus rapide avec la radiochirurgie que les techniques utilisant le scalpel ou les lasers.

(Goldstein, 2007 ; Sherman et coll., 2009)

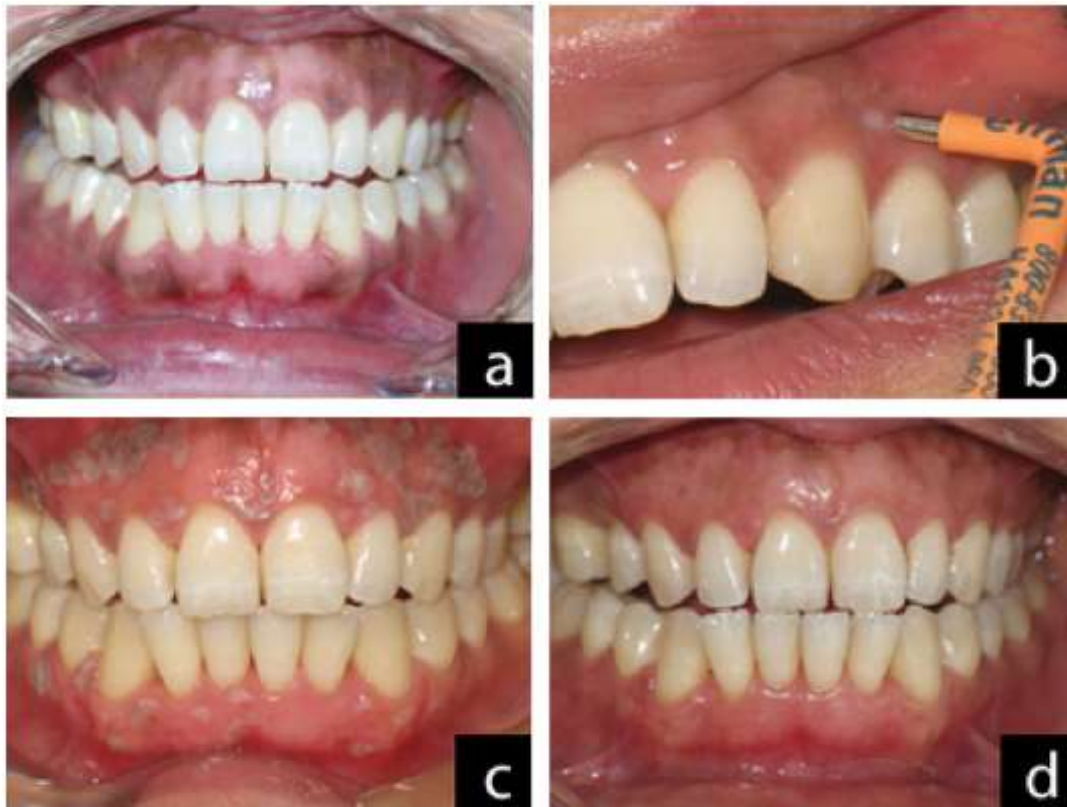

Figure 38 : a) situation pré-opératoire : pigmentation gingivale physiologique maxillaire et mandibulaire ; b) situation per-opératoire : dépigmentation par électrochirurgie à très haute fréquence, l'électrode est placée au contact de la gencive ; c) situation post-opératoire immédiatement après la procédure de dépigmentation ; d) situation post-opératoire 10 jours après l'intervention (source : Sherman et coll., 2009)

Tableau 10 : avantages et inconvénients de l'électrochirurgie haute fréquence

Avantages	Inconvénients
<ul style="list-style-type: none"> - pas de saignements grâce à la coagulation directe du site opératoire - champ opératoire plus propre, meilleure visibilité - moins de dommages thermiques par rapport à l'électrochirurgie - pas nécessairement besoin de réaliser une anesthésie para-apicale 	<ul style="list-style-type: none"> - matériel couteux (posséder un kit de radiochirurgie) - deux séances à 15 jours d'intervalle peuvent être nécessaires afin d'éliminer correctement toutes traces de pigmentation - contre-indiqué chez le porteur de stimulateurs cardiaques et d'implants cochléaires.

1.1.5. Cryothérapie

Littéralement, la cryothérapie se définit comme étant le traitement par le froid. Ce dernier peut en effet être utilisé à des fins médicales dans le but d'obtenir la destruction des tissus biologiques par congélation rapide et brutale suivie du lent réchauffement de l'eau intracellulaire. La détérioration des tissus superficiels s'opère par des effets directs (déshydratation des cellules, inhibition des enzymes, dénaturation des protéines et mort cellulaire) et des effets indirects (modifications du système vasculaire et de la réponse immunitaire dans les tissus).

La dépigmentation gingivale par cryothérapie consiste à geler la gencive par un froid intense afin de provoquer la nécrose de l'épithélium et d'induire par la suite sa régénération complète, sans trace de pigmentation.

Il est à noter que les mélanocytes sont très sensibles aux basses températures (-4°C à -7°C) à laquelle la mort cellulaire peut survenir. Par conséquent la température ultrabasse induite par la cryothérapie peut inactiver les mélanocytes subsistants et ainsi retarder une éventuelle repigmentation. (Kumar, 2013a)

Les substances cryogènes retrouvées dans les différents protocoles décrits dans les études sont :

- le **1,1,1,2-Tétrafluoroéthane (TFE)**, un gaz incolore, sans chlorofluorocarbone et ininflammable. Les études toxicologiques ne montrent aucun effet indésirable sur l'homme. Le TFE est disponible dans le commerce, sous pression dans une bombe aérosol et s'évapore immédiatement sans résidu après pulvérisation. Il est déjà utilisé en dentisterie notamment en endodontie lors des tests de vitalité pulpaire et en orthodontie pour faciliter la pose de boucles d'expansion nickel-titane. Le TFE est un agent de cryochirurgie au stockage et transport peu coûteux et facile à utiliser.
- l'**azote liquide**, incolore et inodore, c'est le gaz diazote refroidi en dessous de son point d'ébullition (-195,79°C). Il est largement utilisé dans le domaine médical, particulièrement en dermatologie. Son utilisation requiert la prise de nombreuses précautions (manipulation avec un matériel de protection adéquat et son stockage doit suivre des règles strictes) afin d'éviter les deux dangers majeurs que sont les brûlures cryogéniques ou l'asphyxie par anoxie.

Protocole

- la gencive est isolée grâce à des rouleaux de coton salivaire et séchée par spray d'air.
- anesthésie topique de la gencive par gel ou spray anesthésiant.
- **avec le TFE** : pulvérisation sur un coton-tige (la température à l'extrémité de l'applicateur est alors comprise entre $-46,7^{\circ}\text{C}$ et $-48,0^{\circ}\text{C}$) qui est immédiatement appliqué sur la zone pigmentée. Maintenir une zone de congélation pendant 30 à 40 secondes en faisant rouler le coton-tige sur la gencive. Le dégel de la zone se produit dans les 10-12 secondes après retrait du coton. Reproduire le geste sur toute la surface à dépigmenter. (Kumar, 2013).
- **avec l'azote liquide** : application au moyen d'un coton-tige sur des surfaces de 2 cm de largeur, le geste est le même que pour le TFE. Une zone de congélation apparaît pendant une vingtaine de secondes. À répéter 3 fois pour chaque segment dans la même séance. (Shirazi et coll., 2012)

Résultats

Un léger érythème apparaît sur la gencive immédiatement ou quelques minutes après la procédure de cryothérapie. 3 à 4 jours après, une nécrose superficielle de la gencive est observable, une pellicule blanchâtre peut être séparée du tissu conjonctif sous-jacent, laissant une surface rose et propre. La gencive semble normale au bout d'une semaine et la kératinisation est complète 3 à 4 semaines après le traitement.

Un deuxième traitement est généralement nécessaire une à deux semaines après pour éliminer les pigmentations résiduelles.

(Yeh, 1998 ; Arikan et Gürkan, 2007 ; Talebi et coll., 2012 ; Shirazi et coll., 2012 ; Kumar, 2013a ; Kumar, 2013b)

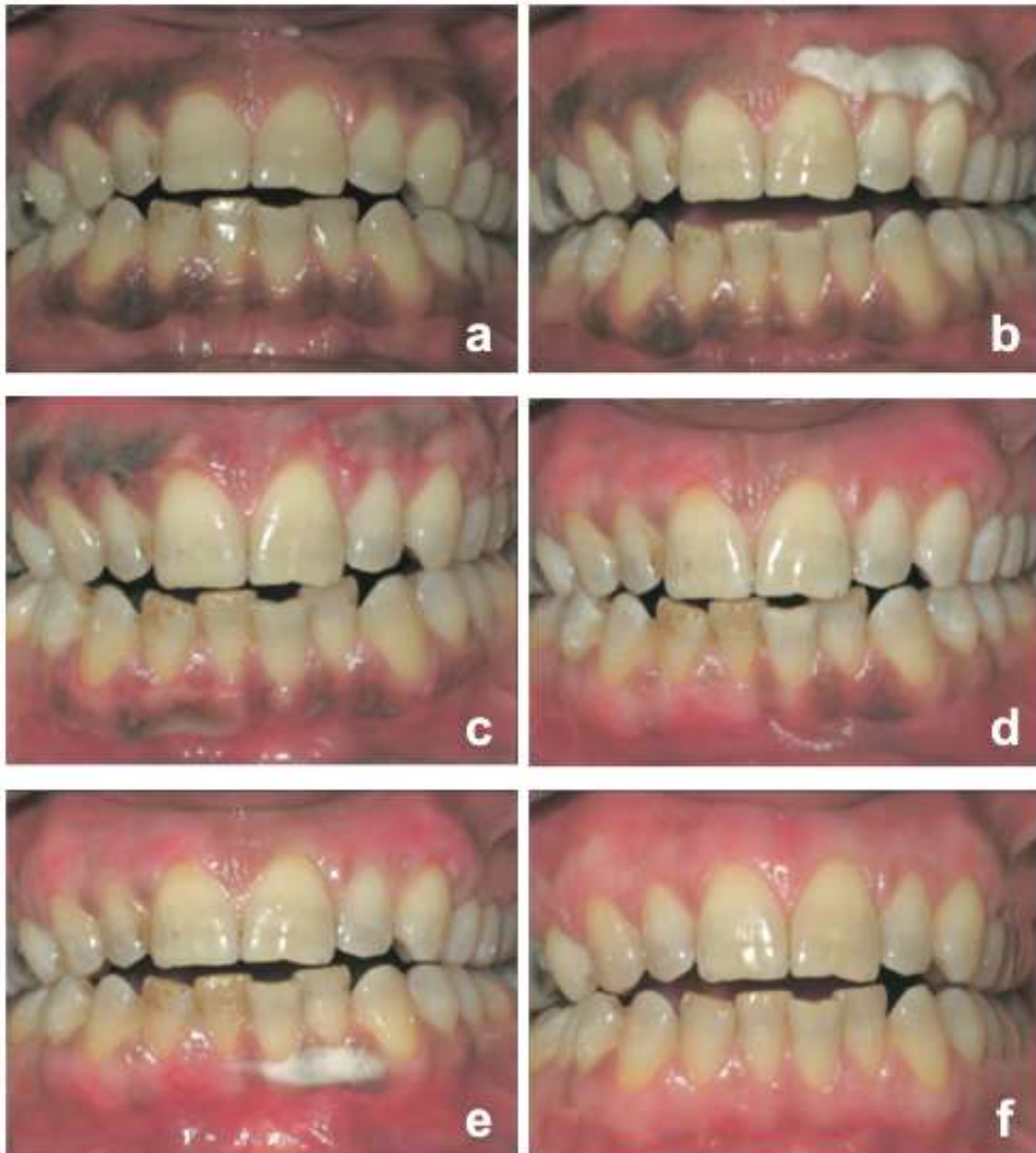


Figure 39 : a) situation pré-opératoire : pigmentation gingivale physiologique maxillaire et mandibulaire ; b) situation per-opératoire : après application de TFE, obtention d'une zone blanche bien délimitée de congélation ; c) situation post-opératoire 4 jours après l'intervention : desquamation de l'épithélium visible ; d) situation post-opératoire 7 jours après l'intervention : la gencive est dépigmentée, une plage de pigmentation résiduelle est néanmoins visible à la mandibule ; e) situation per-opératoire : seconde application de TFE afin d'éliminer les pigmentations résiduelles ; f) situation post-opératoire : la gencive est rose sans trace de pigmentation (source : Arikan et Gürkan, 2007)

Tableau 11 : avantages et inconvénients de la cryothérapie

Avantages	Inconvénients
<ul style="list-style-type: none">- anesthésie topique généralement suffisante- effet nocif minimal pour les tissus environnants (plus facile pour intervenir sur les régions papillaires et marginales)- rapide : séance d'environ 15-20 minutes- technique non sanglante- pas de pansement parodontal requis- répétabilité possible de la procédure pour éliminer les pigmentations résiduelles une à deux semaines après la première intervention- matériel peu coûteux et simple d'utilisation concernant le TFE	<ul style="list-style-type: none">- œdème parfois important de la gencive- contrôle difficile de la profondeur d'action (la durée optimale de congélation n'est pas connue)- destruction accrue des tissus mous si congélation prolongée- nécessite parfois une deuxième intervention- précautions concernant le stockage et la manipulation de l'azote liquide

1.1.6. Lasers

Les lasers trouvent leur intérêt dans de nombreux domaines en odontologie et ont notamment fait leur preuve dans les procédures de dépigmentations gingivales. À ce jour, plusieurs lasers ont été utilisés à cette fin, notamment les lasers au dioxyde de carbone (CO₂), les diodes lasers, les lasers au grenat d'Yttrium-Aluminium dopé au Néodyme (Nd:YAG) et les lasers au grenat d'Yttrium-Aluminium dopé à l'Erbium (Er:YAG).

Protocole de soins utilisant la technologie laser

- anesthésie locale de la zone de travail par infiltration para-apicale.
- réglages du laser selon les recommandations du fabricant.
- en fonction du mode d'utilisation du laser, la pièce à main du laser est déplacée lentement, quasi-perpendiculairement, avec un mouvement de balayage à la surface de la gencive pigmentée, en veillant bien de pas diriger le faisceau vers les dents. Plusieurs passages sont parfois nécessaires. Entre chaque passage, les restes de tissus sont éliminés avec une gaze stérile imbibée de sérum physiologique pour permettre une meilleure visualisation du champ opératoire et donc une élimination minutieuse et complète de tous les tissus pigmentés en une seule session.

Résultats

La gencive est initialement recouverte d'une couche carbonisée, puis au bout de 24 heures, d'une couche fibrineuse épaisse. La ré-épithélialisation est complète en 2 à 3 semaines et la kératinisation clinique terminée 3 à 5 semaines après le traitement, sans trace de pigmentation. (Ozbayrak et coll., 2000 ; Esen et coll., 2004)

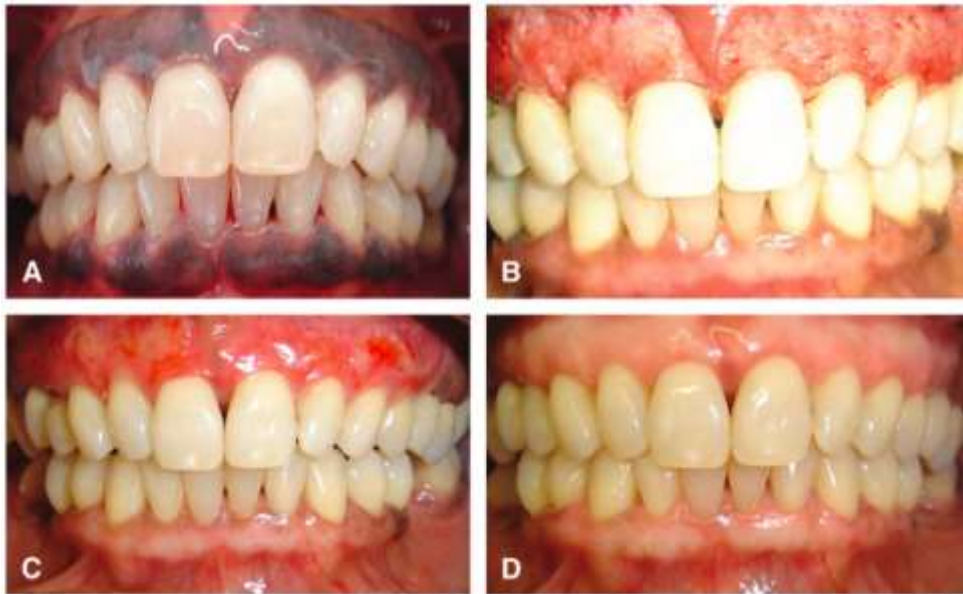

Figure 40 : a) situation pré-opératoire : pigmentation gingivale physiologique maxillaire et mandibulaire ; b) situation post-opératoire immédiatement après la procédure de dépigmentation au moyen d'un laser Er:YAG, la gencive pigmentée a été totalement retirée ; c) situation post-opératoire une semaine après le traitement : la ré-épithélialisation est en cours, la gencive reste ulcérée à certains endroits ; d) situation post-opératoire trois mois après le traitement : ré-épithélialisation complète, obtention d'une gencive saine rose corail. (source : Rosa et coll., 2007)

Tableau 12 : avantages et inconvénients de la chirurgie laser

Avantages	Inconvénients
<ul style="list-style-type: none"> - pas de saignement, bonne visibilité du site chirurgical - pas de pansement parodontal requis - stérilisation du site opéré - <u>laser CO₂</u>: action essentiellement de surface, risques diminués de dommages sur le périoste et l'os sous-jacent à la gencive traitée - <u>laser YAG</u>: dommages thermiques diminués - <u>diode laser</u>: application sûre en contact direct ou proche des tissus, risque réduit de dommages collatéraux par «échappement du faisceau». 	<ul style="list-style-type: none"> - équipement sophistiqué couteux - nécessite une bonne connaissance du matériel et de la technique - si application inappropriée, risques de récessions gingivales, de lésions du périoste et de l'os sous-jacent, de perte d'émail ou de retard de cicatrisation (protection parfois nécessaire à réaliser) - protection oculaire pour le patient et les soignants - génère des fumées et vapeurs toxiques - <u>laser CO₂</u>: appliqué sur les tissus durs, il provoque des dommages thermiques importants

1.1.7. Greffe épithélio-conjonctive

L'objectif de cette technique est de recouvrir la gencive pigmentée par un greffon prélevé dans une zone non pigmentée, afin de créer une nouvelle zone élargie de gencive attachée dépourvue de pigmentation.

En 1989, Tamizi et Taheri ont recouru à cette technique pour répondre à la demande esthétique de 10 patients présentant une pigmentation gingivale sévère.

Le protocole opératoire reste le même que pour celui des greffes gingivales libres effectuées pour d'autres indications.

Pour chaque patient, deux secteurs ont été greffés. Deux sites receveurs différents ont été réalisés : l'un en dissection partielle (présence du périoste et d'une fine couche de tissu conjonctif), l'autre en pleine épaisseur (élimination complète de l'épithélium, du tissu conjonctif et du périoste). Le greffon a été prélevé dans une zone non pigmentée du palais.

Résultats

La guérison s'est déroulée sans incident. Les patients ont été suivis pendant les 4 ans et demi qui ont suivi la chirurgie. Pour les 10 zones dans lesquelles le lit receveur a été réalisé en dissection de pleine épaisseur, aucun signe de repigmentation n'a été observé. Pour les 10 zones greffées dans lesquelles le lit receveur a été réalisé en dissection partielle, une seule a présenté une repigmentation après un an.

Les résultats positifs obtenus chez 9 patients laissent à penser que lorsque la muqueuse palatine non pigmentée est greffée, la migration des mélanocytes contenus dans les tissus adjacents est bloquée par les couches épithéliales basales du greffon.

En conclusion, les auteurs préconisent la greffe épithélio-conjonctive avec réalisation d'un lit receveur disséqué en pleine épaisseur comme moyen de traitement efficace des pigmentations gingivales physiologiques. (Tamizi et Taheri, 1996)

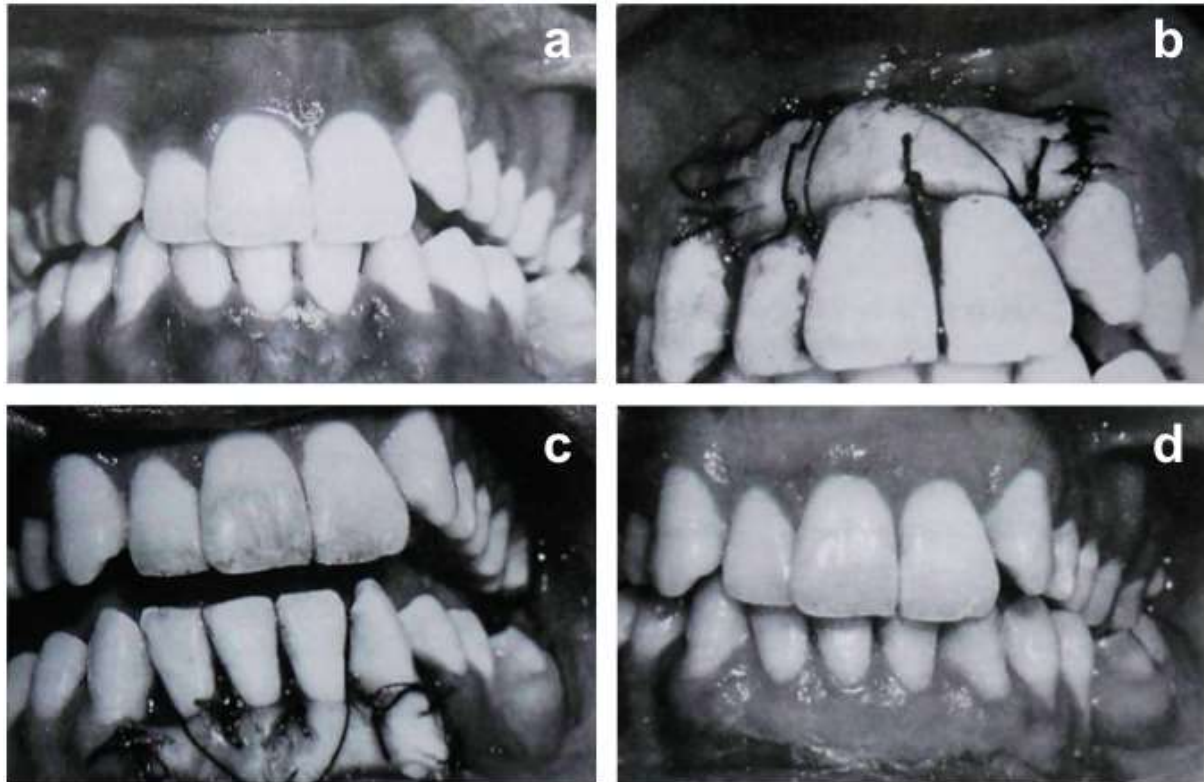


Figure 41 : a) situation pré-opératoire : pigmentation gingivale physiologique maxillaire et mandibulaire ; b) situation post-opératoire au maxillaire immédiatement après la greffe épithélio-conjonctive ; c) situation post-opératoire à la mandibule immédiatement après la greffe épithélio-conjonctive ; d) situation post-opératoire 4 ans et demi après la procédure chirurgicale, aucun phénomène de repigmentation gingivale par la mélanine n'est constatée. (Tamizi et Taheri, 1996)

Tableau 13 : avantages et inconvénients de la greffe épithélio-conjonctive

Avantages	Inconvénients
<ul style="list-style-type: none"> - pas de repigmentation mise en évidence après plusieurs années de suivi 	<ul style="list-style-type: none"> - création de deux sites chirurgicaux, source d'inconfort supplémentaire pour le patient - quantité de tissus disponibles limitée - aspect clinique final parfois non esthétique, résultant des différences de couleur et de texture entre la gencive et la muqueuse palatine

1.1.8. Matrice dermique acellulaire

Sur le même principe que la greffe gingivale libre, la matrice dermique acellulaire (ADM) va être greffée en lieu et place de la gencive pigmentée.

L'AlloDerm®, commercialisé par LifeCell Corporation, est une matrice acellulaire d'origine humaine obtenue à partir d'un donneur connu et contrôlé. Elle a subi un traitement physique et chimique permettant d'éliminer toutes les cellules vivantes : le tissu conjonctif obtenu est alors uniquement composé de protéines matricielles extracellulaires (collagène, élastine et protéoglycanes). Ce nouveau tissu facilement reconnu et accepté par le corps va pouvoir se revasculariser et être repeuplé rapidement par les cellules. (Zannou Oké, 2011)

En 2006, Pontes et coll. utilise ce matériau lors d'un essai contrôlé randomisé regroupant 15 patients insatisfaits de leur gencive pigmentée.

Le protocole a été le suivant :

- anesthésie locale par infiltration para-apicale.
- réalisation de deux incisions verticales avec une lame de bistouri n°15 (une mésiale et l'autre distale par rapport au site chirurgical).
- réalisation d'une incision intrasulculaire horizontale et création d'un lambeau d'épaisseur partielle contenant la zone pigmentée, soulevé au-delà de la jonction mucogingivale puis éliminé complètement par une incision horizontale faite apicalement.
- pression réalisée sur le lit receveur avec une gaze stérile imbibée de sérum physiologique pour contrôler le saignement.
- la matrice dermique acellulaire a été hydratée conformément aux instructions du fabricant, ajustée pour s'adapter au lit receveur, placée puis fixée par des sutures latérales et interproximales.
- tests de la stabilité du greffon après suture en déplaçant les lèvres du patient.
- compression de la zone avec une gaze imbibée de sérum physiologique pendant 3 à 5 minutes afin d'adapter le greffon au lit receveur.
- mise en place d'un pansement parodontal Coe-Pack pour une durée de 7 à 10 jours.

Résultats

Les résultats sont positifs, des petites zones de légère repigmentation sont constatées à 12 mois. Des évaluations longitudinales restent malgré tout nécessaires pour vérifier les résultats à long terme.

En conclusion, les auteurs jugent que l'ADM peut être utilisée avec succès pour éliminer ou réduire la pigmentation gingivale. (Novaes et coll., 2002 ; Pontes et coll., 2006)

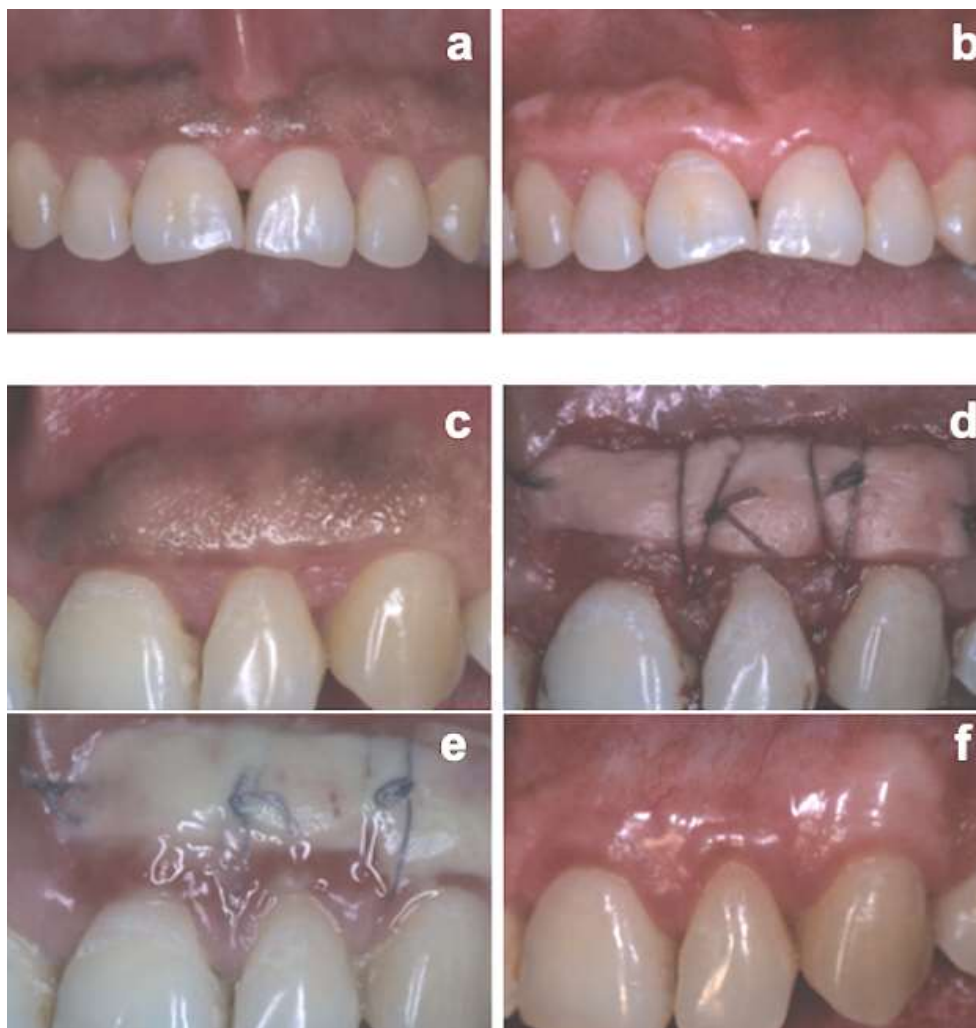


Figure 42 : a) situation pré-opératoire : pigmentation gingivale physiologique maxillaire ; b) situation post-opératoire 12 mois après la procédure chirurgicale (seule l'hémi-arcade gauche a été greffée avec une matrice dermique acellulaire) ; c) situation pré-opératoire sur l'hémi-arcade maxillaire gauche : hyperpigmentation gingivale physiologique visible ; d) situation post-opératoire immédiatement après la greffe d'une matrice dermique acellulaire ; e) situation post-opératoire une semaine après la greffe ; f) situation post-opératoire 12 mois après la procédure chirurgicale, aucun phénomène de repigmentation gingivale par la mélanine n'est constatée. (source : Pontes et coll., 2006)

Tableau 14 : avantages et inconvénients de la matrice dermique acellulaire

Avantages	Inconvénients
<ul style="list-style-type: none">- site chirurgical unique- quantité de tissus disponibles illimitée- résultats esthétiques prévisibles et satisfaisants	<ul style="list-style-type: none">- expérience du praticien- coût

1.2. Méthodes chimiques

1.2.1. Solutions composées à 90% de phénol et à 95% d'alcool

La technique a été décrite en 1951 par Hirschfeld et Hirschfeld. Un premier mélange composé à 90% de phénol puis un second contenant 95% d'alcool sont appliqués sur la gencive pigmentée afin de détruire le tissu jusqu'à la couche basale et légèrement au-delà.

Le protocole décrit par Hirschfeld et Hirschfeld est le suivant :

- sécher et isoler la zone avec des rouleaux de coton.
- à l'aide d'une précelle, saisir une boulette de coton légèrement imbibée d'une solution contenant du phénol à 90% et l'appliquer un instant sur la zone pigmentée. La surface devient blanche presque immédiatement. 20 secondes après l'application, le phénol est neutralisé par l'application d'une autre boulette de coton imbibée d'une solution composée à 95% d'alcool.
- rincer la bouche avec de l'eau.
- sécher à nouveau la zone et répéter la procédure une nouvelle fois.

Il est nécessaire d'étendre la destruction d'un millimètre ou deux au-delà des zones pigmentées pour inclure les zones non pigmentées, car la cicatrisation se fait par migration de l'épithélium depuis les bords de la plaie.

Par conséquent, les larges bandes de pigmentation sont difficiles à éliminer, tandis que les pigmentations sous forme de macules peuvent être éliminées facilement.

Résultat

À vingt-quatre heures, le tissu se desquame, laissant généralement une zone rouge vif et indolore qui guérit complètement en 7 à 10 jours. À la fin de cette période, la gencive apparaît de couleur et de texture parfaitement normales, sans aucun signe de pigmentation. Si une repigmentation est constatée, c'est probablement que la profondeur de destruction a été insuffisante, dans ce cas, le protocole est à répéter.

Cette technique n'est à ce jour plus mise en œuvre, d'une part à cause de la difficulté à contrôler la pénétration des agents chimiques dans les tissus, et d'autre part du fait de leur haute nocivité (pouvant entraîner nécrose, ulcération et douleurs importantes avec sensations de brûlures pendant et après le traitement). (Hirschfeld et Hirschfeld, 1951; Malhotra et coll., 2014)

1.2.2. Acide ascorbique

Connu aussi sous le nom de vitamine C, l'acide ascorbique présente un potentiel intéressant dans le traitement de la pigmentation gingivale physiologique. Il possède des fonctions inhibitrices qui permettent d'interrompre la mélanogenèse en supprimant l'activité de la tyrosinase et en réduisant la dopaquinone en DOPA grâce à ses propriétés anti-oxydantes.

L'acide ascorbique est une molécule réactive très instable qui se dénature facilement s'elle est exposée à des températures et des pH élevés, aux rayons ultraviolets, aux ions métalliques cuivriques et ferriques et à des oxydants. Il est ainsi souvent transformé en dérivés stables pour conserver ses propriétés.

En 2009, Shimada et coll. ont étudié l'action in vitro et in vivo de l'acide ascorbique sur la pigmentation gingivale. In vitro, sur les cellules B16 de mélanome de souris et sur des modèles tridimensionnels de peaux humaines, les résultats montrent que l'acide ascorbique inhibe de manière significative l'activité de la tyrosinase et donc la formation de mélanine. In vivo, lors d'un essai clinique réunissant 73 patients, une modification significative de la pigmentation a été observée après 12 semaines d'application d'un gel d'ascorbyle glucoside en comparaison à l'application d'un placebo.

L'étude conclue que l'acide ascorbique présente un potentiel intéressant pour l'atténuation des pigmentations gingivales, rendant éventuellement possible un traitement à domicile. (Shimada et coll., 2009)

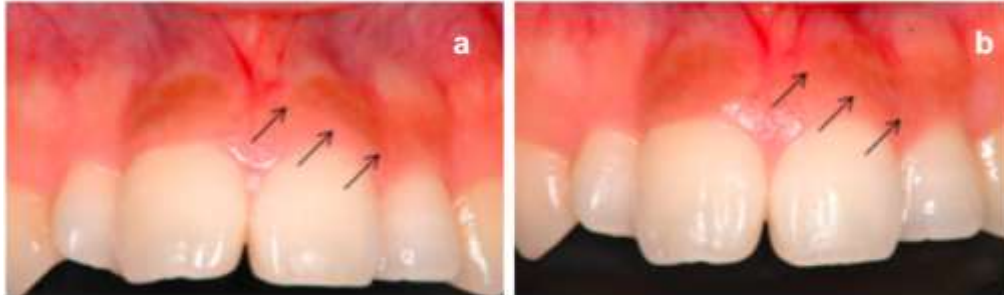


Figure 43 : application du gel d'ascorbyle glucoside sur le côté gauche (au niveau des flèches), et du placebo sur le côté droit. a) situation initiale ; b) situation après 12 semaines de traitement, une légère atténuation de la pigmentation est constatée. (Shimada et coll., 2009)

En 2015, suite à une procédure de dépigmentation gingivale utilisant la technique du bistouri, Sheel et coll. ont appliqué localement sur la gencive une solution contenant de l'acide ascorbique. Des ampoules d'acide ascorbique (10%) disponibles dans le commerce ont été utilisées et l'application sur le maxillaire a été effectuée à l'aide de rouleaux de coton imbibés de solution, une fois par semaine le premier mois, puis une fois par mois les neuf mois suivants. Les applications n'étaient associées à aucun inconfort et aucune douleur.

Aucune trace de repigmentation n'est mise en évidence après 9 mois de suivi, suggérant la possibilité d'un usage topique visant à retarder la repigmentation après une quelconque procédure de dépigmentation. Cependant d'autres études sur des échantillons de plus grande taille avec un suivi longitudinal doivent être menées afin de rechercher l'efficacité réelle de l'acide ascorbique. (Sheel et coll., 2015)

1.3. Recommandations post-opératoires

À la suite de toutes interventions, plusieurs recommandations sont à fournir aux patients notamment celles de ne pas fumer, de ne pas manger trop chaud ou épicé. Une prescription médicamenteuse pourra aussi être faite pour la gestion des possibles douleurs post-opératoires (PARACETAMOL 4g par jour pendant 4 jours et/ou IBUPROFENE 1200mg par jour pendant 4 jours)

Afin d'assurer une hygiène correcte sur le site opéré et favoriser une cicatrisation optimale, la réalisation de bain de bouche à la CHLORHEXIDINE 3 fois par jour pendant 14 jours est systématique.

Certains auteurs préconisent la prescription d'antibiotiques (AMOXICILLINE 2g par jour pendant 7 jours) afin de minimiser le risque infectieux, mais d'autres n'y ont pas recours.

2. Complications post-opératoires

L'élimination de la pigmentation gingivale ethnique doit être effectuée avec prudence et les dents adjacentes doivent être protégées. Une application inappropriée peut provoquer des récessions gingivales, des lésions du périoste et de l'os sous-jacent, un retard de cicatrisation, des cicatrices ou des pertes d'émail.

Les complications sont rarement évoquées dans la littérature, les suites post-opératoires se déroulent sans problèmes notables. Néanmoins deux articles documentent des cas de complications.

2.1. Complication suite à une procédure de dépigmentation gingivale par cryothérapie

Ce cas clinique concerne la prise en charge d'une femme âgée de 40 ans, en bonne santé, insatisfaite des pigmentations mélaniques sur ses gencives. La technique de dépigmentation sélectionnée est la cryothérapie à l'azote liquide, qui a été réalisée de canine à canine au maxillaire et à la mandibule. Immédiatement après le traitement, un léger œdème et un érythème ont été observés. Le deuxième jour, une nécrose superficielle était observable au niveau mandibulaire à droite entre l'incisive centrale et la canine. Un mois après, un séquestre osseux est apparu, visible sous forme d'un os blanc sans épithélium dans la gencive attachée, ce dernier a été retiré. Un mois après le retrait, une récession gingivale de 2 mm était observable au niveau de la canine. (Özcan et coll., 2015)

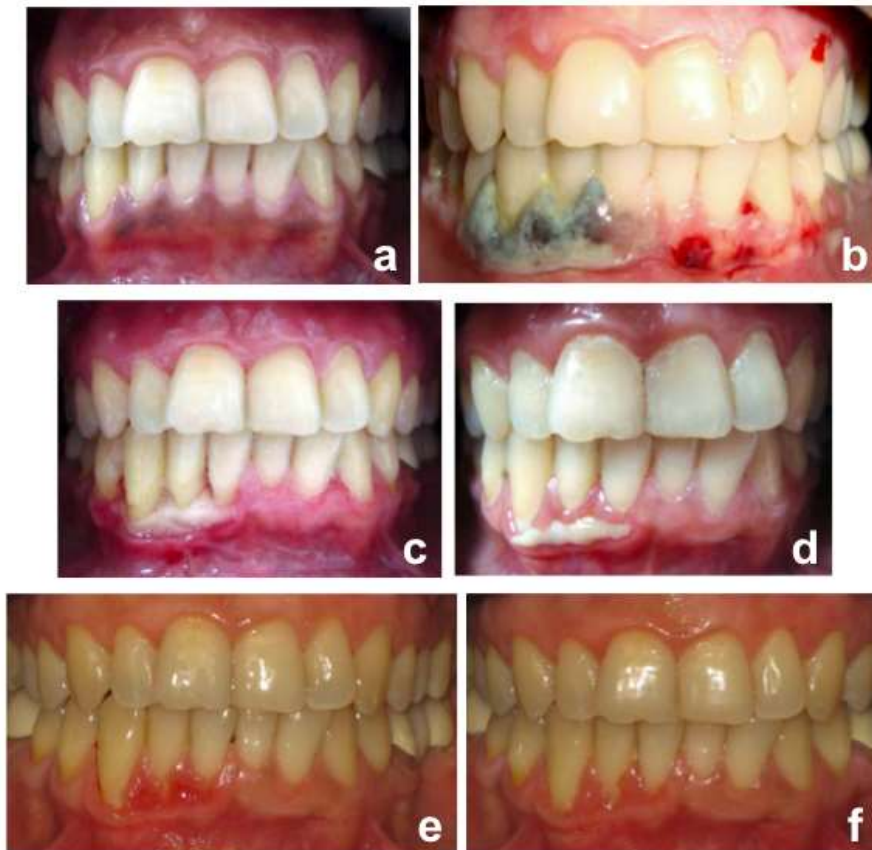

Figure 44 : a) situation pré-opératoire : la pigmentation gingivale physiologique au maxillaire et à la mandibule ; b) situation post-opératoire 2 jours après l'intervention : nécrose superficielle visible à droite à la mandibule entre 41 et 43 ; c) situation post-opératoire 2 semaines après l'intervention ; d) situation post-opératoire un mois après l'intervention : un séquestre osseux est visible ; e) situation post-opératoire après le retrait du séquestre osseux ; f) situation post-opératoire un mois après retrait du séquestre osseux, récession gingivale de 2mm sur 42 et 43. (source : Özcan et coll., 2015)

2.2. Complication suite à une procédure de dépigmentation gingivale utilisant le laser Er:YAG

Ce cas clinique concerne la prise en charge d'une femme de 32 ans, en bonne santé, insatisfaite des pigmentations mélaniques sur ses gencives. La technique de dépigmentation sélectionnée est le laser Er:YAG pour le côté droit et l'abrasion gingivale à la fraise diamantée pour le côté gauche, réalisée au maxillaire et à la mandibule. En raison du biotype gingival mince de la patiente et d'une utilisation sans doute imprudente du laser, une exposition de l'os sous-jacent était observable à droite sur la mandibule à la fin du traitement. À une semaine, la zone présentait un retard de cicatrisation avec une nécrose apparente. La quatrième semaine, la guérison de la plaie était presque complète avec persistance tout de même d'une légère cicatrice. (Lee et coll., 2011)

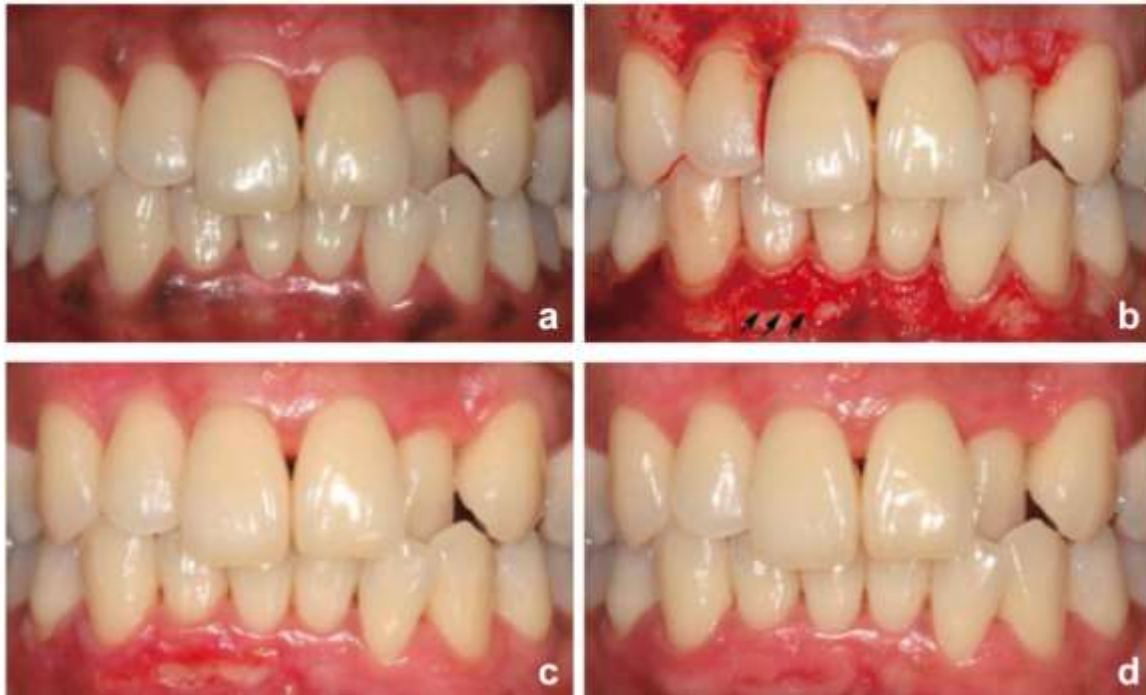

Figure 45 : a) situation pré-opératoire : la pigmentation gingivale physiologique sous forme maculaire est visible au maxillaire et à la mandibule ; b) situation post-opératoire immédiatement après l'intervention : exposition de l'os alvéolaire mandibulaire (au niveau des flèches) ; c) situation post-opératoire une semaine après l'intervention : retard de cicatrisation au niveau de l'exposition osseuse ; d) situation post-opératoire 4 semaines après l'intervention : cicatrisation presque complète avec persistance d'une cicatrice au niveau de 42-43. (source : Lee et coll., 2011)

3. Repigmentation

La repigmentation buccale fait référence à la réapparition de mélanine dans le tissu gingival suite à une procédure de dépigmentation clinique.

La repigmentation des zones dépigmentées survient spontanément. Le mécanisme exact n'est pas clairement élucidé, mais l'hypothèse d'une migration des mélanocytes contenus dans les tissus environnants semble l'expliquer. (Perlmutter et Tal, 1986)

Les informations sur la repigmentation des tissus buccaux après dépigmentation sont extrêmement variables, aucune technique ne semble réellement l'éviter (Tableau 15).

Néanmoins plusieurs stratégies peuvent être adoptées pour minimiser les risques de repigmentation :

- comme il l'a été mentionné précédemment, l'acide ascorbique semble être un moyen efficace de lutter contre la repigmentation gingivale. Il pourrait être prescrit en usage topique sur la gencive suite à une procédure de dépigmentation. Les études doivent cependant être approfondies afin de rechercher son efficacité réelle. (Sheel et coll., 2015)
- il est suggéré d'éliminer les tissus gingivaux pigmentés dans leur totalité, y compris dans la gencive libre et la papille interdentaire, car la récurrence peut survenir d'une migration de mélanocytes en provenance de ces zones. (Ribeiro et coll., 2014)

Une élimination adéquate des tissus peut ne pas être possible au niveau des marges gingivales et de la papille interdentaire en raison de la proximité étroite avec les dents adjacentes qui peuvent être endommagées selon le traitement employé.

Pour cela, un système de protection peut être mis en place, comme une clef en silicone recouvrant les dents ou bien, l'utilisation d'un élévateur à périoste anodisé, c'est-à-dire noirci, positionné contre la dent (plus particulièrement pour la thérapie utilisant le laser). (Esen et coll., 2004)

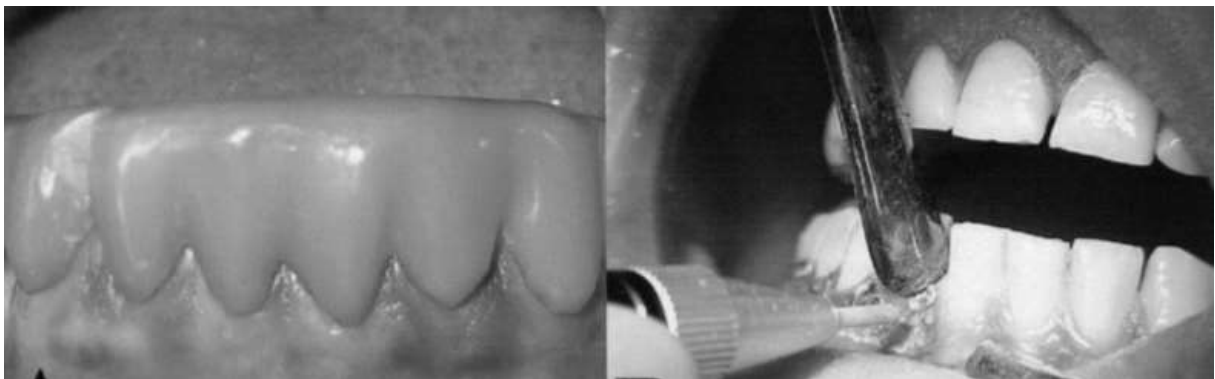


Figure 46 : système de protection dentaire afin de faciliter la procédure de dépigmentation gingivale sur la gencive marginale et la papille interdentaire, sans endommager les dents adjacentes. À gauche, utilisation d'une clef en silicone et à droite, utilisation d'un élévateur à périoste anodisé. (source : Esen et coll., 2004)

- un autre aspect susceptible d'influencer le taux de récurrence de la pigmentation gingivale est le nombre de séances effectuées. Cela a tout particulièrement été observé lors du recours au traitement laser. Azzeq, dans son rapport de cas, a réalisé des séances de dépigmentation avec un laser Er: YAG et a réitéré la procédure chez tous ses patients 4 jours plus tard afin d'assurer de meilleurs résultats. Tal et coll., ont également effectué une séance supplémentaire de dépigmentation avec une irradiation au laser Er:YAG, 2 à 5 semaines après le premier traitement. Dans l'étude de Simsek et coll., les patients ont été traités avec un laser à diode ou un laser Er:YAG : après la première séance, le traitement au laser a été poursuivi toutes les semaines, selon les mêmes modalités, jusqu'à ce que l'excès de pigmentation soit éliminé et que la gencive soit complètement rose.

Selon les auteurs, le nombre total de sessions nécessaires variait en fonction du type de laser utilisé, le laser Er: YAG nécessitant plus de sessions qu'un laser à diode pour obtenir des résultats similaires.

Toutes ces études utilisant plusieurs séances de dépigmentation au laser ont montré qu'aucune récurrence de la pigmentation gingivale n'avait été constatée au cours des périodes de suivi. Ainsi, le nombre d'applications laser peut interférer sur les résultats et sur le taux de repigmentation. (Ribeiro et coll., 2014)

- en ce qui concerne le traitement au laser, les différents réglages et paramètres d'énergie laser choisis peuvent conditionner le succès de la dépigmentation gingivale et pourrait expliquer les résultats distincts obtenus dans les différents essais.

Selon Esen et coll., l'utilisation du laser CO₂ en mode super-pulsé permettrait de minimiser la carbonisation des tissus et donc de fournir une excellente visualisation et une vaporisation contrôlée de la gencive pigmentée en une seule séance, contrairement au mode continu.

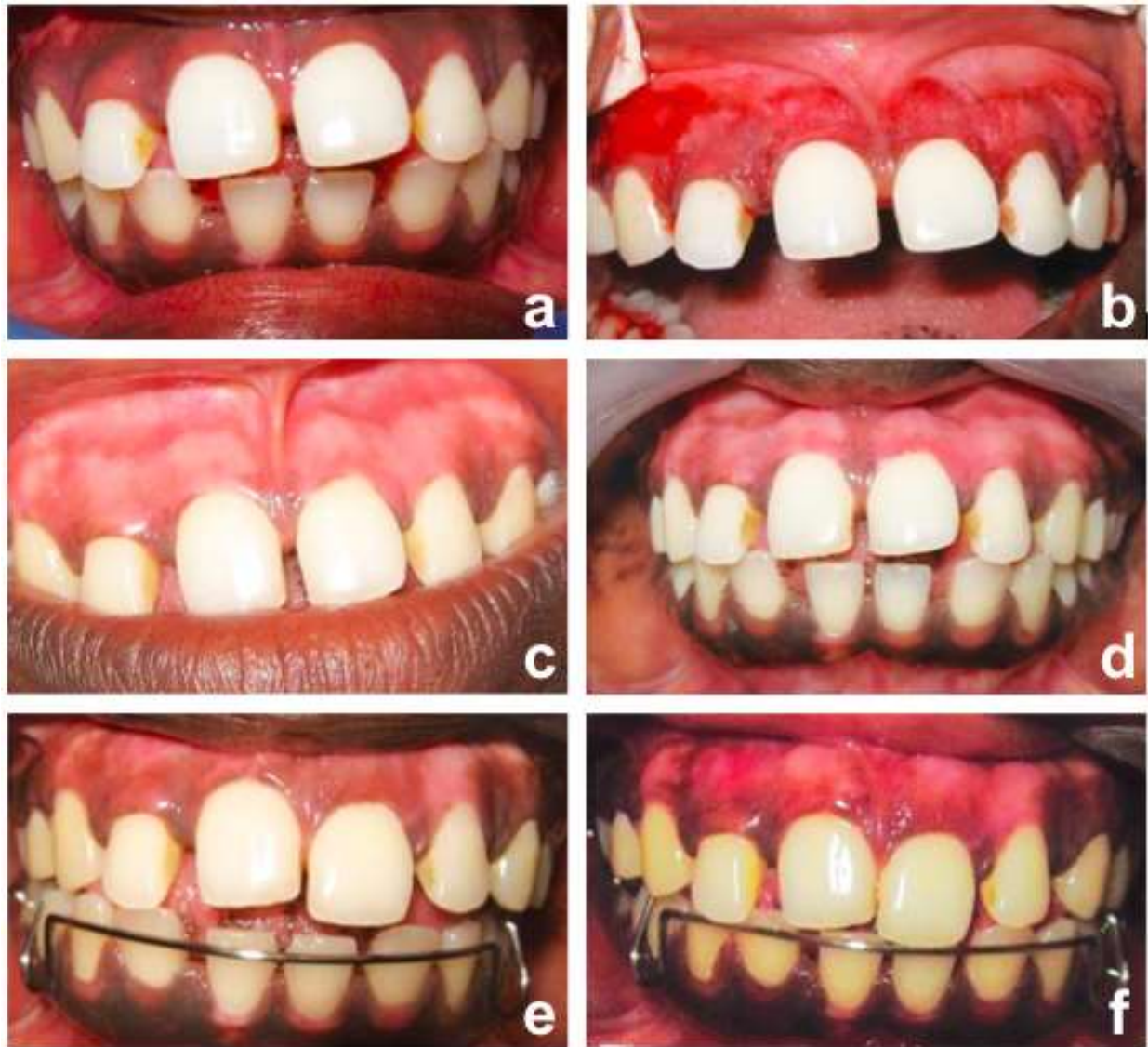

Figure 47 : cas de repigmentation chez un patient traité par la technique au bistouri. a) situation pré-opératoire : pigmentation gingivale physiologique au maxillaire et à la mandibule ; b) situation post-opératoire immédiatement après l'intervention, la gencive pigmentée n'a pas pu être retirée dans son intégralité au niveau des papilles interdentaires ; c-d-e-f) situation post-opératoire à 1-3-6-12 mois après l'intervention : ré-épithélialisation complète mais existence de zones de repigmentation qui s'étendent et s'intensifient au niveau des papilles interdentaires. (source : Anoop et coll., 2012)

4. Revue de la littérature concernant les techniques de dépigmentation gingivale

4.1. Présentation de la revue

Farid et coll. ont référencé, à partir de la base de données en ligne MedLine / PubMed, les études effectuées entre 1990 et mars 2014 décrivant le traitement de la pigmentation gingivale physiologique ainsi que la récurrence de la repigmentation et la douleur postopératoire chez les sujets traités.

Les mots-clés utilisés étaient « mélanine », « hyperpigmentation gingivale », « traitement », « repigmentation » et « douleur post-opératoire ».

Les critères d'inclusion étaient :

- les publications sur des sujets humains
- les publications en langue anglaise seulement
- les publications décrivant la gestion des pigmentations gingivales induites par la mélanine

Les études comparant deux ou plusieurs modalités de traitement dans le temps pour leurs résultats (repigmentation et douleur) ont été nommées « études cliniques comparatives ». Toutes les autres étaient soit des rapports de cas, soit des séries de cas. Le détail des études est donné dans le Tableau 15.

Ces études ont permis d'élaborer les différents protocoles opératoires et de tirer des conclusions sur les techniques mentionnées dans ce travail.

Tableau 15 : revue des différentes études cliniques sur le prise en charge esthétique de la pigmentation gingivale physiologique (d'après : Farid et coll., 2017)

Auteurs et années	Types d'étude	Taille des échantillons	Périodes de suivi	Techniques utilisées	Douleurs post-opératoires	Repigmentation au terme de la période de suivi
Ribeiro et coll., 2014	étude clinique comparative	11 patients	6 mois	- laser Nd:YAG sur une héli-arcade maxillaire - bistouri sur l'autre héli-arcade maxillaire	plus de douleurs du côté traité par la technique au bistouri	légères pigmentations retrouvées chez 5 patients, indépendamment de la technique utilisée
Kumar et coll., 2013	étude clinique comparative	10 patients	24 mois	- cryothérapie : tétrafluoroéthane au maxillaire	moins voire aucune douleur avec la cryochirurgie comparée à l'abrasion à la fraise diamantée	présence de sites repigmentés chez 1 patient
				- abrasion à la fraise diamantée à la mandibule		présence de sites repigmentés chez les 10 patients
Parwani S, 2013	cas clinique	3 patients	3 mois	- bistouri - électrochirurgie	pas de douleurs	pas de repigmentation
Hedge et coll., 2013	étude clinique comparative	35 patients (4 sites sont évalués par patient)	6 mois	- laser Er:YAG (sur un site par patient)	Er:YAG < CO ₂ < bistouri	10 sur 35 sites repigmentés
				- laser CO ₂ (sur un site par patient)		8 sur 35 sites repigmentés
				- bistouri (sur les 2 sites controlatéraux de ceux traités par lasers)		15 sur 70 sites repigmentés

Simsek et coll., 2012	étude clinique comparative	20 patients	24 mois	- diode laser (10 patients) - laser Er:YAG (10 patients)	pas de douleurs	pas de repigmentation
Shirazi et coll., 2012	cas cliniques	15 patients	24 mois	- cryothérapie : azote liquide	pas de douleurs	pigmentations très légères jugées non significatives par rapport à la situation pré-opératoire
Kasagani et coll., 2012	série de cas	3 patients	12 mois	- électrochirurgie	légères douleurs	sites légèrement repigmentés
				- bistouri	pas de douleurs	pas de repigmentation
				- abrasion à la fraise diamantée		
Talebi et coll., 2012	cas clinique	1 patient	12 mois	- cryothérapie : azote liquide	pas de douleurs	pas de repigmentation
Thangavelu et coll., 2012	série de cas	3 patients	3 mois	- bistouri	pas de douleurs	sites légèrement repigmentés
				- électrochirurgie		pas de repigmentation
				- diode laser		
Murthy et coll., 2012	série de cas	3 patients	3 mois	- bistouri	pas de douleurs	pas de repigmentation
				- abrasion à la fraise diamantée		
				- diode laser	non rapportée	
Bhusari et Kasat, 2011	étude clinique comparative	3 patients	1 semaine	- électrochirurgie d'un côté - bistouri de l'autre côté	légères voire aucune douleurs	non rapportée
Gupta, 2011	cas clinique	1 patient	15 mois	- diode laser	pas de douleurs	pas de repigmentation

Lee et coll., 2011	étude clinique comparative	2 patients	4 semaines	- laser Er:YAG sur le côté droit - abrasion à la fraise diamantée sur le côté gauche	légères douleurs avec les deux techniques. Plus sensible à la mandibule qu'au maxillaire.	pas de repigmentation
Ko et coll., 2010	étude clinique comparative	3 patients	1 mois	- laser Nd:YAG à la mandibule	douleurs moyennes pour les 2 techniques	site légèrement repigmenté chez un patient
				- abrasion à la fraise diamantée au maxillaire		pas de repigmentation
Shimada et coll., 2009	étude clinique comparative	73 patients	12 semaines	- gel d'acide ascorbique vs placebo	non rapportée	non rapportée
Arikan et Gürkan, 2007	série de cas	21 patients	30 mois	- cryothérapie : tétrafluoroéthane	pas de douleurs	légères repigmentation en bordure de zones traitées chez 2 patients (fumeurs importants)
Azzeh, 2007	série de cas	6 patients	18 mois	- laser Er:YAG	pas de douleurs	pas de repigmentation
Rosa et coll., 2007	série de cas	5 patients	3 mois	- laser Er:YAG	légères douleurs pour 3 patients 24 heures après	légères repigmentations chez un patient
Pontes et coll., 2006	étude clinique comparative	15 patients	12 mois	- greffe matrice dermique acellulaire	non rapportée	8 sur 15 sites repigmentés
				- abrasion à la fraise diamantée		tous les sites sont repigmentés, plus intensément
Esen et coll., 2004	série de cas	10 patients	24 mois	- laser CO2	légères douleurs pour 2 patients	2 cas présentant un repigmentation partielle

Tal et coll., 2003	série de cas	10 patients	6 mois	- laser Er:YAG	légères douleurs la première semaine	pas de repigmentation
Almas et Sadig, 2002	cas clinique	1 patient	6 mois	- bistouri	pas de douleurs	pas de repigmentation
Atsawasuwan et coll., 2000	série de cas	4 patients	11-13 mois	- laser Nd:YAG	pas de douleurs	pas de repigmentation
Ozbayrak et coll., 2000	série de cas	8 patients	18 mois	- laser CO2	légères douleurs pour deux patients, particulièrement lors des repas	pas de repigmentation
Yeh, 1998	série de cas	20 patients	24 mois	- cryothérapie : azote liquide	pas de douleurs	pas de repigmentation
Tamizi et Taheri, 1996	étude clinique comparative	10 patients	4,5 ans	- greffe épithélio-conjonctive	non rapportée	retour de la pigmentation chez un patient un an après la chirurgie

4.2. Discussion des résultats

Le succès d'une procédure de dépigmentation gingivale dépend essentiellement du résultat final, c'est-à-dire de l'obtention d'une gencive rose corail sur le court terme et sans trace de repigmentation sur le long terme. Pour la grande majorité des études présentées dans le tableau 15, cet objectif est atteint.

Néanmoins, pour chacune des techniques, des cas de repigmentation sont décrits. C'est le cas pour Ribeiro et coll. qui utilisent le laser Nd:YAG et la technique du bistouri, Hedge et coll. qui utilisent le laser Er:YAG et le laser CO₂, Kumar et coll. avec la cryothérapie et l'abrasion à la fraise diamantée ou encore Pontes et coll. avec la greffe d'une matrice dermique acellulaire.

Les différents articles présentent les techniques de dépigmentation gingivale comme engendrant peu voire aucune douleur post-opératoire.

Dans les études cliniques comparatives, les douleurs post-opératoires sont plus importantes avec l'utilisation du bistouri, comme l'observe Ribeiro et coll. (comparaison avec le laser Nd:YAG) et Hedge et coll. (comparaison avec le laser Er:YAG et le laser CO₂). Bhusari et Kasat tirent les mêmes conclusions dans leur étude comparant l'électrochirurgie et la technique au bistouri.

Aucune des études ne décrit de douleurs avec la cryothérapie (tétrafluoroéthane et azote liquide).

Il reste difficile de tirer des conclusions précises à partir de ces articles, la plupart des études sont réalisées de manière indépendante et se limitent généralement à des rapports de cas.

Les échantillons de patients sont de taille extrêmement variable, ainsi que les critères d'inclusion et d'exclusion, qui ne sont pas les mêmes d'une étude à l'autre (certaines incluent notamment les patients fumeurs, un critère non négligeable lors d'un suivi sur le long terme).

Concernant la douleur post-opératoire, certaines études ne définissent pas clairement comment s'effectue le recueil des données ou bien n'utilisent pas le même système d'évaluation (l'Échelle Visuelle Analogue ou le McGill Pain Questionnaire). À noter que la douleur reste une donnée difficile à quantifier qui repose essentiellement sur le ressenti du patient.

Concernant plus particulièrement la thérapie laser, les protocoles présentés sont rarement les mêmes, notamment concernant le réglage de la puissance du laser, la durée d'irradiation ou le nombre de séances effectuées. Bien que les résultats quant à l'utilisation du laser pour la dépigmentation gingivale soient très convaincants, une standardisation du protocole serait intéressante à mettre en place afin d'obtenir des données comparables et permettre ainsi une évaluation plus fine de la technique.

Le dernier point concerne la période de suivi des patients, extrêmement variable d'une étude à l'autre (de 1 semaine à 4,5 ans). Certaines conclusions concernant l'absence de repigmentation peuvent paraître hâtives lorsqu'elles sont données après une période de suivi relativement courte. Un suivi à long terme permettrait d'obtenir des résultats plus fiables.

CONCLUSION

La présence plus ou moins abondante de mélanine dans les tissus buccaux est à l'origine de pigmentations physiologiques de forme et d'intensité extrêmement variables. Généralement diffuses, bien délimitées, symétriques et localisées sur la gencive vestibulaire, elles peuvent néanmoins être retrouvées sous des formes plus éparses avec un aspect maculaire.

La cavité buccale est le site d'apparition privilégié de certaines lésions dermatologiques, en lien avec de grands syndromes ou résultant de facteurs exogènes ou endogènes. Qu'elles soient d'origine mélanique ou non, elles sont à différencier de la pigmentation gingivale physiologique. L'examen clinique, en présence de pigmentations buccales, doit ainsi être mené rigoureusement afin d'en assurer le caractère bénin et permettre dans le cas contraire une prise en charge adaptée pour améliorer le pronostic des patients.

Aujourd'hui, les images sans cesse véhiculées par les médias ne reflètent pas la diversité de la société actuelle et tendent à imposer un idéal de beauté auquel se conformer devient une préoccupation. Le sourire n'échappe pas à la règle et dans cette quête du sourire parfait, la pigmentation gingivale physiologique devient pour certain un élément indésirable faisant l'objet d'une demande esthétique.

De nombreuses techniques de dépigmentation ont été expérimentées et permettent à ce jour de répondre à cette demande.

Les particularités inhérentes à chaque pratique ont pu être résumées dans le tableau 16 afin de les présenter de manière simplifiée et ainsi faciliter le choix pour l'une ou l'autre des techniques.

Bien que la technique idéale n'existe pas, les résultats toutefois très satisfaisants pour chacune permettent d'élargir le champ des possibles et laissent au chirurgien-dentiste le choix d'une option thérapeutique en adéquation avec la situation clinique. L'utilisation combinée de plusieurs techniques peut même être envisagée afin d'optimiser les avantages de chacune et améliorer les résultats.

Tableau 16 : tableau de synthèse des différentes techniques chirurgicales de dépigmentation gingivale

	Technique chirurgicale au bistouri	Abrasion gingivale à la fraise diamantée	Électro-chirurgie	Radio-chirurgie	Cryothérapie	Lasers	Grefe épithélio-conjonctive	Matrice dermique acellulaire
Technique	invasive	invasive	micro-invasive	micro-invasive	micro-invasive	micro-invasive	invasive	invasive
Complexités liée à la technique	dextérité du praticien	contrôle de la vitesse et de la pression de la fraise	connaissance du matériel	connaissance du matériel	attention à la durée d'application	connaissance du matériel	expérience du praticien	expérience du praticien
Matériel	basique	basique	spécifique	spécifique	basique (TFE), spécifique (azote liquide)	spécifique	spécifique	spécifique
Anesthésie para-apicale	oui	oui	oui	pas nécessairement	pas nécessairement	pas nécessairement	oui	oui
Saignement	oui	oui	non	non	non	non	oui	oui
Pour un biotype gingival fin	peu recommandée	peu recommandée	peu recommandée	peu recommandée	peu recommandée	peu recommandée	recommandée	recommandée
Accès à la région papillaire et à la gencive marginale	difficile	difficile	possible	possible	possible	possible	oui	oui
Pansement parodontal	nécessaire	nécessaire	nécessaire	pas nécessaire	pas nécessaire	pas nécessaire	sur le site prélevé	pas nécessaire
Coût	faible	faible	élevé	élevé	faible	élevé	élevé	élevé

RÉFÉRENCES BIBLIOGRAPHIQUES

1. Abdel Moneim RA, El Deeb M, Rabea AA. Gingival pigmentation (cause, treatment and histological preview). *Future Dent J.* 2017; 3(1): 1-7.
2. Almas K, Sadig W. Surgical treatment of melanin-pigmented gingiva; an esthetic Approach. *Indian J Dent Res.* 2002; 13(2): 70-73.
3. Amir E, Gorsky M, Buchner A, Sarnat H, Gat H. Physiologic pigmentation of the oral mucosa in Israeli children. *Oral Surg Oral Med Oral Pathol.* 1991; 71(3): 396-398.
4. Anoop S, Abraham S, Ambili R, Mathew N. Comparative evaluation of gingival depigmentation using scalpel and diode laser with 1 year follow-up. *Int J Laser Dent.* 2012; 2(3): 87-91.
5. Arikan F, Gürkan A. Cryosurgical treatment of gingival melanin pigmentation with tetrafluoroethane. *Oral Surg Oral Med Oral Path Oral Radiol Endod.* 2007; 103(4): 452-457.
6. Ashri N, Gazi M. More unusual pigmentations of the gingiva. *Oral Surg Oral Med Oral Pathol.* 1990; 70(4): 445-449.
7. Batra P, Daing A, Azam I, Miglani R, Bhardwaj A. Impact of altered gingival characteristics on smile esthetics : Laypersons' perspectives by Q sort methodology. *Am J Orthod Dentofacial Orthop.* 2018; 154(1): 82-90.
8. Borghetti A, Monnet-Corti V. *Chirurgie plastique parodontale et péri-implantaire.* 3^e édition. Malakoff : Éditions CdP ; 2017. 557 p.
9. Brown T. Oral pigmentation in the aborigines of Kalumburu, North-West Australia. *Arch Oral Biol.* 1964; 9(5): 555-64.
10. Bhusari BM, Kasat S. Comparison between scalpel technique and electrosurgery for depigmentation: a case series. *J Indian Soc Periodontol.* 2011; 15(4): 402-405.

11. Cheylan JM, Archien C. Biocompatibilité des métaux, alliages et céramiques dentaires. *Real Clin.* 2005 ; 16(2) : 169-186.
12. Çiçek Y, Ertas Ü. The normal and pathological pigmentation of oral mucous membrane: a review. *J Contemp Dent Pract.* 2003; 4(3): 76-86.
13. Dummett CO. Physiologic pigmentation of the oral and cutaneous tissues in the negro. *J Dent Res.* 1946; 25(6): 421-432.
14. Dummett CO, Barends G. Pigmentation of the oral tissues: a review of the literature. *J Periodontol.* 1967; 38(5): 369-378.
15. Dummett CO, Gupta OP. Estimating the epidemiology of oral pigmentation. *J Natl Med Assoc.* 1964; 56(5): 419-420.
16. Eisen D. Disorders of pigmentation in the oral cavity. *Clin Dermatol.* 2000; 18(5): 579-587.
17. Esen E, Haytac MC, Öz İA, Erdoğan Ö, Karsli ED. Gingival melanin pigmentation and its treatment with the CO₂ laser. *Oral Surg Oral Med Oral Pathol Oral Radiol Endod.* 2004; 98(5): 522-527.
18. Farid H, Shinwari MS, Khan FR, Tanwir F. Journey from black to pink gums: management of melanin induced physiological gingival hyperpigmentation. *J Ayub Med Coll Abbottabad.* 2017; 29(1): 132-138.
19. Farnoosh A. Treatment of gingival pigmentation and discoloration for esthetic purposes. *Int J Periodontics Restorative Dent.* 1990; 10(4): 312-319.
20. Feller L, Masilana A, Khammissa RA, Altini M, Jadwat Y, Lemmer J. Melanin: the biophysiology of oral melanocytes and physiological oral pigmentation. *Head Face Med.* 2014; 10(8): 1-7.
21. Fradet G, Godbout A. Ces découvertes qui nous rendent bouche bée !. *Le Médecin du Québec.* 2013 ; 48(2) : 61-68.
22. Fricain JC, Sibaud V. Pigmentations de la muqueuse buccale. *Presse Med.* 2017 ; 46(3) : 303-319.

23. Gaeta GM, Satriano RA, Baroni A. Oral pigmented lesions. *Clin Dermatol.* 2002; 20(3): 286-288.
24. Garber DA, Salama MA. The aesthetic smile: diagnosis and treatment. *Periodontol 2000.* 1996; 11(1): 18-28.
25. Gorsky M, Buchner A, Fundoianu-Dayana D, Aviv I. Physiologic pigmentation of the gingiva in Israeli Jews of different ethnic origin. *Oral Surg.* 1984; 58(4): 506-509.
26. Grover H, Dadlani H, Bhardwaj A, Yadav A, Lal S. Evaluation of patient response and recurrence of pigmentation following gingival depigmentation using laser and scalpel technique: A clinical study. *J Indian Soc Periodontol.* 2014; 18(5): 586-592.
27. Gulati N, Dutt P, Gupta N, Tyagi P. Gingival pigmentation: revisited. *J Adv Med Dent Scie Res.* 2016; 4(1): 48-57.
28. Gupta ND, Agrawal A, Agrawal N, Yadav P. Gingival depigmentation by different technique: A case series. *IOSR JDMS.* 2015; 14(12): 93-97.
29. Gupta G, Kumar A, Khatri M, Puri K, Jain D, Bansal M. Comparison of two different depigmentation techniques for treatment of hyperpigmented gingiva. *J Indian Soc Periodontol.* 2014; 18(6): 705-709.
30. Hedin CA. Occurrence and localization in the attached gingiva. *Arch Dermatol.* 1977; 113(11): 1533-1538.
31. Helmich F, Lock G. Burton's line from chronic lead intoxication. *N Engl J Med.* 2018; 379(19): 35.
32. Higham P, Alawi F, Stoopler ET. Medical management update: Peutz Jeghers syndrome. *Oral Surg Oral Med Oral Pathol Oral Radiol Endod.* 2010; 109(1): 5-11.
33. Hirschfeld I, Hirschfeld L. Oral pigmentation and a method of removing it. *Oral Surg Oral Med Oral Pathol.* 1951; 4(8): 1012-1016.

34. Kasagani S, Nutalapati R, Mutthineni R. Esthetic Depigmentation of anterior gingiva: A case series. *N Y State Dent J.* 2012; 78(3): 26-31.
35. Kathariya R, Pradeep AR. Split mouth de-epithelization techniques for gingival depigmentation: A case series and review of literature. *J Indian Soc Periodontol.* 2011; 15(2): 161-168.
36. Kauzman A, Pavone M, Blanas N, Bradley G. Pigmented Lesions of the oral cavity: review, differential diagnosis, and case presentations. *J Can Dent Assoc.* 2004; 70(10): 682-683.
37. Ko HJ, Park JW, Suh JY, Lee JM. Esthetic treatment of gingival melanin hyperpigmentation with a Nd:YAG laser and high speed rotary instrument: comparative case report. *J Periodontal Implant Sci.* 2010; 40(4): 201-205.
38. Kumar S. Comparative evaluation of gingival depigmentation using tetrafluoroethane cryosurgery and gingival abrasion technique: two years follow up. *J Clin Diag Res.* 2013; 7(2): 389-394.
39. Kumar S, Bhat GS, Bhat KM. Effectiveness of cryogen tetrafluoroethane on elimination of gingival epithelium and its clinical application in gingival depigmentation- Histological findings and case series. *J Clin Diag Res.* 2013; 7(12): 3070-3072.
40. Kumar S, Bhat GS, Bhat KM. Development in techniques for gingival depigmentation: An update. *Indian J Dent.* 2012; 3(4): 213-221.
41. Kumara Ajeya EG, Avinash JL, Rajiv NP, Galgali Sushama R. Split mouth gingival depigmentation using blade and diode laser: A case report. *ADR.* 2011; 1(1): 91-95.
42. Lee KM, Lee DY, Shin SI, Kwon YH, Chung JH, Herr Y. A comparison of different gingival depigmentation techniques: ablation by erbium:yttrium-aluminum-garnet laser and abrasion by rotary instruments. *J Periodontal Implant Sci.* 2011; 41(4): 201-207.

43. Lenane P, Sullivan D, Keane C, Loughlin S. The Laugier-Hunziker syndrome. *J Eur Acad Dermatol Venereol*. 2001; 15(6): 574-577.
44. Liébart MF, Fouque-Deruelle C, Santini A, Dillier FL, Monnet-Corti V, Glise JM, et coll. Smile line and periodontium visibility. *Perio*. 2004; 1(1): 17-25.
45. Longvert C. Rôle de NRAS et PTEN au cours de la mélanomagenèse [Thèse]. [Paris] : Paris 5 - René Descartes ; 2012. 119 p.
46. Magremanne M, Vervaet C. Mélanome de la muqueuse buccale. *Rev Stomatol Chir Maxillo-fac*. 2008 ; 109(3) : 175-177.
47. Malhotra S, Sharma N, Basavaraj P. Gingival Esthetics by Depigmentation. *J Periodontal Med Clin Pract*. 2014; 1(1): 79-84.
48. Matthieu J. Les lésions pigmentées de la muqueuse buccale [Thèse en chirurgie dentaire]. [Nantes] : Université de Nantes. Faculté de chirurgie dentaire de Nantes ; 2007. 154 p.
49. Meleti M, Vescovi P, Mooi WJ, van der Waal I. Pigmented lesions of the oral mucosa and perioral tissues: a flow-chart for the diagnosis and some recommendations for the management. *Oral Surg Oral Med Oral Pathol Oral Radiol Endod*. 2008; 105(5): 606-616.
50. Moha A. La chirurgie plastique parodontale au service du sourire [Thèse en chirurgie dentaire]. [Nancy] : Université de Lorraine. Faculté d'odontologie de Nancy ; 2018. 100 p.
51. Moore RT, Chae KAM, Rhodes AR. Laugier and hunziker pigmentation: a lentiginous proliferation of melanocytes. *J Am Acad Dermatol*. 2004; 50(5): 70-74.
52. Müller S. Melanin-associated pigmented lesions of the oral mucosa: presentation, differential diagnosis, and treatment: Oral pigmented lesions. *Dermatol Ther*. 2010; 23(3): 220-229.

53. Murthy MB, Kaur J, Das R. Treatment of gingival hyperpigmentation with rotary abrasive, scalpel, and laser techniques: A case series. *J Indian Soc Periodontol.* 2012; 16(4): 614-619.
54. Novaes AB, Pontes CC, Souza SLS, Grisi MFM, Taba M. The use of acellular dermal matrix allograft for the elimination of gingival melanin pigmentation: case presentation with 2 years of follow-up. *Pract Proced Aesthet Dent.* 2002; 14(8): 619-623.
55. Ortonne JP. La couleur de la peau humaine : de la recherche à l'esthétique. *Ann Dermatol Venereol.* 2008 ; 135(Supp 3) : 153-156.
56. Ozbayrak S, Dumlu A, Ercalik-Yalcinkaya S. Treatment of melanin-pigmented gingiva and oral mucosa by CO₂ laser. *Oral Surg Oral Med Oral Pathol Oral Radiol Endod.* 2000; 90(1): 14-15.
57. Özcan M, İşler SC, Bozkaya S, Özcan G. Complication after cryosurgery treatment for gingival melanin pigmentation: a case report. *Clin Adv Periodontics.* 2015; 5(1): 56-60.
58. Paris JC, Faucher AJ. *Le guide esthétique - Comment réussir le sourire de vos patients.* Paris : Quintessence International ; 2003. 309 p.
59. Passeron T, Ballotti R, Ortonne JP. Mélanogenèse. *EMC Cosmétologie et Dermatologie esthétique.* 2005 : 1-9. [Article 50-020-C-10].
60. Peeran SW, Ramalingam K, Peeran SA, Altaher OB, Alsaïd FM, Mugrabi MH. Gingival pigmentation index proposal of a new index with a brief review of current indices. *Eur J Dent.* 2014; 8(2): 287-290.
61. Pennacchiotti G, Oviedo C, Ortega-Pinto A. Solitary pigmented lesions in oral mucosa in Latin American children: a case series. *Pediatr Dermatol.* 2018; 35(3): 374-377.
62. Perlmutter S, Tal H. Repigmentation of the gingiva following surgical injury. *J Periodontol.* 1986; 57(1): 48-50.

63. Ponnaiyan D, Gomathy L, Anusha JA. Correlation of skin color and gingival pigmentation patterns in a group of South Indians in India. *Iran J Dermatol.* 2013; 16(3): 94-99.
64. Pontes AEF, Pontes CC, Souza SLS, Novaes Jr AB, Grisi MFM, Taba Jr M. Evaluation of the efficacy of the Acellular Dermal Matrix Allograft with partial thickness flap in the elimination of gingival melanin pigmentation. A comparative clinical study with 12 months of follow-Up. *J Esthet Restor Dent.* 2006; 18(3): 135-143.
65. Rawal SY, Burrell R, Hamidi CS, Kalmar JR, Tatakis DN. Diffuse pigmentation of maxillary attached gingiva: four cases of the cultural practice of gingival tattoo. *J Periodontol.* 2007; 78(1): 170-176.
66. Ribeiro FV, Cavaller CP, Casarin RCV, Casati MZ, Cirano FR, Dutra-Corrêa M, et coll. Esthetic treatment of gingival hyperpigmentation with Nd:YAG laser or scalpel technique: a 6-month RCT of patient and professional assessment. *Lasers Med Sci.* 2014; 29(2): 537-544.
67. Rosa DSA, Aranha ACC, de Paula Eduardo C, Aoki A. Esthetic treatment of gingival melanin hyperpigmentation with Er:YAG laser: short-term clinical observations and patient follow-up. *J Periodontol.* 2007; 78(10): 2018-2025.
68. Roshna T, Nandakumar K. Anterior esthetic gingival depigmentation and crown lengthening: report of a case. *J Contemp Dent Pract.* 2005; 6(3): 139-147.
69. Sachdeva S, Sachdeva S, Kapoor P. Laugier-hunziker syndrome: a rare cause of oral and acral pigmentation. *J Cutan Aesthet Surg.* 2011; 4(1): 58-60.
70. Sheel V, Purwar P, Dixit J, Rai P. Ancillary role of vitamin C in pink aesthetics. *BMJ Case Rep.* 2015: 1-3.
71. Shimada Y, Tai H, Tanaka A, Ikezawa-Suzuki I, Takagi K, Yoshida Y, et coll. Effects of ascorbic acid on gingival melanin pigmentation in vitro and in vivo. *J Periodontol.* 2009; 80(2): 317-323.

72. Shirazi AS, Moeintaghavi A, Khorakian F, Talebi M. Treatment of gingival physiologic pigmentation in adolescents by liquid nitrogen cryosurgery: 24-month follow-up. *Int J Periodontics Restorative Dent*. 2012; 32(4): 142-146.
73. Steigmann S. The relationship between physiologic pigmentation of the skin and oral mucosa in Yemenite Jews. *Oral Surg Oral Med Oral Pathol*. 1965; 19(1): 32-38.
74. Szpirglas H, Ben Slama L. *Pathologie de la muqueuse buccale*. Paris : EMC, Elsevier ; 1999. 308 p.
75. Talebi M, Farmanbar N, Abolfazli S, Sarraf Shirazi A. Management of physiological hyperpigmentation of oral mucosa by cryosurgical treatment: a case report. *J Dent Res Dent Clin Dent Prospects*. 2012; 6(4): 148-151.
76. Tamizi M, Taheri M. Treatment of severe physiologic gingival pigmentation with free gingival autograft. *Quintessence Int*. 1996; 27(8): 555-558.
77. Tapia JL, Quezada D, Gaitan L, Hernandez JC, Paez C, Aguirre A. Gingival melanoacanthoma: case report and discussion of its clinical relevance. *Quintessence Int*. 2011; 42(3): 1-7.
78. Thangavelu A, Elavarasu S, Jayapalan P. Pink esthetics in periodontics - Gingival depigmentation: a case series. *J Pharm Bioall Sci*. 2012; 4(6): 186-190.
79. Yarom N, Hirshberg A, Buchner A. Solitary and multifocal oral melanoacanthoma. *Int J Dermatol*. 2007; 46(12): 1232-1236.
80. Yeh CJ. Cryosurgical treatment of melanin-pigmented gingiva. *Oral Surg Oral Med Oral Pathol Oral Radiol Endod*. 1998; 86(6): 660-663.
81. Zannou Oké F. *Les matrices dermiques acellulaires : utilisations en chirurgie parodontale [Thèse en chirurgie dentaire]*. [Nancy] : Université de Lorraine. Faculté d'odontologie de Nancy ; 2011. 151 p.

82. Zarone F, Leone R, Ferrari M, Sorrentino R. Treatment concept for a patient with a high smile line and gingival pigmentation: a case report. *Int J Periodontics Restorative Dent.* 2017; 37(2): 142-148.

RÉFÉRENCES BIBLIOGRAPHIQUES ÉLECTRONIQUES

83. Démarchez M. Le mélanocyte et la pigmentation [Internet]. 2017 [consulté le 20 décembre 2018].
Disponible sur : <https://biologiedelapeau.fr/spip.php?article12>
84. DG DentaGama. Amalgam tattoo [Internet]. 2014 [consulté le 25 septembre 2018].
Disponible sur : <https://dentagama.com/news/amalgam-tattoo>
85. Goldstein A. Radio-Chirurgie en dentisterie [Internet]. 2007 [consulté le 6 décembre 2018].
Disponible sur : <http://www.dragoldstein.com/fr/radiosurgery.htm>
86. Luzur B, Bastian BC, Calonje E. Melanocytic nevi [Internet]. 2016 [consulté le 4 septembre 2018].
Disponible sur : <https://basicmedicalkey.com/melanocytic-nevi/>
87. Sherman J, Gürkan A, Arikan F. Radiosurgery for gingival melanin depigmentation [Internet]. 2009 [consulté le 12 octobre 2018].
Disponible sur : <http://www.dentistrytoday.com/aesthetics/143--sp-350060037>
88. Silverman SJ. Centers for Disease Control and Prevention - Public Health Image Library [Internet]. 1987 [consulté le 27 septembre 2018].
Disponible sur : <https://phil.cdc.gov/details.aspx?pid=6068>
89. The Dentalist. Plan de Traitement #2 [Internet]. 2014 [consulté le 27 septembre 2018].
Disponible sur : <http://thedentalist.fr/plan-de-traitement-2/>
90. VisualDx, Skinsight. Oral Melanotic Macule [Internet]. 2009 [consulté le 28 septembre 2018].
Disponible sur : <https://www.skingsight.com/skin-conditions/adult/oral-melanotic-macule>

TABLE DES MATIÈRES

SOMMAIRE	9
LISTE DES FIGURES	11
LISTE DES TABLEAUX	15
INTRODUCTION	16
PARTIE I : La pigmentation buccale physiologique : caractéristiques générales et diagnostics différentiels	18
1. La pigmentation buccale physiologique.....	18
1.1. Caractéristiques cliniques.....	18
1.2. Données épidémiologiques.....	21
1.3. Physiologie de la pigmentation.....	22
1.3.1. Les mélanocytes.....	23
1.3.2. Les mélanosomes.....	24
1.3.3. Les mélanines.....	25
• Rôle des mélanines.....	26
• Synthèse des mélanines.....	26
• Régulation de la mélanogenèse.....	27
1.4. Histologie.....	28
2. Évaluation clinique de la pigmentation gingivale physiologique : les différentes classifications existantes.....	28
2.1. L'indice de pigmentation buccale (DOPI).....	28
2.2. Hedin Melanin Index (Hedin, 1977).....	30
2.3. L'indice de pigmentation gingivale par Kumar et coll.....	31
2.4. Indice de pigmentation gingivale par Peeran et coll.....	31
3. Diagnostics différentiels de la pigmentation gingivale physiologique.....	32
3.1. Lésions pigmentées d'origine mélanique.....	34
3.1.1. Pigmentations focales.....	34
• Lentigine.....	34
• Éphélides.....	34
• Macule mélanotique buccale ou labiale.....	35

• Nævus nævocellulaire	36
• Mélanoacanthome	37
• Mélanome endobuccal	38
3.1.2. Pigmentations diffuses	39
• Mélanose tabagique.....	39
• Pigmentation post-inflammatoire	41
• Maladie d'Addison	42
• Syndrome de Peutz-Jeghers.....	43
• Syndrome de Laugier-Hunziker	45
• Autres.....	46
3.2. Lésions pigmentées non mélaniques	46
3.2.1. Pigmentations focales	46
• Sarcome de Kaposi.....	46
• Tatouage à l'amalgame	47
• Tatouage par électrogalvanisme buccal.....	48
3.2.2. Pigmentations diffuses	49
• Hémochromatose héréditaire.....	49
• Origine médicamenteuse	49
• Dépôt de métaux lourds.....	51
• Habitudes et pratiques ethniques	52

PARTIE II : Pigmentation gingivale physiologique : contexte de la demande esthétique et prise en charge	56
1. La gencive dans l'esthétique du sourire	56
1.1. Paramètres anatomiques	56
1.2. Paramètres subjectifs	58
1.2.1. Perception des pigmentations par les patients.....	58
1.2.2. L'influence culturelle.....	59
2. Prise en charge et approche esthétique	60
2.1. La demande esthétique	60
2.2. L'anamnèse esthétique	60
2.3. L'examen clinique.....	61

PARTIE III : Dépigmentation gingivale	62
1. Techniques de dépigmentation gingivale	62
1.1. Méthodes chirurgicales	62
1.1.1. Technique chirurgicale au bistouri.....	62
1.1.2. Abrasion gingivale à la fraise diamantée.....	64
1.1.3. Électrochirurgie	66
1.1.4. Radiochirurgie ou électrochirurgie à très haute fréquence.....	68
1.1.5. Cryothérapie.....	70
1.1.6. Lasers	74
1.1.7. Greffe épithélio-conjonctive.....	76
1.1.8. Matrice dermique acellulaire	78
1.2. Méthodes chimiques	80
1.2.1. Solutions composées à 90% de phénol et à 95% d'alcool.....	80
1.2.2. Acide ascorbique.....	81
1.3. Recommandations post-opératoires.....	82
2. Complications post-opératoires	83
2.1. Complication suite à une procédure de dépigmentation gingivale par cryothérapie	83
2.2. Complication suite à une procédure de dépigmentation gingivale utilisant le laser Er:YAG.....	84
3. Repigmentation	85
4. Revue de la littérature concernant les techniques de dépigmentation gingivale	89
4.1. Présentation de la revue	89
4.2. Discussion des résultats.....	94
CONCLUSION	96
RÉFÉRENCES BIBLIOGRAPHIQUES	98
RÉFÉRENCES BIBLIOGRAPHIQUES ÉLECTRONIQUES	107

Jury : Président : Pr.P. AMBROSINI – Professeur des universités.
 Directeur : Pr.P. AMBROSINI – Professeur des universités.
 Juges : Dr D. JOSEPH – Maître de conférences des universités
 Dr V. MOBY – Maître de conférences des universités.
 Dr C. JURAS -Assistant hospitalier et universitaire.

Thèse pour obtenir le diplôme d'État de docteur en chirurgie dentaire


Présentée par : **M. Antoine ANDRÉ**

Né(e) à : Laxou (Meurthe-et-Moselle)

le **22 septembre 1991**

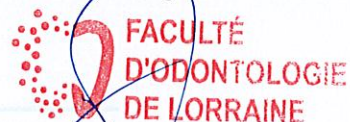et ayant pour titre : «**La pigmentation gingivale physiologique : prise en charge de la demande esthétique** »

Le président du jury



P. AMBROSINI

Le doyen,
de la faculté d'odontologie de Lorraine



J.M. MARTRETTE

autorise à soutenir et imprimer la thèse **10657**

NANCY, le **- 9 AVR. 2019**

Le président de l'université de Lorraine



P. MUTZENHARDT

ANDRÉ Antoine - La pigmentation gingivale physiologique : prise en charge de la demande esthétique

Nancy 2019 : 110 pages. 47 figures ; 16 tableaux.

Th. : Chir. - Dent. : Nancy 2019

Mots-clefs :

- Gencive
- Pigmentation physiologique
- Mélanine
- Dépigmentation

Résumé :

La gencive est un tissu de la muqueuse buccale sujet aux variations de couleurs, majoritairement sous l'influence d'un pigment naturel, la mélanine.

La pigmentation physiologique se manifeste cliniquement par une coloration mélanique multifocale ou diffuse offrant une large variété de couleurs allant du rose corail au marron foncé. La prévalence est variable selon les différents groupes ethniques.

Certains patients aux gencives pigmentées ne s'accommodent pas de cette situation et recherchent une solution pour améliorer un sourire qu'ils jugent inesthétique.

Ce travail décrira la démarche clinique à adopter face à ces demandes en précisant d'abord ce qu'est la pigmentation gingivale physiologique afin de la diagnostiquer et la différencier des lésions pigmentées pouvant être rencontrées dans la cavité buccale. Les possibilités de traitements étant multiples, il sera fait état des différentes techniques de dépigmentation existantes pouvant être proposées aux patients.

Membres du jury :

Pr. P. AMBROSINI	Professeur des Universités	Président et directeur
Dr. V. MOBY-STUTZMANN	Maître de Conférences des Universités	Juge
Dr. D. JOSEPH	Maître de Conférences des Universités	Juge
Dr. C. JURAS	Assistante Hospitalo-Universitaire	Juge

Adresse de l'auteur :

Antoine ANDRÉ
39 grande rue
54 740 LANEUVEVILLE DEVANT BAYON