



HAL
open science

Indications et contre-indications des implants de faible diamètre

Mickaël Mamet

► **To cite this version:**

Mickaël Mamet. Indications et contre-indications des implants de faible diamètre. Sciences du Vivant [q-bio]. 2019. hal-03298004

HAL Id: hal-03298004

<https://hal.univ-lorraine.fr/hal-03298004v1>

Submitted on 23 Jul 2021

HAL is a multi-disciplinary open access archive for the deposit and dissemination of scientific research documents, whether they are published or not. The documents may come from teaching and research institutions in France or abroad, or from public or private research centers.

L'archive ouverte pluridisciplinaire **HAL**, est destinée au dépôt et à la diffusion de documents scientifiques de niveau recherche, publiés ou non, émanant des établissements d'enseignement et de recherche français ou étrangers, des laboratoires publics ou privés.



AVERTISSEMENT

Ce document est le fruit d'un long travail approuvé par le jury de soutenance et mis à disposition de l'ensemble de la communauté universitaire élargie.

Il est soumis à la propriété intellectuelle de l'auteur. Ceci implique une obligation de citation et de référencement lors de l'utilisation de ce document.

D'autre part, toute contrefaçon, plagiat, reproduction illicite encourt une poursuite pénale.

Contact : ddoc-thesesexercice-contact@univ-lorraine.fr

LIENS

Code de la Propriété Intellectuelle. articles L 122. 4

Code de la Propriété Intellectuelle. articles L 335.2- L 335.10

http://www.cfcopies.com/V2/leg/leg_droi.php

<http://www.culture.gouv.fr/culture/infos-pratiques/droits/protection.htm>

ACADÉMIE DE NANCY – METZ
UNIVERSITÉ DE LORRAINE
FACULTÉ D'ODONTOLOGIE

ANNEE 2019

N° 10658

THÈSE

Pour le

DIPLÔME D'ÉTAT DE DOCTEUR EN CHIRURGIE DENTAIRE

Par

Mickaël MAMET

Né le 11/05/1985 à Paris XIV (75)

<p>INDICATIONS ET CONTRE-INDICATIONS DES IMPLANTS DE FAIBLE DIAMETRE</p>

Présentée et soutenue publiquement le 26 avril 2019

Examineurs de la thèse :

Pr. P. AMBROSINI	Professeur des Universités	Président
Dr. J. SCHOUVER	Maître de Conférences des Universités	Directeur
Dr J. GUILLET-THIBAUT	Maître de Conférences des Universités	Juge
Dr B. MOEHREL	Assistant Hospitalier et universitaire	Juge

« Par délibération du 11 décembre 1972, la Faculté de Chirurgie Dentaire a arrêté que les opinions émises dans les dissertations qui lui seront présentées doivent être considérées comme propre à leurs auteurs et qu'elle n'entend leur donner approbation ni improbation »

Président : Professeur Pierre MUTZENHARDT

Doyen : Professeur Jean-Marc MARTRETTE

Vice-Doyens : Dr Céline CLEMENT – Dr Rémy BALTHAZARD – Dr Anne-Sophie VAILLANT

Membres Honoraires : Dr L. BABEL – Pr. S. DURIVAUX – Pr A. FONTAINE – Pr G. JACQUART – Pr D. ROZENCWEIG - Pr ARTIS - Pr M. VIVIER

Doyens Honoraires : Pr J. VADOT, Pr J.P. LOUIS

Professeur émérite : Pr M-P FILLEUL

Département Odontologie pédiatrique Sous-section 56-01	Mme	DROZ Dominique	Maître de Conférences *
	Mme	JAGER Stéphanie	Maître de Conférences *
	M.	PREVOST Jacques	Maître de Conférences
	Mme	HERNANDEZ Magali	Maître de Conférences *
	M.	LEFAURE Quentin	Assistant
Département Orthopédie dento-faciale Sous-section 56-01	Mme	DARSAT Claire	Assistante*
	M.	EGLOFF Benoît	Maître de Conférences *
	Mme	GREGOIRE Johanne	Assistante
Département Prévention, épidémiologie, économie de la santé, odontologie légale Sous-section 56-02	Mme	LAWTON Mathilde	Assistante
	Mme	CLÉMENT Céline	Maître de Conférences *
	M.	BAUDET Alexandre	Assistant *
Département Parodontologie Sous-section 57-01	Mme	NASREDDINE Greyce	Assistante
	M.	AMBROSINI Pascal	Professeur des Universités *
	Mme	BISSON Catherine	Maître de Conférences *
	M.	JOSEPH David	Maître de Conférences *
	M.	LACH Patrick	Assistant
	Mme	MAYER-COUPIN Florence	Assistante
Département Chirurgie orale Sous-section 57-01	Mme	PAOLI Nathalie	Enseignante univ. – Praticien attachée*
	Mme	GUILLET-THIBAUT Julie	Maître de Conférences *
	M.	BRAVETTI Pierre	Maître de Conférences
	Mme	PHULPIN Bérengère	Maître de Conférences *
	M.	CLERC Sébastien	Assistant*
	M.	HASNAOUI Nasr	Assistant
Département Biologie orale Sous-section 57-01	Mme	KICHENBRAND Charlene	Enseignante univ. – Praticien attachée*
	M.	YASUKAWA Kazutoyo	Maître de Conférences *
	M.	MARTRETTE Jean-Marc	Professeur des Universités *
Département Dentisterie restauratrice, endodontie Sous-section 58-01	Mme	EGLOFF-JURAS Claire	Assistante*
	M.	MORTIER Éric	Professeur des Universités *
	M.	AMORY Christophe	Maître de Conférences
	M.	BALTHAZARD Rémy	Maître de Conférences *
	M.	ENGELS-DEUTSCH Marc	Maître de Conférences
	M.	VINCENT Marin	Maître de Conférences*
	Mme	GEBHARD Cécile	Assistante
	M.	GEVREY Alexis	Assistant
Département Prothèses Sous-section 58-01	M.	GISS Renaud	Assistant *
	M.	DE MARCH Pascal	Maître de Conférences
	M.	SCHOUVER Jacques	Maître de Conférences
	Mme	VAILLANT Anne-Sophie	Maître de Conférences *
	Mme	CORNE Pascale	Maître de Conférences Associée *
	M.	CIESLAK Steve	Assistant
	M.	HIRTZ Pierre	Assistant *
	M.	MAILLET Maxime	Assistant
	Mme	MOEHREL Bethsabée	Assistante
Département Fonction-dysfonction, imagerie, biomatériaux Sous-section 58-01	M.	VUILLAUME Florian	Assistant
	Mme	STRAZIELLE Catherine	Professeur des Universités *
	Mme	MOBY (STUTZMANN) Vanessa	Maître de Conférences *
	M.	SALOMON Jean-Pierre	Maître de Conférences

Souligné : responsable de département

* temps plein

Mis à jour le 01/09/2018

REMERCIEMENTS

A NOTRE PRESIDENT DU JURY

Monsieur le Professeur Pascal AMBROSINI

Docteur en Chirurgie-Dentaire

Docteur de l'Université Henri Poincaré, Nancy 1

Vice-Doyen au budget et aux affaires hospitalières

Professeur des Universités – Praticien Hospitalier

Habilité à diriger des Recherches

Responsable de la sous-section : Parodontologie

Nous vous remercions de l'honneur que vous nous faites aujourd'hui en acceptant de présider le jury de cette thèse.

Nous vous remercions pour la qualité de de votre enseignement théorique et clinique au cours de mes études, pour vos qualités humaines, votre grande disponibilité, pour la gentillesse et la sympathie dont vous avez toujours fait preuve à notre égard.

Soyez assuré de notre profonde admiration.

A NOTRE JUGE ET DIRECTEUR DE THESE

Monsieur le Docteur Jacques SCHOUVER

Docteur en Chirurgie-Dentaire

Docteur en Sciences Odontologiques

Maître de Conférences des Universités

Responsable de la sous-section : Prothèses

Vous nous avez fait l'honneur d'accepter la direction de cette thèse et nous vous en remercions.

Travailler à vos côtés fut un réel plaisir, votre sens clinique et vos conseils techniques nous ont toujours amené à rechercher la quintessence de notre travail.

Vos qualités humaines et votre bienveillance, votre bonne humeur ont rendu mes années très agréables au sein du service de prothèse. Vous avez été pour moi, une rencontre importante et unique.

Nous vous sommes infiniment reconnaissant pour votre implication, votre soutien, votre patience et votre aide tout au long de la rédaction.

Veillez trouver ici l'expression de notre profond respect et de notre sincère gratitude.

A NOTRE DIRECTRICE DE THESE

Madame le Docteur Julie GUILLET-THIBAUT

Docteur en Chirurgie-Dentaire

Ancien interne

Ancien Assistant Hopitalo-Universitaire

Maître de Conférences des Universités - Praticien Hospitalier

Responsable de la sous-section : Chirurgie Orale

Nous vous remercions de l'honneur que vous nous faites en acceptant de faire partie de ce jury de thèse.

Nous vous remercions de vos qualités pédagogiques, votre sens clinique, votre disponibilité, et votre sympathie qui ont fait de mon stage hospitalier une expérience réellement intéressante.

Mon passage dans votre service a été une révélation pour moi, je souhaiterais orienter à l'avenir mon exercice vers la chirurgie orale.

Veuillez trouver ici la preuve de la grande satisfaction qui est la mienne, de vous avoir eu comme enseignant.

A NOTRE DIRECTRICE DE THESE

Madame le Docteur Bethsabée MOEHREL

Docteur en Chirurgie-Dentaire

Assistant Hopitalo-Universitaire

Sous-section : Prothèse

Nous sommes très reconnaissants de votre présence à notre jury de thèse.

Nous vous remercions pour votre grande gentillesse et votre disponibilité, votre sens pédagogique et votre accompagnement au cours de mes vacances dans le service de prothèse.

Soyez assurée de notre considération et de notre plus profond respect.

A mes parents

Pour votre soutien indestructible durant mon incroyablement long cursus universitaire (ne vous inquiétez pas, il prend fin) et pour la confiance que vous avez su m'accorder, pour votre patience, vos conseils et vos encouragements.

A maman, pour ta tendresse, ton amour inconditionnel, ta sollicitude quand tu me demandes encore si j'ai bien pris mon Sérétide comme quand j'avais 6 ans, ta présence dans les bons moments comme dans les moments difficiles et aussi pour ton khimo sans égal. Malgré la distance, tu es toujours proche de mon cœur.

A papa, pour ton accompagnement infailible, ton humilité, ton esprit, ton humanité, ton humour, nos discussions sans fin sur nos destins, pour ton parcours extraordinaire de Majunga à Saint-Denis en passant par Tananarive, Meaux, Paris, Varennes-en-Argonne...tu es un modèle pour moi.

Voyez en ce travail l'aboutissement de vos sacrifices, de votre dévouement et l'expression de tout mon amour. Je ne vous remercierai jamais assez.

A ma sœur Nadia

Pour m'avoir toujours dispensé tes conseils avisés de grande sœur. Pour le bonheur que tu m'as apporté avec tes 3 marmailles Sarah, Aliah et Hayyan et Zahir. Ta tolérance, ta générosité, ta bonne humeur et ta disponibilité font de nos échanges des moments importants pour moi. Mon estime pour toi est incommensurable.

A mon cousin Vazir

Pour m'avoir toujours accueilli les bras ouverts à n'importe quelle heure du jour ou de la nuit avec Sabrina, Louiza, Nahlan et Zara. Votre écoute et votre hospitalité m'ont permis de garder une attache familiale en métropole essentielle. Ton parcours est pour moi un exemple de persévérance et de courage.

A Azad avec qui j'ai grandi à qui je souhaite le plus bel épanouissement personnel et professionnel.

Vous êtes comme des frères pour moi.

A toute ma famille

A tous mes oncles, mes tantes, mes cousins, mes cousines, toute ce avec qui j'ai partagé des moments magiques, de hier à aujourd'hui, dispersés sur la surface du globe.

A Claire

Notre rencontre dans ce bar à tapas (merci Arnaud !) a changé nos destins. Une ligne Monza, un thé tchai, un éléphant, de l'air pur vosgien, un Silverstar et quelques traces de bave d'Indigo plus tard, notre histoire a commencé à se construire. Tu es mon soleil car tu enflames mon cœur et tu illumines ma vie, tu es mon oxygène car je suffoque quand tu n'es pas près de moi, tu es ma boussole car tu sais toujours me donner la bonne direction, tu es ma force car avec toi, rien ne me paraît impossible, tu es tout simplement l'amour de ma vie. Vois en ce travail, le début de l'accomplissement de nos projets. Je t'aime passionnément.

A Luc et Véronique

Pour vous remercier de m'avoir accueilli dans votre famille malgré de brumeuses origines Indo-malgacho-parisio-meusio-réunionnaises, et pour vous rendre grâce de me confier votre fille (et d'avoir précieusement gardé une certaine voiture de collection si longtemps... !). Votre hospitalité, votre tolérance, votre chaleur, vos valeurs et vos conseils sont pour moi aussi importants que mon respect pour vous. Je vous adore.

A Aude et Ferdinand

Vous êtes à mes yeux le reflet de notre avenir avec Claire (sans aucune mythochevalerie). Pour vous remercier de l'accueil toujours aussi convivial que vous nous laissez partager avec vous et vos deux délicieuses petites chipies Garance et Céleste. Merci Ferdi pour l'incontestable amélioration de mon acuité visuelle qui a grandement participé à l'élaboration de ce travail et pour ta bienveillance de beau-frère. Merci à ton père Olivier de m'avoir reçu au cabinet.

A Hélène et Numa

Hélène, je crois que je ne connais personne d'autre capable de changer de voiture et de couleur de cheveux aussi vite que toi, mais j'avoue qu'il faut bien les coordonner avec les 394 paires de chaussures et les 287 sacs à mains. Je savoure toujours avec autant de plaisir tes dernières frasques, ne change pas tu es géniale.
Numa, courage pour le dressing, au plaisir de partager de futurs moments en famille et de déguster les cépages de ta région à tes côtés !

Ne voyez dans la présentation de ces remerciements aucune forme de classement, il s'agit du résultat d'un tirage au sort aléatoire en double aveugle.

A Paul et Mathilde

Paulo, tu fais partie de mes amis les plus intimes et je me demande s'il ne faudrait pas un jour écrire un ouvrage sur toutes les aventures qu'on a pu vivre ensemble...en 134 tomes. Entre les portes-feuilles, téléphones ou clés perdus (il paraîtrait qu'aux objets trouvés de la mairie de Nancy, une armoire porte ton nom), les Belvés, les allers-retours Saint-A/Spa/Lux avec des vitres fracturées, les Belvés, les réveils d'urgence, les « t'inquiètes je gère le son », les Belvés...et peut être que demain une page sera réservée au Pastek Clinical...Au plaisir de partager nos passions communes mon Paulo ! Merci à ton père pour sa gentillesse et son partage. Aussi, tu me fais l'honneur d'être au premier rang pour votre union avec Math, mille mercis, ce sera un moment précieux pour vous et pour moi.

Mathou, merci d'être notre garde-fou, merci de nous supporter, merci pour ta douceur et ton honnêteté, je vous souhaite un amour éternel et inaltérable ainsi que l'épanouissement que vous méritez dans vos projets professionnels.

A Claire et Thomas

Claire, notre amitié est rare et immuable, tu as toujours eu à mon égard des conseils avisés, ta spontanéité et ta sincérité font de toi une personne que j'affectionne tout particulièrement. J'ai hâte de venir acheter tout ce que tu proposeras dans ton concept store...

Thom, je pense que tu es en train de devenir ma raison. Ta sagesse, ta lucidité, tes conseils et tes recommandations me permettent d'appréhender sereinement mes projets et je t'en suis profondément reconnaissant.

A Arnaud et Manon

Arnaud, courage à toi mon poto, la fin du tunnel arrivera très vite ! Tu es quelqu'un de lumineux, souriant, généreux, serviable, avec un optimisme et une capacité d'adaptation extraordinaires. Faire partie de tes amis est un privilège. Des tps aux résultats opaques aux soirées au regard vitreux, le compteur affiche déjà pas mal d'années de moments partagés ! Merci pour tes talents d'organisation de séjours au ski chaque année si fous (jusque quand...) et vive la Golf.

Manon, tu es sans doute la personne qui aura le plus d'impact sur mon activité physique à venir, je te remercie de m'apprendre à gagner des points de vie. Au plaisir de dérouler quelques kilomètres de route avec toi et de t'accompagner sur des skis !!

A Jim et Julie

Jim ou Dominique de Coco, merci pour tout ce qu'on a vécu et ce qui nous attend...iiiiiiiiiiiiiiiiiee bleeeeeuuueee...tu es le plus fshhhiiii de nous tous, tu dois être l'instigateur du Pastek Clinical. Je nous souhaite encore de longs débats sur l'intérêt de l'intégrale sur circuit, jusque quand subsistera l'atmo ou le choix du méca ou de l'auto... L'asphalte du raidillon nous attend, d'ici là, hâte de vous voir avec Julie vous établir dans votre nouveau projet ! Vive la GT3 RS ! je t'adore mec !

Julie, merci de nous avoir supporter ces longues soirées théâtrales (Seb , cet acteur...) sans fin et de nous ramener sur Terre quand c'est nécessaire. Merci pour ta gentillesse, ta convivialité, ton spontanéité et tes citations dignes de Churchill...Je me voyais déjà..en haut de la piiiiste...je vous souhaite le meilleur des épanouissements à toi et Jim !!

A Loïc et Sarah

Lolo, mon ami, qui plus outre, mon voisin, merci pour ton esprit, ta générosité, ta sagesse, ton pragmatisme. Mes aventures vécues avec les Florion sont toujours dantesques, des Mcdrives vélostanisés jusqu'au Vitra lifestyling (ammbiancne) en passant par les GranTurismoisation et les Belvés dans les ballons...je te souhaite le meilleur des essors en terme de mieux que ce soit avec ta tendre Sarah ou dans ton milieu professionnel s'il en est. Toutes façons, on se voit au CSC !

Sarah, merci pour les dépannages de sel ou d'huile d'olive, merci pour ton partage de cet océan de culture littéraire et les débats pour savoir si on peut dire « je l'ai pas lu, c'est de la m... », merci pour ta chaleur et ta spontanéité, hâte de partager vos projets !!

A Sébastien et Pauline

Seb, U2 ennemi en vue...merci pour tous les moments du jour mais surtout de la nuit partagés, il y en a beaucoup trop à raconter, merci pour ton règlement singulier à Mario Kart (iiiie bleuee) qui t'oblige à avoir soif tout le temps, pour te stratégies Napoléonniènes face aux hordes de zombies, pour ton ouverture d'esprit, ta grande générosité, ton rire communicateur et ta convivialité !

Pauline, merci d'avoir supporté nos frasques si longtemps, tu es adorable, spontanée, je vous souhaite le meilleur avec Seb, et j'espère avec l'occasion de venir avec Claire pour goûter les merguez d'Orléans... !

A Bertrand et Eliane

Berti, merci de nous avoir motivé le jour où l'on a décidé de tenter notre nouvelle orientation, merci de m'avoir accueilli chez les tiens au cours notre cursus, merci pour ton partage, ta générosité, ta convivialité. Je pense que notre amitié sera perpétuelle et j'espère avoir l'occasion de vous voir plus souvent.

Eliane, merci pour ton humanité et ta sensibilité, merci de m'avoir donné avec Berti ce privilège avec Antoine. Je vous souhaite un avenir familial radieux !

A Pauline et Julien

Pauline, on se connaît depuis si longtemps que l'on est incapable de savoir quand notre amitié a démarré. On a partagé suffisamment de moments ensemble pour que je te considère comme quelqu'un de ma famille. Merci de m'avoir accueilli chez les tiens toutes ces années, tu le sais, j'ai énormément d'affection pour toi. Bel épanouissement familial à toi, Jules et votre petite Victoire.

J'en profite pour remercier toute ta famille, tes parents, Gautier, Nadège, tes grands-parents, tes oncles, tes tantes, tes cousins (merci Lou pour tes cours de P2... !) qui ont toujours été adorable avec moi.

Jules, notre rencontre était sûrement écrite (merci Pauline), merci pour ta folie, ta culture, ton ouverture d'esprit, je te respecte énormément et je sais que tu as encore beaucoup de choses à me faire découvrir, je te kiff potto !

A Pierre L, Alain, Loïc R et Lucille, Arnaud P, Charles, Pierre Lek, Loïc Fi. Et Emilie, Zoubi, Victo, Axel F, Daniel et toute la bande de skieurs fous, et tous les pharmaciens de la grande époque

Vous avez illuminé mon cursus universitaire de souvenirs mémorables ! Pierre L, je pense clairement que La Combe sera la plus fantasque de tes cascades, Alain, j'attends de toi mon initiation œnologique, Loïc R, rien à redire, le gars est solide, fiable, il taille la route, c'est propre. Arnaud P, merci pour ce retour GT, merci pour ta sympathie, ta simplicité. Charles, je crois que tu es fou. Pierre Lek, merci pour ton pragmatisme et tes conseils. Zoubi, merci pour ton extrême générosité, j'aimerais aussi qu'on se voit plus souvent. Victo, belle réussite professionnelle et personnelle à toi mon ami, je crois que c'est bien parti. Axel, la lumière n'est pas loin, ça me fait plaisir de te retrouver mec. Daniel, le découpeur, on jour moi aussi j'aurai ton niveau. La bise à vous tous.

A Charlène et Yo

Charlène, tu fais partie de mes amis les plus anciens, je me rappelle encore quand tu sonnais à l'interphone pour aller à l'école...Je finis l'école seulement maintenant !! Merci pour notre amitié constante pendant toutes ces années, je nous souhaite de se revoir plus régulièrement !
Salue Yo pour moi !!

A Jordan et Laura

Jojo, merci pour ton sourire lumineux et ton immense générosité. Tu es quelqu'un d'adorable et je suis fier de faire partie de tes amis. Merci à toi Laura d'accepter de nous écouter des heures de parler de la nouvelle boîte PDK, merci pour ta gentillesse. Je vous souhaite à toi et Laura d'accomplir tous vos projets. La bise les amis !

A Greyce et Christophe

Greyce, merci de m'avoir accueilli à tes côtés pendant ces quelques mois, j'ai beaucoup appris et beaucoup partagé avec toi (le mur se rappelle encore l'alginat). Merci pour ta sincérité et tes conseils, je te souhaite le meilleur professionnellement, j'espère continuer à apprendre de nouvelles choses à tes côtés mais aussi continuer à profiter de la terrasse de La Reine !!

Christophe, merci pour ta sagesse, ton honnêteté, ce côté apaisant et cet humour précis !

A Augusto

Notre rencontre a été pour le moins singulière et unique ! Voici ce jour le second volet ! Tu es un praticien (et un personnage) extraordinaire, merci pour tous tes conseils et ta bienveillance à mon égard, j'espère beaucoup apprendre à tes côtés, je te souhaite de t'épanouir comme tu le mérites dans tes projets professionnels et personnels ! je t'adore mec, la bise Badboy !

A Bastien et Lucile

Bastien, merci de m'avoir offert tant de ton temps autour de ce 1100cm³, à n'importe quelle heure du jour ou de la nuit, et pour tous les moments passés en clinique ! Merci pour tes conseils avertis et ta clairvoyance.

Lucile, merci de m'avoir prêté Bastien de manière non contractuelle, tu as beaucoup de chance, cet homme sait tout faire ! Je vous souhaite un bel avenir et je nous souhaite de se voir plus souvent !!

A Laure, Margaux et Lise

Cette rangée de tp restera gravée dans mon esprit toute ma vie. Merci de m'avoir accueilli dans votre fac, vous avez été mon premier contact dans ce cursus, j'espère le garder très longtemps ! Merci pour votre légèreté et votre humour. Laure, merci pour tes conseils pré-exams, sans toi, je serai peut-être encore en D1 !

A Florence et Etienne

On a partagé avec vous des supers moments, je pense qu'il y en aura beaucoup d'autres, tout particulièrement autour de désaltérantes boissons tropicales, sur ses pavés brûlants au pied de ce bon vieux Leszczynski !

Etienne, merci pour tes conseils, ta sympathie et ton sourire, au plaisir d'échanger sur nos passions communes !

A Pierre V. et Valérie

Merci de m'avoir souvent accueilli chez vous, j'espère avoir l'occasion de vous convier chez nous également, merci pour votre convivialité et votre simplicité. Je vous souhaite un bel épanouissement familial et une réussite professionnelle ! Profitez bien de votre petit Simon, embrassez le pour moi!

A Axel, Marie, Thomas, Sophie

Notre amitié date depuis déjà quelques années, j'espère avoir l'occasion de vous revoir plus régulièrement. Axel et Toto, ça fait un moment que j'ai pas eu l'opportunité de vous mettre d'accord sur une piste (en fait c'est jamais arrivé je crois...mais j'ai jamais le bon kart toutes façons.). Vivement qu'on remette ça ! Embrassez Marie et Sophie pour moi !

A François

Merci de m'avoir accueilli à tes côtés et d'avoir partagé avec moi tes sages conseils. Tu as été une rencontre importante au cours de mon cursus et ta sincérité m'a souvent éclairé. Salutations affectueuses doc !

A Nasser et Louise

Nasser, merci pour tes conseils, ta générosité et ton pragmatisme, tu es un praticien exceptionnel et j'espère énormément apprendre à tes côtés. Merci de partager avec moi nos passions communes, on l'aura un jour cette Hesalite ! Lou, prochaine soirée, c'est chez nous !

A Artem et Maria

Artem, nos moments passés ensemble en clinique ont été à plusieurs reprises dans une 4^{ème} dimension. Notre feeling a démarré très vite et tu es quelqu'un sur qui on peut solidement compter. Merci de partager avec moi nos projets, et merci à toi et Maria de m'accueillir chez vous régulièrement, normalement à la lecture de texte, ça devrait être bon, vous aurez rencontré Claire !

A Bastien K.

Merci poto de m'avoir accueilli en stage actif...dans ton cabinet ! Merci pour ta chaleur, ta convivialité, tes conseils, je te souhaite une superbe réussite dans ton projet, à bientôt cowboy !

A Pierre Weidmann

Merci de m'avoir accueilli à tes côtés, j'aimerais avoir l'occasion de réitérer cette expérience ! Je te souhaite une belle réussite professionnelle et le meilleur épanouissement personnel.

A Matthieu L.

Matt, tu fais partie des praticiens auprès desquels j'ai énormément appris que ce soit sur les plans professionnels ou personnels, ton accueil, ta générosité, ton partage et ton ouverture d'esprit suscitent pour moi beaucoup de respect. Je sais que les portes sont ouvertes et j'aimerais avoir l'occasion de passer chez toi plus souvent ! Au plaisir Matt !
J'en profite pour claquer la bise à Pierre, à qui je souhaite le meilleur ! Embrasse Marie-Anne pour moi.

A mes binômes, Morgane, Fanny, Arthur D., Arthur J., Lucas, Cyril, Valentin

Merci d'avoir partagés avec moi nos patients, nos interrogations, nos « on fait quoi c'est chaud là quand-même », nos galères, nos « tu crois qu'elle passe cette endo », nos « je sais pas, j'ai jamais fait » ...Vous avez rempli mon cursus de souvenirs que je ne suis pas prêt d'oublier. Arthur D., merci encore d'avoir chargé le Juke comme un américain, sans toi, il aurait fait froid la-haut à 3100m. Arthur J, merci pour ton rire communicateur, ta légèreté, ton humanité et ces parties de tirs au but. Morgane, merci pour ta douceur, ton envie de bien faire et ta gentillesse, merci Germain pour ta sympathie, au plaisir de vous voir plus souvent. Lucas, merci pour ton soutien, ton calme et ton perfectionnisme, faut se le caler ce moto trip ! Cyril, Merci pour ton flegme Aston Martinien, ton ouverture d'esprit et ta culture, belle réussite à toi. Valentin, merci pour ta sympathie, ta volonté d'être consciencieux, ta curiosité et ta simplicité.

Belle réussite à vous les Bee Gees.

A tous mes futurs confrères avec qui j'ai partagé ces années d'études (enfin la fin... !) : Brenn, Childé, Orti, Becky, Vincent, Max P., William G, Jack, Laure L, Laure P, Val, Marie W, Manon F, Lucie T, Ouali, Paulin, Chris, Seb C, Lauriane, Guilhem, Alizée, Greg, Lola, Joffrey, Clem, Morgane S., et tous ceux que je n'oublie pas !!

Brenn, tu es sans doute celui qui garde la pédale soudée au sol le plus tard, j'espère un jour pouvoir partager avec toi cette passion de l'asphalte. Childé, je te file toute la biblio quand tu veux ! Orti, passe me voir quand t'es à Nancy ! Becky, rip la Mi16, un mythe. Paulin, la Gti est prête pour le tour de Corse ? William G. merci pour le fauteuil ! Jack, on se voit pas assez ! Ouali, prends soin de toi mec ! Guilhem, t'as rendu mon semestre à Thionville fun ! Greg, La Réunion, c'est maintenant ! Clem, Morgane, merci d'avoir partagé ces moments à Brabois. Merci à vous tous vous êtes trop cools.

A Guillaume et Émilie, Maxence et Mélanie, Alexandre et Sophie

Vous êtes (presque) la plus meusienne des bandes de potes, notre amitié a plus de 15 ans, elle est loin l'époque à gratter des DM de maths sur le lit de l'internat la nuit ! Beaucoup de souvenirs qu'on devrait partager plus souvent ! Au plaisir de vous voir plus souvent, profitez bien de vos petites chipies et petits loups.

Aux amis avec qui je suis heureux de partager ce moment : Charlotte, Mégane, Maxime B et Pauline, Charles S., Philippe, Mehdi, et tous ceux à qui je pense.

Maxime B, j'ai été heureux de faire ta rencontre et j'espère partager avec toi sur tout ce qu'on aime ! Charles, merci de penser à moi pour les séjours poudreux, ça fait toujours plaisir ! Philippe, on devrait se voir plus souvent, j'ai quelques notions de course à pied à apprendre avec toi ! Mehdi, ton lifestyle, tes mix magiques, ta répartie et ta Globetrotteritude font de toi quelqu'un que j'admire particulièrement, la bise fréro.

A tous les praticiens et leurs équipes chez qui j'ai pu découvrir, appréhender, comprendre, apprendre, m'améliorer dans mon métier : Dr Baptista A., Dr Larrory M., Dr Hasnaoui N., Dr Mortier C., Sophie et Xavier, Dr Weidmann P., Dr Bravetti P., Dr Laplace O., Dr Guyot M. et Marie-Christine, Dr Thomas H., Dr Mollard P., Dr Bourret G., Dr Sadrouline M, Dr Wung B., Dr Cassam-Chaenaï K., Dr Maleck I., Dr Ferrandis P., Dr Gravières P., Dr Carles P., Dr Emadaly M., Dr Abdullah S., Dr Groff G., Dr Wartel L.

Alexis Z, merci pour tous tes conseils qui me permettent de faire les bons choix, merci pour ta disponibilité, ton professionnalisme et ta gentillesse, c'est un plaisir d'échanger avec toi dans un cadre professionnel ou amical.

TABLE DES MATIERES

INTRODUCTION	19
PARTIE 1 : DESCRIPTION DES SYSTÈMES IMPLANTAIRES DE FAIBLE DIAMÈTRE DE 3 FABRICANTS	20
1.1 Systèmes implantaires Zimmer-Biomet.....	21
1.1.1. L'implant Zimmer One-Piece	21
1.1.2. L'implant Zimmer Eztetic	23
1.1.3. L'implant Zimmer T3	25
1.2 Systèmes implantaires Straumann.....	27
1.2.1. La gamme Soft Tissue Level	28
1.2.2. La gamme Bone Level.....	30
1.2.3. La gamme Pure Ceramic.....	31
1.2.4. La gamme Mini-Implant Straumann.....	32
1.3 Systèmes implantaires Astra-Dentsply-Sirona	32
1.3.1. Implant Astra Ankylos	33
1.3.2. Astra Tech Implant System : Osseospeed TX.....	34
1.3.3. Astra Tech Implant System EV	35
1.3.4. Implant XIVE	37
PARTIE 2 : INDICATIONS ET CONTRE-INDICATIONS CHIRURGICALES, INDICATIONS ET CONTRE-INDICATIONS PROTHÉTIQUES	38
2.1. Indications chirurgicales.....	39
2.1.1. Espace inter-radicaire faible	39
2.1.2. Crête alvéolaire fine.....	47
2.1.2.1. Crête osseuse fine en secteur antérieur	48
2.1.2.2. Crête osseuse fine en secteur postérieur	53
2.2. Contre-indications chirurgicales	58
2.2.1. Contre-indications chirurgicales générales à l'implantologie	58
2.2.1.1. Contre-indications générales absolues	58
2.2.1.2. Contre-indications générales relatives	59
2.2.2. Contre-indications chirurgicales spécifiques aux implants de faible diamètre	62

2.3. Indications prothétiques	64
2.3.1. Espace mésio-distal faible entre deux dents	64
2.3.2. Diamètre cervical de dent faible	68
2.3.3. Agénésies des incisives latérales maxillaires	72
2.3.4. Stabilisation de la prothèse amovible complète supra-implantaire	74
2.3.5. Implants étroits en secteur postérieur.....	76
2.4. Contre-indications prothétiques	77
2.4.1. Point d'émergence non satisfaisant.....	77
2.4.2. Risques biomécaniques	79
2.4.3. Risques esthétiques	81
PARTIE 3 : REVUE DE LITTÉRATURE	82
3.1. Études sur les implants étroits en secteur antérieur.....	83
3.2. Études sur les implants étroits en secteur postérieur.....	92
3.3. Études sur les implants étroits en secteur antérieur et postérieur.....	105
3.4. Études sur les implants étroits supportant des overdentures.....	114
3.5. Études sur les facteurs d'influence et le comportement des implants étroits	121
CONCLUSION	127
REFERENCES BIBLIOGRAPHIQUES	128
TABLE DES ILLUSTRATIONS.....	141

INTRODUCTION

L'implantologie, héritage du Pr Brånemark et du concept d'ostéointégration, s'est développée depuis le début des années 1980, pour devenir une thérapeutique courante aujourd'hui. Cette discipline offre une réponse aux édentements partiels ou totaux, unitaires ou pluraux, unilatéraux ou bilatéraux, pour des restaurations fixes ou amovibles.

Les implants peuvent être classés selon leurs formes ou leurs diamètres même si aucun consensus ne propose une classification officielle. Al-Johany et coll. (2017) (1) ont réalisé une étude dans l'objectif de proposer une classification. Une certaine uniformisation sur le marché permet de distinguer 3 groupes d'implants selon leur diamètre : les implants larges dont le diamètre est supérieur à 4,5mm, les implants standards dont le diamètre est supérieur à 3,5mm jusque 4,5mm et les implants étroits dont le diamètre est inférieur ou égal à 3,5mm.

Les implants étroits sont apparus sur le marché pour répondre à des situations cliniques spécifiques pour concilier les impératifs anatomiques, chirurgicaux, prothétiques, esthétiques et fonctionnels. Quelles en sont les indications ? Quels sont les taux de succès ? Quelles en sont les limites et les complications ?

Ce travail a pour but de répondre à ces interrogations, en faisant le point sur les données actuelles.

La première partie présente les différents systèmes implantaires de faible diamètre disponibles chez 3 fabricants choisis parmi les leaders mondiaux : le groupe Astra-Dentsply-Sirona, Zimmer-Biomet et enfin Straumann.

La deuxième partie expose les indications et contre-indications chirurgicales des implants étroits, puis les indications et contre-indications prothétiques.

Enfin, la troisième partie propose une revue de littérature portant sur les études cliniques évaluant les taux de succès selon les différentes indications et différents matériaux, les complications biologiques et mécaniques rencontrées.

**PARTIE 1 : DESCRIPTION DES SYSTÈMES
IMPLANTAIRES DE FAIBLE DIAMÈTRE DE 3
FABRICANTS :**

- *Zimmer-Biomet*
- *Straumann*
- *Astra-Dentsply-Sirona*

1.1 SYSTÈMES IMPLANTAIRES ZIMMER-BIOMET

Zimmer est une société basée en Californie, fondée en 1927, spécialisée initialement en soins de santé musculo-squelettiques. Elle se compose de plus de 8500 employés, dispose de prestataires dans plus de 100 pays et figure parmi les leaders mondiaux dans différents domaines de la santé.

Devenue Zimmer Biomet depuis quelques années, le catalogue de produits dentaires propose une large gamme d'implants (100).

Nous allons présenter les différents implants dentaires à diamètres étroits disponibles. On observe 3 gammes proposant des implants de faible diamètre :

- L'implant Zimmer One-Piece
- L'implant Zimmer Eztetic
- L'implant Biomet T3

1.1.1. L'IMPLANT ZIMMER ONE-PIECE

L'implant Zimmer One-Piece est un implant endo-osseux de forme radulaire : l'implant et le pilier ne font qu'un seul et même composant.

Il existe en diamètre 3,0mm (étroit), 3,7mm et 4,7mm (standard). Pour le 3,0mm, les longueurs disponibles sont de 10mm, 11,5mm et 13mm.

La partie implant, conique, est dotée de spires double ou triple selon le diamètre du col, et elle reprend les proportions et les caractéristiques de l'implant Tapered Screw-Vent (implant Zimmer de diamètre standard).

La forme conique reproduit la géométrie des dents, augmentant ainsi les options de mise en place. La conicité débute à partir de 1 mm sous le premier filet, soit à 3,5 mm de l'extrémité du col usiné de l'implant. Le degré de conicité varie entre 1,5 ° et 2,75 °, en fonction de la longueur de l'implant.

La partie pilier présente un congé festonné et est disponible en profils droits ou angulés.

Les contours du pilier préformé assurent une esthétique intéressante avec une préparation réduite au minimum.

Il existe une gamme complète de diamètres et de hauteurs de piliers, en versions droites ou angulées.

Sa structure en une seule pièce élimine les micromouvements entre le pilier et l'implant, améliore la résistance et contribue à réduire la perte osseuse. De plus, aucun composant secondaire, ce qui contribue à améliorer l'apposition des tissus mous et permet un gain de temps.

La structure en titane et le design en une seule pièce offrent une résistance et une stabilité maximales

La surface MTX™ exclusive de Zimmer améliore le contact os/implant.

Le fabricant informe que les implants Zimmer One-Piece 3,0 mm sont indiqués pour :

- Le soutien et la rétention des restaurations fixes de prothèses unitaires et partielles fixes des incisives mandibulaires
- Le soutien et la rétention des restaurations fixes de prothèses unitaires et partielles fixes des incisives latérales maxillaires.

Il est possible de mettre en place une restauration transitoire sans mise en charge.

Implants Zimmer One-Piece




Figure 1: caractéristiques des implants Zimmer One-Piece (source Zimmer-Biomet 2018)

1.1.2. L'IMPLANT ZIMMER EZTETIC

L'implant Zimmer Eztetic est un implant conçu pour être mise en place en juxta-osseux ou légèrement sous la limite juxta-osseuse.

L'implant et le pilier prothétique sont en 2 parties.

L'implant n'existe exclusivement qu'en diamètre 3,1mm selon les longueurs 8mm, 10mm, 11,5mm, 13mm ou 16mm.

L'implant est conique, avec un degré de conicité qui varie de 1° à 4° selon la longueur de l'implant et est doté d'un filetage à triple spires. Le diamètre apical est de 2,7mm.

La partie pilier présente un congé festonné et est disponible en profils droits ou angulés. Le col de l'implant est disponible selon 2 types : intégralement microtexturé avec la technologie MTX ou combiné avec un usinage sur 0,5mm et un microtexturage.

L'implant bénéficie d'un principe de connexion associant : le platform-switching et la connexion conique à double friction Friction-Fit. La hauteur totale de connexion étant alors de 3mm. L'objectif est de répartir au mieux les contraintes mécaniques et les éloigner de l'os crestal pour réduire le stress crestal.

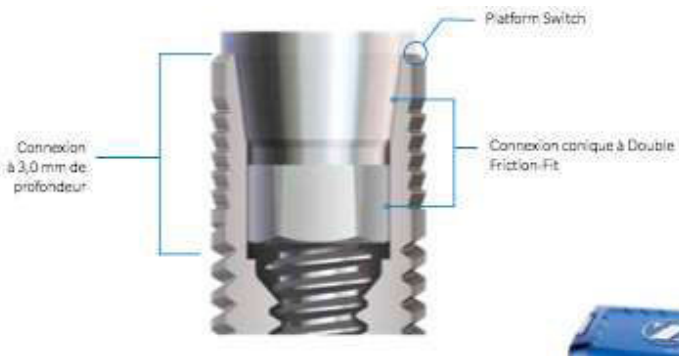


Figure 2: spécificités de la connectique de l'implant Zimmer Eztetic (source Zimmer-Biomet 2018)




Figure 3: caractéristiques de l'implant Zimmer Eztetic (source Zimmer-Biomet 2018)

Les contours du pilier préformé assurent une esthétique intéressante avec une préparation réduite au minimum.

Il existe une gamme complète de diamètres et de hauteurs de piliers, en versions droites ou angulées.

La structure en titane et le design en une seule pièce offrent une résistance et une stabilité maximales.

Les implants Eztetic de 3,1 mm sont conçus pour être utilisés en secteur antérieur (maxillaire ou mandibule) avec mise en charge immédiate ou après un délai de cicatrisation conventionnel. Ces implants sont destinés à remplacer une ou plusieurs dents.

La mise en charge immédiate est indiquée sous réserve d'une bonne stabilité primaire et d'une charge occlusale appropriée.

Les implants dentaires Eztetic de 3,1 mm peuvent être placés immédiatement après l'extraction ou la perte de la dent naturelle, sous réserve d'un volume suffisant d'os alvéolaire pour soutenir l'implant a minima (au moins 1 mm circonférentiel et 2 mm en apical.)

Les implants Eztetic de 3,1 mm doivent être jumelés à des implants supplémentaires lorsqu'ils sont utilisés dans la zone des prémolaires, et ne doivent pas être posés dans la zone des molaires.




Figure 4: diamètres et longueurs disponibles de l'implant Zimmer Eztetic (source Zimmer-Biomet 2018)

1.1.3. L'IMPLANT ZIMMER T3

L'implant T3 est spécialement conçu pour offrir des résultats esthétiques grâce à la préservation des tissus durs et des tissus mous.

Deux gammes sont disponibles et proposent des implants de diamètre réduit : coniques et droits.

- Conique :
 - Sans platform-switching : diamètre disponible 3,25mm et longueur 8,5/10/11,5/13/15mm
 - Sans platform-switching avec DCD : diamètre disponible 3,25mm et longueur 8,5/10/11,5/13/15mm
- Droit :
 - Sans platform-switching : diamètre réduit disponible 3,25mm et longueur 8,5/10/11,5/13/15/18mm

- Sans platform-switching avec DCD : diamètre réduit disponible 3,25mm et longueur : 8,5/10/11,5/13/15/18mm

La surface hybride contemporaine de Zimmer consiste en l'obtention par le mélange d'une topographie fine (surface sablée et mordancée) et moins fine (surface sablée au phosphate de calcium) d'un revêtement dont la rugosité moyenne est de 1,4 microns au niveau de la partie filetée de l'implant.

L'utilisation de la vis Gold-Tite® permet d'augmenter la force de serrage implant/pilier Certain® de plus de 113 % comparé à une vis standard.

La surface brevetée du Gold-Tite s'écroute pour optimiser la stabilité du pilier.

La technologie DCD de Zimmer (Dépôt Cristallin Discret de phosphate de calcium) favorise l'ostéointégration grâce à une optimisation de l'intégration lors du processus précoce de cicatrisation.

La technologie Osseotite® permet de réduire le risque de péri-implantite par rapport à une surface usinée classique.




Figure 5: caractéristiques des implants Zimmer T3 (source Zimmer-Biomet 2018)

1.2 SYSTÈMES IMPLANTAIRES STRAUMANN

Straumann group est un industriel pharmaceutique suisse basé à Bâle, comprenant différentes entités : Straumann, Intradent, Neodent, Medentika, Etkon ainsi que d'autres sociétés. Straumann Group emploie actuellement environ 3800 personnes dans le monde et ses produits et services sont disponibles dans plus de 100 pays. Straumann a été fondé en 1954 et a proposé le premier implant en une étape en 1975. Son patrimoine et son expérience en font un des leaders mondiaux de l'implantologie dentaire.

Le système implantaire Straumann propose une large gamme de produit dont un éventail intéressant d'implant de faible diamètre, de 2,4mm à 3,3mm (96), pour répondre au mieux à toutes les situations cliniques existantes et dont l'identification suit un code couleur.

On peut ainsi distinguer 4 groupes d'implants :

- La gamme Soft Tissue Level
- La gamme Bone level
- La gamme Pure Ceramic
- La gamme Mini Implant

Nous allons synthétiquement décrire les implants étroits disponibles dans chacune de ces gammes.




Figure 6: les différentes gammes d'implants Straumann (source Straumann 2018)

Code de couleur	
● bleu	Implant endo-osseux de 2,9 mm de diamètre
● jaune	Implant endo-osseux de 3,3 mm de diamètre
● rouge	Implant endo-osseux de 4,1 mm de diamètre
● vert	Implant endo-osseux de 4,8 mm de diamètre

Figure 7: code couleur des implants Straumann en fonction du diamètre (source Straumann 2018)

1.2.1. LA GAMME SOFT TISSUE LEVEL

Cette gamme propose les technologies Roxolid, Connexion Synocta, le transfert Loxim, le revêtement SLActive et le Bone Control Design.

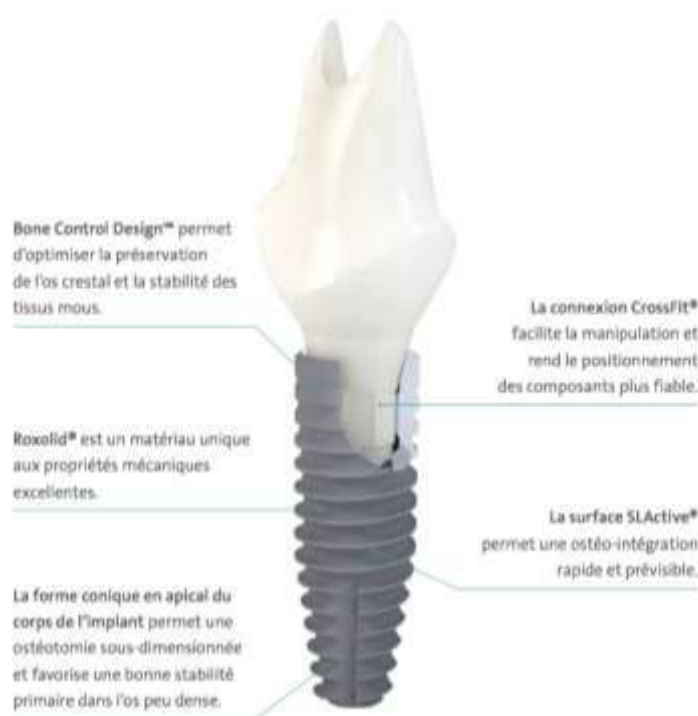

Figure 8: caractéristiques de la gamme Soft Tissue Level de Straumann (source Straumann 2018)

On observe 3 produits dans la gamme :

- L'implant Straumann Standard :

Particulièrement approprié pour une intervention chirurgicale en un temps et répond à de multiples indications. Utilisable en secteur antérieur ou en postérieur selon le fabricant grâce à l'alliage de titane-zirconium dénommé Roxolid (78). Cet alliage a obtenu d'excellents résultats dans l'étude d'Al-Nawas et coll. (2015) (2).

Il comprend la connexion synOcta® et est utilisé avec les composants prothétiques correspondants (gamme Straumann® synOcta et pilier plein Straumann®).

Son col usiné de 2,8 mm est optimal pour une muqueuse épaisse dans des procédures classiques en un temps où l'implant est posé au niveau du tissu mou pour une cicatrisation transgingivale.

Diamètre implantaire disponible : 3,3mm, avec regular neck 4,8mm.

Existe en longueur 8/10/12/14 et 16mm.

Technologies disponibles : SLA et SLActive, Roxolid (et transfert Loxim ou Ti Loxim pour le 16mm).

- L'implant Straumann Standard Plus :

L'implant Straumann® Standard Plus a été conçu pour une esthétique optimale dans la région antérieure, tout en respectant l'espace biologique grâce à son col usiné plus petit de 1,8mm pour mieux guider les tissus mous.

Disponible en diamètre 3,3mm, il est proposé en Narrow Neck 3,5mm, en Narrow Neck Crossfit 3,5mm ou en Regular neck 4,8mm, selon les longueurs 8, 10, 12 et 14mm.

Technologies disponibles : SLA et SLActive, Roxolid, Ti, transfert Ti Loxim

- L'implant Straumann Tapered Effect :

L'implant Straumann® Tapered Effect comprend une partie coronaire conique permettant un ajustement optimal à la cavité post-extraction. Cette conception anatomique le rend particulièrement approprié pour une implantation immédiate ou précoce suite à l'extraction ou à la perte de dents naturelles. Avec le col usiné de 1,8 mm, l'espace biologique est respecté et une cicatrisation trans ou sous-gingivale

peut avoir lieu. Le petit pas de vis et la géométrie auto-taroudante permettent une excellente stabilité primaire dans toutes les classes osseuses.

Disponible en diamètre 3,3mm, en regular neck 4,8mm selon les longueurs 8,10,12,14mm.

Technologies disponibles : Roxolid, Ti Loxim.



Figure 9: implant standard - standard plus - standard plus narrow neck crossfit - tapered effect (source Straumann 2018)

1.2.2. LA GAMME BONE LEVEL

Cette gamme propose les technologies : Roxolid, Consistent Emergence Profiles, Connexion Crossfit, Transfert Loxim, revêtement SLActive et Bone Control Design.

On observe 2 produits dans la gamme :

- L'implant Straumann Bone Level :

L'implant Straumann® Bone Level est un implant cylindrique endo-osseux dont l'extrémité du col se place à fleur de crête. Il est disponible en diamètre 3,3mm, en Narrow Crossfit 3,3mm selon les longueurs 8, 10, 12 et 14mm avec les technologies Roxolid et Ti Loxim.

- L'implant Straumann Bone Level Tapered :

L'implant Straumann® Bone Level Tapered est un implant conique particulièrement adapté aux tissus osseux mous et dans les cavités d'extractions récentes. La

conicité permet d'obtenir une compression contrôlée selon une ostéotomie sous-préparée. Cet implant offre ainsi une solution dans les cas d'extrémités radiculaires convergentes ou de crêtes étroites atrophiées.

Proposé en diamètre 3,3 et 2,9mm (plus faible diamètre disponible : SmallOne), en Narrow Crossfit 3,3mm et Small Crossfit 2,9mm selon les longueurs 8, 10, 12, 14 et 16mm.

Technologies disponibles : Roxolid, Loxim Roxolid.



Figure 10: implant Bone level - Bone level Tapered - Small One (source Straumann 2018)

1.2.3. LA GAMME PURE CERAMIC

Cette gamme propose les technologies : revêtement de surface ZLA, Céramique en Zirconium haute performance.

L'implant Straumann® PURE Ceramic Monotype est un implant Soft Tissue Level Standard Plus répondant aux indications de restaurations en secteur antérieur. Il est disponible en diamètre 3,3mm, selon les longueurs 8,10,12 et 14mm et selon 2 hauteurs de piliers 4 et 5,5mm.



Figure 11: implant Straumann Pure Ceramic (source Straumann 2018)

1.2.4. LA GAMME MINI-IMPLANT STRAUMANN

Les mini-implants Straumann sont des implants Tissue Level adaptés aux crêtes osseuses étroites comme support de prothèse amovible partielles et complète maxillaire (retenue par 6 implants) et mandibulaire (retenue par 4 implants).

Ils sont de conception conique dans le but d'obtenir une stabilité primaire élevée grâce à une préparation sous-dimensionnée. Ils associés à une connectique prothétique Optiloc® (matrice en PEEK et revêtement des parties secondaires à base de carbone ADLC, compatible avec une convergence ou divergence de 2 implants de 40°). Les boîtiers de matrice proposent 6 forces de rétention des prothèses pour un réglage optimal.

Ils sont adaptés aux procédures de mise en charge immédiate.

Ils sont fabriqués en matériau Roxolid® et bénéficient du traitement de surface SLA®. L'unique diamètre proposé est de 2,4mm selon les longueurs 10,12 et 14mm.




Figure 12: Mini-Implant Straumann (source Straumann 2018)

1.3 SYSTÈMES IMPLANTAIRES ASTRA-DENTSPLY-SIRONA

Le groupe Dentsply Sirona Astra est né de l'acquisition d'Astra Tech (division du groupe anglo-suédois AstraZeneca) par Dentsply (États-Unis) en 2011, puis de la fusion du groupe Dentsply avec l'entreprise Sirona Dental Systems (Allemagne) en 2015.

Les systèmes implantaires proposés par Astra depuis une trentaine d'années ont constamment évolué au fil du temps pour devenir l'un des leaders mondiaux des dispositifs médicaux d'implantologie dentaire.

Le catalogue Astra propose 4 gammes d'implants (93) : le système Ankylos existant sur le marché depuis plus de 25 ans, l'Astra Tech Implant System avec la gamme Osseospeed TX lancée en 2010, l'Astra Tech Implant System EV avec la gamme Osseospeed EV lancée en 2014 et le système implantaire Xive lancé en 2001.

Les 4 gammes proposent des implants de diamètre réduit inférieur ou égal à 3,5mm.

Voici la description des différents modèles d'implants étroits disponibles chez Astra.

1.3.1. IMPLANT ASTRA ANKYLOS

Il s'agit d'un implant bone-level et même légèrement sous-crestal, en titane grade 2. Il a comme particularité un micro-texturage (état de surface Friadent plus) sur le bord cervical et au niveau de l'épaulement favorisant l'apposition de cellules osseuses et ce, même sur la face horizontale de l'implant. L'objectif est d'obtenir un meilleur recouvrement des tissus mous.

Le filetage progressif de l'implant ANKYLOS permet un vissage facilité et préserve ainsi les tissus.

La connexion TissueCare permet de supprimer les micromouvements entre l'implant et le pilier ce qui aboutit à une soudure virtuelle entre l'implant et le pilier, tel un implant monobloc, ce qui préserve du risque de péri-implantite. La conception de ce système permet d'adapter tous les piliers sur tous les implants.

Cet implant est disponible en diamètre 3,5mm selon les longueurs 6,6/8/9,5/11/14 et 17mm.

L'identification facilitée par un code couleur.

∅ L	6.6 mm	8 mm	9.5 mm	11 mm	14 mm	17 mm
3.5 mm	A 6.6	A 8	A 9.5	A 11	A 14	A 17
4.5 mm	B 6.6	B 8	B 9.5	B 11	B 14	B 17
5.5 mm	C 6.6	C 8	C 9.5	C 11	C 14	C 17
7.0 mm		D 8	D 9.5	D 11	D 14	

Figure 13: code couleur Astra en fonction des diamètres et des longueurs des implants (source Astra 2018)



Figure 14: gamme d'implant Astra Ankylos (source Astra 2018)

1.3.2. ASTRA TECH IMPLANT SYSTEM : OSSEOSPEED TX

L'implant Astra Osseospeed TX (Tapered Apex) est un implant conique en titane grade 4, bénéficiant de l'Astra Tech Implant System BioManagement Complex.

Cette technologie propose :

- Une surface en titane chimiquement traitée au niveau nanométrique (Osseospeed) pour favoriser cicatrisation osseuse.
- Un micro-filetage sur le col de l'implant (Microthread) qui permet une distribution optimale des charges et réduit la valeur des contraintes.
- Une connexion conique (ConicalSeal Design disponible en 3 tailles) générant un scellement hermétique réduisant au maximum les mirco-mouvements.
- Une liaison implant-pilier créant un contour (Connective Contour) optimisant l'espace biologique

Les implants Osseospeed TX couvrent toutes les indications dont les incisives latérales maxillaires et les incisives mandibulaires. Ils sont disponibles en diamètre étroit (3,5mm) de longueur 11/13 et 15mm, et en diamètre très étroit (3,0mm) de longueur 8/9/11/13/15 et 17mm. Ils existent en profile EV pour une meilleure adaptation clinique.



Figure 15: les longueurs disponibles des implants Astra Osseospeed TX étroits et très étroits (source Astra 2018)

1.3.3. ASTRA TECH IMPLANT SYSTEM EV

Les implants Astra EV sont des implants cylindriques bone-level, en titane de grade 4, avec une approche corono-apicale (technique du crown-down) à profil dessiné (EV) pour coller au plus proche de l'anatomie de la crête marginale. Ils bénéficient également de l'Astra Tech Implant BioManagement Complex.

Ils sont disponibles en diamètre étroit (3,0mm) selon les longueurs 8/9/11/13 et 15mm, avec un code couleur associé.

Ils sont proposés avec connectique interne à position unique du pilier, hexaposition ou sans indexation.

Implants droits OsseoSpeed EV

Longueurs 6-17mm



Placement à position unique pour tous les composants indexés

La position unique est synonyme de simplicité et de prévisibilité pour l'ensemble de la procédure, depuis la mise en place de l'implant jusqu'à la mise en place du pier défini.

Figure 16: code couleur Astra EV et système de positionnement des piliers sur implants Astra EV (source Astra 2018)



Figure 17: position de l'os marginal au niveau du col d'un implant conventionnel (source Astra 2018)



Figure 18: adaptation marginale du profil du col implantaire Astra EV Profile (source Astra 2018)



Figure 19: gamme d'implant Astra EV (source Astra 2018)

1.3.4. IMPLANT XIVE

L'implant Xive bénéficie de plus de 25 ans d'expérience. Il s'agit d'un implant cylindrique vissiforme en titane de grade 2, proposé en sous-gingival (S) ou transgingival (TG), pour une section endo-osseuse identique, nécessitant donc une instrumentation chirurgicale identique. Il propose la possibilité d'une procédure en un temps ou deux temps chirurgicaux, avec mise en charge immédiate ou différée, fonctionnelle ou non fonctionnelle.

Il profite d'un état de surface Friadent plus dans la section endo-osseuse et compatible avec Frialit au niveau des piliers prothétiques.

L'implant Xive S est disponible en diamètre 3,0 et 3,4mm selon les longueurs 11 et 13mm, également 9,5 et 18mm pour le diamètre 3,4mm. La connectique est hexagonale interne.

L'implant Xive TG existe en diamètre 3,4mm selon les longueurs 9,5/11/13 et 15mm. La connectique est carrée externe.

Un code couleur facilite l'utilisation des différents implants.

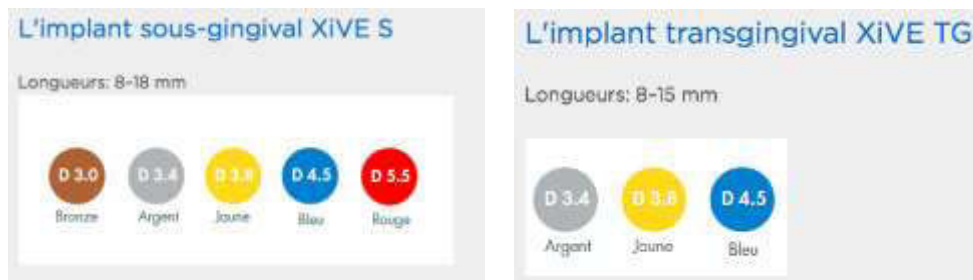

Figure 20: code couleur des implants Xive S et TG (source Astra 2018)



Figure 21: gamme d'implants Xive (source Astra 2018)

**PARTIE 2 : INDICATIONS ET CONTRE-INDICATIONS
CHIRURGICALES, INDICATIONS ET CONTRE-
INDICATIONS PROTHÉTIQUES**

2.1. INDICATIONS CHIRURGICALES

Les différents fabricants d'implants recommandent globalement l'emploi d'implants de faible diamètre dans les cas de remplacement d'incisives latérales maxillaires et des incisives mandibulaires.

Cependant de nombreuses études montrent l'usage possible de ces implants de diamètre réduit pour une réhabilitation de zones postérieures édentées avec un taux de réussite comparable à ceux obtenus avec des implants de diamètre standard.

Nous allons décrire les 2 indications chirurgicales essentielles rencontrées dans l'utilisation d'implants étroits : l'espace inter-radiculaire étroit et la crête alvéolaire fine.

2.1.1. ESPACE INTER-RADICULAIRE FAIBLE

L'une des principales indications de la pose d'implant de faible diamètre est définie par le faible espace osseux mésio-distal disponible entre deux racines adjacentes ou entre deux implants.

Il est communément admis que la distance minimale nécessaire à la pose d'un implant, dans le plan frontal, est de 7mm pour un implant de diamètre standard. Cet espace se décompose comme suit : 4mm de largeur pour l'implant ainsi que 1,5mm de part et d'autre pour respecter une épaisseur de circonscription osseuse de 1,5mm tout autour de cet implant.

On distingue ainsi la zone de confort de la zone de danger : la zone de confort nécessitant une distance de 3mm entre 2 implants et 1,5mm à 2mm entre un implant et une dent. La zone de danger étant la zone à ne pas empiéter pour éviter les risques de complications et les échecs.

Le non-respect de la zone de danger expose à de multiples risques :

- Lyse osseuse verticale et horizontale
- Non préservation de la crête osseuse inter-implantaire ou entre l'implant et la dent adjacente, augmentant ainsi la distance crête osseuse-point de contact et ne permettant pas l'obtention d'une papille esthétiquement satisfaisante
- Lésion du ligament alvéolo-dentaire de la dent adjacente
- Une angiogenèse moins efficace avec un risque de fibro-intégration de l'implant (échec précoce) ou de perte d'ostéo-intégration (échec tardif)
- Lésion inflammatoire apicale de la dent adjacente due à la convergence de l'implant et de la racine de la dent adjacente

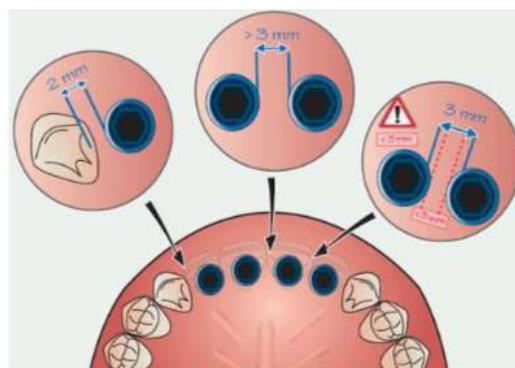


Figure 22: respect des distances entre dents et implants (source Davarpanah 2008)



Figure 23: zone de confort et zone de danger (source Davarpanah 2008)

Les volumes osseux mésio-distaux les plus faibles sont retrouvés au niveau du bloc incisif mandibulaire ainsi qu'au niveau des sites incisifs latéraux maxillaires. Les incisives latérales maxillaires et les incisives mandibulaires sont les dents dont la largeur mésio-distale des racines est la plus faible, et dont l'espace inter-radiculaire est le plus faible.

D'autre part, lorsque nous considérons la surface d'ancrage moyenne radiculaire de chacune des dents, nous constatons que les valeurs les plus faibles sont obtenues dans l'ordre pour l'incisive centrale mandibulaire, puis l'incisive latérale mandibulaire, l'incisive latérale maxillaire puis les prémolaires (Gall et al., 1994).

Dent	Surface d'ancrage moyenne	
	Dents maxillaires (mm ²)	Dents mandibulaires (mm ²)
Incisive centrale	237	132
Incisive latérale	180	152
Canine	283	250
1 ^{re} prémolaire	191	207
2 ^e prémolaire	233	217
1 ^{re} molaire	311	352
2 ^e molaire	274	328

Figure 24: comparaison des surfaces moyennes estimées d'ancrage des dents (source Davarpanah 2012)

La pose d'implant étroit est donc indiquée au niveau de ces secteurs de faible largeur mésio-distale et de surface d'ancrage osseuse moyenne faible, de par la constitution grêle des racines.

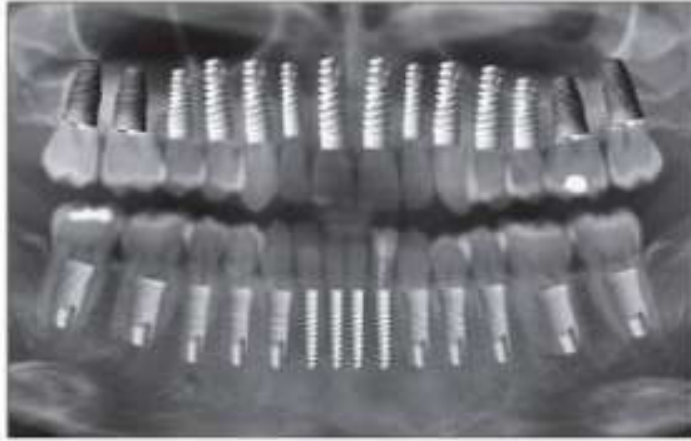

Figure 25: estimation indicative des diamètres d'implants à utiliser en fonction des dents à remplacer (source Davarpanah 2012)

Les implants de diamètre étroit permettent dans ces secteurs d'éviter le recours à un traitement orthodontique préalable pour augmenter la distance mésio-distale entre les dents lors d'une réhabilitation implanto-prothétique.

Cette dispense de traitement orthodontique permet une réduction de durée, de coût et d'inconfort du traitement pour le patient.

Présentation d'un cas clinique réalisé aux Pays-Bas par le Dr Derksen (94)

Un patient de 21 ans présentait une dent 31 manquante à cause d'un traumatisme. Le diastème clinique était uniquement de 4,5 mm pour un espace de 5,5 mm disponible au niveau de l'os.

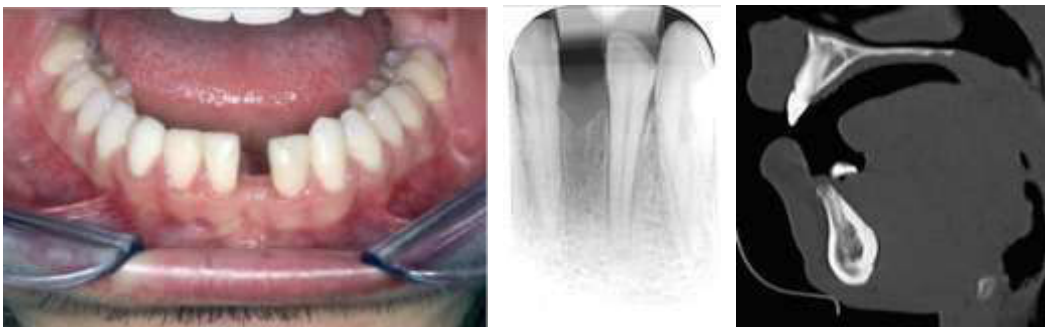

Figure 26: situation clinique et radiologique initiale du cas clinique du Dr Derksen (source Derksen 2017)

Planification du traitement : l'image tomodynamométrique montrait une largeur osseuse suffisante ne nécessitant pas d'augmentation osseuse préalable mais objectivait une cavité au niveau de la table vestibulaire de l'os sous-jacent.

Procédure chirurgicale : le choix s'est porté sur un implant Straumann BLT de diamètre 2,9mm et d'une longueur de 12mm. Il a finalement été décidé de réaliser une greffe au niveau du contour vestibulaire compte-tenu du faible volume osseux.

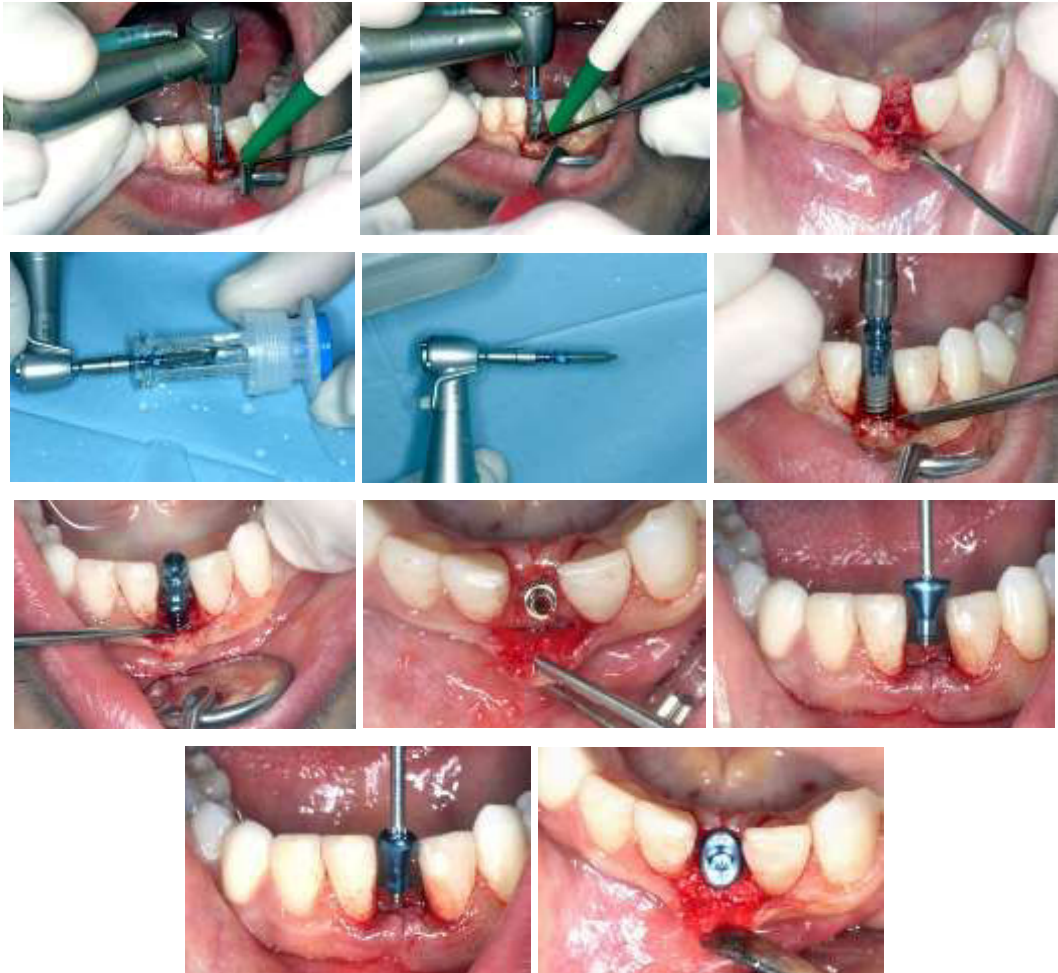


Figure 27: protocole chirurgical du lambeau à la pose du pilier de cicatrisation (source Derksen 2017)

Procédure prothétique : l'ostéointégration a été contrôlée 3 mois après la pose pour débiter les étapes prothétiques. Le choix de la restauration s'est arrêté sur une coiffe en zircone collée en raison de l'angulation vestibulaire de l'implant.

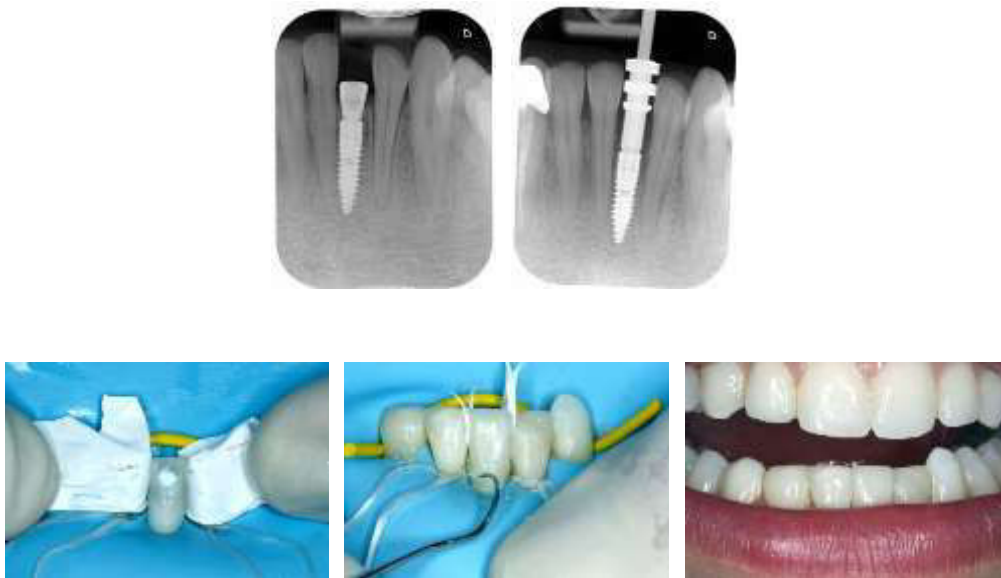

Figure 28: protocole prothétique de la radiographie avec le pilier de cicatrisation au résultat final (source Derksen 2017)

Ce cas clinique n'a pas nécessité de traitement orthodontique grâce à l'utilisation d'implant étroit (le même type d'implant est utilisable au maxillaire en remplacement de l'incisive latérale, exemple : Dr Hicklin, Suisse, (2017) (95)). Cependant lorsque l'espace mésio-distal est particulièrement faible, l'association d'un traitement orthodontique et de l'utilisation d'implant de faible diamètre permet de proposer des thérapeutiques dans des situations cliniques encore plus contraignantes, par exemple lors d'agénésie des incisives latérales avec convergence des racines des incisives centrales et des canines.

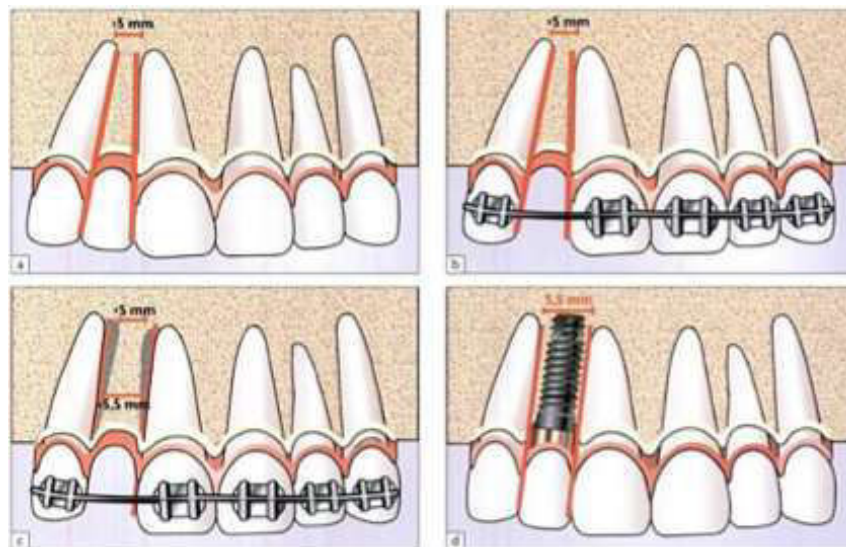


Figure 29: schématisation du traitement implantaire associé au traitement orthodontique (source Davarpanah 2012)

Présentation d'un cas clinique réalisé en France par le Dr Sage (99)

Une patiente de 42 ans avec une absence congénitale de l'incisive latérale maxillaire gauche souhaitait avoir un sourire esthétique et harmonieux.

L'espace coronaire entre l'incisive centrale et la canine était limité en raison de la migration distale de l'incisive centrale, rendant impossible la pose d'un implant sans traitement orthodontique préalable. Le traitement orthodontique a permis mésialer l'incisive centrale pour obtenir un espace méso-distal suffisant à la pose d'un implant étroit.

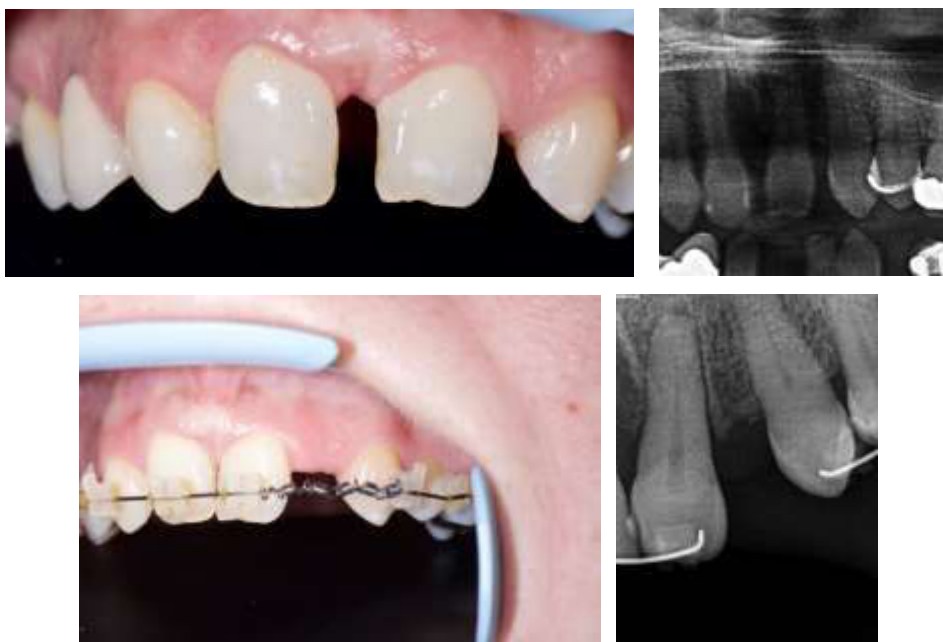

Figure 30: Situation clinique avant et après traitement orthodontique du cas clinique du Dr Sage (source Sage 2017)

Planification du traitement : le choix s'est porté sur un implant de diamètre 2,9mm (Straumann BLT Roxolid) en place de l'incisive latérale avec greffe de tissu conjonctif. Pour obtenir une esthétique optimale, une facette a également été prévue au niveau de la canine.

Procédure chirurgicale : pour prévenir le secteur esthétique du tissu cicatriciel, le lambeau muco-périosté a été décollé à partir d'une incision marginale de l'incisive centrale à la canine.

Après mise en place de l'implant, une greffe de tissu conjonctif a été réalisée en vestibulaire.

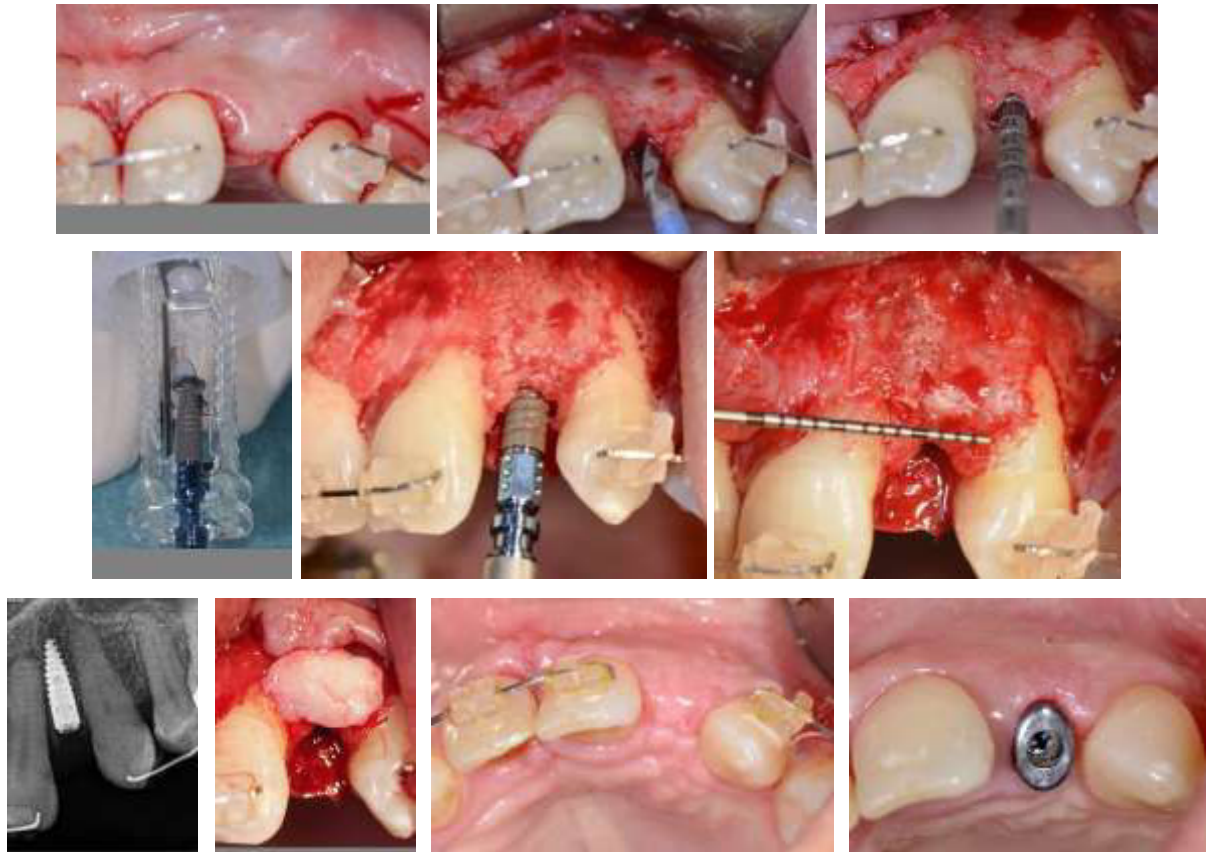


Figure 31: protocole chirurgical avec greffe de tissu conjonctif en vestibulaire (source Sage 2017)

Procédure prothétique : après empreinte sur pilier personnalisé et préparation à minima de la canine pour ajuster la convexité vestibulaire, la prothèse d'usage a été scellée au niveau de l'incisive latérale.

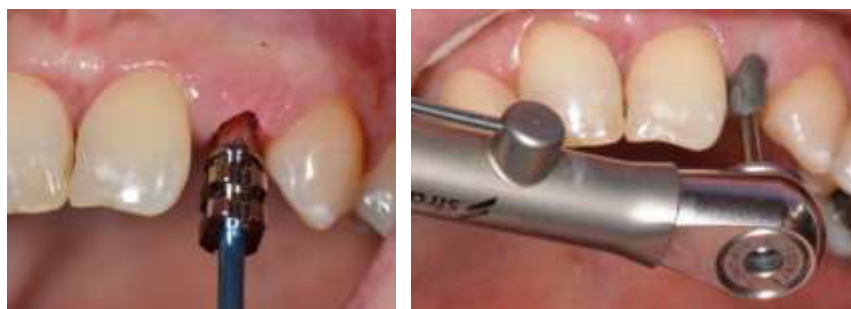

Figure 32: protocole prothétique avec empreinte de pilier personnalisé (source Sage 2017)

Le résultat prothétique était très satisfaisant pour la patiente. Cinq mois après l'intervention chirurgicale, le complexe gingival entourant l'implant était resté stable. Le tissu mou péri-implantaire était sain, sans signes d'inflammation. Grâce au petit diamètre de l'implant, la formation d'une nouvelle papille a été observée autour de la dent.

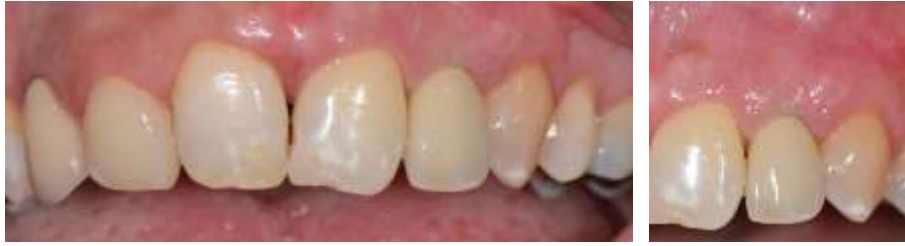

Figure 33: résultat final (source Sage 2017)

2.1.2. CRÊTE ALVÉOLAIRE FINE

La crête alvéolaire est naturellement fine dans les secteurs antérieurs maxillaire et mandibulaire. Nous pouvons aussi constater une faible épaisseur vestibulo-linguale d'os en secteur postérieur dans les cas d'édentements anciens non compensés dont les avulsions ont été réalisées pour raisons endodontiques, parodontales ou en encore traumatiques.

En dessous de 6mm d'épaisseur, la pose d'implant standard est contre-indiquée. En effet, la largeur crestale nécessaire est égale au diamètre de l'implant ajouté d'un millimètre de part et d'autre de l'implant.

Les alternatives thérapeutiques devront prendre en comptes différents paramètres : secteur esthétique ou non, volume osseux résiduel, possibilité de poser un implant de diamètre étroit avec ou sans reconstruction osseuse, respect des impératifs chirurgicaux et prothétiques, considérations biomécaniques, notions des risques d'échec et de complications, et acceptation par le patient de la durée de traitement et du coût.

Nous allons décrire l'indication chirurgicale en secteur antérieur dans un premier temps puis en secteur postérieur dans un second temps.

2.1.2.1. CRÊTE OSSEUSE FINE EN SECTEUR ANTÉRIEUR

Lorsque l'on considère un implant en secteur esthétique, l'épaisseur de la lamelle vestibulaire doit être au minimum de 2 mm au-delà de la paroi de l'implant ainsi que 2mm en palatin, dans le but de prévenir une lyse osseuse et une récession gingivale par manque de vascularisation. La pose de l'implant est donc dictée par l'impératif chirurgical et non par l'impératif prothétique.

Len effet, l'intérêt principal de l'implant étroit est de permettre une restauration prothétique satisfaisante sans reconstruction osseuse malgré la crête mince et la concavité de la table osseuse vestibulaire. Or l'impératif chirurgical nécessitera une position palatinée de l'implant pour éviter le risque de déhiscence et de fenestration. Si le point d'émergence coronaire est trop en palatin, l'implant étroit est alors contre-indiqué.

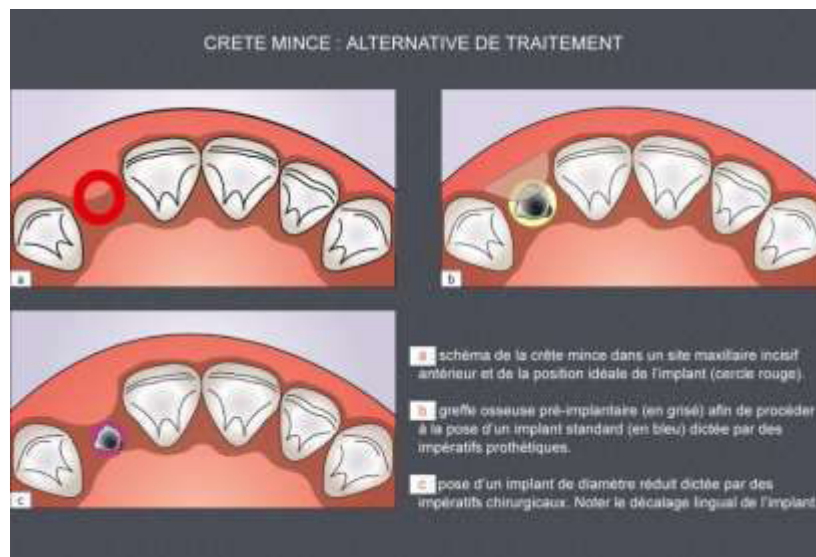


Figure 34: alternative de traitement dans le cas d'une crête osseuse fine (source Davarpanah 2012)

Si l'impératif chirurgical de lamelle vestibulaire n'est pas respecté : la cratérisation générée par l'ostéo-intégration exposera au risque de récession gingivale et de restauration esthétique non satisfaisante.

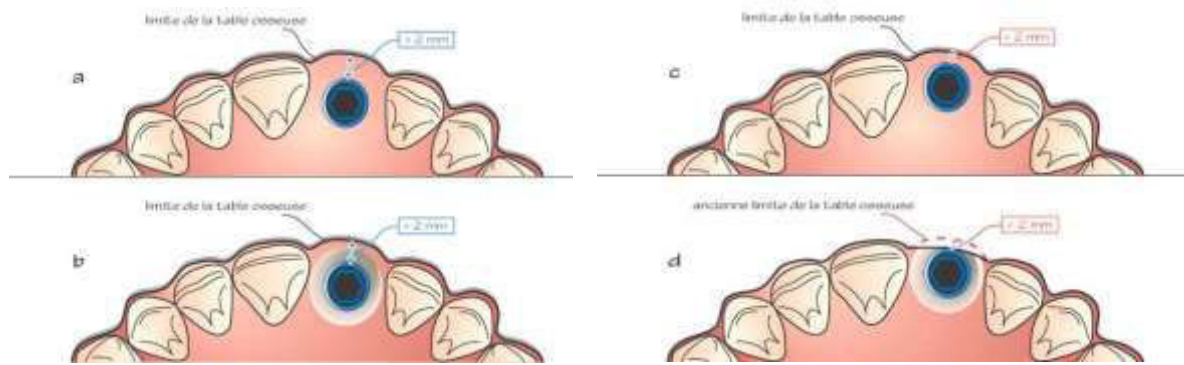


Figure 35:schéma décrivant le phénomène de cratérisation (source Leroux, 2009)

- a. Situation lors de la pose de l'implant quand la distance entre le bord externe de la table vestibulaire et le joint implanto-prothétique est supérieure à 2mm.
- b. Situation après quelques mois de fonction dans cette position. La cratérisation autour du joint a eu lieu sur une distance de 1 à 1,5mm. La cratérisation n'a pas atteint le rebord extérieur de la table vestibulaire. La table vestibulaire peut assurer son rôle de soutien du bord marginal gingival.
- c. Situation lors de la pose de l'implant quand la distance entre le bord externe de la table vestibulaire et le joint est inférieure à 2mm.
- d. Situation après quelques mois de fonction dans cette position. La cratérisation a atteint le rebord extérieur de la table vestibulaire. La table vestibulaire migre apicalement, entraîne une récession gingivale du rebord gingival et découvre les piliers prothétiques.

Présentation d'un cas clinique réalisé au Brésil par le Dr Callegari (92)

Un patient de 21 ans s'est présenté avec l'incisive centrale maxillaire droite fracturée. Il n'était pas satisfait de l'esthétique du secteur antérieur maxillaire et présentait plusieurs caries actives dans les régions interproximales des dents n°11, 12 et 22.

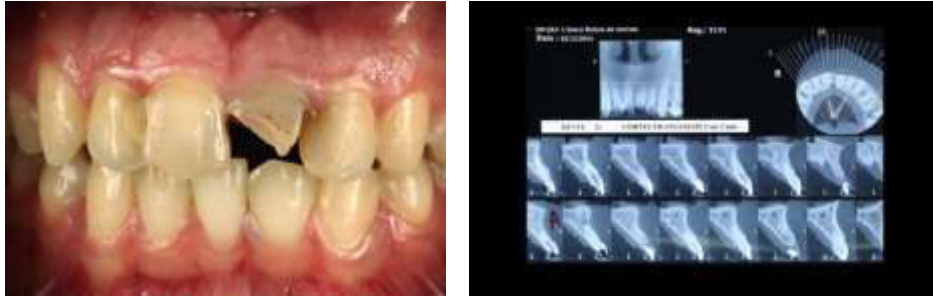

Figure 36: situation clinique et radiologique initiale (source Callegari, 2017)

Planification du traitement : les modèles d'études, la documentation photographique et les examens d'imagerie ont permis d'identifier la fracture radulaire de la dent n°21 et une légère perte osseuse marginale. Le concept DRP (Digital Reverse Planning) a permis une planification virtuelle complète, présentant le défaut osseux résultant de l'extraction de la dent jusqu'au résultat final du positionnement tridimensionnel idéal de l'implant pour obtenir le résultat esthétique désiré.



Figure 37: planification implantaire et réalisation d'un guide chirurgical (source Callegari 2017)

Procédure chirurgicale : le protocole choisi a été l'extraction-implantation d'un implant Straumann Bone Level Roxolid de diamètre 3,3mm et de longueur 14mm avec guide chirurgical personnalisé. Après la pose, un protocole de temporisation a été mis en place pour la durée de cicatrisation et les dents adjacentes du secteur antérieur ont été soignées.

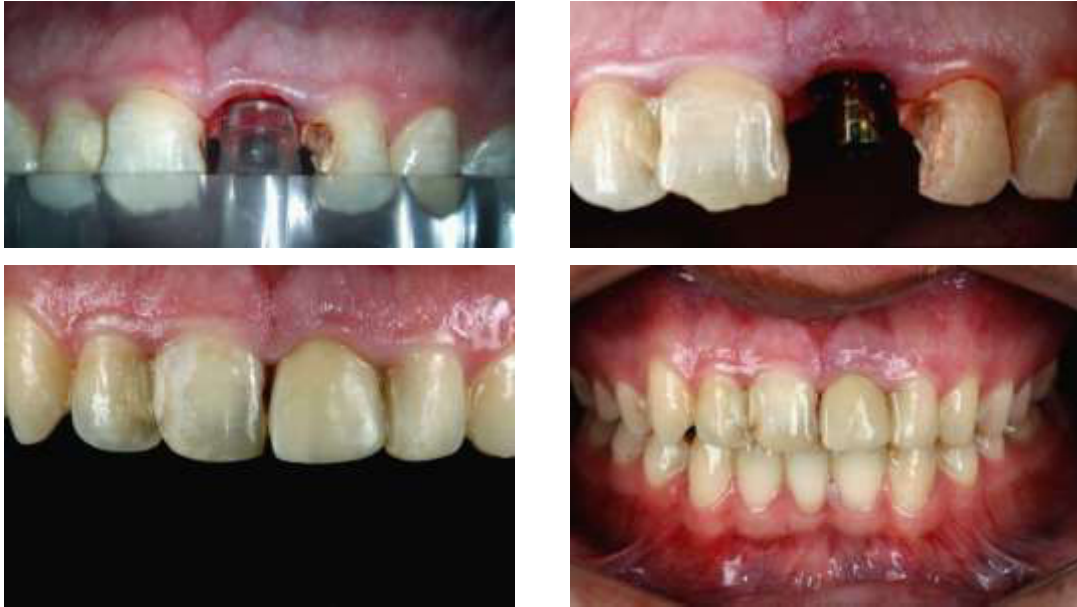

Figure 38: protocole d'extraction-implantation immédiate et mise en place d'une restauration transitoire (source Callegari 2017)

Procédure prothétique : la mise en charge de l'implant devait être réalisée à 21 jours mais elle a été avancée à 18 jours pour des raisons spécifiques. Les dents adjacentes ont reçu des restaurations partielles collées en céramiques et un pilier personnalisé a été réalisé pour la dent n°21. La couronne en zircone a été réalisée grâce à la technologie CAD/CAM avec l'approche CARES® et scellée.

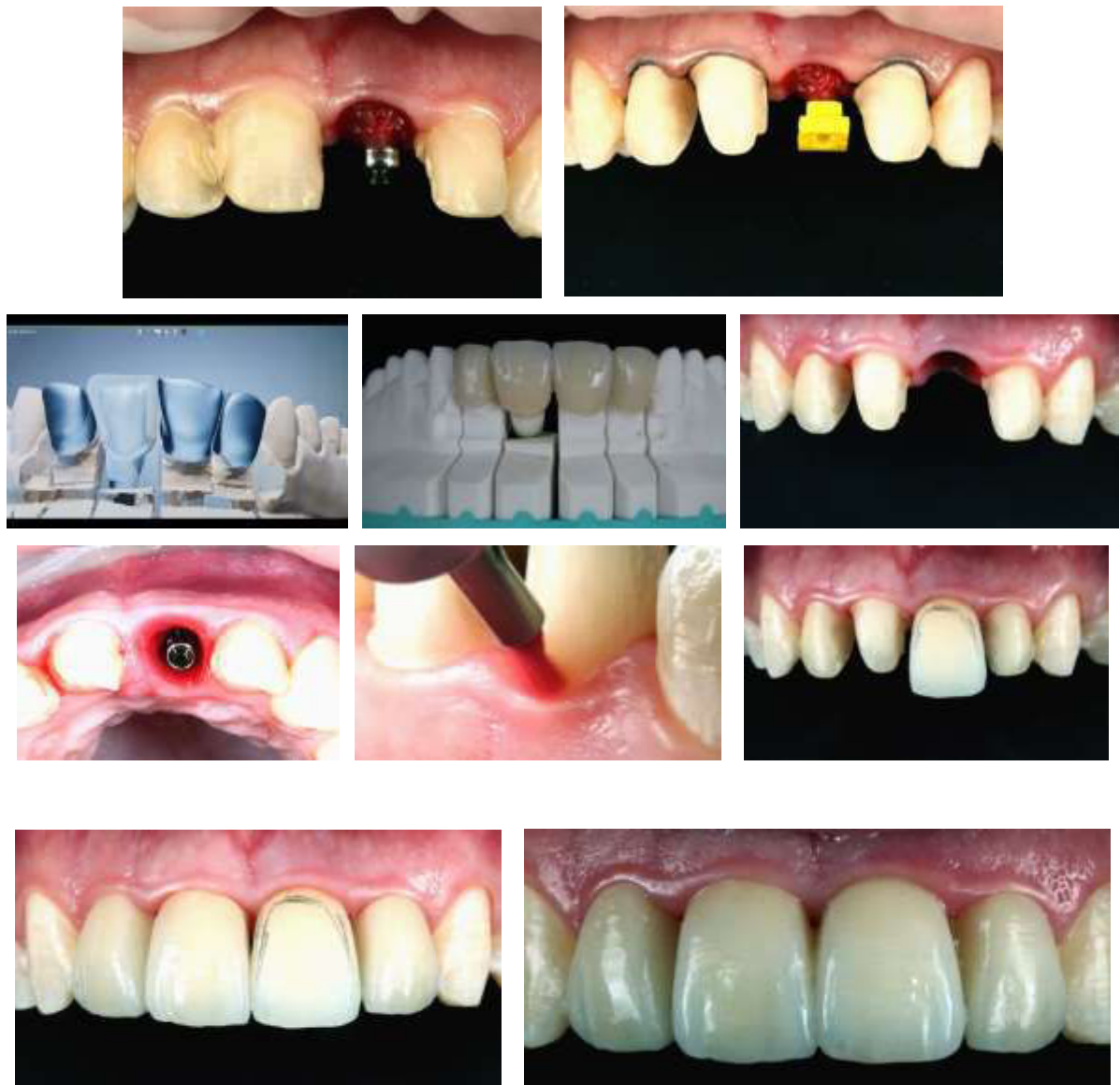

Figure 39: protocole prothétique avec réalisation d'une couronne zircone en CAD/CAM (source Callegri 2017)

Résultat final : à 4 mois, le patient était satisfait, l'occlusion stable et les tissus cicatrisés.

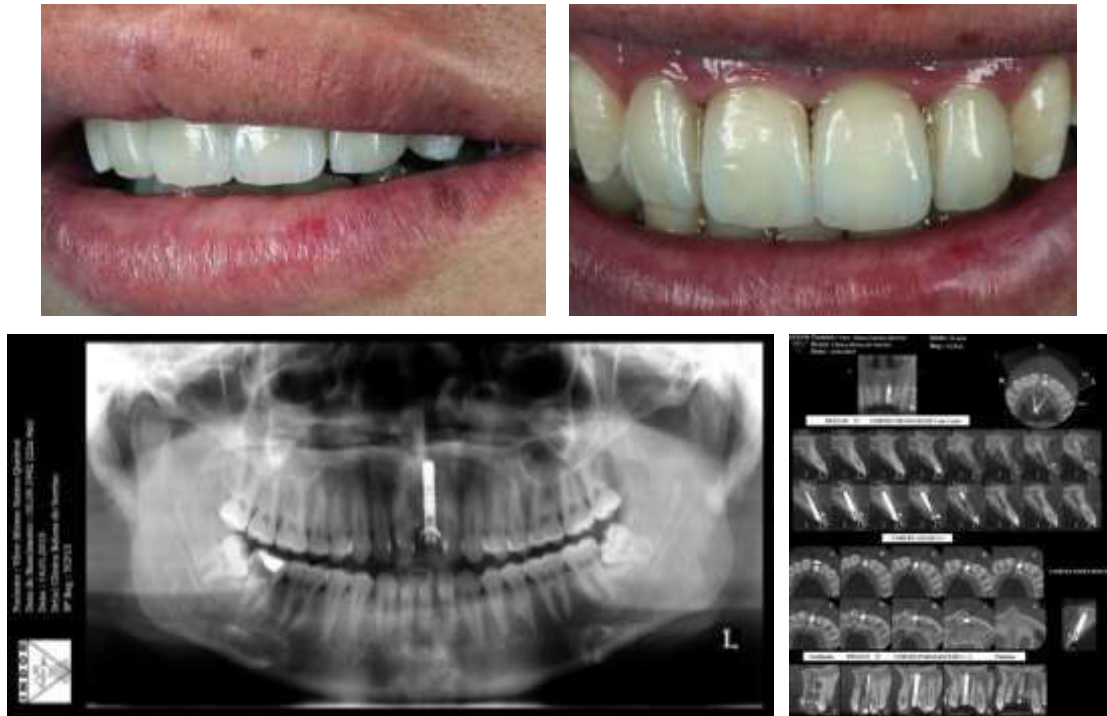


Figure 40: résultat final clinique et radiologique à 4 mois (source Callegari 2017)

2.1.2.2. CRÊTE OSSEUSE FINE EN SECTEUR POSTÉRIEUR

Par le passé, la pose d'implant de diamètre étroit était controversée en secteur postérieur, théoriquement contre-indiquée. Cependant, les dogmes évoluent et cette thérapeutique est aujourd'hui reconsidérée. Les situations d'espace osseux vestibulo-linguaux faible sont fréquemment retrouvés chez les patients dont les avulsions anciennes en secteur postérieur n'ont pas été compensées. Il en résulte une résorption osseuse potentiellement accompagnée de concavité de la table osseuse vestibulaire.

La pose d'implant étroit en secteur postérieur peut être une alternative thérapeutique lorsque l'espace disponible contre-indique la pose d'implant standard. Le traitement doit respecter les critères biomécaniques propres au secteur postérieur et peut être accompagné si nécessaire d'une reconstruction osseuse.

La mise en place d'un implant étroit dans le même temps chirurgical que l'augmentation osseuse lorsque celle-ci est nécessaire, par exemple dans le cas de concavité osseuse vestibulaire importante, permet de garder le bénéfice de réaliser le traitement implantaire en un seul temps chirurgical.

Présentation d'un cas clinique réalisé en Italie par le Dr Pandolfi (97)

La patiente était une femme de 72 ans souhaitant remplacer une dent n°44 dont l'extraction datait de plusieurs années. L'état parodontal général de la patiente pouvait être décrit comme modérément compromis et présentait comme parafonction le bruxisme.

Planification du traitement : l'examen clinique a révélé une résorption sévère de la crête, accompagnée par une faible épaisseur de tissu mou en position n°44. Une radiographie intraorale a montré un espace suffisant entre les racines pour un implant de diamètre 3,3 mm et de longueur 14mm (Straumann Bone Level) mais la crête étant très mince, nécessitait une augmentation osseuse horizontale. Puisqu'elle a refusé une augmentation du volume osseux sous forme de greffe en bloc ou par ROG en deux étapes, il lui a été proposé un protocole en une seule étape chirurgicale et un lambeau mini-invasif en planifiant une ROG et l'utilisation de mucoderm®.

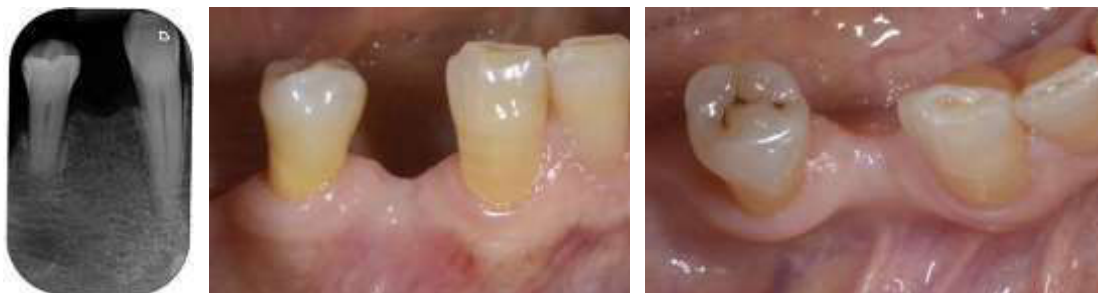

Figure 41: situation clinique et radiologique initiale du cas clinique du Dr Pandolfi (source Pandolfi 2017)

Procédure chirurgicale : l'implant de diamètre 3,3mm a été placé et les débris d'os autologue générés ont été collectés et replacés au niveau du site avec du botiss cerabone® pour augmenter le volume de la paroi osseuse vestibulaire. Une coiffe de cicatrisation a alors été mise en place.

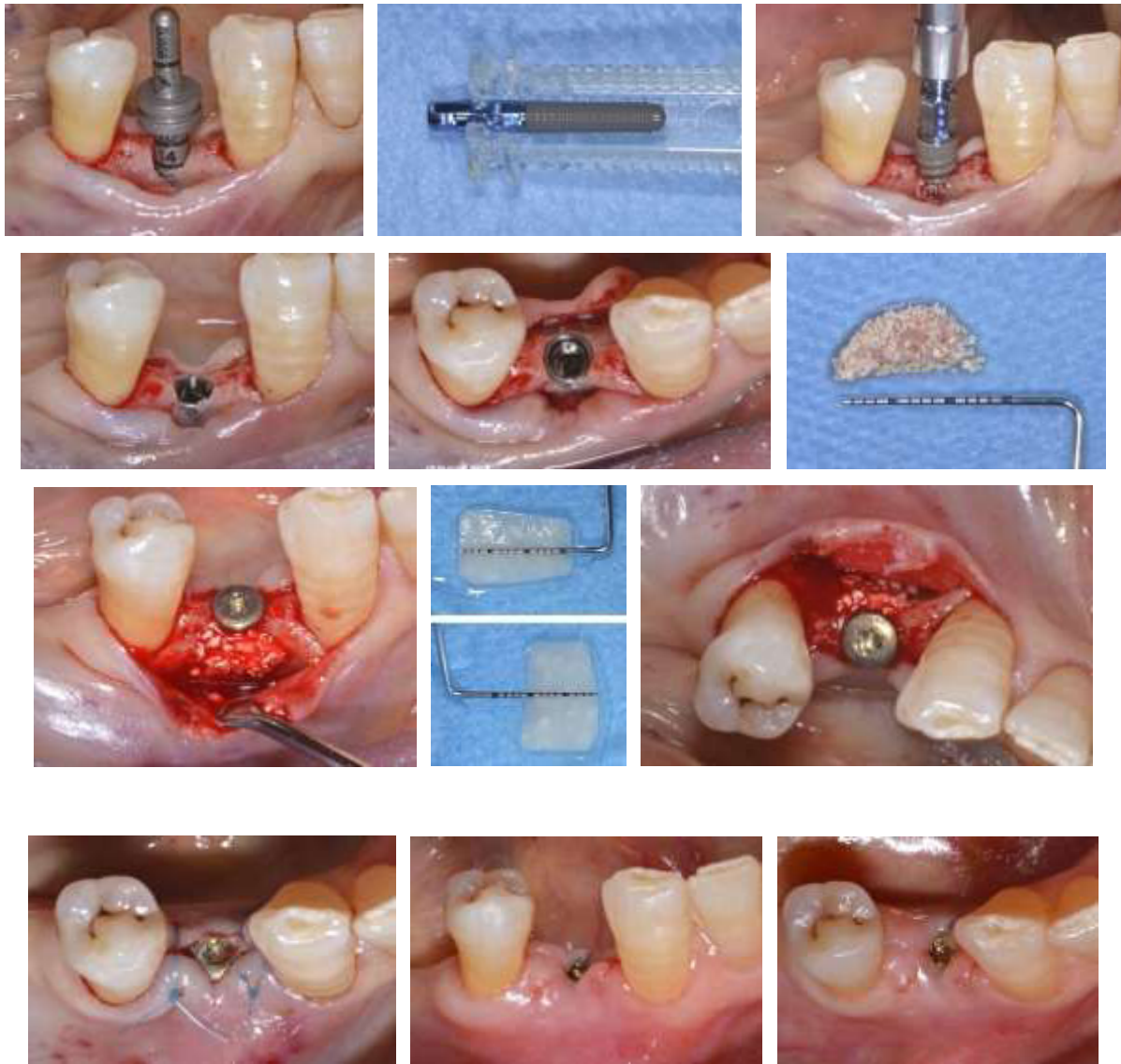

Figure 42: protocole chirurgical avec apposition de greffe osseuse (source Pandolfi 2017)

Phase prothétique : après deux mois de cicatrisation des tissus durs et mous, une empreinte a été prise et une couronne en zircone stratifié par logiciel de conception fabriquée puis scellée.

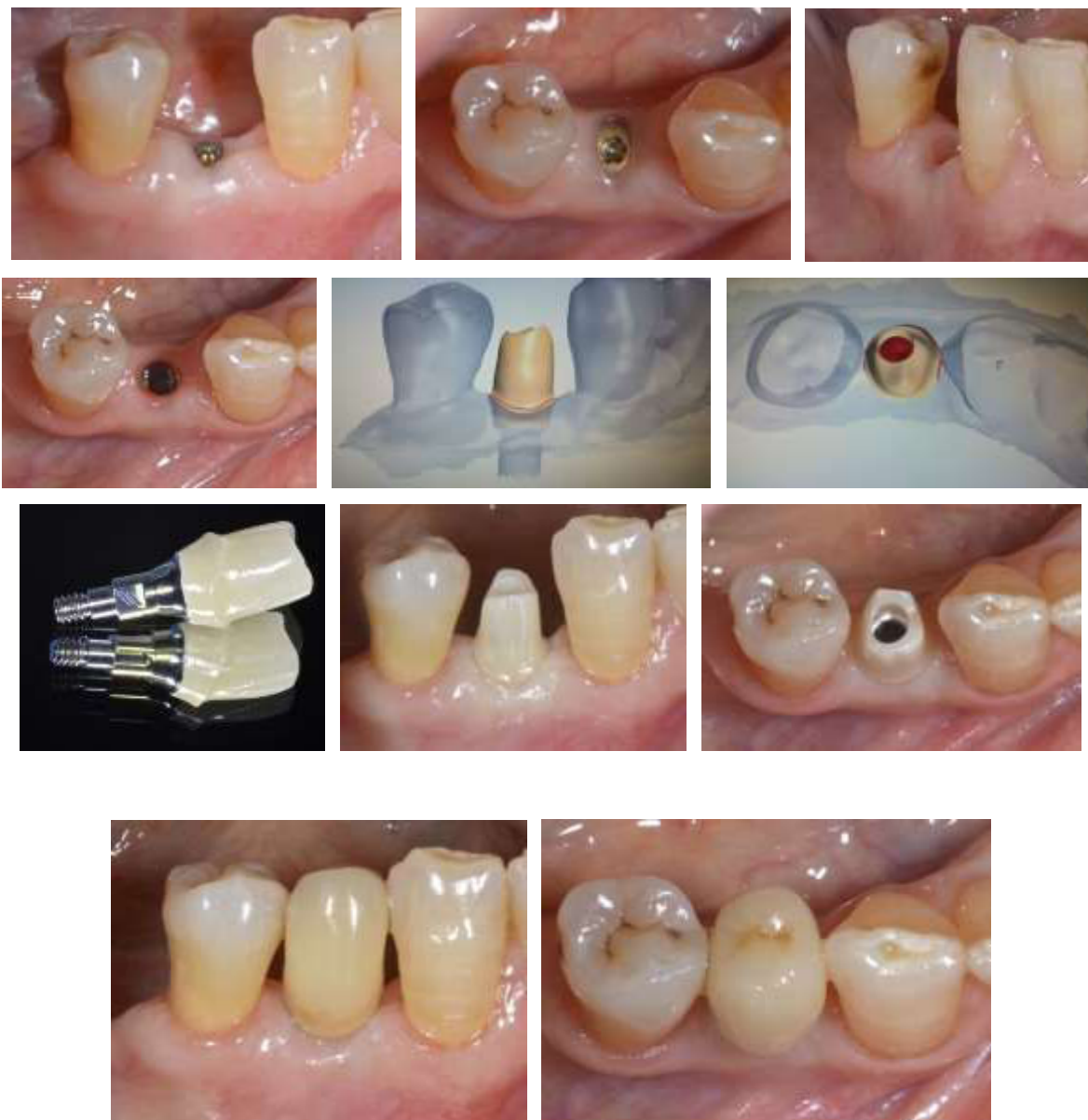

Figure 43: protocole prothétique avec empreinte optique et conception de la restauration en CFAO (source Pandolfi 2017)

Résultat final : à 1 et 2 ans de suivi, la situation clinique était stable. Le défaut osseux horizontal a été totalement comblé et les tissus durs et mous cicatrisés. Le résultat prothétique a été très satisfaisant pour le patient.

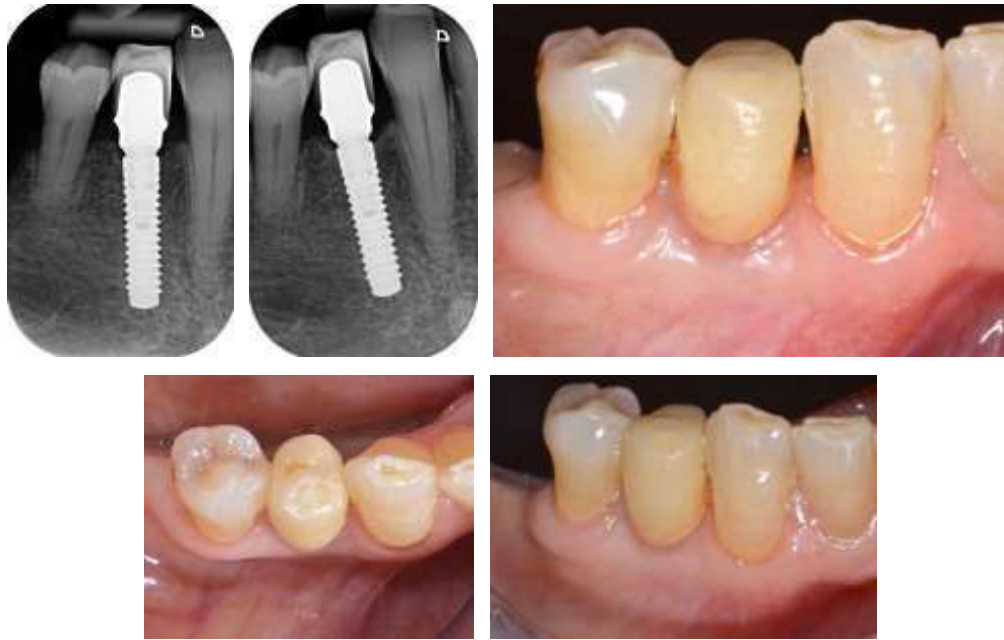

Figure 44: résultat clinique et radiologique final (source Pandolfi 2017)

Nous avons observé que les principales indications chirurgicales des implants de diamètre réduit étaient les espaces inter-radicaux faibles et les épaisseurs vestibulo-linguales faibles, en secteur antérieur mais aussi en secteur postérieur, en tout cas au moins jusqu'au secteur prémolaire.

Les poses d'implants de faible diamètre dans les cas d'extractions-implantations immédiates sont à considérer avec précaution. En effet, même si la volonté de chercher à combler l'alvéole n'est pas un critère principal, le risque de stabilité primaire insuffisante et de fibro-intégration sont plus importants, il est préférable d'intervenir 3mois après l'avulsion, le temps que les tissus durs cicatrisent.

Dans les secteurs postérieurs, lorsque l'espace mésio-distal est suffisant mais que l'épaisseur vestibulo-lingual est faible et contre-indique la pose d'implant de diamètre standards, certains auteurs proposent le remplacement d'une molaire par l'usage de deux implants de diamètre étroit supportant deux couronnes. (Dr Jackson, 2011)

2.2. CONTRE-INDICATIONS CHIRURGICALES

On distingue différents types de contre-indications chirurgicales en implantologie : d'une part les contre-indications générales, non spécifiques des paramètres de l'implant ou de la situation clinique. D'autre part, les contre-indications spécifiques aux implants de diamètre étroit.

Dans le cadre des contre-indications générales, on observe les contre-indications dites absolues, qui présentent un aspect non modifiable, plus ou moins définitif, et les contre-indications relatives, qui elles présentent la possibilité de modifier la situation clinique dans le temps pour amener le patient à devenir éligible à l'implantologie.

2.2.1. CONTRE-INDICATIONS CHIRURGICALES GÉNÉRALES À L'IMPLANTOLOGIE

2.2.1.1. CONTRE-INDICATIONS GÉNÉRALES ABSOLUES

Une pathologie est considérée comme une contre-indication absolue lorsque la pose d'implants peut induire, chez le patient, un risque vital ou que son état de santé peut être responsable d'un échec systématique de l'acte implantaire, c'est-à-dire de la non intégration osseuse de l'implant. Les pathologies contre indiquant les implants sont :

- Les patients sous immunosuppresseurs et chimiothérapie
- Les patients greffés sous immunosuppresseurs au long cours
- Les patients atteints du VIH au stade SIDA (avec un taux de CD4 < 200 mm³)
- Les patients sous bisphosphonates en intraveineuse en raison du risque d'ostéochimionécrose
- Une pathologie valvulaire à risque d'endocardite
- Une insuffisance cardiaque sévère ou des arythmies sévères
- Une insuffisance rénale chronique
- Un rhumatisme articulaire aigu
- Une hyperparathyroïdie

- Une thalassémie majeure ou une drépanocytose
- Une neutropénie sévère, une leucémie aiguë, ou une néoplasie évolutive
- Les patients présentant une contre-indication absolue à la chirurgie

2.2.1.2. CONTRE-INDICATIONS GÉNÉRALES RELATIVES

Dans ce type de contre-indications, la pose de l'implant devra être différée ou réévaluée.

- Un diabète non équilibré
- Un infarctus du myocarde dans les 6 derniers mois
- Un angor instable
- Un alcoolisme contrôlé par un dosage de gamma GT
- Un patient psychiatriquement instable

Une pathologie aiguë non traitée ou non stabilisée constitue une contre-indication relative.

On distingue 3 cas particuliers à considérer lors de la consultation implantaire : les patients tabagiques, les patients sous traitement agents antiplaquettaires et les patients sous traitement anticoagulant.

Cas particulier du patient tabagique

Le tabac multiplie par 2,5 le risque d'échec chez le patient fumeur par rapport au non-fumeur.

La pose d'implant reste indiquée chez ce type de patient, il convient malgré tout d'informer les patients des effets négatifs et de l'augmentation du taux d'échec et de préconiser l'arrêt du tabac une semaine avant la chirurgie et pendant les 2 mois qui suivent, en instaurant un protocole d'arrêt selon les moyens les plus adaptés au patient, substituts nicotiniques ou autres.

La mise en garde est une obligation du praticien et est indispensable pour obtenir le consentement éclairé du patient au préalable.

Cas particulier du patient sous agents antiplaquettaire

La société française de chirurgie buccale (SFCO) a proposé des recommandations en juillet 2015 sur la gestion péri-opératoire des patients traités par anti-thrombotiques en chirurgie orale.

La pose d'implant dentaire est répertoriée comme chirurgie à faible risque hémorragique.

Selon les dernières recommandations, la prise en charge est réalisable en pratique de ville et ne nécessite pas d'arrêt du traitement.

La chirurgie pré-implantaire et la greffe gingivale, sont répertoriées comme chirurgie à haut risque hémorragique. La prise en charge nécessite d'évaluer le risque thrombotique avec le médecin prescripteur. En fonction de ce retour, la chirurgie pourra se réaliser en cabinet de ville avec monothérapie, prise en charge hospitalière avec mise en place d'une bithérapie ou décision de différer la chirurgie.

Les précautions appropriées (hémostase chirurgicale, conseils et surveillance postopératoire) seront mises en place.

Cas particulier du patient sous traitement anticoagulant

Les anticoagulants sont indiqués dans le traitement préventif ou curatif des accidents thromboemboliques artériels ou veineux. La principale complication étant l'hémorragie.

Les dernières recommandations de la société française de chirurgie orale proposent une conduite à tenir en fonction de l'acte opératoire prévu et du traitement suivi par le patient : Antivitamines K (AVK : Acénocoumarol, Fluindione, Warfarine), anticoagulants oraux (Dabigatran, Rivaroxaban, Apixaban), ou héparine.

Pour une pose d'implant, dans le cadre des AVK, l'objectif est d'obtenir un INR cible inférieur à 4 (pas d'arrêt du traitement) ou de différer l'acte chirurgical et de contacter le médecin prescripteur si l'INR est supérieur ou égal à 4.

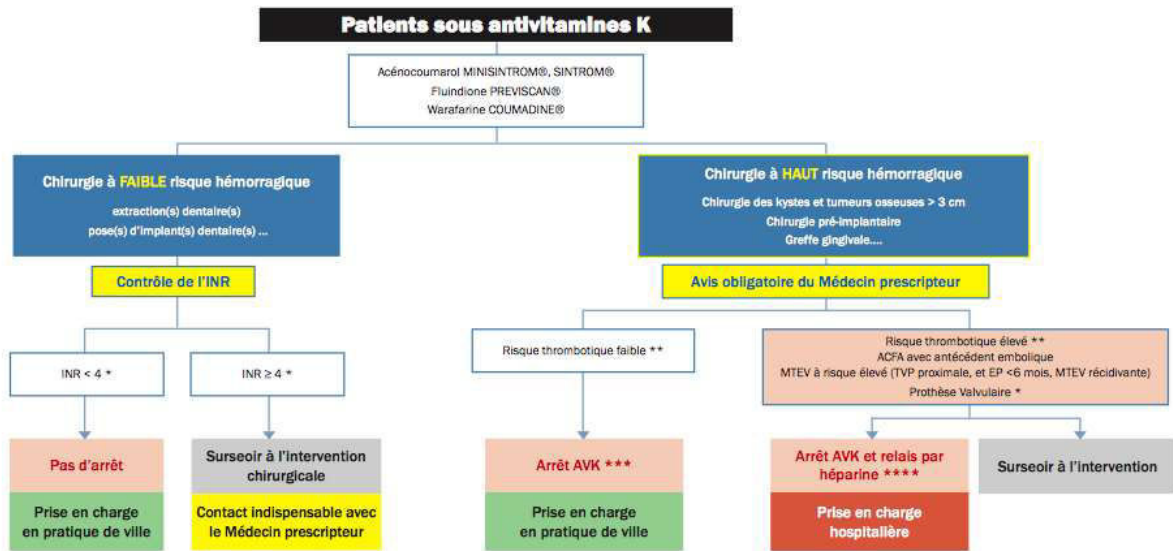


Figure 45: arbre décisionnel de prise en charge chirurgicale des patients sous AVK (source SFCO 2015)

Pour une pose d'implant, dans le cadre des anticoagulants oraux, le traitement ne sera pas arrêté.

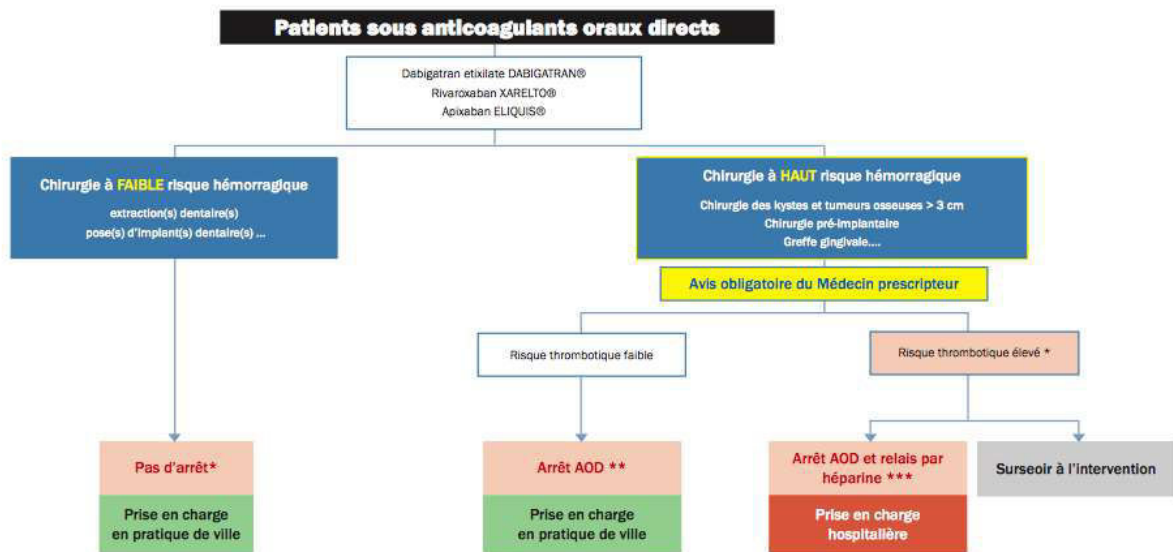


Figure 46: arbre décisionnel de prise en charge chirurgicale des patients sous Anticoagulants oraux (source SFCO 2015)

Pour une pose d'implant, dans le cadre des héparines, on distingue si le traitement est préventif ou curatif pour évaluer soit l'arrêt, soit le non-arrêt ou la temporisation d'une injection au lendemain.

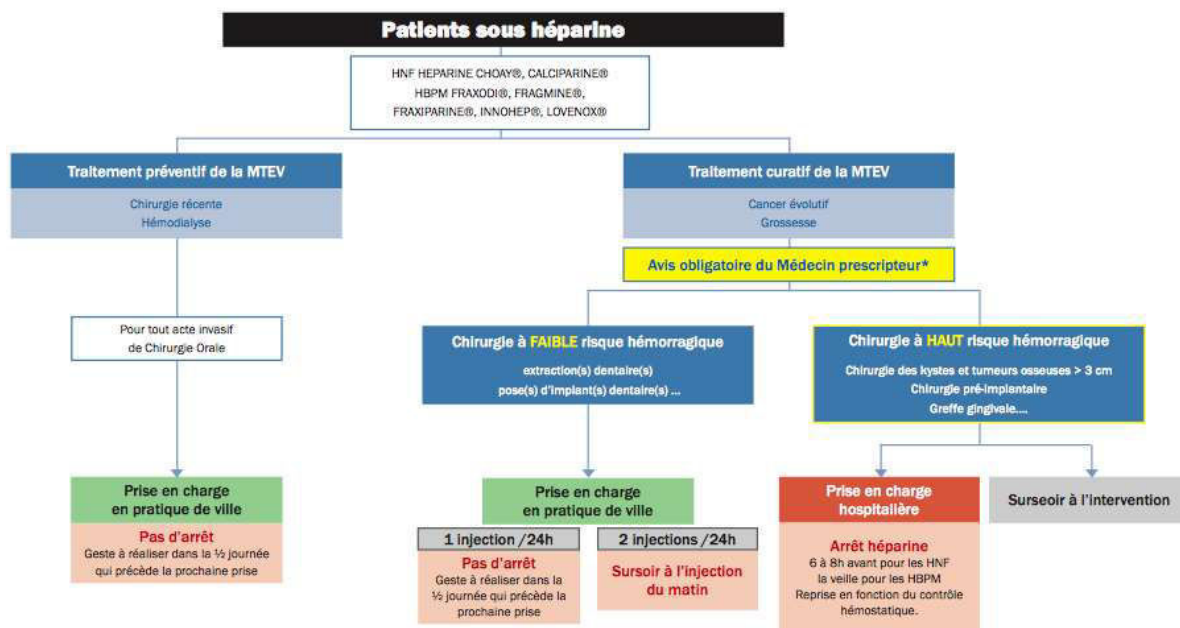


Figure 47: arbre décisionnel de prise en charge chirurgicale des patients sous héparine (source SFCO 2015)

Les précautions appropriées (hémostase chirurgicale, conseils et surveillance postopératoire) seront également mises en place.

2.2.2. CONTRE-INDICATIONS CHIRURGICALES SPÉCIFIQUES AUX IMPLANTS DE FAIBLE DIAMÈTRE

La stabilité primaire

L'ostéointégration d'un implant dans l'os présente 2 paramètres fondamentaux : la stabilité primaire (mécanique, précoce) et la stabilité secondaire (biologique obtenue après remodelage de l'os, tardive). Barikani et coll. (2014) (12) ont publié une étude évaluant l'effet de la forme, du diamètre et de la longueur des implants sur leurs stabilités.

- La stabilité primaire se définit par l'immobilité de l'implant grâce au contact de l'os avec certaines zones de la surface de l'implant. Cette stabilité dépend de la forme et des dimensions de l'implant, du volume d'os disponible et de sa qualité en particulier sa densité, et du protocole chirurgical. Au cours de temps, la stabilité primaire diminue progressivement et le remodelage osseux se développe.

- Au cours du processus de cicatrisation, l'os est remodelé et forme de nouvelles zones de contact avec la surface de l'implant. Ce nouveau contact osseux est appelé stabilité secondaire ou biologique. En fin de cicatrisation, la stabilité biologique a complètement remplacé la stabilité mécanique.

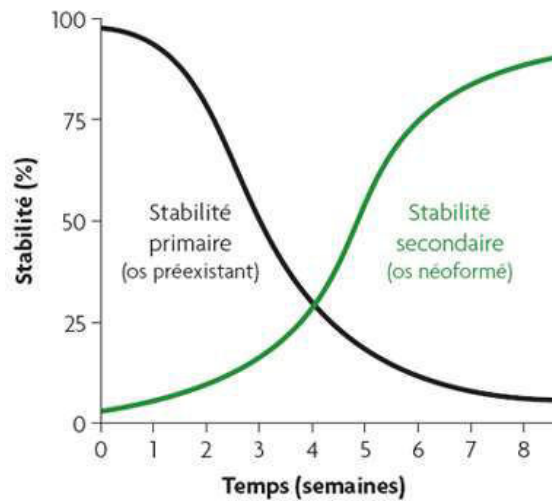


Figure 48: schéma représentant l'évolution de la stabilité primaire et secondaire en fonction du temps (Davaranah 2008)

La stabilité primaire est donc une étape primordiale pour l'obtention d'une bonne ostéointégration.

Elle va être notamment être influencée par la densité de l'os. Il existe une multitude de classifications évaluant la densité et la qualité de l'os : Seibert (1983), Lekholm et Zarb (1985), Cawood et Howell (1988), Misch (1990), Salama (1998), Trisi et Rao (1999).

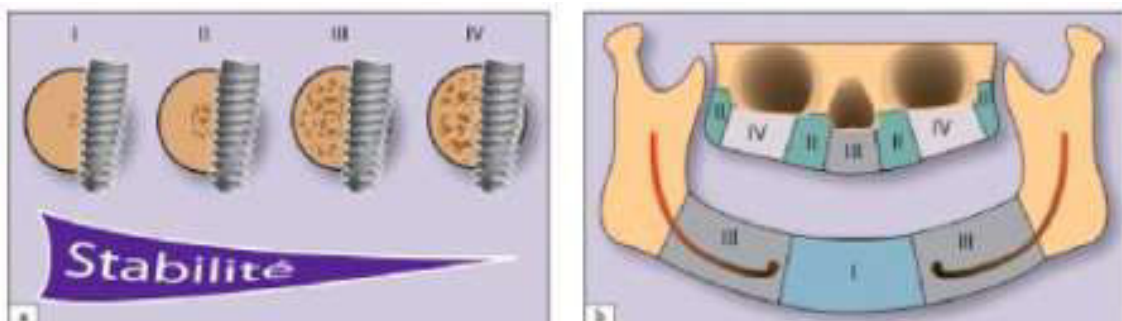


Figure 49: gradient de stabilité en fonction de la qualité osseuse et distribution du type d'os selon les régions (source Davaranah 2012)

La stabilité primaire va également être influencée par les micromouvements au niveau de l'interface os-implant et réciproquement. Un ancrage primaire égal ou supérieur à 25N/cm doit être idéalement obtenu, ce seuil de couple permet de prévenir les micromouvements de l'implant. Différentes études montrent que des micromouvements supérieurs à 150 microns des implants quelques jours après leur pose peut potentiellement entraîner une mauvaise cicatrisation, alors que des mouvements de 50 microns sont tolérés et ne perturberaient pas la cicatrisation.

Un défaut de stabilité primaire et des contraintes trop importantes sur les implants générant des micromouvements excessifs vont aboutir à une fibro-intégration et donc un échec implantaire.

Lorsque la situation clinique présente un os de faible densité, la pose d'implant de diamètre étroit est à envisager avec précaution. Lorsque les impératifs cliniques et chirurgicaux indiquent d'utiliser ce type d'implant, il est alors judicieux de compenser la diminution du diamètre par :

- Une augmentation de la longueur de l'implant
- Le choix d'un implant dont la forme et l'état de surface favorise la stabilité primaire
- L'adaptation de la technique chirurgicale et de la séquence de forage lors de la pose
- La réalisation d'un protocole en 2 temps pour augmenter la durée de la période de cicatrisation

Si le contexte ne permet de compenser la diminution du diamètre implantaire, l'utilisation d'un implant de faible diamètre est contre-indiquée.

2.3. INDICATIONS PROTHÉTIQUES

2.3.1. ESPACE MÉSIO-DISTAL FAIBLE ENTRE DEUX DENTS

Lors d'avulsions dentaires non compensées, les dents bordant l'édentement vont naturellement subir des mouvements dentaires telles que des migrations, des versions ou encore des égressions pour les dents antagonistes.

Ces migrations et versions vont refermer l'espace prothétique disponible rendant la restauration de la dent manquante délicate, pouvant alors contre-indiquer la pose d'un implant de diamètre standard. De plus, l'harmonie du profil d'émergence nécessite un diamètre de col implantaire légèrement inférieur au diamètre cervical de la couronne prothétique.

Ces espaces prothétiques faibles sont le plus souvent rencontrés au niveau de sites incisifs mandibulaires ou latéraux maxillaires, mais aussi fréquemment lors de la perte de la première molaire inférieure, la seconde molaire va alors se verser en mésial.

Hors prise en charge orthodontique, le choix d'un implant étroit devient alors le seul moyen de satisfaire les impératifs prothétiques, esthétiques et chirurgicaux.

Le nombre d'implants et leur diamètre sont déterminés par la distance mésio-distale disponible pour respecter les paramètres suivants :

- Distance entre un implant et une dent supérieure ou égale à 1,5mm (79)
- Distance entre deux implants supérieure ou égale à 3mm (soit 1,5mm de part et d'autre d'un implant) (79).

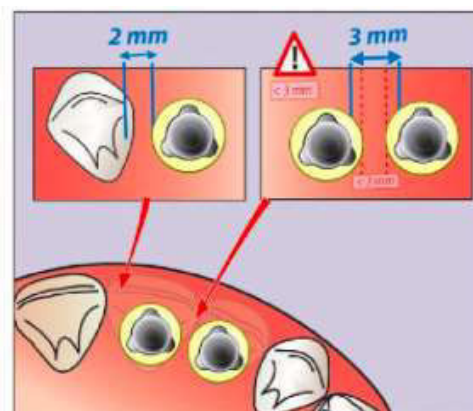


Figure 50: préservation de l'espace biologique et de la cratérisation et respect des distances autour de l'implant (source Davarpanah 2012)

Le respect des distances est dicté par le principe de préservation de l'espace biologique, qui expose au risque de cratérisation péri-implantaire.

La préservation de l'espace biologique est à gérer de manière d'autant plus stricte dans les situations esthétiques pour obtenir une préservation des papillaires ainsi qu'un bord marginal stabilisé.

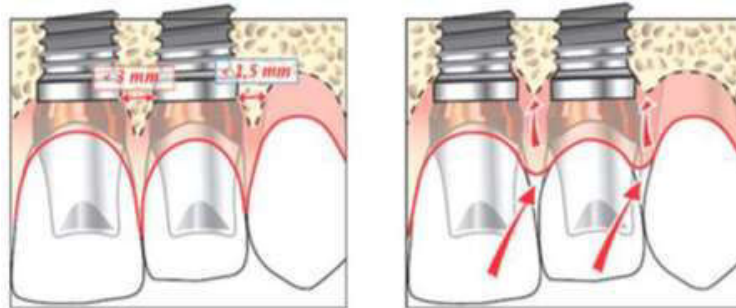


Figure 51: le non-respect des distances minimales entre les structures entraîne une récession gingivale (source Davarpanah 2012)

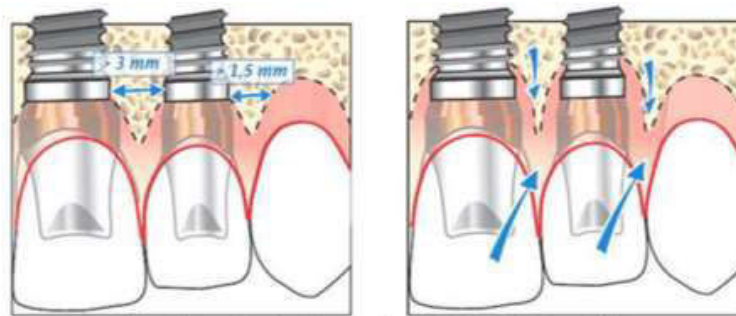


Figure 52: respect des distances minimales entre structures et préservation papillaire (source Davarpanah 2012)

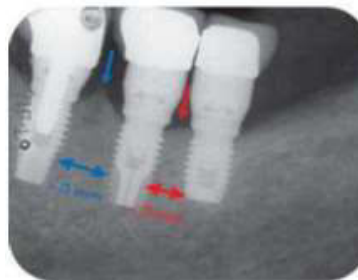


Figure 53: radiographique exposant le respect et le non-respect des distances entre structure (à 3 mois) (source Davarpanah 2012)

Présentation d'un cas clinique réalisé en Thaïlande par le Dr Leehacharoenkul (50)

Une patiente de 36 ans s'est présentée pour une demande esthétique : la prise en charge d'une incisive latérale maxillaire, dent n°12, dont le pronostic était sans espoir. L'espace mésio-distal prothétique était particulièrement faible.

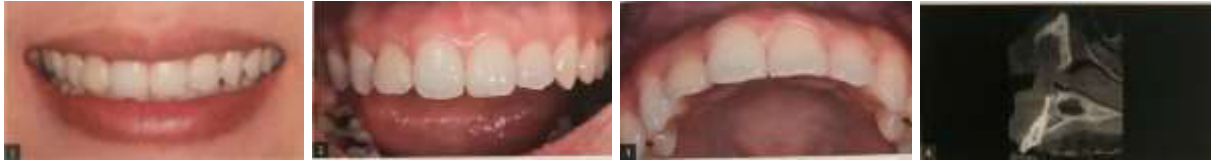

Figure 54: situation clinique et radiologique initiale du cas clinique du Dr Leehacharoenkul (source Leehacharoenkul 2016)

Examen clinique et radiologique : La patiente possédait un biotype mince et l'imagerie tomodensitométrie a révélé une fracture de la racine avec effraction pulpaire.

Phase de cicatrisation alvéolaire : l'extraction dentaire a été réalisée de manière atraumatique et l'insertion de la prothèse transitoire pour une durée cicatrisation des tissus durs et des tissus mous de 8 semaines.

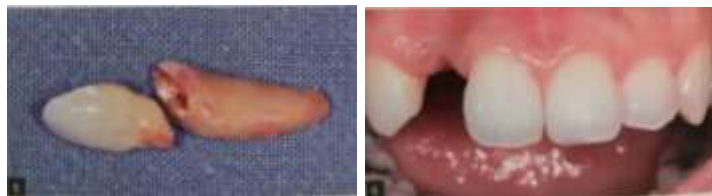
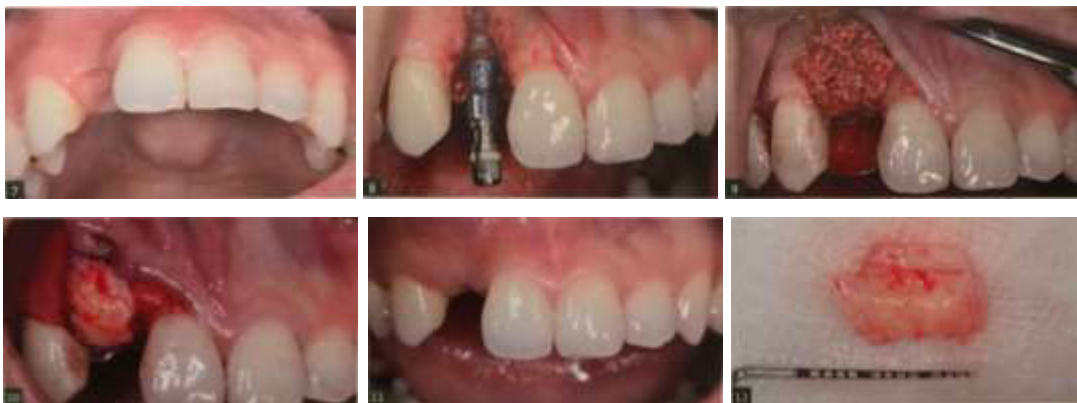
Figure 55: extraction atraumatique et temporisation lors de la phase de cicatrisation (source Leehacharoenkul 2016)

Protocole chirurgical : l'implant choisi a été un implant bone level de diamètre réduit de 3,3mm, de longueur 12mm. La pose de l'implant a été réalisée en association d'une greffe osseuse suivie d'une greffe de tissu mou pour obtenir une épaisseur satisfaisante. La prothèse transitoire a été placée de manière déchargée pour obtenir une ostéointégration satisfaisante.



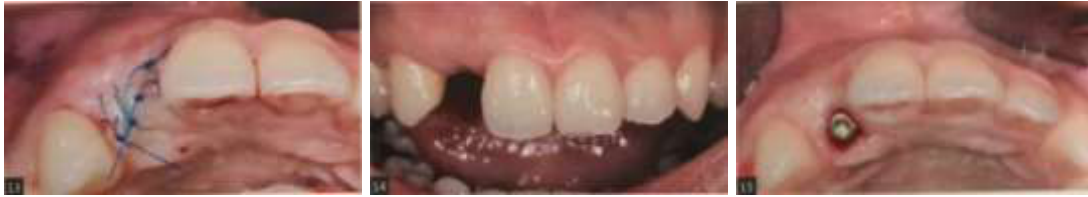

Figure 56: protocole chirurgical avec greffe osseuse et greffe de tissu mou (source Leehacharoenkul 2016)

Phase de cicatrisation implantaire : une hygiène correcte a été maintenue pendant la période de cicatrisation de 12 semaines. Une seconde greffe de tissu mou a été réalisée pour retrouver une épaisseur optimale de tissus mous. 5 mois après la pose de l'implant, le profil des tissus était optimal et l'ostéointégration satisfaisante. Un second jeu de prothèse transitoire a été réalisé.

Restauration prothétique : 6 semaines plus tard, la couronne d'usage en zircone Emax a été insérée. La patiente a été satisfaisante de sa prise en charge et du résultat.

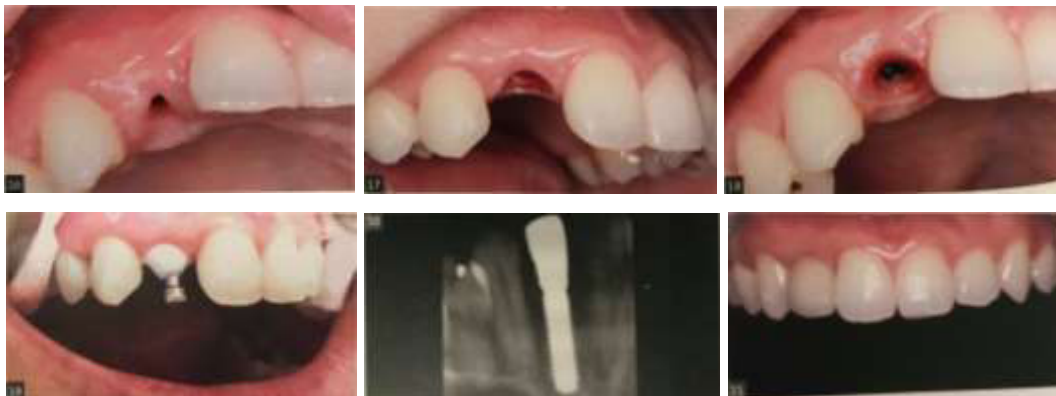

Figure 57: protocole prothétique avec réalisation d'une couronne zircone Emax (source Leehacharoenkul 2016)

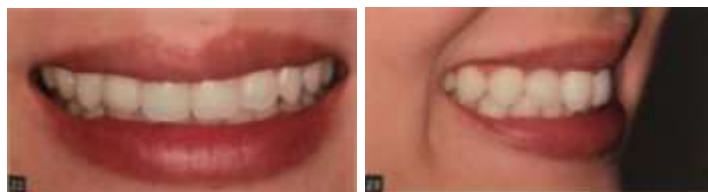


Figure 58: résultat final (source Leehacharoenkul 2016)

2.3.2. DIAMÈTRE CERVICAL DE DENT FAIBLE

Le profil d'émergence prothétique nécessite le choix d'un diamètre implantaire adapté au diamètre cervical de la dent à remplacer.

L'objectif est d'obtenir un profil d'émergence adapté à une bonne hygiène et un résultat esthétique satisfaisant, particulièrement en secteur antérieur.

Selon le Source Wheeler's Nelson (2010) (64), on peut déterminer que les dents dont les diamètres mésio-distaux cervicaux moyens les plus faibles sont : l'incisive centrale mandibulaire (3,5mm), l'incisive latérale mandibulaire (4,0mm) puis les incisives latérales maxillaires, les premières prémolaires maxillaires et mandibulaires et les secondes prémolaires maxillaires et mandibulaires (5,0mm).

Ceux seront de fait ces dents qui seront le plus concernées par les indications d'implants de faible diamètre.

TABLE 1-1 Measurements of the Teeth: Specifications for Drawing and Carving Teeth of Average Size*

	LENGTH OF CROWN	LENGTH OF ROOT	MESIODISTAL DIAMETER OF CROWN [†]	MESIODISTAL DIAMETER OF CROWN AT CERVIX	LABIO- OR BUCCOLINGUAL DIAMETER OF CROWN	LABIO- OR BUCCOLINGUAL DIAMETER OF CROWN AT CERVIX	CURVATURE OF CERVICAL LINE—MESIAL	CURVATURE OF CERVICAL LINE—DISTAL
Maxillary Teeth								
Central incisor	10.5	13.0	8.5	7.0	7.0	6.0	3.5	2.5
Lateral incisor	9.0	13.0	6.5	5.0	6.0	5.0	3.0	2.0
Canine	10.0	17.0	7.5	5.5	8.0	7.0	2.5	1.5
First premolar	8.5	14.0	7.0	5.0	9.0	8.0	1.0	0.0
Second premolar	8.5	14.0	7.0	5.0	9.0	8.0	1.0	0.0
First molar	7.5	B L	10.0	8.0	11.0	10.0	1.0	0.0
		12 13						
Second molar	7.0	B L	9.0	7.0	11.0	10.0	1.0	0.0
		11 12						
Third molar	6.5	11.0	8.5	6.5	10.0	9.5	1.0	0.0
Mandibular Teeth								
Central incisor	9.0 [‡]	12.5	5.0	3.5	6.0	5.3	3.0	2.0
Lateral incisor	9.5 [‡]	14.0	5.5	4.0	6.5	5.8	3.0	2.0
Canine	11.0	16.0	7.0	5.5	7.5	7.0	2.5	1.0
First premolar	8.5	14.0	7.0	5.0	7.5	6.5	1.0	0.0
Second premolar	8.0	14.5	7.0	5.0	8.0	7.0	1.0	0.0
First molar	7.5	14.0	11.0	9.0	10.5	9.0	1.0	0.0
Second molar	7.0	13.0	10.5	8.0	10.0	9.0	1.0	0.0
Third molar	7.0	11.0	10.0	7.5	9.5	9.0	1.0	0.0

B, Buccal; L, lingual.
^{*}In millimeters. This table has been "proved" by carvings shown in Figures 1-16 and 1-17.
[†]The sum of the mesiodistal diameters, both right and left, which gives the arch length, is maxillary, 128 mm; mandibular, 126 mm.
[‡]Lingual measurement is approximately 0.5 mm longer.

Figure 59: mesures moyennes en fonction des dents concernées (source Nelson 2010)

En secteur antérieur, dans le sens apico-cronaire et en absence de récession gingivale, les implants sont enfouis d'environ 2 à 4mm sous la ligne amélo-cémentaire des dents adjacentes.

A cette hauteur, le diamètre radulaire est inférieur au diamètre au niveau amélo-cémentaire. Ce qui signifie que le diamètre du col implantaire doit être légèrement inférieur au diamètre de la restauration prothétique. Le meilleur repère pourra éventuellement être la dent controlatérale.

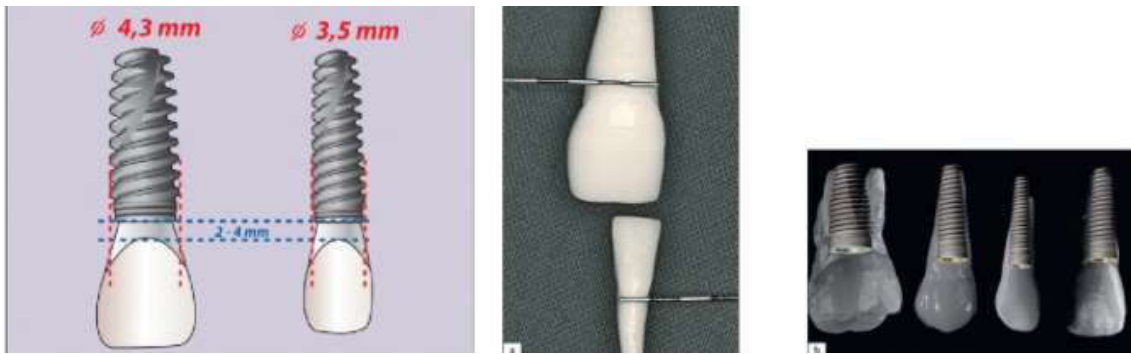


Figure 60: le diamètre du col de l'implant est inférieur à celui de la dent. Ce diamètre doit être adapté au diamètre cervical de la dent à remplacer (source Davarpanah 2012)

Présentation d'un cas clinique réalisé en Suisse par le Dr Pirracchio (98)

Le patient était un homme de 73 ans qui s'est présenté à cause d'une fracture de la dent n°41. Le pronostic de la dent s'est avéré sans espoir. La situation parodontale générale du patient était saine.



Figure 61: situation radiologique initiale du cas clinique du Dr Pirracchio (source Pirracchio 2017)

Planification du traitement : la dent 41 a été extraite et un examen d'imagerie tomodensitométrique a été enregistré 9 semaines plus tard. L'évaluation radiographique a révélé une quantité suffisante de tissu osseux dans les dimensions verticales et horizontales. En raison de la faible dimension mésio-distale, un implant de diamètre 2,9mm (Straumann, Bone Level Tapered) a été sélectionné.

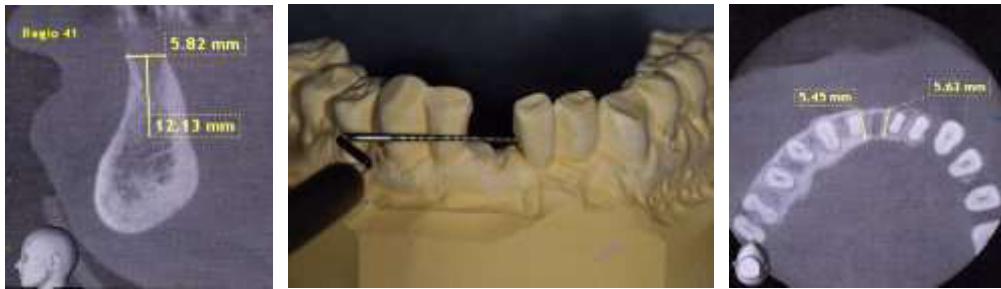

Figure 62: planification du traitement implantaire (source Pirracchio 2017)

Procédure chirurgicale : l'intervention chirurgicale a été réalisée 11 semaines après l'extraction. Un pilier de cicatrisation transmuqueux a été mis en place. La cicatrisation s'est déroulée sans incident et les sutures ont été retirées après 7 jours.

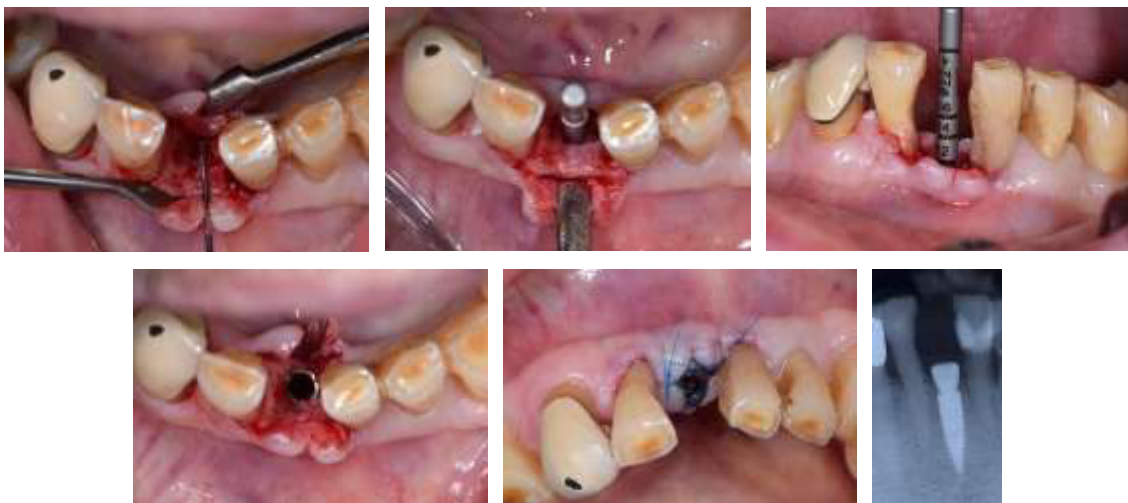

Figure 63: protocole chirurgical et radiographie post-opératoire (source Pirracchio 2017)

Procédure prothétique : 6 semaines après la cicatrisation, l'empreinte a été effectuée pour réaliser une couronne en céramique stratifiée.

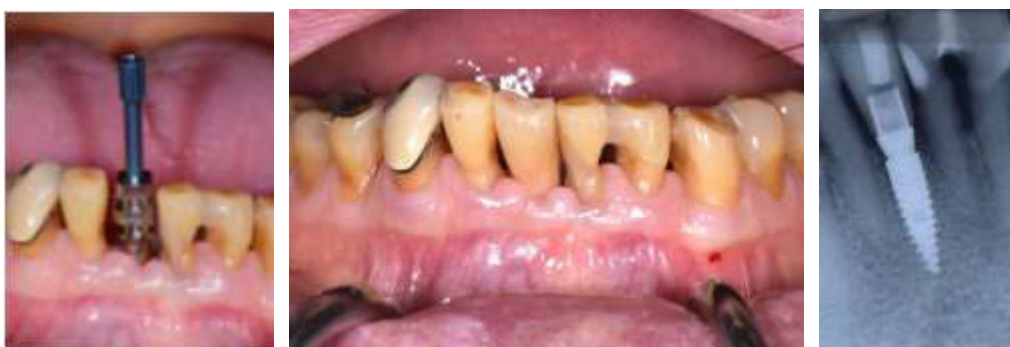

Figure 64: empreinte et résultat final clinique et radiologique (source Pirracchio 2017)

Résultat final : Le patient était content de la fonction, de l'esthétique et du bon accès le maintien de l'hygiène bucco-dentaire.

2.3.3. AGÉNÉSIES DES INCISIVES LATÉRALES MAXILLAIRES

Ces agénésies sont constituées par l'absence de germe des incisives latérales maxillaires. Selon la méta-analyse de Polder (2001), 83% des personnes atteintes d'agénésies ont une ou deux dents manquantes et la forme unilatérale est plus commune. Les femmes sont 1,37 fois plus atteintes que les hommes (15).

La prise en charge de cette situation clinique peut s'appréhender de différentes manières pour préserver l'intégrité des dents adjacentes.

Lorsque la croissance faciale est arrivée à terme, et que le diastème et l'occlusion sont satisfaisants, il est possible d'éviter l'étape du traitement orthodontique.

Sinon, l'intervention de l'orthodontiste peut s'effectuer avant la fin de la croissance (ouverture précoce) stabilisée par une contention, ou à l'âge adulte (ouverture tardive).

Le volume osseux sera éventuellement augmenté par une greffe osseuse.

L'espace disponible permettra alors la pose d'implant support de la restauration.

D'une part l'espace disponible étant potentiellement faible (inférieur à 6 ou 7mm), d'autre part le diamètre cervical des incisives latérales maxillaires réduit, la réhabilitation d'une agénésie d'incisive latérale est une indication prothétique idéale pour les implants de diamètre étroit.

Présentation d'un cas clinique réalisé aux États-Unis par le Dr Henry-Savajol (35)

Patiente de 20 ans présentant une agénésie des dents n°12, 22 et 23, consulte pour mobilité des dents n°62 et 63 ainsi que du bridge à ailettes en secteur 12. Le souhait de la patiente est une solution fixe esthétique pour remplacer ses 3 dents absentes.

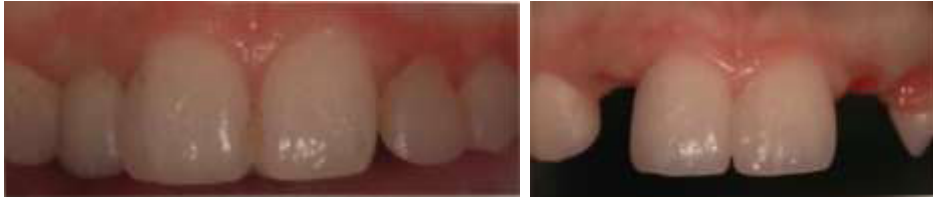

Figure 65: situation clinique initiale du cas clinique du Dr Henry-Savajol (source Henry-Savajol 2013)

Planification implantaire et chirurgie : les dents n°23 et 22 seront remplacées par un implant de diamètre standard 4mm de longueur 11mm avec extension prothétique de la dent n°22 compte-tenu de la convergence des dents n°21 et n°24.

La dent n° 12 sera remplacée par un implant de diamètre réduit de 3mm de longueur 11mm. Il est prévu une régénération osseuse guidée vestibulaire bilatérale ainsi qu'une augmentation de l'épaisseur des tissus mous bilatérale également, avec une matrice allogénique.

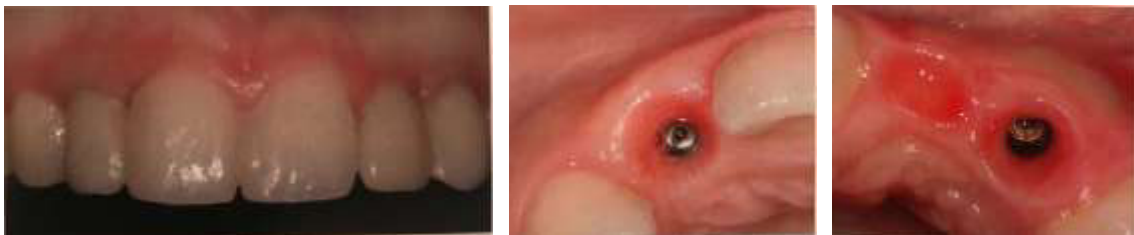

Figure 66: situation clinique post-opératoire (source Henry-Savajol 2013)

Phase d'ostéointégration et de temporisation prothétique : à 3 mois post-opératoire, une empreinte pour bridge transitoire a été réalisée.

A 6 mois, la muqueuse vestibulaire péri-implantaire présentait une épaisseur de 4mm au niveau du site 12 et 3mm en site 23.

Pour la dent n°12, le projet prothétique a préféré un pilier en titane nitruré pour son esthétique, sa biocompatibilité et sa solidité et une coiffe céramo-métallique.

Résultat : l'ostéointégration a été complète et les tissus mous parfaitement cicatrisés, la patiente a été satisfaite au niveau de l'esthétique et de la facilité d'accéder à une hygiène rigoureuse.

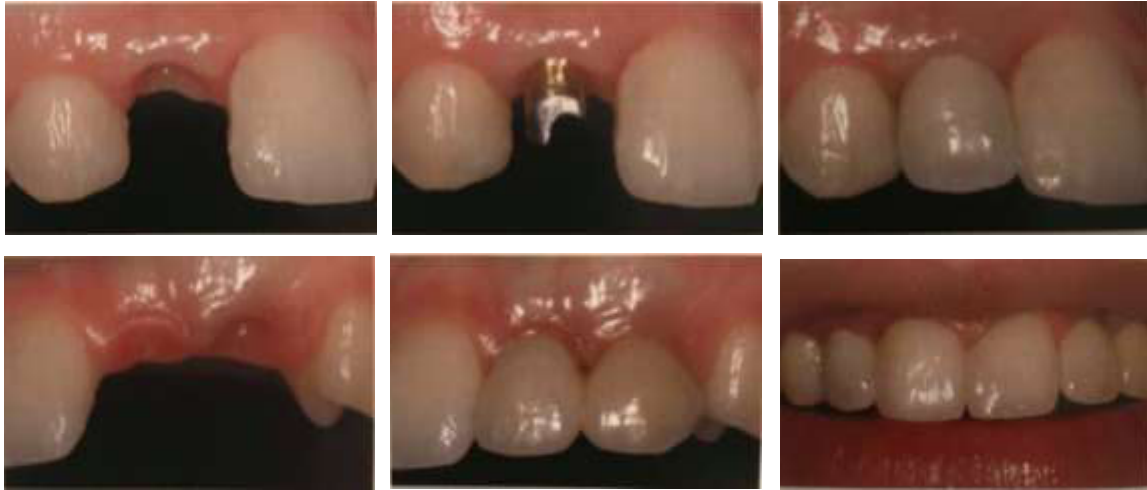


Figure 67: phase prothétique et résultat final (source Henry-Savajol 2013)

2.3.4. STABILISATION DE LA PROTHÈSE AMOVIBLE COMPLÈTE SUPRA-IMPLANTAIRE

Selon le consensus de McGill (25), il est recommandé de stabiliser la prothèse complète mandibulaire par 2 implants symphysaires.

Cette solution permet de nettement améliorer le confort et l'efficacité masticatoire pour le patient par rapport à une prothèse amovible complète mandibulaire classique moins stable compte-tenu de la résorption osseuse, des mouvements musculaires de la langue, des joues et du plancher lingual.

Cependant, en fonction du phénomène de résorption osseuse, la mise en place d'implants standards n'est pas toujours réalisable. En effet l'épaisseur vestibulo-linguale de la crête peut être insuffisante pour accueillir des implants de diamètre standards. Les techniques d'augmentation du volume osseux apportent une solution mais impliquent un supplément de coût et une augmentation de la morbidité du traitement.

Les implants de faible diamètre deviennent une alternative thérapeutique intéressante. Ils peuvent d'autant plus être associés à une greffe osseuse si la situation clinique s'y prête.

Dans le cas d'édentation totale maxillaire, la réhabilitation par une prothèse amovible complète retenue par des implants de faible diamètre, donne des résultats moins prédictibles. Les études à ce sujet sont encore peu retrouvées dans la littérature.

L'international Team for Implantology expose même ses réserves dans son guide de protocole de mise en charge chez les patients édentés, vis-à-vis de l'utilisation d'implants (conventionnels) au maxillaire avec mise en charge immédiate sur implants posés selon des extractions-implantations immédiates (2018) (89).

Présentation d'un cas clinique réalisé en Italie par les Docteurs Amato et Polara (7)

Il s'agit d'un cas clinique faisant partie d'une étude cherchant à évaluer le taux de succès de prothèses complètes amovibles supra-implantaires retenues par des implants étroits placés dans des mandibules fortement atrophiées.

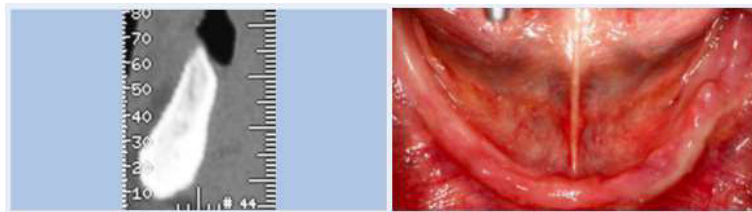


Figure 68: situation clinique et radiologique initiale du cas clinique des Drs Amato et Polara (source Amato, Polara, 2015)

Les implants posés dans ce cas clinique sont des implants (Zimmer Lodi) de 2,9mm de diamètre et de longueur 12mm, et les systèmes de rétention adoptés ont été les piliers Locators.

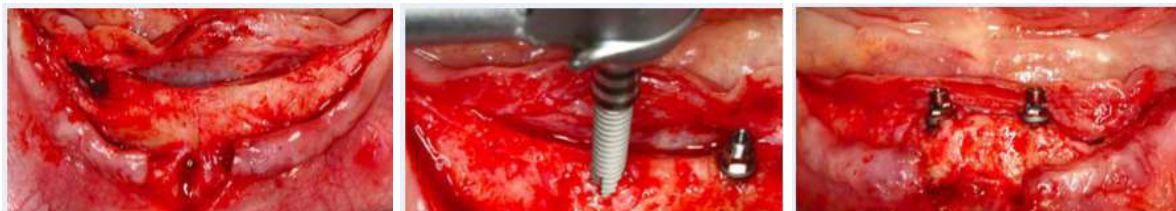


Figure 69: chirurgie et pose des 2 implants LODI (source Amato, Polara 2015)

La prothèse complète amovible mandibulaire préexistante a été rebasée et adaptée aux nouveaux supports.

Le patient a été satisfait de la meilleure rétention de la prothèse, de l'augmentation de son pouvoir masticateur, du surplus de confort apporté et de l'esthétique obtenue.

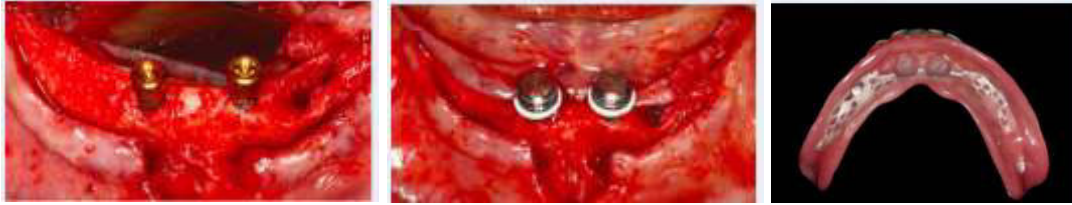

Figure 70: pose des piliers Locators et préparation de la prothèse complète préexistante (source Amato, Polara, 2015)

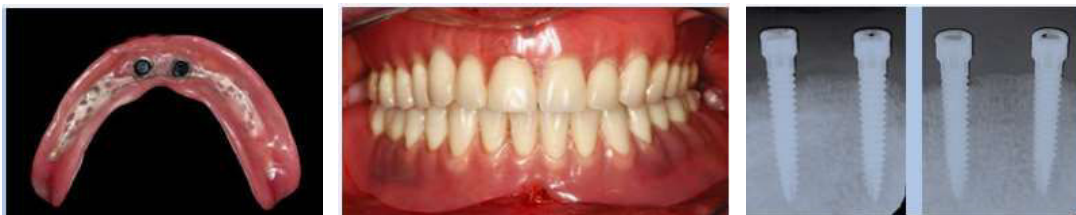

Figure 71: résultat final clinique et radiologique avec prothèse adaptée (source Amato, Polara, 2015)

2.3.5. IMPLANTS ÉTROITS EN SECTEUR POSTÉRIEUR

Nous avons décrit dans le chapitre des indications chirurgicales des cas de poses d'implants en secteur postérieur : les prémolaires peuvent prétendre à cette thérapeutique. En région molaire, la pose d'implant étroit est plus litigieuse.

En 2000, Buser et coll. (2000) (16) recommandaient de ne pas réaliser de restaurations unitaires postérieures fixes sur implants étroits (3,3mm) compte-tenu des contraintes mécaniques élevées. Les auteurs proposaient alors de solidariser l'implant étroit à un implant de diamètre standard pour obtenir un résultat plus pérenne.

A ce jour, malgré l'amélioration des matériaux tels que l'utilisation de titane de grade IV ou d'alliage de titane-zirconium, aucun consensus ne valide formellement l'utilisation d'implant étroit en remplacement de molaire, qu'il soit en une pièce ou en 2 pièces, solidarisé avec la restauration adjacente ou non. Même si les études à long terme manquent encore sur le sujet, quelques auteurs ont déjà publié les résultats

d'études cliniques amenant à penser que cette thérapeutique pourrait devenir de plus en plus courante. Ces différentes études sont exposées en dernière partie.

L'utilisation d'implant étroit en secteur postérieur est donc un choix thérapeutique qui, en plus des respects des prérequis chirurgicaux et prothétiques, nécessite la considération des contraintes biomécaniques appliquées à un système implantaire aux caractéristiques techniques spécifiques. Il revient au clinicien d'évaluer les différentes options thérapeutiques.

2.4. CONTRE-INDICATIONS PROTHÉTIQUES

2.4.1. POINT D'ÉMERGENCE NON SATISFAISANT

En secteur antérieur, les contraintes chirurgicales limitent le positionnement de l'implant dans le sens mésio-distal, dans le sens vestibulo-palatin et dans un axe respectant le volume osseux disponible.

Les contraintes prothétiques sont définies par la situation clinique et par le résultat esthétique et fonctionnel recherché. Les paramètres impliqués sont : la forme, la dimension et la teinte de la dent, l'axe dentaire, les points de contact et la préservation papillaire, le profil d'émergence, l'alignement des collets et des bords libres, la considération du biotype gingival et de la quantité de gencive attachée mais aussi la ligne du sourire ou encore la demande du patient.

Pour éviter un risque de déhiscence et de fenestration suite à la la perte osseuse marginale physiologique péri-implantaire, la pose de l'implant doit être légèrement palatinée. Cette situation favorise l'esthétique puisque le puit d'accès à la vis du pilier implantaire sera ainsi localisé au niveau de la face palatine de la restauration, idéalement au niveau du cingulum.

Selon l'International Team for Implantology, le rebord vestibulaire du col de l'implant doit être aligné avec la ligne imaginaire passant par les bords incisifs des dents adjacentes pour les secteurs antérieurs et les cuspidés vestibulaires pour les secteurs prémolaires et molaires (88).

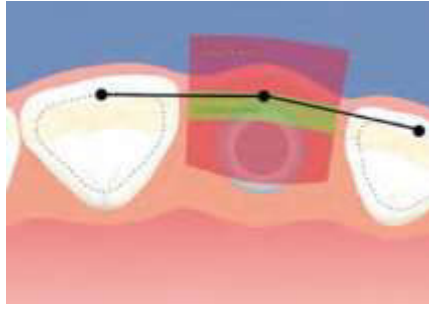


Figure 72: alignement des bords incisifs et du bord vestibulaire du col implantaire (source Davarpanah 2008)

Si la tête de l'implant se situe trop en palatin, le risque est d'aboutir à une restauration avec un surcontour prothétique trop important engendrant des complications de fracture, de gestion de l'occlusion, de gestion de l'hygiène.

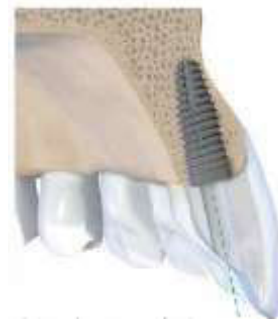
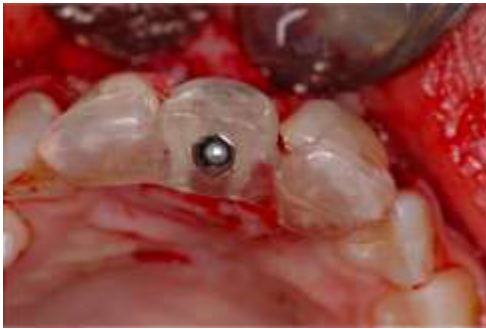
Figure 73 : guide chirurgical et point d'émergence implantaire (source Straumann 2018) Figure 74: axe implantaire et point d'émergence palatin (source Straumann 2018)

A l'inverse, si la tête de l'implant est trop vestibulée, l'émergence de la vis du pilier implantaire risque d'avoir un point d'émergence trop vestibulaire ce qui constitue une contre-indication.

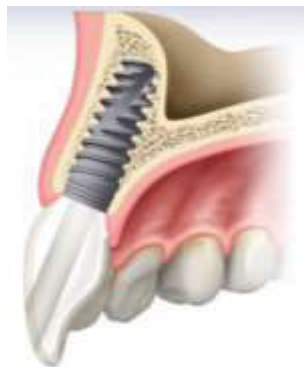

Figure 75: axe implantaire aboutissant à un point d'émergence non satisfaisant (source Nobel 2018)

2.4.2. RISQUES BIOMÉCANIQUES

Diamètre

Les implants de diamètre réduit sont inéluctablement moins résistants. En effet, plus le diamètre diminue, plus le risque de fracture augmente.



Figure 76: risques biomécaniques et résistance à la fracture en fonction du diamètre implantaire (source Davarpanah 2012)

Pour prévenir le risque de fracture, le choix du diamètre doit considérer la dent à remplacer et le contexte clinique.

Pour Davarpanah et coll. (2012) (20) un implant étroit ne doit pas être placé en position canine ou postérieure.

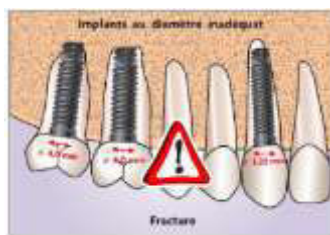

Figure 77: les risques biomécaniques augmentent pour des implants étroits en position postérieure à la canine (source Davarpanah 2012)

Selon Forsmalm (1996), une diminution du diamètre implantaire de 12% génère une diminution de la résistance à la fracture de 25%, et l'augmentation du diamètre implantaire de 35% et 60% augmente respectivement la résistance à la fracture d'un facteur multiplicatif de 3 et 6, pour des implants en titane de grade 2. Les standards actuels conduisent les fabricants à proposer des implants en titane de grade 4.

L'étude d'Imam et coll. (2014) (38) compare les seuils de déformation et de fracture d'implants étroits de différentes marques par application d'une contrainte mécanique selon un angle de 30°. Il en ressort des valeurs inférieures, mais cependant valables, aux implants de diamètre standard.

De plus, lorsque l'on réduit le diamètre de l'implant, on réduit d'autant l'épaisseur des murs constituant l'implant. En effet, la partie interne de l'implant doit accueillir le pilier implantaire et laisser passer la vis de connexion de pilier.

On distingue 2 types de connectique : la connexion externe et la connexion interne. Cette dernière impliquera des murs implantaires encore plus fins. Pour pallier cette problématique mécanique, les fabricants ont développés des alliages de titane tels que le titane-aluminium-vanadium (titane de grade 5) ou encore le titane-zirconium.

Les fabricants ont aussi développés des systèmes implantaires étroits monobloc : l'absence de pilier secondaire permet d'accroître l'épaisseur des murs implantaires et donc diminuer le risque de fracture. Cependant, l'axe de pilier implantaire est prédéfini et la situation clinique doit se prêter à cette contrainte.

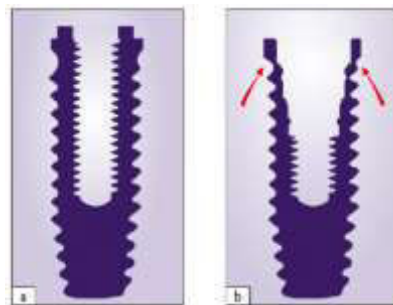


Figure 78: épaisseur des murs résiduels implantaire en fonction du type de connectique externe et interne (source Davarpanah 2012)

Taille de la restauration prothétique

Lors de restaurations postérieures avec implants étroits envisagées, il est nécessaire de tenir compte de la largeur de la restauration prothétique. Pour une restauration prothétique large sur un implant de diamètre faible, les forces de flexion exercées vont entraîner un bras de levier important qui expose au risque de fracture de fatigue ce qui contre-indique l'usage de l'implant étroit unitaire.

D'une part le diamètre de l'implant doit être adapté à la taille de la restauration prothétique mais le col de l'implant et la surface de la plate-forme prothétique devront aussi répondre aux critères biomécaniques.

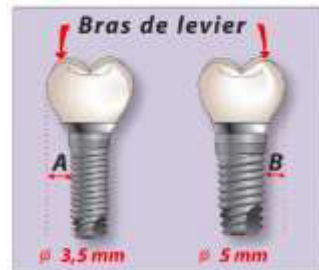

Figure 79: phénomène de bras de levier et diamètre implantaire (source Davarpanah 2012)

2.4.3. RISQUES ESTHÉTIQUES

En secteur antérieur, les restaurations implanto-portées doivent prendre en compte la résorption osseuse marginale et la capacité à gérer les tissus mous.

La hauteur de papille est fonction de l'os sous-jacent. Pour obtenir une papille entre une dent naturelle et une restauration prothétique sur implant, il faut que la distance entre le sommet de la crête au contact de la racine naturelle et le point de contact soit de l'ordre de 5mm.

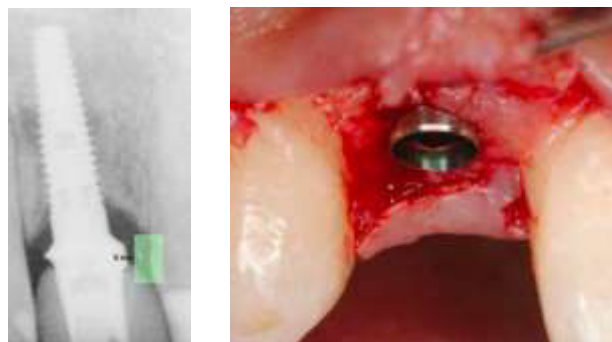


Figure 80: migration osseuse apicale péri-implantaire et proximité des structures adjacentes (source Davarpanah 2008)

L'implant devra être à une distance d'au moins 1,5mm de la dent adjacente pour éviter une migration osseuse apicale péri-implantaire.

Le non-respect de ces paramètres contre-indique la pose d'implant, de diamètre standard, ou réduit.

PARTIE 3 : REVUE DE LITTERATURE

3.1. ÉTUDES SUR LES IMPLANTS ÉTROITS EN SECTEUR ANTÉRIEUR

Les fabricants d'implants étroit recommandent leurs utilisations, essentiellement, dans le remplacement des dents du secteur antérieur, plus spécifiquement, les incisives latérales maxillaires et les incisives mandibulaires.

Une des principales indications de la pose d'implant de faible diamètre est l'agénésie des incisives latérales, unilatérale ou bilatérale. Elle représente 23% des agénésies dentaire une prévalence d'environ 2% de la population générale.

Les incisives maxillaires ou mandibulaires peuvent également être absentes pour différentes raisons : traumatique, carieuse, endodontique ou parodontale. L'implant de diamètre étroit est alors indiqué.

La prise en charge de réhabilitation prothétique supra-implantaire en secteur antérieur implique le respect de paramètres esthétiques, occlusaux, parodontaux, et socio-économiques.

L'obtention d'une esthétique satisfaisante est une résultante du diamètre et du design de l'implant, du volume osseux circonférentiel autour de celui-ci, des dimensions et de la forme de la couronne prothétique, de la position du point de contact et sa distance par rapport à l'os crestal, de la quantité de gencive attachée et de la qualité de la papille gingivale, de la position du zénith.

Il est alors intéressant d'évaluer sur le long terme, le taux de succès des implants étroits et la fiabilité de cette thérapeutique.

La recherche sur les études publiées depuis 2012 sur le taux de succès des implants de faible diamètre en secteur antérieur a généré 15 résultats.

L'étude de Froum et coll. (septembre 2017) (28) évalue le succès de 19 implants étroits placés chez 14 patients, entre 3 et 14 ans après leurs mises en place.

Les paramètres d'évaluation sont : le remodelage osseux péri-implantaire, la perte osseuse, les résultats esthétiques et la satisfaction du patient.

Les taux de survie et de réussite sont respectivement de 100% et 84,2%. Aucune complication prothétique n'a été signalée. Le remodelage osseux moyen mésial et distal est de 1,99mm et 1,84mm. Les pertes osseuses moyennes mésiales et distales sont de 0,14mm et 0,17mm, sans jamais dépasser 0,2mm, soit une perte osseuse physiologique post-opératoire.

Froum et coll. concluent que les les implants de diamètre étroit sont une alternative admise pour la restauration d'espaces limités dans la zone esthétique antérieure.

L'étude de King et coll. (avril 2016) (45) présente le suivi sur 36 mois de l'évaluation clinique et radiographique d'implants de petit diamètre (AstraTech Osseospeed TX 3.0 S) dans le cadre de restauration chez des patients atteints d'agénésie dentaire au niveau des incisives latérales maxillaires et des incisives mandibulaires.

Les données recueillies mettent en avant une stabilité osseuse marginale et une stabilité des tissus mous péri-implantaires satisfaisants, associés à une fonction mécanique durable.

King et coll. concluent que l'utilisation d'implants étroits sont valables dans le traitement de restauration de l'hypodontie dans les régions des incisives latérales maxillaires et mandibulaires.

L'étude de Moràquez et coll. (juillet 2017) (61) évalue le succès d'une série de 10 cas sur 5 ans de la pose de 2 implants de faibles diamètres supportant 4 éléments solidarisés de prothèse fixée pour remplacer les incisives maxillaires.

Le taux de survie à 5 ans est de 100% et les patients ont tous été satisfaits esthétiquement. Les valeurs moyennes d'indice de plaque modifié, d'indice moyen de saignement de sulcus modifié, de profondeur de sondage, de quantité de muqueuse kératinisée et de niveau d'os crestal ont toutes acceptables.

Moràguez et coll. concluent que deux implants de faibles diamètres prenant en charge un bridge supra-implantaire de 4 éléments pour remplacer les 4 incisives maxillaires est une modalité de traitement prévisible.

L'étude de Maiorana et coll. (2015) (52) présente le suivi après 3 ans, de l'évaluation clinique et radiographique de 97 implants de faible diamètre (AstraTech Osseospeed TX 3.0S) avec une mise en charge précoce, chez 69 sujets.

Le taux de survie après 3 ans est de 95,5%. Sur 36 mois, 5,6% des patients ont présentés une perte osseuse marginale supérieure à 1mm alors qu'aucune perte osseuse n'a été observée chez 57,3% des patients. Le niveau des tissus mous sains autour des implants est resté stable.

Cette étude a révélé qu'une période de cicatrisation plus longue avant la mise en place de la restauration prothétique et de sa mise en charge contribuait à réduire la perte osseuse marginale.

Maionara et coll. concluent que les implants étroits peuvent être considérés comme une solution valable dans le traitement des défauts osseux étroits en secteur antérieur.

L'étude de Pini et coll. (2014) (69) présente une mise à jour des paramètres fonctionnels et esthétiques des patients avec agénésie congénitale des incisives latérales maxillaires, traités avec des implants ou traités avec une fermeture d'espace associée à une coronoplastie des canines.

Cette étude met en avant la nécessité d'évaluer la prise en charge thérapeutique de manière multidisciplinaire. Même si les 2 options permettent d'obtenir un résultat satisfaisant du point de vue esthétique, chaque option présente des avantages et des inconvénients. La coronoplastie des canines est particulièrement délabrante, mais certains auteurs ont suggéré que l'infra-occlusion de l'implant dictée par les contraintes chirurgicales, la perte de papille ou les changements de couleurs peuvent affecter sensiblement la perception de l'attrait du sourire au fil du temps.

Pini et coll. concluent que les 2 options de traitements sont valables et qu'à ce jour, les options de traitements existantes manquent encore dans la littérature pour éclaircir la question.

L'étude de Galindo-Moreno et coll. (2017) (29) présente une évaluation clinique et radiographique de 97 implants de diamètres étroits en 2 pièces, placés en secteur antérieur avec mise en charge précoce, chez 69 patients sur 5 ans.

Les données révèlent que 4 implants ont été perdus avant la mise en charge soit un taux de défaillance de 4,12%. Les niveaux osseux marginaux sont restés stables. A 5 ans, 50,6% des implants ne présentaient aucune perte osseuse et seulement 8,43% des implants présentaient une perte osseuse supérieure à 1mm. Les profondeurs de poches de sondage et les scores de zénith gingivaux sont également restés stables.

Galindo-Moreno et coll. concluent que l'utilisation d'implants de diamètre étroit de 3.0mm, en 2 pièces et en titane, pour la restauration des incisives latérales supérieures et des incisives inférieures, est sûre et permet l'obtention d'os marginaux stables.

Une autre étude de Galindo-Moreno et coll. (2017) (30) évalue l'influence de la distance entre des implants étroits et les dents adjacentes sur le niveau osseux marginal en secteur antérieur maxillaire ou mandibulaire, jusqu'à 3ans après la pose. Au total 83 implants ont été placés chez 59 patients dans des espaces étroits à larges. La perte osseuse marginale moyenne autour de l'implant a été de 0,5mm dans le groupe étroit, 0,5mm dans le groupe conventionnel et nulle dans le groupe large. Le niveau osseux marginal des dents adjacentes n'a pas été significativement modifié.

Galindo-Moreno et coll. concluent que la distance entre les implants étroits et les dents adjacentes n'influe pas sur les niveaux osseux marginaux des dents adjacentes, ni sur les implants.

L'étude de MacLean et coll. (avril 2016) (51) présente le suivi à environ 1 an de 45 patients chez qui ont été placés 58 implants coniques étroits de 3.0mm dans des alvéoles cicatrisées (22 cas) ou dans des cas d'extraction-implantation immédiate (16 cas) et au niveau de sites de dents congénitalement manquantes (20 cas).

La durée moyenne de suivi a été de 15,2 mois. La mise en charge prothétique a été immédiate (23 cas), précoce (16 cas) ou retardée (19 cas).

Les données révèlent 2 implants perdus et 2 complications prothétiques sont survenues. Le remodelage osseux a été en moyenne de 0,4mm et la moyenne de profondeur de sondage de poche de 1,75mm. Aucun saignement au sondage ou d'indice de plaque défavorable n'ont été observés.

MacClean et coll. concluent que les implants étroits de 3.0mm placés dans les sites des incisives latérales maxillaires et mandibulaires donnent des taux de survie élevés, des niveaux d'os marginaux stables ainsi que des tissus mous sains.

L'étude de Pieri et coll. (décembre 2014) (68) présente l'évaluation clinique, esthétique et radiographique d'implants de diamètre étroit (3.0mm) en 2 pièces, soutenant un élément de prothèse fixée unitaire en secteur antérieur, chez 50 patients sur 3 ans.

Aucun échec implantaire, le taux de réussite est de 100%. Les tissus osseux et les tissus mous sont restés stables pendant la période d'étude. La moyenne des Pink esthetic score/White esthetic score était élevée (score moyen de 14,1). Seul 1 implant a généré un résultat esthétique défavorable (PES/WES de 10).

Pieri et coll. concluent que l'utilisation des implants de diamètre 3.0mm semble être une procédure de traitement viable à moyen terme pour les restaurations antérieurs d'une seule dent en espace limité.

L'étude de Nilsson et coll. (octobre 2017) (65) évalue le succès de 69 couronnes entièrement en céramique collées ou transvissées sur 59 implants de diamètre étroit (3.3mm) et standards (4,1mm) à piliers interne en zircone, chez 52 patients, sur 5 ans.

Les données révèlent le résultat de 35 patients porteurs de 48 restaurations implantaire ainsi que des données sur 14 patients porteurs de 16 restaurations implantaire qui ont pu être interrogés. Le taux de survie implantaire est de 100% mais le taux de survie des restaurations céramiques supra-implantaire est de 87,5%. 3 couronnes (4,7%) ont été refaites pour différentes raisons et 5 restaurations ont été refaites à cause de fracture de piliers en zircone. 4 de ces fractures sont survenues au niveau de piliers d'implants étroits de 3,3mm. La plupart des patients étaient très satisfaits de l'esthétique et de la fonction de leurs restaurations implantaire.

Nilsson et coll. concluent que les implants étroits offrent la possibilité de restaurer des sites de faible volume, et que le choix de pilier en zircone peut être favorable en secteur antérieur pour des raisons esthétiques mais que le risque de fracture semble être accru.

L'étude de Trbakovic et coll. (août 2018) (83) présente le suivi clinique et radiologique sur 5 ans, de 30 implants de diamètres étroits de 3.0mm à 3.3mm, placés en zone esthétique chez 27 patients.

Les données révèlent que la durée moyenne de suivi a été de 63,3 mois.

27 patients porteurs de 30 implants ont subi un examen clinique avec CBCT. La distance moyenne implant-dent a été de 1,6mm au niveau cervical et 17 implants ont été placés à 1mm ou moins de la racine adjacente.

27 patients porteurs de 36 implants ont refusé l'examen clinique mais ont accepté un entretien.

Le taux de survie implantaire s'élève à 97,2%. La principale préoccupation des patients fut la décoloration et la régression de la gencive.

Trbakovic et coll. concluent que la survie des implants de diamètre étroit est conforme aux études sur les implants de diamètre standard, de plus, malgré la proximité des implants par rapport aux dents adjacentes dans certains cas, aucune pathologie n'a pu être liée à ce paramètre en dehors de l'impact esthétique.

L'étude de Hirata et coll. (2016) (36) évalue la fiabilité des systèmes implantaire étroits support de couronnes antérieures (incisive centrale maxillaire) de 5 fabricants différents. Les couronnes ont été soumises à des tests de durée de vie accélérée

dans l'eau. Le test consistait à appliquer une contrainte de charge de 100 newtons puis 180 newtons selon 100 000 cycles. Pour 130N, on observe un taux de fiabilité de 96% à 100% selon le fabricant. A 180N, le taux variait de 34% à 99%. La principale défaillance a été la fracture de la vis de pilier pour tous les groupes.

Hirata et coll. concluent que pour 100 000 cycles sous une charge de 130N, la fiabilité était similaire entre les systèmes. Une différence significative a été observée entre les systèmes sous une charge de 180N. La performance des implants étroits support de couronnes uniques en secteur antérieur suggère une utilisation sans danger.

L'étude de Bordin (2017) (14) évalue la résistance à la rupture et la probabilité de survie des implants étroits et très étroits support de restaurations fixe du secteur antérieur après un test de fatigue selon des analyses in vitro et in silico.

Au total 42 implants de macrométrie et de connectique similaire ont été divisés 2 groupes : étroit (3,3mm, 10mm de longueur) et très étroit (2,9mm et 10mm de longueur). Les couronnes ont été soumises à un test de durée de vie accélérée sous contrainte progressive. Des contraintes selon un axe de 30° de 50N, 100N, 150N et 180N pour 50 000 et 100 000 cycles ont été appliqués. Les 2 groupes ont montré un taux de fiabilité jusqu'à 97,5% à 50N et 100N. A 150N et 180N, la fiabilité variait de 0% à 82,3% sans différence significative entre les 2 groupes. Le principal échec a été une fracture du pilier pour les 2 groupes.

Bordin et coll. concluent qu'il n'y a pas de différence significative de probabilité de survie entre des implants étroits et très étroits, la défaillance ne concernant que le pilier.

L'étude de Zembic et coll. (2012) (90) évalue les résultats à 1 an d'implants monoblocs de diamètre réduit (3,0mm) immédiatement restaurés en remplacement d'incisives latérales maxillaires ou d'incisives mandibulaires.

Au total 57 implants de 3,0mm de diamètre ont été posés chez 47 patients âgés en moyenne de 31 ans. Les implants ont été selon une extraction-implantation immédiate ou au niveau d'un site cicatrisé et immédiatement restaurés avec une

couronne transitoire. La couronne d'usage a été placée après 1,9 à 14,5 mois. 44 patients porteurs de 54 implants ont pu être examinés à 1 an. On observe la perte d'un implant, un taux de survie de 98%. La perte osseuse marginale moyenne a été de de 1,1mm à 6 mois, 1,6mm à 12 mois. 18% des patients ont été caractérisés par une perte osseuse supérieure à 3mm. Les complications (6 cas) les plus courantes ont été la fracture de la couronne provisoire ou sa perte de rétention.

Zembic et coll. concluent que la perte osseuse marginale péri-implantaire excessive autour de plusieurs implants étroits monoblocs indique qu'ils doivent être utilisés avec prudence jusqu'à la poursuite de nouvelles études.

L'étude de Freitas et coll. (2016) (27) évalue la probabilité de survie des implants étroits et standards selon différents type de connectique implant-pilier, en tant que support de restaurations unitaires fixe antérieures (incisive centrale maxillaire).

Au total 108 implants de 3,5 et 4,0mm (10mm de longueur) ont été posés, divisés en 6 groupes : hexagone externe 3,5 et 4,0mm, hexagone interne 3,5 et 4,0mm, et cône-morse 3,5 et 4,0mm. Les piliers ont été vissés et les couronnes soumises aux contraintes : 50 000 cycles et 100 000 cycles, à 100N et 150N. Les taux de survie ont varié de 0 à 100% en fonction de la connectique considérée, du nombre de cycles et de la force appliquée.

Freitas et coll. concluent qu'une diminution significative de la probabilité de survie en fonction des cycles de fatigue et de l'augmentation de la charge ont été observés sur les implants étroits à connectique hexagone externe et interne mais pas sur les connectiques cône morse.

Ce qu'il faut retenir

L'utilisation d'implant de faible diamètre en secteur antérieur, particulièrement au niveau des sites de faible espace comme les incisives latérales maxillaires et les incisives mandibulaires semble être une thérapeutique valable si l'on se base sur la littérature actuelle, dans le respect des prérequis chirurgicaux et prothétiques et des critères biomécaniques.

Les complications survenues sont plutôt relatives aux protocoles chirurgicaux ou prothétiques ou aux matériaux de restaurations prothétiques qu'au implants étroits.

Les principales précautions à prendre sont :

- L'utilisation d'implants étroits monoblocs qui génère une perte osseuse marginale supérieure aux implants étroits en 2 pièces.
- Les risques de fractures de pilier des implants très étroits.
- Les risques de fractures des piliers en zircone des implants étroits.
- L'utilisation de connectique hexagonale externe et interne dont les taux de réussite sont inférieurs aux connectiques cône morse.

Ces données sont à considérer dans un contexte de recul clinique encore relativement faible.

3.2. ÉTUDES SUR LES IMPLANTS ÉTROITS EN SECTEUR POSTÉRIEUR

Lorsque l'on cherche à définir les limites des implants de faible diamètre, on s'interroge inévitablement sur leur potentielle utilisation en secteur postérieur.

La pose d'implant étroit en secteur postérieur est controversée. D'une part cette indication ne fait pas partie des recommandations auprès des fournisseurs, ce qui sous-entend que les caractéristiques biomécaniques de leurs produits ne remplissent pas le cahier des charges nécessaire. D'autre part, il n'existe pas, à ce jour, de consortium sur cette alternative thérapeutique.

Cependant, une recherche sur l'utilisation d'implant en secteur postérieur montre que de plus en plus d'auteurs proposent des études cliniques et des données sur la pérennité de ces restaurations.

Notre recherche, sélectionnant les études postérieures à 2011 a donné 21 résultats :

Il est intéressant de proposer une synthèse de ces 21 études pour tenter de répondre à cette question : implant de faible diamètre en secteur postérieur, thérapeutique valable ou non ?

L'étude de Grandi et coll. (2017) (33) propose un suivi, sur une année, de 42 patients âgés en moyenne de 61,3 ans, porteurs de 124 implants de diamètre 2.75mm à 3.25mm supportant des prothèses fixes en secteur postérieur sur plusieurs dents (2, 3 ou 4 dents, 81 molaires et 43 prémolaires). L'indication chez ces patients a été la crête alvéolaire fine. Toutes les restaurations ont été réalisées sous formes restaurations sur implants en 2 pièces (non monobloc), en respectant 1 implant pour 1 dent et en solidarissant les restaurations.

Sur les 12 mois, 3 implants ont échoué : 2 de 2,75mm et 1 de 3,25mm. Le taux de survie des implants a été de 97,6%. La résorption péri-implantaire a été de 0,2mm à 6 mois et de 0,47mm à 12 mois sans différences notables entre les 2 diamètres. 3 cas de mucosite péri-implantaire ont été signalés.

Grandi et coll. concluent que dans les limites de cette étude, les données préliminaires suggéraient que les implants de diamètre étroit de 2,75mm à 3,25mm peuvent être utilisés avec succès comme alternative mini-invasive à l'augmentation osseuse horizontale de la mandibule postérieure. Cependant, des suivis sur un plus long terme sont nécessaires.

L'étude de Saad et coll. (2016) (73) évalue le suivi sur 11 ans de 11 implants (7 en site encastré et 4 en extrémité libre) de diamètre étroit (de 3,3mm à 3,5mm) et de longueur minimale de 10mm, placés chez 10 patients présentant une résorption osseuse horizontale modérée au niveau de secteurs molaires édentés. Les conditions suivantes ont été respectées : absence de parafonction en dehors d'un patient bruxeur, qualité osseuse de type 1,2 ou 3, occlusion protectrice de l'implant. Chaque implant porte une restauration unitaire fixe, solidarisée ou non. L'épaisseur minimale d'os disponible étant de 5 à 6mm.

La profondeur moyenne de sondage a été de 3,3mm.

Saad et coll. concluent que les implants de faible diamètre pourraient être utilisés pour remplacer des molaires manquantes en cas de résorption osseuse horizontale modérée si les prérequis sont respectés. Cependant, d'autres études contrôlées d'observation et randomisées sont nécessaires pour fournir des conclusions plus approfondies fondées sur des preuves.

L'étude de Mazor et coll. (2012) (59) évalue l'option thérapeutique de remplacer une molaire par 2 implants de diamètre étroit. L'étude porte sur une cohorte rétrospective de 33 patients chez qui ont été placés 66 implants de 3mm pour remplacer 33 premières molaires (8 molaires maxillaires et 25 molaires mandibulaires). Les patients étaient âgés de 23 à 76 ans. 2 patients ont reçu une extraction-implantation immédiate.

Les données révèlent que la distance moyenne entre les dents adjacentes était de 12,1mm, la période de suivi s'est établie sur 10 à 18 mois. Tous les implants ont survécu pendant cette période, 1 implant présentait une perte osseuse de 1mm à 12 mois.

Mazor et coll. concluent que le remplacement d'une molaire manquante par 2 implants de faible diamètre pourrait constituer une option de traitement viable offrant des résultats probants et prévisibles à long terme. Des études sur un plus long terme pourraient éventuellement confirmer cette conclusion.

L'étude de Pieri et coll. (2017) (67) compare sur 5 ans, les implants étroits (3,0mm) aux implants standards (4,0mm et 4,5mm) comme support de restaurations fixes solidarisiées des secteurs postérieurs maxillaire et mandibulaires. Tous les patients ont été traités avec au moins 2 implants étroits ou standards adjacents.

Au total 107 patients sur 127 traités ont participé aux examens : 49 patients porteurs de 113 implants de faible diamètre et 58 patients porteurs de 126 implants de diamètre standard.

Les données relèvent au niveau des implants étroits : 2 échecs implantaires, 1 échec de restauration, 9 complications biologiques, 12 complications prothétiques et une perte osseuse marginale péri-implantaire à 5 ans de 0,95mm en moyenne.

Au niveau des implants standards, les données relèvent : 4 échecs implantaires, 2 échecs de restaurations, 12 complications biologiques, 2 complications prothétiques et une perte osseuse marginale péri-implantaire moyenne de 1,2mm.

Pieri et coll. concluent que les données quinquennales indiquent qu'un traitement par restauration prothétique fixe solidarifiée supra-implantaire sur des implants de faible diamètre obtiennent des résultats aussi fiables qu'avec les implants de diamètres standards bien que les implants étroits aient présenté un risque plus élevé de complications prothétiques.

L'étude de Woo et coll. (2016) (84) évalue les résultats de restaurations des secteurs édentés postérieurs sur implants étroits avec connexion conique, de 1 an à 4 ans après mise en charge. 98 implants étroits (42 au maxillaire et 56 à la mandibule) ont été placés chez 66 patients âgés de 19 à 76 ans. 33 implants ont été insérés pour remplacer des molaires et 65 pour remplacer des prémolaires. La longueur des implants varie de 8,0mm à 11,0mm.

Les données recueillies relèvent un taux de survie de 100%. La perte osseuse moyenne a été de 0,14mm.

Woo et coll. concluent que dans les limites de cette étude, l'utilisation d'implants étroits à connexion conique doit être considérée comme une alternative judicieuse par rapport aux implants de diamètre standard pour les restaurations des secteurs postérieurs édentés.

L'étude de De Souza et coll. (2018) (21) compare les implants étroits (3,3mm de diamètre) aux implants standards (4,1mm de diamètre) dans les restaurations des régions molaires et prémolaires maxillaire et mandibulaire. Les paramètres évalués sont le niveau osseux marginal, les taux de survie et de réussite des implants, la profondeur de la poche et le saignement au sondage, ainsi que les taux de survie et de réussite des prothèses. Au total, 44 implants (22 étroits et 22 standards) ont été placés chez 22 patients. 23 implants ont été posés en remplacement de molaire et 21 en remplacement de prémolaire. Le suivi s'est effectué immédiatement après la pose, 1 an puis 3 ans après la mise en charge.

Les données relèvent que 21 patients ont pu être suivis : pour le groupe des implants étroits, on observe une perte osseuse moyenne péri-implantaire à 3 ans de 0,58mm, une profondeur de poche au sondage supérieure à 5mm à 3 ans sur 5% de ce

groupe, un taux de réussite implantaire de 95% et un taux de réussite prothétique de 90%.

Pour le groupe des implants standards, on observe : une perte osseuse péri-implantaire moyenne à 3 ans de 0,53mm, aucune profondeur de poche au sondage supérieure à 5mm à 3 ans, un taux de réussite implantaire de 100% et un taux de réussite prothétique de 95%.

Le niveau osseux marginal moyen est semblable entre les 2 groupes d'implants.

De Souza et coll. concluent que cette étude a démontré que les implants étroits placés pour supporter des restaurations prothétiques unitaires en secteur postérieur maxillaire ou mandibulaire obtenaient des résultats similaires aux implants de diamètre standard en ce qui concerne le niveau osseux marginal, le taux de survie des implants et le taux de réussite.

L'article de Jackson et coll. (2011) (40) rapporte 2 cas cliniques traités par 2 implants adjacents monoblocs de faible diamètre (3,0mm de diamètre et 13mm de longueur) en remplacement d'une molaire mandibulaires. L'indication était l'insuffisance de largeur mésio-distale. Les 2 patients ont en effet reçu, chacun, une restauration prothétique unitaire fixe sur 2 implants monoblocs adjacents.

Jackson et coll. propose en conclusion de cet article que le rôle du dentiste est de recommander un traitement dont le résultat et les preuves sont fondés sur la recherche, et qui permet de réduire les temps de traitement, les risques et les coûts pour le patient. A ce titre, les implants de faible diamètre sont une alternative viable aux implants classiques dans de nombreuses situations cliniques. Les régions postérieures mandibulaires sont des sites aptes à recevoir cette thérapeutique et permettent de réduire le temps chirurgical, la morbidité et la durée du traitement, améliore le pronostic à long terme en augment la surface de contact et en réduisant le desserrage de la vis. Il est cependant nécessaire de conforter ce résultat avec des études supplémentaires pour que les praticiens proposent plus facilement cette alternative à l'avenir.

L'étude de Tolentino et coll. (2016) (81) analyse certains paramètres autour d'implants étroits de 3,3mm de diamètre en alliage de titane/zirconium (TiZr) par rapport aux implants en titane commercialement pur (cpTi), placés dans la région molaire de la mandibule, après 1 année de fonction. Le principe était de placer de manière aléatoire un implant en alliage TiZr et un implant en titane pur en controlatéral chez chaque patient. Le contrôle radiographique a été effectué le jour de la pose de la prothèse puis à un an. Les paramètres évalués sont le niveau osseux marginal, la profondeur de sondage clinique, les saignements au sondage, la suppuration, la plaque visible (les patients ont été inscrits à un programme de contrôle de plaque), la mobilité des implants, les taux de succès et les taux de survie. Les données révèlent que le niveau osseux moyen marginal était de 0,32mm pour les implants TiZr et 0,35mm pour les implants cpTi. Les taux de survie ont été de 100% dans les 2 groupes d'implants. On observe peu de différences significatives dans les paramètres étudiés.

Tolentino et coll. concluent que les résultats sont similaires pour les 2 types de matériaux et que les implants TiZr ou cpTi peuvent également être utilisés pour supporter des restaurations unitaires fixes en secteur postérieur. Cependant d'autres études avec des périodes de suivi plus longues permettraient de confirmer ces résultats.

L'étude de Javed et coll. (2015) (42) évalue, grâce à une revue systématique, le rôle du diamètre de l'implant sur la survie à long terme des implants placés en secteur postérieur. Le principe a été de supposer que la survie à long terme des implants de diamètre conventionnel (inférieur à 5mm) était supérieure à celle des implants de diamètre plus large, lorsque ceux-ci étaient placés au niveau de maxillaires atrophiques postérieurs. Le but de l'article a ainsi été de passer systématiquement en revue la littérature indexée concernant l'influence des diamètres sur les implants placés en postérieur.

La base de données a été interrogée sur une période de 28 ans de 1986 à 2014 et ne porte que sur des études publiées, en anglais. Les 51 résultats obtenus ont été ramenés à 19 après analyse. L'âge des patients variait de 37 à 60 ans, les implants utilisés étaient coniques ou cylindriques, filetés à surface rugueuse, d'un diamètre

allant de 3,0mm à 5,5mm. Les périodes de suivi ont varié de 5 à 15 ans et les taux de survie de 80,5% à 100%.

Javed conclue que le rôle du diamètre des implants sur la survie à long terme des implants placés en zone atrophique du maxillaire, est secondaire. Un protocole chirurgical bien conçu, une stabilité primaire suffisante et le maintien d'une hygiène buccale rigoureuse sont déterminants pour la survie à long terme des implants.

L'étude d'Altinci et coll. (2016) (5) évalue, grâce à une étude pilote prospective, la stabilité et les modifications d'os marginal au niveau d'implants de diamètre étroit en alliage de Titane-Zirconium, placés selon un protocole chirurgical sans lambeau et avec mise en charge immédiate en région postérieure.

Au total, 38 implants TiZr de diamètre 3,3mm ont été placés chez 14 patients en tant que support de restaurations prothétiques fixe postérieurs de type bridge à 3 éléments. 18 implants ont été placés selon une extraction-implantation immédiate et 20 selon un protocole classique. La stabilité a été évaluée à 1, 2, 4 et 8 semaines avant la mise en charge puis à 3, 6 et 12 mois après mise en charge.

Les données ne relèvent aucune différence significative de changement de stabilité et le niveau osseux marginal était de 0,24mm à 12 mois.

Altinci et coll. concluent ainsi que la stabilité et les niveaux osseux des implants de faible diamètre en titane-zirconium support de bridge à 3 éléments en région postérieure sont cliniquement acceptables après 1 an de mise en charge.

L'étude d'Assaf et coll. (2015) (9) propose une revue systématique sur l'utilisation d'implants de diamètre étroit en secteur postérieur pour évaluer leur survie et fournir des directives sur leur utilisation en toute sécurité. La recherche, numérique et manuelle, ne concernait que les articles publiés par des pairs, en anglais, entre 1990 et 2014.

Le résultat a donné 17 études portant sur un total de 1644 implants, avec une période d'observation allant de 1 à 12 ans. Le taux de survie moyen rapporté a été de 98,6%, des complications techniques et biologiques ont été rencontrées.

Assaf et coll. concluent alors : les données cliniques suggèrent que les implants étroits pourraient servir d'alternative aux implants standards au niveau des régions postérieures même si certaines conditions cliniques doivent être observées pour assurer un succès à long terme.

L'étude de Tolentino et coll. (2014) (82) évalue le taux de réussite et de survie d'implants de faible diamètre en alliage de Titane-Zirconium par rapport aux implants étroits en titane purs placés en régions postérieures, à 1 an. 42 patients ont reçu un implant en alliage TiZr (groupe test) ou un implant en titane pur (groupe témoin). Les données obtenues sont : 95,2% de taux de réussite implantaire et 100% de taux de réussite prothétique pour les 2 groupes. A 12 mois, pour le groupe test, la profondeur moyenne de sondage clinique était de 3,0mm et 3,07mm pour le groupe contrôle. Aucune différence significative n'a été observée concernant la suppuration, la mobilité ou le saignement au sondage.

Tolentino et coll. concluent ainsi que dans un suivi à court terme, des implants étroits en alliage de titane-zirconium ou en titane pur peuvent être placés en régions postérieures comme support de couronnes prothétiques unitaires.

L'étude d'El-Sheikh et coll. (2014) (24) évalue cliniquement et radiographiquement la performance des implants de faible diamètre en Titane-Zirconium dans le cadre de restaurations prothétiques fixes en extensions distales de mandibules atrophiques unilatérales.

Au total 20 patients répondant aux critères cliniques choisis ont reçu 2 implants TZr de 3,3mm de diamètre, porteurs de restaurations céramo-métalliques de type bridge à 3 éléments. Les éléments évalués ont été : taux de survie, profondeur de poche et perte osseuse marginale à 3, 6 et 12 mois après mise en charge ainsi que les complications prothétiques.

Les données ont révélé un taux de survie de 100%, aucune différence significative entre les valeurs de profondeur de poche, et aucune perte osseuse marginale supérieure à 1mm.

El-Sheikh et coll. concluent que dans la limite de cette étude pilote, les implants étroits TiZr semblent prévisibles dans la restauration des extensions distales de mandibule atrophique unilatérale.

L'étude de Cinel et coll. (2018) (18) évalue expérimentalement la distribution des contraintes au niveau d'implants de faible diamètre (3,3mm, 10mm de longueur) en titane et en alliage de titane-zirconium selon une analyse par éléments finis.

L'objectif était de comparer les valeurs de contrainte sur l'implant et au niveau de l'interface osseuse après application de forces (100 newtons) statiques et dynamiques selon une direction verticale ou oblique (angle de 45°) dans la région de la deuxième prémolaire maxillaire et mandibulaire. Les paramètres évalués ont été : la valeur des contraintes maximales et minimales dans l'os trabéculaire et cortical, les contraintes de von Mises et la résistance à la fatigue des implants.

Les résultats donnent des distributions de contraintes similaires dans les 2 groupes d'implants, mais les contraintes de von Mises étaient plus élevées pour le groupe TiZr. Enfin, les contraintes ont été plus élevées dans les charges statiques et dynamiques obliques que verticales, les résultats de rupture de fatigue étaient alors plus critiques.

Cinel et coll. concluent que sur la base d'une simulation numérique, les alliages titane-zirconium et titane peuvent être utilisés avec succès dans les zones de deuxième prémolaire.

L'étude de Garcez-Filho et coll. (2015) (31) évalue sur un suivi de 10 ans, le résultat à long terme d'implants étroits posés selon la technique de la crête fendue (fractionnement de crête) au niveau de secteurs postérieurs.

Au total 21 patients ont bénéficié de restaurations prothétiques postérieures sur 40 implants étroits selon cette technique de scission de crête. Les paramètres évalués ont été le niveau marginal d'os, les indices de survie et de succès.

Les données révèlent que 33 patients ont pu être suivis jusqu'à 10 ans. 2 implants ont été perdus et 9 prothèses présentaient une défaillance (fracture de céramique ou fracture de la vis). Les taux de survie implantaire ont été de 97%, et de réussite de 95%. La perte osseuse marginale à 6 mois a été de 0,47mm et à 10 ans de 1,93mm.

Garcez-Filhol et coll. concluent que les implants étroits mis en place immédiatement après la scission de la crête peuvent permettre de soutenir les réhabilitations prothétiques malgré les défaillances prothétiques qui ont été rencontrées.

L'étude de Mangano et coll. (2013) (55) évalue par le biais d'une étude prospective sur 2 ans, les restaurations immédiates prothétiques postérieures sur implants étroits monoblocs obtenus par frittage laser sélectif. Cette technique permet de produire des implants par cuisson de microparticules de poudre de titane dans un faisceau laser focalisé selon un modèle généré par ordinateur.

Au total, 37 implants ont été posés chez 16 patients, soient 14 implants maxillaires et 23 implants mandibulaires, ainsi que 16 prothèses partielles fixes immédiates.

Les paramètres mesurés ont été : le taux de survie et de succès de ces implants, l'absence de douleur, la suppuration, l'exsudation, la mobilité de l'implant et les complications prothétiques.

Les données ne révèlent aucune défaillance implantaire soit un taux de survie de 100%. Un taux de réussite de 94,6%.

L'ensemble des paramètres a permis à Mangano et coll. de conclure que l'hypothèse selon laquelle des implants obtenus par frittage (SLS) de diamètre étroit monobloc peuvent être utilisés dans des réhabilitations prothétiques fixes en secteur postérieur maxillaire ou mandibulaire est prévisible et positive.

L'étude de Raikar et coll. (2017) (72) évalue les facteurs d'influence sur le taux de survie des implants selon une étude rétrospective.

Au total 5200 patients porteurs d'implants ont été concernés par l'étude entre juin 2008 et avril 2015.

Les données révèlent quelques informations intéressantes spécifiques aux implants de grande longueur ou de faible diamètre : le nombre de défaillances a été notablement plus élevé pour les implants dont la longueur était supérieure à 11,5mm suivis par entre 10 et 11,5mm, et pour les implants dont le diamètre était inférieur à 3,75mm. Les défaillances ont représenté 3,3% des implants en postérieur mandibulaire, 2,2% en postérieur maxillaire, 2,1% en antérieur maxillaire et 1% en

antérieur mandibulaire. Le taux d'échec le plus élevé selon l'os a été de 3% dans un os type III.

Raïkar et coll. ont conclu que les facteurs déterminants du taux de survie étaient : l'âge du patient, la longueur et le diamètre de l'implant, la qualité de l'os et la région concernée. Le risque de défaillance est majoré pour des implants de longueur supérieure à 11,5mm, de diamètre inférieur à 3,75mm, en région postérieure mandibulaire e dans un os de type III.

L'étude de Alshehri et coll. (2016) (4) évalue, selon une revue systématique, l'influence de la forme de l'implant (conique ou cylindrique) sur la survie des implants placés en région postérieure. Les bases de données ont été interrogées de 1977 à 2015.

Le résultat a donné 5 études, le nombre de patients variait de 4 à 29 et le nombre d'implants posés variait de 7 à 72. La durée moyenne de suivi a été de 19 à 96 mois et le taux de survie de 84,2% à 100%.

Alshehri et coll. concluent que la forme de l'implant n'a aucune influence sur la survie des implants placés en région postérieure.

L'étude de Malo et coll. (2011) (53) évalue selon une étude clinique rétrospective avec un suivi jusqu'à 11 ans, le résultat de restaurations de régions postérieures édentées avec des implants de diamètre étroit (3,3mm).

Au total, 147 patients âgés de 26 à 77 ans ont reçu 247 implants. Les indications de pose d'implants étroits étaient : un os interradiculaire réduit ou une crête alvéolaire fine, pour une réhabilitation prothétique en secteur postérieur.

Les données ont révélé : un taux de survie implantaire de 95,1% à 11 ans. La résorption osseuse marginale moyenne a été de 1,16mm à 1 an et 1,74mm à 10 ans.

Malo et coll. concluent que dans les limites de cette étude, l'utilisation d'implants étroits pour la réhabilitation prothétique des secteurs postérieurs maxillaire ou mandibulaire est viable, avec des résultats satisfaisants à long terme quelque soit la technique chirurgicale mise en œuvre.

L'étude de Shi et coll. (2018) (75) évalue sur le long terme (suivi d'au moins 8 ans) les résultats des implants de diamètre étroit en secteur postérieur. Les paramètres évalués ont été les taux de survie, les complications, l'indice de plaque modifié, la profondeur de sondage péri-implantaire, le saignement au sondage, la perte osseuse marginale ainsi que la satisfaction du patient.

Au total, 67 patients ont reçu 98 implants étroits (81 sites prémolaires, 17 sites molaires, 33 restaurations unitaires, 65 restaurations solidarisées). Ils ont été suivis en moyenne sur 10,1 ans. Les taux de survie s'élèvent à 96,9%. L'hygiène buccale a été contrôlée. La perte osseuse moyenne a été de 1,19mm. 8 péri-implantites ont été signalées sur 6 patients. 89,2% des patients ont été esthétiquement satisfaits et 84,6% fonctionnellement satisfaits.

Shi et coll. concluent que les implants étroits pourraient constituer une option de traitement prévisible à long terme, d'autres études à long terme sont nécessaires pour confirmer la prédictibilité dans les sites molaires.

L'étude de Flanagan et coll. (2015) (26) est une étude rétrospective sur les implants de faible diamètre support de prothèse partielle fixe en secteur mandibulaire postérieur.

Au total, 58 patients ont reçu 144 implants étroits, le taux de réussite a été de 92%. 4 échecs dus au ciment ont été signalés et facilement recollés.

Flanagan et coll. observent et concluent que les facteurs de survie majeurs sont : la densité osseuse du site, un protocole chirurgical respectant une rotation très lente de l'implant avec des interruptions ou un refroidissement pendant l'insertion, un délai de cicatrisation de 4 mois, le traitement de toute parodontite existante au préalable, l'utilisation d'un ciment insoluble, une planification implanto-prothétique favorisant des contraintes plutôt axiales qu'obliques et sans effet de levier.

Une étude plus approfondie de la physiologie de la conception occlusale, des matériaux et de la résistance des os est nécessaire pour développer ce concept de traitement

Ce qu'il faut retenir :

La réhabilitation d'implant dans la mâchoire postérieure est influencée par de nombreux facteurs tels que l'état des dents restantes, les facteurs de force liés au patient, la qualité de l'os, le maintien de l'hygiène, la hauteur limitée de l'os, le type d'édentation et la nature de l'arc adverse.

Les études montrent des taux de survie satisfaisants pour l'utilisation d'implants étroit en secteur postérieur :

- Pour des restaurations unitaire ou plurale fixe.
- Selon des restaurations solidarisées ou non.
- En plaçant 2 implants pour une molaire ou 1 seul.
- Selon la technique de la scission de crête ou selon les protocoles chirurgicaux classiques.
- En utilisant des implants en titane pur ou alliage de titane-zirconium.

Les précautions à prendre sont :

- Le respect du protocole (refroidissement, progression lente).
- L'évaluation de la densité osseuse et de la stabilité primaire.
- Le respect du délai de cicatrisation
- Le contrôle des contraintes de force, de l'occlusion ainsi et le contrôle strict de l'hygiène bucco-dentaire.

La plupart des études s'accordent sur le fait que le recul clinique est encore insuffisant et que des études sur le plus long terme sont nécessaires pour confirmer ces résultats.

3.3. ÉTUDES SUR LES IMPLANTS ÉTROITS EN SECTEUR ANTÉRIEUR ET POSTÉRIEUR

Lorsque l'on effectue une recherche sur les études traitant des implants étroits, on obtient comme résultats soit, des études qui n'intéressent que le secteur antérieur, soit que le secteur postérieur soit l'ensemble des secteurs.

Cette partie traite ce 3^{ème} groupe.

Cette recherche a généré 16 résultats dont les études ont été publiées entre 2012 et 2018.

L'étude de Sierra-Sanchez et coll. (2014) (76) est une revue de littérature qui s'interroge sur la prévisibilité des implants de faible diamètre comme option de traitement. L'objectif est de rapporter les résultats cliniques en évaluant les taux de survie, les pertes osseuses péri-implantaires et les différentes complications rencontrées. La recherche dans Medline-PubMed allait de 2002 à 2012 incluant les articles publiés en anglais dont la période de suivi était au moins supérieure à 12 mois. Une recherche manuelle a aussi été effectuée.

Au total, 21 études répondaient aux critères d'inclusion, soit 2980 implants étroits posés chez 1607 patients, en secteur antérieur ou postérieur, au maxillaire ou à la mandibule.

Sierra-Sanchez et coll. concluent que malgré les limites inhérentes aux examens effectués, les résultats obtenus semblent confirmer que le traitement avec des implants étroits offre des résultats cliniques en termes de survie, de perte osseuse péri-implantaire et de complications associées, similaires à ceux obtenus avec des implants de plus grand diamètre. Des études complémentaires avec des suivis plus longs pourraient confirmer ces conclusions.

L'étude de Benic et coll. (2013) (13) évalue selon une étude clinique contrôlée et randomisée, les résultats de restaurations prothétiques unitaires antérieures et prémolaires sur implants de diamètre étroit (3,3mm) en titane-zirconium (TiZr) par rapport à des implants en titane (Ti) de diamètre standard (4,1mm).

Au total, 40 patients ont reçu 40 implants étroits (20 en TiZr et 20 en Ti) en secteur antérieur ou prémolaire. Tous étaient en place et table. A 1an, le niveau osseux a évolué de 0,4mm en moyenne pour le groupe titane et 0,41mm pour le groupe titane-zirconium. Aucune différence significative n'a été observée concernant d'autres paramètres cliniques ou la survenue d'évènements indésirables.

Benic et coll. concluent que l'utilisation d'implant étroit en titane-zirconium en support de couronne unitaire en secteur antérieur ou prémolaire permet une intégration tissulaire réussie et une performance clinique satisfaisante à 1 an.

L'étude de Klein et coll. (2014) (46) est une revue systématique incluant les études rétrospectives et prospectives portant sur plus de 10 patients et sur une période de suivi d'au moins 1 an, ayant reçu des implants étroits (groupe 1 : <3,0mm, groupe 2 : 3,0 à 3,25mm, groupe 3 : 3,30 à 3,50mm). L'objectif étant de déterminer les taux de survie et de succès des implants étroits selon différentes indications cliniques par rapport aux implants de diamètres standards.

Au total, la recherche de 1995 à 2102 a généré 38 articles. Pour le groupe 1, les implants étaient de type monobloc et ont été insérés en région frontale, non chargés, on observe un taux de survie de 90,9 à 100%. Pour le groupe 2, les implants étaient en 2 pièces et ont été insérés dans des espaces étroits sans charge et en région frontale : on observe des taux de survie de 93,8% à 100%. Pour le groupe 3 : les implants en 2 pièces ont été aussi insérés en secteur postérieur, on observe un taux de survie de 88,9% à 100%. Une méta-analyse pour le groupe 3 n'a révélé aucune différence par rapport à la survie d'implants standards.

Klein et coll. concluent les implants du groupe 3 sont bien documentés, y compris pour le secteur postérieur. Le groupe 2 est plutôt documenté pour des charges faibles et le secteur antérieur. Pour le groupe 1, peu de taux de réussite disponible et peu d'informations sur les facteurs de risque (bruxisme, type de restaurations).

L'étude de Lambert et coll. (2015) (49) est une étude prospective pour évaluer les performances cliniques, chez 20 patients traités par des implants étroits (3,3mm) au niveau de crête alvéolaires minces (inférieures ou égales à 6mm), selon des procédures chirurgicales moins invasives.

Au total 39 implants, soit 12 en antérieur et 27 en postérieur ont été posés. 1 seul implant n'a pas été chargé dans les 48 heures, les taux de survie et de réussite ont atteint 94,7%. Le besoin de régénération osseuse guidée a été évité dans 60% des cas. La perte osseuse péri-implantaire moyenne a été de 0,35mm.

Lambert et coll. concluent que l'utilisation d'implants étroits dans la restauration d'édentement partiel fixe dans des sites d'épaisseur horizontale limitée semble être une option de traitement efficace, évitant la greffe dans la majorité des cas. La mise sous provisoire post-chirurgicale ne semble pas compromettre les résultats.

L'étude d'Altuna et coll. (2016) (6) est une revue systématique avec une méta-analyse des données cliniques sur les implants dentaires de diamètre réduit en titane-zirconium (TiZr) dont la résistance à la traction est supérieure aux implants en titane pur.

La recherche de publication en anglais, jusque 2014 a donné 9 études cliniques.

Au total, 607 patients ont reçu 922 implants étroits. La période de suivi variait de 3 à 36 mois. La perte osseuse marginale moyenne a été de 0,36mm à 1 an et 0,41mm à 2 ans. Le taux moyen de succès à 2 ans a été de 97,3%.

Altuna et coll. concluent que les implants étroits en titane-zirconium présentent des taux de survie et de réussite comparable à ceux des implants en titane de diamètre standard. Des données cliniques avec un suivi sur le long terme confirmeraient les performances de ces implants.

L'étude de Ioannidis et coll. (2015) (39) évalue les résultats à 3 ans d'une étude clinique contrôlée randomisée, sur les performances d'implants de diamètre étroit (3,3mm) en titane-zirconium (TiZr) par rapport aux implants standards (4,1mm) en titane (Ti) utilisés en secteur antérieur et prémolaire maxillaire ou mandibulaire.

Au total, 32 patients ont été examinés à 3 ans (15 implants TiZr et 17 implants Ti). Aucun échec n'est à signaler, la perte osseuse marginale moyenne pour les implants TiZr a été de 0,4mm et 0,31mm pour les implants Ti. Aucun autre paramètre n'a été significativement différent entre les 2 groupes d'implants.

Ioannidis et coll. concluent que les implants en titane-zirconium de 3,3mm utilisés en secteur antérieur et prémolaire pour support de restaurations unitaires obtiennent des résultats similaires aux implants standards en titane pour les performances cliniques sur 3 ans.

L'étude de Schiegnitz et coll. (2018) (74) est une revue systématique avec une méta-analyse sur les implants de diamètre étroit dans l'objectif de fournir des recommandations pour leurs utilisations. Les critères de résultat principal était le taux de survie. Les implants ont été classés en 3 groupes de différents diamètres : inférieur à 3mm pour le groupe 1, 3 à 3,25mm pour le 2 et 3,3 à 3,5mm pour le groupe 3. Le suivi devait être d'au moins 12 mois.

La recherche effectuée sur PubMed/medline et Cochrane Library a donné 76 études qualitatives et 16 études de synthèse quantitative. Les taux de survie moyens ont été de 94,7% pour le groupe 1, 97,3% pour le 2 et 97,7% pour le 3. La méta-analyse a indiqué une survie statistiquement plus faible pour les implants du groupe 1 par rapport aux implants de diamètre standard, mais pas pour le groupe 2 ni le groupe 3.

Schiegnitz et coll. concluent que les implants du groupe 1 ont été placés dans des maxillaires et des mandibulaires hautement atrophiée et que les performances ont été significativement inférieures aux implants standards. Le groupe 2, principalement utilisé dans les espaces étroits ou pour restaurer une seule dent, et le groupe 3 utilisé également en postérieur pour une seule dent sont une option thérapeutique valable. Cependant, des données résilientes dur le long terme et des données sur les risques de complications technique et biologique avec des dents larges sur implants étroit manquent.

L'étude de Jung et coll. (2018) (43) est un rapport de consensus ITI de groupe de travail. Ce groupe a eu pour objectif de traiter l'influence de la longueur, du diamètre et de la conception des implants et des médicaments sur les résultats cliniques et radiographiques et sur les résultats rapportés par les patients.

La partie de l'étude portant sur les implants de faible diamètre distingue 3 groupes selon le diamètre : groupe 1 inférieur à 2,5mm, groupe 2 de 2,5 à 3,3mm et groupe 3 de 3,3 à 3,5mm. Les taux de survie moyens se sont respectivement établis à 94,7%, 97,3% et 97,7% pour les groupes 1,2 et 3.

Jung et coll. concluent que les implants de diamètre inférieur à 2,5mm présentent des taux de survie inférieurs aux implants standards.

L'étude de Alrabiah et coll. (2018) (3) est une revue systématique avec méta-analyse de la comparaison du taux de survie et de la perte osseuse crestale des implants étroits par rapport aux implants standards. La recherche a été effectuée sur les bases de données Medline, Embase et Cochrane, sur des articles publiés en anglais, traitant la question jusque mai 2018 inclus.

Qualitativement, 3 études cliniques ont montré des valeurs de perte osseuse crestale et des taux de survie comparable entre des implants étroits et des implants de diamètre standard. 1 étude a révélé une perte osseuse crestale supérieure pour les implants étroits.

Ces résultats sont à interpréter avec prudence compte-tenu de la forte hétérogénéité et du faible nombre d'études incluses. D'autres essais contrôlés randomisés permettraient d'obtenir plus d'informations pour obtenir des conclusions solides.

L'étude d'Anitua et coll. (2016) (8) évalue sur le long-terme les implants étroits en 2 parties de diamètre 2,5mm supportant des prothèses fixes. Les implants ont été placés au maxillaire ou à la mandibule et solidarités avec des implants adjacents de diamètre conventionnel.

Au total, 37 implants de 2,5mm ont été placés chez 20 patients dont l'âge moyen était de 54 ans. Le temps moyen de suivi a été de 6,5 ans. 1 échec implantaire est à signaler par manque d'ostéointégration, et 2 complications prothétiques (fracture de

pilier et de céramique). Le taux de survie moyen a été de 97,3% pour les implants et 92% pour la prothèse. La perte osseuse marginale moyenne a été de 0,7mm.

Anitua et coll. concluent que les implants étroits de 2,5mm solidarisés par une prothèse fixée permettraient d'obtenir des résultats favorables à long-terme.

L'étude de Sohrabi et coll. (2012) (77) est une revue de littérature cherchant à évaluer le taux de succès des implants de faible diamètre (3,5mm ou moins), placés au maxillaire ou à la mandibule, en support de restaurations fixes ou d'overdentures. Cette étude a permis d'évaluer l'influence du protocole chirurgical avec ou sans lambeau et déterminer s'il existe une relation entre longueur et survie des implants. 41 études répondaient aux critères de 1993 à 2011. 10 093 implants de diamètre de 1,8mm à 3,5mm et de longueur de 8mm à 18mm ont été posés chez 2762 patients. La durée de suivi variait de 5 mois à plus de 9 ans. Le taux de survie a été de 90% à 100%. Les échecs ont le plus souvent été rapportés avec les implants de longueur inférieure à 13 mm.

Sohrabi et coll. concluent que le taux de survie des implants étroits semble similaire aux implants conventionnels, sans différence significative en fonction du protocole avec ou sans lambeau, et le taux d'échec semble supérieur lorsque l'implant est plus court. Leur utilisation est donc une solution efficace pour les restaurations fixes et les overdentures.

L'étude de Dell Donne et coll. (2015) (23) est une revue de littérature qui évalue le taux de succès d'implants étroits par rapport aux diamètres standards, comme support de restaurations fixe, antérieure ou postérieure, ou d'overdentures. Entre 2008 et 2013, 877 patients ont reçu 1346 implants dont 112 étroits (diamètre 3,3mm) et 1234 classés comme standards (diamètre 3,75mm). Le taux de survie s'est établi à 97,25%, 37 échecs sont à signaler. La tabulation croisée entre les ruptures et le diamètre n'a révélé aucune différence statistique entre les implants étroits et standards.

Dell et Donne concluent que les implants de faibles diamètres sont fiables dans le cadre d'une réhabilitation orale, tout type de réhabilitation compris.

L'étude de Jackson (2017) (41) est une étude rétrospective sur 7 ans évaluant le taux de survie des implants de faible diamètre (inférieur à 3mm) comme support de restaurations de prothèse fixe ou amovible.

Au total 335 implants étroits ont été posés dans des sites cicatrisés et mis en charge immédiatement, sur une période de 7 ans. On observe 14 échecs implantaires, le taux de réussite s'élève à 96,1%.

Jackson conclue qu'en considérant le plan de traitement dans sa globalité, les implants de faible diamètre peuvent être utilisés chez les patients avec un os atrophique.

L'étude de legami et coll. (2017) (37) évalue le taux de survie des implants étroits en titane-zirconium par (TiZr) rapport à ceux en titane (Ti) commercialement pur, placés en position antérieur ou postérieur, selon une revue systématique.

La recherche a été effectuée dans les bases de données PubMed/Medline, Cochrane, Scopus et Embase de 2000 à 2016, incluant études de cohortes et essais randomisés. Sur les 6 études cliniques répondant aux critères : sur un suivi à 1 an, aucune différence significative de taux de survie ou la perte osseuse marginale entre les 2 groupes d'implants.

legami et coll. en concluent que les implants étroits en titane-zirconium sont comparables au niveau des taux de succès et de résorptions osseuses péri-implantaires aux implants étroits en titane commercialement pur.

L'étude de Badran et coll. (2017) (10) évalue également selon une revue systématique les implants étroits (inférieur ou égal à 3,5mm de diamètre) en titane-zirconium.

La recherche n'a inclus que les essais cliniques prospectifs, soient 14 articles.

Les résultats à court termes sont prometteurs bien que le nombre d'études publiées et les périodes de suivi restent insuffisantes pour déterminer le véritable avantage de ce matériau.

Badran et coll. en concluent que les implants étroits en titane-zirconium peuvent donner de bons résultats mais que les preuves sont insuffisantes pour soutenir le succès de leurs performances.

L'étude de Krebs et coll. (2015) (48) décrit le suivi jusqu'à 20 ans d'implants Ankylos posés entre avril 1991 et mai 2011.

Au total, 12737 implants ont été posés sur 4206 patients selon diverses indications cliniques. On observe un taux de survie de 93,3% à 204 mois avec une perte osseuse péri-implantaire moyenne horizontale et verticale inférieures à 1mm. La plupart des échecs (1,6%) sont survenus au cours de la 1^{ère} année après la pose.

Au cours de cette étude, de nombreux implants étroits (3,5mm de diamètre) ont été posés, ils ont également fait l'objet d'une évaluation à long terme sur 20 ans (47).

Krebs et coll. ont conclu que, sur un suivi de 20 ans, les implants dentaires Ankylos, étroits, standards ou larges présentent des taux de survies élevés et de faibles taux de perte péri-implantaire.

Ce qu'il faut retenir :

Les implants étroits semblent être une alternative thérapeutique aux augmentations de volume osseux intéressantes, tous types de réhabilitations comprises.

Les mises en garde intéressent surtout les implants très étroits dont les diamètres sont inférieurs à 3mm et dont les taux de réussite sont significativement inférieurs aux taux de réussite des implants étroits plus larges.

Tous les auteurs s'accordent à dire que de nouvelles études exploitant des résultats sur de plus long termes permettraient de mieux appréhender la pérennité de ce type d'implant.

3.4. ÉTUDES SUR LES IMPLANTS ÉTROITS SUPPORTANT DES OVERDENTURES

Depuis le consensus de Mac Gill en 2002, tous les cliniciens s'accordent sur la nécessité de réhabiliter chaque édenté complet par deux implants symphysaires au minimum, afin de retenir la prothèse mandibulaire

Le concept de prothèse complète mandibulaire est ainsi considéré comme un traitement de premier choix dans les cas d'édentement total.

La restauration de patients édentés par prothèse complète soutenue par des implants au maxillaire est sujet à controverse et peu documentée car son indication n'est pas fixée.

Certains aspects limitent l'utilisation d'implants standards, par exemple la largeur des crêtes édentées, les maladies chroniques, la peur ou les coûts

Une recherche sur la littérature portant sur les prothèses complètes retenues par des implants de faible diamètre a généré un résultat de 11 études, publiées entre 2014 et 2018.

L'étude de De Souza et coll. (2015) (22) est un essai randomisé comparant les implants étroits aux implants de diamètre standard porteurs de prothèses complètes mandibulaires. Les paramètres évalués sont : la qualité de vie liée à la santé bucco-dentaire, la satisfaction du patient, les complications.

Au total, 120 patients édentés dont la moyenne d'âge était de 59,5 ans ont reçu 2 ou 4 implants étroits, ou 2 implants standards. Les données ont été recueillies à 12 mois. Les patients traités avec 4 implants étroits ont généré une meilleure qualité et satisfaction des patients, puis ceux traités avec 2 implants étroits et enfin ceux traités avec 2 implants standards. Les taux de survie ont été respectivement de 89%, 82% et 99%.

De Souza et coll. concluent que les overdentures retenues par 4 ou 2 implants étroits peuvent atteindre une qualité de vie liée à la santé bucco-dentaire et une satisfaction du patient au moins comparable à celles obtenues avec 2 implants standards. Cependant, les taux de survie des implants de faible diamètre sont inférieurs à ceux des implants standards.

L'étude de Mangano et coll. (2015) (54) est une étude prospective à court terme sur la mise en charge immédiate de prothèses maxillaires et mandibulaires soutenues par des implants étroits monoblocs réalisées par frittage laser. L'étude est orientée vers les overdentures fixées par un attachement boule sur les implants étroits.

Au total 231 implants étroits frittés ont été posés chez 62 patients et suivis à 4 ans. Chaque patient a reçu 3 ou 4 implants étroits. Le taux de survie global s'est élevé à 96,9% (6 échecs implantaires). On observe 6% de complications biologiques et 12,9% de complications prothétiques.

Mangano et coll. concluent que dans les limites de cette étude, la mise en charge immédiate d'implants étroits en titane fritté monobloc en tant que support d'une overdenture avec un attachement de type boule est une procédure de traitement efficace. Des études sur le long terme sont nécessaires pour confirmer ces résultats.

L'étude de Quirynen et coll. (2015) (71) évalue les résultats sur 3 ans d'un essai multicentrique contrôlé randomisé à double insu portant sur les implants en titane de grade IV et les implants en titane-zirconium, de faible diamètre (3,3mm), placés à la mandibule dans la région interforaminale, supportant des overdentures. La mise en charge a été effectuée à 6 à 8 semaines par l'intermédiaire de systèmes Locator.

Les paramètres évalués ont été : la variation du niveau de l'os crestal, les indices de plaque modifié, de saignement au sondage, les taux de succès et de survie, jusqu'à 36 mois.

Au total, 75 patients ont été examinés à 3 ans. Pour les implants en TiZr : on observe 2 échecs implantaires, un taux de survie 98,7%, une résorption osseuse marginale 0,78mm. Pour les implants en titane grade IV : on observe 1 échec implantaire, un taux de survie 97,3%, une résorption osseuse marginale de 0,60mm.

Quirynen et coll. concluent qu'à 36 mois, les résultats observés à 12 mois se confirment dans le temps et que les résultats entre les 2 groupes d'implants sont similaires.

L'étude de Müller et coll. (2015) (62) évalue au même titre que l'étude de Quirynen et coll. les implants en titane-zirconium par rapport aux implants en titane de grade IV, de diamètre réduit (3,3mm), mais selon un essai sur 5 ans, contrôlé randomisé à double insu. Les Patients ont donc reçu 2 implants étroits en position interforaminale d'overdentures mandibulaires.

A 60 mois, 47 patients âgés de 72 ans en moyenne ont été examinés. La variation du niveau d'os crestal n'a pas évolué depuis l'examen à 36 mois, le taux de réussite cumulatif à 60 mois était de 95,8% pour les implants en TiZr et 92,6% pour les implants en titane Grade IV.

Müller et coll. concluent qu'après les résultats positifs sur 36 mois, aucune différence significative n'est à signaler à 60 mois. Les résultats sont donc similaires pour les implants étroits en TiZr ou en titane Grade IV support d'overdentures mandibulaires.

L'étude de Zweers et coll. (2015) (91) évalue cliniquement et radiographiquement sur 3 ans des implants dentaires étroits par rapport aux implants standards, support d'overdentures mandibulaires retenues par un système d'attachement boule ou locator.

Les paramètres évalués à 3 ans ont été : les pertes osseuses marginales, la satisfaction du patient, les taux de succès.

Au total, sur une période rétrospective de 7 ans, 119 patients ont reçu 238 implants : pour chaque patient, 2 implants en titane standard, de faible diamètre (3,3mm) ou de diamètre classique (4,1mm), placés au niveau de la mandibule. Aucun implant n'a été perdu. La perte osseuse marginale dans les 2 groupes d'implant a été plus importante en distal des implants.

La perte osseuse moyenne a été supérieure avec les attachements Locator (0,38mm) que les attachements boules (0,14mm). La satisfaction des patients a été plus importante avec les implants étroits et le système Locator.

Zweers et coll. concluent que la perte osseuse marginale est supérieure avec des implants étroits et est supérieure avec des systèmes Locator.

L'étude de Preoteasa et coll. (2014) (70) évalue un suivi sur 3 ans des overdentures maxillaires ou mandibulaires supportées par des implants étroits.

Au total, 23 patients ont reçu 110 implants étroits. 36 implants maxillaires supportaient 7 overdentures et 74 implants mandibulaires supportaient 16 overdentures. On observe 8 échecs implantaire au maxillaire (sur 2 patients) et aucun échec à la mandibule. La perte osseuse marginale a été la plus importante pour les implants placés dans des zones de faible largeur de crête, de densité réduite et de couple d'insertion faible. 7 patients ont signalé des fractures prothétiques dont 4 en regard des implants. L'insatisfaction de patient s'est manifestée par des douleurs occasionnelles sous la prothèse et par l'instabilité de la prothèse antagoniste maxillaire.

Preoteasa et coll. concluent que le taux de survie est meilleur pour les overdentures supportées par des implants étroits à la mandibule qu'au maxillaire. Les complications prothétiques les plus sérieuses ont été la fracture de la prothèse, le décollement de la matrice et l'instabilité de la prothèse antagoniste maxillaire.

L'étude de Maryod et coll. (2014) (58) est un rapport préliminaire sur les résultats cliniques obtenus sur 3 ans, sur la mise en charge immédiate ou précoce d'implants étroits supportant des overdentures mandibulaires.

Au total, 36 patients édentés totaux se plaignant de rétention insuffisante de leurs prothèses mandibulaires ont été réparti en 2 groupes. Un premier groupe avec mise en charge immédiate et un second groupe avec chargement précoce. Les taux de survie cumulés d'après l'analyse de Kaplan-Meier ont été de 91,7% pour le groupe 1 et 96,7% pour le 2. Le groupe 1 a montré un indice de plaque, un indice de saignement et des profondeurs de sondage significativement plus élevés que le groupe 2. La plus grande partie de la perte osseuse marginale a été enregistrée au cours des 12 premiers mois, non significativement plus élevée dans le groupe 1.

Maryod et coll. concluent que les protocoles de mise en charge immédiate et précoce donnent de bons résultats cliniques avec une réponse tissulaire péri-implantaire favorable à 3 ans. La mise en charge précoce semble préférable à la mise en charge immédiate.

L'étude de Worni et coll. (2018) (85) évalue selon une étude prospective d'un an, les résultats de la mise en charge immédiate sur 4 implants étroits interforaminaux sur une mandibule édentée.

Au total, 20 patients ont reçu chacun 4 implants étroits de diamètre 1,8mm et de longueur 13 ou 15mm. La mise en charge immédiate s'est effectuée à un couple de 35Ncm. L'évaluation des modifications osseuses a été réalisée avec le test ANOVA. 68 implants ont été mis en charge immédiatement. Aucun implant n'a été perdu. Les tissus mous péri-implantaire ont été stables, sains et bien entretenus. La perte osseuse marginale moyenne a été de 0,78mm à 1 an.

Worni et Coll. concluent que les implants étroits semblent constituer une alternative fiable au soutien des prothèses chez les patients édentés avec un volume osseux mandibulaire horizontal réduit.

L'étude de Marcello-Machado et coll. (2018) (57) est une revue systématique et une méta-analyse des résultats d'overdentures mandibulaires retenues par des implants de diamètre étroit (inférieur ou égal à 3,5mm). 6 bases de données ont été consultées et 36 études ont été incluses. Les études ont porté sur des implants étroits et très étroits. Elles se composaient de : étude clinique transversale, études prospectives longitudinales, études rétrospectives longitudinales et d'essais cliniques randomisés. Les périodes de suivi ont varié de 1 à 7 ans. Pour les implants étroits : le taux de survie moyen a été de 98%, le taux de réussite de 96%, la perte osseuse marginale moyenne de -0,32mm à 36 mois. Pour les implants très étroits : taux de survie moyen de 98%, taux de réussite de 93% et la perte osseuse moyenne marginale de 1,02mm.

Marcello-Marchado et coll. concluent que les implants étroits et très étroits montrent un comportement clinique adéquat en support d'overdentures mandibulaires et que les implants étroits montrent une meilleure prévisibilité à long terme.

L'étude de Temizel et coll. (2017) (80) est une étude prospective sur un suivi de 2 ans comparant les overdentures mandibulaires retenues par implants de faible diamètre ou implants conventionnels.

Au total, 22 patients ont reçu 99 implants très étroits de diamètre 1,8mm à 2,4mm et de longueur 13 à 15mm (4 à 5 par patient) et 10 patients ont reçu 35 implants étroit à standard et de longueur 11 à 13mm (2 à 4 par patient). A 24 mois, les profondeurs de sondages ont été de 1,2 mm pour le groupe d'implants très étroit et 1,8mm pour le second groupe. Les valeurs de Periotest des stabilités primaires à 6 mois étaient significativement plus élevées pour le second groupe.

Termizel et coll. concluent que les implants très étroits obtiennent des résultats similaires aux implants étroits et conventionnels en tant que support d'overdentures mandibulaires.

L'étude de Giannakopoulos et coll. (2017) (32) évalue à 1 an selon un essai clinique randomisé, les résultats et la satisfaction du patient de la mise en charge immédiate et différée d'overdentures mandibulaires sur implants en 2 pièces de diamètre réduit, retenue par des systèmes d'attache type Locator.

Au total, 25 patients ont reçu 4 implants étroits chacun. Les patients ont été classés en 2 groupes en conception croisée. 1 groupe avec overdenture sur 2 locators, 1 groupe avec overdenture sur 4 locators. 1 implant a été perdu. Les taux de survie pour les mises en charges immédiates et différées ont respectivement été de 98% et 100%. Sur 12 mois, on observe 8 complications nécessitant un suivi. Il n'y a pas eu de différences significatives sur l'évaluation subjective entre les 2 groupes.

Giannakopoulos et coll. concluent que la mise en charge immédiate d'implants réduits supportant les overdentures mandibulaires retenues par Locator entraînent une survie élevée de l'implant, peu de complications prothétiques, une bonne hygiène buccale et une amélioration de la perception subjective de la prothèse à court terme, il s'agit d'une option prometteuse pour les patients âgés avec une crête mandibulaire fine.

Ce qu'il faut retenir :

L'utilisation des implants de faible diamètre en tant que support d'overdenture semble apporter d'une part une réelle satisfaction au patient et d'autre part des taux de survie valables, qu'ils soient en titane ou en titane-zirconium.

Les précautions à prendre semblent relatives au système d'attachement utilisé : certains auteurs décrivent une augmentation de complications prothétiques avec l'utilisation d'attachement de type Locator. Les prothèses maxillaires complètes sur implants étroits semblent également obtenir des résultats significativement moins élevés.

Même si à ce jour les études cliniques révèlent un recul clinique intéressant pour les implants étroits supports d'overdentures, il s'agit très souvent de prothèses mandibulaires. Des études portant s'orientant sur les prothèses complètes supra-implantaires maxillaires seraient intéressantes.

3.5. ÉTUDES SUR LES FACTEURS D'INFLUENCE ET LE COMPORTEMENT DES IMPLANTS ÉTROITS

La recherche de littérature a donné 11 études publiées de 2013 à 2018

L'étude de Hasan et coll. (2014) (34) est une revue de littérature sur la biomécanique et la résistance à la charge d'implants de petit diamètre. Les paramètres évalués étaient la résistance à la fatigue et le taux de survie des implants étroits soumis à une force de morsure normale, selon des études numériques et expérimentales. Les Taux de survie se sont établis de 98,3% à 99,4% à 5 ans.

Hasan et coll. ont conclu qu'avec l'utilisation d'implants étroits, les risques de lésion osseuse ou d'échec implantaire dans les situations cliniques critiques sont majorés et que les implants de diamètre inférieurs à 3mm présentent un risque de fracture supérieur en pratique clinique.

L'étude de Coelho Goiato et coll. (2014) (19) évalue grâce à une analyse photoélastique, le comportement biomécanique d'une prothèse partielle fixe vissée sur des implants de différents diamètres : 2,5mm (très étroit), 3,3mm (étroit), 3,75mm (standard). Des modèles prothétiques en résine placés dans un polariscope circulaire ont été soumis à des charges axiales et obliques (45°) de 100 newtons sur les faces occlusales.

Les résultats ont permis à Coelho et coll. de conclure que les implants de diamètre standards ont permis une meilleure répartition des contraintes. Aussi, les couronnes solidarisées ont permis une distribution des contraintes plus uniforme. Il faut donc chercher à placer l'implant le plus large possible et solidariser si le cas clinique le permet.

L'étude de Mijiritsky et coll. (2013) (60) évalue l'influence du diamètre et de la longueur des implants sur la survie, au cours des 2 premières années de fonctionnement (1 seul fabricant).

Au total, 3043 implants ont été étudiés. Le taux de survie global a été de 98,7%, 39 échecs implantaires à signaler. Le taux de survie des implants de diamètre étroit (ici classés comme inférieur à 3,75mm) a été de 98,2%, 98,7% pour ceux de 3,75mm à 5mm de diamètre et 98,5% pour les plus de 5mm de diamètre. Le taux de survie des implants courts (moins de 10mm) a été de 97%, 98,7% pour ceux de longueur régulière (10mm et plus).

Mijiritsky et coll. concluent que la longueur et le diamètre n'ont pas été jugés comme facteurs significatifs sur le taux de survie, à 2 ans. D'autres études sur le long terme seraient justifiées.

L'étude de Barikani et coll. (2013) (11) évalue l'effet de la longueur et du diamètre de l'implant sur la stabilité primaire de différents types d'os, grâce à l'analyse de fréquence de résonance.

Au total, 60 implants de longueur 10 ou 13mm et de diamètre étroit (3,4mm), standard (4,3mm) ou large (5mm) ont été placés dans 2 groupes osseux différents (D1 et D3 selon la classification de Misch, 1990). Le quotient de stabilité a immédiatement été mesuré à l'aide du dispositif de mentor Osstell. Les valeurs de quotient de stabilité étaient significativement plus élevées dans l'os D3. A noter que la stabilité augmentait avec la longueur de l'implant dans un os D3 alors que dans un os D1, la longueur de l'implant n'a pas modifié la stabilité.

Les implants de diamètre étroits ont obtenu des valeurs de stabilités primaires nettement inférieures aux implants plus larges.

Barikani conclue qu'en cas de faible qualité osseuse, la longueur et le diamètre doivent être optimisés pour obtenir une meilleure stabilité primaire.

L'étude de Nelson et coll. (2016) (63) évalue l'impact de l'application d'une force sur les implants dentaires étroits en titane et en alliage de titane-zirconium. L'objectif étant de visualiser l'effet sur l'implant et sur le pilier généré par l'application de la force. 3 types d'implants ont été utilisés : 3,0mm titane, 3,3mm titane et 3,3mm titane-zirconium. La force de 250N a été appliquée de manière incrémentielle. Les résultats ont montré une déformation de l'épaule externe de l'implant jusqu'à 95

microns persistante au retrait de la force, une déformation du diamètre interne de l'implant jusqu'à 109 microns et un déplacement du pilier de 140 microns dans le corps de l'implant persistant également.

Nelson et coll. concluent que lors d'application d'une charge importante sur des implants étroits, il y a déformation de l'épaule de l'implant et un déplacement du pilier.

L'étude de Chrcanovic et coll. (2018) (17) évalue les facteurs influençant la fracture des implants dentaires. L'étude rétrospective porte sur 2670 patients ayant reçu 10 099 implants de diamètres, longueurs, états de surface ou design multiples. 44 implants se sont fracturés soit 0,44%. Le temps moyen avant fracture a été de 95,1 mois et la moitié des fractures sont survenues entre 2 et 8 ans après l'implantation.

Chrcanovic et coll. concluent que 5 facteurs ont une influence significative sur la fracture : augmentation de la teneur en titane (entraînant une diminution de fracture), le bruxisme (augmentant de 1819,5% les fractures), la contiguïté directe au cantilever (augmentation de 247,6%), chaque augmentation de 1mm de longueur d'implant (augmentant les fractures) et chaque augmentation de 1mm du diamètre (diminuant les fractures).

L'étude de Mangano et coll. (2014) (56) évalue selon une étude prospective sur un suivi de 1 à 10 ans, les résultats cliniques des implants étroits (3,3mm) à connectique de type cône-morse.

Au total, 324 implants étroits ont été posés chez 279 patients de 25 à 73 ans. On observe 4 échecs d'implants, un taux de survie cumulé global de 98,7% peu influencé par le sexe, l'âge, le tabagisme, les parafunctions, le type d'os, le type de restauration, l'emplacement, la position ou la longueur des implants. La perte osseuse marginale péri-implantaire moyenne a été de 0,31mm, 0,45mm et 0,69mm à 1 an, 5 ans et 10 ans. Quelques complications biologiques (1,2%) et techniques (7,5%) ont été observées.

Mangano et coll. concluent que les implants étroits à connectique cône-morse représentent une bonne option de traitement chez les patients partiellement ou totalement édentés.

L'étude de Wu et coll. (2014) (87) évalue les effets biomécaniques du matériau et de la connectique implant-pilier dans les implants de petit diamètre avec mise en charge immédiate. Des mesures de valeur de couple d'insertion, de quotient de stabilité et de valeur de Périotest de 3 systèmes d'implants en titane, alliage de titane, connectique hexagonale externe et interne ont été prises. Les implants ont été placés dans des mâchoires artificielles de 2 types de modèle osseux.

Après résultats, Wu et coll. ont conclu que le matériau de l'implant et la conception de la connectique influencent de manière significative la contrainte osseuse péri-implantaire d'implants étroit avec mise en charge immédiate, sans vraiment affecter la stabilité primaire.

Un implant en titane pur à connectique interne à le meilleur potentiel de réduire le risque d'échec dû à des complications biomécaniques.

Une autre étude de Wu et coll. (2016) (86) évalue la biomécanique des implants de petit diamètre selon qu'ils soient monoblocs ou en 2 pièces. Les analyses sont vitro-expérimentales et tridimensionnelles par éléments finis.

Au total, 6 modèles expérimentaux d'os de mâchoires artificielles et 2 modèles d'éléments finis ont reçu des implants monoblocs et en 2 pièces de 3,5mm. In vitro, des jauges de contraintes Rosette ont été utilisées la stabilité évaluée par des valeurs de Périotest et les données ont statistiquement été analysées par le test de Wilcoxon. La contrainte osseuse maximale a été 42% moins élevée pour les implants en 2 pièces, les valeurs de Périotest inférieures pour les implants monoblocs.

Wu et coll. en concluent qu'en raison des contraintes osseuses péri-implantaires plus élevées, les implants monoblocs pourraient ne pas être appropriés pour une utilisation comme implants de petit diamètre.

L'étude de Karl et coll. (2017) (44) évalue si les implants de diamètre réduit en 2 pièces en céramique de zircone pouvaient être endommagés à la suite d'application de couple d'insertion de manière répétée.

Un total de 10 implants étroits en 2 pièces ont été insérés à plusieurs reprises dans un matériau en mousse de polyuréthane avec une densité croissante et une taille d'ostéotomie décroissante. Le couple d'insertion mesuré, les fractures d'implants ont été contrôlées. La probabilité de défaillance de Weibull a été calculée. 5 défaillances selon des couples de 46 à 70,5 Ncm sont à signaler.

Karl et coll. concluent malgré les couples d'insertions souhaitables élevés pour les protocoles de mise en charge immédiate, les implants en zircone peuvent se fracturer au-delà des recommandations du fabricant concernant le couple d'insertion. Ainsi l'évaluation de la qualité de l'os avant l'insertion de l'implant peut être utile.

L'étude de Papadimitriou et coll. (2015) (66) évalue virtuellement les implants de diamètre étroit par rapport aux implants de diamètre standard et leur effet sur le besoin de régénération osseuse guidée. Des tomodensitogrammes à faisceau conique de 200 patients (100 maxillaires, 100 mandibules), ont été sélectionnés. Une planification 3D avec implants de 3,3mm (groupe test) ou 4,1mm (groupe témoin) a été réalisée et une étude statistique a été effectuée sur une base de 1760 implants.

Les résultats ont permis à Papadimitriou et coll. de conclure que l'utilisation d'implants étroits a permis une réduction statistiquement significative du besoin de greffe osseuse chez les patients complètement édentés. Des études longitudinales cliniques supplémentaires confirmeraient le succès à long terme.

Ce qu'il faut retenir :

- Les implants étroits ont clairement une résistance à la fracture plus faible que les implants standards mais représentent une réelle alternative à la greffe osseuse.
- Les connectiques internes, le fait de solidariser les restaurations et l'emploi d'implants en 2 pièces semblent préférable.

Les précautions à prendre sont :

- L'utilisation d'implant monobloc, qui majore le risque de fracture.
- Le choix de pilier implantaire en zircone qui diminue le taux de réussite.
- Les implants de diamètre inférieur à 3mm dont les taux de succès à long terme sont inférieurs aux implants standards.

Encore une fois, des études supplémentaires permettraient d'améliorer les connaissances et donc l'utilisation de ce type d'implant.

CONCLUSION

Les implants de faible diamètre (inférieur ou égal à 3,5mm) constituent une alternative thérapeutique intéressante. Dans les situations cliniques les plus favorables, ils permettent d'éviter une chirurgie d'augmentation osseuse ou d'éviter la mise en place d'un traitement orthodontique pour augmenter l'espace disponible. Ils peuvent cependant être associés à ces traitements pour apporter une réponse thérapeutique optimale.

Les indications chirurgicales sont le faible espace-inter-radicaire et la crête alvéolaire fine et la contre-indication principale spécifique à ce type d'implant est l'insuffisance de stabilité primaire.

Les indications prothétiques sont le faible espace mésio-distal, le diamètre cervical de dent réduit, les agénésies des incisives maxillaires latérales, et la stabilisation d'overdenture. Les contre-indications sont l'impossibilité d'obtenir un point d'émergence implantaire satisfaisant, les contraintes mécaniques telles que les surcharges occlusales fortes et les situations cliniques au risque esthétique élevé.

Les implants étroits sont recommandés pour le secteur antérieur mais peuvent aussi être indiqués pour le secteur postérieur en respectant certains principes tels qu'utiliser le diamètre le plus large possible, éviter les surcharges occlusales ou solidariser les restaurations.

Les études révèlent globalement des taux de succès comparables aux implants de diamètre standard, néanmoins, des études avec un recul clinique plus important confirmeraient ces résultats, particulièrement pour le secteur postérieur ou l'utilisation d'implant monobloc.

Le succès des implants des faibles diamètres est la résultante d'un ensemble de facteurs à prendre en de la phase pré-implantaire à l'insertion de la restauration prothétique : conditions cliniques locales et générales favorables, protocole chirurgical rigoureux, prothèse adaptée avec une occlusion équilibrée et hygiène bucco-dentaire du patient excellente.

REFERENCES BIBLIOGRAPHIQUES

1. Al-Johany SS, Al Amri MD, Alsaeed S, Alalola B. Dental implant length and diameter: a proposed classification scheme. *J Prosthodont.* 2017; 26(3): 252-60.
2. Al-Nawas B, Domagala P, Fragola G, Freiburger P, Ortiz-Vigón A, Rousseau P, et coll. A prospective noninterventional study to evaluate survival and success of reduced diameter implants made from titanium-zirconium alloy. *J Oral Implantol.* 2015; 41(4): e118-e125.
3. Alrabiah M. Comparison of survival rate and crestal bone loss of narrow diameter dental implants versus regular dental implants: a systematic review and meta-analysis. *J Investig Clin Dent.* 2018: e12367.
4. Alshehri M, Alshehri F. Influence of implant shape (tapered vs cylindrical) on the survival of dental implants placed in the posterior maxilla: a systematic review. *Implant Dent.* 2016; 25(6): 855-60.
5. Altinci P, Can G, Gunes O, Ozturk C, Eren H. Stability and marginal bone level changes of SLActive titanium-zirconium implants placed with flapless surgery: a prospective pilot study. *Clin Implant Dent Relat Res.* 2016; 18(6): 1193-9.
6. Altuna P, Lucas-Taulé E, Gargallo-Albiol J, Figueras-Álvarez O, Hernández-Alfaro F, Nart J. Clinical evidence on titanium-zirconium dental implants: a systematic review and meta-analysis. *Int J Oral Maxillofac Surg.* 2016; 45(7): 842-50.
7. Amato F, Polara G. L'utilisation d'implants dentaires de diamètre étroit pour le soutien de prothèses mandibulaires amovibles supra-dentaires: une étude clinique prospective. *JIRD.* 2015 ; 6(1) : 1-11.
8. Anitua E, Saracho J, Begoña L, Alkhraisat MH. Long-term follow-Up of 2.5mm narrow-diameter implants supporting a fixed prosthesis. *Clin Implant Dent Relat Res.* 2016; 18(4): 769-77.

9. Assaf A, Saad M, Daas M, Abdallah J, Abdallah R. Use of narrow-diameter implants in the posterior jaw: a systematic review. *Implant Dent.* 2015; 24(3): 294-306.
10. Badran Z, Struillou X, Strube N, Bourdin D, Dard M, Soueidan A, et coll. Clinical performance of narrow-diameter titanium-zirconium implants: a systematic review. *Implant Dent.* 2017; 26(2): 316-23.
11. Barikani H, Rashtak S, Akbari S, Badri S, Daneshparvar N, Rokn A. The effect of implant length and diameter on the primary stability in different bone types. *J Dent (Teheran).* 2013; 10(5): 449-55.
12. Barikani H, Rashtak S, Akbari S, Fard MK, Rokn A. The effect of shape, length and diameter of implants on primary stability based on resonance frequency analysis. *Dent Res J (Isfahan).* 2014; 11(1): 87-91.
13. Benic GI, Gallucci GO, Mokti M, Hämmerle CHF, Weber H-P, Jung RE. Titanium-zirconium narrow-diameter versus titanium regular-diameter implants for anterior and premolar single crowns: 1-year results of a randomized controlled clinical study. *J Clin Periodontol.* 2013; 40(11): 1052-61.
14. Bordin D, Bergamo ETP, Fardin VP, Coelho PG, Bonfante EA. Fracture strength and probability of survival of narrow and extra-narrow dental implants after fatigue testing: in vitro and in silico analysis. *J Mech Behav Biomed Mater.* 2017; 71: 244-9.
15. Brincat T, Novo S, Mouret L. Traitement implantaire des agénésies des incisives latérales maxillaires. *Le fil dentaire.* 2012 ; (72) : 18-22.
16. Buser D, Von Arx T. Surgical procedures in partially edentulous patients with ITI implants. *Clin Oral Implants Res.* 2000; 11(1): 83-100.
17. Chrcanovic BR, Kisch J, Albrektsson T, Wennerberg A. Factors influencing the fracture of dental implants. *Clin Implant Dent Relat Res.* 2018; 20(1): 58-67.

18. Cinel S, Celik E, Sagirkaya E, Sahin O. Experimental evaluation of stress distribution with narrow diameter implants: a finite element analysis. *J Prosthet Dent.* 2018; 119(3): 417-25.
19. Coelho Goiato M, Pesqueira AA, Santos DMD, Haddad MF, Moreno A. Photoelastic stress analysis in prosthetic implants of different diameters: mini, narrow, standard or wide. *J Clin Diagn Res.* 2014; 8(9): 86-90.
20. Davarpanah M, Szmukler-Moncler S, Rajzbaum P, Davarpanah K, Demurashvili G. Manuel d'implantologie clinique : concepts, intégration des protocoles et esquisses de nouveaux paradigmes. 3^e édition. Rueil-Malmaison : Editions Cdp ; 2012. 656 p.
21. De Souza AB, Sukekava F, Tolentino L, César-Neto JB, Garcez-Filho J, Araújo MG. Narrow and regular diameter implants in the posterior region of the jaws to support single crowns: a 3 year split-mouth randomized clinical trial. *Clin Oral Implants Res.* 2018; 29(1): 100-7.
22. De Souza RF, Ribeiro AB, Della Vecchia MP, Costa L, Cunha TR, Reis AC, et coll. Mini vs. Standard Implants for Mandibular Overdentures: a Randomized Trial. *J Dent Res.* 2015; 94(10): 1376-84.
23. Delle Donne U, Boni W, Corradini G, Tettamanti L, Tagliabue A. Survival rates of narrow versus standard diameter implants in different treatment options: a retrospective study. *J Biol Regul Homeost Agents.* 2015; 29(3 Suppl 1): 29-33.
24. El-Sheikh AM, Shihabuddin OF. Clinical and radiographic evaluation of narrow-diameter titanium-zirconium implants in unilateral atrophic mandibular distal extensions: a 1 year pilot study. *J Contemp Dent Pract.* 2014; 15(4): 417-22.
25. Feine JS, Carlsson GE, Awad MA, Chehade A, Duncan WJ, Gizani S, et coll. The McGill consensus statement on overdentures: mandibular two-implant overdentures as first choice standard of care for edentulous patients. *Gerodontology.* 2002; 19(1): 3-4.
26. Flanagan D. Mini implants supporting fixed partial dentures in the posterior mandible: a retrospective. *J Oral Implantol.* 2015; 41(4): 138-143.

27. Freitas GP, Hirata R, Bonfante EA, Tovar N, Coelho PG. Survival probability of narrow and standard diameter implants with different implant abutment connection designs. *Int J Prosthodont.* 2016; 29(2): 179-85.
28. Froum SJ, Shi Y, Fisselier F, Cho S-C. Long term retrospective evaluation of success of narrow diameter implants in esthetic areas: a consecutive case series with 3 to 14 years follow-up. *Int J Periodontics Restorative Dent.* 2017; 37(5): 629-37.
29. Galindo-Moreno P, Nilsson P, King P, Worsaae N, Schramm A, Padiá-Molina M, et coll. Clinical and radiographic evaluation of early loaded narrow diameter implants: 5 year follow-up of a multicenter prospective clinical study. *Clin Oral Implants Res.* 2017; 28(12): 1584-91.
30. Galindo-Moreno P, Padiá-Molina M, Nilsson P, King P, Worsaae N, Schramm A, et coll. The influence of the distance between narrow implants and the adjacent teeth on marginal bone levels. *Clin Oral Implants Res.* 2017; 28(6): 704-12.
31. Garcez-Filho J, Tolentino L, Sukekava F, Seabra M, Cesar-Neto JB, Araújo MG. Long term outcomes from implants installed by using split-crest technique in posterior maxillae: 10 years of follow-up. *Clin Oral Implants Res.* 2015; 26(3): 326-31.
32. Giannakopoulos NN, Ariaans K, Eberhard L, Klotz A-L, Oh K, Kappel S. Immediate and delayed loading of two-piece reduced-diameter implants with locator-analog attachments in edentulous mandibles: One-year results from a randomized clinical trial examining clinical outcome and patient expectation. *Clinl Implant Dent Relat Res.* 2017; 19(4): 643-53.
33. Grandi T, Svezia L, Grandi G. Narrow implants (2.75 and 3.25 mm diameter) supporting a fixed splinted prostheses in posterior regions of mandible: one year results from a prospective cohort study. *Int J Implant Dent.* 2017; 8(3): 43.
34. Hasan I, Bourauel C, Mundt T, Stark H, Heinemann F. Biomechanics and load resistance of small-diameter and mini dental implants: a review of literature. *Biomed Tech.* 2014; 59(1): 1-5.

35. Henry-Savajol O. Esthétique du secteur antérieur et biomatériaux. Dans : Bessade J. Dentsply Implants : la science au service de la clinique, 18 spécialistes vous font partager leur expérience. La Rochelle : Editions Ellem'com ; 2013. p. 64-68.
36. Hirata R, Bonfante EA, Anchieta RB, Machado LS, Freitas G, Fardin VP, et coll. Reliability and failure modes of narrow implant systems. Clin Oral Investig. 2016; 20(7): 1505-13.
37. legami CM, Uehara PN, Sesma N, Pannuti CM, Tortamano Neto P, Mukai MK. Survival rate of titanium-zirconium narrow diameter dental implants versus commercially pure titanium narrow diameter dental implants: a systematic review. Clin Implant Dent Relat Res. 2017; 19(6): 1015-22.
38. Imam AY, Moshaverinia A, McGlumphy EA. Implant-abutment interface : a comparison of the ultimate force to failure among narrow-diameter implant systems. J Prosthet Dent. 2014; 112(2): 136-42.
39. Ioannidis A, Gallucci GO, Jung RE, Borzangy S, Hämmerle CHF, Benic GI. Titanium-zirconium narrow-diameter versus titanium regular-diameter implants for anterior and premolar single crowns : 3 year results of a randomized controlled clinical study. J Clin Periodontol. 2015; 42(11): 1060-70.
40. Jackson BJ. Small diameter implants : specific indications and considerations for the posterior mandible : a case report. J Oral Implantol. 2011; 37 Spec No: 156-64.
41. Jackson BJ. Small diameter implants: a 7 year retrospective study. J Oral Implantol. 2017; 43(2): 125-9.
42. Javed F, Romanos GE. Role of implant diameter on long-term survival of dental implants placed in posterior maxilla: a systematic review. Clin Oral Investig. 2015; 19(1):1-10.

43. Jung RE, Al-Nawas B, Araujo M, Avila-Ortiz G, Barter S, Brodala N, et coll. Group 1 ITI Consensus report: the influence of implant length and design and medications on clinical and patient-reported outcomes. *Clin Oral Implants Res.* 2018; 29 Suppl 16: 69-77.
44. Karl M, Scherg S, Grobecker-Karl T. Fracture of reduced diameter zirconia dental implants following repeated insertion. *Int J Oral Maxillofac implants.* 2017; 32(5): 971-5.
45. King P, Maiorana C, Luthardt RG, Sondell K, Øland J, Galindo-Moreno P, et coll. Clinical and radiographic evaluation of a small diameter dental implant used for the restoration of patients with permanent tooth agenesis (hypodontia) in the maxillary lateral incisor and mandibular incisor regions: a 36 month follow-Up. *Int J Prosthodont.* 2016; 29(2): 147-53.
46. Klein MO, Schiegnitz E, Al-Nawas B. Systematic review on success of narrow diameter dental implants. *Int J Oral Maxillofac Implants.* 2014; 29 Suppl: 43-54.
47. Krebs M, Schmenger K, Neumann K, Weigl P, Moser W, Nentwig G-H. Succès de la documentation : l'importance d'une documentation à long terme, évaluation à long terme sur 20 ans. *Dentsply Implants Magazine.* 2014 ; (2) : 16-9.
48. Krebs M, Schmenger K, Neumann K, Weigl P, Moser W, Nentwig G-H. Long term evaluation of ANKYLOS® dental implants, part I: 20 year life table analysis of a longitudinal study of more than 12 500 implants: twenty year long term evaluation of ANKYLOS® implants. *Clin Implant Dent Relat Res.* 2015; 17: 275-86.
49. Lambert FE, Lecloux G, Grenade C, Bouhy A, Lamy M, Rompen EH. Less invasive surgical procedures using narrow diameter implants: a prospective study in 20 consecutive patients. *J Oral Implantol.* 2015; 41(6): 693-9.
50. Leehacharoenkul R. Rapport de cas clinique : implant Straumann Bone Level. *Starget, le magazine international pour les clients et partenaires Straumann.* 2016; (1): 46 à 49.

51. MacLean S, Hermans M, Villata L, Polizzi G, Sisodia N, Cherry JE. A retrospective multicenter case series evaluating a novel 3,0 mm expanding tapered body implant for the rehabilitation of missing incisors. *Quintessence Int.* 2016; 47(4): 297-306.
52. Maiorana C, King P, Quaas S, Sondell K, Worsaae N, Galindo-Moreno P. Clinical and radiographic evaluation of early loaded narrow diameter implants: 3 years follow-up. *Clin Oral Implants Res.* 2015; 26(1): 77-82.
53. Maló P, de Araújo Nobre M. Implants (3.3 mm diameter) for the rehabilitation of edentulous posterior regions: a retrospective clinical study with up to 11 years of follow-Up: narrow diameter implants in posterior regions of the jaws. *Clin Implant Dent Relat Res.* 2011; 13(2): 95-103.
54. Mangano FG, Caprioglio A, Levrini L, Farronato D, Zecca PA, Mangano C. Immediate loading of mandibular overdentures supported by one-piece, direct metal laser sintering mini-implants: a short-term prospective clinical study. *J Periodontol.* 2015; 86(2): 192-200.
55. Mangano F, Pozzi-Taubert S, Zecca PA, Luongo G, Sammons RL, Mangano C. Immediate restoration of fixed partial prostheses supported by one-piece narrow diameter selective laser sintering implants: a 2 year prospective study in the posterior jaws of 16 patients. *Implant Dent.* 2013; 22(4): 388-93.
56. Mangano F, Shibli JA, Sammons RL, Veronesi G, Piattelli A, Mangano C. Clinical outcome of narrow diameter (3,3mm) locking-taper implants: a prospective study with 1 to 10 years of follow-up. *Int J Oral Maxillofac Implants.* 2014; 29(2): 448-55.
57. Marcello-Machado RM, Faot F, Schuster AJ, Nascimento GG, Del Bel Cury AA. Mini-implants and narrow diameter implants as mandibular overdenture retainers: a systematic review and meta-analysis of clinical and radiographic outcomes. *J Oral Rehabil.* 2018; 45(2): 161-83.

58. Maryod WH, Ali SM, Shawky AF. Immediate versus early loading of mini-implants supporting mandibular overdentures: a preliminary 3 year clinical outcome report. *Int J Prosthodont.* 2014; 27(6): 553-60.
59. Mazor Z, Lorean A, Mijiritsky E, Levin L. Replacement of a molar with 2 narrow diameter dental implants. *Implant Dent.* 2012; 21(1): 36-8.
60. Mijiritsky E, Mazor Z, Lorean A, Levin L. Implant diameter and length influence on survival: interim results during the first 2 years of function of implants by a single manufacturer. *Implant Dent.* 2013; 22(4): 394-8.
61. Moraguez O, Vailati F, Grutter L, Sailer I, Belser UC. Four-unit fixed dental prostheses replacing the maxillary incisors supported by two narrow-diameter implants: a five year case series. *Clin Oral Implants Res.* 2017; 28(7): 887-92.
62. Muller F, Al-Nawas B, Storelli S, Quirynen M, Hicklin S, Castro-Laza J, et coll. Small diameter titanium grade IV and titanium-zirconium implants in edentulous mandibles: five year results from a double-blind randomized controlled trial. *BMC Oral Health.* 2015; 15(1): 123.
63. Nelson K, Schmelzeisen R, Taylor TD, Zabler S, Wiest W, Fretwurst T. The impact of force transmission on narrow body dental implants made of commercially pure titanium and titanium zirconia alloy with a conical implant abutment connection: an experimental pilot study. *Int J Oral Maxillofac Implants.* 2016; 31(5): 1066-71.
64. Nelson SJ, Ash MM, Ash MM. Wheeler's dental anatomy, physiology, and occlusion. 9th ed. St. Louis: Saunders/Elsevier; 2010. 346 p.
65. Nilsson A, Johansson L-A, Lindh C, Ekfeldt A. One-piece internal zirconia abutments for single-tooth restorations on narrow and regular diameter implants: a 5 year prospective follow-up study. *Clin Implant Dent Relat Res.* 2017; 19(5): 916-25.

66. Papadimitriou DEV, Friedland B, Gannam C, Salari S, Gallucci GO. Narrow diameter versus standard diameter implants and their effect on the need for guided bone regeneration: a virtual three dimensional study. *Clin Implant Dent Relat Res.* 2015; 17(6): 1127-33.
67. Pieri F, Forlivesi C, Caselli E, Corinaldesi G. Narrow (3,0 mm) versus standard diameter (4,0 and 4,5mm) implants for splinted partial fixed restoration of posterior mandibular and maxillary jaws: a 5 year retrospective cohort study. *J Periodontol.* 2017; 88(4): 338-47.
68. Pieri F, Siroli L, Forlivesi C, Corinaldesi G. Clinical, esthetic, and radiographic evaluation of small-diameter (3,0mm) implants supporting single crowns in the anterior region: a 3 year prospective study. *Int J Periodontics Restorative Dent.* 2014; 34(6): 825-32.
69. Pini NIP, Marchi LMD, Pascotto RC. Congenitally missing maxillary lateral incisors: update on the functional and esthetic parameters of patients treated with implants or space closure and teeth recontouring. *Open Dent J.* 2014; 8: 289-94.
70. Preoteasa E, Imre M, Preoteasa CT. A 3 year follow-up study of overdentures retained by mini-dental implants. *Int J Oral Maxillofac Implants.* 2014; 29(5): 1170-6.
71. Quirynen M, Al-Nawas B, Meijer HJA, Razavi A, Reichert TE, Schimmel M, et coll. Small diameter titanium Grade IV and titanium-zirconium implants in edentulous mandibles: three-year results from a double-blind randomized controlled trial. *Clin Oral Implants Res.* 2015; 26(7): 831-40.
72. Raikar S, Talukdar P, Kumari S, Panda SK, Oommen VM, Prasad A. Factors affecting the survival rate of dental implants: a retrospective study. *J Int Soc Prev Community Dent.* 2017; 7(6): 351-5.
73. Saad M, Assaf A, Gerges E. The use of narrow diameter implants in the molar area. *Int J Dent.* 2016; 2016(1): 8p.
74. Schiegnitz E, Al-Nawas B. Narrow diameter implants: a systematic review and meta-analysis. *Clin Oral Implants Res.* 2018; 29 Suppl 16: 21-40.

75. Shi J-Y, Xu F-Y, Zhuang L-F, Gu Y-X, Qiao S-C, Lai H-C. Long term outcomes of narrow diameter implants in posterior jaws: a retrospective study with at least 8 year follow-up. *Clin Oral Implants Res.* 2018; 29(1): 76-81.
76. Sierra-Sánchez J-L, Martínez-González A, García-Sala Bonmatí F, Mañes-Ferrer J-F, Brotons-Oliver A. Narrow diameter implants: are they a predictable treatment option? a literature review. *Med Oral Patol Oral Cir Bucal.* 2014; 19(1): 74-81.
77. Sohrabi K, Mushantat A, Esfandiari S, Feine J. How successful are small-diameter implants? A literature review. *Clin Oral Implants Res.* 2012; 23(5): 515-25.
78. Straumann. Evaluation clinique scientifique Straumann Roxolid. *Starget, le magazine international pour les clients et partenaires Straumann.* 2016 ; (1) : 26-7.
79. Tarnow DP, Cho SC, Wallace SS. The effect of inter-implant distance on the height of inter-implant bone crest. *J Periodontol.* 2000; 71(4): 546-9.
80. Temizel S, Heinemann F, Dirk C, Bourauel C, Hasan I. Clinical and radiological investigations of mandibular overdentures supported by conventional or mini-dental implants: a 2 year prospective follow-up study. *J Prosthet Dent.* 2017; 117(2): 239-246.
81. Tolentino L, Sukekava F, Garcez-Filho J, Tormena M, Lima LA, Araújo MG. One year follow-up of titanium/zirconium alloy X commercially pure titanium narrow-diameter implants placed in the molar region of the mandible: a randomized controlled trial. *Clin Oral Implants Res.* 2016; 27(4): 393-8.
82. Tolentino L, Sukekava F, Seabra M, Lima LA, Garcez-Filho J, Araújo MG. Success and survival rates of narrow diameter implants made of titanium-zirconium alloy in the posterior region of the jaws, results from a 1 year follow-up. *Clin Oral Implants Res.* 2014; 25(2): 137-41.
83. Trbakovic A, Bongenhielm U, Thor A. A clinical and radiological long-term follow-up study of narrow diameter implants in the aesthetic area. *Clin Implant Dent Relat Res.* 2018; 20(4): 598-605.

84. Woo I-H, Kim J-W, Kang S-Y, Kim Y-H, Yang B-E. Narrow diameter implants with conical connection for restoring the posterior edentulous region. *Maxillofac Plast Reconstr Surg.* 2016; 38(1): 31.
85. Worni A, Hicklin SP, Mericske-Stern R, Enkling N. Performance and marginal bone level alteration around immediately loaded narrow-diameter implants. A prospective clinical study: results after 1 year. *Quintessence Int.* 2018; 49(4): 267-76.
86. Wu AY-J, Hsu J-T, Chee W, Lin Y-T, Fuh L-J, Huang H-L. Biomechanical evaluation of one-piece and two-piece small-diameter dental implants : in-vitro experimental and three-dimensional finite element analyses. *J Formos Med Assoc.* 2016; 115(9): 794-800.
87. Wu AY-J, Huang H-L, Hsu J-T, Chee W. Biomechanical effects of the implant material and implant abutment interface in immediately loaded small diameter implants. *Clin Oral Investig.* 2014; 18(4): 1335-41.
88. Brägger U, heitz-Mayfield L. ITI Treatment Guide : complications biologiques et mécaniques en implantologie dentaire. Paris : Quintessence International ; 2018. Chapitre 7, prévention des complications biologiques ; p. 93-95.
89. Wismeijer D, Casentini P, Galluci G, Chiapasco M. ITI Treatment Guide : protocole de mise en charge en implantologie dentaire chez les patients édentés. Paris : Quintessence International ; 2018. Chapitre 8, Actes de la 4^e conférence de consensus de l'ITI ; p. 221-227.
90. Zembic A, Johannesen LH, Schou S, Malo P, Reichert T, Farella M, et coll. Immediately restored one-piece single-tooth implants with reduced diameter: one year results of a multi-center study. *Clin Oral Implants Res.* 2012; 23(1): 49-54.
91. Zweers J, van Doornik A, Hogendorf E a. H, Quirynen M, Van der Weijden GA. Clinical and radiographic evaluation of narrow vs regular diameter dental implants: a 3 year follow-up, a retrospective study. *Clin Oral Implants Res.* 2015; 26(2): 149-56.

REFERENCES BIBLIOGRAPHIQUES ELECTRONIQUES

92. Callegari A. Mise en charge immédiate dans la zone esthétique suivi par une restauration finale à l'aide des solutions numériques Straumann® CARES® : un rapport de cas clinique [Internet]. 2017 [consulté le 25 novembre 2018]. Disponible sur : <https://www.straumann.com/ch/fr/discover/news/a-propos/archive/news.html?path=/content/straumann/ch/fr/shared/news/bone-level-implant-line/callegari-straumann-blt-roxolid-slactive>
93. Dentsply Sirona. Astra Tech Implant System EV. Système implantaire Astra [Internet]. 2018 [consulté le 7 décembre 2018]. Disponible sur : <https://www.dentsplysirona.com/fr-fr/produits/implants/implant-solutions/astra-tech-implant-system-ev.html>
94. Derksen W. Application de l'implant Straumann® BLT Ø 2,9 mm dans la zone esthétique : un rapport de cas clinique [Internet]. 2017 [Consulté le 7 décembre 2018]. Disponible sur : <https://www.straumann.com/ch/fr/discover/news/a-propos/archive/news.html?path=/content/straumann/ch/fr/shared/news/bone-level-implant-line/derksen-straumann-blt-application-esthetic-zone>
95. Hicklin P. Utilisation de l'implant Straumann® Bone Level Tapered Ø 2,9 mm dans la zone esthétique : un rapport de cas clinique [Internet]. 2017 [consulté le 7 décembre 2018]. Disponible sur : <https://www.straumann.com/ch/fr/discover/news/a-propos/archive/news.html?path=/content/straumann/ch/fr/shared/news/bone-level-implant-line/hicklin-use-of-straumann-bone-level-tampered-implant-in-esthetic-zone>
96. Institut Straumann AG. Le système implantaire dentaire Straumann [Internet]. 2018 [consulté le 7 décembre 2018]. Disponible sur : <https://www.straumann.com/fr/fr/professionnels-dentaires/produits-et-solutions/implants-dentaires.html>

97. Pandolfi A. Réduire le caractère invasif avec un implant Straumann® Bone Level 3,3 mm de diamètre étroit et de botiss mucoderm® : un rapport de cas clinique [Internet]. 2017 [consulté le 7 décembre 2018]. Disponible sur : <https://www.straumann.com/ch/fr/discover/news/a-propos/archive/news.html?path=/content/straumann/ch/fr/shared/news/bone-level-implant-line/pandolfi-straumann-reducing-invasiveness-with-bone-level-implant-and-botiss-mucoderm>
98. Pirracchio L. Application de l'implant Straumann® Bone Level Tapered 2,9mm dans la zone esthétique : un rapport de cas clinique [Internet]. 2017 [consulté le 7 décembre 2018]. Disponible sur : <https://www.straumann.com/ch/fr/discover/news/a-propos/archive/news.html?path=/content/straumann/ch/fr/shared/news/bone-level-implant-line/pirracchio-straumann-bl-application-esthetic-zone>
99. Sage PO. Agénésie des incisives latérales maxillaires traitées par l'implant Straumann® Bone Level Tapered SLActive® de petit diamètre : un rapport de cas clinique [Internet]. 2017 [consulté le 7 décembre 2017]. Disponible sur : <https://www.straumann.com/ch/fr/discover/news/a-propos/archive/news.html?path=/content/straumann/ch/fr/shared/news/bone-level-implant-line/sage-straumann-bl-slactive>
100. Zimmer Biomet. Zimmer Biomet Dental Surgical Solutions [Internet]. 2018 [consulté le 7 déc 2018]. Disponible sur : <https://www.zimmerbiometdental.com/en-CA/wps/portal/dental/site/dental/resource-library/europe-middle-east-africa/emea-french>

TABLE DES ILLUSTRATIONS

FIGURE 1: CARACTÉRISTIQUES DES IMPLANTS ZIMMER ONE-PIECE (SOURCE ZIMMER-BIOMET 2018)	23
FIGURE 2: SPÉCIFICITÉS DE LA CONNECTIQUE DE L'IMPLANT ZIMMER EZTETIC (SOURCE ZIMMER-BIOMET 2018)	24
FIGURE 3: CARACTÉRISTIQUES DE L'IMPLANT ZIMMER EZTETIC (SOURCE ZIMMER-BIOMET 2018)	24
FIGURE 4: DIAMÈTRES ET LONGUEURS DISPONIBLES DE L'IMPLANT ZIMMER EZTETIC (SOURCE ZIMMER-BIOMET 2018)	25
FIGURE 5: CARACTÉRISTIQUES DES IMPLANTS ZIMMER T3 (SOURCE ZIMMER-BIOMET 2018)	26
FIGURE 6: LES DIFFÉRENTES GAMMES D'IMPLANTS STRAUMANN (SOURCE STRAUMANN 2018)	28
FIGURE 7: CODE COULEUR DES IMPLANTS STRAUMANN EN FONCTION DU DIAMÈTRE (SOURCE STRAUMANN 2018)	28
FIGURE 8: CARACTÉRISTIQUES DE LA GAMME SOFT TISSUE LEVEL DE STRAUMANN (SOURCE STRAUMANN 2018)	28
FIGURE 9: IMPLANT STANDARD - STANDARD PLUS - STANDARD PLUS NARROW NECK CROSSFIT - TAPERED EFFECT (SOURCE STRAUMANN 2018)	30
FIGURE 10: IMPLANT BONE LEVEL - BONE LEVEL TAPERED - SMALL ONE (SOURCE STRAUMANN 2018)	31
FIGURE 11: IMPLANT STRAUMANN PURE CERAMIC (SOURCE STRAUMANN 2018)	31
FIGURE 12: MINI-IMPLANT STRAUMANN (SOURCE STRAUMANN 2018)	32
FIGURE 13: CODE COULEUR ASTRA EN FONCTION DES DIAMÈTRES ET DES LONGUEURS DES IMPLANTS (SOURCE ASTRA 2018)	34
FIGURE 14: GAMME D'IMPLANT ASTRA ANKYLOS (SOURCE ASTRA 2018)	34
FIGURE 15: LES LONGUEURS DISPONIBLES DES IMPLANTS ASTRA OSSEOSPEED TX ÉTROITS ET TRÈS ÉTROITS (SOURCE ASTRA 2018)	35
FIGURE 16: CODE COULEUR ASTRA EV ET SYSTÈME DE POSITIONNEMENT DES PILIERS SUR IMPLANTS ASTRA EV (SOURCE ASTRA 2018)	36
FIGURE 17: POSITION DE L'OS MARGINAL AU NIVEAU DU COL D'UN IMPLANT CONVENTIONNEL (SOURCE ASTRA 2018)	36

FIGURE 18: ADAPTATION MARGINALE DU PROFIL DU COL IMPLANTAIRE ASTRA EV PROFILE (SOURCE ASTRA 2018)	36
FIGURE 19: GAMME D'IMPLANT ASTRA EV (SOURCE ASTRA 2018)	36
FIGURE 20: CODE COULEUR DES IMPLANTS XIVE S ET TG (SOURCE ASTRA 2018).....	37
FIGURE 21: GAMME D'IMPLANTS XIVE (SOURCE ASTRA 2018)	37
FIGURE 22: RESPECT DES DISTANCES ENTRE DENTS ET IMPLANTS (SOURCE DAVARPAHAH 2008) FIGURE 23: ZONE DE CONFORT ET ZONE DE DANGER (SOURCE DAVARPAHAH 2008)	40
FIGURE 24: COMPARAISON DES SURFACES MOYENNES ESTIMÉES D'ANCRAGE DES DENTS (SOURCE DAVARPAHAH 2012)	41
FIGURE 25: ESTIMATION INDICATIVE DES DIAMÈTRES D'IMPLANTS À UTILISER EN FONCTION DES DENTS À REMPLACER (SOURCE DAVARPAHAH 2012)	42
FIGURE 26: SITUATION CLINIQUE ET RADIOLOGIQUE INITIALE DU CAS CLINIQUE DU DR DERKSEN (SOURCE DERKSEN 2017)	42
FIGURE 27: PROTOCOLE CHIRURGICAL DU LAMBEAU À LA POSE DU PILIER DE CICATRISATION (SOURCE DERKSEN 2017)	43
FIGURE 28: PROTOCOLE PROTHÉTIQUE DE LA RADIOGRAPHIE AVEC LE PILIER DE CICATRISATION AU RÉSULTAT FINAL (SOURCE DERKSEN 2017)	44
FIGURE 29: SCHÉMATISATION DU TRAITEMENT IMPLANTAIRE ASSOCIÉ AU TRAITEMENT ORTHODONTIQUE (SOURCE DAVARPAHAH 2012)	44
FIGURE 30: SITUATION CLINIQUE AVANT ET APRÈS TRAITEMENT ORTHODONTIQUE DU CAS CLINIQUE DU DR SAGE (SOURCE SAGE 2017)	45
FIGURE 31: PROTOCOLE CHIRURGICAL AVEC GREFFE DE TISSU CONJONCTIF EN VESTIBULAIRE (SOURCE SAGE 2017)	46
FIGURE 32: PROTOCOLE PROTHÉTIQUE AVEC EMPREINTE DE PILIER PERSONNALISÉ (SOURCE SAGE 2017)	46
FIGURE 33: RÉSULTAT FINAL (SOURCE SAGE 2017)	47
FIGURE 34: ALTERNATIVE DE TRAITEMENT DANS LE CAS D'UNE CRÊTE OSSEUSE FINE (SOURCE DAVARPAHAH 2012)	48
FIGURE 35: SCHÉMA DÉCRIVANT LE PHÉNOMÈNE DE CRATÉRISATION (SOURCE LEROUX, 2009)	49
FIGURE 36: SITUATION CLINIQUE ET RADIOLOGIQUE INITIALE (SOURCE CALLEGARI, 2017) .	50
FIGURE 37: PLANNIFICATION IMPLANTAIRE ET RÉALISATION D'UN GUIDE CHIRURGICAL (SOURCE CALLEGARI 2017)	50

FIGURE 38: PROTOCOLE D'EXTRACTION-IMPLANTATION IMMÉDIATE ET MISE EN PLACE D'UNE RESTAURATION TRANSITOIRE (SOURCE CALLEGARI 2017)	51
FIGURE 39: PROTOCOLE PROTHÉTIQUE AVEC RÉALISATION D'UNE COURONNE ZIRCONÉ EN CAD/CAM (SOURCE CALLEGRI 2017).....	52
FIGURE 40: RÉSULTAT FINAL CLINIQUE ET RADIOLOGIQUE À 4 MOIS (SOURCE CALLEGARI 2017)	53
FIGURE 41: SITUATION CLINIQUE ET RADIOLOGIQUE INITIALE DU CAS CLINIQUE DU DR PANDOLFI (SOURCE PANDOLFI 2017)	54
FIGURE 42: PROTOCOLE CHIRURGICAL AVEC APPPOSITION DE GREFFE OSSEUSE (SOURCE PANDOLFI 2017).....	55
FIGURE 43: PROTOCOLE PROTHÉTIQUE AVEC EMPREINTE OPTIQUE ET CONCEPTION DE LA RESTAURATION EN CFAO (SOURCE PANDOLFI 2017)	56
FIGURE 44: RÉSULTAT CLINIQUE ET RADIOLOGIQUE FINAL (SOURCE PANDOLFI 2017).....	57
FIGURE 45: ARBRE DÉCISIONNEL DE PRISE EN CHARGE CHIRURGICALE DES PATIENTS SOUS AVK (SOURCE SFCO 2015)	61
FIGURE 46: ARBRE DÉCISIONNEL DE PRISE EN CHARGE CHIRURGICALE DES PATIENTS SOUS ANTICOAGULANTS ORAUX (SOURCE SFCO 2015)	61
FIGURE 47: ARBRE DÉCISIONNEL DE PRISE EN CHARGE CHIRURGICALE DES PATIENTS SOUS HÉPARINE (SOURCE SFCO 2015)	62
FIGURE 48: SCHÉMA REPRÉSENTANT L'ÉVOLUTION DE LA STABILITÉ PRIMAIRE ET SECONDAIRE EN FONCTION DU TEMPS (DAVARPANAH 2008)	63
FIGURE 49: GRADIENT DE STABILITÉ EN FONCTION DE LA QUALITÉ OSSEUSE ET DISTRIBUTION DU TYPE D'OS SELON LES RÉGIONS (SOURCE DAVARPANAH 2012)	63
FIGURE 50: PRÉSERVATION DE L'ESPACE BIOLOGIQUE ET DE LA CRATÉRISATION ET RESPECT DES DISTANCES AUTOUR DE L'IMPLANT (SOURCE DAVARPANAH 2012)	65
FIGURE 51: LE NON-RESPECT DES DISTANCES MINIMALES ENTRE LES STRUCTURES ENTRAÎNE UNE RÉCESSION GINGIVALE (SOURCE DAVARPANAH 2012)	66
FIGURE 52: RESPECT DES DISTANCES MINIMALES ENTRE STRUCTURES ET PRÉSERVATION PAPILLAIRE (SOURCE DAVARPANAH 2012)	66
FIGURE 53: RADIOGRAPHIQUE EXPOSANT LE RESPECT ET LE NON-RESPECT DES DISTANCES ENTRE STRUCTURE (À 3 MOIS) (SOURCE DAVARPANAH 2012).....	66
FIGURE 54: SITUATION CLINIQUE ET RADIOLOGIQUE INITIALE DU CAS CLINIQUE DU DR LEEHACHAROENKUL (SOURCE LEEHACHAROENKUL 2016).....	67
FIGURE 55: EXTRACTION ATRAUMATIQUE ET TEMPORISATION LORS DE LA PHASE DE CICATRISATION (SOURCE LEEHACHAROENKUL 2016)	67

FIGURE 56: PROTOCOLE CHIRURGICAL AVEC GREFFE OSSEUSE ET GREFFE DE TISSU MOU (SOURCE LEEHACHAROENKUL 2016)	68
FIGURE 57: PROTOCOLE PROTHÉTIQUE AVEC RÉALISATION D'UNE COURONNE ZIRCON EMAX (SOURCE LEEHACHAROENKUL 2016)	68
FIGURE 58: RÉSULTAT FINAL (SOURCE LEEHACHAROENKUL 2016)	68
FIGURE 59: MESURES MOYENNES EN FONCTION DES DENTS CONCERNÉES (SOURCE NELSON 2010)	69
FIGURE 60: LE DIAMÈTRE DU COL DE L'IMPLANT EST INFÉRIEUR À CELUI DE LA DENT. CE DIAMÈTRE DOIT ÊTRE ADAPTÉ AU DIAMÈTRE CERVICAL DE LA DENT À REMPLACER (SOURCE DAVARPANAH 2012)	70
FIGURE 61: SITUATION RADIOLOGIQUE INITIALE DU CAS CLINIQUE DU DR PIRRACCHIO (SOURCE PIRRACCHIO 2017)	70
FIGURE 62: PLANIFICATION DU TRAITEMENT IMPLANTAIRE (SOURCE PIRRACCHIO 2017)	71
FIGURE 63: PROTOCOLE CHIRURGICAL ET RADIOGRAPHIE POST-OPÉRATOIRE (SOURCE PIRRACCHIO 2017)	71
FIGURE 64: EMPREINTE ET RÉSULTAT FINAL CLINIQUE ET RADIOLOGIQUE (SOURCE PIRRACCHIO 2017)	71
FIGURE 65: SITUATION CLNIQUE INITIALE DU CAS CLINIQUE DU DR HENRY-SAVAJOL (SOURCE HENRY-SAVAJOL 2013)	73
FIGURE 66: SITUATION CLINIQUE POST-OPÉRATOIRE (SOURCE HENRY-SAVAJOL 2013).....	73
FIGURE 67: PHASE PROTHÉTIQUE ET RÉSULTAT FINAL (SOURCE HENRY-SAVAJOL 2013)...	74
FIGURE 68: SITUATION CLINIQUE ET RADIOLOGIQUE INITIALE DU CAS CLINIQUE DES DRS AMATO ET POLARA (SOURCE AMATO, POLARA, 2015)	75
FIGURE 69: CHIRURGIE ET POSE DES 2 IMPLANTS LODI (SOURCE AMATO, POLARA 2015)	75
FIGURE 70: POSE DES PILIERS LOCATORS ET PRÉPARATION DE LA PROTHÈSE COMPLÈTE PRÉEXISTANTE (SOURCE AMATO, POLARA, 2015).....	76
FIGURE 71: RÉSULTAT FINAL CLINIQUE ET RADIOLOGIQUE AVEC PROTHÈSE ADAPTÉE (SOURCE AMATO, POLARA, 2015).....	76
FIGURE 72: ALIGNEMENT DES BORDS INCISIFS ET DU BORD VESTIBULAIRE DU COL IMPLANTAIRE (SOURCE DAVARPANAH 2008).....	78
FIGURE 73 : GUIDE CHIRURGICAL ET POINT D'ÉMERGENCE IMPLANTAIRE (SOURCE STRAUMANN 2018) FIGURE 74: AXE IMPLANTAIRE ET POINT D'ÉMERGENCE PALATIN (SOURCE STRAUMANN 2018).....	78
FIGURE 75: AXE IMPLANTAIRE ABOUTISSANT À UN POINT D'ÉMERGENCE NON SATISFAISANT (SOURCE NOBEL 2018)	78

FIGURE 76: RISQUES BIOMÉCANIQUES ET RÉSISTANCE À LA FRACTURE EN FONCTION DU DIAMÈTRE IMPLANTAIRE (SOURCE DAVARPANAH 2012)	79
FIGURE 77: LES RISQUES BIOMÉCANIQUES AUGMENTENT POUR DES IMPLANTS ÉTROITS EN POSITION POSTÉRIEURE À LA CANINE (SOURCE DAVARPANAH 2012).....	79
FIGURE 78: ÉPAISSEUR DES MURS RÉSIDUELS IMPLANTAIRE EN FONCTION DU TYPE DE CONNECTIQUE EXTERNE ET INTERNE (SOURCE DAVARPANAH 2012).....	80
FIGURE 79: PHÉNOMÈNE DE BRAS DE LEVIER ET DIAMÈTRE IMPLANTAIRE (SOURCE DAVARPANAH 2012)	81
FIGURE 80: MIGRATION OSSEUSE APICALE PÉRI-IMPLANTAIRE ET PROXIMITÉ DES STRUCTURES ADJACENTES (SOURCE DAVARPANAH 2008).....	81

MAMET Mickaël – Indications et contre-indications des implants de faible diamètre

Nancy 2019 : 145 pages. 80 figures.

Th. : Chir.-Dent. : Nancy 2019

Mots-clefs :

- implants étroits
- diamètre

Résumé :

Les implants étroits sont apparus sur le marché pour répondre à des situations cliniques spécifiques pour concilier les impératifs anatomiques, chirurgicaux, prothétiques et fonctionnels. Quelles sont les indications ? Les taux de succès ? Les limites et les complications ?

Nous verrons en premier les systèmes existants chez 3 fabricants choisis parmi les leaders mondiaux : le groupe Astra-Dentsply-Sirona, Zimmer-Biomet et Straumann.

Nous exposerons ensuite les indications et contre-indications du point de vue chirurgical puis du point de vue prothétique pour mieux appréhender les avantages et les limites de ces systèmes implantaires.

Enfin nous présenterons l'état actuel de la littérature pour appréhender au mieux le taux de succès de ces thérapeutiques.

Membres du jury :

Pr P. AMBROSINI	Professeur des Universités	Président
-----------------	----------------------------	-----------

<u>Dr J. SCHOUVER</u>	<u>Maître de Conférences des universités</u>	<u>Directeur</u>
-----------------------	--	------------------

Dr J. GUILLET-THIBAUT	Maître de Conférences des universités	Juge
-----------------------	---------------------------------------	------

Dr B. MOEHREL	Assistante Hospitalière et universitaire	Juge
---------------	--	------

Mickaël MAMET

3 rue Sainte-Catherine
54000 Nancy

Jury : Président : Pr.P. AMBROSINI – Professeur des universités.
 Directeur : Dr. J. SCHOUVER – Maître de conférences des universités.
 Juges : Dr J. GUILLET-THIBAUT – Maître de conférences des universités.
 Dr B. MOEHREL-Assistant hospitalier et universitaire.

Thèse pour obtenir le diplôme d'État de docteur en chirurgie dentaire


Présentée par : M. Mickaël MAMET

Né(e) à : Paris 14ème (Paris)

le 11 mai 1985

et ayant pour titre : « Indications et contre-indications des implants de faible diamètre »

Le président du jury



P. AMBROSINI

Le doyen,
de la faculté d'odontologie de Lorraine



J.M. MARTRETTE

autorise à soutenir et imprimer la thèse 10658

NANCY, le – 9 AVR. 2019

Le président de l'université de Lorraine



P. MUTZENHARDT